



**HAL**  
open science

# Techniques de greffes pré-implantaires dans le cadre des fentes labio-alvéolo-palatines chez l'adulte

Sarah Rifai

► **To cite this version:**

Sarah Rifai. Techniques de greffes pré-implantaires dans le cadre des fentes labio-alvéolo-palatines chez l'adulte. Sciences du Vivant [q-bio]. 2019. dumas-02143455

**HAL Id: dumas-02143455**

**<https://dumas.ccsd.cnrs.fr/dumas-02143455>**

Submitted on 3 Jun 2019

**HAL** is a multi-disciplinary open access archive for the deposit and dissemination of scientific research documents, whether they are published or not. The documents may come from teaching and research institutions in France or abroad, or from public or private research centers.

L'archive ouverte pluridisciplinaire **HAL**, est destinée au dépôt et à la diffusion de documents scientifiques de niveau recherche, publiés ou non, émanant des établissements d'enseignement et de recherche français ou étrangers, des laboratoires publics ou privés.

**U.F.R. D'ODONTOLOGIE**

Année 2019

Thèse n°36

THESE POUR L'OBTENTION DU

**DIPLOME D'ETAT de DOCTEUR EN CHIRURGIE DENTAIRE**

Présentée et soutenue publiquement

Par RIFAI, Sarah

Né(e) le 15 juillet 1992 à Rabat

Le lundi 20 mai 2019

**TECHNIQUES DE GREFFES PRE-IMPLANTAIRES DANS LE  
CADRE DES FENTES LABIO-ALVEOLO-PALATINES CHEZ  
L'ADULTE**

Directeur de thèse

Docteur Jean-Marie MARTEAU

Membres du jury

Président	M. S. CATROS	Professeur des Universités
Directeur	M. J-M MARTEAU	Maître de Conférences des Universités
Rapporteur	M. A. NAVEAU	Maître de Conférences des Universités
Examineur	M. DELBOS, Yves	Maître de Conférences des Universités

# UNIVERSITE DE BORDEAUX

MAJ 01/02/2019

**Président** M. TUNON DE LARA Manuel

**Directeur de Collège des Sciences de la Santé** M. PELLEGRIN Jean-Luc

## **COLLEGE DES SCIENCES DE LA SANTE UNITE DE FORMATION ET DE RECHERCHE DES SCIENCES ODONTOLOGIQUES**

**Directrice** Mme BERTRAND Caroline 58-01

**Directeur Adjoint à la Pédagogie** Mr DELBOS Yves 56-01

**Directeur Adjoint – Chargé de la Recherche** M. CATROS Sylvain 57-01

**Directeur Adjoint – Chargé des Relations Internationales** M. LASSERRE Jean-François 58-01

### **ENSEIGNANTS DE L'UFR**

#### **PROFESSEURS DES UNIVERSITES**

Mme	Caroline	BERTRAND	Prothèse dentaire	58-01
Mme	Marie-José	BOILEAU	Orthopédie dento-faciale	56-01
M	Sylvain	CATROS	Chirurgie orale	57-01
M	Raphaël	DEVILLARD	Odontologie restauratrice et endodontie	58-01
Mme	Véronique	DUPUIS	Prothèse dentaire	58-01
M.	Bruno	ELLA NGUEMA	Sciences anatomiques et physiologiques - Biomatériaux	58-01
M.	Jean-Christophe	FRICAÏN	Chirurgie buccale – Pathologie et thérapeutique	57-01

#### **MAITRES DE CONFERENCES DES UNIVERSITES**

Mme	Elise	ARRIVÉ	Prévention épidémiologie – Economie de la santé – Odontologie légale	56-02
Mme	Cécile	BADET	Sciences biologiques	57-01
M.	Etienne	BARDINET	Orthopédie dento-faciale	56-01
M.	Michel	BARTALA	Prothèse dentaire	58-01
M.	Cédric	BAZERT	Orthopédie dento-faciale	56-01
M.	Christophe	BOU	Prévention épidémiologie – Economie de la santé – Odontologie légale	56-02
Mme	Sylvie	BRUNET	Chirurgie buccale – Pathologie et thérapeutique	57-01
M.	Jacques	COLAT PARROS	Sciences anatomiques et physiologiques	58-01
M,	Jean-Christophe	COUTANT	Sciences anatomiques et physiologiques	58-01
M.	François	DARQUE	Orthopédie dento-faciale	56-01
M.	François	DE BRONDEAU	Orthopédie dento-faciale	56-01
M.	Yves	DELBOS	Odontologie pédiatrique	56-01
M,	Emmanuel	D'INCAU	Prothèse dentaire	58-01
M.	Dominique	GILLET	Odontologie conservatrice – Endodontie	58-01
M.	Jean-François	LASSERRE	Prothèse dentaire	58-01
M.	Yves	LAUVERJAT	Parodontologie	57-01
Mme	Odile	LAVIOLE	Prothèse dentaire	58-01
M.	Jean-Marie	MARTEAU	Chirurgie buccale – Pathologie et thérapeutique	57-01
Mme	Javotte	NANCY	Odontologie pédiatrique	56-01
M.	Adrien	NAVEAU	Prothèse dentaire	58-01
M.	Jean-François	PELI	Odontologie restauratrice – Endodontie	58-01
M.	Philippe	POISSON	Prévention épidémiologie – Economie de la santé – Odontologie légale	56-02

M.	Patrick	ROUAS	Odontologie pédiatrique	56-01
M.	Johan	SAMOT	Biologie Orale	57-01
Mme	Maud	SAMPEUR	Orthopédie dento-faciale	56-01
M.	Cyril	SEDARAT	Parodontologie	57-01
Mme	Noélie	THEBAUD	Sciences biologiques	57-01
M.	Eric	VACHEY	Odontologie conservatrice – Endodontie	58-01

### **AUTRES ENSEIGNANTS**

Mme	Audrey	AUSSEL	Sciences anatomiques et physiologiques	58-01
Mme	Elsa	GAROT	Odontologie pédiatrique	56-01

### **ASSISTANTS**

Mme	Mathilde	BOUDEAU	Odontologie conservatrice – Endodontie	58-01
M.	Wallid	BOUJEMAA AZZI	Odontologie conservatrice – Endodontie	58-01
Melle	Camille	BOULÉ-MONTPEZAT	Odontologie pédiatrique	56-01
Mlle	Anaïs	CAVARE	Orthopédie dento-faciale	56-01
M	Hubert	CHAUVEAU	Odontologie conservatrice – Endodontie	58-01
M,	Jean-Baptiste	CULOT	Fonctions/dysfonctions, imagerie, biomatériaux	58-01
M	Pierre-Hadrien	DECAUP	Fonctions/dysfonctions, imagerie, biomatériaux	58-01
Mme	Severine	DESCAZEUX	Odontologie conservatrice – Endodontie	58-01
Mme	Julia	ESTIVALS	Odontologie pédiatrique	56-01
M.	Cédric	FALLA	Prévention épidémiologie – Economie de la santé – Odontologie légale	56-02
Mme	Mathilde	FENELON	Chirurgie Orale	57-01
Mme	Agathe	GREMARE	Biologie orale	57-01
M	Mickaël	HYVERNAUD	Prothèse dentaire	58-01
Mme	Clémence	JAECK	Prothèse dentaire	58-01
Mme	Mathilde	JACQUEMONT	Parodontologie	57-01
Mme	Olivia	KEROUREDAN	Odontologie conservatrice – Endodontie	58-01
Mme	Claudine	KHOURY	Prévention épidémiologie – Economie de la santé – Odontologie légale	56-02
Mr	Antoine	LAFITTE	Orthopédie dento-faciale	56-01
M	Adrien	LASTRADE	Prothèse dentaire	58-01
M.	Emmanuel	MASSON REGNAULT	Chirurgie Orale	57-01
Mme	Marie	MÉDIO	Orthopédie dento-faciale	56-01
Mme	Aude	MENARD	Prothèse dentaire	58-01
M	Antoine	PEPELUT	Parodontologie	57-01
M	Florian	PITEU	Prothèse dentaire	58-01
Mr	Thibaut	ROULLAND	Prothèse dentaire	58-01
M.	François	ROUZÉ L'ALZIT	Prothèse dentaire	58-01
Mme	Rawen	SMIRANI	Parodontologie	57-01
Mme	Sophia	ZIANE	Odontologie conservatrice – Endodontie	58-01

# REMERCIEMENTS

## A notre Président de thèse

Monsieur le Professeur Sylvain Catros

Professeur des Universités - Praticien Hospitalier

Sous-section Chirurgie Orale 57-01

*Nous vous remercions de l'honneur que vous nous faites en acceptant de présider le jury de notre thèse. Veuillez trouver dans ce travail notre reconnaissance pour la qualité de votre enseignement pratique et théorique, votre rigueur et votre sympathie tout au long de notre cursus. C'est une chance et un atout pour ma formation que d'avoir pu assister à vos consultations et blocs.*

## A notre Directeur de thèse

Monsieur le Docteur Jean-Marie MARTEAU

Maître de Conférences des Universités – Praticien Hospitalier

Sous-section Chirurgie Orale 57-01

*Vous nous avez fait l'honneur et le grand plaisir de diriger cette thèse. Au cours de nos années d'études, vous avez su, de par vos conseils et la qualité de votre enseignement, nous faire partager votre passion pour ce métier. Votre art chirurgical, l'étendue de vos connaissances médicales sont pour nous des modèles. Nous sommes fiers d'être l'un de vos élèves. Nous vous remercions infiniment. Veuillez trouver le témoignage de notre plus sincère reconnaissance.*

## A notre Rapporteur de thèse

Monsieur le Docteur Adrien NAVEAU

Maître de Conférences des Universités – Praticien Hospitalier

Sous-section Prothèse dentaire 58-01

*Nous sommes très reconnaissants de votre présence à ce jury de thèse. Nous vous remercions pour votre bienveillance et pour l'enseignement que nous avons reçu sous votre direction. Merci pour le temps que vous nous avez consacré.*

### A notre Assesseur

Monsieur le Docteur Yves DELBOS

Maître de Conférences des Universités – Praticien Hospitalier

Sous-section Odontologie pédiatrique 56-01

*Vous nous avez fait l'honneur d'accepter de siéger parmi nos juges. Nous tenons particulièrement à vous remercier pour votre gentillesse, bonne humeur, et disponibilité auprès des étudiants que vous accompagnez depuis de nombreuses années.*

Veillez trouver ici l'expression de notre gratitude et profonde considération.

## **Remerciements personnels**

*A papa,*

Cette thèse est pour toi, parti trop tôt, je n'ai pas eu assez de temps à tes côtés pour te rendre fière. Je t'imagine apaisé et heureux, fière et souriant. Tu m'as portée sur tes épaules durant toutes ses années, je t'offre ce cadeau de réussite en retour.

Ta présence nous manque.

*A maman,*

Mon modèle, mon idole qui n'a cessé d'être à mes côtés de jour comme de nuit. Je n'oublierais jamais toutes ces années au cabinet puis au service des urgences. Ta passion, tu me l'as transmise (les bananes et la petite taille aussi). Sans toi, je ne serais jamais devenue ce que je suis aujourd'hui. Merci d'avoir toujours cru en moi, accepté mes choix, parfois difficiles, merci de m'avoir supportée pendant toutes ces longues années d'étude. Merci pour ton amour et ta confiance.

*A mes sœurs,*

Pour tous ces moments que l'on passe toujours soudées malgré la distance, je suis fière d'être votre petite sœur. Vous avez su me conseiller, me supporter, je vous aime très fort.

*A Renaud, l'amour de ma vie,*

Pour ton soutien inébranlable et ta présence, pour tous ces moments passés à tes côtés. Tu me rends heureuse et me redonne confiance en moi tous les jours.

Mon meilleur ami, ma moitié, mon complice. La vie avec toi est une aventure délicieuse qui n'est pas prête de s'arrêter.

*A Tatie Thérèse et Tonton Eric,*

Ma famille adoptive que j'admire, toujours présents, merci pour votre soutien et votre affection.

*A ma team Martinique/ Guadeloupe/ Orthez city*

Je n'oublierais jamais ce voyage passé à vos côtés, les repas tajine couscous, lambi et barbecue et surtout les fous rires !!

A Mike et Mélissa des personnes authentiques en or.

A Alex, mon binôme qui sans ma présence n'aurait pas validé ses examens et sans qui mes années dentaires n'auraient pas été les mêmes, sa bonne humeur et kalash.

A Marine, Alice et Béné, des filles pleines de joie, à nos moments.

Et pour finir à Estelle, une amie pour la vie, à un futur plein de voyages avec toi.

*A mes meilleurs amis pour la vie du Maroc,*

Aux quatre coins du monde vous êtes aujourd'hui, vous me manquez énormément. Notre amitié n'a jamais changé malgré le temps qui passe et la distance. Vivement nos prochaines retrouvailles.

## INTRODUCTION

<b>1</b>	<b>Définitions et caractéristiques des fentes labiaux-maxillo-palatines</b>	<b>10</b>
1.1	Définition	10
1.2	Épidémiologie	12
1.3	Classifications des fentes	12
1.3.1	Comparaison des classifications morphologiques de Brophy (1924) et Veau (1932) (9)	12
1.3.2	Classification de Benoist (11)	15
1.3.3	Classification de Chancelle (13)	16
1.3.4	Classification de Kernahan et Stark	17
1.4	Bases thérapeutiques : prise en charge avant l'âge adulte	23
1.5	Principes généraux de la réhabilitation chirurgicale morpho-fonctionnelle initiale : traitement chirurgical primaire	23
1.6	Fermeture alvéolaire par gingivoperiostoplastie et greffe osseuse	24
1.6.1	Définition	24
1.6.2	Objectifs	25
1.6.3	Chronologie des alvéoloplasties	26
1.6.4	L'alvéoloplastie secondaire : technique chirurgicale	28
1.7	Séquelles des alvéoloplasties	28
1.7.1	Alvéoloplasties primaires (29)(30)(31)	28
1.7.2	Alvéoloplasties secondaires	29
<b>2</b>	<b>Fermeture de la fente alvéolaire résiduelle : la greffe osseuse</b>	<b>30</b>
2.1	Greffe osseuse autogène	31
2.1.1	Définition	31
2.1.2	Type d'os	31
2.1.2.1	L'os spongieux	31
2.1.2.2	L'os cortical	32
2.1.3	Site de prélèvement	32
2.1.4	Indications :	34
2.2	Ostéodistraktion maxillaire alvéolaire	34
2.2.1	Définition	34
2.2.2	Principes généraux (37)(38)(39)	35
2.2.3	Indications	35
2.2.3.1	En général(40)	35
2.2.3.2	Dans le cadre de FLAP(40)(41)	35
2.3	Les substituts osseux	37
2.3.1	Définition	37
2.3.2	Classification des substituts osseux	37
2.3.3	Indication générale et dans le cadre des FLAP	38
2.4	La régénération osseuse guidée ROG	39
2.4.1	Définition	39
2.4.2	Indications	39
2.5	Ingénierie du tissu osseux oro-maxillaire	40
2.5.1	Principe	40
2.5.2	Caractéristiques du support (55)(57)	41



2.5.3	La thérapie cellulaire .....	42
2.5.3.1	Définition .....	42
2.5.3.2	Principe et application .....	43
2.5.3.3	Utilisation.....	43

**3 NOUVELLES PERSPECTIVES DE GREFFES OSSEUSES PRE-IMPLANTAIRE DANS LA FERMETURE DE FLAP CHEZ L'ADULTE ..... 44**

- Introduction
- Matériel et Méthode
- Résultats
- Conclusion

## INTRODUCTION :

Les fentes oro-faciales sont des embryopathies qui se développent pendant la période fœtale. Il s'agit des malformations faciales les plus fréquemment rencontrées et touchent 1 naissance sur 700 dans le monde (1).

Ces embryopathies plus ou moins sévères sont à l'origine de nombreuses réflexions et les méthodes thérapeutiques sont nombreuses et évolutives dans le temps.

La fente est due à un défaut de soudure complète ou incomplète, uni ou bilatérale des bourgeons constitutifs du massif supérieur. Leur classification permet de distinguer la fente palatine de la fente labio-alvéolaire avec ou sans atteinte palatine.

La fréquence d'agénésie dentaire est plus élevée chez les patients porteurs de fente palatine et labio-palatine que dans la population générale. Cela pose le double problème, esthétique et fonctionnel, de la restauration du volume osseux alvéolo-maxillaire et de la réhabilitation prothétique durable. Le traitement requiert une prise en charge multidisciplinaire de la naissance à l'âge adulte.

La réhabilitation prothétique dentaire implanto-portée chez les patients adultes est l'étape finale de la prise en charge thérapeutique.

Afin d'optimiser les résultats de cette prise en charge, la reconstitution des différents plans muqueux et osseux est indispensable.

Il existe une multitude de techniques de greffe osseuse, nous cherchons à connaître la technique de greffe tertiaire tardive de choix permettant une correction des séquelles et une restauration optimale de la continuité maxillaire permettant une réhabilitation prothétique implantaire durable.

Pour cela, en première partie, nous allons faire un rappel des différentes formes de fente existantes et leur classification, puis mentionner quelques techniques de greffes osseuses et leurs indications, enfin nous réaliserons une synthèse selon le modèle IMRaD d'articles scientifiques sélectionnés.

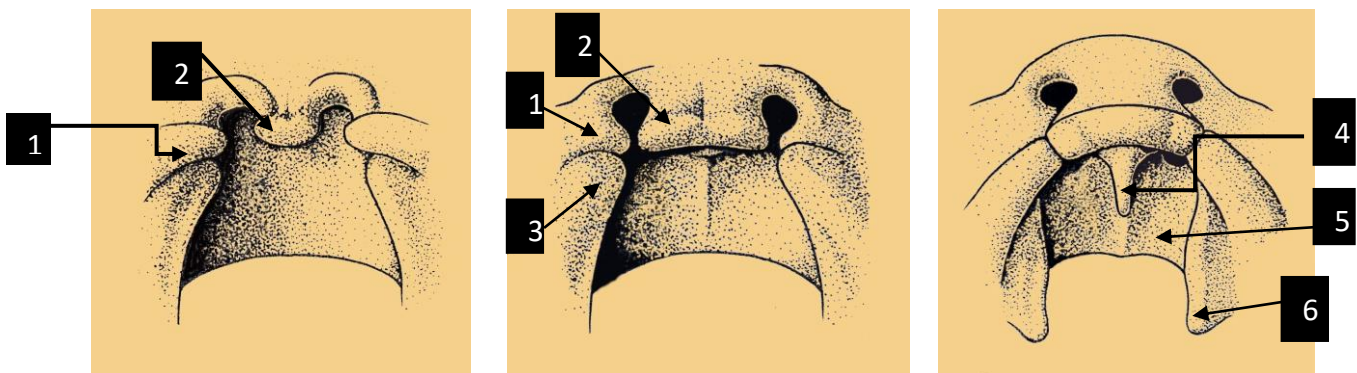
# 1 Définitions et caractéristiques des fentes labio-maxillo-palatines

## 1.1 Définition

Les fentes labiales, labio-alvéolaires ou labio-palatines sont des malformations faciales congénitales de type fissuraire. Elles atteignent de façon variable la lèvre supérieure, le seuil nasal et l'arcade alvéolaire ainsi que le palais osseux et le voile musculaire du palais lorsque la fente labio-alvéolo-palatine est dite complète. (Le portail des maladies rares ; orpha.net)

Elles associent une solution de continuité cutanée, musculaire et muqueuse de la lèvre, une déformation de la narine et du septum nasal et une interruption osseuse pour l'arcade alvéolaire et dentaire.

Les fentes labio-alvéolaires apparaissent entre la 5<sup>ème</sup> et la 7<sup>ème</sup> semaine de grossesse, suite à un défaut de fusion des bourgeons embryonnaires de la face.

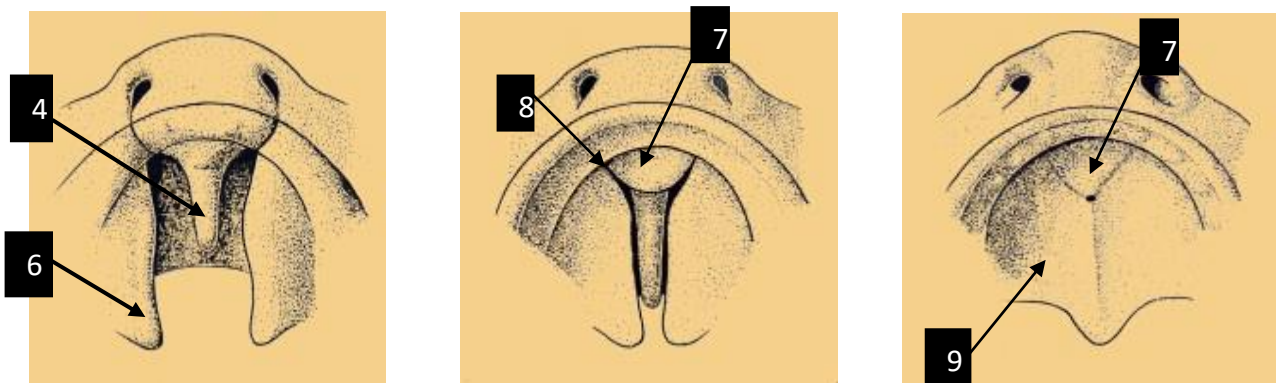


**Figure 1 : Fermeture du palais primaire (2)**

1. Bourgeon nasal externe

- 2. Bourgeon nasal interne
- 3. Bourgeon maxillaire
- 4. Septum nasal
- 5. Fosse nasale
- 6. Processus palatin

Distinctement, les fentes vélo-palatines, ou encore fentes du palais secondaire correspondent à un défaut de fusion des processus palatins et du septum nasal qui se produit entre la 6<sup>ème</sup> et 12<sup>ème</sup> semaine de vie intra-utérine.



**Figure 2 : Fermeture du palais secondaire (2)**

- 7. Palais primaire
- 8. Canal naso-palatin
- 9. Palais secondaire

La majorité des fentes sont des anomalies isolées ou font partie d'environ 300 syndromes (3).

En dehors de ces associations non syndromiques n'intervenant que pour moins de 10% des cas, l'étiologie est multifactorielle et implique des facteurs héréditaires et environnementaux avec un effet de seuil (4).

## *1.2 Épidémiologie*

Parmi les anomalies congénitales de la face, les fentes maxillaires sont les malformations faciales les plus fréquemment rencontrées (Organisation mondiale de la santé, 2008). Dans le monde, leur prévalence concerne environ 1 naissance sur 800 (5).

Elle peut varier selon :

- Le sexe : les garçons sont deux fois plus touchés par les fentes labiales que les filles ; inversement les filles sont deux fois plus touchées par les fentes palatines (6).
- L'ethnie ou l'origine géographique (7).
- Le statut socio-économique des parents : une étude a montré que les enfants nés de classe sociale plus élevée sont moins touchés par cette pathologie (8).

## *1.3 Classifications des fentes*










Selon les critères mis en évidence par les auteurs, les fentes labio-maxillaires font l'objet de classifications variables ayant pour but de bénéficier de bases de données standardisées afin d'aider à la prise en charge thérapeutique des patients de la naissance à l'âge adulte.



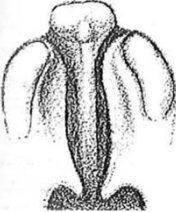

La variabilité d'expression clinique des fentes est à l'origine de cette difficulté de classement. Il existe une multitude de classifications : anatomique, séquentielle ou se basant sur l'origine embryologique.

### *1.3.1 Comparaison des classifications morphologiques de Brophy (1924) et Veau (1932) (9)*

En 1921 et 1923, Truman W. Brophy a publié une classification de 16 formes de fentes palatines avec ou sans atteinte labiale. Les chirurgiens ont cependant considéré son système comme trop complexe (10).








La classification de Veau schématise les désordres anatomiques des fentes faciales sans prendre en compte les fentes purement labio-alvéolaires. C'est une classification qui a longtemps été la référence (11) (12)

BROPHY		VEAU
1	 <p>Division simple de la luette</p>	
2	 <p>Fente s'étendant du muscle élévateur du palais vers une partie du muscle tenseur du palais</p>	<p>1</p> <p>Division simple du palais</p>  <p>Tissus mous du voile du palais Peut être partielle ou totale</p> 
3	 <p>Fente s'étendant à travers et en avant de la luette jusqu'au bord postérieur des lames horizontales du palais</p>	
4	 <p>Fente s'étendant à travers tout le palais mou, ainsi que la fente partielle ou totale qui s'étend au niveau des lames horizontales des os du palais</p>	
5	 <p>Fente s'étendant à travers du palais mou des lames horizontales et dans le processus palatin du maxillaire</p>	
6	 <p>Fente traversant le palais mou et dur</p>	<p>2</p> <p>Division du voile ou de la voute palatine</p>  <p>Elle se prolonge lorsqu'elle est totale jusqu'au canal palatin antérieur</p>

7	 <p>Fente complète du palais mou et dur, comprenant le processus alvéolaire. Le maxillaire est séparé du prémaxillaire, généralement du côté gauche. Présence d'une fente labiale</p>	3	<p>Division du voile et de la voûte palatine associée à une fente labioalvéolaire unilatérale</p>  <p>La fente intéresse la lèvre et les procès alvéolaires qu'elle franchit dans la région de l'incisive latérale, cette dent est fréquemment dédoublée ou absente. Le palais est divisé en un grand fragment comprenant la région incisive, la moitié du palais dur et un petit fragment.</p>
8	 <p>Fente labio-alvéolo-palatine traversant le palais mou et dur séparant les prémaxillaires des maxillaires, présence d'une double fente labiale</p>	4	<p>Division du voile et de la voûte palatine associée à une fente labio-alvéolaire bilatérale totale</p>  <p>Le tubercule médian portant les incisives est isolé du palais secondaire et projeté vers l'avant du fait de l'absence de sangle labiale et de la croissance du septum nasal</p>

Veau a considéré que la classification de Brophy regroupait une variété de la même forme de fente. Il a simplifié cette classification en englobant les classes 1 à 4 de Brophy en une classe I, les classes 5 et 6 en une classe II, la classe 7 en classe III et la classe 8 en classe IV.

La classification de Brophy se base sur la sévérité de l'atteinte de la fente. Les classes 9 à 16 sont selon Veau d'autres combinaisons possibles de l'association fente labiale et palatine. Veau s'est limité à la description des divisions palatines.

BROPHY					
9		Division du voile du palais dans la fente labio-alvéolaire bilatérale totale	13		Fente palatine unilatérale dans une fente labio-alvéolaire bilatérale complète
10		Fente labio-alvéolaire unilatérale totale sans division palatine	14		Fente labio-alvéolaire unilatérale totale avec division palatine isolée de la fente du rebord alvéolaire
11		Fente labio-alvéolaire bilatérale totale sans division palatine	15		Fente labio-alvéolaire bilatérale totale sans tubercule médian avec intégrité de la voûte palatine
12		La fusion des lames palatines s'est arrêtée à la partie moyenne	16		Forme rare de fente séparant entièrement tout le palais et la lèvre supérieure

### 1.3.2 Classification de Benoist (11)

Plus récente que celle de Veau, elle concerne les sujets déjà opérés devant recevoir un appareil prothétique vélo-palatin et ne tient pas compte de la nature uni ou bilatérale de la fente.



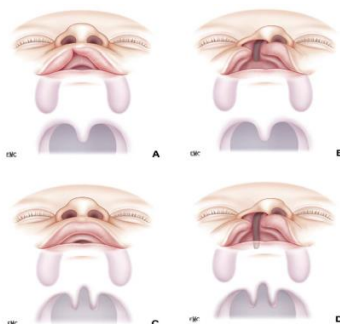
Les patients nécessitant un appareil vélopalatin sont devenus rares grâce à une prise en charge de nos jours plus précoce et au progrès des techniques chirurgicales.

Cette classification se divise en trois classes selon la motricité du palais : voile tonique, voile contractile ou voile paralysé ; avec quatre subdivisions de ces classes associées à une fente palatine, une malposition de l'incisive, un édentement partiel ou complet.

### ***1.3.3 Classification de Chancelle (13)***

Elle se base sur la gravité de la dysmorphose d'un point de vue global et discerne les formes bénignes des formes graves.

**Formes bénignes** : la voûte palatine n'est pas touchée et les tissus mous environnants sont quasiment intacts. Après le traitement chirurgical, les fonctions et la croissance sont normales.

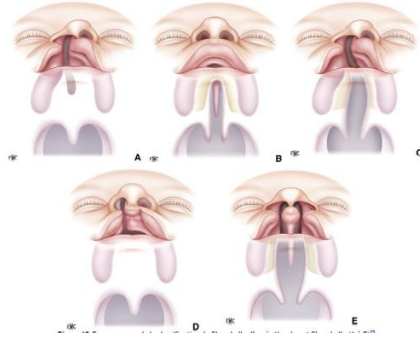


**Figure 3** : Formes bénignes de la classification de Chancelle (13)

*A : fente labiale unilatérale ; B : fente labio-alvéolaire unilatérale ; C : fente du voile du palais ; D : combinaison de ces classes*

**Formes graves** : la voûte palatine est divisée en deux fragments maxillaires inégaux et déplacés.

Leur remise en place ne normalisera pas les fonctions et la croissance de la face.



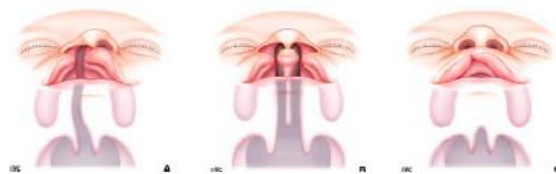**Figure 4 : Formes graves de la classification de Chancelle (13)**

*A : fente labio-alvéolaire unilatérale déformant l'arcade alvéolaire ; B : fente palatine totale déformant la voûte palatine osseuse ; C : fente labio-palatine totale unilatérale ; D et E : toutes les formes bilatérales*

### **1.3.4 Classification de Kernahan et Stark**

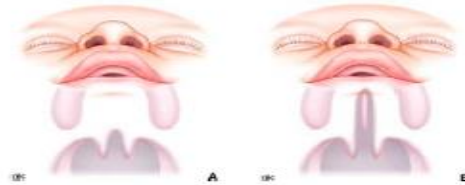Adoptée en 1967 par la Confédération Internationale de Chirurgie Plastique, elle est basée sur des notions embryologiques, topographiques et chronologiques.

Elle se divise en trois classes principales : les fentes antérieures au canal palatin antérieur (fente du palais primaire), les fentes postérieures au canal palatin antérieur (fente du palais secondaire) et la combinaison des deux (fente associant palais primaire et secondaire).



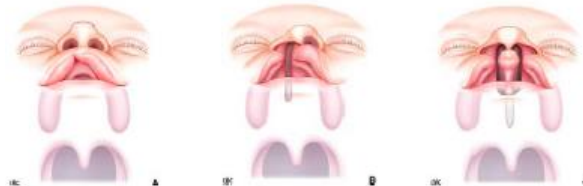**Figure 5 : Fentes intéressant le palais primaire d'après Kernahan, Stark et Harkins**

*A : fente labiale unilatérale incomplète touchant 1/3, 2/3 ou la totalité de la lèvre ; B : fente unilatérale complète 1/3 ou 2/3 alvéolaire ; C : fente labio-alvéolaire bilatérale complète*



**Figure 6 :** Fentes intéressant le palais secondaire d'après Kernahan, Stark et Harkins

*A : fente incomplète intéressant la voile ou une partie du palais dur ; B : fente complète*

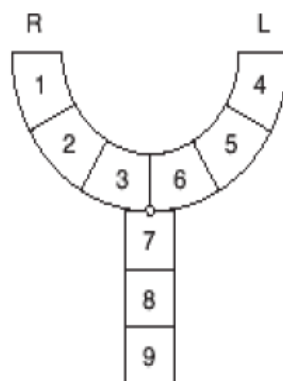


**Figure 7 :** Fente associée du palais primaire et secondaire

*A : fente unilatérale complète ; B : fente bilatérale complète ; C : fente incomplète du palais primaire et du palais secondaire*

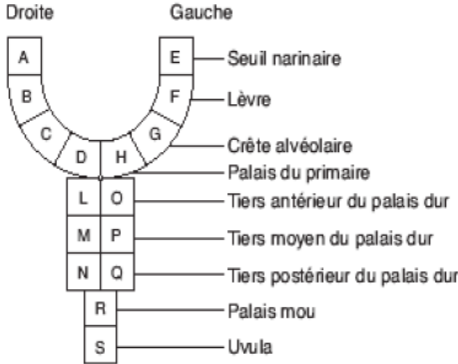
Kernahan propose une schématisation par un « Y rayé » avec un arc antérieur représentant le palais primaire et une tige postérieure représentant le palais secondaire. Les différentes parties de chaque portion sont schématisées par des boîtes numérotées. Une boîte vide signifie l'absence de fente dans cette zone (Figure 8) (14).

Larson et coll. proposent une modification de la schématisation de Kernahan avec adjonction d'autres boîtes aux extrémités des deux bras antérieurs, correspondant aux seuils narinaires. En arrière, la luette est représentée par une boîte supplémentaire et le palais dur est représenté par deux rangées de boîtes qui schématisent l'attachement du vomer aux lames palatines. Les chiffres sont remplacés par des lettres minuscules ou majuscules selon que la fente est incomplète ou complète (Figure 9) (15).



**Figure 8** : Le « Y rayé » de Karnahan (14)

*1 et 4 : lèvre ; 2 et 5 : crête alvéolaire ; 3 et 6 : partie du palais dur comprise entre la crête alvéolaire et le foramen incisif ; 7 et 8 : palais dur en arrière du foramen incisif ; 9 : palais mou*



**Figure 9 : Classification morphologique de Larson (15)**

a) Classification ACS : classification Alveolar Cleft Score

Elle se base sur un indice clinique à but diagnostique et pronostique de la prise en charge des séquelles alvéolaires des fentes labio-maxillo-palatines. Sept paramètres tissulaires sont utilisés et chacun se voit attribué un score individuel. Cette classification est formulée sous forme de fiche clinique propre à chaque patient.

Cette classification est particulièrement intéressante car elle permet une prise en charge structurée grâce à d'autres facteurs qui sont pris en compte en plus de l'évaluation radiologique. En effet, les compartiments gingivaux, osseux et ceux bordants la fente permettent d'orienter les indications chirurgicales et le devenir prothétique.

Nom: ..... Prénom: .....	Séquelles alvéolaire de fente LMP en fin de croissance Classification ACS (alveolar cleft score)
Date de naissance: ...../...../.....	

1) Recueil des données et attribution des scores individuels par paramètres tissulaires. \* inscrire le score obtenu ligne par ligne et/ou placer des croix dans les cases à cocher

Paramètre	Scores *	0	1	2
Espace prothétique (largeur)		inadapté (trop petit ou > 1 dent)	normal	continuité d'arcade dentée (pas de besoin prothétique)
Incisive latérale (nature)		absente	dysmorphique ou présence de 2 germes	normalement formée
Dents bordantes (état)		obturations coronaires importantes ou dent dévitalisée	dysplasies de l'émail petites cavités d'obturations de l'émail dent vitale	dents indemnes
Parodonte bordant (résistance)		pathologique ou non intégré (poches parodontales, inflammation, récessions, dents mobiles, etc...)	sain, biotype fin ou faible hauteur de GAK	sain biotype épais hauteur de GAK suffisante
Invagination épithéliale (prof.)		vestibulaire et palatine avec communication transversale au sondage	vestibulaire ou palatine sans communication transversale au sondage	absente
vestibule (régularité)		avec fistule ou très irrégulier avec défaut de profondeur freins ou brides hypertrophiques	petites brides verticales cicatrices séquellaires horizontales	profond, régulier
Os alvéolaire (imagerie 3D)		hauteur de la crête inférieure au 3/4 de la hauteur normale	hauteur de la crête supérieure au 3/4 de la hauteur normale	hauteur normale (même si épaisseur réduite)

2) Analyse du score total: faire le total du nombre de points obtenus dans le tableau précédent

Interprétation	Score total:.....	faible: 0 à 8	élevé: 9 à 13	maximal: 14
Fianlité chirurgico-prothétique recommandée		chirurgie plastique parodontale et prothèse conjointe	consolidation osseuse +/- muco-gingivale et implantologie si besoin prothétique	
Type de prise en charge		praticien spécialisé (parodontie ou chirurgie orale) et centre hospitalier spécialisé	omnipraticque orientation paro-implantologie et centre hospitalier spécialisé	omnipraticque
Maintenance prophylactique recommandée		trimestrielle	semestrielle (si bon contrôle de plaque)	annuelle (si très bon contrôle de plaque)

**Figure 10** : Classification ACS : indices cliniques paramétrables, interprétation du score et stratégies thérapeutiques (16)

Pour conclure, notre thèse s'oriente vers les sujets présentant une fente labio-palatine unilatérale. Ainsi, cela regroupe les patients touchés par les fentes de classe III selon Veau, de classe VII selon Brophy, et les fentes unilatérales complètes du palais primaire et secondaire selon la classification de Chancolle. Si nous devons remplir la fiche ACS d'un patient, idéalement son score serait situé entre 0 et 8 avec une agénésie de l'incisive latérale ; il s'agirait des cas présentant beaucoup d'expressions des séquelles de la fente qui n'ont pas pu être traitées de façon adéquate.

La FLAP ouvre la narine, continue le long de la crête philtrale, puis scinde la crête alvéolaire sur toute sa hauteur au niveau de l'incisive latérale en deux fragments. Elle devient médiane et divise le palais dur et le voile lorsqu'elle arrive au canal palatin (17).

Elle provoque une déformation des structures nasales, qui ne sont plus soutenues, provoquant une déformation arciforme de la face d'après Malek (17).

La partie de la lèvre touchée est déplacée vers le seuil narinaire. La fente peut être plus ou moins large, cela dépend de l'écart qui sépare les fragments osseux (18).

Ainsi, l'arcade dentaire est discontinue et l'os alvéolaire bordant la fente perd en volume. Les deux zones palatines sont asymétriques de part et d'autre de la fente. Nous nous intéresserons aux fentes présentant une anomalie dentaire agénésique dans la région antérieure du côté atteint.

#### ***1.4 Bases thérapeutiques : prise en charge avant l'âge adulte***

Le traitement des FLAP est une prise en charge longue et difficile, pluridisciplinaire, et s'étend de l'enfance à l'âge adulte. Les résultats vont dépendre de la sévérité initiale de la fente, de son association à un syndrome, du type de croissance faciale, des troubles fonctionnels occasionnés et du choix du protocole thérapeutique.

La chirurgie primaire tend à corriger la fente elle-même et la chirurgie secondaire tend à corriger les séquelles cicatricielles (19).

Les objectifs principaux sont de rétablir la continuité osseuse entre les berges maxillaires et de restaurer les fonctions et l'esthétique.

#### ***1.5 Principes généraux de la réhabilitation chirurgicale morpho-fonctionnelle initiale : traitement chirurgical primaire***

Elle consiste en une réhabilitation esthétique et fonctionnelle (respiration, nutrition, phonation) comprenant la fermeture du voile du palais, la réhabilitation labio-narinaire et la fusion des berges osseuses. Plusieurs protocoles sont proposés mais d'après Talmant et coll., la première intervention préconisée est la cheilo-rhinoplastie (fermeture de la fente labio-nasale) qui est réalisée aux alentours de 6 mois.

La deuxième intervention est la fermeture vélaire, ou véloplastie (20).



Puis, dans l'année qui suit la véloplastie, la fermeture du palais osseux est effectuée. Elle est appelée uranoplastie ou plastie palatine.

La gingivoperiostoplastie est réalisée quelques années plus tard.

Les objectifs du traitement primaire sont de rétablir : (21)

- Le contact bilabial au repos ;
- La perméabilité des narines et des valves nasales
- Une cloison centrée
- Un orifice piriforme qui permet l'alignement des quatre incisives avec un diamètre intercanin suffisant
- Une arcade maxillaire symétrique en occlusion centrée

## ***1.6 Fermeture alvéolaire par gingivoperiostoplastie et greffe osseuse***

### ***1.6.1 Définition***

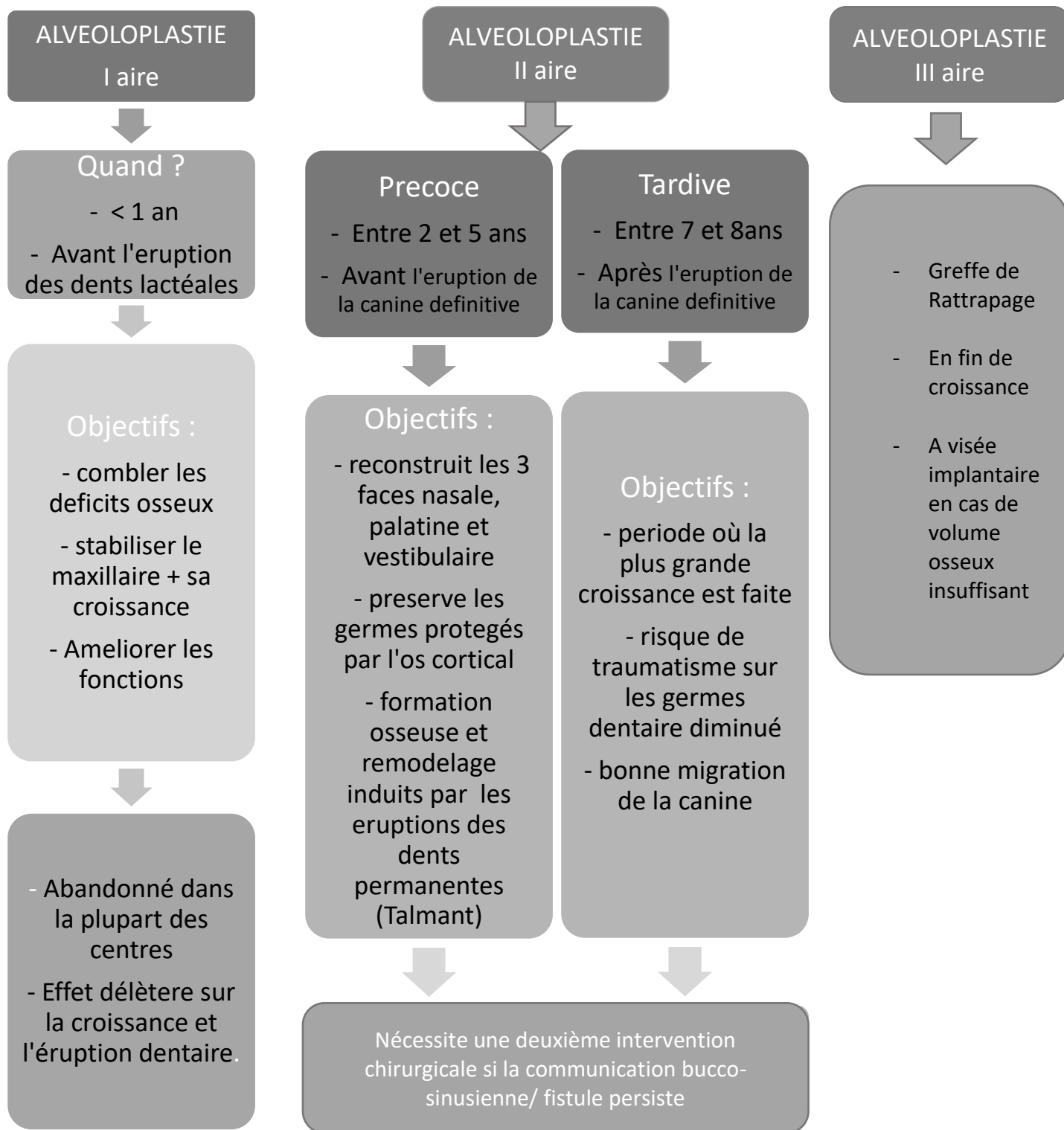
La gingivopériostoplastie ou alvéoloplastie ou greffe gingivo-periostée est la greffe osseuse d'une brèche résiduelle alvéolo-palatine dans le cadre d'une séquelle de FLMP afin de rétablir une continuité anatomique de l'arcade alvéolaire (22).

### 1.6.2 Objectifs

<b>Objectifs Alvéolaires</b>	<ul style="list-style-type: none"><li>- Apport osseux pour stabiliser les fragments osseux maxillaires et assurer leur continuité</li><li>- Assurer la croissance faciale, améliorer l'esthétique et limiter les troubles fonctionnels</li></ul>
<b>Objectifs Dentaires</b>	<ul style="list-style-type: none"><li>- Faciliter l'éruption des dents au travers du greffon</li><li>- Créer un support parodontal afin de faciliter la future réhabilitation prothétique</li></ul>
<b>Objectifs Palatins/ORL</b>	<ul style="list-style-type: none"><li>- Fermer les fistules alvéolaires antérieures</li><li>- Améliorer la phonation et la ventilation</li><li>- Améliorer la symétrie faciale</li></ul>

**Figure 11:** Objectifs de la gingivopériostoplastie (23)(24)(25)

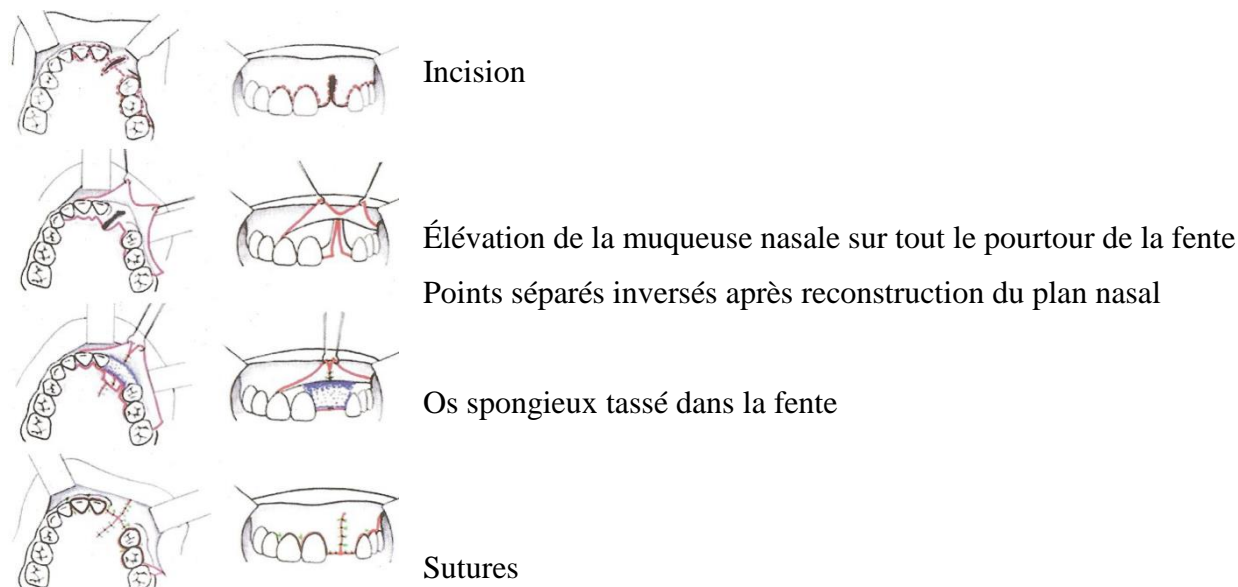
### *1.6.3 Chronologie des alvéoloplasties*



**Figure 12 :** Les fermetures alvéolaires par gingivopériostoplasties avant l'âge adulte  
(21)(26)(27)(28)

### ***1.6.4 L'alvéoloplastie secondaire : technique chirurgicale***

L'alvéoloplastie primaire considérée comme délétère pour la croissance maxillaire est abandonnée au profit de l'alvéoloplastie secondaire. Cette dernière permet la fermeture de la brèche entre la cavité orale et naso-sinusienne. Elle crée un pont osseux qui prévient les collapsus après l'expansion orthodontique ainsi qu'un support parodontal suffisant pour la suite du traitement.



**Figure 13 : Étapes de la gingivopériostoplastie secondaire (25)**

## ***1.7 Séquelles des alvéoloplasties***

### ***1.7.1 Alvéoloplasties primaires (29)(30)(31)***

- Cicatrices labio-nasales : asymétrie au niveau de la hauteur de la lèvre  
asymétrie des narines et de la pointe du nez
- Communication bucco-nasale
- Déficit de croissance du maxillaire due à une discontinuité persistante entre l'os et la gencive de l'arcade alvéolaire
- Éruption dentaire désordonnée

- Fistules palatines naso-buccales, du palais primaire ou secondaire
- Troubles fonctionnels
- Séquelles vélo-pharyngiennes

La greffe osseuse primaire a été abandonnée par la majorité des équipes car elle ne suffit pas à rétablir une morphologie adéquate et à stabiliser les fragments osseux sans risques.

### ***1.7.2 Alvéoloplasties secondaires***

Induite par Boyne et Sand, elle est le protocole de choix dans le traitement précoce des FLAP. Elle permet de faciliter l'éruption dentaire en augmentant le volume osseux tout en ne perturbant pas la croissance maxillaire.

Les défauts séquellaires peuvent être post-opératoires à la greffe ou tardifs, apparaissant à l'âge adulte.

Les principaux sont : (16)

- Déficit alvéolaire en fin de croissance
- Agénésie de l'incisive latérale (ou autre défaut d'éruption)
- Absence de fusion des fragments maxillaires initiaux
- Plicature gingivale plus ou moins invaginé
- Brides des muqueuses, récessions gingivales
- Déficits de la gencive kératinisée

Les séquelles peuvent être dues à des déhiscences post-opératoires dues à une résorption du greffon. D'après les études de Paulin, ces dernières ont généralement lieu lors des greffes secondaires tardives (32).

Les récurrences de communications bucco-nasales sont dues à une mobilité résiduelle des segments osseux. D'après les études (voir tableau ci-après), la prévalence de canine retenue après l'alvéoloplastie secondaire précoce nécessitant une assistance orthodontique est de 7 à 56 %.

Le point le plus important et qui nous intéresse est la résorption du greffon avec complications parodontales. Ce qui nous amène à la réalisation de la greffe tertiaire lorsque l'on envisage une réhabilitation prothétique implantaire à l'âge adulte (22).

**Déhiscences postopératoires après alvéoloplastie secondaire.**

Étude	%
Collins, 1998 [7]	0 %
Paulin, 1988 [18]	2-26 %
Cohen, 1993 [28]	16 %

**Récidives de communication bucco-nasale après alvéoloplastie secondaire.**

Étude	%
Troxell, 1982 [3]	7 %
Bergland, 1986 [5]	0,2 %
Witsenburg, 1990 [10]	12 %
Amanat, 1991 [13]	3 %
Hall & Posnick, 1983 [17]	2 %
Demas, 1988 [20]	0 %
Witsenburg, 1993 [26]	9,7 %
Turvey, 1984 [29]	17 %
Jackson, 1982 [30]	16 %

**Tableaux comparatifs, issus de la littérature, réalisés par l'étude de M. Hugentobler & all (22)**

## **2 Fermeture de la fente alvéolaire résiduelle : la greffe osseuse**

La greffe interceptive est réalisée en début de traitement orthodontique afin d'en faciliter la réalisation. Son objectif principal est d'augmenter la quantité d'os au niveau des dents situées autour de la fente maxillaire.

La greffe de stabilisation est réalisée en fin de traitement orthodontique. Son objectif est de rétablir la continuité osseuse pour stabiliser les fragments osseux maxillaires.

La greffe de comblement est réalisée en fin de croissance ou à l'âge adulte et apporte un volume osseux suffisant pour la mise en place d'une prothèse dentaire implanto-portée.

Le greffon de référence utilisé par la majorité des auteurs est de l'os spongieux autologue prélevé au niveau de la crête iliaque mais il existe d'autres techniques de greffes osseuses pouvant être

différentes suivant l'âge de la prise en charge, l'aspect clinique de la fente (tissus mous, tissus durs) et les séquelles présentes (26).

## ***2.1 Greffe osseuse autogène***

### ***2.1.1 Définition***

La greffe osseuse autogène est une transplantation d'une pièce osseuse d'un site donneur à un site receveur du même organisme. Les principaux sites donneurs intra-oraux sont la ligne oblique externe, la symphyse mentonnière et les crêtes osseuses édentés. Ils peuvent être extra-oraux comme l'os iliaque, le tibia ou l'os pariétal (33).

L'os autologue est ostéoconducteur, ostéoinducteur, biocompatible et possède un très bon potentiel ostéogénique. Les principaux inconvénients sont les volumes et quantités prélevables limités, la nécessité d'un second site chirurgical avec des complications possibles et une résorption variable en vitesse et en volume (34).

### ***2.1.2 Type d'os***

L'os prélevé est constitué en proportion variable de tissus cortical et spongieux, cela influe sur le pronostic de reconstruction du volume osseux.

#### ***2.1.2.1 L'os spongieux***

Les qualités de l'os spongieux sont :

- Son potentiel ostéogénique
- Sa capacité de revascularisation élevée
- Sa simplicité de modelage par impaction progressive
- Sa résistance à l'infection
- La possibilité de migration dentaire à travers le greffon



### 2.1.2.2 *L'os cortical*

Les caractéristiques de l'os cortical sont :

- Sa solidité
- Son aspect compacte
- Sa survie est moindre que l'os spongieux
- Le risque d'infection est plus élevé
- Son processus de revascularisation est plus long et difficile
- Sa stabilité exige l'utilisation de matériel d'ostéosynthèse
- L'éruption dentaire à travers l'os cortical est difficile (35)

Cette proportion est à prendre en compte suivant les paramètres, le cas clinique et les objectifs à atteindre.

### 2.1.3 *Site de prélèvement*



Os illiaque :

- Site de prédilection
- Os spongieux disponible en grande quantité
- Réalisable en 1 temps ou 2 temps
- Douleurs post-opératoires



Tibia :

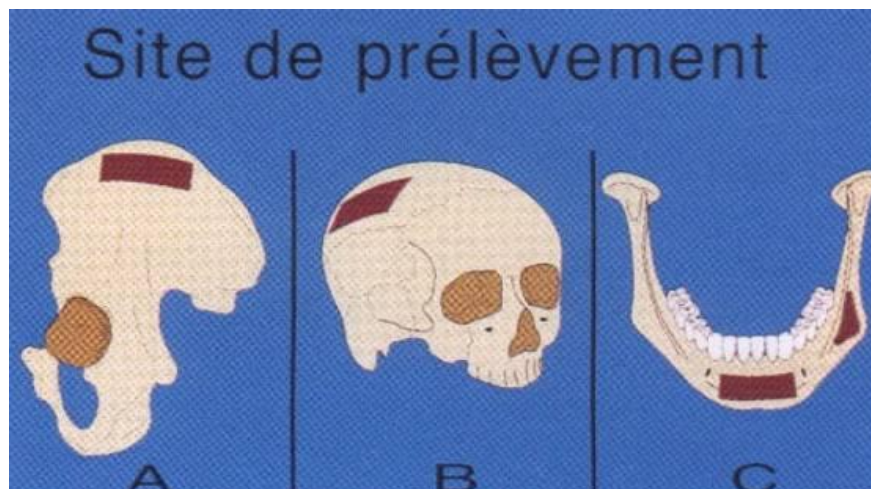
- Os spongieux abondant
- Facilité de la technique
- Morbidité inférieure à l'os illiaque

☛ Calvarium :

- Même origine embryologique que la sphère oro-faciale
- Régénération et vascularisation plus rapide
- Résorption moins rapide
- Faible morbidité
- Quantité d'os spongieux moindre chez l'adulte que chez l'enfant
- Risque d'hématome sous dural et cicatrice

☛ Para-symphysaire et ramique :

- Os membraneux cortico-spongieux
- Morbidité moindre
- Un seul champ opératoire
- Quantité d'os limité
- Résorption du greffon lente



**Figure 14** : Principaux sites de prélèvement d'os autogène

*A : iliaque ; B : calvarium ; C : symphyse mentonnière et zone rétro molaire (36)*

### **2.1.4 Indications :**

La greffe iliaque est indiquée chez les patients jeunes et en bonne santé. Les greffes iliaque et pariétale sont indiquées lors de perte osseuse de grande étendue comme les tumeurs malignes ou bénignes, les accidents domestiques ou de voie publique les édentements de longue date ou les malformations faciales.

Pour les pertes de petite à moyenne étendue, l'utilisation de greffe mentonnière ou rétro-molaire est préférée.

Dans le cadre de la FLAP, l'utilisation de la greffe iliaque se fait chronologiquement lors de la greffe osseuse secondaire précoce entre 5 et 16 ans ou tardive après 16 ans. Certaines équipes utilisent la greffe tibiale mais la greffe pariétale est interdite chez les enfants.

La greffe iliaque est le gold standard dans la reconstruction osseuse de la FLAP. Elle est théoriquement la seule à fournir des facteurs de croissances ostéoinducteurs, des cellules ostéogéniques ainsi qu'un « édifice » ostéoconducteur.

## **2.2 Ostéodistraktion maxillaire alvéolaire**

### **2.2.1 Définition**

C'est une technique de régénération osseuse et de reconstruction osseuse initialement développée par Ilizarov. Elle repose sur l'écartement de deux structures anatomiques au niveau de leur système de jonction. En effet, elle permet d'allonger progressivement deux héli-maxillaires dans le sens transversal grâce à une ostéotomie. La traction est assurée par un dispositif métallique : le distracteur (37).

L'ostéotomie est le fait de réaliser un trait de fracture qui sera écarté (disjonction).

L'ostéodistraktion repose sur la capacité de l'os à cicatriser par lui-même.

## **2.2.2 Principes généraux (37)(38)(39)**

Cette technique comporte cinq temps :

- Le temps chirurgical : ostéotomie ou corticotomie qui consiste en la séparation de l'os en deux fragments (la corticotomie est une forme d'ostéotomie qui préserve les vaisseaux et les tissus mous là où l'ostéotomie à proprement dit les sectionne)
- La période de latence : dure de 5 à 7 jours pour permettre la cicatrisation gingivale et la formation d'un cal osseux dans la région de la fente inter-fragmentaire
- La phase d'activation du distracteur : application de force de séparation graduelle
- La phase de consolidation et de remaniement osseux : 6 à 8 semaines, elle se termine par le retrait du distracteur
- La phase de remodelage : ossification

## **2.2.3 Indications**

### **2.2.3.1 En général (40)**

Elle est indiquée en cas de :

- Perte de substance d'os alvéolaire post traumatique
- Perte de substance d'os alvéolaire secondaire à une perte dentaire
- Pour l'aménagement osseux pré-implantaire
- Traitement orthodontique
- Après chirurgie carcinologique

### **2.2.3.2 Dans le cadre de FLAP (40)(41)**

La distraction maxillaire dans le cas de rétro-maxillie séquellaire des FLAP a deux indications :

- Dans le cadre de la chirurgie interceptive. Elle facilite la prise en charge orthodontique et peut être réalisée après l'ostéotomie maxillaire LEFORT I pour corriger les dysmorphoses maxillo-mandibulaires.
- En fin de croissance lorsque le décalage antéro-postérieur maxillo-mandibulaire dépasse un certain seuil.

Une autre indication proposée par Buis et Vazquez viserait à remplacer la gingivopériostéoplastie tertiaire dans le cas d'une réhabilitation implantaire. Une plaque d'ostéosynthèse serait positionnée sur la muqueuse des fosses nasales et permettrait l'appui nécessaire à la translation verticale du fragment ascenseur (42).

D'autres équipes ont proposé une méthode de distraction antéro-postérieure pour fermer les fentes alvéolaires larges (43).

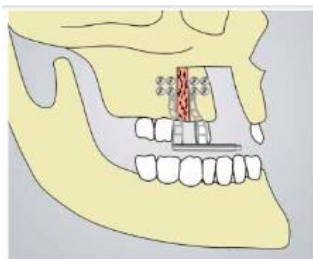


Figure 15 : Le distracteur de fente assure un transport horizontal \_\_\_\_\_ de la crête alvéolaire maxillaire

## *2.3 Les substituts osseux*

### *2.3.1 Définition*

Les substituts osseux sont définis par la Société Française de Recherche Orthopédique et Traumatologique comme : « tout biomatériaux d'origine humaine, animale, végétale ou synthétique :

- Destiné à l'implantation chez l'homme
- Dans la perspective d'une reconstruction du stock osseux
- Par le renforcement d'une structure osseuse ou le comblement d'une perte de substance osseuse d'origine traumatique ou orthopédique

Ils sont utilisés en parodontologie, en chirurgie buccale et en implantologie. Le choix du substitut osseux se fait selon le volume et la position du site à combler.

### *2.3.2 Classification des substituts osseux*

Ils peuvent être classés selon leur composition chimique (céramiques phosphocalciques, matériaux composites, polymères et cetera), leur origine naturelle ou synthétique ou leurs caractéristiques d'utilisation. L'allogreffe et la xéno greffe sont des substituts d'origine naturelle.

**L'allogreffe** est la transplantation d'un organe ou tissu d'un individu à un autre, de la même espèce mais possédant un génotype différent (44). Elle possède des propriétés ostéoconductrices et ostéoinductrices variables. Résorbables et sous forme de blocs, elles présentent un risque de transmission de maladie infectieuse virale. Elles ne possèdent pas les propriétés biologiques et mécanique d'un matériau idéal (45).

**La xéno greffe** est la transplantation d'un organe ou tissu entre deux individus appartenant à des espèces différentes (46). Les substituts peuvent être d'origine animal (bovin ou porcin) ou provenir d'exosquelette de certains coraux marins. Les substituts osseux bovins, comme le Bio-Oss®, sont les plus utilisés car ils sont biocompatibles et ostéoconducteurs (47).

**Les substituts osseux d'origine synthétique** ne comportent aucun dérivé ou tissu d'origine biologique et ne sont pas issus de tels dérivés. Leurs caractéristiques et leurs propriétés peuvent être adaptées pour une indication clinique spécifique. Les céramiques phosphocalciques ostéoconductrices, bioverres et sulfate de calcium font partie des substituts synthétiques (46).

**Les autres éléments de substitutions osseux** et de comblement : par exemple, les matériaux composites synthétisés et commercialisés, beaucoup n'ont pas dépassé le stade expérimental.

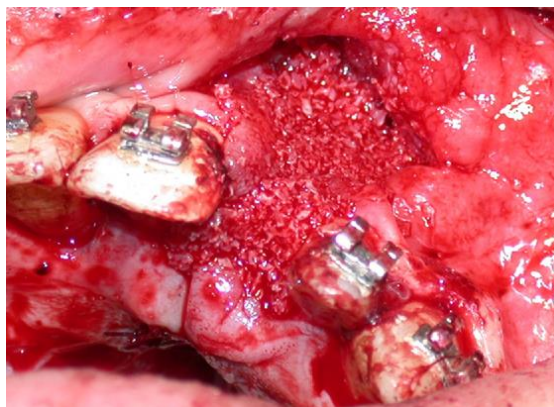
### ***2.3.3 Indication générale et dans le cadre des FLAP***

Les biomatériaux de substitutions osseuses sont utilisés dans l'augmentation de la crête alvéolaire ou pour les comblements de petites pertes de substance associée à une autogreffe (48).

A l'heure actuelle, les substituts osseux sont rarement utilisés seuls dans la reconstruction des fentes labio-maxillo-palatines. L'os autogène reste le matériau de référence cependant plusieurs études associent os autogène et substitut osseux lors de la réalisation d'alvéoloplastie secondaire. Cette association limiterait les résorptions de l'os greffé, entre autres (49).

D'autres études réalisées comparent l'utilisation de substituts osseux (Glassbone ®) qui viserait à remplacer l'autogreffe. Cependant, il n'a pas été encore prouvé que cette méthode serait

équivalente à la greffe autologue (50). Leur emploi croissant en chirurgie préimplantaire permettra peut-être de préciser leurs indications en chirurgies des malformations cranio-faciales.



**Figure 16** : Greffe osseuse à base d'hydroxyapatite biologique issu de dérivés d'origine bovine (51)

## ***2.4 La régénération osseuse guidée (ROG)***

### ***2.4.1 Définition***

C'est une technique de reconstruction des défauts osseux verticaux de faible importance (inférieur 3mm). Elle consiste en l'apport de biomatériaux stabilisés par une membrane résorbable ou non résorbable. Cette membrane protège le site osseux des facteurs extérieurs et permet au potentiel ostéoinducteur d'être révélé de façon optimale. Certaines peuvent voir leur rigidité renforcée par du titane (52).

La ROG repose sur la prolifération de cellules ostéoprogénitrices.

### ***2.4.2 Indications***

- En pré-implantaire : extraction, prévention d'alvéolyse post-extractionnelle
- En per-implantaire : combler une déhiscence ou fenestration osseuse lors de la pose de l'implant



- En post-opératoire : en cas de perte osseuse après peri-implantite

Son utilisation dans les FLAP ou les défauts de plus grande étendue n'est possible qu'en l'associant avec une autre technique de greffe. Selon Jensen, l'utilisation combinée de greffe autogène et de ROG peut être très efficace (53). En effet, la membrane préserverait la greffe et servirait de coffrage pour le matériau de comblement. On parlera alors de régénération guidée modifiée (54).

Cependant la littérature rapporte plusieurs opinions concernant la mise en place de membranes sur les blocs osseux greffés.

## ***2.5 Ingénierie du tissu osseux oro-maxillaire***

### ***2.5.1 Principe***

La médecine régénérative offre des alternatives aux greffes osseuses. Elle représente une stratégie de prise en charge des patients atteints de perte osseuse pour lesquelles les recherches sont considérables.

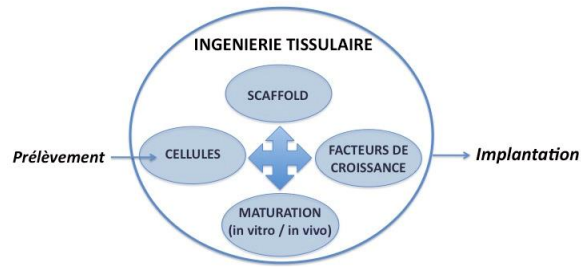
Elle regroupe l'ingénierie tissulaire et la thérapie cellulaire (55).

L'ingénierie tissulaire consiste à associer des cellules réparatrices à un biomatériau capable de délivrer ces cellules sur le site lésé et procéder à sa réparation.

Elle associe quatre facteurs :

- Une matrice de support pour la croissance tissulaire (scaffold)
- Des cellules autologues
- Des facteurs de croissance
- Une période de maturation in vivo ou in vitro (56)

Le but étant de créer un tissu biologiquement actif qui serait dénué de morbidité.



**Figure 17** : La construction des tissus par ingénierie tissulaire (56)

### 2.5.2 *Caractéristiques du support* (55)(57)

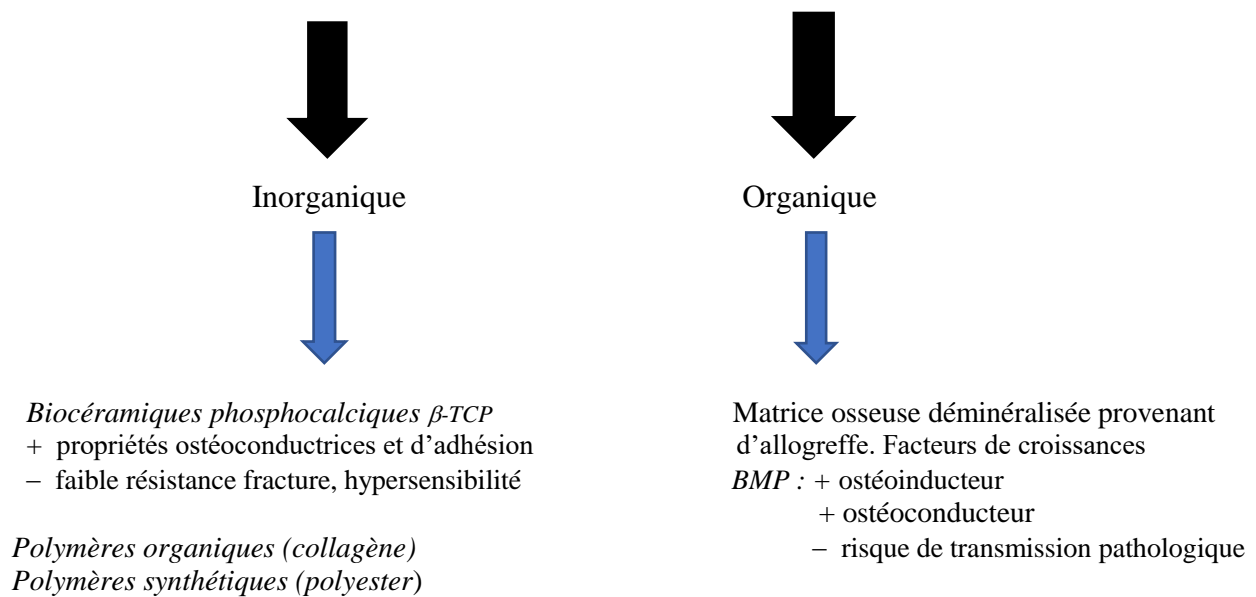
Idéalement, le support doit être :

- Ostéoconducteur
- Favoriser l'ostéointégration
- Posséder des propriétés ostéogéniques et biomécaniques optimales
- Capable de mimer les propriétés physiques et biologiques du tissu remplacé
- Résorbable

La matrice est un support physique colonisable par des cellules. Elle autorise la transmission de signaux chimiques et physiques à travers son architecture tridimensionnelle.

Ces derniers permettent d'améliorer la formation du tissu à reconstruire. Ils regroupent les cytokines mais surtout les facteurs de croissance, parmi lesquels la grande famille des TGF- $\beta$  (BMP, Insulin-like Growth Factor IGFs).

**Le support comprend plusieurs biomatériaux de substitution osseuse :**



### **2.5.3 La thérapie cellulaire**

#### **2.5.3.1 Définition**

La thérapie cellulaire peut être définie comme « l'administration de cellules autologues, allogéniques ou xénogéniques à l'homme dans le but de prévenir, traiter ou atténuer une maladie ». Le principe est d'ensemencer des cellules souches ou non, transformées ou non par thérapie génique ex vivo ou in vitro. Le but est diagnostique, prophylactique ou thérapeutique.

La thérapie cellulaire permet de restaurer les fonctions d'un organe ou de réduire le risque d'apparition d'une pathologie (58) (59).

### *2.5.3.2 Principe et application*

La thérapie génique est une des branches de la thérapie cellulaire. Le principe repose sur la capacité de créer des mutations génétiques pour induire un codage de protéine ou de fonction spécifique.

Trois étapes sont importantes :

- La transduction ou transfection qui est l'introduction du vecteur dans la cellule cible
- La transcription d'ADN en ARN messenger
- La traduction de l'ARN messenger en une protéine (60)

Dans la régénération osseuse sont utilisés de gènes codant pour des facteurs de croissance et de différenciation osseuse comme les BMP ou IGF. In vivo, le gène est directement délivré dans la zone d'intérêt.

Ex vivo, les cellules sélectionnées chez le patient sont modifiées puis réimplantées chez le donneur (61).

### *2.5.3.3 Utilisation*

L'ingénierie tissulaire permet une augmentation osseuse verticale ou transversale. L'utilisation des biomolécules BMP est rapporté en pré-implantologie dans le cadre de perte osseuse post-extractionnelle ou dans la régénération du défaut péri-implantaire (62).

A l'heure actuelle, elle est utilisée lors de la fermeture des fentes labio-alvéolaires en association ou non à une distraction osseuse. Plusieurs auteurs ont utilisé des matrices de collagène ou de phosphate de calcium dans un but de remplacer la greffe osseuse autologue (63).

Cependant, l'ingénierie tissulaire est toujours en développement afin de diminuer au maximum l'invasivité de la chirurgie tout en limitant les effets secondaires à court ou long terme.

Dans le cadre de l'utilisation de la thérapie génique dans la régénération osseuse, Rundle et al. ont transfecté un retro virus codant pour le facteur de croissance BMP aux cellules codant pour la phase initiale de cicatrisation osseuse lors d'une fracture in vivo et in vitro (64).

Plusieurs études ont été réalisées chez l'animal mais aucun essai clinique chez l'homme n'est disponible. Beaucoup d'améliorations sont espérées afin de pouvoir l'utiliser pour l'augmentation du volume osseux dans le cadre d'implant.

### **3 Nouvelles perspectives de greffe osseuse pré-implantaire dans la fermeture de la FLAP chez l'adulte : revue de littérature**

#### **INTRODUCTION**

La FLAP est une malformation cranio-faciale congénitale qui atteint entre 0,36 et 0,83 naissances sur 1000 dans le monde (66).

La pose d'implant chez un patient porteur de FLAP pour remplacer la dent absente est aujourd'hui la solution de premier choix. Réalisée en fin de croissance, elle est possible lorsque la quantité et la qualité d'os alvéolaire est suffisante.

La survie de l'implant dépend de la méthode de greffe osseuse ainsi que de sa stabilité dans le temps. Chez un sujet atteint de FLAP, le déficit osseux est plus important que chez un patient sain, et le pourcentage de résorption du tissu osseux greffé est plus élevé. A cela s'ajoute la présence de brides cicatricielles et de tissus fibreux en lien avec les précédentes interventions chirurgicales.

Le site de prélèvement de référence est la crête iliaque. Il répond parfaitement aux impératifs d'une greffe osseuse pré-implantaire : ostéoconducteur, ostéoinducteur et ostéogène (porteur de cellule souche). Néanmoins, l'inconvénient majeur reste la présence d'un deuxième site opératoire pouvant conduire à des douleurs post-opératoires.

Aujourd'hui, la recherche s'est tournée vers des alternatives synthétiques, d'origine animale, ou l'utilisation de l'ingénierie tissulaire. Cela offre d'autres voies de régénération osseuse qui nous conduisent à nous demander si la greffe autologue est la seule méthode de référence. Peut-elle être améliorée en l'associant à d'autres techniques ou peut-elle être remplacée par une autre technique ? L'objectif de cette revue de littérature est de répondre à cette question à travers la réalisation d'une recherche bibliographique sur Pubmed et ScienceDirect à l'aide de mots clefs spécifiques. Seize publications internationales ont été sélectionnées.

## **MATERIEL ET METHODE**

Une recherche a été effectuée sur les bases de données MEDLINE, Pubmed et ScienceDirect et le Chinese BioMedical Literature Database. Des articles en anglais ou français ont été recherchés sur la période 2004-2018 à partir des mots-clés suivants :

- Alveolar cleft reconstruction
- Alveolar bone graftings
- Tissue engineering
- Adult
- Bone substitutes
- Autologous bone
- Implant
- Stem cells

A partir de cette première recherche, nous avons sélectionné les articles qui se démarquaient en termes de qualité plus qu'en terme de quantité d'informations de valeur. Le plus difficile a été de trouver des articles sur les traitements réalisés sur une population adulte. Nous avons donc choisi de conserver des articles dans lesquels les recherches ont été effectuées à la fois sur des patients en denture mixte et des patients en denture définitive.

Ont été sélectionnées des revues de littératures, des rapports de cas, des études prospectives, des études cliniques randomisés ou non, utilisant un des critères suivants :

- Étude sur une méthode d'apports osseux, ce qui regroupe les greffes autologues, allogreffes, la ROG, l'utilisation de l'ingénierie tissulaire, chez un patient porteur de FLAP en fin de croissance ou adulte.
- Comparaison entre deux ou plusieurs méthodes d'apport osseux dans la fermeture de la fente chez un patient en fin de croissance ou adulte.
- Étude portant sur une méthode de greffe chez le patient porteur de FLAP dans un but implantaire.

Ont été exclues les études qui portent uniquement sur les fentes bilatérales, sur une greffe à visée interceptive ou orthodontique spécifiée par les termes « greffes primaires et secondaires » dans le titre.

Les études publiées avant 2006 n'ont pas été prises en compte exceptée une datant de 1993. Les études qui n'utilisaient que le traitement gold standard et les essais in vitro sont exclus.

Nous avons sélectionné un maximum d'études qui permettaient de comparer le gain osseux post greffe grâce à une analyse radiographique volumétrique. Les études qui rapportaient la quantité ou la qualité de l'os formé ont été incluses.

Nous avons extrait des informations telles que le type d'étude, le nombre de patients, la méthode utilisée et les résultats et les avons rassemblées sous forme de tableau.

## **RESULTATS**

Seize articles ont été retenus et analysés. Neuf sont des études contrôlées non randomisées, quatre sont des essais contrôlés randomisés et trois sont des rapports de cas.

Neuf articles comparent un matériau de substitution osseuse à la greffe iliaque autologue dans la fermeture de FLAP ; trois, l'association de la greffe iliaque autologue à une autre méthode de greffe en comparaison à la greffe iliaque seule.

Une étude compare la greffe autologue provenant d'un autre site de prélèvement que la crête iliaque.

Les trois rapports de cas ne comparent pas deux méthodes d'apport osseux mais les auteurs suivent l'apport d'un matériau de substitution osseux dans l'augmentation du volume osseux chez les sujets porteurs de fentes labio-palatines.

L'ingénierie tissulaire a été utilisée dans onze articles.

Les matrices (scaffold) utilisées sont des éponges de collagène, des matériaux issus d'allogreffes (matrice déminéralisée d'origine humaine) associées à un substitut osseux synthétique, du plasma riche en plaquette (PRP), de matériaux issus de xéno-greffes (matrice dermique acellulaire à base de collagène) ou encore des biocéramiques phosphocalciques ( $\beta$ -TCP).

Les facteurs de croissance utilisés sont les rhBMP-2 (forme combinante).

Deux articles comparent la greffe iliaque associée à la PRP à la greffe iliaque seule. Un article compare l'IBG associée à l'ADM xénogénique à l'IBG seule. Un article évalue le succès clinique de l'hydroxyapatite (xéno-greffe céramisée) par rapport à l'IBG.

En termes de résultat, les études ont fourni le pourcentage de volume osseux avant et après la greffe, mesuré à l'aide de l'imagerie 3D. Certaines nous ont fourni la hauteur et l'épaisseur d'os (bone height) ainsi que le taux de succès clinique (clinical success rate).

Deux études ont spécifié avoir réalisé les greffes sur des patients âgés de plus de 16 ans, pour les autres les sujets étaient en denture mixte, mature ou les deux. Onze études portaient uniquement sur des fentes unilatérales et cinq associaient uni et bilatérales. Nous constatons une grande hétérogénéité des résultats entre les études, résumées dans le tableau 2.



Auteurs/année	Type d'étude	Nombre de patients	Resultats		
			Greffe et site donneur	Methodologie	Résultats
Pradel and Lauer (2012)	Essai contrôlé non randomisé	8	IBG (n=4) Osteoblast/ACS Osteovit® (n=4)	Taux de formation osseuse (BF)	IBG groupe : 36,6 % Osteoblast/ACS groupe : 40,9%
Behnia et al (2009)	Rapport de cas	2	Os déminéralisé DBM+ sulfate de calcium ( Osteoset®)	Taux de régénération du défaut + BF	Régénération défaut: 66% et 75% BF : 34,5%
Hibi et al (2006)	Rapport de cas	1	Fibrine autologue PRP	Taux de formation osseuse	BF : 79,1%
Alonso et al (2010)	Essai contrôlé randomisé	16	rhBMP-2/ACS (Infuse® bone graft )(n=8) IBG (n=8)	Taux de formation osseuse (volume) Longueur d'os formé (BH)	BFV: rhBMP-2 = 74,4% ; IBG = 80,2% BH : rhBMP-2 = 10,2mm IBG = 13,9 mm
Dickinson et al (2008)	Essai contrôlé randomisé	21	rhBMP-2/ ACS (Infuse® bone graft ) (n=9) IBG (n=11)	Taux de formation osseuse Longueur d'os formé en % (BH)	BF: rhBMP-2 = 95% ; IBG = 63% BH: rhBMP-2 = 85% ; IBG = 70%
Herford et al (2007)	Essai contrôlé non randomisé	12	rhBMP-2 (n=10) IBG (n=2)	Taux de formation osseuse (volume)	BFV: rhBMP-2 = 71,1% ; IBG = 78,1%
Canan et al (2012)	Essai contrôlé randomisé	18	Eponge résorbable collagénique + rhBMP-2 ( Infuse®) (n=6) IBG (n=6)	Taux de « remplissage » osseux	IBG : 78% ; rhBMP-2/ACS: 75,1%
Balaji (2009)	Essai contrôlé non randomisé	60	IBG (n=30) rhBMP-2/ACS (n=30)	Taux de formation osseuse	IBG : 87,86% rhBMP-2 : 91,74%
Lee et al (2009)	Essai contrôlé non randomisé	60	IBG (n=30) PRP+IBG (n=30)	Densité osseuse	IBG : 0,59 à 2,16 cm <sup>3</sup> PRP+IBG : 0,94 à 2,54 cm <sup>3</sup>
Li et al (2012)	Essai contrôlé randomisé	108	Xenogreffe MDA+IBG (n=48) IBG (n=60)	Succès clinique	Xenogreffe + IBG > IBG seul
Benlidayi et al (2012)	Essai contrôlé non randomisé	23	HA ( n=11) IBG (n=12)	Succès clinique	HA > IBG
Oyama et al (2004)	Essai contrôlé non randomisé	12	PRP+ IBG+ colle de fibrine (n=7) IBG (n=5)	Taux de formation osseuse	PRP+IBG : 80,19% IBG: 63,67%
de Ruiter et al (2015)	Rapport de cas ( prospective)	7	B-TCP + sang autogène	Taux de formation osseuse	73 % +/- 6%
Freihofer et al (1993)	Essai contrôlé non randomisé	296	Cartilage costale (n=6) IBG (n=22) / Rétro-molaire (n=6) IBG (n=10)	Succès clinique	- Cartilage costale moins efficace que IBG - Rétro-Molaire plus efficace que IBG
Francis et al (2013)	Essai contrôlé non randomisé	45	rhBMP-2/DBM (n=26) IBG (n=19)	Succès clinique	BMP-2/DBM 97,2% de succès > IBG avec 84,2 % de succès
She et al (2010)	Essai contrôlé non randomisé	27	rhBMP-2/DBB (n=12) IBG (n=15)	Succès clinique	Pas de différence significative

Tableau 1 : Caractéristiques et résultats des différentes études

IBG : iliac bone graft ; ACS : absorbable collagen sponge ; DMB : demineralized bone matrix ; PRP : platelet rich plasma ; MDA : acellular dermal matrix ; HA : hydroxyapatite ; DBB : deproteinized bovine bone

Type de Greffe	Resultats
<i>Substituts osseux VS IBG</i>	
<b>rhBMP-2/ACS</b>	Patients avec FLAP unilatérale en denture mixte traités par BMP-2 associé aux éponges de collagènes montre un résultat similaire à l'IBG.
<b>HA</b>	HA est plus efficace dans le traitement des FLAP unilatérale après étude radiologique (utilisation de la Hounsfield Unit). Mais la différence reste non significative.
<b>BMP-2/ACS</b>	Absence de différence significative (FLAP U)
<b>BMP-2/ACS</b>	Absence de différence significative (FLAP U)
<b>BMP-2/ACS</b>	Absence de différence significative (FLAP U+B)
<b>BMP-2/ACS</b>	Patients en denture mature, BMP-2 + ACS est plus efficace que l'IBG (FLAP U)
<b>BMP-2/DMB</b>	BMP-2 associé à la DMB est radiologiquement plus efficace que l'IBG dans la reconstruction alvéolaire (FLAP U)
<b>BMP-2/DBB</b>	Absence de différence significative (FLAP U)
<b>Osteoblast/ACS</b>	Absence de différence significative (FLAP U+B)
<i>Substituts osseux+IBG VS IBG</i>	
<b>PRP+IBG</b>	Concernant les patients en denture mature PRP pourrait améliorer la capacité ostéoinductrice de l'IBG et diminuer la résorption osseuse (FLAP U)
<b>PRP+IBG</b>	Concernant les patients jeunes traités en denture mixte PRP n'est pas efficace contre la résorption osseuse 1 an après la greffe (FLAP U+B)
<b>ADM+IBG</b>	L'utilisation de membrane dermique acellulaire induit une plus forte croissance osseuse que l'IBG seule (FLAP U)
<i>Autogène VS IBG</i>	
<b>Cartilage costale VS crête iliaque (IBG)</b>	Cartilage costale est moins efficace que l'IBG (U+B)
<b>Zone retro-rétro-molaire VS IBG</b>	Prélèvement rétro molaire est cliniquement plus efficace que l'IBG (U+B)
<i>Substituts osseux</i>	
<b>PRP+HBMSC-OB</b>	L'utilisation de cellules mésenchymateuses issues de la moelle placées dans un phénotype ostéoblastique associées à la fibrine autologue induit le potentiel ostéogénique dans la formation osseuse.
<b>β-TCP</b>	L'application de β-TCP sous forme de granules résorbables mixé au sang autogène augmente le pourcentage de formation osseuse grâce à sa capacité oséoinducteur et ostéoconducteur (FLAP U)
<b>Osteoset+DBM+HMCSC</b>	Possibilité de succès sur le long terme

Tableau 2 : Résultats selon le type de greffe

## **DISCUSSION**

La fermeture de la FLAP unilatérale par une greffe osseuse permet de rétablir un volume osseux suffisant pour une réhabilitation prothétique, lorsqu'elle est implantaire, réussie.

Plusieurs éléments sont à prendre en compte pour décider du traitement à proposer, comme le volume osseux initial et l'état parodontal.

Il a été prouvé dans de nombreuses études que la greffe autologue provenant de la crête iliaque est la plus efficace pour permettre la reconstruction de la fente.

Cependant, elle a des inconvénients tels que la présence d'un second site opératoire et une résorption plus ou moins importante selon la nature et la force des contraintes existantes.

Ces inconvénients ont poussé certains auteurs à chercher des alternatives à la greffe iliaque comme l'utilisation de substituts osseux ou l'association de la greffe autologue à un substitut osseux.

## **SUBSTITUTS OSSEUX**

### **Les biocéramiques phosphocalciques et hydroxyapatites biologiques (66)(67)**

L'utilisation d'hydroxyapatite d'origine bovine dans cette étude a prouvé son efficacité. Ce matériau peut être considéré comme un matériau de substitution osseuse idéal grâce à sa biocompatibilité, matériau ostéoconducteur et comparable à l'os humain, il est facile d'emploi et très utilisé en chirurgie dentaire. Il peut être une alternative à la greffe iliaque dans la reconstruction de la FLAP à la vue de ses résultats comparables à l'IBG et permettre ainsi de diminuer le risque de possibles complications post-opératoires.

Depuis quelques années, plusieurs types de  $\beta$ -TCP ont été étudiés. Ils sont caractérisés par leur excellente propriété ostéoconductrice et d'adhésion avec les tissus périphériques. Cependant, leurs faibles propriétés mécaniques les désavantagent, et amène à constater un fort pourcentage de résorption osseuse post-opératoire. Les auteurs ont utilisé les granules sur des patients jeunes en

denture mixte. Il est possible que leur application en chirurgie pré-implantaire chez un patient adulte soit plus indiquée.

Les granules de  $\beta$ -TCP sont pratiques d'utilisation mais les études sont aujourd'hui trop peu nombreuses pour prouver leur efficacité et leur potentiel par rapport à la greffe iliaque.

### **Les substituts osseux à base de facteur de croissance (68)(69)(70) (71)(72)(73)(74)**

Les facteurs de croissance BMP-2 sont connus pour jouer un rôle dans l'ostéogenèse et la chondrogenèse en induisant une différenciation des ostéoblastes. Depuis quelques années, des BMP-2 recombinantes (rhBMP-2 et rhBMP-7) ont été mises au point grâce à la thérapie génique, prouvant leur forte activité ostéogène.

Quatre études ont utilisé le rhBMP-2 (Infuse ®) en l'appliquant sur une éponge de collagène résorbable qui libère la protéine au niveau du site chirurgical tout en faisant office d'échafaudage pour la formation du nouvel os. Les résultats ont été encourageants, la quantité et la qualité de l'os formé étaient similaires ou plus importantes que celles mesurées et étudiées chez les patients greffés par des particules issues de la crête iliaque.

L'avantage réside dans l'absence d'un second site opératoire, un temps d'opération plus court, des risques moindres et une formation osseuse rapide.

Le nombre de patients traités n'est pas très important et leurs âges sont différents. Dans trois études, la reconstruction a été réalisée chez des patients en denture mixte et une étude sur des patients adultes en denture mature. C'est cette dernière qui a mis en lumière des résultats significativement supérieurs à l'IBG.

L'étude employant comme *scaffold* une matrice osseuse déminéralisée (DBM) a démontré que son utilisation avec les rhBMP-2 était plus efficace que l'IBG. Cependant aucune mesure volumétrique ou chiffrée ne le prouve, une simple étude visuelle radiologique a été fournie. Le niveau de preuve est insuffisant et ne nous permet pas de conclure.

Aussi, cette étude est intéressante car elle conclue, après comparaison, sur le fait que l'utilisation de la DBM est plus appropriée que l'éponge de collagène car elle possède des propriétés ostéoconductrices supérieures au collagène en plus d'être un matériau ostéoinducteur. Il serait important de savoir si l'utilisation spécifique de différentes matrices peut conduire à un taux de succès clinique distinct.

La dernière étude associe les BMP-2 à un substitut osseux d'origine bovine (DBB, deproteinized bovine bone) et ne révèle aucune différence significative avec l'IBG.

Pour conclure, des résultats supérieurs ont été atteints chez les patients en denture mature, avec FLAP unilatérale.

D'autres études randomisées à plus grande échelle et chez des patients adultes sont nécessaires afin de déterminer la meilleure matrice à associer aux facteurs de croissances et la concentration adéquate de BMP-2. N'ayant pas trouvé d'autres études utilisant les BMP-7, IGF ou FGF, nous pourrions nous demander si d'autres facteurs de croissance seraient utilisables dans ce cas.

### **Les substituts osseux à base de produits cellulaires (75)(76)**

Deux rapports de cas étudient la reconstruction de la fente palatine par ingénierie tissulaire. L'une utilise des ostéoblastes autogènes et l'autre des cellules mésenchymateuses issues de la moelle osseuse aspirées dans la partie postérieure de la crête iliaque (HSBMC-OB). Les *scaffolds* utilisées dans la fente étaient, dans l'une, l'éponge de collagène Osteovit® et dans l'autre, un sulfate de calcium (Osteoset®) mélangé à une matrice d'os déminéralisé.

L'étude de Pradel a montré des résultats 6 mois plus tard similaire à l'IBG en termes de gain de volume osseux. Behnia n'a pas eu d'aussi bon résultat avec une formation osseuse certes existante mais considérée comme insuffisante.

Aujourd'hui, les hMSCs n'ont pas prouvé leur capacité ostéogène dans les différentes études actuelles réalisées in vivo et in vitro. Selon le volume initial du défaut osseux ainsi que sa position, les hMCS n'auront pas le même comportement de régénération osseuse et la résorption osseuse pourrait être aussi importante voire plus qu'avec une greffe autogène. La formation osseuse est moins prévisible selon la provenance des cellule mésenchymateuses et surtout selon la quantité de

cellules mortes prématurément après leur injection dans le site lésé (77). Cela pourrait expliquer leur résultat inconstant.

Les cellules ostéocompétentes injectées dans des *scaffolds* différents avec des facteurs de croissance variés semblent prometteurs dans la réparation de la fente palatine.

## **IBG ET SUBSTITUTS OSSEUX**

La résorption plus ou moins importante de la greffe autogène sur le long terme a poussé des auteurs à faire des recherches sur l'association de l'IBG à un matériau supplémentaire.

### **PRP et IBG (78)(79)**

Le PRP est un concentré de plaquettes obtenu par centrifugation du sang autologue et contient des facteurs de croissance. Leur rôle est de réguler la multiplication et la différenciation des cellules, de diminuer l'inflammation et donc de participer au processus de cicatrisation. Le PRP sert de liant entre la greffe osseuse autogène, protège le site opératoire et diminue les douleurs post-opératoires.

Cette méthode est très utilisée en chirurgie implantaire car elle permet d'augmenter la surface de contact os-implant.

Oyama a utilisé ce matériau associé à l'IBG chez des sujets adultes porteurs de fente unilatérale. Le taux de formation osseuse semble bien plus important chez ces patients que chez ceux traités par la greffe autologue seule. Le PRP pourrait réduire la résorption osseuse grâce à la présence de facteurs de croissances PDGF, VEGF et TGF- $\beta$ .

Contrairement à Oyama, l'étude de Lee n'a pas montré de différence significative. Lee a travaillé sur des patients jeunes possédant une fente uni et bilatérale. Ces résultats peuvent s'expliquer par la différence d'âge des patients, le volume et l'aspect uni ou bilatéral des fentes palatines. Chez un patient en denture adulte, l'activité de croissance osseuse reste plus faible que chez un patient jeune et l'apport de facteur de croissances provenant du PRP peut favoriser la formation osseuse.

L'utilisation du PRP chez le sujet adulte porteur de fente palatine unilatérale pourrait améliorer les propriétés ostéogènes de la greffe iliaque autogène et diminuer la résorption osseuse post-opératoire.

### **Les membranes (80)**

Les membranes sont des barrières physiques qui permettent une revascularisation et une maximisation de la repopulation cellulaire en donnant aux cellules osseuses le temps de se régénérer. Elles préviennent la perte du matériau greffé et optimisent la régénération osseuse.

Une seule étude a été incluse et utilise la matrice dermique acellulaire chez des sujets porteurs de fente palatine unilatérale. Cette dernière a conclu que le succès clinique était supérieur lorsque la greffe iliaque était associée à la MDA.

Cette étude n'est pas suffisante à elle seule pour conclure sur son efficacité lorsqu'elle est associée à l'IBG, sachant qu'aucun rapport de cas chez le patient adulte n'a été trouvé. D'autres études sont disponibles mais n'ont pas été intégrées dans notre analyse car elles évaluaient l'apport de la MDA dans la fermeture de fistule ou l'éruption de la canine. De plus elles incluaient des patients porteurs de FLAP bilatérale. Les résultats sont hétérogènes, cela peut être dû à une contraction de la membrane mettant en jeu sa stabilité dans le temps (37) (39). Les résultats sont très insuffisants chez les sujets porteurs de FLAP bilatérale. Cela peut s'expliquer par une grande mobilité des berges osseuses et une fragilité des tissus mous.

Un rapport de cas a comparé, chez des patients avec FLAP unilatérale, âgés de 9 à 17 ans, l'utilisation de membrane Teflon associée à l'IBG dans un groupe et une membrane synthétique Résolut® dans l'autre groupe. Le volume osseux mesuré était supérieur lorsque la greffe était associée à une membrane et plus particulièrement avec la membrane synthétique (81).

Une multitude de membranes existent, elles doivent être choisies après une étude approfondie du cas clinique et suivant la technique du praticien car elles sont opérateur dépendant.

### **La greffe autogène : les sites donneurs (82)**

La greffe osseuse autologue est aujourd'hui celle qui donne les meilleurs résultats. Plusieurs sites donneurs sont possibles pour la réaliser.

Le prélèvement au niveau de la crête iliaque antérieure est le plus utilisé et le plus reconnu dans le traitement des fentes labio-palatines. Son principal avantage est de fournir une quantité importante d'os pour les grands défauts osseux. Mais elle nécessite une anesthésie générale et peut entraîner gêne et douleurs.

D'autres sites donneurs extra-oraux existent mais ne sont pas ou plus utilisés dans le cadre des fentes, les patients étant trop jeunes, les risques plus nombreux et la qualité et quantité d'os pas comparable à l'iliaque.

Le maxillaire et la mandibule peuvent être utilisés comme site donneurs intra-oraux.

Le prélèvement mandibulaire peut se faire en région symphysaire mais aussi retro-molaire. Pour ce dernier, le greffon est composé d'os cortical et d'os spongieux, permettant de garantir une reconstruction stable et de haute densité osseuse. Dans le cadre de la fente, notre étude a notifié un succès plus important du prélèvement rétro-molaire par rapport à l'IBG. Nous pourrions nous demander si la quantité d'os disponible dans cette région est suffisante pour combler le déficit osseux associé à la fente.

La solution pourrait être de réaliser un prélèvement bilatérale suffisant et présenter la zone rétro-molaire comme alternative légitime au prélèvement iliaque.

## **CONCLUSION**

Pour conclure, les résultats de toutes ces études sont très hétérogènes. Il serait recommandé lors des futures études de séparer les résultats des patients porteurs de fente unilatérale et bilatérale. De plus, la réalisation de rapports de cas sur des patients adultes en attente d'un traitement implantaire serait intéressant aux vues des résultats encourageant obtenus sur une denture mature, contrairement à ceux obtenus sur des patients jeunes en denture mixte pour une même greffe osseuse.



A cela s'ajoute le fait de procéder à des mesures volumétriques post-opératoires de l'os formé car se fier à un « succès clinique » rend le niveau d'études insuffisant.

Parmi toutes ces études, notre regard s'est porté sur l'ingénierie tissulaire qui a donné des résultats intéressants et pourrait être une option qui ne nécessite pas de second site opératoire. Cependant les aspects négatifs n'ont pas été énumérés. En effet, les composants des *scaffolds* vont interagir avec l'organisme receveur et l'os, et ne vont pas dans leur intégralité se confiner dans la zone lésée. La prolifération cellulaire non contrôlée est un risque à ne pas minimiser sur le long terme. Il est aujourd'hui difficile de prédire totalement l'innocuité de tout traitement.

Des études de plus grande ampleur et d'une durée de suivi plus longue doivent être menées.

Aujourd'hui nous avons le choix entre une multitude de substituts osseux, mais avons-nous le substitut idéal ?

1. Mossey PA, Little J, Munger RG, Dixon MJ, Shaw WC. Cleft lip and palate. *Lancet* 2009;374:1773–85.
2. Kernahan DA., Stark RB. A new classification for cleft lip and palate. *Plast. Reconstr. Surg* 1958 ; 22 : 435-441.
3. Curtis EJ, Fraser FC. *Congenital Cleft Lip and Palate*. :5.
4. MURRAY JC Gene/environnement causes of cleft lip and/or palate. *Clin Genet* 2002;61: 248-256.
5. ADDOR MC, FELDMEYER L HOHLFELD J, SCHORDERET DF. Epidemiology of lip; maxilla-palate clefts in the canton of Vaud. *Rev. Med. Suisse Romande* 2003 ; 123 (8) : 501-5.
6. Dixon MJ, Marazita ML, Beaty TH, Murray JC. Cleft lip and palate: understanding genetic and environmental influences. *Nat Rev Genet*. 2011;12:167–178.
7. Canfield MA, Honein MA, Yuskiv N, Xing J, Mai CT, Collins JS, Devine O, Petrini J, Ramadhani TA, Hobbs CA, et al. National estimates and race/ethnic-specific variation of selected birth defects in the United States, 1999–2001. *Birth Defects Res A Clin Mol Teratol*. 2006;76:747–756.
8. CROEN LA, SHAW G, WASSERMAN CR, TOLAROVA M. Racial and ethnique variations in the prevalence or orofacial cefts in California, 1983-1992. *Am J Med Genet*. 1998;79: 42-47.
9. Allori AC, Mulliken JB, Meara JG, Shusterman S, Marcus JR. Classification of Cleft Lip/Palate: Then and Now. *The Cleft Palate-Craniofacial Journal*. mars 2017;54(2):175-88.
10. Brophy TW. *Cleft Lip and Palate*. Philadelphia: P. Blakiston’s Son and Co.; 1923.
11. Benoist M. In: *Réhabilitation et prothèse maxillo-faciale*. Paris: Julien Prélat; 1978. p. 137–224.
12. Veau V. *Division Palatine: Anatomie, Chirurgie, Phone´tique*. Paris: Masson; 1931.
13. Magalon G, Chancholle AR. In: *Chirurgie plastique de l’enfant, pathologie congénitale*. Paris: Maloine; 1987. p. 31–132.

14. Kernahan D. The striped Y: a symbolic classification for cleft lip and palate. *Plast Reconstr Surg* 1971;47:469–70.
15. Larson M, Hellquist R, Jakobsson OP. Classification, recording and cleft palate surgery at the uppsala cleft palate centre. *Scand J Plast Reconstr Hand Surg* 1998;32: 185–92.
16. Molé C, Simon E. Séquelles de fentes labio-maxillo-palatines : détermination d'un nouveau score alvéolaire par la classification Alveolar Cleft Score (ACS). *Revue de Stomatologie, de Chirurgie Maxillo-faciale et de Chirurgie Orale*. juin 2015;116(3):132-8.
17. Grenard A, Fraeyman M, Vi-Fane B, Nham K. Position des fragments alvéolo- dentaires avant et après gingivopériostoplastie primaire dans les cas de fentes labio- palatines unilatérales. *Rev Orthopédie Dento-Faciale*. 1 oct 2014;48(4):397-406.
18. Delaire J. La cheilo-rhinoplastie primaire pour fente labio-maxillaire congénitale unilatérale. *Rev Stomatol*. 1975;76(3):193-215.
19. BENATEAU H, VEYSSIERE A, PAQUOT-LE BRUN C, CABOURET D, TRAORE H. Prise en charge chirurgicale primaire des fentes vélares, vélopalatines et alvéolaires. *Rev Stomatol Chir Maxillofac Chir orale*. 2014 ; 10 : 1-13.
20. TALMANT JC, TALMANT JC, LUMINEAU JP. Une approche fonctionnelle lors du traitement primaire des fentes labioalvéolopalatovélares pour le minimum de séquelles. *Rev Stomatol Chir Maxillofac* 2007 ; 108 : 255- 263.
21. Talmant J-C, Talmant J-C, Lumineau J-P. Traitement primaire des fentes labio-palatines. Ses grands principes. *Annales de Chirurgie Plastique Esthétique*. oct 2016;61(5):348-59.
22. Hugentobler M, Dojcinovic I, Richter M. Techniques de couverture lors d'alvéoloplasties secondaires : comparaison de deux types de lambeaux. *Revue de Stomatologie et de Chirurgie Maxillo-faciale*. juin 2006;107(3):145-51.
23. Picard A, Kadlub N, Galliani E, Soupre V, Cassier S, Constantinescu G, et al. Traitement primaire des brèches alvéolaires dans les fentes labio-maxillo-palatines. *Rev Orthopédie Dento-Faciale*. 2012 Jul 9;46(3):275–86.
24. Boland F-X, Drikes S, Persac S, Peron J-M, Delcampe P. Gingivopériostoplasties associées à une greffe osseuse : évaluation radiologique. *Rev Stomatol Chir Maxillofac*. sept 2009;110(4):193-7.
25. Godenèche J, James I, Kraft T. Le TREFLE : prise en charge des fentes faciales jusqu'à l'alvéoloplastie secondaire précoce. *Rev Orthopédie Dento-Faciale*. 2011 Aug 17;45(3):319–37.

26. Captier G, Bigorre M, Mattei L, Delestan C, Montoya P. La greffe osseuse secondaire dans les fentes labio-maxillo-palatines totales : modalités techniques et indications à propos de 62 greffes. *Annales de Chirurgie Plastique Esthétique*. févr 2003;48(1):20-30.
27. AMANAT N, LANGDON JD. Secondary alveolar bone grafting in clefts of the lip and palate, *Cranio Max Fac Surg*: 1991; 19: 7-14.
28. Rehrmann AH, Koberg WR, Koch H. Long-term postoperative results of primary and secondary bone grafting in complete clefts of lip and palate. *Cleft Palate J*. 1970 Jan;7:206– 21.
29. Vanwijck R, Bayet B, Roffé J-L, Compère J-F, Benateau H. Les séquelles labiales dans les fentes uni- et bilatérales. *Rev Stomatol Chir Maxillofac*. sept 2007;108(4):265-74.
30. Talmant J-C, Talmant J-C, Lumineau J-P. Les séquelles nasales des fentes unilatérales : analyse et prise en charge. *Rev Stomatol Chir Maxillofac*. sept 2007;108(4):275-88.
31. De Mey A, Malevez C, Mansbach A-L, George M. Prise en charge des fentes labio-maxillo-palatines à l'hôpital des enfants Reine Fabiola de Bruxelles. In: *Annales de chirurgie plastique esthetique*. Elsevier; 2002. p. 134–137.
32. Paulin G, Astrand P, Rosenquist JB, Bartholdson L. Intermediate bone grafting of alveolar clefts. *J Craniomaxillof Surg* 1988;16:2-7.
33. Tolman DE. Reconstructive procedures with endosseous implants in grafted bone: a review of the litterature. *Int J Oral Maxillofac Implants* 1995;10:275-94.
34. Torres J, Tamimi F, Alkhraisat M, López-Cabarcos E, Prados-Frutos JC. Bone Substitutes. 2011 [cited 2014 Dec 8].
35. TULASNE.JF, ANDREANI.JF. Les greffes osseuses en implantologie. Paris : Quintessence international, 2004, 117 p.
36. DAVARPANAH.M, MARTINEZ.H. Manuel d'implantologie clinique. Rueil-Malmaison : CdP, 1999, 338 p. In.
37. Seyed Movaghar A, Movaghar R. Osteodistraction of the maxilla in transverse deficiency in adults: Analysis of the literature and clinical case. *International Orthodontics*. juin 2011;9(2):157-78.
38. Cheung LK, Chua HDP. A meta-analysis of cleft maxillary osteotomy and distraction osteogenesis. *Int J Oral Maxillofac Surg*. 2006 Jan;35(1):14–24.
39. Raphaël B, Morand B, Dechamboux J, Frénea S, Richard M, Gariod G, et al. Ostéotomies maxillomandibulaires : techniques. EMC - Techniques chirurgicales - Chirurgie plastique

reconstructrice et esthétique. 2003;45(604):14 p.

40. Benchemam Y. Distraction alvéolaire Alveolar distraction. :19.
41. Picard A, Diner P-A, Labbé D, Nicolas J, Tomat C, Seigneuric J-B, et al. Les séquelles maxillaires dans les fentes labioalvéolopalatovélaires. Place de la distraction ostéogénique. Revue de Stomatologie et de Chirurgie Maxillo-faciale. sept 2007;108(4):313-20.
42. Buis J, Rousseau P, Soupre V, Martinez H, Diner PA, Vazquez MP. Distraction of grafted alveolar bone in cleft case using endosseous implant. Cleft Palate Craniofac J 2001;38:405–409.
43. Yen SL, Gross J, Wang P, Yamashita DD. Closure of a large alveolar cleft bony transport of a posterior segment using orthodontic archwires attached to bone: report of a case. J Oral Maxillofac Surg 2001;59:688–691.
44. Finkemeier CG. Bone-grafting and bone-graft substitutes. J Bone Joint Surg Am 2002 ; 84 : 454–464.
45. Torres J, Tamimi F, Alkhraisat M, López-Cabarcos E, Prados-Frutos JC. Bone Substitutes. 2011.
46. Haute Autorité de Santé Substituts osseux Saint-Denis La Plaine : HAS, 2013 : 134.
47. Piattelli M, Favero GA, Scarano A, et al. Bone reactions to anorganic bovine bone (Bio-Oss) used in sinus augmentation procedures: a histologic long-term report of 20 cases in humans. Int J Oral Maxillofac Implants 1999 ; 14 : 835–840.
48. Greenwald AS, Boden SD, Goldberg VM, et al. Bone-graft substitutes: facts, fictions, and applications. J Bone Joint Surg Am 2001 ; 83 : 98–103.
49. Corre P, Khonsari R-H, Laure B, Elamrani K, Weiss P, Mercier J-M. Les céramiques phosphocalciques synthétiques dans l'alvéoloplastie secondaire. Revue de Stomatologie et de Chirurgie Maxillo-faciale. avr 2012;113(2):131-5.
50. Frapsauce A, Luans C, Azzis O, Gicquel V. Intérêt du Glassbone® dans la chirurgie des fentes labio-palatines. Le Pharmacien Hospitalier et Clinicien. déc 2016;51(4):349.
51. Benlidayi ME, Tatli U, Kurkcü M, Uzel A, Oztunc H. Comparison of bovine-derived hydroxyapatite and autogenous bone for secondary alveolar bone grafting in patients with alveolar clefts. J Oral Maxillofac Surg 2012;70:e95–102.
52. Atlas d'anatomie implantaire. Paris : Masson, 2006, 282 p.
53. JENSEN.OT. The sinus bone graft, 2nde edition. Chicago : Quintessence Pub. Co, 2006, 366 p.

54. CAMPAN.P, ESTRADE.L. La chirurgie pré-implantaire: greffes osseuses. *Réal. Clin.*, 2008, 19, 1, p. 57-65.
55. Myon L, Ferri J, Chai F, Blanchemain N, Raoul G. Ingénierie du tissu osseux oromaxillofacial par combinaison de biomatériaux, cellules souches, thérapie génique. *Revue de Stomatologie et de Chirurgie Maxillo-faciale*. sept 2011;112(4):201-11.
56. Catros S, Guillemot F, Amédée J, Fricain J-C. Ingénierie tissulaire osseuse en chirurgie buccale et maxillo-faciale : applications cliniques. *Médecine Buccale Chirurgie Buccale*. nov 2010;16(4):227-37.
57. Nicoll SB. Materials for bone graft substitutes and osseous tissue regeneration. In: Burdick JA, Mauck RL, editors. *Biomaterials for tissue engineering applications*. Springer-Verlag; 2011. p. 343–62.
58. Moussaoui S, Lucas S, Zorzi P, Le SC, Trouvin JH. Regulatory framework of cell therapy products. *Bull Cancer* 2003;90: 779–88.
59. Fontaine N and Reynders D. Directive 2001/83/CE du Parlement européen et du Conseil du 6 novembre 2001 instituant un code communautaire relatif aux médicaments à usage humain. *JO* 2001;L.311.
60. Anderson WF. Human gene therapy. *Nature* 1998;392:25–30.
61. Scaduto AA, Lieberman JR. Gene therapy for osteoinduction. *Orthop Clin North Am* 1999;30:625–33.
62. Spagnoli DB. The application of recombinant human bone morphogenetic protein on adsorbable collagen sponge (rhBMP-2/ACS) to reconstruction of maxillofacial bone defects. In: Vukicevic S, Sampath KT, editors. *Bone morphogenetic proteins: from local to systemic therapeutics*. Birkhauser; 2008. p. 43–70.
63. Tom WK, Chin M, Ng T, Bouchoucha S, Carstens M. Distraction of rhBMP-2-generated mandible: how stable is the engineered bone in response to subsequent surgeries? *J Oral Maxillofac Surg* 2008;66:1499-505.
64. Rundle CH, Miyakoshi N, Kasukawa Y, Chen ST, Sheng MH, Wergedal JE, et al. In vivo bone formation in fracture repair induced by direct retroviral-based gene therapy with bone morphogenetic protein-4. *Bone* 2003;32:591–601.
65. Fischer J, Kolk A, Wolfart S, Pautke C, Warnke PH, Plank C, et al. Future of local bone regeneration – protein versus gene therapy. *J Craniomaxillofac Surg* 2011;39:54–64.

66. Pradel W, Tausche E, Gollogly J, Lauer G: Spontaneous tooth eruption after alveolar cleft osteoplasty using tissue-engineered bone: a case report. *Oral Surg Oral Med Oral Pathol Oral Radiol Endod* 105: 440e444, 2008.
67. de Ruiter A, Jansen N, van Es R, et al. Micro-structured beta-tricalcium phosphate for repair of the alveolar cleft in cleft lip and palate patients: a pilot study. *Cleft Palate Craniofac J* 2015;52:336—340.
68. Alonso N, Tanikawa DY, Freitas RS, Canan Jr L, Ozawa TO, Rocha DL. Evaluation of maxillary alveolar reconstruction using a resorbable collagen sponge with recombinant human bone morphogenetic protein-2 in cleft lip and palate patients. *Tissue Eng Part C* 2010;16:1183–9.
69. Canan Jr LW, Silva Freitas RD, Alonso N, Tanikawa DY, Rocha DL, Coelho JC. Human bone morphogenetic protein-2 use for maxillary reconstruction in cleft lip and palate patients. *J Craniofac Surg* 2012;23:1627– 33.
70. Herford AS, Boyne PJ, Rawson R, Williams RP. Bone morphogenetic protein-induced repair of the premaxillary cleft. *J Oral Maxillofac Surg* 2007;65:2136–41.
71. Dickinson BP, Ashley RK, Wasson KL, O’Hara C, Gabbay J, Heller JB, Bradley JP. Reduced morbidity and improved healing with bone morphogenetic protein-2 in older patients with alveolar cleft defects. *Plast Reconstr Surg* 2008;121:209–17.
72. Francis CS, Mobin SS, Lypka MA, Rommer E, Yen S, Urata MM, Hammoudeh JA. rhBMP-2 with a demineralized bone matrix scaffold versus autogenous iliac crest bone graft for alveolar cleft reconstruction. *Plast Reconstr Surg* 2013;131:1107–15.
73. She X, Zhang Q, Tian K, Yang L, Xiong FG. Clinical research on repairing alveolar cleft with osteoinduction active materials. *West China J Stomatol* 2010;28:391–4.
74. Balaji SM. Use of recombinant human bone morphogenetic protein (rhBMP-2) in reconstruction of maxillary alveolar clefts. *J Maxillofac Oral Surg* 2009;8:211–7.
75. Pradel W, Lauer G. Tissue-engineered bone graft for osteoplasty in patients with cleft alveolus. *Ann Anat* 2012;194:545–8.
76. Behnia H, Khojasteh A, Soleimani M, Tehranchi A, Khoshzaban A, HidariKeshel S, et al: Secondary repair of alveolar clefts using human mesenchymalstem cells. *Oral Surg Oral Med Oral Pathol Oral* 2009.
77. Monfoulet L, Deschepper M, Vandamme K, Manassero M, Becquart P, Bensidhoum M, et al. Optimisation des matériaux hybrides à base de cellules souches pour la réparation de grands

défauts osseux. IRBM. avr 2012;33(2):73-7.

78. Oyama T, Nishimoto S, Tsugawa T, Shimizu F. Efficacy of platelet-rich plasma in alveolar bone grafting. *Journal of Oral and Maxillofacial Surgery*. mai 2004;62(5):555-8.

79. Lee C, Nishihara K, Okawachi T, Iwashita Y, Majima HJ, Nakamura N. A quantitative radiological assessment of outcomes of autogenous bone graft combined with platelet-rich plasma in the alveolar cleft. *International Journal of Oral and Maxillofacial Surgery*. févr 2009;38(2):117-25.

80. Li ZQ, Ai WJ, Liu SG. Clinical application of absorbable collagen bio-membrane to the bone graft repair of alveolar cleft. *Chin J Pract Stomatol* 2012;5:41-3.

81. Peled M, Aizenbud D, Horwitz J, Machtei EE (2005) Treatment of osseous cleft palate defects: a preliminary evaluation of novel treatment modalities. *Cleft Palate Craniofac J* 42(4):344-348.

82. Freihofner HP, Borstlap WA, Kuijpers-Jagtman AM, Voorsmit RA, van Damme PA, Heidbuchel KL, Borstlap-Engels VM. Timing and transplant materials for closure of alveolar clefts: a clinical comparison of 296 cases. *J Craniomaxillofac Surg* 1993;21:143-8.





## Collège des Sciences de la Santé

### UFR des Sciences Odontologiques

# Serment

En présence de mes Maîtres et de mes condisciples, je promets et je jure d'être fidèle aux lois de l'honneur et de la probité dans l'exercice de l'art dentaire.

Je donnerai mes soins gratuits à l'indigent et n'exigerai jamais un honoraire au-dessus de mon travail. Ma langue taira les secrets qui me seront confiés. Admis à l'intérieur des maisons, mes yeux ne verront pas ce qui s'y passe.

Mes connaissances et mon état ne serviront ni à diffuser des propos non avérés, ni à corrompre les mœurs, ni à favoriser le crime.

Je ne permettrai pas que des conditions de croyance, de nation et de race viennent s'interposer entre mon devoir et mon patient.

Je promets et je jure de conformer strictement ma conduite professionnelle aux principes et aux règles prescrites par le code de déontologie.

Si je remplis ce serment sans l'enfreindre, qu'il me soit donné de jouir heureusement de la vie et de ma profession, honoré à jamais parmi les hommes. Si je le viole et que je me parjure, puissé-je avoir un sort contraire.



Vu, Le Président du Jury,

Date, Signature :

Vu, la Directrice de l'UFR des Sciences Odontologiques,

Date, Signature :

Vu, le Président de l'Université de Bordeaux,

Date, Signature :

## **Techniques de greffes pré-implantaires dans le cadre des fentes labio-alvéolo-palatines unilatérales chez l'adulte.**

**Résumé :** Avec une fréquence de 1/750 naissances dans le monde et 1/800 en France, les fentes faciales sont parmi les malformations congénitales les plus fréquentes. Parmi elles, les fentes labio-alvéolaires avec atteinte palatine entraînent des modifications du secteur antérieur maxillaire qui se présentent sous la forme d'anomalies touchant le plus souvent l'incisive centrale et/ou l'incisive latérale. L'os maxillaire adjacent à la fente est déficient en densité et en volume, ce qui complique la réalisation de réhabilitations prothétiques implanto-portées à l'âge adulte. Aujourd'hui, il existe une multitude de techniques de régénérations osseuses à visée implantaire, cependant, aucune d'entre elles ne fait consensus dans le cadre de la fermeture des fentes labio-alvéolo-palatines chez l'adulte.

**Mots clés :** Fente labio-alvéolaire ; greffe osseuse ; agénésie ; implant

## **Pre-implant grafting techniques in unilateral labio-alveolar-palatal clefts in adults**

**Abstract :** With a frequency of 1/750 births worldwide and 1/800 in France, facial clefts are among the most common congenital malformations. Among them, labio-alveolar clefts with palatine involvement lead to changes in the anterior maxillary area that appear in the form of abnormalities most often affecting the central incisor and / or the lateral incisor. The maxillary bone adjacent to the slit is deficient in density and volume, which complicates the realization of implant-borne prosthetic rehabilitations in adulthood. Today, there is a multitude of implant-based bone regeneration techniques, however, none of them is accepted in the context of closure of the labio-alveolo-palatal clefts in adults.

**Keywords :** Labio-alveolar cleft ; bone graft ; agenesis ; implant

