HAL
open science

# Gestion de l'ankylose alvéolo-dentaire et procédure de décoronation

Camille Marron

## To cite this version:

Camille Marron. Gestion de l'ankylose alvéolo-dentaire et procédure de décoronation. Chirurgie. 2019. dumas-02144641

**HAL Id: dumas-02144641**

**https://dumas.ccsd.cnrs.fr/dumas-02144641v1**

Submitted on 31 May 2019

**HAL** is a multi-disciplinary open access archive for the deposit and dissemination of scientific research documents, whether they are published or not. The documents may come from teaching and research institutions in France or abroad, or from public or private research centers.

L'archive ouverte pluridisciplinaire **HAL**, est destinée au dépôt et à la diffusion de documents scientifiques de niveau recherche, publiés ou non, émanant des établissements d'enseignement et de recherche français ou étrangers, des laboratoires publics ou privés.

Distributed under a Creative Commons Attribution - NonCommercial - NoDerivatives 4.0 International License

ACADÉMIE D'AIX-MARSEILLE

# Gestion de l'ankylose alvéolo-dentaire et procédure de décoronation

# THESE

Présentée et publiquement soutenue devant la

Faculté d'Odontologie de Marseille
(Doyen : Monsieur le Professeur Jacques DEJOU)
Aix Marseille Université
(Président : Monsieur le Professeur Yvon BERLAND)

Le 25 avril 2019

**Par**

**MARRON Camille**
Née le 26 décembre 1989
A MARSEILLE

**Pour obtenir le Diplôme d'Etat de Docteur en Chirurgie Dentaire**

**EXAMINATEURS DE LA THESE :**

Président : Monsieur le Professeur F. BUKIET

Assesseurs : Monsieur le Docteur L. POMMEL
Monsieur le Docteur T. GIRAUD
Monsieur le Docteur B. BALLESTER

ACADÉMIE D'AIX-MARSEILLE

# Gestion de l'ankylose alvéolo-dentaire et procédure de décoronation

# THESE

Présentée et publiquement soutenue devant la

Faculté d'Odontologie de Marseille
(Doyen : Monsieur le Professeur Jacques DEJOU)
Aix Marseille Université
(Président : Monsieur le Professeur Yvon BERLAND)

Le 25 avril 2019

**Par**

**MARRON Camille**
Née le 26 décembre 1989
A MARSEILLE

**Pour obtenir le Diplôme d'Etat de Docteur en Chirurgie Dentaire**

**EXAMINATEURS DE LA THESE :**

Président : Monsieur le Professeur F. BUKIET

Assesseurs : Monsieur le Docteur L. POMMEL
Monsieur le Docteur T. GIRAUD
Monsieur le Docteur B. BALLESTER

Faculté d'Odontologie
Aix-Marseille Université

# ADMINISTRATION

*Mise à jour : février2019*

| | | |
|---|---|---|
| DOYENS HONORAIRES | Professeur | R. SANGIUOLO† |
| | Professeur | H. ZATTARA |
| | Professeur | A. SALVADORI |
| DOYEN | Professeur | J. DEJOU |
| VICE – DOYEN<br>CHARGE DES ENSEIGNEMENTS<br>DIRECTEUR DU DEPARTEMENT DE FORMATION INITIALE | Professeur | J.D. ORTHLIEB |
| VICE – DOYEN<br>CHARGE DE LA RECHERCHE<br>DIRECTEUR DU DEPARTEMENT DE LA RECHERCHE | Professeur | C. TARDIEU |
| DIRECTEUR DU DEPARTEMENT DE FORMATION CONTINUE | Professeur | V. MONNET-CORTI |
| CHARGES DE MISSION RELATIONS INTERNATIONALES | Professeur | A. RASKIN |
| RESPONSABLE DES SERVICES ADMINISTRATIFS ET TECHNIQUES | Madame | K. LEONI |

## LISTE DES ENSEIGNANTS

**56ème SECTION :**
**DEVELOPPEMENT, CROISSANCE ET PREVENTION**

### 56.01 ODONTOLOGIE PÉDIATRIQUE ET ORTHOPÉDIE DENTO-FACIALE

*ODONTOLOGIE PÉDIATRIQUE*

| | | | |
|---|---|---|---|
| *Professeur* | C. TARDIEU * | *Assistant* | H. AL AZAWI |
| *Maître de Conférences* | D. BANDON | *Assistant* | E. CASAZZA |
| *Maître de Conférences* | A. CAMOIN | | |
| *Maître de Conférences* | A. CHAFAIE | | |
| *Maître de Conférences associé* | I. BLANCHET | | |

*ORTHOPÉDIE DENTO-FACIALE*

| | | | |
|---|---|---|---|
| *Maître de Conférences* | M. LE GALL * | *Assistant* | M. BARBERO |
| *Maître de Conférences* | J. BOHAR | *Assistant* | I. CAMBON |
| *Maître de Conférences* | J. GAUBERT | *Assistant* | D. DORISON-BACHET |
| *Maître de Conférences* | C. PHILIP-ALLIEZ | *Assistant* | L. LEVY |
| | | *Assistant* | R. MATTERA |
| | | *Assistant* | M. VINAÏ |

**56.02 PRÉVENTION - ÉPIDÉMIOLOGIE - ÉCONOMIE DE LA SANTÉ - ODONTOLOGIE LÉGALE**

| | | | |
|---|---|---|---|
| *Professeur* | B. FOTI * | *Assistant* | T. DRAUSSIN |
| *Professeur* | D. TARDIVO | | |

**57ème SECTION :**
**CHIRURGIE ORALE ; PARODONTOLOGIE ; BIOLOGIE ORALE**

**57.01 CHIRURGIE ORALE ; PARODONTOLOGIE ; BIOLOGIE ORALE**

*CHIRURGIE ORALE*

| | | | |
|---|---|---|---|
| *Maître de Conférences* | P. ROCHE-POGGI* | *Assistant* | R. CASTRO |
| *Maître de Conférences* | J. H. CATHERINE | *Assistant* | M. HADJ-SAID |
| *Maître de Conférences* | D. BELLONI | *Assistant* | Y. ROMANET |
| *Maître de Conférences* | F. CAMPANA | | |
| *Maître de Conférences associé* | R. LAN | | |

*PARODONTOLOGIE*

| | | | |
|---|---|---|---|
| *Professeur* | V. MONNET-CORTI * | *Assistant* | A. BOYER |
| | | *Assistant* | C. DUMAS |
| | | *Assistant* | S. MELLOUL |
| | | *Assistant* | L. THOLOZAN |

*BIOLOGIE ORALE (Responsable Pr. Imad ABOUT)*

| | | | |
|---|---|---|---|
| *Maître de Conférences* | P. LAURENT | *Assistant* | C. LE FOURNIS |

**58ème SECTION :**
**REHABILITATION ORALE**

**58.01 DENTISTERIE RESTAURATRICE, ENDODONTIE, PROTHESES, FONCTION-DYSFONTION, IMAGERIE, BIOMATÉRIAUX**

*DENTISTERIE RESTAURATRICE, ENDODONTIE*

| | | | |
|---|---|---|---|
| *Professeur* | F. BUKIET * | *Assistant* | B. BALLESTER |
| *Professeur* | H. TASSERY | *Assistant* | H. DE BELENET |
| *Maître de Conférences* | G. ABOUDHARAM | *Assistant* | A. DEVICTOR |
| *Maître de Conférences* | M. GUIVARC'H | *Assistant* | S. MANSOUR |
| *Maître de Conférences* | C. PIGNOLY | *Assistant* | L. MICHEL-ROLLET |
| *Maître de Conférences* | L. POMMEL | *Assistant* | V. PILLIOL |
| *Maître de Conférences* | E. TERRER | | |

*PROTHÈSE*

| | | | |
|---|---|---|---|
| *Professeur* | M. RUQUET * | *Assistant* | N. CHAUDESAYGUES |
| *Maître de Conférences* | G. LABORDE | *Assistant* | M. DODDS |
| *Maître de Conférences* | M. LAURENT | *Assistant* | C. MANSUY-DALMAS |
| *Maître de Conférences* | G. MAILLE | *Assistant* | C. MENSE |
| *Maître de Conférences* | B.E. PRECKEL | *Assistant* | A. REPETTO |
| *Maître de Conférences* | G. STEPHAN | *Assistant* | A. SETTE |
| *Maître de Conférences* | P. TAVITIAN | *Assistant* | F. SILVESTRI |
| *Maître de Conférences* | A. TOSELLO | | |

*FONCTION-DYSFONTION, IMAGERIE, BIOMATÉRIAUX*

| | | | |
|---|---|---|---|
| *Professeur* | J. DEJOU | *Assistant* | M. JEANY |
| *Professeur* | J. D. ORTHLIEB * | | |
| *Professeur* | A. RASKIN | | |
| *Maître de Conférences* | T. GIRAUD | | |
| *Maître de Conférences* | A. GIRAUDEAU | | |
| *Maître de Conférences* | B. JACQUOT | | |
| *Maître de Conférences* | J. P. RÉ | | |

**65ème SECTION :**
**BIOLOGIE CELLULAIRE**

| | | |
|---|---|---|
| PROFESSEUR | I. ABOUT | RESPONSABLE PROFIL BIOLOGIE ORALE |

* Responsable Profile

***Monsieur le Professeur Frédéric Bukiet,***

*Merci de me faire l'honneur de présider ce jury, et ce malgré un léger un faux départ entre nous au début de ce travail. Merci également pour la gentillesse, le professionnalisme et la pédagogie dont vous avez fait preuve tout au long de nos années d'études. Vos conseils et vos enseignements m'ont été précieux. Veuillez trouver ici l'expression de mon estime et de mon profond respect.*

***Monsieur le Docteur Ludovic Pommel,***

*Merci mille fois d'avoir accepté de diriger ce travail un peu en cours de route. Votre aide et vos conseils m'ont été d'une grande aide. Merci également pour votre profonde gentillesse, la passion que vous mettez dans votre travail et l'enthousiasme avec lequel vous nous avez enseigné l'endodontie, tant à la faculté qu'à la clinique. Veuillez trouver ici l'expression de mon estime et de ma profonde sympathie.*

***Monsieur le Docteur Thomas Giraud,***

*Merci grandement d'avoir accepté de juger ce travail.*

*Je suis honorée de votre présence en ce jour important pour moi.*

*Veuillez trouver ici l'expression de ma gratitude et de ma profonde considération.*

***Monsieur le Docteur Benoit Ballester,***

*Merci de me faire l'honneur d'avoir accepté de siéger dans ce jury. Merci également pour votre pédagogie, votre profonde implication en cours comme à la clinique et votre grande gentillesse. Ce fut un plaisir et un honneur de vous avoir comme enseignant. Veuillez trouver ici l'expression de mon estime et de ma profonde sympathie.*

Table des matières :

**Introduction……1**

**1. Ankylose et résorption de remplacement…….2**

**1.1. Diagnostic……..2**

**1.2. Pathogénie…...…….4**

**1.3. Conséquence……9**

**1.4. Options de prise en charge thérapeutique……12**
**1.4.1. Traitements préventifs..…….……12**
**1.4.2. Traitements curatifs.…….……14**
**1.4.2.1. Abstention thérapeutique……..……..14**
**1.4.2.2. Chirurgie……...……15**

**2. La décoronation…….21**

**2.1. Intérêts…….21**

**2.2. Indications……..25**

**2.3. Mise en œuvre clinique…….30**
**2.3.1. Protocole de décoronation……30**
**2.3.2. Restauration temporaire……32**
**2.3.3. Restauration définitive……..……34**

**Conclusion……35**

**Bibliographie…….I**

# Introduction :

Une ankylose alvéolo dentaire selon la définition du MeSH consiste en une fixation solide d'une dent résultant de la fusion entre le cément et l'os alvéolaire avec l'oblitération du ligament périodontique.
(https://meshb.nlm.nih.gov/record/ui?ui=D020254)
Elle peut apparaître suite à un traumatisme, la ou les dents concernées sont alors souvent les dents antérieures, les plus touchées étant les incisives centrales supérieures.
Elle survient généralement à la suite d'une impaction de la dent entraînant une intrusion conséquente (70% des incisives avec une intrusion de plus de la moitié de la couronne développent une ankylose (1)) ou encore, le plus fréquemment, d'une extrusion de la dent, notamment lorsque celle-ci est réimplantée tardivement (il a été montré qu'après un délai extra oral de 60 minutes, même si la dent a été conservée dans un milieu adéquat, ou un délai de 15 à 30 minutes si la dent est sèche, une ankylose surviendra quasi systématiquement. (2–4) )

Elle est combinée à une résorption de remplacement, c'est à dire que la racine disparaît progressivement au profit de l'os alvéolaire, en absence de tout phénomène inflammatoire.
Le taux de résorption est lié à l'âge du patient, il est plus élevé chez les patients jeunes (enfants et adolescents) que chez les patients plus âgés. (5)
Ce phénomène est progressif et permanent si plus de 20% de la surface radiculaire est touchée. (6)

Il n'existe actuellement aucun traitement permettant d'arrêter ce phénomène qui entraîne diverses conséquences délétères pour le patient.
Une approche pluridisciplinaire afin d'établir un plan de traitement à court, moyen et/ou long terme doit être envisagée.
Plusieurs options thérapeutiques s'offrent à nous.

Nous nous intéresseront ici plus particulièrement à la décoronation, méthode chirurgicale décrite depuis 1984 par le Dr Malmgren (7).
Elle consiste à retirer la couronne et le contenu canalaire de la dent (paquet vasculo-nerveux ou matériaux d'obturation) et à laisser en place la racine. L'objectif est de maintenir la racine dans l'os alvéolaire, recouverte par un lambeau mucopériosté afin de conserver le volume osseux(8) . La racine subira une résorption lente.

Dans un premier temps nous développeront plus précisément le procédé d'ankylose et son diagnostic en passant par sa pathogénie, ses conséquences chez ces jeunes patients et nous verrons les divers traitements existants.
Enfin dans un second temps nous nous pencheront plus précisément sur le traitement consistant à réaliser une décoronation de la dent concernée. Nous chercherons à comprendre quel est l'intérêt de cette pratique, ses indications précises et quelles sont les étapes cliniques de sa réalisation, le but étant de déterminer si cette méthode est intéressante à mettre en œuvre et dans quels cas.

# 1. Ankylose et résorption de remplacement

## 1.1. Diagnostic

L'ankylose est souvent asymptomatique. Une dent ayant subi un traumatisme important doit faire l'objet d'une surveillance régulière afin de détecter ce type de complication.
Le diagnostic de l'ankylose est difficile à établir de manière certaine. Et une ankylose de moins de 20% de la surface radiculaire ne peut pas être détectée. (9)

Lors de l'examen clinique, la présence d'une infra-position doit faire suspecter une ankylose.

- Test de mobilité

Il s'agit d'évaluer les mouvements vestibulo-lingual et vestibulo-palatin de la dent et de les comparer à ceux des dents adjacentes. Une diminution importante ou une absence de mobilité oriente vers une ankylose.
L'indice de Miller donne une valeur numérique de la mobilité de la dent, un indice de 0 est donné lors de l'absence de mobilité et donc pourrait indiquer une ankylose alvéolo-dentaire. Cependant son intérêt et controversé car il dépend de la perception de l'examinateur et de son interprétation. Il permettrait plus d'évaluer le degré de mobilité dans le temps plutôt que l'actuelle condition de la dent.

- Test de percussion

Ce test s'effectue par une percussion axiale et latérale avec un miroir dentaire ou un instrument avec un manche métallique. Un son aigu, élevé ou métallique par rapport aux dents adjacentes indique une ankylose. Il est également subjectif car praticien dépendant.

- Examen radiologique

Une radiographie panoramique est peu précise et ne permettra de diagnostiquer une ankylose que dans le cas où elle sera très avancée.

Une radiographie rétroalvéolaire permettra la détection de l'ankylose par l'observation de la diminution de la largeur voir de la disparition du ligament parodontal. Cependant, ceci peut être difficile à visualiser et de faux positifs peuvent être détectés si la surface radiculaire est inégale et est chevauchée par des travées osseuses. De plus, des zones d'ankyloses vestibulaires ou linguales peuvent ne pas être détectées radiologiquement. (9)

La réalisation d'un CBCT n'est pas recommandée pour poser le diagnostic de l'ankylose du fait de la possibilité de faux positifs. Le CBCT est utilisé en tant qu'outil diagnostic supplémentaire afin de confirmer le diagnostic établi (10)

- Periotest®

**Figure 1 : Photographie du dispositif, issue de la notice d'utilisation du fabricant : Medizintechnik Gulden.**

C'est un appareil commercialisé pour évaluer la mobilité dentaire. Il donne une mesure quantitative de l'amortissement du ligament parodontal.

Il y a quatre cycles de mesure durant lesquels une tige métallique rétractable donne 16 coups sur la dent par secondes, avec une force de percussion prédéfinie. La percussion effectuée ici est transversale et non axiale.
La dent est donc poussée par la tige qui se rétracte une fois la mobilité maximum de celle-ci atteinte.
Le dispositif calcule l'intervalle de temps entre chaque nouveau contact tige/dent. Cette donnée est convertie en une valeur numérique de -8 à +50 et est appelée PTV (Periotest value).
Une faible valeur de PTV indique un temps de contact dent/tige court et donc une baisse de la mobilité et un accroissement des propriétés d'amortissement du ligament. (11)

Une faible valeur de PTV oriente donc vers un diagnostic d'ankylose dentaire, cependant cette méthode est peu souvent utilisée et uniquement pour confirmer un diagnostic préexistant du fait de plusieurs raisons : cette technique peut être mal acceptée par l'enfant du fait de l'inconfort généré par les coups répétés sur sa dent, de plus, la fiabilité du test-retest peut être difficile à évaluer du fait du développement dentaire du patient car lors de la croissance, l'agrandissement de la racine dentaire et la maturation du ligament, vont entraîner une diminution de la valeur de PTV dans le temps de manière physiologique. (1)

- Analyse numérique d'ondes sonores

Campbell et al. (11) ont analysé des ondes sonores afin de voir si elles permettaient de diagnostiquer une ankylose alvéolo dentaire.
Ils ont enregistré numériquement le son d'une percussion axiale et latérale faite avec un miroir manuel sur une dent (groupe témoin et groupe avec une incisive ankylosée). Le son était enregistré par un microphone connecté via un branchement USB à un ordinateur équipé d'un logiciel d'enregistrement sonore.
Le signal provenant des dents ankylosées avait plus d'énergie dans les ondes de hautes fréquences.
L'analyse quantitative de l'énergie mesurée pour ces ondes sonores au sein de ces bandes de fréquence, surtout pour la percussion axiale peut être utilisée pour différentier des incisives ankylosées ou non.
L'utilité de cette technique reste limitée en pratique clinique.

Le test de mobilité ainsi que le test classique de percussion restent les plus efficaces et les plus utilisés pour détecter une ankylose alvéolo-dentaire.
Cependant comme dit précédemment une ankylose ne peut être détectée par ces techniques que lorsque 20% ou plus de la surface radiculaire est touchée, c'est pourquoi de nombreux chercheurs essayent toujours de développer de nouvelles techniques permettant une détection plus précoce de l'ankylose.

## 1.2. Pathogénie

Après un traumatisme du ligament parodontal il y a, en général, 4 types de réactions possibles :

- Réparation complète du ligament, sans résorption radiculaire (le plus désirable mais aussi le plus rare, surtout après un traumatisme sévère tel que décrit ci-dessus)

- Résorption radiculaire de surface, avec une blessure localisée du ligament et/ou du cément. Il n'y a pas d'inflammation du ligament, seulement des changements légers. Il n'y a pas de relation entre la résorption et le contenu canalaire. Ce phénomène est transitoire et réversible sans intervention ni traitement. (12)

- Résorption radiculaire inflammatoire : c'est la résorption la plus fréquemment rencontrée. Elle provient d'une infection de la pulpe. La dentine infectée va stimuler le processus inflammatoire avec une action des ostéoclastes dans les tissus péri radiculaires ou pulpaires ce qui entraine une résorption radiculaire externe ou interne et donc un remplacement des substances dentaires et de l'os environnant par du tissus inflammatoire. (13) On observe sur la radiographie une image radioclaire qui sera de plus en plus importante si le traitement n'est pas réalisé. Dans ces cas-là, le traitement endodontique doit être effectué et une temporisation à l'hydroxyde de calcium est recommandée.

La lésion osseuse peut être réparée (une surveillance radiologique est nécessaire pour voir son évolution), par contre la destruction des tissus dentaires est, quant à elle, irréversible.

- Résorption radiculaire de remplacement : dans ce cas-là, l'os environnant et la racine dentaire semblent fusionner. Il n'y a pas de phénomène inflammatoire mais on observe peu à peu une disparition de la racine au profit de l'os alvéolaire. C'est le type de résorption que nous allons décrire ici et qui va entraîner une ankylose de la dent.

L'os et la dent ont la même origine phylogénique.
Chez les patients avec un ligament parodontal sain, les nombreux fibroblastes présents dans le ligament vont empêcher l'ostéogénèse au sein du parodonte en relarguant des agents régulateurs locaux tels que des cytokines ou des facteurs de croissance, notamment l'EGF (epidermal growth factor) qui est une substance synthétisée par les restes de l'épithélium de Malassez (bandes épithéliales en forme de filet de basketball présentes dans le ligament).
L'EGF induit la prolifération des cellules épithéliales et la destruction d'éventuelles cellules osseuses par les ostéoclastes. Autour de la dent, les ostéoblastes synthétisent en permanence des trames osseuses, mais le cément et l'os alvéolaire ne rentrent jamais en contact du fait de l'action de l'EGF. (14)

De plus, dans le cément, les cémentoblastes forment une couche autour de la racine, ces cellules sont issues de la même lignée que les ostéoblastes, mais ils ne possèdent pas de récepteurs de surface pouvant interagir avec les médiateurs qui commandent le remodelage osseux. (14)

Ceci permet donc une séparation (physique et chimique) de la racine et de l'os alvéolaire.

Lors d'une avulsion traumatique de la dent, si elle est réimplantée tardivement ou n'est pas stockée dans un milieu adéquat, le ligament va subir un dessèchement entrainant une nécrose de ce dernier (et notamment une nécrose des restes de l'épithélium de Malassez) . De plus, la surface radiculaire va subir des dommages mécaniques du fait de la force d'avulsion, de l'impact ou à la suite d'une mauvaise manipulation. On aura donc une perte partielle de cément et de la dentine à nu à certains endroits.

Lors d'une intrusion sévère, le ligament parodontal va être écrasé au fond de l'alvéole ce qui peut entraîner une ischémie du paquet vasculo-nerveux apical et alvéolaire et donc également une nécrose. Le cément peut quant à lui être arraché de la surface radiculaire.

Dans ces deux cas, il y a une altération mécanique de la surface radiculaire et une mort cellulaire massive au sein du ligament ce qui entraîne une perte de l'homéostasie générée par le ligament parodontal. (15)
Plus le temps extraoral augmente lors de l'avulsion traumatique, plus le risque d'ankylose se rapproche de 100%.

Lors d'une intrusion, la probabilité que survienne une ankylose dépend de la sévérité de l'intrusion.

Il n'y a pas de pus ou de phénomène infectieux ni inflammatoire ici.
Le pus résulte de l'interaction entre des bactéries et des polynucléaires neutrophiles type leucocytes. Leur interaction entraine le relargage d'enzymes de dégradation depuis des protéines tissulaires à un pH très acide et avec la présence de nombreuses substances toxiques.
Dans le cas de la résorption de remplacement , on observe une activité tissulaire normale, alternant résorption et néoformation osseuse par les ostéoclastes et les ostéoblastes.
Le pH est neutre voir basique et il n'y a pas de bactéries, ce qui explique l'absence de tout phénomène infectieux. (14)

A

B

**Figure 2 : A : Radiographie d'une dent présentant une résorption externe inflammatoire résultant d'une infection pulpaire. On note bien la présence de lésions radioclaires autour de la racine. Tiré de l'article de Fuss Z. et al. de 2003 (13)**
**B : Radiographie d'une dent présentant une résorption de remplacement : la limite os/racine est quasiment inexistante à certains endroits, absence de lésion radioclaire ici. Tiré de l'article de Tronstad L. de 1988 (16)**

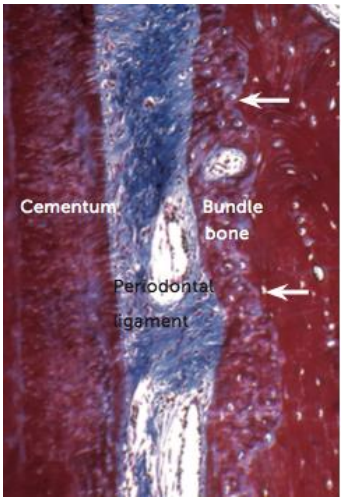


A

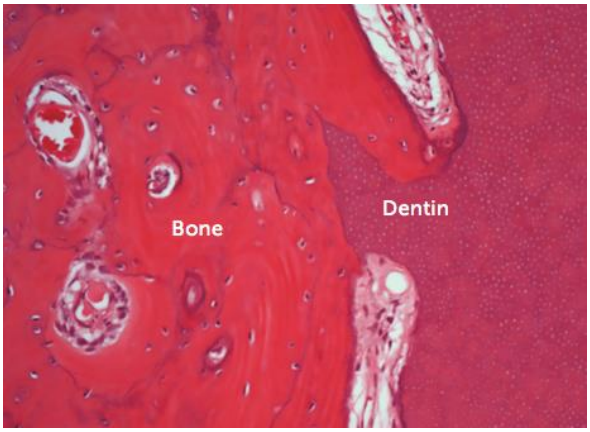


B

**Figure 3 : A : Coupe histologique d'une dent saine, les restes de l'épithélium de Malassez sont indiqués par une flèche, l'os alvéolaire et le cément sont séparés par le ligament parodontal.**
**B : Coupe histologique d'une dent présentant une résorption de remplacement : l'os alvéolaire et la dentine sont en contact et le remodelage osseux s'effectue au profit de la dentine. On note l'absence d'inflammation, l'os formé à une structure histologique et une organisation normale. Tiré de l'article de Consolaro A. et al. de 2018 (14)**

Andersson (9) a observé deux types de connexions osseuses à l'os alvéolaire environnant sur des zones d'ankylose : soit par de fin trabécules osseux, soit par de larges aires osseuses. Dans la majorité des cas, les deux types sont observées en même temps, parfois il n'y a qu'un seul des deux.

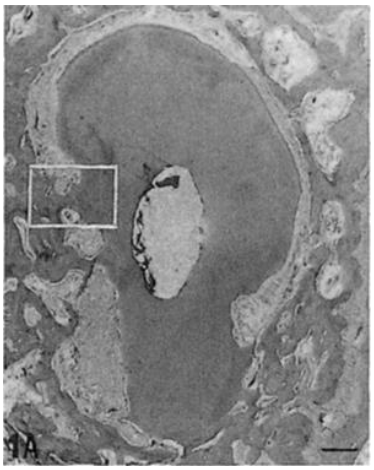

**Figure 4 : Coupe histologique d'une incisive maxillaire ankylosée présentant les deux types de connexions osseuses. Tiré de l'article de Andersson L. de 1984 (9)**

La résorption radiculaire de remplacement est donc en réalité un phénomène physiologique qui survient à la suite d'une altération du ligament parodontal et du cément.

C'est pourquoi ni un traitement canalaire, ni aucune autre thérapeutique ne permet actuellement de la stopper.

La résorption se fait tout d'abord ponctuellement au niveau des endroits qui ont subi le traumatisme le plus important. Dans certains cas, si la surface endommagée est minime, le processus peut être réversible et spontanément stoppé.
La réparation par la production de cément prendra 2-3 semaines.
Si 20% ou plus de la surface radiculaire est touchée, les cellules osseuses seront capables de s'attacher à la surface radiculaire avant les cellules productiques de cément, (13) le phénomène sera alors irréversible et s'étendra de plus en plus.

En général, la résorption se fait plutôt dans un premier temps en vestibulaire et en lingual (17) (ce qui explique pourquoi la détection radiologique est complexe à cause de la superposition sur une image 2D).

Le taux de résorption de remplacement est lié à l'âge, Andersson et al. (5) ont montré que pour des patients ayant de 8 à 16 ans au moment du traumatisme, il était significativement plus élevé et qu'une résorption presque complète pouvait avoir lieu dans les 4 ans alors que pour des patients ayant entre 17 et 39 ans elle pouvait prendre des décennies.

Tsukiboshi M. et Tsukiboshi T. (18) ont étudié la morphologie de l'os alvéolaire après des réimplantations tardives, et notamment dans le sens vestibulo-lingual et ont constaté que l'os en vestibulaire de la dent était résorbé pour ces dents ankylosées alors que l'os en palatin était intact.
Ils ont défini deux types de volume osseux : un volume osseux indépendant de la dent et qui serait déterminé congénitalement et un volume osseux dépendant de la dent et du ligament parodontal.
Après la puberté, l'os alvéolaire en antérieur aurait des zones de résorption en vestibulaire programmées congénitalement et les dents antérieures ne seraient recouvertes et maintenues en vestibulaire que par un fin faisceau osseux qui dérive des cellules du ligament parodontal uniquement.

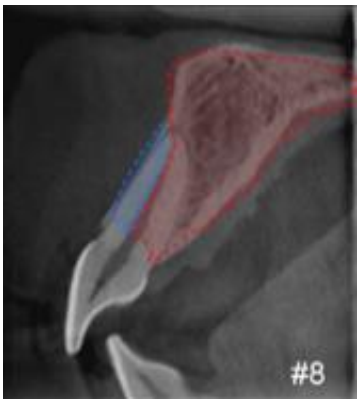

A

B

Figure 5 : A : Image au CBCT d'une dent saine
B : Image au CBCT d'une dent ankylosée : on note la résorption de l'os vestibulaire et le la partie vestibulaire de la dent. Tiré de l'article de Tsukiboshi M. et Tsukiboshi T. de 2014 (18)

## 1.3. Conséquences

Une ankylose alvéolo dentaire peut entraîner diverses conséquences qui seront différentes selon l'âge du patient et plus précisément selon sa situation par rapport à son pic de croissance.

- A long terme, du fait de la résorption de remplacement, la dent sera perdue, la couronne dentaire finira par tomber car elle ne sera plus soutenue par sa racine. Comme indiqué précédemment, le taux de résorption est plus important chez des sujets jeunes (avant 10 ans), la dent sera donc plus rapidement résorbée dans sa totalité chez ces sujets là (en 1 à 5 ans) alors que chez des adultes le processus sera plus long et pourra prendre plusieurs décennies.

- La principale conséquence et qui sera un facteur important à prendre en compte dans la décision thérapeutique sera l'apparition d'une infra-position (ou infraclusion) de la dent.

Lorsque l'ankylose se produit, elle entraîne un arrêt local de la croissance alvéolaire, ce qui conduira à une infra-position de la dent plus ou moins importante selon le stade de développement de l'occlusion et de la croissance faciale.

Malmgren B. et Malmgren O. (19) ont réalisé des mesures de l'infra-position des incisives ankylosées, ils ont tracé une ligne A : qui est la ligne cervicale marginale perpendiculaire au grand axe de la dent homologue et une ligne B : qui correspond à cette même ligne sur la dent en infra-position et ont mesuré la distance entre ces deux lignes.

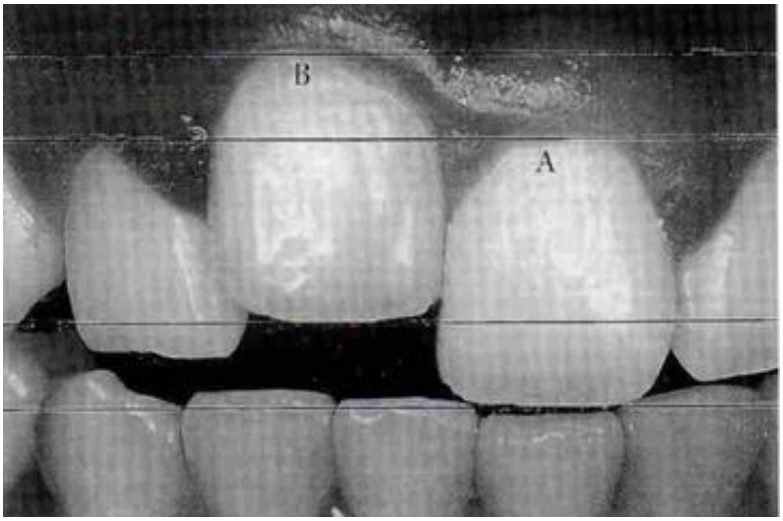


**Figure 6 : Mesure de l'infra-position des incisives ankylosées. Tiré de l'article de Malmgren B. et Malmgren O. de 2002 (19)**

A partir de ces mesures, ils ont déterminé une classification:

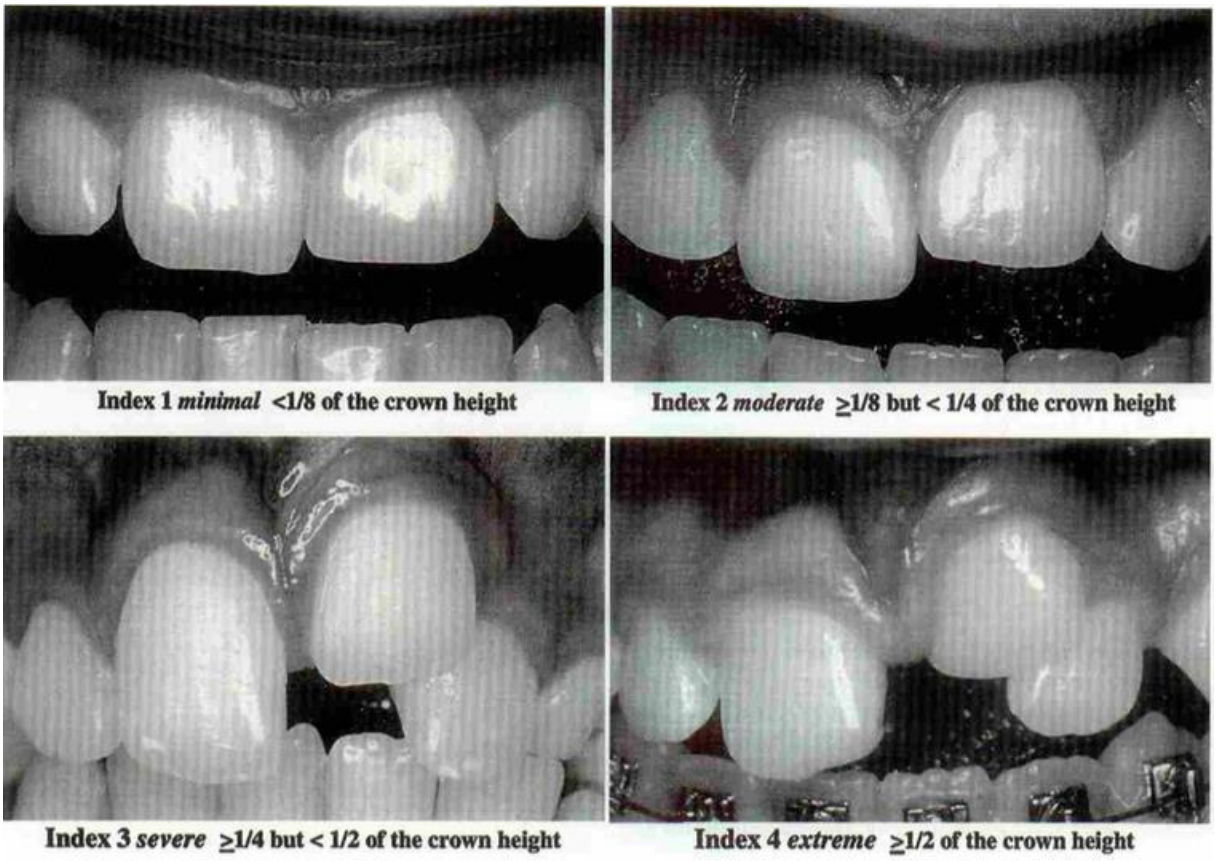


**Figure 7 : Indice de l'infra-position des incisives ankylosées : les incisives homologues avec un ligament parodontal sain sont utilisées comme référence. Tiré de l'article de Malmgren B. et Malmgren O. de 2002 (19)**

**Indice 1 : Minime : < ⅛ de la hauteur coronaire**
**Indice 2 : Modéré : ≥ ⅛ mais < ¼ de la hauteur coronaire**
**Indice 3 : Sévère : ≥ ¼ mais < ½ de la hauteur coronaire**
**Indice 4 : Extrême : ≥ ½ de la hauteur coronaire**

Si l'ankylose apparaît avant l'âge de 10 ans, il y a un risque important d'avoir une infra-position sévère et notamment pendant la puberté du fait d'une rapide croissance faciale.
Chez les patients avec une incisive et un ligament sain dans cette même tranche d'âge, on observe une croissance faciale plus verticale qu'horizontale, ce qui expliquerait cette rapide infra-position sévère.
Pour des patients âgés d'une dizaine d'année, donc pendant le pic de croissance, le taux d'infra-position varie individuellement.
Pour des patients plus âgés, ayant dépassé le pic de croissance, le taux d'infra-position est en général minime.

La présence d'une infra-position engendrera une discontinuité de l'arcade, une perte d'espace sur l'arcade concernée (bien que celle-ci semble légère (20) ) et également une distorsion gingivale et osseuse (due à l'arrêt localisé de la croissance du processus alvéolaire) entraînant une perturbation de la ligne du sourire.

En plus des problèmes fonctionnels, cette infra-position sera aussi un vrai problème esthétique et compliquera l'utilisation de soins restaurateurs pour améliorer l'esthétique de cette dent ankylosée ainsi que des tissus parodontaux environnants.

**Figure 8 : infra-position sévère de la 11, réimplantée après avulsion traumatique à 7,5 ans. On remarque bien le préjudice esthétique et fonctionnel engendré. Tiré de l'article de Campbell KM. et al. de 2005 (15)**

Cette infra-position de la dent ankylosée a aussi des conséquences sur les dents adjacentes :

Les fibres transeptales sont des fibres de la partie gingivale du parodonte. Elles traversent le tissu gingival interproximal et relient les parties proximales des racines des dents adjacentes.
Elles sont insérées juste en dessous de la jonction émail-cément.

Lors d'une croissance dentaire et osseuse normale, leur arrangement sera horizontal, parallèle au plan d'occlusion et permettra de maintenir les contacts interproximaux entre les dents adjacentes.

Lorsqu'une dent est en infra-position, un changement local de direction des fibres transeptales apparaît lors de la croissance des dents adjacentes, ces dernières ne seront plus dans un plan horizontal mais en diagonal et seront deux à trois fois plus étirées que la normale.
L'éruption de la dent adjacente continuant, ces fibres exerceront une contrainte unilatérale sur les dents adjacentes à la dent en infra-position ce qui entraînera une bascule de la couronne de ces dents en direction de la dent ankylosée et un déplacement des apex dans le sens antéro postérieur à distance de la dent ankylosée.
Plus l'infra-position sera importante, plus le degré d'inclinaison des dents adjacente sera élevé. (20)

La croissance verticale des dents adjacentes sera également freinée, leur éruption sera donc limitée.

On notera aussi une rotation des dents adjacentes, leur centre de rotation étant dans la première moitié coronaire de la dent, ceci entraînera un important mouvement des apex à distance de la dent ankylosée. (21)
Le plan sagittal médian sera également déplacé du côté de l'infra-position. (22)
Enfin, on pourra parfois noter une égression des dents antagonistes et donc une perturbation du plan d'occlusion de l'arcade opposée.

## 1.4. Options de prise en charge

### 1.4.1. Traitements préventifs

Lors du traumatisme, et plus précisément lorsque la dent est expulsée et réimplantée, certains facteurs joueront un rôle déterminant dans l'apparition ou non d'une ankylose.
On considère que si la dent est conservée dans un milieu adéquat (lait, sérum physiologique, solution de Hank, salive…) et réimplantée dans un délai supérieur à 60 min, ou si elle est conservée sèche et réimplantée entre 15 et 30 minutes après le traumatisme, la survenue d'une ankylose sera quasiment certaine. (2–4)

Lors de la réimplantation, la dent doit être manipulée avec précaution et tenue par la couronne afin de ne pas léser le ligament parodontal.
Une anesthésie locale sans vasoconstricteur sera réalisée.
La dent sera rincée avec une solution saline, l'alvéole avec une solution saline et/ou de la chlorhexidine, s'il y a une fracture alvéolaire, celle-ci devra être réduite avant la réimplantation.

Si le temps extra-alvéolaire est de moins de 60 minutes dans un milieu adéquat : pour une dent mature, elle pourra être traitée avec l'administration de corticostéroïdes intracanalaires et immergée dans du NaCl (solution saline) pendant 5 minutes.
Si elle est immature, elle pourra être immergée dans de la doxycycline (1mg/20 ml NaCl) pendant 5 minutes (une apexification ne sera réalisée qu'en cas de signe de nécrose pulpaire).
Si le temps extra alvéolaire est de plus de 60 minutes :
Le ligament sera enlevé à l'aide d'une compresse et la dent sera immergée dans du Fluorure de Sodium pendant 5 minutes puis rincée avec une solution saline (dans ce cas-là l'apparition d'une future ankylose sera certaine).

Puis la dent sera réimplantée avec précaution, une radiographie rétro alvéolaire sera réalisée afin de vérifier son bon positionnement et une contention semi-rigide sera mise en place pour 2 à 4 semaines (si le temps extra-alvéolaire est de plus de 60 minutes).
Des sutures gingivales seront réalisées en cervical de la dent et elle sera mise en sous-occlusion.

Une médication post réimplantation sera mise en place afin de limiter au maximum les surinfections avec la prescription d'amoxicilline (ou de clarithromycine si allergie aux pénicillines) et de bains de bouches à la chlorhexidine pendant 7 jours.

Une à deux semaines après, un contrôle est réalisé. Si le délai extra-alvéolaire était inférieur à 60 minutes et que la dent était mature ou si le délai était supérieur à 60 minutes ; et si le traitement endodontique n'avait pas été réalisé lors de la première séance, une mise en place d'hydroxyde de calcium doit être faite (suivie dans un second temps par le traitement définitif). (3,6)

Dans le cas d'une intrusion sévère, le traitement endodontique n'est pas réalisé de manière systématique, mais uniquement en cas de signes de nécrose pulpaire ou si la dent est vivante mais présente des signes radiologiques de résorption externe. A ce moment-là, comme pour une dent expulsée, une temporisation à l'hydroxyde de calcium est effectuée dans un premier temps, suivie ensuite par un traitement endodontique définitif.

Des contrôles cliniques et radiographiques doivent être réalisés à 1, 3, 6, 12 mois puis tous 6 mois à 1 an afin notamment de pouvoir diagnostiquer le plus précocement possible une éventuelle ankylose.

L'Association Internationale de Traumatologie Dentaire a suggéré en 2001 l'utilisation de l'Emdogain® pour les dents avulsées n'ayant pas été conservées dans un milieu adéquat ou ayant été réimplantées tardivement.
Ce produit est un mélange de protéines de la matrice amélaire qui, lorsqu'elles sont appliquées à la surface d'une racine de dent propre ou sur une plaie buccale, forme une matrice extracellulaire qui stimule les cellules et les processus fondamentaux pour la régénération parodontale et la cicatrisation des tissus mous.
Il est utilisé en chirurgie parodontale, notamment lors de régénérations parodontales ou traitement de récessions gingivales.
On pense qu'il pourrait avoir la capacité d'induire une croissance du cément, du ligament parodontal et de l'os en utilisant les cellules présentes dans l'alvéole.
Malgré son utilisation fréquente, il n'est pas démontré que l'Emdogain® peut régénérer un parodonte complet et les publications se contredisent quant à son efficacité. (23)
Schjott et Andreasen (24) et Barret et al. (25) n'ont par exemple, dans leurs études, pas trouvé d'avantages particuliers à l'utilisation d'Emdogain® dans la prévention ou le traitement de l'ankylose ou de la résorption de remplacement pour des dents réimplantées.

Des études (26,27) orientent vers une utilisation intéressante du Lendermix® sous forme de pâte. C'est une pâte hydrosoluble qui contient 1% de triamcinolone qui est un stéroïde ayant une puissante action anti-inflammatoire et de 3,21% de demeclocycline qui est un antibiotique à large spectre. Elle est normalement utilisée en coiffage direct ou indirect ou lors de parodontite apicale aigue.
Son utilisation en intracanalaire directement après réimplantation de la dent permettrait de limiter les dommages de la couche cémentaire et donc la résorption de remplacement, mais des études complémentaires sont nécessaires pour confirmer cette théorie.

### 1.4.2. Traitements curatifs

Rappelons qu'aucun traitement actuel ne permet de stopper une résorption de remplacement (y compris un traitement endodontique ).
De plus, une dent ankylosée ne peut être déplacée orthodontiquement car non seulement elle ne bougera pas, mais en plus ceci entraînera une intrusion des dents adjacentes sous l 'effet des forces exercées.

**Figure 9 : Tentative de traction orthodontique d'une 21 ankylosée.**
**A : Mise ne place d'un traitement multibague dans le but de réaliser une extrusion de la 21.**
**B : 6 mois plus tard, on observe une intrusion de toutes les dents adjacentes.**
**C : A la fin du traitement, malgré une restauration au composite l'infra-position est toujours visible. Tiré de l'article de Malmgren B. de 2000 (8)**

#### 1.4.2.1. Abstention thérapeutique

Chez des patients adultes ou ayant dépassé leur pic de croissance, le taux de résorption sera lent et la dent ankylosée peut être maintenue sur l'arcade durant des années avec peu d'effets délétères, simplement avec des soins conservateurs permettant de restaurer la fonction et l'esthétique.
Le patient doit être conscient qu'à long terme sa dent sera inévitablement perdue, mais une solution de remplacement (implantaire par exemple) pourra être apportée à ce moment-là.
Chez des patients avant ou pendant le pic de croissance, une abstention thérapeutique n'est pas envisageable car le préjudice esthétique et fonctionnel serait trop important.

**Figure 10 : Reconstitution par apports de composite d'une 21 ankylosée chez un patient en cours de croissance : on note l'aspect inesthétique de cette restauration (discontinuité de la ligne gingivale, dent « trop longue »). Tiré de l'article de Day PF. Et al. de 2008 (2)**

#### 1.4.2.2. Chirurgie

- Conservatrice :

  - Luxation chirurgicale :

Elle consiste en une levée du point d'ankylose par luxation chirurgicale puis à un déplacement orthodontique de la dent afin de la repositionner.
Les forces chirurgicales utilisées pour la luxation stoppent l'ankylose (mais il faut que la zone d'ankylose soit minime pour que cela fonctionne), il s'en suit une réaction inflammatoire qui permet la formation d'un tissu conjonctif permettant un mouvement orthodontique de cette dent.
Il y a lors de sa réalisation un risque de fracture radiculaire.
Le pronostic est faible car on note dans de nombreux cas une récidive de l'ankylose et de la résorption de remplacement. (2)

  - Distraction osseuse dento-alvéolaire :

Il s'agit du déplacement d'un bloc dento-osseux avec formation d'un cal osseux, le bloc est lentement repositionné dans une position plus esthétique à l'aide d'un distracteur.
L'ankylose persiste ici, le but est d'améliorer la hauteur osseuse et d'éviter la greffe osseuse lors du placement futur d'un implant.
Si ce traitement est réalisé chez des sujets n'ayant pas terminé leur croissance, une récidive de l'infra-position de la dent atteinte a de grandes chances de survenir, c'est pourquoi il est préférable qu'il soit effectué chez des patients adultes dont la croissance de la mâchoire est terminée. (28)

  - Extraction-réimplantation immédiate :

Elle ne doit être réalisée que si l'ankylose est minime, détectée précocement et que le patient est proche de la fin de sa croissance.
Elle est dans ce cas-là réalisée immédiatement après que le diagnostic de résorption de remplacement ait été posé.
La dent est extraite, elle peut ensuite être immergée dans de l'Emdogain®, si ceci ne protège pas réellement d'une future réankylose, il pourrait retarder la survenue de cette dernière. (12) Puis la dent est repositionnée dans la bonne position.
Cette technique présente un haut risque de fracture de la racine ainsi que de l'alvéole suite à l'extraction de la dent.
A long terme, une résorption de remplacement sera quasi systématiquement observée, ce qui conduira à la perte de la dent.
Malgré ça, cette option reste intéressante pour des enfants en fin de croissance car elle permettra de conserver le niveau osseux et la perte de la dent surviendra après la fin de la croissance, à ce moment-là, d'autres options de remplacement pourront être envisagées comme par exemple la mise en place d'un implant.

- Non conservatrice :

  - Avulsion et réhabilitation prothétique :

Lorsque le patient a moins de 10 ans (soit avant son pic de puberté) et qu'une ankylose est détectée, l'extraction de la dent est parfois une des options envisagées afin d'éviter l'infra-position de cette dernière et des problèmes de croissance de l'arcade de l'enfant.
Cependant cette extraction, du fait de l'ankylose sera très traumatique et entraînera une perte importante d'os alvéolaire en hauteur et en volume.
Ceci posera un réel problème non seulement esthétique mais également pour la future réhabilitation prothétique car le défaut osseux sera difficile à corriger et nécessitera d'importantes greffes osseuses, des substituts osseux pour guider la régénération osseuse… donc des chirurgies invasives, complexes et coûteuses.
Des chirurgies importantes des tissus mous seront également nécessaires afin d'obtenir un bon résultat esthétique.

Cette option est donc peu recommandée, cependant si elle est choisie comme solution thérapeutique, l'avulsion devra être réalisée de la manière la plus atraumatique possible et il est recommandé de prévoir une augmentation osseuse concomitante afin de limiter la réhabilitation future.

A la suite de l'avulsion, plusieurs réhabilitations prothétiques peuvent être envisagées.
La plus fréquente chez les enfants est la mise en place d'une prothèse amovible en résine. Elle est rapide et simple à mettre en œuvre et peut facilement être refaite afin de s'adapter à la croissance de l'arcade.
Elle a certains effets indésirables comme la survenue de stomatites et de caries sur les dents support de crochets si l'hygiène est insuffisante. Elle peut également avoir un effet délétère sur le volume osseux antérieur.
Mais compte tenu du préjudice esthétique engendré par l'absence d'une dent antérieure, elle est souvent mise en place comme solution temporaire jusqu'à ce que la croissance soit terminée et qu'une solution implantaire soit réalisable.

Dans certains cas, la dent peut être remplacée par un bridge collé en résine.
Chez les adolescents, ceci peut être une solution intéressante, mais il faut une quantité d'os suffisant, un bon aspect des tissus mous (ce qui après le traumatisme et/ou l'avulsion de la dent ankylosée n'est pas toujours le cas) et des dents piliers avec un bon pronostic afin d'avoir un résultat esthétique acceptable.
Pour des patients plus jeunes, avec une croissance rapide, cette solution n'est pas optimale car elle risque d'interférer avec la croissance de la mâchoire.
L'intermédiaire de bridge doit avoir un contact occlusal minime voir être placée en sous-occlusion lors de la propulsion afin d'optimiser sa solidité.
Cette solution est souvent plus attractive et confortable qu'un appareil amovible et a moins d'effets délétères sur les tissus de soutient.
Elle n'en reste pas moins temporaire et une solution implantaire ne doit pas être écartée pour le futur.

Lorsque la croissance osseuse est terminée, la mise en place d'un implant, lorsque celle-ci est possible reste la solution de remplacement optimale.
Malgré tous les efforts mis en œuvre pour maintenir le niveau osseux, une greffe osseuse sera souvent nécessaire.

- Avulsion ou perte de la dent et fermeture de l'espace par traitement orthodontique :

Cette solution peut être intéressante pour des enfants ayant un encombrement antérieur, il faut qu'ils aient atteint un certain âge car une maturité dentaire et squelettique est nécessaire étant donné que le traitement orthodontique doit être mis en place directement après l'avulsion.
S'il n'est pas réalisé à ce moment-là, une perte osseuse rapide après l'avulsion créera un défaut osseux et la dent ne pourra plus être déplacée. (12)

L'incisive ankylosée sera donc extraite et un traitement orthodontique permettra un déplacement des dents adjacentes afin que l'incisive latérale vienne remplacer la centrale et que la canine remplace la latérale.
Si le diagnostic d'ankylose est posé mais qu'elle n'entraîne pas d'infra-position, la dent peut être laissé en place et la fermeture de l'espace réalisé après la perte de cette dernière suite à la résorption de remplacement.
Les couronnes de l'incisive latérale et de la canine devront être modifiées afin d'obtenir un résultat esthétique satisfaisant (restaurations en composite ou prothétiques).

Le niveau osseux sera alors conservé et le tissu gingival autour de la dent aura un meilleur aspect que lors d'un remplacement par un élément prothétique.
Cependant, la couleur et la morphologie de l'incisive centrale étant difficiles à recréer sur une incisive latérale, le résultat esthétique pourra parfois être insuffisant.
Cette technique engendrera également une perturbation de l'occlusion.
De plus, une poche parodontale pourra dans certains cas apparaître en mésial de l'incisive latérale.

Certains éléments contre-indiquent le déplacement de l'incisive latérale en place de la centrale, notamment la présence d'une classe III, des incisives maxillaires espacées ou encore une incisive latérale avec une couronne de trop petite taille. (2)
Du fait de ces nombreuses conditions, cette solution est rarement mise en œuvre.

**Figure 11 : Exemple d'un cas de fermeture orthodontique de l'espace après la perte d'une incisive centrale.**
**A : Perte de la 11 et déplacement naturel de la 12 dans l'espace laissé libre.**
**B : Restauration au composite de la 12 afin de se rapprocher de la morphologie d'une incisive centrale**
**C : Mise en place d'un traitement orthodontique afin de fermer l'espace**
**D : Restauration définitive de 12 et 13. Tiré de l'article de Day PF. Et al. de 2008 (2)**

- Avulsion et autotransplantation :

Cette technique consiste à extraire la dent ankylosée et à transplanter une autre dent à sa place.
Pour ceci, il faut que le patient présente un encombrement dentaire et qu'une ou plusieurs dents soient à extraire pour des raisons orthodontiques, enfin il faut qu'une de ces dents à extraire puisse être transplantée à la place de l'incisive.

Il s'agit en générale des premières ou deuxièmes prémolaires mandibulaires car leur anatomie radiculaire se rapproche de celle de l'incisive, mais dans certains cas on peut utiliser une seconde prémolaire maxillaire.
La dent doit être extraite avec précaution afin de conserver en bon état son ligament parodontal, elle est ensuite placée dans l'alvéole qui, après une extraction de l'incisive la moins traumatique possible, a été préparée (élargie en palatin avec un foret et rincé à la solution saline). Elle est maintenue à sa place par un fil métallique. (29)
Dans un second temps, une restauration temporaire de la couronne de la dent sera faite afin qu'elle ait la forme d'une incisive et un traitement orthodontique sera mis en place.

A la fin du traitement orthodontique, une restauration coronaire définitive soit au composite, soit de manière prothétique sera réalisée.

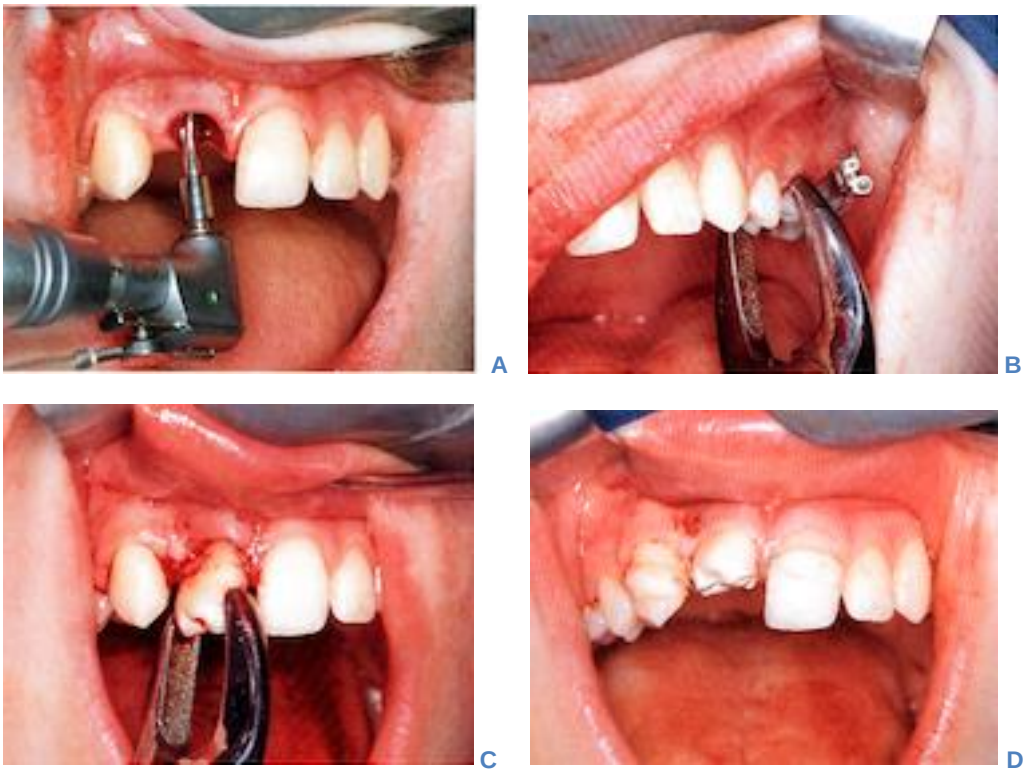


**Figure 12 : Procédure d'autotransplantation d'une deuxième prémolaire maxillaire pour le remplacement d'une incisive centrale maxillaire.**
**A : Elargissement de l'alvéole**
**B : Avulsion de la prémolaire par de légères luxations après une incision intrasulculaire et de la partie cervicale du ligament alvéolo-dentaire**
**C : positionnement du transplant selon une orientation permettant d'obtenir une largeur cervicale optimale**
**D : Maintien du transplant avec un fil métallique de 0,2mm positionné avec des plots de composite sur les dents adjacentes. Tiré de l'article de Andreasen JO. Et al. de 1994 (29)**

La dent auto transplantée garde, du fait de la conservation de son ligament, sa capacité à induire la croissance osseuse, ceci est particulièrement utile pour compenser une éventuelle perte osseuse liée au traumatisme et à l'ankylose.

Une fois la transplantation réussie, la dent a un contour gingival normal et la présence du ligament parodontal permet de déplacer cette dent de manière orthodontique.

L'âge optimal pour laquelle cette option thérapeutique peut être choisie est entre 10 et 13 ans car la croissance n'est pas encore terminée.
Après 12-14 ans, l'autotransplantation n'est plus recommandée. (29)
Le délai entre le début du traitement et le résultat définitif est long et le patient et ses parents doivent être informés que de nombreuses séances seront nécessaires.

Idéalement, la longueur de la racine de la dent transplantée doit être aux trois quarts de sa longueur définitive et un apex bien ouvert permet la revascularisation de la pulpe et la guérison du parodonte. (30)
Cependant, une dent mature avec un apex fermé peut tout de même être transplantée et dans ce cas-là, un traitement endodontique sera réalisé dans les deux semaines suivant la transplantation.

**Figure 13 : Autotransplantation d'une deuxième prémolaire maxillaire afin de compenser la perte d'une incisive centrale maxillaire.**
**A et B : vues antérieure et occlusale pré opératoire**
**C : Mise en place du traitement orthodontique après transplantation**
**D : Restauration coronaire temporaire du transplant**
**E : Radiographie rétro-alvéolaire du transplant, on observe un développement radiculaire et une oblitération canalaire**
**F : Occlusion finale et restauration coronaire définitive du transplant.**
**Tiré de l'article de Day PF. Et al. de 2008 (2)**

- Décoronation

Il s'agit de l'option thérapeutique que nous allons approfondir dans la partie 2.
Ce traitement consiste en un retrait de la couronne et du contenu canalaire de la dent ankylosée, et à la mise en place d'un lambeau mucopériosté pour recouvrir la racine de la dent laissée en place.
Cette racine qui subit toujours la résorption de remplacement servira de matrice pour le développement osseux et permettra un maintien du niveau osseux jusqu'à ce que la croissance soit terminée et qu'une solution implantaire soit réalisable.

# 2. Décoronation

## 2.1. Intérêt

Malmgren et al. (7) ont expérimenté en 1984 cette méthode dans le but de trouver une alternative moins délétère qu'une avulsion au traitement d'une dent ankylosée suite à une réimplantation.

- Cette méthode, de par son caractère peu invasif permet, lorsqu'elle est indiquée, d'éviter une avulsion entraînant une grande perte osseuse et nécessitant dans un second temps une procédure chirurgicale d'augmentation de la crête alvéolaire qui sera lourde et coûteuse.
Après une procédure de décoronation, si une augmentation osseuse doit être faite (ce qui n'est pas toujours le cas), elle sera minime. (31)

- De plus, cette technique permet de préserver la largeur et la hauteur du processus alvéolaire.

Une fois la décoronation réalisée, la résorption de remplacement continue et la racine sert de matrice pour le développement d'un nouvel os.

Trois études ont observé une légère perte osseuse horizontale :

Filippi et al. (32) ont noté une légère diminution de la largeur vestibulo-linguale deux semaines après la décoronation d'une incisive centrale droite ankylosée.
Cette même largeur mesurée à neuf mois reste inchangée ce qui montre malgré tout une bonne préservation osseuse, surtout par rapport à la perte osseuse mesurée sur l'incisive centrale gauche ayant elle été extraite.

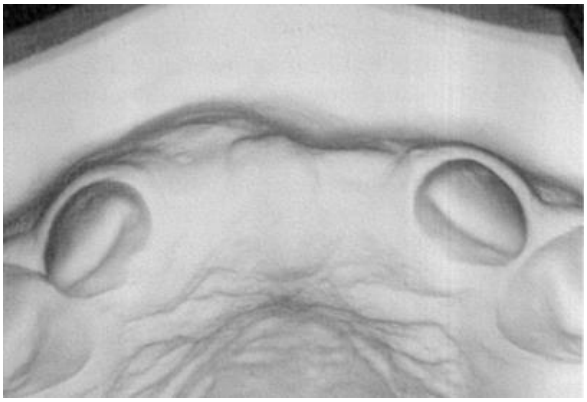

**Figure 14 : Vue occlusale du modèle en plâtre de l'arcade maxillaire. On observe bien la différence de largeur de crête entre l'incisive centrale droite ayant subi une décoronation et l'incisive centrale gauche ayant été extraite. Tiré de l'article de Filippi A. et al. de 2001 (32)**

Lin et al. (33) ont mesuré les dimensions vestibulo-linguales du processus alvéolaire au milieu de la distance mésio-linguale chez des patients sur lesquels ont été réalisé une décoronation.
Ils ont trouvé une réduction de 1,67 +/- 1,12mm de l'os par rapport au niveau osseux de la dent homologue controlatérale.
Ceci est significativement bien moins important qu'après une extraction de la dent ankylosée et permettrait tout de même dans ces cas-là la mise en place future d'un implant sans régénération osseuse.

Tsukiboshi M. et Tsukiboshi T. (18) ont quant à eux analysé cette distance vestibulo-linguale après différents traitements (extraction et mise en place d'un implant, décoronation et mise en place d'un implant, auto-transplantation ou abstention thérapeutique et surveillance).
Dans tous les cas ils ont noté une perte du volume osseux liée à une réduction de l'os cortical vestibulaire.
Ils ont défini deux types d'os : TDBV (tooth dependant bone volume) qui représente le volume osseux perdu lors de l'extraction de la dent ou de la perte de vitalité du ligament parodontal et TIBV (Tooth independant bone volume) qui est définit génétiquement et ne dépend pas de la présence ou non de la dent.
Lors d'une décoronation, étant donné que la racine est conservée, la perte de TDBV est minimisée contrairement au cas où la dent est extraite, et on observe un PHBV (passive healing bone volume) qui est une augmentation du volume osseux au niveau de la crête osseuse.

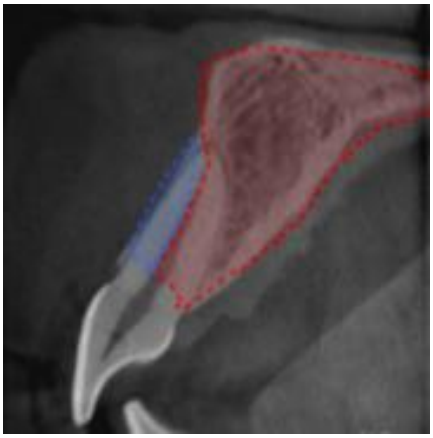
A

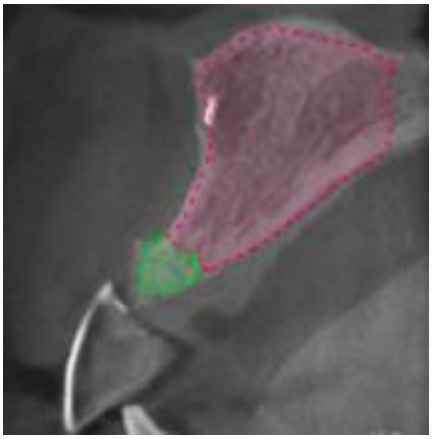
B

**Figure 15 :** **A : CBCT d'une dent saine. En bleu : le TDBV et en rouge : le TIBV**
**B : CBCT d'une dent 1 an et 10 mois après décoronation. En rouge on a toujours le TIBV et en vert le PHBV. Tiré de l'article de Tsukiboshi M. et Tsukiboshi T. de 2014 (18)**

Des études au long terme de la préservation de l'os alvéolaire vestibulaire manquent encore aujourd'hui.

- Dans de nombreux cas on note même une augmentation du niveau osseux dans le sens vertical :

En temps normal, les fibres collagéniques marginales et les fibres gingivales formées pendant l'éruption dentaire jouent un rôle important dans le développement de la crête osseuse alvéolaire.
Lors de l'éruption de deux dents adjacentes, une apposition osseuse survient au sommet du septum interdentaire grâce à des forces liées à ces fibres. Ces forces forment un périoste alvéolaire actif.

Après la décoronation, un caillot de sang se forme à l'intérieur du canal et au niveau de la partie coronaire de la racine.
Grâce à ça, un nouveau périoste est formé au sommet de la crête alvéolaire, stimulant l'action des ostéoblastes, permettant la croissance alvéolaire verticale.

Les fibres interdentaires sectionnées pendant la décoronation se réorganisent entre les dents adjacentes.
Une fine couche osseuse apparaît au-dessus de la racine résorbée car l'éruption continue des dents adjacentes induit une apposition osseuse marginale due à la traction des fibres dento-périostées et indirectement des fibres alvéolaires gingivales qui sont insérées sur la crête alvéolaire et dans la lamina propria de la papille interdentaire. (34)

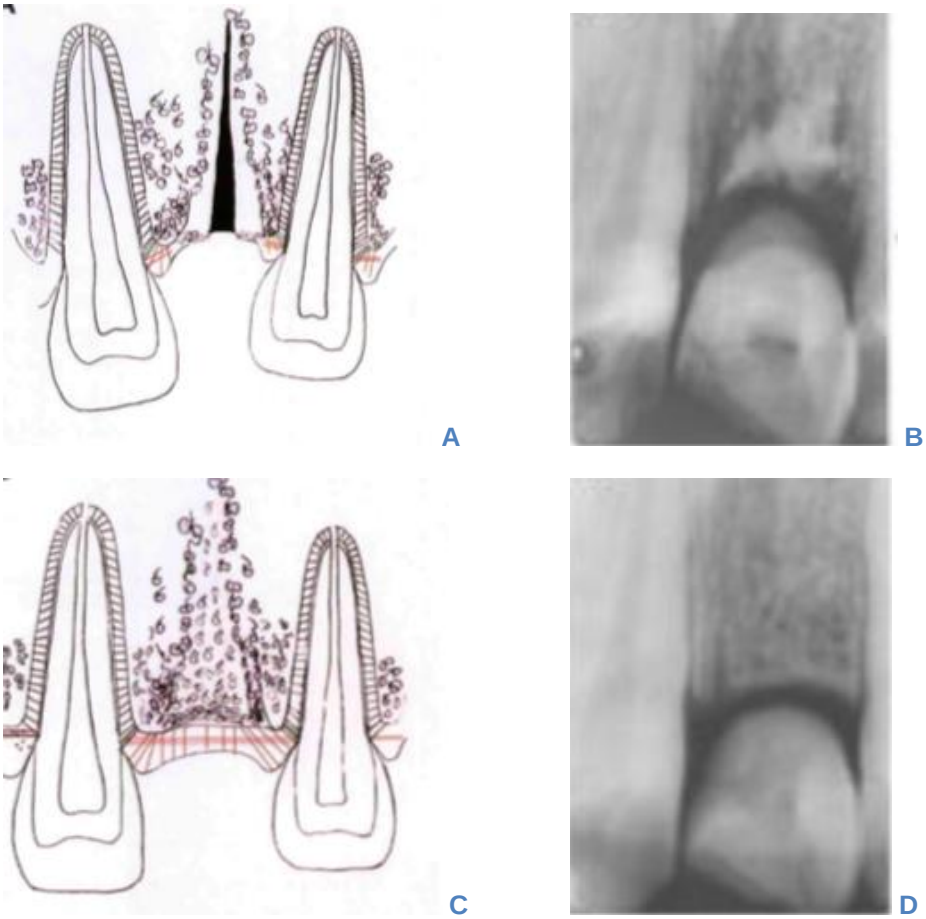


**Figure 16 : Graphiques et radiographies illustrant la décoronation d'une incisive centrale ankylosée**
**A et B : Tout de suite après la décoronation**
**C et D : 12 mois après la décoronation. On note la formation d'un nouveau périoste au sommet de la crête osseuse et d'une fine apposition osseuse au-dessus de la racine résorbée. Tiré de l'article de Malmgren B. et al. de 2006 (34)**

- On sait que le taux de résorption de remplacement est influencé par l'âge et par des facteurs individuels.

La résorption des racines ayant subi une décoronation diffère donc selon les cas.

Dans certaines études (7,8,23,31,34,35) , on observe une résorption complète de la racine dans les 1 à 10 ans suivant la décoronation.
Dans d'autres (7,14,18,33,36) , des restes de racine sont encore présents. Dans ces cas-là, les implants peuvent tout de même être placés en forant au travers des restes radiculaires et en étant positionnés au contact de la racine et de l'os.

- Malgré tout, la décoronation présente certains inconvénients :

Même si elle est moins invasive que certaines méthodes, elle reste une procédure chirurgicale et peut être difficile à réaliser chez certains patients jeunes.

Il sera nécessaire d'un point de vue esthétique de réaliser une restauration temporaire de la couronne manquante durant une période qui peut être longue selon l'âge à laquelle la décoronation est réalisée.

Si l'ankylose est diagnostiquée chez un patient très jeune, le délai entre la résorption complète de la racine après décoronation et la mise en place d'un implant pourra être important.

- En dépit de ces quelques inconvénients, dans toutes les études réalisées aucune complication pendant ou après la décoronation n'a été décrite et aucun échec implantaire n'a été répertorié. (37)

## 2.2. Indications

Lorsque l'ankylose dentaire est diagnostiquée, la détermination du moment où l'on doit intervenir est l'un des principaux critères de réussite du traitement.

Les paramètres à prendre en compte sont multiples :
L'âge du patient,
Sa situation par rapport à son pic de croissance,
Son genre (fille ou garçon),
Le taux d'infra-position de la dent concernée,
Le modèle de croissance du patient (croissance verticale ou horizontale)
L'état d'éruption des dents adjacentes.

La future restauration définitive de la dent doit être évoquée avant la réalisation du soin (idéalement la mise en place d'un implant) ainsi que les éventuels futurs traitements orthodontiques et prothétiques.
Le moyen de restauration coronaire temporaire doit être prévu.
La gestion du comportement de l'enfant doit être évoquée et son risque carieux évalué.
Le coût total du traitement et des restaurations temporaires et définitives doit être estimé. (38)
Il ne doit pas y avoir de contre-indication médicale, chirurgicale ou orthodontique à la réalisation du soin.

Les indications sont souvent les même que pour une auto-transplantation mais il y a une ou des contre-indications orthodontiques de cette dernière (pas d'encombrement par exemple).

- Malmgen et al. (8) ont suggéré une conduite à suivre selon l'âge (et le pic de croissance) :
  - En denture mixte précoce (de 7 à 10 ans) : il y a un avantage à conserver la dent sur l'arcade en tant que mainteneur d'espace, mais la décoronation doit être réalisée dans les deux ans suivant le diagnostic d'ankylose ou avant le pic de croissance afin de préserver l'os alvéolaire environnant et d'éviter une infraclusion.

  - En denture mixte tardive (10 à 12 ans) : une planification individuelle doit être appliquée, dépendante de chaque cas.
    Il est préférable d'intervenir tôt plutôt que trop tard.
    Si l'ankylose survient durant le pic de croissance, ceci implique la survenue d'une infra-position qui peut rapidement devenir importante.
    La décoronation doit être réalisée au moment où la sévérité de l'infra-position correspond à un indice de 2 selon la classification de l'infra-position des incisives ankylosées de Malmgren B. et Malmgren O. (19). (Voir 1.3.)

**Figure 17 : Indice 2 : Modéré : ≥ ⅛ mais < ¼ de la hauteur coronaire. Tiré de l'article de Malmgren B. et Malmgren O. de 2002 (19)**

    Ceci montre l'importance capitale de la surveillance clinique et radiographique après un traumatisme sévère (39),

  - En denture permanente précoce (>15-16 ans), vers la fin du pic de croissance voir après, l'évolution de l'infra-position est souvent lente et le gain osseux vertical est plus limité. Une perte osseuse pourra même être observée.
    Une décoronation peut ne pas être recommandée et un suivi annuel doit être mis en place.
    De plus, si l'ankylose n'a pas été diagnostiquée à temps et que l'infra-position est à ce moment-là importante, même si une légère augmentation de la hauteur osseuse pourra être espérée avec une décoronation, la déformation de l'arcade, l'infra-position et la bascule des dents adjacentes ne pourront être suffisamment corrigées.

Dans deux études(23,32), une décoronation a malgré tout été réalisée après le pic de croissance (environ 16 ans) et les auteurs rapportent de bons résultats. Cependant ces derniers sont questionnables car dans le premier cas une greffe osseuse (Bio-Oss et membrane collagénique Bio-Guide) a été faite lors de la réalisation de la décoronation et dans le second, l'infra-position était minime. Cependant, la dyschromie de la dent combinée à la faible perte osseuse verticale à compenser pouvait justifier ce choix thérapeutique dans ce cas précis.

Enfin dans un troisième article, (14) une décoronation est réalisée sur un patient adulte (26 ans) et un implant est mis en place immédiatement au contact de la racine résorbée. Un suivi à 6 ans montre des résultats satisfaisants mais ici il n'est pas analysé la résorption de la racine décoronée mais l'ostéointégration de l'implant.

- Le pic de croissance survient en moyenne 2 ans plus tôt chez une fille que chez un garçon.

Donc l'âge auquel le développement osseux après une décoronation sera le plus intéressant diffère chez les filles et les garçons.
C'est pourquoi la décoronation doit être réalisée plus tôt chez ces dernières. (36)

- Un paramètre indispensable à prendre en compte, et ce indépendamment de son âge, est le type de croissance faciale de l'enfant. (19)

S'il présente une croissance horizontale, le taux d'infraclusion sera moindre.
Par contre si sa croissance est verticale, une rapide infra-position de la dent va apparaître, il est donc impératif de réaliser la décoronation le plus rapidement possible lors de ce type de modèle de croissance, indépendamment de l'âge du sujet.
Des analyses céphalométriques peuvent aider à évaluer le modèle de croissance faciale de l'enfant.

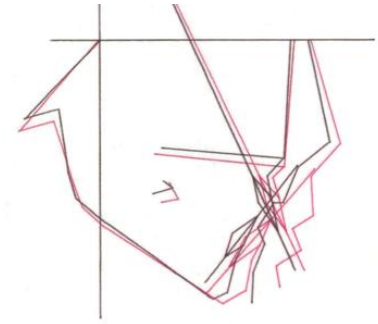

A

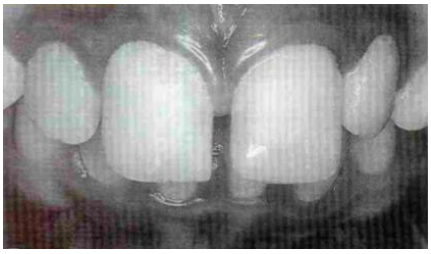

B

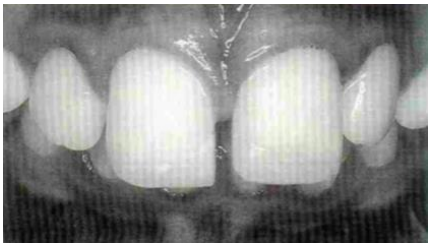

C

**Figure 18 : Ankylose de l'incisive centrale gauche chez un enfant de 8 ans.**
**A : analyse céphalométrique de sa croissance faciale de 8,6 ans (en noir) à 9,8 ans (en rouge). On note une croissance faciale essentiellement dans le sens horizontal.**
**B : Photographie à 8,2 ans, 3 mois après le traumatisme. Taille de l'enfant : 129,5 cm**
**C : Photographie à 9,6 ans, taille de l'enfant : 137,5 cm. Il a grandi de 8 cm, cependant l'infra-position est minime. Tiré de l'article de Malmgren B. et Malmgren O. de 2002 (19)**

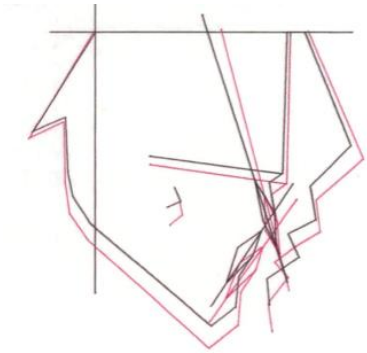

A

B

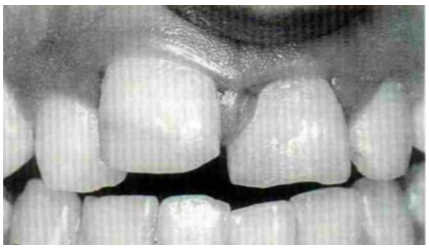

C

**Figure 19 : Ankylose de l'incisive centrale droite chez un enfant de 14 ans.**
**A : Analyse céphalométrique de sa croissance faciale de 14,2 ans (en noir) à 15,4 ans (en rouge). On note une croissance faciale essentiellement dans le sens vertical.**
**B : Photographie à 14 ans, on note l'infra-position minime existante. Taille de l'enfant : 170 cm.**
**C : Photographie à 16 ans, taille de l'enfant : 176 cm. Il a grandi de 6 cm, or l'infra-position de la dent est beaucoup plus marquée, on remarque la bascule mésiale de l'incisive latérale et l'attrition de l'incisive centrale gauche. Tiré de l'article de Malmgren B. et Malmgren O. de 2002 (19)**

- Malmgren et al. (36) ont tenté de réaliser la décoronation de deux incisives centrales en même temps.

Aucune augmentation osseuse n'a été observée au niveau de la suture, au contraire, une résorption et un arrondissement de ses bords a été noté.
Ceci pourrait s'expliquer par une scission de la couche du périoste recouvrant la suture.
Le périoste est composé de deux couches : une externe, fibreuse contenant les vaisseaux sanguins et une interne composée de cellules ostéogéniques.
Lors de la décoronation des deux incisives centrales, les fibres de la couche externe ont été coupées et étirées à l'intérieur de la suture, donc il n'y a plus de nouvelle couche de périoste formée et donc plus de stimulation pour une nouvelle formation osseuse.

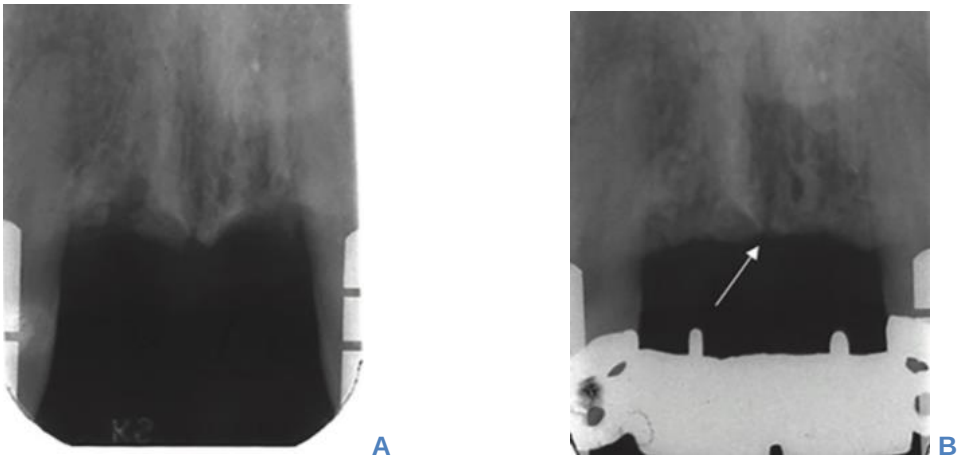


**Figure 20 : Décoronation de deux incisives centrales.**
**A : Immédiatement après décoronation**
**B : Deux ans après la décoronation. On note la résorption des bords de la suture. Tiré de l'article de Malmgren B. et al.de 2015 (36)**

Ceci n'est pas le cas pour la décoronation d'une incisive centrale et d'une latérale où un nouvel os marginal est formé.

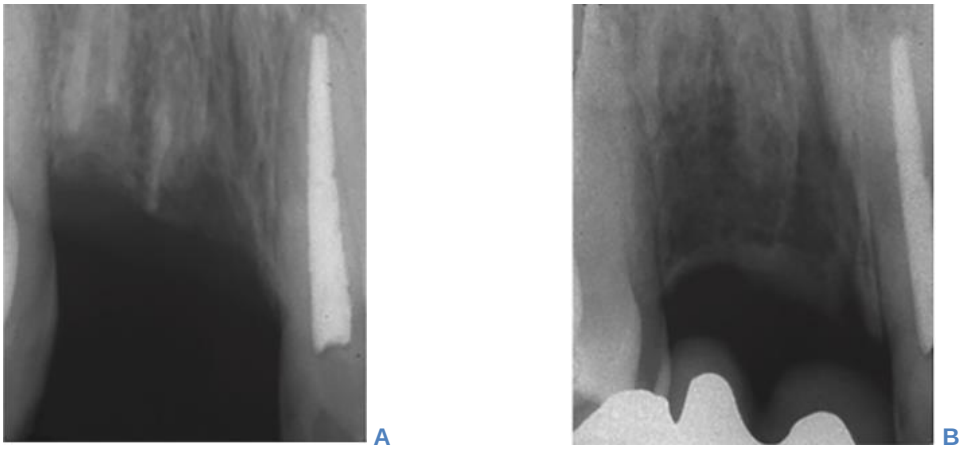


**Figure 21 : Décoronation d'une incisive centrale et d'une latérale.**
**A : Immédiatement après la décoronation.**
**B : Trois ans après la décoronation. On note l'accroissement vertical de l'os alvéolaire. Tiré de l'article de Malmgren B. et al.de 2015 (36)**

- Il est important lorsqu'on choisit de réaliser une décoronation de vérifier l'absence de contamination microbienne de la zone qui pourrait entraîner un échec du traitement. Elle peut se manifester par la présence de lésions périapicales, de fistules, d'anciennes fractures radiculaires non consolidées ou de pathologie parodontale active et avancée. (14)

## 2.3. Mise en œuvre clinique

### 2.3.1. Protocole de décoronation

Les étapes cliniques sont les suivantes :

- Bain de bouche à la chlorhexidine afin de désinfecter la zone d'intervention et le milieu buccal,

- Anesthésie locale avec Adrénaline,

- Incision intrasulculaire étendue aux dents adjacentes avec décharges vestibulaires mésiales et distales,

- Décollement vestibulaire d'un lambeau de pleine épaisseur (mucopériosté) afin de visualiser la dent et l'os cortical,

- Section de la couronne avec une fraise diamantée sous irrigation en dessous de la jonction émail-cément. (Il ne faut pas laisser de résidus amélaire sur la racine décoronée.)

- Abaissement de la racine à 1,5-2mm en dessous de la hauteur de l'os marginal avec une fraise cylindroconique diamantée ou une fraise boule, sous irrigation constante avec une solution saline stérile.
  Il faut faire attention de ne pas toucher l'os environnant.

- Élimination de tout contenu canalaire avec des instruments rotatifs ou des limes K. Le canal est soigneusement rincé à la solution saline.
  Il peut alors se remplir de sang, si ce n'est pas le cas, on peut insérer un instrument stérile jusqu'à l'os pour créer un saignement dans le canal.
  Ceci permet l'entrée d'ostéoclastes et d'ostéoblastes dans le canal qui favoriseront la résorption de remplacement et la formation osseuse.

- Repositionnement du lambeau et sutures avec des points simples.
  On rapproche les berges sans tension et on ne réalise pas de plastie du périoste afin d'obtenir une fermeture primaire de la plaie.
  On vérifie qu'un caillot s'est bien formé à la jonction entre la muqueuse vestibulaire et linguale. (7)

- Recommandations post-opératoires :
  Bains de bouche à la chlorhexidine matin et soir pendant 15 jours.
  Suivi régulier afin de voir l'évolution de la résorption.

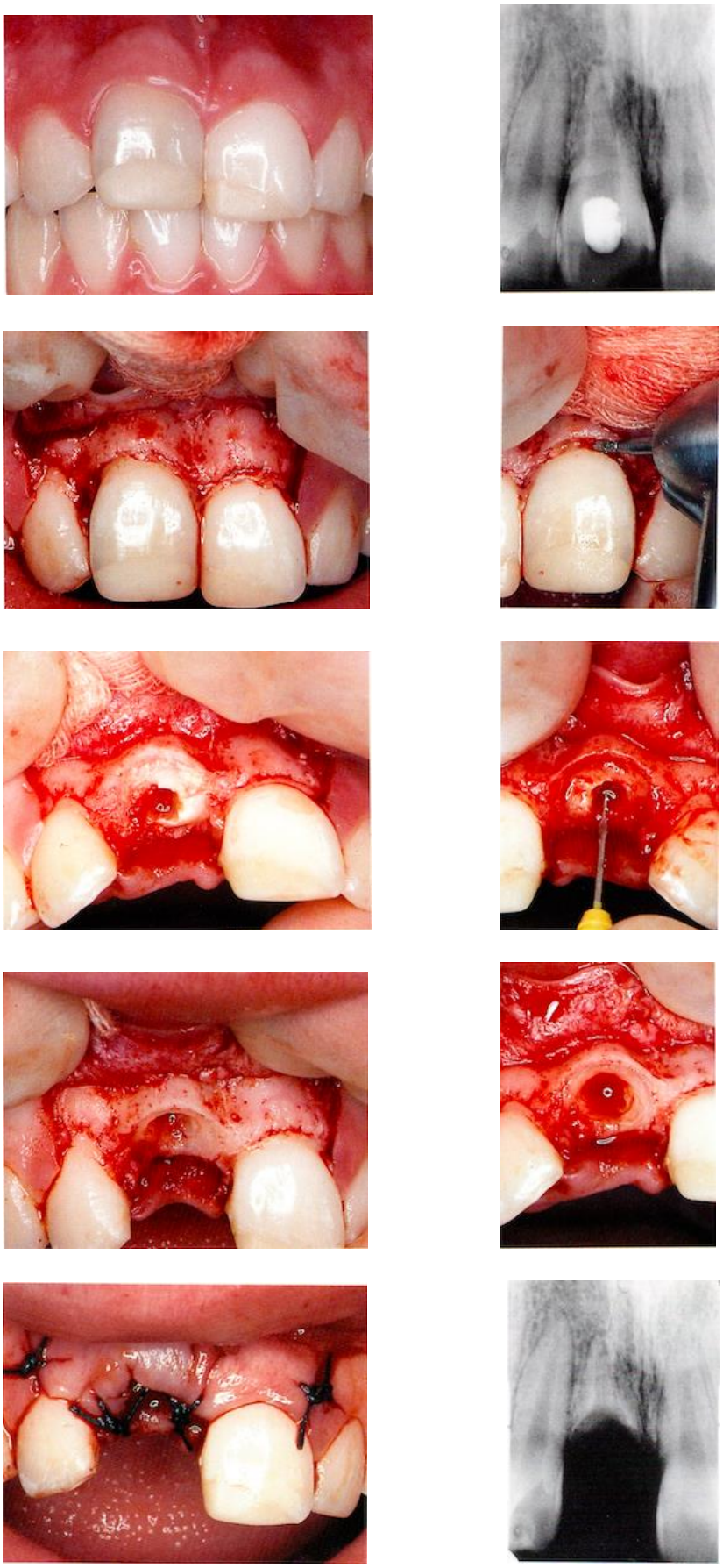

**Figure 22 : Photographie des différentes étapes cliniques de la décoronation d'une incisive centrale droite ankylosée et en infra-position. Tiré de l'article de Malmgren B. et al. de 1994 (40)**

Aucune complication, pendant ou après un processus de décoronation n'a été décrite.

### 2.3.2. Restauration temporaire

Après ces étapes cliniques, une restauration temporaire de la couronne manquante doit être réalisée, cette dernière permettant, en plus de son apport esthétique, de jouer un rôle de mainteneur d'espace.
Son choix sera influencé par différents facteurs comme l'évaluation du risque carieux, l'état des dents supports, leur niveau d'éruption et l'état de croissance du maxillaire.

Plusieurs systèmes peuvent être utilisés :

Une plaque de Hawley avec une dent à la place de la dent perdue

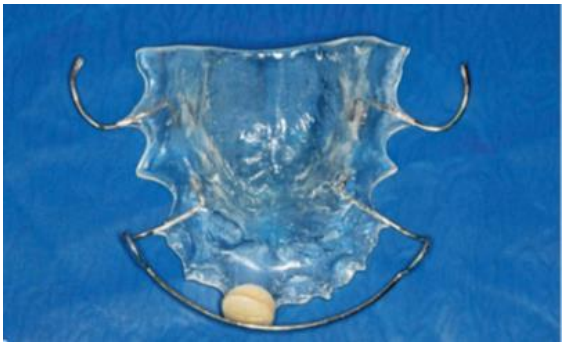

**Figure 23 : Plaque de Hawley. Tiré de l'article de Rocha Lima TF. Et al. de 2017 (41)**

Un arc palatin avec la couronne de la dent réelle ou une dent en résine et des crochets sur les deuxièmes molaires temporaires.

**Figure 24 : Arc palatin. Tiré de l'article de Malmgren B. et al. de 1994 (40)**

Une contention avec la couronne réelle de la dent ou une dent en résine (avec un fil métallique et/ou maintenue par des plots de composite)

A

B

**Figure 25 : Radiographie (A) et photographie (B) d'une contention. Tiré de l'article de Sala M. et al. de 2017 (39)**

Un bridge collé Maryland

A

B

**Figure 26 : Radiographie (A) et photographie (B) d'un bridge Maryland. Tiré de l'article de Malmgren B. et al. de 1994 (40)**

Durant l'éruption des canines, il y a une augmentation de la largeur intercanine et les incisives latérales changent de position, la fixation de la dent de remplacement aux dents adjacentes doit donc être reportée jusqu'à l'éruption complète des canines.
On utilisera donc plutôt une plaque de Hawley ou un arc palatin fixé aux deuxièmes molaires temporaires qui ne vont pas interférer avec l'éruption des canines, des premières molaires permanentes et des autres dents des secteurs latéraux.
Ces deux systèmes devront être régulièrement contrôlés afin de vérifier l'absence d'interférence avec l'éruption des dents et avec la croissance de l'arcade.
L'arc palatin aura une meilleure rétention que la plaque de Hawley, cependant, des stops devront être placés de chaque côté de l'espace édenté pour éviter un déplacement de la ligne médiane et des stops occlusaux devront être mis en place pour empêcher la couronne de remplacement d'appuyer sur la crête alvéolaire.

Lorsque les canines auront fini leur éruption, des systèmes plus fixes et souvent plus esthétiques comme une contention ou un bridge collé pourront être utilisés.
Malmgren et al (7) ont montré que souvent, un épaississement de muqueuse apparaissait après un certain temps à l'endroit où avait été pratiquée la décoronation, parfois il était tellement important que la couronne de remplacement devait être enlevée et raccourcie.
En prévision de l'apparition de cet épaississement et de la croissance osseuse verticale, il faut penser à laisser un espace entre la couronne de remplacement et la gencive.

### 2.3.3. Restauration définitive

La mise en place d'un implant ne se fait en général qu'après la fin de la croissance, à l'âge adulte (souvent à partir de 20 ans).
Même si la plupart des études se sont focalisées sur le protocole de décoronation et sur les résultats concernant l'avancement de la résorption de remplacement, dans certains articles, les implants ont été mis en place et leur ostéointégration analysée.

Dans la majorité des cas (8,31,34,36), le niveau osseux était suffisant lors de la mise en place de l'implant et il n'a pas été nécessaire de réaliser une greffe osseuse.
Dans l'étude de Cohenca et al. (23) il n'y a pas eu de greffe osseuse lors de la pose de l'implant mais du Bio-Oss et une membrane Bio-Guide avaient été mis en place lors de la réalisation de la décoronation.
Dans l'étude de Consolaro et al. (14) il n'y a pas eu d'apport osseux mais la pose de l'implant a été réalisée en même temps que la décoronation.
Et enfin dans l'analyse de Malmgren et al. (36) des augmentations osseuses ont été réalisées lors de la mise en place de 4 implants sur 18.

Nous pouvons donc dire qu'après une décoronation un apport osseux peut parfois être nécessaire lors de la mise en place d'un implant mais que dans tous les cas cette augmentation osseuse sera minime par rapport à ce qu'elle aurait dû être si la dent avait été extraite.

De plus, comme décrit précédemment, on a dans certains cas une résorption radiculaire partielle et il reste donc une partie de la racine de la dent décoronée.
Mais il a été montré dans plusieurs études (42,43) que le reste radiculaire ne gêne pas la mise en place et l'ostéointégration de l'implant dont la planification doit être faite sans tenir compte de la racine restante. Le forage sera réalisé de manière classique et l'implant sera mis en place au contact de l'os et de la racine sans que ceci n'influence le taux de succès implantaire.

Aucun cas d'échec implantaire n'a été répertorié dans les différentes études réalisées, que la résorption radiculaire ait été totale ou partielle.

# Conclusion :

L'ankylose alvéolo-dentaire faisant suite à un traumatisme sévère est une pathologie complexe à diagnostiquer précocement et impossible à stopper.
Le traitement réalisé doit être choisi lors d'une réflexion pluridisciplinaire et avec évaluation d'un grand nombre de paramètres à court, moyen et long terme ; notamment en fonction de l'âge du patient et de sa situation par rapport à son pic de croissance, du taux de résorption de remplacement, du degré d'infra-position, de l'expérience du praticien et des attentes du patient.

Le choix de la décoronation répond à des indications précises et individuelles.
C'est une procédure chirurgicale simple et peu invasive permettant de conserver la hauteur et la largeur de la crête osseuse chez des sujets jeunes lorsqu'une infra-position est présente ou prévisible.
Un moyen de restauration temporaire permet d'éviter un éventuel préjudice esthétique jusqu'à ce que la mise en place d'un implant puisse être réalisée.
Elle semble être une option thérapeutique intéressante permettant d'éviter certains traitements plus agressifs.
De plus, jusqu'ici, aucune complication post et per opératoire n'a été décrite et aucun échec implantaire recensé.

Cependant, les articles publiés à ce sujet sont majoritairement des études de cas.
L'étude avec le niveau de preuve le plus important est une étude de cohorte rétrospective réalisée sur 103 patients qui confirme les bons résultats décrits précédemment.

Cette méthode, bien que prometteuse, est peu connue et peu appliquée par les chirurgiens-dentistes, ceci peut probablement s'expliquer par le manque de preuves scientifiques documentées.
Il serait intéressant de réaliser d'autres études afin de déterminer de manière plus certaine la prédictibilité et le taux de succès au long terme de la décoronation de dents ankylosées ainsi que le suivis au long terme du développement osseux chez des patients ayant reçu un implant après une décoronation.

On pourrait également imaginer un traitement semblable à la décoronation pour une dent non restaurable suite à une fracture coronaire ou corono-radiculaire importante.
Dans ce cas-là, la racine laissée en place ne subirait pas la même résorption de remplacement, mais son maintien permettrait tout autant de conserver le niveau osseux. Un implant pourrait être mis en place par la suite en forant à travers la racine, comme décrit plus haut dans les cas où la racine ne s'est pas entièrement résorbée.
Il serait également très important dans ce cas de s'assurer de l'absence de contamination bactérienne avant de réaliser le soin.

# Bibliographie :


1. Campbell KM, Casas MJ, Kenny DJ. Development of ankylosis in permanent incisors following delayed replantation and severe intrusion. Dent Traumatol. juin 2007;23(3):162-6.
2. Day PF, Kindelan SA, Spencer JR, Kindelan JD, Duggal MS. Dental trauma: part 2. Managing poor prognosis anterior teeth - treatment options for the subsequent space in a growing patient. J Orthod. sept 2008;35(3):143-55.
3. Shaul Lin, Ashkenazi M, Karawani M, Teich ST, Gutmacher Z. Management of Ankylotic Root Resorption Following Dental Trauma: A Short Review and Proposal of a Treatment Protocol. Oral Health Prev Dent. sept 2017;15(5):467-74.
4. Donaldson M, Kinirons MJ. Factors affecting the time of onset of resorption in avulsed and replanted incisor teeth in children. Dent Traumatol. oct 2001;17(5):201-5.
5. Andersson L, Bodin I, Sorensen S. Progression of root resorption following replantation of human teeth after extended extraoral storage. Dent Traumatol. févr 1989;5(1):38-47.
6. Revel-Cassanet C, Messaoudi Y. Diagnostic et gestion des incisives maxillaires ankylosées : proposition d'un arbre décisionnel. Orthod Fr. sept 2018;89(3):247-57.
7. Malmgren B, Cvek M, Lundberg M, Frykholm A. Surgical treatment of ankylosed and infrapositioned reimplanted incisors in adolescents. Scand J Dent Res. oct 1984;92(5):391-9.
8. Malmgren B. Decoronation: how, why, and when. J Calif Dent Assoc. 2000;28(11):846–54.
9. Andersson L. Tooth ankylosis: Clinical, radiographic and histological assessments. Int J Oral Surg. oct 1984;13(5):423-31.
10. Ducommun F, Bornstein MM, Bosshardt D, Katsaros C, Dula K. Diagnosis of tooth ankylosis using panoramic views, cone beam computed tomography, and histological data: a retrospective observational case series study. Eur J Orthod. 25 mai 2018;40(3):231-8.
11. Campbell K, Casas M, Kenny D, Chau T. Diagnosis of ankylosis in permanent incisors by expert ratings, Periotest® and digital sound wave analysis. Dent Traumatol. 2005;21:206-12.
12. Sigurdsson A. Decoronation as an Approach to Treat Ankylosis in Growing Children. Pediatr Dent. avr 2009;31(2):123-8.
13. Fuss Z, Tsesis I, Lin S. Root resorption – diagnosis, classification and treatment choices based on stimulation factors. Dent Traumatol. août 2003;19(4):175-82.
14. Consolaro A, Ribeiro PD, Cardoso MA, Miranda DAO, Salfatis M. Decoronation followed by dental implants placement: fundamentals, applications and explanations. Dent Press J Orthod. févr 2018;23(1):24-36.
15. Campbell KM, Casas MJ, Kenny DJ. Ankylosis of Traumatized Permanent Incisors: Pathogenesis and Current Approaches to Diagnosis and Management. J Can Dent Assoc. nov 2005;71(10):763-8.
16. Tronstad L. Root resorption -- etiology, terminology and clinical manifestations. Endod Dent Traumatol. déc 1988;4(6):241-52.
17. Andreasen JO. Analysis of pathogenesis and topography of replacement root resorption (ankylosis) after replantation of mature permanent incisors in monkeys. Swed Dent J. 1980;4(6):231-40.
18. Tsukiboshi M, Tsukiboshi T. Bone morphology after delayed tooth replantation - case series. Dent Traumatol. déc 2014;30(6):477-83.
19. Malmgren B, Malmgren O. Rate of infraposition of reimplanted ankylosed incisors related to age and growth in children and adolescents. Dent Traumatol. févr 2002;18(1):28-36.

20. Becker A, Karnei-R'em RM. The effects of infraocctusion: Part 1. Tilting of the adjacent teeth and local space loss. Am J Orthod Dentofacial Orthop. sept 1992;102(3):256-64.
21. Becker A, Karnel-R'em RM. The effects of infraocclusion: Part 2. The type of movement of the adjacent teeth and their vertical development. Am J Orthod Dentofacial Orthop. oct 1992;102(4):302-9.
22. Becker A, Karnei-R'em RM, Steigman S. The effects of infraocclusion: Part 3. Dental arch length and the nidline. 1992;7.
23. Cohenca N, Stabholz A. Decoronation – a conservative method to treat ankylosed teeth for preservation of alveolar ridge prior to permanent prosthetic reconstruction: literature review and case presentation. Dent Traumatol. avr 2007;23(2):87-94.
24. Schjøtt M, Andreasen JO. Emdogain® does not prevent progressive root resorption after replantation of avulsed teeth: a clinical study. Dent Traumatol. févr 2005;21(1):46-50.
25. Barrett EJ, Kenny DJ, Tenenbaum HC, Sigal MJ, Johnston DH. Replantation of permanent incisors in children using Emdogain. Dent Traumatol. oct 2005;21(5):269-75.
26. Wong KS, Sae-Lim V. The effect of intracanal Ledermix on root resorption of delayed-replanted monkey teeth. Dent Traumatol. déc 2002;18(6):309-15.
27. Bryson EC, Levin L, Banchs F, Abbott PV, Trope M. Effect of immediate intracanal placement of Ledermix Paste® on healing of replanted dog teeth after extended dry times. Dent Traumatol. déc 2002;18(6):316-21.
28. Malmgren B. Ridge Preservation/Decoronation. Pediatr Dent. avr 2013;35(2):164-9.
29. Andreasen JO, Kristerson L, Tsukiboshi M, Andreasen FM. Autotransplantation of teeth to the anterior region. In: Textbook and color atlas of traumatic injuries to the teeth. third edition. Copenhagen: Munksgaard: Andreasen JO, Andreasen FM, editors.; 1994. p. 671-90.
30. Andreasen JO, Paulsen HU, Yu Z, Bayer T. A long-term study of 370 autotransplanted premolars. Part IV. Root development subsequent to transplantation. Eur J Orthod. févr 1990;12(1):38_50.
31. Sapir S, Kalter A, Sapir MR. Decoronation of an ankylosed permanent incisor: alveolar ridge preservation and rehabilitation by an implant supported porcelain crown. Dent Traumatol. juin 2009;25(3):346-9.
32. Filippi A, Pohl Y, von Arx T. Decoronation of an ankylosed tooth for preservation of alveolar bone prior to implant placement. Dent Traumatol. avr 2001;17(2):93.
33. Lin S, Schwarz-Arad D, Ashkenazi M. Alveolar Bone Width Preservation after Decoronation of Ankylosed Anterior Incisors. J Endod. déc 2013;39(12):1542-4.
34. Malmgren B, Malmgren O, Andreasen JO. Alveolar bone development after decoronation of ankylosed teeth. Endod Top. juill 2006;14(1):35-40.
35. Díaz JA, Sandoval HP, Pineda PI, Junod PA. Conservative treatment of an ankylosed tooth after delayed replantation: a case report. Dent Traumatol. oct 2007;23(5):313-7.
36. Malmgren B, Tsilingaridis G, Malmgren O. Long-term follow up of 103 ankylosed permanent incisors surgically treated with decoronation - a retrospective cohort study. Dent Traumatol. juin 2015;31(3):184-9.
37. Mohadeb JVN, Somar M, He H. Effectiveness of decoronation technique in the treatment of ankylosis: A systematic review. Dent Traumatol. août 2016;32(4):255-63.
38. Sapir S, Shapira J. Decoronation for the management of an ankylosed young permanent tooth. Dent Traumatol. févr 2008;24(1):131-5.
39. Sala M, Mendoza-Mendoza A, Yañez-Vico R-M. Decoronation: An Alternative Treatment for Replacement Root Resorption. Case Rep Dent. 10 mai 2017;1-7.

40. Malmgren O, Malmgren B, Goldson L. Orthodontic management of the traumatized dentition. In: Textbook and color atlas of traumatic injuries to the teeth. third edition. Copenhagen: Munksgaard: Andreasen JO, Andreasen FM, editors.; 1994. p. 587-633.
41. Rocha Lima TF, Vargas Neto J, Vianna Casarin RC, Prado M, de Almeida Gomes BPF, de Almeida JFA, et al. Multidisciplinary approach for replacement root resorption following severe intrusive luxation: A case report of decoronation. Quintessence Int. août 2017;48(7):555-61.
42. Davarpanah M, Szmukler-Moncler S. Unconventional implant treatment: I. Implant placement in contact with ankylosed root fragments. A series of five case reports. Clin Oral Implants Res. août 2009;20(8):851-6.
43. Szmukler‐Moncler S, Davarpanah M, Davarpanah K, Capelle‐Ouadah N, Demurashvili G, Rajzbaum P. Unconventional Implant Placement Part III: Implant Placement Encroaching upon Residual Roots - A Report of Six Cases. Clin Implant Dent Relat Res. 2 oct 2015;17:e396-405.



# SERMENT MEDICAL

En présence des Maîtres de cette Faculté, de mes chers condisciples, devant l'effigie d'HIPPOCRATE.

Je promets et je jure, d'être fidèle aux lois de l'honneur et de la probité dans l'exercice de la Médecine Dentaire.

Je donnerai mes soins à l'indigent et n'exigerai jamais un salaire au-dessus de mon travail, je ne participerai à aucun partage clandestin d'honoraires.

Je ne me laisserai pas influencer par la soif du gain ou la recherche de la gloire.

Admis dans l'intérieur des maisons, mes yeux ne verront pas ce qui s'y passe, ma langue taira les secrets qui me seront confiés et mon état ne servira pas à corrompre les mœurs ni à favoriser le crime.

Je ne permettrai pas que des considérations de religion, de nation, de race, de parti ou de classe sociale viennent s'interposer entre mon devoir et mon patient.

Même sous la menace, je n'admettrai pas de faire usage de mes connaissances médicales contre les lois de l'humanité.

J'informerai mes patients des décisions envisagées, de leurs raisons et de leurs conséquences. Je ne tromperai jamais leur confiance et n'exploiterai pas le pouvoir hérité des connaissances pour forcer les consciences.

Je préserverai l'indépendance nécessaire à l'accomplissement de ma mission. Je n'entreprendrai rien qui dépasse mes compétences. Je les entretiendrai et les perfectionnerai pour assurer au mieux les services qui me seront demandés.

Respectueux et reconnaissant envers mes Maîtres, je rendrai à leurs enfants l'instruction que j'ai reçue de leur père.

Que les hommes m'accordent leur estime si je suis fidèle à mes promesses.

Que je sois déshonoré et méprisé de mes confrères si j'y manque.

MARRON Camille – Gestion de l'ankylose alvéolo-dentaire et procédure de décoronation

Th. : Chir. dent. : Marseille : Aix –Marseille Université : 2019

Rubrique de classement : odontologie conservatrice

Résumé : Une ankylose alvéolo-dentaire consiste en une fixation solide d'une dent résultant de la fusion entre le cément et l'os alvéolaire avec l'oblitération du ligament périodontique. Ce phénomène peut apparaître à la suite d'un traumatisme sévère, notamment lors d'une importante intrusion ou lors de l'expulsion d'une dent suivie d'une réimplantation tardive de cette dernière. Elle est combinée à une résorption de remplacement c'est à dire que la racine disparaît progressivement au profit de l'os alvéolaire. Ce phénomène peut entraîner diverses conséquences néfastes pour le patient et est actuellement impossible à stopper. Divers traitements plus ou moins conservateurs existent. Nous nous intéressons ici à un de ces traitement : la décoronation de la dent ankylosée. Il consiste à retirer la couronne et le contenu canalaire de la dent et à laisser en place la racine dans l'os alvéolaire, recouverte par un lambeau mucopériosté afin de conserver le volume osseux. L'objectif de ce travail est de déterminer si cette méthode est intéressante à mettre en œuvre et dans quels cas. Dans un premier temps nous développerons plus précisément le procédé d'ankylose et son diagnostic en passant par sa pathogénie, ses conséquences chez ces jeunes patients et nous verrons les divers traitements existants. Enfin dans un second temps nous nous pencherons plus précisément sur le traitement consistant à réaliser une décoronation de la dent concernée. Nous chercherons à comprendre quel est l'intérêt de cette pratique, ses indications précises et quelles sont les étapes cliniques de sa réalisation.

Mots clés : Ankylose dentaire, ankylose alvéolo-dentaire, ankylose dento-alvéolaire, résorption dentaire, rhizalyse, résorption de remplacement, décoronation.

MARRON Camille – Management of the dentoalveolar ankylosis and decoronation process

Abstract: A dentoalveolar ankylosis is a solid fixation of a tooth resulting from fusion of the cementum and alveolar bone with obliteration of the periodontal ligament. It may appear after a severe trauma, in particular following an important intrusion or after an avulsion with a delayed replantation. It is associate with a replacement resorption, it means that the root gradually disappeared in favour of the alveolar bone. It could cause various adverse effects for the patient and it is impossible to stop it. We can use several treatments more or less conservative. We are developing here one of this therapy : the decoronation of the ankylosed tooth. It is about removing the dental crown and the root canal filling and let the root inside the alveolar bone, covered by a mucoperiosteal flap in order to preserve the bone volume. The purpose of this work is to identify if this therapeutic is interesting and in witch case. In the first instance we will develop the ankylosis process and is diagnosis and talk about is pathogenesis and is consequences on these young children, and we will see the several existing treatments. Secondly, we will talk specifically about the decoronation of the concerned tooth. We will try to determinate what is the interest of this practice, its specific indications, and what are the clinical steps.

MeSH: Tooth ankylosis, dental ankyloses, dentoalvolar ankylosis, tooth resorption, root resorption, replacement resorption, decoronation.

Adresse de l'auteur :
32 avenue Robert Schuman
13002 Marseille