HAL
open science

Le rôle de l'odontologiste dans le syndrome d'apnée obstructive du sommeil

Tania Arbouz

To cite this version:

Tania Arbouz. Le rôle de l'odontologiste dans le syndrome d'apnée obstructive du sommeil. Sciences du Vivant [q-bio]. 2019. dumas-02144663

HAL Id: dumas-02144663

https://dumas.ccsd.cnrs.fr/dumas-02144663

Submitted on 31 May 2019

HAL is a multi-disciplinary open access archive for the deposit and dissemination of scientific research documents, whether they are published or not. The documents may come from teaching and research institutions in France or abroad, or from public or private research centers.

L'archive ouverte pluridisciplinaire **HAL**, est destinée au dépôt et à la diffusion de documents scientifiques de niveau recherche, publiés ou non, émanant des établissements d'enseignement et de recherche français ou étrangers, des laboratoires publics ou privés.

Distributed under a Creative Commons Attribution - NonCommercial - NoDerivatives 4.0 International License

UNIVERSITÉ PARIS DESCARTES

MEMBRE DE
USPC
Université Sorbonne Paris Cité

AVERTISSEMENT

Cette thèse d'exercice est le fruit d'un travail approuvé par le jury de soutenance et réalisé dans le but d'obtenir le diplôme d'État de docteur en chirurgie dentaire. Ce document est mis à disposition de l'ensemble de la communauté universitaire élargie.

Il est soumis à la propriété intellectuelle de l'auteur. Ceci implique une obligation de citation et de référencement lors de l'utilisation de ce document.

D'autre part, toute contrefaçon, plagiat, reproduction illicite encourt toute poursuite pénale.

Code de la Propriété Intellectuelle. Articles L 122.4

Code de la Propriété Intellectuelle. Articles L 335.2 - L 335.10

UNIVERSITÉ PARIS DESCARTES

MEMBRE DE
USPC
Université Sorbonne Paris Cité

UNIVERSITÉ PARIS DESCARTES

FACULTÉ DE CHIRURGIE DENTAIRE

Année 2019 **N° 029**

THÈSE

POUR LE DIPLÔME D'ÉTAT DE DOCTEUR EN CHIRURGIE DENTAIRE

Présentée et soutenue publiquement le : 17 avril 2019

Par

Tania ARBOUZ

Le rôle de l'odontologiste dans le syndrome d'apnée obstructive du sommeil

Dirigée par M. le Docteur Thông Nguyen

JURY

Mme le Professeur Loredana Radoi	Président
M. le Professeur Benjamin Salmon	Assesseur
M. le Docteur Thông Nguyen	Assesseur
Mme le Docteur Mina Belhassaini	Assesseur

CC BY NC ND

Tableau des enseignants de la Faculté

DÉPARTEMENTS	DISCIPLINES	PROFESSEURS DES UNIVERSITÉS	MAÎTRES DE CONFÉRENCES
1. DÉVELOPPEMENT, CROISSANCE ET PRÉVENTION	ODONTOLOGIE PÉDIATRIQUE	Mme DAVIT-BÉAL Mme DURSUN Mme VITAL	M. COURSON Mme JEGAT Mme SMAIL-FAUGERON Mme VANDERZWALM
	ORTHOPÉDIE DENTO-FACIALE		Mme BENAHMED M. DUNGLAS Mme KAMOUN-GOLDRAT Mme LE NORCY
	PRÉVENTION, ÉPIDEMIOLOGIE, ÉCONOMIE DE LA SANTÉ ET ODONTOLOGIE LÉGALE	Mme FOLLIGUET M. PIRNAY	Mme GERMA M. TAVERNIER
2. CHIRURGIE ORALE, PARODONTOLOGIE, BIOLOGIE ORALE	PARODONTOLOGIE	Mme COLOMBIER Mme GOSSET	M. BIOSSE DUPLAN M. GUEZ
	CHIRURGIE ORALE	M. MAMAN Mme RADOI	Mme EJEIL M. GAULTIER M. HADIDA M. MOREAU M. NGUYEN
	BIOLOGIE ORALE	Mme CHAUSSAIN M. GOGLY Mme SÉGUIER Mme POLIARD	M. ARRETO Mme BARDET (MCF) Mme CHARDIN M. FERRE M. LE MAY
3. RÉHABILITATION ORALE	DENTISTERIE RESTAURATRICE ENDODONTIE	Mme BOUKPESSI Mme CHEMLA	Mme BERÈS Mme BESNAULT M. BONTE Mme COLLIGNON M. DECUP Mme GAUCHER
	PROTHÈSES		M. CHEYLAN M. DAAS M. DOT M. EID Mme FOUILLOUX-PATEY Mme GORIN M. RENAULT M. RIGNON-BRET M. TIRLET M. TRAMBA Mme WULFMAN
	FONCTION-DYSFONCTION, IMAGERIE, BIOMATÉRIAUX	M. SALMON	M. ATTAL Mme BENBELAID Mme BENOÎT A LA GUILLAUME (MCF) M. BOUTER M. CHARRIER M. CHERRUAU M. FLEITER Mme FRON CHABOUIS Mme MANGIONE Mme TILOTTA
	PROFESSEURS ÉMÉRITES	M. BÉRENHOLC Mme BRION M. LASFARGUES M. LAUTROU M. LEVY M. PELLAT M. PIERRISNARD M. SAFFAR Mme WOLIKOW	
Mise à jour le 04 septembre 2018			

Remerciements

À Mme le Professeur Loredana Radoi

Docteur en Chirurgie dentaire

Spécialiste qualifiée en Chirurgie orale

Ancien Interne des Hôpitaux

Docteur de l'Université Paris Sud

Habilitée à Diriger des Recherches

Professeur des Universités, Faculté de Chirurgie dentaire Paris Descartes

Praticien Hospitalier, Assistance Publique Hôpitaux de Paris

Qui m'a fait l'honneur de présider ce jury de thèse d'exercice. Je vous témoigne toute ma gratitude pour avoir accepté la présidence de ce jury et m'avoir accompagnée durant mes années de clinique. Veuillez trouver ici l'expression de mon plus profond respect.

À M. le Professeur Benjamin Salmon

Docteur en Chirurgie dentaire

Spécialiste qualifié en Chirurgie orale

Docteur de l'Université Paris Descartes

Habilité à Diriger des Recherches

Professeur des Universités, Faculté de Chirurgie dentaire Paris Descartes

Praticien Hospitalier, Assistance Publique-Hôpitaux de Paris

Chef de service de l'Hôpital Bretonneau

Qui m'a fait l'honneur de participer à ce jury de thèse. Je vous témoigne toute ma gratitude pour avoir accepté de participer à ce jury. Veuillez trouver ici l'expression de mon plus profond respect.

À M. le Docteur Thông Nguyen

Docteur en Médecine

Ancien Interne des Hôpitaux de Bordeaux

Ancien Chef de Clinique, Assistant des Hôpitaux de Paris

Docteur de l'Université Paris Sud

Maitre de Conférences des Universités, Faculté de Chirurgie dentaire Paris Descartes

Spécialiste qualifié en Chirurgie plastique, reconstructrice et esthétique

Spécialiste qualifié en Chirurgie maxillo-faciale et Stomatologie

Praticien Hospitalier, Assistance Publique-Hôpitaux de Paris

Médecin Fédéral de la Fédération française du sport universitaire

Qui m'a fait l'honneur de diriger cette thèse. Je vous remercie de votre aide dans l'écriture de cette thèse et de votre soutien tout au long de ces années. Veuillez trouver ici l'expression de ma sincère reconnaissance.

À Mme le Docteur Mina Belhassaini

Docteur en Chirurgie dentaire

Ancien Interne des Hôpitaux de Lille

Assistant Hospitalo-Universitaire, Faculté de Chirurgie dentaire Paris Descartes

Qui m'a fait l'honneur de participer à ce jury de thèse. Je vous adresse mes sincères remerciements pour votre disponibilité.
Veuillez agréer l'expression de ma profonde gratitude.

À mes parents, merci d'être aussi présents et de m'avoir permis de grandir dans une atmosphère chaleureuse. C'est grâce à vous que je suis heureuse et épanouie, que j'ai pu affronter tous les obstacles qui se sont présentés à moi jusqu'à présent. Je vous aime profondément.

À mon frère, mon deuxième cerveau, à notre relation si unique et privilégiée. Tu étais déjà mon héros quand j'étais petite et tu le resteras toujours.

À Linda, avoir une (belle) sœur pareille est un vrai cadeau et je suis très reconnaissante de tout ce que tu apportes à notre famille par ta gentillesse et ta bonne humeur pétillante.

À Marine, merci pour tout ce que tu es depuis 15 ans déjà, ton éternelle joie de vivre m'a plus d'une fois permis de tenir le coup. Tu es un vrai petit soleil, je t'adore.

À Daniel, cette thèse est aussi la tienne mon petit Dan avec tous nos après-midis à travailler ensemble. Tu m'es très cher et je te remercie pour tout ton soutien, ta bienveillance et ton amitié.

À Sandrine et Mathilde, je vous remercie d'avoir été là depuis le début de m'avoir aidé à tout affronter par votre amitié et votre courage sans faille. Toutes nos galères et nos bons moments resteront des souvenirs à jamais gravés dans ma mémoire, vous m'êtes très précieuses.

À Justin, Inès, Mélissa, Camille, Thomas, Robert, Laure, Mikha, Pierre, Cyril, Anais, Dimitri, Lotfi, Francique, Mahfoud. A nos rires, nos soirées, nos bons moments. Je vous adore et souhaite vous avoir toujours près de moi.

À Nadine et Hervé et toute l'équipe du cabinet du bois de grâce. Merci de votre confiance et de votre soutien, et merci de votre présence chaleureuse.

Table des matières

INTRODUCTION **3**

1 : APNEE DU SOMMEIL **4**

1.1 DESCRIPTION DE LA MALADIE 4

1.1.1. Définition *4*

1.1.2. Facteurs de risque *5*

1.1.3. Diagnostic *6*

1.1.4. Sévérité et conséquences de la maladie *10*

2 : TRAITEMENTS DE L'APNEE DU SOMMEIL **13**

2.1 DIMINUTION DES FACTEURS DE RISQUE 13

2.2 MASQUE A PRESSION POSITIVE CONTINUE 13

2.2.1 Présentation du dispositif *13*

2.2.2. Effets secondaires et contre-indications *15*

2.3 ORTHESE D'AVANCEE MANDIBULAIRE 16

2.3.1 Présentation du dispositif *16*

2.3.2 Effets secondaires et contre-indications *18*

2.4. KINESITHERAPIE MYOFONCTIONNELLE 19

2.5. IMPLANT DE NEURO STIMULATION 20

2.5.1 Présentation de l'implant Inspire® *20*

2.5.2 Effets secondaires et contre-indications *21*

2.6. THERAPEUTIQUE CHIRURGICALE 22

2.6.1. Présentation des différentes techniques chirurgicales *22*

2.7. CAS CLINIQUE 29

2.7.1. Présentation de la patiente *29*

2.7.2. Phase chirurgicale *31*

2.7.3. Suites post-opératoires *34*

3 : ROLE DU CHIRURGIEN-DENTISTE DANS LA PRISE EN CHARGE DU SAOS **35**

3.1. PREVENTION 35

3.2. DEPISTAGE 36

3.3. TRAITEMENT DU SAOS 37

CONCLUSION **40**

BIBLIOGRAPHIE **41**

TABLE DES FIGURES **44**

TABLE DES TABLEAUX **45**

Introduction

Le syndrome d'apnée obstructive du sommeil (SAOS) est un trouble touchant 5 à 7 % de la population générale en France, soit environ 1 à 3 millions d'individus selon un rapport publié par la HAS en 2012.

Il s'agit d'un véritable problème de santé publique puisque cette affection a de grands retentissements sur la qualité de vie et peut à moyen-long terme entrainer d'autres affections graves et notamment cardiovasculaires.

Ce syndrome a été découvert en 1965 et jusqu'en 1981, son unique traitement était la réalisation d'une trachéotomie.[1]

De nos jours, nous avons recours à d'autres moyens : le masque à pression positive continue, les orthèses d'avancée mandibulaire, l'implant de neurostimulation et la thérapeutique chirurgicale.

Après avoir décrit le syndrome ainsi que les différents types de thérapeutiques traitant l'apnée du sommeil, nous présenterons au moyen d'un cas clinique la thérapeutique chirurgicale et nous discuterons de la place du chirurgien-dentiste dans la prise en charge des patients souffrant de cette pathologie.

[1] Bahammam, « Obstructive sleep apnea : from simple upper airway obstruction to systemic inflammation ».

1 : Apnée du sommeil

1.1 Description de la maladie

1.1.1. Définition

Au cours du sommeil, nous pouvons relever différents troubles respiratoires :

- L'apnée obstructive qui consiste en un arrêt de la respiration pouvant être observé pendant minimum dix secondes avec persistance d'efforts ventilatoires.
- L'hypopnée qui est une diminution du débit aérien d'au moins 50 % et ce, pendant au moins dix secondes.
- L'apnée centrale, plus rare, qui se distingue de l'apnée obstructive par un arrêt de la ventilation mais sans persistance d'efforts ventilatoires.

Enfin, il existe une apnée mixte qui débute comme une apnée centrale, sans efforts respiratoires mais se finit avec une reprise des efforts ventilatoires.[2]

La Société de Pneumologie de Langue Française (SPLF) définit alors le syndrome d'apnées/hypopnées obstructives du sommeil (SAOS) comme étant la survenue pendant le sommeil d'épisodes répétés de collapsus complets ou incomplets des Voies Aériennes Supérieures (VAS), identifié par :

- Une somnolence diurne excessive non expliquée par d'autres facteurs ;

- Deux au moins des critères suivants non expliqués par d'autres facteurs :
  - Ronflement sévère et quotidien
  - Sensations d'étouffement ou de suffocation pendant le sommeil
  - Éveils répétés pendant le sommeil
  - Sommeil non réparateur
  - Fatigue diurne
  - Difficultés de concentration
  - Nycturie

- Critère polysomnographique ou polygraphique : index d'apnées hypopnées ou IAH (nombre d'apnées et d'hypopnées par heure de sommeil) ≥ 5[3]

[2] Collège des enseignants de pneumologie, « Troubles du sommeil de l'adulte ».
[3] Haute autorité de santé, « Orthèse d'avancée mandibulaire : avis du 12 juillet 2016 ».

Une étude récente de la cohorte ESADA, se préoccupant du SAOS en Europe, a pu mettre en évidence plusieurs types de manifestation du SAOS :

- Sans somnolence ou insomnie
- Avec somnolence diurne isolée
- Avec somnolence diurne et insomnie

Il semblerait que les phénotypes comportant des insomnies soient les plus représentés en Europe avec 58,6 % de cas atteints sur les 17 325 patients faisant partie de l'étude.[4]

Ce collapsus des VAS concerne principalement le pharynx. Lors du sommeil, les muscles pharyngés se dilatent et obstruent le passage du dioxygène créant une hausse en dioxyde de carbone (CO2).
C'est ce déséquilibre qui entraine le patient à se réveiller et rétablir la perméabilité des VAS.[5]

Chez les patients avec une anatomie pharyngée relativement normale, les apnées seraient dues à une combinaison de phénomènes, tels qu'une réponse ventilatoire excessive suite aux micro-éveils, une incapacité à augmenter le tonus des muscles dilatateurs du pharynx en réponse à une augmentation du CO2, ou encore un seuil d'éveil trop bas.

1.1.2. Facteurs de risque

Dans la littérature, nous pouvons retrouver différents facteurs de risques en rapport avec le SAOS tels que :

- L'obésité

En effet, les études nous montrent qu'une augmentation de l'Indice de Masse Corporelle (IMC) entraine un risque multiplié par quatre de développer un SAOS.
De plus, il est prouvé que mécaniquement la graisse abdominale, ainsi qu'une augmentation du tour de cou peuvent diminuer le diamètre des voies aériennes supérieures et l'obésité centrale peut entrainer une diminution de la surface des poumons.

[4] Anttalainen et al., « Insomnia symptoms combined with nocturnal hypoxia associate with cardiovascular comorbidity in the European sleep apnea cohort (ESADA) ».
[5] Wellman et al., « Ventilatory control and airway anatomy in obstructive sleep apnea ».

Enfin, il est rapporté dans la littérature une corrélation entre l'obésité et une altération du contrôle neuro-musculaire sur les voies aériennes supérieures bien que les mécanismes mis en jeu ne soient encore bien définis.[6]

- Le sexe : une prédominance masculine avec trois hommes atteints de SAOS pour une femme. Cela tend à s'atténuer avec l'âge, puisque la prévalence féminine tend à augmenter après la ménopause pour les femmes ne suivant pas de traitement substitutif.[7]
- L'âge : la prévalence du syndrome augmente avec l'âge entre 50 et 70 ans.[8]
- Les anomalies anatomiques liées à une restriction voire oblitération des VAS :
  - Macroglossie liée à une pathologie endocrinienne (acromégalie, hypothyroïdie)
  - Hypertrophie amygdalienne
  - Obstruction nasale
  - **Rétrognathie, micromandibulie.**[9] [10]

1.1.3. Diagnostic

1.1.3.1 Sémiologie

Les personnes souffrant d'apnée obstructive du sommeil ont pour signe principal une somnolence diurne sévère associée à des difficultés de concentration, dues notamment à une mauvaise qualité de sommeil comprenant des éveils fréquents et des sensations répétées d'étouffement.
Les conjoints ou autres individus dormant aux côtés de ces personnes peuvent constater également des ronflements importants. [11]

1.1.3.2 Techniques diagnostiques

Afin de détecter l'apnée du sommeil, il existe plusieurs outils diagnostiques :

- La polysomnographie
- La polygraphie respiratoire
- L'oxymétrie nocturne
- L'échelle de somnolence d'Epsworth.

---

[6] Schwartz et al., « Obesity and obstructive sleep apnea ».
[7] Bixler et al., « Prevalence of sleep-disordered breathing in women : effects of gender ».
[8] Bixler et al., « Effects of age on sleep apnea in men : I. Prevalence and severity ».
[9] Collège des enseignants de pneumologie, « Troubles du sommeil de l'adulte ».
[10] Young, « Risk factors for obstructive sleep apnea in adults ».
[11] Collège des enseignants de pneumologie, « Troubles du sommeil de l'adulte ».

- La polysomnographie :

Il s'agit d'un test nocturne qui est à ce jour le plus complet permettant d'évaluer les troubles respiratoires du sommeil.
Plusieurs paramètres sont enregistrés durant la nuit pendant une période d'au moins 6 heures :

- Le rythme respiratoire et les sons trachéaux
- Le débit aérien oro-nasal
- La mesure du CO2 expiré
- La saturation en O2
- Le ronflement
- La fréquence cardiaque.
- Les mouvements du patient
- Les mouvements oculaires
- Les différents stades de sommeil et la durée totale des périodes d'éveil et le nombre de micro-éveils,
- L'activité cérébrale
- L'activité musculaire des jambes et du menton.

L'ensemble de ces éléments nous permet d'aboutir au diagnostic du syndrome d'apnée obstructive du sommeil mais également aux diagnostics différentiels : le syndrome des jambes lourdes et la narcolepsie.
Elle permet par ailleurs de suivre l'efficacité du traitement en comparant les résultats d'examens réalisés en cours de traitement avec ceux relevés avant la mise en place de la thérapeutique.

- La polygraphie respiratoire

Il s'agit d'un test qui peut être réalisé chez soi permettant valider le diagnostic de manière simplifiée chez les personnes ayant une probabilité modérée ou élevée de présenter une apnée du sommeil.
Ce test ne peut cependant pas être utilisé en vue d'un dépistage car il est peu sensible pour les apnées légères, les personnes âgées, les femmes, les personnes minces et les enfants.

- L'oxymétrie nocturne

Également appelé saturométrie nocturne, il mesure à l'aide d'un appareil placé au bout d'un doigt la saturation en oxygène du sang pendant une nuitée. Les données enregistrées et interprétées informatiquement permettent un dépistage facile qui peut être poursuivi, si nécessaire, par une analyse plus approfondie.[12]

- L'échelle de somnolence d'Epsworth

En cas de constat de somnolence diurne qui est l'un des principaux symptômes de l'apnée du sommeil, il est possible de s'auto-évaluer afin de détecter une éventuelle pathologie nécessitant des examens plus complets.
Basé sur l'échelle de somnolence d'Epworth, le patient devra répondre à un questionnaire composé de 8 items mettant en situation des actions de la vie quotidienne avec des scores allant de 0 (faible probabilité de s'endormir) à 3 (probabilité élevée de s'endormir).[13]
Avec un score supérieur à 9, il est conseillé de consulter son médecin.

[12] Lemay, « Test du sommeil : polysomnographie et polygraphie respiratoire ».
[13] Johns, « A new method for measuring daytime sleepiness : the Epworth sleepiness scale ».

Tableau 1 : Questionnaire d'Epworth

0 = **aucune chance** de somnoler ou de s'endormir (**nul**)

1 = **faible chance** de s'endormir (**faible**)

2 = **chance modérée** de s'endormir (**modéré**)

3 = **forte chance** de s'endormir (**élevé**)

Situation	**Risque d'assoupissement ou probabilité de somnoler**			
	(0) Nul	(1) Faible	(2) Modéré	(3) Élevé
En étant assis et en lisant.				
En regardant la télévision.				
En étant assis et inactif dans un lieu public (par ex. au théâtre ou dans une réunion).				
Comme passager dans une voiture pendant plus d'une heure sans arrêt.				
Lors d'un repos occasionnel en milieu de journée.				
En étant assis et en parlant à quelqu'un.				
En étant assis tranquillement après un repas sans alcool				
Dans une voiture à l'arrêt temporaire dans la circulation.				

Un total inférieur à 10 suggère que vous ne souffrez pas de somnolence diurne excessive

Un total de 10 et plus suggère une somnolence excessive. Il est recommandé de consulter votre médecin pour en déterminer la cause et pour savoir si vous souffrez d'un trouble du sommeil.

Source : Lemay, d'après John, « A new method for measuring daytime sleepiness : the Epworth sleepiness scale », 1991

1.1.4. Sévérité et conséquences de la maladie

La mesure du nombre d'apnée/hypopnée par heure de sommeil définit l'indice IAH (Index d'apnée/ hypopnée) permettant de qualifier la sévérité de la maladie.

L'American Academy of Sleep Medicine (AASM) distingue 3 degrés de sévérité de la maladie :

- Léger avec 5 à 15 évènements respiratoires par heure
- Modéré avec 15 à 30 évènements respiratoires par heure
- Sévère avec plus de 30 évènements respiratoires par heure.[14]

La Haute autorité de santé (HAS) a apporté des nuances dans sa classification puisque cette dernière intègre de plus la présence ou l'absence de comorbidités et/ou le nombre de micro-réveils durant la nuit.[15]

Tableau 2 : Sévérité de la maladie en fonction de l'IAH

Indice d'apnées-hypopnées (IAH)
– IAH supérieur à 30 évènements de type apnée/hypopnée par heure d'enregistrement
ou – IAH entre 15 et 30 évènements de type apnée/ hypopnée par heure de sommeil à l'analyse poly-somnographique, avec au moins 10 micro-éveils par heure de sommeil et en rapport avec une augmentation documentée de l'effort respiratoire
ou – IAH entre 15 et 30 évènements de type apnée/hypopnée par heure d'enregistrement à l'analyse polygraphique ou par heure de sommeil à l'analyse polysomnographique, chez un patient avec comorbidité cardiovasculaire grave associée (hypertension artérielle réfractaire, fibrillation auriculaire récidivante, insuffisance ventriculaire gauche sévère ou maladie coronaire mal contrôlée, antécédent d'AVC) .

Source : Haute autorité de santé, « Comment prescrire les dispositifs médicaux de traitement du syndrome d'apnées hypopnées obstructives du sommeil chez l'adulte », 2014

[14] Epstein et al., « Clinical guideline for the evaluation, management and long-term care of obstructive sleep apnea in adults ».
[15] Haute autorité de santé, « Comment prescrire les dispositifs médicaux de traitement du syndrome d'apnées hypopnées obstructives du sommeil chez l'adulte ».

Le manque de sommeil qui résulte de ce syndrome peut avoir de lourdes conséquences sur les individus la subissant :

- Dégradation de la qualité de vie :

Les patients racontent avoir des difficultés à conduire leurs activités quotidiennes. Même ceux atteints d'un syndrome modéré, rapportent une altération de leur qualité de vie comparable aux patients ayant une maladie chronique.

- Accidents de la route :

Il y a un risque de deux à sept fois plus élevé d'avoir un accident de la route lorsque quelqu'un a un SAOS.

- Obésité :

Les études montrent qu'un sommeil de 5h comparé à 7h augment de 15 % le risque de devenir obèse.

- Diabète :

Il a été prouvé qu'un manque de sommeil (5h au lieu de 7h) diminue la capacité de régulation du glucose par augmentation de l'hémoglobine A1C, entraînant un risque de 47 % de développer un diabète de type 2.

- Hypertension Artérielle

Selon différentes études, le risque de développer de l'hypertension pour un SAOS modéré à sévère est de 1.5 à 3.2 fois plus important.

- Accident Vasculaire Cérébral (AVC)

L'apnée du sommeil a été prouvé comme étant grand facteur de risque de mortalité et provoquerait notamment pour les SAOS un risque doublé d'Accident Ischémique Transitoire (AIT) et d'AVC et le triplerait même dans les syndromes les plus sévères.

- Maladies coronariennes :

L'hypoxie résultant du SAOS tendrait à un développement proportionnel d'athérosclérose.

Pour les formes les plus sévères, l'athérosclérose serait multipliée par deux et pourrait entraîner des infarctus du myocarde notamment, d'autant plus que le SAOS serait associé à d'autres comorbidités (hypertension artérielle, dyslipidémie).

- Économiques :

La prise en charge médicale pour le diagnostic et le traitement du SAOS est onéreuse.

Les États-Unis relèvent une moyenne annuelle de 2.7 millions de dollars et la France comptabilise près de 800 millions d'euros en 2015 pour les traitements du SAOS.[16] [17]

[16] Al Lawati, Patel, et Ayas, « Epidemiology, risk factors, and consequences of obstructive sleep apnea and short sleep duration ».

[17] Selim, Won, et Yaggi, « Cardiovascular consequences of sleep apnea ».

2 : Traitements de l'apnée du sommeil

2.1 Diminution des facteurs de risque

La thérapeutique visant à traiter l'apnée du sommeil commence d'abord par un contrôle des facteurs de risques modifiables.
En effet, l'obésité étant un facteur de risque majoritaire de l'apnée du sommeil, il sera conseillé au patient de réduire sa masse pondérale par un régime diététique, voire de réaliser une chirurgie bariatrique.
De même, tous les médicaments susceptibles d'aggraver le syndrome d'apnée du sommeil comme les benzodiazépines, les myorelaxants ou les morphiniques sont à éviter.[18] [19]

2.2 Masque à pression positive continue

2.2.1 Présentation du dispositif

Le masque à pression positive continue (PPC) est considéré comme le traitement de référence dans la prise en charge de l'apnée obstructive du sommeil qu'elle que soit l'obstruction la causant.
Il s'agit d'un dispositif permettant de maintenir béantes les voies aériennes supérieures en envoyant de l'air sous pression à partir d'un générateur.

Il existe plusieurs sortes de forme de masques :

- Le masque nasal qui enveloppe le nez pour les patients ayant une respiration uniquement nasale.
- Le masque narinaire : dont les extrémités s'insèrent dans les narines, demandant également une respiration exclusivement nasale.

[18] Collège des enseignants de pneumologie, « Troubles du sommeil de l'adulte ».
[19] National health service, « Obstructive sleep apnea : treatment ».

- Le masque naso-buccal : qui entoure le nez et la bouche, proposés aux patients qui ont essentiellement une respiration buccale et qui n'ont pas supporté le masque nasal ou narinaire.

Figure 1 : Les différents types de masques de PPC. A : masque nasal, B : masque narinaire, C et D masques naso-buccaux

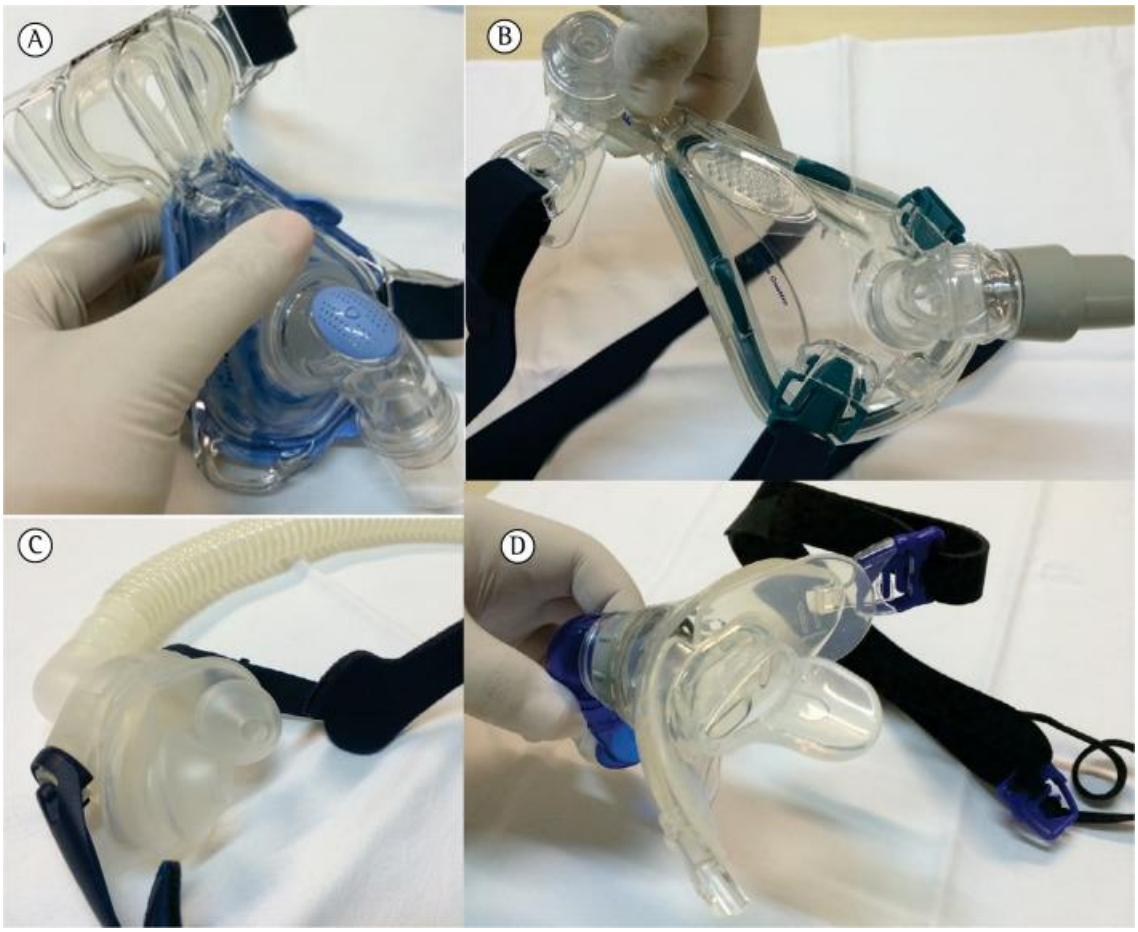

Source : Sleep laboratory, Heart institute, University of São Paulo school of medicine hospital das clínicas, « Photographs showing the types of continuous positive airway pressure masks currently available for the treatment of obstructive sleep apnea », 2014

En outre, l'air peut être délivré selon différents type de pression : une pression constante prescrite par le médecin ou ajustée en fonction du besoin d'air mesuré durant la nuit avec un appareil auto-piloté.[20]

[20] Pinto et Sharma, « Continuous positive airway pressure ».

Le taux de succès de cette thérapeutique est de 80 % pour les apnées modérées.[21]
L'un des inconvénients majeurs de cette thérapeutique est l'encombrement du dispositif qui, bien que très efficace pour le patient, demande une adaptation de celui-ci face au volume du masque et au bruit qu'il peut générer. La vie privée peut s'en trouver altérée.
C'est pourquoi la mise en place d'un tel traitement demande au préalable une éducation thérapeutique approfondie et un accompagnement durant les premières semaines de traitement, afin de lever les complications et les contraintes qui peuvent entrainer une réduction de l'observance du traitement.
En effet des revues de la littérature rapportent que pour une utilisation du dispositif de plus de quatre heures, 46 à 83 % des patients n'adhèrent pas au traitement.

L'adhérence pourra d'ailleurs être contrôlée ensuite grâce à des rapports réguliers apportant des informations sur la durée d'utilisation de l'appareil ou l'évolution de l'IAH, assurant un suivi clinique régulier.[22] [23]

2.2.2. Effets secondaires et contre-indications

En raison d'une délivrance d'air en continu tout au long de la nuit, différents effets secondaires bénins peuvent être relevés tels que : aérophagie, obstruction nasale, conjonctivite, irritation cutanée, sécheresse et rougeurs de la muqueuse nasale.
Ce système peut entrainer des effets secondaires plus importants allant d'une épistaxis à la pneumocéphalie en présence de comorbidités. [24] [25]

Il n'existe pas de contre-indication absolue à l'utilisation de la CPAP, celle-ci résolvant la plupart des troubles respiratoires.
En revanche, il est à noter que l'emphysème bulleux et les infections sinusiennes itératives sont des contre-indications relatives. [26]

---

[21] Visscher, Brusse-Keizer, et Eijsvogel, « The efficacy of CPAP and oral appliances in moderate obstructive sleep apnoea, used as CBO guideline states ».
[22] Pinto et Sharma, « Continuous positive airway pressure ».
[23] Weaver et Grunstein, « Adherence to continuous positive airway pressure therapy ».
[24] Ulander et al., « Side effects to continuous positive airway pressure treatment for obstructive sleep apnoea : changes over time and association to adherence ».
[25] Chee, Abdul Jalil, et Bulluss, « Spontaneous pneumocephalus from nasal continuous positive airway pressure in a patient with ventriculo-peritoneal shunt ».
[26] Reynard, « Pression positive continue : un traitement pour le long terme ».

2.3 Orthèse d'avancée mandibulaire

2.3.1 Présentation du dispositif

L'objectif de ces gouttières est de dégager les voies aériennes en mettant la langue et l'os hyoïde en avant, empêchant ainsi leur fermeture par contraction des muscles masséters et sous-mentonniers. [27]

Figure 2 : Schéma représentant l'effet de la mise en place d'une gouttière d'avancée mandibulaire

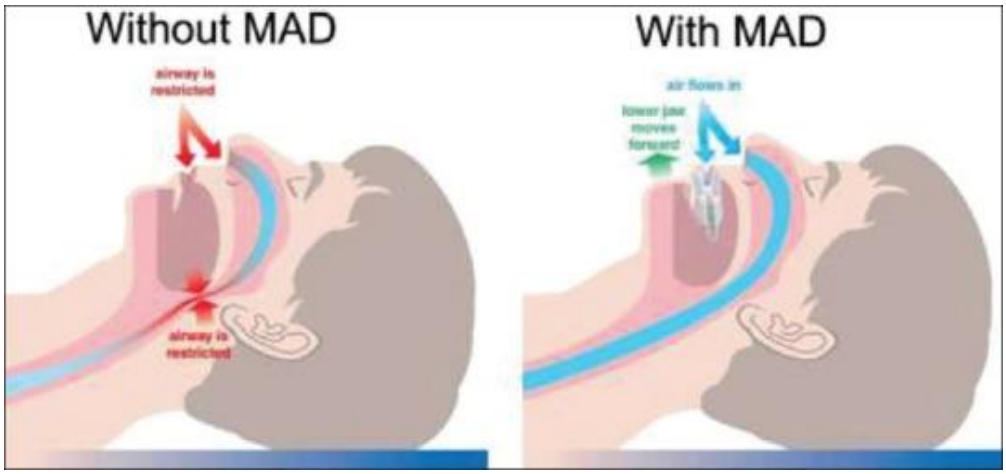

Source : Jayesh and Bhat, « Mandibular advancement device for obstructive sleep apnea : an overview », 2015

Après prescription médicale, le chirurgien-dentiste évalue à partir des examens clinique et radiographique l'absence de contre-indication à la réalisation d'orthèses d'avancée mandibulaire.
Si le résultat est satisfaisant, il pourra alors prendre des empreintes bimaxillaires à l'alginate, nécessaires à la fabrication de gouttières maxillaire et mandibulaire dans le cas d'orthèse sur mesure (Resmed®, Nastent®, Oniris ®...).
Il existe également des orthèses dites « auto-adaptables » qui sont disponibles dans le commerce en vente libre. Elles ne sont pas sur mesure et ne nécessitent pas de prescription médicale (Oniris®).[28]

La thérapeutique utilisant les gouttières d'avancée mandibulaires (sur mesure ou non) présuppose que les patients aient un minimum de 8 dents saines (ou préalablement soignées) par arcade permettant de supporter ces gouttières. [29]

---

[27] Serra-Torres et al., « Effectiveness of mandibular advancement appliances in treating obstructive sleep apnea syndrome : a systematic review ».
[28] Gere, « Réglage autonome des orthèses d'avancée mandibulaire par les patients adultes atteints du syndrome d'apnée hypopnée obstructive du sommeil ».
[29] Petit et al., « Mandibular advancement devices ».

Selon les études, il a été montré qu'une avancée mandibulaire représentant 75 % de la protrusion maximale était suffisante pour obtenir des effets thérapeutiques significatifs sur le SAOS.
Une protrusion trop faible n'aurait pas d'effet satisfaisant sur l'apnée du sommeil alors que les différents auteurs pensent qu'une avancée trop importante serait risquée pour les ATM et l'occlusion, par manque de recul clinique sur leurs effets à long-terme.[30]

Il n'y a cependant, pas de protocole standardisé pour déterminer le degré d'avancée mandibulaire à réaliser, il est courant de procéder millimètre par millimètre en recueillant le ressenti du patient et des données diagnostiques obtenues avec des tests tels que l'oxymétrie.
Ce type de gouttière dispose de biellettes d'attachements qui ont des longueurs différentes permettant d'augmenter la protrusion progressivement.
Ce système peut donc prendre plusieurs semaines, voire plusieurs mois avant de déterminer la protrusion idéale pour le patient.
Selon Fleury et al., ce moyen de titrer l'avancement mandibulaire aurait permis une diminution significative du SAOS (réduction des symptômes et IAH inférieur à 10) chez 63.6 % des patients de leur étude. [31] [32]

Figure 3 : Photographie d'orthèses d'avancée mandibulaire



Source : Gagnadoux et al, « Titrated mandibular advancement versus positive airway pressure for sleep apnoea », 2009

Tsai et al. ont eu une approche différente avec un Positionneur Mandibulaire Télécommandé (PMT).

[30] Jayesh et Bhat, « Mandibular advancement device for obstructive sleep apnea : an overview ».
[31] Gagnadoux et al., « Titrated mandibular advancement versus positive airway pressure for sleep apnea ».
[32] Fleury et al., « Mandibular advancement titration for obstructive sleep apnea ».

Il s'agit de gouttières temporaires reproduisant à l'aide d'un matériau d'enregistrement d'occlusion les futures orthèses d'avancée mandibulaire.
La gouttière du bas est reliée à un moteur télécommandé qui va permettre de mettre plus ou moins la mandibule en protrusion en fonction des données recueillies lors d'une polysomnographie.
Ce test réalisé durant une nuit, a pour but de déterminer la protrusion idéale pour le patient avant de lui réaliser les orthèses d'avancée mandibulaire de traitement.
Les résultats de leur étude ont montré une efficacité de prédiction d'avancement mandibulaire de 53 %, ce qui est moins intéressant que le titrage selon Fleury et al., mais qui avec une meilleure précision permettrait un gain de temps (puisque le titrage idéal se déterminerait en une nuitée).[33]

Selon la HAS, l'orthèse d'avancée mandibulaire est un traitement utilisé en deuxième intention car il aurait une efficacité moindre que le masque à pression positive continue, notamment en cas de comorbidités.
Son taux de succès serait de 52 à 54 %, mais son taux de compliance est plus important (70 %) que pour les PPC (17 à 56 %).[34] [35]
Du fait qu'elle ait un effet inférieur à la PPC, il n'y a que pour les IAH compris entre 15 et 30 avec absence de comorbidités (par exemple cardio-vasculaires) qu'elle peut être prescrite en première intention.[36] [37]

2.3.2 Effets secondaires et contre-indications

Les effets secondaires intéressent majoritairement les ATM, les muscles et les dents et comprennent des douleurs généralement temporaires, ainsi qu'une salivation excessive ou a contrario une sensation de bouche sèche.
Des déplacements dentaires peuvent aussi être constatés, avec notamment des modifications de l'inclinaison des incisives, provoquant une altération de l'articulé dentaire. [38]

[33] Tsai et al., « Remotely controlled mandibular positioner predicts efficacy of oral appliances in sleep apnea ».
[34] Ferguson et al., « Oral appliances for snoring and obstructive sleep apnea ».
[35] Hoffstein, « Review of oral appliances for treatment of sleep-disordered breathing ».
[36] Haute autorité de santé, « Orthèse d'avancée mandibulaire : avis du 12 juillet 2016 ».
[37] Gagnadoux et al., « Titrated mandibular advancement versus positive airway pressure for sleep apnea ».
[38] Fleury et al., « Mandibular advancement titration for obstructive sleep apnea ».

Les contre-indications sont surtout relatives à un manque d'efficacité de la thérapeutique dans ces conditions :

- Nombre insuffisant de dents pouvant supporter de manière stable les gouttières (inférieur à 8 par arcade)
- Mobilités dentaires causée par un parodonte faible
- Troubles des Articulations Temporo-Mandibulaires (ATM)
- Limitation de la protrusion inférieure à 6 mm.
- Indice de Masse Corporelle (IMC) supérieur à 35, car il y a une diminution de l'efficacité de la thérapeutique. [39] [40] [41]

2.4. Kinésithérapie myofonctionnelle

Le SAOS pouvant être lié à des anomalies anatomiques, de plus en plus d'orthophonistes et de kinésithérapeutes sont amenés à aider à la rééducation fonctionnelle des patients le nécessitant.
Les premiers partent de l'émission d'un son afin d'arriver au positionnement des muscles alors que les seconds se concentrent sur l'appui et la posture de ces mêmes muscles.

Guiramaes a proposé de réaliser des exercices de kinésithérapie centrées sur les structures orales et orofaciales afin de traiter cette pathologie.
Ces exercices concernent plus particulièrement :

- Le palais mou : avec entrainement à la prononciation de voyelles soit en continu soit par intermittence
- La langue : avec des mouvements vers les dents, le palais dur, le palais mou et le plancher buccal
- Les muscles faciaux : par contraction des lèvres, des buccinateurs et des muscles diducteurs.[42]

Selon les études cette kinésithérapie réduirait l'IAH de 50 % chez les adultes.

---

[39] Petit et al., « Mandibular advancement devices ».
[40] Almeida et Bansback, « Long-term effectiveness of oral appliance versus CPAP therapy and the emerging importance of understanding patient preferences ».

[42] Guimarães et al., « Effects of oropharyngeal exercises on patients with moderate obstructive sleep apnea Syndrome ».

Il est donc intéressant de la réaliser en complément d'autres thérapeutiques visant à traiter le syndrome d'apnée du sommeil. [43]

Des formations peuvent être enseignées en ce sens en consultant la Société Internationale de Kinésithérapie Linguale.

2.5. Implant de Neuro stimulation

2.5.1 Présentation de l'implant Inspire®

L'implant Inspire® a été inventé aux États-Unis et a été utilisé pour la première fois en France à l'hôpital Foch de Suresnes en 2011.

Il s'agit d'un dispositif implanté en sous-épidermique qui va stimuler le nerf hypoglosse, libérant les VAS par projection de la langue en avant.

Le système est constitué de 3 composants :

- Un neurostimulateur situé au niveau de la branche distale du nerf hypoglosse, permettant le maintien des voies respiratoires ouvertes mais sans perturber le sommeil.
- Un capteur de pression à électrode qui enregistre les données du cycle respiratoire.
- Un générateur d'impulsion, situé au niveau d'une poche sous-cutanée entre la clavicule et le grand pectoral qui analyse l'information délivrée par le capteur de pression et adapte alors sa stimulation en fonction du besoin analysé.

Le dispositif concerne les individus de plus de 22 ans présentant une apnée obstructive du sommeil modérée à sévère, c'est-à-dire dont l'IAH est situé entre 15 et 65, qui refusent ou ne peuvent pas utiliser la PPC. [44]

[43] Camacho et al., « Myofunctional therapy to treat obstructive sleep apnea ».
[44] Fleury Curado et al., « Neurostimulation treatment of obstructive sleep apnea ».

Figure 4 : Schéma représentant les différents composants du dispositif Inspire®

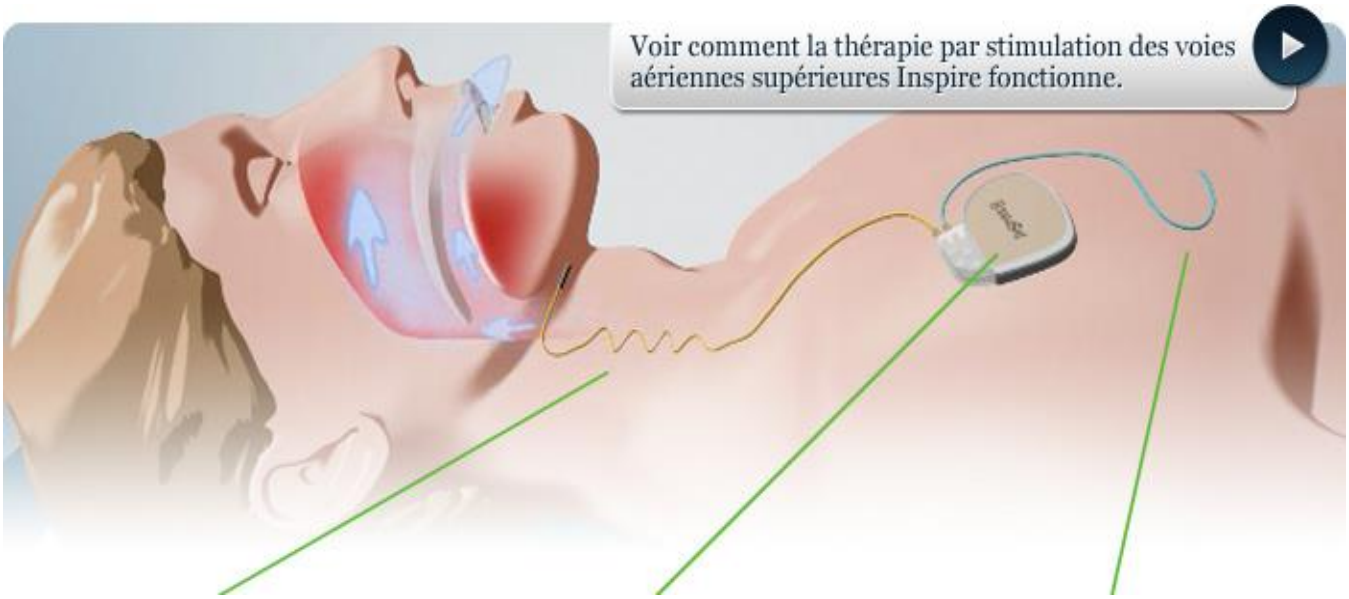

Neurostimulateur Générateur de stimulation Capteur de pression

Source : Inspire.com, Inspire therapy overwiew

2.5.2 Effets secondaires et contre-indications

Différents effets secondaires peuvent se produire à la suite de l'intervention chirurgicale : des lésions nerveuses ou vasculaires, des hémorragies, des allergies et/ ou un rejet de l'implant.
En regard du site d'implantation, les patients peuvent rapporter des douleurs ou une sensation d'engourdissement, notamment dues à une inflammation, voire une infection.
A la suite des stimulations, ils peuvent ressentir un inconfort, avoir une gêne à la déglutition ou à la parole, développer une hyposialie et noter des limitations de mouvement linguaux.
Enfin, des insomnies peuvent également se produire.

Les patients ne pouvant être candidats à la mise en place de l'implant Inspire® concernent tout d'abord ceux présentant des apnées mixtes ou centrales.
De même, ceux ayant des particularités anatomiques comme un collapsus du palais mou qui compromettrait la mise en place de l'implant ne peuvent pas recevoir ce traitement.

Enfin nous ne pouvons pas proposer cette thérapeutique aux patients qui sont dans l'incapacité d'utiliser la télécommande ou qui ont déjà subi une intervention avec pose d'autres appareils pouvant causer des interférences avec l'implant Inspire®.[45]

2.6. Thérapeutique chirurgicale

2.6.1. Présentation des différentes techniques chirurgicales

L'objectif du traitement chirurgical ORL et maxillo-facial est d'apporter une solution radicale au SAOS en proposant de lever définitivement l'obstacle isolé au niveau des VAS à l'origine des troubles respiratoires nocturnes. Les principales options chirurgicales sont les suivantes :

- Uvulo-palato-pharyngo-plastie :

Cette chirurgie considérée encore comme une chirurgie de première intention aux États-Unis consiste en une réduction du voile du palais associée à une amygdalectomie et à un repositionnement des parois latérales du pharynx.
Elle est responsable de multiples réinterventions. Son taux de succès est de 41 à 66 % de patients rapportant une diminution du SAOS.[46]
Selon la revue de littérature *Diagnosis, treatment planning and surgical correction of sleep apnea, Reginald Goodday*, ces réinterventions seraient dues au fait qu'elle n'intéresse qu'un site anatomique lié à l'apnée du sommeil et qu'elle est parfois utilisée dans des conditions défavorables telles qu'une rétro-position des maxillaires. [47]

- La chirurgie d'avancée maxillo-mandibulaire :

C'est une chirurgie intéressant de multiples sites avec pour objectif une avancée mandibulaire accompagnée ou non d'avancée maxillaire.
En France, il s'agit d'une alternative à la PPC en raison de ses résultats à moyen et long terme sur l'apnée du sommeil.

[45] Fleury Curado et al.
[46] Mehra et Wolford, « Surgical management of obstructive sleep apnea ».
[47] Goodday, « Diagnosis, treatment planning, and surgical correction of obstructive sleep apnea ».

Cette chirurgie est susceptible de modifier radicalement les traits du visage, c'est pourquoi il est nécessaire d'élaborer la procédure chirurgicale après analyse céphalométrique.

Un de ces moyens, par exemple, est d'utiliser la modélisation de Delaire afin de prédéterminer les mouvements maxillaires et mandibulaires permettant de dégager les voies aériennes tout en gardant un profil harmonieux.

Figure 5 : Schéma représentant lignes architecturales selon Delaire

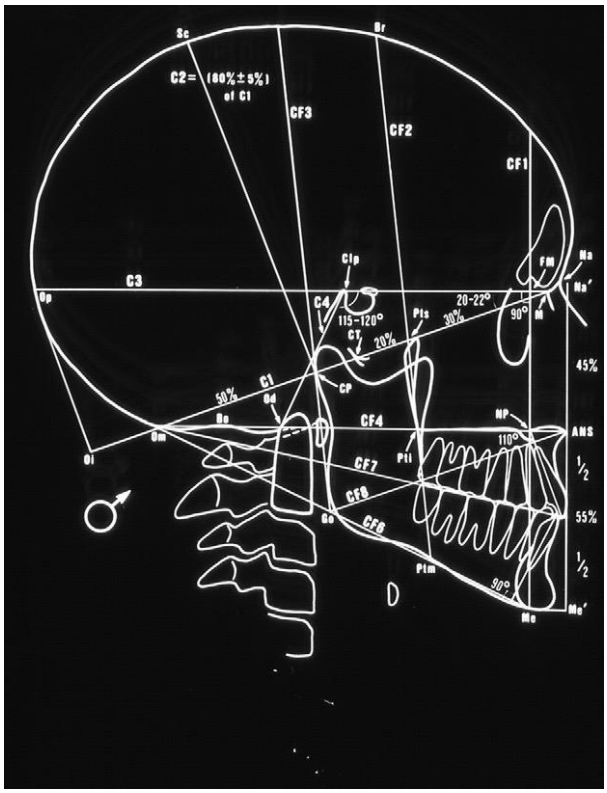

Source : Goodday, « Surgical correction of OSAS», 2009

La technique chirurgicale consistera en une avancée simultanée du maxillaire et de la mandibule dans le cas d'une classe I de Balard afin de maintenir l'occlusion initiale. Le patient étant en classe II ou III, la chirurgie sera en faveur d'une correction en classe I pour retrouver une occlusion stable.

Pour le maxillaire, la chirurgie consistera surtout en une ostéotomie de LEFORT I, et pour la mandibule il s'agira de réaliser essentiellement, une ostéotomie sagittale.[48]

[48] Goodday.

Des avancées mandibulaires d'un centimètre ou plus sont en faveur de la levée de l'apnée du sommeil, mais cela peut entrainer un profil prognathique peu harmonieux. En ce qui concerne le maxillaire, une avancée de plus d'un centimètre tend à provoquer des défauts de diction chez les individus par insuffisance vélo-pharyngée notamment.[49]

D'autres effets secondaires sont à noter comme un élargissement des narines et de l'angle naso-labial. Cette technique chirurgicale a un taux de succès de 94.2 % et est donc une très bonne alternative à la machine PPC ainsi qu'aux orthèses d'avancée mandibulaire.

Néanmoins, un certain nombre de facteurs sont contre-indiqués lorsqu'il s'agit de réaliser cette opération chirurgicale :

- Âge supérieur à 65 ans
- État cardiovasculaire non-stable
- Apnée centrale du sommeil
- Hypoventilation alvéolaire
- État dentaire et parodontal défavorable.[50]

Dernièrement, une nouvelle technique se développe pour réaliser ce type de chirurgies, il s'agit d'une chirurgie orthognatique guidée.

Elle se déroule de la manière suivante :

- Diagnostic 3D de la « dysmorphose »
- Simulation de la correction chirurgicale
- Réalisation avant le geste chirurgical de guides de découpe osseuse et de forage ainsi que de plaques sur mesure tenant compte des déplacements squelettiques envisagés ainsi que de l'anatomie propre au patient.

Cette procédure est rendue possible par l'acquisition de données scanners ou cone-beam à la fin de l'orthodontie et environ un mois avant l'acte chirurgical.

La correction de l'occlusion est réalisée grâce au logiciel librement par le chirurgien qui déplace les pièces squelettiques dans l'espace virtuel ou qui utilise les modèles repositionnés en normoposition, ces derniers étant « matchés » à l'image squelettique et dentaire pathologique.

[49] Andrews et al., « Orthognathic surgery for obstructive sleep apnea: applying the principles to new horizons in craniofacial surgery ».
[50] Blumen et al., « Maxillomandibular advancement for obstructive sleep apnea syndrome ».

Figure 6 : Exemple de repositionnement de modèles 3D maxillaires et mandibulaires avec correction d'un excès vertical maxillaire et mandibulaire

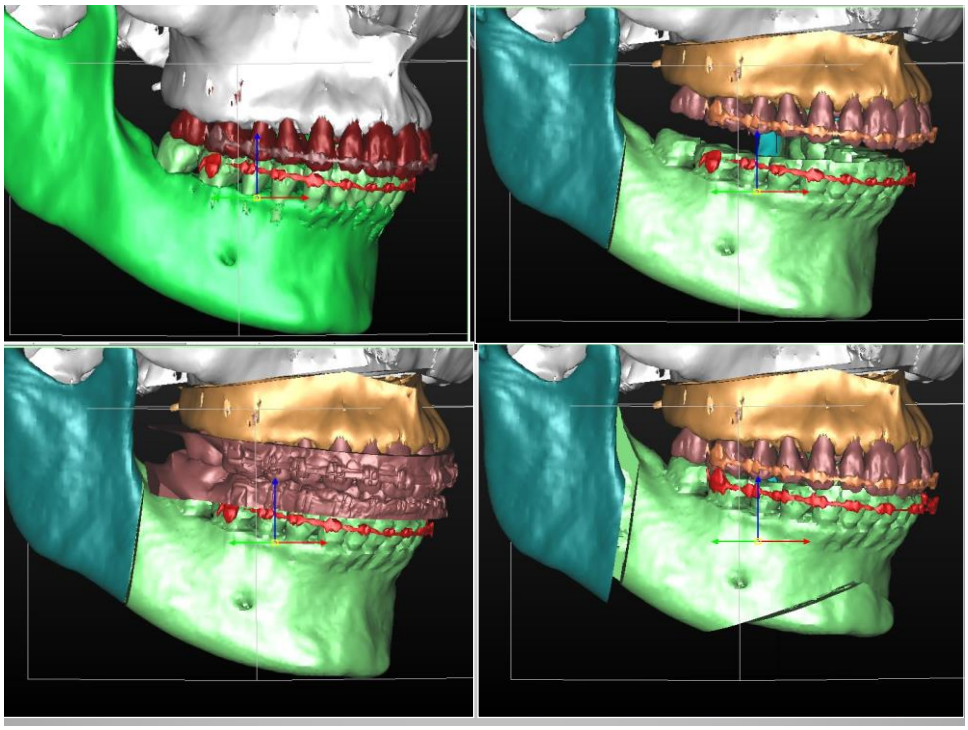

Source : Docteur Philippe, 2018

Il s'agit de réaliser un projet pré-chirurgical à partir d'une simulation informatique nous permettant d'obtenir le résultat recherché.

Une téléradiographie de profil et un cone-beam ou scanner low-dose pré-opératoire sont réalisés pour la mise en place de la simulation.

Il faut alors réaliser un enregistrement des arcades maxillaires et mandibulaires sous forme de modèle en plâtre ou sous forme optique qui seront positionnés en classe I (même si les patients étaient en classe II ou III) afin d'être intégrés au modèle 3D : cela correspond au « matching des modèles ».

Lors de l'analyse sagittale de la téléradiographie et du cone-beam, il est alors facile d'évaluer les rapports inter-maxillaires et notamment les classes d'angles pathologiques.

Les coupes axiales, en revanche, nous permettent de visualiser les dysharmonies faciales.

La simulation chirurgicale peut enfin être réalisée, en mobilisant les bases squelettiques selon tous les types de chirurgies possibles, évaluant l'harmonie finale, l'ampleur des déplacements et l'occlusion finale attendue.

A partir de cette simulation, des guides chirurgicaux vont être élaborés en ayant des caractéristiques très précises, à savoir : une parfaite stabilité et adaptation sans compression des tissus environnants, des bords arrondis, un volume minimal pour assurer leur bon placement au niveau de la zone où l'ostéotomie doit être pratiquée.

De même que les guides de découpe, les mini-plaques d'ostéosynthèse sont d'abord simulées à l'aide du logiciel avant d'être fabriquées, de telle sorte qu'elles correspondent parfaitement à l'anatomie du patient et à l'ostéotomie réalisée précédemment. [51][52]

Figure 7 : Image 3D diagnostique

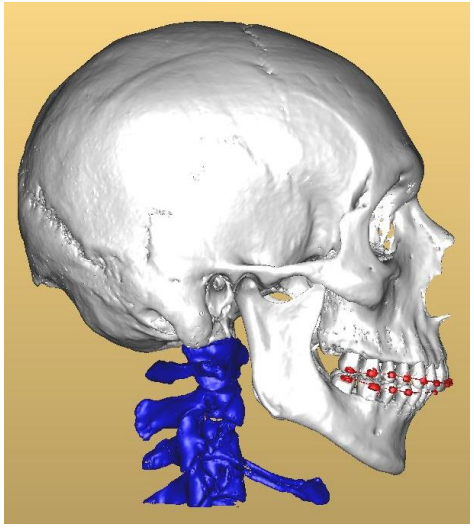

Source : Docteur Philippe, 2018

[51] Philippe, « Chirurgie maxillofaciale guidée : simulation et chirurgie assistée par guides stéréolithographiques et miniplaques titane préfabriquées ».
[52] Philippe, B., « Chirurgie orthognatique guidée ».

Figure 8 : Schéma représentant la simulation 3D de l'ostéotomie en haut : vue sagittale, en bas : vue horizontale

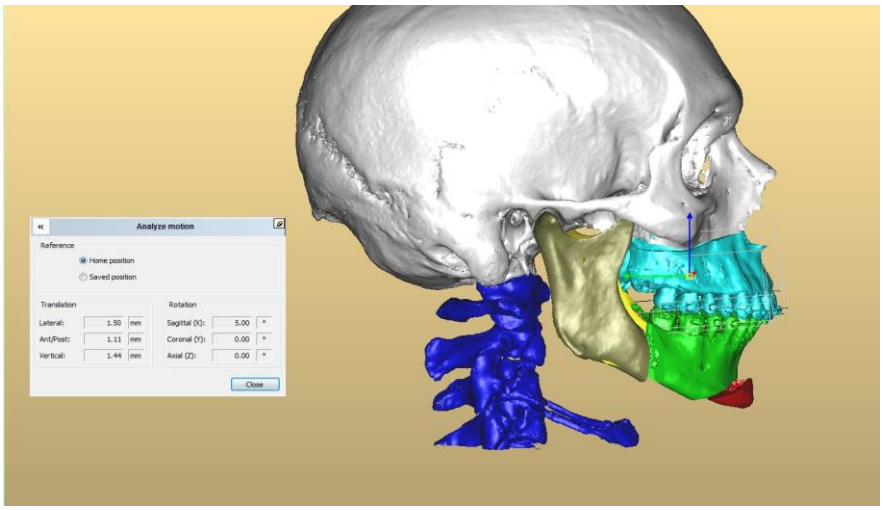

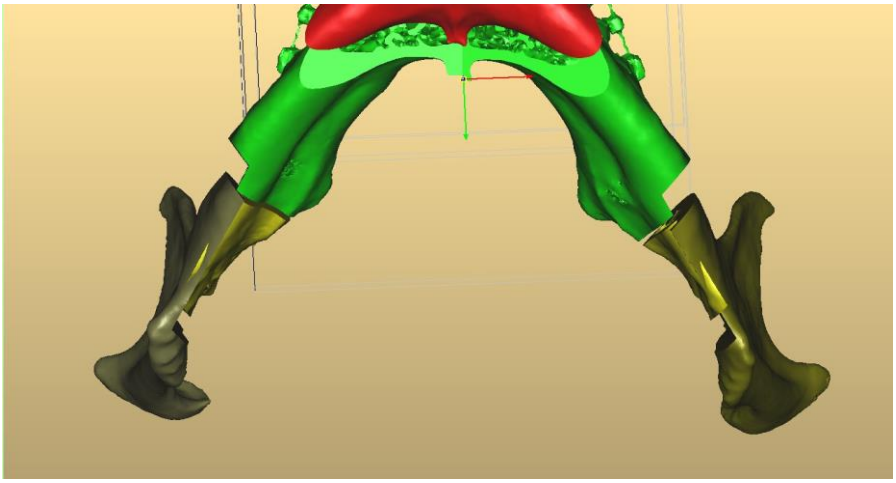

Source : Docteur Philippe, 2018

Figure 9 : Image représentant les guides et plaques sur mesure CAD CAM

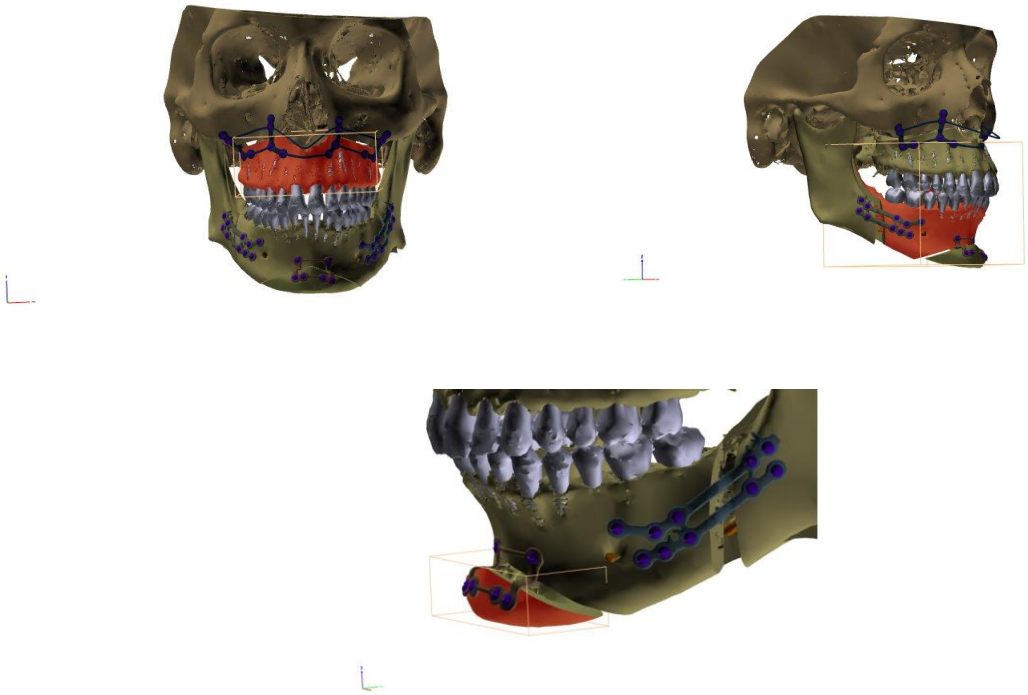

Source : Docteur Philippe, 2018

La planification à l'aide d'un logiciel 3D présente de multiples avantages :

- Un gain de temps chirurgical : les mini-plaques de découpes sont sur-mesure, donc parfaitement adaptées à l'anatomie du patient facilitant l'ostéotomie

- Une diminution des risques infectieux et hémorragiques causée par la longueur de l'intervention

- Une précision du geste augmentée : que ce soit pour l'ostéotomie ou l'ostéosynthèse donnant des résultats se rapprochant au mieux de la simulation pré-opératoire

- Des résultats fonctionnels et esthétiques résultant de la précision du geste.[53]

[53] Hoarau et al., « Planification 3D en chirurgie maxillo-faciale ».

2.7. Cas clinique

2.7.1. Présentation de la patiente

Madame D, ayant pour antécédent un accident vasculaire cérébral (AVC) en 2009 lié à une anomalie du septum auriculaire associant foramen ovale perméable et anévrisme.

À la suite de cet épisode, il lui a été prescrit un traitement anti-coagulant oral au long cours (Xarelto® 20mg).

Elle présente un syndrome d'apnée du sommeil obstructive modéré (IAH 26/h) diagnostiqué en 2004. La thérapeutique envisagée étant le masque par pression positive continue, cela a entrainé une amélioration de la qualité de vie de la patiente pendant une durée de 6 mois environ, puis la patiente s'est de nouveau plainte de fatigue et de baisse de la concentration.

Malgré une assez bonne observance du traitement (durée d'utilisation de 5h30 par jour), la patiente a également rapporté vouloir changer de thérapeutique, le masque PPC jugé gênant durant la nuit.

Le traitement de seconde intention, l'orthèse d'avancée mandibulaire, était contre-indiqué en raison d'une subluxation au niveau des ATM.

La patiente a consulté le Professeur Vacher, exerçant à l'hôpital de Beaujon afin de déterminer si une chirurgie d'avancée mandibulaire pouvait lui être réalisée.

Figure 10 : Photographie de la patiente avant traitement

Source : Docteur Vacher, 2018

La patiente étant en classe II squelettique, elle a d'abord suivi un traitement orthodontique avec extraction de 34 et 44

Figure 11 : Téléradiographie de profil et radiographie panoramique de la patiente et photographies de l'occlusion pré-opératoire

Source : Professeur Vacher, 2018

Les photographies après thérapeutique orthodontique nous indiquent que le traitement a été un traitement de compromis :
En effet, nous pouvons observer décalage des milieux inter-incisifs.

La patiente étant sous Xarelto® à cause de son AVC, un relais héparinique a été mis en place avec une héparine de bas poids moléculaire les semaines précédant l'opération chirurgicale, pour être interrompu juste avant l'opération le plus succinctement possible.

2.7.2. Phase chirurgicale

L'opération d'avancée bi-maxillaire a été réalisée avec une avancée équivalente au maxillaire et à la mandibule de 7mm afin de lever le syndrome d'apnée obstructive du sommeil.

La patiente présentant un syndrome d'apnée du sommeil modéré il était possible de réduire l'ampleur de l'avancée sachant qu'elle n'était pas en faveur d'une avancée de 10 mm, la jugeant trop importante.

Protocole :

Il y a d'abord eu une ostéotomie mandibulaire de réalisée :

- Incision vestibulaire dans la région de l'angle et décollement sous périosté des faces externes (angle) et internes (ramus)
- Réalisation de l'ostéotomie à la fraise boule
- Clivage à l'aide de deux décolleurs
- Blocage inter-maxillaire sur fils d'acier
- Mise en place de plaques à réglage sur site à l'aide de minivis
- Levée du blocage et contrôle de l'occlusion.

Puis le chirurgien a réalisé l'ostéotomie maxillaire :

- Incision vestibulaire de 16 à 26 et décollement sous périosté
- Réalisation d'une section de type Le Fort 1 à la scie
- Dysjonction ptérygo-maxillaire manuelle à droite et à gauche
- Ostéotomie du septum nasal
- Abaissement du maxillaire avec réduction de l'os en excès à la fraise
- Blocage inter-maxillaire comme précédemment
- Mise en place de plaques d'ostéosynthèse stabilisées à l'aide de minivis.

Figure 12 : Radiographie panoramique et téléradiographie de face de la patiente après traitement chirurgical

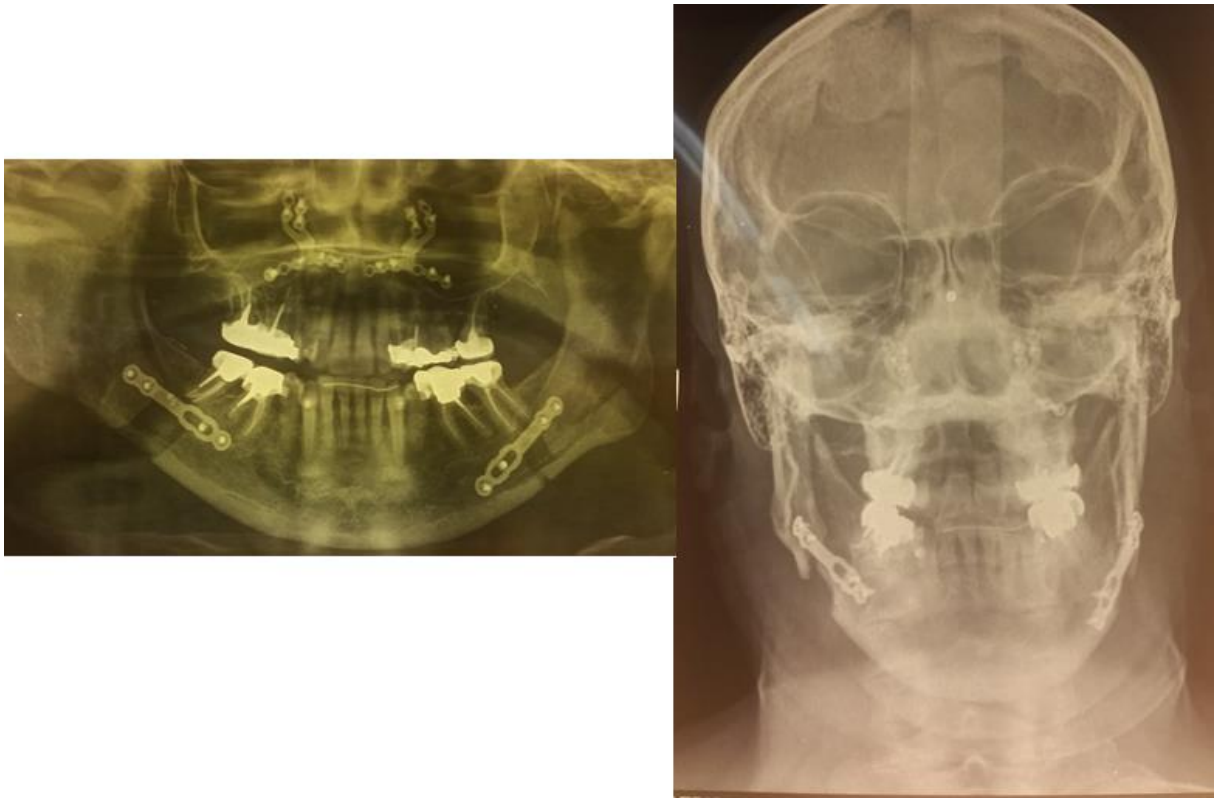

Source : Professeur Vacher, 2018

En consultation post-opératoire, la patiente s'est plainte d'un défaut d'occlusion :

En effet, le maxillaire et la mandibule ont été replacés en alignant les milieux incisifs alors qu'ils ne l'étaient pas en pré-opératoire créant un décalage postérieur.

Il a donc fallu réintervenir sur le maxillaire avec une seconde opération consistant à rebasculer le maxillaire dans le sens anti-horaire et ainsi retrouver l'occlusion pré-opératoire.

La position a été immobilisé transitoirement par pose d'élastiques.

Figure 13 : Photographies post-opératoires après retouche du maxillaire

Source : Professeur Vacher, novembre 2018

2.7.3. Suites post-opératoires

A la consultation post-opératoire après retouche, la patiente a indiqué être satisfaite de son occlusion retrouvée.

Néanmoins, une des conséquences de la chirurgie semble être un élargissement des narines et dans le cas de Madame D, celle-ci se plaint d'un élargissement des ailes du nez trop important et asymétrique. Elle devra revoir son orthodontiste qui effectuera les finitions de son traitement orthodontique et notamment occlusal.

Dans quelques mois, elle réalisera des tests afin de déterminer si son apnée du sommeil a été corrigée.

Figure 14 : Photographies post-opératoires de face et de profil de la patiente

Source : Professeur Vacher, 2018

3 : Rôle du chirurgien-dentiste dans la prise en charge du SAOS

Le chirurgien-dentiste fait partie avec le médecin généraliste des premiers acteurs de santé dans le parcours soins.

Les patients peuvent de fait, bénéficier d'un suivi régulier de leur praticien qui est fonction :

- De la longueur du plan de traitement : en effet certains patients sont suivis sur plusieurs mois si les soins l'exigent
- Des rendez-vous de contrôle, de maintenance.

Par exemple selon une enquête IRRSO en 2017 en Aquitaine, les praticiens ont déclaré que 80 % de leur activité concernait des patients réguliers.[54]

De plus, la longueur des rendez-vous pouvant varier de 10 min à plusieurs heures, il est possible qu'un lien privilégié basé sur la confiance se développe entre les praticiens et les patients, il est alors du devoir de ces premiers de détecter et de participer à la prise en charge des individus souffrant de SAOS.

Le chirurgien-dentiste peut de fait intervenir à plusieurs moments clefs cette prise en charge.

3.1. Prévention

Dès la première consultation, il est possible pour le praticien de déceler les facteurs de risque menant à un syndrome obstructif d'apnée du sommeil.

En analyse extra-buccale pour commencer plusieurs éléments sont à repérer :

- Obésité : une masse corporelle importante et notamment un tour de cou épais ainsi qu'une graisse abdominale prépondérante
- Age : les patients ayant plus de 50 ans sont à risque plus élevé de développer un SAOS
- Obstruction nasale : lors du dialogue avec le patient, il est facile d'entendre que le patient a des difficultés de respiration nasale
- Rétrognathie, rétromandibulie.

[54] Union régionale des professionels de santé, chirurgiens-dentistes Nouvelle-Aquitaine, « Perception de la relation "patient-praticien" en Nouvelle Aquitaine ».

Ensuite en examen intra-buccal, nous pouvons observer :

- Macroglossie : à mettre en lien avec des pathologies endocriniennes lors du questionnaire médical
- Hypertrophie amygdalienne.

C'est ainsi que dès la première consultation, le praticien doit pouvoir repérer ces signes pouvant potentialiser un SAOS et lui délivrer des conseils adaptés d'ordre diététique ou orthodontiques voire l'adresser vers un spécialiste pouvant aider à diminuer ces facteurs de risque.

3.2. Dépistage

Le chirurgien-dentiste peut également être acteur dans le dépistage du syndrome d'apnée du sommeil. En effet, comme vu précédemment, il est à même de déceler les différents facteurs de risque en lien avec la pathologie.
Mais si le syndrome est installé et que le patient l'ignore, il est capable de pouvoir détecter des signes d'alertes.

- D'abord par le questionnaire médical :

Un SAOS peut parfois passer inaperçu mais les comorbidités consécutives au syndrome sont des éléments qui sont aisément décelables :

- Obésité (augmentation de 15 % de devenir obèse avec un sommeil de 5h au lieu de 7h)
- Diabète type 2
- Hypertension artérielle
- Accident vasculaire cérébral
- Maladies coronariennes
- Dépression : nous avons vu précédemment que le SAOS entrainait une diminution de la qualité de vie, pouvant alors mener à des dépressions.

- Ensuite lors des séances de soin :

En effet, il n'est pas rare lors des séances de soin longues que les patients viennent à s'endormir sur le fauteuil.

Avec les analyses faites précédemment et si le praticien fait face à un ronflement important voire à des épisodes de suffocation du patient, il devra envisager la forte probabilité que son patient ait un SAOS.

De plus, si une relation de confiance s'instaure entre le patient et le praticien, ce premier pourra être amené à se plaindre de fatigue ou de perte d'énergie, voire de dépression.

Le chirurgien-dentiste pourra alors lui demander s'il souffre fréquemment de somnolence diurne s'il a des difficultés de concentration et pourra également lui soumettre le questionnaire d'Epsworth.

A l'issu de ces examens, il est nécessaire que le praticien adresse le patient à un spécialiste de la médecine du sommeil afin que le diagnostic de syndrome d'apnée du sommeil soit confirmé (ou non) et que le patient puisse être pris en charge.

3.3. Traitement du SAOS

- Dans le cas où le médecin décide d'une thérapeutique par orthèse d'avancée mandibulaire, le patient est ré-adressé vers un chirurgien-dentiste qui s'en chargera.
  Il assurera par ailleurs le suivi du patient puisqu'il sera nécessaire de réaliser une titration de manière progressive.[55] [56]

[55] Gagnadoux et al., « Titrated mandibular advancement versus positive airway pressure for sleep apnea ».
[56] Fleury et al., « Mandibular advancement titration for obstructive sleep apnea ».

Figure 15 : Photographie d'un kit de gouttières d'avancée mandibulaires avec les différentes biellettes.



Source : Docteur Boun, 2018

Figure 16 : Exemple d'orthèses mandibulaires positionnées en bouche

Source : Docteur Boun, 2018

- Dans le cas où le médecin décide d'un traitement chirurgical (notamment en cas de dysmorphose), il est également possible qu'il décide de le ré-adresser au dentiste si ce dernier pratique de l'orthodontie.

  Un encombrement peut gêner le repositionnement des bases osseuses et de plus, en cas de dysmorphoses il sera nécessaire de supprimer les compensations dentaires afin de pouvoir observer la situation réelle du maxillaire et de la mandibule.

  Ce traitement pré-chirurgical est donc en général en faveur de l'accentuation de la dysmorphose.

  En phase post-chirurgicale, l'orthodontie permettra surtout de corriger les défauts d'occlusion.[57]

[57] Boison,Q, « La chirurgie orthognatique de première intention dans le cadre d'un traitement orthodontico-chirurgical : quel protocole en 2017 ? »

Conclusion

Nous avons donc pu voir que le chirurgien-dentiste avait un rôle prépondérant dans la prise en charge du syndrome d'apnée du sommeil.

Celle-ci étant méconnue, le fait d'avoir un suivi régulier de nos patients doit nous permettre d'être actif dans la prévention, le dépistage et le suivi du SAOS ce qui permettra d'éviter les complications de cette pathologie.
Il serait intéressant de développer le sujet dans la formation initiale afin que les futurs dentistes soient informés et préparés.

Figure 17 : Schéma récapitulant les différentes étapes d'intervention possibles dans la prise en charge du SAOS.

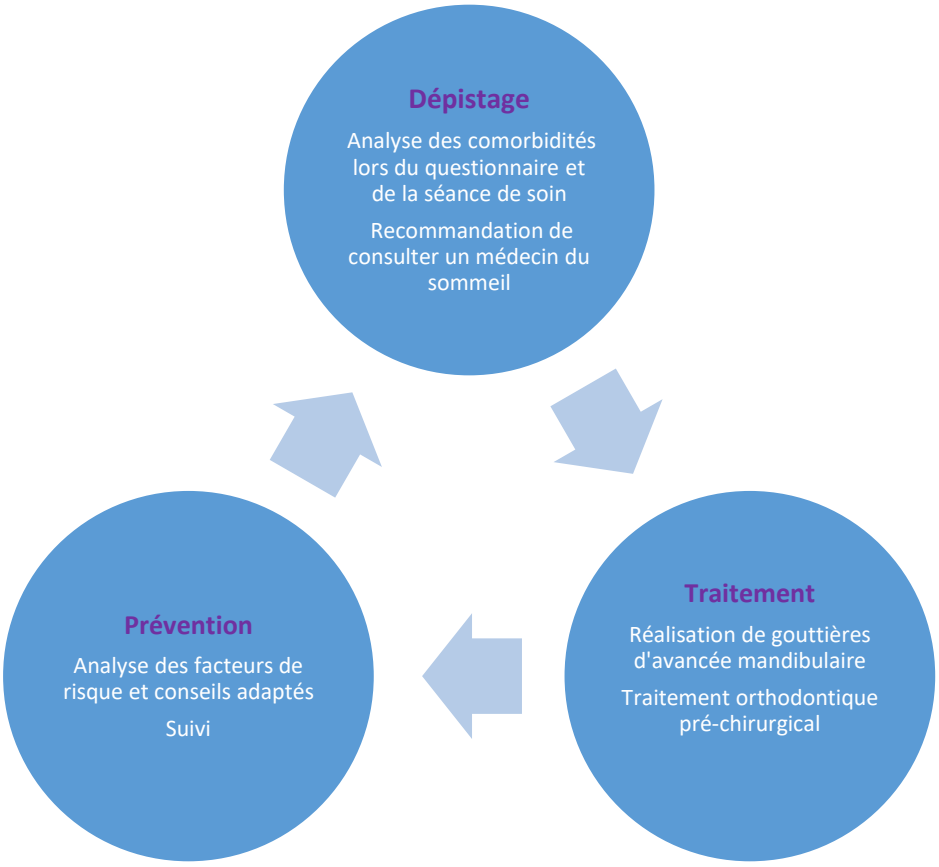

Source : Auteure, 2018

Bibliographie

Al Lawati, N. M., S. R. Patel, et N. T. Ayas. « Epidemiology, risk factors, and consequences of obstructive sleep apnea and short sleep duration ». *Progress in cardiovascular diseases* 51, nº 4 (2009): 285-93. https://doi.org/10.1016/j.pcad.2008.08.001.

Almeida, F., et N. Bansback. « Long-term effectiveness of oral appliance versus CPAP therapy and the emerging importance of understanding patient preferences ». *Sleep* 36, nº 9 (2013): 1271-72. https://doi.org/10.5665/sleep.2938.

Andrews, B. T., G. E. Lakin, J. P. Bradley, et H. K. Kawamoto. « Orthognathic surgery for obstructive sleep apnea : applying the principles to new horizons in craniofacial surgery ». *Journal of craniofacial surgery* 23 (2012): S96-99. https://doi.org/10.1097/SCS.0b013e31825d05bb.

Anttalainen, U., L. Grote, I. Fietze, R. L. Riha, S. Ryan, R. Staats, J. Hedner, et T. Saaresranta. « Insomnia symptoms combined with nocturnal hypoxia associate with cardiovascular comorbidity in the European sleep apnea cohort (ESADA) ». *Sleep & breathing* 22 (2018). https://doi.org/10.1007/s11325-018-1757-9.

Bahammam, A. « Obstructive sleep apnea : from simple upper airway obstruction to systemic inflammation ». *Annals of Saudi medicine* 31, nº 1 (2011): 1-2. https://doi.org/10.4103/0256-4947.75770.

Bixler, E. O., A. N. Vgontzas, H. M. Lin, T. Ten Have, J. Rein, A. Vela-Bueno, et A. Kales. « Prevalence of sleep-disordered breathing in women : effects of gender ». *American journal of respiratory and critical care medicine* 163, nº 3 (2001): 608-13. https://doi.org/10.1164/ajrccm.163.3.9911064.

Bixler, E. O., A. N. Vgontzas, T. Ten Have, K. Tyson, et A. Kales. « Effects of age on sleep apnea in men : I. Prevalence and severity ». *American journal of respiratory and critical care medicine* 157, nº 1 (1998): 144-48. https://doi.org/10.1164/ajrccm.157.1.9706079.

Blumen, M. B., J. P. Vezina, J. L. Pigot, et F. Chabolle. « Maxillomandibular advancement for obstructive sleep apnea syndrome ». *Operative techniques in otolaryngology-head and neck surgery* 23, nº 1 (2012): 60-66. https://doi.org/10.1016/j.otot.2011.11.011.

Boison,Q. « La chirurgie orthognatique de première intention dans le cadre d'un traitement orthodontico-chirurgical : quel protocole en 2017 ? » Thèse d'exercice, Université Paul Sabatier, 2017. http://thesesante.ups-tlse.fr/1833/.

Camacho, M., V. Certal, J. Abdullatif, S. Zaghi, C. M. Ruoff, R. Capasso, et C. A. Kushida. « Myofunctional therapy to treat obstructive sleep apnea : a systematic review and meta-analysis ». *Sleep* 38, nº 5 (2015): 669-75. https://doi.org/10.5665/sleep.4652.

Chee, B. N. H., M. F. Abdul Jalil, et K. J. Bulluss. « Spontaneous pneumocephalus from nasal continuous positive airway pressure in a patient with ventriculo-peritoneal shunt ». *Journal of clinical neuroscience* 34 (2016): 215-17. https://doi.org/10.1016/j.jocn.2016.05.040.

Collège des enseignants de pneumologie. « Troubles du sommeil de l'adulte ». In *Pneumologie : référentiel pour la préparation de l'ECN*, par Collège des enseignants de pneumologie, 18-30, 5e éd. Milon-la-Chapelle: S-Éditions, 2017.

Epstein, L-J., D. Kristo, P-J. Strollo, N. Friedman, A. Malhotra, S-P. Patil, K. Ramar, et al. « Clinical guideline for the evaluation, management and long-term care of obstructive sleep apnea in adults ». *Journal of clinical sleep medicine* 5, nº 3 (2009): 263-76.

Ferguson, K. A., R. Cartwright, R. Rogers, et W. Schmidt-Nowara. « Oral appliances for snoring and obstructive sleep apnea : a review ». *Sleep* 29, nº 2 (2006): 244-62. https://doi.org/10.1093/sleep/29.2.244.

Fleury, B., D. Rakotonanahary, B. Petelle, G. Vincent, N. Pelletier Fleury, B. Meyer, et B. Lebeau. « Mandibular advancement titration for obstructive sleep apnea: optimization of the

procedure by combining clinical and oximetric parameters ». *Chest* 125, nº 5 (2004): 1761-67. https://doi.org/10.1378/chest.125.5.1761.

Fleury Curado, T., A. Oliven, L-U. Sennes, V-Y. Polotsky, D. Eisele, et A-R. Schwartz. « Neurostimulation treatment of obstructive sleep apnea ». *Chest*, 2018. https://doi.org/10.1016/j.chest.2018.08.1070.

Gagnadoux, F., B. Fleury, B. Vielle, B. Pételle, N. Meslier, X. L. N'Guyen, W. Trzepizur, et J. L. Racineux. « Titrated mandibular advancement versus positive airway pressure for sleep apnea ». *European respiratory journal* 34, nº 4 (2009): 914-20. https://doi.org/10.1183/09031936.00148208.

Gere, F. « Réglage autonome des orthèses d'avancée mandibulaire par les patients adultes atteints du syndrome d'apnée hypopnée obstructive du sommeil ». Thèse d'exercice, Université Paul Sabatier, 2015.

Goodday, R. « Diagnosis, treatment planning, and surgical correction of obstructive sleep apnea ». *Journal of oral and maxillofacial surgery* 67, nº 10 (2009): 2183-96. https://doi.org/10.1016/j.joms.2009.03.035.

Guimarães, K., L. Drager, P. Genta, B. Marcondes, et G. Lorenzi-Filho. « Effects of oropharyngeal exercises on patients with moderate obstructive sleep apnea syndrome ». *American journal of respiratory and critical care medicine* 179, nº 10 (2009): 962-66. https://doi.org/10.1164/rccm.200806-981OC.

Haute autorité de santé. « Comment prescrire les dispositifs médicaux de traitement du syndrome d'apnées hypopnées obstructives du sommeil chez l'adulte ». Haute autorité de santé, 2014. https://www.has-sante.fr/portail/upload/docs/application/pdf/2014-11/sahos_-_fiche_de_bon_usage.pdf.

———. « Orthèse d'avancée mandibulaire : avis du 12 juillet 2016 ». Haute autorité de santé, 2016. https://www.has-sante.fr/portail/upload/docs/evamed/CEPP-4496_ONIRIS_08_octobre_2013_(4496)_avis.pdf.

Hoarau, R., D. Zweifel, E. Lanthemann, H. Zrounba, et M. Broome. « Planification 3D en chirurgie maxillo-faciale ». *Revue médicale suisse* 10, nº 444 (2014): 1829-33.

Hoffstein, V. « Review of oral appliances for treatment of sleep-disordered breathing ». *Sleep & breathing* 11, nº 1 (2007): 1-22. https://doi.org/10.1007/s11325-006-0084-8.

Jayesh, S. R., et W. M. Bhat. « Mandibular advancement device for obstructive sleep apnea : an overview ». *Journal of pharmacy & bioallied sciences* 7, nº Suppl. 1 (2015): S223-25. https://doi.org/10.4103/0975-7406.155915.

Johns, M. W. « A new method for measuring daytime sleepiness : the Epworth sleepiness scale ». *Sleep* 14, nº 6 (1991): 540-45. https://doi.org/10.1093/sleep/14.6.540.

Lemay, J. « Test du sommeil : polysomnographie et polygraphie respiratoire ». *Info sommeil* (blog), 2012. https://www.infosommeil.ca/psg-polysomnographie-et-polygraphie-respiratoire/.

Mehra, P., et L. M. Wolford. « Surgical management of obstructive sleep apnea ». *Baylor university medical center proceedings* 13, nº 4 (2000): 338-42.

National health service. « Obstructive sleep apnea : treatment ». National health service, 2017. https://www.nhs.uk/conditions/obstructive-sleep-apnoea/treatment/.

Petit, F-X., J-L. Pépin, G. Bettega, H. Sadek, B. Raphaël, et P. Lévy. « Mandibular advancement devices : rate of contraindications in 100 consecutive obstructive sleep apnea patients ». *American journal of respiratory and critical care medicine* 166, nº 3 (2002): 274-78. https://doi.org/10.1164/rccm.2008167.

Philippe, B. « Chirurgie maxillofaciale guidée : simulation et chirurgie assistée par guides stéréolithographiques et miniplaques titane préfabriquées ». *Revue de stomatologie, de chirurgie maxillo-faciale et de chirurgie orale* 114, nº 4 (2013): 228-46. https://doi.org/10.1016/j.revsto.2013.06.005.

Philippe, B. « Chirurgie orthognatique guidée ». *I.D. L'information dentaire* 97, nº 26 (2015): 8.

Pinto, V. L., et S. Sharma. « Continuous positive airway pressure ». *StatPearls*. Treasure Island : StatPearls Publishing, 2018. https://www.ncbi.nlm.nih.gov/books/NBK482178/.

Reynard, C-J. « Pression positive continue : un traitement pour le long terme ». *Revue médicale suisse* 5, nº 203 (2009): 1065-68.

Schwartz, A. R., S. P. Patil, A. M. Laffan, V. Polotsky, H. Schneider, et P. L. Smith. « Obesity and obstructive sleep apnea ». *Proceedings of the american thoracic society* 5, nº 2 (2008): 185-92. https://doi.org/10.1513/pats.200708-137MG.

Selim, B., C. Won, et H. K. Yaggi. « Cardiovascular consequences of sleep apnea ». *Clinics in chest medicine* 31, nº 2 (2010): 203-20. https://doi.org/10.1016/j.ccm.2010.02.010.

Serra-Torres, S, C Bellot-Arcís, J-M. Montiel-Company, J. Marco-Algarra, et J-M. Almerich-Silla. « Effectiveness of mandibular advancement appliances in treating obstructive sleep apnea syndrome : a systematic review ». *The Laryngoscope* 126, nº 2 (2015): 507-14. https://doi.org/10.1002/lary.25505.

Tsai, W. H., J-C. Vazquez, T. Oshima, L. Dort, B. Roycroft, A. A. Lowe, E. Hajduk, et J. E. Remmers. « Remotely controlled mandibular positioner predicts efficacy of oral appliances in sleep apnea ». *American journal of respiratory and critical care medicine* 170, nº 4 (2004): 366-70. https://doi.org/10.1164/rccm.200310-1446OC.

Ulander, M., M. S. Johansson, A. E. Ewaldh, E. Svanborg, et A. Broström. « Side effects to continuous positive airway pressure treatment for obstructive sleep apnoea : changes over time and association to adherence ». *Sleep & breathing* 18, nº 4 (2014): 799-807. https://doi.org/10.1007/s11325-014-0945-5.

Union régionale des professionels de santé, chirurgiens-dentistes Nouvelle-Aquitaine. « Perception de la relation “patient-praticien” en Nouvelle Aquitaine », 2017. http://www.urps-chirurgiensdentistes-na.fr/enquetes-iirso-perception-relation-patient-praticien/.

Visscher, L., M. G. J. Brusse-Keizer, et M. M. M. Eijsvogel. « The efficacy of CPAP and oral appliances in moderate obstructive sleep apnoea, used as CBO guideline states ». *European respiratory journal* 44, nº Suppl. 58 (2014): 2217.

Weaver, T. E., et R. R. Grunstein. « Adherence to continuous positive airway pressure therapy ». *Proceedings of the american thoracic society* 5, nº 2 (2008): 173-78. https://doi.org/10.1513/pats.200708-119MG.

Wellman, A., A-S. Jordan, A. Malhotra, R-B. Fogel, E. S. Katz, K. Schory, J-K. Edwards, et D-P. White. « Ventilatory control and airway anatomy in obstructive sleep apnea ». *American journal of respiratory and critical care medicine* 170, nº 11 (2004). https://doi.org/10.1164/rccm.200404-510OC.

Young, T. « Risk factors for obstructive sleep apnea in adults ». *Journal of the american medical association* 291, nº 16 (2004): 2013. https://doi.org/10.1001/jama.291.16.2013.

Table des figures

Figure 1 : Les différents types de masques de PPC. A : masque nasal, B : masque narinaire, C et D masques naso-buccaux. 14
Figure 2 : Schéma représentant l'effet de la mise en place d'une gouttière d'avancée mandibulaire 16
Figure 3 : Photographie d'orthèses d'avancée mandibulaire 17
Figure 4 : Schéma représentant les différents composants du dispositif Inspire® 21
Figure 5 : Schéma représentant lignes architecturales selon Delaire 23
Figure 6 : Exemple de repositionnement de modèles 3D maxillaires et mandibulaires avec correction d'un excès vertical maxillaire et mandibulaire 25
Figure 7 : Image 3D diagnostique 26
Figure 8 : Schéma représentant la simulation 3D de l'ostéotomie en haut : vue sagittale, en bas : vue horizontale 27
Figure 9 : Image représentant les guides et plaques sur mesure CAD CAM 28
Figure 10 : Photographie de la patiente avant traitement 29
Figure 11 : Téléradiographie de profil et radiographie panoramique de la patiente et photographies de l'occlusion pré-opératoire 30
Figure 12 : Radiographie panoramique et téléradiographie de face de la patiente après traitement chirurgical 31
Figure 13 : Photographies post-opératoires après retouche du maxillaire 33
Figure 14 : Photographies post-opératoires de face et de profil de la patiente 34
Figure 15 : Photographie d'un kit de gouttières d'avancée mandibulaires avec les différentes biellettes. 38
Figure 16 : Exemple d'orthèses mandibulaires positionnées en bouche. 38
Figure 17 : Schéma récapitulant les différentes étapes d'intervention possibles dans la prise en charge du SAOS. 40

Table des tableaux

Tableau 1 : Questionnaire d'Epworth 9
Tableau 2 : Sévérité de la maladie en fonction de l'IAH 10

Vu, le Directeur de thèse

Docteur Thông NGUYEN

Vu, le Doyen de la Faculté de Chirurgie dentaire
de l'Université Paris Descartes

Professeur Louis MAMAN

Vu, le Président de l'Université Paris Descartes
Professeur Frédéric DARDEL

Pour le Président et par délégation,

Le Doyen Louis MAMAN

Le rôle de l'odontologiste dans le syndrome d'apnée obstructive du sommeil

Résumé :

Véritable problème de santé publique, le syndrome d'apnée obstructive du sommeil est encore bien méconnu du monde dentaire. Pourtant les conséquences que peuvent entrainer ce syndrome sur la santé et la qualité de vie, ne sont pas négligeables. Les chirurgiens-dentistes actuels ou en devenir doivent être formés à le prendre en charge puisqu'ils font partie des premiers acteurs dans le monde de la santé. De plus, les liens privilégiés qui peuvent se développer entre praticiens et patients sont susceptibles d'amener les chirurgiens-dentistes à prévenir du syndrome et des risques encourus. Comment reconnaitre un patient présentant le risque de développer le syndrome d'apnée du sommeil ? Comment le chirurgien-dentiste doit-il se positionner dans le parcours de soin ? Nous commencerons par répondre à ces problématiques en décrivant le syndrome d'apnée du sommeil, ce qui le favorise et les séquelles qu'il peut engendrer. Nous développerons ensuite les multiples thérapeutiques en vigueur permettant de le stabiliser. Enfin nous mettrons en perspective le chirurgien-dentiste dans cette prise en charge et nous exposerons les différentes étapes d'action.

Discipline :

Santé publique et prévention

Mots clés français (fMeSH et Rameau) :

Syndrome d'apnées obstructives du sommeil -- thérapie -- Dissertations universitaires ; Syndrome d'apnées obstructives du sommeil -- prévention et contrôle -- Dissertations universitaires ; Maxillaires -- Chirurgie -- Thèses et écrits académiques ; Santé publique -- Thèses et écrits académiques

English keywords (MeSH) :

Sleep Apnea, Obstructive -- Therapy -- Academic Dissertations ; Sleep Apnea, Obstructive -- Prevention and Control -- Academic Dissertations

Université Paris Descartes

Faculté de Chirurgie dentaire

1, rue Maurice Arnoux

92120 Montrouge