



HAL
open science

La temporisation en implantologie orale chez l'édenté complet

Émilie Goemaere Dumazet

► **To cite this version:**

Émilie Goemaere Dumazet. La temporisation en implantologie orale chez l'édenté complet. Chirurgie. 2019. dumas-02144690

HAL Id: dumas-02144690

<https://dumas.ccsd.cnrs.fr/dumas-02144690>

Submitted on 31 May 2019

HAL is a multi-disciplinary open access archive for the deposit and dissemination of scientific research documents, whether they are published or not. The documents may come from teaching and research institutions in France or abroad, or from public or private research centers.

L'archive ouverte pluridisciplinaire **HAL**, est destinée au dépôt et à la diffusion de documents scientifiques de niveau recherche, publiés ou non, émanant des établissements d'enseignement et de recherche français ou étrangers, des laboratoires publics ou privés.



Distributed under a Creative Commons Attribution - NonCommercial - NoDerivatives 4.0 International License

La temporisation en implantologie orale chez l'édenté complet

THESE

Présentée et publiquement soutenue devant la
Faculté d'Odontologie de Marseille
(Doyen : Monsieur le Professeur Jacques DEJOU)

Aix Marseille Université
(Président : Monsieur le Professeur Yvon BERLAND)

Le 30 avril 2019

par

GOEMAERE DUMAZET Emilie

née le 10 septembre 1979
à PARIS 19^{ème}

Pour obtenir le Diplôme d'Etat de Docteur en Chirurgie Dentaire

EXAMINATEURS DE LA THESE :

Président	: Monsieur le Professeur	M. RUQUET
Assesseurs	: Monsieur le Professeur	B. FOTI
	<u>Monsieur le Docteur</u>	<u>P. TAVITIAN</u>
	Monsieur le Docteur	A. SETTE

La temporisation en implantologie orale chez l'édenté complet

THESE

Présentée et publiquement soutenue devant la
Faculté d'Odontologie de Marseille
(Doyen : Monsieur le Professeur Jacques DEJOU)

Aix Marseille Université
(Président : Monsieur le Professeur Yvon BERLAND)

Le 30 avril 2019

par

GOEMAERE DUMAZET Emilie

née le 10 septembre 1979
à PARIS 19^{ème}

Pour obtenir le Diplôme d'Etat de Docteur en Chirurgie Dentaire

EXAMINATEURS DE LA THESE :

Président	: Monsieur le Professeur	M. RUQUET
Assesseurs	: Monsieur le Professeur	B. FOTI
	<u>Monsieur le Docteur</u>	<u>P. TAVITIAN</u>
	Monsieur le Docteur	A. SETTE

ADMINISTRATION

Mise à jour : février 2019

DOYENS HONORAIRES	Professeur	R. SANGIUOLO†
	Professeur	H. ZATTARA
	Professeur	A. SALVADORI
DOYEN	Professeur	J. DEJOU
VICE – DOYEN CHARGE DES ENSEIGNEMENTS DIRECTEUR DU DEPARTEMENT DE FORMATION INITIALE	Professeur	J.D. ORTHLIEB
VICE – DOYEN CHARGE DE LA RECHERCHE DIRECTEUR DU DEPARTEMENT DE LA RECHERCHE	Professeur	C. TARDIEU
DIRECTEUR DU DEPARTEMENT DE FORMATION CONTINUE	Professeur	V. MONNET-CORTI
CHARGES DE MISSION RELATIONS INTERNATIONALES	Professeur	A. RASKIN
RESPONSABLE DES SERVICES ADMINISTRATIFS ET TECHNIQUES	Madame	K. LEONI

LISTE DES ENSEIGNANTS

56^{ème} SECTION : DEVELOPPEMENT, CROISSANCE ET PREVENTION

56.01 ODONTOLOGIE PÉDIATRIQUE ET ORTHOPÉDIE DENTO-FACIALE

ODONTOLOGIE PÉDIATRIQUE

<i>Professeur</i>	C. TARDIEU *	<i>Assistant</i>	H. AL AZAWI
<i>Maître de Conférences</i>	D. BANDON	<i>Assistant</i>	E. CASAZZA
<i>Maître de Conférences</i>	A. CAMOIN		
<i>Maître de Conférences</i>	A. CHAFAIE		
<i>Maître de Conférences associé</i>	I. BLANCHET		

ORTHOPÉDIE DENTO-FACIALE

<i>Maître de Conférences</i>	M. LE GALL *	<i>Assistant</i>	M. BARBERO
<i>Maître de Conférences</i>	J. BOHAR	<i>Assistant</i>	I. CAMBON
<i>Maître de Conférences</i>	J. GAUBERT	<i>Assistant</i>	D. DORISON-BACHET
<i>Maître de Conférences</i>	C. PHILIP-ALLIEZ	<i>Assistant</i>	L. LEVY
		<i>Assistant</i>	R. MATTERA
		<i>Assistant</i>	M. VINAÏ

56.02 PRÉVENTION - ÉPIDÉMIOLOGIE - ÉCONOMIE DE LA SANTÉ - ODONTOLOGIE LÉGALE

<i>Professeur</i>	B. FOTI *	<i>Assistant</i>	T. DRAUSSIN
<i>Professeur</i>	D. TARDIVO		

57^{ème} SECTION :

CHIRURGIE ORALE ; PARODONTOLOGIE ; BIOLOGIE ORALE

57.01 CHIRURGIE ORALE ; PARODONTOLOGIE ; BIOLOGIE ORALE

CHIRURGIE ORALE

<i>Maître de Conférences</i>	P. ROCHE-POGGI*	<i>Assistant</i>	R. CASTRO
<i>Maître de Conférences</i>	J. H. CATHERINE	<i>Assistant</i>	M. HADJ-SAÏD
<i>Maître de Conférences</i>	D. BELLONI	<i>Assistant</i>	Y. ROMANET
<i>Maître de Conférences</i>	F. CAMPANA		
<i>Maître de Conférences associé</i>	R. LAN		

PARODONTOLOGIE

<i>Professeur</i>	V. MONNET-CORTI *	<i>Assistant</i>	A. BOYER
		<i>Assistant</i>	C. DUMAS
		<i>Assistant</i>	S. MELLOUL
		<i>Assistant</i>	L. THOLOZAN

BIOLOGIE ORALE (Responsable Pr. Imad ABOUT)

<i>Maître de Conférences</i>	P. LAURENT	<i>Assistant</i>	C. LE FOURNIS
------------------------------	------------	------------------	---------------

58^{ème} SECTION :

REHABILITATION ORALE

58.01 DENTISTERIE RESTAURATRICE, ENDODONTIE, PROTHESES, FONCTION-DYSFONTION, IMAGERIE, BIOMATÉRIAUX

DENTISTERIE RESTAURATRICE, ENDODONTIE

<i>Professeur</i>	F. BUKIET *	<i>Assistant</i>	B. BALLESTER
<i>Professeur</i>	H. TASSERY	<i>Assistant</i>	H. DE BELENET
<i>Maître de Conférences</i>	G. ABOUDHARAM	<i>Assistant</i>	A. DEVICTOR
<i>Maître de Conférences</i>	M. GUIVARC'H	<i>Assistant</i>	S. MANSOUR
<i>Maître de Conférences</i>	C. PIGNOLY	<i>Assistant</i>	L. MICHEL-ROLLET
<i>Maître de Conférences</i>	L. POMMEL	<i>Assistant</i>	V. PILLIOL
<i>Maître de Conférences</i>	E. TERRER		

PROTHÈSE

<i>Professeur</i>	M. RUQUET *	<i>Assistant</i>	N. CHAUDESAYGUES
<i>Maître de Conférences</i>	G. LABORDE	<i>Assistant</i>	M. DODDS
<i>Maître de Conférences</i>	M. LAURENT	<i>Assistant</i>	C. MANSUY-DALMAS
<i>Maître de Conférences</i>	G. MAILLE	<i>Assistant</i>	C. MENSE
<i>Maître de Conférences</i>	B.E. PRECKEL	<i>Assistant</i>	A. REPETTO
<i>Maître de Conférences</i>	G. STEPHAN	<i>Assistant</i>	A. SETTE
<i>Maître de Conférences</i>	P. TAVITIAN	<i>Assistant</i>	F. SILVESTRI
<i>Maître de Conférences</i>	A. TOSELLO		

FONCTION-DYSFONTION, IMAGERIE, BIOMATÉRIAUX

<i>Professeur</i>	J. DEJOU	<i>Assistant</i>	M. JEANY
<i>Professeur</i>	J. D. ORTHLIEB *		
<i>Professeur</i>	A. RASKIN		
<i>Maître de Conférences</i>	T. GIRAUD		
<i>Maître de Conférences</i>	A. GIRAUDEAU		
<i>Maître de Conférences</i>	B. JACQUOT		
<i>Maître de Conférences</i>	J. P. RÉ		

65^{ème} SECTION : BIOLOGIE CELLULAIRE

PROFESSEUR

I. ABOUT

RESPONSABLE PROFIL BIOLOGIE ORALE

A Monsieur le Professeur Michel RUQUET

Je vous remercie de l'honneur que vous me faites en acceptant de présider ce jury de thèse.

Je vous remercie pour votre disponibilité, votre gentillesse et la qualité de l'enseignement que nous avons reçu sous votre direction. Votre envie de transmettre et de partager le plaisir que vous éprouvez à faire ce métier m'ont énormément touchée.

Je vous prie de croire à ma sincère reconnaissance et à mon profond respect.

A Monsieur le Professeur Bruno FOTI

J'apprécie l'honneur que vous me faites en acceptant de faire partie du jury de ma thèse.

Je souhaite tout particulièrement vous remercier de m'avoir accompagnée tout au long de mon cursus universitaire et d'avoir cru en moi dès le début. Merci pour vos conseils et votre bienveillance.

Recevez ici la marque de ma profonde gratitude et de ma sincère considération.

A Monsieur le Docteur Patrick TAVITIAN

J'apprécie l'honneur que vous me faites en acceptant de faire partie du jury de cette thèse après avoir accepté de la diriger.

Je vous remercie pour votre disponibilité et pour l'attention dont vous avez fait preuve afin de mener à bien ce travail. Je vous remercie également pour la qualité de vos enseignements, autant cliniques que théoriques. Votre savoir et votre rigueur de travail sont pour moi une grande source d'inspiration.

Veillez trouver dans ce travail, l'expression de ma gratitude et de mon plus profond respect.

A Monsieur le Docteur Adrien SETTE,

Je suis très honorée de votre présence dans ce jury de thèse.

Je vous suis très reconnaissante pour tous les conseils que vous m'avez donnés tout d'abord lors des travaux pratiques puis durant les vacances cliniques. Merci pour votre bienveillance, votre gentillesse et votre pédagogie. Je vous remercie également de la confiance que vous m'avez accordée lorsqu'il était venu le temps pour moi de prendre la main lors d'une chirurgie.

Puissiez-vous trouver ici l'expression de ma sincère considération et de la profonde estime que je porte à votre égard.

Table des matières

Introduction	1
1/ Les traitements prothétiques supra-implantaires chez l'édenté complet	2
1.1/ La résorption osseuse au maxillaire : classification de Bedrossian	2
1.2/ La résorption osseuse à la mandibule.....	5
1.2.1/ Classification de Cawood et Howell.....	5
1.2.3/ Classification de Misch et Judy	7
1.3/ Les thérapeutiques prothétiques supra-implantaires chez l'édenté complet : critères de choix	8
1.3.1/ Au maxillaire	9
1.3.1.1/ Les réhabilitations implanto-prothétiques amovibles pour le maxillaire édenté	9
1.3.1.2/ Les réhabilitations implanto-prothétiques fixes pour le maxillaire édenté	10
1.3.2/ A la mandibule	14
1.3.2.1/ Les réhabilitations implanto-prothétiques amovibles pour la mandibule édentée	14
1.3.2.2/ Les réhabilitations implanto-prothétiques fixes pour la mandibule édentée	15
2/ La chirurgie implantaire.....	19
2.1/ La stabilité primaire	19
2.2/ Classification de Truhlar	20
2.3/ La chirurgie en un temps.....	23
2.4/ La chirurgie en deux temps	24
3/ Les prothèses de temporisation chez l'édenté complet	25
3.1/ La prothèse fixe de transition supra-implantaire	26
3.1.1/ Définition de la temporisation fixe supra-implantaire	26

3.1.2/ Facteurs de succès de la mise en charge immédiate.....	26
3.1.3/ Avantages / inconvénients	28
3.1.3/ Objectifs	28
3.1.3.1/ Protéger le site opératoire	28
3.1.3.2/ Gérer l'esthétique au maxillaire	29
3.1.3.3/ Aspect fonctionnel	29
3.1.4/ Techniques de réalisation	30
3.1.4.1/ Technique de la double empreinte	31
3.1.4.2/ Technique directe au fauteuil	37
3.1.4.3/ Avantages et inconvénients des deux techniques	42
3.2/ La prothèse adjointe de transition	42
3.2.1/ Définition de la temporisation adjointe.....	43
3.2.2/ Indications / contre-indications.....	43
3.2.4/ Technique de réalisation	45
3.2.4.1/ Les conditionneurs tissulaires	45
3.2.4.2/ Les différents protocoles.....	47
Conclusion.....	56

Introduction

L'édentement complet présente des caractéristiques anatomiques et fonctionnelles différentes de l'édentement partiel et unitaire. La résorption des crêtes et l'absence de dent représentent un handicap fonctionnel, personnel et social. De plus, le degré de résorption osseuse est un facteur très important pour la stabilité des prothèses amovibles complètes. A la mandibule, les caractéristiques anatomiques défavorables, par exemple l'émergence du nerf alvéolaire inférieur au niveau de la crête mandibulaire, peuvent représenter des situations cliniques délicates (1–3).

La solution implantaire fait partie de l'arsenal thérapeutique pour traiter les patients présentant un édentement complet. La phase de temporisation, définie comme la phase entre l'édentation et la pose de la prothèse d'usage, occupe une place stratégique dans la gestion du traitement. Cette temporisation doit répondre à des impératifs fonctionnels, biologiques, biomécaniques et esthétiques, mais aussi rassurer et mettre en confiance le patient.

La période de cicatrisation peut s'étendre sur plusieurs mois en fonction des protocoles. Cette contrainte de temps est d'autant plus délicate à gérer par le chirurgien-dentiste, que les patients qui s'engagent dans un traitement implantaire sont en attente d'une solution esthétique, confortable et fixe. Une des grandes difficultés consiste donc à leur procurer, dans la mesure du possible, les mêmes satisfactions pendant la période de temporisation.

Les solutions prothétiques de temporisation sont principalement de deux types. La première est le port d'une prothèse adjointe en résine. Cette thérapeutique, même provisoire, reste relativement inconfortable, et très souvent psychologiquement mal vécue par le patient. Elle implique des contrôles fréquents et des réaménagements réguliers pour compenser les remodelages des tissus en phase de cicatrisation. Lorsque les conditions sont réunies, la solution de choix systématique sera une mise en charge immédiate des implants, permettant le port d'une prothèse fixe de transition supra-implantaire.

Si l'ostéo-intégration (cicatrisation osseuse) n'est plus un obstacle aux traitements implantaires, la demande esthétique et la gestion confortable du temps de temporisation sont encore les dernières appréhensions formulées par nos patients. Après un rappel concernant

les différents types de solutions prothétiques implantaires chez l'édenté complet et les conditions chirurgicales permettant ou non la mise en charge immédiate ; les différentes possibilités de temporisation, leurs objectifs ainsi que leurs techniques de réalisation seront passés en revue.

1/ Les traitements prothétiques supra-implantaires chez l'édenté complet

1.1/ La résorption osseuse au maxillaire : classification de Bedrossian

L'édenté complet présente des caractéristiques de résorption osseuse propres, pouvant être aggravée par le port d'une prothèse amovible. Cette résorption osseuse entraîne des contraintes chirurgicales à la pose d'implants et ainsi oriente le choix des propositions thérapeutiques faites au patient.

En ce qui concerne le maxillaire, de nombreuses classifications de la résorption osseuse existent. Nous choisirons d'énoncer plus particulièrement la classification de Bedrossian et coll. proposant une analyse systématique pré opératoire du maxillaire édenté (4). Après avoir repéré sur la radiographie panoramique les limites des sinus maxillaires et des fosses nasales, le maxillaire osseux est divisé en trois parties (figure 1) :

- Zone I : zone prémaxillaire, de canine à canine ;
- Zone II : zone des prémolaires ;
- Zone III : zone des molaires.

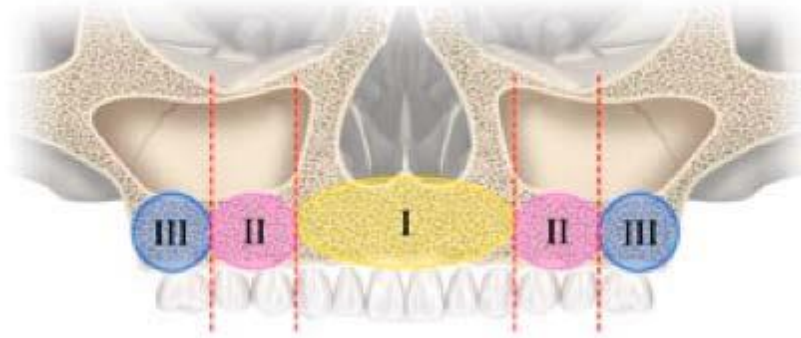


Figure 1 : Volume osseux disponible au maxillaire, (d'après Bedrossian et coll., 2008).

L'évaluation de ces 3 zones radiographiques permet une analyse pré-opératoire de l'arcade maxillaire et amène au choix de la solution prothétique supra-implantaire. Les patients sont alors classés dans 4 catégories :

Présence de tissu osseux dans les zones I, II, III :

Lorsque l'os alvéolaire est présent dans les 3 zones maxillaires, les implants axiaux traditionnels peuvent être posés dans les zones antérieure, intermédiaire et, postérieure.

Présence de tissu osseux dans les zones I et, II :

Pour les patients présentant un défaut du niveau osseux dans la zone postérieure, par pneumatisation du sinus maxillaire, deux alternatives sont possibles.

On peut choisir d'incliner les implants postérieurs le long de la paroi antérieure du sinus maxillaire. Cette inclinaison des implants postérieurs, permet une distribution optimale des implants pour supporter une restauration de l'arcade complète, mais dans les cas de conditions cliniques bien précises.

L'autre alternative est le comblement du sinus maxillaire par greffe osseuse. Dans ce cas, on augmente le nombre d'interventions et le temps de traitement puisqu'il faudra attendre la maturation des sites greffés.

Présence de tissus osseux uniquement dans la zone I :

Si la greffe sinusienne n'est pas une option envisagée, on choisira alors une solution hybride combinant des implants à ancrage zygomatique dans la zone postérieure et des implants axiaux dans le secteur antérieur (figure 2), (5). L'utilisation d'implants zygomatiques et les protocoles chirurgicaux de mise en place sont dépendants de la morphologie de cette région (6).

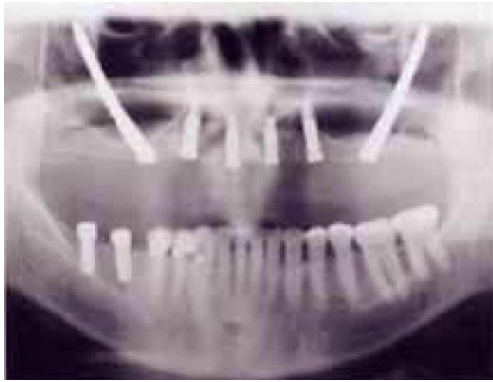


Figure 2 : 2 implants zygomatiques et 4 implants traditionnels antérieurs, (d'après Bedrossian et coll., 2008).

La technique de mise en charge immédiate des implants zygomatiques a un taux de succès compris entre 96% et 100% (7). Cette option thérapeutique permet de raccourcir le temps global de traitement en s'affranchissant de la chirurgie de comblement sinusien.

Insuffisance osseuse dans les zones I, II et, III :

Dans ces cas de résorption extrême, la voûte palatine disparaît, le vestibule est inexistant, la réalisation d'une prothèse amovible stable et fonctionnelle est alors difficile. Si l'on veut réaliser une reconstruction osseuse permettant la pose de 6 implants axiaux traditionnels, il faudra combiner un comblement sinusien bilatéral et une greffe d'apposition sur une zone très étendue. Se pose alors le problème de la temporisation, le port d'une prothèse amovible est totalement contre indiqué dans ces situations cliniques.

De manière alternative, l'approche sans greffe osseuse sera le recours exclusif à la pose de 4 implants zygomatiques, le « quad zygorama » (figure 3), (5,7).

De plus, dans les classes III squelettiques, les interventions de disjonctions cranio-faciales peuvent être associées à la pose de ces implants, en différé ou extemporanément, afin de corriger les rapports maxillo-mandibulaires (10).

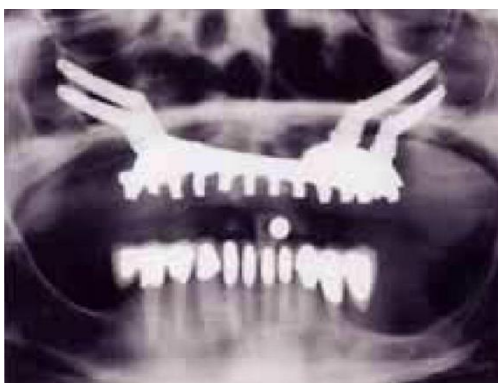

Figure 3 : 4 implants zygomatiques, (d'après Bedrossian et coll., 2008).

Bien sûr, la seule radiographie panoramique ne suffit pas. Outre les examens cliniques et paracliniques habituels, un examen radiologique tridimensionnel sera nécessaire. Il sera exploité à l'aide d'un logiciel de planification implantaire (Simplant® ou Nobel Clinician®).

1.2/ La résorption osseuse à la mandibule

Tout comme au maxillaire, la résorption osseuse due à l'édentement, à la mandibule, révèle des obstacles anatomiques contraignant la pose des implants. Au niveau mandibulaire, la hauteur d'os se mesure par référence à des points anatomiques déterminés au moment du diagnostic tels que le nerf alvéolaire inférieur (NAI) et le sommet de la crête alvéolaire. En cas de résorption, les implants seront posés en position antérieure des forams mentonniers afin de s'affranchir du risque de lésion du NAI.

La largeur vestibulo-linguale (largeur de crête) pourra elle aussi être sujette à une résorption plus ou moins importante. Le praticien pourra alors être confronté à des crêtes étroites.

1.2.1/ Classification de Cawood et Howell

La classification de Cawood et Howell (1988), actuellement utilisée comme le standard international, distingue six classes du relief crestal (11,12). Leur classification est basée sur une collection aléatoire de 300 maxillaires et mandibules dentés et édentés. La crête résiduelle est formée après l'extraction de la dent et est remaniée principalement par résorption. Cette étude démontre que la forme de l'os basal reste relativement stable tandis que la forme du procès alvéolaire est remodelée selon l'axe horizontal et vertical et suit un schéma prédictible après la perte de la dent. Le schéma de résorption est différent dans le secteur antérieur et postérieur de la mandibule (figure 4 et 5).

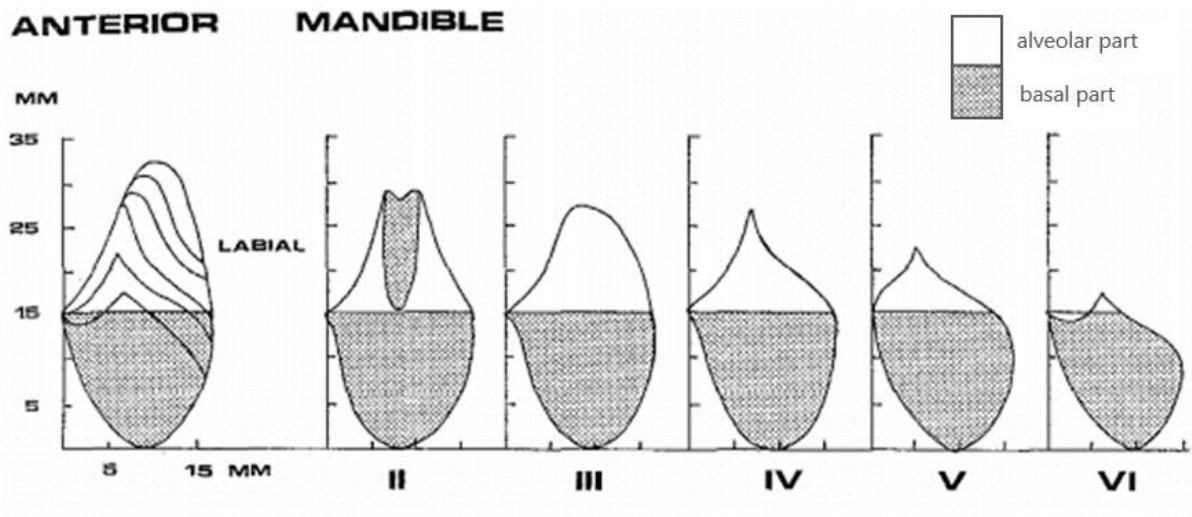


Figure 4 : Classification de la mandibule antérieure édentée (antérieure au foramen mentonnier), (d'après Cawood et Howell, 1988).

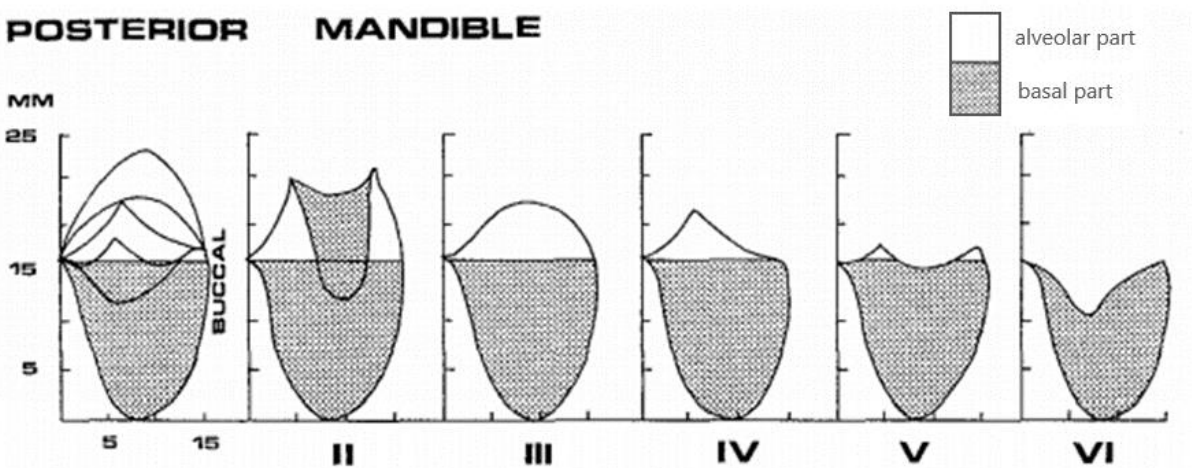


Figure 5 : Classification de la mandibule postérieure édentée (postérieure au foramen mentonnier), (d'après Cawood et Howell, 1988).

- Classe I : Crête pré-extraction.
- Classe II : Crête post-extraction.
- Classe III : Crête large et arrondie avec une largeur et une hauteur suffisantes.
- Classe IV : Crête en « lame de couteau » avec une hauteur suffisante et une largeur insuffisante.
- Classe V : Crête plate avec une hauteur et une largeur insuffisantes.
- Classe VI : Crête déprimée, négative en surface.

1.2.3/ Classification de Misch et Judy

En 1987, Misch et Judy ont établi une classification de l'os disponible dans le cadre de la chirurgie implantaire (figure 6), (13). Ils ont évalué les paramètres suivants : la largeur, la hauteur (du sommet de la crête aux repères anatomiques, à la mandibule le nerf alvéolaire inférieur), la longueur mésio-distale, l'angulation de l'os et le ratio couronne/corps de l'implant. Cette classification comporte 4 divisions et 2 sous catégories afin de proposer une approche organisée des options de traitement implantaire (techniques de remodelage osseux, greffe, propositions prothétiques appropriées).

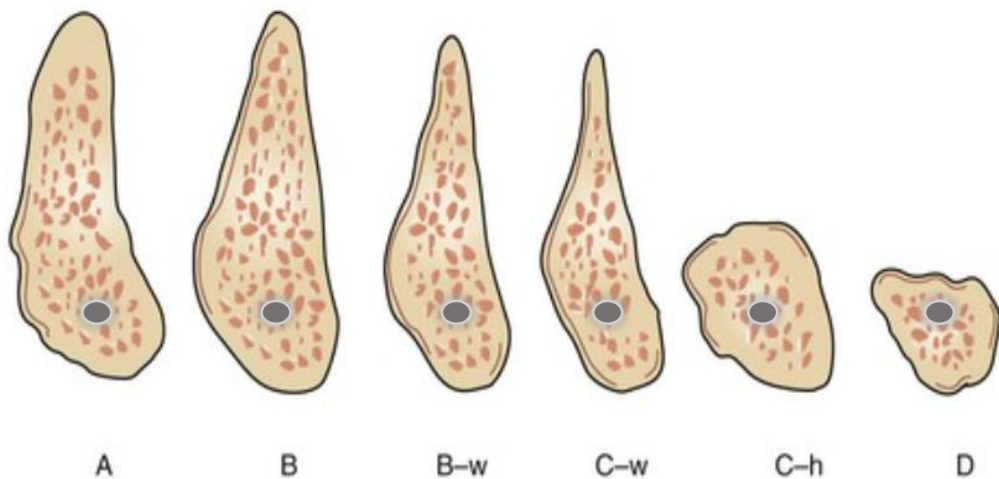


Figure 6 : Classification de Misch et Judy, (13).

- Division A : Os abondant dans les trois dimensions.
 - 5 mm ou plus en largeur
 - 10-13 mm ou plus en hauteur
 - 7 mm ou plus en longueur
 - moins de 30° d'angulation
 - moins de 15 mm en hauteur coronaire - ratio < 1
- Division B : Os suffisant, atrophie légère à modérée.
 - B + w : 4 à 5 mm de largeur
 - B – w : 2,5 à 4 mm de largeur

- 10-13 mm ou plus en hauteur
- 12 mm ou plus en longueur
- moins de 20° d'angulation
- moins de 15 mm en hauteur coronaire
- ratio < 1
- Division C : Os compromis, atrophie modérée à avancée dans une ou plusieurs dimensions.
 - C – w : 2,5 mm ou moins en largeur
 - C – h : 10 mm ou moins en hauteur
 - C – a : plus de 30° d'angulation
 - ratio > 1
- Division D : Os insuffisant, atrophie sévère

Le volume osseux et la position des obstacles anatomiques orienteront le choix du type de chirurgie, le nombre et la position des implants, la nécessité de réaliser ou non une expansion crestale ou une greffe d'apposition.

1.3/ Les thérapeutiques prothétiques supra-implantaires chez l'édenté complet : critères de choix

Les solutions implantaires chez l'édenté complet sont nombreuses. En plus des données radiologiques, les données cliniques doivent être prises en compte dans le choix de la reconstruction implanto-portée fixe ou amovible.

On distingue les prothèses de recouvrement portées par les tissus et les implants, et celles portées par les implants.

Concernant les premières, le mécanisme de rétention est de manière courante et le plus souvent à la mandibule, un attachement centrique de type boule ou Locator®. La prothèse repose sur la muqueuse et les attaches assurent seulement la rétention dans les mouvements latéraux et d'extrusion.

Ce peut être aussi une superstructure, constituée d'une barre reliée le plus souvent à deux implants à la mandibule ou quatre implants au maxillaire. Ces prothèses reposent sur la

muqueuse dans leur partie postérieure et à la fois sur la muqueuse et les implants dans leur partie antérieure.

En fonction du maxillaire considéré, les options implanto-prothétiques varient. En effet, elles sont fonction des contraintes anatomiques et de la quantité d'os disponible.

1.3.1/ Au maxillaire

1.3.1.1/ Les réhabilitations implanto-prothétiques amovibles pour le maxillaire édenté

Au maxillaire, quatre implants constituent le minimum requis pour la pose d'une prothèse amovible. En effet, il a été montré que la pose de deux implants dans le maxillaire antérieur pour porter une prothèse de recouvrement est une option à ne pas retenir car il engendre des fractures de la structure prothétique, voir la perte des implants (14). De plus, elle engendre une très mauvaise stabilité de la prothèse.

Deux propositions thérapeutiques sont possibles :

- Quatre à six implants séparés avec attachement de type Locator®

Cette proposition est rarement envisagée. Elle est choisie lorsque la position ou la répartition des implants ne permettent pas une solidarisation par une barre ou que l'espace intermaxillaire est insuffisant.

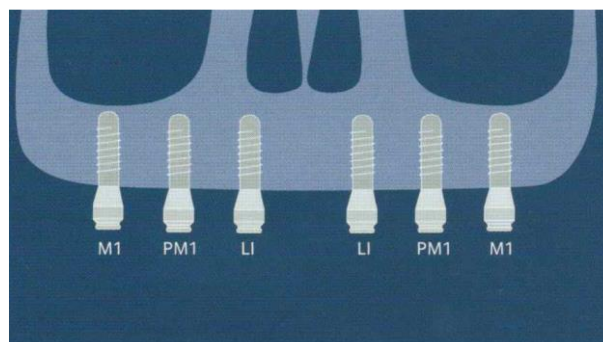


Figure 7 : Quatre à six implants séparés avec attachement de type Locator®, (d'après le Guide de traitement de l'ITI, volume 4, Quintessence Pub Co).

- Barre sur quatre à six implants solidarisés avec ou sans cantilevers

Quatre implants bien répartis et solidarisés dans le maxillaire antérieur sont habituellement un minimum pour une prothèse de recouvrement sur implant. La pose des implants dans le segment antérieur contribue à éviter un geste d'élévation du plancher du sinus.




Figure 8 : Barre sur quatre à six implants solidarisés ou sans cantilevers, (d'après le Guide de traitement de l'ITI, volume 4, Quintessence Pub Co).

1.3.1.2/ Les réhabilitations implanto-prothétiques fixes pour le maxillaire édenté

D'une manière générale, la prothèse dentaire fixe est souvent préférée par le patient car il s'attend à retrouver les sensations naturelles d'une dentition fixe. Néanmoins, une prothèse fixe nécessite une hygiène soignée. Les possibilités peuvent également être limitées par la quantité d'os, les relations inter-arcades et le coût du traitement.

Toutes les solutions énumérées ci-dessous permettent une mise en charge immédiate (MCI) quand les conditions chirurgicales de pose des implants les y autorisent (cf. partie 2).

- Prothèse complète transvissée ou bridge sur six ou huit implants antéro-postérieurs

Lorsque que la quantité osseuse est favorable dans les zones I, II et III (Classification de Bedrossian et coll., 2008), on s'orientera de préférence vers cette solution. Les implants distaux sont positionnés en regard du sinus maxillaire. Il faut noter que la pose d'implants axiaux implique une dimension osseuse verticale suffisante, rarement obtenue sans élévation

du plancher sinusien. La prothèse sera monolithique et pourra éventuellement s'affranchir d'une extension distale d'une dent.

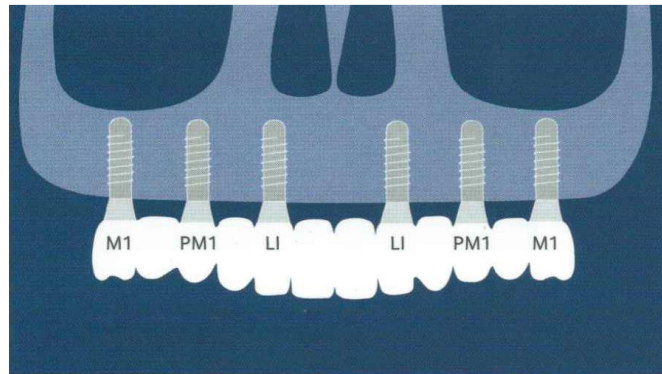


Figure 9 : Prothèse complète sur six implants antéro-postérieurs, (d'après le Guide de traitement de l'ITI, volume 4, Quintessence Pub Co).

- Prothèse de type All-on-4® :

Lorsque la résorption osseuse maxillaire préserve les zones I et II, une prothèse de type All-on-4® est une solution de choix (15,16). Il s'agit d'une prothèse sur quatre implants antérieurs avec cantilevers distaux de deux unités de chaque cotés. Les implants sont posés dans le segment antérieur du maxillaire, évitant ainsi l'élévation du plancher du sinus. Les implants distaux sont inclinés et longent la paroi antérieure du sinus. Cela permet d'augmenter la zone de contact os/implant et réduire la longueur des cantilevers en assurant un support distal supplémentaire pour la prothèse (15,17).

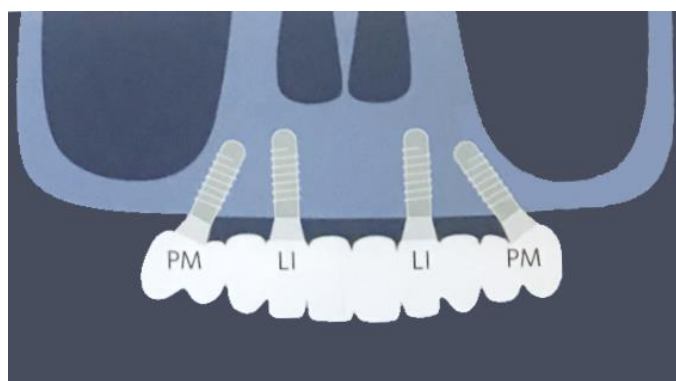


Figure 10 : Prothèse de type All-on-4®, (d'après le Guide de traitement de l'ITI, volume 4, Quintessence Pub Co).

Cette solution implique des rapports intermaxillaires favorables et donc une résorption osseuse modérée (figure 11).

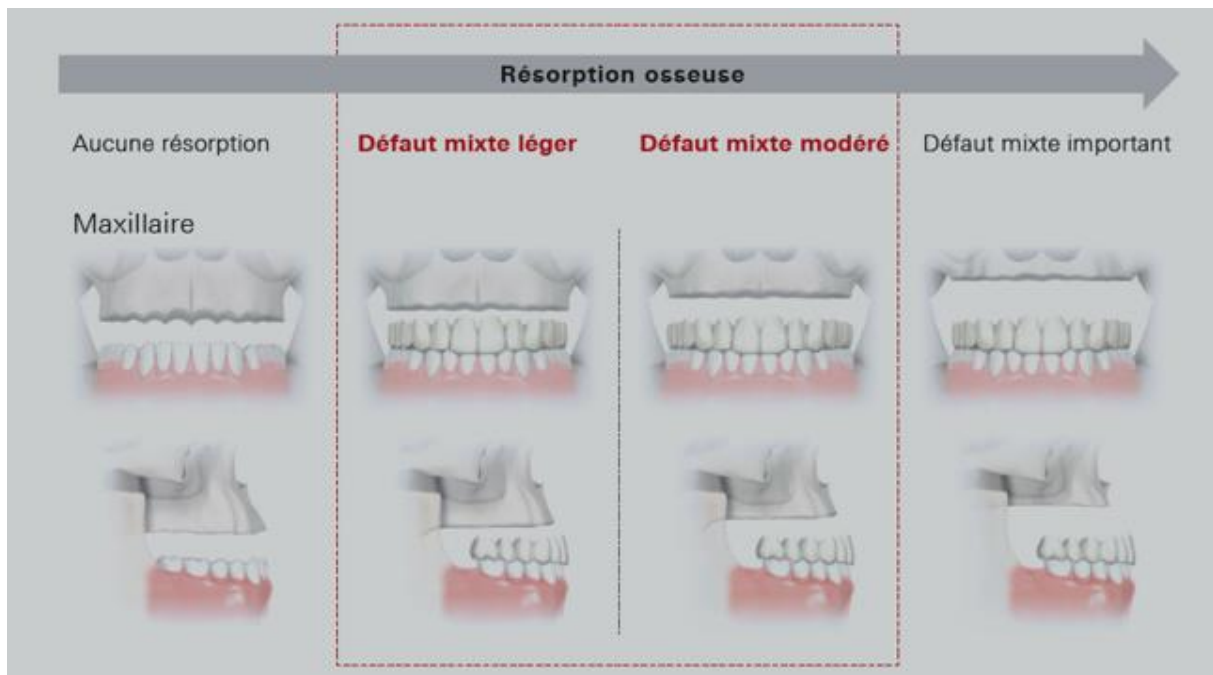


Figure 11 : Configuration des résorptions osseuse maxillaire (Nobel Biocare®). Les défauts mixtes légers ou modérés sont favorables à l'application du concept All-on-4®.

- Prothèse sur implants zygomatiques

Lorsque l'os est présent uniquement dans la zone I, on réalisera une prothèse portée par 2 implants zygomatiques distaux et 2 à 4 implants axiaux antérieurs.

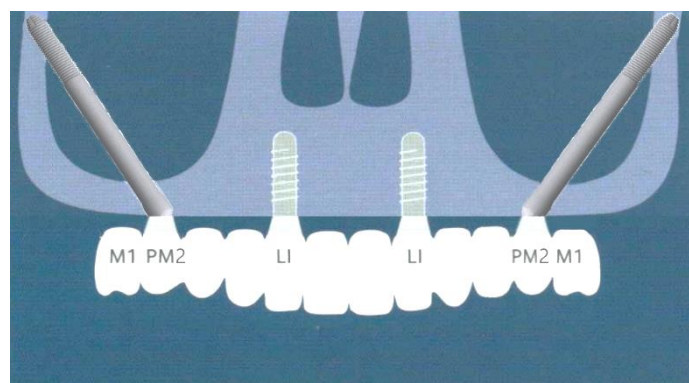


Figure 12 : Prothèse sur 2 implants zygomatiques distaux et 2 implants axiaux antérieurs.

Dans les cas de résorption extrême, il n’y a pas d’os disponible dans les zones maxillaires I, II et III, on réalise une prothèse supportée par 4 implants zygomatiques. L’utilisation d’un ancrage dans l’os zygomatique permet d’obtenir une bonne stabilité primaire, essentielle pour une bonne ostéointégration, et permettant de plus une mise en charge immédiate (18,19).

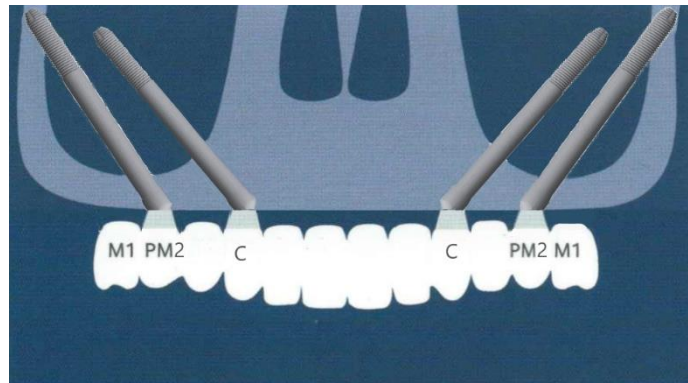


Figure 13 : Prothèse sur 4 implants zygomatiques.





Présence d'os	Approche chirurgicale	
Zone I, II, III	6 à 8 implants axiaux traditionnels	
Zone I, II	Implants inclinés type All-on-4®	
Zone I	2 implants zygomatiques + 2 ou 4 axiaux	
Os insuffisant en I, II, et III	4 implants zygomatiques	

Figure 14 : Tableau récapitulatif des solutions implantaire au maxillaire en fonction du volume osseux présent dans les zones I, II, et III, (d'après Bedrossian et coll., 2008).

1.3.2/ A la mandibule

1.3.2.1/ Les réhabilitations implanto-prothétiques amovibles pour la mandibule édentée

- Deux implants séparés avec attachement centrique de type boule ou Locator®

Cette solution convient lorsque le patient demande une meilleure stabilité et une rétention plus forte de son appareil. L'hygiène et l'entretien sont facilités, le coût de ce type d'appareillage est minimisé. Elle a été déterminée comme le minimum thérapeutique lors du consensus de Mac Gill en 2002 (20).

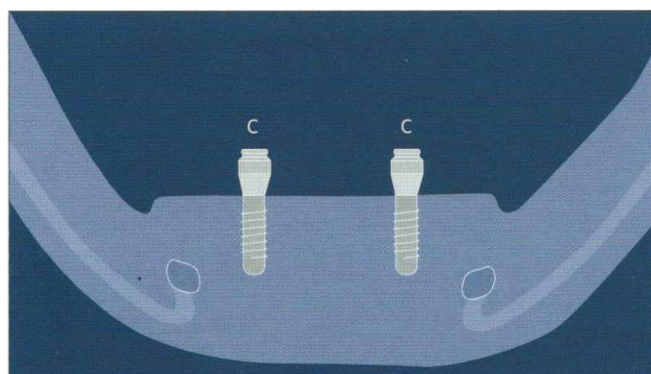


Figure 15 : Deux implants séparés avec attachement centrique de type boule ou Locator®, (d'après le Guide de traitement de l'ITI, volume 4, Quintessence Pub Co).

- Barre sur 2 ou 4 implants solidarisés avec ou sans cantilevers

La barre apporte une meilleure stabilité et une rétention de la prothèse. Un traitement avec 4 implants interconnectés est recommandé quand la hauteur de l'os alvéolaire est inférieure à 10 mm et nécessite alors des implants plus courts. De plus il évitera la compression du nerf alvéolaire inférieur dans le cas les mandibules extrêmement résorbées (division D de la classification de Misch et Judy).

La thérapeutique consistant à réaliser une MCI de deux implants connectés par une barre est une option validée (21). Néanmoins, la mise en charge immédiate d'une prothèse amovible complète supra-implantaire est réservée à la mandibule uniquement.

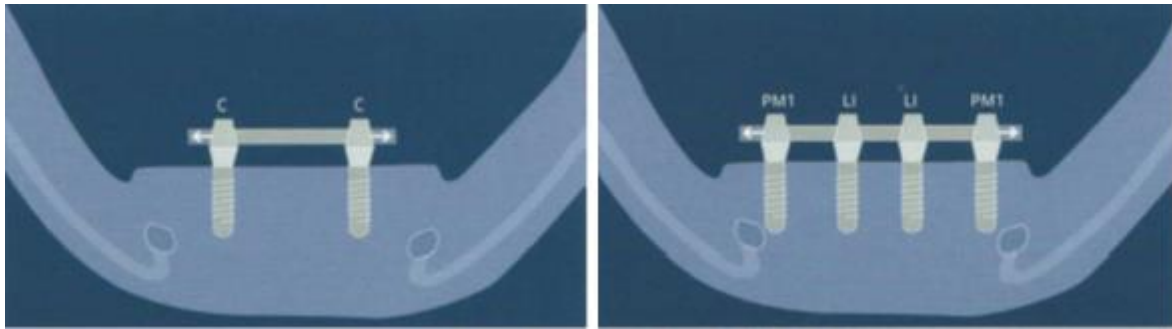


Figure 16 : Barre sur deux à quatre implants solidarisés avec ou sans cantilevers, (d'après le Guide de traitement de l'ITI, volume 4, Quintessence Pub Co).

1.3.2.2/ Les réhabilitations implanto-prothétiques fixes pour la mandibule édentée

Tout comme au maxillaire, les solutions suivantes peuvent faire l'objet d'une MCI.

- Prothèse de type All-on-4®

Il s'agit d'une prothèse sur quatre implants antérieurs avec cantilevers distaux des deux côtés. Les implants sont insérés entre les foramens mentonniers. Les implants postérieurs seront inclinés afin d'augmenter la surface implant/os, et de positionner l'émergence de l'implant le plus distalement possible tout en évitant l'obstacle anatomique qu'est le foramen mentonnier (22). La longueur possible des extensions distales (cantilever) de la prothèse d'usage dépend de la forme de l'arcade et de la distance entre les implants, (23).

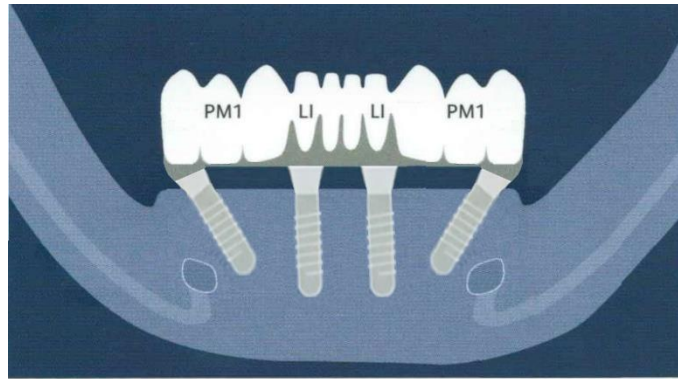


Figure 17 : Prothèse de type All-on-4® (d'après le Guide de traitement de l'ITI, volume 4, Quintessence Pub Co).

Tout comme au maxillaire, cette solution implique des rapports intermaxillaires favorables et donc une résorption osseuse modérée (figure 18).

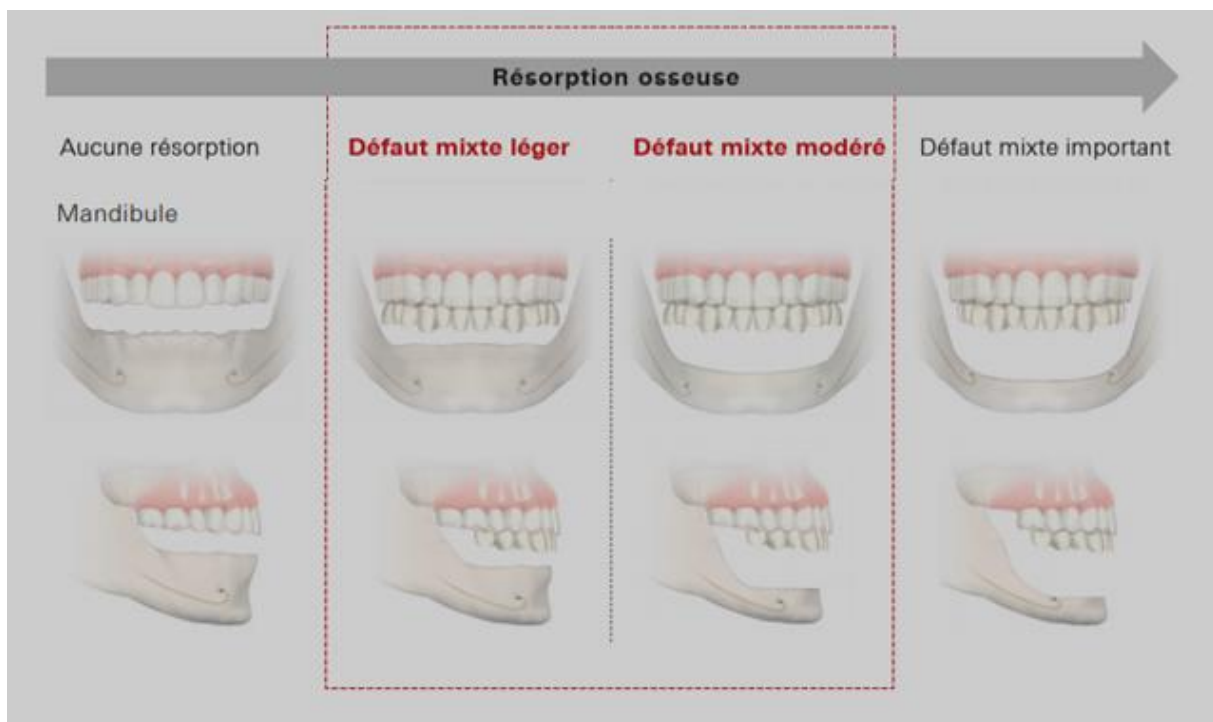


Figure 18 : Configuration des résorptions osseuse mandibulaire (Nobel Biocare®). Les défauts mixtes légers ou modérés sont favorables à l'application du concept All-on-4.

- Prothèse complète transvissée ou bridge sur 5 implants antérieurs avec cantilevers distaux de deux unités des deux côtés

Cette option est choisie lorsque la longueur des cantilevers risque d'être excessive. Elle impose la possibilité de mise en place de 5 implants dans la région interforaminale.

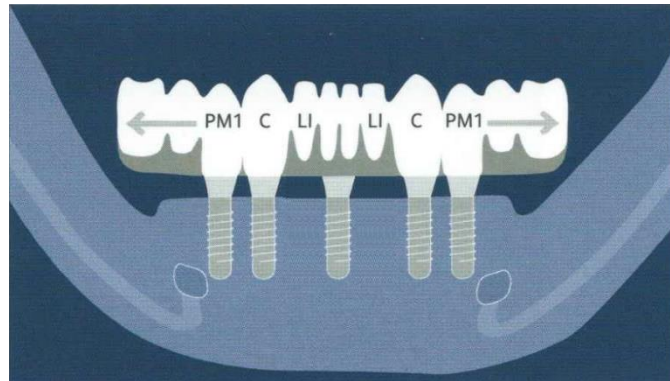


Figure 19 : Prothèse complète sur 5 implants antérieurs avec cantilevers distaux (d'après le Guide de traitement de l'ITI, volume 4, Quintessence Pub Co).

A la mandibule, on mesure la distance antéropostérieure (DAP), il s'agit de la distance entre le centre de l'implant le plus antérieur et la partie distale des implants les plus distaux (23). Elle nous indiquera la longueur tolérée des extensions distales par la formule suivante (figure 20) :

$$DAP * 1.5 = \text{longueur des extensions distales.}$$

De ce fait, il existe des contre-indications aux extensions distales telles que :

- un périmètre inter-foraminal insuffisant,
- une mandibule de forme trop rectangulaire.

Néanmoins cette règle peut être discutée en fonction de la situation clinique. En effet, si l'antagoniste est une prothèse amovible, une denture naturelle, ou une prothèse sur implant, les forces masticatoires seront différentes et l'impact sur la prothèse ne sera pas le même.

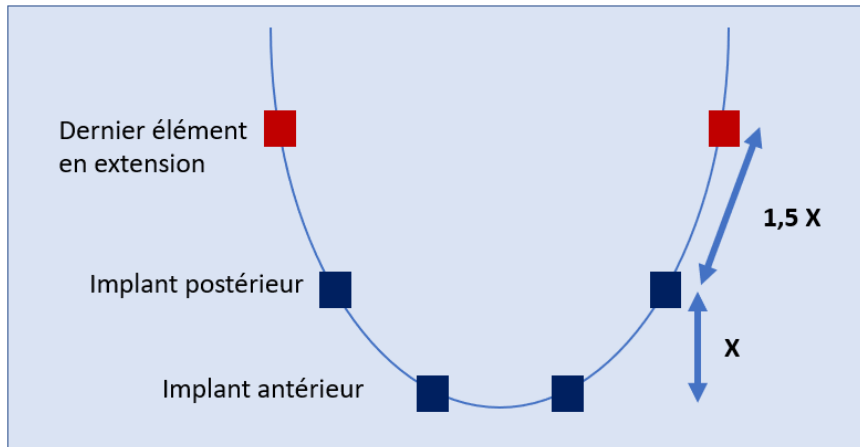


Figure 20 : Règle des extensions distales à la mandibule pour déterminer la longueur tolérable des extensions distales.

- Prothèse complète transvissée ou bridge sur 6 implants antéro-postérieurs d'une pièce.

Lorsque la partie distale de la mandibule présente une résorption verticale et sagittale limitée, on peut insérer les implants en arrière des foramens mentonniers.

Dans la mesure où l'on réalise des prothèses céramo-métalliques ou céramo-céramiques usinées, la 2^e option est de concevoir 3 bridges indépendants transvissés, un médian, et deux latéraux.

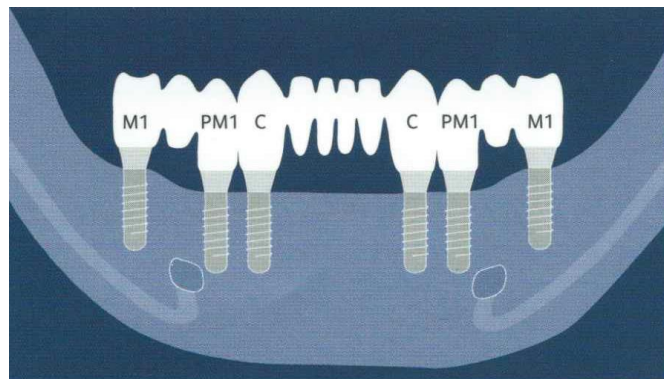


Figure 21 : Prothèse complète sur 6 implants antéro-postérieurs (d'après le Guide de traitement de l'ITI, volume 4, Quintessence Pub Co).

2/ La chirurgie implantaire

2.1/ La stabilité primaire

L'ostéo-intégration est définie par le Pr Brånemark et ses collaborateurs comme « une jonction anatomique et fonctionnelle directe entre l'os vivant remanié et la surface de l'implant mis en charge » (24). Le succès de l'ostéo-intégration, ou cicatrisation osseuse, dépend d'un paramètre fondamental : la stabilité primaire de l'implant. Elle est définie comme étant le degré d'ancrage mécanique établi au terme de la pose de l'implant. Elle traduit la capacité de résistance de l'implant placé aux forces axiales, latérales et de rotations.

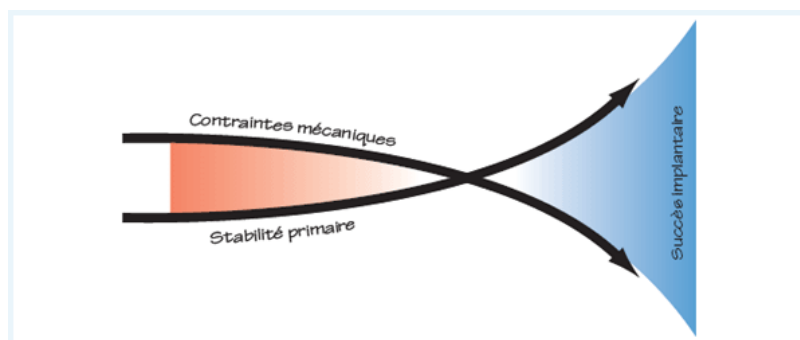


Figure 22 : Ostéointégration : minimiser les micromouvements à l'interface os-implant, (23).

Au cours du temps, l'immobilisation de l'implant dans le tissu osseux, obtenue dans un premier temps par la stabilité primaire, est remplacée par la stabilité secondaire obtenue grâce à la néo-apposition osseuse au contact direct de l'implant.

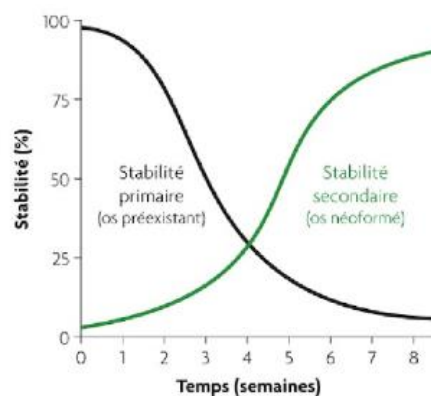


Figure 23 : Evolution de la stabilité primaire et secondaire en fonction du temps (23).

En l'absence de stabilité primaire satisfaisante, l'interface os/implant peut être de siège de micromouvements. Ces derniers, lorsqu'ils sont trop importants, amènent à la fibro-intégration, et non l'ostéo-intégration de l'implant et donc à l'échec implantaire (25,26).

La stabilité implantaire est donc un paramètre important car il permet d'estimer :

- le pronostic implantaire
- la nécessité d'un protocole en deux temps chirurgicaux
- la faisabilité une mise en charge immédiate.

Le paramètre influençant la stabilité primaire est avant tout la qualité osseuse, il en découlera le choix de l'implant utilisé et le type de chirurgie employée. Afin d'évaluer la stabilité primaire de l'implant, on se basera sur le torque d'insertion (27,28). Celui-ci est contrôlé par le moteur chirurgical lors de la pose de l'implant. Le torque d'insertion minimum de l'implant pour une MCI est de 30 N.cm (29) à 35 N.cm (30).

La mesure de la stabilité primaire peut se faire grâce à un dispositif se nommant l'Osstell qui mesure l'analyse de fréquence de résonance (AFR). Une onde électromagnétique fait vibrer la lame d'un transducteur vissé dans l'implant, l'entité os-implant entre en vibration et la fréquence de résonance est analysée. Plus la fréquence de résonance est élevée, plus le système est considéré comme rigide, donc stable (31,32). Les fréquences de résonance sont converties en chiffre arbitraire de 1 à 100 ISQ (Implant Stability Quotient). Pour une mise en charge immédiate, la valeur seuil de l'ISQ est de 65 (33). Néanmoins, l'existence d'un lien entre le torque d'insertion et l'analyse de la fréquence de résonance est controversée (34,35).

2.2/ Classification de Truhlar

Les études de Truhlar et coll. réalisent une classification de la qualité osseuse en fonction de la zone des maxillaires considérée (36,37). La qualité osseuse est estimée par radiographie ainsi que par la sensation tactile lors de la pose d'un implant.

La radiographie panoramique est utilisée en première intention, elle permet une analyse rapide du volume osseux disponible mais sa valeur diagnostique quant à la qualité osseuse est limitée. Une analyse par un examen radiographique tridimensionnel de type tomographie volumique à faisceau conique (CBCT, Cone Beam Computed Tomography) ou

tomodensitométrie (Dentascan) permettra d'évaluer avec précision le volume osseux disponible mais aussi d'en déterminer correctement la densité et donc la valeur qualitative.

Truhlar se base sur la classification de Lekholm et Zarb (185) pour qualifier les types osseux rencontrés (figure 24), (38).

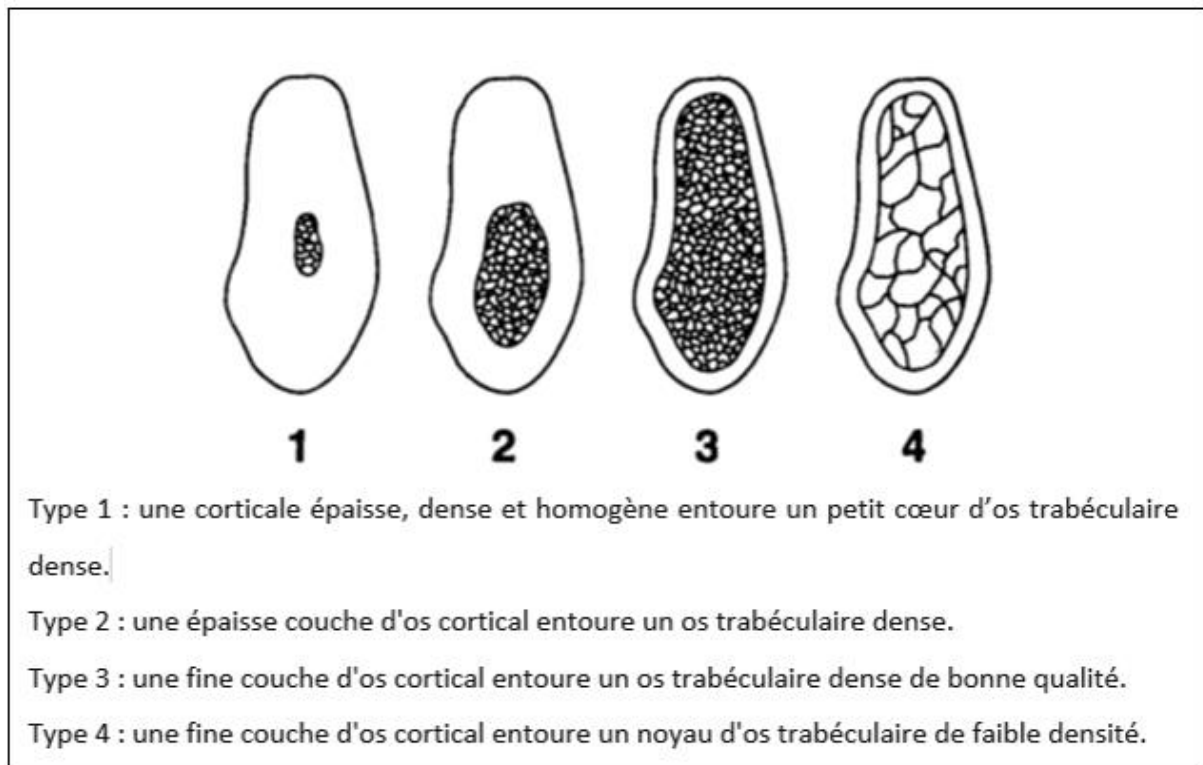


Figure 24 : Qualité osseuse, classification de Lekholm et Zarb (38).

Que ce soit au niveau antérieur ou postérieur de l'arcade, il y a une prévalence d'os de type 3 au maxillaire et d'os de type 2 majoritairement à la mandibule (figures 25 et 26). De manière générale, on retrouve moins d'os de type 1 et 4 que de type 3 et 2 (37).

Cette répartition du type d'os varie en fonction de certains paramètres, comme par exemple la résorption osseuse. En effet, la résorption osseuse va augmenter le pourcentage d'os de type 1 et 2 au niveau de la mandibule antérieure.

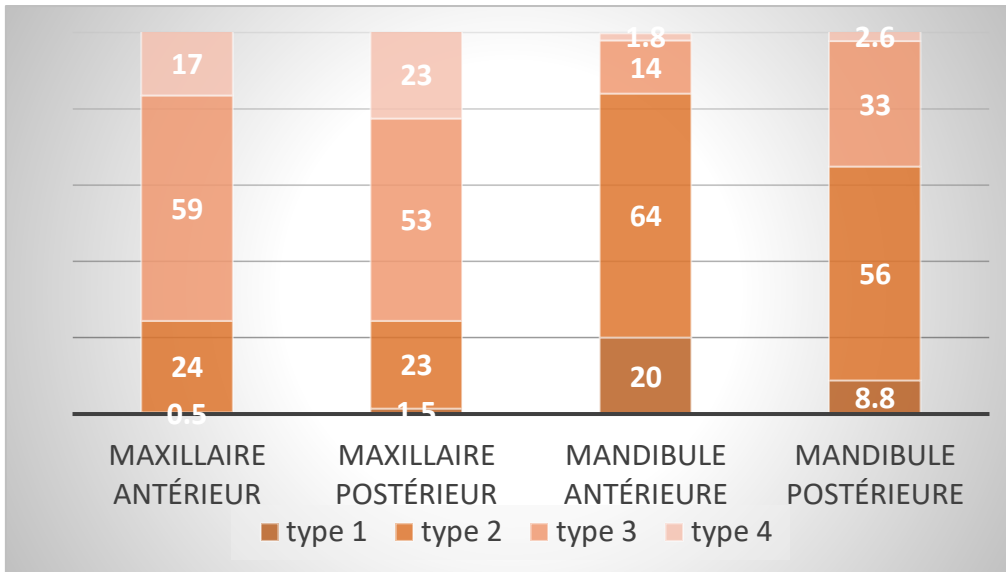


Figure 25 : Distribution de la qualité osseuse, (d'après Truhlar et coll., 1997).

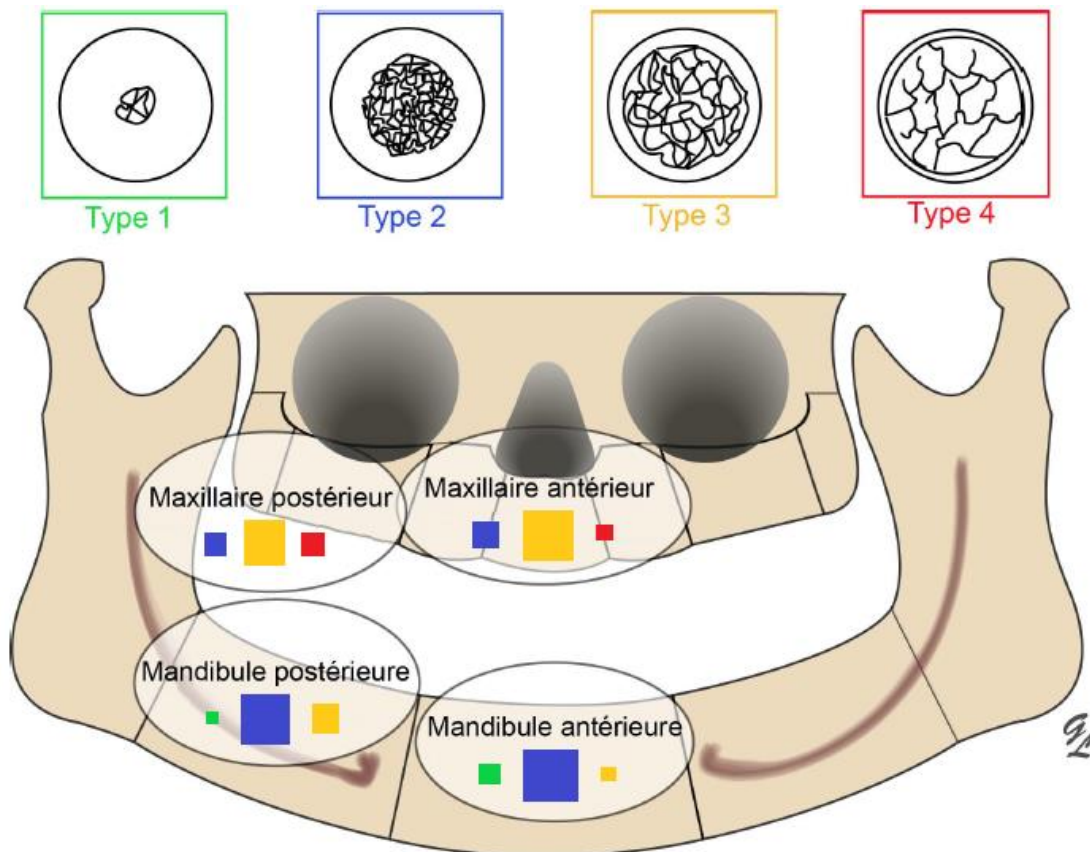


Figure 26 : Répartition des types osseux au maxillaire et à la mandibule, (d'après Truhlar et coll., 1997).

D'une manière générale on peut schématiser la gradation de la qualité osseuse de la manière suivante :

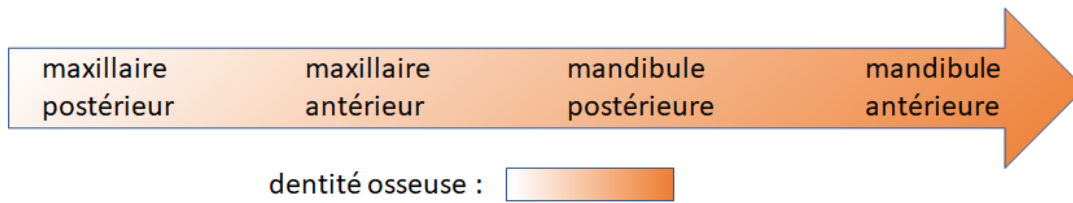


Figure 27 : Gradient de densité osseuse, (d'après Truhlar et coll., 1997).

La qualité osseuse a un lien direct avec la stabilité primaire de l'implant, et donc avec le pronostic de mise en charge de l'implant. La meilleure stabilité primaire est obtenue avec l'os de type 1 mais cet os est mal vascularisé, il peut être défavorable à une bonne ostéo-intégration. En revanche, l'os de type 2 ou 3, permet d'obtenir une stabilité primaire compatible avec les exigences de la mise en charge immédiate. Un os de type 4 ne permettra pas l'obtention d'une stabilité primaire compatible avec la mise en charge immédiate.

2.3/ La chirurgie en un temps

La chirurgie en un temps est réservée aux conditions où la pose de l'implant est réalisée avec un couple de serrage supérieur ou égal à 35 N.cm. Il faut distinguer celle qui consiste à connecter directement l'implant à un pilier de cicatrisation et celle où nous allons connecter l'implant à un pilier prothétique et une prothèse, le plus souvent transitoire.

Le pilier de cicatrisation ou le pilier prothétique est vissé sur l'implant, son objectif est d'amorcer la cicatrisation des tissus mous et de sculpter l'espace péri-implantaire en fonction de la future prothèse. Il ne doit pas gêner la fermeture des berges gingivales et ainsi prévenir de tout risque de contamination du site.

La chirurgie en un temps chez l'édenté complet s'accompagne systématiquement d'une MCI sur piliers prothétiques. Les micromouvements des implants seront limités par le fait que les implants sont connectés entre eux grâce à la prothèse transitoire implanto-portée (39,40).

Le port d'une prothèse amovible même largement évidée au niveau de l'intrados, associée à la mise en place de pilier de cicatrisation engendrerait un risque de perte des

implants. Les pressions axiales et latérales de la prothèse amovible provoquant des micromouvements des implants seraient néfastes pendant la phase d'ostéo-intégration.

2.4/ La chirurgie en deux temps

Lorsque le couple de serrage est inférieur à 35 N.cm, on est face à une situation où la stabilité primaire est insuffisante. Il est donc envisagé une chirurgie en deux temps.

On met en place une vis de couverture au niveau de l'implant puis la gencive est repositionnée afin de recouvrir l'ensemble du site opératoire. Ceci permet la mise en nourrice de l'implant pendant la phase d'ostéo-intégration (41).

Quelques mois plus tard, il s'en suivra alors une chirurgie de réouverture : le second temps chirurgical. De manière générale, elle intervient entre 4 et 6 mois, après la chirurgie implantaire, au maxillaire, et 2 à 3 mois à la mandibule (21). Le but est de remplacer la vis de couverture par le pilier de cicatrisation trans-gingival.

La cicatrisation gingivale et sa maturation s'étendent sur une période de 4 à 8 semaines. Le pilier de cicatrisation est alors dévissé pour entreprendre les étapes prothétiques (empreinte et fabrication de la prothèse provisoire ou d'usage).

En fonction de la chirurgie implantaire - en un ou deux temps - la situation clinique sera différente, et il faudra adapter la solution prothétique provisoire pendant les différentes phases de cicatrisation.

TECHNIQUE IMPLANTAIRE	
Chirurgie implantaire en deux temps (implant enfoui)	Chirurgie implantaire en un temps (implant non enfoui)
<p>3 ETAPES :</p> <ul style="list-style-type: none"> - Chirurgie implantaire, mise en place de la vis de couverture → temporisation adjointe (Attente 2 à 6 mois) - Chirurgie de réouverture (second temps chirurgical), mise en place du pilier prothétique et de la prothèse transitoire, (ou du pilier de cicatrisation) (Attente 4 à 8 semaines) - Réalisation de la prothèse d'usage 	<p>2 ETAPES :</p> <ul style="list-style-type: none"> - Chirurgie implantaire, mise en place du pilier prothétique et de la prothèse transitoire (Attente 2 à 6 mois) - Réalisation de la prothèse d'usage

3/ Les prothèses de temporisation chez l'édenté complet

La temporisation peut se définir comme la période et les moyens utilisés entre la phase chirurgicale initiale et la mise en place de la prothèse d'usage afin de rétablir les différentes fonctions et l'esthétique (42).

A ce stade, nous voyons apparaître la notion de type de patient et type d'appareillage. En effet, le patient peut être bien ou mal appareillé, ou non appareillé.

Quelque-soit l'option de temporisation choisie, le prérequis est une prothèse amovible complète transitoire bien conçue et validée cliniquement. Elle constitue le montage directeur idéal pour étudier la faisabilité de la thérapeutique implantaire.

Les objectifs de cette prothèse seront les suivants (43) :

- compenser l'édentation ;
- valider le projet prothétique sur le plan esthétique et fonctionnel ;

- objectiver l'espace prothétique qui est fonction du degré de résorption pour étudier la place disponible pour les dents, les piliers implantaire, le système d'attachement, la nécessité de réaliser une fausse gencive ;
- assurer la continuité entre les différentes phases chirurgicales et prothétiques ;
- construire les guides d'imagerie et chirurgicaux destinés à la mise en place des implants.

3.1/ La prothèse fixe de transition supra-implantaire

3.1.1/ Définition de la temporisation fixe supra-implantaire

La temporisation fixe supra-implantaire consiste en la mise en charge des implants par une prothèse provisoire connectée directement aux implants à la suite de la chirurgie implantaire. Cette technique de temporisation est applicable pour tous les types d'édentements.

3.1.2/ Facteurs de succès de la mise en charge immédiate

Pour la restauration plurale implanto-portée, la mise en charge immédiate chez l'édenté complet a des taux de succès équivalents à la technique de mise en charge différé (44-47).

Comme nous l'avons vu précédemment, le facteur de réussite essentiel de la MCI est l'obtention d'une stabilité primaire des implants. Mais à cela il faut ajouter un second facteur tout aussi important : le maintien de cette stabilité malgré une mise en fonction immédiate (48,49). C'est-à-dire la conception d'une prothèse transitoire répondant à des critères stricts.

La stabilité primaire et donc la possibilité de MCI dépend :

- du design implantaire : surface rugueuse, forme conique, longueur >10mm ;
- du nombre et la distribution stratégique des implants sur l'arcade ;
- du couple d'insertion supérieur ou égal à 35 N.cm.

Le maintien de la stabilité primaire va dépendre des facteurs prothétiques et environnementaux :

- la rigidité du bridge transitoire mis en charge immédiatement – notion de renfort métallique (micro-mouvements <100microns (25)) ;
- l'adaptation passive du bridge transitoire ;
- la limitation des extensions sur le bridge transitoire ;
- la stabilité de l'occlusion : contacts harmonieusement répartis, réglages réguliers, éviter les forces non axiales (50);
- l'absence de para-fonction : bruxisme, déglutition primaire ;
- le respect par le patient des consignes alimentaires (alimentation liquide pendant 2 mois) ainsi qu'une hygiène irréprochable.

Dans le cas d'une MCI, on supprimera les extensions distales de la prothèse transitoire que ce soit au maxillaire ou à la mandibule.

Les facteurs influençant la réussite de la MCI peuvent être résumés selon le schéma suivant :

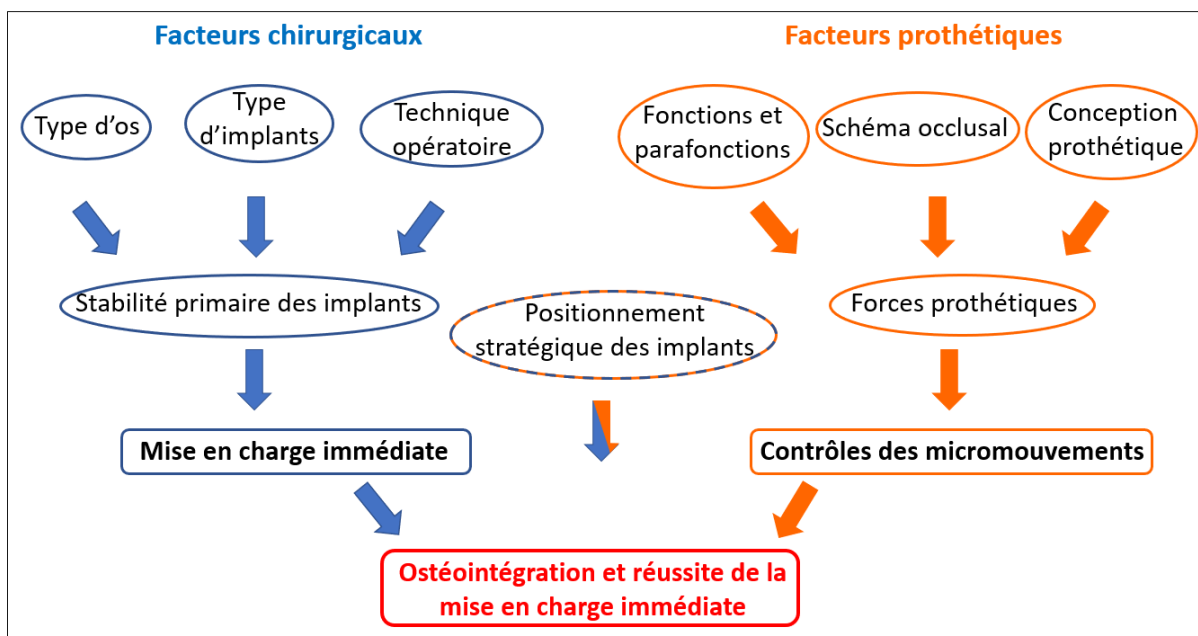


Figure 28 : Facteurs influençant la réussite de la MCI, (48,51).

3.1.3/ Avantages / inconvénients

La temporisation fixe supra-implantaire et donc la MCI des implants présente de nombreux avantages pour le patient et le praticien :

- Ce plan de traitement diminue le nombre d'intervention chirurgicale en s'affranchissant de la phase 2 implantaire ;
- Le confort du patient est grandement amélioré, son acceptation psychologique du traitement et son insertion sociale sont meilleures (52) ;
- L'esthétique est rétablie immédiatement ;
- Malgré les précautions alimentaires (alimentation molle pendant 3 mois), le résultat fonctionnel est bien supérieur à celui d'une prothèse amovible instable et inconfortable ;
- Les complications potentielles liées à l'appui de la prothèse amovible sur les implants en phase de cicatrisation sont évitées ;
- La prédictibilité du résultat final est augmentée ;
- Ce type de traitement est valorisant pour l'équipe soignante, mais nécessite une organisation particulière et adaptée (notion des différents stocks).

En revanche, ce protocole nécessite un engagement plus rapide des honoraires en intégrant immédiatement le règlement piliers prothétiques et la transformation de la prothèse adjointe transitoire en prothèse fixe supra-implantaire.

3.1.3/ Objectifs

3.1.3.1/ Protéger le site opératoire

La prothèse de temporisation implanto-portée a pour objectif de réaliser une mise en charge progressive des implants pour obtenir et maintenir l'ostéo-intégration. La prothèse provisoire va protéger le site opératoire au niveau muqueux mais aussi en jouant le rôle de fixateur externe (54). Ce fixateur ne devra pas être dévissé, touché, ni remplacé pendant toute la phase de cicatrisation osseuse comme en orthopédie.

3.1.3.2/ Gérer l'esthétique au maxillaire

La mise en charge immédiate permet de rétablir rapidement les besoins fonctionnels et esthétiques du patient par la mise en place d'une prothèse fixe implanto-portée provisoire dans les heures suivant l'intervention. C'est la prothèse amovible, précédemment validée, qui sera transformée en prothèse transitoire fixée, elle répond donc aux critères esthétiques. De plus la prothèse de temporisation permettra justifier la hauteur de la fausse gencive pour compenser la résorption osseuse. Elle assurera également un confort psychologique au patient, en lui permettant de continuer à avoir une vie sociale, professionnelle, et affective normale.

3.1.3.3/ Aspect fonctionnel

La prothèse doit répondre aux critères fonctionnels, elle est destinée à être portée pendant un certain temps. Elle doit assurer le maintien de la dimension verticale d'occlusion ainsi que des rapports d'occlusion statique et dynamique satisfaisants.

Quand la prothèse implanto-portée fait face à une arcade naturelle, l'occlusion d'intercuspidie maximale (OIM) et l'occlusion de relation centrée (ORC) sont confondues. Le concept occlusal des prothèses fixes implanto-portées consiste en des contacts travaillant en latéralité (fonction canine ou fonction de groupe) et une désocclusion du côté non travaillant. Cette prothèse permet également un guidage antérieur avec désocclusion postérieure.

Quand la prothèse implanto-portée fait face à une prothèse amovible complète l'OIM et l'ORC sont confondues, l'occlusion est bilatéralement équilibrée. En propulsion, les contacts seront antérieurs et postérieurs sans désocclusion des secteurs postérieurs. En latéralité, les contacts seront bilatéraux.

Quand deux prothèses implanto-portées se font face, la position de référence sera la relation centrée, les contacts seront répartis uniformément sur les dents mais avec une intensité moindre sur les dents antérieures et sur les dents situées sur les parties en extension (de manière à protéger ces extensions). En propulsion, le glissement des dents antérieures devra entraîner le désengrènement des secteurs postérieurs (50).

Le respect des règles occlusales est essentiel d'un point de vue fonctionnel et il permettra également la diminution du risque de fracture de la prothèse provisoire (55).

La prothèse doit rétablir les fonctions manducatrices ; dans un premier temps la prothèse complète devra assurer les fonctions d'élocution et de déglutition, puis après 3 mois, de mastication. Le confort lors de l'élocution est vérifié par l'exécution des différents phonèmes (notamment S, F, V). Néanmoins, l'impact phonétique de la prothèse peut être relevé, surtout au maxillaire (56,57).

Elle devra être suffisamment aménagée pour permettre un accès à l'hygiène.

3.1.4/ Techniques de réalisation

De manière contextuelle, à cette étape, les piliers prothétiques sont posés durant la partie chirurgicale du protocole, avant la suture. Les capuchons de cicatrisation sont vissés sur les piliers prothétiques. Ils vont permettre le maintien de la gencive en place. D'une manière générale, les piliers prothétiques doivent dépasser la muqueuse de 1 mm au maxillaire et de 2 mm à mandibule.

Le patient est alors transféré du bloc opératoire vers le fauteuil où sera réalisée la partie prothétique.

La prothèse adjointe transitoire validée va alors être transformée en prothèse fixe supra-implantaire. Pour améliorer la rigidité et diminuer le risque de fracture de la prothèse transitoire, il est indispensable d'y intégrer un renfort métallique (58), (figure 29). Ce renfort est d'autant plus nécessaire si le nombre implants est important ; en effet, la quantité de résine entre les cylindres provisoires sera moindre, elle en sera donc plus fragile.

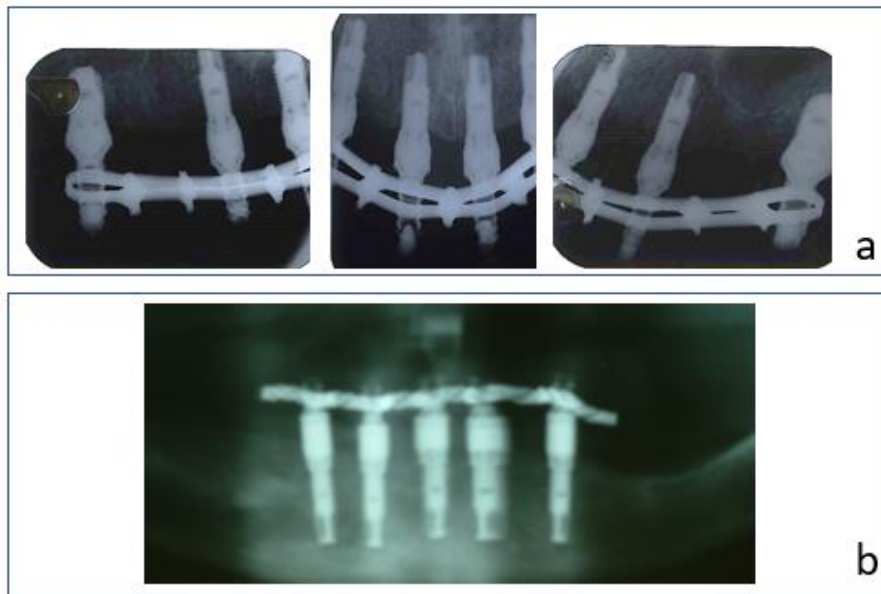


Figure 29 : Radiographies du renfort de prothèses transitoires maxillaire (a) et mandibulaire (b), (cas du Dr Tavitian).

Les extensions distales doivent être supprimées dans les protocoles de mise en charge immédiate, mais elles sont conservées si cette modification intéresse le deuxième temps chirurgical.

Deux protocoles existent pour cette transformation qui permet la mise en place de cette prothèse modifiée le jour de l'intervention (55,59–61).

A cette étape, la solidarisation de la prothèse aux implants peut être réalisée de deux manières différentes.

3.1.4.1/ Technique de la double empreinte

Cette technique a été initialement décrite par German Gallucci (53), elle est aujourd'hui largement pratiquée et publiée (40,42).

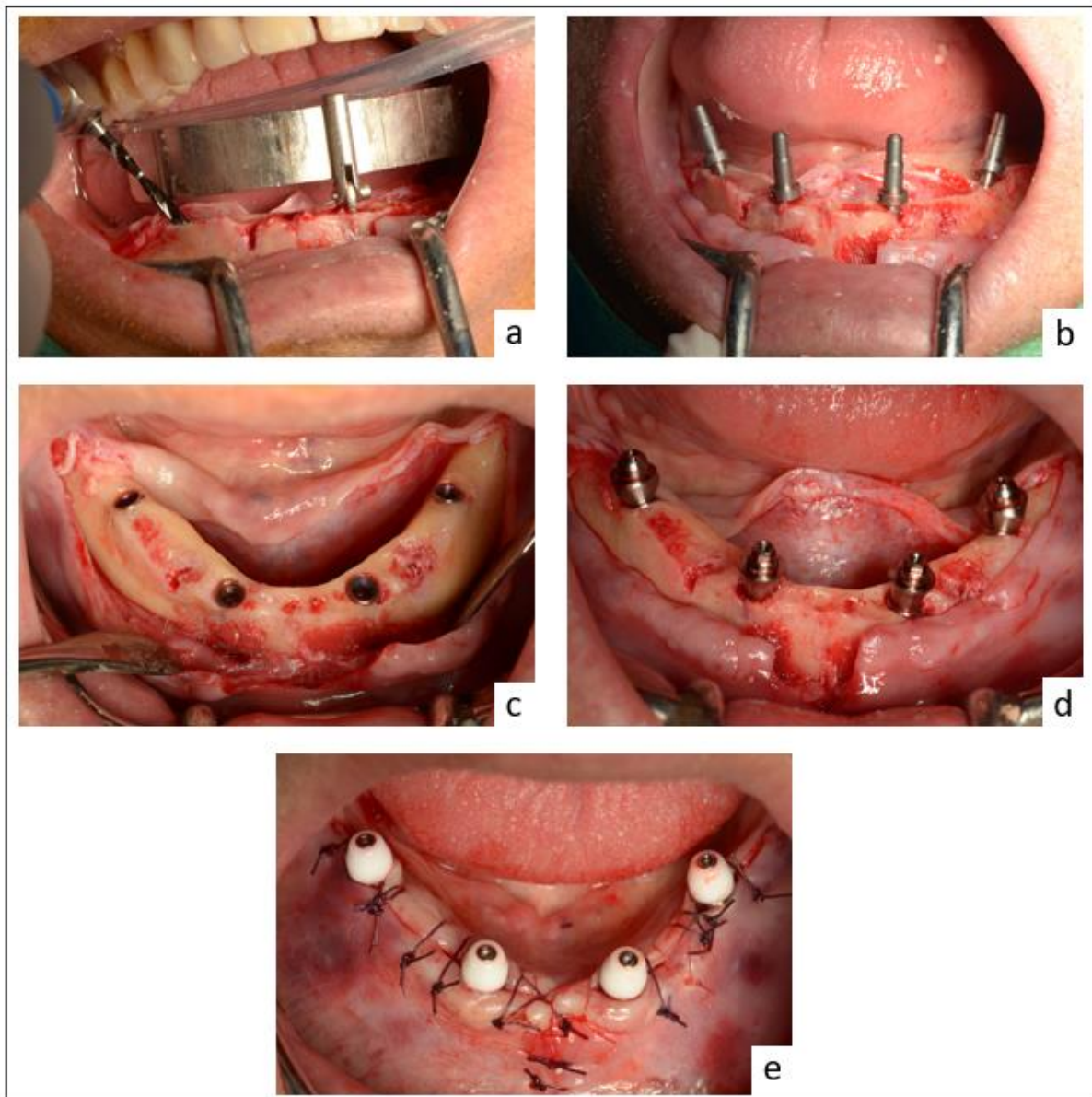


Figure 30 : All-on-4[®] mandibulaire : phase chirurgicale. Le guide Paolo Malò fixé au niveau du plan sagittal médian permet de contrôler la symétrie des implants antérieurs et l'inclinaison distale des implants postérieurs (a). Indicateurs de direction insérés dans les puits de forage (b). L'axe des deux implants antérieurs est droit et l'axe des deux implants postérieurs est angulés de 30° ; on peut noter que la crête a été réséquée pour augmenter les distances de sécurité autour des implants (c). Les piliers prothétiques droits en antérieur et angulés à 30° en postérieur sont vissés sur les implants (d). Les capuchons de cicatrisation sont vissés et les sutures sont réalisées (e), (cas des Drs Tavitian, Mense et, Mansuy).

- Protocole opératoire :

Après la chirurgie, la phase de transformation de la prothèse adjointe se déroule selon les étapes prévues et organisées préalablement avec le laboratoire de prothèse. Elle demande une collaboration étroite entre le ou les praticiens et le laboratoire.

1/ Les capuchons des piliers transgingivaux sont dévissés et remplacés par les transferts d'empreintes destinés à réaliser une empreinte à ciel ouvert.

2/ Afin de réaliser l'empreinte on utilise un porte empreinte du commerce en plastique (type 3M) ou un porte empreinte individuel que l'on ajourne pour permettre le passage des vis et des transferts d'empreinte pour piliers prothétiques.

3/ L'empreinte en double mélange est prise avec un matériau de type polyéther monophasé (Impregum™) ou bien à l'aide d'un plâtre à empreinte (Snow-White, Kerr®).

Dans les deux cas on vérifie que les vis de transferts sont accessibles à travers le matériau à empreinte.

4/ Après la prise, les transferts sont dévissés et l'empreinte désinsérée.

5/ Les analogues d'implant sont alors positionnés dans l'empreinte et vissés en exerçant un contre couple manuel afin d'éviter la mobilisation du transfert dans l'empreinte (figure 31).

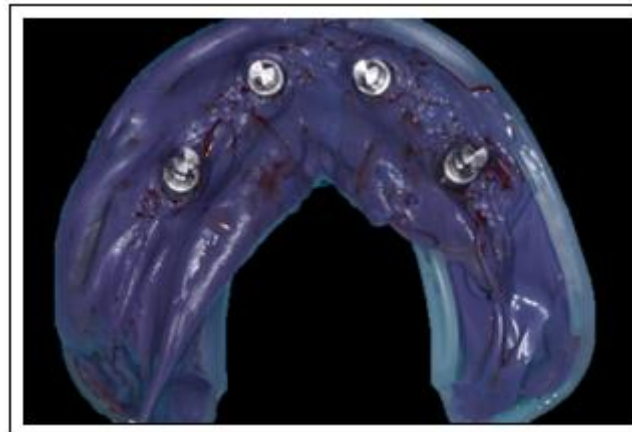


Figure 31 : All-on-4® mandibulaire : empreinte de positionnement des piliers prothétiques.

Les analogues d'implants sont vissés sur les transferts d'empreintes, (cas des Drs Tavitian, Mense et, Mansuy).

La seconde empreinte enregistre la position de l'intrados de la prothèse par rapport aux capuchons de cicatrisation. Pour cette étape les capuchons de cicatrisation sont repositionnés en situation clinique.

1/ L'intrados de la prothèse est largement évidé en regard des capuchons de cicatrisation, (figure 32.a). On s'assure de l'absence de contact entre les capuchons et la résine de l'intrados par la mise en place de silicone de type light ou basse viscosité (figure 32.b,c).

Lors de ces étapes, tout contact de la base rigide avec les capuchons doit être supprimé.

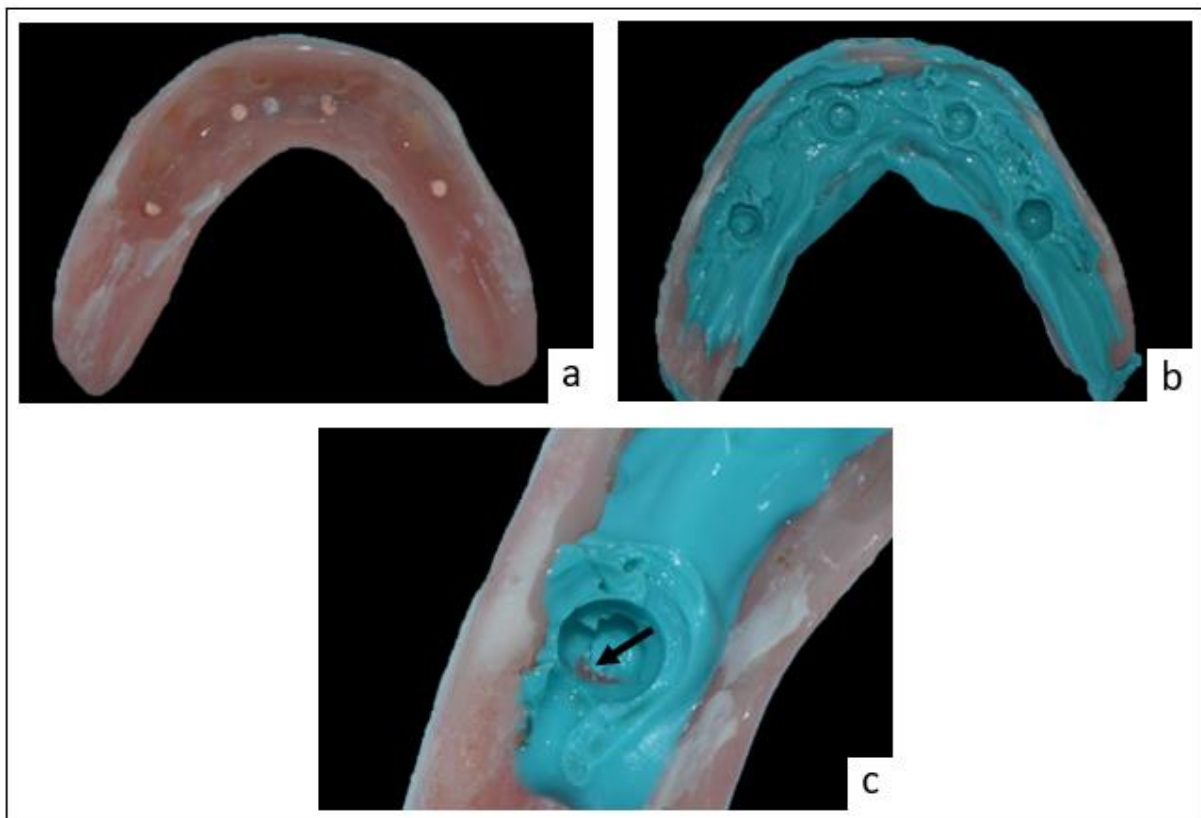


Figure 32 : All-on-4[®] mandibulaire : préparation de l'intrados de la prothèse pour l'empreinte de position. L'intrados de la prothèse est évidé afin d'intégrer le volume des capuchons de cicatrisation (a). Des passages successifs de silicone light sont réalisés afin d'optimiser l'intégration des capuchons de cicatrisation à l'intérieur de l'intrados (b). Tout contact de la base rigide avec le capuchon doit être supprimé (c), (cas des Drs Tavitian, Mense et, Mansuy).

2/ L'intrados de la prothèse est ensuite garni de polyéther (ImpregumTM) puis la prothèse est remise en place sous pression occlusale, grâce à une cale en silicone réalisée avant

l'intervention. De plus, cette cale occlusale permettra d'enregistrer les rapports maxillo-mandibulaires pour le montage en articulateur.

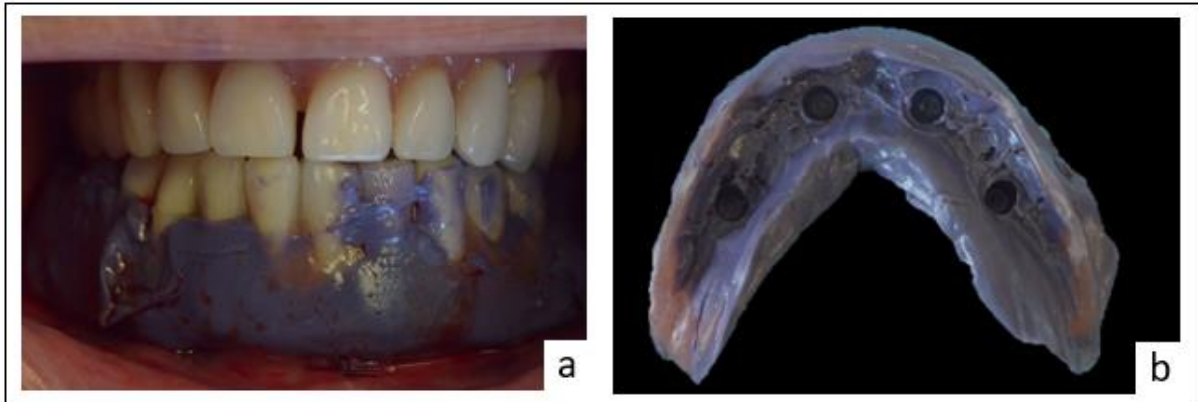


Figure 33 : All-on-4[®] mandibulaire : empreinte de position. L'empreinte est réalisée sous pression occlusale à l'aide de matériau type Impregum[™] et de la cale occlusale (a). Vue du repérage des capuchons de cicatrisation (b), (cas des Drs Tavitian, Mense et, Mansuy).

- Etapes de laboratoire :

1/ L'empreinte est coulée avec les analogues de piliers prothétiques.

2/ Les capuchons de cicatrisation sont mis en place sur les répliques du moulage de travail.

L'empreinte de l'intrados de la prothèse doit parfaitement s'adapter sur le modèle de travail, sans aucune interférence, lequel est monté en articulateur par l'utilisation de la cale en silicone.

3/ Des cylindres provisoires en titane sont vissés sur les répliques du moulage de travail. Au niveau de la prothèse, des ouvertures sont soigneusement réalisées en regard des cylindres provisoires. Après ajustement des cylindres, la prothèse est solidarifiée à ceux-ci, renforcée d'une armature métallique, grattée et enfin polie (figure 34). Lors de cette opération, toutes les parties en extension et supra-muqueuses sont éliminées. Le technicien de laboratoire doit aménager les espaces nécessaires aux manœuvres d'hygiène.

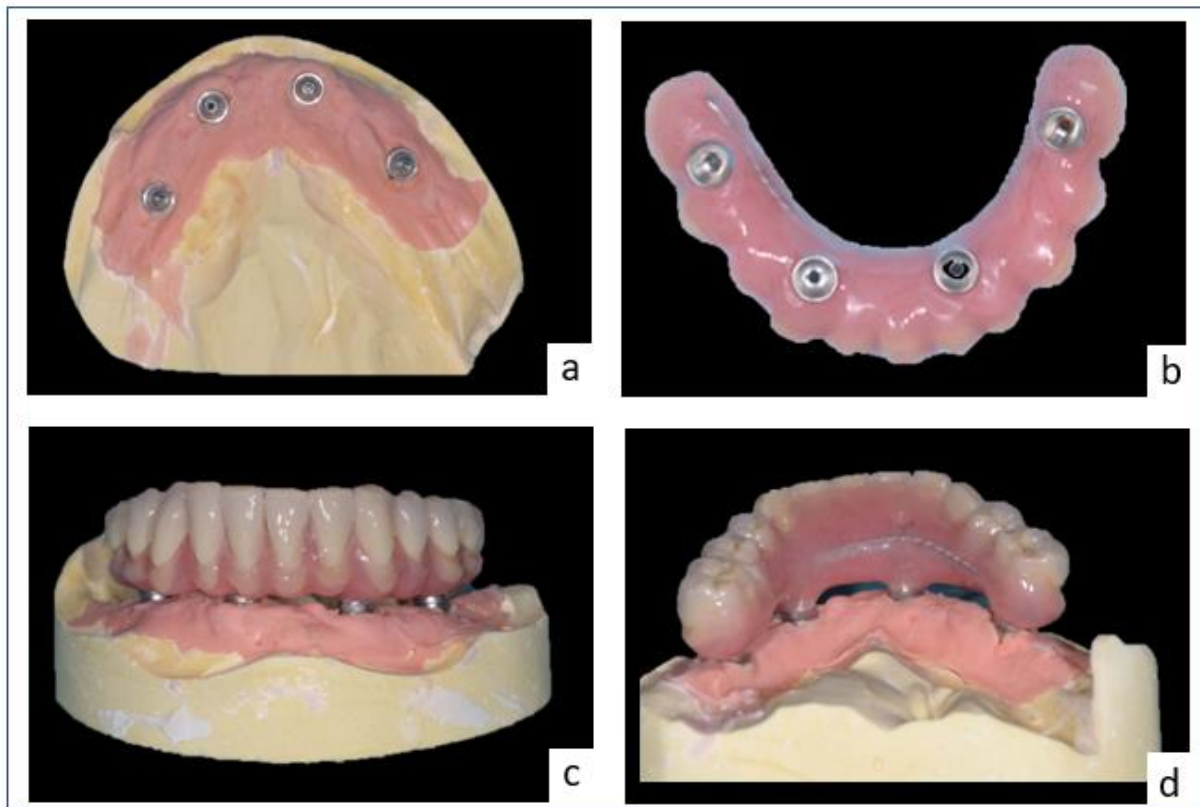


Figure 34 : All-on-4[®] mandibulaire : finitions de la prothèse. Moulage de travail obtenu de l’empreinte (a). Vue de l’intradros de la prothèse transitoire terminée et polie (b). Vue vestibulaire de la prothèse terminée (c). Vue linguale de la prothèse, le renfort à l’intérieur de la résine est visible (d), (cas des Drs Tavitian, Mense et, Mansuy).

La prothèse est mise en place, c’est-à-dire visée sur les piliers prothétiques, le soir de l’intervention ou le lendemain. A ce stade, il est important de contrôler les rapports d’occlusion et l’adaptation des cylindres en titane par une radiographie ainsi que les rapports de cette prothèse avec la muqueuse suturée (figures 35 et 36). Il est important d’anticiper la formation d’un œdème post-opératoire, en effet il ne doit y avoir aucune zone de compression des muqueuses et vérifier la possibilité de passage des brossettes pour le maintien de l’hygiène.

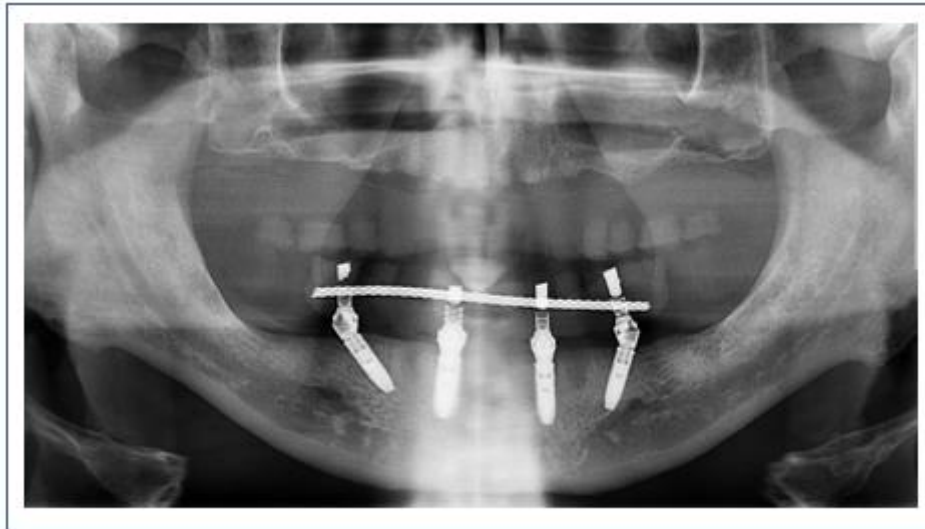

Figure 35 : All-on-4[®] mandibulaire : contrôle radiologique de l'adaptation des cylindres en titane, (cas des Drs Tavitian, Mense et, Mansuy).

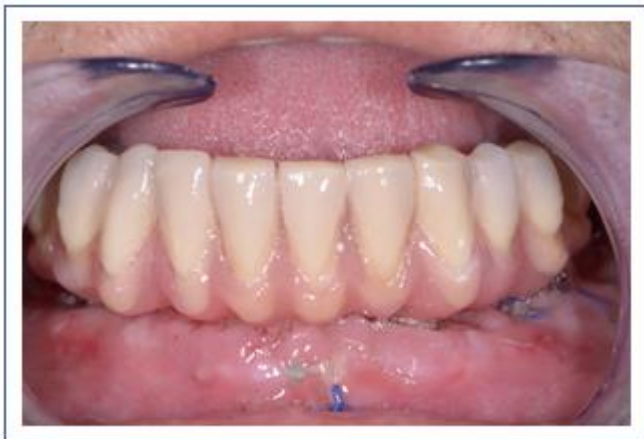

Figure 36 : All-on-4[®] mandibulaire : situation de la prothèse transitoire en situation clinique, (cas des Drs Tavitian, Mense et, Mansuy).

Les points sont déposés 10 jours après la chirurgie, la vérification de l'équilibration occlusale doit être régulière afin d'éviter les forces non axiales sur les implants.

Dès que la maturation des tissus est obtenue, on peut réaliser les étapes nécessaires à la mise en œuvre de la prothèse d'usage.

3.1.4.2/ Technique directe au fauteuil

La solidarisation de la prothèse aux cylindres provisoires en titane est réalisée au fauteuil. Cette technique est longue au fauteuil et implique d'avantage le patient.

La phase chirurgicale reste inchangée (figure 37), de la pose des implants à la mise en place des piliers prothétiques recouverts de leur capuchon de protection.

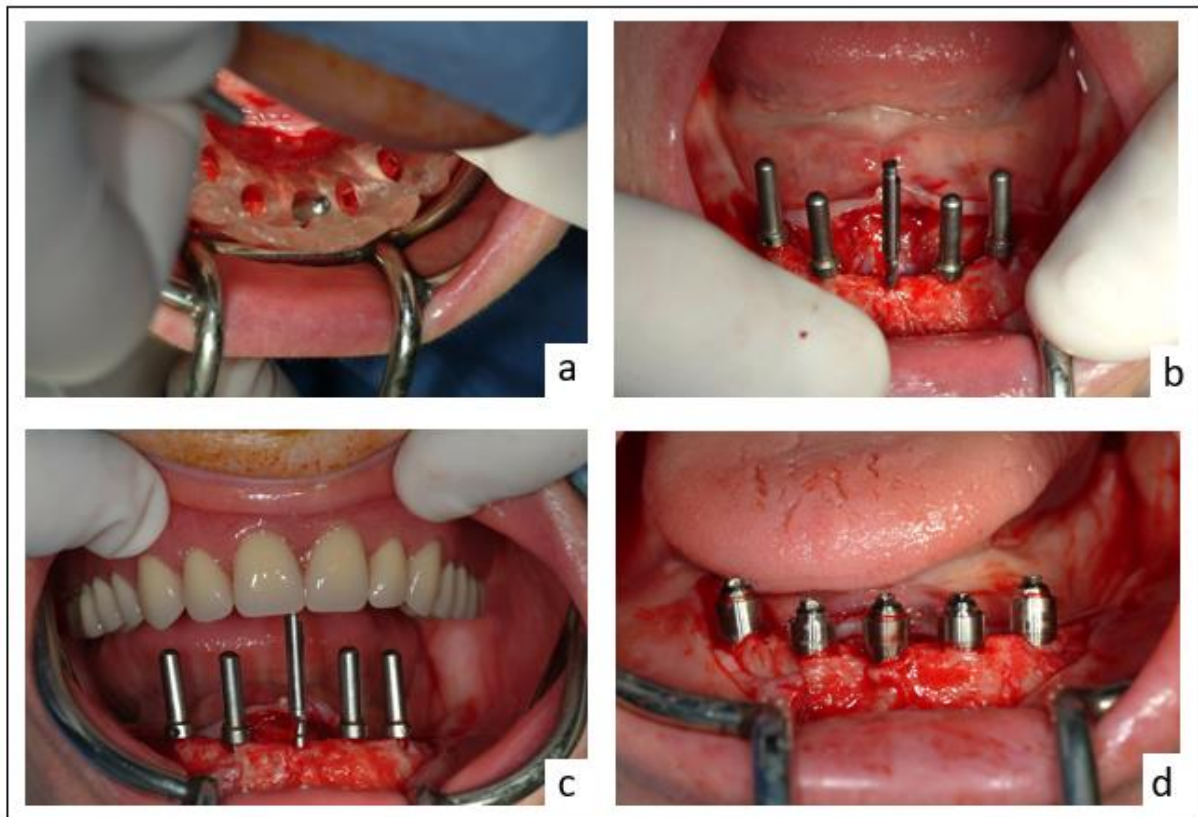


Figure 37 : Prothèse complète mandibulaire sur 5 implants antérieurs : phase chirurgicale. Le guide chirurgical permet de s'assurer du positionnement des implants (a). Les indicateurs de direction sont insérés dans les puits de forage afin de vérifier leur parallélisme (b) et leur position par rapport à l'antagoniste (c). Les piliers prothétiques sont vissés sur les implants (d), (cas du Dr Tavitian).

- Protocole opératoire :

1/ Les capuchons sont dévissés et remplacés par les cylindres provisoires en titane. Cela permet de vérifier le parallélisme des implants et d'estimer l'amplitude nécessaire de l'ajourage de la prothèse (figure 38.a.b).

2/ Afin de protéger le site opératoire de la résine auto-polymérisante, on place une digue préalablement découpée suivant la forme de la mâchoire et percée au niveau des cylindres

provisoires. La digue est passée sur les cylindres provisoires et stabilisée dans les gorges prévues à cet effet (figure 38.c).

3/ La prothèse est évidée pour permettre le passage des cylindres provisoires. Il faut s'assurer que les cylindres ne perturbent en rien la bonne position de la prothèse en bouche. Les repères d'occlusion sont vérifiés. Pour amener le patient en occlusion il est parfois nécessaire de raccourcir les cylindres provisoires.

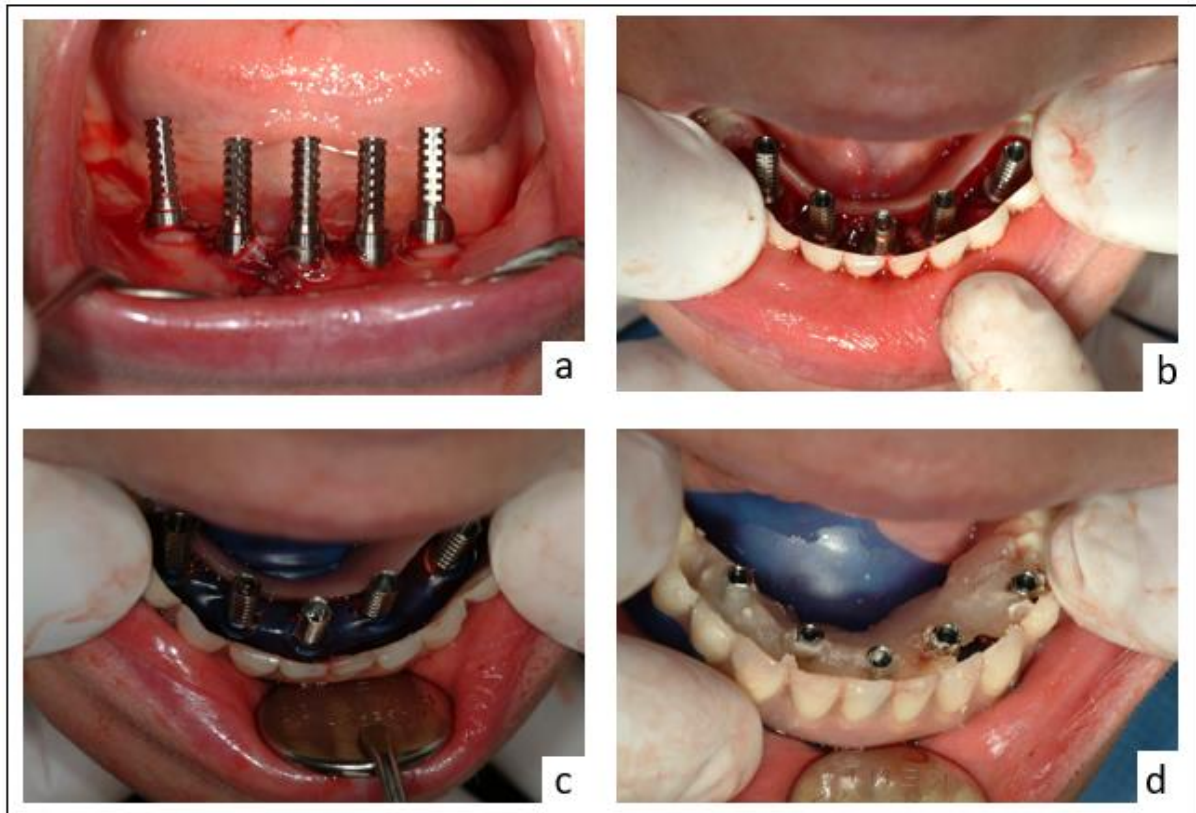


Figure 38 : Prothèse complète mandibulaire sur 5 implants antérieurs : étapes de solidarisation dans la cavité buccale de la prothèse de temporisation. Les cylindres provisoires sont vissés sur les piliers prothétiques (a). La prothèse est évidée en regard des cylindres pour permettre une insertion aisée (b). Un morceau de feuille de digue placé au niveau des cylindres évite le contact direct entre la plaie opératoire et le monomère de la résine ainsi que toute fusée de la résine dans les contres dépouilles avant polymérisation (c). Une fois les cylindres provisoires solidarisés à la prothèse, les vis de serrages sont dévissées (d), (cas du Dr Tavitian).

Remarque : Les orifices créés dans la prothèse doivent permettre le passage de la prothèse sans contrainte. Il est souvent nécessaire d'effectuer un meulage important de la prothèse et

détruire les surfaces occlusales des dents prothétiques. Cette destruction et donc la perte d'information sur les rapports occlusaux entraînent obligatoirement des erreurs lors de la solidarisation aux cylindres. Dans certains cas, il est possible de conserver les informations des rapports intermaxillaires grâce au calage postérieur (figure 39).

Le meulage et donc la diminution de la qualité des rapports d'occlusion est :

- d'autant plus importante si les implants sont inclinés,
- fonction de la classe squelettique,
- plus importante au maxillaire.

De plus, l'utilisation de la cale occlusale initiale s'avère délicate, voire impossible. Le meulage entraîne aussi une fragilisation de la prothèse pouvant entraîner sa fracture.

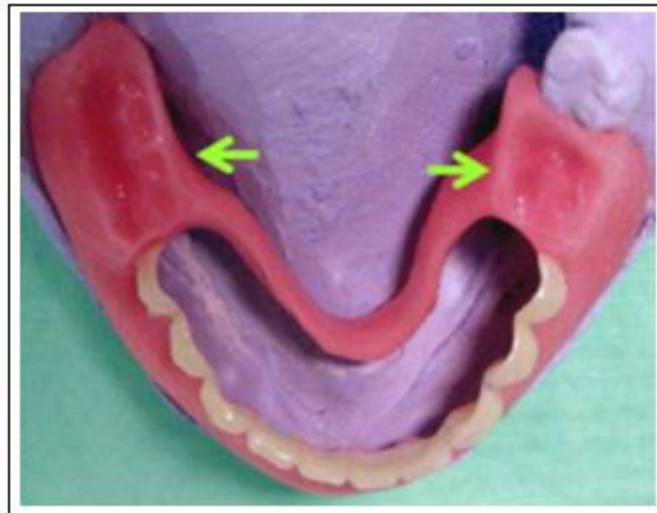


Figure 39 : Transformation de la prothèse en guide chirurgical avec cales occlusales (55). La prothèse mandibulaire est transformée en guide chirurgical sur lequel ont été enregistrées, en postérieur, des cales occlusales afin de retrouver plus aisément l'occlusion.

4/ La prothèse ainsi modifiée et solidarisée aux cylindres provisoires par ajouts successifs de résine chémo polymérisable (figure 38.d). Le patient est en occlusion. La prothèse est dévissée, si des manques persistent, ils seront comblés. Elle est ensuite adressée au laboratoire pour la finition. Sa mise place répond au même protocole que pour la première technique.

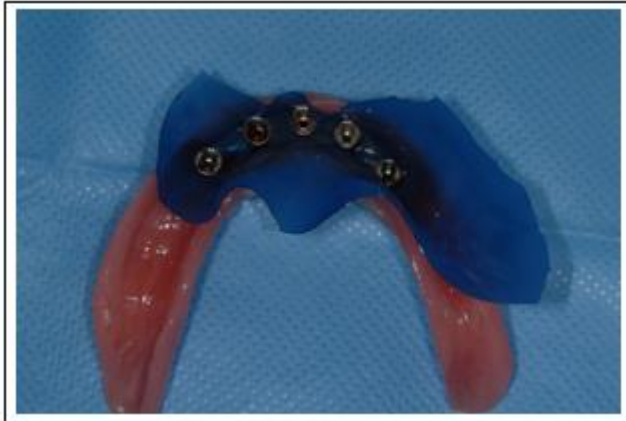

Figure 40 : Prothèse complète mandibulaire sur 5 implants antérieurs : vue de l'intrados de la prothèse après solidarisation aux cylindres provisoires. La feuille de digue est restée en place dans les gorges des cylindres provisoires.

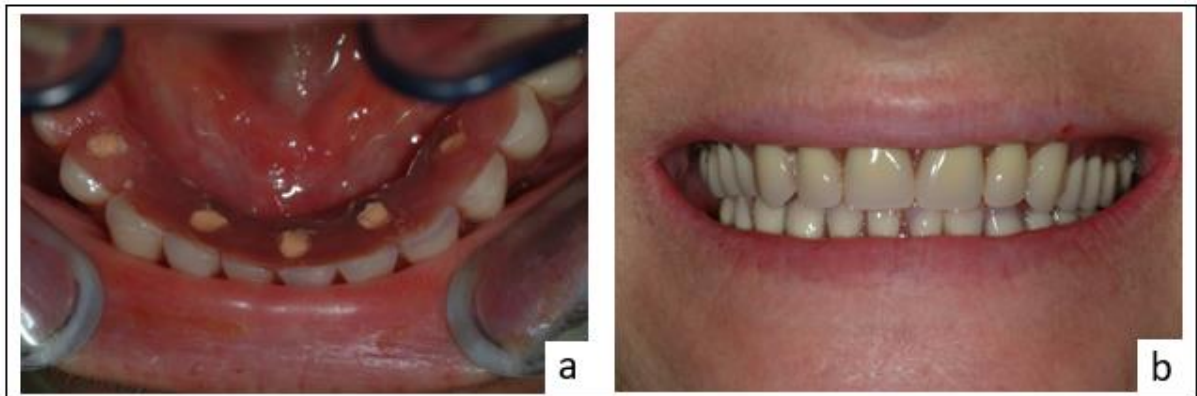

Figure 41 : Prothèse complète mandibulaire sur 5 implants antérieurs : situation clinique. Après finition au laboratoire, la prothèse est mise en bouche (a). Vue clinique de la prothèse en occlusion (b), (cas du Dr Tavitian).

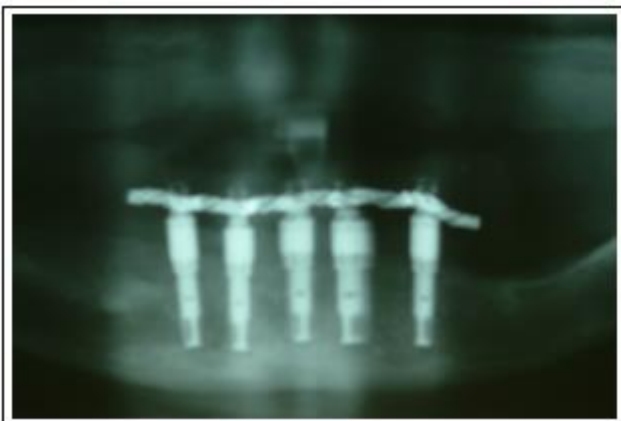

Figure 42 : Prothèse complète mandibulaire sur 5 implants antérieurs : contrôle radiologique de l'adaptation des cylindres provisoires, (cas du Dr Tavitian).

3.1.4.3/ Avantages et inconvénients des deux techniques

Les avantages de la technique de la double empreinte par rapport à la technique directe au fauteuil sont de deux ordres :

Le confort pour le patient est augmenté car il n'endure que la phase chirurgicale et les empreintes. La phase prothétique au fauteuil pouvant durer 1 à 3 heures lui est épargnée. Pour le praticien, la partie délicate et fastidieuse de la solidarisation de la prothèse aux cylindres est réalisée au laboratoire et non en situation clinique, le temps de travail au fauteuil est ainsi optimisé.

Cependant, la technique de la double empreinte présente un risque de manque de précision lors de la superposition du moulage de travail et de l'intrados de la prothèse si la technique n'est pas parfaitement maîtrisée par le laboratoire.

3.2/ La prothèse adjointe de transition

Lorsque le couple de serrage est inférieur à 35 N.cm, les implants sont mis en nourrice. La solution prothétique est donc le port d'une prothèse adjointe provisoire complète rebasée avec de la résine à prise retard. Lors de la mise en nourrice, on préconisera de placer les implants un peu sous le niveau de la crête osseuse pour se servir de celle-ci comme d'une protection naturelle. Quelque fois à la mandibule, il est même conseillé de réséquer la crête osseuse dans le but d'améliorer les distances de sécurité. Ainsi, on limitera l'action traumatique des mouvements de la prothèse amovible sur les implants pendant les différentes phases de cicatrisation. La temporisation par prothèse adjointe impose un aménagement prothétique et l'utilisation de conditionneurs tissulaires (62). En règle générale, lors de la seconde phase chirurgicale, la prothèse fixe de transition sera préférée, sauf dans les cas de prothèse adjointe complète stabilisée sur deux implants par une barre de jonction ou deux attachements centriques à la mandibule.

3.2.1/ Définition de la temporisation adjointe

La temporisation adjointe est une solution prothétique amovible permettant de compenser l'édentement durant la phase de cicatrisation muqueuse et osseuse. Dans le cadre l'édenté complet, la temporisation par prothèse adjointe consiste en la réalisation d'une prothèse adjointe complète à appuis muqueux. Elle aura donc un rôle fonctionnel et esthétique, mais devra être atraumatique.

3.2.2/ Indications / contre-indications

L'indication majeure de la temporisation par prothèse adjointe est l'absence de stabilité primaire suffisante des implants pour permettre une MCI. Dans ces cas-là, dès la phase de cicatrisation osseuse terminée, c'est à dire lors de la phase d'activation des implants, on préférera réaliser une temporisation fixe.

Seul le cas de la prothèse adjointe à complément de rétention (PACSI) justifie une temporisation par prothèse adjointe conditionnée directement sur les piliers de cicatrisation ou les piliers prothétiques. Il s'agit d'une situation clinique très particulière durant laquelle il faudra être vigilant car une défaillance de ce mode de temporisation pourrait rapidement endommager la qualité de l'ostéo-intégration des implants, leur mobilisation, voire leur perte (27).

D'autre part, la littérature évoque le succès du protocole de mise en charge immédiate de prothèse adjointe à la mandibule (47,63). Cette solution peut être envisagée lorsque la stabilité primaire des implants est supérieure à 35 N.cm.

La contre-indication majeure à une temporisation par prothèse adjointe est lors de la réalisation d'une greffe d'apposition osseuse. En effet, la pression exercée par la prothèse met en danger le greffon par risque de fenestration muqueuse (figure 43.b).

Une autre situation contre indique la temporisation par prothèse amovible, il s'agit des cas de résorption extrême de la mandibule (figure 43.a). Le port d'une prothèse amovible est impossible par manque de stabilité.

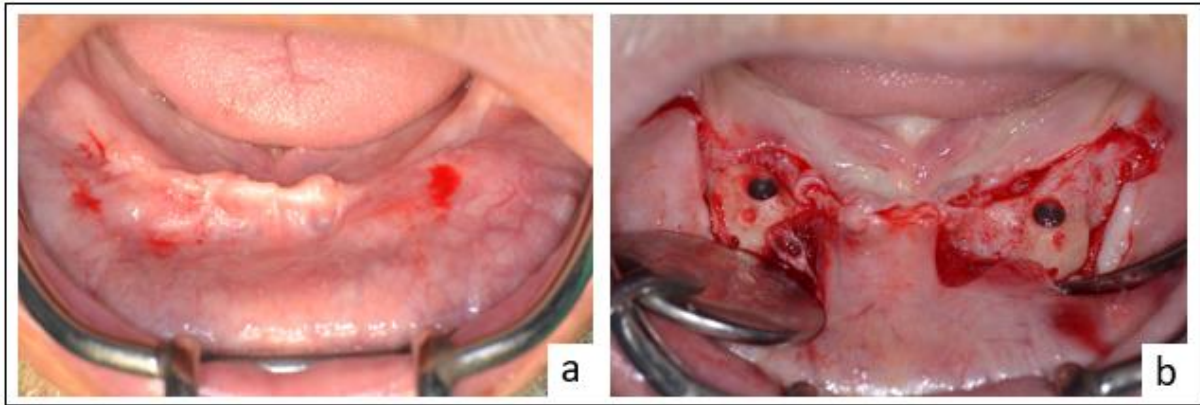


Figure 43 : Contre-indications à une temporisation par prothèse adjointe. Résorption crestale sévère à la mandibule empêchant la stabilité de la prothèse amovible transitoire (a). Pose de deux implants mandibulaires sur deux greffons d'apposition dans le cas d'une crête en lame de couteau (b), (cas des Drs Tavitian et Cheynet).

Cette situation clinique reste donc très complexe à gérer. Une alternative est la pose d'implant transitoire.

Les implants transitoires vont permettre d'éviter la mise en charge mécanique de la zone augmentée. Le but est d'aider à supporter la prothèse sans comprimer le greffon, ils sont placés dans le processus alvéolaire restant et non dans le greffon.

Une autre indication des implants transitoires pourra simplement être la volonté de réaliser une MCI alors que la stabilité primaire des implants standard est jugée insuffisante (figure 44.a-d). Il faudra alors étudier la position des implants provisoires pour ne pas interférer avec la position idéale des implants (64,65).

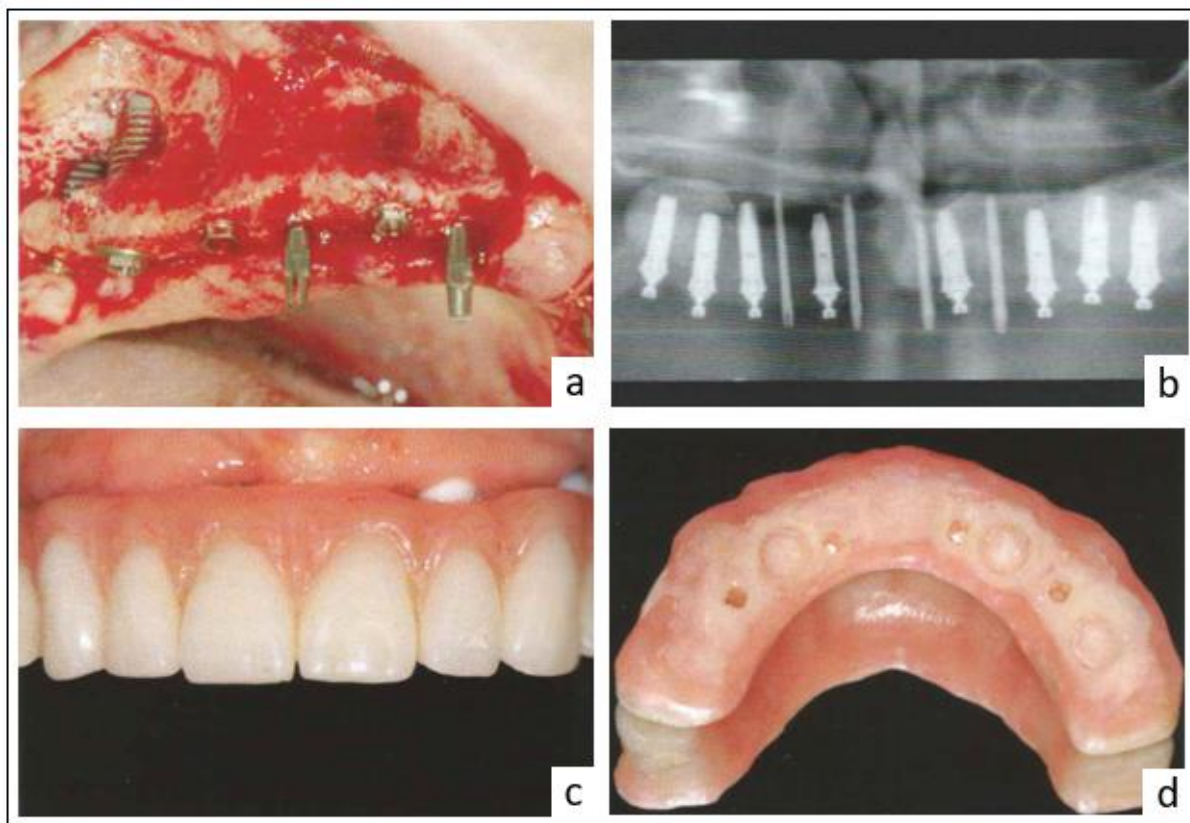


Figure 44 : Temporisation sur implants temporaires (43). Lorsque la situation anatomique le permet et les contraintes mécaniques n'autorisent pas une MCI, des mini implants peuvent être positionnés entre les implants principaux (a-b). Une prothèse provisoire dont on supprime les extensions postérieures peut être fixée sur les 4 mini-implants (c), elle est aménagée au niveau de l'intrados en fonction des étapes prothétiques (d).

3.2.4/ Technique de réalisation

La prothèse de transition doit être adaptée à la situation clinique. On réalisera un espacement en regard de la zone concernée par la chirurgie qui sera rebasé à l'aide d'un conditionneur tissulaire.

3.2.4.1/ Les conditionneurs tissulaires

Dans le cadre de la temporisation implantaire chez l'édenté complet, les conditionneurs tissulaires sont utilisés comme matériau de rebasage temporaire permettant

la stabilisation de la prothèse de temporisation pendant la phase de cicatrisation muqueuse. La chirurgie implantaire va modifier la surface d'appui muqueux de la prothèse. Dans un premier temps, on observe une réaction œdémateuse post-chirurgicale plus ou moins importante, puis après disparition de l'œdème on conserve une modification de la surface d'appuis due l'intervention. Les conditionneurs tissulaires sont des résines à prise retard autorisant l'évolution des caractéristiques macroscopiques et microscopiques de la surface d'appui.

Les résines à prise retard sont, comme leur nom l'indique, des résines poly(méthyl méthacrylate) (PMMA) dont la prise est retardée, contrairement aux résines traditionnelles chémo- ou thermo-polymérisables. Les résines à prises retard se composent :

- › d'une poudre constituée de micro-billes de polyéthyl méthacrylate et de polyéthylène méthyl méthacrylate de diamètres différents ;
- › d'un liquide mélange d'alcool éthylique et de plastifiants comprenant différents types de phtalates.

Le diamètre des micro-billes, leur composition, les proportions d'esters, d'alcool éthylique et/ou méthylique varient selon les fabricants. Ces variations expliquent les différences de comportement entre les produits, en particulier au niveau de leurs phases physiques.

Il existe un grand nombre de conditionneur tissulaire très différents que ce soit au niveau de leur couleur, de leur consistance et de leur temps de prise, et de leur état de surface. Ils ont des caractéristiques physicochimiques bien déterminées (66,67).

Les conditionneurs tissulaires les plus courants sont :

Fitt (Kerr)	Visco-gel (dentsply)	Coe-Comfort (GC)	GC-Soft-Liner (GC)	Hydrocast (sultanhealthcare)
----------------	-------------------------	---------------------	-----------------------	---------------------------------

La réaction de prise se déroule en quatre phases successives, communes à tous les produits :

1er temps : phase « Gel »

Elle correspond à la phase de mélange des deux composants. Sa durée est d'environ 2 minutes. Mais le matériau doit être placé dans la prothèse au bout d'une minute donc toujours dans sa phase « Gel ».

2e temps : phase « Plastique »

Le gel commence sa polymérisation devenant plastique. Il se déforme pour s'adapter à une surface existante. C'est à ce stade que la prothèse est insérée dans la cavité buccale, puis placée sur la surface d'appui. La résine à prise retardée se modèle sous l'effet des pressions, qu'elles soient exercées par le praticien lors de l'insertion ou par le patient lors des fonctions physiologiques telles que la déglutition. C'est la durée de cette phase qui différencie le plus les différentes marques de résines retard.

3e temps : phase « Élastique »

Le matériau est souple, élastique, mais ne se déforme plus sous l'effet des contraintes occlusales. Il agit en tant que coussin amortisseur.

4e temps : phase « Dessiccation »

Le matériau perd ses propriétés élastiques, devient granuleux. Cette transformation est provoquée par la fuite des esters alcooliques vers le milieu salivaire alors que la salive pénètre dans la résine. La résine retard devient rugueuse, agressive vis-à-vis des tissus sous-jacents. Il faudra donc veiller à renouveler le matériau avant la phase de dessiccation.

3.2.4.2/ Les différents protocoles

3.2.4.1/ Protocole de temporisation adjointe différée

Le protocole de temporisation adjointe différée est indiqué pour les mises en fonction différées et retardées aux 2 maxillaires dans les cas de prothèses fixées définitives et de prothèses complètes à complément de rétention implantaire.

Pendant la première semaine post-chirurgicale, il est recommandé de ne pas porter de prothèse. Cette situation peut être problématique pour le patient et difficile à mettre en place. De ce fait, ce protocole est principalement réservé aux patients qui présentent un œdème post-opératoire rendant difficile la mise en place de la prothèse immédiatement après la chirurgie (Figure 45).

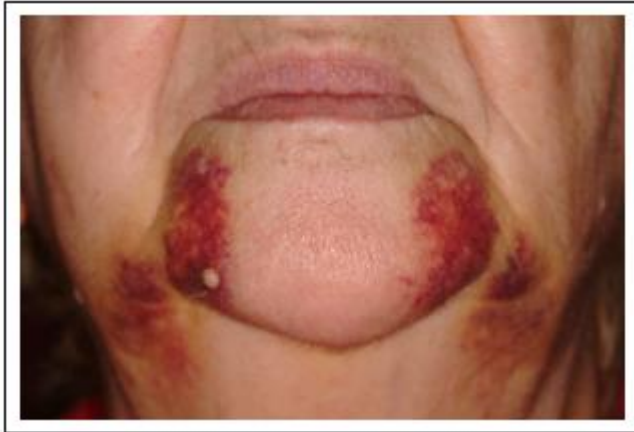

Figure 45 : Œdème post-opératoire à j+3 volumineux empêchant la mise place du protocole de temporisation rapide, (cas du Dr Tavitian).

Une fois passés les premiers jours de cicatrisation muqueuse et l'œdème résorbé, les sutures sont déposées (Figure 46.a). La prothèse de transition est aménagée en regard de la plaie opératoire (Figure 46.b-d).

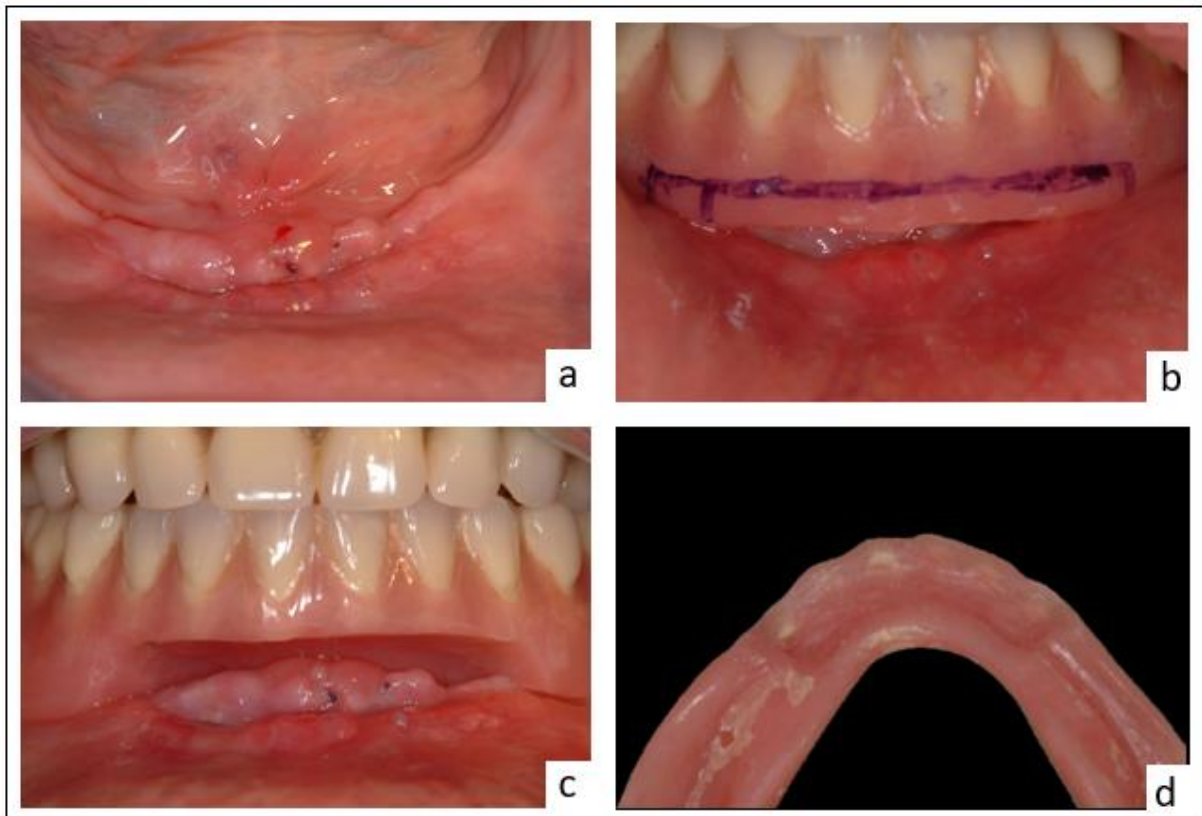


Figure 46 : Aménagement de la prothèse transitoire à la suite de la pose d'implants symphysaires. Après cicatrisation de la muqueuse les sutures sont déposées (a). Marquage de la zone à décharger en regard de la plaie opératoire (b). Espacement de l'intrados pour s'éloigner de 2 mm du contact muqueux (c). Vue de l'intrados de la prothèse meulée (d), (cas du Dr Tavitian).

L'aménagement doit libérer un espace minimum de 2 mm que l'on contrôlera à l'aide d'un silicone light ou basse viscosité (figure 47.a). La zone évidée en regard du site opératoire concerne une partie du joint périphérique vestibulaire de la prothèse.

On réalise alors un joint périphérique à l'aide d'un conditionneur tissulaire de type FITT de Kerr (figure 47.b.c), dont on surdosera le ratio poudre/liquide afin de raccourcir le temps de prise et la consistance du matériau. Une fois le matériau mis en place, on mobilise les insertions ligamentaires et musculaires afin de le modeler. Lorsque la prise est terminée, on retire les excès à l'aide d'une lame de bistouri.

Puis, un rebasage de la zone aménagée est réalisée à l'aide de Visco-gel (figure 47.d). L'intérêt de ce matériau est son temps de prise qui est plus long. Après mobilisation des insertions musculaires et ligamentaires, on supprimera les invaginations du matériau dans la plaie opératoire. Le conditionneur tissulaire se modèlera et subira l'influence de la mastication, de la salive, des changements de température et des habitudes alimentaires du patient. En fonction des conditions, le matériau sera plus ou moins altéré au niveau de son élasticité et de son état de surface. Il conviendra donc de le changer plus ou moins régulièrement si nécessaire.

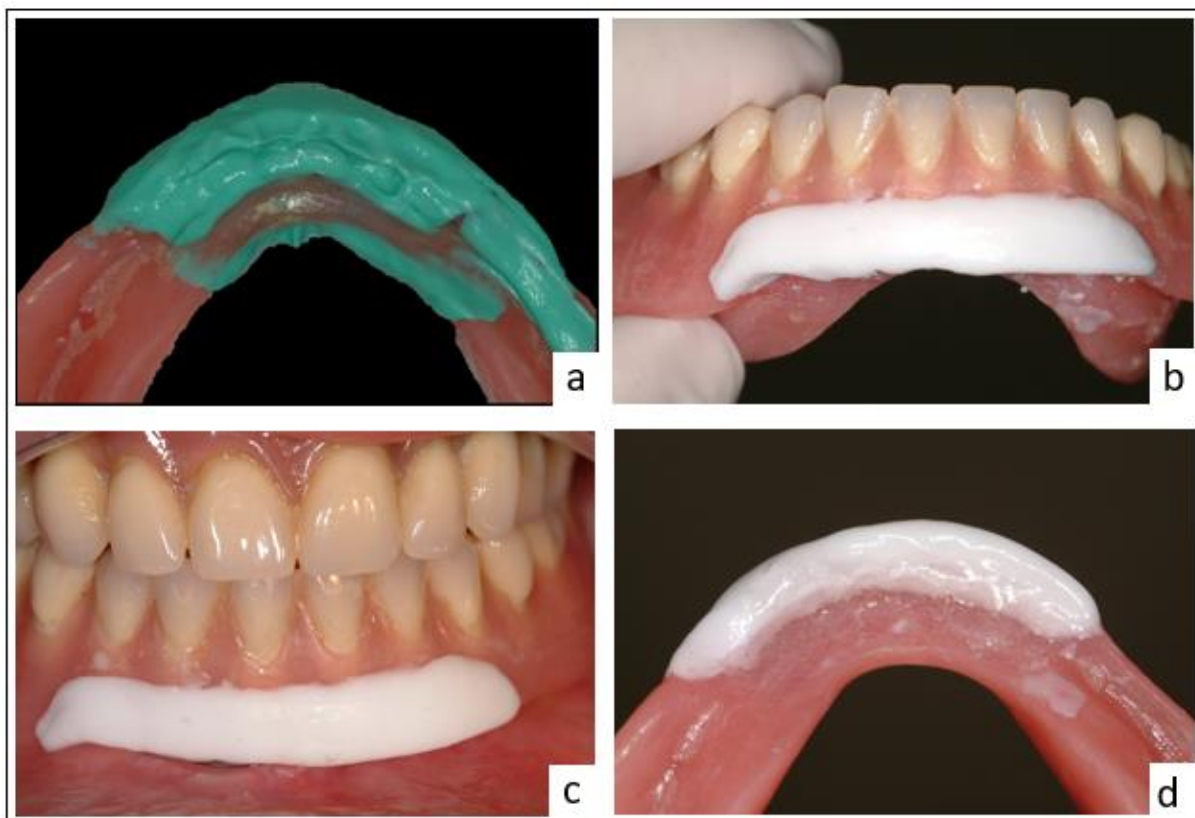


Figure 47 : Aménagement de la prothèse transitoire à la suite de la pose d'implants symphysaires (suite). Le silicone permet de contrôler l'espacement et de mettre en évidence le retard des contacts au niveau du joint sublingual (a). Bord vestibulaire réalisé avec un conditionneur tissulaire (FITT, Kerr) (b). Vue en situation clinique (c). L'intrados est ensuite garni d'un conditionneur tissulaire souple (Visco-gel) (d), (cas du Dr Tavitian).

Environ 45 jours après l'intervention, la cicatrisation muqueuse est terminée. On peut alors effectuer une réfection partielle ou totale de la base prothétique. Lors de cette étape on vérifiera préalablement les rapports d'occlusion.

3.2.4.2/ Protocole de temporisation amovible rapide

Le protocole de temporisation amovible rapide trouve son indication dans deux types de contexte :

- chez l'édenté complet unimaxillaire, lorsque les relations intermaxillaires engendrent un risque pour le site opératoire ;

- lorsque le patient refuse de rester une semaine sans appareillage et qu'il ne présente pas d'œdème post-opératoire.

Dans le premier cas, les relations intermaxillaires engendrent un risque pour le site opératoire lorsqu'il y a un rapport direct entre le sommet de la crête édentée et le bord libre des dents antagonistes (figure 48.a). Il n'est pas possible de laisser le patient sans prothèse lors de la première semaine de cicatrisation muqueuse car on a un risque traumatique de réouverture du site opéré. Celle-ci aura donc un rôle protecteur.

Immédiatement après l'intervention, l'appareil est aménagé en regard de la plaie opératoire et l'intrados est garni de conditionneur tissulaire de type Visco-gel à très faible viscosité, possédant donc un fluage très important qui se maintient dans le temps (figure 48.c).

Lors de la dépose des points, 15 jours plus tard, on appliquera le protocole standard classique.

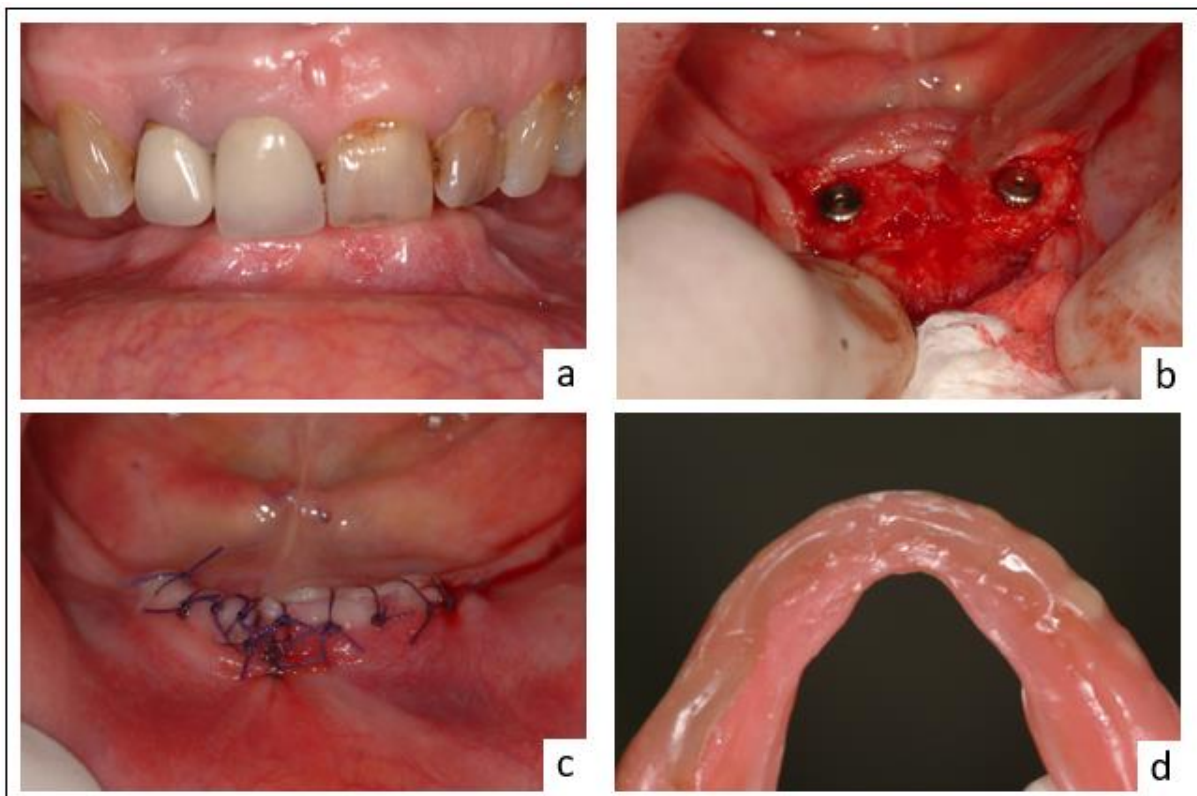


Figure 48 : Cas de PACSI mandibulaire avec rapport intermaxillaires engendrant un risque pour le site opératoire. Position sécante des incisives maxillaires au niveau de la crête mandibulaire (a). Mise en place des deux implants symphysaires (b). Suture de la plaie opératoire (c).

Evidement de l'intrados de la prothèse au niveau du site opératoire et mise en place de Visco-gel (d), (cas du Dr Tavitian).

Le cas suivant illustre le contexte où le patient ne peut envisager de rester sans prothèse la première semaine et que la situation le permet, c'est-à-dire en l'absence d'œdème post-opératoire. On peut donc envisager le protocole de temporisation rapide par prothèse adjointe.

Le jour de l'intervention ou le lendemain de la chirurgie (figure 49.c-f), on aménage la prothèse adjointe en supprimant les zones de compression du site opératoire. Puis on garnit l'intrados de la prothèse d'un conditionneur tissulaire de type Visco-gel.

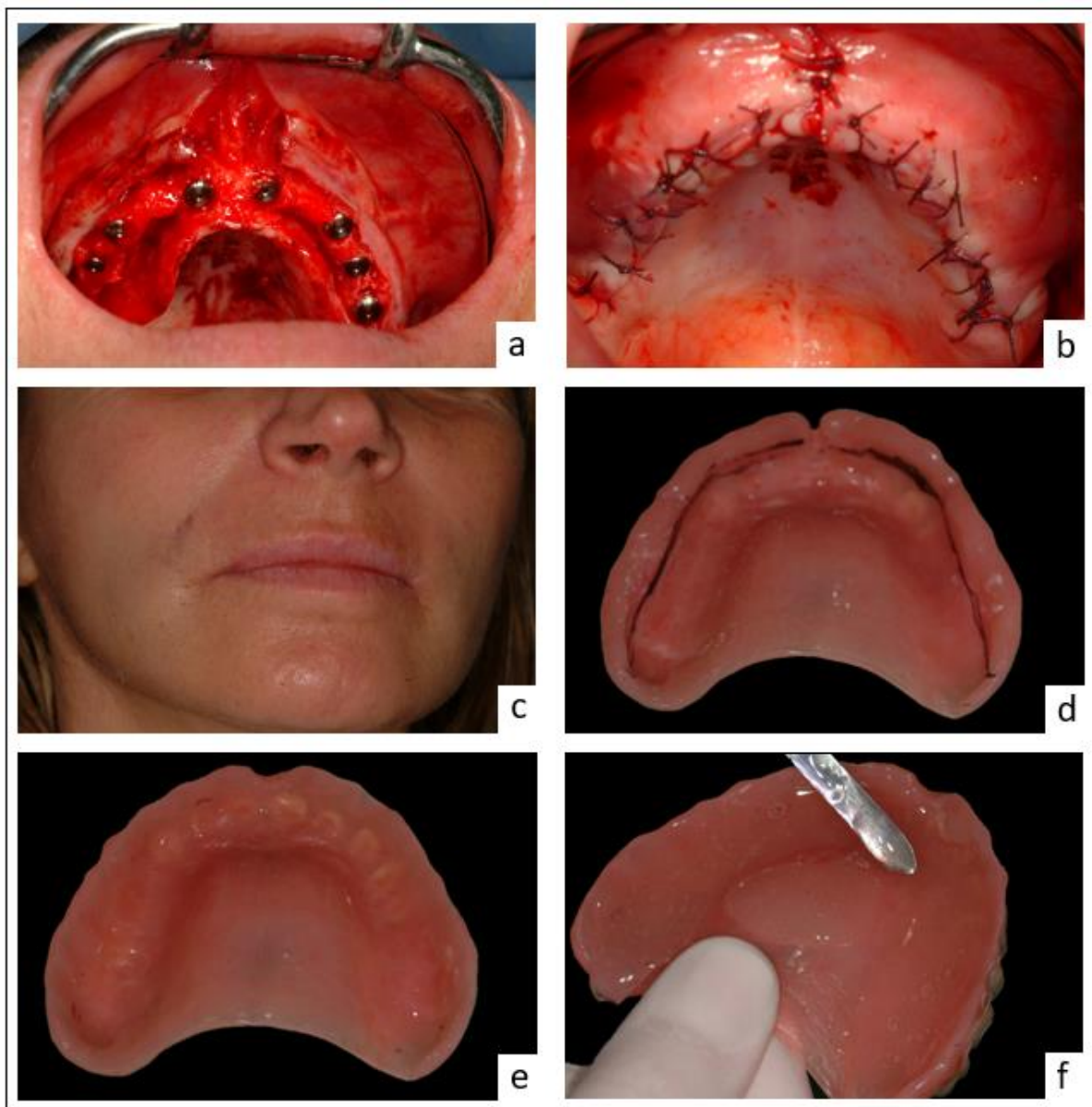


Figure 49 : Protocole de temporisation adjointe rapide suite à la pose de 8 implants maxillaires. Les implants sont posés (a) et le site opératoire est suturé (b). Le lendemain de la chirurgie, on constate l'absence d'œdème post-opératoire (c). Les extensions vestibulaires de la prothèse sont marquées (d) et supprimées ; l'intrados en regard de la plaie opératoire est évidé (e). On garnit l'intrados de la prothèse de Visco-gel (f), (cas du Dr Tavitian).

Une semaine après l'intervention, on ôte le viscogel, on garnit l'intrados de la prothèse de silicone light afin d'identifier les zones de compression sous pression occlusale, on décharge ces zones (figure 50.a-e). On place à nouveau du Visco-gel dans l'intrados de la prothèse

nouvellement aménagée (figure 50.f). Lors de la dépose des points, on appliquera le protocole standard classique.

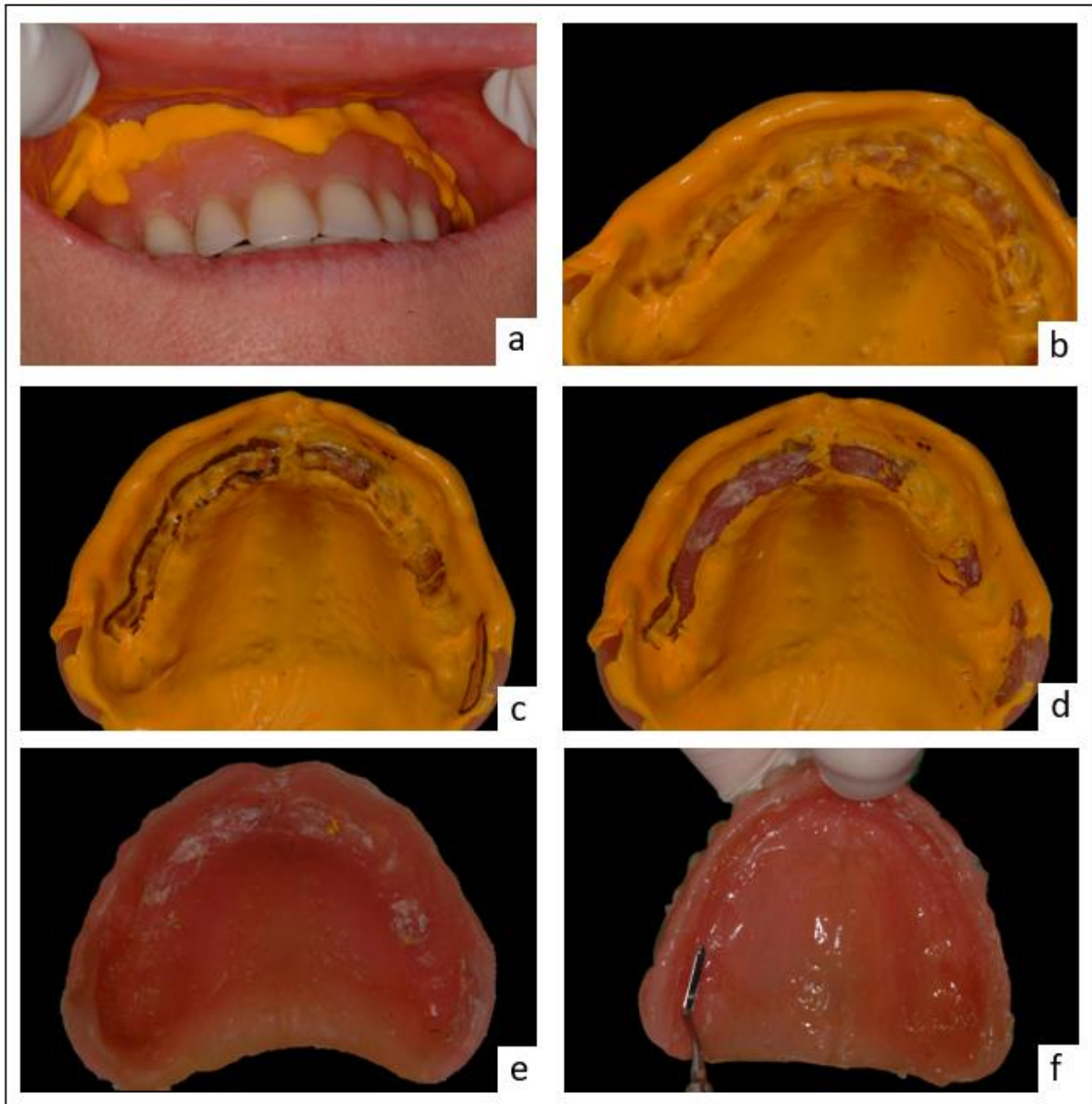


Figure 50 : Protocole de temporisation adjointe rapide suite à la pose de 8 implants maxillaires (suite). Une semaine après l'intervention, identification des zones de compression par la mise en place de silicone light dans l'intrados de la prothèse sous pression occlusale (a). Invagination du silicone light dans la plaie opératoire (b). Marquage (c) et suppression (d-e) des zones de compression. Mise en place de Visco-gel dans l'intrados de la prothèse (f), (cas du Dr Tavitian).

3.2.4.3/ Protocole de temporisation amovible lors du 2^e temps chirurgical de la phase 2 implantaire

Lors du 2^e temps chirurgical, c'est-à-dire la phase d'activation des implants, on remplace la vis de couverture de l'implant par le pilier de cicatrisation ou bien directement le pilier prothétique et son capuchon de protection. Il est impératif de contrôler l'absence de contact entre ces composants et la base rigide de la prothèse transitoire. Ce protocole peut être risqué pour les implants et la muqueuse du site opératoire, et ne trouve son indication que dans le cadre d'une PACSI (figure 51).

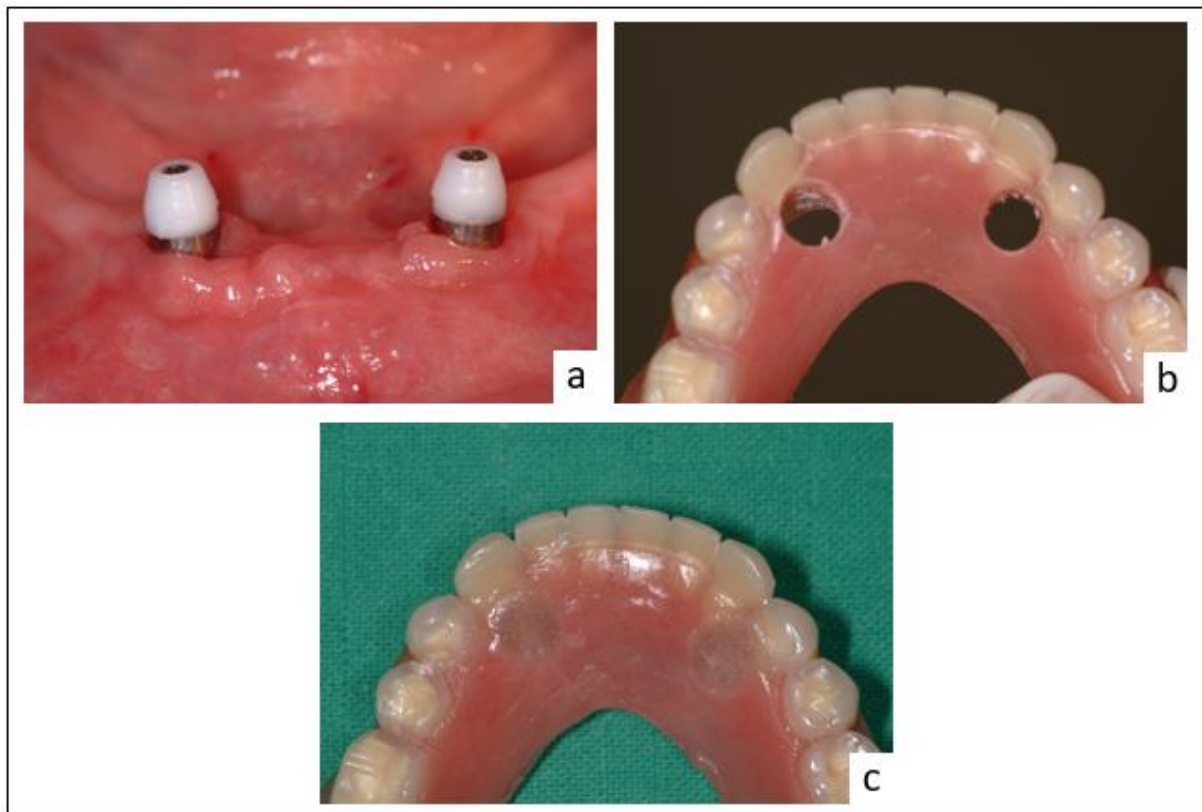


Figure 51 : Temporisation avec une prothèse amovible lors de la seconde phase chirurgicale dans le cadre d'une PACSI. Les piliers prothétiques sont mis en place et recouverts de leur capuchon de protection (a). Ouverture au niveau de l'extrados afin d'éviter le contact entre la partie rigide de la prothèse et les piliers prothétiques (b). Vue de l'extrados de la prothèse rebasée au Visco-gel (c), (cas du Drs Tavitian).

Conclusion

La temporisation est une étape prothétique à part entière du protocole de traitement de l'édenté complet en implantologie.

Pour le patient, il s'agit d'une partie essentielle de son traitement car elle a un rôle fonctionnel et esthétique l'impactant directement dans sa vie sociale. Pour le praticien, la temporisation est une étape permettant de gérer la phase de cicatrisation muqueuse et osseuse durant les différentes phases implantaires. Elle préfigure également la suite du traitement et apporte les informations fonctionnelles et esthétiques de la prothèse définitive. C'est une étape déterminante du succès du traitement, elle doit être rappelée et détaillée dans le cadre du dossier du patient et plus particulièrement lors de l'établissement du plan de traitement et du consentement éclairé.

Les traitements prothétiques supra-implantaires proposés au patient dépendent de la situation clinique, de la quantité et de la qualité d'os disponible. La classification établie par Bedrossian et coll. permet une analyse systématique pré opératoire du maxillaire édenté et amène au choix de la solution prothétique supra-implantaire. A la mandibule, le volume osseux et la position des obstacles anatomiques orienteront également le choix du type de chirurgie, le nombre et la position des implants. Les classifications de Cawood et Howell ou de Misch et Judy permettent d'objectiver les différentes options chirurgicales de pose d'implants en fonction de la résorption osseuse.

Le choix de la prothèse de temporisation fixe ou amovible dépend de plusieurs critères, dont le principal sera les conditions chirurgicales de pose des implants.

La stabilité primaire des implants, c'est-à-dire un torque d'insertion supérieur ou égal à 35 N.cm est un paramètre qui oriente le praticien vers la nécessité d'un protocole en un ou deux temps chirurgicaux. La qualité osseuse a un lien direct avec la stabilité primaire de l'implant, il en découlera le choix de l'implant utilisé, le type de chirurgie employée et le pronostic de mise en charge de l'implant. La classification de Truhlar et coll. donne une estimation de la qualité osseuse en fonction de la zone des maxillaires considérée. Un examen radiographique tridimensionnel permettra d'évaluer avec précision le volume osseux disponible mais aussi d'en déterminer correctement la densité et donc la valeur qualitative.

L'ensemble de ces éléments guidera le praticien dans le choix du type de temporisation. La temporisation fixe supra-implantaire est une solution de choix dont la complexité du protocole implique une grande expérience du praticien. Néanmoins, les études systématiques et méta-analyses montrent que le taux succès de la MCI à la mandibule est comparable à celui d'une mise en charge différée (30,68,69) ; au maxillaire, le nombre de revue est moins significatif mais tend à démontrer que la MCI apporte également un taux de succès comparable à une mise en charge différée (29).

L'essor des technologies assistées par ordinateur, les systèmes de guidage et l'évolution vers une chirurgie implantaire de moins en moins invasive vont permettre de multiplier les indications et la précision de ces traitements. Cette évolution technologique tend à diminuer le risque d'échec dans la thérapeutique implantaire. L'utilisation de l'empreinte numérique, jusqu'alors réservée aux réhabilitations prothétiques dento-portées ou implanto-portées partielles se développe et démontre une précision et une rapidité d'exécution supérieure aux techniques traditionnelles (70,71). L'avènement de ces technologies modifie la pratique du chirurgien-dentiste mais également la perception du traitement par le patient.

1. Adell R, Lekholm U, Rockler B, Brånemark P-I. A 15-year study of osseointegrated implants in the treatment of the edentulous jaw. *Int J Oral Surg.* janv 1981;10(6):387-416.
2. Adell R, Eriksson B, Lekholm U, Brånemark P-I, Jemt T. A Long-Term Follow-up Study of Osseointegrated Implants in the Treatment of Totally Edentulous Jaws. *Int J Oral Maxillofac Implants.* Winter 1990;5(4):1-26.
3. Stanford CM. Application of oral implants to the general dental practice. *J Am Dent Assoc.* 1 août 2005;136(8):1092-100.
4. Bedrossian E, Sullivan RM, Fortin Y, Malo P, Indresano T. Fixed-prosthetic implant restoration of the edentulous maxilla: a systematic pretreatment evaluation method. *J Oral Maxillofac Surg Off J Am Assoc Oral Maxillofac Surg.* janv 2008;66(1):112-22.
5. Brånemark P, Gröndahl K, Öhrnell L, Nilsson P, Petruson B, Svensson B, et al. Zygoma fixture in the management of advanced atrophy of the maxilla: technique and long-term results. *Scand J Plast Reconstr Surg Hand Surg.* janv 2004;38(2):70-85.
6. Aparicio C. A proposed classification for zygomatic implant patient based on the zygoma anatomy guided approach (ZAGA): a cross-sectional survey. *Eur J Oral Implantol.* 2011;4(3):269-75.
7. Tuminelli FJ, Walter LR, Neugarten J, Bedrossian E. Immediate loading of zygomatic implants: A systematic review of implant survival, prosthesis survival and potential complications. *Eur J Oral Implantol.* 2 sept 2017;10:79-87.
8. Davó R, Pons O. Prostheses supported by four immediately loaded zygomatic implants: a 3-year prospective study. *Eur J Oral Implantol.* sept 2013;6(3):263-9.
10. Nocini PF, D'Agostino A, Chiarini L, Trevisiol L, Procacci P. Simultaneous Le Fort I osteotomy and zygomatic implants placement with delayed prosthetic rehabilitation. *J Craniofac Surg.* mai 2014;25(3):1021-4.
11. Cawood JI, Howell RA. A classification of the edentulous jaws. *Int J Oral Maxillofac Surg.* août 1988;17(4):232-6.
12. Cawood JI, Howell RA. Reconstructive preprosthetic surgery. I. Anatomical considerations. *Int J Oral Maxillofac Surg.* avr 1991;20(2):75-82.
13. Misch CE, Judy KW. Classification of partially edentulous arches for implant dentistry. *Int J Oral Implantol Implantol.* 1987;4(2):7-13.
14. Weng D, Richter E-J. Maxillary Removable Prostheses Retained by Telescopic Crowns on Two Implants or Two Canines. *Int J Periodontics Restorative Dent.* janv 2007;27(1):34-41.
15. Maló P, Rangert B, Nobre M. All-on-4 Immediate-Function Concept with Branemark System® Implants for Completely Edentulous Maxillae: A 1-Year Retrospective Clinical Study. *Clin Implant Dent Relat Res.* 2 avr 2005;7:88-94.

16. Penarrocha-Diago M, Penarrocha-Diago M, Zaragoza-Alonso R, Soto-Penalosa D, On Behalf Of The Ticare Consensus M. Consensus statements and clinical recommendations on treatment indications, surgical procedures, prosthetic protocols and complications following All-On-4 standard treatment. 9th Mozo-Grau Ticare Conference in Quintanilla, Spain. *J Clin Exp Dent*. mai 2017;9(5):e712-5.
17. Fortin Y, Sullivan RM, Rangert BR. The Marius Implant Bridge: Surgical and Prosthetic Rehabilitation for the Completely Edentulous Upper Jaw with Moderate to Sever Resorption: A 5-Year Retrospective Clinical Study. *Clin Implant Dent Relat Res*. avr 2002;4(2):69.
18. Bedrossian E, Rangert B, Stumpel L, Indresano T. Immediate function with the zygomatic implant: a graftless solution for the patient with mild to advanced atrophy of the maxilla. *Int J Oral Maxillofac Implants*. déc 2006;21(6):937-42.
19. Bedrossian E. Rehabilitation of the edentulous maxilla with the zygoma concept: a 7-year prospective study. *Int J Oral Maxillofac Implants*. déc 2010;25(6):1213-21.
20. Feine JS, Carlsson GE, Awad MA, Chehade A, Duncan WJ, Gizani S, et al. The McGill consensus statement on overdentures. Mandibular two-implant overdentures as first choice standard of care for edentulous patients. *Gerodontology*. juill 2002;19(1):3-4.
21. Chiapasco M. Early and immediate restoration and loading of implants in completely edentulous patients. *Int J Oral Maxillofac Implants*. 2004;19 Suppl:76-91.
22. Malo P, Rangert B, Nobre M. « All-on-Four » Immediate-Function Concept with Brånemark System® Implants for Completely Edentulous Mandibles: A Retrospective Clinical Study. *Clin Implant Dent Relat Res*. 2 janv 2003;5:2.
23. Davarpanah M, Szmukler-Moncler S, Rajzbaum P, Vacher C, Corbière S, Zyman P. Manuel d'implantologie clinique. 3e édition. France: CdP; 2012. (Rueil-Malmaison).
24. Branemark P, Zarb GA, Albrektsson T, Rosen HM. Tissue-integrated Protheses. Osseointegration in Clinical Dentistry. *Plast Reconstr Surg*. 1 mars 1986;77(3):496-7.
25. Szmukler-Moncler S, Salama H, Reingewirtz Y, Dubruille JH. Timing of loading and effect of micromotion on bone-dental implant interface: review of experimental literature. *J Biomed Mater Res*. 1998;43(2):192-203.
26. Szmukler-Moncler S, Piattelli A, Favero GA, Dubruille JH. Considerations preliminary to the application of early and immediate loading protocols in dental implantology. *Clin Oral Implants Res*. févr 2000;11(1):12-25.
27. Friberg B, Sennerby L, Gröndahl K, Bergström C, Bäck T, Lekholm U. On cutting torque measurements during implant placement: a 3-year clinical prospective study. *Clin Implant Dent Relat Res*. 1999;1(2):75-83.

28. Greenstein G, Cavallaro J. Implant Insertion Torque: Its Role in Achieving Primary Stability of Restorable Dental Implants. *Compend Contin Educ Dent Jamesburg NJ* 1995. févr 2017;38(2):88-95; quiz 96.
29. Papaspyridakos P, Chun-Jung Chen, Sung-Kiang Chuang, Weber H-P. Implant Loading Protocols for Edentulous Patients with Fixed Protheses: A Systematic Review and Meta-Analysis. *Int J Oral Maxillofac Implants*. 2 janv 2014;29:256-70.
30. Schimmel M, Srinivasan M, Herrmann FR, Müller F. Loading protocols for implant-supported overdentures in the edentulous jaw: a systematic review and meta-analysis. *Int J Oral Maxillofac Implants*. 2014;29 Suppl:271-86.
31. Meredith N, Alleyne D, Cawley P. Quantitative determination of the stability of the implant-tissue interface using resonance frequency analysis. *Clin Oral Implants Res*. sept 1996;7(3):261-7.
32. Meredith N, Shagaldi F, Alleyne D, Sennerby L, Cawley P. The application of resonance frequency measurements to study the stability of titanium implants during healing in the rabbit tibia. *Clin Oral Implants Res*. juin 1997;8(3):234-43.
33. Bornstein MM, Hart CN, Halbritter SA, Morton D, Buser D. Early loading of nonsubmerged titanium implants with a chemically modified sand-blasted and acid-etched surface: 6-month results of a prospective case series study in the posterior mandible focusing on peri-implant crestal bone changes and implant stability quotient (ISQ) values. *Clin Implant Dent Relat Res*. déc 2009;11(4):338-47.
34. Filho LCM, Cirano FR, Hayashi F, Feng HS, Conte A, Dib LL, et al. Assessment of the correlation between insertion torque and resonance frequency analysis of implants placed in bone tissue of different densities. *J Oral Implantol*. juin 2014;40(3):259-62.
35. Lages FS, Douglas-de Oliveira DW, Costa FO. Relationship between implant stability measurements obtained by insertion torque and resonance frequency analysis: A systematic review. *Clin Implant Dent Relat Res*. févr 2018;20(1):26-33.
36. Truhlar RS, Morris HF, Ochi S. A review of panoramic radiography and its potential use in implant dentistry. *Implant Dent*. SUM 1993;2(2):122-30.
37. Truhlar RS, Orenstein IH, Morris HF, Ochi S. Distribution of bone quality in patients receiving endosseous dental implants. *J Oral Maxillofac Surg Off J Am Assoc Oral Maxillofac Surg*. déc 1997;55(12 Suppl 5):38-45.
38. Lekholm U, Zarb GA. Patient selection and preparation. In: Brånemark PI, Zarb GA, Albrektsson T. *Tissue-Integrated Protheses: Osseointegration in Clinical Dentistry*. 1985;199–209.
39. Ostman P-O, Hellman M, Sennerby L. Direct implant loading in the edentulous maxilla using a bone density-adapted surgical protocol and primary implant stability criteria for inclusion. *Clin Implant Dent Relat Res*. 2005;7 Suppl 1:S60-69.


40. Davarpanah M, Szmukler-Moncler S. Théorie et pratique de la mise en charge immédiate. Quintessence international, Implantologie; 2007. 359 p.
41. Brånemark PI, Hansson BO, Adell R, Breine U, Lindström J, Hallén O, et al. Osseointegrated implants in the treatment of the edentulous jaw. Experience from a 10-year period. Scand J Plast Reconstr Surg Suppl. 1977;16:1-132.
42. Tavitian P. Prothèses supra-implantaires. Chap. 2. CdP; 2017. 380 p.
43. Richelme J, Bonnet F. La temporisation et les empreintes en implantologie. Quintessence international; 2013. 127 p. (Réussir).
44. Nkenke E, Fenner M. Indications for immediate loading of implants and implant success. Clin Oral Implants Res. oct 2006;17 Suppl 2:19-34.
45. Del Fabbro M, Testori T, Francetti L, Taschieri S, Weinstein R. Systematic review of survival rates for immediately loaded dental implants. Int J Periodontics Restorative Dent. juin 2006;26(3):249-63.
46. Stoumpis C, Kohal R-J. To splint or not to splint oral implants in the implant-supported overdenture therapy? A systematic literature review. J Oral Rehabil. nov 2011;38(11):857-69.
47. Schwarz F, Sanz-Martín I, Kern J-S, Taylor T, Schaer A, Wolfart S, et al. Loading protocols and implant supported restorations proposed for the rehabilitation of partially and fully edentulous jaws. Camlog Foundation Consensus Report. Clin Oral Implants Res. août 2016;27(8):988-92.
48. Cherfane P. Mise en Charge Immédiate chez l'édenté complet : Alpha Omega Ed Spéc 10 Points Clés En Implantol. 2009;68-77.
49. Gallucci GO, Benic GI, Eckert SE, Papaspyridakos P, Schimmel M, Schrott A, et al. Consensus statements and clinical recommendations for implant loading protocols. Int J Oral Maxillofac Implants. 2014;29 Suppl:287-90.
50. Stephan G, Noharet R, Mariani P. Choix du concept occlusal chez l'édenté total réhabilité par une prothèse implantaire. Stratégie prothétique. 2006;6:12.
51. Diss A. La mise en charge immédiate des restaurations implant-portées dans le traitement de l'édenté total. J Implant. 2005;
52. Kennedy K, Chacon G, McGlumphy E, Johnston W, Yilmaz B, Kennedy P. Evaluation of patient experience and satisfaction with immediately loaded metal-acrylic resin implant-supported fixed complete prosthesis. Int J Oral Maxillofac Implants. oct 2012;27(5):1191-8.
53. Gallucci GO, Bernard J-P, Bertosa M, Belser UC. Immediate Loading with Fixed Screw-Retained Provisional Restorations in Edentulous Jaws: The Pickup Technique. Int J Oral Maxillofac Implants. 7 août 2004;19(4):524-33.

54. Wagenberg B, Froum SJ. A retrospective study of 1925 consecutively placed immediate implants from 1988 to 2004. *Int J Oral Maxillofac Implants*. févr 2006;21(1):71-80.
55. De Bruyn H, Raes S, Ostman P-O, Cosyn J. Immediate loading in partially and completely edentulous jaws: a review of the literature with clinical guidelines. *Periodontol 2000*. oct 2014;66(1):153-87.
56. Molly L, Nackaerts O, Vandewiele K, Manders E, van Steenberghe D, Jacobs R. Speech adaptation after treatment of full edentulism through immediate-loaded implant protocols. *Clin Oral Implants Res*. janv 2008;19(1):86-90.
57. Van Lierde KM, Browaeys H, Corthals P, Matthys C, Mussche P, Van Kerckhove E, et al. Impact of fixed implant prosthetics using the « all-on-four » treatment concept on speech intelligibility, articulation and oromyofunctional behaviour. *Int J Oral Maxillofac Surg*. déc 2012;41(12):1550-7.
58. Collaert B, De Bruyn H. Immediate functional loading of TiOblast dental implants in full-arch edentulous maxillae: a 3-year prospective study. *Clin Oral Implants Res*. déc 2008;19(12):1254-60.
59. Naert I, Quirynen M, van Steenberghe D, Darius P. A study of 589 consecutive implants supporting complete fixed prostheses. Part II: Prosthetic aspects. *J Prosthet Dent*. déc 1992;68(6):949-56.
60. Randow K, Ericsson I, Nilner K, Petersson A, Glantz PO. Immediate functional loading of Brånemark dental implants. An 18-month clinical follow-up study. *Clin Oral Implants Res*. févr 1999;10(1):8-15.
61. Ostman P-O, Hellman M, Albrektsson T, Sennerby L. Direct loading of Nobel Direct and Nobel Perfect one-piece implants: a 1-year prospective clinical and radiographic study. *Clin Oral Implants Res*. août 2007;18(4):409-18.
62. Tavitian P, Ruquet M, Switajski M, Tosello A. La prothèse transitoire en implantologie orale. 2e partie : édentement complet. *Journal de Parodontologie et d'Implantologie Orale*. mai 2008;28(2):129-43.
63. Stoker GT, Wismeijer D. Immediate loading of two implants with a mandibular implant-retained overdenture: a new treatment protocol. *Clin Implant Dent Relat Res*. déc 2011;13(4):255-61.
64. Ahn M-R, An K-M, Choi J-H, Sohn D-S. Immediate loading with mini dental implants in the fully edentulous mandible. *Implant Dent*. déc 2004;13(4):367-72.
65. Gvetadze RS, Krechina EK, Myrochkin VV, Korolev VM. [Provisional implants for immediate overdenture fixation after multiple tooth extraction]. *Stomatologiya (Sofia)*. 2011;90(6):55-7.
66. Grimonster J. Les conditionneurs tissulaires et leurs emplois en prothèse adjointe. Composition et propriétés physico-chimiques. 1996;581-91.

67. Hue O, Berteretche M-V. Prothèse adjointe complète : la mise en condition tissulaire est-elle toujours d'actualité ? Actual Odonto-Stomatol. juin 2014;(268):24-8.
68. Sanda M, Fueki K, Bari PR, Baba K. Comparison of immediate and conventional loading protocols with respect to marginal bone loss around implants supporting mandibular overdentures: A systematic review and meta-analysis. Jpn Dent Sci Rev. nov 2019;55(1):20-5.
69. Zygogiannis K, Wismeijer D, Aartman IH, Osman RB. A Systematic Review on Immediate Loading of Implants Used to Support Overdentures Opposed by Conventional Protheses: Factors That Might Influence Clinical Outcomes. Int J Oral Maxillofac Implants. févr 2016;31(1):63-72.
70. Amin S, Weber HP, Finkelman M, El Rafie K, Kudara Y, Papaspyridakos P. Digital vs. conventional full-arch implant impressions: a comparative study. Clin Oral Implants Res. nov 2017;28(11):1360-7.
71. Gherlone E, Capparé P, Vinci R, Ferrini F, Gastaldi G, Crespi R. Conventional Versus Digital Impressions for « All-on-Four » Restorations. Int J Oral Maxillofac Implants. avr 2016;31(2):324-30.

Liste des abréviations

AFR	Analyse de fréquence de résonance
DAP	distance antéropostérieure
ISQ	Implant stability quotient
MCI	Mise en charge immédiate
NAI	Nerf alvéolaire inférieur
OIM	Occlusion d'intercuspidie maximale
ORC	Occlusion de relation centrée
PACSI	Prothèse adjointe à complément de rétention



SERMENT MEDICAL

En présence des Maîtres de cette Faculté, de mes chers condisciples, devant l'effigie d'HIPPOCRATE.

Je promets et je jure, d'être fidèle aux lois de l'honneur et de la probité dans l'exercice de la Médecine Dentaire.

Je donnerai mes soins à l'indigent et n'exigerai jamais un salaire au-dessus de mon travail, je ne participerai à aucun partage clandestin d'honoraires.

Je ne me laisserai pas influencer par la soif du gain ou la recherche de la gloire.

Admis dans l'intérieur des maisons, mes yeux ne verront pas ce qui s'y passe, ma langue taira les secrets qui me seront confiés et mon état ne servira pas à corrompre les mœurs ni à favoriser le crime.

Je ne permettrai pas que des considérations de religion, de nation, de race, de parti ou de classe sociale viennent s'interposer entre mon devoir et mon patient.

Même sous la menace, je n'admettrai pas de faire usage de mes connaissances médicales contre les lois de l'humanité.

J'informerai mes patients des décisions envisagées, de leurs raisons et de leurs conséquences. Je ne tromperai jamais leur confiance et n'exploiterai pas le pouvoir hérité des connaissances pour forcer les consciences.

Je préserverai l'indépendance nécessaire à l'accomplissement de ma mission. Je n'entreprendrai rien qui dépasse mes compétences. Je les entretiendrai et les perfectionnerai pour assurer au mieux les services qui me seront demandés.

Respectueux et reconnaissant envers mes Maîtres, je rendrai à leurs enfants l'instruction que j'ai reçue de leur père.

Que les hommes m'accordent leur estime si je suis fidèle à mes promesses.

Que je sois déshonoré et méprisé de mes confrères si j'y manque.

GOEMAERE DUMAZET Emilie – La temporisation en implantologie orale chez l'édenté complet

Th. : Chir. dent. : Marseille : Aix –Marseille Université : 2019

Rubrique de classement : Odontologie Prothétique

Résumé :

La réhabilitation par prothèse implanto-portée du patient édenté complet fait aujourd'hui partie de l'arsenal thérapeutique du chirurgien-dentiste. Une des problématiques est la gestion de la période comprise entre le moment où le patient édenté reçoit les implants et la mise en bouche de la prothèse définitive. Il s'agit de la phase de temporisation. En phase de temporisation, les exigences fonctionnelle et esthétique du patient sont tout aussi élevées. Les objectifs de la temporisation sont de compenser l'édentement, valider le projet esthétique et protéger le site opératoire. Ce travail énonce les différentes solutions prothétiques de temporisation pouvant être proposées au patient édenté. Ces solutions de temporisation seront amovibles ou fixes, le choix de l'une ou l'autre des solutions dépend des conditions chirurgicales de pose des implants et de la situation clinique. Lorsque la stabilité primaire des implants est supérieure à 35 N.cm, on réalisera une mise en charge immédiate des implants. Afin de solidariser la prothèse aux cylindres provisoires, deux protocoles sont exposés : la technique de la double empreinte et la technique directe au fauteuil. Dans le cas d'une stabilité primaire insuffisante, les implants sont mis en nourrice durant la phase de cicatrisation osseuse. La mise en charge des implants est différée et on réalisera un protocole de temporisation par prothèse adjointe différé ou rapide en fonction de la situation clinique.

Mots clés :

Edenté complet maxillaire - Edenté complet mandibulaire - Implantologie orale – Temporisation - Mise en charge immédiate - Mise en charge différée

GOEMAERE DUMAZET Emilie - The temporization in oral implantology on edentulous jaw

Abstract:

Rehabilitation by implant-supported prosthesis of the edentulous patient is now part of the therapeutic arsenal of the dentist. One of the problems is the management of the period between the patient receives implants and the laying of the final prosthesis. This is the temporization phase. Even in the temporization phase, the functional and aesthetic requirements of the patient are high. The objectives of the temporization are to compensate the edentulousness, to validate the aesthetic project and to protect the operating site. This work sets out the various prosthetic temporization solutions that can be proposed to the edentulous patient. These timing solutions will be removable or fixed, the choice of one or the other solution depends on the surgical conditions of placement of the implants and the clinical situation. When the primary stability of the implants is greater than 35 N.cm, immediate loading of the implants will be done. In order to connect the prosthesis to temporary cylinders, two protocols are exposed: the pick up technique and the direct chair technique. In the case of insufficient primary stability, the implants are not loaded during the bone healing phase. Implant loading is deferred, and a deferred or rapid delayed prosthesis protocol will be performed depending on the clinical situation.

MeSH:

Edentulous mandible - Edentulous maxilla - Oral implant – Temporization - Immediate loading - Conventional loading

Adresse de l'auteur : 44 avenue Ollivary 13008 Marseille