

UNIVERSITE DE PICARDIE JULES VERNE
FACULTE DE MEDECINE D'AMIENS

TITRE DE LA THESE :

Faisabilité et résultats oncologiques des curages lombo-aortiques
coelioscopiques pour masses résiduelles de tumeurs germinales non
séminomateuses métastatiques

THESE

POUR LE DOCTORAT EN MEDECINE (DIPLOME D'ETAT)

PRESENTE ET SOUTENU PUBLIQUEMENT

LE 11 OCTOBRE 2018

PAR

JOSSELIN MALATERRE

Le Président de Jury,

Monsieur le Professeur Fabien SAINT

Les Juges,

Monsieur le Professeur Eric HAVET

Monsieur le Professeur Karim FIZAZI

Monsieur le Professeur Arnaud VILLERS

Le directeur de thèse,

Monsieur le Professeur Hervé BAUMERT

I. REMERCIEMENTS

II. RESUME

III. SUMMARY

IV. GLOSSAIRE

V. INTRODUCTION

A. EPIDEMIOLOGIE

B. FACTEURS DE RISQUES

C. ANATOMOPATHOLOGIE DES TUMEURS GERMINALES

1. TYPES HISTOLOGIQUES

2. CLASSIFICATION TNM

3. MARQUEURS

4. STADIFICATION DES TGNS

5. CLASSIFICATION PRONOSTIQUE

a) TGNS DE STADE 1

b) TG METASTATIQUES

D. DIAGNOSTIC DES TGNS

1. MODE DE REVELATION

a) SIGNES LOCAUX

b) SIGNES GENERAUX

2. EXAMEN PHYSIQUE

3. IMAGERIE

a) L'ECHOGRAPHIE SCROTALE

(1) GENERALITES

(2) LES MICROLITHIASES

b) LE BILAN D'EXTENSION DU CANCER DU TESTICULE

(1) LE SCANNER

(2) L'IRM

(3) LE 18-FDG-TEP

4. L'ORCHIDECTOMIE RADICALE PAR VOIE INGUINALE

a) TECHNIQUE CHIRURGICALE

5. L'ORCHIDECTOMIE PARTIELLE

6. BIOPSIE TESTICULAIRE

7. SURVEILLANCE POST-OPERATOIRE

a) SURVEILLANCE POST-OPERATOIRE PRECOCE

b) SURVEILLANCE DU PATIENT ORCHIDECTOMISE AVEC TGNS DE STADE 1

E. TGNS METASTATIQUES

1. LA CHIMIOThERAPIE
 2. TRAITEMENT EN FONCTION DU STADE PRONOSTIQUE
 - a) BON PRONOSTIQUE
 - b) PRONOSTIC INTERMEDIAIRE
 - c) MAUVAIS PRONOSTIQUE
 - d) TUMEURS GERMINALES EN SITUATION DE RATRAPAGE
 - (1) CLASSIFICATION PRONOSTIQUE
 3. PRISE EN CHARGE DES MASSES RESIDUELLES POST-CHIMIOThERAPIE
 - a) CURAGE LOMBO-AORTIQUE
 - b) L'EXTENSION GANGLIONNAIRE
 - c) FIBRES NERVEUSES IMPLIQUES DANS LES MECANISMES D'EJACULATION
 - d) CURAGE UNILATERAL MODIFIE
 - e) CURAGE UNILATERAL AVEC PRESERVATION NERVEUSE
 - f) DESCRIPTION DE LA TECHNIQUE CHIRURGICALE PAR COELIOSCOPIE TRANSPERITONEALE
 - g) DESCRIPTION DE LA TECHNIQUE CHIRURGICALE PAR COELIOSCOPIE RETROPERITONEALE
 - h) COMPLICATION DES CURAGES COELIOSCOPIQUES
 4. SUIVI DES PATIENTS
- F. OBJECTIFS

VI. PATIENTS ET METHODE

- A. TUMEUR PRIMITIVE
- B. CARACTERISTIQUES PATIENTS

VII. RESULTATS

- A. FAISABILITE DES CURAGES LOMBO-AORTIQUE PAR VOIE COELIOSCOPIQUE
 1. RESULTATS SUR LES DONNEES PER-OPERATOIRES
 2. HOSPITALISATION
- B. RESULTATS ONCOLOGIQUES
 1. ANATOMOPATHOLOGIE
 2. PRISE EN CHARGE SPECIFIQUE POST-OPERATOIRE
 3. EJACULATION ANTEGRADE
 4. RECIDIVE ET STATUT AU TERME DU SUIVI
 5. COURBE DE SURVIE

VIII. DISCUSSION

IX. CONCLUSION

X. REFERENCES

XI. ANNEXES

I. REMERCIEMENTS

Monsieur le Professeur Fabien SAINT

Professeur des Universités-Praticien Hospitalier

Chef de Service « Urologie-Transplantation »

Pôle "Médico-chirurgical digestif, rénal, infectieux, médecine interne et endocrinologie"
(D.R.I.M.E)

Vous me faites l'honneur de présider ce jury de soutenance de thèse. Vous m'avez par ailleurs stimulé à l'écriture scientifique et vous m'avez permis de publier mon premier article. Soyez assuré de ma sincère reconnaissance et de tous mes remerciements.

Monsieur le Professeur Arnauld VILLERS

Professeur des Universités-Praticien Hospitalier

Chef de Service d'Urologie

Hôpital Huriez, CHU de Lille

Vous me faites l'honneur de siéger à ce jury de soutenance de thèse. Soyez assuré de ma sincère reconnaissance et de tous mes remerciements.

Monsieur le Professeur Karim FIZAZI

Professeur des Universités-Praticien Hospitalier

Chef de service d'oncologie médicale

Institut Gustave Roussy, Villejuif

Merci de me faire le privilège de siéger parmi les membres de mon Jury. C'est un réel honneur. Merci d'avoir pris le temps à chaque fois de répondre à mes questions.

Monsieur le Professeur Eric HAVET

Professeur des Universités-Praticien Hospitalier

Anatomie

Assesseur du Premier Cycle

Vous me faites l'honneur de siéger à ce jury de soutenance de thèse. Soyez assuré de ma sincère reconnaissance et de tous mes remerciements.

Monsieur le Professeur Hervé BAUMERT

Professeur associé à l'Université Paris-Descartes

Cher maître, merci d'avoir encadré ma thèse. Vous êtes un exemple que je cherche à suivre en chaque instant. Vous avez su me faire confiance, me guider sans pour autant m'assister. Votre vision et votre compréhension de l'évolution de la chirurgie m'ont exalté lors de mon passage dans votre service. C'est un immense honneur de pouvoir travailler à vos côtés en tant qu'assistant et je ne vous en serais jamais assez reconnaissant.

A mon épouse Sarah,

qui a été d'un indéfectible soutien, qui a su gérer mon stress. Sarah, tu es un exemple de détermination. Tu as su m'écouter, me comprendre, tu as tenu bon lorsque la distance nous séparait, tu as toujours gardé l'espoir. Ta joie de vivre, ton enthousiasme font que c'est un bonheur de vivre à tes côtés à chaque instant.

A Aubane mon petit rayon de soleil, merci pour ta joie de vivre, d'avoir été un gentil bébé et d'avoir préservé mes nuits pour être efficace les lendemains matins.

A mes parents, d'être toujours aux petits soins et à l'écoute lorsque je suis en période de travail intensif. D'avoir supporté mes énervements, tous les moments difficiles. D'avoir été également présents dans les moments heureux. D'avoir été derrière moi durant toutes mes études. Je n'oublierais jamais tout ce que vous avez fait et je ferais tout pour reproduire votre dévouement si un jour l'histoire se répète pour moi en tant que parent.

A mon frère et à ma sœur, malgré la distance je pense très fort à vous. Jeanne-Aurore et Philippe je vous souhaite plein de bonheur et de réussite, ainsi qu'à Ezékiel et Scarlett. Merci Geoffroy et Céline d'être toujours là pour les moments de famille avec Sandro et Romane. Merci Geoffroy d'être passé à quelques jours de mon rendu, je t'attends dans le quartier !!!

A mon parrain, que je remercie chaleureusement d'avoir toujours été là et de m'avoir suivi d'un œil poétique tout au long de mon cursus. C'est toujours un bonheur de te voir en Métropole.

A mon oncle Jean -Claude et ma tante Catherine, qui ont suivi tous mon long et fastidieux parcours.

A mon cousin Adrien, qui trouvait déjà il y a 6 ans que c'était long ! Voilà c'est fini ! (ou presque, il reste un an). A Audrey et Appoline, nous avons hâte de venir vous voir à Béziers.

A mes grands-parents qui auraient été très fiers de voir leur petit fils soutenir sa thèse

A mes beaux Parents, merci pour votre gentillesse et votre dévouement, vous avez été présents à tous les instants. A chaque fois que nous étions en difficulté, vous n'avez pas hésité une seule seconde à venir nous apporter votre aide, malgré les kilomètres qui nous séparent. Merci Yolande et Abdeslam pour votre écoute et pour vos conseils toujours précieux.

A Yannis, je te souhaite une réussite dans tous tes concours et une belle carrière, tu as tous les atouts pour.

A « la mamie », pour votre vitalité, votre courage, vous êtes un exemple de tout instant, je suis heureux d'avoir rencontré une personnalité aussi riche que la vôtre.

A mes amis parisiens,

A Fabien avec qui j'aurais aimé poursuivre mes études, tu es toujours là et je suis heureux de me dire que nous avons conservé notre amitié comme à l'ancien temps.

A Jérémie, avec qui nous visitons les arrières portes cochères après les confs de l'internat.

A ma Sic, avec qui j'ai fait les 400 coups, j'espère bien qu'il y en aura 400 autres derrière !! Je te souhaite une brillante carrière d'architecte.

A tous les fanfarons de Paris-Descartes

A LB mon végétarien d'amour, c'est un véritable plaisir de te compter toujours à mes côtés, on a passé de formidables moments à la faculté.

A Vaseline et Catin mes deux témoins et sous colleur de choc, c'est toujours bon de passer du temps à vos côtés. Thibault, ne change pas, merci pour tes kiwis toujours aussi savoureux. Vass je te félicite pour ta thèse et je te souhaite plein de bonheur pour ton looooooong voyage !

Aux marseillais,

A Paulo Pastaga Dugrovier, merci pour ton flegme britannique couplé à ta tiédeur marseillaise, c'est un délice de te compter parmi mes amis.

A Soler, je te souhaite plein de courage pour la rédaction de ta thèse, tu es un mec formidable, je suis heureux de pouvoir te compter parmi mes proches.

A Maxime Chartier, qui n'a pas fait l'effort de venir à ma thèse alors qu'il ne la passait qu'à 1h30 après moi à Marseille. Je t'en voudrais toute ma vie.

A Makak et Fanny merci pour me montrer qu'allier vice et ecorespect est possible. Je vous souhaite plein de bonheur et de réussite.

A Rature, le seul homme capable d'endormir un patient en lui soufflant dessus au petit matin.

A Giulia Baciarello, merci de m'avoir prêté ton bureau et tes codes pour accéder à la base de données de l'IGR

Aux secrétaires d'Amiens en particulier Virginie, pour avoir pris le temps de taper tous les comptes-rendus et pour m'avoir toujours rendu service quand il le fallait. Merci à Aline, Christine et Sophie pour vos sourires et votre bonne humeur.

Au bloc opératoire,

Merci à Caro, Jérémie, Isabelle, Valentin, Laurence, marc et Valérie pour m'avoir appris la rigueur au bloc opératoire.

A mes co-internes amiénois,

Mathieu, ce fut bref mais intense. Je t'aurais longtemps regretté, je te souhaite une brillante carrière chez les belges. Tu mérites pleinement ta réussite.

Naomie, qui a été ma co-interne toutes ces longues années, saches que j'ai énormément d'admiration pour toi. Je te souhaite plein de bonheur avec Jean-Baptiste et Céleste !!!

Benichou et Hortense merci pour votre fraîcheur, dommage qu'on n'ait pas eu l'occasion de passer plus de moments ensemble. Essayez quand même de laisser quelques miettes aux autres.

Khaled, je te souhaite une brillante carrière, apparemment tes dents ont bien poussées, je suis fier de toi.

Bon courage a Damien, Clémence, Martine et Elias, je vous souhaite plein de réussite.

A mes chefs amiénois :

Oh oui oui ouuuuuuuuuuuuuuuuu!!! Merci mon Caillon, je ne savais pas trop si je devais te mettre dans la rubrique chef ou co-interne, mais comme tu as toujours été un modèle de perversion pour moi, j'ai préféré te mettre dans cette rubrique. Merci de m'avoir donné le goût du cinéma d'auteur. C'est un vrai plaisir de travailler avec toi. Merci pour tes tips & tricks, pour tes fiches sur les interventions. Merci d'avoir toujours pris le temps. Ne change surtout pas, de toute façon je ne sais pas pourquoi je te le dis, je sais que ça n'arrivera pas, je serais toujours là pour te remettre dans le droit chemin ! J'espère qu'on aura de nouveau l'occasion de travailler ensemble !

Merci a toi philippe, d'avoir pris le temps de m'écouter. Merci de m'avoir autorisé à réaliser mon inter-CHU a Saint-Jospeh. Merci pour tes conseils avisés et ta bienveillance.

Alezra et Forzini je vous souhaite une brillante carrière.

Thomas François, merci pour ton souci de justice, l'équilibre que tu cherches toujours à instaurer, merci d'être là pour prouver que de raisonner comme ça ça marche. Je t'en serai toujours reconnaissant.

A toute l'équipe de Saint-Joseph

Merci à toi Allan, tu as été un chef en or et un ami, j'ai appris énormément à tes côtés, notamment à vendre des tapis ! Merci de m'avoir poussé à m'entraîner au Pelvi-trainer, merci pour tes vidéos. Ça me manquera de ne plus t'avoir au téléphone m'énumérer pendant 45 minutes l'ensemble de tes interventions et tes exploits. Merci pour ton énergie. Tu es une personne formidable et j'espère que j'aurais le plaisir de te revoir souvent. Je te souhaite une brillante carrière.

Merci à Valérie Belin pour votre dévouement au service, votre énergie. Vous avez la capacité de tout faciliter, c'est rare, et j'ai hâte de pouvoir travailler à vos côtés.

Merci aux secrétaires de chocs, Véro et Sabrina, inépuisables. Vous êtes des femmes exceptionnelles. Merci Sabrina d'avoir répondu à mes multiples mails et Véro à mes multiples appels.

A toi Christophe, merci pour ta bonne et mauvaise humeur. Tu es indispensable au service. J'ai hâte de pouvoir travailler aux côtés de quelqu'un d'aussi compétent que toi.

A toutes les infirmières et les aides-soignantes du service, merci pour votre engagements, vos sourires, votre bonne humeur et tous ces bons moments passés aux déjeuners lors de mes innombrables week-ends d'astreinte !

A Mumu, véritable patronne du bloc, tu exiges la perfection et tu nous pousses jusque dans nos retranchements pour tirer le meilleur de nous-même. On ne peut rêver meilleur coach.

A Kamar pour ta gentillesse, ton dévouement et tes connaissances parfaites de l'urologie.

A William, ma belle princesse d'ébène, meilleur co-interne ever, brillant chirurgien, maitre dans l'art du grattage de bloc. J'espère pouvoir continuer à tes cotés la petite aventure qui avait débuté il y maintenant un peu moins d'un an. Je te souhaite plein de réussite et une brillante carrière.

A Sergiu, ça a été un véritable plaisir de travailler à tes côtés, même si j'aurais aimé pouvoir le faire plus longtemps. Je te souhaite plein de réussite dans ta carrière désormais rouennaise.

Merci Pierre-Adrien de m'avoir donné un coup de main pour compléter ma base de données. Je suis heureux de pouvoir être ton chef l'année prochaine et j'espère que nous pourrons continuer à avoir une coopération fructueuse.

A l'équipe de Creil :

Merci à toute l'équipe pour votre gentillesse et votre bienveillance.

Merci Monsieur Kikassa pour tous vos enseignements. C'est un réel plaisir de vous avoir rencontré et d'avoir pu réaliser un deuxième stage en urologie à Creil. Vous êtes un modèle de rigueur. Je vous souhaite beaucoup de réussite dans vos projets à venir. Merci également pour votre gentillesse, votre patience.

Merci Kamal pour ta gentillesse et ta bienveillance. Merci de m'avoir libéré du temps pour travailler ma thèse. Merci de m'avoir systématiquement fais opérer quand j'étais de bloc avec toi. Merci de m'avoir fait confiance lorsque tu m'as donné des astreintes de chefs. C'était un véritable plaisir de travailler à tes côtés.

Merci Raed de m'avoir permis de m'entraîner autant à la prostatectomie radicale coelio, merci pour tous tes tricks & tips ! C'est très agréable de travailler avec toi, quoiqu'il arrive tu finis toujours par prendre les choses du bon côté, un vrai enseignement de vie !

Merci Jonhny, c'était un véritable plaisir de travailler avec toi, d'avoir pu déconner avec toi, d'avoir été autant compréhensif lorsque je travaillais ma thèse. Merci pour toutes ces petites anecdotes. Je te souhaite une carrière brillante.

Merci à Omar, tu as été un super co-interne, on ne s'est pas beaucoup vu, mais à chaque fois ça a été de très bons moments. Je te souhaite plein de réussite et une heureuse vie de couple !

Merci aux infirmières du service : Carole pour ta bonne humeur et tes sourires, Marie-Hélène je sais que tu as un cœur tendre sous ta carapace, vous êtes des infirmières formidables et les chirurgiens ont de la chance de travailler avec vous.

Merci à Catherine pour ta gentillesse et pour avoir été toujours disponible quand il le fallait.

II. RESUME

INTRODUCTION : Le cancer testiculaire est la première cause de cancer chez l'homme âgé de 20 à 34 ans. Les tumeurs germinales non séminomateuses métastatiques sont traitées par une chimiothérapie suivi d'un curage lombo-aortique lorsqu'il persiste des masses résiduelles. L'abord coelioscopique est un défi technique mais s'associe à une réduction des complications per et péri-opératoire. L'objectif de notre étude est d'étudier la faisabilité du curage lombo-aortique par voie coelioscopique ainsi que les résultats oncologiques.

PATIENTS ET METHODE : Il s'agit d'une étude rétrospective mono-opérateur concernant 107 patients opérés entre Novembre 2000 et Novembre 2017. Cette série a été divisée en une cohorte A de 57 patients et une cohorte B de 50 patients suivant la date d'inclusion.

RESULTATS : La durée médiane de suivi était de 46,9 mois [0 - 203]. Pour la cohorte A et la cohorte B, respectivement : la médiane de la masse résiduelle était de 30mm [10 - 134] et 27mm [10 - 80] ($p= 0,01$). Les complications per-opératoires étaient de 28% et 20,8% ($p=0,409$). Le taux de conversion était de 8,8% et de 4% ($p = 0,44$). Les complications post-opératoires étaient de 24,4% et 10,4% ($p = 0,1$). Une récurrence tumorale est apparue pour 11,3% et 4 % des patients ($p=0,1$).

DISCUSSION : L'amélioration de l'expérience de l'opérateur, de la sélection des patients et la prise en charge pluridisciplinaire ont permis d'améliorer la morbi-mortalité et le taux de récurrence tumorale.

CONCLUSION : Le curage lombo-aortique par voie coelioscopique, réalisé dans un centre expert, est une technique faisable offrant une faible morbidité et de très bons résultats oncologiques.

Mots Clés : Curage rétro-péritonéal lombo-aortique, Tumeurs du testicule, Métastase, Métastase lymphatique, Laparoscopie.

III. SUMMARY

INTRODUCTION: Testicular cancer is the leading cause of cancer in men aged 20 to 34 years. Metastatic non-seminomatous germ tumors are treated with chemotherapy followed by retroperitoneal lymphadenectomy in case of lymph node metastases. The laparoscopic procedure is a technical challenge but associates itself with a reduction of the per and peri-operative complications. The objective of our study is to evaluate the feasibility of laparoscopic lymph node dissection and evaluate the oncologic outcomes.

PATIENT AND METHOD: We underwent a retrospective single-operator study from November 2000 to November 2017 with medical records of 107 patients. These 107 patients were divided in cohort A with 57 patients and cohort B with 50 patients, by order of inclusion.

RESULTS: The follow-up median was 46.9 months [0 - 203]. For cohort A and cohort B, respectively: the median of the tumor's largest scan axis was 30mm [10 - 134] and 27mm [10 - 80] (P = 0.01). The per-operative complications were 28% and 20.8% (P = 0,409). The conversion rate was 8,8% and 4% (p = 0.44). Post-operative complications were 24.4% and 10.4% (P = 0.1). Active tumor was found in 16.1% of cases and in 6% of cases. Tumor recurrence was reported in 11.3% and 4% (p=0,1).

DISCUSSION: The improving experience of the operator, the patient selection and the multidisciplinary management have improved the morbi-mortality and the rate of tumor recurrence.

CONCLUSION: When realized in expert center, Lombo-aortique Laparoscopic is a feasible technique offering low morbidity and very good oncologic results.

MeSH Terms: Retroperitoneal lymph node dissection, Testicular cancer, Laparoscopy, Lymphatic metastase.

IV. GLOSSAIRE

TG : Tumeurs Germinales

TGNS : Tumeurs Germinales Non Séminomateuses

TGm : Tumeurs Germinales Métastatiques

CE : Carcinome Embryonnaire

AFP : Alpha Foeto Protéine

HCGt : Hormone Chorionique Gonadotrope totale

bHCG : sous-unité beta de l'Hormone Chorionique Gonadotrope totale

LDH : Lactate DésHydrogénase

LH : Hormone Lutéinisante

AJCC : American Joint Community of Cancer

IGCCCG : International Germ Cell Cancer Collaborative Group

IRM : Imagerie par Résonance Magnétique

TGS : Tumeurs Germinales Séminomateuses

18-FDG TEP : Tomographie par Emission de Positons au FluoroDésoxyGlucose

EFR : Epreuves Fonctionnelles Respiratoires

DLCO : Diffusion Libre du Monoxyde de Carbone

G-CSF: Granulocyte-Colony Stimulating Factor

GETUG : Groupe d'Etude des Tumeurs UroGénitales

MSKCC : Memorial Sloan-Kettering Cancer Center

CLA-PC : Curage Lombo-aortique Post-Chimiothérapie

AFU : Association Française d'Urologie

EAU: European Association of Urology

IMC : indice de masse corporelle

BEP : Bléomycine - Etoposide - Cisplatine

TBEP : Paclitaxel - Bléomycine

GIP : Gemcitabine - Ifosfamide - Cisplatine

TICE : pacliTaxel, Ifosfamide, Carboplatine et Etoposide

API : Adriamycine – Cisplatine - Ifosfamide

CarboPEC : Carboplatine – Etoposide – Cyclophosphamide

VeIP : Vinblastine – Ifosfamide – Cisplatine

PVB : Cisplatine – Velbe – Bléomycine

O-CLA-PC : Curage Lombo-aortique Post-Chimiothérapie par voie Ouverte

L-CLA-PC : Curage Lombo-aortique Post-Chimiothérapie par voie Laparoscopique

V. INTRODUCTION

A. EPIDEMIOLOGIE

Le cancer du testicule est le cancer le plus fréquent chez l'homme âgé de 20 à 34 ans. Il représente 1% de la totalité des cancers masculins.

95% des cancer testiculaires sont des tumeurs germinales (TG), et parmi ces tumeurs germinales, les séminomes en représentent à peu près la moitié, suivis par les tumeurs germinales non séminomateuses (TGNS) mixtes et les carcinomes embryonnaires (CE) pures. [1]

Pour les séminomes, on note une apparition plus tardive avec un pic d'incidence environ 10 ans plus tard que les TGNS (30-45 ans contre 20-40 ans). [2]

Chez l'enfant avant 5 ans ainsi que chez l'homme âgé de plus de 60 ans, il existe également un pic de survenue, mais de plus faible amplitude. [3]

Malgré des chiffres d'incidences variables dans le monde, les incidences les plus élevées sont retrouvées en Scandinavie (Danemark, Norvège), Suisse, Allemagne et Nouvelle-Zélande ; les incidences intermédiaires aux USA et en Grande-Bretagne ; les plus faibles incidences en Afrique et en Asie.

Au sein d'une même aire géographique, il existe également des différences selon les ethnies. Ainsi l'incidence est plus faible chez les afro-américains que chez les caucasiens aux Etats-Unis [4]. Les différences ethniques et géographiques peuvent témoigner d'une exposition différente à des facteurs environnementaux et/ou d'une susceptibilité génétique à ces facteurs extérieurs.

Les observations d'agrégations familiales de cancers testiculaires et les observations de cancers chez les jumeaux suggèrent qu'une altération génétique commune contribue au développement de ces tumeurs dans ces familles.

B. FACTEURS DE RISQUES

Les facteurs de risques consensuels sont [5] :

- les antécédents personnels ou familiaux (parenté au premier degré) de tumeurs germinales
- la cryptorchidie, l'ectopie testiculaire
- L'atrophie testiculaire
- les syndromes de dysgénésie testiculaire : infertilité, cryptorchidie, hypospadias
- les maladies syndromiques : syndrome de Down, maladie de Klinefelter (TG extra-gonadiques, médiastinales)

L'exposition aux pesticides et aux perturbateurs endocriniens sont en cours d'évaluation.

Les micro lithiases testiculaires ne correspondent pas à un facteur de risque en tant que tel, leur prévalence dans la population générale est de 6%.

Cependant leur présence, associée à certains facteurs de risques comme une dysgénésie gonadique, peut motiver une surveillance.

C. ANATOMOPATHOLOGIE DES TUMEURS GERMINALES

1. TYPES HISTOLOGIQUES

Les tumeurs germinales représentent 90 à 95% des tumeurs testiculaires de l'adulte.

Ces tumeurs miment les stades normaux de différenciation des éléments cellulaires de la lignée germinale.

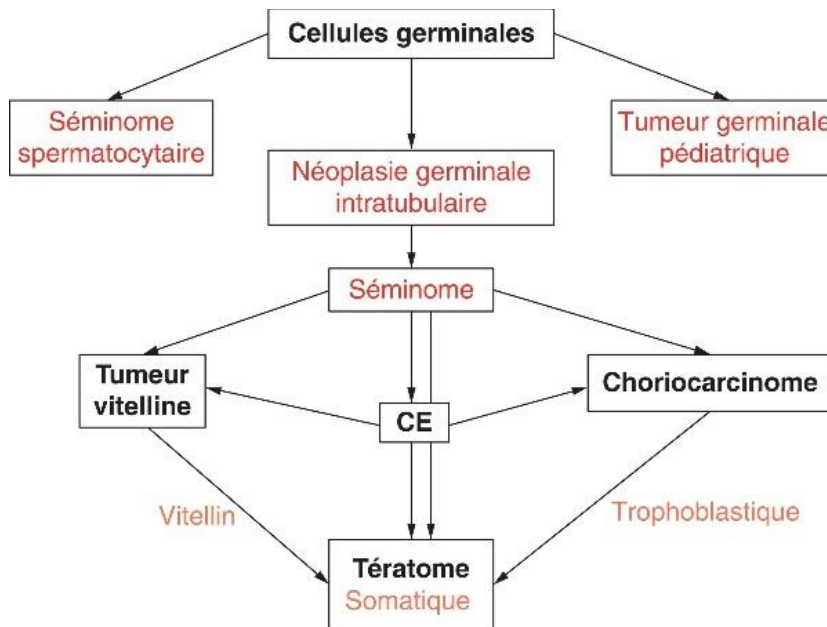


Figure 1 : schéma de l'histogénèse des tumeurs germinales testiculaires

Par exemple, les séminomes sont composés d'éléments rappelant les gonocytes fœtaux. Les cellules tumorales du carcinome embryonnaire ressemblent à celles constituant la plaque embryonnaire, les tumeurs du sac vitellin sont semblables au mésenchyme extra-embryonnaire et aux membranes allantoïques. Les cellules du choriocarcinome rappellent des éléments constituant le placenta. Les tératomes rappellent les tissus adultes ou embryonnaires.

Les tumeurs germinales ont été divisées en 2 grandes catégories, les tumeurs germinales séminomateuses et non séminomateuses pour des raisons thérapeutiques.

Les tumeurs germinales composées d'un seul type cellulaire sont considérées comme pures, on observe ces tumeurs dans les deux tiers des cas. Les tumeurs germinales séminomateuses, représentant 40 à 65% des tumeurs, constituent les formes pures les plus fréquentes.

Les tumeurs les plus agressives sont retrouvées parmi les TGNS (carcinome embryonnaire et choriocarcinome).

2. CLASSIFICATION TNM

T	Tx	Tumeur primitive non évaluable
	T0	Tumeur primitive non retrouvée (« burn out »)
	Tis	Néoplasie germinale intratubulaire
	T1	Tumeur limitée au testicule et à l'épididyme sans invasion lympho-vasculaire. La tumeur peut atteindre l'albuginée mais pas la vaginale
	T2	Tumeur limitée au testicule et à l'épididyme avec invasion lympho-vasculaire ou tumeur atteignant la vaginale
	T3	Tumeur envahissant le cordon spermatique avec ou sans invasion lympho-vasculaire
	T4	Tumeur envahissant le scrotum avec ou sans invasion lympho-vasculaire
N	Nx	Ganglions régionaux non évaluables
	N0	Absence de métastase lymphonodale
	N1	Métastases lymphonodales avec une masse ganglionnaire ≤ 2 cm de grand axe ou multiples ganglions dont aucun ≥ 2 cm de grand axe
	N2	Métastases lymphonodales avec une masse ganglionnaire ≥ 2 cm mais ≤ 5 cm de grand axe ou multiples ganglions dont aucun ≥ 5 cm de grand axe
	N3	Métastases lymphonodales avec une masse ganglionnaire > 5 cm de grand axe
M	Mx	Statut métastatique non évaluable
	M0	Pas de métastase à distance
	M1	Métastase(s) à distance
	M1a	Ganglions autres que rétropéritonéaux et métastases pulmonaires
	M1b	Autres sites métastatiques

Tableau 1 : Classification TNM 2009 des cancers testiculaires

3. MARQUEURS TUMORAUX

Le dosage des 3 marqueurs sériques : l'AFP (Alpha-Foeto-Protéine), l'HCGt (Hormone Chorionique Gonadotrope Humaine totale), LDH (Lactate DésHydrogénase) est recommandé systématiquement avant et après orchidectomie. Le choix du traitement est déterminé par leur valeur post-opératoire. Leur valeur post-opératoire servira à la base de la classification pronostique. Il est possible de suivre leur bonne décroissance après orchidectomie grâce à la connaissance de leur demi-vie.

Tous les types histologiques ne produisent pas les mêmes types de marqueurs.

Ainsi, l'AFP est principalement produite par les tumeurs vitellines et le carcinome embryonnaire. Elle n'est pas sécrétée par le choriocarcinome et le séminome. Sa demi-vie est de 5 à 7 jours. Elle n'est pas spécifique, elle est retrouvée en oncologie digestive (carcinome hépato-cellulaire, pancréas, estomac) et dans certaines hépatopathies non tumorales.

L'HCGt est systématiquement sécrétée par le choriocarcinome, elle peut être également retrouvée dans le carcinome embryonnaire et dans 10 à 20% des séminomes. Sa demi-vie est de 24 à 36h. Il n'est pas possible d'utiliser uniquement le dosage de la sous-unité bêta en raison d'élévation de la sous-unité beta de la LH ou de production pituitaire de bHCG (sous-unité bêta de la HCG).

Les LDH sont non spécifiques ; dans le cas des tumeurs germinales, c'est l'isoenzyme LDH-1 qui est corrélé au volume tumoral. [6]

4. STADIFICATION DES TGNS

La stadification s'appuie sur les résultats post-orchidectomie du dosage des marqueurs (tableau 2) et sur la classification TNM (Tableau 1).

Elle est représentée dans le tableau 3 de la classification AJCC (American Joint Community of Cancer) réactualisée en 2009.

Sx	Marqueurs non disponibles				
	LDH (U/l)		HCG (mUI/ml)		aFP (ng/ml)
S0	N	et	N	et	N
S1	< 1,5 N	et	< 5000	et	< 1000
S2	1,5 à 10 N	ou	5 000 à 50 000	ou	1 000 à 10 000
S3	> 10 N	ou	> 50 000	ou	> 10 000

Tableau 2 : classification des marqueurs post-orchidectomie

		T	N	M	S
Stade 0		pTis	N0	M0	S0
Stade I		pT1-4	N0	M0	S0
	Stade IA	pT1	N0	M0	S0
	Stade IB	pT2-4	N0	M0	S0
	Stade IS	pT1-4	N0	M0	S1-3
Stade II		pT1-4	N1-3	M0	Sx
	Stade IIA	pT1-4	N1	M0	S0-1
	Stade IIB	pT1-4	N2	M0	S0-1
	Stade IIC	pT1-4	N3	M0	S0-1
Stade III		pT1-4	N0-3	M1	Sx
	Stade IIIA	pT1-4	N0-3	M1a	S0-1
	Stade IIIB	pT1-4	N1-3	M0	S2
		pT1-4	N0-3	M1a	S2
Stade IIIC		pT1-4	N1-3	M0	S3
		pT1-4	N0-3	M1a	S3
		pT1-4	N0-3	M1b	S0-3

Tableau 3 : Classification AJCC de stades des tumeurs germinales réactualisée en 2009

5. CLASSIFICATION PRONOSTIQUE

a) TGNS DE STADE 1

La présence d'embolies vasculaires est le seul facteur prédictif de récurrence en analyse multivariée (risque de 50%) [7]. Une proportion importante de carcinome embryonnaire sur la pièce d'orchidectomie peut être considérée comme un risque supplémentaire.

C'est à partir de ces facteurs pronostiques qu'il est possible d'établir une stratégie thérapeutique adaptée au risque de rechute.

b) TG METASTATIQUES

L'IGCCCG (International Germ Cell Cancer Collaborative Group) a établi une classification pronostique permettant d'évaluer à 5 ans, la survie globale ainsi que la survie sans progression à partir de la valeur des marqueurs post-orchidectomie, la localisation du primitif, la présence ou non de métastases extra-pulmonaires.

Pronostic	T. Germinale Non Séminomateuse	T. Germinale Séminomateuse	Survie 5 ans
Bon	primitif: testicule ou lésion rétropéritonéale ET: marqueurs S1 ET pas de métastases viscérales non pulmonaires	primitif: toutes les localisations ET quel que soit stade des marqueurs ET pas de métastases viscérales non pulmonaires	90 %
Intermédiaire	primitif: testicule ou lésion rétropéritonéale ET: marqueurs S2 ET pas de métastases viscérales non pulmonaires	primitif: toutes les localisations ET quelque soit stade des marqueurs ET métastases viscérales non pulmonaires (foie, os, intestin, système nerveux central)	75 %
Mauvais	primitif: toutes les localisations (y compris médiastin) ET métastases viscérales non pulmonaires (foie, os, intestin, système nerveux central) ET / OU: marqueurs S3	N'existe pas	50 %

Tableau 4 : Classification pronostique des stades métastatiques des tumeurs germinales de l'IGCCCG

D. DIAGNOSTIQUE DES TGNS

1. MODE DE REVELATION

a) SIGNES LOCAUX

- Volume du testicule augmenté mais palpation non douloureuse et phénomène solitaire (fréquemment découvert lors d'une autopalpation) : nodule dur, pierreux, voir augmentation globale du volume de la glande testiculaire.
- Pesanteur testiculaire, testicule douloureux.
- Douleurs hypogastriques.
- Parfois tableau aigu simulant une torsion du cordon spermatique ou une orchépididymite aiguë, lié à une hémorragie ou à une nécrose intra-tumorale. Un traumatisme scrotal est parfois révélateur.

b) SIGNES GENERAUX

- Gynécomastie (si unilatérale, évoquer une tumeur à cellules de Leydig), secondaire à la sécrétion d'HCG.
- Métastases : adénopathies sus-claviculaires, masse abdominale palpable correspondant à une adénopathie rétropéritonéale évoluée.
- Altération de l'état général.

2. EXAMEN PHYSIQUE

L'examen testiculaire doit être bilatéral et comparatif à la recherche d'une masse intra-scrotale dure avec conservation du sillon épидидymo-testiculaire (signe de Chevassu). Une hydrocèle réactionnelle est fréquente.

On doit également rechercher une masse abdominale, une hépatomégalie ou une gynécomastie.

Enfin l'examen physique doit s'accompagner d'une palpation des aires ganglionnaire sus-claviculaires.

3. IMAGERIE

a) L'ECHOGRAPHIE SCROTALE

(1) GENERALITE

L'échographie est l'examen complémentaire de référence dans le diagnostic des tumeurs testiculaires. Obligatoire dans le bilan d'une tumeur testiculaire, elle doit être bilatérale et comparative. L'échographie peut être révélatrice de tumeur testiculaire lorsque l'examen est normal, notamment chez des patients à risque (hyper-oestrogénie, antécédent de cryptorchidie, azoospermie sécrétoire, ou oligoasthénotéatospermie sévère). Le Doppler est essentiel pour la caractérisation de la lésion.

L'échographie est également réalisée dans le cadre du bilan d'adénopathies rétropéritonéales ou de métastases pulmonaires.

L'échographie a une sensibilité supérieure à 95% lorsqu'elle est couplée à l'examen clinique [8]. Elle permet aussi de préciser la nature extra-testiculaire de certains nodules, parfois difficilement évaluables par l'examen clinique (granulomes, kystes de l'albuginé). Un nodule solide intra-testiculaire hypervascularisé ou hypovascularisé, en fonction de sa taille et de la puissance de la sonde d'échographie utilisée, est très évocateur d'un nodule malin. Il n'existe pas d'éléments échographiques pour différencier avec certitude une tumeur germinale d'un leydigome.

Dans le cas particulier de la chirurgie conservatrice, notamment chez des patients monorchide, l'échographie est essentielle pour l'orientation topographique.

Devant la présence d'une grosse bourse aigue atypique chez le sujet jeune, évocateur en premier lieu d'une torsion du cordon spermatique, d'une torsion d'hydatide ou d'une orchépididymite, l'échographie peut mettre en évidence de la nécrose tumorale ou une hémorragie intra-tumorale.

Devant une grosse bourse aigue d'allure tumorale, l'échographie permettra d'éliminer les diagnostics de tuberculose épидидymaire ou d'orchite granulomateuse. Dans le cas de la tuberculose, les nodules ont plutôt tendances à être hypoéchogènes, confluents, peu vascularisés et l'atteinte de la queue épидидymaire est systématique. Le diagnostic de certitude d'orchite granulomateuse sera en revanche porté par l'examen anatomopathologique de la pièce opératoire.

Dans la majorité des situations, l'échographie ne fera que confirmer le diagnostic de tumeur testiculaire et la nécessité d'une prise en charge chirurgicale.

En présence d'adénopathies rétropéritonéales ou médiastinales, sans tumeur palpée à l'examen testiculaire, il est nécessaire de rechercher une cicatrice fibreuse ou un nodule infracentimétrique arciforme plus ou moins calcifié évocateur d'une « burn out lesion ».

(2) LES MICROLITHIASES

Les microlithiases testiculaires se caractérisent par la présence de dépôts calciques lamellaires au sein des tubules séminifères. Leur incidence est comprise entre 0,6 et 20% [9]. Cependant en raison des circonstances diagnostiques d'une grande variabilité, de l'ancienneté des études et donc des puissances de sondes d'échographie, cette incidence est très certainement sous-estimée.

La définition échographique la plus utilisée est celle de Backus [10] qui distingue 3 grades en fonction du nombre de microlithiases décrites :

- le grade 1 : de 5 à 10 lithiases
- le grade 2 : de 10 à 20
- le grade 3 : avec plus de 20 microlithiases par champ

La corrélation la plus élevée est celle entre l'aspect échographique de grade 3 et la présence d'une tumeur testiculaire associée.

La présence d'un nodule intra-testiculaire hypoéchogène associé guidera l'attitude thérapeutique.

Devant la présence de microlithiases isolées, l'attitude sera fonction du grade et des facteurs de risques associés. Le grade 1 ne justifiera aucune surveillance particulière. Les grades 2 ou 3 conduiront au minimum à l'autopalpation testiculaire régulière d'autant plus si il existe des facteurs de risques associés.[9]

b) LE BILAN D'EXTENSION DU CANCER TESTICULAIRE

L'extension des tumeurs germinales s'effectue préférentiellement par voie lymphatique. L'extension hématogène et en générale plus lente en dehors des formes à forte composante choriocarcinomateuse.

Les localisations métastatiques de première intention sont le poumon et le foie.

A gauche l'extension lymphatique correspond à la région latéroaortique, préaortique jusqu'à la région iliaque primitive voir iliaque externe.

A droite l'extension lymphatique intéresse préférentiellement les espaces inter-aortico-cave, latéro cave et pré-cave. Une extension lymphatique controlatérale est possible en fonction de l'importance du stade évolutif. [11–13]

(1) LE SCANNER

Il doit s'agir d'un scanner thoraco-abdomino-pelvien avec injection de produit de contraste iodé.

L'analyse des lymphonoeuds est plus facile chez les patients présentant une importante masse graisseuse, grâce au gradient de densité. Ils possèdent la même densité que les tissus mous.

Les piliers du diaphragme (notamment lorsqu'ils présentent un aspect pseudo-nodulaire), une veine cave double ou une veine spermatique dilatée en avant du psoas, sont autant d'erreurs possibles d'interprétation.

Les faux positifs avec des ganglions inflammatoires sont possibles pour des adénopathies de taille comprise entre 1 et 1,5 cm. Un centimètre étant en général la limite inférieure de détection.

La sensibilité du scanner abdominal pour l'évaluation du stade ganglionnaire rétropéritonéal est de 70 à 80% pour un seuil cible estimé entre 8 et 10 mm. Par ailleurs, il permet également de détecter d'éventuelles métastases abdominales associées.

Le scanner thoracique est l'examen le plus sensible pour la détection des métastases pulmonaires ou des adénopathies médiastinales. Sa spécificité est réduite par des faux positifs (micronodules pulmonaires).[8,14]

Au scanner, le séminome est en général homogène mais peut présenter un centre nécrotique. Pour les tumeurs germinales non séminomateuses, le contenu est plus souvent hétérogène. Une composante kystique est évocatrice de tératome.

Afin de contrôler leur régression après chimiothérapie, toute adénopathie de plus de 2cm doit être évaluée dans les 3 dimensions.

La réalisation d'un scanner cérébral ne se justifie que sur la présence de signes neurologiques ou devant la présence de métastases hépatiques et/ou de métastases pulmonaires multiples ou de marqueurs tumoraux très élevés [13].

(2) L'IRM

Elle est utilisée en cas de contre-indication à la réalisation d'un scanner avec injection de produit de contraste. La limite inférieure de significativité de 1cm est retenue comme pour le scanner.

(3) Le 18-FDG TEP

Le TEP (Tomographie par Emission de Positons) n'est pas recommandé dans la stadification des TGNS en raison du fort taux de faux négatifs par la présence de tératome (ne fixant pas au TEP) et devant des adénopathies de moins d'un centimètre.[8 ,14].

Il constitue cependant un examen de choix pour l'analyse des TGS.

4. L'ORCHIDECTOMIE RADICALE PAR VOIE INGUINALE

L'orchidectomie est indispensable pour caractériser l'histologie tumorale. En raison des multiples types histologiques pouvant coexister au sein d'une même tumeur, il est nécessaire de réaliser une analyse complète de la tumeur ; la biopsie n'a par conséquent pas sa place.

a) TECHNIQUE CHIRURGICALE

Une conservation du sperme devra systématiquement être proposée avant tout traitement.

Les points importants de la technique chirurgicale sont :

- L'incision cutanée au pli abdominale inférieur homolatérale à la tumeur.
- Le clampage premier du pédicule spermatique pour se prémunir de la migration de cellules tumorales lors de la mobilisation du testicule.
- La dissection du cordon poursuivie jusqu'au niveau de l'orifice inguinal profond, permettant sa ligature au plus près de la divergence des différents éléments du cordon.
- La ligature du cordon doit être réalisée avec précaution afin d'éviter un lâchage de suture qui serait difficile à contrôler dans le rétropéritoine en raison de la rétractation du cordon. La ligature est réalisée avec un fil non résorbable 2-0, renforcée par un point de Meunier réalisé avec un fil serti 2-0.
- La ligature du déférent est réalisée séparément lorsque celui-ci est bien isolé dans sa divergence avec le cordon spermatique.
- La pièce opératoire est envoyée en anatomopathologie.
- Mise en place d'une prothèse testiculaire ou non, selon le désir du patient.
- Pas de nécessité de drainage.

5. L'ORCHIDECTOMIE PARTIELLE

Les indications sont limitées à la présence d'une petite tumeur sur un testicule unique ou en cas d'images très évocatrices de tumeur bénigne sur l'échographie comme le kyste épidermique (image typique en « pelure d'oignon »).

6. BIOPSIE TESTICULAIRE

La biopsie testiculaire par voie transcutanée est proscrite.

Une chirurgie partielle par voie inguinale peut être discutée en cas de doute diagnostic, notamment pour les tumeurs non palpables. Une analyse extemporanée permet d'éviter une orchidectomie totale en cas de tumeur bénigne.[15]

Les biopsies chirurgicales controlatérales à la tumeur germinale ne sont pas recommandées mais peuvent être discutées pour les tumeurs à risque, chez le sujet jeune porteur de microlithiases ou chez le sujet avec au moins un facteur de risque de TG. [16]

7. SURVEILLANCE POST-OPERATOIRE

a) SURVEILLANCE POST-OPERATOIRE PRECOCE

La surveillance post-opératoire de l'orchidectomie est avant tout clinique. Une augmentation du volume de la bourse est évocatrice d'un hématome scrotal. Une déglobulisation associée à des douleurs abdominale latéralisée du côté de l'orchidectomie fait suspecter un lâchage de suture sur le cordon. Il est nécessaire dans ce cas de réaliser un scanner abdomino-pelvien avec injection pour s'assurer du diagnostic.

b) SURVEILLANCE DU PATIENT ORCHIDECTOMISE AVEC UNE TGNS DE STADE 1

L'examen clinique, le dosage des marqueurs ainsi que le scanner abdomino-pelvien constituent les 3 axes de la surveillance des TGNS de stade 1.

Pour une surveillance appliquée à tous les TGNS de stade 1 (sans distinction de facteurs de risques) on obtient un taux de survie spécifique de 99,1% [17]. Il existe cependant un risque de rechute métastatique de l'ordre de 30% qui survient dans 80% des cas dans la première année et dans 94% sous forme de bon pronostic selon la classification IGCCCG. [17]

E. TGNS METASTATIQUES

1. LA CHIMIOThERAPIE

La chimiothérapie des tumeurs germinales non séminomateuses métastatiques repose sur la réalisation d'une chimiothérapie composé de BEP (Bléomycine, Etoposide, Cisplatine).

La réalisation de 3 cycles ou de 4 cycles de BEP est fonction du stade pronostique selon l'IGCCCG.

Le schéma dose est le suivant :

- Bléomycine 30 UI J1-J8-J15
- Etoposide 100mg/m² J1 a J5
- Cisplatine 20mg/m² J1 a J5

Il est nécessaire de réaliser des EFR (Examen Fonctionnel Respiratoire) et une DLCO (Diffusion Libre du Monoxyde de Carbone) avant toute administration de Bléomycine.

En cas de contre-indication à un traitement par bléomycine (hypersensibilité, patient présentant des réactions idiosyncrasiques, souffrant d'infection pulmonaire aigue ou d'insuffisance respiratoire sévère, atteint du syndrome d'ataxie télangiectasie) ou d'apparition d'une toxicité à la bléomycine (syndrome restrictif, diminution du DLCO), un schéma sans bléomycine mais avec un cycle de plus pourra être réalisé.

Les principales toxicités du cisplatine sont la toxicité digestive (vomissements), la toxicité rénale, la toxicité neurologique (essentiellement des neuropathies sensitives pures, d'abord superficielles puis profondes), une toxicité auditive plus ou moins constante, des troubles de la fertilité.

Les principales toxicités de l'étoposide sont la toxicité digestive (vomissement, diarrhées), la toxicité hématologique (myélosuppression, leucémie secondaire), une hypotension, une réaction allergiques, une alopecie.

2. TRAITEMENT EN FONCTION DU STADE PRONOSTIC

a) BON PRONOSTIC

Les TGNS métastatiques du groupe de bon pronostic selon la classification de l'IGCCCG ont un taux de survie de 95% à 5 ans. Le traitement standard est 3 BEP ou 4EP. [18]

b) PRONOSTIC INTERMEDIAIRE

Les TGNS métastatiques du groupe de pronostic intermédiaire selon la classification de l'IGCCCG ont un taux de survie d'approximativement 80%. La prise en charge standard est un traitement par 4 cycles de BEP. [19]

c) MAUVAIS PRONOSTIQUE

Les TGNS métastatiques du groupe de mauvais pronostic ou présentant une mauvaise décroissance des marqueurs ont un taux de survie compris entre 45 et 50%. Le traitement de référence consiste en l'administration de 4 cycles de BEP.[19]

La mauvaise décroissance des marqueurs chez les patients du groupe de mauvais pronostic constitue en elle-même un sous-groupe de mauvais pronostic. [20]

Le protocole GETUG 13 (Groupe d'Etude des Tumeurs Urogénitales) préconise en cas de mauvais décroissance des marqueurs, la réalisation d'un schéma dose-dense par l'introduction dès le 2e cycle d'anticancéreux ayant montré leur efficacité en situation de rattrapage (le paclitaxel, l'oxaliplatine, l'ifosfamide) en plus des composants du BEP, associés à du G-CSF (Granulocyte-Colony Stimulating Factor) et ceci pour un total de 4 cycles. Cette association permet une diminution de 34% du risque de décès ou de progression. [21]

d) TUMEURS GERMINALES EN SITUATION DE RATRAPAGE

La récurrence tardive est définie comme une reprise évolutive 2 ans après un traitement curatif par chimiothérapie initialement efficace sur une maladie métastatique. [22]

(1) SOUS-CLASSIFICATION PRONOSTIQUE

Cette classification du MSKCC (Memorial Sloan-Kettering Cancer Center) différencie les cancers testiculaires en situation de rattrapage en 5 groupes :

- L'histologie : non séminomateux versus séminomateux.
- Le site de la tumeur : testiculaire, extra-testiculaire, médiastinale.
- La présence de métastases viscérales.
- Une réponse à la chimiothérapie précédente.
- Un intervalle sans progression supérieur à 3 mois.
- Un dosage de l'HCG supérieur à 1000 et un dosage de l'AFP supérieur à 1000.

En cas de bon pronostic, il n'y a pas d'indication à la réalisation d'une intensification. Cependant il existe une indication à la réalisation du triplet associant du cisplatine et de l'ifosfamide soit à de l'étoposide, du paclitaxel ou de la vinblastine, associé à du G-CSF, pour un total de 4 cures.

En cas de mauvais pronostic, les patients sont inclus de préférence dans des essais thérapeutiques. Une intensification séquentielle, avec autogreffe de cellules souches, peut-être réalisée. [23]

3. PRISE EN CHARGE DES MASSES RESIDUELLES POST-CHIMIOOTHERAPIE

a) LE CURAGE LOMBO-AORTIQUE

A l'issue de la première ligne de chimiothérapie, seulement 6 à 10% des masses résiduelles contiennent des cellules cancéreuses viables, 50% contiennent du tératome et 40% contiennent du tissu fibro-nécrotique. En cas de rémission complète après la première ligne de chimiothérapie, le curage n'est pas indiqué. [24, 25]

Le curage est indiqué pour tous patients présentant une masse résiduelle supérieure à 1cm de petit axe sur une coupe de scanner. [26]

Le rôle de la chirurgie pour des masses résiduelles inférieures à 1cm est toujours débattu. D'une part, 70% des patients présentant des masses résiduelles de moins de 1cm n'ont que du tissu fibro-nécrotique sur l'histologie définitive [27]. D'autre part, du tératome et des cellules viables sont retrouvés chez ces mêmes patients. [28]

Une attitude équilibrée consiste à surveiller les patients présentant des masses résiduelles scanographiques de moins de 1cm, sachant qu'ils présentent un taux de récurrence de l'ordre de 6 à 9% selon la durée de suivi. [24, 25]

Les patients ayant bénéficié d'une chimiothérapie de rattrapage ou d'une chimiothérapie dose-dense ont un risque plus élevé de porter des cellules tumorales viables, il y a donc une indication chez ces patients à réaliser un curage lombo-aortique même si la masse résiduelle est inférieure à 1cm. [24, 25]

Lorsque le curage est indiqué, la chirurgie doit-être réalisée dans les 4 à 8 semaines.

L'exérèse des métastases viscérales doit être systématique à condition qu'elle soit techniquement réalisable et d'une morbidité acceptable.

En présence de tératome dans les masses il n'y a pas lieu de réaliser un traitement complémentaire.

Trois facteurs post-chirurgie permettent de classer les patients en 3 sous-groupes pronostiques devant la présence de cellules tumorales actives.

Ces facteurs pronostiques sont :

- La présence de plus de 10% de cellules tumorales actives.
- Un curage incomplet.
- L'appartenance en préopératoire à un groupe de pronostique intermédiaire ou mauvais selon la classification de l'IGCCCG.

Pour les patients du groupe de bon pronostique qui ne possèdent aucuns de ces facteurs ; une simple surveillance post-opératoire peut alors être proposée.

La présence d'un des critères classe les patients dans le groupe intermédiaire.

La présence de plus d'un critère classe les patients dans le groupe de mauvais pronostique.

Cependant, la chimiothérapie post-chirurgie sur la récurrence et sur la survie globale n'a montré d'impact que sur le groupe de pronostique intermédiaire. [29]

b) L'EXTENSION GANGLIONNAIRE

Les premiers relais sont situés dans la région inter-aortico-cave pour les tumeurs du testicule droit.

Ils se situent dans la région latéro-aortique pour les cancers testiculaires gauches.

Plus le volume tumorale est important, plus la distribution des métastases ganglionnaires est large.

Le tableau 5 représente la distribution des métastases ganglionnaires avant traitement par cisplatine, en dehors du territoire de drainage principal du testicule, en fonction de la taille ganglionnaire initiale. [11]

Testicule droit	pN2 (2 < < 5 cm)	pN3 (N > 5 cm)
Région préaortique	88 %	100 %
Région sus-pédiculaire G	13 %	38 %

Testicule gauche	pN2 (2 < < 5 cm)	pN3 (N > 5 cm)
Précave	47 %	56 %

Tableau 6 : Distribution des métastases ganglionnaires avant traitement par cisplatine, en dehors du territoire de drainage principal du testicule, en fonction de la taille ganglionnaire initiale. [11]

	Testicule droit	Testicule gauche
Paracave	86 %	0 %
Précave	86 %	12 %
Inter aortico-cave	86 %	86 %
Préaortique	57 %	86 %
Para-aortique	57 %	86 %
Supra-hilaire droit	28 %	12 %
Supra-hilaire gauche	28 %	12 %
Iliaque droit	14 %	12 %
Iliaque gauche	0 %	12 %
Inter-iliaque	14 %	12 %

Tableau 5 : Topographie des masses résiduelles après chimiothérapie par cisplatine. [30]

Le tableau 6 nous montre qu'après chimiothérapie par cisplatine la topographie des masses résiduelles est largement en dehors du territoire initial de drainage. [30]

Grâce à ces données les limites du curage bilatéral ont pu être définies en incluant les deux régions supra-hilaires. Malheureusement, le curage bilatéral est associé à un taux important d'anéjaculation liée à l'atteinte des fibres nerveuses permettant l'éjaculation.

Le taux d'anéjaculation est de 1 à 9%, 11-29% et 75% respectivement après curage de stadification de masses résiduelles avec ou sans préservation nerveuse. [31]

c) FIBRES NERVEUSES IMPLIQUEES DANS LES MECANISMES D'EJACULATION.

Les fibres efférentes pour l'émission de sperme sont médiées par les fibres sympathiques de T12 à L3 et cheminent par les ganglions paravertébraux et le plexus hypogastrique.

Les fibres efférentes pour l'éjaculation sont médiées par les fibres autonomes et somatiques qui ont pour origine les racines nerveuses sacrées et lombaires. Les fibres nerveuses autonomes augmentent la pression du sphincter du col vésical. Les fibres parasympathiques relaxent le sphincter strié. Les contraction des muscles bulbo-caverneux et ischiocaverneux permettant l'éjaculation sont médiées par les fibres somatiques.

Devant le promontoire, la plupart de ces fibres s'entrecroisent et passent par le plexus hypogastrique supérieur situé en regard de S2 a S4. De ce plexus les fibres nerveuses cheminent à travers le pelvis et vont innerver les déférents, les vésicules séminales, la prostate et la région du col vésical.

L'atteinte du plexus hypogastrique peut donc être responsable d'une anéjaculation. [32]

La figure 2 représente les origines, trajets et terminaisons des fibres nerveuses permettant le mécanisme d'éjaculation antégrade.

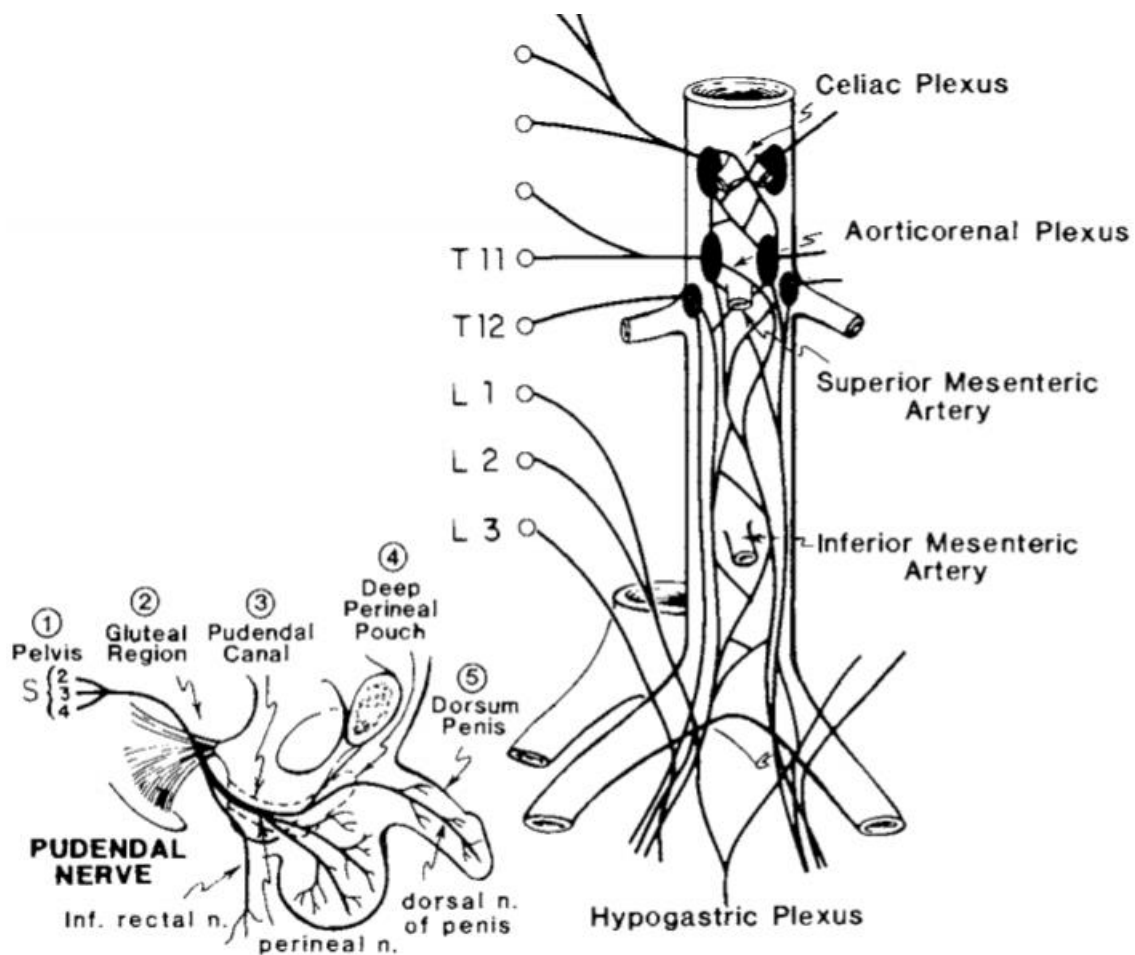


Figure 2: Origines, trajets et terminaisons des fibres nerveuses permettant le mécanisme d'éjaculation antégrade.

La compréhension de ces mécanismes a permis de mettre en place un curage unilatéral modifié pour les masses de plus faible volume, et ainsi de réduire le risque d'anéjaculation, de morbidité, tout en assurant une sécurité carcinologique.

d) LE CURAGE UNILATERAL MODIFIE

Il est dans tous les cas limité au-dessus de l'artère mésentérique inférieure, afin de préserver le plexus hypogastrique supérieur.

A droite les limites sont : en bas l'artère iliaque primitive droite, en dehors l'uretère droit, en haut la veine rénale droite, et en dedans la zone préaortique interne.

A gauche, les limites sont : en bas l'artère iliaque primitive gauche, en dehors l'uretère gauche, en haut le pédicule rénal gauche et en dedans la zone précave interne.

La région pré-aortique gauche en dessous de la veine mésentérique inférieure est respectée pour les tumeurs gauches.

Quel que soit le côté la veine génitale est entièrement retirée ainsi que la zone inter-aortico-cave. [33]

En présence de lésions situées en dehors des limites du curage modifié, le curage doit être d'emblée bilatéral.

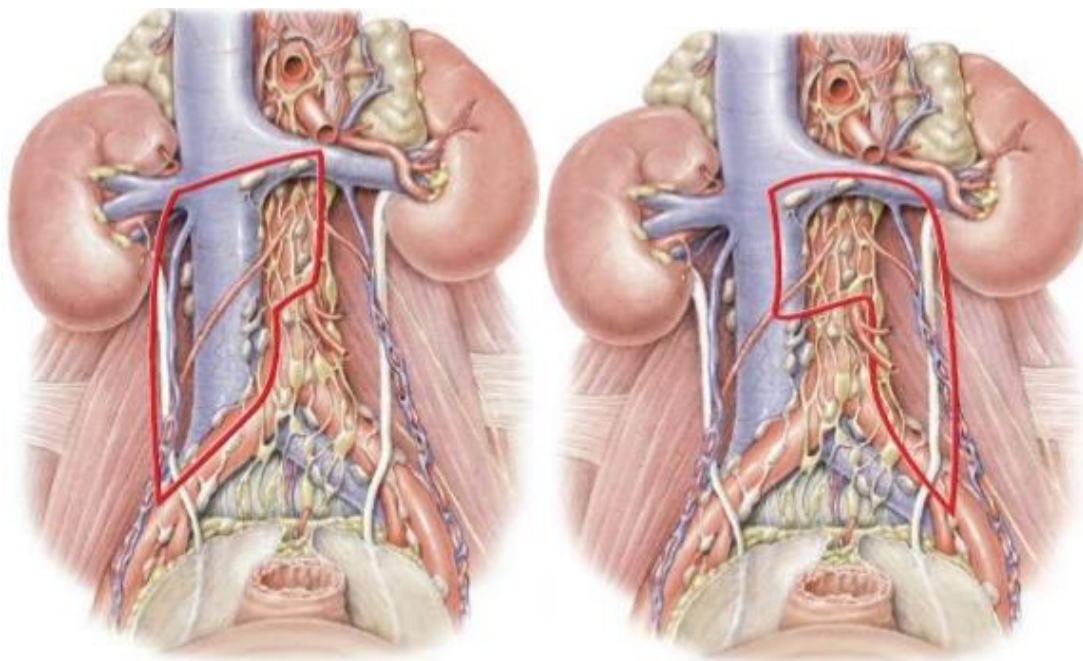


Figure 3 : Curage modifié droit et gauche

e) Le curage avec préservation nerveuse

Les limites de dissection sont les mêmes que pour le curage modifié, il peut sans risque être étendu en dessous de l'artère mésentérique inférieure dans la mesure où les fibres nerveuses sont repérées et isolées. Il est particulièrement indiqué en cas de curage bilatéral ou de tumeur

gauche, la dissection étant justifiée par l'étendu du curage intéressant les fibres sympathiques droites et gauche. [33]

f) DESCRIPTION DE LA TECHNIQUE CHIRURGICALE PAR VOIE COELIOSCOPIQUE TRANSPERITONEALE

Une cryoconservation du sperme doit être systématiquement proposée avant l'intervention.

Les patients sont placés en décubitus latéral gauche ou droit selon le côté indiqué pour le curage. On crée un pneumopéritoine par une technique dite « open », la pression du pneumopéritoine est réglée à 12mmHg. Quatre trocarts, distant chacun de 5cm, sont positionnés sur une même ligne en para-rectal. Les 2 trocarts de 10 mm sont en position centrale ce qui permet de translater l'optique en position proximale ou distale en fonction de la zone de dissection. Le positionnement des trocarts est illustré par la figure 4.

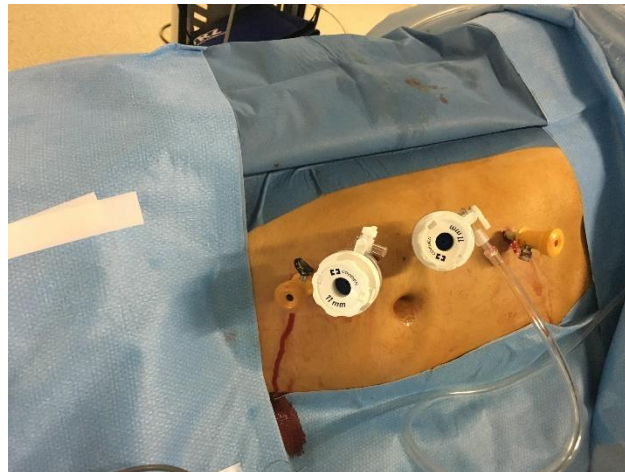


Figure 4 : Positionnement des trocarts pour un curage lombo-aortique par voie transpéritonéale, à droite.

Le bord supérieur de la dissection est le hile rénal et la limite inférieure est le croisement de l'uretère avec les vaisseaux iliaques. Le colon est mobilisé pour mettre en évidence les gros vaisseaux. Une fois le rétropéritoine exposé, la masse tumorale et ses rapports sont vérifiées. La dissection démarre de la bifurcation iliaque et remonte jusqu'au hile rénal en emportant le pédicule gonadique. Des clips métalliques ainsi que des clips sécurisés de type Hémolok™ sont utilisés pour les lymphatiques et pour le contrôle vasculaire. Les vaisseaux lombaires sont ligaturés afin d'avoir accès à la région rétro-cave et rétro-aortique qui est fréquemment

une zone de récurrence lorsque le curage n'a pas emporté des adénopathies de ces territoires. En fin d'intervention, la pièce opératoire est mise dans un sac d'extraction.

Une antibioprophylaxie n'est pas nécessaire.

La prévention de la maladie thromboembolique veineuse doit-être systématiquement réalisée. Elle s'effectue par l'administration d'une héparine de bas poids moléculaire en l'absence d'insuffisance rénale sévère.

Une contention veineuse doit être également systématiquement prescrite.

g) DESCRIPTION DE LA TECHNIQUE CHIRURGICALE PAR VOIE COELIOSCOPIQUE RETROPERITONEALE

Le curage coelioscopique par voie rétropéritonéale offre les mêmes garanties carcinologiques avec une morbidité réduite. Il s'agit cependant d'une technique nécessitant une expertise avancée en laparoscopie et en chirurgie rétropéritonéale en tenant compte des courbes d'apprentissage. [34–36]

Le patient est placé en décubitus dorsal, jambes serrées. L'opérateur et son aide sont installés du côté du curage.

Deux trocars de 10 mm, dont un d'open-laparoscopie et 2 trocart de 5 mm sont mis en place. Le premier trocart est placé en open-laparoscopie, deux travers de doigt en dedans de l'épine iliaque antérosupérieure sur la ligne claviculaire moyenne, du côté homolatéral à la tumeur. L'espace sous-péritonéal est initialement créé au doigt ou au ballon. Trois autres trocars sont positionnés comme indiqué sur la figure 5.

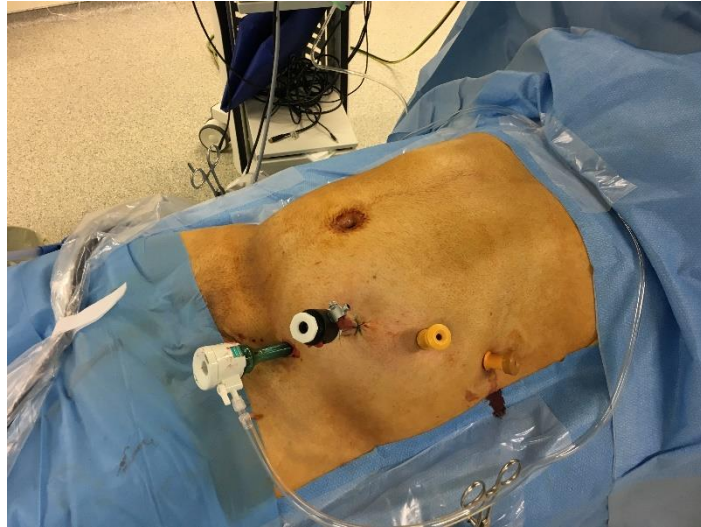


Figure 5 : Positionnement des trocarts pour un curage lombo-aortique par voie rétro-péritonéale à gauche

L'espace sous-péritonéal est créé à partir du muscle psoas jusqu'au gros vaisseau ipsilatéral et à l'uretère. L'uretère et les vaisseaux gonadiques sont laissés au contact du péritoine postérieur. La dissection ganglionnaire est réalisée suivant un template unilatéral modifié. Des clips métalliques ainsi que des clips sécurisés type Hemolok™ sont utilisés pour les lymphatiques et pour le contrôle vasculaire. Comme dans la voie transpéritonéale, des vaisseaux lombaires sont ligaturés afin d'atteindre les espaces rétro-cave et rétro-aortique. Les vaisseaux gonadiques sont retirés. Une marsupialisation préventive est réalisée en fin d'intervention et ouvrant largement le feuillet postérieur du péritoine. Les ganglions et les vaisseaux gonadiques sont extraits dans un sac par l'incision iliaque. Aucun drainage n'est mis en place. [34]

Les consignes pour la prévention du risque thrombo-embolique et pour l'antibioprophylaxie sont les mêmes que pour la voie transpéritonéale.

h) COMPLICATION DES CURAGES COELIOSCOPIQUES

Le curage lombo-aortique a été initialement considéré comme une intervention à risque. Cependant avec l'évolution des techniques, cette morbi-mortalité a considérablement réduit dans les centres experts.

En raison de l'importante réaction desmoplastique secondaire à la chimiothérapie, à l'origine d'importantes adhérences entre les masses résiduelles et les vaisseaux, le curage lombo-aortique post-chimiothérapie (CLA-PC) constitue un défi technique.

La morbidité globale des curages lombo-aortiques post-chimiothérapie est de l'ordre de 12 à 32%. [22]

Les complications pulmonaires des CLA-PC apparaissent dans 8% des cas [37]. Ces complications incluent atélectasie, syndrome de détresse respiratoire et embolie pulmonaire. Les patients ayant reçu de la bléomycine constituent par ailleurs un groupe de patients ayant un risque accru de complications pulmonaires. Il faut veiller à ne pas oxygéner de manière trop importante ces patients en péri-opératoire ainsi que de monitorer le remplissage vasculaire en raison d'un risque accru de fibrose pulmonaire. [37]

Les complications lymphatiques peuvent entraîner des ascites chyleuses, dans 3% des cas [37]. Le risque d'ascite chyleuse est majoré en cas de dissection supra-hilaire, de métastasectomie hépatique ou de résection de la veine cave inférieure. Une alimentation riche en triglycérides à chaîne moyenne et un traitement par diurétiques permet de ne pas intervenir chirurgicalement. Une nutrition parentérale, ou un apport en albumine peut être nécessaire pour répondre à la perte lymphatique.

Les complications lymphatiques peuvent également entraîner des lymphocèles pouvant être responsables de compression des intestins ou des uretères ou encore s'infecter. Les lymphocèles symptomatiques nécessitent d'être drainées. Une antibiothérapie doit être administrée si la lymphocèle est infectée.

Les complications lymphatiques d'une voie transpéritonéale donneront plutôt une ascite chyleuse, tandis qu'une voie rétropéritonéale sera plutôt génératrice de lymphocèle. La lymphocèle pourra être prévenue par la réalisation d'une marsupialisation préventive.

Des complications vasculaires peuvent avoir lieu pendant les CLA-PC. Il est possible de réaliser des patchs vasculaires aortiques ou la mise en place de prothèses vasculaires aortiques. En cas d'occlusion, la veine cave inférieure peut être réséquée avec de minimes conséquences en raison d'une importante collatéralité qui s'est développée en amont de la chirurgie. L'atteinte du pédicule rénale peut être responsable d'infarctus rénal.

Le recours à la transfusion est rare dans les centres qui présentent de hauts volumes de CLA-PC.

Le risque de thrombose veineuse profonde peut être réduit par la mobilisation précoce du patient, une contention veineuse des membres inférieurs ainsi qu'une héparinothérapie préventive.

La complication la plus fréquente est l'iléus post-opératoire, qui est généralement d'évolution favorable. Une pancréatite, une ischémie mésentérique ainsi qu'une hémorragie digestive sont des complications rares.

Les complications infectieuses comprennent les infections des voies urinaires, les infections de lymphocèles et les pneumonies.

La complication infectieuse la plus fréquente reste l'infection de cicatrice.

4. SUIVI DES PATIENTS

Le suivi des tumeurs germinales non séminomateuses métastatiques après chimiothérapie doit intégrer les problématiques suivantes :

- Diagnostic de rechute
- Effets secondaires à long terme
- Toxicité des faibles doses d'irradiation liée à la répétition des examens

Les recommandations de l'AFU pour le suivi des TGm sont représentées dans la figure 6, celles de l'EAU dans la figure 7.

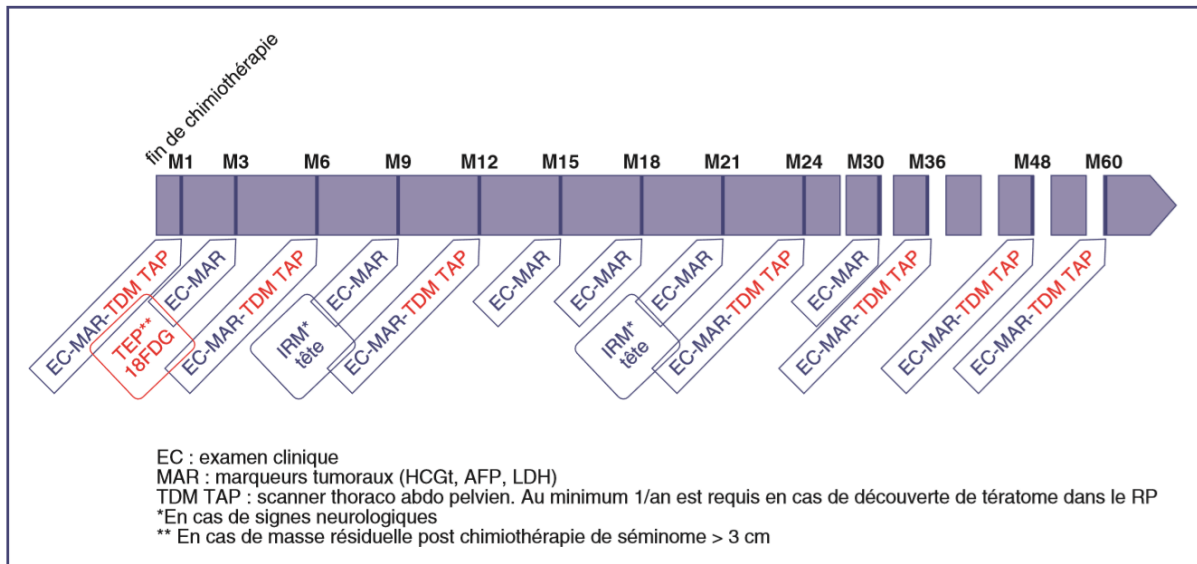


Figure 6 : Recommandations AFU pour le calendrier de suivi des TG métastatiques après première ligne de chimiothérapie +/- CLA

Procedure	Year			
	1	2	3-5	Thereafter
Physical examination	Four times	Four times	Twice/yr	Once/yr
Tumour markers	Four times	Four times	Twice/yr	Once/yr
Plain radiography of the chest	Four times	Four times	Twice/yr	Once/yr
Abdominopelvic CT ^a	Twice	Twice	Once/yr	As indicated
Chest CT ^{b,c}	Once/yr	Once/yr	Once/yr	As indicated
Brain CT ^d	Once/yr	Once/yr	Once/yr	As indicated

CT = computed tomography.
^a Abdominal CT must be performed at least annually if teratoma is found in the retroperitoneum.
^b If postchemotherapy evaluation in a seminoma patient shows any mass >3 cm, the appropriate CT should be repeated 2 and 4 mo later to ensure that the mass is continuing to regress. If available, fluorodeoxyglucose positron emission tomography/CT can be performed.
^c Chest CT is indicated if an abnormality is detected on a plain chest x-ray and after pulmonary resection.
^d In patients with headaches, focal neurological findings, or any central nervous system symptoms.

Figure 7 : Recommandations EAU pour le calendrier de suivi des TG métastatiques après première ligne de chimiothérapie +/- CLA

F. OBJECTIFS

L'objectif de notre étude rétrospective est d'étudier la faisabilité du curage lombo-aortique post-chimiothérapie par voie coelioscopique pour des tumeurs germinales non séminomateuses de stade 2 à 3, ainsi que les résultats oncologiques et fonctionnels à long terme dans cette population de patients.

VI. PATIENTS ET METHODE

	Cohorte A	Cohorte B
Inclusion	- Rétrospective - De novembre 2000 à janvier 2012	- Rétrospective - De janvier 2012 à novembre 2017
Opérateur	Mono-opérateur sur toute la durée de l'étude	
Voie d'abord	Coelioscopique transpéritonéale et rétropéritonéale	Coelioscopique transpéritonéale et rétropéritonéale et robot assisté transpéritonéale
Limites du curage	Unilatérale ou bilatérale suivant les templates modifiés décrit par L. Weissbach [12]	
Orchidectomie	Abord inguinal avec clampage premier du pédicule	
Histologie de la pièce d'orchidectomie	- Résultats récupérés auprès du service d'anatomopathologie attaché au service ayant réalisé l'orchidectomie - Inclusion des TGNS mixtes et pures - Exclusion des tumeurs germinales séminomateuses	
Marqueurs	Dosage des marqueurs post-opératoires dans les premiers mois après orchidectomie	
Stadification	- Classification de l'AJCC de 2009 - Inclusion des stades II et III	
Classification pronostique	Classification de l'IGCCCG des tumeurs germinales métastatiques	
Chimiothérapie	- Chimiothérapie première de type BEP, nombre de cycles adaptés à la classification pronostique - Schéma dose-dense ou intensification en fonction de la décroissance des marqueurs et du groupe pronostique - Réalisation de la chimiothérapie à l'Institut Gustave Roussy, ou dans le centre de cancérologie dont dépendait le patient	
Scanner pour évaluation des masses résiduelles	- Le plus grand axe de la masse résiduelle - Contact avec les vaisseaux rénaux - Toutes les images ont été relues	
Durée opératoire	Relevée par le personnel du bloc opératoire	Relevé informatique à partir du logiciel « Opera »
Hospitalisation	Service de chirurgie urologique de l'Institut Mutualiste Montsouris jusqu'en 2004, puis du Groupe Hospitalier Paris Saint-Joseph.	Service de chirurgie urologique du Groupe Hospitalier Paris Saint-Joseph
Complications post-opératoires	- Evaluée selon la classification de Clavien - Complications post-opératoires asymptomatiques et de découverte fortuite non relevées	
Histologie des masses résiduelles	Service d'anatomopathologie de l'Institut Mutualiste Montsouris jusqu'en 2004, puis du Groupe Hospitalier Paris Saint-Joseph.	Service d'anatomopathologie du Groupe Hospitalier Paris Saint-Joseph
Présence d'éjaculation antégrade	- Toute éjaculation antégrade, même avec diminution du volume de l'éjaculat, était considérée comme ayant une éjaculation antégrade. - Recueil des données après éjaculation effectué sur la base du recueil d'information du patient lors de la consultation 1 an après la date de la chirurgie	

Tableau 7 : Caractéristiques et patients pour les cohortes A et B

Afin de minimiser un effet cohorte nous avons choisi de scinder notre série de patients en deux cohortes, la première portant sur les 57 premiers patients (Cohorte A) et la seconde sur les 50 patients suivants (Cohorte B).

La taille de la tumeur, la présence de marqueurs élevés post-chimiothérapie, des antécédents de curages lombo-aortiques ou de chimiothérapie n'étaient pas des critères d'exclusion.

Un entretien téléphonique a été réalisé avec tous les patients pour lesquels des données étaient manquantes.

Les données statistiques ont été réalisées à partir du logiciel Easymedstat ®. Les tests statistiques utilisés ont été les tests de Chi-2, de Fisher, de Student et de Mann-Whitney.

A. TUMEUR PRIMITIVE

Les caractéristiques de la tumeur primitive étaient les suivantes :

Variable	Cohorte A + B (%) n = 107	Cohorte A (%) n = 57	Cohorte B (%) n = 50
Marqueurs normaux post-orchidectomie	25,58	17,5	30,6
Tumeur mono-contingent	26,53	30,8	21,7
Tumeur mixte	73,47	69,2	78,3
Tumeur testiculaire bilatérale	1,87	3,5	0
Orchidectomie réalisée durant le curage	1,87	3,5	0
Primitif rétropéritonéal	1,87	3,5	0
Séminome	25,51	25	26,1
Carcinome embryonnaire	79,59	76,9	82,6
Choriocarcinome	16,33	15,4	17,4
Tératome	44,9	34,6	56,5
Tumeur vitelline	42,86	44,2	41,3

Tableau 8 : caractéristiques de la tumeur primitive

Parmi les deux patients ayant bénéficié d'une orchidectomie pendant le curage. Le premier patient avait bénéficié d'une orchidectomie partielle sur testicule unique pour un tératome, la totalisation de l'orchidectomie ayant été réalisée pendant le curage en raison de l'apparition d'une insuffisance testiculaire et devant le risque carcinologique. Chez le second patient l'orchidectomie a été réalisée durant le curage car l'extirpation du testicule par voie inguinale était non réalisable avant chimiothérapie. Une biopsie avait été réalisée retrouvant une TGNS.

B. CARACTERISTIQUES PATIENTS

Les caractéristiques patients sont les suivantes :

Variable	Cohorte A+B n = 107	Cohorte A n = 57	Cohorte B n = 50
Age d'inclusion (années)	Moy = 31,4 +/- 8,4	Moy = 32,4 +/- 8,8	30,3 +/- 7,8
BMI	Moy = 24,82 +/- 5,22	Moy = 24,17 +/- 4,1	Moy = 25,45 +/- 6,1
Antécédents de curages	7,48%	12,3%	2%
Stade 2a	21,5%	21,1%	22%
Stade 2b	28,04%	21,1%	36%
Stade 2c	11,21%	15,8%	6%
Stade 3a	14,95%	12,3%	18%
Stade 3b	11,21%	14%	8%
Stade 3c	13,08%	15,8%	10%
Bon pronostique	71,03%	61,4%	82%
Pronostique intermédiaire	15,89%	22,8%	8%
Mauvais pronostique	13,08%	15,8%	10%

Tableau 9 : Caractéristiques patients

C. CHIMIOThERAPIE

Les caractéristiques chimiothérapeutiques des patients étaient :

Variable	Cohorte A + B (%) n = 107	Cohorte A (%) n = 57	Cohorte B (%) n = 50
Aucune ligne de chimiothérapie	0,93	0	2
une ligne de chimiothérapie	84,11	78,9	90
2 lignes de chimiothérapie	7,48	8,8	6
3 lignes de chimiothérapie	3,74	5,3	2
4 lignes de chimiothérapie	1,87	3,5	0
5 lignes de chimiothérapie	0,93	1,8	0
8 lignes de chimiothérapie	0,93	1,8	0
0 BEP	0,93	0	2
1 BEP	1,87	1,8	2
2 BEP	4,67	5,3	4
3 BEP	58,88	47,4	72
4 BEP	31,78	42,1	20
5 BEP	0,93	1,8	0
6 BEP	0,93	1,8	0
Schéma dose dense	13,08	19,3	6
Intensification	9,35	14	4

Tableau 10 : Chimiothérapie.

Les 2 patients ayant reçu au moins cinq lignes de chimiothérapie sont décédés au terme du suivi.

Tous les patients ayant reçu une seule ligne de chimiothérapie ont reçu une chimiothérapie de type BEP. Parmi les patients du groupe intermédiaire, un seul patient a reçu 3 cycles de BEP, tous les autres patients ont reçus 4 cycles de BEP.

Un patient n'a pas reçu de chimiothérapie devant la présence d'une image de masse résiduelle typique de tératome et la présence de tératome sur la pièce d'orchidectomie.

D. IMAGERIE POST-CHIMIOThERAPIE

Les caractéristiques scanographiques des patients étaient les suivantes :

Variable	Cohorte A + B n = 107	Cohorte A n = 57	Cohorte B n = 50
Contact avec le pédicule rénal de la masse résiduelle	47,67%	50%	45,7%
Récidive biologique sans lésion au scanner	1,90%	1,8%	2%
Plus grand axe scanographique en mm	Med = 30 [10 – 134]	Med = 30 [10 - 134]	Med = 27 [10 - 80]

Tableau 11 : Imagerie post-chimiothérapie

Les deux patients ayant bénéficié d'un curage sans masse résiduelle visible au scanner ont tous deux présenté une élévation isolée de l'AFP.

Deux patients présentaient un conglomérat de masses résiduelles contiguës, mesurant au total dans le plan sagittal, 13cm pour le patient de la cohorte A et 8cm pour le patient de la cohorte B.

Localisations métastatiques extra-abdominales	Cohortes A + B (%) n = 107
Atteinte pulmonaire seule	17,7
Localisation hépatique seule	1,9
Atteinte ganglionnaire sus-diaphragmatique	5,6
Métastase pulmonaire et mésentérique	0,9
Pulmonaire et hépatique	3,7
Atteinte pleural	0,9
Atteinte rachidienne avec nodule intra-scrotal	0,9
Atteinte pulmonaire et de la verge	0,9

Tableau 12 : répartition des localisation secondaires viscérales et ganglionnaires sus-diaphragmatiques

VII. RESULTATS

Entre novembre 2000 et Novembre 2017, 107 patients ont bénéficié d'un curage lombo-aortique coelioscopique.

A. FAISABILITE DES CURAGES LOMBO-AORTIQUES PAR VOIE COELIOSCOPIQUE

Entre Novembre 2000 et Novembre 2017, 332 curages lombo-aortiques ont été réalisés par le même opérateur. La répartition des voies d'abord et des indications de ces curages sont résumés dans la figure 1.

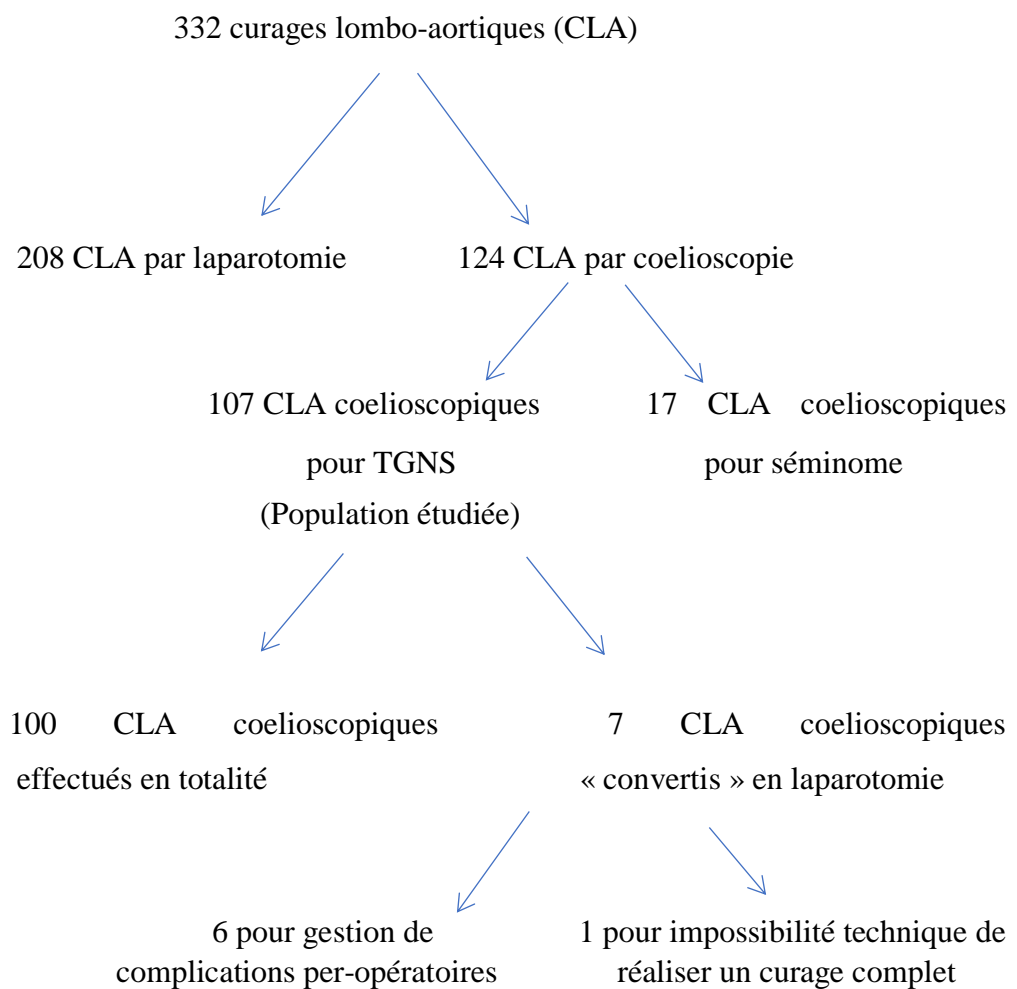


Figure 8 : répartition des curages lombo-aortiques

Parmi les 332 indications de curage lombo-aortique effectués entre novembre 2000 et novembre 2017, 124 ont été réalisés par voie coelioscopique soit 37% des patients. En ce qui concerne les 107 curages lombo-aortiques effectués par coelioscopie pour TGNS, 6,54% ont été convertis, majoritairement compte tenu de l'impossibilité de réaliser un geste complet par cette voie d'abord.

1. RESULTATS SUR LES DONNEES PER-OPERATOIRES

Variable	Cohorte A + B n = 107	Cohorte A n = 57	Cohorte B n = 50	Test statistique (Cohorte A vs Cohorte B)
Abord coelioscopique transpéritonéale	31,78%	42,1%	20%	p = 0.014
Abord coelioscopique rétropéritonéale	67,29%	54,4%	82%	p = 0.01
Abord robot transpéritonéale	1,87%	3,5%	0%	NS (p = 0.497)
Curage unilatérale	74,77%	75,4%	74%	NS (p = 0.864)
Curage bilatérale	25,23%	24,6%	26%	NS (p = 0.864)
Durée opératoire pour curage unilatéral	Med = 186 [90 - 540]	Med = 202 [90 - 540]	Med = 175 [90 - 420]	p = 0.016
Durée opératoire pour curage bilatéral	Med = 254 [138 - 489]	Med = 304 [180 - 489]	Med = 242 [138 - 374]	NS (p = 0,17)
Saignement	Med = 50 [0 - 6000]	Med = 30 [0 - 6000]	Med = 50 [0 - 5000]	NS (p = 0.873)
Complications per opératoires	24,49%	28%	20,8%	NS (p = 0.409)
Conversion	6,54%	8,8%	4 %	NS (p = 0.44)

Tableau 13 : Résultats per-opératoires

Un patient a bénéficié lors de la même intervention d'un curage lombo-aortique par voie rétropéritonéale à droite et un curage iliaque par voie transpéritonéale.

Les types de complications per-opératoires et leur gestion sont les suivantes :

Cohorte A+B : complications per-opératoire	Patients (%)	Gestion de la complication
Plaie urétérale seule	2,8	- 1 patient a nécessité la mise en place d'une sonde JJ - les autres patients ont bénéficié d'une suture coelioscopique
Plaie vasculaire seule	12,1	- 1 patient a nécessité une conversion en laparotomie et la mise en place d'une sonde de Fogarty en sus-rénal. - les autres patients ont bénéficiés d'une suture coelioscopique
Plaie vasculaire et urétérale	0,9	Suture coelioscopique
Plaie digestive	1,9	1 patient a nécessité une colectomie segmentaire coelioscopique
Masse inextirpable	0,9	Exérèse macroscopiquement incomplète de la masse ayant nécessité une conversion en laparotomie
Lymphorée	0,9	Clips chirurgicaux par voie coelioscopique
Décollement péritonéal non réalisable	0,9	Voie d'abord transpéritonéale
Thrombose de l'artère rénale	0,9	Conversion en laparotomie pour réalisation d'une néphrectomie

Tableau 14 : types de complications et leur gestion pour la cohorte A+B

2. HOSPITALISATION

Les résultats sur les données d'hospitalisations sont les suivants :

	Cohorte A + B n = 107	Cohorte A n = 57	Cohorte B n = 50	Test statistique (Cohorte A vs Cohorte B)
Complications post-opératoires immédiates	17,20%	24,4%	10,4%	NS (p = 0.1)
Transfusions	4,3%	2,2%	6,4%	NS (p = 0.616)
Durée d'hospitalisation	Moy = 4,07 +/- 2,6 Med = 4 [1 - 26]	Moy = 4,32 +/- 3,3 Med = 4 [1 ;26]	Moy = 3,8 +/- 1,49 Med = 3 [2 ;8]	NS (p = 0.317)
Clavien 0	80,65%	73,9%	87,2%	NS (p = 0.1)
Clavien 1	13,98%	21,7%	6,4%	p = 0.039
Clavien 2	4,3%	2,2%	6,4%	NS (p = 0.616)
Clavien 3	0%	0%	0%	NS (p = 1)
Clavien 4	1,08%	2,2%	0%	NS (p = 0.494)
Réhospitalisation	13,73%	13,2%	14,3%	NS (p = 0.874)

Tableau 15 : Résultats d'hospitalisation

Les types de complications lors de l'hospitalisation sont les suivantes :

Cohorte A +B : complications post-opératoires	nombre de patients (%)
lymphocèle	3,7
lymphorée persistante	5,6
cruralgie	0,9
insensibilité face antérieure de cuisse	0,9
iléus	0,9
atélectasie	0,9
embolie pulmonaire	0,9
hyperthermie sur cathéter central infecté	0,9
écoulement de cicatrice de scrototomie	0,9
hématome rétropéritonéale	0,9

Tableau 16 : types de complications lors de l'hospitalisation pour la cohorte A+B

B. RESULTATS ONCOLOGIQUES

La durée médiane de suivi était de 46,9 mois [0 - 203].

1. ANATOMOPATHOLOGIE DES CURAGES

Les résultats sur les données anatomopathologiques du curage sont les suivants :

Variable	Cohorte A + B n = 107	Cohorte A n = 57	Cohorte B n = 50	Test statistique (Cohorte A vs Cohorte B)
Grande taille MR a l'anatomopathologie	Med = 40 [7 - 360]	Med = 42,5 [7 - 170]	Med = 35,5 [15 - 360]	p = 0.032
Nombres de ganglions prélevés	Med = 13,5 [5 - 45]	Med = 10 [5 - 28]	Med = 14 [5 - 45]	NS (p = 0.087)
Tératome	50%	48,2%	52%	NS (p = 0.697)
Tumeur active	11,32%	16,1%	6%	NS (p = 0.327)

Tableau 17 : Histologie des curages

Cohorte A + B : histologie des curages	nombre de patients (%)
tumeur vitelline	2,8
carcinome embryonnaire	3,7
seminome	0,9
tumeur vitelline + sarcomatoïde	0,9
non caractérisable a l'immunohistochimie	1,9

Tableau 18 : répartition des types histologique des masses résiduelles

2. PRISE EN CHARGE SPECIFIQUE POST-OPERATOIRE

Les résultats sur les données de prise en charge spécifiques post-opératoires sont les suivants :

Variable	Cohorte A + Cohorte B (%) n = 107	Cohorte A (%) n = 57 patients	Cohorte B (%) n = 50 patients	Test statistique (Cohorte A vs Cohorte B)
Chimiothérapie complémentaire post-opératoire	4,76	7,3	2	NS (p = 0.440)
Radiothérapie complémentaire post-opératoire	0,95	1,8	0	NS (p = 0.496)
Chirurgie complémentaire post-opératoire extra-abdominale	6,67	10,9	2	p = 0.033

Tableau 19 : Prises en charges spécifiques post-curage.

Dans la cohorte A, un patient a reçu dans les suites de son curage une chimiothérapie dose dense de type GIP (Gemcitabine - Ifosfamide – Cisplatine) suivi d’une intensification selon le protocole TICE (Paclitaxel, Ifosfamide, Carboplatine et Etoposide) puis une radiothérapie lombo-aortique. Un patient a eu une exérèse d’adénopathies cervicales et médiastinales.

Un patient a eu une thoracotomie avec exérèse d’une lésion pulmonaire, ne retrouvant qu’une bronchectasie. Il a été réalisé un curage médiastinal avec exérèse de lésions pulmonaires chez un autre patient ne retrouvant que de la nécrose. Un patient a reçu une chimiothérapie d’intensification par Taxif CarboPEC (Carboplatine – Etoposide – Cyclophosphamide) puis une vidéothoracoscopie pour exérèse de masse pulmonaire. Un patient a reçu une chimiothérapie adjuvante par VeIP (Vinblastine – Ifosfamide – Cisplatine) devant la présence de séminome dans la masse résiduelle. Un autre patient a reçu uniquement un cycle étoposide – cisplatine devant la présence de tumeur vitelline dans la masse résiduelle.

Dans la cohorte B, un patient a reçu une chimiothérapie adjuvante par trois cycles de type API (Adriamycine – Cisplatine - Ifosfamide) après le curage en raison de la présence d’un contingent sarcomatoïde dans la masse résiduelle. Il a été réalisé un curage cervical chez un patient, ne retrouvant que de la nécrose. Il a été réalisé une marsupialisation chez un patient qui présentait une lymphocèle récidivante après ponction.

3. EJACULATION ANTEGRADE

Cette donnée n'a pu être collectée que chez 36 patients dans la cohorte A et 45 patients dans la cohorte B

Les résultats sur la récurrence tumorale et la présence d'éjaculation antégrade un an après le curage sont présentés dans le tableau suivant :

Variable	Cohorte A + B (%) n = 81	Cohorte A (%) n = 36	Cohorte B (%) n = 45	Test statistique (Cohorte A vs Cohorte B)
Ejaculation antégrade après 1 an	71,1	69,4	73,3	NS (p = 0,699)
Ejaculation antégrade pour curages unilatéraux	77,05	67,9	84,8	NS (p = 0,137)
Ejaculation antégrade pour curage bilatéraux	52,63	75	36,4	NS (p = 0,169)

Tableau 20 : éjaculation antégrade à 1 an pour les curages unilatéraux et bilatéraux

4. RECIDIVE ET STATUT AU TERME DU SUIVI

Variable	Cohorte A + B n = 107	Cohorte A n = 57	Cohorte B n = 50	Test statistique (Cohorte A vs Cohorte B)
Récidive tumorale	7,7%	11,3%	4%	NS (p = 0,113)
Récidive tumorale dans le template	2,8%	5,3%	0%	NS (p = 0,246)
Récidive tumorale en dehors du template	5,61%	8,2%	2%	NS (p=0,211)
Intervalle de récurrence (mois)	Med = 9,5 [1 - 20]	Med = 9,5 [1 - 20]	Med = 8 [4 -12]	NS (p > 0,05)
Vivant sans maladie au terme du suivi	94,39%	91,2%	98%	NS (p = 0,21)
Vivant avec maladie au terme du suivi	0,93%	0%	2%	NS (p = 0,47)
décès	4,67%	8,8%	0%	NS (p = 0,06)

Tableau 21 : Résultats oncologiques

L'unique patient vivant avec maladie présentait une métastase cérébrale à la date des dernières nouvelles.

Les cinq causes de décès ont été un choc hémorragique survenu dans les suites immédiates de l'intervention, un décès survenu 25 mois après le curage lombo-aortique par voie coelioscopique en raison d'une récurrence tumorale, un décès en raison d'une progression métastatique en dehors de la zone de curage, un décès en raison d'une dissémination métastatique pulmonaire et cérébral et un décès dans un contexte de progression locale de la maladie devant la présence d'une tumeur inextirpable.

Dans la cohorte A, un patient a récidivé à 20 mois du curage au niveau de la surrenale gauche, il a bénéficié d'un second curage lombo-aortique associé à une surrenalectomie gauche ; l'analyse de la pièce opératoire retrouvait de la tumeur vitelline. Le patient était vivant sans maladie au terme du suivi. Un autre patient a récidivé à 11 mois en zone inter-aorticocave pour une tumeur initialement située à droite, il a bénéficié d'un curage lombo-aortique par voie transpéritonéale ; l'examen de la pièce opératoire était non connu. Le patient était considéré comme vivant sans maladie au terme du suivi. Un patient a présenté une récurrence rétropéritonéale bilatérale associée à des métastases hépatiques, il a bénéficié d'une chimiothérapie de deuxième ligne par GIP puis d'une intensification selon le protocole TICE suivi d'un curage bilatérale par incision bi-sous costale associé à des métastastectomies ; l'anatomopathologie retrouvait du tératome associé à un contingent de tumeur vitelline, le patient était décédé au terme du suivi. Un patient a présenté une récurrence médiastinale, cervicale et multiviscérale 14 mois après le curage, il a bénéficié d'une intensification selon le protocole TICE, suivi d'une radiothérapie sur une métastase rachidienne et d'un curage cervical ne retrouvant que de la nécrose. Le patient était décédé au terme du suivi. Un patient a développé des métastases pulmonaires et cérébrales un mois après le curage, il a reçu une chimiothérapie de type PVB (Cisplatine, Velbe, Bléomycine), puis un protocole comprenant deux cycles de Taxol-Oxaliplatine devant un échappement sous chimiothérapie suivi d'un traitement par Méthotrexate ainsi que de la radiothérapie sur les métastases rachidiennes. Ce patient était décédé au terme du suivi. Un patient a présenté une récurrence hépatique à deux mois, il a bénéficié d'une hépatectomie gauche associée à de la radiofréquence sur les lésions hépatiques droites ; l'examen de la pièce opératoire retrouvait de la tumeur vitelline. Devant une augmentation de l'AFP ce même patient a reçu par la suite deux cycles de taxol – épirubicine avec une intensification par CarboPEC. Le patient était décédé au terme du suivi

Dans la cohorte B, un patient a bénéficié d'un protocole TICE devant une rechute biologique cinq mois après le curage (pas de masse visibles au scanner) ; il n'a pas été réalisé de curage complémentaire chez ce patient. Un patient a présenté une récurrence cérébrale à quatre mois traité par radiothérapie stéréotaxique cérébrale puis métastasectomie. Le patient était considéré comme vivant avec maladie au terme du suivi.

5. COURBES DE SURVIE

Les courbes de survies selon la méthode de Kaplan-Meier sont les suivantes :

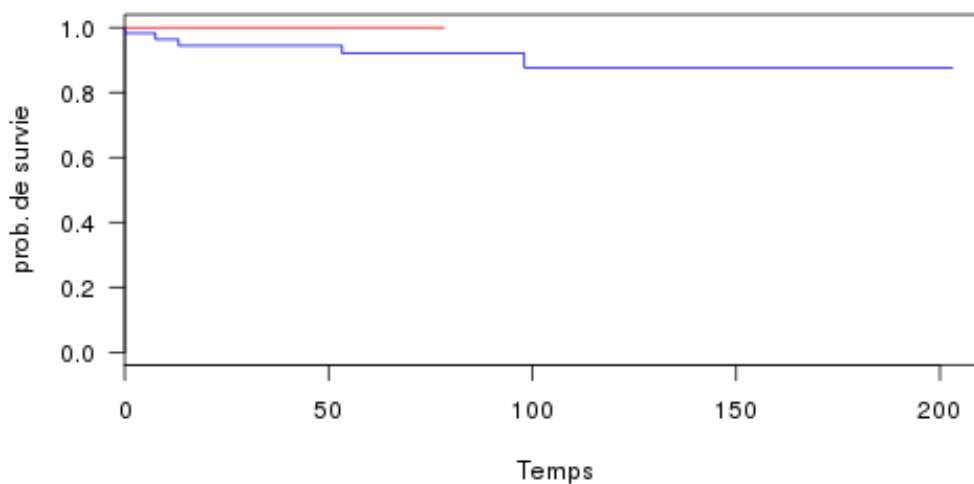


Figure 8 : Analyse de survie selon Kaplan-Meier pour la cohorte A et la cohorte B

La courbe de survie bleue représente l'analyse de survie de la cohorte A et la courbe orange représente celle de la cohorte B.

VIII. DISCUSSION

Le CLA est indiqué après chimiothérapie s'il persiste une ou plusieurs masses résiduelles supérieures à 10 mm, et après avoir obtenu une normalisation des marqueurs [38]. Cette intervention est techniquement très complexe avec des complications plus fréquentes et plus sévères en comparaison au curage pour des stades 1. [39]

Elle permet d'obtenir un diagnostic histologique des masses résiduelles, nécessaire pour adapter soit une surveillance, soit des traitements complémentaires. Cette chirurgie a également un rôle curateur lorsque l'exérèse complète de tératome, mais également parfois d'un contingent réduit de tumeur toujours active, est effectuée.

Les CLA-PC peuvent parfois être proposés, chez certains patients sélectionnés, en l'absence de normalisation des marqueurs. [40]

L'intérêt du curage post- chimiothérapie ne fait plus l'objet de débat. De nombreuses études démontrent en effet, l'intérêt de cette chirurgie en raison de la présence de tératome, très peu chimio-sensible, et de la présence de tumeur viable représentant jusqu'à près d'un tiers des histologies [41]. Dans notre étude, il a été retrouvé de la tumeur active chez 12 patients sur 107 soit 11 %.

Le O-CLA-PC (curage lombo-aortique post-chimiothérapie par voie ouverte) est une intervention associée à une importante morbidité, notamment en ce qui concerne les saignements et à une durée d'hospitalisation prolongée. A l'opposé, le L-CLA-PC (Curage Lombo-Aortique Post-Chimiothérapie par voie Laparoscopique) est une technique opératoire moins morbide, mais qui requière une importante technicité [42]. Notre centre pratique le curage lombo-aortique par voie ouverte et par voie coelioscopique. C'est le même opérateur qui réalise l'ensemble des curages

Nous rapportons dans cette étude, la plus grande série jamais publiée dans la littérature de curage lombo-aortique coelioscopique (tableau 24 et 25). Sur la période de l'étude, un abord coelioscopique a été proposé chez 37% des patients nécessitant un curage lombo-aortique post-chimiothérapie, pour des tumeurs germinales.

Cette chirurgie mini invasive a été réalisable chez la majorité des patients. Notre taux de conversion était de 8,8% dans la cohorte A et de 4% dans la cohorte B. L'expérience acquise par le chirurgien lors de la période de l'étude, ainsi qu'une meilleure sélection des patients

éligibles pour cette voie d'abord, qui se traduit notamment par une diminution de la taille médiane des masses au cours de la période de l'étude, ont permis d'obtenir dans la cohorte B, un des taux de conversion le plus bas décrit dans la littérature (Tableau 25). Seul Steiner et al. [43] ont rapporté un taux de conversion plus faible (1%), mais cela concernait des chirurgies moins complexes puisque le diamètre moyen des masses résiduelles opérées était de 1,4 cm, contre 3 cm pour notre série. Ces taux de conversion sont bien inférieurs à la première série publiée par Rassweiller et al. en 1996, qui rapportait un taux de conversion de 67%. [44]

Malgré, la taille relativement importante des masses résiduelles de notre série (médiane de 30 mm), cette chirurgie était réalisable dans des temps opératoires relativement courts, comparés aux études publiées (tableau 24). Les temps opératoires pour les curages unilatéraux étaient d'environ 3 h, contre 4 h15 pour les curages bilatéraux. Ces temps ont diminué de façon significative lors de la cohorte B pour les curages unilatéraux, et de façon non significative pour les curages bilatéraux. Cette diminution de la durée opératoire peut s'expliquer par l'expérience croissante du chirurgien, mais également par un abord rétropéritonéal plus fréquemment réalisé. En effet, cette voie d'abord a été choisie chez 54,4% des patients de la cohorte A contre 82% de la cohorte B.

Série et année	Nombre cas	Unil/bilat (%)	Médiane temps opératoire	Taux conversion (%)	Saignement médian (ml)	Complications (%) Mineurs/majeurs	Médiane Durée d'hospitalisation (g)
Albqami et al. 2005 [45]	59	100/0	234	NR	165	34% / 0%	3.8
Maldonado et al. 2007 [46]	16	100/0	237	NR	NR	0% / 6%	4.7
Permongkosol et al. 2007 [41]	16	88/2	327	12.5%	903	25%/19%	2
Calestroupat et al. 2009 [47]	26	100/0	183	11.5%	400	19%/15%	5
Aufderklamm et al. 2013 [48]	39	49/51	Unilat : 221 Bilat : 270	NR	NR	3% / 3%	5
Steiner et al. 2013 [43]	100	71/29	Unilat : 241 Bilat : 343	1%	30	1% / 3%	3.9
Nicolai et al. 2016 [49]	67	NR	234	4.5%	100	3% / 1%	3
Notre série	107	75 /25	Unilat : 186 Bilat : 254	7,2% (Cohorte A = 10,2%) (Cohorte B = 4,2%)	50	18% / 1%	4

Tableau 24 : Faisabilité des L-CLA-PC dans la littérature

Série et année	Nombre cas	Stade avant la chimio (%)			Taille moyenne des masses (mm)	Histologie (%)		Médiane (mois)	suivi	% récidive
		IIA	IIB	IIC III		Néc T	T active			
Albqami et al. 2005 [45]	59	-	73	27	-	61	36	3	53	1,6% (en dehors du template)
Maldonado et al. 2007 [46]	16	13	37	13	37	43	38	19	26 +/- 11	6% (Retroperitoneal)
Permongkosol et al. 2007 [41]	16	19	50	12	19	14	13	13	33	6% (cervical)
Calestroupat et al. 2009 [47]	26	62	11	27		54	35	11	27	-
Aufderklamm et al. 2013 [48]	39	18	39	28	15	51	38	11	24 bil	10,2% (5% dans le template)
Steiner et al. 2013 [43]	100	16	68	16	-	60	38	2	59	1% (retroperitoneal)
Nicolai et al. 2016 [49]	67	21	61	10	8	21	76	3	21	0
Notre série	107	22	28	11	39	39	50	11	47	7,7% (2,8% dans le template)

Tableau 25 : Résultats oncologiques des L-CLA-PC dans la littérature

Les avantages de cette voie abord rétro-péritonéal sont nombreux. L'installation est plus simple, car le patient est en décubitus dorsal. Il est possible de réaliser un curage bilatéral sans repositionner le patient en cours d'intervention. Cet abord facilite la dissection de la face postérieure des gros vaisseaux, indispensable afin d'effectuer un curage complet jusqu'au ligament pré-vertébral. Par ailleurs, il n'y a pas de dissection digestive, ce qui réduit la morbidité de l'intervention.

A l'opposé, les inconvénients de cet abord sont que les trocarts sont rapprochés, ce qui rend difficile une éventuelle suture de plaie vasculaire, par absence de triangulation des instruments coelioscopiques. Enfin, les extrémités du « template » sont difficilement accessibles et l'exérèse de masses situées au niveau de la partie distale de l'artère iliaque externe, ou au-dessus du pédicule rénale est impossible. La voie d'abord transpéritonéale est donc réservée aux plus grosses masses, pour lesquelles le chirurgien anticipe des plaies vasculaires, ou lorsque ces masses résiduelles sont situées aux extrémités du « template ». Ceci n'a concerné que 20% des patients de la cohorte B.

Dans notre étude, le temps opératoire ainsi que la durée de séjour étaient plus courts dans la cohorte B. Cette différence n'était cependant pas significative, peut être à cause des effectifs limités. Le taux de complications était également réduit dans la cohorte B par rapport à la A. Cette différence n'était significative que pour les complications Clavien 1. L'abord rétro-péritonéal plus fréquemment réalisé dans cette cohorte B, l'expérience croissante du chirurgien, mais également une sélection plus stricte des patients, dont la médiane de taille des masses résiduelles était moins importante dans la cohorte B vs A, peuvent expliquer ces réductions.

L'impact de l'expérience acquise du chirurgien a également été démontré lors des curages lombo-aortiques par voie ouverte. Mosharafa et al., de l'équipe d'Indiana, ont comparé deux séries de patients ayant bénéficié de ce type d'intervention. Ils ont constaté, avec l'expérience acquise, une diminution de la morbidité et de la durée d'hospitalisation. [50]

Cette chirurgie réputée difficile et potentiellement hémorragique a pu être réalisée dans des conditions de sécurité satisfaisante. Le saignement médian de 50 ml était faible par rapport à ceux décrits dans la littérature (Tableau 24). Le taux de transfusion était estimé à 4,3%. Le taux de complications exhaustif était acceptable et comparable à celui décrit dans la littérature (Tableau 24). Ces complications étaient majoritairement mineures (18%), alors que les complications majeures ne représentaient que 1% des patients.

Ce taux de complications était comparable aux séries publiées pour les curages lombo-aortiques par voie ouverte. Baniel et al. ont rapporté un taux global de complications de 20,7%, ainsi qu'un taux de décès opératoires de 0,8%, sur une série de 452 patients. [37]

Un décès post-opératoire précoce est survenu dans notre série, à la suite d'un choc hémorragique. Il s'agissait d'un patient présentant une récurrence malgré 4 lignes de chimiothérapies, dont la dernière, à « haute dose » avec intensification et autogreffe. Une plaie aortique a nécessité une conversion en urgence. Il a été extrêmement difficile de contrôler le saignement à cause d'une paroi aortique totalement friable à cause de ces lignes successives de chimiothérapies. Trois clamps vasculaires positionnés les uns au-dessus des autres n'ont pas permis le contrôle de l'aorte qui se fissurait progressivement. Seul, le ballonnet gonflé d'une sonde de Fogarty, introduite dans l'aorte a permis le contrôle du saignement.

Globalement nos résultats oncologiques sont excellents, puisqu'avec un suivi médian de 46,9 mois [0 - 203], 94,4% des patients étaient en rémission complète et 1 patient était en vie mais en situation de récurrence (0,93%). Ceci malgré un taux relativement important de patients de pronostic intermédiaire (16%) ou de mauvais pronostic (13%).

Le taux de récurrence global était de 7,7%, passant de 11,3% dans la cohorte A à 4% dans la cohorte B. Cette différence n'était pas significative vraisemblablement à cause des effectifs réduits. Le taux de récurrence dans le template a également diminué de 5,3% pour la cohorte A à 0% dans la cohorte B. Ceci peut encore une fois s'expliquer par l'expérience acquise par le chirurgien ainsi que par une meilleure sélection des patients. Le recul moins important dans la cohorte B peut également avoir un impact, mais probablement limité car les récurrences étaient généralement précoces.

L'ensemble des décès survenu pendant la période d'inclusion est apparu dans la cohorte A, ainsi que la majorité des complications per-opératoires. Outre un début d'expérience en curage L-CLA-PC, une des hypothèses avancée serait une moins bonne sélection des patients pour la chirurgie laparoscopique. A l'analyse des résultats dans la cohorte A et dans la cohorte B nous remarquons qu'il y avait plus de patients ayant eu un antécédent de curage dans la cohorte A. Ces patients qui avaient déjà bénéficié d'un curage correspondaient à une population de mauvais pronostic compte-tenu d'un geste chirurgical techniquement plus difficile en raison de multiples adhérences. Un abord par voie transpéritonéale était d'ailleurs souvent nécessaire. Nous remarquons aussi qu'il y avait d'avantage de stades 2c dans la

cohorte A et moins de patients de bon pronostic de manière statistiquement significative. Le stade 2c correspond à des hauts volumes de masses résiduelles (masse de plus de 5 cm), la réalisation du curage coelioscopique demande alors une technicité plus importante. De surcroît, il est important de rappeler les progrès importants qu'ont réalisés les anesthésistes en termes de monitoring per-opératoire du patient et de prise en charge péri-opératoire, ces progrès participant sans aucun doute à la réduction de la morbidité post-opératoire.

Dans une étude de 2009, Steiner et al. avaient choisi d'exclure de sa série tous les patients ayant bénéficié au préalable d'un curage par laparotomie [51]. Nous avons choisi au contraire de ne pas exclure les patients qui avaient déjà bénéficié de curage. Dans notre étude, au terme du suivi aucun des trois patients ayant un antécédent de curage lombo-aortique par voie ouverte n'a présenté de récurrence tumorale.

Dans notre étude, il n'y avait pas de différence significative concernant le taux de récurrences qu'il s'agisse d'un curage unilatéral ou bilatéral. Cependant ces résultats doivent être interprétés avec prudence car il a été réalisé plus de curages bilatéraux dans la cohorte A qui correspond au début d'expérience que dans la cohorte B. Ces résultats vont dans le sens des résultats publiés par Rabbani et al. en 1998 qui ne retrouvent pas d'augmentation du risque de récurrence chez les patients présentant un faible volume tumoral et des marqueurs négatifs post-chimiothérapie, avec par conséquent une indication au curage unilatéral. [52]

Notre période d'étude s'étend sur 17 ans et les avancées en termes d'oncologie médicale ont également évolué. Les patients ayant une mauvaise décroissance des marqueurs et en situation de rattrapage ont été inclus dans des protocoles : GETUG 13 pour les schémas dose dense et TICE pour les protocoles d'intensification. Cette approche moderne de chimiothérapie adaptée au risque permet à certains patients avec des maladies métastatiques évoluées en rémission complète de n'être soumis qu'à une simple surveillance [24]. Dans notre étude le taux de tumeur active sur l'anatomopathologie des masses résiduelles est passé de 16,1% à 6%, mais ce résultat n'est pas statistiquement significatif certainement en raison d'un trop faible échantillon de patient. Parallèlement, le taux de récurrence a chuté de 11,3% à 4%. Les populations de patients adressées par nos confrères oncologues ont une maladie métastatique qui est souvent mieux maîtrisée.

Le taux de récurrence dans notre étude est plus élevé que ceux observés dans la littérature (tableau 25). Ce résultat est à modérer par le fait que six récurrences sont survenues dans la cohorte A, et parmi ces récurrences, deux patients étaient classés en stade 2c et quatre patients

étaient classés 3c avant chimiothérapie. Trois patients étaient classés en bon pronostic et trois patients en mauvais pronostic. Il a été retrouvé de la tumeur active chez cinq de ces patients. Dans la cohorte B un patient était de stade 3b et l'autre de stade 3c, un était classé dans le groupe de pronostic intermédiaire et l'autre dans le groupe de mauvais pronostic. Un des deux patients n'a présenté qu'une récurrence biologique traitée par chimiothérapie intensive.

L'abord coelioscopique robot assisté a été décrit récemment. Nous n'avons réalisé que 3 curages lombo-aortiques par cœlioscopie robot assistée. La distance de l'opérateur avec le patient rend difficile des gestes de sauvetage, notamment une conversion pour un événement lympho-vasculaire. C'est la raison pour laquelle nous avons abandonné cette voie d'abord. La littérature sur les curages lombo-aortiques robot-assistés est encore éparse [53, 54]. Il s'agit essentiellement d'études réalisées sur des stades 1.

Les curages lombo aortiques peuvent être à l'origine d'anéjaculation. Un curage bilatéral associé à une préservation nerveuse permet de limiter ce risque. Il est possible de réaliser un curage unilatéral modifié afin de réduire encore ce risque. Nos résultats concernant la persistance d'éjaculation un an après le curage sont inférieurs à ceux retrouvés dans la littérature lorsqu'ils sont réalisés par voie laparoscopique comme dans l'étude de Steiner et al. publiée en 2013 [43] ou par voie ouverte [55, 56]. L'hypothèse avancée est qu'il s'agit de masses de plus gros volume dans notre étude (médiane = 30 mm [10 ; 80]) par rapport à celle de Steiner (moyenne = 1,4cm [0,3 ; 10]), rendant la préservation nerveuse plus difficilement réalisable. Dans la série de Steiner les patients ayant eu reçu un schéma dose-dense ainsi qu'une intensification n'ont pas été inclus. La réaction desmoplastique secondaire à de hautes doses de chimiothérapie peut également rendre la préservation nerveuse difficile.

Il n'existe à ce jour pas d'étude prospective randomisée sur les curages lombo-aortiques. La plupart des études concernent de petites séries de patients (<50 patients) et sur de faibles volumes de masses résiduelles. Notre étude est rétrospective, ce qui représente sa principale limite. Cependant, le nombre de patients inclus, la durée de suivi avec un maximum de 203 mois, le volume des masses résiduelles et la séparation en deux cohortes, permettent de tirer des enseignements de cette chirurgie dont les indications sont rares.

IX. CONCLUSION

Le curage lombo-aortique par voie laparoscopique est une technique faisable, offrant une faible morbidité et de très bons résultats oncologiques lorsqu'elle est réalisée dans un centre expert avec une sélection rigoureuse des patients. Il s'agit d'une intervention techniquement difficile avec une longue courbe d'apprentissage. Il ne faut pas négliger l'amélioration de la prise en charge péri-opératoire multi-disciplinaire et la progression de l'oncologie médicale dans l'amélioration de la prise en charge de ces patients atteints de tumeur germinale non séminomateuse métastatique.

Il est nécessaire de réaliser des études prospectives pour confirmer ces résultats. Il serait intéressant d'avoir des études de plus grandes ampleurs concernant les curages laparoscopiques post-chimiothérapie incluant des stades 2B-2C.

X. REFERENCES

- [1] G. J. Bosl et R. J. Motzer, « Testicular germ-cell cancer », *N. Engl. J. Med.*, vol. 337, n° 4, p. 242-253, juill. 1997.
- [2] J. M. Stone, T. F. Sandeman, P. Ironside, D. G. Cruickshank, et J. P. Matthews, « Time trends in accuracy of classification of testicular tumours, with clinical and epidemiological implications », *Br. J. Cancer*, vol. 66, n° 2, p. 396-401, août 1992.
- [3] J. M. Stone, D. G. Cruickshank, T. F. Sandeman, et J. P. Matthews, « Trebling of the incidence of testicular cancer in victoria, Australia (1950-1985) », *Cancer*, vol. 68, n° 1, p. 211-219, juill. 1991.
- [4] J. L. Daniels, R. E. Stutzman, et D. G. Mcleod, « A Comparison of Testicular Tumors in Black and White Patients », *J. Urol.*, vol. 125, n° 3, p. 341-342, mars 1981.
- [5] R. P. Manecksha et J. M. Fitzpatrick, « Epidemiology of testicular cancer », *BJU Int.*, vol. 104, n° 9b, p. 1329-1333, nov. 2009.
- [6] X. Durand *et al.*, « Recommandations en onco-urologie 2016-2018 du CCAFU : Tumeurs germinales testiculaires », *Prog. En Urol.*, vol. 27, p. S147-S165, nov. 2016.
- [7] P. Albers *et al.*, « Risk Factors for Relapse in Clinical Stage I Nonseminomatous Testicular Germ Cell Tumors: Results of the German Testicular Cancer Study Group Trial », *J. Clin. Oncol.*, vol. 21, n° 8, p. 1505-1512, avr. 2003.
- [8] S. Hilton, « Contemporary radiological imaging of testicular cancer », *BJU Int.*, vol. 104, n° 9b, p. 1339-1345, nov. 2009.
- [9] X. Durand et A. Houlgatte, « Les microlithiases testiculaires : attitude pratique », *Prog. En Urol. - FMC*, vol. 18, n° 2, p. F3-F7, sept. 2008.
- [10] M. L. Backus, L. A. Mack, W. D. Middleton, B. F. King, T. C. Winter, et L. D. True, « Testicular microlithiasis: imaging appearances and pathologic correlation. », *Radiology*, vol. 192, n° 3, p. 781-785, sept. 1994.
- [11] J. P. Donohue, J. M. Zachary, et B. R. Maynard, « Distribution of Nodal Metastases in Nonseminomatous Testis Cancer », *J. Urol.*, vol. 128, n° 2, p. 315-320, août 1982.

- [12] L. Weissbach et E. A. Boedefeld, « Localization of Solitary and Multiple Metastases in Stage II Nonseminomatous Testis Tumor as Basis for a Modified Staging Lymph Node Dissection in Stage I », *J. Urol.*, vol. 138, n° 1, p. 77-82, juill. 1987.
- [13] E. Owens, J. Kabala, et P. Goddard, « Imaging of testicular tumours », *Hosp. Med.*, vol. 65, n° 1, p. 18-21, janv. 2004.
- [14] E. I. Kreydin, G. W. Barrisford, A. S. Feldman, et M. A. Preston, « Testicular Cancer: What the Radiologist Needs to Know », *Am. J. Roentgenol.*, vol. 200, n° 6, p. 1215-1225, juin 2013.
- [15] G. Bozzini, B. Rubino, S. Maruccia, C. Marengi, S. Casellato, et S. Picozzi, « Role of Frozen Section Examination in the Management of Testicular Nodules: A Useful Procedure to Identify Benign Lesions », p. 5.
- [16] K.-P. Dieckmann, M. Kulejewski, V. Heinemann, et V. Loy, « Testicular biopsy for early cancer detection - objectives, technique and controversies: Testicular biopsy for early cancer detection », *Int. J. Androl.*, vol. 34, n° 4pt2, p. e7-e13, août 2011.
- [17] G. Daugaard *et al.*, « Surveillance for Stage I Nonseminoma Testicular Cancer: Outcomes and Long-Term Follow-Up in a Population-Based Cohort », *J. Clin. Oncol.*, vol. 32, n° 34, p. 3817-3823, déc. 2014.
- [18] Sobin LH, Gospodarowicz MK, Wittekind C, editors. *TNM classification of malignant tumors. ed. 7. Oxford, UK: Wiley-Blackwell; 2009. p. 249–54. .*
- [19] G. M. Mead et S. P. Stenning, « The international germ cell consensus classification: A new prognostic factor-based staging classification for metastatic germ cell tumours », *Clin. Oncol.*, vol. 9, n° 4, p. 207-209, janv. 1997.
- [20] K. Fizazi *et al.*, « Early Predicted Time to Normalization of Tumor Markers Predicts Outcome in Poor-Prognosis Nonseminomatous Germ Cell Tumors », *J. Clin. Oncol.*, vol. 22, n° 19, p. 3868-3876, oct. 2004.

- [21] K. Fizazi *et al.*, « Personalised chemotherapy based on tumour marker decline in poor prognosis germ-cell tumours (GETUG 13): a phase 3, multicentre, randomised trial », *Lancet Oncol.*, vol. 15, n° 13, p. 1442-1450, déc. 2014.
- [22] L. Chéry et A. Dash, « The Role of Postchemotherapy Surgery in Germ Cell Tumors », *Urol. Clin. North Am.*, vol. 42, n° 3, p. 331-342, août 2015.
- [23] A. Lorch *et al.*, « Sequential Versus Single High-Dose Chemotherapy in Patients With Relapsed or Refractory Germ Cell Tumors: Long-Term Results of a Prospective Randomized Trial », *J. Clin. Oncol.*, vol. 30, n° 8, p. 800-805, mars 2012.
- [24] C. Kollmannsberger *et al.*, « Management of Disseminated Nonseminomatous Germ Cell Tumors With Risk-Based Chemotherapy Followed by Response-Guided Postchemotherapy Surgery », *J. Clin. Oncol.*, vol. 28, n° 4, p. 537-542, févr. 2010.
- [25] Y. Ehrlich, M. J. Brames, S. D. W. Beck, R. S. Foster, et L. H. Einhorn, « Long-Term Follow-Up of Cisplatin Combination Chemotherapy in Patients With Disseminated Nonseminomatous Germ Cell Tumors: Is a Postchemotherapy Retroperitoneal Lymph Node Dissection Needed After Complete Remission? », *J. Clin. Oncol.*, vol. 28, n° 4, p. 531-536, févr. 2010.
- [26] E. W. Steyerberg, H. J. Keizer, J. D. F. Habbema, et for the ReHiT Study Group, « Prediction models for the histology of residual masses after chemotherapy for metastatic testicular cancer », *Int. J. Cancer*, vol. 83, n° 6, p. 856-859, déc. 1999.
- [27] B. S. Carver, B. Shayegan, A. Serio, R. J. Motzer, G. J. Bosl, et J. Sheinfeld, « Long-Term Clinical Outcome After Postchemotherapy Retroperitoneal Lymph Node Dissection in Men With Residual Teratoma », *J. Clin. Oncol.*, vol. 25, n° 9, p. 1033-1037, mars 2007.
- [28] J. Oldenburg, G. C. Alfsen, H. H. Lien, N. Aass, H. Wæhre, et S. D. Fosså, « Postchemotherapy Retroperitoneal Surgery Remains Necessary in Patients With Nonseminomatous Testicular Cancer and Minimal Residual Tumor Masses », *J. Clin. Oncol.*, vol. 21, n° 17, p. 3310-3317, sept. 2003.
- [29] K. Fizazi *et al.*, « Viable Malignant Cells After Primary Chemotherapy for Disseminated Nonseminomatous Germ Cell Tumors: Prognostic Factors and Role of Postsurgery

- Chemotherapy—Results From an International Study Group », *J. Clin. Oncol.*, vol. 19, n° 10, p. 2647-2657, mai 2001.
- [30] J. P. Donohue, L. M. Roth, J. M. Zachary, R. G. Rowland, L. H. Einhorn, et S. G. Williams, « Cytoreductive Surgery for Metastatic Testis Cancer: Tissue Analysis of Retroperitoneal Masses after Chemotherapy », *J. Urol.*, vol. 127, n° 6, p. 1111-1114, juin 1982.
- [31] H. S. Haugnes *et al.*, « Long-Term and Late Effects of Germ Cell Testicular Cancer Treatment and Implications for Follow-Up », *J. Clin. Oncol.*, vol. 30, n° 30, p. 3752-3763, oct. 2012.
- [32] P. Narayan, P. H. Lange, et E. E. Fraley, « Ejaculation and Fertility After Extended Retroperitoneal Lymph Node Dissection for Testicular Cancer », *J. Urol.*, vol. 127, n° 4, p. 685-688, avr. 1982.
- [33] A. Houlgatte, « Les curages ganglionnaires des tumeurs germinales de stade I : pour qui? Comment ? », in *Cancer du testicule*, Springer-Verlag France., Paris, 2006, p. 109-115.
- [34] E. LeBLANC, A. Caty, D. Dargent, D. Querleu, et E. Mazeman, « EXTRAPERITONEAL LAPAROSCOPIC PARA-AORTIC LYMPH NODE DISSECTION FOR EARLY STAGE NONSEMINOMATOUS GERM CELL TUMORS OF THE TESTIS WITH INTRODUCTION OF A NERVE SPARING TECHNIQUE: DESCRIPTION AND RESULTS », *J. Urol.*, vol. 165, n° 1, p. 89-92, janv. 2001.
- [35] J. J. Rassweiler, T. Frede, E. Lenz, O. Seemann, et P. Alken, « Long-Term Experience with Laparoscopic Retroperitoneal Lymph Node Dissection in the Management of Low-Stage Testis Cancer », *Eur. Urol.*, vol. 37, n° 3, p. 251-260, 2000.
- [36] S. B. Bhayani, A. Ong, W. K. Oh, P. W. Kantoff, et L. R. Kavoussi, « Laparoscopic retroperitoneal lymph node dissection for clinical stage I nonseminomatous germ cell testicular cancer: a long-term update », *Urology*, vol. 62, n° 2, p. 324-327, août 2003.
- [37] J. Baniel et A. Sella, « Complications of retroperitoneal lymph node dissection in testicular cancer: Primary and post-chemotherapy », *Semin. Surg. Oncol.*, vol. 17, n° 4, p. 263-267, déc. 1999.

- [38] S. Krege *et al.*, « European Consensus Conference on Diagnosis and Treatment of Germ Cell Cancer: A Report of the Second Meeting of the European Germ Cell Cancer Consensus group (EGCCCG): Part I », *Eur. Urol.*, vol. 53, n° 3, p. 478-496, mars 2008.
- [39] A. Heidenreich, D. Pfister, R. Witthuhn, D. Thüer, et P. Albers, « Postchemotherapy Retroperitoneal Lymph Node Dissection in Advanced Testicular Cancer: Radical or Modified Template Resection », *Eur. Urol.*, vol. 55, n° 1, p. 217-226, janv. 2009.
- [40] S. D. W. Beck, R. S. Foster, R. Bihle, L. H. Einhorn, et J. P. Donohue, « Post Chemotherapy RPLND in Patients with Elevated Markers: Current Concepts and Clinical Outcome », *Urol. Clin. North Am.*, vol. 34, n° 2, p. 219-225, mai 2007.
- [41] S. Permpongkosol *et al.*, « Postchemotherapy Laparoscopic Retroperitoneal Lymph Node Dissection: Evaluation of Complications », *Urology*, vol. 69, n° 2, p. 361-365, févr. 2007.
- [42] V. Poulakis *et al.*, « Quality of life after laparoscopic and open retroperitoneal lymph node dissection in clinical Stage I nonseminomatous germ cell tumor: A comparison study », *Urology*, vol. 68, n° 1, p. 154-160, juill. 2006.
- [43] H. Steiner, N. Leonhartsberger, B. Stoehr, R. Peschel, et R. Pichler, « Postchemotherapy Laparoscopic Retroperitoneal Lymph Node Dissection for Low-volume, Stage II, Nonseminomatous Germ Cell Tumor: First 100 Patients », *Eur. Urol.*, vol. 63, n° 6, p. 1013-1017, juin 2013.
- [44] J. J. Rassweiler, O. Seemann, T. O. Henkel, C. Stock, T. Frede, et P. Alken, « Laparoscopic Retroperitoneal Lymph Node Dissection for Nonseminomatous Germ Cell Tumors: Indications and Limitations », *J. Urol.*, vol. 156, n° 3, p. 1108-1113, sept. 1996.
- [45] N. Albqami et G. Janetschek, « Laparoscopic Retroperitoneal Lymph-Node Dissection in the Management of Clinical Stage I and II Testicular Cancer », *J. Endourol.*, vol. 19, n° 6, p. 683-692, juill. 2005.
- [46] R. Maldonado-Valadez, D. Schilling, A. G. Anastasiadis, W. Sturm, A. Stenzl, et S. Corvin, « Post-chemotherapy Laparoscopic Retroperitoneal Lymph-Node Dissection in Testis Cancer Patients », *J. Endourol.*, vol. 21, n° 12, p. 1501-1504, déc. 2007.

- [47] J.-P. Calestroupat *et al.*, « Postchemotherapy Laparoscopic Retroperitoneal Lymph Node Dissection in Nonseminomatous Germ-Cell Tumor », *J. Endourol.*, vol. 23, n° 4, p. 645-650, avr. 2009.
- [48] S. Aufderklamm *et al.*, « Bilateral Laparoscopic Postchemotherapy Retroperitoneal Lymph-Node Dissection in Nonseminomatous Germ Cell Tumors—a Comparison to Template Dissection », *J. Endourol.*, vol. 27, n° 7, p. 856-861, juill. 2013.
- [49] N. Nicolai *et al.*, « Laparoscopic Postchemotherapy Retroperitoneal Lymph-Node Dissection Can Be a Standard Option in Defined Nonseminomatous Germ Cell Tumor Patients », *J. Endourol.*, vol. 30, n° 10, p. 1112-1119, oct. 2016.
- [50] A. A. Mosharafa, R. S. Foster, M. O. Koch, R. Bihrlé, et J. P. Donohue, « Complications of Post-Chemotherapy Retroperitoneal Lymph Node Dissection for Testis Cancer », *J. Urol.*, vol. 171, n° 5, p. 1839-1841, mai 2004.
- [51] H. Steiner, R. Peschel, et G. Bartsch, « Laparoscopic retroperitoneal lymph node dissection: current concepts and limitations », *BJU Int.*, vol. 104, n° 9b, p. 1376-1380, nov. 2009.
- [52] F. Rabbani, S. L. Goldenberg, M. E. Gleave, R. F. Paterson, N. Murray, et L. D. Sullivan, « Retroperitoneal lymphadenectomy for post-chemotherapy residual masses: is a modified dissection and resection of residual masses sufficient? », *Br. J. Urol.*, vol. 81, n° 2, p. 295-300, févr. 1998.
- [53] S. M. Pearce *et al.*, « Safety and Early Oncologic Effectiveness of Primary Robotic Retroperitoneal Lymph Node Dissection for Nonseminomatous Germ Cell Testicular Cancer », *Eur. Urol.*, vol. 71, n° 3, p. 476-482, mars 2017.
- [54] K. T. Harris, M. A. Gorin, M. W. Ball, P. M. Pierorazio, et M. E. Allaf, « A comparative analysis of robotic vs laparoscopic retroperitoneal lymph node dissection for testicular cancer », *BJU Int.*, vol. 116, n° 6, p. 920-923, déc. 2015.
- [55] M. A. Jewett, « Nerve-sparing technique for retroperitoneal lymphadenectomy in testis cancer. », *Urol. Clin. North Am.*, vol. 17, n° 2, p. 449-456, mai 1990.

[56] J. P. Donohue et R. S. Foster, « RETROPERITONEAL LYMPHADENECTOMY IN STAGING AND TREATMENT », *Urol. Clin. North Am.*, vol. 25, n° 3, p. 461-468, août 1998.

XI. ANNEXES

Grade	Définition	Exemples
Grade I	Tout évènement post-opératoire indésirable ne nécessitant pas de traitement médical, chirurgical, endoscopique ou radiologique. Les seuls traitements autorisés sont les antiémétiques, antipyrétiques, antalgiques, diurétiques, électrolytes et la physiothérapie.	Iléus, abcès de paroi mis à plat au chevet du patient
Grade II	Complication nécessitant un traitement médical n'étant pas autorisé dans le grade 1.	Thrombose veineuse périphérique, nutrition parentérale totale, transfusion
Grade III	Complication nécessitant un traitement chirurgical, endoscopique ou radiologique.	
IIIa	Sans anesthésie générale	Ponction guidée radiologiquement
IIIb	Sous anesthésie générale	Reprise chirurgicale pour saignement ou autre cause
Grade IV	Complication engageant le pronostic vital et nécessitant des soins intensifs	
IVa	Défaillance d'un organe	Dialyse
IVb	Défaillance multi-viscérale	
Grade V	Décès	
Suffixe d	Complication en cours au moment de la sortie du patient nécessitant un suivi ultérieur (d = discharge)	

Tableau 22 : Classification des complications post-opératoires selon Clavien

