HAL
open science

Intérêt de l'étude des cartographies de décomposition de matériaux reconstruites à partir de l'acquisition scanographique double énergie pour la détection de l'oedème lié aux fractures vertébrales récentes

Riyad Hanafi

To cite this version:

Riyad Hanafi. Intérêt de l'étude des cartographies de décomposition de matériaux reconstruites à partir de l'acquisition scanographique double énergie pour la détection de l'oedème lié aux fractures vertébrales récentes. Médecine humaine et pathologie. 2018. dumas-02154900

HAL Id: dumas-02154900

https://dumas.ccsd.cnrs.fr/dumas-02154900v1

Submitted on 13 Jun 2019

HAL is a multi-disciplinary open access archive for the deposit and dissemination of scientific research documents, whether they are published or not. The documents may come from teaching and research institutions in France or abroad, or from public or private research centers.

L'archive ouverte pluridisciplinaire **HAL**, est destinée au dépôt et à la diffusion de documents scientifiques de niveau recherche, publiés ou non, émanant des établissements d'enseignement et de recherche français ou étrangers, des laboratoires publics ou privés.

UNIVERSITE DE PICARDIE JULES VERNE
FACULTE DE MEDECINE D'AMIENS

Année : 2018

THESE POUR LE DIPLOME D'ETAT
DE DOCTEUR EN MEDECINE

N° 2018 - 186

Intérêt de l'étude des cartographies de décomposition de matériaux reconstruites à partir de l'acquisition scanographique double énergie pour la détection de l'œdème lié aux fractures vertébrales récentes.

Présentée et soutenue publiquement le 30/11/2018

Par Riyad HANAFI

DES Radiodiagnostic et Imagerie Médicale

JURY
Président :
Monsieur le Professeur DERAMOND
Assesseurs :
Monsieur le Professeur PRUVO
Monsieur le Professeur CONSTANS
Monsieur le Professeur FARDELLONE
Monsieur le Docteur BOULET
Directeur de Thèse :
Monsieur le Docteur CHIVOT

Monsieur le Professeur Hervé DERAMOND

Professeur des Universités - Praticien Hospitalier

(Radiologie et Imagerie Médicale)

Chevalier dans l'Ordre des Palmes Académiques

Vous me faites l'honneur de présider mon jury de thèse.

Vous êtes à l'origine de mon engouement pour l'imagerie interventionnelle rachidienne et avez toujours su me conseiller dans les cas les plus délicats, bien que je n'aie encore jamais osé tenter la ponction cervicale. Votre recul et votre esprit critique devant chaque situation sont pour moi des modèles qui ont façonné mon raisonnement radiologique. Je vous remercie pour tout ce que vous m'avez apporté au cours de ces années d'internat.

Veuillez trouver ici l'expression de mon plus profond respect.

Monsieur le Professeur Jean-Pierre PRUVO

Professeur des Universités - Praticien Hospitalier

(Radiologie et Imagerie Médicale)

Chevalier dans l'Ordre des Palmes Académiques

Vous me faites l'honneur et le plaisir de venir participer à mon jury de thèse.

Cela fait maintenant plusieurs années que j'ai la chance de vous côtoyer et nous portons de plus en plus de projets communs. Votre vision de la Radiologie et de l'Enseignement est exemplaire et devrait être plus largement diffusée. Vous avez toujours fait des jeunes votre priorité et le démontrez au quotidien par des gestes forts.

Veuillez trouver ici l'expression de ma plus profonde gratitude pour tout ce que vous avez fait.

Monsieur le Professeur Patrice FARDELLONE

Professeur des Universités - Praticien Hospitalier

(Rhumatologie)

Chef du service de Rhumatologie

Pôle "Autonomie"

Vous me faites l'honneur d'accepter de siéger à mon jury de thèse et de juger ce travail.

Recevez mes plus sincères remerciements et mon profond respect.

Monsieur le Professeur Jean-Marc CONSTANS

Responsable du centre d'activité de Neuroradiologie

Coresponsable de l'équipe Universitaire CHIMERE

Coordonnateur du DES d'Imagerie Médicale

Responsable Médical et de la recherche clinique sur l'IREM de recherche du GIE Faire Face

Professeur des Universités-Praticien Hospitalier

(Radiologie et Imagerie médicale)

Pôle Imagerie

Vous me faites l'honneur de participer à mon jury de thèse.

J'ai beaucoup apprécié le temps passé avec vous à l'intérieur comme en dehors du service. Je vous remercie pour votre sympathie et votre accompagnement sans faille.

Veuillez trouver ici mes sincères remerciements et l'expression de mon profond respect.

Monsieur le Docteur Cyril CHIVOT

Praticien Hospitalier

(Radiologie et Imagerie médicale)

Responsable de l'Unité de Neuroradiologie Interventionnelle

Je te remercie d'avoir accepté de diriger mon travail de thèse.

J'ai beaucoup appris à tes côtés lors de mon semestre en imagerie interventionnelle. Ton engagement et ton exigence au quotidien m'ont permis de progresser autant en théorie qu'en pratique dans un domaine très important. J'espère qu'on continuera de travailler ensemble.

Je te prie de trouver ici l'expression de ma gratitude et de mon plus profond respect.

Monsieur le Docteur Pierre-Olivier BOULET

Praticien Hospitalier

(Radiologie et Imagerie Médicale)

Merci d'avoir accepté de participer à ce jury de thèse.

Tu as été mon mentor pendant mes jeunes années d'internat. C'est grâce à toi que je suis aujourd'hui autonome en imagerie interventionnelle rachidienne. Je n'aurais pas assez de place pour citer tout ce que tu m'as apporté sur les plans médical et humain.

Je te prie de trouver ici les plus sincères remerciements et le plus profond respect de ton « poulain ».

Remerciements

A ma famille :

- A mes parents, sans qui je ne serais jamais arrivé jusqu'ici : merci de m'avoir aidé dans tout ce que j'ai entrepris. Vous avez fait beaucoup de sacrifices pour me permettre de réaliser mes rêves, sans compter et sans jamais rien attendre en retour. Maman, mon premier médecin, toi que je tenais par la jupe quand j'avais trois ans, quand j'espérais que tu te casses une jambe pour que tu restes auprès de moi. Papa, mon homme fort, que je n'ai jamais hésité à appeler pour me sortir de toutes les situations, tu m'as enseigné la valeur du travail. Aujourd'hui je suis fier de déclarer que tout ça, c'est grâce à vous. Je ne pourrai jamais assez vous remercier.

« Édentés ou non, forts ou faibles, jeunes ou vieux, nos mères nous aiment. Et plus nous sommes faibles et plus elles nous aiment. Amour de nos mères, à nul autre pareil » (Albert Cohen)

- A ma soeur, Manel : tu as été une grande soeur exemplaire, toujours présente pour guider et aider ton petit frère depuis la plus tendre enfance, l'époque de Coin-Coin et des jeux que nous inventions à partir de rien. Je sais que nous resterons toujours complices.
- A mon frère.
- A mes grands-parents, et en particulier, à Yema qui m'a toujours chouchouté et qui aurait été fière d'être avec nous aujourd'hui.

A Anne-Sophie :

Cela fait bientôt deux ans que j'ai la chance de t'avoir à mes côtés et de partager des magnifiques moments avec toi. Je te remercie pour le soutien (et les réprimandes quand j'étais en retard) que tu m'as apporté pour terminer ce travail. Je suis convaincu que ce n'est que le début d'une longue période de bonheur.

A Jérémy :

Mon meilleur ami et accessoirement prof de go, après tant d'années passées à travailler « très assidument » ensemble, ou à chauffer les bancs de l'Illustration.

A mes chefs et collègues amiénois :

- Aux médecins amiénois qui ont contribué à ma formation d'interne, merci pour tout ce que vous m'avez appris : Thierry (le Papa du service, amateur de bonne poésie et de -moins bon?- théâtre, j'ai pris beaucoup de plaisir à apprendre à tes côtés ; merci pour ton ouverture d'esprit), Brice (alors j'veux dire !), Cédric (le seul à connaître ma forte sensibilité et ma faible spécificité dans le diagnostic de Tako Tsubo), Bruno, Mathilde, Catherine Mancheron, mon Gillou (et nos fameuses vacations « voyage privé »), Marie-Anne, Mickaël (dit Dr. Zitmoun, merci pour les ambiances culinaires du midi), Julie, Catherine Gondry, Rani, Brigitte, Thomas, Laura, Arnaud, Fatima, Serge, Parfait (notre nouvel attaquant de pointe).
- A Roger Bouzerar pour ton aide précieuse dans l'analyse des résultats et dans la méthodologie.
- A mes ex co-internes devenus chefs : Elomax (toujours le sourire, surtout quand il s'agit de préparer des cosmos ou de donner ton avis sur ma dernière acquisition vestimentaire), Mylène, Héloïse, Dada (que je prends un malin plaisir à imiter, avec il paraît un certain talent… merci pour tout ce que tu m'as transmis en interventionnel ainsi que pour tes conseils quotidiens).
- Aux autres membres du « Dadagroupos » pour votre accueil lors de mon premier semestre : Benito, Mathieu, Soso, Momo, Max, Zeitouda, Chelou, Azranos.
- A Kévin (Francis) : tu as été un binôme idéal pendant 4 ans (et désormais ami) et ce n'est pas fini ; je suis heureux de savoir que ta vie personnelle va bientôt être agrémentée d'un joli cadeau. Tu peux compter sur moi pour être présent à chaque occasion.
- Aux internes : Laura (toujours prête à rendre service, trop gentille, à tel point qu'on doit parfois t'obliger à dire non car tu ne sais pas le faire. Tu as été ma co-interne du kiff et de l'ambiance, désormais nos chemins professionnels se séparent mais tu resteras une très bonne amie et j'espère qu'on continuera à se voir régulièrement, la vérité), mon Jerem (le meilleur d'entre nous, la valeur sûre de la défense centrale, notre Mapou, ta présence est réconfortante ; tu es le seul à comprendre ma phobie administrative), Nico (tu mets de la joie et de la folie dans notre quotidien, à condition qu'on ne tienne pas trop à nos dosimètres), Pich (le Peaky Sniper avec qui on n'a pas le droit à l'erreur au niveau vestimentaire ou capillaire), Floriane, Aurel/John (chuuut c'est fini), Florine, Axelle, Soss (selfies duckface), Rominou (et Eva), Anis, Gab, Maugi, Jamel, Samir, Julie, Fabrice, Céline, Amandine (ma hippie préférée), Wesley, Alex, Sarah, Charles, Jeff, Emilie, Jessy, Xavier (et tes repas protéinés), Quata (mon soclard d'exception, futur talent de l'ostéo), Charlotte, Emna….

- A tou(te)s les manips, secrétaires et autres personnes dont le travail est considérable et avec qui on a la chance de travailler au quotidien.

A la team Beauvais :

- Mme Monin, Guillaume, Reda et Julie.
- A l'ensemble des manips pour l'ambiance de feu qu'ils mettent dans le service.
- Aux secrétaires, à Muriel et Virginie, aux brancardiers.

A mes amis :

- Camcam (une amie en or, merci d'être là), Matmat et France (le plus beau couple français de la décennie), Oliv (le mickouze du baby et des fléchettes, mais futur PU de génét), Hélénou, Alexia et Max, Marion et Lucile, Marion Sprim, Pedro, Thibaud, Marianne.
- Cyril (Enzo Lement), Abdallou (le BG du Nil), Max (le québécois), Arthur, Quentin (non, le LOSC ne sera pas 2ème à la fin de l'année), Edouard, Damien, Seb, Agathe, Pavel.
- Mes amis d'enfance : Batou (et Nadia, Oliv, Guibol et Cof), Guitch, AP, Babé, Paul-Hich, Augustin.
- Aux Grunewald (ou plutôt Grunewaux) : Alizée, Catherine, super-Franky (et à Claude Depriester).
- A André qui a été mon « parrain » pendant de longues années, et Nadine.
- A Clotilde, Jenny, Ghariba et tous ceux que j'ai pu oublier dans cette liste non exhaustive.

INTÉRÊT DE L'ÉTUDE DES CARTOGRAPHIES DE DÉCOMPOSITION DE MATÉRIAUX RECONSTRUITES À PARTIR DE L'ACQUISITION SCANOGRAPHIQUE DOUBLE ÉNERGIE POUR LA DÉTECTION DE L'ŒDÈME LIÉ AUX FRACTURES VERTÉBRALES RÉCENTES.

Objectif : Evaluer l'intérêt des cartographies de décomposition de matériaux obtenues à partir de l'acquisition scanographie double énergie pour la détection de l'oedème lié aux fractures vertébrales récentes, et déterminer quelles sont les cartographies sont les plus performantes, en comparaison avec l'IRM.

Matériels et Méthodes : Cette étude prospective a été approuvée par le comité d'éthique local et un consentement éclairé écrit des patients a été obtenu. Les cartographies de décomposition de matériaux ont été obtenues par un logiciel de reconstruction permettant d'évaluer quatre matériaux différents (calcium, oxalate de calcium, hydroxyapatite et struvite) chez vingt-et-un patients porteurs de cinquante-deux tassements vertébraux. Des analyses qualitatives sur les cartographies en couleur ont été réalisées permettant de définir pour chaque vertèbre si une composante oedémateuse était visualisée. Des analyses inter-observateurs ont également été réalisées pour chaque matériau. Chaque patient a bénéficié d'une IRM de référence selon un protocole standardisé.

Résultats : 21 patients ont été inclus, porteurs au total de 52 tassements vertébraux. Parmi ces 52 tassements, 45 présentaient un oedème à l'IRM. La sensibilité des cartographies de décomposition de matériaux était respectivement de 0,755 pour le Water/Calcium, 0,675 pour le Water/Oxalate, 0,300 pour le Water/Hydroxyapatite et 0,880 pour le Water/Struvite. La spécificité était respectivement de 0,71 pour le Water/Calcium, 0,57 pour le Water/Oxalate, 1 pour le Water/Hydroxyapatite et 0,71 pour le Water/Struvite. La concordance inter-observateurs a été calculée à 0,819 pour le Water/Calcium, 0,791 pour le Water/Oxalate, 0,574 pour le Water/Hydroxyapatite et 0,940 pour le Water/Struvite (coefficient Kappa de Cohen).

Conclusion : La cartographie de décomposition Water/Struvite permet de mettre en évidence l'oedème au sein des fractures vertébrales récentes de manière fiable, avec une excellente reproductibilité inter-observateurs.

Mots-clés : double énergie, struvite, tassement vertébral, IRM, calcium, hydroxyapatite.

Table des matières

1. INTRODUCTION....14
2. GENERALITES....15
2.1.Ostéoporose....15
2.1.1.Définition de l'ostéoporose....15
2.1.2.Physiopathologie de l'ostéoporose....16
2.1.3.Epidémiologie....17
2.1.4.Démarche diagnostique....18
2.2.Fractures vertébrales....20
2.2.1.Diagnostic radiologique des fractures vertébrales....20
2.2.2.Fractures vertébrales récentes et anciennes....20
2.2.3.Fractures vertébrales bénignes et malignes....22
2.2.4.Traitement des fractures vertébrales ostéoporotiques....26
2.3.Bases physiques, technologies et applications du scanner double énergie....28
2.3.1.Bases physiques....28
2.3.2.Technologies utilisées....34
2.3.3.Applications potentielles....36
2.3.4.Application dans les fractures vertébrales....38
3. CARTOGRAPHIES DE DECOMPOSITION DE MATERIAUX RECONSTRUITES A PARTIR DE L'ACQUISITION SCANOGRAPHIQUE DOUBLE ENERGIE POUR LA DETECTION DE L'OEDEME AU SEIN DES FRACTURES VERTEBRALES RECENTES....40
3.1.Objectifs....40
3.2.Matériels et méthode....41
3.2.1.Population....41
3.2.2.Modalités de recrutement....41
3.2.3.Protocoles des examens et reconstruction des images....43
3.2.4.Analyse des données....45
3.3.Résultats....46
3.4.Discussion....49
4. CONCLUSION....51
5. BIBLIOGRAPHIE....52
6. ANNEXES....56

1. INTRODUCTION

Les tassements vertébraux liés à l'ostéoporose sont fréquents et associés à une diminution significative de la qualité de vie, ainsi qu'à une augmentation de la mortalité. Leur détection présente donc un intérêt majeur, notamment dans le but de soulager rapidement la douleur générée par ce tassement en initiant une thérapeutique rapide et efficace, mais également en prévenant les éventuelles complications liées au tassement et la survenue de nouveaux tassements. La vertébroplastie percutanée est un des traitements traditionnellement proposés pour ces tassements vertébraux. Elle permet de stabiliser la fracture immédiatement après la procédure. La détermination de la vertèbre à traiter devient un défi lorsqu'il existe plusieurs tassements d'âges différents. Les examens d'imagerie tels que l'Imagerie par Résonance Magnétique (IRM), la Tomographie Computée à Emission de Photon unique (SPECT) et la Tomodensitométrie (TDM) aident à déterminer la vertèbre incriminée dans la symptomatologie. Parmi ces examens, l'IRM reste la plus informative en raison de sa capacité à fournir des informations à la fois anatomiques et sur la présence d'un œdème vertébral, caractéristique des tassements récents.

Contrairement à l'IRM, la TDM simple énergie, réalisée en pratique courante, n'est pas capable de visualiser l'œdème ; elle fournit uniquement une information morphologique permettant de détecter le tassement sans pouvoir le dater de manière précise. La TDM reste cependant une technique plus disponible et plus rapide que l'IRM, ces éléments n'étant pas négligeables vis-à-vis de ces patients âgés, présentant souvent une altération de l'état général. Une technique plus récente de TDM Double Energie (DE) permet de distinguer plus aisément les différents éléments, qui auraient des densités similaires en TDM simple énergie. Quatre études ont démontré la capacité de ce scanner double énergie à détecter l'œdème intra-vertébral témoignant d'un tassement récent. Aucune de ces études n'a été réalisée sur un imageur GE Healthcare. Or, les techniques tomodensitométriques sont différentes selon les constructeurs pour cette méthode en double énergie.

2. GENERALITES

2.1.Ostéoporose

2.1.1.Définition de l'ostéoporose

Bien qu'il s'agisse de la pathologie osseuse fragilisante la plus fréquente, l'ostéoporose reste malgré tout souvent banalisée, assimilée à tort comme un simple phénomène de vieillissement, entrainant un retard conséquent dans la prise en charge thérapeutique. Elle est définie par le consensus de 2001 comme « *une anomalie diffuse du squelette caractérisée par une faible masse osseuse et une altération de la micro-architecture du tissu osseux, qui prédispose une personne à un risque accru de fracture* » (1).

La masse osseuse, définie de manière histologique, est assimilée à la quantité de tissu osseux par unité de volume. Elle peut être modélisée par le biais de l'évaluation de la densitométrie osseuse (DMO).

L'Organisation Mondiale de la Santé (OMS) (2) a défini en 1994 l'ostéoporose comme l'abaissement de la densité minérale osseuse, mesurée par ostéodensitométrie, c'est-à-dire par absorptiométrie biphotonique à rayons X (DXA), et ne concerne que la population blanche féminine ménopausée (tableau 1) (3). Le T-Score « seuil » inférieur à 2,5 DS (déviation standard) a été déterminé en fonction du risque fracturaire survenant après la ménopause. La décision thérapeutique doit cependant plus tenir compte de l'évaluation globale du risque individuel que de cette valeur seuil (4).

Normal	**T-score > -1 DS**	**DMO située à moins d'une déviation standard en dessous de la moyenne des femmes jeunes**
Ostéopénie	**-1 DS > T-Score > - 2,5 DS**	**DMO comprise entre 1 et 2,5 déviations standard en dessous de la moyenne des femmes jeunes**
Ostéoporose	**T-Score < 2,5 DS**	**DMO située au moins 2,5 déviations standard en dessous de la moyenne des femmes jeunes**
Ostéoporose confirmée	**T-Score < 2,5 DS**	**DMO située au moins 2,5 déviations standard en dessous de la moyenne des femmes jeunes et présence d'une ou de plusieurs fractures**

Tableau 1. Définition de l'ostéoporose selon l'OMS (3).

2.1.2. Physiopathologie de l'ostéoporose

Le squelette humain est constitué d'environ 80% d'os compact (« cortical ») et d'environ 20% d'os spongieux (« trabéculaire »). Ce dernier concerne essentiellement le rachis, les vertèbres étant constituées d'os spongieux à au moins 70% et entourées d'une fine corticale de tissu osseux compact.

L'osotéoporose correspond à l'accentuation anormale d'un processus physiologique : l'ostéopénie, qui est à l'origine d'une baisse progressive du capital osseux. On observe ces modifications dès l'âge adulte chez des sujets sains.

On distingue classiquement deux types d'ostéoporose : l'ostéoporose primitive, liée à l'âge, et l'ostéoporose secondaire, induite par certaines pathologies ou traitements.

- Ostéoporose liée à l'âge :

La masse osseuse d'un individu à un instant donné dépend du pic d'acquisition osseuse à la fin de l'adolescence, et de la quantité d'os perdue après l'âge de 35-40 ans. Elle dépend donc de facteurs génétiques à hauteur de 70 à 80% (héritabilité du pic de masse osseuse) mais également nutritionnels (intoxication alcoolique, carence en vitamine D, malnutrition, nutrition parentérale), hormonaux (puberté tardive, anorexie mentale, ménopause précoce) et environnementaux (intoxication tabagique, faible exposition solaire) (4).

A partir de 35 ans, on constate une baisse progressive de la masse osseuse, évaluée à environ 0,4% par an et intéressant essentiellement l'os spongieux. Elle résulte d'une hausse du remodelage osseux cortical et spongieux au profit de l'activité ostéoclastique (5). La perte osseuse trabéculaire est équivalente chez l'homme la femme tandis que l'os cortical serait mieux préservé chez l'homme, en raison d'une quantité initiale d'os cortical supérieure chez l'homme et d'une prédominance endostée du processus de vieillissement cortical chez la femme entrainant un amincissement progressif de la corticale (6).

Après la ménopause, la soudaine carence oestrogénique est responsable d'une perte osseuse plus rapide par augmentation de la résorption osseuse. Cette phase de résorption osseuse rapide, évaluée à environ 0,5 à 3% par an, dure une dizaine d'années puis la perte osseuse redevient plus lente.

De plus, chez le sujet âgé, il existe une baisse de l'absorption digestive du calcium alors même que l'ingestion alimentaire de calcium et de vitamine D3 est réduite, de même que l'exposition solaire et que la synthèse cutanée de vitamine D3. Cette « hypocalcémie transitoire » est compensée par une hausse de la sécrétion de parathormone, responsable d'une hausse de la résorption osseuse (7). Citons également la baisse de la production d'IGF-1 liée à la diminution de la sécrétion de la GH, et l'augmentation de l'IGFBP-2 (*Insulin-like Growth Factor-Binding Protein*), dont le rôle a été mis en cause dans l'augmentation des marqueurs du remodelage osseux et de la diminution de la DMO (8).

- Ostéoporose secondaire :

D'autres facteurs sont incriminés dans la diminution de la masse osseuse, en dehors de l'âge et de la ménopause (tableau 2).

Endocrinopathies	**Hypercorticisme (Cushing), hyperthyroïdie, hypogonadisme, hyperparathyroïdie, diabète insulinodépendant, acromégalie, maladie d'Addison, adénome hypophysaire à prolactine**
Maladies inflammatoires et systémiques	**Rhumatismes inflammatoires chroniques (polyarthrite rhumatoïde, spondyloarthrites), mastocytose systémique, etc**
Pathologies digestives	**Gastrectomie, résections intestinales étendues, entérocolopathies inflammatoires, malabsorption, malnutrition, hépatopathies chroniques sévères**
Affections néoplasiques	**Myélome, cancers métastatiques, chimiothérapies anticancéreuses**
Maladies génétiques	**Ostéogenèse imparfaite, maladies d'Ehlers-Danlos ou de Marfan, hémochromatose, homocystinurie**
Médicaments	**Corticoïdes, héparine en traitement prolongé, inhibiteurs de l'aromatase, agonistes de la GnRH, chimiothérapies, hormonothérapie thyroïdienne à fortes doses, antidépresseurs, inhibiteurs de la pompe à protons**

Tableau 2. Principales étiologies d'ostéoporose secondaire.

2.1.3. Epidémiologie

L'ostéoporose est un problème majeur de santé publique en raison de sa fréquence et de la morbi-mortalité résultant des fractures ostéoporotiques. La HAS estime autour de 3 millions le nombre de femmes atteintes d'ostéoporose en France (9), soient 30% des femmes ménopausées.

On estime que 40% des femmes et 12% des hommes de plus de 50 ans auront dans leur vie au moins une fracture ostéoporotique (10). L'incidence des fractures vertébrales est difficile à estimer en raison des nombreuses fractures non diagnostiquées, mais elle augmente avec l'âge, passant de 5,5 (pour 1000 habitants et par an) chez les femmes de 55 - 59 ans à 29,3 chez les femmes de 75 - 79 ans. Ces fractures sont le signe d'une fragilité osseuse importante, à haut risque de récidive fracturaire puisque la survenue d'une fracture vertébrale expose à un risque de récidive multiplié par 4 à 5 au rachis et par 2 à 3 aux autres sites (11, 12). Ainsi, 20% des femmes présentant une fracture vertébrale sont victimes d'une nouvelle fracture vertébrale dans l'année suivante (13).

2.1.4. Démarche diagnostique

Compte tenu des nouvelles définitions de l'ostéoporose, le diagnostic de celle-ci repose essentiellement sur les éléments qui permettent d'évaluer la solidité osseuse d'un individu : la masse osseuse (définie par la DMO) et la qualité osseuse (qui dépend de l'architecture osseuse corticale et trabéculaire, c'est-à-dire le nombre et l'épaisseur des travées osseuses de l'os trabéculaire, et l'épaisseur et la densité de l'os cortical).

2.1.4.1. Absorptiométrie biphotonique à rayons X (DXA) :

Il s'agit de la méthode actuelle la plus précise. Son principe repose sur la mesure de l'atténuation du faisceau de rayons X lorsqu'il traverse différents tissus du corps humain. La densité osseuse fournie par la DXA est une masse surfacique exprimée en g/cm^2. Depuis 2006, la HAS estime que le service rendu de l'ostéodensitométrie est suffisant pour que celle-si soit remboursée dans des indications précises (tableau 3) (14).

Première DXA

Dans la population générale, quels que soient l'âge et le sexe

En cas de signes d'ostéoporose.

- Découverte ou confirmation radiologique d'une fracture vertébrale sans contexte traumatique ni tumoral évident.
- Antécédent personnel de fracture périphérique survenue sans traumatisme majeur (sont exclues les fractures du crâne, des doigts et du rachis cervical).

En cas de pathologie ou traitement potentiellement inducteur d'ostéoporose.

- Lors de l'instauration d'une corticothérapie systémique prescrite pour une durée d'au moins 3 mois consécutifs, à une dose ≥ 7,5 mg/jour d'équivalent prednisone.
- Antécédent documenté : d'hyperthyroïdie évolutive non traitée, d'hypercorticisme, d'hyperparathyroïdie primitive, d'ostéogenèse imparfaite ou d'hypogonadisme prolongé.

Chez la femme ménopausée

Y compris les femmes sous traitement hormonal substitutif à des doses inférieures à celles recommandées pour la protection osseuse), **indications supplémentaires :**

- antécédent de fracture du col fémoral sans traumatisme majeur chez un parent au premier degré ;
- indice de masse corporelle < 19 kg/m^2 ;
- ménopause avant 40 ans, quelle qu'en soit la cause ;
- antécédent de prise de corticoïdes d'une durée d'au moins 3 mois consécutifs, à une dose ≥ 7,5 mg/jour d'équivalent prednisone.

Deuxième DXA

- À l'arrêt d'un traitement anti-ostéoporotique, en dehors d'un arrêt précoce pour effet indésirable.
- Lorsqu'un traitement n'a pas été mis en route après une première DXA montrant une valeur normale ou une ostéopénie, une seconde DXA peut être proposée 3 à 5 ans après, en fonction de l'apparition de facteurs de risque.

Tableau 3. Indications de la DXA selon l'HAS (14).

2.1.4.2.Radiographies :

Les signes radiographiques de l'ostéoporose sont malheureusement tardifs. Ils surviennent après au moins 30 à 50% de diminution de la masse calcique (15). La hausse de la résorption osseuse trabéculaire entraine une hypertransparence des pièces osseuses, tandis que celle de la résorption osseuse corticale, plus tardive, est responsable d'un amincissement de la corticale (16). Au squelette axial, l'atteinte initiale des trabéculations secondaires induit une disparition progressive du réseau trabéculaire horizontal et ainsi, une accentuation relative du réseau trabéculaire vertical, conférant à la vertèbre un aspect peigné pseudo-angiomateux. Celui-ci est visible de manière pluri-étagée, contrairement aux véritables angiomes (figure 1). Dans les cas les plus sévères, la raréfaction des corps vertébraux contraste avec la densité préservée de l'os cortical (vertèbres « fantomatiques »). La transparence des corps vertébraux devient alors identique à celle des disques intervertébraux (figure 2).

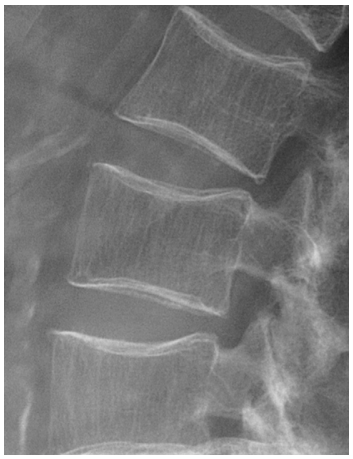

Figure 1. Ostéoporose : aspect peigné pseudo-angiomateux des corps vertébraux.

Figure 2. Ostéoporose : raréfaction osseuse avec disparition de la visibilité des travées osseuses, à l'origine d'un aspect « fantomatique » des corps vertébraux.

2.2. Fractures vertébrales

2.2.1. Diagnostic radiologique des fractures vertébrales

Seul un quart des fractures vertébrales entraine des conséquences cliniques reconnaissables, les symptômes étant peu spécifiques voire absents (17). Il est tout aussi difficile d'évaluer précisément la cyphose et la perte de hauteur secondaires aux fractures vertébrales chez ces patients âgés.

La reconnaissance par le radiologue de ces fractures est cependant importante, puisqu'elle permet d'instaurer rapidement un traitement médical approprié, et donc de réduire le risque de survenue d'autres fractures et ainsi, la morbi-mortalité. Malheureusement, ces fractures sont également sous-diagnostiquées en radiologie, le taux de faux négatifs allant de 27 à 47% (18).

Genant décrivait les fractures vertébrales en radiographie comme « *une déformation vertébrale responsable d'une perte de hauteur supérieure à 20% et d'une diminution de la surface vertébrale de plus de 10-20%* » (19).

La hauteur du mur postérieur étant, à l'état normal, supérieure à celle du mur antérieur de 1 à 3 mm au rachis thoracique, « *une différence de hauteur de plus de 4 mm entre le mur vertébral antérieur et le mur postérieur est habituellement nécessaire afin d'affirmer le diagnostic de tassement cunéiforme antérieur* » (20, 21).

La description morphologique du corps vertébral fracturé et la comparaison de celui-ci aux vertèbres saines permettent de caractériser la fracture : cunéiforme, concave ou biconcave, en galette.

2.2.2. Fractures vertébrales récentes et anciennes

La présence d'une solution de continuité de la corticale ou de la lame osseuse sous-chondrale témoigne d'une fracture récente (figure 3). Malheureusement, il est souvent ardu de déterminer précisément l'âge d'une fracture sur des radiographies, notamment lorsqu'on ne dispose pas du bilan radiographique antérieur pour comparaison.

Figure 3. Fracture ostéoporotique récente avec solutions de continuité de la corticale antérieure (tête de flèche) et de l'os sous-chondral (flèche).

L'IRM peut être réalisée en cas de doute diagnostique (tassement bénin *versus* malin), de signes neurologiques, ou lorsque le caractère récent d'une ou de plusieurs fractures vertébrales doit être prouvé (notamment lorsqu'une vertébroplastie est envisagée). En cas de fracture récente (datant de moins de 2 mois), on retrouve dans plus de 90% des cas des modifications de signal de la moelle osseuse (hyposignal T1, hypersignal STIR), localisées en bande sous le plateau vertébral fracturé, à contours flous puisque l'oedème diminue au fur et à mesure qu'on s'éloigne de l'épicentre fracturaire (figure 4 et tableau 4).

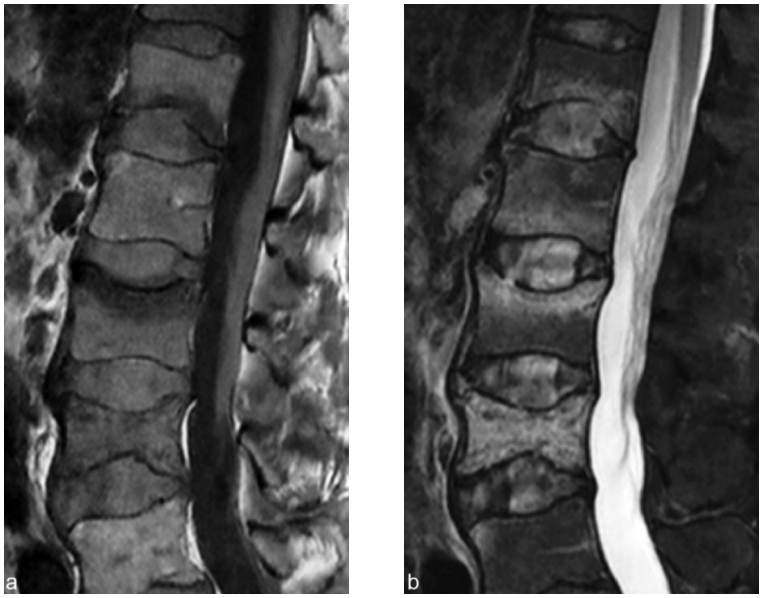

Figure 4. Fractures ostéoporotiques pluri-étagées avec oedème en bande sous les plateaux vertébraux, sauf en L4 où l'intégralité du corps vertébral présente un signal oedémateux : coupes sagittales pondérées en T1 (a) et T2 (b).

Anomalies de signal en bande de la vertèbre fracturée à la phase aiguë avec homogénéisation du signal après injection de gadolinium
Bande hypointense, fente liquidienne, phénomène du vide intrasomatique
Fines stries trabéculaires du corps vertébral ou de l'arc postérieur
Recul du coin postéro-supérieur ou postéro-inférieur
Infiltration paravertébrale ou épidurale absente ou discrète

Tableau 4. Principaux critères IRM en faveur de fracture vertébrale porotique récente.

Les fractures les plus anciennes présentent, sur toutes les séquences, un signal graisseux similaire à celui des vertèbres adjacentes, voire même plus important (remplacement graisseux) (figure 5). Les modifications de signal associées aux fractures récentes disparaissent en environ 2 mois.

Figure 5. Fractures porotiques pluri-étagées anciennes dont le signal, graisseux, est identique ou supérieur à celui des vertèbres non fracturées : coupe sagittale pondérée en T1.

Le scanner permet également de visualiser, mieux qu'en radiographie, les solutions de continuité de la corticale fracturée en cas de fracture récente, mais les tissus mous et l'oedème sont moins bien identifiés qu'en IRM.

2.2.3.Fractures vertébrales bénignes et malignes

Il existe de nombreuses caractéristiques propres aux fractures ostéoporotiques permettant de les différencier des fractures vertébrales malignes (tableau 5).

Raréfaction osseuse diffuse et homogène du rachis
Topographie de la fracture : rare au-dessus de T7, exceptionnelle au-dessus de T4
Fractures multiples, pas forcément contiguës, de sévérité et de forme variables
Impaction de l'ensemble du plateau vertébral
Tassement plutôt symétrique de face
Corticales et lames osseuses sous-chondrales parfois fracturées mais non effacées (pas d'ostéolyse)
Recul d'un coin postérieur
Absence d'anomalie de l'arc postérieur (pas de lyse pédiculaire)
Texture osseuse normale en dehors de la zone tassée
Phénomène du vide intrasomatique

Tableau 5. Critères radiographiques en faveur d'une fracture vertébrale ostéoporotique.

Dans les fractures ostéoporotiques, il existe souvent une importante raréfaction osseuse, responsable d'une hypertransparence du rachis homogène et diffuse. Les fractures prédominent au rachis lombaire et thoracique bas ou à la charnière thoraco-lombaire, typiquement en dessous de T6. Il en existe souvent plusieurs, de sévérité variable, affectant tantôt un plateau supérieur, tantôt un plateau inférieur, contrairement aux déformations harmonieuses de l'ensemble des corps vertébraux que l'on peut retrouver dans l'ostéomalacie ou l'ostéogenèse imparfaite. La fracture est le plus souvent symétrique. Il peut exister une discrète asymétrie qui souvent est compensée par une fracture adjacente, d'asymétrie controlatérale (figures 6 et 7). On peut noter à la phase aiguë des fractures ostéoporotiques des solutions de continuité de la lame osseuse sous-chondrale des plateaux et/ou de la corticale, mais il n'existe normalement pas d'ostéolyse focale sous-jacente ou d'effacement des contours osseux. Il peut souvent s'y associer un discret recul du coin postéro-supérieur qui apparait rétropulsé dans le canal rachidien, toutefois très rarement à l'origine de complications neurologiques (figure 8) (22, 23, 24). L'arc postérieur est le plus souvent respecté, et les pédicules bien visibles sur le cliché de face. L'os spongieux sous le plateau vertébral peut être le siège d'une impaction et/ou de remaniements nécrotico-hémorragiques, expliquant la présence de remaniements osseux en bande parallèles au plateau fracturé (hypertransparence, condensation, aspect hétérogène) (figure 8). Le reste de la trame osseuse est en revanche identique à celle des corps vertébraux sains. Un signe pratiquement pathognomonique des fractures vertébrales bénignes est le phénomène de vide intrasomatique (figure 9). Il s'agit d'une hyperclarté aérique linéaire et trans-

versale, localisée sous le plateau fracturé, le plus souvent à la partie antérieure. Il témoigne d'une fracture instable et non consolidée.

En IRM, une bande en hyposignal sur l'intégralité des séquences peut être parfois visible sous le plateau vertébral fracturé, correspondant à une impaction trabéculaire. Il s'agit d'un fort argument en faveur de la bénignité de la fracture (25, 26, 27). On observe en revanche beaucoup plus rarement le phénomène de vide intrasomatique, celui-ci étant plutôt remplacé par une fente liquidienne en hypersignal STIR liquidien linéaire (figure 10), ou par une sémiologie mixte associant hypersignal liquidien déclive surmonté par un niveau aérique à la partie antérieure de la fracture (figure 11).

Figure 6. Fracture ostéoporotique modérément asymétrique de face.

Figure 7. Fractures ostéoporotiques asymétriques « se compensant » de face.

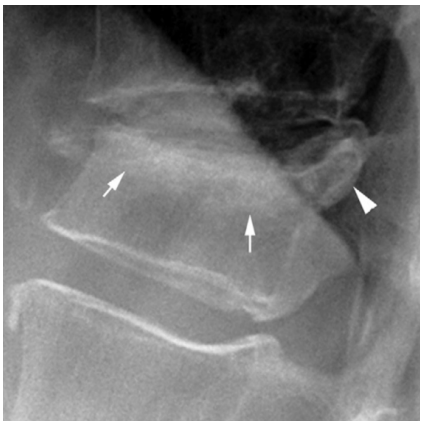

Figure 8. Fracture ostéoporotique avec ostéocondensation en bande (flèches) sous le plateau vertébral fracturé. Notez le recul du coin postéro-supérieur associé (tête de flèche).

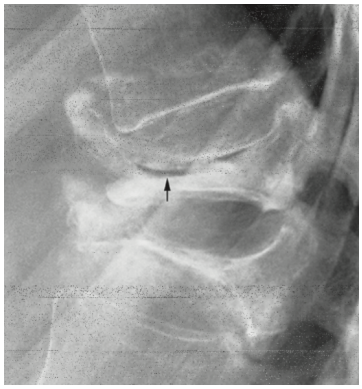

Figure 9. Phénomène de vide intrasomatique au sein d'une fracture ostéoporotique.

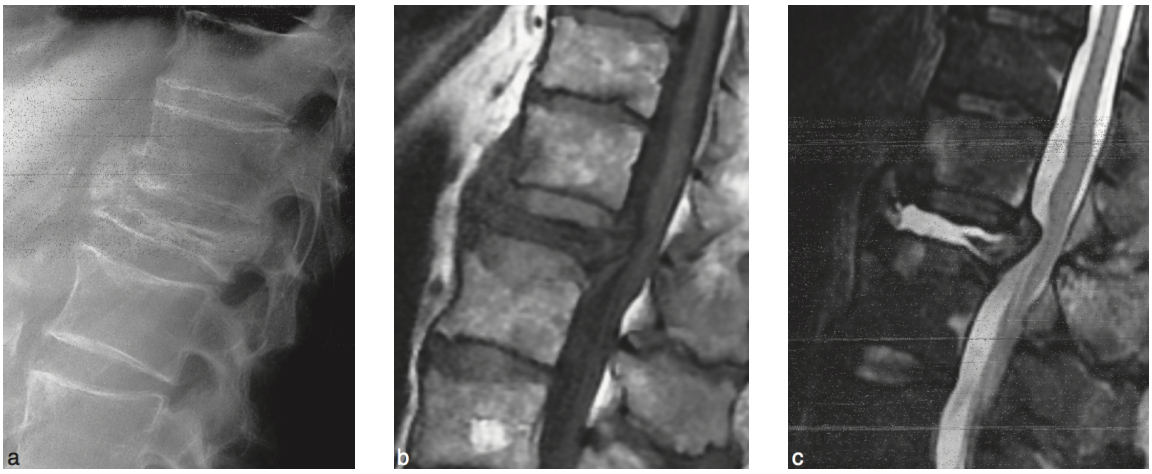

Figure 10. Fracture ostéoporotique de L1 en galette avec dissection sous-chondrale de son plateau supérieur en radiographie (a). Les deux tiers antérieurs du corps vertébral sont remplis d'un liquide hypointense en T1 (b) et hyperintense en T2 (c). L'importance du tassement explique la mauvaise visibilité du mur vertébral antérieur en radiographie (éclatement des fragments osseux) et l'aspect de bombement du mur vertébral postérieur en IRM.

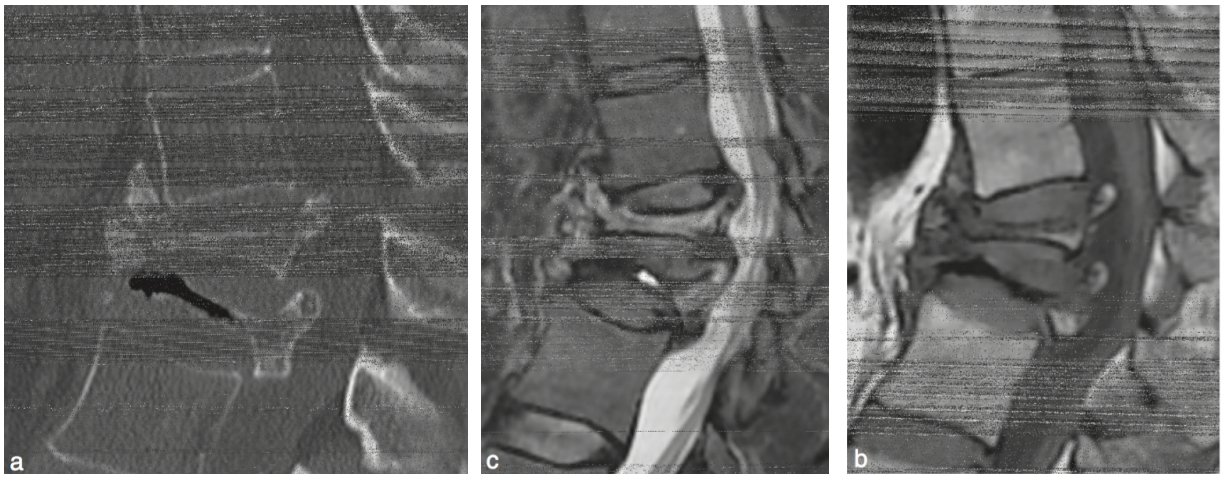

Figure 11. Fractures ostéoporotiques de T12 et L1 en galette avec phénomène de vide intrasomatique de L1 en scanner (a). Notez l'hyposignal marqué correspondant en T1 (b) et le signal mixte (liquidien hyperintense déclive, gazeux hypointense sus-jacent) en T2 (c). Par ailleurs, recul du coin postérosupérieur de T12 et de L1.

2.2.4. Traitement des fractures vertébrales ostéoporotiques

Dans la majorité des cas, un traitement antalgique de palier 1 ou 2 (voire des morphiniques) permet de juguler la douleur. Un bref repos est préconisé, puisque la reprise rapide de la marche quotidienne et une rééducation précoce sont recommandées.

Le corset (traitement orthopédique) est indiqué en cas de forme très douloureuse, empêchant le patient de tenir la position assise, ou en cas de fractures multiples étendues responsables d'un déséquilibre antérieur du tronc.

Le traitement chirurgical est globalement réservé aux fractures compliquées de compression médullaire et de déficits neurologiques.

La vertébroplastie percutanée acrylique (figure 12) est une technique de radiologie interventionnelle permettant la consolidation du corps vertébral via une injection de ciment acrylique par voie percutanée sous contrôle scopique (ou scanographique dans certains centres), sous sédation consciente (ou sous anesthésie générale dans certains centres). L'indication concerne essentiellement les fractures vertébrales ostéoporotiques hyperalgiques (28), notamment en cas d'échec du traitement médical bien conduit pendant plusieurs mois (29, 30), mais certaines équipes préconisent sa réalisation précoce dès les premiers jours suivant la fracture en cas de douleurs résistantes au traitement morphinique (31).

Rappelons par ailleurs que cette technique est communément pratiquée dans d'autres situations que la fracture ostéoporotique. Son utilisation *princeps* à Amiens par le Pr. Deramond en 1984 visait à traiter un hémangiome agressif cervical. La décision de vertébroplastie doit donc être prise de manière collégiale, après avoir réalisé un bilan morphologique exhaustif.

Le taux de complication rapporté est d'environ 1% (32, 33). Les complications les plus fréquentes sont la recrudescence douloureuse dans les heures suivant l'injection du ciment (mais cédant rapidement sous AINS) et la survenue de radiculalgies par fuite foraminale de ciment. Plus rarement, on rapporte un risque d'embolie pulmonaire ou d'AVC par fuite veineuse de ciment, ou encore un risque d'infection. Certaines équipes rapportent également un sur-risque de fracture vertébrale adjacente à l'étage traité.

La kyphoplastie est une variante de la vertébroplastie, consistant à gonfler un ballonnet au sein du corps vertébral afin de permettre sa réexpansion, puis à injecter le ciment dans la cavité créée afin de stabiliser le corps vertébral en l'état. Elle permet donc en théorie de restaurer la hauteur du corps vertébral (34).

Figure 12. Radiographie de profil : vertébroplastie « trois étages ».

2.3.Bases physiques, technologies et applications du scanner double énergie

2.3.1.Bases physiques

Le scanner est formé d'un arceau, comportant un émetteur de rayons X (le tube à rayons X). Ce faisceau de rayons X traverse le patient. Lors de sa traversée du patient, une partie du rayonnement est absorbée par les tissus. Cette capacité d'absorption est propre à chaque tissu. A titre d'exemple, les os ont une grande capacité d'absorption des rayons X alors que les tissus riches en liquide les absorbent moins. Le rayonnement X sortant du patient est capté par une couronne de détecteurs (figure 13). Pour couvrir la totalité de la zone du corps que l'on veut étudier, l'arceau effectue des rotations autour du corps du patient. Les données obtenues par les détecteurs sont traitées informatiquement. L'absorption d'un tissu, aussi appelée atténuation, est alors traduite en échelle de gris sur les images et se mesure en Unités Hounsfield (UH). Plus l'atténuation est importante, plus l'image est hyperdense (blanche), proche de 1000 UH (par exemple : os). A l'inverse, plus l'atténuation est faible, plus l'image est hypodense (noire), proche de – 1000 UH (par exemple : air) (figure 14).

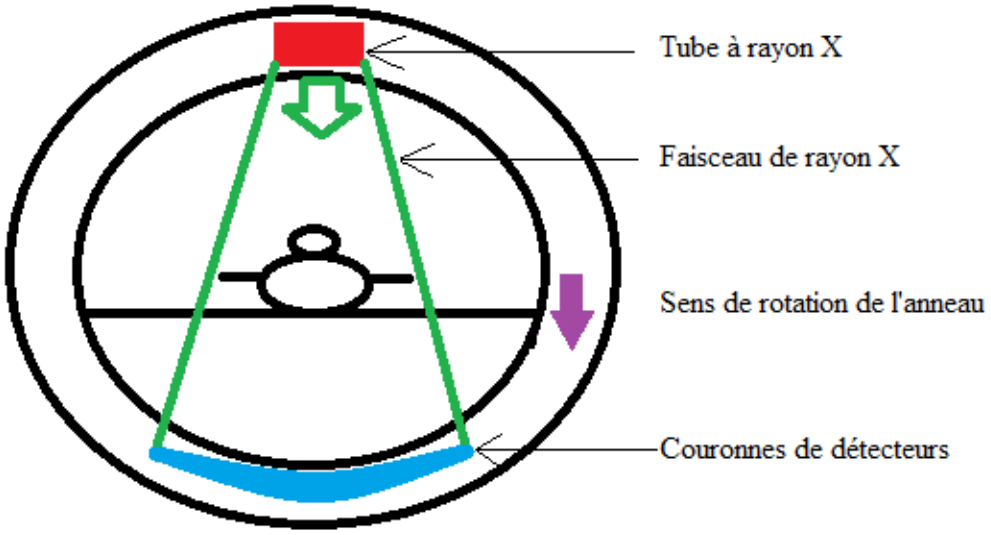

Figure 13. Principe du scanner

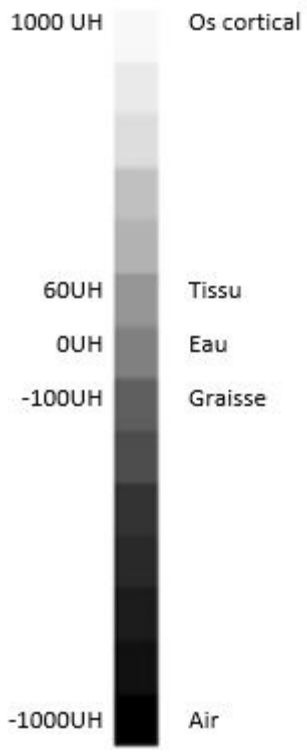

Figure 14. Echelle de gris et correspondance tissulaire

L'atténuation est exprimée par l'équation : $I = Io.\mu^{-L}$ avec

I : intensité du rayonnement transmis,

Io : intensité du rayonnement incident, émis par le tube de rayons X

μ : coefficient d'atténuation linéaire

L : épaisseur de l'objet

Le coefficient d'atténuation linéaire μ, pour un élément donné, dépend entre autres de son numéro atomique Z, de sa densité et de l'énergie du rayonnement incident. Or, le tube de rayons X du scanner conventionnel envoie un seul faisceau de rayons X avec un spectre polychromatique, comme le montre la figure 15. Un spectre polychromatique signifie que le rayon incident est en fait formé de rayons d'énergies différentes. L'énergie résultante est donc une moyenne. La mesure de μ, pour un élément donné, est donc plus une moyenne qu'une valeur réelle. En pratique, μ ne représente qu'une mesure moyennée des différents éléments présents dans l'unité de volume étudié. Ceci signifie donc que l'on ne connaît pas la concentration exacte de chaque élément. Pour une lésion faiblement tissulaire, ayant peu d'iode et beaucoup d'eau, la moyenne des densités sera donc très proche de celle de l'eau et on peut conclure à tort, que la lésion est uniquement constituée d'eau et donc bénigne. On comprend donc que l'utilisation du scanner conventionnel ne permet pas de connaître la constitution exacte d'une

lésion mais permet seulement d'obtenir une moyenne des densités de chaque élément qui la compose.

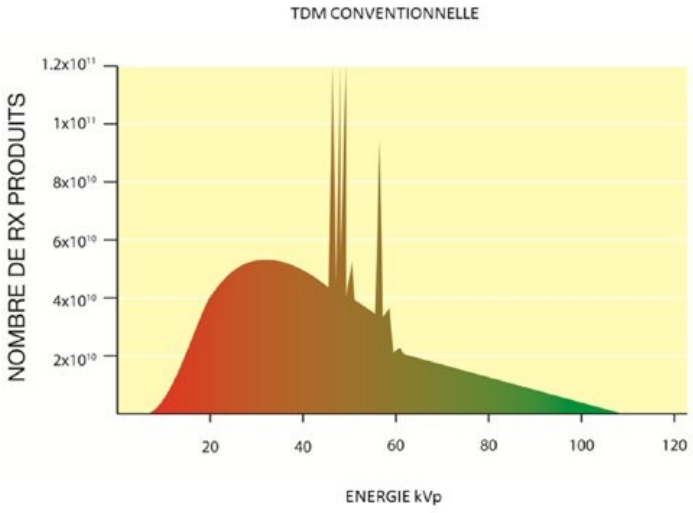

Figure 15. Spectre d'énergie polychromatique du scanner conventionnel (35).

Le scanner double énergie, aussi appelé scanner spectral ou imagerie spectrale, est une technique développée depuis la fin des années 1970 (35) et commercialisée depuis 2006. Le scanner double énergie est basé sur la décomposition des matériaux (eau, iode, calcium…) au sein d'un voxel (élément de volume) en utilisant deux faisceaux de rayons X d'énergie différente, à bas et haut kilovoltages (80 et 140 kVp) (figure 16).

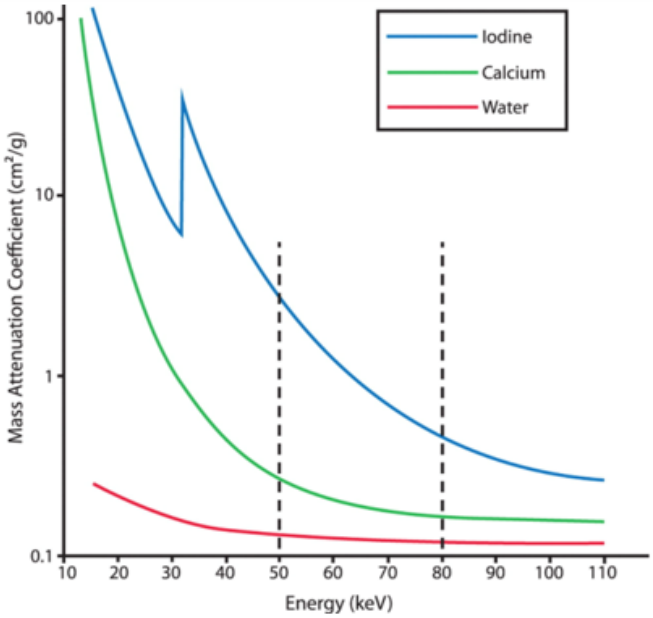

Figure 16. Représentation de l'atténuation de l'iode, du calcium et de l'eau en fonction de l'énergie des photons. Les deux barres en pointillés représentent grossièrement l'énergie moyenne des photons des deux hélices à 50 keV et 80 keV. Le pic d'atténuation de l'iode (33,2 keV) est représenté sur la courbe bleue. La différence d'atténuation entre 50 et 80 keV est plus grande pour l'iode que pour l'eau, permettant ainsi de caractériser la matière (35).

Cette utilisation de deux faisceaux de rayons X à des énergies différentes, distingue le scanner conventionnel du scanner double énergie. L'atténuation variant en fonction de l'énergie du faisceau, cela permet de déterminer la concentration d'un élément dans un voxel (35) (figure 17).

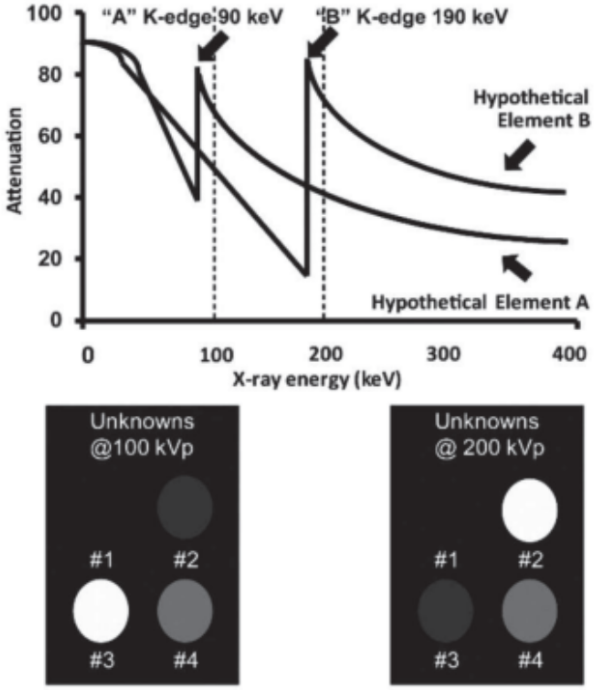

Figure 17 (35). Principe de la différenciation entre les structures par le scanner double énergie. Soient deux éléments A et B ayant un coefficient d'atténuation (k edge) égal à 90keV (élément A) et 190keV (élément B) et quatre solutions contenant ces deux éléments dans des concentrations inconnues. On soumet ces quatre solutions à deux énergies différentes, proches du pic d'atténuation de chaque élément (100 et 200 kvp)

- La solution 1 n'atténue ni à 100 ni à 200kVp, elle ne continent donc pas d'élément A ou B
- La solution 2 atténue plus à 200kVp qu'à 100kVp, elle contient donc plus d'élément B que d'élément A
- La solution 3 atténue plus à 100kVp qu'à 200kVp, elle contient donc plus d'élément A que d'élément B
- La solution 4 atténue autant à 100kVp qu'à 200kVp, elle contient autant d'élément A que d'élément B

Grâce au post-traitement, on peut donc obtenir plusieurs séries d'images :

1) Des images polychromatiques correspondant aux cartographies de décomposition de matériaux (figure 18):
   - Une série en Iodine (Water), ce qui signifie que l'eau a été soustraite de l'image et que nous avons une cartographie d'iode.
   - Une série en Water (Iodine), ce qui signifie que l'iode a été soustraite de l'image et que l'on a une image virtuelle sans iode.
   - Il est également possible d'obtenir une série Iodine (Calcium), ce qui signifie que le calcium a été soustrait de l'image et que seule l'iode a été conservée.

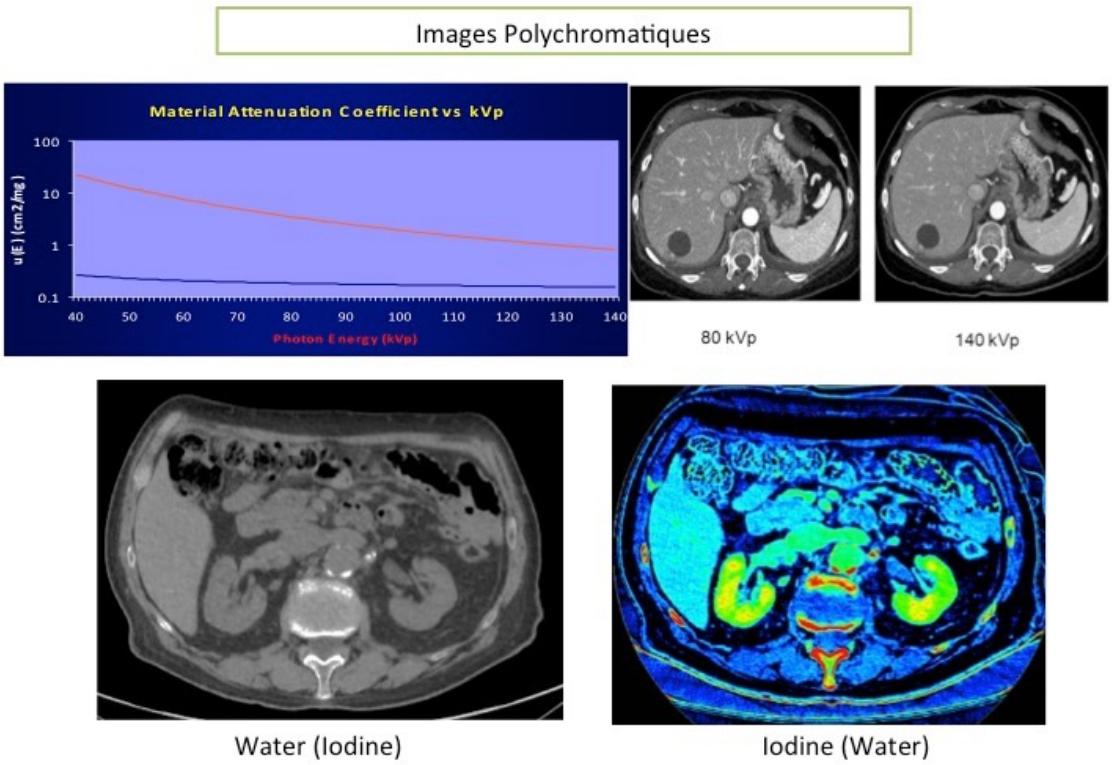

Figure 18. Images de décomposition de matériaux, l'iode et l'eau ont des coefficients d'atténuation différents selon le niveau d'énergie auquel ils sont soumis. Cette différence d'atténuation permet de soustraire l'un des deux éléments de l'image (36).

2) Des images « monochromatiques » (figure 19) de 40 à 140 keV, soient 101 niveaux d'énergie. Il est ainsi possible de choisir, pour une image donnée, le niveau d'énergie permettant une analyse avec le meilleur rapport signal sur bruit.

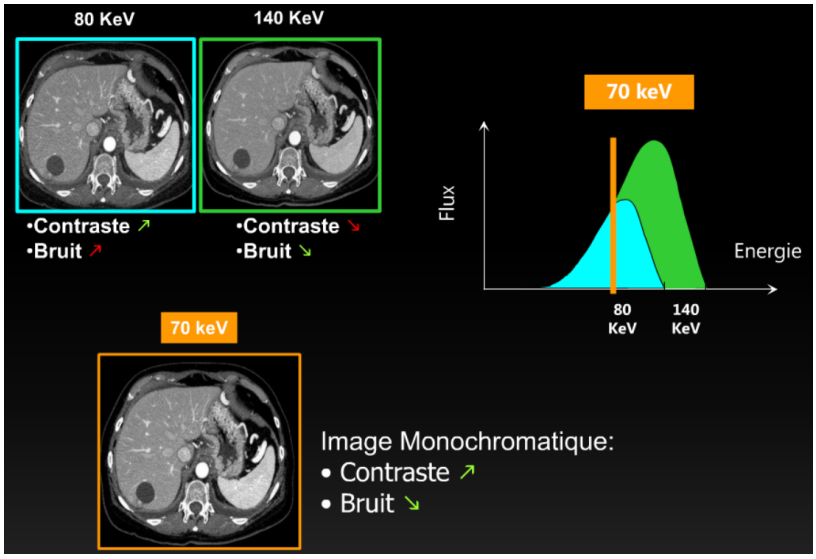

Figure 19. A partir d'acquisitions faites aux niveaux d'énergie 80 et 140 kVp, il est possible d'obtenir, grâce au logiciel de post traitement, une image « monochromatique » de 40 à 140 keV soient 101 niveaux d'énergie. Il est ainsi possible de choisir, pour une image donnée le niveau d'énergie permettant une analyse avec le meilleur rapport signal sur bruit (36).

3) Des images « Material Suppressed Iodine » (MSI), type d'images virtuellement sans injection dont la reconstruction est basée sur les images monochromatiques à 70keV en supprimant l'iode des voxels sélectionnés (36) et exprimées en UH.

4) Images identiques au scanner conventionnel.

L'ensemble des images générées par le scanner double énergie est récapitulé sur la figure 20 et les principales différences entre le scanner conventionnel et le scanner double énergie sont récapitulées sur la figure 21.

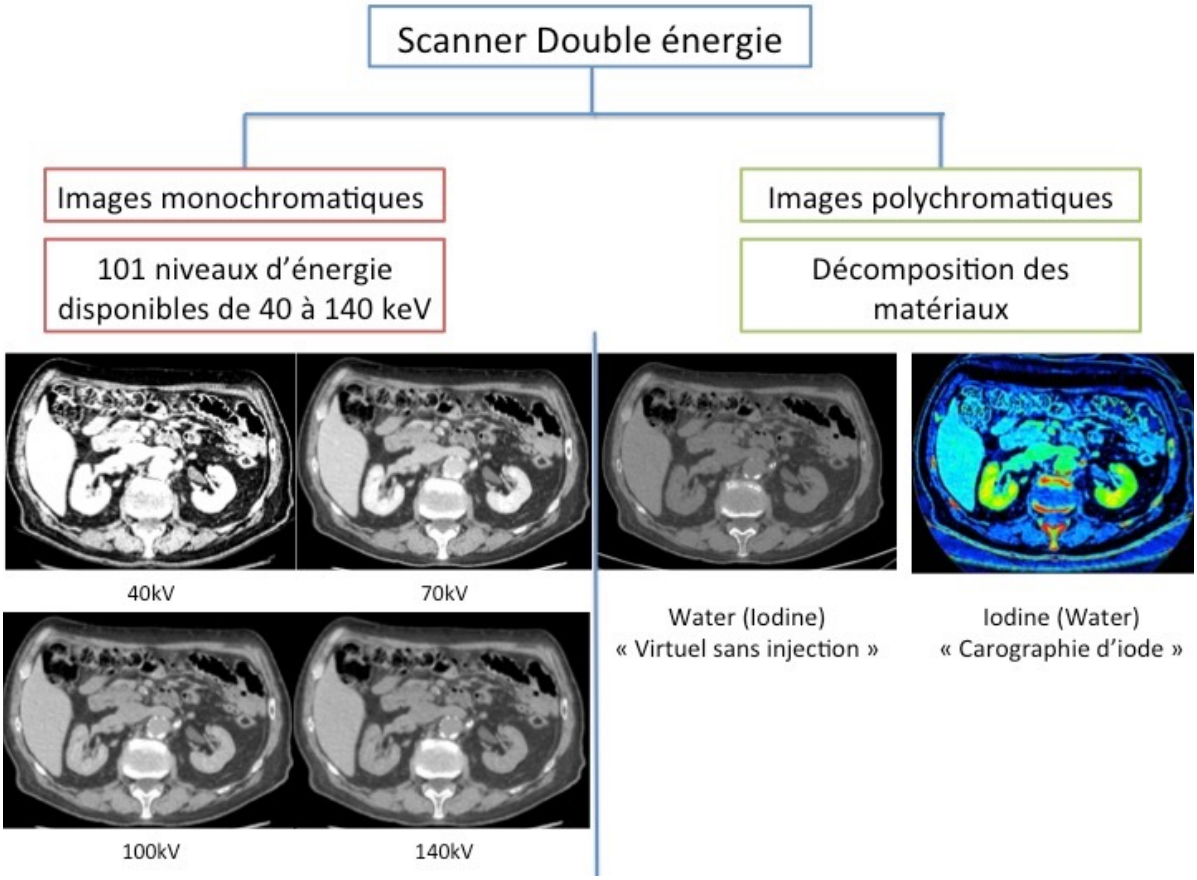

Figure 20. Récapitulatif des images générées par l'imagerie spectrale (36).

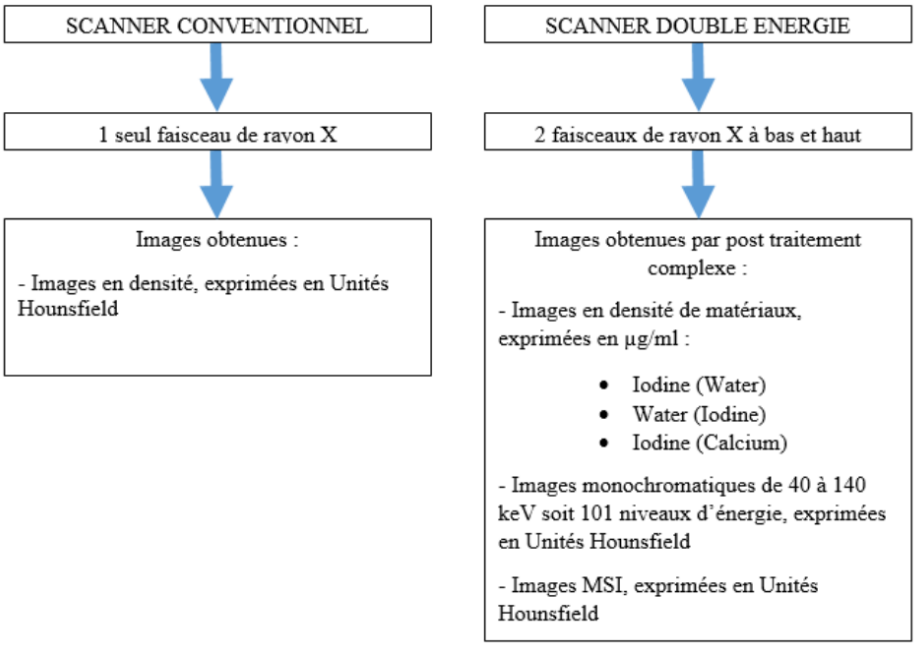

Figure 21. Principales différences entre le scanner conventionnel et le scanner double énergie.

2.3.2. Technologies utilisées

Il existe aujourd'hui trois technologies différentes pour obtenir une image double énergie (36) :

Double source

Emission de deux faisceaux d'énergies différentes par deux tubes placés à 90° d'écart en rotation simultanée : un spectre à bas (80 kVp) et haut (140 kVp) kilovoltage, avec une rangée de détecteurs en face de chaque tube (Siemens Healthcare, Erlangen, Allemagne) (figure 22). Le scanner double tube présente comme principal avantage de pouvoir optimiser les paramètres (kV, mA et filtres) pour chaque tube de façon indépendante et de pouvoir séparer les données entre les deux niveaux d'énergie. Cependant le champ de vue (FOV) utilisable pour le mode double énergie est limité car il se trouve au centre du croisement des faisceaux (environ 33 cm). Cela limite ainsi son utilisation dès lors que le périmètre à explorer augmente.

Figure 22. Technologie double source

Simple source

Emission par un seul tube d'un faisceau alternant très rapidement deux niveaux d'énergie, par commutation ultra rapide de la tension (80 et 140 kVp) du tube (GE Healthcare, Milwaukee, Wi, Etats-Unis) (figure 23). Le principal avantage de cette technologie est de permettre des acquisitions avec un FOV de taille comparable (50 cm) à celui utilisé en scanner conventionnel. Il s'agit du type de scanner utilisé dans notre étude.

Figure 23. Technologie simple source.

Sélection des détecteurs

Emission par un seul tube d'un faisceau polychromatique. Analyse du signal par deux couches de détecteurs traitant chacune un niveau d'énergie (figure 24).

Figure 24. Sélection des détecteurs.

2.3.3. Applications potentielles

Les applications du scanner double énergie sont multiples et prometteuses, comme le montre le tableau 6 (36). Les utilisations les plus fréquentes du scanner double énergie sont détaillées ci-dessous.

Application/technique	Dual-source CT
Neuroradiology	
Calcium removal from carotid arteries	+
Virtual non-contrast image for hemorrhage	+
Thorax	
Pulmonary perfusion in pulmonary thromboemboli	+
Xenon ventilation-perfusion DECT	+
Solid nodule characterization	+
Cardiac	
Dual-energy cardiac perfusion, viability	+
Myocardial iron detection	+
Vascular	
Removal of calcific plaques	+
Bone removal from the image	+
Aortic stent graft evaluation	+
Gastrointestinal and abdominal	
Virtual non-contrast image for liver, pancreas, any mass	+
Liver fat and iron detection	+
Gallstone imaging	+
Dual-energy CT cholangiography	+
Dual-energy CT colonoscopy	+
Urinary	
Urinary calculi characterization (uric acid)	+
Urinary stone visualization on pyelographic images	+
Renal cyst and mass characterization	+
Musculoskeletal	
Differential diagnosis of gout and pseudogout	+
Metal artifact reduction	-
Tendon and ligament visualization	+

Tableau 6. Potentielles applications cliniques du scanner double énergie

Imagerie thoracique :

Embolie pulmonaire : le scanner double énergie permet un meilleur rehaussement intra-luminal grâce aux reconstructions monochromatiques à faible keV. La confiance diagnostique dans les cas d'embolies pulmonaires périphériques est augmentée (37). De plus, les cartographies d'iode offrent une excellente corrélation à la scintigraphie et permettent de visualiser des défects de perfusion (figure 25) (38).

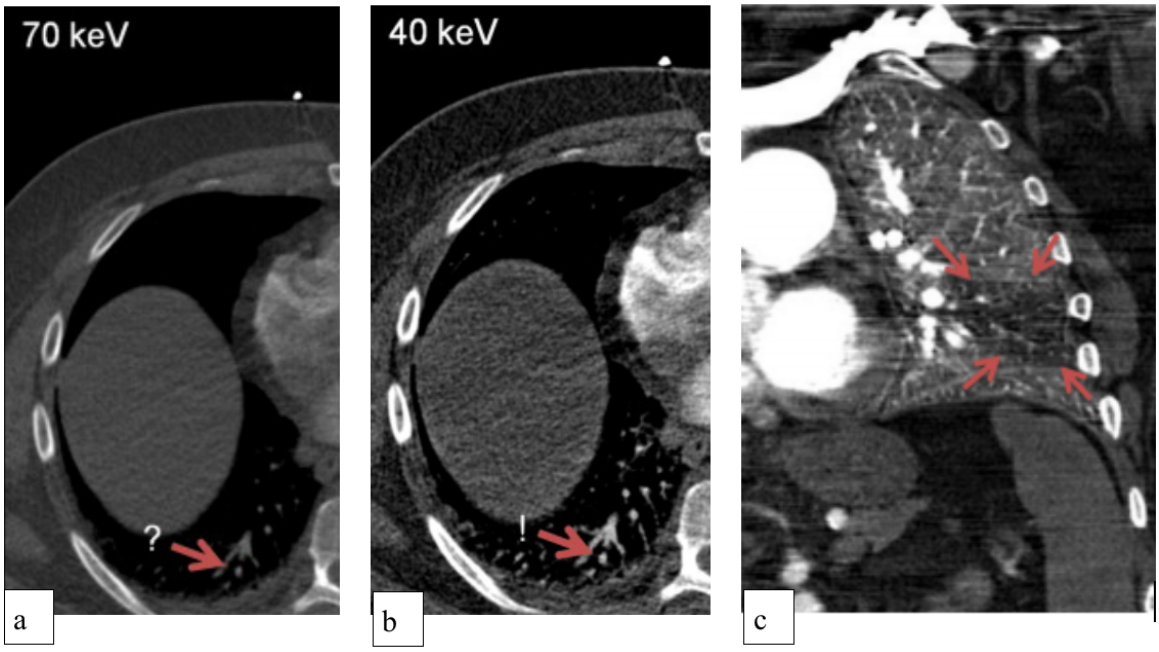

Figure 25 (39). Intérêt du scanner double énergie dans la détection des embolies pulmonaires.
a : A 70 KeV, il est impossible de statuer sur la présence ou non d'une embolie pulmonaire.
b : Grâce aux reconstructions monochromatiques du scanner double énergie, on peut affirmer l'absence d'embolie pulmonaire sur la reconstruction à 40 keV.
c : Cartographie d'iode permettant de voir un défect de perfusion dans le cadre d'une embolie pulmonaire.

Imagerie cardio-vasculaire :

Suivi des endoprothèses : le scanner double énergie permet de se passer du temps sans injection et les cartographies d'iode améliorent le diagnostic d'endofuite en diminuant le taux de faux négatif.

Imagerie urologique :

Détermination de la nature d'un calcul : le scanner double énergie permet d'affirmer la nature d'un calcul (calcique, urique, cystine, struvite) grâce à la décomposition de matière (40).

Imagerie neurologique :

Le scanner double énergie permet de différencier une hémorragie d'une extravasation de produit de contraste post-thrombectomie grâce à la décomposition de matière iodine (water) (figure 26) (41). Cette technique permet également de réaliser une extraction de l'os sur les angioscanners cérébraux, ou encore d'atténuer les artéfacts métalliques liés aux coïls (42).

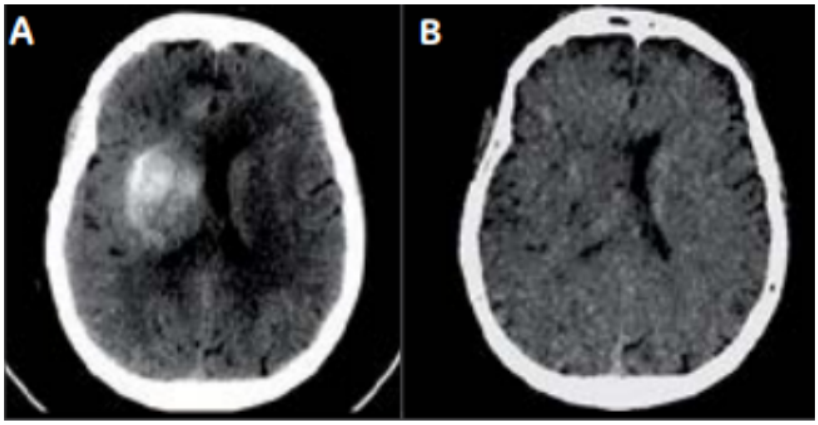

Figure 26 (41).
A : acquisition native avec hyperdensité des noyaux gris centraux droits ; il est difficile de trancher sur cette image entre une transformation hémorragique de l'AVC et une extravasation de produit de contraste.
B : sur l'imagerie virtuelle sans iode (MSI), disparition complète de l'hyperdensité qui correspond donc à une prise de contraste (par l'iode injectée pendant la procédure) secondaire à une rupture de barrière hémato-encéphalique dans l'accident ischémique.

2.3.4. Application dans les fractures vertébrales

La tomodensitométrie double énergie ne nécessite pas d'injection de produit de contraste et l'irradiation n'est pas significativement différente comparativement à la tomodensitométrie conventionnelle initialement prévue dans cette indication (43), de l'ordre de 950 à 1100 mGy.cm pour le scanner conventionnel et de 1000 à 1100 mGy.cm pour le scanner double énergie sur le scanner Discovery du CHU Amiens-Picardie. Plusieurs études ont déjà démontré la capacité de la tomodensitométrie double énergie à montrer l'œdème au sein de la moelle osseuse (43-46). Quatre études (47–50) se sont intéressées à cette application plus particulièrement au sein des tassements vertébraux. Toutes ces études ont été réalisées sur un scanner double énergie Siemens. L'étude de Wang et al. (47) retrouve une sensibilité de 93,3%, une spécificité de 98,2% et une valeur prédictive négative de 98,2% pour les tassements avec moins de 50% de sclérose et/ou d'air mais lorsque les vertèbres avec plus de 50% d'air ou de

sclérose sont incluses la sensibilité et la valeur prédictive négative chutent avec des valeurs respectives de 63% et de 79%, la spécificité restant de 98,5%. La principale limite de cette étude est que les auteurs se sont concentrés sur les vertèbres tassées et non pas sur la détection par évaluation visuelle grâce aux cartographies sans calcium de la présence d'un œdème vertébral contrairement à l'étude de Bierry et al. (48). Bierry et al. ont cherché à démontrer la capacité de la tomodensitométrie double énergie à détecter l'œdème dans les tassements vertébraux, de manière qualitative et quantitative. Ils retrouvent pour l'analyse visuelle une sensibilité et spécificité respectives de 85 et 97 % et une valeur prédictive négative de 97 %. Kaup et al. (49) (figure 27) précisent que l'image virtuelle sans calcium permet d'améliorer les performances diagnostiques des lecteurs les moins expérimentés avec une précision diagnostique passant de 61 à 83% et permet aux lecteurs les plus expérimentés d'approcher les performances diagnostiques de l'IRM avec une précision diagnostique de 95%. Karaca et al. (50) concluent également que le scanner double énergie est une technique plus rapide que l'IRM et une modalité d'imagerie alternative pour l'évaluation des fractures vertébrales chez les patients présentant une contre-indication à l'IRM.

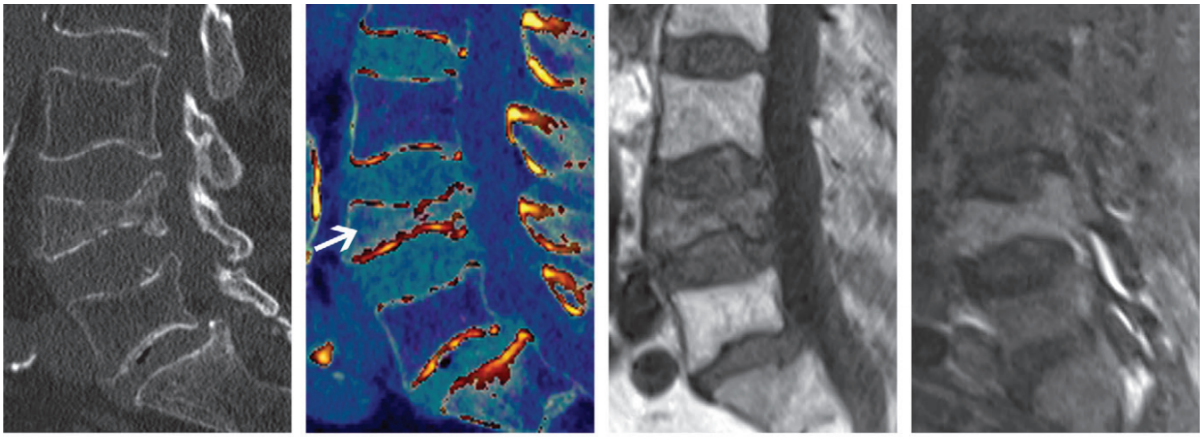

Figure 27. Reconstructions sagittales chez un patient de 89 ans souffrant d'une fracture en compression de L4. (a) Le scanner simple énergie ne montre pas de signe évident de tassement « récent ». (b) Les images virtuelles sans calcium montrent cependant une moelle osseuse de densité augmentée dans tout le corps vertébral (bleu clair, identique à la densité des disques adjacents), signant ainsi la présence d'un oedème. (c,d) Coupes d'IRM en T1 (c) et en STIR (d) montrant des modifications de signal de type oedémateux au sein de L4.

Actuellement, aucune étude n'a, à notre connaissance, évalué la technique d'imagerie spectrale développée par le constructeur General Electric (GE) dans cette indication, ni étudié la performance diagnostique du logiciel associé, Gemstone Spectral Imaging (GSI) pour l'ima-

gerie ostéo-articulaire, notamment les images dites virtuelles « sans calcium ». Les études précédemment citées sont essentiellement basées sur une imagerie du constructeur Siemens (43, 45, 47, 50) fournissant des images virtuelles sans calcium utilisant une décomposition tri-matière comprenant l'os minéral, la moelle rouge et la moelle jaune.

3. CARTOGRAPHIES DE DECOMPOSITION DE MATERIAUX RECONSTRUITES A PARTIR DE L'ACQUISITION SCANOGRAPHIQUE DOUBLE ENERGIE POUR LA DETECTION DE L'OEDEME AU SEIN DES FRACTURES VERTEBRALES RECENTES

3.1.Objectifs

L'objectif principal de notre étude est d'évaluer la capacité du scanner double énergie dans la détection de l'oedème au sein des fractures vertébrales récentes, grâce à l'utilisation de cartographies de décomposition de matériaux reconstruites sur le logiciel GSI développé par GE, en comparaison avec l'IRM.

Notre objectif secondaire est de savoir quelles sont les images virtuelles avec suppression de matériau les plus sensibles pour la détection de l'oedème, parmi : virtuelles sans calcium, sans hydroxyapatite, sans oxalate de calcium, sans struvite.

L'intérêt de cette étude est donc de montrer la fiabilité du scanner double énergie dans cette indication, permettant d'éviter la réalisation d'une IRM qui est un examen moins confortable (longévité de l'examen, position à tenir sans bouger pendant 10 à 15 minutes, examen bruyant), plus coûteux, et dont les délais d'attente sont plus longs (gain de temps dans la prise en charge thérapeutique de ces patients âgés et handicapés par la fracture vertébrale).

3.2.Matériels et méthode

Nous ne déclarons pas de conflits d'intérêt.

3.2.1.Population

Il s'agit d'une étude monocentrique, prospective, non interventionnelle. Cette étude a été approuvée par le comité d'éthique local et un consentement éclairé écrit des patients a été obtenu.

Les critères d'inclusion étaient les suivants :

1. Homme ou femme adressé(e) au CHU Amiens-Picardie pour douleur dorsale ou lombaire avec un tassement dorsal ou lombaire post traumatique ostéoporotique.
2. Indication à une vertébroplastie percutanée posée.
3. Age > 18 ans.
4. Affiliation à la sécurité sociale.
5. Information et non-opposition de participation à l'étude.

Les critères d'exclusion étaient les suivants :

1. Tassements tumoraux.
2. Tassements post-traumatiques non ostéoporotiques.
3. Toute pathologie susceptible de modifier l'atténuation de la moelle osseuse (myélome, antécédents néoplasiques…).
4. Femme enceinte, parturiente ou en cours d'allaitement.
5. Personne sous tutelle ou curatelle ou privée de liberté.
6. Présence d'un matériel d'ostéosynthèse au niveau du rachis dorso-lombaire.
7. Refus de consentement.
8. Contre-indications à l'IRM :
   a) Patient porteur d'un appareil ferro-magnétique (*pacemaker*, défibrillateur, implant cochléaire, neurostimulateur…).
   b) Claustrophobie.
   c) Obésité morbide (périmètre abdominal > anneau de l'IRM).
   d) Corps étrangers métalliques.
   e) Position en décubitus dorsal impossible.

3.2.2.Modalités de recrutement.

Un patient bénéficiait d'un scanner conventionnel simple énergie pour douleur dorsale ou lombaire, le plus souvent à l'extérieur du CHU. Ce scanner montrant un tassement vertébral, le médecin en charge du patient (médecin traitant, rhumatologue, gériatre…) adressait une demande (écrite ou par téléphone) aux médecins référents du CHU (service de radiologie interventionnelle) pour valider ou non l'indication de vertébroplastie percutanée. Le patient était alors convoqué pour une consultation avec une ordonnance conjointe pour le scanner et

l'IRM, qui étaient réalisés juste avant la consultation dans le service d'imagerie du CHU Amiens-Picardie.

Au cours de cette consultation, le médecin était responsable de réaliser :

- Un interrogatoire précis (recueil des antécédents, traitement en cours, histoire de la maladie, caractérisation de la douleur…).
- Un examen clinique : palpation du rachis et recherche du niveau lésionnel.
- La relecture des examens d'imagerie (TDM et IRM) que le patient vient de réaliser.
- Le cas échéant, des explications sur la vertébroplastie percutanée, les bénéfices attendus, les risques.
- Réponses aux questions supplémentaires éventuelles du patient sur le protocole de recherche.

La réalisation du scanner sur les appareils du service de radiologie est importante dans la mesure où le scanner initial est souvent soit incomplet, soit de qualité sous-optimale, soit trop ancien alors que de nouveaux tassements peuvent apparaître dans l'intervalle.

Le recrutement des patients était réalisé dans le service de radiologie du CHU Amiens-Picardie. Une lettre d'information (Annexe 1) proposant au patient de participer à l'étude lui était envoyée en même temps que la convocation pour les examens radiologiques et la consultation dans le cadre de sa prise en charge.

Le jour de la consultation, l'investigateur s'assurait de la non-opposition du patient avant ces examens d'imagerie. L'information donnée au patient et son consentement à la participation étaient tracés et notifiés dans le dossier médical. Environ 10 patients par mois nous sont adressés pour vertébroplastie dans un contexte de tassement ostéoporotique.

La durée des inclusions est prévue pour 30 mois.

L'intégralité de ces étapes est résumée dans la figure 28.

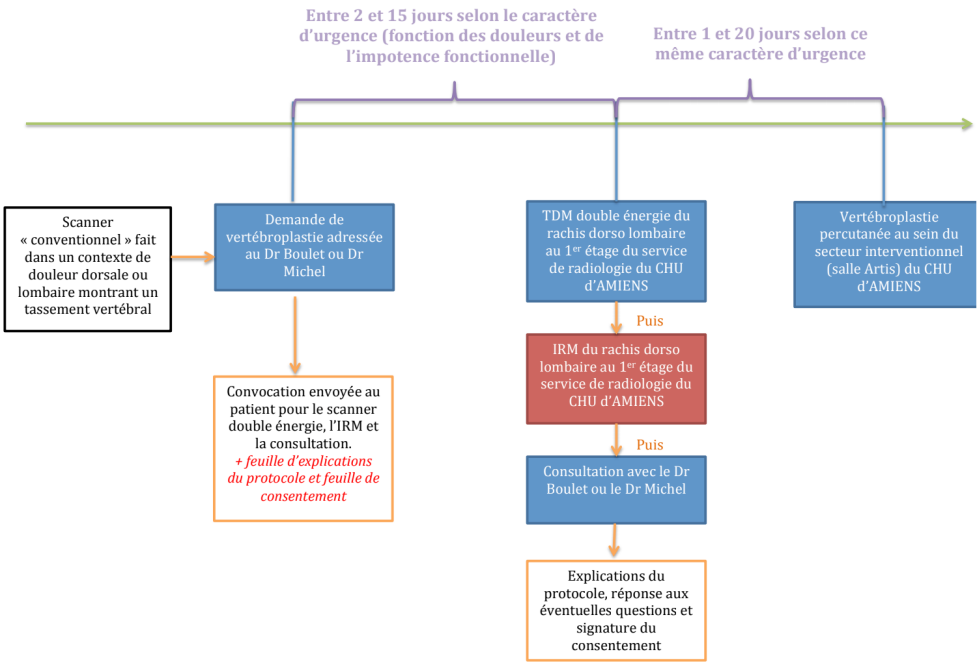

Figure 28. Résumé des étapes dans l'ordre chronologique.

3.2.3. Protocoles des examens et reconstruction des images

Toutes les données ont été récupérées sur notre système d'archivage et de communication des images (PACS). Elles ont été transférées sur une station de post-traitement AW 4.6 (GE Healthcare, Milwaukee, Wi, Etats-Unis). Toutes les mesures ont été effectuées à l'aide du logiciel de post-traitement GSI Volume Viewer (GE Healthcare, Milwaukee, Wi, Etats-Unis).

Le dispositif médical utilisé était le scanner General Electric Discovery 750 HD (version 11MW44.11.V40_PS_HD64_G_GTL ; GANTRY_VCT_40; tube_type : 18) marqué CE, du service de radiologie du CHU Amiens-Picardie, utilisé dans le cadre clinique. L'utilisation de cet appareil d'imagerie s'était faite dans un cadre d'examen clinique donc sous la responsabilité des radiologues et du personnel compétent du service de radiologie qui veillent chaque jour au respect des consignes de sécurité.

Les sujets étaient installés en décubitus dorsal pour les 2 examens. Pour le scanner double énergie, le protocole sélectionné était le protocole scanner du rachis dorso-lombaire (temps estimé de l'examen : 5 min) dont voici les détails :

- Voltage : 80/140 kV.
- Courant : 260 mA.
- Temps de rotation : 0.8 s.
- Pitch : 0.5.
- Epaisseur de coupe : 0.6 mm.

Pour l'IRM du rachis dorso-lombaire, le dispositif utilisé était l'IRM 3 Tesla HDx MR Scanner (General Electric Healthcare, Milwaukee, WI) marquée CE, du service de radiologie du CHU Amiens-Picardie, utilisée dans un cadre clinique (appareil situé à proximité immédiate du scanner précédemment décrit). Aucune injection de produit de contraste n'était réalisée. Un bref entretien était réalisé par le manipulateur en électroradiologie avant l'IRM pour vérification de l'absence de contre-indications. Le temps estimé de l'examen (préparation incluse) était d'environ 20 min. Le protocole IRM était également celui de l'IRM du rachis dorso-lombaire :

- Séquence sagittale Fast Spin Echo T1 (TR : 444 ms ; TE : 7.3 ms ; épaisseur de coupe : 4mm ; matrice : 320 x 224 ; bande passante : 41,7 kHz ; Nex : 2).
- Séquence sagittale Fast Spin Echo T2 FAT SAT (TR : 4426 ms ; TE : 93 ms ; épaisseur de coupe : 4mm ; matrice : 320 x 224 ; bande passante : 41,7 kHz ; Nex : 3).

Les contre-indications absolues à l'IRM étaient : port d'un *pacemaker*, certaines valves cardiaques, certains clips neurochirurgicaux ou vasculaires, les corps étrangers métalliques intra-oculaires.

Les contre-indications relatives à l'IRM étaient : port d'un appareil dentaire inamovible, ou d'une prothèse auditive, troubles de conscience du patient ne permettant pas de disposer du temps nécessaire à une imagerie correcte, difficulté à supporter la position en décubitus strict., claustrophobie, obésité majeure (> 140 kg) ne permettant pas au patient de pouvoir entrer dans le tunnel.

3.2.4. Analyse des données

L'analyse des images ne faisait subir aucune contrainte au patient. L'ensemble des images radiologiques (IRM et Scanner DE) au format DICOM était transféré vers une console à usage clinique de type Advantage Windows où l'analyse débutait. Pour l'analyse spectrale du scanner DE, le logiciel GSI (Gemstone Spectral Imaging, General Electric Healthcare, Milwaukee, Wis) basé sur un algorithme de décomposition de matériaux était utilisé. Pour les images IRM, le logiciel Volume Viewer était utilisé.

Deux sessions de lecture étaient organisées. Les différentes lectures étaient faites par deux médecins du service de radiologie du CHU d'Amiens, un médecin sénior ayant plus de 10 ans d'expérience, et un médecin junior en fin de cursus formé aux différents logiciels.

- Une première session de lecture consistait en l'analyse indépendante des images de la cartographie couleur Water/Calcium en aveugle des données de l'IRM par deux radiologues sur les consoles. Les lecteurs pouvaient librement choisir d'utiliser la fenêtre préétablie ou d'ajuster les fenêtres à leur convenance personnelle. Toutes les vertèbres visibles sur les images étaient analysées et non pas seulement les vertèbres tassées ; ces vertèbres étaient ensuite classées comme vertèbre avec ou sans œdème scanographique selon une classification binaire : 1 = signes distinct d'atténuation anormale, 0 = atténuation normale de la vertèbre.

- Les analyses des cartographies Water/Oxalate de Calcium, Water/Hydroxyapatite et Water/Struvite étaient réalisées lors de sessions différentes après des délais respectifs entre ces sessions de trois semaines minimum, afin de ne pas influencer les analyses en fonction des sessions précédentes.

- La deuxième session de lecture consistait en l'analyse consensuelle de l'IRM par les deux radiologues et permettait de quoter de manière binaire les différentes vertèbres comme : 1 = Présence d'un œdème, 0 = Absence d'œdème.

La concordance entre l'imagerie spectrale développée par GE et l'IRM était calculée par le coefficient Kappa de Cohen. Aucune analyse intermédiaire n'était prévue. L'ensemble de l'analyse statistique était réalisée avec le logiciel SAS® version 9.4.

3.3.Résultats

21 patients (8 de sexe masculin, 13 de sexe féminin) porteurs au total de 52 fractures vertébrales ont été explorés. L'âge moyen des patients était de 68,8 ans. Ces données sont en concordance avec les données épidémiologiques de la littérature.

Parmi ces 52 tassements, 45 présentaient un hypersignal STIR ou T2 Fat-Sat en IRM, témoignant de leur caractère récent et oedémateux.

Les calculs de Sensibilité et Spécificité étaient réalisés pour chaque cartographie de décomposition de matériau, ainsi que l'index de Youden et le coefficient de concordance Kappa de Cohen.

La sensibilité moyenne des cartographies de décomposition de matériaux était respectivement de 0,755 pour le Water/Calcium, 0,675 pour le Water/Oxalate, 0,300 pour le Water/Hydroxyapatite et 0,880 pour le Water/Struvite. La spécificité moyenne était respectivement de 0,71 pour le Water/Calcium, 0,57 pour le Water/Oxalate, 1 pour le Water/Hydroxyapatite et 0,71 pour le Water/Struvite (tableau 7).

Cartographie	Sensibilité Lecteur 1	Sensibilité Lecteur 2	Spécificité Lecteur 1	Spécificité Lecteur 2
Water / Calcium	**0,78 [0,656-0,899]**	**0,73 [0,604-0,826]**	**0,71 [0,380-1,000]**	**0,71 [0,380-1,000]**
Water / Oxalate	**0,64 [0,505-0,784]**	**0,71 [0,579-0,843]**	**0,57 [0,205-0,938]**	**0,57 [0,205-0,938]**
Water / Hydroxyapatite	**0,27 [0,137-0,400]**	**0,33 [0,196-0,471]**	**1**	**1**
Water / Struvite	**0,89 [0,797-0,980]**	**0,87 [0,767-0,966]**	**0,71 [0,380-1,000]**	**0,71 [0,380-1,000]**

Tableau 7. Sensibilités et Spécificités des différentes cartographies par lecteur.

La concordance inter-observateurs a été calculée à 0,819 pour le Water/Calcium, 0,791 pour le Water/Oxalate, 0,574 pour le Water/Hydroxyapatite et 0,940 pour le Water/Struvite (coefficient Kappa de Cohen) (tableau 8).

Cartographie	Coefficient Kappa	Concordance
Water / Calcium	**0,819 [0,651-0,988]**	**Accord presque parfait**
Water / Oxalate	**0,791 [0,618-0,963]**	**Accord fort**
Water / Hydroxyapatite	**0,574 [0,332-0,816]**	**Accord modéré**
Water / Struvite	**0,940 [0,824-1,000]**	**Accord presque parfait**

Tableau 8 . Concordance inter-observateurs selon les cartographies.

Le coefficient de concordance entre les analyses scanographiques double énergie et l'IRM est représenté par le coefficient Kappa pour chaque cartographie et pour chaque lecteur (tableau 9).

Cartographie	Lecteur 1	Lecteur 2	Concordance
Water / Calcium	**0,331 [0,054-0,609]**	**0,279 [0,019-0,538]**	**Accord faible**
Water / Oxalate	**0,121 [0,108-0,350]**	**0,176 [0,080-0,432]**	**Accord faible**
Water / Hydroxyapatite	**0,089 [0,011-0,166]**	**0,140 [0,030-0,251]**	**Accord faible**
Water / Struvite	**0,510 [0,199-0,822]**	**0,468 [0,160-0,775]**	**Accord modéré**

Tableau 9. Concordance entre l'IRM et les cartographies de décomposition de matériau.

L'index de Youden (Y) est une mesure de la précision de la méthode de diagnostic. L'index de Youden est compris entre 0 (la méthode de diagnostic n'est pas efficace) et 1 (la méthode est parfaite) (tabeau 10).

Cartographie	Index de Youden	Précision
Water / Calcium	**0,47**	**0,77**
Water / Oxalate	**0,24**	**0,65**
Water / Hydroxyapatite	**0,29**	**0,38**
Water / Struvite	**0,6**	**0,87**

Tableau 10. Index de Youden et sa précision pour chaque cartographie.

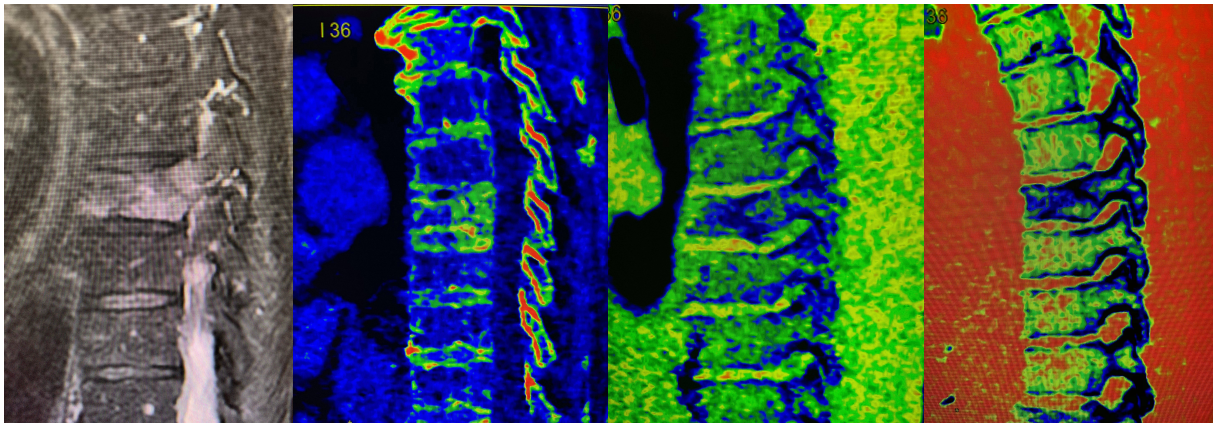

Figure 29. De gauche à droite, IRM rachidienne en séquence STIR et scanners double énergie avec décomposition de matériaux respectivement du calcium, de l'oxalate de calcium et de la struvite. L'oedème en hypersignal STIR apparaît hyperdense en scanner double énergie permettant de montrer la composante oedémateuse au sein du corps vertébral.

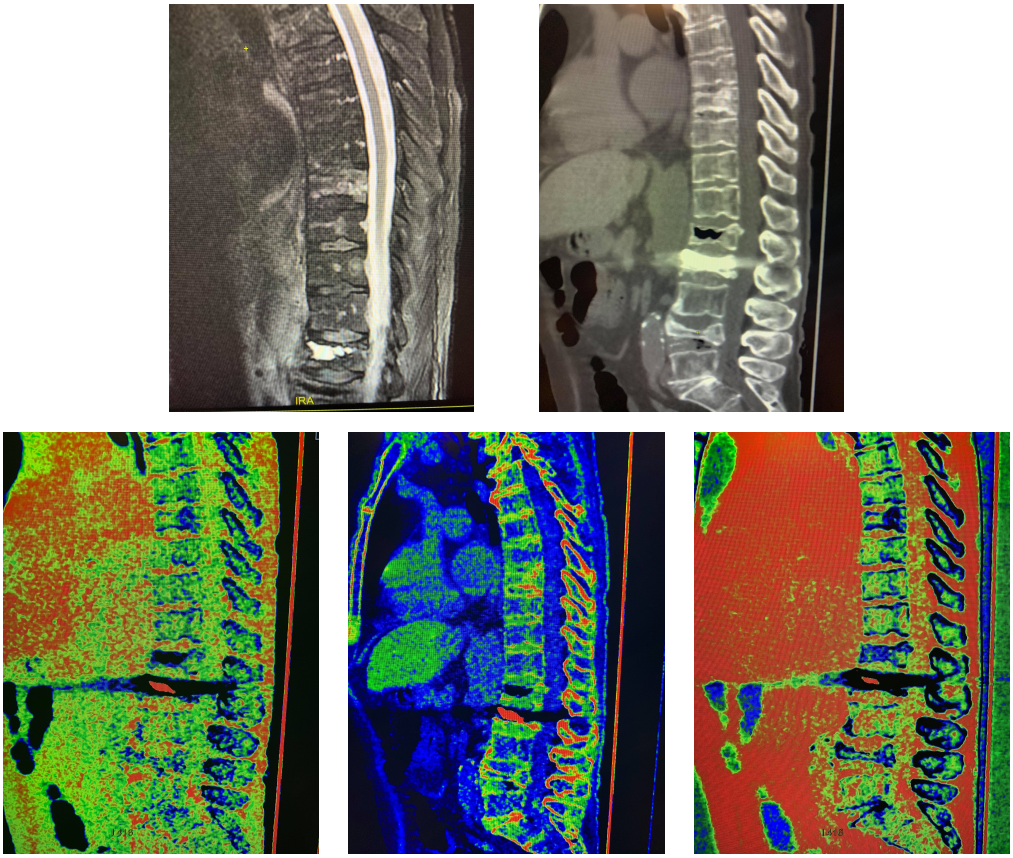

Figure 30. De gauche à droite et de haut en bas, coupes sagittales d'IRM en séquence STIR, de scanner conventionnel, et de scanner double énergie en décomposition Water/Calcium, Water/Oxalate et Water/Struvite. Tassements de T9, L1 et L4 avec oedème en STIR et hyperdensité sur les cartographies de décomposition de matériaux. Il est difficile sur le scanner conventionnel d'être affirmatif sur le caractère oedémateux et récent. Notez l'antécédent de vertébroplastie de L2.

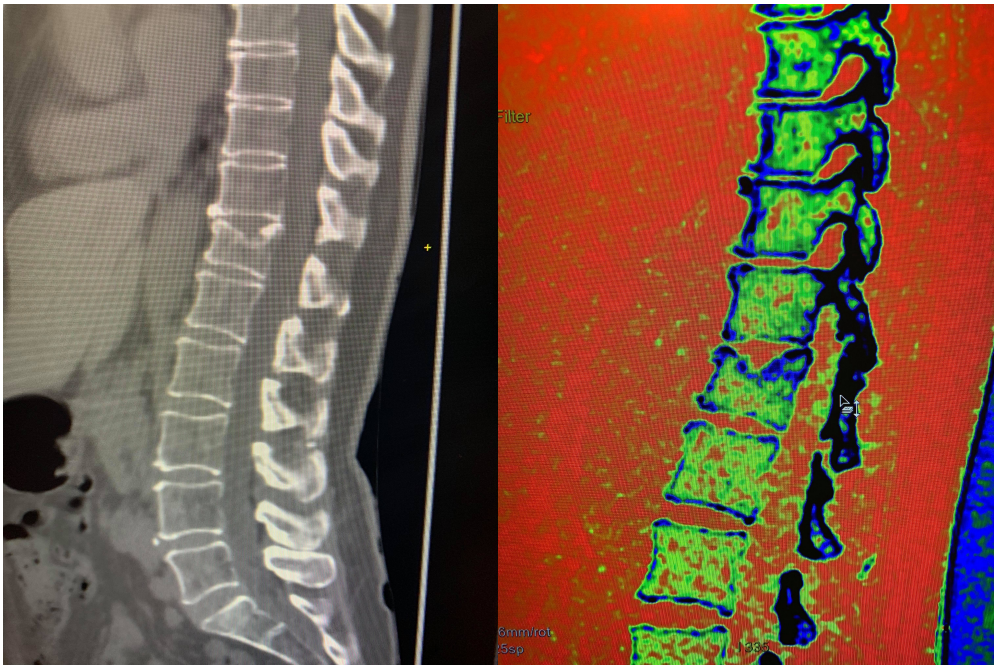

Figure 31. A gauche, scanner conventionnel en coupe sagittale. A droite, équivalent en double énergie avec décomposition Water/Struvite. Il existe un très discret tassement de T12 avec impaction du plateau supérieur. Le scanner double énergie permet de mettre en évidence un oedème du plateau supérieur de T12 ainsi que du coin postéro-supérieur.

3.4.Discussion

Nos résultats suggèrent que les cartographies de décomposition de matériaux obtenues à partir de l'acquisition scanographique double énergie permettent une bonne détection de l'oedème intra-osseux au sein des fractures vertébrales récentes en comparaison avec l'IRM, notamment pour les reconstructions spectrales supprimant virtuellement le matériau « struvite ».

Il s'agit, à notre connaissance, de la première étude démontrant l'intérêt de la suppression du matériau « struvite » dans la détection de l'oedème intra-vertébral. Une des explications les plus plausibles est celle de la proximité entre la composition chimique de la struvite et celle de l'os spongieux vertébral. En effet, la struvite est une substance cristalline blanche, composée de magnésium, ammonium et phosphate dans des concentrations molaires égales ($MgNH_4PO_4.6H_2O$) (51). Il s'agit du produit principal formé par la réaction du MgO et du $NH_4H_2PO_4$. Les cristaux de struvite ont été observés pour la première fois dans les égouts de Hambourg en 1845 par H.C.G. Von Struve. Leur principale application en pathologie réside dans leur précipitation rénale participant au spectre des maladies lithiasiques urinaires. L'os spongieux présent au sein du corps vertébral est constitué essentiellement d'une association

entre des fibrilles de collagène avec une nanostructure minérale composée de phosphate de calcium hydraté ($Ca_{10}(PO_4)_6(OH)_2$). La cristallochimie de ces nanocristaux est extrêmement complexe du fait de nombreuses substitutions chimiques constatées en fonction de l'environnement physiologique notamment de Na^+, Mg^{2+}, K^+, Sr^{2+}, Cl^-, F^-. Par ailleurs, des fractions importantes (~ 4.5 % chez l'homme) de groupes PO_4^{3-} et OH^- sont systématiquement substituées par des ions CO_3^{2-}. Ainsi, les substitutions et insertions d'ions de tailles variables, ajoutées à la présence de lacunes nécessaires pour respecter l'équilibre des charges du cristal, créent des distorsions importantes de la maille cristalline. La structure minérale de l'os prend donc la forme d'une hydroxyapatite carbonatée comportant un niveau de désordre non négligeable, qui se traduit par un élargissement et un recouvrement des pics de diffraction de rayons X. En pratique, il est donc souvent difficile d'attribuer précisément une structure cristallographique unique sur la base de mesures de diffraction de rayons X (52). Plusieurs structures peuvent donner des résultats similaires : fluoroapatite, carbonato-apatite, hydroxyapatite, etc. Ainsi, il est probable que la forte composante phosphatée de la struvite ait joué un rôle majeur dans sa similitude biochimique avec celle de l'os trabéculaire vertébral, permettant ainsi une bonne superposition des cartographies de décomposition de la struvite avec l'IRM.

Par ailleurs, les rares faux-négatifs obtenus avec la décomposition Water/Struvite concernaient de minimes tassements avec oedème linéaire fin, infracentimétrique en STIR. Concernant les quelques faux-positifs (2 au total), il s'agissait principalement de petites plages de condensation osseuse simulant une densité comparable à celle de la corticale, pouvant agir comme un facteur confondant.

La concordance inter-observateurs était excellente, notamment grâce à la très bonne qualité d'image des cartographies Water/Struvite.

La mauvaise sensibilité de la cartographie Water/Hydroxyapatite est liée à la mauvaise qualité des images qui découlent de cette décomposition. Les images étant très artéfactées et bruitées, il était souvent difficile de distinguer les petites plages oedémateuses. La forte spécificité découle de la même explication, puisque seuls les gros tassements oedémateux étaient mis en évidence (il n'y avait donc pas de faux-positif).

4. CONCLUSION

Notre étude suggère que l'utilisation de cartographies de décomposition de matériaux obtenues à partir de l'acquisition scanographique double énergie, et en particulier la cartographie de décomposition Water/Struvite, permettent une détection fiable de l'oedème intra-osseux au sein des fractures vertébrales récentes. Ces résultats sont probablement liés à la proximité entre les spectres de diffraction des rayons X de la struvite et de l'os spongieux vertébral, en lien avec une composition chimique proche, notamment en phosphates.

Une étude similaire sur un plus grand nombre de patients permettra d'affiner les résultats et d'éventuellement tester d'autres cartographies de décomposition de matériaux.

A terme, l'intérêt sera d'éventuellement remplacer l'IRM par le scanner double énergie qui est beaucoup plus disponible, moins coûteux, moins long, et moins contre-indiqué, afin de faire gagner un temps de prise en charge thérapeutique précieux pour les patients âgés et invalidés par la pathologie fracturaire.

5. BIBLIOGRAPHIE

1. CDPoOP NIH. Osteoporosis prevention, diagnosis, and therapy. JAMA 2001 ; 285 : 785–95.

2. Malghem J, Maldague B, Labaisse MA, et al. Intravertebral vacuum cleft : changes in content after supine positioning. Radiology 1993 ; 187 : 483–7.

3. Kanis JA, Gluer CC. An update on the diagnosis and assessment of osteoporosis with densitometry. Committee of Scientific Advisors, International Osteoporosis Foundation. Osteoporos Int 2000 ; 11 : 192–202.

4. Funck-Brentano T, Orcel P. Ostéoporose. EMC (Elsevier Masson SAS), AKOS (Traité de Médecine) 2010 ; 7.

5. McCalden RW, McGeough JA, Court-Brown CM. Age-related changes in the compressive strength of cancellous bone. The relative importance of changes in density and trabecular architecture. J Bone Joint Surg Am 1997 ; 79 : 421–7.

6. Bousson V. Os cortical du fémur humain et géométrie de l'extrémité supérieure du fémur : caractérisation en imagerie micro et macroscopique, lien avec la fracture ostéoporotique de l'extrémité supérieure du fémur. UFR Paris VII : HDR ; 2005.

7. Lips P. Vitamin D, deficiency and secondary hyperparathyroidism in the elderly : consequences for bone loss and fractures and therapeutic implications. Endocr Rev 2001 ; 22 : 477–501.

8. Genant HK, Wu CY, van Kuijk C, et al. Vertebral fracture assessment using a semiquantitative technique. J Bone Miner Res 1993 ; 8 : 1137–48.

9. Kanis JA. Assessment of fracture risk and its application to screening for postmenopausal osteoporosis : synopsis of a WHO report. WHO Study Group. Osteoporos Int 1994 ; 4 : 368–81.

10. National Osteoporosis Foundation. Fast Facts, 2008. Available at : http://www.nof.org/aboutosteoporosis. Assessed November 2009.

11. BlackDM, ArdenNK, PalermoL, et al. Prevalent vertebral deformities predict hip fractures and new vertebral deformities but not wrist fractures. Study of Osteoporotic Fractures Research Group. J Bone Miner Res 1999 ; 14 : 821–8.

12. Melton 3rd LJ, Atkinson EJ, Cooper C, et al. Vertebral fractures predict subsequent fractures. Osteoporos Int 1999 ; 10 : 214–21.

13. Lindsay R, Silverman SL, Cooper C, et al. Risk of new vertebral fracture in the year following a fracture. JAMA 2001 ; 285 : 320–3.

14. HAS. Prévention, diagnostic et traitement de l'ostéoporose. Note de Synthèse. 2006 Juillet.

15. Harris WH, Heaney RP. Skeletal renewal and metabolic bone disease. N Engl J Med 1969 ; 280 : 303–11 concl.

16. Guglielmi G, Muscarella S, Bazzocchi A. Integrated imaging approach to osteoporosis : state-of-the-art review and update. Radiographics 2011 ; 31 : 1343–64.

17. Cooper C, Melton 3rd LJ. Vertebral fractures. BMJ 1992 ; 304 : 1634–5.

18. Delmas PD, van de Langerijt L, Watts NB, et al. Underdiagnosis of vertebral fractures is a worldwide problem : the IMPACT study. J Bone Miner Res 2005 ; 20 : 557–63.

19. Genant HK, Wu CY, van Kuijk C, et al. Vertebral fracture assessment using a semiquantitative technique. J Bone Miner Res 1993 ; 8 : 1137–48.

20. Hurxthal LM. Measurement of anterior vertebral compressions and biconcave vertebrae. Am J Roentgenol Radium Ther Nucl Med 1968 ; 103 : 635–44.

21. Lunt M, Ismail AA, Felsenberg D, et al. Defining incident vertebral deformities in population studies : a comparison of morphometric criteria. Osteoporos Int 2002 ; 13 : 809–15.

22. Kaplan PA, Orton DF, Asleson RJ. Osteoporosis with vertebral compression fractures, retropulsed fragments, and neurologic compromise. Radiology 1987 ; 165 : 533–5.

23. Koeger AC, Chaibi P, Rozenberg S, et al. Neurologic complications of osteoporotic spinal collapses. Apropos of 8 cases. Rev Rhum Ed Fr 1993 ; 60 : 879–90.

24. O'Connor PA, Eustace S, O'Byrne J. Spinal cord injury following osteoporotic vertebral fracture : case report. Spine (Phila Pa 1976) 2002 ; 27 : E413–5.

25. Cuenod CA, Laredo JD, Chevret S, et al. Acute vertebral collapse due to osteoporosis or malignancy : appearance on unenhanced and gadolinium-enhanced MR images. Radiology 1996 ; 199 : 541–9.

26. Jung HS, Jee WH, McCauley TR, et al. Discrimination of metastatic from acute osteoporotic compression spinal fractures with MR imaging. Radiographics 2003 ; 23 : 179–87.

27. Uetani M, Hashmi R, Hayashi K. Malignant and benign compression fractures : differentiation and diagnostic pitfalls on MRI. Clin Radiol 2004 ; 59 : 124–31.

28. McGraw JK, Cardella J, Barr JD, et al. Society of Interventional Radiology quality improvement guidelines for percutaneous vertebroplasty. J Vasc Interv Radiol 2003 ; 14 : S311–5.

29. Cortet B, Cotten A, Boutry N, et al. Percutaneous vertebroplasty in the treatment of osteoporotic vertebral compression fractures : an open prospective study. J Rheumatol 1999 ; 26 : 2222–8.

30. Jensen ME, Evans AJ, Mathis JM, et al. Percutaneous polymethylmethacrylate vertebroplasty in the treatment of osteoporotic vertebral body compression fractures : technical aspects. AJNR Am J Neuroradiol 1997 ; 18 : 1897–904.

31. Cyteval C, Sarrabere MP, Roux JO, et al. Acute osteoporotic vertebral collapse : open study on percutaneous injection of acrylic surgical cement in 20 patients. AJR Am J Roentgenol 1999 ; 173 : 1685–90.

32. Gangi A, Kastler BA, Dietemann JL. Percutaneous vertebroplasty guided by a combination of CT and fluoroscopy. AJNR Am J Neuroradiol 1994 ; 15 : 83–6.

33. Groen RJ, du Toit DF, Phillips FM, et al. Anatomical and pathological considerations in percutaneous vertebroplasty and kyphoplasty : a reappraisal of the vertebral venous system. Spine (Phila Pa 1976) 2004 ; 29 : 1465–71.

34. Mathis JM, Ortiz AO, Zoarski GH. Vertebroplasty versus kyphoplasty : a comparison and contrast. AJNR Am J Neuroradiol 2004 ; 25 : 840–5.

35. Johnson TRC. Dual-energy CT: general principles. AJR Am J Roentgenol. nov 2012;199(5 Suppl):S3-8.

36. Karçaaltıncaba M, Aktaş A. Dual-energy CT revisited with multidetector CT: review of principles and clinical applications. Diagn Interv Radiol Ank Turk. sept 2011;17(3): 181-94.

37. Ferda J, Ferdová E, Mírka H, Baxa J, Bednářová A, Flohr T, et al. Pulmonary imaging using dual-energy CT, a role of the assessment of iodine and air distribution. Eur J Radiol. févr 2011;77(2):287-93.

38. Thieme SF, Johnson TRC, Reiser MF, Nikolaou K. Dual-energy lung perfusion computed tomography: a novel pulmonary functional imaging method. Semin Ultrasound CT MR. août 2010;31(4):301-8.

39. Ohana M, Jeung M-Y, Labani A, El Ghannudi S, Roy C. Scanographie double énergie en pathologie thoracique : protocoles d'exploration, applications actuelles et développements. J Radiol Diagn Interv. nov 2014;95(11):1007-16.

40. Sanavi C, Werquin C, Fekir A, Pinson C, Bugel H, Dacher J-N. Lithiase urinaire : apport de la TDM double énergie avec décomposition de matériel. J Radiol Diagn Interv. nov 2013;94(11):1165-8.

41. Bonatti M, Lombardo F, Zamboni GA, Vittadello F, Currò Dossi R, Bonetti B, et al. Iodine Extravasation Quantification on Dual-Energy CT of the Brain Performed after Mechanical Thrombectomy for Acute Ischemic Stroke Can Predict Hemorrhagic Complications. AJNR Am J Neuroradiol. 18 janv 2018.

42. Postma AA, Das M, Stadler AAR, Wildberger JE. Dual-Energy CT: What the Neuroradiologist Should Know. Curr Radiol Rep [Internet]. 2015 May [cited 2016 Dec 28];3(5). Available from: http://link.springer.com/10.1007/s40134-015-0097-9

43. Pache G, Bulla S, Baumann T, Bayer J, Reising K, Strohm P, et al. Dose Reduction Does Not Affect Detection of Bone Marrow Lesions with Dual-energy CT Virtual Noncalcium Technique. Acad Radiol. 2012 Dec;19(12):1539–45.

44. Mallinson PI, Coupal TM, McLaughlin PD, Nicolaou S, Munk PL, Ouellette HA. Dual-Energy CT for the Musculoskeletal System. Radiology. 2016;281(3):690–707.

45. Pache G, Krauss B, Strohm P, Saueressig U, Blanke P, Bulla S, et al. Dual-Energy CT Virtual Noncalcium Technique : Detecting Posttraumatic Bone Marrow Lesions - Feasibility Study. Radiology. 2010;256(2):617–24.

46. Ai S, Qu M, Glazebrook KN, Liu Y, Rhee PC, Leng S, et al. Use of dual-energy CT and virtual non-calcium techniques to evaluate post-traumatic bone bruises in knees in the subacute setting. Skeletal Radiol. 2014 Sep;43(9):1289–95.

47. Wang C-K, Tsai J-M, Chuang M-T, Wang M-T, Huang K-Y, Lin R-M. Bone marrow edema in vertebral compression fractures: detection with dual-energy CT. Radiology. 2013;269(2):525–33.

48. Bierry G, Venkatasamy A, Kremer S, Dosch J-C, Dietemann J-L. Dual-energy CT in vertebral compression fractures: performance of visual and quantitative analysis for bone marrow edema demonstration with comparison to MRI. Skeletal Radiol. 2014 Apr;43(4): 485–92.

49. Kaup M, Wichmann JL, Scholtz J-E, Beeres M, Kromen W, Albrecht MH, et al. Dual-Energy CT–based Display of Bone Marrow Edema in Osteoporotic Vertebral Compression Fractures: Impact on Diagnostic Accuracy of Radiologists with Varying Levels of Experience in Correlation to MR Imaging. Radiology. 2016;150472.

50. Karaca L, Yuceler Z, Kantarci M, Çakır M, Sade R, Calıkoglu C, et al. The feasibility of dual-energy CT in differentiation of vertebral compression fractures. Br J Radiol. 2016 Jan;89(1057):20150300.

51. Bouropoulos, Nicolaos Ch; Koutsoukos, Petros G. Spontaneous precipitation of struvite from aqueous solutions. Journal of Crystal Growth, Volume 213, Issue 3, p. 381-388. 2000

52. Aurélien Gourrier, Ina Reiche. Chapitre 3 L'os: morphologie, structure et composition chimique. "Message d'os, Archéométrie du squelette animal et humain", Ed. des Archives Contemporaines (EAC), coll. "Sciences Archéologiques", pp 23-37, 2015, 9782813001641. <hal-01131757>

6. ANNEXES

Ref CHU *Note d'Information - vx du xx/xx/xxxx* *N° EudraCT/ID.*

……

FORMULAIRE D'INFORMATION POUR LA PARTICIPATION A UNE RECHERCHE BIOMEDICALE

Œdème de la moelle osseuse dans les tassements vertébraux : rôle de l'imagerie spectrale	
Protocole No : ……	IDRCB : ……..
Promoteur : **CHU Amiens-Picardie** 80054 Amiens Cedex 1	**Investigateur coordonnateur** : Dr Cyril CHIVOT Service de radiologie CHU Amiens-Picardie 80054 AMIENS Cedex 1 Tel : 0322087516

Madame, Monsieur,

Le docteur ……, vous propose de participer à une recherche biomédicale dont le CHU Amiens-Picardie est le promoteur.

Avant de prendre une décision, il est important que vous lisiez attentivement ces pages qui vous apporteront les informations nécessaires concernant les différents aspects de cette recherche. N'hésitez pas lui à poser toutes les questions que vous jugerez utiles.
Votre décision de participer à l'étude est entièrement volontaire. **Vous pouvez vous retirer de cette étude à n'importe quel moment.** Si de nouvelles informations, pouvant influencer votre décision de poursuivre votre participation, devenaient disponibles pendant l'étude, vous en seriez aussitôt informé.

1. Pourquoi cette recherche ?
Les progrès techniques en scanner permettent maintenant, selon une technique particulière (scanner double énergie) de faire ce que l'on appelle de l'imagerie spectrale, capable d'être plus informative que le scanner « classique ».
Le CHU d'Amiens possède un appareillage radiologique proposant cette technique.

2. Quel est l'objectif de cette recherche ?
L'objectif est d'évaluer la capacité de cette imagerie spectrale à détecter l'œdème osseux, caractéristique des fractures vertébrales récentes.

3. Comment va se dérouler cette recherche ?
Dans le cadre de votre prise en charge en tant que patient, un scanner du rachis dorso-lombaire vous a été prescrit. Au lieu de faire un scanner « classique » du rachis dorso- lombaire, vous ferez un scanner double énergie du rachis dorso-lombaire.
Le scanner double énergie se réalise exactement de la même façon que le scanner « classique ».
La durée de l'examen n'est pas plus longue, aucun produit de contraste ne sera injecté
.
cette technique ne nécessite pas de contrainte supplémentaire.

4. Qui peut participer ?
Toute personne majeure pour laquelle un scanner du rachis dorso-lombaire a été prescrit dans le cadre de sa prise en charge médicale pourra participer à l'étude.

5. Que vous demandera-t-on ?

Page 1 sur 3

Annexe 1. Lettre d'information remise au patient.

THÈSE N° 2018-186

RÉSUMÉ

INTÉRÊT DE L'ÉTUDE DES CARTOGRAPHIES DE DÉCOMPOSITION DE MATÉRIAUX RECONSTRUITES À PARTIR DE L'ACQUISITION SCANOGRAPHIQUE DOUBLE ÉNERGIE POUR LA DÉTECTION DE L'ŒDÈME LIÉ AUX FRACTURES VERTÉBRALES RÉCENTES.

Objectif : Evaluer l'intérêt des cartographies de décomposition de matériaux obtenues à partir de l'acquisition scanographie double énergie pour la détection de l'oedème lié aux fractures vertébrales récentes, et déterminer quelles sont les cartographies sont les plus performantes, en comparaison avec l'IRM.

Matériels et Méthodes : Cette étude prospective a été approuvée par le comité d'éthique local et un consentement éclairé écrit des patients a été obtenu. Les cartographies de décomposition de matériaux ont été obtenues par un logiciel de reconstruction permettant d'évaluer quatre matériaux différents (calcium, oxalate de caclium, hydroxyapatite et struvite) chez vingt-et-un patients porteurs de cinquante-deux tassements vertébraux. Des analyses qualitatives sur les cartographies en couleur ont été réalisées permettant de définir pour chaque vertèbre si une composante oedémateuse était visualisée. Des analyses inter-observateurs ont également été réalisées pour chaque matériau. Chaque patient a bénéficié d'une IRM de référence selon un protocole standardisé.

Résultats : 21 patients ont été inclus, porteurs au total de 52 tassements vertébraux. Parmi ces 52 tassements, 45 présentaient un oedème à l'IRM. La sensibilité des cartographies de décomposition de matériaux était respectivement de 0,755 pour le Water/Calcium, 0,675 pour le Water/Oxalate, 0,300 pour le Water/Hydroxyapatite et 0,880 pour le Water/Struvite. La spécificité était respectivement de 0,71 pour le Water/Calcium, 0,57 pour le Water/Oxalate, 1 pour le Water/Hydroxyapatite et 0,71 pour le Water/Struvite. La concordance inter-observateurs a été calculée à 0,819 pour le Water/Calcium, 0,791 pour le Water/Oxalate, 0,574 pour le Water/Hydroxyapatite et 0,940 pour le Water/Struvite (coefficient Kappa de Cohen).

Conclusion : La cartographie de décomposition Water/Struvite permet de mettre en évidence l'oedème au sein des fractures vertébrales récentes de manière fiable, avec une excellente reproductibilité inter-observateurs.

Mots-clés : double énergie, struvite, tassement vertébral, IRM, calcium, hydroxyapatite.

THE UTILITY OF MATERIAL SEPARATION MAPS USING DUAL ENERGY CT IN DETECTION OF BONE MARROW EDEMA RELATED TO RECENTLY FRACTURED VERTEBRAE.

Background : The objective of this study is to evaluate the utility of material separation maps using dual energy CT in detection of bone marrow edema in recent vertebral fractures, and to determine which maps are the most informative in comparison to MRI.

Materials and Methods : This prospective study has been approved by the local ethics committee , and a written informed consent of the patients has been obtained. The material separation maps have been built using a reconstruction software in order to evaluate four different materials (calcium, caclium oxalate, hydroxyapatite and struvite) in twenty-one patients carrying fifty-two vertebral fractures. Qualtitative analyses of color material separation maps were performed, in order to define for each vertebra if an edematous component was visualized. Inter-observer analyses were also calculated for each material. Each patient benefited from a reference MRI following a standardized protocol.

Results : 21 patients were included, carrying 52 vertebral fractures. Among these 52 fractures, 45 presented edema at MRI. The sensibility of material separation maps was, respectively, 0,755 for Water/Calcium, 0,675 for Water/Oxalate, 0,300 for Water/Hydroxyapatite and 0,880 for Water/Struvite. The specificity was, respectively, 0,71 for Water/Calcium, 0,57 for Water/Oxalate, 1 for Water/Hydroxyapatite and 0,71 for Water/Struvite. The inter-observer concordance was calculated at 0,819 for Water/Calcium, 0,791 for Water/Oxalate, 0,574 for Water/Hydroxyapatite and 0,940 for Water/Struvite (Kappa coefficient of Cohen).

Conclusion : The material separation map « Water/Struvite » helps reliably to detect edema in the recent vertebral fractures, with an excellent inter-observer reproducibility.

Key-words : dual energy, struvite, vertebral fracture, MRI, calcium, hydroxyapatite.