



HAL
open science

Évaluation des pratiques professionnelles de la prescription du scanner cérébral dans les céphalées de l'enfant au CHU d'Amiens

Loïc Hery

► **To cite this version:**

Loïc Hery. Évaluation des pratiques professionnelles de la prescription du scanner cérébral dans les céphalées de l'enfant au CHU d'Amiens. *Pédiatrie*. 2018. dumas-02160370

HAL Id: dumas-02160370

<https://dumas.ccsd.cnrs.fr/dumas-02160370>

Submitted on 19 Jun 2019

HAL is a multi-disciplinary open access archive for the deposit and dissemination of scientific research documents, whether they are published or not. The documents may come from teaching and research institutions in France or abroad, or from public or private research centers.

L'archive ouverte pluridisciplinaire **HAL**, est destinée au dépôt et à la diffusion de documents scientifiques de niveau recherche, publiés ou non, émanant des établissements d'enseignement et de recherche français ou étrangers, des laboratoires publics ou privés.



Université de Picardie Jules Verne

UFR de Médecine d'Amiens



UNIVERSITE DE PICARDIE JULES VERNE

FACULTE DE MEDECINE

Année : 2018 - 2019

THESE POUR LE DIPLOME D'ETAT

DE DOCTEUR EN MEDECINE

**EVALUATION DES PRATIQUES PROFESSIONNELLES DE LA
PRESCRIPTION DU SCANNER CEREBRAL DANS LES CEPHALEES DE
L'ENFANT AU CHU D'AMIENS**

Présentée et soutenue publiquement le 20 Novembre 2018 à 18h

A la faculté de médecine d'Amiens, salle des thèses

Par Loïc HERY

JURY**Président :**

Monsieur le Professeur Patrick BERQUIN

Assesseurs :

Monsieur le Professeur Fabrice WALLOIS

Monsieur le Professeur Jean-Marc CONSTANS

Madame le Docteur Émilie BOUREL - PONCHEL

Directeur de Thèse :

Madame le Docteur Anne-Gaëlle LE MOING

REMERCIEMENTS

A Monsieur le Professeur Patrick BERQUIN

Professeur des Universités-Praticien Hospitalier (Pédiatrie)

Chef du service de neurologie pédiatrique

Je vous remercie de m'avoir accueilli dans votre service qui a suscité chez moi un grand intérêt pour la neurologie pédiatrique. Merci de présider le jury de cette thèse.

A Monsieur le Professeur Jean-Marc CONSTANS

Professeur des Universités-Praticien Hospitalier

Responsable du centre d'activité « Neuro-radiologie »

Je vous remercie de participer au jury de ma thèse.

A Monsieur le Professeur Fabrice WALLOIS

Professeur des Universités-Praticien Hospitalier

Chef de service des explorations fonctionnelles du système nerveux pédiatrique »

Je vous remercie de m'avoir accueilli dans votre service qui a participé à ma formation professionnelle.

A Madame le Docteur Emilie BOUREL-PONCHEL

Maître de conférences universitaire, Neuropédiatre

Service : Explorations fonctionnelles du système nerveux pédiatriques

Je vous remercie de participer au jury de ma thèse. J'ai pu passer un excellent stage au ESNF pédiatriques.

A Madame le Docteur Anne-Gaëlle LE MOING

Praticien Hospitalier, Neuropédiatre

Service : Neurologie pédiatrique

Je vous remercie d'avoir été ma directrice de thèse et pour tout le soutien que vous avez pu m'apporter.

A ma mère et à mon père, merci de m'avoir soutenu pendant ces longues années d'études.

A ma sœur, merci d'avoir toujours été présente.

A Virginie, merci de partager ma vie.

A Pauline, merci d'être entrée dans ma vie cette année et de l'enrichir chaque jour.

A Benoit, Mélanie et Aline, merci de votre soutien et de votre amitié.

A Nicolas et Ronan, merci pour votre amitié et pour notre complicité.

A mes co-internes de pédiatrie, merci pour tous les bons moments passé ensemble.

SOMMAIRE

Abréviations	8
1 Introduction	10
2 Généralités	11
2.1 Définition et anatomie fonctionnelle des céphalées	11
2.2 Classification internationale	14
2.3 Données épidémiologiques	14
2.4 Céphalées primaires	15
2.5 Céphalées secondaires	17
2.6 Démarche du diagnostic clinique	19
2.7 Diagnostic paraclinique	23
3 Matériel et Méthode	24
3.1 Contexte de l'étude	24
3.2 Critères d'inclusion et critères d'exclusion	24
3.3 Recueil des données	24
3.4 Analyses statistiques	25
3.5 Éthique et protection des données personnelles	25
4 Résultats	26
4.1 Caractéristiques épidémiologiques de la population	26
4.2 Caractéristiques des céphalées	26
4.3 Éléments de l'examen physique	28
4.4 Résultats de l'imagerie	29
4.5 Les différents prescripteurs	30
4.6 Les signes d'alerte	30
4.7 Les différents diagnostics retenus après réalisation du scanner cérébral	38
4.8 Analyse des correspondances multiples	39

5 Discussion	43
5.1 Caractéristiques épidémiologiques de notre population	43
5.2 Méthodologie de notre étude	43
5.3 Prescriptions de scanners cérébraux	43
5.4 Évaluation en fonction du prescripteur	45
5.5 Stratification du risque	48
5.6 Quelles imageries pour quelles céphalées ?	49
5.7 Inconvénients de la réalisation d'une imagerie cérébrale	50
5.8 Perspectives	51
6 Conclusion	52
Bibliographie	53
Annexes	58

ABREVIATIONS :

CHU : Centre Hospitalier Universitaire

EEG : Electro-Encéphalogramme

FO : Fond d'Œil

HTIC : Hypertension Intra-Crânienne

ICHD : International Classification of Headache Disorders

IHS : International Headache Society

IRM : Imagerie par Résonance Magnétique

LCR : Liquide Céphalo-Rachidien

TDM : TomoDensitoMétrie

1 INTRODUCTION

Les céphalées sont un motif fréquent de consultation aux urgences pédiatriques (Langdon and DiSabella, 2017). La prise en charge diagnostique repose principalement sur l'interrogatoire et l'examen clinique. Une évaluation fine permet de poser un diagnostic et d'instaurer un traitement. La réalisation d'examens complémentaires peut être nécessaire pour rechercher une origine lésionnelle.

L'International Headache Society (IHS) classe les céphalées en 2 groupes, les céphalées primaires et les céphalées secondaires. Ces dernières comportent des étiologies qui peuvent être graves et mettent parfois en jeu le pronostic vital du patient. En pédiatrie, elles sont souvent à l'origine de l'inquiétude du clinicien, du patient et des parents. Les examens complémentaires, notamment l'imagerie, peuvent aider le praticien à écarter certains diagnostics.

Il existe une augmentation de la prescription d'imagerie cérébrale (Hall and Brenner, 2008). Certains auteurs ont retrouvé jusqu'à 71% d'imageries prescrites sans respect des recommandations internationales. Elles exposent les enfants à certains risques, notamment l'exposition aux rayons-X pour le scanner cérébral (Prpić et al., 2014) (Yılmaz et al., 2014) (Lewis and Dorbad, 2000) (Rho et al., 2011). L'inquiétude parentale d'une origine lésionnelle, notamment d'une tumeur cérébrale, est parfois à l'origine de la prescription d'une imagerie (Yılmaz et al., 2014). L'indication à la réalisation d'une imagerie cérébrale est un sujet controversé. Certaines équipes donnent une place très limitée au scanner cérébral (Maytal et al., 1995), alors que d'autres cherchent des critères permettant une prescription éclairée (Medina et al., 1997a).

Le principal moteur de la prise en charge diagnostique des céphalées est la recherche de signes d'alerte lors de l'interrogatoire et l'examen clinique. C'est la présence de ces éléments qui va poser l'indication à la réalisation d'une imagerie cérébrale. Il s'agit des drapeaux rouges et pour certains auteurs des drapeaux jaunes, nommés « Reds et Yellows Flags » dans la littérature anglophone (Medina et al., 2001).

L'augmentation de la prescription de scanners cérébraux et la problématique de l'indication du scanner cérébral ont motivé cette évaluation des pratiques professionnelles. Elle a pour but l'amélioration de la qualité des soins, la promotion des bonnes pratiques, de la concertation et la collaboration. Dans ce travail nous avons défini des critères de qualité de prescription d'un scanner cérébral dans les céphalées de l'enfant. Le but était de comparer les pratiques des professionnels de santé impliqués par rapport aux recommandations internationales.

L'objectif principal de cette étude était d'évaluer la pertinence des indications des scanners cérébraux dans les céphalées de l'enfant, réalisés au CHU d'Amiens. L'objectif secondaire était d'évoquer les indications préférentielles du scanner cérébral.

2 GENERALITES

2.1 Définition et anatomie fonctionnelle des céphalées

On désigne par céphalées toute douleur crânienne. L'encéphale et la dure-mère à distance des vaisseaux durs sont insensibles. On compte parmi les structures algogènes (Ray, 1940):

- la paroi des gros troncs artériels et veineux,
- les sinus veineux,
- la dure-mère à proximité des vaisseaux durs,
- le périoste, les artères extra-crâniennes,
- le scalp,
- la muqueuse des cavités sinusiennes et de l'oreille moyenne.

Les informations nociceptives intracrâniennes sont transmises par l'innervation assurée notamment par le système trigémino-vasculaire (Image 1). Il s'agit de plexus de fibres nerveuses issus du ganglion de Gasser à destination des vaisseaux de la base du crâne, de la pie-mère, de la dure-mère, des vaisseaux méningés et des sinus nerveux. En ce qui concerne la fosse postérieure, les plexus nerveux sont issus des ganglions des deux premières racines postérieures cervicales.

Les neurones afférents primaires entourant les vaisseaux intracrâniens, pénètrent dans le névraxe par le ganglion de Gasser et les ganglions des deux premières racines postérieures cervicales. Ils se projettent ensuite sur les neurones secondaires du complexe trigémino-cervical situés dans la partie caudale du noyau du trijumeau (Image 2) et des cornes dorsales des deux premières racines cervicales (Image 3). Ils décussent ensuite pour se projeter sur le thalamus et sur le cortex contro-latéral.

Les voies afférentes sont constituées de fibres nerveuses de type C non myélinisées (composante lente de la douleur) et de fibre A delta (composante plus aiguë de la douleur).

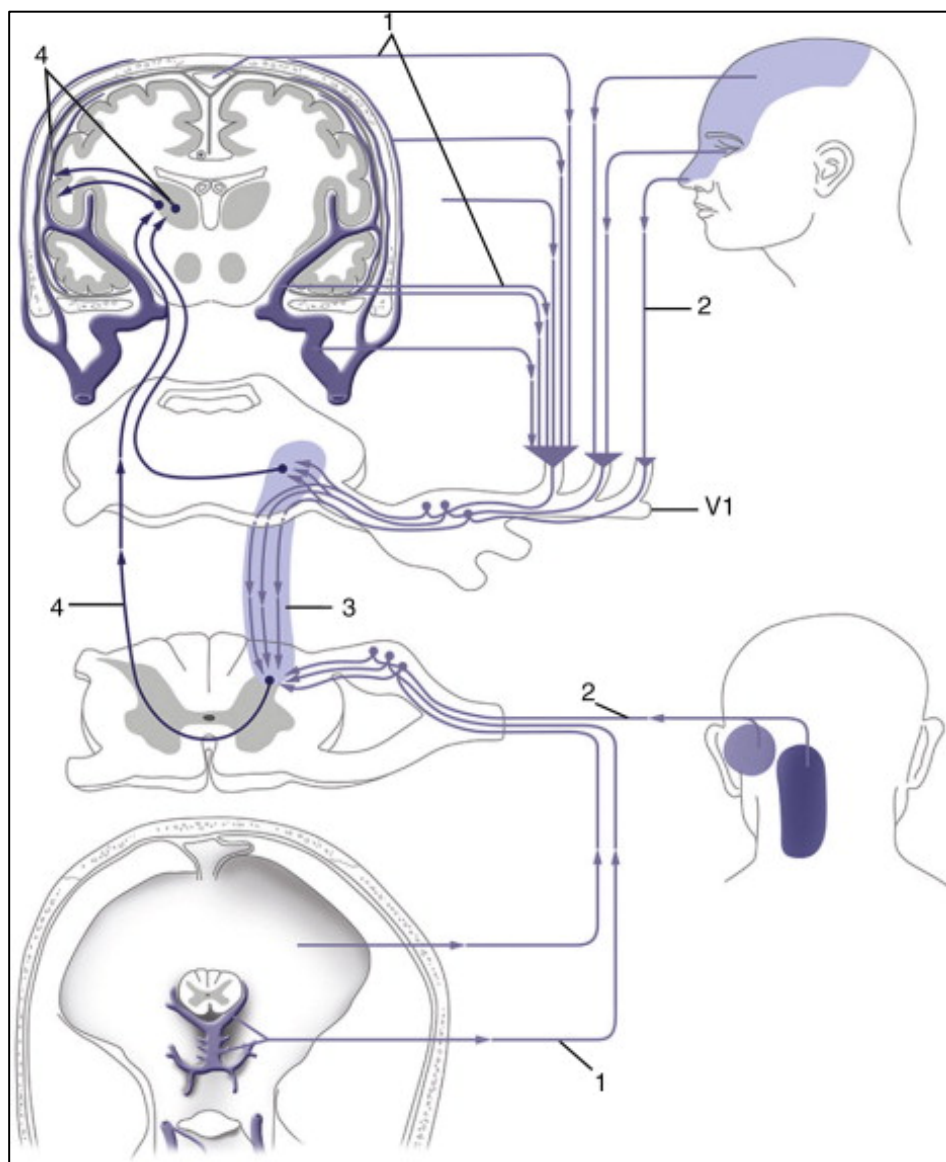


Image 1 : Schématisation du système trigéminovasculaire (STV) et du complexe trigémicervical (Géraud, 2015) : (1) Vaisseaux crâniens et mésentériques ; (2) Neurones afférents primaires qui entourent ces vaisseaux, pénètrent dans le névraxe par le ganglion trijumeau (V1) et les ganglions spinaux des deux premières racines cervicales et se projettent sur les neurones secondaires ; (3) Complexe trigémicervical, constitué de la partie caudale du noyau trijumeau et des cornes dorsales des deux premières racines cervicales ; (4) Neurones secondaires se projettent sur le thalamus et le cortex controlatéral

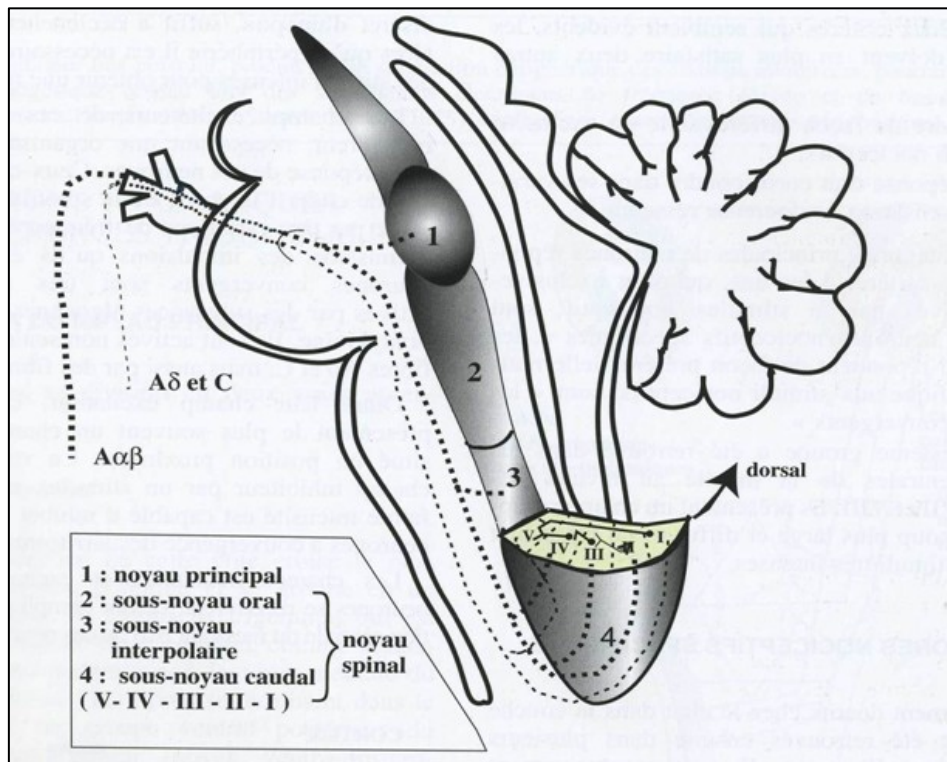


Image 2 : Anatomie du complexe sensitif du noyau trigéminal

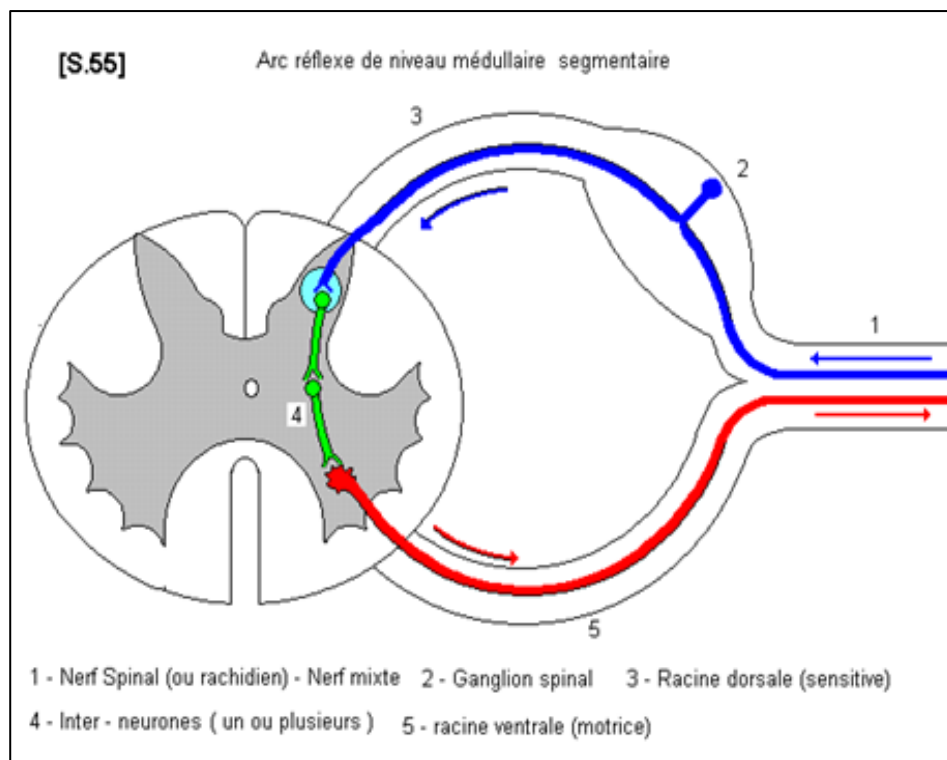


Image 3 : Section de moelle épinière

2.2 Classification internationale

L'International Classification of Headache Disorders (IHS classification) est une classification établie par l'International Headache Society (IHS) depuis 1988. La dernière version, l'ICHD 3, est parue en 2018. Elle propose des critères diagnostiques pour environ 200 diagnostics de céphalées dont environ 115 chez l'enfant. Elle permet une orientation diagnostique devant un symptôme fréquent avec une gamme diagnostic étendue dont certains sont potentiellement graves.

Cette classification constitue un recueil de critères diagnostiques et une classification des différentes céphalées. L'ICHD 3 est basée sur de nombreuses études contrairement aux précédentes versions basées principalement sur des opinions d'expert (Ihsclassification).

L'utilisation de cette classification a permis d'après certaines études de limiter l'utilisation d'examen complémentaires (Gioachin et al., 2013). Pour la migraine, les critères de l'ICHD ont une sensibilité de 84,4%. (Hershey et al., 2005).

L'intérêt de la classification ICHD est, pour les céphalées primaires, de pouvoir porter un diagnostic si aucun autre diagnostic de la classification ne convient. Pour les céphalées secondaires, la notion de relation temporelle entre la céphalée et la pathologie causale est un point essentiel de l'ICHD 3. Cela implique d'apporter une preuve que la pathologie intra-crânienne diagnostiquée est à bien à l'origine des céphalées. Cette preuve fait appel à un faisceau d'arguments (Cady, 2014) :

- Les céphalées et la pathologie causale ont débuté en même temps.
- L'aggravation ou l'amélioration des céphalées suivent celles de la pathologie causale.
- Les céphalées doivent avoir les caractéristiques typiques des céphalées de la pathologie causale, si elles sont connues.
- Le diagnostic positif de la pathologie causale est un préalable. Il repose sur les critères diagnostiques établis pour chaque pathologie. Une imagerie cérébrale est souvent nécessaire.

2.3 Données épidémiologiques

2.3.1 Généralités

Les céphalées sont un symptôme fréquent chez l'enfant et l'adolescent. 54.4 à 58.4% des enfants et des adolescents présenteront au moins un épisode de céphalée (Abu-Arafeh et al., 2010), (Gofshteyn and Stephenson, 2016), (Wöber-Bingöl, 2013). La prévalence est très variable en fonction du type de céphalées considérées.

2.3.2 Céphalées primaires

La prévalence de la migraine est de 7.7 à 9.1 % des enfants et des adolescents. A l'âge prépubertaire (<13 ans), le taux d'apparition de la migraine est légèrement plus élevé chez les garçons que chez les filles (Abu-Arafeh et al., 2010). La prévalence des céphalées de tension varie de 9.8 à 24.7 % selon les études (Anttila, 2006). Leurs prévalences augmentent avec l'âge de l'enfant.

2.3.3 Céphalées secondaires

Les causes vasculaires regroupent plusieurs entités. La prévalence des accidents vasculaires de l'enfant de moins de 15 ans est de 2.52/100 000. Les hémorragies cérébrales primitives ont une incidence de 1.89/100 000. Les infarctus artériels ont une incidence de 0.63/100 000 (Roach et al., 2008). Cependant, ces derniers ne se révèlent par des céphalées que dans 7.4 - 8 à 27% - 34% des cas (dans les études concernant des sujets adultes) et sont le plus souvent associées aux atteintes de la fosse postérieure ou aux dissections des artères cervicales (Jamieson et al., 2014). Lorsqu'une céphalée est présente, elle peut précéder l'apparition des symptômes déficitaires évocateurs d'un infarctus artériel (Matharu et al., 2007). Les thromboses veineuses cérébrales ont une prévalence de 0.3/100 000 chez l'enfant de la naissance à 18 ans (Roach et al., 2008).

Les tumeurs cérébrales sont l'un des cancers les plus fréquents chez l'enfant et représentent 20 à 22% des lésions tumorales (Koob and Girard, 2014). Les céphalées sont un des symptômes révélateurs les plus fréquents (Wilne et al., 2007). Elles représentent environ 1% des céphalées secondaires (Scagni and Pagliero, 2008).

2.4 Céphalées primaires

Il s'agit de céphalées sans substratum lésionnel qui évolue sur le mode chronique et récurrent. La prise en charge consiste en un traitement symptomatique de la douleur.

2.4.1 La migraine

La migraine est une affection cérébrale primitive. Le mot migraine est issu du latin « hemicrania » qui signifie douleur dans une moitié de la tête. Il s'agit d'une activation neuronale du système trigémino-vasculaire inappropriée qui déclenche un orage vasomoteur cérébral et une inflammation neurogène. L'activation neuronale est sous-tendue par une hyperexcitabilité du cortex cérébral. Certains arguments suggèrent que le point de départ de la crise migraineuse se situe au niveau du diencephale ou du tronc cérébral (Tajti and Vécsei, 2009).

Critères diagnostics de migraine ICHD 3
<ul style="list-style-type: none"> A. Au moins 5 crises suivant les critères B à D B. Crise durant 2 à 72 heures (non traitée ou traitée sans efficacité) C. Céphalées avec au moins 2 des critères suivants <ul style="list-style-type: none"> 1. Unilatérales 2. Pulsatiles 3. D'intensité modérée à sévère 4. Aggravées ou causées par l'activité physique D. Au moins 1 des critères suivants, durant les céphalées <ul style="list-style-type: none"> 1. Nausées ou Vomissements 2. Photophobie ou phonophobie E. Absence d'autre diagnostic ICHD 3 expliquant mieux les céphalées

Image 4 : Critères diagnostics de migraine de l'enfant (IHCD 3 - 2018)

2.4.2 Les céphalées de tension

Les céphalées de tension sont aussi une affection cérébrale primitive. Le mécanisme implique des facteurs musculaires avec une contracture de la musculature de la tête et du cou et une sensibilité myofaciale accrue. Il existe par ailleurs une sensibilisation du traitement des informations nociceptives au niveau des structures centrales qui traitent la douleur trijémisée par une modification dans le contrôle descendant des nocicepteurs trijémisés.

Critères diagnostics de céphalées de tension ICHD 3
<ul style="list-style-type: none"> A. Au moins 10 crises où les céphalées durent moins de 1 jour/mois en moyenne (<12 jours/ an) et suivant les critères B à D B. Crise durant 30 minutes à 7 jours (non traitée ou traitée sans efficacité) C. Céphalées avec au moins 2 des critères suivants <ul style="list-style-type: none"> 1. Bilatérales 2. Pression ou tension, non pulsatiles 3. D'intensité faible à modérée 4. Non aggravées par l'activité physique D. Au moins 1 des critères suivants, durant les céphalées <ul style="list-style-type: none"> 1. Nausées ou Vomissements 2. Photophobie ou phonophobie E. Absence d'autre diagnostic ICHD 3 expliquant mieux les céphalées

Image 5 : Critères diagnostics de céphalées de tension de l'enfant (IHCD 3 - 2018)

2.5 Céphalées secondaires

Il s'agit de céphalées secondaires à une atteinte locale ou générale.

2.5.1 Céphalées des lésions vasculaires

Dans ce contexte, la céphalée peut être au premier plan comme dans les hémorragies sous-arachnoïdiennes. Selon les études, elles se révèlent par des céphalées isolées dans environ 50% des cas. Elles peuvent s'accompagner d'autres signes neurologiques comme un syndrome méningé non fébrile. Les céphalées sont classiquement en coup de tonnerre (« thunderclap headache »). Elles sont définies par une céphalée s'installant en moins d'une minute et qui peut être décrite par le patient comme « la pire céphalée de sa vie ». Il s'agit d'un signe d'alerte pour lequel il existe une probabilité pré-test augmentée d'avoir une céphalée lésionnelle (Schwedt, 2015) (Purdy and Ward, 2012). Cela permet de les différencier de la migraine qui peut avoir une intensité sévère mais qui classiquement s'installe en plusieurs heures (Schwedt, 2015). La sensibilité du scanner cérébral est d'environ 98% à 100% dans les 12 premières heures selon les études. Si le scanner cérébral est normal, une ponction lombaire doit être réalisée à la recherche d'un surnageant xanthochromique (Schwedt, 2007) (Matharu et al., 2007) (Schwedt, 2013). D'autres causes de céphalées en coup de tonnerre doivent être considérées en l'absence d'hémorragie méningée (Schwedt, 2007).

Les céphalées peuvent être au second plan accompagnant des signes focaux dans les infarctus cérébraux, les hémorragies intra-parenchymateuses. Elle peut enfin être un symptôme d'alerte initial d'affection pouvant se compliquer d'accidents vasculaires cérébraux comme la thrombophlébite cérébrale, les dissections artérielles.

Dans tous les cas une relation temporelle étroite entre la céphalée et les autres signes cliniques doit être présente pour établir un lien de causalité entre l'affection vasculaire et la céphalée.

2.5.2 Céphalées secondaires à une néoplasie intra-crânienne

L'incidence des tumeurs cérébrales est estimée chez l'enfant entre 3 à 5/100000 (O'Sullivan et al., 2018). Chez ces enfants 1/10 présentaient des céphalées comme unique symptôme. Morris et al. dans leur méta-analyse ont montré une tumeur cérébrale de découverte fortuite dans 0.7% des IRM cérébrales réalisées (O'Sullivan et al., 2018). Certains signes d'alerte sont évocateurs d'un syndrome d'hypertension intra-crânienne (HTIC) et notamment de tumeur cérébrale. Les céphalées nocturnes et insomniantes représentent un facteur de risque important de tumeur cérébrale (Kernick et al., 2008). Les céphalées occipitales sont considérées comme un Drapeau rouge (Ihscclassification). Elles seraient le témoin des lésions intra-crâniennes. Cependant cet élément est remis en cause par certains auteurs (Bear et al., 2017) (Burton et al., 1997) (Conicella et al., 2008) (Genizi et al., 2017).

Le diagnostic de tumeur cérébrale est souvent tardif avec un délai de 75 jours (Klitbo et al.). Le délai diagnostic est fréquemment reproché au médecin. Certains auteurs ont montré que l'âge de présentation et le type histologique avaient un impact sur les probabilités de survie et qu'un délai court diagnostic n'était pas associé avec une meilleure survie. Il n'y avait pas de relation linéaire entre le délai diagnostic et la survie. Le délai diagnostic ne réduisait pas les probabilités de survie dans l'étude de Kukal et al. (Kukal et al., 2009).

2.5.3 Thromboses veineuses cérébrales (TVC) :

Les céphalées sont le symptôme le plus commun des thrombophlébites cérébrales, elles sont présentes dans environ 90% à 99% des cas. On peut également observer des symptômes d'une HTIC authentique (Tanislav et al., 2011).

Les céphalées sont diffuses ou unilatérales, souvent rapidement progressives sur plusieurs jours à plusieurs semaines. Les présentations à type de céphalées en coup de tonnerre ou de céphalées d'allure migraineuse sont rares. Les céphalées sont présentes de manière isolée dans 25% des cas. Elles sont souvent sévères avec une EVA > 7 (Cumurciuc et al., 2005). Cependant elles restent souvent aspécifiques (Crassard and Bousser, 2005). Il convient de rechercher des facteurs prédisposant.

2.5.4 Céphalées et pressions intra-crâniennes

Ces céphalées concernent les modifications de pression au sein du Liquide Céphalo-Rachidien (LCR). L'hypertension intracrânienne de constitution rapide ou décompensée va être à l'origine des céphalées. Elles peuvent être secondaires à un processus expansif intracrânien notamment les tumeurs cérébrales ou par un trouble de l'hydraulique du LCR. L'hypotension intracrânienne sera à l'origine de céphalées survenant à l'orthostatisme.

2.5.5 Céphalées secondaires à une infection ou une pathologie inflammatoire

Lors d'une infection bénigne, la fièvre à elle seule peut être à l'origine d'une céphalée. On peut distinguer les infections bénignes extra-neurologiques et les infections du système nerveux central qui sont parfois sévères.

2.5.6 Céphalées secondaires des affections du rachis cervical

Il s'agit des céphalées causées par la dysfonction d'une structure cervicale. Les voies sensitives qui véhiculent les influx nociceptifs provenant de ces structures et qui peuvent entraîner une céphalée sont les grands et petits nerfs occipitaux issus principalement de la racine C2, ainsi que les trois à quatre premières racines cervicales. Elles sont d'origine nerveuse (Néuralgie d'Arnold), musculaire ou ostéo-articulaire.

2.5.7 Céphalées des affections naso-sinusiennes

Les muqueuses des cavités sinusiennes sont innervées par le nerf trijumeau. En fonction des origines virales ou bactériennes, nous observons des céphalées plutôt diffuses et modérées ou des céphalées plus localisées, intenses et aggravées à la mobilisation de la tête (ORL, 2018).

2.5.8 Céphalées des affections oro-mandibulaires

Les douleurs dentaires sont plutôt à l'origine de douleurs faciales mais peuvent parfois être à l'origine de douleurs projetées déclenchant des céphalées. L'atteinte de l'articulation temporo-mandibulaire peut être à l'origine de diverses douleurs faciales et crâniennes s'associant à des signes de dysfonctionnement de l'articulation.

2.5.9 Céphalées par abus médicamenteux

Elle survient chez un sujet précédemment céphalalgique qui prend de manière excessive et répétée des antalgiques et/ou des anti-migraineux ce qui induit des céphalées chroniques quotidiennes.

2.5.10 Céphalées secondaires à une prise médicamenteuse ou une prise de toxiques

Les substances pouvant être à l'origine de céphalées sont nombreuses. On peut citer le monoxyde de carbone, l'alcool. Les céphalées font partie également des effets indésirables rapportés pour de nombreux médicaments.

2.5.11 Céphalées par troubles de l'homéostasie

L'hypercapnie, l'hypertension artérielle et l'hypothyroïdie sont des causes fréquentes de céphalées de diagnostic aisé lors de l'examen clinique ou par des examens biologiques simples.

2.6 Démarche du diagnostic clinique

2.6.1 L'interrogatoire

2.6.1.1 Mode d'installation et profil évolutif

Il convient de déterminer dans un premier temps le mode d'installation et le profil évolutif (Image 6). On distingue alors les céphalées récentes inhabituelles d'apparition brutale, les céphalées récentes inhabituelles d'apparition progressive, les céphalées chroniques continues et les céphalées chroniques paroxystiques.

Cette étape permet d'identifier les céphalées suspectes d'une origine lésionnelle et qui nécessitent une exploration et une prise en charge urgentes.

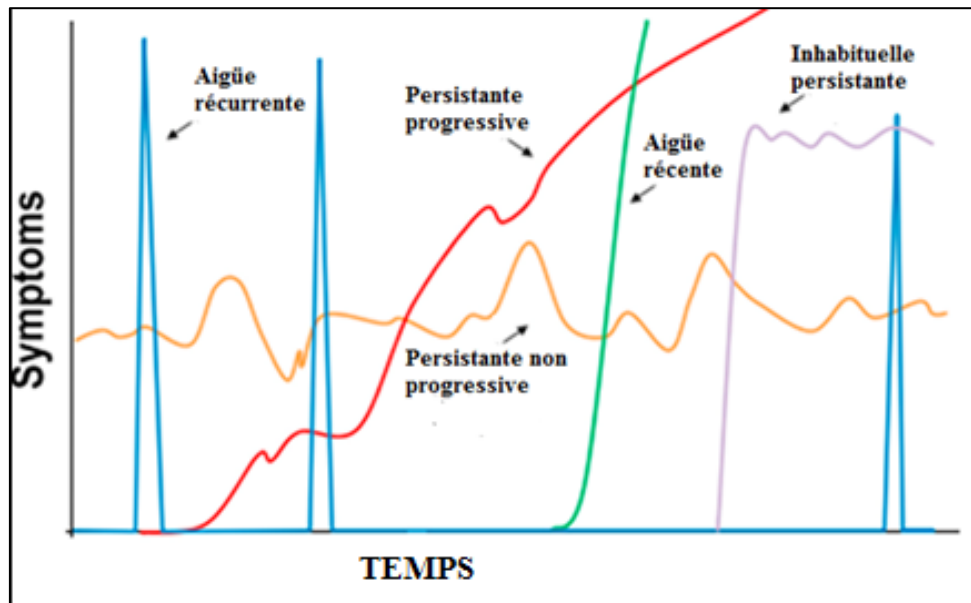


Image 6 : Profils temporels des céphalées (Temporal pattern of Headache) (Blume, 2012)

2.6.1.2 Les caractéristiques de la douleur

L'intensité de la douleur n'est pas discriminante entre les céphalées primaires et secondaires. Cependant toute céphalée soudaine sévère doit être considérée comme secondaire et doit être prise en charge en urgence. L'intensité des céphalées entre dans les critères diagnostics de migraine et de céphalées de tension (Ramirez-Lassepas et al., 1997).

La topographie des céphalées n'a qu'une valeur localisatrice limitée. Elle peut être le témoin d'une céphalée secondaire lorsqu'elle est occipito-nucale.

Le type de douleur, s'il est associé à d'autres critères, peut orienter vers une céphalée primaire ou secondaire comme les céphalées pulsatiles de la migraine mais dans les autres cas il n'est pas spécifique d'une étiologie.

2.6.1.3 Les circonstances d'apparition et antécédents

Les circonstances d'apparition peuvent orienter le diagnostic comme l'hypotension du LCR post-puncture lombaire. Les antécédents de thrombose, de maladie systémique ou néoplasique peuvent par exemple orienter la prise de décision thérapeutique.

2.6.2 L'examen clinique

2.6.2.1 Signes fonctionnels

Toute céphalée associée à un symptôme neurologique doit être considérée comme due à une lésion intra-crânienne jusqu'à preuve du contraire. Certains symptômes comme les nausées, les vomissements, la phonophobie et la photophobie sont non spécifiques et peuvent se rencontrer dans plusieurs étiologies. L'absence de tout symptôme associé n'élimine en aucun cas une céphalée secondaire.

2.6.2.2 Examen physique

Il consiste en un relevé des constantes vitales (dont la tension artérielle), un examen neurologique complet et également un examen loco-régional visant la face, le scalp et le cou.

2.6.2.3 Drapeaux rouges et jaunes

Il s'agit de signes d'alerte (Tableau 1) qui font suspecter des céphalées secondaires. Les Drapeaux jaunes sont moins associés à la présence d'une céphalée lésionnelle (M et al., 2003), (Lewis et al., 2002), (Medina et al., 2001). Cependant certains sont particulièrement évocateurs de tumeurs cérébrales, d'hypertension intra-crânienne et d'hémorragie méningée.

Drapeaux rouges	<p>Profil temporel :</p> <ul style="list-style-type: none"> -Céphalée récente inhabituelle -Céphalée « en coup de tonnerre » -Céphalée progressive persistante -Céphalée rythmée par le sommeil (matinale, ou 2nd partie de nuit) <p>Localisation : céphalées occipitales (Lewis and Qureshi, 2000)</p> <p>Céphalées depuis moins de 6 mois (associé à un autre facteur de risque)</p> <p>Céphalées inhabituelles chez un patient déjà céphalalgique</p> <p>Céphalées aggravées par les manœuvres de Valsalva</p> <p>Céphalées rythmées par le sommeil</p> <p>Absence d'histoire familiale de migraine</p> <p>Absence de réponse au traitement médical</p> <p>Age < 6 ans (Conicella et al., 2008) (Prpic et al., 2014)</p> <p>Anomalies lors de l'examen neurologique</p> <p>Troubles du comportement</p> <p>Céphalées associées à des vomissements :</p> <ul style="list-style-type: none"> -Vomissements matinaux ou nocturnes -Vomissements soulageant les céphalées <p>Céphalées associées à un torticolis</p> <p>Hypertension artérielle</p>
Drapeaux jaunes	<p>Grossesse</p> <p>Inefficacité du traitement antalgique</p> <p>Traitement anticoagulant</p> <p>Immunodépression</p> <p>Fièvre</p> <p>Céphalée au changement de position</p> <p>Présence d'un syndrome neurocutané</p>

Tableau 1 : Drapeaux rouges et Drapeaux jaunes

2.7 Diagnostic paraclinique

2.7.1 Examens radiologiques

L'indication de la réalisation d'une imagerie cérébrale est posée lorsqu'il existe un ou plusieurs facteurs de risque prédictifs d'une céphalée lésionnelle. Un scanner cérébral peut être réalisé ou une IRM cérébrale.

2.7.2 Examen ophtalmologique

La réalisation d'un fond d'œil permet de rechercher un œdème papillaire qui peut signifier une hypertension intra-crânienne. Cependant son absence n'élimine pas la présence d'un syndrome d'hypertension intra-crânienne (Aylward et al., 2016) (Steffen et al., 1996).

2.7.3 Explorations électro-neuro-physiologiques

L'IHS rapporte que l'EEG n'identifie pas efficacement les différents sous-types de céphalées ou les céphalées causées par des anomalies structurelles. Il peut être indiqué si les céphalées sont associées à des troubles de la conscience, un traumatisme crânien, un malaise (Solomon et al., 1997) (Yonker, 2018).

2.7.4 Examens biologiques

La recherche d'un syndrome inflammatoire biologique peut aider à identifier une origine infectieuse ou inflammatoire.

3 MATERIEL ET METHODE

3.1 Contexte de l'étude

Nous avons mené une étude rétrospective, monocentrique, descriptive, de Février 2017 à Juillet 2017. Les prescriptions de scanner cérébral chez l'enfant de moins de 16 ans ont été analysées. Les demandes d'examens étaient adressées au service de radiologie du CHU d'Amiens. Il pouvait s'agir de demandes internes au CHU faites par le service d'accueil des urgences pédiatriques, par les praticiens cliniciens lors de leurs consultations ou par les services d'hospitalisation conventionnelle et d'hospitalisation de jour. Nous prenions également en compte les demandes externes faites par des praticiens libéraux, qu'ils soient médecins généralistes ou pédiatres.

3.2 Critères d'inclusion et critères d'exclusion

Les critères d'inclusion étaient :

- Analyse du scanner cérébral réalisé au CHU d'Amiens pour céphalées
- Chez les enfants âgés de 3 ans à 16 ans
- Entre Février 2017 et Juillet 2017

Les critères d'exclusion étaient :

- Enfant de moins de 3 ans ou de plus de 16 ans
- Céphalées faisant suite ou survenues lors d'un traumatisme crânien
- Céphalées associées à des crises d'épilepsie

3.3 Recueil des données

Nous avons recherché tous les scanners cérébraux réalisés de février à Juillet 2017 pour des céphalées via la section recherche du logiciel d'analyse d'imagerie DXMM. Puis nous avons sélectionné les examens faits chez les enfants de 3 ans à 16 ans. Le mot clé utilisé dans le moteur de recherche du logiciel était « %CEREBRAL% ».

Ensuite nous avons analysé les observations médicales de ces patients dans la base de données du logiciel DxCare afin d'obtenir les informations cliniques du dossier médical informatique et les résultats de l'interprétation des scanners cérébraux.

Nous avons relevé chaque Drapeau rouge et jaune présents dans l'observation médicale. Ils constituaient l'indication à la prescription du scanner cérébral.

Certains patients ont bénéficié d'autres examens complémentaires (IRM cérébrale, fond d'œil ou EEG). Ces renseignements ont également été collectés.

Nous avons exclu de notre étude les enfants de moins de 3 ans en raison d'une analyse sémiologique difficile des céphalées. Nous n'avons pas pris en compte les céphalées secondaires à un traumatisme crânien et secondaires à une crise d'épilepsie car elles relèvent d'une prise en charge déjà codifiée.

3.4 Analyses statistiques

Une analyse par le test de Fisher Exact a été utilisée et adaptée à notre effectif ainsi que la méthode Holm Sidak. Nous utilisons un risque de première espèce $p = 0,05$. La significativité diagnostique était établie pour un $p < 0,05$. La méthode Holm Sidak a été utilisée pour éliminer le problème des comparaisons multiples et le risque de trouver une significativité statistique due au hasard.

Une analyse des correspondances multiples a été réalisée.

3.5 Éthique et protection des données personnelles

Une demande d'autorisation de consultation des dossiers médicaux informatisés auprès de la Direction de la Recherche Clinique et de l'Innovation du CHU d'Amiens a été effectuée.

4 RESULTATS

4.1 Caractéristiques épidémiologiques de la population :

Notre cohorte comprenait 60 patients qui ont bénéficié d'un scanner cérébral pour des céphalées. Il existait dans notre population une prédominance féminine avec 53,3% de filles et 46,7% de garçons. Les enfants étaient âgés de 3 ans à 16 ans avec un âge moyen est de 9,9 ans. 5% des patients avaient des antécédents personnels de migraine et 11.7% antécédents familiaux de migraine (Tableau 2).

Caractéristiques de la population étudiée	n
Nombre de patients	60
Sexe :	
- Masculin	28
- Féminin	32
Âge :	
- 3 - 6 ans	19
- 7 - 12 ans	17
- 13 – 16 ans	24
Antécédents :	
- Personnels de migraine	3
- Familiaux de migraine	7

Tableau 2 : Tableau descriptif des caractéristiques de la population étudiée (n = effectif).

4.2 Caractéristiques des céphalées :

8,3% des patients avaient des céphalées en coup de tonnerre et 6,7% des céphalées persistantes progressives. 11,6% des patients avaient des céphalées inhabituelles dont 6,7% de patients non céphalalgiques et 5% de patients déjà céphalalgiques.

Les céphalées de moins de 6 mois représentaient 58,3% des indications aux scanners cérébraux. La localisation occipitale des céphalées était présente dans 13,3% des cas. Les céphalées ayant des

caractéristiques évocatrices d'une hypertension intra-crânienne correspondaient à 38% des indications (Tableau 3).

Caractéristiques des céphalées		n
Céphalées en coup de tonnerre		5
Céphalées progressives persistantes		4
Céphalées inhabituelles chez un patient non céphalalgique		4
Céphalées inhabituelles chez un patient déjà céphalalgique		3
Céphalées de moins de 6 mois		35
Augmentation de la fréquence des céphalées		2
Céphalées occipitales		8
Tableau évocateur d'une hypertension intra-crânienne	Céphalées aggravées par la manœuvre de Valsalva	1
	Céphalées rythmées par le sommeil	15
	Céphalées en casque	7

Tableau 3 : Tableau descriptif des caractéristiques des céphalées. (n = effectif)

4.3 Éléments de l'examen clinique :

L'examen neurologique était normal dans 76,7% des cas. 8,3% des patients présentaient une altération de l'état général. Les patients avaient dans 23,3% des cas une phonophobie et dans 11,7% des vomissements. L'examen ophtalmologique était anormal dans 8,3% des cas (Tableau 4).

Eléments de l'examen clinique	n		
Asthénie	3		
Anorexie	2		
Signes d'infection virale rhinosinusienne	2		
Fièvre	4		
Absence ou perte de réponse au traitement antalgique	15		
Examen neurologique :	n	Examen neurologique	n
- Normal	45	- Atteinte des paires crâniennes	0
- Troubles de la vigilance	1	- Phonophobie	14
- Déficit moteur neurologique	1	- Raideur de nuque	2
- Syndrome pyramidal	1	- Paresthésies	1
- Déficit sensitif neurologique	1	- Torticolis	1
- Syndrome cérébelleux	2	Troubles du comportement	3
- Syndrome vestibulaire	2	Vomissements :	7
- Vertiges	3	Vomissements au réveil ou 2 ^{ème} partie de nuit	2
- Ataxie	1	Vomissements soulageant les céphalées	4
- Nystagmus	3		
Examen Ophtalmologique :	n		
- Baisse de l'acuité visuelle	3		
- Diplopie	1		
- Anomalies du champ visuel	1		

Tableau 4 : Éléments de l'examen physique (n = effectif)

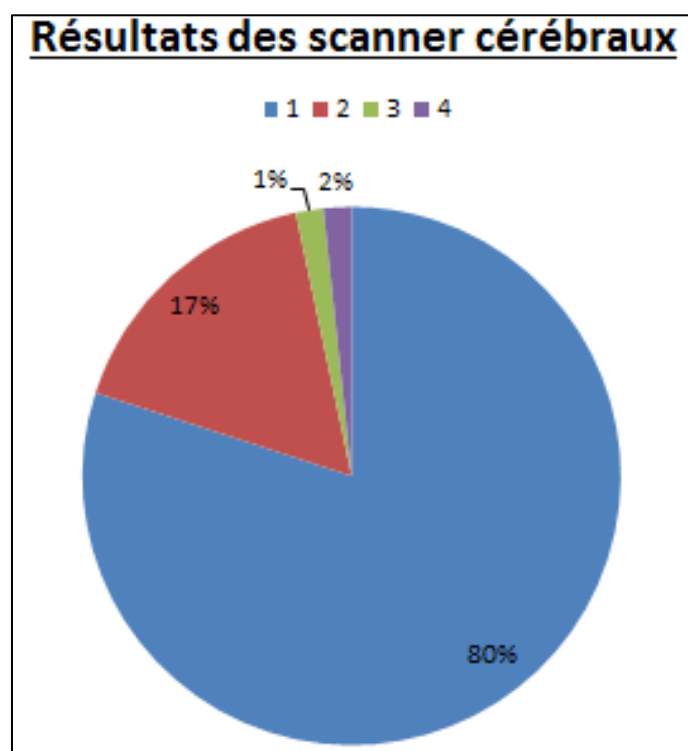
4.4 Résultats de l'imagerie

4.4.1 Résultat des scanners cérébraux :

80% des scanners étaient normaux et 17% étaient anormaux. Il y avait 1% de résultats non communiqués et 2% d'examens non interprétables (Graphique 1). Les diagnostics des scanners anormaux sont décrits dans le tableau 5. Dans 40% des cas les lésions retrouvées n'expliquaient pas les céphalées. Une seule tumeur cérébelleuse a été diagnostiquée au scanner cérébral, soit sur l'ensemble de la cohorte.

Scanners anormaux		n
Pathologies sinusiennes	Virale	4
	Polypes	1
Pathologies dentaires		1
Tumeurs		1
Calcifications lenticulaires		1
Kyste arachnoïdien		1
Lipome du 3 ^{ème} ventricule		1

Tableau 5 : Résultats des scanners anormaux (n = effectif).



Graphique 1 : 1 : scanners normaux, 2 : scanners anormaux, 3 : Résultats non communiqués, 4 : Examens non interprétables

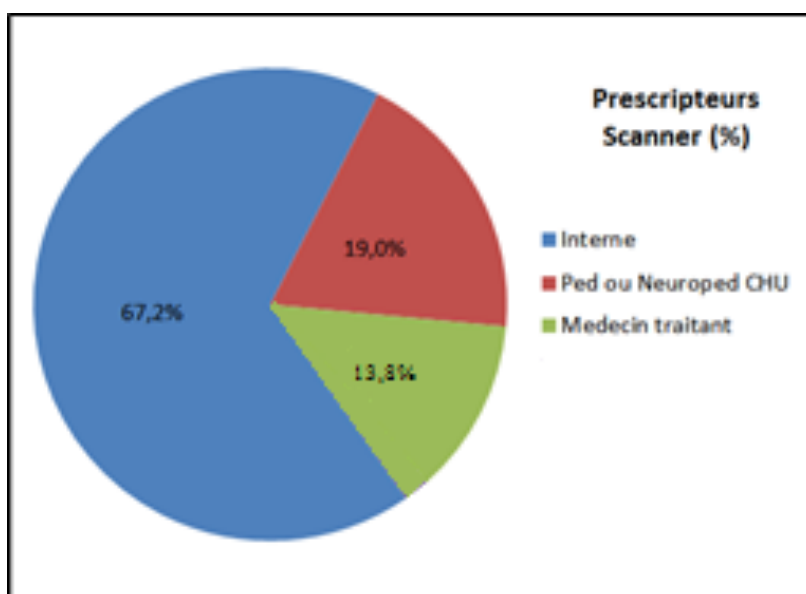
4.4.2 Résultats des IRM encéphaliques :

2 IRM encéphaliques ont été réalisées en complément du scanner cérébral, soit dans 3,3% des cas.

Pour un des cas, le scanner ne retrouvait pas d'anomalie. L'IRM a retrouvé une lésion tumorale évocatrice d'un rhabdomyosarcome ptérygoïdien. Pour l'autre cas, le scanner retrouvait des calcifications lenticulaires pouvant évoquer une maladie de Fahr, l'IRM, réalisée en complément, retrouvait des calcifications isolées des globi pallidi ne confirmant pas de diagnostic.

4.5 Les différents prescripteurs :

Il s'agissait d'internes secondés ou non par un médecin sénior, de pédiatre et de neuropédiatre du CHU d'Amiens ainsi que de médecin généraliste. Les internes représentaient 67.2% des prescripteurs, les pédiatres hospitaliers 19% et les médecins généralistes 13,8% (Graphique 2).



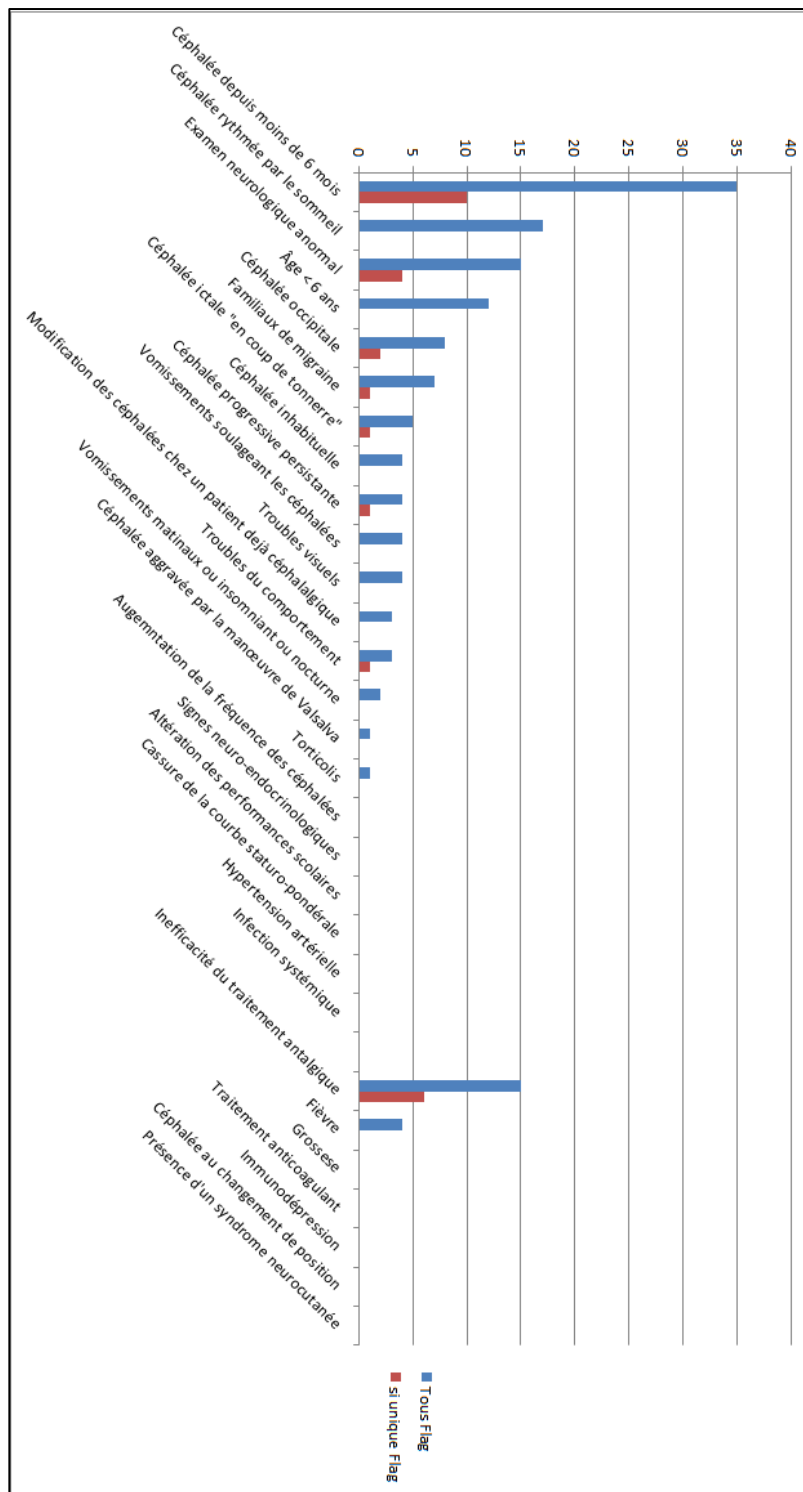
Graphique 2 : Différents prescripteurs de scanners cérébraux

4.6 Les signes d'alerte :

4.6.1 Vision d'ensemble des signes d'alerte :

Concernant les Drapeaux rouges, le plus fréquent était « céphalée depuis moins de 6 mois » dans 58,3% des cas. Les trois suivants étaient « céphalées rythmées par le sommeil », « examen neurologique anormal » et « âge de moins de 6 ans ».

Un seul Drapeau rouge constituait parfois l'indication au scanner cérébral. Dans ce cas le Drapeau rouge le plus fréquent était toujours « céphalée depuis moins de 6 mois ». On retrouvait ensuite « examen neurologique anormal » et « céphalée occipitale » (Graphique 3).



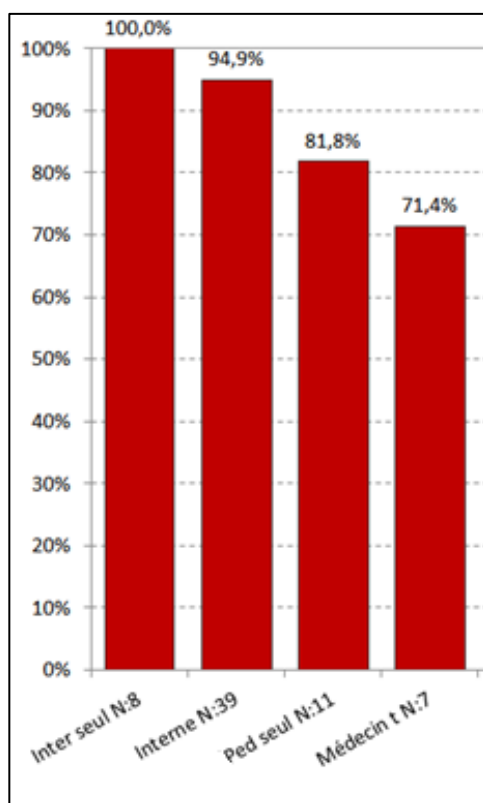
Graphique 3 : En bleu, les effectifs pour chaque Drapeau rouge ou jaune. En rouge, les effectifs pour chaque Drapeau rouge ou jaune lorsqu'il était seul dans l'observation médicale à indiquer le scanner cérébral.

4.6.2 Vision d'ensemble des indications à un scanner cérébral :

Le renseignement des signes d'alerte constituait une indication au scanner cérébral (Graphique 4).

- Les prescriptions de scanners cérébraux des internes étaient toujours justifiées par au moins un Drapeau rouge.
- Lorsqu'ils étaient secondés par un médecin sénior, ils ont justifié leurs prescriptions dans 94,9% des cas.
- Concernant les séniors seuls, 81,8% de leurs prescriptions étaient justifiées.
- Les médecins généralistes ont justifié 71,4% de leurs prescriptions.

Pour l'ensemble des prescripteurs, un seul drapeau rouge a suffi dans 33,3% des cas à indiquer la prescription d'un scanner cérébral.



Graphique 4 : Pourcentage de scanners prescrits avec le renseignement d'au moins un Drapeau rouge en fonction des différents prescripteurs. (Inter = internes, Ped = pédiatres, Médecins généralistes = Médecin G)

4.6.3 Drapeaux rouges et jaunes :

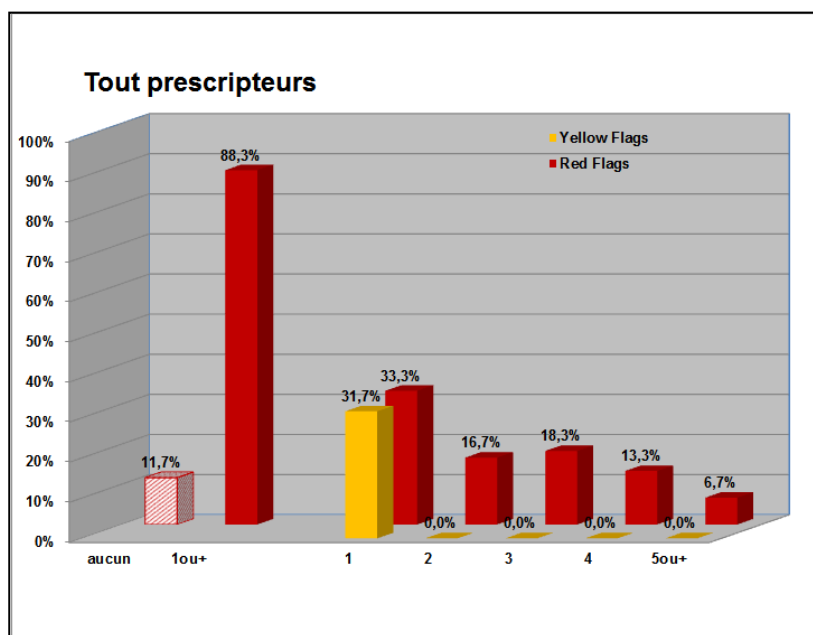
L'inefficacité du traitement antalgique était le drapeau jaune le plus souvent renseigné avec 25% des cas. Il était le seul qui indiquait la prescription d'une imagerie par sa présence sans être associé à d'autres.

Pour les prescripteurs du CHU, un seul drapeau jaune a été renseigné dans 33,3% et 22,2% des médecins généralistes. Il n'y a eu qu'un cas où un seul Drapeau jaune était à l'origine à lui seul de la prescription d'un scanner sans être associé à un ou plusieurs Drapeaux rouges.

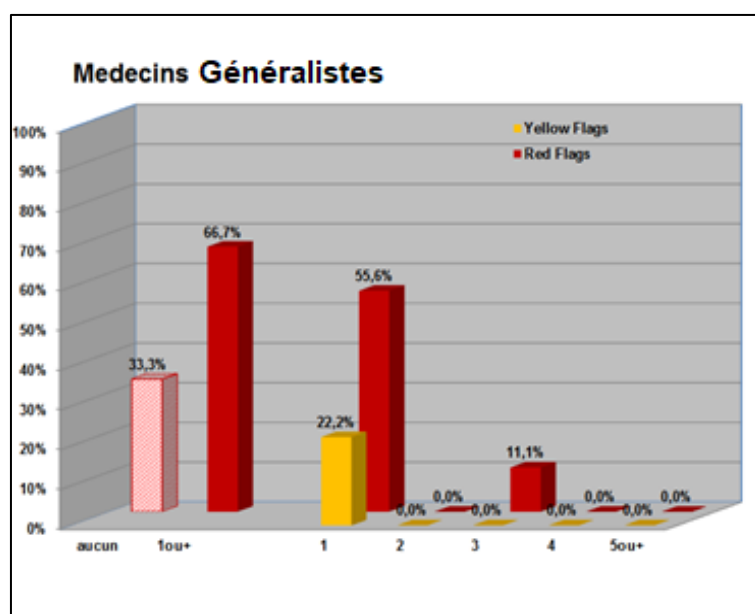
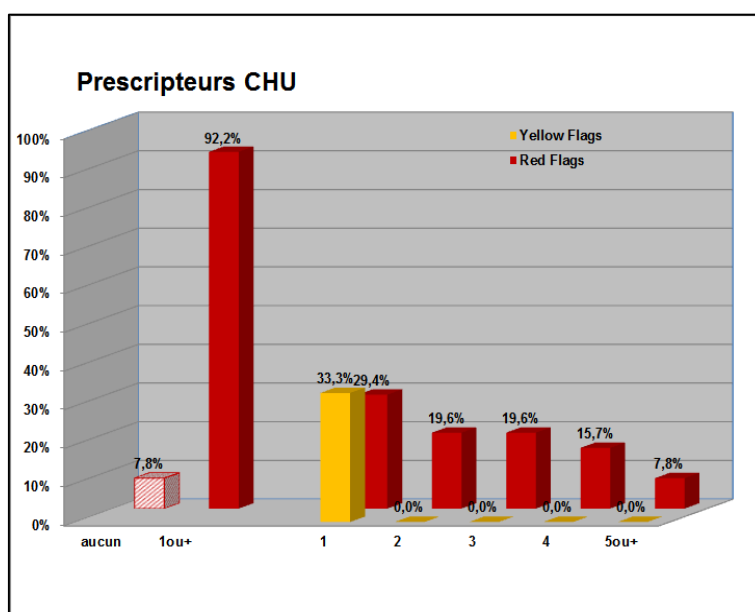
4.6.4 Comparaison prescripteurs du CHU et médecins généralistes :

- Les prescripteurs au CHU, qu'ils soient internes, pédiatres ou neuropédiatres, justifiaient leurs prescriptions de scanners cérébraux par un ou plusieurs Drapeaux rouges dans 92,2% des cas.
- Les médecins généralistes justifiaient leurs prescriptions de scanners cérébraux par un ou plusieurs Drapeaux rouges dans 66,7% des cas.

Dans notre cohorte, les prescripteurs du CHU ont justifié plus souvent leurs prescriptions de scanners cérébraux que les médecins généralistes ($p = 0.045$, IC95% [0.0183 ; 1.3073]) (graphique 5 et 6).



Graphique 5 : Nombre de Drapeaux rouges et jaunes renseignés pour chaque scanner cérébral.



Graphiques 6 : Effectifs de Drapeau rouge ou jaune renseignés en fonction de leur nombre et du prescripteur.

4.6.5 Comparaison entre les prescripteurs du CHU :

- Les internes seuls ont toujours justifié leurs prescriptions dans 100%.
- Les internes secondés par un médecin sénior ont renseigné un ou plusieurs Drapeaux rouges dans 93,5% des cas.
- Lorsqu'un médecin sénior était seul à l'origine de la prescription, 83,3% des prescriptions comprenaient au moins un signe d'alerte.

Les internes n'ont pas significativement mieux respecté les recommandations lorsqu'ils étaient secondés par un sénior et n'ont pas mieux prescrit que les médecins séniors ($p = 0,2$ IC95% [0.0048 ; 2.3208] et $P = 0,5$ [0.0056 ; 5.7359]).

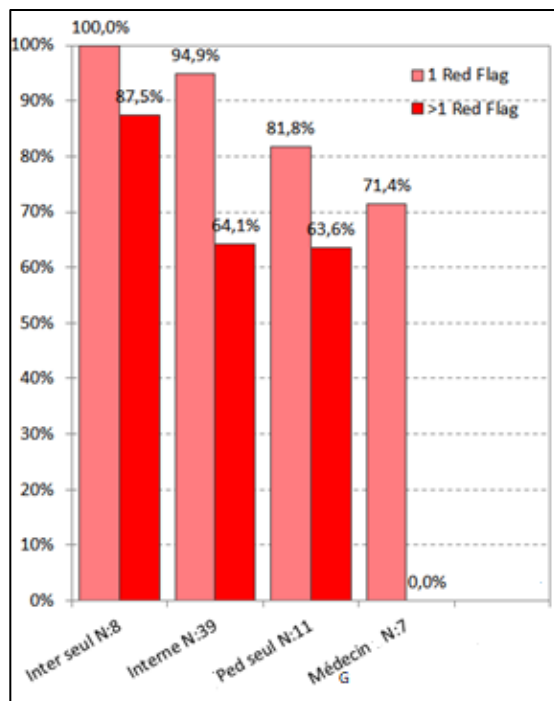
4.6.6 Nombre de Signes d'alerte :

4.6.6.1 Médecins hospitaliers et médecins généralistes :

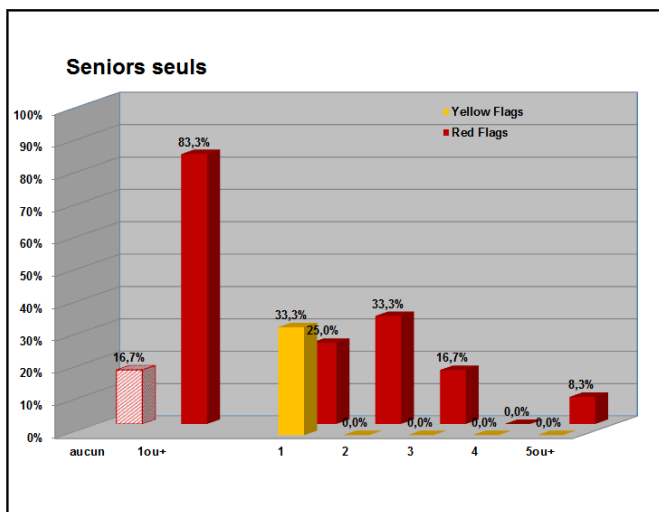
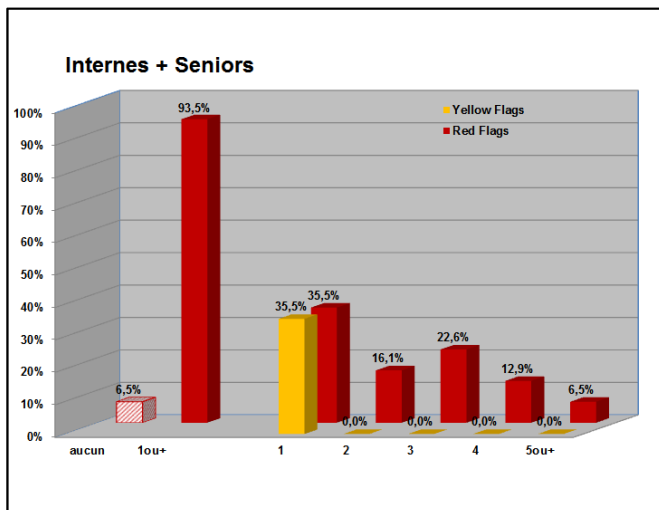
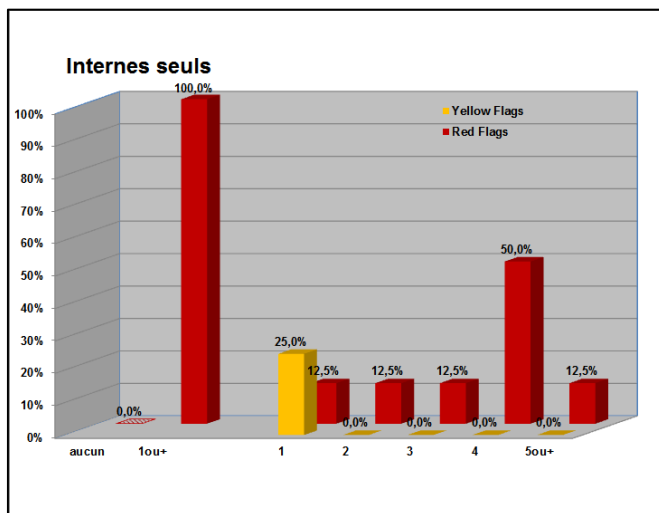
Nous avons évalué le nombre de Drapeaux rouges et jaunes renseignés pour chaque prescription de scanner cérébral. Concernant les Drapeaux jaunes, ils n'ont jamais été associés à d'autres Drapeaux jaunes.

- Les prescripteurs au CHU, ont prescrits un scanner cérébral dans 62,7% des cas pour au moins 2 signes d'alerte, dans 23,5% des cas par au moins 4 Drapeaux rouges.
- Les médecins généralistes justifiaient leurs prescriptions de scanners cérébraux dans 11,1% des cas par au moins 2 Drapeaux rouges.

Il existait une différence statistiquement significative entre les 2 groupes avec $p = 0.00084$ (Graphique 6).



Graphique 7 : Scanners prescrits avec le renseignement d'au moins un Drapeau rouge et scanners prescrits avec le renseignement de plus d'un Drapeau rouge, en fonction des prescripteurs (Inter = internes, Ped = pédiatres, Médecins généralistes = Médecin G).



Graphiques 8 : Renseignement des Drapeaux rouges et jaunes en fonction leur nombre et du prescripteur au sein du CHU

4.6.6.2 Au sein du CHU :

- Les internes seuls ont renseigné dans 87,5% des cas au moins 2 signes d'alerte et jusque 4 signes d'alerte dans 50% des cas.
- Les internes secondés par un médecin sénior ont dans 58,1% des cas renseigné au moins 2 signes d'alerte.
- Lorsqu'un médecin sénior était seul à l'origine de la prescription, il a justifié sa prescription par au moins signes d'alerte dans 58,3% des cas.

La différence entre les internes seuls et les internes secondés par un médecin sénior n'était pas statistiquement significative ($p = 0,4$), il en était de même pour les internes seuls et les séniors seuls ($p = 0,47$) (Graphique 8, Tableau 6).

4.6.6.3 Nombre de signes d'alerte et céphalées secondaires

Il n'y avait pas de différence significative dans le nombre de céphalées secondaires diagnostiquées entre le groupe avec 3 Drapeaux rouges ou plus et le groupe avec 2 Drapeaux rouges ou moins ($p = 1$, IC95% [0.1951 ; 3.4587]).

	Praticiens comparés		p
Prescriptions adéquates de scanners cérébraux (au moins 1 signe d'alerte)	Médecins CHU / Médecins généralistes		0,045
	Médecins CHU	Internes seuls / Internes + séniors	NS
		Internes / Séniors	NS
Prescription de scanners cérébraux lorsque la probabilité pré-test était plus élevée (au moins 2 signes d'alerte)	Médecins CHU / Médecins généralistes		0,0084
	Médecins CHU	Internes seuls / Internes + séniors	NS
		Internes / Séniors	NS

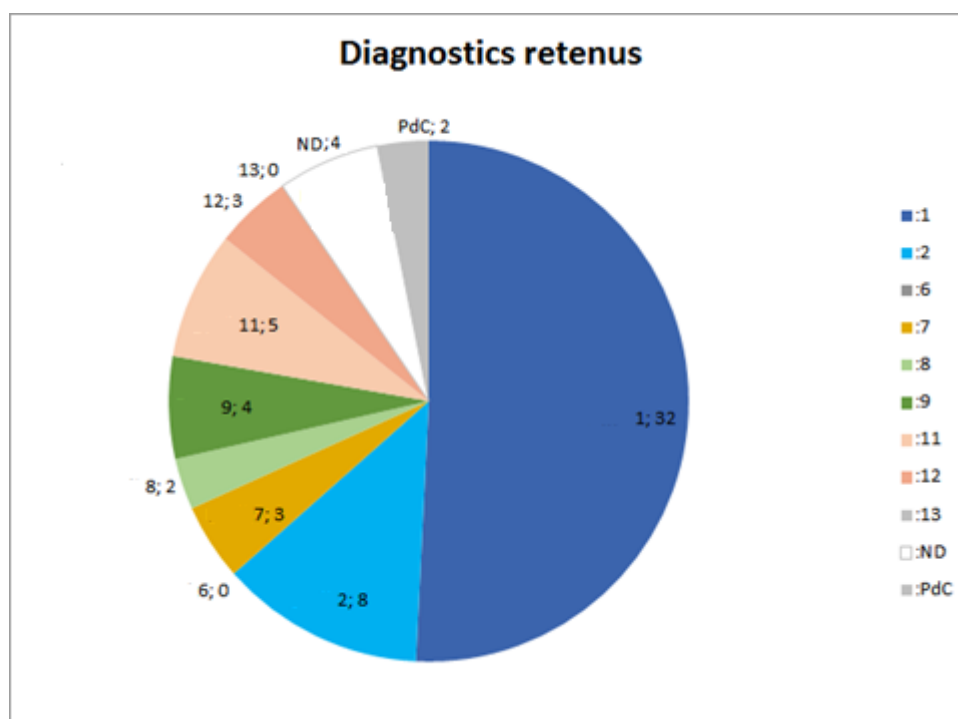
Tableau 6 : Résumé des significativités statistiques obtenues par le test de Fisher Exact pour le taux de prescriptions adéquates de scanners cérébraux (au moins 1 signe d'alerte) et le taux de prescriptions de scanners cérébraux pour une probabilité pré-test plus élevée en fonction des différents prescripteurs (NS : non significatif).

4.7 Les différents diagnostics retenus après réalisation du scanner cérébral :

Le diagnostic retenu le plus fréquent était la migraine avec 53,3% des patients. Les céphalées de tension représentaient 13,3% des cas. Le 3^{ème} diagnostic le plus fréquemment posé était les céphalées attribuées à une pathologie ophtalmologique, ORL ou stomatologique (Graphique 9).

Concernant les migraines, 19 cas de migraines sans aura étaient retrouvés, 5 avec aura, 5 migraines chroniques, 1 état de mal migraineux et 2 migraines probables.

Pour les céphalées secondaires attribuées à une pathologie non-vasculaire, nous avons retrouvé 2 néoplasies soit 3,3%. 4 patients présentaient des céphalées secondaires à une infection dont 1 due à une infection méningite. 3 patients étaient atteints de céphalées dues à une pathologie ophtalmologique et 2 présentaient une sinusite. Des céphalées secondaires à des troubles psychiatriques ont été diagnostiquées dans 3 cas. 2 patients présentaient des céphalées par abus médicamenteux.



Graphique 9 : Répartition des différents diagnostics retenus. Les numéros correspondent à ceux de la classification ICHD : 1 : Migraine avec et sans aura, 2 : Céphalées de tension, 6 : Céphalée attribuée à une pathologie vasculaire, 7 : Céphalées attribuées à une pathologie intra-crânienne non vasculaire, 8.2 : Céphalées dues à un abus médicamenteux, 9 : Céphalées dues à une infection, 11 : Céphalées attribuées à une pathologie ophtalmologique, ORL ou stomatologique, 12 : Céphalées attribuées à une pathologie psychiatrique, 13 : Céphalées attribuées à une névralgie cervico-faciale.

4.8 Analyse des correspondances multiples

Les processus menant à une décision médicale sont complexes. Ils font intervenir beaucoup de données. L'analyse des correspondances multiples (ACM) permet une étude des ressemblances et des différences entre les individus. L'ensemble de ces ressemblances et différences constituent les variables actives.

L'ACM explore la variabilité des données entre les individus. Il existe des individus extrêmes très différents et d'autres individus communs qui ont de nombreuses ressemblances. Une dimension va séparer un individu moyen d'un individu extrême. Il existe de nombreuses données et de nombreux individus. L'ACM va étudier la variabilité d'un point de vue multidimensionnel.

Les dimensions ainsi calculées sont projetées et aboutissent à une représentation synthétique des données.

Nous avons défini 7 groupes de variables :

- A risque de tumeurs cérébrales (céphalées occipitales, céphalées progressives persistantes),
- A risque d'Hypertension Intra-Crânienne (HTIC) (céphalées rythmées par le sommeil, vomissements soulageant les céphalées, vomissements matinaux ou nocturnes),
- A risque d'hémorragie méningée (céphalée en coup de tonnerre),
- Examen neurologique anormal,
- Céphalée de moins de 6 mois,
- Age,
- Nombre de Drapeaux rouges

Lors de la première étape, nous avons obtenu un nuage de points représentant les différents groupes de variables (Image 7). Des variables actives fortement associées entre elles donnent un axe. (Images 8 et 9). Nous avons procédé ainsi pour toutes les variables (Image 10, 11, 12 et 13). Nous avons obtenu 3 axes.

L'analyse des correspondances multiples organise également les variables, de telle façon que les variables les plus proches du centre ont été les plus souvent retrouvées et les plus éloignées, le plus rarement retrouvées.

Nous avons positionné ensuite, sur les axes, des variables signalétiques qui sont associées aux variables actives mais ne participaient pas à la construction des axes. Il s'agissait des prescripteurs puis des diagnostics de céphalées primaires ou secondaires.

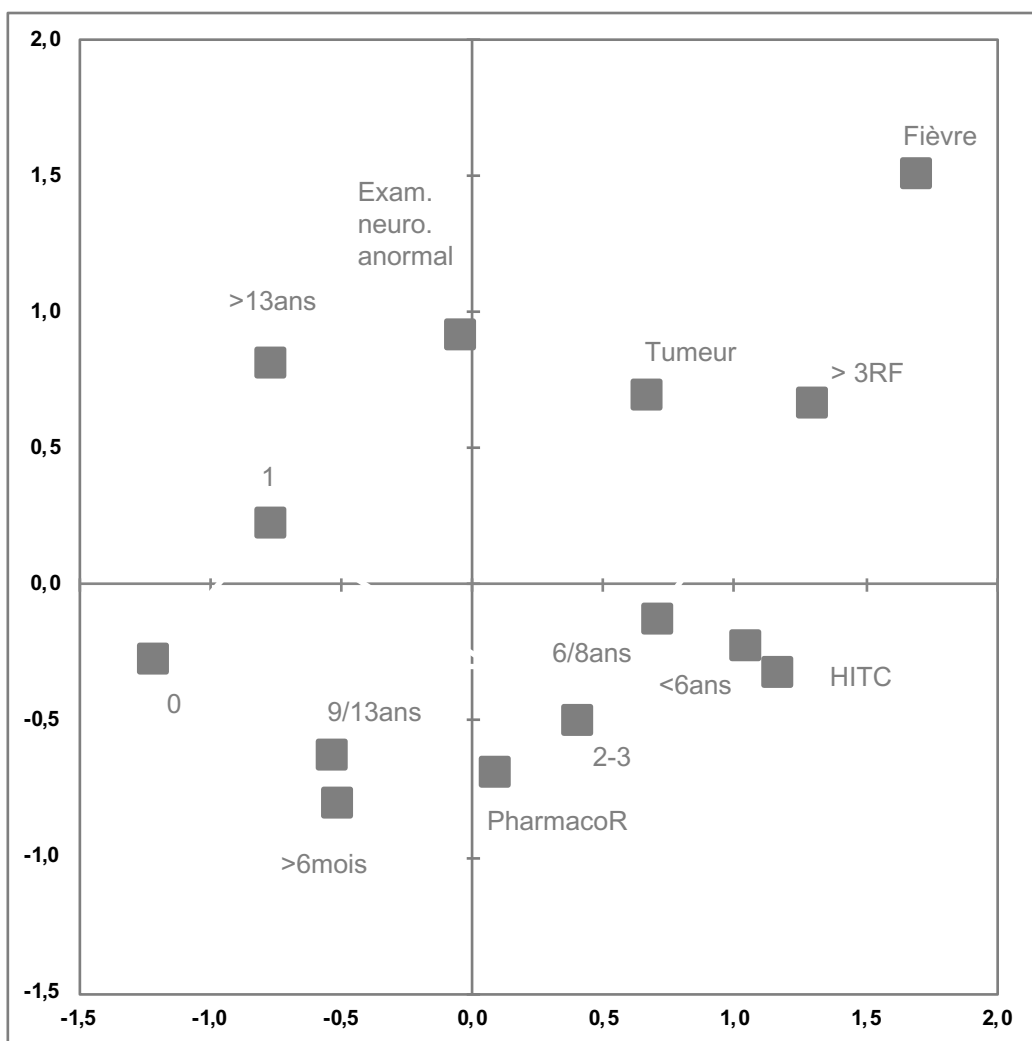


Image 7 : Répartitions des variables actives

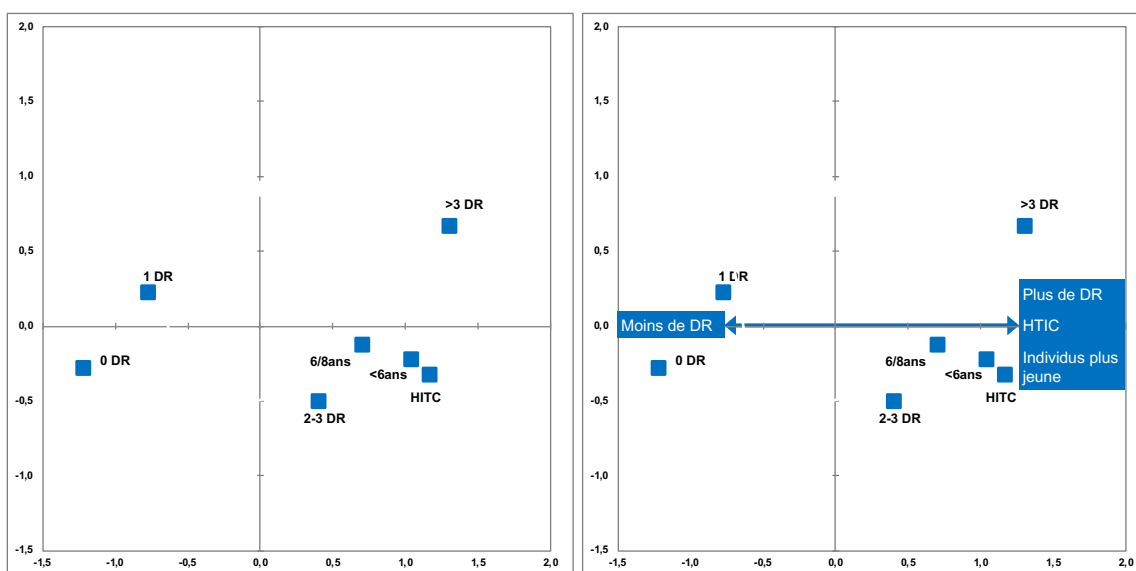


Image 8 et 9 : Créations de l'axe 1

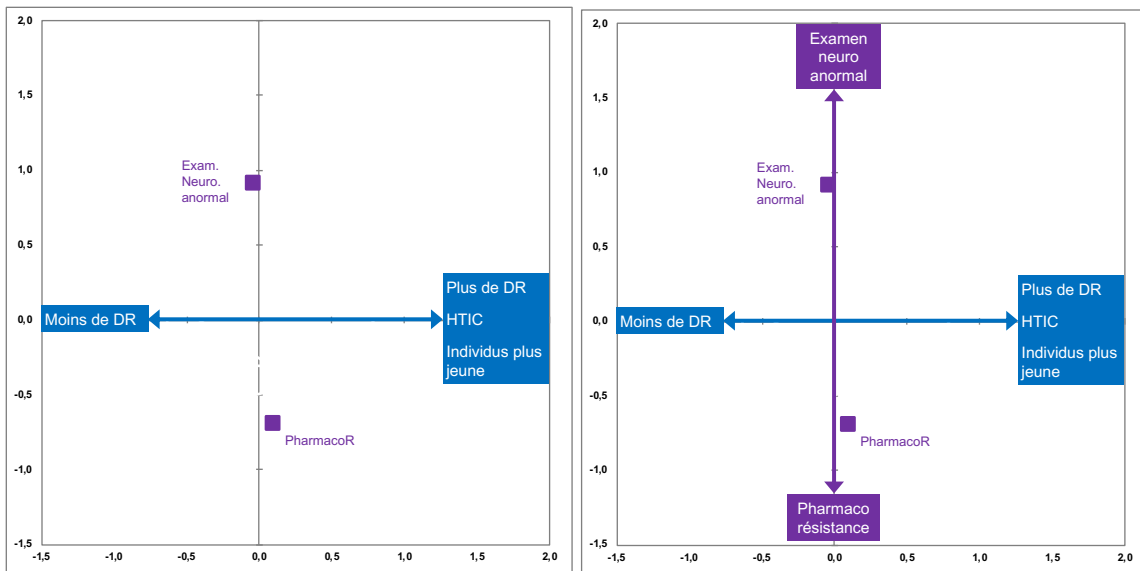


Image 10 et 11 : Créations de l'axe 2

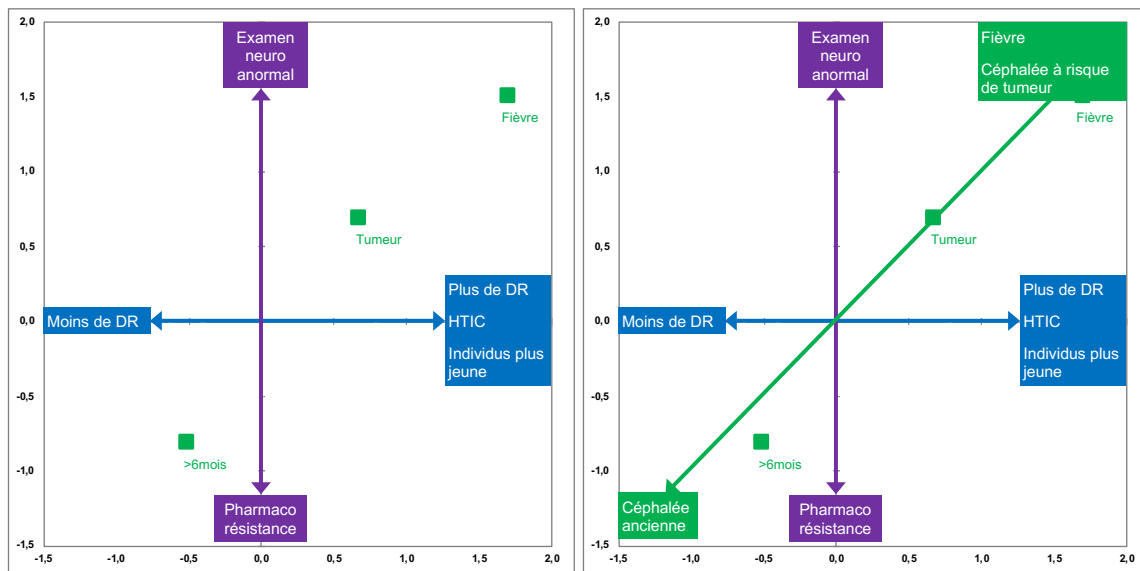


Image 12 et 13 : Créations de l'axe 3

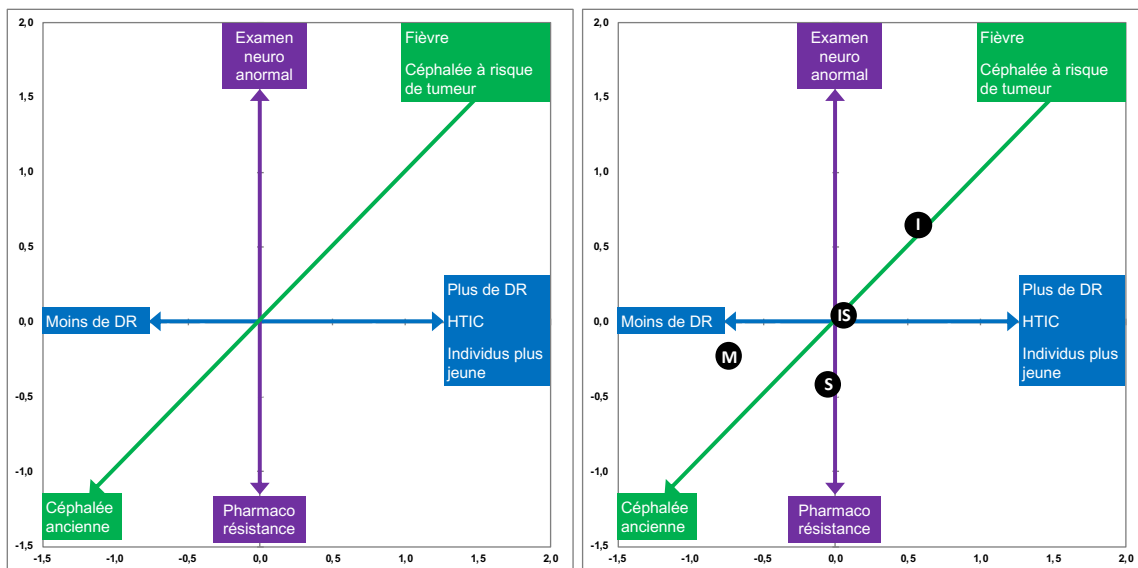


Image 14 et 15 : Positionnement des prescripteurs (variables signalétique 1)

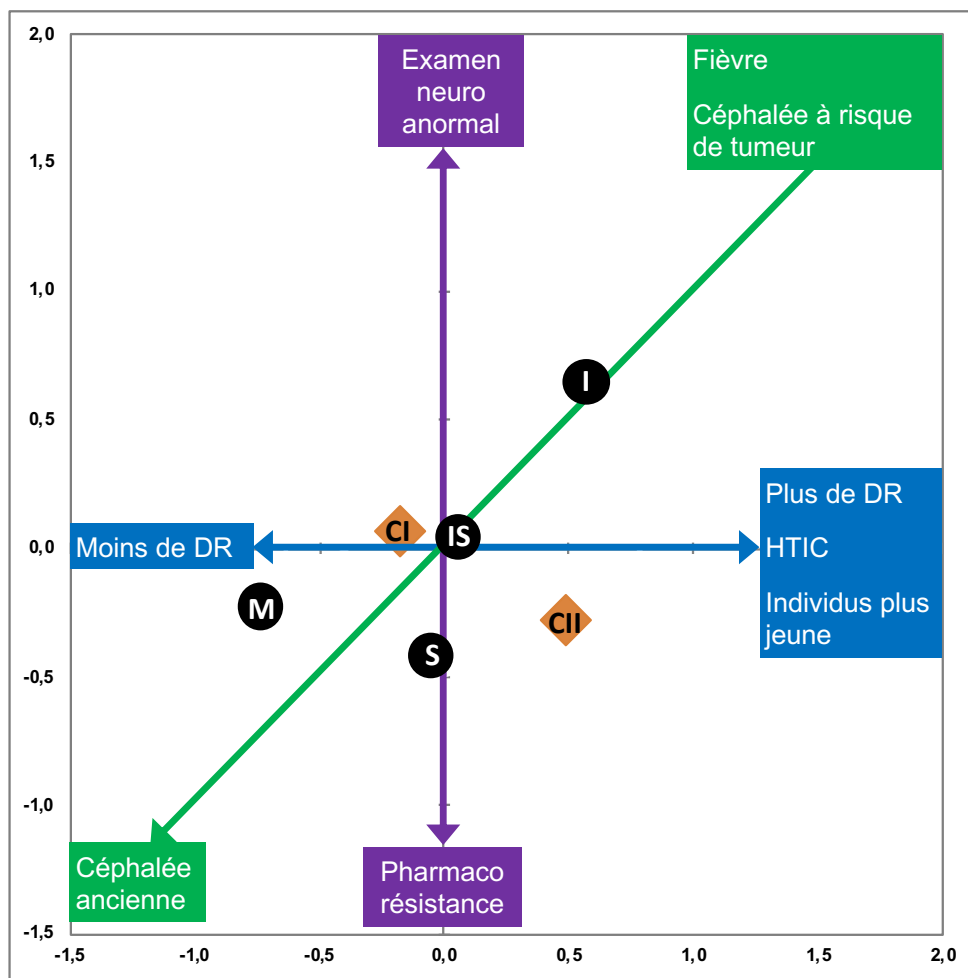


Image 16 et 17 : Positionnement des céphalées primaires et secondaires (variables signalétique 2)

5 DISCUSSION

5.1 Caractéristiques épidémiologiques de notre population

Notre cohorte comprenait un effectif faible de 60 patients. Une étude avec un effectif plus important serait nécessaire pour obtenir des données extrapolables. Nous avons observé dans notre population, une prédominance féminine discrète avec 53,3% de fille. Concernant la migraine, il existait une prédominance féminine à partir de l'adolescence déjà décrite (Rho et al., 2011) (Wöber-Bingöl, 2013) (Abu-Arafeh et al., 2010). Ce diagnostic représentait 53,3% des diagnostics retenus dans notre cohorte. Notre cohorte comportait également 29 (48%) enfants de plus de 10 ans. Ces éléments confèrent une cohérence externe à notre travail.

5.2 Méthodologie de notre étude

La question posée était : « lorsqu'un scanner cérébral est prescrit pour explorer des céphalées de l'enfant, cette demande est-elle justifiée ? ». Nous avons donc recueilli les scanners cérébraux prescrits pour explorer des céphalées de l'enfant. Nous avons évalué les indications aux scanners cérébraux. Notre étude aboutit à une autre interrogation légitime : « Lorsqu'un enfant consulte pour des céphalées, la prescription d'un scanner cérébral est-elle adaptée ? » Cela permettrait d'évaluer les situations où sont prescrits les scanners et celles où ils ne le sont pas. Nous évaluerions alors la prise en charge diagnostique par l'imagerie des céphalées de l'enfant. Cet élément pourrait constituer une base de réflexion pour de futurs travaux et de nouvelles évaluations des pratiques professionnelles.

5.3 Prescriptions de scanners cérébraux

5.3.1 Les signes d'alerte :

Les signes d'alerte orientaient la réalisation d'examens complémentaires et notamment d'une imagerie cérébrale (Young et al., 2018) (Cady, 2014). Ces signes d'alerte évoquaient une origine secondaire aux céphalées. Ils sont principalement établis sur des opinions d'experts. La probabilité pré-test pour chaque Drapeau rouge n'est pas connue, à l'exception des céphalées en coup de tonnerre qui représentait un haut risque d'anomalie à l'imagerie cérébrale dans l'étude de Schwedt et al (Schwedt, 2015). Les signes d'alerte avaient tous une valeur prédictive positive faible. L'étude de Younger et al. en 2018 rapportait un nombre de 85% de patients présentant des Drapeaux rouges et seulement 3,1% d'imagerie cérébrale anormale.

Dans notre étude, le signe d'alerte le plus souvent renseigné était « céphalée depuis moins de 6 mois ». Il s'agissait d'un signe d'alerte de céphalée secondaire évalué dans l'étude de Medina et al (Medina et al., 1997a). Des recommandations ont été proposées dans cette étude et précisaient comme signes

d'alerte: « céphalée depuis moins de 6 mois, ne répondant pas au traitement médical ». L'association des deux a été moins renseignée dans notre étude puisque nous la retrouvions dans 6 cas (10%). L'effectif était trop faible pour établir une significativité statistique. Face à une prise en charge médicamenteuse inefficace, la difficulté était de différencier une céphalée par abus médicamenteux d'une céphalée secondaire. Les critères de la classification ICHD 3 et un examen clinique rigoureux permettraient de les différencier.

Le second Drapeau rouge, le plus souvent renseigné était « céphalée rythmée par le sommeil ». Il constituait un signe d'hypertension intra-crânienne. Cela témoignait d'une des craintes principales du clinicien que sont les causes d'HTIC et notamment les tumeurs intra-crâniennes.

L'examen neurologique anormal était le 3^{ème} Drapeau rouge le plus fréquemment retrouvé. Il s'agissait d'un élément d'inquiétude central pour le clinicien. Cependant un diagnostic de céphalée secondaire n'a été posé que dans 5 cas sur 15 examens neurologiques anormaux (2 méningites virales, 2 infections virales et une névrite vestibulaire). Les 2 tumeurs intra-crâniennes retrouvées dans notre étude avaient un examen neurologique normal. Ainsi sa normalité n'éliminait pas un diagnostic grave et les anomalies retrouvées pouvaient également témoigner d'une céphalée primaire comme la migraine avec aura.

L'âge inférieur à 6 ans était également un élément d'inquiétude. Il s'agissait du seuil d'âge le plus communément admis (Tsze et al., 2018) . A ces âges, la description des céphalées peut être difficile à obtenir. Il s'agit d'une tranche d'âge où les tumeurs de la fosse postérieure sont plus fréquentes (Chu and Shinnar, 1992). Cependant certaines études ont pu montrer, que par rapport aux céphalées primaires, les pathologies intra-crâniennes graves étaient rares. Les études ont conclu qu'un enfant de moins de 6 ans présentant des céphalées avec un examen neurologique normal ne nécessiterait pas d'imagerie cérébrale (Prpić et al., 2014) (Dooley, 2009). Ce sujet est encore débattu.

5.3.2 Résultats des scanners cérébraux

Dans notre étude, malgré la présence de signes d'alerte, de nombreux scanners étaient normaux et les scanners anormaux permettaient rarement d'expliquer les céphalées. Nous avons retrouvé 10 scanners anormaux soit 15% mais avec 10% de lésions incidentales et seulement 5% de pathologies à l'origine des céphalées dont 3 sinusites et 1 tumeur cérébelleuse. Certains auteurs en arrivent aux mêmes conclusions et suggèrent que certains patients pourraient être pris en charge sans imagerie cérébrale (Young et al., 2018).

D'autres auteurs ont étudié l'association de plusieurs signes d'alerte, pour déterminer si leur accumulation permettait d'améliorer leur sensibilité et leur spécificité. Dans l'étude de Medina et al. en 1997, l'association de 3 signes d'alerte ou plus indiquait avec une sensibilité de 100%, la présence d'une

lésion intra-cérébrale chirurgicale. La présence de moins de 3 signes d'alerte avait une spécificité que de 52%. Dans notre étude, 38,3% des observations médicales retrouvaient 3 Drapeaux rouges ou plus. Dans ce groupe 5 patients avaient des céphalées secondaires dont 4 bénignes et un rhabdomyosarcome ptérygoïdien gauche.

Nous avons retrouvé un seul scanner anormal avec un polype sinusien, le rhabdomyosarcome ptérygoïdien n'a pas été diagnostiqué sur le scanner cérébral mais à l'IRM.

5.4 Évaluation en fonction du prescripteur :

5.4.1 Vision d'ensemble des indications à un scanner cérébral :

Notre étude a rapporté le prescripteur de chaque scanner cérébral. La majorité «était des médecins du CHU avec une grande majorité des internes secondés ou non par un médecin sénior et des pédiatres hospitaliers seuls. Une plus faible proportion de scanners a été prescrite par des médecins généralistes (13,8%). Ces chiffres peuvent s'expliquer par le recours à l'imagerie dans les établissements privés et par un biais de recrutement des urgences pédiatriques.

Nous avons remarqué, sur l'ensemble des prescripteurs, que la plupart des prescriptions de scanners cérébraux étaient motivées par au moins un signe d'alerte avec un nombre de 88,3%. Cela témoignait sur l'ensemble des praticiens de prescriptions de scanners cérébraux en accord avec les recommandations.

5.4.2 Comparaison prescripteurs du CHU et médecins généralistes :

Lorsque nous avons comparé les pratiques de prescription les médecins généralistes aux médecins du CHU, nous retrouvions une différence significative avec plus de scanners prescrits en l'absence de signe d'alerte dans le groupe médecin généraliste. Cependant notre effectif était faible et nous avons une faible proportion de médecins généralistes dans notre étude. Leur patientèle est différente et la relation médecin malade également. L'accès aux avis spécialisés en pratique quotidienne peut être moins facile pour le médecin généraliste. Ces éléments pourraient expliquer un recours plus rapide aux examens complémentaires.

Les prescripteurs du CHU renaient une indication au scanner cérébral pour un nombre plus important de signes d'alerte avec 62,7% des scanners justifiés par au moins de 2 signes d'alerte alors que les médecins généralistes ont justifié leurs prescriptions par au moins 2 signes d'alerte dans 11,1% des cas. Ils avaient plutôt tendance à prescrire un scanner cérébral avec la présence d'un seul signe d'alerte (55,6%). La différence était statistiquement significative. Ces résultats montraient que les médecins

généralistes prescrivait un scanner cérébral pour des situations où la probabilité d'avoir une lésion intra-crânienne était faible.

Les prescripteurs du CHU ont plus souvent prescrit un scanner cérébral dans des situations où elle la probabilité pré-test était plus forte. Cependant, les médecins généralistes, lorsqu'ils suspectaient une pathologie grave comme une thrombose veineuse cérébrale, une hémorragie méningée ou une tumeur intra-crânienne, adressaient leurs patients aux urgences et n'était donc pas les prescripteurs initiaux des scanners cérébraux mais orientaient les patients. Cela a constitué un biais de sélection concernant les prescripteurs du CHU.

5.4.3 Comparaison entre les prescripteurs du CHU

Au sein du CHU, les internes seuls ont motivé toutes leurs demandes de scanners par au moins un signe d'alerte. Les médecins séniors seuls ont justifié la majorité de leurs prescriptions de scanner cérébraux. La différence entre ces deux groupes n'était pas statistiquement significative. Les internes secondés par un médecin sénior ont également justifié la majorité de leurs prescriptions par au moins un Drapeau rouge. Il existait une différence avec le groupe interne seul mais qui n'était pas statistiquement significative. Les internes avaient une bonne connaissance des recommandations et avaient recours à l'avis de leur médecin sénior dans des situations un peu plus atypiques. Il existait un biais d'information possible concernant le renseignement des Drapeaux rouges dans les dossiers médicaux. Cela pourrait expliquer un taux de 100% de bonnes prescriptions de scanners cérébraux par les internes.

5.4.4 Analyse des correspondances multiples :

L'analyse des correspondances multiples nous a permis d'objectiver que les médecins hospitaliers sénior avaient plus tendance à diagnostiquer des céphalées secondaires que les internes seuls. Ils avaient, quant à eux, plus tendances à prescrire des scanners seuls quand il y avait un nombre important de Drapeaux rouges. L'expérience du praticien jouait ici une place importante puisque les internes avaient probablement plus tendance à se baser sur leurs connaissances théoriques avec leurs défauts en termes de spécificité et de sensibilité.

Les séniors diagnostiquaient plus de céphalées secondaires. Leur expérience, plus importante, leur permettait d'avoir une prescription plus efficace et cela malgré un nombre de Drapeaux rouges, donc la probabilité pré-test, moins importante.

Les séniors ont diagnostiqué plus de céphalées chroniques, avec des situations probablement plus atypiques comportant moins de Drapeaux rouges. Tandis que les internes ont examiné plus de situations aiguës. Les médecins généralistes ont été confronté à des enfants plus âgés probablement parce que les

enfants jeunes consultaient plutôt directement aux urgences.

Les internes décidaient de la prescription d'un scanner cérébral a priori devant des tableaux typiques avec un grand nombre de Drapeaux rouges et donc une probabilité pré-test a priori importante. Les médecins séniors, dans notre étude sont confrontés à des tableaux plus atypiques chez des enfants souvent suivis en consultation. Les internes étaient, dans les situations plus atypiques, aidés par les médecins séniors ce qui témoignait d'un encadrement adapté des internes.

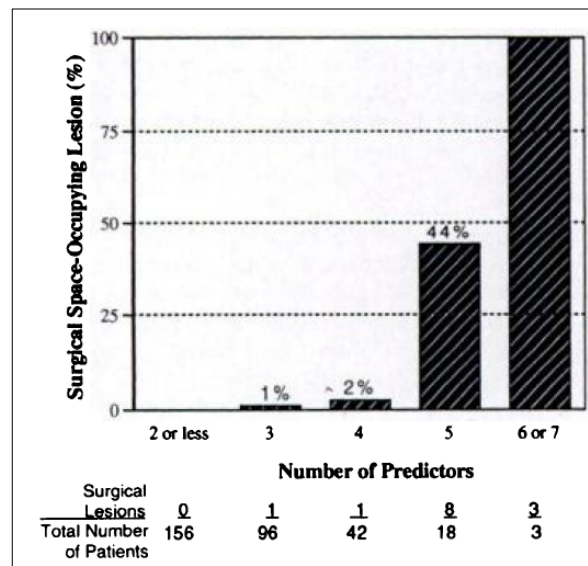
L'ACM nous montrait que les individus présentant comme signe d'alerte « fièvre » était à distance du centre du graphique. Ils étaient donc plus rares. Ils se trouvaient proches des individus ayant plus de 3 Drapeaux rouges. Cela signifiait que les prescripteurs ont bien pris en compte que ce signe d'alerte, ne constituait pas à lui seul une indication au scanner cérébral.

5.4.5 Nombre de signes d'alerte :

Notre étude s'est attachée à évaluer le nombre de signe d'alerte justifiant la prescription d'un scanner. Comme nous l'avons précédemment évoqué, l'accumulation de Drapeaux rouges augmentait leurs sensibilités à suspecter la présence d'une lésion intra-crânienne (Medina et al., 1997a). Certains auteurs ont montré que pour les tumeurs cérébrales le nombre de facteurs prédictifs augmentait la probabilité pré-test de retrouver une tumeur cérébrale (Medina et al., 2001).

Il n'y avait pas de différence significative entre les prescripteurs du CHU concernant le nombre de signe d'alerte renseigné. Nous pouvons dégager une tendance où les internes prescrivaient seuls les scanners lorsque la probabilité pré-test était clairement forte et qu'ils avaient eu recours à l'avis de leur médecin séniors lorsque les situations étaient plus atypiques.

L'association d'au moins 3 Drapeaux rouges n'a pas permis de retrouver des anomalies significatives au scanner cérébral. Il n'y avait pas de différence significative dans le diagnostic de céphalées secondaires pour une prescription comprenant 3 signes d'alerte ou plus et une prescription comprenant 2 signes d'alerte ou moins. Cela était probablement dû à notre faible effectif. L'association de plusieurs Drapeaux rouges pourrait donc être un indicateur important et une aide à la prise de décision.



Graphique 10 : Occurrence des lésions chirurgicales intra-crâniennes en fonction du nombre de prédicteurs. L'augmentation du nombre de signes d'alerte est corrélée avec l'augmentation de la probabilité d'avoir une céphalée lésionnelle chirurgicale ($p < 0,0001$) (Medina et al., 1997)

5.5 Stratification du risque :

Certaines études ont proposé une stratification du risque par des Drapeaux rouges et jaunes. Ces Drapeaux jaunes ont un poids moindre dans l'indication à une imagerie. Ils sont plus discutés dans la littérature. Leur nombre et leur nature varient entre les différents auteurs (Ravishankar, 2016) (Bartleson, 2006) (Young et al., 2018). Nous nous sommes basés principalement sur les Drapeaux jaunes de l'étude de Ravishankar et al. de 2016. Cependant, nous avons exclu « Céphalées rythmées par le sommeil » car il s'agissait d'un signe d'hypertension intra-crânienne fréquemment évoqué dans la littérature et « Céphalée non migraineuse de l'enfant » car chez l'enfant, d'autres céphalées primaires pouvaient être envisagées.

Dans notre étude, le Drapeau jaune le plus renseigné était « absence de réponse au traitement antalgique », ce qui reflétait l'inquiétude du praticien face à une première prise en charge inefficace et une possible erreur diagnostic. Ces éléments doivent être associés à d'autres pour prescrire un scanner cérébral. L'ACM nous a montré que cet élément est bien pris en compte par les praticiens.

D'autres auteurs ont abordé la stratification du risque. L'étude de Kernick et al. de 2008, élaborait une stratification du risque d'avoir une tumeur cérébrale chez des patients présentant des céphalées (Kernick et al., 2008). Cette stratification représentait une aide à la prise de décision pour la prescription d'une imagerie cérébrale ou pour un suivi clinique. Concernant les tumeurs cérébrales, Medina et al., de 2001,

partageait leur population en plusieurs groupes en se basant sur la probabilité pré-test d'avoir une tumeur cérébrale chez des patients présentant des céphalées :

- Risque bas : céphalée non migraineuse chronique de plus de 6 mois (probabilité pré-test de 0,01%),
- Risque intermédiaire : céphalée migraineuse et examen neurologique normal (probabilité pré-test de 0,4%),
- Risque élevé : céphalée de moins de 6 mois, examen neurologique anormal et autres indicateurs de tumeurs cérébrales (probabilité pré-test de 4%).

Une autre étude qui étudiait la prise en charge radiologique des céphalées chroniques de l'enfant rapportait la mise en place d'un suivi clinique. Les auteurs montraient, dans leur population d'enfant d'âge préscolaire, que les examens d'imagerie ne modifiaient pas la prise en charge des céphalées (Prpic et al., 2014). Ils ont ainsi pu établir une conduite à tenir suivantes :

- Groupe à risque bas : le suivi clinique rapproché était plus efficace que le scanner ou l'IRM ;
- Groupe à risque intermédiaire : le suivi clinique rapproché et le scanner ou l'IRM étaient aussi efficaces ;
- Groupe à haut risque : l'IRM cérébrale était la stratégie diagnostique la plus efficace.

Dans certaines situations, le suivi clinique rapproché semblerait être une stratégie envisageable. Une stratification du risque basé sur la probabilité pré-test d'avoir une céphalée secondaire pourrait être une solution pour cibler d'avantage les demandes de scanners cérébraux.

5.6 Quelle imagerie pour quelles céphalées ?

Chaque examen complémentaire comporte des points forts et des points faibles. Pour l'ensemble des céphalées, la sensibilité du scanner cérébral est de 81% pour une spécificité de 92%. L'IRM encéphalique, quant à elle, a une sensibilité de 92% pour une spécificité de 99% (Medina et al., 2003).

Dans ces études, la sensibilité et la spécificité du scanner dans les tumeurs cérébrales étaient respectivement de 65% à 100% et de 72% à 100%. Pour l'IRM cérébrale, elles étaient respectivement de 82% à 100% et de 100% (Medina et al., 2001) (Haughton et al., 1986).

Le scanner cérébral semblait être selon la littérature l'examen indiqué dans certaines situations de par son accessibilité et sa rapidité d'exécution (Suspicion de saignement intra-crânien, suspicion d'engagement cérébral, signes d'HTIC, urgence neurochirurgicale, contre-indication à l'IRM cérébrale) (Koob and Girard, 2014).

L'IRM encéphalique était, quant à elle, l'examen de choix pour : les tumeurs cérébrales, la suspicion de thrombose veineuse cérébrale (Les séquences T2* et d'angiographie par résonance magnétique sont les plus sensibles) (Saposnik et al., 2011) (Sauf tableau évocateur d'une urgence neurochirurgicale), une contre-indication au scanner cérébral

Il existe des recommandations des sociétés françaises et américaines de radiologie, qui en fonction de la pathologie ou en fonction du type de céphalée préfèrent la réalisation d'un scanner ou d'une IRM (Annexe 1 et 2).

En ce qui concerne les céphalées primaires, les études évaluant l'utilité de l'IRM cérébrale dans les migraines et les céphalées chroniques quotidiennes de l'enfant avec un examen neurologique normal retrouvaient des anomalies dans 3.7% et 16.6% des cas (Alehan, 2002). Dans cette étude, aucune anomalie ne nécessitait d'intervention chirurgicale. Les auteurs ont conclu que les anomalies structurales, chez les enfants présentant des céphalées primaires diagnostiquées à partir des critères IHS, avec un examen neurologique normal, étaient peu fréquentes et pour la plupart non pathologiques. Il n'existait pas de relation causale entre l'anomalie retrouvée et les céphalées. Les auteurs requéraient la réalisation d'une IRM cérébrale dans plusieurs situations (Wober-Bingol et al., 1996) (Alehan, 2002):

- Examen neurologique anormal,
- Profil atypique de la céphalée,
- Changement significatif du profil de la céphalée.

5.7 Inconvénients de la réalisation d'une imagerie cérébrale :

L'inconvénient principal du scanner cérébral est l'irradiation. Plusieurs études ont évalué le risque de cancer après exposition à certains scanners comme non-négligeable, notamment chez les patients jeunes (Einstein et al., 2007). Chez les enfants, le risque à long terme de développer un cancer post-irradiation est accru de par les irradiations répétées tout au long de leur vie. Ces irradiations répétées tout au long de leur vie constituaient un risque non négligeable (Brenner et al., 2001). Certains auteurs ont également montré que l'organe le plus exposé aux radiations était le cerveau notamment chez les enfants (Hall and Brenner, 2008). La radiosensibilité est plus importante chez l'enfant et les conséquences pourraient ne s'exprimer que plus tard au cours de la vie (Hall and Brenner, 2008). Lorsqu'il est injecté, il existe plus de risque de réactions sévères ou de comorbidités que les IRM encéphaliques avec injection de gadolinium (Bolles and Spampinato, 2016), (Murphy et al., 1996), (Caro et al., 1991).

La réalisation d'une IRM cérébrale dure plus longtemps que celle d'un scanner cérébral. Elle nécessite souvent chez l'enfant l'utilisation d'agents anesthésiants selon l'âge et l'état clinique de l'enfant. Le

scanner cérébral garde donc tout sa place dans les situations où les contraintes techniques de l'IRM rendent sa réalisation difficile.

5.8 Perspectives

Il conviendrait de faire une étude sur plus grande cohorte pour confirmer nos résultats. Une évaluation de la prise en charge diagnostique des céphalées de l'enfant par l'imagerie pourrait permettre d'approfondir l'évaluation des pratiques. Enfin l'élaboration d'un protocole d'aide à la prise de décision pourrait soutenir les praticiens hospitaliers ou non. Nous pourrions participer à la formation des pédiatres et des médecins généralistes. Un contrôle d'efficacité par une nouvelle étude après avoir mis en place ces deux éléments, pourrait être envisagé.

6 CONCLUSIONS

Nous avons pu montrer que les praticiens respectaient dans l'ensemble les recommandations internationales concernant la prescription de scanners cérébraux. Les internes du CHU ont une bonne connaissance de ces recommandations. Ils ont prescrit des scanners cérébraux dans des situations où la probabilité pré-test d'avoir une céphalée secondaire était forte. Ils avaient recours à un médecin sénior dans les situations plus atypiques et ont été encadrés efficacement dans ces situations. Les médecins séniors étaient confrontés à des situations plus atypiques et des patients ayant plutôt des céphalées chroniques. Les médecins généralistes ont prescrit des scanners cérébraux dans des situations où la probabilité pré-test d'avoir une céphalée secondaire était plus faible. Ils sont confrontés des problématiques différentes en médecine libérale. La mise en place de protocole d'aide à la prise de décision et de formations adaptées pourrait permettre d'améliorer les pratiques. Professionnelles.

BIBLIOGRAPHIE:

- Abu-Arafeh, I., Razak, S., Sivaraman, B., and Graham, C. (2010). Prevalence of headache and migraine in children and adolescents: a systematic review of population-based studies. *Dev. Med. Child Neurol.* 52, 1088–1097.
- Alehan, F.K. (2002). Value of neuroimaging in the evaluation of neurologically normal children with recurrent headache. *J. Child Neurol.* 17, 807–809.
- Anttila, P. (2006). Tension-type headache in childhood and adolescence. *Lancet Neurol.* 5, 268–274.
- Aylward, S.C., Aronowitz, C., and Roach, E.S. (2016). Intracranial Hypertension Without Papilledema in Children. *J. Child Neurol.* 31, 177–183.
- Bartleson, J.D. (2006). When and how to investigate the patient with headache. *Semin. Neurol.* 26, 163–170.
- Bear, J.J., Gelfand, A.A., Goadsby, P.J., and Bass, N. (2017). Occipital headaches and neuroimaging in children. *Neurology* 89, 469–474.
- Blume, H.K. (2012). Pediatric Headache: A Review. *Pediatr. Rev.* 33, 562–576.
- Bolles, G., and Spampinato, M.V. (2016). Magnetic Resonance Contrast Agents for Neuroradiology. In *Handbook of Neuro-Oncology Neuroimaging*, (Elsevier), pp. 183–192.
- Brenner, D.J., Elliston, C.D., Hall, E.J., and Berdon, W.E. (2001). Estimated Risks of Radiation-Induced Fatal Cancer from Pediatric CT. *Am. J. Roentgenol.* 176, 289–296.
- Burton, L.J., Quinn, B., Pratt-Cheney, J.L., and Pourani, M. (1997). Headache etiology in a pediatric emergency department. *Pediatr. Emerg. Care* 13, 1–4.
- Cady, R.K. (2014). Red flags and comfort signs for ominous secondary headaches. *Otolaryngol. Clin. North Am.* 47, 289–299.
- Caro, J.J., Trindade, E., and McGregor, M. (1991). The risks of death and of severe nonfatal reactions with high- vs low-osmolality contrast media: a meta-analysis. *Am. J. Roentgenol.* 156, 825–832.
- Chu, M.L., and Shinnar, S. (1992). Headaches in Children Younger Than 7 Years of Age. *Arch. Neurol.* 49, 79–82.
- Conicella, E., Raucci, U., Vanacore, N., Vigevano, F., Reale, A., Pirozzi, N., and Valeriani, M. (2008). The child with headache in a pediatric emergency department. *Headache* 48, 1005–1011.
- Crassard, I., and Bousser, M.-G. (2005). Céphalées au cours des thromboses veineuses cérébrales. *Rev. Neurol. (Paris)* 161, 706–708.

Cumurciuc, R., Crassard, I., Sarov, M., Valade, D., and Boussier, M. (2005). Headache as the only neurological sign of cerebral venous thrombosis: a series of 17 cases. *J. Neurol. Neurosurg. Psychiatry* 76, 1084–1087.

Dooley, J. (2009). The evaluation and management of paediatric headaches. *Paediatr. Child Health* 14, 24–30.

Einstein, A.J., Henzlova, M.J., and Rajagopalan, S. (2007). Estimating Risk of Cancer Associated With Radiation Exposure From 64-Slice Computed Tomography Coronary Angiography. *JAMA* 298, 317.

Genizi, J., Khourieh-Matar, A., Assaf, N., Chistyakov, I., and Srugo, I. (2017). Occipital Headaches in Children: Are They a Red Flag? *J. Child Neurol.* 32, 942–946.

Géraud (2015). *Les Céphalées en 30 leçons* (Elsevier).

Gioachin, A., Fiumana, E., Tarocco, A., Verzola, A., Forini, E., Guerra, V., Salani, M., and Faggioli, R. (2013). [Management of children with headache in a Pediatric Emergency Department before and after the introduction of the Second International Classification of Headache Disorders (ICHD-II)]. *Recenti Prog. Med.* 104, 98–101.

Gofshteyn, J.S., and Stephenson, D.J. (2016). Diagnosis and Management of Childhood Headache. *Curr. Probl. Pediatr. Adolesc. Health Care* 46, 36–51.

Hall, E.J., and Brenner, D.J. (2008). Cancer risks from diagnostic radiology. *Br. J. Radiol.* 81, 362–378.

Houghton, V.M., Rimm, A.A., Sobocinski, K.A., Papke, R.A., Daniels, D.L., Williams, A.L., Lynch, R., and Levine, R. (1986). A blinded clinical comparison of MR imaging and CT in neuroradiology. *Radiology* 160, 751–755.

Hershey, A.D., Winner, P., Kabbouche, M.A., Gladstein, J., Yonker, M., Lewis, D., Pearlman, E., Linder, S.L., Rothner, A.D., and Powers, S.W. (2005). Use of the ICHD-II criteria in the diagnosis of pediatric migraine. *Headache* 45, 1288–1297.

Ihsclassification ICHD-3 The International Classification of Headache Disorders 3rd edition.

Jamieson, D.G., Cheng, N.T., and Skliut, M. (2014). Headache and Acute Stroke. *Curr. Pain Headache Rep.* 18.

Kernick, D.P., Ahmed, F., Bahra, A., Dowson, A., Elrington, G., Fontebasso, M., Giffin, N.J., Lipscombe, S., MacGregor, A., Peatfield, R., et al. (2008). Imaging patients with suspected brain tumour: guidance for primary care. *Br. J. Gen. Pract.* 58, 880–885.

Klitbo, D.M., Nielsen, R., Illum, N.O., Wehner, P.S., and Carlsen, N. Symptoms and time to diagnosis in children with brain tumours. 4.

- Koob, M., and Girard, N. (2014). Cerebral tumors: Specific features in children. *Diagn. Interv. Imaging* 95, 965–983.
- Kukal, K., Dobrovoljac, M., Boltshauser, E., Ammann, R.A., and Grotzer, M.A. (2009). Does diagnostic delay result in decreased survival in paediatric brain tumours? *Eur. J. Pediatr.* 168, 303–310.
- Langdon, R., and DiSabella, M.T. (2017). Pediatric Headache: An Overview. *Curr. Probl. Pediatr. Adolesc. Health Care* 47, 44–65.
- Lewis, D.W., and Dorbad, D. (2000). The utility of neuroimaging in the evaluation of children with migraine or chronic daily headache who have normal neurological examinations. *Headache* 40, 629–632.
- Lewis, D.W., and Qureshi, F. (2000). Acute headache in children and adolescents presenting to the emergency department. *Headache* 40, 200–203.
- Lewis, D.W., Ashwal, S., Dahl, G., Dorbad, D., Hirtz, D., Prensky, A., and Jarjour, I. (2002). Practice parameter: Evaluation of children and adolescents with recurrent headaches: Report of the Quality Standards Subcommittee of the American Academy of Neurology and the Practice Committee of the Child Neurology Society. *Neurology* 59, 490–498.
- M, S., Lamont, A.C., Alias, N.A., and Win, M.N. (2003). Red flags in patients presenting with headache: clinical indications for neuroimaging. *Br. J. Radiol.* 76, 532–535.
- Matharu, M.S., Schwedt, T.J., and Dodick, D.W. (2007). Thunderclap headache: An approach to a neurologic emergency. *Curr. Neurol. Neurosci. Rep.* 7, 101–109.
- Maytal, J., Bienkowski, R.S., Patel, M., and Eviatar, L. (1995). The value of brain imaging in children with headaches. *Pediatrics* 96, 413–416.
- Medina, L.S., Pinter, J.D., Zurakowski, D., Davis, R.G., Kuban, K., and Barnes, P.D. (1997). Children with headache: clinical predictors of surgical space-occupying lesions and the role of neuroimaging. *Radiology* 202, 819–824.
- Medina, L.S., Kuntz, K.M., and Pomeroy, S. (2001). Children with headache suspected of having a brain tumor: a cost-effectiveness analysis of diagnostic strategies. *Pediatrics* 108, 255–263.
- Medina, L.S., D’Souza, B., and Vasconcellos, E. (2003). Adults and children with headache: evidence-based diagnostic evaluation. *Neuroimaging Clin. N. Am.* 13, 225–235.
- Murphy, K.J., Brunberg, J.A., and Cohan, R.H. (1996). Adverse reactions to gadolinium contrast media: a review of 36 cases. *Am. J. Roentgenol.* 167, 847–849.
- ORL, F. (2018). ORL France - le site des professionnels de l’ORL.

- O’Sullivan, J.W., Muntinga, T., Grigg, S., and Ioannidis, J.P.A. (2018). Prevalence and outcomes of incidental imaging findings: umbrella review. *BMJ* 361, k2387.
- Prpić, I., Ahel, T., Rotim, K., Gajski, D., Vukelić, P., and Sasso, A. (2014). The use of neuroimaging in the management of chronic headache in children in clinical practice versus clinical practice guidelines. *Acta Clin. Croat.* 53, 449–454.
- Purdy, R.A., and Ward, T.N. (2012). Dangerous and thunderclap headaches. *Headache* 52 *Suppl* 2, 56–59.
- Ramirez-Lassepas, M., Espinosa, C.E., Cicero, J.J., Johnston, K.L., Cipolle, R.J., and Barber, D.L. (1997). Predictors of Intracranial Pathologic Findings in Patients Who Seek Emergency Care Because of Headache. *Arch. Neurol.* 54, 1506–1509.
- Ravishankar, K. (2016). “WHICH Headache to Investigate, WHEN, and HOW?” *Headache J. Head Face Pain* 56, 1685–1697.
- Ray, B.S. (1940). Experimental studies on headache: pain-sensitive structures of the head and their significance in headache. *Arch. Surg.* 41, 813.
- Rho, Y.-I., Chung, H.-J., Suh, E.-S., Lee, K.-H., Eun, B.-L., Nam, S.-O., Kim, W.-S., Eun, S.-H., and Kim, Y.-O. (2011). The role of neuroimaging in children and adolescents with recurrent headaches--multicenter study. *Headache* 51, 403–408.
- Roach, E.S., Golomb, M.R., Adams, R., Biller, J., Daniels, S., deVeber, G., Ferriero, D., Jones, B.V., Kirkham, F.J., Scott, R.M., et al. (2008). Management of Stroke in Infants and Children: A Scientific Statement From a Special Writing Group of the American Heart Association Stroke Council and the Council on Cardiovascular Disease in the Young. *Stroke* 39, 2644–2691.
- Saposnik, G., Barinagarrementeria, F., Brown, R.D., Bushnell, C.D., Cucchiara, B., Cushman, M., deVeber, G., Ferro, J.M., Tsai, F.Y., and on behalf of the American Heart Association Stroke Council and the Council on Epidemiology and Prevention (2011). Diagnosis and Management of Cerebral Venous Thrombosis: A Statement for Healthcare Professionals From the American Heart Association/American Stroke Association. *Stroke* 42, 1158–1192.
- Scagni, P., and Pagliero, R. (2008). Headache in an Italian pediatric emergency department. *J. Headache Pain* 9, 83–87.
- Schwedt, T.J. (2007). Clinical spectrum of thunderclap headache. *Expert Rev. Neurother.* 7, 1135–1144.
- Schwedt, T.J. (2013). Thunderclap headaches: a focus on etiology and diagnostic evaluation. *Headache* 53, 563–569.
- Schwedt, T.J. (2015). Thunderclap Headache. *Contin. Minneap. Minn* 21, 1058–1071.
- Solomon, G.D., Cady, R.K., Klapper, J.A., and Ryan, R.E. (1997). Standards of care for treating

headache in primary care practice. National Headache Foundation. *Cleve. Clin. J. Med.* 64, 373–383.

Steffen, H., Eifert, B., Aschoff, A., Kolling, G.H., and Volcker, H.E. (1996). The Diagnostic Value of Optic Disc Evaluation in Acute Elevated Intracranial Pressure. *Ophthalmology* 103, 1229–1232.

Tajti, J., and Vécsei, L. (2009). [The mechanism of peripheral and central sensitization in migraine. A literature review]. *Neuropsychopharmacol. Hung. Magy. Pszichofarmakologiai Egyesulet Lapja Off. J. Hung. Assoc. Psychopharmacol.* 11, 15–21.

Tanislav, C., Siekmann, R., Sieweke, N., Allendörfer, J., Pabst, W., Kaps, M., and Stolz, E. (2011). Cerebral vein thrombosis: clinical manifestation and diagnosis. *BMC Neurol.* 11, 69.

Tsze, D.S., Ochs, J.B., Gonzalez, A.E., and Dayan, P.S. (2018). Red flag findings in children with headaches: Prevalence and association with emergency department neuroimaging. *Cephalalgia* 033310241878181.

Wilne, S., Collier, J., Kennedy, C., Koller, K., Grundy, R., and Walker, D. (2007). Presentation of childhood CNS tumours: a systematic review and meta-analysis. *Lancet Oncol.* 8, 685–695.

Wöber-Bingöl, C. (2013). Epidemiology of migraine and headache in children and adolescents. *Curr. Pain Headache Rep.* 17, 341.

Wober-Bingol, C., Wober, C., Prayer, D., Wagner-Ennsgraber, C., Karwautz, A., Vesely, C., Zebenholzer, K., and Feucht, M. (1996). Magnetic Resonance Imaging for Recurrent Headache in Childhood and Adolescence. *Headache J. Head Face Pain* 36, 83–90.

Yılmaz, Ü., Çeleğen, M., Yılmaz, T.S., Gürçınar, M., and Ünalp, A. (2014). Childhood headaches and brain magnetic resonance imaging findings. *Eur. J. Paediatr. Neurol. EJPN Off. J. Eur. Paediatr. Neurol. Soc.* 18, 163–170.

Yonker, M. (2018). Secondary Headaches in Children and Adolescents: What Not to Miss. *Curr. Neurol. Neurosci. Rep.* 18, 61.

Young, N.P., Elrashidi, M.Y., McKie, P.M., and Ebbert, J.O. (2018). Neuroimaging utilization and findings in headache outpatients: Significance of red and yellow flags. *Cephalalgia Int. J. Headache* 333102418758282.

ANNEXES:

Image 1 : Schématisation du système trigéminovasculaire (STV) et du complexe trigéminocervical

Image 2 : Anatomie du complexe sensitif du noyau trigéminal

Image 3 : Section de moelle épinière

Image 4 : Critères diagnostics de migraine de l'enfant

Image 5 : Critères diagnostics de céphalées de tension de l'enfant

Image 6 : Profils temporels des céphalées (Temporal pattern of Headache)

Image 7 : Différentes variables actives

Image 8 et 9 : Créations de l'axe 1

Image 10 et 11 : Créations de l'axe 2

Image 12 et 13 : Créations de l'axe 3

Image 14 et 15 : Positionnement des prescripteurs (variables signalétique 1)

Image 16 et 17 : Positionnement des diagnostics de céphalées primaires et secondaires (variables signalétique 2)

Graphique 1 : 1 : scanners normaux, 2 : scanners anormaux, 3 : Résultats non communiqués, 4 : Examens non interprétables

Graphique 2 : Différents prescripteurs de scanners cérébraux

Graphique 3 : En bleu, les effectifs pour chaque Drapeau rouge ou jaune. En rouge, les effectifs pour chaque Drapeau rouge ou jaune lorsqu'il était seul dans l'observation médicale à indiquer le scanner cérébral.

Graphique 4 : Pourcentage de scanners prescrits avec le renseignement d'au moins un Drapeau rouge en fonction des différents prescripteurs.

Graphique 5 : Nombre de Drapeaux jaunes et rouges renseignés pour chaque scanner cérébral.

Graphiques 6 : Effectifs de Drapeau rouge ou jaune renseignés en fonction de leur nombre et du prescripteur.

Graphique 7 : Scanners prescrits avec le renseignement d'au moins un Drapeau rouge et scanners prescrits avec le renseignement de plus d'un Drapeau rouge, en fonction des prescripteurs.

Graphiques 8 : Renseignements des Drapeaux rouges et jaunes en fonction de leur nombre et du prescripteur au sein du CHU

Graphique 9 : Répartition des différents diagnostics retenus. Les numéros correspondent à ceux de la classification ICHD :

Graphique 10 : Occurrence des lésions chirurgicales intra-crâniennes en fonction du nombre de prédicteurs. L'augmentation du nombre de signes d'alerte est corrélée avec l'augmentation de la probabilité d'avoir une céphalée lésionnelle chirurgicale ($p < 0,0001$)

Tableau 1 : Drapeaux rouges et Drapeaux jaunes

Tableau 2 : Tableau descriptif des caractéristiques de la population étudiée (n = effectif).

Tableau 3 : Tableau descriptif des caractéristiques des céphalées. (n = effectif)

Tableau 4 : Éléments de l'examen physique (n = effectif)

Tableau 5 : Résultats des scanners anormaux (n = effectif)

Tableau 6 : Résumé des significativités statistiques (NS : non significatif)

Tableau 7 : Recommandations de la société française de radiologie : Examen radiologique en fonction de la céphalée

Tableau 8 : Recommandation de la société française de radiologie : Examen radiologique en fonction de la suspicion diagnostique

Tableau 9 : Recommandations de l'American College of Radiology (ACR)

Tableau 7 : Recommandations de la société française de radiologie : Examen radiologique en fonction de la céphalée

Type de céphalée	Diagnostic suspecté	Imagerie recommandée en première intention	Grade de recommandation	Dose d'irradiation
Céphalées aiguës brutales	Hémorragie sous-arachnoïdienne	Scanner cérébral	Grade A	2
Céphalées chroniques atypiques		IRM cérébrale si : -Examen neurologique anormal -Céphalée non classée (non brutale, non migraineuse, non céphalée de tension), atypique, avec aura, aggravée par les manœuvres de Valsalva, associée à des vomissements.	Grade B	0
		TDM cérébrale si : Contre-indication à l'IRM cérébrale	Grade B	2
Céphalées progressives inhabituelles	Thrombose veineuse cérébrale	IRM cérébrale	Grade A	0

Tableau 8 : Recommandation de la société française de radiologie : Examen radiologique en fonction de la suspicion diagnostic :

Diagnostic suspecté	Imagerie recommandée en première intention	Grade de recommandation	Dose d'irradiation
Accident Vasculaire cérébral ischémique / Accident Ischémique Transitoire	IRM cérébrale	Grade A/B	0
Thrombose veineuse cérébrale	ARM cérébrale	Grade A	0
Hydrocéphalie	IRM cérébrale	Grade C	0
	TDM cérébrale si : Contre-indication à l'IRM	Grade C	2
Tumeurs cérébrales	IRM cérébrale	Grade A	0
	TDM cérébrale si : -Contre-indication à l'IRM -Tumeurs de la base du crâne (association à atteinte des paires crâniennes, tumeurs à point de départ méningé, recherche de calcifications)	Grade A	2

Tableau 9 : Recommendations de l'American College of Radiology (ACR)

Céphalées	Imagerie	Score
Céphalées chroniques non inhabituelles avec examen neurologique normal	IRM cérébrale	4
	Scanner cérébral	3
Céphalées chroniques inhabituelles ou examen neurologique anormal	IRM cérébrale avec et sans injection de produit de contraste	8
	Scanner cérébral sans injection si :	7
	Scanner cérébral avec injection de produit de contraste	3
Céphalées en coup de tonnerre	Scanner cérébral sans injection	9
	IRM cérébrale sans injection	7
Suspicion de dissection carotidienne	Angio-IRM	8
	Angio-scanner	8

RESUME :

INTRODUCTION : Devant des céphalées de l'enfant un scanner cérébral peut être nécessaire. Sa prescription suit certains critères. L'existence de signes d'alerte, dénommés drapeaux rouges, évocateurs de céphalées secondaires oriente sa prescription. Cependant, il existe une augmentation des prescriptions d'imageries cérébrales. Notre étude a pour objectif d'évaluer la pertinence des indications des scanners cérébraux dans les céphalées de l'enfant.

MATERIEL ET METHODE : Notre étude rétrospective, monocentrique, descriptive de Février à Juillet 2017 a inclus des enfants de 3 à 16 ans bénéficiant d'un scanner cérébral pour céphalées, en excluant les traumatismes crâniens et les crises convulsives. Nous avons étudié les indications à la réalisation de l'imagerie et leur adéquation avec les recommandations.

RESULTATS : Notre cohorte comprenait 60 patients. Les prescripteurs se composaient de 67,2% d'internes, de 19% de pédiatres hospitaliers et de 13,8% de médecins généralistes. Les internes seuls ont renseigné 100% des scanners cérébraux par au moins un drapeau rouge, les internes secondés par un senior 94,9%, les seniors seuls 81,8% et les médecins traitants 71,4%. Les médecins généralistes ont plus souvent prescrit des scanners cérébraux sans indication ($p = 0.045$). Il n'y a pas eu différence significative dans la prescription des médecins hospitaliers. Les médecins généralistes ont eu tendance à prescrire des scanners avec une probabilité pré-test plus faible ($p = 0.00084$). Il n'y avait pas de différence significative au sein des médecins hospitaliers.

Le diagnostic retenu le plus fréquent était la migraine avec 53,3% des cas. Nous avons retrouvé 2 néoplasies soit 3,3%.

DISCUSSION/CONCLUSION : Les internes ont prescrit des scanners cérébraux dans des situations où la probabilité pré-test d'avoir une céphalée secondaire était forte et ont toujours justifié leurs prescriptions. Ils avaient recours à un senior dans les situations plus atypiques. Les pédiatres hospitaliers ont examiné des patients ayant plutôt des céphalées chroniques. Les médecins généralistes ont prescrit plus de scanners cérébraux non indiqués et dans des situations où la probabilité pré-test d'avoir une céphalée secondaire était plus faible. Les médecins généralistes sont souvent confrontés à des problématiques différentes en médecine libérale. Un protocole d'aide à la prise de décision et de formations adaptées permettrait d'améliorer les pratiques professionnelles.