



**HAL**  
open science

# Prise en charge des douleurs scrotales aiguës dans l'univers pédiatrique par les médecins généralistes de Picardie

Louise Branlant

► **To cite this version:**

Louise Branlant. Prise en charge des douleurs scrotales aiguës dans l'univers pédiatrique par les médecins généralistes de Picardie. Médecine humaine et pathologie. 2019. dumas-02166297

**HAL Id: dumas-02166297**

**<https://dumas.ccsd.cnrs.fr/dumas-02166297v1>**

Submitted on 26 Jun 2019

**HAL** is a multi-disciplinary open access archive for the deposit and dissemination of scientific research documents, whether they are published or not. The documents may come from teaching and research institutions in France or abroad, or from public or private research centers.

L'archive ouverte pluridisciplinaire **HAL**, est destinée au dépôt et à la diffusion de documents scientifiques de niveau recherche, publiés ou non, émanant des établissements d'enseignement et de recherche français ou étrangers, des laboratoires publics ou privés.

UNIVERSITÉ DE PICARDIE JULES VERNE FACULTÉ  
DE MÉDECINE D'AMIENS

ANNÉE 2019

Thèse n° 2019 - 15

---

**PRISE EN CHARGE DES DOULEURS SCROTALES  
AIGUES DANS L'UNIVERS PÉDIATRIQUE PAR LES  
MEDECINS GENERALISTES DE PICARDIE**

---

THÈSE POUR LE DIPLÔME D'ÉTAT DE DOCTEUR EN MÉDECINE

Spécialité Médecine générale

Présentée et soutenue publiquement le 15 Mars 2019 par

**Mademoiselle Louise BRANLANT**

Née le 19 Septembre 1990 à Abbeville (80)

---

**Président de jury :** Monsieur le Professeur Maxime GIGNON

**Membres du jury :** Monsieur le Professeur Jean-Luc SCHMIT  
Monsieur le Professeur Djamal-Dine DJEDDI  
Monsieur le Professeur Julien MAIZEL

**Directeur de thèse :** Monsieur le Docteur Jannick RICARD



A mon Président du Jury,

***Monsieur le Professeur Maxime GIGNON***

Professeur des Universités – Praticien Hospitalier

Epidémiologie, Hygiène Hospitalière et Santé Publique

Vous me faites l'honneur de présider ce Jury,

J'ai eu la chance au cours de mes études de bénéficier de vos enseignements, tout d'abord en première année de Médecine lors de vos cours de Statistiques puis en cours de santé publique.

J'ai notamment eu l'occasion de faire une garde avec vous lors de mon externat, mon mot de passe est toujours Albane.

J'espère que vous apprécierez les illustrations personnelles de ma thèse ainsi que le petit orchestre qui suivra.

Recevez, Monsieur le Professeur, tous mes remerciements et le témoignage de toute ma considération.



A mon Juge,

***Monsieur le Professeur Jean-Luc SCHMIT***

Professeur des Universités-Praticien Hospitalier

(Maladies infectieuses et tropicales)

Responsable du service des maladies infectieuses et tropicales

Pôle "Médico-chirurgical digestif, rénal, infectieux, médecine interne et endocrinologie"

(D.R.I.M.E)

Chevalier dans l'Ordre des Palmes Académiques

Je vous remercie sincèrement d'avoir accepté de juger mon travail.

Vous m'avez impressionnée dès notre premier cours dans l'amphithéâtre Jean Cavailès, j'étais alors en 4<sup>ème</sup> année de médecine.

Vos connaissances, vos explications et votre enthousiasme font de vous un professeur qui compte.

Je n'ai pas choisi mon premier semestre d'internat dans l'intérêt de valider au plus vite mes semestres obligatoires mais pour apprendre à vos côtés.

C'était le baptême du feu : la combinaison de diagnostics parfois difficiles et d'une étudiante sans trop d'expériences.

A travers votre apprentissage vous m'avez aidée à être un meilleur médecin.

Votre jugement est donc d'une grande valeur à mes yeux.

Soyez assuré, Monsieur le Professeur, de ma reconnaissance et de mon profond respect.



A mon Juge,

***Monsieur le Professeur Djamel-Dine DJEDDI***

Professeur des Universités – Praticien Hospitalier

(Pédiatrie)

Responsable du centre d'activité "Pédiatrie médicale et médecine de l'adolescent"

Pôle "Femme - Couple - Enfant"

Vous me faites l'honneur de juger ce travail,

Recevez, Monsieur le Professeur, tous mes remerciements et le témoignage de toute ma considération.





A mon Juge,

***Monsieur le Professeur Julien MAIZEL***

Professeur des Universités-Praticien Hospitalier

(Réanimation, médecine d'urgence)

Merci d'avoir accepté si gentiment de participer au jury,

J'ai eu l'occasion d'effectuer une garde dans le service de réanimation d'Abbeville à vos côtés, cela a été une expérience très bénéfique pour moi.

Merci pour vos explications et vos conseils,

Vous me faites l'honneur de votre présence et de votre regard sur ce travail,

Soyez assuré de ma profonde reconnaissance pour votre disponibilité.



A mon Directeur de Thèse,

***Monsieur le Docteur Jannick RICARD,***

Praticien Hospitalier de Chirurgie Générale et Viscérale Pédiatrique

Professeur en Histoire de la médecine en PACES

Je vous remercie d'avoir accepté d'encadrer cette thèse,

J'ai d'abord pu bénéficier de vos enseignements en première année de médecine.

Puis pendant l'internat j'ai eu la chance de croiser à nouveau votre chemin par l'entremise d'une amie, interne travaillant aux Urgences Pédiatriques : j'ai trouvé là un directeur de thèse et un soutien.

Soyez assuré, Monsieur le Docteur, de mon profond respect et de mes sincères remerciements



*A Martin,*

Nous nous sommes croisés la toute première fois à la soirée clôturant les Ecns. Une page qui se tournait, une autre qui s'ouvrait, mais en mieux.

Merci d'être là et de me chouchouter.

*A mes parents,*

Merci pour votre amour, votre soutien et votre patience.

J'espère devenir aussi généreuse que vous et de vous rendre fiers.

Votre fille qui vous aime.

*A mon frère Gabin,*

Mon presque jumeau, 19 mois d'écart : assez pour avoir les mêmes amis, pour partager les mêmes passions et pour faire des « un contre un » au Basket.

Merci pour tous ces moments uniques et souvent drôles,

*A ma sœur Albane,* 6 ans de différence et pourtant si proches.

J'espère te voir comblée et que tu réussisses dans la vie tant sur le plan sentimental que professionnel,

Suis tes rêves mon Babanou, tu es la meilleure.

*A ma belle-sœur Mathilde.*

*A mes grands-parents,*

*A Manini,*

Merci Manini pour tous ces étés de révision chez toi à me chouchouter, en partie grâce à toi je n'ai jamais redoublé. Merci pour tous ces moments passés ensemble, pour tes citations toutes plus drôles les unes que les autres, nous n'en ferons pas deux des comme toi.

*A Papy,*

Tu me manques. J'essaie quand j'ai le temps de faire d'aussi bons gâteaux que les tiens. En tout cas mon pain aux noix et mes chouquettes sont des tueries.

*A Mémé,*

Merci pour tous ces pulls tricotés et d'être là pour nous, on se voit bientôt au cabinet médical de Friville-Escarbotin.

*A Pépé,* au plus coriace.

*A toute ma grande et belle famille,*

*A Hugo,* le meilleur des filleuls.

*A tata Isabelle, tonton François, Baptiste, Emeline, Gauthier, Théo et Noa,*

*A tata Chantal, tonton Jean-François alias le grand-père, Fabien (alias Titi), Lili, Hors-concours ainsi que Joseph et Marion,*

*A tonton Jacques* le meilleur des parrains *et à tonton Jean,*

*A Jojo, Eva, Gwen et Loup,*

*A Florence, Steve, Anne, Delphine et Paul,*

*A Yvette, Mimi, Charles et Laure, Jean-Yves,*

*A Huguette, Mumu, Lauren, Raphael, ainsi que tous les petits cousins,*

*A Dorian.*

*A ma « belle-famille »,*

*A Véronique et Patrice, Héloïse, Céline et Thibault, Alexandrine et Edouard.*

*Aux « girls of Love »*

*Elo la seule et l'unique*, mon ancienne coloc,

Je serai toujours là pour toi, dans les pires moments comme dans les plus heureux (en espérant être ta demoiselle d'honneur pour ton mariage).

*Catoche le bonhomme*,

Encore merci de m'avoir parlé du Docteur Ricard, grâce à toi j'ai trouvé un directeur de thèse.

*Marie-Cécile la maman*, qui nous fait toujours de très bons petits plats.

*Et Gaby.*

*A Fafa*, mon partenaire de danse.

Avec toi tout devient facile grâce à ta bonne humeur et ta spontanéité.

*A Franfran.*

*Aux I-Riders, les best du best*

*A Fédé et Aline, Paupau, Elise, Coco, Mélissa, Charlotte, Juliette et Clara* : merci d'être là les filles.

*A Remi* et tes rock endiablés, *Moumoute, Bouche, Maurice, Vat, Benje* merci pour tous tes conseils, *Fred, Jamy, Antoine E., Bobby, Doudou, Pierre D., Marin* et à notre mascotte *Camille*.



*A mes amis d'enfance,*  
*A Sandro et Maddy, Antoine et Andréa, Coco, Thibaut,*  
*A Juliette,*  
*A Benji,*  
*A Marine et Mickael,*  
*A Jeremy et Anne-So,*  
*A Cléminou,*  
*A Jb et Sophie,*  
*A Marie, Mathilde et Eugénie,*  
*A Thibaut,*  
*A Gauthier,*  
*A Marie R,*  
*A Lucie, Victoria et Élise.*  
*A Alexandre,*  
*A Béatrice et Thiomas.*

*A mes amis de la fac,*  
*A Lilia,*  
*A Alice F,*  
*A Paupau.*  
*A Aubinou,*  
*A Pierre,*  
*A Lewis et Nelly.*  
*A Toto et Marie,*  
*A Ugo,*  
*A Morgane et Océan,*  
*A Quentin G.,*  
*A Etienne M.,*  
*A Gauthier B.,*  
*A Totof et Gaëlle ainsi que Jeannot.*

*A tous les amis de mes parents qui sont tout autant les miens,  
Aux Ferrari, Orschekh, Eoche, Bourdin, Niquet, Forestier, Dufossé, Vadebout, Legay,  
Riguaud, Kleczewski, Gosse, Delahaie, Larkin.  
A Manue, merci pour ta joie de vivre.  
A Benoit.*

*A toute l'équipe de Taranta,  
A Claire et Thierry, les meilleurs des danseurs.  
A ma Juju et Bastien.*

*A l'équipe médicale et paramédicale des Urgences du CH de Saint-Quentin : ma première maison, 3 mois de FFI puis 6 en tant qu'interne, j'ai appris à vos côtés.*

*Au service d'Infectiologie du CHU Amiens Nord ainsi qu'à l'équipe de Fernel : merci pour ce semestre qui a marqué mon internat ainsi que pour vos enseignements dans une ambiance toujours agréable.*

*Au service de Pneumologie de Saint-Quentin, un service en Or. J'étais entourée des meilleurs. Merci à Youcef et Charles le service ne serait pas le même sans vous deux. Merci également à mes cointernes du tonnerre : à mon binôme Florence et tous nos potins, mais également à Lola et Sylvain.*

*Au Dr Jean-Daniel Barraud ainsi qu'au Dr François Régis Bernaert, merci d'avoir accepté d'être maitres de stage et de continuer à me faire confiance en tant que remplaçante désormais. Merci pour votre bonne humeur et pour cette super ambiance au cabinet.*

*Au Dr Jerome Demouy,*

*Au Dr Pascal Gargatte, merci pour votre professionnalisme et vos conseils si précieux.*

*À l'équipe médicale et paramédicale de réanimation du CH d'Abbeville, un grand merci à Antoine, Guigui et Omar : pour votre apprentissage et tous ces moments passés ensemble. Merci également à toi Simon, encore félicitation pour ton mariage.*

*À l'équipe médicale et paramédicale des Urgences du CH d'Abbeville*, merci pour ces journées et ces nuits passées à vos côtés, parfois dans la galère, mais toujours dans la bonne humeur. On a l'impression de faire partie d'une grande famille et cela donne du baume au cœur...

*À tous ceux que j'ai croisé au fil de mes études et de mes stages*, parce que vous avez tous contribué à la personne que je suis aujourd'hui, tant sur le plan professionnel que personnel.

# **ABRÉVIATIONS EMPLOYÉES DANS CE TRAVAIL**

---

a. : artère

ARS : Agence Régionale de Santé

ATB : Antibiothérapie

Cf : voir

CPV : canal péritonéo-vaginal

ECBU : Examen cytobactériologique des urines

Echo-doppler : échographie doppler

InVS : Institut de veille sanitaire

IPP : Incapacité permanente partielle

IST : Infection sexuellement transmissible

Lig. : ligament

MG médecins généralistes

TDM : tomodensitométrie

TP : Torsion périnatale

TPB : Torsion périnatale bilatérale

TR : Toucher rectal

# SOMMAIRE

---

<b>ABRÉVIATIONS EMPLOYÉES DANS CE TRAVAIL .....</b>	<b>19</b>
<b>INTRODUCTION.....</b>	<b>22</b>
<b>1.1 ENTRÉE EN MATIERE .....</b>	<b>22</b>
<b>1.2 PHYSIOPATHOLOGIE.....</b>	<b>22</b>
A/ Testicule .....	22
B/ Torsion du cordon spermatique.....	24
<b>1.3 CLASSIFICATION DES DIFFÉRENTES ÉTIOLOGIES DE DOULEURS     SCROTALES AIGUËS.....</b>	<b>27</b>
A. Torsion de l'appendice testiculaire ou épидидymaire, anciennement nommée torsion de l'hydatide pédiculée de Morgagni.....	27
B. Orchi-épididymite.....	27
C. Tumeur testiculaire .....	27
D. Cryptorchidie.....	28
E. Sub-torsion testiculaire.....	28
F. Traumatisme scrotal voire testiculaire .....	28
G. Diagnostics différentiels des douleurs scrotales aiguës.....	28
<b>1.4 ANAMNÈSE ET EXAMEN CLINIQUE .....</b>	<b>29</b>
<b>1.5 SIGNES PARACLINIQUES ET PRISE EN CHARGE THÉRAPEUTIQUE .....</b>	<b>30</b>
<b>1.6 LES DIFFICULTÉS PERSISTANTES DE LA PRISE EN CHARGE DES     MÉDECINS GÉNÉRALISTES .....</b>	<b>32</b>
<b>MATÉRIEL ET MÉTHODES .....</b>	<b>33</b>
<b>2.1. TYPE D'ÉTUDE .....</b>	<b>33</b>
<b>2.2. DÉROULEMENT DE L'ÉTUDE ET QUESTIONNAIRE .....</b>	<b>33</b>
<b>2.3. TRAITEMENT DES DONNÉES.....</b>	<b>34</b>
<b>RÉSULTATS.....</b>	<b>35</b>
<b>3.1 POPULATION ÉTUDIÉE.....</b>	<b>35</b>
<b>3.2. DONNÉES ÉPIDÉMIOLOGIQUES.....</b>	<b>35</b>
A/ Sexe des médecins répondants .....	35
B/ Âge des médecins répondants.....	35
C/ Modes d'exercice des médecins répondants .....	36
D/ Zones d'exercice des médecins répondants .....	36
E/ Lieux d'exercice des médecins répondants .....	37
<b>3.3. LA PRATIQUE QUOTIDIENNE .....</b>	<b>37</b>
A/ Activité générale .....	37
B/ Caractéristiques des pratiques professionnelles concernant les consultations en rapport avec une torsion testiculaire .....	38
C/ Caractéristiques des pratiques professionnelles concernant les consultations en rapport avec une orchi-épididymite virale .....	40
D/ Cryptorchidie.....	41

E/ Temps écoulé avant consultation.....	42
F/ Caractéristiques des pratiques professionnelles concernant les consultations en rapport avec une orchite bactérienne .....	43
G/ Caractéristiques des pratiques professionnelles concernant les consultations en rapport avec une torsion du cordon spermatique bilatérale .....	46
H/ Campagne de prévention : oui ou non ? .....	49
<b>DISCUSSION.....</b>	<b>50</b>
4.1 FORCES DE L'ÉTUDE.....	50
A. Choix du sujet.....	50
B. Diversité de la population.....	50
4.2 LIMITES DE L'ÉTUDE.....	52
4.3 ÉTAT DES LIEUX DES PRATIQUES PROFESSIONNELLES DES MÉDECINS GÉNÉRALISTES PICARDS.....	53
A. Consultations concernant les douleurs testiculaires aiguës du mineur : une pratique généralisée bien que sporadique.....	53
B. Diagnostic et prise en charge des torsions testiculaires.....	53
4.4 CADRE MÉDICO-LÉGAL.....	57
A. Causes des litiges.....	57
4.5 DIAGNOSTIC ET PRISE EN CHARGE DES AUTRES ÉTIOLOGIES DE DOULEURS SCROTALES AIGUËS DE L'ENFANT .....	61
A. Orchite virale .....	61
B. Orchite bactérienne .....	62
C. Tumeur testiculaire .....	63
D. Torsion de l'appendice testiculaire .....	63
E. Cryptorchidie.....	64
4.6 MOYENS DE COMMUNICATION ET DE FORMATION AU SUJET DES DOULEURS SCROTALES AIGUËS DU MINEUR ET PROPOSITION D'AXES D'AMÉLIORATION .....	65
A. Pour les médecins généralistes .....	65
B. Pour les patients.....	65
<b>CONCLUSION .....</b>	<b>68</b>
<b>BIBLIOGRAPHIE.....</b>	<b>70</b>
<b>ANNEXES .....</b>	<b>74</b>
ANNEXE 1 : Questionnaire.....	74
ANNEXE 2 : Cour d'Appel, Aix-En-Provence, 10 <sup>E</sup> Chambre, 11 Janvier 2018 – n° 16/134371 .....	80
ANNEXE 3 : Code de procédure civile (Légifrance) .....	83
ANNEXE 4 : Affiche pour les salles d'attente des cabinets de médecine générale .....	84
<b>RÉSUMÉ.....</b>	<b>85</b>
<b>ABSTRACT .....</b>	<b>86</b>

# INTRODUCTION

---

## **1.1 ENTRÉE EN MATIERE**

Le Médecin Généraliste tient une place essentielle dans notre système de soins français. Il lui incombe notamment d'assurer la prise en charge de premier recours (1).

C'est justement le cas pour les douleurs scrotales aiguës de l'enfant.

En effet, certaines pathologies ne relèvent que d'une prise en charge ambulatoire : dans ces situations un simple traitement symptomatique peut être initié.

Mais d'autres nécessitent un diagnostic et une décision rapide : c'est le cas de la torsion du cordon spermatique. Elle représente une urgence chirurgicale imposant d'orienter ses patients dans les plus brefs délais dans un système de soins adapté afin d'éviter une nécrose testiculaire.

C'est pourquoi il importe de bien reconnaître cette complication et d'en éliminer les diagnostics différentiels afin de ne pas méconnaître ce diagnostic lourd de conséquences, tant sur le plan physiologique que psychologique.

## **1.2 PHYSIOPATHOLOGIE**

### **A/ Testicule**

D'après le Centre National de Ressources Textuelles et Lexicales (le CNRTL), le mot « Testicule » signifie : *Glande génitale mâle, logée dans une poche cutanée située sous la verge, qui possède une fonction exocrine (production de spermatozoïdes) et une fonction endocrine (production d'hormones mâles notamment de la testostérone)* (2) .

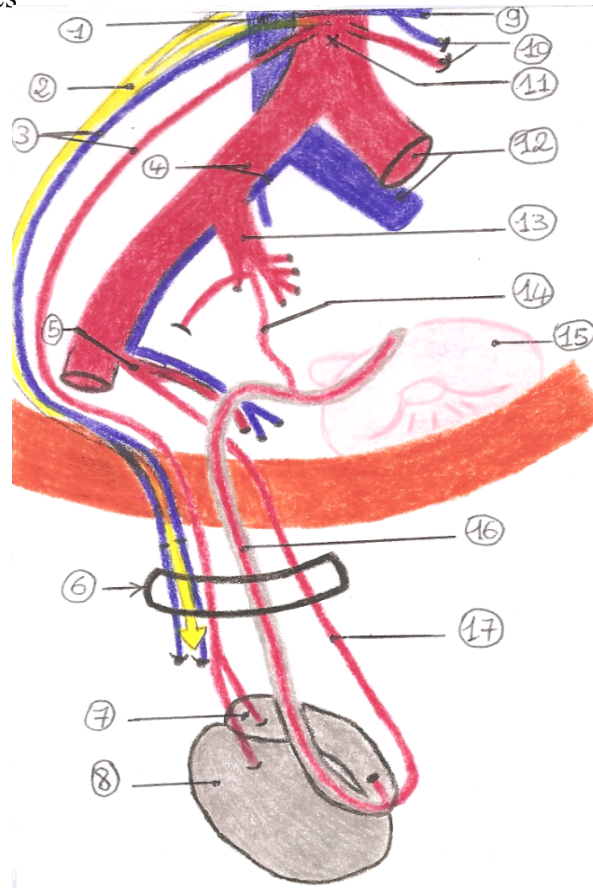
Les deux testicules descendent normalement de la région lombaire vers le scrotum entre le 3<sup>ème</sup> mois de vie fœtale et la naissance. Cette migration via le canal inguinal le long d'une évagination du péritoine appelée canal péritonéo-vaginal (CPV) est sous influence hormonale et mécanique (gubernulum testis). Cette évagination va s'atrophier et laisser subsister un reliquat : la vaginale.

La vaginale se fixe aux enveloppes scrotales par accolement. Il existe théoriquement trois points de fixation testiculaire (3) :

1/ Le cordon spermatique, au pôle supérieur (cf dessin 1 : petit 6) ;

2/ Le gubernaculum testis, soit le ligament scrotal, au pôle inférieur qui est un reliquat embryonnaire intervenant dans la migration du testicule dans la bourse (cf dessin 2) ;

3/ Le mésorchium au bord postérieur, qui correspond à la ligne de réflexion de la vaginale où s'étalent les éléments vasculaires



**Dessin 1.1 Vaisseaux du testicule droit (d'après le Livre Anatomie clinique, Tome 4, Kamina) (4)**

- |                                       |  |                                       |
|---------------------------------------|--|---------------------------------------|
| 1. v. cave inférieure                 | 7. épididyme                           | 13. a. iliaque interne droite         |
| 2. plexus testiculaire                | 8. testicule                           | 14. a. du conduit déférent            |
| 3. a. et v. testiculaires droites     | 9. v. rénale gauche                    | 15. vessie                            |
| 4. a. et v. iliaques communes droites | 10. a. et v. testiculaires gauche      | 16. conduit déférent (gris) et son a. |
| 5. a. épigastrique inférieure droite  | 11. aorte abdominale                   | 17. a. crémastérienne                 |
| 6. cordon spermatique                 | 12. a. et v. iliaques communes gauches |                                       |



## **B/ Torsion du cordon spermatique**

Deux différentes torsions testiculaires sont possibles :

1/ La torsion dite **extravaginale** (dessin 2) : représentant 10% des cas (rare). Elle survient lors de la période prénatale ou périnatale (de la période prénatale à 1 mois de vie). Celle-ci peut être bilatérale d'emblée et grave (perte des deux testicules dans 22% des cas (5)). Elle serait due à la traction du crémaster (sur une vaginale et un testicule encore mobiles) dans le scrotum, du fait d'un défaut d'accolement de la vaginale aux enveloppes.

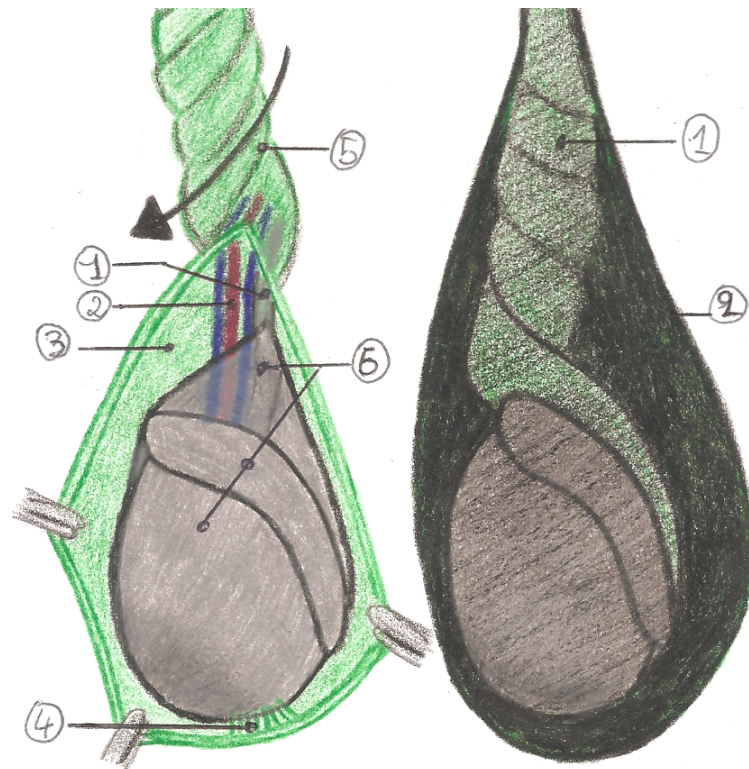
D'autres étiologies ou facteurs de risque sont cités tels le stress intra-utérin et l'accouchement traumatique, sans preuve formelle.

2/ La torsion **intravaginale** (dessin 3) quant à elle apparaît souvent entre 3 et 20 ans, d'ailleurs 90 % de ces torsions testiculaires surviennent entre 12 et 18 ans avec un âge médian de 14 ans (6). Elle touche annuellement un mâle de moins de 25 ans sur 4000 (7) mais cette fréquence peut être augmentée.

*Différents facteurs prédisposent à ce type de torsion :*

- Tout d'abord en cas d'antécédents de cryptorchidie,
- En fonction de la période de l'année (souvent décembre / janvier), sujet à controverse,
- Cela peut également être une malformation de la vaginale dont la réflexion du feuillet pariétal peut varier. Dans le testicule normal, la vaginale entoure le testicule et se réfléchit sur l'épididyme, formant l'espace d'accolement postérieur (mésorchium) : l'épididyme et le cordon sont en dehors de la vaginale. Alors que dans la position dite en « battant de cloche », la vaginale s'étend à l'ensemble du testicule et de l'épididyme, si bien qu'une partie du cordon se retrouve en situation intravaginale (8). Cette anomalie est retrouvée chez 12 % des hommes.
- Il peut aussi exister un défaut de fixation par le gubernaculum testis (9).
- En outre cela peut se produire lors de la puberté. Si le testicule augmente de volume trop rapidement alors peut apparaître une disproportion entre son volume et ses systèmes de fixation. On parle d'inversion testiculaire, cela correspond à une horizontalisation du testicule : ses points de fixation tendent à se confondre et son pôle supérieur est déporté vers l'avant.

- Par ailleurs une activité physique peut déclencher ce type de torsions (équitation, cyclisme).



**Dessin 1.2 Torsion extra-vaginale du testicule**

1. conduit déférent
2. a. testiculaire
3. fascia spermatique interne
4. lig. scrotal (=gubernaculum testis)
5. cordon spermatique
6. la vaginale

**Dessin 1.3 Torsion intra-vaginale du testicule, en « battant de cloche »**

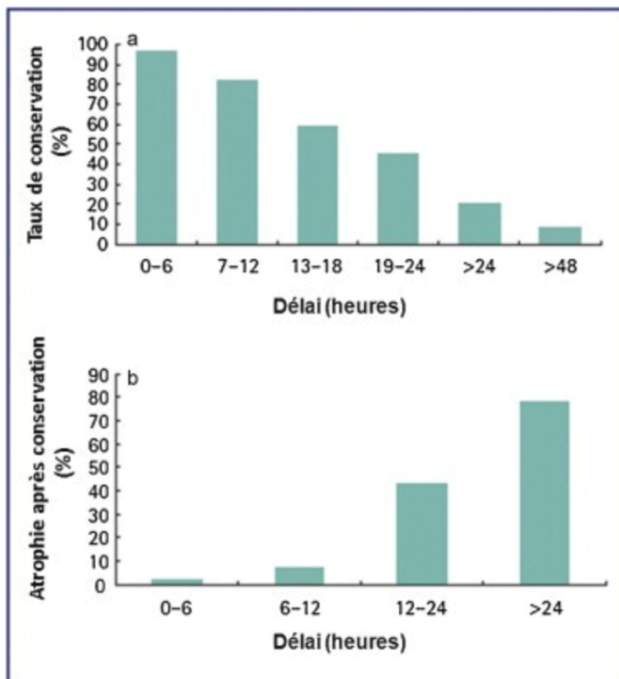
1. cordon spermatique
2. la vaginale

**Dessins 1.2/1.3 d'après le Livre Anatomie Clinique, tome 4, Kamina (4) et le site UroFrance (3).**

Les conséquences peuvent être graves. En effet lorsque se produit une torsion du cordon, le flux sanguin à destination testiculaire s'interrompt brutalement entraînant une ischémie aiguë puis une nécrose testiculaire en quelques heures. Il est d'ailleurs généralement admis que le testicule commence à souffrir de dommages irréversibles dès six heures d'ischémie (10).

Ce risque est variable en fonction du nombre de tours de spire, du caractère serré ou non et de la durée de la torsion.

Ces deux graphiques montrent bien la corrélation entre le délai de prise en charge et le taux de conservation du testicule voire de l'atrophie testiculaire après celle-ci :



**Graphiques : Conservation testiculaire atrophie secondaire (b) après torsion en du délai de prise en charge chirurgicale (11).**

Sur le plan fonctionnel, la fonction endocrine (production d'hormones mâles) peut être conservée après une ischémie prolongée. En revanche ce n'est pas le cas pour la fonction exocrine car la spermatogenèse est rapidement compromise du fait de lésions précoces et irréversibles des tubes séminifères (12).

D'autres retentissements peuvent se produire notamment sur le testicule controlatéral. Ce phénomène est souvent sous-estimé mais il est très important d'en tenir compte. En effet, la fertilité d'un individu peut être compromise dès lors que survient une torsion unilatérale. Plusieurs hypothèses ont été émises pour expliquer cette atteinte :

1. Cela peut être une origine congénitale par anomalies touchant simultanément les systèmes de fixation et le parenchyme testiculaire (13),
2. voire une origine immunologique par production d'anticorps anti-spermatozoïdes du fait de la rupture de la barrière hémato-testiculaire lors de l'ischémie aiguë,
3. Ou encore une origine vasculaire par atteinte réflexe de la microcirculation controlatérale (14).

### **1.3 CLASSIFICATION DES DIFFÉRENTES ÉTIOLOGIES DE DOULEURS SCROTALES AIGUËS**

Outre les torsions du cordon spermatique représentant une urgence chirurgicale, on retrouve d'autres atteintes testiculaires :

#### **A. Torsion de l'appendice testiculaire ou épiddymaire, anciennement nommée torsion de l'hydatide pédiculée de Morgagni.**

Cet appendice se développe aux dépens d'un reliquat embryonnaire situé au pôle supérieur du testicule.

C'est la cause la plus fréquente de douleur testiculaire, souvent prise à tort pour une épiddymite ou une orchi-épiddymite. Cette torsion survient essentiellement chez le garçon prépubère. En effet devant l'effet hormonal, cet appendice prend du volume puis se tord.

#### **B. Orchi-épiddymite**

On peut également retrouver chez l'enfant une inflammation du testicule et de l'épiddyme. Ces deux structures sont alors confondues en une masse volumineuse avec disparition du sillon épiddymo-testiculaire (signe de Chevassu). Une hydrocèle réactionnelle peut gêner l'examen clinique. L'infiltration du cordon spermatique est à rechercher également.

L'atteinte est bilatérale dans 10% des cas (15).

Il faut par ailleurs savoir que la plupart des orchi-épiddymites chez l'enfant sont virales. Néanmoins, elles peuvent devenir bactériennes principalement dues à une infection sexuellement transmissible (IST) lors de la puberté. Cette IST va progresser depuis l'urètre jusqu'au tractus épiddymaire (orchi-épiddymite secondaire). *Chlamydia trachomatis* et/ou *Neisseria gonorrhoeae* sont les deux germes pathogènes retrouvés classiquement chez l'homme jeune, bien qu'il y ait de plus en plus de séries décrivant aussi des entérobactéries dans cette population.

#### **C. Tumeur testiculaire**

On retrouve environ 2 000 nouveaux cas de ce cancer en France chaque année (2353 pour l'année 2017, d'après l'Institut de veille sanitaire (InVS) (16). Celui-ci représente 1 à 1,5 % de tous les cancers chez l'homme mais c'est le plus fréquent des cancers solides chez l'homme entre 15 et 34 ans. Les deux formes histologiques les plus fréquentes (95%) sont : les tumeurs germinales séminomateuses « pures » (TGS) qui correspondent à 60 % des tumeurs germinales

ou les tumeurs germinales non séminomateuses (TGNS) (équivalant à 40% de ces tumeurs) (17).

#### **D. Cryptorchidie**

C'est une anomalie fréquente : 3 à 4 % des nouveau-nés à terme, 33 % des prématurés, où le testicule n'est pas descendu dans le scrotum. Dans 20% des cas elle touche les deux testicules (18).

Le ou les testicules restent alors dans la cavité abdominale voire n'importe où sur le trajet de migration normale (dans 60% des cas celui-ci reste dans le canal inguinal).

Il faut cependant noter que le testicule descend spontanément dans deux cas sur trois durant la première année de vie (plus rare par la suite).

Il est indispensable d'abaisser cette gonade car la position intra-abdominale (à 37 °C) du testicule perturbe la spermatogenèse et augmente le risque qu'un cancer sur testis dysgénétique (risque augmenté de 12 à 40 fois). Il existe néanmoins un risque de nécrose ischémique par traction du pédicule vasculaire lors de l'abaissement de la gonade. Un abaissement chirurgical en deux temps diminue ce risque (19).

D'autre part il ne faut pas négliger la possibilité d'une torsion sur un testicule haut situé. Jusqu'à preuve du contraire une douleur inguinale avec une bourse vide fait suspecter ce genre de complication.

#### **E. Sub-torsion testiculaire**

C'est le cas lorsqu'une « torsion » sans tour de spire suivie d'une détorsion spontanée sans geste chirurgical se produit chez le garçon, cela prévient généralement d'un risque de torsion du cordon spermatique par la suite.

#### **F. Traumatisme scrotal voire testiculaire**

Ce genre de traumatisme peut effectivement provoquer des douleurs scrotales aiguës et justifier une prise en charge urgente. Mais il ne faut pas éluder la possibilité d'un traumatisme invoqué alors qu'il y a une authentique torsion.

#### **G. Diagnostics différentiels des douleurs scrotales aiguës**

D'autres étiologies peuvent mimer des douleurs scrotales comme :

- La hernie inguino-scrotale, étranglée ou pas,
- La colique néphrétique, pouvant irradier dans les organes génitaux externes.

## 1.4 ANAMNÈSE ET EXAMEN CLINIQUE

Nous parlerons dans cette partie des principales étiologies, au nombre de quatre, pouvant être rencontrées en médecine générale, en excluant les traumatismes testiculaires et les diagnostics différentiels (voir-ci contre Tableau 1). Une consultation commence tout d'abord par un interrogatoire.

Quant à l'examen clinique, le médecin généraliste doit en premier lieu inspecter puis palper (abdomen / fosses lombaires / iliaques / testicules). La palpation testiculaire est prudente, bilatérale, comparative et commence par le côté indolore.

	Diagnostics	Torsion du cordon spermatique	Torsion d'appendice	Orchi-épididymite	Tumeur testiculaire
Anamnèse	Age	Dans la majorité des cas : chez adolescent ou adulte jeune / Période prénatale ou périnatale (uniquement 10% des cas)	Principalement chez le garçon prépubère	Avant puberté : viral (rare) / après puberté : bactérien (IST) : Chlamydia trachomatis et/ou Neisseria gonorrhoeae	Rare , touche souvent l'homme jeune < 15ans
	Apparition des douleurs	Brutale, cf heure du début de la douleur	Brutale mais moins vive, localisée au pôle supérieur du testicule	Progressive	Peu ou pas de douleur
	Prédispositions / facteurs de risque	Episodes semblables spontanément résolutifs (subtorsion) / Fdr : cryptorchidie / antécédents personnels médicaux-chirurgicaux ou familiaux	/	/	Cryptorchidie (risque relatif de 5 à 10) ou tumeur testiculaire controlatérale
Examen clinique	Inspection	"Grosse bourse aigu douloureuse" Testicule douloureux, ascensionné (66% des cas), rétracté à l'anneau et horizontalisé	«Point bleuté» scrotal correspond à l'appendice enflammé et tordu (vu précocement dans 21% des cas)	"Grosse bourse aigu douloureuse" Signes inflammatoires locaux d'intensité variable : peau scrotale oedémateuse, tendue, luisante, chaude	Masse testiculaire asymptomatique possible
		Tuméfaction de l'hémibourse (dans 85%) parfois inflammatoire	Testicule pouvant être horizontalisé tardivement	Epididyme augmenté de volume	
		Boiterie d'esquive devant douleur++	Si examen réalisé à distance : hydrocèle réactionnelle possible faisant évoquer à tort une orchi-épididymite primitive	Hydrocèle réactionnelle possible	
	Palpation	Difficile devant douleur exquise / Partie proximale du cordon palpable : douloureuse mais souple	Possible, douleur exquise siégeant au pôle supérieur du testicule (28% des cas)	Nodule douloureux et augmenté de volume à la palpation de tout ou partie de l'épididyme (queue > tête)	<b>Abdominale</b> / recherche d'adénopathies sus-cavicales gauches (ganglion de Troisier) ou d'une gynécomastie/ <b>locale</b> : masse testiculaire, gêne ou douleur testiculaire à l'auto-palpation ou palpation du médecin généraliste
		Irradiation possible (région inguinale, fosse lombaire)		Epididyme et testicule confondus en une masse volumineuse avec disparition du sillon épидидymo-testiculaire (signe de Chevassu)	
	Signes végétatifs	Nausées / vomissements (40% des cas)	Parfois	Non	Non
	Autre(s)	/	/	/	Découverte également devant : 1/ <b>symptôme scrotal</b> : gêne, douleur ou sensation de pesanteur 2/ <b>symptômes généraux</b> : douleurs lombaires ou du flanc, amaigrissement, dyspnée, altération de l'état général 3/ <b>échographie scrotale</b> (pour hypofertilité, gynécomastie ou traumatisme testiculaire)
	Température	5% des cas uniquement / si examen retardé : fébricule dépassant rarement 38°C (souvent si nécrose testiculaire)	Non	Fièvre progressive ou brusque, d'intensité variable	Non
	Signe de Prehn	Négatif, voire augmente la douleur	Non réalisé	Souvent présent, soulage la douleur	Non réalisé
	Signe du Gouverneur	Positif	Non réalisé	Non réalisé	Non réalisé
	Réflexe crémasterien	Abolition (dans 52% des cas)	Présent mais peut être absent ou atténué si examen retardé	Non réalisé	Non réalisé
	Transillumination	Si doute diagnostic avec torsion d'appendice	A faire : blue dot sign (nodule foncé)	Non réalisée	Négative : confirme le caractère solide de la masse
Signe de Chevassu	/	/	Négatif	Positif	
TR (selon âge et suspicion)	Si doute diagnostic : indolore, normal	/	Douloureux / Systématiquement rechercher une urétrite ou prostatite si possible IST	Pas utile pour diagnostic, si réalisé : élimine une pathologie prostatique	

**Tableau 1 : Anamnèse et examen clinique des différentes étiologies testiculaires principales de l'enfant (3)(6)(15)(17)(20).**

Pour mieux comprendre :

Le signe de Prehn se fait en soulevant d'une main le testicule. Si cela soulage le patient : cela suggère une épididymite. Si ce n'est pas le cas alors c'est plus probablement une torsion testiculaire.

Le signe de Gouverneur montre un testicule rétracté, horizontalisé, projeté en avant à la racine de la bourse aussi bien en position couchée qu'en orthostatisme.

Le réflexe Crémastérien quant à lui est recherché afin d'observer s'il y a (ou non) une élévation de l'hémiscrotum par contraction des fibres du muscle crémaster lors de la stimulation de la face médiale de la cuisse homolatérale.

La Transillumination est un procédé d'examen consistant à appliquer une petite source lumineuse sur l'un des côtés de celle-ci et à observer si la lumière est visible ou non par transparence de l'autre côté. C'est intéressant concernant la torsion de l'appendice où l'on aperçoit un nodule bleuté au pôle supérieur du testicule.

Enfin le signe de Chevassu consiste à la conservation du sillon épидидymo-testiculaire lors de la palpation (20).

Il ne faut cependant pas oublier que certaines présentations cliniques peuvent être atypiques avec des adolescents exprimant davantage de douleurs inguinales ou abdominales plutôt que scrotales. C'est pourquoi toute douleur abdominale d'un garçon pubère ou péripubère doit comporter un examen clinique des organes génitaux externes.

## **1.5 SIGNES PARACLINIQUES ET PRISE EN CHARGE THÉRAPEUTIQUE**

En fonction des étiologies les examens paracliniques sont différents ou non nécessaires, c'est le cas aussi pour les prises en charge thérapeutiques (cf le tableau 2).

Concernant les testicules cryptorchides, avec arrêt de la migration du testicule entre la région lombaire et le scrotum, les examens paracliniques sont : le test à l'hCG (diagnostic différentiel avec l'anorchidie) et l'échographie inguino-scrotale (afin de rechercher où loge le testicule). Ce dernier n'est pas à pratiquer systématiquement dans la mesure où un bon examen clinique suffit généralement à analyser cette situation (enfant détendu, jambes fléchies et en position assise). Comme nous pouvons le remarquer dans le tableau 1 : les complications de la cryptorchidie sont : le cancer du testicule, la torsion testiculaire voire l'hypofertilité/stérilité.

Dans cette situation la prise en charge est : l'abstention thérapeutique et la surveillance lors de la première année. Après un an est réalisée une descente chirurgicale du testicule avec orchidopexie. Cela nécessite une surveillance prolongée.

	Diagnostics	Torsion du cordon spermatique	Torsion d'appendice	Orchi-épididymite	Tumeur testiculaire
Examens complémentaires	BU / ECBU	Pas dans les recommandations / si doute diagnostique : BU négative	Pas dans les recommandations / si doute diagnostique : BU négative	<b>Si viral</b> : aucun examen spécifique nécessaire <b>Si bactérien</b> : ECBU du premier et du second jet urinaire (examen direct, mise en culture et PCR) + AntibioGramme avant ATB	Non
	Echographie-doppler	Prise en charge chirurgicale en Urgence bilan sanguin préopératoire / pas d'examens complémentaires retardant l'opération	Précoce -> objectivant appendice augmenté de volume, souvent hypoéchogène / voire : si doute diagnostique avec torsion du cordon spermatique : au Doppler couleur ou pulsé : flux testiculaire normal voire augmentation autour de l'appendice	Si examen clinique non contributif ou si suspicion de complication (abcès)	Echographie bilatérale scrotale à réaliser dès que suspicion
	Bilan biologique standard + CRP		Si doute diagnostique	Diagnostic clinique : pas indispensable, souvent syndrome inflammatoire biologique si réalisé	A faire
	Recherche d'IST		Non	Oui	De principe, oui
	Autre(s)		/	A noter : aucun examen paraclinique n'est indispensable car le diagnostic est clinique	Marqueurs Tumoraux sanguins (AFP, hCG totales, LDH) / Bilan d'extension (TDM thoraco-abdomino-pelvien)
Traitement	En premier lieu	<b>Si douleur inférieure à 6h</b> : bloc opératoire en Urgence pour détorsion/ incision par voie scrotale <b>si nécrose testiculaire</b> : orchidectomie + anapathologie <b>si viabilité du testicule</b> : orchidopexie homolatérale +/- orchidopexie prophylactique controlatérale (immédiatement voire dans un second temps)	Douleurs spontanément résolutive en 2 à 3 jours. Pas de traitement indiqué.  Exploration chirurgicale est justifiée. si le diagnostic de torsion du cordon spermatique ne peut pas être écarté ou si les symptômes douloureux persistent / Dans ce dernier cas : courte incision scrotale permet de réséquer l'appendice	<b>Si viral</b> : uniquement antalgiques, antipyrétiques <b>Si suspicion IST</b> : ATB probabiliste après prélèvements <b>Traitement anti-gonococcique</b> : CEFTRIAXONE IV ou IM : 500 mg en 1 injection unique Associé au : <b>Traitement anti-Chlamydiae</b> DOXYCYCLINE PO : 100 mg 2 fois/j pendant 10 jours <b>ou</b> AZYTHROMYCINE 1G monodose <b>Si autres formes</b> : ofloxacine 200mg x2/j pendant 10 jours"	Prise en charge électorale au bloc opératoire dans un proche délai : orchidectomie par voie inguinale (traitement premier). Chimiothérapie, radiothérapie ou curage ganglionnaire ensuite discutés en fonction du type histologique et du stade
	Mesures associées	<b>Autorisation parentale</b> / Bien expliquer les risques avant opération (orchidectomie, etc.) voire hypofertilité ultérieure / Mise d'une prothèse dans un second temps possible si orchidectomie	Surveillance parentale	Suspensoir scrotal / Repos au lit les premiers jours / Abstinence sexuelle jusque fin du traitement / Dépistage des autres IST et de la partenaire en fonction du contexte	Cryoconservation du sperme doit être proposée systématiquement avant l'orchidectomie (médico-légal)
Suivi		Suivi ambulatoire par urologue ou médecin traitant	Suivi ambulatoire par urologue ou médecin traitant	Suivi ambulatoire par urologue ou médecin traitant : réévaluation à 48/72h : vérifier prélèvements bactériologiques / observance / amélioration des symptômes / relais ATB ? // Hospitalisation si signes généraux sévères (rares chez l'enfant)	Surveillance par urologue / oncologue suivi clinique, biologique et radiologique : pour ne pas méconnaître une récurrence, un second cancer (en particulier du testicule controlatéral) + prise en charge des complications tardives des traitements

**Tableau 2 : Examens complémentaires, traitements et suivi de ces quatre principes étiologiques scrotales (3)(6)(15)(17)(20).**



## **1.6 LES DIFFICULTÉS PERSISTANTES DE LA PRISE EN CHARGE DES MÉDECINS GÉNÉRALISTES**

Nous retrouvons néanmoins quelques difficultés de prise en charge de ces douleurs scrotales aiguës de l'enfant par les médecins généralistes.

En tout premier lieu le motif de la consultation n'est pas toujours formulé avec précision. Des tabous apparaissent trouvant leur origine dans la pudeur, l'âge, la sexualité, les religions, autant de freins intrinsèquement liés à l'appareil génital masculin. Cela nécessite une mise en confiance, un bon interrogatoire et un examen clinique incluant la palpation des testicules devant toute douleur abdominale.

D'autre part il faut établir un diagnostic le plus précis possible, en différenciant une torsion de l'appendice testiculaire d'une torsion du cordon spermatique voire d'une orchite-épididymite. Ce qui n'est pas toujours aisé même pour un praticien expérimenté.

Cependant cela reste primordial car il ne faut pas passer à côté de l'urgence chirurgicale que constitue la torsion du cordon spermatique.

Les risques encourus par les médecins généralistes peuvent également être majeurs (avec une condamnation à payer des sommes importantes).

Devant le faible nombre des études quantitatives sur ce sujet, nous avons voulu offrir une tribune aux Médecins Généralistes de Picardie afin d'établir si les recommandations actuelles concernant les différentes étiologies de douleurs scrotales aiguës sont bien respectées.

Notre objectif principal est d'évaluer si les pratiques professionnelles des médecins de notre région concernant ces douleurs concordent bien avec les recommandations actuelles. Notre objectif secondaire, quant à lui, est d'observer si oui ou non il y a des disparités de pratiques professionnelles en fonction de différents paramètres (rural, milieu urbain, cabinet de groupe ou seul, sexe, en fonction de l'expérience, etc.).

# MATÉRIEL ET MÉTHODES

---

## **2.1. TYPE D'ÉTUDE**

La méthode utilisée était une étude de type épidémiologique observationnelle descriptive transversale.

Cette enquête de pratique déclarative prospective a été réalisée via un auto-questionnaire anonyme.

## **2.2. DÉROULEMENT DE L'ÉTUDE ET QUESTIONNAIRE**

Les données ont été recueillies par questionnaire informatisé s'appuyant sur le programme en ligne Google Forms (**Annexe 1**).

Le questionnaire a été transmis aux médecins généralistes picards via leur adresse de messagerie électronique, obtenue avec leur accord lors de rencontres individuelles, congrès ou Formations Médicales Continues (FMC). 300 questionnaires ont ainsi pu être envoyés par ce biais, tous par mail.

Le questionnaire diffusé via la plateforme en ligne GoogleForms était disponible de septembre 2018 à octobre 2018 inclus, soit un délai de deux mois. Une relance a été effectuée un mois après la première requête. En effet le taux de participation était insuffisant par rapport à ceux obtenus dans la littérature pour ce type d'enquête. (20%).

Il est désormais de 28,34%.

La modalité de retour des réponses était automatisée via cette même plateforme informatique dès la validation de l'auto-questionnaire par le médecin répondant.

### **2.3. TRAITEMENT DES DONNÉES**

Le classement des données a été établi dans un tableau à l'aide du logiciel Excel®. Elles ont fait l'objet, dans un premier temps, d'analyses descriptives. Les résultats étaient d'ailleurs présentés en pourcentage et en nombre.

Puis nous avons conduit des analyses comparatives univariées, par un croisement de certaines variables, afin d'examiner si des liens pouvaient exister entre elles. Les données ont été recueillies dans des tableaux de contingence puis nous avons procédé au test statistique du Chi-Deux de Pearson ou au test exact de Fisher lorsqu'il existait de petits effectifs ( $n < 5$ ) sur le logiciel BiostaTGV.

Le risque alpha a été fixé à 5% et la significativité des résultats était retenue lorsque  $p \leq 0,05$ .

Le questionnaire comportait 22 questions fermées, dont 12 incluses dans des cas pratiques, réparties en deux groupes :

- Tout d'abord nous souhaitons établir un profil sociodémographique du médecin généraliste afin de mettre en lumière les influences du travail en milieu rural, en groupe, en fonction de l'expérience etc...
- Puis nous avons principalement eu pour objectif d'évaluer si les pratiques professionnelles des médecins généralistes de Picardie concernant les douleurs scrotales aiguës concordaient bien avec les recommandations actuelles. Cela permettrait d'éviter des erreurs de diagnostic (méconnaître une torsion testiculaire et par conséquent une nécrose de celle-ci).

# RÉSULTATS

---

## **3.1 POPULATION ÉTUDIÉE**

Nous avons recueilli 85 questionnaires sur les 300 envoyés, toutes les réponses ont été exploitées. Le taux de réponse était de 28,34%, comparable aux autres études de ce type.

## **3.2. DONNÉES ÉPIDÉMIOLOGIQUES**

### **A/ Sexe des médecins répondants**

Nous avons obtenu des réponses composées de 47% de médecins femmes et 53% d'hommes, ce qui représentait un sex-ratio de 1,125.

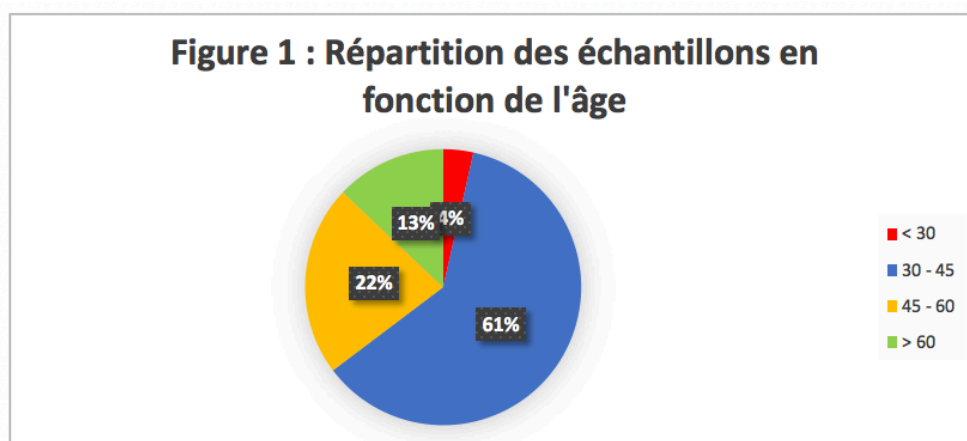
### **B/ Âge des médecins répondants**

L'âge des médecins généralistes ayant répondu a principalement été divisé en 3 parties : une dominante et deux secondaires (figure 1) :

- 61% pour les médecins âgés de 30 à 45ans.
- 22% pour les médecins âgés de 45 à 60 ans et 13% pour les 60 ans et plus.

Les médecins de moins de 30 ans étaient quant à eux très peu nombreux (4%).

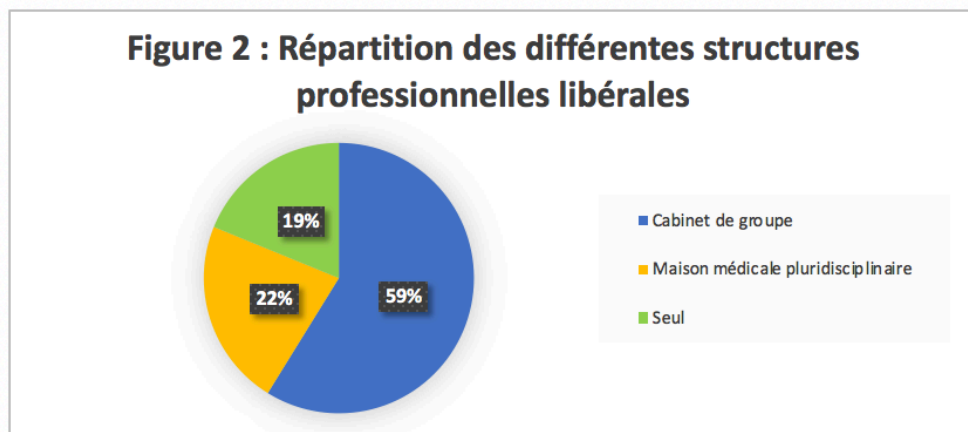
Pour cette étude nous avons divisé ces 4 tranches d'âge en deux : ceux ayant moins de 45ans et ceux plus âgés (supérieur à 45 ans).



### C/ Modes d'exercice des médecins répondants

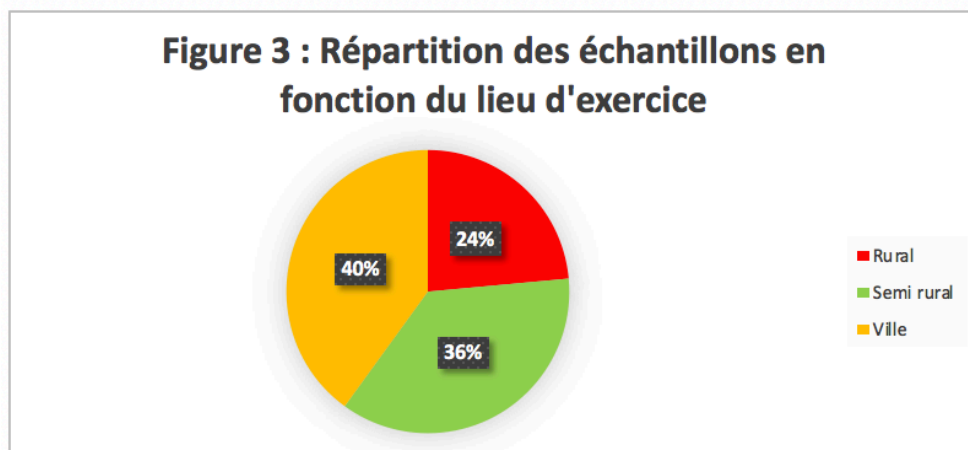
Les médecins interrogés exerçaient dans des structures professionnelles différentes (figure 2) :

- les cabinets de groupe représentaient presque 60% à eux seuls.
- les maisons médicales pluridisciplinaires et les médecins exerçant seuls étaient nettement moins représentés.



### D/ Zones d'exercice des médecins répondants

Les médecins exerçaient principalement en ville avec 40% du taux de réponses, suivis de très près par ceux exerçant en semi-rural (36%) (figure 3).



## E/ Lieux d'exercice des médecins répondants

Les trois départements picards étaient représentés avec une répartition comparable à celle décrite dans l'atlas de la démographie médicale (21) :

- SOMME : 44 médecins (52%),
- OISE : 28 médecins (33%),
- AISNE : 13 médecins (15%).

De plus, dans chaque département on apercevait une majorité de médecins de « moins de 45 ans » répondant au questionnaire ( $p = 0,90$ ) (Tableau 3).

	< 45 ans	> 45 ans	Total
Aisne	9% (n=8)	6% (n=5)	15% (n=13)
Oise	22% (n=19)	11% (n=9)	33% (n=28)
Somme	33% (n=28)	19% (n=16)	52% (n=44)
Total	64% (n=55)	36% (n=30)	100% (n=85)

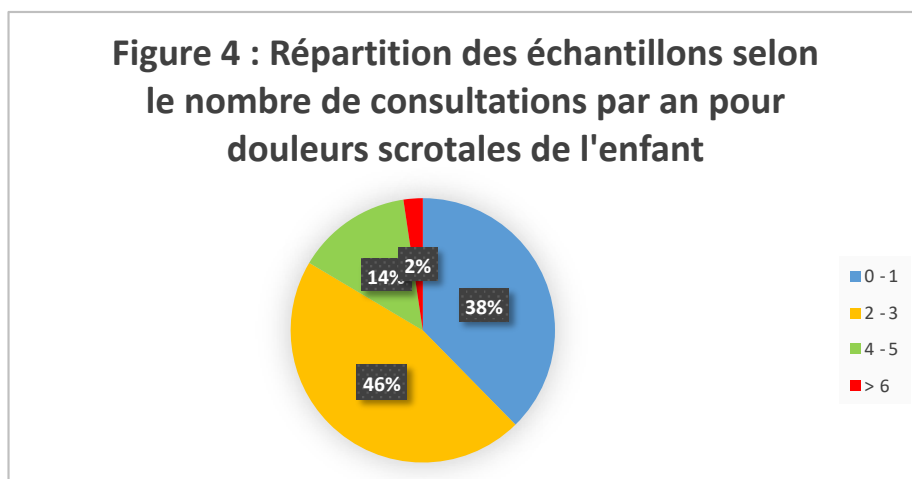
*Tableau 3 : Corrélation avec l'âge des médecins répondants et les départements.*

## 3.3. LA PRATIQUE QUOTIDIENNE

### A/ Activité générale

Selon leurs déclarations, seuls six médecins (soit 7% au total) parlaient à titre préventif des douleurs scrotales aiguës lors de leurs consultations pédiatriques afin de ne pas méconnaître une torsion testiculaire.

En outre, très peu de consultations étaient en rapport avec ce type d'affections (figure 5) car 84% des médecins ne voient que 0 à 3 cas par an.



Enfin, lorsqu'un enfant ou adolescent consultait pour une douleur abdominale, la majorité des médecins ne palpait pas systématiquement les testicules (65%).

On remarquait cependant que les praticiens de sexe masculin les examinaient plus que les femmes ( $p = 0,007$ ). C'était également le cas en zone rurale ( $p = 0,03$ ) (Tableau 4). Les autres critères de l'objectif secondaire étaient quant à eux non significatifs.

Palpation des testicules lors d'une douleur abdominale en fonction du sexe	oui	non
Femmes	10% (n=8)	38% (n=32)
Hommes	25% (n=22)	27% (n=23)
Total	35% (n=30)	65% (n=55)
Palpation des testicules lors d'une douleur abdominale en fonction de la zone démographique	oui	non
Ville	15% (n=13)	25% (n=21)
Semi-rural	7% (n=6)	29% (n=25)
Rural	13% (n=11)	11% (n=9)
Total	35% (n=30)	65% (n=55)

*Tableau 4 : Palpation des testicules systématiques lors d'une douleur abdominale (oui) ou pas (non) en fonction du sexe et de la zone démographique*

## **B/ Caractéristiques des pratiques professionnelles concernant les consultations en rapport avec une torsion testiculaire**

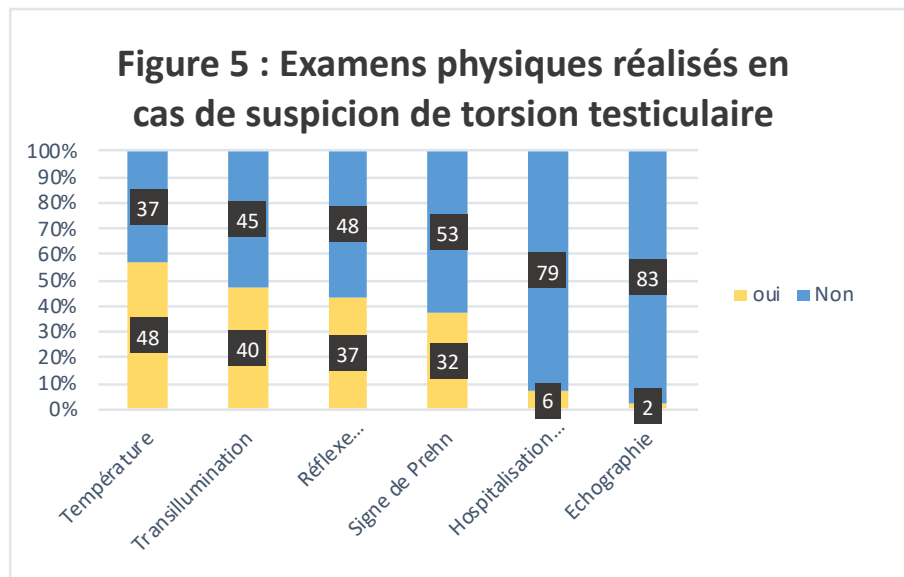
### **o Examen physique**

Indépendamment de la palpation testiculaire, inguinale et abdominale, nous voulions savoir si les médecins généralistes pratiquaient d'autres examens physiques pour distinguer une torsion d'une autre étiologie testiculaire (Question 9, Cas pratique N1 A/ du questionnaire, voir annexe 1).

Ce cas mentionnait un enfant de 17 mois conduit chez le médecin pour pleurs avec un testicule gauche hypertrophié et inflammatoire (rougeur / chaleur / douleur à la palpation).

Ci-joint les réponses :

- 48 prenaient la température (soit 57%),
- 40 réalisaient une transillumination (soit 47%),
- 37 faisaient le réflexe crémastérien (soit 44%),
- 32 effectuaient le signe de Prehn (soit 38%),
- 6 les hospitalisaient directement (soit 7%),
- 2 prescrivait une échographie (soit 2%).



A part la prise de température, il en ressortait qu'aucun des signes physiques ne dépassaient les 50%. Néanmoins certains sont nécessaires afin de faire le bon diagnostic (cf Tableau 1 dans la partie Introduction).

Aucune significativité n'a été retrouvée lors des analyses comparatives par croisement de ces variables avec les données épidémiologiques.

○ **Prise en charge**

Quoiqu'il en soit, dès qu'il y avait suspicion de torsion testiculaire : 100% des médecins adressaient les enfants aux urgences pédiatriques pour la suite de la prise en charge. Certains appelaient également l'urologue afin de le prévenir d'une éventuelle urgence chirurgicale. Aucun bilan paraclinique n'était demandé (Question 9, Cas Pratique N1 B/).

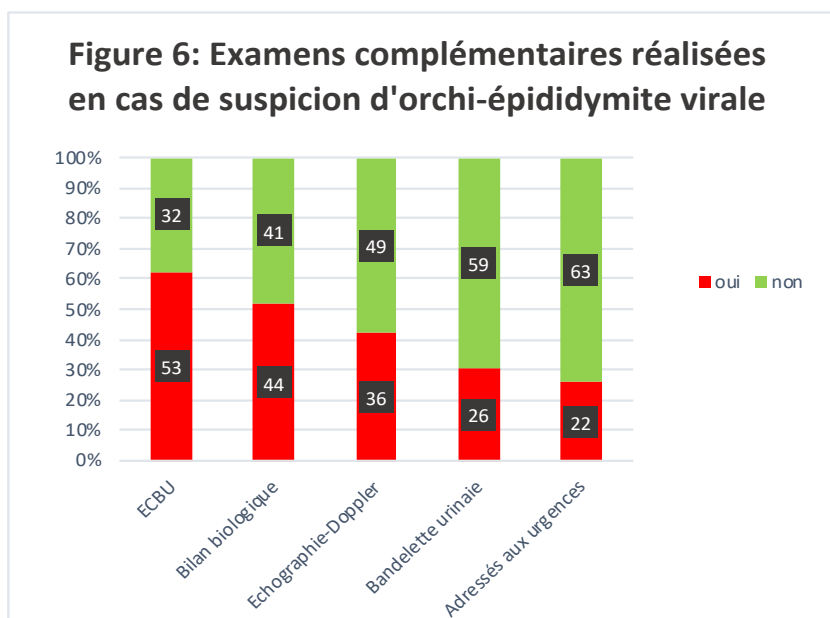


## C/ Caractéristiques des pratiques professionnelles concernant les consultations en rapport avec une orchite-épididymite virale

### ○ Examens complémentaires

Si les praticiens suspectaient une orchite-épididymite unilatérale (Question 9, Cas Pratique N1, C/). Ils avaient recours aux examens complémentaires beaucoup plus souvent que lorsqu'ils suspectaient une torsion :

- 53 prescrivait un ECBU avec +/- un antibiogramme (soit 63%),
- 44 faisaient un bilan biologique standard avec la CRP (soit 52%),
- 36 souhaitaient une échographie-Doppler en externe dès que possible (soit 43%),
- 26 réalisaient une bandelette urinaire au cabinet (soit 31%),
- 22 adressaient directement l'enfant aux urgences (soit 26%).



### ○ Traitement symptomatique

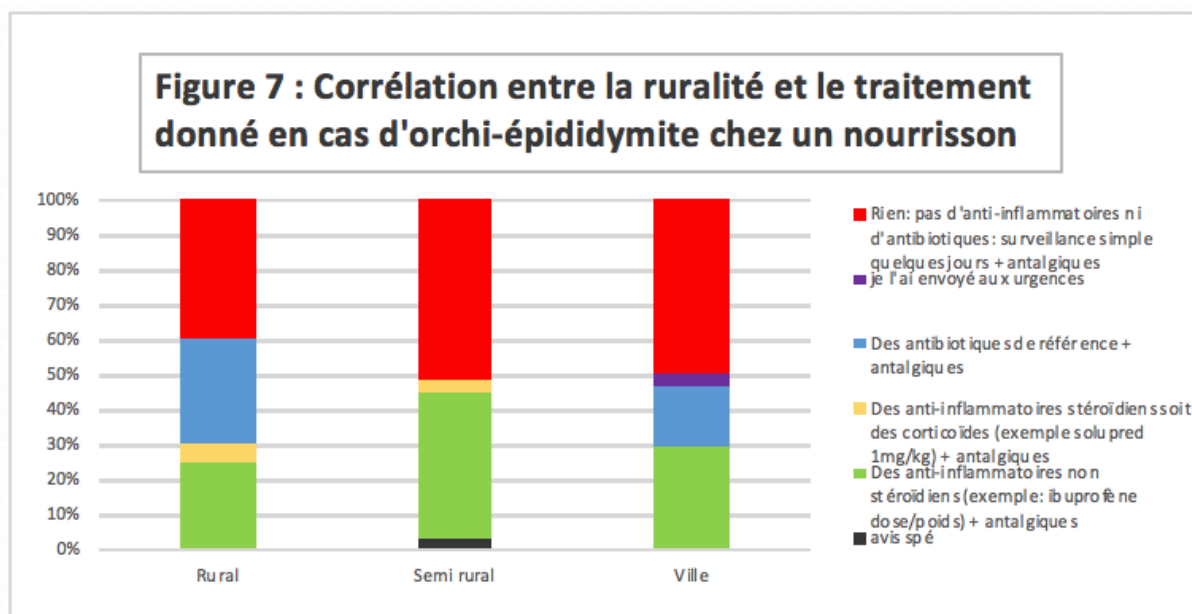
Concernant le traitement donné pour ce genre d'affection (Question 9, Cas Pratique N1 D/), nous avons constaté une multitude de réponses différentes.

Une majorité ne proposait « Rien : pas d'anti-inflammatoires ni d'antibiotiques, surveillance simple quelques jours + antalgiques » (n = 44, soit 52%) ce qui est en effet la bonne solution en cas d'orchite-épididymite virale chez le nourrisson ou jeune enfant.

Par ailleurs, afin de savoir si certains paramètres influençaient ou non cette bonne prise en charge, nous avons séparé cette réponse de toutes les autres. Il n'en est pas ressorti de significativité.

Nous avons apprécié la corrélation entre les différents traitements donnés et le secteur d'activité (rural, semi-rural, ville) (figure 7). En zone rurale, les réponses par « antibiotiques » et « anti-inflammatoire non stéroïdiens » représentaient à eux deux un plus gros pourcentage que la surveillance simple avec antalgiques. Cependant le Test de Chi-deux de Pearson n'a retrouvé aucune significativité ( $p = 0,70$  pour ce qui est de la ruralité).

Les autres critères sociodémographiques de l'échantillon étaient quant à eux encore moins parlants.



## D/ Cryptorchidie

Une grande majorité de notre échantillon ( $n=75$  soit 88%) déclarait penser à la torsion d'un testicule ectopique lorsqu'un enfant se présente avec une douleur inguinale aiguë importante avec une bourse ipsilatérale vide ( $n=75$ ).

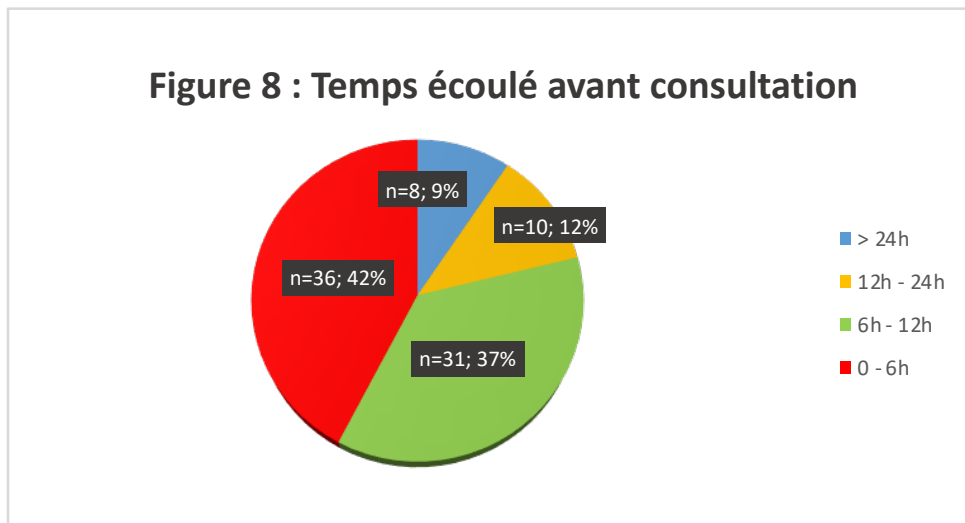
Cette proportion était plus élevée chez les hommes que les femmes bien que non significative ( $p = 0,18$ ) (tableau 5).

	oui	non
Femmes	38% (n=33)	8% (n=7)
Hommes	50% (n=42)	4% (n=3)
Total	88% (n=75)	12% (n=10)

*Tableau 5 : Fait de penser à une torsion d'un testicule ectopique (oui) ou pas (non) en fonction du sexe*

## E/ Temps écoulé avant consultation

Nous souhaitons savoir depuis combien de temps étaient apparues les douleurs scrotales des enfants avant qu'ils décident de consulter.



Plus de la moitié des consultations dépassaient les 6 heures de douleur soit un délai trop long en cas de torsion du cordon spermatique. Nous avons donc voulu rechercher s'il y avait un lien de causalité. C'est le cas en fonction de l'âge : plus les praticiens sont jeunes, plus les enfants/adolescents voire les parents des enfants consultent rapidement ( $p=0,039$ ).

De plus, nous avons pu constater que le pourcentage des enfants consultant avant 6 heures est plus important dans l'Aisne et l'Oise par rapport à la Somme ( $p=0,29$ ) (tableau 6). Les autres critères ne sont pas significatifs non plus (tableau 6).

	< 6h	> 6h
< 45 ans	32% (n=28)	32% (n=27)
> 45 ans	10% (n=8)	26% (n=22)
	< 6h	> 6h
Aisne	7% (n=6)	8% (n=7)
Oise	17% (n=15)	16% (n=13)
Somme	17% (n=15)	35% (n=29)
Total	42% (n=36)	58% (n=49)

*Tableau 6 : Corrélation entre le temps écoulé et le sexe puis en fonction des départements*

## F/ Caractéristiques des pratiques professionnelles concernant les consultations en rapport avec une orchite-épididymite bactérienne

### ○ Diagnostic

Dans le cas pratique numéro 2 du questionnaire nous avons exposé l'histoire de la maladie ainsi que l'examen clinique d'un adolescent de 17ans consultant pour une douleur scrotale aiguë droite afin d'observer si tous les praticiens concluaient au même diagnostic.

Lors de l'interrogatoire nous apprenons que cette douleur évoluait progressivement depuis deux jours, avec des signes fonctionnels urinaires (brûlures mictionnelles depuis une semaine). Ce jeune homme aurait d'ailleurs eu des rapports sexuels non protégés.

A l'examen clinique le testicule était augmenté de volume, inflammatoire, douloureux à la palpation, dur, avec une fièvre à 38,7°C.

Une grande majorité de notre échantillon a répondu une orchite-épididymite (n= 76) soit 89%.

A contrario, sept des neuf médecins ayant répondu une autre étiologie sont des hommes. Six d'entre eux ont suspecté une prostatite.

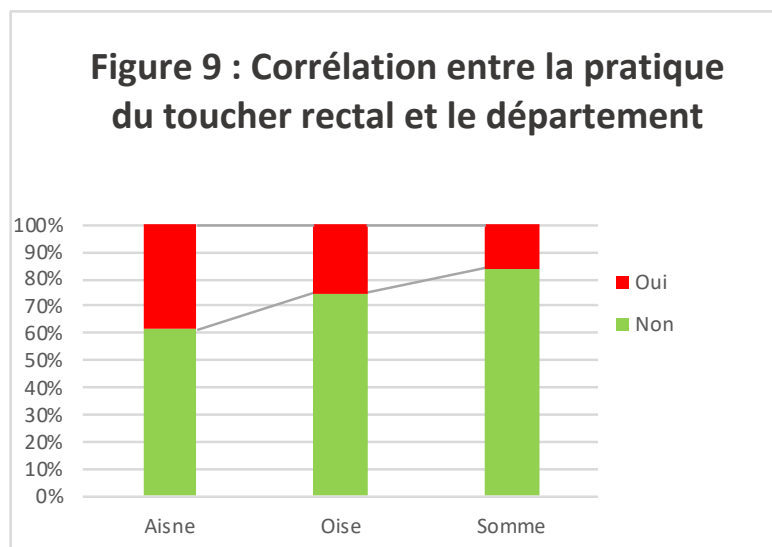
### ○ Toucher rectal (TR)

Uniquement 10 des praticiens sur les 72 ayant répondu « orchite-épididymite » pratiquaient le toucher rectal (soit 18%).

Or la plupart de ceux évoquant une prostatite le faisaient (4 sur 6, soit 67%).

Nous pouvons également ajouter d'autres données. Ceux âgés de plus de 45 ans se sont adonnés au TR dans 34% des cas alors que le groupe des plus jeunes dans 17% des cas (p = 0,10).

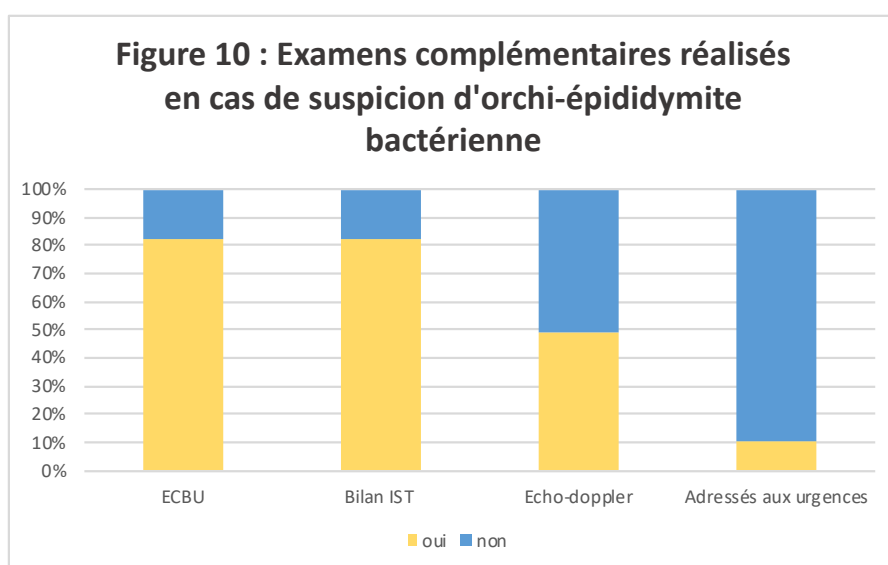
Parallèlement les praticiens exerçant dans l'Aisne ont effectué plus le TR que dans la Somme (39% VS 16%) (p = 0,21) (Figure 9).



○ **Examens paracliniques**

En cas de suspicion d'orchite-épididymite bactérienne (figure 10) :

- 70 prescrivait un ECBU avec plus ou moins un antibiogramme en cas de positivité (soit 82%),
- Il en va de même pour la recherche d'IST : examen direct, mise en culture et PCR à la recherche de *Chlamydia Trachomatis*, *Neisseria Gonorrhoeae* et *Mycoplasma Genitalium* (82%),
- 42 souhaitaient une échographie doppler en externe dès que possible (soit 49%),
- 9 préféraient les adresser directement aux urgences (soit 11%)



Nous avons retrouvé de nombreuses données significatives dans cet échantillon.

Concernant l'ECBU : il était plus fréquemment demandé par les praticiens jeunes ( $p = 0,038$ ), dans un cabinet de groupe ( $p = 0,009$ ) ou encore en ville / semi-rural ( $p = 0,001$ )

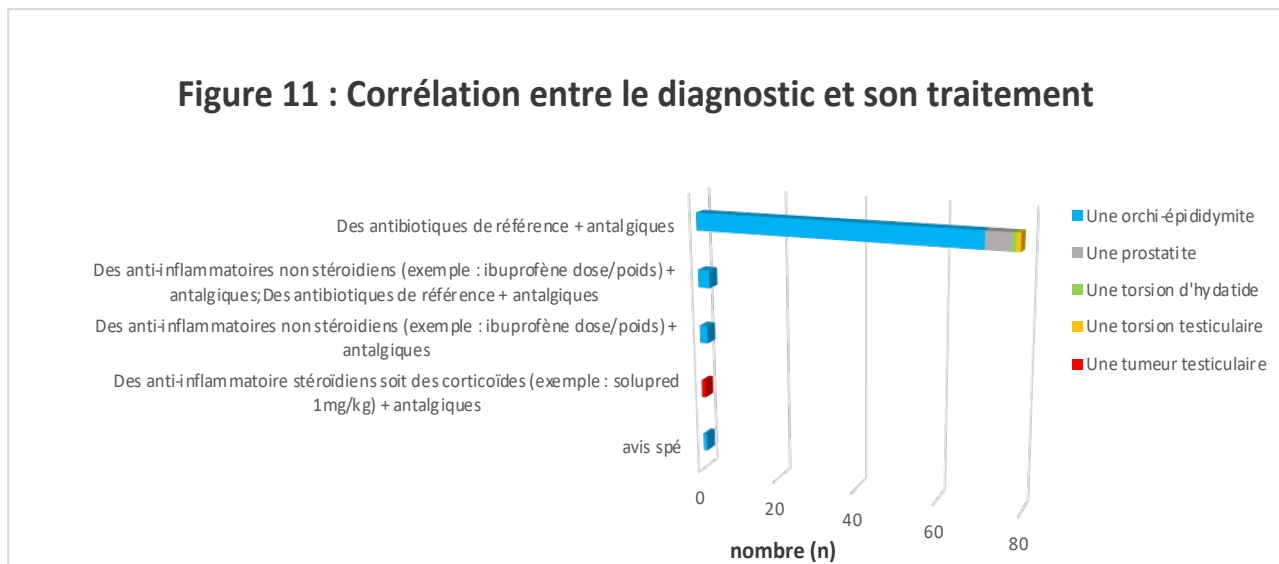
La recherche d'IST était quant à elle plus demandée par les femmes ( $p = 0,004$ ), les médecins âgés de moins de 45 ans ( $p = 0,002$ ) et les cabinets de groupe ( $p = 0,001$ ).

De la même manière, nous remarquons un recours significatif à l'envoi des enfants directement aux urgences. Les femmes ( $p = 0,16$ ), les médecins âgés de moins de 45 ans ( $p = 0,008$ ), les cabinets de groupe ( $p = 0,008$ ) ou encore les zones « ville / semi-rural » ( $p = 0,002$ ) gèrent plus ce genre d'affections en ambulatoire (traitement approprié avec (ou pas) des examens complémentaires).

○ **Traitement**

Dans ce cas clinique, 92% des médecins interrogés déclaraient traiter les patients par des antibiotiques de référence accompagnés d'antalgiques (n = 76). Cependant nous remarquons dans le tableau ci-dessous qu'il peut en être autrement (figure 11).

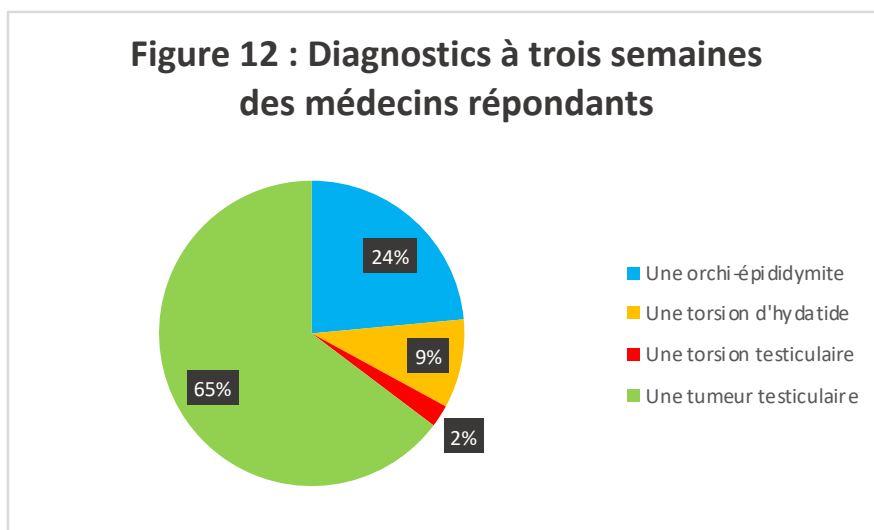
Nous n'avons pas retrouvé de chiffres significatifs dans cette partie.



○ **Autre diagnostic évolutif possible**

Nous voulions par ailleurs savoir si le diagnostic était évident lorsqu'une douleur scrotale persistait (trois semaines) avec un testicule toujours augmenté de volume, très dur et sans échographie doppler faite initialement.

65% des médecins avaient répondu « tumeur testiculaire » soit 2/3 des cas (n = 55). Cependant presque 1/4 de ceux-ci pensaient à une orchite-épididymite trainante, peut-être mal traitée de prime abord (figure 12).



De plus, plus de 50% des médecins travaillant seuls se trompaient de diagnostic (tableau 7). On note néanmoins un taux d'erreur abaissé à 32% pour ceux exerçant dans une maison médicale multi-disciplinaire et à 31% dans les cabinets de groupe ( $p = 0,23$ ). D'autre part, lorsque l'on analysait les critères par département, il en ressortait un meilleur taux de réponse dans l'Oise (71%) et dans la Somme (66%) alors qu'il basculait à 46% dans l'Aisne ( $p = 0,28$ ). Nous notons encore moins de significativité dans les tableaux de contingence lorsque nous comparions les réponses données avec le sexe, l'âge ou la zone d'exercice.

	oui	non
Praticiens exerçant seuls	10% (n=8)	11% (n=9)
Cabinet de groupe	40% (n=34)	17% (n=15)
Maisons multi-disciplinaires	15% (n=13)	7% (n=6)
	oui	non
Aisne	7% (n=6)	8% (n=7)
Oise	24% (n=20)	10% (n=8)
Somme	34% (n=29)	17% (n=15)
Total	65% (n=55)	35% (n=30)

*Tableau 7 : Diagnostic de cancer testiculaire (oui) VS les mauvaises réponses (non) en fonction des modes d'exercices et des lieux d'exercice.*

## **G/ Caractéristiques des pratiques professionnelles concernant les consultations en rapport avec une torsion du cordon spermatique bilatérale**

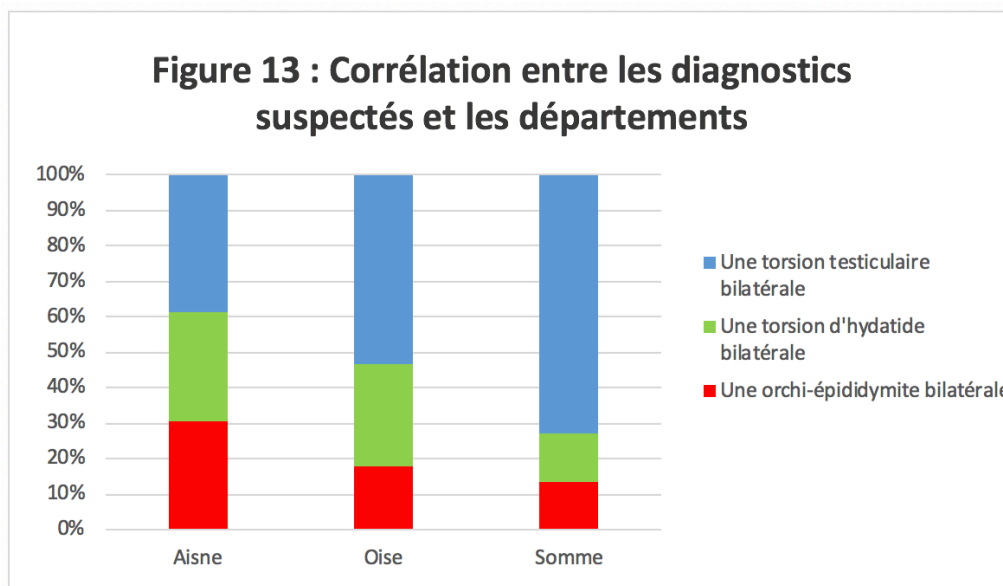
### **o Diagnostic**

Bien qu'extrêmement rare, ce dernier cas pratique relatait une consultation faite lors de mon semestre d'interne en médecine générale. Un enfant de 11 ans a consulté un lundi soir vers 18h30 pour une douleur scrotale aiguë gauche apparue le matin même vers 7h et droite depuis environ 1 à 2 heures. Celui-ci avait une température à 37,6°C, une douleur cotée à 9/10 malgré la prise de paracétamol 500mg 1h30 avant ; il boitait. De plus la palpation était très difficile car hyperalgique avec un site inflammatoire bilatéral (rougeur / chaleur). Il n'avait pas de signes fonctionnels urinaires.

Nous souhaitons savoir si les médecins généralistes de Picardie pensaient à la torsion du cordon spermatique bilatérale. C'est le cas de 52 d'entre eux soit 61% au total.

Nous retrouvons néanmoins des réponses autres avec torsion d'hydrotide bilatérale dans 21% des cas ( $n = 18$ ) et orchio-épididymite bilatérale dans 18% des cas ( $n = 15$ ).

Le seul critère secondaire significatif retrouvé ici dépendait du département (figure 13). En effet le taux de bonnes réponses dans l'Aisne représentait 39% alors qu'il était de 73% dans la Somme ( $p = 0,05$ ).



Nous remarquons tout de même une différence en fonction de l'âge avec un meilleur taux de bonnes réponses dans la catégorie des moins de 45 ans ( $p = 0,16$ ). Il en va de même pour les cabinets de groupe (64% des praticiens avaient bien répondu) et les maisons multi-disciplinaires (63%) alors que les médecins exerçant seuls se trompaient dans 50% des cas ( $p = 0,59$ ) (tableau 8).

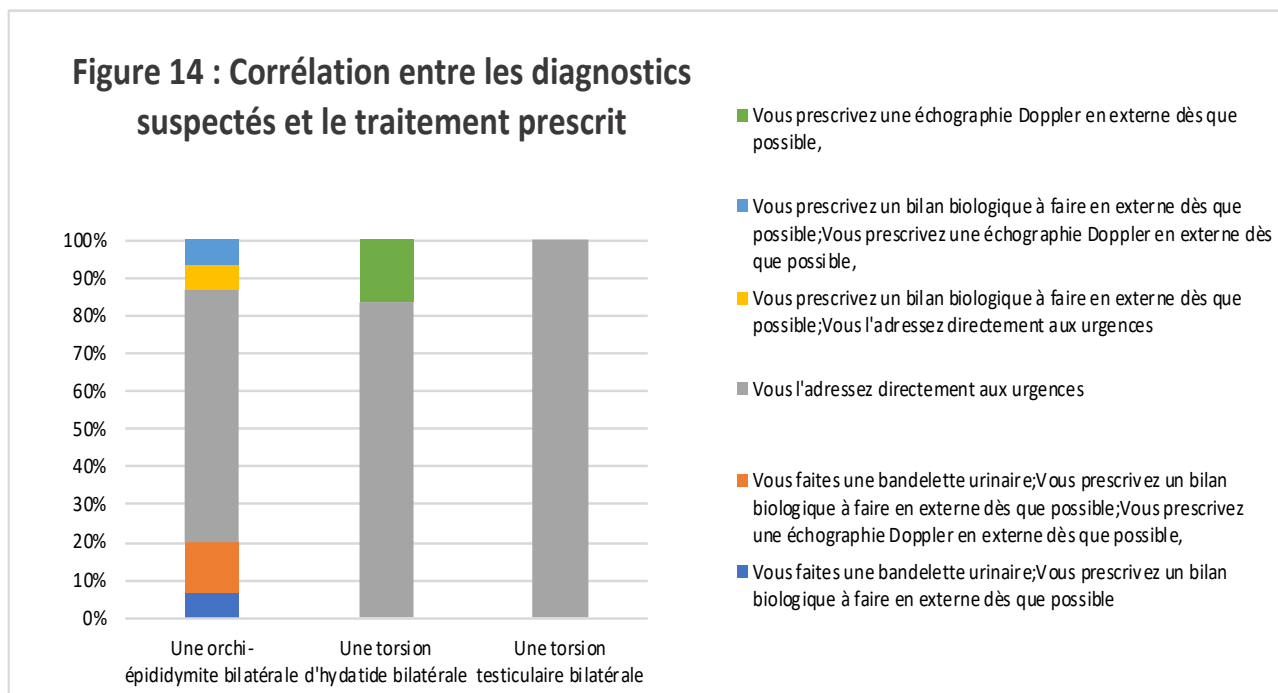
	oui	non
Aisne	6% (n=5)	10% (n=8)
Oise	17% (n=15)	15% (n=13)
Somme	38% (n=32)	14% (n=12)
	oui	non
< 45 ans	44% (n=37)	22% (n=18)
> 45 ans	17% (n=15)	17% (n=15)
	oui	non
Praticiens exerçant seuls	9% (n=8)	9% (n=8)
Cabinets de groupe	38% (n=32)	21% (n=18)
Maisons multi-disciplinaires	14% (n=12)	9% (n=7)
Total	61% (n=52)	39% (n=33)

*Tableau 8 : Diagnostic de torsion testiculaire bilatérale (oui) VS les mauvaises réponses (non) en fonction des départements puis de l'âge.*



○ Prise en charge

Nous observons ici que l'item « adressé aux urgences » représentait 92% des réponses (n=78). D'autres praticiens néanmoins prescrivait des examens à faire en externe s'ils suspectaient une orchite-épididymite voire une torsion d'hydatide bilatérale (Figure 12).



Nous remarquons principalement un fait significatif : tous les examens complémentaires ont été prescrits par des médecins âgés de plus de 45 ans (echo-doppler  $p = 0,001$  / bilan biologique  $p = 0,004$  / bandelette urinaire  $p = 0,04$ ) (tableau 9/10).

Les praticiens exerçant seuls montraient une plus forte propension à prescrire un bilan biologique ( $p = 0,0014$ ) (tableau 11).

	oui	non
< 45 ans	0%	65% (n=55)
> 45 ans	7% (n=6)	28% (n=24)

*Tableau 9 : Prescription d'une échographie Doppler (oui) ou pas (non) en fonction de l'âge.*

	oui	non
< 45 ans	0%	65% (n=55)
> 45 ans	4% (n=3)	31% (n=27)

*Tableau 10 : Prescription d'une bandelette urinaire (oui) ou pas (non) en fonction de l'âge.*

	oui	non
< 45 ans	0%	65% (n=55)
> 45 ans	6% (n=5)	29% (n=25)
	oui	non
Praticiens exerçant seuls	5% (n=4)	14% (n=12)
Cabinets de groupe	1% (n=1)	58% (n=49)
Maisons multi-disciplinaires	0%	22% (n=19)

*Tableau 11 : Prescription d'un bilan biologique (oui) ou pas (non) en fonction de l'âge puis en fonction des modes d'exercice.*

### **H/ Campagne de prévention : oui ou non ?**

La majorité des médecins répondants souhaiterait une campagne de prévention (n=65 soit 76%).

C'est surtout le cas des cabinets de groupe (p = 0,003), ainsi que ceux exerçant en ville ou en semi-rural (p = 0,03) (tableau 12).

Le croisement des autres variables avec le sexe, l'âge et les zones d'activité n'était quant à lui pas significatif.

	oui	non
Praticiens exerçant seuls	15% (n=13)	4% (n=3)
Cabinet de groupe	50% (n=43)	8% (n=7)
Maison multi-disciplinaires	11% (n=9)	12% (n=10)
	oui	non
Ville	34% (n=29)	6% (n=5)
Semi-rural	29% (n= 25)	7% (n=6)
Rural	13% (n=11)	11% (n=9)
Total	76% (n=65)	24% (n=20)

*Tableau 12 : Souhait de recevoir une campagne de prévention (oui) ou pas (non) en fonction des modes ou zones d'exercice.*

# DISCUSSION

---

## **4.1 FORCES DE L'ÉTUDE**

### **A. Choix du sujet**

L'objectif de cette étude était d'évaluer si les pratiques professionnelles des médecins généralistes de Picardie concernant les douleurs scrotales aiguës concordaient bien avec les recommandations actuelles.

Peu d'études ont été menées sur ce sujet. De plus les consultations en rapport avec ce genre d'affections sont plutôt rares (en règle générale nous en comptons moins de cinq par an). Nous avons donc voulu savoir si leurs diagnostics ou prises en charge étaient corrects.

Si tel n'était pas le cas cela nous permettrait de sensibiliser les praticiens. Nous pourrions ainsi améliorer leurs pratiques futures.

### **B. Diversité de la population**

#### **○ Généralités**

La population cible reposait sur l'ensemble des médecins généralistes exerçant en France une activité régulière, libérale ou mixte.

L'atlas de démographie médicale du Conseil National de l'Ordre des Médecins de l'année 2017 recense 88 137 médecins généralistes en activité régulière (tous modes d'exercice) ; soit une diminution de 9,1% des effectifs depuis 2007. Parmi ceux-ci : 53,17% ont une activité libérale ou mixte et sont âgés en moyenne de 51,2 ans contre 50 ans en 2007. On constate donc un vieillissement marqué de la profession. A savoir que les médecins âgés de 60 ans et plus représentent 28% de la population médicale (contre 20% concernant ceux de moins de 40 ans). On note également une féminisation de la profession (47% des médecins en activité régulière sont des femmes contre 38% en 2007 et 61% des médecins parmi les classes d'âge les plus jeunes sont également des femmes). (21)

La population source s'appuyait sur les médecins généralistes exerçant en Picardie une activité régulière, libérale ou mixte.

En Picardie, on compte 2397 médecins généralistes en activité régulière libérale ou mixte (922 dans la Somme, 858 dans l'Oise et 617 dans l'Aisne, âgés en moyenne de 51ans (41 ans chez les femmes). Ceux de moins de 40 ans représentent 20,6% des médecins généralistes de la région contre 23,7% chez ceux ayant 60 ans et plus.

La démographie médicale de la région picarde est sensiblement superposable à celle de la France. Elle nous permet de mettre en lumière les disparités de pratiques professionnelles des médecins généralistes selon ces paramètres (sexe, âge, zone géographique et lieu d'exercice).

#### ○ **Données récoltées via le questionnaire**

En analysant les résultats du questionnaire, nous avons remarqué une forte proportion de réponses dans la tranche d'âge située entre 30-45 ans. Ces médecins sont sans doute plus formés à l'utilisation des moyens de communication informatisés et donc peut-être plus réceptifs aux questionnaires en ligne. La tranche d'âge de moins de 30 ans a cependant été beaucoup moins représentée. Cela peut être dû à une représentation moins importante de cette catégorie dans les congrès ou les FMC où nous avons pu collecter les adresses e-mail, puisque la formation universitaire est encore récente.

En outre, afin de réaliser des analyses statistiques ayant pour variable l'âge, nous avons délimité l'échantillon en deux groupes (les moins de 45 ans et les plus de 45 ans). Cela constitue une des limites de cette étude puisque l'analyse des données en fonction d'une répartition large des âges peut masquer une significativité des résultats pour des tranches d'âge plus petites.

L'échantillon est également représentatif en ce qui concerne la répartition par sexe puisque le sex-ratio homme/femme des médecins généralistes en Picardie est de 1,43 contre 1,125 dans notre étude, sans différence statistiquement significative entre les deux.

## **4.2 LIMITES DE L'ÉTUDE**

Notre étude reposait sur un questionnaire en ligne, transmis à 300 médecins généralistes via leur adresse de messagerie électronique. Ce moyen de recueil a été à l'origine d'un biais de recrutement.

De plus, leur adresses e-mail ont pu être obtenues avec leur accord lors de congrès ou de FMC. Cela majorait ce biais en visant uniquement les médecins présents à ce type de formation.

Nous pouvons également supposer que ces médecins étaient peut-être les plus avertis au sujet des nouvelles recommandations concernant les douleurs scrotales aiguës.

Les adresses e-mail ont été néanmoins particulièrement difficiles à obtenir à cause de nombreux refus. Les praticiens interrogés ont donc été seulement ceux qui ont accepté de nous communiquer leur adresse de messagerie électronique. Par extension, un biais de volontariat était possible car nous pouvons imaginer que les répondants étaient les plus intéressés par notre sujet.

Nous retrouvions également un biais de réponse étant donné que l'enquête reposait sur la déclaration des médecins.

Par ailleurs, s'agissant d'une étude portant sur les connaissances et les pratiques, un risque de biais de désirabilité sociale existait.

85 des praticiens ont répondu au questionnaire, soit un taux estimé à 28,34%. Cela représente un taux de participation légèrement supérieur aux études quantitatives similaires puisqu'il dépasse les 25% (22).

Le biais de déclaration a été minimisé grâce à l'anonymat des réponses.

La méthodologie de ce genre d'étude étant sujette à de nombreux biais, les résultats des analyses statistiques et leur éventuelle significativité restent à pondérer. Cependant ils permettent d'obtenir un aperçu sur le sujet, appliqué à la population des médecins généralistes de Picardie.

## **4.3 ÉTAT DES LIEUX DES PRATIQUES PROFESSIONNELLES DES MÉDECINS GÉNÉRALISTES PICARDS**

### **A. Consultations concernant les douleurs testiculaires aiguës du mineur : une pratique généralisée bien que sporadique**

Ce genre de consultations reste une pratique classique de l'activité des médecins généralistes. C'est pourquoi il incombe à ceux-ci de devoir différencier les prises en charges urgentes de celles qui ne le sont pas.

Si, quantitativement, presque tous les médecins étaient concernés par la réalisation de consultations pour douleurs scrotales aiguës de l'enfant, cette activité était réalisée avec une faible fréquence individuelle. En effet une grande majorité de notre échantillon déclarait ne voir que 0 à 3 enfants par an pour ce genre d'affections. Nous observions, d'ailleurs, une disparité des pratiques en fonction des étiologies suspectées.

Cette diversité de prises en charge était visible tant sur le plan de l'examen physique, des examens complémentaires demandés, des traitements que sur la prise en charge globale du praticien.

Peut-on améliorer leur pratique ? De la même façon, 76% de notre échantillon souhaitait une campagne de prévention afin de sensibiliser le plus de personnes possibles (médecins, patients, personnes intéressées par le sujet compris).

### **B. Diagnostic et prise en charge des torsion testiculaires**

#### **○ Torsion testiculaire unilatérale**

Nous constatons une hétérogénéité dans la pratique de l'examen physique en cas de suspicion de torsion testiculaire. En effet même la prise de température ne dépasse pas les 60%.

Néanmoins certains sont nécessaires afin de faire le bon diagnostic (cf Tableau 1 dans la partie Introduction) car :

- En cas de doute diagnostique la transillumination peut permettre de différencier une torsion d'appendice d'une torsion du cordon spermatique (blue dot sign) ;
- Il en va de même pour le réflexe crémasterien (aboli en général en cas de torsion testiculaire) ;
- Enfin le signe de Prehn soulage souvent le patient lors d'une orchite-épididymite alors qu'il est négatif en cas de torsion du cordon spermatique.

Ces examens physiques sont donc essentiels et permettent de mettre en évidence les différentes étiologies possibles de douleurs scrotales aiguës. Deux questions se posent alors à nous.

La première : Est-ce que les médecins généralistes de Picardie ont une formation adéquate concernant ces gestes physiques ? La seconde : Est-ce qu'ils savent les pratiquer ?

Quoiqu'il en soit, dès qu'il y a suspicion de torsion testiculaire : 100% des médecins adressent les enfants aux urgences pédiatriques pour la suite de la prise en charge sans passer par l'étape « examens complémentaires ».

- Objectif secondaire dans cette partie :

Nous n'avons pas retrouvé de disparités de pratiques professionnelles en fonction des différents paramètres de la première partie du questionnaire ici (âge, sexe, mode, zone ou lieu d'exercice).

**Au total, prenant en compte les conséquences catastrophiques (atrophie testiculaire ou orchidectomie) que peuvent engendrer un retard ou une erreur diagnostique, notre approche actuelle est la suivante : tout patient présentant une possible torsion testiculaire doit bénéficier au plus vite d'une exploration chirurgicale. Aucun examen radiologique ne doit retarder cette prise en charge. L'échographie-doppler ne doit être proposée que si elle peut être effectuée sans retarder l'intervention chirurgicale ou alternativement pour confirmer un autre diagnostic (6).**

- Torsion testiculaire bilatérale

- Torsion testiculaire bilatérale périnatale

Lors d'une torsion périnatale (TP), la torsion extravaginale peut être bilatérale (TPB) dans 22 % des cas (23). Ce taux est de ce fait beaucoup plus fréquent que chez l'adolescent.

Cependant dans 1 cas sur 5 la torsion de la gonade controlatérale est asymptomatique. C'est pourquoi la vigilance est de mise car un nouveau-né présentant une bourse bleuâtre avec une bourse controlatérale qui semble normale peut en effet avoir une torsion bilatérale (découverte lors de l'exploration chirurgicale) (24).

C'est une urgence chirurgicale (25) mais son pronostic est sombre. Ce mauvais taux de survie du testicule comparé à celui des adolescents est probablement lié à plusieurs facteurs. On note entre autres une clinique peu parlante, l'enfant peut pleurer mais les parents ne pensent pas forcément à regarder le scrotum. Certaines différences physiologiques ou anatomiques favorisent également ces torsions.

Pinto et coll. décrivent un taux de seulement 20 % de testicules sauvés dans le suivi de patients opérés dans les 6 heures suivant le début des symptômes (26).

L'objectif principal de l'exploration en urgence est donc surtout de protéger le testicule controlatéral plutôt que de sauver le testicule symptomatique.

Malheureusement, le risque de perte des deux testicules est présent malgré l'exploration rapide.

Il convient de préciser, que tout nouveau-né présentant une torsion testiculaire bilatérale doit être référé à un endocrinologue pédiatrique pour assurer une prise en charge optimale du traitement endocrinien à la puberté (6).

**La torsion bilatérale reste relativement méconnue car très rare cependant il ne faut pas écarter ce diagnostic surtout à cet âge. Ainsi devant le moindre doute diagnostic voire en cas de suspicion de torsion uni / bilatérale : l'important est d'adresser le nouveau-né le plus vite possible aux urgences.**

#### ▪ **Torsion testiculaire bilatérale non néonatale**

Tout d'abord le choix du sujet a été trouvé suite à une torsion testiculaire bilatérale, chez un garçon de 11 ans, rencontrée pendant mon internat en décembre 2017. Le diagnostic posé initialement était une torsion du cordon spermatique bilatérale (douleur brutale initialement à gauche puis à droite) cependant devant l'heure tardive (23h30) l'urologue ne s'est pas déplacé. Celui-ci prônait plutôt une orchite-épididymite bilatérale car beaucoup plus fréquente et proposait de l'hospitaliser ainsi que de le soulager par des antalgiques. Il avait ensuite proposé de pratiquer une échographie-doppler testiculaire le lendemain à 9h si nous le souhaitions. La chef de pédiatrie fut d'accord avec sa prise en charge.

Nous avons de ce fait pratiqué le lendemain cette échographie. Celle-ci a néanmoins retrouvé une torsion testiculaire bilatérale. La prise en charge chirurgicale fut réalisée en urgence mais bien trop tardivement (double orchidectomie). Les parents étaient dévastés, l'enfant pleurait et nous ne savions pas trop comment gérer la situation. Cela a marqué tout le service car au-delà du préjudice subi par l'enfant nous nous sentions responsables.

La torsion du testicule controlatéral est rencontrée approximativement dans 2% des cas (27).

En outre, la torsion du cordon spermatique bilatérale synchrone est un phénomène encore plus rare (28) et peut être mal diagnostiqué (29). Celle-ci n'est donc pas forcément bien connue par les médecins généralistes en règle générale d'autant plus que cette forme clinique peut mimer



des diagnostics différentiels. L'orché-épididymite est plus souvent bilatérale qu'une torsion testiculaire comme nous l'a fait remarquer l'urologue à l'époque. Cependant ce diagnostic reste possible.

C'est pourquoi un examen physique est à réaliser avec précaution car le diagnostic fait par le praticien peut être primordial pour le devenir de l'enfant (30). En effet si ce diagnostic tend à être différé, la nécrose des deux testicules induit une perte de production d'androgène et de spermatozoïdes, soit une infertilité (31).

Dans cette étude un script clinique relatant une torsion bilatérale d'un enfant de 11 ans avait donc été fait afin d'observer si oui ou non les médecins généralistes suspectaient le bon diagnostic.

La majorité des médecins interrogés, soit 61%, ont répondu le bon diagnostic. Cependant 39% ont plutôt pensé à la torsion d'hydatide voire à l'orché-épididymite bilatérale. Malheureusement une partie de ceux-ci n'aurait pas adressé le petit aux urgences et ont prescrit des examens complémentaires à faire en externe.

- Objectif secondaire dans cette partie :

Nous avons remarqué plusieurs significativités.

D'une part les médecins travaillant dans la Somme ( $p=0,05$ ) avaient un meilleur taux de réponses par rapport aux autres régions. C'est également le cas pour les médecins âgés de moins de 45 ans ( $p = 0,016$ ).

D'autre part les examens complémentaires ayant été demandés par certains des praticiens ici (donc sans les adresser aux urgences) ont été faits par les médecins âgés de plus de 45 ans ( $p=0,001$  pour l'écho-doppler,  $p=0,004$  pour le bilan biologique et  $p=0,04$  pour la bandelette urinaire) et plus particulièrement par les médecins exerçant seuls ( $p=0,0014$ ).

Nous constatons que l'âge du praticien joue dans le diagnostic et la prise en charge des douleurs scrotales bilatérales. Est-ce dû à une formation plus récente en général ?

**Devant l'ensemble de ces constatations, il serait judicieux que le médecin généraliste parle à titre préventif des torsions du cordon spermatique aux parents et enfants lors des consultations de routine. Cela pourrait les sensibiliser, ainsi la prise en charge pourrait être plus précoce avec un taux de survie du testicule amélioré. Cependant si un enfant consulte avec des signes de torsion testiculaire aiguë, il doit être adressé directement aux**

**urgences. Celui-ci doit expliquer aux parents l'importance de la rapidité de la prise en charge.**

**En cas de doute, celui-ci doit l'adresser aux urgences car une douleur testiculaire unilatérale voire bilatérale aiguë et brutale est une torsion testiculaire jusqu'à preuve du contraire (32).**

**Si, comme certains des praticiens, un mauvais diagnostic est fait avec une mauvaise orientation, les conséquences peuvent être dramatiques et pour l'enfant et pour le médecin traitant.**

#### **4.4 CADRE MÉDICO-LÉGAL**

##### **A. Causes des litiges**

En France ou à l'étranger de nombreuses torsions du cordon spermatique ont été mal diagnostiquées initialement par les praticiens.

Cela a donc pu conduire soit à la perte d'un testicule (ou des deux) soit à un défaut de fonctionnement de la fonction endocrine et/ou plus particulièrement exocrine (diminution du taux de production des spermatozoïdes pouvant aller jusqu'à l'infertilité). Plusieurs revues ont donc tenté d'identifier les causes de ces litiges patients/médecins et d'en expliquer les solutions dégagées par la Cour d'Appel (33) (34).

Nous avons tout d'abord constaté que 96% de ces fautes professionnelles ont été dues à un mauvais diagnostic initial. L'orchi-épididymite était d'ailleurs le premier diagnostic différentiel puisque dans 65% de celles-ci nous retrouvions cette étiologie (35). Les présentations atypiques comme les douleurs abdominales sans autres signes fonctionnels décrits représentaient quant à elles 19% (pas de palpation testiculaire réalisée lors de l'examen clinique). Des faux négatifs à l'Echographie-Doppler ont également été recensés.

Une étude rétrospective américaine publiée en octobre 2016 a d'ailleurs répertorié 53 cas de 1985 à 2015 dans lesquels le diagnostic de torsion testiculaire n'avait pas été fait en premier lieu. 88% d'entre eux se sont soldés par une orchidectomie. Les urgentistes étaient les plus poursuivis (35%) suivis par les médecins généralistes (17%) puis par les urologues (13%) (36).

## **B. Exemple de deux cas avérés et conséquences judiciaires**

Nous avons souhaité de ce fait connaître les dédommagements possibles des patients ayant perdu un ou deux testicules suite à une faute professionnelle. Pour ce faire nous avons recherché la jurisprudence et effectué des recherches dans la presse (Figaro) mais également via la MACSF.

### **○ Premier cas**

Le premier cas s'est produit à Nîmes. Un adolescent de 13 ans avait consulté son médecin traitant pour une douleur testiculaire droite, brutale. Celui-ci avait diagnostiqué une épididymite aiguë droite et avait donc traité cette affection par des antibiotiques. L'enfant était ensuite revenu la semaine suivante devant la persistance des symptômes : le praticien avait alors réitéré son erreur et lui avait donc prescrit un nouvel antibiotique sans examiner de nouveau l'adolescent.

Malheureusement le diagnostic était tout autre puisqu'il souffrait en réalité d'une torsion du cordon spermatique droit. Une intervention chirurgicale avait donc été réalisée afin d'effectuer une ablation du testicule concerné ainsi qu'une orchidopexie du testicule controlatéral.

L'erreur de diagnostic n'engage la responsabilité du médecin que si elle résulte d'une faute dans l'analyse des symptômes observés, de la mise en œuvre de moyens d'investigations insuffisants ou d'absence de demande d'avis éclairés (37)

Tel était le cas en l'espèce puisque tel était le cas : le médecin généraliste s'était à la fois trompé de diagnostic, sans prescrire d'examen complémentaires en cas de doute ni demandé un avis à un spécialiste. Il aurait pu également l'adresser aux urgences.

Il a donc engagé sa responsabilité contractuelle sur le fondement de l'article anciennement 1147 du code civil, devenu l'article 1231-1 depuis l'ordonnance du 10 février 2016 :

« Le débiteur est condamné, s'il y a lieu, au paiement de dommages et intérêts soit à raison de l'inexécution de l'obligation, soit à raison du retard dans l'exécution, s'il ne justifie pas que l'exécution a été empêchée par la force majeure » (38). Celui-ci a donc dû réparer le préjudice de la victime et les fautes commises étant en rapport de causalité avec le préjudice subi.

Le procès s'est tenu devant la Cour d'Appel de Nîmes le 3 novembre 1998. Ont été retenues :

- Une responsabilité professionnelle médicale,
- Une responsabilité contractuelle (comme décrit ci-dessus),
- Une triple faute médicale,
- Une responsabilité civile avec un préjudice corporel.

Devant ses accusations, ci-joint les compensations accordées :

- Le taux d'incapacité permanente partielle (IPP) = 5%,
- La prise en compte de l'incidence psychologique consécutive à l'ablation du testicule et le pretium doloris (modéré à 3/7) = 30.000 euros,
- Le préjudice esthétique = 20.000 euros.

Une possibilité de réparation ultérieure par mise en place d'une prothèse ainsi qu'une reformation sont à envisager.

Nous ne connaissons pas la condamnation (avec les chiffres exacts d'indemnisation à la victime) encourue par le médecin traitant. Cependant nous avons trouvé un cas similaire dû à une erreur de diagnostic du praticien suivi d'une nécrose testiculaire droite

La Cour d'Appel s'était déroulée à Aix-en-Provence, 10<sup>e</sup> chambre, le 19 avril 2018 :

- Le médecin généraliste était tenu de réparer dans la proportion de 80% le préjudice corporel subi par le patient. Le préjudice corporel global a été fixé à 43.446,83 euros indemnisable à hauteur de 34.757,46 euros.
- Finalement celui-ci a été condamné à payer les sommes suivantes :
  - 25.057 euros à la victime ainsi que 1.500 euros sur le fondement de l'article 700 du code de procédure en cause d'appel (annexe 3),
  - 9.699,66 euros à la caisse primaire d'assurance maladie des Bouches du Rhône ; 1.055 euros également au titre de l'indemnité forfaitaire de gestion ; 1.500 euros sur le fondement de l'article 700 du code de procédure civile en cause d'appel.

L'amende peut d'ailleurs être plus importante que dans cet exemple. C'est pourquoi, sans parler des conséquences néfastes évidentes pour le patient, celles encourues par le praticien n'en sont pas moins conséquentes.

○ **Second cas**

Bien que le patient concerné eût 18 ans au moment de la douleur testiculaire gauche, nous nous sommes intéressés à ce cas actuel très médiatisé (l'arrêt de la Cour d'Appel ayant été rendu à Aix-en Provence le 11 janvier 2018). Fait rarissime même la presse généraliste tel que Le Figaro a relaté les faits (39).

Le jeune homme avait consulté une première fois les urgences pour des douleurs testiculaires le 7 décembre 2009. Il n'y avait pas eu alors d'examen complémentaires réalisés, ce dernier avait été renvoyé au domicile. Il consulte néanmoins le 10 février un médecin généraliste devant une douleur testiculaire gauche brutale. Le praticien avait alors conclu à une orchite gauche et avait fait pratiquer une échographie abdominale.

Devant la persistance de ces douleurs, il a été hospitalisé le 19 février 2010. L'échographie-doppler a constaté du côté droit : un testicule atrophique très hypoéchogène évoquant une torsion un peu ancienne et du côté gauche un aspect d'orchite avec un aspect très inflammatoire hypoéchogène évoquant une torsion récente.

Il est à noter que lors de l'exploration chirurgicale : le chirurgien a retrouvé un testicule droit nécrosé (sans date précise de torsion testiculaire droite) ainsi qu'un testicule gauche atrophié sans fonction endocrinienne ni exocrinienne.

Ci-joint en **Annexe 2** le résumé de l'histoire de la maladie et de l'abstract de la Cour d'appel du 11 Janvier 2018. Ce document a été fourni par la MACSF.

D'une part la responsabilité professionnelle médicale a été reconnue devant une erreur de diagnostic. La perte de chance de conserver son testicule gauche a été évaluée à 80 pour cent. D'autre part, devant une atteinte à la fertilité, une perte de la fonction endocrinienne des testicules, un trouble psychologique de la libido : l'IPP a été fixé à 78.500 euros (soit 63.300 euros après réduction de 20 pour cent).

Au total le préjudice du patient est fixé à hauteur de 241.150,02€, hors prestations sociales.

Le médecin a dû verser :

- 80 % du préjudice corporel (le taux de perte de chance) subi par le patient, c'est à dire 192.920,01 € ;
- Mais également 6.400 euros à chacun de ses parents ;
- Ainsi que 4.000 euros à chacun de ses deux frères.

## **4.5 DIAGNOSTIC ET PRISE EN CHARGE DES AUTRES ÉTIOLOGIES DE DOULEURS SCROTALES AIGUËS DE L'ENFANT**

### **A. Orchi-épididymite virale**

Il s'agit le plus souvent d'une inflammation virale ou post-virale chez l'enfant prépubère (40). La douleur est d'apparition rapide, accompagnée d'un œdème scrotal. La surélévation du testicule apporte un soulagement de la douleur (signe de Prehn). La fièvre est souvent modérée. On ne retrouve pas de signes fonctionnels urinaires. L'examen clinique retrouve un épидидyme douloureux et augmenté de volume. La biologie est peu contributive. De plus aucun examen complémentaire spécifique n'est nécessaire.

Néanmoins nous avons remarqué dans notre étude (orchi-épididymite unilatérale chez un nourrisson de moins de 2 ans, question 9, Cas pratique N1) que deux examens complémentaires étaient pratiqués dans plus de la moitié des cas par les médecins traitants. C'est ainsi le cas de l'ECBU et le bilan biologique avec la recherche d'un syndrome inflammatoire (CRP).

Dans tous les cas les orchi-épididymites ne nécessitent pas une prise en charge hospitalière. Or un peu moins d'1/3 des médecins généralistes ayant répondu au questionnaire les ont orientés aux urgences.

Nous pouvons donc en déduire qu'en fonction de l'âge des enfants (17 mois dans ce cas pratique) : les praticiens les adressent plus facilement pour un avis spécialisé avec plus ou moins des examens complémentaires à réaliser aux urgences.

De la même manière le diagnostic peut être plus difficile. Mieux vaut dans ces cas-là adresser un patient en cas de doute afin de ne pas passer à côté d'une torsion testiculaire uni voire bilatérale. Celle-ci doit rester le diagnostic à redouter.

Quant au traitement symptomatique : malgré la connaissance du diagnostic 52% uniquement ont prescrit uniquement une surveillance simple avec antalgiques, sans anti-inflammatoires ni antibiotiques. Cependant très peu de revues de la littérature relatent cette prise en charge, de ce fait les médecins généralistes peuvent ne pas être au courant de celle-ci.

- *Objectif secondaire dans cette partie :*

Nous n'avons retrouvé aucune significativité ici.

## **B. Orchi-épididymite bactérienne**

L'orchi-épididymite bactérienne peut être retrouvée chez l'adolescent ayant des rapports sexuels non protégés. A cet âge, elle est donc secondaire à une IST qui va progresser depuis l'urètre jusqu'au tractus épидидymaire (orchi-épididymite secondaire) (15).

Le diagnostic est de prime abord clinique.

De plus l'examen physique est généralement différent de celui d'une torsion testiculaire (fièvre / douleur progressive / Signe de Prehn soulageant la douleur / Toucher rectal systématique). Pour ce qui est du TR, nous avons remarqué qu'il était assez peu pratiqué en consultation puisque 18% seulement des médecins traitants ont répondu positivement alors qu'il fait un bon à 67% en cas de suspicion de prostatite.

S'il est bien réalisé et que le diagnostic est confirmé, cela permet une prise en charge ambulatoire optimale par une antibiothérapie probabiliste, une antalgie adaptée avec des mesures associées (suspensoir scrotal, etc.).

Dans l'ensemble les recommandations sont bien respectées dans cette partie.

Pratiquement tous les praticiens ont trouvé le bon diagnostic (89%), ont demandé les bons examens complémentaires (ECBU / bilan IST : 82% dans les deux cas). Seule l'échographie-Doppler ne devrait pas être prescrite à titre systématique mais reste fortement revendiquée par les médecins généralistes de notre échantillon (49%). La prescription d'antibiotiques est par ailleurs bien honorée puisque 92% des praticiens s'y engageaient.

### **Au total, selon les recommandations officielles (15)(41) :**

- **Le Toucher rectal doit être systématique pour rechercher une urétrite ou une prostatite chez l'adulte.** Devant la minorité des patients (souffrance psychologique possible), ce geste n'entre pas dans les recommandations.  
Toutefois si un praticien suspecte une prostatite chez un jeune de 17 ans ayant des rapports sexuels et qu'il réalise ce geste avec l'accord du patient, cela ne constituerait pas de faute professionnelle.
- **Un bilan bactériologique par un ECBU du premier et du second jet urinaire (examen direct, mise en culture et PCR à la recherche de *Chlamydia trachomatis* et *Neisseria gonorrhoeae*) est demandé systématiquement à visée étiologique.**
- **Un bilan d'IST (cas index et partenaires) est également à faire le cas échéant.**
- **L'échographie-Doppler du testicule doit quant à elle uniquement être réalisée lorsque l'on pense à une complication (abcès).**
- **En toute circonstance devant le moindre doute diagnostic d'une torsion du cordon spermatique : une exploration chirurgicale doit être réalisée.**

- Objectif secondaire dans cette partie :

De nombreuses significativités ont été retrouvées dans la question « examens complémentaires réalisés lorsque nous pensons à une orchite bactérienne ». Il en est ressorti majoritairement que les praticiens les plus jeunes (âgés de moins de 45 ans), les cabinets de groupe, le secteur (ville/semi-rural) ainsi que les femmes respectaient plus les recommandations actuelles.

Les taux les plus significatifs restent les groupes : âge et mode d'exercice.

### **C. Tumeur testiculaire**

Le diagnostic de tumeur testiculaire dans notre étude n'a pas été évident pour tous puisqu'uniquelement 65% ont trouvé le bon diagnostic.

La découverte d'une tumeur du testicule suite à un épisode aigu est néanmoins possible, bien que peu fréquente, aidée par l'échographie testiculaire (42).

L'un des principaux diagnostics différentiels est en effet l'orchite (1/4 des praticiens pensaient à une orchite trainante dans notre questionnaire). Cependant cette étiologie présente entre autres des signes infectieux pouvant être marqués (fièvre, douleur), des troubles mictionnels avec un ECBU positif voire un signe de Chevassu négatif. En cas de doute, l'échographie testiculaire peut trancher en mettant en évidence un épaississement et un aspect hypervascularisé de l'épididyme.

Au total toute découverte d'une masse testiculaire est un cancer jusqu'à preuve anatomopathologique du contraire et doit conduire à la réalisation d'une exploration scrotale par voie inguinale. Malgré l'orchidectomie possible, si le diagnostic est confirmé le pronostic est excellent avec un taux de guérison de l'ordre de 95%. Le testicule controlatéral doit quant à lui être évalué et surveillé car les formes bilatérales représentent 1 à 2 % des cas (43).

### **D. Torsion de l'appendice testiculaire**

Nous n'avons pas fait de cas pratiques sur cette affection dans notre questionnaire. Paradoxalement la torsion de l'appendice testiculaire reste la douleur scrotale aiguë la plus courante lors de la période prépubertaire. Elle affecte plus particulièrement les enfants ayant environ 10 ans.



Les chiffres divergent selon les articles de la littérature, mais restent plus ou moins similaires. Dans la revue « Pediatric and developmental Pathology » 35 à 67% des enfants et adolescents venant pour des douleurs scrotales aiguës présentent en fait une torsion d'appendice testiculaire (44).

D'autre part cette affection est beaucoup plus fréquente que les torsions du cordon spermatique (45).

Ainsi devant une douleur scrotale progressive, un réflexe crémastérien conservé et parfois la palpation d'un petit nodule bleuté au pôle supérieur du testicule (blue dot sign visible lors de la pratique d'une transillumination) : ce diagnostic doit être envisagé.

En cas de certitude diagnostique, le traitement consiste en une antalgie de palier 1 associé à un traitement anti-inflammatoire de courte durée. Les symptômes s'amendent généralement en quelques jours.

### **E. Cryptorchidie**

La plupart des médecins généralistes ayant répondu à notre étude ont pensé à la torsion testiculaire devant une douleur inguinale aigue importante associée à une bourse ipsilatérale vide (88%). Aucune significativité n'avait été retrouvée lorsque nous avons fait les tableaux de contingence avec les critères de l'objectif secondaire.

Au total, si la cryptorchidie persiste après l'âge d'un an : une descente chirurgicale du testicule concerné avec orchidopexie doit être effectuée par un chirurgien. Cette intervention est essentielle afin de permettre un fonctionnement optimal du testicule concerné. Le risque d'hypofertilité n'est cependant réel qu'en cas de cryptorchidie bilatérale et est d'autant plus élevé que les testicules sont abaissés tardivement.

L'impact psychologique et esthétique peut également être important.

Il faut noter tout de même que l'opération ne réduit pas les risques de cancérisation (risque relatif de 12 à 40), mais permet la surveillance par palpation du testicule descendu. Celle-ci est donc primordiale pour diminuer ces risques.

D'une manière générale, tout médecin doit savoir examiner les bourses d'un homme ayant un syndrome abdominal (46).

## **4.6 MOYENS DE COMMUNICATION ET DE FORMATION AU SUJET DES DOULEURS SCROTALES AIGUËS DU MINEUR ET PROPOSITION D'AXES D'AMÉLIORATION**

### **A. Pour les médecins généralistes**

Plusieurs axes sont possibles afin de se former :

1. Le Congrès d'urologie. Celui-ci a lieu tous les ans. Le dernier en date s'est d'ailleurs déroulé à Paris en novembre 2018 pendant 5 jours.
2. Les formations médicales continues (FMC) dans chaque région. Dans la Somme il y en a environ une par an concernant l'urologie ou l'infectiologie, cependant le thème de notre thèse n'est pas abordé systématiquement.
3. Sans compter les nombreuses revues médicales professionnelles de santé (Exercer, Prescrire, la Revue du Praticien, etc) puisqu'elles peuvent traiter de différents sujets d'urologie.
4. Pour finir en cas de doute : l'association française d'urologie (AFU) est le site internet de référence des atteintes urologiques (47). On y retrouve par ailleurs toutes les avancées urologiques, toutes les publications scientifiques, l'agenda des congrès, etc. Des formations sont également possibles afin d'acquérir plus d'expérience dans certains domaines d'urologie.

### **B. Pour les patients**

Tout d'abord une vidéo ayant été créée par l'association française d'urologie est disponible sur Youtube. Elle se prénomme « J'ai une grosse bourse, que dois-je faire ? » (48). Elle reprend les points fondamentaux des torsions testiculaires aiguës, les orchio-épididymites du sujet jeune ayant des rapports sexuels, des tumeurs testiculaires mais également des hydrocèles, varicocèles, des kystes de l'épididyme et des douleurs testiculaires suite à un traumatisme.

De plus les médecins généralistes peuvent faire de la prévention lors des consultations de routine et parler entre autres des torsions testiculaires. Grâce à cela certains enfants concernés avec une douleur testiculaire brutale oseront peut-être plus en parler à leurs proches voire à leur praticien.

Dans notre étude il y a d'ailleurs un lien de cause à effet. En effet nous avons noté une corrélation entre le nombre d'enfants consultant pour douleurs scrotales aiguës par an et la tenue

d'un discours préventif par les médecins généralistes. Les chiffres parlaient d'eux-mêmes : les médecins ayant vu 0 à 1 torsion par an tenaient un discours préventif seulement dans 3% des cas. Lorsque le nombre augmentait à 2 voire 3 cas par an, le discours préventif s'élève à 5% alors que ce chiffre faisait un bond à 25% chez les médecins en rencontrant 4 à 5 par an.

C'est un début, cependant il nous a semblé judicieux et opportun de communiquer davantage sur le sujet.

Nous pourrions imaginer une prévention par le biais de différentes interventions ou communications :

- Lors de cours d'éducation sexuelle pour les grands (collèges / lycées par exemple),
- Par des affiches dans les salles d'attente des médecins ou dans les infirmeries des établissements scolaires. Ainsi petits et grands pourraient aborder le sujet et engager la conversation spontanément en insistant sur le caractère d'urgence d'une torsion testiculaire

C'est pourquoi nous avons réalisé cette affiche (**cf annexe 4**).

Nous pourrions ainsi l'envoyer par mail à l'ensemble des médecins de notre échantillon. Ils pourront l'imprimer et l'afficher dans leur salle d'attente afin de sensibiliser leur patientèle.

Pour finir, nous avons également contacté l'Agence Régionale de Santé (l'ARS) afin de réaliser une journée de prévention sur Amiens.



La personne contactée n'a pas semblé très positive face à cette proposition. Malheureusement, celle-ci a sous-entendu que c'était un sujet mineur et non prioritaire à ce jour. A sa demande nous lui avons fait parvenir un mail expliquant notre démarche et notre volonté d'instaurer une journée de sensibilisation.

Face à cette réponse, nous avons réfléchi à un autre support médiatique.

Afin de cibler le public concerné (enfants / adolescents / jeunes adultes), nous avons créé une page Facebook contenant une vidéo intitulée : « TORSION TESTICULAIRE : et si on en parlait ? ». Cette dernière explique la physiopathologie de la torsion, sa prise en charge et ses conséquences.

Le langage employé reste courant afin d'être accessible à tous. Le but étant de sensibiliser les garçons et les jeunes hommes touchés par cette pathologie et de faire en sorte qu'ils ne dépassent plus les 6 heures fatidiques avant de consulter.

# CONCLUSION

---

Le médecin généraliste représente un des maillons essentiels de la prise en charge des douleurs scrotales en phase aiguë, en endossant parfois le rôle de premier recours médical du patient.

Si cette situation est loin d'être quotidienne, les bénéfices pour le patient, d'un point de vue fonctionnel notamment, et en termes de santé publique sont tels qu'il est nécessaire de procéder à une prise en charge optimale, basée sur les recommandations actuelles.

Cette étude nous a permis de faire un état des lieux des pratiques professionnelles et des connaissances des médecins généralistes de Picardie concernant les douleurs scrotales aiguës. En est ressorti une complexité que ce soit dans l'établissement d'un diagnostic ou dans la prise en charge de celles-ci.

Nous retrouvons de la sorte des disparités assez nettes inter-praticiens avec des examens physiques réalisés, des examens complémentaires demandés, voire des prescriptions médicamenteuses pouvant être totalement différentes. Les médecins généralistes les plus jeunes (de moins de 45 ans), les cabinets de groupes et ceux exerçant en ville sont ceux ayant principalement le meilleur taux de réponses au questionnaire avec parfois des résultats très significatifs.

Un travail d'amélioration des FMC favorisant un enseignement pratique et pluridisciplinaire reste donc à envisager, en supposant que contrairement à cette année le sujet soit enfin traité. La conjugaison des recommandations avec l'élargissement de certaines prises en charge devrait améliorer de façon significative leurs pratiques.

Par ailleurs, notre étude objective un problème sociétal puisque le grand public semble méconnaître le diagnostic de « torsion du cordon spermatique » et sa prise en charge chirurgicale urgente.

Une prévention à plus grande échelle semble de rigueur. C'est également le souhait des médecins généralistes puisque 76% prônent une campagne publicitaire ou scolaire. C'est pourquoi à titre d'exemples, nous avons réalisé une affiche explicative ainsi qu'une page Facebook dédiée à cette affection.

Une fois le patient informé qu'une « douleur scrotale aiguë est une torsion testiculaire jusqu'à preuve du contraire », l'objectif premier est qu'il modifie son comportement et qu'il consulte impérativement avant les 6 heures. Cela n'était majoritairement pas le cas dans cette étude.

Pour conclure les douleurs scrotales aiguës restent une prise en charge complexe avec beaucoup de diagnostics possibles. Cependant le rôle du médecin généraliste est avant tout de ne pas passer à côté des urgences possibles. Ainsi devant la suspicion de torsion du cordon spermatique, voire en cas de doute diagnostic, il incombe à celui-ci de l'adresser au plus vite aux urgences pour une prise en charge chirurgicale, sans passer par la case Echographie-Doppler qui reste une perte de temps.

Certains axes de recherche actuels tentent d'améliorer les outils diagnostiques, soit radiologiques, soit cliniques (49) (par des scores à réaliser par les médecins favorisant le diagnostic de torsion testiculaire) ou encore en proposant des substances permettant de diminuer l'effet de l'ischémie-reperfusion sur le parenchyme testiculaire. Ces essais ont cependant été réalisées uniquement chez le rat pour le moment (50).

Le taux des dérivés réactifs de l'oxygène (DRO, en anglais reactive oxygen species, ROS) joue un rôle important dans la communication entre les cellules. Leur concentration peut cependant croître significativement en période de stress et endommager les structures cellulaires, ce qu'on appelle le stress oxydant.

Ainsi certaines études ont souhaité administrer par voie intra-péritonéale 30 minutes avant la détorsion certaines substances comme *Vardénafil* (51) et *Sildénafil* (52) entre autres (inhibiteurs puissants et sélectifs de la phosphodiesterase de type 5, utilisés par l'homme dans la dysfonction érectile). Grâce à ces substances le taux d'antioxydants était beaucoup plus important chez les rats recevant ces produits, conduisant à l'amélioration de la fonction testiculaire (surtout pour la fonction des cellules germinales avec une diminution de l'apoptose).

Il serait également intéressant de reproduire un nouvel état des lieux dans quelques années, afin d'observer l'évolution de ce travail, en tenant compte des actualités et événements à venir.

# BIBLIOGRAPHIE

---

1. Secrétariat général du Gouvernement (SGG) . Loi n°2009-879 du 21 juillet 2009 portant réforme de l'Hôpital et relative aux patients, à la santé et aux territoires [Internet]. Légifrance. [cité 22 juill 2009]. Disponible sur: [https://www.legifrance.gouv.fr/affichTexteArticle.do;jsessionid=5FC4BAF059494342AFBAC42137C165A2.tplgfr33s\\_2?idArticle=JORFARTI000020879483&cidTexte=JORFTEXT00020879475&dateTexte=29990101&categorieLien=id](https://www.legifrance.gouv.fr/affichTexteArticle.do;jsessionid=5FC4BAF059494342AFBAC42137C165A2.tplgfr33s_2?idArticle=JORFARTI000020879483&cidTexte=JORFTEXT00020879475&dateTexte=29990101&categorieLien=id)
2. Pierrel J-M. Définition du mot testicule [Internet]. Centre national de Ressources Textuelles et Lexicales. Disponible sur: <http://www.cnrtl.fr/definition/testicule>
3. F. Audenet, M. Rouprêt . Les torsions du cordon spermatique : aspects du diagnostic clinique et principes thérapeutiques [Internet]. Association Française d'Urologie. 2010 [cité 8 nov 2010]. Disponible sur: <https://www.urofrance.org/nc/science-et-recherche/base-bibliographique/article/html/les-torsions-du-cordon-spermatique-aspects-du-diagnostic-clinique-et-principes-therapeutiques.html>
4. Kamina P. Organes génitaux internes masculins. In: Anatomie Clinique, organes urinaires et génitaux, pelvis, coupes du tronc. 2ème édition. 2008. p. 179-87.
5. Callewaert PRH, Van Kerrebroeck P. New insights into perinatal testicular torsion. Eur J Pediatr. juin 2010;169(6):705-12.
6. Estremadoyro vanina, Meyrat BJ, Birraux J, vidal isabelle, Sanchez O. Diagnostic et prise en charge de la torsion testiculaire chez l'enfant. Rev Médicale Suisse. 15 févr 2017;13(550):406-10.
7. Cubillos J, Palmer JS, Friedman SC, Freyle J, Lowe FC, Palmer LS. Familial Testicular Torsion. J Urol. juin 2011;185(6):2469-73.
8. Caesar RE, Kaplan GW. Incidence of the bell-clapper deformity in an autopsy series. Urology. juill 1994;44(1):114-6.
9. Kubota M, Okuyama N, Yamazaki S, Hirayama Y, Kobayashi K, Satoh K. Is mobile testis a true pathological condition due to a gubernaculum abnormality? Pediatr Surg Int. juill 2007;23(7):633-6.
10. Janetschek G, SchreckenberG F, Grimm W, Marberger M. Hemodynamic effects of experimental testicular torsion. Urol Res [Internet]. sept 1987 [cité 7 déc 2018];15(5). Disponible sur: <http://link.springer.com/10.1007/BF00258201>
11. Visser AJ, Heyns CF. Testicular function after torsion of the spermatic cord. BJU Int. août 2003;92(3):200-3.

12. Romeo C, Impellizzeri P, Arrigo T, Antonuccio P, Valenzise M, Mirabelli S, et al. Late hormonal function after testicular torsion. *J Pediatr Surg.* févr 2010;45(2):411-3.
13. Sozubir S, Barber T, Wang Y, Ahn C, Zhang S, Verma S, et al. Loss of Ins13: A Potential Predisposing Factor for Testicular Torsion. *J Urol.* juin 2010;183(6):2373-9.
14. Nguyen L, Lievano G, Ghosh L, Radhakrishnan J, Fornell L, John E. Effect of unilateral testicular torsion on blood flow and histology of contralateral testes. *J Pediatr Surg.* mai 1999;34(5):680-3.
15. François Audenet, Franck Bruyère. Infections sexuellement transmissibles [Internet]. Association Française d'Urologie. 2010. Disponible sur: <https://www.urofrance.org/congres-et-formations/formation-initiale/referentiel-du-college/infections-sexuellement-transmissibles.html>
16. Grosclaude P, Velten M, Coureau G, Marrer E, Daubicse-Marlia L. Projections de l'incidence et de la mortalité par cancer en France métropolitaine en 2017, Testicule [Internet]. Santé publique France. 2017. Disponible sur: [http://opac.invs.sante.fr/doc\\_num.php?explnum\\_id=11061](http://opac.invs.sante.fr/doc_num.php?explnum_id=11061)
17. HAS . Tumeur maligne, affection maligne du tissu lymphatique ou hématopoïétique, Cancers du testicule, Tumeurs germinales [Internet]. 2011. Disponible sur: [https://www.has-sante.fr/portail/upload/docs/application/pdf/2011-06/ald\\_30\\_gm\\_cancer\\_du\\_testicule\\_web.pdf](https://www.has-sante.fr/portail/upload/docs/application/pdf/2011-06/ald_30_gm_cancer_du_testicule_web.pdf)
18. AFU . ectopie testiculaire ou cryptorchidie [Internet]. Association Française d'Urologie. 2011. Disponible sur: <http://www.urofrance.org/nc/science-et-recherche/base-bibliographique/article/html/ectopie-testiculaire-ou-cryptorchidie.html>
19. Gueorguieva I, Bouvattier C. Cryptorchidie [Internet]. Société Française de Pédiatrie. 2017. Disponible sur: <http://pap-pediatrie.fr/endocrinologie/cryptorchidie>
20. Audouin M, Houlgatte A. Chapitre 18 - Tumeurs du testicule [Internet]. UroFrance. Disponible sur: <https://www.urofrance.org/congres-et-formations/formation-initiale/referentiel-du-college/tumeurs-du-testicule.html>
21. Conseil National de l'Ordre des Médecins . Atlas de démographie médicale [Internet]. 2017. Disponible sur: <http://demographie.medecin.fr/demographie>
22. Etudes et conseils démarches et outils [Internet]. Site de l'ESEN. [cité 1 janv 2019]. Disponible sur: <http://www.esen.education.fr/conseils/recueil-de-donnees/operations/construction-des-outils-de-recueil/questionnaire/>
23. LaQuaglia MP, Bauer SB, Eraklis A, Feins N, Mandell J. Bilateral neonatal torsion. *J Urol.* oct 1987;138(4 Pt 2):1051-4.
24. Baglaj M, Carachi R. Neonatal bilateral testicular torsion: a plea for emergency exploration. *J Urol.* juin 2007;177(6):2296-9.



25. Abbas TO, Ali M. Bilateral Neonatal Testicular Torsion; Hidden Surgical Nightmare. *Front Pediatr.* 2018;6:318.
26. Pinto KJ, Noe HN, Jerkins GR. Management of neonatal testicular torsion. *J Urol.* sept 1997;158(3 Pt 2):1196-7.
27. Washowich TL. Synchronous bilateral testicular torsion in an adult. *J Ultrasound Med Off J Am Inst Ultrasound Med.* août 2001;20(8):933-5.
28. Vadhvana B, Manson-Bahr D, Godbole H. A rare case: spontaneous bilateral synchronous testicular torsion. *Int Urol Nephrol.* sept 2015;47(9):1519-20.
29. Beliaev AM, Mundy I. Bilateral simultaneous testicular torsion presenting as a diagnostic dilemma. *BMJ Case Rep.* 22 mai 2013;2013.
30. Lorenzo L, Martínez-Cuenca E, Broseta E. Bilateral testicular torsion in an adolescent: a case with challenging diagnosis. *Int Braz J Urol Off J Braz Soc Urol.* avr 2018;44(2):393-6.
31. Osada Y, Tanada T, Ishisawa N. Simultaneous bilateral testicular torsion in the adolescent. *Urol Int.* 1985;40(3):179-80.
32. Champy C, Drouin S. Pathologie génito-scrotale chez le garçon et chez l'homme [Internet]. Association Française d'Urologie. Disponible sur: <https://www.urofrance.org/congres-et-formations/formation-initiale/referentiel-du-college/pathologie-genito-scrotale.html>
33. Mellick LB. Torsion of the testicle: it is time to stop tossing the dice. *Pediatr Emerg Care.* janv 2012;28(1):80-6.
34. Bass JB, Couperus KS, Pfaff JL, Moore GP. A Pair of Testicular Torsion Medicolegal Cases with Caveats: The Ball's in Your Court. *Clin Pract Cases Emerg Med.* nov 2018;2(4):283-5.
35. Colaco M, Heavner M, Sunaryo P, Terlecki R. Malpractice Litigation and Testicular Torsion: A Legal Database Review. *J Emerg Med.* déc 2015;49(6):849-54.
36. Gaither TW, Copp HL. State appellant cases for testicular torsion: Case review from 1985 to 2015. *J Pediatr Urol.* oct 2016;12(5):291.e1-291.e5.
37. Plaintes devant des nécroses testiculaires après torsion ayant entraîné une perte de fertilité [Internet]. Disponible sur: <https://www.macsf.fr>
38. Code civil - Article 1231-1 [Internet]. Legifrance. 2016. Disponible sur: <https://www.legifrance.gouv.fr/affichCodeArticle.do?cidTexte=LEGITEXT000006070721&idArticle=LEGIARTI000032010123>
39. Un homme reçoit près de 200.000 euros après avoir perdu ses testicules. *Le Figaro* [Internet]. 24 janv 2018; Disponible sur: <http://sante.lefigaro.fr/article/un-homme-recoit-pres-de-200-000-euros-apres-avoir-perdu-ses-testicules/>

40. Galinier P, El-Ghoneimi A, Audry G. Pathologie génito-scrotale chez le garçon [Internet]. Collège Hospitalier et Universitaire de Chirurgie Pédiatrique. 2013. Disponible sur: [http://www.college-chirped.fr/College\\_National\\_Hospitalier\\_et\\_Universitaire\\_de\\_Chirurgie\\_Pediatrique/2e\\_Cycle\\_-\\_ECNi\\_files/N°48%20-%20Pathologie%20Génito-Scrotale%20chez%20le%20Garçon%20-%202006-03-2015.pdf](http://www.college-chirped.fr/College_National_Hospitalier_et_Universitaire_de_Chirurgie_Pediatrique/2e_Cycle_-_ECNi_files/N°48%20-%20Pathologie%20Génito-Scrotale%20chez%20le%20Garçon%20-%202006-03-2015.pdf)
41. Item 48 - UE 2 - Pathologie génitoscrotales chez le garçon et chez l'homme. In: Collège français des urologues. 4ème. 2018.
42. Rabattu P-Y, Robert Y, Boillot B. Pathologie génito-scrotale chez le garçon et chez l'homme. 2017;67. Disponible sur: <http://etudiants.larevuedupraticien.fr/pdf-reader/16489>
43. Legrand G, Ploussard G, Mongiat-Artus P, Desgrandchamps F. Item 310 Tumeurs du testicule. 2015;65. Disponible sur: <http://etudiants.larevuedupraticien.fr/pdf-reader/11630>
44. Nistal M, Paniagua R, Gonzalez-Peramato. Perspectives in Pediatric Pathology, Chapter 19. Testicular Torsion, Testicular Appendix Torsion, and Other Forms of Testicular Infarction. *Pediatr Dev Pathol.* sept 2016;345-3599.
45. Strauss S, Faingold R, Manor H. Torsion of the testicular appendages: sonographic appearance. *J Ultrasound Med Off J Am Inst Ultrasound Med.* mars 1997;16(3):189-192; quiz 193-194.
46. Pathologie génito-scrotale chez le garçon et chez l'homme - Cryptochidie. In: Collège français des urologues. 4ème. 2018.
47. Association Française d'Urologie [Internet]. Disponible sur: <https://www.urofrance.org>
48. Association Française d'Urologie. J'ai une grosse bourse, que dois-je faire ? [Internet]. 2015. Disponible sur: <https://www.youtube.com/watch?v=xLGI02yFe0>
49. Barbosa JA, Tiseo BC, Barayan GA, Rosman BM, Torricelli FCM, Passerotti CC, et al. Development and Initial Validation of a Scoring System to Diagnose Testicular Torsion in Children. *J Urol.* mai 2013;189(5):1859-64.
50. DaJusta DG, Granberg CF, Villanueva C, Baker LA. Contemporary review of testicular torsion: New concepts, emerging technologies and potential therapeutics. *J Pediatr Urol.* déc 2013;9(6):723-30.
51. Erol B, Tokgoz H, Hanci V, Bektas S, Akduman B, Yencilek F, et al. Vardenafil Reduces Testicular Damage Following Ischemia/Reperfusion Injury in Rats. *Kaohsiung J Med Sci.* juill 2009;25(7):374-80.
52. Beheshtian A, Salmasi AH, Payabvash S, Kiumehr S, Ghazinezami B, Rahimpour S, et al. Protective effects of sildenafil administration on testicular torsion/detorsion damage in rats. *World J Urol.* avr 2008;26(2):197-202.

# ANNEXES

---

## **ANNEXE 1 : Questionnaire**

### **Questionnaire pour les médecins généralistes**

#### **A/ Profil du médecin généraliste**

##### **1/ Quel est votre sexe ?**

- Homme
- Femme

##### **2/ Quel est votre âge ?**

- < 30
- 30 – 45
- 45 – 60
- > 60

##### **3/ Comment travaillez-vous ?**

- Seul
- Cabinet de groupe
- Maison médicale pluridisciplinaire

##### **4/ Où travaillez-vous ?**

- Ville
- Semi rural
- Rural

##### **5/ Quel est votre département ?**

- Somme
- Aisne
- Oise

## B/ Pratique quotidienne :

**6/ Parlez-vous à titre préventif des douleurs scrotales aiguës (exemple : torsion testiculaire) lors de vos consultations pédiatriques ?**

- Oui
- Non.

**7/ A combien estimez-vous par an le nombre d'enfants se présentant en consultation pour des douleurs testiculaires ? (nouveaux-nés jusqu'aux adolescents de 18 ans)**

- 0 à 1 enfant,
- 2 à 3 enfants
- 4 à 5 enfants
- 6 enfants ou plus.

**8/ Lorsqu'un enfant ou un adolescent consulte pour une douleur abdominale : examinez-vous systématiquement les testicules ?**

- Oui
- Non.

**9/ Cas pratique N1 : Une mère amène son nourrisson de 18 mois dans votre cabinet pour pleurs depuis le début d'après-midi avec un testicule gauche hypertrophié et inflammatoire (rougeur / chaleur / douleur à la palpation).**

**A/ Que faites-vous à l'examen physique pour distinguer une torsion du cordon spermatique d'une autre étiologie testiculaire ? (Une ou plusieurs réponses possibles).**

- Le signe de Prehn,
- Le réflexe crémasterien,
- Une transillumination,
- Vous prenez la température,
- Autre(s) :

**B/ Si vous suspectez une torsion testiculaire gauche, concernant l'examen physique, le bilan paraclinique et la conduite à tenir, que faites-vous ? (Une ou plusieurs réponses possibles).**

- Vous faites une bandelette urinaire en cabinet,
- Vous prescrivez un ECBU avec +/- un antibiogramme,
- Vous prescrivez un bilan biologique standard avec la CRP,
- Vous demandez une échographie Doppler en externe dès que possible,
- Vous l'adressez directement aux urgences.
- Autre(s) :

**C/ Si vous suspectez une orchite-épididymite gauche : concernant l'examen physique, le bilan paraclinique et la conduite à tenir, que faites-vous ? (Une ou plusieurs réponses possibles).**

- Vous faites une bandelette urinaire en cabinet,
- Vous prescrivez un ECBU avec +/- un antibiogramme,
- Vous prescrivez un bilan biologique standard avec la CRP,
- Vous demandez une échographie Doppler en externe dès que possible,
- Vous l'adressez directement aux urgences.
- Autre(s) :

**D/ Vous suspectez finalement une orchite-épididymite gauche virale chez ce nourrisson de 18 mois (écho-doppler normale, ECBU et CRP : normaux) et décidez de la gérer en ambulatoire, concernant le traitement médicamenteux, vous lui donnez :**

*(Une seule réponse à cocher est possible)*

- Des anti-inflammatoires non stéroïdiens (exemple : ibuprofène dose/poids) + antalgiques,
- Des anti-inflammatoire stéroïdiens soit des corticoïdes (exemple : solupred 1mg/kg) + antalgiques,
- Des antibiotiques de référence + antalgiques,
- Rien : pas d'anti-inflammatoires ni antibiotiques : surveillance simple quelques jours + antalgiques,
- Autre(s) :

**10/ Si un enfant présente une douleur inguinale aigue importante avec une bourse vide ipsilatérale, pensez-vous à la torsion d'un testicule ectopique ?**

- Oui
- Non.

**11/ Cas pratique N2 : Un adolescent de 17ans se présente dans votre cabinet pour une douleur scrotale aiguë droite.**

**A/ En général depuis combien de temps est apparue la douleur testiculaire lorsque l'enfant ou l'adolescent décide de vous consulter ?**

- 0 à 6h
- 6h à 12h
- 12h à 24h
- Plus de 24h.

*Lors de l'interrogatoire, vous apprenez que la douleur scrotale aiguë droite évolue depuis deux jours, celle-ci est apparue progressivement ce week-end, avec une diurèse conservée et des signes fonctionnels urinaires (brulures mictionnelles depuis 1 semaine)). Celui-ci a eu plusieurs rapports sexuels non protégés.*

*A l'examen clinique le scrotum est augmenté de volume, inflammatoire, douloureux à la palpation, dur, avec une fièvre à 38,7°C.*

**B/ A quoi pensez-vous ?**

- Une torsion d'hydatide,
- Une torsion testiculaire,
- Une prostatite,
- Une orchio-épididymite,
- Une tumeur testiculaire.

**C/ Faites-vous un toucher rectal ?**

- Oui
- Non

**D/ Concernant les examens paracliniques :**

- Vous demandez un ECBU avec +/- antibiogramme,
- Vous prescrivez un examen direct, mise en culture et PCR à la recherche de *Chlamydia trachomatis*, *Neisseria gonorrhoeae*, et *mycoplasma genitalium*.
- Vous demandez une échographie Doppler en externe dès que possible,
- Vous l'adressez directement aux urgences.
- Autre(s) :

**E/ Vous décidez de gérer en ambulatoire cette affection, concernant le traitement médicamenteux, vous lui donnez :**

*(Plusieurs réponses à cocher sont possibles)*

- Des anti-inflammatoires non stéroïdiens (exemple : ibuprofène dose/poids) + antalgiques,
- Des anti-inflammatoire stéroïdiens soit des corticoïdes (exemple : solupred 1mg/kg) + antalgiques,
- Des antibiotiques de références + antalgiques ;
- Autre(s) :

**F/ 3 semaines plus tard le testicule est toujours augmenté de volume et est très dur, quel est votre diagnostic dans ce contexte ?**

- Une torsion d'hydatide
- Une torsion testiculaire
- Une prostatite
- Une orchite-épididymite
- Une tumeur testiculaire

**12/ Cas pratique N3 :** *Un enfant de 11 ans consulte un lundi vers 18h50 dans votre cabinet pour une douleur scrotale aiguë gauche apparue le matin même vers 7h et droite depuis environ 1 à 2 heures. Celui-ci a une température à 37,6°C, il a une EN à 9/10 (il a pris du Paracétamol 500mg il y a 1h30), il boite, la palpation est hyperalgique avec un site inflammatoire bilatéral (rougeur / chaleur) et il n'a pas de signes fonctionnels urinaires.*

**A/ Que suspectez-vous ?**

- *Une orchio-épididymite bilatérale*
- *Une torsion d'hydrotide bilatérale*
- *Une torsion testiculaire bilatérale*
- *Autre :*

**B/ Quelle est votre prise en charge ?**

*(Cochez la ou les cases en accord avec votre pratique)*

- Vous faites une bandelette urinaire,
- Vous prescrivez un bilan biologique à faire en externe dès que possible,
- Vous demandez une échographie Doppler en externe dès que possible,
- Vous l'adrez directement aux urgences,
- Autre(s) :

**13/ Pensez-vous qu'une campagne de prévention scolaire (cours d'éducation sexuelle) ou campagne publicitaire, serait pertinente ?**

- Oui
- Non.



**Cour d'appel  
Aix-en-Provence  
10e chambre  
11 Janvier 2018**

**Confirmation partielle**

Numéro de rôle : 16/13371 **Numéro : 2018/ 001**

**Numéro JurisData : 2018-000181**

**Résumé**

Commet une erreur de diagnostic fautive, le médecin généraliste libéral qui ne procède pas aux examens nécessaires pour vérifier son diagnostic d'orchite. L'erreur de diagnostic n'est pas en soi constitutive d'une faute de technique médicale et ne suffit pas à engager la responsabilité du médecin, mais ce dernier, dans l'établissement de son diagnostic, se doit de procéder aux examens et investigations les plus appropriées en se conformant aux données acquises de la science et, à défaut de le faire, il commet une faute technique engageant sa responsabilité. Nonobstant la difficulté de poser un diagnostic de torsion testiculaire dans un contexte d'urgence, il est suffisamment établi par les conclusions de l'expert, qui ne sont pas remises en cause par d'autres éléments médicaux, une insuffisance de mise en œuvre par le médecin des moyens d'investigations qu'il avait à sa disposition et qui auraient pu l'être en urgence pour s'assurer de son diagnostic d'orchite. L'existence d'une faute éventuelle de l'hôpital n'est pas de nature à exonérer le médecin généraliste libéral de la responsabilité pour faute qu'il encourt, dès lors qu'il est établi que son erreur de diagnostic, du fait d'investigations insuffisantes, est de manière directe et certaine à l'origine d'une perte de chance pour la victime de conserver intact son testicule gauche. La tardiveté de l'intervention chirurgicale, imputable à l'erreur de diagnostic du médecin, est à l'origine d'une perte de chance pour la victime de conserver son testicule gauche dans une proportion de 80 pour cent.

**Décision(s) antérieure(s)**

TGI Marseille, 27 mai 2016, n° 14/12550

## **La rédaction JurisData vous signale :**

### **Législation**

Code(s) visé(s) par la décision : CSP, art. L. 1142-1

### **Bibliographie**

Publication(s) LexisNexis : JCl. Responsabilité civile et Assurances, Synthèse 270 : Santé

### **Abstract**

- Droit des professions, profession de médecin, responsabilité civile du médecin généraliste libéral (oui), responsabilité civile médicale pour faute, responsabilité pour faute de technique médicale, erreur de diagnostic (oui), faute dans l'établissement de son diagnostic en raison d'une insuffisance d'examens (oui), absence d'examens et d'investigations appropriés en se conformant aux données acquises de la science, impossibilité d'exonération par l'éventuelle faute de l'hôpital, erreur à l'origine d'une perte de chance du patient de conserver son testicule gauche, perte de chance évaluée à 80 pour cent.
- Responsabilité civile, réparation du dommage corporel, indemnisation de la victime directe, Victime directe homme, âge = 18 ans au jour des faits, âge = 18 ans au jour de la consolidation, perte des testicules, nomenclature Dintilhac, préjudice patrimonial temporaire, dépenses de santé actuelles, frais pris en charge par la CPAM = 756,20 euros (604,96 euros après réduction 20 pour cent).
- Responsabilité civile, réparation du dommage corporel, évaluation du préjudice corporel, préjudice patrimonial permanent, dépenses de santé futures = 66997,52 euros (53598,02 euros après réduction de 20 pour cent), traitement hormonal.
- Responsabilité civile, réparation du dommage corporel, préjudice extrapatrimonial temporaire, déficit fonctionnel temporaire total ou ITT durée = 14 jours, déficit fonctionnel temporaire total ou ITT montant = 350 euros, déficit fonctionnel temporaire partiel ou ITP durée = 7 jours à 50 pour cent, déficit fonctionnel temporaire partiel ou ITP montant = 87,50 euros, souffrances endurées 3/7 = 6000 euros (4800 euros après réduction de 20 pour cent).

- Responsabilité civile, réparation du dommage corporel, préjudice extrapatrimonial permanent, déficit fonctionnel permanent ou IPP taux = 25 pour cent, atteinte à la fertilité et pertes de la fonction endocrinienne des testicules et troubles psychologiques de la libido, déficit fonctionnel permanent ou IPP montant = 78500 euros (63000 euros après réduction de 20 pour cent), préjudice esthétique permanent  $2/7 = 4000$  euros (3200 euros après réduction de 20 pour cent), scrotum vide du côté gauche, testicule atrophique du côté droit, préjudice sexuel = 45000 euros (36000 euros après réduction de 20 pour cent), préjudice d'établissement = 40000 euros (32000 euros après réduction de 20 pour cent).
- Responsabilité civile, dommage par ricochet, indemnisation de la victime indirecte, préjudice moral des parents = 8000 euros chacun (6400 euros chacun après réduction de 20 pour cent), préjudice moral des frères = 5000 euros chacun (4000 euros chacun après réduction de 20 pour cent).

### **ANNEXE 3 : Code de procédure civile (Légifrance)**

#### **Article 700**

- Modifié par [Décret n°2013-1280 du 29 décembre 2013 - art. 22](#)

Le juge condamne la partie tenue aux dépens ou qui perd son procès à payer :

1° A l'autre partie la somme qu'il détermine, au titre des frais exposés et non compris dans les dépens ;

2° Et, le cas échéant, à l'avocat du bénéficiaire de l'aide juridictionnelle partielle ou totale une somme au titre des honoraires et frais, non compris dans les dépens, que le bénéficiaire de l'aide aurait exposés s'il n'avait pas eu cette aide. Dans ce cas, il est procédé comme il est dit aux alinéas 3 et 4 de l'article 37 de la loi n° 91-647 du 10 juillet 1991.

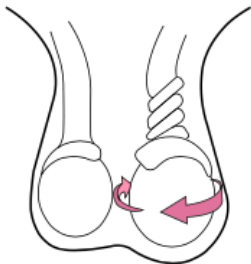
Dans tous les cas, le juge tient compte de l'équité ou de la situation économique de la partie condamnée. Il peut, même d'office, pour des raisons tirées des mêmes considérations, dire qu'il n'y a pas lieu à ces condamnations. Néanmoins, s'il alloue une somme au titre du 2° du présent article, celle-ci ne peut être inférieure à la part contributive de l'Etat.

# LE BON REFLEXE EN CAS DE DOULEUR TESTICULAIRE INTENSE ET BRUTALE

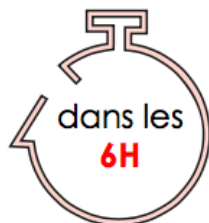chez petits et grands



PENSER A LA  
**TORSION TESTICULAIRE**



ALLER AUX **URGENCES**



Si toi non plus tu ne veux pas  
perdre ton testicule: consulte  
directement un médecin aux **URGENCES**

ATTENTION TU N'AS QUE **6 HEURES** POUR  
LE SAUVER!

# **RÉSUMÉ**

## **PRISE EN CHARGE DES DOULEURS SCROTALES AIGUES DANS L'UNIVERS PÉDIATRIQUE PAR LES MEDECINS GENERALISTES DE PICARDIE**

**Introduction :** L'objectif principal était d'évaluer si les pratiques professionnelles des médecins généralistes (MG) de Picardie concernant les douleurs scrotales aiguës concordaient bien avec les recommandations actuelles. L'objectif secondaire était d'observer si oui ou non il y avait des disparités de pratiques en fonction de différents paramètres (âge, zone et mode d'exercice, etc.).

**Matériel et Méthodes :** Il s'agissait d'une étude épidémiologique observationnelle descriptive quantitative réalisée via un questionnaire anonyme envoyé aux MG picards.

**Résultats :** 85 questionnaires ont été obtenus. 84% des MG ne voyaient que 0 à 3 patients par an pour ces douleurs scrotales aiguës. 42% des enfants seulement consultaient dans les 6 heures. 100% des médecins suspectant une torsion testiculaire les adressaient aux urgences pour une prise en charge chirurgicale. 76% des praticiens souhaiteraient une campagne de prévention.

**Discussion :** Nous avons objectivé une grande diversité des pratiques et des connaissances. Celles-ci étaient globalement mieux maîtrisées par les plus jeunes praticiens, ceux exerçant dans les cabinets de groupe et en ville. En outre il reste essentiel de favoriser la communication autour des torsions testiculaires via des affiches ou sites internet par exemple. Les formations sur ce sujet sont peu nombreuses et sont à améliorer.

**Conclusion :** Cette étude a permis d'objectiver les difficultés rencontrées par le MG que ce soit dans l'élaboration d'un diagnostic devant une douleur scrotale aiguë ou dans la prise en charge de celle-ci. Un état des lieux pourrait voir le jour dans quelques années en tenant compte des actualités à venir.

**Mots-clés :** médecine générale, douleurs scrotales aiguës, médecins généralistes, torsion testiculaire, urgence, prise en charge chirurgicale.

# **ABSTRACT**

## **TREATMENT OF ACUTE SCROTAL PAIN IN PEDIATRIC WORLD BY GENERAL PRACTITIONERS OF PICARDIE**

**Introduction :** The main objective was to analyze if the professional practice of general practitioners (GP) in Picardie regarding acute scrotal pain were consistent with current recommendations. The secondary objective was to observe potential disparity in practice depending on different factors (age, location, practice mode, etc.)

**Material and Methods :** An observational descriptive and transverse epidemiological study has been carried out through an anonymous self-questionnaire sent to GP working in the Picardie region.

**Results :** 85 questionnaires were obtained. 84% of GP only saw from 0 to 3 patient par year with acute scrotal pain. Only 42% of children saw a doctor within 6 hours. 100% of GP suspecting a testicular torsion adressed them to the emergency service for chirurgical care. 76% of GP would wish a prevention campaing.

**Discussion :** We have noted a wide range of experiences and knowledge. These were better mastered by young GP, in group practice and working in cities. Moreover, it is fundamental to emphasize testicular torsion through posters or websites for instance. Training courses on this topic are infrequent and have to be improved

**Conclusion :** This study has shown the complexity for GP to diagnose and treat an acute scrotal pain. A new status could emerge in a few years with news on this subject.

**Keywords :** general practice, acute scrotal pain, General Practitioners, testicular torsion, chirurgical care.