



HAL
open science

Évaluation du traitement médical du ptosis par injection de toxine botulique

Francesco Esposito-Valat

► **To cite this version:**

Francesco Esposito-Valat. Évaluation du traitement médical du ptosis par injection de toxine botulique. Sciences du Vivant [q-bio]. 2019. dumas-02170058

HAL Id: dumas-02170058

<https://dumas.ccsd.cnrs.fr/dumas-02170058v1>

Submitted on 1 Jul 2019

HAL is a multi-disciplinary open access archive for the deposit and dissemination of scientific research documents, whether they are published or not. The documents may come from teaching and research institutions in France or abroad, or from public or private research centers.

L'archive ouverte pluridisciplinaire **HAL**, est destinée au dépôt et à la diffusion de documents scientifiques de niveau recherche, publiés ou non, émanant des établissements d'enseignement et de recherche français ou étrangers, des laboratoires publics ou privés.



Faculté des sciences
médicales et paramédicales
Aix-Marseille Université

**Evaluation du traitement médical du ptosis par injection de toxine
botulique**

T H È S E A R T I C L E

Présentée et publiquement soutenue devant

**LA FACULTÉ DES SCIENCES MEDICALES ET PARAMEDICALES
DE MARSEILLE**

Le 5 Avril 2019

Par Monsieur Francesco ESPOSITO-VALAT

Né le 12 avril 1989 à Charenton-Le-Pont (94)

Pour obtenir le grade de Docteur en Médecine

D.E.S. d'OPHTALMOLOGIE

Membres du Jury de la Thèse :

Madame le Professeur DENIS Danièle

Président

Monsieur le Professeur GUYOT Laurent

Assesseur

Monsieur le Professeur SCAVARDA Didier

Assesseur

Monsieur le Docteur SARFATI Eric

Assesseur

Monsieur le Docteur DONNADIEU Benjamin

Assesseur



Faculté des sciences
médicales et paramédicales
Aix-Marseille Université

**Evaluation du traitement médical du ptosis par injection de toxine
botulique**

T H È S E A R T I C L E

Présentée et publiquement soutenue devant

**LA FACULTÉ DES SCIENCES MEDICALES ET PARAMEDICALES
DE MARSEILLE**

Le 5 Avril 2019

Par Monsieur Francesco ESPOSITO-VALAT

Né le 12 avril 1989 à Charenton-Le-Pont (94)

Pour obtenir le grade de Docteur en Médecine

D.E.S. d'OPHTALMOLOGIE

Membres du Jury de la Thèse :

Madame le Professeur DENIS Danièle

Président

Monsieur le Professeur GUYOT Laurent

Assesseur

Monsieur le Professeur SCAVARDA Didier

Assesseur

Monsieur le Docteur SARFATI Eric

Assesseur

Monsieur le Docteur DONNADIEU Benjamin

Assesseur

AIX-MARSEILLE UNIVERSITE

Président : Yvon BERLAND

FACULTE DES SCIENCES MEDICALES ET PARAMEDICALES

Doyen Georges LEONETTI

Vice-doyen aux Affaires Générales et aux Sciences Médicales : Patrick DESSI
Vice-doyen aux Sciences Paramédicales : Philippe BERBIS

Direction d'école :

- **Ecole de Médecine** : Jean-Michel VITON
- **Ecoles de Maïeutique** : Carole ZAKARIAN
- **Ecoles des Sciences de la Réadaptation** : Philippe SAUVAGEON
- **Ecoles des Sciences Infirmières** : Sébastien COLSON

Assesseurs :

- aux Etudes : Kathia CHAUMOITRE
- à la Recherche : Jean-Louis MEGE
- aux Prospectives Hospitalo-Universitaires : Frédéric COLLART
- aux Enseignements Hospitaliers : Patrick VILLANI
- à l'Unité Mixte de Formation Continue en Santé : Fabrice BARLESI
- pour le Secteur Nord : Stéphane BERDAH
- aux centres hospitaliers non universitaires : Jean-Noël ARGENSON

Chargés de mission :

- 1^{er} cycle : Jean-Marc DURAND et Marc BARTHET
- 2^{ème} cycle : Marie-Aleth RICHARD
- 3^{ème} cycle DES/DESC : Pierre-Edouard FOURNIER
- Licences-Masters-Doctorat : Pascal ADALIAN
- DU-DIU : Véronique VITTON
- Stages Hospitaliers : Franck THUNY
- Sciences Humaines et Sociales : Pierre LE COZ
- Préparation à l'ECN : Aurélie DAUMAS
- Démographie Médicale et Filiarisation : Roland SAMBUC
- Relations Internationales : Philippe PAROLA
- Etudiants : Arthur ESQUER

Chef des services généraux : Déborah ROCCHICCIOLI

Chefs de service :

- Communication : Laetitia DELOUIS
- Examens : Caroline MOUTTET
- Intérieur : Joëlle FAVREGA
- Maintenance : Philippe KOCK
- Scolarité : Christine GAUTHIER

DOYENS HONORAIRES

M. Yvon BERLAND
M. André ALI CHERIF
M. Jean-François PELLISSIER

PROFESSEURS HONORAIRES

MM	AGOSTINI Serge	MM	FAVRE Roger
	ALDIGHERI René		FIECHI Marius
	ALESSANDRINI Pierre		FARNARIER Georges
	ALLIEZ Bernard		FIGARELLA Jacques
	AQUARON Robert		FONTES Michel
	ARGEME Maxime		FRANCOIS Georges
	ASSADOURIAN Robert		FUENTES Pierre
	AUFFRAY Jean-Pierre		GABRIEL Bernard
	AUTILLO-TOUATI Amapola		GALINIER Louis
	AZORIN Jean-Michel		GALLAIS Hervé
	BAILLE Yves		GAMERRE Marc
	BARDOT Jacques		GARCIN Michel
	BARDOT André		GARNIER Jean-Marc
	BERARD Pierre		GAUTHIER André
	BERGOIN Maurice		GERARD Raymond
	BERNARD Dominique		GEROLAMI-SANTANDREA André
	BERNARD Jean-Louis		GIUDICELLI Roger
	BERNARD Pierre-Marie		GIUDICELLI Sébastien
	BERTRAND Edmond		GOUDARD Alain
	BISSET Jean-Pierre		GOUIN François
	BLANC Bernard		GRILLO Jean-Marie
	BLANC Jean-Louis		GRISOLI François
	BOLLINI Gérard		GROULIER Pierre
	BONGRAND Pierre		HADIDA/SAYAG Jacqueline
	BONNEAU Henri		HASSOUN Jacques
	BONNOIT Jean		HEIM Marc
	BORY Michel		HOUEL Jean
	BOTTA Alain		HUGUET Jean-François
	BOURGEADE Augustin		JAQUET Philippe
	BOUVENOT Gilles		JAMMES Yves
	BOUYALA Jean-Marie		JOUVE Paulette
	BREMOND Georges		JUHAN Claude
	BRICOT René		JUIN Pierre
	BRUNET Christian		KAPHAN Gérard
	BUREAU Henri		KASBARIAN Michel
	CAMBOULIVES Jean		KLEISBAUER Jean-Pierre
	CANNONI Maurice		LACHARD Jean
	CARTOUZOU Guy		LAFFARGUE Pierre
	CAU Pierre		LAUGIER René
	CHABOT Jean-Michel		LE TREUT Yves
	CHAMLIAN Albert		LEVY Samuel
	CHARREL Michel		LOUCHET Edmond
	CHAUVEL Patrick		LOUIS René
	CHOUX Maurice		LUCIANI Jean-Marie
	CIANFARANI François		MAGALON Guy
	CLEMENT Robert		MAGNAN Jacques
	COMBALBERT André		MALLAN- MANCINI Josette
	CONTE-DEVOLX Bernard		MALMEJAC Claude
	CORRIOL Jacques		MARANINCHI Dominique
	COULANGE Christian		MARTIN Claude
	DALMAS Henri		MATTEI Jean François
	DE MICO Philippe		MERCIER Claude
	DESSEIN Alain		METGE Paul
	DELARQUE Alain		MICHOTÉY Georges
	DEVIN Robert		MILLET Yves
	DEVRED Philippe		MIRANDA François
	DJIANE Pierre		MONFORT Gérard
	DONNET Vincent		MONGES André
	DUCASSOU Jacques		MONGIN Maurice
	DUFOUR Michel		MONTIES Jean-Raoul
	DUMON Henri		NAZARIAN Serge
	ENJALBERT Alain		NICOLI René

MM NOIRCLERC Michel
OLMER Michel
OREHEK Jean
PAPY Jean-Jacques
PAULIN Raymond
PELOUX Yves
PENAUD Antony
PENE Pierre
PIANA Lucien
PICAUD Robert
PIGNOL Fernand
POGGI Louis
POITOUT Dominique
PONCET Michel
POUGET Jean
PRIVAT Yvan
QUILICHINI Francis
RANQUE Jacques
RANQUE Philippe
RICHAUD Christian
RIDINGS Bernard
ROCHAT Hervé
ROHNER Jean-Jacques
ROUX Hubert
ROUX Michel
RUFO Marcel
SAHEL José
SALAMON Georges
SALDUCCI Jacques
SAN MARCO Jean-Louis
SANKALE Marc
SARACCO Jacques
SASTRE Bernard
SCHIANO Alain
SCOTTO Jean-Claude
SEBAHOUN Gérard
SERMENT Gérard
SERRATRICE Georges
SOULAYROL René
STAHL André
TAMALET Jacques
TARANGER-CHARPIN Colette
THOMASSIN Jean-Marc
UNAL Daniel
VAGUE Philippe
VAGUE/JUHAN Irène
VANUXEM Paul
VERVLOET Daniel
VIALETTES Bernard
WEILLER Pierre-Jean

PROFESSEURS HONORIS CAUSA

1967

MM. les Professeurs DADI (Italie)
CID DOS SANTOS (Portugal)

1974

MM. les Professeurs MAC ILWAIN (Grande-Bretagne)
T.A. LAMBO (Suisse)

1975

MM. les Professeurs O. SWENSON (U.S.A.)
Lord J.WALTON of DETCHANT (Grande-Bretagne)

1976

MM. les Professeurs P. FRANCHIMONT (Belgique)
Z.J. BOWERS (U.S.A.)

1977

MM. les Professeurs C. GAJDUSEK-Prix Nobel (U.S.A.)
C.GIBBS (U.S.A.)
J. DACIE (Grande-Bretagne)

1978

M. le Président F. HOUPHOUET-BOIGNY (Côte d'Ivoire)

1980

MM. les Professeurs A. MARGULIS (U.S.A.)
R.D. ADAMS (U.S.A.)

1981

MM. les Professeurs H. RAPPAPORT (U.S.A.)
M. SCHOU (Danemark)
M. AMENT (U.S.A.)
Sir A. HUXLEY (Grande-Bretagne)
S. REFSUM (Norvège)

1982

M. le Professeur W.H. HENDREN (U.S.A.)

1985

MM. les Professeurs S. MASSRY (U.S.A.)
KLINSMANN (R.D.A.)

1986

MM. les Professeurs E. MIHICH (U.S.A.)
T. MUNSAT (U.S.A.)
LIANA BOLIS (Suisse)
L.P. ROWLAND (U.S.A.)

1987

M. le Professeur P.J. DYCK (U.S.A.)

1988

MM. les Professeurs R. BERGUER (U.S.A.)
W.K. ENGEL (U.S.A.)
V. ASKANAS (U.S.A.)
J. WEHSTER KIRKLIN (U.S.A.)
A. DAVIGNON (Canada)
A. BETTARELLO (Brésil)

1989

M. le Professeur P. MUSTACCHI (U.S.A.)

1990

MM. les Professeurs J.G. MC LEOD (Australie)
J. PORTER (U.S.A.)

1991

MM. les Professeurs J. Edward MC DADE (U.S.A.)
W. BURGDORFER (U.S.A.)

1992

MM. les Professeurs H.G. SCHWARZACHER (Autriche)
D. CARSON (U.S.A.)
T. YAMAMURO (Japon)

1994

MM. les Professeurs G. KARPATI (Canada)
W.J. KOLFF (U.S.A.)

1995

MM. les Professeurs D. WALKER (U.S.A.)
M. MULLER (Suisse)
V. BONOMINI (Italie)

1997

MM. les Professeurs C. DINARELLO (U.S.A.)
D. STULBERG (U.S.A.)
A. MEIKLE DAVISON (Grande-Bretagne)
P.I. BRANEMARK (Suède)

1998

MM. les Professeurs O. JARDETSKY (U.S.A.)

1999

MM. les Professeurs J. BOTELLA LLUSIA (Espagne)
D. COLLEN (Belgique)
S. DIMAURO (U. S. A.)

2000

MM. les Professeurs D. SPIEGEL (U. S. A.)
C. R. CONTI (U.S.A.)

2001

MM. les Professeurs P-B. BENNET (U. S. A.)
G. HUGUES (Grande Bretagne)
J-J. O'CONNOR (Grande Bretagne)

2002

MM. les Professeurs M. ABEDI (Canada)
K. DAI (Chine)

2003

M. le Professeur T. MARRIE (Canada)
Sir G.K. RADDI (Grande Bretagne)

2004

M. le Professeur M. DAKE (U.S.A.)

2005

M. le Professeur L. CAVALLI-SFORZA (U.S.A.)

2006

M. le Professeur A. R. CASTANEDA (U.S.A.)

2007

M. le Professeur S. KAUFMANN (Allemagne)

PROFESSEURS EMERITE

2008

M. le Professeur	LEVY Samuel	31/08/2011
Mme le Professeur	JUHAN-VAGUE Irène	31/08/2011
M. le Professeur	PONCET Michel	31/08/2011
M. le Professeur	KASBARIAN Michel	31/08/2011
M. le Professeur	ROBERTOUX Pierre	31/08/2011

2009

M. le Professeur	DJIANE Pierre	31/08/2011
M. le Professeur	VERVLOET Daniel	31/08/2012

2010

M. le Professeur	MAGNAN Jacques	31/12/2014
------------------	----------------	------------

2011

M. le Professeur	DI MARINO Vincent	31/08/2015
M. le Professeur	MARTIN Pierre	31/08/2015
M. le Professeur	METRAS Dominique	31/08/2015

2012

M. le Professeur	AUBANCIAC Jean-Manuel	31/08/2015
M. le Professeur	BOUVENOT Gilles	31/08/2015
M. le Professeur	CAMBOULIVES Jean	31/08/2015
M. le Professeur	FAVRE Roger	31/08/2015
M. le Professeur	MATTEI Jean-François	31/08/2015
M. le Professeur	OLIVER Charles	31/08/2015
M. le Professeur	VERVLOET Daniel	31/08/2015

2013

M. le Professeur	BRANCHEREAU Alain	31/08/2016
M. le Professeur	CARAYON Pierre	31/08/2016
M. le Professeur	COZZONE Patrick	31/08/2016
M. le Professeur	DELMONT Jean	31/08/2016
M. le Professeur	HENRY Jean-François	31/08/2016
M. le Professeur	LE GUICHAOUA Marie-Roberte	31/08/2016
M. le Professeur	RUFO Marcel	31/08/2016
M. le Professeur	SEBAHOUN Gérard	31/08/2016

2014

M. le Professeur	FUENTES Pierre	31/08/2017
M. le Professeur	GAMERRE Marc	31/08/2017
M. le Professeur	MAGALON Guy	31/08/2017
M. le Professeur	PERAGUT Jean-Claude	31/08/2017
M. le Professeur	WEILLER Pierre-Jean	31/08/2017

2015

M. le Professeur	COULANGE Christian	31/08/2018
M. le Professeur	COURAND François	31/08/2018
M. le Professeur	FAVRE Roger	31/08/2016
M. le Professeur	MATTEI Jean-François	31/08/2016
M. le Professeur	OLIVER Charles	31/08/2016
M. le Professeur	VERVLOET Daniel	31/08/2016

2016

M. le Professeur	BONGRAND Pierre	31/08/2019
M. le Professeur	BOUVENOT Gilles	31/08/2017
M. le Professeur	BRUNET Christian	31/08/2019
M. le Professeur	CAU Pierre	31/08/2019
M. le Professeur	COZZONE Patrick	31/08/2017
M. le Professeur	FAVRE Roger	31/08/2017
M. le Professeur	FONTES Michel	31/08/2019
M. le Professeur	JAMMES Yves	31/08/2019
M. le Professeur	NAZARIAN Serge	31/08/2019
M. le Professeur	OLIVER Charles	31/08/2017
M. le Professeur	POITOUT Dominique	31/08/2019
M. le Professeur	SEBAHOUN Gérard	31/08/2017
M. le Professeur	VIALETTES Bernard	31/08/2019

2017

M. le Professeur	ALESSANDRINI Pierre	31/08/2020
M. le Professeur	BOUVENOT Gilles	31/08/2018
M. le Professeur	CHAUVEL Patrick	31/08/2020
M. le Professeur	COZZONE Pierre	31/08/2018
M. le Professeur	DELMONT Jean	31/08/2018
M. le Professeur	FAVRE Roger	31/08/2018
M. le Professeur	OLIVER Charles	31/08/2018
M. le Professeur	SEBBAHOUN Gérard	31/08/2018

2018

M. le Professeur	MARANINCHI Dominique	31/08/2021
M. le Professeur	BOUVENOT Gilles	31/08/2019
M. le Professeur	COZZONE Pierre	31/08/2019
M. le Professeur	DELMONT Jean	31/08/2019
M. le Professeur	FAVRE Roger	31/08/2019
M. le Professeur	OLIVER Charles	31/08/2019

PROFESSEURS DES UNIVERSITES-PRATICIENS HOSPITALIERS

AGOSTINI FERRANDES Aubert	CHINOT Olivier	GRIMAUD Jean-Charles
ALBANESE Jacques	CHOSSEGROS Cyrille	GROB Jean-Jacques
ALIMI Yves	<i>CLAVERIE Jean-Michel Surnombre</i>	GUEDJ Eric
AMABILE Philippe	COLLART Frédéric	GUIEU Régis
AMBROSI Pierre	COSTELLO Régis	GUIS Sandrine
ANDRE Nicolas	COURBIERE Blandine	GUYE Maxime
ARGENSON Jean-Noël	COWEN Didier	GUYOT Laurent
ASTOUL Philippe	CRAVELLO Ludovic	GUYS Jean-Michel
ATTARIAN Shahram	CUISSET Thomas	HABIB Gilbert
AUDOUIN Bertrand	CURVALE Georges	HARDWIGSEN Jean
AUQUIER Pascal	DA FONSECA David	HARLE Jean-Robert
AVIERINOS Jean-François	DAHAN-ALCARAZ Laetitia	<i>HOFFART Louis Disponibilité</i>
AZULAY Jean-Philippe	DANIEL Laurent	HOUVENAEGHEL Gilles
BAILLY Daniel	DARMON Patrice	JACQUIER Alexis
BARLESI Fabrice	D'ERCOLE Claude	JOURDE-CHICHE Noémie
BARLIER-SETTI Anne	D'JOURNO Xavier	JOUVE Jean-Luc
BARTHET Marc	DEHARO Jean-Claude	KAPLANSKI Gilles
BARTOLI Christophe	DELAPORTE Emmanuel	KARSENTY Gilles
BARTOLI Jean-Michel	DELPERO Jean-Robert	KERBAUL François
BARTOLI Michel	DENIS Danièle	KRAHN Martin
BARTOLOMEI Fabrice	DISDIER Patrick	LAFFORGUE Pierre
BASTIDE Cyrille	DODDOLI Christophe	LAGIER Jean-Christophe
BENSOUSSAN Laurent	DRANCOURT Michel	LAMBAUDIE Eric
BERBIS Philippe	DUBUS Jean-Christophe	LANCON Christophe
BERDAH Stéphane	DUFFAUD Florence	LA SCOLA Bernard
<i>BERLAND Yvon Surnombre</i>	DUFOUR Henry	LAUNAY Franck
BERNARD Jean-Paul	DURAND Jean-Marc	LAVIEILLE Jean-Pierre
BEROUD Christophe	DUSSOL Bertrand	LE CORROLLER Thomas
BERTUCCI François	EUSEBIO Alexandre	LECHEVALLIER Eric
BLAISE Didier	FAKHRY Nicolas	LEGRE Régis
BLIN Olivier	<i>FAUGERE Gérard Surnombre</i>	LEHUCHER-MICHEL Marie-Pascale
BLONDEL Benjamin	FELICIAN Olivier	LEONE Marc
BONIN/GUILLAUME Sylvie	FENOLLAR Florence	LEONETTI Georges
BONELLO Laurent	FIGARELLA/BRANGER Dominique	LEPIDI Hubert
BONNET Jean-Louis	FLECHER Xavier	LEVY Nicolas
<i>BOTTA/FRIDLUND Danielle Surnom</i>	FOURNIER Pierre-Edouard	MACE Loïc
BOUBLI Léon	<i>FRANCES Yves Surnombre</i>	MAGNAN Pierre-Edouard
BOUFI Mourad	FRANCESCHI Frédéric	<i>MATONTI Frédéric Disponibilité</i>
BOYER Laurent	FUENTES Stéphane	MEGE Jean-Louis
BREGEON Fabienne	GABERT Jean	MERROT Thierry
BRETELLE Florence	GABORIT Bénédicte	METZLER/GUILLEMAIN Catherine
BROUQUI Philippe	GAINNIER Marc	MEYER/DUTOUR Anne
BRUDER Nicolas	GARCIA Stéphane	MICCALEF/ROLL Joëlle
BRUE Thierry	GARIBOLDI Vlad	MICHEL Fabrice
BRUNET Philippe	GAUDART Jean	MICHEL Gérard
BURTEY Stéphane	GAUDY-MARQUESTE Caroline	MICHEL Justin
CARCOPINO-TUSOLI Xavier	GENTILE Stéphanie	MICHELET Pierre
CASANOVA Dominique	GERBEAUX Patrick	MILH Mathieu
CASTINETTI Frédéric	GEROLAMI/SANTANDREA René	MOAL Valérie
CECCALDI Mathieu	GILBERT/ALESSI Marie-Christine	MONCLA Anne
CHAGNAUD Christophe	GIORGI Roch	MORANGE Pierre-Emmanuel
CHAMBOST Hervé	GIOVANNI Antoine	MOULIN Guy
CHAMPSAUR Pierre	GIRARD Nadine	MOUTARDIER Vincent
CHANEZ Pascal	GIRAUD/CHABROL Brigitte	<i>MUNDLER Olivier Surnombre</i>
CHARAFFE-JAUFFRET Emmanuelle	GONCALVES Anthony	NAUDIN Jean
CHARREL Rémi	GORINCOUR Guillaume	NICOLAS DE LAMBALLERIE Xavier
<i>CHARPIN Denis Surnombre</i>	GRANEL/REY Brigitte	NICOLLAS Richard
CHAUMOITRE Kathia	GRANVAL Philippe	OLIVE Daniel
CHIARONI Jacques	GREILLIER Laurent	OUAFIK L'Houcine

PAGANELLI Franck	ROCHE Pierre-Hugues	THOMAS Pascal
PANUEL Michel	ROCH Antoine	THUNY Franck
PAPAZIAN Laurent	ROCHWERGER Richard	TREBUCHON-DA FONSECA Agnès
PAROLA Philippe	ROLL Patrice	TRIGLIA Jean-Michel
<i>PARRATTE Sébastien Disponibilité</i>	ROSSI Dominique	TROPIANO Patrick
PELISSIER-ALICOT Anne-Laure	ROSSI Pascal	TSIMARATOS Michel
PELLETIER Jean	ROUDIER Jean	TURRINI Olivier
PERRIN Jeanne	SALAS Sébastien	VALERO René
PETIT Philippe	<i>SAMBUC Roland Surnombre</i>	VAROQUAUX Arthur Damien
PHAM Thao	SARLES Jacques	VELLY Lionel
PIERCECCHI/MARTI Marie-Dominique	SARLES/PHILIP Nicole	VEY Norbert
PIQUET Philippe	SARLON-BARTOLI Gabrielle	VIDAL Vincent
PIRRO Nicolas	SCAVARDA Didier	VIENS Patrice
POINSO François	SCHLEINITZ Nicolas	VILLANI Patrick
RACCAH Denis	SEBAG Frédéric	VITON Jean-Michel
RANQUE Stéphane	SEITZ Jean-François	VITTON Véronique
RAOULT Didier	SIELEZNEFF Igor	VIEHWEGER Heide Elke
REGIS Jean	SIMON Nicolas	VIVIER Eric
REYNAUD/GAUBERT Martine	STEIN Andréas	XERRI Luc
REYNAUD Rachel	TAIEB David	
RICHARD/LALLEMAND Marie-Aleth	THIRION Xavier	

PROFESSEUR DES UNIVERSITES

ADALIAN Pascal
 AGHABABIAN Valérie
 BELIN Pascal
 CHABANNON Christian
 CHABRIERE Eric
 FERON François
 LE COZ Pierre
 LEVASSEUR Anthony
 RANJEVA Jean-Philippe
 SOBOL Hagay

PROFESSEUR CERTIFIE

BRANDENBURGER Chantal

PRAG

TANTI-HARDOUIN Nicolas

PROFESSEUR ASSOCIE DE MEDECINE GENERALE A MI-TEMPS

ADNOT Sébastien
 FILIPPI Simon

MAITRE DE CONFERENCES DES UNIVERSITES - PRATICIEN HOSPITALIER

ACHARD Vincent (<i>disponibilité</i>)	EBBO Mikaël	NGUYEN PHONG Karine
AHERFI Sarah	FABRE Alexandre	NINOVE Laetitia
ANGELAKIS Emmanouïl (<i>dispo oct 2018</i>)	FAURE Alice	NOUGAIREDE Antoine
ATLAN Catherine (<i>disponibilité</i>)	FOLETTI Jean- Marc	OLLIVIER Matthieu
BARTHELEMY Pierre	FOUILLOUX Virginie	OVAERT Caroline
BEGE Thierry	FROMNOT Julien	PAULMYER/LACROIX Odile
BELIARD Sophie	GASTALDI Marguerite	PESENTI Sébastien
BERBIS Julie	GELSI/BOYER Véronique	RESSEGUIER Noémie
BERGE-LEFRANC Jean-Louis	GIUSIANO Bernard	REY Marc
BERTRAND Baptiste	GIUSIANO COURCAMBECK Sophie	ROBERT Philippe
BEYER-BERJOT Laura	GONZALEZ Jean-Michel	SABATIER Renaud
BIRNBAUM David	GOURIET Frédérique	SARI-MINODIER Irène
BONINI Francesca	GRAILLON Thomas	SAVEANU Alexandru
BOUCRAUT Joseph	GRISOLI Dominique	SECQ Véronique
BOULAMERY Audrey	GUERIN Carole	SUCHON Pierre
BOULLU/CIOCCA Sandrine	GUENOUN MEYSSIGNAC Daphné	TABOURET Emeline
BUFFAT Christophe	GUIDON Catherine	TOGA Caroline
CAMILLERI Serge	HAUTIER/KRAHN Aurélie	TOGA Isabelle
CARRON Romain	HRAIECH Sami	TOMASINI Pascale
CASSAGNE Carole	KASPI-PEZZOLI Elise	TOSELLO Barthélémy
CHAUDET Hervé	L'OLLIVIER Coralie	TROUSSE Delphine
CHRETIEN Anne-Sophie	LABIT-BOUVIER Corinne	TUCHTAN-TORRENTS Lucile
COZE Carole	LAFAGE/POCHITALOFF-HUVALE Marina	VELY Frédéric
CUNY Thomas	LAGIER Aude (<i>disponibilité</i>)	VION-DURY Jean
DADOUN Frédéric (<i>disponibilité</i>)	LAGOUANELLE/SIMEONI Marie-Claude	ZATTARA/CANNONI Hélène
DALES Jean-Philippe	LEVY/MOZZICONACCI Annie	
DAUMAS Aurélie	LOOSVELD Marie	
DEGEORGES/VITTE Joëlle	MANCINI Julien	
DELLIAUX Stéphane	MARY Charles	
DESPLAT/JEGO Sophie	MASCAUX Céline	
DEVILLIER Raynier	MAUES DE PAULA André	
DUBOURG Grégory	MILLION Matthieu	
DUFOUR Jean-Charles	MOTTOLA GHIGO Giovanna	

MAITRES DE CONFERENCES DES UNIVERSITES (mono-appartenants)

ABU ZAINEH Mohammad	DEGIOANNI/SALLE Anna	RUEL Jérôme
BARBACARU/PERLES T. A.	DESNUES Benoît	THOLLON Lionel
BERLAND/BENHAIM Caroline	MARANINCHI Marie	THIRION Sylvie
BOUCAULT/GARROUSTE Françoise	MERHEJ/CHAUVEAU Vicky	VERNA Emeline
BOYER Sylvie	MINVIELLE/DEVICTOR Bénédicte	
COLSON Sébastien	POGGI Marjorie	

MAITRE DE CONFERENCES DES UNIVERSITES DE MEDECINE GENERALE

CASANOVA Ludovic
GENTILE Gaëtan

MAITRES DE CONFERENCES ASSOCIES DE MEDECINE GENERALE à MI-TEMPS

BARGIER Jacques
BONNET Pierre-André
CALVET-MONTREDON Céline
GUIDA Pierre
JANCZEWSKI Aurélie

MAITRE DE CONFERENCES ASSOCIE à MI-TEMPS

MATHIEU Marion
REVIS Joana

ANATOMIE 4201

CHAMPSAUR Pierre (PU-PH)
LE CORROLLER Thomas (PU-PH)
PIRRO Nicolas (PU-PH)

GUENOUN-MEYSSIGNAC Daphné (MCU-PH)
LAGIER Aude (MCU-PH) disponibilité

THOLLON Lionel (MCF) (60ème section)

ANATOMIE ET CYTOLOGIE PATHOLOGIQUES 4203

CHARAFE/JAUFFRET Emmanuelle (PU-PH)
DANIEL Laurent (PU-PH)
FIGARELLA/BRANGER Dominique (PU-PH)
GARCIA Stéphane (PU-PH)
XERRI Luc (PU-PH)

DALES Jean-Philippe (MCU-PH)
GIUSIANO COURCAMBECK Sophie (MCU PH)
LABIT/BOUVIER Corinne (MCU-PH)
MAUES DE PAULA André (MCU-PH)
SECQ Véronique (MCU-PH)

**ANESTHESIOLOGIE ET REANIMATION CHIRURGICALE ;
MEDECINE URGENCE 4801**

ALBANESE Jacques (PU-PH)
BRUDER Nicolas (PU-PH)
LEONE Marc (PU-PH)
MICHEL Fabrice (PU-PH)
VELLY Lionel (PU-PH)

GUIDON Catherine (MCU-PH)

ANGLAIS 11

BRANDENBURGER Chantal (PRCE)

**BIOLOGIE ET MEDECINE DU DEVELOPPEMENT
ET DE LA REPRODUCTION ; GYNECOLOGIE MEDICALE 5405**

METZLER/GUILLEMAIN Catherine (PU-PH)
PERRIN Jeanne (PU-PH)

BIOPHYSIQUE ET MEDECINE NUCLEAIRE 4301

GUEDJ Eric (PU-PH)
GUYE Maxime (PU-PH)
MUNDLER Olivier (PU-PH) Surnombre
TAIEB David (PU-PH)

BELIN Pascal (PR) (69ème section)
RANJEVA Jean-Philippe (PR) (69ème section)

CAMMILLERI Serge (MCU-PH)
VION-DURY Jean (MCU-PH)

BARBARU/PERLES Téodora Adriana (MCF) (69ème section)

**BIostatISTIQUES, INFORMATIQUE MEDICALE
ET TECHNOLOGIES DE COMMUNICATION 4604**

CLAVERIE Jean-Michel (PU-PH) Surnombre
GAUDART Jean (PU-PH)
GIORGI Roch (PU-PH)

CHAUDET Hervé (MCU-PH)
DUFOUR Jean-Charles (MCU-PH)
GIUSIANO Bernard (MCU-PH)
MANCINI Julien (MCU-PH)

ABU ZAINEH Mohammad (MCF) (5ème section)
BOYER Sylvie (MCF) (5ème section)

ANTHROPOLOGIE 20

ADALIAN Pascal (PR)

DEGIOANNI/SALLE Anna (MCF)
VERNA Emeline (MCF)

BACTERIOLOGIE-VIROLOGIE ; HYGIENE HOSPITALIERE 4501

CHARREL Rémi (PU PH)
DRANCOURT Michel (PU-PH)
FENOLLAR Florence (PU-PH)
FOURNIER Pierre-Edouard (PU-PH)
NICOLAS DE LAMBALLERIE Xavier (PU-PH)
LA SCOLA Bernard (PU-PH)
RAOULT Didier (PU-PH)

AHERFI Sarah (MCU-PH)
ANGELAKIS Emmanouil (MCU-PH) disponibilité octobre 2018
DUBOURG Grégory (MCU-PH)
GOURIET Frédérique (MCU-PH)
NOUGAIREDE Antoine (MCU-PH)
NINOVE Laetitia (MCU-PH)

CHABRIERE Eric (PR) (64ème section)
LEVASSEUR Anthony (PR) (64ème section)
DESNUES Benoit (MCF) (65ème section)
MERHEJ/CHAUVEAU Vicky (MCF) (87ème section)

BIOCHIMIE ET BIOLOGIE MOLECULAIRE 4401

BARLIER/SETTI Anne (PU-PH)
GABERT Jean (PU-PH)
GUIEU Régis (PU-PH)
OUAFIK L'Houcine (PU-PH)

BUFFAT Christophe (MCU-PH)
FROMNOT Julien (MCU-PH)
MOTTOLA GHIGO Giovanna (MCU-PH)
SAVEANU Alexandru (MCU-PH)

BIOLOGIE CELLULAIRE 4403

ROLL Patrice (PU-PH)

GASTALDI Marguerite (MCU-PH)
KASPI-PEZZOLI Elise (MCU-PH)
LEVY-MOZZICONNACCI Annie (MCU-PH)

CARDIOLOGIE 5102

AVIERINOS Jean-François (PU-PH)
BONELLO Laurent (PU PH)
BONNET Jean-Louis (PU-PH)
CUISSSET Thomas (PU-PH)
DEHARO Jean-Claude (PU-PH)
FRANCESCHI Frédéric (PU-PH)
HABIB Gilbert (PU-PH)
PAGANELLI Franck (PU-PH)
THUNY Franck (PU-PH)

CHIRURGIE DIGESTIVE 5202

BERDAH Stéphane (PU-PH)
HARDWIGSEN Jean (PU-PH)
SIELEZNEFF Igor (PU-PH)

BEYER-BERJOT Laura (MCU-PH)

CHIRURGIE GENERALE 5302

DELPERO Jean-Robert (PU-PH)
MOUTARDIER Vincent (PU-PH)
SEBAG Frédéric (PU-PH)
TURRINI Olivier (PU-PH)

BEGE Thierry (MCU-PH)
BIRNBAUM David (MCU-PH)

CHIRURGIE ORTHOPEDIQUE ET TRAUMATOLOGIQUE 5002

GUERIN Carole (MCU PH)

ARGENSON Jean-Noël (PU-PH)
 BLONDEL Benjamin (PU-PH)
 CURVALE Georges (PU-PH)
 FLECHER Xavier (PU PH)
 PARRATTE Sébastien (PU-PH) *Disponibilité*
 ROCHWERGER Richard (PU-PH)
 TROPIANO Patrick (PU-PH)

OLLIVIER Matthieu (MCU-PH)

CHIRURGIE INFANTILE 5402

GUYS Jean-Michel (PU-PH)
 JOUVE Jean-Luc (PU-PH)
 LAUNAY Franck (PU-PH)
 MERROT Thierry (PU-PH)
 VIEHWEGER Heide Elke (PU-PH)
 FAURE Alice (MCU PH)
 PESENTI Sébastien (MCU-PH)

CANCEROLOGIE ; RADIOTHERAPIE 4702

BERTUCCI François (PU-PH)
 CHINOT Olivier (PU-PH)
 COWEN Didier (PU-PH)
 DUFFAUD Florence (PU-PH)
 GONCALVES Anthony (PU-PH)
 HOUVENAEHEL Gilles (PU-PH)
 LAMBAUDIE Eric (PU-PH)
 SALAS Sébastien (PU-PH)
 VIENS Patrice (PU-PH)

SABATIER Renaud (MCU-PH)
 TABOURET Emeline (MCU-PH)

CHIRURGIE MAXILLO-FACIALE ET STOMATOLOGIE 5503

CHOSSEGROS Cyrille (PU-PH)
 GUYOT Laurent (PU-PH)
 FOLETTI Jean-Marc (MCU-PH)

CHIRURGIE THORACIQUE ET CARDIOVASCULAIRE 5103

COLLART Frédéric (PU-PH)
 D'JOURNO Xavier (PU-PH)
 DODDOLI Christophe (PU-PH)
 GARIBOLDI Vlad (PU-PH)
 MACE Loïc (PU-PH)
 THOMAS Pascal (PU-PH)

FOUILLOUX Virginie (MCU-PH)
 GRISOLI Dominique (MCU-PH)
 TROUSSE Delphine (MCU-PH)

CHIRURGIE PLASTIQUE, RECONSTRUCTRICE ET ESTHETIQUE ; BRÛLOGIE 5004

CASANOVA Dominique (PU-PH)
 LEGRE Régis (PU-PH)
 BERTRAND Baptiste (MCU-PH)
 HAUTIER/KRAHN Aurélie (MCU-PH)

CHIRURGIE VASCULAIRE ; MEDECINE VASCULAIRE 5104

ALIMI Yves (PU-PH)
 AMABILE Philippe (PU-PH)
 BARTOLI Michel (PU-PH)
 BOUFI Mourad (PU-PH)
 MAGNAN Pierre-Edouard (PU-PH)
 PIQUET Philippe (PU-PH)
 SARLON-BARTOLI Gabrielle (PU PH)

GASTROENTEROLOGIE ; HEPATOLOGIE ; ADDICTOLOGIE 5201

BARTHET Marc (PU-PH)
 BERNARD Jean-Paul (PU-PH)
 BOTTA-FRIDLUND Danielle (PU-PH) *Surnombre*
 DAHAN-ALCARAZ Laetitia (PU-PH)
 GEROLAMI-SANTANDREA René (PU-PH)
 GRANDVAL Philippe (PU-PH)
 GRIMAUD Jean-Charles (PU-PH)
 SEITZ Jean-François (PU-PH)
 VITTON Véronique (PU-PH)

GONZALEZ Jean-Michel (MCU-PH)

HISTOLOGIE, EMBRYOLOGIE ET CYTOGENETIQUE 4202

LEPIDI Hubert (PU-PH)

ACHARD Vincent (MCU-PH) *disponibilité*
 PAULMYER/LACROIX Odile (MCU-PH)

GENETIQUE 4704**DERMATOLOGIE - VENEREOLOGIE 5003**

BERBIS Philippe (PU-PH)
 GAUDY/MARQUESTE Caroline (PU-PH)
 GROB Jean-Jacques (PU-PH)
 RICHARD/LALLEMAND Marie-Aleth (PU-PH)

BEROUD Christophe (PU-PH)
 KRAHN Martin (PU-PH)
 LEVY Nicolas (PU-PH)
 MONCLA Anne (PU-PH)
 SARLES/PHILIP Nicole (PU-PH)

NGYUEN Karine (MCU-PH)
 TOGA Caroline (MCU-PH)
 ZATTARA/CANNONI Hélène (MCU-PH)

DUSI

COLSON Sébastien (MCF)

ENDOCRINOLOGIE ,DIABETE ET MALADIES METABOLIQUES ; GYNECOLOGIE MEDICALE 5404

BRUE Thierry (PU-PH)
 CASTINETTI Frédéric (PU-PH)
 CUNY Thomas (MCU PH)

GYNECOLOGIE-OBSTETRIQUE ; GYNECOLOGIE MEDICALE 5403**EPIDEMIOLOGIE, ECONOMIE DE LA SANTE ET PREVENTION 4601**

AUQUIER Pascal (PU-PH)
 BOYER Laurent (PU-PH)
 GENTILE Stéphanie (PU-PH)
 SAMBUC Roland (PU-PH) *Surnombre*
 THIRION Xavier (PU-PH)

AGOSTINI Aubert (PU-PH)
 BOUBLI Léon (PU-PH)
 BRETTE Florence (PU-PH)
 CARCOPINO-TUSOLI Xavier (PU-PH)
 COURBIERE Blandine (PU-PH)
 CRAVELLO Ludovic (PU-PH)
 D'ERCOLE Claude (PU-PH)

BERBIS Julie (MCU-PH)
 LAGOUANELLE/SIMEONI Marie-Claude (MCU-PH)
 RESSEQUIER Noémie (MCU-PH)

MINVIELLE/DEVICTOR Bénédicte (MCF)(06ème section)
 TANTI-HARDOUIN Nicolas (PRAG)

IMMUNOLOGIE 4703

KAPLANSKI Gilles (PU-PH)
 MEGE Jean-Louis (PU-PH)
 OLIVE Daniel (PU-PH)
 VIVIER Eric (PU-PH)

FERON François (PR) (69ème section)

BOUCRAUT Joseph (MCU-PH)
 CHRETIEN Anne-Sophie (MCU PH)
 DEGEORGES/VITTE Joëlle (MCU-PH)
 DESPLAT/JEGO Sophie (MCU-PH)
 ROBERT Philippe (MCU-PH)
 VELY Frédéric (MCU-PH)

BOUCAULT/GARROUSTE Françoise (MCF) 65ème section)

HEMATOLOGIE ; TRANSFUSION 4701

BLAISE Didier (PU-PH)
 COSTELLO Régis (PU-PH)
 CHIARONI Jacques (PU-PH)
 GILBERT/ALESSI Marie-Christine (PU-PH)
 MORANGE Pierre-Emmanuel (PU-PH)
 VEY Norbert (PU-PH)

DEVILLIER Raynier (MCU PH)
 GELSI/BOYER Véronique (MCU-PH)
 LAFAGE/POCHITALOFF-HUVALE Marina (MCU-PH)
 LOOSVELD Marie (MCU-PH)
 SUCHON Pierre (MCU-PH)

POGGI Marjorie (MCF) (64ème section)

MEDECINE LEGALE ET DROIT DE LA SANTE 4603**MALADIES INFECTIEUSES ; MALADIES TROPICALES 4503**

BROUQUI Philippe (PU-PH)
 LAGIER Jean-Christophe (PU-PH)
 PAROLA Philippe (PU-PH)
 STEIN Andréas (PU-PH)

MILLION Matthieu (MCU-PH)

BARTOLI Christophe (PU-PH)
 LEONETTI Georges (PU-PH)
 PELISSIER-ALICOT Anne-Laure (PU-PH)
 PIERCECCHI-MARTI Marie-Dominique (PU-PH)

TUCHTAN-TORRENTS Lucile (MCU-PH)

BERLAND/BENHAIM Caroline (MCF) (1ère section)

MEDECINE D'URGENCE 4805

KERBAUL François (PU-PH)
 MICHELET Pierre (PU-PH)

MEDECINE INTERNE ; GERIATRIE ET BIOLOGIE DU VIEILLISSEMENT ; MEDECINE GENERALE ; ADDICTOLOGIE 5301

BONIN/GUILLAUME Sylvie (PU-PH)
 DISDIER Patrick (PU-PH)
 DURAND Jean-Marc (PU-PH)
FRANCES Yves (PU-PH) Surnombre
 GRANEL/REY Brigitte (PU-PH)
 HARLE Jean-Robert (PU-PH)
 ROSSI Pascal (PU-PH)
 SCHLEINITZ Nicolas (PU-PH)

EBBO Mikael (MCU-PH)

GENTILE Gaëtan (MCF Méd. Gén. Temps plein)

ADNOT Sébastien (PR associé Méd. Gén. à mi-temps)
 FILIPPI Simon (PR associé Méd. Gén. à mi-temps)

BARGIER Jacques (MCF associé Méd. Gén. À mi-temps)
 BONNET Pierre-André (MCF associé Méd. Gén à mi-temps)
 CALVET-MONTREDON Céline (MCF associé Méd. Gén. à temps plein)
 GUIDA Pierre (MCF associé Méd. Gén. à mi-temps)
 JANCZEWSKI Aurélie (MCF associé Méd. Gén. À mi-temps)

MEDECINE PHYSIQUE ET DE READAPTATION 4905

BENSOUSSAN Laurent (PU-PH)
 VITON Jean-Michel (PU-PH)

MEDECINE ET SANTE AU TRAVAIL 4602

LEHUCHER/MICHEL Marie-Pascale (PU-PH)

BERGE-LEFRANC Jean-Louis (MCU-PH)
 SARI/MINODIER Irène (MCU-PH)

NEPHROLOGIE 5203

BERLAND Yvon (PU-PH) Surnombre
 BRUNET Philippe (PU-PH)
 BURTEY Stéphanne (PU-PH)
 DUSSOL Bertrand (PU-PH)
 JOURDE CHICHE Noémie (PU PH)
 MOAL Valérie (PU-PH)

NUTRITION 4404

DARMON Patrice (PU-PH)
 RACCAH Denis (PU-PH)
 VALERO René (PU-PH)

ATLAN Catherine (MCU-PH) disponibilité
 BELIARD Sophie (MCU-PH)

MARANINCHI Marie (MCF) (66ème section)

NEUROCHIRURGIE 4902

DUFOUR Henry (PU-PH)
 FUENTES Stéphane (PU-PH)
 REGIS Jean (PU-PH)
 ROCHE Pierre-Hugues (PU-PH)
 SCAVARDA Didier (PU-PH)

CARRON Romain (MCU PH)
 GRAILLON Thomas (MCU PH)

ONCOLOGIE 65 (BIOLOGIE CELLULAIRE)

CHABANNON Christian (PR) (66ème section)
 SOBOL Hagay (PR) (65ème section)

NEUROLOGIE 4901

ATTARIAN Sharham (PU PH)
 AUDOIN Bertrand (PU-PH)
 AZULAY Jean-Philippe (PU-PH)
 CECCALDI Mathieu (PU-PH)
 EUSEBIO Alexandre (PU-PH)
 FELICIAN Olivier (PU-PH)
 PELLETIER Jean (PU-PH)

<p align="center">OPHTALMOLOGIE 5502</p> <p>DENIS Danièle (PU-PH) HOFFART Louis (PU-PH) <i>Disponibilité</i> MATONTI Frédéric (PU-PH) <i>Disponibilité</i></p>	<p align="center">PEDOPSYCHIATRIE; ADDICTOLOGIE 4904</p> <p>DA FONSECA David (PU-PH) POINSO François (PU-PH)</p>
<p align="center">OTO-RHINO-LARYNGOLOGIE 5501</p> <p>DESSI Patrick (PU-PH) FAKHRY Nicolas (PU-PH) GIOVANNI Antoine (PU-PH) LAVIEILLE Jean-Pierre (PU-PH) MICHEL Justin (PU-PH) NICOLLAS Richard (PU-PH) TRIGLIA Jean-Michel (PU-PH) DEVEZE Arnaud (MCU-PH) <i>Disponibilité</i> REVIS Joana (MAST) (Orthophonie) (7ème Section)</p>	<p align="center">PHARMACOLOGIE FONDAMENTALE - PHARMACOLOGIE CLINIQUE; ADDICTOLOGIE 4803</p> <p>BLIN Olivier (PU-PH) FAUGERE Gérard (PU-PH) <i>Surnombre</i> MICALLEF/ROLL Joëlle (PU-PH) SIMON Nicolas (PU-PH) BOULAMERY Audrey (MCU-PH)</p>
<p align="center">PARASITOLOGIE ET MYCOLOGIE 4502</p> <p>RANQUE Stéphane (PU-PH)</p> <p>CASSAGNE Carole (MCU-PH) L'OLLIVIER Coralie (MCU-PH) MARY Charles (MCU-PH) TOGA Isabelle (MCU-PH)</p>	<p align="center">PHILOSOPHIE 17</p> <p>LE COZ Pierre (PR) (17ème section) MATHIEU Marion (MAST)</p>
<p align="center">PEDIATRIE 5401</p> <p>ANDRE Nicolas (PU-PH) CHAMBOST Hervé (PU-PH) DUBUS Jean-Christophe (PU-PH) GIRAUD/CHABROL Brigitte (PU-PH) MICHEL Gérard (PU-PH) MILH Mathieu (PU-PH) REYNAUD Rachel (PU-PH) SARLES Jacques (PU-PH) TSIMARATOS Michel (PU-PH)</p> <p>COZE Carole (MCU-PH) FABRE Alexandre (MCU-PH) OVAERT Caroline (MCU-PH) TOSELLO Barthélémy (MCU-PH)</p>	<p align="center">PHYSIOLOGIE 4402</p> <p>BARTOLOMEI Fabrice (PU-PH) BREGEON Fabienne (PU-PH) GABORIT Bénédicte (PU-PH) MEYER/DUTOUR Anne (PU-PH) TREBUCHON/DA FONSECA Agnès (PU-PH)</p> <p>BARTHELEMY Pierre (MCU-PH) BONINI Francesca (MCU-PH) BOULLU/CIOCCA Sandrine (MCU-PH) DADOUN Frédéric (MCU-PH) <i>(disponibilité)</i> DELLIAUX Stéphane (MCU-PH) REY Marc (MCU-PH)</p>
<p align="center">PSYCHIATRIE D'ADULTES ; ADDICTOLOGIE 4903</p> <p>BAILLY Daniel (PU-PH) LANCON Christophe (PU-PH) NAUDIN Jean (PU-PH)</p>	<p>RUEL Jérôme (MCF) (69ème section) THIRION Sylvie (MCF) (66ème section)</p>
<p align="center">PSYCHOLOGIE - PSYCHOLOGIE CLINIQUE, PCYCHOLOGIE SOCIALE 16</p> <p>AGHABABIAN Valérie (PR)</p>	
<p align="center">RADIOLOGIE ET IMAGERIE MEDICALE 4302</p> <p>BARTOLI Jean-Michel (PU-PH) CHAGNAUD Christophe (PU-PH) CHAUMOITRE Kathia (PU-PH) GIRARD Nadine (PU-PH) GORINCOUR Guillaume (PU-PH) JACQUIER Alexis (PU-PH) MOULIN Guy (PU-PH) PANUEL Michel (PU-PH) PETIT Philippe (PU-PH) VAROQUAUX Arthur Damien (PU-PH) VIDAL Vincent (PU-PH)</p>	<p align="center">PNEUMOLOGIE; ADDICTOLOGIE 5101</p> <p>ASTOUL Philippe (PU-PH) BARLESI Fabrice (PU-PH) CHANEZ Pascal (PU-PH) CHARPIN Denis (PU-PH) <i>Surnombre</i> GREILLIER Laurent (PU PH) REYNAUD/GAUBERT Martine (PU-PH)</p> <p>MASCAUX Céline (MCU-PH) TOMASINI Pascale (MCU-PH)</p>
<p align="center">REANIMATION MEDICALE ; MEDECINE URGENCE 4802</p> <p>GAINNIER Marc (PU-PH) GERBEAUX Patrick (PU-PH) PAPAZIAN Laurent (PU-PH) ROCH Antoine (PU-PH)</p> <p>HRAIECH Sami (MCU-PH)</p>	<p align="center">THERAPEUTIQUE; MEDECINE D'URGENCE; ADDICTOLOGIE 4804</p> <p>AMBROSI Pierre (PU-PH) VILLANI Patrick (PU-PH)</p> <p>DAUMAS Aurélie (MCU-PH)</p>
<p align="center">RHUMATOLOGIE 5001</p> <p>GUIS Sandrine (PU-PH) LAFFORGUE Pierre (PU-PH) PHAM Thao (PU-PH) ROUDIER Jean (PU-PH)</p>	<p align="center">UROLOGIE 5204</p> <p>BASTIDE Cyrille (PU-PH) KARSENTY Gilles (PU-PH) LECHEVALLIER Eric (PU-PH) ROSSI Dominique (PU-PH)</p>

Madame le Professeur DENIS,

Vous nous faites l'honneur de présider cette thèse.

Vous êtes une source d'inspiration infinie, le dévouement et la rigueur dont vous faites preuve au quotidien est un exemple à suivre.

Merci de la confiance que vous m'avez témoignée et de votre investissement à mon égard.

Veillez trouver dans ce travail l'expression de mon admiration et de mon respect.

Monsieur le Professeur GUYOT,

Vous nous faites l'honneur de juger cette thèse.

Votre sagesse et votre rayonnement sont remarquables.

Je vous suis infiniment reconnaissant d'avoir accepté de m'accompagner dans ce travail et de me faire bénéficier de votre avis d'expert.

Veillez trouver dans ce travail l'expression de ma profonde gratitude et de mon respect.

Monsieur le Professeur SCAVARDA,

Vous nous faites l'honneur de juger cette thèse.

Vos compétences et votre investissement sont exemplaires.

Vous rendez notre monde plus sûr et le semestre que j'ai eu la chance de passer à vos côtés m'a profondément changé.

Je vous serai toujours reconnaissant.

Veillez trouver dans ce travail l'expression de ma profonde gratitude et de mon admiration.

Monsieur le Docteur SARFATI,

Vous nous faites l'honneur de diriger cette thèse.

Vos compétences et la pédagogie dont vous faites preuve pour les transmettre est exemplaire.

Vous êtes un exemple, et votre envie de toujours mieux comprendre pour mieux soigner est une source d'inspiration primordiale pour moi.

Je vous serai toujours reconnaissant de votre accompagnement et j'espère pouvoir encore en profiter de nombreuses années.

Veillez trouver dans ce travail l'expression de ma profonde gratitude et de mon admiration.

Monsieur le Docteur DONNADIEU,

Vous nous faites l'honneur de juger cette thèse.

Vos compétences et votre bienveillance envers vos patients et vos collègues sont exemplaires.

Vous êtes un Mentor pour moi et je sais que je peux toujours compter sur une écoute attentionnée de votre part, ainsi que sur vos précieux conseils.

Je vous en suis très reconnaissant et vous remercie pour votre confiance à mon égard.

Veillez trouver dans ce travail l'expression de ma profonde gratitude et de mon admiration.

A mes Maîtres d'Internat

Au Dr Pierre-Marie BALL, une immense reconnaissance de m'avoir accueilli et de m'avoir accordé toute ta confiance dès mon début d'internat. Tu m'as alors transmis de précieux conseils et ce fut un privilège pour moi de te rencontrer, que ce soit sur le plan professionnel ou personnel. Un grand merci !

Au Dr Chaker NEFZAOUI, merci beaucoup pour la confiance que tu m'as accordé et pour m'avoir permis de réaliser cette thèse. Je suis impatient de pouvoir poursuivre ce travail à tes côtés.

Au Dr Hélène PROUST, je vous remercie pour l'année entière passée à vos côtés durant mon internat. Vous m'avez énormément appris, et votre rigueur, ainsi que votre gout de la perfection est exemplaire.

Au Dr Magali SAMPO, si mes souvenirs sont bons, tu es la première interne que j'ai rencontrée quand je suis arrivé en tant qu'externe à l'Hôpital Nord il y a maintenant 6 ans. Depuis, quelques années se sont écoulées mais ta disponibilité est restée identique et c'est toujours un grand plaisir de travailler avec toi. Je t'en remercie !

Au Dr Gaëlle HO WANG YIN, quand je t'ai rencontrée avant mon internat, tu avais déjà cette capacité à transmettre ce que tu savais dans la bonne humeur. Depuis nos chemins ne se sont jamais séparés bien longtemps et c'est toujours avec autant de plaisir que j'ai pratiqué l'ophtalmologie à tes côtés, en profitant de ta disponibilité lorsque j'en avais besoin. Tu fais partie de ces personnes qui savent transmettre. Je te remercie pour cela.

Au Dr Emilie ZANIN, je te remercie pour ta pédagogie et pour cette capacité que tu as à savoir mettre en confiance. Grâce à toi, j'ai appris de solides bases en pédiatrie qui me servent au quotidien et qui me serviront pendant les années à venir.

Au Dr Alban COMET, merci d'avoir été disponible lorsqu'il y en a eu besoin et pour la bonne humeur dont tu sais faire preuve et qui est si importante pour un travail d'équipe de qualité !

Au Dr Hélène GUIGUE, merci pour ce trimestre où il a toujours été aussi plaisant de travailler à tes côtés. Tu sais te montrer toujours positive, et c'est une immense qualité !

Au Dr Aurore AZIZ-ALESSI, merci pour ta gentillesse et pour tes conseils éclairés lorsqu'il y en a besoin. Je te connais également depuis ma fin d'externat et tu as toujours été d'une grande disponibilité envers moi.

Au Dr Grégoire ALESSI, tu es un pédagogue hors pair et ta conception de l'ophtalmologie est une source d'inspiration très forte pour moi. Je te serai toujours reconnaissant de m'avoir accordé ta confiance alors que j'étais encore un jeune interne et de m'avoir mis le pied à l'étrier comme tu sais si bien le faire.

Au Dr Jérémie HAMDAN, merci de ton accompagnement en tant qu'interne, alors que j'étais encore externe, puis en tant qu'assistant. L'énergie que tu mets dans ton travail est un exemple à suivre !

Au Dr Elodie CHAZALON, un grand merci pour ce semestre passé où je me suis senti responsabilisé et épaulé à la fois. Votre rigueur et votre énergie a été une grande source de motivation.

Au Dr Guillaume HOLWECK, merci pour tous tes conseils et astuces que tu m'auras transmis. Cela a vraiment été un plaisir de travailler avec toi et tu es devenu ensuite un ami qui a été présent lorsque j'en ai eu besoin. Je te remercie cette fois chaleureusement, autrement qu'en effaçant ton tableau d'astreinte ;)

Au Dr Anne LE CORRE, merci pour ta disponibilité et ta gentillesse.

Au Dr Grégoire PECH-GOURG, ce fut un privilège de pouvoir travailler avec toi et d'observer tes compétences exceptionnelles, tu es un artiste ! Notre amitié repose aujourd'hui sur de nombreux points communs qui sont plus représentés par notre gout pour les Pink Floyd que par mon amour du footing (je ne désespère pas que ça vienne !).

Au Dr Armando PAZ-PAREDES, ton sens de l'écoute et l'empathie dont tu fais preuve sont des exemples à suivre.

Au Dr Nathalie CHIVORET, un grand plaisir d'avoir travaillé ces six mois avec toi. Tu m'as bien aidé et m'a appris avec patience à appréhender la neurochirurgie. Je t'en remercie.

Aux Professeurs DUTOUR-MEYER et GABORIT, un grand merci pour m'avoir accueilli au sein de votre équipe. Vos connaissances sont impressionnantes et ce fût un privilège pour moi de pouvoir travailler avec vous.

Au Dr Maud RIGHINI, je vous remercie de l'écoute dont vous avez fait preuve et pour m'avoir aidé à accomplir ce travail.

A ma famille

A ma femme,

Ce travail représente l'aboutissement de plusieurs années, parfois compliquées, que tu auras toutes partagées avec moi. Tu auras su m'écouter, me supporter, me faciliter le travail en absorbant les difficultés et ton précieux avis est quelque chose dont je ne saurais me passer.

Tu es simplement aujourd'hui la personne envers qui je suis le plus reconnaissant et à qui je dois le plus. Je mesure la chance que j'ai de t'avoir à mes côtés.

A ma fille,

Julia, tu es mon moteur et une source d'inspiration infinie. Ma vie a changé ce 28 janvier 2017 et ce travail est pour toi. Tu as aussi un peu écrit cette thèse avec moi, assise sur mes genoux, à regarder cet ordinateur qui avait l'air de tellement passionner ton papa ! C'est une grande fierté que de pouvoir aujourd'hui partager ce moment avec toi.

A mon père Philippe et à ma mère Catherine,

Ce passage de thèse nous a paru pendant tellement longtemps si loin, mais aujourd'hui nous y sommes. Je vous suis infiniment reconnaissant de m'avoir toujours accompagné et soutenu dans les projets que j'entreprenais.

Papa, ta force de caractère et ta capacité à affronter les difficultés sans les redouter est pour moi un exemple et je m'efforce d'en faire de même lors des moments compliqués.

Maman, tu es toujours présente lorsque j'en ai besoin et même si la distance géographique est là, je sais que je pourrai toujours compter sur toi.

A mes grands-parents Pépé et Mémé,

C'est grâce à vous que j'ai acquis ce gout pour le travail et pour les études. Vous avez veillé sur moi au quotidien lorsque j'étais petit, et je me rappelle chaque jour. A votre niveau, vous m'avez fait aimer le travail bien fait et je n'oublierai jamais l'époque où Pépé me faisait faire les devoirs.

J'aurai tellement aimé que tu sois présent physiquement aujourd'hui même si tu restes toujours là avec moi.

A mon frère,

Antoine, je ne pense pas que tu sois très sensible à ce genre de remerciements mais sache que tu es très important pour moi. Tu es quelqu'un de franc, d'intelligent et d'honnête, qui sait ce qu'il veut, et ton sens du second degré est un régal. Garde ces qualités qui te rendront plus fort et comme le disait un célèbre chat Jedi nommé Tigris : « Que la force soit avec toi ! ».

A Mamie Yvonne, je suis certain qu'avec tes talents de couturière tu te dis que tu aurais pu sans problème nous confectionner cette toge ! En tout cas je te remercie de toujours avoir pensé à moi et j'ai aujourd'hui, aussi, une grosse pensée pour Claude.

A mon oncle Jean-Marc et ma tante Isabelle, votre présence à mes côtés m'est toujours d'un grand réconfort. Depuis mon plus jeune âge, j'ai toujours eu autant de plaisir à passer du temps avec vous et ce n'est pas prêt de s'arrêter.

A Charlotte et Nicolas, vous êtes super et en tout cas vous vous êtes super bien trouvés. Charlotte, l'époque où tu m'appelais « Koulou » semble terminée et au moins quand on se retrouve, on ne se tape plus dessus ;))

A Sébastien, Monsieur Sébastien, l'homme d'affaires ! Très fier de ton parcours et de ta réussite que tu as bien mérité. C'est un plaisir de voir la passion et le savoir-faire que tu mets dans ton métier. Je compte sur toi pour coacher les serveurs ce soir ;))

A Prisca, ça fait plaisir d'avoir régulièrement de tes nouvelles ! Je serai plus disponible à présent ☺

A Jean-François, merci de m'avoir accueilli aussi gentiment. Vous êtes un amateur des belles choses et votre talent de Maître Bonzaï n'est plus à démontrer, tout comme vos nouvelles capacités à changer les couches de votre petite fille ! Vous avez toujours été d'une grande aide et nous comptons beaucoup sur vous !

A Philippe, l'américain ! Vivement qu'on reparte là-bas !

A Botté et ton coup de griffe légendaire !

A mes Assistants, Co-Internes et Amis

Natanael, on se connaît depuis notre externat et le moins que l'on puisse dire, c'est que ça a tout de suite collé entre nous, comme en témoigne notre capacité à discuter et à refaire le monde qui est illimitée ! Nous n'avons travaillé ensemble qu'un semestre mais il fut exceptionnel. Je sais que tu es avant tout un ami fidèle sur lequel je peux compter et c'est pour cette raison que je te remercie chaleureusement.

Matthieu, travailler à tes côtés fut bien évidemment un plaisir mais c'est notre amitié que je retiendrai. Tu es toujours présent pour rendre service et les nombreuses passions et goûts que nous avons en commun nous promettent de bons moments ! Je te remercie pour le soutien dont tu as toujours fait preuve.

Michaël, nos origines Parisiennes nous ont tout de suite rapprochées. Nous n'avons jamais travaillé ensemble mais ce n'est pas là-dessus que repose notre amitié. Ta spontanéité et ton entrain sont toujours très motivants. Je ne doute pas que l'avenir nous réserve de belles aventures et de belles balades à moto !

A mes co-internes de la Timone avec qui je passe aujourd'hui un de mes meilleurs semestres :

-Hugo, garde ton talent de conteur d'histoire et ton goût pour la mode !

-Charles, tu es toujours là pour donner un coup de main, travail efficace et propre ! Julia te remercie d'avoir pu profiter plus de son papa avec toutes les gardes que tu lui as reprises ;)

-Allan, j'aime beaucoup ton humour décalé et la sérénité que tu affiches, c'est une force !

-Florence, tu es très consciencieuse et perfectionniste, c'est une grande qualité !

-Kévin, tu as mûri en quelques mois et j'aime ta zénitude même lorsque c'est « chaauud »... Tu as également su te montrer très serviable lorsque j'en ai eu besoin, et je t'en remercie profondément !

Nicolas, j'ai beaucoup apprécié travailler avec toi au cours de ces 3 semestres, d'abord comme interne, puis comme assistant. Ta bonne humeur légendaire n'est plus à décrire. J'attends toujours notre virée à moto par contre ;)

Silvia, merci pour ta disponibilité et ta gentillesse. Tu sais te montrer toujours arrangeante et c'est très agréable !

Jérémy B, cela fut un plaisir de travailler avec toi. Tu as su te montrer équitable avec moi quand j'étais jeune interne et l'intérêt régulier que tu portes à prendre des nouvelles est très réconfortant.

Clémentine et Lauriane, les assistantes de choc Toulonnaises, toujours positives et de bonne humeur !

Samantha, une guerrière, une vraie chirurgienne toujours prête à y aller ! Tu es au top !

Juliette, ta joie de vivre et ta constante bonne humeur a toujours rendu agréable le travail avec toi.

Natacha, le gout du travail bien fait !

Lauren et Pierre, l'équipe de choc à Nord !

Marie C, Anne, Marion, Alexandra, Emmanuelle avec qui j'ai pu travailler et Marie P, Marie B, Maeva, Thibault, Loïc, Victoire, Florian, Prithvi que je n'ai par contre jamais eu la chance de croiser sur les magnifiques routes de la consulte interne, je vous souhaite à tous le meilleur pour la suite et espère avoir de vos nouvelles.

A toutes celles et ceux sans qui tout cela ne serait pas possible

La fabuleuse équipe du RC Toulon :

-Aude, la plus fidèle assistante que l'on puisse imaginer !

-Cathy, toujours une pensée bienveillante et une efficacité redoutable !

-Karine, toujours au top et d'une grande aide.

-Liliane, la force tranquille !

-Marie-Jeanne, un régale les IVT avec toi !

-Delphine, la sérénité.

-Et toutes celles qui sont arrivées après mon départ pour que l'équipe de choc continue !

L'équipe du bloc de Sainte Musse.

Géraldine et Camille, les secrétaires de choc de la neurochirurgie pédiatrique.

Le bloc d'ophtalmo de la Timone avec Virginie, Marie-Christine, Michelle, Nathalie, Corinne, Hélène, Dr MARCHAND, les infirmières des consultations et le reste du personnel paramédical !

Et aussi toute l'équipe de Nord, et ceux et celles que j'oublie...

A mes vieux amis

Adrien, même si on se voit moins aujourd'hui, nous sommes restés toujours aussi proches et quand on se voit c'est comme si on s'était quitté la veille ! Tes opinions et convictions, que tu sais très bien défendre et qui ont souvent été à l'origine de débats passionnés, m'ont toujours permis de prendre du recul et de savoir me remettre en question. Ne change rien !

Benjamin, on forme une bonne équipe et comme, Adrien, le temps n'a pas d'influence sur nos relations. Tu es unique, et tes théories sur la vie, n'en déplaise à beaucoup, sont toujours très passionnantes et percutantes. Tu as également un bon sens médical très affuté et je suis persuadé qu'on pourra rediscuter de cette thèse. Je suis persuadé que pleins de beaux projets t'attendent.

Johann, tu es un exemple de courage et de persévérance. Tu as fortement contribué à ce que j'obtienne cette spécialité après les ECN. Nos sous colles de compétitions, destructrices pour certains, étaient une philosophie de vie. Aujourd'hui, je suis content de voir que vous êtes épanouis avec Aurélie dans votre vie à Paris, même si j'espère égoïstement que vous serez bientôt de retour parmi les cigales !

Benoît, c'est vraiment une chance que de t'avoir rencontré. Toujours là, quand on a besoin, d'une patience à toute épreuve et un très grand médecin. J'ai une confiance illimitée en toi et tes compétences. Avec Delphine, j'espère qu'on aura à présent plus l'occasion de se voir dans notre nouvelle vie Varoise !

Romain, un passionné de boulot dans un autre domaine de la médecine tout aussi noble ! Tu es quelqu'un de déterminé et le courage dont tu as dû faire preuve pour mener à bien tes projets est remarquable. Je ne désespère que tu termines ton permis moto pour aller sillonner les routes entre 2 jans ! Vous faites une belle famille avec Pauline et les enfants, l'avenir sera radieux, c'est certain.

Martin, mon très cher ami ! Je te remercie d'être à mes côtés depuis ces nombreuses années, toujours disponible quand il le faut, et beaucoup plus réactif au téléphone que moi ! En plus, d'avoir choisi la même spécialité (il est possible que je t'ai légèrement

influencé à l'époque !) nous partageons de nombreux points communs, comme le gout pour la belle mécanique, même si tes connaissances me surpassent de loin.

La team Parisienne, Arthur, Benjamin, Brian, Pacifique, PA, que je ne vois malheureusement pas autant que je le voudrais mais qui compte beaucoup.

-Sheldon, c'est toujours autant un régal de parler avec toi et je sais que certains de nos délires seront éternels. On a formé une super team, et ce n'est pas fini !

Christophe, en plus d'être un déménageur hors pair, tu es surtout un ami sur lequel on peut compter, et ça c'est top !

Au Gnosis Band, avec Fred, son chef spirituel, Fabrice, le bassiste au groove légendaire, Guitou, Charles, Christian et les autres ! Ma bouffée d'oxygène !

Et enfin à ceux qui m'auront accompagné pendant toutes ces années : Eric, Jean-Jacques, David, Carlos, Mike, Keith, BB, The Edge et les autres...

TABLE DES MATIERES

INTRODUCTION	3
1 LES PAUPIERES	5
1.1 ROLE	5
1.2 EMBRYOLOGIE	5
1.3 ANATOMIE DESCRIPTIVE	6
1.3.1 <i>Limites des paupières.....</i>	<i>6</i>
1.3.2 <i>La paupière supérieure</i>	<i>7</i>
1.3.3 <i>La paupière inférieure.....</i>	<i>8</i>
1.3.4 <i>La fente palpébrale.....</i>	<i>9</i>
1.3.5 <i>Les commissures palpébrales.....</i>	<i>9</i>
1.4 CONSTITUTION DES PAUPIERES.....	10
1.4.1 <i>Principes généraux.....</i>	<i>10</i>
1.4.2 <i>La peau</i>	<i>10</i>
1.4.3 <i>Une couche de tissu cellulaire.....</i>	<i>11</i>
1.4.4 <i>Le muscle orbiculaire de l'œil.....</i>	<i>12</i>
1.4.4.1 La partie orbitaire.....	12
1.4.4.2 La partie lacrymale ou muscle de Duverney-Horner.....	13
1.4.4.3 La partie palpébrale	13
1.4.5 <i>Une deuxième couche de tissu cellulaire lâche</i>	<i>16</i>
1.4.6 <i>Une charpente fibreuse</i>	<i>17</i>
1.4.6.1 Le tarse.....	18
1.4.6.2 Les ligaments palpébraux.....	18
1.4.6.3 Le septum orbitaire	19
1.4.7 <i>Une couche musculaire : les muscles rétracteurs des paupières</i>	<i>21</i>
1.4.7.1 Muscle releveur de la paupière supérieure	21
1.4.7.2 Le muscle rétracteur de la paupière inférieure.....	23
1.4.8 <i>Une couche musculaire lisse</i>	<i>23</i>
1.4.9 <i>Une couche muqueuse : la conjonctive.....</i>	<i>23</i>
1.5 VASCULARISATION DES PAUPIERES.....	25
1.5.1 <i>Vascularisation artérielle</i>	<i>25</i>
1.5.2 <i>Vascularisation veineuse</i>	<i>27</i>
1.5.3 <i>Vascularisation lymphatique</i>	<i>28</i>
1.6 INNERVATION DES PAUPIERES	29
1.6.1 <i>Innervation motrice</i>	<i>29</i>
1.6.2 <i>Innervation sensitive.....</i>	<i>29</i>
1.7 PHYSIOPATHOLOGIE DE L'OUVERTURE PALPEBRALE.....	30
1.7.1 <i>Loi de Hering.....</i>	<i>30</i>
1.7.2 <i>Loi de Sherrington.....</i>	<i>30</i>
1.7.3 <i>En pratique</i>	<i>31</i>
2 LES PTOSIS	32
2.1 DEFINITION	32
2.2 PRINCIPAUX TYPE DE PTOSIS ET PHYSIOPATHOLOGIE.....	32
2.2.1 <i>Ptosis congénitaux.....</i>	<i>32</i>
2.2.1.1 Ptosis congénital, isolé ou simple.....	32
2.2.1.2 Ptosis congénital associé à des anomalies motrices oculo-palpébrales.....	33
2.2.1.3 Ptosis associé à une paralysie congénitale de la IIIe paire crânienne	33
2.2.1.4 Syndrome de Marcus Gunn.....	33
2.2.1.5 Fibrose congénitale des muscles extra-oculaires	34

2.2.1.6	Ptosis congénital associé à des malformations congénitales faciales ou générales	34
2.2.2	Ptosis Acquis	35
2.2.2.1	Ptosis Neurogènes.....	35
2.2.2.2	Ptosis myogènes.....	37
2.2.2.3	Ptosis aponévrotique	39
2.2.2.4	Ptosis traumatiques	40
2.2.2.5	Ptosis mécaniques.....	40
2.2.2.6	Ptosis apparents ou faux ptosis.....	41
2.3	EXAMEN DES PTOSIS	41
2.3.1	<i>Examen clinique</i>	41
2.3.2	<i>Examens paracliniques</i>	44
2.4	TECHNIQUES CHIRURGICALES	44
2.4.1	<i>Résection ou plicature du muscle releveur de la paupière supérieure</i>	45
2.4.1.1	Voie d'abord antérieure	46
2.4.1.2	Voie d'abord conjonctivale	48
2.4.2	<i>Chirurgie aponévrotique</i>	48
2.4.3	<i>Résection tarso-conjonctivale et conjunctivo-Müllerienne</i>	49
2.4.4	<i>Choix de la technique chirurgicale</i>	52
2.4.5	<i>Complications</i>	53
2.4.5.1	Complications peropératoires.....	53
2.4.5.2	Complications post opératoires	53
3	ASPECT THERAPEUTIQUE DE LA TOXINE BOTULIQUE	57
3.1	HISTORIQUE	57
3.2	STRUCTURE	58
3.3	MECANISME D'ACTION	59
3.4	ACTION CLINIQUE	61
3.5	DOSAGE DE LA TOXINE.....	61
3.6	MODALITES D'EMPLOI	62
3.7	CONTRE-INDICATIONS	62
3.8	L'INJECTION DANS LE CAS DU BLEPHAROSPASME	62
4	ARTICLE ORIGINAL	64
4.1	INTRODUCTION	64
4.2	MATERIEL ET METHODE	66
4.2.1	<i>Sélection des patients et critères d'inclusion</i>	66
4.2.2	<i>Technique d'injection</i>	67
4.2.3	<i>Critères de jugement</i>	67
4.2.4	<i>Analyse statistique</i>	68
4.3	RESULTATS	69
4.3.1	<i>Analyse de la population étudiée</i>	69
4.3.2	<i>Evaluation de la Distance Interpalpébrale (DIP)</i>	77
4.3.3	<i>Evaluation de la MRD1</i>	79
4.3.4	<i>Survenue de complications</i>	80
4.4	DISCUSSION.....	81
4.5	CONCLUSION	85
4.6	ANNEXE	86
4.7	REFERENCES BIBLIOGRAPHIQUES	88

INTRODUCTION

Les ptosis peuvent être congénitaux ou acquis et plusieurs mécanismes peuvent être en cause : neurogène, myogène, aponévrotique ou mécanique¹. C'est une pathologie fonctionnellement invalidante et pouvant être à l'origine d'un fort préjudice esthétique. Jusqu'à présent, les seuls traitements sérieux décrits dans la prise en charge du ptosis sont chirurgicaux. Parmi les techniques les plus fréquemment pratiquées, on peut citer la résection ou la plicature du muscle releveur de la paupière supérieure par voie antérieure ou conjonctivale²⁻⁵, la chirurgie aponévrotique⁶, les résections tarso-conjonctivale ou conjonctivo-Müllerienne^{7,8} et enfin la suspension frontale. Ces chirurgies peuvent toutefois être à l'origine de nombreuses complications et d'un résultat incertain.

La toxine botulique est une puissante neurotoxine dont le première usage médical est attribué dans les années 1970 au docteur Alan Scott, ophtalmologiste à l'université de San Francisco, qui a recouru à un usage thérapeutique de la toxine botulique de type A en injectant des patients atteints de strabisme⁹. Les toxines botuliques inhibent la libération d'acétylcholine dans la fente synaptique de la jonction neuro-musculaire selon des mécanismes encore incomplètement élucidés¹⁰⁻¹² et empêche la contraction musculaire jusqu'à ce que de nouvelles terminaisons nerveuses fonctionnelles ne soient synthétisées après plusieurs mois afin de rétablir la transmission¹⁰. Les situations dans lesquelles est utilisée la toxine sont multiples que ce soit dans le cadre de l'autorisation de mise sur le marché (AMM) ou hors AMM. D'autre part, les effets secondaires rapportés de la toxine sont toujours bénins et transitoires comme rapporté sur les fiches de consentement de la « Société Française d'Ophtalmologie ». Parmi les indications de la toxine, on retrouve le blépharospasme qui est une maladie qui se manifeste par des contractions répétées et involontaires des muscles des paupières. Le traitement du blépharospasme consiste en de multiples injections de toxine dans différentes zones du muscle orbiculaire.

L'hypothèse qui a conduit à la réalisation de notre travail part d'une constatation simple. Au cours des paralysies faciales, qui sont engendrées par une paralysie du

nerf facial (VII) à l'origine d'une paralysie du muscle orbiculaire, nous avons constaté une rétraction de la paupière supérieure. Ce même phénomène est également observé lors de l'injection dans le muscle orbiculaire d'un hémispasme facial par de la toxine botulique botulique, où la hauteur de la paupière injectée est plus importante que celle de la paupière controlatérale.

1 LES PAUPIERES

1.1 Rôle

Les paupières supérieures et inférieures sont des structures cutanéomusculo-fibreuses placées en avant de l'orbite et du globe oculaire.

Elles sont au nombre de 2 de chaque côté, une supérieure et une inférieure (Figure 1).

Elles ont 3 principaux rôles :

- protéger le contenu orbitaire et notamment le globe oculaire.
- permettre le bon étalement du film lacrymal sur la cornée ainsi que le drainage de celui-ci par l'intermédiaire des voies lacrymales.
- l'expression mimique¹.

1.2 Embryologie

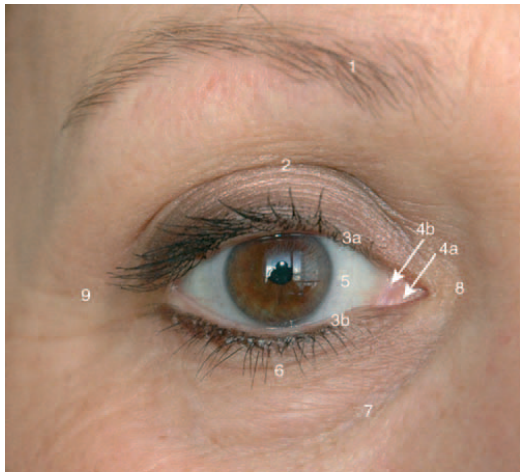
La paupière supérieure est issue du mésoblaste du bourgeon fronto-nasal et la paupière inférieure de celui du bourgeon maxillaire.

Elles apparaissent à la 7^e semaine de gestation sous forme de deux bourrelets circulaires qui se fusionnent en avant du futur globe oculaire à la 9^e semaine. Il y a ensuite une différenciation progressive des glandes, des muscles et des follicules pileux à l'intérieur de ces ébauches.

La séparation des paupières supérieures et inférieures a lieu à la fin du 6^e mois de gestation¹³.

Cette séparation serait due à l'association de 3 phénomènes : action des rétracteurs, sécrétion des glandes tarsales et kératinisation du bord libre.

1.3 Anatomie Descriptive



1. Sourcil ; 2. pli palpébral supérieur ; 3a. bord libre de la paupière supérieure ; 3b. bord libre de la paupière inférieure ; 4a. caroncule ; 4b. pli semi-lunaire ; 5. bulbe de l'œil ; 6. pli palpébral inférieur ; 7. sillon palpébrogénien ; 8. commissure médiale ; 9. commissure latérale.

Figure 1 : Anatomie descriptive des paupières

1.3.1 Limites des paupières

La paupière supérieure est limitée en haut par le bord inférieur du sourcil et en bas par le bord libre. Elle se poursuit vers le haut par la région frontale.

La paupière inférieure est limitée en haut par le bord libre et en bas par le sillon palpébrogénien (composé du sillon zygomatique en bas et en dehors et du sillon nasojugal en haut et en dedans)¹.

Médialement et latéralement, les paupières supérieures et inférieures sont limitées par les projections des bords orbitaires.

La limite postérieure de la paupière correspond à la limite antérieure de l'orbite, composée du septum orbitaire, qui est inséré sur le bord de l'orbite.

Les paupières sont constituées de deux faces : antérieure, cutanée et postérieure, conjonctivale.

Les 2 paupières sont réunies à leurs extrémités par les angles palpébraux (médial et latéral).

1.3.2 La paupière supérieure

La *face antérieure* (ou cutanée) est divisée en deux portions par le sillon palpébral supérieur : une portion centrale ou tarsale, lisse qui épouse la forme du globe oculaire et une portion périphérique ou septale, plus lâche, séparée de la graisse orbitaire par le septum.

Ce sillon palpébral supérieur, parallèle au rebord orbitaire supérieur, est formé par les insertions superficielles du muscle releveur de la paupière sur le tarse.

Sa position chez l'adulte, mesurée paupière fermée, se situe en moyenne 7 mm au-dessus du bord libre. On observe des variations entre 3,5 et 7,5mm en fonction du sexe, de l'âge et de l'éthnie.¹⁴ Chez un enfant, la position normale du pli palpébral supérieur se situerait à la jonction tiers inférieur / deux-tiers supérieurs de la paupière supérieure puis il va avoir tendance à se relever jusqu'à l'âge de 40 ans et de façon plus importante chez la femme.¹

Cette paupière supérieure a une hauteur globale (mesurée paupière ouverte) variant de 5,8 à 7,1 mm et la portion cutanée pré-tarsale varie de 1,1 à 2,3 mm¹.

La *face postérieure* de la paupière, lisse, est composée de conjonctive palpébrale et se moule parfaitement sur la face antérieure du globe oculaire.

Le *bord périphérique* correspond au bord inférieur du sourcil.

Le *bord central* constitue le bord libre. Il est long de 30 mm et épais de 2 à 3 mm. A la jonction de ses cinq sixièmes latéraux et du sixième médial se situe une saillie conique qui est la papille (ou tubercule) lacrymale. Le sommet de cette papille est percé par un orifice d'environ 0,3 mm de diamètre¹⁵, nommé méat ou point lacrymal, qui va permettre l'évacuation des larmes vers les voies lacrymales. La portion lacrymale,

située médialement par rapport à cette papille est lisse et dépourvue de cil alors que la portion latérale, longue est ciliée.

Sur cette portion, on va distinguer d'avant en arrière : une lamelle antérieure cutanée sur laquelle s'implantent les cils au nombre de 70 à 160 disposés sur 3 ou 6 rangées auxquels sont mélangés les glandes sébacées de Zeis (deux par cil) et les glandes sudoripares de Moll¹⁶ et une lamelle postérieure qui présente les orifices des glandes tarsales de Meibomius au nombre de 20 à 35. La jonction entre ces 2 lamelles, se nommant la ligne grise, est un important repère chirurgical.

Ce bord libre est normalement situé au niveau du limbe supérieur chez l'enfant et recouvre de 1 à 2 mm le limbe chez l'adulte. La position de ce bord libre en position primaire chute de 0,4 mm par décade de 20 à 80 ans¹⁷. Lorsque la chute de ce bord libre est plus importante, on parle alors de ptosis.

1.3.3 La paupière inférieure

On décrit une *face antérieure* qui est également séparée en deux par le sillon palpébral inférieur, concave vers le haut, qui est situé à environ 4 mm du bord libre. On distingue, comme en paupière supérieure, une partie centrale ou tarsale située au-dessus de ce pli, et une partie périphérique ou septale, située au-dessous.

La *face postérieure* est composée de conjonctive et limite avec la conjonctive bulbaire le fornix inférieur.

Le *bord périphérique* répond au sillon palpébro-génien composé de l'insertion superficielle du ligament orbitozygomatique.¹⁸

Le *bord central*, ou bord libre, est plus court que le supérieur, d'une longueur de 25 mm et présente l'orifice du canalicule lacrymal inférieur situé à 6,5 mm de la commissure médiale.

Les cils sont moins nombreux : 70 à 80¹.

1.3.4 La fente palpébrale

Les bords libres, supérieur et inférieur, limitent un espace, de forme elliptique, dénommé : la fente palpébrale. En position primaire chez l'adulte, le bord libre supérieur recouvre le limbe de 1 à 2 mm alors que le bord libre inférieur est tangent au limbe. Chez le sujet de race blanche, la hauteur de cette fente palpébrale est de 11,83 +/- 1,61 mm¹⁹, et de 8,86 à 10 mm chez les sujets de race noire²⁰. Comme nous l'avons vu, cette fente palpébrale diminue de façon physiologique de 0,4 mm tous les 10 ans. La hauteur de cette fente augmente de 0,2 mm dans le regard vers le haut et diminue de 2,3 mm dans le regard vers le bas¹. Les asymétries de cette fente chez un même individu sont fréquentes, une différence de plus d'1 mm est rapporté chez 5,7% des sujets en position primaire et peut augmenter jusqu'à 18,2 % dans le regard latéral¹⁹.

1.3.5 Les commissures palpébrales

Elles limitent latéralement et médialement la région des paupières et sont composés par les réunions des paupières supérieures et inférieures.

L'angle médial est formé par la réunion des portions cutanées lacrymales des paupières en regard du bord de l'orbite. Il recouvre en partie la caroncule qui est une saillie rosée de 5 mm de diamètre, recouverte de muqueuse contenant des follicules pileux et parfois une glande lacrymale accessoire. Situé latéralement et au contact de la caroncule se trouve une excroissance de conjonctive nommé pli semi-lunaire.

L'angle latéral, qui forme un angle plus aigu que médialement, réunit les portions ciliées des paupières et se situe 5 mm en avant du rebord orbitaire latéral.

1.4 Constitution des paupières

1.4.1 Principes généraux

D'avant en arrière, chaque paupière comporte huit plans. On distingue chirurgicalement une lamelle antérieure cutané-musculaire constituée des quatre premiers plans et une lamelle postérieure tarso-conjonctivale formée des quatre suivants.

Du centre vers la périphérie, chaque paupière peut être divisée en deux parties. La partie tarsale ou centrale, débute au niveau du bord libre et s'étend jusqu'au sillon palpébral. Elle est rigide et comporte une charpente fibreuse formée par le tarse et les ligaments palpébraux.

La partie périphérique ou septale, s'étend du sillon palpébral à la limite périphérique de la paupière. On y retrouve les muscles rétracteurs ainsi que des muscles lisses²¹.

Les huit plans superposés d'avant en arrière sont¹ :

- la peau
- une couche de tissu cellulaire sous-cutané
- le muscle orbiculaire
- une deuxième couche de tissu cellulaire lâche
- une charpente fibreuse
- une couche musculaire constituée des muscles rétracteurs des paupières
- une couche musculaire lisse
- une couche muqueuse : la conjonctive

1.4.2 La peau

Il s'agit de la peau la plus fine de l'organisme avec celle du scrotum. Recouverte d'un fin duvet, elle est dépourvue de graisse. Au niveau de la partie tarsale, elle se moule sur le tarse correspondant, d'où sa forte convexité vers l'avant en paupière supérieure.

Elle est plus fine au-dessus du pli palpébral supérieur et se distend avec l'âge entraînant un dermatochalasis²¹.

1.4.3 Une couche de tissu cellulaire

D'épaisseur très faible, inférieure à 0,1 mm, elle sépare la peau du muscle orbiculaire sous-jacent²¹.

1.4.4 Le muscle orbiculaire de l'œil

C'est un muscle strié (Figure 2), faisant partie des muscles peauciers de la face, innervé par le nerf facial (VII). Il fait partie intégrante du système musculo-aponévrotique-orbito-facial (SMAS). Son rôle est d'assurer la fermeture palpébrale, volontaire et automatique. Cette fermeture automatique est nommée le « clignement » et permet l'étalement des larmes à la surface du globe oculaire, leur évacuation ainsi que la protection de ce dernier. On lui distingue trois parties : orbitaire, palpébrale et lacrymale.

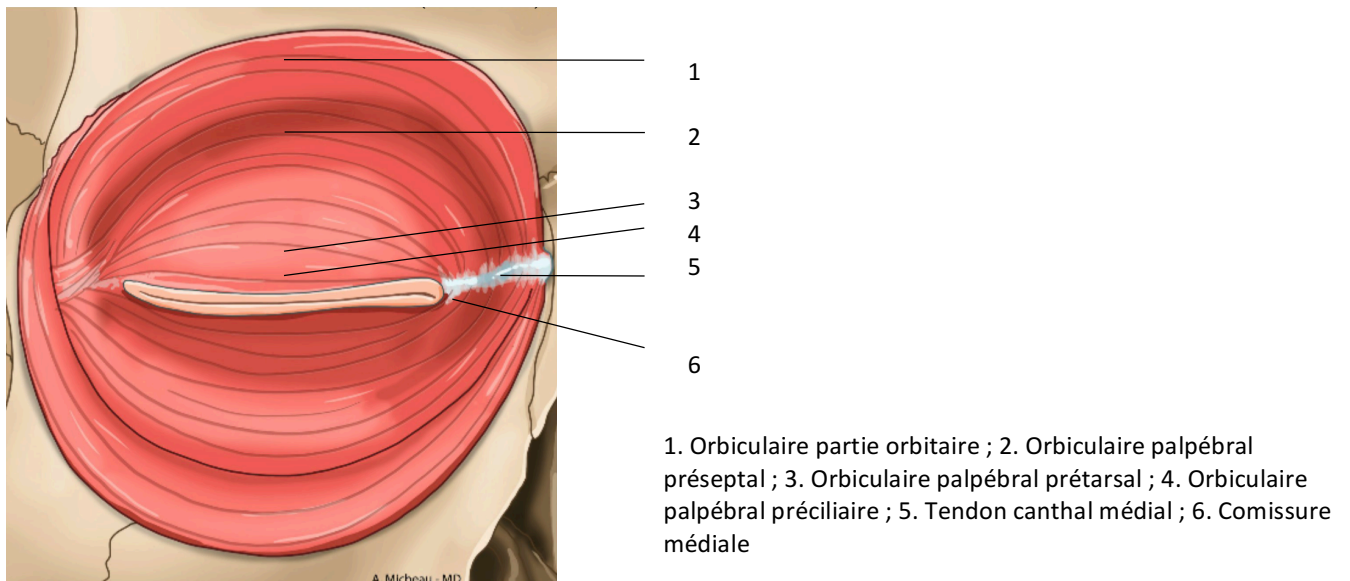


Figure 2 : Muscle Orbiculaire

1.4.4.1 La partie orbitaire

Située en périphérie du muscle, elle forme un anneau plat étalé autour de l'orbite et recouvrant les os correspondants : frontal, zygomatique et maxillaire, ainsi que les muscles peauciers sous-jacents : frontal, corrugateur, abaisseur du sourcil, procerus

au niveau du sourcil, releveur de la lèvre supérieure, petit et grand zygomatique au niveau de la joue.

Ces muscles sont tous innervés par le nerf facial¹.

La partie orbitaire s'insère au niveau de la commissure médiale selon une ligne courbe concave en bas sur la partie supéromédiale du bord orbitaire depuis le ligament palpébral médial où elle prend des attaches jusqu'à l'incisure supra orbitaire. Cette zone d'insertion mesure de 17 à 19 mm. Les fibres musculaires tournent ensuite autour du bord orbitaire et viennent se terminer sur la crête lacrymale antérieure au-dessous du ligament palpébral médial. Cette portion recouvre donc le bord orbitaire en haut sur 1,4 cm, en bas sur 1,2 cm et latéralement sur 2,5 cm, plus chez l'homme que chez la femme²². Des faisceaux du SMAS sont tendus de l'os à la peau dont les plus marqués constituent le ligament orbito-zygomatique, qui part du bord infraorbitaire, traverse l'orbiculaire et vient se fixer à la peau en regard des sillons zygomatique et nasojugal¹⁸, ainsi que le ligament ORL (ou *orbicularis retaining ligament*) qui s'insère de façon circonférentielle sur le rebord orbitaire et dont les terminaisons se fixent sur le muscle orbiculaire et sur la peau en regard. Ces ligaments permettent également de soutenir des poches graisseuses et leurs distensions avec l'âge sont à l'origine de l'apparition de poches malaires.

1.4.4.2 La partie lacrymale ou muscle de Duverney-Horner

Il s'agit des deux chefs profonds de la partie pré-tarsale, qui sont insérés sur la crête lacrymale postérieure sur une hauteur de 7 à 9 mm et qui entourent les canalicules lacrymaux avant de passer à la face antérieure du tarse.

1.4.4.3 La partie palpébrale

Cette partie qui recouvre le tarse et le septum orbitaire est beaucoup plus complexe, elle est subdivisée en plusieurs faisceaux. Depuis les travaux de Jones¹⁶, on admet plusieurs portions.

-Portion marginale préciliaire

Elle est formée de fibres tendues entre les deux commissures palpébrales, dans le bord libre de la paupière correspondante. En dedans, elles naissent sur le tendon canthal médial par deux chefs. Un chef profond inséré au-dessus du muscle de Duverney-Horner pour la paupière supérieure et au-dessous pour l'inférieure. Un chef superficiel qui s'insère plus en avant au niveau du tendon. Ces deux chefs se réunissent ensuite, passent en avant du canalicule lacrymal correspondant, puis longent le bord libre de la paupière correspondante en avant des bulbes pileux des cils. En dehors, les fibres issues des deux paupières s'unissent pour se fixer sur le ligament palpébral latéral. Quelques fibres se fixent sur le bord libre lui-même.

-Portion marginale rétrociliaire (muscle de Riolan)

Elle est haute de 1,5 mm et épaisse de 1 mm²³. Ses fibres s'insèrent sur la crête lacrymale postérieure mêlées aux insertions des fibres du chef profond de la portion préciliaire et à celles du muscle de Duverney-Horner. Elles se dirigent vers le bord libre de la paupière correspondante, en se dédoublant autour du canalicule lacrymal, puis longent le bord libre en arrière des bulbes pileux des cils. Elles sont perforées par les orifices des glandes tarsales. En dehors, les fibres supérieures et inférieures se rejoignent pour se fixer avec la portion préciliaire sur le ligament palpébral latéral. Vues par transparence, ce sont ces fibres qui constituent la ligne grise du bord libre de la paupière.

-Portion pré-tarsale

Elle est formée de fibres circulaires placées en avant du tarse. Ses fibres naissent du tendon canthal médial, contournent la commissure latérale pour venir s'insérer près de leur origine. Jones considère qu'elle comporte deux parties : pré-tarsales supérieure et inférieure, qui s'insèrent sur le tendon canthal médial lors de leur réunion. Le muscle

prétarsal naît par deux chefs : le chef profond est le muscle de Duverney-Horner, inséré 2 à 4 mm en arrière de la moitié supérieure de la crête lacrymale postérieure, parfois moins²⁴, entoure les canalicules lacrymaux avant de passer à la face antérieure du tarse . Le muscle de Duverney-Horner, autrefois décrit comme la portion lacrymale de l'orbiculaire est haut de 5 à 7 mm et joue un rôle dans l'excrétion active des larmes par le mécanisme de la pompe lacrymale¹⁶²⁴. Le chef superficiel naît de la crête lacrymale antérieur formant le tendon canthal médial (partie antérieure du ligament palpébral médial).

-Portion préseptale

Cette portion tapisse le septum orbitaire. Elle naît par deux chefs profonds supérieurs et inférieurs, insérés sur la partie supérieure de la crête lacrymale postérieure, du tendon canthal médial au niveau du muscle de Duverney-Horner et du dôme du sac lacrymal. On note également deux chefs supérieurs et inférieurs insérés sur le tendon canthal médial. Les deux chefs supérieurs se rejoignent de même que les inférieurs, tapissent le septum et fusionnent au niveau de la commissure latérale.

1.4.5 Une deuxième couche de tissu cellulaire lâche

Située en arrière de l'orbiculaire, elle est considérée comme appartenant au SMAS qui se fixe solidement sur le bord orbitaire en particulier sur l'os zygomatique au niveau du bord latéral de l'orbite et sur la crête lacrymale antérieure¹⁸

À ce niveau, on trouve de la graisse dénommée graisse rétro-orbitaire ou *retro-orbicularis orbital fat* (ROOF) et graisse sous-orbitaire ou *suborbicularis orbital fat* (SOOF)¹. Cette graisse va se modifier avec le vieillissement et va être responsable d'une descente de tous les tissus mous de la face avec la gravité.²¹

1.4.6 Une charpente fibreuse

Celle-ci est formée des deux targes supérieur et inférieur, ainsi que du septum orbitaire tendu du bord périphérique des targes au bord orbitaire.

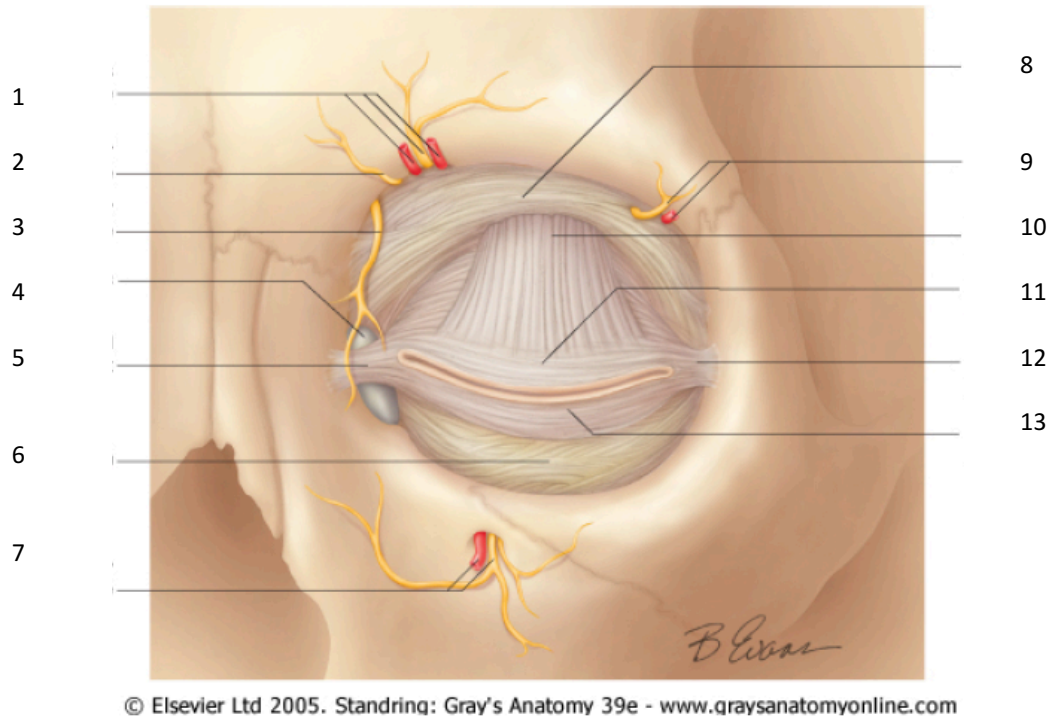


Figure 3 : Charpente fibreuse orbitaire

1. Vaisseaux et nerf supra orbitaires ; 2. Nerf supra trochléaire ; 3. Nerf intra trochléaire ; 4. Sac lacrymal ; 5. Ligament palpébral médial ; 6. Septum orbitaire inférieur ; 7. Artère et nerf infra orbitaire ; 8. Septum orbitaire supérieur ; 9. Nerf et artère lacrymal ; 10. Tendon du releveur de la paupière ; 11. Tarse supérieur ; 12. Ligament palpébral médial ; 13. Tarse inférieur

1.4.6.1 Le tarse

C'est un tissu fibro-élastique, résistant, concave en arrière, donnant à la paupière son galbe et long de 28 à 30 mm.

Le tarse supérieure est de forme semi-lunaire et a une hauteur d'environ 10 mm au centre. Le tarse inférieur est rectangulaire et a une hauteur de 4 à 5 mm.

L'épaisseur des tarses supérieur et inférieur est d'environ 1 mm. On note que les tarses des caucasiens sont plus longs et plus hauts que ceux des Asiatiques²⁵.

Chaque tarse présente une face antérieure recouverte par l'orbiculaire pré-tarsale. Des fibres du muscle releveur de la paupière s'insèrent sur la face antéro-supérieure du tarse. La face postérieure est tapissée par la conjonctive.

Le bord périphérique, en regard du pli palpébral correspond à l'insertion du muscle de Müller pour la paupière supérieure et au muscle tarsal inférieur pour la paupière inférieure.

Le bord central correspond au bord libre de la paupière où s'ouvrent les orifices des glandes tarsales contenues à l'intérieur même du tarse (20 à 35 pour la paupière supérieure et 25 à 28 pour la paupière inférieure).

Les extrémités des deux tarses sont reliées au bord orbitaire par les ligaments palpébraux.

1.4.6.2 Les ligaments palpébraux

Ces ligaments sont constitués par des fibres issues des portions pré-tarsales du muscle orbiculaire. Dans la pratique, on parle plus de tendon canthal, médial et latéral.

-Le ligament palpébral latéral

Il est long de 7 mm, haut de 3 mm et est constitué par deux faisceaux issus des extrémités latérales des tarses supérieur et inférieur. Ces deux faisceaux se réunissent et se fixent sur le tubercule orbitaire de Whitnall situé 2 à 4 mm en arrière du bord

orbitaire latéral²⁶, sous la suture fronto-zygomatique. Son faisceau superficiel a également des attaches sur le bord orbitaire²¹.

-Le ligament palpébral médial (ou tendon canthal médial)

Il est constitué par deux faisceaux issus des extrémités médiales des tarses supérieur et inférieur. Ces deux faisceaux se divisent ensuite en deux tendons après leur réunion. Un tendon direct, antérieur, blanc nacré qui est un repère chirurgical bien visible de 7 mm de longueur sur 3 mm de hauteur, qui correspond à la fusion des deux chefs superficiels de la portion pré-tarsale du muscle orbiculaire. Il se dirige ensuite vers la crête lacrymale antérieure et s'insère juste en avant de celle-ci sur le processus frontal de l'os maxillaire sur une hauteur de 2 mm²¹. Ce faisceau croise la face antérieure du sac lacrymal à l'union de son tiers supérieur et de ses deux tiers inférieurs. C'est un repère anatomique fondamental de la dacryocystorhinostomie par voie externe.

Le deuxième tendon, formé par le muscle de Duverney-Horner, est issu de la division du ligament palpébral médial est réfléchi, postérieur et long de 5 mm. Il croise par en arrière le sac lacrymal pour se fixer à la partie supérieure de la crête lacrymale postérieure.

Entre ces deux tendons se trouve la loge lacrymale avec le sac lacrymal.

Ce ligament palpébral médial joue un rôle important dans la statique de la commissure palpébrale médiale.

1.4.6.3 Le septum orbitaire

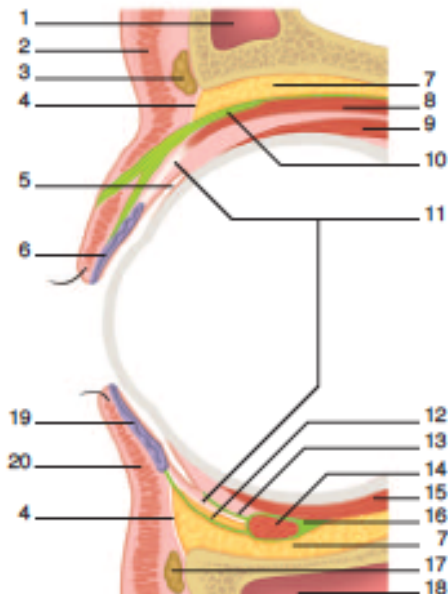
Il relie le bord périphérique des tarses au bord orbitaire. C'est une charpente fibreuse très mince et souvent transparente qui s'insère le long du bord orbitaire en partant de la crête lacrymale postérieure, en arrière du muscle de Duverney-Horner et du sac lacrymal, puis sur le long du bord supra-orbitaire en laissant émerger les artères angulaire, palpébrales et supratrochléaire, le nerf infra trochléaire et les racines de la veine ophtalmique supérieure puis, en dehors, le nerf et l'artère supraorbitaire ainsi

que les branches palpébrales de l'artère lacrymale. Latéralement, il s'insère sur le versant médial du bord orbitaire latéral en passant en avant du tubercule de Whitnall puis se fixe sur le ligament palpébral latéral.

En bas, il s'insère le long du bord infra orbitaire.

Le septum constitue la limite entre la paupière et l'orbite. On retrouve en arrière du septum la glande lacrymale ainsi que la graisse orbitaire rétroseptale formée par deux poches graisseuses palpébrales supérieures (médiale et médiane) et les trois poches inférieures, médiale, médiane et latérale. Avec l'âge, le septum se relâche, la graisse se modifie et la poche médiale devient proéminente à l'origine d'apparition de poches graisseuses supérieures et inférieures.

1.4.7 Une couche musculaire : les muscles rétracteurs des paupières



1. Sinus frontal dans l'os frontal ; 2. muscle orbiculaire ; 3. coussinet adipeux du sourcil ; 4. septum orbitaire ; 5. conjonctive et fornix conjonctival supérieur ; 6. tarse contenant une glande de Meibomius ; 7. graisse orbitaire ; 8. muscle releveur de la paupière supérieure ; 9. muscle droit supérieur ; 10. ligament de Whitnall ; 11. muscles lisses : muscle tarsal supérieur ou muscle de Müller et muscle tarsal inférieur ; 12. fascia capsulopalpebral ; 13. ligament suspenseur du fornix inférieur ; 14. muscle oblique inférieur ; 15. muscle droit inférieur ; 16. ligament de Lockwood ; 17. graisse rétro-orbitaire ; 18. sinus maxillaire dans l'os maxillaire ; 19. tarse inférieur ; 20. muscle orbiculaire.

Figure 4 : Schéma d'une section sagittale des paupières

Elle est représentée par le muscle releveur de la paupière supérieure et son aponévrose et au niveau de la paupière inférieure par les muscles rétracteurs de la paupière inférieure (Figure 4).

1.4.7.1 Muscle releveur de la paupière supérieure

C'est un muscle strié d'une longueur de 56 mm, innervé par la branche supérieure du nerf oculomoteur (III) et doublé en profondeur par une couche de cellules musculaires lisses : le muscle de Müller. Le releveur assure l'ouverture palpébrale et l'élévation de la paupière supérieure lors du regard vers le haut sous l'action du droit supérieur. Ces deux muscles ont une origine embryonnaire commune, ne se séparant qu'à la seizième semaine de gestation²⁷, et une innervation commune.

Comme tous les autres muscles de l'orbite à l'exception du muscle oblique inférieur, il naît, en arrière, au fond de l'orbite, de fibres musculaires insérées directement sur le périoste orbitaire, au-dessus et légèrement en dedans de l'orifice orbitaire du canal optique. Certaines fibres naissent de la petite aile du sphénoïde, ou du tendon de Zinn²⁸. Le corps musculaire, plat, s'étale en s'élargissant vers l'avant sous le toit de l'orbite, juste au-dessus du muscle droit supérieur dont il recouvre le bord médial. Près du bord supra orbitaire, au niveau de l'équateur du globe oculaire, le corps musculaire se divise en deux lames : une lame antérieure aponévrotique qui perfore le septum orbitaire, l'aponévrose du releveur, et une lame postérieure qui est le muscle de Müller. La transition entre le corps musculaire et les fibres aponévrotiques est marquée par la présence d'une bande blanchâtre, le ligament transverse supérieur ou ligament de Whitnall qui, bien visible sur toute la largeur du muscle, est un repère chirurgical important. Il mesure de 0,1 à 1 mm de large et se situe de 5,4 à 8,2 mm en arrière du bord supérieur du tarse supérieur²⁹. Il se prolonge latéralement vers la capsule de la glande lacrymale et la paroi latérale de l'orbite, et médialement, vers la trochlée et le fascia du muscle oblique supérieur.

L'aponévrose, longue de 15 à 20 mm, est large d'environ 30 mm et se dirige en avant et en bas. Les fibres aponévrotiques traversent l'orbiculaire, le septum orbitaire en y contractant des adhérences puis se terminent dans la paupière supérieure de différentes manières : la majeure partie vient se terminer dans le tissu cellulaire sous-cutané et à la face profonde du derme de la paupière supérieure, sur une hauteur de 10 mm à partir du bord ciliaire. D'autres viennent se fixer à la moitié inférieure de la face antérieure du tarse supérieur. Certaines fibres vont s'étendre de chaque côté vers l'os formant les faisceaux orbitaires (ailerons) latéral et médial du releveur. Le faisceau latéral, qui est le plus développé, s'insère sur le tubercule orbitaire et sur le bord supérieur du ligament palpébral latéral. Il sépare les 2 lobes de la glande lacrymale principale. Le faisceau médial se termine sur la partie supérieure de la crête lacrymale postérieure et sur le tendon canthal médial. Le releveur est séparé du muscle droit supérieur par le fascia intermusculaire du muscle droit supérieur^{1,14}. De ce fascia naît le ligament supérieur du fornix formé de fibres qui se fixent au sommet du cul de sac conjonctival supérieur²⁸.

1.4.7.2 Le muscle rétracteur de la paupière inférieure

Il est formé par l'expansion tarsale inférieure, issue du ligament de Lockwood, qui se fixe sur le bord inférieur du tarse. Le ligament de Lockwood ou ligament transverse inférieur, constitué par la fusion des fascias musculaires des muscles droit et oblique inférieurs, s'étend jusqu'au tubercule orbitaire en dehors de la crête lacrymale postérieure en dedans. Selon Goldberg, le rétracteur de la paupière inférieure naît du muscle droit inférieur, traverse le muscle oblique inférieur et forme un fascia capsulo-palpébral qui envoie des fibres au tissu sous-cutané formant le pli palpébral inférieur et dans le tarse³⁰.

1.4.8 Une couche musculaire lisse

Elle est représentée par les muscles tarsaux (palpébraux) supérieur et inférieur. Le muscle tarsale supérieure est le muscle de Müller.

Le muscle de Müller (ou muscle tarsal ou palpébral supérieur) naît de la division du releveur de la paupière en deux, près du bord supra orbitaire. Il s'étend de la face inférieure du ligament de Whitnall au bord supérieur du tarse supérieur où il se fixe par un fin tendon. Il est long de 10 mm³¹ et est innervé par le système nerveux autonome sympathique cervical. Dans sa partie inférieure, il adhère fortement à la conjonctive palpébrale.

Le muscle tarsal inférieur est moins développé, il se détache du muscle droit inférieur puis tapisse la face postérieure du rétracteur de la paupière inférieure avant de se fixer sur le bord inférieur du tarse inférieur.

1.4.9 Une couche muqueuse : la conjonctive

Elle tapisse la face postérieure des paupières, elle se recourbe en formant des fornix ou culs-de-sac, puis tapisse le globe oculaire jusqu'au limbe où elle se termine. C'est une muqueuse composée d'un épithélium de type cylindrique contenant des cellules

à mucus et d'un chorion riche en lymphocytes. On y trouve les glandes lacrymales accessoires. On distingue ainsi trois portions¹ :

-Une portion palpébrale :

Débutant au niveau du bord libre, elle tapisse la face postérieure du tarse auquel elle adhère fortement et est indissociable chirurgicalement.

Elle tapisse ensuite la face postérieure du muscle tarsal supérieur (muscle de Müller) en haut et tarsal inférieur en bas. Elle adhère fortement à ces muscles mais on peut les séparer chirurgicalement.

-Les fornix :

Ce sont des zones de réflexion, on en dénombre quatre : supérieur, inférieur, latéral et médial. Le fornix supérieur, distant de 8 à 10 mm du limbe présente les orifices des canaux excréteurs de la glande lacrymale. Il est suspendu au bord orbitaire supérieur par un ligament suspenseur émanant d'une expansion des muscles droit supérieur et releveur de la paupière supérieure¹. Le fornix latéral est profond, situé à 14 mm du limbe. Le fornix inférieur est à 8 mm du limbe et est également suspendu par un ligament suspenseur.

-Une portion bulbaire :

La conjonctive tapisse la sclère, séparée d'elle par la gaine du globe oculaire (capsule de Tenon). Elle fusionne à cette gaine 3 mm en arrière du limbe pour former l'anneau conjonctival.

1.5 Vascolarisation des paupières

1.5.1 Vascolarisation artérielle

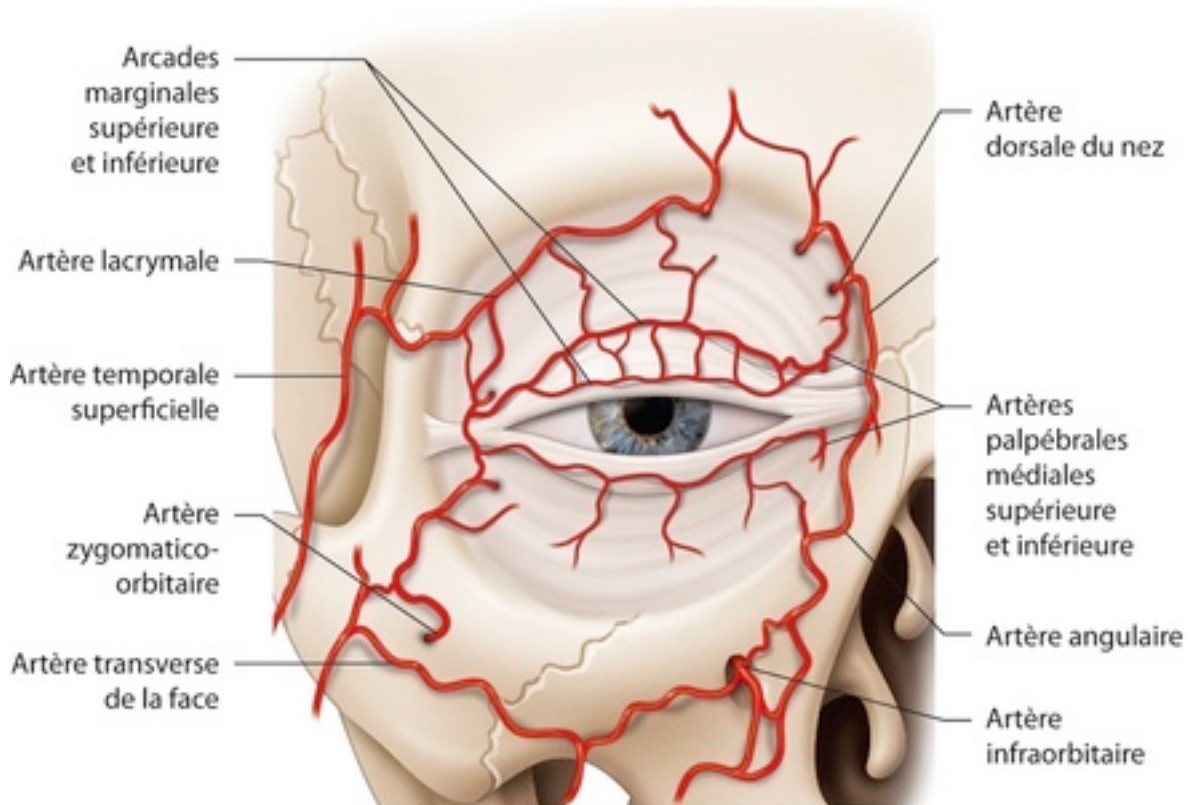


Figure 5 : Vascolarisation artérielle des paupières (Illustration d'après McCord CD Jr, Codner MA. Eyelid & Periorbital Surgery. St. Louis: Quality Medical Publishing; 2008)

On retrouve de très nombreuses artères : les deux artères palpébrales supérieure et inférieure, issues de l'artère ophtalmique se divisent à l'extrémité médiale de la paupière correspondante en deux branches (marginale et périphérique). Les branches palpébrales de l'artère lacrymale, supérieure et inférieure se divisent au niveau de la commissure palpébrale latérale en deux branches : marginale et périphérique. L'anastomose des branches marginales et périphériques de ces artères constituent 4

arcades artérielles : au niveau de la paupière supérieure, une arcade marginale, réunion des branches marginales de l'artère palpébrale supérieure et de la branche palpébrale supérieure de l'artère lacrymale, et une arcade périphérique, réunion des branches périphériques de ces 2 artères¹.

Les arcades marginales sont situées entre le tarse et le muscle orbiculaire, en moyenne à 3 mm du bord libre, respectivement en dedans, au milieu de la paupière et en dehors à $4,1 \pm 1,2$, $2,2 \pm 0,7$ et $1,8 \pm 0,6$ mm pour l'arcade marginale supérieure et à $2,5 \pm 0,7$, $2,6 \pm 0,8$ et $1,9 \pm 0,5$ mm pour l'inférieure³².

Les arcades périphériques longent le bord périphérique du tarse correspondant. L'arcade supérieure étant entre le releveur et le muscle palpébral supérieur à $11 \pm 0,9$ mm du bord libre en dedans, $9,2 \pm 1,4$ mm au milieu de la paupière et $6,3 \pm 1,4$ mm en dehors³². L'inférieure est inconstante.

Ces arcades donnent des rameaux pour le bord libre, le tarse, l'orbiculaire et la conjonctive.

A la périphérie des paupières, des apports artériels substantiels sont fournis par l'artère angulaire, les branches frontale et supratrochléaire de l'artère ophtalmique au niveau de la commissure médiale, l'artère supra-orbitaire au niveau du bord supra-orbitaire, les branches de l'artère temporale superficielle, branche terminale de l'artère carotide externe au niveau de la commissure latérale (par le biais de deux branches : artère transverse de la face et artère zygomatiko-orbitaire), l'artère temporale profonde antérieure, l'artère infra orbitaire, branche de l'artère maxillaire au niveau du bord infra-orbitaire ; enfin, les branches de l'artère faciale à la partie inférieure de la commissure médiale. Ainsi est constitué à la partie périphérique des paupières un vaste cercle anastomotique en regard du bord orbitaire, réunissant des branches artérielles issues des deux systèmes carotidiens interne et externe.

1.5.2 Vascularisation veineuse

Le retour veineux est assuré par 2 réseaux :

-*le réseau superficiel*, en avant de l'orbiculaire, qui se rend, pour la paupière supérieure, à la veine angulaire en dedans et par-là, à la veine ophtalmique supérieure et à la veine temporale superficielle en dehors ; pour la paupière inférieure, à la veine faciale, en dedans, à la veine temporale superficielle en dehors.

-*le réseau profond* comporte deux arcades marginale et périphérique drainées, pour la paupière supérieure, par la veine palpébrale supérieure en dedans qui rejoint la veine ophtalmique supérieure et la veine lacrymale en dehors, pour la paupière inférieure, par la veine palpébrale inférieure en dedans, la veine lacrymale et la veine temporale superficielle en dehors.

1.5.3 Vascularisation lymphatique

On retrouve deux réseaux lymphatiques³³ :

-un *réseau superficiel* cutané dermique bien développé au niveau du bord libre dont les vaisseaux sont situés en avant du muscle orbiculaire.

-un *réseau profond*, conjonctival, dont les vaisseaux sont situés en arrière du muscle orbiculaire.

Ces deux réseaux sont reliés par des vaisseaux perforants, par le réseau perforant du bord libre et par des vaisseaux entourant les glandes tarsales de Meibomius.

A partir de ces réseaux partent deux voies :

-une *voie latérale* qui va aux nœuds lymphatiques parotidiens et draine la peau de toute la paupière supérieure, le tiers ou les deux tiers latéraux de la paupière inférieure ainsi que les parties correspondantes de la conjonctive palpébrale et toute la conjonctive bulbaire. Une partie de paupière inférieure est drainée par les ganglions préauriculaires, parotidiens inférieurs et sous-auriculaires.

-une *voie médiale*, moins importante, qui draine le tiers ou les deux tiers médiaux de la paupière inférieure et par quelques vaisseaux une partie du tiers médial de la paupière supérieure. Elle draine également la région de la commissure médiale. Elle

gagne les nœuds lymphatiques submandibulaires, pré et rétrovasculaires en suivant l'artère et la veine faciale.

Toutefois, cette distribution lymphatique est parfois remise en cause à la suite de l'utilisation de la technique du ganglion sentinelle qui apparaît peu adapté à la chirurgie palpébrale, mettant en évidence de nombreuses variations.

1.6 Innervation des paupières

1.6.1 Innervation motrice

Le muscle releveur est innervé par la branche supérieure du nerf oculo-moteur (III), le muscle palpébral supérieur (muscle de Müller) est innervé par le sympathique et le muscle orbiculaire par le nerf facial (VII), comme tous les muscles peauciers.

Le nerf facial se divise en avant du tragus en ses deux branches terminales : supérieure ou temporo-faciale et inférieure ou cervico-faciale. La branche supérieure, courte et volumineuse donne des rameaux temporaux qui innervent le muscle frontal et des rameaux zygomatiques qui innervent les muscles orbiculaire, corrugateur et abaisseur du sourcil. Les branches du nerf facial sont à direction horizontale et abordent le muscle orbiculaire par sa face profonde à sa partie latérale³⁴.

1.6.2 Innervation sensitive

Elle dépend de deux des trois branches terminales du nerf trijumeau (V) : les nerfs ophtalmique et maxillaire¹.

Le nerf ophtalmique prend en charge le tiers latéral de la paupière supérieure par l'intermédiaire du nerf lacrymal, le reste de la paupière supérieure par les deux branches terminales du nerf frontal : nerf supra-orbitaire (qui donne des branches verticales en avant, dedans et derrière l'orbitaire en avant du septum³⁴) et supratrochléaire ; la région de la commissure médiale par le nerf infratrochléaire, branche terminale du nerf nasociliaire.

Le nerf maxillaire se termine par le nerf infra-orbitaire qui innerve le tiers moyen de la paupière inférieure. Il donne le nerf zygomatique qui après avoir cheminé sur la paroi latérale de l'orbite, pénètre dans le canal zygomatoco-orbitaire et innerve la partie latérale de la paupière inférieure. On note deux plexus sensitifs, naissant de la réunion des différentes fibres sensitives : un pré-tarsal (de Bach) et un marginal (de Von Mises) qui donneront ensuite des rameaux postérieurs pour la conjonctive.

1.7 Physiopathologie de l'ouverture palpébrale

1.7.1 Loi de Hering

Dans tout mouvement binoculaire, les muscles des deux yeux assurant ce mouvement (muscles synergiques opposés) reçoivent un influx nerveux en quantité égale assurant leur contraction ou leur relâchement ; il y a correspondance motrice.

1.7.2 Loi de Sherrington

Loi selon laquelle, quand le muscle agoniste se contracte, le muscle antagoniste homolatéral se relâche et inversement.

1.7.3 En pratique

L'application de ces lois dans la cinétique palpébrale permet de comprendre que lors de l'ouverture palpébrale, il y a une inactivation de l'orbiculaire avec une activation du releveur, et que lors de la fermeture palpébrale, il y a au contraire une activation de l'orbiculaire et une inactivation du releveur. Un ptosis correspond à un dysfonctionnement de ce système de stimulation agoniste/antagoniste.

2 LES PTOSIS

2.1 Définition

Les ptosis sont définis comme une chute de la paupière supérieure secondaire à une impotence plus ou moins importante du muscle releveur de la paupière.

Plusieurs mécanismes sont en cause : atteinte neurogène, myogène, aponévrotique ou mécanique¹.

2.2 Principaux type de ptosis et physiopathologie

2.2.1 Ptosis congénitaux

Ils représentent 75% de la totalité des ptosis.¹

2.2.1.1 Ptosis congénital, isolé ou simple.

C'est le ptosis le plus fréquent³⁵. Il est secondaire à une dystrophie musculaire primitive du releveur appelé également ptosis myogène congénital. L'atteinte est unilatérale dans les trois quart des cas¹, bilatéral (symétrique ou asymétrique) dans un quart des cas et son importance est variable. On observe histologiquement la raréfaction ou la disparition des fibres musculaires striées qui est proportionnelle à la fonction du muscle releveur. Ce ptosis est à caractère sporadique, rarement familial, l'enfant compense la déficience musculaire par la contraction du muscle frontal et par une position particulière de la tête rejetée en arrière. Même majeur, il est

exceptionnellement responsable à lui seul d'amblyopie, sauf si la pupille est non dégagée. Ce sont les signes associées (anisométrie, strabisme) qui sont responsable d'une amblyopie retrouvée dans un cas sur six³⁵.

2.2.1.2 Ptosis congénital associé à des anomalies motrices oculo-palpébrales

On peut distinguer l'insuffisance d'action du muscle droit supérieur qui est une dystrophie musculaire primitive retrouvée dans un ptosis congénital sur 20 et qui s'explique par l'origine embryologique commune des muscles releveur et droit supérieur. Ce ptosis doit être distingué du faux ptosis par hypotropie qui disparaît lorsque l'œil reprend la fixation.

2.2.1.3 Ptosis associé à une paralysie congénitale de la IIIe paire crânienne

Le globe est hypotrope et exotrope. Le ptosis est souvent important avec une fonction musculaire médiocre et peut s'associer à des syncinésies du fait du caractère neurogène du ptosis.

2.2.1.4 Syndrome de Marcus Gunn

Il associe un ptosis au phénomène dit de Marcus Gunn qui est une syncinésie mandibulo-palpébrale à type de rétraction rapide de la paupière ptosée survenant lors de l'ouverture buccale ou de la diduction mandibulaire. Représentant environ 5% de l'ensemble des ptosis, sa pathogénie reste obscure, on admet toutefois qu'il résulte d'une innervation erratique du muscle releveur par des fibres nerveuses provenant du trijumeau. Ce ptosis neurogène (le muscle releveur est macroscopiquement et

microscopiquement normal) est unilatéral avec un degré de ptose et une fonction du releveur variable. Une association à des troubles oculomoteurs est fréquente, de 20 à 56% pour certains auteurs³⁶.

2.2.1.5 Fibrose congénitale des muscles extra-oculaires

Il s'agit d'une entité rare, sporadique ou familiale, s'associant à un ptosis. Les yeux sont fixes, souvent déplacés de 10 à 20° dans le regard vers le bas et la tête est rejetée en arrière. L'ophtalmoplégie peut être totale et la fonction du muscle releveur est quasi absente. Ce syndrome est présent dès la naissance et n'évolue pas avec le temps³⁷.

2.2.1.6 Ptosis congénital associé à des malformations congénitales faciales ou générales

Le syndrome de blépharophimosis en représente la forme la plus fréquente. Ce syndrome associe un ptosis bilatéral majeur et souvent symétrique, accompagné d'une brièveté des paupières supérieures, d'un épicanthus inversus, d'un télécanthus, parfois d'un ectropion du segment temporal des paupières inférieures ainsi que d'une dystrophie canthale externe. Histologiquement, les muscles releveurs des paupières sont fibrotiques avec une raréfaction des fibres musculaires striées. Il s'agit d'une affection autosomale dominante à pénétrance variable avec des cas sporadiques fréquents³⁸.

On note d'autres malformations congénitales faciales pouvant s'accompagner d'un ptosis comme les craniosténoses ou certaines dysmorphies cranio-faciales associées à des syndromes complexes.

2.2.2 Ptosis Acquis

Ils correspondent au quart de l'ensemble des ptosis, on distingue les ptosis neurogènes, myogènes, aponévrotiques, traumatiques et mécaniques³⁹.

2.2.2.1 Ptosis Neurogènes

Il s'agit de ptosis résultant d'une lésion de la IIIe paire crânienne, cette entité est rare. La localisation des lésions peut être d'origine périphérique, nucléaire ou supranucléaire. Il est important de les reconnaître car leurs prises en charge diagnostique et thérapeutique sont urgentes.

-Ptosis Neurogènes Périphériques

Ils sont dus à une lésion du III localisée entre l'origine apparente pédonculaire du nerf jusqu'à sa portion intra orbitaire. La coexistence d'autres signes neurologiques permet d'orienter la recherche vers la portion lésée.

Le tableau clinique associe un ptosis, une exotropie, une mydriase et une perte de l'accommodation¹.

-Ptosis Neurogènes Nucléaires et Supra Nucléaires

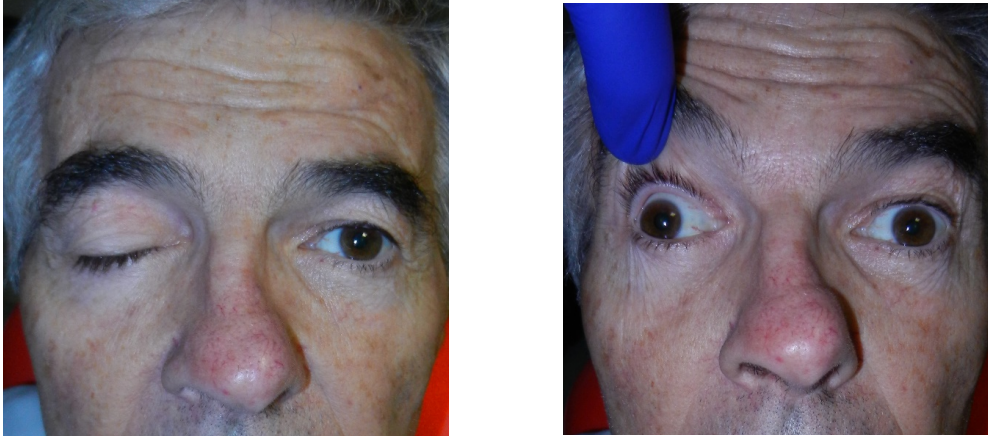


Figure 6 : Ptosis neurogène lors d'une compression du III par un anévrisme de la carotide interne

Le tableau clinique est moins bruyant que lors d'une origine périphérique, ils peuvent s'accompagner de troubles de la motilité, de modifications de la pupille avec ou sans perte de l'accommodation¹.

Les ptosis supra nucléaires peuvent être localisés au niveau du cortex pariétal, des voies supranucléaires et de la glande pinéale.

Ces ptosis neurogènes sont liés à des lésions vasculaires, des lésions tumorales, des maladies inflammatoires, des processus dégénératifs neuro-toxiques ou à des traumatismes.

-Le ptosis sympathique constitue une entité particulière puisqu'il représente l'un des éléments du syndrome de Claude-Bernard-Horner avec ptosis, myosis et enophthalmie. Il correspond à une atteinte des fibres nerveuses sympathiques, pouvant être centrale à un niveau variable entre l'hypothalamus et le centre cilio-spinale de la moëlle épinière, ou plus souvent périphérique, en un point quelconque depuis les ganglions nerveux de la chaîne sympathique cervicale jusqu'aux ganglions ciliaires.

Ce ptosis est presque toujours unilatéral et son importance est minime. La fonction du muscle releveur est excellente et l'instillation d'une goutte de phényléphrine corrige le ptosis en stimulant le muscle de Müller paralysé.

Enfin, on peut retrouver des ptosis neurogènes aux cours d'ophtalmoplégies migraineuses ou de scléroses multiples, mais ces causes restent exceptionnelles.

2.2.2.2 Ptosis myogènes

-L'ophtalmoplégie externe progressive⁴⁰

Il s'agit d'une myopathie mitochondriale qui est héréditaire dans 50% des cas, débutant à un âge variable (parfois à partir de 20 ans) et qui marquée par une évolution lentement progressive. Le ptosis est bilatéral, accompagnée d'une ophtalmoplégie sub-totale avec des globes oculaires bloqués en position primaire ou en hypotropie par des muscles fibro-adipeux non fonctionnels. L'oculomotricité intrinsèque n'est pas touchée. Il existe une compensation du muscle frontal qui est toujours d'excellente qualité. L'histologie précise qu'il s'agit d'une maladie musculaire avec destruction et désintégration des myofibrilles alors que les axes nerveux sont normaux. Cette anomalie est en général isolée mais peut dans de rares cas être associée à des troubles neurologiques, cardiaques ou à des rétinites pigmentaires. On peut citer également le syndrome oculo-pharyngé ou la dystrophie musculaire progressive avec atteinte du pharynx rendant la parole difficile.

-Ptosis de la myasthénie⁴¹

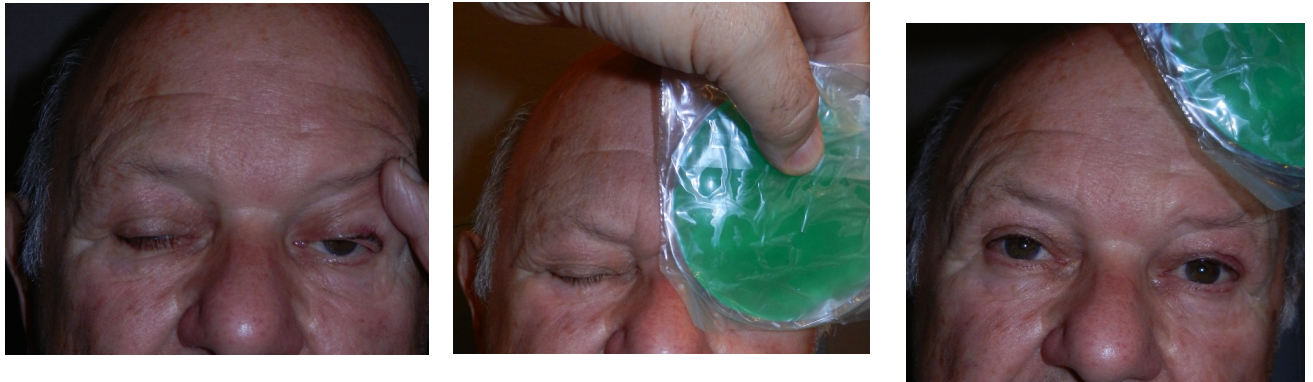

Figure 7 : Ptosis dans le cadre d'une myasthénie s'améliorant après un test du glaçon

En général unilatéral au début, il est souvent inaugural de la maladie. Il est d'intensité variable, augmentant en fin de journée et disparaissant avec le repos, il est souvent associé à des troubles oculo-moteurs.

La symptomatologie peut disparaître spectaculairement suite à l'injection intramusculaire de *Prostigmine* ou à l'injection intra veineuse de *dédrophonium*. Le dosage des anticorps anti-récepteurs à l'acétylcholine, très spécifique, permet le diagnostic de formes frustres ou atypiques. Il s'agit d'une maladie auto-immune avec déficience des récepteurs de l'acétylcholine. Le traitement est avant tout médical. L'utilisation de toxine botulique est contre indiquée chez ces patients.

-Ptosis de la maladie de Steinert¹

Il est bilatéral et s'accompagne fréquemment d'une paralysie de l'orbiculaire responsable d'une lagophtalmie. L'électromyogramme est caractéristique.

-Maladie de Basedow¹

Elle peut être responsable d'un ptosis uni ou bilatéral apparaissant d'emblée ou succédant à la rétraction palpébrale. Plusieurs mécanismes peuvent être en cause : atteinte myogène directe, maladie de la jonction neuro-musculaire (myasthénie associée), atteinte neurogène (ptosis contemporain d'une rétraction musculaire controlatérale), ptosis succédant à la correction chirurgicale d'une rétraction musculaire.

2.2.2.3 Ptosis aponévrotique

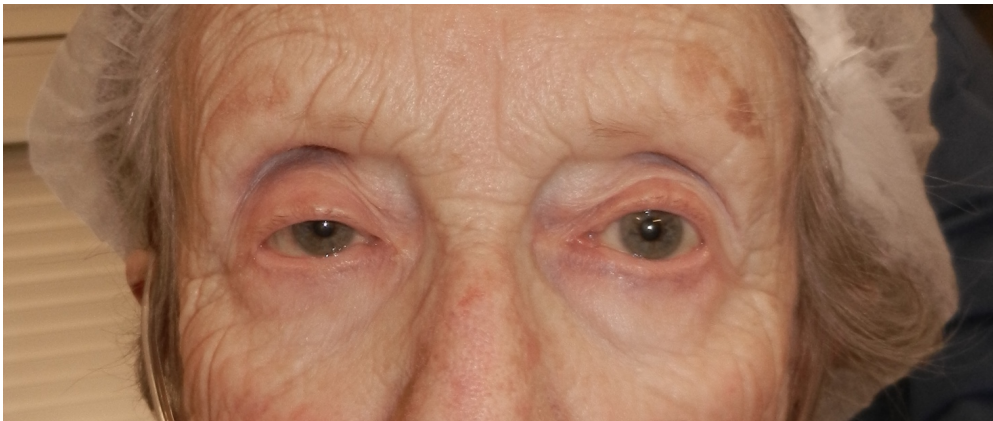

Figure 8 : Ptosis aponévrotique (Image du Dr SARFATI)

Ils ont été décrits par Jones et coll. en 1975 et correspondent à une déhiscence et/ou une désinsertion du faisceau musculo-aponévrotique du releveur de la paupière supérieure lui-même normal⁶, mais dont la puissance de contraction ne peut être transmise⁴². Ils représentent la deuxième cause la plus fréquente des ptosis. Ils peuvent être en relation avec un mécanisme traumatique (contusion, plaie palpébrale,

tractions chirurgicales répétées entraînant sur le muscle droit supérieur), mécanique (en cas de blépharochalasis) ou sénile.

Cliniquement, on les distingue par une ptose mineure ou moyenne avec une excellente fonction du muscle releveur, une paupière amincie au-dessus du tarse laissant parfois voir par transparence le globe oculaire lors de l'occlusion et par un pli palpébral plus haut situé. L'exploration chirurgicale montre la plupart du temps une aponévrose désinsérée ou amincie, en particulier dans la partie interne. Parfois, cette désinsertion n'est pas si nette et le corps musculaire peut être transformé en tissu fibro-adipeux. Une désinsertion aponévrotique congénitale reste exceptionnelle⁴³

2.2.2.4 Ptosis traumatiques

Leur pathogénie est plurifactorielle. Ils peuvent être myogènes, neurogènes, aponévrotiques ou mécaniques. On distingue plusieurs formes :

- les ptosis par arrachement de la paupière supérieure avec section du releveur,
- les ptosis suite à des fractures ou des corps étrangers intra-orbitaires responsables de lésions mécaniques, neurologiques ou musculaires,
- les simples contusions orbitaires responsables de ptosis neurogènes, myogènes ou aponévrotiques,
- les ptosis cicatriciels en rapport avec des brides conjonctivales dans le fornix supérieur ou par une fibrose du muscle releveur,
- l'ophtalmoplégie traumatique par syndrome de la fente sphénoïdale ou de l'apex⁴⁴.

2.2.2.5 Ptosis mécaniques

On retrouve une ptose palpébrale accompagnée d'une force musculaire intacte, mais dans l'impossibilité d'élever la paupière du fait d'une entrave mécanique liée à l'augmentation du poids de la paupière par un processus tumoral ou par un tissu cicatriciel créant une traction contraire.

On retrouve donc ces ptosis dans les processus tumoraux, dans les corps étrangers, dans les tissus cicatriciels du fornix comme on peut voir lors des trachomes ou des pemphigoïdes⁴⁵.

2.2.2.6 Ptosis apparents ou faux ptosis

Tout processus entraînant un manque de support de la paupière supérieure peut en être à l'origine. Il peut s'agir de microphthalmie, d'énophtalmie, de phtyse du globe, d'une hypotropie ou d'un dermatochalasis. La fonction du releveur est normale.

2.3 Examen des ptosis

2.3.1 Examen clinique

L'examen doit être rigoureux avec dans un premier temps un interrogatoire qui doit préciser l'ancienneté des symptômes afin de différencier un ptosis congénital d'un ptosis acquis et le caractère brutal ou progressif. Si la chronologie est difficile à établir, il peut être contributif de recourir à des photos ou à des témoignages de proches. Il doit également rechercher une variabilité dans le temps et la présence de symptômes associées, ainsi qu'un facteur déclenchant qui peut orienter vers une étiologie précise⁴⁶.

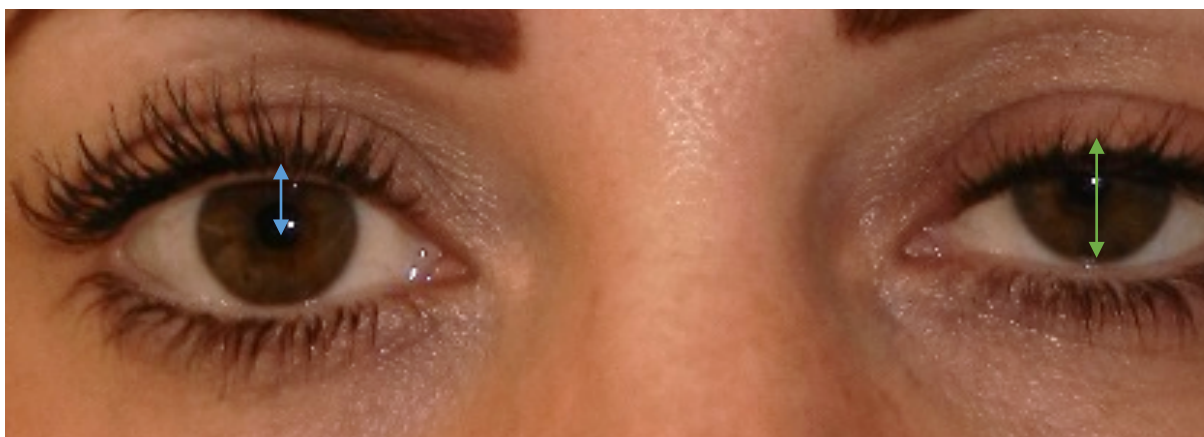

Figure 9 : Mesure de la MRD1 (en bleu) et de la DIP (en vert)

-Les antécédents ophtalmologiques et généraux, aussi bien personnels que familiaux doivent être retracés. Il doit être plus particulièrement recherché des antécédents de ptose, des troubles oculomoteurs ou des anomalies neuromusculaires dans la famille.

-L'inspection doit être bilatérale et comparative avec un examen du ptosis à la fois statique et dynamique. Il est important de prendre des photographies avant et après traitement. C'est à ce stade que l'on va pouvoir caractériser la sévérité du ptosis. Chez un sujet normal, le bord libre de la paupière recouvre le limbe cornéo-scléral d'environ 1 à 2 mm en position primaire, la distance interpalpébrale (DIP) est en moyenne de 9 mm et la distance entre le reflet pupillaire et le bord libre supérieure (*Margin reflex distance 1* ou *MRD1*) varie entre 4 et 4,5 mm⁴⁷ (Figure 5).

On classe le ptosis comme modéré si la ptose est inférieure à 2mm, modéré entre 2 et 4 mm et majeure en cas de ptose supérieure à 4 mm.

Il doit être recherché une anomalie cutanée, comme un dermatochalasis ou toute autre lésion à l'origine d'un ptosis mécanique. Un amincissement cutané de la paupière supérieure ainsi qu'un pli palpébral haut situé à plus de 10 mm de la marge ciliaire se rencontre lors des ptosis aponévrotiques. Tout argument pour une origine malformative doit également être relevé.

-L'examen dynamique doit évaluer l'amplitude d'action du muscle releveur et des troubles associés de la motilité oculo-palpébrale. On mesure l'excursion du muscle releveur en obtenant la différence de hauteur de la paupière supérieure lorsque le sujet regarde vers le haut puis vers le bas (l'examineur doit pendant le même temps bloquer le frontal par une pression digitale sus-sourcilière). La valeur normale de l'excursion du releveur est comprise entre 12 et 15 mm dont 2 mm correspondent à la seule action du muscle de Müller¹, l'action du releveur est qualifiée de bonne si elle est supérieure à 8 mm, de moyenne entre 4 et 8 mm, médiocre inférieure à 4 mm, enfin nulle en dessous de 2 mm. Un déroulement augmenté de la paupière vers le bas traduit une pathologie aponévrotique. Il faut écarter auparavant toute cause d'asynergie oculo-palpébrale vers le bas qui peut fausser les résultats (fibrose musculaire par exemple). Il faut également rechercher des troubles associés de l'oculomotricité, rechercher tout spasme ou syncinésie rentrant dans le cadre d'un phénomène de Marcus Gunn et rechercher un signe de Charles Bell, qui pourrait en cas d'absence, contre indiquer la prise en charge thérapeutique du ptosis car exposerait à un risque d'irritation cornéenne.

-Un examen ophtalmologique « classique » doit être réalisé comprenant :

- une mesure de la réfraction,
- un cover-test afin de rechercher des troubles oculo-moteurs associés et d'éliminer un faux ptosis par hypotropie,
- un examen à la lampe à fente recherchant une hypoesthésie cornéenne ou un syndrome sec qui pourraient exposer à des risques de kératite en cas de prise en charge thérapeutique du ptosis,
- un fond d'œil.

-Des épreuves pharmaco-dynamiques pourront également être pratiquées en fonction de l'orientation clinique, comme le test à l'épinéphrine à 5 ou 10% (afin de stimuler le muscle de Müller), le test à la néostigmine (*Prostigmine*) ou à l'édrophonium (*Enlon*) pourront être demandés en cas de suspicion de myasthénie, après avoir réalisé le « test du glaçon » qui permet la diminution du ptosis lors de l'application de froid.

2.3.2 Examens paracliniques

-Des examens biologiques permettront de rechercher certaines étiologies fréquentes de ptosis :

- dosage de la TSHus à la recherche d'une hyperthyroïdie dans la maladie de Basedow,
- Dosage des anticorps anti récepteurs à l'acétylcholine,
- VS et CRP en urgence dans le cadre d'un ptosis neurogène avec suspicion de maladie de Horton.

-Une imagerie devra être demandée en urgence dans les cas de ptosis acquis d'origine neurogène. Dans le cas de paralysie du III, il devra être réalisé un angioscanner cérébral à la recherche d'un anévrisme de la communicante postérieure et dans ce le cas d'un ptosis évoquant un syndrome de Claude Bernard, il est impératif de réaliser une imagerie cervico-thoracique à la recherche d'une compression des fibres sympathiques et d'éliminer notamment une dissection carotidienne.

-Un caryotype avec une étude génétique peut être réalisé dans certains ptosis congénitaux et une biopsie peut également permettre de rechercher une anomalie de l'organisation musculaire.

2.4 Techniques chirurgicales

Les techniques dans la chirurgie du ptosis sont nombreuses. Toutefois, il est nécessaire de respecter dans tous les cas quelques règles simples :

- l'emploi d'un matériel adapté,
- le marquage des incisions cutanées,

- l'infiltration des tissus pour une meilleure dissection et individualisation des structures,
- l'hémostase soigneuse,
- l'emploi d'une anesthésie locale dès que possible afin d'obtenir un meilleur réglage de la chirurgie, ainsi qu'un examen bilatéral et comparatif per-opératoire.

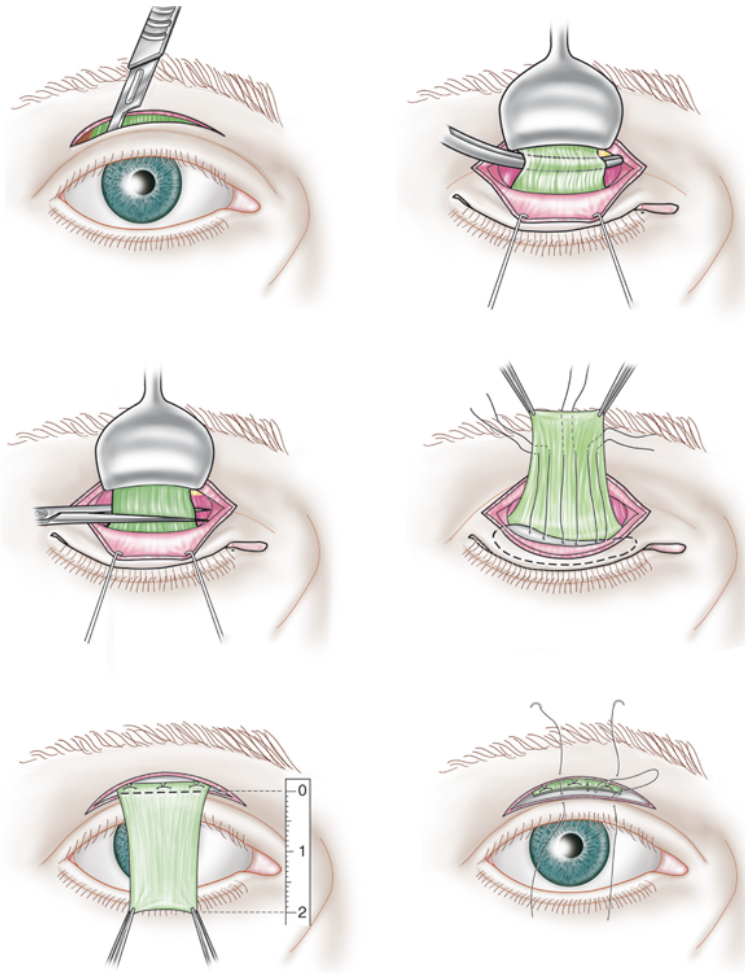
Parmi les techniques principales, on retrouve les résections musculaires (releveur ou muscle de Müller), la réinsertion du faisceau aponévrotique sur le tarse et la suspension de la paupière supérieure au muscle frontal par un matériel autologue ou non.

Il ne sera évoqué dans ce chapitre que les temps fondamentaux des principales techniques permettant de traiter les ptosis minimales à modérés, les techniques de suspension de la paupière supérieure au muscle frontal ne seront pas abordées.

2.4.1 Résection ou plicature du muscle releveur de la paupière supérieure

Il s'agit de la chirurgie de ptosis la plus fréquemment pratiquée. Elle peut être réalisée par voie antérieure cutanée ou conjonctivale, ou plus rarement mixte. Le principe est de raccourcir le releveur d'une longueur déterminée.

2.4.1.1 Voie d'abord antérieure²⁻⁴



a	b
c	d
e	f

- a) Incision cutanée après marquage du pli palpébral .
- b) Individualisation du releveur avec la graisse orbitaire maintenue par un écarteur de Desmarres.
- c) Section du releveur au bord du tarse.
- d) Dissection du releveur à sa face profonde.
- e) Résection du releveur.
- f) Fermeture cutanée en refaisant le pli

Figure 10 : Résection du muscle releveur par voie antérieure (Schéma d'après l'EMC)

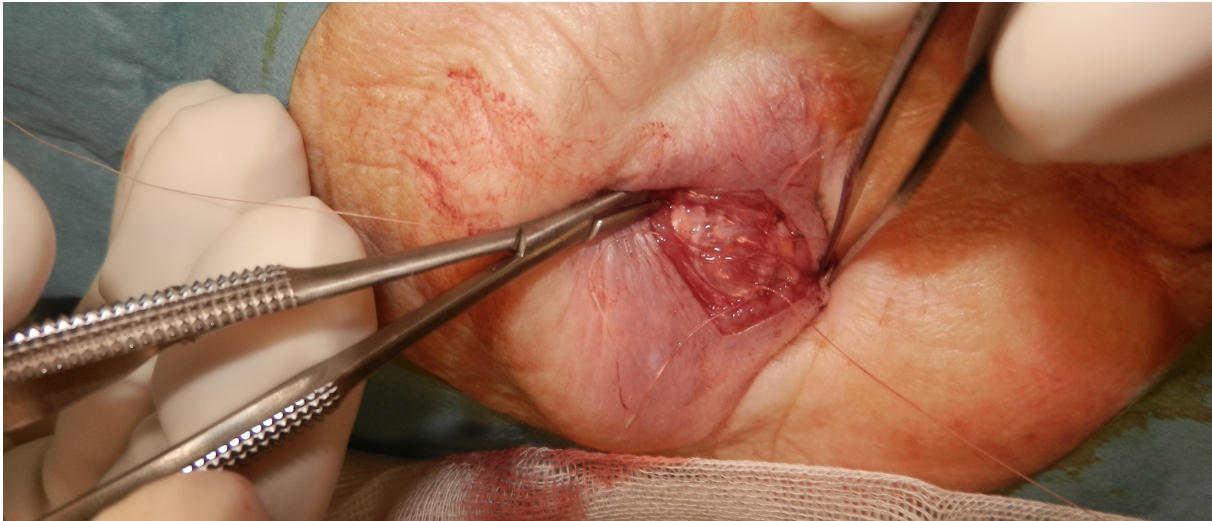

Figure 11 : Plicature du releveur de la paupière (Image du Dr SARFATI)

Cette technique a été mise au point par Berke et Leahey puis réactualisée par Morax (Figure 5). L'incision cutanée est réalisée au niveau du bord supérieur du tarse qui sera le siège du futur pli palpébral, c'est à dire à 7 ou 8 mm du bord libre. Une incision cutanée est ensuite réalisée sur toute la longueur palpébrale jusqu'au plan orbiculaire. L'orbiculaire pré-tarsal et préseptal sont ensuite disséqués.

Le septum orbitaire est identifié puis ouvert le plus haut possible laissant s'extérioriser la graisse orbitaire qui devra être réclinée.

Le couple Müller-faisceau aponévrotique est ensuite exposé puis individualisé par une tunnellation de dedans en dehors à partir d'un plan de clivage situé 1 à 1,5 cm au-dessus du bord supérieur du tarse.

Le releveur est ensuite sectionné au ras du tarse, ainsi que les ailerons si la résection doit être importante.

La résection du releveur varie entre 12 et 25 mm en fonction de l'action du muscle et du degré de ptose.

Le muscle est ensuite suturé au *Vicryl* 6/0 au bord supérieur du tarse en vérifiant le résultat peropératoire et la symétrie des 2 paupières.

Une plicature peut être réalisée à la place afin d'être conservateur.

On termine par une fermeture cutanée en refaisant le pli palpébral.

2.4.1.2 Voie d'abord conjonctivale⁵

Cette technique a été décrite en 1923 par Blaskovics. La particularité de cette technique est d'être réalisée par voie postérieure après éversion de la paupière supérieure et réalisation d'une incision conjonctivo-tarsale de 1 à 3 mm sous le bord supérieur du tarse. Le releveur est ensuite individualisé, réséqué puis réinséré sur le tarse.

Cette voie d'abord comporte plusieurs avantages par rapport à la voie antérieure qui sont la facilité du geste opératoire et la rançon cicatricielle moindre.

Toutefois, cette technique ne permet pas d'intervenir dans le même temps sur d'éventuels problèmes cutanés associés et sur les ptosis nécessitant une large résection.

2.4.2 Chirurgie aponévrotique⁶

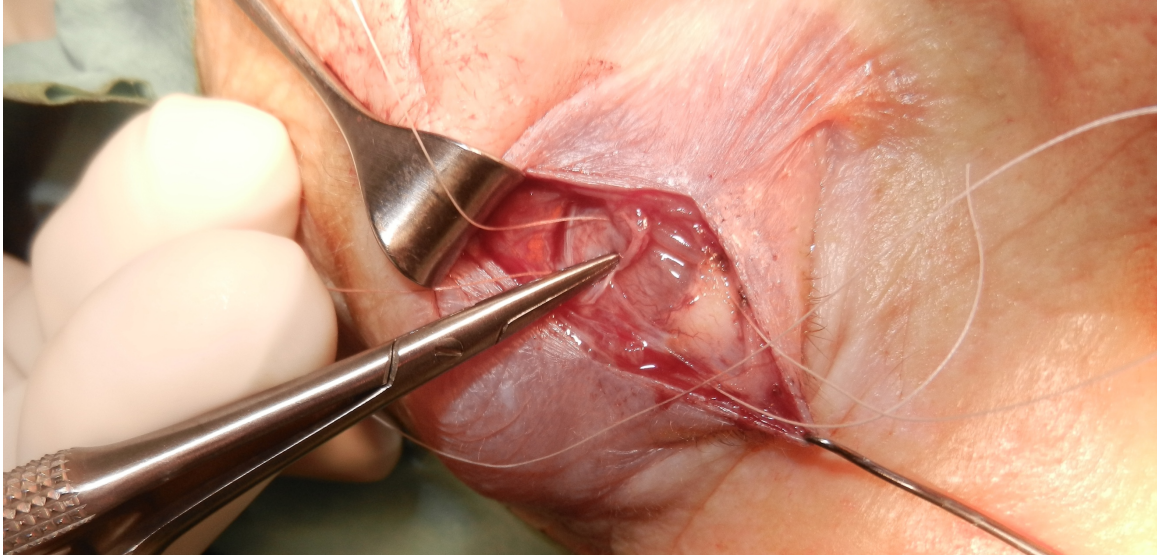


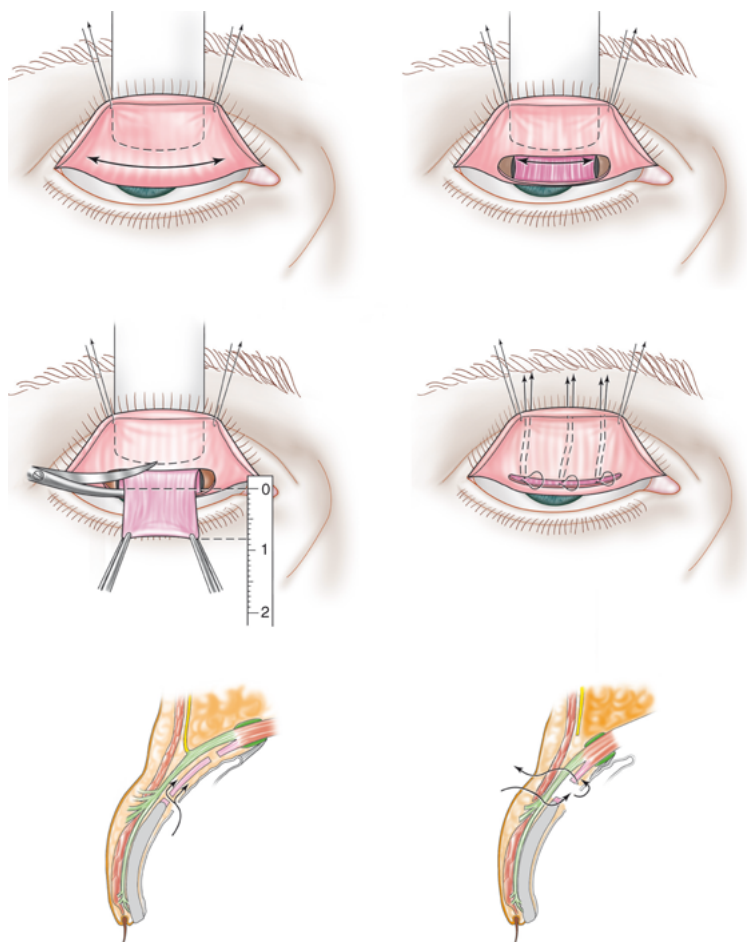
Figure 12 : Réinsertion de l'aponévrose sur le tarse (en rouge vif en observe le muscle de Müller) (Image du Dr SARFATI)

Elle peut être réalisée par voie antérieure cutanée ou par voie postérieure conjonctivale.

Les premiers temps de la chirurgie et l'exposition de l'aponévrose du releveur sont réalisés de la même façon qu'une chirurgie de résection du releveur. On différencie le muscle de Müller ayant l'aspect d'une fine lamelle musculaire rouge vif dont les fibres sont orientées verticalement, le faisceau aponévrotique sous forme d'une lame blanche brillante mobile lors de l'oculomotricité et le tarse de couleur blanche.

L'aponévrose est réinsérée au tarse comme lors de la chirurgie de résection du releveur avant la fermeture cutanée.

2.4.3 Résection tarso-conjonctivale et conjonctivo-Müllerienne^{7,8}



a	b
c	d
e	f

- Eversion de la paupière supérieure sur une plaque à l'aide de 2 fils tracteurs placés sur la bordure ciliaire.
- Incision conjonctivale 2 à 4 mm au-dessus du bord supérieur du tarse parallèlement à celui-ci. Ensuite, individualisation du muscle de Müller et de l'aponévrose.
- Dissection d'un lambeau conjonctivo-müllerien et résection sur 8 mm.
- Suture par trois points en U ou par un surjet avec les extrémités ressortant à la peau.
- e, f) Schéma en coupe sagittale.

Figure 13 : Résection conjonctivo-müllerienne (schéma d'après l'EMC)

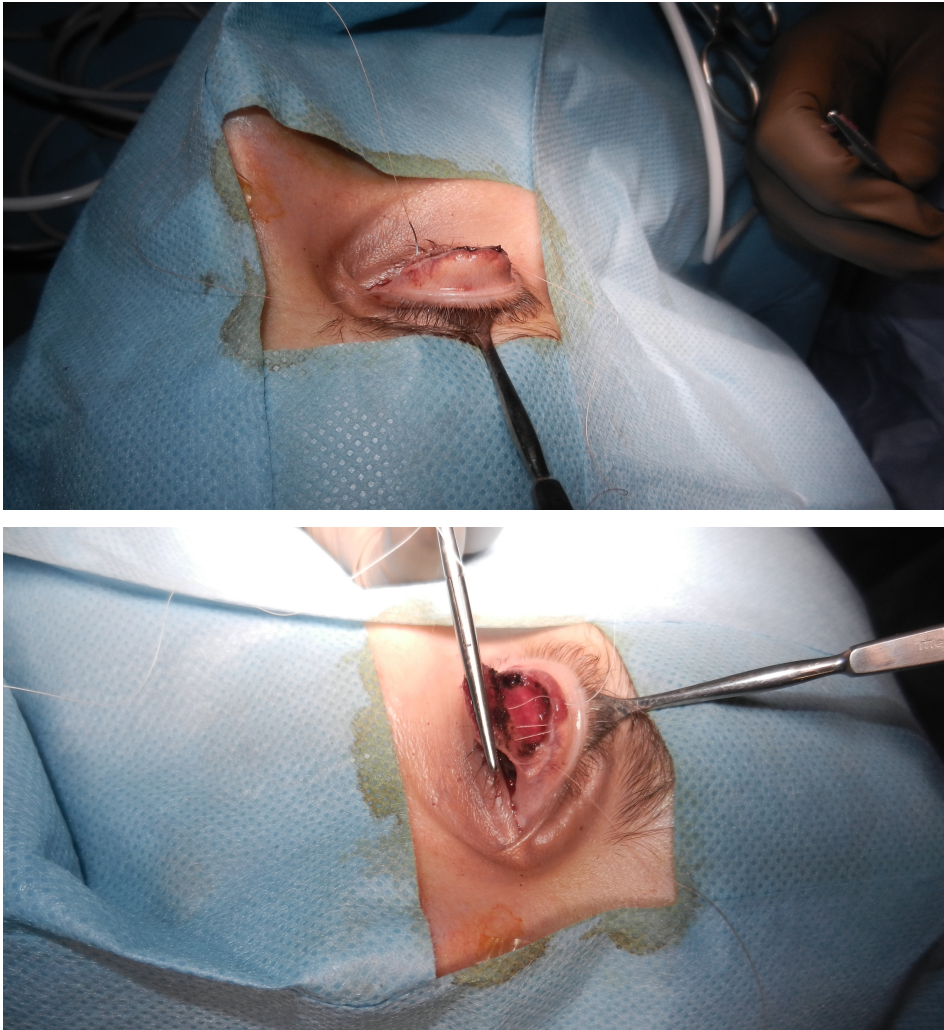


Figure 14 : Photographies per opératoire de résection conjontivo-Müllerienne (Images du Dr SARFATI)

Elle concerne les ptosis mineurs avec une bonne fonction du releveur et un muscle de Müller fonctionnel (constaté après test à l'épinéphrine positif). Après éversion de la paupière supérieure et incision sur la longueur du bord tarsal supérieur, on réalise une dissection et une résection monobloc d'un lambeau conjontivo-Müllerien selon différentes techniques. On peut également réaliser une résection d'une bandelette de tarse⁴⁸. On ferme ensuite en réalisant un surjet chargeant conjontive et muscle de Müller au bord supérieur du tarse. Toutefois, on note plusieurs inconvénients à cette chirurgie dont les résultats peuvent être décevants car peu prédictibles même après un test à l'épinéphrine. On relève l'impossibilité de refaire le pli palpébral, l'irritation

cornéenne pouvant faire recourir à une lentille thérapeutique en post opératoire et un fréquent saignement 4 à 5 jours après l'intervention lors de la chute de l'escarre.

2.4.4 Choix de la technique chirurgicale

Dans le cas de ptosis mineur avec une bonne fonction du releveur et un muscle de Müller stimulé par le test à l'épinéphrine, on aura recours en général à la résection conjonctivo-Müllerienne.

Les ptosis par désinsertion aponévrotique nécessiteront un recours à une chirurgie aponévrotique.

Les ptosis dans le cadre d'une myasténie ne seront opérés qu'au stade séquellaire par suspension frontale par des bandelettes en silicone de manière à éviter les surcorrections.

Dans le cas des ptosis modéré, il faudra préférer autant que possible la résection (ou plicature) musculaire dont la quantité de muscle réséqué sera proportionnel au déficit du releveur.

Enfin, dans les cas de ptosis majeurs avec fonction du releveur médiocre ou nulle, l'opérateur choisira entre une résection maximale du releveur de 25 à 30 mm ou à une suspension frontale.

Le choix de la technique chirurgicale selon la valeur fonctionnelle du muscle releveur de la paupière supérieure peut être résumé selon le tableau suivant¹ :

Fonction du releveur	> 10 mm		< 10 mm	
Degré du ptosis	< 2 mm	> 2 mm	< 4 mm	> 4 mm
Technique	Résection Conjonctivo-Müllerienne (si test épinéphrine +)	Chirurgie aponévrotique (exploration par voie antérieure)	Résection du releveur	Suspension du releveur ou exploration et décision per opératoire

2.4.5 Complications

2.4.5.1 Complications peropératoires

Elles sont principalement en rapport avec les risques liés à l'anesthésie (intolérances, allergies, hyperthermie maligne).

Dans les cas de ptosis involutionnels, la paupière est très mince et il est aisé de la traverser à l'aiguille pouvant entraîner une perforation du globe. Le patient doit donc être calme et prévenu du geste. Une coque de protection rigide permet d'éviter cette complication pouvant être très grave.

2.4.5.2 Complications post opératoires

Chaque technique a ses difficultés propres, cependant les complications post opératoires peuvent être rencontrées quel que soit la méthode utilisée.

On peut citer :

-*L'hypercorrection* qui peut être prévenue par la mise en place de sutures ajustables à 24-48h, ou la sous-correction pouvant être due à une erreur d'indication ou à un relâchement du surjet.

-L'accentuation d'un ptosis controlatérale.

-*Les anomalies de courbure de la paupière* sont secondaires à une mauvaise répartition des forces de traction sur le tarse.

-L'*entropion* peut être soit « positionnel » en rapport avec une suture exerçant une force de traction trop postérieure sur le tarse faisant basculer la paupière ou à un *dermatochalasis* s'appuyant sur la ligne ciliaire, soit « cicatriciel » en rapport avec une résection trop importante.

-Un *ectropion* peut au contraire être visualisé en cas de traction excessive exercée sur la face antérieure du tarse.

-Une *malocclusion* ou *lagophtalmie* est plus qu'une complication, un inconvénient très fréquent dans la chirurgie des ptosis (surtout lors de la technique de la suspension frontale) mais heureusement sans conséquence en raison du réflexe de Charles Bell. Si toutefois celui-ci est absent, le patient est exposé à de graves complications cornéennes avec des kératites pouvant évoluer en ulcères ou abcès de cornée. Pour prévenir ces complications il est impératif de contre indiquer les patients avec un réflexe de Charles Bell non fonctionnel et de recourir à des traitements lubrifiants systématiques dans les semaines suivant une chirurgie.

-Un *prolapsus conjonctival* en rapport avec un bourrelet de conjonctive extériorisé sous le bord libre peut s'observer après une large résection du releveur, une discrète résection conjonctivale en per opératoire permet d'éviter cette complication. Lorsque celle-ci survient, le prolapsus disparaît en général spontanément avec une application de pommade corticoïde.

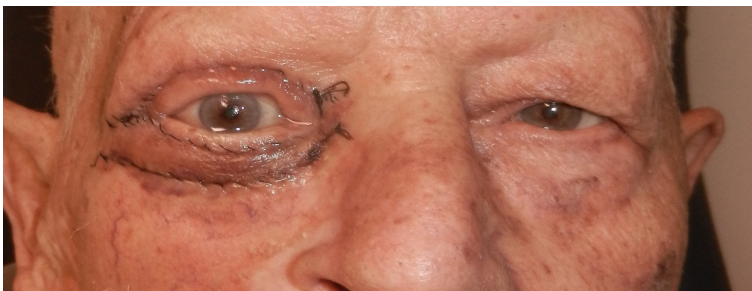
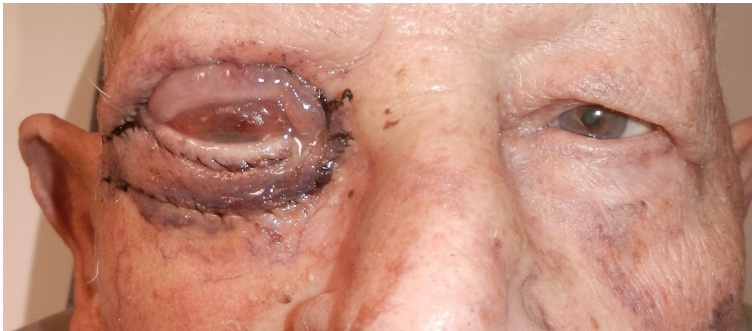
Figure 15 : Prolapsus conjonctival spontanément résolutif après application de pommade corticoïde (Images du Dr SARFATI).

-Une *asymétrie des plis palpébraux* peut se rencontrer en cas d'excès ou de manque cutané. Un colobome ciliaire peut s'observer en cas de perte de cils de la paupière supérieure et devra être corrigé en ayant recours à une résection pentagonale en cas de gêne esthétique.

-Les *infections* sont rares (bien que plus fréquentes lorsqu'on a recours à des biomatériaux).

Les *hémorragies* sont rares en cas d'hémostase soignée et la cicatrisation ne pose en général pas de problème avec un retrait rapide à 5 jours des points.

-Des troubles oculomoteurs peuvent se rencontrer, principalement après lésion du muscle oblique supérieur, pouvant évoluer vers un syndrome de Brown. Les grandes résections du releveur peuvent être à l'origine d'un relâchement du droit supérieur et entraîner une hypotropie en général transitoire en l'absence de problèmes antérieurs. Enfin signalons, qu'une modification de l'astigmatisme de plus de 0,75 dioptries a été observé chez environ 30% des patients opérés de ptosis congénital⁴⁹.

3 ASPECT THERAPEUTIQUE DE LA TOXINE BOTULIQUE

La toxine botulique est une puissante neurotoxine qui a permis de modifier radicalement la qualité de vie de très nombreux patients souffrant de pathologies très différentes. Le mode d'action de cette toxine est encore aujourd'hui imparfaitement élucidé, ce qui n'empêche pas son utilisation dans différentes indications dont beaucoup n'ont pas encore d'AMM¹⁰.

3.1 Historique

Le botulisme est une maladie qui sévit depuis fort longtemps et dont la première description clinique remonte à 1817 par un médecin allemand : Justinius Kerner⁵⁰. Il rapporte 76 cas d'empoisonnement par des saucisses fumées, mais l'origine du « poison de la saucisse » ne sera élucidé qu'en 1895 par le biologiste Emile-Pierre Van Ermengen⁵¹ qui rapporte l'intoxication de 23 musiciens après avoir consommé du jambon. *Clostridium botulinum*, bactérie à Gram + anaérobie, est isolée du jambon responsable. Ce n'est qu'en 1910 que l'on décrira un autre sérotype, et actuellement on connaît sept sérotypes de toxine : A, B, C, D, E, F, G dont l'origine de la contamination alimentaire varie en fonction des aliments.

L'incubation du botulisme est de 4 heures à 9 jours, le tableau clinique est constitué d'une paralysie symétrique et descendante s'accompagnant de sécheresse oculaire et salivaire ainsi que de discrets troubles digestifs inauguraux. On observe également des manifestations neuro-végétatives (mydriase, diplopie, hypotension, etc.).

Aujourd'hui, le botulisme est une affection devenue rare (environ 20 cas déclarés par an en moyenne en France) et exceptionnellement mortelle avec un traitement symptomatique. Le jambon est l'aliment le plus souvent incriminé¹⁰.

En 1920, le docteur Sommer (Université de Californie) fait le premier essai de purification de la neurotoxine botulique de type A, puis en 1946 le docteur Lammanna cristallise la neurotoxine de type A et montre qu'elle est composée d'une unité toxique liée à une protéine non toxique. Enfin c'est dans les années 1970 que le docteur Alan Scott, ophtalmologiste à l'université de San Francisco, va recourir pour la première fois à un usage thérapeutique de la toxine botulique de type A en injectant des patients atteints de strabisme.⁹ C'est ensuite en 1984 que la *Food and Drug Administration (FDA)* donne l'autorisation de mise sur le marché au laboratoire *Allergan* de la toxine sous le nom d'*Oculinum* qui, en décembre 1989, prend le nom de *Botox*¹⁰.

3.2 Structure

La première étape de la synthèse de neurotoxines botuliques est la synthèse d'un précurseur par *Clostridium*, sous la forme d'une protéine d'environ 1300 acides aminés, puis sous l'action d'une endoprotéase bactérienne, elle prend sa forme biologiquement active composée d'une chaîne légère de 50 kDa et d'une chaîne lourde de 100 kDa reliées par un pont disulfure. Les différents sérotypes de toxine se différencient par leurs propriétés immunologiques.

Les neurotoxines botuliques sont associées à des protéines non toxiques par des liaisons non covalentes et forment le complexe neurotoxique appelé «hémagglutinine » en raison de l'activité hémagglutinante de certaines protéines. Ce complexe est ensuite purifié et utilisé en thérapeutique chez l'homme.¹⁰

3.3 Mécanisme d'action

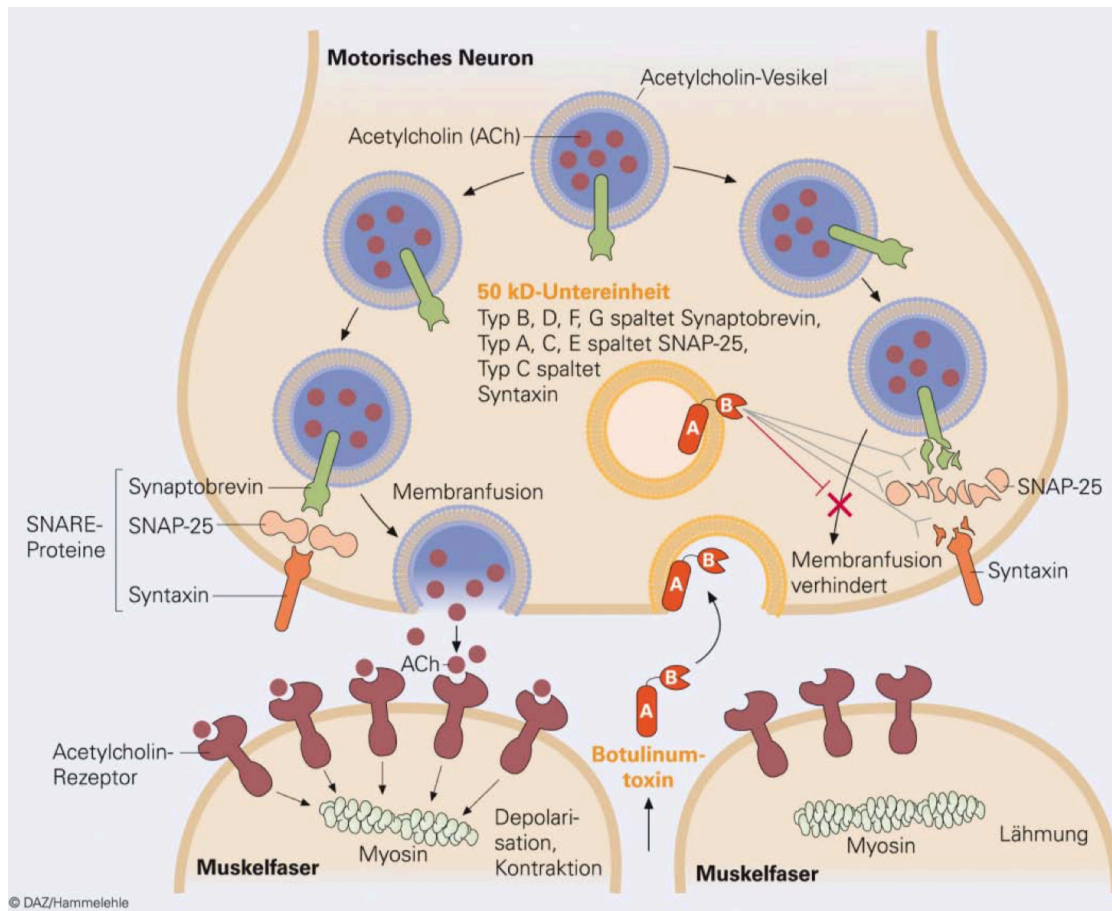


Figure 16 : Représentation du mécanisme d'action des neurotoxines botuliques

Les toxines botuliques inhibent la libération d'acétylcholine dans la fente synaptique de la jonction neuro-musculaire. Ce sont des endopeptidases zinc-dépendantes. De cette façon, l'arrivée d'un potentiel d'action à la terminaison nerveuse ne permet plus la libération des vésicules synaptiques et le passage de l'influx et de la contraction musculaire sont bloqués.

On décrit trois étapes résultant de l'action de la toxine en pré-synaptique : liaison à la membrane neuronale, internalisation dans la terminaison nerveuse et blocage de la libération du neuromédiateur. Le mécanisme précis n'est encore aujourd'hui pas totalement élucidé.

-*La première étape* qui est la liaison de la toxine à la membrane présynaptique se ferait par l'intermédiaire de la synaptotagmine qui est une protéine transmembranaire de la vésicule synaptique dont une partie est accessible dans la fente synaptique lors de la fusion. La partie C terminale de la toxine, correspondant au domaine de liaison, se fixe sur la synaptotagmine qui va ensuite être entraînée par endocytose à l'intérieur de la vésicule entraînant avec elle la toxine.

-*La deuxième étape* est la translocation de la chaîne légère dans le cytosol neuronal. Cette étape est assurée par la partie N terminale de la chaîne lourde¹⁰.

-*La troisième étape* a pour but d'empêcher la libération des molécules d'acétylcholine dans la fente synaptique. En temps normal, les vésicules présynaptiques fusionnent avec la membrane pré-synaptique par l'association de la synaptobrevine (membrane vésiculaire) avec SNAP 25 et de la syntaxine (localisées toutes les deux sur la membrane présynaptique), ce qui crée un trou à travers la membrane de ce complexe. L'action de la toxine est liée à la chaîne légère qui porte l'activité protéasique : c'est une métalloprotéase à zinc.

Les toxines A et E agissent en clivant la protéine SNAP 25¹¹, les toxines B, D, F et G en clivant la synaptobrevine¹² et la toxine C en agissant sur la syntaxine. Le clivage de ces protéines va empêcher la formation du complexe et la vésicule va rester attachée à la membrane sans pouvoir libérer l'acétylcholine contenue dans les vésicules. Cette inhibition a lieu après l'arrimage de la vésicule à la membrane pré-synaptique et juste avant la fusion.

L'importance de la paralysie dépend du nombre de sites de fusion bloqués et s'ils le sont tous, la paralysie est totale.

Le blocage de la neurotransmission est ensuite transitoire puisqu'il induit une poussée de nouvelles terminaisons nerveuses fonctionnelles rétablissant la transmission de l'influx nerveux. La durée de l'action de la toxine dépend du sérotype et c'est celle de type A qui dure le plus longtemps (6 à 12 semaines). Il existerait enfin un transport rétrograde de la toxine jusqu'à la moelle épinière ce qui altérerait vraisemblablement la boucle sensorielle en créant un effet « pseudo-central ».

3.4 Action clinique

La toxine botulique a pour effet d'entraîner une parésie ou une paralysie du muscle dans lequel elle est injectée, qui est fonction de la dose utilisée et va entraîner une amyotrophie de celui-ci, proportionnelle au déficit. On décrit également un effet de la toxine sur les synapses cholinergiques du système nerveux autonome entraînant la diminution de sécrétions, notamment salivaires et sudoripares.

L'effet de la toxine est transitoire et il est nécessaire de refaire les injections tous les 3 à 4 mois en ce qui concerne l'effet moteur et tous les 6 à 12 mois pour les effets sur la sécrétion.

Il existe un phénomène d'immunisation contre la toxine rendant le traitement inefficace en cas d'injections trop rapprochées dans le temps et qui plus est à des doses importantes. C'est pour cette raison qu'il est préférable de respecter un délai de 2 mois entre chaque injection. On peut évaluer cette résistance en injectant dans le muscle frontal, ce qui a normalement pour effet la disparition des rides, sauf en présence d'une immunisation. En cas d'une immunisation au sérotype A, il peut toujours être utilisé la toxine B, mais une immunisation croisée peut survenir après quelques injections. Cependant, la durée d'action de la toxine B étant trop courte, son usage est peu adapté à la thérapeutique¹⁰.

3.5 Dosage de la toxine

L'activité biologique de la toxine est exprimée en une unité qui correspond à la DL 50 chez la souris, c'est à dire à la quantité de toxine qui, injectée en intrapéritonéale, tue la moitié d'un lot de souris. Les flacons de toxine A sont conditionnés sous forme de poudre pour solution injectable qui doit être reconstituée en ajoutant dans le flacon du sérum physiologique. La toxine B est quant à elle déjà reconstituée.

3.6 Modalités d'emploi

Les textes d'AMM ne mentionnent que la nécessité d'être un spécialiste ayant une bonne expérience de l'utilisation de la toxine botulique dans ses indications, bien qu'une utilisation hors AMM soit fréquente.

D'après les données du *Vidal*, le flacon fermé doit être stocké dans une pièce n'excédant pas les 25°C et la solution reconstituée peut théoriquement être conservée jusqu'à 24h entre +2 et +8°C. Passé ce délai, il est impératif que la reconstitution ait été faite dans des conditions d'asepsie stricte et sous la responsabilité de l'utilisateur. Une étude a toutefois montré la persistance d'une activité deux semaines après la reconstitution⁵². La solution doit être reconstituée avec du chlorure de sodium 0,9% dont le volume utilisé dépendra de l'indication et de l'opérateur, ce qui rendra variable la concentration du produit.

3.7 Contre-indications

La toxine botulique est contre indiquée cas de pathologie de la jonction neuromusculaire (myasthénie, syndrome de Lambert-Eaton), ainsi qu'en cas de grossesse et d'allaitement. Aucun cas n'a toutefois rapporté de problème en cas d'utilisation de toxine durant la grossesse⁵³. Des précautions particulières doivent être prises en cas d'utilisation concomitante de curarisants ou d'aminosides qui peuvent potentialiser l'effet paralysant de la toxine. On recommande de laisser un mois entre une anesthésie et une injection de toxine.¹⁰

3.8 L'injection dans le cas du blépharospasme

Le traitement par toxine botulique est le traitement de première intention du blépharospasme ou de l'hémispasme facial. C'est une indication reconnue dans le

cadre de l'autorisation de mise sur le marché (AMM). Le blépharospasme est une dystonie focale de l'orbiculaire conduisant à des mouvements involontaires et répétés de fermeture des paupières. Il est dans la plupart des cas primitif alors que l'hémispasme facial peut être secondaire à une paralysie faciale ou à une compression du nerf facial. Le traitement par toxine consiste en une série d'injection, de 2 à 6 points selon les auteurs, principalement dans le muscle orbiculaire. Il n'existe pas de façon univoque d'injecter, chaque auteur utilisant en général la technique de l'injecteur l'ayant initié. En retrouve toutefois des points d'injections en commun, notamment celui de l'orbiculaire pré-tarsal, au-dessus de la ligne des cils. Les effets secondaires sont rares et toujours transitoires, ils apparaissent en général vers le 10^e jour et durent en général de 3 à 4 semaines. Ils sont secondaires à une diffusion du produit, on retrouve : un ptosis, une diplopie, des kératites et des syndromes secs⁵⁴.

4 ARTICLE ORIGINAL

Ptosis traités par injection de toxine botulique : une série de 31 paupières.

F. ESPOSITO-VALAT, E. SARFATI, B. DONNADIEU, M. GUILLEMIN, N. LEVY, D. DENIS, C. NEFZAOU

4.1 Introduction

Les ptosis sont définis comme une chute de la paupière supérieure secondaire à une impotence plus ou moins importante du muscle releveur de la paupière. En situation physiologique, la paupière supérieure recouvre le limbe supérieur de 1 à 2 mm et chez le sujet de race blanche, la hauteur de cette fente palpébrale ou distance interpalpébrale (DIP), définie comme la distance entre les 2 bords libres, est de 11,83 +/- 1,61 mm¹⁹, alors que la distance entre le reflet pupillaire et le bord libre supérieur (Margin reflex distance 1 ou MRD1) varie entre 4 et 4,5 mm⁴⁷.

Les ptosis peuvent être congénitaux ou acquis et plusieurs mécanismes peuvent être en cause : neurogène, myogène, aponévrotique ou mécanique.¹ C'est une pathologie fonctionnellement invalidante et pouvant être à l'origine d'un fort préjudice esthétique. Jusqu'à présent, les seuls traitements sérieux décrits dans la prise en charge du ptosis sont chirurgicaux. Parmi les techniques les plus fréquemment pratiquées, on peut citer la résection ou la plicature du muscle releveur de la paupière supérieure par voie antérieure ou conjonctivale²⁻⁵, la chirurgie aponévrotique⁶, les résections tarso-conjonctivale ou conjonctivo-Müllerienne^{7,8} et enfin la suspension frontale. Ces chirurgies peuvent toutefois être à l'origine de nombreuses complications et d'un résultat incertain.

La toxine botulique est une puissante neurotoxine dont le premier usage médical est attribué dans les années 1970 au docteur Alan Scott, ophtalmologiste à l'université de San Francisco, qui a recouru à un usage thérapeutique de la toxine botulique de type A en injectant des patients atteints de strabisme⁹. Les toxines botuliques inhibent la libération d'acétylcholine dans la fente synaptique de la jonction neuro-musculaire selon des mécanismes encore incomplètement élucidés¹⁰⁻¹² et empêche la contraction musculaire jusqu'à ce que de nouvelles terminaisons nerveuses fonctionnelles ne soient synthétisées après plusieurs mois afin de rétablir la transmission¹⁰. Les situations dans lesquelles est utilisée la toxine sont multiples que ce soit dans le cadre de l'autorisation de mise sur le marché (AMM) ou hors AMM. D'autre part, les effets secondaires rapportés de la toxine sont toujours bénins et transitoires comme rapporté sur les fiches de consentement de la « Société Française d'Ophtalmologie ». Parmi les indications de la toxine, on retrouve le blépharospasme qui est une maladie qui se manifeste par des contractions répétées et involontaires des muscles des paupières. Le traitement du blépharospasme consiste en de multiples injections de toxine dans différentes zones du muscle orbiculaire.

L'hypothèse qui a conduit à la réalisation de notre travail part d'une constatation simple. Au cours des paralysies faciales, qui sont engendrées par une paralysie du nerf facial (VII) à l'origine d'une paralysie du muscle orbiculaire, nous avons constaté une rétraction de la paupière supérieure. Ce même phénomène est également observé lors de l'injection dans le muscle orbiculaire d'un hémispasme facial par de la toxine botulique, où la hauteur de la paupière injectée est plus importante que celle de la paupière controlatérale.

A notre connaissance, il n'existe à ce jour aucun traitement du ptosis par injection de toxine botulique qui n'ait été décrit. Nous avons décidé d'évaluer l'intérêt de ce traitement au sein d'une cohorte de 31 paupières de patients atteints de ptosis qui ont pu bénéficier d'injection de toxine botulique au centre Hospitalier Régional Sainte-Musse de Toulon de mai à décembre 2018. L'objectif de cette étude est donc d'évaluer l'efficacité et la tolérance d'un traitement médical du ptosis par injection de toxine botulique dans le muscle orbiculaire selon une technique d'injection qui est déjà pratiquée dans le traitement du blépharospasme.

4.2 Matériel et Méthode

4.2.1 Sélection des patients et critères d'inclusion

Il s'agit d'une étude prospective où tous les patients majeurs qui ont été suivis au CHR de Toulon entre mai et décembre 2018 pour un ptosis uni ou bilatéral, et qui étaient peu demandeurs de chirurgie, pouvaient être inclus.

Tous les patients ont eu une information éclairée à propos de l'injection qui leur était proposée et un examen clinique ophtalmologique classique était systématiquement réalisé. En accord avec ce qui est communément admis, nous avons placé les patients dans 3 groupes selon l'intensité de leur ptosis : *ptosis minime* inférieur à 2 mm, *ptosis modéré* compris entre 2 et 4 mm et *ptosis sévère* supérieur à 4 mm.

Il était mesuré la DIP et le MRD 1 dans le regard en position primaire et des anomalies de la surface oculaire avec notamment des kératites étaient écartées afin d'autoriser l'injection.

Au sein de notre cohorte, nous avons identifiés 5 causes de ptosis : sénile, secondaire à une pathologie ophtalmologique, asymétrie après une chirurgie de ptosis, iatrogène après injection de toxine botulique à visée esthétique et les autres causes qui ne rentraient pas dans ces catégories.

De plus, certains patients ont pu bénéficier d'un Electromyogramme (EMG) à la recherche d'une anomalie de fonctionnement du muscle orbiculaire.

Les critères d'exclusions systématiquement recherchés et qui représentent les contre-indications de la toxine botulique étaient : les femmes enceintes et les patients souffrant de myasthénie.

4.2.2 Technique d'injection

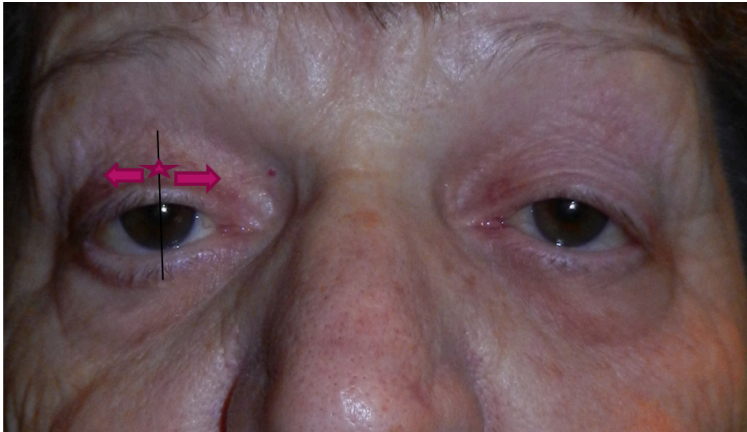


Figure 17 : Localisation du point d'injection ("Point P")

La technique utilisée a pour but d'injecter de la toxine botulique dans la portion palpébrale pré tarsale du muscle orbiculaire. Il s'agit d'un des points d'injection réalisé dans le traitement du blépharospasme⁵⁴. Le traitement a été administré soit par un médecin sénior, soit par un interne sous la supervision de ce médecin sénior. Il a été utilisé la toxine botulique de type A *Xeomin*, qui est conservée sous forme de poudre puis reconstituée sous forme liquide avant l'injection, après dilution avec une solution de NaCl à 0,9%. La concentration de toxine utilisée était assez élevée à 1 unité / 0,01 ml. L'injection était ensuite réalisée grâce à une seringue à insuline avec aiguille sertie de 29G. Après une désinfection cutanée soignée, on réalisait l'injection de 5 unités de toxine dans l'orbiculaire pré-tarsale à l'intersection d'une ligne verticale passant par le centre de la paupière au-dessus de la pupille et une ligne horizontale située 2 mm au-dessus du bord libre. Nous avons nommé ce point d'injection le « point P » (Figure 8). L'injection, très superficielle, devait former une papule pour confirmer la bonne localisation au sein de l'orbiculaire. Il était ensuite recommandé aux patients de ne pas se masser, ni de s'allonger dans les suites du geste afin d'éviter une diffusion du produit.

4.2.3 Critères de jugement

Lors de l'examen ophtalmologique initial, un examen de la surface oculaire était réalisé à la recherche d'une kératite. Le ptosis était ensuite évalué selon plusieurs critères : la mesure du ptosis avec le classement dans le groupe correspondant en fonction de sa sévérité, la DIP et la MRD-1. Ces mesures étaient réalisées avec une règle graduée en millimètre et une photographie du visage du patient de face était systématiquement réalisée. Cet examen était ensuite reproduit systématiquement à chaque contrôle, à raison d'un contrôle tous les mois où l'on décidait s'il fallait réinjecter ou non.

Le critère de jugement principal est la mesure de la DIP max-initiale défini comme l'augmentation maximale de la DIP au cours du suivi par rapport à la DIP lors de la consultation initiale.

On a également évalué la MRD1 max-initiale défini de façon similaire, comme l'augmentation maximale de la MRD1 au cours du suivi. On a également recensé les complications rencontrées au cours du suivi.

4.2.4 Analyse statistique

Une analyse descriptive globale et comparative entre les 3 sous-groupes déterminés (sénile, secondaire et autre) a été effectuée. Les variables continues (âge, DIP, MRD1...) sont caractérisées par leurs moyennes et écart-types ainsi que par leurs médianes, min-max et quartiles. Si la normalité de la variable est avérée pour chaque sous-groupe (par un test de Shapiro-Wilk), une ANOVA a été effectuée pour comparer les moyennes entre sous-groupes, sinon un test de rang non-paramétrique de Kruskal-Wallis. En complément, des tests multiples de Dunn ont été effectués si les tests de Kruskal-Wallis étaient significatifs, dans le but de déterminer entre quels groupes se situent les différences observées. Les variables qualitatives (intensité) ou discrètes (nombre d'injections) sont quant à elles caractérisées par leurs effectifs et pourcentages au sein de chaque sous-groupe et en global, accompagnées d'un test de Chi² de Pearson pour vérifier l'indépendance statistique. Pour attester de l'augmentation significative valeurs de DIP et MRD1, des tests de rang unilatéraux signés de Wilcoxon ont été effectués. Le seuil de significativité est fixé à 5%.

Les analyses statistiques et les graphiques ont été réalisés sous R (version 3.5.1), avec l'aide des packages 'ggplot2' et 'dunn.test'.

4.3 Résultats

4.3.1 Analyse de la population étudiée

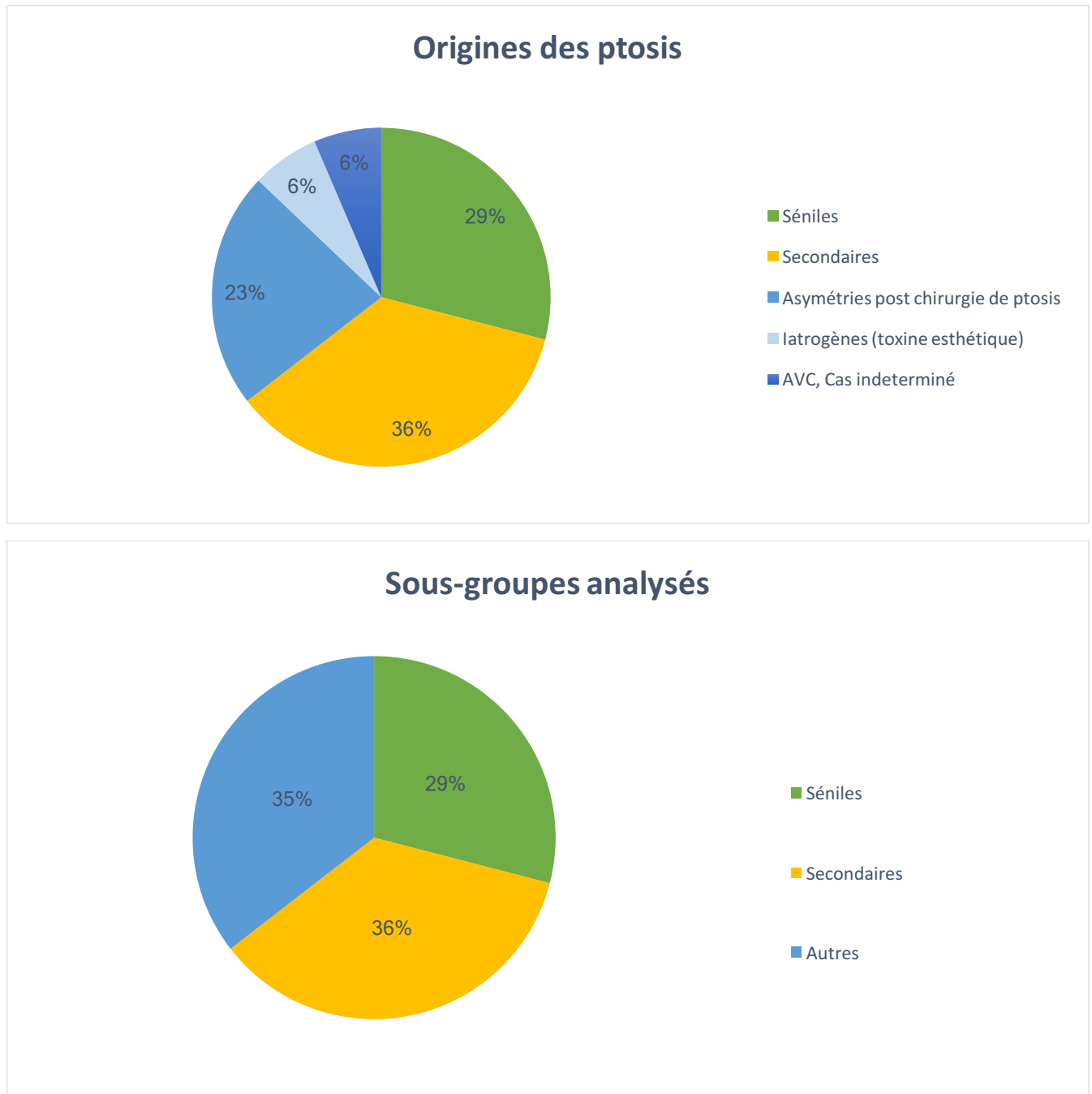


Figure 18 : Répartition des différents types de ptosis rencontrés (en haut) et des différents sous-groupe analysés dans l'étude (en bas)

Nous avons inclus 31 paupières de patients atteints de ptosis entre mai et décembre 2018. Nous avons recensé 23 ptosis chez des femmes (74.19%) et 8 ptosis chez des hommes (25.81%). L'âge moyen était de 68.5 ans avec des extrêmes de 35 à 86 ans. Les patients du groupe « Autre » étaient plus jeunes que les patients des autres groupes ($p=0.017$). En fonction de l'étiologie du ptosis, nous avons classé les patients dans 3 catégories : 11 ptosis (35.48%) étaient classés dans le groupe des ptosis « secondaires » à une pathologie ophtalmologique préexistante (kératite, endophtalmie, plaie du globe, etc.), 9 ptosis (29.03%) étaient classés dans le groupe des ptosis « Séniles » et 11 ptosis (35.48%) étaient classés dans le groupe des « Autres ptosis ».

Parmi ce groupe des « Autres ptosis », on notait 7 patients (63.64%) ayant un résultat insatisfaisant dans les suites d'une chirurgie de ptosis, 2 patients (18.18%) ayant eu un ptosis secondaire à une injection de toxine botulique dans le muscle frontal à visée esthétique, un ptosis dans les suites d'un AVC et un ptosis d'origine indéterminé. Les caractéristiques de la population étudiée sont résumées dans le Tableau 1.

Tableau 1: Caractéristiques des patients et intensités mesurées des ptosis.

	autre (n=11)	secondaire (n=11)	sénile (n=9)	Total (n=31)
Sexe				
- femme	9 (81.82%)	7 (63.64%)	7 (77.78%)	23 (74.19%)
- homme	2 (18.18%)	4 (36.36%)	2 (22.22%)	8 (25.81%)
Age				
- moyenne (écart-type)	58.91 (8.87)*	73.73 (12.47)	73.89 (10.36)	68.52 (12.61)*
- médiane (min;max) [Q1-Q3]	62 (35 ; 66) [58.5 - 64]	77 (49 ; 85) [66.5 - 84.5]	76 (57 ; 86) [71 - 78]	66 (35 ; 86) [60.5 - 78]
Intensité, N (%)				
- non	1 (9.09%)	0 (0.00%)	0 (0.00%)	1 (3.23%)
- minime	2 (18.18%)	0 (0.00%)	1 (11.11%)	3 (9.68%)
- modéré	6 (54.55%)	5 (45.45%)	4 (44.44%)	15 (48.39%)
- sévère	2 (18.18%)	6 (54.55%)	0 (0.00%)	8 (25.81%)
- majeur	0 (0.00%)	0 (0.00%)	4 (44.44%)	4 (12.90%)
Mesure				
- moyenne (écart-type)	2.45 (1.75)	3.45 (1.04)	3 (1.32)	2.97 (1.43)
- médiane (min;max) [Q1-Q3]	2 (0 ; 6) [1.5 - 3]	3 (2 ; 5) [3 - 4]	3 (1 ; 5) [2 - 4]	3 (0 ; 6) [2 - 4]
Durée de suivi				
- moyenne (écart-type)	1.36 (0.81)*	3.64 (2.77)*	3.89 (2.26)	2.9 (2.34)*
- médiane (min;max) [Q1-Q3]	1 (1 ; 3) [1 - 1]	3 (1 ; 7) [1 - 7]	3 (1 ; 7) [3 - 5]	2 (1 ; 7) [1 - 4]

Tableau 2: Description des types de ptosis dans les différents sous-groupes.

Sous-groupes	Sous-type, N (%)	autre (n=11)	secondaire (n=11)	sénile (n=9)	Total (n=31)
SECONDAIRES	- Secondaire (dacryocystite)	0 (0.00%)	1 (9.09%)	0 (0.00%)	1 (3.23%)
	- Secondaire (Blépharospasme)	0 (0.00%)	1 (9.09%)	0 (0.00%)	1 (3.23%)
	- Secondaire (Détachement de Rétine)	0 (0.00%)	2 (18.18%)	0 (0.00%)	2 (6.45%)
	- Secondaire (Endophtalmie)	0 (0.00%)	1 (9.09%)	0 (0.00%)	1 (3.23%)
	- secondaire (GAFA)	0 (0.00%)	1 (9.09%)	0 (0.00%)	1 (3.23%)
	- Secondaire (Grefte de cornée)	0 (0.00%)	1 (9.09%)	0 (0.00%)	1 (3.23%)
	- Secondaire (Plaie du globe)	0 (0.00%)	1 (9.09%)	0 (0.00%)	1 (3.23%)
	- Secondaire (Paralysie faciale)	0 (0.00%)	1 (9.09%)	0 (0.00%)	1 (3.23%)
	- Secondaire (Kératite)	0 (0.00%)	2 (18.18%)	0 (0.00%)	2 (6.45%)
SENILES	- Sénile	0 (0.00%)	0 (0.00%)	9 (100.00%)	9 (29.03%)
AUTRES	- AVC	1 (9.09%)	0 (0.00%)	0 (0.00%)	1 (3.23%)
	- Indeterminé	1 (9.09%)	0 (0.00%)	0 (0.00%)	1 (3.23%)
	- Post chirurgie de ptosis (Asymétrie)	3 (27.27%)	0 (0.00%)	0 (0.00%)	3 (9.68%)
	- Post chirurgie de ptosis (Sous correction)	3 (27.27%)	0 (0.00%)	0 (0.00%)	3 (9.68%)
	- Post chirurgie de ptosis (Surcorrection)	1 (9.09%)	0 (0.00%)	0 (0.00%)	1 (3.23%)
	- Toxine frontale	2 (18.18%)	0 (0.00%)	0 (0.00%)	2 (6.45%)

La durée moyenne du suivi était de 2.9 mois avec des extrêmes de 1 à 7 mois, on note une durée de suivi plus courte dans le sous-groupe « Autre » de 1.36 mois ($p=0.016$). En accord la classification utilisée traditionnellement, on parlait de ptosis « minimes » dans le cas des ptosis mesurant moins de 2mm, de ptosis « modérés » pour ceux mesurant de 2 à 4mm et de ptosis « majeur » pour ceux mesurant plus de 4 mm⁵⁵.

Dans le cas d'un patient ayant bénéficié d'une chirurgie de ptosis, on ne retrouvait pas de ptosis mais une asymétrie palpébrale isolée pour laquelle il a pu bénéficier d'une injection.

Par ailleurs, on ne retrouvait pas de différence significative entre la DIP initiale et la MRD1 initiale entre les différents sous-groupes mais on constate que le sous-groupe « Sénile » concentre les intensités de type « majeure ».

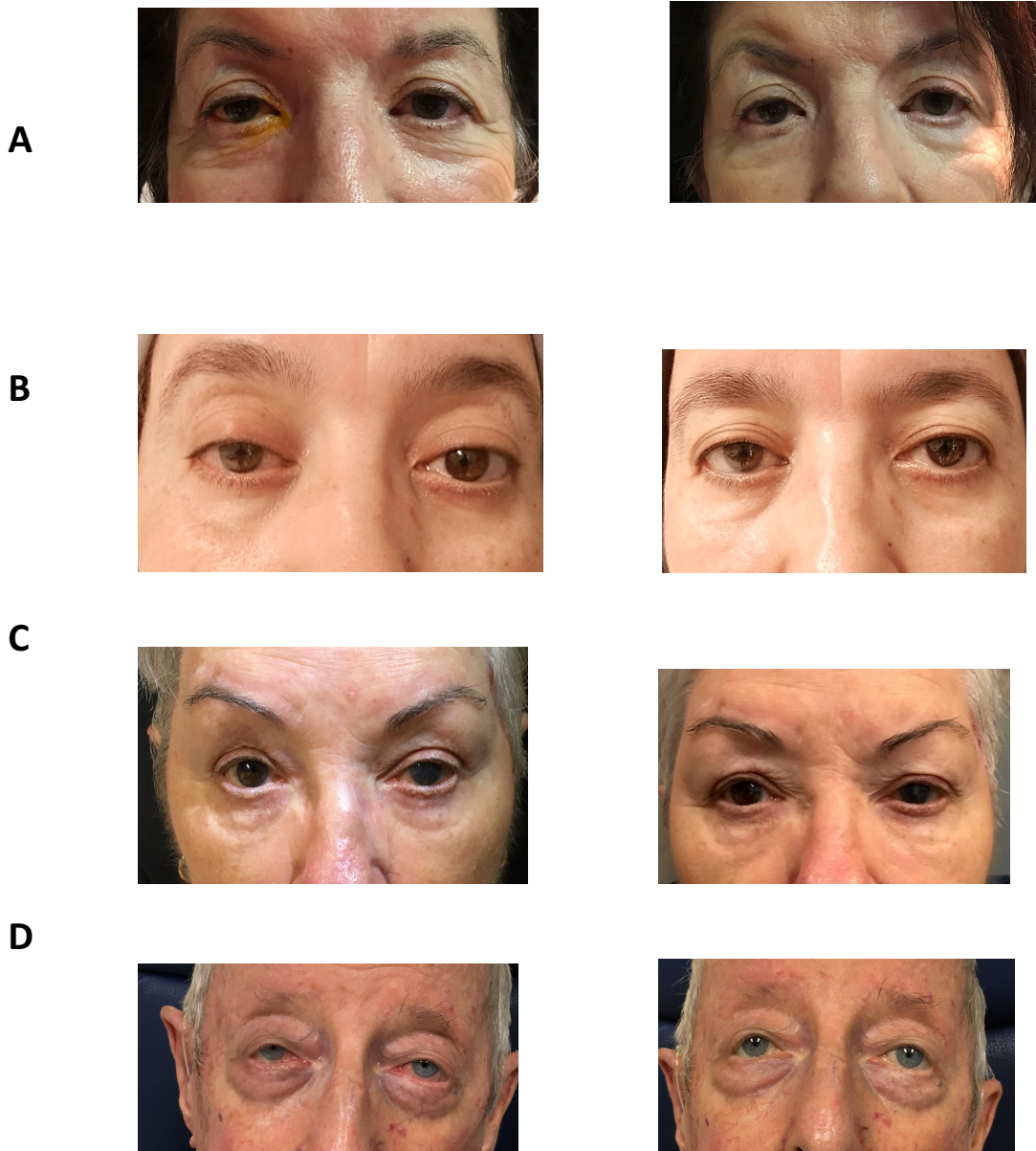


Figure 19 : Photographies avant (à gauche) et après injection (à droite) dans le groupe des ptosis « Secondaires ».

- A) Ptosis droit secondaire à une dacryocystite
- B) Ptosis droit secondaire à une endophtalmie
- C) Ptosis gauche secondaire à une greffe de cornée
- D) Ptosis bilatéral dans les suites de décollements de rétine

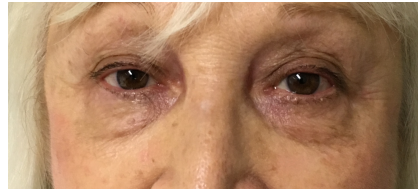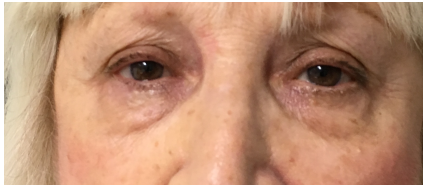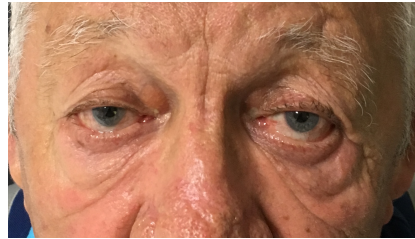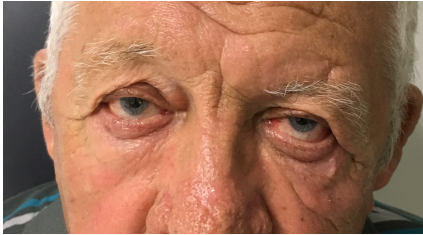


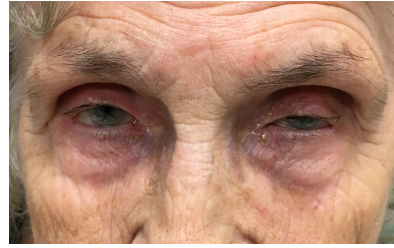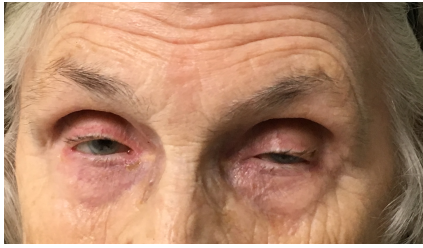Figure 20 : Photographies de ptosis bilatéraux, avant (à gauche) et après injection (à droite), dans le groupe ptosis « Sénile ».

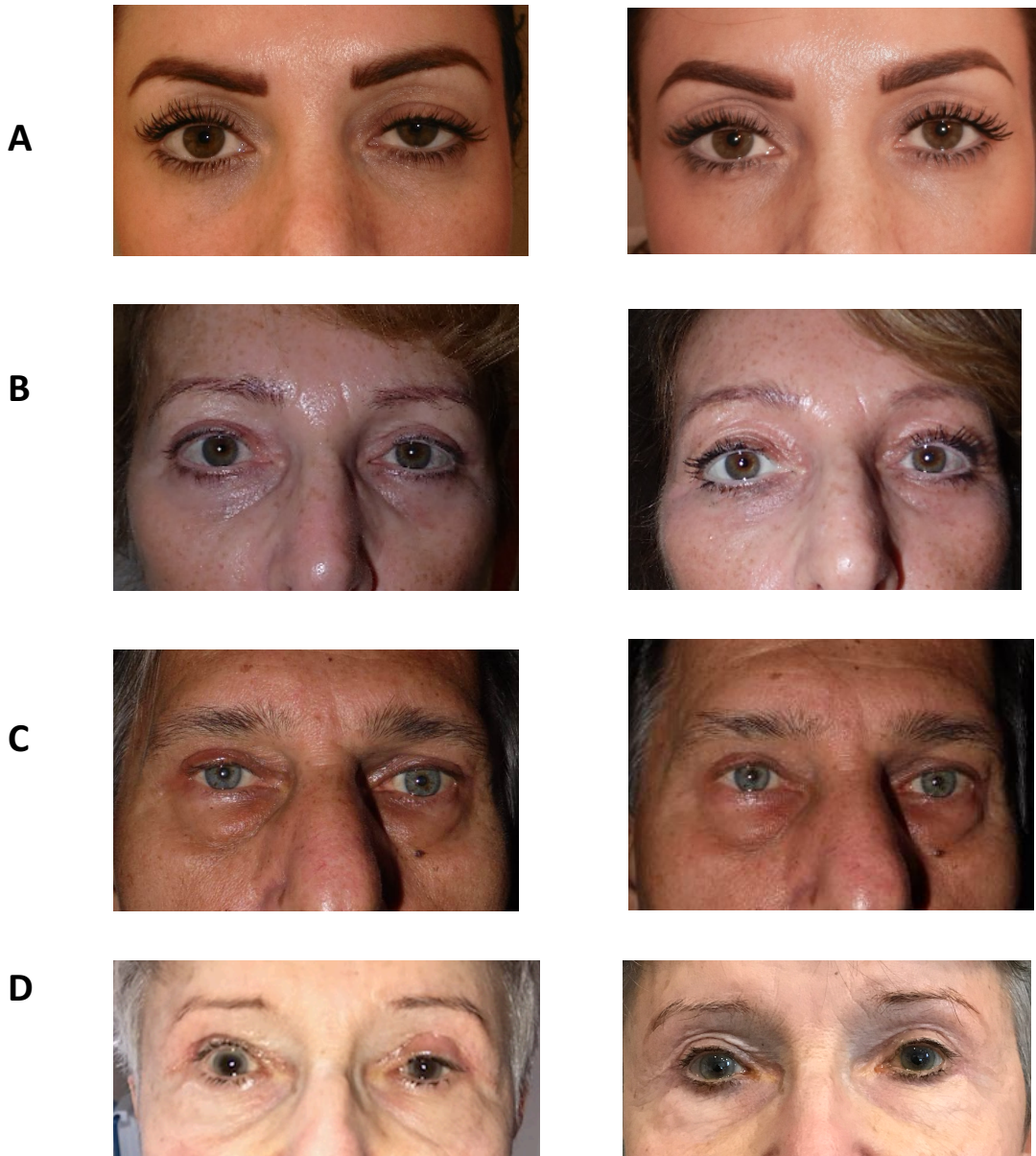

Figure 21 : Photographies avant (à gauche) et après injection (à droite) dans le groupe « Autres Ptosis »

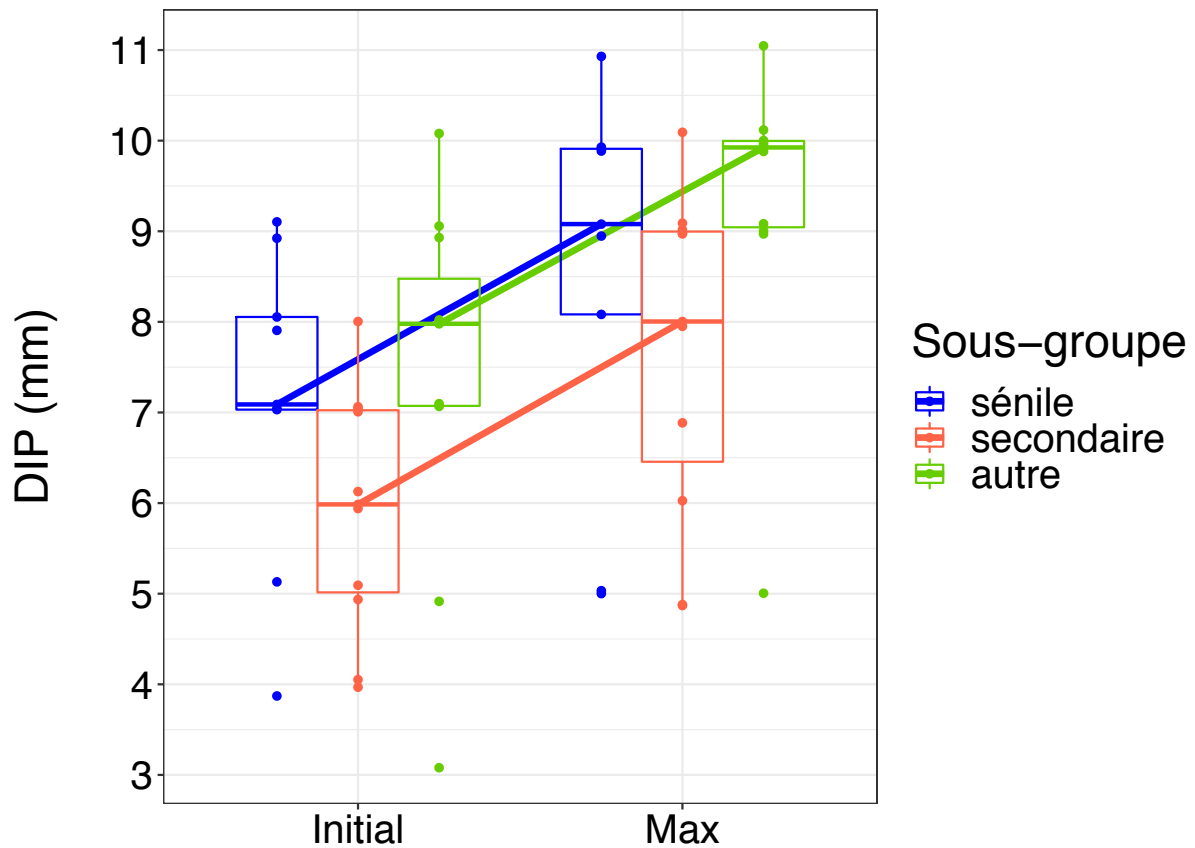
- A) Ptosis gauche après injection à visée esthétique
- B) Ptosis gauche sous corrigé après chirurgie
- C) Ptosis droit sous corrigé après chirurgie
- D) Ptosis gauche sous corrigé après chirurgie

4.3.2 Evaluation de la Distance Interpalpébrale (DIP)

Tableau 3: Variation de la Distance Interpalpébrale (DIP)

Variable	autre (n=11)	secondaire (n=11)	sénile (n=9)	Total (n=31)
DIP initial				
- moyenne (écart-type)	7.36 (1.96)	5.91 (1.3)	7.11 (1.69)	6.77 (1.75)
- médiane (min;max) [Q1-Q3]	8 (3 ; 10) [7 - 8.5]	6 (4 ; 8) [5 - 7]	7 (4 ; 9) [7 - 8]	7 (3 ; 10) [5.5 - 8]
DIP max				
- moyenne (écart-type)	9.36 (1.57)*	7.73 (1.74)	8.56 (2.19)*	8.55 (1.89)*
- médiane (min;max) [Q1-Q3]	10 (5 ; 11) [9 - 10]	8 (5 ; 10) [6.5 - 9]	9 (5 ; 11) [8 - 10]	9 (5 ; 11) [8 - 10]
DIP max - DIP initial				
- moyenne (écart-type)	2 (1.1)*	1.82 (0.6)*	1.44 (0.73)*	1.77 (0.84)*
- médiane (min;max) [Q1-Q3]	2 (1 ; 5) [1.5 - 2]	2 (1 ; 3) [1.5 - 2]	2 (0 ; 2) [1 - 2]	2 (0 ; 5) [1 - 2]
	<i>P=0.001</i>	<i>P=0.001</i>	<i>p=0.006</i>	<i>p<0.001</i>
Nbre d'injections pour DIP max, N (%)				
- 1	10 (90.91%)	10 (90.91%)	9 (100.00%)	29 (93.55%)
- 2	1 (9.09%)	1 (9.09%)	0 (0.00%)	2 (6.45%)

Figure 22 : Boxplot représentant les variations des médianes des DIP dans les différents sous-groupes



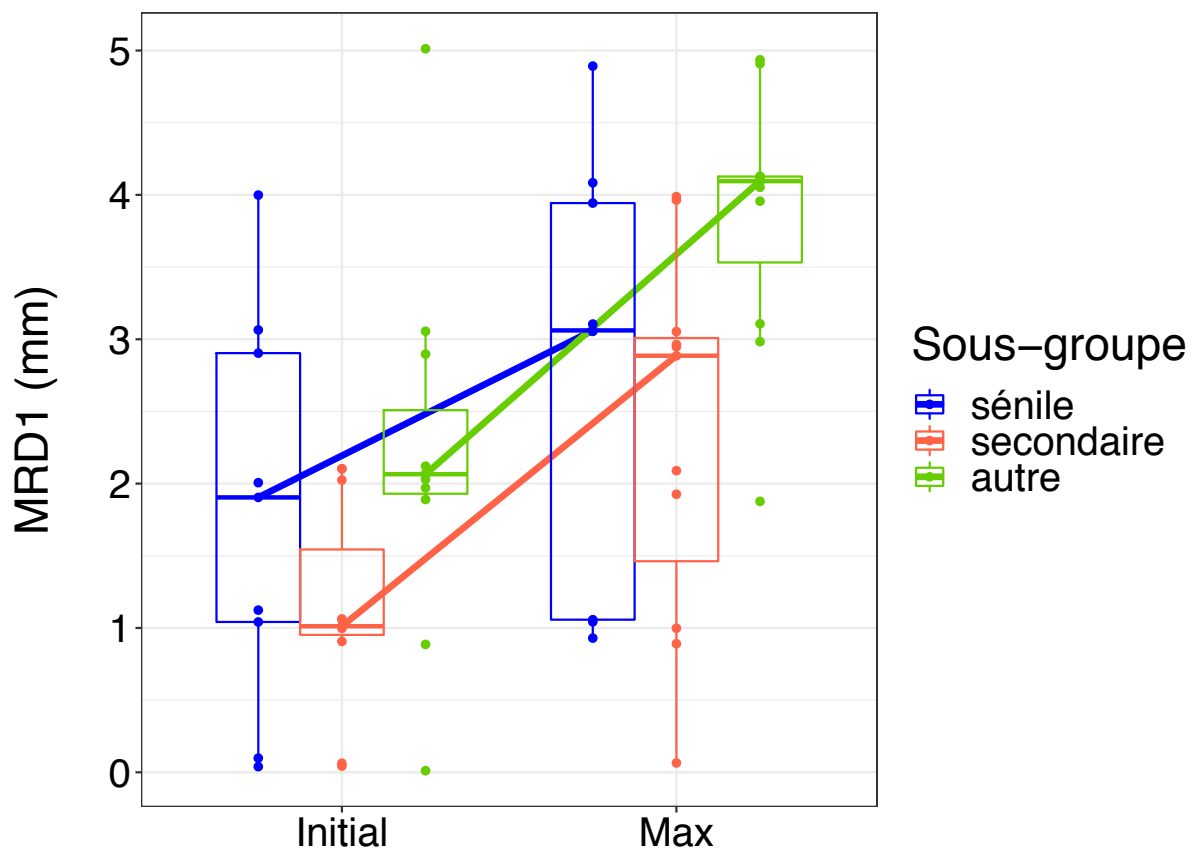
Nous avons constaté une augmentation significative de la DIP (Tableau 3), évaluée par la mesure de la DIP max-initial, en moyenne de 1.77 mm au cours de notre étude ($p < 0.001$). La médiane de cette DIP max-initial était de 2 mm avec des extrêmes allant de 0 à 5 mm (Figure 13). On constate que cette augmentation de la DIP a tendance à être plus importante dans les sous-groupe « Autre » et « Secondaire ». Dès la première injection, dans 29 cas (93.55%), il a été possible d'observer l'amélioration maximale de la DIP (DIP max) et pour les 2 autres cas restants on a observé cette DIP max après la deuxième injection.

4.3.3 Evaluation de la MRD1

Tableau 4: Variation de la Margin to Reflex Distance 1 (MRD1)

Variable	autre (n=11)	secondaire (n=11)	sénile (n=9)	Total (n=31)
MRD 1 initial				
- moyenne (écart-type)	2.18 (1.25)	1.09 (0.7)*	1.78 (1.39)	1.68 (1.19)
- médiane (min;max) [Q1-Q3]	2 (0 ; 5) [2 - 2.5]	1 (0 ; 2) [1 - 1.5]	2 (0 ; 4) [1 - 3]	2 (0 ; 5) [1 - 2]
MRD 1 max				
- moyenne (écart-type)	3.82 (0.87)	2.36 (1.29)	2.78 (1.48)	3 (1.34)
- médiane (min;max) [Q1-Q3]	4 (2 ; 5) [3.5 - 4]	3 (0 ; 4) [1.5 - 3]	3 (1 ; 5) [1 - 4]	3 (0 ; 5) [2 - 4]
MRD1 max - initial				
- moyenne (écart-type)	1.64 (0.81)	1.27 (0.9)	1 (0.5)*	1.32 (0.79)
- médiane (min;max) [Q1-Q3]	2 (0 ; 3) [1 - 2]	1 (0 ; 3) [1 - 2]	1 (0 ; 2) [1 - 1]	1 (0 ; 3) [1 - 2]
	<i>P=0.002</i>	<i>P=0.003</i>	<i>P=0.004</i>	<i>p<0.001</i>

Figure 23 : Boxplot représentant les variations des médianes des MRD1 dans les différents sous-groupes



Les variations de la MRD1 calculées avec la valeur MRD1 max – initial, suivent une même tendance (Tableau 4). On observe une augmentation significative après traitement ($p < 0.001$), d'une valeur moyenne de 1.32 mm, avec une médiane à 1 mm et des extrêmes allant de 0 à 3 mm (Figure 14). Là encore, ce sont dans les groupe « Autre » et « Secondaire » que l'on retrouve la valeur de MRD1 max – initial la plus élevée à 3 mm.

4.3.4 Survenue de complications

Nous avons rencontré des complications chez 6 patients (19%) de notre série. Nous avons décrit 3 cas de kératites, un chalazion, un hématome palpébral et dans un cas une majoration du ptosis. Dans tous les cas, l'évolution a été spontanément favorable.

4.4 Discussion

Notre étude indique que l'injection dans l'orbiculaire pré-tarsal permet de réduire l'intensité du ptosis (1.77 mm pour la DIP et 1.32 mm pour la MRD1 en moyenne) et dans certains cas de symétriser les paupières. Il s'agit à notre connaissance de la première étude qui s'intéresse à cette technique.

Il est communément admis que la toxine botulique puisse être à l'origine d'un ptosis par action sur le muscle releveur de la paupière. Cet effet, en général iatrogène après utilisation de la toxine dans la région périorbitaire, peut également être recherché pour induire un ptosis thérapeutique afin d'éviter des kératites d'exposition⁵⁶ ou pour traiter des rétractions palpébrales dans les orbithopathies de Basedow⁵⁷. Le principe de notre traitement s'appuie sur le principe d'affaiblir le muscle orbiculaire et donc de diminuer son action de fermeture palpébrale afin de corriger le ptosis.

Le ptosis est une pathologie fréquente dont la prévalence est difficile à évaluer. On l'estimerait entre 4,7 et 11.5% dans la population âgée de plus de 50 ans^{58,59}. Des pathologies fréquentes comme le ptosis congénital et le ptosis aponévrotique en représentent les principales causes¹. Cette prévalence est à l'origine d'une forte demande esthétique et fonctionnelle de la part des patients. Toutefois, les chirurgies du ptosis, ne se conçoivent qu'entre des mains entraînées puisqu'elles s'exposent à des complications et à un résultat post opératoire définitif pouvant être incertain. Chez des patients âgés, à l'état général altéré, il peut également être difficile de supporter ce type d'intervention. L'intérêt d'un traitement médical prend alors du sens, surtout que dans le cadre de l'injection de toxine botulique, ce traitement est parfaitement connu puisque déjà réalisé et ayant l'AMM dans le blépharospasme au détriment d'effets secondaires bénins et toujours transitoires⁵⁴.

Il n'y a pas de consensus quant aux points d'injection et au dosage de la toxine dans le blépharospasme, en se référant aux données de la littérature, on observe que la plupart des auteurs réalisent deux injections dans l'orbiculaire pré-tarsale aux extrémités de la paupière supérieure⁶⁰⁻⁶², alors que dans notre expérience nous

privilégions une seule injection au niveau de la partie centrale de la paupière afin d'éviter toute diffusion vers le muscle releveur. C'est en effet à sa partie médiane que la hauteur du tarse est la plus importante et que l'insertion du releveur est la plus haut située. En ce qui concerne la concentration de la toxine botulique de type A utilisée, sur sa fiche d'AMM, il est recommandé d'injecter initialement une concentration de 2.5 U/ml. Dans notre cas, nous avons privilégié une concentration plus élevée à 10 U/ml afin de concentrer l'efficacité sur l'orbiculaire pré-tarsale et d'éviter toute diffusion du produit⁶³.

En ce qui concerne les complications survenues au cours de l'étude. La principale rencontrée chez 3 patients est l'apparition d'une kératite secondaire à une mauvaise occlusion palpébrale devant un affaiblissement excessif de l'orbiculaire par la toxine. Cette complication est un argument supplémentaire de l'efficacité de la technique. Ces kératites ont été traitées par un simple traitement lubrifiant. Un chalazion a été observé probablement secondaire à une lésion du canal excréteur d'une glande de meibomius lors de l'injection. Chez une patiente, on a observé une accentuation du ptosis qui peut être expliquée par une diffusion du produit au niveau du muscle releveur de la paupière. Enfin, la dernière complication, qui est un hématome en regard du points d'injection, est une complication classique des injections de toxine botulique. Dans tous les cas, ces complications ont été bénignes et rapidement résolutive spontanément.

Les sous-groupe que nous avons comparés était homogènes en ce qui concerne l'intensité de leurs ptosis sauf en ce qui concerne l'âge des patients. Ceux du groupe « Autre » étaient en effet plus jeunes ce qui peut s'expliquer par le fait qu'il s'agissait d'une population demandeuse de médecine ou de chirurgie esthétique.

La principale limite de notre étude est la durée du suivi allant de 1 à 7 mois. Il serait intéressant d'évaluer sur le plus long terme la durée moyenne d'efficacité du produit et s'il y a une durée à partir de laquelle on peut s'affranchir de réinjecter. La durée de suivi moins importante dans le sous-groupe « Autre » s'explique par le fait qu'il s'agit pour la plupart des patients de ptosis après injection de toxine à visée esthétique dans

le muscle frontal ou d'asymétrie après chirurgie de ptosis pour lesquels une injection unique a été suffisante afin de résoudre la situation.

Dans notre étude, nous avons réinjecté la plupart des patients 1 à 3 mois après l'injection initiale dans le cas de ptosis séniles ou secondaires à des pathologies ophtalmologiques. Dans le cas des ptosis iatrogènes secondaire à une diffusion de toxine après injection dans le muscle frontal à visée esthétique ou des asymétries post opératoires après chirurgie de ptosis, une seule injection était en générale suffisante et le résultat était alors définitif.

Dans son étude sur la toxine botulique A dans le blépharospasme, Kaňovský rapporte un délai de 12 semaines entre 2 injections⁶⁴, ce qui est cohérent avec les délais de réinjection que nous avons constaté. On observe que l'efficacité maximale de l'injection (DIP max) est visible dès la première injection dans 29 cas (93.55%), ce qui permet de se rendre compte dès le premier essai du potentiel de récupération, et donc de décider s'il y a un intérêt ou pas à traiter.

La deuxième limite de notre étude concerne la technique de mesure du ptosis et sa reproductibilité avec une règle millimétrée. Pour réduire ce biais, il a été mesuré de manière indépendante la DIP et la MRD-1, afin de les évaluer séparément. Que ce soit par la mesure de la variation du DIP (DIP max – initial) ou par la variation de la MRD1 (MRD1 max – initial), nous avons dans les 2 cas des augmentations significatives avec les mêmes tendances dans les sous-groupes, ce qui est un argument en faveur de la fiabilité de nos mesures. Afin d'éviter tout biais quant à la mesure, certains appareils photo comme le *Volk eye check*, utilisés principalement en strabologie, permettent en plus de mesurer l'intensité d'un strabisme, de mesurer la DIP ainsi que la MRD1.

Enfin, nous constatons la diversité du groupe « Autre ». Celui-ci regroupe les ptosis iatrogènes dans le cadre d'une diffusion de toxine à visée esthétique, les asymétries dans les suites des chirurgies de ptosis, un cas d'AVC et un cas de ptosis d'origine indéterminé. Afin de mieux étudier l'action de la toxine dans ces différents sous-groupe en les individualisant, il serait nécessaire d'obtenir un effectif plus important au cours d'une étude ultérieure.

L'action la plus importante de la toxine a été observée dans le sous-groupe « Autre » qui était un groupe majoritairement composé de patients avec un résultat insatisfaisant après une chirurgie de ptosis et a permis de symétriser les paupières après une unique injection, sauf dans un cas (sur les 7 patients) où 2 injections ont été nécessaires. En

ce qui concerne les 2 patients ayant eu un traitement par toxine dans le muscle frontal à visée esthétique, leur ptosis a systématiquement été résolutif après une unique injection. Nous avons d'ailleurs continué à injecter ce type de patients après la fin de l'étude et le résultat a toujours été satisfaisant.

Les ptosis « Secondaires » à une pathologie ophtalmologique ont également très bien répondu aux injections. Notre hypothèse est que ce genre de ptosis est secondaire à des irritations ou à des douleurs trainantes à l'origine d'un spasme du muscle orbiculaire pouvant s'apparenter à un blépharospasme à minima. Pour essayer d'avancer des arguments en faveur de notre hypothèse, nous avons réalisé, après leur accord, des Electromyogrammes de l'orbiculaire sur 5 patients de ce sous-groupe « Secondaire ». Nous avons observé dans un cas une hyperactivité de l'orbiculaire et dans un cas un tracé neurogène probablement en faveur d'un dysfonctionnement de la commande nerveuse.

C'est dans le groupe sénile que nous avons rencontré les résultats les moins importants bien qu'ils soient quand même significatifs. Cela pourrait s'expliquer par un mécanisme différent à l'origine du ptosis puisque dans ce genre de cas c'est en général une pathologie aponévrotique qui est majoritairement à l'origine des troubles⁶⁵.

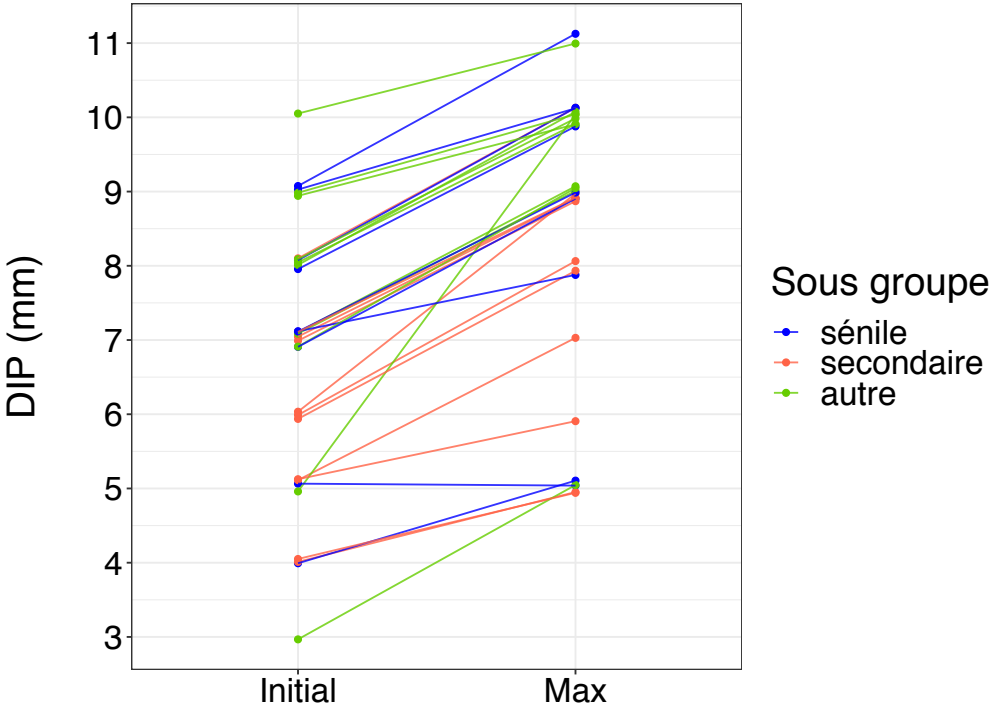
Un autre traitement médical du ptosis qui a été décrit est *l'apraclonidine* en collyre dans les cas de ptosis secondaires à une injection de toxine botulique à visée esthétique⁶⁶⁻⁶⁸. Il s'agit d'un effet secondaire plutôt rare dont la fréquence semble difficile à estimer mais connue de tous les injecteurs. Steinsapir dans sa série de 7 patients décrit des ptosis résolutifs en 4 à 6 semaines sauf dans le cas d'un patient où il a été nécessaire d'attendre 7 semaines⁶⁸. Scheinfeld décrit une élévation de 1 à 3 mm de la paupière supérieure⁶⁷. *L'apraclonidine* est un agoniste alpha-2-adrénergique, qui grâce à son activité sur le système sympathique va permettre une stimulation du muscle de Müller et donc une élévation de la paupière supérieure. Il s'agit d'un traitement transitoire qui doit être répété 2 à 3 fois par jour et dont l'efficacité va dépendre de la capacité du muscle de Müller à se contracter.

4.5 Conclusion

L'injection de toxine botulique dans l'orbiculaire pré-tarsale est une technique permettant de réduire l'intensité d'un ptosis en affaiblissant le muscle orbiculaire avec une augmentation moyenne de la distance interpalpébrale de 1.77 mm et de la *Margin to Reflex Distance 1* de 1.32 mm avec une action qui semblerait plus importante chez les patients aux antécédents de chirurgie ophtalmologique, dans les suites d'une injection de toxine à visée esthétique ou après une chirurgie de ptosis afin de symétriser les 2 paupières. Actuellement, le traitement chirurgical du ptosis reste le traitement de référence et nous ne sommes qu'au début de la prise en charge par de la toxine botulique. Une étude sur un échantillon plus important et sur une durée plus longue permettrait de mettre en évidence les sous types de ptosis où l'on pourrait envisager cette technique en alternative à la chirurgie, la durée d'efficacité du traitement, ainsi que le nombre d'injections nécessaires afin d'obtenir une amélioration durable dans le temps.

4.6 Annexe

Figure 24 : Représentation des DIP max par rapport aux DIP initial



4.7 Références Bibliographiques

1. Adenis, J.-P., Morax, S., Bernard, J.-P. & Société française d'ophtalmologie. *Pathologie orbito-palpébrale*. (Masson, 1998).
2. Berke, R. N. [Results of resection of the levator muscle through a skin incision in congenital ptosis]. *Trans. Am. Ophthalmol. Soc.* **56**, 288–322; discussion 323-326 (1958).
3. Leahey, B. D. Simplified ptosis surgery; resection of the levator palpebrae by the external route. *AMA Arch. Ophthalmol.* **50**, 588–596 (1953).
4. MORAX, S. Résection du releveur par voie cutanée dans la cure chirurgicale du ptosis. 249–255 (1982).
5. Blaskovics, L. A new operation for ptosis with shortening of the levator and tarsus. *Arch. Ophthalmol.* 563 (1923).
6. Jones, L. T., Quickert, M. H. & Wobig, J. L. The cure of ptosis by aponeurotic repair. *Arch. Ophthalmol. Chic. Ill 1960* **93**, 629–634 (1975).
7. MORAX, S. La résection monobloc conjonctive-muscle de Müller dans la cure chirurgicale des ptosis mineurs. *Journal Français d'Ophtalmologie* 455–460 (1986).
8. Putterman, A. M. & Urist, M. J. Müller muscle-conjunctiva resection. Technique for treatment of blepharoptosis. *Arch. Ophthalmol. Chic. Ill 1960* **93**, 619–623 (1975).
9. Scott, A. B. Botulinum toxin injection into extraocular muscles as an alternative to strabismus surgery. *Ophthalmology* **87**, 1044–1049 (1980).
10. Sangla S. Aspects thérapeutiques actuels de la toxine botulique en neurologie. **26-455-E-05**, (2006).
11. Blasi, J. *et al.* Botulinum neurotoxin A selectively cleaves the synaptic protein SNAP-25. *Nature* **365**, 160–163 (1993).
12. Schiavo, G. *et al.* Tetanus and botulinum-B neurotoxins block neurotransmitter release by proteolytic cleavage of synaptobrevin. *Nature* **359**, 832–835 (1992).
13. DOXANAS, M. T. & ANDERSON, R. L. Clinical orbital anatomy. *Williams and Wilkins* (1984).
14. Éric Baggio & Jean-Marc Ruban. Paupières et sourcils : anatomie chirurgicale. (1999).
15. Kikkawa DO, Lemke BN. Orbital and eyelid anatomy. In: RK ed Dortzbach (Ed.)

Ophthalmic plastic surgery. Prevention and management of complications. New York : Raven press: 1994; 1-29.

16. Jones, L. T. & Wobig, J. L. The Wendell L. Hughes Lecture. Newer concepts of tear duct and eyelid anatomy and treatment. *Trans. Sect. Ophthalmol. Am. Acad. Ophthalmol. Otolaryngol.* **83**, 603–616 (1977).
17. Stoller, S. H. & Meyer, D. R. Quantitating the change in upper eyelid position during downgaze. *Ophthalmology* **101**, 1604–1607 (1994).
18. Kikkawa, D. O., Lemke, B. N. & Dortzbach, R. K. Relations of the superficial musculoaponeurotic system to the orbit and characterization of the orbitomalar ligament. *Ophthalm. Plast. Reconstr. Surg.* **12**, 77–88 (1996).
19. Lam, B. L., Lam, S. & Walls, R. C. Prevalence of palpebral fissure asymmetry in white persons. *Am. J. Ophthalmol.* **120**, 518–522 (1995).
20. KAIMBO WA & KAIMBO D. Mensurations palpébrales chez les sujets zairois. 286–291 (1995).
21. Ducasse, A. Anatomie chirurgicale des paupières et des sourcils. (2018).
22. Costin, B. R. *et al.* Dimensions and anatomic variations of the orbicularis oculi muscle in nonpreserved, fresh-frozen human cadavers. *Ophthalm. Plast. Reconstr. Surg.* **30**, 198–200 (2014).
23. ROYER J. & ADENIS J.P. *L'appareil Lacrymal.* (Masson, 1982).
24. Kakizaki, H. *et al.* Anatomical relationship of Horner's muscle origin and posterior lacrimal crest. *Ophthalm. Plast. Reconstr. Surg.* **28**, 66–68 (2012).
25. Kim, Y. S. & Hwang, K. Shape and Height of Tarsal Plates. *J. Craniofac. Surg.* **27**, 496–497 (2016).
26. Kang, H. *et al.* Lateral canthal anatomy: a review. *Orbit Amst. Neth.* **31**, 279–285 (2012).
27. Ng, S. K., Chan, W., Marcet, M. M., Kakizaki, H. & Selva, D. Levator palpebrae superioris: an anatomical update. *Orbit Amst. Neth.* **32**, 76–84 (2013).
28. Robert P.Y. Le muscle releveur de la paupière supérieure. Rappels anatomophysiologiques et étude de 7 exsentrations d'orbite. *Mémoire de maîtrise d'anatomie* (1993).
29. MAES-CASTELLARIN S., ADENIS J.P. & ROBERT P.Y. Relationship between Whitnall's ligament and the position of the superior eyelid. Anatomical study in man. *Orbit.* 43–51 (1995).
30. Goldberg, R. A. *et al.* Physiology of the lower eyelid retractors: tight linkage of the

anterior capsulopalpebral fascia demonstrated using dynamic ultrafine surface coil MRI.

Ophthalm. Plast. Reconstr. Surg. **10**, 87–91 (1994).

31. Jones, L. T. THE ANATOMY OF THE UPPER EYELID AND ITS RELATION TO PTOSIS SURGERY. *Am. J. Ophthalmol.* **57**, 943–959 (1964).

32. Tucker, S. M. & Linberg, J. V. Vascular anatomy of the eyelids. *Ophthalmology* **101**, 1118–1121 (1994).

33. Rouvière H. *Anatomie des lymphatiques de l'homme*.

34. SCOTT K.R. Vertically Oriented Upper Eyelid Nerve Fibers A Clinical, Anatomical and Immunohistochemical Study. *Ophthalmology* 222–226 (1992).

35. Harrad, R. A., Graham, C. M. & Collin, J. R. Amblyopia and strabismus in congenital ptosis. *Eye Lond. Engl.* **2 (Pt 6)**, 625–627 (1988).

36. MORAX, S. & MIMOUN, G. Traitement chirurgical du syndrome de Marcus Gunn. Indications et résultats. A propos de 15 cas. 160 (1989).

37. LIU C, OHRI R, FRANGIA G & COLLIN R. Surgical correction of ptosis in ocular fibrosis syndrome. 271–274 (1994).

38. Amano, T., Shibuya, Y. & Hayasaka, S. Blepharophimosis, ptosis, epicanthus inversus, telecanthus, amblyopia, and menstrual abnormality in sisters. *Jpn. J. Ophthalmol.* **39**, 172–176 (1995).

39. Kersten, R. C., de Conciliis, C. & Kulwin, D. R. Acquired ptosis in the young and middle-aged adult population. *Ophthalmology* **102**, 924–928 (1995).

40. Baker, R. S., Bonner, P. H., Porter, J. D., Madhat, M. N. & Gross, J. Myoblast transfer therapy in the treatment of ptosis: a preliminary study. *J. Pediatr. Ophthalmol. Strabismus* **30**, 113–117 (1993).

41. MORAX, S., LONGUEVILLE, E. & HURBLI, T. Traitement chirurgical des ptosis myopathiques. A propos de 20 cas opérés. 408–416 (1992).

42. Collin, J. R. A ptosis repair of aponeurotic defects by the posterior approach. *Br. J. Ophthalmol.* **63**, 586–590 (1979).

43. LEMAGNE, J. Congenital ptosis with an aponeurotic defect. *Orbit.* 17–21 (1989).

44. MORAX, S. Chirurgie des ptosis post traumatiques. 691–705 (1995).

45. Kirkpatrick, J. N., McKee, P. H. & Spalton, D. J. Ptosis caused by pachydermoperiostosis. *Br. J. Ophthalmol.* **75**, 442–446 (1991).

46. Deschamps, R. & Gout, O. Conduite à tenir devant un ptosis. (2013).

47. Ahmad, S. M. & Della Rocca, R. C. Blepharoptosis: evaluation, techniques, and complications. *Facial Plast. Surg. FPS* **23**, 203–215 (2007).

48. Fasanello, R. M. & Servat, J. Levator resection for minimal ptosis: another simplified operation. *Arch. Ophthalmol. Chic. Ill* 1960 **65**, 493–496 (1961).
49. Cadera, W., Orton, R. B. & Hakim, O. Changes in astigmatism after surgery for congenital ptosis. *J. Pediatr. Ophthalmol. Strabismus* **29**, 85–88 (1992).
50. Erbguth, F. J. & Naumann, M. Historical aspects of botulinum toxin: Justinus Kerner (1786-1862) and the ‘sausage poison’. *Neurology* **53**, 1850–1853 (1999).
51. van Ermengem, E. Classics in infectious diseases. A new anaerobic bacillus and its relation to botulism. E. van Ermengem. Originally published as ‘Ueber einen neuen anaëroben Bacillus und seine Beziehungen zum Botulismus’ in *Zeitschrift für Hygiene und Infektionskrankheiten* 26: 1-56, 1897. *Rev. Infect. Dis.* **1**, 701–719 (1979).
52. Sloop, R. R., Cole, B. A. & Escutin, R. O. Reconstituted botulinum toxin type A does not lose potency in humans if it is refrozen or refrigerated for 2 weeks before use. *Neurology* **48**, 249–253 (1997).
53. Newman, W. J. *et al.* Botulinum toxin type A therapy during pregnancy. *Mov. Disord. Off. J. Mov. Disord. Soc.* **19**, 1384–1385 (2004).
54. GUEPRATTE, N. & LEBUISSON, D. A. La toxine botulique en ophtalmologie. 1010–1012 (2001).
55. RUBAN, J.-M. & BAGGIO, E. Examen clinique d’un ptosis. *Ptosis Dans Tous Ses États* **14**, 481 (2009).
56. Schilimow, A. & Wiechens, B. [Botulinum toxin A induced protective ptosis for the treatment of recurrent epithelial defects in neurotrophic keratopathy]. *Ophthalmol. Z. Dtsch. Ophthalmol. Ges.* **114**, 745–747 (2017).
57. Nava Castañeda, A., Tovilla Canales, J. L., Garnica Hayashi, L. & Velasco Y Levy, A. [Management of upper eyelid retraction associated with dysthyroid orbitopathy during the acute inflammatory phase with botulinum toxin type A]. *J. Fr. Ophtalmol.* **40**, 279–284 (2017).
58. Sridharan, G. V., Tallis, R. C., Leatherbarrow, B. & Forman, W. M. A community survey of ptosis of the eyelid and pupil size of elderly people. *Age Ageing* **24**, 21–24 (1995).
59. Hashemi, H. *et al.* The prevalence of ptosis in an Iranian adult population. *J. Curr. Ophthalmol.* **28**, 142–145 (2016).
60. Elston, J. S. The management of blepharospasm and hemifacial spasm. *J. Neurol.* **239**, 5–8 (1992).
61. Grandas, F., Elston, J., Quinn, N. & Marsden, C. D. Blepharospasm: a review of 264 patients. *J. Neurol. Neurosurg. Psychiatry* **51**, 767–772 (1988).

62. Jankovic, J., Schwartz, K. & Donovan, D. T. Botulinum toxin treatment of cranial-cervical dystonia, spasmodic dysphonia, other focal dystonias and hemifacial spasm. *J. Neurol. Neurosurg. Psychiatry* **53**, 633–639 (1990).
63. HAS. Fiche d'AMM Xeomin. (2012).
64. Kaňovský, P. *et al.* Efficacy and safety of treatment with incobotulinum toxin A (botulinum neurotoxin type A free from complexing proteins; NT 201) in post-stroke upper limb spasticity. *J. Rehabil. Med.* **43**, 486–492 (2011).
65. Tyers, A. G. & Collin, J. R. Senile ptosis--introduction and anterior approach. *Trans. Ophthalmol. Soc. U. K.* **104 (Pt 1)**, 11–16 (1985).
66. Wijemanne, S., Vijayakumar, D. & Jankovic, J. Apraclonidine in the treatment of ptosis. *J. Neurol. Sci.* **376**, 129–132 (2017).
67. Scheinfeld, N. The use of apraclonidine eyedrops to treat ptosis after the administration of botulinum toxin to the upper face. *Dermatol. Online J.* **11**, 9 (2005).
68. Steinsapir, K. D., Groth, M. J. & Boxrud, C. A. Persistence of Upper Blepharoptosis After Cosmetic Botulinum Toxin Type A. *Dermatol. Surg. Off. Publ. Am. Soc. Dermatol. Surg. Al* **41**, 833–840 (2015).

SERMENT D'HIPPOCRATE

Au moment d'être admis(e) à exercer la médecine, je promets et je jure d'être fidèle aux lois de l'honneur et de la probité.

Mon premier souci sera de rétablir, de préserver ou de promouvoir la santé dans tous ses éléments, physiques et mentaux, individuels et sociaux.

Je respecterai toutes les personnes, leur autonomie et leur volonté, sans aucune discrimination selon leur état ou leurs convictions. J'interviendrai pour les protéger si elles sont affaiblies, vulnérables ou menacées dans leur intégrité ou leur dignité. Même sous la contrainte, je ne ferai pas usage de mes connaissances contre les lois de l'humanité.

J'informerai les patients des décisions envisagées, de leurs raisons et de leurs conséquences.

Je ne tromperai jamais leur confiance et n'exploiterai pas le pouvoir hérité des circonstances pour forcer les consciences.

Je donnerai mes soins à l'indigent et à quiconque me les demandera. Je ne me laisserai pas influencer par la soif du gain ou la recherche de la gloire.

Admis(e) dans l'intimité des personnes, je tairai les secrets qui me seront confiés. Reçu(e) à l'intérieur des maisons, je respecterai les secrets des foyers et ma conduite ne servira pas à corrompre les mœurs.

Je ferai tout pour soulager les souffrances. Je ne prolongerai pas abusivement les agonies. Je ne provoquerai jamais la mort délibérément.

Je préserverai l'indépendance nécessaire à l'accomplissement de ma mission. Je n'entreprendrai rien qui dépasse mes compétences. Je les entretiendrai et les perfectionnerai pour assurer au mieux les services qui me seront demandés.

J'apporterai mon aide à mes confrères ainsi qu'à leurs familles dans l'adversité.

Que les hommes et mes confrères m'accordent leur estime si je suis fidèle à mes promesses ; que je sois déshonoré(e) et méprisé(e) si j'y manque.

Résumé

Objectif :

Le ptosis est une pathologie aux multiples étiologies et où les seuls traitements pratiqués aujourd'hui sont chirurgicaux. Ces opérations comportent des risques, ainsi que l'incertitude du résultat post opératoire. C'est une pathologie handicapante pour les patients, autant sur le plan fonctionnel qu'esthétique.

Nous présentons dans cette étude une série de patients pris en charge pour leur ptosis par des injections de toxine botulique.

Matériel et Méthode :

Il s'agit d'une étude prospective réalisée entre mai et décembre 2018 où une série de 31 paupières issue de 25 patients a été analysée. Le traitement consiste à injecter 5 UI de toxine botulique dans l'orbiculaire pré-tarsal, afin de diminuer son action. Il s'agit d'une injection semblable à ce qui est déjà pratiqué dans le traitement du blépharospasme. Il a été évalué la variation de la Distance Interpalpébrale (DIP) et de la MRD-1 (ou *Marginal Reflexe Distance 1*) au cours du suivi.

Résultats :

31 paupières ont été analysées : 23 de femmes et 8 d'hommes avec une moyenne d'âge de 68,5 ans. Dans 11 cas le ptosis était secondaire à une pathologie ophtalmologique, dans 9 cas sénile, dans 7 cas il s'agissait d'une asymétrie après chirurgie de ptosis, dans 2 cas secondaire à une diffusion de toxine après injection à visée esthétique dans le muscle frontal et dans 2 cas secondaire à une autre étiologie (un secondaire à une cause indéterminée et un secondaire à un AVC). La mesure de la DIP a augmenté de 1,77 mm et celle de la MRD-1 de 1,32 mm en moyenne après les injections ($p < 0.001$). On a observé des complications dans 6 cas : 3 cas de kératite, un cas de chalazion, un cas d'hématome palpébral et un cas de majoration du ptosis, dont les évolutions ont été spontanément favorables.

Conclusion :

Le traitement du ptosis par injection de toxine dans l'orbiculaire diminue de façon significative l'intensité de celui-ci. Il pourrait être envisagé dans certains cas bien définis, comme alternative à la chirurgie, dans le traitement du ptosis. Il consiste en une injection rapide, peu douloureuse et dont les effets indésirables, connus puisqu'ils sont identiques à ceux que l'on retrouve dans le traitement du blépharospasme, sont bénins et transitoires.

Mots clés :

Ptosis; Toxine botulique; MRD-1; Distance interpalpébrale; Blépharospasme; Orbiculaire