



HAL
open science

Bibliographie commentée d'articles ciblés pour la pratique de l'outil échographique en Médecine Générale

Bachra Mouelhi, Chloé Taguet

► To cite this version:

Bachra Mouelhi, Chloé Taguet. Bibliographie commentée d'articles ciblés pour la pratique de l'outil échographique en Médecine Générale. Sciences du Vivant [q-bio]. 2019. dumas-02171995

HAL Id: dumas-02171995

<https://dumas.ccsd.cnrs.fr/dumas-02171995>

Submitted on 3 Jul 2019

HAL is a multi-disciplinary open access archive for the deposit and dissemination of scientific research documents, whether they are published or not. The documents may come from teaching and research institutions in France or abroad, or from public or private research centers.

L'archive ouverte pluridisciplinaire **HAL**, est destinée au dépôt et à la diffusion de documents scientifiques de niveau recherche, publiés ou non, émanant des établissements d'enseignement et de recherche français ou étrangers, des laboratoires publics ou privés.



Faculté des sciences
médicales et paramédicales
Aix-Marseille Université

**Bibliographie commentée d'articles ciblés pour la pratique de l'outil
échographique en Médecine Générale**

T H È S E E N B I N Ô M E

Présentée et publiquement soutenue devant

**LA FACULTÉ DES SCIENCES MEDICALES ET PARAMEDICALES
DE MARSEILLE**

Le 18 Avril 2019

Par Madame Bachra MOUELHI

Née le 30 septembre 1991 à Toulon (83)

Et Madame Chloé TAGUET

Née le 8 décembre 1990 à Talence (33)

Pour obtenir le grade de Docteur en Médecine

D.E.S. de MÉDECINE GÉNÉRALE

Membres du Jury de la Thèse :

Monsieur le Professeur PANUEL Michel

Président

Monsieur le Professeur Associé FILIPPI Simon

Directeur

Monsieur le Professeur Associé ADNOT Sébastien

Assesseur

Monsieur le Docteur GUERCIA Olivier

Assesseur



Faculté des sciences
médicales et paramédicales
Aix-Marseille Université

**Bibliographie commentée d'articles ciblés pour la pratique de l'outil
échographique en Médecine Générale**

T H È S E E N B I N Ô M E

Présentée et publiquement soutenue devant

**LA FACULTÉ DES SCIENCES MEDICALES ET PARAMEDICALES
DE MARSEILLE**

Le 18 Avril 2019

Par Madame Bachra MOUELHI

Née le 30 septembre 1991 à Toulon (83)

Et Madame Chloé TAGUET

Née le 8 décembre 1990 à Talence (33)

Pour obtenir le grade de Docteur en Médecine

D.E.S. de MÉDECINE GÉNÉRALE

Membres du Jury de la Thèse :

Monsieur le Professeur PANUEL Michel

Président

Monsieur le Professeur Associé FILIPPI Simon

Directeur

Monsieur le Professeur Associé ADNOT Sébastien

Assesseur

Monsieur le Docteur GUERCIA Olivier

Assesseur

AIX-MARSEILLE UNIVERSITE

Président : Yvon BERLAND

FACULTE DE MEDECINE

Doyen : Georges LEONETTI

Vice-Doyen aux Affaires Générales : Patrick DESSI
Vice-Doyen aux Professions Paramédicales : Philippe BERBIS

Assesseurs :

- * aux Etudes : Jean-Michel VITON
- * à la Recherche : Jean-Louis MEGE
- * aux Prospectives Hospitalo-Universitaires : Frédéric COLLART
- * aux Enseignements Hospitaliers : Patrick VILLANI
- * à l'Unité Mixte de Formation Continue en Santé : Fabrice BARLESI
- * pour le Secteur Nord : Stéphane BERDAH
- * aux centres hospitaliers non universitaires : Jean-Noël ARGENSON

Chargés de mission :

- * 1^{er} cycle : Jean-Marc DURAND et Marc BARTHET
- * 2^{ème} cycle : Marie-Aleth RICHARD
- * 3^{ème} cycle DES/DESC : Pierre-Edouard FOURNIER
- * Licences-Masters-Doctorat : Pascal ADALIAN
- * DU-DIU : Véronique VITTON
- * Stages Hospitaliers : Franck THUNY
- * Sciences Humaines et Sociales : Pierre LE COZ
- * Préparation à l'ECN : Aurélie DAUMAS
- * Démographie Médicale et Filiarisation : Roland SAMBUC
- * Relations Internationales : Philippe PAROLA
- * Etudiants : Arthur ESQUER

Chef des services généraux : * Déborah ROCCHICCIOLI

Chefs de service :

- * Communication : Laetitia DELOUIS
- * Examens : Caroline MOUTTET
- * Logistique : Joëlle FRAVEGA
- * Maintenance : Philippe KOCK
- * Scolarité : Christine GAUTHIER

DOYENS HONORAIRES

M. Yvon BERLAND
M. André ALI CHERIF
M. Jean-François PELLISSIER

PROFESSEURS HONORAIRES

MM	AGOSTINI Serge	MM	FIGARELLA Jacques
	ALDIGHERI René		FONTES Michel
	ALESSANDRINI Pierre		FRANCOIS Georges
	ALLIEZ Bernard		FUENTES Pierre
	AQUARON Robert		GABRIEL Bernard
	ARGEME Maxime		GALINIER Louis
	ASSADOURIAN Robert		GALLAIS Hervé
	AUFFRAY Jean-Pierre		GAMERRE Marc
	AUTILLO-TOUATI Amapola		GARCIN Michel
	AZORIN Jean-Michel		GARNIER Jean-Marc
	BAILLE Yves		GAUTHIER André
	BARDOT Jacques		GERARD Raymond
	BARDOT André		GEROLAMI-SANTANDREA André
	BERARD Pierre		GIUDICELLI Roger
	BERGOIN Maurice		GIUDICELLI Sébastien
	BERNARD Dominique		GOUDARD Alain
	BERNARD Jean-Louis		GOUIN François
	BERNARD Pierre-Marie		GRISOLI François
	BERTRAND Edmond		GROULIER Pierre
	BISSET Jean-Pierre		HADIDA/SAYAG Jacqueline
	BLANC Bernard		HASSOUN Jacques
	BLANC Jean-Louis		HEIM Marc
	BOLLINI Gérard		HOUEL Jean
	BONGRAND Pierre		HUGUET Jean-François
	BONNEAU Henri		JAQUET Philippe
	BONNOIT Jean		JAMMES Yves
	BORY Michel		JOUVE Paulette
	BOTTA Alain		JUHAN Claude
	BOURGEADE Augustin		JUIN Pierre
	BOUVENOT Gilles		KAPHAN Gérard
	BOUYALA Jean-Marie		KASBARIAN Michel
	BREMOND Georges		KLEISBAUER Jean-Pierre
	BRICOT René		LACHARD Jean
	BRUNET Christian		LAFFARGUE Pierre
	BUREAU Henri		LAUGIER René
	CAMBOULIVES Jean		LEVY Samuel
	CANNONI Maurice		LOUCHET Edmond
	CARTOUZOU Guy		LOUIS René
			LUCIANI Jean-Marie
	CHAMLIAN Albert		MAGALON Guy
	CHARREL Michel		MAGNAN Jacques
	CHAUVEL Patrick		MALLAN- MANCINI Josette
	CHOUX Maurice		MALMEJAC Claude
	CIANFARANI François		MATTEI Jean François
	CLEMENT Robert		MERCIER Claude
	COMBALBERT André		METGE Paul
	CONTE-DEVOLX Bernard		MICHOTEY Georges
	CORRIOL Jacques		MILLET Yves
	COULANGE Christian		MIRANDA François
	DALMAS Henri		MONFORT Gérard
	DE MICO Philippe		MONGES André
	DELARQUE Alain		MONGIN Maurice
	DEVIN Robert		MONTIES Jean-Raoul
	DEVRED Philippe		NAZARIAN Serge
	DJIANE Pierre		NICOLI René
	DONNET Vincent		NOIRCLERC Michel
	DUCASSOU Jacques		OLMER Michel
	DUFOUR Michel		OREHEK Jean
	DUMON Henri		PAPY Jean-Jacques
	FARNARIER Georges		PAULIN Raymond
	FAVRE Roger		PELOUX Yves
	FIECHI Marius		PENAUD Antony

MM PENE Pierre
PIANA Lucien
PICAUD Robert
PIGNOL Fernand
POGGI Louis
POITOUT Dominique
PONCET Michel
POUGET Jean
PRIVAT Yvan
QUILICHINI Francis
RANQUE Jacques
RANQUE Philippe
RICHAUD Christian
ROCHAT Hervé
ROHNER Jean-Jacques
ROUX Hubert
ROUX Michel
RUFO Marcel
SAHEL José
SALAMON Georges
SALDUCCI Jacques
SAN MARCO Jean-Louis
SANKALE Marc
SARACCO Jacques
SARLES Jean-Claude
SASTRE Bernard
SCHIANO Alain
SCOTTO Jean-Claude
SEBAHOUN Gérard
SERMENT Gérard
SERRATRICE Georges
SOULAYROL René
STAHL André
TAMALET Jacques
TARANGER-CHARPIN Colette
THOMASSIN Jean-Marc
UNAL Daniel
VAGUE Philippe
VAGUE/JUHAN Irène
VANUXEM Paul
VERVLOET Daniel
VIALETTES Bernard
WEILLER Pierre-Jean

PROFESSEURS HONORIS CAUSA

1967

MM. les Professeurs
DADI (Italie)
CID DOS SANTOS (Portugal)

1974

MM. les Professeurs
MAC ILWAIN (Grande-Bretagne)
T.A. LAMBO (Suisse)

1975

MM. les Professeurs
O. SWENSON (U.S.A.)
Lord J.WALTON of DETCHANT (Grande-Bretagne)

1976

MM. les Professeurs
P. FRANCHIMONT (Belgique)
Z.J. BOWERS (U.S.A.)

1977

MM. les Professeurs
C. GAJDUSEK-Prix Nobel (U.S.A.)
C.GIBBS (U.S.A.)
J. DACIE (Grande-Bretagne)

1978

M. le Président
F. HOUPHOUET-BOIGNY (Côte d'Ivoire)

1980

MM. les Professeurs
A. MARGULIS (U.S.A.)
R.D. ADAMS (U.S.A.)

1981

MM. les Professeurs
H. RAPPAPORT (U.S.A.)
M. SCHOU (Danemark)
M. AMENT (U.S.A.)
Sir A. HUXLEY (Grande-Bretagne)
S. REFSUM (Norvège)

1982

M. le Professeur
W.H. HENDREN (U.S.A.)

1985

MM. les Professeurs
S. MASSRY (U.S.A.)
KLINSMANN (R.D.A.)

1986

MM. les Professeurs
E. MIHICH (U.S.A.)
T. MUNSAT (U.S.A.)
LIANA BOLIS (Suisse)
L.P. ROWLAND (U.S.A.)

1987

M. le Professeur
P.J. DYCK (U.S.A.)

1988

MM. les Professeurs
R. BERGUER (U.S.A.)
W.K. ENGEL (U.S.A.)
V. ASKANAS (U.S.A.)
J. WEHSTER KIRKLIN (U.S.A.)
A. DAVIGNON (Canada)
A. BETTARELLO (Brésil)

1989

M. le Professeur
P. MUSTACCHI (U.S.A.)

1990	
MM. les Professeurs	J.G. MC LEOD (Australie) J. PORTER (U.S.A.)
1991	
MM. les Professeurs	J. Edward MC DADE (U.S.A.) W. BURGDORFER (U.S.A.)
1992	
MM. les Professeurs	H.G. SCHWARZACHER (Autriche) D. CARSON (U.S.A.) T. YAMAMURO (Japon)
1994	
MM. les Professeurs	G. KARPATI (Canada) W.J. KOLFF (U.S.A.)
1995	
MM. les Professeurs	D. WALKER (U.S.A.) M. MULLER (Suisse) V. BONOMINI (Italie)
1997	
MM. les Professeurs	C. DINARELLO (U.S.A.) D. STULBERG (U.S.A.) A. MEIKLE DAVISON (Grande-Bretagne) P.I. BRANEMARK (Suède)
1998	
MM. les Professeurs	O. JARDETSKY (U.S.A.)
1999	
MM. les Professeurs	J. BOTELLA LLUSIA (Espagne) D. COLLEN (Belgique) S. DIMAURO (U. S. A.)
2000	
MM. les Professeurs	D. SPIEGEL (U. S. A.) C. R. CONTI (U.S.A.)
2001	
MM. les Professeurs	P-B. BENNET (U. S. A.) G. HUGUES (Grande Bretagne) J-J. O'CONNOR (Grande Bretagne)
2002	
MM. les Professeurs	M. ABEDI (Canada) K. DAI (Chine)
2003	
M. le Professeur Sir	T. MARRIE (Canada) G.K. RADDI (Grande Bretagne)
2004	
M. le Professeur	M. DAKE (U.S.A.)
2005	
M. le Professeur	L. CAVALLI-SFORZA (U.S.A.)
2006	
M. le Professeur	A. R. CASTANEDA (U.S.A.)
2007	
M. le Professeur	S. KAUFMANN (Allemagne)

EMERITAT

2008

M. le Professeur	LEVY Samuel	31/08/2011
Mme le Professeur	JUHAN-VAGUE Irène	31/08/2011
M. le Professeur	PONCET Michel	31/08/2011
M. le Professeur	KASBARIAN Michel	31/08/2011
M. le Professeur	ROBERTOUX Pierre	31/08/2011

2009

M. le Professeur	DJIANE Pierre	31/08/2011
M. le Professeur	VERVLOET Daniel	31/08/2012

2010

M. le Professeur	MAGNAN Jacques	31/12/2014
------------------	----------------	------------

2011

M. le Professeur	DI MARINO Vincent	31/08/2015
M. le Professeur	MARTIN Pierre	31/08/2015
M. le Professeur	METRAS Dominique	31/08/2015

2012

M. le Professeur	AUBANIAC Jean-Manuel	31/08/2015
M. le Professeur	BOUVENOT Gilles	31/08/2015
M. le Professeur	CAMBOULIVES Jean	31/08/2015
M. le Professeur	FAVRE Roger	31/08/2015
M. le Professeur	MATTEI Jean-François	31/08/2015
M. le Professeur	OLIVER Charles	31/08/2015
M. le Professeur	VERVLOET Daniel	31/08/2015

2013

M. le Professeur	BRANCHEREAU Alain	31/08/2016
M. le Professeur	CARAYON Pierre	31/08/2016
M. le Professeur	COZZONE Patrick	31/08/2016
M. le Professeur	DELMONT Jean	31/08/2016
M. le Professeur	HENRY Jean-François	31/08/2016
M. le Professeur	LE GUICHAOUA Marie-Roberte	31/08/2016
M. le Professeur	RUFO Marcel	31/08/2016
M. le Professeur	SEBAHOUN Gérard	31/08/2016

2014

M. le Professeur	FUENTES Pierre	31/08/2017
M. le Professeur	GAMERRE Marc	31/08/2017
M. le Professeur	MAGALON Guy	31/08/2017
M. le Professeur	PERAGUT Jean-Claude	31/08/2017
M. le Professeur	WEILLER Pierre-Jean	31/08/2017

2015

M. le Professeur	COULANGE Christian	31/08/2018
M. le Professeur	COURAND François	31/08/2018
M. le Professeur	FAVRE Roger	31/08/2016
M. le Professeur	MATTEI Jean-François	31/08/2016
M. le Professeur	OLIVER Charles	31/08/2016
M. le Professeur	VERVLOET Daniel	31/08/2016

2016

M. le Professeur	BONGRAND Pierre	31/08/2019
M. le Professeur	BOUVENOT Gilles	31/08/2017
M. le Professeur	BRUNET Christian	31/08/2019
M. le Professeur	CAU Pierre	31/08/2019
M. le Professeur	COZZONE Patrick	31/08/2017
M. le Professeur	FAVRE Roger	31/08/2017
M. le Professeur	FONTES Michel	31/08/2019
M. le Professeur	JAMMES Yves	31/08/2019
M. le Professeur	NAZARIAN Serge	31/08/2019
M. le Professeur	OLIVER Charles	31/08/2017
M. le Professeur	POITOUT Dominique	31/08/2019
M. le Professeur	SEBAHOUN Gérard	31/08/2017
M. le Professeur	VIALETTES Bernard	31/08/2019

2017

M. le Professeur	ALESSANDRINI Pierre	31/08/2020
M. le Professeur	BOUVENOT Gilles	31/08/2018
M. le Professeur	CHAUVEL Patrick	31/08/2020
M. le Professeur	COZZONE Pierre	31/08/2018
M. le Professeur	DELMONT Jean	31/08/2018
M. le Professeur	FAVRE Roger	31/08/2018
M. le Professeur	OLIVER Charles	31/08/2018
M. le Professeur	SEBAHOUN Gérard	31/08/2018

PROFESSEURS DES UNIVERSITES - PRATICIENS HOSPITALIERS

AGOSTINI FERRANDES Aubert	CHOSSEGROS Cyrille	GRIMAUD Jean-Charles
ALBANESE Jacques	<i>CLAVERIE Jean-Michel Surnombre</i>	GROB Jean-Jacques
ALIMI Yves	COLLART Frédéric	GUEDJ Eric
AMABILE Philippe	COSTELLO Régis	GUIEU Régis
AMBROSI Pierre	COURBIERE Blandine	GUIS Sandrine
ANDRE Nicolas	COWEN Didier	GUYE Maxime
ARGENSON Jean-Noël	CRAVELLO Ludovic	GUYOT Laurent
ASTOUL Philippe	CUISSET Thomas	GUYS Jean-Michel
ATTARIAN Shahram	CURVALE Georges	HABIB Gilbert
AUDOUIN Bertrand	DA FONSECA David	HARDWIGSEN Jean
AUQUIER Pascal	DAHAN-ALCARAZ Laetitia	HARLE Jean-Robert
AVIERINOS Jean-François	DANIEL Laurent	HOFFART Louis
AZULAY Jean-Philippe	DARMON Patrice	HOUVENAEGHEL Gilles
BAILLY Daniel	D'ERCOLE Claude	JACQUIER Alexis
BARLESI Fabrice	D'JOURNO Xavier	JOURDE-CHICHE Noémie
BARLIER-SETTI Anne	DEHARO Jean-Claude	JOUVE Jean-Luc
BARTHET Marc	DELPERO Jean-Robert	KAPLANSKI Gilles
BARTOLI Jean-Michel	DENIS Danièle	KARSENTY Gilles
BARTOLI Michel	<i>DESSEIN Alain Surnombre</i>	KERBAUL François
<i>BARTOLIN Robert Surnombre</i>	DESSI Patrick	KRAHN Martin
BARTOLOMEI Fabrice	DISDIER Patrick	LAFFORGUE Pierre
BASTIDE Cyrille	DODDOLI Christophe	LAGIER Jean-Christophe
BENSOUSSAN Laurent	DRANCOURT Michel	LAMBAUDIE Eric
BERBIS Philippe	DUBUS Jean-Christophe	LANCON Christophe
BERDAH Stéphane	DUFFAUD Florence	LA SCOLA Bernard
<i>BERLAND Yvon Surnombre</i>	DUFOUR Henry	LAUNAY Franck
BERNARD Jean-Paul	DURAND Jean-Marc	LAVIEILLE Jean-Pierre
BEROUD Christophe	DUSSOL Bertrand	LE CORROLLER Thomas
BERTUCCI François	<i>ENJALBERT Alain Surnombre</i>	<i>LE TREUT Yves-Patrice Surnombre</i>
BLAISE Didier	EUSEBIO Alexandre	LECHEVALLIER Eric
BLIN Olivier	FAKHRY Nicolas	LEGRE Régis
BLONDEL Benjamin	<i>FAUGERE Gérard Surnombre</i>	LEHUCHER-MICHEL Marie-Pascale
BONIN/GUILLAUME Sylvie	FELICIAN Olivier	LEONE Marc
BONELLO Laurent	FENOLLAR Florence	LEONETTI Georges
BONNET Jean-Louis	FIGARELLA/BRANGER Dominique	LEPIDI Hubert
BOTTA/FRIDLUND Danielle	FLECHER Xavier	LEVY Nicolas
BOUBLI Léon	FOURNIER Pierre-Edouard	MACE Loïc
BOYER Laurent	<i>FRANCES Yves Surnombre</i>	MAGNAN Pierre-Edouard
BREGEON Fabienne	FUENTES Stéphane	<i>MARANINCHI Dominique Surnombre</i>
BRETELLE Florence	GABERT Jean	<i>MARTIN Claude Surnombre</i>
BROUQUI Philippe	GAINNIER Marc	MATONTI Frédéric
BRUDER Nicolas	GARCIA Stéphane	MEGE Jean-Louis
BRUE Thierry	GARIBOLDI Vlad	MERROT Thierry
BRUNET Philippe	GAUDART Jean	METZLER/GUILLEMAIN Catherine
BURTEY Stéphane	GAUDY-MARQUESTE Caroline	MEYER/DUTOUR Anne
CARCOPINO-TUSOLI Xavier	GENTILE Stéphanie	MICCALEF/ROLL Joëlle
CASANOVA Dominique	GERBEAUX Patrick	MICHEL Fabrice
CASTINETTI Frédéric	GEROLAMI/SANTANDREA René	MICHEL Gérard
CECCALDI Mathieu	GILBERT/ALESSI Marie-Christine	MICHELET Pierre
CHABOT Jean-Michel	GIORGI Roch	MILH Mathieu
CHAGNAUD Christophe	GIOVANNI Antoine	MOAL Valérie
CHAMBOST Hervé	GIRARD Nadine	MONCLA Anne
CHAMPSAUR Pierre	GIRAUD/CHABROL Brigitte	MORANGE Pierre-Emmanuel
CHANEZ Pascal	GONCALVES Anthony	MOULIN Guy
CHARAFFE-JAUFFRET Emmanuelle	GORINCOUR Guillaume	MOUTARDIER Vincent
CHARREL Rémi	GRANEL/REY Brigitte	<i>MUNDLER Olivier Surnombre</i>
<i>CHARPIN Denis Surnombre</i>	GRANVAL Philippe	NAUDIN Jean
CHAUMOITRE Kathia	GREILLIER Laurent	NICOLAS DE LAMBALLERIE Xavier
CHIARONI Jacques	<i>GRILLO Jean-Marie Surnombre</i>	NICOLLAS Richard
CHINOT Olivier		OLIVE Daniel

OUAFIK L'Houcine
PAGANELLI Franck
PANUEL Michel
PAPAZIAN Laurent
PAROLA Philippe
PARRATTE Sébastien
PELISSIER-ALICOT Anne-Laure
PELLETIER Jean
PETIT Philippe
PHAM Thao
PIERCECCHI/MARTI Marie-Dominique
PIQUET Philippe
PIRRO Nicolas
POINSO François
RACCAH Denis
RAOULT Didier
REGIS Jean
REYNAUD/GAUBERT Martine
REYNAUD Rachel
RICHARD/LALLEMAND Marie-Aleth
RIDINGS Bernard Surnombre

ROCHE Pierre-Hugues
ROCH Antoine
ROCHWERGER Richard
ROLL Patrice
ROSSI Dominique
ROSSI Pascal
ROUDIER Jean
SALAS Sébastien
SAMBUC Roland Surnombre
SARLES Jacques
SARLES/PHILIP Nicole
SCAVARDA Didier
SCHLEINITZ Nicolas
SEBAG Frédéric
SEITZ Jean-François
SIELEZNEFF Igor
SIMON Nicolas
STEIN Andréas
TAIEB David
THIRION Xavier
THOMAS Pascal

THUNY Franck
TREBUCHON-DA FONSECA Agnès
TRIGLIA Jean-Michel
TROPIANO Patrick
TSIMARATOS Michel
TURRINI Olivier
VALERO René
VAROQUAUX Arthur Damien
VELLY Lionel
VEY Norbert
VIDAL Vincent
VIENS Patrice
VILLANI Patrick
VITON Jean-Michel
VITTON Véronique
VIEHWEGER Heide Elke
VIVIER Eric
XERRI Luc

PROFESSEUR DES UNIVERSITES

ADALIAN Pascal
AGHABABIAN Valérie
BELIN Pascal
CHABANNON Christian
CHABRIERE Eric
FERON François
LE COZ Pierre
LEVASSEUR Anthony
RANJEVA Jean-Philippe
SOBOL Hagay

PROFESSEUR CERTIFIE

BRANDENBURGER Chantal

PRAG

TANTI-HARDOUIN Nicolas

PROFESSEUR ASSOCIE DE MEDECINE GENERALE A MI-TEMPS

ADNOT Sébastien
FILIPPI Simon

PROFESSEUR ASSOCIE A TEMPS PARTIEL

BURKHART Gary

MAITRE DE CONFERENCES DES UNIVERSITES - PRATICIENS HOSPITALIERS

ACHARD Vincent (<i>disponibilité</i>)	FABRE Alexandre	NINOVE Laetitia
ANGELAKIS Emmanouil	FOLETTI Jean- Marc	NOUGAIREDE Antoine
ATLAN Catherine (<i>disponibilité</i>)	FOUILLOUX Virginie	OLLIVIER Matthieu
BARTHELEMY Pierre	FROMNOT Julien	OUDIN Claire
BARTOLI Christophe	GABORIT Bénédicte	OVAERT Caroline
BEGE Thierry	GASTALDI Marguerite	PAULMYER/LACROIX Odile
BELIARD Sophie	GELSI/BOYER Véronique	PERRIN Jeanne
BERBIS Julie	GIUSIANO Bernard	RANQUE Stéphane
BERGE-LEFRANC Jean-Louis	GIUSIANO COURCAMBECK Sophie	REY Marc
BEYER-BERJOT Laura	GONZALEZ Jean-Michel	ROBERT Philippe
BIRNBAUM David	GOURIET Frédérique	SABATIER Renaud
BONINI Francesca	GRAILLON Thomas	SARI-MINODIER Irène
BOUCRAUT Joseph	GRISOLI Dominique	SARLON-BARTOLI Gabrielle
BOULAMERY Audrey	GUENOUN MEYSSIGNAC Daphné	SAVEANU Alexandru
BOULLU/CIOCCA Sandrine	GUIDON Catherine	SECQ Véronique
BUFFAT Christophe	HAUTIER/KRAHN Aurélie	TOGA Caroline
CAMILLERI Serge	HRAIECH Sami	TOGA Isabelle
CARRON Romain	KASPI-PEZZOLI Elise	TROUSSE Delphine
CASSAGNE Carole	L'OLLIVIER Coralie	TUCHTAN-TORRENTS Lucile
CHAUDET Hervé	LABIT-BOUVIER Corinne	VALLI Marc
COZE Carole	LAFAGE/POCHITALOFF-HUVALE Marina	VELY Frédéric
DADOUN Frédéric (<i>disponibilité</i>)	LAGIER Aude (<i>disponibilité</i>)	VION-DURY Jean
DALES Jean-Philippe	LAGOUANELLE/SIMEONI Marie-Claude	ZATTARA/CANNONI Hélène
DAUMAS Aurélie	LEVY/MOZZICONACCI Annie	
DEGEORGES/VITTE Joëlle	LOOSVELD Marie	
DEL VOLGO/GORI Marie-José	MANCINI Julien	
DELLIAUX Stéphane	MARY Charles	
DESPLAT/JEGO Sophie	MASCAUX Céline	
DEVEZE Arnaud (<i>Disponibilité</i>)	MAUES DE PAULA André	
DUBOURG Grégory	MILLION Matthieu	
DUFOUR Jean-Charles	MOTTOLA GHIGO Giovanna	
EBBO Mikaël	NGUYEN PHONG Karine	

MAITRES DE CONFERENCES DES UNIVERSITES

(mono-appartenants)

ABU ZINEH Mohammad	DEGIOANNI/SALLE Anna	POGGI Marjorie
BARBACARU/PERLES T. A.	DESNUES Benoît	RUEL Jérôme
BERLAND/BENHAIM Caroline		STEINBERG Jean-Guillaume
BOUCAULT/GARROUSTE Françoise	MARANINCHI Marie	THOLLON Lionel
BOYER Sylvie	MERHEJ/CHAUVEAU Vicky	THIRION Sylvie
COLSON Sébastien	MINVIELLE/DEVICTOR Bénédicte	VERNA Emeline

MAITRE DE CONFERENCES DES UNIVERSITES DE MEDECINE GENERALE

GENTILE Gaëtan

MAITRES DE CONFERENCES ASSOCIES DE MEDECINE GENERALE à MI-TEMPS

BARGIER Jacques
BONNET Pierre-André
CALVET-MONTREDON Céline
GUIDA Pierre
JANCZEWSKI Aurélie

MAITRE DE CONFERENCES ASSOCIE à MI-TEMPS

REVIS Joana

MAITRE DE CONFERENCES ASSOCIE à TEMPS-PLEIN

TOMASINI Pascale

PROFESSEURS DES UNIVERSITES et MAITRES DE CONFERENCES DES UNIVERSITES - PRATICIENS HOSPITALIERS
PROFESSEURS ASSOCIES, MAITRES DE CONFERENCES DES UNIVERSITES mono-appartenants

ANATOMIE 4201

CHAMPSAUR Pierre (PU-PH)
LE CORROLLER Thomas (PU-PH)
PIRRO Nicolas (PU-PH)

GUENOUN-MEYSSIGNAC Daphné (MCU-PH)
LAGIER Aude (MCU-PH) disponibilité

THOLLON Lionel (MCF) (60ème section)

ANATOMIE ET CYTOLOGIE PATHOLOGIQUES 4203

CHARAFE/JAUFFRET Emmanuelle (PU-PH)
DANIEL Laurent (PU-PH)
FIGARELLA/BRANGER Dominique (PU-PH)
GARCIA Stéphane (PU-PH)
XERRI Luc (PU-PH)

DALES Jean-Philippe (MCU-PH)
GIUSIANO COURCAMBECK Sophie (MCU PH)
LABIT/BOUVIER Corinne (MCU-PH)
MAUES DE PAULA André (MCU-PH)
SECQ Véronique (MCU-PH)

**ANESTHESIOLOGIE ET REANIMATION CHIRURGICALE ;
MEDECINE URGENCE 4801**

ALBANESE Jacques (PU-PH)
BRUDER Nicolas (PU-PH)
KERBAUL François (PU-PH)
LEONE Marc (PU-PH)
MARTIN Claude (PU-PH) Surnombre
MICHEL Fabrice (PU-PH)
MICHELET Pierre (PU-PH)
VELLY Lionel (PU-PH)

GUIDON Catherine (MCU-PH)

ANGLAIS 11

BRANDENBURGER Chantal (PRCE)

BURKHART Gary (PAST)

**BIOLOGIE ET MEDECINE DU DEVELOPPEMENT
ET DE LA REPRODUCTION ; GYNECOLOGIE MEDICALE 5405**

METZLER/GUILLEMAIN Catherine (PU-PH)

PERRIN Jeanne (MCU-PH)

BIOPHYSIQUE ET MEDECINE NUCLEAIRE 4301

GUEDJ Eric (PU-PH)
GUYE Maxime (PU-PH)
MUNDLER Olivier (PU-PH) Surnombre
TAIEB David (PU-PH)

BELIN Pascal (PR) (69ème section)
RANJEVA Jean-Philippe (PR) (69ème section)

CAMMILLERI Serge (MCU-PH)
VION-DURY Jean (MCU-PH)

BARBACARU/PERLES Téodora Adriana (MCF) (69ème section)

**BIOSTATISTIQUES, INFORMATIQUE MEDICALE
ET TECHNOLOGIES DE COMMUNICATION 4604**

CLAVERIE Jean-Michel (PU-PH) Surnombre
GAUDART Jean (PU-PH)
GIORGI Roch (PU-PH)

CHAUDET Hervé (MCU-PH)
DUFOUR Jean-Charles (MCU-PH)

ANTHROPOLOGIE 20

ADALIAN Pascal (PR)

DEGIOANNI/SALLE Anna (MCF)
VERNA Emeline (MCF)

BACTERIOLOGIE-VIROLOGIE ; HYGIENE HOSPITALIERE 4501

CHARREL Rémi (PU PH)
DRANCOURT Michel (PU-PH)
FENOLLAR Florence (PU-PH)
FOURNIER Pierre-Edouard (PU-PH)
NICOLAS DE LAMBALLERIE Xavier (PU-PH)
LA SCOLA Bernard (PU-PH)
RAOULT Didier (PU-PH)

ANGELAKIS Emmanouil (MCU-PH)
DUBOURG Grégory (MCU-PH)
GOURIET Frédérique (MCU-PH)
NOUGAIREDE Antoine (MCU-PH)
NINOVE Laetitia (MCU-PH)

CHABRIERE Eric (PR) (64ème section)
LEVASSEUR Anthony (PR) (64ème section)
DESNUES Benoit (MCF) (65ème section)
MERHEJ/CHAUVEAU Vicky (MCF) (87ème section)

BIOCHIMIE ET BIOLOGIE MOLECULAIRE 4401

BARLIER/SETTI Anne (PU-PH)
ENJALBERT Alain (PU-PH) Surnombre
GABERT Jean (PU-PH)
GUIEU Régis (PU-PH)
OUAFIK L'Houcine (PU-PH)

BUFFAT Christophe (MCU-PH)
FROMNOT Julien (MCU-PH)
MOTTOLA GHIGO Giovanna (MCU-PH)
SAVEANU Alexandru (MCU-PH)

BIOLOGIE CELLULAIRE 4403

ROLL Patrice (PU-PH)

GASTALDI Marguerite (MCU-PH)
KASPI-PEZZOLI Elise (MCU-PH)
LEVY-MOZZICONNACCI Annie (MCU-PH)

CARDIOLOGIE 5102

AVIERINOS Jean-François (PU-PH)
BONELLO Laurent (PU PH)
BONNET Jean-Louis (PU-PH)
CUISSSET Thomas (PU-PH)
DEHARO Jean-Claude (PU-PH)
FRANCESCHI Frédéric (PU-PH)
HABIB Gilbert (PU-PH)
PAGANELLI Franck (PU-PH)
THUNY Franck (PU-PH)

CHIRURGIE DIGESTIVE 5202

BERDAH Stéphane (PU-PH)
HARDWIGSEN Jean (PU-PH)
LE TREUT Yves-Patrice (PU-PH) Surnombre
SIELEZNEFF Igor (PU-PH)

BEYER-BERJOT Laura (MCU-PH)

CHIRURGIE GENERALE 5302

GIUSIANO Bernard (MCU-PH)
MANCINI Julien (MCU-PH)

ABU ZAINEH Mohammad (MCF) (5ème section)
BOYER Sylvie (MCF) (5ème section)

CHIRURGIE ORTHOPEDIQUE ET TRAUMATOLOGIQUE 5002

ARGENSON Jean-Noël (PU-PH)
BLONDEL Benjamin (PU-PH)
CURVALE Georges (PU-PH)
FLECHER Xavier (PU-PH)
PARRATTE Sébastien (PU-PH)
ROCHWERGER Richard (PU-PH)
TROPIANO Patrick (PU-PH)

OLLIVIER Matthieu (MCU-PH)

CANCEROLOGIE ; RADIOTHERAPIE 4702

BERTUCCI François (PU-PH)
CHINOT Olivier (PU-PH)
COWEN Didier (PU-PH)
DUFFAUD Florence (PU-PH)
GONCALVES Anthony (PU-PH)
HOUVENAEGHEL Gilles (PU-PH)
LAMBAUDIE Eric (PU-PH)
MARANINCHI Dominique (PU-PH) *Surnombre*
SALAS Sébastien (PU-PH)
VIENS Patrice (PU-PH)

SABATIER Renaud (MCU-PH)

CHIRURGIE THORACIQUE ET CARDIOVASCULAIRE 5103

COLLART Frédéric (PU-PH)
D'JOURNO Xavier (PU-PH)
DODDOLI Christophe (PU-PH)
GARIBOLDI Vlad (PU-PH)
MACE Loïc (PU-PH)
THOMAS Pascal (PU-PH)

FOUILLOUX Virginie (MCU-PH)
GRISOLI Dominique (MCU-PH)
TROUSSE Delphine (MCU-PH)

CHIRURGIE VASCULAIRE ; MEDECINE VASCULAIRE 5104

ALIMI Yves (PU-PH)
AMABILE Philippe (PU-PH)
BARTOLI Michel (PU-PH)
MAGNAN Pierre-Edouard (PU-PH)
PIQUET Philippe (PU-PH)

SARLON-BARTOLI Gabrielle (MCU-PH)

HISTOLOGIE, EMBRYOLOGIE ET CYTOGENETIQUE 4202

GRILLO Jean-Marie (PU-PH) *Surnombre*
LEPIDI Hubert (PU-PH)

ACHARD Vincent (MCU-PH) *disponibilité*
PAULMYER/LACROIX Odile (MCU-PH)

DERMATOLOGIE - VENEREOLOGIE 5003

BERBIS Philippe (PU-PH)
GAUDY/MARQUESTE Caroline (PU-PH)
GROB Jean-Jacques (PU-PH)
RICHARD/LALLEMAND Marie-Aleth (PU-PH)

DUSI

COLSON Sébastien (MCF)

ENDOCRINOLOGIE ,DIABETE ET MALADIES METABOLIQUES ; GYNECOLOGIE MEDICALE 5404

BRUE Thierry (PU-PH)
CASTINETTI Frédéric (PU-PH)

EPIDEMIOLOGIE, ECONOMIE DE LA SANTE ET PREVENTION 4601

AUQUIER Pascal (PU-PH)
BOYER Laurent (PU-PH)
CHABOT Jean-Michel (PU-PH)
GENTILE Stéphanie (PU-PH)
SAMBUC Roland (PU-PH) *Surnombre*
THIRION Xavier (PU-PH)

DELPERO Jean-Robert (PU-PH)
MOUTARDIER Vincent (PU-PH)
SEBAG Frédéric (PU-PH)
TURRINI Olivier (PU-PH)

BEGE Thierry (MCU-PH)
BIRNBAUM David (MCU-PH)

CHIRURGIE INFANTILE 5402

GUYSS Jean-Michel (PU-PH)
JOUVE Jean-Luc (PU-PH)
LAUNAY Franck (PU-PH)
MERRROT Thierry (PU-PH)
VIEHWEGER Heide Elke (PU-PH)

CHIRURGIE MAXILLO-FACIALE ET STOMATOLOGIE 5503

CHOSSEGROS Cyrille (PU-PH)
GUYOT Laurent (PU-PH)

FOLETTI Jean-Marc (MCU-PH)

CHIRURGIE PLASTIQUE,

RECONSTRUCTRICE ET ESTHETIQUE ; BRÛOLOGIE 5004

CASANOVA Dominique (PU-PH)
LEGRE Régis (PU-PH)

HAUTIER/KRAHN Aurélie (MCU-PH)

GASTROENTEROLOGIE ; HEPATOLOGIE ; ADDICTOLOGIE 5201

BARTHET Marc (PU-PH)
BERNARD Jean-Paul (PU-PH)
BOTTA-FRIDLUND Danielle (PU-PH)
DAHAN-ALCARAZ Laetitia (PU-PH)
GEROLAMI-SANTANDREA René (PU-PH)
GRANDVAL Philippe (PU-PH)
GRIMAUD Jean-Charles (PU-PH)
SEITZ Jean-François (PU-PH)
VITTON Véronique (PU-PH)

GONZALEZ Jean-Michel (MCU-PH)

GENETIQUE 4704

BEROUD Christophe (PU-PH)
KRAHN Martin (PU-PH)
LEVY Nicolas (PU-PH)
MONCLA Anne (PU-PH)
SARLES/PHILIP Nicole (PU-PH)

NGYUEN Karine (MCU-PH)
TOGA Caroline (MCU-PH)
ZATTARA/CANNONI Hélène (MCU-PH)

GYNECOLOGIE-OBSTETRIQUE ; GYNECOLOGIE MEDICALE 5403

AGOSTINI Aubert (PU-PH)
BOUBLI Léon (PU-PH)
BRETTELLE Florence (PU-PH)
CARCOPINO-TUSOLI Xavier (PU-PH)
COURBIERE Blandine (PU-PH)
CRAVELLO Ludovic (PU-PH)
D'ERCOLE Claude (PU-PH)

BERBIS Julie (MCU-PH)
LAGOUANELLE/SIMEONI Marie-Claude (MCU-PH)

MINVIELLE/DEVICTOR Bénédicte (MCF)(06ème section)
TANTI-HARDOUIN Nicolas (PRAG)

IMMUNOLOGIE 4703

KAPLANSKI Gilles (PU-PH)
MEGE Jean-Louis (PU-PH)
OLIVE Daniel (PU-PH)
VIVIER Eric (PU-PH)

FERON François (PR) (69ème section)

BOUCRAUT Joseph (MCU-PH)
DEGEORGES/VITTE Joëlle (MCU-PH)
DESPLAT/JEGO Sophie (MCU-PH)
ROBERT Philippe (MCU-PH)
VELY Frédéric (MCU-PH)

BOUCAULT/GARROUSTE Françoise (MCF) 65ème section)

MALADIES INFECTIEUSES ; MALADIES TROPICALES 4503

BROUQUI Philippe (PU-PH)
LAGIER Jean-Christophe (PU-PH)
PAROLA Philippe (PU-PH)
STEIN Andréas (PU-PH)

MILLION Matthieu (MCU-PH)

MEDECINE INTERNE ; GERIATRIE ET BIOLOGIE DU VIEILLISSEMENT ; MEDECINE GENERALE ; ADDICTOLOGIE 5301

BONIN/GUILLAUME Sylvie (PU-PH)
DISDIER Patrick (PU-PH)
DURAND Jean-Marc (PU-PH)
FRANCES Yves (PU-PH) Surnombre
GRANEL/REY Brigitte (PU-PH)
HARLE Jean-Robert (PU-PH)
ROSSI Pascal (PU-PH)
SCHLEINITZ Nicolas (PU-PH)

EBBO Mikael (MCU-PH)

GENTILE Gaëtan (MCF Méd. Gén. Temps plein)

ADNOT Sébastien (PR associé Méd. Gén. à mi-temps)
FILIPPI Simon (PR associé Méd. Gén. à mi-temps)

BARGIER Jacques (MCF associé Méd. Gén. À mi-temps)
BONNET Pierre-André (MCF associé Méd. Gén à mi-temps)
CALVET-MONTREDON Céline (MCF associé Méd. Gén. à temps plein)
GUIDA Pierre (MCF associé Méd. Gén. à mi-temps)
JANCZEWSKI Aurélie (MCF associé Méd. Gén. À mi-temps)

NUTRITION 4404

DARMON Patrice (PU-PH)
RACCAH Denis (PU-PH)
VALERO René (PU-PH)

ATLAN Catherine (MCU-PH) disponibilité
BELIARD Sophie (MCU-PH)

MARANINCHI Marie (MCF) (66ème section)

ONCOLOGIE 65 (BIOLOGIE CELLULAIRE)

CHABANNON Christian (PR) (66ème section)
SOBOL Hagay (PR) (65ème section)

OPHTALMOLOGIE 5502

DENIS Danièle (PU-PH)
HOFFART Louis (PU-PH)
MATONTI Frédéric (PU-PH)
RIDINGS Bernard (PU-PH) Surnombre

HEMATOLOGIE ; TRANSFUSION 4701

BLAISE Didier (PU-PH)
COSTELLO Régis (PU-PH)
CHIARONI Jacques (PU-PH)
GILBERT/ALESSI Marie-Christine (PU-PH)
MORANGE Pierre-Emmanuel (PU-PH)
VEY Norbert (PU-PH)

GELSI/BOYER Véronique (MCU-PH)
LAFAGE/POCHITALOFF-HUVALE Marina (MCU-PH)
LOOSVELD Marie (MCU-PH)

POGGI Marjorie (MCF) (64ème section)

MEDECINE LEGALE ET DROIT DE LA SANTE 4603

LEONETTI Georges (PU-PH)
PELISSIER/ALICOT Anne-Laure (PU-PH)
PIERCECCHI/MARTI Marie-Dominique (PU-PH)

BARTOLI Christophe (MCU-PH)
TUCHANT-TORRENTS Lucile (MCU-PH)

BERLAND/BENHAIM Caroline (MCF) (1ère section)

MEDECINE PHYSIQUE ET DE READAPTATION 4905

BENSOUSSAN Laurent (PU-PH)
VITON Jean-Michel (PU-PH)

MEDECINE ET SANTE AU TRAVAIL 4602

LEHUCHER/MICHEL Marie-Pascale (PU-PH)

BERGE-LEFRANC Jean-Louis (MCU-PH)
SARI/MINODIER Irène (MCU-PH)

NEPHROLOGIE 5203

BERLAND Yvon (PU-PH) Surnombre
BRUNET Philippe (PU-PH)
BURTEY Stéphanne (PU-PH)
DUSSOL Bertrand (PU-PH)
JOURDE CHICHE Noémie (PU PH)
MOAL Valérie (PU-PH)

NEUROCHIRURGIE 4902

DUFOUR Henry (PU-PH)
FUENTES Stéphane (PU-PH)
REGIS Jean (PU-PH)
ROCHE Pierre-Hugues (PU-PH)
SCAVARDA Didier (PU-PH)

CARRON Romain (MCU PH)
GRAILLON Thomas (MCU PH)

NEUROLOGIE 4901

ATTARIAN Sharham (PU PH)
AUDOIN Bertrand (PU-PH)
AZULAY Jean-Philippe (PU-PH)
CECCALDI Mathieu (PU-PH)
EUSEBIO Alexandre (PU-PH)
FELICIAN Olivier (PU-PH)
PELLETIER Jean (PU-PH)

PEDOPSYCHIATRIE; ADDICTOLOGIE 4904

DA FONSECA David (PU-PH)
POINSO François (PU-PH)

OTO-RHINO-LARYNGOLOGIE 5501

DESSI Patrick (PU-PH)
 FAKHRY Nicolas (PU-PH)
 GIOVANNI Antoine (PU-PH)
 LAVIEILLE Jean-Pierre (PU-PH)
 NICOLLAS Richard (PU-PH)
 TRIGLIA Jean-Michel (PU-PH)

DEVEZE Arnaud (MCU-PH) Disponibilité

REVIS Joana (MAST) (Orthophonie) (7ème Section)

PARASITOLOGIE ET MYCOLOGIE 4502

DESSEIN Alain (PU-PH) Surnombre

CASSAGNE Carole (MCU-PH)
 L'OLLIVIER Coralie (MCU-PH)
 MARY Charles (MCU-PH)
 RANQUE Stéphane (MCU-PH)
 TOGA Isabelle (MCU-PH)

PEDIATRIE 5401

ANDRE Nicolas (PU-PH)
 CHAMBOST Hervé (PU-PH)
 DUBUS Jean-Christophe (PU-PH)
 GIRAUD/CHABROL Brigitte (PU-PH)
 MICHEL Gérard (PU-PH)
 MILH Mathieu (PU-PH)
 REYNAUD Rachel (PU-PH)
 SARLES Jacques (PU-PH)
 TSIMARATOS Michel (PU-PH)

COZE Carole (MCU-PH)
 FABRE Alexandre (MCU-PH)
 OUDIN Claire (MCU-PH)
 OVAERT Caroline (MCU-PH)

PSYCHIATRIE D'ADULTES ; ADDICTOLOGIE 4903

BAILLY Daniel (PU-PH)
 LANCON Christophe (PU-PH)
 NAUDIN Jean (PU-PH)

CHOLOGIE - PSYCHOLOGIE CLINIQUE, PSYCHOLOGIE SOCIALE 16

AGHABABIAN Valérie (PR)

RADIOLOGIE ET IMAGERIE MEDICALE 4302

BARTOLI Jean-Michel (PU-PH)
 CHAGNAUD Christophe (PU-PH)
 CHAUMOITRE Kathia (PU-PH)
 GIRARD Nadine (PU-PH)
 GORINCOUR Guillaume (PU-PH)
 JACQUIER Alexis (PU-PH)
 MOULIN Guy (PU-PH)
 PANUEL Michel (PU-PH)
 PETIT Philippe (PU-PH)
 VAROQUAUX Arthur Damien (PU-PH)
 VIDAL Vincent (PU-PH)

REANIMATION MEDICALE ; MEDECINE URGENCE 4802

GAINNIER Marc (PU-PH)
 GERBEAUX Patrick (PU-PH)
 PAPAZIAN Laurent (PU-PH)
 ROCH Antoine (PU-PH)

HRAIECH Sami (MCU-PH)

RHUMATOLOGIE 5001

GUIS Sandrine (PU-PH)
 LAFFORGUE Pierre (PU-PH)
 PHAM Thao (PU-PH)
 ROUDIER Jean (PU-PH)

**PHARMACOLOGIE FONDAMENTALE -
PHARMACOLOGIE CLINIQUE; ADDICTOLOGIE 4803**

BLIN Olivier (PU-PH)
 FAUGERE Gérard (PU-PH) Surnombre
 MICALLEF/ROLL Joëlle (PU-PH)
 SIMON Nicolas (PU-PH)

BOULAMERY Audrey (MCU-PH)
 VALLI Marc (MCU-PH)

PHILOSOPHIE 17

LE COZ Pierre (PR) (17ème section)

PHYSIOLOGIE 4402

BARTOLOMEI Fabrice (PU-PH)
 BREGEON Fabienne (PU-PH)
 MEYER/DUTOUR Anne (PU-PH)
 TREBUCHON/DA FONSECA Agnès (PU-PH)

BARTHELEMY Pierre (MCU-PH)
 BONINI Francesca (MCU-PH)
 BOULLU/CIOCCA Sandrine (MCU-PH)
 DADOIN Frédéric (MCU-PH) (disponibilité)
 DEL VOLGO/GORI Marie-José (MCU-PH)
 DELLIAUX Stéphane (MCU-PH)
 GABORIT Bénédicte (MCU-PH)
 REY Marc (MCU-PH)

LIMERAT/BOUDOURESQUE Françoise (MCF) (40ème section) Retraite 1/5/2018
 RUEL Jérôme (MCF) (69ème section)
 STEINBERG Jean-Guillaume (MCF) (66ème section)
 THIRION Sylvie (MCF) (66ème section)

PNEUMOLOGIE; ADDICTOLOGIE 5101

ASTOUL Philippe (PU-PH)
 BARLESI Fabrice (PU-PH)
 CHANEZ Pascal (PU-PH)
 CHARPIN Denis (PU-PH) Surnombre
 GREILLIER Laurent (PU-PH)
 REYNAUD/GAUBERT Martine (PU-PH)

MASCAUX Céline (MCU-PH)

TOMASINI Pascale (Maitre de conférences associé des universités)

THERAPEUTIQUE; MEDECINE D'URGENCE; ADDICTOLOGIE 4804

AMBROSI Pierre (PU-PH)
 BARTOLIN Robert (PU-PH) Surnombre
 VILLANI Patrick (PU-PH)

DAUMAS Aurélie (MCU-PH)

UROLOGIE 5204

BASTIDE Cyrille (PU-PH)
 KARSENTY Gilles (PU-PH)
 LECHEVALLIER Eric (PU-PH)
 ROSSI Dominique (PU-PH)

REMERCIEMENTS

À Monsieur le Professeur PANUEL Michel, président du jury.

Nous vous remercions de l'intérêt que vous avez porté au sujet. Vous nous faites l'honneur de présider ce jury. Nous vous prions d'accepter l'expression de notre profond respect et le témoignage de notre sincère reconnaissance pour votre présence.

À Monsieur le Professeur FILIPPI Simon, directeur de thèse.

Vous nous avez proposé ce sujet passionnant et nous vous remercions de l'apprentissage que nous avons réalisé sur l'échographie à travers le diplôme universitaire que vous dirigez. Nous vous saluons pour l'engagement que vous consacrez à ce domaine. Nous vous prions d'accepter l'expression de nos sincères remerciements et de notre respect.

À Monsieur le Professeur ADNOT Sébastien, membre du jury.

Nous vous remercions de l'intérêt que vous avez porté au sujet. Vous nous faites l'honneur de juger ce travail. Nous vous prions d'accepter l'expression de nos sincères remerciements et de notre respect.

À Monsieur le Docteur GUERCIA Olivier, membre du jury.

Vous nous faites l'honneur de juger ce travail. Nous vous remercions sincèrement pour votre aide précieuse, vos encouragements et le soutien que vous nous avez porté. Votre disponibilité, votre implication auprès des patients, votre rigueur de travail sont inspirantes pour notre pratique future de la médecine. Soyez assuré de notre sincère reconnaissance et de notre plus profond respect.

TABLE DES MATIERES

INTRODUCTION	5
A. L'ÉCHOGRAPHIE ET LA MÉDECINE GÉNÉRALE	6
I. L'ÉCHOGRAPHIE ET SES PRINCIPES DE BASE	6
II. ROLE ET COMPETENCES DU MEDECIN GENERALISTE	11
III. CONTEXTE ET ENJEUX ACTUELS.....	13
IV. APPLICATION EN MEDECINE GENERALE	14
B. L'ÉTUDE : BIBLIOGRAPHIE COMMENTÉE D'ARTICLES CIBLÉS POUR LA PRATIQUE DE L'OUTIL ÉCHOGRAPHIQUE EN MÉDECINE GÉNÉRALE.....	17
I. INTRODUCTION A L'ÉTUDE.....	17
II. MATERIEL ET METHODE	17
III. RESULTATS	18
1. <i>THYROÏDE</i>	22
❖ Anatomie : quel est l'aspect échographique normal de la thyroïde ?	22
❖ EU-TIRADS : quels sont les signes échographiques de malignité d'un nodule thyroïdien ?.....	26
❖ Elastographie de la thyroïde : quelle est son utilité dans la prise en charge d'un nodule thyroïdien ?.....	32
❖ Cancer de la thyroïde : quelles sont les caractéristiques échographiques les plus communément rencontrées dans les cancers thyroïdiens ?	35
❖ Nodule bénin : quelle surveillance échographique adopter devant la découverte d'un nodule thyroïdien préssumé bénin ?.....	38
❖ Thyroïdite : l'hypoéchogénéicité diffuse de la thyroïde est-elle un signe prédictif fiable de dysthyroïdie auto- immune ?	42
2. <i>VASCULAIRE</i>	46
❖ Carotides : comment réaliser le diagnostic d'une sténose carotidienne en échographie ?	46
❖ Anevrisme de l'aorte abdominale sous-rénale : quelles sont les modalités du dépistage échographique ?.	53
❖ Thrombose veineuse profonde (TVP) : qu'apporte l'outil échographique dans la suspicion de TVP du membre inférieur ?	57
3. <i>THORAX</i>	62
❖ Anatomie : quelle est la sémiologie échographique costo-pleuro-pulmonaire normale ?	62
❖ BLUE Protocole : comment orienter le diagnostic étiologique devant des symptômes respiratoires aigus en s'aidant de l'échographie ?	67
❖ Pneumopathie : peut-on diagnostiquer une pneumopathie aiguë en échographie ?	72
❖ Fracture costale : existe-t-il un intérêt à la réalisation de l'échographie dans un contexte de traumatisme costal ?	76
4. <i>ABDOMEN</i>	79
❖ Voies biliaires : quelles sont les caractéristiques échographiques des voies biliaires normales ?.....	79
❖ Douleur abdominale aiguë : comment intégrer l'échographie dans la démarche diagnostique ?	82

❖	Cholécystite : l'épaississement échographique de la paroi de la vésicule biliaire est-il synonyme de cholécystite ?.....	87
❖	L'appendicite : quelle est la puissance diagnostique de l'échographie dans l'appendicite ?	90
❖	Anatomie : quel est l'aspect échographique normal du foie, de la rate, du pancréas et de la veine porte ?	96
❖	Fibrose hépatique : existe-t-il des signes échographiques simples et rapidement identifiables pour dépister une fibrose hépatique chez des patients asymptomatiques ?.....	103
❖	Hypertrophie du lobe caudé : quels signes échographiques facilement identifiables permettent de dépister précocément une cirrhose ?.....	107
❖	Hypertrophie du segment IV : quel est l'apport de l'évaluation du segment IV dans l'étude échographique des pathologies hépatiques chroniques ?	112
❖	Hypertension portale : quels sont les paramètres échographiques permettant de détecter une hypertension portale ?	114
❖	Le Carcinome Hépatocellulaire (CHC) : quelle est la place de l'échographie dans le suivi des patients à risque de CHC ?	119
❖	Les lésions bénignes du foie : l'échographie suffit-elle à caractériser une lésion hépatique de découverte fortuite ?	125
5.	UROLOGIE	131
❖	Anatomie : quelle est la sémiologie échographique de l'appareil urinaire normal ?.....	131
❖	Kystes rénaux : quel est le rôle de l'échographie dans l'évaluation d'une lésion kystique rénale de découverte fortuite ?	137
❖	La polykystose rénale autosomique dominante (PKRD) : sur quels critères échographiques peut-on évoquer une PKRD ?	141
❖	Dilatation pyélo-calicielle : comment évaluer par échographie une dilatation pyélo-calicielle et orienter la prise en charge ?	145
❖	La colique néphrétique : comment intégrer l'échographie dans la prise en charge du médecin généraliste face à une suspicion de colique néphrétique ?	148
6.	GYNÉCOLOGIE	151
❖	Anatomie du sein : quelles sont les caractéristiques de l'échographie mammaire ?	151
❖	Lésions du sein : comment intégrer l'échographie dans la prise en charge du médecin généraliste face à une plainte d'origine mammaire ?	156
❖	Anatomie du pelvis : quelle est la sémiologie échographique normale de l'utérus et des ovaires ?	164
❖	Kystes ovariens : sur quels critères échographiques doit reposer la prise en charge ?	171
❖	Viabilité d'une grossesse : comment affirmer par l'échographie la viabilité ou non d'une grossesse débutante ?	175
❖	Interruption Volontaire de Grossesse (IVG) : quel est le rôle de l'échographie dans la pratique de l'IVG ambulatoire ?.....	179
❖	Grossesse Extra-Utérine (GEU) : comment intégrer l'échographie dans la démarche diagnostique face à une suspicion de GEU ?	183
7.	MUSCULO-SQUELETTIQUE	187
❖	Epaule douloureuse : quel est l'aspect des tendinopathies de l'épaule en échographie ?	187
❖	Cheville : quel est l'intérêt de l'échographie dans les traumatismes de la cheville ?	192
8.	AUTRES	197

❖ Adénomégalies : quelles sont les caractéristiques échographiques ganglionnaires en faveur d'une étiologie maligne ?	197
❖ Lésions et masses sous-cutanées : quelles sont les performances de l'échographie dans l'évaluation des lésions tumorales des tissus mous ?	203
IV. DISCUSSION	209
CONCLUSION	210
BIBLIOGRAPHIE.....	211
ANNEXES	237
ANNEXE 1 : TABLE DES ILLUSTRATIONS.....	237
ANNEXE 2 : PROGRAMME DU DESIU D'ÉCHOSCOPIE ET D'ÉCHOGRAPHIE PRATIQUE EN MEDECINE GENERALE.....	239
ANNEXE 3 : COMPTE RENDU STANDARDISE D'UNE ECHOGRAPHIE DE LA THYROÏDE	240
ANNEXE 4 : VOCABULAIRE STANDARDISE DE L'ECHOGRAPHIE THYROÏDIENNE	241
ANNEXE 5 : SCORE DE WELLS MODIFIE	242
ANNEXE 6 : ÉCHOGRAPHIE ET PATHOLOGIES BILIAIRES	243
ANNEXE 7 : ÉCHOGRAPHIE ET PATHOLOGIE HEPATIQUE CHRONIQUE : FICHE RESUMEE	244
ANNEXE 8 : LES LESIONS DU FOIE ET LEUR ASPECT ECHOGRAPHIQUE.....	245
ANNEXE 9 : LE BI-RADS (5EME EDITION)	247
ANNEXE 10 : SCHEMAS RECAPITULATIFS DE PRISE EN CHARGE DEVANT UNE SUSPICION DE GEU	248
ANNEXE 11 : ANATOMIE DE L'EPAULE ET TECHNIQUE ECHOGRAPHIQUE.....	250
LISTE DES ABREVIATIONS.....	251

Les images échographiques incluses dans ce travail ont été mises à disposition par le Professeur Simon FILIPPI – tous droits réservés.

INTRODUCTION

L'échographie est un examen d'imagerie non ionisant dont l'intérêt en pratique hospitalière et ambulatoire n'est plus à démontrer. Réservée à ses débuts aux radiologues, l'échographie a par la suite été intégrée dans la pratique quotidienne d'autres spécialités médicales.

Comme tout médecin, le généraliste est confronté à l'évolution des connaissances scientifiques et aux divers changements opérés dans le monde de la santé. Pour répondre aux enjeux actuels, les médecins généralistes se sont intéressés à la pratique de cet outil et à son application dans leur exercice médical quotidien.

À ce jour, la formation des médecins généralistes à l'échographie est pourtant difficile d'accès et les enseignements sont peu nombreux. Il existe également un septicisme et des craintes de la profession à l'égard de la pratique de cet examen.

Pourtant, l'échographie constitue une opportunité pour le généraliste d'augmenter ses compétences à travers un diagnostic conforté, une meilleure gestion de l'incertitude diagnostique ou encore une communication facilitée avec le patient par l'image. Nos confrères européens se sont d'ailleurs aisément appropriés cet outil, qui s'est généralisé dans leur pratique quotidienne.

Afin de tenter de résoudre cette problématique, des travaux de recherche, visant à prouver l'applicabilité de l'outil échographique en médecine générale et à formaliser sa pratique, sont nécessaires. Cela permettrait de démocratiser son utilisation à travers une formation encadrée, en s'appuyant sur des données scientifiquement prouvées, afin qu'elle soit intégrée dans le cursus médical et suscite l'intérêt des médecins généralistes pour leur pratique.

A. L'ÉCHOGRAPHIE ET LA MÉDECINE GÉNÉRALE

I. L'échographie et ses principes de base

L'échographie repose sur l'utilisation d'ondes ultrasonores. Les frères Pierre et Jacques Curie ont découvert en 1880 la piézoélectricité, phénomène fondamental de transduction électro-mécanique utilisé pour la production et la détection des ultrasons (1). De nombreux progrès techniques ont par la suite été réalisés devant le succès de cet examen peu coûteux et présentant une totale innocuité.

Atténuation du faisceau ultrasonore

Les ultrasons sont des vibrations mécaniques qui provoquent des variations de pression dans les milieux traversés. Ils nécessitent un milieu moléculaire pour se propager. Leur fréquence se situe au-dessus du seuil de fréquence audible par l'homme : $F > 20000\text{Hz}$ (1,2). La fréquence F représente le nombre de répétitions d'un phénomène périodique en une seconde. Plus la fréquence F d'émission d'une onde ultrasonore augmente, plus sa longueur d'onde diminue.

Les ultrasons interagissent avec la matière entraînant une atténuation du faisceau ultrasonore. Une interface acoustique correspond à la frontière entre deux milieux dont l'impédance acoustique est différente. C'est à son niveau que se produisent les phénomènes de réflexion, réfraction et diffusion.

La **réflexion** est d'autant plus marquée que la différence d'impédance acoustique entre deux milieux est forte. Ainsi, la réflexion entre l'air et la peau est trop importante et ne permet pas aux ultrasons de pénétrer le corps humain, l'utilisation de gel échographique entre la sonde et la peau du patient permet d'optimiser la pénétration des ultrasons en évitant cette réflexion.

Les contours des structures anatomiques peuvent être observés en échographie grâce à ce phénomène de réflexion.

La **réfraction** se produit lorsque la direction du faisceau ultrasonore n'est pas orthogonale à la surface de l'interface. Il est donc indispensable au cours d'un examen échographique de maintenir la sonde échographique de manière perpendiculaire à la surface étudiée pour éviter ce phénomène.

La **diffusion** est une interaction qui se présente lorsqu'une onde ultrasonore rencontre une structure de taille inférieure à sa longueur d'onde, c'est ce qui se produit avec les globules rouges. La structure rencontrée se comporte comme une source secondaire, une faible fraction de l'énergie est alors diffusée dans toutes les directions à la même fréquence que l'onde incidente. La diffusion augmente lorsque la longueur d'onde du faisceau ultrasonore incident diminue.

Le phénomène d'**absorption** représente l'énergie déposée dans un milieu par l'ultrason. Elle augmente avec la fréquence des ultrasons et est proportionnelle à la densité du tissu traversé (exemple de l'os). Ainsi, plus l'épaisseur du tissu est importante plus l'absorption augmente.

L'atténuation des ultrasons dépend de leurs interactions avec la matière en fonction des phénomènes de réflexion/réfraction, de diffusion et d'absorption. Si un ou plusieurs de ces facteurs d'atténuation est proche de 100%, la transmission des faisceaux sera proche de zéro.

Plus la fréquence F d'une onde augmente, plus les phénomènes d'absorption et de diffusion augmentent. Une sonde de haute fréquence ($> 7\text{Mhz}$) aura une définition superficielle importante mais ne permettra pas la transmission des ultrasons en profondeur (pénétration insuffisante), à la différence d'une sonde de basse fréquence ($<3\text{ Mhz}$) dont la résolution est moins bonne mais l'analyse en profondeur meilleure. Plus l'épaisseur du milieu traversé augmente, plus l'absorption augmente.

Si l'angle entre la sonde et la structure étudiée n'est pas perpendiculaire, cela majore les phénomènes de réflexion et de diffusion.

Enfin, plus la différence d'impédance acoustique entre deux milieux est élevée, plus les phénomènes de réflexion et d'absorption augmentent.

L'échogénicité

L'échogénicité est l'intensité d'une structure, elle s'exprime par rapport au parenchyme voisin et dépend des différents phénomènes d'atténuation. Une structure hyperéchogène apparaît blanche en échographie, une structure anéchogène apparaît noire en échographie. La structure échogène présente différents niveaux de gris :

- *L'air* présente un indice de réflexion très important : il apparaît en échographie hyperéchogène avec un cône d'ombre postérieur impur.
- *L'os* présente un indice d'absorption important : il apparaît hyperéchogène avec cône d'ombre postérieur pur.
- *L'eau* (ou tout liquide) présente des facteurs d'atténuation proche de zero, elle laisse passer les ultrasons quasi intégralement, elle apparaît anéchogène avec renforcement postérieur car l'interface réfléchit la quasi intégralité des ultrasons.
- Les organes pleins sont gris, la graisse est hyperéchogène autour des organes et hypoéchogène au niveau sous-cutané, mammaire ou du hile hépatique.

Principes de détection et formation de l'image

Les sondes échographiques sont des transducteurs formés d'un matériau piézoélectrique : ils transforment une impulsion électrique en onde ultrasonore et réciproquement en utilisant le phénomène de piézoélectricité.

Le phénomène piézoélectrique est défini comme suit :

- Lorsqu'une onde vient frapper un matériau piézoélectrique (exemple : le quartz), elle entraîne une succession de pression-dilatation à la fréquence de l'onde F. Cela crée une différence de potentiel de même fréquence et permet ainsi la détection de l'intensité des ultrasons. C'est l'effet piézoélectrique qui permet la transformation d'une énergie mécanique en énergie électrique permettant la réception des ultrasons.
- Lorsqu'une différence de potentiel de fréquence F est appliquée au matériau, cela crée une série de dilatation-compression de même fréquence et d'amplitude proportionnelle à la différence de potentiel. Cela permet l'émission d'une onde ultrasonore de même fréquence. C'est l'effet piézoélectrique inverse qui permet la transformation d'une énergie électrique en énergie mécanique permettant l'émission d'ultrasons.

L'échographie est fondée sur l'émission d'ultrasons dans un milieu et s'interprète en fonction de la réflexion de l'onde ultrasonore dès qu'un obstacle est rencontré. La vitesse moyenne des ultrasons dans le corps humain est de 1430m/s ce qui permet d'en déduire la profondeur d'un obstacle en fonction du temps de retour de l'onde ultrasonore. L'amplification en profondeur permet de compenser l'atténuation des ultrasons par la profondeur des tissus rencontrés et leur nature. Plus les échos proviennent de structures profondes, moins leur intensité est élevée et plus il faut les amplifier : on parle de gain en profondeur.

Les principaux modes échographiques utilisés

Les appareils échographiques actuels sont fondés sur le principe de l'écho pulsé. L'onde ultrasonore est envoyée en salve, les temps morts sont utiles au recueil des échos. La construction de l'image échographique se fait selon différents modes.

Le mode B dynamique ou mode TR (temps réel) permet une échotomographie dynamique à travers l'acquisition de données morphologiques et dynamiques.

Le mode TM (temps mouvement) permet d'étudier les informations retenues en fonction du temps. Les structures mobiles sont représentées par des courbes et les structures immobiles par des droites.

Les modes 3D et 4D permettent l'acquisition de volume, elles relèvent le plus souvent de la spécialité.

L'effet doppler utilise le principe selon lequel tout phénomène périodique propagé est perçu par le récepteur à une fréquence différente de sa fréquence d'émission lorsqu'il existe un déplacement relatif entre l'émetteur et le récepteur. Lorsqu'une onde ultrasonore rencontre une cible fixe, la fréquence réfléchie est similaire à la fréquence émise. Lorsque cette cible se déplace, la fréquence réfléchie est différente de la fréquence émise. La différence entre la fréquence d'émission et la fréquence de réception définit la fréquence doppler. En médecine, cet effet est appliqué à l'évaluation des flux sanguins. En pratique, il faut orienter la sonde de la manière la plus parallèle possible à l'axe du vaisseau étudié (fréquence doppler maximale).

Le doppler continu utilise deux cristaux différents pour la réception et l'émission des ultrasons, le signal émis et la réception de ce dernier sont donc continus, il ne permet pas de résolution spatiale ni de différencier deux vaisseaux adjacents. Il est surtout utilisé dans l'étude des vaisseaux superficiels (IPS).

Le doppler puissance ou énergie utilise un seul transducteur. Seul le mouvement est pris en compte, il permet l'étude des gros vaisseaux.

Le doppler couleur permet de visualiser la présence d'un écoulement, sa vitesse et son sens. En pratique, un flux qui se rapproche de la sonde apparaît rouge et un flux qui s'en éloigne apparaît bleu. Lorsqu'une vitesse est élevée, un phénomène d'aliasing est retrouvé avec apparition d'une troisième couleur.

Le doppler pulsé est un système duplex qui combine l'étude du spectre échographique et du spectre couleur du vaisseau étudié. Un seul transducteur est utilisé : il émet et reçoit alternativement, le délai entre deux impulsions détermine la fréquence de répétition PRF. Cette PRF conditionne la profondeur du champ d'exploration : elle doit être basse pour des champs profonds et des vitesses lentes et inversement. Le doppler pulsé permet une bonne résolution spatiale, la mesure des vitesses et l'évaluation des résistances en aval. Un risque d'aliasing en profondeur est présent. Or, si le meilleur angle pour l'analyse échographique est de 90° , en doppler pulsé plus l'angle de tir est proche de 0 meilleure est la qualité du spectre (au-delà de 70° : mesure des vitesses circulatoires erronée). Il s'agit donc de trouver un bon compromis en optimisant l'angle du doppler pulsé en fonction de l'image échographique.

Artéfacts en échographie

L'utilisation de l'échographie impose de connaître et reconnaître de nombreux artéfacts :

- **Renforcement postérieur** : hyperéchogénicité prolongeant une structure anatomique qui atténue peu (structure liquidienne).
- **Cône d'ombre postérieur** : hypoéchogénicité prolongeant une structure anatomique qui atténue fortement (l'os ou l'air).

- **Ombre acoustique de bord** : perte d'intensité du faisceau ultrasonore car ce dernier est tangentiel aux parois d'une structure.
- **Artéfact en miroir** : image construite en miroir d'une interface acoustique qui présente une forte réflexion.
- **Echos multiples et réverbérations** : ce phénomène se produit lorsqu'un faisceau ultrasonore rencontre deux interfaces parallèles qui réfléchissent fortement, les ultrasons effectuent alors plusieurs allers et retours entre ces deux interfaces.
- **Anisotropie** : l'échogénicité dépend de l'orientation du faisceau ultrasonore avec une échogénicité maximale lorsque le faisceau est perpendiculaire (exemple : tendon).

Coupes échographiques

Il existe trois plans de coupes cardinaux : transversal, longitudinal et frontal.

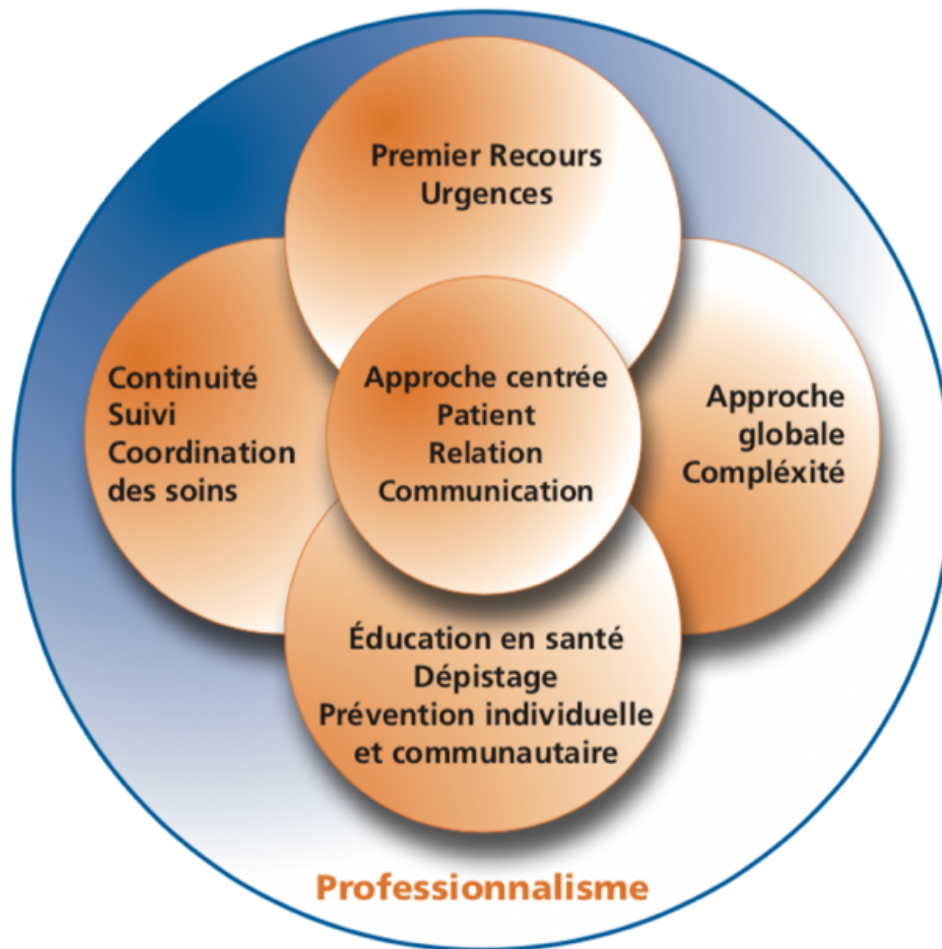
Le premier geste à réaliser lors de l'examen par échographie est de déplacer la sonde vers la droite et de vérifier que ce qui apparaît soit sur la droite de l'écran. Ainsi en coupe transversale, on regarde l'écran comme si on était situé en dessous du patient, en coupe longitudinale ou frontale la tête du patient est à gauche de l'écran et ses pieds à droite.

II. Rôle et compétences du médecin généraliste

À partir de la nécessité de définir les compétences des professionnels, des Référentiels Métier et Compétences ont été réalisés. Celui des médecins généralistes a été publié en juin 2009, par une mission ministérielle et sous la direction du CNGE, réunissant pour l'occasion sociétés scientifiques et associations de formation continue nationales (3). L'objectif était de permettre au médecin généraliste de répondre à la majorité des situations de santé auxquelles il risque d'être confronté dans le cadre de son exercice.

Un groupe national d'experts a abouti à la description de six compétences génériques transversales recouvrant l'ensemble des missions des médecins généralistes. À l'initiative de l'un des experts, une représentation graphique a été proposée et dénommée **Marguerite Des Compétences**.

Figure 1 : Marguerite des compétences du médecin généraliste (3)



Chaque compétence est nommée, définie et décrite par ses composantes.

Compétence n°1 : approche globale et prise en compte de la complexité

Elle représente la capacité à élaborer une démarche décisionnelle centrée sur le patient selon un modèle global de santé (Evidence Based Medicine).

Compétence n°2 : éducation, prévention, santé individuelle et communautaire

Il s'agit, à travers l'éducation et la prévention intégrées à la pratique du médecin généraliste, de responsabiliser et d'autonomiser le patient dans la gestion de sa santé. Le but est d'améliorer sa santé et de prévenir la survenue de pathologies médicales et leur retentissement psycho-social. Cela permet au patient, accompagné de son médecin généraliste, d'être acteur de sa santé dans le respect de son propre cheminement.

Compétence n°3 : premier recours, urgences

Le médecin généraliste est le médecin de premier recours dans le système de santé, il est accessible à tous les patients, pour des motifs de consultations variés, programmés ou non, proposant une prise en charge adaptée aux spécificités de chacun et de chaque situation clinique en fonction de son degré d'urgence. Il occupe une place centrale dans la gestion du patient à travers son rôle de coordinateur de soins, il oriente vers différents avis spécialisés lorsque cela est nécessaire et selon les données de la science disponibles.

Compétence n°4 : continuité, suivi, coordination des soins autour du patient

Il s'agit de la capacité à assurer la continuité des soins et leur coordination pour le patient engagé dans une relation de suivi et d'accompagnement.

Compétence n°5 : relation, communication, approche centrée patient

Elle repose sur la capacité de créer une relation efficace entre le médecin et le patient, qui est pris en compte dans sa globalité et sa complexité, y intégrant son environnement (notamment l'entourage), son histoire, ses croyances, ses attentes et ses craintes. Cette compétence s'applique également aux différents professionnels de santé et institutions sollicités pour et dans l'intérêt du patient.

Compétence n°6 : professionnalisme

Le respect des compétences précédemment citées permet d'assurer l'engagement du médecin envers ses patients et la société. Le professionnalisme implique également une pratique éthique et déontologique dans le respect de la personne humaine, de son autonomie et dans l'intérêt du patient. Elle engage le médecin à améliorer ses compétences professionnelles par l'identification de ses besoins de formation afin d'assumer la responsabilité des décisions prises avec le patient.

III. Contexte et enjeux actuels

Le médecin généraliste est l'intervenant de premier recours dans le système de santé. L'échographie est un outil permettant d'apporter des informations pertinentes, susceptibles d'améliorer la prise en charge des patients par ses performances diagnostiques et sa rapidité d'exécution.

Longtemps la pratique de l'échographie était réservée uniquement aux radiologues. Aujourd'hui utilisée par de nombreuses spécialités médicales et paramédicales, elle tend à se démocratiser dans les cabinets de médecine générale en France, mais son utilisation reste insuffisante. Partout en Europe et aux Etats-Unis les médecins généralistes pratiquent l'échographie alors pourquoi pas en France ? (4,5)

À l'heure où les urgences françaises sont dépassées par l'afflux de patients, l'outil échographique utilisé à bon escient par le médecin généraliste permettrait d'affiner sa conviction clinique, de différer les urgences relatives, et de prioriser celles qui nécessitent une prise en charge immédiate.

En pratique, les importants délais concernant les recours à une consultation spécialisée ainsi que la difficulté d'accès aux examens complémentaires rendent la gestion de l'incertitude diagnostique et thérapeutique délicate dans de nombreuses situations cliniques complexes en médecine générale.

Enfin le contexte médico-économique actuel difficile incite l'ensemble du corps médical à diminuer le coût de la santé par la réduction du nombre des consultations et des examens complémentaires.

IV. Application en médecine générale

Appliquée aux compétences attendues de chaque médecin généraliste et dans le contexte socio-économique actuel, l'échographie constitue une aide précieuse.

A travers son innocuité, elle peut être appliquée à tous les patients quelles que soient leurs caractéristiques.

Elle est parfaitement possible dans un contexte de soins de premiers recours car elle est immédiatement disponible au lit du patient.

Dans le cadre de la gestion des soins primaires et de l'incertitude diagnostique générée par une situation clinique complexe, l'examen échographique permet d'apporter des éléments clés dans la démarche diagnostique, venant conforter ou infirmer une suspicion diagnostique, faisant envisager des diagnostics différentiels ou encore évaluer le degré d'urgence. Lorsque l'échographie n'est pas contributive, elle permet toujours d'étayer la prise en charge du médecin et d'orienter le patient vers un avis spécialisé lorsque le doute diagnostique subsiste.

L'échographie constitue un formidable outil de communication venant renforcer la relation médecin-patient. Elle facilite l'information médicale délivrée par le médecin en permettant son illustration, passant de la subjectivité orale à l'objectivité de l'image échographique. Ceci aboutit à une meilleure compréhension par le patient de son état de santé et favorise son implication dans la gestion et l'évolution de sa pathologie.

A travers son approche globale, l'échographie s'intègre dans les démarches de dépistage et d'éducation à la santé.

La pratique de l'échographie implique une démarche de formation du médecin généraliste et la nécessité pour ce dernier de mettre à jour et renouveler ses connaissances médicales.

Enfin, l'usage de l'échographie par le médecin généraliste permet d'apporter des réponses rapides générant des prises en charge d'avantage ciblées et adaptées. En réalisant un gain de temps et en évitant la multiplication des consultations et des examens médicaux, elle permet de réaliser d'importantes économies de santé.

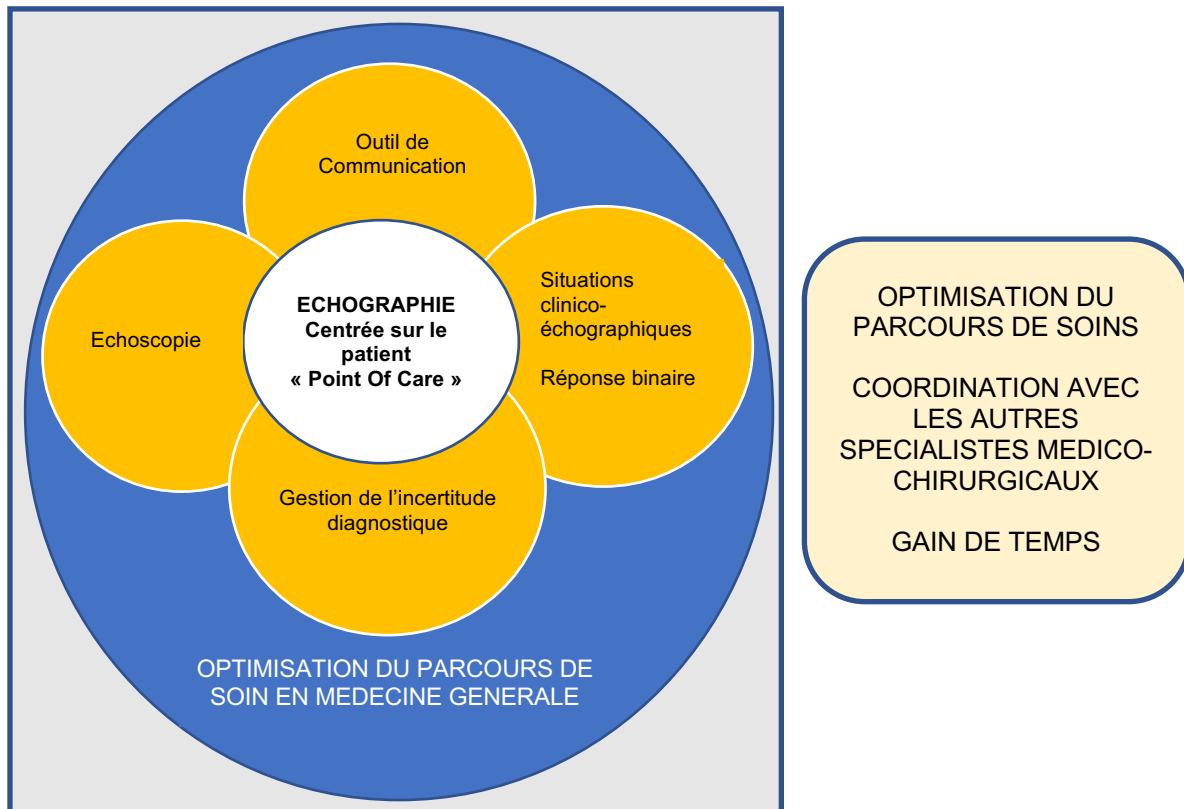
Il convient cependant de distinguer l'échoscopie de l'échographie.

L'échoscopie est souvent décrite comme le prolongement de la main du médecin. Elle représente le « stéthoscope du XXIème siècle ». Elle permet de réaliser un examen au lit du patient ou « point of care ultrasonography ». Cette pratique est utilisée afin d'orienter rapidement un patient et d'éliminer une urgence diagnostique ou thérapeutique. Elle est très utilisée dans les services d'urgence. La réalisation d'un compte rendu iconographié est facultative.

L'échographie conventionnelle est un examen formel qui se conclut par la rédaction d'un compte rendu échographique standardisé.

La spécificité du médecin généraliste échographiste réside dans la réalisation d'un examen clinico-échographique. Il pratique l'échoscopie et/ou l'échographie en s'appuyant sur l'interrogatoire et l'examen physique qu'il réalise lui-même auprès du patient. L'usage de cet outil participe ainsi à la revalorisation des compétences du médecin généraliste.

Figure 2 : Application par l'échographie des compétences attendues du médecin généraliste (6)



ECHOSCOPIE

Sonde = prolongement de la main

La sonde « palpe et voit »

Stéthoscope du 21^{ème} siècle

AIDE A LA GESTION DE L'INCERTITUDE DAIGNOSTIQUE

Situations non caractéristiques = incertitude diagnostique

OUTIL DE COMMUNICATION

Éducation / Pédagogie

Amélioration de la relation médecin/patient

« Une image vaut 1000 mots »

SITUATIONS CLINICO-ECHOGRAPHIQUES

Fréquentes en médecine générale

Réponse binaire : oui ou non

B. L'ÉTUDE : BIBLIOGRAPHIE COMMENTÉE D'ARTICLES CIBLÉS POUR LA PRATIQUE DE L'OUTIL ÉCHOGRAPHIQUE EN MÉDECINE GÉNÉRALE

I. Introduction à l'étude

La formation des médecins généralistes à l'échographie semble un enjeu actuel majeur. L'échographie dans le domaine de la médecine générale est un sujet récent, par conséquent les études adaptées à la pratique de l'outil échographique en médecine générale se font rares. Ainsi, dans le cadre d'une formation adaptée à la pratique de l'échographie en médecine générale, une liste d'articles ciblés et commentés avec des messages clés, élaborée à partir d'une revue de la littérature paraît être une ressource externe pertinente et simple à utiliser. Elle permettrait d'appuyer la conviction selon laquelle la pratique de l'outil échographique permettrait de renforcer les compétences du médecin généraliste. L'objectif de cette étude est donc d'illustrer par une bibliographie commentée l'intérêt de l'échographie en médecine générale.

II. Matériel et méthode

À travers le programme d'enseignement du DESU d'Echoscopie et d'Echographie pratique en Médecine Générale dirigé par le Professeur Simon FILIPPI à la Faculté de Médecine de Marseille (Annexe 2) ainsi que des résultats de trois thèses, des problématiques sur l'intérêt de l'échographie pour le généraliste ont pu être soulevées, auxquelles nous avons tenté de répondre en nous basant sur la littérature scientifique. Les thèses étaient les suivantes :

- Spécificités de la pratique de l'échographie en médecine générale soutenue en 2018 par GUIAS Marine (6),
- Validation d'une première liste d'indications d'échographie réalisable par le médecin généraliste soutenue en 2013 par LEMANISSIER Marine (7),
- Les besoins échographiques des médecins généralistes soutenue en 2013 par HUDSON Chloé (8).

Une recherche bibliographique a été réalisée entre août 2017 et février 2019 afin de sélectionner des articles traitant des différentes indications échographiques applicables en médecine générale. Ceux abordant tout ou partie des sujets ciblés ont été conservés. Suite à cette première sélection et pour chaque question identifiée, le plus pertinent d'entre eux a été choisi pour illustrer la réponse à la problématique posée. Les articles ainsi retenus ont été cités puis résumés selon le schéma suivant : introduction / matériel et méthode / résultats / conclusion. Les articles en langue anglaise ont fait l'objet d'une traduction en français que nous avons réalisée à l'aide d'outils de traduction disponibles sur internet (DeepL, MeSH).

A la suite de chaque résumé, l'ensemble de la recherche bibliographique initiale effectuée a été utilisée pour la rédaction d'un commentaire et de messages ciblés pour la pratique du médecin généraliste.

Les bases de données bibliographiques qui ont été consultées étaient les suivantes :

- Medline (via PubMed)
- Cochrane database
- Sudoc
- Google Scholar
- Cismef
- Sites officiels : HAS, Nature, NEJM, JAMA, Lancet, BMJ, PloS...
- Livres de référence

Les critères d'inclusion des articles étaient, par ordre de priorité :

- Répondre à une question pratique adaptée aux besoins et à l'exercice du médecin généraliste échographiste,
- Être issu d'une revue présentant un impact factor le plus élevé possible,
- Date de publication la plus récente possible.

III. Résultats

37 problématiques ont été retenues correspondant aux situations cliniques les plus pertinentes auxquelles le médecin généraliste peut être confronté dans sa pratique.

Tableau 1 : Problématiques susceptibles d'être rencontrées en médecine générale

APPAREIL	INTERROGATIONS PRINCIPALES	PROBLEMATIQUES SOULEVEES
THYROÏDE	Suspicion de dysthyroïdie clinique ou biologique	<ul style="list-style-type: none"> - Aspect normal de la thyroïde en échographie - Aspect des thyroïdites en échographie - Evaluation d'un nodule thyroïdien de découverte fortuite - Aspect échographique d'un carcinome thyroïdien - Surveillance d'un nodule à priori bénin
VASCULAIRE	Dépister l'anévrisme de l'aorte abdominale (AAA) Suspicion de thrombose veineuse profonde (TVP)	<ul style="list-style-type: none"> - Diagnostique de l'AAA en échographie - Stratégie diagnostique échographique de la TVP <u>Prévention chez le patient polyvculaire :</u> - Dépistage de la sténose carotidienne
THORAX	S'orienter devant des symptômes respiratoires aigus	<ul style="list-style-type: none"> - Anatomie pulmonaire normale - Diagnostiquer une pneumopathie - Orienter le diagnostique devant une insuffisance respiratoire aiguë par l'échographie - Fracture de côte
ABDOMEN	Suspicion de cholécystite Suspicion d'appendicite S'orienter devant une douleur abdominale aiguë	<ul style="list-style-type: none"> - Anatomie du foie, de la rate et du pancréas - Anatomie des voies biliaires - Éléments diagnostics échographiques de l'appendicite - Diagnostic échographique de la cholécystite - Intérêt de l'échographie dans la prise en charge de la douleur abdominale aiguë <u>Prévention et dépistage en médecine générale :</u> - Dépistage de la fibrose hépatique et de la cirrhose - Dépistage de l'hypertension portale - Dépistage du carcinome hépato-cellulaire (CHC) - Orientation diagnostique d'une lésion hépatique
UROLOGIE	Suspicion de colique néphrétique	<ul style="list-style-type: none"> - Anatomie normale de l'appareil urinaire - Rôle de l'échographie dans la suspicion de colique néphrétique - Diagnostiquer une dilatation pyélo-calicielle - Evaluation d'un kyste rénal de découverte fortuite - Polykystose rénale autosomique dominante
GYNECOLOGIE	Suspicion de grossesse débutante S'orienter devant des métrorragies (en période d'activité génitale et ménopause)	<ul style="list-style-type: none"> - Anatomie du pelvis féminin - Affirmer une grossesse débutante et sa viabilité - Datation de grossesse - Intérêt de l'échographie en cas de suspicion de grossesse extra-utérine - Evaluation d'un kyste ovarien de découverte fortuite <u>Pour aller plus loin :</u> - Anatomie du sein - Orientation diagnostique devant une lésion mammaire
ARTICULAIRE	Douleur articulaire ou ligamentaire	<ul style="list-style-type: none"> - Aspect échographique des tendinopathies de l'épaule - Aspect échographique de l'entorse de cheville
AUTRES	Tuméfaction des parties molles	<ul style="list-style-type: none"> - Orientation diagnostique devant une masse sous-cutanée - Orientation diagnostique devant une adénomégalie

40 articles, sur les 324 références bibliographiques utilisées dans la rédaction de ce travail, constituent la sélection principale de cette étude. Les journaux scientifiques dont ils sont tirés sont nombreux :

- 13 revues de littérature, 22 articles de recherche et 5 méta-analyses sont cités et ont été résumés conformément à la méthodologie précédemment décrite.
- 35 de ces articles sont issus de revues dont l'impact factor a été classé selon le Journal Citations Report (JCR) 2018 sur l'année 2017 (9).
- Seuls 4 articles sont rédigés en français et n'ont bénéficié d'aucune traduction.
- Les dates de publication sont variables.

Figure 3 : Répartition des articles principaux selon leur année de publication

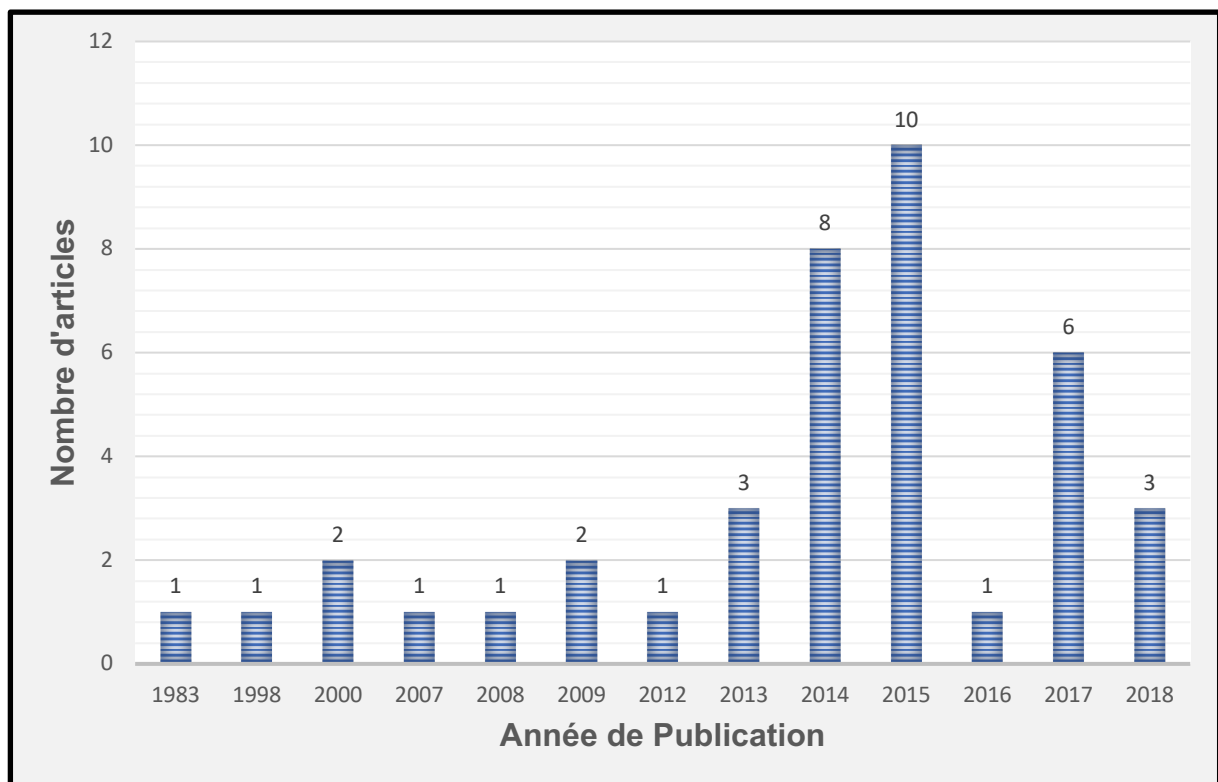


Tableau 2 : Liste des revues dont sont issus les articles principaux

Nom de la revue	Impact factor selon le JCR de 2018	Nombre d'articles sélectionnés issus de la revue dans l'étude
NEJM	79,258	1
JAMA	47,661	2
BJM	23,259	2
Lancet Hématologie	10,698	1
Journal of American Society of Nephrology	8,655	2
Chest	7,652	1
Thyroid	7,557	1
Radiology	7,469	2
Respiratory Research	3,751	1
American Journal of Roentnology	3,125	2
Clinical Endocrinology	3,077	1
Korean Journal of Radiology	3,072	1
European Journal of Radiology	2,843	4
Academic Emergency Medicine	2,612	1
Injury	2,199	1
Academic Radiology	2,110	1
Journal de Gynécologie Obstétrique et de Biologie de la Reproduction	1,809	2
European Jouranal of Traumatology Emergency and Surgery	1,701	1
Radiology Clinics of North America	1,695	1
Journal of Chinese Medical Association	1,660	1
Cardiovascular Ultrasound	1,652	1
Clinical Obstetrics and Gynaecology	1,331	1
Seminars in Ultrasound CT and MRI	1,062	1
Ultrasound Quaterly	1,021	1
Journal of Medical Ultrasonics	0,677	1
Médecine nucléaire, Imagerie Fonctionnelle et Métabolique	0,218	1

1. THYROÏDE

❖ Anatomie : quel est l'aspect échographique normal de la thyroïde ?

Notre traduction de l'article

Determinants of thyroid volume in healthy French adults participating in the SU.VI.MAX cohort

Barrere X. Valeix P. Preziosi P. Bensimon M. Pelletier B. Galan P et Hercberg S.

Publié en 2000 (10).

Introduction

L'objectif de cette étude est d'évaluer l'importance de facteurs pouvant influencer le volume thyroïdien.

Matériel et Méthode

Il s'agit d'une étude transversale sur un échantillon de sujets issus de la cohorte SU.VI.MAX, comprenant 2987 sujets français (1713 femmes âgées de 35 à 60 ans, 1274 hommes âgés de 45 à 60 ans). Aucun d'entre eux n'était ou n'a été atteint de pathologie thyroïdienne. Le volume thyroïdien a été déterminé par échographie. La TSH sérique et la thyroxine libre (fT4) ont été mesurées à deux reprises. L'iode urinaire et le thiocyanate urinaire ont été dosés sur des échantillons d'urine aléatoires du matin.

Résultats

Pour les deux sexes, le volume thyroïdien (ml) était corrélé de manière positive au poids, à la taille, à l'indice de masse corporelle et à la surface corporelle ($p=0.0001$) et de manière négative à l'âge pour les femmes ($p=0.0009$). Lorsque la concentration en iode urinaire a été ajustée pour la concentration en thiocyanate urinaire et leur interaction, le volume thyroïdien était négativement corrélé avec l'iode urinaire (hommes : $p=0.02$, femmes : $p = 0.006$) et positivement corrélé avec le thiocyanate urinaire (hommes $p = 0.0001$, femmes $p=0.004$). Le volume thyroïdien moyen était significativement plus élevé chez les fumeurs actifs que chez les non-fumeurs (hommes : $p < 0.0001$, femmes : $p=0.0004$) et plus élevé chez les anciens fumeurs que chez les non-fumeurs (hommes : $p= 0.0001$, femmes : $p=0.004$). La T4 libre et le volume thyroïdien étaient positivement corrélés pour les deux sexes ($p=0.0001$). La TSH était négativement corrélée avec le volume thyroïdien pour les deux groupes ($p=0.0001$). Les utilisatrices de contraception orale (âgées de 35 à 45 ans) avaient un volume thyroïdien plus petit que les non-utilisatrices ($p=0.0009$).

Conclusion

En France, un état proche de la carence iodée, associé à un environnement légèrement goitrigène, peut induire une stimulation thyroïdienne significative, indépendamment du taux de TSH, et est d'une importance capitale dans la formation du goitre. Fumer peut également affecter la thyroïde, provoquant une hypertrophie thyroïdienne de longue durée.

Notre commentaire

La thyroïde est une glande composée de deux lobes reliés par un isthme et situés de part et d'autre de la trachée, du larynx et du pharynx. Elle est entourée par différents muscles (sterno-cléido-hyoïdiens, sterno-thyroïdiens, sterno-cléido-mastoïdiens et le long du cou).

De chaque côté, le nerf récurrent laryngé et les vaisseaux thyroïdiens cheminent entre le muscle long du cou en arrière et le lobe thyroïdien.

Enfin, l'artère carotide primitive et la veine jugulaire cheminent de chaque côté de la thyroïde. Le caractère superficiel de cet organe rend son évaluation échographique facilement réalisable.

Le volume total de la glande correspond à la somme des volumes de chaque lobe. Le volume de chaque lobe est déterminé selon la formule : $V = \text{hauteur} \times \text{largeur} \times \text{épaisseur} \times \text{facteur de corrélation}$ (11). Son calcul est indispensable au diagnostic des pathologies thyroïdiennes comme précisé par l'OMS.

Le volume de l'isthme normal est en pratique négligeable, mais doit être ajouté à la somme totale lorsqu'il est hypertrophié.

Le volume thyroïdien peut varier selon différents facteurs environnementaux, ethniques, et anthropomorphiques qu'il convient de prendre en compte dans l'interprétation des résultats (12–15).

L'examen échographique doit toujours être précédé d'un examen clinique avec palpation cervicale.

Une analyse des vaisseaux latéro-cervicaux et des aires ganglionnaires cervicales bilatérales doit venir compléter l'examen.

Un retentissement trachéal ou un caractère plongeant de la glande peuvent être retrouvés, notamment chez les sujets présentant un cou court ou chez les personnes âgées (1).

Ce qu'il faut retenir : (1)

Thyroïde normale :

- **Hyperéchogène par rapport aux muscles parathyroïdiens**
- **Homogène, à contours nets et réguliers**
- Epaisseur et Largeur de la thyroïde : $1,5 \pm 0,5$ cm
- Hauteur de la thyroïde : 5 ± 1 cm
- L'isthme mesure 5 mm d'épaisseur et 1,5 cm de hauteur
- **Le volume total correspond à la somme des volumes de chaque lobe**
- **Volume de chaque lobe estimé par : $V = L \times H \times E \times 0,5$, (L est la largeur, H la hauteur et E l'épaisseur du lobe)**
- **Volume thyroïdien total normal en France : entre 10 et 28 cm³**
- **Vascularisation thyroïdienne** : signaux couleurs diffus répartis dans le parenchyme et en périphérie.

Les dimensions de la glande varient selon :

- Le poids, la taille, l'IMC et la surface corporelle, le sexe
- La consommation d'iode
- Le tabac
- Les concentrations de T4 et de TSH
- La prise de contraception orale

Pathologique si :

- Epaisseur > 25mm
- < 5 cm³ par lobe, hypoplasie / hypotrophie
- < 6 cm³ pour les 2 lobes, atrophie

Technique échographique :

- Patient en décubitus dorsal, tête en hyper extension légère, utilisation d'une sonde linéaire de haute fréquence, examen en mode B en temps réel puis doppler.
- Hauteur de chaque lobe ou grand axe : sur coupe longitudinale, en repérant le pôle inférieur du lobe.
- Largeur de chaque lobe, ou petit axe : pivoter la sonde de 90° à partir du grand axe. Rechercher la plus grande largeur mesurable.
- Epaisseur de chaque lobe : sur coupe du grand axe.

Figure 4 : Thyroïde normale

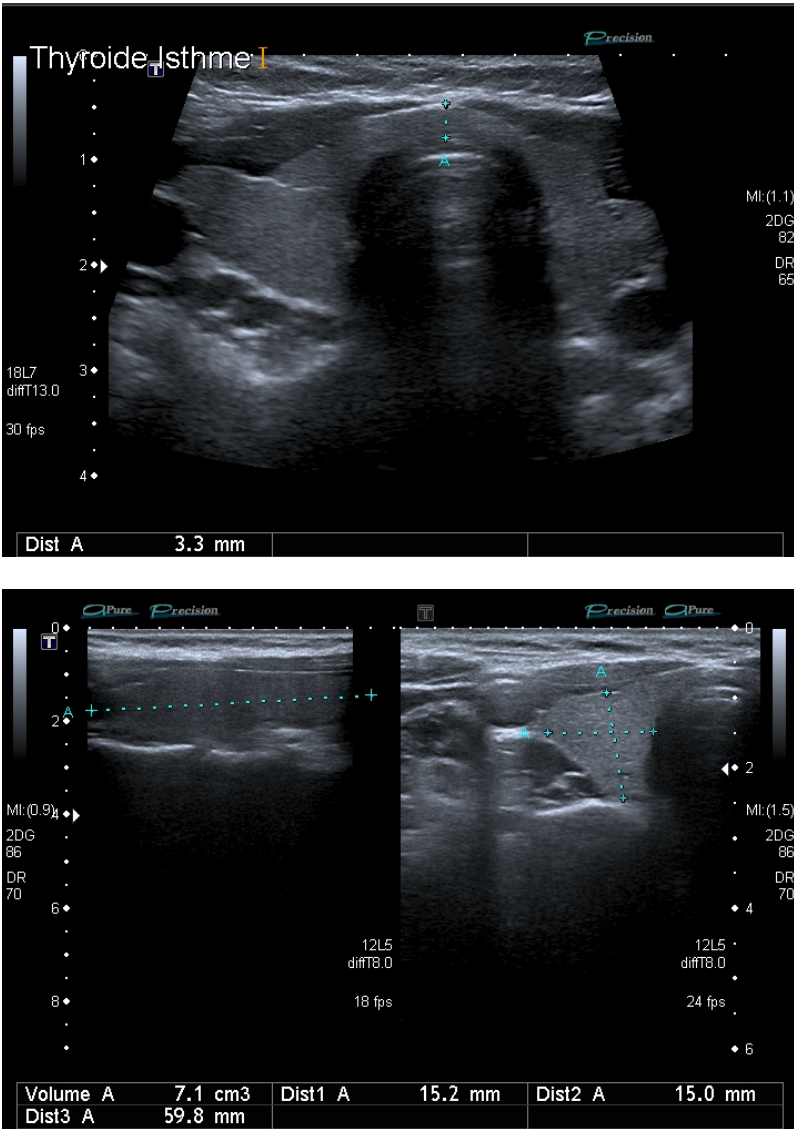
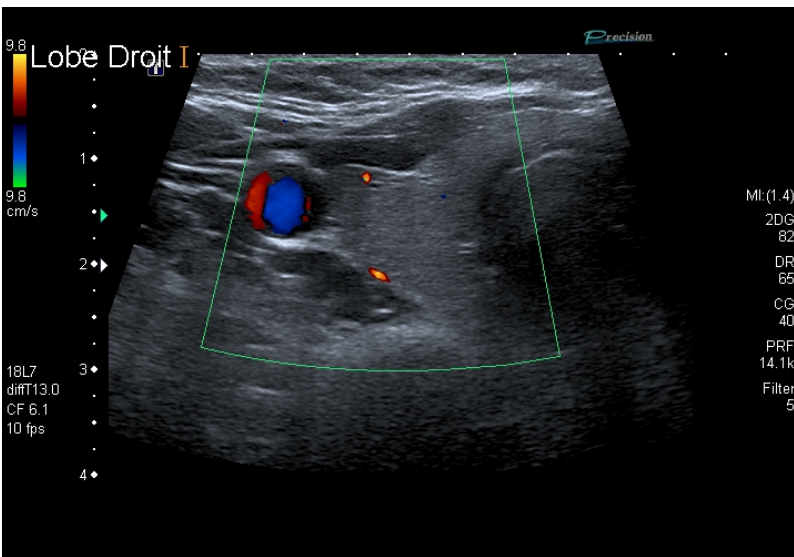


Figure 5 : Thyroïde normale au doppler couleur



❖ EU-TIRADS : quels sont les signes échographiques de malignité d'un nodule thyroïdien ?

Notre traduction de l'article

European Thyroid Association Guideline for Ultrasound Malignancy Risk Stratification of Thyroid Nodules in Adults : The EU-TIRADS

Russ G. Bonnema S.J. Erdogan M.F. Durante C. Ngu R. et Leenhardt L.

Publié en 2017 (16).

Introduction

L'échographie thyroïdienne est un examen clé dans la gestion des nodules thyroïdiens. Facilement accessible, non invasive, et peu coûteuse, elle représente une étape obligatoire dans le bilan initial de ces nodules. La majorité des nodules thyroïdiens sont des lésions asymptomatiques et bénignes, de découverte fortuite. L'évaluation échographique du risque de malignité est ainsi cruciale chez les patients porteurs de nodules thyroïdiens, afin de sélectionner ceux chez qui une cytoponction par aspiration à l'aiguille fine doit être effectuée, et distinguer ceux chez qui une simple surveillance est requise, afin d'éviter une chirurgie thyroïdienne non nécessaire.

Du fait du rôle central de l'échographie thyroïdienne dans la gestion des patients porteurs de nodules thyroïdiens, l'Association Européenne de la Thyroïde a convoqué un comité d'experts internationaux afin de mettre en place des recommandations Européennes dans la stratification échographique du risque de malignité des nodules thyroïdiens.

Matériel et Méthode

Il s'agit d'une revue systématique de la littérature avec méta-analyse, basée sur les recommandations émanant de l'American Association of Clinical Endocrinologists, l'American Thyroid Association et les recommandations Coréennes. Le comité d'experts a créé un nouveau système de données et de rapport d'imagerie thyroïdienne européenne (European Thyroid Imaging and Reporting Data System) appelé EU-TIRADS dont les objectifs étaient de créer :

- Un lexique illustré de l'ensemble des termes utilisés en échographie pour décrire les nodules thyroïdiens
- Un compte rendu échographique structuré et standardisé
- Un score pour la stratification quantitative du risque de malignité
- Des recommandations de prise en charge comprenant les critères échographiques d'indication de cytoponction.

Résultats

- Nodule Bénin (EU-TIRADS 2) :

Les kystes simples ainsi que les nodules entièrement spongiformes doivent être considérés comme bénins. La cytoponction n'est pas indiquée (sauf lors de traitements thérapeutiques ou de compressions symptomatiques) (Niveau de preuve = grade 1. Risque de Malignité = proche de 0%).

- Nodules à bas risque de Malignité (EU-TIRADS 3) :

Les nodules de forme ovale, isoéchogènes ou hyperéchogènes, aux bords lisses et sans autre caractéristique de malignité doivent être considérés comme à bas risque de malignité (Niveau de preuve = grade 1. Risque de malignité = 2-4%).

- Nodules à risque intermédiaire (EU-TIRADS 4) :

Les nodules de forme ovale et légèrement hypoéchogènes avec des marges lisses et sans caractéristique à haut risque doivent être considérés comme présentant un risque intermédiaire de malignité. Une cytoponction devrait généralement être effectuée pour les nodules > 15 mm (Niveau de preuve = grade 1. Risque de Malignité = 6-17%).

- Nodules à haut risque (EU-TIRADS 5) :

Les nodules ayant au moins une caractéristique échographique suspecte (c'est-à-dire une forme non ovale, des marges irrégulières, des microcalcifications ou une hypoéchogénicité marquée) doivent être considérés comme présentant un risque élevé de malignité, ce risque augmentant avec le nombre de signes suspects. Une cytoponction devrait être effectuée pour les nodules > 10 mm (Niveau de preuve = grade 1. Risque de Malignité = 26-87%).

- Cas Particuliers : les patients présentant des nodules subcentimétriques avec des caractéristiques échographiques hautement suspectes et sans ganglions lymphatiques anormaux peuvent avoir le choix d'une surveillance active ou d'une cytoponction.

- Retenir que la gestion échographique dans la maladie multinodulaire se fait comme suit :

1. Commencer par chercher les nodules à haut risque et les décrire, sans tenir compte de leur taille, effectuer une cytoponction si taille > 10 mm
2. Puis, rechercher des nodules à risque intermédiaire, décrire ceux de taille > 5 mm et effectuer des cytoponctions si taille > 15 mm
3. Puis, rechercher des nodules à faible risque, décrire ceux de taille > 10 mm et effectuer des cytoponctions si taille > 20 mm

S'il y a de nombreux nodules, au moins les 3 plus importants (selon les critères de risque et de taille) doivent être décrits en détail en utilisant le processus ci-dessus.

- Ganglion lymphatique suspect : l'évaluation échographique des ganglions lymphatiques cervicaux est recommandée pour tous les nodules thyroïdiens, elle est obligatoire dès lors qu'un nodule de score 4 ou 5 est détecté et elle est conseillée pour les nodules de score 3. En cas de ganglion lymphatique suspect, une cytoponction du ganglion lymphatique et du nodule thyroïdien le plus suspect doit être effectuée (Niveau de preuve = grade 1).

- L'extension extrathyroïdienne : l'effraction capsulaire, la rupture de la capsule, la butée contre la capsule par le nodule thyroïdien sont révélatrices d'une extension extrathyroïdienne et doivent être décrites (Niveau de preuve = grade 1).

- Les macrocalcifications : seules, elles ne sont pas spécifiques de malignité. Leur présence doit être mise en relation avec les autres signes échographiques présents et imposant la cytoponction. Les vraies macrocalcifications doivent être différenciées des autres ponctuations hyperéchogènes, et de tels nodules doivent subir une cytoponction. Les ponctuations avec des artéfacts en queue de comète sont évocatrices de bénignité (Niveau de preuve = grade 2).

- L'Echodoppler : l'utilisation du Doppler en routine n'est pas recommandée pour la stratification échographique du risque de malignité des nodules thyroïdiens (Niveau de preuve = grade 2).

- L'Elastographie : elle ne peut se substituer à l'échographie en mode B mais peut être utilisée en plus de celle-ci si le nodule s'y prête, en particulier en raison de sa valeur prédictive négative élevée (Niveau de preuve = grade 2).

- Croissance nodulaire : l'évaluation systématique de la croissance des nodules par la réalisation d'échographies répétées de la thyroïde, afin de prédire le cancer, n'est pas justifiée (Niveau de preuve = grade 2).

Conclusion

Le EU-TIRADS, a pour objectif de servir les médecins dans leur pratique clinique, d'améliorer la reproductibilité inter-opérateur des descriptions échographiques de la thyroïde et de simplifier la communication des résultats qui en découlent.

Notre commentaire

Le EU-TIRADS est un lexique d'imagerie ultrasonore de la thyroïde qui comprend une iconographie, les définitions de nodule bénin, à risque faible, intermédiaire ou à haut risque de malignité, et une estimation du risque de malignité dans chaque catégorie. De la classification EU-TIRADS découlent les recommandations de prise en charge et les indications de cytoponction. Par comparaison au système Français publié en 2013, ce nouveau système de classification échographique permet d'établir un score simplifié en prenant en compte le moins de critères possibles pour évaluer le risque de malignité des nodules, l'élastographie (16) et la vascularisation ne faisant plus partie des critères cardinaux. Il permet également de diminuer les variabilités inter-opérateur dans la réalisation et le repérage de certains signes échographiques de malignité, avec un compte rendu structuré et standardisé.

L'EU-TIRADS a ainsi été créé dans le but de servir au mieux les médecins dans leur pratique et leur permettre de communiquer de façon claire et cohérente à propos des résultats échographiques.

La limite de cet outil est, dans certains cas où l'atteinte nodulaire est trop complexe pour être cartographiée, de méconnaître un nodule suspect, noyé parmi les autres. Il faut savoir reconnaître dans ce cas la diminution de la pertinence échographique, et envisager une cytoponction en cas de doute.

Dans le cas des thyroïdes multi-nodulaires, il est conseillé de rechercher d'abord les nodules suspects (EU-TIRADS 4 ou 5) puis les nodules EU-TIRADS 3 plus volumineux. Les kystes colloïdes en involution spontanée peuvent constituer de faux positifs. En revanche les nodules kystiques et les nodules exclusivement solides isoechogènes sont souvent de faux négatifs. Ils représentent chacun 1 à 3% du total des carcinomes et la moitié des faux négatifs en EU-TIRADS.

L'EU-TIRADS reste un outil fiable en échographie de la thyroïde, permettant de détecter 96% des carcinomes thyroïdiens, d'évaluer un nodule comme très probablement bénin avec un risque d'erreur inférieur à 2-4% et de rationaliser les indications de cytoponction.

Ce qu'il faut retenir

Les signes cardinaux de malignité sont :

- **La forme** : lésion plus épaisse que large/haute
- **Les contours** : irréguliers
- **L'échogénicité** : hypoéchogénicité marquée
- **Les microcalcifications** : présentes

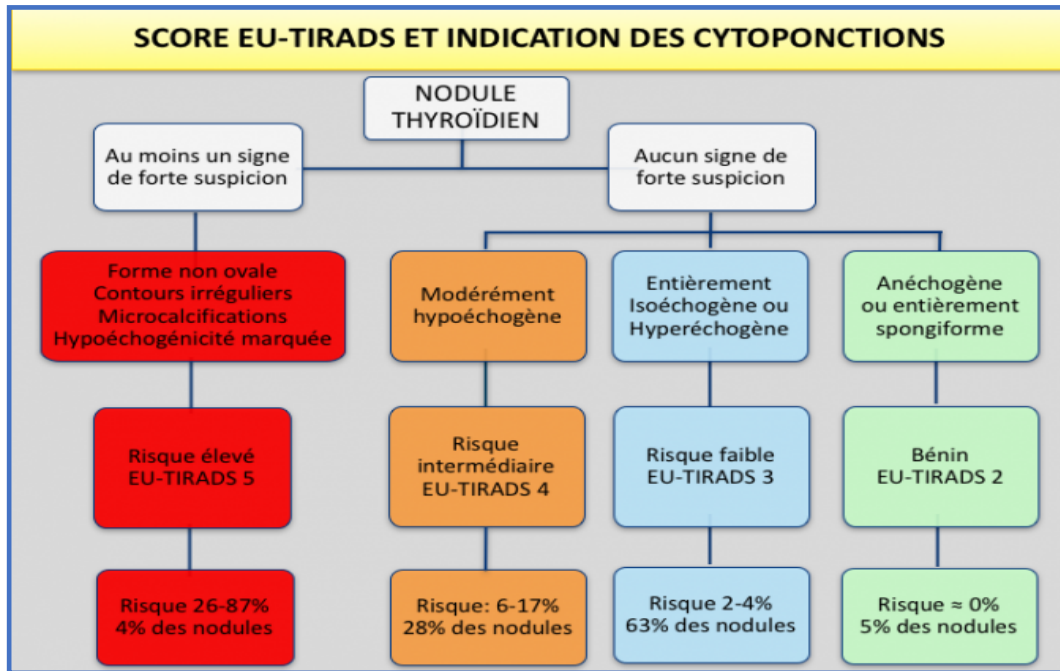
Ces signes sont pris en compte pour établir le score EU-TIRADS du nodule. Le score EU-TIRADS pose l'indication de cytoponction en fonction du risque de malignité.

Une échographie ganglionnaire doit être systématique.

Le compte rendu est standardisé et doit permettre d'établir un score ainsi qu'une conduite à tenir.

Un schéma doit accompagner le compte rendu (Annexes 3 et 4).

Figure 6 : EU-TIRADS et risque de malignité



Indication de cytoponction si :

- nodule EU-TIRADS 5 et taille > 10mm
- nodule EU-TIRADS 4 et taille > 15mm
- nodule EU-TIRADS 3 et taille > 20mm

Tableau 3 : Les signes échographiques accessoires dans l'évaluation des nodules thyroïdiens

	Augmente le risque de malignité au sein d'une catégorie	Diminue le risque de malignité au sein d'une catégorie
Echostructure	Solide	Mixte
Halo	Absent ou épais	Fin
Macrocalcification	Périphérique, discontinue	Absente ou centrale
Image Colloïdale	Absente	Présente
Extension extra-thyroïdienne	Présente	Absente
Vascularisation	Centrale	Périphérique
Rigidité	Élevée	Basse

Ils modulent le risque au sein de chaque score EU-TIRADS sans le modifier.

Figure 7 : Nodule EU-TIRADS 3

Nodule bien délimité à contenu iso-échogène au parenchyme, entouré d'un fin halo hypoéchogène.

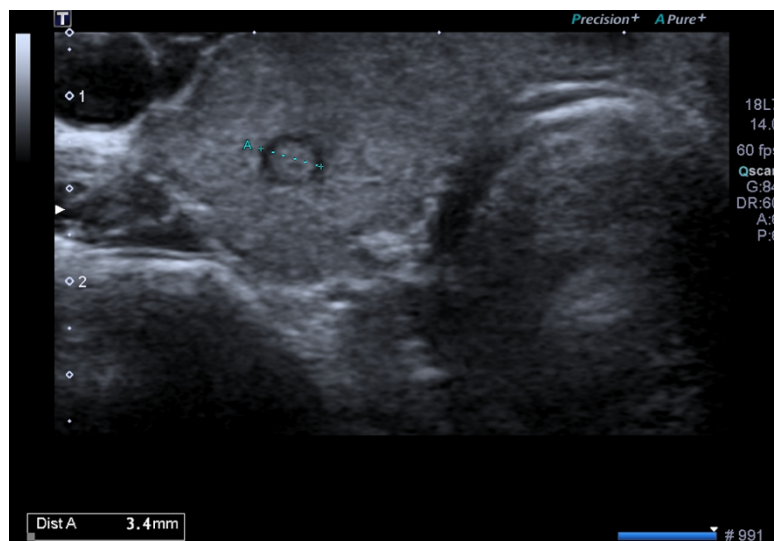
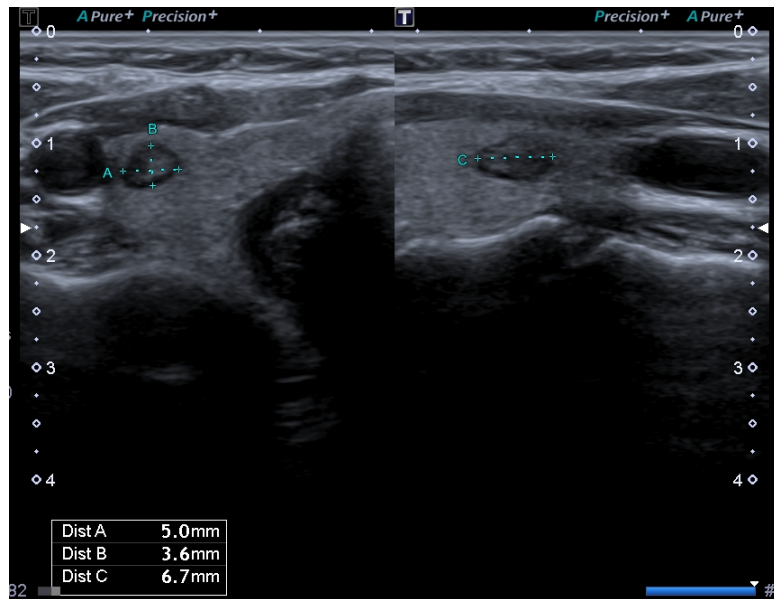
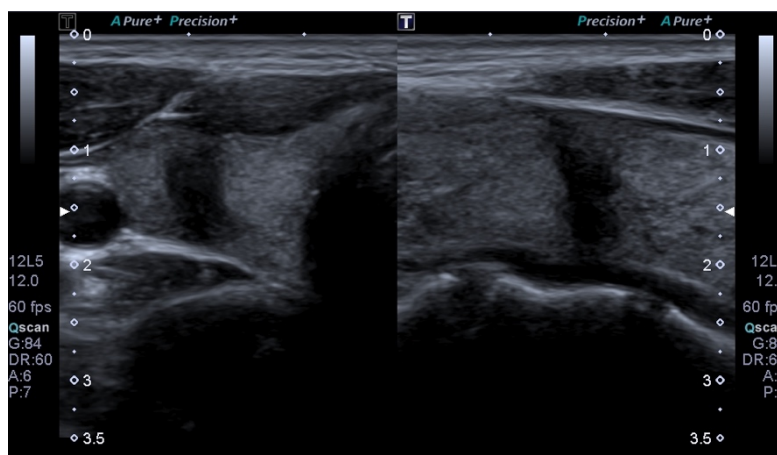


Figure 8 : Nodule EU-TIRADS 5

Nodule très hypoéchogène, plus épais que haut et large, aux contours irréguliers.



❖ Elastographie de la thyroïde : quelle est son utilité dans la prise en charge d'un nodule thyroïdien ?

Notre traduction de l'article

Qualitative elastography can replace thyroid nodule fine-needle aspiration in patients with soft thyroid nodules. A systematic review and meta-analysis

Nell S. Kist J.W. Debray T.P.A. De Keizer B. Van Oostenbrugge T.J. Borel Rinkes I.H.M. Valk G.D. et Vriens M.R.

Publié en 2015 (16).

Introduction

Seule une minorité de nodules thyroïdiens est maligne. L'élastographie ultrasonore qualitative est une technique non invasive. L'objectif de cette étude est d'étudier la valeur diagnostique de l'élastographie qualitative pour distinguer les nodules thyroïdiens bénins des nodules malins chez les patients adressés pour cytoponction.

Matériel et Méthode

Une recherche systématique de la littérature (PubMed, Embase et Cochrane Library) a été conduite dans le but de réaliser une méta-analyse. Les études qui ont été incluses traitaient des scores couleur en élastographie de nodules thyroïdiens ainsi que des résultats cytologiques ou histologiques associés chez des patients porteurs de nodules thyroïdiens adressés pour cytoponction. Deux examinateurs indépendants ont extrait les données des études et évalué la qualité de chacune d'elle. La sensibilité et la spécificité groupées ont été calculées en utilisant un cadre bayésien bivarié.

Résultats

Vingt études ont été analysées. L'élastographie présente une sensibilité sommaire de 85% (IC 95% = [79-90%]) et une spécificité de 80% (IC 95% = [73-86%]) dans le diagnostic de bénignité du nodule thyroïdien. Les valeurs groupées prédictives négatives et prédictives positives étaient évaluées à respectivement 97% (IC 95% = [94-98%]) et 40% (IC 95% = [34-48%]). La probabilité prétest d'un nodule bénin était de 82%. Seulement 3,7% des nodules faux négatifs étaient un carcinome thyroïdien folliculaire. La valeur prédictive négative groupée est de 99% (IC 95% = [97-100%]) lorsque seuls les nodules entièrement mous (Asteria elastography 1) étaient classés comme bénins soit pour 14% de la population étudiée.

Conclusion

L'élastographie est un outil dont la spécificité et la sensibilité sont bonnes, offrant une précision diagnostique utile. Sa force majeure réside dans la détection de la bénignité, en particulier lorsque les nodules sont entièrement mous. Les résultats de notre analyse montrent que, lorsque l'élastographie retrouve un nodule complètement mou, la cytoponction pourrait être évitée en toute sécurité chez les patients adressés pour l'analyse de leur nodule thyroïdien. Cela pourrait empêcher des procédures diagnostiques invasives inutiles chez une partie substantielle des patients.

Notre commentaire

L'élastographie thyroïdienne est une technique qui s'est développée depuis les années 2005 (18). A travers l'étude de la dureté de la thyroïde et de différentes tumeurs thyroïdiennes, une différence très significative a été retrouvée entre le cancer ($63,3 \pm 36,8$ kilopascals [kPa]) et le tissu sain ($10 \pm 4,2$ kPa) (19). Ainsi, au-delà de 65kPa, une tumeur est hautement suspecte (ou pour un ratio de rigidité par rapport au tissu environnant supérieur à 3,7). Les cancers papillaires sont le plus souvent durs à la palpation (contrairement aux cancers folliculaires), la métastase ganglionnaire du cancer papillaire de la thyroïde peut également être repérée en élastographie du fait de sa dureté (20).

Cette revue systématique de la littérature avec méta-analyse est une étude puissante qui permet d'évaluer la valeur diagnostique de l'élastographie qualitative dans la différenciation des nodules thyroïdiens bénins et malins chez les patients adressés pour cytoponction. Pour écarter les nodules bénins, l'élastographie avait une sensibilité de 85% et une spécificité de 80%, résultats corroborés par d'autres études (21). La valeur prédictive négative (VPN) et la valeur prédictive positive (VPP) étaient respectivement de 97% et 40%.

La force majeure de l'élastographie réside donc dans la détection des nodules bénins avec une VPN très élevée. Elle permettrait d'améliorer la sensibilité diagnostique des opérateurs non spécialisés (22). En revanche, un résultat élastographique positif ne permet pas de conclure de façon fiable et une cytoponction sera inévitable en fonction du score EU-TIRADS. La variabilité inter et intra-observateur représente un désavantage potentiel de l'élastographie qualitative qu'on ne peut ignorer.

Si l'élastographie thyroïdienne permet d'améliorer la VPP et la VPN dans le diagnostic de malignité des nodules thyroïdiens, elle ne doit pas être considérée comme une alternative à l'échographie en mode B mais comme un paramètre additionnel optimisant les performances diagnostiques de l'examen (20).

Selon le EU-TIRADS de 2017, l'élastographie ne fait plus partie des critères majeurs concernant le risque de malignité, elle figure cependant parmi les signes accessoires permettant de modifier le risque au sein d'un même score EU-TIRADS (16).

Ce qu'il faut retenir

L'évaluation EU-TIRADS d'un nodule est nécessaire mais peut ne pas suffire dans la stratégie de prise en charge.

Selon le EU-TIRADS : l'élastographie ne peut se substituer à l'échographie en mode B mais peut être utilisée en plus de celle-ci si le nodule s'y prête, en particulier pour sa VPN élevée.

Attention, si un nodule de rigidité élevée est suspect, un nodule de rigidité basse peut être malin.

Avantages de l'élastographie :

- **Sensibilité de 85% et spécificité de 80% dans l'évaluation des nodules thyroïdiens, VPN de 97%.**
- Aide à la caractérisation des structures pouvant mimer un nodule solide hypoéchogène (pseudonodules de thyroïdite ; kystes à contenu épais).

Limites de l'élastographie :

- **VPP à 40%, ne permettant pas de conclure.**
- Rigidité indéterminée concernant les nodules profonds, mixtes, volumineux, isthmiques ou contenant des macrocalcifications.
- Nécessité de comparaison à un tissu présumé sain, dont on ne connaît pas la rigidité.
Exemple : nodule développé au sein d'une thyropathie auto-immune (20).

Définitions :

- *Dureté* : capacité d'un matériau à résister à une contrainte.
- *Rigidité* : degré de déformation élastique du matériau sous cette contrainte.
- *Élasticité* : capacité du matériau à reprendre sa forme initiale à l'arrêt de la contrainte.

❖ Cancer de la thyroïde : quelles sont les caractéristiques échographiques les plus communément rencontrées dans les cancers thyroïdiens ?

Notre traduction de l'article

Differential Diagnostic Ultrasound Criteria of Papillary and Follicular Carcinomas : A Multivariate Analysis

Cordes M. Kondrat P. Uder M. Kuwert T. et Sasiadek M.

Publié en 2014 (23).

Introduction

Le but de l'étude est de tester l'hypothèse selon laquelle les carcinomes thyroïdiens papillaires (CTP) et les carcinomes thyroïdiens folliculaires (CTF) présentent des caractéristiques échographiques différentes.

Matériel et Méthode

90 patients (70 femmes, 20 hommes) chez qui, après thyroïdectomie, les diagnostics de CTP ou de CTF ont été établis, ont été inclus dans l'étude. 33 patients (25 femmes, 8 hommes) avec le diagnostic d'adénome folliculaire ont été inclus dans l'étude comme témoins (KONs). Tous les patients ont eu des examens échographiques de la thyroïde en préopératoire. Ces examens échographiques ont été évalués rétrospectivement par rapport aux caractéristiques échographiques suivantes : taille, forme, contour, échostructure, échogénéicité et calcifications.

Résultats

La taille était significativement différente :

- Plus grand diamètre dans le groupe CTP = 12,5 mm avec écart type = 8,1 mm,
- Plus grand diamètre dans le groupe CTF = 35,4 mm avec écart type = 19,6 mm,
- Plus grand diamètre dans le groupe KONs = 22,7 mm avec écart type = 14,5 mm,

Soit $p < 0,001$ pour les CTP comparés aux CTF, $p < 0,001$ pour les CTP comparés aux KONs, $p = 0,013$ pour les CTF comparés aux KONs.

Des différences ont également été trouvées en ce qui concerne le contour et l'échogénéicité entre les CTP, les CTF et les KONs ($p \leq 0,035$).

Les paramètres taille, contour, échogénéicité et calcifications pour les CTP, les CTF et les KONs présentent un coefficient de corrélation $r = 0,57$ ($p < 0,05$, analyse en régression multivariée).

Conclusion

Les CTP et les CTF apparaissent avec des caractéristiques échographiques différentes. Bien qu'il y ait un certain chevauchement des aspects échographiques des CTP et des CTF, la connaissance de ces différences devrait avoir une certaine incidence sur la prise en charge en fonction du risque.

Notre commentaire

En 2015, en France, le nombre de nouveaux cas de cancers de la thyroïde était estimé à 2 783 chez les hommes et 7 317 chez les femmes, tandis que 143 hommes et 215 femmes en sont décédés, selon les chiffres de l'InVS (24). L'évaluation de l'incidence et de la mortalité projetée en 2017 retenait 2980 nouveaux cas responsables de 140 décès chez l'homme et 7600 nouveaux cas responsables de 211 décès chez la femme (25). L'incidence est deux à trois fois plus élevée chez les femmes que chez les hommes, surtout entre 30 et 60 ans.

Les cancers différenciés de la thyroïde, représentés par les cancers papillaires et folliculaires, sont globalement de très bon pronostic, contrairement aux cancers indifférenciés ou anaplasiques.

Le carcinome papillaire est une tumeur non encapsulée souvent multicentrique pouvant être bilatérale et dont la propagation est lymphatique (26). Il représente environ 85% des cancers de la thyroïde. Les carcinomes papillaires thyroïdiens sont majoritairement indolents cliniquement (27).

Le carcinome folliculaire est une tumeur encapsulée. L'invasion de la capsule et des vaisseaux distingue les carcinomes folliculaires des adénomes. Les métastases pulmonaires et osseuses proviennent d'une propagation hématologique (26). Ils représentent 2 à 5% des cancers de la thyroïde (27).

Cette étude permet d'analyser les différences échographiques entre tumeur folliculaire et papillaire. Elle comporte plusieurs biais parmi lesquels son caractère rétrospectif et la sélection des patients puisque seuls ceux pour lesquels un résultat histologique était disponible ont pu être évalués. Un biais de mesure est également possible dans la corrélation entre carcinomes histologiquement définis et examens échographiques. Enfin, si un même appareil échographique a été utilisé, les résultats histologiques n'ont quant à eux pas tous été réalisés au même endroit, ne permettant donc pas une standardisation. Cependant, l'étude permet de démontrer de manière statistiquement significative des différences échographiques entre carcinome papillaire et folliculaire, notamment dans la taille, la forme et l'échostructure du nodule selon sa nature histologique.

Ainsi, un carcinome papillaire présente un aspect typique EU-TIRADS 5, avec une hypoéchogénéité marquée (82%) des contours irréguliers (57%), et la présence de microcalcifications (30%). Une forme plus haute que large était peu rencontrée, leur forme étant majoritairement ronde (39%) dans cette étude.

Le carcinome folliculaire présentait un aspect échographique de nodule solide hypoéchogène (72%), significativement plus grand que le carcinome papillaire. L'échostructure des carcinomes folliculaires est hétérogène dans 88% des cas, contre 57% des cas chez les carcinomes papillaires. Leurs contours étaient irréguliers (76%) et la forme ovale dans 64% des cas. En revanche, les microcalcifications étaient moins souvent rencontrées. Il semble également que le carcinome folliculaire se présente parmi une population plus âgée et chez moins de femmes que pour le carcinome papillaire (28).

Le médecin généraliste échographiste a un rôle essentiel dans la détection précoce de nodules thyroïdiens suspects de malignité. La prise en charge de ces nodules est spécialisée. Les cancers papillaires et folliculaires de la thyroïde peuvent être guéris dans plus de 85 % des cas, et les patients traités doivent bénéficier d'une surveillance à vie.

Ce qu'il faut retenir

Aspect échographique le plus fréquemment retrouvé devant un cancer thyroïdien différencié : nodule solide hypoéchogène (26,29).

Tableau 4 : Caractéristiques échographiques des carcinomes papillaires et folliculaires (30)

Carcinome	Echogenicité	Echostructure	Calcifications	Contours	Taille
Papillaire	Hypoéchogène	Variable	Oui : micro	Irréguliers	< Folliculaire, multinodulaire
Folliculaire	Hypoéchogène	Hétérogène	Oui : micro et macro	Irréguliers	> au Papillaire

❖ **Nodule bénin : quelle surveillance échographique adopter devant la découverte d'un nodule thyroïdien présumé bénin ?**

Notre traduction de l'article

The Natural History of Benign Thyroid Nodules

Durante C. Costante G. Lucisano G. Bruno R. Meringolo D. Paciaroni A. Puxeddu E. Torlontano M. Tumino S. Attard M. Lamartina L. Nicolucci A. et Filetti S.
Publié en 2015 (31).

Introduction

La détection des nodules thyroïdiens asymptomatiques a augmenté. Il n'y a pas de consensus sur le suivi optimal des lésions bénignes prouvées cytologiquement et des nodules échographiquement bénins. Les recommandations actuelles préconisent des examens échographiques en série et une réévaluation de la cytologie si une croissance significative est observée. L'objectif de cette étude est de déterminer la fréquence et l'ampleur des facteurs associés à l'évolution des nodules thyroïdiens.

Matériel et Méthode

Il s'agit d'une étude prospective, multicentrique et observationnelle portant sur 992 patients consécutifs ayant de 1 à 4 nodules thyroïdiens asymptomatiques, échographiquement ou cytologiquement bénins. Les patients ont été recrutés dans 8 centres hospitaliers de référence pour les maladies de la thyroïde en Italie entre 2006 et 2008. Les données recueillies au cours des 5 premières années de suivi (jusqu'en janvier 2013) ont été analysées.

La croissance des nodules de base (critère d'évaluation principal) a été évaluée au moyen d'échographies annuelles de la thyroïde. Elle était considérée comme significative si une augmentation de 20% ou plus était enregistrée dans au moins 2 diamètres, 2mm étant l'augmentation minimale retenue. Les facteurs de base associés à la croissance ont été identifiés.

Les critères d'évaluation secondaires étaient la détection échographique de nouveaux nodules et le diagnostic de cancer de la thyroïde pendant le suivi.

Résultats

La croissance des nodules est survenue chez 153 patients (15,4%, IC 95% = [14,3% -16,5%]). 174 des 1567 nodules d'origine (11,1%, IC 95% = [10,3% -11,9%]) ont augmenté en taille, avec une augmentation significative moyenne du plus grand diamètre sur les cinq années de suivi de 4,9 mm (IC 95% = [4,2-5,5 mm]), allant d'un plus grand diamètre initial moyen estimé à 13,2 mm (IC 95% = [12,1-14,2 mm]) à un plus grand diamètre final moyen estimé à 18,1 mm (IC 95% = [16,7-19,4 mm]).

La croissance des nodules était associée à :

- la présence de nodules multiples (OR, 2,2, IC 95% = [1,4-3] pour 2 nodules ; OR 3,2, IC 95% = [1,8-5,6] pour 3 nodules ; et OR 8,9, IC 95% = [4,4 -18,0] pour 4 nodules),
- des nodules dont le volume était principalement supérieur à 0,2 ml (OR 2,9, IC 95% = [1,7-4,9] pour des volumes de 0,2 à 1 ml ; OR 3,0, IC 95% = [1,8-5,1] pour un volume \geq 1 ml),

- le sexe masculin (OR 1,7, IC 95% = [1,1-2,6]).

- Un âge de 60 ans ou plus était associé à un risque de croissance inférieur à celui des moins de 45 ans (OR 0,5, IC 95% = [0,3-0,9]).

Chez 184 sujets (18,5%, IC 95% = [16,4% -20,9%]), les nodules ont spontanément régressé.

Le cancer de la thyroïde a été diagnostiqué dans 5 nodules initiaux (0,3%, IC 95% = [0,0%-0,6%]).

Seulement deux avaient augmenté en taille.

Un nodule cancéreux non visualisé initialement a été fortuitement découvert lors d'une thyroïdectomie.

De nouveaux nodules se sont développés chez 93 patients (9,3%, IC 95% = [7,5%-11,1%]), dont seulement un a été détecté comme cancéreux.

Conclusion

Parmi les patients présentant des nodules thyroïdiens échographiquement ou cytologiquement bénins, la majorité ne présentait aucune augmentation de taille significative au cours des cinq années de suivi et le cancer de la thyroïde était rare. Ces résultats confortent une révision des recommandations actuelles concernant le suivi des nodules thyroïdiens asymptomatiques.

Notre commentaire

Avec la démocratisation de l'outil échographique, la détection de nodules thyroïdiens a explosé (32). La prise en charge de l'incidentalome thyroïdien constitue un problème récurrent en médecine générale.

Devant la découverte d'un nodule thyroïdien chez un patient asymptomatique, échographiquement ou cytologiquement bénin, une simple surveillance est recommandée. Cette surveillance doit être clinique et échographique, et doit comporter un dosage de la TSH (19, 20).

L'échographie permet lors de la surveillance d'un nodule, de mettre en évidence sa stabilité, de quantifier l'augmentation de volume et le changement d'aspect permettant ainsi de réévaluer son score EU-TIRADS, indiquant ou non la nécessité d'une cytoponction. Cependant lorsqu'une surveillance est indiquée, à quel rythme celle-ci doit-elle être réalisée ?

Cette étude observationnelle multicentrique prospective est une étude de forte puissance permettant d'évaluer le devenir des nodules thyroïdiens bénins, et donc d'adapter le rythme de surveillance de ces nodules. Le critère de jugement principal, qui était la croissance de nodules évaluée à travers des échographies annuelles, était significatif si une augmentation de 20% ou plus a été enregistrée dans au moins 2

diamètres de nodules, avec une augmentation minimale de 2mm. Cette définition échographique a été donnée par l'American Thyroid Association (35).

Une augmentation significative de la taille des nodules a été observée chez 15% des patients en 5 ans soit 11% de tous les nodules évalués. Parmi tous ces nodules, 18,5% ont régressé spontanément. De nouveaux nodules se sont développés chez 9,5% des patients. 5 des 1567 nodules suivis étaient malins, soit 0,3%.

D'après les résultats de cette étude, parmi l'ensemble des nodules bénins surveillés, la grande majorité ne présentait pas d'augmentation significative de la taille au cours des 5 années de suivi et le cancer de la thyroïde était rare. Une surveillance espacée paraît donc être justifiée afin d'éviter une médicalisation excessive, source d'angoisse pour le patient.

Un premier contrôle peut être réalisé entre 6 et 18 mois (36). Puis, si la taille du nodule et son aspect échographique restent stables, sans signe évolutif clinique et biologique significatif, l'intervalle de surveillance peut être augmenté progressivement à 2 ans puis 3 ans puis 5 ans (37).

Cependant, dans le cas des goitres multinodulaires, il est conseillé de ne pas espacer les intervalles de surveillances de plus de 2-3ans (35).

Il est important de garder à l'esprit que l'accroissement en taille n'est pas un signe de malignité et la stabilité en taille ne permet pas d'affirmer la bénignité. Si la variation de taille d'un nodule constitue un critère de surveillance, la vitesse à laquelle celle-ci évolue est en revanche un facteur pronostic.

Un accroissement de plus de 2mm/an est corrélée à un sur risque de malignité (38).

Ce qu'il faut retenir (16,35)

Les nodules thyroïdiens **éligibles à une surveillance échographique simple** sont ceux qui **ne répondent pas aux critères échographiques de malignité comme établis par le EU-TIRADS et qui ne justifient pas d'une cytoponction.**

Il est recommandé de **ne pas surveiller excessivement les nodules asymptomatiques d'allure échographique bénigne :**

- Premier contrôle à un an,
- Puis espacer progressivement si stabilité à 2 ans,
- Puis 3 ans puis 5ans.
- ne pas trop espacer la surveillance dans le cas des thyroïdes multinodulaires

Définition de la variation de taille : **plus de 2mm par an dans au moins deux diamètres et/ou 50% en volume**

Pour aller plus loin :

- 10% à 30% des nodules vont grossir, et 15% à 25% vont diminuer (39).
- La vitesse de variation de taille est en général lente, en moyenne 1mm par an pour la portion solide et moins de 3mm dans 95% des cas.
- Le surdiagnostic des nodules thyroïdiens est responsable d'un surdiagnostic de micro-cancers de signification clinique incertaine.

❖ Thyroïdite : l'hypoéchogénéicité diffuse de la thyroïde est-elle un signe prédictif fiable de dysthyroïdie auto-immune ?

Notre traduction de l'article

The Value of Ultrasonography in Predicting Autoimmune Thyroid Disease

Pedersen O.M. Aardal N.P. Larssen T.B. Varhaug J.E. Myking O. et Harald Vik-Mo H.

Publié en 2000 (40).

Introduction

Une hypoéchogénéicité diffuse globale de la thyroïde peut être retrouvée échographiquement dans les thyroïdites auto-immunes (TAI), notamment dans la thyroïdite lymphocytaire chronique ou thyroïdite de Hashimoto, et la maladie de Basedow, ainsi que dans la thyroïdite subaiguë ou thyroïdite de De Quervain. La fréquence rapportée de cette hypoéchogénéicité diffuse dans les thyroïdites auto-immunes varie de 19% à 95%. L'objectif de cette étude est d'évaluer la valeur prédictive d'une hypoéchogénéicité diffuse de la thyroïde dans les thyroïdites auto-immunes.

Matériel et Méthode

3 077 patients adressés pour une échographie thyroïdienne ont été évalués de façon prospective afin d'étudier ceux ayant une hypoéchogénéicité thyroïdienne diffuse versus ceux ayant une échogénéicité thyroïdienne normale. Les indications échographiques les plus fréquentes chez les patients adressés pour échographie thyroïdienne étaient la présence d'un goitre, d'un dysfonctionnement thyroïdien, l'apparition d'une tuméfaction ou d'une gêne au niveau du cou ou encore d'une difficulté à déglutir.

Une hypoéchogénéicité thyroïdienne diffuse a été découverte chez 485 patients. Parmi ces derniers, les dossiers contenant les résultats de biopsies par aspiration à l'aiguille fine (FNAB) étaient disponibles chez 452 patients, qui ont été inclus dans l'étude. Parmi les autres patients présentant une échogénéicité thyroïdienne normale, 100 patients ont été inclus comme témoins.

Résultats

Chez 411 des 452 patients de l'étude (90,9%), il y avait au moins un résultat de laboratoire compatible avec une éventuelle TAI :

- Une cytologie indiquant une thyroïdite lymphocytaire chez 287 des 363 patients (79,1%) pour qui des échantillons cytologiques avaient été recueillis.*
- Un taux élevé d'anticorps anti-peroxydase (TPOAb) chez 225 des 337 patients dont le taux d'anticorps avait pu être récupéré (66,8%).*
- Un taux de thyrotropine (TSH) élevé chez 290 sur 450 patients (64,4 %) ; ou un taux faible chez 79 sur 450 patients (17,6%).*

Le diagnostic final était : Thyroïdite chronique auto-immune (Hashimoto) chez 352 patients ; Maladie de Basedow chez 47 patients ; Thyroïdite subaiguë (granulomateuse) ou de De Quervain chez 7 patients ; Goitre multi-nodulaire toxique chez 3 patients ; et adénome toxique chez 2 patients. Chez les 41

patients restants (ceux sans résultats de laboratoire compatibles avec la thyroïdite auto-immune), le diagnostic final était le goitre colloïdal chez 37 patients et le cancer de la thyroïde chez 4 patients.

Parmi les 100 patients témoins, les résultats de laboratoire étaient compatibles avec une éventuelle TAI chez 14 patients : 5 des 49 patients pour qui les résultats d'anticorps avaient été récupérés avaient des taux élevés de TPOAb ; 2 patients avaient une thyroïdite lymphocytaire ; 2 patients avaient des taux élevés de TSH ; 2 autres patients avaient de faibles taux de TSH. Parmi ces patients contrôles, le diagnostic final était : thyroïdite auto-immune chronique chez 7 patients ; goitre nodulaire toxique chez 6 patients et adénome toxique chez 1 patient.

L'hypoéchogénéité thyroïdienne comme indicateur de thyroïdite auto-immune était concordante chez 399 patients sur 452 (88,3%, IC 95% = [85%-91%]) et non concordante chez 93 personnes sur 100 (93,0%, IC 95 = [88%-98%]).

Conclusion

L'hypoéchogénéité thyroïdienne est un marqueur prédictif performant de thyroïdite auto-immune. Lorsque l'hyperthyroïdie était associée à une diminution de l'échogénéité thyroïdienne, la présence de TAI était supérieure à 80%. En revanche, une échogénéité thyroïdienne normale semble indiquer que l'hyperthyroïdie, probablement, n'était pas due à une TIA.

Notre commentaire

L'hypoéchogénéité de la thyroïde est mise en évidence par comparaison avec l'échogénéité des muscles para-thyroïdiens adjacents. La thyroïde normale est toujours plus échogène que les muscles : c'est le gradient musculo-parenchymateux. Une thyroïde isoéchogène aux muscles est pathologique. Les modifications du signal échographique suivent les modifications histologiques du parenchyme thyroïdien au cours des maladies auto-immunes. Plusieurs modifications sont observées : l'hyperplasie, responsable du goitre et de l'aspect pseudo-nodulaire, et l'effondrement de la densité colloïdale responsable de l'aspect hypoéchogène et hétérogène observé en échographie (41).

Cette étude montre que l'hypoéchogénéité est un marqueur fort de thyroïdite et constitue une aide au diagnostic des Thyroïdites Auto-Immunes. Selon les résultats de cette étude, la valeur prédictive positive (VPP) de ce signe est de 88%, sa valeur prédictive négative (VPN) est de 93%. L'hypoéchogénéité était présente précocement, avant même l'apparition des signes cliniques pour certains patients. Seuls 7 des 100 patients ne présentant pas d'hypoéchogénéité à l'échographie avaient une Thyroïdite Auto-Immune. A l'inverse, lorsqu'une pathologie thyroïdienne

auto-immune était associée à des signes biologiques ou cytologiques, l'absence d'hypoéchogénéicité était rare. L'échographie présente également une forte sensibilité dans le diagnostic des thyroïdites subaiguës granulomateuses de De Quervain avec des zones hypoéchogènes hétérogènes diffuses ou confluentes « en coulées de lave », peu vascularisées au doppler (42).

La maladie de Basedow et la thyroïdite de Hashimoto sont les causes les plus fréquentes d'hyperthyroïdie et d'hypothyroïdie. La différenciation de ces deux maladies, si le patient est euthyroïdien, peut parfois être extrêmement difficile. L'échographie offrirait une grande spécificité, évaluée à 100%, mais une sensibilité faible dans le diagnostic de maladie de Basedow ou de thyroïdite de Hashimoto (43). La thyroïdite de Hashimoto présenterait une hypoéchogénéicité davantage périphérique et la maladie de Basedow, une hypoéchogénéicité plutôt centrale. Il n'est cependant pas possible de différencier ces deux maladies en utilisant uniquement l'échographie et la confirmation par des données de laboratoire est nécessaire (44). De plus, le réglage de l'appareil joue un rôle important dans l'appréciation de cette hypoéchogénéicité parfois subtile. Une amplification ultrasonore trop importante peut masquer une hypoéchogénéicité de la thyroïde. A l'inverse, une amplification trop faible peut révéler une fausse hypoéchogénéicité.

L'hypoéchogénéicité thyroïdienne surviendrait à un stade relativement précoce au cours des dysthyroïdies auto-immunes, il s'agit d'un signe facile et rapide à repérer si les réglages de l'appareil sont bien réalisés par l'opérateur. Ses VPP et VPN élevées ainsi que son apparition précoce dans l'histoire de la maladie en font un signe précieux dans le diagnostic. Les dysthyroïdies auto-immunes ont une prévalence élevée dans la population générale. Les symptômes associés aux dysfonctions thyroïdiennes sont nombreux (dépression, ostéoporose, impact sur le rythme cardiaque, sur le taux de cholestérol...). L'utilisation de l'outil échographique chez les patients porteurs de goitre permettrait une détection plus précoce des atteintes auto-immunes ainsi que l'instauration rapide d'un traitement afin d'éviter la survenue de complications. L'échographie ne se substitue pas à la scintigraphie, examen de référence du bilan étiologique des hyperthyroïdies. Enfin, seule la cytoponction échoguidée permet de faire la preuve d'une thyroïdite localisée ou oriente la prise en charge en cas d'authentique nodule (45).

Ce qu'il faut retenir : (46)

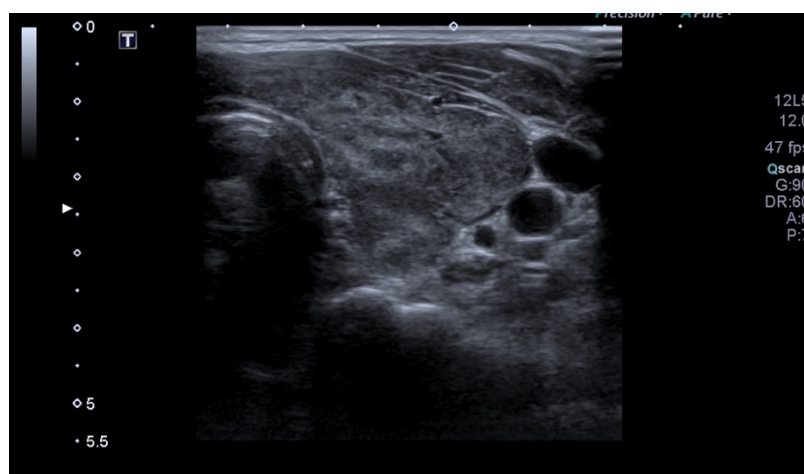
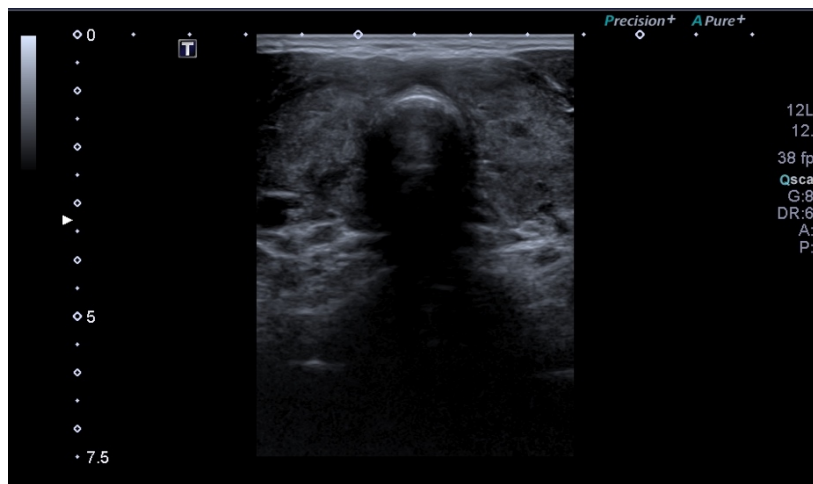
Le **gradient musculo-parenchymateux** : la thyroïde normale est toujours plus échogène que les muscles. Thyroïde isoéchogène aux muscles = pathologique.

L'**hypoéchogénicité** est un signe prédictif fiable de dysthyroïdie auto-immune, avec une VPP de 88% et une VPN de 93%

Les **zones de fibrose** sont hyperéchogènes, d'autant plus visibles que le parenchyme est globalement hypoéchogène.

Figure 9 : Aspect échographique d'une maladie de Basedow

Hypoéchogénicité diffuse et hyperéchogénicité des travées fibreuses



2. VASCULAIRE

❖ Carotides : comment réaliser le diagnostic d'une sténose carotidienne en échographie ?

Notre traduction de l'article

The Essentials of Extracranial Carotid Ultrasonographic Imaging

Kaproth-Joslin K.A. Bhatt S. Scoutt L.M. et Rubens D.J.

Publié en 2014 (47).

Introduction

L'athérosclérose carotidienne est un facteur de risque majeur d'accident vasculaire cérébral (AVC), d'une part par la survenue d'une sténose responsable d'une diminution de la perfusion cérébrale et d'autre part par la formation de plaques d'athérome instables responsables d'embolisations distales. L'évaluation échographique des carotides est l'examen d'imagerie de choix pour dépister, diagnostiquer et suivre ces lésions. L'objectif de cet article est d'exposer les techniques échographiques permettant de réaliser de manière reproductible et fiable l'examen des carotides.

Matériel et méthode

Cet article est une revue de la littérature exposant l'anatomie carotidienne normale puis les éléments du diagnostic des sténoses carotidiennes et de la plaque d'athérome instable.

Résultats

- Echo-anatomie et doppler normal des carotides : En mode B, on visualise la paroi de la carotide commune composée de deux lignes parallèles échogènes séparées par une fine épaisseur hypoéchogène ou anéchogène. La lumière du vaisseau est anéchogène. Une première bande échogène le long de la lumière du vaisseau représente l'interface lumière/intima et la deuxième bande plus périphérique représente l'interface média/adventice. Ainsi est délimité l'espace intima/média. La distance intima/média normale mesure moins de 0,9mm, elle est mesurée au niveau distal de la carotide commune. Au doppler couleur, le flux normal se dirige vers la tête sans turbulence (très légèrement au niveau du bulbe du fait de l'augmentation du calibre). Au doppler pulsé, la CI, qui assure un flux constant cérébral y compris en diastole, montre un profil de basse résistance avec une montée systolique rapide et un flux diastolique présent. La vitesse systolique maximale (VSM) au niveau de la CI est comprise entre 60 et 100cm/s. Au doppler pulsé, la CE montre un profil de haute résistance.

- La sténose carotidienne : le degré de sténose est estimé par la méthode NASCET, par comparaison du plus petit diamètre résiduel au niveau de la sténose et le diamètre normal de la CI post-sténotique (en %). L'analyse par doppler pulsé est la technique de référence. La VSM est le critère échographique consensuel pour estimer le degré de sténose. En dessous d'une sténose de 50%, la VSM n'est pas modifiée (< 125cm/s). Entre 50 et 70% de sténose, la VSM est comprise entre 125 et 230cm/s, au-delà

de 70% de sténose la VSM est supérieure à 230cm/s. Lorsque la sténose est supérieure à 90%, la VSM diminue de nouveau et peut se normaliser. On utilise le ratio VSM de la sténose de la carotide interne / VSM de la carotide commune homolatérale (à 2cm de la bifurcation carotidienne) et la vitesse télédiastolique (VTD) comme paramètre pour compléter la mesure de la VSM.

- Morphologie : une augmentation de l'épaisseur intima/média au-delà de 0,9 mm est un marqueur d'athérosclérose. En mode B, une plaque d'athérome est évaluée par sa localisation, son échotexture et ses caractéristiques. La cause la plus fréquente d'AVC demeure l'embol issu d'une plaque athéromateuse carotidienne instable. La localisation la plus fréquente est au niveau de la CI, à 2cm de la bifurcation. Les plaques homogènes sont les plus fréquentes, elles représentent des lésions stables. Les plaques calcifiées apparaissent hyperéchogènes. Les plaques hétérogènes sont d'échostructure complexe et présentent des zones focales anéchogènes représentant plus de 50% du volume de la plaque. Ces zones focales représentent des hémorragies intra-plaque, des lipides, du cholestérol ou du matériel protéique rendant la plaque instable avec un fort potentiel emboligène. L'ulcération d'une plaque apparaît en échographie comme une dépression ou un défaut anéchogène de la surface de la plaque s'étendant jusque dans la lumière.

Conclusion

L'échographie des carotides joue un rôle majeur dans l'évaluation de la maladie athéromateuse et dans l'identification des sténoses carotidiennes significatives. La qualité de l'examen dépend d'une approche standardisée validée qui concerne à la fois l'étude planimétrique (NASCET) et l'étude vélocimétrique afin d'en assurer la reproductibilité.

Notre commentaire

Une plaque d'athérome est un remaniement de l'intima des artères de gros calibre consistant en une accumulation de lipides, glucides, produits fibreux et autres dépôts et qui en modifie la média. Elle est définie par une épaisseur de plus de 50% de la paroi saine du vaisseau ou d'un épaissement focal de l'épaisseur intima-média de plus de 1,5mm qui fait protrusion dans la lumière du vaisseau. Les plaques d'athérome d'échostructure complexe (néovascularisation, zones focales anéchogènes, ulcération) sont instables et associées au risque ischémique (48) : l'étude de la morphologie de la plaque d'athérome est indispensable (49). La plaque carotidienne est un marqueur indépendant de risque cardio-vasculaire : la morbi-mortalité des patients qui présentent une plaque et/ou une sténose carotidienne (SC) asymptomatique est consécutive aux AVC et aux autres atteintes cardiovasculaires notamment à la maladie coronaire.

La mesure de l'espace intima-média en l'absence de plaque d'athérome identifiable a également été étudiée et une mesure de plus de 0,9mm semble être un facteur de risque d'AVC avéré (50). En revanche, cette mesure n'est pas, à ce jour, intégrée dans la stratégie de prise en charge du patient et notamment dans le calcul du risque cardiovasculaire.

La prévalence de la SC significative dans la population générale est faible, estimée à 4%. Après 70 ans, la prévalence de celle-ci est de 7 et 12 % respectivement chez les femmes et les hommes (51). Pour l'évaluer, il existe plusieurs critères planimétriques et vélocimétriques proposés suites à de nombreuses études mais il demeure un manque d'harmonisation dans les valeurs diagnostiques. Les mesures les plus utilisées sont celles exposées dans cet article.

Le dépistage de la SC fait consensus lorsqu'il existe des signes ischémiques (AIT, AVC) : toute sténose de plus de 70% dans ce contexte fait l'objet d'une prise en charge chirurgicale.

Les recommandations européennes pour la revascularisation des patients coronariens précisent qu'un examen doppler des carotides doit être réalisée avant chirurgie chez les patients ayant des antécédents d'AVC/AIT ou ayant un souffle cervical. Cet examen devrait être proposé chez les coronariens pluri-tronculaires, les patients ayant une AOMI et ceux de plus de 70 ans (52). Pour autant, la découverte d'une SC reste assez peu fréquente et ne modifie guère la stratégie thérapeutique chez le patient coronarien, de sorte que le dépistage est très largement controversé.

Le risque d'AVC homolatéral d'une SC asymptomatique de découverte fortuite est similaire voir inférieur au risque chirurgical (53). Ainsi, il n'existe pas de consensus international concernant la prise en charge chirurgicale des SC asymptomatiques d'autant plus que le traitement médical devenu optimal a considérablement influé sur l'évolution de la maladie athérosclérotique, rendant la chirurgie plus marginale (54–56). De nouvelles études comparant endartériectomie, pose de stent et traitement médical sont indispensables afin de répondre à cette problématique. La Société Européenne de Cardiologie recommande d'intégrer d'autres facteurs cliniques et paracliniques à la présence de la SC asymptomatique pour prendre la décision chirurgicale. La chirurgie serait alors envisageable au-delà de 60% de sténose (52).

Ce qu'il faut retenir

L'échographie est l'examen de première intention dans le dépistage et l'évaluation des atteintes carotidiennes.

Plaque d'athérome :

- Marqueur indépendant d'athérosclérose coronaire
- Risque d'AVC si plaque instable avec plusieurs zones focales anéchogènes
- Peut conduire à une sténose carotidienne
- Hémodynamiquement, une sténose n'est significative qu'au-delà de 50%

En France, pour la sténose carotidienne symptomatique :

- **Dépistage recommandé devant tout patient ayant eu un AVC**
- **Geste chirurgical au-delà de 70% (NASCET)**

Le dépistage de la sténose carotidienne asymptomatique est non consensuel :

- Individuel, en fonction des facteurs de risque cardiovasculaire du patient
- Avis spécialisé recommandé
- Si sténose asymptomatique, le traitement médical optimal est la règle
- Indication chirurgicale envisagée au cas par cas et posée par le spécialiste.

Le suivi échographique des carotides après chirurgie relève du spécialiste.

Technique échographique :

- Patient couché sur le dos, bras le long du corps, cou en légère extension, tête tournée du côté controlatéral à la carotide étudiée, sonde linéaire de haute fréquence (de 5 à 12Mhz), évaluation en coupe transversale et longitudinale
- Paroi composée de deux lignes parallèles échogènes séparées par une fine épaisseur hypoéchogène ou anéchogène, les interfaces intima/media et media/adventice. L'espace intima-média est compris entre ces interfaces, mesuré au niveau distal de la carotide commune.
- Au doppler couleur, le flux normal se dirige vers la tête sans turbulence (très légèrement au niveau du bulbe du fait de l'augmentation du calibre).

- Au doppler pulsé, l'artère carotide interne assure un flux constant cérébral y compris en diastole : profil de basse résistance avec une montée systolique rapide et un flux diastolique présent. La VSM au niveau de la carotide interne est typiquement comprise entre 60 et 100cm/s. L'indice de résistance est égal à 0,5.
- Au doppler pulsé, l'artère carotide externe montre un profil de haute résistance, avec une montée systolique rapide suivie d'un retour à la ligne de base sans flux diastolique (les muscles de la face n'ont pas besoin d'être oxygénés en diastole). L'indice de résistance est compris entre 0,8 et 0,9.
- L'indice de résistance de la carotide commune est environ égal à 0,75 à 0,85.
- Les différents spectres doppler doivent être symétrique d'un côté à l'autre.

Figure 10 : Carotide commune normale en mode B

Coupe transversale et coupe longitudinale

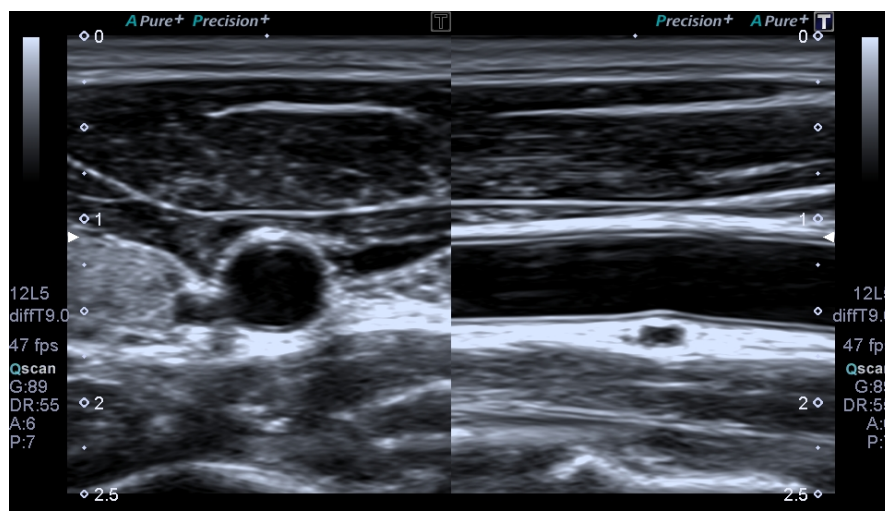
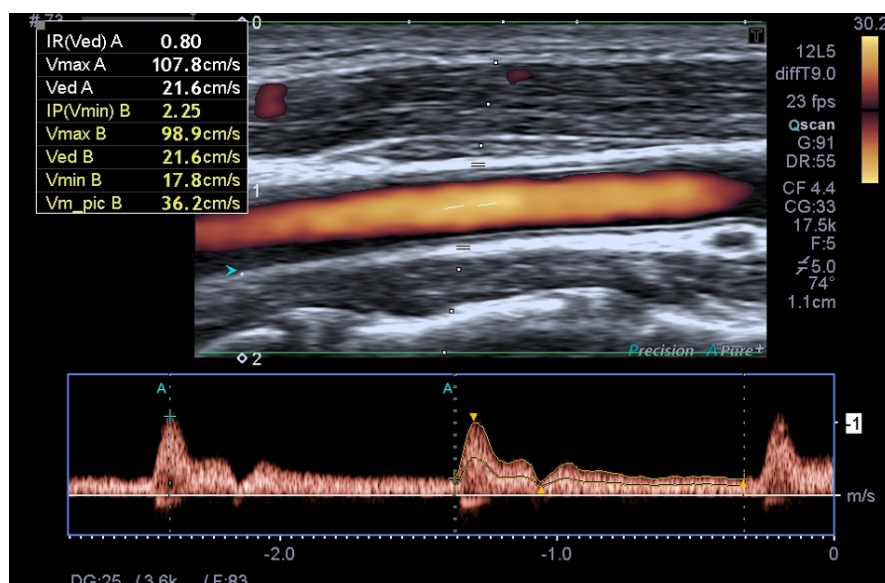


Figure 11 : Doppler pulsé d'une caortide commune normale



Evaluation du degré de sténose :

- Mesure de rapport de diamètres par méthode NASCET (diamètre de la lumière au niveau sténose/diamètre carotide post-sténotique)
- Mesure de rapport de diamètres par méthode ESCT (diamètre de la lumière au niveau de la sténose/diamètre du vaisseau au même niveau).
- $NASCET \% = (ECST\% - 40) / 0.6$ and $ECST \% = 40 + (0.6 \times NASCET \%)$.
- Mesure de la VSM au niveau de la sténose, du ratio VSM CI/VSM CC et de la vitesse télédiastolique VTD (57,58).

Tableau 5 : Evaluation du degré de sténose carotidienne

Degré de sténose	VSM au niveau de la sténose (cm/s)	Rapport des VSM entre CI et CC	VTD au niveau de la sténose (cm/s)	Degré de gravité
< 50%	< 125	< 2	<40	Non significatif
50-69%	125-230	2-4	40-100	Modérée
70-99%	>230	>4	>100	Sévère
100%	Non mesurable	Pas d'application	Non mesurable	Occlusion

NB : Une épaisseur intima-média de plus de 0,9mm est un facteur de risque bien identifié d'AVC. Cette mesure n'est actuellement pas intégrée dans le calcul du risque cardiovasculaire par manque de consensus.

Figure 12 : Mesure de l'épaisseur intima-média

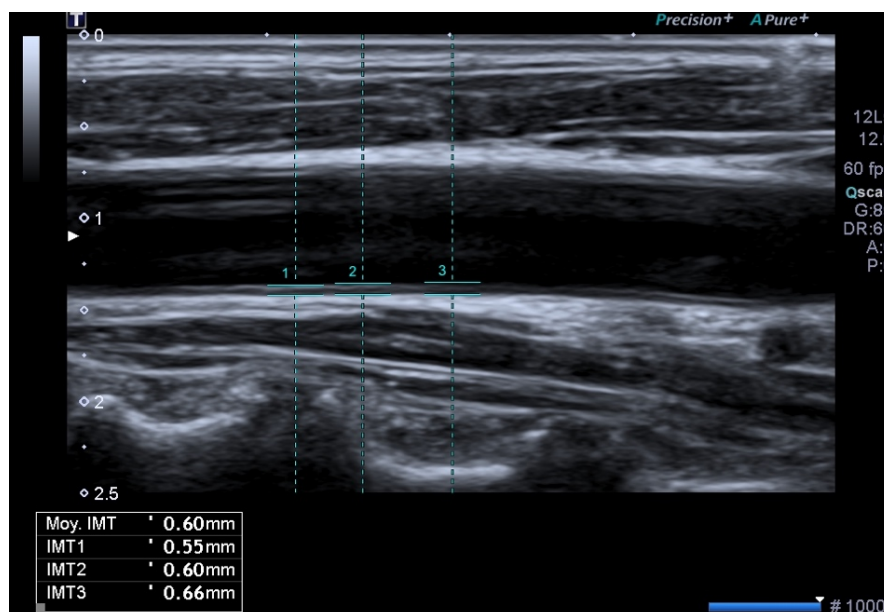
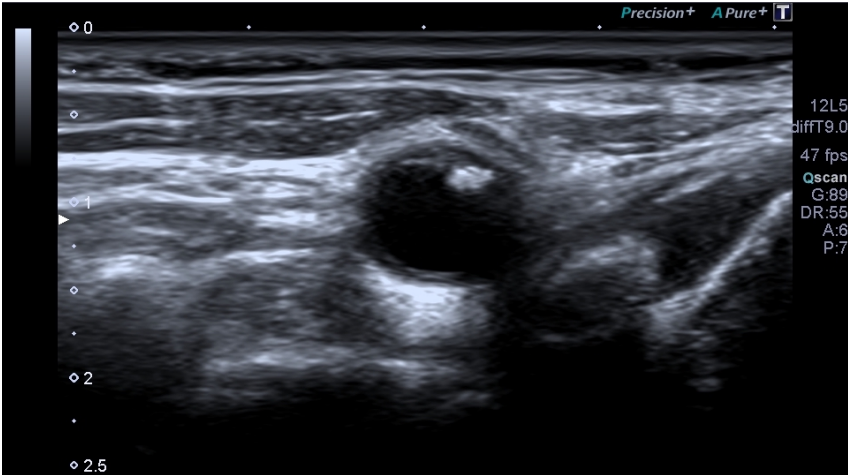
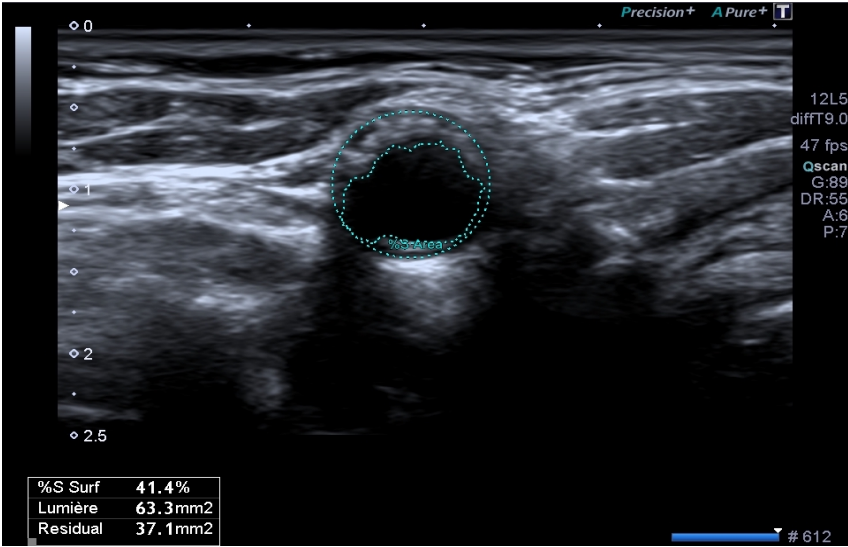


Figure 13 : Echographie en mode B d'une sténose carotidienne



❖ Anevrisme de l'aorte abdominale sous-rénale : quelles sont les modalités du dépistage échographique ?

Notre résumé de l'article

Dépistage échographique de l'anévrisme de l'aorte abdominale – les enseignements de Vésale 2013

Laroche J.P. Becker F. Baud J.M. Miserey G. Jaussent A. Picot M.C. et al.

Publié en 2013 (59).

Introduction

L'Anévrisme de l'Aorte Abdominale sous-rénale (AAA) est une pathologie qui répond aux critères d'un dépistage par sa forte prévalence, sa morbi-mortalité accrue en l'absence de prise en charge, et par l'existence d'un moyen de dépistage accessible et reproductible avec possibilité d'un traitement validé. L'examen de dépistage repose sur la réalisation d'une échographie de l'aorte abdominale. Il existe une disparité des pratiques concernant ce dépistage notamment une absence de consensus sur le dépistage des femmes. L'opération Vésale a consisté en une invitation grand public à un dépistage gratuit de l'AAA dans de nombreux centres en France : son objectif était de réaliser un dépistage d'AAA et évaluer ses facteurs de risques associés afin de les comparer aux données de la littérature et de faire une synthèse et une validation des recommandations actuellement proposées.

Matériel et Méthode

Par le biais d'une information publique largement relayée par les centres participants, des hommes et des femmes ont été invités à participer à un dépistage unique de l'AAA. Pour chacun des volontaires, une échographie simple a été pratiquée, avec mesure du diamètre antéro-postérieur de l'aorte abdominale sous-rénale, sur une coupe transversale perpendiculaire à l'axe de l'aorte. Les facteurs de risque cardiovasculaire que sont l'hypertension, le tabagisme actif ou ancien, les dyslipidémies, le diabète ont été recueillis. Pour les patients atteints d'AAA, les données concernant les antécédents personnels, les antécédents familiaux d'AAA et les traitements en cours ont été recherchés. Pour l'analyse des données, les critères d'inclusion ont été limités à l'âge : hommes et femmes entre 60 et 75 ans, la limite d'âge était abaissée à 50 ans en cas d'antécédents familiaux directs d'AAA.

Résultats

7082 sujets ont été dépistés dans 83 centres. Parmi ces derniers 6691 ont été retenus pour l'analyse. La population était répartie en 49,75% de femmes et 50,25% d'hommes. La prévalence de l'AAA est de 1,7% de la population soit 114 anévrismes correspondant à 3,12% des hommes et 0,27% des femmes. Parmi les AAA dépistés, 9 l'ont été chez des femmes (7,89%) et 105 chez des hommes (92,11%). Il existe une fréquence d'AAA plus élevée avec l'âge ($p < 0,001$). L'âge du patient n'est pas significativement associé au diamètre de l'AAA ($p = 0,6$). Le tabac est présent chez 77,88% ($n = 88$) des patients chez lesquels un AAA a été détecté. Parmi les patients présentant un AAA 20,2% d'entre eux avaient un ascendant direct au premier degré qui avait un AAA.

Conclusion

Les données de Vésale sont conformes à celles de la littérature, en termes de prévalence ou de facteurs de risque avec le rôle important du tabagisme. De ce fait, le dépistage se justifie chez les hommes de plus de 60 ans d'autant plus qu'ils sont tabagiques et chez les femmes fumeuses, ainsi que chez les patients de plus de 50 ans avec antécédent familial au premier degré d'AAA. Le but du dépistage est de réduire la mortalité due à cette affection grave.

Notre commentaire

L'opération Vésale fait suite aux recommandations éditées par la HAS en 2013 sur le dépistage de l'AAA (60). Les recommandations françaises et internationales convergent sur le recours à l'échographie comme outil de dépistage. Cette étude met en valeur la facilité d'utilisation de l'échographie dans cette indication. En effet l'opération de dépistage a reposé sur la réalisation d'une « échoscopie » rapide qui ne nécessitait pas de compétences particulières et rendait ce geste diagnostique accessible à tout médecin autre que spécialiste vasculaire.

La prévalence de l'AAA est élevée et estimée à 0,22% de la population française, l'incidence de cas diagnostiqués et opérés est estimée à 6000 par an. La mortalité en cas de rupture d'un AAA est estimée à environ 80% (60). Les facteurs de risque d'AAA sont : l'âge, le sexe masculin, les antécédents familiaux d'AAA au premier degré, l'antécédent personnel de pathologie cardio-vasculaire, le tabagisme et l'hypertension, les dyslipidémies sont à plus faible risque. Le diabète n'est pas un facteur de risque. L'HAS exclue les femmes du dépistage ce qui diffère des recommandations établies par la SFMV en 2006 (61). Au niveau international, n'est également pas retenue l'indication du dépistage chez la femme, du fait d'une prévalence extrêmement faible (ratio d'une femme pour 13 hommes) (62–65) .

Plusieurs études récentes de bonne puissance ont été menées à l'étranger et n'ont pas conclu au bénéfice d'un dépistage national chez les hommes du fait d'une modification de la gestion du risque cardio-vasculaire : la prévalence des AAA diminue dans de nombreux pays du fait d'une meilleure prise en charge des différents facteurs de risque notamment du tabagisme (66–68). De telles évaluations n'ont pas été réalisées en France et le résultat de ces études ne peuvent y être appliquées.

Ce qu'il faut retenir

Aorte abdominale normale : diamètre de 20mm en moyenne chez le sujet de moins de 60 ans, variation en fonction du sexe (plus petit chez les femmes) et de l'âge (augmentation avec l'âge).

L'anévrisme de l'aorte abdominale :

- Quasi exclusivement sous-rénal,
- Principalement d'origine athéromateuse,
- Perte de parallélisme des bords de l'aorte, augmentation du **diamètre > 30mm**,
- Mesure du plus grand diamètre antéro-postérieur externe (adventice-adventice) sur une coupe perpendiculaire au grand axe du vaisseau (61).

Les indications de dépistage échographique retenues sont (59–62) :

- Chez l'homme de 60/65 à 75 ans fumeur ou non
- Chez l'homme ou la femme de plus de 50 ans ayant un antécédent personnel d'AAA au premier degré
- Chez la femme fumeuse de 60/65 à 75 ans
- Au-delà de 75 ans si le patient a une espérance de vie de plus de 5 ans

Tableau 6 : Rythme de surveillance d'un Anevrisme de l'Aorte Abdominale (60)

Diamètre < 25mm	Pas de surveillance
Diamètre de 25 à 29mm	Echographie tous les 5 ans
Diamètre de 30 à 39mm	Echographie tous les 1 à 3 ans
Diamètre de 40 à 49mm	Echographie tous les 6 mois à 1 an

L'indication d'un geste chirurgical est posée pour les AAA de taille supérieure à 50mm ou pour une croissance de plus de 10mm/an (60).

NB : Pour les aortes qui seraient constitutionnellement de petit calibre il est utile de retenir que le diagnostic est posé pour un ratio > 1,5 entre le diamètre de l'anévrisme et celui de l'aorte normale sus-jacente.

Le risque de rupture d'un AAA (69) :

- Augmente avec le diamètre de l'anévrisme,
- Est plus important chez les femmes pour un diamètre similaire : rupture pour un diamètre en moyenne plus petit de 10mm,
- Est pratiquement nul pour un anévrisme de moins de 40mm,
- Risque de 1% à un an pour un diamètre entre 40 et 49mm,
- Risque de 1 à 11% à un an entre 50 et 59mm,
- Risque de 10 à 20% à un an entre 60 et 69mm,
- Risque de plus de 30% à un an pour un diamètre supérieur à 70mm.

Figure 14 : Echographie d'une aorte abdominale sous-rénale normale

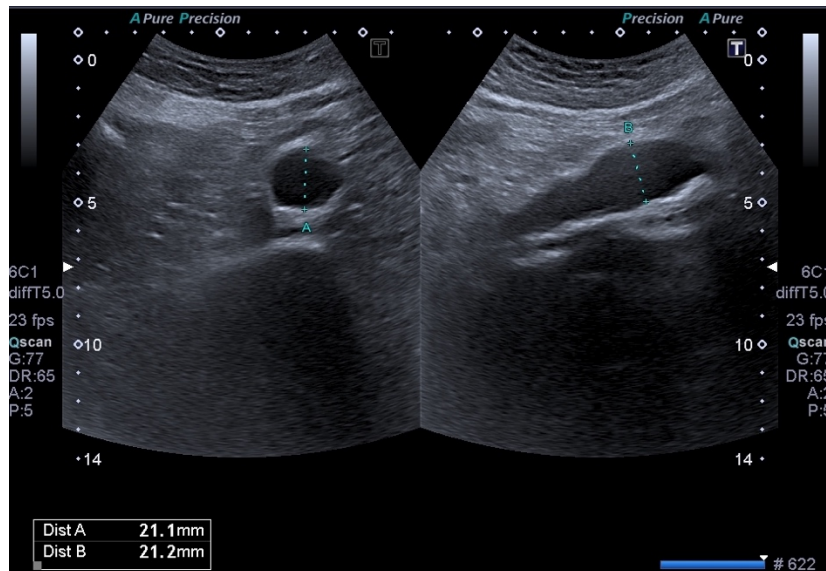
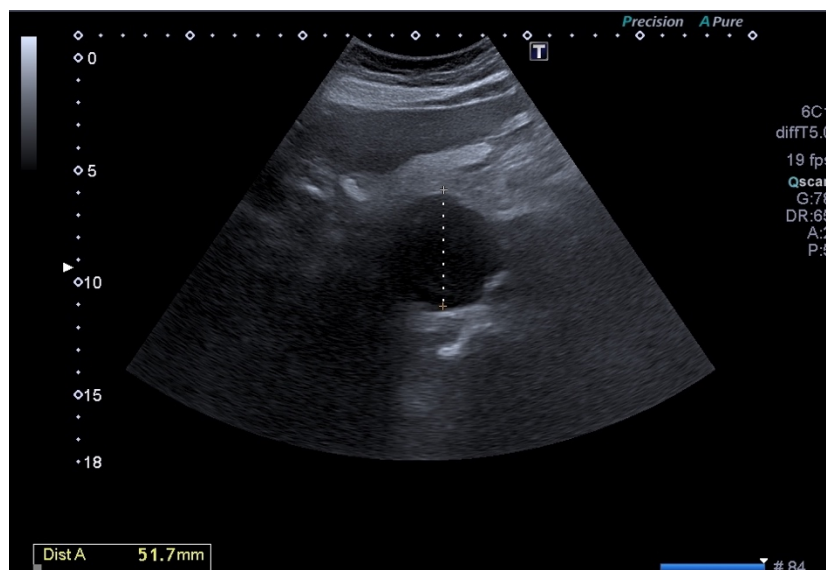


Figure 15 : Echographie d'un anévrisme de l'aorte abdominale



❖ Thrombose veineuse profonde (TVP) : qu'apporte l'outil échographique dans la suspicion de TVP du membre inférieur ?

Notre traduction de l'article

Analysis of an algorithm incorporating limited and whole-leg assessment of the deep venous system in symptomatic outpatients with suspected deep-vein thrombosis (PALLADIO) ; a prospective, multicentre, cohort study

Agno W. Camporese G. Riva N. Lotti M. Bucherini E. Righini M. et al.

Publié en 2015 (70).

Introduction

L'échographie est l'examen d'imagerie de première intention dans le diagnostic d'une thrombose veineuse profonde (TVP) des membres inférieurs. Il est possible de réaliser cette échographie sur l'ensemble du réseau veineux profond ou de se limiter aux veines proximales que sont les veines fémorales et poplitées (« dite échographie des deux points »). Ces deux approches ont une valeur clinique équivalente d'après les études disponibles dans la littérature. L'objectif de cette étude est d'évaluer l'efficacité et la sécurité d'un algorithme de prise en charge comprenant ces 2 approches échographiques différentes.

Matériel et méthode

Il s'agit d'une étude de cohorte prospective multicentrique. Ont été inclus des patients de plus de 18 ans pris en charge en ambulatoire et adressés dans l'un des 8 centres d'étude pour suspicion de TVP par un service d'urgence ou par un médecin traitant. Pour chacun d'entre eux, un dosage des D-dimères et une évaluation clinique probabiliste utilisant le score de Wells ont été effectués. En fonction de ces 3 éléments, 3 groupes ont été constitués. Le premier groupe regroupait les patients dont la probabilité clinique de TVP était faible et les D-dimères négatifs : pour ces patients la TVP a été éliminée et ils n'ont pas reçu d'examen d'imagerie. Dans le 2^{ème} groupe, les patients pour lesquels le diagnostic de TVP était probable OU pour lesquels les D-dimères étaient positifs ont bénéficié d'une échographie limitée au réseau veineux proximal uniquement. Enfin, les patients dont le diagnostic était probable cliniquement ET dont les D-dimères étaient positifs ont bénéficié d'une échographie complète du réseau veineux profond. Tous les patients dont le diagnostic de TVP a été éliminé ont été suivis pendant 3 mois. Le critère de jugement principal était la survenue d'événement thromboembolique suite à l'application de cet algorithme de prise en charge.

Résultats

Entre le 1^{er} mars 2011 et le 31 juillet 2014, 1348 patients ont été orientés vers les différents centres et 1162 étaient éligibles pour participer à l'étude. La répartition fut la suivante : 351 dans le groupe 1, 401 dans le groupe 2 et 410 dans le groupe 3. Dans le groupe 2, l'échographie dite limitée était positive chez 12 patients (3%) et dans le groupe 3, l'échographie complète était positive chez 200 patients

(49%). Sur l'ensemble des TVP diagnostiquées, 82 (39%) étaient des thromboses distales isolées. Il y a eu 26 violations au protocole.

Ainsi 351 patients du groupe 1, 371 patients du groupe 2, et 201 patients du groupe 3 dont le diagnostic de TVP a été éliminé ont été inclus dans le suivi de 3 mois. Ils ont respectivement présenté 1, 4 et 3 TVP diagnostiquées à l'issue de ce suivi, soit une incidence de TVP chez ces patients de 0,87% (IC 95% = [0,44-1,7]).

Conclusion

Cette étude valide l'utilisation de cet algorithme combinant l'usage de l'échographie veineuse complète et l'échographie des « deux points », permettant sécurité et reproductibilité dans la prise en charge de patients ambulatoires suspects cliniquement de TVP.

Notre commentaire

La maladie thrombo-embolique veineuse (MTEV) est une pathologie fréquente : l'incidence de la MTEV, en population générale est estimée à 1,83 ‰ par an, dont 1,24 ‰ par an pour la seule TVP (71). La mortalité attribuable à la MTEV est estimée à 9/100000 personnes (72).

L'étude présentée ci-dessus illustre l'utilisation des deux techniques échographiques utilisées dans le diagnostic de TVP. Elle présente des biais concernant l'absence de groupe contrôle et l'usage de différents tests de D-dimères en fonction des centres. Il est également important de noter que l'algorithme proposé a été étudié pour une patientèle ambulatoire et non hospitalisée.

Dans la littérature, la supériorité d'une technique échographique par rapport à l'autre concernant la morbi-mortalité due à la TVP n'est pas prouvée (73,74). Les recommandations internationales notamment européennes intègrent ces deux approches dans la prise en charge diagnostique d'un patient suspect de TVP (75). Il n'existe pas de consensus concernant la réalisation de l'échographie du membre inférieur controlatéral aux symptômes (75).

Il est admis que la technique des « deux points » ou « quatre points », si réalisée sur les deux membres inférieurs, est une technique rapide, facile d'accès et reproductible qui ne nécessite pas de recours à un échographiste expérimenté ou spécialisé. En revanche, il est précisé que sa négativité ne permet pas toujours d'exclure le

diagnostic de TVP et doit dépendre du contexte clinique pour ne pas méconnaître une extension d'un thrombus veineux distal si le risque est élevé.

La physiopathologie du thrombus veineux repose sur la triade décrite par Virchow (stase veineuse, lésion de la paroi de la veine et anomalie de l'hémostase). Le point de départ du thrombus est le plus souvent distal dans les zones de ralentissement du flux veineux, classiquement au niveau d'une veine du mollet. Le thrombus peut s'étendre en amont et être occlusif ou se fragmenter. Une lyse spontanée est possible lorsque le facteur étiologique disparaît rapidement.

Après traitement, une recanalisation progressive est la règle mais il peut subsister des séquelles (épaississement pariétal, thrombus résiduel, lésions valvulaires avec reflux...).

La majorité des TVP distales (au-delà des veines du mollet) chez le sujet à faible risque ne sont pas provoquées ou résultent de facteurs transitoires. Un thrombus distal peut s'étendre au réseau veineux proximal, alors à risque d'engendrer une thrombose grave telle que l'embolie pulmonaire.

Seule une partie (les chiffres diffèrent en fonction des études du fait de leur protocole, de 3 à 40%) de ces thrombus distaux s'étendent (76,77). Les TVP distales sont moins à risque d'engendrer une embolie pulmonaire symptomatique que les TVP proximales d'après les différentes études disponibles dans la littérature (77).

Il n'existe pas de consensus international concernant la prise en charge de ces TVP distales.

L'incertitude diagnostique peut être difficile à gérer au regard des complications potentielles liées à la TVP. La mise en place d'un traitement anticoagulant n'est pas dénuée de risque et un retard à son instauration lorsqu'il est indiqué peut être responsable d'une aggravation de l'état clinique du patient.

L'écho-doppler est devenu l'examen de référence pour le diagnostic de TVP avec une sensibilité supérieure à 90%.

L'usage de l'échographie par le médecin généraliste dans un contexte de suspicion de TVP permet de diminuer l'incertitude diagnostique et la prise de risque tout en augmentant la sécurité de prescription.

Ce qu'il faut retenir

Probabilité clinique de TVP : évaluée par le score de Wells modifié (Annexe 5), il combine les symptômes cliniques aux facteurs de risque, comme recommandé par l'European Society of Cardiology (75).

D-dimères :

- dosage par technique **ELISA**, seuil fixé à 500ug/L avec VPN > 95% (75)
- Au-delà de 50 ans, ce seuil augmente selon la formule : seuil = âge x 10 (78).

Place de l'échographie dans le diagnostic de TVP (73) :

- **Diagnostic probable** selon le score de Wells modifié = **échographie d'emblée**
- **Diagnostic peu probable** selon le score de Wells modifié = **dosage des D-dimères. Si D-dimères positifs, l'échographie est réalisée.**
- L'examen doit être réalisé **dans les 24 heures** suivant l'apparition des symptômes (79).

Si suspicion clinique forte ou dosage de D-dimères positifs et recours impossible à l'échographie en urgence ou échographie non contributive, il est recommandé d'initier le traitement anticoagulant.

Les signes échographiques d'une TVP sont les suivants :

- **Incompressibilité de la veine +++** sur une coupe transverse : signe majeur
- **Thrombus intra-veineux** visible avec élargissement du diamètre de la veine
- **Anomalie du flux doppler**

Echographie des 2 points :

- évaluation de la compressibilité de la veine fémorale commune et de la veine poplitée uniquement
- **si score de probabilité clinique peu élevée et D-dimères négatifs elle suffit à exclure le diagnostic (80).**
- **Si négative et probabilité clinique est élevé, répéter après 5 à 7 jours ou réaliser une échographie veineuse complète pour les sujets à haut risque (75,81) .**

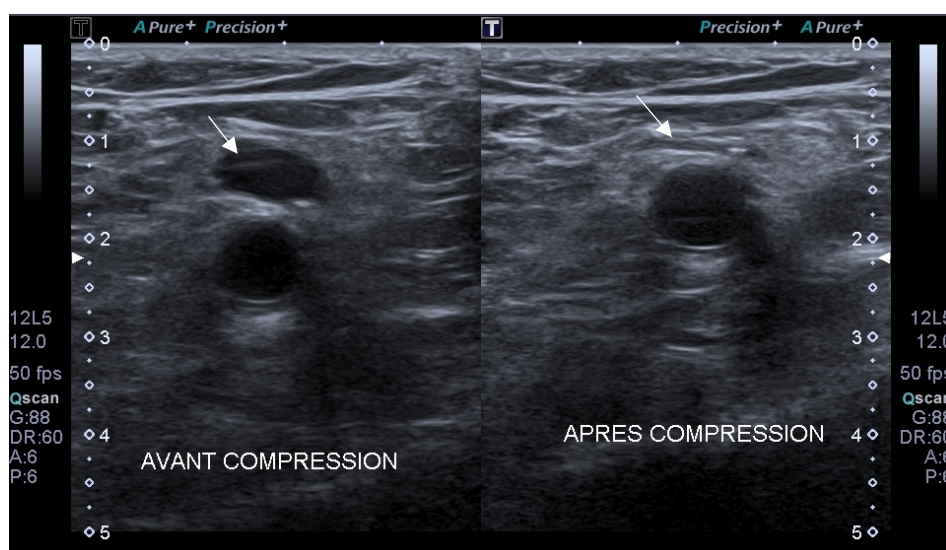
Technique échographique :

- Sonde de 5 à 7 MHz ; patient couché pour les axes proximaux ; assis pour les veines surales ; balayage du réseau veineux profond depuis la veine cave inférieure jusqu'aux veines surales,
- Une veine normale est ellipsoïde anéchogène et dépressible,
- La perception de signal Doppler est rythmée par la respiration et augmentée par la chasse veineuse manuelle,
- Le doppler couleur confirme l'absence de flux et moule le thrombus lorsqu'il est présent.

L'échographie veineuse complète : évalue la compressibilité et les flux doppler de l'ensemble du réseau veineux profond depuis la veine fémorale commune jusqu'aux veines distales du membre inférieur (veines tibiales postérieures, veines péronières) par progression tous les deux centimètres (81).

NB: l'échographie pendant la durée du traitement anticoagulant n'est pas recommandée, elle l'est en fin de traitement pour évaluer les conséquences sur le réseau veineux (maladie veineuse post thrombotique) pour laquelle il faut préférer un avis spécialisé (81).

Figure 16 : Echographie en mode B d'une veine normale



3. THORAX

❖ Anatomie : quelle est la sémiologie échographique costo-pleuro-pulmonaire normale ?

Notre traduction de l'article

How I do it : Lung Ultrasound

Gargan L. et Volpicelli G.

Publié en 2014 (82).

Introduction

Une nouvelle technique d'imagerie a émergé dans la pratique clinique : l'échographie pleuro-pulmonaire. Cette technique a révolutionné l'approche diagnostique des pathologies pleuro-pulmonaires notamment au lit du patient (« point of care »). Bien que limitée par la présence de l'air, elle a prouvé son utilité dans la pratique clinique. Cette technique est d'autant plus valorisée qu'elle est facile à apprendre, rapide à réaliser, reproductible et n'expose pas aux rayons ionisants.

Matériel et méthode

Cet article est une revue de la littérature portant sur les modalités techniques de l'échographie pleuro-pulmonaire. Il a pour objectif de décrire la sémiologie échographique pleuro-pulmonaire normale et d'évoquer les principales pathologies qui peuvent être diagnostiquées.

Résultats

- Dans un poumon normal, on visualise la ligne pleurale, horizontale et hyperéchogène. Elle présente un mouvement synchrone de la respiration : il s'agit du glissement pleural. Son absence est synonyme de décollement des deux feuillets de la plèvre (pneumothorax).
- Par effet miroir, les lignes A, horizontales et hyperéchogènes, sont situées à intervalles réguliers de la ligne pleurale.
- Les interfaces eau/air dans le poumon créent des artéfacts verticaux hyperéchogènes nommés lignes B : il s'agit d'artéfacts en queue de comète, qui naissent de la ligne pleurale, infinis et synchrones des mouvements pleuraux. Plus la densité pulmonaire augmente, plus l'air diminue et plus on observe de lignes B (syndrome interstitiel). La présence exclusive d'air fait disparaître les lignes B (pneumothorax).
- Le « lung point » ou « point poumon » représente la transition entre un aspect échographique normal et un aspect de pneumothorax.
- L'échographie pulmonaire peut être réalisée sur l'ensemble du thorax. La sonde est positionnée entre les différents espaces intercostaux, perpendiculairement aux côtes à la recherche du « bat sign » qui permet de visualiser la côte supérieure et inférieure entre lesquelles se trouve la ligne pleurale.

- L'usage de l'échographie est guidée par l'examen clinique afin d'être optimal et de permettre de choisir la zone thoracique à évaluer (meilleure sensibilité que spécificité). Il est recommandé d'évaluer l'angle costo-diaphragmatique à la recherche du mouvement pleural (épanchement pleural).

- L'échographie pleuro-pulmonaire est particulièrement utile en néonatalogie et pédiatrie par la petite taille du thorax rendant excellente la visualisation des poumons, l'usage d'une sonde linéaire suffit.

- On retient essentiellement les facteurs liés aux patients (obésité, emphysème...) comme principales limites de l'examen. L'échographie ne permet pas le diagnostic des pathologies qui épargnent la plèvre.

Conclusion

L'utilisation de l'échographe dans le diagnostic des atteintes de la plèvre et du parenchyme pulmonaire est récente et relativement facile. Elle implique de comprendre la sémiologie des artéfacts et de savoir les interpréter et les inclure dans le raisonnement clinique.

Notre commentaire

Ces dernières années, l'efficacité de l'échographie pleuro-pulmonaire (ou échographie costo-pleuro-pulmonaire ou échographie thoracique) a été démontrée dans le diagnostic des pathologies respiratoires aiguës. Cette technique est maintenant communément utilisée en service de réanimation et plus récemment dans les services d'urgences pour sa facilité à prendre en charge au lit du patient (« point of care »).

Le manque de sensibilité de la radiographie standard et l'accessibilité plus restreinte au scanner sont à l'origine du développement de cette technique échographique, et les études sur le sujet se sont multipliées (83).

L'échographie thoracique a longtemps été jugée inutile du fait de la présence d'air dans les poumons : l'air dissipe et reflète les ultrasons et les interfaces air/eau engendrent de nombreux artéfacts. En fait, ce sont ces mêmes artéfacts qui, par leur présence ou leur absence, sont à la base du diagnostic échographique (84,85). La sémiologie pleuro-pulmonaire part de la ligne pleurale, elle est dynamique : presque tous les désordres pulmonaires touchent la ligne pleurale d'où la possibilité de les diagnostiquer par échographie.

Il demeure de l'incertitude diagnostique devant des tableaux cliniques incomplets (absence de fièvre dans la pneumopathie aiguë) ou des hypothèses diagnostiques multiples (œdème aigu du poumon comme diagnostic différentiel) dans la prise en charge diagnostique de symptômes respiratoires aigus. L'échographie costo-pleuro-pulmonaire est ainsi une technique de choix qu'il semble nécessaire de maîtriser.

Ce qu'il faut retenir

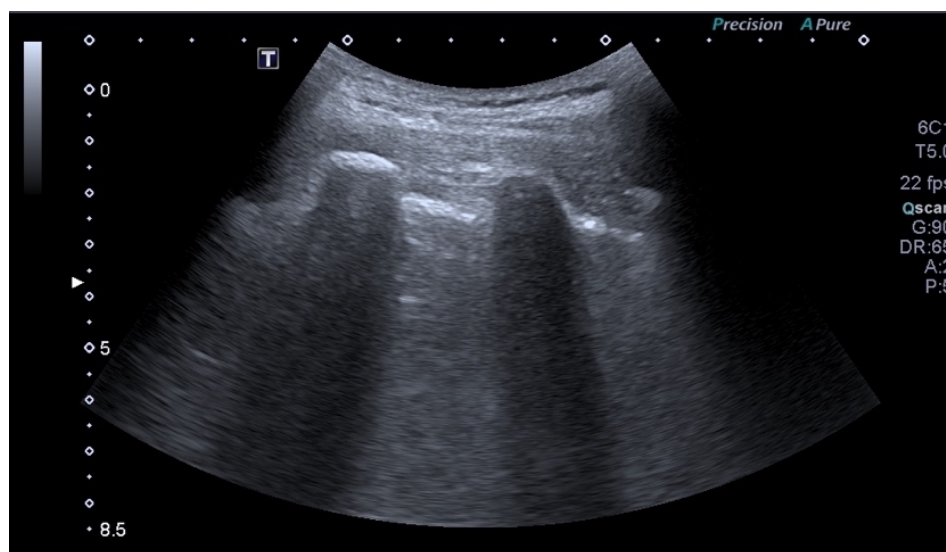
La sémiologie échographique costo-pleuro-pulmonaire repose sur l'analyse des artéfacts créés par la présence d'air et les interfaces qui en découlent.

La coupe échographique standard doit mettre en évidence le signe de la chauve-souris ou « bat sign ».

Les éléments échographiques normalement visualisés sont :

- Les côtes supérieure et inférieure, hyperéchogènes, réalisant un cône d'ombre postérieur pur,
- La ligne pleurale hyperéchogène et son mouvement pleural qui forme le signe de « bord de mer » ou du « rivage » en mode TM,
- L'air contenu dans le poumon formant un cône d'ombre impur,
- Les lignes A horizontales et hyperéchogènes, artéfacts en miroir de l'air,
- Les lignes b et B, artéfacts liés à la plèvre, verticales hyperéchogènes et synchrones de cette dernière qui sont le témoin d'une irrégularité de la plèvre et d'interface air/eau. On considère normale moins de 3 lignes b ou B.

Figure 17 : Echographie pulmonaire normale en mode B (« bat sign »)



Technique échographique (82) :

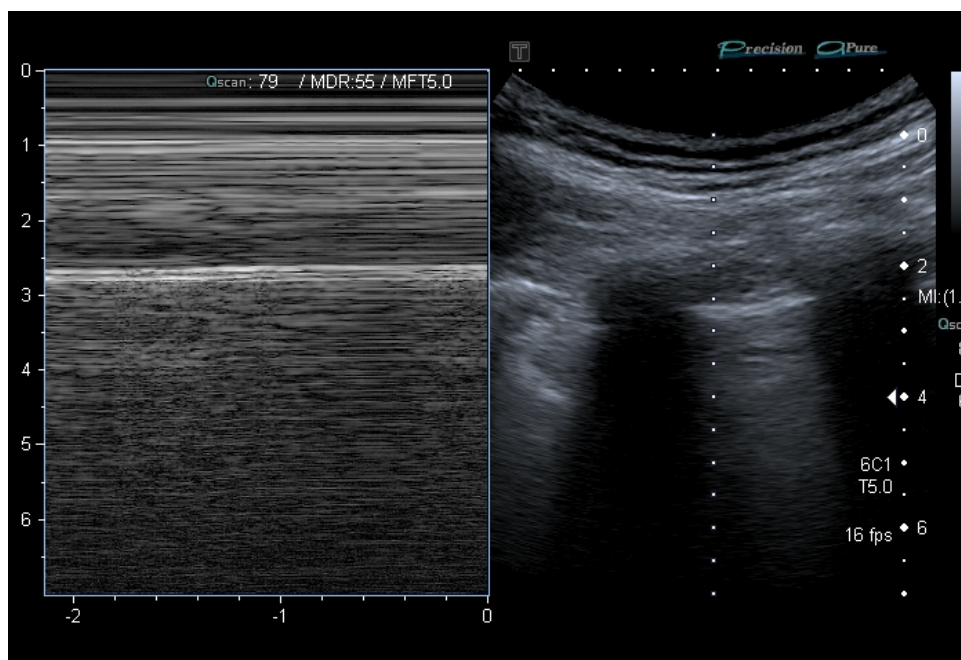
- Le patient est en position proclive ou assis, un appareil échographique simple suffit.
- On utilise une sonde linéaire de haute fréquence pour l'étude de la plèvre et une sonde curviligne de basse fréquence pour les explorations profondes (épanchement pleural, syndrome interstitiel...).
- La sonde est positionnée selon un axe perpendiculaire aux côtes qui servent de repère anatomique : on recherche la coupe comprenant le « **bat sign** » ou signe de la chauve-souris (visualisant les côtes supérieures et inférieures et la ligne pleurale au milieu des deux).
- Les désordres hydriques (épanchement pleural, pneumopathie) seront dans les zones déclives et postérieures, alors que les désordres aériques (pneumothorax, syndrome interstitiel) seront à l'inverse dans les zones supérieures et antérieures.

Caractéristiques échographiques (82,84–87) :

- Les côtes sont hyperéchogènes avec cône d'ombre postérieur pur.
- On définit l'**espace inter-costo aérique** par la distance entre la naissance des côtes et la plèvre : ce dernier mesure 8mm +/- 2mm.
- La **ligne pleurale est hyperéchogène**, d'environ 0,5 à 1mm d'épaisseur. Un signe majeur de normalité est le mouvement visible au niveau de la ligne pleurale, correspondant à la cinétique cranio-caudale respiratoire du poumon : le **glissement pleural**. Il peut être objectivé en **mode temps–mouvement ou TM, lequel donne le signe du « bord de mer »**. Le glissement est maximal aux bases, faible aux sommets.
- On observe un liseré hypoéchogène situé au-dessus de la ligne pleurale correspondant au **liseré graisseux sous-pleural**, mesurant 1 à 2mm d'épaisseur.
- **Les lignes A** sont des artéfacts dus à l'air, elles sont miroirs de la ligne pleurale, **horizontales et hyperéchogènes**, elles sont situées à intervalles réguliers de la ligne pleurale.
- **Les lignes B** sont des lignes d'artéfacts en queue de comète qui naissent de la ligne pleurale, **verticales, hyperéchogènes, qui effacent les lignes A** et dont la longueur est indéfinie. Elles sont synchrones du glissement pleural. Elles sont la conséquence d'un contact étroit entre l'air et l'eau contenu dans les septas interlobulaires, deux éléments dont l'impédance acoustique est très éloignée. On peut dire que les lignes B échographiques sont les équivalents des lignes B de Kerley.

- Dans la littérature, on différencie les lignes « b » qui sont discrètes, naissant de la plèvre, très fines et qui présentent une fin visible sur les coupes échographiques contrairement aux lignes B précédemment décrites.
- **Dans un espace intercostal donné, on estime normal la présence de moins de 3 lignes B ou b.**
- Les lignes Z sont des lignes d'artéfacts verticales épaisses qui à la différence des lignes B s'épuisent et de signification non encore déterminée.
- Les lignes E sont des lignes d'artéfacts, verticales qui ne naissent pas de la plèvre à la différence des lignes B (présente dans les emphysèmes).
- Le **diaphragme** est également visible par voie sous costale au niveau de la face postérieure du foie : il est visualisé sous la forme d'une ligne globalement hyperéchogène faite de trois couches séparées et distinctes : l'interface muscle diaphragmatique/capsule du foie hyperéchogène, le muscle diaphragmatique hypoéchogène et un artéfact en miroir hyperéchogène.

Figure 18 : Signe du « bord de mer » en mode TM d'une échographie pulmonaire normale



❖ BLUE Protocole : comment orienter le diagnostic étiologique devant des symptômes respiratoires aigus en s'aidant de l'échographie ?

Notre traduction de l'article

Relevance of Lung Ultrasound in the Diagnosis of Acute Respiratory Failure ; The BLUE Protocol

Lichtenstein D.A. et Mezière G.A.

Publié en 2008 (88).

Introduction

L'examen clinique et la radiographie étant imparfaits dans le diagnostic étiologique des détresses respiratoires aiguës, cette étude a pour but d'évaluer le potentiel de l'échographie dans ces situations.

Matériel et méthode

Il s'agit d'une étude observationnelle prospective conduite dans 4 hôpitaux universitaires. Une échographie pleuro-pulmonaire a été réalisée chez des patients admis aux soins intensifs pour détresse respiratoire aiguë, comparant les résultats ainsi obtenus au diagnostic final retenu par l'équipe médicale. Les patients dont le diagnostic était incertain ou dont l'étiologie était rare ont été exclus de l'analyse (<2%). Pour chacune des échographies réalisées, ont été évalués les artéfacts (lignes A et B), le glissement pleural, la présence ou l'absence d'une condensation ou d'un épanchement pleural. En combinant ces différents signes, des profils échographiques ont été mis en évidence.

Résultats

260 patients ont été inclus dans l'étude. La prédominance de lignes A antérieures associée au glissement pleural indiquait un Asthme (n=34) ou une décompensation de BPCO (n=89) avec une sensibilité de 89% et une spécificité de 97%. La présence de lignes B antérieures et diffuses associée au glissement pleural indiquait un OAP (n=64) avec une sensibilité de 97% et une spécificité de 95%. Un profil normal associé à une TVP signalait l'EP (n=21) avec une sensibilité de 81% et une spécificité de 99%. L'absence de glissement pleural antérieur associé à la présence de lignes A et d'un point-poumon indiquait un Pneumothorax (n=9) avec une sensibilité de 81% et une spécificité de 100%. La présence d'une condensation antérieure, de lignes B antérieures diffuses avec un glissement pleural aboli, d'une asymétrie de lignes B, d'une condensation postérieure, d'un épanchement pleural sans lignes B antérieures permettaient le diagnostic de pneumopathie (n=83) avec une sensibilité de 89% et une spécificité de 94%. L'ensemble de ces profils échographiques a permis de fournir un diagnostic correct dans 90,5% des cas.

Conclusion

L'échographie pleuro-pulmonaire peut aider le clinicien à établir un diagnostic rapide chez le patient présentant une détresse respiratoire aiguë, en respectant l'objectif principal qui est de gagner du temps sur la prise en charge.

Notre commentaire

Bien que l'étude concerne des patients admis en unités de soins intensifs et des échographistes expérimentés, les hautes performances diagnostiques de l'échographie permettent de généraliser sa pratique à l'ensemble des patients y compris en ambulatoire. Le Bedside Lung Ultrasound in Emergency Protocol (BLUE), issu des résultats de l'étude, est devenu un algorithme de référence largement utilisé dans les services de réanimation (89,90) et d'urgences (91) pour orienter le diagnostic devant une insuffisance respiratoire aiguë : l'échographie pleuro-pulmonaire fait ses preuves et semble devenir un outil incontestable de la prise en charge des patients (91,92). Le protocole BLUE consiste à repérer des signes échographiques qu'on regroupe pour constituer des profils échographiques. Chacun de ces profils présente une forte performance diagnostique, comme détaillé dans l'article.

La sensibilité de l'échographie pour le diagnostic de pneumothorax est similaire à celle du scanner, et meilleure que celle de la radiographie : sensibilité de 86 à 98% et spécificité de 97 à 100% (93). Avec une VPN évaluée entre 99 et 100%, la recherche du glissement pleural sera systématique : sa présence permet d'exclure un pneumothorax avec une forte sensibilité. Son abolition en revanche manque de spécificité avec d'importants faux positifs (spécificité de 78%, VPP de 57%) (94).

L'échographie est très sensible dans le diagnostic d'un épanchement pleural minime, même de très faible abondance : elle est capable de détecter des épanchements pleuraux modérés, avec une sensibilité de 100% pour un volume supérieur ou égal à 100ml. Sa spécificité est plus modérée avec des faux positifs liés à la difficulté de distinction entre un épanchement minime et un épaissement pleural (spécificité estimée à environ 60 à 70%) (95,96).

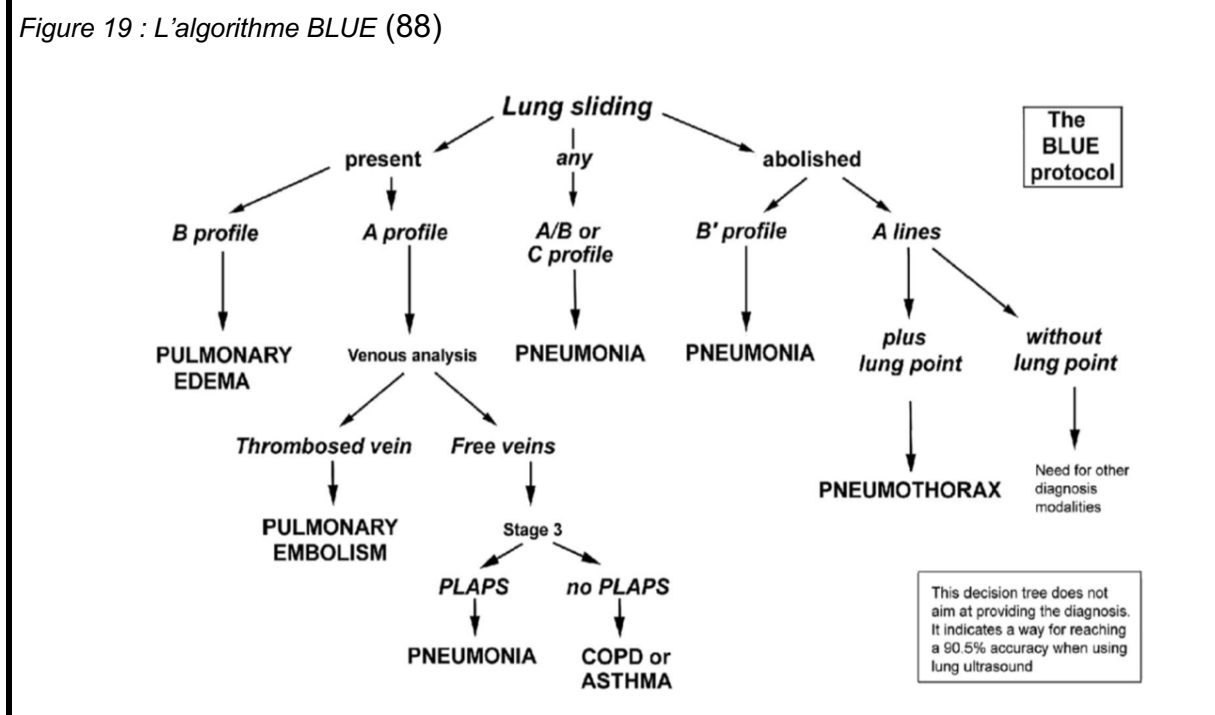
La médecine d'urgence ne peut être dissociée de la médecine générale. Le généraliste est confronté à des situations cliniques préoccupantes pour lesquelles il doit évaluer le degré d'urgence et en assurer le suivi s'il juge la prise en charge ambulatoire possible. A travers l'échographie pleuro-pulmonaire, l'algorithme BLUE permet de faciliter et formaliser l'orientation diagnostique afin de garantir une prise en charge rapide et adaptée d'emblée.

Ce qu'il faut retenir

Devant une symptomatologie respiratoire aiguë, l'échographie peut orienter le diagnostic en fonction des profils échographiques qu'elle révèle en utilisant le BLUE Protocole.

Glissement pleural : élément diagnostique à rechercher en priorité car il conditionne le reste du raisonnement diagnostique.

Figure 19 : L'algorithme BLUE (88)



Profil A et A' :

Le profil A désigne la présence de lignes A à prédominance antérieure et bilatérale associée à un glissement pleural.

Le profil A' correspond à un profil A où le glissement pleural est aboli et sans point-poumon.

Le profil normal est un profil A strict. Les décompensations de BPCO, les exacerbations d'asthme et les embolies pulmonaires ont un profil échographique majoritairement normal.

Le pneumothorax :

- Profil A' et présence d'un point poumon
 - Le point poumon correspond à la visualisation de la transition pneumothorax/poumon sain en mode TM.
 - L'aspect d'un pneumothorax en mode TM est celui du « code barre ».
 - Du fait d'une spécificité importante, la présence d'un glissement pleural même minime permet d'exclure le diagnostic de pneumothorax.
- De même la présence de lignes B et d'un pouls pulmonaire élimine le diagnostic.

Figure 20 : Pneumothorax en mode TM

Point-poumon

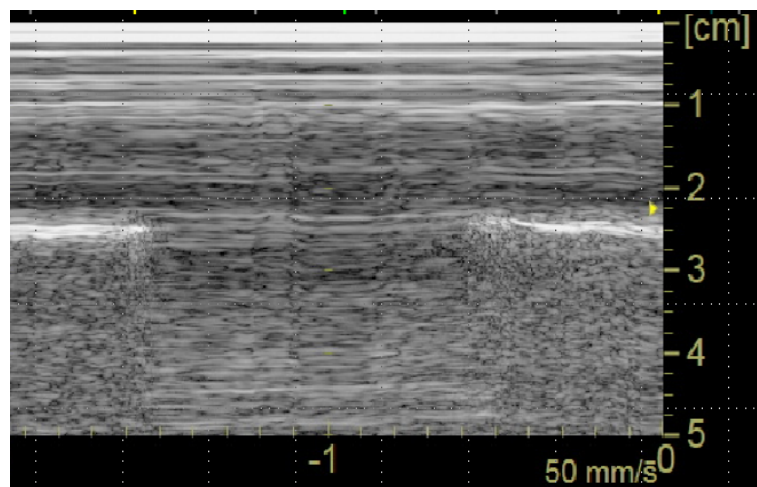



Image en « code-barre »



Profil B et B' :

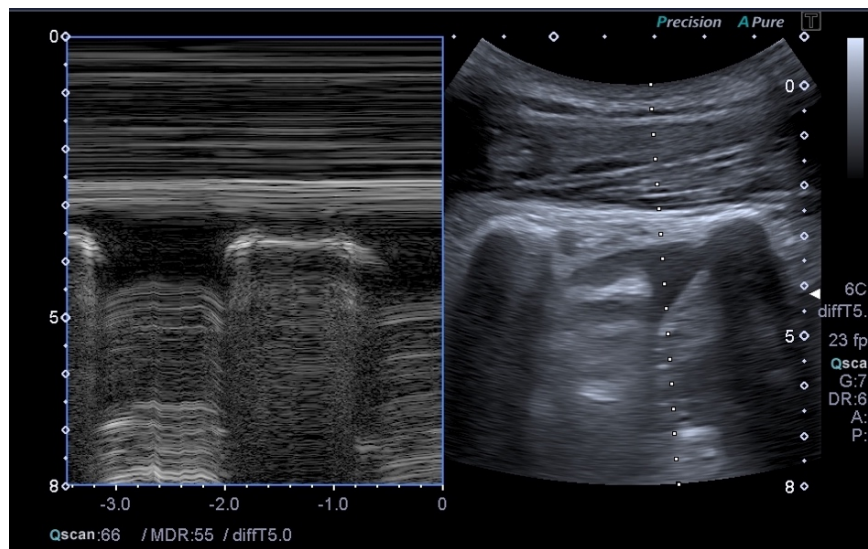
Le profil B désigne la présence de lignes B à prédominance antérieure et bilatérale associée à un glissement pleural. Ce profil oriente vers le diagnostic d'OAP. Le profil B' correspond à un profil B où le glissement pleural est aboli.

- Le profil A/B signifie la présence d'un profil A d'un côté et un profil B controlatéral.

L'épanchement pleural :

- Il figure dans le profil PLAPS du BLUE protocole,
- Zone anéchogène ou hypoéchogène (en fonction de l'étiologie) bien délimitée par la plèvre pariétale et la plèvre viscérale,
- Présente un signe de « la sinusoïde » en mode TM (aspect sinusoïdal, correspondant au rapprochement des 2 feuillets de la plèvre rythmé par la respiration).
- Recherché préférentiellement au niveau du cul de sac costo-diaphragmatique.
- L'estimation de l'abondance d'un épanchement se fait par la mesure de la distance inter-pleurale (DIP) ou distance entre les 2 feuillets de la plèvre : une distance inter-pleurale basale de 50 mm est prédictive d'un volume d'épanchement pleural supérieur à 500 mL avec une sensibilité de 83 % et une spécificité de 90 % (97,98).

Figure 21 : Epanchement pleural en échographie mode B et mode TM (signe de la sinusoïde)



- Le profil C désigne la présence d'une condensation alvéolaire antérieure : échogénicité pulmonaire réalisant un aspect tissulaire du poumon.

- Le profil PLAPS (Syndrome Pleural ou Alvéolaire Latéro-Postérieur) associe condensation alvéolaire et épanchement pleural.

Les profils échographiques compatibles avec le diagnostic de pneumopathie :

A/B, B', C, PLAPS.

❖ Pneumopathie : peut-on diagnostiquer une pneumopathie aiguë en échographie ?

Notre traduction de l'article

Lung ultrasound for the diagnosis of pneumonia in adults : A systematic review and meta-analysis

Chavez M.A. Shams N. Ellington L.E. Naithani N. Gilman R.H. Steinhoff M.C. et al.

Publié en 2014 (99).

Introduction

La prise en charge des pneumonies représente un important enjeu de santé publique par leur prévalence et le risque de morbi-mortalité élevés. Qu'elle soit communautaire ou liée aux soins, le diagnostic de pneumonie peut s'avérer difficile du fait d'un tableau clinique souvent incomplet et l'existence de nombreux diagnostics différentiels. Cette étude a pour objectif d'évaluer les performances diagnostiques de l'échographie pleuro-pulmonaire dans le diagnostic de pneumonie de l'adulte.

Matériel et Méthode

Une revue systématique de la littérature portant sur les performances de l'échographie pleuro-pulmonaire dans le diagnostic de pneumonie chez l'adulte a été conduite pour méta-analyse. Les études éligibles devaient inclure des patients de plus de 18 ans avec suspicion clinique de pneumonie et mentionner la comparaison de l'échographie avec la radiographie et/ou le scanner. De ces dernières, ont été extraites les données qualitatives et quantitatives afin de calculer la sensibilité et la spécificité globale de l'échographie pleuro-pulmonaire dans le diagnostic de pneumonie de l'adulte, ainsi que le rapport de vraisemblance positif et négatif.

Résultats

La recherche a mis en évidence 2726 articles parmi lesquels 45 (1,7%) ont été étudiées pour éligibilité et finalement 10 études ont été incluses pour méta-analyse (0,4%).

Ces 10 études représentent un échantillon de 1172 patients. L'âge moyen était de 59 ans et 60% des patients étaient des hommes. Six études concernaient des patients admis en service d'urgences, quatre d'entre elles concernaient des patients admis aux soins intensifs. L'échographie était pratiquée par un échographiste qualifié dans sept études et par un urgentiste dans deux études, l'information sur le niveau de pratique de l'échographiste manquait dans la dernière étude incluse. Le temps d'examen sur l'ensemble de ces études n'a pas excédé 13 minutes.

La sensibilité et la spécificité globale de l'échographie pleuro-pulmonaire dans le diagnostic de pneumonie étaient respectivement de 94% (IC 95% = [92-96%], $p < 0,001$) et 96% (IC 95% = [94-97%], $p < 0,001$), le rapport de vraisemblance positif était de 16,8 (IC 95% = [7,7-37]) et le rapport de vraisemblance négatif de 0,007 (IC 95% = [0,05-0,10]). L'aire sous la courbe ROC était de 0,99 (IC 95% = [0,98-0,99]).

Conclusion

Cette méta-analyse conforte l'idée selon laquelle l'échographie pleuro-pulmonaire présente de hautes performances dans le diagnostic de pneumonie. Les médecins généralistes et les urgentistes devraient être encouragés à se former à la pratique de l'échographie pleuro-pulmonaire qui semble un outil diagnostique incontestable.

Notre commentaire

En France, surviennent chaque année 400 000 à 600 000 pneumopathies aiguës communautaires (100). En Europe, la pneumonie demeure la principale cause de décès d'origine infectieuse (environ 3% de décès). L'incidence des pneumonies communautaires augmente avec l'âge et la majorité des décès survient après 65 ans. L'incidence semble plus importante chez les hommes (101,102).

Les études incluses dans cette méta-analyse sont bien menées et de puissance acceptable. Trois de ces études étaient des études françaises. L'inconvénient majeur de cette méta-analyse, outre le nombre limité d'études, est le manque d'uniformité dans le protocole échographique et la différence dans le recours au scanner.

Cette méta-analyse ne porte que sur le diagnostic de pneumonie chez l'adulte, la population pédiatrique est particulière et fait l'objet d'études séparées qui portent les mêmes conclusions que celles menées chez les adultes (103–105), prouvant le bénéfice de l'échographie pleuro-pulmonaire dans le diagnostic de pneumonie de l'enfant (106–109).

L'échographie semble avoir un rendement plus élevé que la radiographie pour le diagnostic précoce des pneumopathies aiguës de l'adulte avec une sensibilité de 96-98% pour l'échographie contre 67-75% pour la radiographie. Une sensibilité de 96% et une spécificité de 93 % sont également retrouvées chez l'enfant (99,105,106). Contrairement aux idées reçues, le temps d'examen échographique nécessaire au diagnostic de pneumonie n'est pas long : en comparaison, le temps requis pour avoir recours au scanner et même à la radiographie est plus important puisque ces méthodes demandent un déplacement du patient (99).

La radiographie standard est actuellement l'examen de première intention dans le diagnostic de pneumonie. Dans la pratique clinique ambulatoire, cet examen ne permet pas toujours de lever l'incertitude diagnostique à laquelle est confrontée le médecin généraliste. En effet, le tableau clinique n'est pas toujours franc, notamment chez le sujet âgé, diabétique, emphysémateux et chez le jeune enfant. De plus, il existe un délai entre la survenue des symptômes cliniques et l'apparition des lésions à la radiographie du thorax. Enfin, les épanchements pleuraux réactionnels de faible abondance peuvent ne pas être détectés par la radiographie contrairement à l'échographie (cf article BLUE Protocole).

La pratique de l'échographie pleuro-pulmonaire permettrait d'améliorer la prise en charge du patient atteint de pneumonie aiguë par la possibilité d'un diagnostic précoce notamment en écartant les diagnostics différentiels et en aboutissant à un traitement rapidement adapté.

Ce qu'il faut retenir (110,111)

La quasi-totalité des atteintes parenchymateuses, y compris les pneumopathies aiguës, atteignent la plèvre permettant leur diagnostic par échographie.

Éléments du diagnostic échographique de pneumopathie :

- Condensation du parenchyme pulmonaire sous la forme d'une plage échogène : on parle **d'hépatisation pulmonaire ou signe du « poumon tissulaire »**,
- Absence de déformation avec la respiration : absence de signe de la sinusoïde en mode TM.
- Signe de la scie représentant l'absence de linéarité de la bordure profonde de la consolidation car celle-ci est en contact avec le poumon aéré. Ce signe est absent si la consolidation intéresse l'ensemble d'un lobe.
- Abolition du glissement pleural en regard de la consolidation.
- **Epanchement pleural** associé à la condensation (profil PLAPS du BLUE protocole)
- **Nombreuses lignes B unilatérales.**

Figure 22 : Pneumopathie : nombreuses lignes B unilatérales

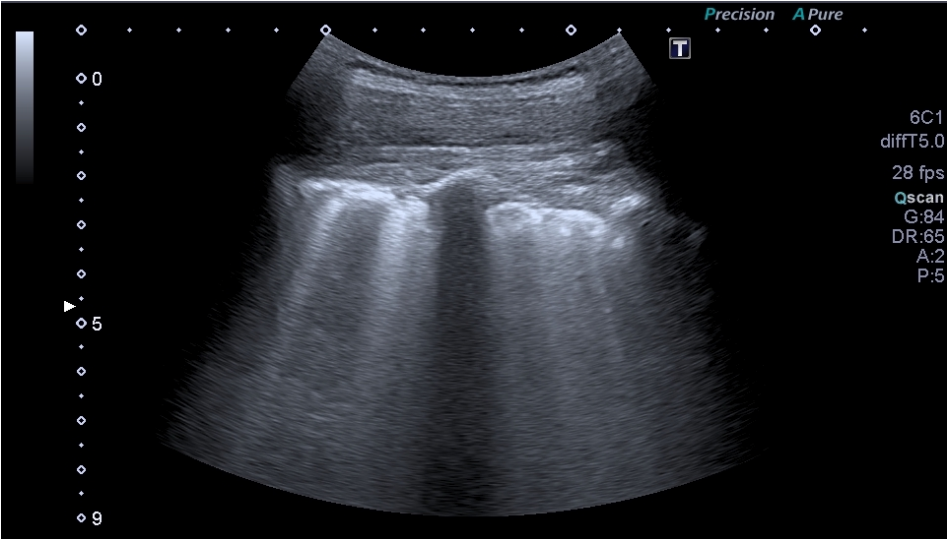
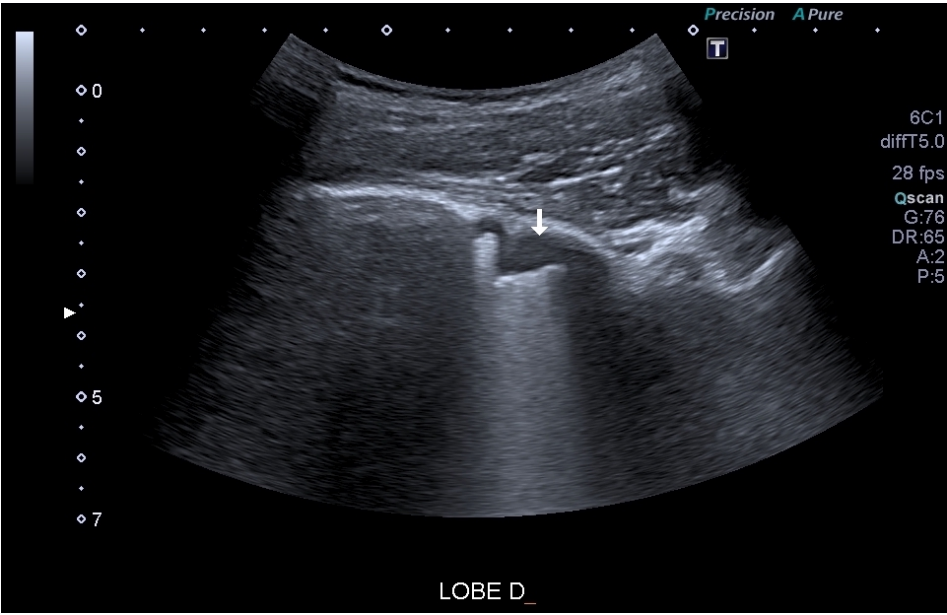


Figure 23 : Echographie d'un épanchement pleural visualisé au niveau du cul de sac diaphragmatique dans un contexte de pneumopathie



❖ **Fracture costale : existe-t-il un intérêt à la réalisation de l'échographie dans un contexte de traumatisme costal ?**

Notre traduction de l'article

Ultrasonographic evaluation of costal cartilage fractures unnoticed by the conventional radiographic study and multidetector computed tomography

Lee W.S. Kim Y.H. Chee H.K. et Lee S.A.

Publié en 2012 (112).

Introduction

Les fractures costales sont les lésions les plus fréquentes consécutives aux traumatismes fermés du thorax. Ces fractures sont parfois peu visibles en radiographie standard du thorax et les performances du scanner sont également limitées d'autant plus que la fracture concerne le cartilage. L'objectif de cette étude est d'évaluer les performances de l'échographie dans le diagnostic de fracture costale, notamment cartilagineuse, non décelée à la radiographie ou au scanner.

Matériel et Méthode

Il s'agit d'une étude prospective monocentrique réalisée entre avril 2008 et mai 2010 incluant des patients ayant présenté une forte suspicion clinique de fracture costale secondaire à un traumatisme fermé mineur du thorax et dont les radiographies et le scanner réalisés initialement n'ont révélé aucune fracture costale. Chacun de ces patients a bénéficié d'une échographie du thorax à la recherche d'une discontinuité de la corticale osseuse d'une ou plusieurs côtes. Une fracture sternale et/ou d'un hématome sous-périosté ont été également recherchés.

Résultats

47 hommes et 46 femmes ont été inclus dans l'étude, avec un âge moyen de 51,8 +/- 15,9 ans (intervalle de 17-78 ans). Parmi ces 93 patients, l'échographie a permis de diagnostiquer une ou plusieurs fractures costales (en moyenne 1,8 +/- 0,8 soit un intervalle de 1 à 5 fractures) chez 64 d'entre eux (68,8%). L'hématome sous-périosté était plus fréquemment associé à la fracture costale (n=14 soit 15%) que la fracture sternale (n=9, 9,7%).

Conclusion

Cette étude est en faveur d'une plus forte sensibilité de l'échographie dans le diagnostic des fractures costales chez les patients ayant présenté un traumatisme mineur fermé du thorax.

Notre commentaire

Plusieurs études présentent des résultats identiques concernant la meilleure sensibilité de l'échographie dans le diagnostic de fracture costale (autour de 80%) (113,114). Le temps d'examen long est le principal frein au recours à l'échographie

malgré sa supériorité diagnostique (115). La fracture de côte est le traumatisme thoracique le plus fréquent (25% des traumatismes fermés du thorax). Elle peut survenir pour un traumatisme banal (chute de sa hauteur ou effort de toux violent), et ce même s'il n'existe aucune pathologie osseuse sous-jacente.

Une fracture de côte simple n'a pour conséquence que la douleur qu'elle engendre et si la radiographie ne permet pas toujours de poser le diagnostic de fracture simple de côte, il est admis que la confirmation diagnostique n'est pas indispensable puisque le traitement n'est pas spécifique et repose sur la prise en charge antalgique. Il est toutefois important de préciser que l'intensité de la douleur conduit parfois à une gêne respiratoire et des difficultés à la toux qui peuvent favoriser la survenue d'une pneumopathie. Ceci explique la gravité potentielle et la morbidité importante des fractures costales chez les personnes âgées.

Un âge de plus de 65 ans représente un critère de gravité potentiel d'un traumatisme du thorax, d'autant plus s'il est associé à la présence de deux fractures costales ou plus (116). Les experts de la société française de réanimation recommandent la réalisation d'une FAST échographie ET d'une échographie pleuro-pulmonaire pour tout patient victime d'un traumatisme du thorax et présentant un critère potentiel de gravité, la supériorité de cette dernière a été démontrée en traumatologie pour le diagnostic des hémothorax et pneumothorax (116).

Ce qu'il faut retenir

Fracture costale et échographie :

- Les côtes sont facilement accessibles à l'échographie. Le patient guide l'examen échographique en ciblant la zone douloureuse.
- L'échographie a une **meilleure performance que la radiographie standard** dans le diagnostic de fracture costale.
- L'échographie ne change pas la prise en charge dans un contexte de suspicion de fracture de côte simple.
- Elle est **utile en raison de son accessibilité et de ses performances diagnostiques pour rechercher d'éventuelles complications : épanchement gazeux et/ou liquidien.**

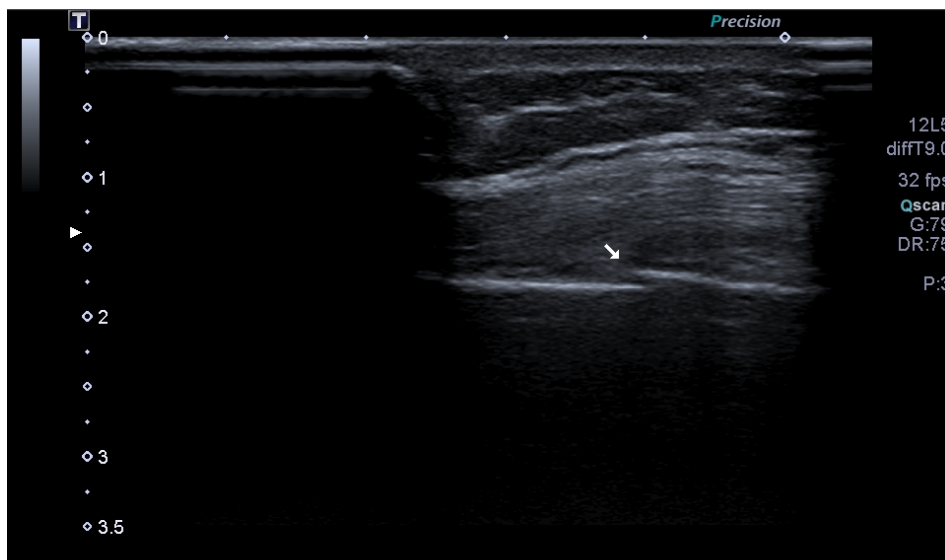
Technique échographique devant une suspicion de fracture costale :

- Usage d'une sonde linéaire de haute fréquence,
- On déplace la sonde le long de la côte en suivant son axe et sa courbure,
- La fracture est visualisée par une discontinuité de la corticale osseuse normalement hyperéchogène,
- On associe à la recherche de fracture costale la recherche d'un pneumothorax ou d'un épanchement pleural.

Pour aller plus loin : le syndrome pariétal

- Est associé à une lésion osseuse ou une lésion des parties molles ou aux deux.
- En cas de lésion osseuse, on peut observer une condensation, une réaction périostée, un trait de fracture.
- Le liseré graisseux sous pleural est envahi en cas d'envahissement tumoral.
- Les lésions les plus fréquentes sont le sarcome d'Ewing, le Myelome, les métastases, le chondrosarcome, la dysplasie fibreuse...

Figure 24 : Fracture de côte



4. ABDOMEN

❖ Voies biliaires : quelles sont les caractéristiques échographiques des voies biliaires normales ?

Notre traduction de l'article

Ultrasound Measurements of the Bile Ducts and Gallbladder : Normal Ranges and Effects of Age, Sex, Cholecystectomy, and Pathologic States

Matcuk. G.R. Jr, Grant E.G. et Ralls P.W.

Publié en 2014 (117).

Introduction

L'objectif de l'étude est de déterminer les valeurs normales des canaux biliaires et de la vésicule biliaire selon des critères démographiques, et d'évaluer les effets de divers états pathologiques sur ces valeurs.

Matériel et Méthode

Il s'agit d'une étude multicentrique. 4919 échographies abdominales réalisées sur 1857 hommes et 2262 femmes, âgés de 8 à 99 ans, ont été analysées rétrospectivement. Les valeurs échographiques concernant les voies biliaires extra-hépatiques (VBEH), intra-hépatiques gauche (VBIHG) et droite (VBIHD), l'épaisseur de la paroi de la vésicule biliaire et le volume de la vésicule biliaire chez les patients sains ont été évaluées en fonction de l'âge, du sexe, de l'ethnie et d'antécédent de cholécystectomie. Ces valeurs ont été comparées en analyse multivariée à celles retrouvées dans diverses pathologies (cirrhose, stéatose hépatique, lithiase biliaire, reflux biliaire, cholécystite et obstruction biliaire).

Résultats

1484 des 4119 examens étaient classés normaux. Les mesures moyennes concernant les VBEH, VBIHD, VBIHG, l'épaisseur de la paroi et le volume de la vésicule biliaire chez les patients sains étaient respectivement de 3,8 \pm 1,6mm, 1,9 \pm 1,9mm, 1,9 \pm 1,1mm, 2,6 \pm 1,6mm et 242 \pm 234 mL. De faibles augmentations du diamètre des VBEH avec l'âge (+ 0,02 \pm 0,11 mm / an, p<0,001), le sexe féminin (+0,3 \pm 1,6 mm, p<0,0001) et la cholécystectomie (+1,0 \pm 1,6 mm, p<0,0001) ont été retrouvées. Une petite diminution du diamètre des VBEH a été constatée avec la présence d'une stéatose hépatique (- 1,4 mm \pm 1,6mm, p = 0,0003). La paroi vésiculaire était plus épaisse chez les patients présentant des calculs biliaires (+0,4 \pm 1,4 mm, p = 0,0049), des reflux biliaires (+ 0,5 \pm 1,4 mm, p = 0,0019) et une cholécystite aiguë (+ 3,1 \pm 1,6 mm, p<0,0001). Dans le cas d'une obstruction biliaire, les mesures moyennes du diamètre des VBEH, VBIHD, des VBIHG et de la vésicule biliaire étaient respectivement de 6,0 \pm 2,1 mm, 4,2 \pm 1,4 mm, 4,1 \pm 1,4 mm et 171 \pm 207 mL (p<0,0001 pour toutes les valeurs).

Conclusion

Cette étude clarifie les valeurs normales des mesures de la voie biliaire. Elle permet également d'apporter une évaluation de ces mesures dans différentes pathologies hépatiques et vésiculaires.

Notre commentaire

L'échographie est l'examen de première intention dans l'exploration de la vésicule et des voies biliaires, en particulier en cas de suspicion d'obstruction biliaire. Elle présente une sensibilité de 99% et une spécificité de 87% dans la détection de l'obstruction biliaire extra-hépatique en utilisant un diamètre seuil de 4 mm (118).

L'exploration doit se faire dans le cadre d'une analyse échographique abdominale globale, chez un patient à jeûn depuis 6h, en décubitus dorsal et au cours d'une apnée en inspiration profonde.

La vésicule biliaire présente une forme, un volume et une position variables. Elle est située dans la fossette vésiculaire du foie, qui se situe entre le segment IV et le segment V (119). Un repli péritonéal, ou mésocyste, fixe la vésicule biliaire à la face inférieure du foie et s'insère au niveau de la branche portale droite. Son contenu est habituellement anéchogène avec renforcement postérieur. Sa paroi peut paraître épaissie dans plusieurs situations cliniques non pathologiques (ascite, cirrhose, hépatites aiguës, hypoalbuminémie, ou vésicule vide).

Les canaux biliaires sont invisibles à l'état normal. Ils suivent le trajet portal.

Le canal du cholédoque naît sous l'abouchement du canal cystique. Il peut être légèrement augmenté de volume chez le sujet âgé ou chez un patient aux antécédents de cholécystectomie.

Ce qu'il faut retenir : (1)

Vésicule Biliaire :

- **Forme piriforme, avec extrémité effilée au niveau de l'infundibulum,**
- **Diamètre longitudinal : 8 à 10cm,**
- **Diamètre transversal : 3 à 4 cm,**
- **Volume < 200cc,**
- **Paroi fine < 3mm chez un patient à jeûn,**
- **Contenu : Anéchogène avec renforcement postérieur, homogène (rechercher la présence de lithiase, de cloison),**
- **Paroi : fine, régulière, hyperechogène.**

Canaux biliaires intra-hépatiques :

- < 3mm de diamètre
- une dilatation donne un aspect en canon de fusil

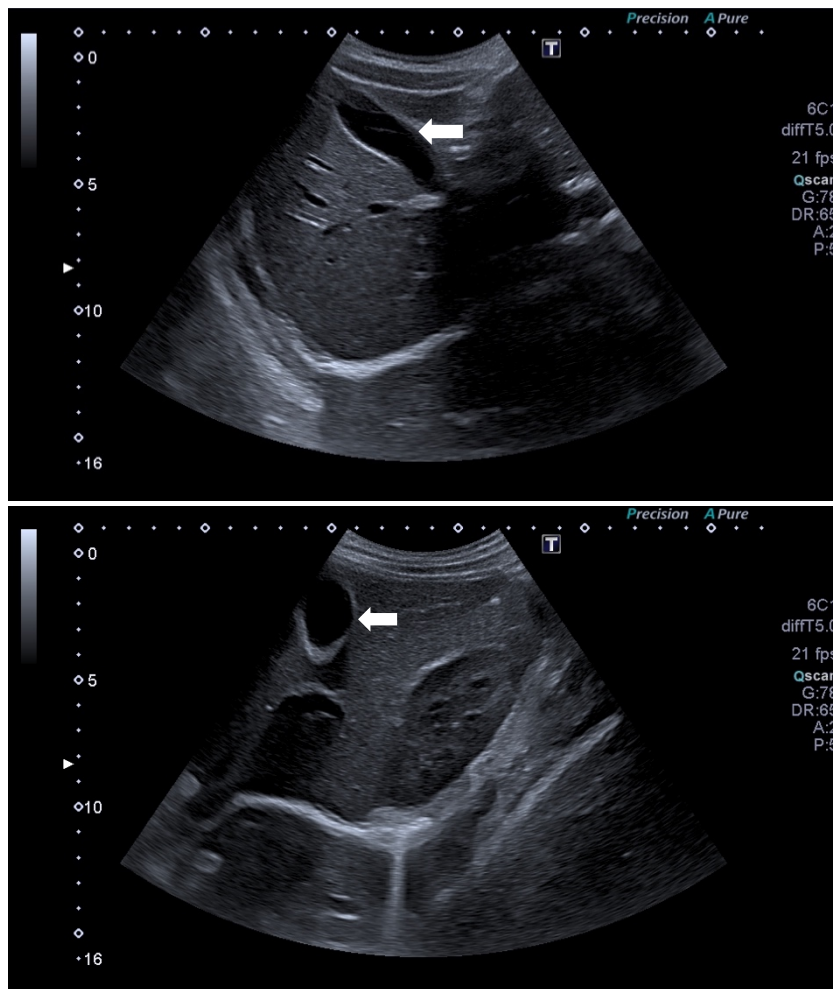
Voie biliaire principale :

- < 6mm de diamètre
- < 10mm si cholécystectomie

Cholédoque :

- < 7mm au niveau du hile, dilaté si > 10mm
- 3 à 4mm au niveau distal (au niveau de la tête du pancréas)
- dilaté si > 5mm

Figure 25 : Vésicule biliaire



Vésicule biliaire (←) coupes longitudinale et transversale. Paroi fine hyperéchogène, renforcement postérieur, contenu alithiasique. Absence de dilatation des voies biliaires intra-hépatiques.

❖ Douleur abdominale aiguë : comment intégrer l'échographie dans la démarche diagnostique ?

Notre traduction de l'article

Imaging strategies for detection of urgent conditions in patients with acute abdominal pain : diagnostic accuracy study

Laméris W. Van Randen A. Van Es H.W. Van Heesewijk J.P.M. Van Ramshorst B. Bouma W.H. Ten Hove W. Van Leeuwen M.S. Van Keulen E.M. Dijkgraaf M.G.W. Bossuyt P.M.M. Boermeester M.A. et Stoker J.

Publié en 2009 (120).

Introduction

Les douleurs abdominales aiguës représentent 5 à 10% des motifs de consultation en service d'urgence. La détection rapide et précise des urgences diagnostiques est essentielle pour la gestion correcte des patients et l'efficacité des traitements entrepris. Au fil des ans, l'imagerie diagnostique pratiquée dans les services d'urgence a entraîné une augmentation des coûts hospitaliers et le scanner a été une source croissante d'exposition aux radiations chez les patients adultes. Une stratégie d'imagerie optimale chez les patients souffrant de douleurs abdominales permettrait une identification rapide des urgences, sans pour autant exposer les patients à des examens d'imagerie inutiles. L'étude a pour objectif d'identifier la stratégie d'imagerie ayant la meilleure précision diagnostique dans la détection des urgences chez les patients souffrant de douleurs abdominales aiguës.

Matériel et Méthode

Il s'agit d'une étude de précision diagnostique multicentrique, avec une collecte prospective des données, menée dans les services d'urgence de deux hôpitaux universitaires et de quatre grands hôpitaux d'enseignement, aux Pays-Bas. 1021 patients souffrant de douleurs abdominales non traumatiques d'une durée évaluée à plus de 2 heures et à moins de 5 jours ont été inclus.

Les critères d'exclusion étaient une sortie du service des urgences sans imagerie jugée pertinente par le médecin en charge du patient, une grossesse et un choc hémorragique.

Tous les patients ont reçu des radiographies standards (thorax de face et abdomen sans préparation ASP), une échographie et un scanner après un examen clinique et un bilan sanguin.

Un groupe de médecins expérimentés a attribué un diagnostic final au bout de six mois et ont classé la maladie en urgence ou non.

Ont été analysés la sensibilité et la spécificité dans le diagnostic des affections urgentes ainsi que le pourcentage de faux négatifs et de faux positifs de chaque stratégie, en comparant leurs résultats avec le diagnostic final retenu par le groupe d'experts sollicité. L'exposition au rayonnement dans les stratégies d'imagerie unique, les stratégies d'imagerie conditionnelle (scanner après échographie initiale) et les stratégies fondées sur l'indice de masse corporelle et l'âge ou sur la localisation de la douleur, ont également été étudiés.

Résultats

661 (65%) patients ont eu un diagnostic final classé comme urgent. Le diagnostic clinique initial a abouti à de nombreux faux positifs d'urgence, qui ont été considérablement réduits après réalisation d'une échographie ou d'un scanner. Le scanner détectait davantage de diagnostics urgents que l'échographie : la sensibilité était de 89% (IC 95% = [87- 92%]) pour le scanner et de 70% (IC 95% = [67% - 74%]) pour l'échographie ($p < 0,001$).

Une stratégie séquentielle avec scanner réalisé uniquement après une échographie négative ou non contributive a révélé la plus grande sensibilité, ne manquant que 6% des cas urgents. Avec celle-ci, seuls 49% (IC 95% = [46% - 52%]) des patients passaient un scanner. Les stratégies alternatives guidées par l'indice de masse corporelle, l'âge ou l'emplacement de la douleur entraînaient toutes une perte de sensibilité.

Conclusion

Bien que le scanner soit l'imagerie la plus sensible dans la détection des urgences chez les patients souffrant de douleurs abdominales, l'utilisation initiale de l'échographie suivie d'un scanner uniquement en cas d'échographie négative ou non contributive permettrait d'obtenir la meilleure sensibilité tout en réduisant l'exposition aux rayonnements.

Notre commentaire

La douleur abdominale aiguë est un motif fréquent de consultation en médecine générale et aux urgences. L'échographie est l'examen complémentaire le plus utilisé devant des douleurs abdominales aiguës en France, bien avant le scanner abdominal, grâce à son innocuité et à sa facilité d'accès.

Sur des douleurs abdominales de moins de 5 jours, la clinique et la biologie ne permettent un diagnostic fiable que dans moins de 50 % des cas. Un bilan de contrôle à J2 conduirait à 35% de remise en cause du diagnostic, avec 19% de modifications thérapeutiques dont 5% de chirurgies retardées (121).

L'échographie serait responsable du redressement diagnostique dans plus de la moitié des cas et de modifications thérapeutiques dans 2/3 des cas (122). De plus, elle permet de classer le patient comme urgent dans 70% des cas. Enfin, l'échographie permet de conclure à un diagnostic final dans 53 à 83% des cas, toutes étiologies confondues, contre 89% pour le scanner (123).

La pathologie biliaire est le domaine privilégié de l'échoscopie au lit du patient lors d'une douleur abdominale aiguë du quadrant supérieur droit. De manière générale, l'échographie abdominale est l'examen de référence pour le diagnostic de lithiase

vésiculaire (124) avec une sensibilité de 97% et spécificité 95% (125–127). Sa sensibilité dans le diagnostic des lithiases du cholédoque varie énormément lors des différentes études.

En présence d'une dilatation des voies biliaires, l'échographie montrerait le niveau de l'obstacle dans 90% des cas et la cause de l'obstruction dans 70%. (128,129). En revanche si la constatation échographique d'une dilatation des voies biliaires est un signe fiable de cholestase d'origine extra hépatique (en dehors des patients opérés des voies biliaires), l'absence de dilatation ne permet pas de conclure à l'absence d'obstacle (124) et une Bili-IRM ou une écho-endoscopie doit être réalisée s'il existe un doute.

La cholécystite aiguë lithiasique, selon les recommandations de 2011, doit être suspectée sur des signes cliniques et/ou biologiques, et confirmée par l'échographie abdominale (130). L'échographie présente une sensibilité supérieure à 90% et une spécificité de plus de 75% concernant le diagnostic de cholécystite aiguë lithiasique, avec une valeur prédictive positive (VPP) et une valeur prédictive négative (VPN) évaluées respectivement à 75% et 97% (125,131–134). Le diagnostic de cholécystite aiguë repose donc sur l'échographie mais une lésion douteuse doit amener à prescrire un scanner ou une IRM (126).

Pour des médecins urgentistes formés, la sensibilité de leurs examens approche celle d'échographistes experts dans un contexte de douleurs abdominales, avec une sensibilité évaluée à 69%. Il n'y aurait pas de différence significative lorsque l'opérateur a une expérience qui dépasse 500 examens (135). De plus, la réalisation première d'une échographie suivie d'un scanner en cas de doute diagnostique persistant ou d'échographie négative ou non contributive, serait le schéma le plus efficace avec le meilleur compromis sensibilité/spécificité diagnostique.

L'échographie permet donc d'apporter une aide réelle au raisonnement diagnostique devant une douleur abdominale aiguë. Sans retarder le diagnostic et le traitement, elle aboutit à une diminution de 50% d'exposition au scanner et du coût que cela engendre. De manière générale, le scanner doit être réalisé lorsque l'examen ne permet pas de conclure ou lorsque des complications graves sont suspectées.

Ce qu'il faut retenir

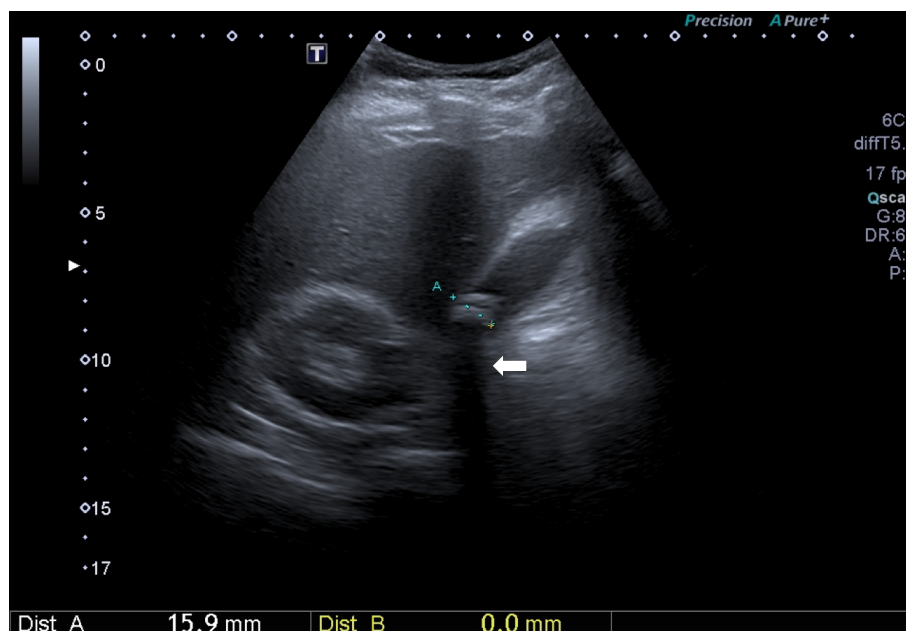
Trois avantages cliniques à utiliser l'échographie en première intention devant une douleur abdominale aiguë :

- Absence de retard diagnostique donc thérapeutique si négative ou non contributive,
- Réduction de 50% d'exposition au scanner,
- Diminution des coûts et des durées d'hospitalisation.

Le scanner est plus performant que l'échographie pour détecter les urgences, mais il entraîne une irradiation.

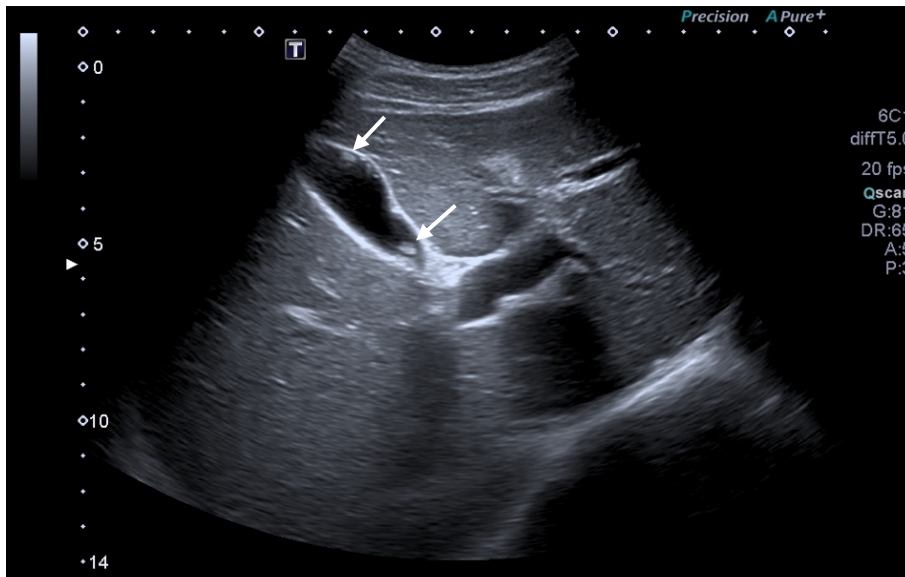
Echographie initiale suivie d'un scanner en cas d'échographie négative ou non contributive : meilleure sensibilité dans la détection des urgences devant une douleur abdominale aiguë tout en réduisant l'exposition aux rayonnements.

Figure 26 : Lithiase vésiculaire



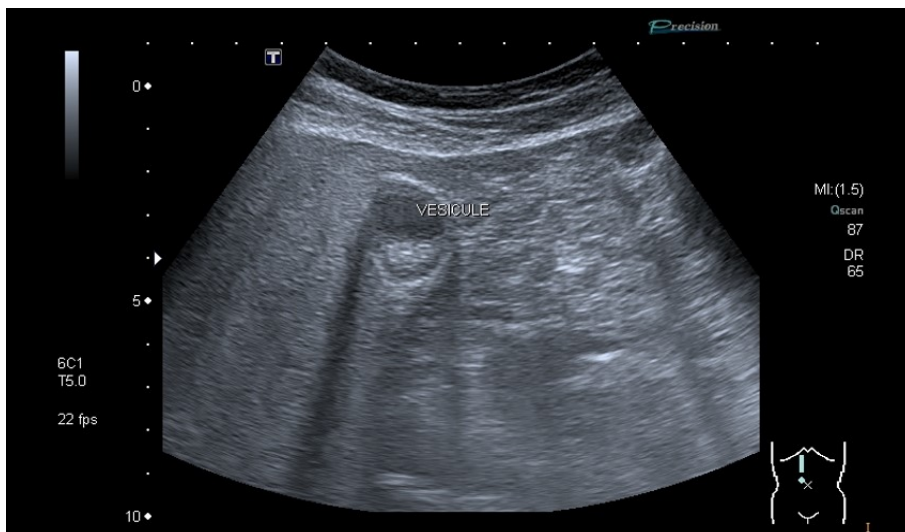Lésion intra-vésiculaire hyperéchogène avec cône d'ombre postérieur (←).

Figure 27 : Diagnostic différentiel de la lithiase vésiculaire : le polype intra-vésiculaire



Lésions (↘) intra-vésiculaires hyperéchogènes mais absence de cône d'ombre postérieur.

Figure 28 : Sludge vésiculaire



Voir tableau récapitulatif en Annexe 6 : Echographie et Pathologies biliaires

❖ **Cholécystite : l'épaississement échographique de la paroi de la vésicule biliaire est-il synonyme de cholécystite ?**

Notre traduction de l'article

Diffuse gallbladder wall thickening : differential diagnosis

Vriesman V.B. Engelbrecht M.R. Smithuis R.H. et Puylaert J.B.

Publié en 2007 (136).

Introduction

L'épaississement de la paroi de la vésicule biliaire est largement appliqué au diagnostic de cholécystite. Cependant, il ne s'agit pas d'un signe spécifique de cholécystite et il est retrouvé dans plusieurs contextes qui diffèrent de la pathologie biliaire. Une mauvaise interprétation de ce signe échographique et de son origine étiologique peut entraîner une prise en charge erronée. Le risque est de conclure à tort à la présence ou l'absence d'une cholécystite, impliquant des cholécystectomies abusives ou des retards de prise en charge. La connaissance des différentes pathologies pouvant entraîner un épaississement de la paroi vésiculaire est donc indispensable à sa bonne interprétation. L'objectif de l'étude est d'examiner les différentes entités cliniques susceptibles d'engendrer un épaississement de la paroi vésiculaire biliaire.

Matériel et méthode

Il s'agit d'une revue de la littérature.

Résultats

Pathologie vésiculaire

La cholécystite aiguë lithiasique ou alithiasique est à l'origine d'un épaississement de la paroi, mais ce signe a peu de valeur s'il est isolé et nécessite d'être associé à d'autres signes échographiques (présence de lithiase ou de sludge, distension vésiculaire, hyperémie de la paroi, signe de Murphy échographique, présence d'épanchement péri-vésiculaire). La cholécystite chronique (obstructions transitoires mais répétées de la vésicule biliaire), et la cholécystite xanthogranulomateuse, variante inhabituelle de la cholécystite chronique, entraînent aussi un épaississement de la paroi. Si la cholécystite chronique a des caractéristiques en imagerie similaires à la cholécystite aiguë, la cholécystite xanthogranulomateuse s'identifie par un processus inflammatoire chargé de lipides se traduisant par des nodules hypoéchogènes dans la paroi, représentant des abcès ou foyers d'inflammation. La vésicule porcelaine est un trouble rare dans lequel la cholécystite chronique produit une calcification murale et donc un épaississement de la paroi. Le carcinome de la vésicule biliaire, cinquième tumeur maligne la plus fréquente du tractus gastro-intestinal, est souvent détecté à un stade avancé de la maladie par l'absence de symptôme précoce ou spécifique. Il peut prendre diverses formes en imagerie, allant d'une lésion intraluminaire polypoïde à une masse infiltrante remplaçant la vésicule biliaire, et peut également se présenter comme un épaississement mural diffus. La mise en évidence d'une invasion des structures adjacentes, d'une dilatation secondaire des voies biliaires et de

métastases hépatiques ou nodales permettent de le différencier d'une cholécystite aiguë ou xanthogranulomateuse.

L'adenomyomatose de la vésicule biliaire, caractérisée par une prolifération épithéliale, une hypertrophie musculaire et des diverticules intra-muros (sinus de Rokitansky-Aschoff), est une affection bénigne et est souvent de découverte fortuite. En échographie, la présence de cristaux de cholestérol, représentés par des artefacts de réverbération en queue de comète, dans une paroi vésiculaire épaissie, suggèrent fortement ce diagnostic. Une IRM est demandée devant tout doute afin de la différencier d'un carcinome de la vésicule biliaire.

La cholécystite emphysémateuse, se caractérise par la présence d'air au sein d'une paroi épaissie. Généralement, la clinique est très bruyante dans ce contexte.

Pathologies extra-biliaires

Les dysfonctions hépatiques, l'insuffisance cardiaque ou l'insuffisance rénale, peuvent entraîner un épaississement diffus de la vésicule biliaire. La cirrhose hépatique, l'hépatite, et l'insuffisance cardiaque congestive sont des causes relativement fréquentes. L'inflammation d'origine extra-vésiculaire, s'étendant dans la région péri-vésiculaire, peut provoquer un épaississement de la paroi, notamment lors d'hépatite, de pancréatite ou de pyélonéphrite. Un épaississement de la paroi de la vésicule biliaire a également été remarqué chez des patients atteints de mononucléose infectieuse et chez des patients atteints de SIDA en raison d'infections opportunistes ou d'infiltrations néoplasiques secondaires.

Conclusion

Un épaississement de la paroi de la vésicule biliaire diffuse peut être causé par un large éventail de pathologies biliaires et extra-biliaires. Dans la plupart des cas, sa cause est diagnostiquée grâce à une corrélation entre la clinique et l'imagerie.

Notre commentaire

Lorsqu'un signe est fréquemment retrouvé pour une pathologie donnée, il est dangereux de conclure hâtivement au diagnostic sans avoir envisagé d'autres hypothèses. Trop souvent, l'épaississement de la paroi de la vésicule biliaire est associé à tort à une cholécystite aiguë. Si elle en est un des signes principaux, seule elle n'est pas prédictive d'une cholécystite.

Une douleur de l'hypochondre droit chez un patient cirrhotique qui présente une vésicule biliaire à double contour et parois épaissies, peut faire conclure à tort à une cholécystite aiguë. Cependant, en cas d'hypertension portale, ces caractéristiques échographiques peuvent être retrouvées même en l'absence d'ascite. Ainsi, une atteinte de la vésicule biliaire peut être à l'origine de la douleur mais également une thrombose porte débutante, à éliminer obligatoirement.

L'évaluation systématique des différents organes lors de la réalisation d'une échographie abdominale permet de limiter les erreurs et d'envisager d'autres

pathologies que celle initialement suspectée. Ce principe s'applique à d'autres signes échographiques en pratique courante et doit être intégré dans la pratique du médecin échographiste qui doit rester prudent dans ses interprétations.

Ce qu'il faut retenir

L'épaississement de la vésicule biliaire doit être associé aux autres signes échographiques de cholécystite aiguë pour permettre le diagnostic (Annexe 6).

Causes d'origine biliaire : (137)

- *Cholécystite aiguë lithiasique et alithiasique* : paroi épaissie, vésicule distendue, présence d'une lithiasique ou d'un sludge, signe de murphy, hyperémie de la paroi, un épanchement péri-vésiculaire ;
- *Cholécystite chronique* : paroi épaissie, vésicule non distendue, voir scléro-atrophique ;
- *Cholécystite xanthogranulomateuse* : paroi épaissie contenant des nodules hypoéchogènes séparés par des cloisons hyperéchogènes ;
- *Cholécystite emphysémateuse* : paroi épaissie contenant de l'air ;
- *Vésicule porcelaine* : paroi épaissie avec calcification ;
- *Carcinome de la vésicule biliaire* : dilatation murale diffuse, rechercher un envahissement des structures adjacentes, la présence de métastases, une dilatation secondaire des voies biliaires. Attention, tout polype > 20mm doit être considérée comme suspect (138).
- *Adénomyose de la vésicule biliaire* : paroi parfois épaissie avec ponctuations hyperéchogènes générant des artefacts en queue de comète.

Causes d'origine extra-biliaire :

- *Post prandial* ;
- *Dysfonction d'organe* : insuffisance cardiaque congestive, fibrose et cirrhose hépatique, insuffisance rénale, hypoalbuminémie, hypertension portale, ascite ;
- *Inflammations* pouvant s'étendre à la vésicule biliaire : locales (pyélonéphrite, hépatite, pancréatite...), générales (mononucléose infectieuse où un épaississement de la paroi de la vésicule biliaire peut être un signe de sévérité (139), SIDA...).

❖ L'appendicite : quelle est la puissance diagnostique de l'échographie dans l'appendicite ?

Notre traduction de l'article

Accuracy of Point-of-care Ultrasonography for Diagnosing Acute Appendicitis : A Systematic Review and Meta-analysis

Fields J.M. Davis J. Alsup C. Bates A. Au A. Adhikari S. et Farrell I.

Publié en 2017 (140).

Introduction

L'échographie réalisée directement au lit du patient a été étudiée dans le diagnostic d'appendicite car elle pourrait s'avérer un outil de diagnostic précieux. Le but de cette étude était d'identifier les caractéristiques de l'échographie au lit du patient, en particulier celles réalisées par un médecin qui n'est pas radiologue, permettant de diagnostiquer avec précision une appendicite aiguë chez des patients de tout âge.

Matériel et méthode

Il s'agit d'une revue systématique et approfondie de la littérature concernant des articles publiés en anglais, sur les échographies abdominales pratiquées par un médecin en situation aiguë de soins au lit du patient, utilisées pour diagnostiquer une appendicite aiguë, de 1980 à mai 2015, à l'aide d'OVID MEDLINE et Scopus.

Les articles ont été sélectionnés pour méta-analyse, de façon indépendante par deux examinateurs formés. Une analyse par modèle aléatoire hiérarchique a été utilisée pour construire une courbe hiérarchique récapitulative ROC et une méta-régression a été effectuée. La qualité des études a été évaluée à l'aide de l'outil QUADAS-2.

Résultats

21 des 5 792 études sélectionnées ont été incluses pour la revue finale.

La prévalence de la maladie dans cette étude était de 29,8% (intervalle = 6,4% - 75,4%).

La sensibilité et la spécificité de l'échographie au lit du patient dans le diagnostic de l'appendicite étaient respectivement de 91% (IC 95% = [83- 96%]) et de 97% (IC 95% = [91 - 99%]). Les valeurs prédictives positives et négatives étaient respectivement de 91 et 94%.

Les études effectuées par les médecins urgentistes avaient des résultats légèrement inférieurs (sensibilité = 80%, spécificité = 92%). Il y avait une hétérogénéité significative entre les études ($I^2 = 99%$, IC 95% = [99-100%]) et la qualité des études était modérée, principalement en raison d'un manque d'information concernant la réalisation en aveugle ou non de l'examen par les médecins, le temps de réalisation de l'échographie ou les modalités de recrutement des patients.

Plusieurs études ont été réalisées par un seul opérateur et les informations concernant la formation échographique des opérateurs n'étaient que partiellement rapportées.

Conclusion

L'échographie au lit du patient possède une sensibilité et une spécificité relativement élevées pour le diagnostic d'appendicite aiguë, bien que les données présentées soient limitées par la qualité des études initiales et de larges indices de confiance. Dans les mains d'un opérateur expérimenté, l'échographie au lit du patient est un outil d'imagerie approprié pour diagnostiquer une appendicite. D'après ces résultats, il est cependant prématuré d'utiliser l'échographie au lit du patient de façon exclusive pour diagnostiquer ou exclure une appendicite.

Notre commentaire

Les douleurs abdominales aiguës évocatrices d'appendicite sont couramment rencontrées en cabinet de médecine générale et aux urgences. Une sémiologie parfois très pauvre ou atypique lors de la crise appendiculaire peut rendre le diagnostic difficile. Les scores diagnostics clinico-biologiques, comme le score d'Alvarado (141), ont leurs limites en termes de fiabilité et de complexité. Devant une douleur abdominale aiguë en fosse iliaque droite, l'absence concomitante de défense localisée au point de Mac Burney, d'hyperthermie et d'hyperleucocytose supérieure à 10000/mm³ seraient en défaveur d'une appendicite grave, mais n'écartent pas un diagnostic d'appendicite pour autant (142). A l'inverse la présence d'un ou de plusieurs de ces signes ne permet pas d'affirmer avec certitude le diagnostic d'appendicite (141). En pratique, plus de 45% des appendicites ont une présentation clinique atypique. Avant le recours à l'imagerie, le taux de laparotomie inutile était de 20 à 35%. Les limites de cette évaluation clinique ont amené à développer l'imagerie pour améliorer la précision du diagnostic d'appendicite, notamment à travers l'échographie et le scanner, entraînant un taux de laparotomie inférieur à 10%, un taux d'appendicites perforées à 13% et la diminution du nombre de formes graves d'appendicite (143).

Les résultats de performance diagnostique de l'échographie sont variables en fonction des méta-analyses, avec une sensibilité variant de 75 à 94% et une spécificité de 86 à 100%. Une sensibilité plus faible a été rapportée pour les formes compliquées d'appendicite (28%) (141,143). Chez la femme enceinte, la performance de l'échographie est associée à une fiabilité de 98%, avec une sensibilité de 85 à 100% et une spécificité de 92 à 96% (143,144).

Cette méta-analyse a permis d'évaluer la performance de l'échographie réalisée par des médecins non radiologues et au lit du patient, pour le diagnostic d'appendicite. D'après les données étudiées, la sensibilité et la spécificité étaient toutes deux supérieures à 90% mais inférieures lorsque l'échographie était réalisée par des médecins urgentistes avec une sensibilité évaluée à 80% et une spécificité à 92%. Bien que les résultats de la méta-analyse soient limités par la qualité des études originales, ils suggèrent que l'échographie au lit du patient, réalisée par un opérateur qualifié, possède une précision diagnostique raisonnable. Ainsi l'échographie est un examen de choix pour étayer le diagnostic suspecté d'appendicite ou ses diagnostics différentiels, en particulier chez le patient jeune et mince (145). Cependant la variabilité des résultats des essais inclus dans l'étude suggère que des recherches supplémentaires sont nécessaires, notamment concernant le rôle de la formation et de l'expérience. Les signes échographiques doivent être interprétés avec prudence et n'ont de valeur que si l'appendice est bien vu. De plus, dans des situations où l'échogénicité est altérée par les caractéristiques du patient (obésité, distensions gazeuses) ou lorsque l'appendice est en position retro-caecale, ou encore dans les appendicites perforées, l'évaluation échographique reste difficile.

Du fait de ses limites, l'échographie ne constitue pas un test diagnostique suffisant. Une échographie appendiculaire jugée normale n'élimine pas formellement le diagnostic d'appendicite (141). Les patients dont la clinique est fortement évocatrice mais dont l'échographie est négative ou non contributive méritent une évaluation plus approfondie par scanner (ou IRM chez les femmes enceintes) qui ne doit pas être retardée compte tenu du risque de complications lié au retard diagnostique. De nombreuses études comparant les performances de l'échographie et du scanner dans le diagnostic d'appendicite, montrent que le scanner présente une sensibilité, une efficacité diagnostique et une valeur prédictive négative plus élevées que l'échographie ce qui en fait l'examen de référence chez l'adulte (141,142,146–148).

L'échographie au lit du patient constitue une aide précieuse au diagnostic : la connaissance des signes échographiques évocateurs d'appendicite a permis d'améliorer la précision diagnostique et de diminuer le recours au scanner, avec pour conséquence une diminution de l'exposition aux radiations ionisantes mais également une nette diminution des coûts annuels en imagerie (149,150).

Ce qu'il faut retenir

L'appendicite peut être diagnostiquée cliniquement, mais l'imagerie augmente la précision diagnostique.

Caractéristiques de l'échographie :

- Examen de première intention chez l'enfant et la femme enceinte,
- A privilégier chez les sujets jeunes minces,
- Elle n'est contributive que si la totalité de l'appendice est visible,
- **Puissance diagnostique limitée** : elle n'a de valeur que si elle est positive pour le diagnostic d'appendicite ou ses diagnostics différentiels,
- Normale, elle n'élimine pas le diagnostic d'appendicite.

Place dans la stratégie diagnostique :

- Le scanner présente une plus grande précision diagnostique, il présente néanmoins un plus grand risque d'irradiation,
- La stratégie d'imagerie « **échographie en première intention puis scanner si échographie négative ou non contributive** » a la meilleure rentabilité sensibilité/spécificité dans le diagnostic d'appendicite, et diminue de 50% le recours au scanner,
- **Devant tout doute diagnostique, un scanner doit être réalisé, ou une IRM chez la femme enceinte.**

Critères échographiques pathologiques d'appendicite :

- Douleur à la compression,
- Appendice apéristaltique non compressible de plus de 6mm de diamètre,
- Paroi > 3mm,
- Hypervascularisation pariétale lors de l'évaluation Doppler,
- Stercolithe : image hyperéchogène fixe avec cône d'ombre postérieur,
- Signes péri-appendiculaires : épanchement liquidien adjacent, infiltration de la graisse, ganglions iléo-caecaux.

Modalités de l'examen échographique :

- Usage de sonde de haute fréquence de large bande (5-9 MHz),
- En coupes axiales transverses,
- Une compression progressive et modérée exercée sur les anses de la fosse iliaque droite permet de distinguer les anses normales qui présentent un péristaltisme et se laissent comprimer,
- Devant la moindre suspicion d'appendicite pelvienne chez la femme : échographie endovaginale,
- L'appendice doit être visualisée dans son ensemble pour que l'échographie soit contributive.

Critères de normalité échographique de l'appendice :

- Structure digestive présentant : une couche interne hypoéchogène correspondant à la muqueuse, une couche intermédiaire hyperéchogène correspondant à la sous-muqueuse et une couche hypoéchogène correspondant à la musculature,
- Structure tubulaire borgne para-caecale sans aucun péristaltisme,
- Topographie habituelle : contre le psoas, dans un espace limité par le caecum, la paroi abdominale antérieure et les vaisseaux iliaques,
- Paroi < 3mm,
- Pour un diamètre < 6mm, VPN 98%,
- Absence de liquide endoluminal.

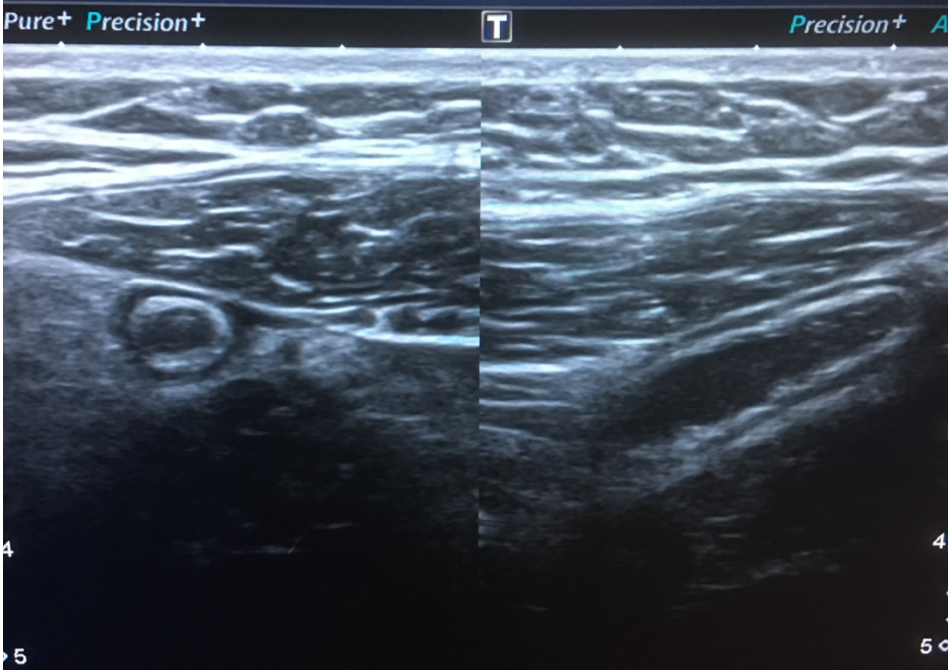
Complications à rechercher : perforation appendiculaire (interruption localisée de la couche hyperéchogène de la sous-muqueuse), abcès péri-appendiculaire (masse hypoéchogène), phlegmon, nécrose appendiculaire (tuméfaction appendiculaire et absence d'hyperhémie pariétale).

Faux négatifs (142) : obésité, distension aérique abdominale, appendicites rétro-caecales, appendicites perforées, appendicites à minima.

Faux positifs : (142) structure extra-appendiculaire tubulaire normale ou pathologique, épaissement appendiculaire réactionnel à une atteinte infectieuse ou inflammatoire de voisinage (maladie de Crohn iléo-caecale, abcès tubo-ovariens droits).

Figure 29 : Appendicite

Paroi épaisse, avec présence d'un stercolithe, hyperechogenicité des mesos adjacents



❖ Anatomie : quel est l'aspect échographique normal du foie, de la rate, du pancréas et de la veine porte ?

Notre traduction de l'article

Sonographic measurements of the normal liver, spleen, pancreas, and portal vein

Niederer C. Sonnenberg A. Müller J.E. Erckenbrecht J.F. Scholten T. et Fritsch W.P.

Publié en 1983 (151).

Introduction

L'échographie s'est révélée être un examen à la fois précis, fiable, et inoffensif pour le patient dans l'évaluation des principaux organes abdominaux. Malgré son utilité clinique, il n'existe pas de norme échographique concernant la taille du foie, du pancréas et de la rate, qui soit communément acceptée au moment de l'étude. Auparavant, les dimensions ultrasonores avaient été déterminées sur des populations non homogènes ou sur un échantillon de patients limité, incluant parfois ceux souffrant de maladies gastro-intestinales.

Cette étude prospective a été réalisée à partir d'un groupe de sujets sains dans le but d'établir une corrélation entre la taille des organes et le sexe, l'âge, le poids, la taille et la surface corporelle et de déterminer, ainsi, des normes échographiques applicables en pratique clinique.

Matériel et Méthode

Les valeurs normales et les limites supérieures (95^e percentile) des dimensions du foie, de la rate, du pancréas et de la taille de la veine porte ont été déterminées de manière prospective par échographie sur 915 sujets en bonne santé (160 femmes et 840 hommes), âgés de 18 à 65 ans. Le même type d'appareil échographique a été utilisé pour chaque patient. Les critères d'exclusion étaient représentés par la présence de pathologie hépatique, biliaire ou pancréatique ; une image échographique ou des résultats biologiques suspects ; un antécédent de chirurgie abdominale haute ; ou une consommation d'alcool de plus de 60g par jour chez les hommes et de 20g chez les femmes.

Le sexe, l'âge, le poids, la taille et la surface corporelle ont été déterminés dans chaque cas.

Les mesures du foie et de la rate ont été réalisées sur des coupes échographiques pratiquées en inspiration pour diminuer leur recouvrement pulmonaire et éliminer les variations morphologiques dues à la respiration. Le foie a été mesuré sur des coupes longitudinales dans le plan frontal, au niveau des lignes médio-claviculaires et médianes pour les diamètres longitudinaux du foie droit et du foie gauche. Une coupe latérale medio-claviculaire a été utilisée pour le diamètre antéro-postérieur.

La rate a été mesurée sur une coupe longitudinale frontale permettant de découvrir le maximum de sa surface. Ses diamètres longitudinal, transversal et diagonal ont été évalués.

Le pancréas a été mesuré sur une coupe transversale oblique, seul le plus grand diamètre antéro-postérieur a été retenu.

La veine porte a été mesurée sur une coupe transversale.

Le 95^{ème} percentile était considéré comme la limite haute de la normale.

Résultats

De manière générale, les diamètres des différents organes étaient plus petits chez les femmes que chez les hommes. La taille des organes étudiés augmentait avec la taille et la surface corporelle de chaque sujet. Les diamètres du foie et de la rate diminuaient avec l'âge contrairement au diamètre du pancréas et de la veine porte qui eux augmentaient avec l'âge. La plupart du temps, la mesure du diamètre longitudinal du foie sur une coupe medio-claviculaire et médiane est suffisante pour estimer la taille du foie. A noter que le diamètre longitudinal du foie était plus important chez les sujets minces, avec un diamètre antéro-postérieur plus petit, contrairement aux sujets en surpoids. Le foie est donc orienté longitudinalement chez les sujets minces et transversalement chez les sujets en surpoids, ce qui implique de mesurer le diamètre longitudinal et antéro-postérieur de chaque patient, au risque de sur-estimer ou sous-estimer le diamètre hépatique selon le poids du patient.

La mesure des diamètres longitudinal et transverse de la rate est suffisante pour estimer la taille de la rate. Le calcul de la surface transversale hépatique ou splénique n'apporte aucune information supplémentaire en pratique. Il n'y avait pas de corrélation significative entre les diamètres du foie et de la rate.

La mesure du plus grand diamètre antéro-postérieur du pancréas sur une coupe transversale oblique est suffisante. La mesure d'un seul diamètre au niveau de la veine porte était suffisant. La plupart des diamètres des différents organes n'avaient pas de corrélation significative avec les caractéristiques physiques évaluées.

Conclusion

L'étude montre que la plupart des diamètres des différents organes sont peu corrélés aux caractéristiques physiques. En conséquence, l'auteur ne juge pas nécessaire de corriger les mesures en fonction des données cliniques. Cette étude permet d'apporter de nouveaux éléments concernant les normes échographiques. Les auteurs alertent sur le risque de sur-évaluation ou de sous-évaluation si seul le diamètre longitudinal est utilisé pour évaluer la taille hépatique pour les corpulences extrêmes. Il est nécessaire dans ce cas d'évaluer également le diamètre antéro-postérieur.

Notre commentaire

Les articles traitant des normes échographiques sont peu nombreux et anciens. Cet article a permis d'évaluer, sur un large échantillon de patients en bonne santé, les normes du foie, du pancréas, de la rate et de la veine porte.

La flèche hépatique (diamètre longitudinal) droite doit être mesurée sur une coupe longitudinale au niveau de la ligne médio-claviculaire droite, du dôme hépatique au bord inférieur du foie, et il en est de même pour la flèche hépatique gauche au niveau de la ligne médiane. Le foie est orienté longitudinalement chez les patients maigres et transversalement chez les patients en surpoids. Le diamètre longitudinal est donc plus

grand chez les patients maigres et plus petit chez les patients en surpoids, c'est l'inverse pour le diamètre transversal (1).

L'évaluation échographique de la rate serait plus aisée en coupe longitudinale oblique, intercostale, chez un patient en décubitus latéral droit. L'évaluation doit être réalisée, tout comme pour le foie, en inspiration bloquée (152). Une splénomégalie est définie par la perte de la concavité de la partie abdominale de la rate associée à l'augmentation d'au moins deux diamètres (1). Une étude récente portant sur 160 patients âgés de 21 à 60 ans, a retrouvé une diminution de la rate avec l'âge chez l'homme et la femme, ainsi qu'une taille plus importante chez l'homme par rapport à la femme. En revanche, elle démontre une augmentation de la rate avec la taille, le poids et la surface corporelle chez les hommes et les femmes (106,107). Chez la plupart des sujets cependant, la longueur splénique était inférieure à 11cm (155).

La taille du pancréas augmente lors des pancréatites chroniques, et peut augmenter localement dans certains types de tumeurs pancréatiques. Il n'existerait pas de différence entre une évaluation pancréatique sur des coupes transversales obliques ou longitudinales, l'important étant de découvrir au mieux le pancréas afin de mesurer son plus grand diamètre antéro-postérieur (156).

Ce qu'il faut retenir (1)

Foie :

- Technique : en inspiration bloquée, décubitus dorsal, coupe longitudinale/ sagittale passant par la ligne medio-claviculaire pour le foie droit, puis par la ligne médiane et l'aorte pour le foie gauche.

- **Echogénicité** : équivalente à l'échogénicité du cortex rénal droit.

- **Echostructure** : homogène et finement granuleuse.

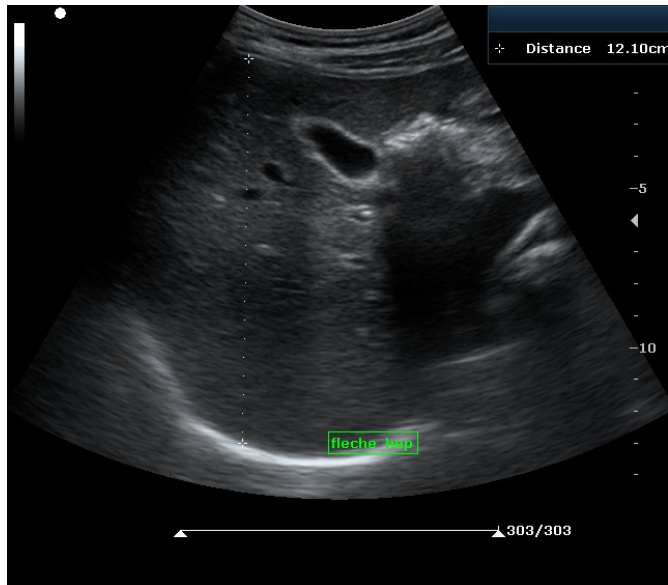
- **Mesure du diamètre longitudinal** (Suffisant pour évaluer la taille hépatique en général) : **Flèche hépatique droite = 10,5+/-1,5 cm** et **Flèche hépatique gauche = 8,3+/-1,7 cm** soit < 10cm.

- **Mesure du diamètre antéro-postérieur** (patient maigre ou en sur poids), sur coupe latérale, légèrement en décubitus latéral gauche, = 8,1+/-1,9cm soit < 11cm.

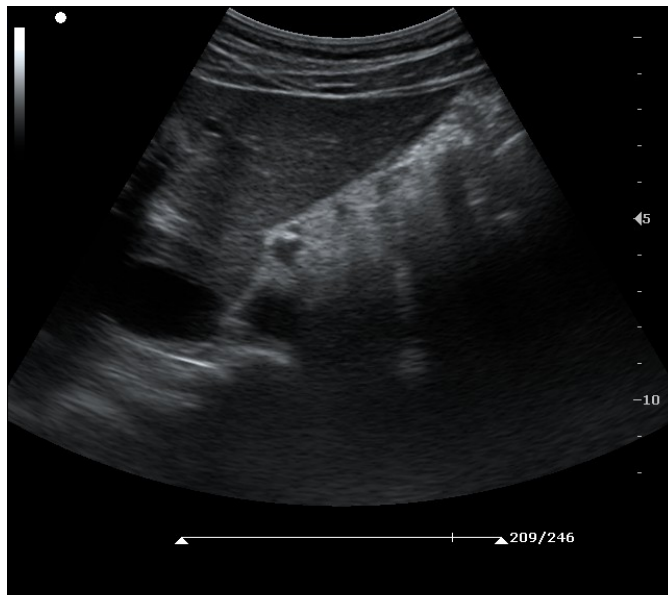
- **Hépatomégalie** : **Flèche hépatique droite > 15cm** ou **Flèche hépatique gauche > 10cm**.

Figure 30 : Echographie hépatique normale

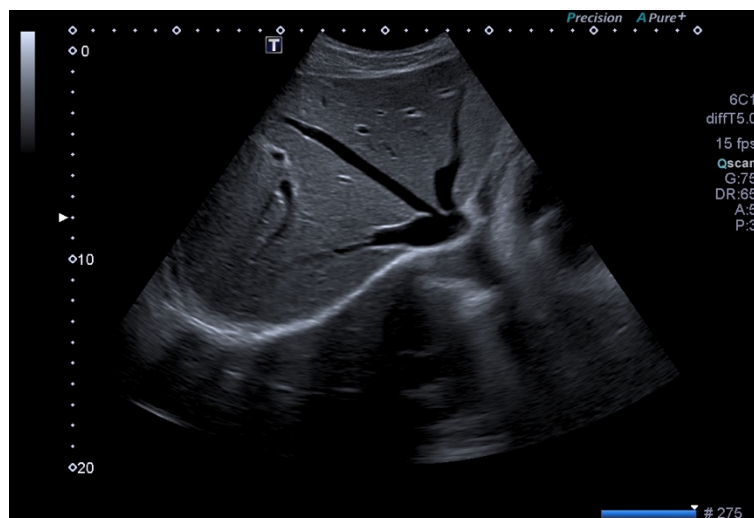
Lobe droit :
Flèche normale
Contours réguliers
Echostucture homogène



Lobe gauche :
Angle hépatique aigu



Coupe sous-costale droite :
Convergence des trois veines
sus-hépatiques vers la VCI
Caractéristique de ces veines :
absence de paroi visible



Veine Porte :

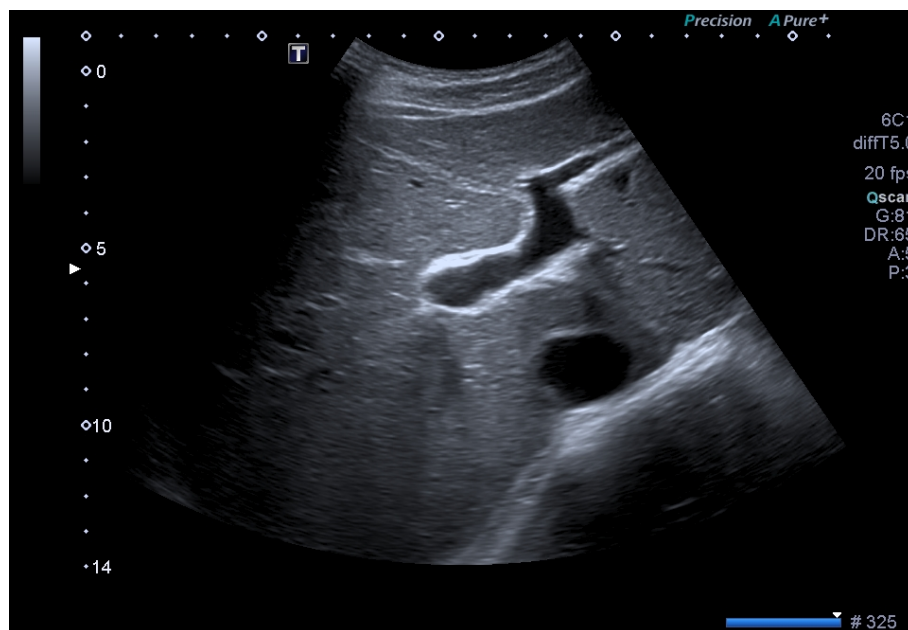
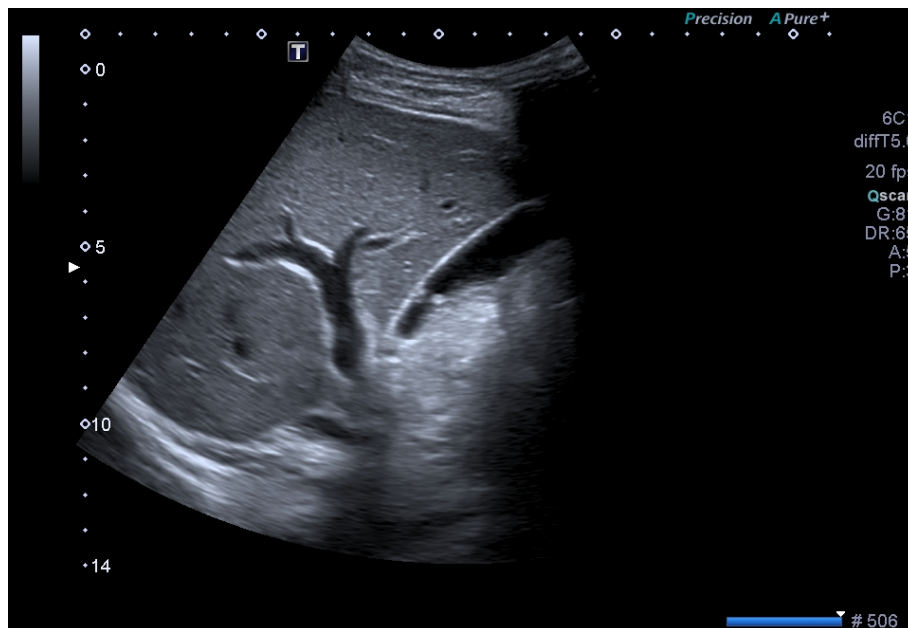
- **Technique** : en inspiration bloquée, coupe transversale oblique.
- **Aspect** : structure tubulée anéchogène passant en avant de la veine cave.

Repère : Image en tête de Mickey avec tronc porte en arrière, voie biliaire principale en avant à droite et artère hépatique en avant à gauche.

- **Diamètre moyen** : 1,2cm, maximum 1,4cm.

Figure 31 : La division portale

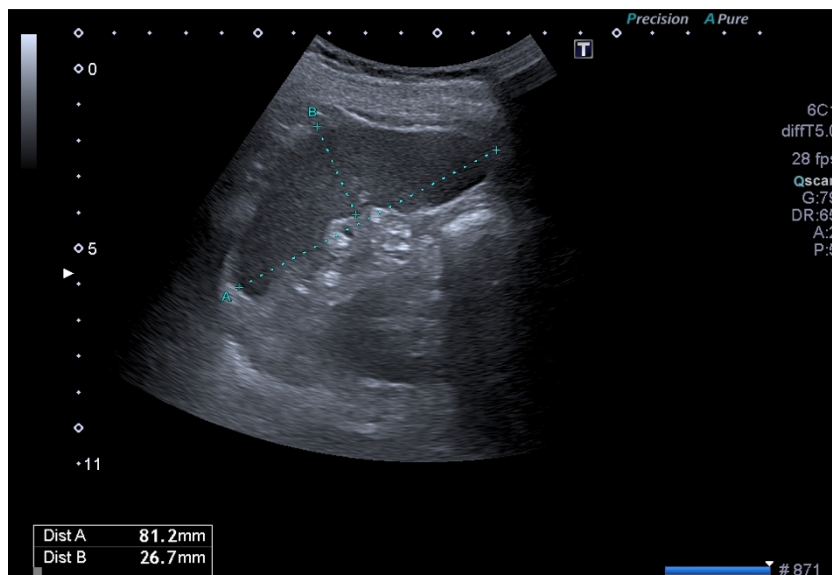
Caractéristiques de la veine porte et de ses branches : paroi bien visible



Rate :

- Technique : en inspiration bloquée, coupe longitudinale oblique sous-costale en décubitus dorso-latéral droit.
- **Echogénicité** : légèrement moins échogène que le foie, plus échogène que le cortex rénal gauche.
- **Echostructure** : homogène.
- **Diamètre longitudinal** : $5,8 \pm 1,8$ cm soit < 10 cm de hauteur.
- **Diamètre transversal** : $5,5 \pm 1,4$ cm soit < 8 cm de largeur.
- **Diamètre diagonal** : $3,7 \pm 1$ cm soit $< 5,5$ cm.
- **Splénomégalie** : perte de l'aspect concave de la face gastrique de la rate associée à une augmentation d'au moins deux de ses diamètres.

Figure 32 : Rate

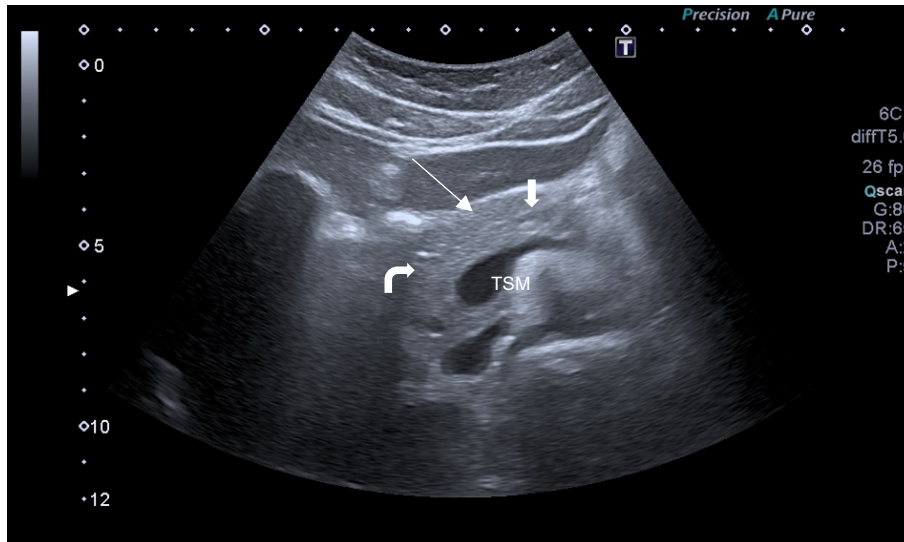


Pancréas :

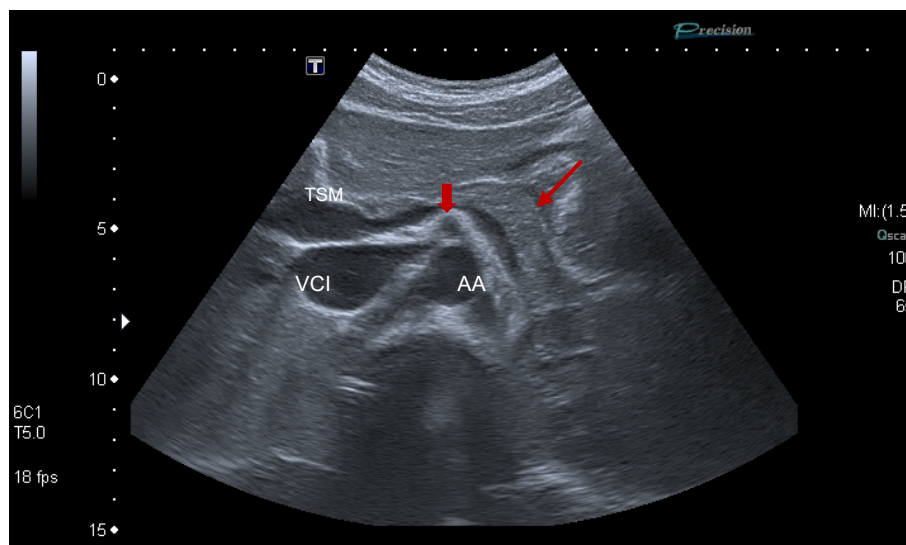
- Technique : en inspiration bloquée, en décubitus dorsal, coupe longitudinale ou transversale oblique, repère principal = veine splénique.
- **Echogénicité** : un peu plus échogène que le foie.
- **Echostructure** : homogène.
- **Tête** : Diamètre antéro-postérieur maximal 2,6cm.
- **Corps** : Diamètre antéro-postérieur maximal 2,2cm.
- **Isthme** ≤ 15 mm.
- **Queue** ≤ 30 mm.

- **Canal de Wirsung** : diamètre $\leq 3\text{mm}$, structure fine canalaire sous forme de deux fins traits hyperéchogènes en regard de la région isthmo-corporéale.

Figure 33 : Pancréas normal



Pancréas (\swarrow = corps ; \curvearrowright = tête) en avant du tronc spléno-mésaraïque (TSM) donnant la veine splénique. Le pancréas est homogène, le canal pancréatique de Wirsung (\downarrow) n'est pas dilaté.



Sur cette coupe on visualise la queue du pancréas (\swarrow) en avant de la veine splénique et de l'aorte abdominale (AA) qui donne naissance à l'artère mésentérique supérieure (\downarrow).

- ❖ **Fibrose hépatique : existe-t-il des signes échographiques simples et rapidement identifiables pour dépister une fibrose hépatique chez des patients asymptomatiques ?**

Notre traduction de l'article

Screening for significant chronic liver disease by using three simple ultrasound parameters

Lignon G. Boursier J. Delumeau S. Michalak-Provost S. Lebigot J. Oberti F. et Aubé C.

Publié en 2015 (157).

Introduction

L'apport de l'échographie abdominale dans la détection de la fibrose hépatique a largement été étudié dans la littérature. Les indications d'échographie abdominale étant assez larges et motivées par des symptômes cliniques divers, elle peut être l'occasion d'effectuer un dépistage. Elle est utile pour rediriger précocement les patients vers une consultation spécialisée suite à laquelle différents tests pourront confirmer ou infirmer la suspicion de fibrose hépatique. Cependant, pour être réalisable en pratique et généralisable à l'ensemble des échographies abdominales, ces signes échographiques doivent être simples, faciles à rechercher, et rapides à recueillir.

Le but de cette étude était donc double, tout d'abord tester la pertinence de signes échographiques simples dans la détection des fibroses sévères chez des patients atteints d'une maladie hépatique connue, puis d'évaluer l'utilité de ces signes dans la détection de la fibrose hépatique chez des patients ne présentant pas de maladie hépatique connue.

L'objectif final de l'étude est d'identifier des paramètres échographiques simples applicables dans le cadre du dépistage de fibrose hépatique chez des patients asymptomatiques, à travers ces deux cohortes de patients.

Matériel et Méthode

La première cohorte de cas était composée de 327 patients inclus rétrospectivement, tous porteurs d'une maladie hépatique chronique, hospitalisés en service de gastro-entérologie au CHU d'Angers entre décembre 2001 et décembre 2009 pour réalisation d'une biopsie hépatique. Tous ont bénéficié d'une échographie abdominale. Les patients atteints de complications cirrhotiques (ascite, varices hémorragiques, infections systémiques, carcinome hépatocellulaire) ainsi que ceux n'ayant pas reçu d'échographie dans les 6 mois suivant la biopsie hépatique ont été exclus.

Puis, 283 patients adressés en radiologie pour une échographie abdominale entre juin 2012 et août 2012 ont été inclus de façon prospective. Les critères d'exclusion étaient l'âge (< 18 ans ou > 80ans), et l'existence d'une pathologie hépatique chronique ou hématologique identifiées antérieurement. Les patients présentant les signes échographiques en faveur d'une fibrose hépatique ont ensuite été adressés en consultation spécialisée où des tests de fibrose non invasifs ont été réalisés, complétés par une biopsie hépatique si une fibrose était suspectée.

Résultats

Trois paramètres échographiques étaient des facteurs prédictifs indépendants de fibrose sévère : l'irrégularité de la surface hépatique, la longueur de la rate (> 110 mm) et la démodulation des veines hépatiques. L'association d'au moins deux de ces paramètres a montré une sensibilité de 49,1% et une spécificité de 86,9%.

Parmi les patients inclus prospectivement, au moins deux de ces trois paramètres étaient présents chez 23 patients (8%). Parmi ces 23 patients, 8 présentaient une fibrose hépatique ($F \geq 1$), 5 une fibrose significative ($F \geq 2$) et deux d'entre eux une cirrhose.

Conclusion

La recherche de ces trois signes échographiques simples chez des patients adressés pour une échographie abdominale peut être un moyen rapide et efficace de détecter et d'orienter la prise en charge d'une maladie chronique hépatique, silencieuse mais pourtant significative.

Notre commentaire

Peu d'études épidémiologiques sont actuellement disponibles concernant le nombre de cirrhose dans la population française. On estime la prévalence de la cirrhose en France à 2000 à 3300 cas par million d'habitants. 15000 personnes en décèderaient chaque année (158–161). Toutefois, il existerait dans la population générale entre 0,3 et 0,7% de cirrhoses non diagnostiquées, et jusqu'à 2,5% d'hépatopathies chroniques au stade pré-cirrotique non diagnostiquées.

L'alcoolisme, les hépatites virales B et C et la stéatopathie non alcoolique sur obésité seraient à l'origine de 90% des cirrhoses. L'âge moyen au diagnostic est de 50 ans (159).

Le dépistage de cette affection est un enjeu de santé publique particulièrement important du fait de la morbi-mortalité qu'elle implique. L'évolution de la pathologie hépatique chronique peut être asymptomatique pendant près de 10 ans et de nombreux patients ne sont diagnostiqués qu'au stade de cirrhose, lors de l'apparition de graves complications, avec une mortalité à presque 10% par an (162). Ses étiologies sont représentées par l'éthylisme chronique (50%), l'hépatite virale C (15 à 25%) et B (5%) ainsi que l'atteinte métabolique (30%). L'hémochromatose, la cirrhose biliaire primitive, la cholangite sclérosante et les atteintes auto-immunes, représentent moins de 5% des causes de fibrose puis de cirrhose hépatique.

Une prise en charge précoce de la fibrose hépatique et de sa cause, grâce au dépistage, est essentielle afin de prévenir son évolution, d'introduire rapidement un traitement adapté et de diminuer de manière globale la morbi-mortalité.

Actuellement, la biopsie hépatique est l'examen de référence pour le diagnostic de fibrose hépatique. Elle est cependant invasive et ne peut être généralisée en pratique courante (163). L'association d'éléments cliniques avec des scores biologiques (Fibrotest®, FibroMeter®, Hepascore®) et/ou d'élastographie transitoire (Fibroscan®) a fait ses preuves et est utilisée en première intention pour évaluer la fibrose hépatique, cependant sa réalisation nécessite une consultation spécialisée avec un hépatologue. Or peu de patients bénéficient d'une consultation spécialisée au stade asymptomatique. Ainsi, le nombre de patients diagnostiqués de façon précoce par ces nouveaux outils reste faible (164).

L'échographie abdominale est largement réalisée en pratique courante, motivée par de nombreux symptômes cliniques. Même si elle est peu efficace dans la détection des différents stades de fibrose, ses performances sont élevées, avec une sensibilité de plus de 80% dans le diagnostic de stéatose, de fibrose sévère et de cirrhose (165). En pratique, une surface hépatique irrégulière, une démodulation du flux des veines hépatiques et une splénomégalie semblent être les paramètres échographiques les plus performants dans le diagnostic de fibrose hépatique (165,166).

L'hépatomégalie apparaît quant à elle sensible, mais peu spécifique pour le diagnostic de cirrhose (167–169).

Attention, la démodulation des veines hépatiques est un signe échographique qui peut être retrouvé lors d'une fibrose hépatique mais aussi lors d'une stéatose (170) et d'une hypertension portale.

Ainsi, d'après cet article, la recherche systématique de ces signes échographiques simples, chez les patients pour qui une échographie abdominale est réalisée serait un moyen facile de détecter les patients atteints de maladies hépatiques chroniques, conférant au médecin généraliste un atout important pour assurer une prise en charge précoce de ces patients asymptomatiques.

Ce qu'il faut retenir

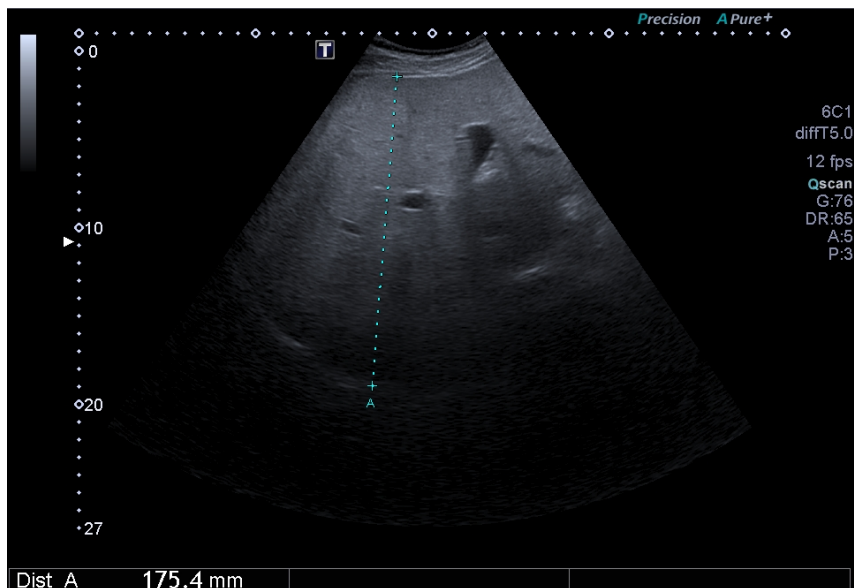
3 signes échographiques simples sont à rechercher lors de la réalisation d'une échographie abdominale, quelle que soit l'indication, permettant de dépister précocement une fibrose asymptomatique :

- L'irrégularité de la surface hépatique,
- Une splénomégalie,
- La démodulation des veines hépatiques.

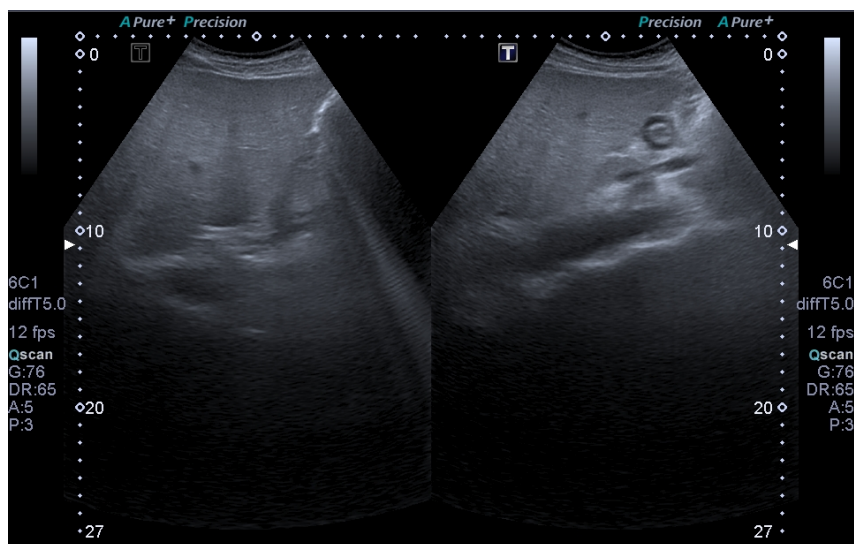
Augmentation de la performance diagnostique si association d'au moins deux de ces trois signes.

Figure 34 : Stéatose hépatique

Hépatomégalie, foie hyperéchogène « brillant » et veines sus-hépatiques grêles.



Angle hépatique gauche arrondi évocateur de surcharge.



❖ Hypertrophie du lobe caudé : quels signes échographiques facilement identifiables permettent de dépister précocement une cirrhose ?

Notre traduction de l'article

Gallbladder Scalloping, Mammillated Caudate Lobe, and Inferior Vena Cava Scalloping : Three Novel Ultrasound Signs of Cirrhosis

Amarneh M. Akhter A. Rajput M.Z. LaBrecque D.R. et Abu-Yousef M.

Publié en 2018 (171).

Introduction

Le diagnostic de cirrhose en échographie est difficile. Même s'il est communément admis que plusieurs critères échographiques tels qu'une surface hépatique nodulaire ou des modifications morphologiques locales comme l'hypertrophie du lobe caudé peuvent être utilisées pour le diagnostic, de nombreux praticiens utilisent la biopsie hépatique pour poser un diagnostic formel. La biopsie ne constitue pourtant pas un gold standard idéal car des complications peuvent survenir suite à sa réalisation.

Trois nouveaux signes échographiques facilement repérables ont été évalués : le festonnage de la paroi de la vésicule biliaire, l'aspect bosselé du lobe caudé et le festonnage de la paroi antérieure de la veine cave inférieure. Le but de cette étude est d'évaluer l'efficacité de ces trois signes, en comparaison à ceux déjà connus, dans le diagnostic de cirrhose hépatique.

Matériel et méthode

Dans cette étude rétrospective, 201 patients (73 femmes et 128 hommes âgés de 17 à 87 ans) présentant des antécédents de maladie hépatique chronique ont été évalués entre 2006 et 2007. Les critères d'inclusions étaient la présence d'une pathologie hépatique chronique, incluant l'hépatite C chronique, la stéatose hépatique, l'hépatite auto-immune, la cirrhose biliaire primitive ou une pathologie hépatique d'origine alcoolique (liste non limitante). Aucun patient atteint d'hépatite aiguë ou ayant eu une imagerie en dehors de l'établissement n'a été inclus dans l'étude. Une échographie et une biopsie hépatique ont été pratiquées sur chaque patient. Le même type d'appareil échographique a été utilisé, un protocole établi selon les recommandations de l'American Institute of Ultrasound in Medicine a été réalisé. Les biopsies hépatiques ont été effectuées selon un même mode opératoire, et le score METAVIR a été utilisé pour classer les différents grades histologiques retrouvés.

Un radiologue expérimenté en échographie a réexaminé à l'aveugle chaque échographie.

Sur chaque examen, les caractéristiques échographiques suivantes ont été qualitativement évaluées : la taille du lobe caudé, la compression vasculaire, l'échostructure, le caractère nodulaire de la surface hépatique et les trois marqueurs spécifiques étudiés que sont le festonnage de la vésicule biliaire, un lobe caudé mamelonné/bosselé et une veine cave inférieure festonnée.

La présence d'une indentation le long de la vésicule biliaire anéchogène, créée par la nodularité de la surface inférieure du foie, définissait la notion de vésicule biliaire festonnée.

Le lobe caudé était considéré comme bosselé lorsque l'un de ses contours perdait sa linéarité.

Le festonnage de la veine cave inférieure était défini par la butée des nodularités de la surface postérieure du foie contre la surface antérieure du vaisseau.

La spécificité, la sensibilité, les valeurs prédictives positives (VPP) et négatives (VPN) concernant le diagnostic de cirrhose ont été calculées pour chaque signe échographique et pour certaines combinaisons de signes, en utilisant les résultats de la biopsie hépatique comme valeur de référence.

Résultats

Parmi les 201 patients, 152 (76%) avaient une cirrhose symptomatique.

L'hypertrophie du lobe caudé est le plus spécifique des signes échographiques connus (88%) avec la VPP la plus élevée (90%) dans le diagnostic de cirrhose.

Dans cet article, parmi les trois signes échographiques proposés, l'aspect bosselé du lobe caudé était le facteur le plus sensible (78%) avec la meilleure VPN (48%) tandis que l'aspect festonné de la veine cave inférieure (VCI) était le signe le plus spécifique (78%).

Lorsqu'ils étaient associés à une hypertrophie du lobe caudé, la présence d'une vésicule biliaire festonnée ou d'une veine cave inférieure festonnée avait une forte spécificité (93% pour chacune des deux associations).

La présence d'une vésicule biliaire festonnée ou d'une surface hépatique nodulaire était très sensible pour le diagnostic de cirrhose (87%).

Conclusion

L'aspect festonné de la vésicule biliaire, l'aspect bosselé du lobe caudé et l'aspect festonné de la veine cave inférieure sont donc trois nouveaux signes qui améliorent la précision échographique dans le diagnostic de la cirrhose chez des patients porteurs de pathologie hépatique chronique.

Notre commentaire

Dans un foie cirrhotique, le lobe droit s'hypotrophie tandis que le lobe gauche ne présente pratiquement aucune altération. Un ratio diamètre longitudinal du lobe droit (D) sur diamètre longitudinal du lobe gauche (G) inférieur à 1,30 permet le diagnostic de cirrhose avec une sensibilité de 74% et une spécificité de 100%. Un ratio D/G supérieur à 1,40 permet d'exclure une cirrhose avec une fiabilité de 100% (172,173). L'hypotrophie du lobe droit contraste avec l'hypertrophie du lobe caudé. La fibrose hépatique induit une sténose de l'artère hépatique et de la portion intra-hépatique de la veine porte. Cependant, les branches alimentant le lobe caudé sont relativement épargnées, conduisant à un apport sanguin plus important au lobe caudé, expliquant ainsi son hypertrophie.

Un rapport largeur transverse du lobe caudé (C) sur largeur transverse du lobe droit (LD) supérieur à 0,65 signe une hypertrophie du lobe caudé et diagnostique une cirrhose avec une sensibilité de 84%, une spécificité de 100% et une précision de

93,8%. Cette précision atteint 99% pour une valeur supérieure à 0,73. A l'inverse, un rapport inférieur à 0,6 ne permet pas d'exclure le diagnostic, mais tous les foies non cirrhotiques de cette étude avaient un ratio de 0,40 +/- 0,14 (137, 138).

L'aspect bosselé du lobe caudé est, dans cette étude, un signe avec une forte sensibilité qui pourrait être plus facilement repérable dans les premiers stades de la cirrhose. Ce signe présente une sensibilité comparable à celle d'une surface hépatique nodulaire qui, historiquement, a été le marqueur le plus couramment utilisé pour indiquer la cirrhose avec une sensibilité évaluée à 74% et une valeur prédictive positive de 85%. (176)

Le festonnage de la paroi de la veine cave inférieure (VCI) a montré la plus grande spécificité et la plus faible sensibilité, comparativement aux résultats observés avec l'hypertrophie du lobe caudé.

Anatomiquement, la partie hépatique de la VCI est encerclée par le lobe caudé sur plus de 60% de sa circonférence. Par conséquent la modification du parenchyme hépatique, et donc du lobe caudé, survenant lors de la cirrhose, entrainerait une diminution significative du diamètre moyen de la VCI hépatique (177). Ainsi, le festonnage des parois de la VCI, comme celui de la vésicule biliaire, seraient des éléments facilement identifiables permettant d'aider au diagnostic quand l'évaluation du lobe caudé est difficile.

Si cette étude comporte des biais, notamment dus à son caractère rétrospectif, elle ouvre la porte à la réalisation d'études plus approfondies concernant ces trois marqueurs échographiques uniques.

En dépit de l'évolution des pratiques échographiques, la nécessité d'une biopsie et d'un suivi spécialisé, en particulier chez les patients à risque, pour confirmer ou exclure la présence d'une cirrhose reste indispensable. L'échographie constitue néanmoins un test non invasif permettant de dépister une cirrhose à un stade précoce.

Ce qu'il faut retenir

Une anomalie du lobe caudé est très spécifique d'une atteinte cirrhotique.

L'hypertrophie du lobe caudé est le signe échographique présentant la meilleure précision diagnostique dans la cirrhose (93,8%) :

- À mesurer sur une coupe transversale passant par la division portale.

- **$C / LD > 0,65$ est en faveur d'une cirrhose.**

C = largeur transverse de lobe caudé ; LD = largeur transverse de lobe droit

L'aspect nodulaire de la surface hépatique et l'hypotrophie du lobe droit sont également des signes forts en faveur d'une cirrhose :

- Lobe droit à mesurer sur une coupe longitudinale,

- **$D/G < 1,30$ est en faveur d'une cirrhose.**

D = Diamètre longitudinal du lobe droit ; G = diamètre longitudinal du lobe gauche

Trois autres signes facilement identifiables en pratique, en faveur d'une cirrhose chez les patients porteurs d'une pathologie hépatique chronique :

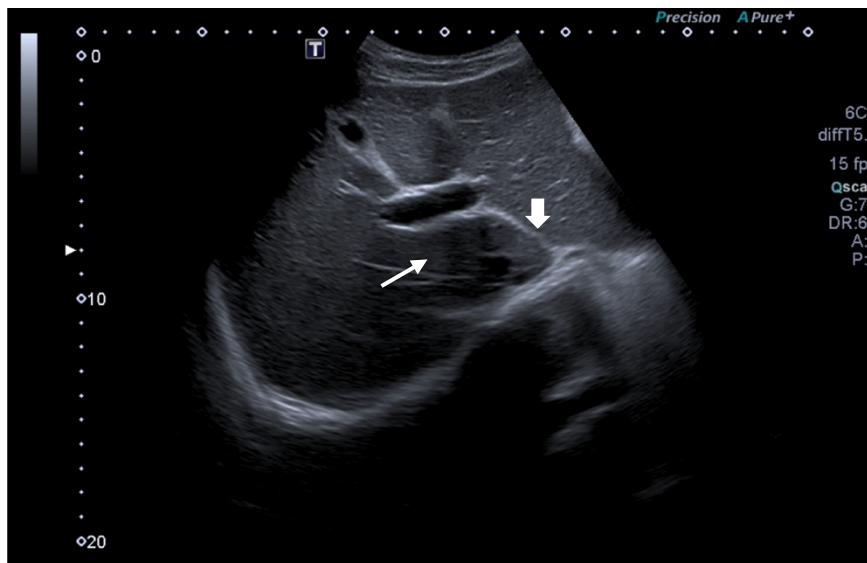
- Aspect bosselé du lobe caudé,

- Aspect festonné de la vésicule biliaire,

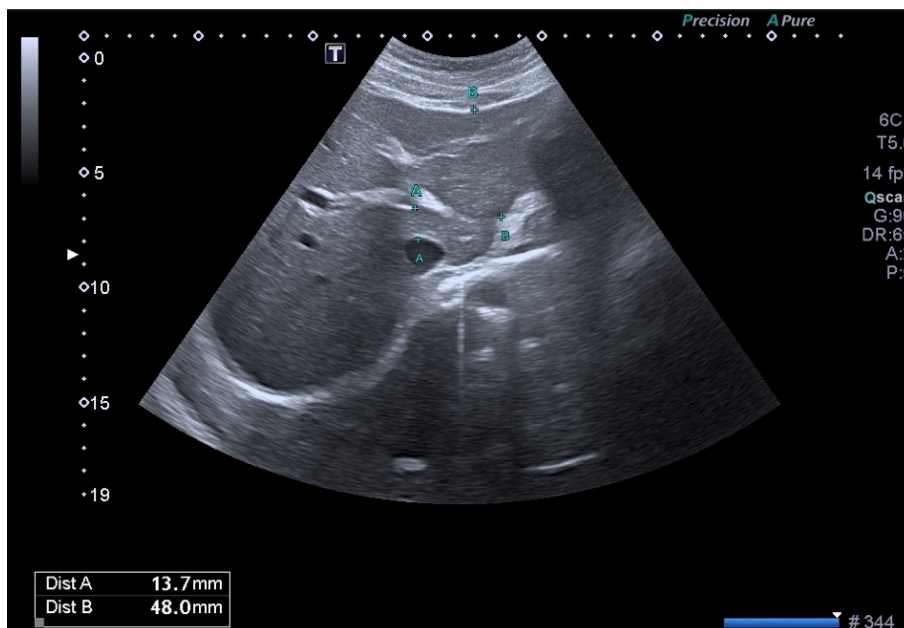
- Aspect festonné de la veine cave inférieure.

Tous ces signes présentent une VPP > 80%.

Figure 35 : lobe caudé



Lobe caudé (↗) délimité en avant par la veine porte et en arrière par la veine cave inférieure et latéralement à gauche par le petit épiploon (↘).



Sur cette coupe, le rapport C/LD est $13,7/48,0 = 0,28$
C est le diamètre transverse du lobe caudé, mesure A.
LD est le diamètre transverse du lobe gauche, mesure B.

❖ Hypertrophie du segment IV : quel est l'apport de l'évaluation du segment IV dans l'étude échographique des pathologies hépatiques chroniques ?

Notre traduction de l'article

Segment 4 (the quadrate lobe) : A barometer of cirrhotic liver disease at US

Lafortune M. Matricardi L. Denys A. Favret M. Déry R. et Pomier-Layrargues G.

Publié en 1998 (178).

Introduction

La cirrhose hépatique s'accompagne souvent d'une atrophie du lobe droit associée à une hypertrophie du segment latéral du lobe gauche. Il est étonnant de constater que chez les patients cirrhotiques, le segment 4 ne s'hypertrophie pas autant que le reste du lobe gauche. Cette étude a été réalisée afin d'évaluer échographiquement les dimensions du segment 4, ou lobe carré, chez les patients atteints de cirrhose.

Matériel et Méthode

Le diamètre transversal du segment 4 a été mesuré chez 167 patients atteints de cirrhose et chez 125 patients qui ne présentaient pas de pathologie hépatique. La taille du segment 4 a été mesurée sur des coupes échographiques sous-costales obliques transverses, du bord gauche de la vésicule biliaire (ou la fissure principale après cholécystectomie) et la portion ascendante ou ombilicale à la branche gauche de la veine porte.

Résultats

Dans le groupe de sujets témoins, le diamètre moyen du segment 4 était de 43 mm \pm 8mm. Dans le groupe de patients atteints de cirrhose, le diamètre moyen du segment 4 était de 28 mm \pm 9mm. Aucun patient du groupe contrôle ne présentait de segment 4 inférieur à 30mm, ce qui a permis de retenir ce chiffre comme limite inférieure de la normale. Pour un diamètre du segment 4 inférieur à 30mm, la sensibilité dans le diagnostic de cirrhose était de 74%, la spécificité de 100%, la valeur prédictive positive (VPP) de 100% et la valeur prédictive négative (VPN) de 74%. L'étiologie de la cirrhose ou sa gravité n'ont pas d'influence sur la taille du segment 4.

Conclusion

Une diminution du diamètre du segment 4 pourrait être un signe utile supplémentaire de cirrhose dans l'étude échographique des pathologies hépatiques chroniques.

Notre commentaire

Cette étude, issue d'une revue présentant un impact factor important, a permis de constater que, chez les patients atteints de cirrhose, si l'ensemble du lobe gauche tend à s'hypertrophier, le segment 4, quant à lui, diminue. L'hypotrophie du segment 4 serait

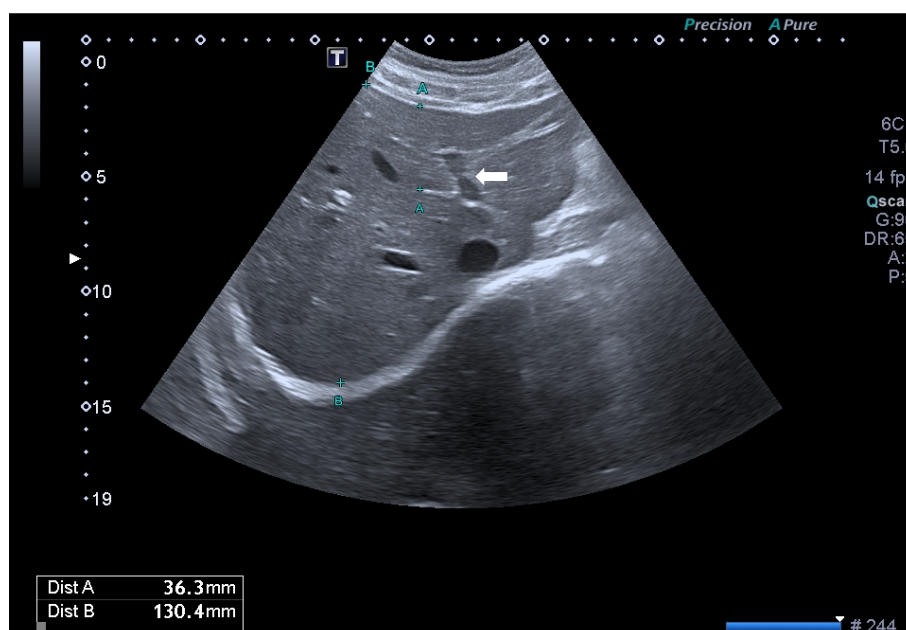
expliquée par l'hypoperfusion du lobe carré par la veine porte, conséquence de la fibrose hépatique. Avec une VPP et une spécificité de 100%, la découverte d'un segment 4 dont le diamètre est inférieur à 30mm constitue donc un facteur additionnel pertinent dans le diagnostic échographique de cirrhose. La mesure du diamètre transverse du segment 4 est globalement aisée en pratique car obtenue sur une coupe horizontale récurrente qui visualise à la fois la vésicule biliaire et la branche gauche de la veine porte. Le ligament falciforme, comme élément de repérage du segment 4 peut être difficile à visualiser chez les patients cirrhotiques ce qui peut alors compliquer la mesure. Enfin, l'hypotrophie du lobe carré se produit indépendamment de l'étiologie ou de la sévérité de la cirrhose.

Ce qu'il faut retenir

Une hypotrophie du segment 4 est un signe supplémentaire en faveur d'une cirrhose lors de l'évaluation échographique des pathologies hépatiques chroniques.

Diamètre transverse du segment 4 < 30mm : en faveur d'une cirrhose.

Figure 36 : Segment 4 ou lobe carré



Segment 4 délimité par la bifurcation portale et notamment par la branche portale gauche (←).
Sur cette coupe le diamètre transverse est de 36,3mm non pathologique (mesure A).

❖ Hypertension portale : quels sont les paramètres échographiques permettant de détecter une hypertension portale ?

Notre traduction de l'article

The Accuracy of Ultrasonography for the Evaluation of Portal Hypertension in Patients with Cirrhosis : A Systematic Review

Ki G. Cho Y.Z. Baik S.K. Kim M.Y. Hong W.K. et Kwon S.O.

Publié en 2015 (179).

Introduction

Chez les patients atteints de cirrhose compensée, le diagnostic d'hypertension portale et l'évaluation de sa sévérité permettent d'établir le pronostic évolutif de la pathologie, notamment concernant la survie du patient et le risque de décompensation cirrhotique. Cette évaluation est essentielle pour le traitement et le suivi des patients cirrhotiques. La mesure du gradient de pression veineux hépatique (GPVH) est l'examen de référence. Cependant, la nature invasive de cette procédure très spécialisée limite son utilisation clinique en pratique courante.

L'échographie peut être utilisée pour étudier l'hémodynamique portale à travers les mesures de la vitesse et de l'écoulement des veines porte et splénique ; des indices de résistances (IR) et indices pulsatiles (IP) des artères hépatique, splénique et rénale ; ainsi que du spectre doppler et de l'indice d'amortissement (ID) de la veine hépatique. Des études antérieures sur l'utilité de l'échographie dans l'évaluation de l'hypertension portale ont montré des résultats contradictoires chez les patients atteints de cirrhose mais leurs résultats sont considérés comme insuffisamment sensibles ou spécifiques pour remplacer la mesure du GPVH en pratique clinique.

Cette revue systématique vise ainsi à déterminer la précision échographique dans l'évaluation de l'hypertension portale chez les patients atteints de cirrhose.

Matériel et Méthode

Cette étude a consisté en une revue systématique de la littérature concernant l'évaluation de l'échographie versus la mesure du gradient de pression veineuse hépatique dans la détection de l'hypertension portale chez les patients atteints de cirrhose. Des articles ont été sélectionnés à travers une recherche sur des bases de données, y compris MEDLINE, EMBASE et la Cochrane Library. Les critères d'inclusion des articles étaient : études portant sur l'hypertension portale chez des patients atteints de cirrhose et études portant sur plus d'un résultat approprié concernant la précision diagnostique de l'hypertension portale basée sur la mesure du GPVH.

Les critères d'exclusion comprenaient : études précliniques, études non publiées en anglais, études produites par des organismes en dehors des publications académiques classiques, études qui ne portaient pas sur l'hypertension portale et études n'ayant pas donné plus d'un résultat approprié.

Résultats

Sur les 313 études identifiées, publiées entre 1998 et 2013, 14 ont été sélectionnées pour cette méta-analyse.

Les 14 études comprenaient 827 patients atteints de cirrhose. L'âge moyen des patients était de $53,2 \pm 9,6$ ans. La valeur moyenne du gradient de pression veineuse hépatique pour tous les patients était de $16,4 \pm 5,3$ mm Hg. Les critères échographiques ont été obtenus au niveau de la veine porte ($n = 9$), de l'artère hépatique ($n = 6$), de la veine hépatique ($n = 4$) et d'autres vaisseaux. Les mesures échographiques de la vélocité sanguine, du débit sanguin, de l'index de résistance, de l'index de pulsatilité, de la forme de l'onde de la veine hépatique en doppler et du temps d'arrivée de la veine hépatique (HVAT) ont été utilisées comme index échographiques. Le gradient de pression veineuse hépatique (GPVH) a été utilisé comme test standard de référence. La précision du diagnostic, la concordance des tests de comparaison et la corrélation ont été les principaux résultats.

La sensibilité et la spécificité des index échographiques de la veine porte étaient respectivement de 69-88% et de 67-75%. Les coefficients de corrélation entre le GPVH et les caractéristiques veineuses portales étaient d'environ 0,296 à 0,8.

Aucune étude n'évalue la sensibilité et la spécificité des caractéristiques artérielles hépatiques. La corrélation entre le GPVH et les caractéristiques artérielles hépatiques variait de 0,01 à 0,83. La sensibilité et la spécificité des index veineux hépatiques étaient respectivement de 75,9 à 77,8% et de 81,8 à 100%. Une corrélation statistiquement significative entre GPVH et les indices veineux hépatiques a été observée (0,545-0,649). La forme d'onde monophasique était associée à une hypertension portale sévère ($HVPG > 15$ mm Hg) avec une sensibilité de 74% et une spécificité de 95%. Des corrélations statistiquement significatives ont été observées entre mesure du gradient de pression veineuse hépatique et anomalie du spectre veineux hépatique en échographie Doppler (coefficient de corrélation, 0,648).

La sensibilité et la spécificité du temps d'arrivée de la veine hépatique dans l'hypertension portale étaient respectivement de 92,7% et 86,7%.

Conclusion

Certains paramètres échographiques, tels que ceux de la veine hépatique, présentaient une précision accrue dans le diagnostic d'hypertension portale. Ces indices peuvent être utiles en pratique clinique pour la détection de l'hypertension portale cliniquement significative.

Notre commentaire

L'hypertension portale se définit par un gradient porto-cave supérieur à 5mmHg ou une pression portale supérieure à 15mmHg (1,180). Elle est responsable d'une morbi-mortalité significative chez les patients présentant une cirrhose décompensée (181). Le plus souvent, elle se développe dans les suites d'une hépatopathie compliquée d'une cirrhose, mais peut également résulter d'autres pathologies (thrombose porte extra-hépatique, syndrome de Budd Chiari, schistosomiase hépato-splénique...) (182).

La recherche d'hypertension portale est essentielle dans l'évaluation de la cirrhose car ses complications peuvent être mortelles. Elle peut entraîner l'apparition de varices, le plus souvent oesophagiennes, de collatérales porto-systémiques, d'ascite et de péritonite bactérienne, d'un syndrome hépato-rénal et d'une encéphalopathie hépatique (183). Sa mesure exacte se réalise lors d'un cathétérisme par la mesure du gradient de pression veineuse hépatique (GPVH), technique invasive peu utilisable en pratique clinique pour le dépistage (184).

Plusieurs études ont montré que l'échographie pouvait être utile pour dépister des signes en faveur d'une hypertension portale notamment lors de l'évaluation d'une cirrhose (185,186). L'augmentation du calibre du tronc porte au-delà de 13mm et le ralentissement du flux du tronc porte sont deux éléments essentiels à repérer dans l'hypertension portale (184). À mesure que l'hypertension portale s'accroît, des voies de dérivations porto-systémiques se développent en amont du tronc porte et son diamètre diminue. Il n'existe pas de corrélation entre l'importance de l'hypertension portale et le diamètre du tronc porte (187).

Le tronc porte présente un flux hépatopète. Lors d'une hypertension portale, la vitesse du flux sanguin dans le tronc porte diminue, et son flux peut même s'inverser pour devenir hépatofuge en cas de volumineuses voies de dérivation porto-systémiques (188,189). La mesure du débit portal est moins performante et peu utilisée en pratique.

D'autres signes échographiques viennent étayer la suspicion d'hypertension portale :

- Une splénomégalie isolée, en dehors de pathologie d'origine hématologique ou infectieuse, et dans un contexte de cirrhose.
- La présence d'ascite, qui est également un signe d'insuffisance hépatocellulaire.
- Un épaissement de la paroi vésiculaire peut être constaté lors d'une hypertension portale chez le patient cirrhotique.
- La démodulation du spectre Doppler des veines hépatiques est un signe de fibrose sévère mais également de stéatose importante, il peut être utilisé dans le dépistage de la cirrhose. La forme triphasique normale du spectre doppler de la veine hépatique devient une onde biphasique ou monophasique dans la cirrhose avec hypertension portale. Il existe des corrélations statistiquement significatives entre le GPVH et l'anomalie du spectre de la veine hépatique en Doppler. La forme monophasique était

associée à une hypertension portale sévère (GPVH> 15 mm Hg) avec une sensibilité de 74% et une spécificité de 95% (187,190).

L'élastométrie et l'échographie de contraste sont de plus en plus employées dans l'échographie hépatique (191). Cependant, en pratique courante, l'échographie en mode B et en mode Doppler permet déjà la détection d'un bon nombre de signes échographiques afin d'orienter le diagnostic et la prise en charge.

Ce qu'il faut retenir

Une pression portale accrue est le principal facteur déterminant l'évolution clinique de la cirrhose vers une cirrhose décompensée.

L'hypertension portale est définie par :

- Pression portale \geq 15mmHg (10mmHg selon certaines études), (191)
- gradient porto sus-hépatique > 5mmHg.

Signes échographiques faisant suspecter une hypertention portale: (143)

Mode B :

- **Diamètre du tronc porte > 12mm** (d'autant plus élevé si présence d'une encéphalopathie), (184)
- Splénomégalie > 11cm de grand axe (> 10 à 12cm de grand axe selon les études), (192)
- Réseau porte : thrombose porte ou spléno-mésentérique,
- Ascite,
- Epaissement de la paroi de la vésicule biliaire.

Au Doppler :

- Ralentissement des flux de la veine porte : vitesse < 13 à 15cm/s si cirrhose,
- Puis inversion du flux porte qui devient hépatofuge,
- Démodulation du flux dans les veines sus-hépatiques, d'autant plus marquée que la fibrose est sévère : onde bi ou monophasique,
- Voies de dérivation porto-systémiques,
- Disparition de la variation respiratoire du diamètre de la veine splénique.

Causes d'Hypertension portale :

- Pré-hépatique : affection du réseau porte
- Intra-hépatique : cirrhose
- Post-hépatique : atteinte de la veine cave, atteinte des veines sus hépatiques (Budd Chiari), atteinte cardiaque.

Conséquences de l'Hypertension Portale :

- Augmentation morbi-mortalité,
- Varices (surtout oesophagiennes) et hémorragies digestives (20% de décès lors de la première hémorragie digestive),
- Collatérales porto-systémiques,
- Ascite et complications infectieuses : péritonites bactériennes,
- Syndrome hépato-rénal,
- Encéphalopathie.

❖ Le Carcinome Hépatocellulaire (CHC) : quelle est la place de l'échographie dans le suivi des patients à risque de CHC ?

Notre traduction de l'article

European Association for the Study of the Liver (EASL) Clinical Practice Guidelines : Management of hepatocellular carcinoma

Galle P.R. Forner A. Llovet J.M. Mazzaferro V. Piscaglia F. Raoul J.L. Schirmacher P. et Vilgrain V.
Publié en 2018 (193).

Introduction

Le cancer du foie est le cinquième cancer le plus fréquent et la deuxième cause de décès par cancer dans le monde. Le carcinome hépatocellulaire représente environ 90% des cancers primitifs du foie et constitue un problème de santé mondial majeur. En 2012, les précédentes directives pour la gestion du carcinome hépatocellulaire (CHC) avaient été publiées à la suite d'un travail conjoint de l'Association Européenne pour l'Étude du foie (EASL) et de l'Organisation Européenne pour la Recherche et le Traitement du Cancer. Depuis, plusieurs progrès cliniques et scientifiques ont été réalisés. Ces recommandations de bonne pratique ont pour objectif d'actualiser les directives concernant la gestion clinique des patients atteints de carcinome hépatocellulaire, à travers une revue approfondie de la littérature et sur accord d'experts.

Matériel et Méthode

Une revue de la littérature a été réalisée par un groupe d'experts internationaux dans les domaines de l'hépatologie, de la chirurgie, de la radiologie, de l'oncologie. Les recommandations ont été formulées par consensus sur la base de l'expertise clinique et des preuves existantes. Le comité d'éthique a évalué les intérêts individuels et a conclu en l'absence de conflit d'intérêt majeur.

Résultats

Recommandations concernant la surveillance :

- La mise en œuvre de programmes de dépistage visant à identifier les populations candidates à risque devrait être améliorée. Ces programmes constituent un objectif de santé publique visant à réduire le nombre de décès liés au CHC et aux pathologies hépatiques en général (preuves faibles, recommandation forte).
- Les patients à haut risque de développer un CHC doivent être inscrits à des programmes de surveillance. La politique de santé publique et les agences de recherche devraient répondre à ces besoins (preuves modérées, recommandation forte).
- Le rôle de la surveillance chez les patients atteints de pathologie hépatique d'origine métabolique mais non alcoolique, sans cirrhose n'est pas clair (preuves insuffisantes).
- La surveillance doit être effectuée par du personnel expérimenté dans les populations à haut risque en utilisant une échographie abdominale tous les six mois (preuves modérées, recommandation forte).

- Les biomarqueurs tumoraux permettant une détection précoce précise font toujours défaut. Les données disponibles montrent que les biomarqueurs testés (c'est-à-dire alpha-foetoprotéine AFP, AFP-L3 et, des-gamma-carboxy prothrombin (DCP)) sont sous-optimaux en termes de rapport coût-efficacité pour la surveillance de routine et la détection du CHC précoce (preuves insuffisantes).
- Les patients sur la liste d'attente pour une greffe du foie doivent être surveillés afin de détecter et de gérer l'apparition de tumeur ou la réponse tumorale, et pour aider à définir les politiques prioritaires en matière de transplantation (preuves faibles, recommandation forte).
- Les populations cibles sont les patients à haut risque de développer un CHC : patients cirrhotiques, stade Child-Pugh A et B (preuve faible, recommandation forte) ; patients cirrhotiques, stade Child-Pugh C en attente d'une transplantation hépatique (preuve faible, recommandation forte) ; patients atteints d'hépatite C non cirrhotiques présentant un risque intermédiaire ou élevé de carcinome hépatocellulaire (selon le score PAGE-B* pour les sujets de race caucasienne, respectivement 10–17 et ≥ 18 points de score) (preuves faibles, recommandation faible) ; les patients F3 non cirrhotiques, quelle que soit leur étiologie, peuvent être surveillés sur la base d'une évaluation du risque individuel (preuves faibles, recommandation faible).

Recommandations concernant le diagnostic :

- Le diagnostic du CHC chez les patients cirrhotiques doit être basé sur des critères non invasifs (preuves élevées, recommandation forte).
- Chez les patients non cirrhotiques, le diagnostic de CHC doit être confirmé par examen anatomopathologique (preuves modérées, recommandation forte).
- En raison de leur sensibilité plus élevée et de l'analyse de l'ensemble du foie qu'ils permettent, la tomodensitométrie ou l'IRM doivent être utilisés en premier (preuves élevées, recommandation forte).
- Chez les patients à haut risque de développer un CHC, les nodules de moins de 1 cm de diamètre détectés par échographie doivent être suivis tous les 4 mois au cours de la première année. S'il n'y a pas d'augmentation de la taille ou du nombre de nodules, la surveillance peut ensuite être rétablie dans l'intervalle habituel de six mois (preuve faible, recommandation faible).
- Chez les patients cirrhotiques, le diagnostic de CHC pour des nodules ≥ 1 cm de diamètre peut être obtenu par des critères non invasifs et / ou une confirmation anatomopathologique par biopsie (preuve forte, recommandation forte).

Conclusion

Ces recommandations reflètent l'état des connaissances, au moment de la publication, concernant la prise en charge efficace et appropriée du patient susceptible de développer un CHC. Ces directives doivent être ajustées à chaque patient.

* NB : Le score PAGE-B est basé sur l'âge (16 à 29 ans = 0, 30 à 39 = 2, 40 à 49 = 4, 50 à 59 = 6, 60 à 69 = 8, ≥ 70 = 10), le sexe (M = 6, F = 0) et le nombre de plaquettes ($\geq 200\ 000 / \mu\text{l}$ = 0, 100 000 à 199 999 / μl = 1, $< 100\ 000 / \mu\text{l}$ = 2). Une somme totale ≤ 9 est considéré à faible risque de CHC (près de 0% de CHC à cinq ans), un score de 10 à 17 est lié à un risque intermédiaire (CHC à 3% à cinq ans) et ≥ 18 à un risque élevé (17% de CHC à cinq ans).

Notre commentaire

Le cancer du foie est le cinquième cancer le plus fréquent et la deuxième cause de décès par cancer dans le monde, avec 854 000 nouveaux cas et 810 000 décès par an, soit 7% de tous les cancers (194).

Le carcinome hépatocellulaire (CHC) représente environ 90 % des cancers du foie primitifs et constitue un problème de santé mondial majeur. L'incidence du CHC augmente progressivement avec l'âge dans toutes les populations et atteint un pic à 70 ans (195,196). Entre 1990 et 2015, les cas de nouveaux CHC diagnostiqués ont augmenté de 75%. (194)

Les taux d'incidence et de mortalité annuels étaient de 65 000 et 60 240 cas en Europe et de 21 000 et 18 400 cas aux États-Unis en 2008, respectivement. On estime qu'en 2020, le nombre de nouveaux cas atteindra respectivement 78 000 et 27 000 (197).

Le CHC présente une forte prépondérance masculine, son ratio homme/femme étant estimé à 2/1 (197). Il survient dans 90% des cas sur un foie pathologique.

En France, la cirrhose hépatique d'origine alcoolique en est la principale étiologie, alors qu'en Afrique et en Asie du Sud-est il s'agit davantage d'étiologie post-hépatique et d'hépatite chronique active.

Des études de suivi à long terme ont montré que 1 à 8% des patients atteints de cirrhose développaient un CHC par an (198). Globalement, on considère qu'un tiers des patients cirrhotiques développera un CHC (199). Il s'agit donc d'un réel problème de santé publique.

Les recommandations actuelles insistent sur les politiques de prévention et les programmes de suivi dans lesquels les patients considérés à haut risque de développer un CHC doivent être inscrits. Cette surveillance doit permettre l'identification du CHC à un stade très précoce (≤ 2 cm), lorsqu'un traitement radical peut être appliqué avec la plus grande probabilité de guérison à long terme (200).

L'échographie est la méthode de choix pour la surveillance des patients à risque de développer un CHC. Cet examen présente une précision diagnostique acceptable en tant que test de surveillance avec une sensibilité comprise entre 58 et 89% et une spécificité supérieure à 90% (201).

L'utilisation du scanner ou de l'IRM n'est pas rentable pour la surveillance en pratique courante en raison du nombre considérable de faux positifs et de la nécessité d'utiliser

des produits de contraste (202). Ils peuvent cependant être envisagés en cas d'obésité, de gaz intestinaux et de déformation de la paroi thoracique empêchant une évaluation échographique optimale.

Selon la littérature, une surveillance échographique bi-annuelle permettrait de détecter la majorité des CHC avant leurs manifestations cliniques avec une sensibilité cumulée de 94 % (203,204). Un intervalle de six mois représente un choix raisonnable dans le délai de surveillance, puisqu'un intervalle plus court de trois mois ne se traduit par aucun bénéfice clinique (205) et un intervalle plus long de 12 mois semble permettre moins de diagnostics de carcinome hépatique au stade précoce et est associé à une survie plus courte (206,207). De plus, des études coût-efficacité ont montré qu'une surveillance semestrielle basée sur l'échographie améliore l'espérance de vie avec un coût raisonnable (208).

L'évaluation échographique chez un patient cirrhotique peut cependant s'avérer complexe car l'échostructure grossière du parenchyme hépatique environnant peut gêner l'identification des petites tumeurs (202).

L'utilisation d'échographie de contraste ne permettrait pas d'améliorer la détection des petites tumeurs lors de la surveillance (209). Lorsqu'ils sont combinés à l'échographie, les niveaux d'alfa-foetoprotéine ne peuvent fournir une détection supplémentaire que dans 6 à 8% des cas non identifiés, et ne sont pas indiqués chez les patients présentant une inflammation active du foie (210).

Les résultats échographiques anormaux faisant suspecter un CHC sont soit une lésion focale récemment détectée, soit une lésion hépatique connue qui grossit et/ou modifie son profil échographique, et nécessite un avis spécialisé (211). De manière générale, on considère que tout nodule de taille supérieure à environ 1 cm nécessite un examen plus approfondi. En cas de détection d'un nodule suspect, il est recommandé d'évaluer le patient dans un centre spécialisé doté des ressources humaines et techniques appropriées.

Si la surveillance repose sur l'échographie, le diagnostic positif de carcinome hépatocellulaire nécessite cependant la réalisation d'une IRM ou d'un scanner avec injection de produit de contraste suivie d'une analyse anatomopathologique. L'IRM

demeure l'examen le plus performant pour la détection et la caractérisation des différents nodules sur cirrhose.

Le carcinome hépatocellulaire est le résultat d'une maladie hépatique sous-jacente bien définie chez la plupart des patients. Toutefois, malgré le mauvais pronostic du CHC, son dépistage n'est pas assez efficace. L'incidence croissante du CHC dans la plupart des pays européens suggère une prise de conscience insuffisante de l'évolution des pathologies hépatiques. L'échographie, à travers une surveillance bien menée des patients à risque, est l'examen permettant de découvrir le plus grand nombre de CHC à un stade rendant possible une réponse thérapeutique.

Ce qu'il faut retenir (212)

La surveillance des patients à haut risque de développer un CHC doit être effectuée par une échographie abdominale tous les six mois.

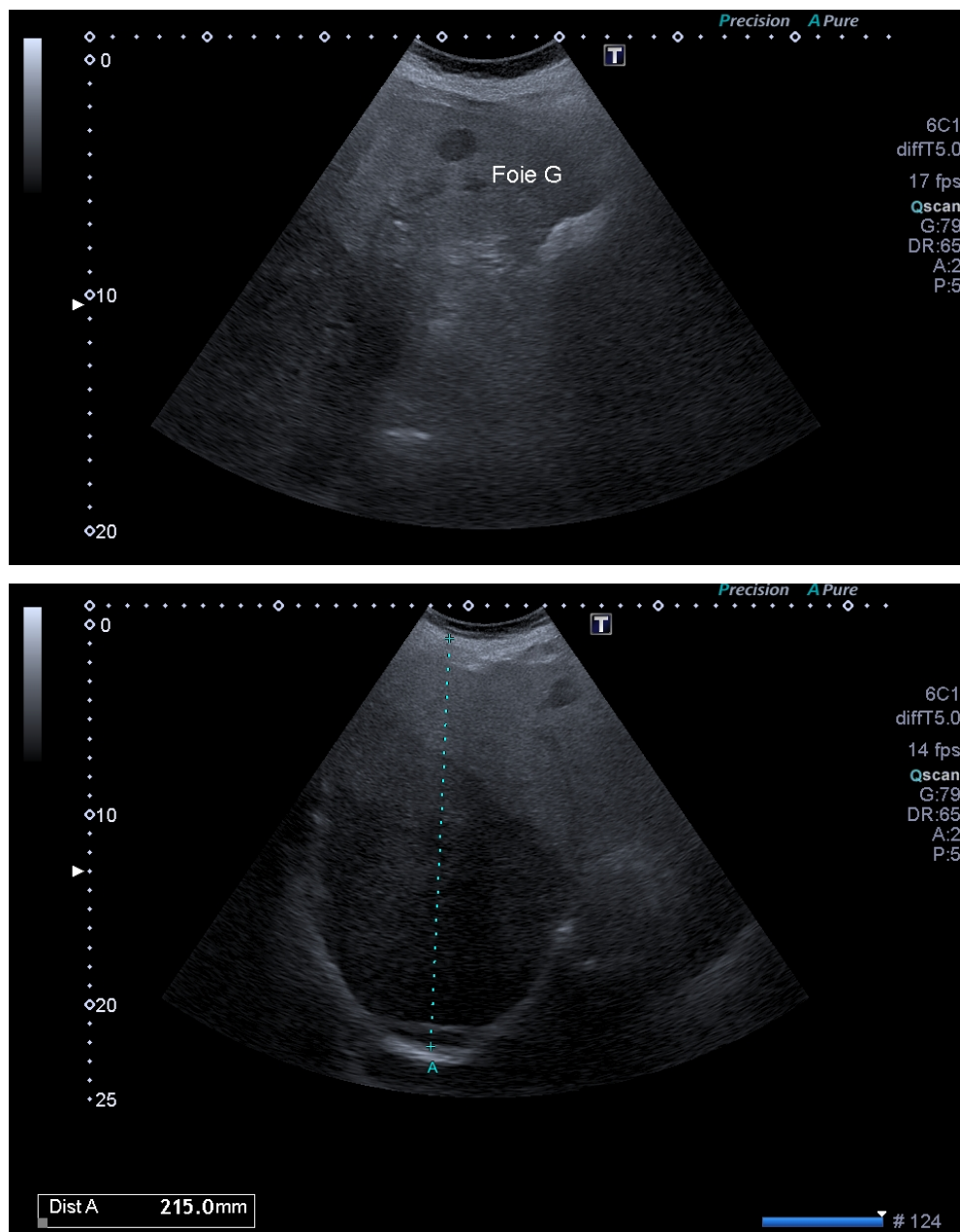
Au cours de la surveillance des patients à haut risque de développer un CHC :

- **Toute lésion hépatique sur foie cirrhotique est un CHC jusqu'à preuve du contraire.**
- **Toute lésion hépatique non kystique dans un contexte d'hépatopathie chronique est suspecte et nécessite une prise en charge spécialisée.**
- **Tout nodule de taille supérieure à environ 1 cm ainsi que toute lésion focale nouvelle ou connue mais qui grossit et / ou modifie son profil échographique nécessite une prise en charge spécialisée.**

Aspect échographique : (1,143)

- **Absence d'aspect typique,**
- Capsule hypoéchogène,
- Halo hypoéchogène périphérique très évocateur,
- Vascularisation en panier de basket en Doppler,
- Extension vasculaire : envahissement portal,
- Extension biliaire : dilatation asymétrique des voies biliaires intra-hépatiques,
- Extension ganglionnaire : au niveau du pédicule hépatique et coelio-mésenterique.

Figure 37 : Cancer primitif hépatique dans un contexte de cirrhose



Hypoéchogénéicité très marquée sur foie cirrhotique : carcinome hépatocellulaire confirmé par les investigations complémentaires.

Pour synthèse, voir Annexe 7 : Echographie et pathologie hépatique chronique

❖ Les lésions bénignes du foie : l'échographie suffit-elle à caractériser une lésion hépatique de découverte fortuite ?

Notre traduction de l'article

Primary benign liver lesions

Grazioli L. Ambrosini R. Frittoli B. Grazioli M. et Morone M.

Publié en 2017 (213).

Introduction

Les caractéristiques des lésions hépatiques focales bénignes en imagerie peuvent parfois poser le problème du diagnostic différentiel de lésion maligne. Le but de cet article est de décrire les particularités échographiques, au scanner et à l'IRM, des principales lésions hépatiques, avec leurs indices diagnostiques et les diagnostics différentiels à éliminer.

Matériel et Méthode

Il s'agit d'une revue de la littérature.

Résultats

Adénome hépatocellulaire :

En échographie, l'apparence de l'adénome varie en fonction du type histologique : lésion hyperéchogène homogène dans le type « mutation du facteur nucléaire hépatocytaire 1 alpha (FNH1 α) », lésion hyperéchogène hétérogène avec signaux doppler centraux dans le type « inflammatoire », aspects variables et aspécifiques plutôt hypoéchogènes à contenu hétérogène dans les types « mutation Beta caténine » et les types « indifférenciés » pouvant alors mimer un carcinome hépatocellulaire.

Hyperplasie nodulaire focale (HNF) :

L'HNF se présente dans la majorité des cas comme une lésion unique. En échographie, l'HNF est iso-échogène ou légèrement hypoéchogène (particulièrement au sein d'un foie stéatosique) ; un halo hypoéchogène peut être observé. Une cicatrice centrale légèrement hyperéchogène peut être visualisée. En Doppler couleur, une artère centrale peut être identifiée. L'Hyperplasie nodulaire et focale, surtout si elle revêt une présentation atypique, peut mimer un adénome de type inflammatoire en échographie. La biopsie du foie est la méthode de référence pour caractériser les différents adénomes et ainsi les différentes options thérapeutiques qui en découlent, mais c'est une procédure invasive. Le recours à l'imagerie avec produit de contraste est indispensable.

Kystes biliaires et polykystose hépatique :

Leur diagnostic est échographique car ils présentent un aspect typique sous forme de lésion arrondie, anéchogène et homogène, à bords nets et lisses, et avec renforcement postérieur. Les diagnostics différentiels sont représentés par : le cystadénome, les abcès hépatiques et les kystes hydatiques. En cas de kystes > 4-5cm, de paroi irrégulière, de septas internes, de calcifications, d'aspect compartimenté, d'hétérogénéité, de kystes associés ou d'anomalies intra-kystiques une évaluation

diagnostique plus approfondie doit être réalisée. Les kystes hépatiques peuvent témoigner d'une polykystose hépatique, pathologie autosomique dominante associée la plupart du temps à une polykystose rénale. Ils sont alors plus nombreux (plus de 20 en moyenne), de taille variable avec de nombreux microkystes et des signes d'hémorragie intrakystique. L'IRM est plus sensible que l'échographie pour la détection des kystes compliqués.

Hémangiome hépatique (HH) :

Le type histologique de l'HH conditionne son aspect échographique. Les plus fréquents sont l'hémangiome caverneux et l'hémangiome capillaire. L'hémangiome caverneux est le plus fréquent et mesure en général plus de 3 cm. Il se présente sous la forme d'une lésion hyperéchogène, homogène aux contours nets, avec un renforcement acoustique postérieur et sans signal doppler. L'hémangiome capillaire mesure généralement moins de 1cm, et se présente sous forme iso voir hypoéchogène, avec un flux intralésionnel en Doppler couleur. Devant tout doute avec un diagnostic différentiel de métastase hypervasculaire, une évaluation par scanner ou IRM avec injection de produit de contraste est nécessaire. L'IRM est le meilleur examen pour la détection et la caractérisation des HH.

Abcès :

L'apparence échographique de l'abcès hépatique diffère selon son stade pathologique. En phase pré-suppurative, l'abcès est généralement hyperéchogène à contours irréguliers. Lors de la phase de maturation avec pus, l'abcès apparaît sous forme hypo ou anéchogène, multiloculaire, bien délimité par une capsule qui lui confère une apparence de « cible » typique. Différents échos internes peuvent être retrouvés en fonction de la présence de cloisonnements ou de gaz. La présence de gaz au sein de la lésion est pathognomonique d'un abcès. Un abcès unique situé dans le lobe hépatique droit, et présentant une épaisse capsule est caractéristique d'un abcès amibien. Afin de différencier abcès multiples et métastases nécrotiques, un recours aux imageries avec injection de produit de contraste est nécessaire.

Kyste Hydatique :

Selon le stade d'évolution du kyste, l'apparence échographique varie. Les kystes actifs se présentent comme des kystes uniloculaires ou contenant de nombreux septas (structure en nid d'abeille). Dans la phase transitoire, une membrane flottante se détache complètement de la périphérie (signe du nénuphar). Un matériel échogène au sein de la lésion (sable hydatique) et une paroi complètement calcifiée sont révélateurs d'un kyste inactif. Un système de classification échographique a été proposé par Gharbi en 1981 et amélioré par l'Organisation mondiale de la santé en 2001 afin d'orienter la prise en charge des kystes hydatiques. L'échographie a une grande précision diagnostique. Cependant, la tomodensitométrie et l'IRM doivent être réalisées en cas de suspicion de kystes hydatiques, pour la détection des complications et le suivi.

Conclusion

Les lésions hépatiques bénignes sont fréquemment rencontrées en pratique clinique et leur caractérisation peut parfois être difficile. Elle est pourtant cruciale chez les patient suivis en oncologie et peut influencer les décisions thérapeutiques ainsi que la prise en charge du patient. Le rôle de l'imagerie est donc central. Néanmoins, les lésions bénignes peuvent parfois être « atypiques » et la biopsie peut être nécessaire pour établir un diagnostic de certitude.

Notre commentaire

L'échographie est l'examen de première intention permettant de détecter et de caractériser la majorité des lésions hépatiques (214). Pour des raisons pratiques, n'ont été relevés dans cet article que les éléments portants sur les lésions les plus fréquentes et leur caractérisation échographique. Les lésions hépatiques bénignes sont généralement de découverte fortuite lors d'échographies abdominales réalisées pour des situations cliniques diverses. La connaissance de leur aspect est importante en pratique courante du fait de leur fréquence et de leur risque de complication ou de leurs diagnostics différentiels.

L'échographie de contraste, le scanner et l'IRM avec injection de produit de contraste permettent d'aider à la caractérisation d'une lésion atypique, complexe ou mal définie en échographie, et de rechercher une complication.

Devant toute lésion hépatique retrouvée en échographie, il convient d'adopter un raisonnement clinique systématique. L'interrogatoire et l'examen clinique du patient permettent d'orienter la recherche et apportent des arguments supplémentaires au diagnostic selon la lésion retrouvée. Ainsi, une lésion hépatique dans un contexte carcinologique amènera à suspecter une métastase. Une lésion sur parenchyme hépatique pathologique doit faire suspecter un carcinome hépatocellulaire. Une lésion découverte dans un contexte de voyage récent, une origine méditerranéenne, orientent vers une suspicion de kyste hydatique ou d'abcès amibien selon la présentation. Une infection ou une opération récente, font suspecter un abcès à pyogènes...

Le parenchyme hépatique doit être analysé rigoureusement, afin de ne pas méconnaître une stéatose, une dysmorphie, une hypertension portale ou toute pathologie qui pourrait modifier l'apparence de la lésion et altérer le jugement.

Les lésions les plus fréquemment rencontrées sont l'angiome hépatique, les kystes biliaires et l'Hyperplasie nodulaire focale.

Selon les recommandations de bonne pratique de l'European Association for the Study of the Liver (EASL) sur la prise en charge des tumeurs bénignes du foie, publiées en 2016 (215), en l'absence de maladie hépatique ou de contexte carcinologique, devant un angiome hépatique typique, l'échographie peut suffire au diagnostic (216).

L'échographie suffit pour le diagnostic de kyste biliaire et de kyste hydatique dans leur forme typique. La tomодensitométrie est sollicitée lorsque le diagnostic est difficile, lorsque les kystes sont nombreux, lors de complications ou de récurrences (217).

Dans le cadre des abcès, devant un tableau clinique associant hépatomégalie fébrile et douloureuse avec hyperleucocytose, l'échographie est l'examen essentiel pour le diagnostic (143).

Tout contexte carcinologique, toute pathologie hépatique sous-jacente, toute autre lésion ou aspect atypique des lésions ou encore tout doute diagnostique devra amener à demander un avis spécialisé et une imagerie avec injection de produit de contraste afin de caractériser au mieux la lésion (218).

Ce qu'il faut retenir (1,143,187,215,219)

Avant de caractériser une lésion hépatique de découverte fortuite il est indispensable d'analyser le contexte clinique, les résultats biologiques, et en échographie le parenchyme hépatique environnant.

Toute lésion découverte sur un parenchyme hépatique pathologique doit faire suspecter un carcinome hépatocellulaire.

Toute lésion hépatique retrouvée dans un contexte oncologique doit faire suspecter une métastase.

L'échographie peut suffire au diagnostic d'angiome hépatique, de kyste biliaire ou de kyste hydatique dans leur forme simple et typique.

En cas d'atypie échographique ou de doute diagnostique, il faut avoir recours à un avis spécialisé et à une imagerie avec injection de produit de contraste en complément pour caractériser la lésion et/ou rechercher les complications.

Figure 38 : Angiome hépatique

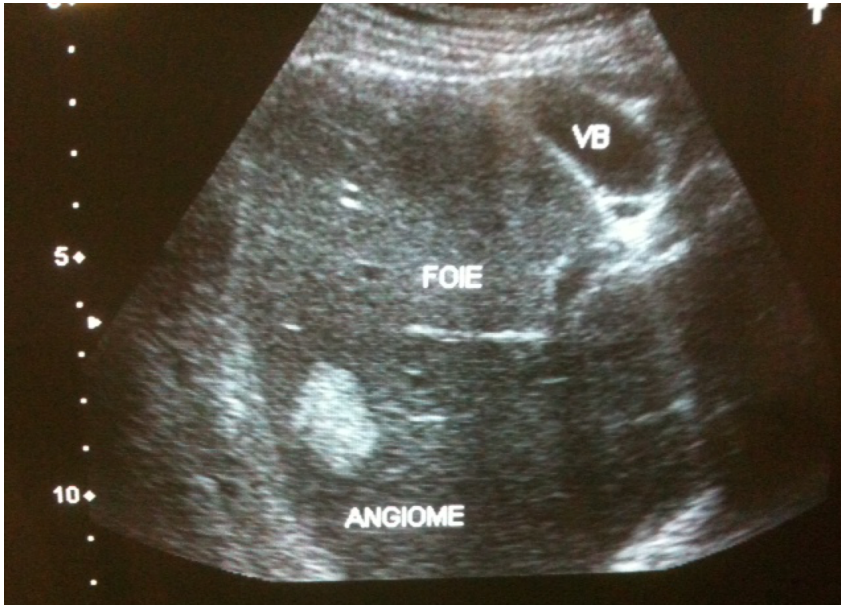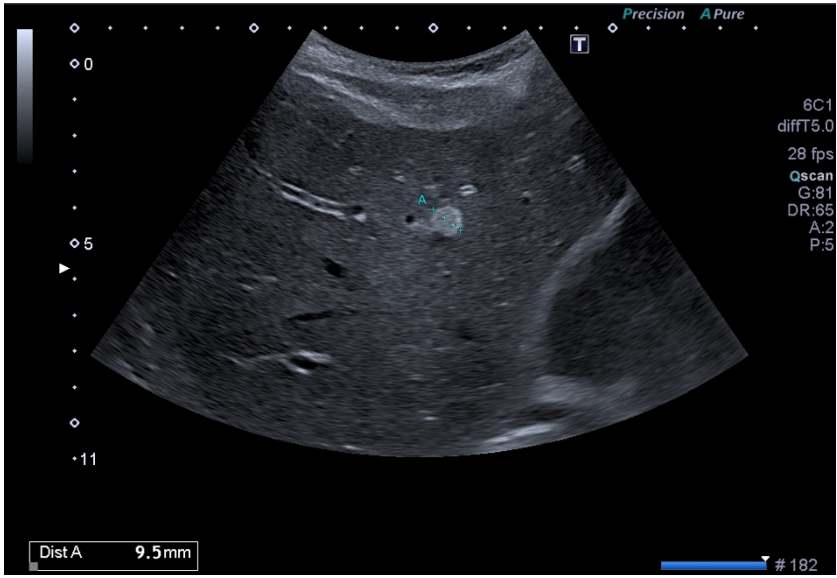


Figure 39 : Kyste biliaire hépatique simple

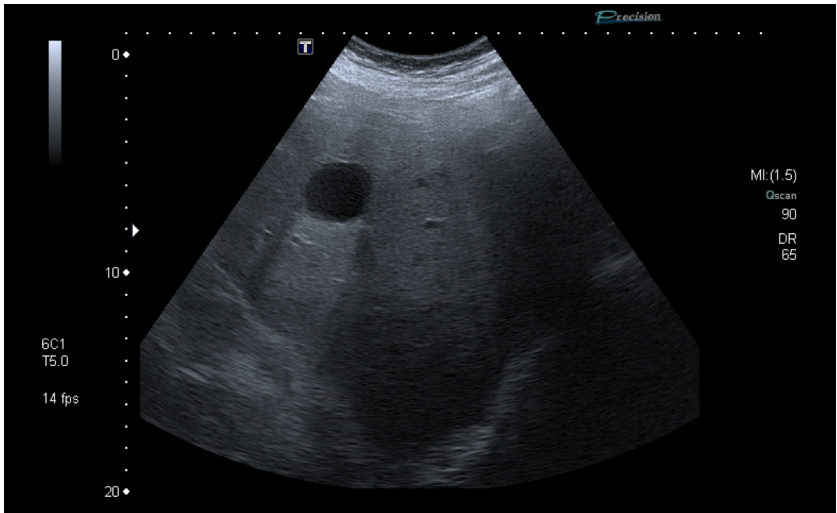
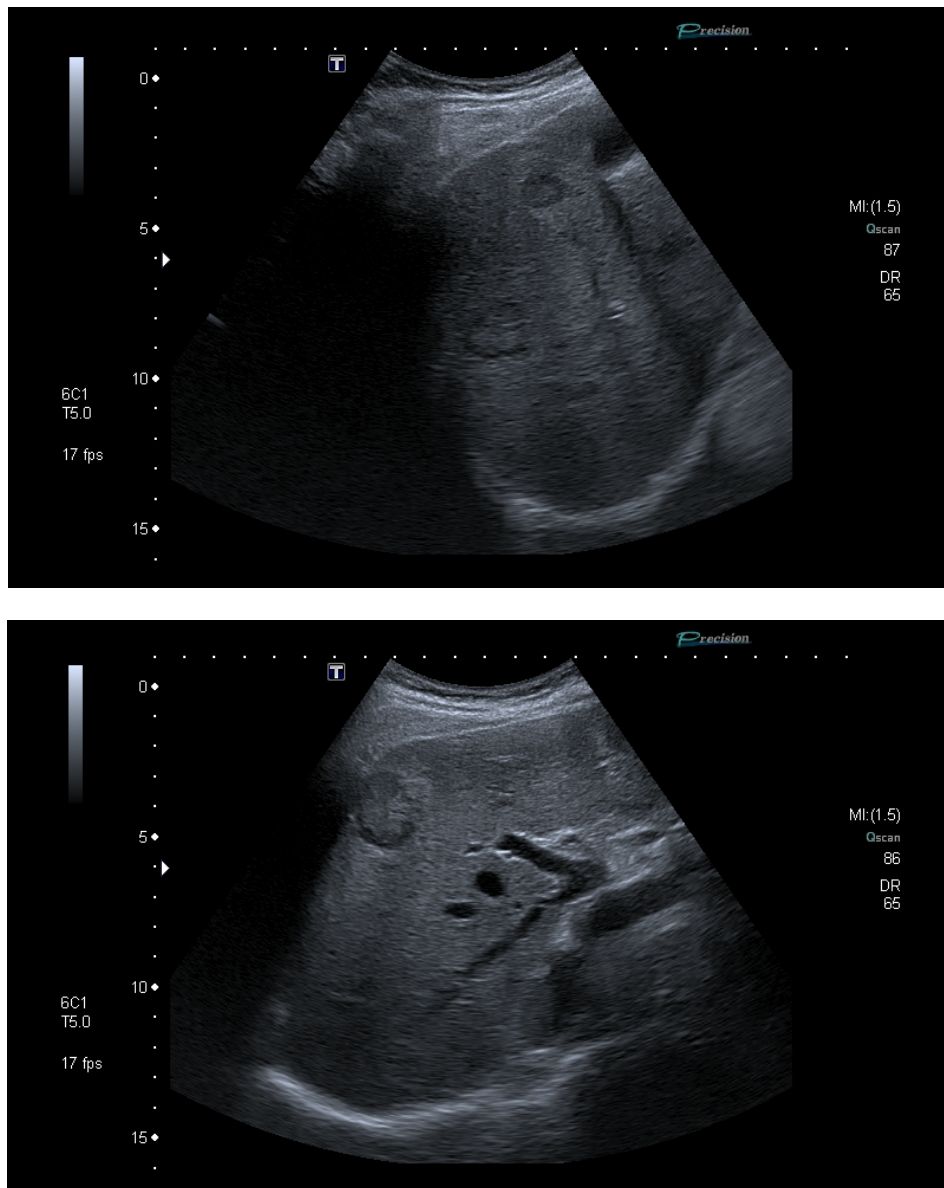


Figure 40 : Métastases hépatiques

Contexte clinique de cancer de l'œsophage.



Voir tableau récapitulatif en Annexe 8 : Les lésions du foie et leur aspect échographique

5. UROLOGIE

- ❖ **Anatomie : quelle est la sémiologie échographique de l'appareil urinaire normal ?**

Notre traduction de l'article

Renal Relevant Radiology : Use of Ultrasound in Kidney Disease and Nephrology Procedures

O'Neill W.C.

Publié en 2014 (220).

Introduction

L'échographie est un outil essentiel pour le diagnostic et la prise en charge de diverses pathologies rénales. Il est ainsi nécessaire de comprendre l'anatomie rénale normale et l'apparence échographique des reins et du bas appareil urinaire afin de pouvoir reconnaître les anomalies les plus fréquentes.

Matériel et Méthode

Il s'agit d'une revue de la littérature rappelant les caractéristiques principales de l'échographie rénale et ses applications dans l'évaluation des pathologies rénales.

Résultats

- Taille : il s'agit d'un signe échographique clé qui doit être mesuré avec attention puisqu'il oriente fortement la prise en charge. La mesure doit être répétée et la valeur maximale de la longueur sera retenue. Chez l'adulte, elle est comprise entre 10 et 12cm. On mesure également l'épaisseur de la corticale rénale dont la valeur est comprise entre 7 et 10mm.
- Echogénicité : le centre du rein est occupé par la graisse sinusale qui est hyperéchogène, les calices normaux ne sont pas visibles, la médulla est hypoéchogène, moins échogène encore que la corticale rénale (différenciation cortico-médullaire). Pour comparaison, la corticale rénale a une échogénicité moindre que celle du foie ou de la rate.
- Les voies urinaires : les calices rénaux ne sont normalement pas visibles de même que l'uretère dans sa partie proximale. L'uretère distal peut être visualisé à la base de la vessie. L'évaluation de la vessie est nécessaire devant toute hydronéphrose.
- Vascularisation : l'objectif est de visualiser directement en mode doppler l'artère rénale et d'en mesurer la vélocité du flux sanguin et son index de résistance.
- Applications diagnostiques : pathologies kystiques, insuffisance rénale aiguë, colique néphrétique, dépistage des carcinomes rénaux, sténose de l'artère rénale, rejet de greffon...

Conclusion

L'échographie est essentielle en néphrologie, elle est peu coûteuse et son apprentissage facilement accessible, idéal à incorporer dans la pratique clinique.

Notre commentaire

Cette revue de la littérature a pour objectif d'illustrer l'utilité de l'échographie rénale dans la pratique de la néphrologie. L'auteur expose les avantages de l'échographie dans la prise en charge à la fois diagnostique de nombreuses pathologies rénales mais aussi thérapeutique par le biais des procédures écho-guidées. Relevants de la spécialité, les actes invasifs et procédures rénales décrits dans l'article n'ont volontairement pas été abordés.

L'échographie est pratiquée avec une sonde de type abdominale, les reins sont en position rétropéritonéale, le gauche entre T12 et L3 en arrière du pôle inférieur de la rate, soit environ 1 à 2 cm plus haut que le rein droit situé derrière le foie (221). On utilise le foie et la rate comme fenêtre acoustique. La voie d'abord sous-costale est préférée. Chaque examen doit apprécier l'axe principal et l'axe transverse du rein, son échogénicité, la vascularisation de l'artère rénale au doppler, l'état de la voie excrétrice et rechercher la présence de lésions (kystes, masses, calculs). L'examen échographique, pour un médecin expérimenté, prend environ 15 à 20 minutes pour être réalisé (222).

La longueur du rein doit être mesurée à plusieurs reprises pour obtenir la mesure maximale. La taille varie d'une personne à l'autre, en fonction de l'âge, du sexe, de la taille et du poids (222). Le rein est formé de trois parties principales : le cortex, la médulla et le sinus rénal (223). Le cortex et la médulla forment le parenchyme rénal et contiennent des millions de minuscules filtres appelés néphrons qui constituent l'unité fonctionnelle du rein. La médulla est organisée en pyramides dites de Malpighi. Elles sont séparées les unes des autres par les colonnes de Bertin, prolongement du cortex. Chacune des pyramides est drainée via les calices qui se réunissent en un bassinnet. Le sinus rénal central contient le bassinnet, les vaisseaux rénaux et du tissu graisseux qui apparaît hyperéchogène (220,222). Le bassinnet de chaque rein donne naissance à une voie excrétrice plus fine : l'uretère.

Une évaluation échographique de la vessie est nécessaire, surtout s'il existe une dilatation pyélocalicielle. Elle apparaît alors comme une structure sphérique, anéchogène avec une paroi bien définie et très bien délimitée. L'interface entre le contenu et la paroi de la vessie est bien distincte (224,225). La capacité maximale

d'une vessie est estimée à 500mL. Ce volume est facilement appréciable en échographie par modélisation de la vessie en une ellipse. Le calcul est réalisé automatiquement par l'échographe : $\text{Volume} = 0,52 \times \text{longueur} \times \text{hauteur} \times \text{épaisseur}$ (224).

Ce qu'il faut retenir

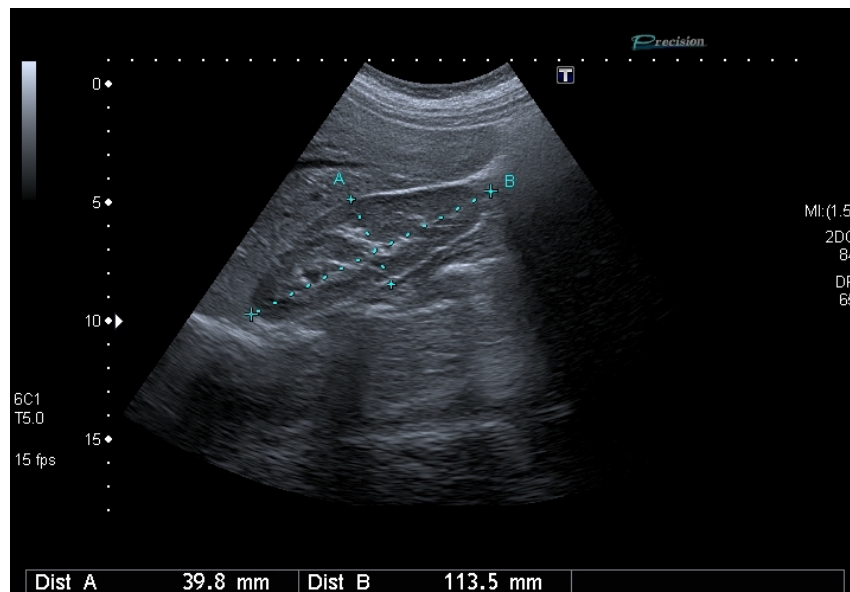
Rein :

- Position rétropéritonéale, rétro-hépatique et rétro-splénique,
- Rein gauche entre T12 et L3 en arrière du pôle inférieur de la rate, 1 à 2 cm plus haut que le rein droit situé derrière le foie,
- **Grand axe : 10 à 12 cm**, symétrie d'un rein à l'autre (**différence non significative si <15mm**),
- **Diamètre antéro-postérieur : 2,5 cm**,
- **Diamètre transverse : 4 à 5 cm**,
- **Gradient cortico-médullaire** : cortex **hypoéchogène** au foie et à la rate, médulla **hypoéchogène** par rapport au cortex,
- **Sinus rénal hyperéchogène**,
- Le cortex rénal mesure environ 1 cm d'épaisseur, le parenchyme rénal (cortex + médulla) a une épaisseur de 1,5cm,
- **Bassinets non visualisés en l'absence de dilatation.**

Urètre :

- N'est pas visualisable dans sa partie proximale lorsqu'il n'existe pas de dilatation de la voie excrétrice,
- Observable dans sa partie distale aux abords immédiats de la vessie,
- **Un urètre dilaté mesure plus de 3mm**, il est plus facilement visualisé au niveau du **croisement des vaisseaux iliaques (en avant de l'artère et de la veine iliaque primitive, sur une coupe transversale)**.

Figure 41 : Echographie d'un rein droit normal



Vessie :

- **Structure sphérique anéchogène,**
- Paroi de la vessie bien délimitée, échogène,
- **Épaisseur de paroi < 3mm vessie pleine, 5mm vessie vide,**
- La capacité maximale d'une vessie est estimée à **500mL,**
- Volume estimable grâce à la mesure des plus grands diamètres suivants : longitudinal, transversal et antéro-postérieur (sur une coupe sagittale).

Prostate :

- Développée autour de l'urètre masculin, située sous le col de la vessie,
- **Zone glandulaire interne (centrale) hypoéchogène,** concernée par l'**adénome prostatique,**
- **Zone glandulaire externe (périphérique) plus échogène et homogène,** concernée lors du développement des **adénocarcinomes,**
- La voie sus-pubienne masque l'apex de la prostate par la présence de la symphyse pubienne,
- La prostate est entourée d'un liseré hyperéchogène correspondant à la graisse péri-prostatique,
- **Volume normal : 15 à 20 cm³,** mesuré par la formule $V = (\text{Hauteur} \times \text{Largeur} \times \text{Épaisseur}) / 2$, soit une prostate normale de poids compris entre **15 et 20 g,**
- Résidu post-mictionnel pathologique au-dessus de **50mL.**

Figure 42 : Echographie d'une vessie normale

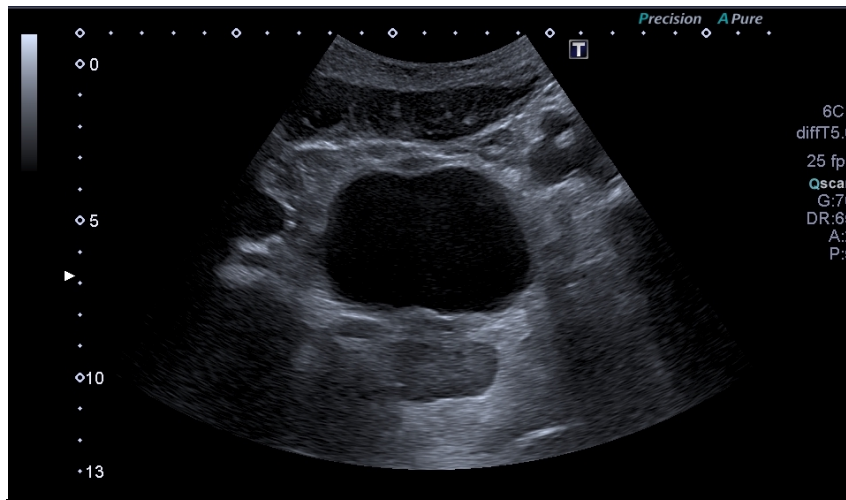


Figure 43 : Echographie de prostate normale

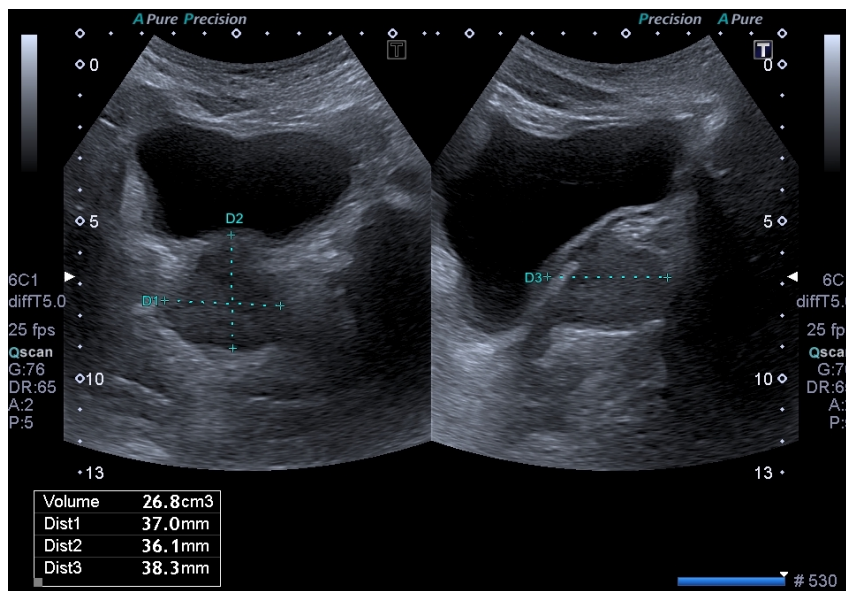
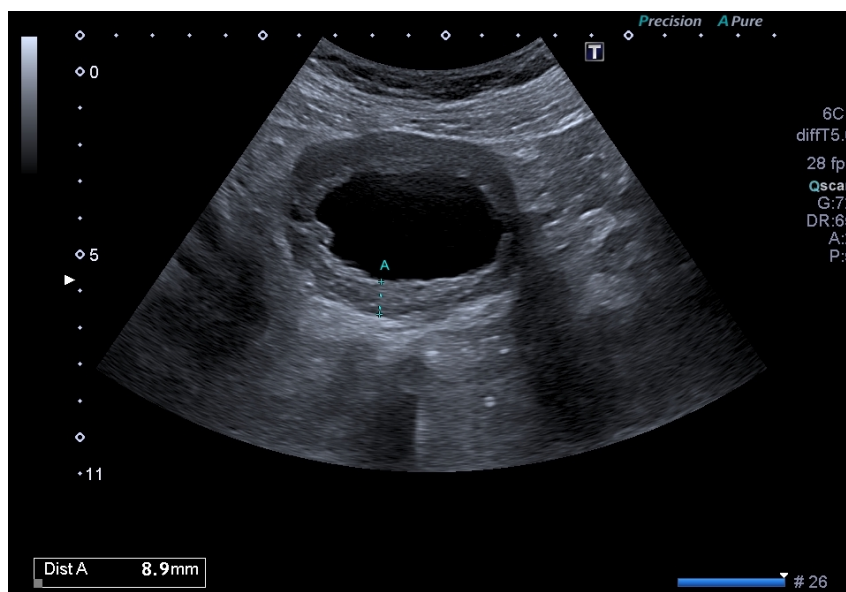


Figure 44 : Vessie de lutte, paroi épaissie.



Technique :

- Utilisation d'une sonde curviligne basse fréquence 2-5MHz,
- Patient en décubitus dorsal ou latéral,
- Approche antéro ou postéro-latérale pour visualiser les reins, le rein gauche est plus haut situé que le rein droit (sous costal),
- L'examen échographique de la vessie n'est optimal que lorsqu'elle est pleine (le liquide conduit les ondes ultrasonores contrairement à l'air) mais non distendue donc plutôt en semi-réplétion (donc apports hydriques suffisants et examen à distance de 4h de toute miction),
- Pour mesurer le volume vésical, la sonde abdominale est placée au-dessus de la symphyse pubienne et dirigée vers la prostate ou le col utérin pour visualiser et mesurer la longueur et le diamètre antéro-postérieur puis la hauteur est mesurée en positionnant la sonde dans l'axe perpendiculaire aux mesures longitudinales précédemment réalisées avec rotation de 90° de la sonde.

NB : ce travail n'abordera pas de manière spécifique l'échographie de la prostate car elle ne s'intègre plus dans les recommandations de prise en charge du cancer (performances limitées y compris par voie endorectale, IRM comme gold standard) et est d'un intérêt limité dans la prise en charge de l'hypertrophie bénigne de la prostate.

❖ **Kystes rénaux : quel est le rôle de l'échographie dans l'évaluation d'une lésion kystique rénale de découverte fortuite ?**

Notre traduction de l'article

Characterization and management of various renal cystic lesions by sonographic features

Tay S.Y. Tiu C.M. Hu B. Wang H.K. Chiou H.J. Lin Y.H. et al.

Publié en 2018 (226).

Introduction

Les kystes rénaux sont très souvent de découverte fortuite. De prévalence élevée, la plupart des kystes détectés à l'imagerie sont des kystes simples bénins. Bien que le gold standard pour l'évaluation radiologique demeure le scanner avec la classification Bosniak, l'échographie est la technique d'imagerie non invasive et peu coûteuse la plus accessible et donc très couramment utilisée dans la suspicion de pathologie rénale. Bien que moins sensible, l'échographie permet de différencier un kyste simple d'un kyste complexe et d'orienter la prise en charge.

Matériel et méthode

Cet article porte sur une revue de la littérature concernant l'usage de l'échographie dans le diagnostic des kystes rénaux. L'objectif de cette étude est de présenter les différentes caractéristiques échographiques des diverses lésions kystiques et de proposer une approche pour les classer.

Résultats

- On peut classer les kystes à l'échographie en s'inspirant de la classification Bosniak.
- On classe un kyste de type Bosniak I s'il s'agit d'un kyste rénal simple unique, anéchogène, avec paroi unique et renforcement postérieur, sans calcification ou composante solide. Les kystes rénaux simples n'ont pas besoin de suivi.
- On évoque une classe Bosniak II devant tout kyste complexe rénal qui présente une fine calcification ou bien un ou quelques septa très fins (de moins de 2mm). Ces kystes ne nécessitent pas de surveillance.
- On évoque une classe Bosniak IIF devant tout kyste qui présente une calcification nodulaire ou irrégulière associée à un ou plusieurs septa fins mais sans épaissement de la paroi. Ces kystes nécessitent d'être suivis annuellement pendant 3 à 5 ans. Le scanner permet de ne pas méconnaître un kyste Bosniak III.
- On évoque une classe Bosniak III si un kyste présente une paroi ou des septas irréguliers ou épaissis. Il peut être uniloculaire ou multiloculaire. Uniloculaire, il peut s'agir d'un carcinome (cellulaire, papillaire) comme il peut s'agir d'un kyste complexe bénin infecté, hémorragique... Multiloculaire, il peut s'agir d'un carcinome à cellules rénales comme de tumeurs bénignes (néphrome kystique multiloculaire, tumeur épithéliale mixte et stromale du rein). Le scanner est nécessaire.

- Les kystes d'allure Bosniak 4 sont malins et leur exérèse est systématique, ils sont similaires aux kystes Bosniak III auxquelles se rajoutent une composante solide et une vascularisation au Doppler.

Conclusion

Dans l'évaluation des lésions kystiques rénales, la distinction entre kystes IIF et III est difficile voire impossible en échographie et nécessite des examens d'imagerie complémentaires. Les kystes des catégories III et IV sont suspects de malignité et nécessitent une preuve anatomopathologique, la ponction biopsie est rarement indiquée et la règle est l'exérèse.

Notre commentaire

Pour établir un risque de malignité d'une lésion rénale kystique, la classification Bosniak établie à partir des coupes de scanner est la référence. Cependant, la découverte des kystes rénaux se fait majoritairement par échographie qui est l'imagerie de première intention dans l'exploration des pathologies de l'appareil urinaire. Ces kystes rénaux sont très souvent de découverte fortuite, ils sont bénins dans une grande majorité des cas, peuvent s'intégrer dans des pathologies rénales et peuvent également être d'origine maligne d'où l'intérêt de savoir caractériser les kystes à l'échographie afin d'orienter la prise en charge.

Les kystes simples sont très fréquents (40–50 % après 50 ans). 5 à 7 % des tumeurs du rein sont de nature kystique (227). Les kystes simples sont des kystes bénins qui ne nécessitent pas de surveillance et pour lesquels l'échographie seule suffit, ils ont des caractéristiques échographiques précises et strictes : tout kyste ne répondant pas à ces critères est un kyste complexe (228).

Les kystes peuvent être confondus avec une dilatation pyélo-calicielle (DPC) lorsqu'ils sont multiloculaires et de localisation para-pyélique. En effet, les kystes ont une origine corticale et ne communiquent jamais entre eux. Cette distinction n'est pas toujours évidente en échographie et doit encourager le recours au scanner (229).

Le rôle du médecin échographiste est donc de savoir distinguer une lésion solide d'une lésion kystique puis de distinguer le kyste simple du kyste complexe afin d'assurer une prise en charge rapide et adaptée du patient lorsqu'elle est nécessaire ou de pouvoir le rassurer lorsque les kystes n'imposent pas de surveillance ou d'exploration supplémentaire.

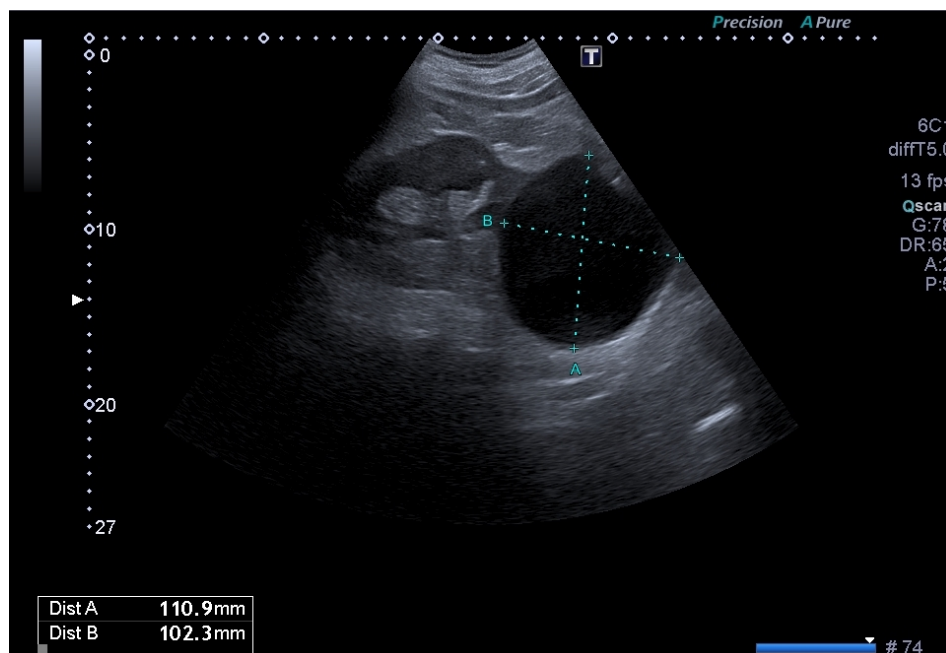
Ce qu'il faut retenir

Un kyste rénal simple est défini en échographie par :

- Une lésion ronde ou ovale,
- Anéchogène homogène,
- Avec renforcement postérieur,
- Des marges bien délimitées et une paroi imperceptible,
- Localisation corticale,
- Déforme les contours du rein.

L'échographie suffit au diagnostic de kyste simple. Il est classé Bosniak I au scanner (228).

Figure 45 : Kyste rénal simple en échographie



Les critères échographiques définissant le kyste rénal simple sont stricts : tout kyste ne possédant pas l'ensemble de ces critères est un kyste complexe.

En pratique tout kyste complexe découvert à l'échographie doit être évalué par un scanner complémentaire avec une classification Bosniak définitive qui permettra de guider la prise en charge (227).

Les lésions solides rénales nécessitent le recours au scanner voir à l'IRM (230).

Tableau 7 : Critères échographiques du kyste rénal simple et complexe

Signes échographiques	KYSTE SIMPLE	KYSTE COMPLEXE
Forme	Arrondie	Arrondie ou non
Echogénicité	Anéchogène, liquide	Échogène solide avec échos internes
Echostructure	Homogène	Hétérogène
Contours	Réguliers	Irréguliers
Paroi	Invisible	Épaissie
Renforcement postérieur	Présent	Absent
Images intrakystiques	Absence	Cloisons internes, végétations, nodules muraux
Calcifications	Absence	Présence

NB : Les kystes classés Bosniak II au scanner :

- Ils partagent les caractéristiques des kystes simples, possèdent en plus un à 3 septas très fins (>1mm) et une fine calcification intéressant les septas ou la paroi du kyste (correspondant à des modifications morphologiques dues à une hémorragie ou une infection passée intra-kystique).
- La paroi du kyste doit demeurer invisible.
- Leur risque de malignité est nul, ils n'ont pas besoin d'être surveillés.

❖ La polykystose rénale autosomique dominante (PKRD) : sur quels critères échographiques peut-on évoquer une PKRD ?

Notre traduction de l'article

Unified Criteria for Ultrasonographic Diagnosis of ADPKD

Pei Y. Obaji J. Dupuis A. Paterson A.D. Magistroni R. Dicks E. et al.

Publié en 2009 (231).

Introduction

Les personnes à risque de développer une polykystose autosomique dominante (PKRD) sont souvent suivies par échographie. Les critères diagnostiques de polykystose autosomique dominante de type 1 (mutation PKD1) de la classification de Ravine sont utilisés. En revanche les patients porteurs d'une mutation de type 2 (PKD2) ont typiquement une atteinte moins sévère avec un nombre de kystes souvent moindre et d'apparition plus tardive. De ce fait, l'application des critères diagnostiques de PKRD1 semble incertaine pour un patient dont le génotype est indéterminé.

Matériel et méthode

Il s'agit d'une étude prospective et multicentrique. 577 personnes venant de 58 familles affectées par la mutation PKD1 et 371 personnes venant de 39 familles affectées par la mutation PKD2 ont été inclus dans l'étude, chaque individu étant né avec un risque de 50% d'avoir la mutation. Pour chacun des participants, une échographie rénale a été pratiquée permettant de compter le nombre de kystes rénaux avec une lecture standardisée des images. Des tests génétiques à la recherche des mutations PKD1 et PKD2 ont également été pratiqués pour chacun des individus. L'objectif de l'étude était de tester et comparer la sensibilité et la spécificité des différents critères diagnostiques constitués par le nombre de kystes dans le diagnostic de PKRD à la fois de type 1 mais aussi de type 2.

Résultats

Selon le génotypage, 52,3% des participants étaient considérés comme affectés par la PKRD 1 ou 2. 31,5% (299 sur 948), 55,3% (524 sur 948) et 13,2% (125 sur 948) des participants étaient âgés respectivement de 15 à 29 ans, de 30 à 59 ans et de plus de 60 ans. Dans les deux plus jeunes cohortes, le nombre de kystes était significativement plus bas pour les personnes porteuses de la mutation PKD2 ($p < 0,001$). Les kystes rénaux simples sont rares chez les patients non porteurs de mutation ce qui prouve la haute spécificité de l'échographie dans le diagnostic de PKRD. Les critères diagnostiques de PKRD1 n'avaient pas les mêmes performances pour le diagnostic de PKRD2 en raison d'un nombre élevé de faux négatifs abaissant le seuil de sensibilité pour les catégories 15-29 ans (71,9% pour PKRD2 et 98,1% pour PKRD1 avec le critère 2 kystes rénaux ou plus) et 30-59 ans (75,8% pour PKRD2 et 93,1% pour PKRD1 avec le critère 2 kystes rénaux ou plus dans chaque rein). Ainsi, les résultats de l'étude ont permis d'évaluer la performance des différents critères diagnostiques pour une population à risque dont le génotype est inconnu. Pour une population de génotype indéterminé de 15 à 39 ans, la présence de 3 kystes rénaux ou plus a une valeur prédictive positive de 100% et permet d'établir le

diagnostic, la présence de 2 kystes rénaux ou plus dans CHAQUE rein est suffisante pour poser le diagnostic pour les individus de 40 à 59 ans(VPP 100% et VPN 95%), la présence de moins de 2 kystes rénaux a une valeur prédictive négative de 100% (et VPP 97%) dans la population âgée de plus de 40 ans et permet d'exclure le diagnostic tandis que la présence de 4 kystes ou plus est requise dans la population de plus de 60 ans (VPP et VPN 100%).

Conclusion

Ces critères unifiés sont utiles dans la pratique clinique pour orienter le diagnostic de PKRD chez des patients à risque pour lesquels l'étude génétique est rarement indiquée.

Notre commentaire

Cette étude est prospective multicentrique puissante et a inclus une importante cohorte de patients. Il s'agit de l'analyse originale ayant permis d'établir les critères unifiés actuels dit de Pei (nom de l'auteur) dans le diagnostic de PKRD qui ne peuvent **s'appliquer qu'en présence d'une histoire familiale**. Antérieurement, les critères diagnostic établis par Ravine n'étaient applicables qu'aux sujets atteints de la mutation PKD1 de la maladie.

Dans la polykystose autosomique dominante, les kystes sont petits multiples, majoritairement d'aspect simple mais de localisation bilatérale et mixte, à la fois corticale et médullaire (232).

Une PKRD évoquée à l'échographie doit faire rechercher, dans le cadre d'une évaluation échographique abdominale, la présence de kystes sur les organes de voisinage notamment le pancréas et le foie. La découverte de lésions kystiques associées renforce la suspicion diagnostique. De même, une histoire d'anévrisme cérébral personnel ou familial est un argument de plus en faveur d'une PKRD (233).

Le diagnostic de certitude se fait par recherche de mutation génétique : elle n'est indiquée qu'en cas de doute ou en l'absence d'histoire familiale car il n'a pas été établi de critères diagnostiques précis dans ce cas (233).

Lorsque le diagnostic de PKRD est posé, il impose la réalisation d'une enquête familiale. La PKRD fait partie des pathologies héréditaires les plus fréquentes. Elle est responsable d'environ 6 à 7% des insuffisances rénales chroniques terminales, 75 %

des sujets atteints de mutation PKD1 atteignent l'insuffisance rénale terminale à 70 ans contre seulement 20% environ lorsque la mutation touche le gène PKD2 (233).

L'échographie reste l'examen de première intention dans le diagnostic de PKRD. Les kystes rénaux simples sont fréquents dans la population générale, il est important pour un médecin généraliste de pouvoir évoquer un diagnostic de polykystose d'autant plus qu'il existe une histoire familiale. L'échographie peut permettre au médecin généraliste de diagnostiquer précocement une PKRD et ainsi d'inclure le patient dans un parcours de soins avec une surveillance adaptée et d'initier un dépistage familial.

La connaissance des critères échographiques de cette pathologie représente un enjeu majeur afin de permettre un diagnostic précoce et d'encadrer ainsi l'évolution de la maladie pour retarder la progression vers une insuffisance rénale chronique terminale.

Ce qu'il faut retenir

Caractéristiques des kystes dans la PKRD :

- Kystes simples majoritairement
- Petits
- Multiples
- Bilatéraux
- A la fois corticaux et médullaires

Les critères diagnostiques échographiques sont validés en présence d'une histoire familiale.

Classification de Ravine dans la PKRD1 (234):

- Entre 15 et 29 ans : présence d'au moins 2 kystes rénaux uni ou bilatéraux
- Entre 30 et 39 ans : présence d'au moins 2 kystes dans chaque rein
- Entre 40 et 59 ans : présence d'au moins 2 kystes dans chaque rein
- Après 60 ans : présence d'au moins 4 kystes dans chaque rein

Critères unifiés de Pei (PKRD1 et PKRD2) (231):

- Entre 15 et 29 ans : présence d'au moins 3 kystes uni ou bilatéraux
- Entre 30 et 39 ans : présence d'au moins 3 kystes uni ou bilatéraux
- Entre 40 ans 59 ans : présence d'au moins 2 kystes dans chaque rein
- Après 60 ans : présence d'au moins 4 kystes dans chaque rein

Critères d'exclusion de Pei (PKRD1 et PKRD2) :

- Entre 15 et 29 ans : un kyste rénal ou moins
- Entre 30 et 39 ans : un kyste rénal ou moins
- Entre 40 et 59 ans : 2 kystes rénaux ou moins
- Après 60 ans : moins de 4 kystes dans chaque rein

Circonstances amenant à rechercher une PKRD :

- Souvent chez un sujet jeune,
- Contexte familial,
- HTA,
- Douleurs/pesanteurs lombaires,
- Hématurie macroscopique,
- Colique néphrétique,
- Infection de kyste,
- Insuffisance rénale,
- Manifestations extrarénales (kystes hépatiques, anévrisme des artères cérébrales).

Dépistage familial en l'absence de signe clinique évocateur :

- Décision laissée à l'intéressé(e),
- Pas de recommandation de dépistage avant 18 ans,
- Informations données aux patients concernant les modalités du dépistage,
- Dans certaines indications, il peut y avoir recours à l'IRM chez le sujet jeune de moins de 40 ans pour améliorer le diagnostic de kystes (235).

❖ Dilatation pyélo-calicielle : comment évaluer par échographie une dilatation pyélo-calicielle et orienter la prise en charge ?

Notre traduction de l'article

Sonographic evaluation of hydronephrosis and détermination of the main causes among adults

Abdelmaboud S.O. Gameraddin M.B. Ibrahim T. et Alsayed A.

Publié en 2015 (236).

Introduction

De nombreuses étiologies sont responsables de dilatation pyélo-calicielle (DPC). L'échographie restant une imagerie de référence pour évaluer les reins et l'ensemble de l'appareil urinaire, l'étude a pour objectif de comparer les patients adultes ayant une hydronéphrose en fonction de leurs caractéristiques propres et des différentes étiologies.

Matériel et méthode

Il s'agit d'une étude prospective multicentrique conduite de février à juillet 2014. Ont été sélectionnés des patients se présentant pour réalisation d'une échographie de l'appareil urinaire dans le cadre de symptômes reliés ou non à une pathologie rénale. Ils ont bénéficié d'une échographie selon un protocole défini. Les informations concernant les caractéristiques des patients ont été recueillies. L'évaluation de cette étude comprenait l'identification du degré de DPC et les étiologies associées à cette dernière.

Résultats

53 femmes et 47 hommes ont été sélectionnés pour cette étude. 57 d'entre eux étaient âgés de moins de 50 ans contre 43 de plus de 50 ans. 63% des sujets présentaient une hydronéphrose légère, une dilatation urétérale était objectivée dans 47% des cas. Les étiologies principales de DPC étaient la présence de lithiase urétérale (31%) puis de lithiase rénale (23%) ainsi que la grossesse (12%) et l'hypertrophie bénigne de prostate (11%).

Conclusion

L'échographie a un rôle important dans la classification de la DPC et dans l'orientation étiologique. La pathologie lithiasique en est la principale cause chez les 2 sexes, suivie par la grossesse et l'hypertrophie bénigne de prostate respectivement chez la femme et chez l'homme.

Notre commentaire

Cette étude prospective multicentrique, bien que présentant plusieurs limites, a l'avantage d'illustrer le rôle de l'échographie dans le diagnostic positif et étiologique d'une DPC. La pathologie lithiasique est l'étiologie la plus fréquente d'hydronéphrose suivie de la grossesse et de l'hypertrophie bénigne de prostate.

Lors d'une découverte d'hydronéphrose à l'échographie, l'examen permet non seulement d'en évaluer la sévérité mais également d'en diagnostiquer l'étiologie en la confrontant aux données cliniques du patient. En cas de signes de gravité tels que la fièvre ou l'oligo-anurie, le diagnostic rapide permis par l'échographie est un gain de temps majeur et permet de réadapter la prise en charge.

L'échographie présente une plus faible sensibilité que le scanner pour le diagnostic de lithiase, avec une spécificité équivalente. La sensibilité est meilleure pour les calculs de plus de 6mm et pour une localisation dans la partie proximale (237) (Cf colique néphrétique).

La dilatation pyélo-calicielle et urétérale est physiologique pendant la grossesse. L'effet hormonal de la progestérone et la compression mécanique des uretères par dextrorotation de l'utérus en sont les deux principales causes. Cette dilatation reste toujours modérée et est prédominante du côté droit, elle devient visible à partir du second trimestre de grossesse et ne peut disparaître que jusqu'à 6 à 12 semaines suivant l'accouchement (238,239). Cependant, au-dessus de 10mm elle est considérée comme pathologique.

Ce qu'il faut retenir

La dilatation pyelo-calicielle est facilement détectable en échographie, laquelle permet d'en retrouver l'étiologie, d'en évaluer sa sévérité et d'orienter la prise en charge en fonction du contexte clinique et de la gravité.

Critères échographiques dans la pathologie lithiasique :

- Un uretère dilaté mesure plus de 3mm de diamètre
- Calcul rénal visible si diamètre supérieur à 5mm
- Lithiase : lésion hyperéchogène avec cône d'ombre postérieur.
- Les signes indirects de lithiase urétérale dans la colique néphrétique visibles à l'échographie sont (240) : la DPC, l'œdème péri-rénal et péri-urétéral (hypoéchogène), la présence de lithiase intra-rénale, l'absence de jet urétéral au doppler (obstruction complète).

Tableau 8 : Classification de King : mesure du diamètre transversal des calices sur coupe frontale

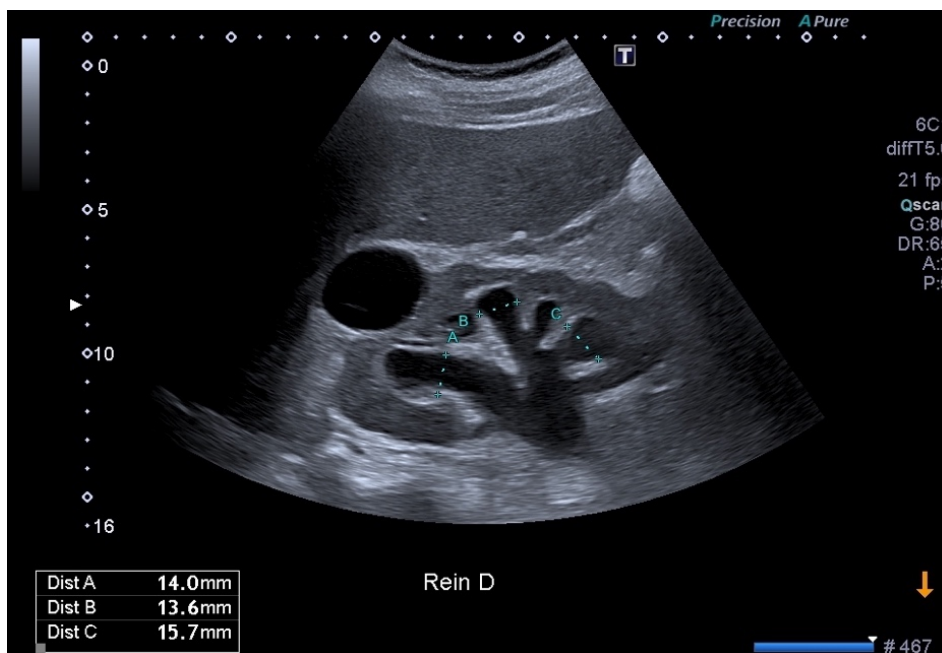Diamètre calices	Grades
<5mm	0
<10mm	1 : Hydronéphrose légère
10-15mm	2 : Hydronéphrose modérée (calices élargis avec fond concave)
>15mm	3 : Hydronéphrose sévère, ballonnement des calices avec amincissement du parenchyme rénal

Critères devant faire appel à l'urologue en urgence face à une DPC (241) :

- L'état septique : l'association DPC et fièvre doit faire évoquer une pyélonéphrite obstructive et doit conduire à une prise en charge urgente avec uroscanner,
- L'insuffisance rénale aiguë,
- Une dilatation bilatérale ou unilatérale sur rein unique ou rein transplanté,
- La grosseur en dehors du cadre physiologique (dilatation supérieure à 10mm),
- Une rupture de la voie excrétrice.

Faux positifs : les kystes parapyéliques multiloculaires, les bassinets extra-sinusaux, la polykystose rénale, la mégacaliose, le reflux vésico-urétéral... (242).

Figure 46 : Dilatations pyélo-calycielles droites (présence d'un kyste rénal simple)



❖ **La colique néphrétique : comment intégrer l'échographie dans la prise en charge du médecin généraliste face à une suspicion de colique néphrétique ?**

Notre traduction de l'article

Ultrasonography versus Computed tomography for suspected nephrolithiasis

Smith-Bindman R. Aubin C. Bailitz J. Bengiamin R.N. Camargo C.A. Corbo J. et al.

Publié en 2014 (237).

Introduction

L'examen de référence pour le diagnostic de lithiase urinaire est le scanner. Cependant, l'incidence importante de patients consultant pour colique néphrétique et l'évolution de la maladie faite de récurrences remet en cause l'indication du scanner en première intention à cause du caractère ionisant de ses rayonnements. L'objectif de cette étude est d'évaluer les conséquences du choix de l'imagerie initiale sur les patients.

Matériel et méthode

Dans cette étude multicentrique prospective comparative et randomisée, des patients de 18 à 76 ans se présentant au service des urgences pour suspicion de colique néphrétique ont été sélectionnés et ont bénéficié de manière aléatoire d'une échographie, réalisée par un urgentiste ou par un radiologue, ou d'un scanner. Pour chaque groupe ainsi constitué, ont été évalués comme critères de jugement principaux l'incidence de diagnostics graves et leurs complications liés à une erreur ou un retard diagnostic dans les 30 jours suivant l'admission ainsi que la dose cumulée d'exposition aux rayons X jusqu'à six mois après l'admission.

Résultats

2759 patients ont été randomisés, 908 ont bénéficié d'une échographie réalisée par l'urgentiste, 893 d'une échographie réalisée par le radiologue et 958 ont bénéficié d'un scanner.

L'incidence de diagnostics graves avec leur complications, survenus dans les 30 premiers jours, était basse et ne différait pas en fonction de la méthode d'imagerie ($p=30$).

La dose d'exposition cumulée aux radiations dans les 6 mois était significativement plus basse dans les groupes de patient ayant bénéficié d'une échographie ($p<0,001$).

Conclusion

L'échographie comme examen complémentaire initial pour le diagnostic de lithiase urinaire est associée à une exposition aux rayons ionisants inférieure au scanner sans différence significative dans la survenue de complications.

Notre commentaire

Cette étude illustre l'importance de la place de l'échographie dans le diagnostic de lithiase urinaire. En effet, elle montre que l'échographie peut être utilisée comme examen d'imagerie de première intention évitant d'exposer le patient aux rayons ionisants. Il s'agit d'une étude bien menée de forte puissance, la seule limite étant l'absence de double aveugle dans l'évaluation des patients. Des études antérieures et ultérieures à celle-ci, bien que de plus faible puissance, portent des conclusions similaires (240,243,244).

La colique néphrétique est un motif de consultation très fréquent avec une prévalence en augmentation, représentant environ 2% de l'ensemble des motifs de consultation en service d'urgences. Sa prévalence est estimée à 9,8% chez les personnes de plus de 45 ans, plus fréquente chez les hommes (13,6%) que chez les femmes (7%). Il s'agit d'une maladie récidivante avec 3 épisodes moyens de coliques néphrétiques par sujet représentant un taux de récurrence de plus de 50% pour un intervalle entre deux épisodes d'environ trois ans et demi (245).

Selon la littérature, la sensibilité de l'échographie dans le diagnostic de lithiase urinaire dépend de la taille du calcul. Elle est de plus de 90% (allant jusqu'à 100% selon les études) lorsque le calcul est de plus de 6mm et d'environ 75 à 80% pour un diamètre de moins de 6mm. Il a été prouvé que les gros calculs de taille supérieure à 6mm étaient davantage associés à la survenue de complications, confortant la place de l'échographie dans la stratégie initiale (246).

L'échographie des voies urinaires est l'examen de première intention à réaliser en cas de suspicion de lithiase urinaire, comme recommandé en France (241). Le scanner est à réserver aux formes compliquées ou au doute diagnostique. Le médecin généraliste est amené à prendre en charge des patients aux antécédents de colique néphrétique ayant ou non nécessité une prise en charge aux urgences. L'échographie lui permet dans ce cas de venir étayer la clinique, permettant une prise en charge d'emblée adaptée et d'orienter le patient vers un spécialiste si nécessaire.

Ce qu'il faut retenir

L'échographie rénale est l'examen de première intention dans la suspicion de colique néphrétique et doit être réalisée 12 à 48h après le début des symptômes.

Signes de gravité devant faire réaliser une imagerie en urgence :

- Fièvre : scanner à effectuer dans les quatre premières heures,
- Oligurie, anurie, insuffisance rénale aiguë,
- Collapsus,
- Syndrome inflammatoire biologique avec CRP augmentée,
- Colique néphrétique chez une femme enceinte,
- Présence de comorbidités : insuffisance rénale chronique, VIH, transplanté rénal, uropathie, rein unique, diabète,
- Hyperalgie résistante au traitement antalgique de première intention.

Situations pièges :

- Répéter l'examen à distance : l'échographie est d'autant plus normale que l'on se situe près de la crise douloureuse, la DPC pouvant n'apparaître que plusieurs heures après obstruction urétérale complète (241).
- La colique néphrétique qui survient sur greffon rénal n'est pas douloureuse.
- Il faut évaluer les jets urétéraux afin d'évaluer si l'obstacle est total ou partiel.

6. GYNÉCOLOGIE

❖ Anatomie du sein : quelles sont les caractéristiques de l'échographie mammaire ?

Notre traduction de l'article

The lobar approach to breast ultrasound Imaging and surgery

Amy D. Durante E. et Tot T.

Publié en 2015 (247).

Introduction

Le cancer du sein est une pathologie qui, à ses débuts, est structurellement limitée à un et unique lobe mammaire. En pratique clinique, un nombre limité de cliniciens a recours à une approche morphologique lobaire pour l'évaluation des lésions du sein et ce en dépit de la démonstration des avantages d'une telle technique dans la prise en charge à la fois diagnostique et thérapeutique.

Matériel et Méthode

Cet article, par le biais d'une revue de la littérature, reprend les bases anatomiques et la théorie de l'échographie ductale dans la prise en charge des lésions mammaires et notamment de l'intérêt de cette approche dans le diagnostic des lésions carcinomateuses à un stade débutant.

Résultats

- La « théorie du lobe malade » ou « sick lobe theory » est la théorie selon laquelle le cancer du sein correspond à une atteinte limitée à un seul et unique lobe dans l'ensemble du sein, ce même lobe ayant présenté une anomalie du développement durant l'embryogénèse et donc caractérisé par une instabilité génétique et une plus grande sensibilité aux stimuli endogènes et exogènes. L'accumulation de mutations serait responsable de la transformation maligne des cellules engagées (ou précurseurs dans le mécanisme de différenciation) remplaçant alors l'épithélium et le myoépithélium normal : l'atteinte peut être unifocale, multifocale ou diffuse mais toujours à l'intérieur d'un seul et même lobe mammaire. Lors de la phase in situ initiale, ces cellules malignes conservent l'architecture ducto-lobulaire normale qui finit par disparaître au fur et à mesure des mutations. L'origine lobaire du carcinome mammaire est plus facilement observable lors des stades in situ ou invasif précoce.

- Contrairement à la technique conventionnelle, l'échographie ductale suit la disposition anatomique en corolle autour du mamelon des lobes mammaires, l'étude se fait depuis le mamelon et tout autour de ce celui-ci, lobe par lobe. Arbitrairement, sur chaque coupe le mamelon est situé en haut à gauche de l'écran avec l'extrémité distale du lobe à droite et la peau parallèle à la partie supérieure de l'écran.

- Le lobe est une structure qui présente une surface hyperéchogène, aux parties supérieures et inférieures on retrouve les ligaments de Cooper (fins ligaments hyperéchogènes d'aspect spiculé) qui relie le lobe aux fascia pré et rétro-mammaires. Les lobules et les canaux contenus à l'intérieur des

lobes sont normalement invisibles à l'échographie. Lorsqu'il existe une hyperplasie, la taille de ces structures augmente et elles deviennent visibles avec une échogénicité similaire à celle de la graisse (hypoéchogène).

- Durant la puberté, les premiers lobes à se développer sont localisés dans le quadrant supéro-externe puis se développent les lobes près du mamelon et enfin ceux des quadrants internes et inférieurs. Après la ménopause, les seins involuent et la graisse infiltre les lobes là où disparaissent canaux et lobules, touchant d'abord les quadrants inférieurs puis les quadrants supérieurs. Ceci explique pourquoi les cancers se localisent principalement dans ces derniers (davantage d'épithélium plus longtemps).

- Les lobes ne sont pas visibles à la mammographie, l'approche échographique traditionnelle n'est pas appropriée pour visualiser l'ensemble de la structure lobaire.

- L'échographie ductale permet de visualiser des cancers à un stade très précoce, la localisation principale se trouvant au croisement de l'axe des canaux galactophoriques et des ligaments de Cooper. L'atteinte peut être multifocale au sein d'un même lobe.

- Les études ont démontré que la détection de cancers invasifs de moins de 10mm était accompagnée d'excellents résultats de survie à long terme. L'échographie ductale permet un tel diagnostic et permet l'évaluation de l'environnement du lobe atteint, des marges nécessaires à l'exérèse et notamment l'atteinte des fascias, un facteur important à rechercher dans l'éventualité d'une chirurgie conservatrice.

Conclusion

Le cancer du sein est une pathologie du lobe mammaire. En se basant sur l'anatomie du lobe, une approche diagnostique par échographie ductale permet de détecter des cancers invasifs à des stades précoces pour lesquels la prise en charge tout aussi précoce améliore la survie des patientes et diminue significativement le risque de récurrence.

Notre commentaire

Il existe deux techniques échographiques dans l'évaluation mammaire.

La première dite conventionnelle est une technique de dépistage large qui ne tient pas compte de l'anatomie lobaire du sein. Son objectif est de rechercher des lésions du sein et d'en apprécier les caractéristiques afin d'attribuer un risque de malignité, l'échographiste réalise alors un balayage vertical et horizontal de chaque quadrant mammaire et s'attelle à repérer une éventuelle anomalie.

La deuxième technique consiste en l'échographie ductale. Elle permet l'évaluation directe des structures ducto-lobulaires dans lesquelles l'observateur peut détecter des lésions prolifératives épithéliales, elle a été décrite par Michel Teboul (248). Elle permet un diagnostic plus précoce de malignité à travers la détection de cancers encore non radio-visibles et une analyse plus complète des cancers radio-visibles en étudiant l'environnement conjonctival péri-lésionnel.

La détection des cancers à un stade précoce permet une prise en charge thérapeutique rapide qui aboutit à un fort taux de rémission et à une excellente survie à long terme. Pour toutes ces raisons, cet article portant sur l'échographie ductale a été sélectionné, la partie plus spécialisée décrivant l'intérêt de cette approche dans les biopsies et les prises en charges chirurgicales n'a pas été discutée.

La pratique de l'échographie ductale est assez peu répandue malgré ses performances diagnostiques. Elle est décrite comme chronophage et demande de l'expérience : la technique consiste en l'évaluation des lobes mammaires, les uns après les autres, en réalisant un balayage radiaire autour du mamelon (coupe longitudinale des lobes). Il faut noter qu'en dehors du dépistage du cancer du sein, la technique ductale est la seule technique permettant l'évaluation des pathologies des canaux galactophoriques.

La prise en charge des symptômes et troubles gynécologiques est récurrente en médecine générale. L'anxiété relative aux troubles fonctionnels ou lésions mammaires est majeure, il semble donc utile de pratiquer l'échographie mammaire, conventionnelle comme ductale sans pour autant la dissocier ni la substituer à la mammographie, afin d'assurer un diagnostic rapide et une orientation efficace vers le spécialiste.

Ce qu'il faut retenir

Echo-anatomie normale du sein (249):

Mamelon : hyperéchogène, ovalaire, anneau circulaire musculaire et vasculaire dans la partie externe, les trajets intra-mammelonnaires des canaux galactophoriques sont difficilement visibles, le mamelon atténue les ultrasons.

Aréole : hyperéchogène, deux lignes parallèles larges encadrant une ligne hypoéchogène très fine.

Peau : hyperéchogène.

Tissu graisseux : hypoéchogène finement homogène formant des logettes séparées par les ligaments de Cooper.

Les lobes :

- Forme allongée, extrémité distale effilée, zone centrale plus large, zone proximale reliée au mamelon,
- Limite inférieure linéaire, régulière avec des petits spicules (**ligaments de Cooper inférieurs**),
- Surface supérieure déformée par l'implantation des **ligaments de Cooper supérieurs** donnant une succession de zones concaves vers le haut entre les axes ligamentaires.
- **Lobe globalement hyperéchogène et hétérogène,**
- **Les axes canaux sont linéaires et tortueux, parallèles à la peau, au niveau du bord supérieur des canaux se trouvent les lobules hypoéchogènes,**
- **Les canaux et lobules ne sont visibles qu'en cas de prolifération cellulaire épithéliale,**
- **Le lobe est relié à la peau et au fascia superficialis par les ligaments de Cooper (hyperéchogènes) le long desquels cheminent des vaisseaux.**

La prolifération épithéliale :

- Elle se développe au niveau des crêtes de Duret et des ligaments de Cooper.
- **Signe T de Teboul :** Le croisement de l'axe entre un canal et un ligament de Cooper prend l'aspect d'un T inversé, c'est à ce niveau que la prolifération épithéliale débute préférentiellement.
- Cette zone comprend l'implantation spécifiques des lobules qui seront concernés de façon privilégiée par les transformations pathologiques.
- **Augmentation du diamètre des canaux et des lobules devenant alors hypoéchogènes,**
- **Il existe une prépondérance de tissu glandulaire dans le quadrant supéro-externe (premiers lobes à se former et les derniers à involuer) donc zone plus à risque de développement néoplasique.**

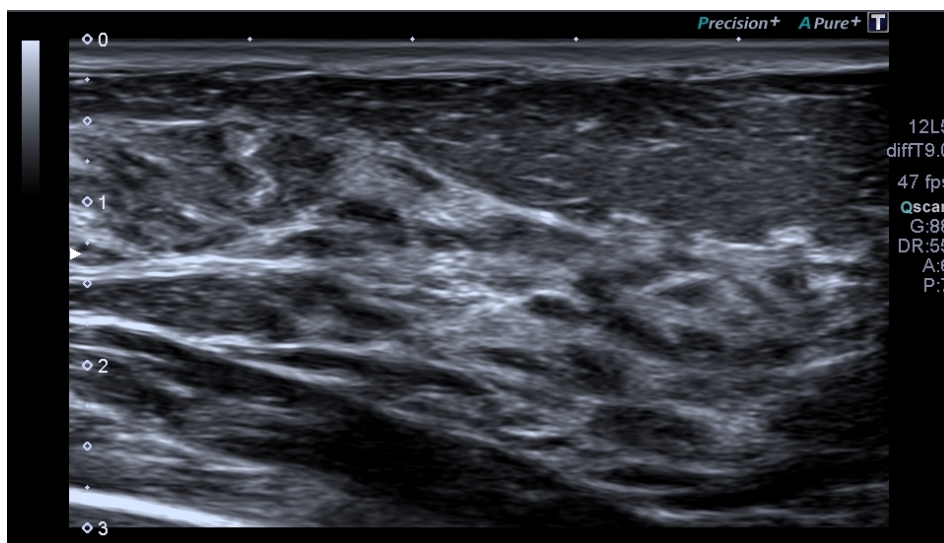
Technique (247,249,250):

- Sonde linéaire à large bande de haute fréquence (10 MHz),
- Patiente en décubitus dorsal, bras homolatéral au sein étudié replié sous la tête,
- Balayage vertical et horizontal quadrant par quadrant (screening conventionnel),
- Balayage radiaire autour du mamelon : échographie ductale. Mamelon en haut et à gauche de l'écran, coupe longitudinale le long de l'axe ducto-lobulaire, extrémité distale du lobe à droite de l'écran, peau parallèle à la partie supérieure de l'écran,
- Évaluation lobe après lobe,
- L'évaluation ganglionnaire axillaire doit être systématique.

Pour aller plus loin :

D'autres lésions sont visibles à l'échographie ductale (251) : ectasies canalaire (canaux galactophoriques de plus de 3mm de diamètre), papillomes, mastite péri-canalair....

Figure 47 : Echographie ductale



❖ Lésions du sein : comment intégrer l'échographie dans la prise en charge du médecin généraliste face à une plainte d'origine mammaire ?

Notre résumé de l'article

Tumeurs bénignes du sein : recommandations pour la pratique clinique du Collège national des gynécologues et obstétriciens français (CNGOF) – Texte Court

Lavoué V. Fritel X. Antoine M. Beltjens F. Bendifallah S. Boisserie-Lacroix M. et al. *Pour le Collège National des Gynécologues Obstétriciens Français.*

Publié en 2015 (252).

Introduction

La prise en charge des tumeurs bénignes du sein est peu codifiée et ne fait pas l'objet de travaux de synthèse pour la rédaction de recommandations au contraire des tumeurs malignes du sein qui font l'objet de nombreuses recommandations nationales ou internationales. L'objectif de cet article est de présenter des recommandations pour la pratique clinique (RPC) dans le but d'aider le praticien (gynécologue-obstétricien, gynécologue médical, chirurgien, radiologue, pathologiste, médecin généraliste) à prendre en charge une patiente qui présente un symptôme clinique, un signal radiologique, ou un signal histologique du sein.

Matériel et Méthode

Ce texte est la synthèse des RPC du groupe de travail réuni par le CNGOF pour la prise en charge des tumeurs bénignes du sein, en dehors du contexte de grossesse et du post-partum. L'élaboration de ces RPC répond aux normes fixées par la Haute Autorité de Santé avec des relectures internes et externes au groupe de travail.

Résultats

- Prise en charge d'un syndrome de masse clinique non-inflammatoire du sein

En cas de découverte d'une masse palpable du sein, il est recommandé de réaliser une imagerie du sein (grade B de recommandation), au moins une échographie (grade B). L'association d'une mammographie et d'une échographie bidimensionnelle présente des seuils de sensibilité et de valeur prédictive négative (VPN) excellents (proches de 100 %) pour éliminer un cancer (NP3). Il est recommandé d'utiliser la terminologie BI-RADS pour décrire les différentes anomalies mammaires visualisées sur l'imagerie (grade C). Les contours spiculés, la forme irrégulière, le halo échogène périphérique et le grand axe non parallèle à la peau ont la plus grande VPP de cancer (NP2). L'association du caractère hyperéchogène, de la forme ovale ou sphérique, des contours circonscrits et du grand axe parallèle à la peau a la meilleure VPP de lésion bénigne (NP2).

Le kyste est le type le plus courant de masse palpable chez les femmes à partir de 35 ans et ce, jusqu'à la ménopause (en l'absence de traitement hormonal de la ménopause). Les kystes simples sont les plus fréquents. Classés BI-RADS 2, leur VPN vis-à-vis du diagnostic de cancer est de 100% (NP3).

Il n'est pas recommandé d'autres investigations en cas de kyste simple à l'échographie (grade C).

Les kystes compliqués, présentant un contenu finement échogène homogène, sont considérés comme probablement bénins avec un risque de lésion maligne très faible (BI-RADS 3). En cas de kyste compliqué, un contrôle échographique tous les 6 mois est recommandé pendant 2 ans. Chez les femmes à haut risque familial ou avec mutation génétique et compte tenu du caractère souvent rapidement évolutif de ces lésions, il est habituel de réaliser un prélèvement histologique plutôt qu'une surveillance échographique rapprochée (à 3 ou 4 mois).

Les kystes complexes ont un aspect échographique et hétérogènes avec association de composante kystique et solide ou de contenu kystique remanié, paroi et/ou cloison épaisse... Le taux de malignité associé à un kyste complexe est variable de 3 à 36 % (NP3), classé BI-RADS 4, la biopsie percutanée est recommandée (grade C).

Pour la distorsion architecturale ou l'asymétrie mammaire, une macrobiopsie est recommandée en raison du risque de sous-estimation par microbiopsie (grade C). Pour les micro-calcifications BI-RADS 4-5 sans signal à l'échographie, une macrobiopsie est recommandée (grade B).

Le fibroadénome du sein est une tumeur bénigne. Si isolé, le risque relatif de cancer dans les 20 ans est de 1,7 (CI 95 % : 1,1—2,5) (NP3), soit un risque faible, qui ne nécessite pas de surveillance spécifique, selon les recommandations de la HAS (grade C). En cas de fibroadénome associé à des lésions prolifératives et/ou à des atypies ou des antécédents familiaux, le risque relatif de développer un cancer du sein dans les 20 ans oscille entre 3,7 (CI 95 % : 1,5—9,2), et 6,9 (CI 95 % : 1,5—30,6), respectivement (NP3), soit un risque modéré à élevé qui nécessite une surveillance spécifique, selon les recommandations de la HAS (grade C).

- Exploration d'une inflammation du sein (mastite)

Il est recommandé de réaliser une imagerie du sein en cas d'inflammation du sein (grade C). Il est recommandé de réaliser une échographie mammaire avec exploration des aires axillaires ainsi qu'une mammographie (grade C). En l'absence de lésion suspecte à l'imagerie, il est réalisé un traitement antibiotique d'épreuve (grade C). En cas d'échec d'un traitement d'épreuve par antibiotique, il est recommandé de réaliser une biopsie après imagerie du sein (grade B). En cas de persistance, même après biopsie ou traitement d'épreuve antibiotique, il est recommandé de réaliser une IRM (grade C).

Les abcès périaréolaires sont la forme clinique d'abcès non-puerpéraux la plus fréquente (90%), il est recommandé de réaliser en première intention une aspiration/drainage à l'aiguille pour les abcès de moins de 5 cm, en y associant une antibiothérapie (grade C). La présentation initiale d'un cancer du sein sous forme d'abcès est rare (NP4). En présence d'un abcès, il est recommandé de réaliser une biopsie en cas de masse ou de symptomatologie persistante (grade C).

- Prise en charge d'un écoulement mamelonnaire uni ou bilatéral du sein

Devant un écoulement mamelonnaire unilatéral unipore non-lactescent, il est recommandé de réaliser une imagerie du sein (grade B) par mammographie et échographie mammaire en première intention (grade C).

- Prise en charge d'une lésion cutanée mammaire

Les principales étiologies d'une lésion érythémateuse de la plaque aréolomamelonnaire (PAM) sont l'eczéma, la maladie de Paget et l'adénome érosif du mamelon (NP4). Une maladie de Paget est

associée à un carcinome canalaire *in situ* et/ou un carcinome invasif du sein dans un cas sur deux (NP4). En cas de lésion érythémateuse persistante de la PAM, malgré le recours aux dermocorticoïdes, la réalisation d'un prélèvement à visée histologique de la lésion cutanée (grade C) est recommandée. En cas de maladie de Paget associée, une recherche d'un carcinome du sein associé est à réaliser par imagerie (grade C).

- Prise en charge d'un syndrome douloureux mammaire

Devant des mastodynies isolées (sans anomalie à l'examen physique), il n'est pas recommandé de réaliser une imagerie autre que celle indiquée pour le dépistage organisé ou individuel (grade C).

Conclusion

Ces recommandations du CNGOF permettent de définir une conduite à tenir pour les différents médecins intervenants dans la prise en charge des lésions mammaires. Elles permettent en premier lieu d'établir les indications d'examens paracliniques selon le type de symptômes, l'échographie et la mammographie étant les modalités d'imagerie de choix.

Notre commentaire

Les plaintes d'origine gynécologique sont très fréquentes en médecine générale. Des mastodynies aux masses palpables en passant par les lésions inflammatoires du sein, les symptômes sont très souvent source d'anxiété pour les patientes. Le rôle du médecin généraliste est très important dans ce contexte et impose une rigueur dans l'examen clinique et dans la gestion des examens paracliniques et avis spécialisés.

54000 nouveaux cas de cancer de sein et 12000 décès sont rapportés par an. Le cancer du sein est le deuxième cancer le plus fréquent en France et le 3^{ème} cancer le plus mortel. Il s'agit du cancer le plus fréquent chez la femme. Son taux d'incidence est de 94,7 pour 100000 femmes en 2015, cette incidence est très influencée par l'évolution des pratiques de dépistage (253–255) : un dépistage par mammographie est organisé à l'échelle nationale (ARCADE), pour toutes les femmes de 50 à 74 ans permettant de découvrir certains cancers du sein à un stade précoce. 78% des cancers sont diagnostiqués après 50 ans dont 24% après 75 ans (254,255).

Le Gold Standard pour le dépistage du cancer du sein reste la mammographie. L'échographie occupe une place complémentaire, actuellement utilisée à l'appréciation du radiologue. Elle semble cependant indispensable pour les classes BI-RADS (ou ACR) 2, 3 et 4. Elle demeure l'examen de première intention chez la femme enceinte et est préférée chez la femme jeune aux seins denses (253,256–258).

Le médecin généraliste ne peut en aucun cas se substituer au radiologue mais savoir reconnaître une lésion suspecte en dehors du dépistage systématique chez une patiente présentant une plainte mammaire peut certainement accélérer le processus de prise en charge et représenter un gain de chance pour la patiente (259).

L'échographie est un examen sensible dans le dépistage des lésions malignes (sensibilité de 80% environ contre 70% en moyenne pour la mammographie) mais sa spécificité est moins grande avec un nombre de faux positif plus élevé (spécificité de 80% environ contre une spécificité proche de 100% pour la mammographie) (260). L'association mammographie + échographie présente une sensibilité et une VPN excellentes proches de 100% pour éliminer un cancer (249,252,261).

La stratification du risque de malignité d'une lésion mammaire se fait actuellement selon la classification BI-RADS de l'American College of Radiology (ACR) partout dans le monde. La première édition du BI-RADS date de 1992 et ne concernait que la mammographie. Le premier BI-RADS échographique a été publié en 2003 dans la quatrième édition. Depuis il a été légèrement révisé dans la cinquième édition de 2013 (262–264). Le lexique BI-RADS est complexe (265). La description des lésions conformément à ce lexique conduit à une catégorisation finale qui dicte la prise en charge, du BI-RADS (ou ACR) 0 à 6 (Annexe 9).

L'évaluation systématisée de la masse est essentielle, notamment concernant les éléments suivants (266,267) :

- Une forme ovale serait prédictive de malignité à l'inverse d'une forme irrégulière.
- Une orientation parallèle à la peau de la masse serait associée à un caractère bénin.
- Lorsque les contours sont bien circonscrits, la lésion est moins suspecte mais le risque de malignité augmente s'ils sont indistincts, anguleux, microlobulés, spiculés.

La meilleure association de signes en échographie pour prédire un risque malin est la forme irrégulière + les contours indistincts + l'axe de la lésion non parallèle à la peau avec une VPP de plus de 90%. L'association forme ovale + axe parallèle + contours définis présente une VPP de bénignité de 98%.

L'échostructure et les caractéristiques acoustiques postérieures sont de mauvais signes lorsqu'ils sont isolés (260).

Les kystes sont les lésions mammaires les plus fréquentes, de l'âge de 35 ans à la ménopause avec une prévalence de 37,5 à 90% selon des cohortes étudiées (268), elles sont répertoriées dans une catégorie spécifique du BI-RADS. L'échographie est essentielle pour caractériser ces kystes (268). Le kyste simple à l'échographie est bénin et ne doit être ni surveillé ni biopsié, classé ACR 2. Le kyste compliqué (plus échogène que le kyste simple) est classé ACR 3 et doit bénéficier d'une surveillance biannuelle pendant 2 ans. Le kyste complexe, classé ACR 4 doit être biopsié (269).

Le fibroadénome est une tumeur bénigne très fréquente, avec une prévalence de 10 à 13% (252,270). L'enjeu, lors du diagnostic, est de ne pas méconnaître la présence d'atypies ou de lésions prolifératives qui changent le pronostic évolutif de la lésion. Pour un fibroadénome simple l'augmentation du risque de cancer par rapport aux patientes sans fibroadénome est très faible (RR autour de 1,5 en moyenne selon les études) tandis qu'en présence d'un fibroadénome complexe ou d'antécédents familiaux il existe une augmentation significative du risque de développer un cancer (RR de 2,3 à 7 en fonction des études) (270–272). Ainsi, en cas de fibroadénome asymptomatique survenant chez une femme jeune sans antécédent familial de cancer du sein, avec une bonne concordance clinico-radiologique et d'évolution stable, une surveillance clinique régulière est proposée sans surveillance radiologique spécifique. Si ces conditions ne sont pas réunies, la microbiopsie est justifiée.

Ce qu'il faut retenir

L'échographie est un examen d'imagerie de référence largement indiqué dans l'évaluation des lésions mammaires.

En dehors du dépistage organisé de cancer à l'échelle nationale (ARCADE) ou du dépistage ciblé individuel chez les femmes à haut risque, l'échographie est un excellent outil de dépistage notamment chez la femme jeune aux seins denses et chez la femme enceinte.

Si suspicion de malignité ou de doute, le médecin généraliste ne peut se substituer à l'évaluation du radiologue et au recours à la mammographie.

Dans l'évaluation d'une masse palpable :

- L'association d'une mammographie et d'une échographie bidimensionnelle présente des seuils de sensibilité et de valeur prédictive négative (VPN) excellents (proches de 100 %) pour éliminer un cancer (NP3).

- Il est recommandé **de réaliser au moins une échographie** (grade B).

- Il est recommandé d'utiliser la terminologie **BI-RADS** pour décrire les différentes anomalies mammaires visualisées sur l'imagerie (grade C).

- **En échographie, les contours spiculés, la forme irrégulière, le halo échogène périphérique et le grand axe non parallèle à la peau ont la plus grande VPP de cancer (NP2).**

- **L'association du caractère hyperéchogène, de la forme ovale ou sphérique, des contours circonscrits et du grand axe parallèle à la peau a la meilleure VPP de lésion bénigne (NP2).**

- Les lésions ACR 4 et 5 doivent être biopsiées, les lésions ACR 3 sont à surveiller par imagerie tous les 4 à 6 mois, les lésions ACR 2 sont bénignes et ne justifient pas d'une surveillance en dehors de celle normalement réalisée (dépistage organisé ou individuel) :

- **Asymétries de structure et distorsions architecturales = ACR 4,**

- **Kystes simples = ACR 2,**

- **Kystes compliqués = ACR 3,**

- **Kystes complexes = ACR 4.**

Un foyer de microcalcifications révélé par la mammographie nécessite le recours à l'échographie :

- **Si classification ACR 4 ou 5 syndrome de masse associé = la microbiopsie doit être pratiquée,**

- En l'absence de signal échographique, un foyer de microcalcifications justifie d'une macrobiopsie.

Le fibroadénome est une tumeur bénigne très fréquente de la femme jeune :

- **Prévalence de 10 à 13%**
- **Le fibroadénome simple typique** se présente en échographie comme une **lésion ovale homogène avec contours bien définis et de grand axe parallèle à la peau**
- **Si absence d'antécédents familiaux, de symptômes cliniques et de discordance clinico-radiologique, pas de surveillance spécifique**
- Si ces critères ne sont pas remplis, prise en charge spécialisée pour microbiospie.
- **Évolution naturelle d'un adénofibrome** : involution, stabilité ou régression.

Figure 48 : Aspect échographique d'un fibroadénome du sein

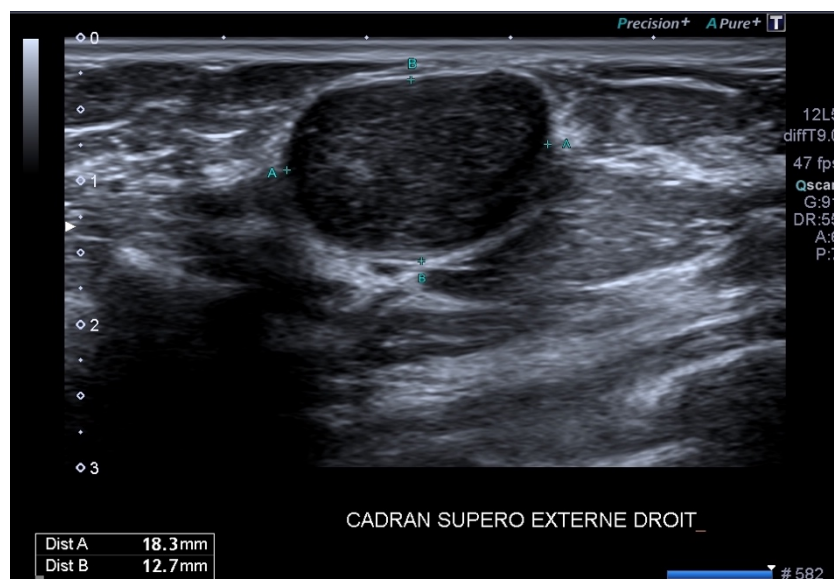
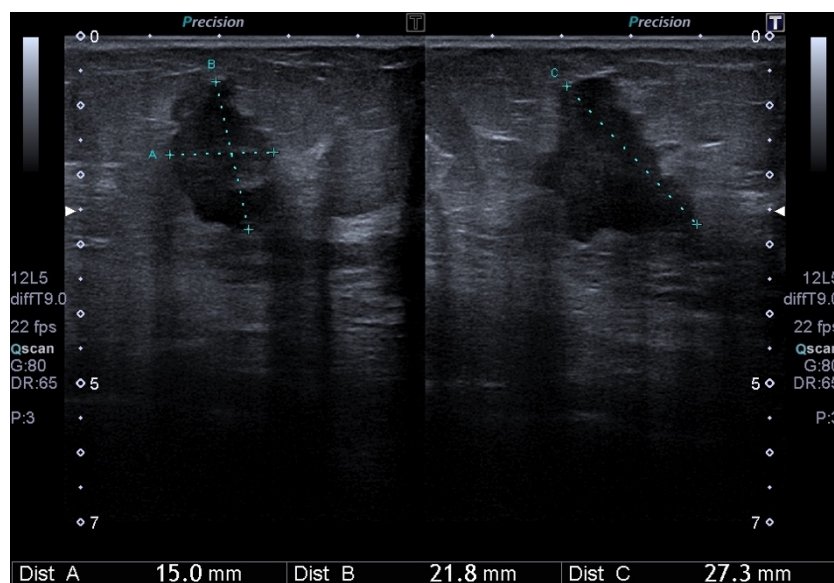


Figure 49 : Adénocarcinome mammaire



Lésion hypoéchogène à contours irréguliers, de grand axe non parallèle à la peau.

Conduite à tenir devant un état inflammatoire du sein :

En cas de mastite :

- Imagerie systématique à la recherche d'une masse,
- Echographie puis mammographie sont recommandées,
- En l'absence de lésion, traitement antibiotique,
- Si échec du traitement, avis spécialisé et microbiopsie.

En cas d'abcès péri-aréolaire :

Avis spécialisé systématique (ponction, traitement, suivi, imagerie...).

Conduite à tenir devant un écoulement mamelonnaire :

- Écoulement mamelonnaire multipore provoqué lactescent et bilatéral : cause endocrinologie ou pharmacologique,
- Écoulements clairs, hydriques, sanglants, séreux, unipores, unilatéraux...doivent faire éliminer un cancer sous-jacent,
- Echographie et mammographie en première intention,
- En l'absence de signal radiologique, avis spécialisé.

Conduite à tenir devant une atteinte cutanée mammaire/aérolomamelonnaire :

- Doit faire éliminer une pathologie maligne du mamelon et/ou du sein,
- Une imagerie du sein est recommandée pour toute atteinte aiguë (en dehors de la suspicion d'eczéma où un traitement d'épreuve aux dermocorticoïdes peut être d'abord réalisé),
- En l'absence de signal radiologique et si lésion persistante, avis spécialisé pour microbiopsie.

La maladie de Paget :

- Il s'agit d'un cancer de la peau du mamelon ou de l'aréole,
- Imagerie du sein systématique car association avec carcinome du sein fréquente +++ (50% des cas).

Conduite à tenir devant une mastodynie :

Si l'examen clinique est normal, qu'il ne retrouve pas de masse palpable et des aires ganglionnaires libres : il n'y a pas d'examen d'imagerie spécifique recommandé (en dehors du dépistage organisé ou individuel).

❖ Anatomie du pelvis : quelle est la sémiologie échographique normale de l'utérus et des ovaires ?

Notre traduction de l'article

The normal Female Pelvis

Roach M.K. et Andreotti R.F.

Publié en 2017 (273).

Introduction

L'échographie est la modalité d'imagerie de choix pour explorer le pelvis de la femme, l'objectif de cet article est d'en présenter les caractéristiques échographiques normales.

Matériel et méthode

Cet article est une revue courte de la littérature pour exposer les modalités techniques et la sémiologie échographique normale du pelvis féminin.

Résultats

- L'utérus : l'analyse échographique doit comporter la mesure de la taille, l'évaluation de l'échogénicité et de l'aspect de l'endomètre. La taille se mesure sur les coupes sagittales, transverses et antéro-postérieures, elle est plus précise par voie abdominale et doit inclure le col. L'échogénicité de l'utérus est mieux évaluée par voie endovaginale. Le myomètre est divisé en trois couches : extérieure échogène, intermédiaire échogène et la couche interne est visualisée comme un halo hypoéchogène entourant d'endomètre. La taille de l'utérus diffère selon la parité et pendant la ménopause. En période pré-ménarche, il est petit et le col est plus grand comparé au corps utérin. Chez la femme nullipare, l'utérus mesure entre 7 et 8cm, et jusqu'à 9cm chez les femmes multipares. Dans les cinq ans après la ménopause, l'utérus mesure en moyenne 6 à 7 cm puis entre 5 et 6 cm au-delà de ces cinq ans. La position utérine est variable, elle change selon le degré de réplétion vésicale et de distension rectale. La version de l'utérus se réfère à l'axe du col par rapport au vagin. L'antéversion de l'utérus est la position la plus commune.

L'endomètre est visualisé comme une épaisseur doubleprésentant une ligne hyperéchogène en son sein (artéfact de réflexion du fait de l'interface entre les deux épaisseurs d'endomètre opposées). La mesure de l'épaisseur de l'endomètre doit inclure l'ensemble des deux épaisseurs d'endomètre sur une coupe antéro-postérieure. En post-ménopause l'endomètre s'atrophie et mesure moins de 5mm d'épaisseur. Au-delà de 5mm d'épaisseur et la présence de métrorragies après la ménopause, on doit évoquer un cancer de même qu'une épaisseur de plus de 11mm sans saignements associés.

- Les ovaires : ils sont situés de part et d'autre de l'utérus, dans la fosse ovarienne, en arrière du ligament ombilical. L'ovaire a une forme ovalaire et est identifiable chez les femmes en âge de procréer par la présence de follicules. Le volume ovarien en période pré-ménarche est de 3cc, chez la femme la femme en période d'activité génitale de 9 à 10cc et de 5 à 6cc après la ménopause. Les ovaires atrophiques sont petits et homogènes et sont plus difficilement visualisables en échographie. Pendant

la période d'activité génitale, l'aspect ovarien est différent en fonction du moment du cycle. Pendant la phase folliculaire l'ovaire grossit et on visualise un follicule dominant allant de 20 à 24mm avant ovulation. Pendant la phase lutéale, le follicule rompu se transforme en corps jaune qui présente alors un aspect kystique avec paroi épaisse et une vascularisation au doppler couler. En l'absence de grossesse, le corps jaune régresse (disparition de l'aspect cystique et échogénicité progressive).

Conclusion

L'échographie est l'examen de choix pour l'évaluation du pelvis féminin, par sa sensibilité et son innocuité, permettant ainsi de préserver la femme avant et pendant sa période d'activité génitale.

Notre commentaire

L'échographie est l'examen d'imagerie de première intention du pelvis féminin. Il est important chez la femme d'éviter les rayons ionisants afin de préserver la fertilité avant et pendant la période d'activité génitale (274). Cet article reprend les aspects principaux de l'utérus et des ovaires en échographie, l'échographie 3D et l'hystérosonographie relèvent de la spécialité et n'ont pas été abordées.

L'âge de la patiente avec le statut ménopausique, ou la période du cycle ovarien où elle se trouve, sont deux éléments indispensables à connaître. La patiente est installée dans une salle et sur une table d'examen qui permet la réalisation d'une échographie transpéritéale et d'une échographie endovaginale, le matériel étant immédiatement disponible sans transfert de la patiente. Il est impératif de prévoir un temps suffisant pour réaliser cet examen. Il n'est pas obligatoire de réaliser l'examen vessie pleine lorsque l'utilisation d'une sonde endovaginale est possible. En revanche, lorsque le recours à la voie abdominale est la seule possibilité (pour les patientes vierges ou s'il est recherché de l'endométriose profonde par exemple), l'examen vessie pleine est primordial. La voie abdominale ou la voie endovaginale ont toutes les deux leur limite et souvent se complètent. L'examen doit être méthodique (275,276).

Les fibromes utérins sont des lésions utérines très fréquentes, on estime leur prévalence à 70% si l'on considère l'ensemble de la vie génitale d'une femme (277–279) et il convient de savoir les reconnaître en échographie puisque leur découverte est souvent fortuite. La prévalence du fibrome utérin symptomatique est de 8 à 15% selon les études (280). Il s'agit d'une tumeur bénigne. Les fibromes sont souvent multiples (281). Leur taille varie de quelques millimètres à des dizaines de centimètres.

Des calcifications peuvent être présentes surtout après la ménopause. Les fibromes dégénératifs peuvent contenir des zones kystiques ou bien des zones hémorragiques qui apparaissent hyperéchogènes. L'échographie permet de définir leur localisation (sous-séreux, intramuraux ou sous-muqueux). Leur prise en charge s'ils sont symptomatiques impose un avis spécialisé.

L'échographie manque de sensibilité pour diagnostiquer l'endométriose profonde contrairement à l'endométriose ovarienne (cf article kystes ovariens). L'IRM est l'examen d'imagerie recommandé (282,283). L'adénomyose est définie par la présence de glandes endométriales au sein même du myomètre entraînant une hypertrophie et une hyperplasie du myomètre adjacent. On peut évoquer le diagnostic sur des critères échographiques multiples : utérus augmenté de volume et globulaire, stries échogènes au sein du myomètre, kystes du myomètre, myomètre hétérogène, asymétrie antéro-postérieure du myomètre, mauvaise transition myomètre/endomètre... La confirmation du diagnostic est anatomopathologique.

Les malformations utérines congénitales sont parfois découvertes fortuitement lors d'un examen, on estime que ces anomalies congénitales seraient présentes chez 5% de femmes asymptomatiques : utérus unicorne, bicorne unicervical ou bicervical (didelphe), utérus cloisonné...

Ce qu'il faut retenir

Utérus :

Tableau 9 : Taille de l'utérus variable en fonction de l'âge et de la parité

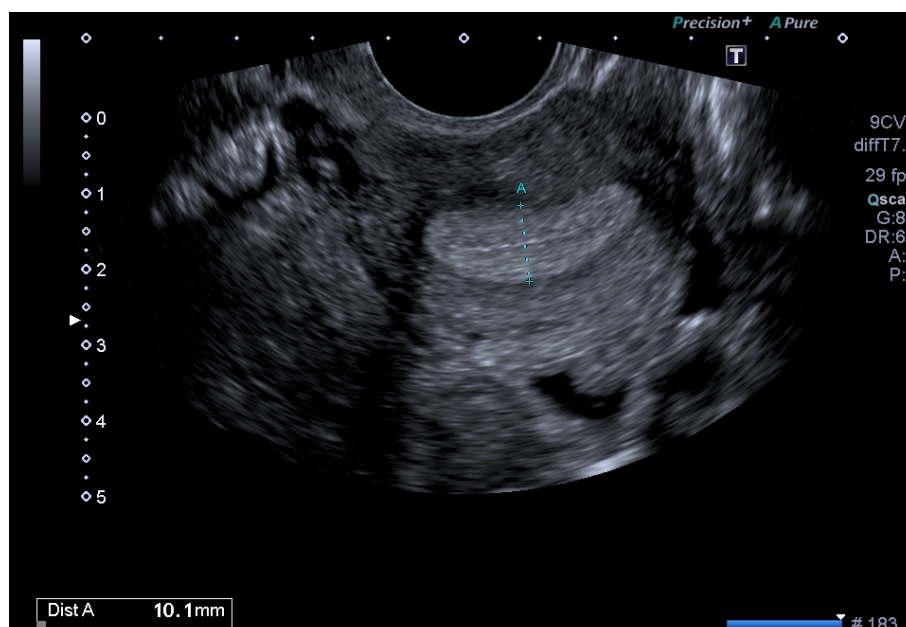
	Hauteur	Largeur
Pré-puberté	3,5cm	1cm
Nulliparité	6,5cm à 7cm	4cm
Multiparité	Jusqu'à 9cm	Jusqu'à 6cm
Ménopause	4cm en moyenne	2cm

- **Angle de version de l'utérus** : antéversion si axe du col dans le prolongement de l'axe du vagin, rétroversion si non. Dépend de l'état de réplétion de la vessie.
- **Myomètre** : homogène, isoéchogène aux muscles, globalement trois couches dont la couche la plus interne hypoéchogène au contact de l'endomètre.
- **Col** : échogénicité similaire au myomètre, possible visualisation de glaire cervicale hypoéchogène ou de kystes des glandes cervicales.

Endomètre :

- **Ligne cavitaire** : interface apparaissant hyperéchogène entre les deux couches adjacentes de l'endomètre (cavité virtuelle).
- **Phase menstruelle J1 à J5** : fin et peu visible, environ 2mm d'épaisseur.
- **Phase proliférative J5 à J12** : endomètre épais prenant l'aspect de bandes hypoéchogènes qui entoure la ligne cavitaire hyperéchogène, 10mm d'épaisseur.
- **Phase sécrétoire J16 à J20** : épaisseur supérieure à 10mm voir 15mm avec hyperéchogénicité et homogénéisation progressive de l'endomètre.
- **Phase lutéale J21 à J28** : desquamation de l'endomètre.
- **L'épaisseur de l'endomètre se mesure là où il est le plus épais.**
- Lors de la **ménopause** l'endomètre s'atrophie et **ne doit pas dépasser 5mm** (en dehors du THS).

Figure 50 : Visualisation en échographie d'un utérus en phase proliférative



Fibrome utérin :

Une femme sur trois après 35 ans est concernée,

Unique ou multiple, taille de quelques millimètres à plusieurs centimètres,

Lésion arrondie d'échogénicité variable, plutôt isoéchogène au myomètre.

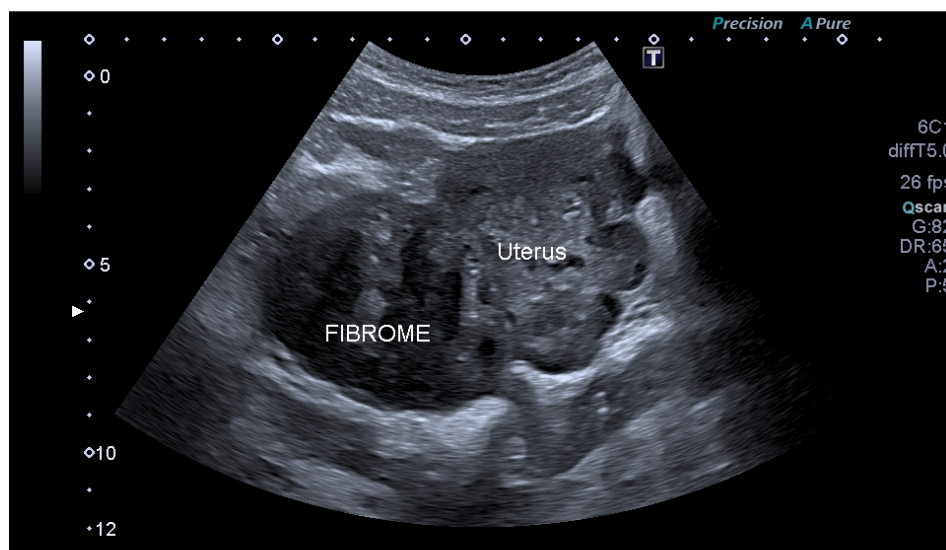
Localisations variables :

- sous-muqueuse (à proximité de la cavité utérine),
- intramurale (ou interstitiel, dans la paroi pouvant déformer les contours de l'utérus ou la ligne cavitaire),
- sous-séreuse (partie externe de la paroi et déformant les contours de l'utérus),
- cervical,
- pédiculé ou non,

Calcifications possibles en ménopause.

Si fibrome symptomatique : un avis spécialisé est nécessaire.

Figure 51 : Fibrome utérin sous-séreux



Cul de sac de Douglas :

Zone la plus déclive de la cavité péritonéale, en arrière du col utérin.

Vagin :

Cavité virtuelle orientée en haut et en arrière.

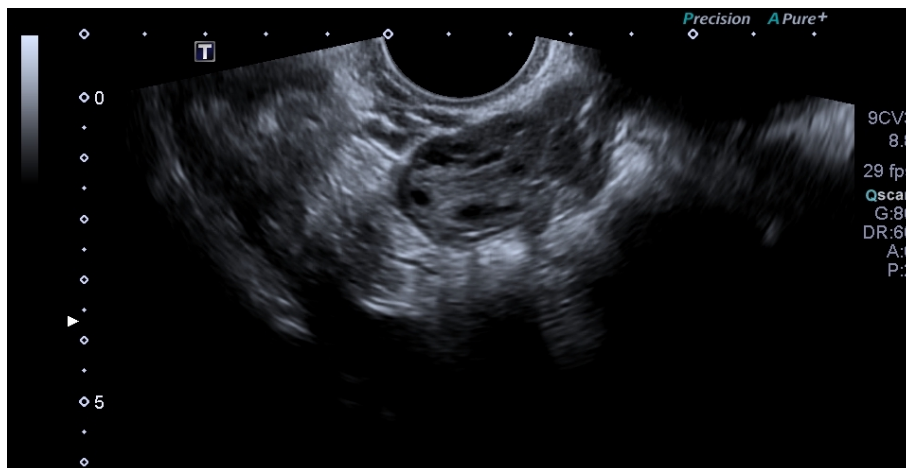Examen de l'utérus :

- Balayage de bas en haut puis de droite à gauche,
- Exploration du col de l'utérus (l'opérateur doit penser tumeur et kyste),
- Exploration de l'utérus : coupe sagittale visualisant l'ensemble de l'utérus et montrant le col ainsi que la ligne de vacuité constituant le bon plan de coupe,
- Mesure de l'utérus dans les trois dimensions : sagittale du fond utérin à l'endocol ou à l'exocol, diamètre antéropostérieur et mesure transversale, exprimée en millimètres
- Noter la position de l'utérus (anté ou rétroversé),
- Description des contours de l'utérus (réguliers ou non),
- Description du myomètre avec recherche de fibromes,
- Description de la jonction endomètre/myomètre avec identification d'adénomyose si visualisée,
- Description de l'endomètre, apprécié selon la période du cycle (mono, double ou triple couche) : ligne de vacuité et contenu de la cavité, la technique de mesure de l'endomètre doit être rigoureuse (l'utérus occupant 70 % de l'image, on prend en compte la somme des deux feuillets),
- Chaque cavité est analysée successivement devant une malformation de type cloison utérine ou utérus bicorné.

Ovaires

- Localisation latéro-utérine en dedans des vaisseaux iliaques,
- Forme ovale, 3 à 4cm de longueur, 1,5cm d'épaisseur et 2cm de largeur, volume 3cc en période prépubertaire puis de 4 à 9cc en période d'activité génitale,
- **Phase folliculaire J1 à J7** : multiples follicules (paroi très fine, anéchogène, aspect kystique simple),
- **J8 - J12 : follicule dominant** > 15mm de diamètre et augmente de taille jusqu'à 25mm ; régression des autres follicules,
- **Ovulation J14** : le follicule dominant expulse l'ovule et s'affaisse, libérant du liquide folliculaire dans le Douglas,
- **Phase lutéale** : le follicule se transforme en **corps jaune** : échogène, épaissement de la paroi et couronne vasculaire au doppler couleur.

Figure 52 : Ovaire en phase folliculaire

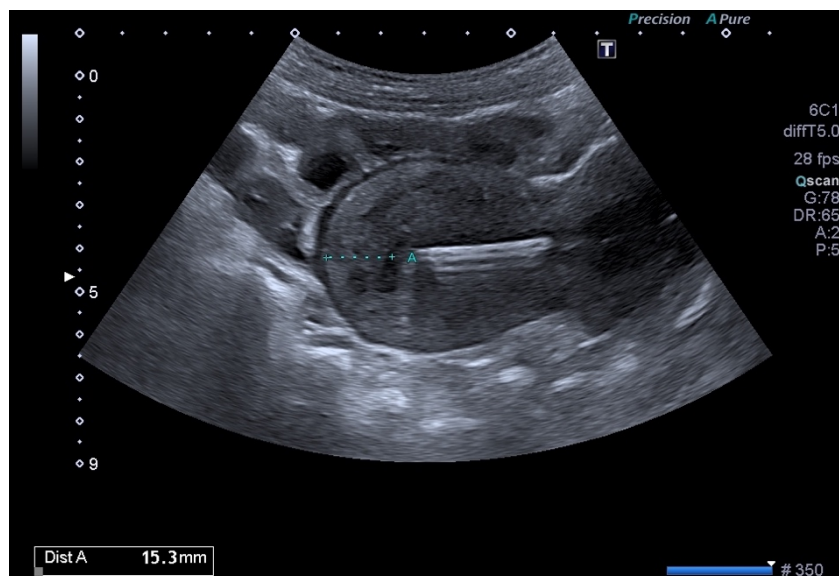


Examen des ovaires :

- Il faut le préciser s'ils ne sont pas visualisés,
- Il faut préciser la localisation de chaque ovaire, donner la taille en centimètre et un volume, il faut compter et mesurer les follicules, signaler les corps jaunes,
- Si lésion ovarienne : la mesurer dans les trois dimensions, en définir le contenu, l'aspect de la paroi, le lien par rapport à l'ovaire... Exploration Doppler des ovaires indispensable avec, au minimum, quantification et localisation de la vascularisation,
- Exploration de l'environnement : recherche d'épanchement du Douglas, épanchement pérovarien ou des gouttières pariéto- coliques, recherche de pathologie tubaire, hydrosalpinx, recherche de nodule d'endométriose...

Figure 53 : Dispositif intra-utérin

Il apparaît hyperéchogène à égale distance des faces antérieure et postérieure de l'utérus, l'extrémité supérieure à environ 2cm du fond utérin et à moins de 1cm du fond de la cavité lorsqu'il est normalement placé.



❖ Kystes ovariens : sur quels critères échographiques doit reposer la prise en charge ?

Notre résumé de l'article

Rôle de l'échographie dans le diagnostic des kystes ovariens et des masses annexielles, en dehors de la grossesse et de la stimulation ovarienne

Loubeyre P.

Publié en 2017 (284).

Introduction

Le rôle de l'imagerie dans la prise en charge diagnostique des kystes ovariens et masses annexielles est basé sur des données simples. L'expérience clinique a démontré que dans de nombreux cas l'imagerie ne permet pas de différencier les lésions bénignes des lésions malignes. Le recours à la chirurgie est donc constant pour les masses ovariennes et les kystes persistants car la lésion est asymptomatique, car l'examen histopathologique ne se fait que sur examen complet de la pièce opératoire, car la fonction ovarienne doit être préservée chez la femme en âge de procréer et car la classification de la tumeur est chirurgicale en cas de malignité.

Matériel et méthode

Il s'agit d'une revue de la littérature, l'article reprend les bases sémiologiques servant à la caractérisation des lésions ovariennes en imagerie en particulier échographique.

Résultats

- Il n'y a pas de critère absolu à l'imagerie certifiant le potentiel malin d'une lésion ovarienne en dehors de la présence de métastases à distance.
- Un kyste simple est uniloculaire, liquidien pur, à paroi fine, de taille variable. Des septa fins de moins de 3mm peuvent se voir. La probabilité de malignité est faible (<1%).
- Chacune des caractéristiques suivantes est suffisante pour définir un kyste complexe : contenu échogène, formation papillaire intra-kystique, septum intra-kystique de plus de 3mm d'épaisseur ou vascularisé, une paroi épaissie, un aspect multiloculé, une végétation ou une vésicule intra-kystique, une composante tissulaire intra-kystique. Les kystes complexes sont majoritairement bénins, la composante tissulaire augmente le risque de malignité. Le Doppler n'augmente pas la valeur diagnostique de l'échographie, une zone vascularisée permet de l'identifier comme tissulaire.
- Le kyste ovarien fonctionnel est asymptomatique et de découverte fortuite, il disparaît habituellement après un ou deux cycles menstruels, la majorité d'entre eux sont des kystes simples, le caractère fonctionnel est attribué rétrospectivement après disparition de celui-ci. En cas de persistance, il doit être exploré.
- Le kyste dermoïde ou tératome mature et la tumeur ovarienne bénigne la plus fréquente. Son aspect échographique est très souvent complexe, la composante graisseuse signe le diagnostic, apparaissant comme une zone hyperéchogène, un kyste contenant de multiples échos ou un kyste avec un niveau.

- Le kyste hémorragique présente des aspects variés, complexes avec des zones liquidiennes de lyse et des zones hyperéchogènes (caillots) réticulées en toile d'araignée. Il correspond majoritairement à une hémorragie dans un kyste du corps jaune et disparaît lors du suivi échographique.

- L'IRM est l'examen de deuxième intention pour caractériser les kystes ou masses pelviennes qui ne sont pas explorables dans leur intégralité par échographie, pour apporter des arguments forts de bénignité d'une lésion comme dans le cas des tératomes, pour objectiver la composante graisseuse et évaluer le parenchyme ovarien avant prise en charge chirurgicale.

Conclusion

Les kystes chez les patientes en âge de procréer sont principalement fonctionnels et régressent spontanément en un ou deux cycles ovulatoires. Il n'y a pas de critère absolu pour différencier une lésion bénigne d'une lésion maligne en dehors de quelques cas déterminés. L'échographie est l'imagerie de première intention.

Notre commentaire

Cet article est une revue courte de la littérature qui permet de fixer quelques principes essentiels dans la prise en charge diagnostique des lésions ovariennes. Des recommandations pour la pratique clinique ont été établies en 2013 (285). L'échographie par voie endovaginale est l'examen de première intention pour évaluer les kystes ovariens.

La prévalence des kystes ovariens uniloculaires, objectivés par l'échographie, chez les femmes ménopausées asymptomatiques est estimée entre 14 et 18 %. 7% des femmes asymptomatiques, en période d'activité génitale, sont porteuses d'une tumeur ovarienne bénigne (>25 ou 30mm) à l'échographie endovaginale. La prévalence des kystes ovariens pendant la grossesse est estimée entre 0,35% et 5%. La prévalence des kystes de plus de 2 cm chez les filles prépubères et les adolescentes s'échelonne de 1 à 12 % (286).

En période pré-pubertaire comme pendant la ménopause, un kyste mesure plus de 1cm. En période d'activité génitale, un kyste mesure plus de 3cm.

On distingue le kyste simple du kyste complexe : pour qualifier un kyste de simple il doit respecter des critères échographiques stricts. Le kyste simple ne nécessite pas d'autres investigations contrairement au kyste complexe qui impose la réalisation d'une IRM pelvienne et le recours à un avis spécialisé. A noter, un kyste simple dont la taille excède 7cm nécessite également une caractérisation par IRM.

Certains kystes notamment les kystes fonctionnels de type lutéiniques et les kystes hémorragiques peuvent mimer des aspects de kyste complexe. Ces kystes sont cependant reconnaissables en échographie laquelle peut suffire dans ce contexte. En revanche, l'absence d'involution de ces lésions au bout de 3 cycles ou tout doute diagnostique méritent des investigations complémentaires (IRM) (287). Le diagnostic de certitude étiologique ne peut être affirmé par l'imagerie. L'IRM permet une meilleure caractérisation du kyste pour guider sa prise en charge mais seul l'examen anatomopathologique apporte le diagnostic définitif.

La fréquence des kystes simples chez la femme est importante, leur mise en évidence est souvent fortuite et source d'anxiété chez les patientes. Il est nécessaire pour le médecin généraliste échographiste de savoir rassurer sa patiente en cas de kyste simple ou d'initier des investigations supplémentaires lorsqu'elles sont indiquées.

Ce qu'il faut retenir

Un kyste simple doit répondre à TOUTES les caractéristiques suivantes :

- Uniloculaire,
- Anéchogène,
- Liquidien pur,
- Echostructure homogène,
- Paroi fine,
- Absence de végétation,
- Absence de septas intra kystique (ou fins de moins de 3mm),
- Absence de composante tissulaire,
- Absence de vascularisation.

Tout kyste ne répondant pas à ces critères est un kyste complexe et doit faire pratiquer une IRM pelvienne et demander un avis spécialisé.

Un kyste même simple d'une taille de plus de 7cm doit faire pratiquer une IRM. Tout kyste d'allure fonctionnelle qui n'involve pas en 3 cycles doit faire pratiquer une IRM pelvienne.

Il existe 3 catégories de kystes :

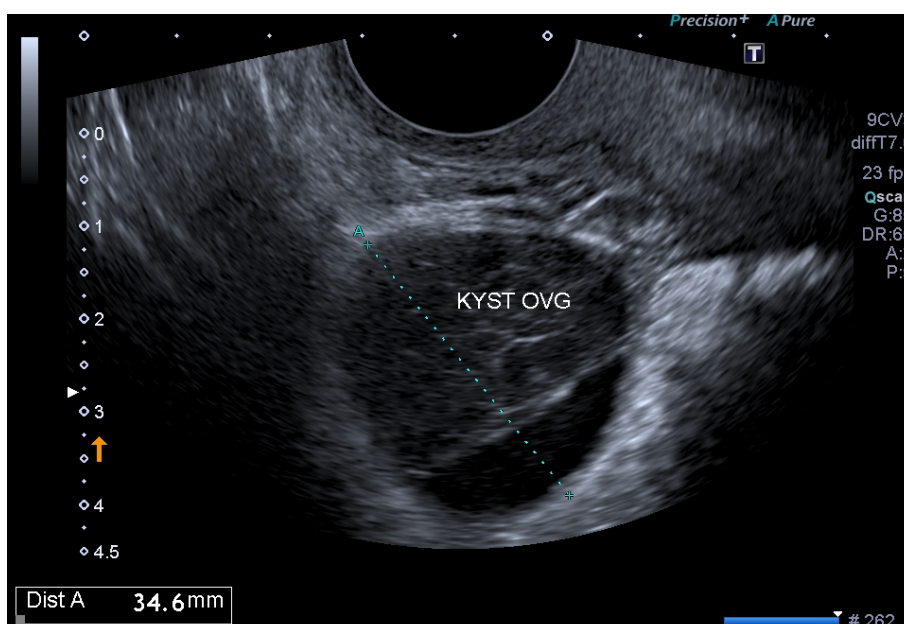
- Le kyste simple est bénin.
- Le kyste complexe est suspecté de malignité.
- Les lésions déterminées (275) :
 - Kystes fonctionnels : kyste folliculaire (aspect kystique simple classiquement de plus de 3cm) et kyste du corps jaune (kyste avec paroi épaisse et vascularisation au doppler couleur),
 - Kyste hémorragique (hyperéchogène homogène à la phase aiguë, aspect réticulé si thrombose intra-kystique, absence de vascularisation interne),
 - Kyste dermoïde (échos linéaires intra-kystique et une composante grasseuse, plus ou moins absorbant en fonction du contenu).

Lésions ovariennes kystiques dites déterminées : l'échographie peut suffire mais elle doit être répétée ou complétée par une IRM en cas de doute.

NB : l'endométriome n'est pas un kyste mais peut prendre l'aspect d'un kyste hémorragique à l'échographie.

Arguments en faveur de malignité : l'hétérogénéité de l'échostructure, la présence et le nombre de végétations, la prédominance de la partie solide, la taille du kyste (10 cm), les contours irréguliers et adhérences.

Figure 54 : Kyste ovarien complexe



❖ Viabilité d'une grossesse : comment affirmer par l'échographie la viabilité ou non d'une grossesse débutante ?

Notre traduction de l'article

Defining Safe Criteria to diagnose Miscarriage : prospective observational multicentre study

Preisler J, Kopeika J, Ismail L, Vathanan V, Farren J, Abdallah Y, et al.

Publié en 2015 (288).

Introduction

Depuis 2011, de nombreuses études ont remis en cause les critères diagnostiques de grossesse arrêtée qui étaient jusqu'alors utilisés en pratique. Les nouveaux critères ont été adoptés en 2012 par le Royal College of Obstetricians and Gynaecologists puis par l'American College of Radiology en 2013. Cette étude a pour but de valider ces recommandations en évaluant la performance des mesures limites de sac gestationnel et de longueur cranio-caudale dans le diagnostic de grossesse arrêtée et secondairement d'évaluer l'influence de l'âge gestationnel sur les mesures pour déterminer l'intervalle optimal entre les échographies afin de porter le diagnostic final.

Matériel et Méthode

Il s'agit d'une étude prospective multicentrique incluant des patientes dans sept hôpitaux différents au Royaume Uni de septembre 2010 à mars 2011 puis d'août 2011 à mai 2013. Les patientes ont été incluses si les résultats d'une échographie endovaginale révélaient une grossesse intra-utérine de viabilité incertaine. La mesure du sac gestationnel, de la LCC et la présence ou l'absence de l'activité cardiaque lors d'une échographie initiale puis d'une échographie de contrôle 7 à 14 jours plus tard ont été recueillies. Le critère de jugement principal était la viabilité de la grossesse entre 11 et 14SA.

Résultats

2845 femmes étaient éligibles à l'étude. Elles ont toutes bénéficié d'une échographie initiale et 2749 d'entre elles ont bénéficié d'un contrôle échographique ayant permis de récolter les données nécessaires à l'étude.

Les résultats pour poser le diagnostic de grossesse arrêtée au premier examen échographique étaient :

- Un sac gestationnel vide de plus de 25mm (n= 364/364, spécificité 100%, IC 95% = [99-100%]),
- Une LCC > ou = 7mm sans activité cardiaque (n=110/110, spécificité 100%, IC 95% = [96,7-100%]),
- Un sac gestationnel vide de plus de 18mm après 70 jours de gestation soit 10SA (n=907/907, spécificité 100% IC 95% = [99,6-100%]),
- Une longueur cranio-caudale de plus de 3mm sans activité cardiaque après 70 jours de gestation soit 10SA (n=87/87, spécificité 100%, IC 95% = [96,5-100%]).

Les résultats pour poser le diagnostic de grossesse arrêtée à l'échographie de contrôle étaient :

- Deux examens échographiques ne révélant pas d'activité cardiaque à au moins 7 jours d'intervalle (n=103/103, spécificité 100%, IC 95% = [96,5-100%]),

- Un sac gestationnel de moins de 12mm sans embryon dont le diamètre moyen n'a pas doublé à 14 jours d'intervalle (n= 478/478, spécificité 100%, IC 95%= [99,2-100%]),
- l'absence d'activité cardiaque à au moins 7 jours d'intervalle pour un sac gestationnel de plus de 12mm sans embryon (n=150/150, spécificité 100%, IC 95% = [97,6-100%]).

Conclusion

Cet article valide les critères diagnostiques de grossesse arrêtée comme recommandés par les sociétés savantes.

Notre commentaire

Cet article de forte puissance appuie les recommandations françaises (289) et internationales (290) dans le diagnostic de non viabilité d'une grossesse débutante. La principale limite concerne le nombre de perdues de vue qui s'élève à environ 10%.

L'échographie par voie endovaginale est plus performante que l'échographie par voie sus-pubienne dans la détection des différentes structures embryonnaires et d'une activité cardiaque lors d'une grossesse intra-utérine évolutive. En pratique clinique, il est préféré le recours à la voie sus-pubienne, la voie endovaginale étant réservée en cas de doute sur la localisation ou l'évolutivité d'une grossesse.

L'échographie n'est pas un examen systématique. Lorsqu'elle est réalisée, elle a pour objectif de confirmer la présence d'une grossesse intra-utérine par la visualisation d'un sac gestationnel intra-utérin contenant une vésicule vitelline avant 6SA ou un embryon après 6SA. En l'absence de vésicule vitelline ou d'embryon, il est impossible de poser le diagnostic de sac gestationnel (1).

La mise en évidence échographique de l'activité cardiaque embryonnaire est possible dès 5SA par la visualisation d'un clignotement au niveau du pôle embryonnaire en mode B. A ce stade précoce de la grossesse, utiliser le doppler pour entendre l'activité cardiaque embryonnaire est fortement déconseillé, en raison d'effets délétères possibles sur la formation du cœur. Un sac gestationnel de plus de 25 mm sans embryon ou un embryon présentant une LCC de plus de 7mm sans activité cardiaque permettent de poser le diagnostic de grossesse non évolutive. En dehors de ces critères, l'échographie doit être répétée.

Ce qu'il faut retenir

Un sac gestationnel de plus de 25 mm sans embryon (avec ou sans vésicule vitelline) permet d'affirmer l'arrêt d'une grossesse intra utérine.

Une LCC supérieure ou égale à 7mm dans le plan sagittal sans activité cardiaque perçue permet d'affirmer l'arrêt d'une grossesse intra utérine.

Si le sac mesure moins de 25 mm ou que la LCC mesure moins de 7mm, l'échographie doit être répétée :

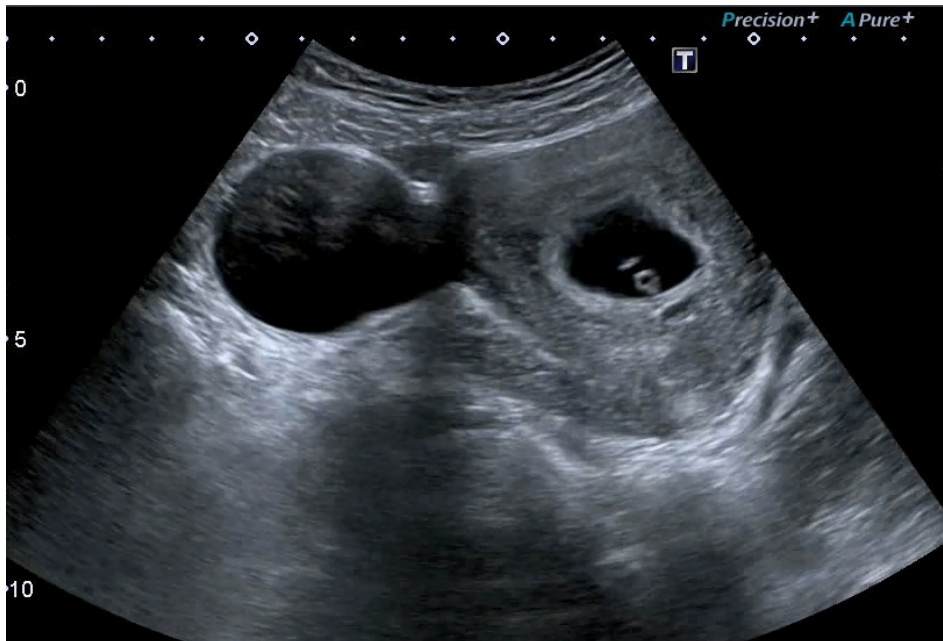- 14 jours plus tard en l'absence de vésicule vitelline
- 11 jours plus tard en présence de vésicule vitelline
- 7 jours plus tard si la LCC est inférieure à 7mm.

L'absence de visualisation d'un embryon avec activité cardiaque à l'échographie de contrôle permet alors de porter le diagnostic de grossesse arrêtée.

Dans l'ordre chronologique :

- Le sac gestationnel : image anéchogène ronde excentrée entourée par un anneau échogène (représentant la couronne trophoblastique) au sein de la réaction déciduale de l'endomètre, près du fond utérin, visible entre J28 et J31, persistant à J32 si grossesse évolutive.
- *La vésicule vitelline* : anneau échogène excentré de 3mm environ dans le sac gestationnel, visible entre 5SA +1j et 5SA+5j, elle disparaît à partir de 12SA.
- *Le pôle embryonnaire* : structure linéaire échogène à la périphérie de la vésicule vitelline mesurant 1 à 2 mm à 35 jours d'aménorrhée (5SA).
- *L'activité cardiaque* : clignotement au niveau du pôle embryonnaire (mode B ou mode TM), elle est observée après 46 jours d'aménorrhée soit pour une LCC de 6mm. Il est déconseillé d'utiliser le doppler pour entendre l'activité cardiaque en raison d'effets délétères possible sur la formation du cœur.

Figure 55 : Sac gestationnel contenant vésicule vitelline et embryon



Kyste du corps jaune visualisé à droite de la patiente, à gauche de l'image.

D'autres définitions à retenir (291):

- Fausse couche : expulsion spontanée du contenu utérin avant 22SA,
- Grossesse arrêtée précoce : arrêt de développement avant 14SA,
- Fausse couche précoce : expulsion spontanée avant 14SA,
- Fausse couche tardive : expulsion spontanée entre 14 SA et 22SA,
- Mort fœtale in utéro : arrêt spontanée de l'activité cardiaque après 14SA.

❖ Interruption Volontaire de Grossesse (IVG) : quel est le rôle de l'échographie dans la pratique de l'IVG ambulatoire ?

Notre résumé de l'article

Quelle place pour l'échographie dans la pratique de l'IVG

Wylomanski S. et Winer N.

Publié en 2016 (292).

Introduction

L'échographie dans le parcours de l'interruption volontaire de grossesse (IVG) est fondamentale mais non obligatoire. Cet article a pour objectif d'étudier la place de l'échographie dans le processus d'IVG allant de la datation de la grossesse à la surveillance post-IVG.

Matériel et Méthode

Une analyse de la littérature a été réalisée, recherchant sur Medline et la Cochrane Database l'ensemble des études prospectives randomisées et rétrospectives, revues systématiques et méta-analyses concernant le recours à l'échographie dans l'IVG. Aucune période spécifique n'a été définie. Les recommandations anglaises, australiennes, néozélandaises, canadiennes, françaises et les recommandations de l'OMS ont été consultées.

Résultats

L'estimation de la date de la grossesse se fait par mesure de la longueur crano-caudale (LCC) définie par Robinson, ou par mesure du diamètre bipariétal (BIP) définie par le Centre Français d'Échographie Fœtale (CFEF) à partir de 11 semaines d'aménorrhée (SA). L'étude INTERGROWTH réalisée en 2014 a permis d'actualiser les courbes. Un delta de 5 jours est à prendre en compte notamment lorsque la datation de grossesse évaluée sur la mesure de LCC ou du BIP correspond à un terme proche de 14SA (respectivement 80mm et 27mm). Ainsi la mesure étant fiable à +/- 5 jours, l'IVG peut être réalisée pour des mesures de la LCC et/ou du BIP respectivement inférieures ou égales à 90mm et/ou 30mm (courbes INTERGROWTH). Pour les femmes déclarant connaître la date de leurs dernières règles et/ou la date du rapport sexuel à risque, l'échographie doit être encouragée mais elle ne doit pas être un frein à la programmation de l'IVG demandée. En cas de doute sur la localisation de la grossesse ou son évolutivité, la patiente doit pouvoir bénéficier d'une échographie endovaginale. L'échographie post-IVG médicamenteuse n'est pas systématique. Si elle est pratiquée, elle devrait être réalisée à distance de l'IVG dans le seul but de déterminer si le sac gestationnel est présent.

Conclusion

L'échographie doit être encouragée pour dater la grossesse mais ne doit pas empêcher le recours à une IVG lorsqu'il est possible de dater les dernières règles ou le rapport sexuel à risque et dès lors qu'un examen clinique par un professionnel de santé formé est possible. En France, l'IVG est possible lorsque les mesures de la LCC et/ou de BIP sont respectivement inférieures ou égales à 90mm et/ou 30mm.

Notre commentaire

Cet article est une revue de la littérature qui se base sur les recommandations des grandes sociétés savantes et sur les études qui les accompagnent. Il permet de situer l'usage de l'échographie dans la pratique de l'IVG et s'intègre dans les recommandations françaises de 2016 (293). En France, la pratique de l'IVG médicamenteuse hors établissement de santé est possible jusqu'à 7SA. L'IVG médicamenteuse est principalement recommandée jusqu'à 9SA. Les femmes doivent être informées du risque de chacune des méthodes en fonction du terme.

Les courbes de datation les plus utilisées sont celles de Robinson (294). L'étude INTERGROWTH multicentrique prospective incluant des patientes en excellente santé et d'ethnies différentes a permis l'actualisation des courbes de datation internationales pour des âges gestationnels entre 9SA et 13+6SA (102). En cas de grossesse gémellaire la méthode est identique, la datation se fait sur la LCC la plus petite (pour une discordance inférieure à 10mm).

A 7SA la LCC attendue selon Robinson est de 10mm, valeur correspondant au 50^{ème} percentile avec une précision à +/- 5 jours. A 7SA+5jours, la LCC attendue est de 14mm donc l'IVG médicamenteuse hors établissement de santé est autorisée jusqu'à une LCC de 14mm. L'IVG est autorisée en France jusqu'à 14SA soit une LCC de 90mm selon INTERGROWTH (30mm pour le BIP) ou 97mm selon Robinson.

L'évaluation par voie endovaginale est plus fiable jusqu'à 8SA. Avant 7SA, la pratique de l'échographie sus pubienne suffit à dater la grossesse et permet de réserver la voie endovaginale au doute sur la localisation ou l'évolutivité (296).

La pratique de l'échographie post IVG n'est pas obligatoire car il n'existe pas d'éléments échographiques constants permettant de diagnostiquer une rétention placentaire. Si elle est pratiquée, elle doit être réalisée à distance de l'IVG et son seul but devrait être de déterminer si le sac gestationnel est présent. Seule la présence d'un sac gestationnel intra-utérin 2 semaines après l'IVG permet de conclure à un échec (297–299).

Le médecin généraliste, lorsqu'il a suivi la formation adéquate, est habilité à réaliser une IVG médicamenteuse en ambulatoire. Pour les patientes dont la date de la grossesse ne peut être déterminée par l'examen clinique, l'usage de l'échographie par le médecin généraliste qui pratique l'IVG médicamenteuse prend tout son sens.

Ce qu'il faut retenir

Lors d'une demande d'IVG :

- L'échographie, à travers l'évaluation de l'âge gestationnel, permet de répondre à la demande et de poser l'indication d'une IVG médicamenteuse.
- L'IVG médicamenteuse ambulatoire en cabinet de médecine est autorisée jusqu'à 7SA avec une précision de +/- 5 jours soit une LCC maximale de 14mm.

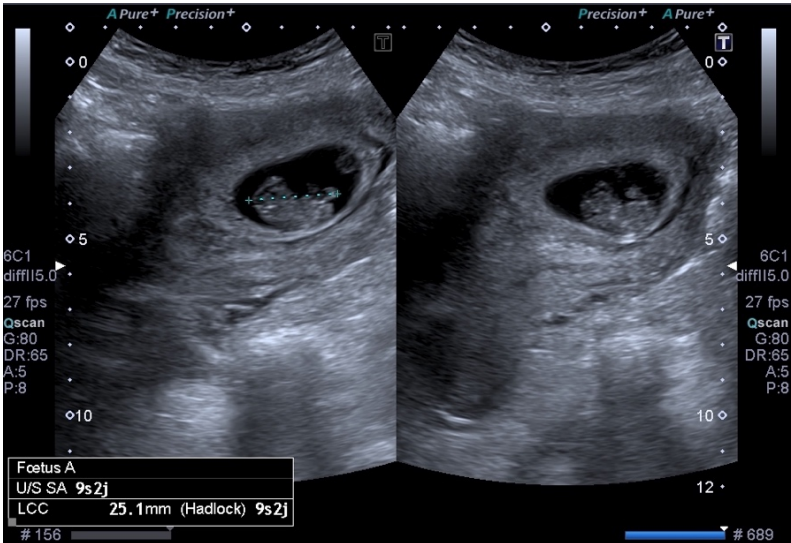
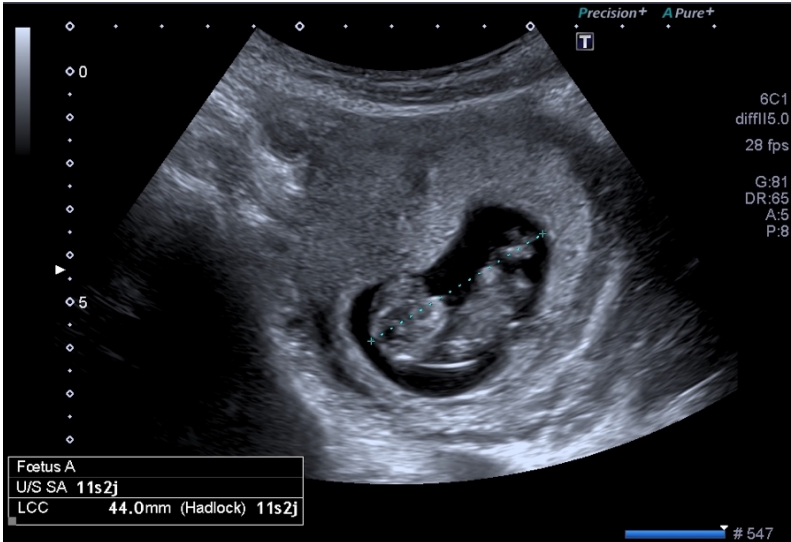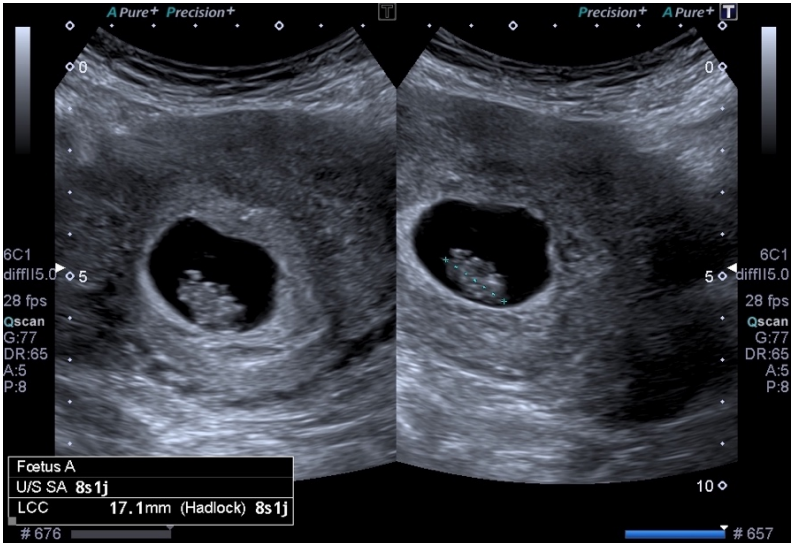
Tableau 10 : Âge gestationnel en fonction de la LCC

LCC en mm selon Robinson	LCC en mm selon INTERGROWTH	Age Gestationnel en SA
5,2	X	6
10	X	7
14	X	7 + 5
16	X	8
24	21	9
33	31	10
44	43	11
56	55	12
70	67	13
85	80	14
97	90	14 + 5

En post IVG :

- Une échographie de contrôle n'est pas obligatoire.
- La surveillance de la décroissance des HCG reste la règle.
- Si doute : l'échographie reste utile pour contrôler la présence d'un éventuel sac gestationnel à J14 de l'IVG.

Figure 56 : Exemples de mesure de LCC



❖ Grossesse Extra-Utérine (GEU) : comment intégrer l'échographie dans la démarche diagnostique face à une suspicion de GEU ?

Notre traduction de l'article

Does This woman Have an Ectopic Pregnancy ? The Rational Clinical Examination Systematic Review

Crochet J.R. Bastian L.A. et Chireau M.V.

Publié en 2015 (300).

Introduction

Il est important de porter un diagnostic rapide et précis chez les femmes à risque de présenter une grossesse extra-utérine (GEU) afin de réduire la morbidité et la mortalité maternelle associées à cette situation clinique. L'objectif de cette étude est d'évaluer la précision diagnostique de l'anamnèse, de l'examen clinique, des marqueurs biologiques et de l'échographie dans le diagnostic de GEU chez les femmes enceintes se présentant pour douleur abdominale ou métrorragie en début de grossesse.

Matériel et Méthode

Une méta-analyse de la littérature a été réalisée, les recherches ont été effectuées sur MEDLINE et EMBASE, sélectionnant les articles en anglais de 1965 à décembre 2012. Les articles retenus étaient des études prospectives incluant au moins 100 patientes qui présentaient une douleur abdominale ou un saignement vaginal et qui portaient sur les paramètres cités précédemment. Pour chaque critère, les rapports de vraisemblance positive et négative ont été calculés en fonction des résultats de la chirurgie ou du suivi clinique.

Résultats

Sur les 10890 articles identifiés par la recherche, 14 études ont été incluses, comprenant un total de 12101 patientes. La présence d'une masse annexielle en l'absence d'une grossesse intra-utérine (GIU) lors d'une échographie endovaginale avait un rapport de vraisemblance positif (RVP) de 111 (IC 95% = [12-1208], n=6885). L'absence d'anomalie annexielle avait un rapport de vraisemblance négatif (RVN) de 0,12 (IC 95% = [0,03-0,55], n=6885) rendant le diagnostic de GEU moins probable. L'ensemble des symptômes et éléments à l'anamnèse avait un RVP limité de moins de 1,5. La sensibilité à la mobilisation utérine (RVP 4,9, IC 95% = [1,7-14], n=1435), la palpation d'une masse annexielle (RVP 2,5 IC 95% = [1,6-3,7], n=1378) et la sensibilité à la mobilisation annexielle (RVP 1,9, IC 95% = [1,0-3,5], n=1435) permettent d'augmenter la probabilité du diagnostic de GEU. Aucune étude n'a permis de démontrer un taux de HCG permettant le diagnostic de GEU.

Conclusion

L'échographie endovaginale est la meilleure technique diagnostique pour évaluer les femmes enceintes suspectées de développer une GEU. L'apparition de douleur abdominale ou de saignement vaginal lors d'une grossesse débutante doit donc amener impérativement à la réalisation d'un dosage de HCG et d'une échographie endovaginale.

Notre commentaire

La Grossesse Extra-Utérine (GEU) est une pathologie fréquente et grave, redoutée en pratique clinique du fait de sa difficulté diagnostique et des complications inhérentes à son retard de prise en charge. Le risque de morbi-mortalité associé impose une précision diagnostique pour permettre une gestion rapide et adaptée d'emblée. Son incidence a doublé au cours de ces 15 dernières années, atteignant 2% des grossesses en France soit 14000 par an (301). Elle coïncide avec la recrudescence de facteurs favorisants que sont la salpingite, le tabagisme et la chirurgie tubaire. Il s'agit de la première cause de mortalité du premier trimestre malgré les progrès réalisés dans le diagnostic précoce, représentant ainsi 10% des morts maternelles totales (302). Les signes cliniques évocateurs ont une faible sensibilité et spécificité dans le diagnostic de GEU. Ils ne permettent pas d'affirmer ou d'éliminer une GEU et imposent la réalisation d'examens complémentaires.

Cette méta-analyse reprend les données de la littérature et permet d'établir le rôle prépondérant de l'échographie dans le diagnostic de GEU.

Le dosage quantitatif des HCG couplé à la réalisation d'une échographie représente la meilleure stratégie diagnostique. La voie endovaginale doit compléter la voie sus-pubienne. L'association vacuité utérine et positivité des HCG avec un taux au moins supérieur à 1000UI/mL dans un contexte clinique évocateur est une GEU jusqu'à preuve du contraire. A l'inverse, la présence d'un sac gestationnel intra-utérin diminue fortement la probabilité de GEU en dehors d'un contexte d'aide médicale à la procréation (AMP). La possibilité d'une grossesse intra-utérine associée à une GEU, ou grossesse hétérotopique, est rare dans la population générale mais fréquemment retrouvée en situation d'AMP et doit être recherchée dans ce contexte.

Si l'association de ces deux examens améliore la sensibilité diagnostique, la mise en évidence d'une GEU reste compliquée. En effet, si le diagnostic est évident lorsqu'une image échographique typique est retrouvée, il demeure difficile lorsque la grossesse est de localisation indéterminée sans signe échographique (20% des cas) (303) puisqu'il s'agit alors de s'appuyer sur un faisceau d'arguments et de répéter les examens (304).

Malgré les progrès, les performances de l'échographie dans le diagnostic de GEU ne permettent pas de certitude diagnostique. Quelle que soit son expérience, l'échographiste doit donc rester prudent dans ses conclusions et ne doit pas affirmer ou exclure formellement une grossesse extra-utérine.

Ce qu'il faut retenir

La GEU est évoquée devant un retard de règles et/ou des métrorragies associés à des douleurs pelviennes.

Pour toute suspicion de GEU : échographie pelvienne + dosage QUANTITATIF des HCG systématique.

L'association Vacuité utérine à l'échographie + HCG > 1000UI/ml est une GEU jusqu'à preuve du contraire.

La prudence est la règle, le moindre doute diagnostique doit conduire à la multiplication des examens et au recours à un avis spécialisé (Annexe 10).

Sémiologie échographique conduisant au diagnostic de GEU :

- Non visualisation du sac gestationnel intra-utérin,
- Endomètre décidualisé : épaissi, hyperéchogène,
- Ovaire actif et visualisation du corps jaune : la GEU est habituellement localisée au voisinage immédiat du corps jaune,
- Masse annexielle anormale voisine de l'ovaire et très proche de celui-ci (moins de 1cm), il peut s'agir d'un sac gestationnel typique (couronne échogène) localisé au niveau d'une trompe ou d'un hématosalpinx (masse échogène hétérogène),
- La localisation est tubaire dans 95% des cas,
- L'hématocèle et l'hémopéritoine sont rares, l'hémopéritoine est évalué par la mesure de l'épanchement dans le cul de sac de Douglas dans les 3 plans,
- Un épanchement péritonéal est retrouvé dans 65 % des GEU et 25% des GIU : il ne permet pas à lui seul d'affirmer la GEU et son absence ne l'exclut pas.

Lorsque la grossesse n'est pas localisée à l'échographie pelvienne : (290)

- Il n'existe pas de valeur de concentration d'HCG permettant d'orienter le diagnostic,
- La prise en charge repose sur la maîtrise de l'urgence et la répétition des examens.

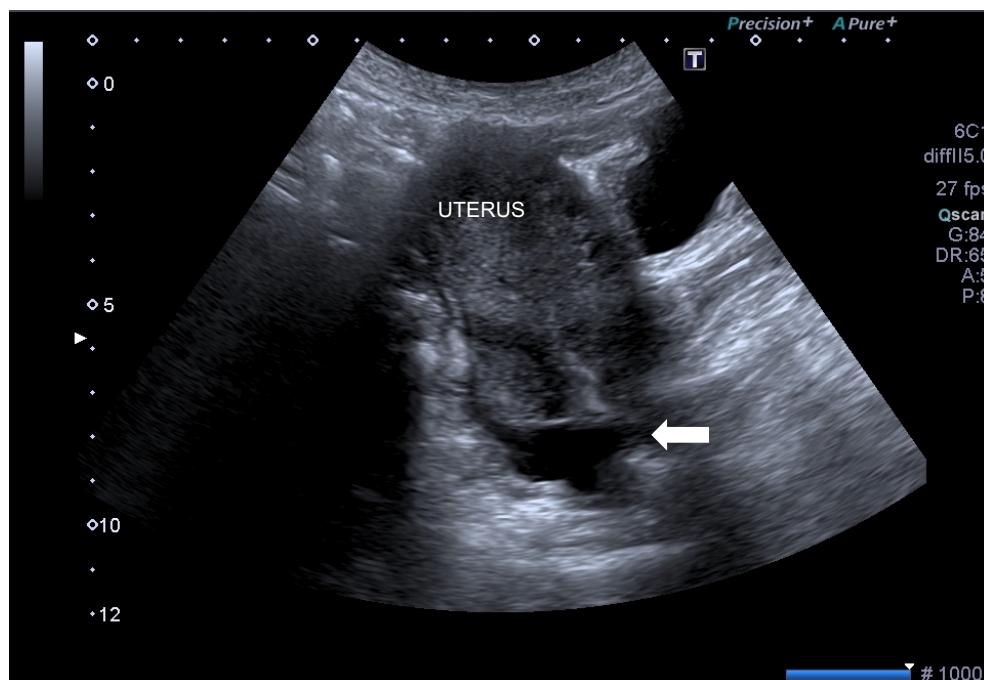
À retenir (305) :

- La rupture utérine peut survenir pour des concentrations basses d'HCG,
- La symptomatologie douloureuse n'est pas systématique,
- Il est possible de faire une GEU en l'absence de facteur de risque,
- Le test de grossesse urinaire peut être négatif initialement.

Images pièges :

- Cavité utérine mal visible pouvant être considérée à tort comme vide,
- Image liquidienne infra-centimétrique intra-utérine,
- Image ovulaire vide de grande taille intra-utérine : pseudo-sac gestationnel ou grossesse non évolutive,
- Fausse-couche en cours.

Figure 57 : Suspicion de GEU : contexte de vacuité utérine et HCG positif



Epanchement du Douglas : ←

7. MUSCULO-SQUELETTIQUE

❖ Epaule douloureuse : quel est l'aspect des tendinopathies de l'épaule en échographie ?

Notre traduction de l'article

Diagnostic value of tendon thickness and structure in the sonographic diagnosis of supraspinus tendinopathy : room for a two step approach

Arend C.F. Arend A.A. et Rodrigues da Silva T.

Publié en 2014 (306).

Introduction

La tendinopathie du sus-épineux est considérée comme la cause la plus fréquente de douleur de l'épaule. L'objectif de cette étude est de comparer et valider différentes méthodes basées sur l'évaluation de la structure et de l'épaisseur du tendon dans le diagnostic de tendinopathie du sus-épineux en échographie par rapport à l'IRM.

Matériel et Méthode

Des patients présentant une tendinopathie du sus-épineux diagnostiquée à l'IRM ont été recrutés pour l'étude ainsi qu'un groupe contrôle de patients ne présentant aucune lésion à l'IRM. Chacun des patients a bénéficié d'une échographie de l'épaule avec évaluation systématique de l'épaisseur du tendon et de sa structure. Les performances diagnostiques ont été calculées selon la présence de ces critères évalués isolément ou en combinaison. Le test du Chi2 a été utilisé pour établir la sensibilité et la spécificité de ces différentes approches dans le diagnostic de tendinopathie du sus-épineux.

Résultats

164 patients atteints de tendinopathie du sus-épineux confirmée à l'IRM et 42 patients asymptomatiques ont été inclus dans l'étude. L'épaisseur moyenne du tendon chez les patients symptomatiques était de 6,68mm contre 5,61mm dans le groupe contrôle ($p < 0,05$). Lorsque l'épaisseur du tendon est évaluée isolément, une valeur de plus de 6,0mm présente la meilleure précision diagnostique (93,7%) par rapport aux autres mesures. Lorsque la structure du tendon est évaluée isolément, la présence d'une anomalie correspond à une précision diagnostique de 93,2%. Les meilleures performances diagnostiques de l'échographie sont corrélées à la présence des deux critères échographiques évalués conjointement sans ordre préférentiel avec une précision de 99%, une sensibilité de 100% et une spécificité de 95,2%. L'analyse de la séquence diagnostique évaluant la structure du tendon en premier nécessitait l'évaluation de 258 critères échographiques au total c'est-à-dire que parmi les 206 patients de l'étude, il a fallu rechercher l'augmentation de l'épaisseur du tendon chez 52 d'entre eux pour porter le diagnostic (contre 261 critères totaux pour la séquence évaluant l'épaisseur du tendon en premier et 412 pour l'évaluation conjointe). Cette séquence impliquait un temps de 16,1s en moyenne

pour poser le diagnostic (contre 43,3s pour la séquence évaluant l'épaisseur du tendon en premier et 47,4s pour l'évaluation conjointe).

Conclusion

Utiliser conjointement l'épaisseur tendineuse de plus de 6,0mm ainsi que l'anomalie de structure tendineuse comme critères présente les meilleures performances diagnostiques de tendinopathie du sus-épineux en échographie par rapport à l'IRM. Évaluer la structure du tendon en premier semble la stratégie la plus avantageuse car elle permettrait de poser le diagnostic plus rapidement et en ayant un plus faible recours à l'évaluation d'autres critères échographiques.

Notre commentaire

Les tendinopathies représentent 19% des troubles musculo-squelettiques et ainsi plus de 30% des consultations en médecine générale et médecine sportive.

Les douleurs de l'épaule sont retrouvées chez 7 à 36% de la population générale représentant ainsi la troisième cause de douleurs musculo-squelettiques. Le conflit sous acromial, le plus fréquent, affecte un adulte sur 50 (307). Il correspond à des lésions dégénératives de la coiffe des rotateurs ayant pour origine un conflit répété des tendons de la coiffe entre l'acromion et le ligament acromio-coracoïdien.

Les personnes concernées sont les sportifs ou les travailleurs sollicitant leur articulation par des mouvements répétés avec les bras levés au-dessus de l'horizontale. Le tendon de l'épaule le plus concerné est le tendon sus-épineux (ou supra-épineux) d'où le choix de l'article présenté ci-dessus.

La coiffe des rotateurs comprend 4 muscles (sus-épineux, sous épineux, petit rond, et sous scapulaire) auxquels on ajoute la portion intra-articulaire du tendon du long biceps (n'appartenant pas à la coiffe stricto sensu mais participe également aux atteintes). Cliniquement, l'évaluation passive et active comparative permet d'orienter le diagnostic selon le tendon atteint (308).

L'examen clinique, en pathologie musculo-squelettique reste indispensable : il permet d'orienter l'examen échographique et d'affirmer la corrélation entre l'examen physique du patient et les images obtenues.

Les atteintes de la coiffe rencontrées sont : les calcifications tendineuses, les tendinopathies non calcifiées et non rompues de la coiffe des rotateurs, les ruptures partielles ou complètes de la coiffe des rotateurs, les tendinopathies du long biceps.

Les calcifications sont difficilement visibles en échographie et la radiographie conserve son indication en cas de douleur de l'épaule notamment pour ne pas méconnaître un diagnostic différentiel. Un espace sous-acromial de moins de 7mm est le témoin d'une dégénérescence de la coiffe étendue.

Pour l'identification des lésions de la coiffe des rotateurs, la sensibilité et la spécificité de l'échographie semblent comparables à celles de l'IRM. L'échographie est fiable pour l'identification des bursites, des tendinopathies ou des ruptures affectant la coiffe des rotateurs ou le long chef du biceps. L'échographie présente de bonnes performances dans le diagnostic de rupture complète de la coiffe : l'IRM et l'échographie présentent une sensibilité de 98% et 91% et une spécificité de 79 et 85% respectivement (309). L'avantage de l'IRM est de mieux repérer la rétraction et la dégénérescence musculaire (évolution graisseuse) et donc représente l'examen de référence avant d'envisager un geste chirurgical. L'IRM présente de meilleures performances dans le diagnostic de rupture partielle.

Bien que l'article résumé ci-dessus évoque une mesure de l'épaisseur tendineuse pouvant être corrélée au diagnostic de tendinopathie, il n'existe pas de consensus dans la littérature permettant de valider une valeur seuil. Le diagnostic est évoqué sur un faisceau d'arguments échographiques.

Ce qu'il faut retenir (310–312)

L'échographie présente de bonnes performances diagnostiques dans le diagnostic des lésions tendineuses de l'épaule.

L'examen clinique reste indispensable : tests de conflit acromio-claviculaire et tests de souffrance tendineuse spécifiques.

La radiographie est indispensable pour ne pas méconnaître les lésions osseuses.

Si absence de corrélation clinico-échographique ou doute diagnostique ou suspicion de lésion chirurgicale, l'examen de référence pour l'évaluation des lésions tendineuses et ligamentaires est l'IRM.

Tendon normal (Annexe 11) :

- Structure fibrillaire, tendue,
- Bien délimitée,
- Homogène,
- D'épaisseur symétrique,
- Plus échogène que le tissu adipeux adjacent,
- Entourée de deux lignes hyperéchogènes représentant la gaine des tendons,
- Absence de signal doppler.

Artéfact d'anisotropie (physiologique) :

- Lorsque le faisceau ultrasonore n'est pas perpendiculaire au tendon en coupe axiale ou parallèle au tendon en coupe longitudinale, l'échogénicité du tendon varie et il apparaît hypoéchogène,
- Cela implique de contrôler l'existence d'images pathologiques dans les deux plans orthogonaux.

Tendon pathologique :

- Hypoéchogène,
- Hétérogène,
- Epaisit de manière localisée ou diffuse,
- Contours mal délimités,
- Activité doppler (puissance) présente pathologique.

Rupture tendineuse partielle :

- Image anéchogène intra-tendineuse visible dans les deux plans orthogonaux,
- Touche généralement la face articulaire du tendon et plus rarement la face bursale.

Rupture tendineuse complète :

Visualisée par la perte de continuité du tendon et une rétraction.

Figure 58 : Aspect d'un tendon sus-épineux normal

Épaisseur et échostructure homogène, anisotropie, absence de calcification, absence de rupture, absence de bursite sous-acromio-deltoidienne

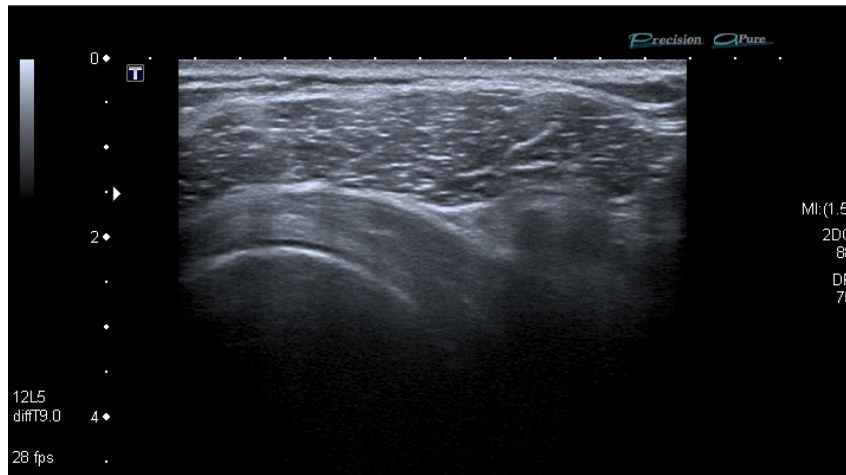
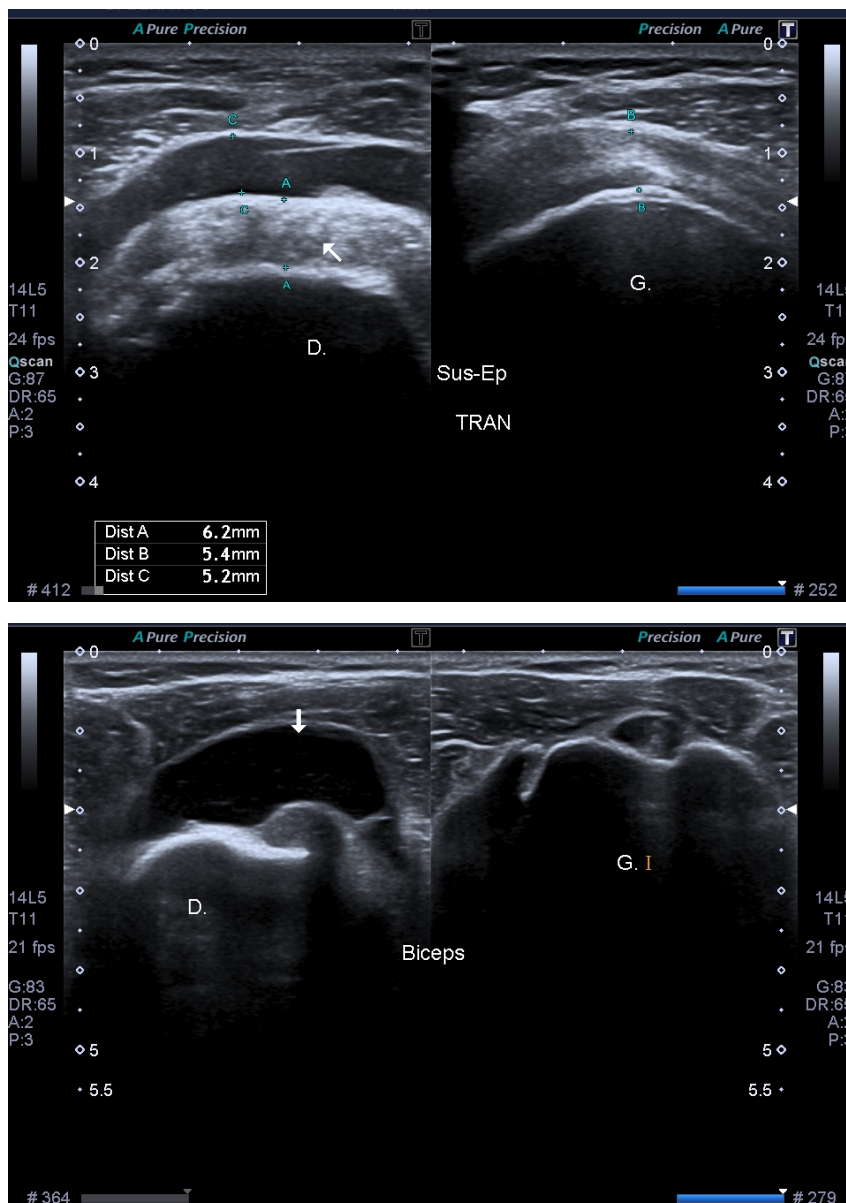


Figure 59 : Aspect d'une tendinopathie du sus-épineux avec bursite



❖ Cheville : quel est l'intérêt de l'échographie dans les traumatismes de la cheville ?

Notre traduction de l'article

The feasibility of point-of-care ankle ultrasound examination in patients with recurrent ankle sprain and chronic ankle instability : Comparison with magnetic resonance imaging

Lee S.H. et Yun S.J.

Publié en 2017 (313).

Introduction

L'objectif de l'étude est d'évaluer l'échographie de la cheville au lit du patient comparativement à l'IRM pour diagnostiquer les lésions ligamentaires majeures de la cheville et les lésions du tendon d'Achille chez les patients souffrant d'entorse récurrente de la cheville et d'instabilité chronique ainsi que d'évaluer la fiabilité inter-observateur entre urgentiste et spécialiste en radiologie musculo-squelettique.

Matériel et Méthode

Une étude transversale prospective a été menée dans un service d'urgence incluant des patients souffrant d'entorse récurrente de la cheville et d'instabilité chronique. Un urgentiste et un spécialiste en radiologie musculo-squelettique ont évalué de façon indépendante le ligament talofibulaire antérieur (ATFL), le ligament calcanéofibulaire (CFL), le ligament tibiofibulaire antérieur distal (ATiFL), le ligament deltoïde et le tendon d'Achille par échographie. Les résultats ont été classés comme normaux, déchirure partielle et déchirure complète. L'IRM a été utilisée pour établir la mesure de référence. Les valeurs diagnostiques de l'échographie ont été calculés pour chacun des deux examinateurs et ont été comparées à l'aide du test de DeLong. Des coefficients de corrélation intra-classe (CCI) ont été calculés pour la concordance des résultats entre les mesures de chaque examinateur avec la mesure de référence, ainsi que pour la concordance des résultats des examinateurs entre eux.

Résultats

85 patients ont été recrutés. L'échographie a montré une sensibilité (96,4-100 %), une spécificité (95,0-100 %) et une précision (96,5-100 %) acceptables ; ces marqueurs de performance ne différaient pas significativement entre les évaluateurs. La concordance des résultats entre chaque examinateur et les mesures de référence était excellente (médecin urgentiste : CCI = 0,846-1,000 ; spécialiste en radiologie musculo-squelettique : CCI = 0,930-1,000), tout comme l'accord entre observateurs (CCI = 0,873-1,000).

Conclusion

L'échographie de la cheville est aussi précise que l'IRM pour la détection des lésions majeures des ligaments de la cheville et du tendon d'Achille, elle pourrait être utilisée pour un diagnostic immédiat. Son utilisation permettrait de réduire l'intervalle entre l'admission aux urgences et l'intervention chirurgicale, et permettrait également de réduire les coûts de prise en charge.

Notre commentaire

L'entorse latérale de la cheville est le plus fréquent des accidents traumatiques musculo-squelettiques avec une incidence journalière estimée à 6000 nouveaux cas par jour en France. Les mécanismes physiopathologiques variés et l'anatomie complexe de cette articulation expliquent le polymorphisme lésionnel responsable des entorses de la cheville.

Une prise en charge adaptée d'emblée des traumatismes de la cheville est nécessaire à une guérison rapide afin de prévenir toute instabilité fonctionnelle ou mécanique. Or celle-ci est conditionnée par un diagnostic précis de gravité initiale. Un traitement insuffisant ou excessif peut engendrer des complications aiguës à type de syndrome des loges ou de complications thrombo-emboliques, et à distance un syndrome algodystrophique, une instabilité chronique, une arthrose de cheville ou des douleurs chroniques. Cela entraîne également un surcoût financier et des répercussions psycho-sociales importantes pour le patient.

L'imagerie des traumatismes de la cheville a pour but d'évaluer les lésions associées osseuses, ligamentaires et tendineuses. La radiographie en urgence permet de rechercher des fractures associées (dont la plus fréquente est la fracture du cinquième métatarsien), un arrachement ostéo-périosté, un bâillement articulaire spontané... Ses indications reposent sur les critères d'Ottawa qui définissent les conditions cliniques nécessitant la réalisation de radiographie en urgence. La radiographie ne permet pas en revanche l'analyse ligamentaire et tendineuse.

L'échographie est un examen fiable et précis dans le diagnostic des lésions ligamentaires et tendineuses, et notamment celle du ligament collatéral latéral comparativement à l'arthroscopie (314,315). L'IRM est un examen de seconde intention, car peu disponible et coûteux en pratique.

La cheville est un complexe poly-articulaire soumis à de nombreuses contraintes mécaniques, supportant tout le poids du corps. Elle a un rôle d'amortissement et d'adaptation de l'appui au sol afin de permettre la marche. De façon schématique, il existe trois groupes ligamentaires au niveau de la cheville : collatéral latéral, collatéral médial et tibio-fibulaire distal. En dehors de l'articulation tibio-fibulaire inférieure, toutes les autres articulations possèdent une capsule articulaire.

Lors d'un traumatisme en varus équin, les structures étirées sont le ligament collatéral latéral, les tendons fibulaires, les ligaments de l'articulation sous-talienne et de l'articulation du médio-pied. La recherche d'une rupture ligamentaire peut se faire cliniquement par l'évaluation d'un tiroir antérieur, ou le constat d'un baillement talocrural latéral en varus équin. Cependant, un testing normal n'élimine pas une rupture ligamentaire.

Le traumatisme en valgus quant à lui étire le ligament collatéral médial et le ligament tibial postérieur. L'entorse médiale par valgus est rare et le plus souvent secondaire à une entorse latérale. Cependant, plus d'un tiers des entorses latérales sont associées à une lésion du ligament collatéral médial (316). Le ligament tibio-fibulaire antéro-inferieur peut être lésé de façon isolée mais est souvent associé à une entorse du ligament collatéral médial de la cheville. Il se traduit par une augmentation de la distance tibio-fibulaire en flexion dorsale de la cheville.

L'aspect échographique du ligament normal est celle d'une bande hyperéchogène, fibrillaire, tendue, à bords nets parallèles. Les ligaments comme les tendons sont soumis aux artefacts d'anisotropie (cf article épaule).

Lors d'une entorse bénigne, il existe un épaississement hypoéchogène mais la continuité ligamentaire est respectée. Une rupture ou désinsertion partielle ligamentaire, ou un décollement sans rupture du ligament constitue une entorse de gravité moyenne. Un épanchement articulaire est souvent présent à ce stade. Les épreuves dynamiques sont alors contre-indiquées. L'entorse grave est représentée par une rupture ou désinsertion complète du ligament et il existe un épanchement articulaire important pouvant franchir la barrière capsulo-ligamentaire. Une fracture ou un arrachement cortico-périosté de l'enthèse ligamentaire peuvent également être constatés, avec épanchement hématique de part et d'autre du ligament. Le délai de cicatrisation ligamentaire après rupture est de 6 semaines.

L'échographie permet d'établir une cartographie initiale des lésions ligamentaires fréquentes (lésion du ligament collatéral latéral) et moins fréquentes (tibio-fibulaire inférieur, medio-tarsiennes...), ainsi que des épanchements articulaires avec une sensibilité, une spécificité et une précision diagnostique acceptables (> 95%) (313). Selon la littérature, la corrélation chirurgicale montre une sensibilité de 85 % et une spécificité de 100 % dans le diagnostic de gravité et topographique des entorses du ligament collatéral latéral (317).

L'échographie constitue, en complément de la radiographie lorsque celle-ci est indiquée, un examen de référence par son accessibilité, son approche anatomopathologique des atteintes ligamentaires de la cheville et par sa possibilité à classer les lésions afin d'adopter le traitement le plus approprié.

Ce qu'il faut retenir

L'échographie a une sensibilité, une spécificité et une puissance diagnostique fortes dans l'évaluation initiale des lésions ligamentaires et tendineuses majeures de la cheville.

L'IRM est l'examen de référence si nécessaire.

Aspect échographique d'un ligament normal :

- Bande hyperéchogène, fibrillaire, tendu,
- Bords nets parallèles,
- Artéfact d'anisotropie.

Quatre grades de Brasseur permettant de déterminer la gravité d'une entorse de cheville : (318)

- Grade 1 : épaissement hypoéchogène du ligament = Entorse bénigne,
- Grade 2 : rupture ou désinsertion partielle, ou décollement sans rupture = Entorse de gravité moyenne,
- Grade 3 : rupture ou désinsertion complète du ligament (en plein corps, à l'insertion distale ou à l'insertion proximale) : Entorse grave,
- Grade 4 : fracture ou arrachement cortico-périosté de l'enthèse ligamentaire.

Entorse du ligament collatéral latéral :

- **La plus fréquente,**
- **Traumatisme en varus équin ,**
- Lésion isolée du faisceau antérieur (ligament talo-fibulaire antérieur) le plus souvent,
- L'absence de soulèvement des tendons fibulaires en dorsiflexion et en éversion contrariée signe une rupture du faisceau moyen (ligament calcanéofibulaire).

Entorse du ligament collatéral médial : plus rare, souvent associée à une fracture malléolaire latérale.

Un bilan des lésions associées est indispensable :

- Osseuse : fracture de la base du 5ème métatarsien,
- Ligamentaire : entorse sous taliennne, entorse medio-tarsienne,
- Tendineuse : rupture du tendon d'achille, luxation des tendons fibulaires.

Rappel de l'anatomie de la cheville : (319)

- Articulation tibio-fibulaire inférieure : soutenue par le ligament tibio-fibulaire antéro-inférieur et le ligament tibio-fibulaire postéro-inférieur.
- Articulation talo-crurale :
 - Le ligament collatéral latéral, composé de trois faisceaux : le ligament talo-fibulaire antérieur le plus souvent lésé ; le ligament calcanéofibulaire ; le ligament talo-fibulaire postérieur,
 - Le ligament collatéral médial, composé de deux plans : superficiel, constitué par le ligament deltoïdien et profond.
- Articulation sous-taliennne, articulation medio-tarsienne ou articulation de Chopart, articulation tarso-métatarsienne de Lisfranc...

Complications :

- Syndrome neuro-algodystrophique,
- Instabilité chronique de la cheville : 10 à 30% des entorses graves, car absence de cicatrisation ligamentaire,
- Complications thrombo-emboliques,
- Arthrose de la cheville,
- Douleurs résiduelles.

8. AUTRES

❖ Adénomégalies : quelles sont les caractéristiques échographiques ganglionnaires en faveur d'une étiologie maligne ?

Notre traduction de l'article

Ultrasonographic Evaluation of Malignant and Normal Cervical Lymph Nodes

Giacomini C.P. Jeffrey R.B. et Shin L.K.

Publié en 2013 (320).

Introduction

L'échographie offre une technique peu coûteuse et très efficace dans le diagnostic des ganglions anormaux, permettant avec une meilleure sensibilité et spécificité que l'examen clinique seul, de suspecter l'origine néoplasique d'un ganglion. Bien qu'aucun signe échographique ne puisse distinguer avec précision un ganglion normal ou réactionnel d'un ganglion malin, la combinaison de plusieurs caractéristiques permet d'orienter le diagnostic. Parmi les ganglions les plus accessibles à l'examen, on retrouve les ganglions cervicaux : les adénopathies cervicales sont fréquemment retrouvées dans les cancers de la tête et du cou (lymphomes, carcinomes, cancer de la thyroïde...) responsables d'une importante morbidité et mortalité dans le monde.

Matériel et Méthode

Cet article est une revue de la littérature ayant pour objectif de présenter l'anatomie des ganglions cervicaux normaux et le rôle de l'échographie dans le diagnostic des ganglions anormaux.

Résultats

Les ganglions sont des structures très organisées qui se disposent le long des vaisseaux du système lymphatique. Les ganglions sont entourés d'une capsule de collagène et contiennent un cortex cellulaire très dense constitué de follicules lymphatiques. Les vaisseaux lymphatiques afférents percent la capsule et s'étendent vers le cortex où ils convergent en un réseau de canaux appelés les sinus médullaires. Les sinus s'étendent par la suite vers le centre concave du ganglion qu'est le hile où l'on retrouve l'artère et la veine ganglionnaire. Pour réaliser l'examen, le patient doit être en position assise, tête en position neutre ou en légère extension, toutes les aires ganglionnaires doivent être inspectées. Les caractéristiques échographiques suivantes doivent être évaluées :

- Nombre et distribution : les ganglions sont normalement détectables dans les aires parotidiennes, sous mandibulaire, cervicale haute et cervicale postérieure. La présence de ganglions dans d'autres aires ou leur augmentation en nombre est un signe d'alerte.
- Taille : la taille n'est pas un bon critère échographique pour juger de l'origine d'un ganglion. En effet, les ganglions normaux sont de taille variable selon les individus et il n'a pas été démontré de taille limite devant faire suspecter une malignité, en revanche c'est l'évolution de taille d'un ganglion qui peut renseigner sur sa nature.

- *Forme* : elle est évaluée par le calcul du ratio entre la longueur du petit axe et la longueur du grand axe du ganglion, ce ratio est évalué normalement comme étant inférieur à 0,5. Un ganglion normal est plutôt ovale et plat, un ganglion rond dont le ratio augmente est donc suspect.
- *Contour* : les ganglions normaux ont plutôt des contours flous et peu nets contrairement aux ganglions métastatiques dont les contours sont bien définis du fait d'une infiltration de cellules qui augmente la différence d'impédance acoustique entre le ganglion et le tissu environnant. Ce critère échographique semble varier dans le temps en fonction de l'évolution de la maladie néoplasique et n'est pas suffisant.
- *Echogénéité globale* : les ganglions normaux, réactionnels ou métastatiques sont hypoéchogènes par rapport aux muscles adjacents. Les ganglions métastatiques du carcinome papillaire de la thyroïde sont hyperéchogènes par rapport aux muscles adjacents. Les ganglions dans le cadre de lymphome peuvent prendre un aspect kystique avec une hypoéchogénéité et un renforcement postérieur.
- *Echogénéité du hile* : le hile d'un ganglion normal est une structure intra-ganglionnaire excentrée et échogène qui est en continuité avec la graisse périganglionnaire adjacente. L'absence d'échogénéité du hile peut suggérer l'infiltration de ce dernier par des cellules malignes. Cet aspect est également retrouvé dans la tuberculose.
- *Calcifications* : leur présence n'est jamais normale et souvent associée aux cancers de la thyroïde, les calcifications sont également retrouvées dans les ganglions associés à la tuberculose ou à la silicose.
- *Nécrose intra-ganglionnaire* : la présence de nécrose n'est jamais normale, elle se présente en échographie par une modification de type kystique au sein même du ganglion donc par des zones anéchogènes intra-ganglionnaires lorsqu'elle est liquide ou par des zones échogènes lorsqu'elle est hémorragique.
- *Vascularisation* : elle ne peut être appréciée ou bien seulement limitée au hile dans un ganglion normal ou réactionnel. Les ganglions métastatiques ont une vascularisation périphérique ou mixte, désorganisée.
- *Elastographie* : les ganglions métastatiques sont plus durs que le tissu environnant.

Conclusion

L'échographie est une technique d'imagerie qui est favorisée pour sa précision, sa praticité et son coût peu élevé. Elle permet de distinguer les ganglions suspects des ganglions bénins en fonction de combinaisons de signes échographiques : aucun critère seul ne peut permettre de faire la distinction avec précision, il faut donc considérer l'association de plusieurs d'entre eux et les corréler à la clinique pour orienter le diagnostic.

Notre commentaire

Les adénopathies cervicales malignes sans primitif retrouvé représentent 2 % des cancers de la tête et du cou et, dans 70 à 90 % des cas, il s'agit d'un carcinome épidermoïde (321). L'échographie doppler est l'examen de première intention à réaliser devant la présence d'une tuméfaction cervicale à l'examen clinique, elle

permet de confirmer la nature ganglionnaire de la tuméfaction et permet également d'orienter le diagnostic vers une adénomégalie réactionnelle bénigne ou une adénopathie (322). L'échographie seule peut permettre de différencier les ganglions réactionnels des ganglions métastatiques. Sa sensibilité est excellente (80-90 %), sa spécificité est très bonne (70-85 %), sa puissance diagnostique est autour de 80 à 90 %. Toutefois, pour les stades cancéreux N0 ou N1, ses résultats sont moins bons (sensibilité de 72 %, spécificité de 85 %), et sa principale limite est l'inaccessibilité des chaînes ganglionnaires profondes (322). Les critères échographiques à évaluer systématiquement sont la taille, la forme, les contours, le hile, l'échogénicité globale du ganglion, la vascularisation (323,324).

Un ganglion bénin typique est de petite taille, oval, présentant un hile échogène avec un cortex périphérique hypoéchogène et une vascularisation hilare ou absente. On estime que 90% des ganglions dont la longueur est supérieure à 5mm dans le petit axe présente un hile échogène à l'échographie.

Une adénopathie maligne typique est de taille plus grande, ronde, où le hile a perdu son échogénicité, très hypoéchogène et présentant une vascularisation très anarchique, périphérique ou mixte.

Seule l'association de plusieurs critères échographiques permet d'orienter le diagnostic car pris isolément, aucun d'entre eux n'a de puissance diagnostique suffisante (325).

La taille seule n'est pas un bon critère échographique car les ganglions réactionnels peuvent être aussi larges voir plus larges que les adénomégalies malignes et que certains ganglions petits peuvent présenter des micrométastases. Ainsi (325) :

- La *forme du ganglion* semble être le critère échographique le plus constant. On calcule le ratio longueur du petit axe (l) sur longueur du grand axe (L) et celui-ci est considéré comme pathologique au-delà de 0,5 (entre 0,5 et 1 selon les études).
- Un *hile anormal* à l'échographie présente une sensibilité élevée pour le diagnostic de malignité, d'environ 98%, et une spécificité moindre (autour de 52%).
- La *vascularisation* est également très informative : altérée, elle présente une sensibilité de 91% et une spécificité de 80% pour le diagnostic de malignité.

- La présence de calcifications ou de nécrose intra-ganglionnaire a une forte spécificité estimée entre 97 et 100%.
- Une nette hypoéchogénicité du ganglion présente une sensibilité de 96 % et une spécificité de 52% pour le diagnostic de malignité.
- Une *hétérogénéité dans l'échogénicité* du ganglion présente une sensibilité de 80% et une spécificité de 92%.
- Des marges irrégulières présentent une spécificité de 94% et une sensibilité de 54% pour le diagnostic de malignité.

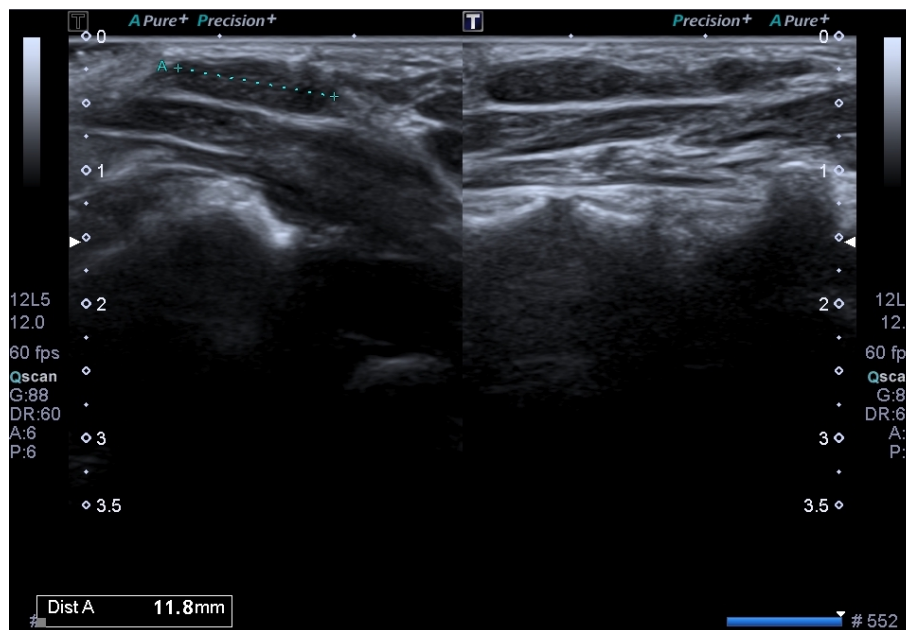
Une étude rétrospective réalisée en 2015 a analysé la relation entre le nombre de signes échographiques suspects et le risque de malignité (326). Ainsi l'absence de signe suspect échographique était associée à un risque de malignité de 1,33%, la présence d'un seul signe correspondait à un risque de 10,9%, 2 signes suspects étaient corrélés à un risque de 26,7% de malignité, 3 ou 4 signes suspects augmentaient ce risque à 51,8% et à partir de 5 signes échographiques le risque a été évalué à plus de 90%.

Ce qu'il faut retenir

L'échographie doppler est l'examen de première intention à réaliser pour affirmer ou infirmer la nature ganglionnaire d'une tuméfaction cervicale (322).

L'échographie permet d'orienter le diagnostic vers une adénomégalie réactionnelle bénigne ou une adénopathie (322)

Figure 60 : Ganglion normal en échographie



Toute masse cervicale kystique survenant après 40 ans est une adénopathie cervicale métastatique jusqu'à preuve du contraire (323).

Les signes échographiques des ganglions devant faire suspecter une origine néoplasique sont : (322,324)

- Un nombre élevé,
- Une augmentation de taille,
- Une forme arrondie avec un **ratio I/L > 0,5** où la longueur du petit axe est notée I et la longueur du grand axe notée L,
- Des contours trop nets ou irréguliers,
- Une **différence d'échogénicité globale** : très hypoéchogène, très hétérogène,
- Une **disparition d'échogénicité du hile**,
- La présence de calcifications,
- La présence de nécrose intra-ganglionnaire,
- Une **vascularisation périphérique ou périphérique + hilare et anarchique**.

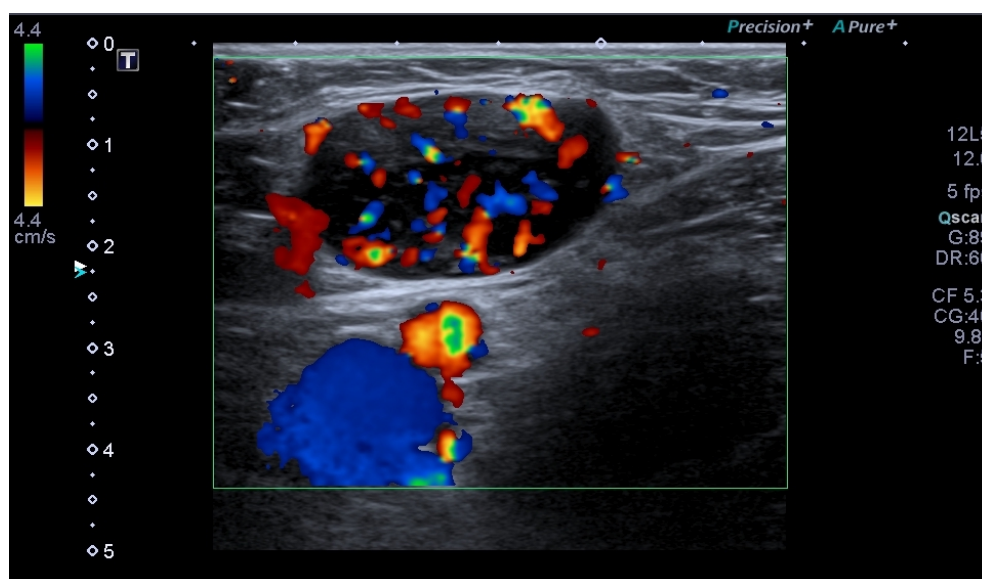
Aucun signe isolément ne permet de faire la distinction entre bénignité et malignité. La suspicion de malignité est fondée sur l'association de plusieurs des signes échographiques en corrélation avec la clinique.

En cas d'échographie suspecte, un scanner cervico-thoracique voir cervico-thoraco-abdominal doit être réalisé puis la cytoponction envisagée (avis spécialisé) (322).

Les adénomégalies jugées réactionnelles feront l'objet d'une surveillance échographique à un mois. En cas de stabilisation ou de progression, le recours au scanner et à la cytoponction doit être envisagé (avis spécialisé) (322).

Figure 61 : Echographie doppler d'un ganglion pathologique

Forme arrondie, hypoéchogénicité marquée, non visualisation du hile, contours trop nets, vascularisation mixte dont périphérique : le diagnostic final était lymphome.



❖ Lésions et masses sous-cutanées : quelles sont les performances de l'échographie dans l'évaluation des lésions tumorales des tissus mous ?

Notre traduction de l'article

Ultrasound of Musculoskeletal Soft-Tissue Tumors Superficial to the Investing Fascia

Hung E.H.Y. Griffith J.F. Hung Ng A.W. Lee R.K.L. Lau D.T.Y. et Leung J.C.S.

Publié en 2013 (327).

Introduction

Les masses superficielles des tissus mous représentent une entité clinique fréquente. Le traitement et le pronostic de ces lésions dépendent du type histologique.

L'objectif de cette étude est d'évaluer les performances de l'échographie dans l'identification des différents types de tumeurs des tissus mous.

Matériel et Méthode

Il s'agit d'une étude monocentrique et rétrospective. 714 échographies réalisées pour évaluation de lésions superficielles des tissus mous, par deux mêmes radiologues, sur une période de Janvier 2001 à Novembre 2012 ont été analysées. Sur chacun des compte-rendus échographiques, les radiologues proposaient un, deux ou trois diagnostics en fonction de leur degré de certitude diagnostique. 247 des lésions évaluées ont bénéficié d'une analyse anatomopathologique ayant permis de calculer la précision diagnostic de l'échographie dans le diagnostic de ces lésions.

Résultats

Considérant l'ensemble des diagnostics proposés par les radiologues pour les 247 lésions ayant bénéficié d'une analyse histologique, la précision diagnostique de l'échographie était de 79%. Elle était de 77% lorsque seul le premier diagnostic figurant sur le compte-rendu était retenu.

Sur ces 247 lésions, 105 étaient des lipomes, 30 des malformations vasculaires, 30 des kystes épidermoïdes et 16 des tumeurs de la gaine nerveuse : ces quatre lésions ont été les mieux diagnostiquées avec une précision diagnostique de 95,2%, 80%, 86,7% et 68,8% respectivement. La sensibilité et la spécificité du premier diagnostic échographique était respectivement de 95,2% et 94,3% pour le lipome, 73 et 97,7% pour les malformations vasculaires, 80 et 95,4% pour le kyste épidermoïde et 68,8 et 95,2% pour la tumeur de la gaine nerveuse. 236 des lésions étaient bénignes et 8 malignes, la sensibilité et la spécificité de l'échographie dans le diagnostic de malignité était respectivement de 94,1% et 99,7%.

Conclusion

La puissance diagnostique de l'échographie dans le diagnostic des masses superficielles des tissus mous est excellente tout particulièrement pour différencier une lésion maligne d'une lésion bénigne. La précision diagnostique est d'autant plus grande que le radiologue est confronté aux lésions les plus fréquentes avec des critères échographiques aisément identifiables.

Notre commentaire

Cette étude présente un biais de sélection dans l'analyse des performances diagnostiques de l'échographie. En effet, toutes les masses sous-cutanées n'ont pas abouti à une analyse histologique : seules les lésions douteuses ou d'évolution atypique ont pu être la cible d'exérèse contrairement à celle qui n'étaient pas suspectes cliniquement et qui n'ont donc pas été retirées. Son manque de puissance est également consécutif à son caractère rétrospectif. Cependant, peu de recherches récentes dans la littérature semble porter sur le sujet et cet article, publié dans une revue d'impact factor élevé, semble pertinent pour illustrer l'intérêt de l'échographie dans l'approche diagnostique des lésions des tissus mous.

Les masses sous-cutanées sont une entité clinique constituant un motif de consultation assez fréquent en médecine générale. Elles sont majoritairement bénignes. La clinique ne permet pas toujours d'établir un diagnostic et l'échographie améliore considérablement l'examen clinique du médecin et permet de rassurer le patient.

Les lipomes sont les tumeurs mésoenchymateuses les plus fréquentes, leur incidence est mal connue. Ils apparaissent chez des adultes entre 40 et 60 ans sans prédominance de sexe. Ils sont majoritairement uniques mais peuvent être multiples dans environ 5% des cas. Cliniquement, le lipome se présente comme une masse sous-cutanée mobile, molle, compressible, indolore avec une taille qui s'accroît progressivement (328). Il ne dépasse pas 5 cm dans l'extrême majorité des cas (environ 80%), sa localisation prédomine aux membres supérieurs, le tronc et le cou, les localisations aux membres inférieurs et aux mains sont rares (329,330).

L'échographie est l'examen de première intention à réaliser en cas de doute clinique. Il s'agit du diagnostic pour lequel l'échographie est la plus performante avec une sensibilité autour de 90% et une spécificité estimée à 99% (327,330,331). Elle révèle une masse superficielle allongée, bien limitée, homogène et principalement iso ou hyperéchogène par rapport au tissu graisseux environnant. En cas de doute persistant ou de taille élevée, l'examen de référence est l'IRM. Les lipomes sont des lésions bénignes dont la transformation maligne n'a jamais été prouvée, ils ne régressent pas. L'exérèse n'est indiquée qu'en cas de gêne fonctionnelle ou esthétique.

Les kystes sont des lésions fréquentes notamment aux membres supérieurs et représentent 60% des masses de la main. Le diagnostic échographique typique est aisé. Parmi ces kystes, les kystes synoviaux et les kystes épidermoïdes sont les plus fréquents (326). Les kystes synoviaux peuvent se localiser à proximité de toute articulation, on les retrouve majoritairement au niveau de la main, du poignet (70% au niveau de la face dorsale du poignet) du pied et de la cheville. Il s'agit de la première étiologie des masses palpables de la main, on les observe plus souvent chez la femme et on retrouve une origine traumatique dans 10% des cas.

Les lésions vasculaires regroupent deux entités distinctes : les tumeurs vasculaires et les malformations vasculaires (326).

Les hémangiomes sont les tumeurs vasculaires les plus fréquentes et constituent 7% de l'ensemble des masses sous-cutanées. Ils sont diagnostiqués chez 10% des nourrissons avec une prédominance féminine. Ils apparaissent alors dans les 3 premiers mois de la vie et toujours avant l'âge d'un an, de forme clinique variable, tubéreuse ou dermique ou mixte. A l'échographie, on visualise une masse tissulaire de forme et d'échogénicité variable, bien limitée, richement vascularisée au doppler avec flux artériel modéré. L'hémangiome du nourrisson régresse avec l'âge et ne laisse aucune séquelle dans la majorité des cas.

L'hémangiome musculaire est une tumeur découverte souvent à l'adolescence, caractérisée en échographie par de nombreux lacs veineux hypoéchogènes infiltrant un muscle, se remplissant en Doppler, en particulier en faisant fermer et ouvrir le poing de manière répétée et se comprimant quasi-complètement à la pression de la sonde. Parmi les malformations vasculaires, on retrouve les angiomes plans (malformations capillaires), les angiomes veineux (absence de flux spontané) et les malformations artério-veineuses (flux intense et continu).

Les tumeurs des gaines nerveuses périphériques les plus fréquentes sont les schwannomes et les neurofibromes (327,329). Leur diagnostic nécessite un avis neurochirurgical car l'exérèse est la règle (envahissement).

Le Pilomatrixome est une tumeur bénigne annexielle, issue de la matrice du poil. Bien qu'elle soit rare, il s'agit de la lésion sous cutanée la plus fréquente du patient jeune de moins de 15-20 ans avec localisation préférentielle au niveau du cou, de la tête et

des extrémités supérieures. Ce sont des lésions ovales, régulières, hypoéchogènes avec des échos internes et des calcifications, on retrouve également une auréole périphérique hypoéchogène et une vascularisation au doppler est possible (327,329).

Les tumeurs malignes des tissus mous peuvent être primitives comme métastatiques. L'incidence du sarcome augmente avec l'âge. En échographie les tumeurs malignes apparaissent hypoéchogènes et richement vascularisées, elles peuvent contenir des composantes kystiques et nécrotiques, des calcifications. L'échographie doppler présente d'excellentes performances diagnostiques dans le diagnostic de malignité avec une sensibilité de 85%, une spécificité de 88%, une VPP de 80%, une VPN de 91% et une précision diagnostique évaluée à 87% (327).

Ce qu'il faut retenir

Devant une masse sous-cutanée, l'échographie-doppler permet d'orienter le diagnostic.

Devant une masse sous-cutanée douteuse ou suspecte l'IRM est l'examen de référence.

Il est recommandé d'adresser toute lésion de plus de 5cm à un centre de référence (avis spécialisé).

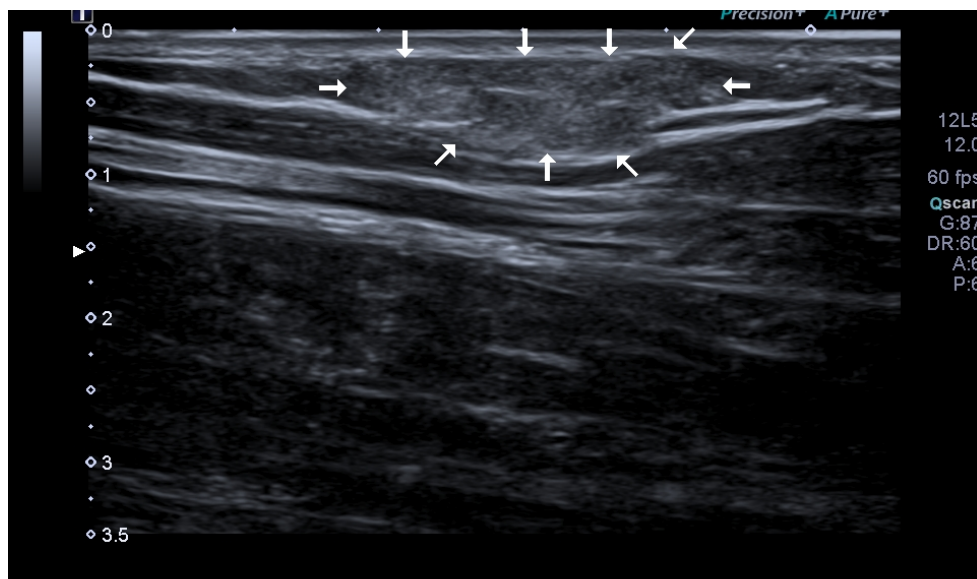
Critères de suspicion de malignité d'une masse superficielle : (327)

- Taille importante (> 5cm),
- Localisation profonde (sous aponévrotique),
- Localisation aux membres inférieurs,
- Augmentation de taille rapide,
- Tumeur primitive connue,
- Vascularisation intra-tumorale modérée à intense,
- Absence de caractéristiques échographiques typiques de lésions sous-cutanées bien connues.

Lipome :

- Très fréquent,
- Forte puissance de l'échographie,
- Masse superficielle allongée bien limitée homogène et principalement iso ou hyperéchogène par rapport au tissu graisseux environnant, absence de signal doppler,
- Lésion bénigne, la transformation maligne n'a jamais été prouvée, il ne régresse pas,
- L'exérèse n'est indiquée qu'en cas de gêne fonctionnelle ou esthétique.

Figure 62 : Aspect échographique d'un lipome



Kyste synovial :

- Fréquent,
- Toutes les articulations peuvent être concernées,
- Aspect kystique caractéristique : lésion bien définie anéchogène avec renforcement postérieur et absence de vascularisation au doppler.

Kyste épidermoïde :

- Assez fréquent,
- Zones du corps couvertes de poils,
- Kyste atypique : bien limité avec renforcement postérieur, mais plutôt hypoéchogène avec des débris hyperéchogènes intra-kystiques (kératine), absence de vascularisation au doppler.

Tumeur bénigne des gaines nerveuses périphériques :

- Schwannome : lésion hypoéchogène, homogène, ronde et bien délimitée, une composante kystique excentrée, elle présente une vascularisation au doppler,
- Neurofibrome : idem mais dilatation fusiforme segmentaire centrée sur le tronc nerveux,
- Avis neurochirurgical systématique.

IV. Discussion

L'ensemble des articles étudiés permet de mettre en évidence la place centrale qu'occupe l'échographie dans la pratique de la médecine, véritable stéthoscope du 21^{ème} siècle. Le choix de ce sujet d'étude a été motivé par la nécessité d'effectuer un recueil d'articles basé sur leurs critères de qualité scientifique et leur pertinence pour répondre à chaque problématique posée. Cette démarche s'inscrit dans une volonté d'améliorer la pratique quotidienne en médecine générale et de formaliser l'usage de l'échographie pour le généraliste.

Cette bibliographie commentée n'est cependant pas une méta-analyse. La sélection d'articles a été réalisée sur la base de plusieurs facteurs tels que l'impact factor de la revue, la puissance, la date de publication et la pertinence du sujet en médecine générale. Ces mêmes critères de sélection ont pu constituer des limites dans le choix des articles et une revue exhaustive de la littérature n'a pas pu être réalisée devant la richesse de celle-ci. Certains sujets faisant consensus depuis plusieurs années n'ont pas fait l'objet d'études récentes, conduisant parfois à la sélection d'articles anciens. D'autres sujets semblaient être peu étudiés dans la littérature et les articles rencontrés pouvaient présenter une puissance insuffisante (revue d'impact factor moindre, faible échantillon, études rétrospectives...). Il est également nécessaire de souligner que la très grande majorité du contenu des articles était en anglais et qu'il peut ainsi exister des imprécisions dues à la traduction qui a été réalisée.

Le choix de notre sujet d'étude et la méthodologie employée ne permettent pas de faire de ce travail un référentiel suffisant à la pratique de l'échographie pour le médecin généraliste. L'utilisation de l'échographie nécessite une formation initiale puis continue afin de constituer une expérience indispensable à son bon usage. Enfin, toute difficulté d'examen et tout doute dans l'interprétation des résultats imposent le recours à un avis spécialisé.

En dépit de la non exhaustivité de notre travail, le référencement de nombreux articles scientifiques de qualité, issus de revues nationales et internationales, dont nous avons extraits les principales données clés, constitue un outil fiable et pratique à disposition du médecin échographiste.

CONCLUSION

L'échographie est un outil adapté à la pratique de la médecine générale. C'est un examen de plus en plus accessible et à la portée de tous. Réalisée au lit du patient, l'échographie constitue un avantage certain dans le raisonnement clinique et la prise en charge du patient. Son innocuité, sa disponibilité immédiate et ses performances diagnostiques font de cette technique d'imagerie un examen de première intention dans de nombreuses indications de soins primaires y compris en urgence. L'usage de l'échographie a permis de faire évoluer l'approche clinique conventionnelle en médecine générale. Elle ne constitue pas une perte de temps car même négative, elle permet de progresser dans la démarche diagnostique sans perte de chance pour le patient et son usage ne se substitue pas à l'expertise d'un spécialiste quand elle est requise.

Cependant, sa bonne pratique nécessite un cadre réglementaire et une formation dédiée. Actuellement, il existe peu de formations échographiques adaptées à la pratique disciplinaire de la médecine générale. Ce travail, s'inscrit dans une volonté de formaliser cette pratique à travers un recueil référencé de données scientifiques. Il rend accessible des informations pouvant être difficiles à retrouver en pratique et complète ainsi une formation adaptée, sans pour autant la remplacer. La recherche bibliographique réalisée a permis de mettre en évidence le manque d'études sur l'usage de l'échographie en médecine générale pour des situations cliniques ciblées. A l'image de nombreux pays européens, la pratique de l'échographie tend à se développer auprès des médecins généralistes en France, c'est pourquoi la poursuite de travaux de recherche dans ce domaine paraît indispensable.

BIBLIOGRAPHIE

1. Paul Legmann, Patricia Bonnin-Fayet. Guide d'échographie. 5ème édition. Elsevier Masson; 2017.
2. Petit J-S, Malinovsky J-M. Principes physiques de l'imagerie ultrasonore. *Prat En Anesth Réanimation*. 2007 Oct;11(5):352–7.
3. Compagnon L, Bail P, Huez J-F, Stalnikiewicz B, Ghasarossian C, Zerbib Y, et al. Définitions et descriptions de compétences en médecine générale. *Exercer*. 2013;24(108):148–55.
4. Wittenberg M. Will ultrasound scanners replace the stethoscope? *BMJ*. 2014 May 29;348:g3463.
5. Bhagra A, Tierney DM, Sekiguchi H, Soni NJ. Point-of-Care Ultrasonography for Primary Care Physicians and General Internists. *Mayo Clin Proc*. 2016 Dec;91(12):1811–27.
6. Guias M. Spécificités de la pratique de l'échographie en Médecine Générale [Thèse d'exercice]. Aix-Marseille Université. Faculté de Médecine; 2018.
7. Lemanissier M. Validation d'une première liste d'indications d'échographies réalisables par le médecin généraliste [Thèse d'exercice]. Faculté de Médecine de Toulouse; 2013.
8. Hudson C. Les Besoins échographiques des médecins généralistes : pour une formation échographique adaptée à la médecine générale [Thèse d'exercice]. Aix-Marseille Université. Faculté de médecine; 2013.
9. 2017 Journal Impact Factor, Journal Citation Reports Science Edition (Clarivate Analytics, 2018).
10. Barrère X, Valeix P, Preziosi P, Bensimon M, Pelletier B, Galan P, et al. Determinants of thyroid volume in healthy French adults participating in the SU.VI.MAX cohort. *Clin Endocrinol (Oxf)*. 2000 Mar;52(3):273–8.
11. Knudsen N, Bols B, Bülow I, Jørgensen T, Perrild H, Ovesen L, et al. Validation of Ultrasonography of the Thyroid Gland for Epidemiological Purposes. *Thyroid*. 1999 Nov 1;9(11):1069–74.
12. Berghout A, Wiersinga WM, Smits NJ, Toubert JL. Determinants of thyroid volume as measured by ultrasonography in healthy adults in a non-iodine deficient area. *Clin Endocrinol (Oxf)*. 1987 Mar;26(3):273–80.
13. Maravall FJ, Gómez-Arnáiz N, Gumá A, Abós R, Soler J, Gómez JM. Reference values of thyroid volume in a healthy, non-iodine-deficient Spanish population. *Horm Metab Res*

Horm Stoffwechselforschung Horm Metab. 2004 Sep;36(9):645–9.

14. Ivanac G, Rožman B, Škreb F, Brkljačić B, Pavić L. Ultrasonographic Measurement of the Thyroid Volume. *Coll Antropol*. 2004 Jun 15;28(1):287–91.

15. Hegedüs L, Perrild H, Poulsen LR, Andersen JR, Holm B, Schnohr P, et al. The determination of thyroid volume by ultrasound and its relationship to body weight, age, and sex in normal subjects. *J Clin Endocrinol Metab*. 1983 Feb;56(2):260–3.

16. Russ G, Bonnema SJ, Erdogan MF, Durante C, Ngu R, Leenhardt L. European Thyroid Association Guidelines for Ultrasound Malignancy Risk Stratification of Thyroid Nodules in Adults: The EU-TIRADS. *Eur Thyroid J*. 2017;6(5):225–37.

17. Nell S, Kist JW, Debray TPA, de Keizer B, van Oostenbrugge TJ, Borel Rinkes IHM, et al. Qualitative elastography can replace thyroid nodule fine-needle aspiration in patients with soft thyroid nodules. A systematic review and meta-analysis. *Eur J Radiol*. 2015 Apr;84(4):652–61.

18. Lyshchik A, Higashi T, Asato R, Tanaka S, Ito J, Mai JJ, et al. Thyroid Gland Tumor Diagnosis at US Elastography. *Radiology*. 2005 Oct;237(1):202–11.

19. Lyshchik A, Higashi T, Asato R, Tanaka S, Ito J, Hiraoka M, et al. Elastic Moduli of Thyroid Tissues under Compression. *Ultrason Imaging*. 2005 Apr;27(2):101–10.

20. Monpeysen H, Tramalloni J, Poirée S, Hélénon O, Correas J-M. Elastography of the thyroid. *Diagn Interv Imaging*. 2013 May;94(5):535–44.

21. Xie M, Zhang X, Zhan J, Hua K. Application of real-time ultrasound elastography for discrimination of low- and high-grade serous ovarian carcinoma. *J Ultrasound Med Off J Am Inst Ultrasound Med*. 2013 Feb;32(2):257–62.

22. Trimboli P, Guglielmi R, Monti S, Misischi I, Graziano F, Nasrollah N, et al. Ultrasound sensitivity for thyroid malignancy is increased by real-time elastography: a prospective multicenter study. *J Clin Endocrinol Metab*. 2012 Dec;97(12):4524–30.

23. Cordes M, Kondrat P, Uder M, Kuwert T, Sasiadek M. Differential Diagnostic Ultrasound Criteria of Papillary and Follicular Carcinomas: A Multivariate Analysis. *RöFo - Fortschritte Auf Dem Geb Röntgenstrahlen Bildgeb Verfahr*. 2014 Apr 9;186(05):489–95.

24. Rogel A, Bernier MO, Motreff Y, Clero E, Pirard P, Laurier D. Épidémiologie du cancer de la thyroïde 30 ans après l'accident de Tchernobyl : fréquence, facteurs de risque et impact des pratiques diagnostiques. Institut National de Veille Sanitaire. 2016. [http://invs.santepubliquefrance.fr/pmb/invs/\(id\)/PMB_12914](http://invs.santepubliquefrance.fr/pmb/invs/(id)/PMB_12914)

25. Incidence et mortalité projetées en 2017 du cancer de la thyroïde - Nombre de cas et taux standardisés monde, contribution et rang. <http://lesdonnees.e-cancer.fr/Fiches->

Indicateurs/Localisation-Thyroïde/incidence-et-mortalit-projetes-en-2017-de-l-ensemble-des-cancers-nombre-de-cas-et-taux-standardiss-monde#graphique

26. Schlumberger MJ. Papillary and follicular thyroid carcinoma. *N Engl J Med*. 1998 Jan 29;338(5):297–306.
27. Fagin JA, Wells SA. Biologic and Clinical Perspectives on Thyroid Cancer. *N Engl J Med*. 2016 Sep 15;375(11):1054–67.
28. Verburg FA, Mäder U, Luster M, Reiners C. Histology does not influence prognosis in differentiated thyroid carcinoma when accounting for age, tumour diameter, invasive growth and metastases. *Eur J Endocrinol*. 2009 Apr;160(4):619–24.
29. Schlumberger M. Cancer papillaire et folliculaire de la thyroïde. *Ann Endocrinol*. 2007 Jun;68(2–3):120–8.
30. Zhang J-Z, Hu B. Sonographic features of thyroid follicular carcinoma in comparison with thyroid follicular adenoma. *J Ultrasound Med Off J Am Inst Ultrasound Med*. 2014 Feb;33(2):221–7.
31. Durante C, Costante G, Lucisano G, Bruno R, Meringolo D, Paciaroni A, et al. The natural history of benign thyroid nodules. *JAMA*. 2015 Mar 3;313(9):926–35.
32. Leenhardt L. le point sur... - Conduite à tenir devant un nodule thyroïdien. 2009. <https://www.em-consulte.com/en/article/209622>
33. Russ G. Risk stratification of thyroid nodules on ultrasonography with the French TI-RADS: description and reflections. *Ultrason Seoul Korea*. 2016 Jan;35(1):25–38.
34. Nakamura H, Hirokawa M, Ota H, Kihara M, Miya A, Miyauchi A. Is an Increase in Thyroid Nodule Volume a Risk Factor for Malignancy? *Thyroid Off J Am Thyroid Assoc*. 2015 Jul;25(7):804–11.
35. American Thyroid Association (ATA) Guidelines Taskforce on Thyroid Nodules and Differentiated Thyroid Cancer, Cooper DS, Doherty GM, Haugen BR, Hauger BR, Kloos RT, et al. Revised American Thyroid Association management guidelines for patients with thyroid nodules and differentiated thyroid cancer. *Thyroid Off J Am Thyroid Assoc*. 2009 Nov;19(11):1167–214.
36. Papini E, Guglielmi R, Bianchini A, Crescenzi A, Taccogna S, Nardi F, et al. Risk of malignancy in nonpalpable thyroid nodules : predictive value of ultrasound and color-Doppler features. *J Clin Endocrinol Metab*. 2002 May;87(5):1941–6.
37. Luca F. Nodules thyroïdiens : faire le nécessaire mais pas plus.... *Médecine*. 2017 Jan 1;13(1):17–23.
38. Angell TE, Vyas CM, Medici M, Wang Z, Barletta JA, Benson CB, et al. Differential

- Growth Rates of Benign vs. Malignant Thyroid Nodules. *J Clin Endocrinol Metab.* 2017 01;102(12):4642–7.
39. Lim DJ, Kim JY, Baek KH, Kim MK, Park WC, Lee JM, et al. Natural course of cytologically benign thyroid nodules : observation of ultrasonographic changes. *Endocrinol Metab Seoul Korea.* 2013 Jun;28(2):110–8.
40. Pedersen OM, Aardal NP, Larssen TB, Varhaug JE, Myking O, Vik-Mo H. The Value of Ultrasonography in Predicting Autoimmune Thyroid Disease. *Thyroid.* 2000 Mar;10(3):251–9.
41. Mizukami Y, Michigishi T, Kawato M, Sato T, Nonomura A, Hashimoto T, et al. Chronic thyroiditis: thyroid function and histologic correlations in 601 cases. *Hum Pathol.* 1992 Sep;23(9):980–8.
42. Cappelli C, Pirola I, Gandossi E, Formenti AM, Agosti B, Castellano M. Ultrasound findings of subacute thyroiditis : a single institution retrospective review. *Acta Radiol Stockh Swed* 1987. 2014 May;55(4):429–33.
43. Dayan CM, Daniels GH. Chronic autoimmune thyroiditis. *N Engl J Med.* 1996 Jul 11;335(2):99–107.
44. Pishdad P, Pishdad GR, Tavanaa S, Pishdad R, Jalli R. Thyroid Ultrasonography in Differentiation between Graves’ Disease and Hashimoto’s Thyroiditis. *J Biomed Phys Eng.* 2017 Mar;7(1):21–6.
45. Andrioli M, Valcavi R. Sonography of Normal and Abnormal Thyroid and Parathyroid Glands. *Front Horm Res.* 2016;45:1-15.
46. Monpeyssen H, Tramalloni J, Correas JM, Hélénon O, Menu Y. Imagerie ultrasonore des thyropathies auto-immunes. *Médecine Thérapeutique Endocrinol.* 2002 Sep 19;4(3):178–86.
47. Kaproth-Joslin KA, Bhatt S, Scoutt LM, Rubens DJ. The Essentials of Extracranial Carotid Ultrasonographic Imaging. *Radiol Clin North Am.* 2014 Nov;52(6):1325–42.
48. Gupta A, Kesavabhotla K, Baradaran H, Kamel H, Pandya A, Giambone AE, et al. Plaque Echolucency and Stroke Risk in Asymptomatic Carotid Stenosis: A Systematic Review and Meta-Analysis. *Stroke.* 2015 Jan;46(1):91–7.
49. Brinjikji W, Rabinstein AA, Lanzino G, Murad MH, Williamson EE, DeMarco JK, et al. Ultrasound Characteristics of Symptomatic Carotid Plaques: A Systematic Review and Meta-Analysis. *Cerebrovasc Dis.* 2015;40(3–4):165–74.
50. Naqvi TZ, Lee M-S. Carotid Intima-Media Thickness and Plaque in Cardiovascular Risk Assessment. *JACC Cardiovasc Imaging.* 2014 Oct;7(10):1025–38.

51. De Weerd M, Greving JP, Hedblad B, Lorenz MW, Mathiesen EB, O'Leary DH, et al. Prevalence of Asymptomatic Carotid Artery Stenosis in the General Population: An Individual Participant Data Meta-Analysis. *Stroke*. 2010 Jun;41(6):1294–7.
52. Aboyans V, Ricco J-B, Bartelink M-LEL, Björck M, Brodmann M, Cohnert T, et al. 2017 ESC Guidelines on the Diagnosis and Treatment of Peripheral Arterial Diseases, in collaboration with the European Society for Vascular Surgery (ESVS). *Eur Heart J*. 2018 Mar 1;39(9):763–816.
53. Yang C, Bogiatzi C, Spence JD. Risk of Stroke at the Time of Carotid Occlusion. *JAMA Neurol*. 2015 Nov;72(11):1261-7.
54. Grotta JC. Clinical practice.Carotid Stenosis. *N Engl J Med*. 2013 Sep 19;369(12):1143–50.
55. Brett AS, Levine JD. The Case Against Identifying Carotid Stenosis in Asymptomatic Patients. *JAMA Intern Med*. 2014 Dec 1;174(12):2004-8.
56. Jonas DE, Feltner C, Amick HR, Sheridan S, Zheng Z-J, Watford DJ, et al. Screening for Asymptomatic Carotid Artery Stenosis : A Systematic Review and Meta-analysis for the U.S. Preventive Services Task Force. *Ann Intern Med*. 2014 Sep 2;161(5):336.
57. Lee W. General principles of carotid Doppler ultrasonography. *Ultrasonography*. 2013 Dec 11;33(1):11–7.
58. Huynh TT, Broadbent KC, Jacob AD, James S, Erasmus JJ. Screening for Carotid Artery Stenosis. *Semin Roentgenol*. 2015 Apr;50(2):127–38.
59. Laroche JP, Becker F, Baud JM, Miserey G, Jausse A, Picot MC, et al. Dépistage échographique de l'anévrisme de l'aorte abdominale – les enseignements de Vésale 2013. *J Mal Vasc*. 2015 Dec;40(6):340–9.
60. Haute Autorité de Santé. Pertinence de la mise en place d'une programme de dépistage des anévrismes de l'aorte abdominale en France. 2012.
61. Lederle FA, Becker F, Baud JM. Dépistage des Anévrismes de l'Aorte Abdominale et surveillance des petits Anévrismes de l'Aorte Abdominale : argumentaire et recommandations de la Société Française de Médecine Vasculaire, Rapport final. *J Mal Vasc*. 2006;(5):17.
62. 2014 ESC Guidelines on the diagnosis and treatment of aortic diseases. Document covering acute and chronic aortic diseases of the thoracic and abdominal aorta of the adult : The Task Force for the Diagnosis and Treatment of Aortic Diseases of the European Society of Cardiology (ESC). *Eur Heart J*. 2014 Nov 1;35(41):2873–926.
63. Sweeting MJ, Masconi KL, Jones E, Ulug P, Glover MJ, Michaels JA, et al. Analysis of clinical benefit, harms, and cost-effectiveness of screening women for abdominal aortic

- aneurysm. *The Lancet*. 2018 Aug 11;392(10146):487–95.
64. Stather PW, Dattani N, Bown MJ, Earnshaw JJ, Lees TA. International Variations in AAA Screening. *Eur J Vasc Endovasc Surg*. 2013 Mar;45(3):231–4.
 65. LeFevre ML. Screening for Abdominal Aortic Aneurysm : U.S. Preventive Services Task Force Recommendation Statement. *Ann Intern Med*. 2014 Aug 19;161(4):281.
 66. Johansson M, Zahl PH, Siersma V, Jørgensen KJ, Marklund B, Brodersen J. Benefits and harms of screening men for abdominal aortic aneurysm in Sweden : a registry-based cohort study. *The Lancet*. 2018 Jun 16;391(10138):2441–7.
 67. Johansson M, Hansson A, Brodersen J. Estimating overdiagnosis in screening for abdominal aortic aneurysm : could a change in smoking habits and lowered aortic diameter tip the balance of screening towards harm? *BMJ*. 2015 Mar 3;350(13):h825.
 68. McCaul KA, Lawrence-Brown M, Dickinson JA, Norman PE. Long-term Outcomes of the Western Australian Trial of Screening for Abdominal Aortic Aneurysms : Secondary Analysis of a Randomized Clinical Trial. *JAMA Intern Med*. 2016 Dec 1;176(12):1761.
 69. Moll FL, Powell JT, Fraedrich G, Verzini F, Haulon S, Waltham M, et al. Management of Abdominal Aortic Aneurysms Clinical Practice Guidelines of the European Society for Vascular Surgery. *Eur J Vasc Endovasc Surg*. 2011 Jan;41:51–58.
 70. Ageno W, Camporese G, Riva N, Iotti M, Bucherini E, Righini M, et al. Analysis of an algorithm incorporating limited and whole-leg assessment of the deep venous system in symptomatic outpatients with suspected deep-vein thrombosis (PALLADIO) : a prospective, multicentre, cohort study. *Lancet Haematol*. 2015 Nov;2(11):474–80.
 71. Oger E. Incidence of venous thromboembolism : a community-based study in Western France. EPI-GETBP Study Group. Groupe d'Etude de la Thrombose de Bretagne Occidentale. *Thromb Haemost*. 2000 May;83(5):657–60.
 72. Bénard E, Lafuma A, Ravaud P. Epidemiology of venous thromboembolic disease. *Presse Medicale*. 2005 Mar 26;34(6):415–9.
 73. Gibson NS, Schellong SM, Kheir DYE, Beyer-Westendorf J, Gallus AS, Mcrae S, et al. Safety and sensitivity of two ultrasound strategies in patients with clinically suspected deep venous thrombosis : a prospective management study. *J Thromb Haemost*. 2009 Dec;7(12):2035–41.
 74. Bernardi E. Serial 2-Point Ultrasonography Plus D-Dimer vs Whole-Leg Color-Coded Doppler Ultrasonography for Diagnosing Suspected Symptomatic Deep Vein Thrombosis : A Randomized Controlled Trial. *JAMA*. 2008 Oct 8;300(14):1653.
 75. Mazzolai L, Aboyans V, Ageno W, Agnelli G, Alatri A, Bauersachs R, et al. Diagnosis

- and management of acute deep vein thrombosis: a joint consensus document from the European society of cardiology working groups of aorta and peripheral vascular diseases and pulmonary circulation and right ventricular function. *Eur Heart J*. 2018 Dec 14;39(47):4208-4218.
76. Palareti G. How I treat isolated distal deep vein thrombosis (IDDVT). *Blood*. 2014 Mar 20;123(12):1802–9.
 77. Galanaud J-P, Kahn SR, Khau Van Kien A, Laroche J-P, Quéré I. Thromboses veineuses profondes distales isolées des membres inférieurs : épidémiologie et prise en charge. *Rev Médecine Interne*. 2012 Dec;33(12):678–85.
 78. Righini M, Van Es J, Den Exter PL, Roy P-M, Verschuren F, Ghuysen A, et al. Age-adjusted D-dimer cutoff levels to rule out pulmonary embolism : the ADJUST-PE study. *JAMA*. 2014 Mar 19;311(11):1117–24.
 79. Stubbs MJ, Mouyis M, Thomas M. Deep vein thrombosis. *BMJ*. 2018 Feb 22;360:k351.
 80. Bernardi E, Camporese G. Diagnosis of deep-vein thrombosis. *Thromb Res*. 2018 Mar;163:201–6.
 81. Needleman L, Cronan JJ, Lilly MP, Merli GJ, Adhikari S, Hertzberg BS, et al. Ultrasound for Lower Extremity Deep Venous Thrombosis : Multidisciplinary Recommendations From the Society of Radiologists in Ultrasound Consensus Conference. *Circulation*. 2018 Apr 3;137(14):1505–15.
 82. Gargani L, Volpicelli G. How I do it : Lung ultrasound. *Cardiovasc Ultrasound*. 2014 Jul 4;12:25.
 83. Ashton-Cleary DT. Is thoracic ultrasound a viable alternative to conventional imaging in the critical care setting? *Br J Anaesth*. 2013 Aug;111(2):152–60.
 84. Piette E, Daoust R, Denault A. Basic concepts in the use of thoracic and lung ultrasound: *Curr Opin Anaesthesiol*. 2013 Feb;26(1):20–30.
 85. Volpicelli G. Lung Sonography. *J Ultrasound Med*. 2013 Jan 1;32(1):165–71.
 86. Volpicelli G, Elbarbary M, Blaivas M, Lichtenstein DA, Mathis G, et al. International Liaison Committee on Lung Ultrasound (ILC-LUS) for the International Consensus Conference on Lung Ultrasound (ICC-LUS). International evidence-based recommendations for point-of-care lung ultrasound. *Intensive Care Med*. 2012 Apr;38(4):577–91.
 87. Sperandeo M, Rotondo A, Guglielmi G, Catalano D, Feragalli B, Trovato GM. Transthoracic ultrasound in the assessment of pleural and pulmonary diseases : use and limitations. *Radiol Med*. 2014 Oct;119(10):729–40.
 88. Lichtenstein DA, Mezière GA. Relevance of Lung Ultrasound in the Diagnosis of Acute Respiratory Failure : The BLUE Protocol. *Chest*. 2008 Jul;134(1):117–25.

89. Lichtenstein DA. BLUE-Protocol and FALLS-Protocol. *Chest*. 2015 Jun;147(6):1659–70.
90. Lee FCY. Lung ultrasound - a primary survey of the acutely dyspneic patient. *J Intensive Care*. 2016 Dec Aug 31;4(1):57.
91. Lapostolle F, Deltour S, Petrovic T. L'échographie en médecine d'urgence préhospitalière. *J Eur Urgences Réanimation*. 2016 Mar;28(1):18–20.
92. Laursen CB, Sloth E, Lassen AT, Christensen Rd, Lambrechtsen J, Madsen PH, et al. Point-of-care ultrasonography in patients admitted with respiratory symptoms : a single-blind, randomised controlled trial. *Lancet Respir Med*. 2014 Aug;2(8):638–46.
93. Gentry Wilkerson R, Stone MB. Sensitivity of Bedside Ultrasound and Supine Anteroposterior Chest Radiographs for the Identification of Pneumothorax After Blunt Trauma. *Acad Emerg Med*. 2010 Jan;17(1):11–7.
94. Lichtenstein DA, Mezière G, Lascols N, Biderman P, Courret J-P, Gepner A, et al. Ultrasound diagnosis of occult pneumothorax. *Crit Care Med*. 2005 Jun;33(6):1231–8.
95. Kocijančič I, Vidmar K, Ivanovi-Herceg Z. Chest sonography versus lateral decubitus radiography in the diagnosis of small pleural effusions. *J Clin Ultrasound*. 2003 Feb 1;31(2):69–74.
96. Kalokairinou-Motogna M, Maratou K, Paianid I, Soldatos T, Antipa E, Tsikkini A, et al. Application of color Doppler ultrasound in the study of small pleural effusion. *Med Ultrason*. 2010 Mar;12(1):12–6.
97. Roch A, Bojan M, Michelet P, Romain F, Bregeon F, Papazian L, et al. Usefulness of ultrasonography in predicting pleural effusions > 500 mL in patients receiving mechanical ventilation. *Chest*. 2005 Jan;127(1):224–32.
98. Remérand F, Dellamonica J, Mao Z, Ferrari F, Bouhemad B, Jianxin Y, et al. Multiplane ultrasound approach to quantify pleural effusion at the bedside. *Intensive Care Med*. 2010 Apr;36(4):656–64.
99. Chavez MA, Shams N, Ellington LE, Naithani N, Gilman RH, Steinhoff MC, et al. Lung ultrasound for the diagnosis of pneumonia in adults : a systematic review and meta-analysis. *Respir Res*. 2014;15(1):50.
100. 15e conférence de consensus en thérapeutique anti-infectieuse. Prise en charge des infections des voies respiratoires basses de l'adulte immunocompétent. *Médecine Mal Infect*. 2006 May;36(5):235–44.
101. Welte T, Torres A, Nathwani D. Clinical and economic burden of community-acquired pneumonia among adults in Europe. *Thorax*. 2012 Jan;67(1):71–9.

102. Statistiques de la santé : atlas de la mortalité dans l'Union européenne : données 1994-96. Luxembourg : Office des publications officielles des Commission européennes; 2002.
103. Ye X, Xiao H, Chen B, Zhang S. Accuracy of Lung Ultrasonography versus Chest Radiography for the Diagnosis of Adult Community-Acquired Pneumonia : Review of the Literature and Meta-Analysis. *PLoS One*. 2015 Jun 24;10(6):e0130066.
104. Pagano A, Numis FG, Visone G, Pirozzi C, Masarone M, Olibet M, et al. Lung ultrasound for diagnosis of pneumonia in emergency department. *Intern Emerg Med*. 2015 Oct;10(7):851-4.
105. Bourcier J-E, Paquet J, Seinger M, Gallard E, Redonnet J-P, Cheddadi F, et al. Performance comparison of lung ultrasound and chest x-ray for the diagnosis of pneumonia in the ED. *Am J Emerg Med*. 2014 Feb;32(2):115-8.
106. Pereda MA, Chavez MA, Hooper-Miele CC, Gilman RH, Steinhoff MC, Ellington LE, et al. Lung Ultrasound for the Diagnosis of Pneumonia in Children : A Meta-analysis. *Pediatrics*. 2015 Apr 1;135(4):714-22.
107. Samson F, Gorostiza I, González A, Landa M, Ruiz L, Grau M. Prospective evaluation of clinical lung ultrasonography in the diagnosis of community-acquired pneumonia in a pediatric emergency department. *Eur J Emerg Med*. 2018 Feb;25(1):65-70.
108. Shah VP, Tunik MG, Tsung JW. Prospective Evaluation of Point-of-Care Ultrasonography for the Diagnosis of Pneumonia in Children and Young Adults. *JAMA Pediatr*. 2013 Feb 1;167(2):119.
109. Ho MC, Ker CR, Hsu JH, Wu JR, Dai ZK, Chen IC. Usefulness of Lung Ultrasound in the Diagnosis of Community-acquired Pneumonia in Children. *Pediatr Neonatol*. 2015 Feb;56(1):40-5.
110. Lichtenstein DA, Lascols N, Mezière G, Gepner A. Ultrasound diagnosis of alveolar consolidation in the critically ill. *Intensive Care Med*. 2004 Feb;30(2):276-81.
111. Lichtenstein DA. Lung ultrasound in the critically ill. *Ann Intensive Care*. 2014 Jan 9;4(1):1.
112. Lee WS, Kim YH, Chee HK, Lee SA. Ultrasonographic evaluation of costal cartilage fractures unnoticed by the conventional radiographic study and multidetector computed tomography. *Eur J Trauma Emerg Surg*. 2012 Feb;38(1):37-42.
113. Turk F, Kurt AB, Saglam S. Evaluation by ultrasound of traumatic rib fractures missed by radiography. *Emerg Radiol*. 2010 Nov;17(6):473-7.
114. Pishbin E, Ahmadi K, Foogardi M, Salehi M, Seilanian Toosi F, Rahimi-Movaghar V. Comparison of ultrasonography and radiography in diagnosis of rib fractures. *Chin J Traumatol*.

2017 Aug;20(4):226–8.

115. Expert Panel on Thoracic Imaging, Henry TS, Kirsch J, Kanne JP, Chung JH, Donnelly EF, et al. ACR Appropriateness Criteria® rib fractures. *J Thorac Imaging*. 2014 Nov;29(6):364–6.

116. Société française d'anesthésie et de réanimation, Société française de médecine d'urgence. Traumatisme thoracique : prise en charge des 48 premières heures. *Anesth Réanimation*. 2015 Jun;1(3):272–87.

117. Matcuk GR, Grant EG, Ralls PW. Ultrasound measurements of the bile ducts and gallbladder : normal ranges and effects of age, sex, cholecystectomy, and pathologic states. *Ultrasound Q*. 2014 Mar;30(1):41–8.

118. Cooperberg PL, Li D, Wong P, Cohen MM, Burhenne HJ. Accuracy of common hepatic duct size in the evaluation of extrahepatic biliary obstruction. *Radiology*. 1980 Apr;135(1):141–4.

119. Caroli-Bosc FX, Pugliese P, Peten EP, Demarquay JF, Montet JC, Hastier P, et al. Gallbladder volume in adults and its relationship to age, sex, body mass index, body surface area and gallstones. An epidemiologic study in a nonselected population in France. *Digestion*. 1999 Aug;60(4):344–8.

120. Laméris W, Randen A van, Es HW van, Heesewijk JPM van, Ramshorst B van, Bouma WH, et al. Imaging strategies for detection of urgent conditions in patients with acute abdominal pain : diagnostic accuracy study. *BMJ*. 2009 Jun 26;338:b2431.

121. Aygalenq P. Douleurs abdominales explorées par échographie au décours de la consultation ou la naissance de l'échoscopie. *Formation Médicale Continue en Hépto-Gastro-Entérologie*. https://www.fmcgastro.org/textes-postus/no-postu_year/douleurs-abdominales-explorees-par-echographie-au-decours-de-la-consultation-ou-la-naissance-de-lechoscopie/

122. Toorenvliet BR, Bakker RFR, Flu HC, Merkus JWS, Hamming JF, Breslau PJ. Standard outpatient re-evaluation for patients not admitted to the hospital after emergency department evaluation for acute abdominal pain. *World J Surg*. 2010 Mar;34(3):480–6.

123. Gans SL, Pols MA, Stoker J, Boermeester MA, expert steering group. Guideline for the diagnostic pathway in patients with acute abdominal pain. *Dig Surg*. 2015;32(1):23–31.

124. ANAES. Echographie abdominale (pelvis exclu) en première intention : indications. 1998.

125. Shea JA, Berlin JA, Escarce JJ, Clarke JR, Kinoshian BP, Cabana MD, et al. Revised estimates of diagnostic test sensitivity and specificity in suspected biliary tract disease. *Arch Intern Med*. 1994 Nov 28;154(22):2573–81.

126. Ralls PW, Colletti PM, Lapin SA, Chandrasoma P, Boswell WD, Ngo C, et al. Real-

- time sonography in suspected acute cholecystitis. Prospective evaluation of primary and secondary signs. *Radiology*. 1985 Jun;155(3):767–71.
127. Strasberg SM. Clinical practice. Acute calculous cholecystitis. *N Engl J Med*. 2008 Jun 26;358(26):2804–11.
128. Laing FC, Jeffrey RB, Wing VW, Nyberg DA. Biliary dilatation : defining the level and cause by real-time US. *Radiology*. 1986 Jul;160(1):39–42.
129. Lindsell DR. Ultrasound imaging of pancreas and biliary tract. *Lancet*. 1990 Feb 17;335(8686):390–3.
130. Société Nationale française de Gastro-entérologie. Prise en charge de la lithiase biliaire. *Hépatogastro Oncol Dig*. 2011 Mar 1;18(1):11–20.
131. Harvey RT, Miller WT. Acute biliary disease : initial CT and follow-up US versus initial US and follow-up CT. *Radiology*. 1999 Dec;213(3):831–6.
132. Päivänsalo M, Siniluoto T, Myllylä V, Kairaluoma MI, Kallioinen M. Ultrasound in acute and chronic cholecystitis. *ROFO Fortschr Geb Rontgenstr Nuklearmed*. 1987 Jul;147(1):84–7.
133. Carroll BA. Preferred imaging techniques for the diagnosis of cholecystitis and cholelithiasis. *Ann Surg*. 1989 Jul;210(1):1–12.
134. Simeone JF, Brink JA, Mueller PR, Compton C, Hahn PF, Saini S, et al. The sonographic diagnosis of acute gangrenous cholecystitis : importance of the Murphy sign. *AJR Am J Roentgenol*. 1989 Feb;152(2):289–90.
135. van Randen A, Laméris W, van Es HW, van Heesewijk HPM, van Ramshorst B, Ten Hove W, et al. A comparison of the accuracy of ultrasound and computed tomography in common diagnoses causing acute abdominal pain. *Eur Radiol*. 2011 Jul;21(7):1535–45.
136. van Breda Vriesman AC, Engelbrecht MR, Smithuis RHM, Puylaert JBCM. Diffuse gallbladder wall thickening : differential diagnosis. *AJR Am J Roentgenol*. 2007 Feb;188(2):495–501.
137. Gore RM, Yaghami V, Newmark GM, Berlin JW, Miller FH. Imaging benign and malignant disease of the gallbladder. *Radiol Clin North Am*. 2002 Dec;40(6):1307–23.
138. Levy AD, Murakata LA, Abbott RM, Rohrmann CA. From the archives of the AFIP. Benign tumors and tumorlike lesions of the gallbladder and extrahepatic bile ducts : radiologic-pathologic correlation. *Armed Forces Institute of Pathology. Radiographics*. 2002 Apr;22(2):387–413.
139. Yamada K, Yamada H. Gallbladder wall thickening in mononucleosis syndromes. *J Clin Ultrasound JCU*. 2001 Aug;29(6):322–5.

140. Matthew Fields J, Davis J, Alsup C, Bates A, Au A, Adhikari S, et al. Accuracy of Point-of-care Ultrasonography for Diagnosing Acute Appendicitis : A Systematic Review and Meta-analysis. *Acad Emerg Med*. 2017 Sep;24(9):1124–36.
141. HAS. Appendicectomie : Eléments décisionnels pour une indication pertinente - Rapport d'évaluation. Nov 2012.
142. Taourel P, Kessler N, Blayac PM, Lesnik A, Gallix B, Bruel JM. Imagerie de l'appendicite : échographie, scanner ou rien du tout ? *J Radiol* 2002;83:1952-60.
143. Danse É, Annet L, Dragean CA, Ghaddab M. Échographie abdominale de l'adulte. 2017.
144. Birnbaum BA, Wilson SR. Appendicitis at the millennium. *Radiology*. 2000 May;215(2):337–48.
145. Douglas CD, Macpherson NE, Davidson PM, Gani JS. Randomised controlled trial of ultrasonography in diagnosis of acute appendicitis, incorporating the Alvarado score. *BMJ*. 2000 Oct 14;321(7266):919–22.
146. Wise SW, Labuski MR, Kasales CJ, Blebea JS, Meilstrup JW, Holley GP, et al. Comparative Assessment of CT and Sonographic Techniques for Appendiceal Imaging. *Am J Roentgenol*. 2001 Apr 1;176(4):933–41.
147. Balthazar EJ, Birnbaum BA, Yee J, Megibow AJ, Roshkow J, Gray C. Acute appendicitis : CT and US correlation in 100 patients. *Radiology*. 1994 Jan;190(1):31–5.
148. Pickuth D, Heywang-Köbrunner SH, Spielmann RP. Suspected acute appendicitis : is ultrasonography or computed tomography the preferred imaging technique? *Eur J Surg Acta Chir*. 2000 Apr;166(4):315–9.
149. Nordin AB, Sales S, Nielsen JW, Adler B, Bates DG, Kenney B. Standardized ultrasound templates for diagnosing appendicitis reduce annual imaging costs. *J Surg Res*. 2018;221:77–83.
150. Nielsen JW, Boomer L, Kurtovic K, Lee E, Kupzyk K, Mallory R, et al. Reducing computed tomography scans for appendicitis by introduction of a standardized and validated ultrasonography report template. *J Pediatr Surg*. 2015 Jan;50(1):144–8.
151. Niederau C, Sonnenberg A, Müller JE, Erckenbrecht JF, Scholten T, Fritsch WP. Sonographic measurements of the normal liver, spleen, pancreas, and portal vein. *Radiology*. 1983 Nov;149(2):537–40.
152. Dănilă M. The ultrasound examination of the spleen. *Med Ultrason*. 2010 Sep;12(3):253–4.
153. Konuş OL, Ozdemir A, Akkaya A, Erbaş G, Celik H, Işık S. Normal liver, spleen, and

- kidney dimensions in neonates, infants, and children : evaluation with sonography. *AJR Am J Roentgenol.* 1998 Dec;171(6):1693–8.
154. Megremis SD, Vlachonikolis IG, Tsilimigaki AM. Spleen length in childhood with US : normal values based on age, sex, and somatometric parameters. *Radiology.* 2004 Apr;231(1):129–34.
155. Arora N, Sharma PK, Sahai A, Singh R. Sonographic measurement of the spleen : splenic length in adults and its correlation with different parameters. *J Anat Soc India.* 2013 Jun 1;62(1):57–61.
156. de Graaff CS, Taylor KJ, Simonds BD, Rosenfield AJ. Gray-scale echography of the pancreas. Re-evaluation of normal size. *Radiology.* 1978 Oct;129(1):157–61.
157. Lignon G, Boursier J, Delumeau S, Michalak-Provost S, Lebigot J, Oberti F, et al. Screening for significant chronic liver disease by using three simple ultrasound parameters. *Eur J Radiol.* 2015 Aug;84(8):1466–72.
158. Poynard T, Lebray P, Ingiliz P, Varaut A, Varsat B, Ngo Y, et al. Prevalence of liver fibrosis and risk factors in a general population using non-invasive biomarkers (FibroTest). *BMC Gastroenterol.* 2010 Apr 22;10:40.
159. Cirrhose. Inserm - La science pour la santé. <https://www.inserm.fr/information-en-sante/dossiers-information/cirrhose>
160. HAS. Critères diagnostiques et bilan initial de la cirrhose non compliquée. Dec 2008.
161. Condat B, Remy A-J, Jouannaud V, Lahmek P, Rosa I, Cadranet J-F, et al. Groupe d'étude de l'ANGH. Le recours aux soins pour cirrhose dans les services d'hépatogastro-entérologie des centres hospitaliers généraux français, 2012. *Bull Epidémiologique Hebd Inst Natl Veille Saniataire.* 2015;24–25:450–6.
162. Naveau S, Perlemuter G, Balian A. Épidémiologie et histoire naturelle de la cirrhose : Cirrhose. *Rev Prat.* 2005;55:1527–32.
163. Bedossa P, Carrat F. Liver biopsy : the best, not the gold standard. *J Hepatol.* 2009 Jan;50(1):1–3.
164. Poynard T, Lebray P, Ingiliz P, Varaut A, Varsat B, Ngo Y, et al. Prevalence of liver fibrosis and risk factors in a general population using non-invasive biomarkers (FibroTest). *BMC Gastroenterol.* 2010 Apr 22;10:40.
165. Aubé C, Winkfield B, Oberti F, Vuillemin E, Rousselet MC, Caron C, et al. New Doppler ultrasound signs improve the non-invasive diagnosis of cirrhosis or severe liver fibrosis. *Eur J Gastroenterol Hepatol.* 2004 Aug;16(8):743–51.
166. Lebigot J, Elkhiry M, Boursier J, Bertrais S, Fouchard-Hubert I, Oberti F, et al.

Diagnostic de cirrhose : l'échodoppler est toujours un examen performant ! J Radiol. 2009 Oct 1;90(10):1422.

167. Aubé C, Oberti F, Korali N, Namour MA, Loisel D, Tanguy JY, et al. Ultrasonographic diagnosis of hepatic fibrosis or cirrhosis. J Hepatol. 1999 Mar;30(3):472–8.

168. Richard P, Bonniaud P, Barthélémy C, Etaix JP, Veyret C, Audigier JC, et al. [Value of ultrasonography in the diagnosis of cirrhoses. Prospective study of 128 patients]. J Radiol. 1985 Sep;66(8–9):503–6.

169. Di Lelio A, Cestari C, Lomazzi A, Beretta L. Cirrhosis : diagnosis with sonographic study of the liver surface. Radiology. 1989 Aug;172(2):389–92.

170. Colli A, Cocciolo M, Riva C, Martinez E, Prisco A, Pirola M, et al. Abnormalities of Doppler waveform of the hepatic veins in patients with chronic liver disease : correlation with histologic findings. AJR Am J Roentgenol. 1994 Apr;162(4):833–7.

171. Amarneh M, Akhter A, Rajput MZ, LaBrecque DR, Abu-Yousef M. Gallbladder Scalloping, Mammillated Caudate Lobe, and Inferior Vena Cava Scalloping : Three Novel Ultrasound Signs of Cirrhosis. Acad Radiol. 2018 Nov;25(11):1374–80.

172. Lorigan JG, Charnsangavej C, Carrasco CH, Richli WR, Wallace S. Atrophy with compensatory hypertrophy of the liver in hepatic neoplasms : radiographic findings. AJR Am J Roentgenol. 1988 Jun;150(6):1291–5.

173. Goyal AK, Pokharna DS, Sharma SK. Ultrasonic diagnosis of cirrhosis : reference to quantitative measurements of hepatic dimensions. Gastrointest Radiol. 1990;15(1):32–4.

174. Harbin WP, Robert NJ, Ferrucci JT. Diagnosis of cirrhosis based on regional changes in hepatic morphology : a radiological and pathological analysis. Radiology. 1980 May;135(2):273–83.

175. Hess CF, Schmiedl U, Koelbel G, Knecht R, Kurtz B. Diagnosis of liver cirrhosis with US : receiver-operating characteristic analysis of multidimensional caudate lobe indexes. Radiology. 1989 May;171(2):349–51.

176. Gaiani S, Gramantieri L, Venturoli N, Piscaglia F, Siringo S, D'Errico A, et al. What is the criterion for differentiating chronic hepatitis from compensated cirrhosis ? A prospective study comparing ultrasonography and percutaneous liver biopsy. J Hepatol. 1997 Dec;27(6):979–85.

177. Kitamura H, Kobayashi C. Impairment of change in diameter of the hepatic portion of the inferior vena cava : a sonographic sign of liver fibrosis or cirrhosis. J Ultrasound Med. 2005 Mar;24(3):355–9; quiz 360–1.

178. Lafortune M, Matricardi L, Denys A, Favret M, Déry R, Pomier-Layrargues G. Segment

- 4 (the quadrate lobe) : a barometer of cirrhotic liver disease at US. *Radiology*. 1998 Jan;206(1):157–60.
179. Kim G, Cho YZ, Baik SK, Kim MY, Hong WK, Kwon SO. The Accuracy of Ultrasonography for the Evaluation of Portal Hypertension in Patients with Cirrhosis : A Systematic Review. *Korean J Radiol*. 2015;16(2):314.
180. Kim MY, Jeong WK, Baik SK. Invasive and non-invasive diagnosis of cirrhosis and portal hypertension. *World J Gastroenterol*. 2014 Apr 21;20(15):4300–15.
181. Kim MY, Baik SK. [Hyperdynamic circulation in patients with liver cirrhosis and portal hypertension]. *Korean J Gastroenterol*. 2009 Sep;54(3):143–8.
182. Tetangco EP, Silva RG, Lerma EV. Portal hypertension : Etiology, evaluation, and management. *Dis Mon*. 2016 Dec;62(12):411–26.
183. Baik SK. Haemodynamic evaluation by Doppler ultrasonography in patients with portal hypertension : a review. *Liver Int*. 2010 Nov;30(10):1403–13.
184. Perisić MD, Culafić DM, Kerkez M. Specificity of splenic blood flow in liver cirrhosis. *Romanian J Intern*. 2005;43(1–2):141–51.
185. Ripoll C, Groszmann R, Garcia-Tsao G, Grace N, Burroughs A, Planas R, et al. Hepatic venous pressure gradient predicts clinical decompensation in patients with compensated cirrhosis. *Gastroenterology*. 2007 Aug;133(2):481–8.
186. Vizzutti F, Arena U, Rega L, Romanelli RG, Colagrande S, Cuofano S, et al. Performance of Doppler ultrasound in the prediction of severe portal hypertension in hepatitis C virus-related chronic liver disease. *Liver Int*. 2007 Dec;27(10):1379–88.
187. Lucidarme O. *Échographie abdominale*. 2017.
188. Iwao T, Toyonaga A, Oho K, Tayama C, Masumoto H, Sakai T, et al. Value of Doppler ultrasound parameters of portal vein and hepatic artery in the diagnosis of cirrhosis and portal hypertension. *Am J Gastroenterol*. 1997 Jun;92(6):1012–7.
189. Vilgrain V. Ultrasound of diffuse liver disease and portal hypertension. *Eur Radiol*. 2001;11(9):1563–77.
190. Baik SK, Kim JW, Kim HS, Kwon SO, Kim YJ, Park JW, et al. Recent variceal bleeding : Doppler US hepatic vein waveform in assessment of severity of portal hypertension and vasoactive drug response. *Radiology*. 2006 Aug;240(2):574–80.
191. Qi X, Berzigotti A, Cardenas A, Sarin SK. Emerging non-invasive approaches for diagnosis and monitoring of portal hypertension. *Lancet Gastroenterol Hepatol*. 2018 Oct;3(10):708–19.
192. Piscaglia F, Marinelli S, Bota S, Serra C, Venerandi L, Leoni S, et al. The role of

ultrasound elastographic techniques in chronic liver disease : current status and future perspectives. *Eur J Radiol.* 2014 Mar;83(3):450–5.

193. European Association for the Study of the Liver. EASL Clinical Practice Guidelines : Management of hepatocellular carcinoma. *J Hepatol.* 2018 Jul;69(1):182–236.

194. Global Burden of Disease Liver Cancer Collaboration, Akinyemiju T, Abera S, Ahmed M, Alam N, Alemayohu MA, et al. The Burden of Primary Liver Cancer and Underlying Etiologies From 1990 to 2015 at the Global, Regional, and National Level : Results From the Global Burden of Disease Study 2015. *JAMA Oncol.* 2017 01;3(12):1683–91.

195. White DL, Thrift AP, Kanwal F, Davila J, El-Serag HB. Incidence of Hepatocellular Carcinoma in All 50 United States, From 2000 Through 2012. *Gastroenterology.* 2017;152(4):812-820.

196. El-Serag HB. Epidemiology of Viral Hepatitis and Hepatocellular Carcinoma. *Gastroenterology.* 2012 May;142(6):1264-1273.

197. Cancer today. <https://gco.iarc.fr/today/home>

198. Ioannou GN, Splan MF, Weiss NS, McDonald GB, Beretta L, Lee SP. Incidence and predictors of hepatocellular carcinoma in patients with cirrhosis. *Clin Gastroenterol Hepatol.* 2007 Aug;5(8):938–45.

199. Sangiovanni A, Prati GM, Fasani P, Ronchi G, Romeo R, Manini M, et al. The natural history of compensated cirrhosis due to hepatitis C virus : A 17-year cohort study of 214 patients. *Hepatology.* 2006 Jun;43(6):1303–10.

200. Forner A, Reig M, Bruix J. Hepatocellular carcinoma. *Lancet.* 2018 31;391(10127):1301–14.

201. Bolondi L. Screening for hepatocellular carcinoma in cirrhosis. *J Hepatol.* 2003 Dec;39(6):1076–84.

202. Marquardt JU, Nguyen-Tat M, Galle PR, Wörns MA. Surveillance of Hepatocellular Carcinoma and Diagnostic Algorithms in Patients with Liver Cirrhosis. *Visc Med.* 2016 Apr;32(2):110–5.

203. Singal A, Volk ML, Waljee A, Salgia R, Higgins P, Rogers M a. M, et al. Meta-analysis : surveillance with ultrasound for early-stage hepatocellular carcinoma in patients with cirrhosis. *Aliment Pharmacol Ther.* 2009 Jul;30(1):37–47.

204. Zhang B-H, Yang B-H, Tang Z-Y. Randomized controlled trial of screening for hepatocellular carcinoma. *J Cancer Res Clin Oncol.* 2004 Jul;130(7):417–22.

205. Trinchet J-C, Chaffaut C, Bourcier V, Degos F, Henrion J, Fontaine H, et al. Ultrasonographic surveillance of hepatocellular carcinoma in cirrhosis : a randomized trial

- comparing 3- and 6-month periodicities. *Hepatology*. 2011 Dec;54(6):1987–97.
206. Trevisani F, De Notariis S, Rapaccini G, Farinati F, Benvegnù L, Zoli M, et al. Semiannual and annual surveillance of cirrhotic patients for hepatocellular carcinoma : effects on cancer stage and patient survival (Italian experience). *Am J Gastroenterol*. 2002 Mar;97(3):734–44.
207. Santi V, Trevisani F, Gramenzi A, Grignaschi A, Mirici-Cappa F, Del Poggio P, et al. Semiannual surveillance is superior to annual surveillance for the detection of early hepatocellular carcinoma and patient survival. *J Hepatol*. 2010 Aug;53(2):291–7.
208. Andersson KL, Salomon JA, Goldie SJ, Chung RT. Cost effectiveness of alternative surveillance strategies for hepatocellular carcinoma in patients with cirrhosis. *Clin Gastroenterol Hepatol*. 2008 Dec;6(12):1418–24.
209. Wang HM, Hung CH, Lu SN, Chen CH, Lee CM, Hu TH, et al. Liver stiffness measurement as an alternative to fibrotic stage in risk assessment of hepatocellular carcinoma incidence for chronic hepatitis C patients. *Liver Int*. 2013 May;33(5):756–61.
210. Biselli M, Conti F, Gramenzi A, Frigerio M, Cucchetti A, Fatti G, et al. A new approach to the use of α -fetoprotein as surveillance test for hepatocellular carcinoma in patients with cirrhosis. *Br J Cancer*. 2015 Jan 6;112(1):69–76.
211. Lencioni R, Llovet JM. Modified RECIST (mRECIST) assessment for hepatocellular carcinoma. *Semin Liver Dis*. 2010 Feb;30(1):52–60.
212. Cartier V, Aubé C. Diagnostic du carcinome hépatocellulaire. *J Radiol Diagn Interv*. 2014 Jul;95(7–8):697–707.
213. Grazioli L, Ambrosini R, Frittoli B, Grazioli M, Morone M. Primary benign liver lesions. *Eur J Radiol*. 2017 Oct;95:378–98.
214. Segura Grau A, Valero López I, Díaz Rodríguez N, Segura Cabral JM. [Liver ultrasound : focal lesions and diffuse diseases]. *Semergen*. 2016 Aug;42(5):307–14.
215. European Association for the Study of the Liver (EASL). EASL Clinical Practice Guidelines on the management of benign liver tumours. *J Hepatol*. 2016;65(2):386–98.
216. Cadranel J-F, Hadj-Nacer K. Angiomes ou hémangiomes du foie. *Hépatogastro Oncol Dig*. 2005 Jan 1;12(1):51–8.
217. Wejih D, Ramzi N, Karim A, Chadli D. Le kyste hydatique du foie. *Rev Francoph Lab*. 2017 Apr;2017(491):31–7.
218. Patel DV, Scott V, Pilcher J. Investigating focal liver lesions. *BMJ*. 2012 Feb 8;344:e657.
219. El Fakir Y, Chat L, Belkouchi A. Échographie du foie : stratégies diagnostiques et

orientations étiologiques devant les anomalies hépatiques de découverte échographique chez l'adulte et l'enfant. Paris: Med-Line éditions; 2015.

220. O'Neill WC. Renal Relevant Radiology : Use of Ultrasound in Kidney Disease and Nephrology Procedures. Clin J Am Soc Nephrol. 2014 Feb 7;9(2):373–81.

221. Gulati M, Cheng J, Loo JT, Skalski M, Malhi H, Duddalwar V. Pictorial review : Renal ultrasound. Clin Imaging. 2018 Sep;51:133–54.

222. Niyyar VD, O'Neill WC. Point-of-care ultrasound in the practice of nephrology. Kidney Int. 2018 May;93(5):1052–9.

223. Kaptein MJ, Kaptein EM. Focused Real-Time Ultrasonography for Nephrologists. Int J Nephrol. 2017;2017:1–13.

224. McAchran SE, Hartke DM, Nakamoto DA, Resnick MI. Sonography of the Urinary Bladder. Ultrasound Clin. 2007 Jan;2(1):17–26.

225. Roy C. Pathologie acquise non tumorale de la vessie. Feuille Radiol. 2014 Apr;54(2):84–111.

226. Tay SY, Tiu CM, Hu B, Wang HK, Chiou HJ, Lin YH, et al. Characterization and management of various renal cystic lesions by sonographic features. J Chin Med Assoc. 2018 Dec;8(12):1017-1026.

227. Patard JJ, Baumert H, Bensalah K, Bernhard JC, Bigot P, Escudier B, et al. Recommandations en onco-urologie 2013 du CCAFU : Cancer du rein. Prog En Urol. 2013 Nov;23:177–204.

228. Hélénon O, Crosnier A, Verkarre V, Merran S, Méjean A, Correas J-M. Simple and complex renal cysts in adults : Classification system for renal cystic masses. Diagn Interv Imaging. 2018 Apr;99(4):189–218.

229. Hélénon O, Khairoune A, Correas J, Merran S, Balleyguier C, Cornud F, Moreau JF. Le sinus du rein : imagerie pathologique et pièges. J Radiol. 2000;81:1055-70.

230. Bradley AJ, Lim YY, Singh FM. Imaging features, follow-up, and management of incidentally detected renal lesions. Clin Radiol. 2011 Dec;66(12):1129–39.

231. Pei Y, Obaji J, Dupuis A, Paterson AD, Magistroni R, Dicks E, et al. Unified Criteria for Ultrasonographic Diagnosis of ADPKD. J Am Soc Nephrol. 2009 Jan 1;20(1):205–12.

232. Wuerzner G, Taddei S, Barbey F, Meuwly JY, Cachat F, Burnier M. Quelle attitude lors de la découverte de kystes rénaux ? Rev Médicale Suisse. 2005;1.

233. Noël N, Rieu P. Pathophysiologie, épidémiologie, présentation clinique, diagnostic et options thérapeutiques dans la polykystose rénale autosomique dominante. Néphrologie Thérapeutique. 2015 Jul;11(4):213–25.

234. Ravine D, Sheffield L, Danks DM, Gibson RN, Walker RG, Kincaid-Smith P. Evaluation of ultrasonographic diagnostic criteria for autosomal dominant polycystic kidney disease 1. *The Lancet*. 1994 Apr;343(8901):824–7.
235. Simms RJ. Autosomal dominant polycystic kidney disease. *BMJ*. 2016 Feb 11;352:i679.
236. Omer Abdelmaboud S. Sonographic Evaluation of Hydronephrosis and Determination of the Main Causes among Adults. *Int J Med Imaging*. 2015;3(1):1.
237. Smith-Bindman R, Aubin C, Bailitz J, Bengiamin RN, Camargo CA, Corbo J, et al. Ultrasonography versus Computed Tomography for Suspected Nephrolithiasis. *N Engl J Med*. 2014 Sep 18;371(12):1100–10.
238. Grosjean J, Cannie M, de Meyer JM. L'hydronéphrose physiologique durant la grossesse : prévalences et causes possibles. Une étude basée sur l'IRM. *Prog En Urol*. 2017 Oct;27(12):603–8.
239. Cheung KL, Lafayette RA. Renal Physiology of Pregnancy. *Adv Chronic Kidney Dis*. 2013 May;20(3):209–14.
240. Yan JW, McLeod SL, Edmonds ML, Sedran RJ, Theakston KD. Normal renal sonogram identifies renal colic patients at low risk for urologic intervention : a prospective cohort study. *CJEM*. 2015 Jan;17(01):38–45.
241. El Khebir M, Fougères O, Le Gall C, Santin A, Perrier C, Sureau C, et al. Actualisation 2008 de la 8e Conférence de consensus de la Société francophone d'urgences médicales de 1999. Prise en charge des coliques néphrétiques de l'adulte dans les services d'accueil et d'urgences. *Prog En Urol*. 2009 Jul;19(7):462–73.
242. Klein J, Vamadevan S, Pr Iselin C. Que faire face à une dilatation pyélocalicielle. *Rev Médicale Suisse*. 2015 Dec;11:2293–7.
243. Fields JM, Fischer JJ, Anderson KL, Mangili A, Panebianco NL, Dean AJ. The ability of renal ultrasound and ureteral jet evaluation to predict 30-day outcomes in patients with suspected nephrolithiasis. *Am J Emerg Med*. 2015 Oct;33(10):1402–6.
244. Taylor M, Woo MY, Pageau P, McInnes MDF, Watterson J, Thompson J, et al. Ultrasonography for the prediction of urological surgical intervention in patients with renal colic. *Emerg Med J*. 2016 Feb;33(2):118–23.
245. HAS. Traitements interventionnels de première intention des calculs urinaire. Fiche pertinence des Soins. Mai 2017.
246. Riddell J, Case A, Wopat R, Beckham S, Lucas M, McClung C, et al. Sensitivity of Emergency Bedside Ultrasound to Detect Hydronephrosis in Patients with Computed

- Tomography-proven Stones. *West J Emerg Med.* 2014;15(1):96–100.
247. Amy D, Durante E, Tot T. The lobar approach to breast ultrasound imaging and surgery. *J Med Ultrason.* 2015 Jul;42(3):331–9.
248. Teboul M. Advantages of Ductal Echography (DE) over conventional breast investigation in the diagnosis of breast malignancies. *Med Ultrason.* 2010 Mar;12(1):32–42.
249. Brkljačić B, Ivanac G. Ultrasonography of the Breast. *Ultrasound Clin.* 2014 Jul;9(3):391–427.
250. Kim WH, Chang JM, Moon WK, Cho N, Yi A, Koo HR, et al. Intraductal Mass on Breast Ultrasound : Final Outcomes and Predictors of Malignancy. *Am J Roentgenol.* 2013 Apr;200(4):932–7.
251. Ferris-James DM, Iuanow E, Mehta TS, Shaheen RM, Slanetz PJ. Imaging Approaches to Diagnosis and Management of Common Ductal Abnormalities. *Radiographics.* 2012 Jul;32(4):1009–30.
252. Lavoué V, Fritel X, Antoine M, Beltjens F, Bendifallah S, Boisserie-Lacroix M, et al. Tumeurs bénignes du sein : recommandations pour la pratique clinique du Collège National des Gynécologues et Obstétriciens Français (CNGOF) – Texte court. *J Gynécologie Obstétrique Biol Reprod.* 2015 Dec;44(10):1049–64.
253. HAS. Actualisation du référentiel de pratiques de l'examen périodique de santé (EPS) : Dépistage et prévention du cancer du sein. 2015.
254. InVS. Cancer du sein. <http://invs.santepubliquefrance.fr/Dossiers-thematiques/Maladies-chroniques-et-traumatismes/Cancers/Donnees-par-localisation/Cancer-du-sein>
255. Jehannin-Ligier K, Dantony E, Bossard N, Molinié F, Defossez G, Daubisse-Marliac L, et al. Projection de l'incidence et de la mortalité par cancer en France métropolitaine en 2017. Rapport technique. Santé Publique France. <http://invs.santepubliquefrance.fr/Publications-et-outils/Rapports-et-syntheses/Maladies-chroniques-et-traumatismes/2018/Projection-de-l- incidence-et-de-la-mortalite-par-cancer-en-France-metropolitaine-en-2017>
256. Niell BL, Freer PE, Weinfurtner RJ, Arleo EK, Drukteinis JS. Screening for Breast Cancer. *Radiol Clin North Am.* 2017 Nov;55(6):1145–62.
257. Lauby-Secretan B, Scoccianti C, Loomis D, Benbrahim-Tallaa L, Bouvard V, Bianchini F, et al. Breast-Cancer Screening : Viewpoint of the IARC Working Group. *N Engl J Med.* 2015 Jun 11;372(24):2353–8.
258. Langer A, Mohallem M, Berment H, Ferreira F, Gog A, Khalifa D, et al. Breast lumps in pregnant women. *Diagn Interv Imaging.* 2015 Oct;96(10):1077–87.
259. Hamilton W, Walter FM, Rubin G, Neal RD. Improving early diagnosis of symptomatic

- cancer. *Nat Rev Clin Oncol*. 2016 Dec;13(12):740–9.
260. Guo Q, Zhang L, Di Z, Ning C, Dong Z, Li Z, et al. Assessing Risk Category of Breast Cancer by Ultrasound Imaging Characteristics. *Ultrasound Med Biol*. 2018 Apr;44(4):815–24.
261. Candelaria RP, Hwang L, Bouchard RR, Whitman GJ. Breast Ultrasound : Current Concepts. *Semin Ultrasound CT MRI*. 2013 Jun;34(3):213–25.
262. Lee J. Practical and illustrated summary of updated BI-RADS for ultrasonography. *Ultrasonography*. 2017 Jan 1;36(1):71–81.
263. Spak DA, Plaxco JS, Santiago L, Dryden MJ, Dogan BE. BI-RADS ® fifth edition : A summary of changes. *Diagn Interv Imaging*. 2017 Mar;98(3):179–90.
264. Rao AA, Feneis J, Lalonde C, Ojeda-Fournier H. A Pictorial Review of Changes in the BI-RADS Fifth Edition. *Radiographics*. 2016 May;36(3):623–39.
265. D’Orsi C, Sickles E, Mendelson E, Morris E, et al. ACR BI-RADS® Atlas, Breast Imaging Reporting and Data System. Reston, VA. American College of Radiology; 2013.
266. Siles P, Colavolpe A, Bouscarle D, Juhan V. Masse palpable dans le sein : quelle stratégie ? *Imag Femme*. 2013 Sep;23(3):156–64.
267. Tsoon M, Ng NYB, Thomson SE. Breast lumps. *BMJ*. 2014 Sep 5;349(5):g5275.
268. Uzan C, Seror J-Y, Seror J. Exploration d’un syndrome kystique mammaire : recommandations. *J Gynécologie Obstétrique Biol Reprod*. 2015 Dec;44(10):970–9.
269. Athanasiou A, Aubert E, Vincent Salomon A, Tardivon A. Masses kystiques complexes en échographie mammaire. *J Radiol Diagn Interv*. 2014 Feb;95(2):175–85.
270. Bendifallah S, Canlorbe G. Prise en charge des tumeurs bénignes du sein épidémiologiquement fréquentes de type adénofibrome, phyllode (grade 1 et 2), et papillome : recommandations. *J Gynécologie Obstétrique Biol Reprod*. 2015 Dec;44(10):1017–29.
271. Nassar A, Visscher DW, Degnim AC, Frank RD, Vierkant RA, Frost M, et al. Complex fibroadenoma and breast cancer risk : a Mayo Clinic Benign Breast Disease Cohort Study. *Breast Cancer Res Treat*. 2015 Sep;153(2):397–405.
272. Hartmann LC, Sellers TA, Frost MH, Lingle WL, Degnim AC, Ghosh K, et al. Benign breast disease and the risk of breast cancer. *N Engl J Med*. 2005 Jul 21;353(3):229–37.
273. Roach MK, Andreotti RF. The Normal Female Pelvis : *Clin Obstet Gynecol*. 2017 Mar;60(1):3–10.
274. Benacerraf BR, Abuhamad AZ, Bromley B, Goldstein SR, Groszmann Y, Shipp TD, et al. Consider ultrasound first for imaging the female pelvis. *Am J Obstet Gynecol*. 2015 Apr;212(4):450–5.
275. Murugandoss N, Coyle N, Datta S. Ultrasound in obstetrics and gynaecology. *Obstet*

- Gynaecol Reprod Med. 2019 Feb;29(2):42–50.
276. Marret H, Veyer L, Wagner N. Comment je fais... une échographie pelvienne. *Gynécologie Obstétrique Fertil*. 2008 Jun;36(6):662–4.
277. Stewart EA. Uterine Fibroids. *N Engl J Med*. 2015 Apr 23;372(17):1646–55.
278. Stewart EA, Laughlin-Tommaso SK, Catherino WH, Lalitkumar S, Gupta D, Vollenhoven B. Uterine fibroids. *Nat Rev Dis Primer*. 2016 Jun 23;2:16043.
279. Lumsden MA, Hamoodi I, Gupta J, Hickey M. Fibroids : diagnosis and management. *BMJ*. 2015 Oct 13;351:h4887.
280. Fernandez H, Chabbert Buffet N, Allouche S. Prévalence du fibrome utérin en France et impact sur la qualité de vie à partir d’une enquête menée auprès de 2500 femmes de 30–55ans. *J Gynécologie Obstétrique Biol Reprod*. 2014 Nov;43(9):721–7.
281. Rashid SQ, Chou Y-H, Tiu C-M. Ultrasonography of Uterine Leiomyomas. *J Med Ultrasound*. 2016 Mar;24(1):3–12.
282. Thomassin-Naggara I, Kermarrec E, Beldjord S, Bazot M, Tavolaro S, Darai E. Apport de l’imagerie dans le bilan initial et préopératoire de l’endométriose. *Presse Médicale*. 2017 Dec;46(12):1166–72.
283. Philip C-A, Dubernard G. Performances et place de l’échographie dans le diagnostic de l’endométriose, RPC Endométriose CNGOF–HAS. *Gynécologie Obstétrique Fertil Sénologie*. 2018 Mar;46(3):185–99.
284. Loubeyre P. Rôle de l’échographie dans le diagnostic des kystes ovariens et des masses annexielles, en dehors de la grossesse et de la stimulation ovarienne. *Médecine Nucl*. 2017 Jul;41(4):313–21.
285. Recommandations pour la pratique clinique : les tumeurs de l’ovaire présumées bénignes – Texte court. *J Gynécologie Obstétrique Biol Reprod*. 2013 Dec;42(8):856–66.
286. Mimoun C, Fritel X, Fauconnier A, Deffieux X, Dumont A, Huchon C. Épidémiologie des tumeurs ovariennes présumées bénignes. *J Gynécologie Obstétrique Biol Reprod*. 2013 Dec;42(8):722–9.
287. Laculle-Massin C, Collinet P, Faye N. Stratégies diagnostiques des tumeurs ovariennes présumées bénignes. *J Gynécologie Obstétrique Biol Reprod*. 2013 Dec;42:760–73.
288. Preisler J, Kopeika J, Ismail L, Vathanan V, Farren J, Abdallah Y, et al. Defining safe criteria to diagnose miscarriage : prospective observational multicentre study. *BMJ*. 2015 Sep 23;351:h4579.
289. Lavoué V, Huchon C, Deffieux X, Voltzenlogel M-C, Vandembroucke L, Levêque J. Recommandations françaises pour les critères diagnostiques d’arrêt de grossesse au premier

trimestre et stratégie de prise en charge des patientes présentant une menace de fausse couche ou une grossesse arrêtée (hors évacuation utérine). *J Gynécologie Obstétrique Biol Reprod.* 2014 Dec;43(10):776–93.

290. Doubilet PM, Benson CB, Bourne T, Blaivas M. Diagnostic Criteria for Nonviable Pregnancy Early in the First Trimester. *N Engl J Med.* 2013 Oct 10;369(15):1443–51.

291. Delabaere A, Huchon C, Lavoue V, Lejeune V, Iraola E, Nedellec S, et al. Standardisation de la terminologie des pertes de grossesse : consensus d'experts du Collège National des Gynécologues et Obstétriciens Français (CNGOF). *J Gynécologie Obstétrique Biol Reprod.* 2014 Dec;43(10):756–63.

292. Wylomanski S, Winer N. Quelle place pour l'échographie dans la pratique de l'IVG ? *J Gynécologie Obstétrique Biol Reprod.* 2016 Dec;45(10):1477–89.

293. Vayssière C, Gaudineau A, Attali L, Bettahar K, Eyraud S, Faucher P, et al. L'interruption volontaire de grossesse : recommandations pour la pratique clinique - Texte des recommandations (texte court). *J Gynécologie Obstétrique Biol Reprod.* 2016 Dec;45(10):1596–603.

294. Salomon LJ. Comment déterminer la date de début de grossesse ? *J Gynécologie Obstétrique Biol Reprod.* 2011 Dec;40(8):726–33.

295. Papageorgiou AT, Kennedy SH, Salomon LJ, Ohuma EO, Cheikh Ismail L, Barros FC, et al. International standards for early fetal size and pregnancy dating based on ultrasound measurement of crown-rump length in the first trimester of pregnancy. *Ultrasound Obstet Gynecol.* 2014 Dec;44(6):641–8.

296. Fu A, Weber CE, Gilmore E, Davis AR, Hirsch G, Westhoff CL. A noninferiority randomized controlled trial to compare transabdominal and transvaginal sonography for eligibility assessment prior to medical abortion. *Contraception.* 2018 Sep;98(3):199-204.

297. Reeves MF, Fox MC, Lohr PA, Creinin MD. Endometrial thickness following medical abortion is not predictive of subsequent surgical intervention. *Ultrasound Obstet Gynecol.* 2009 Jul;34(1):104–9.

298. Tzeng CR, Hwang JL, Au HK, Chien LW. Sonographic patterns of the endometrium in assessment of medical abortion outcomes. *Contraception.* 2013 Jul;88(1):153–9.

299. Amer-Alshiek J, Shiekh O, Agmon A, Grisaru D. What is the right timing for ultrasound evaluation after pregnancy termination with mifepristone ? *Eur J Obstet Gynecol Reprod Biol.* 2015 Jun;189:24–6.

300. Crochet JR, Bastian LA, Chireau MV. Does This Woman Have an Ectopic Pregnancy ? The Rational Clinical Examination Systematic Review. *JAMA.* 2013 Apr 24;309(16):1722.

301. Gervaise A, Fernandez H. Prise en charge diagnostique et thérapeutique des grossesses extra-utérines. *J Gynécologie Obstétrique Biol Reprod.* 2010 May;39(3):17–24.
302. Anderson FWJ, Hogan JG, Ansbacher R. Sudden Death : Ectopic Pregnancy Mortality. *Obstet Gynecol.* 2004 Jun;103(6):1218–23.
303. Bouyer J. Épidémiologie de la grossesse extra-utérine : incidence, facteurs de risque et conséquences. *J Gynecol Obstet Biol Reprod.* 2003;32(7):3S8-3S17
304. HAS. Grossesses de localisation inhabituelle. Conduite à tenir devant la visualisation ou la non visualisation d'un sac ovulaire avec embryon ou vésicule vitelline. 2016.
305. Robertson JJ, Long B, Koyfman A. Emergency Medicine Myths : Ectopic Pregnancy Evaluation, Risk Factors, and Presentation. *J Emerg Med.* 2017 Dec;53(6):819–28.
306. Arend CF, Arend AA, da Silva TR. Diagnostic value of tendon thickness and structure in the sonographic diagnosis of supraspinatus tendinopathy : room for a two-step approach. *Eur J Radiol.* 2014 Jun;83(6):975–9.
307. Sancerne A, Kaux JF. Revue épidémiologique des tendinopathies les plus fréquentes. *J Traumatol Sport.* 2015 Dec;32(4):223–8.
308. Wannan W, Jemni S, Benzarti H, Frioui S, Osman W, Frigui S, et al. Pathologie de la coiffe des rotateurs : confrontation diagnostic clinique et constatations échographiques. *J Réadapt Médicale.* 2015 Sep;35(3):117–23.
309. Craig R, Holt T, Rees JL. Acute rotator cuff tears. *BMJ.* 2017 Dec 11;359:j5366.
310. Gupta H, Robinson P. Normal Shoulder Ultrasound : Anatomy and Technique. *Semin Musculoskelet Radiol.* 2015 May 28;19(03):203–11.
311. Lin A, Gasbarro G, Sakr M. Clinical Applications of Ultrasonography in the Shoulder and Elbow : *J Am Acad Orthop Surg.* 2018 May;26(9):303–12.
312. Michelin P, Kozyreff M. Anatomie échographique de l'épaule. *Rev Rhum Monogr.* 2018 Apr;85(2):72–9.
313. Lee SH, Yun SJ. The feasibility of point-of-care ankle ultrasound examination in patients with recurrent ankle sprain and chronic ankle instability : Comparison with magnetic resonance imaging. *Injury.* 2017 Oct;48(10):2323–8.
314. Oae K, Takao M, Uchio Y, Ochi M. Evaluation of anterior talofibular ligament injury with stress radiography, ultrasonography and MR imaging. *Skeletal Radiol.* 2010 Jan;39(1):41–7.
315. Hua Y, Yang Y, Chen S, Cai Y. Ultrasound examination for the diagnosis of chronic anterior talofibular ligament injury. *Acta Radiol.* 2012 Dec 1;53(10):1142–5.
316. Schneck CD, Mesgarzadeh M, Bonakdarpour A. MR imaging of the most commonly

- injured ankle ligaments. Part II. Ligament injuries. *Radiology*. 1992 Aug;184(2):507–12.
317. Cohen M, Piclet-Legre B, Duby J, Renzulli JG, Coudreuse JM, Sarrat P. *J Trauma Sport*. 1999 Aug;16(2):101.
318. Brasseur JL, Morvan G. *Echographie musculosquelettique*. Sauramps Medical. 2012 Dec.
319. Bodard S, Edgard-Rosa G, Azuelos A, Aharoni C. *Orthopédie traumatologie*. 2018.
320. Giacomini CP, Jeffrey RB, Shin LK. *Ultrasonographic Evaluation of Malignant and Normal Cervical Lymph Nodes*. *Semin Ultrasound CT MRI*. 2013 Jun;34(3):236–47.
321. Société française d’Oto-Rhino-Laryngologie et de Chirurgie de la Face et du Cou. *Adénopathies cervicales d’allure kystique. Recommandation pour la pratique clinique*. 2018.
322. Société française d’Oto-Rhino-Laryngologie et de Chirurgie de la Face et du Cou. *Adénopathies cervicales chroniques de l’adulte. Recommandation pour la pratique clinique*. 2010.
323. Dudea SM, Lenghel M, Botar-Jid C, Vasilescu D, Duma M. *Ultrasonography of superficial lymph nodes : benign vs. malignant*. *Med Ultrason*. 2012 Dec;14(4):294–306.
324. Prativadi R, Dahiya N, Kamaya A, Bhatt S. *Chapter 5 Ultrasound Characteristics of Benign vs Malignant Cervical Lymph Nodes*. *Semin Ultrasound CT MRI*. 2017 Oct 1;38(5):506–15.
325. Chammas MC, Macedo TAA, Lo VW, Gomes AC, Juliano A, Cerri GG. *Predicting malignant neck lymphadenopathy using color duplex sonography based on multivariate analysis*. *J Clin Ultrasound*. 2016 Nov 12;44(9):587–94.
326. Ryu KH, Lee KH, Ryu J, Baek HJ, Kim SJ, Jung HK, et al. *Cervical Lymph Node Imaging Reporting and Data System for Ultrasound of Cervical Lymphadenopathy : A Pilot Study*. *Am J Roentgenol*. 2016 Jun;206(6):1286–91.
327. Hung EHY, Griffith JF, Hung Ng AW, Lee RKL, Lau DTY, Leung JCS. *Ultrasound of Musculoskeletal Soft-Tissue Tumors Superficial to the Investing Fascia*. *Am J Roentgenol*. 2014 Jun;202(6):532–40.
328. Delgado L, Ingen-Housz-Oro S. *Maladies du tissu adipeux : lipomes, lipomatoses, lipodystrophies*. *EMC - Dermatol*. 2011 Jan;6(4):1–9.
329. Toprak H, Kiliç E, Kocakoç E, Ozgocmen S, Serter A. *Ultrasound and Doppler US in Evaluation of Superficial Soft-tissue Lesions*. *J Clin Imaging Sci*. 2014;4(1):12.
330. Wagner JM, Lee KS, Rosas H, Kliever MA. *Accuracy of sonographic diagnosis of superficial masses*. *J Ultrasound Med*. 2013 Aug;32(8):1443–50.
331. Hwang EJ, Yoon H-S, Cho S, Park HS. *The diagnostic value of ultrasonography with 5-15-MHz probes in benign subcutaneous lesions*. *Int J Dermatol*. 2015 Nov;54(11):469-475.

332. Guerini H, Morvan G, Vuillemin V, Campagna R, Thevenin F, Larousserie F, et al. Ultrasound of wrist and hand masses. *Diagn Interv Imaging*. 2015 Dec;96(12):1247–60.

ANNEXES

Annexe 1 : Table des illustrations

Figure 1 : Marguerite des compétences du médecin généraliste	12
Figure 2 : Application par l'échographie des compétences attendues du médecin généraliste	16
Figure 3 : Répartition des articles principaux selon leur année de publication	20
Figure 4 : Thyroïde normale	25
Figure 5 : Thyroïde normale au doppler couleur.....	25
Figure 6 : EU-TIRADS et risque de malignité	30
Figure 7 : Nodule EU-TIRADS 3	31
Figure 8 : Nodule EU-TIRADS 5	31
Figure 9 : Aspect échographique d'une maladie de Basedow.....	45
Figure 10 : Carotide commune normale en mode B.....	50
Figure 11 : Doppler pulsé d'une caotide commune normale	50
Figure 12 : Mesure de l'épaisseur intima-média.....	51
Figure 13 : Echographie en mode B d'une sténose carotidienne	52
Figure 14 : Echographie d'une aorte abdominale sous-rénale normale	56
Figure 15 : Echographie d'un anevrisme de l'aorte abdominale.....	56
Figure 16 : Echographie en mode B d'une veine normale.....	61
Figure 17 : Echographie pulmonaire normale en mode B (« bat sign »)	64
Figure 18 : Signe du « bord de mer » en mode TM d'une échographie pulmonaire normale	66
Figure 19 : L'algorithme BLUE.....	69
Figure 20 : Pneumothorax en mode TM	70
Figure 21 : Epanchement pleural en échographie mode B et mode TM (signe de la sinusoïde).....	71
Figure 22 : Pneumopathie : nombreuses lignes B unilatérales	75
Figure 23 : Echographie d'un épanchement pleural	75
Figure 24 : Fracture de côte	78
Figure 25 : Vésicule biliaire.....	81
Figure 26 : Lithiase vésiculaire	85
Figure 27 : Diagnostic différentiel de la lithiase vésiculaire : le polype intra-vésiculaire.....	86
Figure 28 : Sludge vésiculaire	86
Figure 29 : Appendicite	95
Figure 30 : Echographie hépatique normale.....	99
Figure 31 : La division portale.....	100
Figure 32 : Rate	101
Figure 33 : Pancréas normal	102
Figure 34 : Stéatose hépatique.....	106
Figure 35 : lobe caudé	111
Figure 36 : Segment 4 ou lobe carré	113

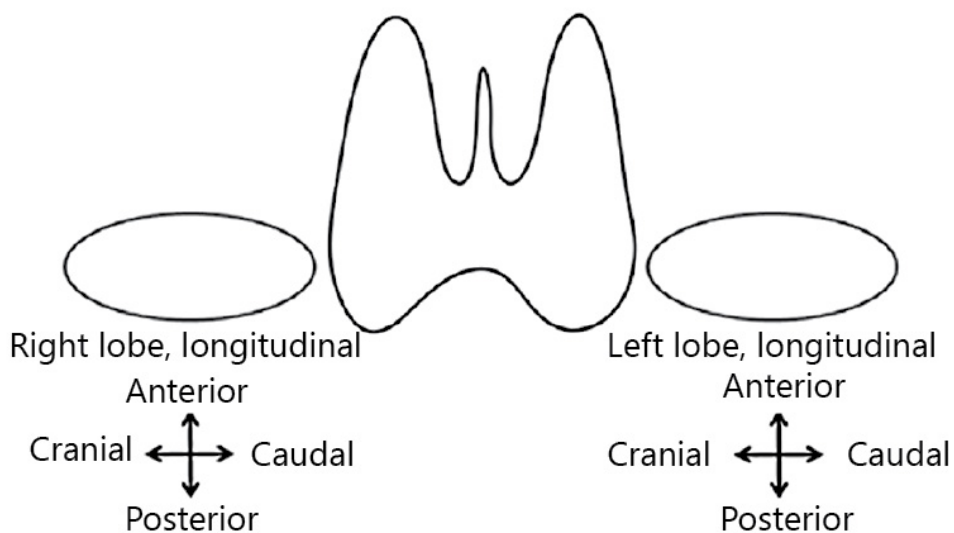
Figure 37 : Cancer primitif hépatique dans un contexte de cirrhose	124
Figure 38 : Angiome hépatique.....	129
Figure 39 : Kyste biliaire hépatique simple	129
Figure 40 : Métastases hépatiques.....	130
Figure 41 : Echographie d'un rein droit normal.....	134
Figure 42 : Echographie d'une vessie normale	135
Figure 43 : Echographie de prostate normale	135
Figure 44 : Vessie de lutte, paroi épaissie.....	135
Figure 45 : Kyste rénal simple en échographie	139
Figure 46 : Dilatations pyélo-calycielles droites.....	147
Figure 47 : Echographie ductale.....	155
Figure 48 : Aspect échographique d'un fibroadénome du sein	162
Figure 49 : Adénocarcinome mammaire.....	162
Figure 50 : Visualisation en échographie d'un utérus en phase proliférative	167
Figure 51 : Fibrome utérin sous-séreux.....	168
Figure 52 : Ovaire en phase folliculaire	170
Figure 53 : Dispositif intra-utérin.....	170
Figure 54 : Kyste ovarien complexe	174
Figure 55 : Sac gestationnel contenant vésicule vitelline et embryon	178
Figure 56 : Exemples de mesure de LCC.....	182
Figure 57 : Suspicion de GEU : contexte de vacuité utérine et HCG positif.....	186
Figure 58 : Aspect d'un tendon sus-épineux normal	191
Figure 59 : Aspect d'une tendinopathie du sus-épineux avec bursite	191
Figure 60 : Ganglion normal en échographie	201
Figure 61 : Echographie doppler d'un ganglion pathologique	202
Figure 62 : Aspect échographique d'un lipome	207
Tableau 1 : Problématiques susceptibles d'être rencontrées en médecine générale	19
Tableau 2 : Liste des revues dont sont issus les articles principaux	21
Tableau 3 : Les signes échographiques accessoires dans l'évaluation des nodules thyroïdiens	30
Tableau 4 : Caractéristiques échographiques des carcinomes papillaires et folliculaires	37
Tableau 5 : Evaluation du degré de sténose carotidienne.....	51
Tableau 6 : Rythme de surveillance d'un Anevrisme de l'Aorte Abdominale	55
Tableau 7 : Critères échographiques du kyste rénal simple et complexe	140
Tableau 8 : Classification de King	147
Tableau 9 : Taille de l'utérus variable en fonction de l'âge et de la parité	166
Tableau 10 : Âge gestationnel en fonction de la LCC	181

Annexe 2 : Programme du DESIU d'Échoscopie et d'Échographie Pratique en Médecine Générale

Module 1	Introduction à la pratique de l'échographie en médecine générale
Module 2	Bases physiques US
Module 3	L'échographe : Prise en main, fonctionnalités de base Comptes rendu d'échographie
Module 4	L'examen échographique Pleuro-pulmonaire
Module 5	L'échographie thyroïdienne
Module 6	L'abdomen (foie, rate, pancréas, vésicule et voies biliaires)
Module 7	L'échographie des Reins et voies urinaires
Module 8	Echographie Musculo squelettique – Cutané (Epaule – Cheville)
Module 9	L'échographie en Gynécologie et obstétrique
Module 10	Echographie du Sein Approche échographie Doppler Vasculaire
Module 11	EFAST (Extended Focussed Assesment with Sonography for Trauma) Echographie dans les situations d'urgences Pathologies circonstancielles
Module 12	Echographie : Je m'installe !

Annexe 3 : Compte rendu standardisé d'une échographie de la thyroïde

MOTIF DE L'EXAMEN <ul style="list-style-type: none">• Histoire clinique et biologique, dont ancienneté• Résultats des examens précédents en particulier des cytoponctions• Antécédents familiaux de cancer thyroïdien ou personnel d'irradiation cervicale dans l'enfance
TECHNIQUE <ul style="list-style-type: none">• Equipement : type de sonde et date de mise en service de l'appareil• Difficultés particulières liées au patient
RESULTATS <ul style="list-style-type: none">• Volume thyroïdien• Echogénicité glandulaire et vascularisation• Nodules<ul style="list-style-type: none">• Localisation, taille avec 3 diamètres et caractéristiques• Score EU-TIRADS• Numérotés et dessinés sur un schéma• Evolution• Etude des ganglions (secteurs II, III, IV, VI) et du tractus thyroéglasse
CONCLUSION <ul style="list-style-type: none">• Thyroïde de taille normale ou goitre, importance et retentissement• Appréciation du score EU-TIRADS des nodules et de leur évolution• Conseil de conduite à tenir en particulier cytoponction ou rythme de surveillance



Annexe 4 : Vocabulaire standardisé de l'échographie thyroïdienne

<u>Composition</u>	Solide	Majorité de tissus mous avec < 10% de liquide
	Mixte à prédominance solide	Partie liquide > 10% mais < 50% du volume du nodule
	Mixte à prédominance kystique	Partie liquide > 50% mais < 90% du volume nodulaire
	Kystique	Entièrement ou presque composé de liquide
	Spongiforme	Minuscules espaces kystiques séparés par des cloisons
<u>Queue de comète</u>		Foyers échogènes de type queue de comète générées par des artefacts de réverbération dans la composante kystique
<u>Calcifications en coquille d'oeuf</u>		Ligne échogène entourant le nodule donnant discrètement l'apparence d'une paroi calcifiée, avec une ombre acoustique postérieure marquée
<u>Echogenicité</u>	Hyperéchogène	Aspect plus brillant que le parenchyme environnant
	Légèrement Hypoéchogène	Fait référence à une apparence plus sombre que le parenchyme thyroïdien environnant normal, mais moins sombre que les muscles environnants.
	Fortement Hypoéchogène	Se réfère à une apparence du nodule plus sombre que les muscles environnants
	Isoéchogène	Echogenicité similaire au parenchyme thyroïdien environnant
<u>Echostructure</u>	Hétérogène	Echogénicité mixte isoéchogène et hypoéchogène de la partie solide d'un nodule
	Homogène	Aspect uniforme de la partie solide d'un nodule
<u>Halo</u>	Mince ou Epais	Contour anéchogène qui entoure un nodule ; peut être décrit comme mince ou épais
<u>Calcifications</u>	Macrocalcifications <i>Centrales, périphériques continues ou discontinues</i>	> 1 mm, épaisse, avec ombre acoustique postérieure
	Microcalcifications	< 1 mm, le plus souvent ronde
<u>Contours</u>	Régulier, lisse	Nette délimitation avec le parenchyme thyroïdien environnant
	Flou, mal défini	Absence de délimitation claire du parenchyme thyroïdien environnant ; les marges mal définies sont distinctes des marges irrégulières et ne modifient pas la catégorie de risque du nodule
	Irrégulier Spiculés, Microlobulés	<i>Spiculé</i> : présence d'un ou plusieurs angles vifs ou spiculations sur la marge <i>Microlobulé</i> : présence d'une ou plusieurs protubérances lisses, focales et rondes sur la marge

Annexe 5 : Score de Wells modifié (75)

Facteur prédictif	Score
Néoplasie (traitement < 6 mois ou palliatif)	1
Plâtre ou paralysie membre inférieur	1
Alitement de plus de 3 jours ou chirurgie majeure (sous AG ou ALR) récente de moins de 12 semaines	1
Induration sur le trajet d'une veine profonde	1
Oedème de toute une jambe	1
Tuméfaction de plus de 3 cm du côté atteint (mesurée 10 cm sous la tubérosité tibiale)	1
Oedème pendant le godet du côté atteint	1
Circulation veineuse collatérale (non variqueuse)	1
ATCD de TVP documentée	1
Présence d'une alternative diagnostique	-2
Un score < 2 donne une faible probabilité de TVP	
Un score > ou = 2 est en faveur d'une probable TVP	

Annexe 6 : Échographie et pathologies biliaires

Lésion	Aspect échographique	Conduite à tenir
Lithiase Vésiculaire	Image intravésiculaire hyperéchogène Cône d'ombre postérieur Déclive et mobile sans déformation aux changements de position Scintillement postérieur au doppler couleur.	Rechercher un calcul impacté lors de douleurs de colique hépatique Précision échographique > 90% <i>Les patients présentant des calculs biliaires et une vésicule biliaire distendue, mais sans autre signe de cholestase, doivent être surveillés jusqu'à résolution des symptômes</i>
Hydrocholécyste	Calcul biliaire enclavé dans le canal cystique associé à une vésicule biliaire augmentée de volume (diamètre transverse > 4cm), distendue et non déformable. La paroi de la vésicule biliaire reste fine	Peut constituer l'étape précédent une cholécystite : nécessité de maintenir le patient en observation, jusqu'à résolution des symptômes
Cholécystite	Signes échographiques non spécifiques si isolés, utiles au diagnostic si associés : - Lithiase - Augmentation du volume de la vésicule > 4cm du diamètre transverse. - Épaississement de la paroi > 3mm. - Hyperhémie de la paroi : présente au stade précoce, visible en doppler couleur. - Signe de Murphy - Épanchement péri vésiculaire (si important : suspecter une cholécystite perforée.) Devant contexte clinique évocateur avec au moins 2 des 3 signes suivants, VPP > 95% : - Épaississement pariétal pluristratifié \geq 4mm - Présence de lithiase intra vésiculaire ou d'un sludge - Signe de Murphy échographique	Présence d'une lithiase impactée associée à une vésicule biliaire distendue : seul signe échographique initial de cholécystite. Association calcul et signe de Murphy échographique = VPP de 92 % dans le diagnostic de cholécystite aiguë lithiasique Association calcul et épaississement de la paroi vésiculaire à l'échographie = VPP de 95 % Absence de lithiase et paroi vésiculaire normale et absence de signe de Murphy échographique = VPN de 95%
Choledocolithiase <i>Risque : évolution vers angiocholite et obstruction des voies biliaires</i>	Dilatation de la voie biliaire principale (VBP) Diamètre VBP > 6mm = lithiase cholédocienne probable Un diamètre > 7mm peut être normal en post cholécystectomie Dilatation des voies biliaires intrahépatiques (VBIH) : visibilité anormale des voies biliaires avec diamètre VBIH > 2mm, image en canon de fusil	<i>La sensibilité des ultrasons dans la détection de la dilatation des canaux biliaires serait comprise entre 55 et 91% (variabilité inter opérateur), et est de 75% dans la détection de slithiases du choledoque.</i> Une cholangiopancréatographie par résonance magnétique est à envisager devant un doute échographique.

Annexe 7 : Échographie et pathologie hépatique chronique : fiche résumée

Signes échographiques de fibrose hépatique asymptomatique :

- **Irrégularité de la surface hépatique**
- **Splénomégalie**
- **Démodulation du spectre des veines hépatiques**

Signes échographiques de dysmorphie hépatique dans la cirrhose

- **Hyperéchogénicité** du parenchyme hépatique (en comparaison au cortex rénal)
- **Echostructure hétérogène**, aspect granité voir pseudo nodulaire (nodules de régénération)
- **Contours irréguliers**
- **Hépatomégalie** dysharmonieuse : flèche hépatique droite > 15cm et gauche > 10cm
- **Hypertrophie du segment 1 (ou lobe caudé)** : lobe caudé/foie droit > 0,61
- **Hypotrophie du segment 4 (ou lobe carré)** : Diamètre segment 4 < 30mm
- **Dureté augmentée en élastographie**

Complications à dépister :

Carcinome hépatocellulaire :

Risque d'apparition d'un carcinome hépatocellulaire évalué à 3% par an chez le patient cirrhotique.

- **Echographie abdominale tous les six mois chez les patients à haut risque.**
- **Toute lésion hépatique sur foie cirrhotique est un CHC jusqu'à preuve du contraire**
- **Toute lésion hépatique non kystique dans un contexte d'hépatopathie chronique est suspecte et nécessite un examen plus approfondi**

Thrombose porte :

Facteur de décompensation cirrhotique, doit faire rechercher un carcinome hépatocellulaire

- Matériel échogène intraluminal au sein d'une branche portale élargie, paroi portale restant visible sous forme de liseré hyperechogène.
- Présence d'un flux artériel dans le thrombus en doppler

Hypertension portale et ses complications (varices œsophagiennes ++)

- Tronc porte : augmentation du diamètre + ralentissement voir inversion du flux
- **Splénomégalie**
- Dérivations porto systémiques
- Ascite
- **Démodulation du spectre des veines hépatiques**
- Épaississement de la paroi de la vésicule biliaire
- Augmentation des vitesses et index de résistance des artères hépatiques

Annexe 8 : Les lésions du foie et leur aspect échographique

LESION	ASPECT EN ECHOGRAPHIE	CONDUITE A TENIR
<p>ADENOME HEPATIQUE</p> <p><i>Femme > Homme, 35-40ans</i> <i>Facteurs de risque : oestroprogestatifs, stéroïdes et anabolisants, pathologies métaboliques</i></p>	<p>Lésion unique</p> <p>Absence de caractéristique échographique typique</p> <p>Type mutation FNH1α : Lésion hyperéchogène homogène</p> <p>Type inflammatoire : Lésion hyperéchogène hétérogène, Signal doppler central possible</p>	<p>IRM + avis spécialisé</p> <p>Changements des habitudes de vies (arrêt contraception oestroprogestative et perte de poids)</p>
<p>ANGIOME HEPATIQUE</p> <p><i>Tumeur hépatique bénigne la plus fréquente</i> <i>Femme > Homme, 30-50 ans</i></p>	<p>Lésion unique, arrondie</p> <p>Diamètre < 4cm, hémangiome géant si \geq 10cm</p> <p>Hyperéchogénicité homogène « en tâche de bougie »</p> <p>Contours nets et réguliers</p> <p>Renforcement postérieur</p> <p>Absence de signal Doppler couleur.</p>	<p>Sur foie sain, si aspect typique < 3cm : l'échographie est suffisante pour établir le diagnostic</p> <p>Si désordre du bilan hépatique, pathologie hépatique sous-jacente ou contexte carcinologique : l'imagerie avec injection de produit de contraste est nécessaire</p> <p>Surveillance échographique : non indiquée en cas d'hémangiome typique</p>
<p>HYPERPLASIE NODULAIRE ET FOCALE</p> <p><i>Deuxième tumeur bénigne hépatique la plus fréquente</i> <i>Femme > Homme, 30-50ans</i></p>	<p>Unique dans la majorité des cas (70-80%), multiple parfois (20%)</p> <p>Diamètre < 5cm</p> <p>Lésion arrondie, limites peu visibles</p> <p>Discrètement hypo ou iso échogène par rapport au tissu hépatique sain,</p> <p>Homogène</p> <p>Cicatrice centrale stellaire hyperéchogène (non systématique)</p> <p>En Doppler couleur : Artère centrale avec aspect en rayon de roue</p>	<p>L'échographie seule n'est pas suffisante pour caractériser les lésions et l'IRM et/ou l'échographie de contraste sont indiquées pour caractériser la lésion.</p> <p>Le suivi n'est pas nécessaire en cas de lésion typique</p> <p>Le traitement n'est pas recommandé.</p> <p>Si l'imagerie est atypique ou si le patient est symptomatique, il faut référer le dossier à une équipe multidisciplinaire d'experts sur les tumeurs bénignes du foie</p>
<p>KYSTE BILIAIRE</p> <p><i>Fréquente</i> <i>Femme > Homme, 50-60ans</i></p>	<p>Le plus souvent unique, multiples dans le cadre d'une polykystose hépatique</p> <p>Taille variable mais généralement < 3cm</p> <p>Lésion arrondie, ou polylobée</p> <p>Paroi fine infra millimétrique et bien définie, peu ou pas visible</p> <p>Anéchogène</p> <p>Homogène</p> <p>Renforcement postérieur</p> <p>Absence de septas</p> <p>Absence de calcification murale</p> <p>Absence de signal doppler couleur</p>	<p>L'échographie est suffisante pour établir le diagnostic si l'ensemble des signes typiques échographiques sont réunis.</p> <p>Pas de traitement ni de surveillance si kyste simple</p> <p>IRM si kyste atypique ou compliqué</p> <p>Avis spécialisé si symptomatique</p>

<p style="text-align: center;">KYSTE HYDATIQUE</p> <p><i>Lésion parasitaire causée par Echinococcus Granulosus Deuxième lésion kystique hépatique la plus fréquente après le kyste biliaire Bassin méditerranéen, Amérique du sud, Afrique de l'est, Australie.</i></p>	<p>Uniloculaire localisé au foie droit <u>Classification de Gharbi revue par l'OMS :</u></p> <ul style="list-style-type: none"> ▪ <i>Formes Actives :</i> CE1 : kyste anéchogène uniloculaire, fins échos internes mobiles, paroi visible CE2 : kyste rempli de vésicules filles (aspect en rayon de miel) et/ou de septums, paroi visible ▪ <i>Formes Transitionnelles :</i> CE3a : contenu anéchogène dans lequel flottent des membranes (aspect en nénuphar) ; CE3b : kystes filles anéchogènes entrecoupées de zones échogènes ▪ <i>Formes Inactives :</i> CE4 : contenu hypoéchogène hétérogène sans vésicule fille, CE5 : paroi calcifiée partiellement ou complètement 	<p>L'IRM doit être réalisée pour rechercher des complications et effectuer un suivi</p> <p>Une rupture accidentelle ou une ponction iatrogène du kyste peut entraîner une réaction allergique grave avec choc anaphylactique.</p>
<p style="text-align: center;">ABCES HEPATIQUE</p> <p><i>Collection localisée au sein d'un parenchyme infecté par un microorganisme bactérien, parasitaire ou fongique. Contamination par les voies biliaires (angiocholite), portale (pyléphlébite sur appendicite ou diverticulite), artérielle ou de voisinage (suite à une cholécystite).</i></p>	<p>Lésion le plus souvent unique au niveau du lobe hépatique droit</p> <ul style="list-style-type: none"> ▪ <i>Phase pré-suppurative :</i> Lésion hyperechogène à contours irréguliers. Paroi imperceptible. ▪ <i>Phase de maturation :</i> Hypo ou anéchogénicité centrale puis totale, souvent multiloculaire, avec échos internes peu échogènes, capsule épaisse lui donnant un aspect de cible <p>Parenchyme de voisinage inhomogène Présence de gaz, et/ou de cloisons internes Renforcement postérieur Doppler : avasculaire</p>	<p>Echographie : sensibilité entre 86 et 96% dans le diagnostic des abcès du foie de taille supérieure à 2cm, mais le scanner a une meilleure sensibilité pour les petits abcès hépatiques Une imagerie avec injection de produit de contraste doit être réalisée</p>
<p style="text-align: center;">METASTASES HEPATIQUE</p> <p><i>Tumeurs hépatiques les plus fréquentes Généralement asymptomatiques mais douleur possible par étirement de la capsule hépatique sur croissance métastatique</i></p>	<p>Aspect échographique variable en fonction du cancer primitif Allant de l'hypoéchogénicité à l'hyperechogénicité Lésion focale en forme de cible à paroi hypoéchogène possible Hétérogénéité de la structure interne si hémorragie intra lésionnelle Une vascularisation interne peut être retrouvée au doppler</p>	<p>L'échographie a une faible sensibilité dans la détection des métastases mais il est utile d'y penser lorsqu'on découvre de multiples lésions hépatiques de façon fortuite.</p> <p>Attention, la perméabilité de la veine porte doit toujours être évaluée en cas de suspicion de malignité</p> <p>La réalisation d'une IRM ou d'un scanner est indispensable.</p>



MAMMOGRAPHY

Breast composition	<p>a. The breasts are almost entirely fatty</p> <p>b. There are scattered areas of fibroglandular density</p> <p>c. The breasts are heterogeneously dense, which may obscure small masses</p> <p>d. The breasts are extremely dense, which lowers the sensitivity of mammography</p>
Masses	<p>Shape</p> <p> Oval</p> <p> Round</p> <p> Irregular</p> <p> Circumscribed</p> <p> Obscured</p> <p> Microlobulated</p> <p> Indistinct</p> <p> Spiculated</p> <p>Density</p> <p> High density</p> <p> Equal density</p> <p> Low density</p> <p> Fat-containing</p>
Calcifications	<p>Typically benign</p> <p> Skin</p> <p> Vascular</p> <p> Coarse or "popcorn-like"</p> <p> Large rod-like</p> <p> Round</p> <p> Rim</p> <p> Dystrophic</p> <p> Milk of calcium</p> <p> Suture</p> <p> Amorphous</p> <p> Cause heterogeneous</p> <p> Fine pleomorphic</p> <p> Fine linear or fine-line ar branching</p> <p>Distribution</p> <p> Diffuse</p> <p> Regional</p> <p> Grouped</p> <p> Linear</p> <p> Segmental</p>



ULTRASOUND

Tissue composition (scoring only)	<p>a. Homogeneous background echotexture – fat</p> <p>b. Homogeneous background echotexture – fibroglandular</p> <p>c. Heterogeneous background echotexture</p>
Masses	<p>Shape</p> <p> Oval</p> <p> Round</p> <p> Irregular</p> <p> Focal</p> <p> Foci parallel</p> <p>Orientation</p> <p> Circumscribed</p> <p> Not circumscribed</p> <p> Indistinct</p> <p> Angular</p> <p> Microlobulated</p> <p> Spiculated</p> <p>Echo pattern</p> <p> Anechoic</p> <p> Hyperechoic</p> <p> Complex cystic and solid</p> <p> Hypoechoic</p> <p> Isoechoic</p> <p> Heterogeneous</p> <p> No posterior features</p> <p> Enhancement</p> <p> Shadowing</p> <p> Combinative pattern</p>
Calcifications	<p>Associated features</p> <p> Calcifications in a mass</p> <p> Calcifications outside of a mass</p> <p> Indistinct calcifications</p> <p> Architectural distortion</p> <p> Duct changes</p> <p> Skin changes</p> <p> Skin thickening</p> <p> Skin retraction</p> <p>Edema</p> <p> Absent</p> <p> Internal vascularity</p> <p> Vessels in rim</p> <p>Vacuosity</p> <p> Soft</p> <p> Intermediate</p> <p> Hard</p>
Special cases	<p>Simple cyst</p> <p> Clotted microcysts</p> <p> Complicated cyst</p> <p> Mass in or on skin</p> <p> Foreign body including implants</p> <p> Lymph nodes – axillary</p> <p> Lymph nodes – intramammary</p> <p> Vascular</p> <p> AVM (arteriovenous malformation/pseudaneurysm)</p> <p> Monitor disease</p> <p> Postsurgical fluid collection</p> <p> Fat necrosis</p>



MAGNETIC RESONANCE IMAGING

Amount of fibroglandular tissue (FGT)	<p>a. Almost entirely fat</p> <p>b. Scattered fibroglandular tissue</p> <p>c. Heterogeneous fibroglandular tissue</p> <p>d. Extreme fibroglandular tissue</p>
Background parenchymal enhancement (BPE)	<p>Level</p> <p> Animal</p> <p> Mild</p> <p> Moderate</p> <p> Marked</p> <p>Symmetric or asymmetric</p>
Focus	<p>Shape</p> <p> Oval</p> <p> Round</p> <p> Irregular</p> <p> Circumscribed</p> <p> Not circumscribed</p> <p> Irregular</p> <p> Spiculated</p> <p> Homogeneous</p> <p> Heterogeneous</p> <p> Rim enhancement</p> <p> Dark internal septations</p>
Masses	<p>Shape</p> <p> Oval</p> <p> Round</p> <p> Irregular</p> <p> Circumscribed</p> <p> Not circumscribed</p> <p> Irregular</p> <p> Spiculated</p> <p> Homogeneous</p> <p> Heterogeneous</p> <p> Rim enhancement</p> <p> Dark internal septations</p>
Location of lesion	<p> Keratic curve</p> <p> Superiorly/Inferiorly/SIV</p> <p> Time curve description</p>
Associated features	<p>Nipple retraction</p> <p>Nipple inversion</p> <p>Skin retraction</p> <p>Skin thickening</p> <p>Skin mass</p> <p> Direct invasion</p> <p> Inflammatory cancer</p> <p>Axillary adenopathy</p> <p>Pectoralis muscle invasion</p> <p>Chest wall invasion</p> <p>Architectural distortion</p> <p>Lymph nodes</p> <p> Normal</p> <p> Abnormal</p> <p>Fat necrosis</p> <p>Hematomas</p> <p>Postoperative seroma/hematoma with fat</p> <p>Location</p> <p> Ductal</p> <p> Intral phase</p> <p> Delayed phase</p> <p>Implant</p> <p> Implant material and lumen type</p> <p> Silicone</p> <p> Saline</p> <p> In-lact</p> <p> Ruptured</p> <p> Other implant material</p> <p> Lumen type</p> <p> Single</p> <p> Double</p> <p> Other</p> <p> Retroglandular</p> <p> Retroareolar</p> <p> Focal bulge</p> <p> Radial folds</p> <p> Sarcocystic line</p> <p> Keyhole sign (teardrop, nose)</p> <p> Ungate sign</p> <p> Lymph nodes</p> <p>Water droplets</p> <p>Per-implant fluid</p>

For the complete Atlas, visit acr.org/bi-rads

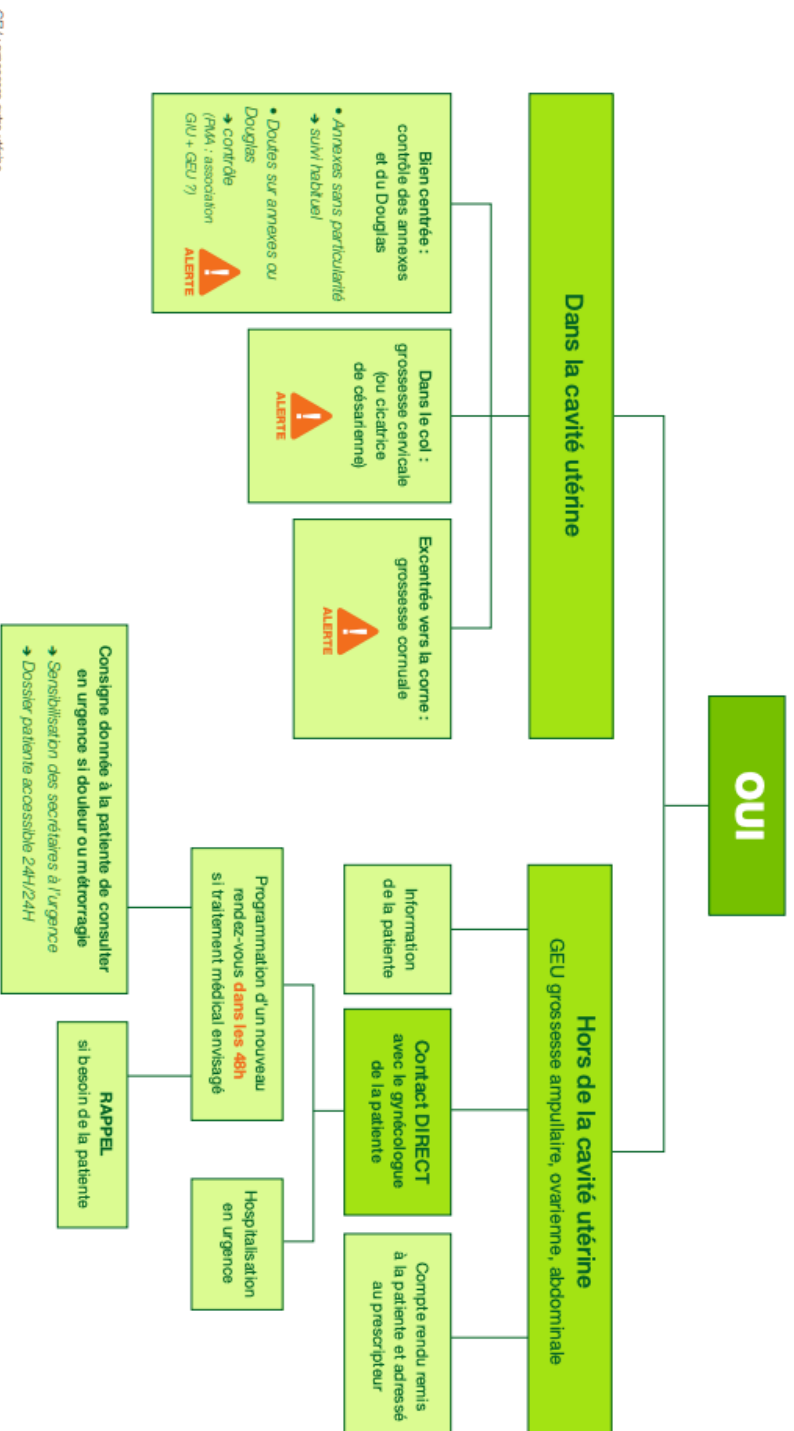


ACR®
American College of
Radiology
QUALITY IN OUR IMAGE

BI-RADS® ASSESSMENT CATEGORIES

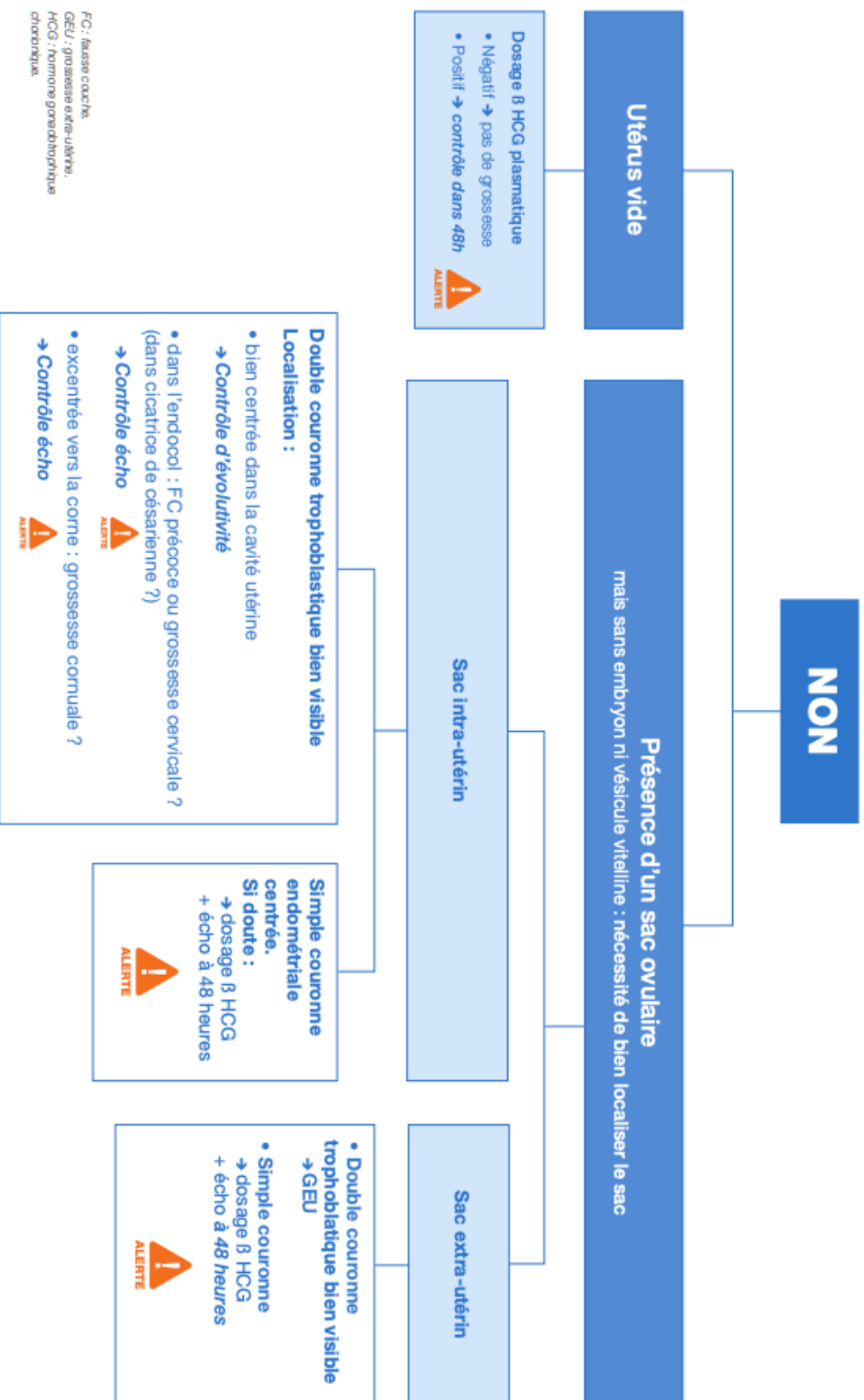
Category 0: Mammography: Incomplete – Need Additional Imaging Evaluation and/or Prior Mammograms for Comparison	Ultrasound & MRI: Incomplete – Need Additional Imaging Evaluation
Category 1: Negative	
Category 2: Benign	
Category 3: Probably benign	
Category 4: Suspicious	
Category 5: Highly Suspicious of Malignancy	
Category 6: Known Biopsy-Proven Malignancy	

Y a-t-il visualisation d'un sac ovulaire avec embryon ou vésicule vitelline ?



Lors de la réalisation de l'échographie par voie abdominale vessie pleine et par voie endo-vaginale vessie vide, utilisation systématique du Doppler (avec compte rendu détaillé et iconographie).

Y a-t-il visualisation d'un sac ovulaire avec embryon ou vésicule vitelline ?



FC : fausse couche,
 GEU : grossesse extra-utérine,
 HCG : hormone gonadotrophique chorionique

Lors de la réalisation de l'échographie par voie abdominale vessie pleine et par voie endo-vaginale vessie vide, utilisation systématique du Doppler (avec compte rendu détaillé et iconographie).

Annexe 11 : Anatomie de l'épaule et technique échographique (sonde linéaire de haute fréquence) (310–312)

	<u>Description</u>	<u>Technique échographique</u>
Articulation acromio-claviculaire	Extrémité latérale de la clavicule, interligne dans un plan para-sagittal, stabilisation par le ligament acromio-claviculaire qui renforce la capsule de la face supérieure de l'articulation	Position sonde coronale, dans le plan de l'interligne articulaire
Tendon du long biceps	Nait du tubercule supra-glenoidal de la scapula (non visible en échographie), trajet horizontal médio-latéral dans l'intervalle antérieur des rotateurs (section ovale, plus grande) puis trajet vertical dans le sillon inter-tuberculaire de l'humérus (section arrondie, plus petite). Branche ascendante de l'artère circonflexe antérieure de l'humérus suit le bord latéral du tendon	Trajet vertical : patient assis bras en position neutre coude fléchi, main sur la cuisse paume vers le haut, coupe transversale puis longitudinale Portion proximale : cf intervalle des rotateurs antérieur Doppler positif du côté latéral au tendon (jamais médial)
Tendon du muscle sus-épineux	Corps du muscle occupant la fosse supra-épineuse de la scapula Tendon forme la partie antérieure de la coiffe Très adhérent à la capsule articulaire	Epaule en rétropulsion : main positionnée sous la fesse du patient assis, bras tendu, coupe transversale du tendon puis longitudinale
Tendon du muscle sous-épineux	Corps du muscle dans la fosse infra-épineuse de la scapula. Insertion tendineuse sur tubercule majeur de la tête humérale	Main posée sur l'épaule contre-latérale pour mise en tension, coupe transversale puis longitudinale
Bourse sous-acromio-delhoïdienne	Feuillet synovial superficiel séparé de la face profonde du deltoïde par une fine interface grasseuse Feuillet profond accolé à la face superficielle des tendons sus et sous-épineux La bourse s'engage sous l'arche créée par l'acromion en arrière et le ligament acromio-coracoïdien (LAC) en avant	Epaule en rétro-pulsion, tendon sus-épineux visualisé Interface grasseuse sub-delhoïdienne apparait comme une ligne hyperéchogène Epaisseur normale de la bourse < 3mm (attention plus épaisse chez les sportifs) LAC tendu entre le processus coracoïde et l'acromion
Tendon du muscle sous-scapulaire	Tendon inséré sur le tubercule mineur de la tête humérale Passe en pont au-dessus du long biceps	Coude au corps, fléchi, rotation externe, coupe longitudinale, sonde positionnée au niveau de la tête humérale, en regard du tubercule mineure
Intervalle antérieur des rotateurs	Sépare le tendon du muscle sus-épineux qui le limite en arrière et le tendon du muscle sous-scapulaire qui le limite en avant Latéralement, entre ces deux tendons se trouve le tendon du long biceps	Epaule en rétropulsion

LISTE DES ABREVIATIONS

AAA : Anevrisme de l'Aorte Abdominale

ACR : American College of Radiology

AIT : Accident Ischémique Transitoire

AMP : Aide Médicale à la Procréation

AOMI : Artériopathie Oblitérante des Membres Inférieurs

AVC : Accident Vasculaire Cérébral

BMJ : British Medical Journal

BIP : diamètre BIPariétal

BI-RADS : Breast Imaging – Reporting And Data System

BLUE Protocol : Bedside Lung Ultrasound Emergency Protocol

BPCO : Broncho-Pneumopathie Chronique Obstructive

CFEF : Collège Français d'Echographie Foetale

CHC : Carcinome Hépato-Cellulaire

CNGE : Collège National des Généralistes Enseignants

CNGOF : Collège National des Gynécologues et Obstétriciens Français

DESU : Diplôme d'Études Supérieures Universitaires

DPC : Dilatation Pyélo-Calycielle

EASL : European Association for the Study of the Liver

ECST : European Carotid Surgery Trial

EP : Embolie Pulmonaire

EU-TIRADS : EUropean Thyroid Imaging and Reporting Data System

FAST : Focused Assessment with Sonography for Trauma

GEU : Grossesse Extra-Utérine

GIU : Grossesse Intra-Utérine

GPVH : Gradient de Pression Veineux Hépatique

HAS : Haute Autorité de Santé

HCG : Human Chorionic Gonadotropin

INVS : Institut National de Veille Sanitaire

IPS : Indice de Pression Systolique

IVG : Interruption Volontaire de Grossesse

JAMA : Journal of American Medical Association

JCR : Journal Citations Report

LCC : Longueur Cranio-Caudale
MTEV : Maladie Thrombo-Embolique Veineuse
NASCET : North American Symptomatic Carotid Endarterectomy Trial
NEJM : New England Journal Of Medicine
OAP : Œdème Aigu du Poumon
OMS : Organisation Mondiale de la Santé
PKRD : PolyKystose Réale autosomique Dominante
PLAPS : Posterolateral Alveolar and/or Pleural Syndrome
PRF : Pulse Repetition Frequency
ROC : Receiver Operating Characteristic
RPC : Recommandation pour la Pratique Clinique
RVN : Rapport de Vraisemblance Négative
RVP : Rapport de Vraisemblance Positive
SA : Semaine d'Aménorrhée
SFMV : Société Française de Médecine Vasculaire
THS : Traitement Hormonal Substitutif
TVP : Thrombose Veineuse Profonde
VCI : Veine Cave Inférieure
VIH : Virus d'Immunodéficience Humaine
VPN : Valeur Prédictive Négative
VPP : Valeur Prédictive Positive
SIDA : Syndrome d'Immunodéficience Acquise

SERMENT D'HIPPOCRATE

Au moment d'être admis(e) à exercer la médecine, je promets et je jure d'être fidèle aux lois de l'honneur et de la probité.

Mon premier souci sera de rétablir, de préserver ou de promouvoir la santé dans tous ses éléments, physiques et mentaux, individuels et sociaux.

Je respecterai toutes les personnes, leur autonomie et leur volonté, sans aucune discrimination selon leur état ou leurs convictions. J'interviendrai pour les protéger si elles sont affaiblies, vulnérables ou menacées dans leur intégrité ou leur dignité. Même sous la contrainte, je ne ferai pas usage de mes connaissances contre les lois de l'humanité.

J'informerai les patients des décisions envisagées, de leurs raisons et de leurs conséquences.

Je ne tromperai jamais leur confiance et n'exploiterai pas le pouvoir hérité des circonstances pour forcer les consciences.

Je donnerai mes soins à l'indigent et à quiconque me les demandera. Je ne me laisserai pas influencer par la soif du gain ou la recherche de la gloire.

Admis(e) dans l'intimité des personnes, je tairai les secrets qui me seront confiés. Reçu(e) à l'intérieur des maisons, je respecterai les secrets des foyers et ma conduite ne servira pas à corrompre les mœurs.

Je ferai tout pour soulager les souffrances. Je ne prolongerai pas abusivement les agonies. Je ne provoquerai jamais la mort délibérément.

Je préserverai l'indépendance nécessaire à l'accomplissement de ma mission. Je n'entreprendrai rien qui dépasse mes compétences. Je les entretiendrai et les perfectionnerai pour assurer au mieux les services qui me seront demandés.

J'apporterai mon aide à mes confrères ainsi qu'à leurs familles dans l'adversité.

Que les hommes et mes confrères m'accordent leur estime si je suis fidèle à mes promesses ; que je sois déshonoré(e) et méprisé(e) si j'y manque.