



HAL
open science

Lymphoproliférations cutanées de type hydroa vacciniforme, étude histopathologique de quatre cas et revue de la littérature

Julien Touzlian

► **To cite this version:**

Julien Touzlian. Lymphoproliférations cutanées de type hydroa vacciniforme, étude histopathologique de quatre cas et revue de la littérature. Sciences du Vivant [q-bio]. 2019. dumas-02172938

HAL Id: dumas-02172938

<https://dumas.ccsd.cnrs.fr/dumas-02172938v1>

Submitted on 4 Jul 2019

HAL is a multi-disciplinary open access archive for the deposit and dissemination of scientific research documents, whether they are published or not. The documents may come from teaching and research institutions in France or abroad, or from public or private research centers.

L'archive ouverte pluridisciplinaire **HAL**, est destinée au dépôt et à la diffusion de documents scientifiques de niveau recherche, publiés ou non, émanant des établissements d'enseignement et de recherche français ou étrangers, des laboratoires publics ou privés.



Faculté des sciences
médicales et paramédicales
Aix-Marseille Université

**Lymphoproliférations cutanées de type hydroa vacciniforme,
étude histopathologique de quatre cas et revue de la littérature.**

T H È S E

Présentée et publiquement soutenue devant

**LA FACULTÉ DES SCIENCES MÉDICALES ET PARAMÉDICALES
DE MARSEILLE**

Le 25 Avril 2019

Par Monsieur Julien TOUZLIAN

Né le 10 janvier 1987 à Pertuis (84)

Pour obtenir le grade de Docteur en Médecine

D.E.S. d'ANATOMIE ET CYTOLOGIE PATHOLOGIQUES

Membres du Jury de la Thèse :

Monsieur le Professeur DANIEL Laurent	Président
Madame le Professeur RICHARD Marie-Aleth	Assesseur
Monsieur le Professeur LEPIDI Hubert	Assesseur
Monsieur le Docteur MACAGNO Nicolas	Directeur
Madame le Docteur MALLET Stéphanie	Assesseur
Monsieur le Docteur TAIX Sébastien	Assesseur



Faculté des sciences
médicales et paramédicales
Aix-Marseille Université

**Lymphoproliférations cutanées de type hydroa vacciniforme,
étude histopathologique de quatre cas et revue de la littérature.**

T H È S E

Présentée et publiquement soutenue devant

**LA FACULTÉ DES SCIENCES MÉDICALES ET PARAMÉDICALES
DE MARSEILLE**

Le 25 Avril 2019

Par Monsieur Julien TOUZLIAN

Né le 10 janvier 1987 à Pertuis (84)

Pour obtenir le grade de Docteur en Médecine

D.E.S. d'ANATOMIE ET CYTOLOGIE PATHOLOGIQUES

Membres du Jury de la Thèse :

Monsieur le Professeur DANIEL Laurent	Président
Madame le Professeur RICHARD Marie-Aleth	Assesseur
Monsieur le Professeur LEPIDI Hubert	Assesseur
Monsieur le Docteur MACAGNO Nicolas	Directeur
Madame le Docteur MALLET Stéphanie	Assesseur
Monsieur le Docteur TAIX Sébastien	Assesseur

AIX-MARSEILLE UNIVERSITE

Président : Yvon BERLAND

FACULTE DES SCIENCES MEDICALES ET PARAMEDICALES

Administrateur provisoire: Georges LEONETTI

Affaires Générales : Patrick DESSI
Professions Paramédicales : Philippe BERBIS

Asseseurs :

- aux Etudes : Jean-Michel VITON
- à la Recherche : Jean-Louis MEGE
- aux Prospectives Hospitalo-Universitaires : Frédéric COLLART
- aux Enseignements Hospitaliers : Patrick VILLANI
- à l'Unité Mixte de Formation Continue en Santé : Fabrice BARLESI
- pour le Secteur Nord : Stéphane BERDAH
- aux centres hospitaliers non universitaires : Jean-Noël ARGENSON

Chargés de mission :

- 1^{er} cycle : Jean-Marc DURAND et Marc BARTHET
- 2^{ème} cycle : Marie-Aleth RICHARD
- 3^{ème} cycle DES/DESC : Pierre-Edouard FOURNIER
- Licences-Masters-Doctorat : Pascal ADALIAN
- DU-DIU : Véronique VITTON
- Stages Hospitaliers : Franck THUNY
- Sciences Humaines et Sociales : Pierre LE COZ
- Préparation à l'ECN : Aurélie DAUMAS
- Démographie Médicale et Filiarisation : Roland SAMBUC
- Relations Internationales : Philippe PAROLA
- Etudiants : Arthur ESQUER

Chef des services généraux : Déborah ROCCHICCIOLI

Chefs de service :

- Communication : Laetitia DELOUIS
- Examens : Caroline MOUTTET
- Intérieur : Joëlle FAVREGA
- Maintenance : Philippe KOCK
- Scolarité : Christine GAUTHIER

DOYENS HONORAIRES

M. Yvon BERLAND
M. André ALI CHERIF
M. Jean-François PELLISSIER

PROFESSEURS HONORAIRES

MM	AGOSTINI Serge	MM	FAVRE Roger
	ALDIGHIERI René		FIECHI Marius
	ALESSANDRINI Pierre		FARNARIER Georges
	ALLIEZ Bernard		FIGARELLA Jacques
	AQUARON Robert		FONTES Michel
	ARGEME Maxime		FRANCOIS Georges
	ASSADOURIAN Robert		FUENTES Pierre
	AUFFRAY Jean-Pierre		GABRIEL Bernard
	AUTILLO-TOUATI Amapola		GALINIER Louis
	AZORIN Jean-Michel		GALLAIS Hervé
	BAILLE Yves		GAMERRE Marc
	BARDOT Jacques		GARCIN Michel
	BARDOT André		GARNIER Jean-Marc
	BERARD Pierre		GAUTHIER André
	BERGOIN Maurice		GERARD Raymond
	BERNARD Dominique		GEROLAMI-SANTANDREA André
	BERNARD Jean-Louis		GIUDICELLI Roger
	BERNARD Pierre-Marie		GIUDICELLI Sébastien
	BERTRAND Edmond		GOUDARD Alain
	BISSET Jean-Pierre		GOUIN François
	BLANC Bernard		GRILLO Jean-Marie
	BLANC Jean-Louis		GRISOLI François
	BOLLINI Gérard		GROULIER Pierre
	BONGRAND Pierre		HADIDA/SAYAG Jacqueline
	BONNEAU Henri		HASSOUN Jacques
	BONNOIT Jean		HEIM Marc
	BORY Michel		HOUEL Jean
	BOTTA Alain		HUGUET Jean-François
	BOURGEADE Augustin		JAQUET Philippe
	BOUVENOT Gilles		JAMMES Yves
	BOUYALA Jean-Marie		JOUVE Paulette
	BREMOND Georges		JUHAN Claude
	BRICOT René		JUIN Pierre
	BRUNET Christian		KAPHAN Gérard
	BUREAU Henri		KASBARIAN Michel
	CAMBOULIVES Jean		KLEISBAUER Jean-Pierre
	CANNONI Maurice		LACHARD Jean
	CARTOUZOU Guy		LAFFARGUE Pierre
	CAU Pierre		LAUGIER René
	CHABOT Jean-Michel		LE TREUT Yves
	CHAMLIAN Albert		LEVY Samuel
	CHARREL Michel		LOUCHET Edmond
	CHAUVEL Patrick		LOUIS René
	CHOUX Maurice		LUCIANI Jean-Marie
	CIANFARANI François		MAGALON Guy
	CLEMENT Robert		MAGNAN Jacques
	COMBALBERT André		MALLAN- MANCINI Josette
	CONTE-DEVOLX Bernard		MALMEJAC Claude
	CORRIOL Jacques		MARANINCHI Dominique
	COULANGE Christian		MARTIN Claude
	DALMAS Henri		MATTEI Jean François
	DE MICO Philippe		MERCIER Claude
	DESSEIN Alain		METGE Paul
	DELARQUE Alain		MICHOTEY Georges
	DEVIN Robert		MILLET Yves
	DEVRED Philippe		MIRANDA François
	DJIANE Pierre		MONFORT Gérard
	DONNET Vincent		MONGES André
	DUCASSOU Jacques		MONGIN Maurice
	DUFOUR Michel		MONTIES Jean-Raoul
	DUMON Henri		NAZARIAN Serge
	ENJALBERT Alain		NICOLI René

MM NOIRCLERC Michel
OLMER Michel
OREHEK Jean
PAPY Jean-Jacques
PAULIN Raymond
PELOUX Yves
PENAUD Antony
PENE Pierre
PIANA Lucien
PICAUD Robert
PIGNOL Fernand
POGGI Louis
POITOUT Dominique
PONCET Michel
POUGET Jean
PRIVAT Yvan
QUILICHINI Francis
RANQUE Jacques
RANQUE Philippe
RICHAUD Christian
RIDINGS Bernard
ROCHAT Hervé
ROHNER Jean-Jacques
ROUX Hubert
ROUX Michel
RUFO Marcel
SAHEL José
SALAMON Georges
SALDUCCI Jacques
SAN MARCO Jean-Louis
SANKALE Marc
SARACCO Jacques
SASTRE Bernard
SCHIANO Alain
SCOTTO Jean-Claude
SEBAHOUN Gérard
SERMENT Gérard
SERRATRICE Georges
SOULAYROL René
STAHL André
TAMALET Jacques
TARANGER-CHARPIN Colette
THOMASSIN Jean-Marc
UNAL Daniel
VAGUE Philippe
VAGUE/JUHAN Irène
VANUXEM Paul
VERVLOET Daniel
VIALETTES Bernard
WEILLER Pierre-Jean

PROFESSEURS HONORIS CAUSA

1967

MM. les Professeurs DADI (Italie)
CID DOS SANTOS (Portugal)

1974

MM. les Professeurs MAC ILWAIN (Grande-Bretagne)
T.A. LAMBO (Suisse)

1975

MM. les Professeurs O. SWENSON (U.S.A.)
Lord J.WALTON of DETCHANT (Grande-Bretagne)

1976

MM. les Professeurs P. FRANCHIMONT (Belgique)
Z.J. BOWERS (U.S.A.)

1977

MM. les Professeurs C. GAJDUSEK-Prix Nobel (U.S.A.)
C.GIBBS (U.S.A.)
J. DACIE (Grande-Bretagne)

1978

M. le Président F. HOUPHOUET-BOIGNY (Côte d'Ivoire)

1980

MM. les Professeurs A. MARGULIS (U.S.A.)
R.D. ADAMS (U.S.A.)

1981

MM. les Professeurs H. RAPPAPORT (U.S.A.)
M. SCHOU (Danemark)
M. AMENT (U.S.A.)
Sir A. HUXLEY (Grande-Bretagne)
S. REFSUM (Norvège)

1982

M. le Professeur W.H. HENDREN (U.S.A.)

1985

MM. les Professeurs S. MASSRY (U.S.A.)
KLINSMANN (R.D.A.)

1986

MM. les Professeurs E. MIHICH (U.S.A.)
T. MUNSAT (U.S.A.)
LIANA BOLIS (Suisse)
L.P. ROWLAND (U.S.A.)

1987

M. le Professeur P.J. DYCK (U.S.A.)

1988

MM. les Professeurs R. BERGUER (U.S.A.)
W.K. ENGEL (U.S.A.)
V. ASKANAS (U.S.A.)
J. WEHSTER KIRKLIN (U.S.A.)
A. DAVIGNON (Canada)
A. BETTARELLO (Brésil)

1989

M. le Professeur P. MUSTACCHI (U.S.A.)

1990

MM. les Professeurs J.G. MC LEOD (Australie)
J. PORTER (U.S.A.)

1991

MM. les Professeurs J. Edward MC DADE (U.S.A.)
W. BURGDORFER (U.S.A.)

1992

MM. les Professeurs H.G. SCHWARZACHER (Autriche)
D. CARSON (U.S.A.)
T. YAMAMURO (Japon)

1994

MM. les Professeurs G. KARPATI (Canada)
W.J. KOLFF (U.S.A.)

1995

MM. les Professeurs D. WALKER (U.S.A.)
M. MULLER (Suisse)
V. BONOMINI (Italie)

1997

MM. les Professeurs C. DINARELLO (U.S.A.)
D. STULBERG (U.S.A.)
A. MEIKLE DAVISON (Grande-Bretagne)
P.I. BRANEMARK (Suède)

1998

MM. les Professeurs O. JARDETSKY (U.S.A.)

1999

MM. les Professeurs J. BOTELLA LLUSIA (Espagne)
D. COLLEN (Belgique)
S. DIMAURO (U. S. A.)

2000

MM. les Professeurs D. SPIEGEL (U. S. A.)
C. R. CONTI (U.S.A.)

2001

MM. les Professeurs P-B. BENNET (U. S. A.)
G. HUGUES (Grande Bretagne)
J-J. O'CONNOR (Grande Bretagne)

2002

MM. les Professeurs M. ABEDI (Canada)
K. DAI (Chine)

2003

M. le Professeur Sir T. MARRIE (Canada)
G.K. RADDI (Grande Bretagne)

2004

M. le Professeur M. DAKE (U.S.A.)

2005

M. le Professeur L. CAVALLI-SFORZA (U.S.A.)

2006

M. le Professeur A. R. CASTANEDA (U.S.A.)

2007

M. le Professeur S. KAUFMANN (Allemagne)

PROFESSEURS EMERITE

2008

M. le Professeur	LEVY Samuel	31/08/2011
Mme le Professeur	JUHAN-VAGUE Irène	31/08/2011
M. le Professeur	PONCET Michel	31/08/2011
M. le Professeur	KASBARIAN Michel	31/08/2011
M. le Professeur	ROBERTOUX Pierre	31/08/2011

2009

M. le Professeur	DJIANE Pierre	31/08/2011
M. le Professeur	VERVLOET Daniel	31/08/2012

2010

M. le Professeur	MAGNAN Jacques	31/12/2014
------------------	----------------	------------

2011

M. le Professeur	DI MARINO Vincent	31/08/2015
M. le Professeur	MARTIN Pierre	31/08/2015
M. le Professeur	METRAS Dominique	31/08/2015

2012

M. le Professeur	AUBANIAC Jean-Manuel	31/08/2015
M. le Professeur	BOUVENOT Gilles	31/08/2015
M. le Professeur	CAMBOULIVES Jean	31/08/2015
M. le Professeur	FAVRE Roger	31/08/2015
M. le Professeur	MATTEI Jean-François	31/08/2015
M. le Professeur	OLIVER Charles	31/08/2015
M. le Professeur	VERVLOET Daniel	31/08/2015

2013

M. le Professeur	BRANCHEREAU Alain	31/08/2016
M. le Professeur	CARAYON Pierre	31/08/2016
M. le Professeur	COZZONE Patrick	31/08/2016
M. le Professeur	DELMONT Jean	31/08/2016
M. le Professeur	HENRY Jean-François	31/08/2016
M. le Professeur	LE GUICHAOUA Marie-Roberte	31/08/2016
M. le Professeur	RUF0 Marcel	31/08/2016
M. le Professeur	SEBAHOUN Gérard	31/08/2016

2014

M. le Professeur	FUENTES Pierre	31/08/2017
M. le Professeur	GAMERRE Marc	31/08/2017
M. le Professeur	MAGALON Guy	31/08/2017
M. le Professeur	PERAGUT Jean-Claude	31/08/2017
M. le Professeur	WEILLER Pierre-Jean	31/08/2017

2015

M. le Professeur	COULANGE Christian	31/08/2018
M. le Professeur	COURAND François	31/08/2018
M. le Professeur	FAVRE Roger	31/08/2016
M. le Professeur	MATTEI Jean-François	31/08/2016
M. le Professeur	OLIVER Charles	31/08/2016
M. le Professeur	VERVLOET Daniel	31/08/2016

2016

M. le Professeur	BONGRAND Pierre	31/08/2019
M. le Professeur	BOUVENOT Gilles	31/08/2017
M. le Professeur	BRUNET Christian	31/08/2019
M. le Professeur	CAU Pierre	31/08/2019
M. le Professeur	COZZONE Patrick	31/08/2017
M. le Professeur	FAVRE Roger	31/08/2017
M. le Professeur	FONTES Michel	31/08/2019
M. le Professeur	JAMMES Yves	31/08/2019
M. le Professeur	NAZARIAN Serge	31/08/2019
M. le Professeur	OLIVER Charles	31/08/2017
M. le Professeur	POITOUT Dominique	31/08/2019
M. le Professeur	SEBAHOUN Gérard	31/08/2017
M. le Professeur	VIALETTE Bernard	31/08/2019

2017

M. le Professeur	ALESSANDRINI Pierre	31/08/2020
M. le Professeur	BOUVENOT Gilles	31/08/2018
M. le Professeur	CHAUVEL Patrick	31/08/2020
M. le Professeur	COZZONE Pierre	31/08/2018
M. le Professeur	DELMONT Jean	31/08/2018
M. le Professeur	FAVRE Roger	31/08/2018
M. le Professeur	OLIVER Charles	31/08/2018
M. le Professeur	SEBBAHOUN Gérard	31/08/2018

2018

M. le Professeur	MARANINCHI Dominique	31/08/2021
M. le Professeur	BOUVENOT Gilles	31/08/2019
M. le Professeur	COZZONE Pierre	31/08/2019
M. le Professeur	DELMONT Jean	31/08/2019
M. le Professeur	FAVRE Roger	31/08/2019
M. le Professeur	OLIVER Charles	31/08/2019

PROFESSEURS DES UNIVERSITES-PRATICIENS HOSPITALIERS

AGOSTINI FERRANDES Aubert	CHINOT Olivier	GRIMAUD Jean-Charles
ALBANESE Jacques	CHOSSEGROS Cyrille	GROB Jean-Jacques
ALIMI Yves	<i>CLAVERIE Jean-Michel Surnombre</i>	GUEDJ Eric
AMABILE Philippe	COLLART Frédéric	GUIEU Régis
AMBROSI Pierre	COSTELLO Régis	GUIS Sandrine
ANDRE Nicolas	COURBIERE Blandine	GUYE Maxime
ARGENSON Jean-Noël	COWEN Didier	GUYOT Laurent
ASTOUL Philippe	CRAVELLO Ludovic	GUYS Jean-Michel
ATTARIAN Shahram	CUISSET Thomas	HABIB Gilbert
AUDOUIN Bertrand	CURVALE Georges	HARDWIGSEN Jean
AUQUIER Pascal	DA FONSECA David	HARLE Jean-Robert
AVIERINOS Jean-François	DAHAN-ALCARAZ Laetitia	<i>HOFFART Louis Disponibilité</i>
AZULAY Jean-Philippe	DANIEL Laurent	HOUVENAEGHEL Gilles
BAILLY Daniel	DARMON Patrice	JACQUIER Alexis
BARLESI Fabrice	D'ERCOLE Claude	JOURDE-CHICHE Noémie
BARLIER-SETTI Anne	D'JOURNO Xavier	JOUVE Jean-Luc
BARTHET Marc	DEHARO Jean-Claude	KAPLANSKI Gilles
BARTOLI Christophe	DELAPORTE Emmanuel	KARSENTY Gilles
BARTOLI Jean-Michel	DELPERO Jean-Robert	KERBAUL François
BARTOLI Michel	DENIS Danièle	KRAHN Martin
BARTOLOMEI Fabrice	DISDIER Patrick	LAFFORGUE Pierre
BASTIDE Cyrille	DODDOLI Christophe	LAGIER Jean-Christophe
BENSOUSSAN Laurent	DRANCOURT Michel	LAMBAUDIE Eric
BERBIS Philippe	DUBUS Jean-Christophe	LANCON Christophe
BERDAH Stéphane	DUFFAUD Florence	LA SCOLA Bernard
<i>BERLAND Yvon Surnombre</i>	DUFOUR Henry	LAUNAY Franck
BERNARD Jean-Paul	DURAND Jean-Marc	LAVIEILLE Jean-Pierre
BEROUD Christophe	DUSSOL Bertrand	LE CORROLLER Thomas
BERTUCCI François	EUSEBIO Alexandre	LECHEVALLIER Eric
BLAISE Didier	FAKHRY Nicolas	LEGRE Régis
BLIN Olivier	<i>FAUGERE Gérard Surnombre</i>	LEHUCHER-MICHEL Marie-Pascale
BLONDEL Benjamin	FELICIAN Olivier	LEONE Marc
BONIN/GUILLAUME Sylvie	FENOLLAR Florence	LEONETTI Georges
BONELLO Laurent	FIGARELLA/BRANGER Dominique	LEPIDI Hubert
BONNET Jean-Louis	FLECHER Xavier	LEVY Nicolas
<i>BOTTA/FRIDLUND Danielle Surnom</i>	FOURNIER Pierre-Edouard	MACE Loïc
BOUBLI Léon	<i>FRANCES Yves Surnombre</i>	MAGNAN Pierre-Edouard
BOUFI Mourad	FRANCESCHI Frédéric	<i>MATONTI Frédéric Disponibilité</i>
BOYER Laurent	FUENTES Stéphane	MEGE Jean-Louis
BREGEON Fabienne	GABERT Jean	MERROT Thierry
BRETELLE Florence	GABORIT Bénédicte	METZLER/GUILLEMAIN Catherine
BROUQUI Philippe	GAINNIER Marc	MEYER/DUTOUR Anne
BRUDER Nicolas	GARCIA Stéphane	MICCALEF/ROLL Joëlle
BRUE Thierry	GARIBOLDI Vlad	MICHEL Fabrice
BRUNET Philippe	GAUDART Jean	MICHEL Gérard
BURTEY Stéphane	GAUDY-MARQUESTE Caroline	MICHEL Justin
CARCOPINO-TUSOLI Xavier	GENTILE Stéphanie	MICHELET Pierre
CASANOVA Dominique	GERBEAUX Patrick	MILH Mathieu
CASTINETTI Frédéric	GEROLAMI/SANTANDREA René	MOAL Valérie
CECCALDI Mathieu	GILBERT/ALESSI Marie-Christine	MONCLA Anne
CHAGNAUD Christophe	GIORGI Roch	MORANGE Pierre-Emmanuel
CHAMBOST Hervé	GIOVANNI Antoine	MOULIN Guy
CHAMPSAUR Pierre	GIRARD Nadine	MOUTARDIER Vincent
CHANEZ Pascal	GIRAUD/CHABROL Brigitte	<i>MUNDLER Olivier Surnombre</i>
CHARAFFE-JAUFFRET Emmanuelle	GONCALVES Anthony	NAUDIN Jean
CHARREL Rémi	GORINCOUR Guillaume	NICOLAS DE LAMBALLERIE Xavier
<i>CHARPIN Denis Surnombre</i>	GRANEL/REY Brigitte	NICOLLAS Richard
CHAUMOITRE Kathia	GRANVAL Philippe	OLIVE Daniel
CHIARONI Jacques	GREILLIER Laurent	OUAFIK L'Houcine

PAGANELLI Franck	ROCHE Pierre-Hugues	THOMAS Pascal
PANUEL Michel	ROCH Antoine	THUNY Franck
PAPAZIAN Laurent	ROCHWERGER Richard	TREBUCHON-DA FONSECA Agnès
PAROLA Philippe	ROLL Patrice	TRIGLIA Jean-Michel
<i>PARRATTE Sébastien Disponibilité</i>	ROSSI Dominique	TROPIANO Patrick
PELISSIER-ALICOT Anne-Laure	ROSSI Pascal	TSIMARATOS Michel
PELLETIER Jean	ROUDIER Jean	TURRINI Olivier
PERRIN Jeanne	SALAS Sébastien	VALERO René
PETIT Philippe	<i>SAMBUC Roland Surnombre</i>	VAROQUAUX Arthur Damien
PHAM Thao	SARLES Jacques	VELLY Lionel
PIERCECCHI/MARTI Marie-Dominique	SARLES/PHILIP Nicole	VEY Norbert
PIQUET Philippe	SARLON-BARTOLI Gabrielle	VIDAL Vincent
PIRRO Nicolas	SCAVARDA Didier	VIENS Patrice
POINSO François	SCHLEINITZ Nicolas	VILLANI Patrick
RACCAH Denis	SEBAG Frédéric	VITON Jean-Michel
RANQUE Stéphane	SEITZ Jean-François	VITTON Véronique
RAOULT Didier	SIELEZNEFF Igor	VIEHWEGER Heide Elke
REGIS Jean	SIMON Nicolas	VIVIER Eric
REYNAUD/GAUBERT Martine	STEIN Andréas	XERRI Luc
REYNAUD Rachel	TAIEB David	
RICHARD/LALLEMAND Marie-Aleth	THIRION Xavier	

PROFESSEUR DES UNIVERSITES

ADALIAN Pascal
 AGHABABIAN Valérie
 BELIN Pascal
 CHABANNON Christian
 CHABRIERE Eric
 FERON François
 LE COZ Pierre
 LEVASSEUR Anthony
 RANJEVA Jean-Philippe
 SOBOL Hagay

PROFESSEUR CERTIFIE

BRANDENBURGER Chantal

PRAG

TANTI-HARDOUIN Nicolas

PROFESSEUR ASSOCIE DE MEDECINE GENERALE A MI-TEMPS

ADNOT Sébastien
 FILIPPI Simon

MAITRE DE CONFERENCES DES UNIVERSITES - PRATICIEN HOSPITALIER

ACHARD Vincent (<i>disponibilité</i>)	EBBO Mikaël	NGUYEN PHONG Karine
AHERFI Sarah	FABRE Alexandre	NINOVE Laetitia
ANGELAKIS Emmanouil (<i>dispo oct 2018</i>)	FAURE Alice	NOUGAIREDE Antoine
ATLAN Catherine (<i>disponibilité</i>)	FOLETTI Jean- Marc	OLLIVIER Matthieu
BARTHELEMY Pierre	FOUILLOUX Virginie	OVAERT Caroline
BEGE Thierry	FROMNOT Julien	PAULMYER/LACROIX Odile
BELIARD Sophie	GASTALDI Marguerite	PESENTI Sébastien
BERBIS Julie	GELSI/BOYER Véronique	RESSEGUIER Noémie
BERGE-LEFRANC Jean-Louis	GIUSIANO Bernard	REY Marc
BERTRAND Baptiste	GIUSIANO COURCAMBECK Sophie	ROBERT Philippe
BEYER-BERJOT Laura	GONZALEZ Jean-Michel	SABATIER Renaud
BIRNBAUM David	GOURIET Frédérique	SARI-MINODIER Irène
BONINI Francesca	GRAILLON Thomas	SAVEANU Alexandru
BOUCRAUT Joseph	GRISOLI Dominique	SECQ Véronique
BOULAMERY Audrey	GUERIN Carole	SUCHON Pierre
BOULLU/CIOCCA Sandrine	GUENOUN MEYSSIGNAC Daphné	TABOURET Emeline
BUFFAT Christophe	GUIDON Catherine	TOGA Caroline
CAMILLERI Serge	HAUTIER/KRAHN Aurélie	TOGA Isabelle
CARRON Romain	HRAIECH Sami	TOMASINI Pascale
CASSAGNE Carole	KASPI-PEZZOLI Elise	TOSELLO Barthélémy
CHAUDET Hervé	L'OLLIVIER Coralie	TROUSSE Delphine
CHRETIEN Anne-Sophie	LABIT-BOUVIER Corinne	TUCHTAN-TORRENTS Lucile
COZE Carole	LAFAGE/POCHITALOFF-HUVALE Marina	VELY Frédéric
CUNY Thomas	LAGIER Aude (<i>disponibilité</i>)	VION-DURY Jean
DADOUN Frédéric (<i>disponibilité</i>)	LAGOUANELLE/SIMEONI Marie-Claude	ZATTARA/CANNONI Hélène
DALES Jean-Philippe	LEVY/MOZZICONACCI Annie	
DAUMAS Aurélie	LOOSVELD Marie	
DEGEORGES/VITTE Joëlle	MANCINI Julien	
DELLIAUX Stéphane	MARY Charles	
DESPLAT/JEGO Sophie	MASCAUX Céline	
DEVILLIER Raynier	MAUES DE PAULA André	
DUBOURG Grégory	MILLION Matthieu	
DUFOUR Jean-Charles	MOTTOLA GHIGO Giovanna	

MAITRES DE CONFERENCES DES UNIVERSITES

(mono-appartenants)

ABU ZAINEH Mohammad	DEGIOANNI/SALLE Anna	RUEL Jérôme
BARBACARU/PERLES T. A.	DESNUES Benoît	THOLLON Lionel
BERLAND/BENHAIM Caroline	MARANINCHI Marie	THIRION Sylvie
BOUCAULT/GARROUSTE Françoise	MERHEJ/CHAUVEAU Vicky	VERNA Emeline
BOYER Sylvie	MINVIELLE/DEVICTOR Bénédicte	
COLSON Sébastien	POGGI Marjorie	

MAITRE DE CONFERENCES DES UNIVERSITES DE MEDECINE GENERALE

CASANOVA Ludovic
GENTILE Gaëtan

MAITRES DE CONFERENCES ASSOCIES DE MEDECINE GENERALE à MI-TEMPS

BARGIER Jacques
BONNET Pierre-André
CALVET-MONTREDON Céline
GUIDA Pierre
JANCZEWSKI Aurélie

MAITRE DE CONFERENCES ASSOCIE à MI-TEMPS

MATHIEU Marion
REVIS Joana

ANATOMIE 4201

CHAMPSAUR Pierre (PU-PH)
LE CORROLLER Thomas (PU-PH)
PIRRO Nicolas (PU-PH)

GUENOUN-MEYSSIGNAC Daphné (MCU-PH)
LAGIER Aude (MCU-PH) disponibilité

THOLLON Lionel (MCF) (60ème section)

ANATOMIE ET CYTOLOGIE PATHOLOGIQUES 4203

CHARAFE/JAUFFRET Emmanuelle (PU-PH)
DANIEL Laurent (PU-PH)
FIGARELLA/BRANGER Dominique (PU-PH)
GARCIA Stéphane (PU-PH)
XERRI Luc (PU-PH)

DALES Jean-Philippe (MCU-PH)
GIUSIANO COURCAMBECK Sophie (MCU PH)
LABIT/BOUVIER Corinne (MCU-PH)
MAUES DE PAULA André (MCU-PH)
SECQ Véronique (MCU-PH)

**ANESTHESIOLOGIE ET REANIMATION CHIRURGICALE ;
MEDECINE URGENCE 4801**

ALBANESE Jacques (PU-PH)
BRUDER Nicolas (PU-PH)
LEONE Marc (PU-PH)
MICHEL Fabrice (PU-PH)
VELLY Lionel (PU-PH)

GUIDON Catherine (MCU-PH)

ANGLAIS 11

BRANDENBURGER Chantal (PRCE)

**BIOLOGIE ET MEDECINE DU DEVELOPPEMENT
ET DE LA REPRODUCTION ; GYNECOLOGIE MEDICALE 5405**

METZLER/GUILLEMAIN Catherine (PU-PH)
PERRIN Jeanne (PU-PH)

BIOPHYSIQUE ET MEDECINE NUCLEAIRE 4301

GUEDJ Eric (PU-PH)
GUYE Maxime (PU-PH)
MUNDLER Olivier (PU-PH) Surnombre
TAIEB David (PU-PH)

BELIN Pascal (PR) (69ème section)
RANJEVA Jean-Philippe (PR) (69ème section)

CAMMILLERI Serge (MCU-PH)
VION-DURY Jean (MCU-PH)

BARBACARU/PERLES Téodora Adriana (MCF) (69ème section)

**BIostatistiques, Informatique Médicale
ET TECHNOLOGIES DE COMMUNICATION 4604**

CLAVERIE Jean-Michel (PU-PH) Surnombre
GAUDART Jean (PU-PH)
GIORGI Roch (PU-PH)

CHAUDET Hervé (MCU-PH)
DUFOUR Jean-Charles (MCU-PH)
GIUSIANO Bernard (MCU-PH)
MANCINI Julien (MCU-PH)

ABU ZAINEH Mohammad (MCF) (5ème section)
BOYER Sylvie (MCF) (5ème section)

ANTHROPOLOGIE 20

ADALIAN Pascal (PR)

DEGIOANNI/SALLE Anna (MCF)
VERNA Emeline (MCF)

BACTERIOLOGIE-VIROLOGIE ; HYGIENE HOSPITALIERE 4501

CHARREL Rémi (PU PH)
DRANCOURT Michel (PU-PH)
FENOLLAR Florence (PU-PH)
FOURNIER Pierre-Edouard (PU-PH)
NICOLAS DE LAMBALLERIE Xavier (PU-PH)
LA SCOLA Bernard (PU-PH)
RAOULT Didier (PU-PH)

AHERFI Sarah (MCU-PH)
ANGELAKIS Emmanouil (MCU-PH) disponibilité octobre 2018
DUBOURG Grégory (MCU-PH)
GOURIET Frédérique (MCU-PH)
NOUGAIREDE Antoine (MCU-PH)
NINOVE Laetitia (MCU-PH)

CHABRIERE Eric (PR) (64ème section)
LEVASSEUR Anthony (PR) (64ème section)
DESNUES Benoit (MCF) (65ème section)
MERHEJ/CHAUVEAU Vicky (MCF) (87ème section)

BIOCHIMIE ET BIOLOGIE MOLECULAIRE 4401

BARLIER/SETTI Anne (PU-PH)
GABERT Jean (PU-PH)
GUIEU Régis (PU-PH)
OUAFIK L'Houcine (PU-PH)

BUFFAT Christophe (MCU-PH)
FROMNOT Julien (MCU-PH)
MOTTOLA GHIGO Giovanna (MCU-PH)
SAVEANU Alexandru (MCU-PH)

BIOLOGIE CELLULAIRE 4403

ROLL Patrice (PU-PH)

GASTALDI Marguerite (MCU-PH)
KASPI-PEZZOLI Elise (MCU-PH)
LEVY-MOZZICONNACCI Annie (MCU-PH)

CARDIOLOGIE 5102

AVIERINOS Jean-François (PU-PH)
BONELLO Laurent (PU PH)
BONNET Jean-Louis (PU-PH)
CUISSSET Thomas (PU-PH)
DEHARO Jean-Claude (PU-PH)
FRANCESCHI Frédéric (PU-PH)
HABIB Gilbert (PU-PH)
PAGANELLI Franck (PU-PH)
THUNY Franck (PU-PH)

CHIRURGIE DIGESTIVE 5202

BERDAH Stéphane (PU-PH)
HARDWIGSEN Jean (PU-PH)
SIELEZNEFF Igor (PU-PH)

BEYER-BERJOT Laura (MCU-PH)

CHIRURGIE GENERALE 5302

DELPERO Jean-Robert (PU-PH)
MOUTARDIER Vincent (PU-PH)
SEBAG Frédéric (PU-PH)
TURRINI Olivier (PU-PH)

BEGE Thierry (MCU-PH)
BIRNBAUM David (MCU-PH)

CHIRURGIE ORTHOPEDIQUE ET TRAUMATOLOGIQUE 5002

ARGENSON Jean-Noël (PU-PH)
 BLONDEL Benjamin (PU-PH)
 CURVALE Georges (PU-PH)
 FLECHER Xavier (PU PH)
PARRATTE Sébastien (PU-PH) Disponibilité
 ROCHWERGER Richard (PU-PH)
 TROPIANO Patrick (PU-PH)

OLLIVIER Matthieu (MCU-PH)

CANCEROLOGIE ; RADIOTHERAPIE 4702

BERTUCCI François (PU-PH)
 CHINOT Olivier (PU-PH)
 COWEN Didier (PU-PH)
 DUFFAUD Florence (PU-PH)
 GONCALVES Anthony (PU-PH)
 HOUVENAEGHEL Gilles (PU-PH)
 LAMBAUDIE Eric (PU-PH)
 SALAS Sébastien (PU-PH)
 VIENS Patrice (PU-PH)

SABATIER Renaud (MCU-PH)
 TABOURET Emeline (MCU-PH)

CHIRURGIE THORACIQUE ET CARDIOVASCULAIRE 5103

COLLART Frédéric (PU-PH)
 D'JOURNO Xavier (PU-PH)
 DODDOLI Christophe (PU-PH)
 GARIBOLDI Vlad (PU-PH)
 MACE Loïc (PU-PH)
 THOMAS Pascal (PU-PH)

FOUILLOUX Virginie (MCU-PH)
 GRISOLI Dominique (MCU-PH)
 TROUSSE Delphine (MCU-PH)

CHIRURGIE VASCULAIRE ; MEDECINE VASCULAIRE 5104

ALIMI Yves (PU-PH)
 AMABILE Philippe (PU-PH)
 BARTOLI Michel (PU-PH)
 BOUFI Mourad (PU-PH)
 MAGNAN Pierre-Edouard (PU-PH)
 PIQUET Philippe (PU-PH)
 SARLON-BARTOLI Gabrielle (PU PH)

HISTOLOGIE, EMBRYOLOGIE ET CYTOGENETIQUE 4202

LEPIDI Hubert (PU-PH)

ACHARD Vincent (MCU-PH) disponibilité
 PAULMYER/LACROIX Odile (MCU-PH)

DERMATOLOGIE - VENEREOLOGIE 5003

BERBIS Philippe (PU-PH)
 GAUDY/MARQUESTE Caroline (PU-PH)
 GROB Jean-Jacques (PU-PH)
 RICHARD/LALLEMAND Marie-Aleth (PU-PH)

DUSI

COLSON Sébastien (MCF)

ENDOCRINOLOGIE ,DIABETE ET MALADIES METABOLIQUES ; GYNECOLOGIE MEDICALE 5404

BRUE Thierry (PU-PH)
 CASTINETTI Frédéric (PU-PH)
 CUNY Thomas (MCU PH)

EPIDEMIOLOGIE, ECONOMIE DE LA SANTE ET PREVENTION 4601

AUQUIER Pascal (PU-PH)
 BOYER Laurent (PU-PH)
 GENTILE Stéphanie (PU-PH)
SAMBUC Roland (PU-PH) Surnombre
 THIRION Xavier (PU-PH)

BERBIS Julie (MCU-PH)
 LAGOUANELLE/SIMEONI Marie-Claude (MCU-PH)
 RESSEGUIER Noémie (MCU-PH)

MINVIELLE/DEVICTOR Bénédicte (MCF)(06ème section)
 TANTI-HARDOUIN Nicolas (PRAG)

CHIRURGIE INFANTILE 5402

GUYS Jean-Michel (PU-PH)
 JOUVE Jean-Luc (PU-PH)
 LAUNAY Franck (PU-PH)
 MERROT Thierry (PU-PH)
 VIEHWEGER Heide Elke (PU-PH)
 FAURE Alice (MCU PH)
 PESENTI Sébastien (MCU-PH)

CHIRURGIE MAXILLO-FACIALE ET STOMATOLOGIE 5503

CHOSSEGROS Cyrille (PU-PH)
 GUYOT Laurent (PU-PH)

FOLETTI Jean-Marc (MCU-PH)

CHIRURGIE PLASTIQUE, RECONSTRUCTRICE ET ESTHETIQUE ; BRÛOLOGIE 5004

CASANOVA Dominique (PU-PH)
 LEGRE Régis (PU-PH)

BERTRAND Baptiste (MCU-PH)
 HAUTIER/KRAHN Aurélie (MCU-PH)

GASTROENTEROLOGIE ; HEPATOLOGIE ; ADDICTOLOGIE 5201

BARTHET Marc (PU-PH)
 BERNARD Jean-Paul (PU-PH)
BOTTA-FRIDLUND Danielle (PU-PH) Surnombre
 DAHAN-ALCARAZ Laetitia (PU-PH)
 GEROLAMI-SANTANDREA René (PU-PH)
 GRANDVAL Philippe (PU-PH)
 GRIMAUD Jean-Charles (PU-PH)
 SEITZ Jean-François (PU-PH)
 VITTON Véronique (PU-PH)

GONZALEZ Jean-Michel (MCU-PH)

GENETIQUE 4704

BEROUD Christophe (PU-PH)
 KRAHN Martin (PU-PH)
 LEVY Nicolas (PU-PH)
 MONCLA Anne (PU-PH)
 SARLES/PHILIP Nicole (PU-PH)

NGYUEN Karine (MCU-PH)
 TOGA Caroline (MCU-PH)
 ZATTARA/CANNONI Héléne (MCU-PH)

GYNECOLOGIE-OBSTETRIQUE ; GYNECOLOGIE MEDICALE 5403

AGOSTINI Aubert (PU-PH)
 BOUBLI Léon (PU-PH)
 BRETELLE Florence (PU-PH)
 CARCOPINO-TUSOLI Xavier (PU-PH)
 COURBIERE Blandine (PU-PH)
 CRAVELLO Ludovic (PU-PH)
 D'ERCOLE Claude (PU-PH)

IMMUNOLOGIE 4703

KAPLANSKI Gilles (PU-PH)
 MEGE Jean-Louis (PU-PH)
 OLIVE Daniel (PU-PH)
 VIVIER Eric (PU-PH)

FERON François (PR) (69ème section)

BOUCRAUT Joseph (MCU-PH)
 CHRETIEN Anne-Sophie (MCU PH)
 DEGEORGES/VITTE Joëlle (MCU-PH)
 DESPLAT/JEGO Sophie (MCU-PH)
 ROBERT Philippe (MCU-PH)
 VELY Frédéric (MCU-PH)

BOUCAULT/GARROUSTE Françoise (MCF) 65ème section)

MALADIES INFECTIEUSES ; MALADIES TROPICALES 4503

BROUQUI Philippe (PU-PH)
 LAGIER Jean-Christophe (PU-PH)
 PAROLA Philippe (PU-PH)
 STEIN Andréas (PU-PH)

MILLION Matthieu (MCU-PH)

MEDECINE D'URGENCE 4805

KERBAUL François (PU-PH)
 MICHELET Pierre (PU-PH)

**MEDECINE INTERNE ; GERIATRIE ET BIOLOGIE DU
 VEILLISSEMENT ; MEDECINE GENERALE ; ADDICTOLOGIE 5301**

BONIN/GUILLAUME Sylvie (PU-PH)
 DISDIER Patrick (PU-PH)
 DURAND Jean-Marc (PU-PH)
FRANCES Yves (PU-PH) Surnombre
 GRANEL/REY Brigitte (PU-PH)
 HARLE Jean-Robert (PU-PH)
 ROSSI Pascal (PU-PH)
 SCHLEINITZ Nicolas (PU-PH)

EBBO Mikael (MCU-PH)

GENTILE Gaëtan (MCF Méd. Gén. Temps plein)

ADNOT Sébastien (PR associé Méd. Gén. à mi-temps)
 FILIPPI Simon (PR associé Méd. Gén. à mi-temps)

BARGIER Jacques (MCF associé Méd. Gén. À mi-temps)
 BONNET Pierre-André (MCF associé Méd. Gén à mi-temps)
 CALVET-MONTREDON Céline (MCF associé Méd. Gén. à temps plein)
 GUIDA Pierre (MCF associé Méd. Gén. à mi-temps)
 JANCZEWSKI Aurélie (MCF associé Méd. Gén. À mi-temps)

NUTRITION 4404

DARMON Patrice (PU-PH)
 RACCAH Denis (PU-PH)
 VALERO René (PU-PH)

ATLAN Catherine (MCU-PH) disponibilité
 BELIARD Sophie (MCU-PH)

MARANINCHI Marie (MCF) (66ème section)

ONCOLOGIE 65 (BIOLOGIE CELLULAIRE)

CHABANNON Christian (PR) (66ème section)
 SOBOL Hagay (PR) (65ème section)

IMMUNOLOGIE ; TRANSFUSION 4701

BLAISE Didier (PU-PH)
 COSTELLO Régis (PU-PH)
 CHIARONI Jacques (PU-PH)
 GILBERT/ALESSI Marie-Christine (PU-PH)
 MORANGE Pierre-Emmanuel (PU-PH)
 VEY Norbert (PU-PH)

DEVILLIER Raynier (MCU PH)
 GELSI/BOYER Véronique (MCU-PH)
 LAFAGE/POCHITALOFF-HUVALE Marina (MCU-PH)
 LOOSVELD Marie (MCU-PH)
 SUCHON Pierre (MCU-PH)

POGGI Marjorie (MCF) (64ème section)

MEDECINE LEGALE ET DROIT DE LA SANTE 4603

BARTOLI Christophe (PU-PH)
 LEONETTI Georges (PU-PH)
 PELISSIER-ALICOT Anne-Laure (PU-PH)
 PIERCECCHI-MARTI Marie-Dominique (PU-PH)

TUCHTAN-TORRENTS Lucile (MCU-PH)

BERLAND/BENHAIM Caroline (MCF) (1ère section)

MEDECINE PHYSIQUE ET DE READAPTATION 4905

BENSOUSSAN Laurent (PU-PH)
 VITON Jean-Michel (PU-PH)

MEDECINE ET SANTE AU TRAVAIL 4602

LEHUCHER/MICHEL Marie-Pascale (PU-PH)

BERGE-LEFRANC Jean-Louis (MCU-PH)
 SARI/MINODIER Irène (MCU-PH)

NEPHROLOGIE 5203

BERLAND Yvon (PU-PH) Surnombre
 BRUNET Philippe (PU-PH)
 BURTEY Stéphanne (PU-PH)
 DUSSOL Bertrand (PU-PH)
 JOURDE CHICHE Noémie (PU PH)
 MOAL Valérie (PU-PH)

NEUROCHIRURGIE 4902

DUFOUR Henry (PU-PH)
 FUENTES Stéphane (PU-PH)
 REGIS Jean (PU-PH)
 ROCHE Pierre-Hugues (PU-PH)
 SCAVARDA Didier (PU-PH)

CARRON Romain (MCU PH)
 GRAILLON Thomas (MCU PH)

NEUROLOGIE 4901

ATTARIAN Sharham (PU PH)
 AUDOIN Bertrand (PU-PH)
 AZULAY Jean-Philippe (PU-PH)
 CECCALDI Mathieu (PU-PH)
 EUSEBIO Alexandre (PU-PH)
 FELICIAN Olivier (PU-PH)
 PELLETIER Jean (PU-PH)

OPHTALMOLOGIE 5502

DENIS Danièle (PU-PH)
 HOFFART Louis (PU-PH) *Disponibilité*
 MATONTI Frédéric (PU-PH) *Disponibilité*

PEDEPSYCHIATRIE; ADDICTOLOGIE 4904

DA FONSECA David (PU-PH)
 POINSO François (PU-PH)

OTO-RHINO-LARYNGOLOGIE 5501

DESSI Patrick (PU-PH)
 FAKHRY Nicolas (PU-PH)
 GIOVANNI Antoine (PU-PH)
 LAVIEILLE Jean-Pierre (PU-PH)
 MICHEL Justin (PU-PH)
 NICOLLAS Richard (PU-PH)
 TRIGLIA Jean-Michel (PU-PH)
 DEVEZE Arnaud (MCU-PH) *Disponibilité*
 REVIS Joana (MAST) (Orthophonie) (7ème Section)

**PHARMACOLOGIE FONDAMENTALE -
PHARMACOLOGIE CLINIQUE; ADDICTOLOGIE 4803**

BLIN Olivier (PU-PH)
 FAUGERE Gérard (PU-PH) *Surnombre*
 MICALLEF/ROLL Joëlle (PU-PH)
 SIMON Nicolas (PU-PH)
 BOULAMERY Audrey (MCU-PH)

PARASITOLOGIE ET MYCOLOGIE 4502

RANQUE Stéphane (PU-PH)

PHILOSOPHIE 17

LE COZ Pierre (PR) (17ème section)

CASSAGNE Carole (MCU-PH)
 L'OLLIVIER Coralie (MCU-PH)
 MARY Charles (MCU-PH)
 TOGA Isabelle (MCU-PH)

MATHIEU Marion (MAST)

PEDIATRIE 5401

ANDRE Nicolas (PU-PH)
 CHAMBOST Hervé (PU-PH)
 DUBUS Jean-Christophe (PU-PH)
 GIRAUD/CHABROL Brigitte (PU-PH)
 MICHEL Gérard (PU-PH)
 MILH Mathieu (PU-PH)
 REYNAUD Rachel (PU-PH)
 SARLES Jacques (PU-PH)
 TSIMARATOS Michel (PU-PH)

PHYSIOLOGIE 4402

BARTOLOMEI Fabrice (PU-PH)
 BREGEON Fabienne (PU-PH)
 GABORIT Bénédicte (PU-PH)
 MEYER/DUTOUR Anne (PU-PH)
 TREBUCHON/DA FONSECA Agnès (PU-PH)

COZE Carole (MCU-PH)
 FABRE Alexandre (MCU-PH)
 OVAERT Caroline (MCU-PH)
 TOSELLO Barthélémy (MCU-PH)

BARTHELEMY Pierre (MCU-PH)
 BONINI Francesca (MCU-PH)
 BOULLU/CIOCCA Sandrine (MCU-PH)
 DADOUN Frédéric (MCU-PH) (*disponibilité*)
 DELLIAUX Stéphane (MCU-PH)
 REY Marc (MCU-PH)

PSYCHIATRIE D'ADULTES ; ADDICTOLOGIE 4903

BAILLY Daniel (PU-PH)
 LANCON Christophe (PU-PH)
 NAUDIN Jean (PU-PH)

RUEL Jérôme (MCF) (69ème section)
 THIRION Sylvie (MCF) (66ème section)

PSYCHOLOGIE - PSYCHOLOGIE CLINIQUE, PCYCHOLOGIE SOCIALE 16

AGHABABIAN Valérie (PR)

PNEUMOLOGIE; ADDICTOLOGIE 5101**RADIOLOGIE ET IMAGERIE MEDICALE 4302**

BARTOLI Jean-Michel (PU-PH)
 CHAGNAUD Christophe (PU-PH)
 CHAMOITRE Kathia (PU-PH)
 GIRARD Nadine (PU-PH)
 GORINCOUR Guillaume (PU-PH)
 JACQUIER Alexis (PU-PH)
 MOULIN Guy (PU-PH)
 PANUEL Michel (PU-PH)
 PETIT Philippe (PU-PH)
 VAROQUAUX Arthur Damien (PU-PH)
 VIDAL Vincent (PU-PH)

ASTOUL Philippe (PU-PH)
 BARLESI Fabrice (PU-PH)
 CHANEZ Pascal (PU-PH)
 CHARPIN Denis (PU-PH) *Surnombre*
 GREILLIER Laurent (PU PH)
 REYNAUD/GAUBERT Martine (PU-PH)

MASCAUX Céline (MCU-PH)
 TOMASINI Pascale (MCU-PH)

REANIMATION MEDICALE ; MEDECINE URGENCE 4802

GAINNIER Marc (PU-PH)
 GERBEAUX Patrick (PU-PH)
 PAPAZIAN Laurent (PU-PH)
 ROCH Antoine (PU-PH)

THERAPEUTIQUE; MEDECINE D'URGENCE; ADDICTOLOGIE 4804

AMBROSI Pierre (PU-PH)
 VILLANI Patrick (PU-PH)

HRAIECH Sami (MCU-PH)

DAUMAS Aurélie (MCU-PH)

RHUMATOLOGIE 5001

GUIS Sandrine (PU-PH)
 LAFFORGUE Pierre (PU-PH)
 PHAM Thao (PU-PH)
 ROUDIER Jean (PU-PH)

UROLOGIE 5204

BASTIDE Cyrille (PU-PH)
 KARSENTY Gilles (PU-PH)
 LECHEVALLIER Eric (PU-PH)
 ROSSI Dominique (PU-PH)

REMERCIEMENTS

AUX MEMBRES DU JURY,

A Monsieur le Professeur DANIEL Laurent,

Vous me faites le très grand honneur de présider mon jury de thèse, qu'elle soit l'occasion de vous exprimer mon plus profond respect. Merci pour tout ce que vous m'avez enseigné, c'était un plaisir d'apprendre à vos côtés.

A Madame le Professeur RICHARD Marie-Aleth,

Vous me faites l'honneur de participer à ce jury, je vous remercie d'avoir accepté de juger ce travail à la lumière de votre expertise en dermatologie. Je vous témoigne toute ma gratitude.

A Monsieur le Professeur LEPIDI Hubert,

Vous me faites l'honneur d'être membre de ce jury. Merci de l'attention que vous porterez à ma thèse et pour les remarques que vous m'adresserez afin d'améliorer mon travail. Merci pour votre encadrement et la qualité de vos enseignements. Veuillez trouver ici l'expression de ma plus vive reconnaissance.

A Monsieur le Docteur MACAGNO Nicolas,

Merci d'avoir accepté de diriger ma thèse et de m'avoir accompagné dans l'aboutissement de ce travail. Merci pour ta confiance, ton soutien, ta disponibilité sans faille et tes conseils toujours très justes, dans la collecte des données et pour la rédaction. Merci d'avoir enrichi mes connaissances et pour ton implication dans la formation des internes.

A Madame le Docteur MALLET Stéphanie,

Vous me faites l'honneur de participer à ce jury. Je vous remercie pour votre disponibilité et pour l'intérêt que vous avez porté à mon travail notamment en mettant à ma disposition des iconographies de qualité. Veuillez trouver ici l'expression de mes sincères remerciements.

A Monsieur le Docteur TAIX Sébastien,

Je te remercie d'avoir accepté de participer à ce jury de thèse. Ta présence était indispensable pour moi. Merci de m'avoir initié à la dermatopathologie, de Marseille à Paris lors des réunions de relectures, ou pour la préparation des Assises. Merci d'avoir partagé ton savoir.

REMERCIEMENTS

A MA FAMILLE,

A mes parents, sans vous je n'en serais pas là aujourd'hui. Merci de m'avoir fait grandir et d'avoir cru en moi, de m'avoir toujours soutenu dans mes choix et dans les différentes étapes de la vie. Merci de m'avoir appris à surmonter mes peurs et de faire en sorte que nous ne manquions de rien, merci de prendre soin de moi encore aujourd'hui. Merci de nous avoir transmis les valeurs de partage, de travail, de respect et d'amour.

A ma sœur, merci de me supporter depuis si longtemps maintenant, malgré la distance qui nous sépare je sais que nos liens sont forts. Merci de m'avoir soutenu et rassuré dans les moments de doute, merci pour tes conseils, ton ouverture d'esprit, toutes nos discussions et nos fous rires. Je serai toujours là pour toi. Je t'aime frangine.

A ma grand-mère, merci tout pour l'amour que tu me témoignes au quotidien, ton soutien, ta tendresse et ton affection. Merci pour les repas du mercredi que je n'oublierai jamais.

A mes grands-parents, merci d'avoir bercé mon enfance et de veiller sur nous aujourd'hui.

A mes oncles & tantes, **Marie Lou & Michel, Arlette & Jean-Louis**, merci pour tout votre amour.

A mes cousins, que je vois trop peu, **Nathalie, Nadine, Amélie & Louis, David, Jessica & Elliot, Alexandre & Aurélie, Nicolas, Olivia, Levon & Noémie, Dikran, Sevan, Rafi**.

A mes grands-oncles, tantes et leur famille, en particulier, **Agop & Marie-Noëlle, Mado & Tamar**, merci pour tous les bons moments passés ensemble.

A toute la famille **Grandclément**, pour leur gentillesse et leur attention à mon égard.

A ma belle-famille, **Hélène & Maurice Pougnet**, merci pour votre accueil chaleureux, **Charlotte, Yoann & Raphaël, Christophe, Valentine, Line & Eve**. Merci de m'avoir choisi comme parrain, c'est un honneur pour moi et je ferai tout pour être à la hauteur !

Merci pour les bons moments passés tous ensemble et pour ceux à venir ! C'est toujours un plaisir de vous retrouver.

REMERCIEMENTS

AUX PROFESSEURS ET PRATICIENS HOSPITALIERS,

Merci à tous ceux qui m'ont accompagné pendant mon internat, qui m'ont appris mon métier et bien plus encore, je vous suis reconnaissant.

Au Professeur **Stéphane GARCIA** et au Docteur **Guillaume GRANIER**, un grand merci pour votre accueil et pour la confiance dont vous me gratifiez. Merci pour votre enseignement toujours de qualité. Je suis ravi d'intégrer prochainement vos deux équipes et de poursuivre ma formation à vos côtés.

Aux équipes de l'hôpital Nord et de l'hôpital d'Avignon. Merci aux Docteurs **Véronique SECQ**, **Amina DJEMLI**, **Jean-Philippe DALES**, et plus particulièrement,

Au **Docteur Marion CARMASSI**, merci pour ton soutien, ton enseignement et tous tes conseils qui me seront bien utiles.

Au **Docteur Kevin CASELLES**, merci pour toutes nos discussions, dans ton bureau ou au multi-têtes. Tes cours m'ont bien fait progresser.

Au **Docteur Sophie GIUSIANO**, merci pour ton encadrement et les connaissances que tu m'as transmises.

Au **Docteur Anne-Laure CHESNAIS**, merci pour ton accueil en Avignon lors de ces 6 mois passés trop vite, merci pour ton enthousiasme, pour tous tes messages réconfortants et pour la qualité de ton enseignement.

Au **Docteur Anne-Marie TASEI**, merci pour ta confiance et toutes les marques d'attention à mon égard. Merci pour toute la sagesse que tu m'as transmise.

Au **Docteur Julia VILLERET**, merci pour ton enseignement et pour toutes nos discussions depuis mon premier stage d'interne jusqu'en Avignon. Tes conseils sont d'une grande valeur.

Au **Docteur Carole COHEN-PANSIERI**, pour toutes les lames d'intérêt laissées sur mon bureau. Merci d'avoir pensé à moi.

A toute l'équipe l'hôpital de la Timone : Au Professeur **Dominique FIAGERELLA-BRANGER**, pour tout l'intérêt que vous portez à la formation des internes, au Professeur **Hubert LEPIDI**, merci d'avoir partagé avec nous votre passion pour la pathologie infectieuse et l'hématopathologie, aux Docteurs **Corinne BOUVIER**, **Wassim ESSAMET**, **Radia FRITIH**, **Marie-Christine ROJAT-HABIB**, **Anne LARROQUE-BLANC**, **Jean DELGRANDE**, **Philippe GAUCHEZ**, **André MAUES DE PAULA**, **Julie BRETON**, et plus particulièrement,

Au Professeur **Laurent DANIEL**, merci pour votre disponibilité, votre encadrement, et la qualité de vos enseignements. Merci de m'avoir accepté dans le D.E.S et pour vos conseils avisés aussi bien sur le plan professionnel que personnel.

REMERCIEMENTS

Au Docteur **Nicolas MACAGNO**, encore merci pour tout, sans toi rien n'aurait été possible, merci pour le temps que tu m'as consacré dans une période charnière pour toi aussi. Même si tu fais peur à tous les internes dans tes mails de préparation aux séances de lames (valable aussi pour le Docteur TAIX), tout le monde s'accorde sur tes qualités pédagogiques, tu sais expliquer les choses comme personne, rendre simple des concepts compliqués sûrement parce que « *ce que l'on conçoit bien s'énonce clairement, et les mots pour le dire viennent aisément (Nicolas Boileau)*. Ton enseignement est précieux. Merci.

Au Docteur **Julia TORRENTS**, merci pour ton enseignement lors des séances de correction de lames à la Timone ou à l'IML. Merci de m'avoir initié dès mes premiers stages à la fœtopathologie puis plus tard à la pathologie médico-légale.

A toute l'équipe de l'institut Paoli-Calmettes, au Professeur **Luc XERRI**, merci d'avoir partagé avec nous votre passion pour l'hématopathologie, au Professeur **Emmanuelle CHARAFE**, aux Docteurs **Cécile DE BIASI**, **Lenaïg MESCAM**, **Maria PACIENCIA**, **Marie Mélanie DAUPLAT**, et plus particulièrement,

Au docteur **Sébastien TAIX**, je te dois beaucoup, des cours de préparation à l'internat à ma vocation pour l'ACP. Merci pour tous les petits quizz de dermatopathologie, merci pour les séjours à Paris où j'ai tellement appris, tu sais comment intéresser les jeunes internes à une pathologie complexe en démystifiant des sujets difficiles.

Tu as le « faire-savoir » quand d'autres n'ont que le « savoir-faire ». Merci.

Au Docteur **Jeanne THOMASSIN-PIANA**, je te remercie pour ta disponibilité, pour tes conseils et toutes les connaissances que tu m'as transmises lors des corrections au multi-têtes dans ton bureau. Merci pour ton implication dans la formation des internes. Excuse-moi quand même d'avoir été un peu trop « chevaleresque » une certaine après-midi de BE ...

Au Docteur **Flora POIZAT**, je te remercie pour ton enseignement et la qualité de tes cours. Merci aussi pour ton apprentissage rigoureux de la macroscopie à la microscopie.

A toute l'équipe du CH d'Aix en Provence,

Au docteur **Cristina GAVRIL**, je te remercie pour tout ce que tu m'as appris, pour tes conseils pertinents aussi bien sur le plan professionnel que personnel, pour nos repas en tête à tête à la cantine du CH d'Aix (parce qu'on ne pouvait quand même pas attendre 14h !) et pour les séances de lecture de lames l'après-midi.

Au Docteur **Patrice GRELIER**, je te remercie pour ton enseignement de qualité et ta précision diagnostique. Pour toutes nos discussions et tes conseils qui me seront bien utiles pour poursuivre mon chemin. Merci de m'avoir fait découvrir le monde libéral en permettant mes premiers remplacements à tes côtés, c'est rassurant.

Au Docteur **Inssaf LAOUAR**, merci pour toutes les connaissances que tu m'as transmises, tes connaissances et tes cours.

Au Docteur **Marie-Clotilde CHARTON-BAIN**, merci pour votre accueil et ces 6 mois passés ensemble.

REMERCIEMENTS

A toute l'équipe de l'institut médico-légal de Marseille et plus particulièrement aux Professeurs **Marie-Dominique PIERCECCHI** et **Christophe BARTOLI** pour m'avoir accueilli dans vos bureaux lors de ces 6 mois passés trop vite. Merci de m'avoir initié à la pathologie médico-légale et de m'avoir transmis votre savoir.

Merci aux Docteurs **Jacques DESFEUX**, **Pierre PERICH**, **Fabrice NIORT**, **Marc-Antoine DEVOOGHT**, **Jean-Jacques GIUSTINIANI**, **Fatima KRIMI**, **Didier MARCELIN**, **Didier PEMBEDJOGLOU**, **Lucile TUCHTAN**, **Catherine BOVAL**, **Sophie ZUCK**, **Marge BELLANGER**, **Françoise CAPASSO**, **Caroline CAPUANI**, **Chantal CHAMPEAUX**, **Marie-Amandine CHRISTIA**, **Catherine LEBRETON**.

REMERCIEMENTS

AUX AMIS,

« Chacun se dit ami ; mais fou qui s'y repose : rien n'est plus commun que ce nom, rien n'est plus rare que la chose » Jean de La Fontaine.

A **Antoine**, à toutes nos aventures depuis maintenant presque 30 ans d'amitié, des bacs à sable aux bancs de la fac en passant par « quelques » colocations. Merci pour ta générosité, ta folie, ton humour, ta passion pour la radiologie et pour l'organisation de soirées mémorables. A ton retour prochain dans le Sud. Merci à vous Michèle et Lucie pour tous les bons moments partagés.

A **Gautier**, depuis le collège nous avons grandi ensemble, tant de souvenirs me reviennent au moment d'écrire ces lignes. Tu es un être exceptionnel et je suis fier d'être ton ami. Merci d'être toujours présent pour moi, merci pour tous ces moments passés à refaire le monde en regardant les avions décoller en bout de piste. Merci de m'avoir choisi comme témoin de votre union.

Marion, je tiens également à te remercier pour ta gentillesse, ta tendresse et ta générosité naturelle. J'aime ta passion pour le judo que tu m'as fait découvrir en m'expliquant tous ces termes compliqués, *Ippon* ! Merci à **Charlie** la nouvelle venue, tellement sage, mais ça ne va pas durer avec un parrain comme moi ! Merci de m'avoir choisi, c'est avec un immense plaisir que je prendrai soin d'elle.

A **Jonas**, depuis le lycée où nos routes se sont croisées nous avons avancé ensemble. Merci de m'avoir toujours soutenu dans mes choix de vie personnels ou professionnels. Merci pour ta gentillesse et ta bonté, merci d'être toujours disponible au pied levé, merci pour nos discussions sans fin, comme notre amitié, j'en suis certain. Merci à toi **Fanny**, pour ta bienveillance, ta délicatesse, tes conseils et tous ces moments de complicité qu'on a pu partager. Merci pour votre accueil chaleureux chaque fois que l'on vient chez vous. Merci à vous de m'avoir choisi comme parrain d'**Eliot** qui grandit si vite et que je remercie pour tout le bonheur qu'il nous apporte et plus encore aux côtés de sa petite sœur **Margot** dont il s'occupera à merveille j'en suis sûr !

A **Louise**, merci d'être toujours présente malgré la distance. J'admire ta persévérance et ta réussite dans tous les projets que tu entreprends. Je garde tellement de bons souvenirs depuis notre rencontre au lycée. Merci pour ta gentillesse qui n'a d'égal que ta générosité. A ton retour en Provence !

A **Jeanne**, nous avons parcouru un bout de chemin ensemble, j'admire ta simplicité, ton indépendance, ta passion pour les voyages et pour la découverte du Monde. Merci pour ton optimisme et ton ouverture d'esprit. A notre prochaine rencontre, toujours improbable !

A **Valentine L.**, les vrais amis ne sont jamais loin, peut être dans la distance, mais pas dans le cœur.

Marie-Sophie, merci pour ta gentillesse, ta générosité, ton enthousiasme et ton rire communicatif. Merci pour toutes ces soirées passées ensemble.

A **Gwen**, depuis le collège où nous étions complices à nos vies marseillaises, merci d'avoir été présente tout au long de mon parcours. Merci pour ton soutien et tes conseils. On va courir ?

REMERCIEMENTS

A **Jean-Baptiste**, merci pour tous les grands plats que tu as pu nous préparer, merci pour ta gentillesse, ta bienveillance et ton humour. Merci pour tes appels « juste pour prendre des nouvelles » et tes encouragements.

A **Baptiste**, merci pour tes conseils vestimentaires et pour ton calme olympien en toutes circonstances. Ton amitié m'est précieuse.

A **Pierre-André & Laure**, *alias* « les bâtisseurs de l'extrême ». Merci pour votre soutien moral, pour votre accueil toujours chaleureux, votre générosité et pour tous les repas organisés parfois à la dernière ~~minute~~ seconde. Merci Pierre-André pour ton humour, pour ton réalisme et ta ponctualité, c'est une qualité rare aujourd'hui. Laure, merci pour toutes tes petites attentions, pour ta gentillesse et pour ta répartie.

A **Hugo H.**, merci pour ton accueil à Paris, ta générosité et ton ouverture d'esprit. Merci pour tes conseils avisés et pour toutes nos discussions enrichissantes.

A **Loïc B.**, depuis notre rencontre sur les bancs de la fac jusqu'à Dijon notre amitié demeure intacte. Merci pour tes conseils, ton soutien, ton pragmatisme et ton humour. Merci à toi **Camille**, pour ta gentillesse, ton optimisme et ta sagesse. A votre retour dans le sud.

A **Julien J., Alix & Hortense**, lyonnais aujourd'hui mais que de souvenirs à Marseille et dans la région. Merci de m'avoir choisi comme témoin de votre union, en espérant votre retour dans le sud.

A **Kévin & Anne**, merci pour l'organisation du groupe de sous-colles qui a incontestablement participé à notre réussite commune. Merci Kevin pour ta gentillesse et ta bienveillance. Merci Anne pour ta délicatesse et ta sincérité. Au 24 mai prochain...

A **Emilie, Jean & Raphaël**. Jean merci pour tes conseils financiers, ta dextérité & ta logique légendaire sur CR, mais aussi pour ta gentillesse et ta bonté. Emilie merci pour ton soutien et tes conseils, pour ta douceur et pour ton rire, mais surtout pour ce départ mémorable en Smart du parking de la faculté, je n'oublierai jamais !

A **Carole, Fabien, Gaspard & Malo**, merci pour toutes vos invitations à Saint-Cyr-sur-Mer, pour ces repas si bien préparés et les balades au bord de l'eau. Carole merci pour ta gentillesse et ta douceur. Fabien, merci de nous faire découvrir une bonne bouteille de vin à chaque repas.

A **Marie Aimée & Jérôme**, merci pour votre amitié indéfectible malgré la distance qui nous sépare. Merci pour votre bienveillance, votre amabilité et votre bonté.

A **Clémentine**, merci pour ton énergie débordante et communicative, ta capacité à motiver et à rassembler, tes petites attentions quotidiennes lorsque nous habitions ensemble rue de la Loubière ou avenue de la Timone. Merci Alex pour ta folie.

Merci à **Marine V., Julie R., Mickaël & Marie, Thibaut, Anaïs, Valentin & Gabriel, Morgane, Théo & Nathaël, Valentin, Clothilde & Louise, Walid, Julie, Adrien, Elise & Thibaut, Raphaël & Diane, Manon et Mathieu, Justine** et tous ceux que j'oublie au moment d'écrire ces lignes...

REMERCIEMENTS

AUX CO-INTERNES & AMIS,

A toute l'équipe des internes et anciens internes d'ACP, aux internes et anciens internes d'autres spécialités (personne n'est parfait) ...

A mes co-internes actuels, mille mercis pour m'avoir supporté ces dernières semaines malgré tous les impératifs et les imprévus, merci pour votre soutien. **Dona**, que le temps passe vite depuis notre premier stage ensemble, je te remercie pour ton soutien et tes conseils aussi bien sur le plan personnel que professionnel, ta générosité, ton savoir-vivre, ton efficacité et ta franchise. A notre future collaboration, qui j'en suis sera constructive. **Anaïs**, merci pour ta spontanéité, ton enthousiasme, ta bonne humeur communicative, tes conseils et pour toute l'énergie que tu investis dans la formation des plus jeunes. C'était un plaisir de travailler à tes côtés. **Sofian**, merci pour ton soutien, ta confiance et ta vision si particulière de l'hôpital. **Sarah**, merci pour ton investissement ces 6 derniers mois, merci pour ton calme rassurant, pour ta discrétion et ta modestie.

A **Hugo T.**, merci pour ta bienveillance, ta sincérité et ta droiture. Tes conseils sont toujours très pertinents. Merci pour les séances de coaching improvisées. J'aime ta passion pour le sport que tu partages avec plaisir. A notre future collaboration !

A **Morgan**, merci pour ta gentillesse, ton élégance, ta générosité et ta folie. Merci pour ta confiance, tes conseils avisés, et ta capacité à relativiser. Merci d'avoir été mon guide parisien lors de nos premières présentations orales, merci pour toutes ces soirées mémorables.

Paris by night ...

A **Aurélie**, merci pour ton aide dans la planification de la rédaction du manuscrit, pour ton enthousiasme, ta joie de vivre, ta générosité et ta sympathie, toutes ces qualités qui font de toi une personne de valeur sur qui on peut compter.

A **Clémence**, merci de m'avoir conseillé et d'avoir défendu mon choix de stage en médecine légale, je t'en suis reconnaissant.

A **Romain**, merci pour tes conseils, ton calme, ta modestie, ton organisation légendaire, et ton amour pour la Guinness. C'est toujours un plaisir de partager un moment avec toi.

A **Agathe**, pour nos discussions sur les hydroa vacciniiformes auxquels tu t'étais intéressé avant moi.

A **Alexandra, Hugo N., Coralie, Iona, Elicia, Bastien, Kim, Nicolas B., Alexandre, Marie, Loïc, Hussam, Thomas, Victoire, Hélène, Emeline, Anaïs G., Philippe & Marguerite, Damien, Céline** et tous les co-internes avec qui j'ai eu le plaisir de travailler.

REMERCIEMENTS

AUX EQUIPES TECHNIQUES, PARAMEDICALES ET SECRETAIRES,

Des différents services dans lesquels j'ai pu travailler, merci pour tout...

A l'équipe de l'hôpital Nord, que je vais rejoindre, **Chantal, Cathy, Valérie, Samia, Kim, Murielle, Laurence, Sylvie, Geneviève, Joëlle, Christian, Rachid, Kenza, Leïla, Sophie, Hélène, Lucienne, Amélie, Florence.**

A l'équipe de l'hôpital d'Avignon que je vais rejoindre également, **Estelle, Marie-Brigitte, Renée, Stéphanie, Mélanie, Vérane, Benoît, Brigitte, Christine, Virginie, Marjorie, Alison, Marie-Thérèse, Madone.**

A l'équipe de l'hôpital de la Timone, **Sophie F., Sylvie, Yolande, Loréna, Oriane, Christelle, Elodie, Claudine, Justine, Christophe, Myriam, Gilbert, Bernard, Julien, Virginie, Sophie V., Mireille, Ingrid, Maguy, Christine, Céline, Liliane, Elisabeth, Sout, Karine, Julie, Aurélie, Marie-Line.**

A l'équipe de l'IPC, **Anaëlle, Deborah, Maurine, Cathy M, Cathy S, Florence, Mélanie, Candice, Séverine, Julie, Isabelle, Pascale.**

A l'équipe du CH d'Aix en Provence, **Guylaine, Paulette & Joëlle, Isabelle, Frédérique, Laurence, Julie, Myriam, Sylvie.**

A toute l'équipe de l'institut médico-légal, et en particulier à **Guillaume, Fabrice, Farid, Patrick, Aurélie.**

REMERCIEMENTS

Aux patients,

Qu'on oublie trop souvent derrière nos lames...

A Isabelle, Merci mon Amour,

Abréviations utilisées :

- ADN : Acide désoxyribonucléique
- CAEBV : *Chronic active EBV infection* (infection chronique active à l'EBV)
- EBV : Epstein Barr virus
- EBER : *Epstein-Barr encoding region*
- HIS : Hybridation *in situ*
- HLA : *Human Leukocyte Antigen*
- HV : Hydroa vacciniforme
- HVLL : Hydroa vacciniforme-like lymphoma
- HVLPD : Hydroa vacciniforme-like lymphoproliferative disorder
- IHC : Immunohistochimie
- LB : Lymphocytes B
- LT : Lymphocytes T
- MNI : mononucléose infectieuse
- NK : Natural killer
- PAS : *Periodic Acid Schiff*

Certaines iconographies ont été volontairement supprimées de cette version pour raison de droit à l'image.

TABLE DES MATIERES

Table des matières

1. INTRODUCTION	3
1.1. Contexte	3
1.2. Historique	3
2. L'EPSTEIN BARR VIRUS	6
2.1. Primo-infection à l'EBV : mononucléose infectieuse	7
2.2. Physiopathologie : une interaction hôte/virus complexe	8
2.3. Méthodes de détection de l'EBV	10
2.4. Concept d'infection chronique active à EBV	13
2.5. Critères diagnostiques d'une infection chronique active à EBV	14
2.6. Evolution & physiopathologie de l'infection chronique active à EBV	15
3. LES LYMPHOPROLIFERATIONS CUTANÉES DE TYPE HYDROA VACCINIFORME 17	
3.1. L'hydroa vacciniforme, forme typique	17
3.1.1. Tableau clinique et ses diagnostics différentiels	17
3.1.2. Examens paracliniques	19
3.1.3. Histopathologie cutanée	20
Morphologie	20
Techniques complémentaires	22
Diagnostics différentiels	23
3.1.4. Traitement	24
3.1.5. Evolution et pronostic	24
3.2. L'hydroa vacciniforme sévère - Lymphomes de type hydroa vacciniforme	25
3.2.1. Tableau clinique et diagnostics différentiels	25
3.2.2. Examens paracliniques	28
3.2.3. Histopathologie cutanée	28
Morphologie.....	28
Techniques complémentaires	28
Diagnostics différentiels	29
3.2.4. Traitement	30
3.2.5. Evolution et pronostic	30
4. ETUDE DE CAS D'HYDROA VACCINIFORMES	31
4.1. Cas n° 1 - garçon de 10 ans	31
4.1.1. Tableau clinique	31
4.1.2. Examens paracliniques	34
4.1.3. Histopathologie cutanée	34
Morphologie	34
Techniques complémentaires	37
4.1.4. Diagnostic proposé	43
4.1.5. Traitement	43
4.1.6. Evolution	43
4.2. Cas n° 2 – adolescente de 14 ans	45
4.2.1. Tableau clinique	45
4.2.2. Examens paracliniques	47
4.2.3. Histopathologie cutanée	48
Morphologie.....	48
Techniques complémentaires	48
4.2.4. Diagnostic proposé	54
4.2.5. Traitement	54
4.2.6. Evolution	54

4.3. Cas n° 3 – fille de 11 ans	56
4.3.1. Tableau clinique	56
4.3.2. Examens paracliniques	58
4.3.3. Histopathologie cutanée	58
Morphologie.....	58
Techniques complémentaires	58
4.3.4. Diagnostic proposé.....	60
4.3.5. Traitement	61
4.3.6. Evolution	61
4.4. Cas n° 4 – adulte de 40 ans	62
4.4.1. Tableau clinique	62
4.4.2. Examens paracliniques	65
4.4.3. Histopathologie cutanée	65
Morphologie.....	65
Techniques complémentaires	69
4.4.4. Diagnostic proposé.....	75
4.4.5. Traitement	75
4.4.6. Evolution	75
5. SYNTHÈSE DES CAS	77
6. REVUE DE LA LITTÉRATURE & DISCUSSION	78
6.1. Données géographiques	78
6.2. Données cliniques	79
6.2.1. Age de début des symptômes	79
6.2.2. Manifestations cliniques.....	82
6.3. Données paracliniques	85
6.3.1. Bilan biologique	85
6.3.2. Charge virale EBV	85
6.4. Données histopathologiques & microsémiologie	88
6.4.1. Morphologie	88
6.4.2. Etude immunohistochimique et <i>hybridation in situ</i>	96
6.4.3. Etude de clonalité	101
7. CONCLUSION ET PERSPECTIVES	103
8. BIBLIOGRAPHIE	105
9. ANNEXE	111
Annexe I : Pathologies en lien (exclusif ou non) avec l'EBV d'après Rezk et al., 2018	111

1. INTRODUCTION

1.1. Contexte

Les lymphoproliférations cutanées de type hydroa vacciniforme forment un groupe de photodermatoses rares, peu décrites et liées au virus d'Epstein Barr. Ce terme recouvre tout un spectre lésionnel qui va d'une forme indolente, d'évolution bénigne à des lymphomes, potentiellement mortels.

Quatre cas d'hydroa vacciniformes ont été pris en charge dans le service de Dermatologie, Vénérologie & Cancérologie Cutanée du CHU de la Timone à Marseille - compte-tenu de l'extrême rareté de cette pathologie, il nous est apparu souhaitable de décrire ces cas et d'effectuer une revue de la littérature pour préciser les éléments à prendre en compte pour le diagnostic et la prise en charge des patients : critères diagnostiques cliniques et paracliniques, en insistant sur la microsémiologie histopathologique, l'immunophénotype et l'intérêt de la biologie moléculaire.

1.2. Historique

L'hydroa-vacciniforme (HV) a été décrit pour la première fois en 1862 par le médecin dermatologue français Pierre Antoine Ernest Bazin¹ en tant que photodermatose acquise, touchant principalement les enfants. Les premières descriptions sur le plan histologique ont été plus tardives et remontent aux années 1960-1980.^{2,3}

Dans sa forme typique, la présentation clinique de l'HV est relativement stéréotypée avec un début des symptômes avant la puberté et une guérison spontanée à l'âge adulte. Les premières manifestations cliniques surviennent généralement avant l'âge de 10 ans et sont représentées par une éruption cutanée vésiculo-bulleuse intéressant principalement la face, suite à une exposition solaire et dont l'évolution cutanée est cicatricielle. Dans la plupart des cas, les poussées vont se succéder mais diminuer en intensité et en fréquence pour finalement disparaître à l'âge adulte^{4,5} : ces formes sont donc indolentes et spontanément résolutive.

Tout l'intérêt d'étudier cette pathologie réside dans certains cas, beaucoup plus rares, qui présenteront une évolution péjorative. En 1986, *Oono T et al*⁶ rapportèrent pour la première fois

l'évolution d'un HV vers un lymphome, après 10 ans d'évolution chez un jeune garçon de 16 ans qui était asiatique.

C'est en 1997 que le premier lien avec l'EBV a été suggéré par les travaux d'*Iwatsuki*, mettant en évidence des caractéristiques cliniques proches, voire superposables entre certaines formes d'HV et des lymphomes cutanés EBV-induits. Ces travaux ouvrirent le concept de formes frontières entre HV et lymphomes, introduisant une nouvelle terminologie assez floue comme « éruptions de type HV », « HV-atypique », ou encore de « lymphome de type HV ». Cette terminologie ayant pour but de définir des entités intermédiaires au sein de ce spectre lésionnel, entités qui associent une présentation clinique ressemblant à un HV mais une clinique plus bruyante, une altération de l'état général et une évolution potentielle vers un lymphome EBV induit⁷. De nombreux cas pédiatriques de ces formes intermédiaires ont été décrits en Asie, au Mexique et en Amérique du sud⁸⁻¹¹. De manière intéressante, ces mêmes auteurs ont confirmés plus tard que les formes typiques, indolentes, étaient elles aussi en lien avec une infection à EBV.¹²

Ces données ont souligné une variabilité pronostique de ces lésions, suggérant un spectre lésionnel : sur un versant, une rémission des symptômes à l'âge adulte pour les HV typiques, et sur l'autre, une évolution chronique, accompagnée d'une aggravation de la symptomatologie, et la possibilité au cours du suivi de l'apparition d'un lymphome.

En 2008, la classification OMS des néoplasies hématologiques a intégré pour la première fois l'entité « lymphome de type hydroa vacciniiforme ».¹³ Selon cette première approche, la définition de ce lymphome cutané était basée sur l'association d'une présentation clinique apparentée à un hydroa vacciniiforme et sur la présence d'une monoclonalité lymphocytaire T. Nous verrons par la suite que la présence d'un clone en tant que critère a probablement induit des diagnostics de lymphomes par excès pour des cas d'HV indolents. Cela est suggéré par la description, durant la décennie qui suivit cette classification, de cas de lymphomes HV-like, avec un excellent pronostic et parfois une rémission complète spontanée¹⁴⁻¹⁷ – les critères initialement utilisés pour retenir le diagnostic de lymphome ont été remis en question tant et si bien que la classification OMS la plus récente des néoplasies hématologiques¹⁸ proposera *in fine* un terme plus ambigu de « lymphoproliférations de type hydroa vacciniiforme » afin de caractériser globalement l'ensemble de ce spectre lésionnel, évitant ainsi de préjuger de son potentiel évolutif. Cette approche, bien que problématique d'un point de vue clinique, a le

mérite d'être plus prudente dans un contexte où aucun critère n'est suffisamment fiable pour prédire l'évolution de cette pathologie.

Malgré des différences significatives en termes de pronostic et de présentation clinique, l'ensemble du spectre lésionnel « hydroa vacciniforme » présente l'atteinte cutanée et l'infection à l'EBV comme dénominateurs communs.

2. L'EPSTEIN BARR VIRUS

Ce virus a été découvert en 1964 par le pathologiste anglais Michael Anthony Epstein au cours de travaux en microscopie électronique sur le lymphome de Burkitt africain (lymphoprolifération B maligne).¹⁹ L'Epstein Barr Virus (EBV), aussi appelé virus de l'herpès humain numéro 4, (HHV4), est un virus ubiquitaire du genre *Lymphocryptovirus* (en latin « virus caché dans les lymphocytes ») appartenant à la grande famille des *Herpesviridae* (figure 1).

Classification and properties of the human herpesviruses.

Subfamily	Genus	Species	Common name	Genome length (kb)	RefSeq Accession	Number of annotated proteins*
Alphaherpesvirinae	<i>Simplexvirus</i>	<i>Human alphaherpesvirus 1</i>	Herpes simplex 1 (HSV1)	152	NC_001806	77
	<i>Simplexvirus</i>	<i>Human alphaherpesvirus 2</i>	Herpes simplex 2 (HSV2)	155	NC_001798	77
	<i>Varicellovirus</i>	<i>Human alphaherpesvirus 3</i>	Varicella-zoster virus (VZV)	125	NC_001348	73
Betaherpesvirinae	<i>Cytomegalovirus</i>	<i>Human betaherpesvirus 5</i>	Human cytomegalovirus (HCMV)	236	NC_006273	169
	<i>Roseolavirus</i>	<i>Human betaherpesvirus 6A</i>	Human herpesvirus 6A (HHV-6A)	159	NC_001664	88
	<i>Roseolavirus</i>	<i>Human betaherpesvirus 6B</i>	Human herpesvirus 6B (HHV-6B)	162	NC_000898	104
	<i>Roseolavirus</i>	<i>Human betaherpesvirus 7</i>	Human herpesvirus 7 (HHV-7)	153	NC_001716	86
Gammaherpesvirinae	<i>Lymphocryptovirus</i>	<i>Human gammaherpesvirus 4</i>	Epstein-Barr Virus (EBV)	172	NC_007605	94
	<i>Rhadinovirus</i>	<i>Human gammaherpesvirus 8</i>	Kaposi sarcoma-associated herpesvirus (KSHV); Human herpesvirus 8 (HHV-8)	138	NC_009333	86

* Protein numbers are based on CDS entries in the associated RefSeq.

Figure 1 : Classification des Herpès Virus (d'après Zmasek et al. 2019)²⁰.

D'un point de vue structurel, l'EBV possède un génome à ADN double-brin linéaire de 172 000 paires de bases, contenu dans une capsidie protéique virale. Ce génome code pour 94 protéines virales qui sont impliquées dans la régulation de l'expression des gènes, la réplication de l'ADN et la modulation de la réponse immunitaire.²¹ Les virions mesurent environ 150 nm.

En terme d'épidémiologie, il est intéressant de noter que le réservoir de ce virus est strictement humain, la transmission se faisant par contacts rapprochés, essentiellement par la salive.^{22,23} Sa prévalence est extrêmement élevée et on estime que plus de 90% de la population est infectée par l'EBV sous une forme latente, asymptomatique.²³⁻²⁵ En effet, des anticorps dirigés contre l'EBV sont détectables dans le sérum de 90% des adultes. L'infection est précoce car, à l'âge de 5 ans, un enfant sur deux est séropositif pour l'EBV.²⁶

Ce virus est classé comme cancérigène de groupe 1 par le centre international de recherche sur le cancer de l'OMS²⁷ : son potentiel oncogène est aujourd'hui bien défini, particulièrement en ce qui concerne les proliférations lymphoïdes B et T/NK²⁸ (Cf. Annexe 1).

Ce virus est également responsable d'une pathologie non tumorale bénigne : la mononucléose infectieuse (MNI).

2.1. Primo-infection à l'EBV : mononucléose infectieuse

Au cours de l'enfance, la primo-infection à l'EBV est la plupart du temps asymptomatique. Par contre, pour la moitié des contaminations survenant à l'adolescence ou chez les jeunes adultes, le tableau clinique sera plus bruyant et responsable de la mononucléose infectieuse (« maladie du baiser »), de résolution spontanée après réaction immunitaire adaptée.²⁶

La relation entre l'EBV et la mononucléose infectieuse a été découverte fortuitement en 1968 dans un laboratoire où le virus EBV était manipulé : une technicienne, séronégative pour l'EBV, servait de témoin négatif pour les différentes expériences. A son retour après un arrêt maladie lié à une mononucléose infectieuse, son sérum était devenu inutilisable car riche en anticorps anti-EBV : c'est ainsi que fut découvert l'étiologie virale de la mononucléose infectieuse.²⁹

Après un temps d'incubation de 6 semaines environ, le tableau clinico-biologique associe : angine fébrile, adénopathies cervicales et hyperlymphocytose.³⁰ La prise de pénicilline (dans l'hypothèse d'une origine bactérienne) peut être responsable d'une manifestation cutanée caractéristique à type d'exanthème morbilliforme.

D'un point de vue physiopathologique les lymphocytes B infectés vont être activés, et vont proliférer de manière polyclonale sous le contrôle de lymphocytes T cytotoxiques permettant ainsi la destruction spécifique des lymphocytes B infectés par l'EBV. L'évolution est en générale favorable chez un patient immunocompétent, même si quelques complications rares et graves sont décrites comme la rupture de rate, les myocardites, encéphalites et le syndrome d'activation macrophagique³¹.

Suite à l'infection, le génome viral va s'intégrer sous une forme latente dans le génome des lymphocytes B de l'hôte : celui-ci persistera à vie sous forme d'épisome ou de manière intégrée à l'ADN cellulaire.

2.2. Physiopathologie : une interaction hôte/virus complexe

Suite à un contact avec de la salive infectée, EBV va pénétrer la muqueuse ORL et infecter un lymphocyte B naïf qui est sa cellule cible. L'interaction et la fusion des membranes fait intervenir plusieurs complexes glycoprotéiques viraux (gp 350/220), la molécule HLA et de nombreux récepteurs membranaires (CD21) retrouvés sur les cellules B, mais aussi les cellules folliculaires dendritiques et les lymphocytes T.³²

L'expression de gènes viraux de latence vont rendre possible la persistance et la transmission du génome viral lors des divisions cellulaires successives du lymphocyte. Plusieurs phases de latence sont décrites (0, I, II, III) et sont associées à l'expression de gènes et de protéines virales différentes. De nombreuses protéines, que nous ne détaillerons pas, sont impliquées, mais il faut noter que deux ARN non polyadénylés, EBER-1 et EBER-2 (*Epstein Barr virus-encoded small RNAs*) sont impliqués dans la phase de latence virale.

La production de nouveaux virions, permettant l'infection de nouvelles cellules cibles, s'effectue de manière temporaire et asymptomatique lors d'une phase de réplication virale. La persistance du virus dans l'organisme peut être responsable, après intégration clonale dans le génome cellulaire et sous l'influence de nombreux cofacteurs (géographiques, ethniques ou lié au statut immunitaire), de l'immortalisation des lymphocytes B, T ou NK infectés. Intuitivement, cette immortalisation pourra éventuellement conduire, suite à l'activation de voies de signalisation (NF- κ B³³, PI3K/AKT³⁴) à une prolifération incontrôlée et à une transformation maligne des cellules infectées (Cf. **Annexe I** : pathologies en lien exclusif ou non avec l'EBV). Il est intéressant de noter que chaque pathologie est associée à un type particulier de latence virale (**figure 2**).

Ainsi, même si dans la grande majorité des cas l'infection à EBV n'entraîne pas de complication, l'intégration de son génome dans les cellules lymphoïdes peut conduire, après dérégulation de certaines voies de signalisation, à la transformation des cellules infectées.

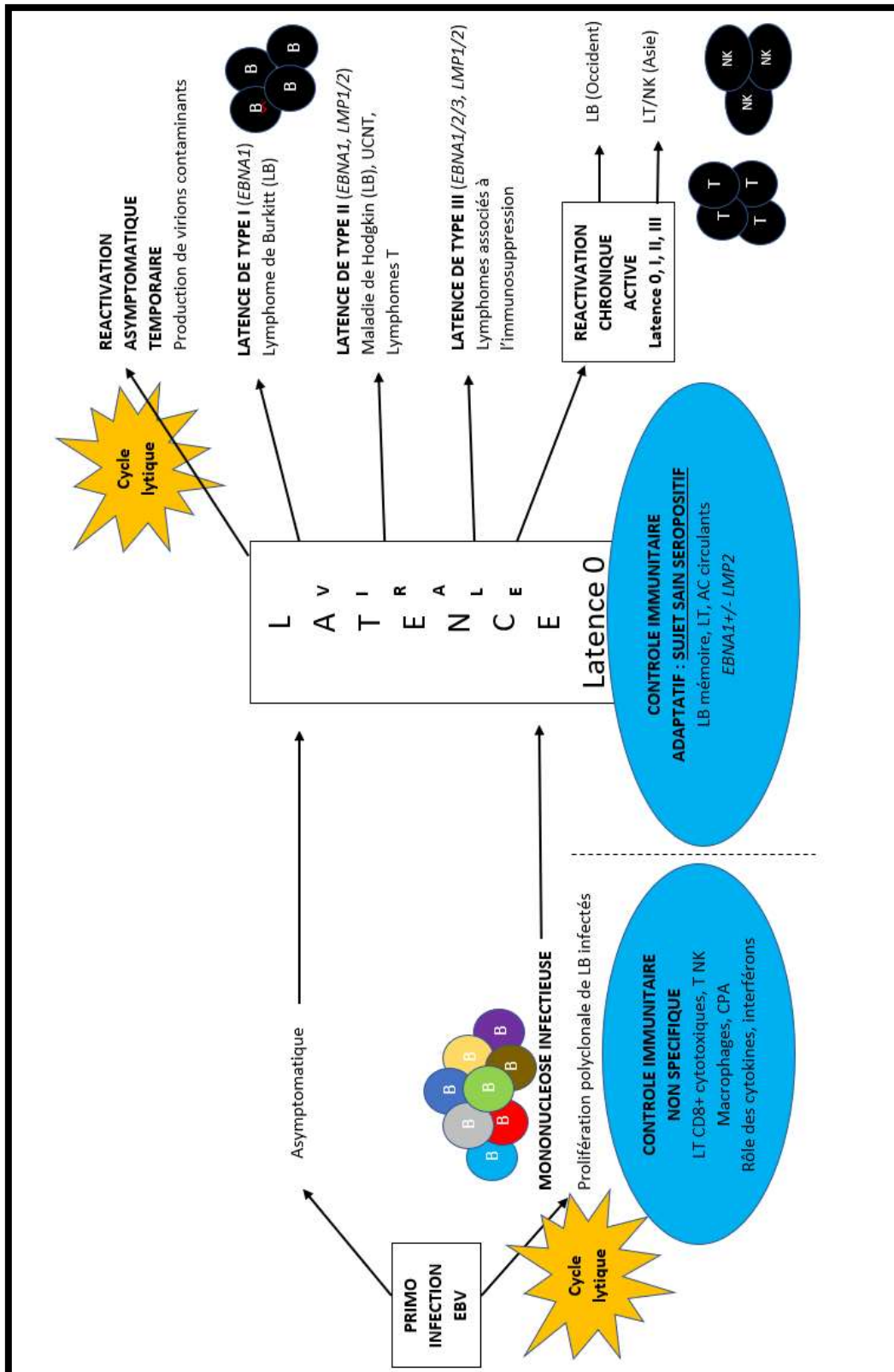


Figure 2 : Histoire naturelle de l'infection à EBV et les différents types de latences
 (En italiques les gènes viraux impliqués d'après JI Cohen²⁶)
 CPA : cellules présentatrices d'antigènes
 UNCT : undifferentiated carcinoma of nasopharyngeal type

2.3. Méthodes de détection de l'EBV

La détection de ce virus peut être réalisée selon différentes techniques (**figure 3**) :

- **Par culture virale**, réservée à la recherche (transformation des lymphocytes *in vitro*)
- **Sur tissu fixé en formol et inclus en paraffine**,
 - Par immunohistochimie (détection des protéines virales grâce à un anticorps), plus utile pour définir un type de latence que pour la mise en évidence du virus.
 - **Le marquage peut être absent même en présence du virus.**
 - EBNA1&2 (*Epstein Barr nuclear antigens*), marquage nucléaire.
 - LMP1 (*Latent Membrane Protein of EBV*), marquage cytoplasmique et membranaire.
 - Par hybridation *in situ* (détection de petits ARN non codants)
 - Avec les sondes EBER 1 et 2 complémentaires des transcrits *EBER* de l'EBV, le marquage est nucléaire.
 - L'expression des ARN EBER est constante dans les 4 types de latences décrites^{26,35} rendant cette technique **plus sensible et plus spécifique** que la détection des protéines virales membranaires ou nucléaires, aux résultats plus inconstants^{36,37}.
 - L'avantage de l'hybridation *in situ* est qu'elle est morphologique, et peut permettre la quantification, la localisation et l'identification du type de cellules marquées dans le tissu.

L'hybridation *in situ* est considérée comme la technique de référence pour la mise en évidence du virus sur tissu fixé en formol et inclus en paraffine^{35,38}.

- Par technique de PCR (amplification de séquences nucléotidiques à l'aide d'amorces spécifiques³⁹)
 - Cette technique semble être la plus sensible de toutes³⁷ mais elle ne permet pas de coupler le résultat à l'analyse morphologique.
 - Elle peut être utile dans de très rares cas lorsque l'hybridation *in situ* est négative, ou pour rechercher l'EBV dans des fluides biologiques comme de liquide céphalo rachidien⁴⁰

- **Par détection de la charge virale sanguine (technique de PCR),**

- Elle est exprimée aujourd'hui en copies /ml de sang total.
- Il est important de souligner **qu'un sujet sain infecté par l'EBV peut avoir une charge virale non nulle**. *Hudnall et al*⁴¹ ont mis en évidence une charge virale positive (de 5.5×10^5 à 47×10^5 copies/ml de sang total) chez 72% de patients sains.
- Le suivi de la charge virale est couramment effectué notamment pour le suivi des patients greffés, permettant ainsi le dépistage précoce des lymphoproliférations post-greffe chez des patients asymptomatiques et un traitement préventif par Rituximab. Il n'existe pas de « seuil d'intervention » du fait des nombreuses techniques de quantification et aucun consensus n'est adopté, bien qu'il soit probablement situé entre 1000 et 40 000 copies/ml selon les techniques⁴².
- Une augmentation de la charge virale (en dehors du contexte de MNI) doit faire suspecter une lymphoprolifération⁴³.
- La charge virale doit toujours être quantifiée pour une meilleure interprétation et corrélation clinico-bio-pathologique.

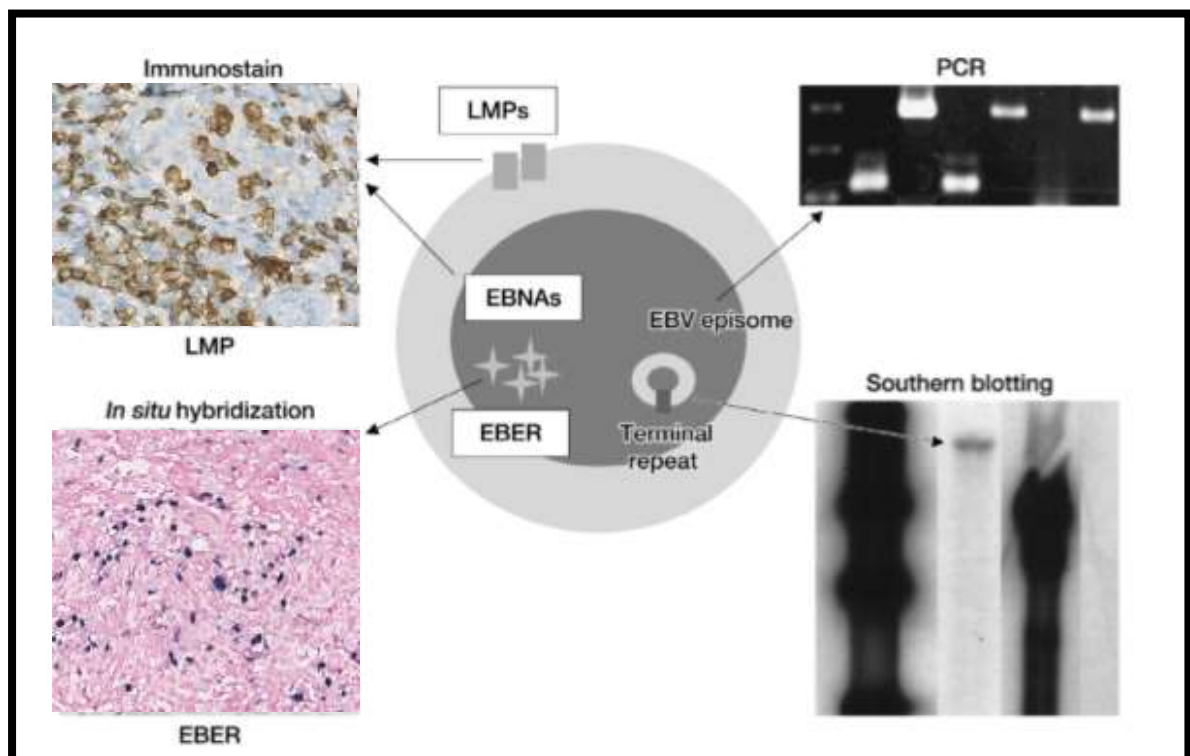


Figure 3 : Différentes techniques de détection de l'EBV d'après Iwatsuki et al⁴⁴.

- **Par analyse des sérologies (figure 4)**

- Au cours de l'infection, la réponse immunitaire « innée » ou non spécifique, de première ligne (faisant intervenir le complément, différentes cytokines, les interférons, les cellules NK, les macrophages et cellules présentatrices d'antigènes) va laisser place à une réponse immunitaire spécifique (mémoire immunologique). Les antigènes viraux sont à l'origine de cette réponse, qui consiste en la production d'anticorps (immunité humorale) et à la destruction des cellules infectées (immunité cellulaire cytotoxique).
- La recherche d'anticorps spécifiques dirigés contre les antigènes viraux (technique ELISA-*Enzyme-Linked Immuno Assay*) est utilisée aujourd'hui en pratique courante.

Cette technique permet de **connaître le statut immunologique, de dater l'infection et d'identifier une infection chronique active.**

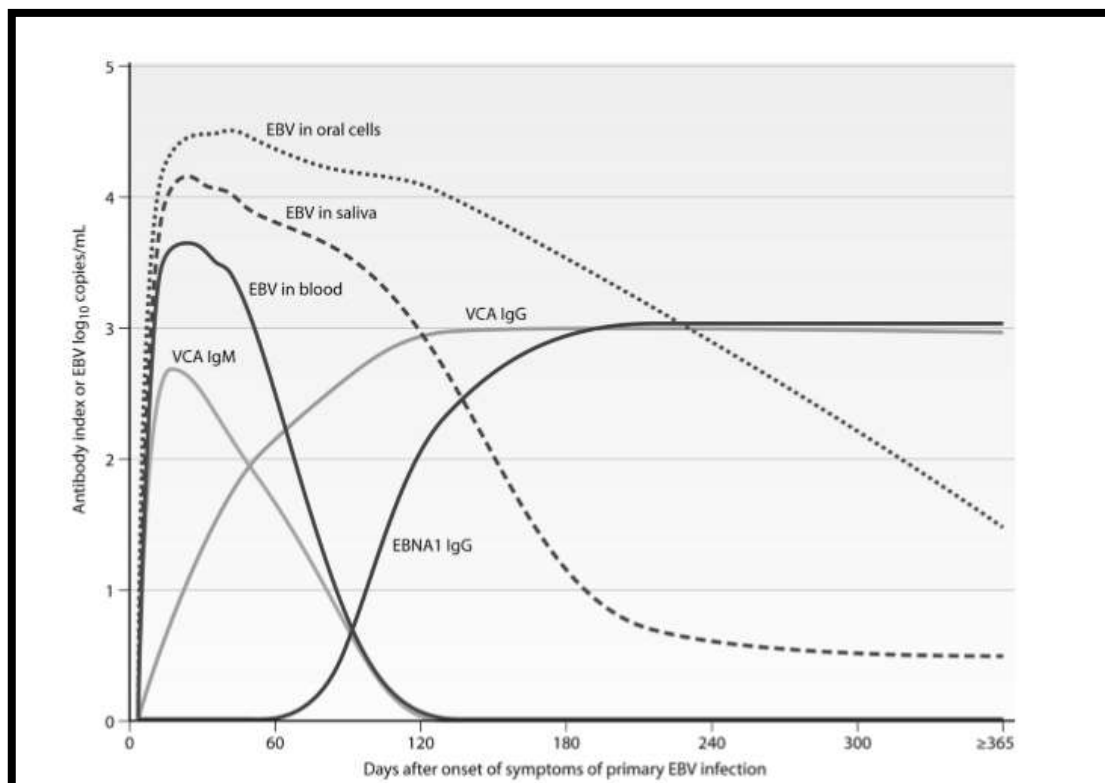


Figure 4 : Cinétique des anticorps spécifiques et de la charge virale au cours de la primo-infection EBV, d'après Odumade et al. 2011²¹

2.4. Concept d'infection chronique active à EBV

Très souvent considéré comme un virus ciblant exclusivement les lymphocytes B²⁴, il a été démontré que l'EBV est capable, par des mécanismes complexes, d'infecter d'autres cellules cibles comme les lymphocytes T/NK et les cellules épithéliales de l'oropharynx.

Plusieurs études asiatiques ont montré que **chez des patients immunocompétents** et lors de ces infections chroniques actives, l'EBV se localise principalement au niveau des lymphocytes T/NK⁴⁵⁻⁴⁹ plutôt qu'au niveau des lymphocytes B. Cette infection particulière est responsable sur le plan clinique d'un spectre de manifestations cutanées très larges : éruptions de type HV & allergie sévère aux piqures de moustiques. Ce type d'infection chronique active est intimement associé à l'origine ethnique : elle va préférentiellement atteindre les populations pédiatriques asiatiques, mexicaines ou originaires d'Amérique centrale et d'Amérique du sud, ce qui suggère une susceptibilité génétique propre à ces populations.

L'infection chronique active à EBV est caractérisée par l'infection des lymphocytes T/NK par l'EBV chez certaines populations affectées de manière spécifique et est responsable de manifestations cutanées comme l'hydroa vacciniforme et l'allergie sévère aux piqures de moustiques.

2.5. Critères diagnostiques d'une infection chronique active à EBV

Les critères diagnostiques d'une infection chronique active à l'EBV les plus communément admis dans la littérature sont les suivants⁴⁹⁻⁵² :

- **Persistance de symptômes de type mononucléose infectieuse > 3 mois**
 - Fièvre, adénopathies, hépatosplénomégalie, fatigue chronique, maux de gorge, céphalée, myalgie, arthralgie, pneumopathie interstitielle
 - **Eruption cutanée de type hydroa vacciniforme** ou allergie sévère aux piqûres de moustiques
 - Cytolyse hépatique, cytopénie

- **Profil sérologique anormal**
 - Persistance d'anti-VCAIgG et EA à des titres élevés sans anti-EBNA (anti-EBNA classiquement positifs chez un patient séropositif sain, **figure 4**).
 - Une positivité des VCA IgA et / ou EA IgA est souvent démontrée

- **Et/ ou détection de l'EBV dans les tissus ou le sang périphérique**
 - Charge virale $> 10^{2.5}$ / μ g d'ADN (peut se voir chez des porteurs sains)
 - Par immunohistochimie
 - Par Hybridation *in situ*
 - Avec un double marquage EBV et marqueur T, NK

- **Absence d'autre maladie pouvant expliquer les symptômes (notamment absence de cancer, de pathologie auto-immune ou d'immunosuppression).**

2.6. Evolution & physiopathologie de l'infection chronique active à EBV. (figure 5)

Schématiquement une infection chronique active à l'EBV (CAEBV) pourra évoluer vers :

- Une forme cutanée localisée (de type lymphoproliférations de type HV ou allergie sévère aux piqûres de moustiques)
- Une forme systémique
- Un lymphome T EBV-induit systémique

La physiopathologie précise de cette infection chronique reste encore aujourd'hui peu comprise : certains auteurs la considèrent comme une maladie infectieuse chronique et d'autres comme une authentique lymphoprolifération des cellules T/NK. Cela est argumenté par des données de clonalité lymphocytaire qui peuvent mettre en évidence une prolifération monoclonale (76%), oligoclonale (13%) ou polyclonale (11%)⁵³.

De nombreux cas d'évolution vers un lymphome T/NK EBV+ sont décrits^{17,34,38}. Il est intéressant de noter que le pronostic de ces patients est différent en fonction du type de cellule infectée : *Kimura et al*⁵³ en 2003 ont mis en évidence un pronostic plus sombre lorsque l'infection porte sur les lymphocytes T plutôt que NK, dans une série de 82 patients japonais atteints de CAEBV. Dans cette série, les manifestations cutanées étaient fréquentes à type d'hypersensibilité aux piqûres de moustiques (33%), de rash cutané (26%) et d'hydra vacciniiforme (10%).

Dans le cadre du spectre des hydra vacciniiformes, le caractère photodistribué des lésions, plaide pour une interaction complexe entre les rayonnements UV et les cellules infectées. *Verneuil et al*⁵⁴ rapportent la présence de particules virales dans les lésions photo-induites (après photo-test) alors que l'EBV ne serait pas détectable dans les biopsies en zone non-exposées chez un même patient. Il est suggéré que les UV pourraient entraîner une immunosuppression locale en favorisant la libération de cytokines immunosuppressives (IL-10)⁵⁵ par les kératinocytes, facilitant ainsi la réactivation virale à l'origine des symptômes.

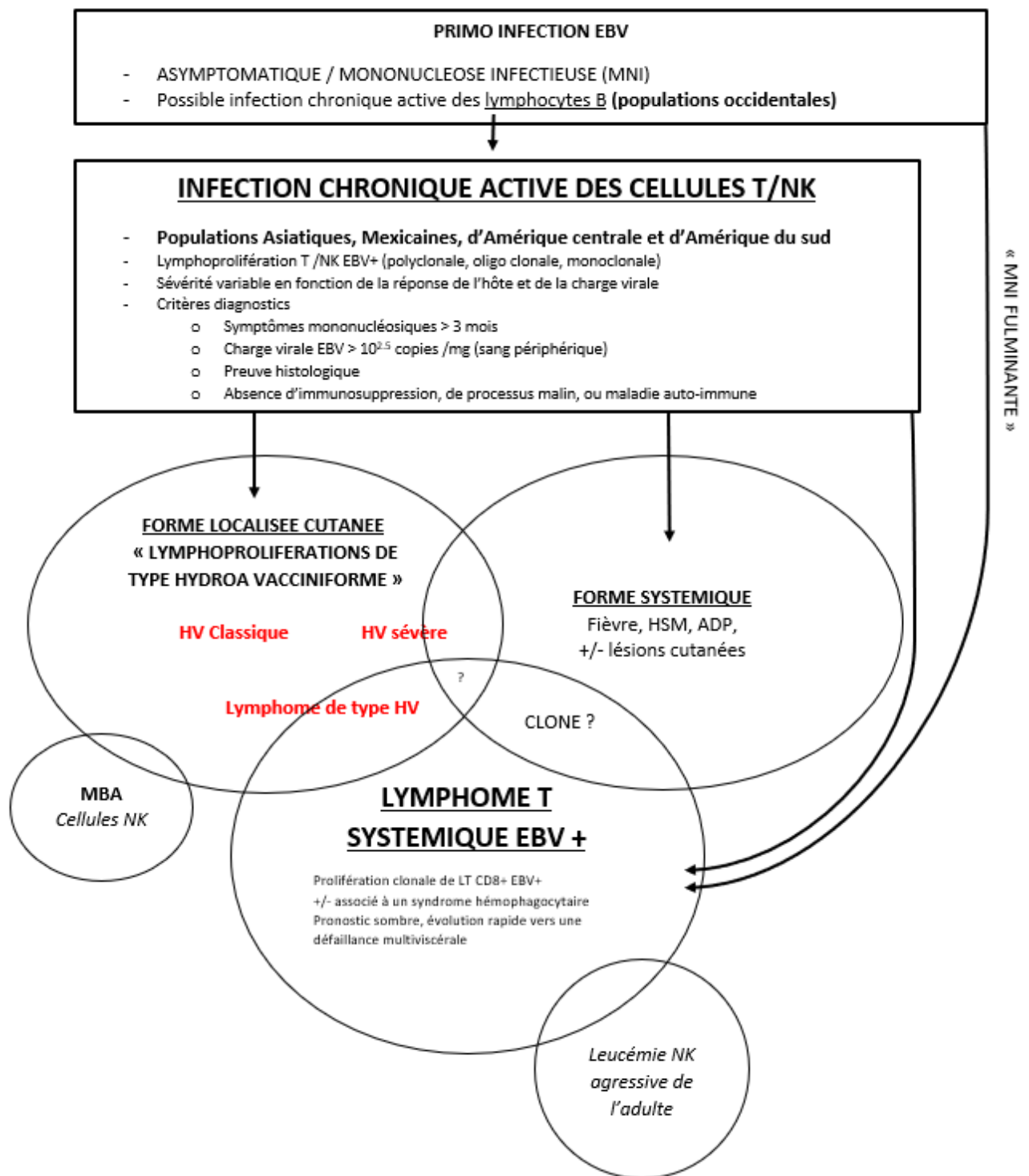


Figure 5 : Spectre des lymphoproliférations T/NK EBV positives dans les populations pédiatriques et adultes jeunes originaires d'Asie, du Mexique, d'Amérique centrale et d'Amérique du sud (OMS 2018¹⁸)
 MBA : mosquito bite allergy, HSM : hépatosplénomégalie, ADP : adénopathies

3. LES LYMPHOPROLIFERATIONS CUTANÉES DE TYPE HYDROA VACCINIFORME

Le terme de lymphoproliférations de type HV (*HV-like lymphoproliferative disorders*, code *ICD-O 9725/1*) apparaît dans les classifications OMS des néoplasies lymphoïdes¹⁸ mais aussi cutanées⁵⁶ pour définir l'ensemble du spectre lésionnel :

- L'hydroa vacciniforme classique, d'évolution bénigne
- L'hydroa vacciniforme sévère, atypique ou systémique
- Les lymphomes de type hydroa vacciniforme

L'ensemble de ces trois pathologies présente des caractéristiques histologiques communes (vésicules épidermiques, dégénérescence réticulée de l'épiderme, infiltrat lymphocytaire dermique péri vasculaire^{5,44,57,58}) mais des pronostics et évolutions différentes. Aujourd'hui encore, aucun critère prédictif n'existe pour établir leur potentiel évolutif. Nous allons détailler les principales différences entre ces entités :

3.1. L'hydroa vacciniforme, forme typique

L'origine du terme vient en partie du grec « hydroa », qui signifie « eau, aqueux » en rapport avec les vésicules cliniquement observées, et « vacciniforme » de l'aspect cicatriciel des lésions, similaire à celui observé dans la variole (cicatrices ombiliquées, légèrement déprimées).

C'est une photo dermatose acquise exceptionnelle (0.34 cas pour 100000 habitants⁴) de l'enfant L'âge moyen des premiers symptômes est de 7.9 ans⁴.

3.1.1. Tableau clinique et ses diagnostics différentiels

Manifestations cliniques

Les symptômes sont caractéristiques : à la suite d'une exposition solaire plus ou moins importante, il va se développer rapidement, en moins de 24 heures, une éruption vésiculeuse des zones photo-exposées. Cette éruption est parfois associée à une sensation de brûlure ou de fièvre et les lésions peuvent être douloureuses.

Les vésicules, dont le contenu peut être hémorragique, deviennent ensuite confluentes, croûteuses et évoluent vers des cicatrices varioliformes, parfois mutilantes et visibles⁵⁹. L'examen clinique mettra en évidence des **lésions d'âges différents (figure 6)**. L'évolution est chronique, marquée par une rechute à chaque nouvelle exposition solaire. Cette éruption concerne **exclusivement les zones photo-exposées**.

Les zones les plus fréquemment atteintes sont : la face (lèvres, joues, nez, front), les lobes d'oreilles, le dos des mains et les faces d'extension des membres supérieurs. L'atteinte de la muqueuse buccale est rare⁶⁰. Quelques cas avec atteinte conjonctivale ont été décrits⁶¹⁻⁶³.

Bien que la phase éruptive puisse être accompagnée d'un fébricule, voire d'une légère sensation de malaise, **l'examen clinique ne révélera aucun symptôme systémique** : état général conservé, absence d'organomégalie, absence d'adénopathie.

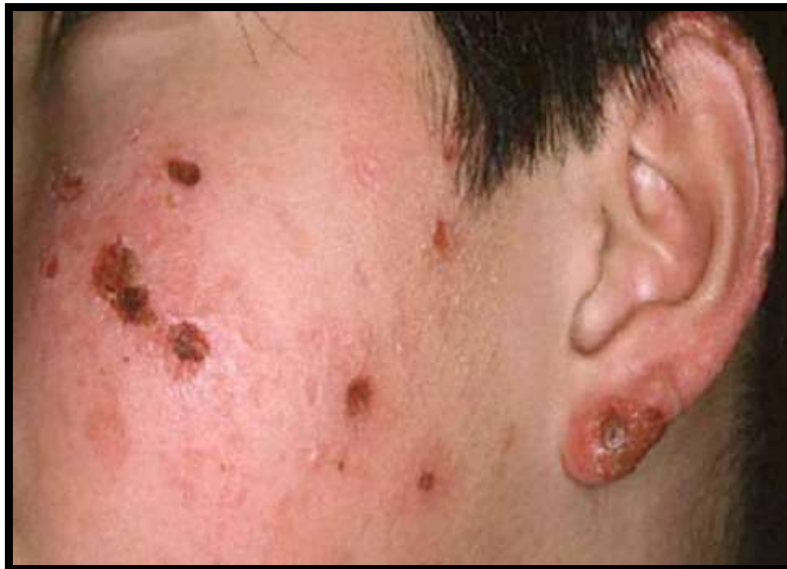

Figure 6 : HV typique : lésions d'âges différents, vésiculo papules érythémateuses et croûteuses apparues après une exposition solaire avec cicatrices légèrement déprimées au niveau des pommettes et du lobe d'oreille (poussées antérieures) chez un jeune garçon de 10 ans. Les lésions ont débuté 5 ans auparavant. D'après Iwatsuki et al 2006⁵.

Diagnostics différentiels

Les diagnostics différentiels cliniques sont principalement représentés par le grand groupe des lucites idiopathiques de l'enfant :

- Dermatose printanière juvénile,
- Lucite estivale bénigne,
- Lucite polymorphe

A la différence de l'HV, ces pathologies ne laissent classiquement pas de cicatrices.

Compte-tenu du caractère photo-induit, il faudra également inclure dans son raisonnement différentiel :

- Un lupus érythémateux
- Une porphyrie (intérêt du dosage des porphyries)
 - o Protoporphyrine érythropoïétique
 - o Porphyrie cutanée tardive (homme d'âge mur, souvent associée à d'autres manifestations cutanées comme l'hypertrichose ou la présence de grains de milium sur les cicatrices)
- La prise d'un traitement photosensibilisant (phototoxicité)

Enfin, compte-tenu du caractère vésiculo-bulleux, des nombreuses pathologies pourront être évoquées chez l'enfant, mais leur **contexte clinique sera radicalement différent** – les causes principales sont infectieuses, médicamenteuses & héréditaires : impétigo, épidermolyse aiguë staphylococcique, érysipèle bulleux, syphilis congénitale, herpès, zona, maladie pied-main-bouche, syndrome de Stevens-Johnson, syndrome de Lyell, épidermolyse bulleuses héréditaires, ichtyoses bulleuses, incontinentia pigmenti, acrodermatite entéropathique, dermatose acantholytique familiale de Hailey-Hailey, pemphigoïde bulleuse de l'enfant, dermatose à immunoglobuline A linéaire de l'enfant, dermatite herpétiforme, épidermolyse bulleuse acquise, pemphigus vulgaire, pemphigus foliacé.

3.1.2. Examens paracliniques

Les examens biologiques de routine (NFS, ionogramme, bilan hépatique) ne doivent montrer aucune anomalie.

Le bilan auto-immun est négatif.

La recherche d'un déficit immunitaire (congénital ou acquis) est négative.

Le **dosage des porphyrines** urinaires, fécales ou sanguines révèle des valeurs **normales**.

Un **photo-test diagnostique** peut être réalisé, il est classiquement **positif** : l'exposition aux UV va induire les lésions – cet examen paraît nécessaire au diagnostic de certitude⁵.

Depuis la découverte du rôle de l'EBV dans la physiopathologie de l'HV, d'autres examens peuvent être pratiqués :

- Sérologie EBV afin d'objectiver une infection chronique active
- Biopsie cutanée pour examen histopathologiques et hybridation des transcrits complémentaires EBER de l'EBV : **diagnostic positif**
- Suivi de la charge virale EBV sur sang total afin de dépister une éventuelle acutisation de la maladie.

3.1.3. Histopathologie cutanée

Morphologie

Le pattern histopathologique observé est de **type vésiculo-bulleux avec infiltrat lymphocytaire dermique** : il s'agit donc d'une atteinte **épidermique & dermique**.

Les lésions histopathologiques observées ne sont pas spécifiques sans examen complémentaires : la lésion élémentaire est représentée par un aspect particulier de vésiculation de l'épiderme avec « **dégénérescence réticuloïde** » (**figure 7**). Selon la chronologie de la biopsie, cette vésicule va évoluer vers une nécrose épidermique avec ulcération. Les vésicules contiennent des sérosités, de la fibrine et de nombreuses éléments inflammatoires (**figure 8**). Des images d'épidermotropisme et/ou de folliculotropisme peuvent être observées – celles-ci étant toujours associées à d'intenses altérations de l'épithélium (nécrose kératinocytaire, vésicules), cet aspect ne devrait pas faire égarer à tort le diagnostic vers un mycosis fongoïde de l'enfant. Il est important de noter **qu'il n'est pas observé d'effet cytopathogène viral** sur les kératinocytes ou les lymphocytes. Les lésions peuvent être ulcérées et associées alors à une nécrose du derme superficiel et à des images de thromboses non spécifiques.

Le derme renferme constamment **un riche infiltrat à nette prédominance lymphocytaire**, de cytologie **non-atypique** : lymphocytes de petite taille, à noyaux ronds, à la chromatine mature, réguliers entre eux (**figure 7**). L'infiltrat est de topographie dermique superficiel, diffus & interstitiel avec renforcement **périvasculaire** ou **périannexiel**, **sans image de vascularite ou d'angiodestruction**. Les mitoses sont peu fréquentes dans cet infiltrat. Il peut s'y associer quelques histiocytes et polynucléaires (neutrophiles et/ou éosinophiles). Les plasmocytes et mastocytes sont variables, généralement rares sauf en cas de lésion ulcérée où le recrutement inflammatoire sera plus volontiers polymorphe. **L'hypoderme est respecté**.

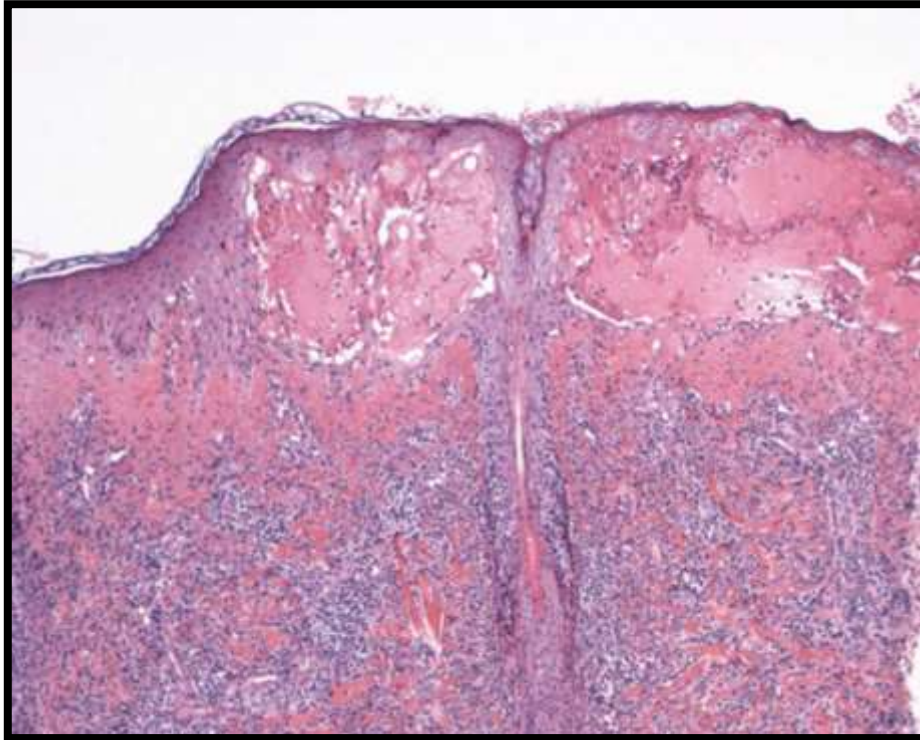


Figure 7 : Dégénération réticuloïde de l'épiderme avec vésiculation et nécrose épidermique. Infiltrat lymphocytaire du derme sous-jacent. H&E, Weedon's skin pathology⁶⁴ 4^{ème} ed. 2015.

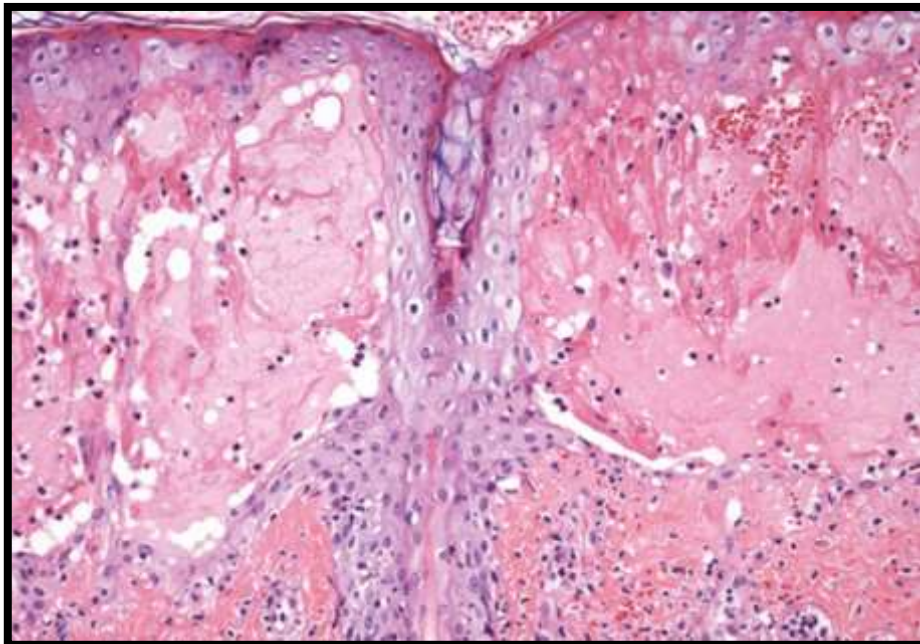


Figure 8 : Fort grandissement, contenu des vésicules : sérosités, fibrine et cellules inflammatoires à type de lymphocytes, polynucléaires, histiocytes) H&E, Weedon's skin pathology⁶⁴ 4^{ème} ed. 2015

Techniques complémentaires

L'immunofluorescence directe est négative et élimine une pathologie bulleuse auto-immune : il faut noter que compte-tenu de l'épidermite marquée et des sérosités, un accrochage non spécifique des anticorps et du complément peut être présent.

D'un point de vue phénotypique, l'infiltrat lymphocytaire dermique est majoritairement de phénotype **T CD3+** avec une proportion variable CD4/CD8, les lymphocytes B exprimant le CD20 sont très largement minoritaires. Les lymphocytes exprimeront **les marqueurs de cytotoxicité (TIA1, granzyme B)**. Le CD56, marqueur des lymphocytes NK est le plus souvent négatif, tout comme le CD30 qui aura un pattern d'expression réactionnel : de rares cellules éparées, de petite taille et non-groupées en cluster peuvent être positives. L'expression intense de nappes de cellules par le CD30 doit faire remettre en cause le diagnostic et orienter plutôt vers le groupe des lymphoproliférations cutanées CD30, au premier rang desquelles, une papulose lymphomatoïde.

L'analyse immunohistochimique fine peut-être difficile en raison de la présence d'une infiltration par des lymphocytes T réactionnels quasi-constante. La recherche indirecte de l'EBV par technique immunohistochimique (protéine virale LMP1) n'est pas contributive. Il faut lui préférer la technique **d'hybridation *in situ* avec une sonde complémentaire des transcrits EBER de l'EBV : celle-ci révélera de nombreuses cellules T-EBV+**.

Historiquement, la mise en évidence d'une population T clonale devait faire porter le diagnostic de lymphome et écarter celui d'HV typique : nous verrons plus tard dans l'exposé que cette notion est remise en question et que la mise en évidence d'une population clonale n'est pas systématiquement associée à un lymphome.

Diagnostics différentiels

Sur le plan purement histologique, les diagnostics différentiels sans corrélation au contexte clinique peuvent être nombreux :

- **Une infection herpétique** (herpès, varicelle) devant la nécrose épidermique - l'absence d'effet cytopathogène, de dyskératose, d'acantholyse va à l'encontre de ce diagnostic. L'immunohistochimie anti-herpès 1 et 2 peut être utile dans les formes atypiques.

- **Un lupus érythémateux chronique dans une forme bulleuse** : on recherchera une atrophie épidermique, un épaississement de la lame basale, un infiltrat lichénoïde, des apopto-nécroses kératinocytaires, une dédifférenciation et une vacuolisation des kératinocytes basaux, la présence de mucine dermique alcianophile, une prépondérance de cellules dendritiques plasmacytoïdes CD123+. L'immunofluorescence directe peut mettre en évidence des dépôts granuleux principalement constitués d'IgG sur la lame basale (bande lupique).

- **Une réaction médicamenteuse** : infiltrat lichénoïde, lésions bulleuses et images de nécrose épidermique. L'infiltrat lymphocytaire est généralement plus péri-vasculaire, de topographie superficielle et profonde et peut être associé à des polynucléaires éosinophiles. Les aspects histologiques des réactions médicamenteuses sont extrêmement polymorphes et peuvent mimer de nombreuses pathologies. Ce diagnostic repose nécessairement sur une confrontation anatomoclinique.

- **Une dermatose bulleuse héréditaire ou auto-immune** : clivage intra- ou sous épidermique, sans nécrose kératinocytaire. L'immunofluorescence directe est une aide diagnostique précieuse.

- **Une porphyrie cutanée tardive** : bulle sous épidermique, élastose solaire, absence d'infiltrat inflammatoire, absence de nécrose épidermique, dépôts hyalins réagissant à la réaction au PAS dans la paroi des capillaires, également mis en évidence par l'immunofluorescence directe : manchon périvasculaire dans le derme superficiel.

- **Une piqure d'arthropode** : souvent très riche en polynucléaires éosinophiles, elle peut être difficile à distinguer sur le plan purement histologique d'une lésion d'HV hormis si l'on réalise une hybridation EBER.
- **Une lucite estivale bénigne & lucite polymorphe** : œdème du derme superficiel et infiltrat lymphocytaire pur, périvasculaire, superficiel & profond, sans nécrose épidermique
- **Un eczéma bulleux** : spongieuse marquée, hyperparakérose, absence de nécrose épidermique, hypergranulose.

L'hybridation *in situ* EBER est négative dans toutes ces pathologies différentielles ce qui constitue la clé du diagnostic : les données anatomopathologiques devront toujours être confrontées et discutées avec les dermatologues pour établir un diagnostic intégré.

3.1.4. Traitement

Il n'existe actuellement **pas de consensus** dans le traitement des hydroa vacciniiformes.

La prophylaxie passe de manière intuitive par l'éviction et la protection solaire (crème solaire à fort indice UV, limitation des expositions, port de lunettes et de chapeau). Il peut être proposé une supplémentation en vitamine A (β -carotène). La photothérapie prophylactique a montré des résultats variables⁴. D'autres options thérapeutiques sont représentées par les antipaludéens de synthèse et les antiviraux. Ces deux traitements pouvant être associés chez un même patient.

3.1.5. Evolution et pronostic

L'HV typique est une pathologie chronique dont les poussées vont s'espacer et diminuer en intensité et en fréquence, conduisant généralement à une rémission complète des symptômes à l'âge adulte^{4,5}.

La maladie peut apparaître⁶⁵⁻⁶⁷, persister, voire s'aggraver à l'âge adulte.⁵

L'évolution possible vers un lymphome systémique, évaluée à 10 à 12% des cas selon les séries justifie une surveillance clinique et biologique régulière.⁶⁸

3.2. L'hydroa vacciniforme sévère - Lymphomes de type hydroa vacciniforme

Le terme d'HV sévère a été créé pour définir une entité clinique « intermédiaire » qui se situe entre un HV classique et un véritable lymphome : ce diagnostic est surtout évoqué en raison de l'intensité des symptômes. Les cas d'HV sévères et de lymphomes de type HV sont **beaucoup plus fréquents** dans les populations pédiatriques **en Asie et en Amérique du sud et au Mexique**^{7,14,15,44,57,58,69-72}.

Après interrogation de la base de données du groupe Français d'étude des lymphomes cutanés (GFELC), **aucun cas de lymphome de type HV n'a été inclus en France à ce jour.**

3.2.1. Tableau clinique et diagnostics différentiels

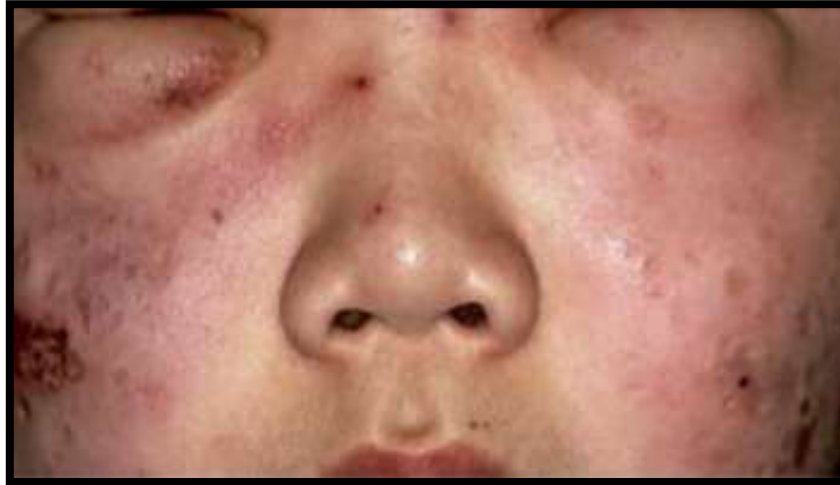Manifestations cliniques

*Iwatsuki et al*⁵ proposent les critères suivants pour le **diagnostic des HV sévères** :

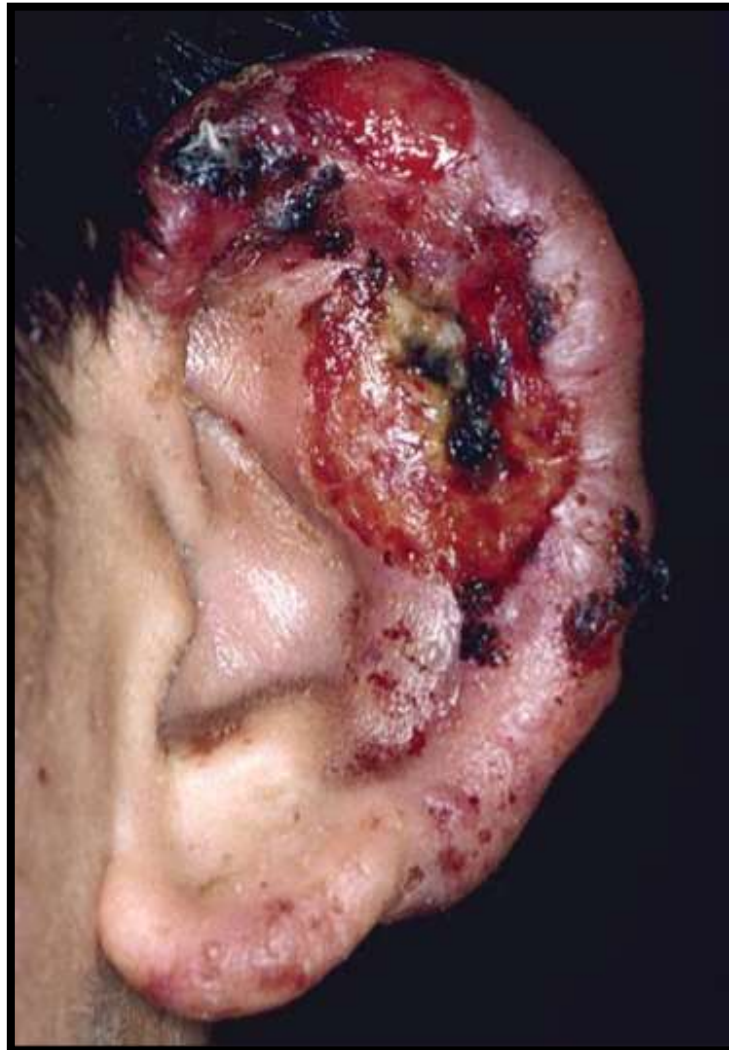- Eruptions de type HV associées à au moins une des caractéristiques suivantes :
 - Cliniques
 - **Œdème facial** (joues, lèvres, paupières, oreilles) (**figure 9**)
 - **Lésions ulcérées ou indurées** (**figure 10**)
 - **Fièvre élevée**
 - Biologique
 - Cytolyse hépatique

Bien que le tableau clinique puisse être proche de celui décrit dans les HV typiques, certains signes doivent aussi alerter :

- Si les éruptions sont plus sévères en intensité et en fréquence avec le temps,
- Si elles apparaissent en zone non-photo exposées,
- Si elles se désynchronisent par rapport à l'exposition solaire ou s'autonomise,
- **Si des signes systémiques y sont associés** (altération de l'état général, organomégalie, adénopathies).



*Figure 9 : Hydroa vacciniforme sévère : œdème facial
D'après Iwatsuki et al 2006⁵*



*Figure 10 : Hydroa vacciniforme sévère : lésions ulcérées
D'après Oono T et al⁶ 1986.*

Initialement, et comme cela a été évoqué dans le paragraphe portant sur les formes typiques, le diagnostic des formes sévères ou lymphomateuses se basait sur la notion de clone tumoral. Cette définition rend compte de la grande variabilité des lésions décrites dans la littérature car un patient avec une clinique d'HV typique mais présentant un profil monoclonal pouvait être diagnostiqué « lymphome de type HV » selon les critères OMS.

Il faut plutôt entendre ces formes comme une évolution sur un mode systémique, l'atteinte cutanée n'étant plus isolée mais associée à une atteinte hépatosplénique, ganglionnaire ou médullaire. (Cf. **figure 5, page 16**).

Les HV sévères et lymphomes de type HV sont à rapprocher des manifestations cutanées observées dans l'infection chronique active à l'EBV de forme systémique et dans les lymphomes T systémiques EBV+

Diagnostics différentiels

Des lésions cutanées ulcérées, indurées ou nodulaires pourront faire évoquer d'autres diagnostics comme :

- **Les lymphoproliférations cutanées CD30+**
 - Papulose lymphomatoïde dans une forme ulcérée et nécrotique (visage rarement atteint, lésions spontanément régressives, absence d'atteinte systémique, pronostic excellent)
 - Lymphome cutané à grandes cellules T-CD30+ (exceptionnel chez l'enfant, lésion souvent unique, de pronostic excellent).
- **Un lymphome T cutané épidermotrope agressif CD8+** (patient adulte, atteinte cutanée diffuse, pronostic extrêmement sombre)
- **Un lymphome NK/T cutané de type nasal lié à l'EBV** (forte prévalence en Asie, Amérique centrale et Amérique du Sud, dans une population adulte). Probablement d'une forme frontière entre infection chronique active à EBV de forme systémique et leucémie agressive à cellules NK, les patients présentant fréquemment une charge virale sanguine pour l'EBV élevée⁷³.

3.2.2. Examens paracliniques

Dans les formes les plus sévères, les examens biologiques de routine (NFS, ionogramme bilan hépatique) mettent en évidence de nombreuses cytopénies (anémie, thrombopénie, leucopénie). Il s'y associe très fréquemment une perturbation du bilan biologique à type de cytolysse hépatique et une augmentation des LDH.

Les sérologies EBV permettront d'objectiver une infection chronique active.

La charge virale EBV sanguine serait plus élevée dans les HV sévères et les lymphomes de type HV⁵ notamment lorsqu'ils sont associés à une infection chronique active à l'EBV de forme systémique. La biopsie cutanée permettra de confirmer une lésion appartenant à ce spectre, avec mise en évidence de l'EBV par hybridation EBER mais ne permettra pas d'asseoir formellement le diagnostic de malignité qui devra être évoqué sur des critères cliniques et biologiques. Elle sera complétée par d'autres prélèvements en fonction des symptômes (biopsies ganglionnaires, hépatiques, ou ostéomédullaire permettant de mettre en évidence un infiltrat T-EBV+) et des résultats d'examen radiologiques (PET-Scanner pour l'identification de foyers tumoraux profonds).

3.2.3. Histopathologie cutanée

Morphologie

Sur le plan cutané les descriptions histologiques seraient similaires à ce que l'on peut observer dans les HV classiques (nuancé cependant par la possible inclusion de patients ayant un HV typique en tant que lymphome en raison de la présence d'un profil monoclonal). Certaines différences ont été décrites : l'épiderme apparaîtrait plus souvent ulcéré, les lymphocytes seraient de plus grande taille avec des **atypies cytologiques plus marquées**. Certains auteurs ont décrit des infiltrats lymphocytaires plus denses, plus profonds avec atteinte **hypodermique** et possibles **images d'angio-destruction**^{71,74}. Les mitoses restent peu fréquentes.

Techniques complémentaires

Le profil immunohistochimique est variable, de **phénotype T dans 59%** des cas avec une expression variable du CD4, du CD8 – il est de **phénotype NK (CD56+) dans 41%** - ces formes NK sont souvent associées sur le plan clinique à une réaction sévère aux piqûres de moustiques (il s'agit d'une autre manifestation cutanée possible lors de l'infection chronique active à EBV, cf. **figure 5, page 16**). Le profil phénotypique est **T & NK dans 4% des cas**.

Les lymphocytes B CD20+ sont là aussi largement minoritaires. **Les marqueurs de cytotoxicité (TIA1, granzyme B) sont exprimés.** Certains cas avec une positivité pour le CD30 ont été décrits. La recherche indirecte de l'EBV par technique immunohistochimique (protéine virale LMP1) n'est pas contributive. Là aussi, c'est la technique d'hybridation *in situ* avec une sonde complémentaire des **transcrits EBER** qui se révélera positive. **Un profil monoclonal T tissulaire** est mis en évidence dans 84% des cas¹⁸.

Diagnostics différentiels

Selon les lésions histologiques observées, il faudra évoquer :

- **Un lymphome NK/T cutané de type nasal** devant la présence de lymphocytes atypiques, associée à des images d'angiodestruction. Comme ces lymphomes sont eux-aussi liés à l'EBV, il peut être difficile de faire le diagnostic différentiel avec un lymphome de type HV : atypies cytologiques, angiodestruction, expression d'un phénotype T, NK et cytotoxique, hybridation *in situ* EBER positive sont des caractéristiques possibles dans les deux cas. La différence est alors essentiellement clinique : les lymphomes NK/T cutanés de type nasal concernent dans la majorité des cas une population adulte sans histoire clinique d'hydroa vacciniiforme.
- **Un lymphome T sous-cutané de type panniculite** devant la présence d'un infiltrat lymphocytaire hypodermique. L'image caractéristique est représentée par une population lymphocytaire atypique disposée en couronne autour des adipocytes (« rimming »), non vue dans les lymphomes de type HV. La recherche d'EBV par hybridation *in situ* est dans ce cas, toujours négative.
- **Un lymphome T primitif cutané gamma delta** devant la présence d'un infiltrat lymphocytaire T exprimant les marqueurs cytotoxiques avec images d'angioinvasion. Ils sont typiquement double négatifs CD4- CD8- et la recherche d'EBV par hybridation *in situ* est toujours négative.
- **Une lymphoprolifération cutanée CD30+** devant la présence de cellules CD30+. La recherche d'EBV par hybridation *in situ* est négative.
- **Un lymphome T cutané épidermotrope agressif CD8+**, devant la positivité du CD8 et des marqueurs cytotoxiques. L'épidermotropisme de lymphocytes atypiques est

constant et très marqué contrairement au lymphome de type HV. Des images d'ulcérations, de bulles ou de clivage supra basal peuvent être vu dans les deux cas tout comme les images d'angioinvasion mais il n'y a pas d'association avec l'EBV.

- **Un mycosis fongoïde**, devant des images d'épidermotropisme de lymphocytes atypiques mais les nombreux remaniements épidermiques (vésicules, spongiose, acanthose, parakératose, nécrose épidermique) vont à l'encontre du diagnostic. Enfin l'His EBER est négative dans le mycosis fongoïde.

Dans tous les cas, aucun de ces lymphomes ne se manifestera avec la présentation clinique d'un hydroa vacciniforme : la présentation clinique est un élément capital dans le raisonnement diagnostique d'une lymphoprolifération cutanée.

3.2.4. Traitement

Il n'existe pas de consensus. De nombreux traitements ont été proposés comme la corticothérapie locale ou systémique, la radiothérapie et différents types de chimiothérapie. Des traitements immunomodulateurs ou immunosuppresseurs comme la thalidomide ou l'interféron alpha ont également été proposés avec une efficacité variable. La greffe de cellules souches hématopoïétiques peut être discutée en dernier recours.

3.2.5. Evolution et pronostic

Il faut noter que ces lymphomes de type HV présentent une grande variabilité dans leur évolution clinique. Cette dernière décennie, de nombreux cas ont été décrits dans la littérature, principalement en Asie et en Amérique latine^{7,14,15,44,57,58,69-72} et certains présentant une évolution clinique favorable. Les HV sévères et lymphomes cutanés de type HV associés à une infection chronique active à l'EBV évolueraient dans **16% des cas** vers un authentique lymphome systémique T/NK¹⁸.

4. ETUDE DE CAS D'HYDROA VACCINIFORMES

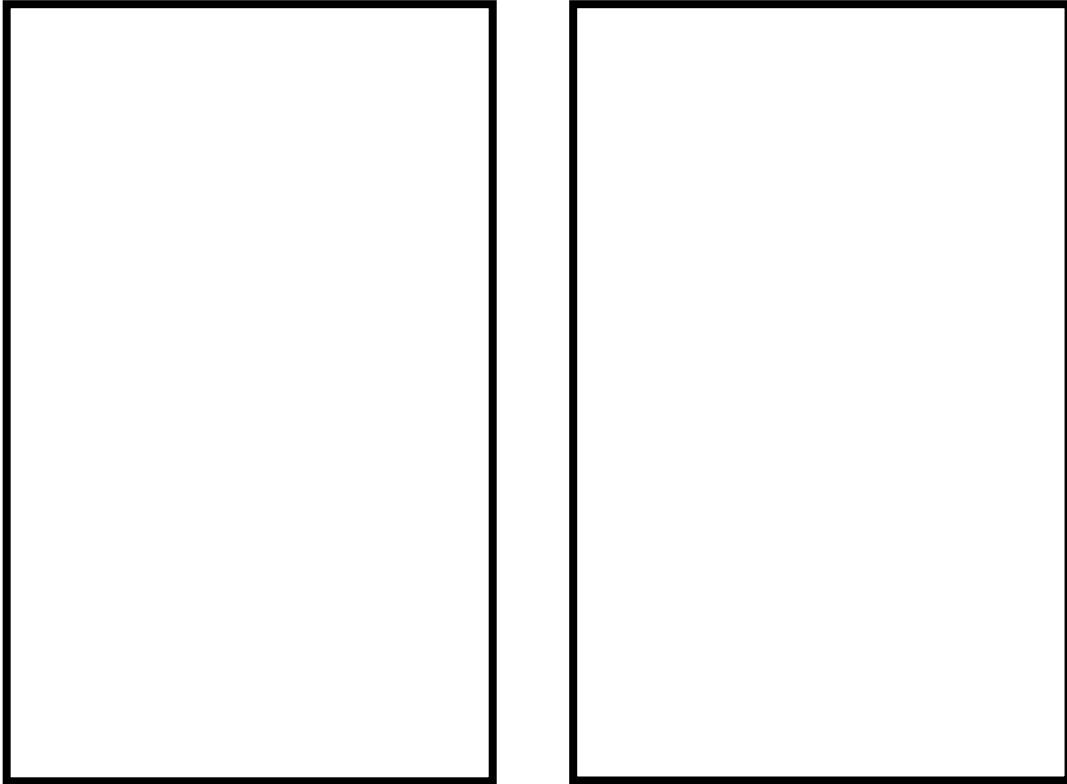
Quatre cas d'HV ont été pris en charge dans le service de dermatologie, vénérologie & cancérologie cutanée du CHU de la Timone à Marseille :

4.1. Cas n° 1 - garçon de 10 ans


Il s'agissait d'un garçon de 10 ans, en bon état général, vivant dans le sud de la France, sans antécédent personnel, hormis une rhinite allergique dans un contexte d'atopie familiale. Cet enfant ne prenait pas de traitement particulier et était suivi pour une dermatose chronique photo distribuée évoluant par poussées et rémissions depuis l'âge de 4 ans. Les premiers symptômes étaient apparus au printemps, après une exposition solaire, sans notion de pique ni de morsure, et récidivaient lors des nouvelles expositions solaires.

4.1.1. Tableau clinique


L'examen clinique révélait plusieurs lésions cutanées vésiculo-bulleuses, croûteuses, et cicatricielles (**figures 11-12-13**) d'âges différents : ces lésions, légèrement douloureuses et prurigineuses, étaient localisées au niveau de la face, des joues et des oreilles avec extension aux avant-bras. Quelques petites cicatrices du dos des mains, des avant-bras, et du haut du dos étaient présentes. La muqueuse buccale et la conjonctive oculaire étaient épargnées. Aucune notion de fièvre, d'œdème facial, d'organomégalie ou d'adénopathies n'était relevée, l'enfant présentant un excellent état général.



*Figure 11 : Phase éruptive : vésicules – bulles d’aspect croûteux des lobes d’oreilles
(Collection du Dr Mallet, Service de Dermatologie, Hôpital de la Timone, Marseille)*



*Figure 12 : Phase de rémission : Petites cicatrices déprimées
(Collection du Dr Mallet, Service de Dermatologie, Hôpital de la Timone, Marseille)*



*Figure 13 : Phase de rémission : cicatrices varioliformes
(Collection du Dr Mallet, Service de Dermatologie, Hôpital de la Timone, Marseille)*

4.1.2. Examens paracliniques

Les examens biologiques de routine et le bilan hépatique étaient normaux.

Les examens bactériologiques des lésions étaient négatifs.

Les sérologies hépatites A, B, C, VIH étaient négatives.

Les porphyrines sanguines et urinaires étaient dans les limites de la normale.

Le dosage pondéral des immunoglobulines était dans les limites de la normale.

Les IgE totales étaient légèrement élevées à 191 kUI/L (normale 1.0-100.0) en relation probable avec son terrain atopique.

Le bilan auto-immun à la recherche d'une pathologie lupique, d'une dermatose bulleuse auto-immune était négatif.

Le profil sérologique de l'EBV était particulier avec une positivité des VCA IgG et une négativité des EBNA et VCA IgM : **profil évocateur d'une infection chronique active.**

La charge virale EBV était élevée (324 000 copies/ml de sang total).

Un tri lymphocytaire magnétique sur bille associé à une PCR EBV ciblée mettait en évidence une grande concentration du génome de l'EBV au niveau des lymphocytes B et T.

Une recherche de clonalité T sanguine mettait en évidence une **population T monoclonale sanguine.**

4.1.3. Histopathologie cutanée

Morphologie

L'examen histologique (**figure 14**) mettait en évidence une déliquescence épidermique réalisant une vaste vésico-bulle comblée de sérosités et d'éléments inflammatoires polymorphes (**figures 15-16-17**), sans effet cytopathogène viral, l'épiderme adjacent étant normal.

Le derme était le siège d'un infiltrat lymphocytaire, diffus, superficiel et profond, de disposition périvasculaire (**figure 18**) et péri-pilaire, d'intensité modérée à sévère.

Cytologiquement, les lymphocytes étaient de petite taille, ronds, réguliers sans atypie ni mitose, à la chromatine mature. Il n'y avait pas de grandes cellules ou d'image d'angiodestruction.

L'hypoderme, peu représenté était respecté.

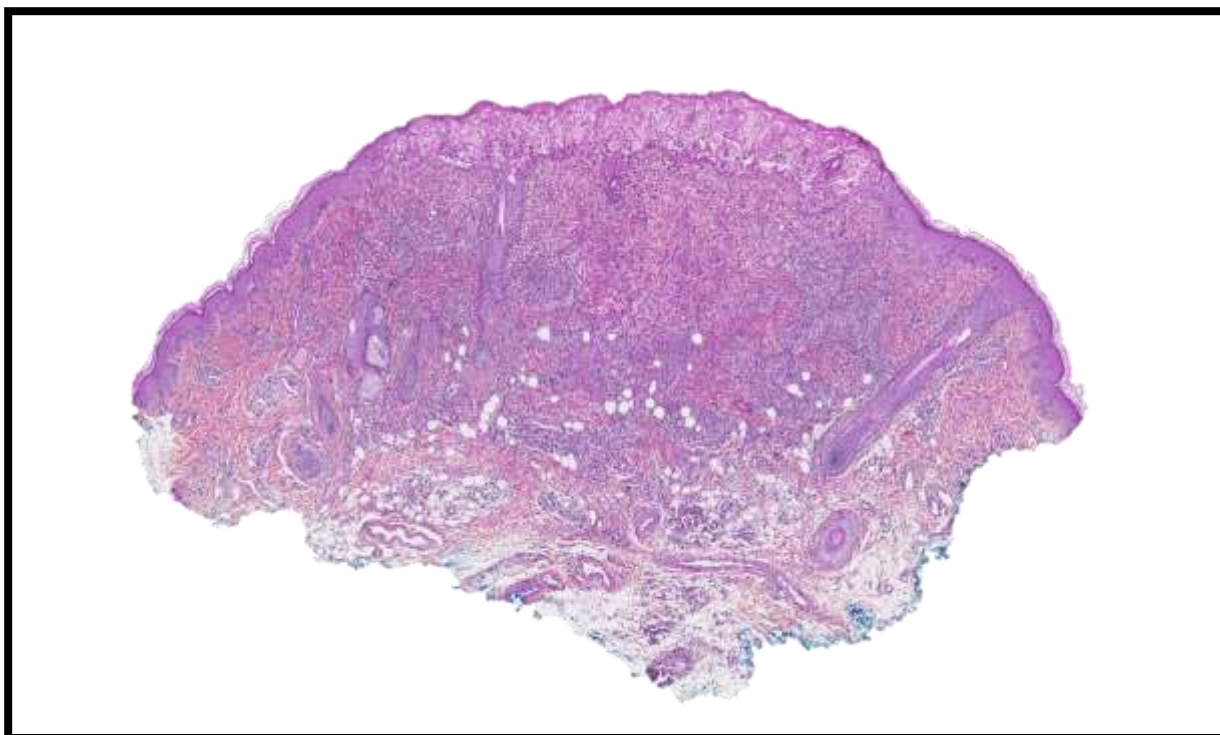


Figure 14 : HES, faible grossissement : vésico-bulle épidermique avec infiltrat lymphocytaire dermique superficiel et profond.

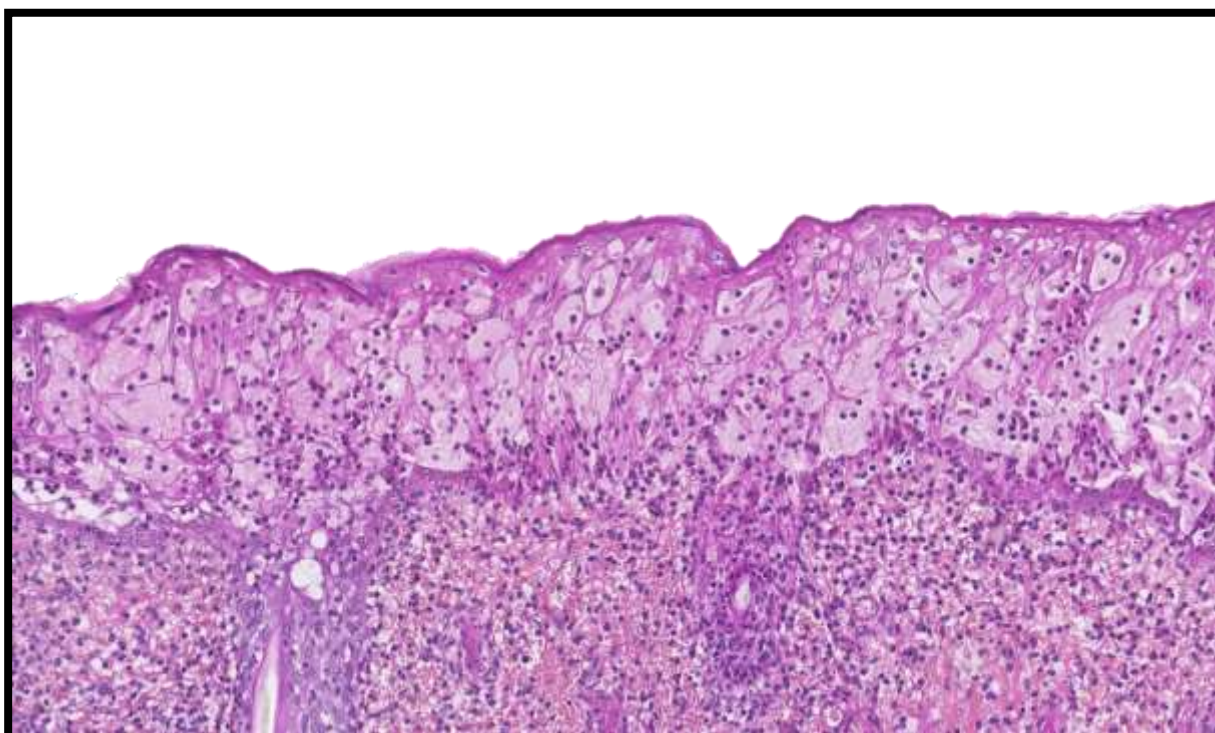


Figure 15 : HES fort grossissement : dégénération réticuloïde de l'épiderme avec deliquescence kératinocytaire, sérosités et éléments inflammatoires polymorphes en exocytose.

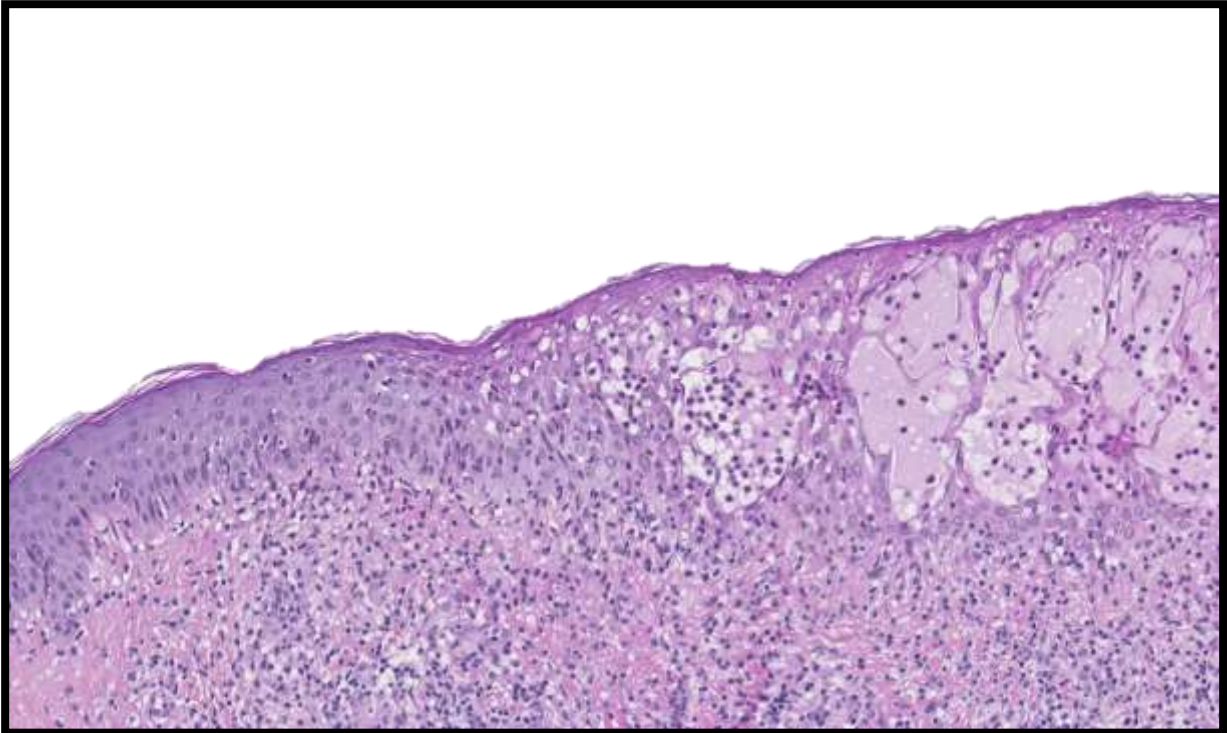


Figure 16 : HES fort grandissement : jonction entre l'épiderme sain (à gauche) et pathologique (à droite). Important infiltrat lymphocytaire sous jacent

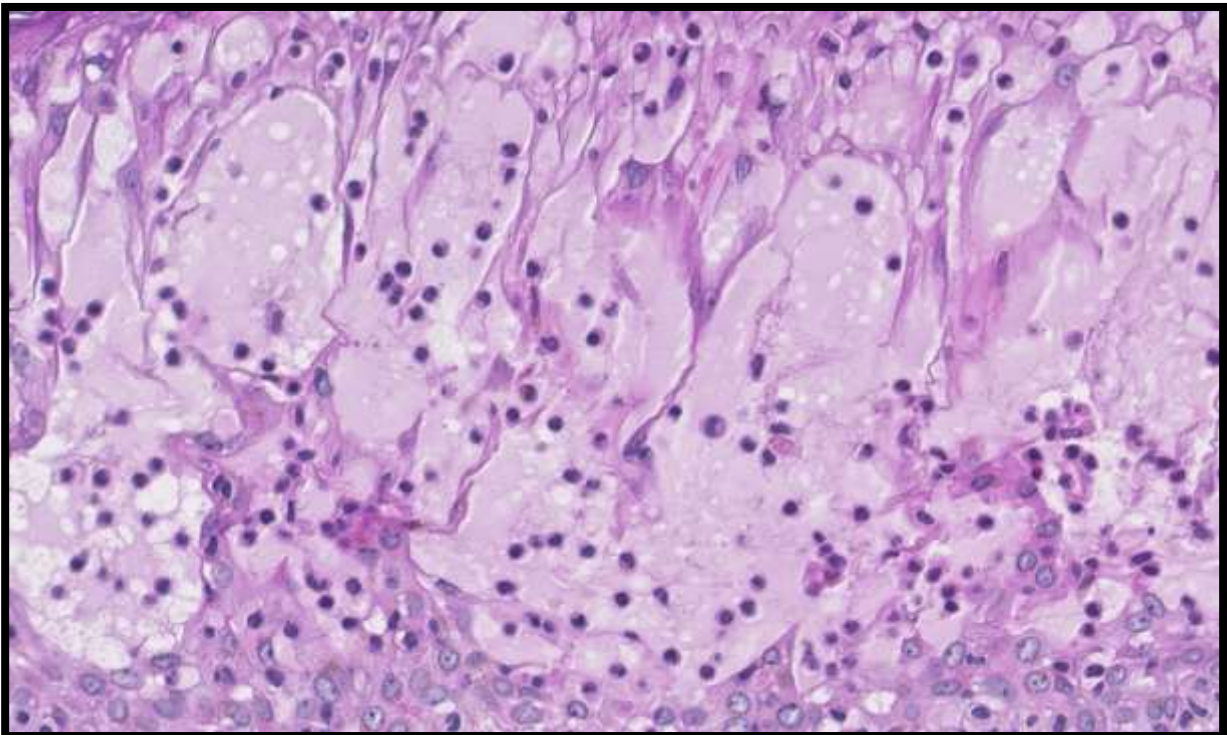


Figure 17 : HES fort grandissement : contenu de la vésico-bulle, absence d'effet cytopathogène viral

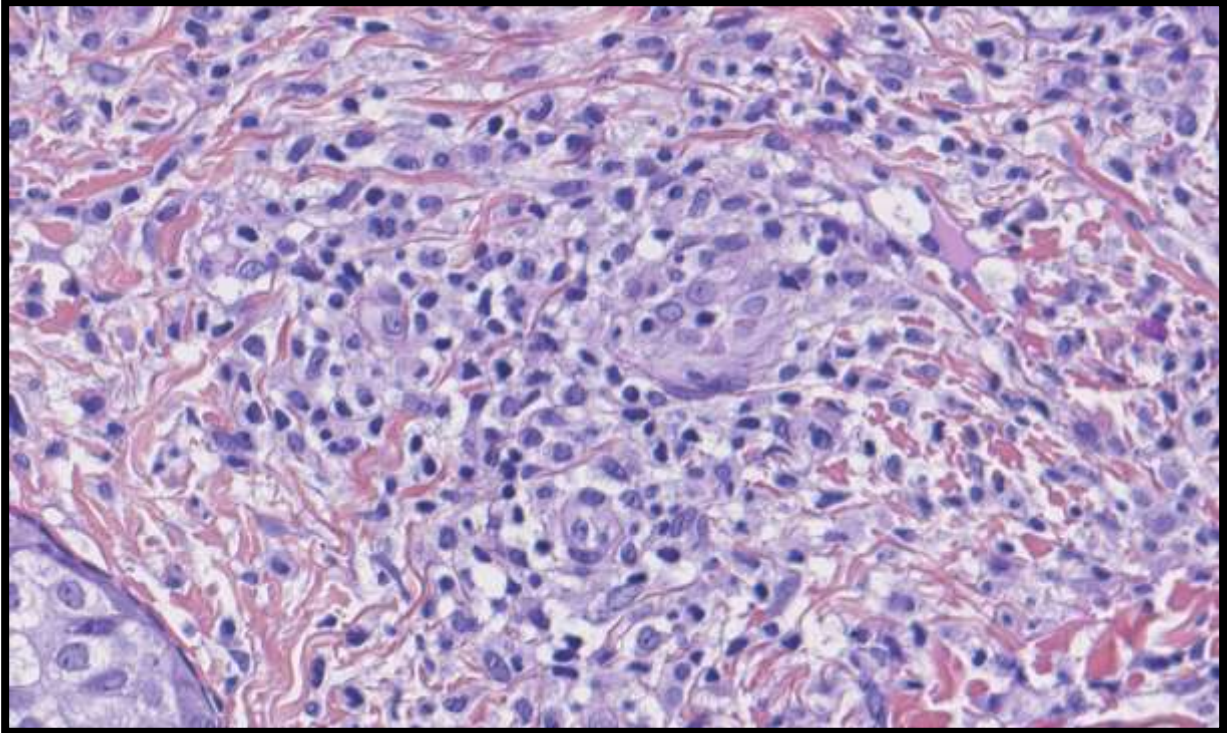


Figure 18 : HES fort grandissement : infiltrat lymphocytaire péri vasculaire. Les lymphocytes sont de petite taille, ronds, réguliers, sans atypie.

Techniques complémentaires

L'immunofluorescence directe était négative. Le CD20 était globalement négatif (**figure 19**), l'infiltrat était majoritairement constitué de lymphocytes T-CD3+ (**figure 20**), avec plus de CD4 que de CD8 (**figure 21-22**). Le CD30 (**figure 23**), le CD56 étaient négatifs. Le CD117 révélait de très rares mastocytes dermiques. Les marqueurs de cytotoxicité TIA1 et granzyme B étaient positifs (**figure 24-25**). La recherche d'EBV par hybridation *in situ* était positive sur une grande proportion de ces lymphocytes T dermiques (**figure 26**). Un double marquage EBER-CD3 permettait de localiser le virus dans les noyaux des lymphocytes T-CD3+ (**figure 27**).

Une étude de clonalité T tissulaire retrouvait un profil monoclonal avec un pic à 218 paires de bases (**figure 28**).

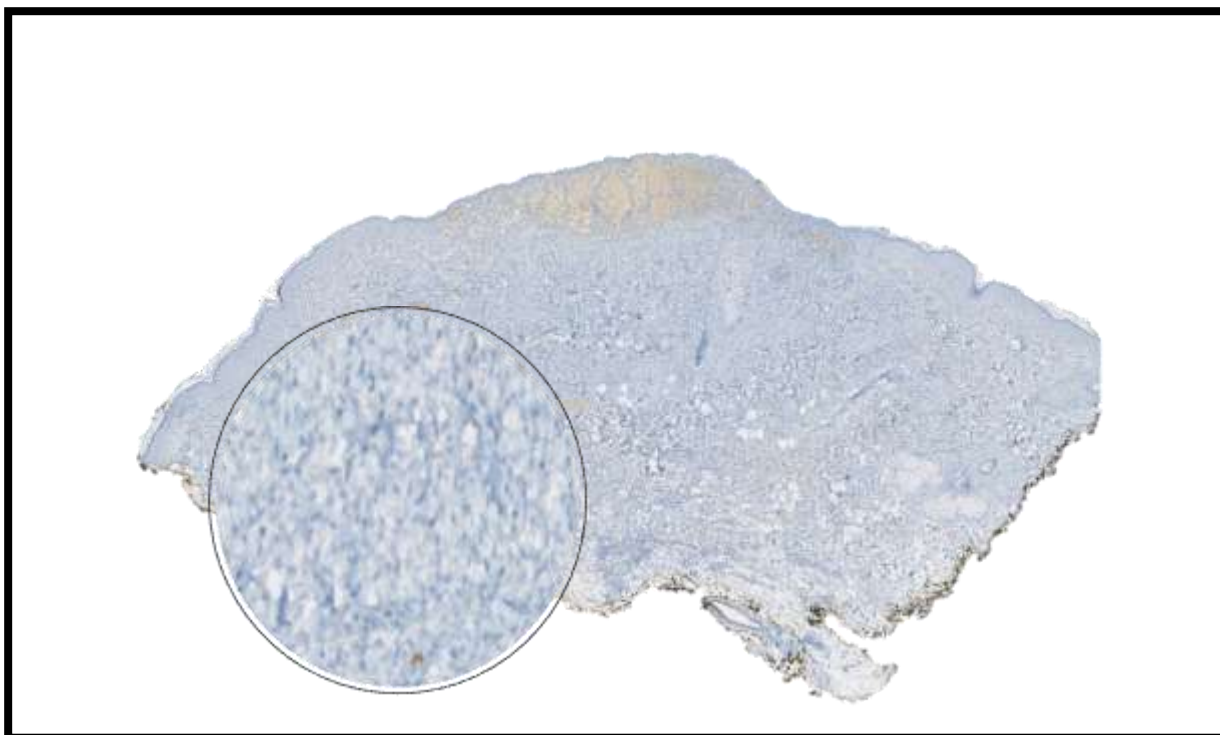


Figure 19 : IHC : CD20, absence de marquage, ou existant sur d'exceptionnels éléments cellulaires isolés

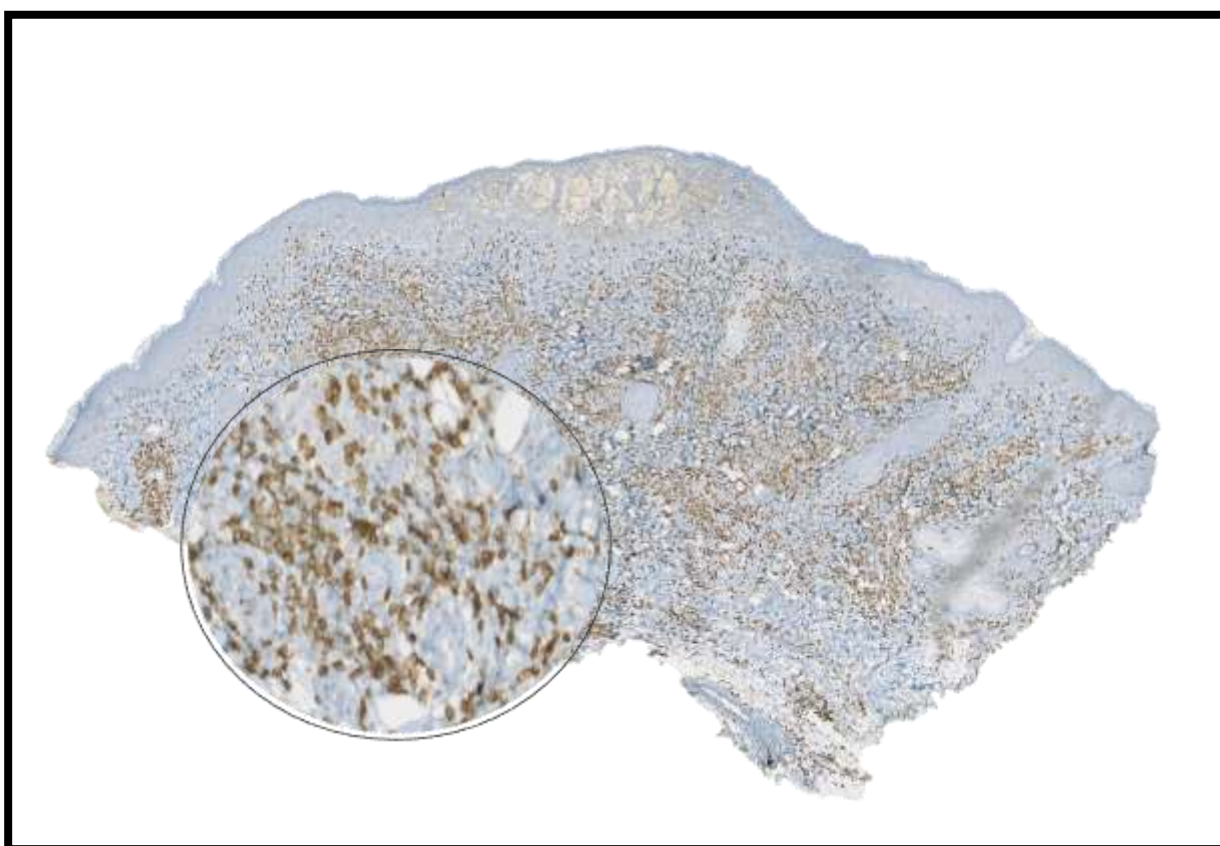


Figure 20 : IHC : CD3, marquage diffus d'intensité soutenue confirmant la nature lymphocytaire T de l'infiltrat

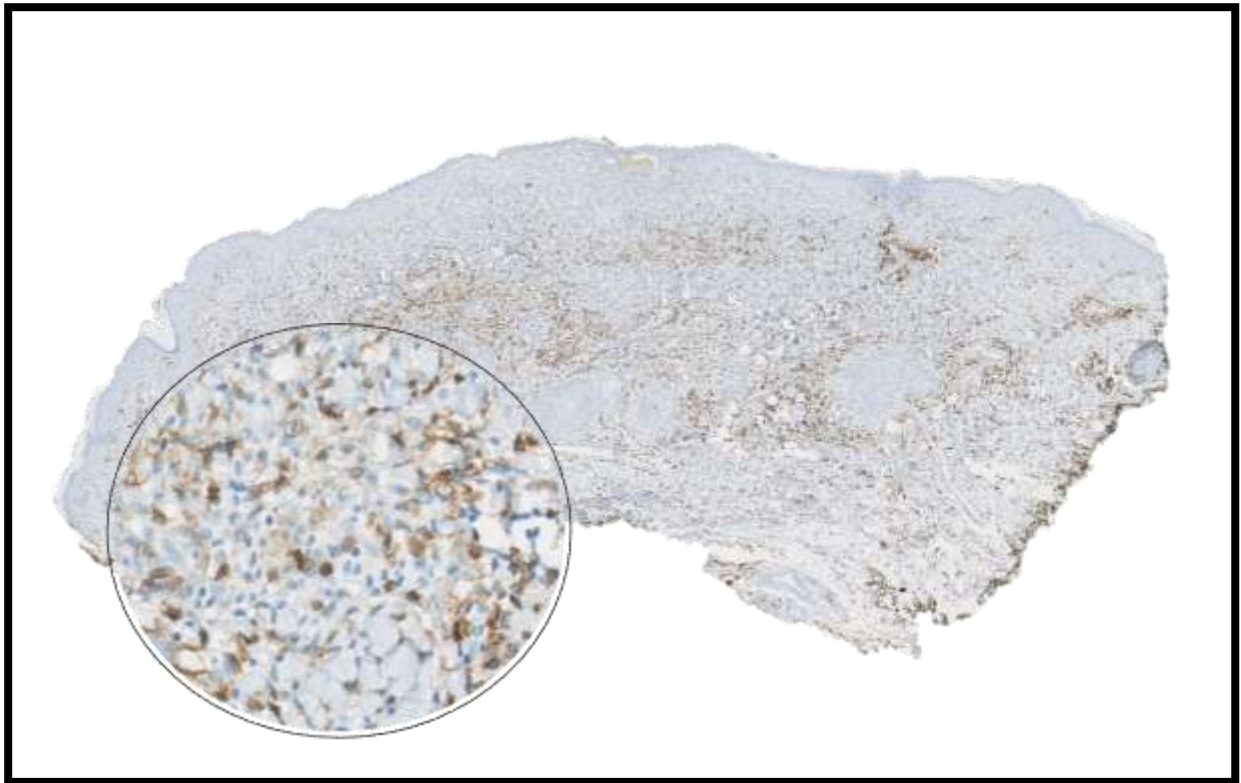


Figure 21 : IHC : CD4, marque une population T-CD4+

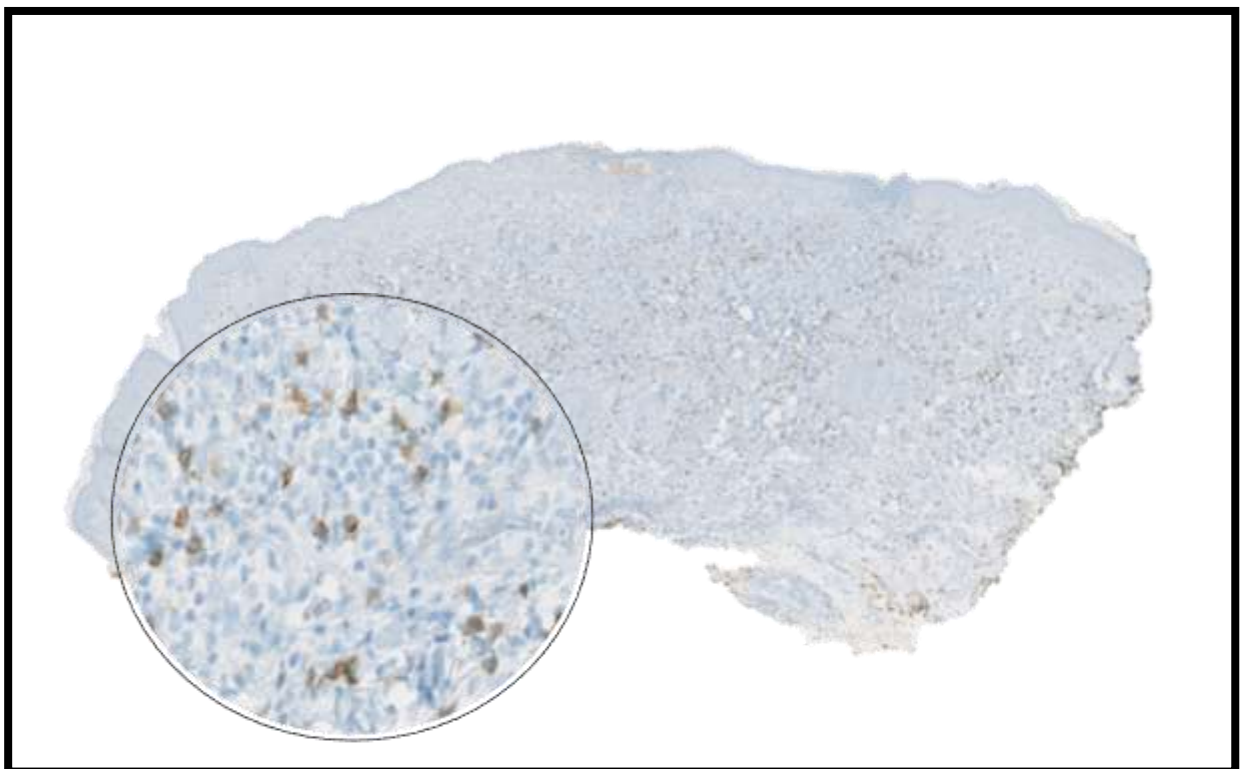


Figure 22 : IHC : CD8, marquage minoritaire de quelques cellules

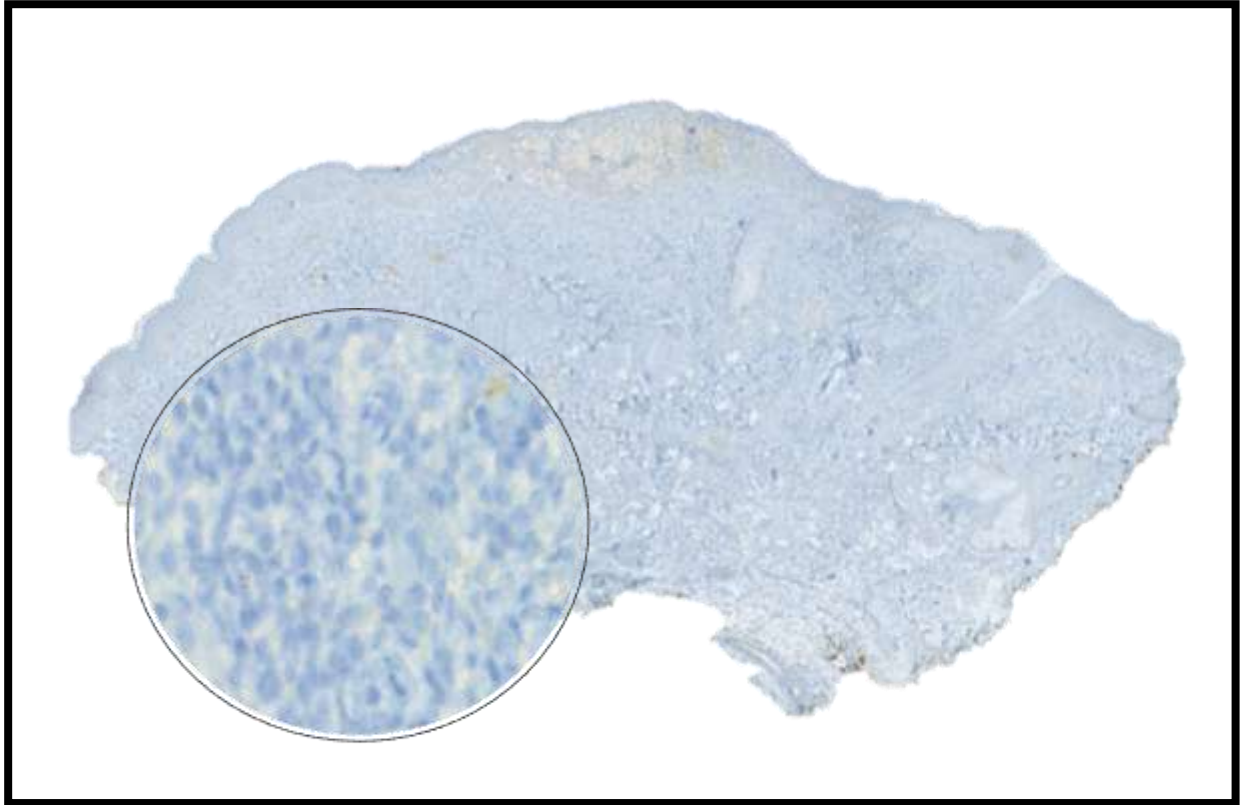


Figure 23 : IHC : CD30, absence de marquage

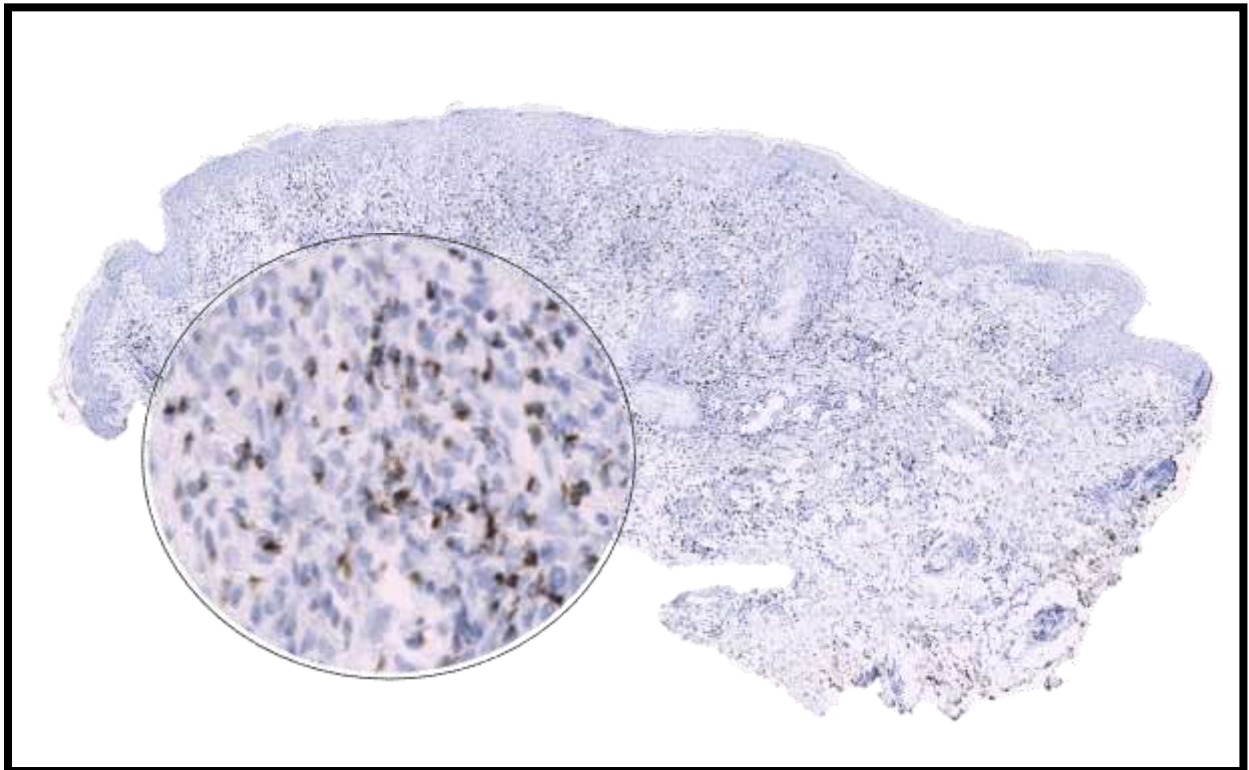


Figure 24 : IHC TIA1 granules intra cytoplasmiques

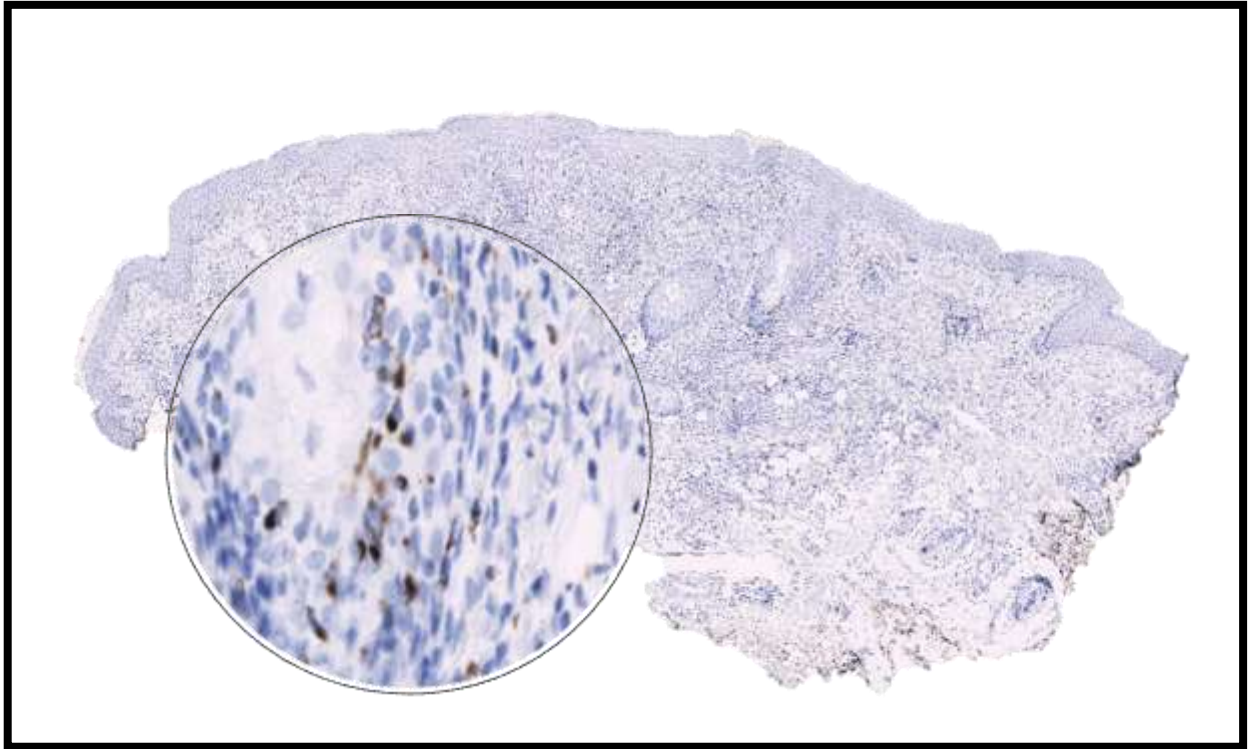


Figure 25 : IHC Granzyme B, granules intra cytoplasmiques

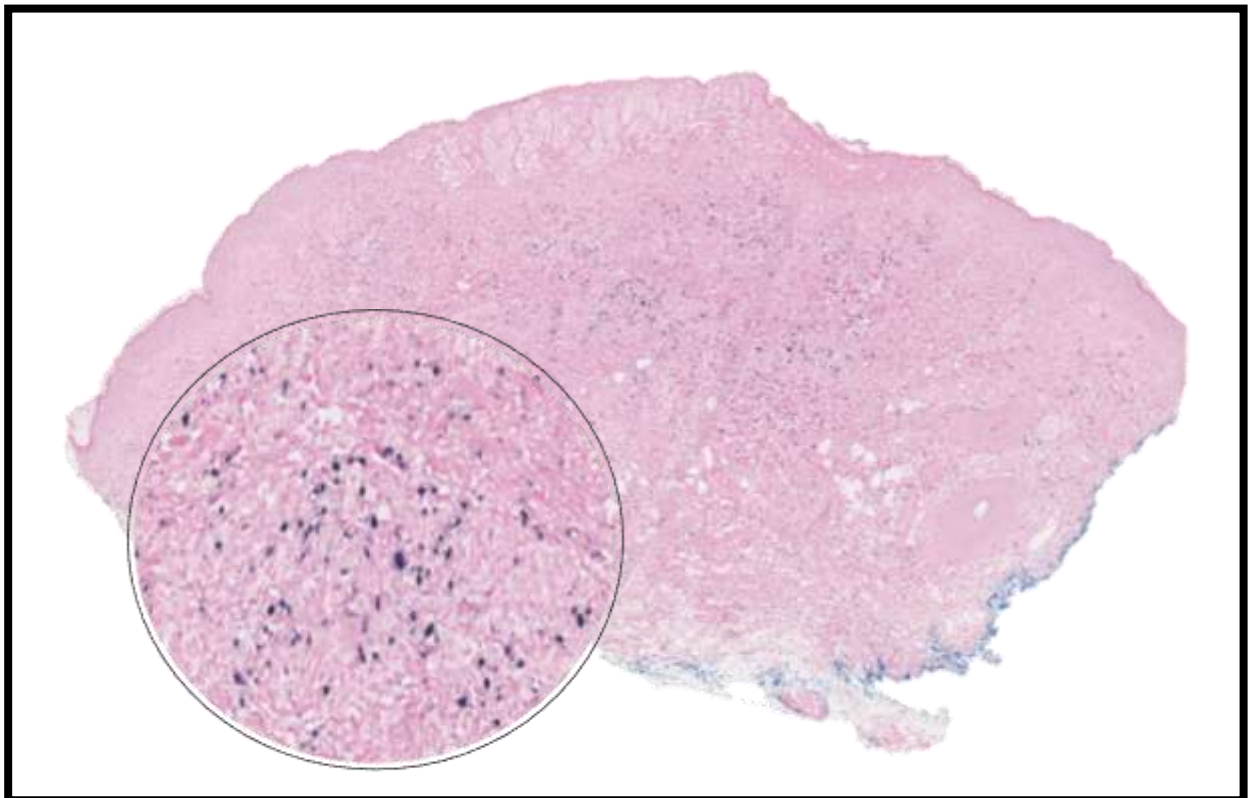


Figure 26 : HIS EBER : marquage de nombreux noyaux, confirmant la présence de l'EBV

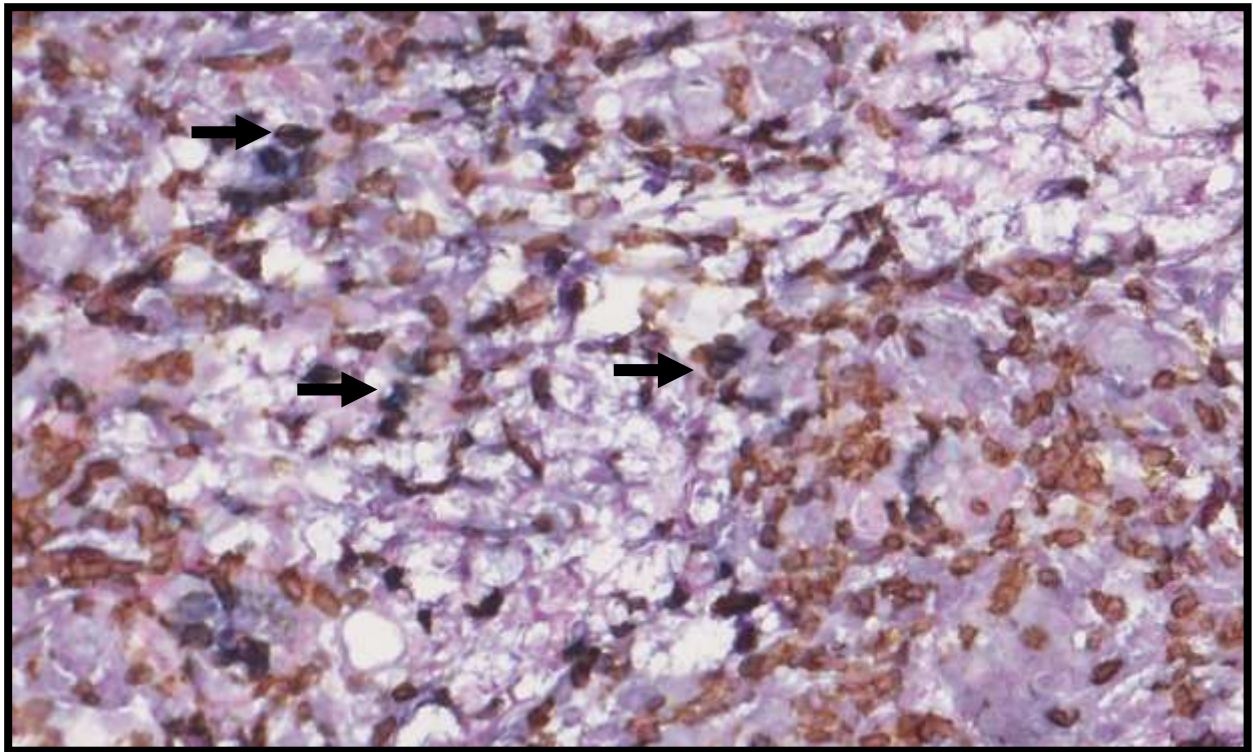


Figure 27 : Double marquage EBER-CD3

*EBER : Positivé nucléaire (en bleu) ; CD3 : positivité membranaire (en marron)
 Cette technique confirme l'infection des lymphocytes T CD3+ par l'EBV.*

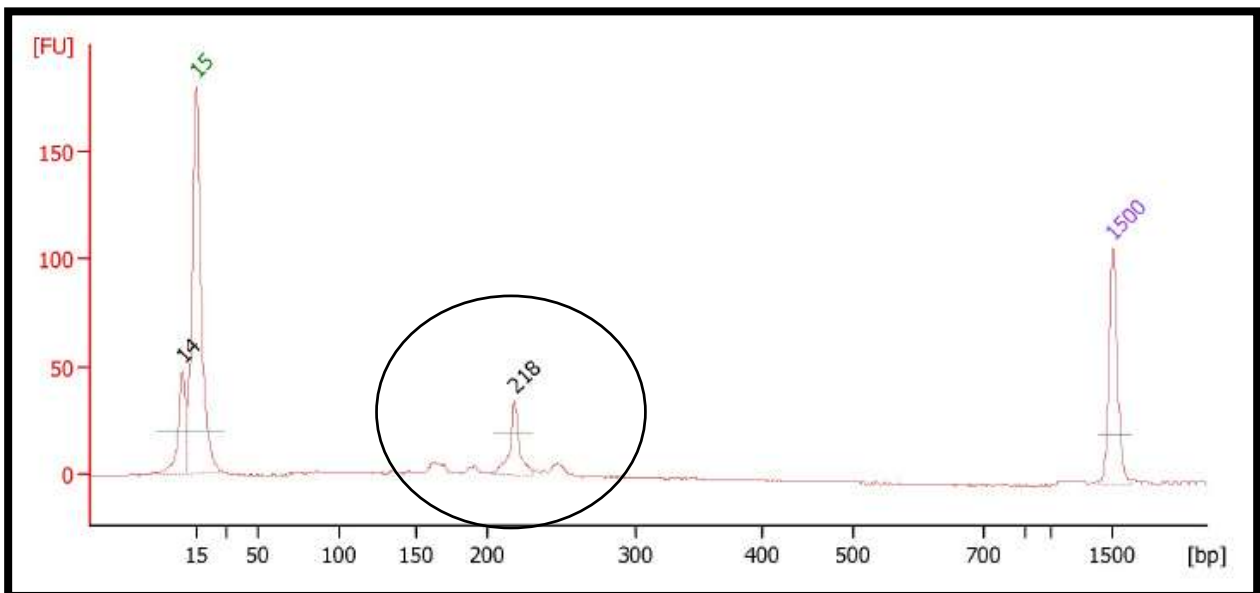


Figure 28 : Etude de clonalité tissulaire des TCR par PCR : pic monoclonal à 218 paires de bases

4.1.4. Diagnostic proposé

Au regard des éléments cliniques, biologiques et anatomopathologiques, le diagnostic retenu était celui d'une lymphoprolifération de type hydroa vacciniiforme (HV classique) avec une population T monoclonale sanguine et une tissulaire différentes de 7 paires de bases.

4.1.5. Traitement

Le contrôle de la maladie a été obtenu avec un traitement par antipaludéens de synthèse et antiviraux associés à des mesures de photoprotection.

4.1.6. Evolution

L'intensification des poussées et l'augmentation importante de la charge virale lors de la surveillance (jusqu'à 3 820 000 copies /ml) a fait craindre une évolution de la maladie vers une forme sévère, motivant la réalisation d'un PET-Scanner à la recherche d'un syndrome lymphoprolifératif, qui s'est révélé négatif. Le traitement a été poursuivi aux posologies maximales autorisées. L'amélioration clinique était contemporaine d'une diminution significative de la charge virale. Les données du suivi sont résumées dans le **tableau 1**.

Date	Profil sérologique	Charge virale	Clonalité T peau FFPE	Clonalité T sang	Clonalité B sang
2013	DEBUT DES SYMPTOMES (4 ANS)				
Fév. 2017	VCA IgG+ VCA IgM- EBNA-				
	PRELEVEMENT HISTOLOGIQUE ET PHOTOS CLINIQUES				
Mars 2017	VCA IgG+ VCA IgM- EBNA-	324 000 <i>copies/ml</i>	Monoclonale 218 pb		
Juin 2017	VCA IgG+ VCA IgM- EBNA-	433 000		Population T polyclonale	Population T polyclonale
Sept. 2017		438 000			
Janv. 2018	VCA IgG+ VCA IgM- EBNA-	529 000			
Avril 2018		662 000			
Juin 2018	VCA IgG+ VCA IgM- EBNA-				
Sept. 2018	VCA IgG+ VCA IgM- EBNA-	3 820 000			
Nov. 2018		832 000		Monoclonale 225 pb	
Mars 2019		500 000			
2019	DUREE DES SYMPTOMES : 6 ANS PATIENT EN VIE MALADIE STABLE				

*Tableau 1 : Sérologies, charges virales et études de clonalités du cas n° 1.
Deux populations clonales T différentes mises en évidence dans la peau en mars 2017
et dans le sang en novembre 2018.*

4.2. Cas n° 2 – adolescente de 14 ans

Ce cas concernait une fille de 14 ans, sans antécédent personnel ou familial, ni traitement particulier, vivant en France et suivie en dermatologie pour une photodermatose chronique d'intensité sévère ayant débuté à l'âge de 11 ans, évoluant par phases de poussées & rémissions.

4.2.1. Tableau clinique


Les lésions étaient localisées au niveau du visage (nez, zones malaires, oreilles) et sur la face externe des avant-bras (exclusivement en zones photo-exposées) sans notion de fièvre ni d'œdème facial. Lors des poussées, l'examen clinique mettait en évidence plusieurs lésions d'âges différents, vésiculeuses et/ou croûteuses associées à quelques cicatrices varioliformes (**figures 29-30-31**). Il n'y avait pas d'atteinte de la muqueuse buccale ni oculaire. L'examen clinique général était rassurant (absence d'adénopathie, absence d'organomégalie).



Figure 29 : Phase éruptive : vésicules d'évolution croûteuses localisées au niveau du visage (Collection du Dr Mallet, Service de Dermatologie, Hôpital de la Timone, Marseille)



*Figure 30 : Phase éruptive : vésicules d'évolution croûteuses localisées
au niveau du lobe d'oreille.
(Collection du Dr Mallet, Service de Dermatologie, Hôpital de la Timone, Marseille)*



*Figure 31 : Lésions d'âges différents vésiculo-croûteuses et cicatricielles de la face externe du membre supérieur gauche et de la face antérieure du thorax.
(Collection du Dr Mallet, Service de Dermatologie, Hôpital de la Timone, Marseille)*

4.2.2. Examens paracliniques

Les bilans biologiques de routine et le bilan hépatique étaient normaux.

Les sérologies hépatites B et C, VIH étaient négatives.

Les porphyrines sanguines et urinaires étaient dans les limites de la normale.

Le bilan auto-immun à la recherche d'une pathologie lupique ou d'une dermatose bulleuse auto-immune était négatif.

L'immunophénotypage des lymphocytes circulants ne révélait aucune anomalie de la répartition en pourcentage des différentes populations lymphocytaires T, B, NK.

Le profil sérologique EBV était particulier avec une positivité des VCA IgG et négativité des EBNA et VCA IgM évoquant une **infection chronique active**.

La charge virale EBV maximale était de 1 800 000 copies /ml de sang total.

La présence d'une population clonale T sanguine ou tissulaire n'a pas pu être mise en évidence.

4.2.3. Histopathologie cutanée

Morphologie

L'analyse histologique des lésions permettait d'observer une nécrose épidermique et dermique superficielle réalisant une vaste vésico-bulle comblée de sérosités et d'éléments inflammatoires polymorphes (**figures 32-33**) sans effet cytopathogène viral. L'épiderme adjacent était normal. Le derme sous-jacent était le siège d'un important infiltrat lymphocytaire diffus, superficiel et profond, de topographie périvasculaire et péri-pilaire (**figure 34-35**). L'hypoderme n'était pas visualisé. Les lymphocytes étaient de petite taille, ronds, réguliers sans atypies ni mitoses. Il n'y avait pas d'image d'angio destruction, ni de grande cellule.

Techniques complémentaires

L'immunofluorescence directe était négative. Le CD20 (**figure 36**) était négatif. L'infiltrat était majoritairement de phénotype T CD3+ (**figure 37**), constitué d'un contingent CD8 minoritaire et d'une abondante population CD4 (**figures 38-39**). Le CD30, le CD56 étaient négatifs. Le CD117 révélait de très rares mastocytes dermiques. Les marqueurs de cytotoxicité TIA1 et granzyme B étaient exprimés (**figures 40-41**). La recherche d'EBV par hybridation *in-situ* EBER était positive sur un grand nombre de ces lymphocytes dermiques (**figure 42**). L'étude de clonalité tissulaire T s'est révélée **non contributive**.

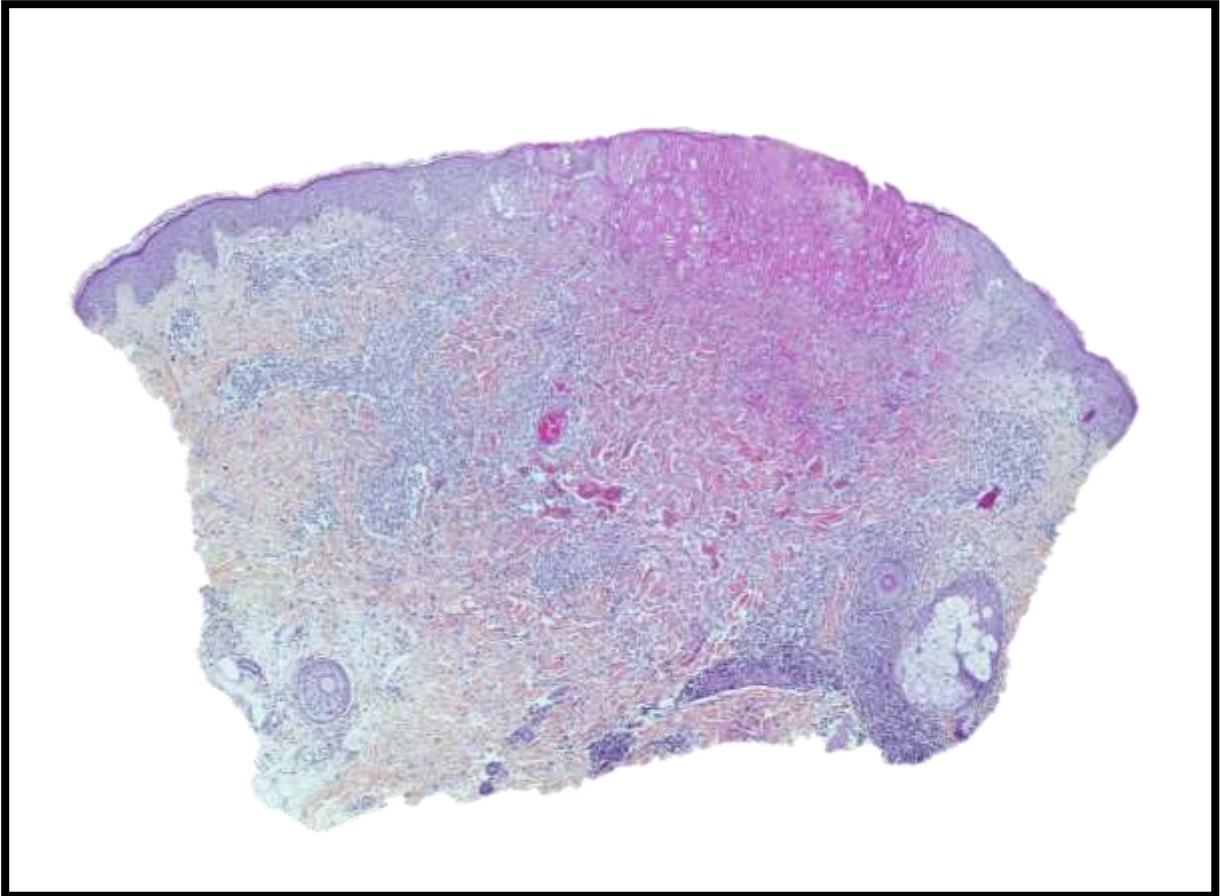


Figure 32 : HES faible grandissement : nécrose épidermique et dermique superficielle.

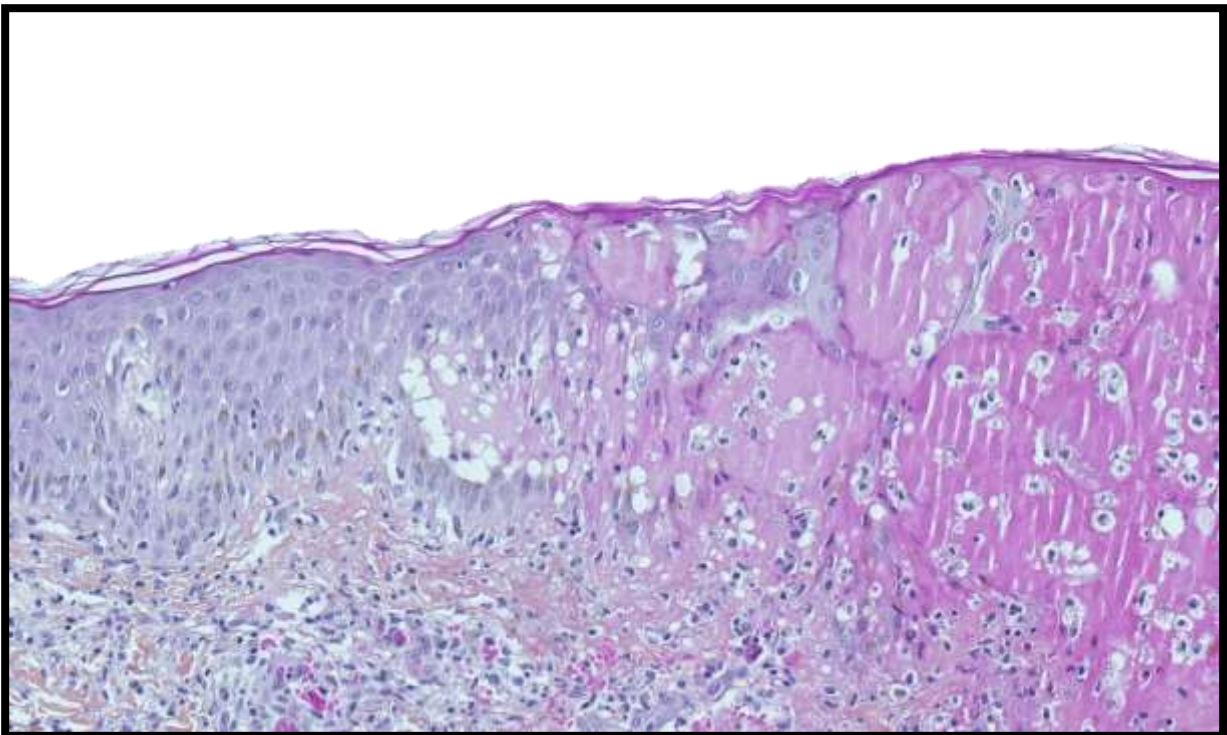


Figure 33 : HES fort grandissement : aspect de dégénérescence réticuloïde épidermique.

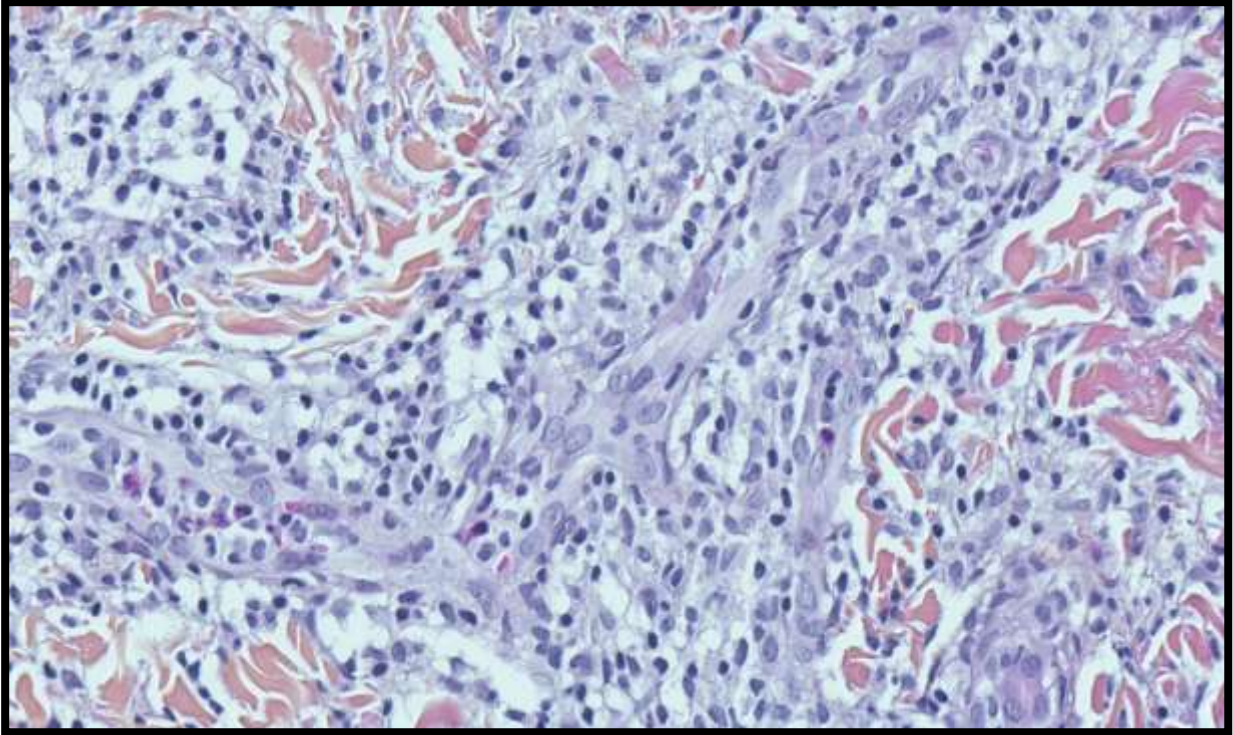


Figure 34 : HES fort grandissement : topographie péri vasculaire de l'infiltrat lymphocytaire.

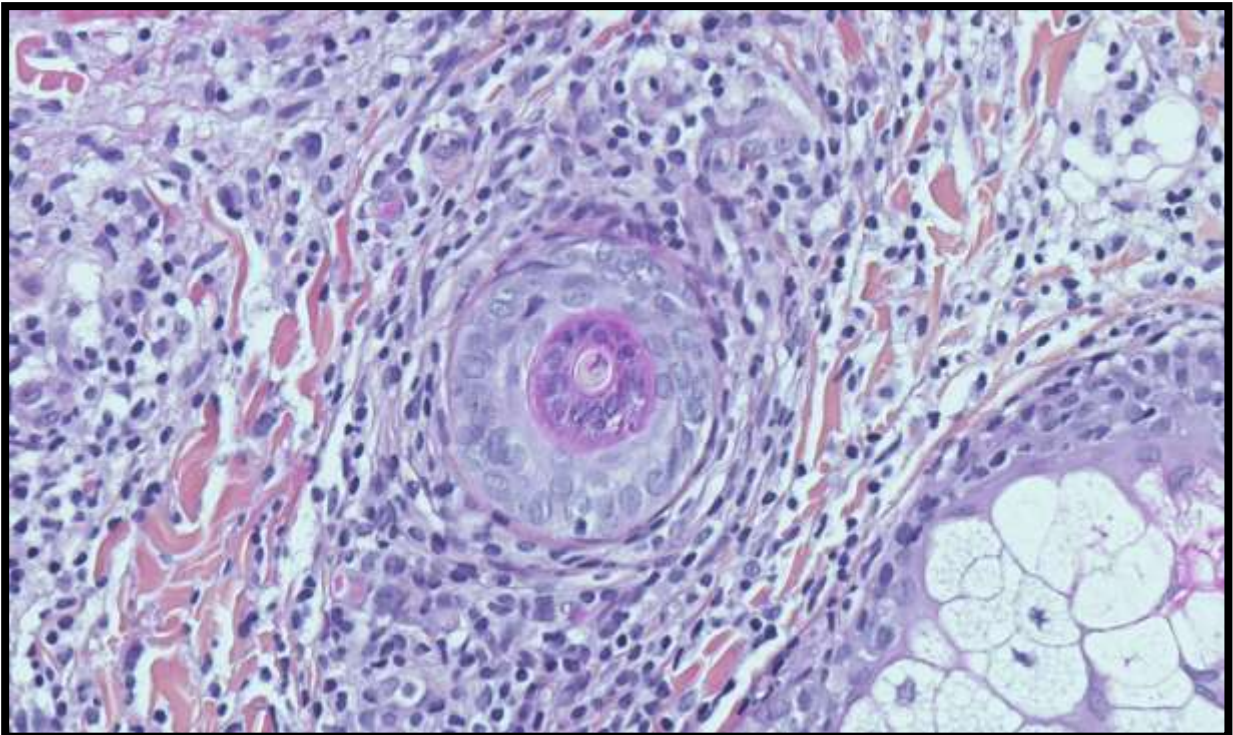


Figure 35 : HES fort grandissement : topographie péri pilaire de l'infiltrat lymphocytaire.

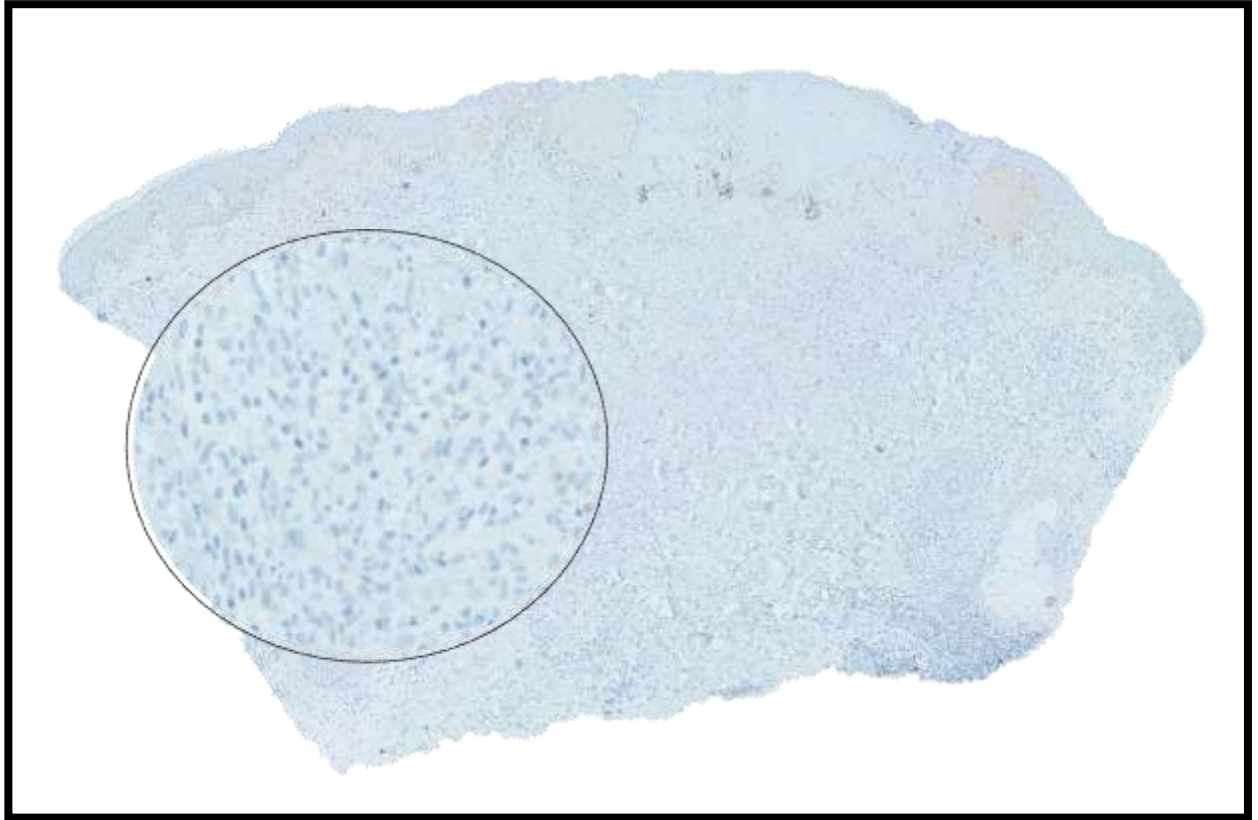


Figure 36 : IHC CD20 : absence de marquage

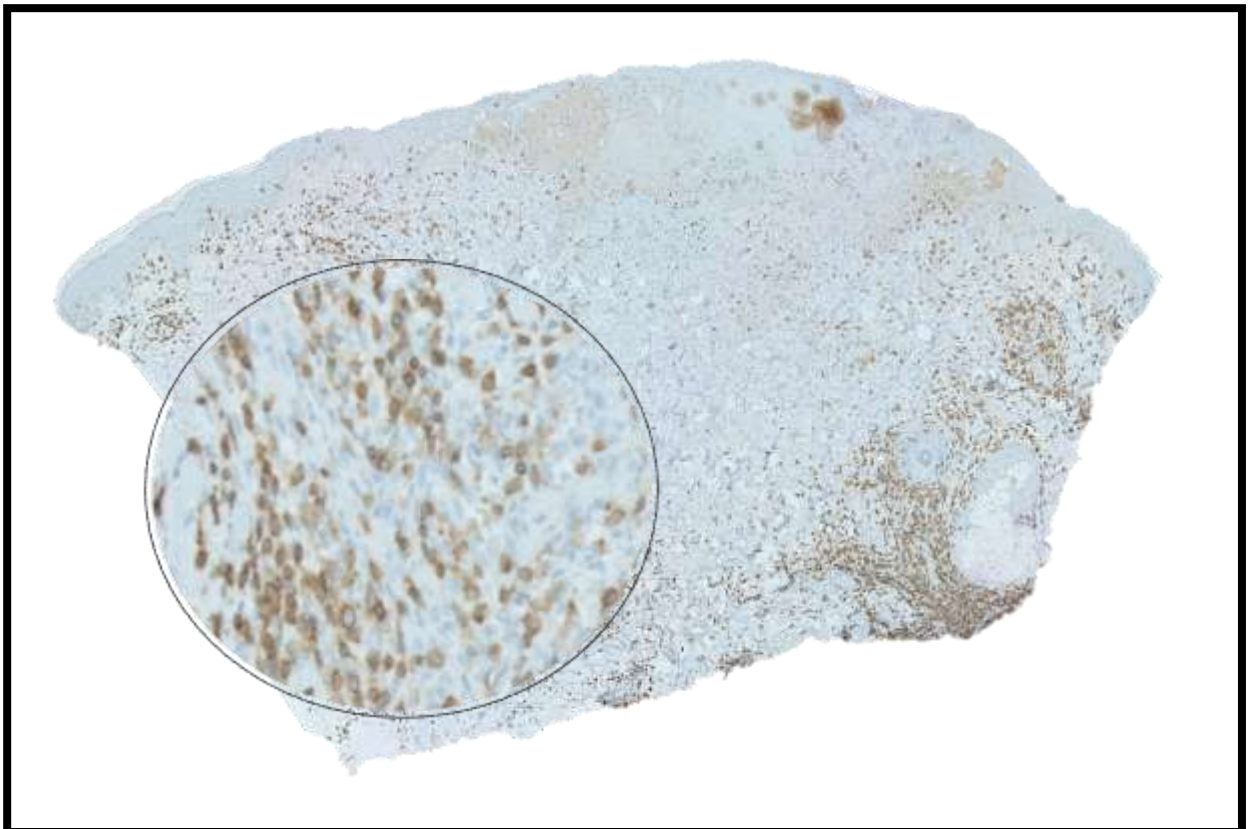


Figure 37 : IHC CD3 : marquage diffus et intense de l'infiltrat lymphocytaire.



Figure 38 : IHC CD4 : population lymphocytaire T-CD4+.

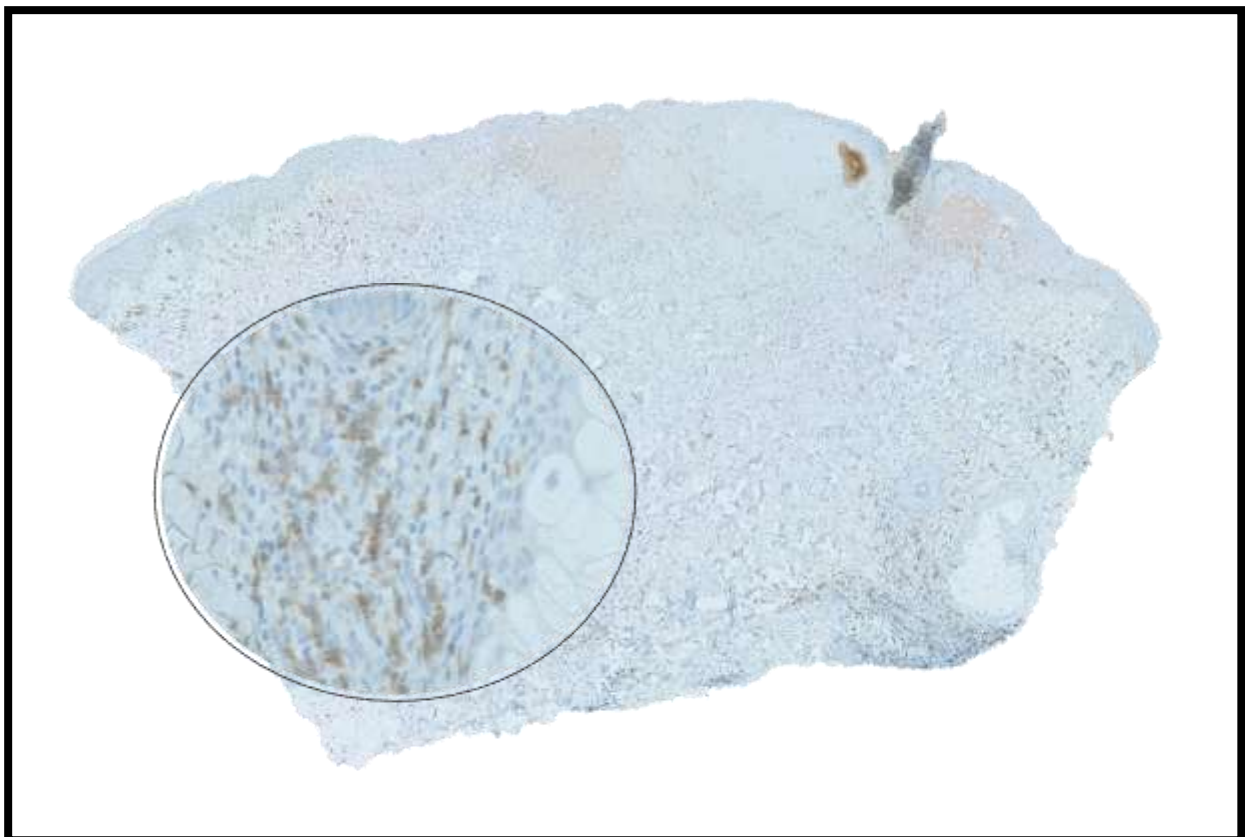

Figure 39 : IHC CD8 : population minoritaire CD8+.

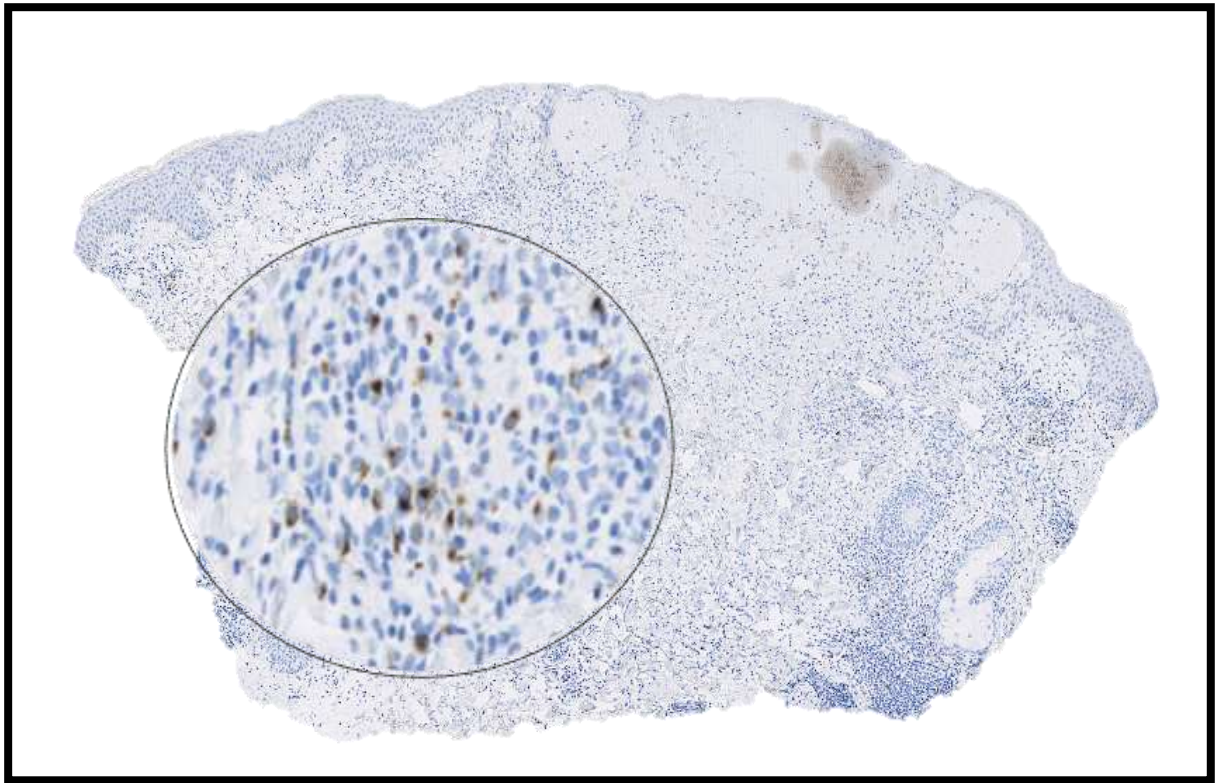


Figure 40 : IHC TIA1

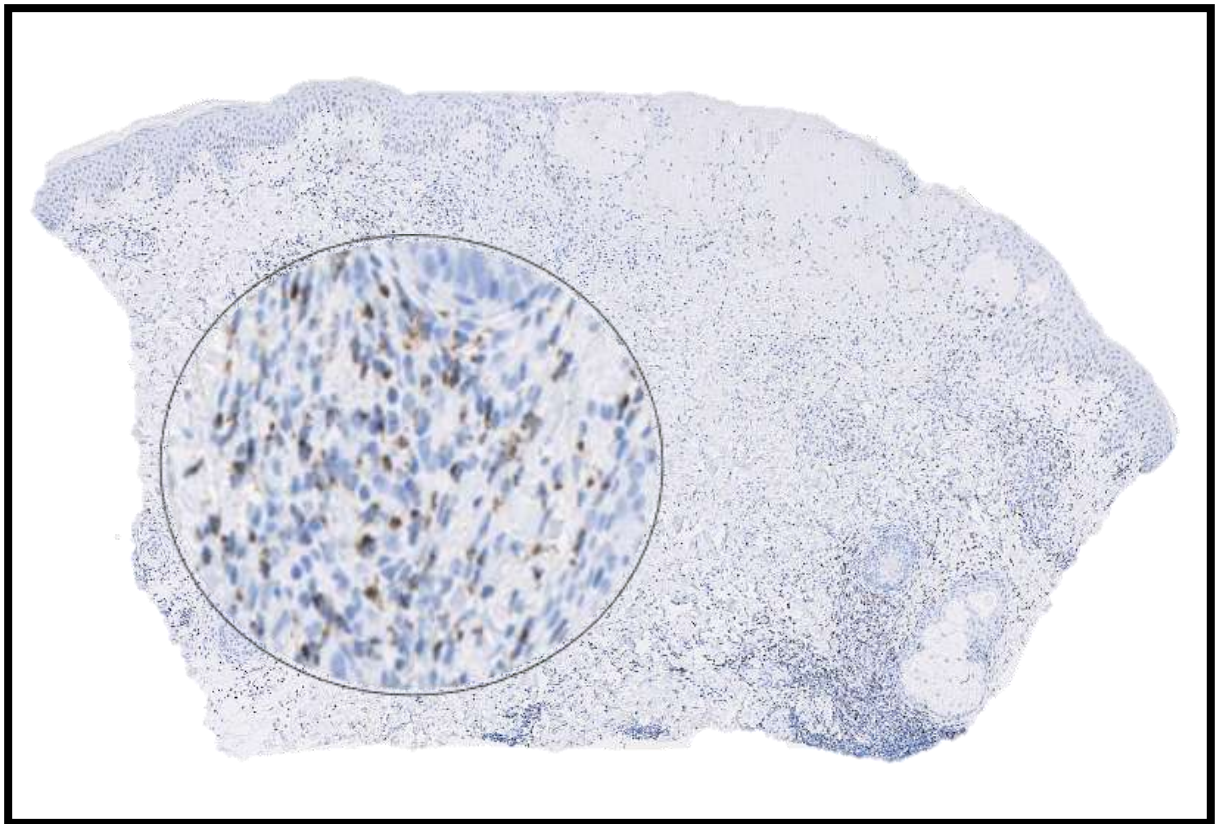


Figure 41 : IHC Granzyme B

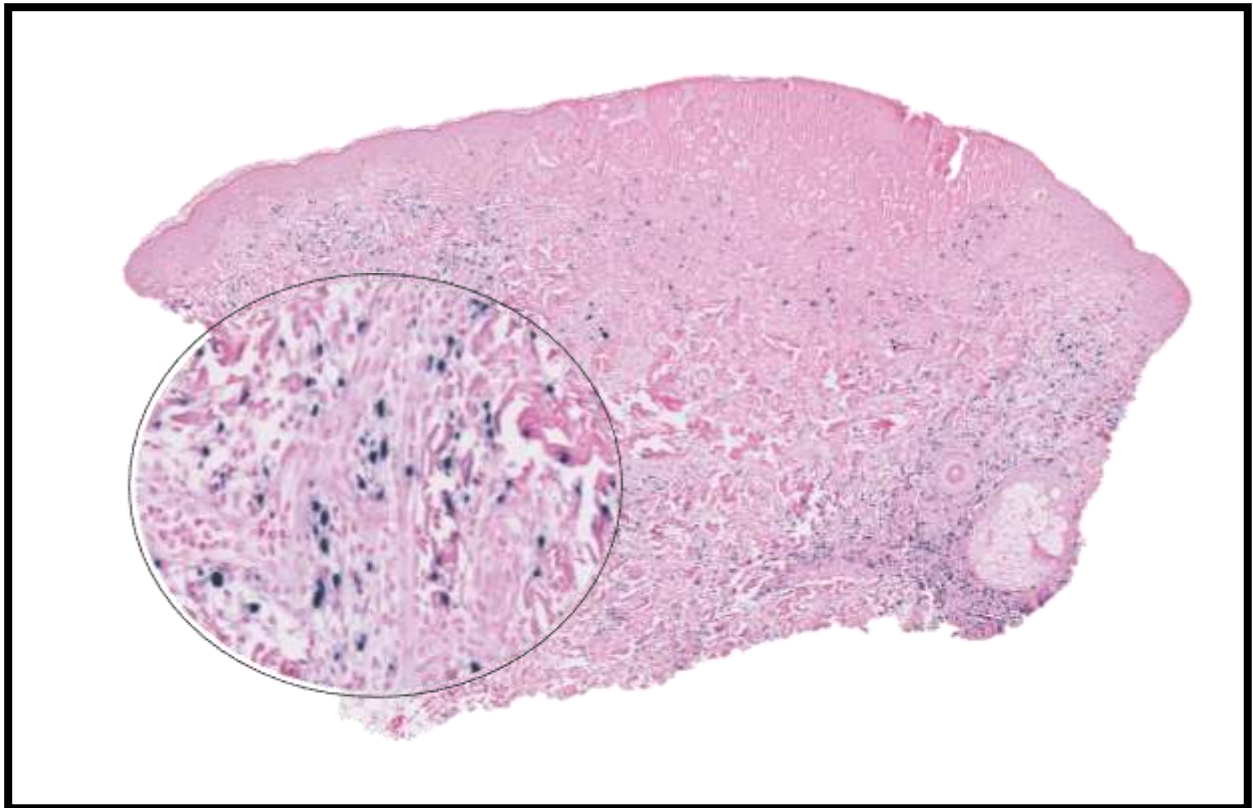


Figure 42 : HIS EBER : marquage de nombreux noyaux, confirmant la présence de l'EBV.

4.2.4. Diagnostic proposé

Au regard des éléments cliniques, biologiques et anatomopathologiques, le diagnostic retenu était celui d'une lymphoprolifération de type hydroa vacciniforme (HV classique).

4.2.5. Traitement

Le traitement associait photoprotection et antipaludéens de synthèse avec un bon contrôle des poussées.

4.2.6. Evolution

L'évolution était favorable avec un bon contrôle de la maladie. L'enfant bénéficie actuellement d'une surveillance régulière, clinique et biologique. Les données du suivi sont résumées dans le **tableau 2**.

Date	Profil sérologique	Charge virale	Clonalité T peau	Clonalité T sang	Clonalité B sang
2016	DEBUT DES SYMPTOMES (11 ANS)				
Juillet 2016	VCA IgG+ VCA IgM- EBNA-	314 478 <i>UI/ml</i> <i>Seuil 250*</i>			
	PRELEVEMENT HISTOLOGIQUE HORS APHM				
Sept. 2016	VCA IgG+ VCA IgM- EBNA-	1 420 000			
Oct. 2016	VCA IgG+ VCA IgM- EBNA-	2 050 000			
Nov. 2016	VCA IgG+ VCA IgM- EBNA-				
Déc. 2016		1 030 000 <i>B : 31 200</i> <i>T : 1 800 000</i>			
Fév. 2017	VCA IgG+ EBNA -	729 000			
Mars 2017			Matériel insuffisant	NON DISPONIBLE	
Avril 2017	VCA IgG+ VCA IgM- EBNA-	656 000 <i>B : 52 600</i> <i>T : 726 000</i>			
Août 2017		635 000			
Mars 2018	VCA IgG+ VCA IgM- EBNA-				
Juin 2018		159 000			
Sept. 2018	VCA IgG+ VCA IgM- EBNA-	288 000			
Déc. 2018	VCA IgG+ EBNA -	130 000			
2019	DUREE DES SYMPTOMES : 3 ANS PATIENTE EN VIE MALADIE STABLE				

Tableau 2 : Sérologies et charges virales du cas n° 2. (laboratoire extérieur)*

4.3. Cas n° 3 – fille de 11 ans

Il s'agissait d'une jeune patiente de 11 ans, vivant en France, aux **antécédents d'arthrite juvénile idiopathique polyarticulaire** traitée au long cours par immunosuppresseurs et méthotrexate.


L'anamnèse soulignait plusieurs éruptions cutanées, prurigineuses, photo-distribuées, d'évolution chronique à type de vésicules au niveau des joues et du nez. Ces éruptions étaient déclenchées par le soleil et associées à des céphalées.

4.3.1. Tableau clinique

L'examen clinique **qui se déroulait en dehors d'une phase de poussée** mettait en évidence de discrètes cicatrices varioliformes bilatérales au niveau du visage (**figures 43-44**). Il n'y avait pas d'atteinte muqueuse ni oculaire. Il n'y avait pas non plus de notion de fièvre ou d'œdème facial. L'état général était conservé sans organomégalie, ni adénopathies.



*Figure 43 : Phase de rémission : cicatrices faciales bilatérales prédominantes au niveau des joues.
(Collection du Dr Mallet, Service de Dermatologie, Hôpital de la Timone, Marseille).*



*Figure 44 : Phase de rémission : Aspect de cicatrices varioliformes légèrement déprimées.
(Collection du Dr Mallet, Service de Dermatologie, Hôpital de la Timone, Marseille).*

4.3.2. Examens paracliniques

Les examens biologiques de routine et le bilan hépatique étaient normaux.

Les sérologies hépatites A, B, C, VIH étaient négatives.

Les porphyrines sanguines et urinaires étaient dans les limites de la normale.

Le dosage pondéral des immunoglobulines et le typage lymphocytaire étaient dans les limites de la normale.

Dans ce contexte de maladie auto immune, le reste du bilan retrouvait des anticorps anti-nucléaires positifs (titre à 640 aspect moucheté).

Les sérologies EBV évoquaient une immunité ancienne (VCA IgG+, VCA IgM-, EBNA +).

La charge virale EBV était inférieure au seuil de détection de 500 copies/ml à deux reprises en 3 ans (10/2014 et 03/2017).

4.3.3. Histopathologie cutanée

Morphologie

L'examen histologique des lésions montrait une large ulcération dermo-épidermique superficielle sans vésicule (**figures 45-46**), sans effet cytopathogène viral. L'épiderme adjacent était normal. Le derme sous-jacent était le siège d'un infiltrat inflammatoire superficiel riche en polynucléaires neutrophiles (**figure 47**). Il s'y associait de rares lymphocytes, de petite taille, ronds, réguliers sans atypie ni grande cellule. Il n'y avait pas d'image angiodestruction. L'hypoderme était respecté.

Techniques complémentaires

L'immunofluorescence directe était négative. Les colorations spéciales (PAS, Grocott) étaient négatives. Le CD20 était négatif, le CD3 marquait de très rares lymphocytes. Le CD117 était négatif. Enfin, la recherche d'EBV par *hybridation in-situ* était négative.

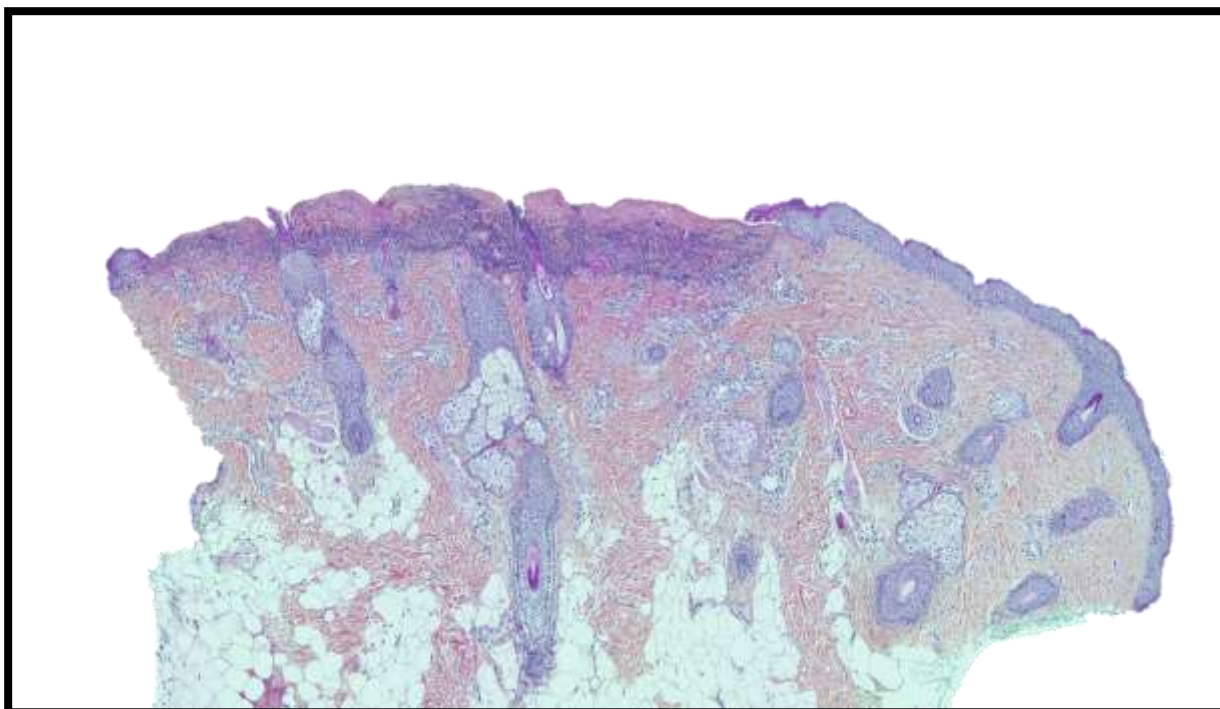


Figure 45 : HES faible grandissement : ulcération et nécrose épidermique à l'emporte-pièce. Lésions histologiques compatibles avec une lymphoprolifération de type HV.

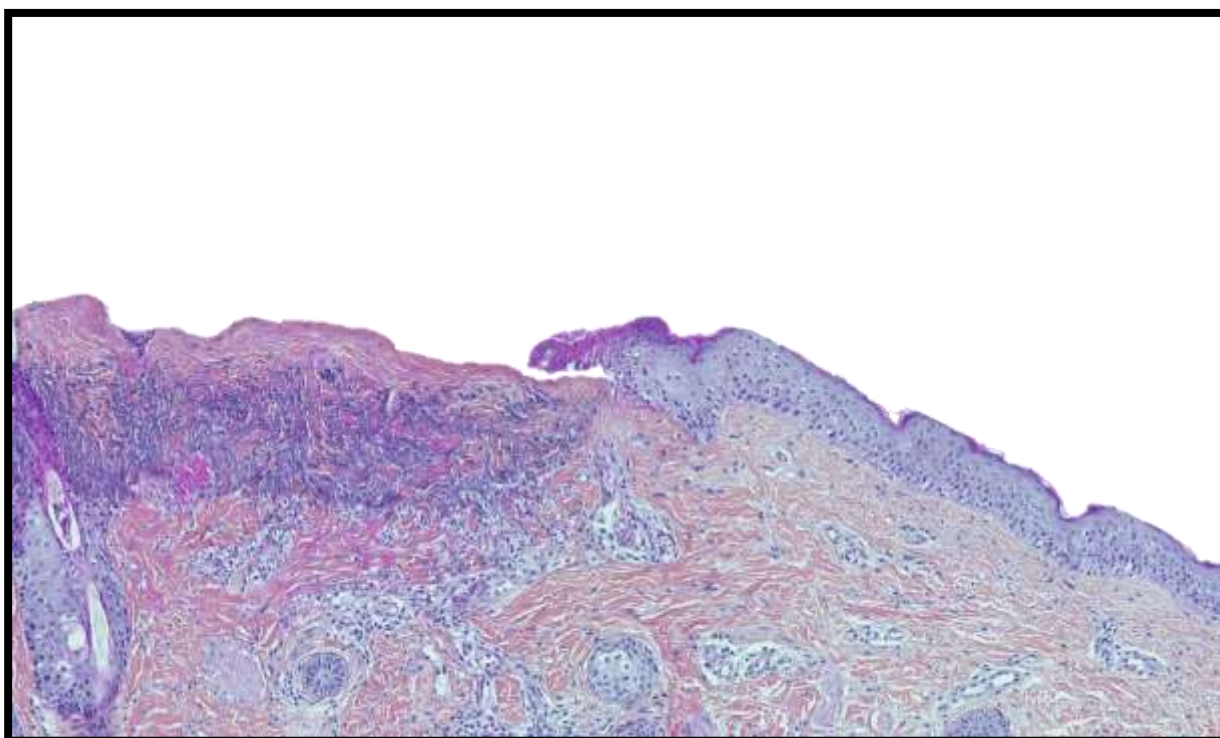


Figure 46 : HES fort grandissement : ulcération et nécrose épidermique à l'emporte-pièce. Lésions histologiques possibles dans une lymphoprolifération de type HV.

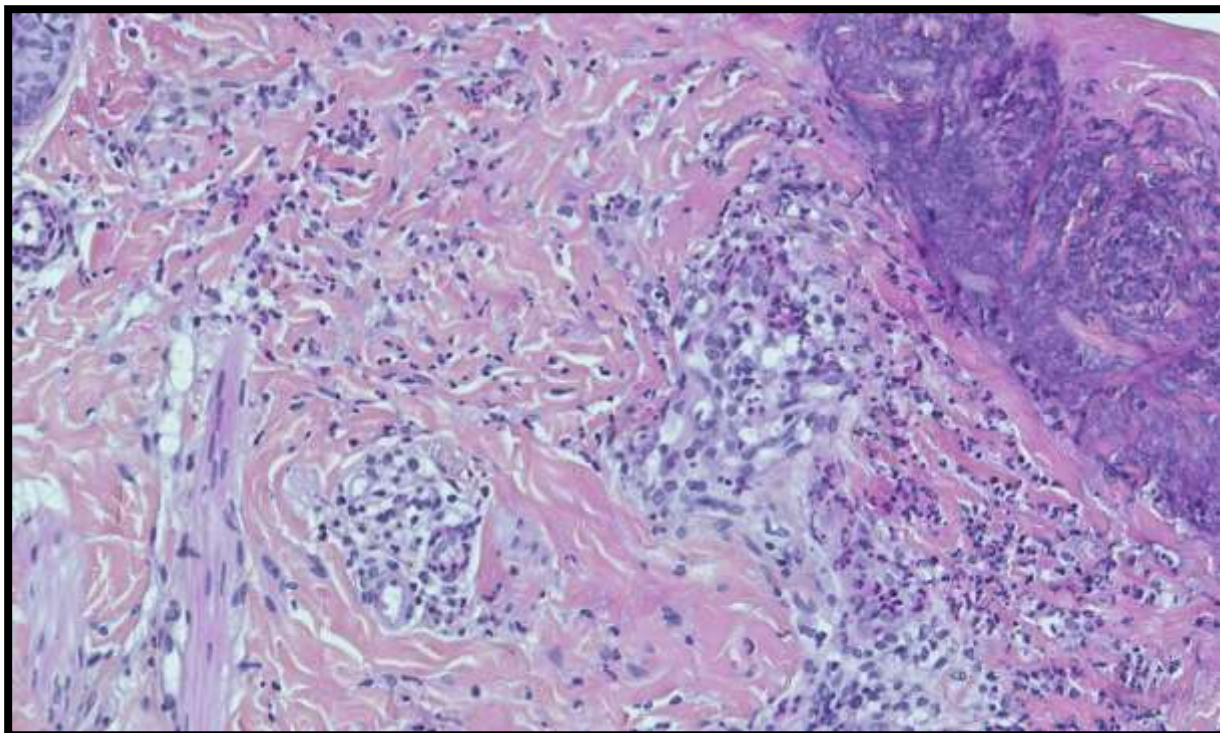


Figure 47 : HES fort grandissement : infiltrat inflammatoire riche en polynucléaires neutrophiles.

4.3.4. Diagnostic proposé

Ce cas posait un problème de diagnostic différentiel entre les séquelles d'une lymphoprolifération de type HV et une autre dermatose ulcérante.

Les images histologiques n'étaient pas caractéristiques d'une lymphoprolifération de type HV mais il faut toujours garder à l'esprit que la biopsie correspond à une image instantanée d'un processus pathologique évolutif et que, selon la chronologie du prélèvement, les images pourront être différentes voire non spécifiques. En revanche, l'absence de cellules EBER+ en hybridation *in situ*, le profil sérologique et la négativité de la charge virale sanguine sont des éléments importants qui allaient à l'encontre du diagnostic de lymphoprolifération de type HV. Rappelons enfin que les traitements de la patiente sont responsables d'effets secondaires très fréquents à type d'éruptions cutanées possiblement bulleuses, d'érythème, de photosensibilisation, de prurit, d'éruption herpétiforme, de céphalées pouvant mimer un tableau d'HV aussi bien sur le plan clinique qu'histologique.

4.3.5. Traitement

Le contrôle de la maladie cutanée était obtenu par simple mesures de photoprotection.

4.3.6. Evolution

Au cours de son suivi la patiente rapportait des nouveaux épisodes spontanément résolutifs. Une sérologie de contrôle montrait l'absence d'anticorps anti-EBV (probablement dû à une réaction croisée avec une perfusion d'immunoglobulines dans le cadre de son arthrite juvénile idiopathique). La charge virale restait inchangée (négative).

4.4. Cas n° 4 – adulte de 40 ans

Il s'agissait d'un adulte, de 40 ans, d'origine Turque, ne parlant pas français, vivant en France depuis 20 ans, travaillant dans les travaux publics, avec exposition solaire régulière. Le patient mentionnait des antécédents personnels d'ulcère gastro-duodéal, de céphalées chroniques traitées par triptans, anti-inflammatoires non stéroïdiens et bêta-bloquants. Il n'y avait pas d'antécédent personnel ou familial d'atopie, de maladies auto-immunes, de déficit immunitaire, de pathologie néoplasique ou de dermatose photosensible héréditaire.

4.4.1. Tableau clinique

Ce patient consultait pour des lésions cutanées chroniques éruptives, photo-déclenchée (après 15 minutes d'exposition solaire), douloureuses, prurigineuses avec sensations de brûlures, évoluant par poussées & rémissions spontanées depuis cinq ans (début 2015). Les éruptions se majoraient au cours des derniers mois dans un contexte d'altération de l'état général (syndrome grippal, douleurs abdominales), et d'arthralgies inflammatoires concomitantes. Il n'y avait pas de notion de voyage, de pique d'insecte ou de morsure animale. Le patient ne déclarait aucune intoxication alcool-tabagique ni consommation de toxiques.

L'examen clinique montrait des lésions cutanées photo-distribuées, vésiculo-bulleuses, érosives et nécrotiques de la face postérieure des deux lobes d'oreilles, du nez, des joues et des bras évoluant vers la formation de croûtes et cicatrices (**figures 48-49-50-51**). Il s'y associait une conjonctivite bilatérale sans œdème facial. Les mains étaient respectées, même après photo-exposition. Il n'y avait pas d'atteinte génitale. Les aires ganglionnaires étaient libres, sans hépatosplénomégalie.




Figure 48 : Phase éruptive : multiples vésicules croûteuses et hémorragiques au niveau des deux joues et du nez. (Collection du Dr Mallet, Service de Dermatologie, Hôpital de la Timone, Marseille)






Figure 49 : Phase éruptive : multiples vésicules croûteuses et hémorragiques de tailles variables. A noter une atteinte conjonctivale (flèche). (Collection du Dr Mallet, Service de Dermatologie, Hôpital de la Timone, Marseille)



*Figure 50 : Phase éruptive : atteinte caractéristique de l'oreille
(Collection du Dr Mallet, Service de Dermatologie, Hôpital de la Timone, Marseille)*



*Figure 51 : Phase de rémission : discrètes cicatrices pigmentées
(Collection du Dr Mallet, Service de Dermatologie, Hôpital de la Timone, Marseille)*

4.4.2. Examens paracliniques

Le bilan biologique standard et le bilan hépatique étaient normaux.

Les sérologies hépatites A, B, C et VIH étaient négatives.

Les porphyrines sanguines et urinaires étaient dans les limites de la normale.

Le bilan auto-immun exhaustif était négatif (anticorps circulant de type lupique, anticorps anti-nucléaires, anticorps anti-peau).

L'immunophénotypage des lymphocytes circulants ne révélait aucune anomalie de la répartition en pourcentage des différentes populations lymphocytaires T, B, NK.

La sérologie EBV montrait un profil particulier compatible avec une **infection chronique active** (VCA IgG +, VCA IgM -, EBNA -).

La charge virale EBV était de 113 000 copies/ml de sang total.

Une recherche de clonalité sanguine T et B était négative.

Les examens d'imagerie (radio du thorax et scanner corps entier) étaient normaux.

4.4.3. Histopathologie cutanée

Morphologie

L'examen histologique des lésions mettait en évidence une dégénérescence réticulée de l'épiderme prenant l'aspect d'une vaste bulle épidermique comblée de sérosités et d'éléments inflammatoires polymorphes (**figures 52-53-54**), sans effet cytopathogène viral.

L'épiderme adjacent présentait quelques images d'épidermotropisme lymphocytaire, beaucoup mieux visualisées après étude immunohistochimique.

Le derme était le siège d'un infiltrat lymphocytaire diffus, d'intensité modérée, comblant le derme superficiel et moyen mais respectant l'hypoderme. Celui-ci se disposait selon une topographie périvasculaire (**figure 55**). Les cellules étaient de taille petite à moyenne sans atypie, ni image d'angiodestruction.

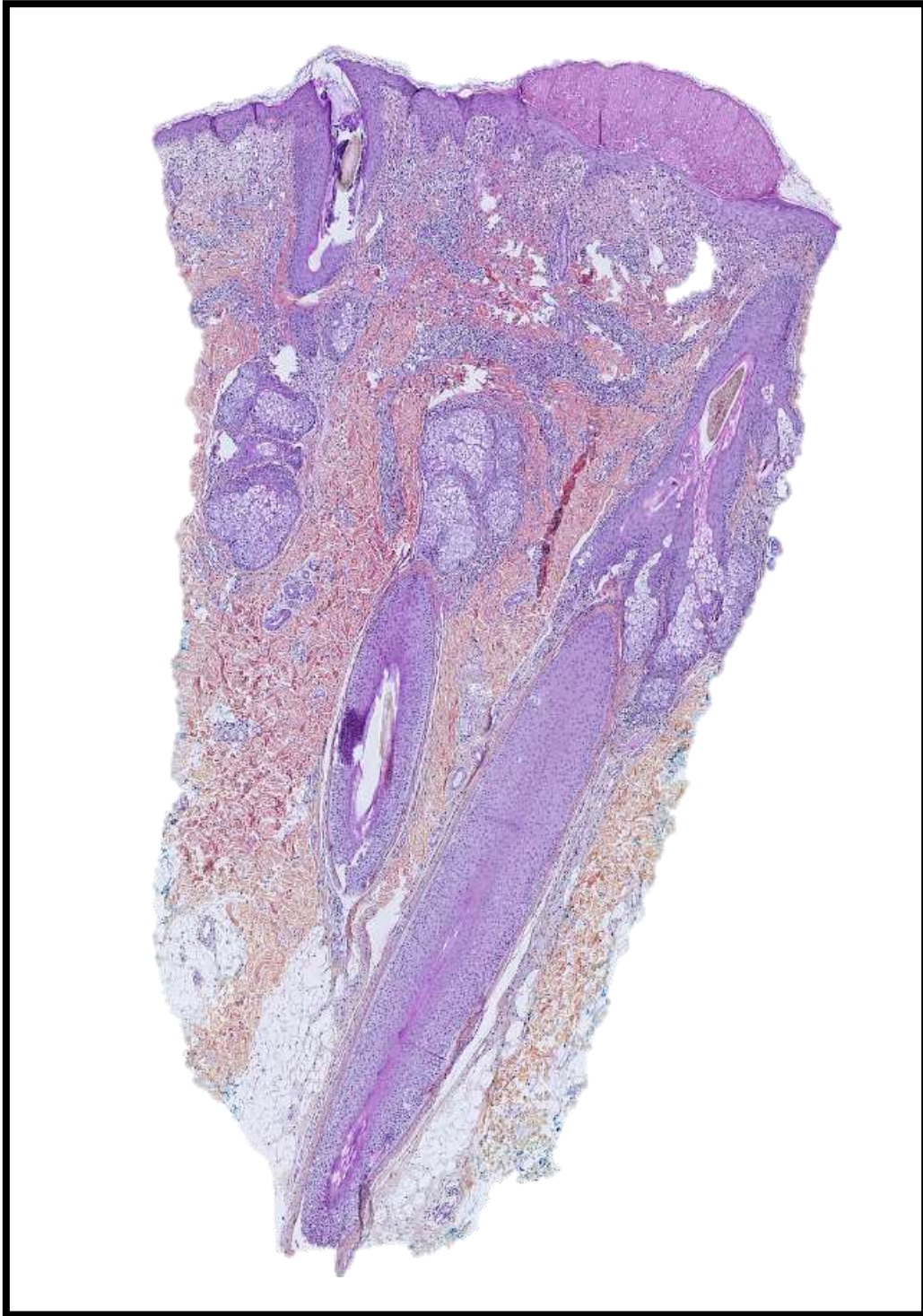


Figure 52 : HES faible grandissement, vésiculation épidermique et infiltrat lymphocytaire du derme superficiel et moyen, respect de l'hypoderme.

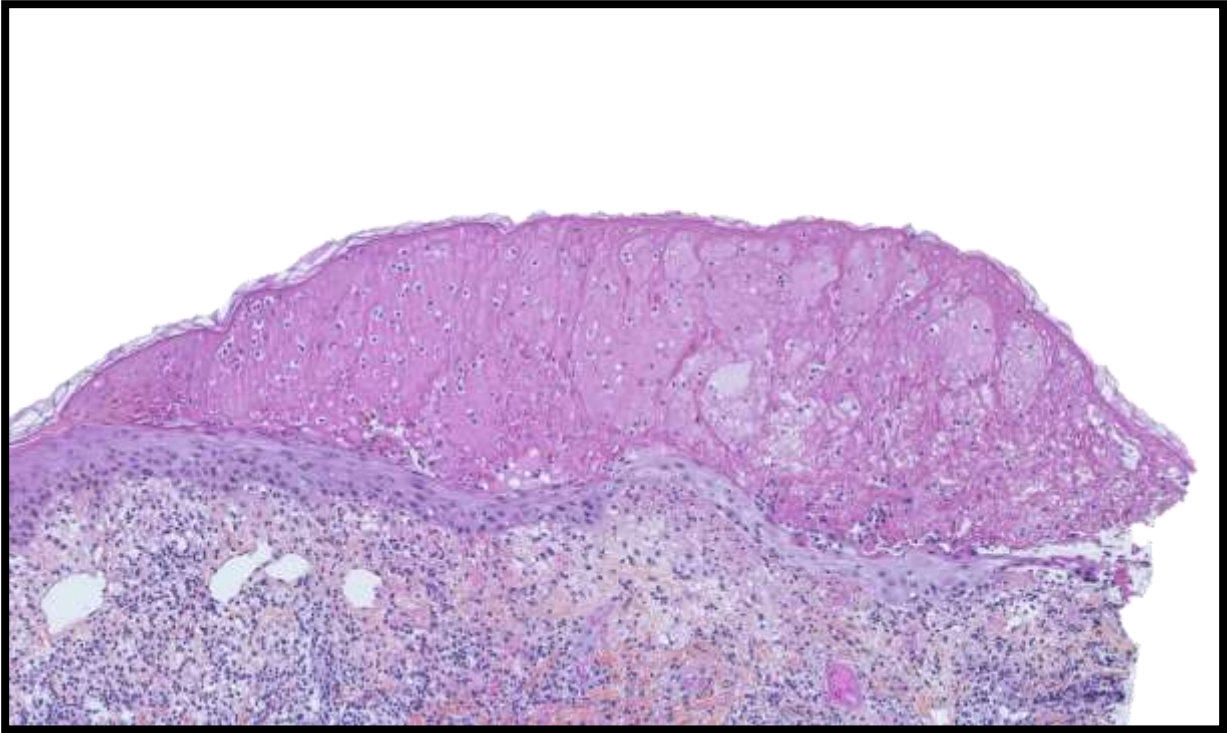


Figure 53 : HES, grandissement intermédiaire : vésiculation avec dégénérescence réticulée de l'épiderme.

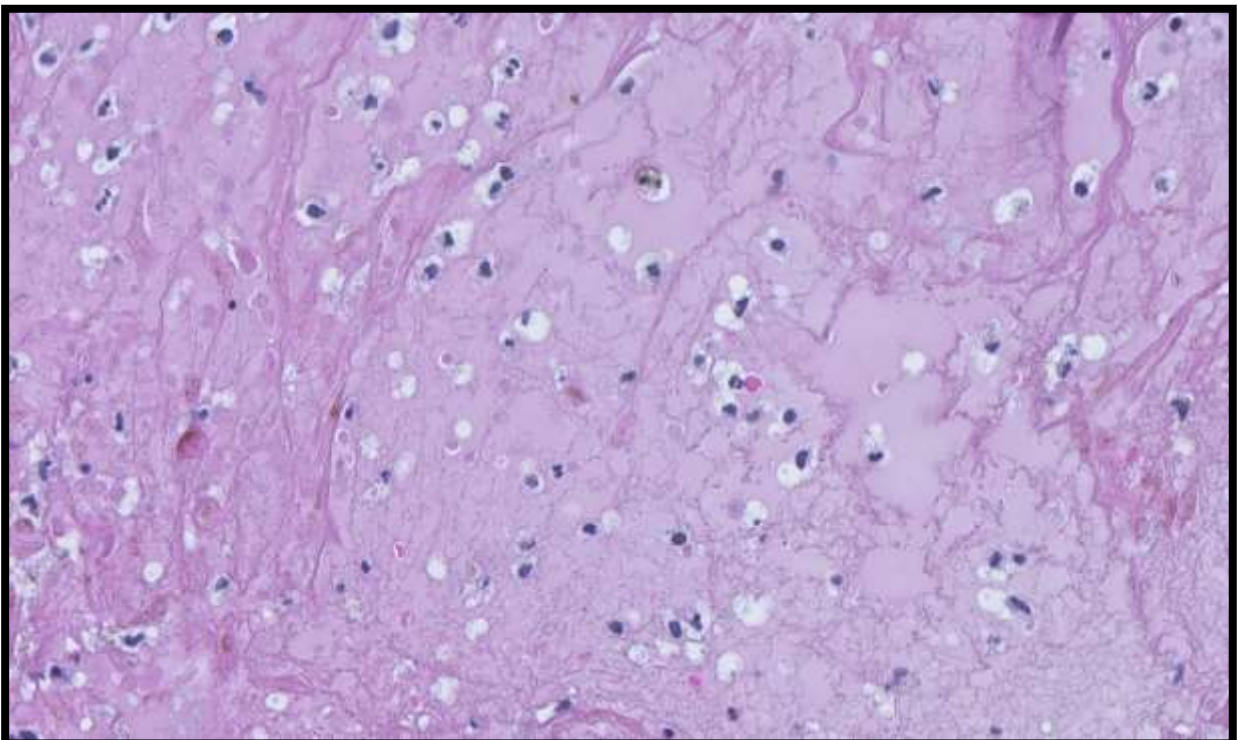


Figure 54 : HES, fort grandissement : Kératinocytes fantomatiques, sérosités, lymphocytes et polynucléaires en exocytose. A noter l'absence d'effet cytopathogène viral

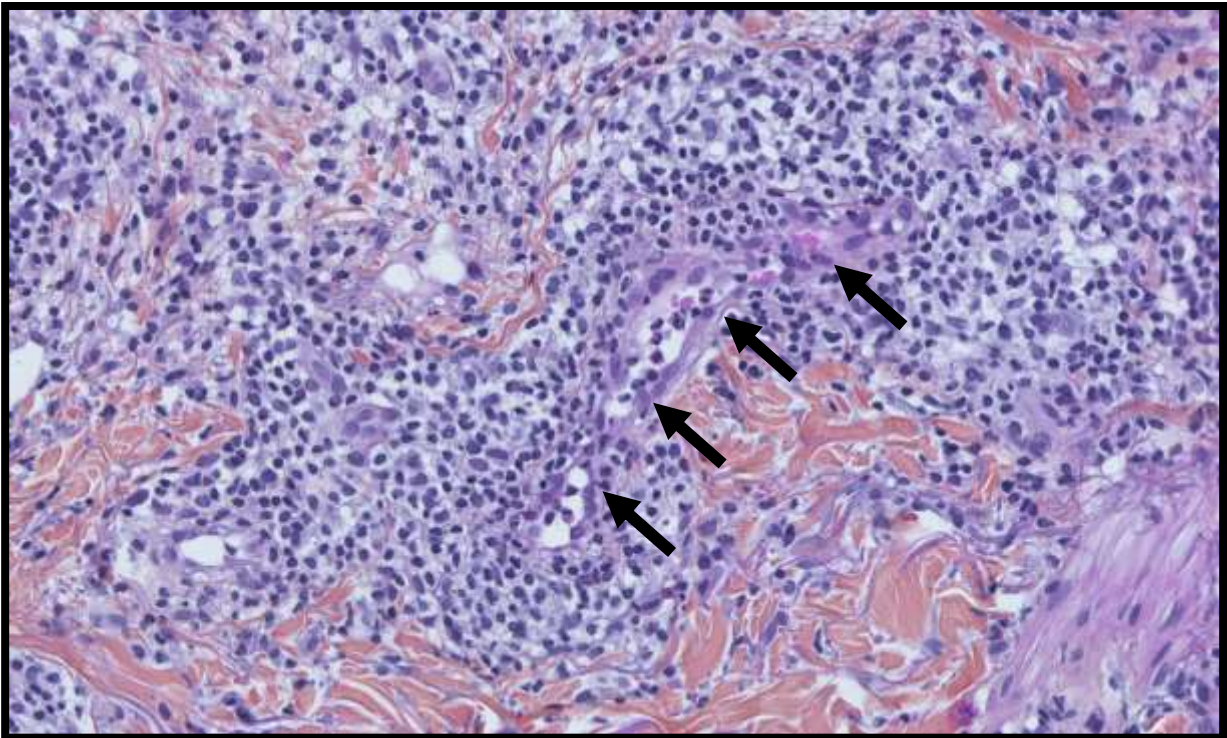


Figure 55 : HES fort grandissement : disposition péri vasculaire (flèches) de l'infiltrat, sans angio-destruction.

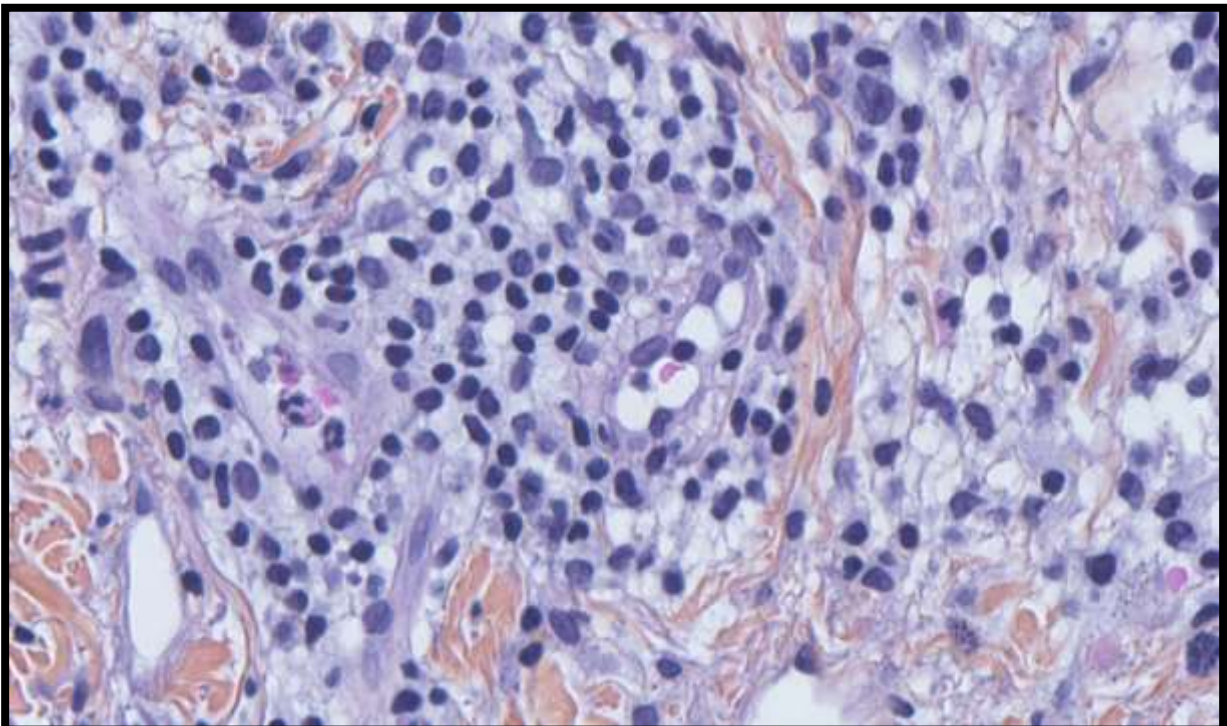


Figure 56 : HES fort grandissement : petits lymphocytes ronds, réguliers, non atypiques. Absence d'activité mitotique, absence de grande cellule.

Techniques complémentaires

L'immunofluorescence directe était négative.

Le CD20 était négatif (**figure 57**). L'infiltrat était majoritairement T-CD3+ (**figure 58**), de phénotype CD4 prédominant et associé à une population T-CD8+ minoritaire (**figures 59-60**). Le CD56 était négatif (**figure 61**). Les marqueurs de cytotoxicité TIA1 et granzyme B étaient exprimés (**figures 62-63**). Le CD30, le CD56 étaient négatifs. Le CD117 marquait de rares mastocytes dermiques. L'hybridation *in situ* des transcrits EBER du virus EBV était intensément positive au niveau de l'infiltrat dermique (**figure 64**). Un double marquage *HIS* EBER-CD3 permettait de localiser le virus dans les noyaux des lymphocytes T (**figure 65**).

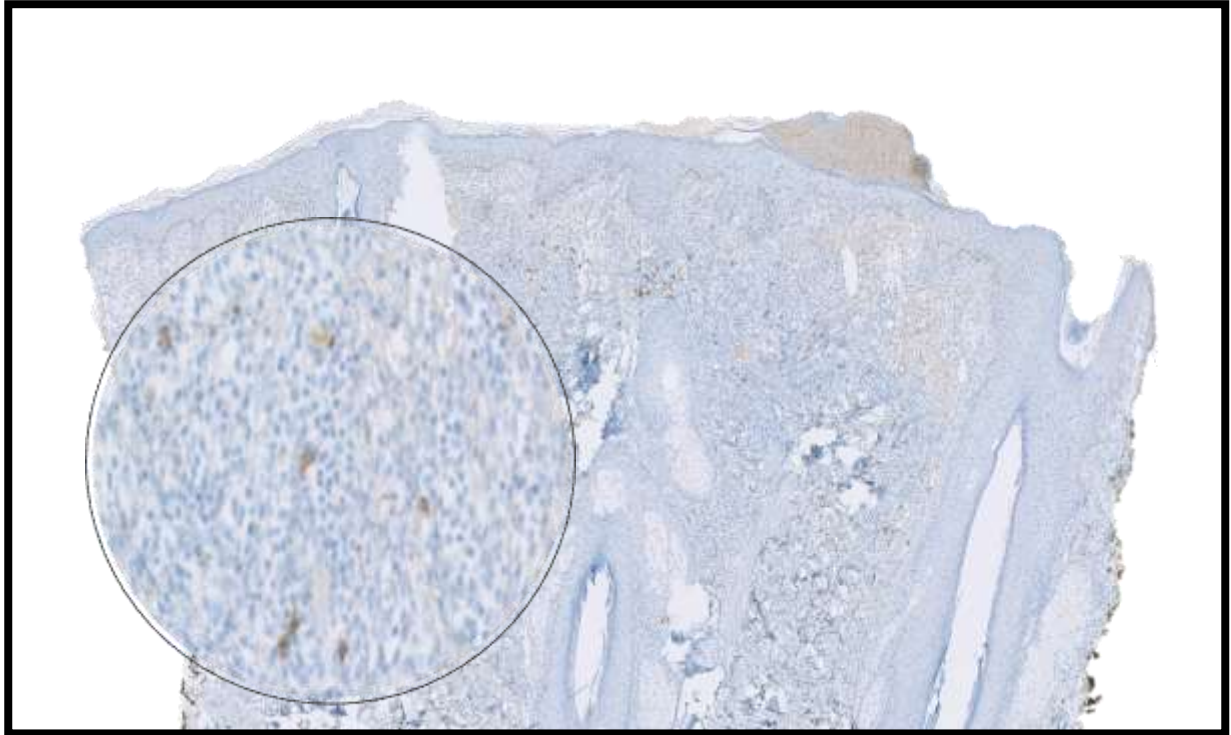


Figure 57 : IHC, CD20 : très rare cellules marquées

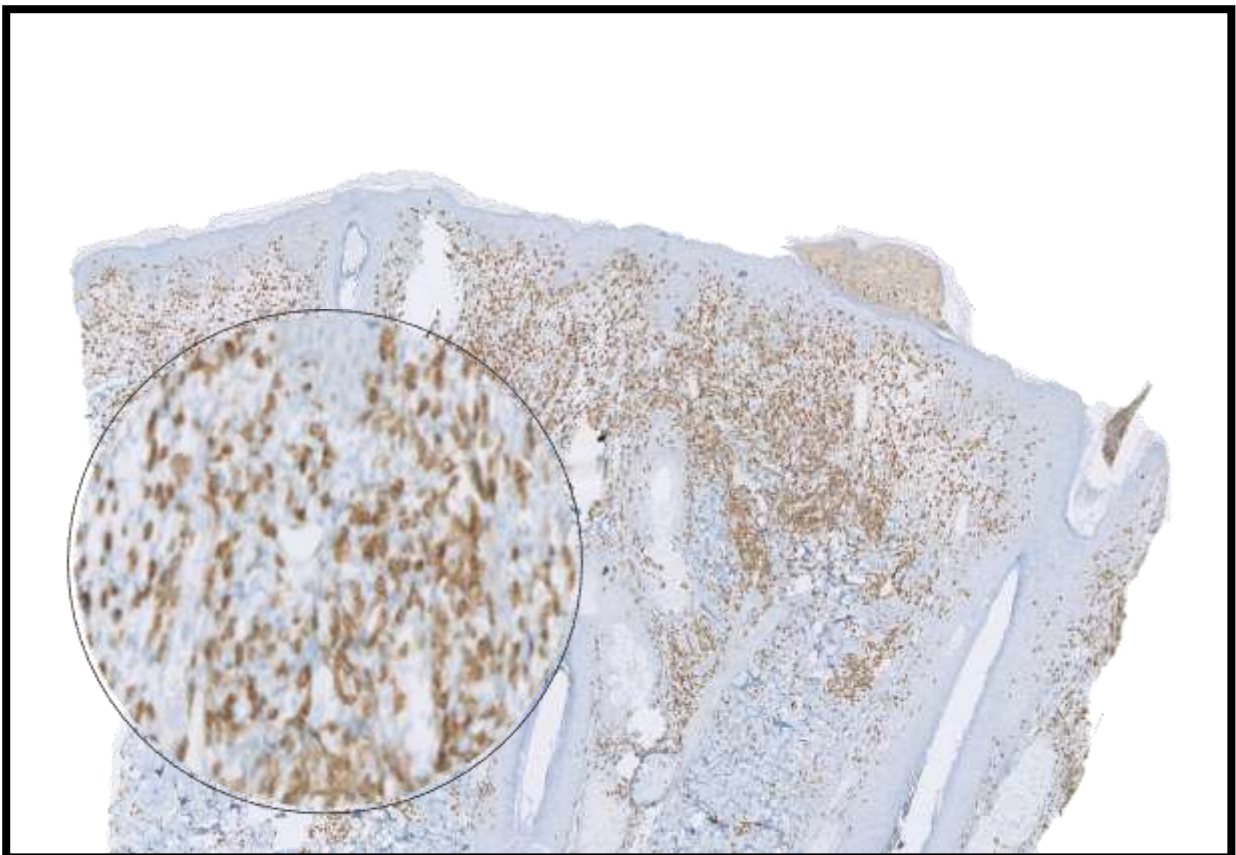


Figure 58 : IHC CD3 : marquage diffus de l'ensemble de l'infiltrat y compris dans les lymphocytes en exocytose (en haut à droite) confirmant la nature T de l'infiltrat lymphocytaire.

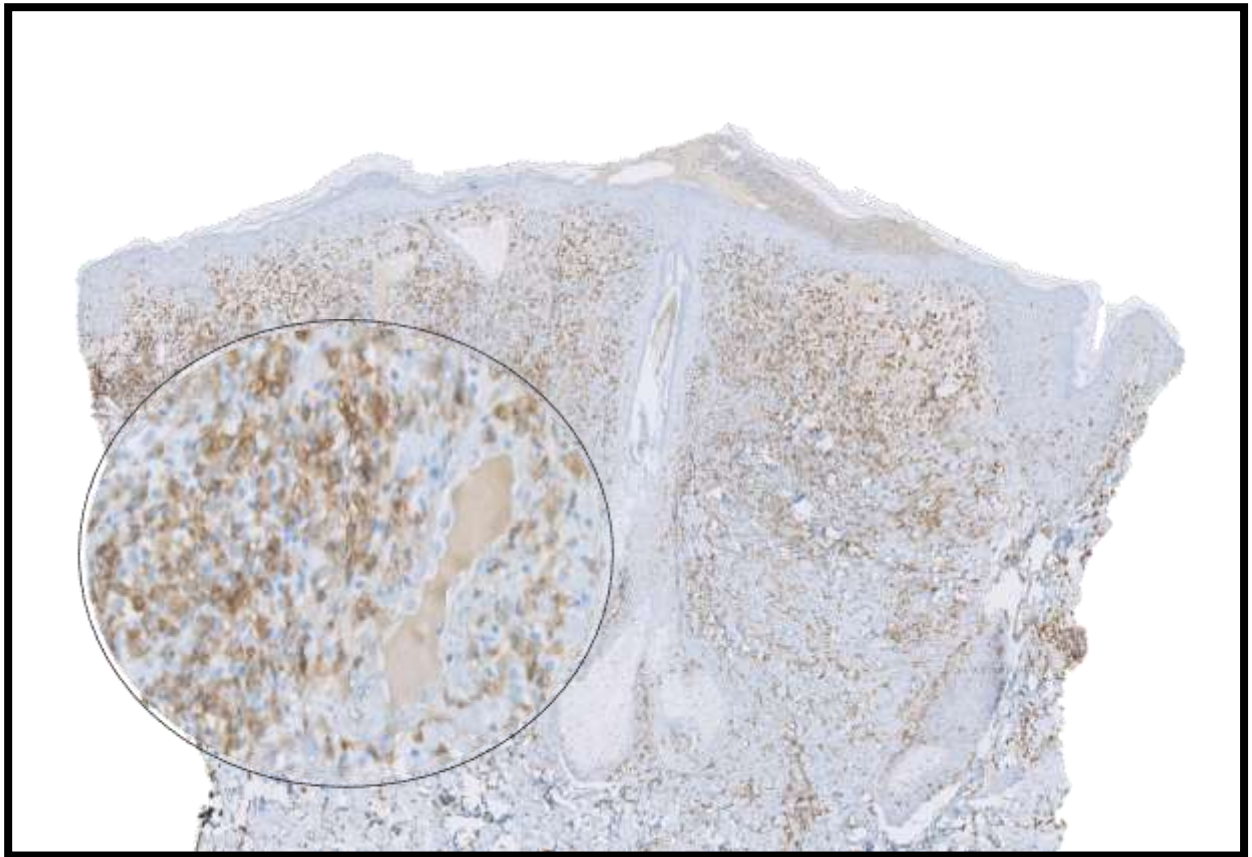


Figure 59 : IHC : CD4 marquage moins intense qu'avec le CD3. On peut remarquer les cellules endothéliales turgescents en contre coloration (pastille à gauche) et l'absence d'épidermotropisme comparativement au CD3

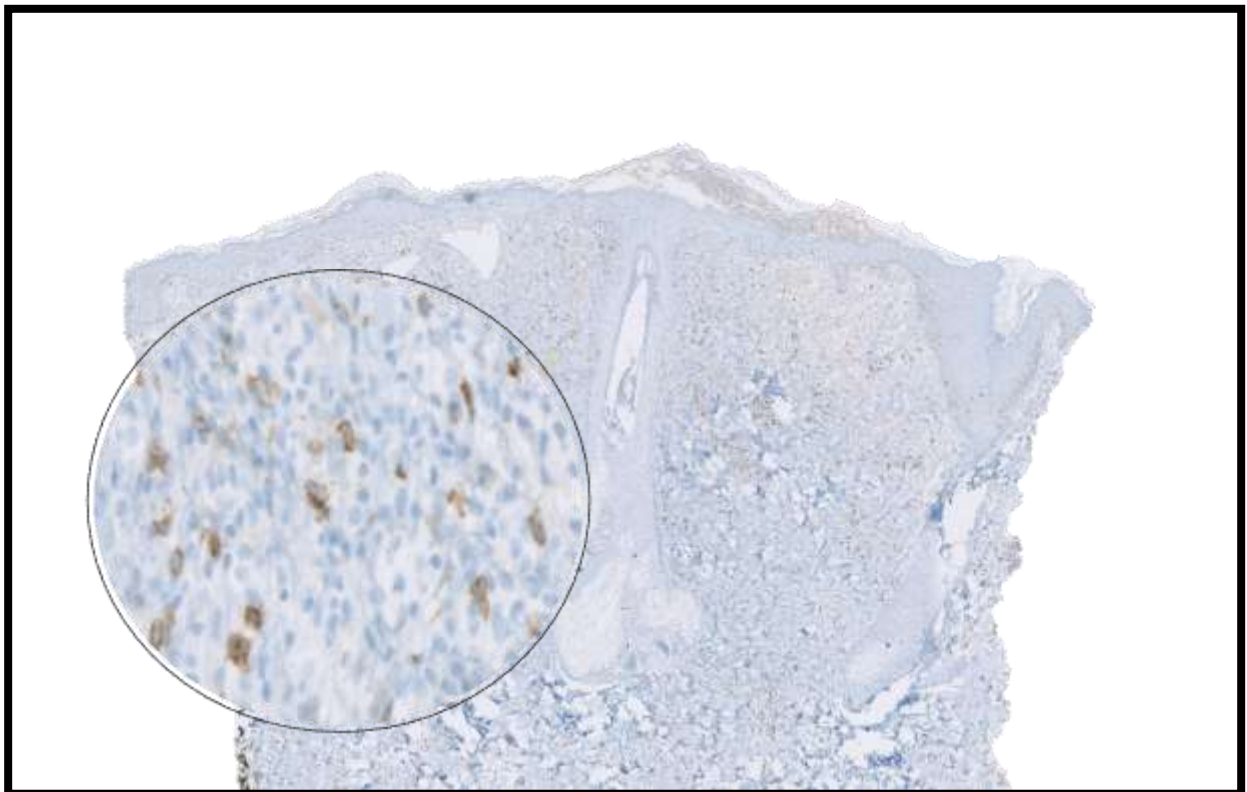


Figure 60 : IHC CD8 : marquage d'une population CD8+ minoritaire.

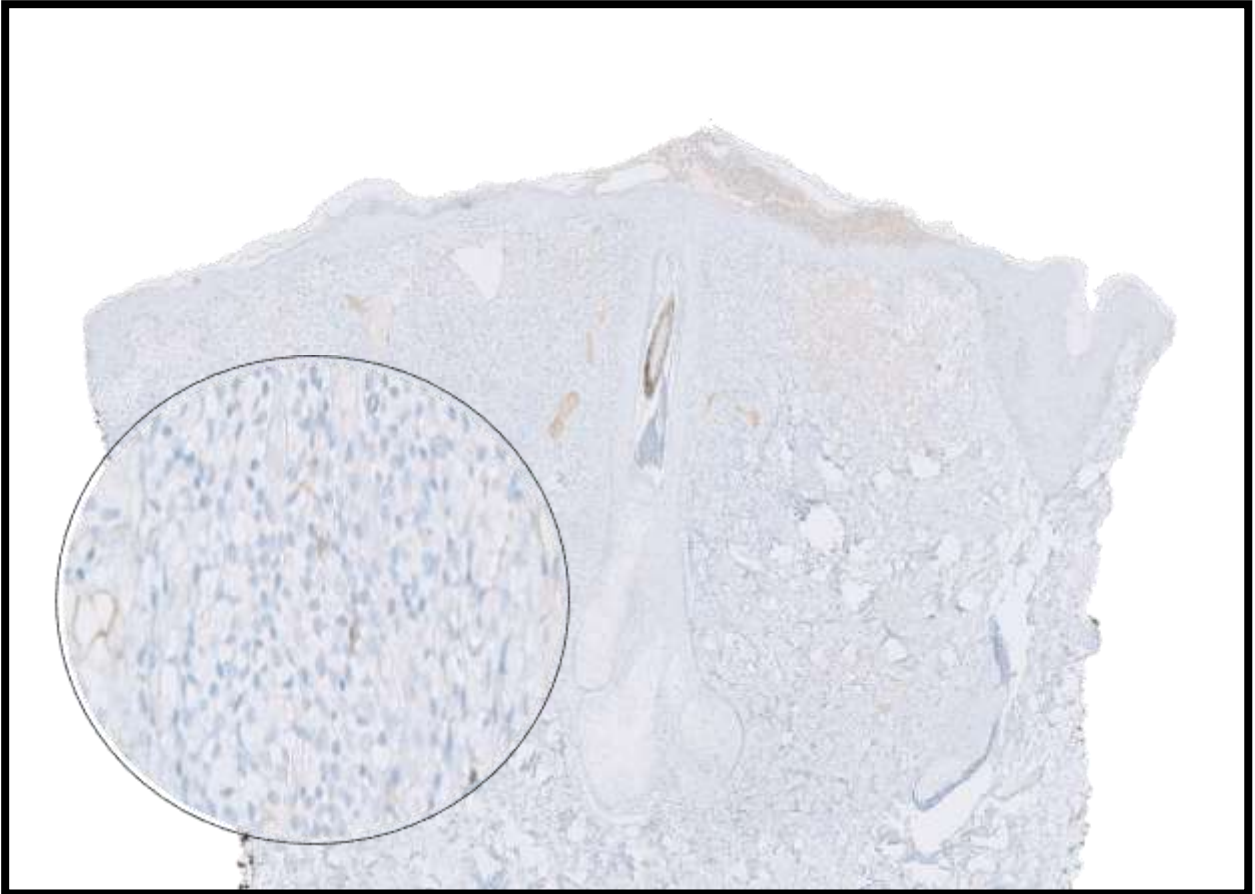


Figure 61 : IHC CD56 : négatif.

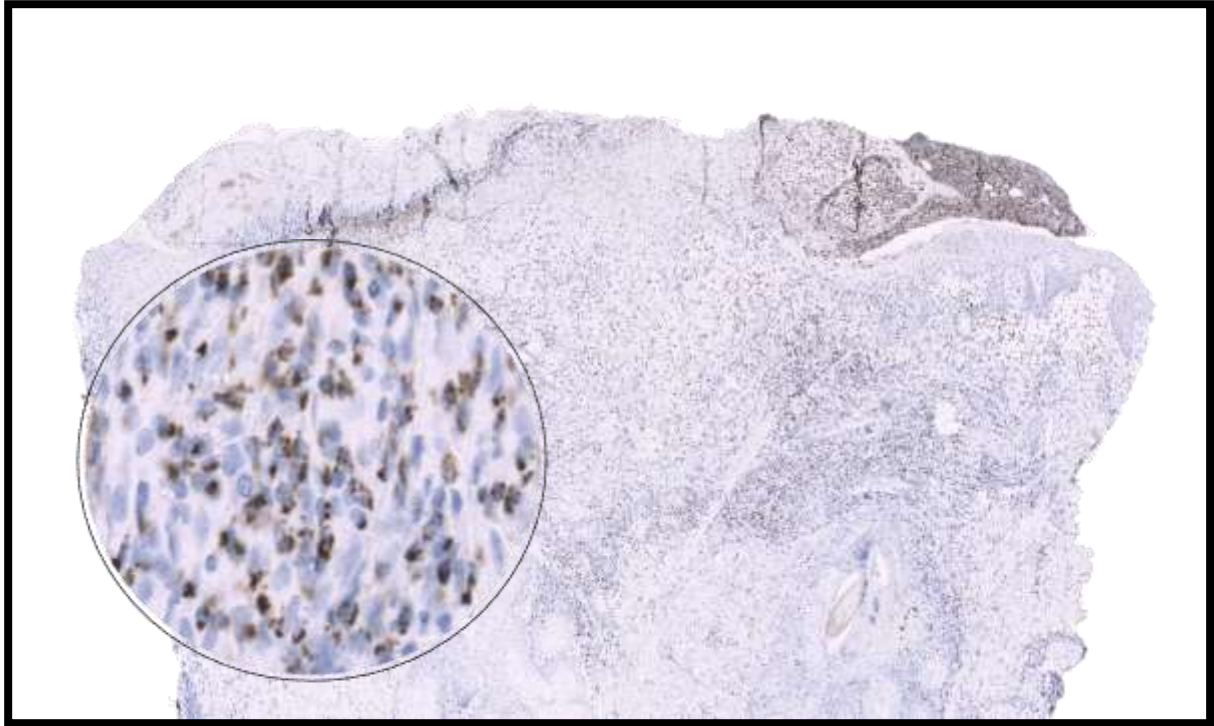


Figure 62 : IHC TIA1, granules intra cytoplasmiques.

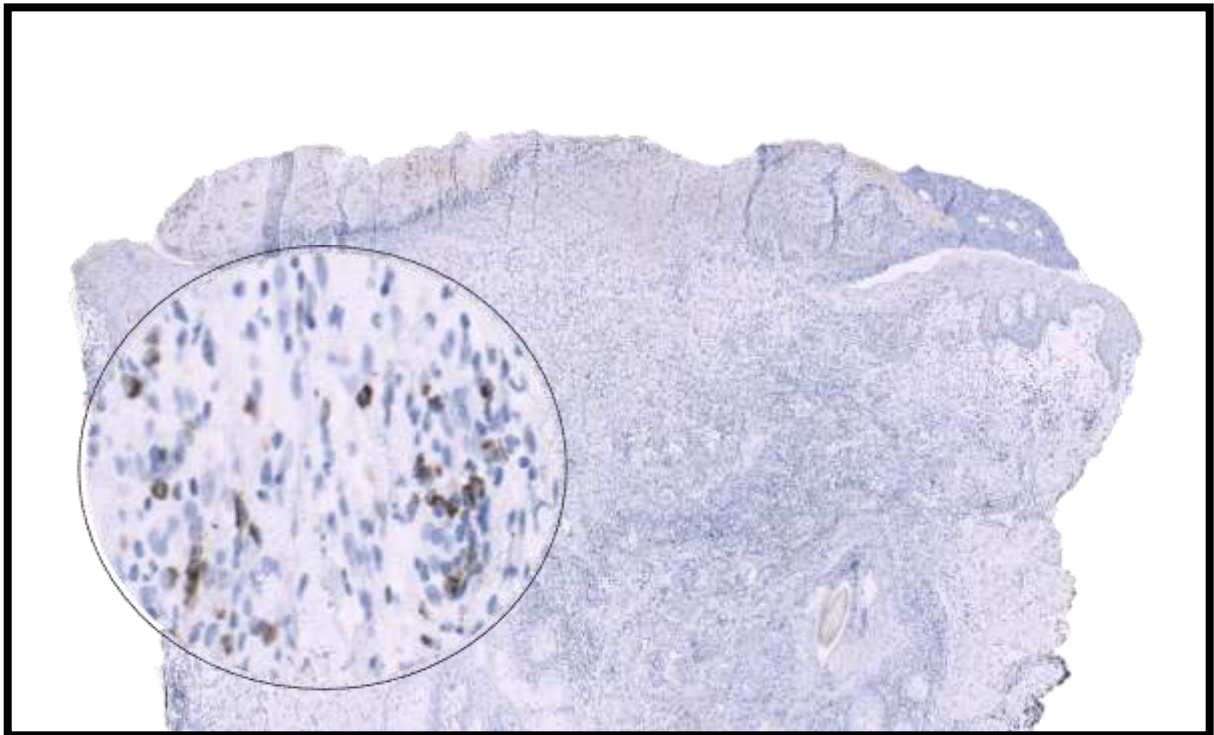


Figure 63 : IHC Granzyme B, granules intra cytoplasmiques.

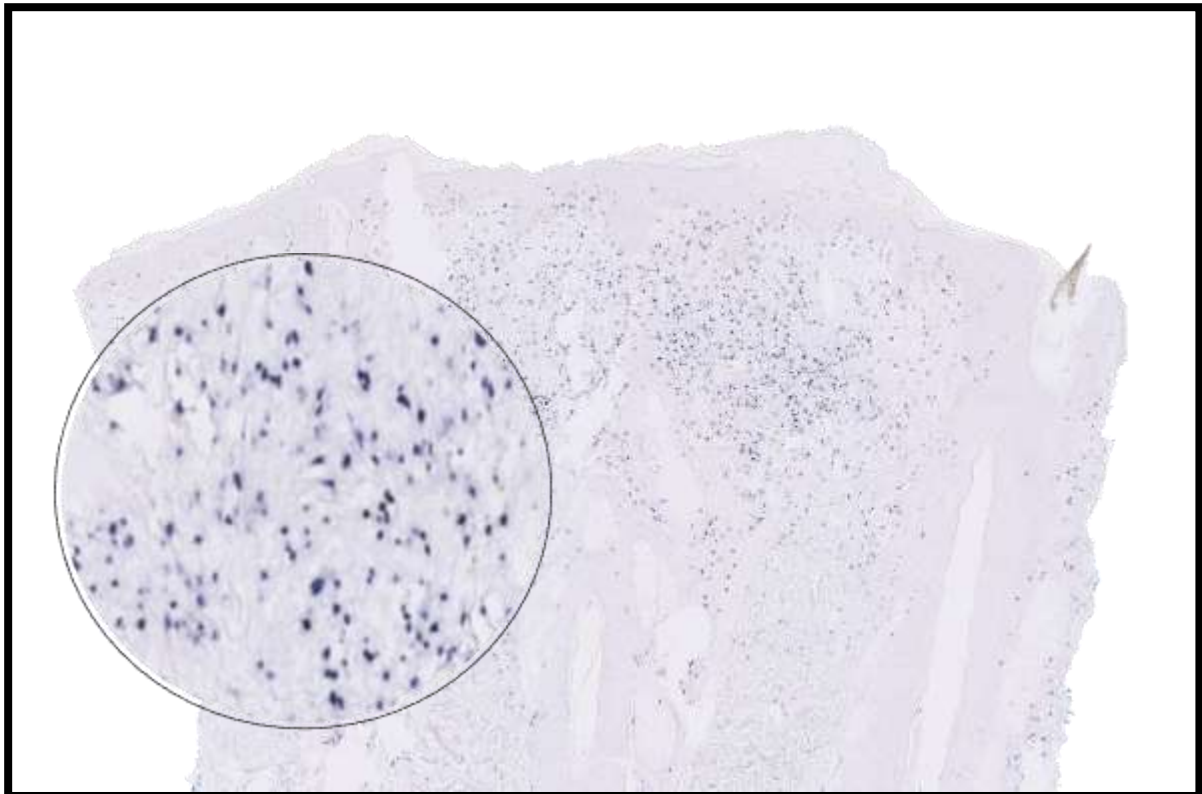
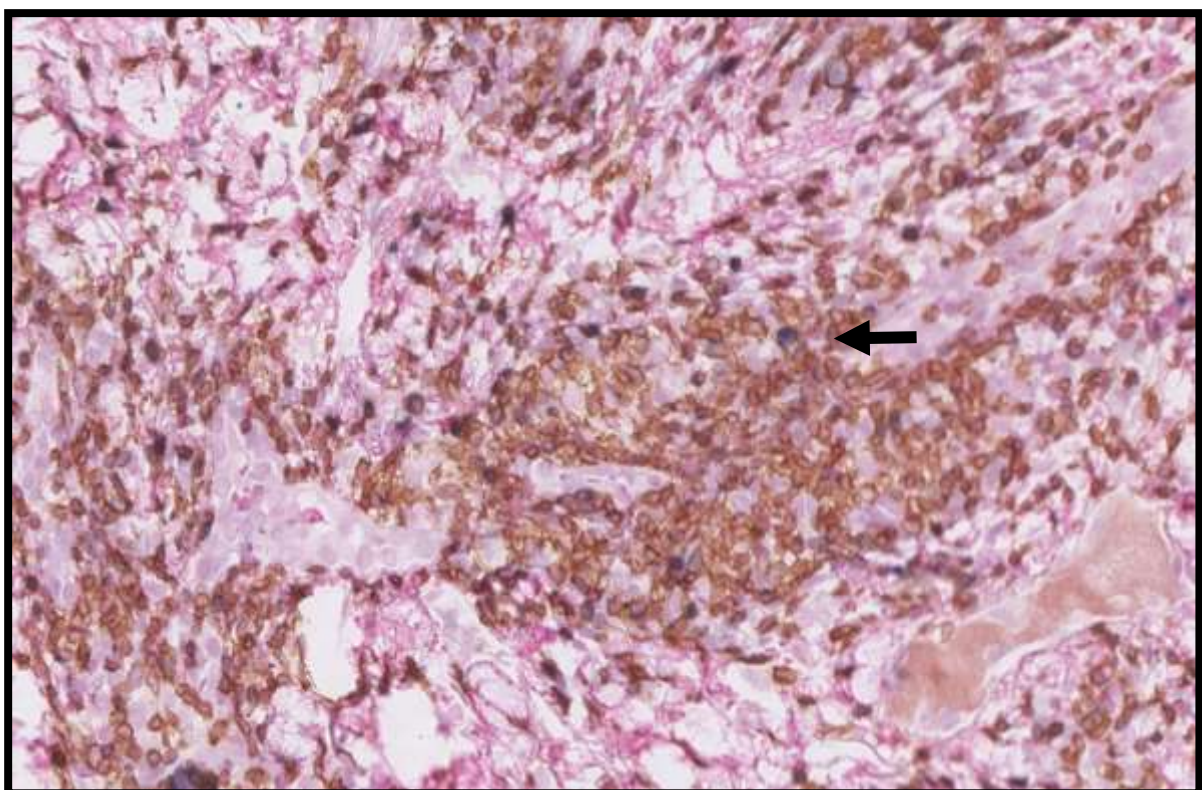


Figure 64 : HIS EBER : marquage nucléaire de nombreux noyaux.



*Figure 65 : Double marquage EBER-CD3
EBER : Positivité nucléaire (en bleu) ; CD3 : positivité membranaire (en marron)
Cette technique confirme l'infection des lymphocytes T par l'EBV.*

4.4.4. Diagnostic proposé

Compte tenu des données cliniques, paracliniques et histologique le diagnostic retenu était celui de lymphoprolifération de type HV chez un adulte, sans argument clinique ou biologique pour un lymphome.

4.4.5. Traitement

Le traitement des lésions cutanées par antipaludéens de synthèse était poursuivi (instauré en 2015 pour une suspicion de processus lupique) et associé à des mesures de photoprotection permettant de stabiliser la maladie.

4.4.6. Evolution

Il est intéressant de noter qu'en plus des symptômes classiques d'HV il présentait également des signes extra-cutanés inhabituels pour un HV classique notamment des arthralgies inflammatoires, nécessitant un traitement par morphiniques, et pour lesquelles un bilan rhumatologique exhaustif ne retrouvait pas d'étiologie. Les arthralgies sont possibles dans un contexte d'infection chronique active à l'EBV, et compte même comme critère diagnostique⁴⁹⁻⁵² (rappel des critères diagnostiques au paragraphe 2.5). Le caractère pronostic de l'atteinte conjonctivale n'est pas clair car elle est décrite dans quelques cas typiques mais également dans des formes plus sévères.

Les données les plus récentes de son suivi montraient une maladie stable sans argument clinique ou biologique pour un lymphome. La sérologie EBV demeurait inchangée, la charge virale était stable, sans population clonale identifiable.

Les données du suivi sont résumées dans le **tableau 3**.

Dates	Profil sérologique	Charge virale EBV	Clonalité T peau (FFPE)	Clonalité T sang	Clonalité B sang
2015	DEBUT DES SYMPTOMES (36ANS)				
05 avril 2018	VCA IgG+ VCA IgM- EBNA douteux	113 000 <i>copies/ml</i> <i>Seuil 500</i> <i>copies</i>			
	PRELEVEMENT HISTOLOGIQUE ET PHOTOS CLINIQUES (phase éruptive)				
11 avril 2018		LB : 33 900 LT : 99 300	Matériel insuffisant		
Août 2018	VCA IgG+ VCA IgM- EBNA -				
Sept. 2018	VCA IgG+ VCA IgM- EBNA-			Population T polyclonale	Population B polyclonale
	PHOTOS CLINIQUES (phase de rémission)				
Oct. 2018	VCA IgG+ VCA IgM- EBNA-			Population T polyclonale	
2019	DUREE DES SYMPTOMES 4 ANS PATIENT EN VIE MALADIE STABLE				

Tableau 3 : Sérologies, charges virales et études de clonalités du cas n° 4.

5. SYNTHÈSE DES CAS

Caractéristiques / cas	Cas n° 1	Cas n° 2	Cas n° 3	Cas n° 4
Origine asiatique, mexicaine ou sud-américaine	Non	Non	Non	Non
Age (année)/ genre	10/M	14/F	11/F	40/M
Début des symptômes (âge en année)	4	11	9	35
CLINIQUE				
Lésions cliniques	Vésicules, bulles, croûtes	Vésicules, croûtes	Vésicules	Vésicules, bulles érosives et nécrotiques, croûtes, conjonctivite
(Edème facial)	Non	Non	Non	Non
Topographie	Face (joues), oreilles face externe des avant-bras, haut du dos	Face (nez, zones malaires), oreilles, face externe des avant-bras, partie antérieure du thorax	Fac (joue, nez)	Face (nez, joues), oreilles, face externe des avant-bras
Photo sensibilité	Oui	Oui	Oui	Oui
Eruption en zone photo protégée	Non	Non	Non	Non
Evolution cicatricielle	Oui	Oui	Oui	Oui
Signes systémiques (fièvre, adénopathies, organomégalie)	Non	Non	Non	Non
BIOLOGIE				
Biologie standard (NFS, bilan hépatique)	Normale	Normale	Normale	Normale
Porphyrines	Normales	Normales	Normales	Normales
Bilan auto immun	Négatif	Négatif	Anticorps anti-nucléaires	Négatif
Sérologies	VCA IgG+ VCA IgM- EBNA-	VCA IgG+ VCA IgM- EBNA-	VCA IgG+ VCA IgM- EBNA+	VCA IgG+ VCA IgM- EBNA-
Charge virale EBV maximale (copies/ml de sang total)	3 820 000	1 800 000 (LT) 31 200 (LB)	< 500 (Seuil de détection)	113 000
Clonalité sanguine	T monoclonale 218pb B polyclonale	Non disponible	Non disponible	T polyclonale B polyclonale
HISTOPATHOLOGIE				
Epiderme	Dégénérescence réticuloïde Présence de vésico-bulle	Dégénérescence réticuloïde Présence de vésico-bulle	Ulcération dermo-épidermique Absence de vésicule	Dégénérescence réticuloïde Présence de vésico-bulle
Effet cytopathogène viral	Non	Non	Non	Non
Derme	Infiltrat lymphocytaire dense	Nécrose superficielle Infiltrat lymphocytaire dense	Infiltrat composé en majorité de polynucléaires neutrophiles	Infiltrat lymphocytaire dense
Topographie de l'infiltrat	Superficiel et profond Péri vasculaire, péri pileaire	Superficiel et profond Péri vasculaire, péri pileaire	Superficiel	Superficiel et moyen péri vasculaire
Infiltrat hypodermique	Absence	Absence	Absence	Absence
Grands lymphocytes	Absence	Absence	Absence	Absence
Lymphocytes atypiques	Absence	Absence	Absence	Absence
Mitoses dermiques	Absence	Absence	Absence	Absence
Angio-destruction	Absence	Absence	Absence	Absence
Immunofluorescence directe	Négative	Négative	Négative	Négative
Phénotype de l'infiltrat	Populations CD3+, CD4+ et CD8+ minoritaire TIA1+, Granzyme B + CD20, CD30, CD56, CD117 négatifs	Populations CD3+, CD4+ et CD8+ minoritaire TIA1+, Granzyme B + CD20, CD30, CD56, CD117 négatifs	Très rares lymphocytes T-CD3+	Populations CD3+, CD4+ et CD8+ minoritaire TIA1+, Granzyme B + CD20, CD30, CD56, CD117 négatifs
Hybridation in situ EBER	+++ (lymphocytes CD3)	+++	-	+++ (lymphocytes CD3)
Clonalité tissulaire	T Monoclonale 225 pb	Matériel épuisé	Non réalisée	Matériel épuisé
PRISE EN CHARGE ET SUIVI				
Traitement	Photoprotection Antipaludéens de synthèse, antiviraux	Photoprotection Antipaludéens de synthèse	Photoprotection	Photoprotection Antipaludéens de synthèse
Evolution	Maladie STABLE Absence de signe clinique ou biologique de lymphome	Maladie STABLE Absence de signe clinique ou biologique de lymphome	Maladie STABLE Absence de signe clinique ou biologique de lymphome	Maladie STABLE Absence de signe clinique ou biologique de lymphome
Durée de la maladie (mois)	72	36	24	48

Tableau 4 : synthèse des cas

6. REVUE DE LA LITTÉRATURE & DISCUSSION

Les cas anatomo-cliniques que nous venons de décrire, et pour lesquels le diagnostic était formel (cas n° 1, 2 et 4) ont tous présenté une évolution bénigne sur une période de 36 à 72 mois. Comme nous l'avons vu précédemment, ces pathologies chroniques présentent un risque évolutif non négligeable et certaines **données géographiques, cliniques, paracliniques et histopathologiques** semblent être intéressantes à prendre en compte dans la prise en charge des patients. Nous avons donc effectué une revue exhaustive de la littérature pour établir les paramètres intéressants à prendre en compte dans le diagnostic et le suivi de ces patients :

6.1. Données géographiques

Certains auteurs considèrent que l'HV classique n'a aucune prédisposition géographique ou ethnique : pour soutenir cette hypothèse, quelques cas ou séries européennes et asiatiques d'HV typiques^{4,5,54,58,75-77} ont été rapportées. **Aucun cas de lymphome de type HV n'a été rapporté en Europe ou en Amérique du Nord depuis plus de 60 ans.** Toutes les grandes séries de cas européennes, *Sonnex et al*⁷⁶ en 1987 (10 cas pédiatriques - suivi moyen : 9 ans), *Gupta et al*⁴ en 2000 (17 patients de 6 à 46 ans - suivi moyen : 13 ans), *Verneuil et al*⁵⁴ en 2010 (7 cas pédiatriques – suivi moyen : 8 ans) intéressent des formes classiques, d'évolutions favorables.

Les plus grandes séries d'HV sévères et de lymphome de type HV intéressent exclusivement des populations asiatiques^{5,58,72,78}, ou originaires d'Amérique latine^{57,71,74,79-81}. Aucun de nos quatre patients était d'origine asiatique ou d'Amérique latine, et aucun, à l'heure actuelle, ne présente d'arguments cliniques, biologiques ou anatomopathologiques pour une prolifération lymphoïde maligne.

Les HV de forme classique et d'évolution indolente sont géographiquement ubiquitaires. A contrario, les formes sévères associées à une évolution péjorative ne sont rapportées que dans certaines régions du Monde : l'origine ethnique des patients est donc un critère important à prendre en compte dans la prise en charge initiale et le suivi des patients (figure 66).

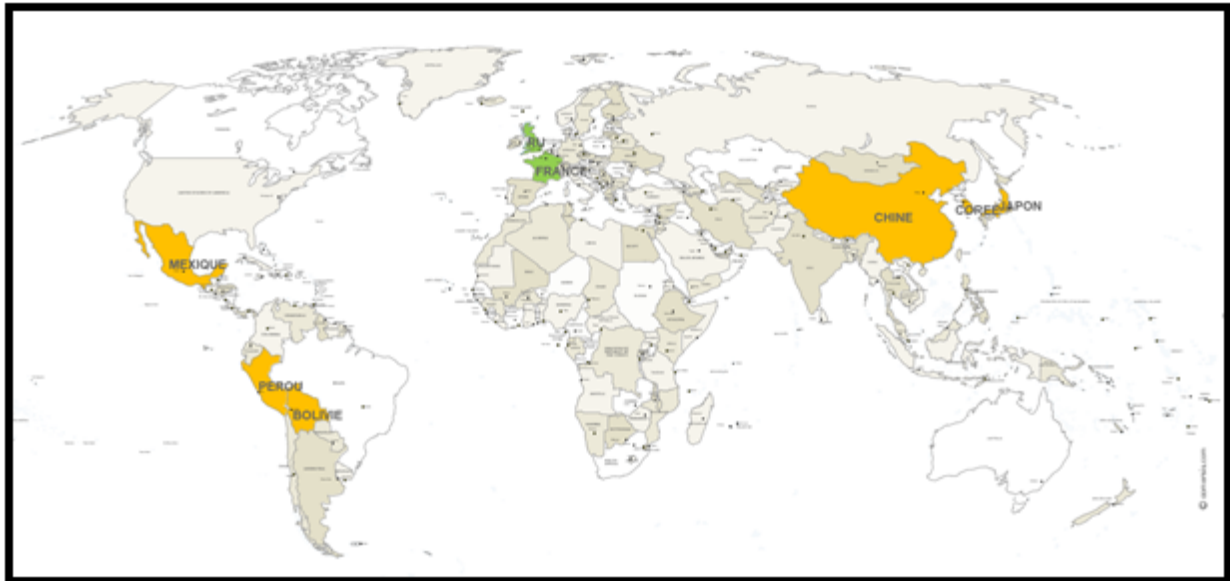


Figure 66 : répartition géographique des plus grandes séries (≥ 6 cas) d’HV d’évolution bénigne (en vert) et d’HV évoluant vers un lymphome (en orange).

6.2. Données cliniques

6.2.1. Age de début des symptômes

Comme nos deux premiers cas, la majorité des publications intéressant des lymphoproliférations cutanées de type HV concerne une population pédiatrique ou d’adultes jeunes (**tableaux 5-6**). L’âge médian au diagnostic est de 8 ans avec un ratio homme/femme de 2.3/1⁸².

	<i>Sonnex et al</i> ⁷⁶ , 1988 10 cas, 2M/8F	<i>Gupta et al</i> ⁴ , 2000 15 cas	<i>Iwatsuki et al</i> ⁵ , 2006 6 cas, 2M/4F	<i>Verneuil et al</i> ³⁴ , 2010 7 cas, 4M/3F
Age de début des symptômes HV	1 à 10 ans médiane = 3.2	1 à 16 ans médiane = 7	2 à 6 ans médiane = 4.5	5 à 12 ans médiane = 8
Evolution	9 v, 1 pdv	15 v	4 v, 2 pdv	6 v
Suivi	3 à 18 ans moy = 9	4 à 31 ans moy = 13	2 à 9 ans moy non disponible	4 à 45 ans moy = 8
Rémission	2/10	NR	NR	3/7

Tableau 5 : Estimation de l’âge de début des symptômes des HV typiques.

NR = non renseigné, dc = patient décédé, pdv = patient perdu de vue.

	<i>Barrionuevo et al</i> ⁸⁰ , 2002 16 cas, 7M/9F	<i>Iwatsuki et al</i> ⁵ , 2006 11 cas 5M/6F	<i>Xu et al</i> ⁷² , 2010 7 cas, 2M/5F	<i>Rodriguez - Pinilla et al</i> ⁷¹ , 2010 14 cas, 9M/5F	<i>Quintanilla- Martinez et al</i> ⁵⁷ , 2013 20 cas, 14M/6F	<i>Sanguenza et al</i> ⁷⁹ , 2013 11 cas 5M/6F	<i>Magana et al</i> ⁷⁴ , 2016 9 cas, 6M/3F
Estimation de l'âge de début des symptômes des lymphomes de type HV	5 à 17 ans médiane = 12 Délai estimé entre 1 ^{ers} symptômes et le diagnostic = 2 à 72 mois médiane = 18 mois	2 à 18 ans médiane = 6	3 à 12 ans médiane = 7 Age de début des symptômes 6 mois à 5 ans moyenne = 4	1 à 17 ans médiane = 8.7	1 à 15 ans Durée moyenne des symptômes au moment du diagnostic = 2.4 ans	7 à 21 ans médiane = 15 Durée des symptômes = 6 mois à 8 ans	4 à 27 ans médiane = 13.3 13.3 Durée des symptômes avant le diagnostic = 4 à 10 mois
Evolution	5 dc, 8 pdv, 3 v	5 dc, 5 v, 1 pdv	6 v, 1 pdv	10 dc, 4 v	4 dc, 13 pdv, 3 v	7 dc, 4 v	9 dc
Suivi	2 à 33 mois pour 10 patients moy = 13.5	1 à 12 ans pour les 11 patients moy = 5.5	24 mois pour 1 patient	1 à 32 mois pour les 14 patients moy = 12.5	1 à 156 mois pour 13 patients moy = 48	3 à 6 mois pour 7 patients moy = 5	4 à 6 mois pour les 9 patients moy = 5.5

Tableau 6 : Estimation de l'âge de début des symptômes des formes sévères & des lymphomes de type HV. Dc = patient décédé, v = patient vivant, pdv = patient perdu de vue.

Les débuts à l'âge adulte sont rares et peu décrits dans la littérature (**tableau 7**) : le cas n°4 constitue donc une exception.

Concernant les lymphomes de type HV, *Sanguenza et al*⁷⁹ rapportent une létalité de 100% chez les adultes dans les 5.3 mois suivant le diagnostic de lymphome contre 60% chez les enfants. *K Yu et al*¹⁵ observent une progression de la maladie chez un patient mexicain de 33 ans dont les symptômes ont débutés deux ans auparavant. Une étude asiatique récente⁸³ rapporte un pronostic plus sombre chez 6 patients débutant les symptômes à l'âge adulte (4 décès dans les 14.3 mois suivant le diagnostic) comparativement à un groupe de 7 enfants (1 décès dans les 6 mois).

A l'inverse, *Sangwan et al*⁶⁷ rapportent un HV débutant chez un fermier de 34 ans ayant une bonne évolution clinique plus de 10 ans après le début des symptômes. Cependant ni le statut sérologique, ni l'hybridation *in situ* à la recherche du virus EBV ne sont mentionnés laissant planer un doute sur le diagnostic.

*Nomura et al*⁸⁴ décrivent la première fois en 2015 un HV clonal débutant chez une patiente asiatique de 78 ans avec une bonne évolution clinique (suivi sur 18 mois), laissant penser que les débuts à l'âge adulte et le caractère clonal de la prolifération ne sont pas forcément associés à un mauvais pronostic.

Les résultats des différentes études sont contradictoires, mais certains cas laissent supposer qu'un début à l'âge adulte n'est pas systématiquement associé à un mauvais pronostic.

Cas / Caractéristiques	Age (ans)/genre	Durée des symptômes avant le diagnostic (mois)	Diagnostics	Traitement	Evolution/suivi
<i>Kenneth K. Yu et al</i> ¹⁵ 2018	33/M	24	Lymphome de type HV	Interféron alpha, greffe de cellules souches refusée	Inconnu
<i>Valencia Long et al</i> ⁸⁵ 2018	77/M	12	HVLPD	Corticoïdes topiques	Rémission complète / 7 ans
<i>Sangwan et al</i> ⁶⁷ 2017	42/M	96	HV	Antipaludéen de synthèse	Amélioration des symptômes /6 semaines
<i>Kim et al</i> ⁸⁶ , 2017	70/F	36	HVLPD	Pimécrolimus topique	Rémission complète /18 mois
<i>Kim et al</i> ⁸⁶ , 2017	40/F	240	HVLPD	Minocycline	Rémission complète / 12 mois
<i>Wen P et al</i> ⁸⁷ , 2017	48/M	7	Lymphome de type HV	Antipaludéens de synthèse, interféron alpha	Réponse partielle / inconnu
<i>J Qiao et al</i> ⁸⁸ , 2016	35/F	36	Lymphome de type HV	Chimiothérapie, interféron alpha	Inconnu
<i>Soo EJ Jung et al</i> ⁸⁹ 2015	70/F	12	HV	Corticoïdes topiques	Réponse partielle / 1 an
<i>Nomura et al</i> ⁸⁴ 2015	78/F	120	HV atypique	Inconnu	En vie / 1 an
<i>Nomura et al</i> ⁹⁰ 2014	74/M	6	HV sévère	Inconnu	Décès / 27 mois
<i>Wang T et al</i> ⁹¹ , 2013	34/F	24	Lymphome de type HV	Antiviraux	Inconnu
<i>Sanguenza et al</i> ⁷⁹ , 2013	58/F	96	Lymphome de type HV	Inconnu	Décès/8 mois
<i>Cho Kh et al</i> ⁹² , 2000	33/F	36	Lymphome de type HV	Chimiothérapie	Inconnu
<i>Cho Kh et al</i> ⁹² , 2000	34/M	16	Lymphome de type HV	Chimiothérapie	Inconnu
<i>Blackwell et al</i> ⁹³ , 1998	58/M	60	HV	Cyclosporine A	Stabilisation de la maladie / inconnu

Tableau 7 : Lymphoproliférations de type HV, patients débutants les symptômes à l'âge adulte.

6.2.2. Manifestations cliniques

Les HV classiques sont décrits comme des éruptions cutanées exclusivement photo-distribuées survenant quelques minutes à quelques heures après une exposition solaire. Les lésions évoluent ensuite sous forme de papules, vésicules et croûtes spontanément résolutive mais laissant persister des cicatrices (**tableau 8**). **Cette description correspond aux tableaux cliniques présentés par nos patients.** Contrairement aux HV typiques, les HV sévères et les lymphomes de type HV sont plus fréquemment décrits en association avec (**tableau 9**) :

- Une fièvre élevée
- Un œdème facial
- Des lésions ulcérées / indurées, en zones non photo protégées
- Une organomégalie (hépatosplénomégalie)
- Des adénopathies

D'autres facteurs pronostics péjoratifs ont été rapportés comme l'apparition de lésions en zone photo protégée ou la désynchronisation solaire⁵⁷, la persistance des symptômes à l'âge adulte⁵, l'aggravation en intensité et en fréquence des éruptions⁵, l'atteinte conjonctivale à type d'ulcère de la cornée⁵¹ (**figure 67**). Concernant ce dernier point, il faut mentionner que l'atteinte conjonctivale est également décrite dans les HV typiques⁶¹⁻⁶³ et qu'il y a certainement un spectre lésionnel entre simple conjonctivite et ulcération cornéenne.

La présence de lésions cutanées inhabituelles (œdème facial, ulcérations cutanées, éruptions en zone photo protégée) ou d'une atteinte extra cutanée (adénopathies, organomégalie) associée à des signes généraux (fièvre, perte de poids, fatigue intense) doit faire réfuter le diagnostic d'HV classique.

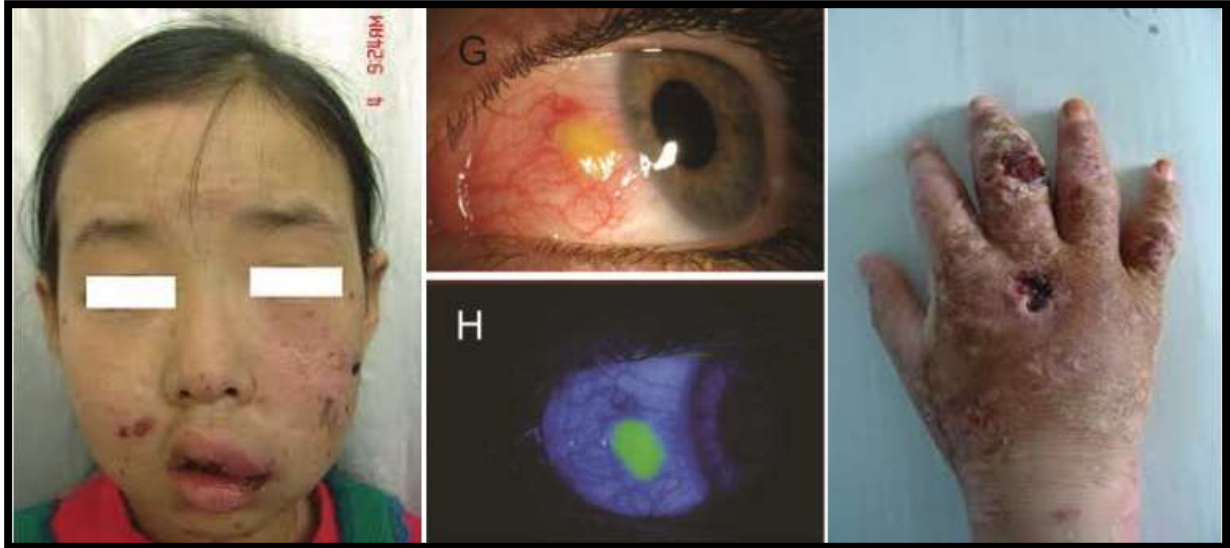


Figure 67 : Caractéristiques cliniques associées aux formes sévères d’HV et aux lymphomes de type HV : œdème facial⁷², atteinte conjonctivale^{51,62}(décrite également dans les formes typiques), et ulcération profonde⁷².

	<i>Sonnex et al⁷⁶ 1988</i> 10 cas, 2M/8F	<i>Gupta et al⁴ 2000</i> 15 cas	<i>Iwatsuki et al⁵ 2006</i> 6 cas, 2M/4F	<i>Verneuil et al⁵⁴ 2010</i> 7 cas, 4M/3F
Lésions élémentaires	Eruption cutanée dans 15 minutes à 24h après une exposition solaire. Evolution typique : papules, vésicules, croûtes et cicatrices	Papules, vésicules apparaissant après exposition solaire en zones photo-exposées, et guérissant en laissant une cicatrice	Eruptions papuleuses et vésiculeuses en zones photo-exposées évoluant vers une cicatrice	Eruptions papuleuses et vésiculeuse strictement en zones photo exposées évoluant vers une cicatrice
Fièvre	Oui 2/10	NR	Non	Non
Œdème facial	Non	NR	Non	Non
Lésions ulcérées, indurées	Non	Non	Non	Non
Eruptions en zones photo protégées	Non	Non	NR	Non
HSM et/ou ADP	NR	NR	Non	Non
Evolution	9 v, 1 pdv	15 v	4 v, 2 pdv	6 v
Suivi	3 à 18 ans moy = 9	NR	2 à 9 ans	4 à 45 ans moy = 8
Rémission	2/10	NR	NR	3/7

Tableau 8 : Caractéristiques cliniques des HV typiques. NR = non renseigné, HSM = Hépatosplénomégalie, ADP = adénopathies, v = patient vivant, pdv = perdu de vue

	<i>Barrionueo et al⁸⁰ 2002,</i> 16 cas, 7M/9F	<i>Iwatsuki et al⁵ 2006</i> 11 cas, 5M/6F	<i>Xu et al⁷²,</i> 2010 7 cas, 2M/5F	<i>Rodriguez - Pinilla et al⁷¹,2010</i> 14 cas, 9M/5F	<i>Quintanilla-Martinez et al⁵⁷, 2013</i> 20 cas, 14M/6F	<i>Sanguenza et al⁷⁹, 2013</i> 12 cas, 5M/7F	<i>Plaza et al⁸¹, 2015</i> 7 cas, 5M/2F	<i>Magana et al⁷⁴, 2016</i> 9 cas, 6M/3F
Fièvre	NR	Oui*	Oui 7/7	Oui 2/14	Oui 10/20	Oui 12/12	Oui 7/7	Oui 9/9
Œdème facial	NR	Oui*	Oui 4/7	Oui 10/14	Oui *	Oui 12/12	Oui 7/7	Oui 9/9
Lésions ulcérées, indurées	Oui *	Oui*	Oui 3/7	Oui 13/14	Oui 14/20	Oui 9/12	Oui 2/7	Oui 9/9
Eruptions en zones photo protégées	Oui 4/16	NR	Oui 6/7	Oui 9/14	Oui *	Oui 6/12	Non	Oui 6/9
HSM et/ou ADP	Oui 10/16	Oui*	Oui 7/7	Oui 2/14	Oui 10/20	Oui 12/12	Oui 7/7	Oui 9/9
Evolution	5 dc, 8 pdv, 3 v	5 dc, 5 v, 1 pdv	6 v, 1 pdv	10 dc, 4 v	4 dc, 13 pdv, 3 v	7 dc, 4 v	7 dc	9 dc
Suivi	2 à 33 mois pour 10 patients moy = 13.5	1 à 12 ans pour les 11 patients moy = 5.5	24 mois pour 1 patient	1 à 32 mois pour les 14 patients moy = 12.5	1 à 156 mois pour 13 patients moy = 48	3 à 6 mois pour 7 patients moy = 5	1 à 6 mois pour les 7 patients moy = 3.2	4 à 6 mois pour les 9 patients moy = 5.5

Tableau 9 : Caractéristiques cliniques des lymphomes de type HV. * données individuelles non précisées, NR = non renseigné, HSM = hépatosplénomégalie, ADP = adénopathies, dc = patient décédé, pdv = perdu de vu, v = patient vivant.

6.3. Données paracliniques

6.3.1. Bilan biologique

Dans les HV classiques, aucune perturbation du bilan biologique (cytolyse ou cytopénies) n'est rapportée dans la littérature (**tableau 10**). Nos patients présentaient également un bilan biologique normal.

En revanche, de telles anomalies sont très souvent associées aux formes sévères d'HV ou aux lymphomes de type HV (**tableau 11**) – ces perturbations rentrent probablement dans le cadre des manifestations systémiques de l'infection chronique active à EBV. *Iwatsuki et al*⁵ mettent en évidence des perturbations du bilan biologique (cytolyse hépatique, élévations des LDH, leucopénie et thrombocytopénie) dans un groupe de 11 cas sévères contre aucune modification biologique dans un groupe de 6 formes typiques. Il est intéressant de noter qu'un profil sérologique anormal peut être objectivé, aussi bien dans les HV typiques, que dans les HV sévères et les lymphomes de type HV. Nos 3 patients avaient en effet un profil sérologique inhabituel avec négativité des anti-EBNA évoquant une infection chronique active à EBV.

L'association d'un tableau clinique d'HV à des perturbations du bilan biologique (cytolyse hépatique, cytopénies) doit faire craindre une forme systémique d'infection chronique active à EBV qui est plus fréquemment associée à l'apparition d'un lymphome T systémique.

6.3.2. Charge virale EBV

La comparaison des charges virales entre HV, HV sévère, et HVLL est compliquée en grande partie à cause des différences de techniques à la fois spatiales et temporelles, et de la grande variabilité dans les unités utilisées. Cette contrainte se résoudra sûrement dans le futur grâce à la normalisation des techniques. De plus, les charges virales EBV étaient peu investiguées dans les grandes séries d'HV classiques (**tableau 10**) historiques. On peut noter cependant que la charge virale est très variable, pouvant aller de moins de 200 copies/ml⁷⁵ à plus de 3 300 000.

copies/ml⁵⁴ dans les HV classiques et de 53 900 copies/ml¹⁵ à 74 000 000 copies/ml⁷⁰ dans les lymphomes de type HV.

En 2006 *Iwatsuki et al*⁵ mettent en évidence des charges virales plus élevées dans un groupe de patients diagnostiqués HV sévères, par rapport à un groupe de patients atteints d’HV classiques. En 2012 *Hirai et al*⁹⁴ (**tableaux 10 et 11**) obtiennent les mêmes conclusions en comparant 29 HV typiques (charge virale moyenne de 18 500 copies /µg d’ADN) à 15 HV sévères (charge virale moyenne de 30 200 copies /µg d’ADN). Ces données suggèrent que la charge virale serait proportionnelle à la gravité de la maladie.

C’est effectivement ce que nous avons pu observer chez un de nos patient (cas n°1). Cependant *Yanghe Liu et al*⁹⁵ rapportent très récemment des charges virales qui paraissent peu élevées (de 21 500 copies à 105 000 copies/ml de sérum) chez 3 patients décédés (âgés de 4, 25 et 43 ans).

Certaines données suggèrent que la charge virale serait proportionnelle à la gravité de la maladie. La cinétique de la charge virale est pertinente à prendre en compte dans l’évaluation du pronostic et le suivi des patients cependant aucun seuil n’est actuellement validé.

	<i>Sonnex et al</i> ⁷⁶ 1988 10 cas, 2M/8F	<i>Gupta et al</i> ⁴ , 2000 15 cas	<i>Iwatsuki et al</i> ⁵ 2006 6 cas, 2M/4F	<i>Verneuil et al</i> ⁵⁴ 2010 7 cas, 4M/3F	<i>Hirai et al</i> ⁹⁴ 2012 33 cas, 16M/17F
Cytolyse	Non 10/10	Non*	Non*	Non 7/7	Non*
Cytopénies	Non 10/10	Non*	Non*	NR	NR
Profil sérologique anormal	Non 10/10	NR	Non*	Oui 4/7	NR
Charges virales max	NR	NR	NR	575 à 3 300 000 copies /ml moy 522 595 med = 18 900 (données disponibles pour les 7 cas)	110 à 79 500 copies /µg d’ADN moy = 18 500 (données disponibles pour 29 patients)

Tableau 10 : Critères biologiques des HV typiques. NR = données non renseignées. * données individuelles non détaillées.

	<i>Barrionueo et al</i> ⁸⁰ , 2002	<i>Iwatsuki et al</i> ⁵ , 2006	<i>Xu et al</i> ⁷² 2010	<i>Rodriguez - Pinilla et al</i> ⁷¹ 2010	<i>Hirai et al</i> ⁹⁴ 2012	<i>Quintanilla -Martinez et al</i> ⁵⁷ , 2013	<i>Sanguenza et al</i> ⁷⁹ 2013	<i>Plaza et al</i> ⁸¹ , 2015	<i>Magana et al</i> ⁷⁴ , 2016
	16 cas, 7M/9F/	11 cas, 5M/6F	7 cas, 2M/5F	14 cas, 9M/5F	15 cas, 7M/8F	20 cas, 14M/6F	12 cas, 5M/7F	7 cas, 5M/2F	9 cas, 6M/3F
Cytolyse	Oui 7/16	Oui 7/11	NR	NR	Oui 3/15	NR	NR	NR	NR
Cytopénie	Oui 2/16	Oui*	NR	NR	NR	NR	NR	NR	NR
Profil sérologique anormal	NR	Oui 4/6	Oui 4/7	NR	NR	NR	NR	NR	NR
Charges virales max	NR	11 200 à 544 000 copies/µg moy = 161 963 med = 46 327 (données disponibles pour 4 patients)	10 ⁷ à 10 ⁸ copies/µL (données disponibles pour 2 patients)	NR	450 à 101 000 copies /µg d'ADN moy = 30 200 (ND)	NR	NR	NR	NR

Tableau 11 : Critères biologiques des lymphomes de type HV. * données individuelles non précisées. NR = données non renseignées. ND = données non détaillées.

6.4. Données histopathologiques & microsémiologie

6.4.1. Morphologie

Les HV typiques sont peu décrits sur le plan morphologique. L'image histologique caractéristique correspond à un aspect très particulier de déliquescence épidermique (nécrose) réalisant une vaste bulle comblée de sérosités et d'éléments inflammatoires polymorphes. L'infiltrat lymphocytaire dermique superficiel sous-jacent est une caractéristique morphologique commune aux HV typiques (**tableau 12**). Sa topographie est particulière, volontiers périvasculaire et périannexielle. Les lymphocytes sont de taille petite à moyenne, sans véritables atypies. La présence d'un infiltrat réactionnel polymorphe constitué de polynucléaires n'est pas rare, comme les images d'épidermotropisme⁶⁴. Il n'est jamais observé d'effet cytopathogène viral. Ce sont les caractéristiques que nous avons pu également observer chez nos patients.

L'angiodestruction, les atypies cytologiques, la présence de grandes cellules et un infiltrat profond avec atteinte hypodermique (**figures 68-69-70-71-72**) sont des caractéristiques rapportées dans les cas de lymphomes de type HV (**tableau 13**) mais elles ne sont pas systématiques et la plupart des descriptions mentionnant ces caractéristiques ne concernent que des patients pour lesquels le diagnostic de lymphome était suspecté cliniquement⁶.

Il aurait été satisfaisant de pouvoir identifier au stade initial de la maladie des critères morphologiques prédictifs d'une évolution péjorative. Malheureusement toutes les études s'accordent sur l'absence d'éléments histologiques prédictifs de telles évolutions.

*Iwatsuki et al*⁵ n'objectivent pas de différence majeure sur le plan morphologique entre HV classiques et HV sévères chez 29 patients biopsiés : ils mettent en évidence un infiltrat plus dense et plus profond dans le groupe HV sévère, cependant il existe de nombreux cas d'HV typiques présentant histologiquement un infiltrat profond, pouvant parfois même être associé à des atypies cytologiques (*Levoska et al*⁶², *chen et al*⁵⁸, *wong et al*⁶⁵, *Iwatsuki et al*¹², *Blackwell et al*⁹³, *Halasz et al*⁹⁶, *Bickers et al*⁹⁷). Tous ces critères morphologiques peuvent être en partie subjectifs et aucun ne permet à lui seul de prédire l'évolution de la maladie.

Plus récemment, selon *Peng-Fei Wen et al*⁸³ le nombre de mastocytes pourrait être un indicateur de mauvais pronostic, les patients décédés dans leur étude présentant tous plus de 35 mastocytes

/10 champs à fort grossissement (détection à l'aide de l'immunohistochimie CD117). Nos patients ne présentaient pas de caractéristiques morphologiques associées au diagnostic de lymphome de type HV (infiltrat hypodermique, des atypies cytonucléaires, images d'angio invasion, grandes cellules, ou un nombre supérieur à 35 mastocytes /10 champs à fort grossissement).

Aucun critère histopathologique ne semble avoir, dans l'état actuel des connaissances, une fiabilité suffisante (en terme de subjectivité) pour prédire l'évolution des HV.

	<i>Sonnex et al</i> ⁷⁶ , 1988 10 cas, 2M/8F	<i>Gupta et al</i> ⁴ , 2000 15 cas	<i>Iwatsuki et al</i> ⁵ , 2006 6 cas, 2M/4F	<i>Verneuil et al</i> ⁵⁴ , 2010 7 cas, 4M/3F
Dégénération réticuloïde de l'épiderme	Oui 4/4	PAS D'HISTOLOGIE	Oui 6/6	PAS DE DESCRIPTION HISTOLOGIQUE PRECISE
Nécrose épidermique	Oui (lésions anciennes)		NR	
Ulcération épidermique	Oui (lésions anciennes)		NR	
Spongiose	Oui 4/4		NR	
Infiltrat lymphocytaire dermique	Oui 4/4		Oui 6/6	
Nécrose dermique superficielle	Oui (lésions anciennes) avec thrombose vasculaire		NR	
Topographie péri vasculaire	Oui 4/4		NR	
Infiltrat profond	Non		NR	

Tableau 12 : principales caractéristiques histologiques des hydroa-vacciniiformes typiques

NR = données non renseignées.

Séries / caractéristiques	<i>Barrionuevo et al</i> ⁸⁰ , 2002 16 cas, 7M/9F	<i>Xu et al</i> ⁷² , 2010 7 cas, 2M/5F	<i>Rodriguez - Pinilla et al</i> ⁷¹ , 2010 14 cas, 9M/5F	<i>Quintanilla-Martinez et al</i> ⁵⁷ , 2013 20 cas, 14M/6F	<i>Sanguenza et al</i> ⁷⁹ , 2013 12 cas, 5M/6F	<i>Plaza et al</i> ⁸¹ , 2015 7 cas, 5M/2F	<i>Magana et al</i> ⁷⁴ , 2016 9 cas, 6M/3F
Spongieuse, vésicules	Oui parfois	Oui 6/7	Oui dans la majorité des cas	Oui 11/20	Oui variable	Oui variable	Oui 4/9
Parakératose	Oui parfois	NR	NR	NR	Oui variable	Oui variable	NR
Acanthose	NR	NR	NR	NR	Oui variable	Oui variable	Oui 1/9
Nécrose épidermique	Oui parfois	Oui 1/7	Oui dans la majorité des cas	NR	Oui variable	NR	Oui 6/9
Ulcération épidermique	Oui parfois	NR	Oui 3/14	NR	NR	NR	NR
Epidermotropisme	Oui minime 16/16	NR	Oui souvent	Non	Oui 2/12	Oui 1/7	Oui 5/9
Dermite d'interface	NR	NR	NR	NR	NR	NR	Oui 2/9
Infiltrat dermique lymphocytaire	Oui 16/16	Oui 7/7	Oui 14/14	Oui 20/20	Oui 12/12	Oui 7/7	Oui 9/9
Intensité	Variable	Variable modérée à dense	Variable, faible à dense	Variable	Dense dans la majorité des cas	Variable Modérée à Dense	Variable
Pattern	Diffus	Diffus	Diffus	Diffus	Diffus 11/12	Diffus	Nodulaire 2/9, Épars 3/9, Diffus 5/9
Nécrose dermique superficielle	NR	NR	Oui 3/14	NR	NR	Non 7/7	NR
Nécrose tumorale	NR	NR	NR	NR	Oui 1/12	Non 7/7	Oui 1/9
Topographie périvasculaire	Oui 16/16	Oui dans la majorité des cas	Oui dans la majorité des cas	Oui dans la majorité des cas	Oui 3/12	Oui dans la majorité des cas	Oui 7/9
Topographie péri annexielle	Oui 16/16	Oui dans la majorité des cas	Oui dans la majorité des cas	Oui dans la majorité des cas	Oui 11/12	Oui parfois	NR
Infiltrat inflammatoire d'accompagnement	Petits lymphocytes, plasmocytes, PNN, PNE	PNN, PNE	PNN (abcès cornés), histiocytes, plasmocytes, PNE	Petits lymphocytes, PNE	Petits lymphocytes, histiocytes, plasmocytes, PNE	Petits lymphocytes, histiocytes, plasmocytes, PNE	Oui 9/9 PNE, mastocytes
Follicules lymphoïdes	NR	NR	Oui occasionnels	NR	NR	NR	NR
Taille cellulaire	Petite, moyenne, grandes	Petite à moyenne	Petites à moyenne	Petite, moyenne, grande	Moyenne à grande	Petite à moyenne	Petite moyenne à grande
Présence d'atypies	Oui variable	Oui 7/7	Oui variable	Oui variable	Oui variable	Oui variable	Oui 1/9
Mitoses	Peu fréquentes	NR	NR	NR	Oui	Rares	NR
Infiltrations péri nerveuses	Oui 16/16	NR	NR	NR	NR	NR	NR
Angio tropisme destruction, invasion	Oui 8/16	Oui 2/7	Oui dans la majorité des cas	Oui souvent	Oui 11/12	Oui 3/7	Oui 7/9
Infiltrat profond	Oui 12/16	Oui 7/7	Oui dans la majorité des cas	Oui parfois	Oui parfois	Oui dans la majorité des cas	Oui 3/8
Atteinte hypodermique	Oui 12/16	Oui 2/7	Oui dans la majorité des cas	Oui parfois	Oui parfois	Oui (ND)	Oui 3/8

Tableau 13 : Principales caractéristiques histologiques des lymphomes de type HV

NR = non renseigné, PNN = polynucléaires neutrophiles, PNE = polynucléaires éosinophiles, ND = non détaillé.

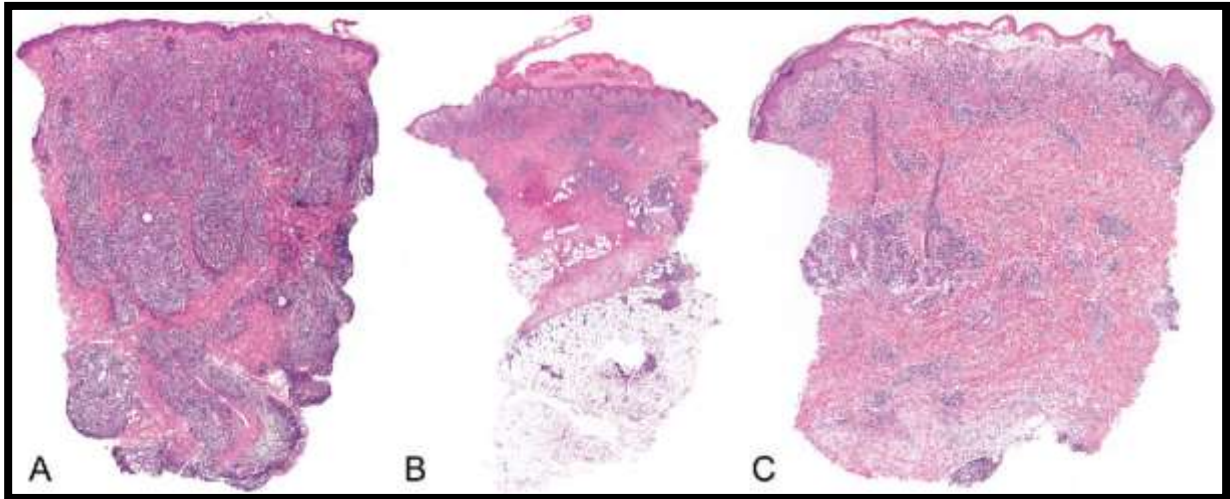


Figure 68 : Caractéristiques histologiques des lymphomes de type HV d'après Magana et al⁷⁴

A : Infiltrat lymphoïde dense, d'aspect nodulaire, occupant la totalité du derme.

B : Infiltrat lymphoïde dense, d'aspect « patchy », intéressant le derme et l'hypoderme superficiel avec vésiculation et nécrose épidermique en regard.

C : Infiltrat lymphoïde dermique de topographie périvasculaire et interstitiel avec vésiculation et nécrose épidermique en regard.

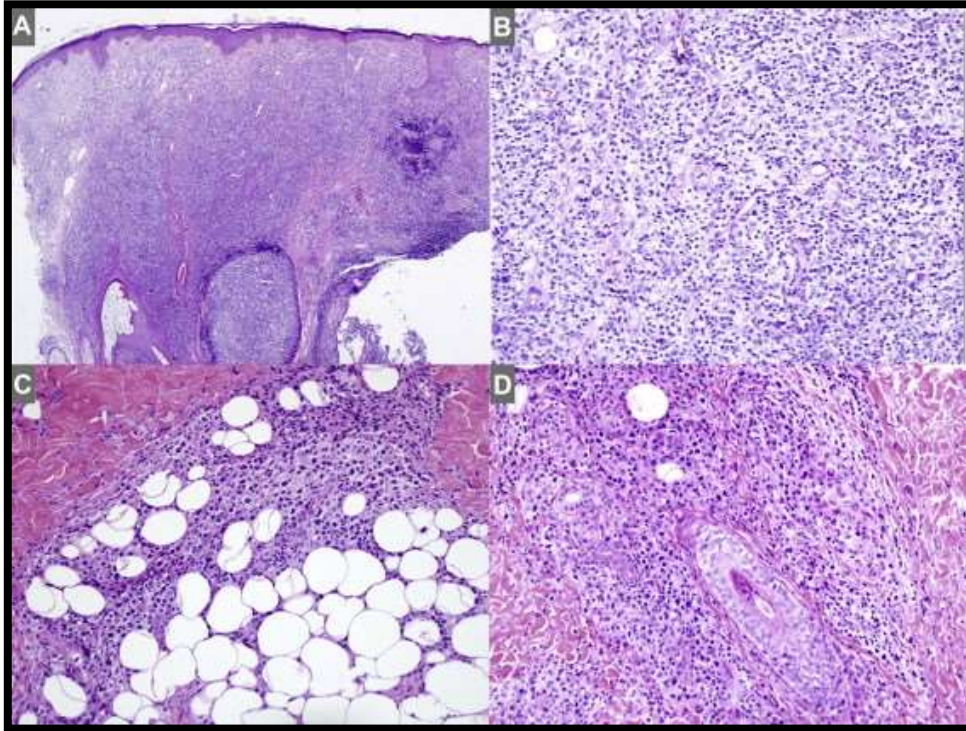


Figure 69 : Caractéristiques histologiques des lymphomes de type HV d'après Sangueza et al⁷⁹.

A : Infiltrat lymphocytaire dense et diffus occupant la totalité du derme (H&E).

B : A plus fort grossissement : population lymphocytaire atypique(H&E).

C : Infiltration de l'hypoderme par une population lymphocytaire atypique(H&E).

D : Lymphocytes atypiques de topographie péri-annexielle(H&E).

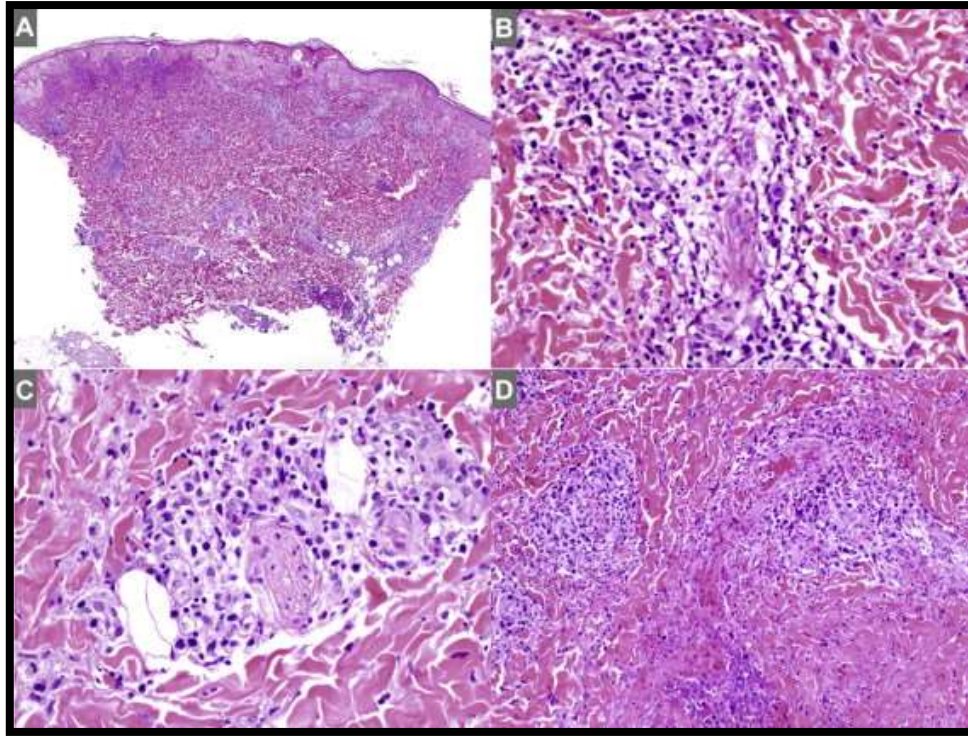


Figure 70 : caractéristiques histologiques des lymphomes de type HV d'après Sanguenza et al⁷⁹.

A : Œdème dermique superficiel et infiltrat lymphocytaire périvasculaire dermique profond (H&E).

B : Population lymphocytaire atypique avec image d'angio destruction (H&E).

C : Infiltrat lymphocytaire de topographie péri nerveuse (H&E).

D : Images d'angio destruction (H&E).

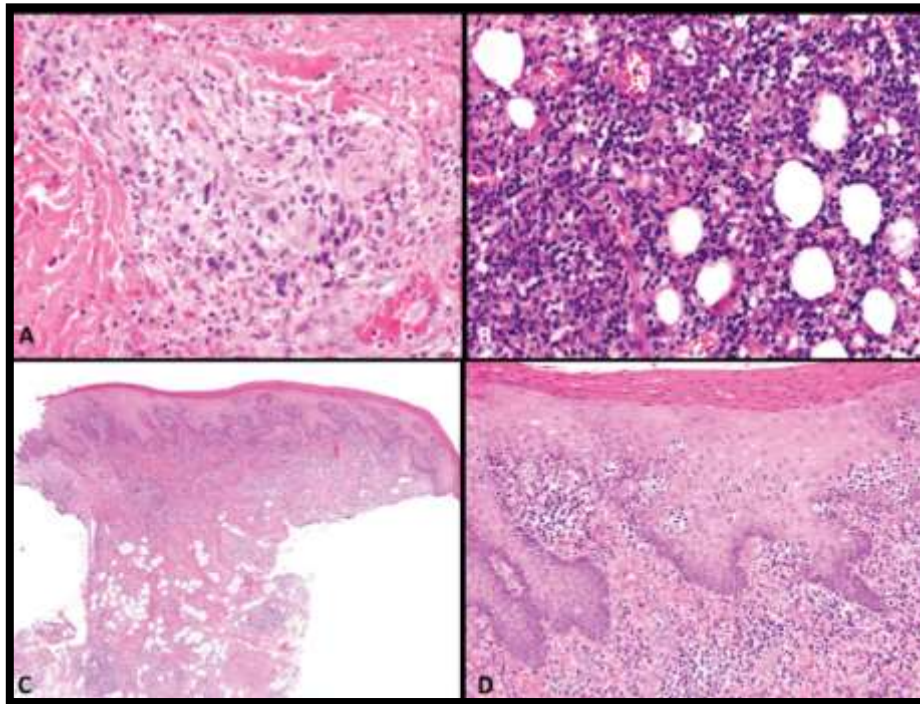


Figure 71 : Caractéristiques histologiques des lymphomes de type HV d'après JA Plaza et al⁸¹

A : Image d'angio destruction (H&E).

B : Population néoplasique mêlée à un infiltrat inflammatoire polymorphe (petits lymphocytes, histiocytes et plasmocytes), (H&E).

C : Infiltration de l'hypoderme, (H&E).

D : Epidermotropisme, (H&E).

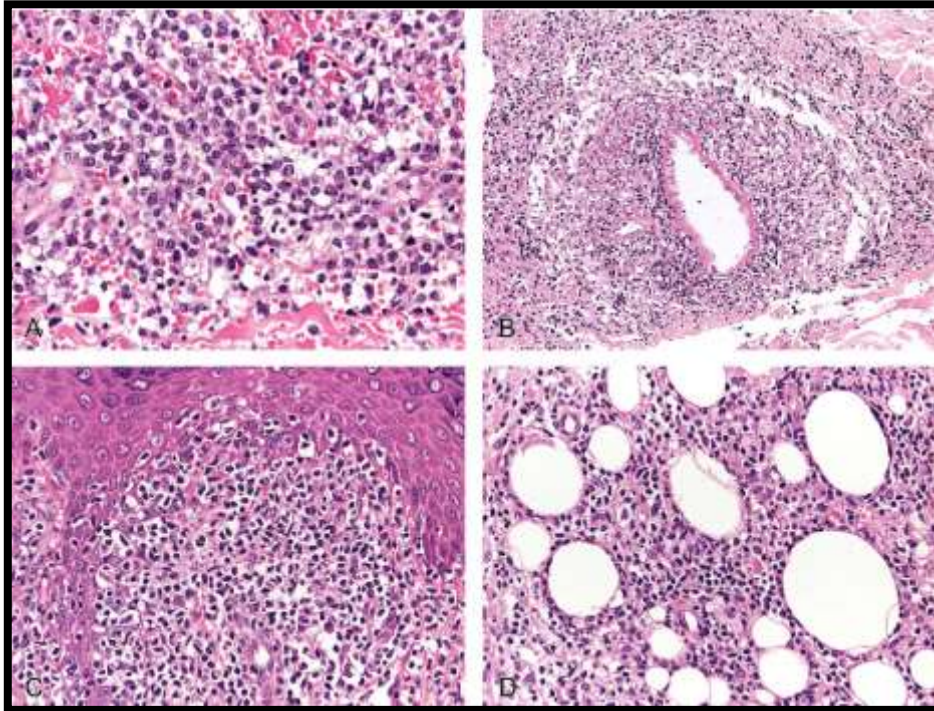


Figure 72 : Caractéristiques histologiques des lymphomes de type HV d'après Magana et al⁷⁴

A : Population lymphocytaire atypique.

B : Topographie péri vasculaire.

C : Minime épidermotropisme.

D : Infiltration de l'hypoderme.

6.4.2. Etude immunohistochimique et hybridation *in situ*

Les HV typiques sont peu décrits sur le plan immunohistochimique (**tableau 14**) et les plus grandes séries avaient jusqu'à présent pour but d'objectiver un lien avec l'EBV.

Concernant les HV sévères et les lymphomes de type HV (**tableau 15**), l'infiltrat lymphocytaire objectivé présente un phénotype T cytotoxique (CD3+, CD8+, TIA1+, Granzyme B+) et/ou NK (CD56+) (**figures 73-74**). La positivité du CD4 est variable, et quelques cas CD4-/CD8- sont décrits⁷⁸. Notre analyse a révélé une positivité plus fréquente du CD4 par rapport à ce qui est décrit dans la littérature. La recherche d'un trou phénotypique pourrait être pertinente dans le diagnostic et l'évaluation du pronostic, puisque certains marqueurs T (CD2-CD5) ne sont plus exprimés dans les lymphomes de type HV. Ces données sont très peu rapportées dans le cas d'HV classiques et aucun de nos patients ne présentait de trou phénotypique avec le CD2 ou le CD5. Le CD30 peut être positif notamment dans les cas présentant un phénotype CD56+⁹⁸. Xu et al⁷² rapportent un pronostic péjoratif chez les patients présentant un phénotype T comparativement à NK dans une série de 7 lymphomes de type HV.

Peng-Fei et al⁸³ remarque un meilleur pronostic chez 3 enfants, dont l'infiltrat exprime CD56. Le phénotype CD56+ serait de meilleur pronostic et plus souvent observé dans les réactions sévères aux piqûres de moustiques. Trois de nos patients présentaient un infiltrat T-cytotoxique sans positivité pour le CD30 ou le CD56, et aucun ne mentionnait une piqûre de moustique comme étant à l'origine des symptômes.

La mise en évidence de l'EBV par la technique d'hybridation *in situ* est constamment positive mais elle ne permet pas de distinguer les patients évoluant vers un lymphome de ceux ayant une évolution bénigne.

*Iwatsuki et al*⁵ mettent en évidence l'absence de différence significative dans le pourcentage de cellules *HIS-EBER* + entre les HV et les HV sévères sur une série de 29 patients. Cette technique peut aider au diagnostic différentiel avec une pathologie inflammatoire ou tumorale qui peut avoir des aspects morphologiques similaires comme nous l'avons vu dans la première partie de l'exposé.

La mise en évidence des transcrits EBER par *HIS* par rapport aux autres dermatoses inflammatoires ou tumorales pouvant poser un problème de diagnostic différentiel est un élément important⁵ (*HIS* EBER négative dans les pityriasis lichénoïdes, les autres dermatoses photosensibles, les panniculites, le lupus érythémateux chronique, les papuloses lymphomatoides, ou l'hyperplasie lymphocytaire bénigne). *Iwatsuki et al*⁵ rapportent une positivité de 100% des cas d'HV typique (n=6) avec un marquage allant de 3 à 40% des cellules mononucléées.

	<i>Sonnex et al</i> ⁶ , 1988 10 cas, 2M/8F	<i>Gupta et al</i> ⁴ , 2000 15 cas	<i>Iwatsuki et al</i> ⁵ , 2006 6 cas, 2M/4F	<i>Verneuil et al</i> ⁴ , 2010 7 cas, 4M/3F
CD20	PAS D'ANALYSE IHC	PAS D'ANALYSE IHC	- 6/6	NR
CD56			- ou rare 6/6	NR
TIA1			+ ND	NR
Granzyme B			+ ND	NR
LMP1			+ (rares) 5/6 - 1/6	NR
HIS EBER			+ 6/6	+ ND

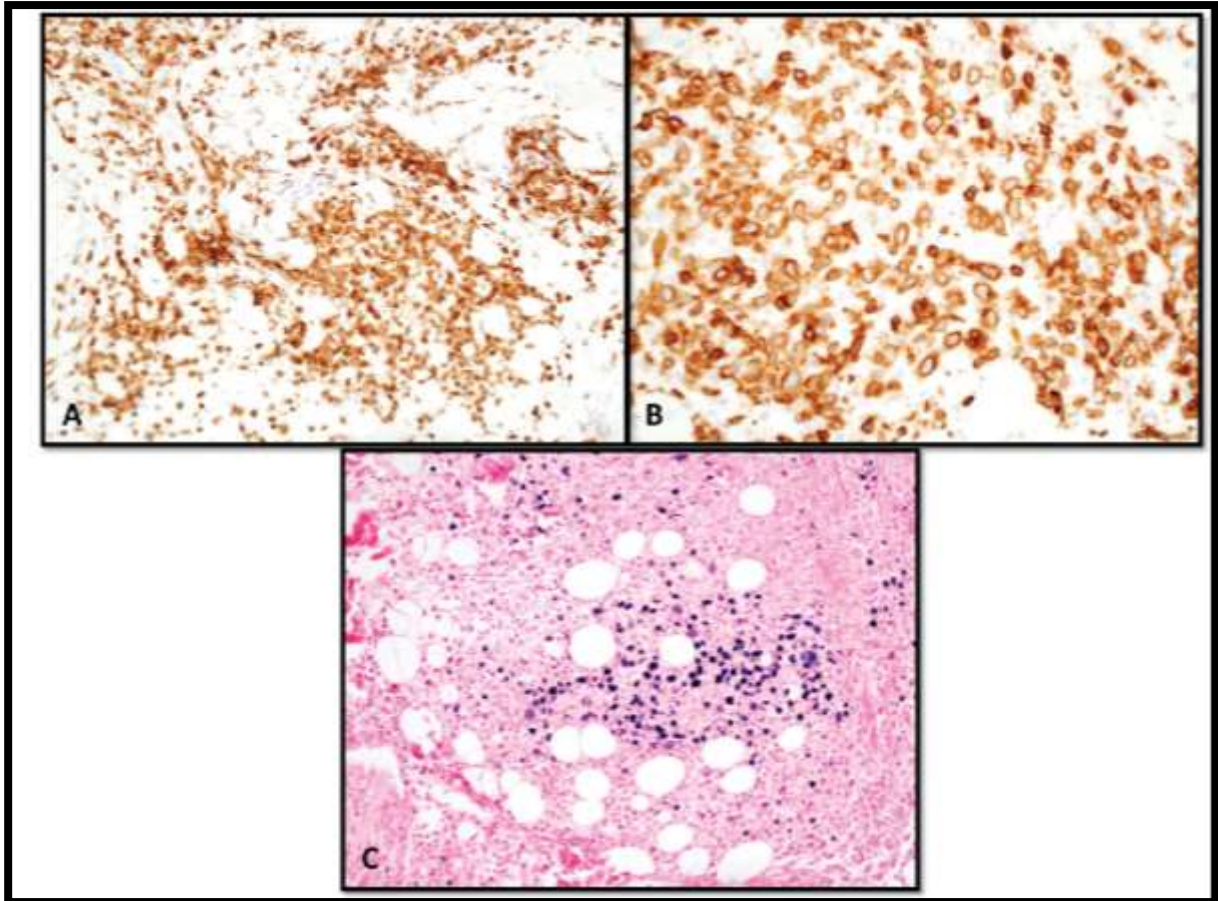
Tableau 14 : Principales caractéristiques immunohistochimiques des HV typiques

NR = non renseigné, ND = non détaillé, + = positif, - = négatif.

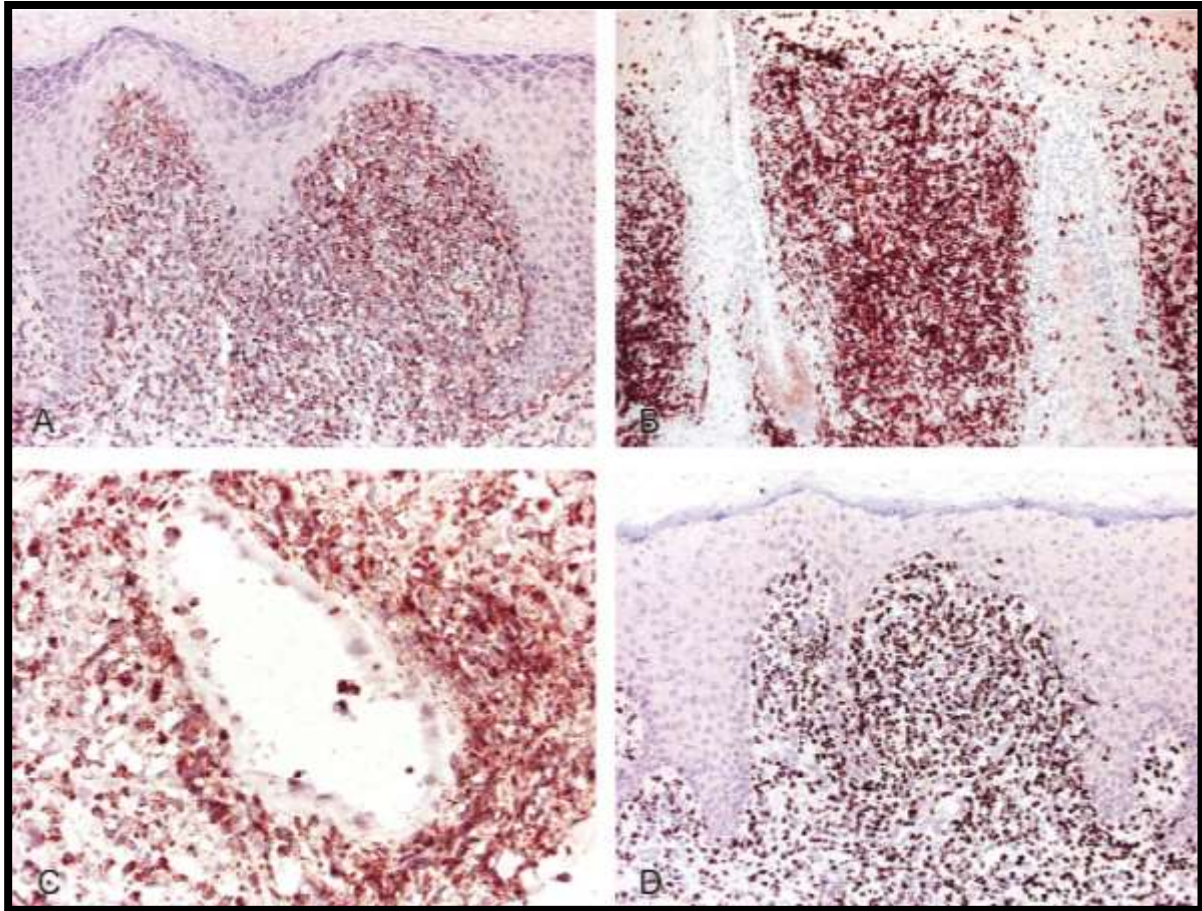
IHC : immunohistochimie.

	<i>Barrionueo et al⁸⁰, 2002</i> 16 cas, 7M/9F	<i>Iwatsuki et al⁵, 2006</i> 11 cas, 5M/6F	<i>Xu et al⁷², 2010</i> 7 cas, 2M/5F	<i>Rodriguez - Pinilla et al⁷¹, 2010</i> 14 cas, 9M/5F	<i>Quintanilla -Martinez et al⁵⁷, 2013</i> 20 cas, 14M/6F	<i>Sanguenza et al⁷⁹, 2013</i> 12 cas, 5M/7F	<i>Plaza et al⁸¹, 2015</i> 7 cas, 5M/2F	<i>Magana et al⁷⁴, 2016</i> 9 cas, 6M/3F
CD20	- 14/14	- 11/11	- 7/7	NR	Quelques cellules éparses +	- 12/12 Quelques cellules éparses +	- ND Quelques cellules éparses +	- 9/9
CD3	+ 13/13	NR	+ 4/4	+ 14/14	+ 20/20	+ 12/12	+ ND	+ 8/9 +/- 1/9
CD2	NR	NR	NR	+ 10/14 - 1/14 Faible 3/14	NR	NR	NR	- 2/9 + 6/9 +/- 1/9
CD5	NR	NR	NR	NR	NR	NR	NR	- 3/9 + 6/9
CD4	- 6/6	ND	NR	- 13/13	- 19/19 (rares cellules éparses +)	- 12/12 quelques cellules éparses +	- ND quelques cellules éparses +	- 6/9 + 2/9 +/- 1/9
CD8	+ 7/8 - 1/8	ND	- 4/6 + 2/6	- 9/14 + 5/14	+ 11/20 -/+ 2/20 +/- 1/20 - 6/20	+ 12/12	+ ND	- 6/9 + 3/9
CD4-/CD8-	ND	ND	ND	ND	ND	ND	ND	4 cas
CD56	-/+ 4/10 - 6/10	ND	+ 4/7 - 3 /7	+ 4/13 - 9/13	- 10 /19 + 6/19 -/+ 2/19 +/- 1/19	- 12/12	- ND	- 4/9 + 4/9 +/- 1/9
CD30	+ 3/3	ND	- 3/3	+ 5/14 - 9/14	+ 12/20 - 8/20	- 12/12	- ND	- 5/9 + 3/9 +/- 1/9
Ki67	NR	NR	NR	Faible 8/14 Modéré 2/14 Elevé 4/14	NR	NR	NR	< 10 à > 90 %
TIA1	+ 6/6	ND	3 cas + ND	+ 14/14	+ 18/18	+ 8/8	+ ND	+ 9/9
Granzyme B	NR	NR	3 cas + ND	+ 13/14 Faible 1/14	NR	NR	NR	+ 9/9
LMP1	NR	- 9/9	NR	+ 2/13 - 11/13	- 13/16 + 3/16	NR	NR	NR
HIS EBER	+ 7/7	+ 11/11	+ 7/7	+ 14/14	+ 20/20	+ 12/12	+ 7/7	+ 8/8

Tableau 15 : Principales caractéristiques immunohistochimiques des lymphomes de type HV et HV sévères. NR = non renseigné, ND = non détaillé, + = positif, - = négatif.



*Figure 73 : Caractéristiques immunohistochimiques des lymphomes de type HV.
d'après JA Plaza et al⁸¹
A : CD3 ; B : CD8, ; C : HIS EBER.*



*Figure 74 : Caractéristiques immunohistochimiques des lymphomes de type HV
d'après M Magana et al⁷⁴*

A : CD56 ; B : CD8 ; C TIA1 ; D : HIS EBER

6.4.3. Etude de clonalité

Lorsque le diagnostic ne pose pas de problème (cas typique) les lésions ne sont pas toujours biopsiées et les données concernant la clonalité sanguine et/ou tissulaire des HV typiques étaient jusqu'alors peu nombreuses car peu investiguées.

Dans les plus grandes séries d'HV sévères et de lymphomes de type HV une population T monoclonale tissulaire est fréquemment retrouvée (**tableau 16**). Cette donnée suggère que les formes les plus sévères de lymphoprolifération de type HV seraient clonales.

Cependant plusieurs auteurs mettent également en évidence une **population T clonale dans des HV typiques**, d'évolution indolente. Ainsi *Yoji Hirai et al*⁹⁴ rapportent en 2012 deux patients de 8 et 23 ans présentant un tableau clinico-biologique d'HV typique pour lesquels ils retrouvent dans les deux cas une lymphoprolifération monoclonale T dans le sang périphérique⁹⁹ ; *Anja Pahlow Mose et al*⁶¹ observent en 2014 le cas d'un jeune garçon de 6 ans présentant un HV classique traité par antiviraux d'évolution favorable sur plusieurs années avec mise en évidence d'une population clonale T tissulaire et *Melissa A. Levoska et al*⁶² rapportent en 2018 le cas d'un homme de 22 ans présentant un HV typique dans un contexte d'infection chronique à EBV avec une population clonale T sanguine (le patient est suivi régulièrement sans aucun symptôme évoquant un lymphome).

Même si les cas de lymphomes sont le plus souvent associés à une population clonale, la mise en évidence d'un profil monoclonal T n'est pas prédictive d'une évolution péjorative, compte-tenu de l'existence de certains HV typiques avec profil monoclonal T d'évolution indolente.

Un de nos quatre patients présentait deux populations clonales T différentes (sanguine et tissulaire) mais aucune évolution péjorative n'est à signaler dans son suivi sur 24 mois.

Rappelons ici que les analyses de clonalités servent à déterminer le caractère monoclonal versus polyclonal d'une lymphoprolifération et qu'il faudra toujours garder à l'esprit qu'une prolifération monoclonale n'est pas synonyme de malignité et que l'absence de clone n'exclut pas la malignité. Tous les résultats devront être corrélés et intégrés au contexte clinique.

	<i>Barrionuevo et al</i> ⁸⁰ , 2002 16 cas, 7M/9F	<i>Iwatsuki et al</i> ⁵ , 2006 11 cas, 5M/6F	<i>Xu et al</i> ⁷² , 2010 7 cas, 2M/5F	<i>Rodriguez - Pinilla et al</i> ⁷¹ , 2010 14 cas, 9M/5F	<i>Quintanilla-Martinez et al</i> ⁵⁷ , 2013 20 cas, 14M/6F	<i>Sanguenza et al</i> ⁷⁹ , 2013 12 cas, 5M/7F	<i>Plaza et al</i> ⁸¹ , 2015 7 cas, 5M/2F	<i>Magana et al</i> ⁷⁴ , 2016 9 cas, 6M/3F
Population T	Monoclonale PCR, TCR γ 4/4	NR	NR	Monoclonale PCR, TCR γ 3/10	Monoclonale PCR, TCR γ 13/19	NR	NR	Monoclonale PCR 1/2
Population B	NR	NR	NR	Polyclonale 7/10	NR	NR	NR	NR

Tableau 16 : Recherche de clonalité tissulaire dans les HV sévères et les lymphomes de type HV. NR = données non renseignées.

7. CONCLUSION ET PERSPECTIVES

L'HV typique est une photodermatose rare de l'enfant décrite pour la première fois en 1862¹. Elle présente des caractéristiques histologiques particulières représentées par une dégénérescence réticuloïde de l'épiderme, la formation de vésiculo-bulles évoluant vers une nécrose kératinocytaire, un infiltrat dermique composé de petits lymphocytes T CD3+ exprimant des marqueurs cytotoxiques (TIA1, Granzyme B).

Cette pathologie est aujourd'hui reconnue comme l'expression localisée à la peau d'une infection chronique active des cellules T/NK par l'EBV, déclenchée par l'exposition solaire et qui s'intègre dans un spectre plus large de lymphoproliférations de type HV.

Le risque principal est l'évolution vers un lymphome T cutané ou systémique chez certaines populations. En effet, ce potentiel évolutif semble dépendre en grande partie de l'origine ethnique des patients. Les débuts à l'âge adulte sont rares mais ne sont pas systématiquement associés à un pronostic plus sombre. En revanche la présence de lésions cutanées inhabituelles (œdème facial, ulcérations cutanées, éruptions en zones photo protégées), d'une atteinte extra cutanée (adénopathies, organomégalie), de signes généraux (fièvre, perte de poids, fatigue intense) doit faire craindre une manifestation systémique de l'infection chronique à EBV qui peut être associée à l'apparition d'un lymphome : ces présentations atypiques justifient un suivi clinique approfondi.

D'un point de vue paraclinique, les données sur la charge virale plasmatique suggèrent qu'elle serait proportionnelle à la gravité de la maladie, mais aucun seuil diagnostique n'est actuellement validé. En revanche le bilan biologique des patients atteints de formes agressives montre constamment des perturbations importantes du bilan biologique (cytolyse, cytopénies). Il est aussi important de souligner qu'aucun critère histologique ne permet de prédire avec certitude l'évolution vers un lymphome sans une intégration au contexte clinique. Pour le diagnostic histopathologique, la mise en évidence de l'EBV par hybridation *in situ* est un élément capital pour écarter les diagnostics différentiels inflammatoires ou réactionnels mais sa quantification ne permet pas de distinguer les patients évoluant vers un lymphome de ceux ayant une évolution bénigne. Il convient de préciser que l'EBV peut aussi être détecté dans d'autres types de lymphomes cutanés, et pour certains cas, c'est la présentation clinique qui

sera aussi la clé du diagnostic. Si dans l'ensemble, les cas de lymphomes sont le plus souvent associés à une population lymphocytaire T clonale, le caractère monoclonal n'est pas un critère prédictif d'une évolution péjorative car possiblement retrouvé dans les formes indolentes.

Pour conclure, en l'absence de critères pronostiques biologiques, histopathologiques ou moléculaires robustes, les données colligées dans le cadre de ce travail suggèrent que la présentation clinique reste, à l'instar de nombreuses autres lymphoproliférations cutanées, l'élément capital à prendre en compte pour l'appréciation du pronostic des lymphoproliférations de type hydroa vacciniforme.

8. BIBLIOGRAPHIE

1. Bazin, E. & Baudot, E. *Leçons théoriques et cliniques sur les affections génériques de la peau.* (Adrien Delahaye, 1862).
2. Schiff, M. Photoskin Tests in Hydroa Vacciniforme. *Archives of Dermatology* **82**, 812 (1960).
3. Goldgeier, M. H. *et al.* Hydroa vacciniforme: diagnosis and therapy. *Arch Dermatol* **118**, 588–591 (1982).
4. Gupta, G., Man, I. & Kemmett, D. Hydroa vacciniforme: A clinical and follow-up study of 17 cases. *J. Am. Acad. Dermatol.* **42**, 208–213 (2000).
5. Iwatsuki, K. *et al.* Pathogenic link between hydroa vacciniforme and Epstein-Barr virus-associated hematologic disorders. *Arch Dermatol* **142**, 587–595 (2006).
6. Oono, T. Coexistence of Hydroa Vacciniforme and Malignant Lymphoma. *Archives of Dermatology* **122**, 1306 (1986).
7. Iwatsuki, K. Clinicopathologic manifestations of Epstein-Barr virus-associated cutaneous lymphoproliferative disorders. *Archives of Dermatology* **133**, 1081–1086 (1997).
8. Cho, K. H. *et al.* An Epstein-Barr virus-associated lymphoproliferative lesion of the skin presenting as recurrent necrotic papulovesicles of the face. *British Journal of Dermatology* **134**, 791–796 (1996).
9. Asada, H. *et al.* Epstein-Barr virus-associated large granular lymphocyte leukemia with cutaneous infiltration. *J. Am. Acad. Dermatol.* **31**, 251–255 (1994).
10. Ruiz-Maldonado, R. *et al.* Edematous, scarring vasculitic panniculitis: a new multisystemic disease with malignant potential. *J. Am. Acad. Dermatol.* **32**, 37–44 (1995).
11. Magaña, M. *et al.* Angiocentric cutaneous T-cell lymphoma of childhood (hydroa-like lymphoma): a distinctive type of cutaneous T-cell lymphoma. *J. Am. Acad. Dermatol.* **38**, 574–579 (1998).
12. Iwatsuki, K. *et al.* The association of latent Epstein-Barr virus infection with hydroa vacciniforme. *Br. J. Dermatol.* **140**, 715–721 (1999).
13. *WHO classification of tumours of haematopoietic and lymphoid tissues: ... reflects the views of a working group that convened for an Editorial and Consensus Conference at the International Agency for Research on Cancer (IARC), Lyon, October 25 - 27, 2007.* (Internat. Agency for Research on Cancer, 2008).
14. Park, S., Lee, D.-Y., Kim, W. S. & Ko, Y.-H. Primary cutaneous Epstein-Barr virus-associated T-cell lymphoproliferative disorder-2 cases with unusual, prolonged clinical course. *Am J Dermatopathol* **32**, 832–836 (2010).
15. Yu, K. K., Franzblau, L., Fullen, D. R., Carty, S. A. & Tejasvi, T. Adult-onset hydroa vacciniforme-like lymphoma in a long-term resident of the United States. *JAAD Case Reports* **4**, 314–317 (2018).
16. Chen, Q.-X., Li, S.-F., Li, W. & Shi, J.-Q. Hydroa vacciniforme-like cutaneous T-cell lymphoma. *Indian Journal of Dermatology* **59**, 91 (2014).

17. Li, Y., Chen, X., Tian, X., Li, B. & Li, Z. Primary cutaneous hydroa vacciniforme-like lymphoma with indolent clinical course: report of two cases and review of literature. *Int. J. Surg. Pathol.* **21**, 161–168 (2013).
18. Weltgesundheitsorganisation. *WHO classification of tumours of haematopoietic and lymphoid tissues*. (International Agency for Research on Cancer, 2017).
19. Epstein, M. A., Achong, B. G. & Barr, Y. M. VIRUS PARTICLES IN CULTURED LYMPHOBLASTS FROM BURKITT'S LYMPHOMA. *Lancet* **1**, 702-703 (1964).
20. Zmasek, C. M., Knipe, D. M., Pellett, P. E. & Scheuermann, R. H. Classification of human Herpesviridae proteins using Domain-architecture Aware Inference of Orthologs (DAIO). *Virology* **529**, 29-42 (2019).
21. Odumade, O. A., Hogquist, K. A. & Balfour, H. H. Progress and Problems in Understanding and Managing Primary Epstein-Barr Virus Infections. *Clinical Microbiology Reviews* **24**, 193–209 (2011).
22. Yao, Q. Y., Rickinson, A. B. & Epstein, M. A. A re-examination of the Epstein-Barr virus carrier state in healthy seropositive individuals. *Int. J. Cancer* **35**, 35–42 (1985).
23. Williams, H. & Crawford, D. H. Epstein-Barr virus: the impact of scientific advances on clinical practice. *Blood* **107**, 862–869 (2006).
24. Cohen, J. I. *et al.* Characterization and treatment of chronic active Epstein-Barr virus disease: a 28-year experience in the United States. *Blood* **117**, 5835–5849 (2011).
25. Cohen, J. I., Kimura, H., Nakamura, S., Ko, Y.-H. & Jaffe, E. S. Epstein-Barr virus-associated lymphoproliferative disease in non-immunocompromised hosts: a status report and summary of an international meeting, 8-9 September 2008. *Ann. Oncol.* **20**, 1472-1482 (2009).
26. Cohen, J. I. Epstein-Barr virus infection. *N. Engl. J. Med.* **343**, 481–492 (2000).
27. Niedobitek, G. The Epstein-Barr virus: a group 1 carcinogen? *Virchows Arch.* **435**, 79-86 (1999).
28. Rezk, S. A., Zhao, X. & Weiss, L. M. Epstein-Barr virus (EBV)–associated lymphoid proliferations, a 2018 update. *Human Pathology* **79**, 18-41 (2018).
29. Henle, G., Henle, W. & Diehl, V. Relation of Burkitt's tumor-associated herpes-ypete virus to infectious mononucleosis. *Proc. Natl. Acad. Sci. U.S.A.* **59**, 94-101 (1968).
30. Niederman, J. C., McCollum, R. W., Henle, G. & Henle, W. Infectious mononucleosis. Clinical manifestations in relation to EB virus antibodies. *JAMA* **203**, 205–209 (1968).
31. Stahl, J., Pavese, P. & Brion, J. Infections aiguës graves à virus Epstein-Barr. *Réanimation* **14**, 245-247 (2005).
32. Young, L. S. & Rickinson, A. B. Epstein–Barr virus: 40 years on. *Nature Reviews Cancer* **4**, 757-768 (2004).
33. de Oliveira, D. E., Ballon, G. & Cesarman, E. NF- κ B signaling modulation by EBV and KSHV. *Trends in Microbiology* **18**, 248–257 (2010).
34. Chen, J. Roles of the PI3K/Akt pathway in Epstein-Barr virus-induced cancers and therapeutic implications. *World J Virol* **1**, 154–161 (2012).
35. Weiss, L. M. & Chen, Y.-Y. EBER In Situ Hybridization for Epstein–Barr Virus. in *Hematological Malignancies* (ed. Czader, M.) **999**, 223–230 (Humana Press, 2013).

36. Kerroucha, R. *et al.* [Adenocarcinomas of the stomach and distal esophagus. Incidence and phenotypic characteristics of EBV-associated cases in the Lyons area, France]. *Ann Pathol* **24**, 228–235 (2004).
37. Lauritzen, A. F., Hørding, U. & Nielsen, H. W. Epstein-Barr virus and Hodgkin's disease: a comparative immunological, in situ hybridization, and polymerase chain reaction study. *APMIS* **102**, 495–500 (1994).
38. Kanavaros, P. & Gaulard, P. Virus epstein-barr et lymphomes T/NK : intérêt physiopathologique et pratique. *Revue Française des Laboratoires* **2001**, 65–72 (2001).
39. Ryan, J. L. *et al.* Epstein-Barr Virus Quantitation by Real-Time PCR Targeting Multiple Gene Segments. *The Journal of Molecular Diagnostics* **6**, 378–385 (2004).
40. Imai, S. *et al.* Epstein-Barr virus genomic sequences and specific antibodies in cerebrospinal fluid in children with neurologic complications of acute and reactivated EBV infections. *J. Med. Virol.* **40**, 278–284 (1993).
41. Hudnall, S. D., Chen, T., Allison, P., Tying, S. K. & Heath, A. Herpesvirus prevalence and viral load in healthy blood donors by quantitative real-time polymerase chain reaction. *Transfusion* **48**, 1180–1187 (2008).
42. Amiel C. Le virus Epstein-Barr (EBV) physiopathogénèse et diagnostic. 47–55 (2013).
43. Hoshino, Y. *et al.* Prospective monitoring of the Epstein-Barr virus DNA by a real-time quantitative polymerase chain reaction after allogenic stem cell transplantation. *Br. J. Haematol.* **115**, 105–111 (2001).
44. Iwatsuki, K. *et al.* A spectrum of clinical manifestations caused by host immune responses against Epstein-Barr virus infections. *Acta Med. Okayama* **58**, 169–180 (2004).
45. Kimura, H. Clinical and virologic characteristics of chronic active Epstein-Barr virus infection. *Blood* **98**, 280–286 (2001).
46. Fujieda, M., Wakiguchi, H., Hisakawa, H., Kubota, H. & Kurashige, T. Defective activity of Epstein-Barr virus (EBV) specific cytotoxic T lymphocytes in children with chronic active EBV infection and in their parents. *Acta Paediatr Jpn* **35**, 394–399 (1993).
47. Sugaya, N. *et al.* Quantitative Analysis of Epstein-Barr Virus (EBV)-Specific CD8⁺ T Cells in Patients with Chronic Active EBV Infection. *The Journal of Infectious Diseases* **190**, 985–988 (2004).
48. Joncas, J. *et al.* Brief report: killer cell defect and persistent immunological abnormalities in two patients with chronic active Epstein-Barr virus infection. *J. Med. Virol.* **28**, 110–117 (1989).
49. Kimura, H. *et al.* EBV-associated T/NK-cell lymphoproliferative diseases in nonimmuno compromised hosts: prospective analysis of 108 cases. *Blood* **119**, 673–686 (2012).
50. Okano, M. *et al.* Proposed guidelines for diagnosing chronic active Epstein-Barr virus infection. *Am. J. Hematol.* **80**, 64–69 (2005).
51. Sundram, U. Cutaneous Lymphoproliferative Disorders: What's New in the Revised 4th Edition of the World Health Organization (WHO) Classification of Lymphoid Neoplasms. *Advances In Anatomic Pathology* **1** (2018). doi:10.1097/PAP.000000000000208

52. Kawamoto, K. *et al.* A distinct subtype of Epstein-Barr virus-positive T/NK-cell lymphoproliferative disorder: adult patients with chronic active Epstein-Barr virus infection-like features. *Haematologica* **103**, 1018–1028 (2018).
53. Kimura, H. *et al.* Prognostic Factors for Chronic Active Epstein-Barr Virus Infection. *The Journal of Infectious Diseases* **187**, 527–533 (2003).
54. Verneuil, L. *et al.* Epstein-Barr virus involvement in the pathogenesis of hydroa vacciniforme: an assessment of seven adult patients with long-term follow-up. *Br. J. Dermatol.* **163**, 174–182 (2010).
55. Averbeck, M. *et al.* In situ profiling and quantification of cytokines released during ultraviolet B-induced inflammation by combining dermal microdialysis and protein microarrays. *Exp. Dermatol.* **15**, 447–454 (2006).
56. Weltgesundheitsorganisation ; ID: gnd/1007857-5. *WHO classification of skin tumours.* (International Agency for Research on Cancer, 2018).
57. Quintanilla-Martinez, L. *et al.* Hydroa vacciniforme-like lymphoma: a chronic EBV+ lymphoproliferative disorder with risk to develop a systemic lymphoma. *Blood* **122**, 3101–3110 (2013).
58. Chen, C.-C., Chang, K.-C., Medeiros, L. J. & Lee, J. Y.-Y. Hydroa vacciniforme and hydroa vacciniforme-like T-cell lymphoma: an uncommon event for transformation. *J. Cutan. Pathol.* **43**, 1102–1111 (2016).
59. Kim, W. S., Yeo, U. C., Chun, H. S. & Lee, E. S. A case of hydroa vacciniforme with unusual ear mutilation. *Clin. Exp. Dermatol.* **23**, 70–72 (1998).
60. Yesudian, P. D. & Sharpe, G. R. Hydroa vacciniforme with oral mucosal involvement. *Pediatr Dermatol* **21**, 555–557 (2004).
61. Pahlow Mose, A., Fisker, N., Clemmensen, O. & Bygum, A. Antiviral treatment of a boy with EBV-associated hydroa vacciniforme. *Case Reports* **2014**, bcr2014206488–bcr2014206488 (2014).
62. Levoska, M. A. *et al.* Recurrent scarring papulovesicular lesions on sun-exposed skin in a 22-year-old man. *Journal of the American Academy of Dermatology* **78**, 637–642 (2018).
63. Miyake, T. *et al.* Survival rates and prognostic factors of Epstein-Barr virus-associated hydroa vacciniforme and hypersensitivity to mosquito bites. *Br. J. Dermatol.* **172**, 56–63 (2015).
64. Weedon, D. & James W. Patterson. *Weedon's skin pathology.* (Elsevier, 2015).
65. Wong, S. N., Tan, S. H. & Khoo, S. W. Late-onset hydroa vacciniforme: two case reports. *Br. J. Dermatol.* **144**, 874–877 (2001).
66. Demarez, B. *et al.* Une forme sévère d'hydroa vacciniforme mimant un lupus cutané-articulaire. *Annales de Dermatologie et de Vénérologie* **145**, S280–S281 (2018).
67. Sangwan, A., Aggarwal, K., Kaur, S. & Jain, V. Adult-onset hydroa vacciniforme: A rare occurrence or a lymphoma premonition? *Indian Dermatology Online Journal* **8**, 490 (2017).
68. Paik, J. H. *et al.* Clinicopathological categorization of Epstein-Barr virus-positive T/NK-cell lymphoproliferative disease: an analysis of 42 cases with an emphasis on prognostic implications. *Leukemia & Lymphoma* **58**, 53–63 (2017).
69. Hung-Chien Lin. Hydroa vacciniforme-like lymphoma : a case report and litterature review. (2010).

70. Li, J., Zan, Y., Liu, H., Liu, H. & Chen, L. Hydroa vacciniforme-like cutaneous T-cell lymphoma in a child: A case report. *Medicine* **97**, e0319 (2018).
71. Rodríguez-Pinilla, S. M. *et al.* EBV-associated cutaneous NK/T-cell lymphoma: review of a series of 14 cases from Peru in children and young adults. *Am. J. Surg. Pathol.* **34**, 1773–1782 (2010).
72. Xu, Z. & Lian, S. Epstein-Barr virus-associated hydroa vacciniforme-like cutaneous lymphoma in seven Chinese children. *Pediatr Dermatol* **27**, 463–469 (2010).
73. Au, W.-Y. Quantification of circulating Epstein-Barr virus (EBV) DNA in the diagnosis and monitoring of natural killer cell and EBV-positive lymphomas in immunocompetent patients. *Blood* **104**, 243–249 (2004).
74. Magaña, M., Massone, C., Magaña, P. & Cerroni, L. Clinicopathologic Features of Hydroa Vacciniforme-Like Lymphoma: A Series of 9 Patients. *Am J Dermatopathol* **38**, 20–25 (2016).
75. Lysell, J. *et al.* Antiviral Therapy in Children with Hydroa Vacciniforme. *Acta Dermato Venereologica* **89**, 393–397 (2009).
76. Sonnex, T. S. & Hawk, J. L. Hydroa vacciniforme: a review of ten cases. *Br. J. Dermatol.* **118**, 101–108 (1988).
77. Wada, T. *et al.* Characterization of skin blister fluids from children with Epstein-Barr virus-associated lymphoproliferative disease. *The Journal of Dermatology* **45**, 444–449 (2018).
78. Cho, K.-H. *et al.* Epstein-Barr virus-associated lymphoproliferative lesions presenting as a hydroa vacciniforme-like eruption: an analysis of six cases. *Br. J. Dermatol.* **151**, 372–380 (2004).
79. Sanguenza, M. & Plaza, J. A. Hydroa vacciniforme-like cutaneous T-cell lymphoma: clinicopathologic and immunohistochemical study of 12 cases. *J. Am. Acad. Dermatol.* **69**, 112–119 (2013).
80. Barrionuevo, C. *et al.* Hydroa-like cutaneous T-cell lymphoma: a clinicopathologic and molecular genetic study of 16 pediatric cases from Peru. *Appl. Immunohistochem. Mol. Morphol.* **10**, 7–14 (2002).
81. Plaza, J. A. & Sanguenza, M. Hydroa Vacciniforme–Like Lymphoma With Primarily Periorbital Swelling: 7 Cases of an Atypical Clinical Manifestation of this Rare Cutaneous T-Cell Lymphoma. *The American Journal of Dermatopathology* **37**, 20–25 (2015).
82. Gru, A. A. & Jaffe, E. S. Cutaneous EBV-related lymphoproliferative disorders. *Semin Diagn Pathol* **34**, 60–75 (2017).
83. Wen, P.-F. *et al.* Comparative Study of the Clinical Pathology, Immunophenotype, Epstein-Barr Virus Infection Status, and Gene Rearrangements in Adult and Child Patients With Hydroa Vacciniforme-Like Lymphoproliferative Disorder. *Am J Dermatopathol* **41**, 7–15 (2019).
84. Nomura, H. *et al.* A patient with elderly-onset atypical hydroa vacciniforme with an indolent clinical course. *British Journal of Dermatology* **173**, 801–805 (2015).
85. Long, V., Liang, M. W. & Tan, S. H. Hydroa vacciniforme-like lymphoproliferative disorder in an elderly Chinese patient and a literature review of adult cases. *Int. J. Dermatol.* (2018). doi:10.1111/ijd.14050
86. Kim, Y. J. *et al.* Two cases of hydroa vacciniforme-like lymphoproliferative disease controlled by anti-inflammatory agents. *Photodermatology, Photoimmunology & Photomedicine* **33**, 287–290 (2017).

87. Wen, P. & Liu, H. Hydroa Vacciniforme-Like Cutaneous T-Cell Lymphoma in an Adult Presenting With Facial Edema and Recurrent Oral Ulceration: *The American Journal of Dermatopathology* **40**, 227–229 (2018).
88. Qiao, J. & Fang, H. Hydroa vacciniforme-like lymphoma. *QJM* **109**, 697–698 (2016).
89. Jung, S.-E., Cho, K. H., Lee, M. W. & Kim, Y. C. Hydroa Vacciniforme-Like Eruption Associated with Epstein-Barr Virus Infection in an Older Adult. *Annals of Dermatology* **27**, 789 (2015).
90. Nomura, H. *et al.* An elderly patient with chronic active Epstein-Barr virus infection with severe hydroa vacciniforme-like eruptions associated with $\alpha\beta$ T-cell proliferation. *The Journal of Dermatology* **41**, 360–362 (2014).
91. Wang, T. *et al.* A rare case of hydroa vacciniforme-like cutaneous T-cell lymphoma presenting mimicking herpes simplex in an adult. *Am J Dermatopathol* **35**, 617–618 (2013).
92. Cho, K. H. *et al.* Epstein-Barr virus-associated peripheral T-cell lymphoma in adults with hydroa vacciniforme-like lesions. *Clin. Exp. Dermatol.* **26**, 242–247 (2001).
93. Blackwell, V., McGregor, J. M. & Hawk, J. L. Hydroa vacciniforme presenting in an adult successfully treated with cyclosporin A. *Clin. Exp. Dermatol.* **23**, 73–76 (1998).
94. Hirai, Y. *et al.* Hydroa vacciniforme is associated with increased numbers of Epstein-Barr virus-infected $\gamma\delta$ T cells. *J. Invest. Dermatol.* **132**, 1401–1408 (2012).
95. Liu, Y., Ma, C., Wang, G. & Wang, L. Hydroa vacciniforme-like lymphoproliferative disorder: Clinicopathologic study of 41 cases. *J. Am. Acad. Dermatol.* (2019). doi:10.1016/j.jaad.2019.01.011
96. Halasz, C. L., Leach, E. E., Walther, R. R. & Poh-Fitzpatrick, M. B. Hydroa vacciniforme: induction of lesions with ultraviolet A. *J. Am. Acad. Dermatol.* **8**, 171–176 (1983).
97. Bickers, D. R. *et al.* Hydroa vacciniforme. *Arch Dermatol* **114**, 1193–1196 (1978).
98. Doeden, K., Molina-Kirsch, H., Perez, E., Warnke, R. & Sundram, U. Hydroa-like lymphoma with CD56 expression. *J. Cutan. Pathol.* **35**, 488–494 (2008).
99. Raab-Traub, N. & Flynn, K. The structure of the termini of the Epstein-Barr virus as a marker of clonal cellular proliferation. *Cell* **47**, 883–889 (1986).
100. Fukayama, M., Hino, R. & Uozaki, H. Epstein-Barr virus and gastric carcinoma: virus-host interactions leading to carcinoma. *Cancer Science* **99**, 1726–1733 (2008).
101. Murray, P. Epstein–Barr virus in breast cancer: artefact or aetiological agent? *The Journal of Pathology* **209**, 427–429 (2006).

9. ANNEXE

Annexe I : Pathologies en lien (exclusif ou non) avec l'EBV d'après Rezk et al., 2018²⁸

Pathologies hématologiques

- **Origine réactionnelle sans ou avec faible potentiel de malignité**
 - Hyperplasie lymphoïde EBV+
 - Mononucléose infectieuse
 - Lymphohistiocytose hémophagocytaire EBV+
- **Origine réactionnelle avec potentiel malin variable**
 - Infection chronique active à l'EBV
 - Lymphoprolifération de type hydroa vacciniforme
 - HV classique
 - HV sévère
 - Lymphome de type HV
 - Allergie sévère aux piqûres de moustiques
 - Ulcère cutanéomuqueux EBV+
- **Lymphoproliférations B en lien (exclusif ou non) avec l'EBV**
 - Lymphome de Hodgkin
 - Lymphome de Burkitt
 - Granulomatose lymphomatoïde
 - Lymphome diffus à grandes cellules B
 - Sous type plasmoblastique
 - Sous type « associé à une inflammation chronique »
 - Lymphome à grandes cellules B EBV+ sans autre spécificité
 - Lymphoproliférations B associées à l'HHV8
 - Lymphome primitif des séreuses (co-infection HHV8-EBV)
 - Lymphoprolifération germinotrope
- **Néoplasie plasmocytaire**
 - Rarement en lien avec l'EBV sauf dans le cadre d'une immunosuppression (patients greffés ou VIH+) où quelques cas sont décrits.

- **Lymphoproliférations T/NK**
 - Lymphome T angio-immuno-blastique (cellules B EBV+)
 - Lymphome T folliculaire (cellules B EBV+)
 - Lymphome T/NK extra ganglionnaire de type nasal
 - Leucémie agressive à cellules NK
 - Lymphome T systémique EBV+ (population pédiatrique)
 - Lymphome T périphérique sans autre spécificité
 - Sous type EBV+ (cellules B et T EBV+)
- **Lymphoproliférations EBV + chez les patients immunodéprimés**
 - Lymphoproliférations chez les patients HIV+
 - Lymphomes primitifs du système nerveux central
 - Lymphome de Burkitt
 - Lymphome de Hodgkin (100% EBV+)
 - Lymphome B diffus à grandes cellules
 - Sous type immunoblastique
 - Sous type plasmoblastique
 - Lymphoproliférations chez les patients transplantés
 - Lymphoproliférations chez les patients traités par immunosuppresseurs (hors greffe)
 - Lymphoproliférations associées aux pathologies auto-immunes et déficits immunitaires communs variables
- **EBV et proliférations histiocytaires**
 - Sarcome folliculaire à cellules dendritiques de type « pseudotumeur inflammatoire »

Autres

- Carcinome du naso-pharynx
- Leucoplasie chevelue buccale
- Cancer gastrique¹⁰⁰, Cancer du sein ?¹⁰¹
- Tumeurs musculaires lisse EBV+ chez les patients immunodéprimés
- Lien de causalité débattu : polyarthrite rhumatoïde, sclérose en plaque, myasthénie, fatigue chronique²¹.

SERMENT D'HIPPOCRATE

Au moment d'être admis(e) à exercer la médecine, je promets et je jure d'être fidèle aux lois de l'honneur et de la probité.

Mon premier souci sera de rétablir, de préserver ou de promouvoir la santé dans tous ses éléments, physiques et mentaux, individuels et sociaux.

Je respecterai toutes les personnes, leur autonomie et leur volonté, sans aucune discrimination selon leur état ou leurs convictions. J'interviendrai pour les protéger si elles sont affaiblies, vulnérables ou menacées dans leur intégrité ou leur dignité. Même sous la contrainte, je ne ferai pas usage de mes connaissances contre les lois de l'humanité.

J'informerai les patients des décisions envisagées, de leurs raisons et de leurs conséquences.

Je ne tromperai jamais leur confiance et n'exploiterai pas le pouvoir hérité des circonstances pour forcer les consciences.

Je donnerai mes soins à l'indigent et à quiconque me les demandera. Je ne me laisserai pas influencer par la soif du gain ou la recherche de la gloire.

Admis(e) dans l'intimité des personnes, je tairai les secrets qui me seront confiés. Reçu(e) à l'intérieur des maisons, je respecterai les secrets des foyers et ma conduite ne servira pas à corrompre les mœurs.

Je ferai tout pour soulager les souffrances. Je ne prolongerai pas abusivement les agonies. Je ne provoquerai jamais la mort délibérément.

Je préserverai l'indépendance nécessaire à l'accomplissement de ma mission. Je n'entreprendrai rien qui dépasse mes compétences. Je les entretiendrai et les perfectionnerai pour assurer au mieux les services qui me seront demandés.

J'apporterai mon aide à mes confrères ainsi qu'à leurs familles dans l'adversité.

Que les hommes et mes confrères m'accordent leur estime si je suis fidèle à mes promesses ; que je sois déshonoré(e) et méprisé(e) si j'y manque.

RESUME

INTRODUCTION : Les lymphoproliférations cutanées de type hydroa vacciniforme (HV) forment un groupe de photodermatoses pédiatriques rares et peu décrites. Ce terme recouvre tout un spectre lésionnel, allant de formes strictement cutanées, indolentes et spontanément résolutive (HV typique) à des lymphomes cutanés et/ou systémiques potentiellement mortels (lymphomes de type HV). L'HV est aujourd'hui reconnu comme l'expression localisée à la peau d'une infection chronique active au virus de l'Epstein Barr (EBV), dont les manifestations sont déclenchées par l'exposition solaire.

DESCRIPTION DE CAS : Quatre cas d'HV ont été pris en charge dans le service de Dermatologie, Vénérologie et Cancérologie cutanée du CHU de la Timone à Marseille : nous avons observé deux cas d'HV pédiatriques typiques (patients de 10 et 14 ans), un cas d'HV inhabituel en raison de l'âge du patient (40 ans) et un cas douteux sur le plan diagnostique. Aucune évolution péjorative vers une forme agressive ou un lymphome n'a été observée lors du suivi (24 à 72 mois). Les biopsies cutanées de trois des quatre patients présentaient des lésions histologiques typiques d'HV : vésiculo-bulle avec dégénérescence épidermique réticuloïde, infiltrat lymphocytaire dermique non-atypique, constitué de petits lymphocytes T cytotoxiques (CD3+, CD8+, TIA1+, granzyme-B+), hybridation *in situ* complémentaire des transcrits EBER positive, soulignant la présence d'EBV dans les noyaux des lymphocytes T-CD3. Les études de clonalités ont révélé pour l'un de ces quatre patients, deux clones cellulaires T différents (sanguin et tissulaire) mais avec une très faible différence de paires de base. Toutes les analyses biologiques se sont révélées normales (notamment le dosage des porphyrines). La patiente dont le diagnostic était plus douteux (éruptions vésiculo-bulleuses d'évolution cicatricielle après photo-exposition mais absence de microsémiologie histologique formelle, de monoclonalité T, de signe biologique d'infection chronique active à l'EBV ou d'hybridation *in situ* EBER positive), présentait en outre un contexte auto-immun. Pour chacun des 3 cas formels d'HV, les analyses sérologiques montraient un profil anormal, et des valeurs maximales de charge virale de l'EBV allant de 113 000 à 3 820 000 copies.mL⁻¹ de sang total.

DISCUSSION & REVUE DE LA LITTERATURE : Plusieurs points intéressants émergent de l'étude de la littérature sur cette pathologie : l'origine ethnique des patients renferme une valeur pronostique évidente, certaines ethnies (mexicaines, asiatiques et sud-américaines) sont plus sujettes aux formes agressives et à l'évolution vers un lymphome. L'apparition de la maladie à l'âge adulte n'est pas systématiquement associée à une évolution péjorative. La présentation clinique est l'élément le plus important à prendre en compte pour l'évaluation pronostique : une atteinte cutanée sévère, une désynchronisation par rapport aux expositions solaires, des adénopathies, une hépato-splénomégalie, une altération de l'état général sont autant de points d'appel devant faire craindre une forme systémique d'infection chronique active à l'EBV qui, en raison de sa nature systémique, est plus souvent associée à l'évolution vers un lymphome. Identifier ces formes précocement est donc important et justifie une surveillance au long cours. D'un point de vue paraclinique, certaines données suggèrent que le suivi de la charge virale de l'EBV serait un biomarqueur pronostique intéressant car corrélé à la gravité de la maladie, cependant aucun seuil diagnostique n'est validé. En revanche le bilan biologique des patients atteints de formes agressives montre constamment des perturbations importantes (cytolyse, cytopénies). Sur le plan histologique, la mise en évidence du virus EBV par technique d'hybridation *in situ* (sonde complémentaire des transcrits EBER) est fondamentale pour poser le diagnostic. A visée pronostique, l'histologie est cependant mise en défaut : les formes indolentes et agressives peuvent présenter une microsémiologie superposable, de sorte qu'aucun critère histologique ne permet de prédire avec certitude l'évolution vers un lymphome. La biologie moléculaire présente peu d'intérêt : la mise en évidence d'un profil T monoclonal dans les lymphomes cutanés de type HV est fréquente, mais le caractère monoclonal T ne constitue pas un critère diagnostique ou prédictif d'évolution vers un lymphome, les formes indolentes d'HV peuvent tout aussi être constituées d'une population lymphocytaire T monoclonale.

CONCLUSION : Expression cutanée photo-induite d'une infection chronique active à l'EBV, les hydrovacciniformes forment un spectre au pronostic variable, notamment en fonction de l'ethnie affectée. A l'instar de nombreuses lymphoproliférations cutanées, c'est la présentation clinique qui est l'élément le plus important à prendre en compte pour préciser le diagnostic et apprécier leur pronostic.

Mots-clés : photodermatose ; hydroa vacciniforme ; lymphomes cutanés de type hydroa vacciniforme ; Epstein Barr virus (EBV) ; infection chronique active.