



HAL
open science

Correction chirurgicale de l'hypertélorisme orbitaire assistée par ordinateur avec guides de coupe

Claire Batut

► **To cite this version:**

Claire Batut. Correction chirurgicale de l'hypertélorisme orbitaire assistée par ordinateur avec guides de coupe. Médecine humaine et pathologie. 2019. dumas-02181580

HAL Id: dumas-02181580

<https://dumas.ccsd.cnrs.fr/dumas-02181580v1>

Submitted on 12 Jul 2019

HAL is a multi-disciplinary open access archive for the deposit and dissemination of scientific research documents, whether they are published or not. The documents may come from teaching and research institutions in France or abroad, or from public or private research centers.

L'archive ouverte pluridisciplinaire **HAL**, est destinée au dépôt et à la diffusion de documents scientifiques de niveau recherche, publiés ou non, émanant des établissements d'enseignement et de recherche français ou étrangers, des laboratoires publics ou privés.

FACULTE MIXTE DE MEDECINE ET DE PHARMACIE DE ROUEN

ANNEE 2019

THESE POUR LE DOCTORAT EN MEDECINE

(Diplôme d'Etat)

Par

Claire BATUT

Née le 8 Septembre 1987 à Suresnes (92)

Présentée et soutenue publiquement le 28 Juin 2019

Correction chirurgicale de l'hypertélorisme orbitaire assistée par ordinateur avec guides de coupe

PRESIDENT DU JURY :

Professeur Stéphane DERREY

DIRECTEUR DE THESE :

Professeur Boris LAURE

MEMBRES DU JURY :

Professeur Hervé BENATEAU

Docteur Benjamin GUICHARD

Table des matières

Liste des abréviations	5
Introduction	9
PARTIE 1 : L’hypertélorisme orbitaire, de Greig à Tessier	15
I. Hypertélorisme.....	17
A. Définitions.....	17
B. Mesures de l’hypertélorisme orbitaire.....	21
C. Classifications.....	25
D. Etiologies/Mécanismes.....	31
E. Diagnostics différentiels	37
F. Principales malformations associées à l’hypertélorisme orbitaire.....	39
1) <u>Malformations osseuses crânio-faciales</u>	39
2) <u>Malformations des parties molles crânio-faciales</u>	45
II. Historique de la chirurgie de correction de l’hypertélorisme orbitaire.....	51
A. Techniques extra-crâniennes.....	53
B. Techniques intra-crâniennes	65
C. Prise en charges des anomalies des tissus mous associées à l’hypertélorisme orbitaire.....	79
PARTIE 2 : La chirurgie assistée par ordinateur ; des modèles stéréolithographiques à la correction chirurgicale de l’hypertélorisme orbitaire assistée par ordinateur	83
I. La chirurgie assistée par ordinateur en chirurgie maxillo-faciale.....	85
A. Impression 3D	85
B. Technologies se basant sur l’impression 3D utilisées en chirurgie maxillo-faciale	93
1) <u>Modèles stéréolithographiques et techniques de « contouring »</u>	93
2) <u>Guides de coupe chirurgicaux et guides de repositionnement</u>	105
3) <u>Gouttières</u>	113
4) <u>Implants</u>	115
5) <u>Conclusion</u>	119
II. La correction chirurgicale de l’hypertélorisme orbitaire assistée par ordinateur	121
A. Généralités.....	121
B. Correction chirurgicale de l’hypertélorisme orbitaire assistée par ordinateur avec guides de coupes : protocole de Tours	129
1) <u>Données tomодensitométriques</u>	129
2) <u>Segmentation</u>	131
3) <u>Planification pré-opératoire</u>	131
4) <u>Conception</u>	135
5) <u>Production</u>	137
6) <u>Stérilisation</u>	137

PARTIE 3 : Utilisation des guides de coupe chirurgicaux dans la correction de l'hypertélorisme orbitaire par box ostéotomie ou bipartition faciale : étude comparative entre la planification pré-opératoire et les résultats post-opératoires139

I. Introduction	141
II. Matériel et Méthodes	143
A. <i>Patients</i>	143
B. <i>Méthodes</i>	145
1) <u>Planification chirurgicale</u>	145
2) <u>Chirurgie de rapprochement orbitaire par box ostéotomies ou bipartition faciale</u>	147
3) <u>Comparaison des mesures planifiées aux mesures post-opératoires</u>	149
C. <i>Statistiques</i>	153
III. Résultats.....	155
A. <i>Patients</i>	155
B. <i>Comparaisons des planifications pré-opératoires et des résultats post-opératoires</i>	157
IV. Discussion	159
V. Conclusion	169
Bibliographie	171
Annexes.....	187

Liste des abréviations

AFCF : Association Française des Chirurgiens de la Face

AM : Additive Manufacturing

CAD : Computer-Aided Design

CAM : Computer-Aided Manufacturing

CAO : Conception Assistée par Ordinateur

CAS : Computer-Assisted Surgery

CBCT : Cone Beam Computed Tomography

D : Point correspondant au Dacryon droit

D' : Point correspondant au Dacryon gauche

DED : Directed Energy Deposition

DFTD : Distance Fronto-Temporale Droite

DFTG : Distance Fronto-Temporale Gauche

DIC : Distance Inter-Canthale

DICOM : Digital Imaging and Communication in Medicine

DIF : Distance Inter-Formainale

DIO : Distance Inter-Orbitaire

DIO-L : Distance Inter-Orbitaire Latérale

DIP : Distance Inter-Pupillaire

DIZD : Distance Inter-Zygomatique Droite

DIZG : Distance Inter-Zygomatique Gauche

DM : Distance orbitaire Médiale droite

D'M : Distance orbitaire Médiale gauche

F : Point correspondant au Foramen infra-orbitaire droit

F' : Point correspondant au Foramen infra-orbitaire gauche

FAO : Fabrication Assistée par Ordinateur

FDM : Fused Deposed Modeling

FM : Distance infra-orbitaire droite

F'M : Distance infra-orbitaire gauche

HTO : Hypertélorisme Orbitaire

IOD : Inter Orbital Distance

IRM : Imagerie par Résonance Magnétique

ITM : Insuffisance Transversale du Maxillaire

L : Point le plus antéro-médial de la suture fronto-zygomatique droite

L' : Point le plus antéro-médial de la suture fronto-zygomatique gauche

LM : Distance orbitaire Latérale droite

L'M : Distance orbitaire Latérale gauche

LOM : Laminated Object Manufacturing

M : Projection du point sur le plan sagittal

OR.H. : Orbital Hypertelorism

PBCM graft : Particulate Bone Cancellous Marrow graft

PEEK : Polyetheretherketone

SD : Standard Deviation

SLA : StereoLithography Apparatus

SLM : Selective Laser Melting

SLS : Selective Laser Sintering

STL : STereo-Lithography

TDM : Tomodensitométrie

2D : Deux Dimensions

3D : Trois Dimensions

Introduction

L'hypertélorisme orbitaire, correspondant à une augmentation de l'espace séparant les orbites, est retrouvé dans diverses malformations cranio-faciales. La chirurgie, permettant le rapprochement orbitaire par des ostéotomies du crâne et de la face, représente actuellement le seul traitement des hypertélorismes modérés à sévères.

Les ostéotomies et les voies d'abord utilisées de nos jours dans la correction de l'hypertélorisme orbitaire sont le fruit du développement et de l'évolution des techniques chirurgicales depuis plus de 60 ans. Dès le milieu des années 50, de nombreux chirurgiens ont tenté de traiter cette anomalie par des résections cutanées ou osseuses naso-orbitaires, restant cependant limitées et offrant ainsi des résultats médiocres. En 1967, Paul Tessier¹ est le premier à décrire une technique chirurgicale efficace de rapprochement orbitaire par voie intra-crânienne, en deux temps. Il révolutionne la prise en charge de cette déformation mais ouvre également le champ des possibles dans le traitement de bien d'autres syndromes malformatifs intéressant le crâne et la face : la chirurgie cranio-faciale est née. Il va inspirer toute une génération de chirurgiens qui, riche des concepts qu'il a apporté, va contribuer à l'essor de la discipline. Ainsi, la technique initialement développée par Tessier va évoluer durant la fin du XX^{ème} siècle, permettant la correction de l'hypertélorisme orbitaire au cours d'une seule intervention chirurgicale, tout en préservant les structures alentours (racines olfactives). En 1976, Van der Meulen² décrit la technique de bipartition faciale permettant la correction de l'anomalie orbitaire et des déformations du maxillaire pouvant lui être associées, durant le même temps opératoire.

Les procédures chirurgicales intéressant l'hypertélorisme orbitaire n'ont que peu évolué depuis le bond en avant réalisé dans la deuxième moitié du XX^{ème} siècle, alors même que nous disposons de moyens techniques de plus en plus performants (plaques d'ostéosynthèse, planification virtuelle, impression 3D...).

De nos jours, la chirurgie assistée par ordinateur connaît un véritable essor. Son développement en chirurgie cranio-faciale et maxillo-faciale, a montré des résultats très encourageants en terme de sécurité et de précision chirurgicales, tout en diminuant le temps opératoire. La conception assistée par ordinateur avec usage de guides de coupe n'est cependant que très peu utilisée et peu décrite dans la correction chirurgicale de l'hypertélorisme. Ainsi, il n'existe pas d'étude comparant la planification pré-opératoire et les résultats post-opératoires, au plan scannographique, dans cette indication.

L'objectif de ce travail de thèse est triple. Dans une première partie nous définirons l'hypertélorisme orbitaire et décrirons l'historique de la correction de cette déformation. Dans une deuxième partie, nous explorerons les technologies se basant sur l'impression tridimensionnelle utilisées en chirurgie cranio-maxillo-faciale et leurs applications dans la correction chirurgicale de l'hypertélorisme orbitaire. La troisième partie est dédiée à une étude clinique visant à comparer des mesures orbitaires, infra-orbitaires et péri-orbitaires (10 mesures de référence) entre la planification chirurgicale pré-opératoire et le scanner post-opératoire afin d'évaluer objectivement la précision des guides de coupe dans la correction chirurgicale de l'hypertélorisme orbitaire.

**PARTIE 1 : L'hypertélorisme orbitaire, de
Greig à Tessier**

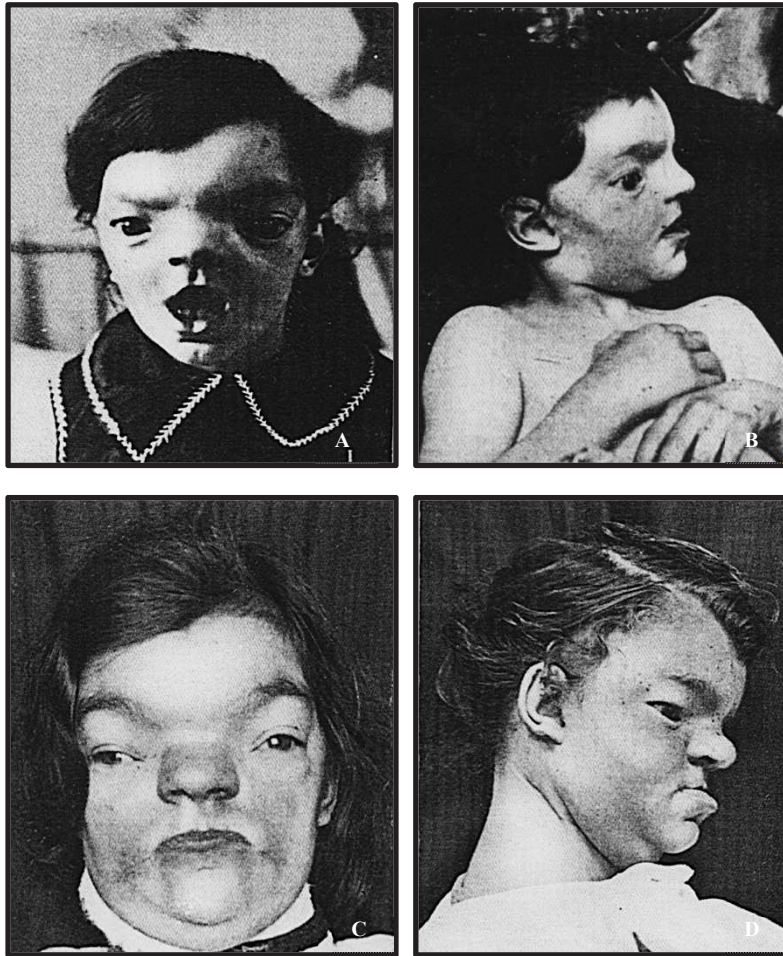


Figure 1 : Cas n°1 d'hypertélorisme « oculaire ». A l'âge de 7 ans (A et B) et à l'âge de 18 ans (C et D). D'après Greig³.

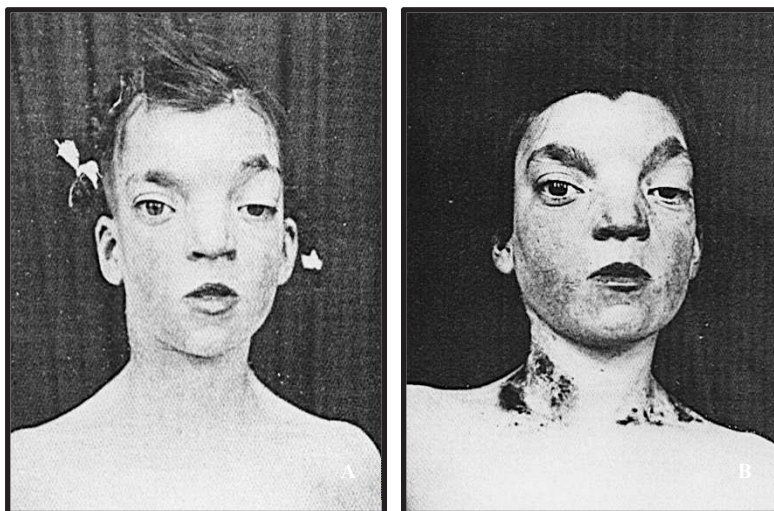

Figure 2 : Cas n°2 d'hypertélorisme « oculaire ». A l'âge de 12 ans (A) et à l'âge de 15 ans (B). D'après Greig³.

I. Hypertélorisme

A. Définitions

Le terme hypertélorisme, vient du Grec (*hyper* : au-dessus ; *téle* : loin ; *orizein* : séparer) et correspond à une augmentation de distance entre deux structures.

En 1924, D.M. Greig³ introduit pour la première fois le terme « hypertélorisme oculaire » pour décrire une augmentation de l'espace séparant les yeux chez deux de ses patientes (*Figures 1-3*). Ce terme prête cependant à confusion, car la distance qui sépare les yeux ne correspond pas nécessairement à la position des orbites. Effectivement, si seules les distances interpupillaire ou intercanthale sont mesurées, l'hypertélorisme peut alors être mimé. Ainsi, il faut différencier le « vrai » hypertélorisme des « faux » hypertélorismes. L'hypertélorisme peut être simulé par des anomalies n'entraînant pas de dystrophie osseuse responsable de l'écartement des globes ou des canthi : strabisme divergent (élargissement réel de la distance inter-pupillaire), épicanthus, télécanthus primaire ou post-traumatique (écartement isolé des canthi). Les distances interpupillaires et inter-canthales mesurées lors de l'examen clinique n'ont ainsi aucun rapport avec la réalité orbitaire⁴.

Afin d'éviter toute confusion, P. Tessier¹ a été le premier à introduire les termes « hypertélorisme orbitaire » ou « hypertéléorbitisme ». Le terme hypertélorisme orbitaire devrait donc être réservé à l'élargissement de la distance entre les deux orbites secondaire à une anomalie squelettique, dans un contexte de malformation cranio-faciale. Tessier définit l'hypertélorisme orbitaire comme une déformation cranio-faciale où sont associés : un élargissement de l'ethmoïde intéressant la racine nasale entraînant une augmentation des distances entre les apophyses montantes, les canthi médiaux et les yeux⁵.

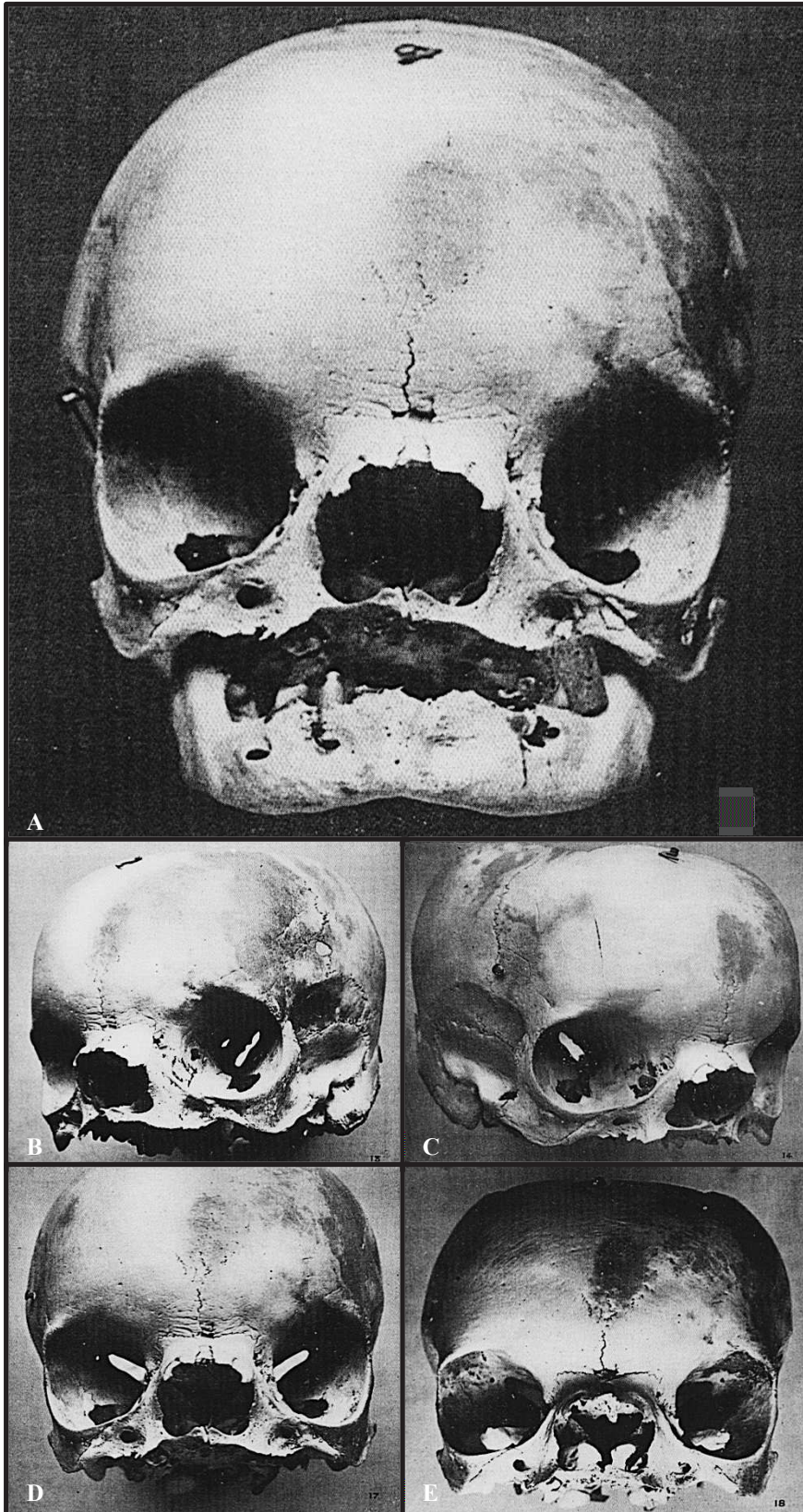


Figure 3 : Photographies du crâne du cas n°1. D'après Greig³.

Norma frontalis (A), orbite gauche (B), orbite droite (C). Les os nasaux sont courts, plus larges que longs, et toute la suture internasale est occupée par un os intersutural étroit (D). Le toit de chaque cavité nasale est convexe et la lame criblée d'une largeur inhabituelle (E).

Van Der Meulen^{6,7} a différencié l'hypertélorisme orbitaire (« orbital hypertelorism »), où il existe une véritable latéralisation orbitaire, de l'hypertélorisme inter-orbitaire (« interorbital hypertelorism ») dans lequel seule la paroi médiale de l'orbite est latéralisée, la paroi latérale étant bien positionnée. Cette entité a également été nommée « bony telecanthus » par Jackson⁸, rejoignant donc la nomenclature de Tessier distinguant le « vrai » hypertélorisme des « faux » hypertélorismes.

Nous ne traiterons dans cette thèse que de l'hypertélorisme orbitaire. Effectivement, seuls les patients présentant un hypertélorisme orbitaire nécessitent une médialisation de l'ensemble du cadre orbitaire par voie intra-crânienne (box-ostéotomies ou bipartition faciale). Les patients présentant un hypertélorisme inter-orbitaire ne nécessitent qu'une translocation des parois orbitaires médiales pouvant être réalisée par abord extra-crânien.

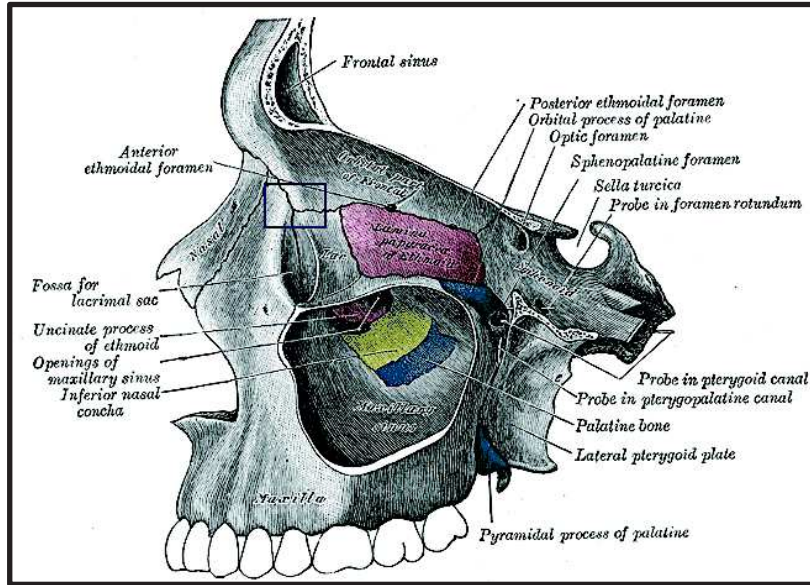


Figure 4 : Localisation du dacryon sur un crâne sec (cadre bleu). Point de jonction entre l'os frontal, maxillaire et lacrymal. D'après Gray⁹.

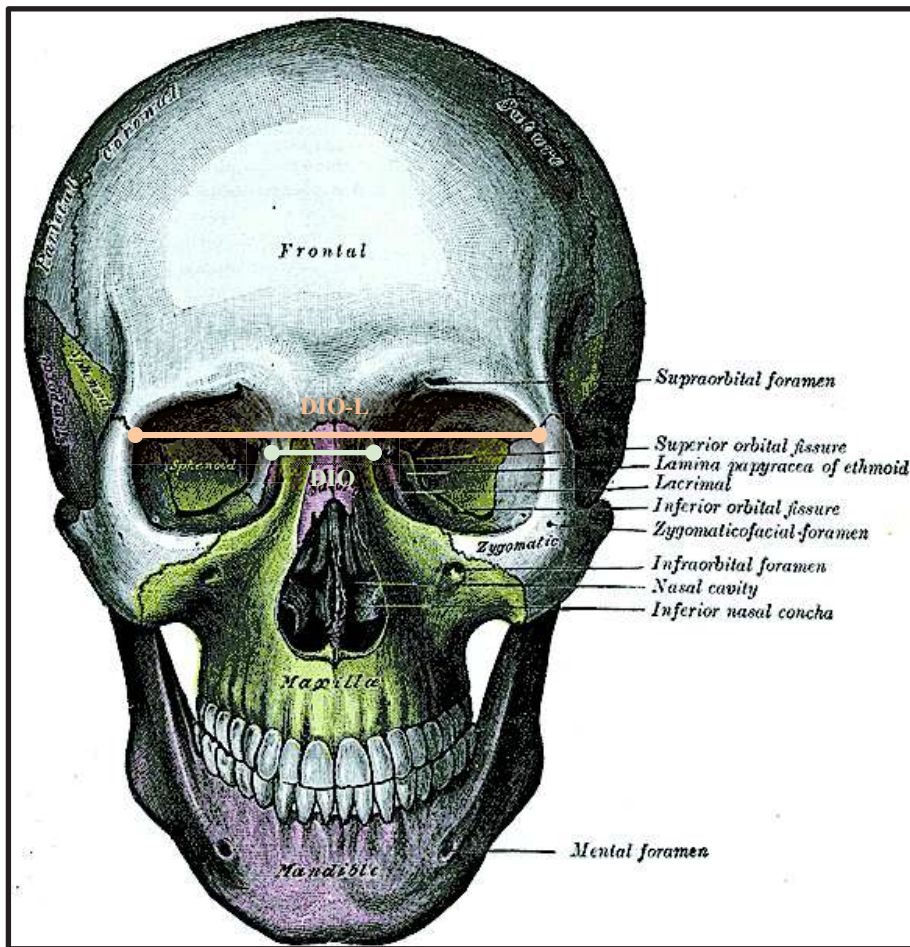


Figure 5 : Mesures orbitaires. DIO-L : Distance inter-orbitaire latérale, DIO : Distance inter-orbitaire médiale. D'après Gray⁹.

B. Mesures de l'hypertélorisme orbitaire

Ainsi, quatre distances sont modifiées dans les « vrais » hypertélorismes orbitaires:

- La **Distance Inter-Orbitaire (DIO)**. La DIO est la distance séparant les deux *dacryons*. Le *dacryon* est un repère osseux pair situé à la jonction entre l'os maxillaire, frontal et lacrymal (*Figure 4*). Ainsi, la DIO représente l'écart entre les parois orbitaires médiales (*Figure 5*). La DIO est augmentée dans les cas d'hypertélorisme orbitaire et d'hypertélorisme inter-orbitaire.
- La **Distance Inter-Orbitaire Latérale (DIO-L)**. La DIO-L est la distance séparant les deux sutures fronto-zygomatiques. Ainsi, la DIO-L représente l'écart entre les parois orbitaires latérales (*Figure 5*). La DIO-L est augmentée dans les cas d'hypertélorisme orbitaire, mais pas dans les cas d'hypertélorisme inter-orbitaire⁶.
- La **Distance Inter-Canthale (DIC) médiale**. La DIC médiale correspond à l'écart entre deux repères ligamentaires représentés par les ligaments canthaux médiaux (*Figures 6-7*). La DIC médiale normale est de 30mm, au delà, on parlera de télécanthus¹.
- La **Distance Inter-Pupillaire (DIP)**. La DIP correspond à l'écart entre deux repères oculaires représentés par les centres des pupilles (*Figures 6-7*). L'écart inter-pupillaire normal est inférieur à 70mm¹, il est le plus souvent augmenté dans les cas d'hypertélorisme. La DIP ne représente cependant pas une mesure fiable pour le diagnostic d'hypertélorisme orbitaire dans les cas de strabisme.

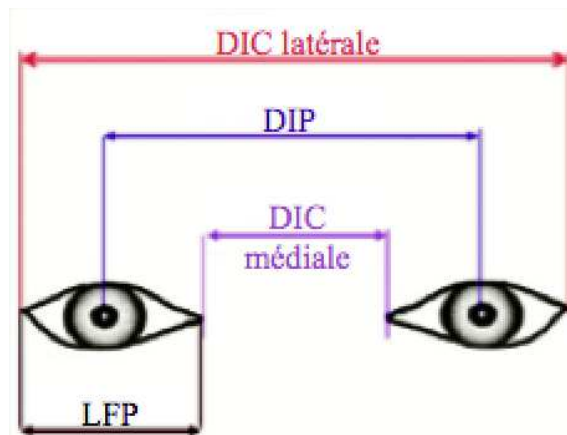


Figure 6 : Mesures oculaires. DIC latérale : distance inter-canthale latérale, DIP : distance inter-pupillaire, DIC médiale : distance inter-canthale médiale, LFP : largeur de la fente palpébrale. D'après Sharma¹⁰.

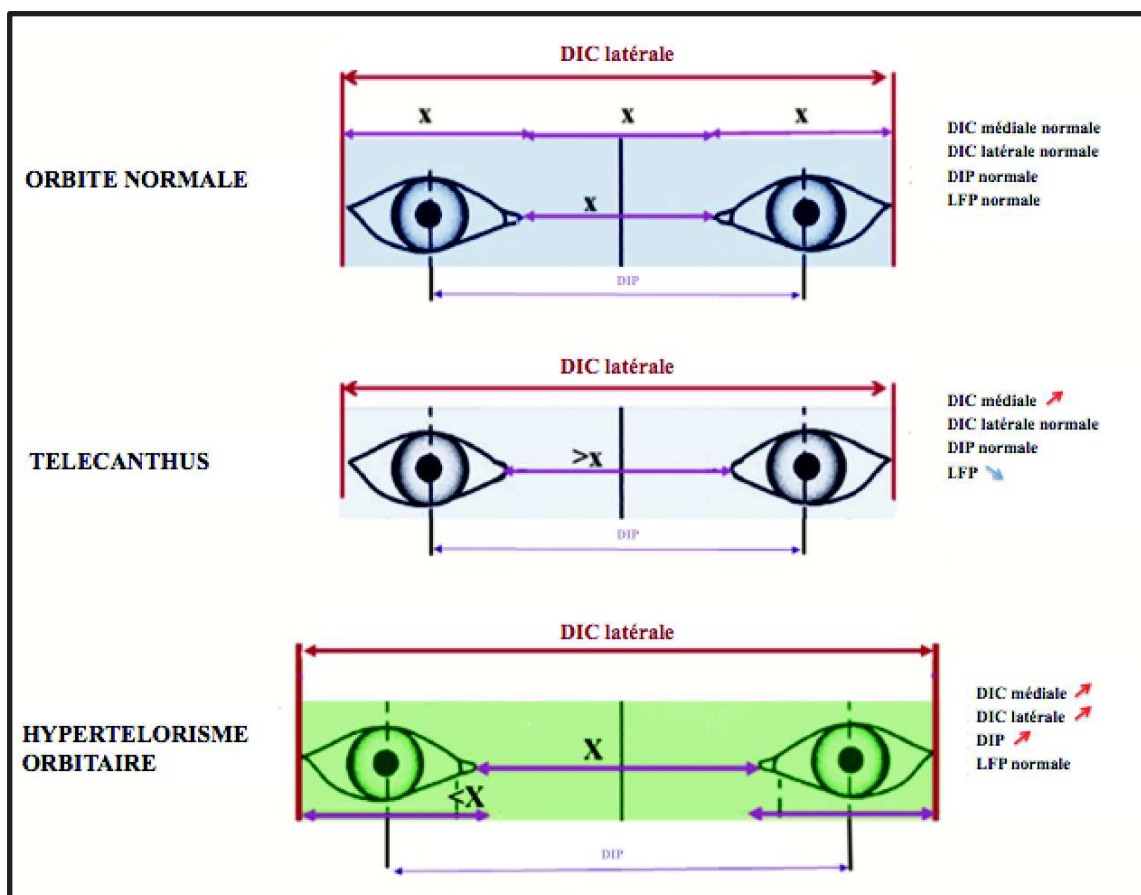


Figure 7 : Représentation schématique des variations des différentes mesures oculaires chez les patients présentant une orbite normale (ligne du haut), un télécanthus (ligne du milieu) et un hypertélorisme orbitaire (ligne du bas). D'après Sharma¹⁰.

La Distance Inter-Orbitaire (DIO) est mesurée après repérage du point de jonction entre les os maxillaire, frontal et lacrymal, de chaque coté sur une téléradiographie de face, ou sur un scanner. La DIO représente la mesure de référence dans l'hypertélorisme orbitaire, Tessier a d'ailleurs décrit trois degrés de sévérité de l'hypertélorisme orbitaire en fonction de cette mesure¹¹.

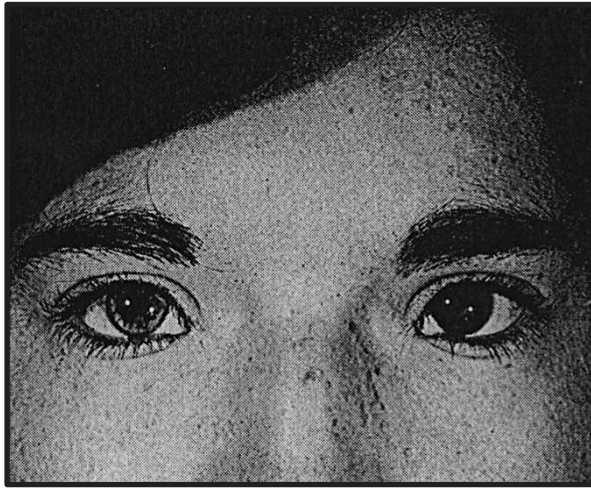


Figure 8 : Hypertélorisme orbitaire de 1^{er} degré. Syndrome de Waardenburg. Collection Tessier.

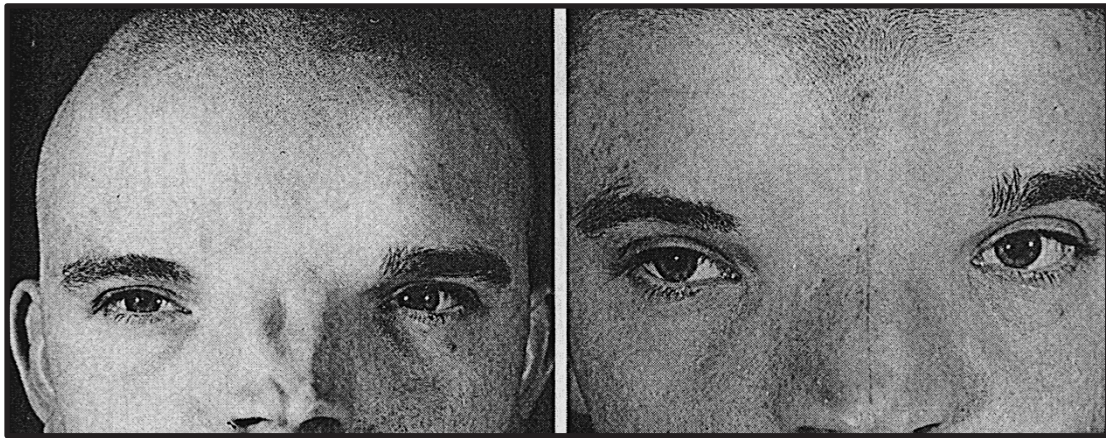


Figure 9 : Hypertélorisme orbitaire de 2^{ème} degré. Nez bifide, implantation capillaire médiane basse. Collection Tessier.

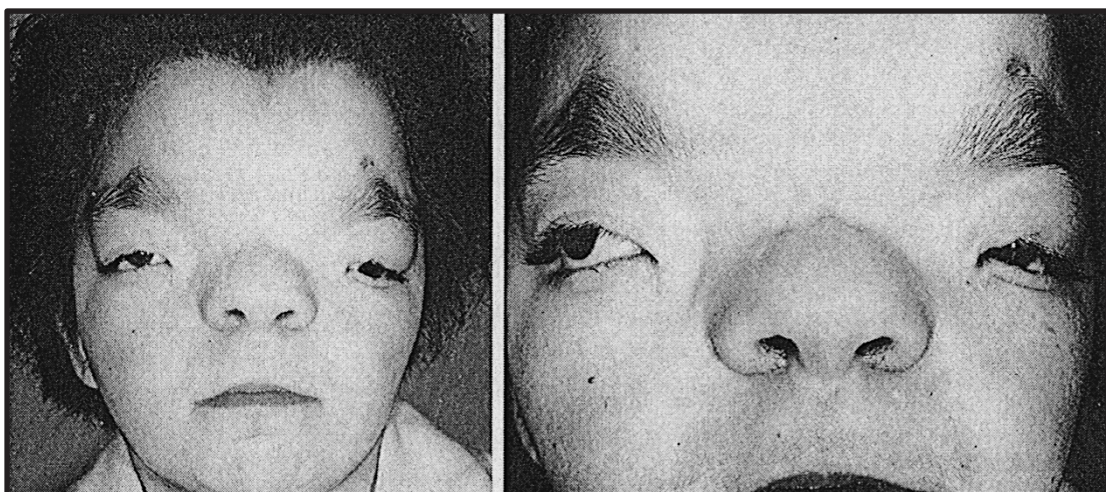

Figure 10 : Hypertélorisme orbitaire de 3^{ème} degré. Colobome palpébral supérieur bilatéral. Collection Tessier.

C. Classifications

En 1972, Tessier propose une classification de l'hypertélorisme orbitaire en tenant compte de l'importance de l'élargissement inter-orbitaire mais également de ses conséquences sur la forme de la région fronto-orbitaire¹¹. Il décrit ainsi trois degrés d'hypertélorisme chez les adultes :

- **1^{er} degré** (*Figure 8*): la Distance Inter-Orbitaire est comprise entre 30 et 34mm (Distance Inter-Canthale comprise entre 37 à 40mm). Cette forme d'hypertélorisme est plutôt considérée comme un pseudo-hypertélorisme et assimilée à un télécanthus ; qu'il soit congénital (syndrome de Waardenburg, blépharophimosis) ou acquis (traumatisme orbito-nasal).
- **2^{ème} degré** (*Figure 9*): la DIO est supérieure à 34mm et inférieure à 40mm (DIC comprise entre 41mm et 46mm) et on peut désormais parler d'hypertélorisme orbitaire. A ce stade, il n'existe pas de malposition ou de déviation des globes oculaires, sauf dans les cas de dysostose cranio-faciale, qui, du fait d'une diminution du volume intra-orbitaire, entraîne un exorbitisme et une exophorie.

Cliniquement, l'étage moyen de la face est élargi mais les orbites conservent une orientation normale.

Radiologiquement, les orbites conservent à peu près leur forme et ne sont pas extrêmement latéralisées.
- **3^{ème} degré** (*Figure 10*) : la DIO est généralement supérieure à 40mm (DIC supérieure à 46mm). Cliniquement, la face est élargie (bien qu'elle ne le soit pas beaucoup plus que dans le 2^{ème} degré) et les orbites sont latéralisées, avec une distance entre les canthi latéraux et le méat auditif externe diminuée.

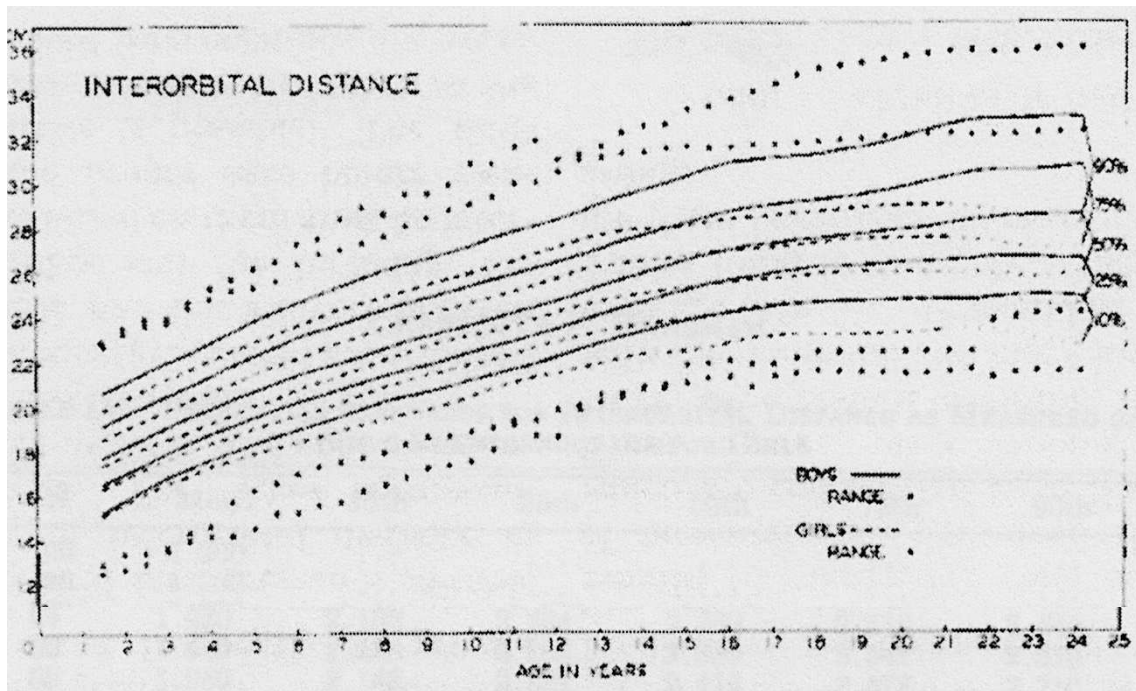


Figure 11 : Courbes morphométriques de la distance inter-orbitaire chez les garçons (ligne continue) et chez les filles (ligne discontinue). D'après Hansman¹².

100 CHARLOTTE F. HANSMAN January 1956

TABLE IA: PERCENTILE STANDARDS FOR INTERORBITAL DISTANCE AS MEASURED ON SINUS ROENTGENOGRAMS FOR GIRLS

Age	N	Min.	10th	25th	50th	75th	90th	Max.
0-6	95	1.200	2.160
1-0	96	1.230	2.270
1-6	100	1.200	1.514	1.632	1.733	1.854	1.988	2.220
2-0	99	1.230	1.557	1.682	1.784	1.905	2.039	2.330
2-6	100	1.240	1.616	1.726	1.829	1.949	2.084	2.370
3-0	98	1.350	1.657	1.764	1.850	1.992	2.130	2.390
3-6	100	1.430	1.696	1.801	1.892	2.032	2.173	2.450
4-0	102	1.460	1.729	1.837	1.929	2.070	2.215	2.490
4-6	98	1.570	1.783	1.873	1.968	2.109	2.252	2.523
5-0	97	1.620	1.790	1.906	2.007	2.140	2.288	2.580
5-6	97	1.650	1.817	1.933	2.043	2.183	2.324	2.590
6-0	98	1.690	1.842	1.954	2.078	2.218	2.362	2.639
6-6	98	1.730	1.868	1.992	2.111	2.254	2.398	2.680
7-0	96	1.750	1.895	2.021	2.144	2.288	2.431	2.703
7-6	94	1.770	1.923	2.053	2.174	2.320	2.459	2.730
8-0	94	1.790	1.949	2.087	2.207	2.352	2.487	2.758
8-6	92	1.830	1.970	2.118	2.237	2.379	2.518	2.803
9-0	89	1.860	1.989	2.140	2.270	2.409	2.542	2.810
9-6	89	1.890	2.015	2.159	2.292	2.433	2.568	2.880
10-0	88	1.880	2.044	2.180	2.313	2.456	2.596	2.900
10-6	89	1.900	2.076	2.207	2.332	2.481	2.620	2.940
11-0	84	1.930	2.102	2.234	2.359	2.510	2.649	2.998
11-6	82	1.940	2.128	2.262	2.389	2.541	2.679	3.000
12-0	82	1.950	2.148	2.284	2.419	2.573	2.710	3.050
12-6	80	1.960	2.174	2.308	2.445	2.602	2.742	3.110
13-0	76	2.020	2.196	2.328	2.465	2.623	2.766	3.110
13-6	74	2.050	2.216	2.359	2.494	2.658	2.782	3.130
14-0	73	2.080	2.258	2.393	2.498	2.646	2.785	3.130
14-6	71	2.080	2.235	2.375	2.513	2.656	2.792	3.150
15-0	68	2.100	2.243	2.385	2.524	2.668	2.806	3.150
15-6	66	2.115	2.255	2.399	2.538	2.683	2.820	3.150
16-0	64	2.120	2.276	2.418	2.547	2.693	2.833	3.150
16-6	59	2.080	2.230	2.430	2.569	2.699	2.841	3.135
17-0	58	2.130	2.305	2.442	2.583	2.704	2.847	3.180
17-6	51	2.135	2.300	2.448	2.573	2.714	2.856	3.165
18-0	49	2.140	2.300	2.453	2.581	2.724	2.865	3.170
18-6	47	2.140	2.310	2.457	2.587	2.733	2.874	3.176
19-0	46	2.140	2.314	2.450	2.588	2.738	2.882	3.190
19-6	43	2.135	2.314	2.459	2.587	2.742	2.887	3.191
20-0	42	2.130	2.318	2.460	2.587	2.745	2.890	3.200
20-6	37	2.138	2.323	2.462	2.585	2.740	2.889	3.200
21-0	35	2.143	2.333	2.468	2.584	2.738	2.888	3.200
21-6	32	2.149	2.332	2.463	2.583	2.733	2.884	3.200
22-0	32	2.150	2.326	2.458	2.579	2.722	2.869	3.200
22-6	28	2.138	2.312	2.450	2.573	2.707	2.842	3.200
23-0	24	2.148	2.290	2.444	2.569	2.693	2.814	2.880
23-6	20	2.142	2.270	2.420	2.543	2.660	2.802	2.888
24-0	19	2.141	2.256	2.437	2.553	2.693	2.826	2.888
24-6	18	2.143	2.912
25-0	18	2.145	2.915

Vol. 88 GROWTH OF INTERORBITAL DISTANCE AND SKULL THICKNESS 91

TABLE IB: PERCENTILE STANDARDS FOR INTERORBITAL DISTANCE AS MEASURED ON SINUS ROENTGENOGRAMS FOR BOYS

Age	N	Min.	10th	25th	50th	75th	90th	Max.
0-6	91	1.230	2.100
1-0	94	1.230	2.270
1-6	95	1.230	1.524	1.651	1.773	1.920	2.063	2.290
2-0	95	1.270	1.578	1.700	1.822	1.971	2.114	2.360
2-6	96	1.290	1.631	1.748	1.865	2.013	2.157	2.390
3-0	92	1.350	1.680	1.795	1.909	2.056	2.201	2.393
3-6	93	1.400	1.725	1.839	1.953	2.099	2.246	2.470
4-0	95	1.420	1.750	1.877	1.994	2.143	2.292	2.530
4-6	95	1.420	1.795	1.916	2.035	2.187	2.337	2.570
5-0	94	1.450	1.830	1.952	2.073	2.229	2.382	2.620
5-6	93	1.520	1.864	1.989	2.110	2.270	2.427	2.650
6-0	91	1.620	1.896	2.022	2.143	2.303	2.466	2.730
6-6	91	1.600	1.925	2.050	2.173	2.342	2.501	2.750
7-0	89	1.670	1.967	2.070	2.199	2.371	2.537	2.840
7-6	91	1.620	1.991	2.103	2.225	2.400	2.573	2.890
8-0	93	1.640	2.025	2.132	2.256	2.429	2.607	2.860
8-6	92	1.680	2.040	2.161	2.284	2.456	2.634	2.950
9-0	92	1.720	2.090	2.187	2.310	2.480	2.656	2.950
9-6	93	1.730	2.089	2.211	2.333	2.506	2.685	2.990
10-0	92	1.750	2.114	2.239	2.357	2.534	2.716	3.080
10-6	89	1.800	2.189	2.282	2.385	2.564	2.752	3.080
11-0	88	1.920	2.184	2.288	2.412	2.602	2.780	3.160
11-6	86	1.870	2.191	2.315	2.440	2.617	2.807	3.180
12-0	84	1.890	2.220	2.344	2.468	2.645	2.831	3.100
12-6	78	2.000	2.251	2.375	2.498	2.674	2.864	3.125
13-0	78	2.050	2.278	2.405	2.529	2.704	2.894	3.160
13-6	78	2.050	2.304	2.433	2.560	2.735	2.928	3.220
14-0	74	2.080	2.326	2.450	2.580	2.760	2.954	3.250
14-6	70	2.090	2.353	2.489	2.622	2.789	2.993	3.250
15-0	70	2.180	2.374	2.515	2.650	2.817	3.024	3.320
15-6	69	2.130	2.392	2.537	2.672	2.847	3.059	3.330
16-0	68	2.190	2.407	2.553	2.697	2.868	3.084	3.372
16-6	66	2.180	2.422	2.570	2.713	2.884	3.095	3.390
17-0	65	2.180	2.428	2.585	2.728	2.894	3.101	3.430
17-6	64	2.205	2.447	2.599	2.753	2.903	3.107	3.464
18-0	62	2.230	2.454	2.608	2.741	2.915	3.119	3.460
18-6	62	2.230	2.454	2.612	2.750	2.924	3.131	3.505
19-0	53	2.230	2.456	2.616	2.759	2.937	3.148	3.520
19-6	50	2.230	2.463	2.622	2.768	2.952	3.159	3.535
20-0	45	2.230	2.469	2.629	2.778	2.971	3.165	3.550
20-6	40	2.230	2.468	2.633	2.788	2.983	3.204	3.560
21-0	37	2.230	2.461	2.638	2.800	3.014	3.217	3.570
21-6	33	2.230	2.460	2.643	2.822	3.033	3.265	3.570
22-0	29	2.270	2.470	2.653	2.839	3.041	3.269	3.570
22-6	28	2.284	2.477	2.661	2.835	3.043	3.271	3.573
23-0	26	2.400	2.479	2.651	2.836	3.043	3.269	3.577
23-6	25	2.400	2.476	2.647	2.839	3.053	3.273	3.580
24-0	23	2.400	2.472	2.647	2.843	3.059	3.273	3.583
24-6	22	2.400	3.587
25-0	21	2.400	3.590

Figure 12 : Abaqués de la distance inter-orbitaire en fonction de l'âge, chez les filles (tableau de gauche) et chez les garçons (tableau de droite). D'après Hansman¹².

Cette classification claire permet d'évaluer le degré de sévérité de l'hypertélorisme orbitaire chez nos patients et de poser différentes indications chirurgicales en fonction de la sévérité de l'hypertélorisme orbitaire, en considérant à la fois l'augmentation de la DIO et l'existence ou non d'une déformation fronto-orbitaire.

Cependant, il existe des cas où la DIO est subnormale, mais qui présentent cependant un hypertélorisme orbitaire clinique...est ce pour autant que l'on ne doit pas les opérer ? En effet, dans quelques cas, l'écartement orbitaire peut être majeur au niveau de la portion supérieure ou inférieure de l'orbite. Tessier nous rassure cependant en concédant que le degré de la malformation n'est pas si simple à évaluer et que nous n'opérons pas une mesure, mais bien un patient, avec toutes les singularités qu'il peut avoir !

« Il est aussi malaisé d'établir les degrés d'une malformation que de fixer un taux d'invalidité. A cette estimation, outre la DIO, trop de facteurs concourent, qui ne sont pas tous objectifs. De plus, la DIO varie avec l'âge. » (Paul Tessier, 1977⁴)

La variation de la DIO en fonction de l'âge a été étudiée par de nombreuses équipes au cours de la deuxième moitié du XXème siècle. Hansman¹² a publié en 1966 des courbes de croissance et des abaques de DIO en fonction de l'âge (*Figures 11-12*).

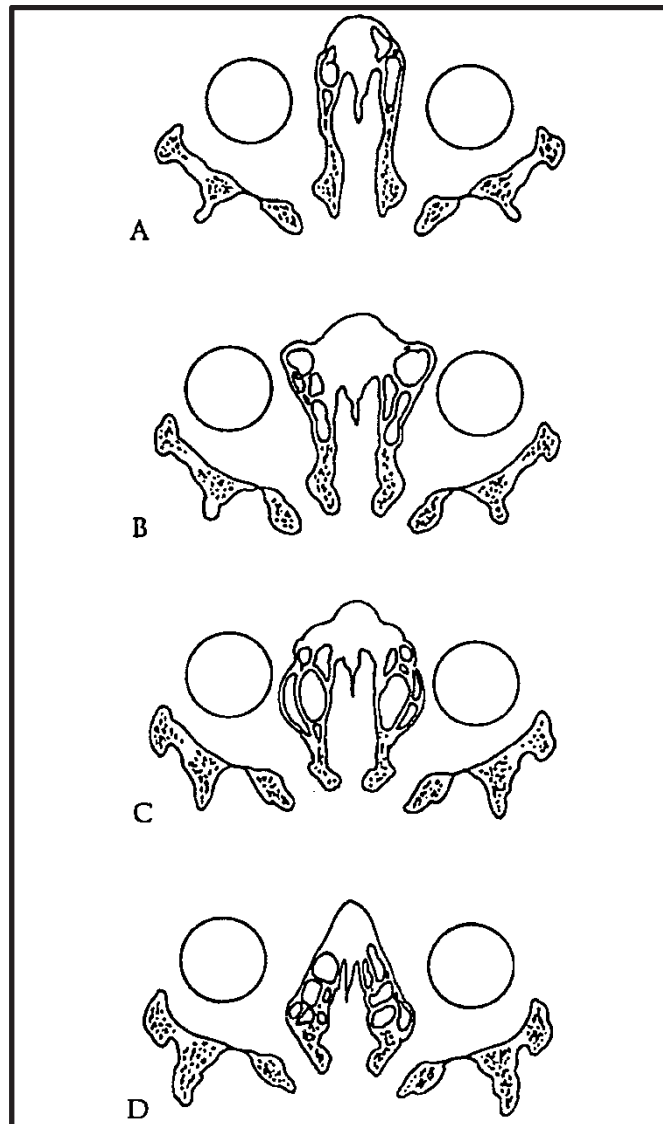


Figure 13 : Types de déformations de la paroi orbitaire médiale chez les patients présentant un hypertélorisme orbitaire selon Munro¹³.

- A. Type I : parois orbitaires médiales parallèles
- B. Type II : parois orbitaires médiales formant un biseau postérieur
- C. Type III : parois orbitaires médiales ovalaires
- D. Type IV : parois orbitaires médiales formant un biseau antérieur

En 1979, constatant que la classification de Tessier n'est applicable que chez les adultes, Munro¹³ propose une classification de l'hypertélorisme orbitaire en fonction de la forme de la paroi orbitaire médiale.

Il définit ainsi 4 types de déformations orbitaires médiales chez les patients atteints d'hypertélorisme orbitaire (*Figure 13*) :

- **Type I** : parois orbitaires médiales parallèles
- **Type II** : parois orbitaires médiales formant un biseau postérieur
- **Type III** : parois orbitaires médiales ovalaires
- **Type IV** : parois orbitaires médiales formant un biseau antérieur

Dans les déformations de type III et IV on peut noter que l'élargissement entre les parois orbitaires médiales est maximal en arrière de l'équateur du globe rendant leur correction chirurgicale plus difficile. Par chance, les déformations de type III et IV sont les plus rares selon Munro.

Cette classification n'est cependant pas utilisée dans la littérature.

Tan et Mulliken¹⁴ ont également proposé une classification de l'hypertélorisme orbitaire basée sur l'écart à la moyenne des DIO et DIO-L pour chaque patient de leur cohorte. Ainsi, la sévérité de l'hypertélorisme était classée en trois degrés :

- **Degré 1** : DIO entre 2 et 4 SDs
- **Degré 2** : DIO entre 4,1 et 8 SDs
- **Degré 3** : DIO > 8 SDs

Cette classification permet de s'affranchir de l'âge du patient mais repose sur des mesures radiographiques^{12,15-17} ou scannographiques^{18,19} assez anciennes, qui n'ont pas fait l'objet de publications ultérieures.

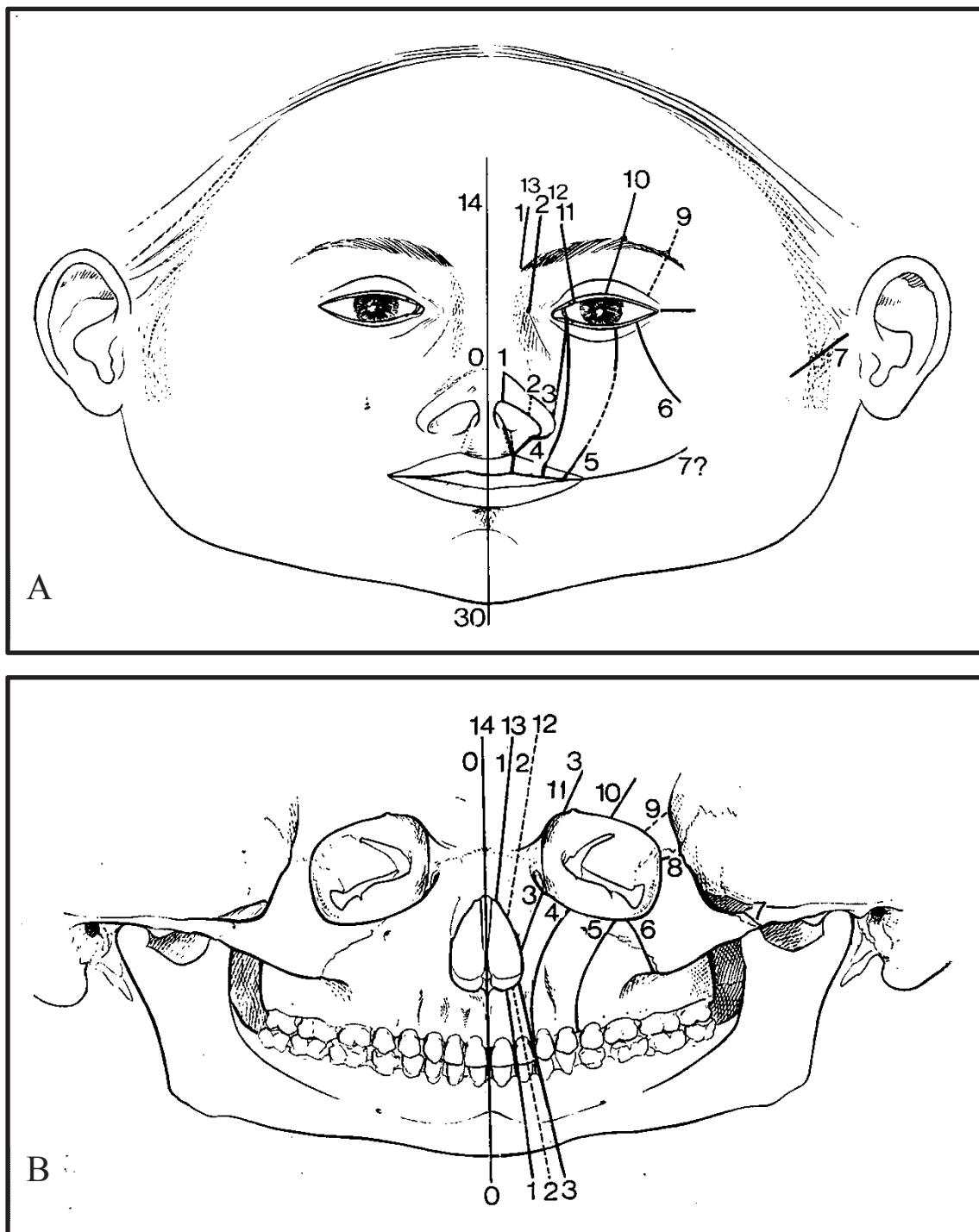


Figure 14 : Nouvelle classification anatomique des fentes faciales, cranio-faciales et latéro-latérales décrite par Tessier. Collection Tessier.

A. Répartition générale des fentes faciales à travers les parties molles

B. Répartition générale des fentes faciales à travers le squelette. Les tracés en pointillés indiquent des trajets incertains ou des fentes qui n'ont pas été observées par Tessier.

D. Etiologies/Mécanismes

Greig considérait l'hypertélorisme comme une anomalie idiopathique et isolée alors que Tessier montre qu'elle est le plus souvent associée à de multiples malformations crâniennes, faciales ou cranio-faciales^{1,5}.

Ainsi, l'hypertélorisme orbitaire est souvent associé :

- à des **malformations hautes** : crâniennes (méningo-encéphalocèles) ou cranio-faciales (dysostoses cranio-faciales) ;
- à des **malformations basses** : maxillaires et nasales, fentes labio-palatines médianes.

Toutes les malformations faciales ou crâniennes responsables d'un hypertélorisme orbitaire sont situées dans l'espace inter-orbitaire⁴. Le développement de l'espace inter-orbitaire est sous la dépendance du développement de l'ethmoïde et de l'os frontal. Un déséquilibre entre les forces divergentes actives (représentées par la poussée encéphalique ou la pneumatisation ethmoïdo-frontale) et les forces convergentes correspondant à la seule cohésion du squelette, vont entraîner un hypertélorisme orbitaire. Ainsi, l'hypertélorisme orbitaire peut résulter d'un affaiblissement centro-cranio-facial entraînant une diminution des forces convergentes (fentes cranio-faciales complètes ou partielles) ou d'une exagération des poussées centro-cranio-faciales (hypertension intra-crânienne, encéphalocèle) entraînant une augmentation des forces divergentes.

Les fentes faciales, cranio-faciales et latéro-latérales ont été étudiées par Tessier qui en a proposé une classification en fonction de leur répartition autour de l'orbite²⁰ (*Figure 14*).

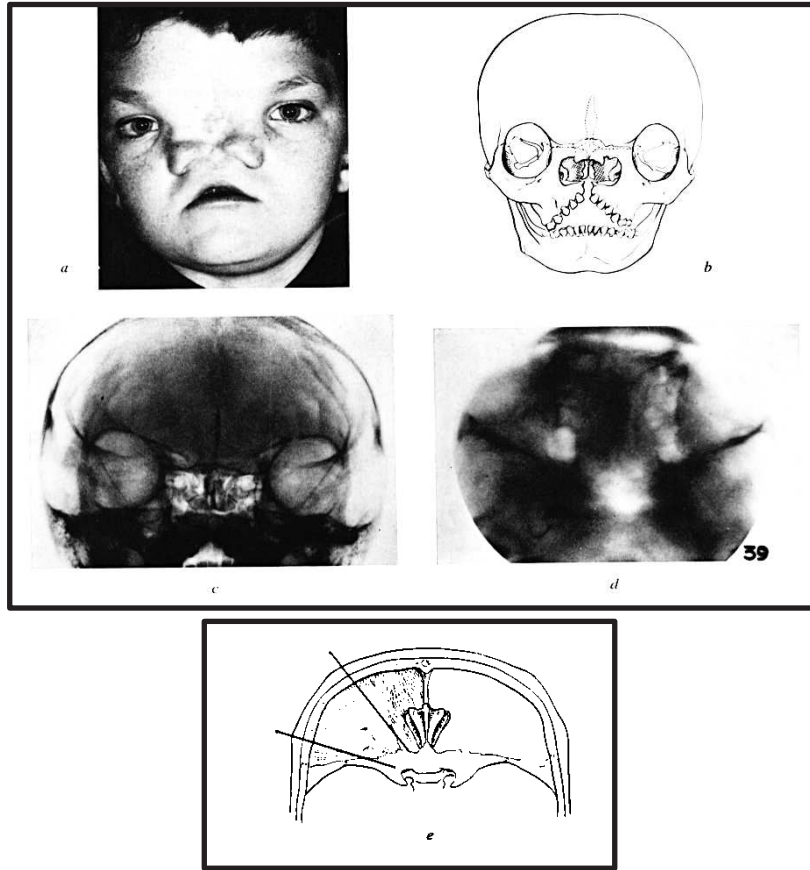


Figure 15 : Fente 0 – 14. Dysraphie cranio-faciale. Fronto-naso-maxillaire sans encéphalocèle. Hypertélorbitisme. Duplication de la crista galli. Absence de vomer. Collection Tessier.

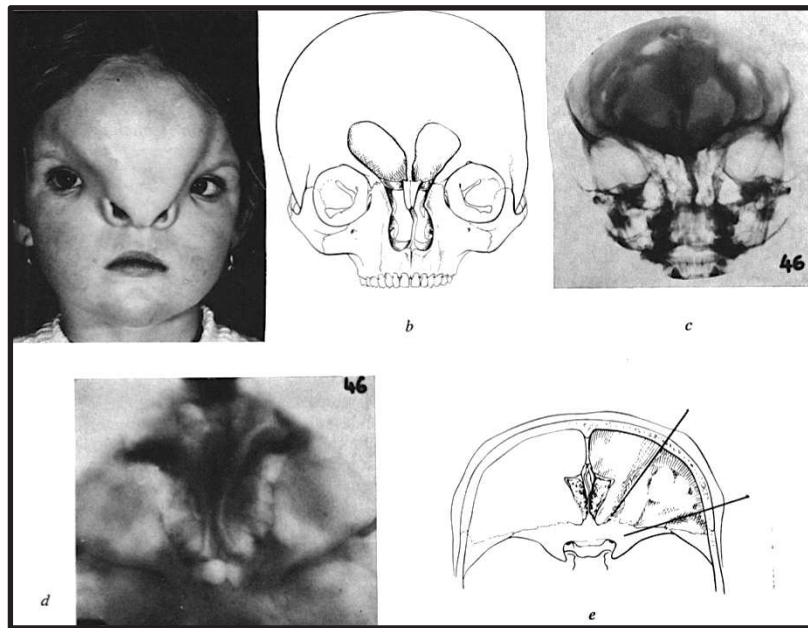


Figure 16 : Fente 1 – 13 bilatérale. Encéphalocèles fronto-nasales bilatérales. Elargissement des gouttières olfactives. Colobome à travers le dôme des cartilages alaires. Collection Tessier.

Dans le cadre des fentes cranio-faciales²⁰, les malformations de l'espace inter-orbitaire peuvent se situer :

- Sur la ligne médiane, la **crista galli**. Toutes ces malformations appartiennent à la dysraphie cranio-faciale : fente 0 – 14 (n°0), correspondant à une fente médiane (*Figure 15*). Dans ce cas, la crista galli est élargie ou dédoublée. Cette anomalie, également appelée dysplasie fronto-nasale ou syndrome fronto-nasal, associe un hypertélorisme orbitaire, une racine du nez large, une pointe du nez large et bifide et une implantation des cheveux en « V » sur le front.

Certaines de ces malformations sont des encéphalocèles frontales, des encéphalocèles fronto-nasales ou des dysraphies faciales ou cranio-faciales.

- Sur la ligne paramédiane, la **gouttière olfactive**. Toutes ces malformations dérivent de la fente 1 – 13 (n°1) correspondant à une fente paramédiane (*Figure 16*). Dans ce cas, la ou les gouttières olfactives sont élargies.

Cette fente peut être unilatérale ou bilatérale, complète ou partielle, faciale ou cranio-faciale. Dans les cas de fente 1 – 13 bilatérale complète, l'hypertélorisme est plus important que celui engendré par une fente 0 - 14 qui, par définition, est unique.

- A travers le **labyrinthe ethmoïdien**. Cela concerne les fentes 2 – 12 et 3 – 11.

Dans les cas de fente 2 – 12 (n°2) également nommée fente trans-ethmoïdienne, la ou les masses latérales de l'ethmoïde sont élargies alors que la ligne médiane (l'arête nasale) est normale (*Figure 17*).

Dans les cas de fente 3 – 11 (n°3) correspondant à une fente paranasale ou oculo-nasale (*Figure 18*), il peut exister un élargissement modéré du labyrinthe ethmoïdien, entraînant dans ce cas un hypertélorisme orbitaire mineur.

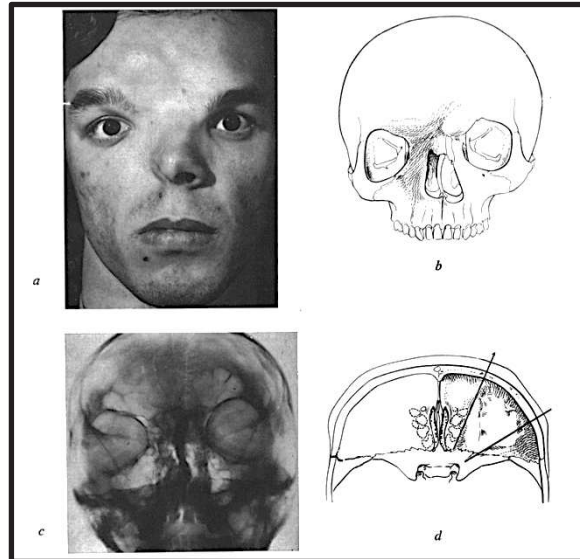


Figure 17 : Fente 2 – 12 unilatérale à travers la partie moyenne de l'aile du nez et l'apophyse frontale du maxillaire. Télorbitisme. Elargissement du labyrinthe ethmoïdien. Collection Tessier.

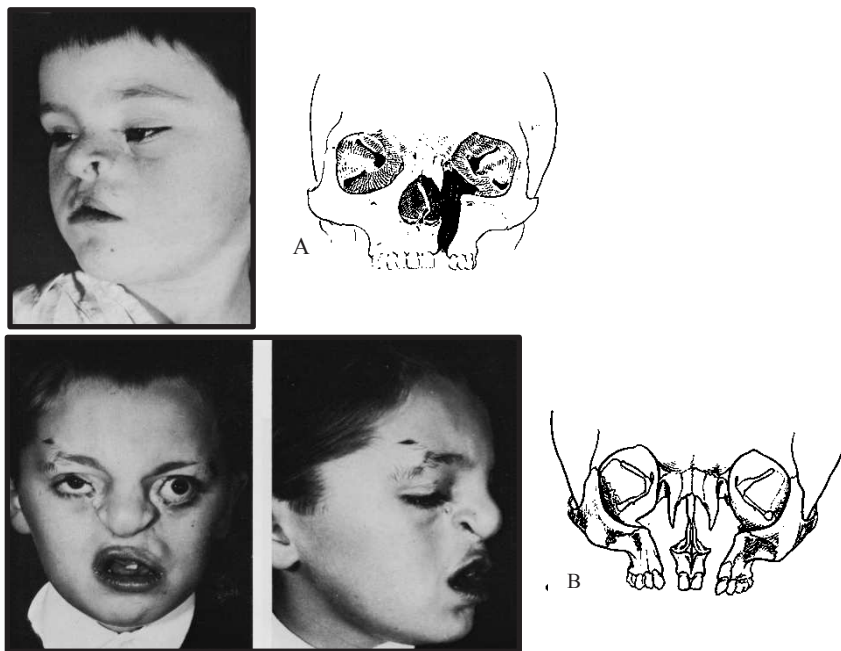


Figure 18 : Fentes paranasales. Collection Tessier.

- A. Fente 3 – 11 unilatérale. Absence presque complète de l'apophyse frontale du maxillaire. Absence de la cloison intersinuso-nasale. Fente labio-maxillaire unilatérale. Dystopie du canthus interne. Distorsion de l'aile du nez (narine porcine).
- B. Fente 3 – 11 bilatérale. Absence presque complète de l'apophyse frontale du maxillaire. Absence de la cloison intersinuso-nasale. Fente labio-maxillaire bilatérale. Dystopie du canthus interne. Distorsion de l'aile du nez (narine porcine). A droite, extrophie du canal lacrymo-nasal. Colobomes incomplets des paupières supérieures et sourcils droit et gauche du type n° 10-4.

L'hypertélorisme orbitaire peut également résulter de l'association de plusieurs de ces fentes cranio-faciales (n° 0 + n° 1, n°1 + n°3, etc). De nos jours, nous utilisons encore la classification de Tessier²⁰ qui a répertorié quinze localisations de fentes faciales autour ou à travers l'orbite.

Les crâniosténoses et certaines cranio-facio-sténoses (syndrome d'Apert ou de Crouzon) peuvent entraîner un hypertélorisme orbitaire. Dans la dysplasie cranio-fronto-nasale²¹ (ou dysostose cranio-fronto-nasale, ou syndrome cranio-fronto-nasal) sont associées une dysplasie fronto-nasale, une brachycéphalie et une bosse frontale. Cette maladie liée à l'X est très rare. Elle peut être liée à des mutations du gène EFNB-1. Ce syndrome est caractérisé par des anomalies cranio-faciales, des ongles striés, un déficit intellectuel et des anomalies du squelette et des tissus mous.

L'hypertélorisme orbitaire n'est cependant pas constant dans les crâniosténoses et certains patients qui en sont atteints peuvent même présenter un hypotélorisme.

L'hypertélorisme orbitaire est toujours secondaire à une malformation et ne peut être essentiel, abolissant ainsi la distinction entre hypertélorisme primaire et secondaire décrite par Greig³. Ainsi, seule la distinction entre « vrai » et « faux » hypertélorisme a un sens selon Tessier.

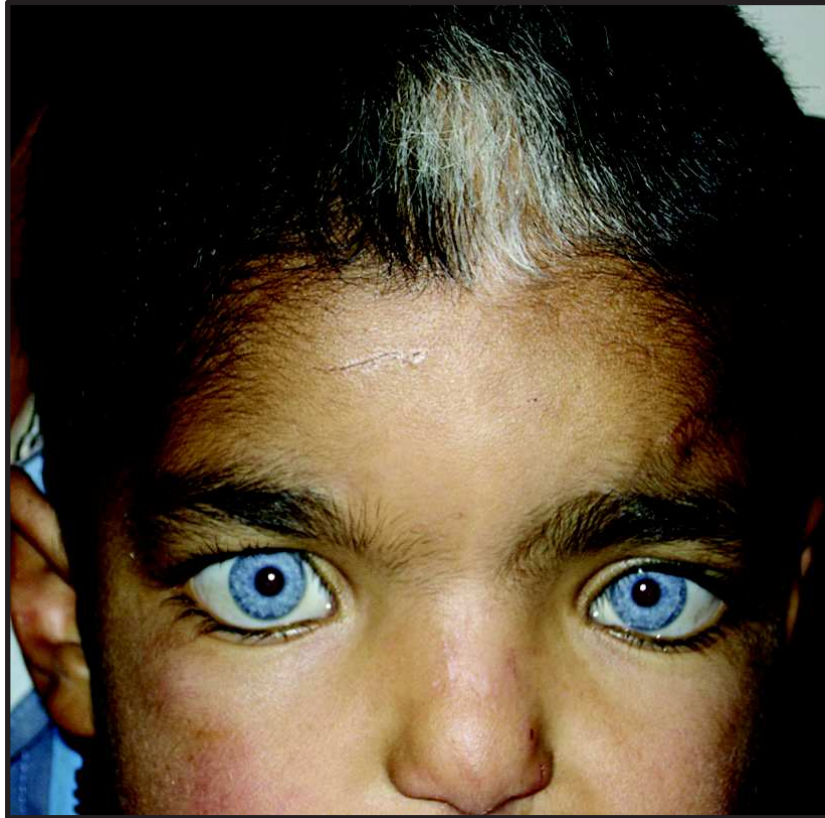

Figure 19 : Syndrome de Waardenburg simulant un hypertélorisme orbitaire. D'après Ez-Zahraoui²². Photographie montrant une mèche de cheveux blancs, une ébauche de synophridie, une dystopie canthale interne, et un iris bleu chez un enfant atteint du syndrome de Waardenburg de type 1.

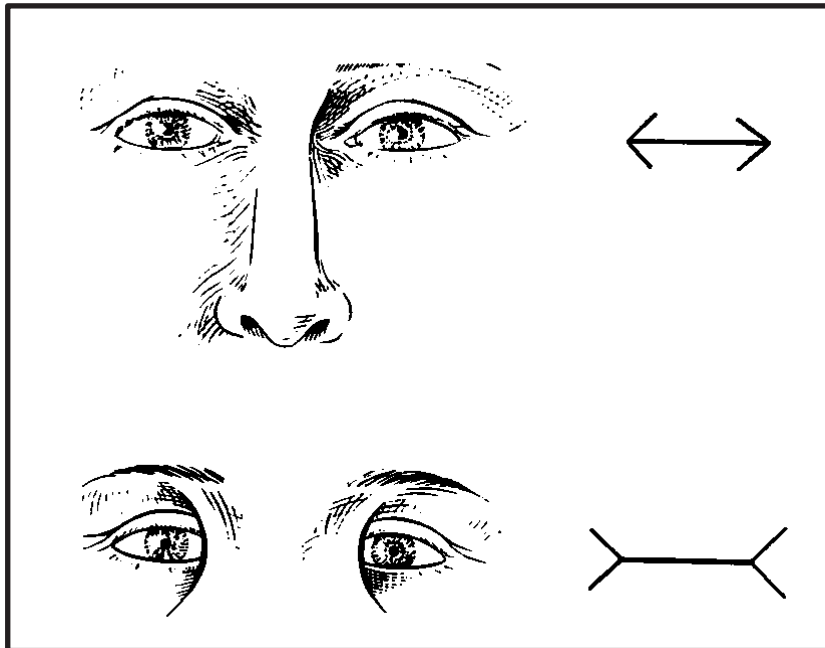


Figure 20 : Le procédé « d'illusionniste ». La réduction d'épicanthus (apparence de télécanthus) et le rapprochement des sourcils atténuent l'apparence du télorbitisme. Collection Tessier.

E. *Diagnostics différentiels*

Certaines malformations comme le syndrome de Waardenburg (*Figure 19*), l'existence d'un blépharophimosis ou d'un télécanthus traumatique, peuvent simuler un hypertélorisme alors que la DIO est normale.

Par ailleurs, toute anomalie donnant l'impression d'une augmentation de la DIC simulera un hypertélorisme, alors même que les orbites ne sont pas concernées (*Figure 20*) : enfouissement caronculaire, épicanthus marqué, diminution des portions lacrymales des bords libres des paupières, élargissement de la racine du nez, élargissement de la distance entre la racine des sourcils ou à l'inverse, par une illusion d'optique créé par un pli épicanthal semblant latéralisé lorsque la distance intersourcilière est diminuée.

La protrusion des tissus mous inter-canthetaux, liée à un myxoedème ou à un kyste dermoïde, peut également simuler un hypertélorisme.

La dislocation orbito-nasale post-traumatique n'entraîne pas de « vrai » hypertélorisme. En effet les globes oculaires suivent le déplacement de la paroi orbitaire et non pas uniquement celui du cadre orbitaire (notion de « *useful orbit* » décrite par Tessier¹¹). « L'orbite utile » est définie comme la portion de l'orbite qui, lorsqu'elle est translatée dans une direction horizontale (hypertélorisme) ou verticale (dystopie), va entraîner un changement de position du globe oculaire dans la même direction. Sa limite postérieure s'étend en arrière de l'équateur du globe, au niveau des quatre parois orbitaires. Ainsi, une déformation isolée du cadre orbitaire ne suffira pas à déplacer les globes oculaires si la fracture n'intéresse pas « l'orbite utile », et on parlera plus volontiers de télécanthus traumatique.

De même, une augmentation isolée de la DIP comme dans les strabismes divergents, peut à tort aboutir au diagnostic d'hypertélorisme orbitaire.

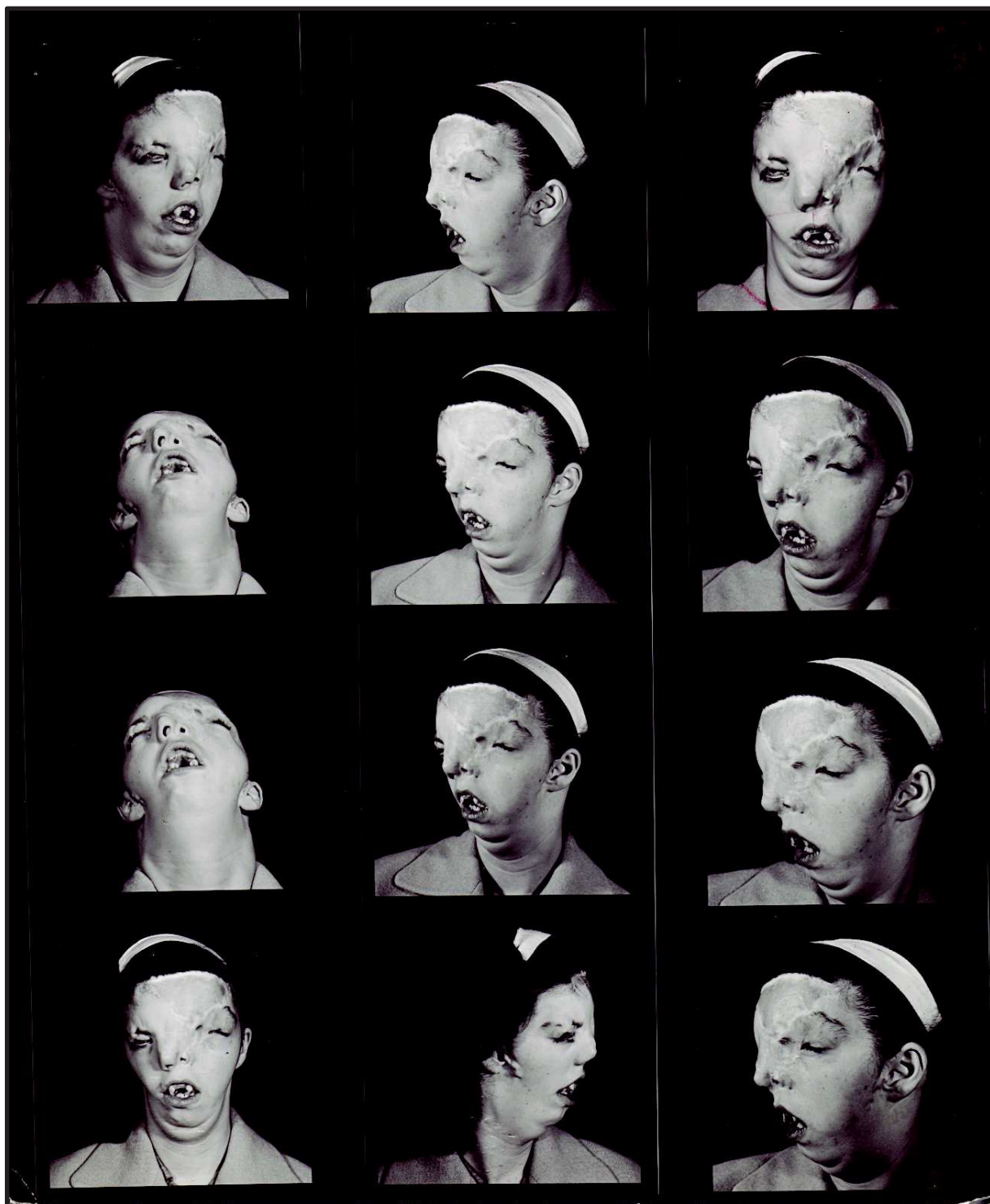

Figure 21 : Hypertélorisme orbitaire de degré 3. Collection Tessier.

Latéralisation extrême des orbites. Fente 1 – 13 unilatérale gauche, fente craniofaciale n°10 droite, colobome palpébral supérieur bilatéral, cécité droite. Insuffisances verticale et transversale du maxillaire avec palais ogival, bécance antérieure, et rétromaxillie. Insuffisance transversale mandibulaire et rétromandibulie.

F. Principales malformations associées à l'hypertélorisme orbitaire

L'hypertélorisme orbitaire, correspondant à une augmentation de l'espace entre les deux orbites, entraîne par définition une déformation de la face dans le sens transversal. Des déformations de la face dans les sens vertical et sagittal peuvent également en découler. Ainsi, l'hypertélorisme orbitaire ne représente qu'une manifestation d'une déformation cranio-faciale complexe affectant de nombreuses parties du squelette et des parties molles (*Figure 21*).

1) Malformations osseuses crânio-faciales

Maxillaires

Une anomalie de la dimension verticale centro-faciale, liée à un raccourcissement dans le sens vertical de l'ethmoïde, du vomer et de la portion médiale du maxillaire, peut être associée à l'hypertélorisme orbitaire. L'anomalie initiale de dimension verticale va entraîner une insuffisance transversale du maxillaire. Le patient présente alors un palais ogival, un encombrement dentaire et une béance antérieure. L'association de ces déformations cranio-faciales transversale et verticale est notamment retrouvée dans le syndrome d'Apert, facio-crâniosténose décrite en 1906 par Apert²³, et dans le syndrome de Crouzon²⁴.

Ethmoïdales

Des malformations de l'ethmoïde sont systématiquement retrouvées dans les cas d'hypertélorisme orbitaire^{1,5}. L'écart et la divergence des orbites se traduisent toujours par un prolapsus ethmoïdal, entraînant un abaissement de la lame criblée de l'ethmoïde (2cm en dessous du plafond ethmoïdien) par rapport à sa position usuelle (0,5cm sous le plafond ethmoïdien). La crista galli peut être normale, énorme, dédoublée voire absente dans les cas

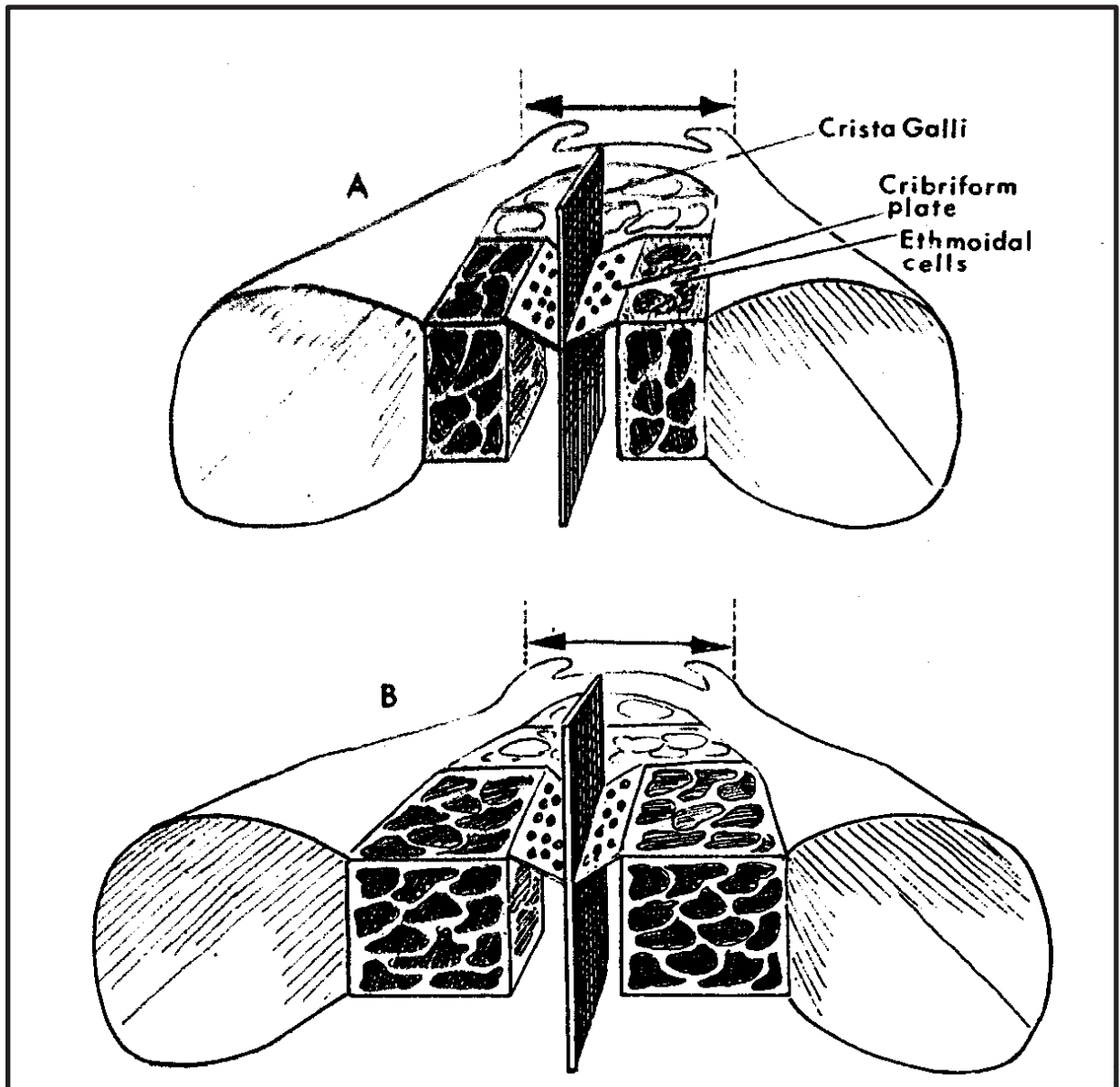


Figure 22 : Représentation schématique de l'espace inter-orbitaire illustrant l'élargissement des sinus ethmoïdaux, un des facteur anatomique causal de l'hypertélorisme orbitaire. D'après Converse²⁵

A. Relation entre les orbites, la lame criblée de l'ethmoïde et les sinus ethmoïdaux.

B. Dans l'hypertélorisme orbitaire, l'élargissement des sinus ethmoïdaux entraîne une augmentation de la largeur de l'espace inter-orbitaire. Il en résulte une divergence des axes orbitaires accrue. Les cellules ethmoïdales postérieures et le sinus sphénoïdal ne sont pas élargis : la distance entre les foramen optiques n'est habituellement pas augmentée. La lame criblée de l'ethmoïde n'est pas élargie, mais est classiquement abaissée (prolapsus ethmoïdal) par rapport au niveau représenté dans ce schéma.

les plus importants. Par ailleurs, l'élargissement ethmoïdal est localisé au niveau de la partie antérieure du sinus ethmoïdal mais n'atteint pas les cellules ethmoïdales postérieures ni le sinus sphénoïdal. Converse²⁵ fait également plusieurs observations intéressantes concernant les anomalies ethmoïdiennes dans l'hypertélorisme orbitaire (*Figure 22*). Il constate que la largeur de la lame criblée n'est pas significativement augmentée, contrairement à l'élargissement majeur du toit du sinus ethmoïdal. Il confirme les observations réalisées par Tessier concernant la localisation de la lame criblée à un niveau inférieur, et l'élargissement ethmoïdien restreint à sa portion antérieure.

En per-opératoire, après avoir dégagé la fosse antérieure, le plateau ethmoïdal peut sembler moins large que prévu du fait du développement de la portion latérale du labyrinthe ethmoïdal dans l'os frontal voire dans l'orbite. La distance entre les racines olfactives peut également être augmentée. Paradoxalement, Tessier rapporte quelques cas où les racines olfactives sont rapprochées, dans des cas d'hypertélorisme orbitaire secondaire à une crâniosténose¹¹.

Les masses latérales de l'ethmoïde sont toujours hypertrophiées dans les cas d'hypertélorisme orbitaire, sauf en cas d'encéphalocèles¹¹. Dans les syndromes de Crouzon et d'Apert, l'os planum est convexe et se projette au delà de la crête lacrymale postérieure.

Sphénoïdales

L'hypertélorisme orbitaire, ainsi que les malformations cranio-faciales qui lui sont associées épargnent toujours le sphénoïde, où n'entraînent qu'une déformation mineure de ce dernier. Tessier¹ a mis en évidence que la distance séparant les canaux optiques est normale ou sub-normale dans les cas d'hypertélorisme orbitaire. L'augmentation du sens transversal, localisée au niveau de la partie antérieure de l'ethmoïde et n'atteignant pas les cellules

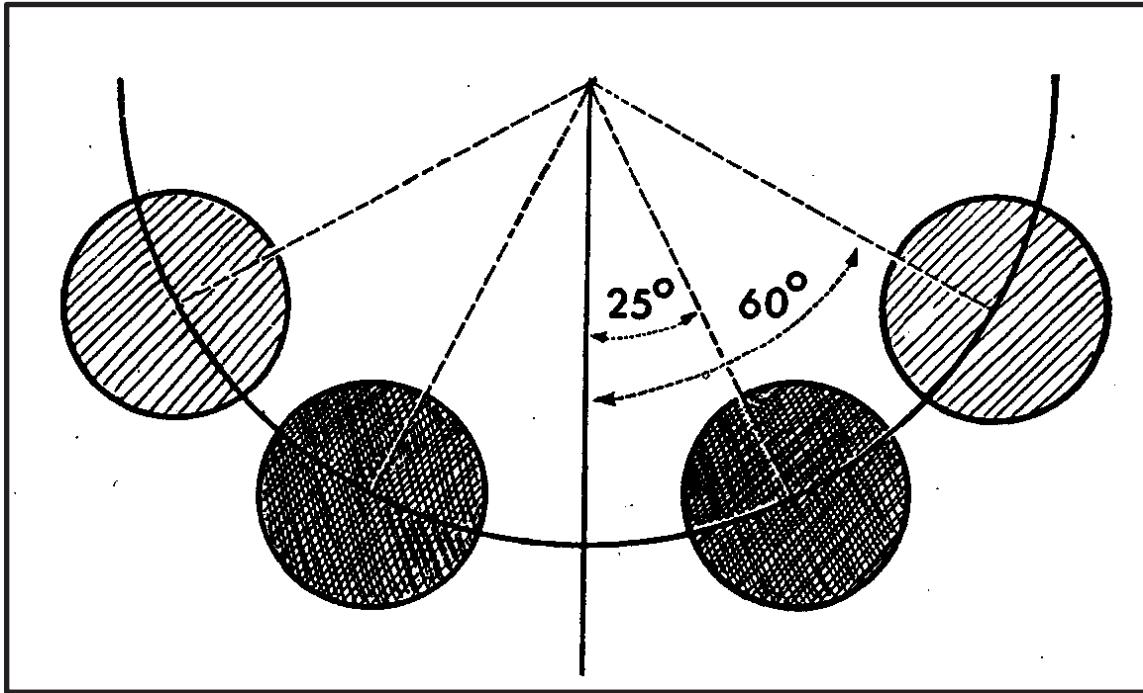


Figure 23 : Schéma représentant l'augmentation de la divergence des axes de chaque orbite par rapport à la ligne sagittale médiane dans l'hypertélorisme orbitaire. L'angle de divergence passe de 25° , chez les patients non hypertéloriques, à 60° , dans les cas d'hypertélorisme orbitaire extrême. D'après Converse²⁵.

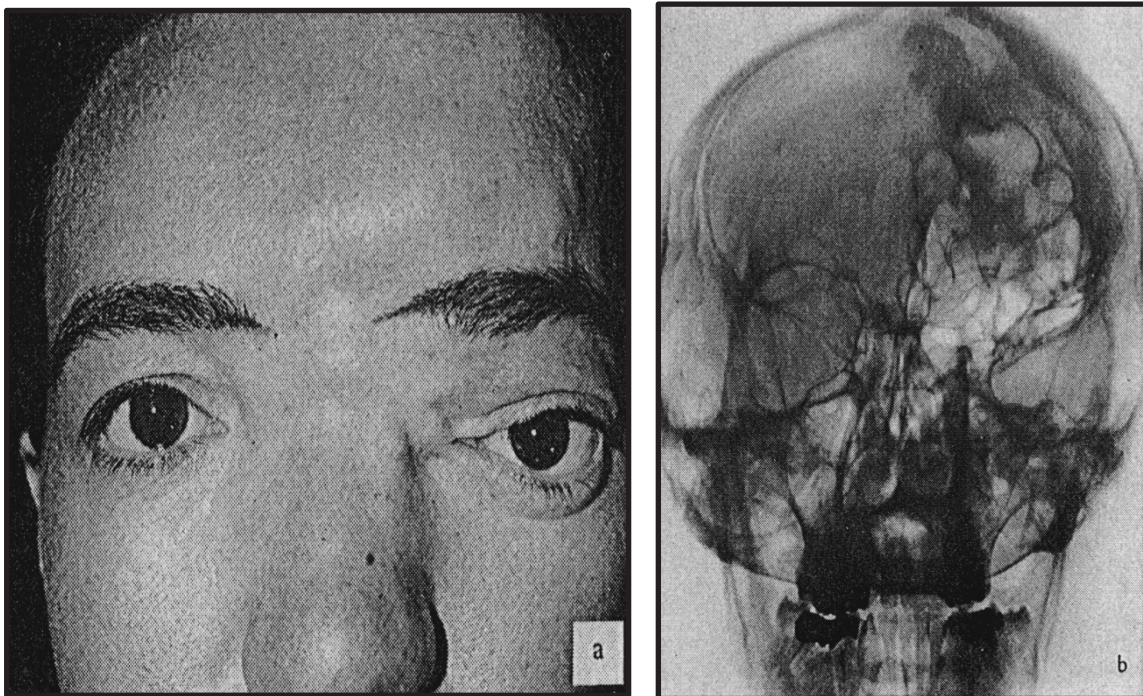


Figure 24 : Hypertélorisme orbitaire du 3^{ème} degré. (a) Déplacement orbitaire gauche. (b) Hyperpneumatization de l'os frontal gauche. Déformation majeure des parois orbitaires médiale et supérieure. Collection Tessier.

ethmoïdiennes postérieures ni le sinus sphénoïde, va entraîner une augmentation de la divergence de l'axe des deux orbites. Ainsi, l'angle entre la ligne médio-faciale et les canaux optiques va s'ouvrir, et passer de 25° (moyenne chez un sujet « normal ») à 60° chez les patients hypertéloriques (*Figure 23*).

Frontales

L'os frontal peut être exagérément pneumatisé (*Figure 24*). La pneumatisation du sinus frontal peut parfois s'étendre tout le long du toit orbitaire, jusqu'à l'os zygomatique, entraînant une augmentation de la DIO au niveau de la partie frontale (angle supéro-médial) supérieure à celle de la partie maxillaire (angle inféro-médial).

Nasales

Dans le cadre d'un hypertélorisme orbitaire, l'os nasal est le plus souvent hypoplasique et peut être divisé en deux par un processus frontal. L'os nasal peut également être plus large que la normale ou présenter une fissure (notamment dans les cas de fente faciale).

Les cartilages triangulaires sont le plus souvent normaux, mais peuvent parfois être élargis. Les cas de duplication du dorsum nasal mènent cependant à l'impression d'un développement exagéré de ces cartilages dans le sens transversal.

Le septum nasal est fréquemment bifide, soit de façon complète dans les cas de bifidité nasale, soit de façon incomplète lorsque le septum est en forme de V.

L'orifice piriforme peut revêtir une forme quadrangulaire, notamment dans les cas d'hypertélorisme orbitaire secondaire à une fente faciale médiane¹¹.

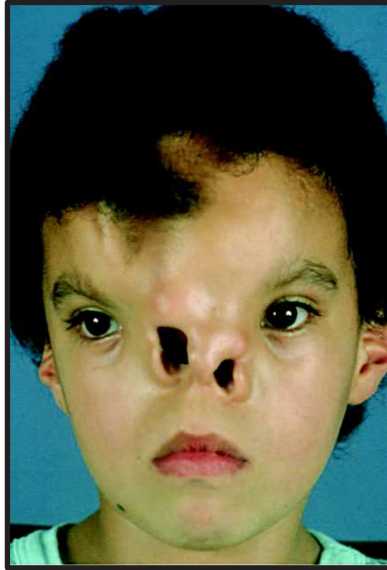

Figure 25 : Fente de Tessier 1 – 13 gauche et 2 – 12 droite. D'après Raposo-Amaral²⁶

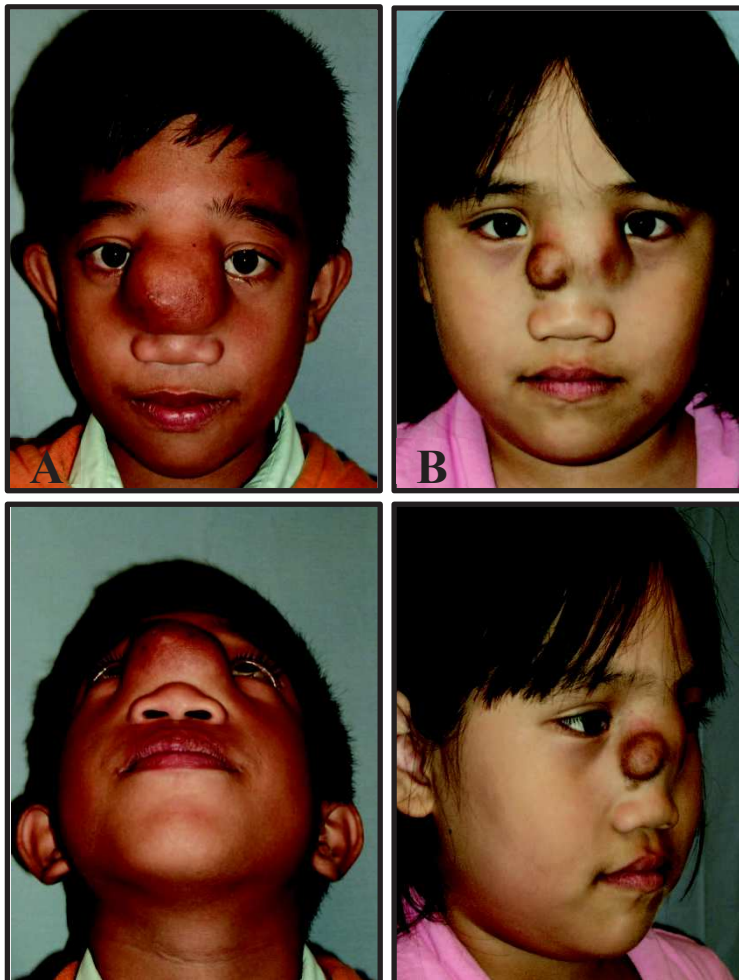

Figure 26 : Large encéphalocèle fronto-nasale (A), encéphalocèle naso-ethmoïdale (B). D'après Kumar²⁷.

2) Malformations des parties molles crânio-faciales

Il est important de différencier les anomalies des parties molles « natives », présentes avant toute intervention chirurgicale, des anomalies des parties molles « secondaires » à la correction chirurgicale de l'hypertélorisme orbitaire. La correction des malformations « natives » peut être planifiée par le chirurgien dès l'examen clinique du patient en pré-opératoire. La correction des malformations « secondaires » est plus délicate à anticiper, car le chirurgien doit être capable d'estimer le retentissement de son geste cranio-facial sur les parties molles.

❖ *Malformations des parties molles « natives »*

Les malformations des parties molles associées à l'hypertélorisme orbitaire sont nombreuses et variées^{13,14,28-31} (*Figures 25-26*). Nous ne décrivons pas de façon exhaustive les déformations des parties molles associées à l'hypertélorisme orbitaire mais seulement celles les plus fréquemment retrouvées.

Dans le cadre des dysraphies cranio-faciales ou faciales, l'os et les parties molles ne sont pas affectés au même degré. De la ligne médiane au foramen infra-orbitaire, les déficits des parties molles sont plus importants que les anomalies osseuses.

Anomalies tégumentaires

Dans le cas des fentes cranio-faciales ou faciales, il peut exister une véritable ouverture au niveau de la face ou du crâne si la fente est complète. La fente peut revêtir une forme plus fruste et n'être repérable que par la présence d'un petit colobome, d'un kyste dermoïde ou d'une fistule. Ces entités témoignent d'un défaut de migration de contingents

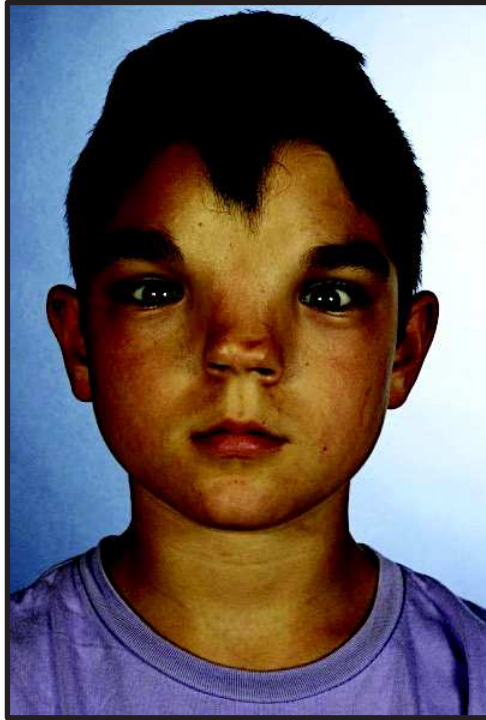

Figure 27 : Patient de 11 ans présentant un hypertélorisme orbitaire secondaire à une dysplasie fronto-nasale. Il existe une implantation en « V » des cheveux sur le front (Widow's Peak) et un nez bifide. D'après Adolphs³².

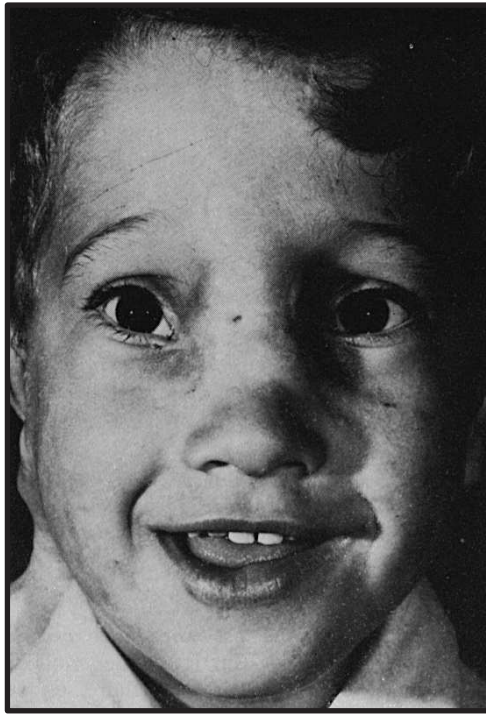

Figure 28 : Hypertélorisme orbitaire secondaire à une fente n° 0 avec encéphalocèle fronto-nasale. Il existe une dystopie canthale médiale bilatérale et une obliquité des fentes palpébrales. Collection Tessier.

cellulaires suivant les quinze axes décrits par Tessier²⁰. Que la fente soit complète ou partielle, une partie du trajet de la fente va être recouverte ou refermée par les tissus avoisinants. Dans le cas de fentes touchant une zone pileuse, il existe un trajet aberrant des poils, montrant alors le recouvrement par la peau avoisinante de la fente (cheveux dans les fentes 7 et 14, sourcils dans les fentes 9, 10, 11, 12 et 13).

On peut retrouver une implantation capillaire antérieure en pic de veuve (Widow's Peak chez les Anglo-Saxons), ce qui correspond à une implantation médiane basse en « V » des cheveux sur le front (*Figure 27*). Dans la dysplasie cranio-fronto-nasale, les cheveux sont secs, ondulés et crépus.

Il peut également exister une alopecie dans le cadre du syndrome de dysplasie fronto-nasale-alopécie-anomalies génitales ou une absence de cils dans certains cas.

Un écartement exagéré des sourcils est très fréquemment associé à la déformation.

Anomalies oculaires ou péri-oculaires

Différents types d'anomalies oculaires associées à l'hypertélorisme orbitaire ont été décrits : exophtalmie, cataracte, microphtalmie, colobomes iridochoriorétiniens. Des anomalies péri-oculaires sont également retrouvées (*Figure 28*) : replis épicanthaux, dystopies canthales, blépharophimosis, fentes palpébrales obliques, colobomes palpébraux, ptôsis et strabisme.

Anomalies nasales

Les anomalies nasales sont majoritairement dominées par des nez bifides, la présence de fentes nasales médianes, paramédianes ou alaires et par les malformations narinaires. Dans les cas extrêmes, il peut exister une arhinie complète.

Le nez est souvent rétréci avec une columelle courte ou inexistante.

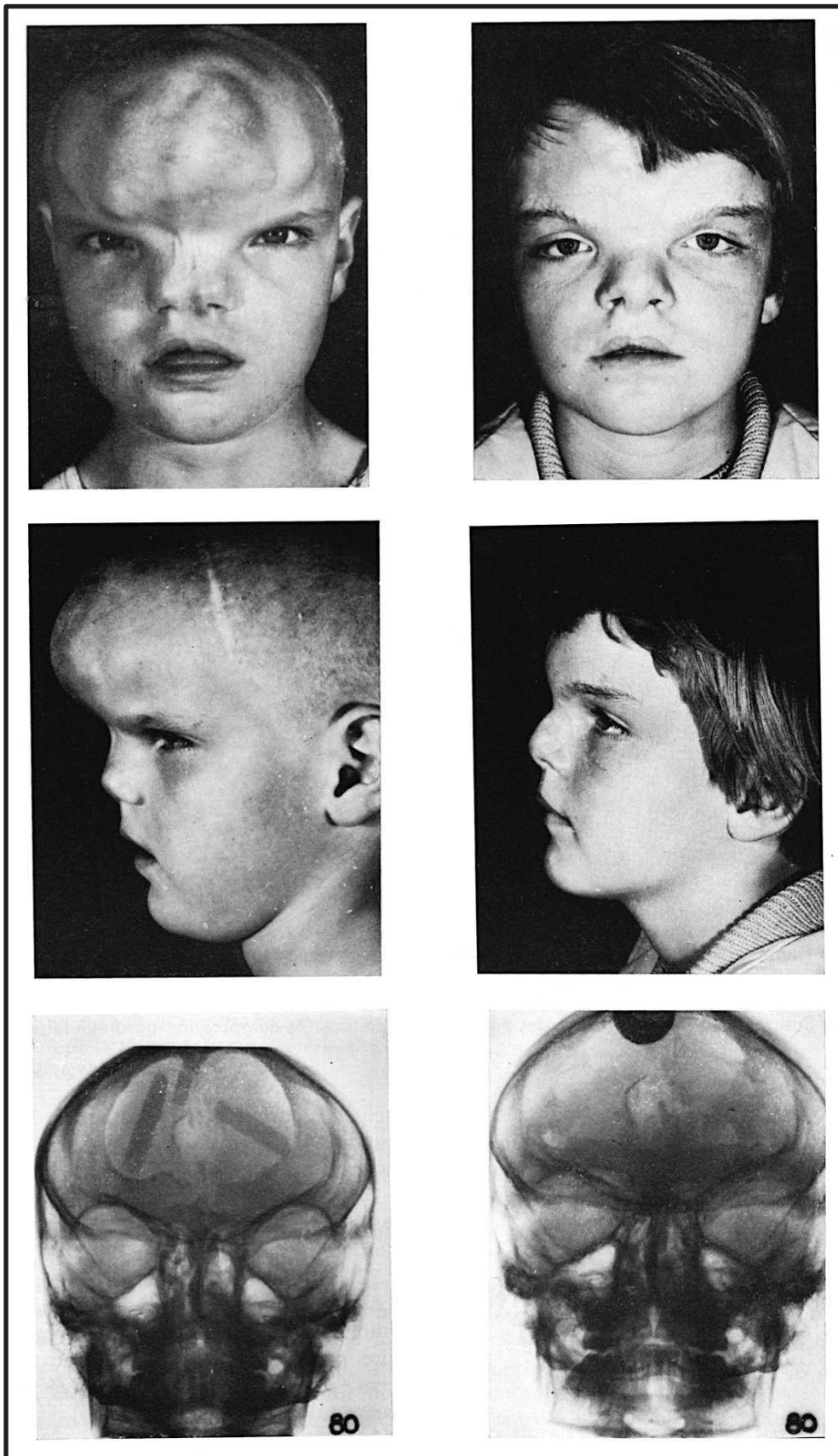


Figure 29 : Hypertélorisme orbitaire d'une dysraphie cranio-faciale. Encéphalocèle frontale géante. Bifidité nasale, duplication septale. Colonne de Gauche : Avant correction chirurgicale. Colonne de Droite : Après correction chirurgicale. Collection Tessier.

Encéphalocèles/Méningo-encéphalocèles

Du fait de défauts osseux cranio-faciaux, on peut retrouver une déhiscence du cerveau et des méninges au niveau médian ou paramédian (*Figure 29*).

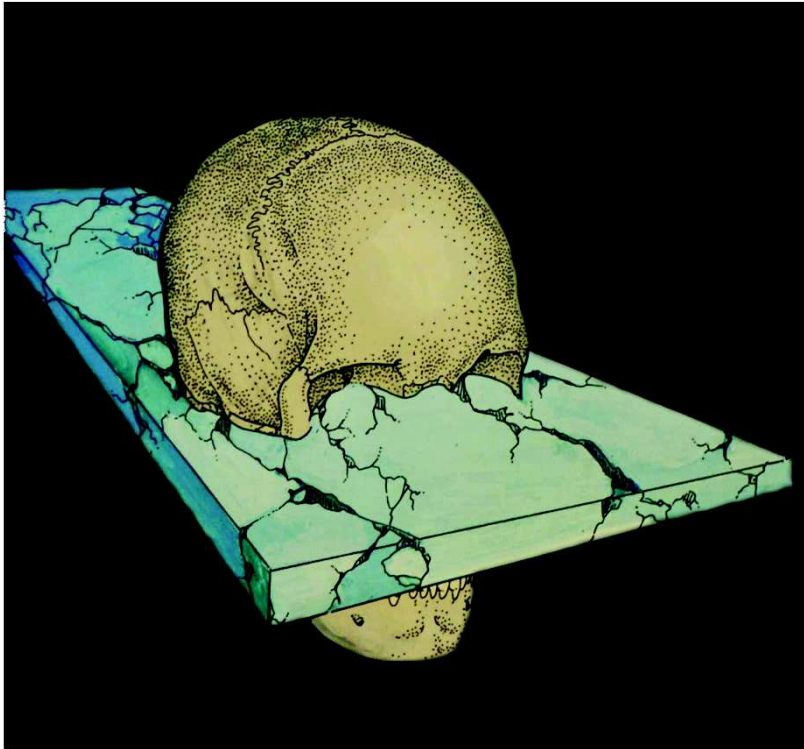
Autres

Sont parfois associées des fentes labio-palatines.

❖ Malformations des parties molles « secondaires »

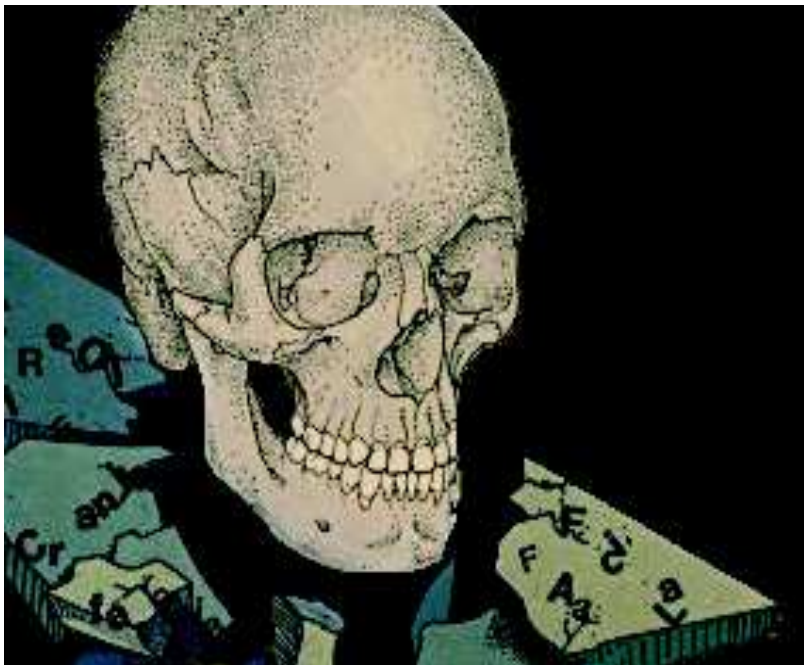Paradoxalement, certaines malformations des parties molles peuvent être directement induites par la mobilisation orbitaire durant la chirurgie de correction de l'hypertélorisme^{13,28-30,33-35}. Afin de les corriger au mieux, le chirurgien doit pouvoir anticiper les répercussions de son intervention cranio-faciale sur les parties molles.

La classification de Raposo-Amaral³⁶ décrit trois catégories de malformations des tissus mous associées à l'hypertélorisme orbitaire : excès médian de tissus mous, anomalies canthales médiales (dystopie, replis épicanthaux) et malformations nasales.



Crâne

Face



CranioFacial

Figure 30 : Avant et après la chirurgie cranio-faciale : le déclouonnement des spécialités selon Tessier. Collection Tessier.

II. Historique de la chirurgie de correction de l'hypertélorisme orbitaire

Les premières corrections chirurgicales s'apparentaient à des « chirurgies palliatives de l'hypertélorisme » en ne corrigeant pas la déformation intrinsèque mais plutôt ses conséquences sur les structures avoisinantes. Par la suite, se sont développées des techniques extra-crâniennes utilisant des ostéotomies orbito-faciales, qui se sont cependant révélées insuffisantes. En 1967, Tessier est le premier à décrire une technique chirurgicale efficace de rapprochement orbitaire par voie intra-crânienne, en deux temps¹.

Cette innovation est notamment dûe à l'étroite collaboration entre Tessier et certains neurochirurgiens de l'Hôpital Foch (Guiot et Derome), menant à un décloisonnement entre deux spécialités chirurgicales^{37,38} (*Figure 30*). Tessier révolutionne la prise en charge de cette déformation mais ouvre également le champs des possibles dans le traitement de biens d'autres syndromes malformatifs intéressant le crâne et la face : la chirurgie cranio-faciale est née. Il va inspirer toute une génération de chirurgiens qui, riche des concepts qu'il a apporté, va contribuer à l'essor de la correction de l'hypertélorisme orbitaire. L'historique de la chirurgie de correction de l'hypertélorisme orbitaire ainsi que ses perspectives de développement ont fait l'objet d'une publication dans le *Journal of Cranio-Maxillo-Facial Surgery* (**Annexe 1**).

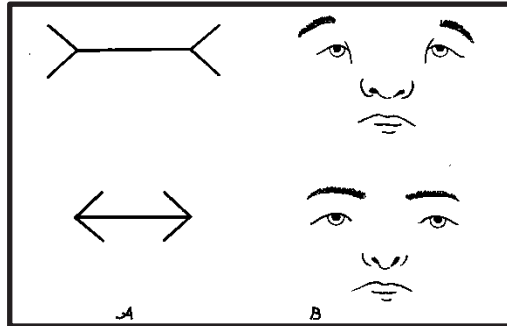


Figure 31 : A. Exemple classique d'illusion d'optique : la ligne de la figure du haut apparaît plus longue que la ligne de la figure du bas. B. Illusion d'optique permettant de camoufler l'hypertélorisme orbitaire. D'après Webster³⁹.

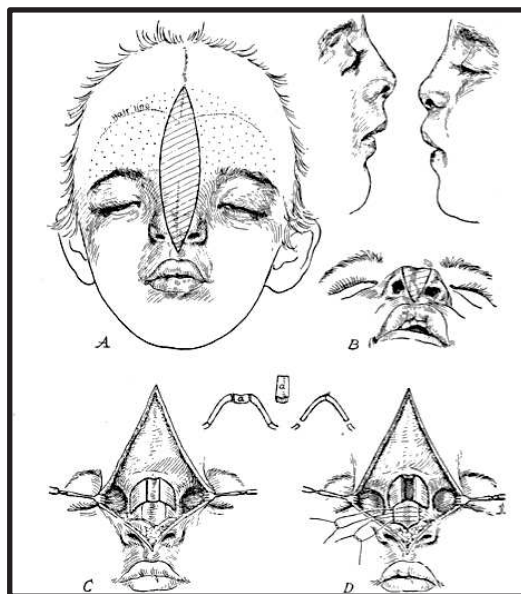


Figure 32 : A et B montrent la quantité de peau et de tissus sous cutanés excisés. C et D montrent les ostéotomies nasales. D'après Webster³⁹.

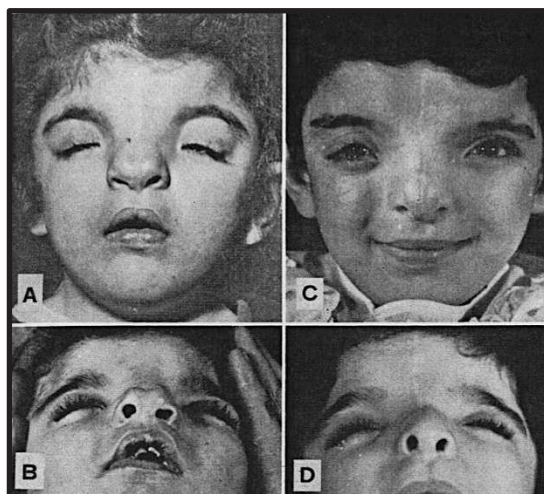


Figure 33 : A et B montrent un nez bifide et un vrai hypertélorisme. C et D sont des photographies du patient après l'intervention chirurgicale. D'après Webster³⁹.

A. Techniques extra-crâniennes

Plasties cutanées et rhinoplasties

Webster et Deming³⁹ ont été les premiers à décrire plusieurs procédures chirurgicales de correction de l'hypertélorisme orbitaire. Intervenant uniquement sur le revêtement cutané, ils utilisaient des techniques de « camouflage » simulant un rapprochement des yeux par illusion d'optique. De simples résections cutanées fronto-nasales ou des plasties en « Y-V » réduisaient l'espace inter-sourcilier tandis que l'atténuation d'un épicanthus était réalisée par des plasties en « Z » (*Figure 31*).

« The improvement of these peculiar deformities by surgery is brought about by using the principles of optical illusion to give apparent narrowing of the eyes. By this method, rather marked degrees of true hypertelorism may be made less noticeable in appearance. » (Jerome P. Webster, 1950³⁹)

Dans les cas de bifidité nasale, ils proposaient une plastie de la racine nasale par ostéotomies strictement nasales ou para-nasales, plus ou moins associées à une résection de l'excès cutané nasal médian (*Figure 32*). Cette intervention affinait la racine du nez mais ne réduisait pas les distances inter-orbitaire (DIO) et inter-canthale (DIC). Les résultats étaient peu satisfaisants pour deux raisons principales : la réduction de la largeur de la racine du nez dégageait les canthi, faisant paraître encore plus grande la distance inter-canthale et l'anomalie squelettique cranio-faciale n'était pas corrigée (*Figure 33*).

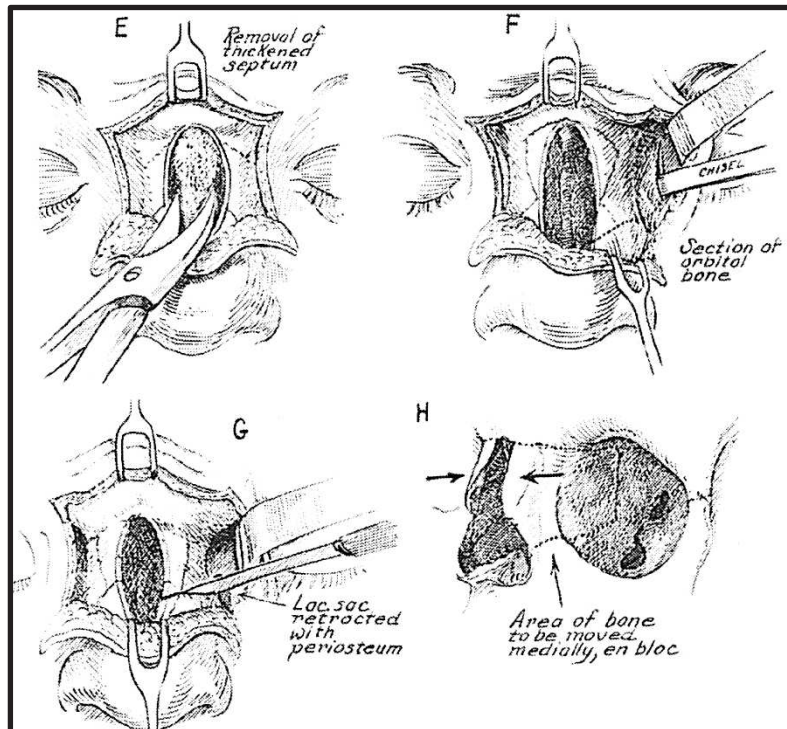


Figure 34 : Illustration schématique de l'intervention chirurgicale permettant de corriger un hypertélorisme orbitaire congénital ou traumatique. D'après Converse⁴⁰.

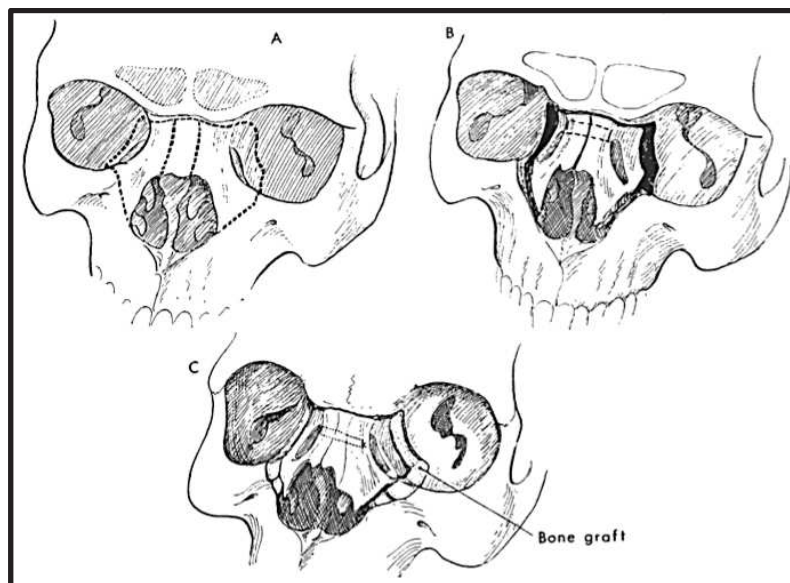


Figure 35 : Technique d'ostéotomie naso-orbitaire extra-crânienne. D'après Converse²⁵

- A. Traits d'ostéotomie
- B. Après résection d'une baguette osseuse centrale, les structures osseuses sont rapprochées. Le sac lacrymal ainsi que le conduit lacrymo-nasal sont inclus dans les structures osseuses mobilisées.
- C. Les défauts osseux des parois orbitaires médiales, des planchers orbitaires et des zones maxillaires sont comblées par des greffes osseuses.

Pour minimiser l'hypertélorisme sans le corriger réellement dans un cas de syndrome de Crouzon, Lewin⁴¹ a réalisé une rhinoplastie d'affinement de la racine du nez. Il a simulé une médialisation de la racine des sourcils en les redessinant à l'aide d'un crayon à sourcils, évitant ainsi une chirurgie pourvoyeuse de cicatrices.

Premières ostéotomies orbito-nasales

La correction de l'hypertélorisme semblant hors de portée chirurgicale, seules des techniques jouant sur des illusions d'optiques étaient utilisées jusqu'alors. Ce n'est qu'une dizaine d'années plus tard que les premières ostéotomies orbito-nasales, visant à rapprocher les orbites médialement, ont été rapportées. Entre 1959 et 1962, Converse et Smith⁴⁰, riches de leur travaux sur le traitement des dislocations orbito-nasales traumatiques, développèrent une technique chirurgicale de correction de l'hypertélorisme. Ils furent les premiers à tenter un rapprochement orbitaire en réalisant une ostéotomie complète des parois médiales de chaque orbite, en arrière des crêtes lacrymales (*Figure 34*). Après résection osseuse de la partie médiane de l'os nasal, les parois orbito-nasales étaient rapprochées et maintenues en position par des canthopexies médiales réalisées au fil d'acier. Des implants de silicone étaient positionnés au niveau des parois orbitaires latérales afin de combler les défauts osseux liés au rapprochement orbitaire. Bien qu'innovante, cette technique n'offrait pas de bons résultats et entraînait des dégâts sur les voies lacrymales, menant ainsi à son abandon.

Converse et Smith ont ensuite modifié l'ostéotomie de la paroi médiale de l'orbite en l'étendant au niveau du maxillaire obliquement vers le bas et en dedans, jusqu'à la base de l'orifice piriforme (*Figure 35*). Après résection des cellules ethmoïdales, cela permettait de mobiliser les parois médiales des orbites mais également les parois latérales du nez contenant le sac lacrymal et le canal lacrymo-nasal. Ainsi, la mobilisation en bloc des orbites et des

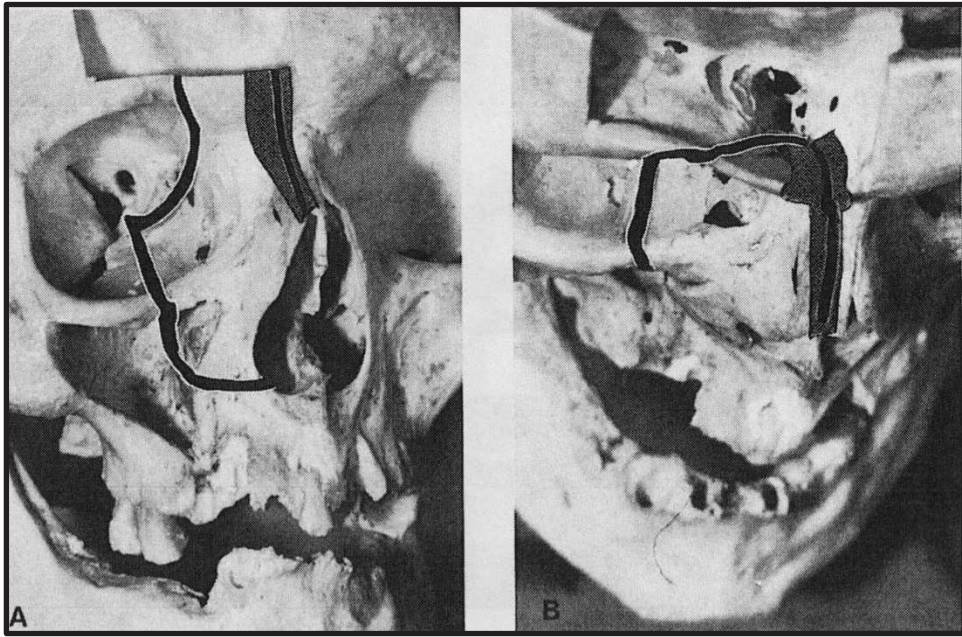


Figure 36 : Représentation des traits d'ostéotomies et des résections osseuses (colorées en noir) réalisés par Schmid. D'après Schmid⁴².

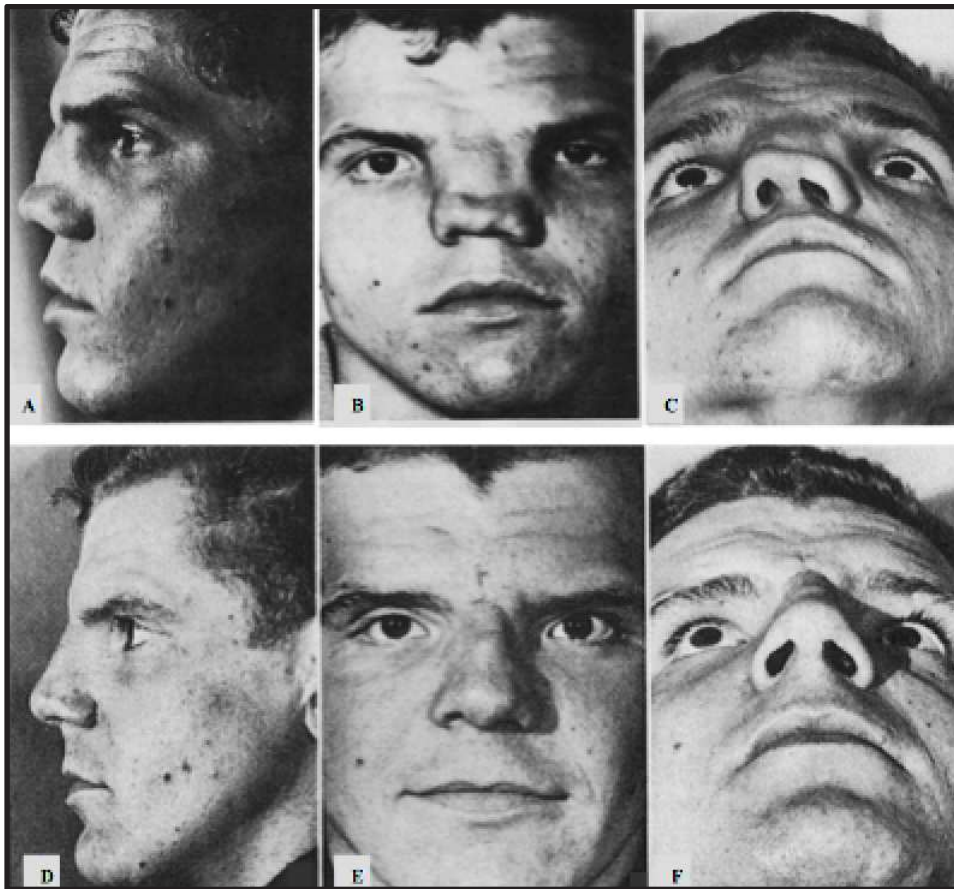


Figure 37 : Photographies d'un hypertélorisme orbitaire lié à une hyperpneumatisation du sinus frontal. A, B et C : avant traitement.

parois latéro-nasales permettait une correction de l'hypertélorisme sans retentissement sur le bon fonctionnement des voies lacrymales. Les résultats de ce type d'ostéotomie orbito-nasale demeurèrent cependant largement insuffisants bien que les complications lacrymales soient évitées. A partir de cette constatation, les chirurgiens de l'époque ne vont alors cesser de remanier et d'étendre leurs ostéotomies.

En 1967, Schmid⁴² modifia l'ostéotomie de la paroi médiale de l'orbite en l'étendant vers le haut et en dehors afin d'intégrer la paroi antérieure du sinus frontal et la poulie du muscle oblique supérieur. Il prolongea par ailleurs cette ostéotomie latéralement au niveau du plancher orbitaire afin d'inclure l'insertion du muscle oblique inférieur dans la portion mobile (*Figure 36*). Il fut le premier à proposer une ostéotomie du crâne pour corriger la déformation, mais tout comme Webster et Converse, il ne pratiqua qu'une voie d'abord extra-crânienne. Cette modification technique a permis la mobilisation de toute la paroi médiale de l'orbite, du toit orbitaire et du tiers médial du plancher orbitaire (angle inféro-médial inclus) entraînant un résultat satisfaisant. Néanmoins, Schmid ne réalisa ce type d'intervention que chez un seul patient (*Figure 37*) qui présentait une hyper-pneumatisation du sinus frontal, autorisant ainsi l'ostéotomie du toit orbitaire sans risque de lésion dure-mérienne ou des lobes frontaux. Tessier saluera cette prouesse chirurgicale mais la nuancera en soulignant le fait qu'elle n'est réalisable que dans des cas isolés :

« Schmid had probably succeeded on a case but it could not be used as a general process (...) It was not radical enough. It was too exceptional. » (Traduction anglaise d'un commentaire de Paul Tessier³⁷)

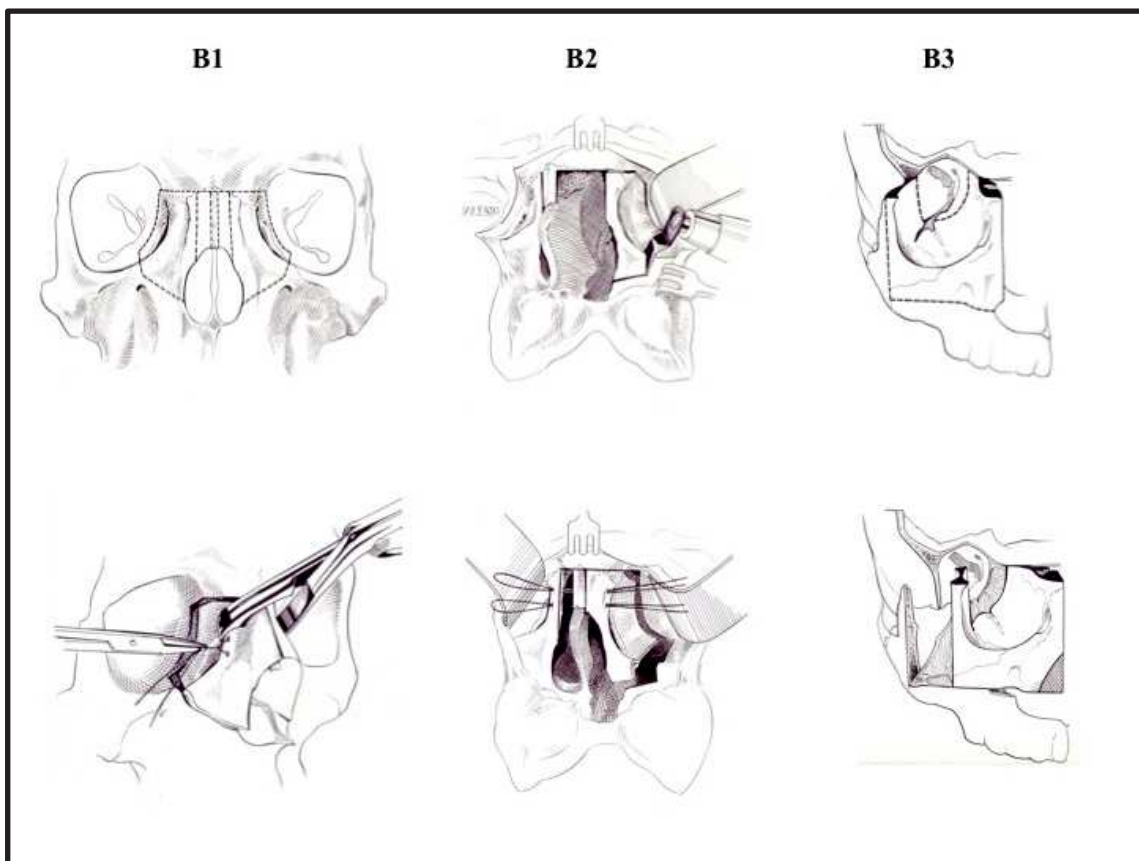


Figure 38 : Techniques B. Ostéotomies orbitaires extra-crâniennes. Collection Tessier.

Techniques B de Tessier

Tessier^{11,28} a également décrit, au cours des années 60, des techniques extra-céphaliques et infra-ethmoïdiennes de correction de l'hypertélorisme, dont il a imaginé plusieurs variantes : les techniques B (*Figure 38*). Les procédures B1 et B2 n'intéressent que les parois médiales des orbites et le tiers médian du plancher orbitaire. La procédure B3 emporte les parois orbitaires médiales et latérales, ainsi que la totalité du plancher de l'orbite.

La procédure B1 est directement inspirée des travaux de Converse. Cette intervention rapproche les canthi médiaux, une partie de la paroi orbitaire médiale et l'angle inféro-médial de l'orbite contenant les voies lacrymales, grâce à un trait d'ostéotomie intra-orbitaire situé en arrière des crêtes lacrymales. Seules les portions para-médio-nasales sont réséquées, permettant la conservation d'une arête nasale médiane. Une canthopexie médiale est réalisée au fil d'acier. Cette intervention n'a été effectuée que chez 2 patients, n'offrant pas un résultat optimal partiellement lié au maintien de l'arête nasale médiane.

La procédure B2 est une extension de B1. L'ostéotomie intra-orbitaire est plus profonde, s'éloignant encore plus des crêtes lacrymales tandis que la résection osseuse nasale intéresse les portions médianes et paramédianes. L'harmonie du relief du dorsum nasal est assurée par la mise en place d'un greffon osseux médian fixé par des fils d'acier. Tout comme la procédure B1, la procédure B2 ne modifie pas la position des canthi latéraux, entraînant une augmentation transversale du diamètre orbitaire sans correction possible d'une éventuelle obliquité des orbites. Ces techniques de correction ne peuvent médialiser les orbites que d'environ 20mm, ce qui les rend inutiles dans les cas d'hypertélorisme de degré 3. Tessier ne se contentera pas de cette technique qu'il jugera médiocre du fait de l'absence de mobilisation des globes oculaires:

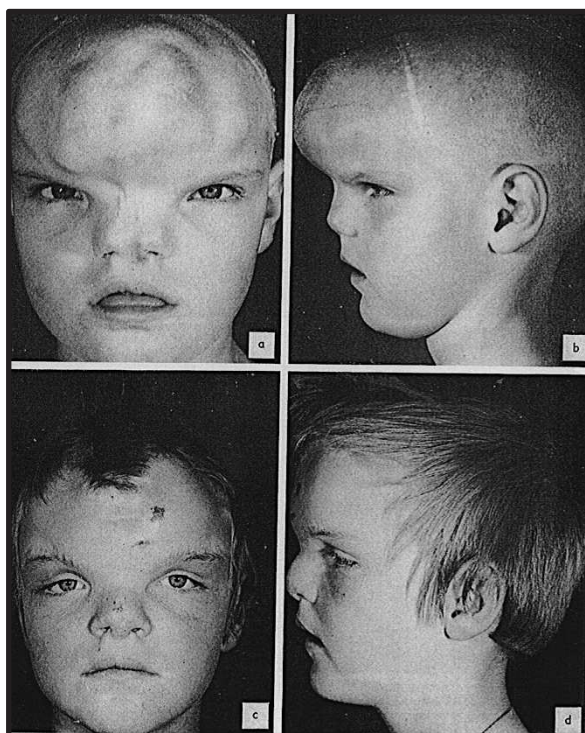


Figure 39 : Hypertélorisme de 3^{ème} degré. Dysraphie médiane typique, nez bifide, encéphalocèle frontal géant. Réalisation de la procédure B2 ; ethmoïdectomie sub-totale et cranioplastie. (a, b) avant ; (c, d) après. Note de Tessier : « La distance inter-orbitaire est toujours excessive ». Collection Tessier.

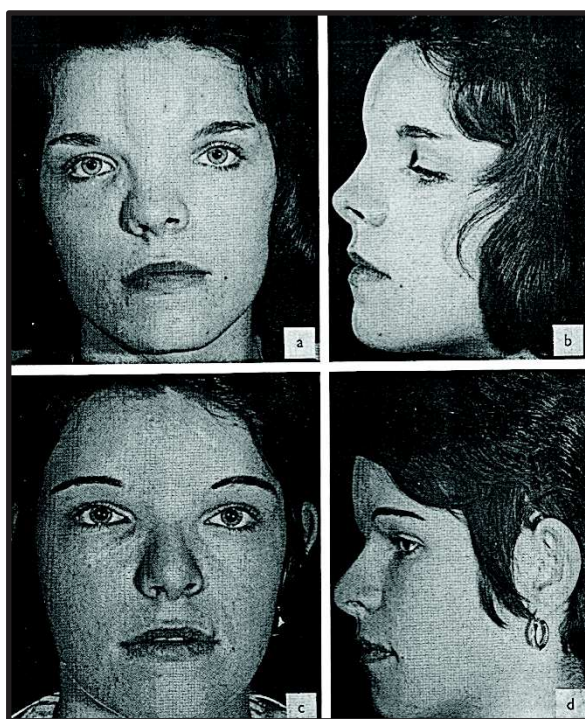


Figure 40 : Hypertélorisme orbitaire du 2^{ème} degré. Hyperostose frontale, équivalent d'encéphalocèle. Réalisation de la procédure B3 ; ostéotomie maxillo-zygomatique, ethmoïdectomie partielle, résection remodelante du front. (a, b) avant ; (c, d) après. Collection Tessier.

« This procedure is not completely efficacious : it cannot move the eyeball itself, for it does not move the peri-orbit or the orbital temporal wall. » (Paul Tessier, 1972¹¹)

La procédure B3, consistant en une ostéotomie en forme de « U », naît de cette constatation. Cette intervention va emporter « en bloc » les parois médiales et latérales des orbites, les canthi médiaux et latéraux ainsi que l'ensemble du plancher orbitaire. Ceci est permis par l'extension des ostéotomies de la procédure B2 ; l'ostéotomie intra-orbitaire est toujours plus profonde, l'ostéotomie inférieure va intéresser le maxillaire et le zygoma permettant d'emporter l'intégralité du plancher orbitaire tandis qu'une ostéotomie de dédoublement du processus frontal du zygoma va autoriser le déplacement des canthi latéraux avec le monobloc. Pourtant plus radicale, cette technique ne peut être utilisée dans les formes majeures d'hypertélorisme car elle entraîne une « chicane orbitaire »³⁸. Ainsi, elle n'a été utilisée que pour des corrections de moins de 15mm.

Bien que les procédures B1, B2 et B3 aient pu corriger partiellement la déformation centro-faciale, elles ne modifient cependant pas l'élargissement global de la face car l'intégralité des cadres orbitaires n'est pas emportée en monobloc (*Figures 39-40*). Tessier souligne alors que les techniques extra-crâniennes sont insuffisantes et inadaptées pour corriger la déformation :

« As far as ocular hypertelorism is concerned, these three procedures Converse, Tessier and Schmid, were all bound to fail since they only moved a small portion of the orbital rim and practically nothing either of the orbital walls or periorbitum, and therefore had little effect in moving the globe itself. They really only corrected the « telecanthus » by moving the medial canthi closer together. » (Paul Tessier, 1972¹¹)

Comme le soulignera Munro¹³, ces techniques extra-crâniennes ne peuvent être utilisées lorsqu'il existe un prolapsus de la lame criblée de l'ethmoïde entre les parois médiales des orbites, du fait d'un risque majeur de lésions encéphaliques (lobes frontaux) ou dure-mériennes (méningite).

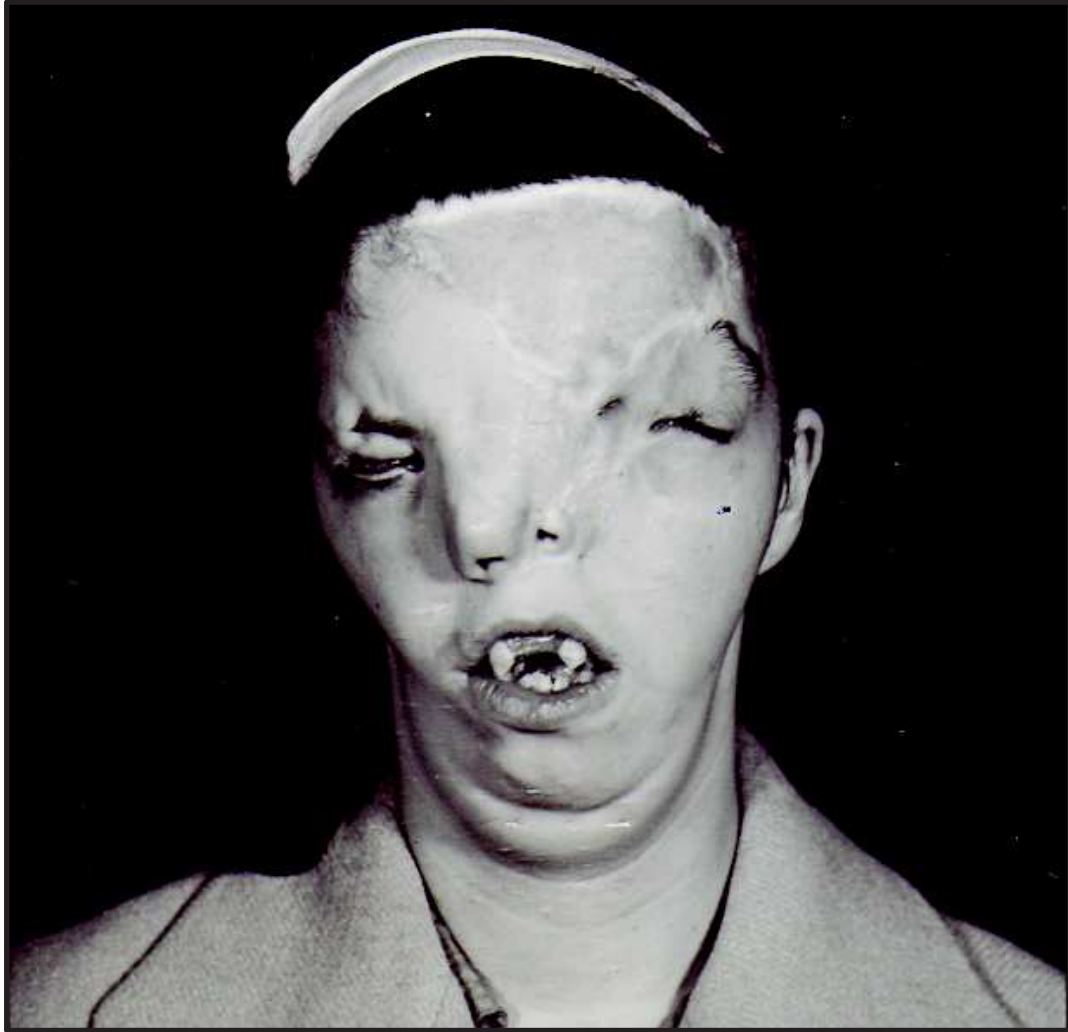

Figure 41 : Madame L., « Patient 0 ». Photographie de la patiente présentant un hypertélorisme orbitaire extrême vue par Tessier en 1960. Collection Tessier.



Figure 42 : Logo de l'International Society for Craniofacial Surgery (ISCFS) — <http://www.iscfs.org>.

B. Techniques intra-crâniennes

Techniques A de Tessier : premières « box osteotomies »

L'absence de correction satisfaisante de l'hypertélorisme orbitaire par des ostéotomies orbito-faciales utilisant une voie d'abord extra-crânienne, et la rencontre d'un cas extrême d'hypertélorisme, vont provoquer l'émergence d'une idée audacieuse et innovante chez Tessier, et aboutir à la naissance de la chirurgie cranio-faciale^{37,38}. En effet, le premier cas d'hypertélorisme que voit Tessier au cours d'une consultation en 1960 présente une forme majeure d'hypertélorisme orbitaire (*Figure 41*) : 3^{ème} degré extrême. *Parce qu'il s'agit du premier cas de Tessier, et dans le but d'être clairs, nous le nommerons « Patient 0 » tout au long de cette thèse.* Tessier comprend que les techniques précédentes sont inadaptées et ne peuvent permettre une correction satisfaisante de l'hypertélorisme :

« Because the first case of hypertelorism that had been entrusted to me was an ultimate form, I told myself: canthoplasties do not mean anything. Remove a small piece of bone, in short, it means nothing. We must see the problem differently. » (Traduction anglaise d'un commentaire de Paul Tessier³⁷)

Etant régulièrement habitué à collaborer avec les neurochirurgiens de l'hôpital Foch, il proposa la correction de cet hypertélorisme orbitaire par voie intra-crânienne à Guiot qui lui répondit simplement : *« Pourquoi pas ? »*. Tous deux n'imaginaient pas l'impact de cette réponse sur l'avenir. Une nouvelle discipline, ignorant les dogmes de la chirurgie plastique conventionnelle et mettant de côté les à priori était née : la chirurgie cranio-faciale (*Figure 42*).

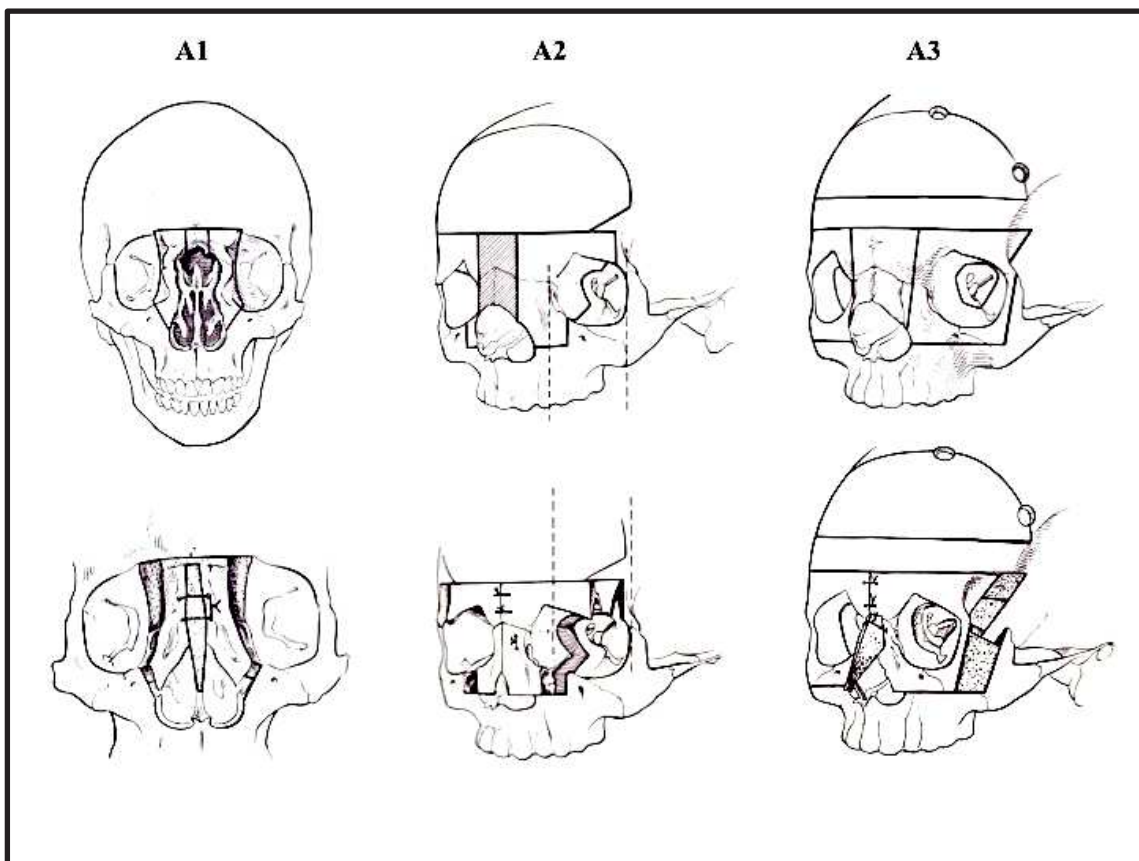


Figure 43 : Techniques A. Ostéotomies orbitaires par abord combiné intra- et extra-crânien.
Collection Tessier.

« But when I saw this patient, I told myself: what to do is to bring the orbits closer. We will not get rid of the main malformation of the base, this excessive spacing of the orbits, we can not do it if we do not use the cranium, already used about tumors and trauma. » (Traduction anglaise d'un commentaire de Paul Tessier³⁷)

Afin de corriger l'hypertélorisme extrême présenté par le « *Patient 0* », Tessier va développer les procédures A (*Figure 43*), techniques intra-crâniennes de correction de l'hypertélorisme orbitaire...à cas extrême, techniques de correction extrêmes !

Initialement, Tessier et Guiot décident de réaliser une chirurgie en deux temps afin de limiter les complications (méningite) liées à une éventuelle brèche dure-mérienne durant la chirurgie de médialisation orbitaire par abord intra-crânien. Le premier temps chirurgical consistait à étanchéifier la base antérieure du crâne en effectuant une greffe dermique de renforcement dure-mérien.

« Both of us were (...) aware that the main risk was a risk of meningitis. For there to be no risk of meningitis, it was necessary to do a prior neurosurgical time. To be sure, then, when I would do the orbitofacial, cranio-orbito-facial time, reliably, the dura had to be perfectly sealed. It had to be reinforced during the first exploration phase. And then, how to strengthen the dura mater? (...) It is at that moment, while I proposed a process entirely of plastician: the dermal graft. » (Traduction anglaise d'un commentaire de Paul Tessier³⁷)

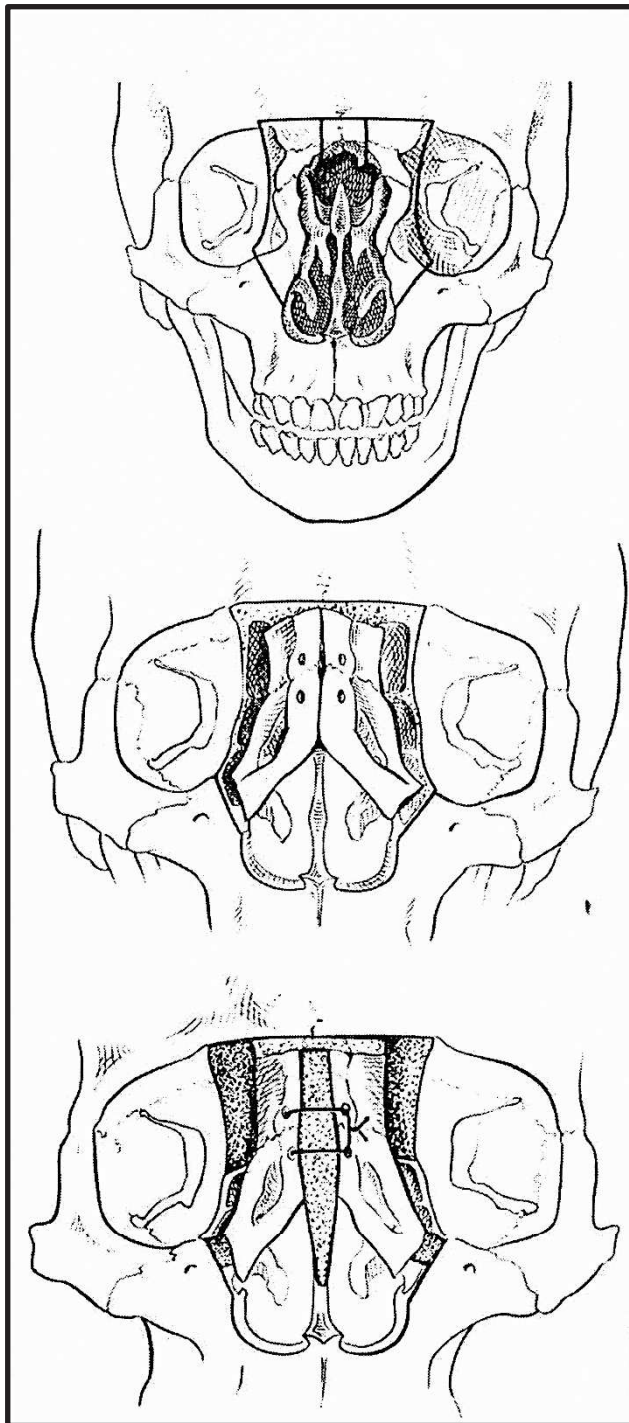


Figure 44 : Hypertélorisme orbitaire de degré 2. Procédure A1 (réalisée chez un seul patient) : résection médiane ; ostéotomies cranio-faciales paramédianes. Note de Tessier : « Ne peut être très efficace pour les mêmes raisons que B1 et B2 ».

Collection Tessier.

Le deuxième temps chirurgical correspondait à la chirurgie de correction de l'hypertélorisme orbitaire à proprement parler.

Le temps préparatoire neurochirurgical de blindage de l'étage antérieur a été réalisé en 1962 chez le « *Patient 0* ». L'intervention s'est déroulée à l'Hôpital Foch et n'a occasionné aucune complication particulière. Ainsi, tous les patients nécessitant une correction chirurgicale de leur hypertélorisme par les procédures A bénéficieront de ce temps préalable, jugé incontournable, six mois avant le second geste. Le comblement de la base antérieure du crâne par greffe dermique sera cependant abandonné en 1968.

Le second temps chirurgical a été réalisé pour la première fois en 1962, selon la procédure A1 (*Figure 44*), chez un patient présentant un hypertélorisme moins sévère (2^{ème} degré). Elle ne sera jamais reproduite, souffrant des mêmes limites que les procédures B1 et B2. Trois ans vont s'écouler avant qu'il ne réalise une nouvelle procédure A.

« I waited for other cases ... I felt that I was not ready ... That there was something that I did not understand, at this base of the skull (...) And I had other cases ... I still waited, I think, three or four years. . . (...) We performed the three cases, we prepared them, making the dermal graft of previous dural reinforcement. And then (...) We performed the three cases in three weeks. One each week. We started with the one that seemed the simplest (...) That's the progression. I had distributed the cases, not according to the importance of their malformations, but I was going gradually to be able to see how it would take place during the intervention. » (Traduction anglaise d'un commentaire de Paul Tessier³⁷)

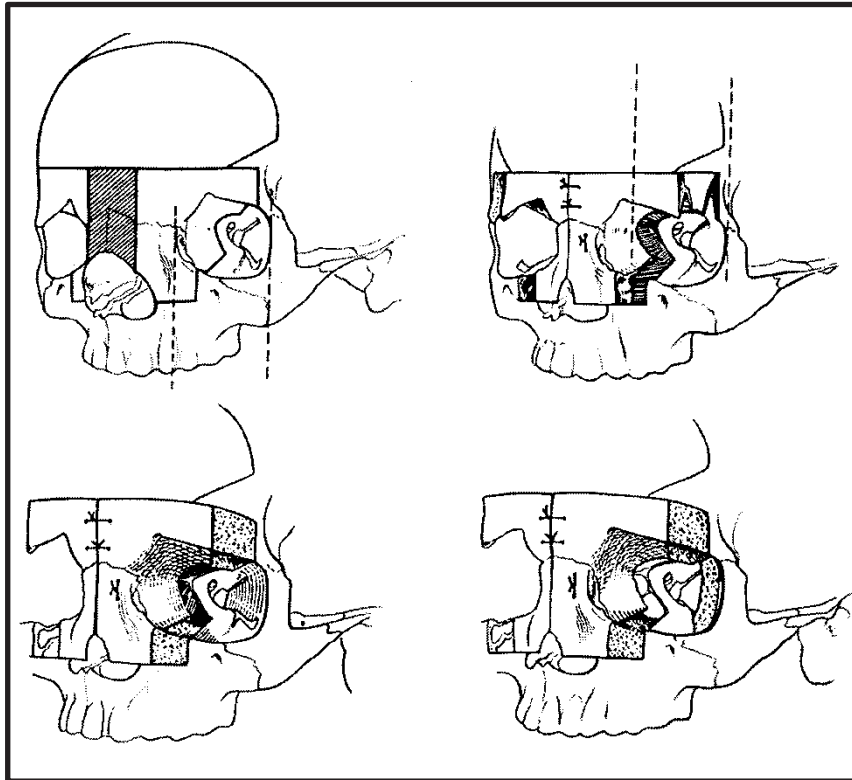


Figure 45 : Hypertélorisme orbitaire de degré 2. Procédure A2 (réalisée chez trois patients) : résection médiane ; ostéotomies cranio-faciales ; greffes osseuses au niveau des parois orbitaires latérales. Note de Tessier : « Cette procédure ne tire pas le meilleur parti des avantages offerts par la voie d'abord intra-crânienne ». Collection Tessier.

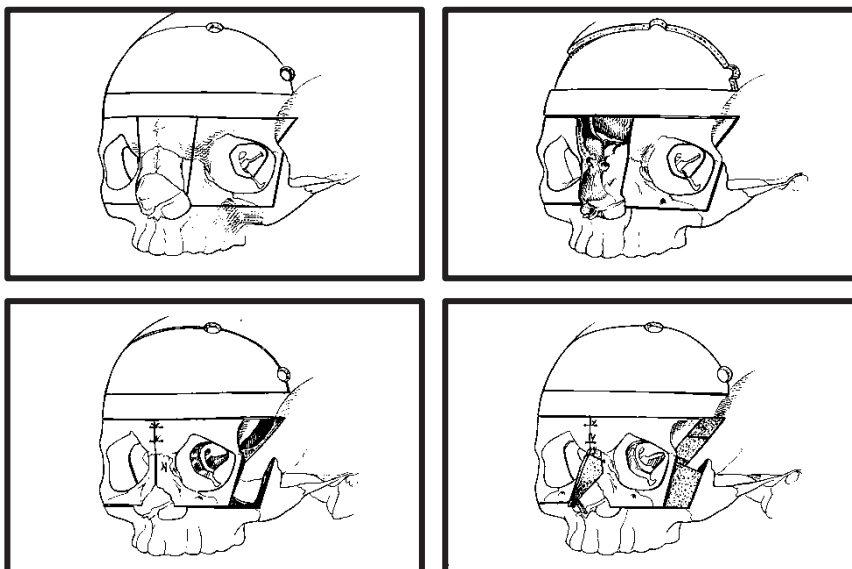


Figure 46 : Hypertélorisme orbitaire de degré 3. Procédure A3 (procédure retenue par Tessier) : résection médiane ; ostéotomies cranio-faciales ; greffes osseuse au niveau des parois orbitaires latérales. Note de Tessier : « Cette procédure permettant une mobilisation complète des « orbites utiles » est efficace ». Collection Tessier.

En 1965, deux cas d'hypertélorisme du 3^{ème} degré ont bénéficié d'une correction de la déformation suivant la procédure A2 (*Figure 45*). Constatant qu'il ne mobilisait pas l'intégralité du cadre orbitaire, il a utilisé la procédure A3 (*Figure 46*) pour le « *Patient 0* ». Cette approche consiste en une ostéotomie des parois orbitaires médiales, latérales, supérieures et inférieures. Afin de permettre une mobilisation orbitaire efficace, les traits d'ostéotomies intra-orbitaires sont réalisés en arrière de l'équateur du globe orbitaire (notion de « *useful orbit* »). Cette technique sera utilisée chez 22 patients jusqu'à fin 1969.

Cette avancée majeure, présentée lors du congrès de Rome en 1967, basée sur une approche simultanée et complémentaire du crâne et de la face, a permis d'introduire des concepts chirurgicaux toujours d'actualité dans le traitement des malformations cranio-faciales et des tumeurs de la base du crâne. Là où la voie d'abord extra-crânienne isolée avait échoué, la voie d'abord intra-crânienne va s'imposer dans la correction chirurgicale de cette déformation. Cette nouvelle approche décrite par Tessier va ainsi devenir incontournable dans le traitement de l'hypertélorisme orbitaire de degré 2 et 3. Ses techniques seront reproduites par de nombreux chirurgiens à travers le monde.

« In patients with true hypertelorism, in whom medial displacement of the orbital cavities is essential to correct the deformity, a combined intracranial and extracranial osteotomy is the only effective operation that will ensure safety and freedom from intracranial complications »
(John M. Converse, 1970²⁵)

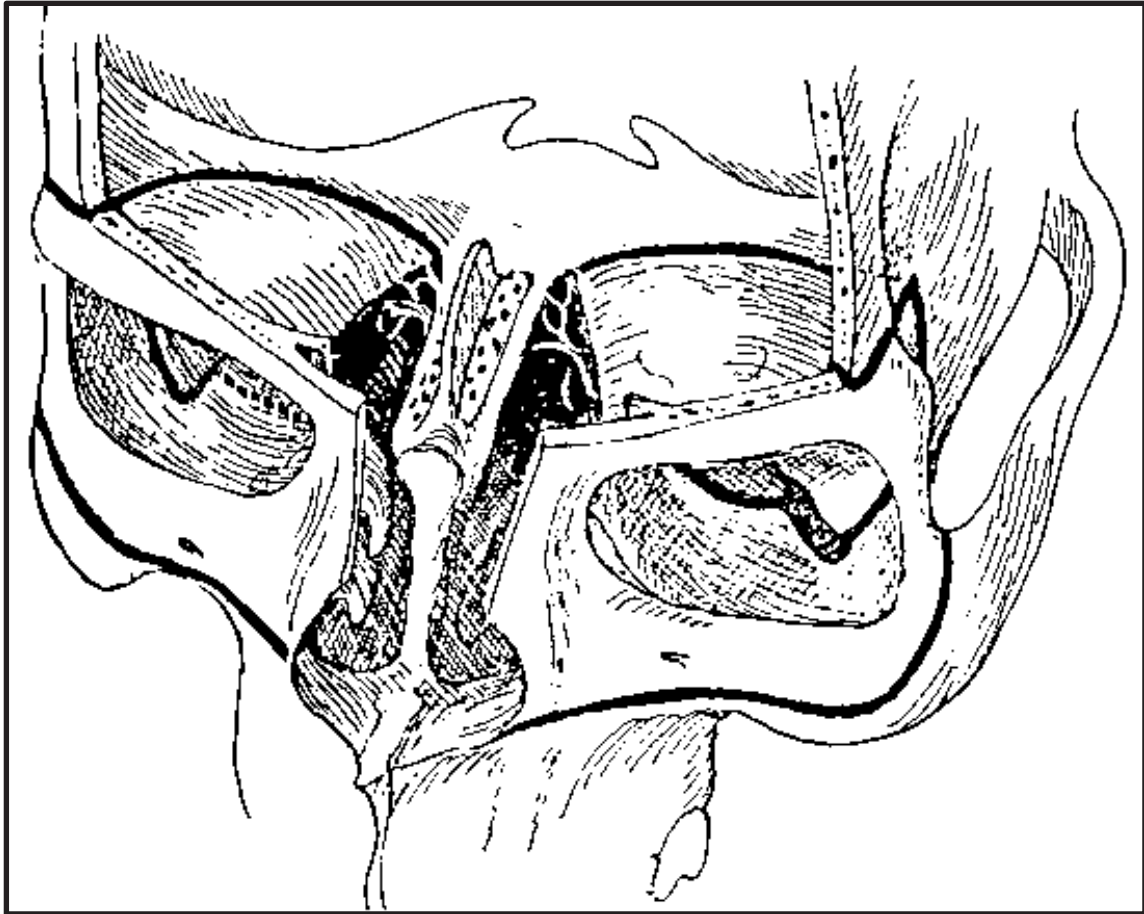


Figure 47 : Tracé des ostéotomies orbitaires subtotaux permettant la préservation de la lame criblée de l'ethmoïde. D'après Converse²⁵.

Héritage Tessier

En 1970, s'inspirant des travaux de Tessier, Converse va développer une technique de correction de l'hypertélorisme par voie intra-crânienne en un seul temps opératoire tout en préservant l'olfaction²⁵.

Constatant que la lame criblée n'est pas ou peu élargie, contrairement à la portion antérieure de l'ethmoïde, Converse va réaliser des résections osseuses des cellules ethmoïdales de part et d'autre de la lame criblée permettant ainsi sa conservation (*Figure 47*). L'ostéotomie du labyrinthe ethmoïdal est médiane en antérieur et plus latérale en postérieur. La préservation de la lame criblée, limitant également le risque de méningite, permet à Converse de ne pas envisager d'étanchéification de la base antérieure du crâne. Cette procédure en un temps respectant les filets olfactifs a été réalisée chez quatre de ses patients avec succès.

La technique de rapprochement orbitaire par voie intra-crânienne (Tessier) avec préservation de la lame criblée (Converse) représente le Gold Standard de la correction chirurgicale de l'hypertélorisme orbitaire de degré 2 et 3. Depuis sa description, cette technique a été utilisée par de nombreux chirurgiens cranio-faciaux et est toujours utilisée actuellement. Les « box osteotomies », permettant le rapprochement « en bloc » des 4 parois orbitaires, représentent une technique de correction efficace et sûre de l'hypertélorisme.

« The intracranial technique of Tessier with Converse's modification is the most useful in that the majority of the orbit is mobilized as a box. Although in some ways it is the most difficult and dangerous, it is also the most useful and, paradoxically, can be considered the safest because total control of the orbits is gained, as well as control of the frequent intracranial anomalies. » (Munro, 1979¹³)

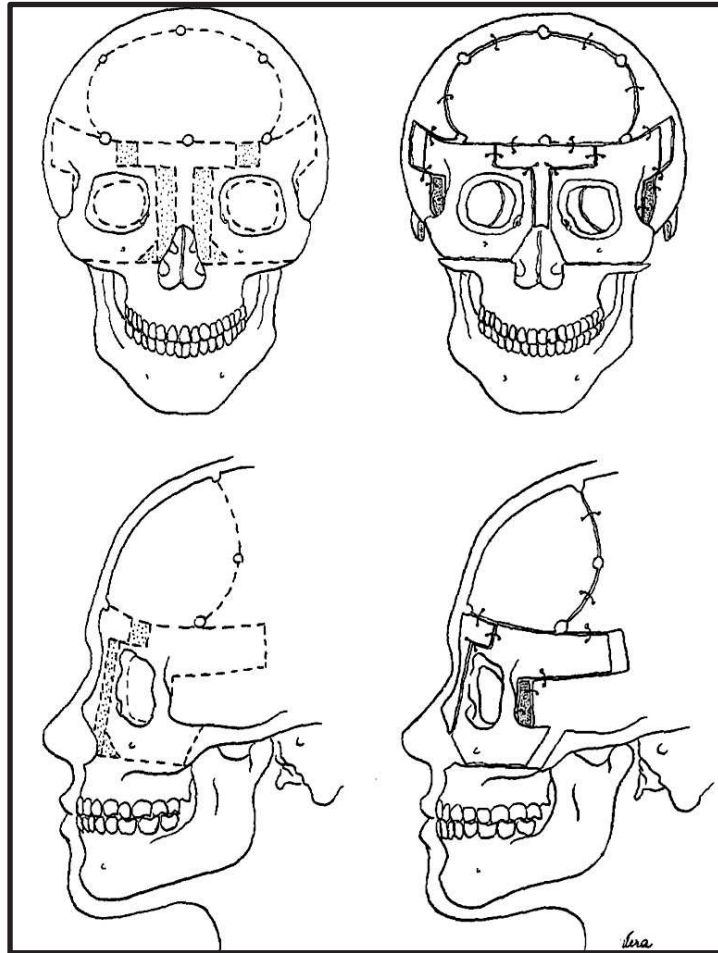


Figure 48 : Modifications de la technique de box-ostéotomie décrite par Tessier. Ostéotomie en « T » au niveau de la zone fronto-nasale. Une seule greffe osseuse de stabilisation est réalisée au niveau de la paroi orbitaire latérale. D'après Psillakis⁴³.

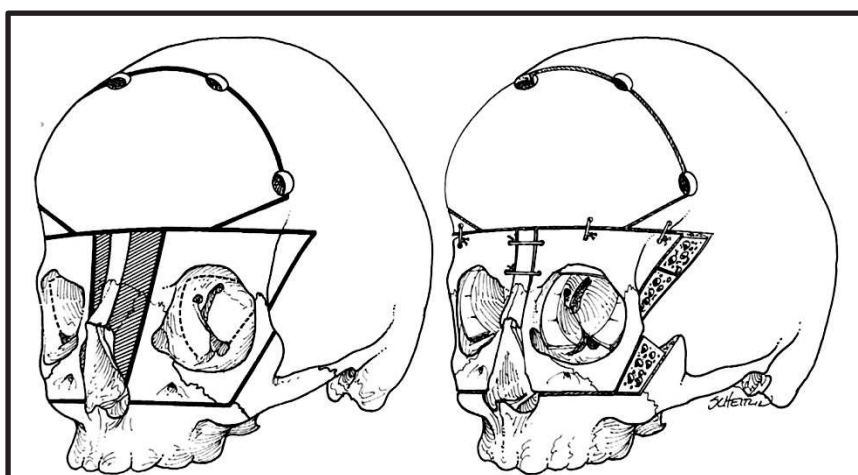


Figure 49 : Modifications de la technique de box-ostéotomie décrite par Tessier. (A gauche) Dessin des ostéotomies des 4 parois orbitaires avec préservation d'une baguette osseuse nasale médiane. (A droite) Dessin des deux éperons osseux assurant une stabilisation et une fixation optimales des segments osseux, sans réalisation de bandeau fronto-orbitaire. D'après Marchac⁴⁴.

Riches de cet héritage, de nombreux chirurgiens proposeront des variantes mineures de la technique initiale⁴³⁻⁴⁵. En 1981, Psillakis⁴³ a publié une étude dans laquelle il a réalisé une modification de la technique de box-ostéotomie de Tessier (*Figure 48*). Cette variante chirurgicale, réalisée chez 8 patients, avait pour but de simplifier la technique chirurgicale initiale en évitant les prélèvements de greffons osseux à distance (greffons costaux et de crête iliaque) permettant le maintien du montage chirurgical après mobilisation orbitaire. En effet, selon Psillakis, cette modification permettait d'obtenir une auto-stabilisation du montage chirurgical après rapprochement orbitaire sans nécessité de multiples greffons orbitaires latéraux permettant son maintien. Seuls deux greffons osseux, prélevés au niveau de la calvaria, permettaient une stabilisation latérale des cadres orbitaires. Par ailleurs, en prélevant de l'os membraneux (calvaria) similaire sur le plan histologique aux zones greffées, l'ostéointégration était meilleure et limitait le risque de résorption osseuse. Ainsi, d'après Psillakis, cette technique offrait une perspective intéressante en diminuant le temps opératoire (et donc le risque infectieux), le risque de pseudarthrose ou de résorption osseuse, et le risque de complications liées aux prélèvements des greffons à distance (pneumothorax, douleurs...).

Depuis 1986, au lieu d'utiliser le bandeau fronto-orbitaire, Marchac⁴⁴ réalise des ostéotomies fronto-orbitaires latérales en forme d'éperon permettant la stabilité du rapprochement orbitaire (*Figure 49*). Cette technique permet selon lui un meilleur accès à la base antérieure du crâne, tout en permettant un maintien latéro-orbitaire plus sûr. Néanmoins, bien que Marchac ait pu penser qu'il était le premier à la décrire, d'autres chirurgiens (Tessier, Caronni, Tulasne et Psillakis) avaient décrit avant lui une telle procédure, sans bandeau fronto-orbitaire⁴⁶⁻⁴⁸.

Ces variantes chirurgicales ne semblent cependant pas avoir séduit la majorité des chirurgiens cranio-faciaux qui continuent d'utiliser le bandeau fronto-orbitaire comme moyen de repère dans l'espace, et de fixation du montage chirurgical après rapprochement orbitaire.

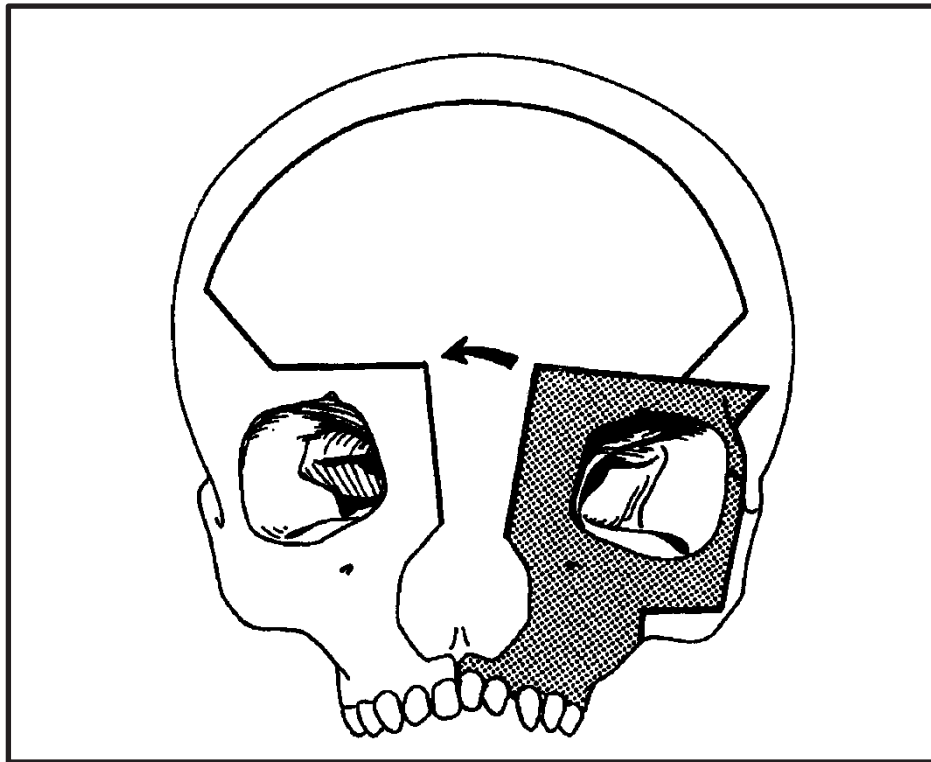


Figure 50 : Une « faciotomie » médiane pour corriger à la fois les déformations orbitaires et maxillaires. D'après Van Der Meulen².

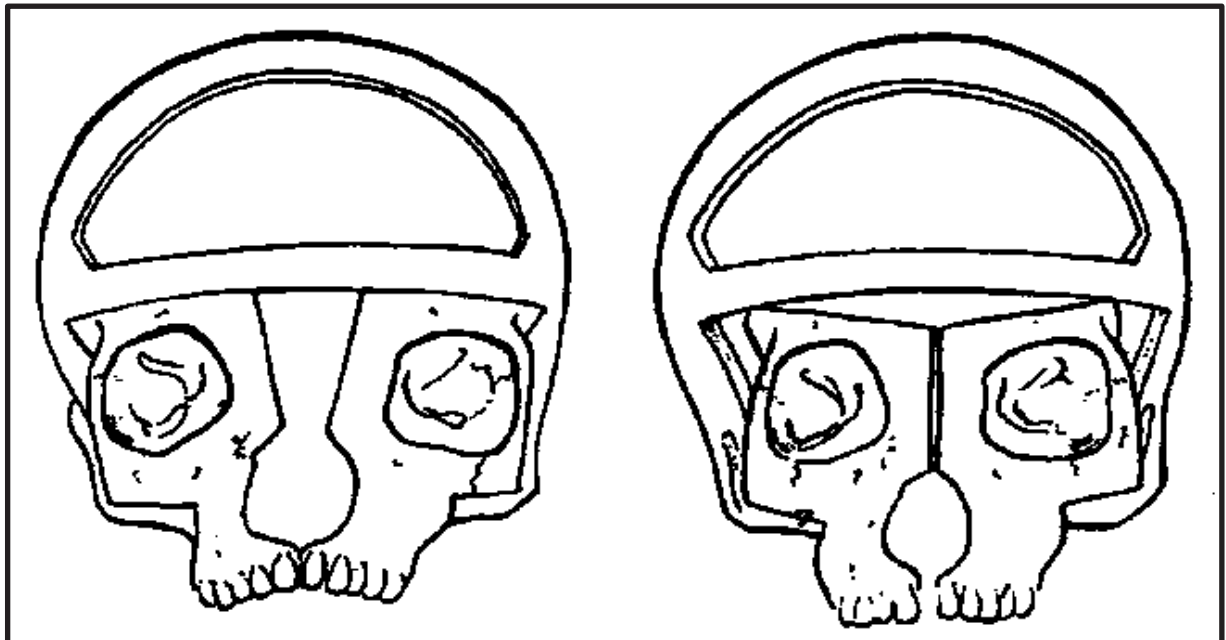


Figure 51 : Bipartition faciale. Schéma représentant les différentes ostéotomies et la rotation des valves faciales. D'après Van Der Meulen⁴⁹.

Bipartition faciale

L'hypertélorisme orbitaire entraîne des déformations importantes de l'étage moyen de la face dans le sens transversal, vertical et sagittal intéressant non seulement l'ethmoïde et les orbites, mais également le maxillaire. Les « box ostéotomies » permettent de corriger la déformation orbitaire dans le sens transversal, mais n'améliorent pas la béance antérieure fréquemment associée, liée à une insuffisance transversale et verticale du maxillaire.

En 1976, Van Der Meulen² évoque la possibilité de correction d'anomalies maxillaires dans le même temps que les déformations cranio-faciales (*Figure 50*).

« All of the craniofacial deformities described were associated with deformities of the upper jaw, caused apparently by a growth arrest in the craniocaudal axis of the face (...) all these skeletal deformities should be corrected in one operation by a combination of orbital and maxillary osteotomies. In other words a midline « faciotomy ». » (Van Der Meulen, 1976²)

En utilisant la technique de bipartition faciale, Van Der Meulen corrige l'hypertélorisme et les insuffisances verticale et transversale du maxillaire présentées par une de ses patientes dans un contexte de fente faciale⁴⁹. Cette procédure permet à la fois un rapprochement des orbites, un abaissement du plateau palatin et un élargissement du maxillaire dans le sens transversal (*Figure 51*).

Afin d'accroître la précision chirurgicale peropératoire et de diminuer le temps d'intervention, une planification géométrique pré-opératoire a été proposée par Ortiz-Monasterio^{50,51}. Cette méthode est basée sur un repérage précis de points et de plans faciaux sur des téléradiographies de face, permettant de guider les ostéotomies et d'obtenir un résultat post-opératoire conforme aux calculs pré-opératoires (*Figure 52*).

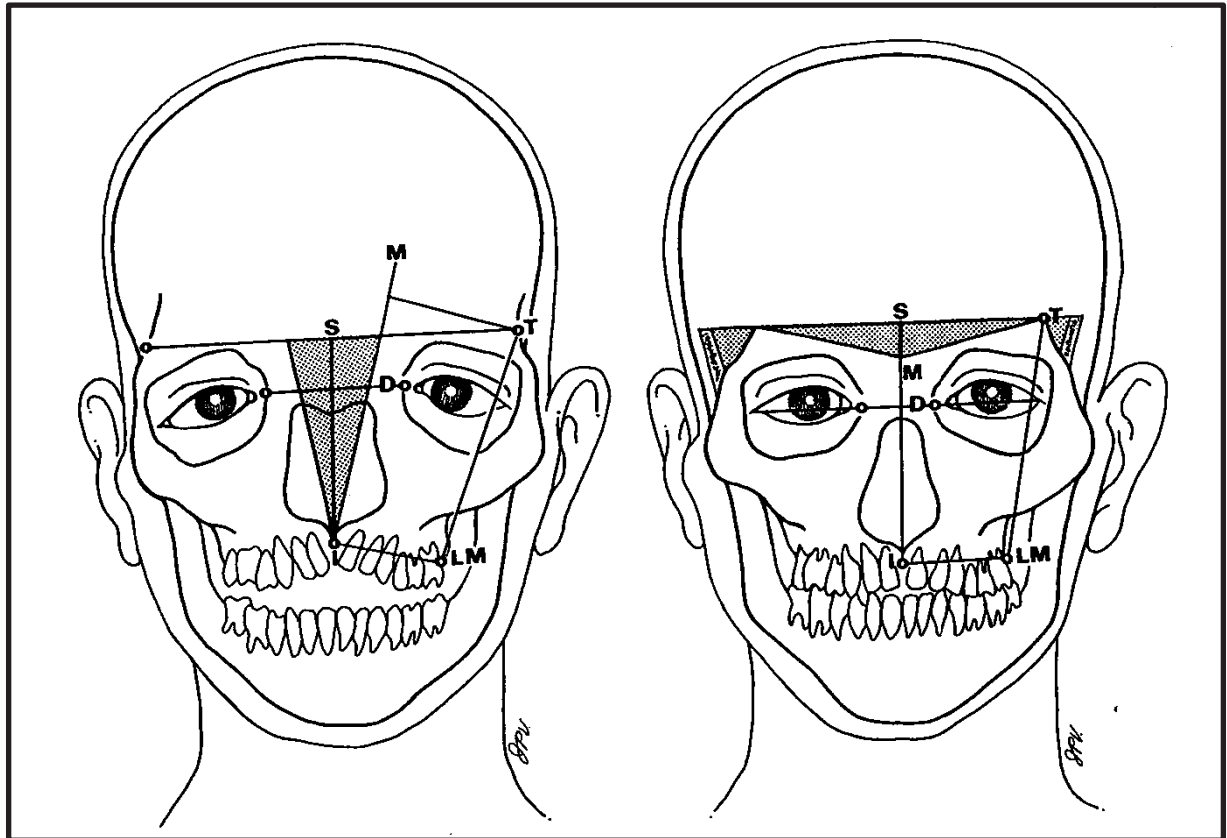


Figure 52 : Tracés céphalométriques de face. (Gauche) Repérage des points suivants : interincisif I, latéral maxillaire LM, temporal T, dacryon D et sagittal S. Tracé des différents plans : temporal TT, sagittal SI, latéro-facial LMT, maxillaire LMI et intercrestal DD. Une ligne est tracée à partir du point I jusqu'au point de distance inter-orbitaire idéale de chaque côté et étendue au dessus du plan temporal. Cette ligne correspondra au plan médian après la mobilisation orbitaire. Tracé d'une ligne parallèle au plan maxillaire (LMI) passant par T, coupant la ligne IM. L'étendue de l'allongement du visage correspond à la distance entre l'intersection de ces deux lignes et le plan temporal Le triangle MIM correspond à la zone de résection osseuse inter-orbitaire. (Droite) Position des deux valves faciales après leur mobilisation médiale. Le défaut osseux créé en dessous du plan temporal (SMT) représente l'élongation du visage et correspond (en négatif) à l'importance de la béance antérieure. D'après Ortiz-Monasterio⁵⁰.

C. Prise en charges des anomalies des tissus mous associées à l'hypertélorisme orbitaire

Comme nous l'avons vu, les techniques chirurgicales de correction de l'hypertélorisme orbitaire ont été introduites dès le milieu du XX^{ème} siècle. Dans le même temps, le traitement des anomalies des tissus mous associées à cette déformation s'est aussi développé^{39-41,52}. Malgré des avancées majeures en chirurgie cranio-faciale (osseuse), la correction des malformations des parties molles a toujours été au cœur des préoccupations des chirurgiens. Paradoxalement, la correction des malformations extra-osseuses associées à l'hypertélorisme orbitaire semble être le principal challenge dans le traitement de cette pathologie.

« We cannot overstress that OR.H has its real difficulties. Not so much in reducing an exaggerated IOD as in correcting the other malformations which increase it or are associated with it : these may give rise to an infinite variety of aspects or effects or sequelae when the OR.H itself has been corrected. » (Paul Tessier, 1973⁴⁸)

Ainsi, les chirurgiens doivent porter une attention toute particulière à la correction des anomalies extra-orbitaires qui sont nombreuses et variées (encéphalocèles, nez bifide, fentes palpébrales ou alaires, excès cutané médian, pic de veuve...) ^{13,28,29,31,33,34}. En 2017, une équipe a proposé la classification des anomalies des tissus mous associées à l'hypertélorisme orbitaire en trois catégories³⁶ :

- excès cutané et sous cutané médial,
- dystopies canthales et replis épicanthaux médiaux,
- malformations nasales.

Dans cet article, la stratégie de traitement des anomalies des parties molles est décrite.

Tous les chirurgiens s'intéressant à la correction de l'hypertélorisme orbitaire s'accordent à dire que les anomalies des parties molles ne doivent pas être sous-estimées et doivent faire partie intégrante du plan de traitement. Ces anomalies doivent être corrigées, si possible, dans le même temps que le rapprochement orbitaire.

« The correction of hypertelorism is surgery of the nose » (Paul Tessier, Rome, 1982)

« Mobilizing the orbits and removing the correct amount of interorbital bone is relatively easy, but is only preliminary in producing a good result » (Munro, 1979¹³)

La correction de l'hypertélorisme orbitaire représente une grande aventure chirurgicale et fascine encore le milieu chirurgical. Tessier a été le premier à réaliser une voie intra-crânienne et Converse à préserver l'olfaction. Van der Meulen a également innové en corrigeant les déformations maxillaires, fréquemment associées à l'hypertélorisme, dans le même temps opératoire. Tous ces travaux ont abouti au développement de deux techniques de correction de l'hypertélorisme orbitaire qui sont encore utilisées de nos jours : la technique de « box-ostéotomies » ou la technique de bipartition faciale en cas d'insuffisance transversale du maxillaire associée.

La correction des anomalies des parties molles associées, très variées dans le cadre de l'hypertélorisme orbitaire, demeure elle aussi un challenge pour tous les chirurgiens cranio-faciaux.

**PARTIE 2 : La chirurgie assistée par
ordinateur ; des modèles
stéréolithographiques à la correction
chirurgicale de l'hypertélorisme orbitaire
assistée par ordinateur**



Figure 53 : Collection de crânes secs du Musée de l'Homme.

I. La chirurgie assistée par ordinateur en chirurgie maxillo-faciale

Jusque récemment, les seules représentations tridimensionnelles de déformations cranio-faciales appartenaient à des collections de crâne, permettant d'illustrer et d'étudier des anomalies anatomiques spécifiques (*Figure 53*). La possibilité de générer des modèles 3D de patients à partir de scanners a été mentionnée pour la première fois en 1980⁵³ et la réalisation du premier modèle craniofacial a été reportée en 1987. En quelques années, les techniques d'impression 3D sont devenues de plus en plus fiables et précises, devenant un outil de choix pour les chirurgiens dans le cadre de la planification et de la réalisation d'interventions craniomaxillofaciales complexes^{54,55}.

A. Impression 3D

L'impression 3D, ou impression tridimensionnelle, correspond aux procédés de fabrication de pièces en volume par ajout ou agglomération de matière. Dans le langage industriel, le terme fabrication additive (Additive Manufacturing (AM) pour les Anglo-Saxons) lui est préféré.

L'impression 3D permet de créer un objet ou de reproduire un modèle existant. Ainsi, dans les cas de conceptions d'objets, un concepteur va dessiner l'objet 3D grâce à un outil de Conception Assistée par Ordinateur (CAO) afin d'obtenir un fichier 3D. De même, si on considère comme « modèle existant » un patient, une imagerie tridimensionnelle (TDM, CBCT ou IRM) va suffire pour obtenir un fichier 3D. Le fichier 3D obtenu est traité par un logiciel spécifique qui organise le découpage en tranches des différentes couches nécessaires à la réalisation de la pièce. Le logiciel permet de traiter les images en « positif du modèle » (« positive-space models ») qui représentent l'anatomie osseuse du patient, ou en « négatifs

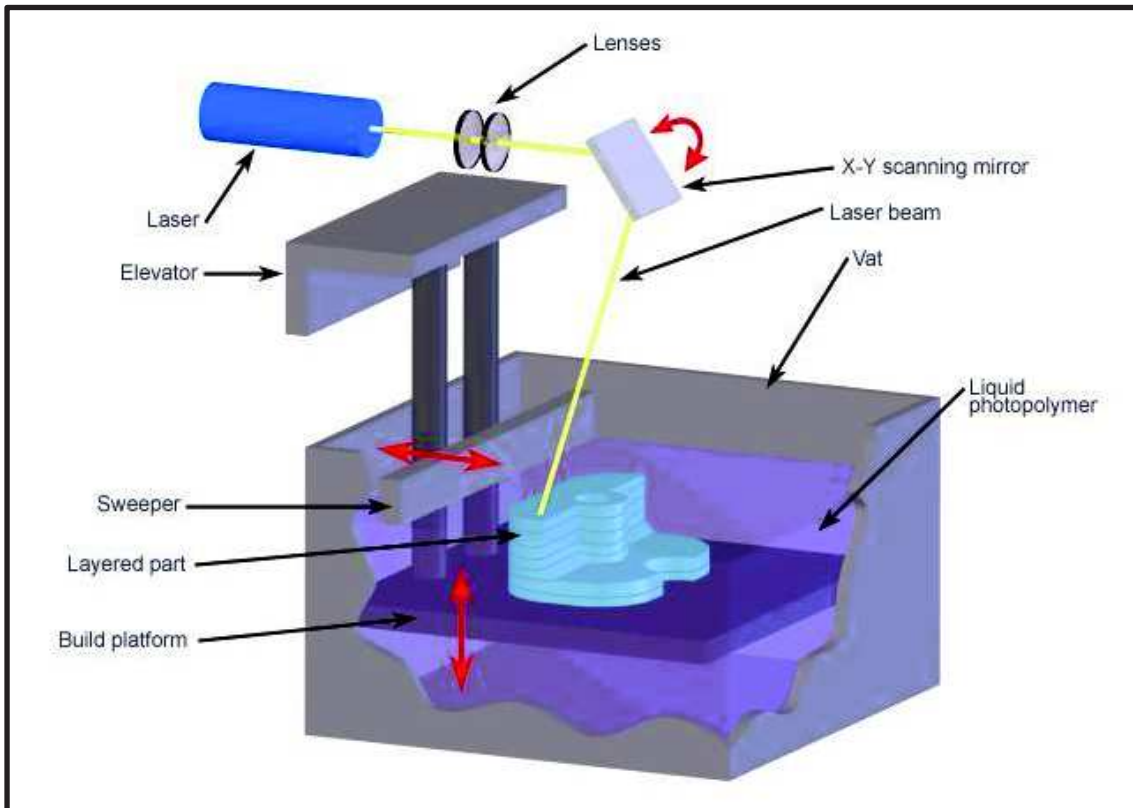


Figure 54 : Fabrication additive par stéréolithographie (SLA). D'après a3dm-magazine.fr.




Figure 55 : Modèle de crâne en résine obtenu par stéréolithographie.

du modèle » (« negative-space models ») qui correspondent à l'espace adjacent aux structures osseuses.

Le découpage est ensuite envoyé à l'imprimante 3D qui dépose ou solidifie la matière couche par couche jusqu'à obtenir la pièce finale. Le principe reste proche de celui d'une imprimante 2D classique à cette grande différence près : c'est l'empilement des couches qui crée le volume.

L'impression 3D regroupe l'ensemble des processus d'assemblage de matériaux ayant pour but de fabriquer des objets à partir des données du modèle 3D, le plus souvent couche après couche, par opposition aux méthodes de fabrication soustractives (fraisage ou tournage). Il existe 7 familles principales d'impression 3D en fonction du procédé industriel utilisé que nous détaillerons de façon non exhaustive.

Photopolymérisation (Stéréolithography Apparatus, SLA)

L'impression 3D a été décrite pour la première fois dans les années 1980 par l'introduction de la technique de stéréolithographie, consistant en la génération de prototypes par la superposition/polymérisation de résine⁵⁶.

La stéréolithographie est une technique dite de prototypage rapide, permettant de fabriquer des objets solides à partir d'un modèle numérique. L'objet est obtenu par superposition de tranches fines de matière à partir du scanner du patient. Le scanner (en 3D) est découpé en tranches (2D) d'épaisseur fixe choisie par l'opérateur, déterminant la résolution de la restitution. Ce paramètre détermine ainsi la précision du modèle qui va être produit. La stéréolithographie permet d'obtenir un modèle 3D par balayage laser et polymérisation de couches successives 2D d'un bac rempli de résine (*Figure 54*). C'est l'une des techniques d'impression tridimensionnelle la plus couramment utilisée dans le domaine médical (*Figure 55*).

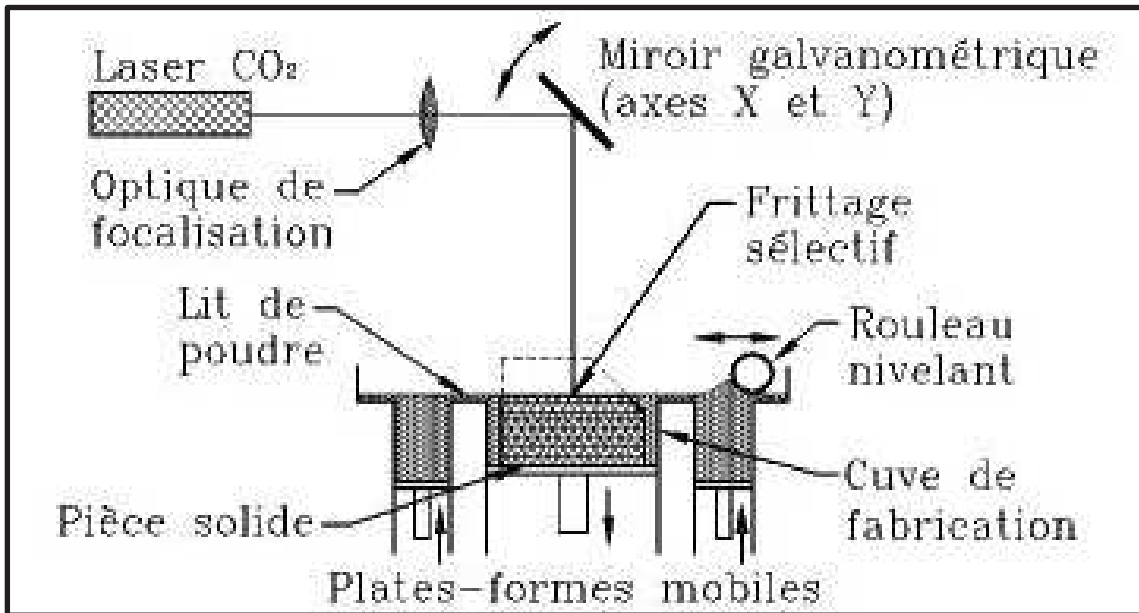


Figure 56 : Fabrication additive par SLS. L'imprimante 3D SLS est composée d'une chambre de construction avec une plate-forme mobile, entourée à gauche et à droite par deux pistons fournissant la poudre, d'un puissant laser, et d'un rouleau pour étaler la poudre. Avant l'impression, la plate-forme de fabrication est remontée au maximum tandis que les pistons fournissant la poudre sont à leur point le plus bas. Le rouleau étale la poudre en une couche uniforme sur toute la chambre. Le laser trace alors la section 2D sur la surface de la poudre, la frittant ainsi. La plate-forme de fabrication descend de l'épaisseur d'une strate tandis qu'un des pistons d'approvisionnement en poudre monte. Une nouvelle couche de poudre est étalée sur toute la surface par le rouleau, et le processus se répète jusqu'à ce que la pièce soit terminée. D'après a3dm-magazine.fr.

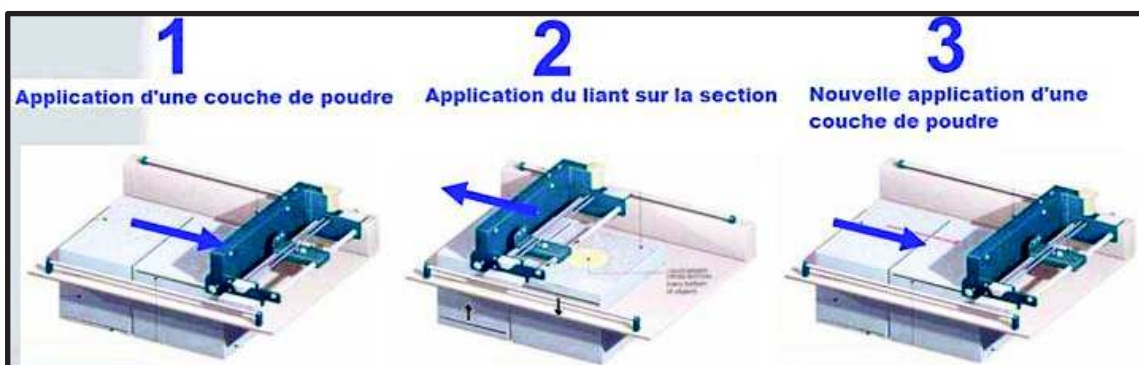


Figure 57 : Fabrication additive par projection de liant. Un rouleau dépose une fine couche de poudre. Le liant est ensuite déposé selon la pièce à imprimer à l'aide d'une buse. Le plateau descend ensuite de quelques millimètres pour la création d'une nouvelle couche. Une fois l'impression finie, la pièce est recouverte de poudre. D'après a3dm-magazine.fr.

Fusion sur lit de poudre (Selective Laser Sintering, SLS et Selective Laser Melting, SLM)

Cette technique reprend le procédé de stéréolithographie, à la différence que ce n'est pas un photopolymère liquide (résine) qui est utilisé mais une poudre. La solidification de la poudre va être réalisée par un laser qui va l'agglomérer aux couches précédentes par frittage (fusion sélective des grains de cette poudre). Une nouvelle couche de poudre va ensuite être étalée et subir le même procédé, jusqu'à obtention du modèle final. La SLS et la SLM permettent d'obtenir un modèle 3D par balayage laser et frittage sélectif de couches successives 2D d'un bac rempli de poudre fine (*Figure 56*). Le frittage sélectif par laser (SLS) a longtemps été utilisé pour décrire le procédé appliqué à une variété de matériaux différents (métaux, matières plastiques, verre ...), mais il est aujourd'hui employé spécifiquement pour le frittage par laser de matières plastiques.

Projection de liant

La projection de liant permet d'obtenir un modèle en déposant un liant adhésif sur un substrat de type poudre. La projection de liant permet d'obtenir un modèle 3D en alternant des couches successives poudre-liant-poudre (*Figure 57*).

Extrusion de matériaux (Fused Deposition Modeling, FDM)

Cette technique consiste à faire fondre une résine à travers une buse chauffée à haute température afin d'obtenir de la matière en fusion sous forme de filament (*Figure 58*). Le filament en fusion qui émerge de la buse va alors être déposé en ligne et se refusionner avec la couche précédente.

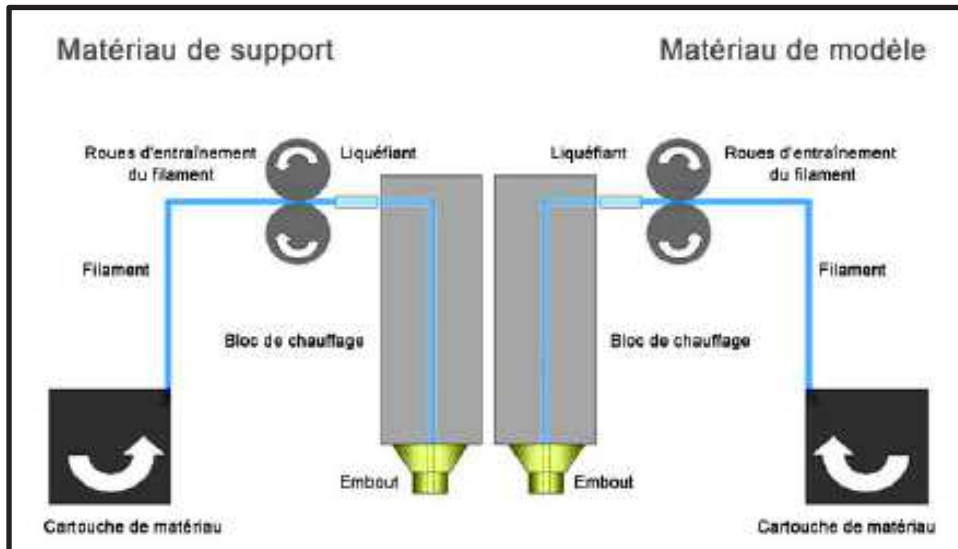


Figure 58 : Fabrication additive par FDM. L'imprimante déroule un filament de plastique et le chauffe à haute température via une buse (extrudeur ou tête d'extrusion) pour ensuite le déposer en couches successives aux endroits prévus par le plan 3D. D'après a3dm-magazine.fr.

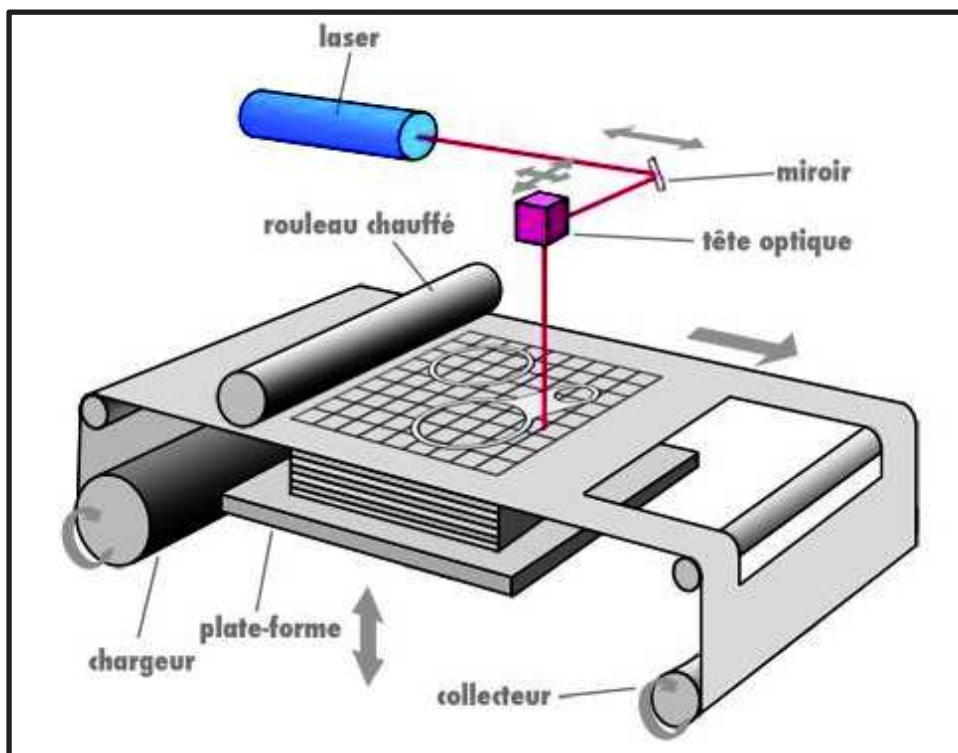


Figure 59 : Fabrication additive par laminage de feuilles (LOM). Cette technique consiste à ajouter couche par couche un papier thermocollant découpé par un laser ou une lame. Entre chaque découpage, le plateau descend et une nouvelle feuille adhésive est déroulée. Un rouleau exerce alors une pression afin de la faire adhérer à la surface. Ces étapes sont répétées jusqu'à l'obtention de la pièce 3D. D'après a3dm-magazine.fr.

Projection de matière

Cette technique d'impression tridimensionnelle reprend le procédé comparable à une imprimante classique, à la différence que ce n'est pas de l'encre qui est projetée mais de la matière, afin de permettre l'élaboration du modèle. Des matériaux (photopolymère, cire, métal) se solidifiant à la chaleur ou se photopolymérisant sont utilisés. Ainsi, l'impression 3D par projection de matière permet la construction d'un objet par dépôt mécanique de matière en couches successives.

Laminage de feuille (Laminated Object Manufacturing , LOM)

Cette technique d'impression 3D consiste à superposer des feuilles de matériau préalablement découpées selon la forme axiale du modèle. La LOM permet d'obtenir un modèle 3D à partir de superposition de plusieurs couches de feuilles (*Figure 59*).

Dépôt sous énergie concentrée (Directed Energy Deposition, DED)

Cette technique d'impression 3D permet la production, par couches successives, de pièces en métal, en polymère ou encore en céramique. Dans ce procédé, une énergie thermique focalisée est utilisée pour fusionner des matériaux en les fondant au fur et à mesure qu'ils sont déposés.

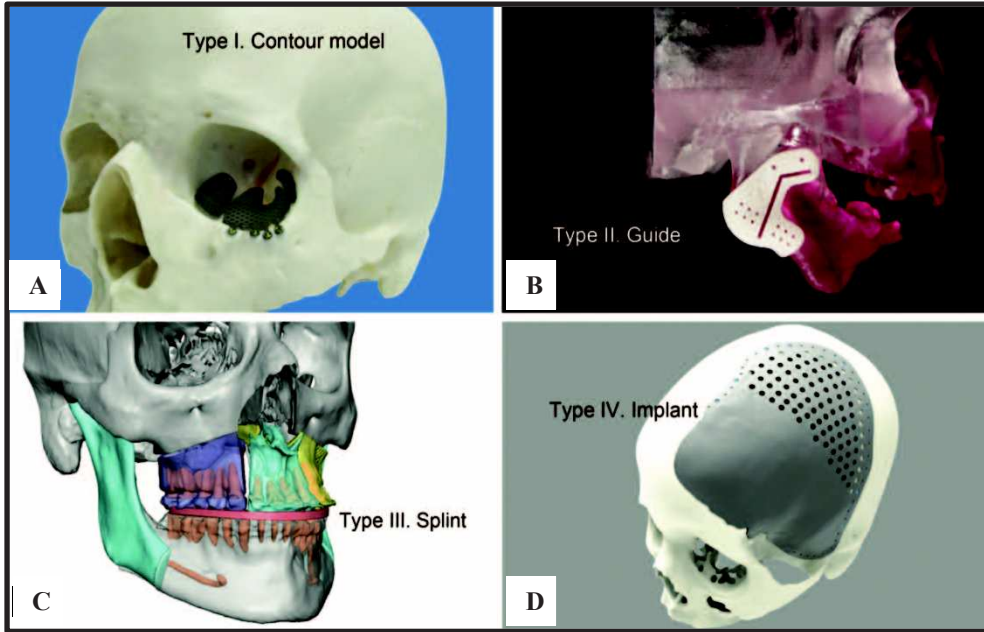


Figure 60 : Les 4 types d'applications de l'impression 3D en chirurgie cranio-maxillo-faciale. Les modèles stéréolithographiques (A), les guides de coupe (B), les gouttières (C) et les implants sur mesure (D). D'après Jacobs⁵⁵.

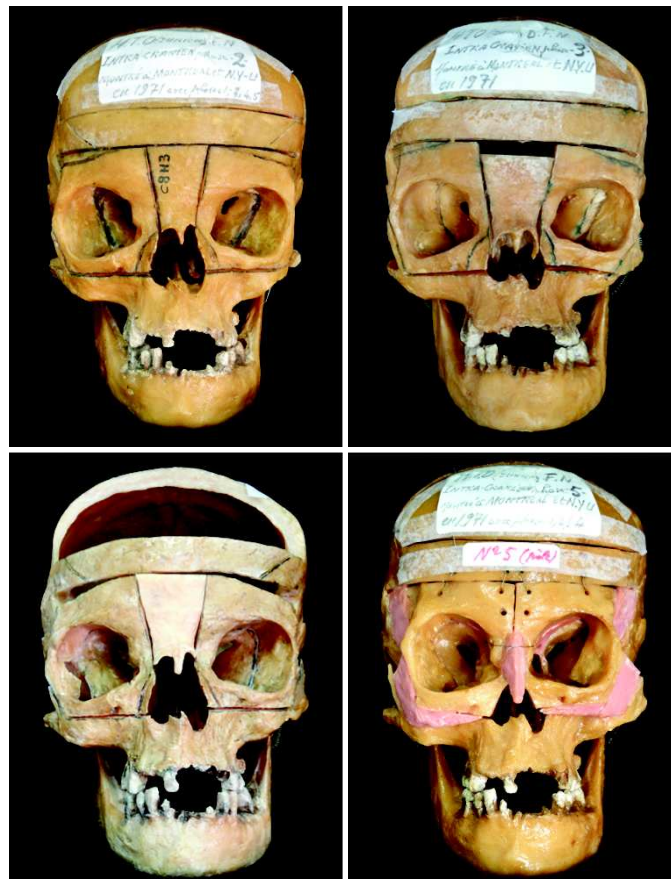

Figure 61 : Les différentes étapes de la procédure A3 réalisées sur des répliques de crâne hypertélorique, à visée didactique. Collection Tessier³⁸.

B. Technologies se basant sur l'impression 3D utilisées en chirurgie maxillo-faciale

De nos jours, quatre types d'applications de l'impression 3D sont utilisées en chirurgie craniomaxillofaciale afin de réaliser une chirurgie sur mesure, la plus adaptée à chaque patient : la production de modèles 3D permettant la conformation de plaques et de vis sur le modèle par technique de « contouring » ou par usinage, les guides de coupes chirurgicaux, les gouttières et les implants (*Figure 60*).

Nous détaillerons les parties portant sur les modèles stéréolithographiques ainsi que sur les guides de coupes chirurgicaux qui sont utilisés dans notre service. Les parties portant sur les gouttières et les implants seront abordées mais moins développées.

1) Modèles stéréolithographiques et techniques de « contouring »

Les modèles stéréolithographiques constituent une réplique tridimensionnelle précise et fiable de structures anatomiques complexes⁵⁷⁻⁵⁹. Ainsi, ils permettent au chirurgien une visualisation précise et sûre de l'anatomie cranio-maxillo-faciale du patient avant de l'opérer. Afin de s'assurer d'un résultat post-opératoire optimal, l'intervention chirurgicale peut être simulée sur le modèle stéréolithographique. Les modèles 3D représentent aussi un formidable outil à visée pédagogique pour les patients ou les étudiants (*Figure 61*).

La modélisation stéréolithographique ainsi que la conformation de plaque par contouring sur modèle physique ou virtuel ont été utilisées en chirurgie maxillo-faciale dans de nombreuses indications de la fin des années 90 jusqu'à nos jours.

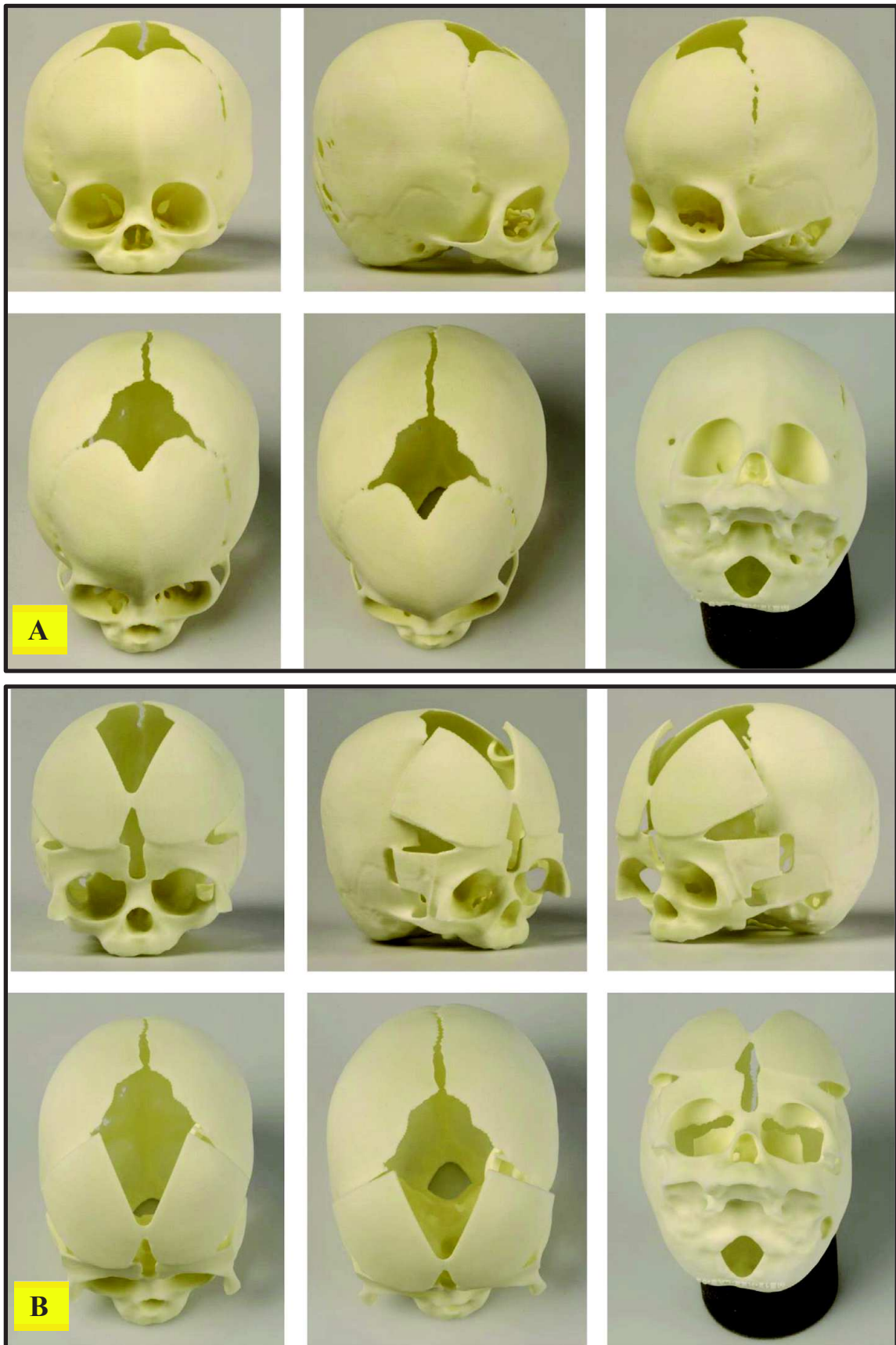


Figure 62 : Modèles stéréolithographiques d'une trigonocéphalie, en pré-opératoire (A) et après planification virtuelle (B). D'après Van Nunen⁶⁰.

Utilisation des modèles stéréolithographiques

Les modèles stéréolithographiques ont été utilisés dans de nombreux domaines de la chirurgie craniomaxillofaciale (*Figure 62*). Pour certaines équipes, ils permettaient la planification pré-opératoire de chirurgie orthognathique⁶¹⁻⁶⁴, de traumatismes craniomaxillofaciaux⁶⁵⁻⁶⁷, de corrections de déformations craniomaxillofaciales complexes^{54,60,68,69}, et de reconstructions craniofaciales après exérèse tumorale (mandibulaires^{70,71}, maxillaires^{72,73} et orbitaire⁷³) directement sur le modèle.

Ces modèles permettaient d'affiner le diagnostic de la déformation et de planifier l'intervention chirurgicale à venir. L'intérêt majeur de ces stéréolithographies était qu'elles permettaient d'obtenir une représentation physique précise de l'anatomie du patient, manipulable par le chirurgien en pré-opératoire (mais également durant le geste chirurgical), lui rendant également possible la simulation de l'intervention sur un prototype conforme à l'anatomie du patient.

Initialement les modèles stéréolithographiques n'offraient qu'une vision contemplative de l'anatomie du patient, puis les chirurgiens se sont essayés à la simulation de l'intervention en réalisant des ostéotomies sur les modèles stéréolithographiques. Depuis l'avènement de la simulation chirurgicale 3D virtuelle, directement sur un logiciel, ces modèles stéréolithographiques sont cependant de moins en moins utilisés. Effectivement, les modèles stéréolithographiques onéreux ne permettent de simuler qu'une fois la chirurgie, sans possibilité de retour à l'état antérieur ou de modification des traits d'ostéotomie, ce qui représente une limite majeure à leur utilisation. Le nombre croissant d'applications interactives de Conception Assistée par Ordinateur (CAO) permettent une planification virtuelle de l'intervention, et rendent possible au chirurgien de simuler plusieurs techniques, en sélectionnant, modifiant et déplaçant les différentes structures osseuses vues dans tous les sens de l'espace.

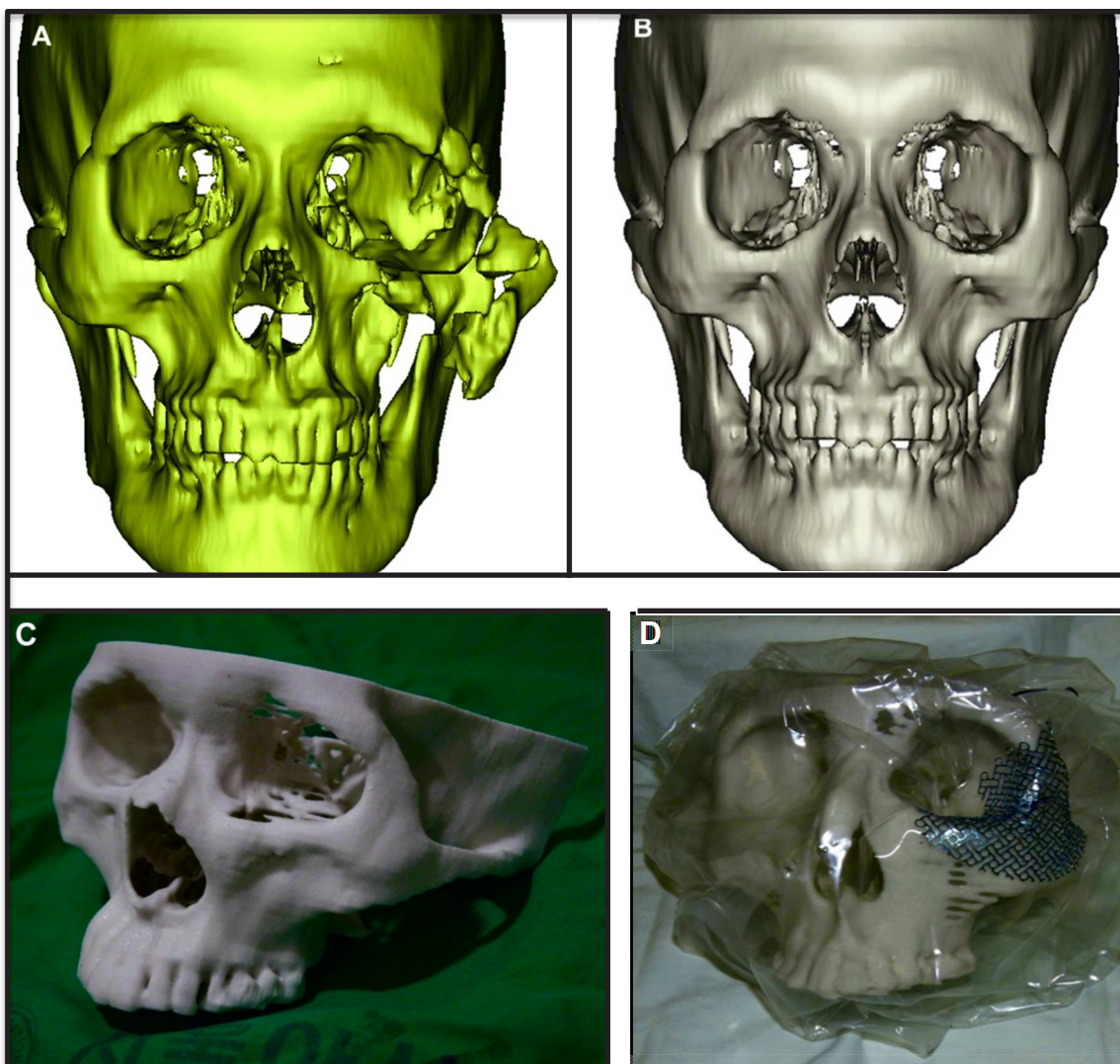


Figure 63 : Reconstruction orbitaire gauche assistée par ordinateur. D'après Park⁷⁴

- A. Scanner 3D pré-opératoire : fracture comminutive orbito-zygomatique gauche.
- B. Technique de « mirroring » permettant de recréer virtuellement l'orbite gauche du patient à partir des images de l'orbite droite.
- C. Impression 3D du modèle stéréolithographique cranio-facial créé virtuellement par technique de « mirroring ».
- D. Utilisation per-opératoire du modèle stéréolithographique. La grille en titane a été galbée avant l'intervention puis stérilisée avec le modèle.

Techniques de « contouring » sur modèles stéréolithographiques physiques ou virtuels permettant la conformation de matériel pré-opératoire

Ce n'est que quelques années plus tard, une fois le perfectionnement des techniques d'impression 3D et l'avènement du matériel d'ostéosynthèse, que la stéréolithographie a permis de réaliser du matériel d'ostéosynthèse (plaques, vis) adapté à l'anatomie du patient. Au début, c'était le chirurgien qui conformait le matériel d'ostéosynthèse ou un biomatériau directement sur le modèle stéréolithographique (*Figure 63*). Les matériaux utilisés pour la réalisation des modèles stéréolithographiques résistent à plusieurs cycles d'autoclave, permettant la conformation pré-opératoire du matériel d'ostéosynthèse qui sera stérilisé pour l'intervention définitive⁷⁵.

Par la suite, avec le développement de logiciels de plus en plus performants, le matériel d'ostéosynthèse sur mesure pouvait être directement produit par l'ingénieur, sans nécessairement utiliser un modèle stéréolithographique physique. Ainsi, le matériel d'ostéosynthèse est conçu virtuellement et directement produit par impression 3D (SLM) à partir des fichiers STL du patient.

Ainsi, la technique de stéréolithographie a permis d'obtenir des plaques qui épousent parfaitement l'anatomie du patient, tout en entraînant un gain de temps notable pour la chirurgie ultérieure. Effectivement, il est plus simple de conformer une plaque en pré-opératoire, sur modèle stéréolithographique ou virtuellement, plutôt que sur le patient, les structures pouvant être obstruées par les parties molles ou par un saignement en peropératoire.

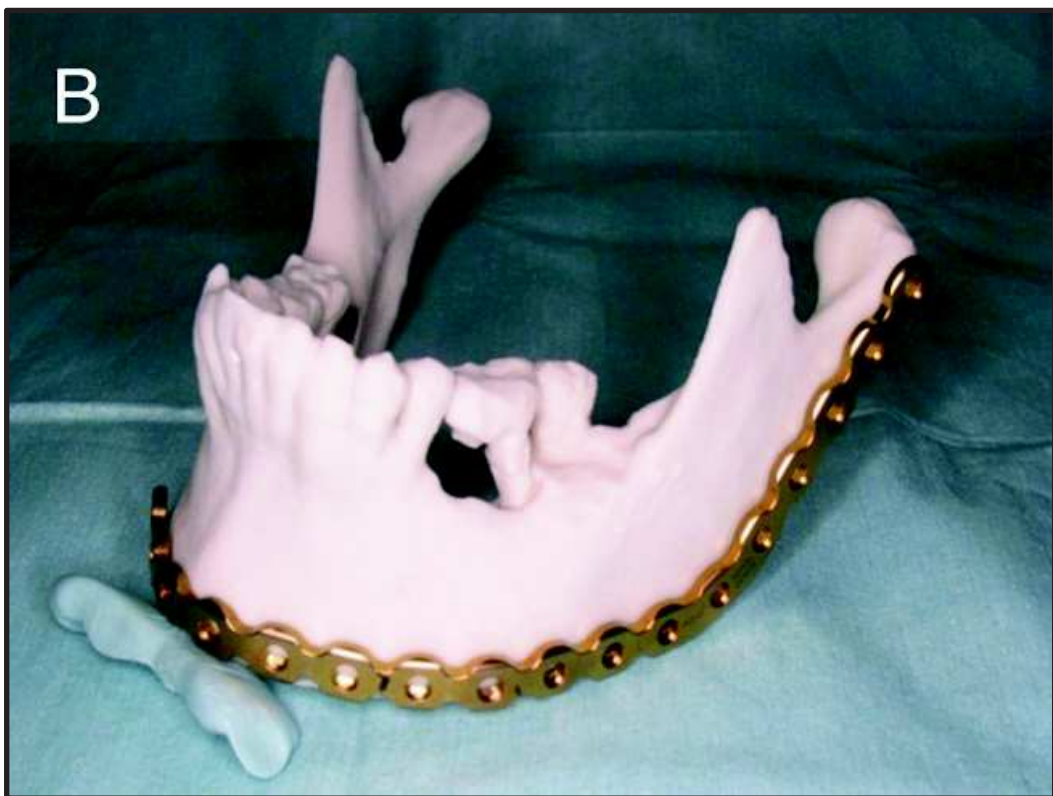
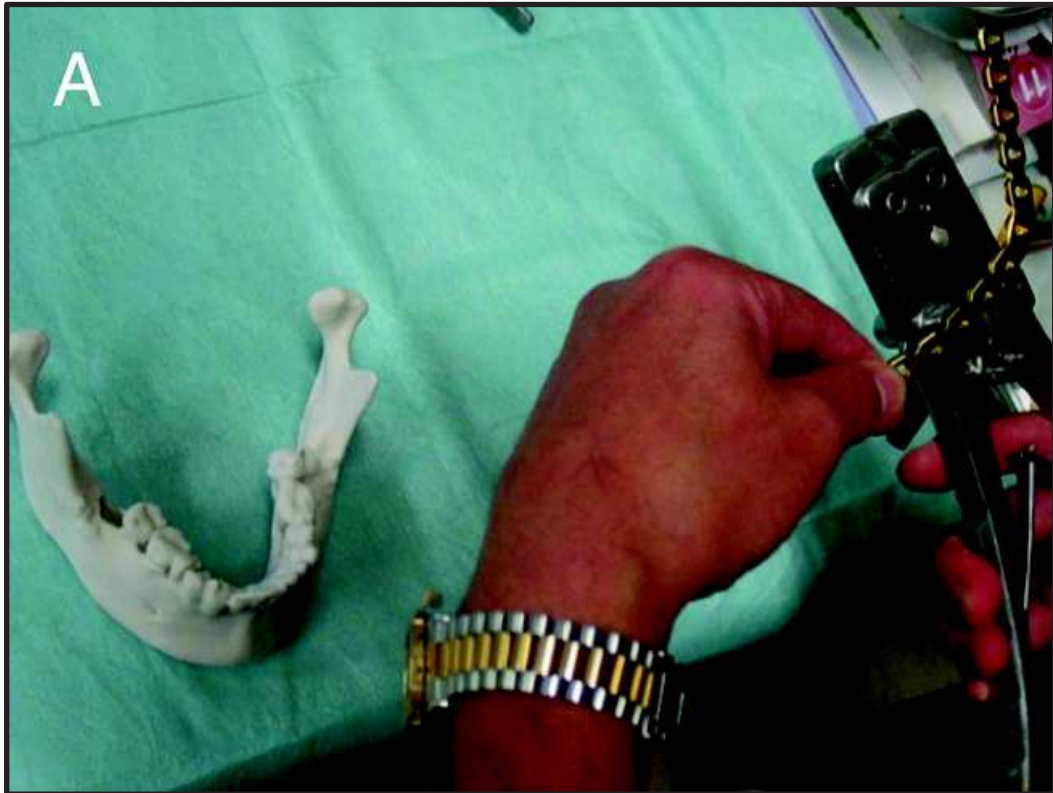
Figure 64 : Conformation manuelle pré-opératoire d'une atelle de reconstruction en titane dans un contexte de reconstruction mandibulaire par lambeau libre de fibula. D'après Azuma⁷⁶

A. Conformation manuelle de la plaque de reconstruction mandibulaire

B. La plaque de reconstruction épouse parfaitement le relief mandibulaire sur le modèle stéréolithographique 3D

La conformation pré-opératoire de biomatériaux grâce à des modèles stéréolithographiques a été décrite dans plusieurs domaines de la chirurgie maxillo-faciale.

La reconstruction mandibulaire après résection tumorale, ou secondaire à la prise en charge de séquelles d'ostéoradionécrose, représente un pan majeur de la chirurgie maxillo-faciale. Effectivement, la reconstruction mandibulaire doit à la fois assurer une fonctionnalité optimale de l'appareil manducateur (prise alimentaire, ouverture de bouche), tout en étant esthétiquement acceptable. Elle est assurée par tout un arsenal thérapeutique⁷⁷ allant du prélèvement de greffons osseux libres (greffe de crête iliaque ou de côte⁷⁸), de greffons ostéomusculaires pédiculés (lambeau de grand pectoral et costal pédiculé⁷⁹), de lambeaux libres microvascularisés (lambeau de fibula⁸⁰, de scapula⁸¹, de crête iliaque) à l'usage de plaques de reconstruction ou de grilles en titane comblées avec de l'os spongieux (Particulate Bone Cancellous Marrow grafts, PBCM grafts)⁸², permettant de reconstituer une anatomie optimale tout en préservant la fonction.

La mandibule est une structure tridimensionnelle complexe, et toute aberration structurelle lors de sa reconstruction mène à des dysfonctions liées à des troubles occlusaux. Afin d'éviter ces écueils, la Conception Assistée par Ordinateur (CAO) s'est récemment développée dans ce domaine. De nombreuses équipes utilisent la CAO dans cette indication pour la conformation de biomatériaux, afin d'améliorer les résultats post-opératoires et de diminuer le temps opératoire^{70,75,76,83-88}. Après reconstruction de la perte de substance mandibulaire par technique de « mirroring », certaines équipes conforment la plaque de reconstruction en titane sur un modèle stéréolithographique en pré-opératoire (*Figure 64*), permettant le maintien d'un lambeau libre de fibula microvascularisé^{76,83,84}.

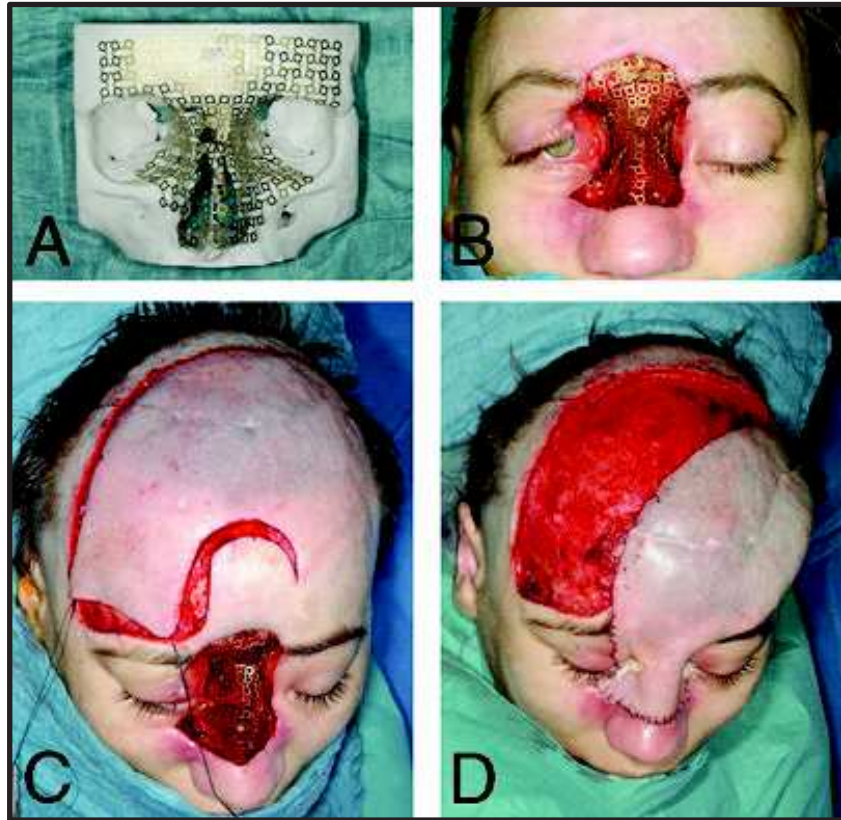

Figure 65 : Reconstruction de perte de substance fronto-nasale par une grille de titane, galbée avant l'intervention chirurgicale grâce à l'impression 3D d'un modèle stéréolithographique, (A) et fixée aux os frontal et maxillaire à l'aide de vis en titane (B). Pour la reconstruction des parties molles, un lambeau de Converse a été réalisé (C, D). D'après Horn⁸⁹.

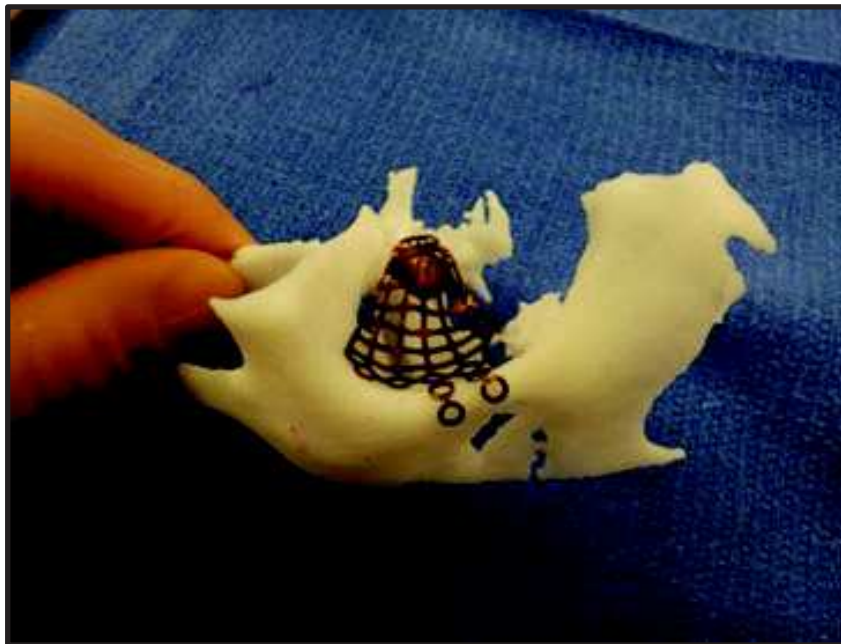


Figure 66 : Grille en titane pré-galbée sur modèle stéréolithographique dans un contexte de fracture du plancher orbitaire avec défaut osseux important. D'après Lim⁹⁰.

La même stratégie est utilisée par Cohen et al. pour conformer une plaque de reconstruction permettant le maintien d'un greffon iliaque⁸⁵ et par Yamada et al. pour plicaturer une grille à maille en titane contenant de l'os spongieux prélevé en crête iliaque (PBCM graft)⁸⁶.

La conformation pré-opératoire de biomatériaux suivant cette même procédure technologique a également été utilisée dans le cadre de reconstructions de pertes de substance maxillaire^{91,92} et nasale⁸⁹ (*Figure 65*).

Les techniques de « contouring » sur modèles tridimensionnels physiques ou virtuels ont également permis la conformation pré-opératoire de biomatériaux utilisés en traumatologie maxillo-faciale.

Dans les cas de reconstruction orbitaire, l'impression 3D assure une représentation précise et fiable du défaut osseux, tout en rendant possible une conformation pré-opératoire du biomatériau qui sera utilisé pendant l'intervention. Ceci a pour but de réduire le temps opératoire, le risque de malposition du biomatériau et de traumatisme des tissus mous lié à des insertions-retraits itératifs lors de sa conformation. Par ailleurs, la conformation pré-opératoire assure de combler le défaut osseux grâce à un appui stable du biomatériau. Pour les reconstructions orbitaires, certaines équipes conforment directement leur plaque en titane sur un modèle stéréolithographique 3D de l'orbite⁹⁰ (*Figure 66*). D'autres équipes utilisent la technique de « mirroring », permettant la création d'un modèle stéréolithographique de l'orbite traumatique à partir de l'orbite saine controlatérale, sur lequel ils conforment leur biomatériau^{74,93}. Certains biomatériaux peuvent également être directement conçus et imprimés à partir d'un logiciel⁹³ pour reconstruire l'orbite traumatique.

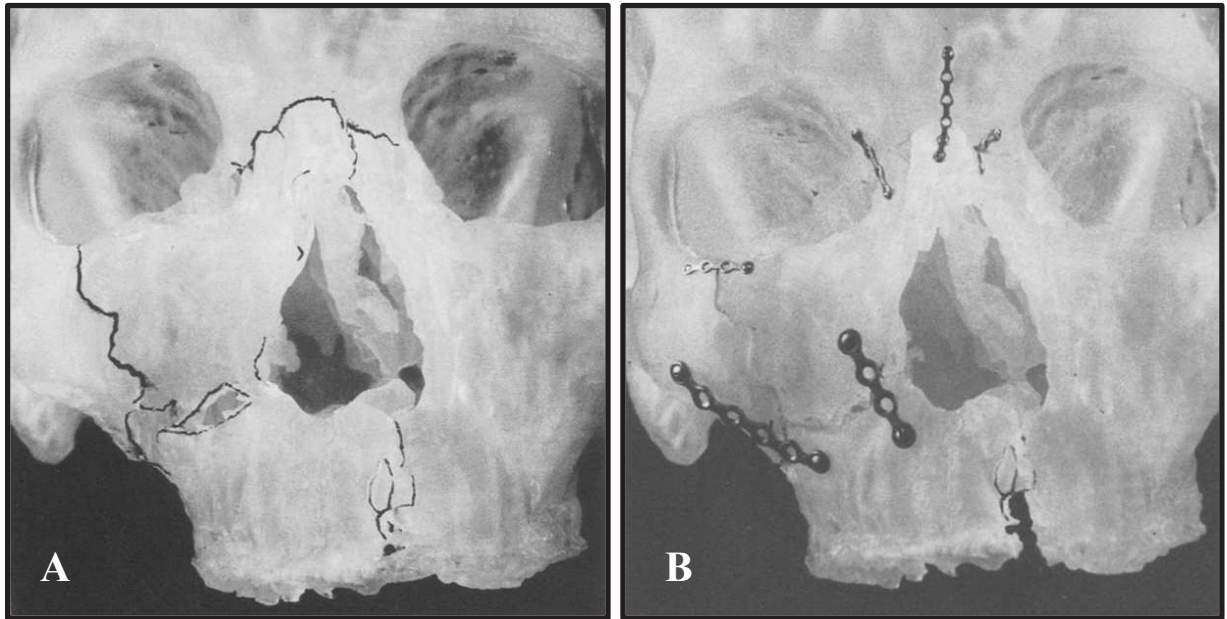


Figure 67 : Modèle stéréolithographique 3D d'un patient présentant des fractures du zygoma, du maxillaire et naso-ethmoïdales. D'après Kermer⁶⁵.

A. Visualisation des traits de fracture.

B. Simulation chirurgicale : réduction des fragments et ostéosynthèse par mini-plaques et micro-plaques en titane, qui sont conformées avant l'intervention.

De même, en cas de traumatisme craniomaxillofacial complexe, la conformation du matériel d'ostéosynthèse pouvait être réalisée directement sur les modèles stéréolithographiques avant l'intervention⁶⁵ (*Figure 67*). En plus de permettre la visualisation directe des traits de fractures et du degré de déplacement des fragments osseux, cela facilitait la réduction anatomique des fractures, minimisait les voies d'abord chirurgicales tout en diminuant le temps opératoire et améliorait les résultats post-opératoires, réduisant ainsi le nombre de corrections chirurgicales secondaires.

Cependant, en traumatologie cranio-maxillo-faciale, la nécessité d'une prise en charge chirurgicale rapide demeure l'une des limites majeures de l'utilisation de cette technologie, en plus de son coût important. Effectivement, seuls les traumatismes nécessitant une prise en charge chirurgicale différée (diminution de l'œdème facial ou cérébral, pronostic neurologique incertain) peuvent être candidats à l'utilisation de cette technique.

De nos jours, l'impression de modèles stéréolithographiques physiques est rarement réalisée du fait d'un coût élevé par rapport à leur utilité réduite. Les logiciels de simulation chirurgicale sont très performants et permettent aux chirurgiens de simuler plusieurs types d'ostéotomies, ce que le modèle physique ne permet pas ; une fois les ostéotomies réalisées, aucun retour en arrière n'est possible. Les modèles stéréolithographiques physiques semblent d'autant plus désuets que la conformation des biomatériaux se fait par usinage direct et non plus sur les modèles.

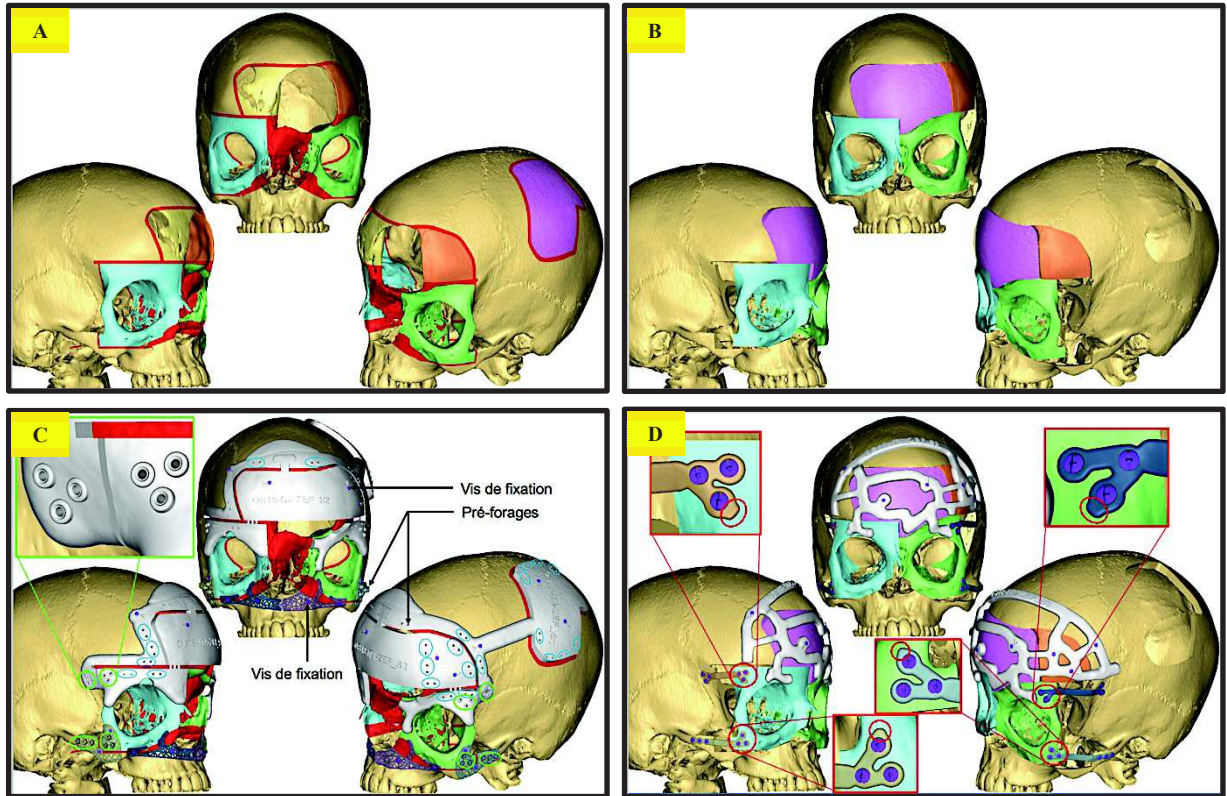


Figure 68 : Planification pré-opératoire d'un rapprochement orbitaire et d'une reconstruction frontale dans le cadre d'un hypertélorisme orbitaire secondaire à une fente Tessier 1 – 13. Materialise.

A. Anatomie originale. Les ostéotomies et les zones de résection osseuse sont en rouge.

B. Anatomie post-opératoire simulée après rapprochement orbitaire et reconstruction frontale.

C. Anatomie originale. Positionnement des guides de coupes et de pré-forage. Les guides de coupe en polyamide sont en blanc, les guides de coupes en titane en bleu, violet et jaune. Les ostéotomies et les zones de résection osseuse sont en rouge.

D. Anatomie post-opératoire simulée après rapprochement orbitaire et reconstruction frontale. Les plaques d'ostéosynthèse préformées permettent un positionnement précis des cadres orbitaires en per-opératoire. Le guide de repositionnement apparaissant en blanc permet de guider le positionnement du néo volet frontal par rapport à l'os frontal et aux orbites.

2) Guides de coupe chirurgicaux et guides de repositionnement

La Conception Assistée par Ordinateur et la Fabrication Assistée par Ordinateur (CAO/FAO) permettent la création d'outils chirurgicaux sur mesure, tels des guides de coupe et des guides de repositionnement. Les guides de coupes permettent de reproduire le site d'ostéosynthèse prédéterminé virtuellement. La fixation du guide de coupe sur l'os à ostéotomiser est assurée par des vis de fixation. Dans le cas d'une ostéosynthèse, l'emplacement des vis est inséré dans le guide de coupe.

Les guides de coupe chirurgicaux permettent une réalisation précise des ostéotomies et des trous de forage nécessaires au bon positionnement du matériel d'ostéosynthèse (*Figure 68C*). Effectivement, les guides de coupe sont conçus sur mesure, et épousent parfaitement la zone d'intérêt où les ostéotomies et pré-forages doivent être réalisés. Ils ne s'adaptent d'ailleurs qu'à cette zone, permettant d'éviter toute erreur de positionnement du guide de coupe, et assurent ainsi une chirurgie conforme aux simulations pré-opératoires. Les guides de coupe sont créés après discussion du binôme chirurgien-ingénieur, et simulation virtuelle pré-Opératoire (CAO). Ils permettent une chirurgie sur mesure adaptée à chaque patient, des découpes et un maintien osseux précis.

Les guides de repositionnement (*Figure 68D*) permettent de s'assurer que la disposition des volets, des biomatériaux ou des greffes osseuses soit la plus précise possible. Les guides de repositionnement ne sont pas toujours nécessaires. Ils permettent d'augmenter la précision de l'acte chirurgical en s'affranchissant du biais de positionnement des structures par l'opérateur.

Les guides de coupes et les guides de repositionnement sont de plus en plus utilisés en chirurgie craniomaxillofaciale depuis une dizaine d'années dans de multiples indications.

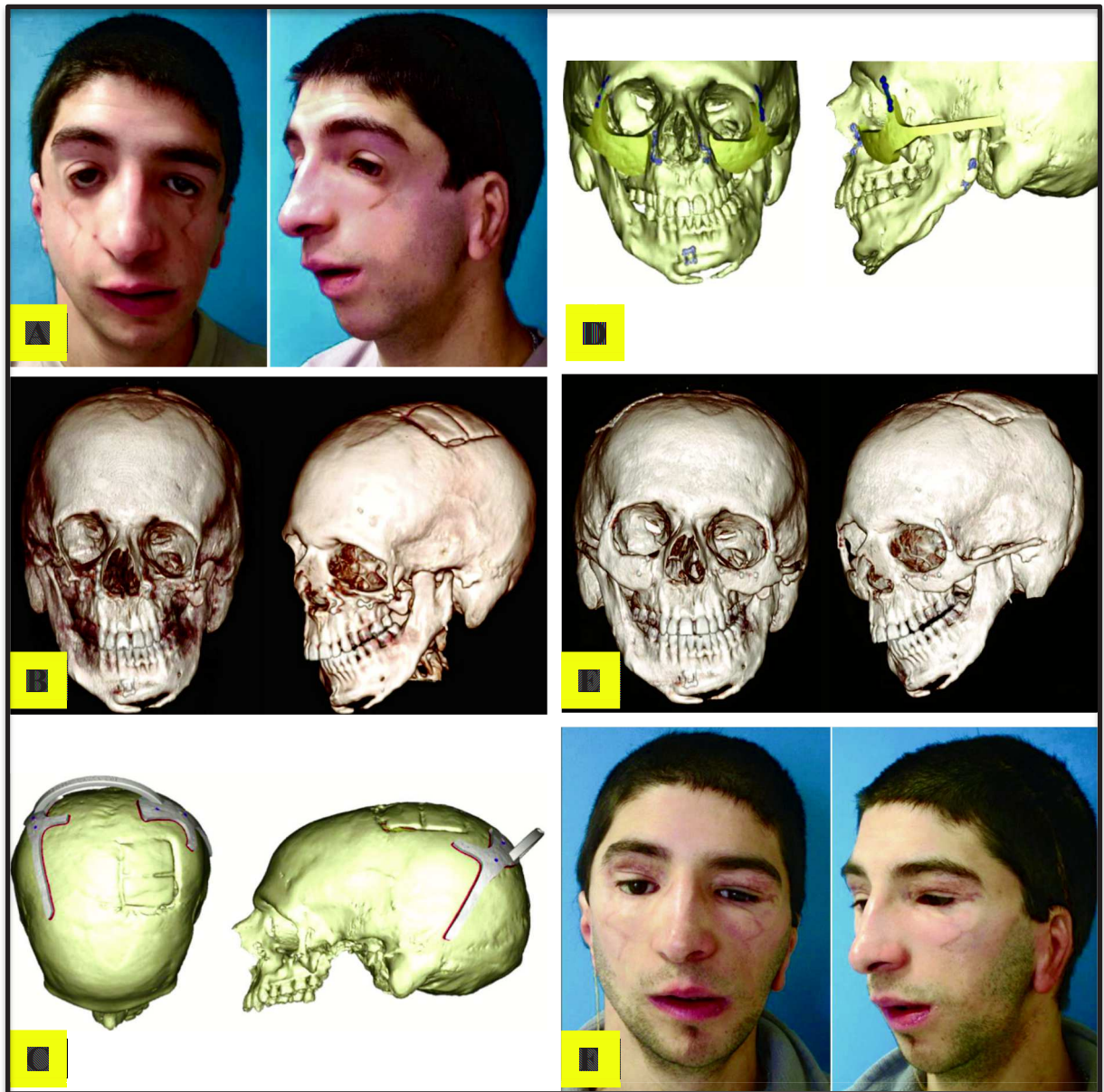


Figure 69 : Planification pré-opératoire d'une reconstruction orbito-zygomatique bilatérale par prélèvements calvaires bi-corticaux. D'après Paré⁹⁴.

A et B. Photographies et scanner 3D pré-opératoires montrant une aplasie zygomatique bilatérale associée à des dystopies canthales latérales et un ectropion bilatéral.

C. Planification pré-opératoire virtuelle des guides de coupes permettant les prélèvements calvaires bi-corticaux.

D. Simulation de la reconstruction orbito-zygomatique bilatérale fixée par 2 plaques d'ostéosynthèse sur mesure fronto-zygomatiques.

E. Scanner 3D post-opératoire, à un an de la reconstruction orbito-zygomatique.

F. Photographies post-opératoires, à un an de la reconstruction orbito-zygomatique, des canthopexies latérales et de la prise en charge des ectropions. L'intervention a permis d'améliorer la projection des pommettes et des malpositions palpébrales.

Les guides de coupe chirurgicaux ont été décrits en chirurgie cranio-faciale dans le cadre des craniostenoses^{95,96} et de reconstructions cranio-orbitaires⁹⁷. Ils permettent de corriger de façon précise et fiable la déformation. Ils ont également été utilisés afin de guider la découpe de volets osseux afin d'accéder aux sinus frontaux et ont montré qu'ils apportaient une précision inframillimétrique au décours de l'intervention⁹⁸. La planification 3D et les guides de coupe offrent un formidable outil de précision pré- et peropératoire au chirurgien dans les reconstructions cranio-faciales complexes et en assurent les résultats esthétiques. On peut donner comme exemple une reconstruction orbito-zygomatique bilatérale chez un patient atteint du syndrome de Treacher Collins⁹⁴. La planification tridimensionnelle et les guides de coupe ont permis d'emblée le prélèvement de greffons calvariaux bicorticaux parfaitement adaptés en forme et en volume à la projection désirée des pommettes (*Figure 69*). Ils ont évité au chirurgien toute forme de tâtonnement durant le geste chirurgical quant à la conformation des greffons. Ceci a donc permis à la fois un gain de temps peropératoire, mais également une « assurance qualité » en terme de résultats esthétiques à la fin de l'intervention.

La précision apportée par ces guides de coupe a permis à plusieurs équipes de les utiliser dans des cas de chirurgie orthognatique⁹⁹⁻¹⁰¹, d'ostéotomies de réduction d'angles mandibulaires proéminents¹⁰². Les guides de coupe peuvent être utilisés afin d'assurer le positionnement optimal d'implants oraux¹⁰³ et d'implants extra-oraux¹⁰⁴.

La chirurgie assistée par ordinateur avec usage de guides de coupe a été largement décrite en cancérologie, dans le cadre de prélèvements de lambeaux libres micro-anastomosés. De nombreuses équipes les utilisent pour les reconstructions mandibulaires¹⁰⁵⁻¹¹⁵ et maxillaires^{116,117} par lambeau libre de fibula. Ils diminuent le temps opératoire⁸⁴ en facilitant les ostéotomies et la conformation du lambeau qui sont prédéfinies par planification virtuelle et permettent d'obtenir un résultat esthétique et fonctionnel acceptable.

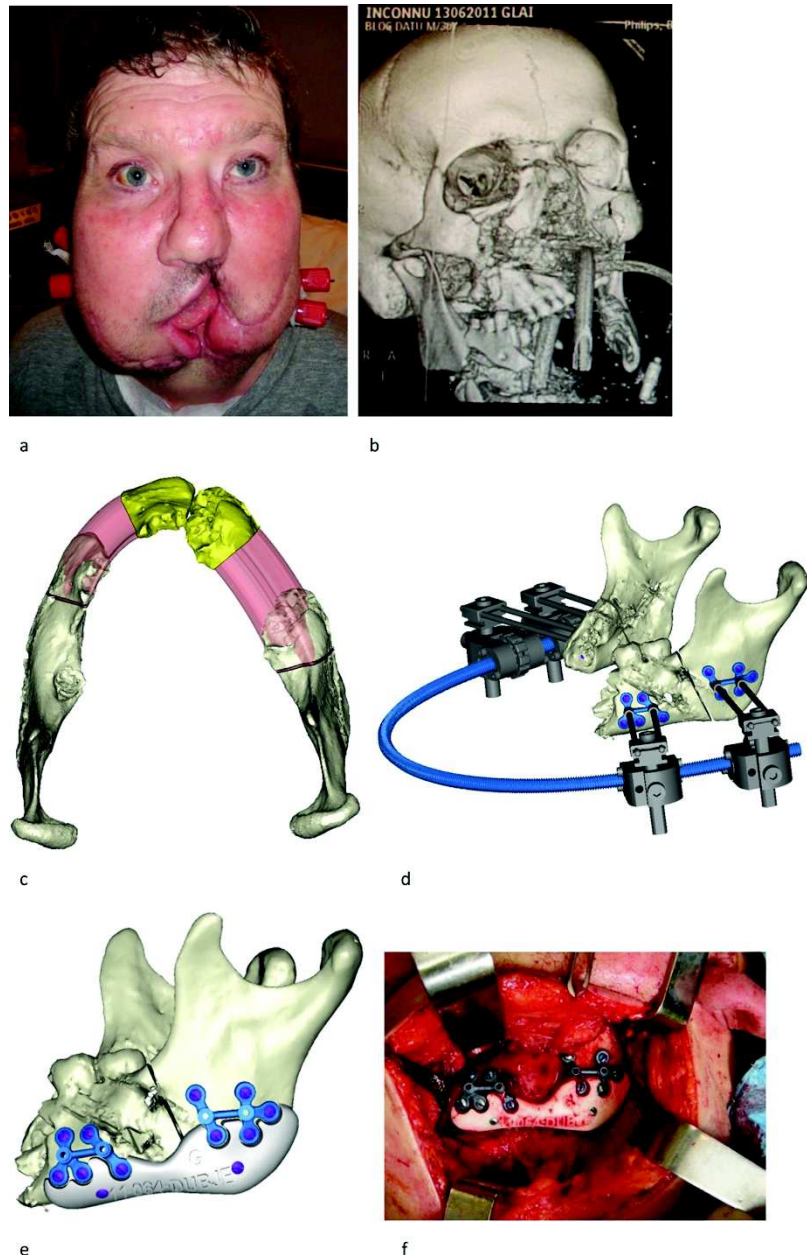


Figure 70 : Reconstruction mandibulaire après traumatisme ballistique utilisant des guides de coupes et de repositionnement ainsi qu'un distracteur mandibulaire sur mesure. D'après Bénateau¹¹⁸.

A. Photographie du patient après contention osseuse (maintien de l'espace) par broches de Kirschner.

B. Scanner 3D pré-opératoire.

C. Simulation de la distraction osseuse : les zones d'ostéotomies sont prédéfinies, l'os préexistant apparaît en jaune, l'os néoformé apparaît en rose.

D. Contrôle des vecteurs de distraction par simulation virtuelle du positionnement du distracteur et des sites ostéotomisés.

E. Planification virtuelle du positionnement des guides de coupe et de pré-forage permettant le bon positionnement du matériel de distraction osseuse.

F. Vue per-opératoire du positionnement du matériel de distraction grâce au guide de coupe et de pré-forage.

La conformation du greffon est guidée afin que ce dernier reproduise exactement la structure à reconstruire dans les dimensions exactes. Cette conformation peut avoir lieu avant le sevrage du lambeau, pouvant ainsi diminuer le temps d'ischémie en fonction de la stratégie chirurgicale de l'équipe de reconstruction. En effet, certaines équipes préfèrent conformer leur lambeau après réalisation des anastomoses microvasculaires en région cervico-faciale afin de limiter le temps d'ischémie. Dans ce cas, l'usage de guides de coupe ne modifie nullement le temps d'ischémie, mais bien le temps opératoire global. D'autres équipes choisissent de conformer leur lambeau avant la réalisation des anastomoses, et c'est pour ces équipes là que les guides de coupes permettent une diminution du temps d'ischémie.

De même pour l'ostéosynthèse, les plaques usinées sont prégalbées et l'emplacement des vis prédéterminé dans le guide de coupe. Un temps opératoire ainsi réduit permet de diminuer le taux d'infections et de pertes sanguines. Dans certains cas, ils assurent également le bon positionnement des implants directement posés sur le greffon osseux, avec respect des axes implantaires et du pédicule vasculaire¹⁰⁵.

Dans cette indication, la planification tridimensionnelle peut rapidement avoir des limites. Effectivement, le chirurgien reste soumis aux constatations peropératoires, notamment les marges chirurgicales qui doivent être, dans certains cas, élargies suite à la progression de la maladie. Dans ce cas, la planification et le matériel qui en découlent deviennent obsolètes. Par ailleurs, la forme et le volume de la palette cutanée seront appréciées par le seul chirurgien durant l'intervention, la planification ne concernant pas la reconstruction des tissus mous.

Bénateau et al. ont utilisé des guides de coupe, de repositionnement et un distracteur mandibulaire sur mesure obtenus grâce à la planification virtuelle 3D dans le cadre de reconstruction mandibulaire après traumatisme ballistique chez 2 patients¹¹⁸ (*Figure 70*).

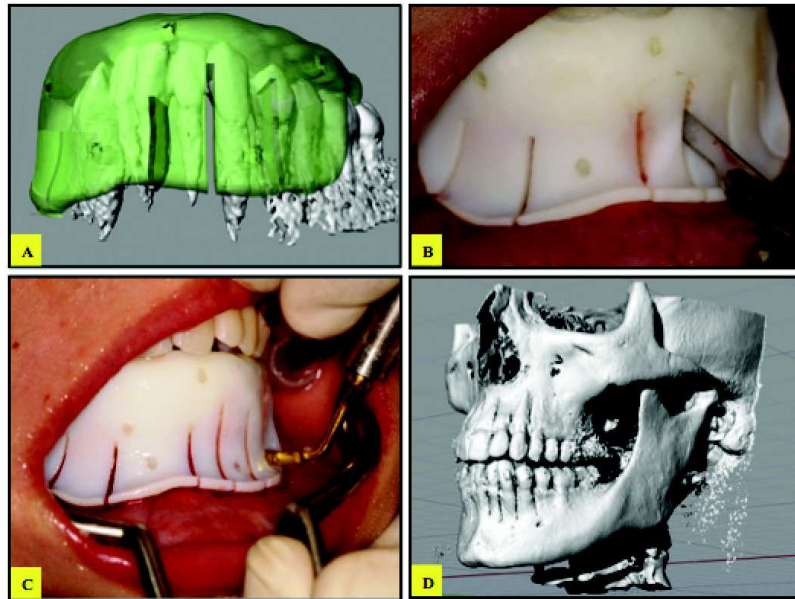


Figure 71 : Planification pré-opératoire de corticotomies mandibulaires avec guides de coupe chirurgicaux. D'après Cassetta¹¹⁹.

A. Guide de coupe chirurgical (en vert) conçu après modélisation 3D de la mandibule. B. Utilisation du guide de coupe obtenu par CAO/FAO. Ce guide permet de réaliser des incisions gingivales verticales mandibulaires. C. Utilisation du guide de coupe obtenu par CAO/FAO pour réaliser les corticotomies mandibulaires. D. Cone Beam mandibulaire 3D post-opératoire.

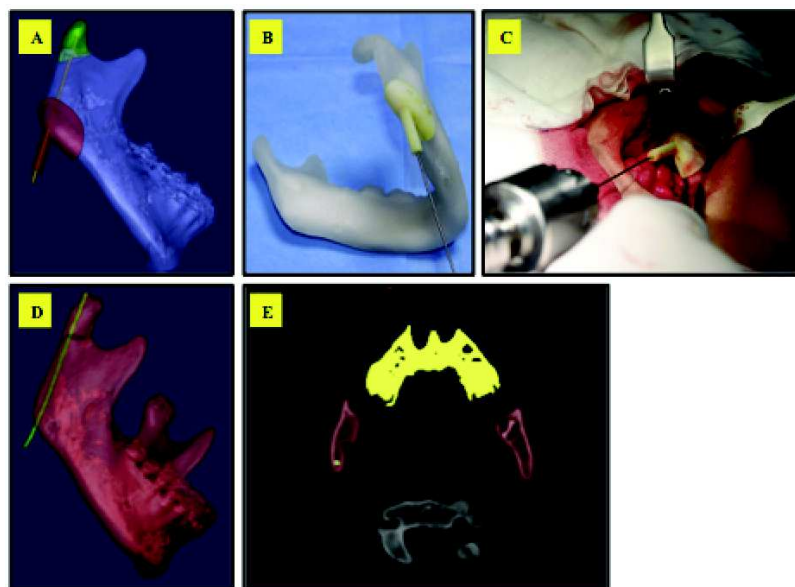


Figure 72 : Embrochage d'une fracture sous condylienne assisté par ordinateur avec guide de coupe. D'après Dong¹²⁰.

A, Simulation virtuelle de la chirurgie. B, Réalisation de la chirurgie sur modèle stéréolithographique sur mesure. C, Vue per-opératoire de l'embrochage mandibulaire orienté par le guide de coupe. D et E : Une broche de Kirschner est utilisée afin de permettre la réduction du foyer de fracture sans léser le nerf alvéolaire inférieur (D) ni pénétrer dans la corticale du ramus (E).

Dans ces cas de reconstructions complexes où les repères anatomiques usuels sont perturbés, l'usage de guides de coupes pré-fabriqués a permis de réaliser des ostéotomies précises. Par ailleurs, le guide de repositionnement a permis de placer le distracteur mandibulaire conformément à ce qui était planifié, afin de réaliser une distraction en accord à la planification virtuelle. La distraction mandibulaire assistée par ordinateur semble être utile et fiable dans les cas de reconstruction mandibulaire post-traumatique ballistique car elle permet d'appliquer un vecteur de distraction proche de la planification, permettant à terme d'obtenir une symétrie mandibulaire satisfaisante.

Les guides de coupe peuvent avoir pour intérêt d'éviter de léser certaines structures anatomiques. La prise en compte des structures nobles comme les structures nerveuses, vasculaires ou encore les organes dentaires est également réfléchi dès la planification. En suivant les guides, le chirurgien diminue le risque de léser ces structures. Les guides de coupe ont été utilisés dans des cas de corticotomies mandibulaires (*Figure 71*) afin d'éviter de sectionner les racines dentaires¹¹⁹. De même, une équipe Chinoise a décrit l'usage d'un guide de coupe sur mesure afin de réaliser l'embrochage transfocal d'une fracture sous condylienne haute, permettant une bonne réduction du foyer fracturaire tout en évitant de pénétrer dans la corticale du ramus ou d'endommager le nerf alvéolaire inférieur¹²⁰ (*Figure 72*). Ils ont été utilisés pour la découpe d'un volet mandibulaire permettant l'exposition de dents de sagesse incluses en rapport intime avec le nerf alvéolaire inférieur dans une série de 18 patients¹²¹. Cette indication anecdotique semble cependant disproportionnée en terme de rapport bénéfice/coût/risque.

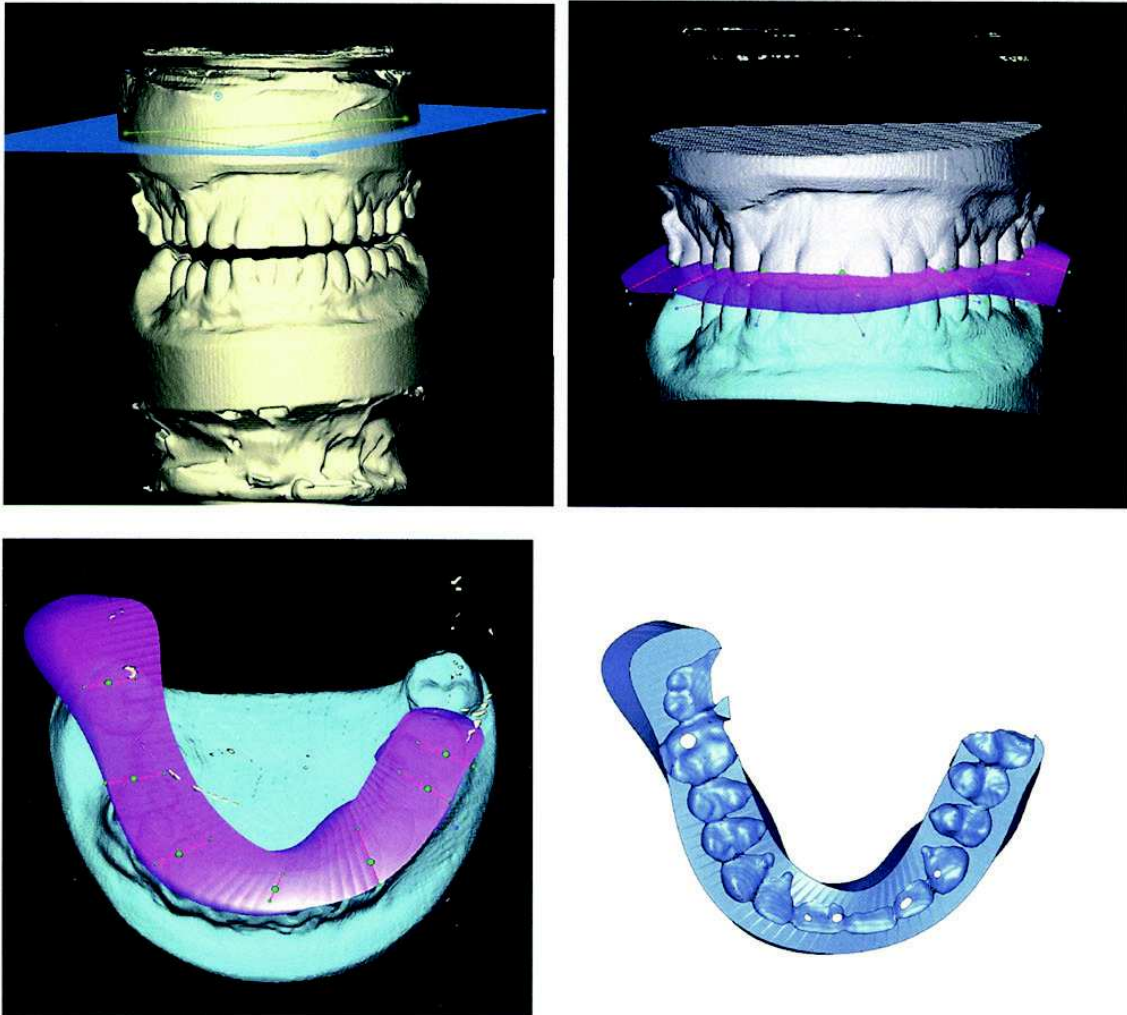


Figure 73 : Production de gouttière d'occlusion à partir de la simulation virtuelle de l'occlusion désirée. Usage de la CAO/FAO en chirurgie orthognatique.

L'occlusion désirée peut être simulée par Conception Assistée par Ordinateur, après réalisation d'un scanner des moulages en plâtre du patient (en haut). Une gouttière d'occlusion virtuelle est conçue et imprimée en 3 dimensions (en bas).

3) Gouttières

A l'inverse des guides de coupe qui sont des répliques de structures anatomiques actuelles du patient, les gouttières représentent des répliques du positionnement post-opératoire virtuel du patient. Les gouttières sont utilisées afin de guider le chirurgien au décours d'une chirurgie orthognathique pour obtenir une occlusion dentaire post-opératoire conforme à la planification pré-opératoire. Dans ce but, différentes stratégies utilisant une ou plusieurs gouttières ont été décrites. Traditionnellement, les gouttières sont produites par un prothésiste dentaire à partir des moulages en plâtre du patient. Depuis l'avènement de la CAO et des technologies qui en découlent, les gouttières peuvent désormais être directement produites après simulation chirurgicale virtuelle (*Figure 73*). Cette technologie nécessite donc à la fois l'impression tridimensionnelle des gouttières mais également l'usage d'un logiciel de planification chirurgicale virtuelle afin de simuler le positionnement final des structures dento-faciales.

La précision des gouttières obtenues par impression 3D dans les ostéotomies de Lefort I^{122,123}, les ostéotomies mandibulaires^{123,124} et les chirurgies bimaxillaires^{123,124} a été évaluée. Ces études ont toutes montré que la planification virtuelle ainsi que l'impression 3D de gouttières étaient précises en chirurgie orthognathique.

Dans la littérature, peu d'articles ont pour objectif de comparer les gouttières obtenues par méthode « classique » (fabrication par le prothésiste dentaire) à celles obtenues par CAO. Adolphs¹²⁵ et Song¹²⁶ ont montré que les gouttières chirurgicales générées par CAO étaient au moins équivalentes à celles produites par un prothésiste dentaire.

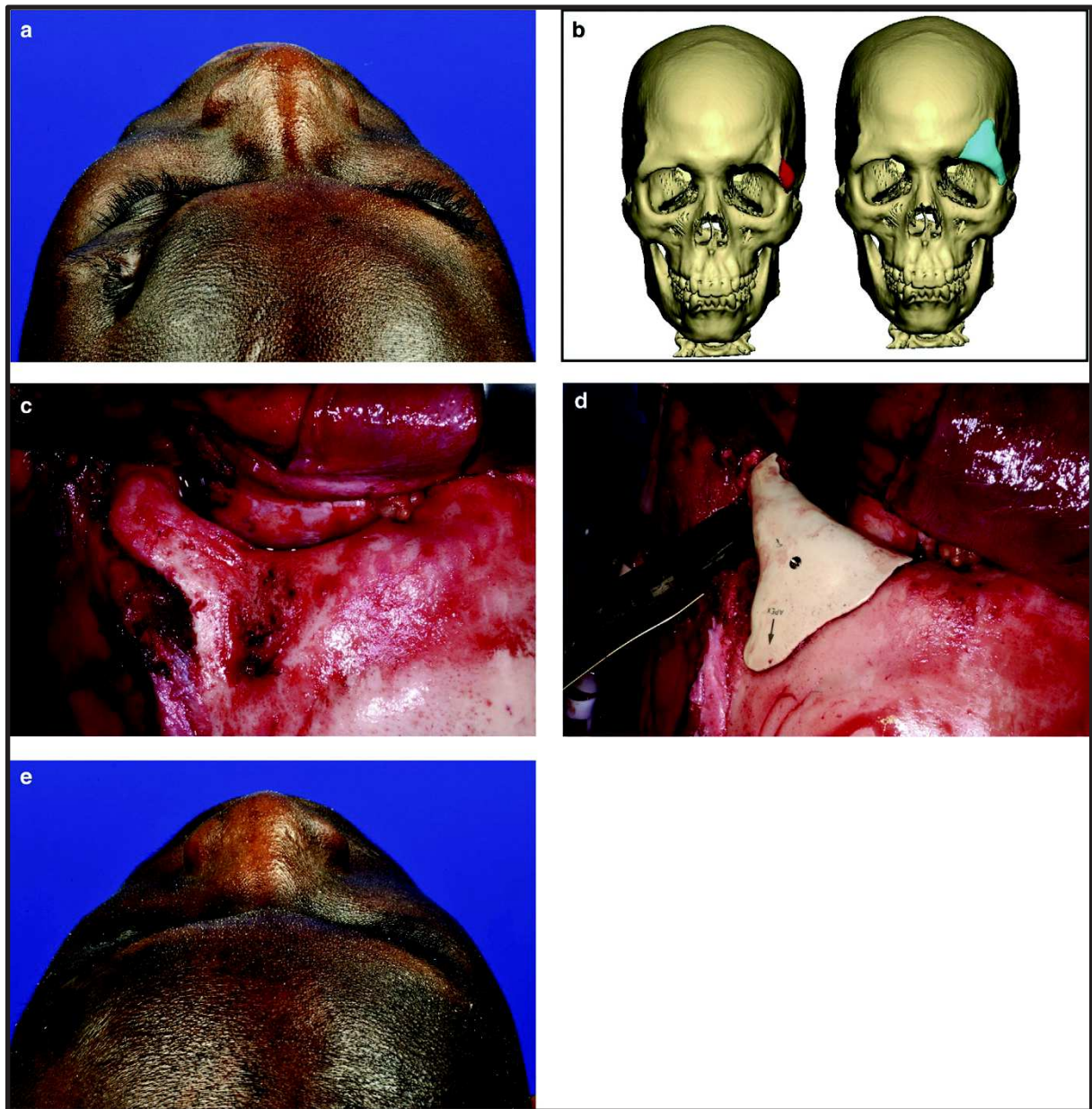


Figure 74 : Patientte présentant un défaut osseux post-traumatique au niveau de la région fronto-zygomatique gauche. D'après Scolozzi¹²⁷

Documentation pré-opératoire : vue axiale de la dépression cutanée au niveau de la région fronto-orbitaire gauche (a), planification virtuelle réalisée sur scanner 3D, l'implant (en bleu) assure une symétrie des parois orbitaires supéro-latérales (b).

Documentation per-opératoire : défaut osseux résiduel (c), l'implant en PEEK sur mesure comble parfaitement le défaut osseux (d).

Documentation post-opératoire (à 6mois) : vue axiale montrant une reconstruction satisfaisante (e).

4) *Implants*

Les implants sur mesure correspondent à des objets obtenus par impression 3D qui vont permettre de remplacer une partie de la face ou du crâne du patient. Leur production est permise à partir des fichiers STL du patient. Ils sont le plus souvent conçus par technique de mirroring, en prenant pour référence l'anatomie controlatérale du patient, ce qui permet d'obtenir une reconstruction symétrique et morphologiquement acceptable. Les implants sur mesure sont obtenus par différentes techniques d'impression 3D (SLA, SLS, SLM, projection de matière, DED) et à partir de différents matériaux (Polyméthylméthacrylate, Polyetheretherketone–PEEK, Polyéthylène poreux Medpor®, hydroxyapatite, vitrocéramique, titane...).

L'utilisation d'implants sur mesure a été décrite dans de nombreux cas de cranioplasties¹²⁸⁻¹³⁴, de reconstructions orbitaire^{127,135} (*Figure 74*), zygomatique^{136,137}, maxillaire¹³⁸, mandibulaire et mentonnière^{139,140}.

Les implants se sont développés afin d'éviter un prélèvement osseux autologue instable dans le temps (résorption) et pourvoyeur de séquelles sur le site donneur (défect osseux, hématome...). Cependant, aucune équipe n'a réalisé d'étude comparative entre l'utilisation d'implants sur mesure et l'utilisation de prélèvements osseux autologues.

Les implants sur mesure sont également conçus afin de surseoir au temps opératoire de conformation du biomatériau, ce qui permet à la fois un gain de temps peropératoire certain mais également l'assurance d'une réhabilitation quasi parfaite.

Peu d'études comparent les résultats obtenus à l'aide d'implants sur mesure aux résultats obtenus sans l'usage de CAO. Des études de niveau de preuve plus élevé doivent être réalisées afin de démontrer l'intérêt et la fiabilité des implants sur mesure.

Par ailleurs, dans les articles traitant des implants sur mesure, le suivi dans le temps des patients est faible, ne permettant pas une évaluation fiable de la pérennité de ces dispositifs (dépose liée à une infection, une exposition, etc). Seule une équipe a réalisé une étude sur les critères associés à l'échec des implants mandibulaires extra-oraux en titane poreux conçus sur mesure¹⁴⁰. Dans leur cohorte de 17 patients ayant bénéficié de la pose de 20 implants sur mesure, 10 implants ont été déposés du fait d'une exposition de l'implant (40%), d'une infection de l'implant (20%), d'un implant trop proéminent lié à une erreur de planification (20%), d'une dépose d'implant controlatéral entraînant une dépose pour symétrisation (10%) ou d'une nécrose du lambeau libre associé (10%). Dans cette étude, il existe une corrélation claire entre la localisation symphysaire de l'implant sur mesure et la dépose de ce dernier (échec).

5) Conclusion

La planification 3D et la confection de guides de coupes présentent plusieurs avantages : diminution du temps opératoire, précision de la reconstruction accrue, ce d'autant plus pour le chirurgien peu expérimenté. Comme nous l'avons vu, les guides de coupe permettent de diminuer le risque de lésion de structures nobles et d'obtenir une symétrie quasi-parfaite des reliefs osseux cranio-faciaux. Ils sont très utiles lorsque les voies d'abord sont limitées et ne permettent pas une visualisation complète des reliefs osseux (ex : résection angulo-mandibulaire).

Les guides de coupe ont montré qu'ils étaient des dispositifs précis dans de nombreuses indications. De cette précision découlent les résultats esthétiques de la reconstruction. En effet, les reliefs osseux sont respectés comme par exemple la convexité des pommettes, la projection du front, du menton ou des angles mandibulaires.

Les coûts de la planification chirurgicale et de l'impression 3D demeurent cependant importants, et l'usage de ces nouvelles technologies ne peut, pour l'instant, s'adresser qu'à des cas complexes, dans des structures hospitalières. La démocratisation des techniques de prototypage rapide permettra probablement une baisse des prix dans les années à venir.

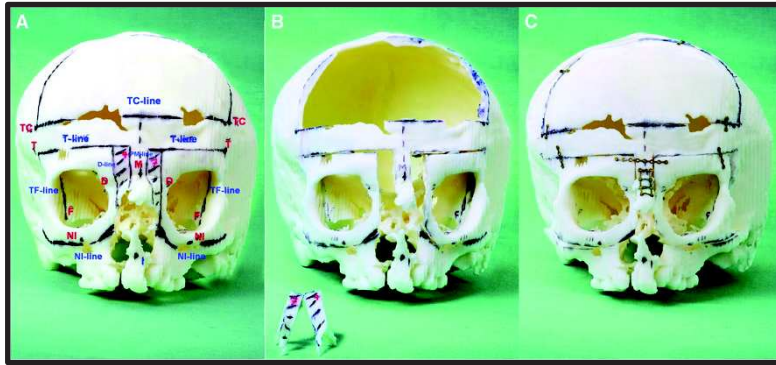


Figure 75 : Planification pré-opératoire d'une box-ostéotomie utilisant des modèles obtenus par impression 3D. D'après Engel¹⁴¹.

- A. Vue antérieure du modèle sur lequel ont été placés de nombreux repères anatomiques permettant le tracé des différentes ostéotomies et des zones de résection osseuses.
- B. Vue antérieure du modèle après réalisation des ostéotomies cranio-faciales.
- C. Simulation sur modèle 3D du résultat après rapprochement orbitaire (box-ostéotomies) et reconstruction nasale par greffon calvarial.

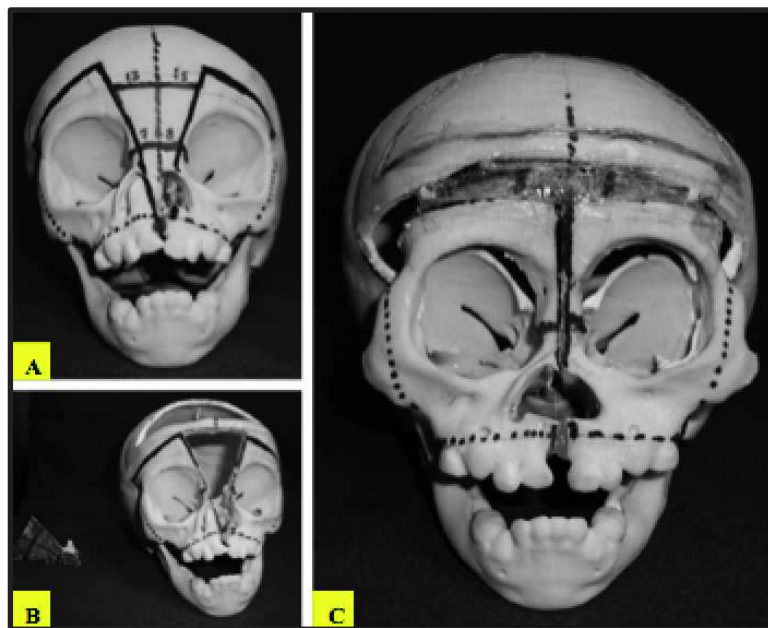


Figure 76 : Planification pré-opératoire d'une bipartition faciale sur modèle stéréolithographique. D'après Hidalgo⁶⁸.

- A. Les nombres indiquent la distance en millimètres séparant la ligne médiane des ostéotomies orbitaires médiales, au niveau des dacryons et de la ligne bi-temporale.
- B. Vue antérieure du modèle après réalisation des ostéotomies cranio-faciales. Le volet frontal est retiré afin d'aborder les toits orbitaires. La zone de résection osseuse médiale est retirée et sera utilisée comme greffon.
- C. Simulation sur modèle stéréolithographique du résultat après mobilisation orbitaire. On remarque que le plan occlusal est aligné.

II. La correction chirurgicale de l'hypertélorisme orbitaire assistée par ordinateur

A. Généralités

Profitant des avancées technologiques du début des années 2000, de nombreux chirurgiens ont tenté d'améliorer les techniques de box ostéotomies et de bipartition faciale. Ils n'ont pas modifié les procédures chirurgicales en elles-mêmes, mais plutôt affiné la préparation des interventions. Munro a démontré que la quantité d'os inter-orbitaire à réséquer dans les cas d'hypertélorisme orbitaire était supérieure à celle calculée par simple soustraction mathématique¹³. Afin d'éviter cet écueil, la planification pré-opératoire a semblé être une piste de développement utile et intéressante. Ainsi, la prévision exacte du résultat osseux est fondamentale afin de s'assurer d'un mouvement des globes oculaires suffisant et d'une DIO adéquat en post-opératoire.

L'utilisation de moyens d'imagerie de plus en plus performants a permis de visualiser en trois dimensions les déformations cranio-faciales présentées par chaque patient, et de réaliser des simulations chirurgicales fiables offrant des résultats satisfaisants. De nombreuses équipes ont montré que la planification chirurgicale 3D était une aide précieuse avant la réalisation d'une box ostéotomie^{142,143} ou d'une bipartition faciale^{144,145}.

Afin de planifier précisément les ostéotomies cranio-faciales et de réduire le temps de l'intervention, le recours à l'impression 3D pré-opératoire¹⁴¹ et l'utilisation de modèles stéréolithographiques^{68,69} ont montré un réel intérêt dans cette chirurgie complexe (*Figures 75-76*). L'obtention de modèles 3D a non seulement permis aux équipes de simuler leur chirurgie et de s'entraîner sur des prototypes jusqu'à obtention du résultat souhaité, mais

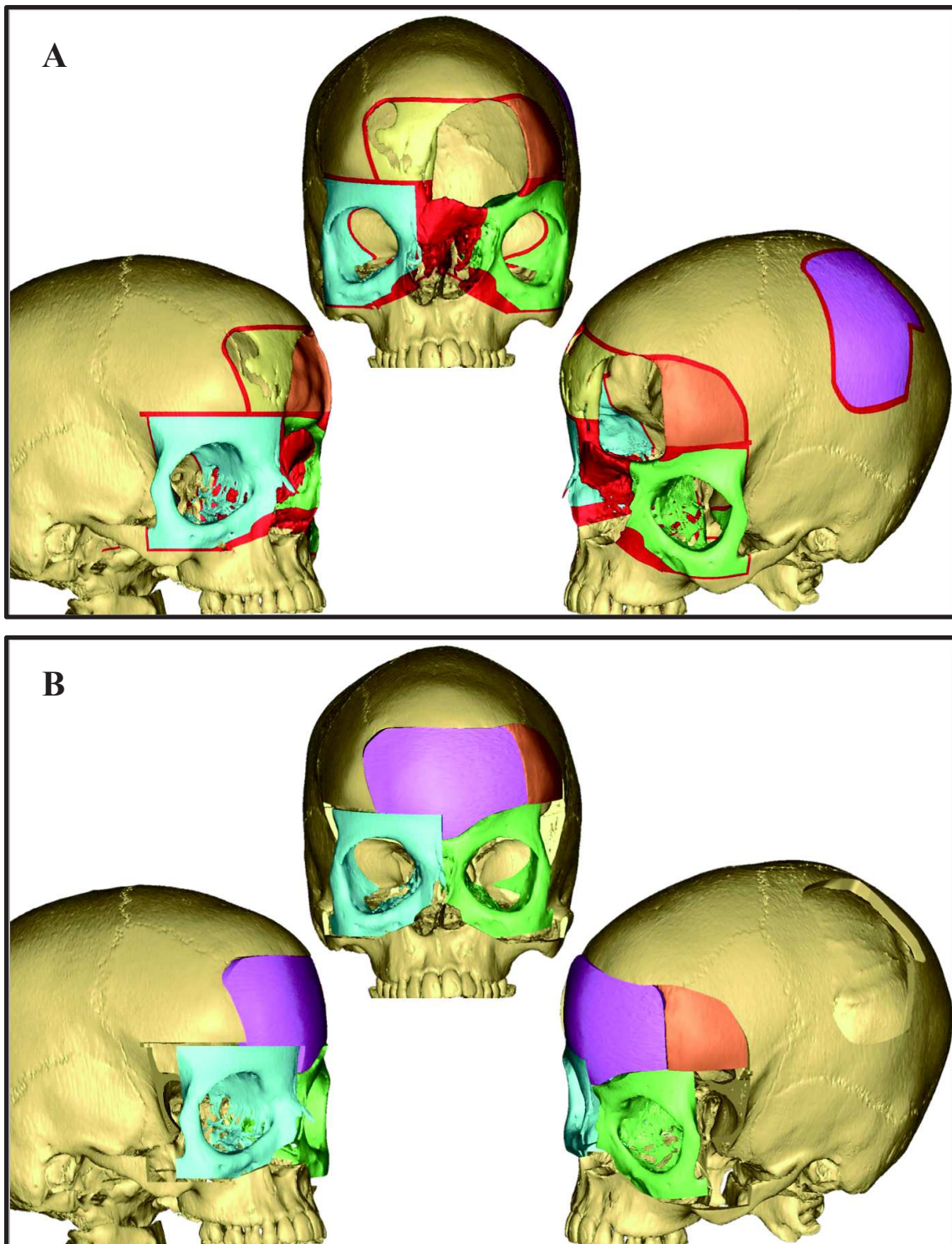


Figure 77 : Simulation pré-opératoire du rapprochement orbitaire de la patiente présentant un hypertélorisme orbitaire secondaire à une fente 1 – 13.

A. Anatomie originale. Les ostéotomies et les zones de résection osseuse sont en rouge.

B. Anatomie post-opératoire simulée après rapprochement orbitaire.

Materialise.

également de préformer leurs plaques d'ostéosynthèses, ce qui a probablement permis un gain de temps notable durant la chirurgie. Avec le développement de la Conception Assistée par Ordinateur (CAO) utilisant des logiciels de plus en plus fiables, précis et performants, les simulations chirurgicales peuvent dorénavant être réalisées virtuellement par le chirurgien (*Figure 77*). La planification chirurgicale virtuelle a ainsi rendu quasiment obsolète l'usage des modèles stéréolithographiques qui ne permettaient de simuler qu'une seule technique sur le modèle 3D, sans retour en arrière possible une fois les ostéotomies effectuées. En effet, les logiciels de simulation virtuelle permettent au chirurgien de tester une infinité de variantes chirurgicales. De même, la conformation des biomatériaux et du matériel d'ostéosynthèse ne se fait plus sur les modèles stéréolithographiques mais par impression 3D ou usinage directs à partir des fichiers STL du patient.

Plus récemment, une équipe chinoise a développé un système de navigation chirurgicale basée sur la réalité augmentée dans cette indication¹⁴⁶. Cette technique en plein essor, permettant de superposer la planification pré-opératoire directement sur le site opératoire, a déjà fait ses preuves dans divers domaines chirurgicaux (coelioscopie, neurochirurgie, chirurgie orthopédique etc.). Assistant le chirurgien tout au long de l'intervention, elle permettrait d'optimiser la précision chirurgicale en orientant l'opérateur de façon fiable durant les ostéotomies, et en sécurisant le geste.

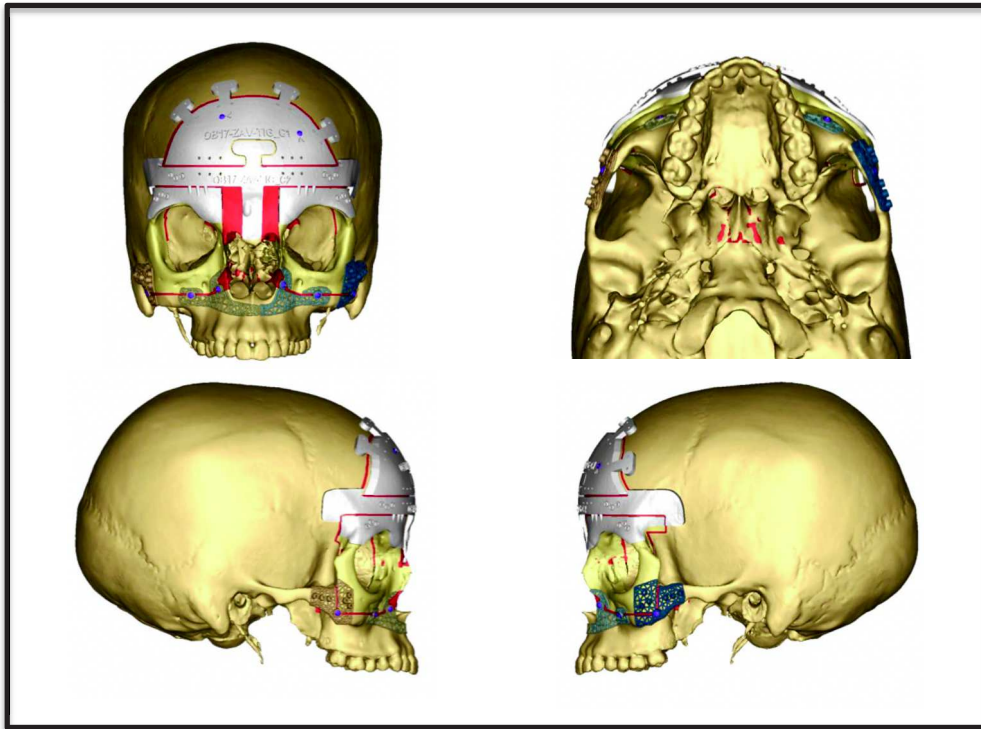


Figure 78 : Planification chirurgicale d'une box ostéotomie sur un scanner pré-opératoire – Anatomie native - Guides de coupes et de pré-forage. Les zones de coupe ainsi que les zones de résections osseuses sont en rouge. Materialise.

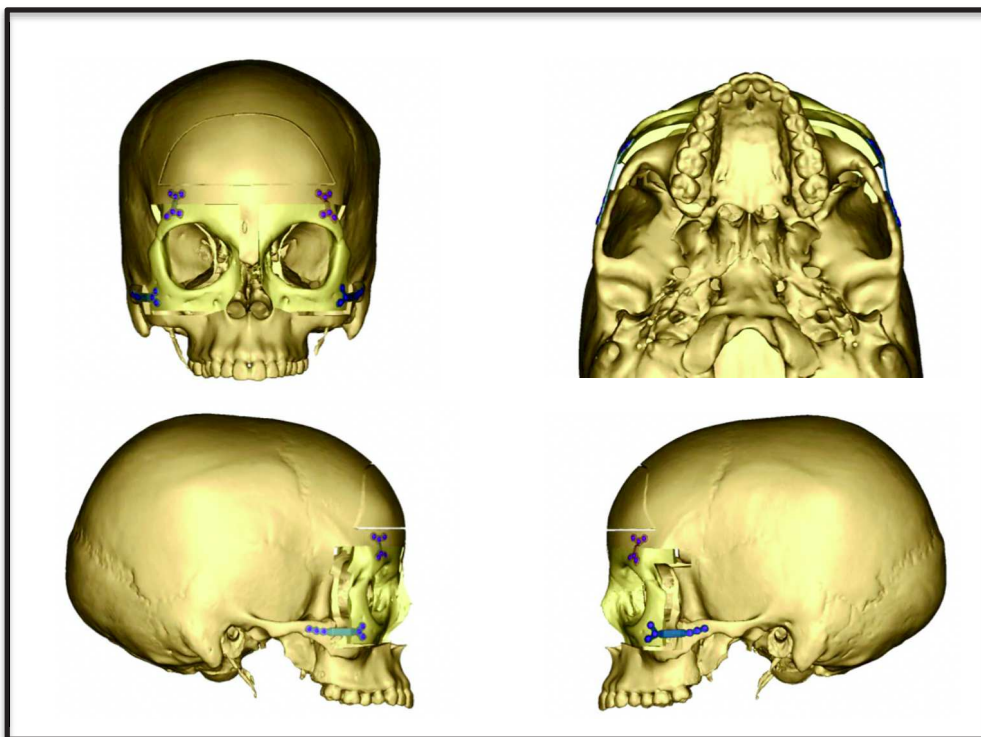


Figure 79 : Planification chirurgicale d'une box ostéotomie sur un scanner pré-opératoire - Anatomie planifiée – Plaques d'ostéosynthèses préformées. Materialise.

Depuis la moitié des années 90, la CAO n'a cessé de se développer, notamment dans le domaine cranio-facial^{96,97,127,147,148}. D'une part, elle permet de planifier sur le scanner 3D du patient les ostéotomies et résections osseuses à réaliser (*Figure 78*), et d'autre part de simuler les résultats après rapprochement orbitaire et ostéosynthèse (*Figure 79*). Cette technologie semble faciliter le geste chirurgical et ses suites. Toutefois, la CAO utilisant des guides de coupes n'a été décrite que dans quelques cas de box ostéotomies^{32,127,149}, et dans un cas de bipartition faciale¹⁵⁰. Les guides de coupes et les plaques d'ostéosynthèses sur mesure orientent le chirurgien au cours de chaque étape de l'intervention afin d'obtenir un résultat osseux conforme au millimètre près aux prévisions pré-opératoires¹⁵⁰.

Actuellement, il existe cependant un manque de données objectives concernant la précision de la CAO avec guides de coupes dans la correction chirurgicale de l'hypertélorisme orbitaire. La plupart des études utilisant la CAO dans cette indication n'utilisent pas de guides de coupe et celles qui les utilisent ne sont que des séries de cas ou des « case report » et non pas des études comparatives avec les « techniques traditionnelles ». De plus, quasiment aucune de ces études ne réalisait de mesures objectives permettant de juger de la précision de ces dispositifs chirurgicaux dans l'HTO.

Devant ce manque de données de la littérature, notre équipe crânio-faciale a donc décidé de mener une étude permettant d'évaluer la précision et la fiabilité des guides de coupes chirurgicaux utilisés au CHU de Tours dans la correction chirurgicale de l'hypertélorisme orbitaire depuis 3 ans (cf : **PARTIE 3**). L'objectif de cette étude est de comparer différentes mesures scannographiques orbitaires et péri-orbitaires entre la planification pré-opératoire et les résultats post-opératoires.

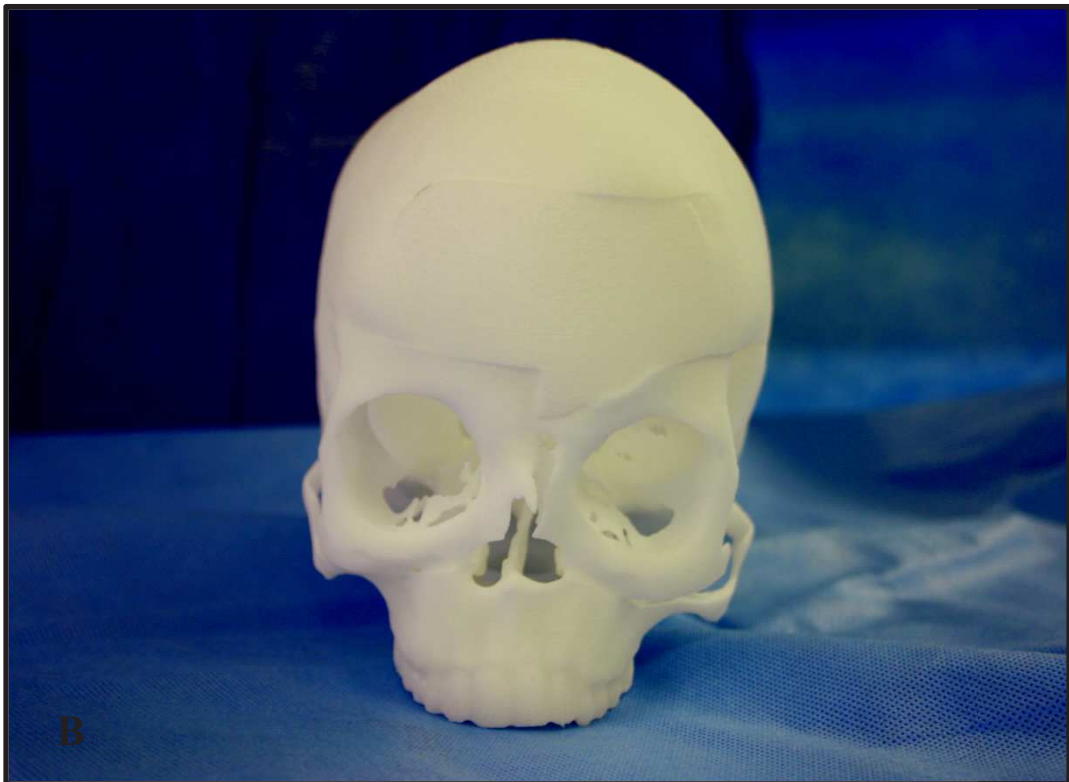
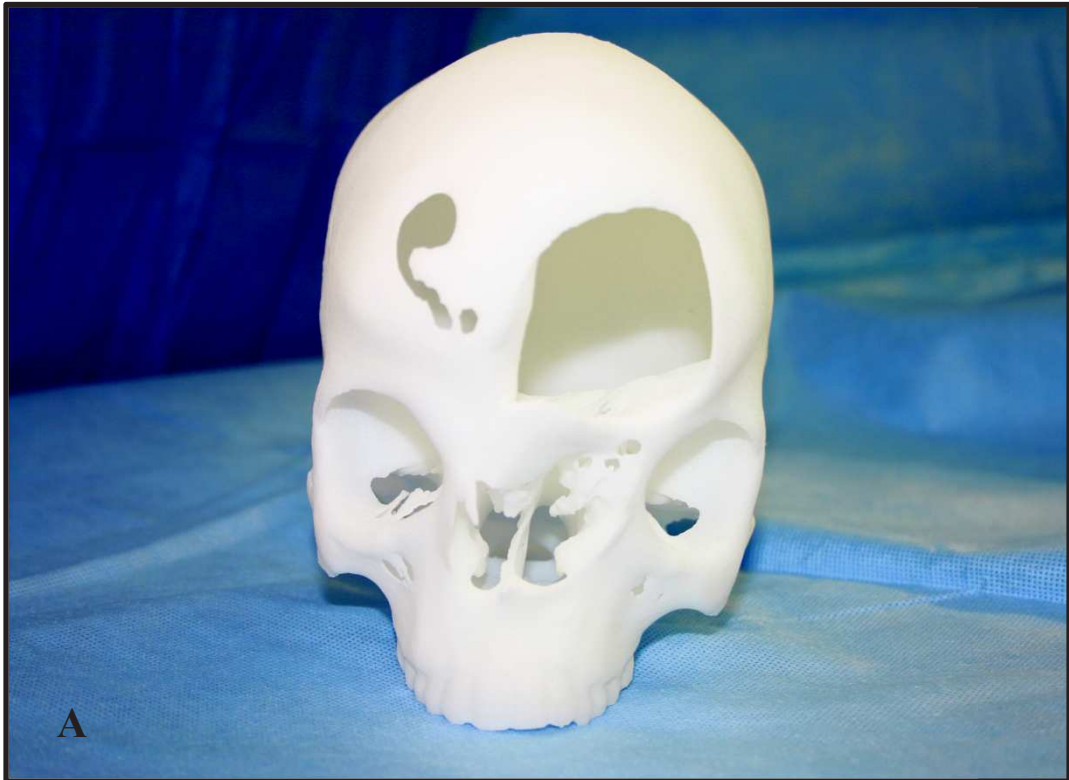

Figure 80 : Impression 3D de modèle stéréolithographique cranio-facial d'une patiente présentant un hypertélorisme orbitaire secondaire à une fente 1 – 13 gauche avec volumineuse encéphalocèle frontale gauche. Professeur Laure, Tours.

A. Modèle stéréolithographique pré-opératoire.

B. Modèle stéréolithographique issu de la planification chirurgicale.

Il est également intéressant de noter que le développement des techniques chirurgicales s'est plutôt axé sur la correction osseuse de l'HTO, relayant la gestion des anomalies des tissus mous au second plan. Il est cependant trivial de préciser qu'un résultat satisfaisant ne peut être obtenu sans une correction minutieuse des déformations des tissus mous associée à la correction osseuse de l'HTO. L'usage de nouvelles technologies telles que la CAO, notamment la simulation chirurgicale virtuelle, dans la gestion des anomalies des tissus mous associées à l'HTO est mal décrite dans la littérature et ne semble pas être au cœur des préoccupations actuelles. A l'avenir, peut être que la CAO se perfectionnera et deviendra un outil fiable pour planifier et simuler la correction chirurgicale des déformations extra-squelettiques liées à l'hypertélorisme orbitaire.

L'usage de modèles stéréolithographiques permettant une simulation de l'intervention (Figure 80) a été détrôné par le développement de logiciels de simulation chirurgicale virtuelle. Ces modèles onéreux sont de moins en moins utilisés par les chirurgiens qui se tournent dorénavant vers la Conception Assistée par Ordinateur (CAO).

La CAO avec guides de coupes est en plein développement et va probablement affiner et sécuriser les corrections chirurgicales de l'hypertélorisme orbitaire dans le futur. Sa précision et sa fiabilité doivent cependant être mieux étudiées.

L'utilisation de ces dispositifs pourrait, à l'avenir, également permettre une meilleure gestion des anomalies concomitantes des tissus mous chez les patients présentant un hypertélorisme orbitaire.

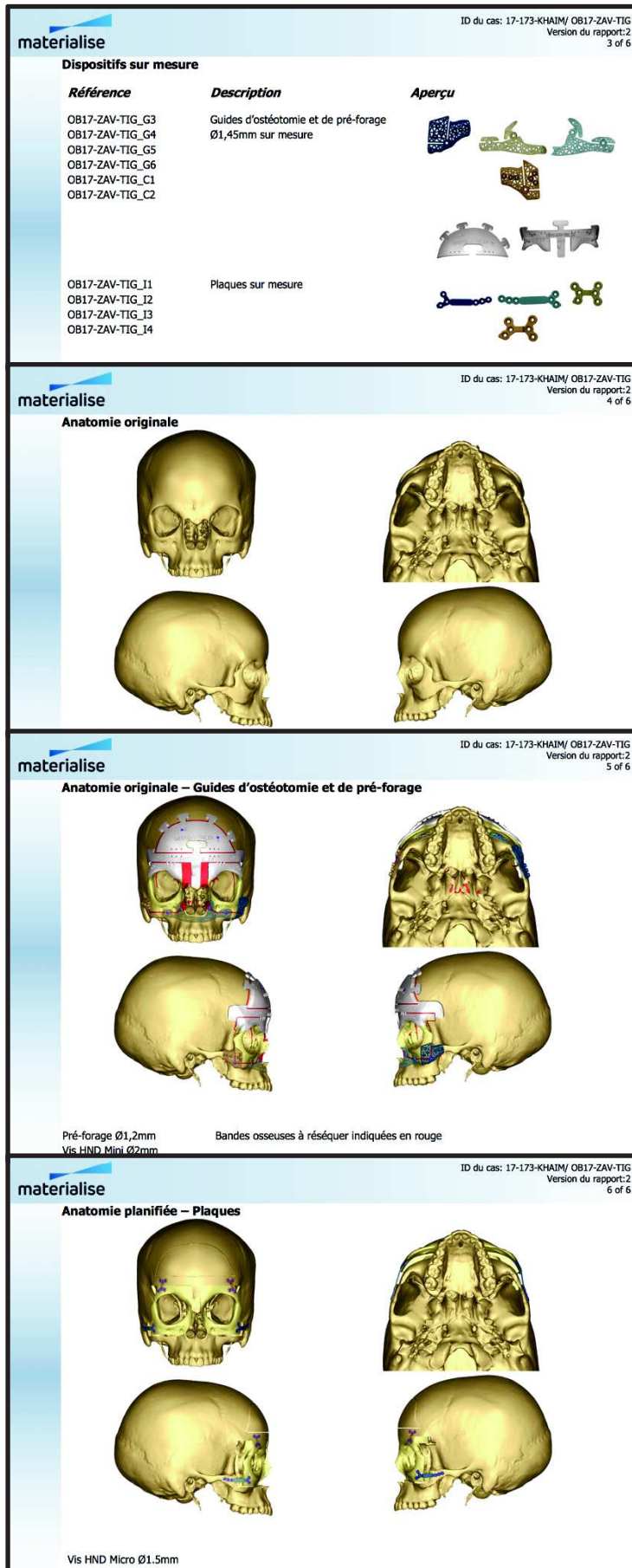


Figure 81 : Rapport de planification chirurgicale d'une box ostéotomie. Materialise.

B. Correction chirurgicale de l'hypertélorisme orbitaire assistée par ordinateur avec guides de coupes : protocole de Tours

La société Materialise propose une planification des chirurgies de correction de l'hypertélorisme orbitaire ainsi que la conception sur mesure de guides (ostéotomie, pré-forage et positionnement) et de plaques d'ostéosynthèses (*Figures 81-82*).

Le délai moyen de ces projets sur mesure, de la réception des données tomodensitométriques à la livraison des dispositifs au CHU de Tours, est de 5 semaines. Seules les plaques d'ostéosynthèse et les vis standard sont remboursées, le reste étant à la charge de l'hôpital (coût inférieur à 4700 €).

Nous allons décrire les 6 principales étapes du processus de planification pré-opératoire et de réalisation des dispositifs médicaux.

1) Données tomodensitométriques

Un scanner du massif facial avec épaisseur de tranche infra-millimétrique est réalisé en pré-opératoire et transmis au bureau Materialise (Châtillon, France). La réalisation de ce scanner suit un protocole fourni par Materialise qui tient compte du positionnement du patient, de l'alignement du patient ainsi que des paramètres d'acquisition du scanner (**Annexe 2**). Le respect de ce protocole de scanner garantit la réalisation d'un modèle anatomique numérique 3D fidèle à l'anatomie du patient et par conséquent, de dispositifs médicaux plus précis.

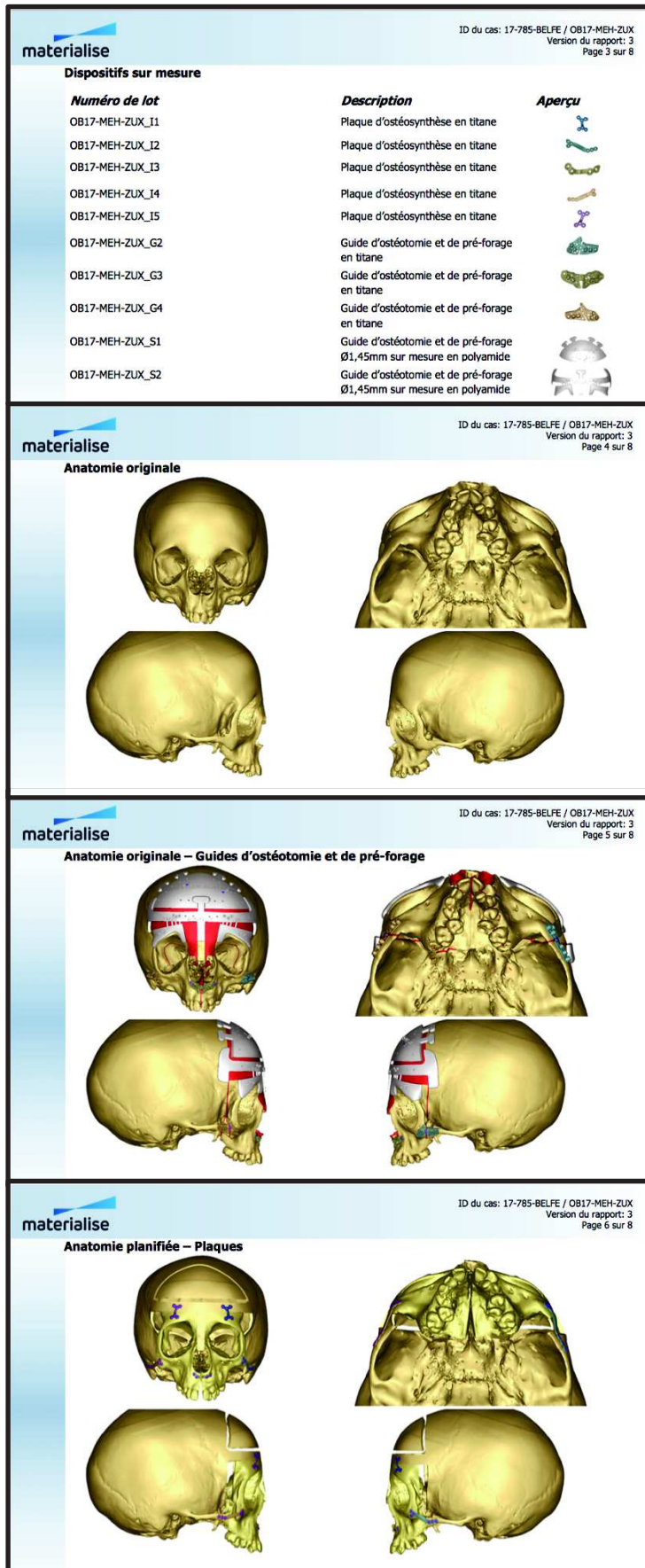


Figure 82 : Rapport de planification chirurgicale d'une bipartition faciale. Materialise.

2) Segmentation

Une segmentation des données scanner est réalisée sur le logiciel Materialise Mimics 21.0 (Materialise, Louvain, Belgique) afin de créer un objet virtuel correspondant au squelette cranio-facial.

3) Planification pré-opératoire

La planification pré-opératoire est réalisée à l'aide des logiciels Materialise Proplan CMF (Materialise, Louvain, Belgique) par un ingénieur clinique et selon les indications du chirurgien. Cette planification peut être réalisée sur place avec le chirurgien, par webmeeting ou par échange d'emails. Dans notre cas, toutes les planifications chirurgicales étaient réalisées par une étroite collaboration entre le binôme ingénieur-chirurgien lors d'un entretien à Tours.

Orientation

L'ingénieur clinique définit un système de référence en définissant le plan de Francfort et le plan sagittal médian du patient. Cette opération permet de définir un référentiel de base pour les mesures céphalométriques qui permettront de corriger les malformations.

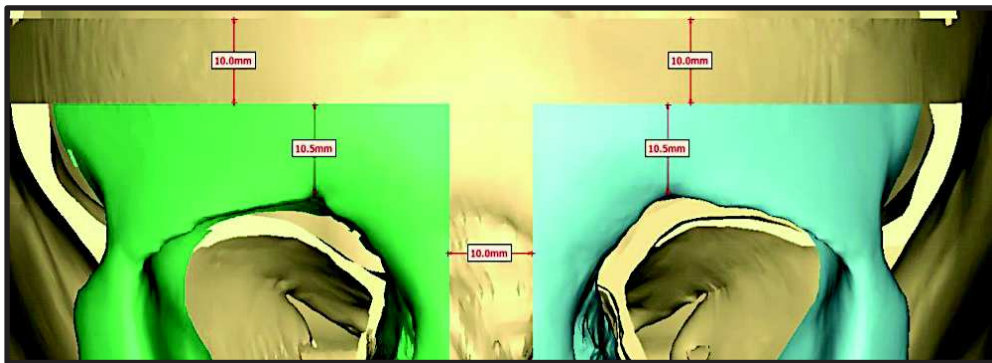


Figure 83 : Tracé des ostéotomies du bandeau frontal et des cadres orbitaires.

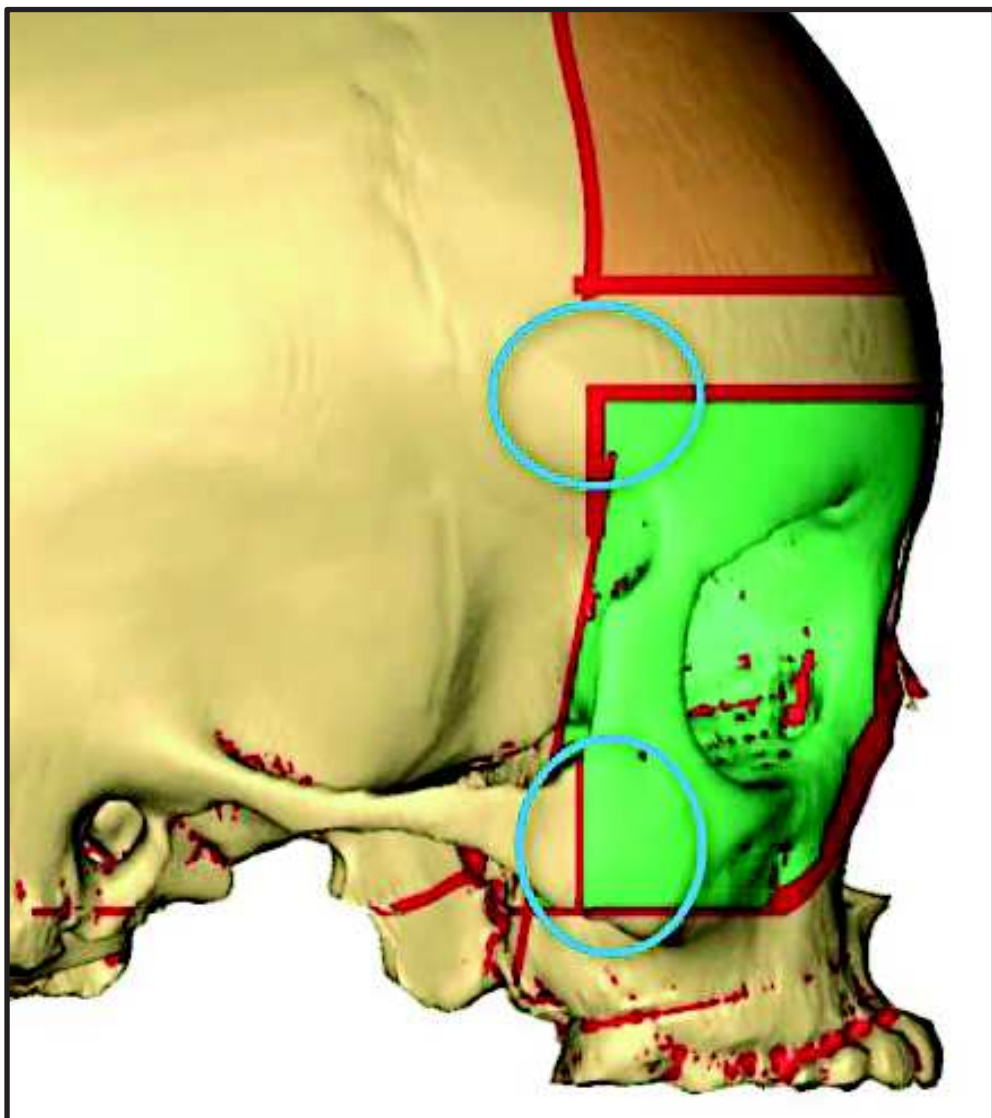


Figure 84 : Tracé des ostéotomies latérales.

Tracé des ostéotomies et simulation

L'ingénieur clinique trace les plans d'ostéotomie pour les cadres orbitaires et le volet frontal selon les étapes suivantes :

- ❖ Premier plan horizontal (parallèle au Francfort) au moins 10 mm au-dessus de la limite supérieure du cadre orbitaire (*Figure 83*)
- ❖ Deuxième plan horizontal au moins 10 mm au-dessus du premier pour définir le bandeau frontal fixe (*Figure 83*)
- ❖ Plans verticaux (parallèles au plan médian) : au moins 5 mm de chaque côté pour définir le bandeau nasal fixe (*Figure 83*)
- ❖ Ostéotomies latérales (*Figure 84*) :
 - perpendiculaires au plan horizontal pour amorcer la coupe en arrière du pilier
 - Ostéotomies non guidée en arrière du pilier
 - Ostéotomie du zygoma juste en arrière du pilier
- ❖ Ostéotomies maxillaires : en V passant à distance des foramen infra-orbitaires pour compléter la séparation des cadres (*Figure 85*). Si une bipartition faciale est réalisée, il n'existe pas de trait de coupe à cet endroit.
- ❖ Ostéotomies courbes pour découpe du volet frontal (environ 40 mm de hauteur)
- ❖ Simulation du rapprochement à la DIO voulue et rotation des cadres orbitaires pour aligner les zygomatas (*Figure 86*)
- ❖ Recoupe au niveau nasal pour reconstruire l'orifice piriforme (après simulation du rapprochement)

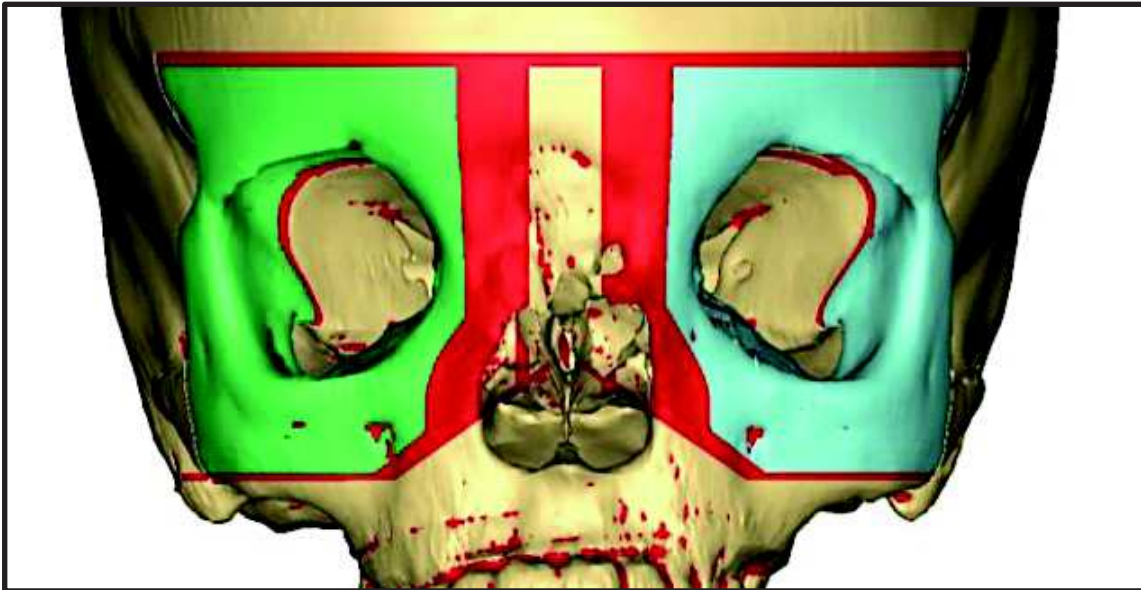


Figure 85 : Tracé des ostéotomies maxillaires et zygomatiques dans les cas de box ostéotomies.

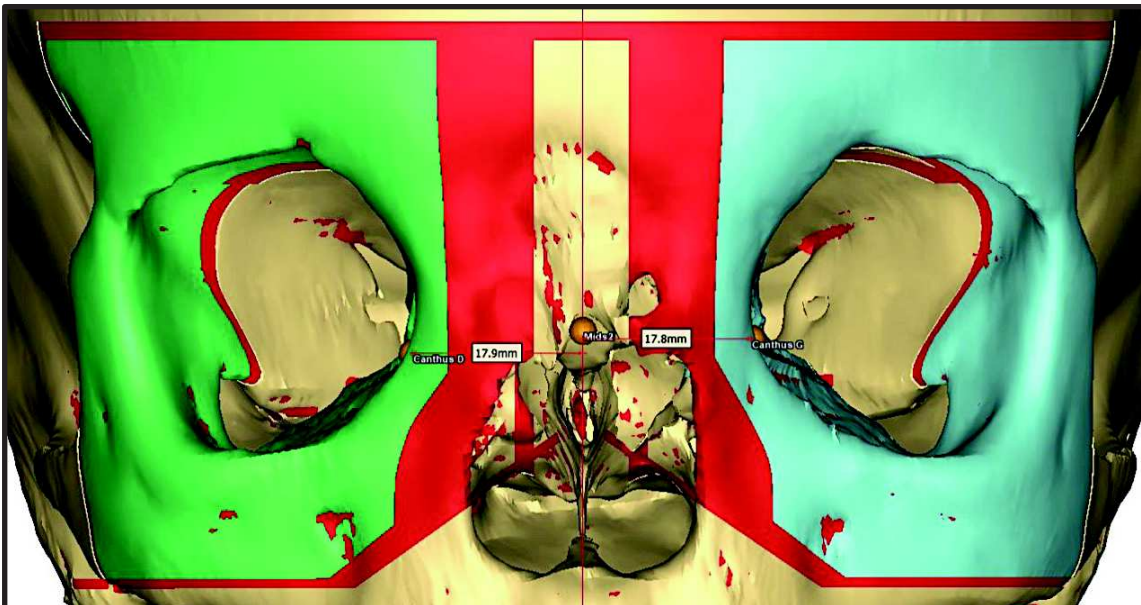


Figure 86 : Simulation du rapprochement des cadres orbitaires afin d'obtenir la DIO souhaitée.

4) Conception

Les images de planification et les informations fournies par le chirurgien sont ensuite utilisées pour concevoir les dispositifs sur le logiciel Materialise 3-matic (Materialise, Louvain, Belgique). Les dispositifs sont conçus pour être utilisés avec la gamme de vis standard Materialise (OBL).

Conception des guides de coupe et/ou pré-forage sur mesure

En accord avec la planification des guides sur mesure sont réalisés et stabilisés par des vis de positionnement (*Figure 87*). Les guides de coupe permettent de réaliser les différentes ostéotomies en suivant leurs contours. Les guides de pré-forage présentent également des fûts de préforage. Ces fûts de préforages sont réalisés pour correspondre au positionnement des vis nécessaires à la fixation des plaques d'ostéosynthèse. Des trous sont également prévus sur et autour du volet frontal pour suture au fil (*Figure 88*).

Conception des plaques d'ostéosynthèse sur mesure

En accord avec le positionnement planifié des parties osseuses, des plaques d'ostéosynthèses sur mesure sont réalisées (*Figure 89*). Elles garantissent la transmission du positionnement correct des parties osseuses lors de la chirurgie. Les vis sont positionnées après analyse de la qualité osseuse, des longueurs maximales sont indiquées au besoin pour éviter les obstacles anatomiques et garantir la sécurité du patient.

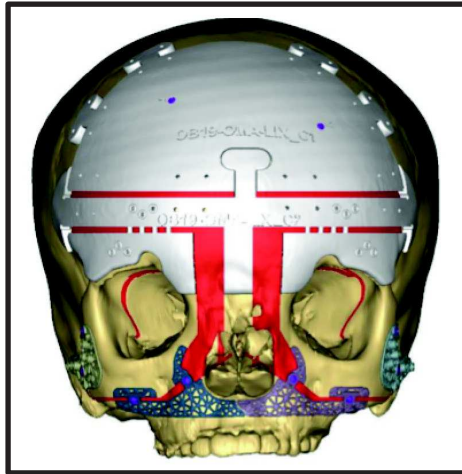


Figure 87 : Guides de coupe et de pré-forage sur mesure. En blanc, guides de coupes fronto-orbitaires en polyamide. En bleu, violet et jaune ; guides de coupes et de pré-forage maxillozygomatiques en titane. En rouge, traits d'ostéotomies et zones de résection osseuse.

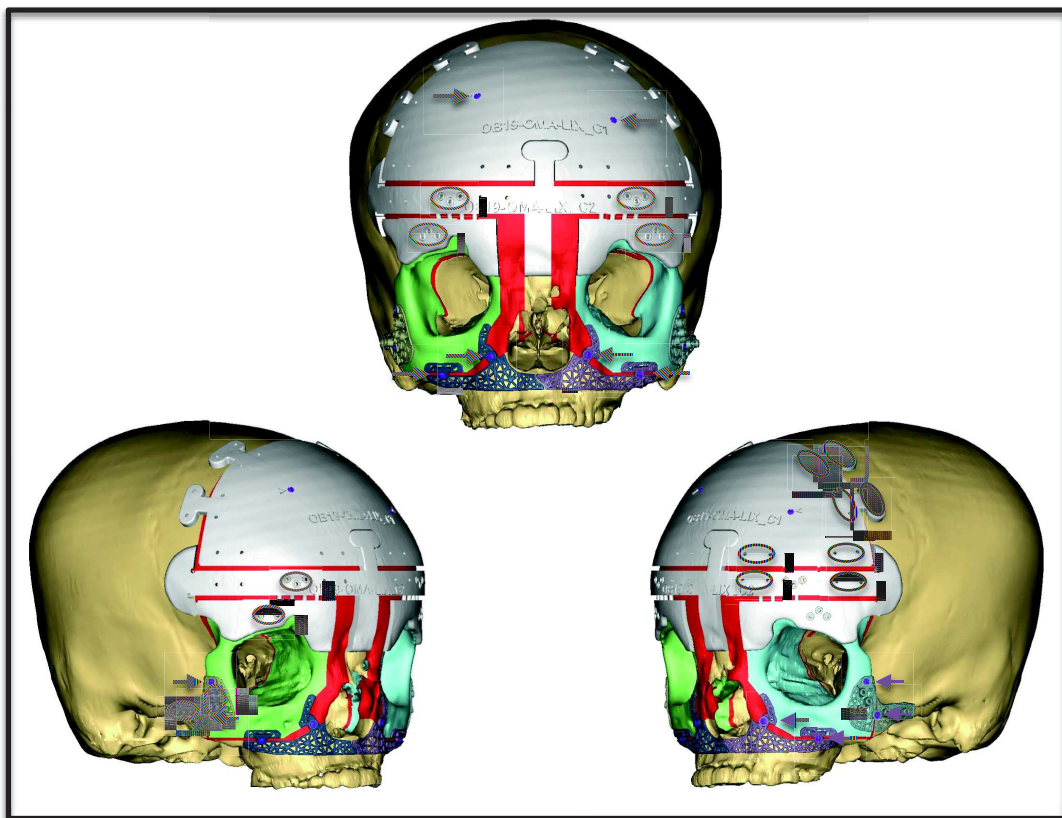


Figure 88 : Guides de coupe et de pré-forage sur mesure. Les vis de repositionnement (flèches violettes) assurent la stabilisation des guides. Les fûts de pré-forage (entourés en orange) permettent la réalisation des trous dans les lesquels seront vissées les plaques d'ostéosynthèse sur mesure. De part et d'autre des ostéotomies du volet frontal des trous sont forés (entourés en jaune) permettant le repositionnement et le maintien du volet frontal à l'aide de fils résorbables.

5) Production

Les plaques d'ostéosynthèses implantables et les guides de coupe métalliques sont produits à partir de poudre de titane commercialement pur grâce à un procédé de fabrication additive nommé Selective Laser Melting (SLM).

Les guides de coupe en plastique sont produits à partir de poudre de polyamide par procédé de fabrication additive nommé Selective Laser Sintering (SLS).

Après fabrication additive, les produits plastiques et métalliques subissent des étapes de finition, de nettoyage et de conditionnement avant de pouvoir être livrés à l'utilisateur.

6) Stérilisation

Les dispositifs médicaux OBL/Materialise sont actuellement livrés non stériles au sein de l'hôpital.

Les recommandations de décontamination, nettoyage et stérilisation, fournies avec les dispositifs, préconisent une stérilisation à chaleur humide (par autoclave) à 134°C pendant 18 minutes.

Lorsque des modèles stéréolithographiques 3D du patient sont demandés par le chirurgien, ils sont également autoclavés et mis à sa disposition durant l'intervention. Ainsi, l'équipe chirurgicale peut manipuler au bloc opératoire, le jour de l'intervention chirurgicale du patient, les modèles à taille réelle pré-opératoire et prévisionnel obtenus à partir du scanner natif du patient.

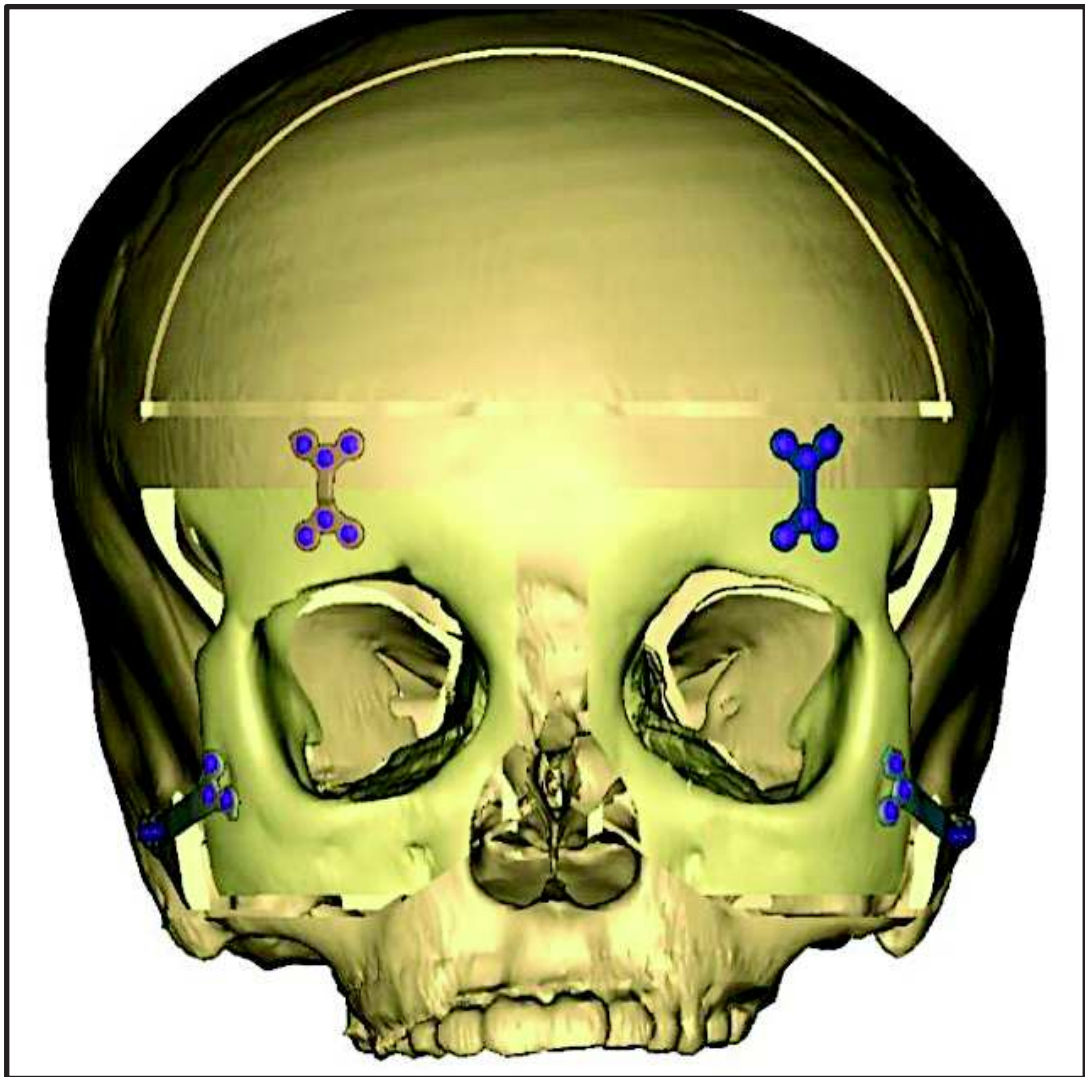


Figure 89 : Plaques d'ostéosynthèse sur mesure.

PARTIE 3 : Utilisation des guides de coupe chirurgicaux dans la correction de l'hypertélorisme orbitaire par box ostéotomie ou bipartition faciale : étude comparative entre la planification pré-opératoire et les résultats post-opératoires

I. Introduction

L'hypertélorisme orbitaire (HTO) a été décrit pour la première fois par Greig³ en 1924. Il correspond à une augmentation de l'espace séparant les orbites, et est retrouvé dans diverses malformations cranio-faciales¹. Tessier a décrit trois degrés de sévérité de cette anomalie en fonction de la Distance Inter-Orbitaire (DIO) correspondant à la distance séparant les deux dacryons¹¹ : 1^{er} degré, $30 \text{ mm} < \text{DIO} < 34 \text{ mm}$; 2^{ème} degré, $34 \text{ mm} < \text{DIO} < 40 \text{ mm}$; et 3^{ème} degré, $\text{DIO} > 40 \text{ mm}$. La correction chirurgicale des HTO modérés à sévères (2^{ème} et 3^{ème} degrés) est assurée par box-ostéotomies¹ ou par bipartition faciale⁴⁹. Ces techniques de rapprochement orbitaire combinant une approche intra-crânienne et faciale n'ont que peu évolué depuis leur description alors que nous disposons de technologies de plus en plus performantes.

En effet, la Conception Assistée par Ordinateur (CAO) et l'impression tridimensionnelle (3D), se sont beaucoup développées depuis une dizaine d'années dans le domaine cranio-maxillo-facial⁵⁵. L'usage de guides de coupes sur mesures a été décrit dans de nombreuses indications : craniosténoses^{95,96}, reconstructions cranio-orbitaires⁹⁷ et orbito-zygomatiques⁹⁴, chirurgie orthognatique⁹⁹⁻¹⁰¹, reconstructions mandibulaires¹⁰⁵⁻¹¹⁵ et maxillaires^{116,117} par lambeau libre de fibula et lors de poses d'implants intra-¹⁰³ et extra-oraux¹⁰⁴. Bien que cette technologie soit en plein développement, les guides de coupes n'ont été décrits que dans quelques cas de box ostéotomies^{32,127,149} et dans un cas de bipartition faciale¹⁵⁰. Ces case reports ou séries de cas n'évaluent pas, ou de façon insuffisante, la précision de ce dispositif mais en décrivent seulement l'utilisation. Ainsi, il existe actuellement un manque de données objectives concernant la précision des guides de coupe chirurgicaux dans la correction de l'HTO.

L'objectif de cette étude est de comparer des mesures orbitaires, infra-orbitaires et péri-orbitaires (10 mesures de référence) entre la planification chirurgicale pré-opératoire et le scanner post-opératoire afin d'évaluer objectivement la précision des guides de coupe dans la correction chirurgicale de l'HTO.

II. Matériel et Méthodes

A. Patients

Cette étude rétrospective monocentrique a inclus tous les patients ayant bénéficié d'une correction chirurgicale de l'HTO avec CAO et guides de coupe au Centre Hospitalo-Universitaire de Tours, entre juin 2016 et mai 2019. L'équipe de chirurgie cranio-faciale (chirurgien maxillo-facial et neurochirurgien) était la même pour tous les patients de cette étude. L'étude a été approuvée par le Comité d'éthique de Tours, et toutes les photographies ont été publiées après accord signé du patient ou de ses tuteurs légaux.

Tous les patients inclus dans cette étude ont bénéficié d'un scanner pré-opératoire et d'un scanner post-opératoire précoce (à J2) avec reconstructions 3D. En plus de permettre une planification virtuelle, le scanner pré-opératoire permettait de préciser le diagnostic et les déformations associées et d'évaluer la sévérité de l'HTO en mesurant la DIO sur des coupes axiales. La DIO correspond à la distance séparant les deux dacryons, points de jonction entre l'os maxillaire, lacrymal et frontal. Plus la DIO était augmentée, plus l'HTO était sévère.

Le scanner post-opératoire à J2 est réalisé en routine dans notre service après ce type d'intervention permettant, outre une évaluation post-opératoire, la vérification de l'absence de complication (hématome extra-dural, mobilisation des greffons ou du montage chirurgical).

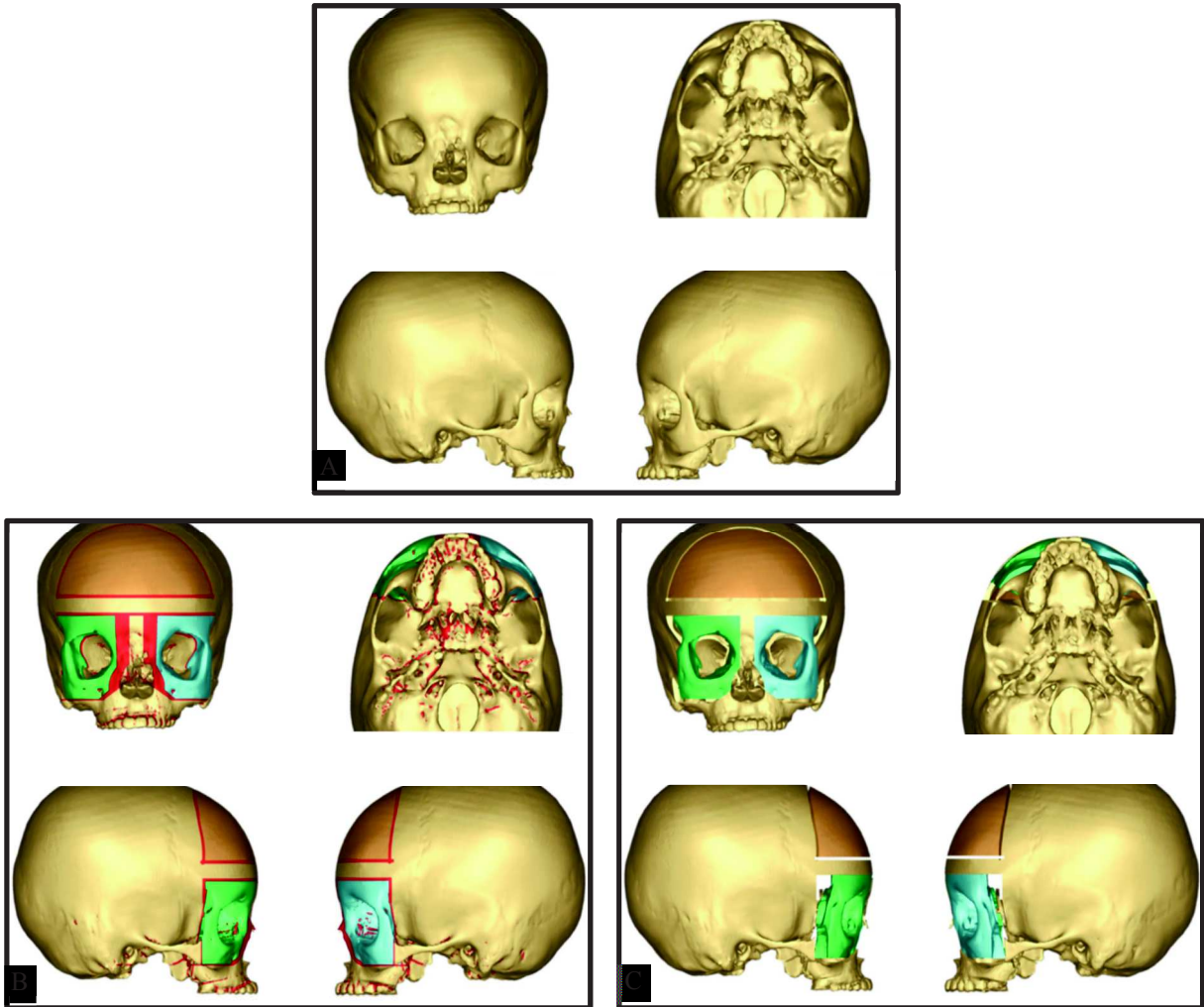


Figure 90 : Simulation virtuelle pré-opératoire d'une box ostéotomie (cas n°10)

- A. TDM 3D pré-opératoire native du patient.
- B. Simulation des ostéotomies sur TDM pré-opératoire native du patient. Les ostéotomies et les zones de résection osseuse apparaissent en rouge
- C. Obtention d'une anatomie planifiée par simulation du rapprochement orbitaire.

B. Méthodes

1) Planification chirurgicale

Les scanners pré- et post-opératoires suivaient un protocole permettant la réalisation d'un modèle anatomique numérique 3D fidèle à l'anatomie du patient et par conséquent de dispositifs médicaux précis.

Seules les images axiales primaires étaient traitées et l'épaisseur de coupe était définie entre 0,5 et 0,7mm. Un algorithme de reconstruction osseuse ou de haute résolution était utilisé afin de détecter les structures internes (ex : nerf infra-orbitaire). Les images étaient reconstruites avec une matrice de 512 x 512 ou 768 x 768 pixels et une taille de pixel inférieure à 1mm. Les images étaient envoyées au format DICOM (Digital Imaging and Communication in Medicine) non compressé à Materialise France (Châtillon, France) pour traitement des données.

Pour chaque patient, les simulations de l'intervention étaient réalisées par le chirurgien et l'ingénieur clinique sur le scanner pré-opératoire, grâce au logiciel Materialise Proplan CMF (Materialise, Louvain, Belgique), afin d'obtenir un résultat satisfaisant. Les lignes d'ostéotomies, la quantité d'exérèse osseuse ainsi que le rapprochement orbitaire adéquats étaient simulés (*Figure 90*). La conception de guides de coupe chirurgicaux adaptés était également réalisée par l'étroite collaboration entre chirurgien et ingénieur sur le logiciel Materialise 3-matic (Materialise, Louvain, Belgique). La conception virtuelle définitive était envoyée à Materialise (Louvain, Belgique) afin de produire les guides de coupes et les plaques sur mesure.

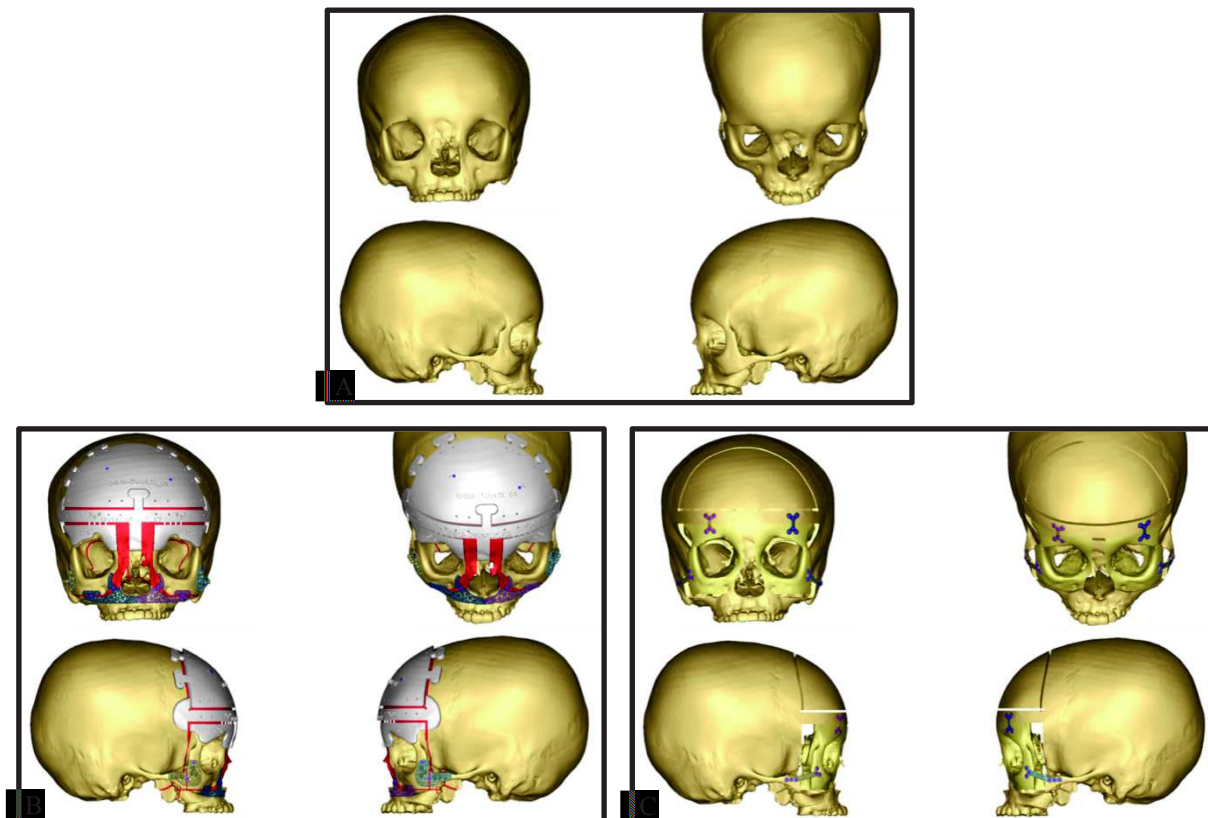


Figure 91 : Conception virtuelle des guides de coupe et de pré-forage, et des plaques d'ostéosynthèse sur mesure (cas n°10)

- A. TDM 3D pré-opératoire native du patient.
- B. Positionnement des guides de coupe et de préforage. Deux guides de coupe et de pré-forage en polyamide sont positionnés au niveau fronto-orbitaire (en blanc). Les guides de coupe et de pré-forage en titane sont positionnés au niveau du maxillaire (en bleu/violet), et au niveau du zygoma droit (en jaune) et du zygoma gauche (en gris). Les ostéotomies et les zones de résection osseuse apparaissent en rouge.
- C. Obtention d'une anatomie planifiée par simulation du rapprochement orbitaire. Stabilisation du montage chirurgical par quatre plaques d'ostéosynthèse en titane (2 plaques fronto-orbitaires et 2 plaques zygomatiques).

2) Chirurgie de rapprochement orbitaire par box ostéotomies ou bipartition faciale

Les chirurgies étaient réalisées sous anesthésie générale par une approche combinée coronale et vestibulaire supérieure. Après exposition des os frontal, zygomatiques, maxillaire et des cadres orbitaires, les différents guides de coupe étaient positionnés et fixés à l'aide de vis. Les guides de coupe permettaient de guider les ostéotomies mais également de forer les trous dans lesquels étaient vissées les plaques sur mesure (*Figure 91*). Pour chaque patient, un guide de coupe fronto-orbitaire en polyamide permettait de réaliser un marquage de son contour (zones d'ostéotomies) à l'aide du piezotome. Une fois le guide de coupe retiré, en suivant le marquage, la dépose du volet frontal et les ostéotomies médiane, supérieure et supéro-externe des cadres orbitaires étaient effectuées par abord combiné intra- et extra-crânien. Un guide de coupe en titane situé sur chaque arcade zygomatique permettait de réaliser directement les ostéotomies des parois orbitaires latérales et du zygoma sans nécessité de marquage préalable de son contour. Dans les cas de box ostéotomies, il permettait également de guider l'ostéotomie infra-orbitaire. Une disjonction ptérygo-maxillaire était effectuée chez les patients bénéficiant d'une bipartition faciale. Un autre guide de coupe en titane positionné au niveau de la partie centrale du maxillaire permettait de réaliser directement les ostéotomies médianes du maxillaire dans les cas de bipartition faciale, et permettait de compléter les ostéotomies infra-orbitaires dans les cas de box ostéotomies. Toutes les ostéotomies cranio-faciales étaient réalisées à l'aide du piezotome.

Le rapprochement orbitaire (box ostéotomies) ou la rotation médiale des deux hémifaces (bipartition faciale) étaient effectués et stabilisés à l'aide de plaques en titane sur mesure. 4 plaques étaient utilisées dans les cas de box ostéotomies (1 plaque fronto-orbitaire et 1 plaque au niveau de l'arcade zygomatique de chaque côté).

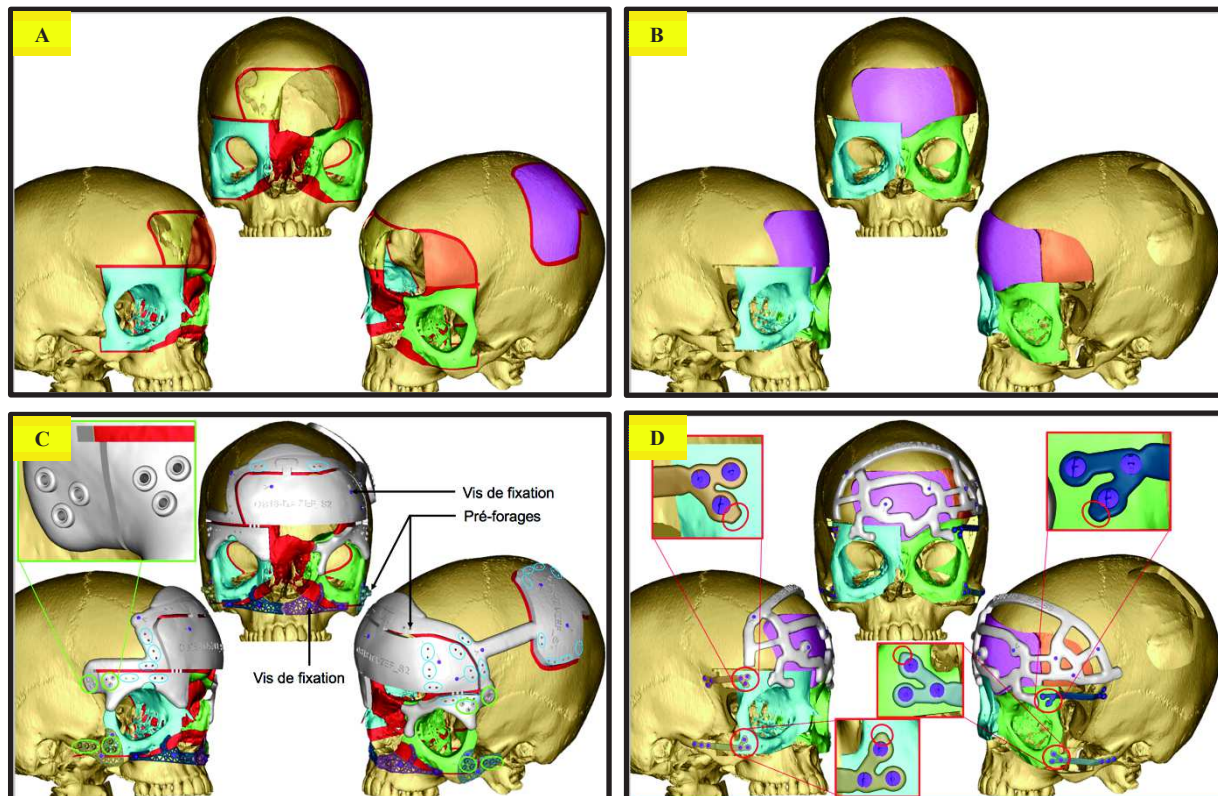


Figure 92 : Planification pré-opératoire d'un rapprochement orbitaire et d'une reconstruction frontale dans le cadre d'un hypertélorisme orbitaire asymétrique, secondaire à une fente Tessier 1 – 13 (Cas n°8). Utilisation de CAO et de guides de coupe, de pré-forage et de repositionnement. Materialise.

A. Anatomie originale. Les ostéotomies et les zones de résection osseuse sont en rouge.

B. Anatomie post-opératoire simulée après rapprochement orbitaire et reconstruction frontale.

C. Anatomie originale. Positionnement des guides de coupes et de pré-forage. Les guides de coupe en polyamide sont en blanc, les guides de coupes en titane en bleu, violet et jaune. Les ostéotomies et les zones de résection osseuse sont en rouge.

D. Anatomie post-opératoire simulée après rapprochement orbitaire et reconstruction frontale. Les plaques d'ostéosynthèse préformées permettent un positionnement précis des cadres orbitaires en per-opératoire. Le guide de repositionnement apparaissant en blanc permet de guider le positionnement du néo volet frontal par rapport à l'os frontal et aux orbites.

Une plaque d'ostéosynthèse sur mesure supplémentaire positionnée au niveau de la partie médiane du maxillaire était utilisée dans les cas de bipartition faciale. Le chirurgien pouvait alors s'assurer en peropératoire du bon positionnement osseux grâce à un alignement parfait entre les trous pré-forés et les œillets de la plaque préformée épousant parfaitement les reliefs osseux. Ainsi, les plaques sur mesure constituaient en quelque sorte un guide de repositionnement des segments osseux. Dans les cas les plus complexes (HTO asymétrique), des guides de repositionnement en polyamide étaient utilisés (*Figure 92*).

3) Comparaison des mesures planifiées aux mesures post-opératoires

Tous les scanners post-opératoires ont été envoyés à Materialise France (Châtillon, France) afin de réaliser différentes mesures permettant de comparer les résultats post-opératoires aux résultats prévisionnels.

Pour chaque patient, les scanners natif, prévisionnel et post-opératoire étaient superposés grâce au logiciel Materialise Proplan CMF (Materialise, Louvain, Belgique). Cela permettait, en plaçant un point manuellement sur le scanner natif, de le placer automatiquement au même endroit sur les scanner planifié et post-opératoire, évitant ainsi tout biais de mesure lié à une erreur de placement des points sur les différents scanners. L'ensemble des points était placé par un chirurgien maxillo-facial sur les scanners natifs.

Sur le scanner natif, pour chaque patient, 3 repères anatomiques non altérés par l'intervention cranio-faciale étaient choisis afin de construire un plan sagittal médian permettant de servir de plan de référence pour les mesures orbitaires (médiale et latérale) et infra-orbitaires. Ainsi, le basion (point médian le plus antérieur du foramen magnum), le vomer (point le plus postérieur) et le bregma (point de jonction des sutures coronale et

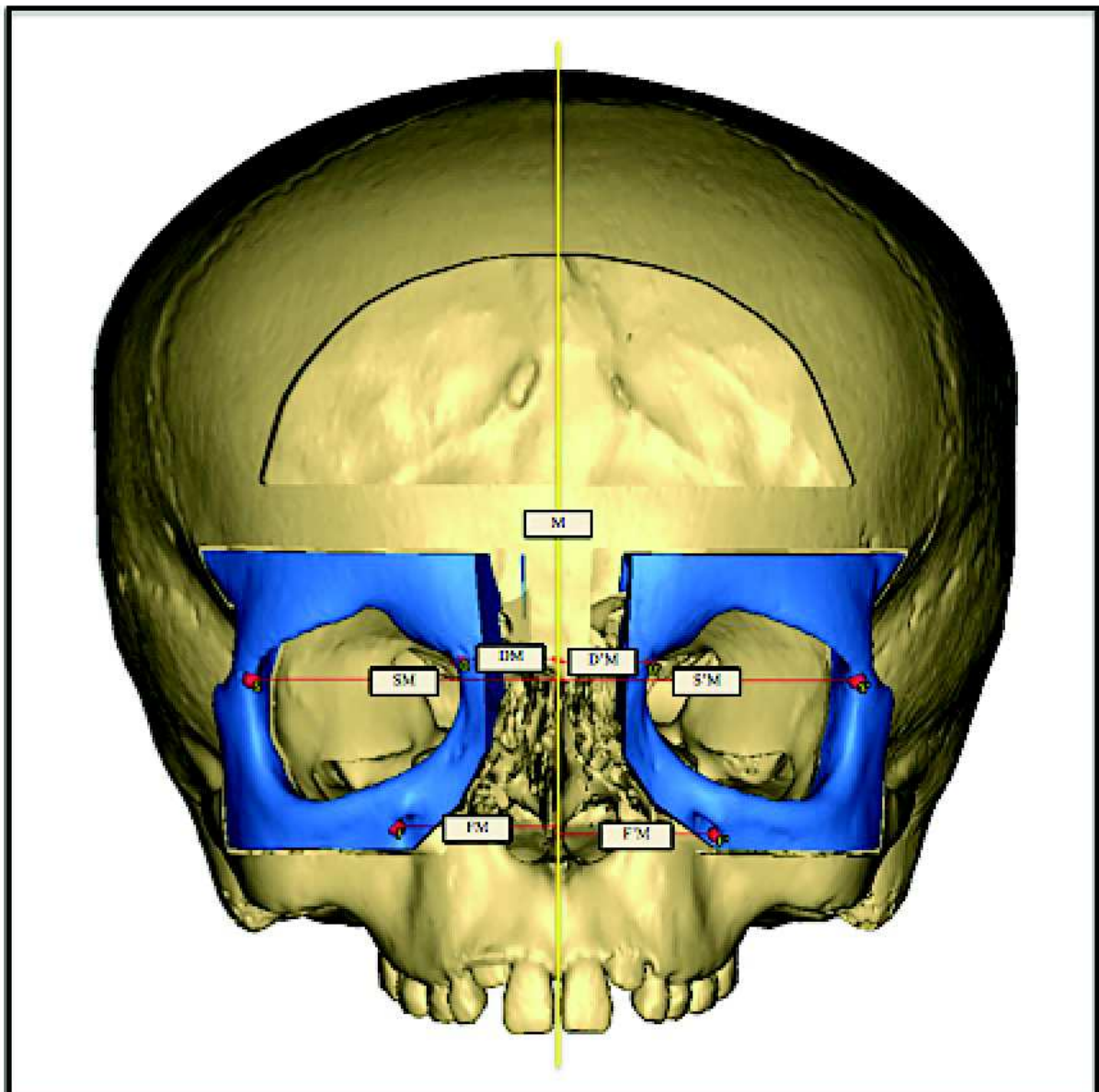


Figure 93 : Mesures orbitaires et infra-orbitaires sur la TDM native d'une box-ostéotomie (cas n°3)

Le plan sagittal médian (M) apparaît en jaune.

Positionnement des dacryons droit (D) et gauche (D') et des points les plus antéro-médiaux des sutures fronto-zygomatiques droite (S) et gauche (S') permettant respectivement de mesurer les distances orbitaires médiales droite (DM) et gauche (D'M) et les distances orbitaires latérales droite (SM) et gauche (S'M).

Positionnement des foramens infra-orbitaires droit (F) et gauche (F') permettant d'obtenir les distances infra-orbitaires droite (FM) et gauche (F'M).

Ces prises de mesure sont identiques dans le cas d'une bipartition faciale.

sagittale) étaient repérés. Les crânes natif, post-opératoire et prévisionnel étant superposés, le plan sagittal de référence pour chaque patient était fixe. Ainsi, aucun point de repère anthropométrique facial usuel n'était utilisé afin d'éviter tout biais, notamment dans les cas de bipartition faciale où l'ensemble de la face est mobilisé. Seuls des points crâniens ou faciaux (vomer) non modifiés par l'intervention étaient utilisés pour la réalisation du plan sagittal de référence constituant un repère fixe permettant d'évaluer chaque orbite de façon distincte.

❖ *Mesures orbitaires médiales et latérales et mesures infra-orbitaires.*

Pour les mesures orbitaires, 4 points étaient repérés sur le scanner natif (*Figure 93*). Le positionnement des dacryons droit (D) et gauche (D') correspondant respectivement aux zones de jonction entre l'os maxillaire, frontal et lacrymal droit et gauche était effectué. Leur projection sur le plan sagittal médian (M) permettait d'obtenir les distances orbitaires médiales droite (DM) et gauche (D'M). Le point le plus antéro-médial de la suture frontozygomatique droite (S) et gauche (S') était également repéré. Leur projection sur le plan sagittal médian (M) permettait d'obtenir les distances orbitaires latérales droite (SM) et gauche (S'M).

Afin de réaliser les mesures infra-orbitaires, les foramens infra-orbitaires droit (F) et gauche (F') étaient repérés. Leur projection sur le plan sagittal médian (M) permettait d'obtenir les distances infra-orbitaires droite (FM) et gauche (F'M) (*Figure 93*).

A partir du positionnement des points sur le scanner natif, l'ensemble de ces points était automatiquement placé par le logiciel sur les scanners planifiés et post-opératoires.

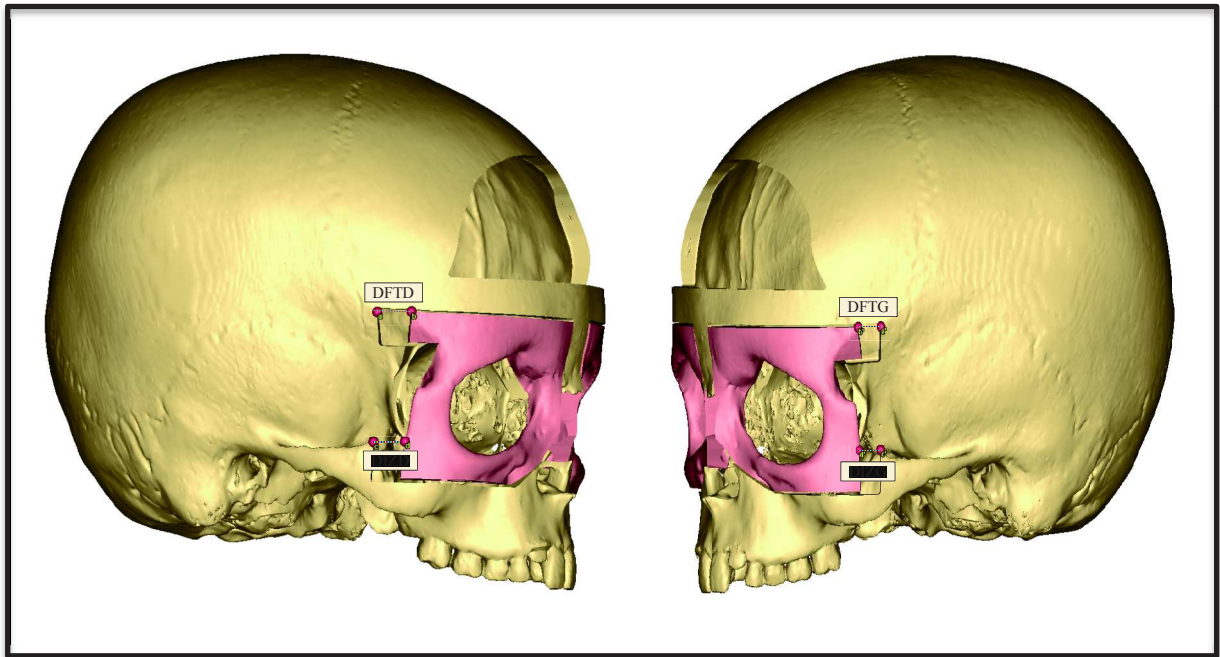


Figure 94 : Mesures péri-orbitaires droites et gauches sur la simulation du rapprochement orbitaire par box-ostéotomie (cas n°3)

Les Distances Fronto-Temporale Droite et Gauche (DFTD et DFTG) ainsi que les Distances Inter-Zygomatique Droite et Gauche (DIZD et DIZG) sont mesurées.

Ces prises de mesure sont identiques dans le cas d'une bipartition faciale.

❖ *Mesures péri-orbitaires : fronto-temporales et inter-zygomatiques*

Pour les mesures péri-orbitaires, les distances mesurées ne se faisaient pas par rapport au plan sagittal médian car il était possible de prendre directement des points crâniens de référence. Chez tous les patients, le diastasis lié à l'avancée cranio-faciale était mesuré de chaque côté sur les scanners natifs en positionnant 4 points de référence de chaque côté. A partir du positionnement des points sur le scanner natif, l'ensemble de ces points était automatiquement placé par le logiciel sur les scanners planifiés et post-opératoires. Les Distances Fronto-Temporale Droite et Gauche (DFTD et DFTG) ainsi que les Distances Inter-Zygomatique Droite et Gauche (DIZD et DIZG) étaient mesurées sur les scanners natifs, planifiés (*Figure 94*) et post-opératoires.

Ainsi, l'objectif principal de cette étude était de comparer 10 mesures de référence (DM, D'M, SM, S'M, FM, F'M, DFTD, DFTG, DIZD et DIZG) sur les scanners prévisionnels et post-opératoires des patients opérés d'un HTO avec usage de guides de coupe chirurgicaux. Les objectifs secondaires étaient d'évaluer le résultat esthétique post-opératoire, les complications post-opératoires ainsi que la durée d'hospitalisation.

C. Statistiques

Pour chaque mesure de référence, la moyenne, l'écart-type et les distances minimum et maximum ont été calculés à partir des données obtenues sur les scanners planifiés et post-opératoires pour chaque patient. Les moyennes planifiées et post-opératoires de chaque mesure ont été comparées grâce à un test t pour deux échantillons indépendants à l'aide du logiciel Prism (Graphpad Software, La Jolla, CA). Les différences étaient considérées comme significatives si $p < 0,05$.

Cas (n°)	Sexe	Age (années)	DIO pré-opératoire (mm)	Chirurgie	Complications	Durée de séjour (jours)
1	F	12.1	35,7	Box ostéotomies emportant le zygoma	∅	13
2	M	11.3	41,4	Bipartition faciale	∅	15
3	M	8.8	29,2	Box ostéotomies	Rhinoliquorrhée (DLE)	15
4	F	18.7	35	Box ostéotomies	Kératite œil droit	7
5	F	12	31,6	Bipartition faciale	∅	7
6	F	39.6	36,2	Box ostéotomies	Rhinoliquorrhée (DLE)	28
7	M	11.5	32,3	Box ostéotomies	∅	10
8	F	10	44,5	Box ostéotomies	∅	8
9	F	27.6	35,9	Bipartition faciale	Rhinoliquorrhée	11
10	F	8.3	37,4	Box ostéotomies	∅	6

Tableau 1 : Données démographiques

DIO : Distance Inter-Orbitaire

DLE : Drainage Lombaire Externe

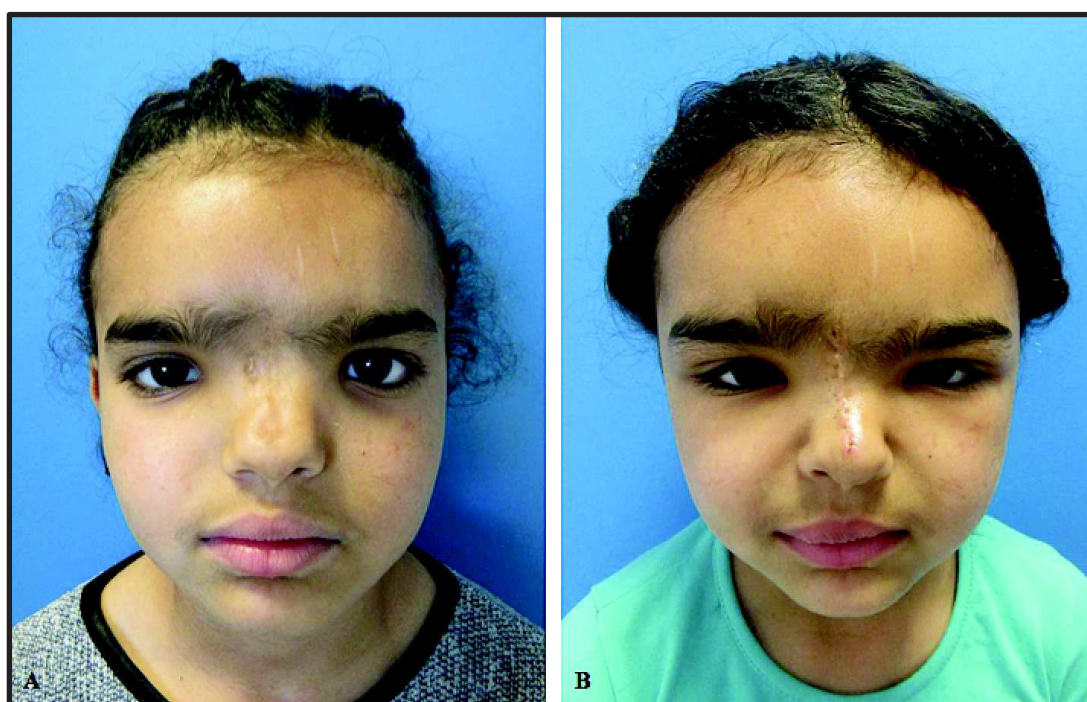

Figure 95 : Photographies pré- et post-opératoires du cas n°10

A : Hypertélorisme orbitaire secondaire à une dysplasie fronto-nasale (pré-opératoire). Rhinoplastie réalisée dans un autre centre dans l'enfance.

B : Résultat 10 jours après l'intervention de correction de l'hypertélorisme orbitaire par box-ostéotomies.

III. Résultats

A. Patients

Cette étude rétrospective monocentrique a inclus 10 patients : 7 femmes et 3 hommes dont les caractéristiques sont décrites dans le *Tableau 1*. La moyenne d'âge était de 16 ans [min : 8,3 ans – max : 39,6 ans]. Les causes d'HTO étaient une dysplasie fronto-nasale chez 5 patients, une fente cranio-faciale chez 3 patients, un syndrome cranio-fronto-nasal lié à une mutation EFNB1 chez 1 patient ou post-traumatique chez 1 patient. La classification de Tessier, valide chez les adultes, permettant de classer en 3 grades de sévérité l'HTO n'a pas été utilisée dans notre cohorte constituée majoritairement d'enfants.

Le *Tableau 1* montre les différentes interventions en fonction des anomalies cranio-maxillo-faciales présentées par les patients. 6 patients ont bénéficié d'une box-ostéotomie, 3 patients d'une bipartition faciale et 1 patiente d'une box-ostéotomie emportant le zygoma dans le cadre d'un HTO asymétrique. Les complications post-opératoires étaient représentées par des brèches dure-mériennes ayant entraîné une rhinorhée chez 3 patients (chez 1 patient la rhinorhée s'est tarie spontanément, 2 autres patients ont nécessité une dérivation lombaire externe), et une kératite chez 1 patient. Aucune complication infectieuse (méningite, infection du matériel d'ostéosynthèse) ou hémorragique n'a été retrouvée. La durée moyenne d'hospitalisation était de 12 jours [min : 6 jours – max : 28 jours].

Les résultats esthétiques étaient satisfaisants pour l'ensemble de la cohorte (*Figure 95*).

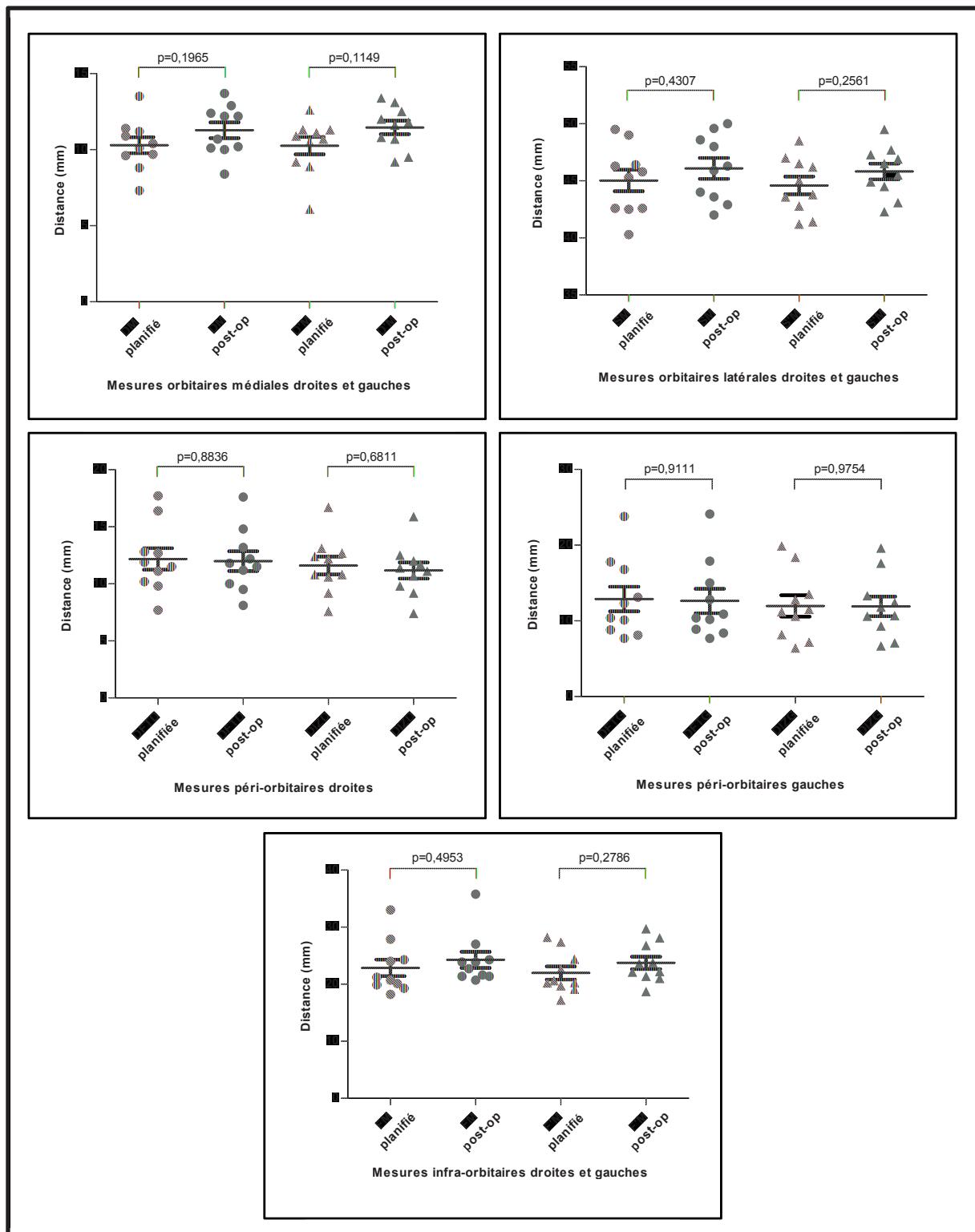


Figure 96 : Comparaison des moyennes planifiées et post-opératoires pour chacune des 10 mesures de référence. Pour chaque mesure de référence, les différences entre moyennes planifiées (en rouge) et post-opératoires (en vert) ne sont pas statistiquement significatives ($p > 0.05$).

B. Comparaisons des planifications pré-opératoires et des résultats post-opératoires

Pour chacun des patients, les 10 mesures de référence (DM, D'M, SM, S'M, FM, F'M, DFTD, DFTG, DIZD et DIZG) ont été réalisées sur les 3 différents scanners (natif, planifié et post-opératoire). Pour chacune des 10 mesures de référence, les moyennes planifiées et post-opératoires n'étaient pas statistiquement différentes ($p > 0.05$) (*Figure 96*).

La différence pour chaque mesure entre scanner planifié et scanner post-opératoire a été recueillie pour l'ensemble de la cohorte (*Tableau 2*). A partir de ces données ont été calculés les moyennes, min-max et écarts-types pour les 10 mesures de référence (*Tableau 3*). La différence moyenne entre les mesures orbitaires planifiées et post-opératoire correspond à l'erreur moyenne entre la planification et le résultat post-opératoire. L'erreur moyenne entre les mesures orbitaires planifiées et post-opératoires DM, D'M, SM et S'M était respectivement de 1.13mm, 1.26mm, 1.06mm et 1.24mm. L'erreur moyenne entre les mesures infra-orbitaires planifiées et post-opératoires FM et F'M était respectivement de 1.69mm et 1.89mm. De même, l'erreur moyenne entre les mesures péri-orbitaires planifiées et post-opératoires DFTD, DFTG, DIZD et DIZG était de 0.75mm, 0.44mm, 0.64mm et 0.62mm.

Cas n°	Delta planifié/post-op (en valeur absolue)									
	DM	SM	FM	DFTD	DIZD	D'M	S'M	F'M	DFTG	DIZG
1	0,5	1	0,9	1,3	0,5	1,2	1,2	1,8	0,1	1,1
2	0,2	0,1	0,1	1,5	1,6	0,5	0,7	1,2	0,3	0,6
3	1,2	1,4	1,4	0,3	0,6	0,3	0,3	1,2	0	2,1
4	1,8	1	3,2	0,7	0,4	1,5	1,5	2,5	0	0,3
5	1,1	1,7	0,4	1,6	1,7	3,4	3,5	3,7	1,8	0,2
6	1,7	1,6	2,8	0,4	0,3	0,9	1	1,5	0,1	0,4
7	2,1	2,3	3,1	0,7	0,2	1,1	1,1	1,9	0,3	0,3
8	0,5	0,3	1,3	0,4	0,2	1,3	1,1	1,5	0,3	0,3
9	0,7	0,1	0,9	0,1	0,8	0,3	0,1	0,6	0,1	0,8
10	1,5	1,1	2,8	0,5	0,1	2,1	1,9	3	1,4	0,1

Tableau 2 : Différence entre les mesures planifiées et post-opératoires pour chaque patient.

	DM	SM	FM	DFTD	DIZD	D'M	S'M	F'M	DFTG	DIZG
Moyenne (mm)	1,13	1,06	1,69	0,75	0,64	1,26	1,24	1,89	0,44	0,62
Minimum (mm)	0,2	0,1	0,1	0,1	0,1	0,3	0,1	0,6	0	0,1
Maximum (mm)	2,1	2,3	3,2	1,6	1,7	3,4	3,5	3,7	1,8	2,1
Ecart-type (mm)	0,6	0,7	1,2	0,5	0,6	0,9	1	0,9	0,6	0,6

Tableau 3 : Synthèse des différences de positionnement des 10 points de référence entre les scanners planifiés et post-opératoires.

IV. Discussion

Cette étude montre qu'il n'existe pas de différence statistiquement significative entre les moyennes des mesures planifiées et post-opératoires de 10 mesures cranio-faciales, indiquant que la CAO et les guides de coupe chirurgicaux sont fiables et précis dans la correction chirurgicale de l'HTO. Pour chaque mesure, l'erreur moyenne était inférieure à 2mm. La CAO et les guides de coupe permettent donc de préparer et de réaliser de façon sûre et rigoureuse cette chirurgie cranio-faciale complexe.

Dans le domaine de la chirurgie cranio-maxillo-faciale, peu d'études comparent les résultats planifiés et post-opératoires après utilisation de la CAO et des guides de coupe. La précision des guides de coupe a été évaluée dans le cadre de reconstructions par lambeaux libres de fibula^{108,151}, dans la correction chirurgicale des séquelles de craniosténoses⁹⁶, dans la chirurgie du sinus frontal⁹⁸ et dans la correction chirurgicale de l'HTO par bipartition faciale¹⁵⁰. Les trois premières études ont montré qu'il n'existait pas de différence statistiquement significatives entre la planification chirurgicale et les résultats post-opératoires. Les deux autres études ont montré que la précision des guides de coupe était infra-millimétrique.

Dans notre étude, les mesures péri-orbitaires (DFTD, DFTG, DIZD et DIZG) sont très précises et retrouvent des différences moyennes entre le scanner planifié et le scanner post-opératoire infra-millimétriques. De même, l'erreur moyenne entre les mesures orbitaires (DM, D'M, SM et S'M) planifiées et post-opératoires est inférieure à 1.5mm. Outre la précision des guides de coupe, ceci montre notamment que les plaques d'ostéosynthèse sur mesure, à proximité des zones de prise de ces mesures, permettent une stabilisation dans l'espace des segments osseux conforme à la planification pré-opératoire.

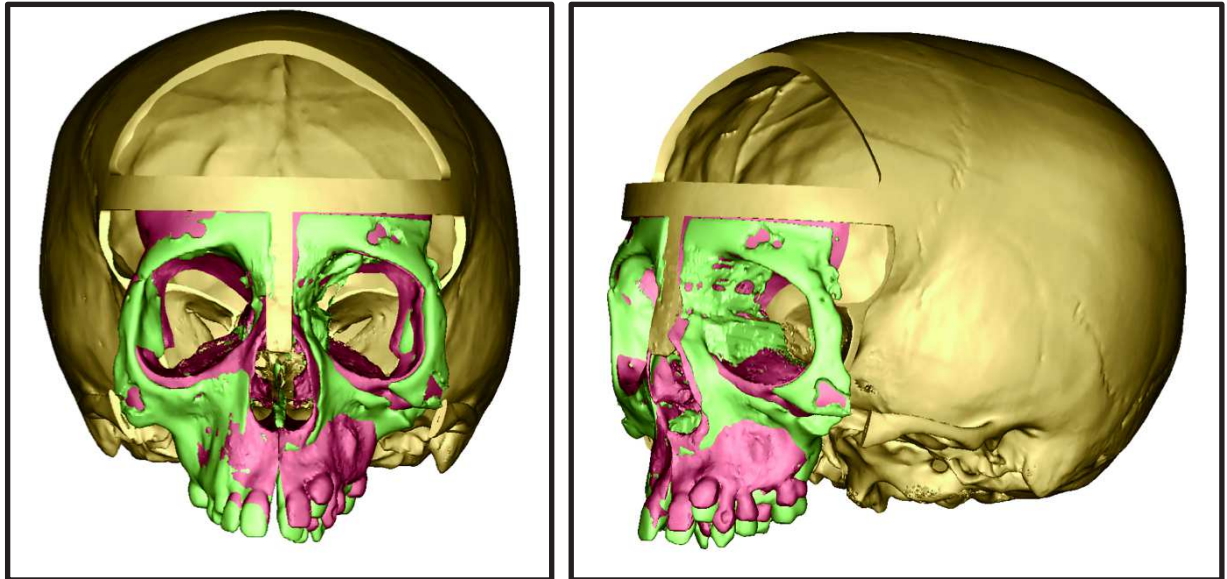


Figure 97 : Bad split zygomatique gauche au cours d'une bipartition faciale ayant entraîné une mauvaise congruence entre les scanners planifié (en rouge) et post-opératoire (en vert).

En revanche, les mesures infra-orbitaires (FM et F'M) montrent que le positionnement de la portion infra-orbitaire est moins précis avec une erreur moyenne supérieure à 1.5mm. Elles représentent ainsi les moins bons résultats de notre cohorte. Ces résultats peuvent être expliqués par l'absence de maintien des segments osseux après rapprochement orbitaire au niveau de la partie infra-orbitaire médiale et par les forces de tractions latérales exercées par les plaques d'ostéosynthèse orbito-zygomatiques dans les cas des box ostéotomies. En effet, dans les cas de bipartition faciale, du fait de la présence de la plaque d'ostéosynthèse maxillaire médiane, permettant une stabilité du montage chirurgical au niveau infra-orbitaire, la différence entre les mesures infra-orbitaires planifiées et post-opératoires est moins importante. Afin d'éviter cet écueil, nous pensons qu'il faudrait stabiliser les portions infra-orbitaires des box-ostéotomies par des plaques d'ostéosynthèses. Il est tout à fait envisageable de mettre une plaque d'ostéosynthèse au niveau des piliers canins, en cas de box-ostéotomie. Ceci pourrait permettre une meilleure stabilité du montage chirurgical, et d'éviter la latéralisation des portions infra-orbitaires en limitant les contraintes qui lui sont appliquées. Cette imprécision au niveau infra-orbitaire ne semble cependant pas avoir de retentissement sur les résultats esthétiques et fonctionnels post-opératoires.

Par ailleurs, les erreurs moyennes entre le scanner planifié et le scanner post-opératoire sont plus importantes à gauche qu'à droite pour les mesures orbitaires et infra-orbitaires (*Tableau 3*). Ceci peut être expliqué par des résultats aberrants retrouvés chez un patient de notre cohorte. En effet, le cas n°5 de notre cohorte présente des différences inférieures à 2mm côté droit entre les mesures planifiées et post-opératoires, ce qui nous semble acceptable. En revanche, ce patient présente des erreurs à gauche supérieures à 3mm (*Tableau 2*) lui faisant obtenir les moins bons résultats de notre cohorte. Ces résultats insatisfaisants peuvent être expliqués par un bad split zygomatique gauche (*Figure 97*) ayant

entraîné un résultat post-opératoire gauche différent de celui initialement planifié sans retentissement sur les résultats controlatéraux.

Les guides de coupe et de pré-forage permettent également au chirurgien une vérification per-opératoire du bon positionnement des cadres orbitaires lors du rapprochement orbitaire. En per-opératoire, au niveau de chaque zone d'ostéosynthèse, nous avons pu vérifier que les trous de pré-forage étaient parfaitement alignés avec les œillets des plaques afin de stabiliser le montage chirurgical conformément à la planification. Si ce n'était pas le cas, le chirurgien s'assurait que l'ensemble des ostéotomies étaient réalisées de façon complète et vérifiait qu'il n'existait pas d'esquille osseuse gênant la médialisation des orbites, jusqu'à obtention de cet alignement.

En plus d'améliorer la précision de l'intervention, la CAO et les guides de coupe permettent probablement un gain de temps opératoire important dans la correction osseuse de l'HTO en guidant le chirurgien tout au long de l'intervention. Bien que cela soit peu décrit dans la littérature, la CAO et les guides de coupe semblent cependant être des outils permettant de diminuer le temps opératoire lors d'interventions cranio-maxillo-faciales. Une équipe chinoise a montré que la CAO et les guides de coupe réduisaient le temps opératoire de 20% par rapport aux méthodes conventionnelles au cours de chirurgies reconstructrices mandibulaires⁸⁴. Le design de notre étude ainsi que les données de la littérature ne permettent cependant pas de le démontrer dans cette indication. En effet, il n'existe à ce jour pas d'étude permettant de montrer que l'usage de la CAO et des guides de coupe diminue le temps opératoire au cours d'une chirurgie de correction de l'HTO.

Une des limites principales de notre étude est le faible nombre de patients dans notre cohorte (n=10). Cet effectif réduit est lié au fait que notre étude est monocentrique et ne s'étend que sur trois ans alors que l'HTO est une pathologie peu commune dans les pays développés. Une autre limite de notre étude est que son design ne nous permet pas de comparer les deux types de chirurgie : chirurgie avec CAO et guides de coupe versus chirurgie conventionnelle. Afin de démontrer objectivement le bénéfice d'utilisation des guides de coupe chirurgicaux dans la correction chirurgicale de l'HTO, en terme de précision et de gain de temps per-opératoires, de prévention des complications post-opératoires et de diminution du temps d'hospitalisation, il serait intéressant de mener une étude prospective comparative dans une plus grande cohorte de patients. Il faudrait ainsi réaliser une étude multicentrique où est comparé un groupe de patients opérés avec des guides de coupe à un groupe dans lequel les méthodes traditionnelles sont utilisées.

Nos résultats montrent que les guides de coupe chirurgicaux sont des dispositifs utiles dans la prise en charge chirurgicale de l'hypertélorisme orbitaire et que les résultats post-opératoires sont proches des simulations virtuelles. Une autre limite de notre étude est que nous n'étudions que les résultats post-opératoires immédiats de notre cohorte sans évaluation d'une éventuelle récurrence à distance. Les facteurs de risque de récurrence sont contradictoires dans la littérature. Pour Mulliken et al.³¹, c'est la sévérité de l'HTO (DIO>40mm) qui représentait le facteur de risque majeur de récurrence chez 19 patients et non l'âge lors de l'intervention, ni l'étiologie de l'HTO. Raposo-Amaral et al.²⁶ ont montré que le risque de récurrence était significativement augmenté lorsque la correction chirurgicale de l'HTO était réalisée avant 8 ans. Dans cette étude ayant inclus 22 patients avec une durée moyenne de suivi de 15.2 ans, la sévérité de l'HTO et la technique opératoire (box-ostéotomie ou bipartition faciale) n'étaient pas des facteurs de risque de récurrence. Des constatations opposées

étaient cependant retrouvées par McCarthy et al.³⁰ qui obtenaient des résultats stables et satisfaisants dans leur cohorte de 20 patients, malgré une correction de l'HTO réalisée avant l'âge de 5 ans. Kawamoto et al.²¹ et Marchac et al.⁴⁴ ont conclu que la correction chirurgicale de l'HTO pouvait être réalisée avant l'entrée à l'école, dès l'éruption des incisives centrales définitives, ce qui correspond à l'âge de 5 ans. Dans notre cohorte, tous les patients ont été opérés après l'âge de 8 ans, et seuls deux patients présentaient une DIO>40 mm, limitant théoriquement le risque de récurrence d'après les données de la littérature. Cependant, il serait intéressant d'effectuer un suivi de notre cohorte avec réalisation de nouvelles mesures, afin de s'assurer de la stabilité dans le temps de nos résultats.

L'utilisation de la CAO et des guides de coupe dans la correction de l'HTO représente une perspective intéressante pour la correction osseuse de cette anomalie. Cependant, elle ne permet actuellement pas une planification de la chirurgie des tissus mous. Les anomalies extra-orbitaires associées à l'HTO sont pourtant considérées comme les plus difficiles à corriger^{13,30,48}. Elles sont majoritairement représentées par un excès médian des tissus mous, des anomalies canthales et des malformations nasales³⁶. Depuis la moitié du XX^{ème} siècle, de nombreux chirurgiens ont étudié la correction de ces anomalies et ont décrit une stratégie de prise en charge des malformations extra-osseuses associées à l'HTO^{2,7,28,33,39,51,152}. Dans la littérature, il n'existe pas d'articles portant sur la simulation virtuelle de chirurgie de correction des anomalies des parties molles dans les cas d'HTO. La progression de la recherche dans ce domaine (CAO/Fabrication Assistée par Ordinateur) et les développements technologiques qui en découleront permettront probablement de simuler et de guider la chirurgie des parties molles associées à l'HTO dans le futur.

V. Conclusion

L'utilisation de la CAO et des guides de coupe facilite la correction osseuse chirurgicale de l'HTO par box ostéotomies ou par bipartition faciale et permet l'obtention de résultats reproductibles précis et satisfaisants. Le développement de nouvelles technologies devrait bientôt permettre de simuler voire de guider la correction des anomalies des parties molles associées à l'HTO, qui représente de nos jours le challenge principal dans la chirurgie de cette déformation.

Bibliographie

1. Tessier P, Guiot G, Rougerie J, Delbet JP, Pastoriza J. [Cranio-naso-orbito-facial osteotomies. Hypertelorism]. *Ann Chir Plast.* 1967;12:103-118.
2. Van Der Meulen JC. The pursuit of symmetry in cranio-facial surgery. *Br J Plast Surg.* 1976;29:85-91.
3. Greig DM. Hypertelorism: A hitherto undifferentiated congenital craniofacial deformity. *Edinb Med J.* 1924;31:560-593.
4. Rougier J, Tessier P, Hervouet F, Woillez M, Lekieffre M, Derome P. Le téléorbitisme. Hypertélorisme orbitaire (oculaire). In: *Chirurgie Plastique Orbito-Palpébrale.* Masson. Paris; 1977:305-326.
5. Tessier P, Guiot G, Rougerie J, Delbet JP, Pastoriza P. Hypertelorism: cranio-naso-orbito-facial and subethmoid osteotomy. *Panminerva Med.* 1969;11(3):102-116.
6. Van der Meulen JC, Mazzola R, Vermey-Keers C, Stricker M, Raphael B. A morphogenetic classification of craniofacial malformations. *Plast Reconstr Surg.* 1983;71(4):560-572.
7. Van der Meulen JC, Vaandrager JM. Surgery related to the correction of hypertelorism. *Plast Reconstr Surg.* 1983;71(1):6-19.
8. Ian T. Jackson, Mustardé JC. Orbital Hypertelorism. In: *Plastic Surgery in Infancy and Childhood.* New York: Churchill-Livingstone; 1988.
9. Standring S, Gray H, eds. *Gray's Anatomy: The Anatomical Basis of Clinical Practice.* 40. ed., reprinted. Edinburgh: Churchill Livingstone Elsevier; 2009.
10. Sharma RK. Hypertelorism. *Indian J Plast Surg.* 2014;47(3):284-292.
11. Tessier P. Orbital hypertelorism. I. Successive surgical attempts. Material and methods. Causes and mechanisms. *Scand J Plast Reconstr Surg.* 1972;6:135-155.
12. Hansman CF. Growth of interorbital distance and skull thickness as observed in roentgenographic measurements. *Radiology.* 1966;86(1):87-96.
13. Munro IR, Das SK. Improving results in orbital hypertelorism correction. *Ann Plast Surg.* 1979;2:499-507.
14. Tan ST, Mulliken JB. Hypertelorism: nosologic analysis of 90 patients. *Plast Reconstr Surg.* 1997;99(2):317-327.
15. Currarino G, Silverman FN. Orbital hypotelorism, arhinencephaly, and trigonocephaly. *Radiology.* 1960;74:206-217.
16. Morin JD, Hill JC, Anderson JE, Grainger RM. A study of growth in the interorbital region. *Am J Ophthalmol.* 1963;56:895-901.

17. Costaras M, Pruzansky S, Broadbent BH. Bony interorbital distance (BIOD), head size, and level of the cribriform plate relative to orbital height: I. Normal standards for age and sex. *J Craniofac Genet Dev Biol.* 1982;2(1):5-18.
18. Mafee MF, Pruzansky S, Corrales MM, et al. CT in the evaluation of the orbit and the bony interorbital distance. *AJNR Am J Neuroradiol.* 1986;7(2):265-269.
19. Waitzman AA, Posnick JC, Armstrong DC, Pron GE. Craniofacial skeletal measurements based on computed tomography: Part II. Normal values and growth trends. *Cleft Palate Craniofac J.* 1992;29(2):118-128.
20. Rougier J, Tessier P, F. Hervouet, Woillez M, Lekieffre M, Derome P. Nouvelle classification anatomique des fentes faciales, cranio-faciales et latéro-latérales. Leur répartition autour de l'orbite. In: *Chirurgie Plastique Orbito-Palpébrale.* Masson. Rapport de la Société française d'ophtalmologie. Paris; 1977:191-257.
21. Kawamoto HK, Heller JB, Heller MM, et al. Craniofrontonasal dysplasia: a surgical treatment algorithm. *Plast Reconstr Surg.* 2007;120(7):1943-1956.
22. Ez-Zahraoui M, Lezrek O, Cherkaoui O. [Waardenburg syndrome type 1]. *J Fr Ophtalmol.* 2019;42(1):94-95.
23. Apert E. De l'acrocéphalosyndactylie. In: *Bulletins et Mémoires, Société Médicale Des Hôpitaux de Paris.* Vol 23. Paris; 1905:1310.
24. Crouzon O. Dysostose cranio-faciale héréditaire. In: *Bulletins et Mémoires de La Société Médicale Des Hôpitaux de Paris.* Vol 33. Paris; 1912:545.
25. Converse JM, Ransohoff J, Mathews ES, Smith B, Molenaar A. Ocular hypertelorism and pseudohypertelorism. Advances in surgical treatment. *Plast Reconstr Surg.* 1970;45:1-13.
26. Raposo-Amaral CE, Raposo-Amaral CM, Raposo-Amaral CA, Chahal H, Bradley JP, Jarrahy R. Age at surgery significantly impacts the amount of orbital relapse following hypertelorbitism correction: a 30-year longitudinal study. *Plast Reconstr Surg.* 2011;127(4):1620-1630.
27. Kumar A, Helling E, Guenther D, Crabtree T, Wexler AW, Bradley JP. Correction of frontonasoethmoidal encephalocele: the HULA procedure. *Plast Reconstr Surg.* 2009;123(2):661-669.
28. Tessier P. Experiences in the treatment of orbital hypertelorism. *Plast Reconstr Surg.* 1974;53(1):1-18.

29. Del Campo AF. Surgical treatment of the epicanthal fold. *Plast Reconstr Surg.* 1984;73(4):566-571.
30. McCarthy JG, La Trenta GS, Breitbart AS, Zide BM, Cutting CB. Hypertelorism correction in the young child. *Plast Reconstr Surg.* 1990;86(2):214-225.
31. Mulliken JB, Kaban LB, Evans CA, Strand RD, Murray JE. Facial skeletal changes following hypertelorbitism correction. *Plast Reconstr Surg.* 1986;77(1):7-16.
32. Adolphs N, Haberl E-J, Liu W, Keeve E, Menneking H, Hoffmeister B. Virtual planning for craniomaxillofacial surgery--7 years of experience. *J Craniomaxillofac Surg.* 2014;42:e289-295.
33. Urrego AF, Garri JI, O'Hara CM, Kawamoto HK, Bradley JP. The K stitch for hypertelorbitism: improved soft tissue correction with glabellar width reduction. *J Craniofac Surg.* 2005;16(5):855-859.
34. McCarthy JG. Discussion: Hypertelorism correction: what happens with growth? Evaluation of a series of 95 surgical cases. *Plast Reconstr Surg.* 2012;129(3):728-730.
35. Shakir S, Hoppe IC, Taylor JA. State-of-the-Art Hypertelorism Management. *Clin Plast Surg.* 2019;46(2):185-195.
36. Raposo-Amaral CE, Denadai R, Ghizoni E, Raposo-Amaral CA. Surgical Strategies for Soft Tissue Management in Hypertelorbitism. *Ann Plast Surg.* 2017;78(4):421-427.
37. Arnaud é. L'innovation en chirurgie craniofaciale : depuis Tessier jusqu'aux perspectives futures. D'après les témoignages de F. Ortiz-Monasterio, D. Marchac, F. Firmin et T. Wolfe. *Annales de Chirurgie Plastique Esthétique.* 2010;55(5):363-383.
38. Guichard B. Le crayon rouge, Outil d'une rupture chirurgicale. Premiers témoignages sur la "Collection Tessier". Juin 2011.
39. Webster JP, Deming EG. The surgical treatment of the bifid nose. *Plast Reconstr Surg.* 1950;6:1-37.
40. Converse JM, Smith B, Troutman RC. An operation for congenital and traumatic hypertelorism. In: *Plastic and Reconstructive Surgery of the Eye and Adnexa.* Washington: Butterworths; 1962:104-109.
41. Lewin ML. Facial deformity in acrocephaly and its surgical correction. *AMA Arch Ophthalmol.* 1952;47:321-327.

42. Schmid E. Surgical Management of Hypertelorism. In: *Craniofacial Anomalies: Pathogenesis and Repair*. Longacre JJ, ed. Philadelphia: J.B. Lippincott Company; 1968:155-161.
43. Psillakis JM, Zanini SA, Godoy R, Cardim VL. Orbital hypertelorism: modification of the craniofacial osteotomy line. *J Maxillofac Surg*. 1981;9:10-14.
44. Marchac D, Sati S, Renier D, Deschamps-Braly J, Marchac A. Hypertelorism correction: what happens with growth? Evaluation of a series of 95 surgical cases. *Plast Reconstr Surg*. 2012;129:713-727.
45. Shen W, Cui J, Chen J, Ying ZX. Treatment of orbital hypertelorism using inverted U-shaped osteotomy. *J Craniofac Surg*. 2015;26:415-417.
46. Tulasne JF. Maxillary growth following total septal resection in teleorbitism. In: *Craniofacial Surgery*. Boston: Little, Brown; 1985:176-189.
47. Psillakis J. Surgical treatment of hypertelorbitism. In: *Craniofacial Surgery*. Boston: Little, Brown; 1985:190-199.
48. Tessier P, Guiot G, Derome P. Orbital hypertelorism. II. Definite treatment of orbital hypertelorism (OR.H.) by craniofacial or by extracranial osteotomies. *Scand J Plast Reconstr Surg*. 1973;7(1):39-58.
49. Van Der Meulen J. Medial faciotomy. *Br J Plast Surg*. 1979;32:339-342.
50. Ortiz Monasterio F, Medina O, Musolas A. Geometrical planning for the correction of orbital hypertelorism. *Plast Reconstr Surg*. 1990;86:650-657.
51. Ortiz-Monasterio F, Molina F. Orbital hypertelorism. *Clin Plast Surg*. 1994;21:599-612.
52. Converse JM, Smith B. Naso-orbital fractures and traumatic deformities of the medial canthus. *Plast Reconstr Surg*. 1966;38(2):147-162.
53. Alberti C. Three-dimensional CT and structure models. *Br J Radiol*. 1980;53(627):261-262.
54. Lambrecht JT, Brix F. Individual skull model fabrication for craniofacial surgery. *Cleft Palate J*. 1990;27(4):382-385.
55. Jacobs CA, Lin AY. A New Classification of Three-Dimensional Printing Technologies: Systematic Review of Three-Dimensional Printing for Patient-Specific Craniomaxillofacial Surgery. *Plast Reconstr Surg*. 2017;139(5):1211-1220.

56. Hull CW. Apparatus for Production of Three-Dimensional Objects by Stereolithography. 1986.
57. Barker TM, Earwaker WJ, Lisle DA. Accuracy of stereolithographic models of human anatomy. *Australas Radiol.* 1994;38(2):106-111.
58. Bouyssié JF, Bouyssié S, Sharrock P, Duran D. Stereolithographic models derived from x-ray computed tomography. Reproduction accuracy. *Surg Radiol Anat.* 1997;19(3):193-199.
59. Bill JS, Reuther JF, Dittmann W, et al. Stereolithography in oral and maxillofacial operation planning. *Int J Oral Maxillofac Surg.* 1995;24(1 Pt 2):98-103.
60. Van Nunen DPF, Janssen LE, Stubenitsky BM, Han KS, Muradin MSM. Stereolithographic skull models in the surgical planning of fronto-supraorbital bar advancement for non-syndromic trigonocephaly. *J Craniomaxillofac Surg.* 2014;42(6):959-965.
61. Devauchelle B. [Third dimension and craniofacial plastic surgery]. *Ann Chir Plast Esthet.* 1995;40(6):666-675.
62. Kärcher H. Three-dimensional craniofacial surgery: transfer from a three-dimensional model (Endoplan) to clinical surgery: a new technique (Graz). *J Craniomaxillofac Surg.* 1992;20(3):125-131.
63. Stoker NG, Mankovich NJ, Valentino D. Stereolithographic models for surgical planning: preliminary report. *J Oral Maxillofac Surg.* 1992;50(5):466-471.
64. Taha F, Testelin S, Deschepper B, Devauchelle B. [Orthognathic surgery and stereolithographic models. A new technic of dental occlusion transfer]. *Rev Stomatol Chir Maxillofac.* 2000;101(2):65-71.
65. Kermer C, Lindner A, Friede I, Wagner A, Millesi W. Preoperative stereolithographic model planning for primary reconstruction in craniomaxillofacial trauma surgery. *J Craniomaxillofac Surg.* 1998;26(3):136-139.
66. Laganà F, Segna E, Baj A, et al. Replica-guided trauma surgery. *J Biol Regul Homeost Agents.* 2017;31(2 Suppl 1):175-180.
67. Powers DB, Edgin WA, Tabatchnick L. Stereolithography: a historical review and indications for use in the management of trauma. *J Craniomaxillofac Trauma.* 1998;4(3):16-23.

68. Hidalgo HM, Romo GW, Estolano RTR. Stereolithography: a method for planning the surgical correction of the hypertelorism. *J Craniofac Surg.* 2009;20:1473-1477.
69. Sailer HF, Haers PE, Zollikofer CP, Warnke T, Carls FR, Stucki P. The value of stereolithographic models for preoperative diagnosis of craniofacial deformities and planning of surgical corrections. *Int J Oral Maxillofac Surg.* 1998;27:327-333.
70. Cunningham LL, Madsen MJ, Peterson G. Stereolithographic modeling technology applied to tumor resection. *J Oral Maxillofac Surg.* 2005;63(6):873-878.
71. Ro EY, Ridge JA, Topham NS. Using stereolithographic models to plan mandibular reconstruction for advanced oral cavity cancer. *Laryngoscope.* 2007;117(4):759-761.
72. Al-Sukhun J, Törnwall J, Lindqvist C, Kontio R, Penttila H. One-stage zygomaticomandibular approach for improved access to the hemimaxilla and the middle base of the skull. *J Craniofac Surg.* 2008;19(2):528-533.
73. Chopra K, Folstein MK, Manson PN, Gastman BR. Complex craniofacial reconstruction using stereolithographic modeling. *Ann Plast Surg.* 2014;72(1):59-63.
74. Park SW, Choi JW, Koh KS, Oh TS. Mirror-Imaged Rapid Prototype Skull Model and Pre-Molded Synthetic Scaffold to Achieve Optimal Orbital Cavity Reconstruction. *J Oral Maxillofac Surg.* 2015;73(8):1540-1553.
75. Kernan BT, Wimsatt JA. Use of a stereolithography model for accurate, preoperative adaptation of a reconstruction plate. *J Oral Maxillofac Surg.* 2000;58(3):349-351.
76. Azuma M, Yanagawa T, Ishibashi-Kanno N, et al. Mandibular reconstruction using plates prebent to fit rapid prototyping 3-dimensional printing models ameliorates contour deformity. *Head Face Med.* 2014;10:45.
77. Goh BT, Lee S, Tideman H, Stoelinga PJW. Mandibular reconstruction in adults: a review. *Int J Oral Maxillofac Surg.* 2008;37(7):597-605.
78. Krüger E, Krumholz K. Results of bone grafting after rigid fixation. *J Oral Maxillofac Surg.* 1984;42(8):491-496.
79. Cuono CB, Ariyan S. Immediate reconstruction of a composite mandibular defect with a regional osteomusculocutaneous flap. *Plast Reconstr Surg.* 1980;65(4):477-484.

80. Hidalgo DA. Fibula free flap: a new method of mandible reconstruction. *Plast Reconstr Surg*. 1989;84(1):71-79.
81. Teot L, Bosse J, Mourfarrege R. The scapular crest pedicled bone graft. *Int J Microsurg*. 1981;3:257-262.
82. Dumbach J, Rodemer H, Spitzer WJ, Steinhäuser EW. Mandibular reconstruction with cancellous bone, hydroxylapatite and titanium mesh. *J Craniomaxillofac Surg*. 1994;22(3):151-155.
83. Man Q-W, Jia J, Liu K, Chen G, Liu B. Secondary reconstruction for mandibular osteoradionecrosis defect with fibula osteomyocutaneous flap flowthrough from radial forearm flap using stereolithographic 3-dimensional printing modeling technology. *J Craniofac Surg*. 2015;26(2):e190-193.
84. Liu Y, Xu L, Zhu H, Liu SS-Y. Technical procedures for template-guided surgery for mandibular reconstruction based on digital design and manufacturing. *Biomed Eng Online*. 2014;13:63.
85. Cohen A, Laviv A, Berman P, Nashef R, Abu-Tair J. Mandibular reconstruction using stereolithographic 3-dimensional printing modeling technology. *Oral Surg Oral Med Oral Pathol Oral Radiol Endod*. 2009;108(5):661-666.
86. Yamada H, Nakaoka K, Horiuchi T, et al. Mandibular reconstruction using custom-made titanium mesh tray and particulate cancellous bone and marrow harvested from bilateral posterior ilia. *J Plast Surg Hand Surg*. 2014;48(3):183-190.
87. Salgueiro MI, Stevens MR. Experience with the use of prebent plates for the reconstruction of mandibular defects. *Craniomaxillofac Trauma Reconstr*. 2010;3(4):201-208.
88. Chutchurru MS, Brusca MI, Palavecino R. Ameloblastoma: Reconstruction Using Titanium Plates adapted Using Stereolithographic Models. *Ann Maxillofac Surg*. 2018;8(2):337-341.
89. Horn D, Engel M, Bodem JP, Hoffmann J, Freudlsperger C. Reconstruction of a near-total nasal defect using a precontoured titanium mesh with a converse scalping flap. *J Craniofac Surg*. 2012;23(5):e410-412.
90. Lim CGT, Campbell DI, Clucas DM. Rapid prototyping technology in orbital floor reconstruction: application in three patients. *Craniomaxillofac Trauma Reconstr*. 2014;7(2):143-146.

91. Nkenke E, Eitner S. Complex hemimaxillary rehabilitation with a prefabricated fibula flap and cast-based vacuum-formed surgical template. *J Prosthet Dent.* 2014;111(6):521-524.
92. Melville JC, Manis CS, Shum JW, Alsuwied D. Single-Unit 3D-Printed Titanium Reconstruction Plate for Maxillary Reconstruction: The Evolution of Surgical Reconstruction for Maxillary Defects-A Case Report and Review of Current Techniques. *J Oral Maxillofac Surg.* December 2018.
93. Kozakiewicz M, Szymor P. Comparison of pre-bent titanium mesh versus polyethylene implants in patient specific orbital reconstructions. *Head Face Med.* 2013;9:32.
94. Paré A, Joly A, Queiros C, Goga D, Laure B. Computer-Assisted Bilateral Orbitozygomatic Reconstruction in a Patient With Treacher Collins Syndrome Using Bicortical Calvarial Graft. *JAMA Facial Plast Surg.* 2018;20(6):523-525.
95. Soleman J, Thieringer F, Beinemann J, Kunz C, Guzman R. Computer-assisted virtual planning and surgical template fabrication for frontoorbital advancement. *Neurosurg Focus.* 2015;38(5):E5.
96. Queiros C, Joly A, Paré A, et al. Use of cutting guides during craniostylosis sequelae surgery: A comparative study between computer-assisted planning and post-operative results. *J Craniomaxillofac Surg.* 2017;45:1062-1068.
97. Atanasiu M, Paré A, Joly A, Goga D, Laure B. [Orbitofrontal bone reconstruction with cutting guides]. *Ann Chir Plast Esthet.* 2018;63(1):91-96.
98. Daniel M, Watson J, Hoskison E, Sama A. Frontal sinus models and onlay templates in osteoplastic flap surgery. *J Laryngol Otol.* 2011;125(1):82-85.
99. Mazzoni S, Bianchi A, Schiariti G, Badiali G, Marchetti C. Computer-aided design and computer-aided manufacturing cutting guides and customized titanium plates are useful in upper maxilla waferless repositioning. *J Oral Maxillofac Surg.* 2015;73(4):701-707.
100. Li B, Zhang L, Sun H, Yuan J, Shen SGF, Wang X. A novel method of computer aided orthognathic surgery using individual CAD/CAM templates: a combination of osteotomy and repositioning guides. *Br J Oral Maxillofac Surg.* 2013;51(8):e239-244.

101. McAllister P, Watson M, Burke E. A Cost-Effective, In-House, Positioning and Cutting Guide System for Orthognathic Surgery. *J Maxillofac Oral Surg.* 2018;17(1):112-114.
102. Ye N, Long H, Zhu S, Yang Y, Lai W, Hu J. The Accuracy of Computer Image-Guided Template for Mandibular Angle Ostectomy. *Aesthetic Plast Surg.* 2015;39(1):117-123.
103. Flügge TV, Nelson K, Schmelzeisen R, Metzger MC. Three-dimensional plotting and printing of an implant drilling guide: simplifying guided implant surgery. *J Oral Maxillofac Surg.* 2013;71(8):1340-1346.
104. Ciocca L, Fantini M, De Crescenzo F, Persiani F, Scotti R. Computer-aided design and manufacturing construction of a surgical template for craniofacial implant positioning to support a definitive nasal prosthesis. *Clin Oral Implants Res.* 2011;22(8):850-856.
105. Schepers RH, Raghoobar GM, Vissink A, et al. Fully 3-dimensional digitally planned reconstruction of a mandible with a free vascularized fibula and immediate placement of an implant-supported prosthetic construction. *Head Neck.* 2013;35(4):E109-114.
106. Rodby KA, Turin S, Jacobs RJ, et al. Advances in oncologic head and neck reconstruction: systematic review and future considerations of virtual surgical planning and computer aided design/computer aided modeling. *J Plast Reconstr Aesthet Surg.* 2014;67(9):1171-1185.
107. Wang YY, Zhang HQ, Fan S, et al. Mandibular reconstruction with the vascularized fibula flap: comparison of virtual planning surgery and conventional surgery. *Int J Oral Maxillofac Surg.* 2016;45(11):1400-1405.
108. Metzler P, Geiger EJ, Alcon A, Ma X, Steinbacher DM. Three-dimensional virtual surgery accuracy for free fibula mandibular reconstruction: planned versus actual results. *J Oral Maxillofac Surg.* 2014;72(12):2601-2612.
109. Weitz J, Wolff K-D, Kesting MR, Nobis C-P. Development of a novel resection and cutting guide for mandibular reconstruction using free fibula flap. *J Craniomaxillofac Surg.* 2018;46(11):1975-1978.

110. Dong Z, Li B, Xie R, Wu Q, Zhang L, Bai S. Comparative study of three kinds of fibula cutting guides in reshaping fibula for the reconstruction of mandible: An accuracy simulation study in vitro. *J Craniomaxillofac Surg.* 2017;45(8):1227-1235.
111. Lim S-H, Kim M-K, Kang S-H. Precision of fibula positioning guide in mandibular reconstruction with a fibula graft. *Head Face Med.* 2016;12:7.
112. Rem K, Bosc R, De Kermadec H, Hersant B, Meningaud J-P. [How to make your own custom cutting guides for both mandibular and fibular stair step osteotomies?]. *Ann Chir Plast Esthet.* 2017;62(6):652-658.
113. Battaglia S, Maiolo V, Savastio G, et al. Osteomyocutaneous fibular flap harvesting: Computer-assisted planning of perforator vessels using Computed Tomographic Angiography scan and cutting guide. *J Craniomaxillofac Surg.* 2017;45(10):1681-1686.
114. Bosc R, Hersant B, Carloni R, et al. Mandibular reconstruction after cancer: an in-house approach to manufacturing cutting guides. *Int J Oral Maxillofac Surg.* 2017;46(1):24-31.
115. Tarsitano A, Mazzoni S, Cipriani R, Scotti R, Marchetti C, Ciocca L. The CAD-CAM technique for mandibular reconstruction: an 18 patients oncological case-series. *J Craniomaxillofac Surg.* 2014;42(7):1460-1464.
116. Numajiri T, Morita D, Nakamura H, Yamochi R, Tsujiko S, Sowa Y. Designing CAD/CAM Surgical Guides for Maxillary Reconstruction Using an In-house Approach. *J Vis Exp.* 2018;(138).
117. Wang Y-Y, Fan S, Zhang H-Q, Lin Z-Y, Ye J-T, Li J-S. Virtual Surgical Planning in Precise Maxillary Reconstruction With Vascularized Fibular Graft After Tumor Ablation. *J Oral Maxillofac Surg.* 2016;74(6):1255-1264.
118. Benateau H, Chatellier A, Caillot A, Labbe D, Veyssiere A. Computer-assisted planning of distraction osteogenesis for lower face reconstruction in gunshot traumas. *J Craniomaxillofac Surg.* 2016;44(10):1583-1591.
119. Cassetta M, Pandolfi S, Giansanti M. Minimally invasive corticotomy in orthodontics: a new technique using a CAD/CAM surgical template. *Int J Oral Maxillofac Surg.* 2015;44(7):830-833.

120. Dong Z, Li Q, Bai S, Zhang L. Application of 3-Dimensional Printing Technology to Kirschner Wire Fixation of Adolescent Condyle Fracture. *J Oral Maxillofac Surg.* 2015;73(10):1970-1976.
121. Ahmed M, Salah MK, Khairy N. Computer-Aided Design/Computer-Aided Manufacturing Cutting Guides for Odontectomy of Deeply Impacted Mandibular Third Molars. *Open Access Maced J Med Sci.* 2018;6(12):2395-2401.
122. Schouman T, Rouch P, Imholz B, Fasel J, Courvoisier D, Scolozzi P. Accuracy evaluation of CAD/CAM generated splints in orthognathic surgery: a cadaveric study. *Head Face Med.* 2015;11:24.
123. Shaheen E, Sun Y, Jacobs R, Politis C. Three-dimensional printed final occlusal splint for orthognathic surgery: design and validation. *Int J Oral Maxillofac Surg.* 2017;46(1):67-71.
124. Chin S-J, Wilde F, Neuhaus M, Schramm A, Gellrich N-C, Rana M. Accuracy of virtual surgical planning of orthognathic surgery with aid of CAD/CAM fabricated surgical splint-A novel 3D analyzing algorithm. *J Craniomaxillofac Surg.* 2017;45(12):1962-1970.
125. Adolphs N, Liu W, Keeve E, Hoffmeister B. RapidSplint: virtual splint generation for orthognathic surgery - results of a pilot series. *Comput Aided Surg.* 2014;19(1-3):20-28.
126. Song K-G, Baek S-H. Comparison of the accuracy of the three-dimensional virtual method and the conventional manual method for model surgery and intermediate wafer fabrication. *Oral Surg Oral Med Oral Pathol Oral Radiol Endod.* 2009;107(1):13-21.
127. Scolozzi P. Applications of 3D orbital computer-assisted surgery (CAS). *J Stomatol Oral Maxillofac Surg.* 2017;118:217-223.
128. Kim B-J, Hong K-S, Park K-J, Park D-H, Chung Y-G, Kang S-H. Customized cranioplasty implants using three-dimensional printers and polymethyl-methacrylate casting. *J Korean Neurosurg Soc.* 2012;52(6):541-546.
129. Dean D, Min K-J, Bond A. Computer aided design of large-format prefabricated cranial plates. *J Craniofac Surg.* 2003;14(6):819-832.
130. Eppley BL, Kilgo M, Coleman JJ. Cranial reconstruction with computer-generated hard-tissue replacement patient-matched implants: indications, surgical technique, and long-term follow-up. *Plast Reconstr Surg.* 2002;109(3):864-871.

131. Goh RCW, Chang C-N, Lin C-L, Lo L-J. Customised fabricated implants after previous failed cranioplasty. *J Plast Reconstr Aesthet Surg*. 2010;63(9):1479-1484.
132. Hoffmann B, Sepehrnia A. Tailored implants for alloplastic cranioplasty--clinical and surgical considerations. *Acta Neurochir Suppl*. 2005;93:127-129.
133. Saringer W, Nöbauer-Huhmann I, Knosp E. Cranioplasty with individual carbon fibre reinforced polymere (CFRP) medical grade implants based on CAD/CAM technique. *Acta Neurochir (Wien)*. 2002;144(11):1193-1203.
134. Hatamleh MM, Cartmill M, Watson J. Management of extensive frontal cranioplasty defects. *J Craniofac Surg*. 2013;24(6):2018-2022.
135. Gerbino G, Zavattoni E, Zenga F, Bianchi FA, Garzino-Demo P, Berrone S. Primary and secondary reconstruction of complex craniofacial defects using polyetheretherketone custom-made implants. *J Craniomaxillofac Surg*. 2015;43(8):1356-1363.
136. Rotaru H, Schumacher R, Kim S-G, Dinu C. Selective laser melted titanium implants: a new technique for the reconstruction of extensive zygomatic complex defects. *Maxillofac Plast Reconstr Surg*. 2015;37(1):1.
137. Guillier D, Moris V, See L-A, Girodon M, Wajszczak B-L, Zwetyenga N. [Custom-made implant for complex facial reconstruction: A case of total replacement of temporo-mandibular joint, zygomatic arch and malar bone]. *J Stomatol Oral Maxillofac Surg*. 2017;118(1):52-56.
138. Mici E, Belli E. Fibrous Dysplasia: A Complex Maxillary Reconstruction. *J Craniofac Surg*. 2018;29(7):e660-e661.
139. Scolozzi P. Computer-aided design and computer-aided modeling (CAD/CAM) generated surgical splints, cutting guides and custom-made implants: Which indications in orthognathic surgery? *Rev Stomatol Chir Maxillofac Chir Orale*. 2015;116(6):343-349.
140. Vetter M. Critères associés à l'échec des implants mandibulaires extra-oraux en titane poreux conçus sur mesure. Expérience de 5 ans au CHU de Caen. Avril 2019.
141. Engel M, Hoffmann J, Castrillon-Oberndorfer G, Freudlsperger C. The value of three-dimensional printing modelling for surgical correction of orbital hypertelorism. *Oral Maxillofac Surg*. 2015;19:91-95.

142. Fadda MT, Saverio De Ponte F, Bottini DJ, Iannetti G. Study and planning of the surgical procedure for the orbital district in patients affected by craniofacial malformations. *J Craniofac Surg.* 1996;7:207-223.
143. Xie K, Yang S, Zhu YM. 3D visualization and simulation in surgical planning system of orbital hypertelorism. *J Med Syst.* 2011;35:617-623.
144. De Ponte FS, Bottini DJ, Sassano PP, Iannetti G. Surgical planning and correction of medial craniofacial cleft. *J Craniofac Surg.* 1997;8:318-322.
145. Gonzalez AM, Elahi M, Barakat K, Yavuzer R, Brinkmann B, Jackson IT. Hypertelorism: The Importance of Three-Dimensional Imaging and Trends in the Surgical Correction by Facial Bipartition: *Plast Reconstr Surg.* 2005;115:1537-1546.
146. Zhu M, Chai G, Lin L, et al. Effectiveness of a Novel Augmented Reality-Based Navigation System in Treatment of Orbital Hypertelorism. *Ann Plast Surg.* 2016;77:662-668.
147. Chang EI, Jenkins MP, Patel SA, Topham NS. Long-Term Operative Outcomes of Preoperative Computed Tomography-Guided Virtual Surgical Planning for Osteocutaneous Free Flap Mandible Reconstruction. *Plast Reconstr Surg.* 2016;137:619-623.
148. Haas AJ. Palatal expansion: Just the beginning of dentofacial orthopedics. *American Journal of Orthodontics.* 1970;57(3):219-255.
149. Tahiri Y, Taylor JA. In support of using computer-aided design and modeling for periorbital osteotomies. *J Craniofac Surg.* 2015;26:100-103.
150. Schlund M, Paré A, Joly A, Laure B. Computer-Assisted Surgery in Facial Bipartition Surgery. *J Oral Maxillofac Surg.* 2018;76:1094.e1-1094.e7.
151. Foley BD, Thayer WP, Honeybrook A, McKenna S, Press S. Mandibular reconstruction using computer-aided design and computer-aided manufacturing: an analysis of surgical results. *J Oral Maxillofac Surg.* 2013;71(2):e111-119.
152. Converse JM, Wood-Smith D. Craniofacial surgery for ocular hypertelorism and craniofacial stenosis. *Trans Am Acad Ophthalmol Otolaryngol.* 1973;77(5):ORL352-367.

Annexes

ANNEXES

Annexe 1 : « Surgical Treatment of Orbital Hypertelorism : Historical Evolution and Development Prospects ».....A3

Annexe 2 : Protocole du scanner pré-opératoire Materialise.....A39

Annexe 3 : Simulations pré-opératoires et résultats post-opératoires de l'ensemble de la cohorte.....A43

CAS N° 1	A 44
CAS N° 2	A 46
CAS N° 3	A 48
CAS N° 4	A 50
CAS N° 5	A 52
CAS N° 6	A 54
CAS N° 7	A 56
CAS N° 8	A 58
CAS N° 9	A 60
CAS N° 10	A 62

Annexe 1 :
**« Surgical Treatment of Orbital
Hypertelorism : Historical Evolution and
Development Prospects »**

Summary

Orbital hypertelorism (OR.H) is defined as an abnormal increase in the distance between the two orbits secondary to a skeletal anomaly, and it occurs in association with numerous congenital craniofacial malformations. Since its description by Greig in 1924, OR.H and the associated corrective procedures have captivated many surgeons. Here we present a discussion of the historical evolution of surgery for OR.H and highlight its future prospects. In the mid-twentieth century, only cover-up techniques simulating approximation of the eyes via an optical illusion were used, such as frontonasal skin resection, epicanthal fold surgery, and rhinoplasty. Subsequently, numerous surgeons attempted to correct the deformation using orbitonasal osteotomies via an extracranial approach. However, the outcomes were largely inadequate. Finally, in 1967, Tessier developed an efficient two-stage technique for OR.H correction via an intracranial approach; this technique revolutionized the management of OR.H. In 1970, Converse refined Tessier's procedure by performing a one-stage surgery that preserved olfaction. In 1976, Van Der Meulen developed the facial bipartition technique, which simultaneously corrected maxillary and craniofacial deformities. Box osteotomies and facial bipartition are still used for the correction of OR.H. Using the technological advancements introduced in the early 2000s, several surgeons have attempted to improve these techniques with the use of three-dimensional (3D) surgical planning, preoperative 3D printing, augmented reality-based surgical navigation, and computer assisted surgery using cutting guides. These modern-day practices are rapidly developing and are expected to refine and standardize the surgical correction of OR.H in the future.

INTRODUCTION

The term hypertelorism is derived from Greek terms (*hyper*: above, *téle*: far, *orizein*: separate), and it corresponds to an abnormally increased distance between two organs or bodily parts. Since its description by Greig¹ in 1924, orbital hypertelorism (OR.H) and its correction have captivated many surgeons. Tessier defined OR.H as abnormal widening of the distance between the two orbits secondary to a skeletal anomaly, generally in association with congenital craniofacial malformations.^{2,3} Depending on the interorbital distance (IOD), which corresponds to the gap between the two dacryons, Tessier described three degrees of OR.H severity⁴: first degree, $30 \text{ mm} < \text{IOD} < 34 \text{ mm}$; second degree, $34 \text{ mm} < \text{IOD} < 40 \text{ mm}$; and third degree, $\text{IOD} > 40 \text{ mm}$.

OR.H management has been a fascinating surgical challenge since the mid-twentieth century. Surgery, which facilitates a decrease in IOD via skull and face osteotomies, is currently the only treatment for moderate to severe OR.H, with the surgical approaches and osteotomies used today being a result of the development of surgical techniques over >60 years. Here we present a discussion of the historical evolution of surgery for OR.H and highlight its future prospects.

HISTORICAL BACKGROUND

Initial surgical procedures for OR.H did not correct the intrinsic deformation; instead, they altered the effects on the neighboring structures. Subsequently, extracranial techniques based on orbitofacial osteotomies were developed, although they proved ineffective. In 1967, Tessier described, for the first time, an effective two-stage surgery for orbital approximation via an intracranial approach.³ This innovation was the result of a close collaboration between Tessier and neurosurgeons at the Foch Hospital (Guiot and Derome), leading to the decompartmentalization of two surgical specialties.⁵ With the development of this technique, Tessier not only revolutionized the surgical management of OR.H but also opened a field of possibilities for the management of other malformation syndromes affecting the skull and face. This led to the inception of craniofacial surgery. Tessier's work inspired an entire generation of surgeons, who used his concepts to further advance surgical techniques for OR.H correction.

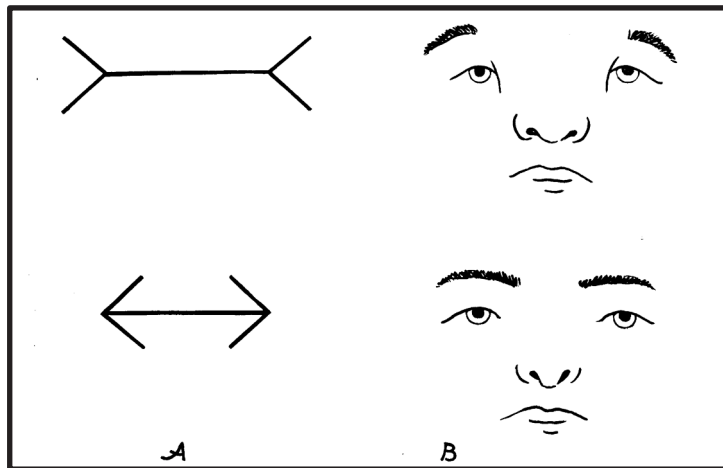


Figure 1: Webster and Deming simulate approximation of the eyes via an optical illusion.

(A) Common example of an optical illusion, making the bar of the upper figure appear longer than the bar of the lower figure

(B) Optical illusion to minimize the appearance of hypertelorism

(Webster JP, Deming EG. The surgical treatment of the bifid nose. *Plast Reconstr Surg.* 1950;6:1-37⁶)

(Permission for use granted from Wolters Kluwer Health, Inc., *Plastic and Reconstructive Surgery.*)

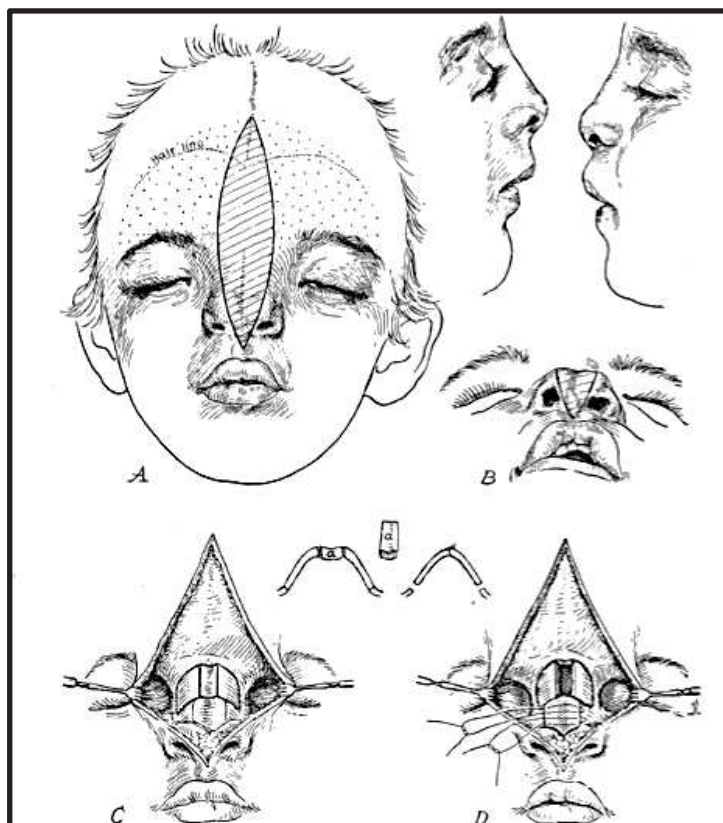


Figure 2: Nasal root plasty using nasal or paranasal osteotomies for the correction of bifid nose by Webster and Deming.

(A and B): Amount of skin and subcutaneous tissue excised

(C and D): Excision of nasal bones

(Webster JP, Deming EG. The surgical treatment of the bifid nose. *Plast Reconstr Surg.* 1950;6:1-37⁶)

(Permission for use granted from Wolters Kluwer Health, Inc., *Plastic and Reconstructive Surgery.*)

Extracranial techniques

Cutaneous surgery and rhinoplasty

Webster and Deming⁶ were the first to describe several surgical procedures for OR.H correction. Intervening only at the skin level, they used cover-up techniques for simulating approximation of the eyes via an optical illusion. Simple frontonasal skin resection or Y-V plasty reduced the intereyebrow space, while epicanthal attenuation was achieved by Z plasty (Fig. 1).

“The improvement of these peculiar deformities by surgery is brought about by using the principles of optical illusion to give apparent narrowing of the eyes. By this method, rather marked degrees of true hypertelorism may be made less noticeable in appearance.” (Jerome P. Webster, 1950⁶)

For bifid nose management, they proposed nasal root plasty via nasal or paranasal osteotomies more or less associated with resection of the excess median nasal skin (Fig. 2). Although this procedure refined the nasal bridge, it did not reduce IOD. In fact, bone thinning at the nasal root cleared the canthi, which made the intercanthal distance appear wider. At the same time, the craniofacial skeletal anomaly was not corrected. Thus, the overall results were unsatisfactory.

First orbitonasal osteotomies

For more than a decade, the surgical correction of OR.H seemed impossible, and only techniques based on optical illusions were used for that period.^{6,7} Then, the first orbitonasal osteotomies, aimed at bringing the medial orbital surfaces together, were reported. Between 1959 and 1962, Converse and Smith⁸ used their expertise in the treatment of traumatic orbitonasal dislocations to develop a surgical technique for OR.H correction. They were the first to attempt orbital approximation through complete osteotomy of the medial orbital walls, behind the lacrimal ridges. After medial nasal bone resection, the orbitonasal walls were brought together and held in position by medial canthopexies using steel wires. Although innovative, this technique was withdrawn because it did not perform well and damaged the lacrimal apparatus.

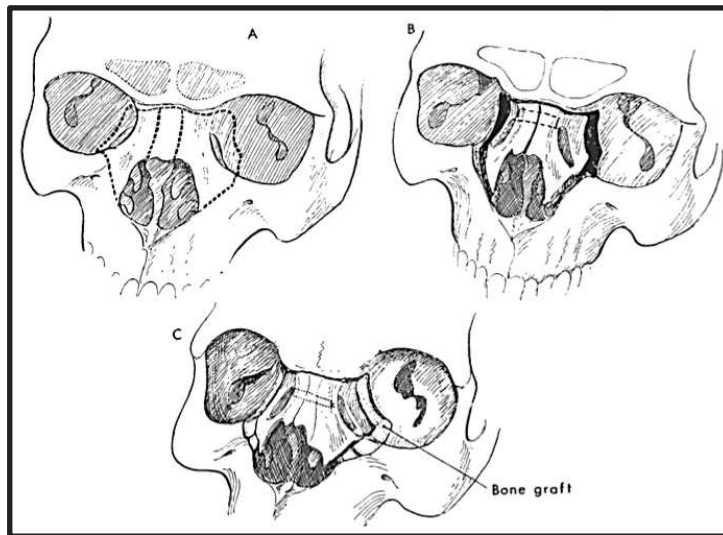


Figure 3: Technique of subcranial naso-orbital osteotomy used by Converse et al.¹⁰

A. Outline of the osteotomy

B. After resection of the central segment, the bony structures are medially moved. Note that the lacrimal sac and nasolacrimal duct are included in the mobilized bony segments.

C. The defects in the medial orbital wall, orbital floor, and maxillary areas are filled with bone grafts

(Converse JM, Ransohoff J, Mathews ES, Smith B, Molenaar A. Ocular hypertelorism and pseudohypertelorism. Advances in surgical treatment. *Plast Reconstr Surg.* 1970;45:1-13⁹).

(Permission for use granted from Wolters Kluwer Health, Inc., *Plastic and Reconstructive Surgery.*)

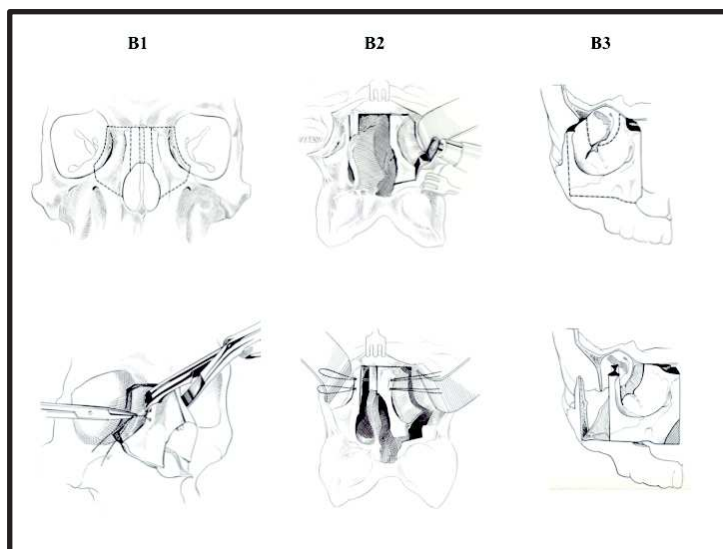


Figure 4: B techniques, extracranial techniques for the correction of orbital hypertelorism.

B1: This procedure was performed in two patients, but it was ineffective because the median nasal ridge was preserved.

B2: Like procedure B1, procedure B2 did not modify the position of the lateral canthi, resulting in a transverse increase in the orbital diameter.

B3: This procedure could not be used for corrections of >15 mm because of the risk of an orbital chicane (Collection Tessier).

(Permission for use granted from the Association Française des Chirugiens de la Face, AFCF).

Converse and Smith subsequently modified the medial orbital wall osteotomy by extending it obliquely downward and inward up to the base of the pyriform orifice (Fig. 3). Ethmoidal cell resection facilitated mobilization of the medial orbital wall and lateral nasal wall containing the lacrimal sac and nasolacrimal duct. Although the outcomes were largely unsatisfactory, lacrimal complications were prevented. Accordingly, surgeons began to redesign and expand their osteotomy outlines.

In 1966, Schmid¹⁰ modified the orbital osteotomy procedure to integrate the anterior wall of the frontal sinus and a large part of the orbital floor into the movable portion. He was the first and only clinician to propose skull osteotomy for correction of the deformity via an extracranial approach, which was facilitated by hyperpneumatization of the frontal sinus. This technical modification allowed mobilization of the entire medial orbital wall, orbital roof, and medial third of the orbital floor, thus resulting in a satisfactory outcome. However, the lateral orbital wall was not mobilized. Nevertheless, Schmid only performed this procedure in a single patient with hyperpneumatization of the frontal sinus, who successfully underwent osteotomy of the orbital roof without injury to the frontal lobe dura mater. Tessier acknowledged this good result, although he highlighted that it would be feasible only for sporadic cases. Tessier also added that dependency on the frontal sinus was not the key for OR.H correction because of its variable anatomy and inadequate depth.

“Schmid may have succeeded in treating a patient, but the procedure could not be used as a standard one (...) It was not radical enough. It was too exclusive.” (English translation of Paul Tessier’s comment⁵)

Tessier’s B techniques

In the 1960s, Paul Tessier described extracephalic and infraethmoidal techniques for OR.H correction, conceptualizing several variations known as B techniques (Fig. 4). While procedures B1 and B2 involved the medial orbital wall and the medial third of the orbital floor, procedure B3 involved the medial and lateral orbital walls and the entire orbital floor.

Procedure B1 was directly inspired by Converse’s method. It brought the medial canthi, a part of the medial orbital wall, and the inferomedial angle of the orbit, including the lacrimal apparatus,

closer. Only the para-medio-nasal portions were resected, allowing preservation of the median nasal ridge. This procedure was performed only in two patients, with suboptimal outcomes partially associated with preservation of the median nasal ridge.

Procedure B2 was an extension of procedure B1. The intraorbital osteotomy was deeper, further away from the lacrimal crests, while nasal bone resection involved the medial and paramedian portions. Appropriate positioning of the nasal dorsum was ensured by the fixation of a median bone graft using steel wires. Like procedure B1, procedure B2 did not modify the position of the lateral canthi, resulting in a transverse increase in the orbital diameter. Tessier judged this procedure to be mediocre because of the lack of eyeball mobilization.

“This procedure is not completely efficacious; it cannot move the eyeball itself, for it does not move the peri-orbit or the orbital temporal wall.” (Paul Tessier, 1972⁴)

Procedure B3, which involved a U-shaped osteotomy, was conceptualized from this observation. It involved en bloc resection of the medial and lateral orbital walls, medial and lateral canthi, and the entire orbital floor. Although more radical, this technique could not be used for severe OR.H because it could lead to an “orbital chicane” (Fig. 4).

Although all B techniques could partially correct the centropacial deformity, they did not modify the overall facial enlargement because of the lack of monobloc resection of the entire orbital frame. Thus, Tessier emphasized that extracranial techniques were insufficient for OR.H correction.

“As far as ocular hypertelorism is concerned, these three procedures Converse, Tessier and Schmid, were all bound to fail since they only moved a small portion of the orbital rim and practically nothing either of the orbital walls or periorbitum, and therefore had little effect in moving the globe itself. They really only corrected the telecanthus by moving the medial canthi closer together.” (Paul Tessier, 1972⁴)

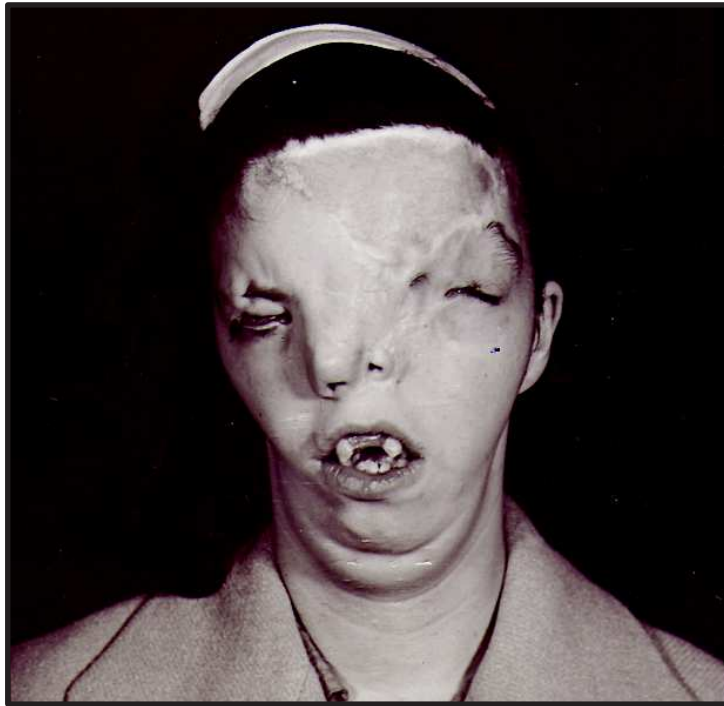

Figure 5: *The first case of orbital hypertelorism, which was severe, seen by Tessier*
(Collection Tessier)

(Permission for use granted from the Association Française des Chirugiens de la Face, AFCF).

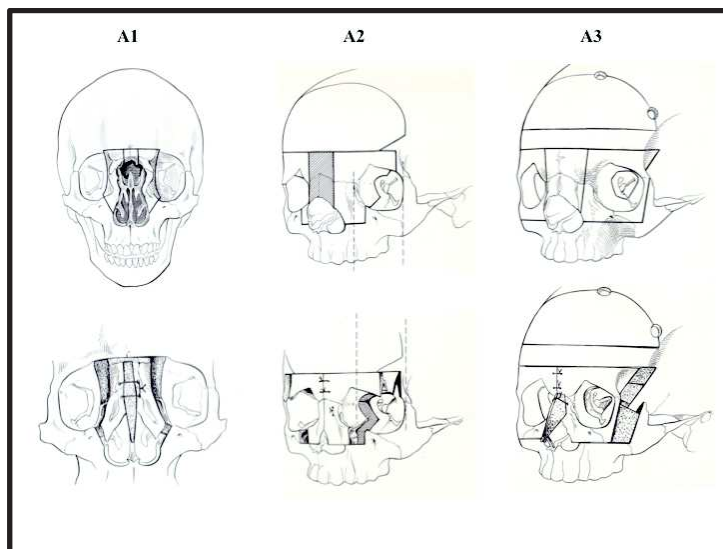


Figure 6: *A techniques, intracranial techniques for the correction of orbital hypertelorism.*

A1: This procedure was only performed once in 1962 because of inadequate outcomes.

A2: This procedure was performed twice in 1965, following which it was abandoned because it resulted in incomplete mobilization of the orbital frame.

A3: This procedure corresponded to en bloc orbital mobilization and was used by Tessier for several patients
(Collection Tessier)

(Permission for use granted from the Association Française des Chirugiens de la Face, AFCF)

Intracranial techniques

Tessier's A techniques: first box osteotomies

The unsatisfactory correction of OR.H by orbitofacial osteotomies using an extra-cranial approach and an encounter with a case of severe OR.H provoked the development of a bold and innovative idea by Tessier, which culminated in the inception of craniofacial surgery.⁵ The first case seen by Tessier during a consultation in 1960 involved a patient with extreme third degree OR.H (Fig. 5). This case will hereafter be referred to as Patient 0. By this time, Tessier was well aware that the preceding techniques were inadequate for OR.H correction.

“Because the first case of hypertelorism that had been entrusted to me was an extreme form, I told myself that canthoplasties do not mean anything. Removing a small piece of bone, in short, means nothing. We must see the problem differently.” (English translation of Paul Tessier's comment⁵)

Tessier was accustomed to close collaborations with the neurosurgeons at Foch's Hospital, and he proposed an intracranial approach for Patient 0 to Guiot, who simply replied “why not?” Neither of them imagined that this response would lead to the inception of craniofacial surgery, a new discipline that ignored the dogmas of conventional plastic surgery and all a priori concepts.

“But when I saw this patient, I told myself that I needed to bring the orbits closer. We will not get rid of the main malformation, the excessive spacing of the orbits, if we do not use the cranium, which is already being used in surgeries for tumors and trauma.” (English translation of Paul Tessier's comment⁵)

For correction of the severe hypertelorism presented by Patient 0, Tessier developed the A techniques (Fig. 6), which were intracranial techniques for OR.H correction based on the concept that extreme measures are required for extreme cases.

Initially, Tessier and Guiot decided to perform a two-stage surgery in order to limit the complications (notably meningitis) associated with a possible dura mater breach during orbital medialization via an intracranial approach. The first surgical step was to strengthen the anterior skull base via dermal grafting for dura mater reinforcement.

“For a negligible risk of meningitis, prior neurosurgery was necessary to ensure that the dura mater was perfectly sealed when I performed the cranio-orbito-facial procedure. The dura mater had to be reinforced during the first exploration phase. To achieve this, I proposed dermal grafting.” (English translation of Paul Tessier’s comment⁵)

The second stage of surgery corresponded to correction of OR.H itself.

The preparatory neurosurgery for shielding the anterior skull base was performed in 1962 without any complication. The outcomes indicated that all patients undergoing A techniques for OR.H correction would benefit from this unavoidable preliminary procedure performed 6 months before the second step.

The second part of the surgery, procedure A1, was performed for the first time in a patient with second degree OR.H in 1962. It was never reproduced because of the same limitations observed with procedures B1 and B2. Three years passed before procedure A2 was introduced.

“I waited for other cases ... I felt that I was not ready ... That there was something that I did not understand about the skull base (...) I also had other cases ... I still waited, I think, for three or four years... (...) Then, we treated three cases. After the initial dermal grafting procedure, we treated the three cases in three weeks, with one surgery per week. We started with the simplest one (...) I had not distributed the cases according to severity of the malformation; I was gradually moving ahead so I could observe the outcomes of the procedures.” (English translation of Paul Tessier’s comment⁵)

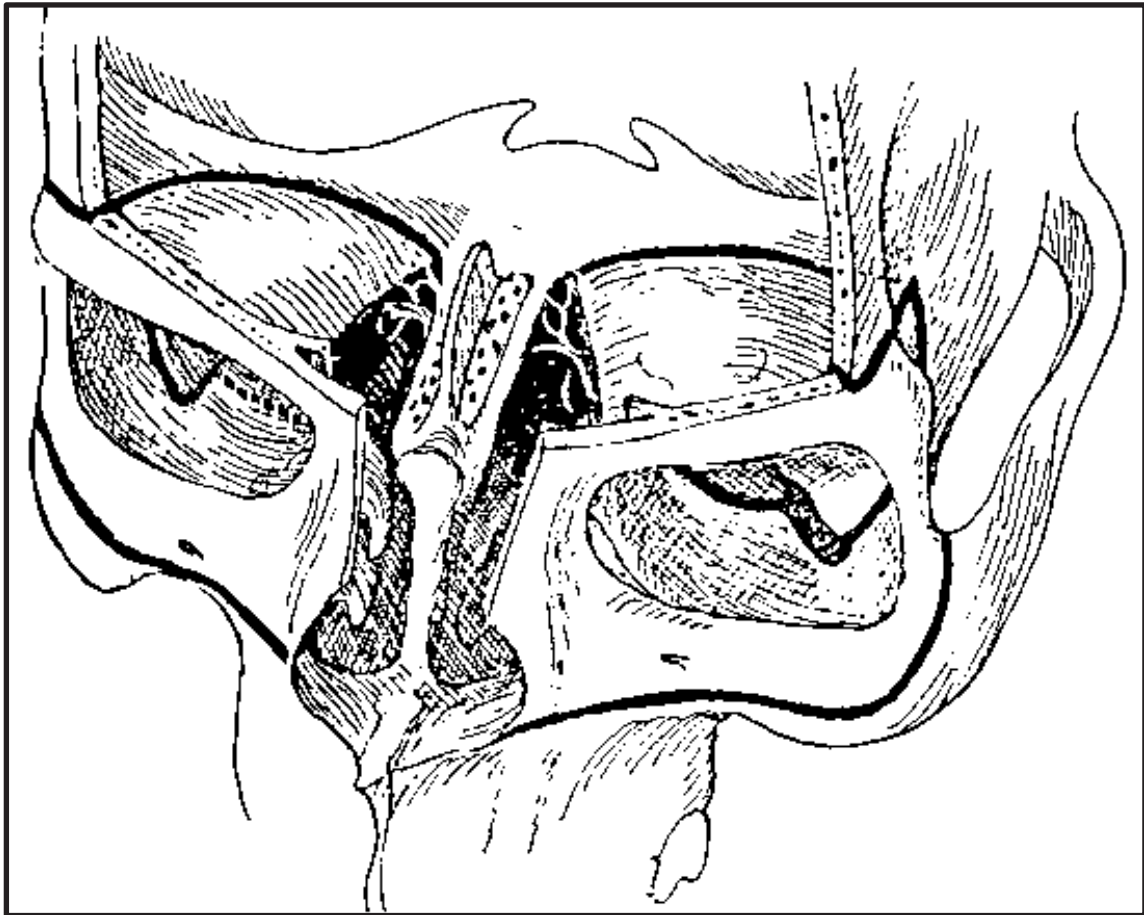


Figure 7: Outline of subtotal orbital osteotomy with preservation of the cribriform plate for the correction of orbital hypertelorism.

(Converse JM, Ransohoff J, Mathews ES, Smith B, Molenaar A. Ocular hypertelorism and pseudohypertelorism. Advances in surgical treatment. *Plast Reconstr Surg.* 1970;45:1-13⁹)

(Permission for use granted from Wolters Kluwer Health, Inc., *Plastic and Reconstructive Surgery.*)

In 1965, procedure A2 was performed in two cases of third degree OR.H. Noting that he did not mobilize the entire orbital frame, Tessier used procedure A3 for Patient 0 in the following week. This approach involved osteotomy of the medial, lateral, superior, and inferior orbital walls. For efficient orbital mobilization and eyeball displacement, the intraorbital osteotomies were performed behind the equator of the eyeball (“useful orbits” concept). Tessier was the first to mobilize the four orbital walls and medialize them like boxes. This technique was subsequently used for 22 patients until the end of 1969.

This major breakthrough, presented at the Rome Congress in 1967, was based on a simultaneous and complementary approach toward the skull and face. It facilitated the introduction of surgical concepts that are still relevant for the treatment of craniofacial malformations and skull base tumors. The intracranial approach became indispensable for cases of second and third degree OR.H that could not be treated with the extracranial approach. Tessier’s box osteotomies were reproduced by several surgeons worldwide.

“In patients with true hypertelorism, in whom medial displacement of the orbital cavities is essential to correct the deformity, a combined intracranial and extracranial osteotomy is the only effective operation that will ensure safety and freedom from intracranial complications.” (John M. Converse, 1970⁹)

Tessier’s heritage

In 1970, inspired by Tessier’s work, Converse developed a single-step procedure for OR.H correction using the intracranial approach while preserving olfaction⁹. Noting that the cribriform plate is not or slightly enlarged, unlike the anterior portion of the ethmoid, Converse performed ethmoidal cell resection on either side of the cribriform plate, thus allowing its preservation (Fig. 7). This also limited the risk of meningitis and precluded the requirement of initial dermal grafting for sealing of the anterior skull base. This surgery sparing the olfactory grooves was successfully performed for four of his patients.

To summarize, treatment involving box osteotomies via combined intra and extracranial

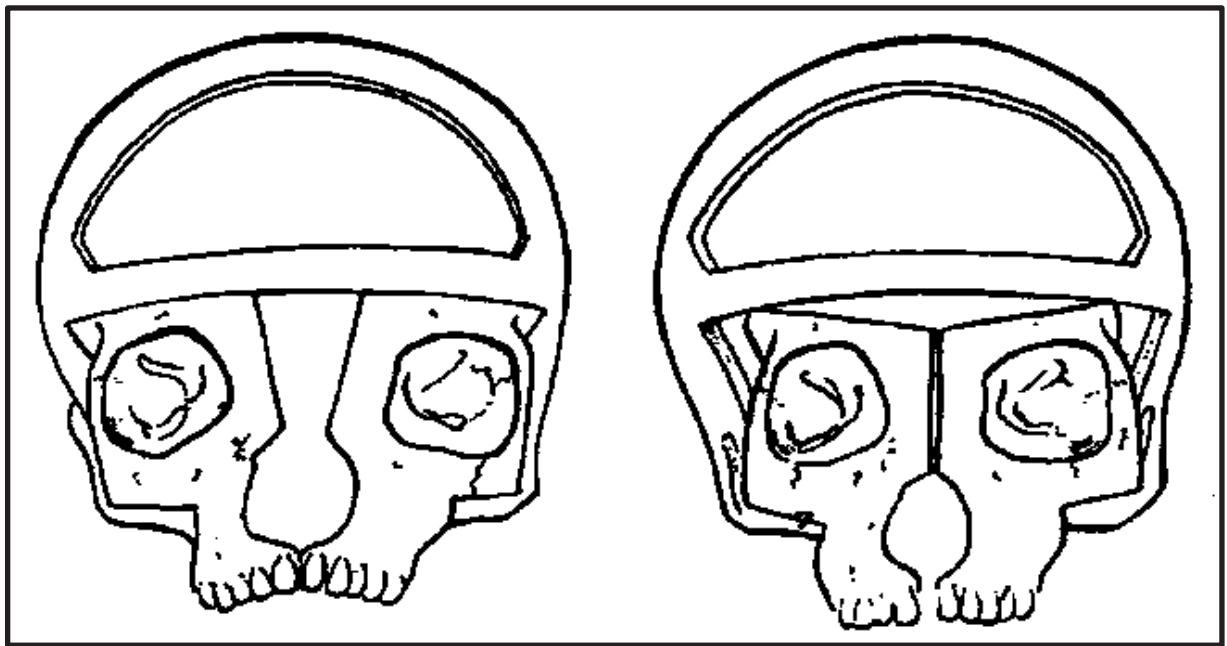


Figure 8: *Medial faciotomy*

Diagram to show the sites of the various osteotomies and the rotation of the facial segments

(J.C. Van Der Meulen. Medial faciotomy. *Br J Plast Surg.* 1979;32:339-342¹¹)

(Permission for use granted from Elsevier, Inc., *Journal of Plastic, Reconstructive & Aesthetic Surgery.*)

approaches (Tessier) with preservation of the cribriform plate (Converse) is safe and effective and represents the gold standard method for moderate to severe OR.H correction. Since its description, this technique has been employed by several craniofacial surgeons, even today.

“The intracranial technique of Tessier with Converse’s modification is the most useful in that the majority of the orbit is mobilized as a box. Although in some ways it is the most difficult and dangerous, it is also the most useful and, paradoxically, can be considered the safest because total control of the orbits is gained, as well as control of the frequent intracranial anomalies.” (Munro, 1979¹²)

Several surgeons have subsequently introduced minor variants of the initial technique.¹³⁻¹⁶

Facial bipartition surgery

OR.H. causes significant transverse, vertical, and sagittal deformities in the middle third of the face, involving not only the ethmoid sinus and orbits but also the maxilla. Box osteotomies are used to correct orbital deformities in the transverse direction; however, they do not improve anterior open bites frequently associated with transverse and vertical maxillary insufficiencies.

In 1976, Van Der Meulen¹⁷ mentioned the possibility of simultaneous correction of maxillary and craniofacial deformities.

“All of the craniofacial deformities described were associated with deformities of the upper jaw, caused apparently by a growth arrest in the craniocaudal axis of the face (...) all these skeletal deformities should be corrected in one operation by a combination of orbital and maxillary osteotomies. In other words a midline “faciotomy.” (Van Der Meulen, 1976¹⁷)

Using a facial bipartition technique, Van Der Meulen corrected OR.H and the occlusal disorders presented by a patient with a facial cleft.¹¹ This procedure allowed approximation of the orbits, lowering of the hard palate, and transverse maxillary expansion (Fig. 8).

Ortiz-Monasterio proposed preoperative geometric planning for increasing the intraoperative surgical precision and decreasing the surgical duration.^{18,19} This method is based on the precise identification of points and facial planes on posteroanterior cephalograms, which will subsequently guide osteotomies and aid in the achievement of postoperative results consistent with preoperative calculations.

Soft tissue management

As mentioned above, surgeries for OR.H correction were introduced in the mid-twentieth century and involved the treatment of soft tissue deformities associated with an increased IOD^{6-8,20}. Despite the major advances in craniofacial (osseous) surgery that were subsequently introduced, soft tissue management has always been a major concern of surgeons dealing with cases of OR.H. Paradoxically, soft tissue abnormalities are considered the most challenging part of surgery for OR.H.

“We cannot overstress that OR.H has its real difficulties. Not so much in reducing an exaggerated IOD as in correcting the other malformations which increase it or are associated with it : these may give rise to an infinite variety of aspects or effects or sequelae when the OR.H itself has been corrected.”
(Paul Tessier, 1973²¹)

Thus, surgeons should pay extra attention to the correction of extraorbital anomalies, which are numerous and varied (encéphalocèle, bifid nose, lacrimal fissure or coloboma, ala nasi fissure, epicanthal folds, median cutaneous skin excess, Widow’s peak, etc.)^{12,22-26}. More recently, a team classified the soft tissue anomalies associated with OR.H into three categories, namely soft tissue excess of the midline, medial canthus folds and dystopias, and nasal malformations, and described their surgical correction strategies on the basis of their experience²⁷.

These concomitant anomalies should not be underestimated and, as far as possible, corrected simultaneously with medialization of the orbits (bony correction).

PERSPECTIVES: MODERN SURGICAL TECHNIQUES FOR OR.H CORRECTION

Several present-day surgeons have taken advantage of the technological advances made in the early 2000s and attempted to improve box osteotomies and facial bipartition procedures. They did not alter the surgical procedure itself; rather, they refined the preparatory procedures. Munro demonstrated that the amount of interorbital bone that should be resected in cases of OR.H was greater than that calculated by simple mathematical subtraction.¹² Therefore, preoperative planning appeared to be a useful and promising approach for the prevention of inaccurate bone resection, with accurate prediction of the bone-related outcome being fundamental to ensure sufficient eyeball movement and an adequate postoperative IOD.

The increased use of efficient imaging techniques has enabled teleradiographs and 3D visualization of craniofacial deformities in individual patients. Several teams have shown that 3D surgical planning is a valuable tool for the successful completion of a box osteotomy^{28,29} or facial bipartition procedure.^{30,31}

The use of preoperative 3D printing³² and stereolithographic models^{33,34} has been shown to be useful for accurate planning of craniofacial osteotomies and decreasing the surgical duration. The acquisition of 3D models has allowed surgeons to simulate their surgery and train on prototypes until achievement of the desired results; moreover, they can preform their osteosynthesis plates, which can save considerable time during the subsequent surgery. With the advent of computer-assisted surgery (CAS) using increasingly powerful and reliable softwares, simulations and virtual planning can be directly implemented on the computer by the surgeon. This makes stereolithographic models, which only simulate a single surgical technique and do not allow backtracking, almost obsolete. On the other hand, simulation software opens infinite planning possibilities for surgeons. Similarly, prebent osteosynthesis plates can now be directly obtained by 3D printing or direct machining from the virtual simulation files of the patient.

More recently, a Chinese team developed an augmented reality-based surgical navigation system for this indication.³⁵ This burgeoning technique, which directly superimposes the preoperative plan over the surgical site, has already proved itself in various surgical fields, including laparoscopy, neurosurgery, and orthopedic surgery. During osteotomies, it optimizes surgical precision by reliably guiding the operator throughout the procedure.

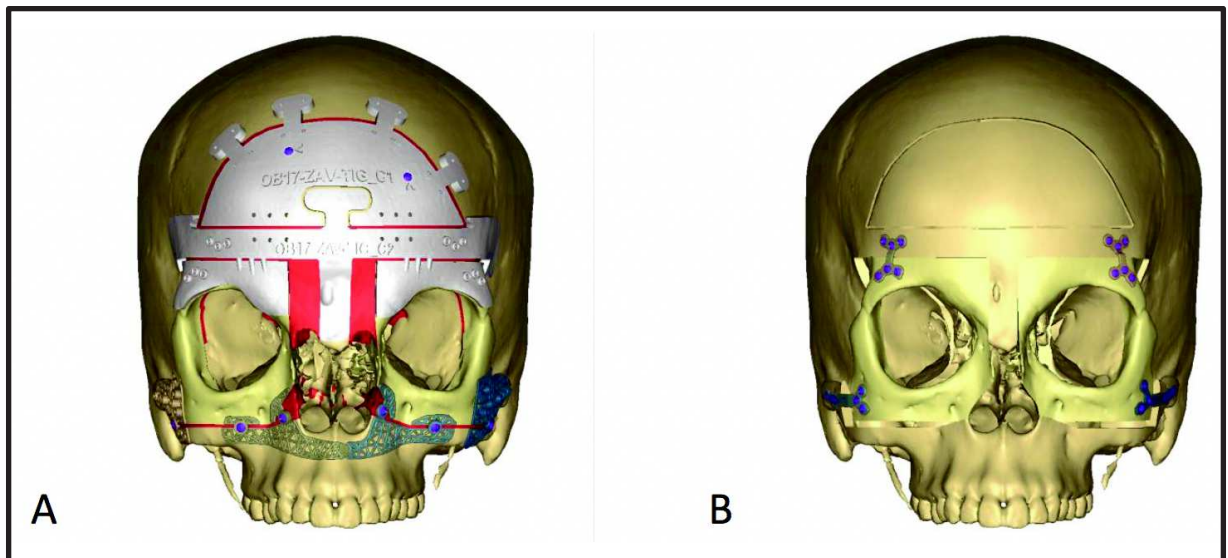


Figure 9: Planned box osteotomy for the correction of orbital hypertelorism

A. Preoperative simulation showing the bone to be removed (red) and the design of the cutting guides

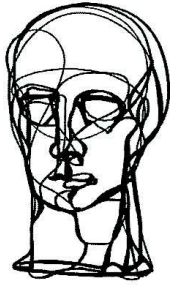
B. Virtual final result

Since the mid-1990s, computer-assisted surgery (CAS) has continued to develop, particularly in the field of craniofacial surgery.³⁶⁻⁴⁰ On one hand, it enables preoperative planning of the osteotomies and bone resections using a 3D scanner, while on the other hand, it enables simulation of the outcomes of orbital approximation and osteosynthesis. Although this technology facilitates the surgical procedure and its postoperative effects, CAS using cutting guides has only been described for a few cases of box osteotomies^{36,41,42} and one case of facial bipartition surgery.⁴³ Cutting guides and custom-made osteosynthesis plates seem to guide the surgeon during each stage of the procedure, resulting in outcomes that correspond to the preoperative predictions⁴³ (Fig. 9). At this time, however, there is a lack of objective data concerning the accuracy of CAS using cutting guides for OR.H correction. Most studies using CAS for OR.H correction have not used cutting guides, and those using them included single cases or case series and did not involve comparisons with conventional instruments. Moreover, the majority of these studies did not perform objective measurements of the accuracy of cutting guides. In this context, our craniofacial team is currently working on a study about the surgical correction of OR.H using cutting guides in order to evaluate the accuracy of these tools. The purpose of this study, which includes ten patients who underwent surgical correction of OR.H, is to compare orbital measurements between planning scans and postoperative scans for objective evaluation of the accuracy of cutting guides.

We would also like to add that developments in surgical techniques for the correction of OR.H are primarily focused on bony corrections, with not much emphasis on improvements in soft tissue management. However, a satisfactory outcome cannot be obtained without the meticulous correction of soft tissue deformities along with accurate bony correction. The management of soft tissue malformations associated with OR.H using new technologies is poorly described in the literature and does not seem to be the focus of current research projects. In the future, perhaps, CAS will be refined and become a reliable tool to simulate and plan the surgical correction of soft tissues.

CONCLUSIONS

In summary, OR.H correction is a great surgical challenge that fascinates surgeons even today. Tessier was the first to achieve an intracranial route, which was modified by Converse for olfaction preservation. Then, Van Der Meulen further improvised by innovating a technique that enabled the correction of maxillary deformities, which are frequently associated with OR.H, during the same surgery. All this work led to the development of two efficient techniques for OR.H correction: box osteotomies and facial bipartition. Currently, augmented reality-based surgical navigation and CAS using cutting guides are rapidly developing and expected to refine and standardize the surgical correction of OR.H in the future, provided their reliability is proven with solid evidence. The use of such technologies is also expected to ensure better management of concomitant soft tissues anomalies in the future.



**ASSOCIATION FRANCAISE
DES CHIRURGIENS DE LA FACE**

Amiens, January 9th, 2019

PERMISSION LETTER

Dear colleague,

As president of the French Association of the Surgeons of the Face and under the auspices of the board of the association we completely agree with your request to use and publish the drawings and documents coming from the TESSIER collection which belongs to our association.

It should be done in respect with the initial works and in condition to refer to PAUL TESSIER works and ideas mentioning the reference of the association agreement.

SINCERLY YOURS

Professor SYLVIE TESTELIN

President of AFCF

Professeur Sylvie TESTELIN, Présidente 2018-2020
Service de Chirurgie Maxillo-faciale, CHU Amiens-Picardie, 80054 MIENS Cedex 1
Tél.: (33) 3 22 08 90 73 - Fax: (33) 3 22 08 97 09
E-mail : cmf@chu-amiens.fr
Site : <https://2019.afcface.fr/>

Acknowledgments

We wish to acknowledge the French Association of the Face Surgeons (Association Française des Chirugiens de la Face, **AFCF**) holders of the property rights of the “**Collection Tessier**,” who provided us with free-of-charge permission to digitize and use the entire documentary collection of AFCF, including photographs of Tessier’s patients and the Indian-ink drawings, which illustrate Tessier’s mind, realized by Francine Gourdin.

References

1. Greig DM. Hypertelorism: A hitherto undifferentiated congenital craniofacial deformity. *Edinb Med J.* 1924;31:560-593.
2. Rougier J, Tessier P, Hervouet F, Woillez M, Lekieffre M, Derome P. *Chirurgie Plastique Orbito-Palpébrale.* Masson. Paris; 1977.
3. Tessier P, Guiot G, Rougerie J, Delbet JP, Pastoriza J. [Cranio-naso-orbito-facial osteotomies. Hypertelorism]. *Ann Chir Plast.* 1967;12:103-118.
4. Tessier P. Orbital hypertelorism. I. Successive surgical attempts. Material and methods. Causes and mechanisms. *Scand J Plast Reconstr Surg.* 1972;6:135-155.
5. Arnaud é. L'innovation en chirurgie craniofaciale : depuis Tessier jusqu'aux perspectives futures. D'après les témoignages de F. Ortiz-Monasterio, D. Marchac, F. Firmin et T. Wolfe. *Annales de Chirurgie Plastique Esthétique.* 2010;55(5):363-383.
6. Webster JP, Deming EG. The surgical treatment of the bifid nose. *Plast Reconstr Surg.* 1950;6:1-37.
7. Lewin ML. Facial deformity in acrocephaly and its surgical correction. *AMA Arch Ophthalmol.* 1952;47:321-327.
8. Converse JM, Smith B, Troutman RC. An operation for congenital and traumatic hypertelorism. In: *Plastic and Reconstructive Surgery of the Eye and Adnexa.* Washington: Butterworths; 1962:104-109.
9. Converse JM, Ransohoff J, Mathews ES, Smith B, Molenaar A. Ocular hypertelorism and pseudohypertelorism. Advances in surgical treatment. *Plast Reconstr Surg.* 1970;45:1-13.
10. Schmid E. Surgical Management of Hypertelorism. In: *Craniofacial Anomalies: Pathogenesis and Repair.* Longacre JJ, ed. Philadelphia: J.B. Lippincott Company; 1968:155-161.
11. Van Der Meulen J. Medial faciotomy. *Br J Plast Surg.* 1979;32:339-342.
12. Munro IR, Das SK. Improving results in orbital hypertelorism correction. *Ann Plast Surg.* 1979;2:499-507.
13. Psillakis JM, Zanini SA, Godoy R, Cardim VL. Orbital hypertelorism: modification of the craniofacial osteotomy line. *J Maxillofac Surg.* 1981;9:10-14.
14. Shen W, Cui J, Chen J, Ying ZX. Treatment of orbital hypertelorism using inverted U-shaped osteotomy. *J Craniofac Surg.* 2015;26:415-417.
15. Marchac D, Sati S, Renier D, Deschamps-Braly J, Marchac A. Hypertelorism correction: what happens with growth? Evaluation of a series of 95 surgical cases. *Plast Reconstr Surg.* 2012;129:713-727.
16. Sailer HF, Landolt AM. A new method for the correction of hypertelorism with preservation of the olfactory nerve filaments. *Journal of Cranio-Maxillofacial Surgery.* 1987;15:122-124.
17. Van Der Meulen JC. The pursuit of symmetry in cranio-facial surgery. *Br J Plast Surg.* 1976;29:85-91.

18. Ortiz Monasterio F, Medina O, Musolas A. Geometrical planning for the correction of orbital hypertelorism. *Plast Reconstr Surg.* 1990;86:650-657.
19. Ortiz-Monasterio F, Molina F. Orbital hypertelorism. *Clin Plast Surg.* 1994;21:599-612.
20. Converse JM, Smith B. Naso-orbital fractures and traumatic deformities of the medial canthus. *Plast Reconstr Surg.* 1966;38(2):147-162.
21. Tessier P, Guiot G, Derome P. Orbital hypertelorism. II. Definite treatment of orbital hypertelorism (OR.H.) by craniofacial or by extracranial osteotomies. *Scand J Plast Reconstr Surg.* 1973;7(1):39-58.
22. Tessier P. Experiences in the treatment of orbital hypertelorism. *Plast Reconstr Surg.* 1974;53(1):1-18.
23. Urrego AF, Garri JI, O'Hara CM, Kawamoto HK, Bradley JP. The K stitch for hypertelorbitism: improved soft tissue correction with glabellar width reduction. *J Craniofac Surg.* 2005;16(5):855-859.
24. del Campo AF. Surgical treatment of the epicanthal fold. *Plast Reconstr Surg.* 1984;73(4):566-571.
25. McCarthy JG. Discussion: Hypertelorism correction: what happens with growth? Evaluation of a series of 95 surgical cases. *Plast Reconstr Surg.* 2012;129(3):728-730.
26. Mulliken JB, Kaban LB, Evans CA, Strand RD, Murray JE. Facial skeletal changes following hypertelorbitism correction. *Plast Reconstr Surg.* 1986;77(1):7-16.
27. Raposo-Amaral CE, Denadai R, Ghizoni E, Raposo-Amaral CA. Surgical Strategies for Soft Tissue Management in Hypertelorbitism. *Ann Plast Surg.* 2017;78(4):421-427.
28. Fadda MT, Saverio De Ponte F, Bottini DJ, Iannetti G. Study and planning of the surgical procedure for the orbital district in patients affected by craniofacial malformations. *J Craniofac Surg.* 1996;7:207-223.
29. Xie K, Yang S, Zhu YM. 3D visualization and simulation in surgical planning system of orbital hypertelorism. *J Med Syst.* 2011;35:617-623.
30. De Ponte FS, Bottini DJ, Sassano PP, Iannetti G. Surgical planning and correction of medial craniofacial cleft. *J Craniofac Surg.* 1997;8:318-322.
31. Gonzalez AM, Elahi M, Barakat K, Yavuzer R, Brinkmann B, Jackson IT. Hypertelorism: The Importance of Three-Dimensional Imaging and Trends in the Surgical Correction by Facial Bipartition: *Plast Reconstr Surg.* 2005;115:1537-1546.
32. Engel M, Hoffmann J, Castrillon-Oberndorfer G, Freudlsperger C. The value of three-dimensional printing modelling for surgical correction of orbital hypertelorism. *Oral Maxillofac Surg.* 2015;19:91-95.
33. Hidalgo HM, Romo GW, Estolano RTR. Stereolithography: a method for planning the surgical correction of the hypertelorism. *J Craniofac Surg.* 2009;20:1473-1477.
34. Sailer HF, Haers PE, Zollikofer CP, Warnke T, Carls FR, Stucki P. The value of stereolithographic models for preoperative diagnosis of craniofacial deformities and planning of surgical corrections. *Int J Oral Maxillofac Surg.* 1998;27:327-333.
35. Zhu M, Chai G, Lin L, et al. Effectiveness of a Novel Augmented Reality-Based Navigation System in Treatment of Orbital Hypertelorism. *Ann Plast Surg.* 2016;77:662-668.

36. Scolozzi P. Applications of 3D orbital computer-assisted surgery (CAS). *J Stomatol Oral Maxillofac Surg.* 2017;118:217-223.
37. Chang EI, Jenkins MP, Patel SA, Topham NS. Long-Term Operative Outcomes of Preoperative Computed Tomography-Guided Virtual Surgical Planning for Osteocutaneous Free Flap Mandible Reconstruction. *Plast Reconstr Surg.* 2016;137:619-623.
38. Haas OL, Becker OE, de Oliveira RB. Computer-aided planning in orthognathic surgery-systematic review. *Int J Oral Maxillofac Surg.* 25 2014.
39. Atanasiu M, Paré A, Joly A, Goga D, Laure B. [Orbitofrontal bone reconstruction with cutting guides]. *Ann Chir Plast Esthet.* 2018;63(1):91-96.
40. Queiros C, Joly A, Paré A, et al. Use of cutting guides during craniosynostosis sequelae surgery: A comparative study between computer-assisted planning and post-operative results. *J Craniomaxillofac Surg.* 2017;45:1062-1068.
41. Tahiri Y, Taylor JA. In support of using computer-aided design and modeling for periorbital osteotomies. *J Craniofac Surg.* 2015;26:100-103.
42. Adolphs N, Haberl E-J, Liu W, Keeve E, Menneking H, Hoffmeister B. Virtual planning for craniomaxillofacial surgery--7 years of experience. *J Craniomaxillofac Surg.* 2014;42:e289-295.
43. Schlund M, Paré A, Joly A, Laure B. Computer-Assisted Surgery in Facial Bipartition Surgery. *J Oral Maxillofac Surg.* 2018;76:1094.e1-1094.e7.

**Annexe 2 : Protocole du scanner pré-
opérateur Materialise**

Ce document décrit le protocole scanner CT ou CBCT à respecter lors de la réalisation d'un acte d'imagerie nécessaire pour les demandes concernant les dispositifs et services listés ci-dessous :

- Guides et plaques sur-mesure en titane
- Implants sur-mesure en titane poreux (N/A avec un scan CBCT)
- Guides chirurgicaux sur-mesure en polyamide
- Gouttières d'occlusion sur-mesure en résine acrylique
- Modèles anatomiques sur-mesure en résine acrylique ou polyamide
- Systèmes de distraction sur mesure

MISE EN GARDE

- Les dispositifs médicaux sur-mesure sont conçus pour s'adapter à l'anatomie du patient telle qu'elle était au moment du scanner. Des changements de l'anatomie du patient se produisant après le scanner, de même que l'utilisation des dispositifs après de tels changements, peuvent donner lieu à un positionnement sous-optimal du dispositif. Le scanner doit avoir moins de 6 mois au moment de l'acte chirurgical.
- Les scanners CT sont préférables au CBCT pour la précision des dispositifs sur-mesure.
- L'acte d'imagerie doit être, de préférence, réalisé par le service de radiologie.

Le respect de ces recommandations garantit la réalisation d'un modèle anatomique numérique 3D fidèle à l'anatomie du patient et par conséquent des dispositifs médicaux plus précis.

PREPARATION DU PATIENT

- Demander au patient d'enlever toutes les prothèses, notamment dentaires, non-fixées contenant du métal ainsi que les bijoux qui peuvent créer des artefacts d'interférence. Les prothèses non-métalliques peuvent rester en place.
- Demander au patient de rester immobile durant la procédure. Le patient peut respirer normalement mais doit éviter tout autre mouvement, notamment la rotation et l'inclinaison de la tête, qui peuvent provoquer l'apparition d'artefacts de mouvement rendant le scanner non exploitable.
- Il est préférable de scanner le patient avec la bouche doucement fermée, les mâchoires en relation centrée (RC).

CT SCAN

POSITIONNEMENT DU PATIENT

- Allonger le patient confortablement, sur le dos, sur la table du scanner.
- Stabiliser la tête du patient à l'aide de l'appuie-tête sans déformer les tissus mous (pas d'usage de mentonnière ou de sangles). La tête ne doit pas bouger.
- Avancer le patient la tête en avant à travers l'arceau.
Ajuster la hauteur de la table de manière à ce que la tête du patient apparaisse dans le champ d'acquisition du scanner. S'assurer que le champ d'acquisition comprend la totalité du crâne ou du massif facial et au minimum la zone d'intérêt nécessaire à la planification et la conception des dispositifs.

ALIGNEMENT DU PATIENT

- Aligner le plus possible le plan occlusal du patient avec les couches axiales afin de minimiser la quantité d'artefacts sur les images obtenues.
- Il est possible de réaliser une image latérale d'alignement (Fig.1.) appelée Localizer, Scoutview, Topogram, Scanogram, Pilot ou encore Surview selon le scanner utilisé afin de s'assurer que le patient est correctement positionné.

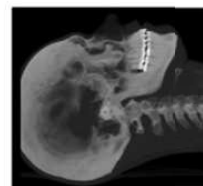

Figure 1
Image latérale d'alignement

INSTRUCTIONS SCANNER CT

- Seules les images axiales primaires seront traitées. Les données réorientées après acquisition sous un angle particulier peuvent entraîner des artefacts. Ces artefacts peuvent induire des erreurs (mouvement, images fantôme) durant la reconstruction 3D et donc dégrader considérablement la précision des dispositifs sur mesure.
- Toutes les coupes doivent avoir le même champ d'acquisition, le même centre de reconstruction, ainsi que la même hauteur de table.
- Scanner toutes les coupes dans la même direction.
- L'épaisseur de coupe ne doit pas dépasser 1,25 mm, l'idéal étant entre 0,5 et 0,7mm.

- Scanner avec le même espacement de coupe, inférieur ou égal à l'épaisseur de coupe. Le non-chevauchement des coupes axiales peut réduire la qualité des images reformatées.

RECONSTRUCTION DES IMAGES

- Utiliser un algorithme approprié de reconstruction des images pour obtenir des images reformatées nettes, sur lesquelles il est possible de détecter les structures internes telles que le nerf alvéolaire. Utiliser l'algorithme de reconstruction le plus net (habituellement décrit comme algorithme osseux ou de haute résolution).
- Reconstruire les images avec une matrice de 512 x 512 ou 768 x 768 pixels et une taille de pixel inférieure à 1mm.
- Seules les images axiales sont nécessaires. Aucun reformatage additionnel n'a besoin d'être effectué.

RECAPITULATIF DES PARAMETRES D'ACQUISITION POUR UN CT SCAN

ANGLE D'ACQUISITION	<i>Gantry tilt/oblique angles</i>	0°
EPAISSEUR DE COUPE	<i>Slice thickness</i>	Maximum de 1,25 mm*
ESPACEMENT DE COUPE	<i>Reconstructed slice increment</i>	≤ épaisseur de coupe
ALGORITHME DE RECONSTRUCTION	<i>Reconstruction algorithm</i>	Osseux ou de haute résolution
TAILLE DE PIXEL	<i>Pixel size</i>	Maximum de 1,0 mm
MATRICE	<i>Matrix</i>	512 x 512 ou 768 x 768

Tableau 1: Recommandations d'acquisition pour un CT scan

***Note:**

1. Pour les cas où seul un modèle anatomique est commandé, l'épaisseur maximale de coupe axiale acceptée est de 2,5mm.
2. Lors d'une reconstruction par lambeau (fibula, côte, crête iliaque, scapula), merci de nous faire parvenir les données du site donneur. Les paramètres d'acquisition restent les mêmes à l'exception de l'épaisseur de coupe maximale qui est de 4mm.

CBCT SCAN

POSITIONNEMENT DU PATIENT

- Faire s'installer confortablement le patient avec une position naturelle de la tête.
- Ne pas déformer les tissus mous (pas d'usage de sangles).
- S'assurer que le champ d'acquisition comprend la totalité du massif facial ou au minimum la zone d'intérêt nécessaire à la planification et la conception des dispositifs.
- Afin d'éviter les possible effets de bords et distorsion géométriques, s'assurer qu'une marge de 10mm minimum est laissée entre la zone d'intérêt et le bord du champ d'acquisition.

INSTRUCTIONS SCANNER CBCT

- L'épaisseur de coupe ne doit pas dépasser 0,3mm.
- L'espacement de coupe doit être inférieur ou égal à l'épaisseur de coupe. Le non-chevauchement des coupes peut réduire la qualité des images reformatées.

RECONSTRUCTION DES IMAGES

- Utiliser un algorithme approprié de reconstruction des images pour obtenir des images reformatées nettes, sur lesquelles il est possible de détecter les structures internes telles que le nerf alvéolaire. Utiliser l'algorithme de reconstruction le plus net (habituellement décrit comme algorithme osseux ou de haute résolution).
- Reconstruire les images avec une matrice de 768 x 768 pixels et une taille de pixel inférieure à 0,3mm.
- Seules les images axiales sont nécessaires. Aucun reformatage additionnel n'a besoin d'être effectué.

RECAPITULATIF DES PARAMETRES D'ACQUISITION POUR UN CBCT SCAN

CHAMP D'ACQUISITION	<i>Field of view</i>	Le plus large possible
TEMPS DE SCAN	<i>Scan time</i>	Le plus long possible
EPAISSEUR DE COUPE	<i>Slice thickness</i>	Maximum de 0,3mm
ESPACEMENT DE COUPE	<i>Reconstructed slice increment</i>	≤ épaisseur de coupe
ALGORITHME DE RECONSTRUCTION	<i>Reconstruction algorithm</i>	Osseux ou de haute résolution
TAILLE DE PIXEL	<i>Pixel size</i>	Maximum de 0,3mm
MATRICE	<i>Matrix</i>	768 x 768

Tableau 2: Recommandations d'acquisition pour un CBCT scan



PROCOLE SCANNER CT/CBCT

Pour les solutions Materialise en chirurgie cranio-maxillo-faciale

ENREGISTREMENT ET ENVOI DES IMAGES

- Sauvegarder les images au format DICOM (Digital Imaging and Communication in Medicine) non compressé.
- Envoyer les images et les données additionnelles disponibles (photos 3D du patient, données céphalométriques, scan optique de la dentition) à Materialise selon la méthode de votre choix:
 - Enregistrer les images sur un support physique (CD, DVD, Clé USB, disque dur externe) et l'envoyer à l'adresse suivante :
Materialise
Immeuble Vecteur Sud - Bâtiment B
70-86, avenue de la République
92320 Châtillon
FRANCE
 - Charger les images sur notre plateforme sécurisée en ligne: Surgicase Online <https://surgicaseoos.materialise.com>
Pour une première connexion, veuillez contacter directement votre responsable de centre ou bien Materialise par téléphone au 01 46 56 31 52 ou par email à l'adresse info@materialise.fr afin que vos identifiants d'accès soient créés.

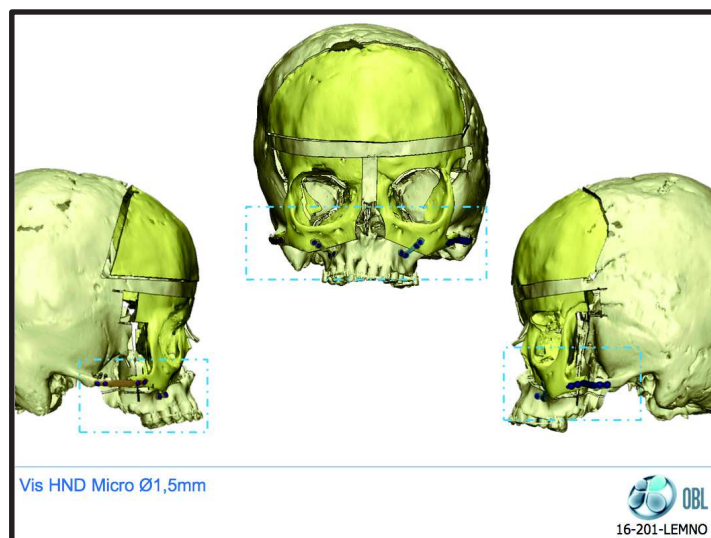
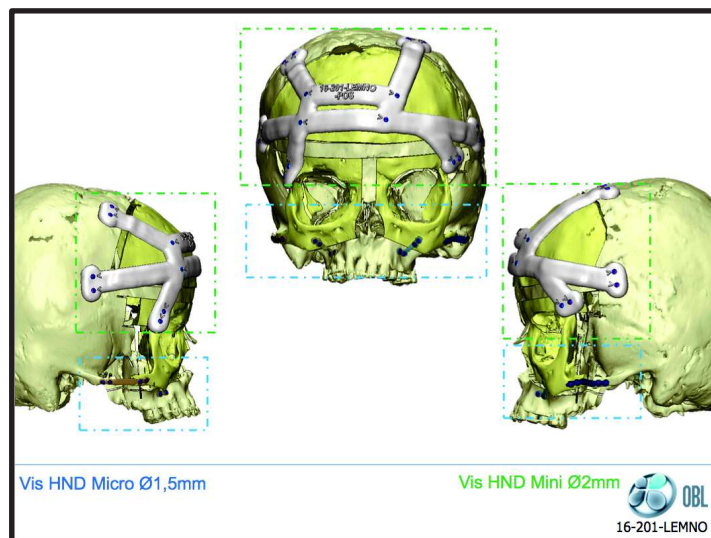
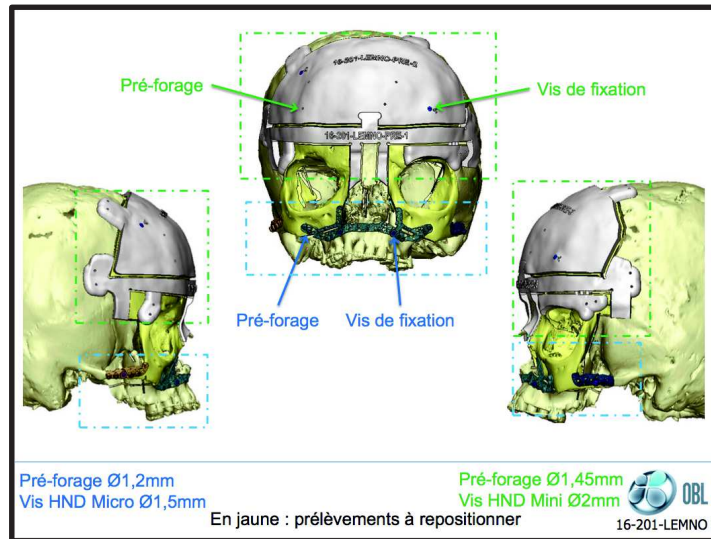


Société OSL
Immeuble Vecteur Sud - 70-86, avenue de la République
92320 Châtillon (France)
Tél. : +33(0)1 46 56 31 52 – Fax : +33(0)1 46 54 14 04
Email : info@materialise.fr

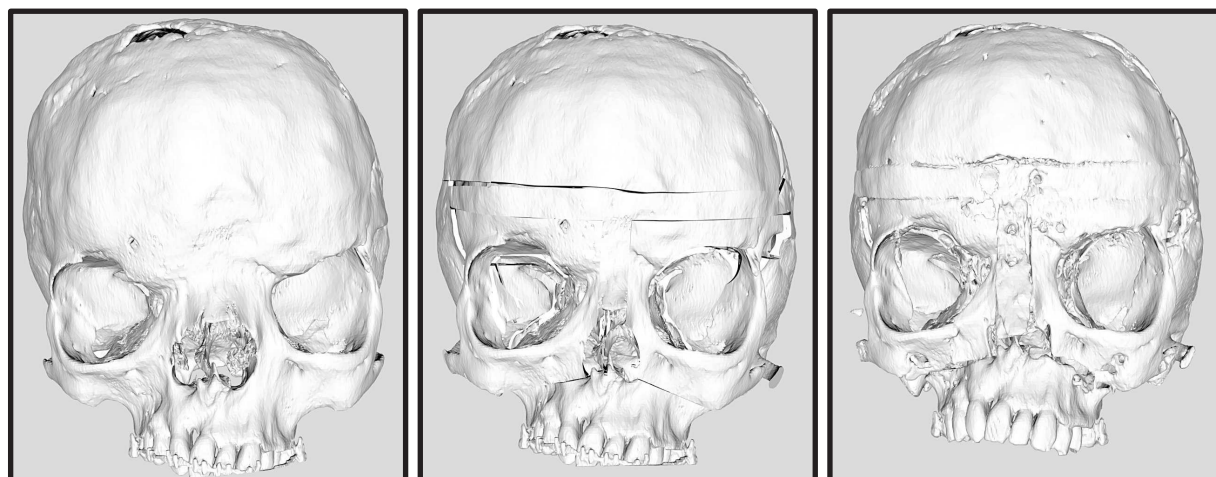
**Annexe 3 : Simulations pré-opératoires et
résultats post-opératoires de l'ensemble de
la cohorte**

CAS N° 1

Planification chirurgicale



Fichiers STL 3D : pré-op, planned et post-op



Mesures (en mm)

Pré-op 3D (en mm)									
DM	LM	FM	DFTD	DIZD	D'M	L'M	F'M	DFTG	DIZG
17	54,2	27,8	1	1,5	18,5	52,8	28,6	1,1	1,6

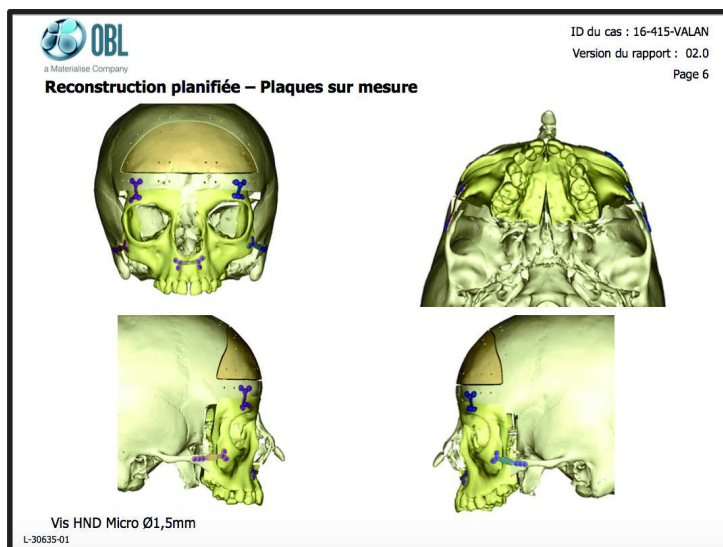
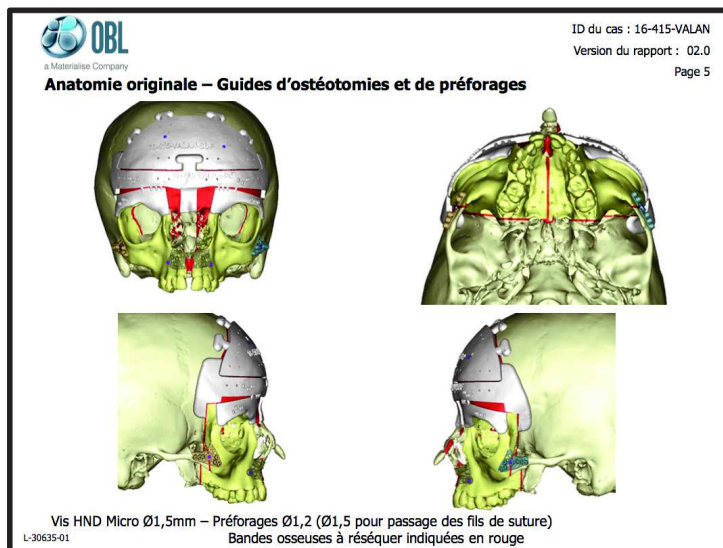
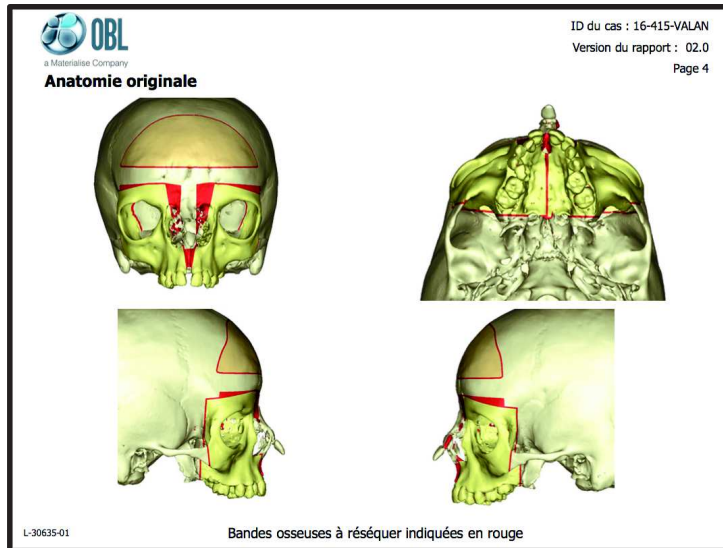
Planned 3D (en mm)									
DM	LM	FM	DFTD	DIZD	D'M	L'M	F'M	DFTG	DIZG
9,6	49	20,7	10,2	12,2	11,3	46,5	20,3	10,1	8,2

Post-op 3D (en mm)									
DM	LM	FM	DFTD	DIZD	D'M	L'M	F'M	DFTG	DIZG
10,1	50	21,6	11,5	11,7	12,5	47,7	22,1	10,2	7,1

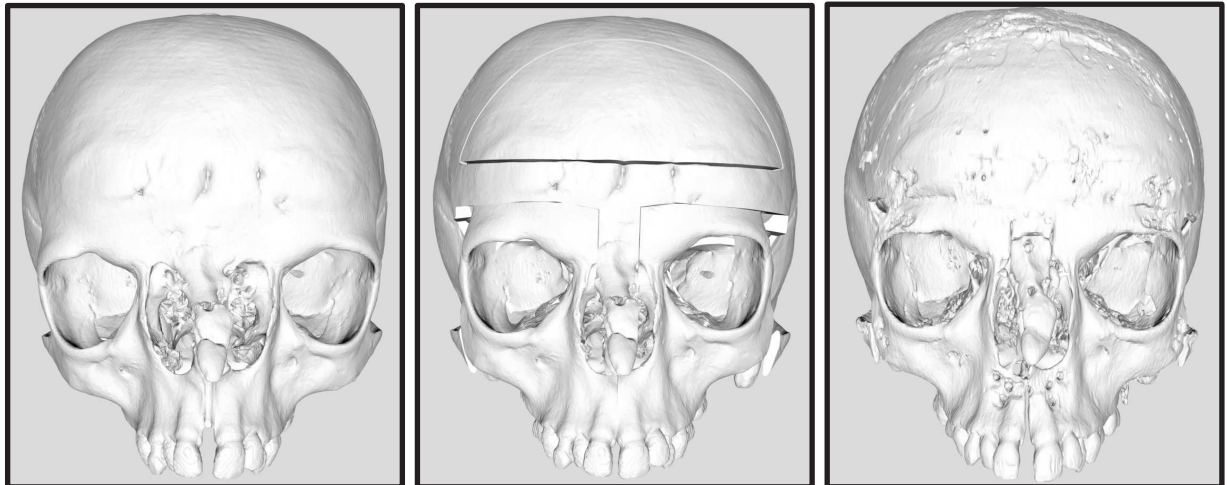
Planned/Post-op 3D (en valeur absolue)									
DM	LM	FM	DFTD	DIZD	D'M	L'M	F'M	DFTG	DIZG
0,5	1	0,9	1,3	0,5	1,2	1,2	1,8	0,1	1,1

CAS N° 2

Planification chirurgicale



Fichiers STL 3D : pré-op, planned et post-op



Mesures (en mm)

Pré-op 3D (en mm)									
DM	LM	FM	DFTD	DIZD	D'M	L'M	F'M	DFTG	DIZG
20,4	50,6	25,9	0,8	2	21	50,7	26	1	0,7

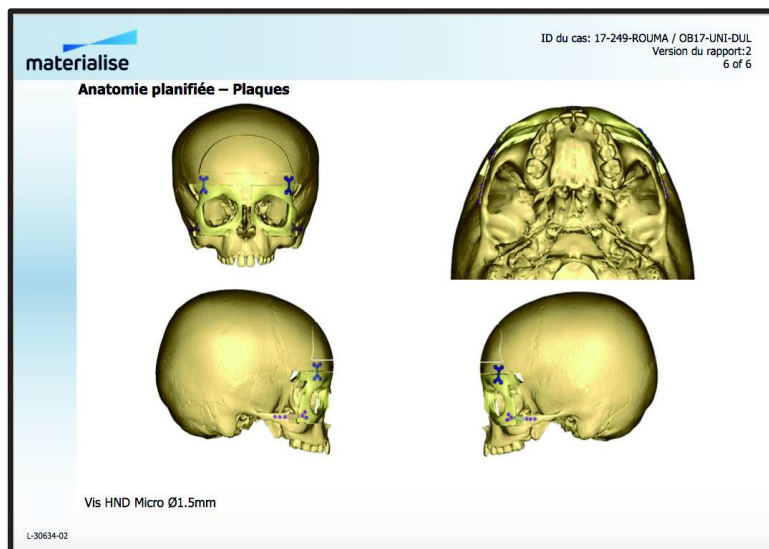
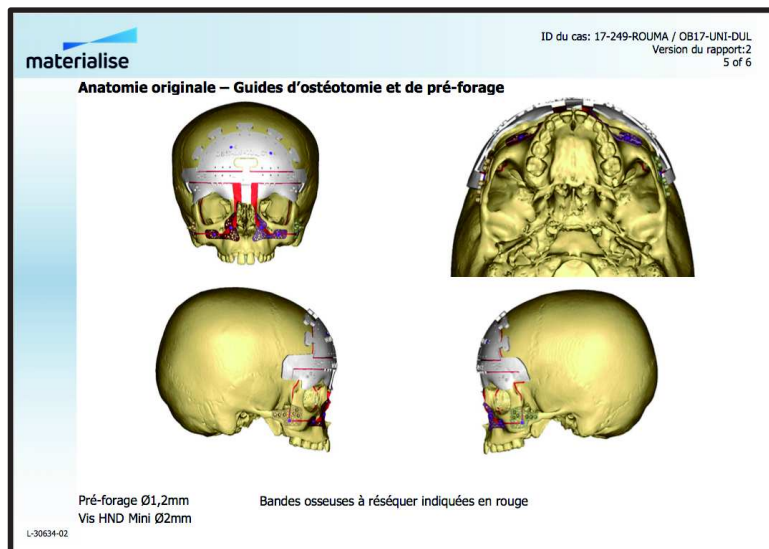
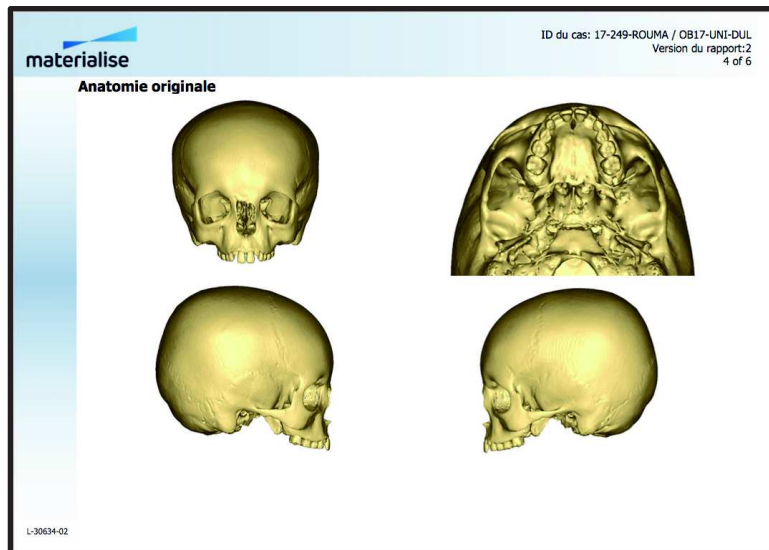
Planned 3D (en mm)									
DM	LM	FM	DFTD	DIZD	D'M	L'M	F'M	DFTG	DIZG
13,5	45,8	24	11,5	10,8	12,6	43,8	22,6	13,1	11,2

Post-op 3D (en mm)									
DM	LM	FM	DFTD	DIZD	D'M	L'M	F'M	DFTG	DIZG
13,7	45,9	23,9	10	9,2	13,1	44,5	23,8	12,8	10,6

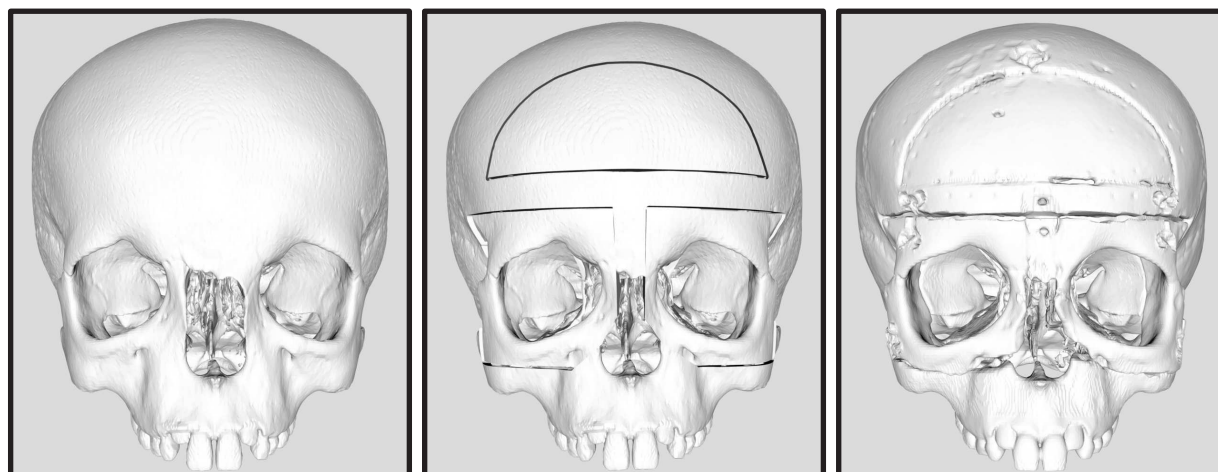
Planned/Post-op 3D (en valeur absolue)									
DM	LM	FM	DFTD	DIZD	D'M	L'M	F'M	DFTG	DIZG
0,2	0,1	0,1	1,5	1,6	0,5	0,7	1,2	0,3	0,6

CAS N° 3

Planification chirurgicale



Fichiers STL 3D : pré-op, planned et post-op



Mesures (en mm)

Pré-op 3D (en mm)									
DM	LM	FM	DFTD	DIZD	D'M	L'M	F'M	DFTG	DIZG
15,2	47,3	25	1,1	1,1	13,9	46,1	24,4	1	1

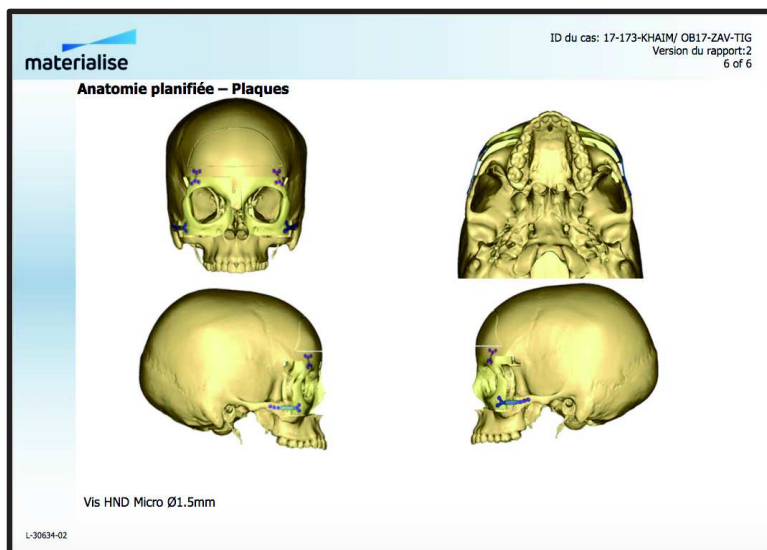
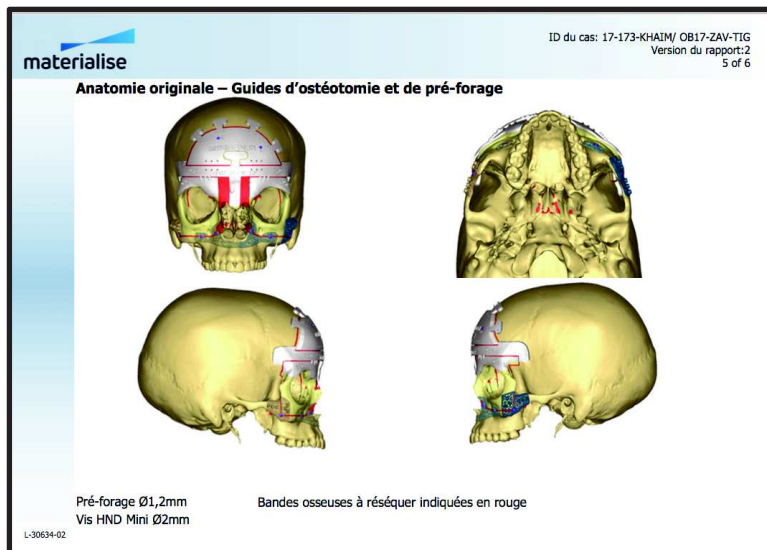
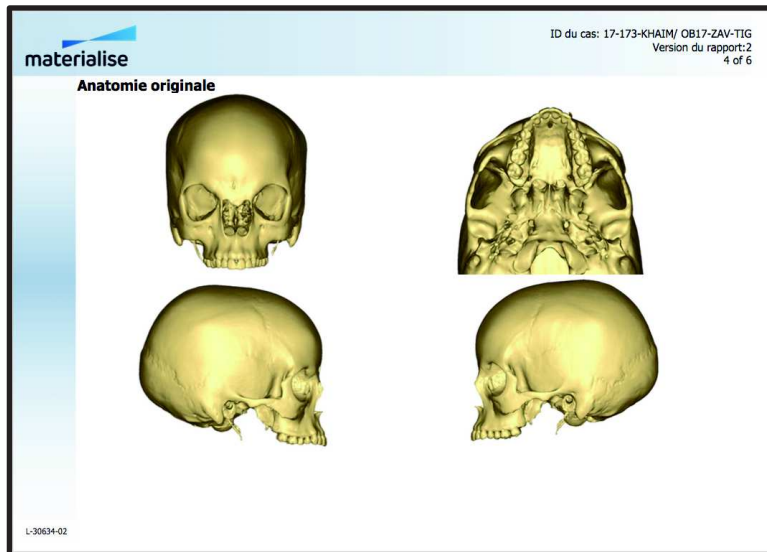
Planned 3D (en mm)									
DM	LM	FM	DFTD	DIZD	D'M	L'M	F'M	DFTG	DIZG
8,8	42,6	19,3	9,8	9,2	8,9	42,8	20,2	7,7	7,2

Post-op 3D (en mm)									
DM	LM	FM	DFTD	DIZD	D'M	L'M	F'M	DFTG	DIZG
10	44	20,7	9,5	9,8	9,2	43,1	21,4	7,7	9,3

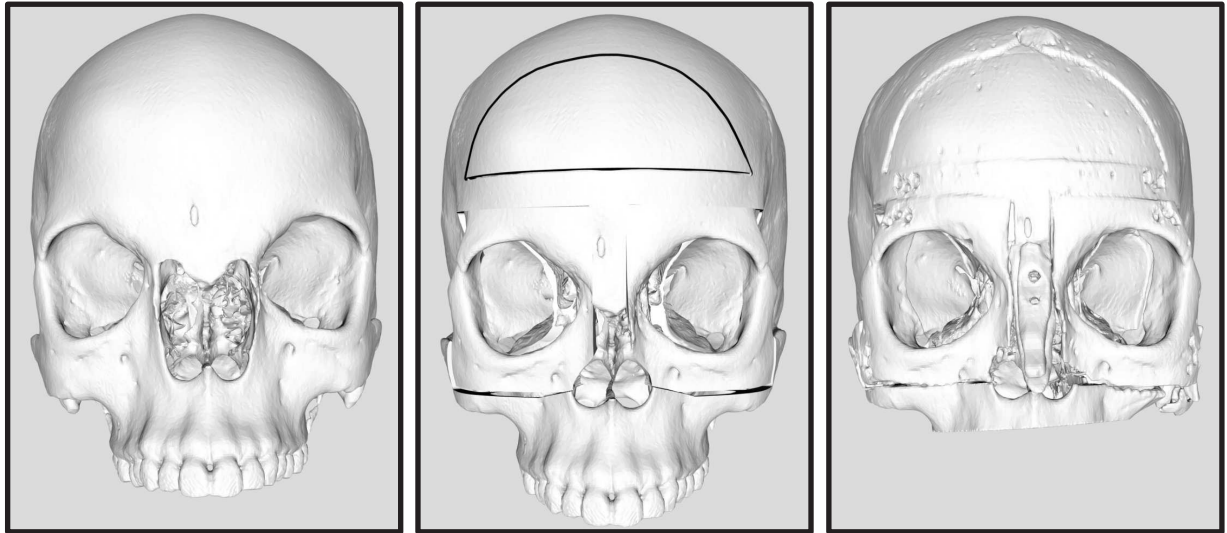
Planned/Post-op 3D (en valeur absolue)									
DM	LM	FM	DFTD	DIZD	D'M	L'M	F'M	DFTG	DIZG
1,2	1,4	1,4	0,3	0,6	0,3	0,3	1,2	0	2,1

CAS N° 4

Planification chirurgicale



Fichiers STL 3D : pré-op, planned et post-op



Mesures (en mm)

Pré-op 3D (en mm)									
DM	LM	FM	DFTD	DIZD	D'M	L'M	F'M	DFTG	DIZG
18,6	50,9	25,9	1,1	1,2	16,2	49	25,2	1,1	1,2

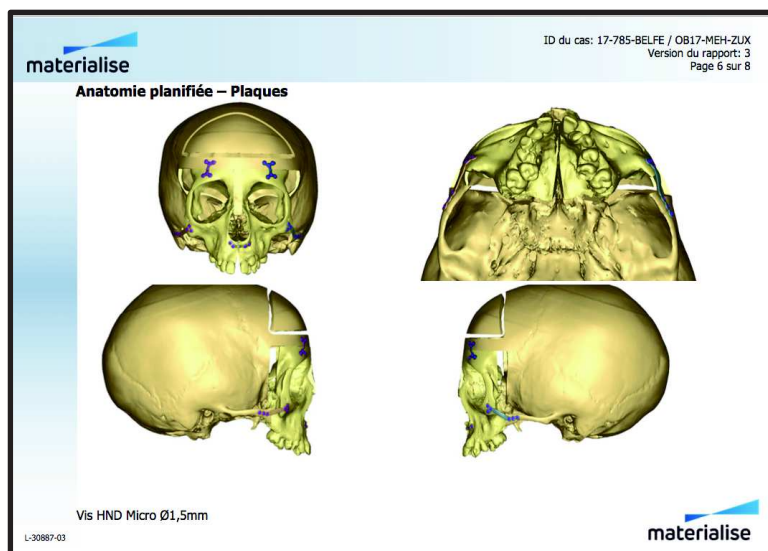
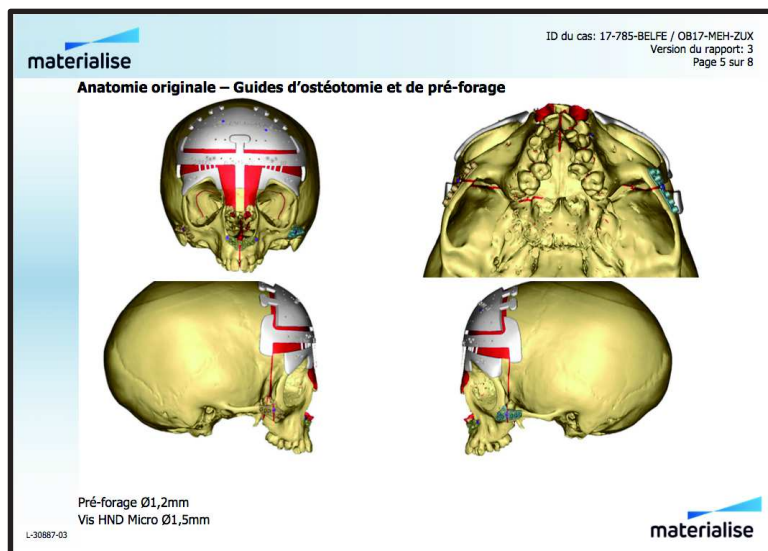
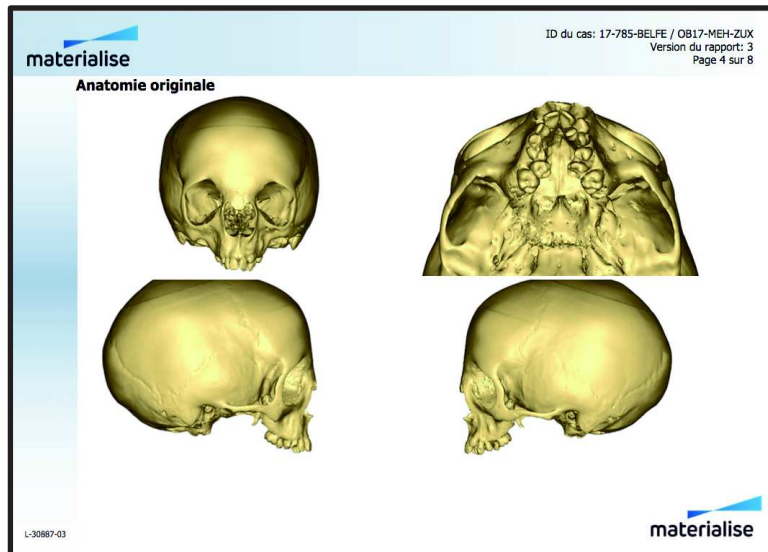
Planned 3D (en mm)									
DM	LM	FM	DFTD	DIZD	D'M	L'M	F'M	DFTG	DIZG
10,4	45,3	18,2	11,9	12,4	9,2	45	19,7	10,4	11,5

Post-op 3D (en mm)									
DM	LM	FM	DFTD	DIZD	D'M	L'M	F'M	DFTG	DIZG
12,2	46,3	21,4	11,2	12	10,7	46,5	22,2	10,4	11,8

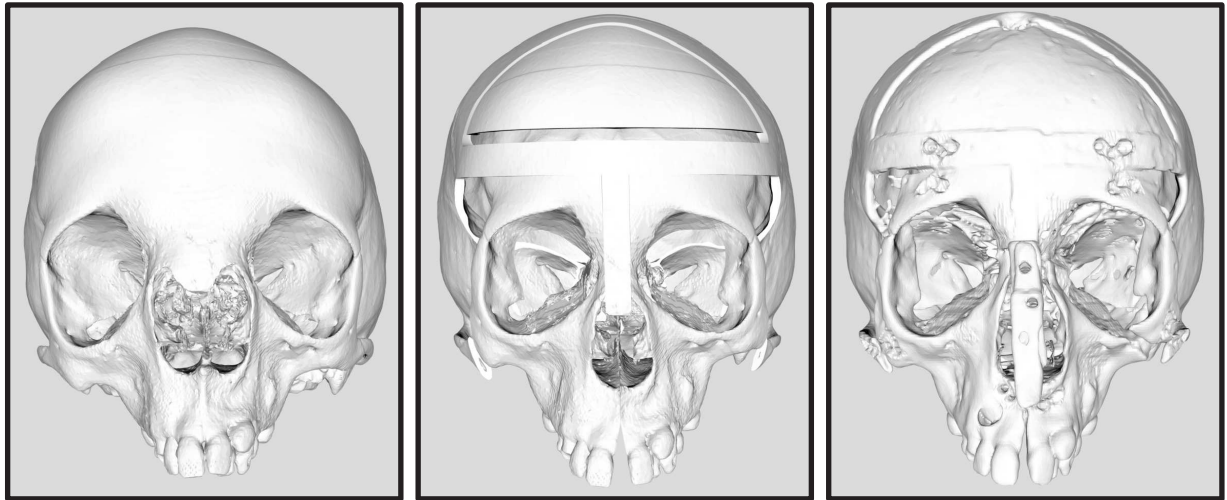
Planned/Post-op 3D (en valeur absolue)									
DM	LM	FM	DFTD	DIZD	D'M	L'M	F'M	DFTG	DIZG
1,8	1	3,2	0,7	0,4	1,5	1,5	2,5	0	0,3

CAS N° 5

Planification chirurgicale



Fichiers STL 3D : pré-op, planned et post-op



Mesures (en mm)

Pré-op 3D (en mm)									
DM	LM	FM	DFTD	DIZD	D'M	L'M	F'M	DFTG	DIZG
16,3	48,5	27,1	1,1	1,2	15,3	48,6	26,6	1,1	1,3

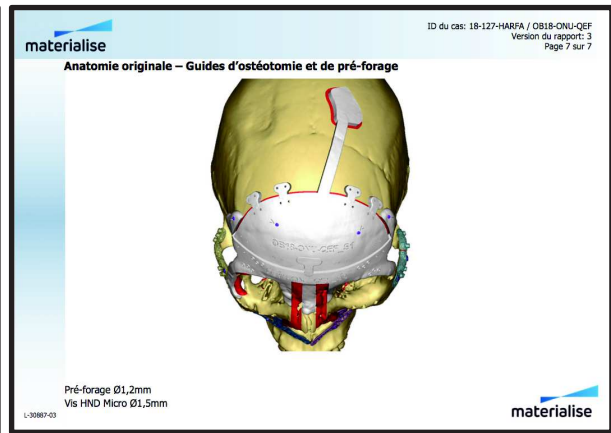
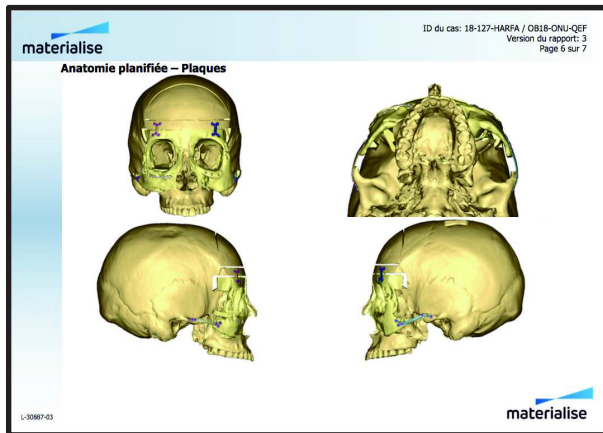
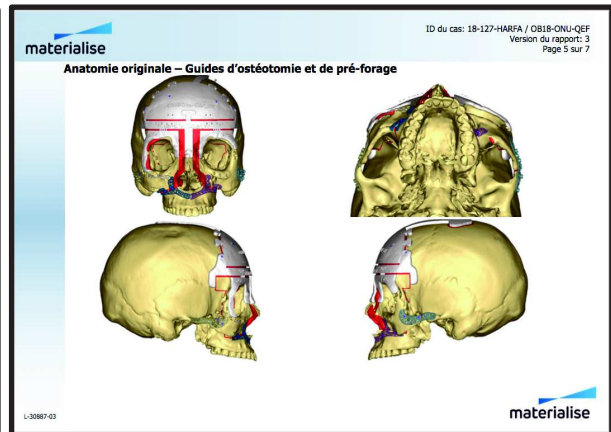
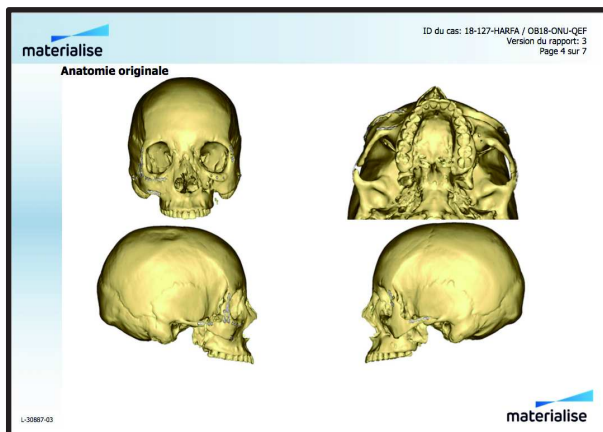
Planned 3D (en mm)									
DM	LM	FM	DFTD	DIZD	D'M	L'M	F'M	DFTG	DIZG
7,3	40,3	24,3	16,4	13,1	6,1	41,4	24,4	16,8	13,5

Post-op 3D (en mm)									
DM	LM	FM	DFTD	DIZD	D'M	L'M	F'M	DFTG	DIZG
8,4	42	23,9	14,8	11,4	9,5	44,9	28,1	15	13,3

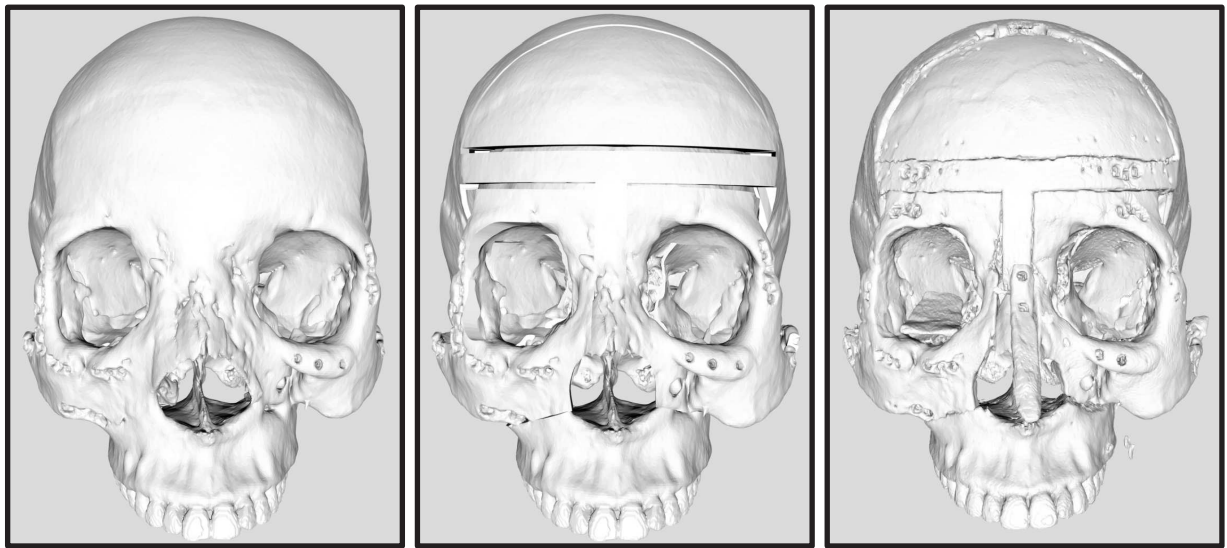
Planned/Post-op 3D (en valeur absolue)									
DM	LM	FM	DFTD	DIZD	D'M	L'M	F'M	DFTG	DIZG
1,1	1,7	0,4	1,6	1,7	3,4	3,5	3,7	1,8	0,2

CAS N° 6

Planification chirurgicale



Fichiers STL 3D : pré-op, planned et post-op



Mesures (en mm)

Pré-op 3D (en mm)									
DM	LM	FM	DFTD	DIZD	D'M	L'M	F'M	DFTG	DIZG
17,8	51,5	39	1,2	3,5	18,3	55,4	34,4	1,4	1,1

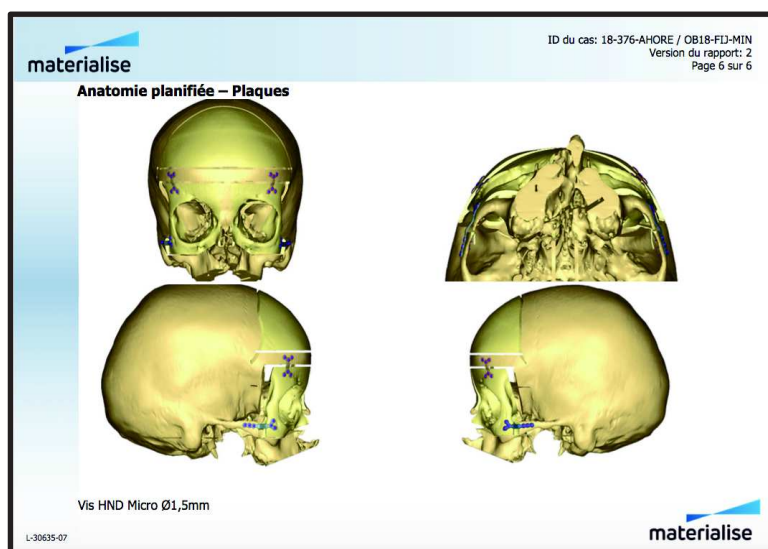
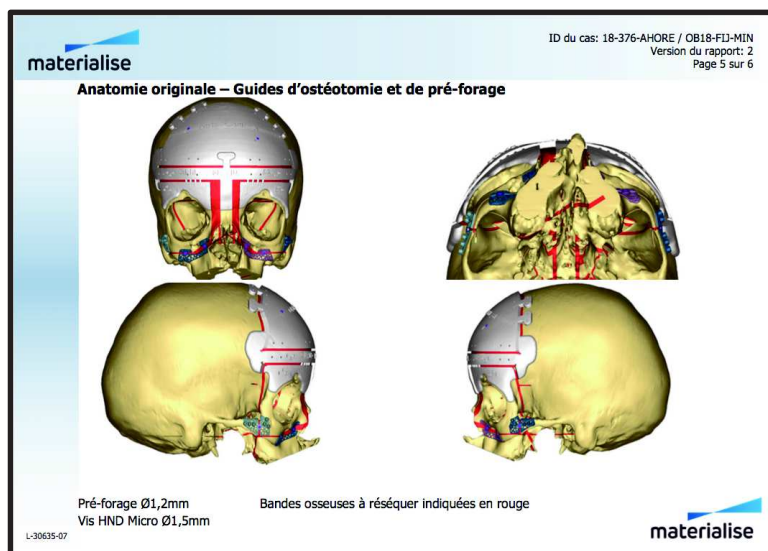
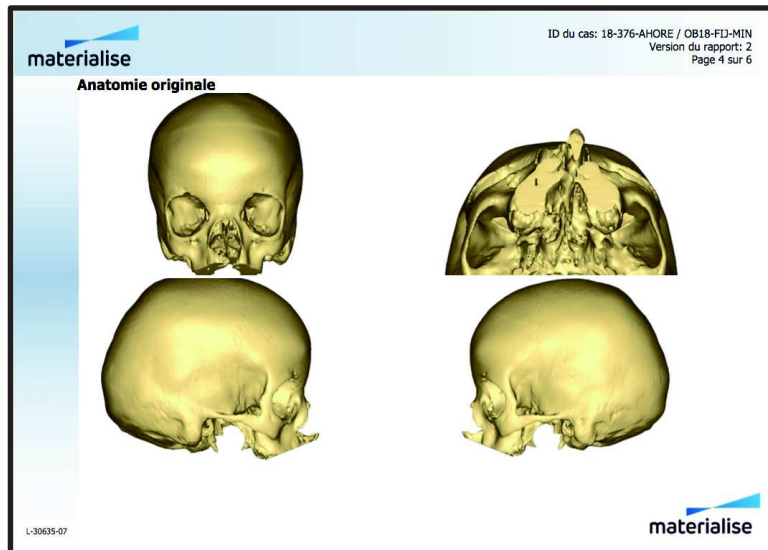
Planned 3D (en mm)									
DM	LM	FM	DFTD	DIZD	D'M	L'M	F'M	DFTG	DIZG
11,2	46,4	33	7,7	10,8	10,9	48,5	28,2	8,8	12,8

Post-op 3D (en mm)									
DM	LM	FM	DFTD	DIZD	D'M	L'M	F'M	DFTG	DIZG
12,9	48	35,8	8,1	11,1	11,8	49,5	29,7	8,9	12,4

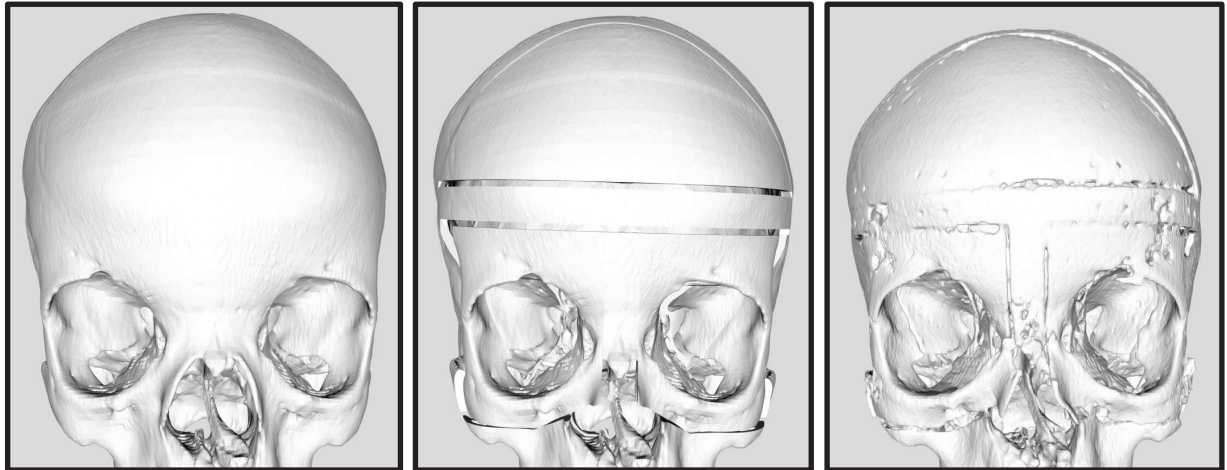
Planned/Post-op 3D (en valeur absolue)									
DM	LM	FM	DFTD	DIZD	D'M	L'M	F'M	DFTG	DIZG
1,7	1,6	2,8	0,4	0,3	0,9	1	1,5	0,1	0,4

CAS N° 7

Planification chirurgicale



Fichiers STL 3D : pré-op, planned et post-op



Mesures (en mm)

Pré-op 3D (en mm)									
DM	LM	FM	DFTD	DIZD	D'M	L'M	F'M	DFTG	DIZG
16,6	51,2	27,7	3,6	1,1	15,7	50,3	24,1	2,6	1,3

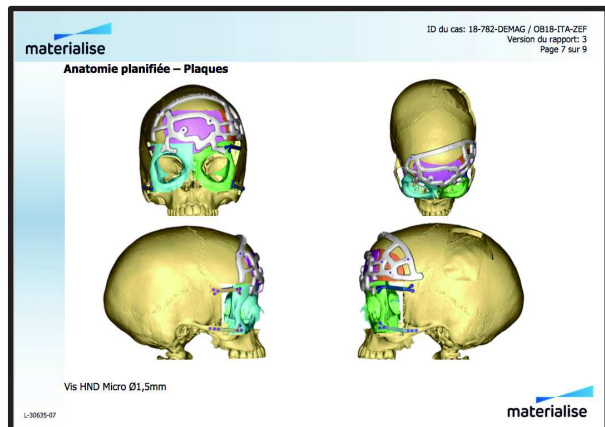
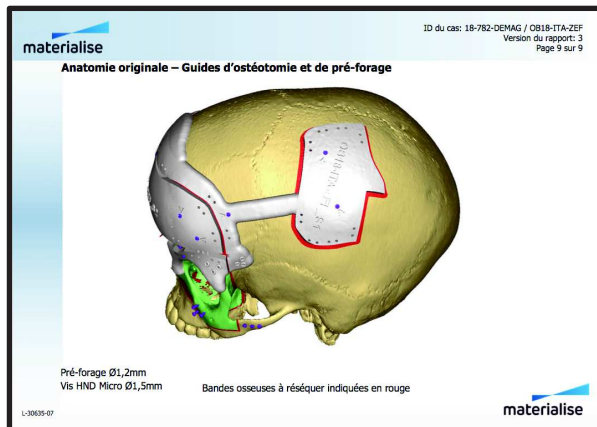
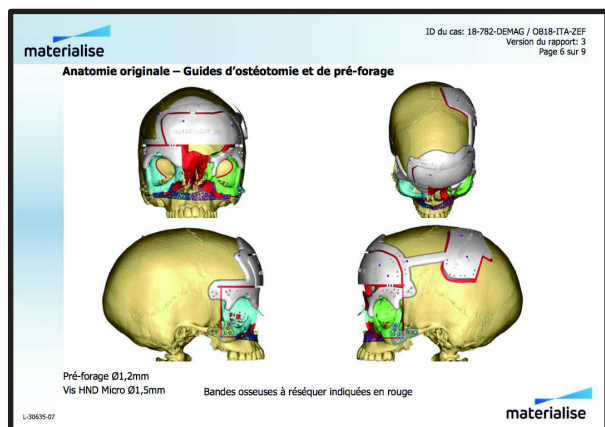
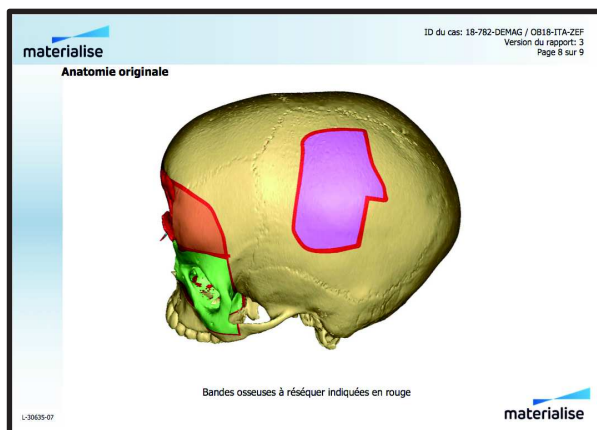
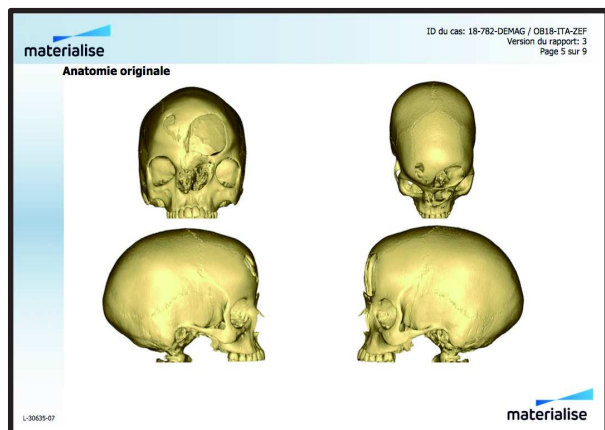
Planned 3D (en mm)									
DM	LM	FM	DFTD	DIZD	D'M	L'M	F'M	DFTG	DIZG
10,1	46,3	21,2	11,1	7,6	10,5	46,2	19,1	8,1	6,4

Post-op 3D (en mm)									
DM	LM	FM	DFTD	DIZD	D'M	L'M	F'M	DFTG	DIZG
12,2	48,6	24,3	11,8	7,4	11,6	47,3	21	8,4	6,7

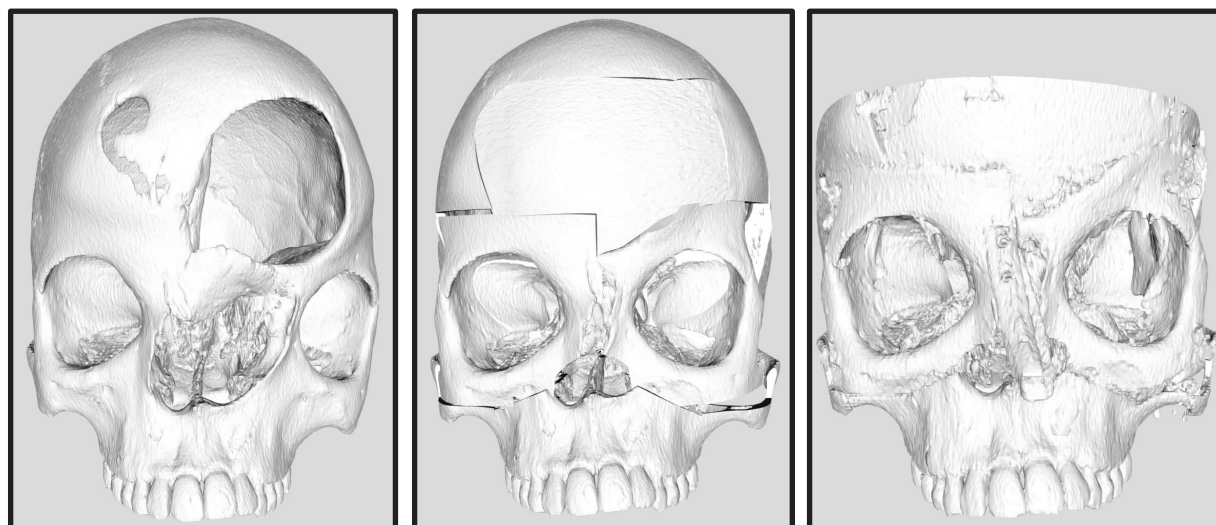
Planned/Post-op 3D (en valeur absolue)									
DM	LM	FM	DFTD	DIZD	D'M	L'M	F'M	DFTG	DIZG
2,1	2,3	3,1	0,7	0,2	1,1	1,1	1,9	0,3	0,3

CAS N° 8

Planification chirurgicale



Fichiers STL 3D : pré-op, planned et post-op



Mesures (en mm)

Pré-op 3D (en mm)									
DM	LM	FM	DFTD	DIZD	D'M	L'M	F'M	DFTG	DIZG
18,3	47,7	28,2	1,1	1,1	25,9	52,1	30,5	1,1	1,3

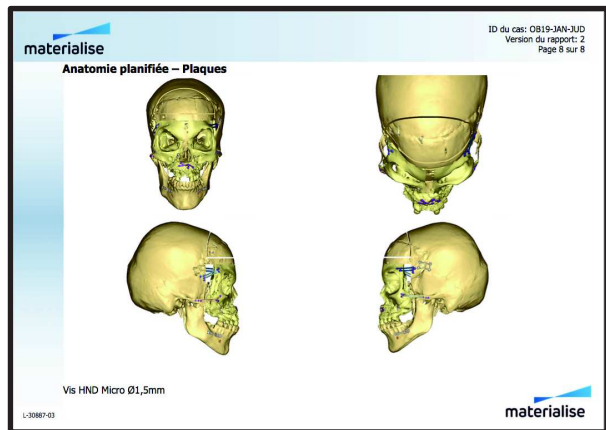
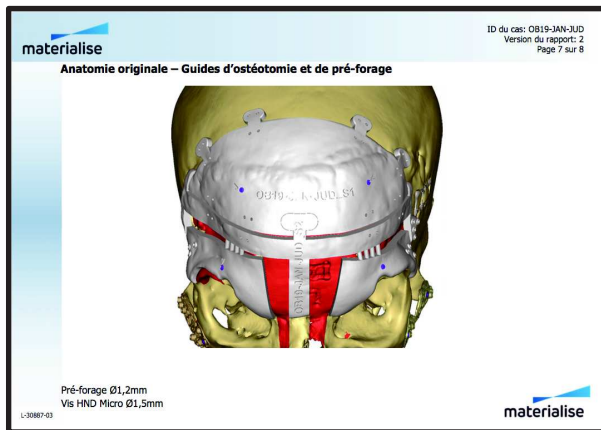
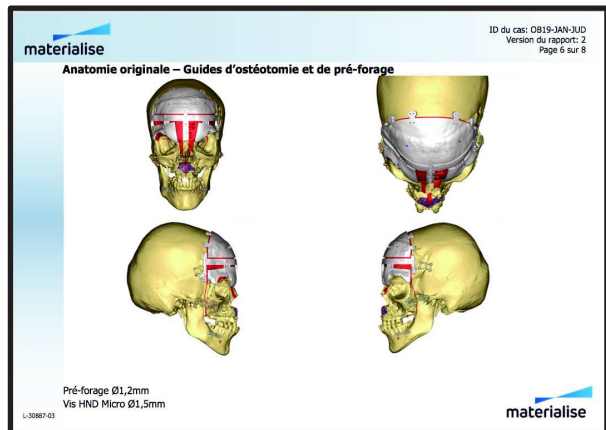
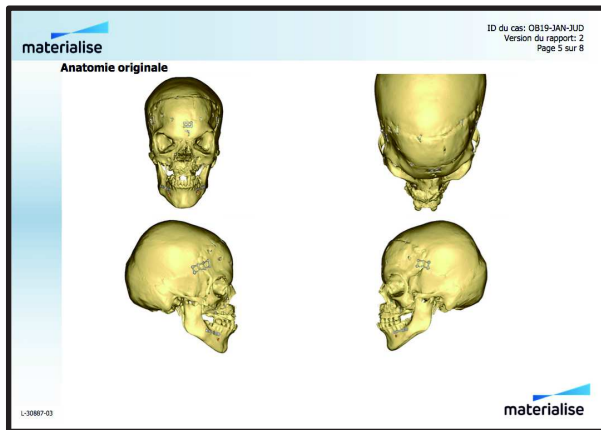
Planned 3D (en mm)									
DM	LM	FM	DFTD	DIZD	D'M	L'M	F'M	DFTG	DIZG
9,7	42,6	20,1	12,8	12,7	10,7	41,2	17,2	23,8	19,9

Post-op 3D (en mm)									
DM	LM	FM	DFTD	DIZD	D'M	L'M	F'M	DFTG	DIZG
10,2	42,9	21,4	13,2	12,5	12	42,3	18,7	24,1	19,6

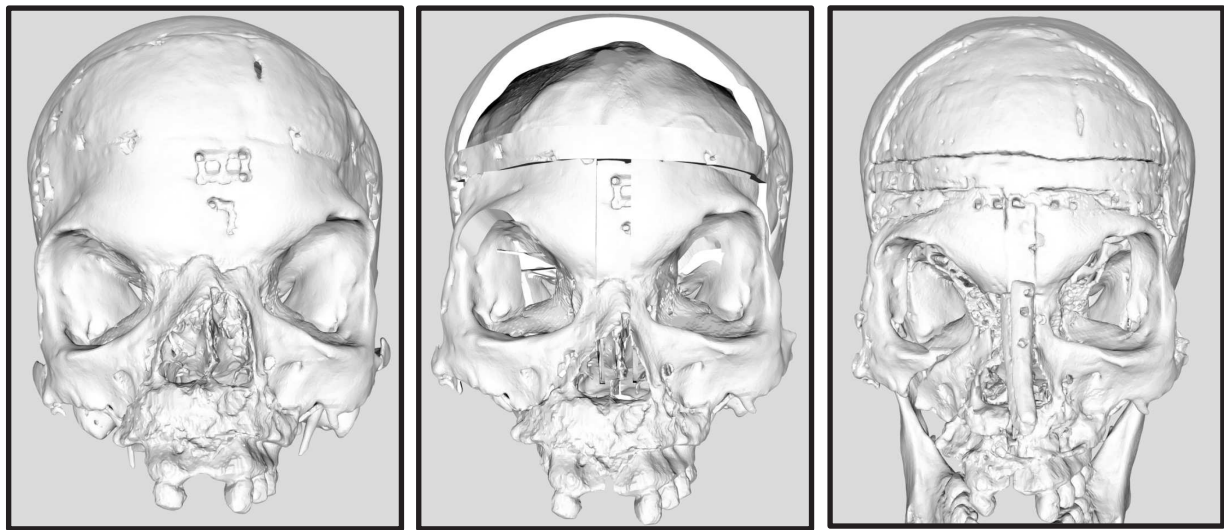
Planned/Post-op 3D (en valeur absolue)									
DM	LM	FM	DFTD	DIZD	D'M	L'M	F'M	DFTG	DIZG
0,5	0,3	1,3	0,4	0,2	1,3	1,1	1,5	0,3	0,3

CAS N° 9

Planification chirurgicale



Fichiers STL 3D : pré-op, planned et post-op



Mesures (en mm)

Pré-op 3D (en mm)									
DM	LM	FM	DFTD	DIZD	D'M	L'M	F'M	DFTG	DIZG
17	52,5	26,7	3,4	1,1	18,8	52,4	28,5	2,8	2,7

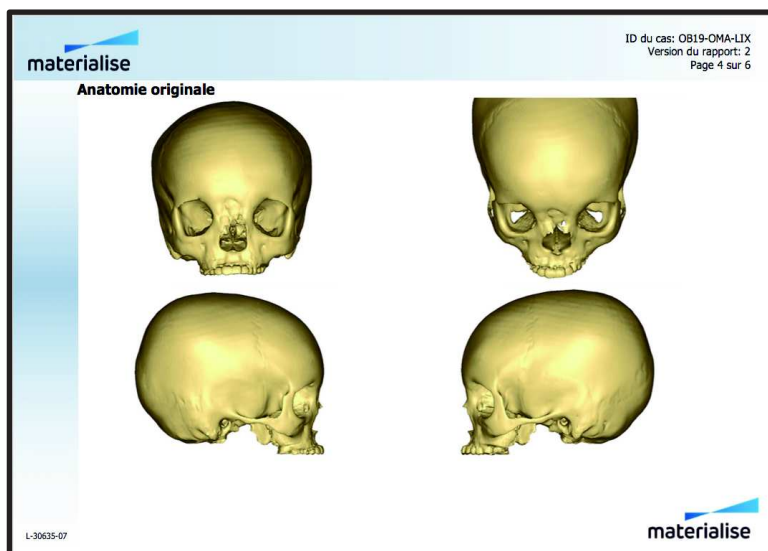
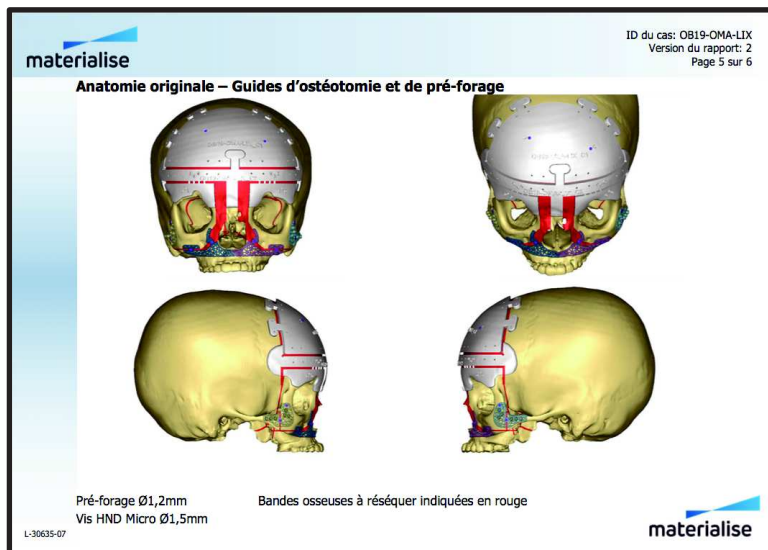
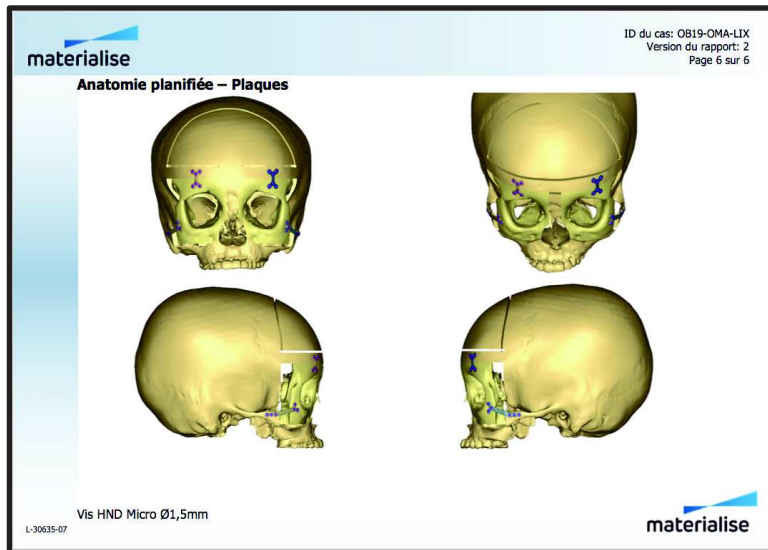
Planned 3D (en mm)									
DM	LM	FM	DFTD	DIZD	D'M	L'M	F'M	DFTG	DIZG
11,4	49,5	27,9	17,7	16,7	11,1	47	27,4	17,8	18,4

Post-op 3D (en mm)									
DM	LM	FM	DFTD	DIZD	D'M	L'M	F'M	DFTG	DIZG
10,7	49,6	27	17,6	15,9	10,8	46,9	26,8	17,9	17,6

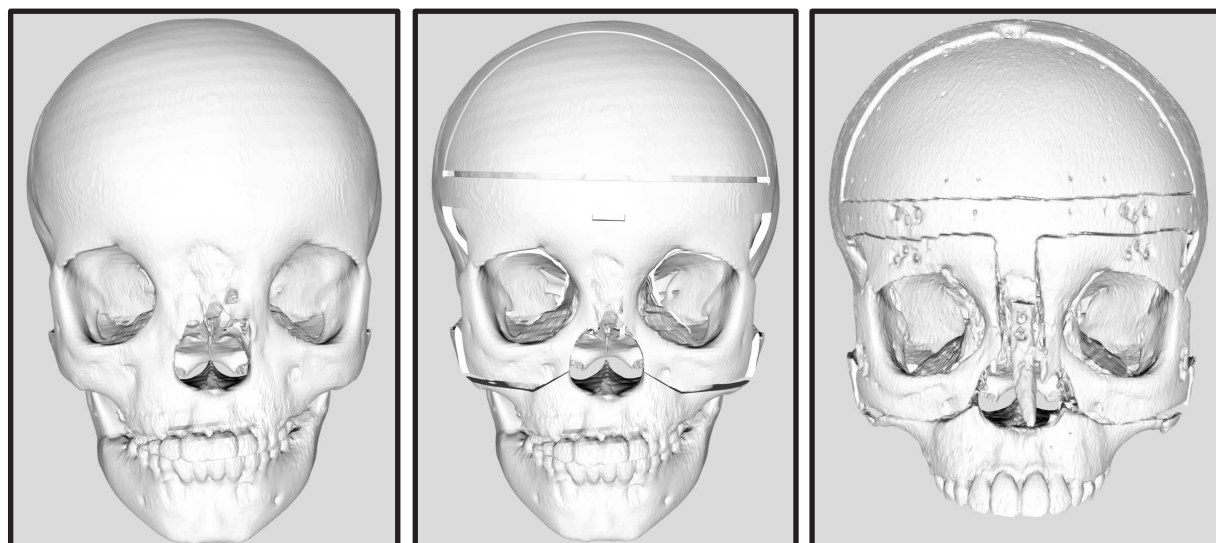
Planned/Post-op 3D (en valeur absolue)									
DM	LM	FM	DFTD	DIZD	D'M	L'M	F'M	DFTG	DIZG
0,7	0,1	0,9	0,1	0,8	0,3	0,1	0,6	0,1	0,8

CAS N° 10

Planification chirurgicale



Fichiers STL 3D : pré-op, planned et post-op



Mesures (en mm)

Pré-op 3D (en mm)									
DM	LM	FM	DFTD	DIZD	D'M	L'M	F'M	DFTG	DIZG
18,6	48,6	27	2,4	1,1	18,7	49,6	27,9	2,4	1,1

Planned 3D (en mm)									
DM	LM	FM	DFTD	DIZD	D'M	L'M	F'M	DFTG	DIZG
10,9	42,5	19,9	12,7	10,6	11,3	43,6	20,6	12,3	10,6

Post-op 3D (en mm)									
DM	LM	FM	DFTD	DIZD	D'M	L'M	F'M	DFTG	DIZG
12,4	43,6	22,7	12,2	10,7	13,4	45,5	23,6	10,9	10,7

Planned/Post-op 3D (en valeur absolue)									
DM	LM	FM	DFTD	DIZD	D'M	L'M	F'M	DFTG	DIZG
1,5	1,1	2,8	0,5	0,1	2,1	1,9	3	1,4	0,1

