



HAL
open science

Place de la parodontologie au sein de l'omnipratique

Barbara Brugere

► **To cite this version:**

Barbara Brugere. Place de la parodontologie au sein de l'omnipratique. Chirurgie. 2019. dumas-02189451

HAL Id: dumas-02189451

<https://dumas.ccsd.cnrs.fr/dumas-02189451>

Submitted on 19 Jul 2019

HAL is a multi-disciplinary open access archive for the deposit and dissemination of scientific research documents, whether they are published or not. The documents may come from teaching and research institutions in France or abroad, or from public or private research centers.

L'archive ouverte pluridisciplinaire **HAL**, est destinée au dépôt et à la diffusion de documents scientifiques de niveau recherche, publiés ou non, émanant des établissements d'enseignement et de recherche français ou étrangers, des laboratoires publics ou privés.



Distributed under a Creative Commons Attribution - NonCommercial - NoDerivatives 4.0 International License

Place de la Parodontologie au sein de l'omnipratique

THESE

Présentée et publiquement soutenue devant la
Faculté d'Odontologie de Marseille
(Doyen : Monsieur le Professeur Jacques DEJOU)

Aix Marseille Université
(Président : Monsieur le Professeur Yvan BERLAND)

Le 27 juin 2019

par

BRUGERE Barbara

née le 23 décembre 1993

à AIX-EN-PROVENCE

Pour obtenir le Diplôme d'Etat de Docteur en Chirurgie Dentaire

EXAMINATEURS DE LA THESE :

Président : Madame le Professeur V. MONNET-CORTI

Assesseurs : Monsieur le Professeur M. RUQUET

Monsieur le Docteur G. ABOUDHARAM

Madame le Docteur C. DUMAS

Place de la Parodontologie au sein de l'omnipraticque

THESE

Présentée et publiquement soutenue devant la
Faculté d'Odontologie de Marseille
(Doyen : Monsieur le Professeur Jacques DEJOU)

Aix Marseille Université
(Président : Monsieur le Professeur Yvan BERLAND)

Le 27 juin 2019

par

BRUGERE Barbara
née le 23 décembre 1993
à AIX-EN-PROVENCE

Pour obtenir le Diplôme d'Etat de Docteur en Chirurgie Dentaire

EXAMINATEURS DE LA THESE :

Président : Madame le Professeur V. MONNET-CORTI

Assesseurs : Monsieur le Professeur M. RUQUET

Monsieur le Docteur G. ABOUDHARAM

Madame le Docteur C. DUMAS

ADMINISTRATION

Mise à jour : février 2019

DOYENS HONORAIRES	Professeur	R. SANGIUOLO†
	Professeur	H. ZATTARA
	Professeur	A. SALVADORI
DOYEN	Professeur	J. DEJOU
VICE – DOYEN CHARGE DES ENSEIGNEMENTS DIRECTEUR DU DEPARTEMENT DE FORMATION INITIALE	Professeur	J.D. ORTHLIEB
VICE – DOYEN CHARGE DE LA RECHERCHE DIRECTEUR DU DEPARTEMENT DE LA RECHERCHE	Professeur	C. TARDIEU
DIRECTEUR DU DEPARTEMENT DE FORMATION CONTINUE	Professeur	V. MONNET-CORTI
CHARGES DE MISSION RELATIONS INTERNATIONALES	Professeur	A. RASKIN
RESPONSABLE DES SERVICES ADMINISTRATIFS ET TECHNIQUES	Madame	K. LEONI

LISTE DES ENSEIGNANTS

56^{ème} SECTION :
DEVELOPPEMENT, CROISSANCE ET PREVENTION

56.01 ODONTOLOGIE PÉDIATRIQUE ET ORTHOPÉDIE DENTO-FACIALE

ODONTOLOGIE PÉDIATRIQUE

<i>Professeur</i>	C. TARDIEU *	<i>Assistant</i>	H. AL AZAWI
<i>Maître de Conférences</i>	D. BANDON	<i>Assistant</i>	E. CASAZZA
<i>Maître de Conférences</i>	A. CAMOIN		
<i>Maître de Conférences</i>	A. CHAFAIE		
<i>Maître de Conférences associé</i>	I. BLANCHET		

ORTHOPÉDIE DENTO-FACIALE

<i>Maître de Conférences</i>	M. LE GALL *	<i>Assistant</i>	M. BARBERO
<i>Maître de Conférences</i>	J. BOHAR	<i>Assistant</i>	I. CAMBON
<i>Maître de Conférences</i>	J. GAUBERT	<i>Assistant</i>	D. DORISON-BACHET
<i>Maître de Conférences</i>	C. PHILIP-ALLIEZ	<i>Assistant</i>	L. LEVY
		<i>Assistant</i>	R. MATTERA
		<i>Assistant</i>	M. VINAÏ

56.02 PRÉVENTION - ÉPIDÉMIOLOGIE - ÉCONOMIE DE LA SANTÉ - ODONTOLOGIE LÉGALE

<i>Professeur</i>	B. FOTI *	<i>Assistant</i>	T. DRAUSSIN
<i>Professeur</i>	D. TARDIVO		

57^{ème} SECTION :

CHIRURGIE ORALE ; PARODONTOLOGIE ; BIOLOGIE ORALE

57.01 CHIRURGIE ORALE ; PARODONTOLOGIE ; BIOLOGIE ORALE

CHIRURGIE ORALE

<i>Maître de Conférences</i>	P. ROCHE-POGGI*	<i>Assistant</i>	R. CASTRO
<i>Maître de Conférences</i>	J. H. CATHERINE	<i>Assistant</i>	M. HADJ-SAÏD
<i>Maître de Conférences</i>	D. BELLONI	<i>Assistant</i>	Y. ROMANET
<i>Maître de Conférences</i>	F. CAMPANA		
<i>Maître de Conférences associé</i>	R. LAN		

PARODONTOLOGIE

<i>Professeur</i>	V. MONNET-CORTI *	<i>Assistant</i>	A. BOYER
		<i>Assistant</i>	C. DUMAS
		<i>Assistant</i>	S. MELLOUL
		<i>Assistant</i>	L. THOLOZAN

BIOLOGIE ORALE (Responsable Pr. Imad ABOUT)

<i>Maître de Conférences</i>	P. LAURENT	<i>Assistant</i>	C. LE FOURNIS
------------------------------	------------	------------------	---------------

58^{ème} SECTION :

REHABILITATION ORALE

58.01 DENTISTERIE RESTAURATRICE, ENDODONTIE, PROTHESES, FONCTION-DYSFONTION, IMAGERIE, BIOMATÉRIAUX

DENTISTERIE RESTAURATRICE, ENDODONTIE

<i>Professeur</i>	F. BUKIET *	<i>Assistant</i>	B. BALLESTER
<i>Professeur</i>	H. TASSERY	<i>Assistant</i>	H. DE BELENET
<i>Maître de Conférences</i>	G. ABOUDHARAM	<i>Assistant</i>	A. DEVICTOR
<i>Maître de Conférences</i>	M. GUIVARC'H	<i>Assistant</i>	S. MANSOUR
<i>Maître de Conférences</i>	C. PIGNOLY	<i>Assistant</i>	L. MICHEL-ROLLET
<i>Maître de Conférences</i>	L. POMMEL	<i>Assistant</i>	V. PILLIOL
<i>Maître de Conférences</i>	E. TERRER		

PROTHÈSE

<i>Professeur</i>	M. RUQUET *	<i>Assistant</i>	N. CHAUDESAYGUES
<i>Maître de Conférences</i>	G. LABORDE	<i>Assistant</i>	M. DODDS
<i>Maître de Conférences</i>	M. LAURENT	<i>Assistant</i>	C. MANSUY-DALMAS
<i>Maître de Conférences</i>	G. MAILLE	<i>Assistant</i>	C. MENSE
<i>Maître de Conférences</i>	B.E. PRECKEL	<i>Assistant</i>	A. REPETTO
<i>Maître de Conférences</i>	G. STEPHAN	<i>Assistant</i>	A. SETTE
<i>Maître de Conférences</i>	P. TAVITIAN	<i>Assistant</i>	F. SILVESTRI
<i>Maître de Conférences</i>	A. TOSELLO		

FONCTION-DYSFONTION, IMAGERIE, BIOMATÉRIAUX

<i>Professeur</i>	J. DEJOU	<i>Assistant</i>	M. JEANY
<i>Professeur</i>	J. D. ORTHLIEB *		
<i>Professeur</i>	A. RASKIN		
<i>Maître de Conférences</i>	T. GIRAUD		
<i>Maître de Conférences</i>	A. GIRAUDEAU		
<i>Maître de Conférences</i>	B. JACQUOT		
<i>Maître de Conférences</i>	J. P. RÉ		

<p>65^{ème} SECTION : BIOLOGIE CELLULAIRE</p>

PROFESSEUR

I. ABOUT

RESPONSABLE PROFIL BIOLOGIE ORALE

A Madame le Professeur Virginie MONNET-CORTI,

Permettez-moi de vous remercier pour le grand honneur que vous me faites en acceptant la présidence de ce jury de thèse.

Je regrette que nous n'ayons pas eu l'occasion de travailler ensemble durant ces années de clinique, mais j'ai pu observer cette passion communicative pour votre discipline que j'affectionne particulièrement, et pour cela, je vous en remercie.

Je vous remercie également pour la qualité de votre enseignement et votre goût pour l'excellence que vous réussissez à transmettre aux assistants et aux étudiants, année après année.

Que ce travail soit l'occasion de vous témoigner mon profond respect ainsi que ma gratitude.

A Monsieur le Professeur Michel RUQUET,

Vous me faites l'honneur d'être membre de mon jury.

*Je vous remercie de m'avoir accompagnée dans
mon apprentissage théorique puis clinique
durant ces cinq années, d'avoir toujours été
disponible et à l'écoute.*

*Merci surtout pour votre bienveillance,
sans laquelle ces années de clinique
ne seraient pas les mêmes.*

*La qualité de vos enseignements et votre soutien m'ont
été d'une grande aide pour mes premiers pas de chirurgien-dentiste.
Je ne l'oublierai jamais.*

Veillez trouver ici le témoignage de ma profonde sympathie.

A Monsieur le Docteur Gérard ABOUDHARAM,

*Je vous remercie pour avoir accepté
avec plaisir de faire parti de mon jury,
c'est pour moi un grand honneur.*

*Merci pour votre pédagogie et votre
bonne humeur au sein du pavillon.
Merci pour les connaissances que
vous avez su nous transmettre.*

*Merci pour tout ce que vous apportez
de positif aux étudiants durant leur cursus.*

*Veillez trouver dans ce travail l'expression
de ma profonde estime et de ma gratitude.*

A Madame le Docteur Cathy DUMAS,

*Vous avez accepté de diriger cette thèse et je vous en remercie profondément.
J'espère qu'elle sera à la hauteur de la confiance que vous m'avez accordée.
Merci pour m'avoir aiguillée, aidée et soutenue durant ce long travail.*

*Merci pour votre pédagogie au sein du pavillon,
Merci pour votre disponibilité,
Merci pour le temps que vous accordez aux étudiants
afin de leur transmettre votre savoir.*

*J'espère que vous garderez un agréable souvenir
de la première thèse que vous avez dirigée,
C'était pour moi un plaisir de travailler avec vous.*

*Veillez recevoir l'expression de mes remerciements
les plus sincères et de ma profonde sympathie.*

Sommaire

INTRODUCTION	1
I. Le parodonte.....	2
I.1. Définition	2
I.1.1. La gencive	3
I.1.2. Le ligament parodontal	4
I.1.3. Le cément	4
I.1.4. L'os alvéolaire	5
I.2. L'espace biologique ou l'attache supra-crestale.....	6
I.2.1. Définition	6
I.2.2. Rôle	7
I.2.3. Violation de l'attache supra-crestale	7
I.3. Les différents types de parodonte	8
I.3.1. Classification Maynard et Wilson.....	8
I.3.2. Classification Seibert et Lindhe	10
I.3.3. Classification Korbendau et Guyomard	10
II. Les situations « limites » en omnipratique	12
II.1. En Odontologie Conservatrice	12
II.1.1. Lésion carieuse sous gingivale et délabrement traumatique des dents définitives.....	12
II.1.2. Lésion cervicale non carieuse.....	14
II.1.3. Lésion endo-parodontale	17
II.2. En Odontologie Prothétique	20
II.2.1. Hauteur coronaire résiduelle insuffisante en prothèse fixée.....	21
II.2.2. Position de la future limite cervicale en prothèse fixée.....	21
II.2.3. Espace prothétique insuffisant en distal des dernières molaires	23
II.2.4. Stabilisation insuffisante des prothèses amovibles	24
II.2.5. Limite gingivale inesthétique en secteur antérieur.....	25
III. Les outils parodontaux.....	30
III.1. Thérapeutique parodontale.....	30
III.2. Chirurgie parodontale soustractive.....	31
III.2.1. Elongation coronaire chirurgicale	31
III.2.2. Distal wedge	36
III.2.3. Frénectomie	37
III.3. Recouvrement radiculaire	40
III.3.1. Position de la ligne de recouvrement radiculaire maximale (LRRM)	40
III.3.2. Lambeau positionné coronairement	42
III.3.3. Lambeau positionné latéralement	45
III.3.4. Greffe de conjonctif	47
III.4. Aménagements tissulaires.....	51
III.4.1. Greffe épithélio-conjonctive	51
III.4.2. Approfondissement vestibulaire	53
IV. Analyse auprès des omnipraticiens de France et guide pratique d'utilisation de la Parodontologie	56
IV.1. Questionnaire auprès des omnipraticiens de France.....	56
IV.2. Guide pratique d'utilisation de la Parodontologie pour l'omnipraticien	62
CONCLUSION :	66
Table des illustrations	67
BIBLIOGRAPHIE.....	I

Introduction

La Parodontologie est une discipline spécialisée dans le traitement et l'aménagement des tissus de soutien de l'organe dentaire : le parodonte. Il n'est plus à prouver que l'altération de la santé parodontale a des répercussions sur l'organisme et il existe de nombreux liens entre maladie parodontale et certaines pathologies générales. Cette discipline reste cependant aujourd'hui mise en application par une minorité de chirurgiens-dentistes.

Evoluant au fil des années vers une dentisterie de plus en plus conservatrice, la parodontologie présente un véritable intérêt pour de nombreuses situations cliniques dans laquelle une approche mono-disciplinaire ne suffirait pas.

Nous allons de ce fait, après avoir défini les différents éléments du parodonte, nous intéresser aux situations cliniques du quotidien qui sont considérées comme « limites », ne pouvant, par une approche mono-disciplinaire, être gage de thérapeutique pérenne et de qualité.

Nous définirons ensuite les différents actes de Parodontologie présentant un intérêt pour ces situations cliniques et développerons succinctement leur protocole opératoire.

Enfin, à l'aide d'un tableau, nous proposerons un guide pour l'omnipraticien permettant de mettre en évidence les situations, les solutions que peut apporter la parodontologie, ainsi que la durée de temporisation et ses méthodes.

Le but de ce travail est de proposer un gradient thérapeutique en accord avec les données acquises de la science.

Il est cependant primordial de garder à l'esprit que chaque acte est praticien-dépendant. C'est pourquoi il est important d'adresser les patients à un spécialiste lorsque cela dépasse nos compétences et ainsi ne pas mettre en péril la santé bucco-dentaire et générale de nos patients.

I. Le parodonte

I.1. Définition

Le parodonte est défini par l'ensemble des tissus de soutien et de maintien de l'organe dentaire (1). On distingue 4 tissus le composant (figure 1)(2). D'une part, la gencive qui représente le parodonte marginal ou superficiel, et d'autre part, le ligament dento-alvéolaire ou desmodonte, le cément et l'os alvéolaire, faisant partie du parodonte profond.

Du point de vue fonctionnel, l'ensemble de ces tissus et la dent forment le complexe dento-parodontal.

Ces tissus ont une complète interdépendance anatomique et physiologique. Ils se développent et fonctionnent ensemble, ainsi l'altération de l'un aura une conséquence sur les autres (1,3).

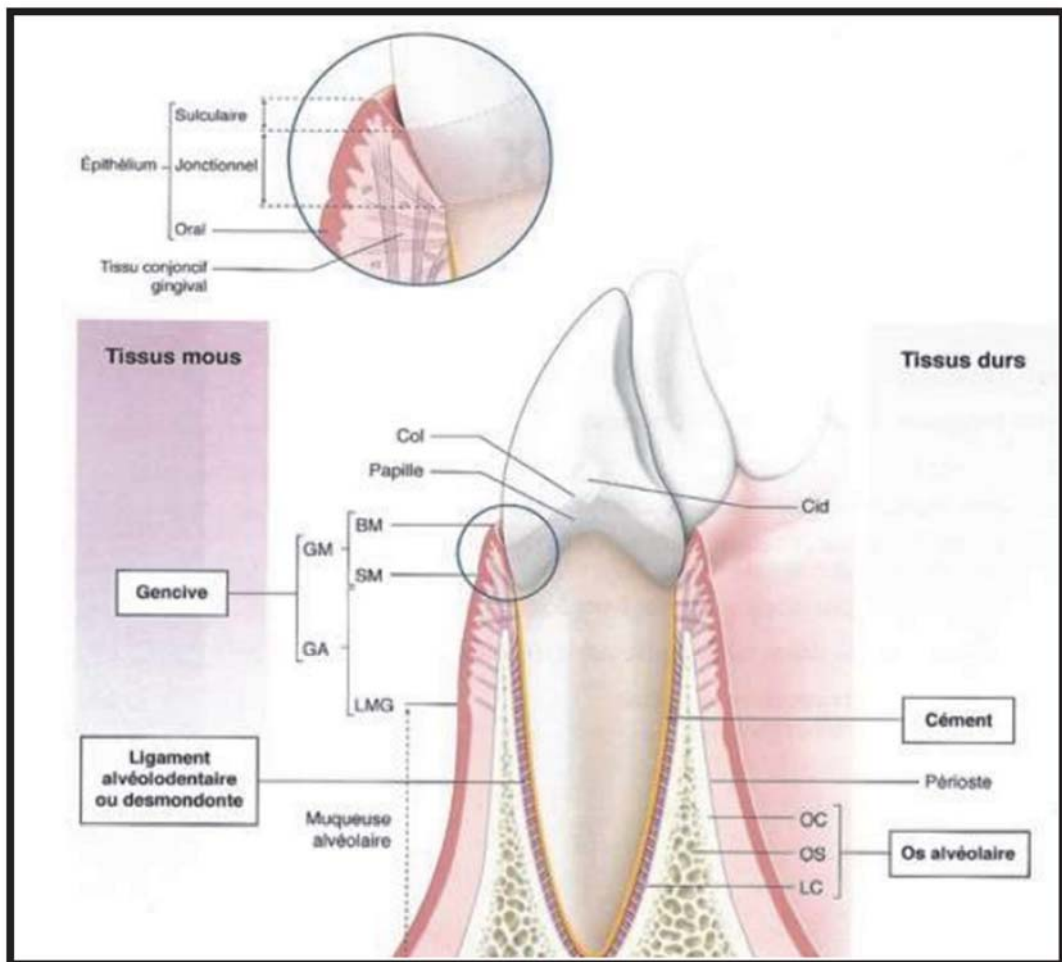


Figure 1 Les quatre composantes du parodonte. BM : bord marginal, CA : cément acellulaire, CC : cément cellulaire, Cid : contact inter-dentaire, GA : gencive attachée, GM : gencive marginale ou libre, LMG : ligne muco-gingivale, OC : os cortical, OS : os spongieux, SM : sillon marginal. (2)

1.1.1. La gencive :

La gencive constitue le parodonte superficiel. C'est une partie de la muqueuse orale qui recouvre les os de la mâchoire : le maxillaire et la mandibule. Ce tissu conjonctif assure l'herméticité et la protection du parodonte profond(4). Il est tapissé par l'épithélium sulculaire et jonctionnel non kératinisé sur sa face dentaire et par l'épithélium buccal parakératinisé sur sa face buccale (5).

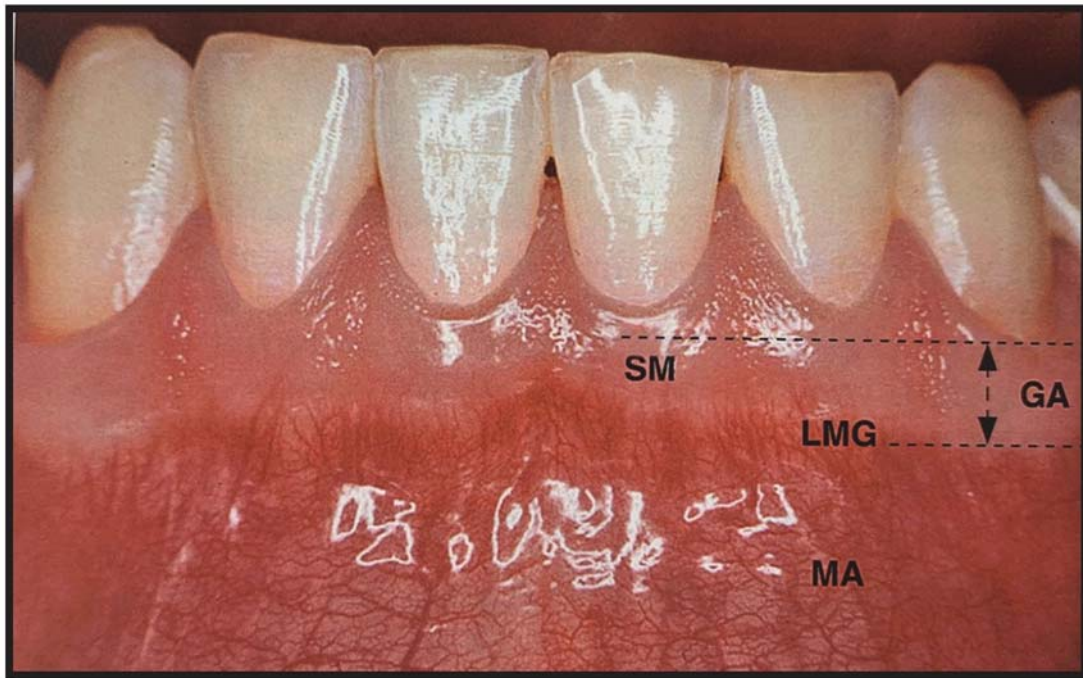


Figure 2 Aspect clinique de la gencive saine chez l'adulte jeune. Sextant mandibulaire antérieur. SM: sillon marginal; GA: gencive attachée; LMG: ligne mucogingivale; MA: muqueuse alvéolaire. (document P. Bouchard)(2)

On distingue (2) : (figure 2)

- La gencive marginale ou gencive libre : délimitée en coronaire par le bord gingival libre dont la forme épouse celle du collet de la dent et en apical par le sillon marginal inconstant situé sensiblement en regard de la jonction amélo-cémentaire. Elle délimite entre elle-même et la dent le sillon gingivo-dentaire aussi appelé sulcus.
- La gencive attachée : elle fait suite à la gencive marginale et est délimitée coronairement par le sillon marginal et apicalement par la ligne muco-gingivale. Elle est physiquement fermement attachée au cément, au périoste et à l'os alvéolaire sous-jacent par des fibres gingivales.
- La muqueuse alvéolaire : elle fait suite à la gencive attachée dont elle est séparée par la ligne muco-gingivale.
- La papille gingivale ou gencive interdentaire : elle est située entre les faces proximales des dents adjacentes dont leurs zones de contact déterminent sa forme.

1.1.2. Le ligament parodontal :

Le ligament parodontal (figure 3), aussi appelé ligament dento-alvéolaire ou desmodonte est un tissu conjonctif unique qui entoure les racines des dents et les connecte à l'os alvéolaire. Il est composé de fibres de collagènes formant un réseau qui s'étire de l'os à la dent. Ce réseau prend ancrage dans le cément grâce aux fibres de Sharpey (6).

Associée à la gencive, le ligament parodontal forme une barrière protectrice contre les agents pathogènes de la cavité orale. Il permet une stabilité mécanique. Il protège la dent et l'os alvéolaire des dommages causés par les forces importantes associées à la mastication en agissant comme un amortisseur de chocs (6,7).

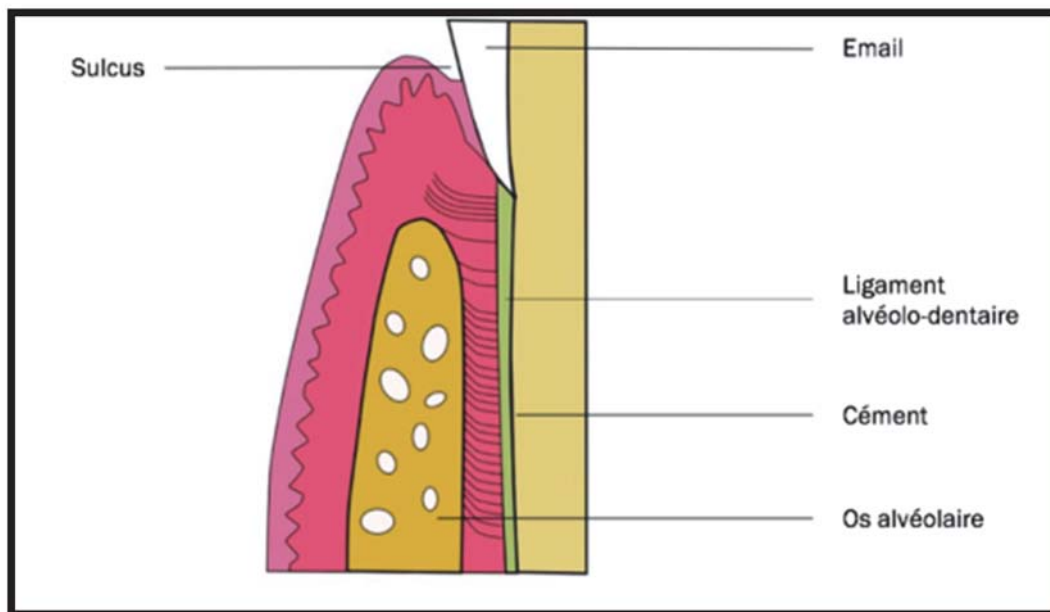


Figure 3 Les éléments du parodonte. (http://chirdent.univ-lille.fr/fileadmin/user_upload/These/2017/Grossesse/co/02_AnatomiePhysiologie.html)

Les fonctions principales de ce ligament sont (5,7,8) :

- L'ancrage de la dent dans son alvéole
- La proprioception : il renseigne les structures nerveuses et les transmet aux muscles
- L'homéostasie : Il prévient la migration de l'épithélium gingival le long de la racine
- La réparation : il participe à la cicatrisation des tissus parodontaux

1.1.3. Le cément :

Le cément est un tissu minéralisé dépourvu de vascularisation qui recouvre la totalité de la racine dentaire. Il sert de support d'ancrage du ligament parodontal à la surface radicaire(9). Il débute à la partie cervicale de la dent au niveau de la jonction émail-cément et se prolonge jusqu'à l'apex.

Siège de remaniements constants sous l'effet des sollicitations physiologiques ou pathologiques, le cément a pour rôle de maintenir l'organe dentaire dans son alvéole (10).

On distingue 2 types de cément qui diffèrent d'un point de vue histologique, fonctionnel et de par leur localisation : le cément acellulaire et le cément cellulaire (1).

Le cément acellulaire, ou cément primaire, est une mince couche qui recouvre en principe la dentine radriculaire de la zone cervicale de la dent. Il est constitué de fibres de collagènes aussi appelées fibres de Sharpey. Ces fibres extrinsèques sont positionnées perpendiculairement à la racine et jouent le rôle d'ancrage de la dent en s'insérant dans le cément et dans l'os (11).

Le cément cellulaire, ou cément secondaire, plus épais, se retrouve au niveau apical de la racine dentaire. Il est synthétisé après l'éruption de la dent et est constitué de cémentoblastes qui permettent sa fabrication. Ce cément a donc un rôle réparateur permettant l'adaptation ainsi que le remodelage de la racine lors des mouvements dentaires, mais aussi l'apposition de cémentoblastes lors de phénomènes de cicatrisation (1,11).

1.1.4. L'os alvéolaire : (figure 4)

Les racines dentaires sont logées dans les procès alvéolaires, structures dépendantes de l'existence des dents puisqu'ils apparaissent et disparaissent avec elles. L'os alvéolaire est un os d'ancrage et de soutien de la dent, les fibres de Sharpey venant s'y insérer (12,13). Il permet également les échanges nutritionnels entre le tissu gingival et le desmodonte.

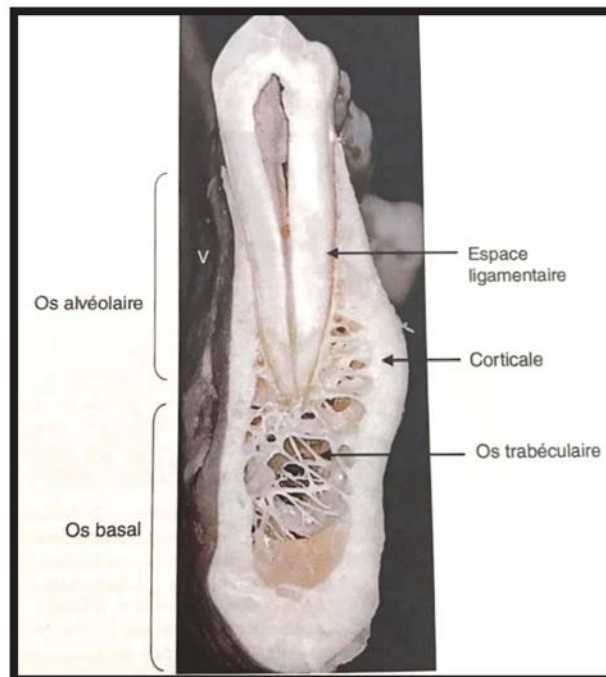


Figure 4 Coupe de mandibule humaine au niveau d'une deuxième prémolaire délimitant le domaine alvéolaire. (2)

D'un point de vue anatomique, on distingue :

- Une portion vestibulaire appelée table vestibulaire ou externe
- Une portion linguale (ou palatine au maxillaire) appelée table linguale (ou palatine) ou interne
- Une portion entre les racines des dents adjacentes appelée septum interdentaire ou d'une même dent pluriradiculée appelée septum inter-radulaire

D'un point de vue histologique, on distingue en allant de la couche la plus éloignée à la couche la plus proche de l'organe dentaire :

- Le périoste
- La corticale externe (os compact)
- La couche intermédiaire ou centrale (os spongieux)
- La corticale interne (os compact)

La structure de l'os alvéolaire subit un constant remaniement balancé par l'action opposée des ostéoblastes (responsables de sa production ou ostéogénèse) et des ostéoclastes (responsables de sa résorption ou ostéolyse)(14).

La résorption osseuse peut être physiologique suite au phénomène de sénescence ou après une avulsion dentaire. Mais elle peut être également pathologique lorsqu'un ensemble de facteurs agissent sur l'équilibre ostéolyse-ostéoformation, faisant pencher la balance vers l'ostéolyse(15,16).

La résorption post-extractionnelle peut atteindre 50% du volume osseux total après un an (17). Cette involution de l'os alvéolaire fait suite à son absence de stimulation liée à la perte du desmodonte.

I.2. L'espace biologique ou l'attache supra-crestale

I.2.1. Définition : (5,18-21)

L'attache supra-crestale a remplacé le terme d'espace biologique dentaire depuis 2017 (22). Il s'agit d'un espace largement vascularisé situé entre le fond du sulcus et le sommet de la crête osseuse. Il est composé de 2 structures distinctes : l'attache épithéliale et l'attache conjonctive (figure 5). Ces attaches encerclent la dent sur une hauteur moyenne de 2 mm ce qui la maintient dans l'os alvéolaire. On parle d'attache épithélio-conjonctive. Cette moyenne de 2 mm varie en fonction de facteurs intra et interindividuels (18,19).

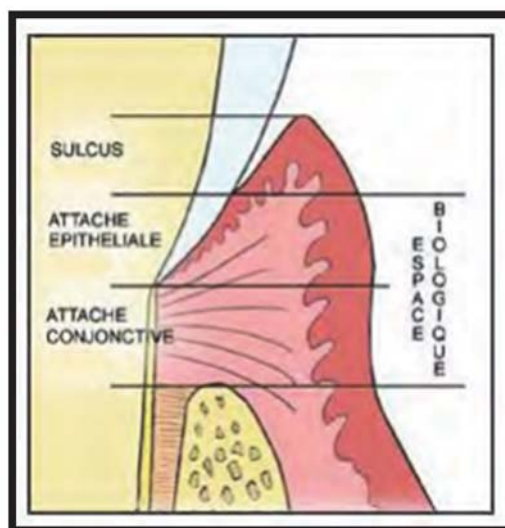


Figure 5 L'espace biologique dentaire ou attache supra-crestale d'après Gargiulo 1961 (18)

L'épithélium sulculaire ne fait pas partie à proprement parler de l'attache supra-crestale mais délimite cependant la partie coronaire de l'attache épithéliale. Il est en constante interaction avec le biofilm bactérien et le fluide gingival. Il mesure en moyenne 1 mm.

L'attache épithéliale ou épithélium de jonction est constituée d'une mince couche de cellules épithéliales non kératinisées, stratifiées et squameuses. Cet épithélium assure une fonction de défense grâce au renouvellement rapide des lignées cellulaires par migration des cellules en direction du sulcus.

Cet épithélium est bordé par deux lames basales :

- Une externe qui le sépare du chorion gingival
- Une interne qui le sépare de la dent

La jonction des cellules épithéliales avec la dent est assurée par les hémidesmosomes.

L'attache conjonctive ou fibres gingivo-cémentaires fait suite à l'épithélium de jonction et est située entre le collet de la dent et l'os alvéolaire. Elle est constituée de fibres de collagènes organisées en faisceaux, de fibroblastes et de cellules immunitaires.

Le respect de cette attache supra-crestale est essentiel pour le maintien de la santé parodontale et pour se prémunir des agressions externes pouvant endommager le parodonte (23).

1.2.2. Rôle :

Véritable élément de cohésion et de protection du parodonte, l'attache supra-crestale permet (4,5,24) :

- D'assurer la sertissure du parodonte à la dent
- D'isoler les tissus parodontaux profonds des éléments du milieu extérieur
- D'apporter des renseignements sur le milieu extérieur de nature physico-chimique aux tissus parodontaux : en effet, les cellules de l'épithélium de jonction possèdent à leur surface des récepteurs le permettant. Elles sont capables de produire des substances antimicrobiennes ainsi que diverses chimiokines pour attirer et activer les cellules de l'immunité lorsque cela est nécessaire.

1.2.3. Violation de l'attache supra-crestale :

Toute agression de l'attache supra-crestale iatrogène, qu'elle soit bactérienne ou mécanique, pourra conduire à une migration apicale des structures osseuses et tissulaires, dans le but de restituer l'attache conjonctive. En effet, l'attache supra-crestale cherchera toujours à retrouver sa dimension physiologique initiale (25).

Pour une santé optimale du parodonte, la limite cervicale d'une éventuelle restauration (qu'elle soit prothétique ou non) devra être située à au moins 3mm du rebord osseux. Lorsque cette distance moyenne n'est pas respectée, on peut parler de violation de l'attache supra-crestale d'origine iatrogène (26).

On parle de violation de l'attache supra-crestale d'origine bactérienne lorsque celle-ci est provoquée par la persistance de la plaque dentaire ou de tartre au niveau du sulcus.

Les signes cliniques généraux d'une violation de l'attache supra-crestale peuvent être : (27)

- Inflammation gingivale progressive chronique autour de la restauration
- Saignement au sondage
- Hyperplasie gingivale localisée
- Récession gingivale
- Formation d'une poche parodontale
- Perte d'attache
- Perte osseuse

Cependant, les conséquences sur les tissus parodontaux diffèrent selon le type de gencive et l'agression externe provoquera préférentiellement : (24,27)

- Une récession gingivale et une résorption osseuse sur une gencive fine
- Une inflammation gingivale chronique puis une résorption osseuse avec la formation de poche parodontale sur une gencive épaisse.

Il est donc important d'identifier le type de parodonte auquel nous avons affaire afin d'adapter au mieux la prise en charge thérapeutique.

I.3. Les différents types de parodonte

Il existe plusieurs classifications de parodonte présentées par ordre chronologique.

I.3.1. Classification Maynard et Wilson (1980)

C'est la plus connue et a été proposée par Maynard et Wilson en 1980. C'est celle que nous utiliserons tout au long de cette thèse pour son aspect clinique, sa précision et sa clarté permettant de diminuer les risques d'erreurs sur l'identification du type de parodonte. Elle en décrit 4 selon la morphologie des tissus parodontaux. (28,29)

Type I :

- Dimension normale ou « idéale » de tissu kératinisé
- Epaisseur vestibulo-linguale normale ou idéale du procès alvéolaire

Cliniquement, la hauteur du tissu kératinisé est d'environ 3 à 5 mm, et la palpation révèle un parodonte épais. Une dimension suffisante de gencive attachée sépare le bord gingival libre de la muqueuse alvéolaire mobile.

Type II :

- Dimensions de tissu kératinisé réduites
- Epaisseur vestibulo-linguale du procès alvéolaire normale

Cliniquement, la gencive vestibulaire mesure moins de 2 mm de hauteur. La palpation de l'os sous-jacent semble d'une épaisseur raisonnable.

Type III :

- Tissu kératinisé de dimension normale voir idéale
- Epaisseur vestibulo-linguale du procès alvéolaire mince

Cliniquement, la hauteur de tissu kératinisé est normale mais les racines dentaires peuvent être palpées.

Type IV :

- Tissu kératinisé réduit (moins de 2mm de hauteur)
- Epaisseur vestibulo-linguale du procès alvéolaire mince

Il existe dans cette situation un fort potentiel de récession en l'absence de contrôle de plaque et en présence de traumatisme local.

TYPE I	<i>Gencive épaisse étendue, os alvéolaire épais</i>
TYPE II	<i>Gencive fine peu étendue, os alvéolaire épais</i>
TYPE III	<i>Gencive épaisse étendue, os alvéolaire mince</i>
TYPE IV	<i>Gencive fine peu étendue, os alvéolaire mince</i>

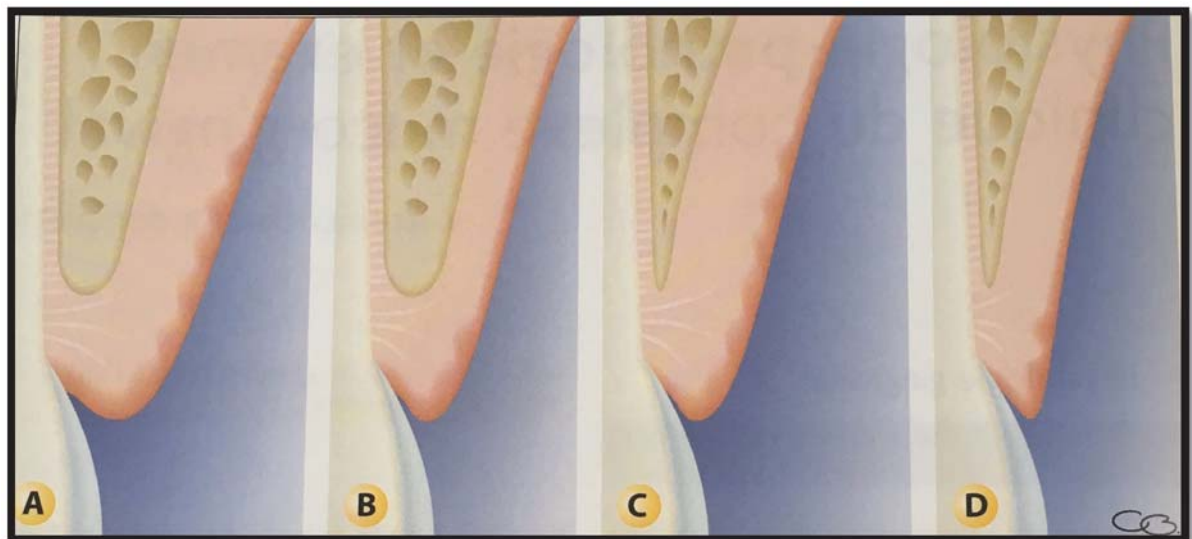


Figure 6 Les quatre types de parodontes selon Maynard et Wilson (1980). a. Type I. b. Type II. c. Type III. d. Type IV. (29)

Selon Maynard (1998)(30), « le parodonte idéal, de type I, pourra tout subir. Le type II pourra se maintenir. Le type III pourra tromper la vigilance du clinicien et l'orthodontiste devra faire très attention aux mouvements de vestibulo-version. Le type IV devra attirer toute notre attention et le patient devra être considéré comme un patient à risque pour des problèmes muco-gingivaux ».

Une étude réalisée par Benoit et Genon (1985) (31) sur 400 patients reçus en consultation orthodontique a montré que le type I était retrouvé chez 40% des patients, le type II chez 10%, le type III chez 20% et le type IV chez 30%.

1.3.2. Classification Seibert et Lindhe (1989) :

Seibert et Lindhe ont considéré l'ensemble du complexe muco-gingival en tenant compte de l'os alvéolaire sous-jacent et distinguent ainsi 2 « biotypes parodontaux » (32) :

- Le parodonte plat et épais, avec des dents qui ont tendance à être courtes et de forme carrée (figure 7b)
- Le parodonte fin et festonné (plus fragile que le premier), avec des dents plutôt longues et triangulaires (figure 7a)

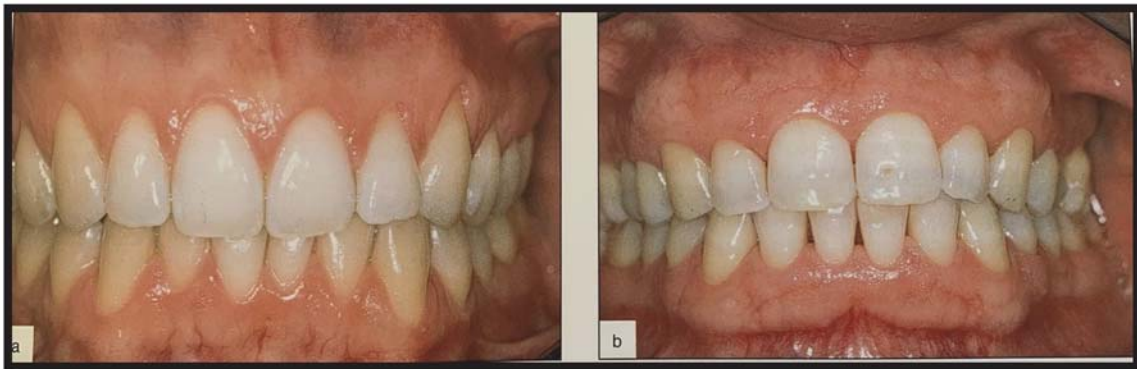

Figure 7 a: Exemple de parodonte fin et festonné. b: Exemple de parodonte plat et épais. (Documents A. Borghetti) (29)

1.3.3. Classification Korbendau et Guyomard (1991) :

Korbendau et Guyomard distinguent 4 types de parodontes chez l'enfant et l'adolescent, tout en précisant qu'il ne s'agit pas d'état pathologique (33).

Type A : Parodonte idéal résistant aux agressions externes (dans la situation où le patient n'est pas à risque de maladie parodontale).

- Procès alvéolaire épais et son bord marginal est proche de la jonction amélo-cémentaire
- Tissu gingival épais, de hauteur supérieure à 2 mm

Type B : Parodonte plus fragile pouvant, sous l'action combinée de la plaque dentaire et des stress mécaniques, évoluer vers un type C.

- Procès alvéolaire mince, son bord marginal est proche de la jonction amélo-cémentaire
- Tissu gingival assez mince, de hauteur supérieure à 2 mm

Type C : Parodonte fragile avec la présence d'une déhiscence osseuse et d'une gencive mince pouvant évoluer vers une vraie récession gingivale.

- Procès alvéolaire mince, son bord marginal est à distance de la jonction amélo-cémentaire
- Tissu gingival mince et tendu, de hauteur supérieure à 2 mm

Type D : Parodonte pouvant très rapidement évoluer vers une récession gingivale, il nécessite une importante surveillance.

- Procès alvéolaire mince, son bord marginal est à distance de la jonction amélo-cémentaire
- Tissu gingival mince et très réduit, de hauteur inférieure à 1 mm

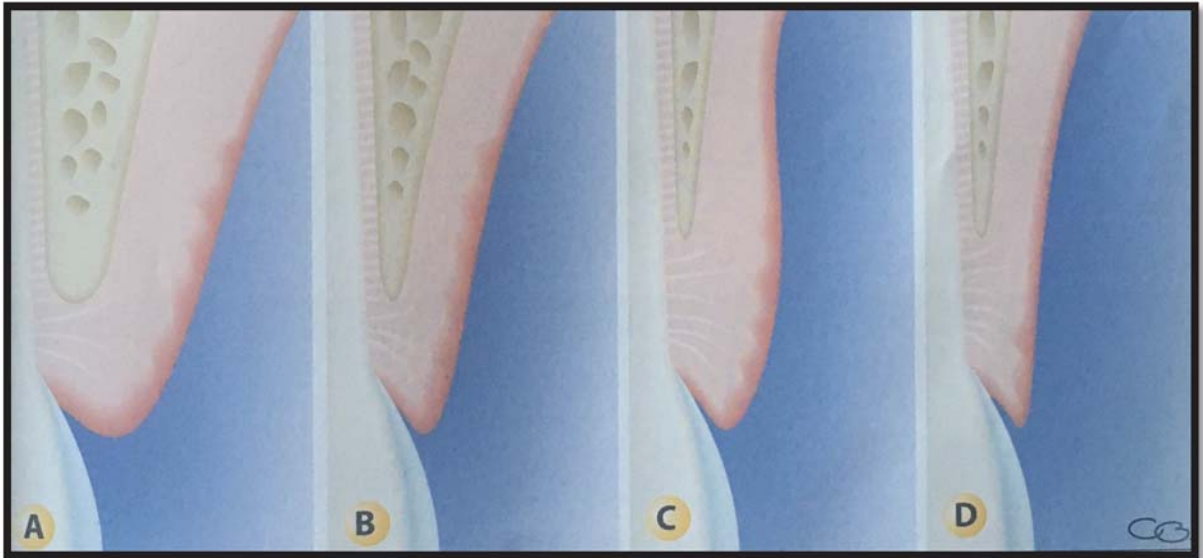


Figure 8 Les quatre types de parodontes selon Korbendau et Guyomard (1992). a. Type A. b. Type B. c. Type C. d. Type D. (29)

II. Les situations « limites » en omnipratique

Nous allons dans cette partie citer et décrire ces situations que nous pouvons rencontrer dans les disciplines suivantes : odontologie conservatrice et odontologie prothétique. Nous n'évoquerons pas ici l'implantologie qui constituerait un travail de thèse à part entière, ni l'odontologie pédiatrique du fait de ses spécificités.

II.1. En Odontologie Conservatrice

II.1.1. Lésion carieuse sous gingivale et délabrement traumatique des dents définitives

- Lésion carieuse sous gingivale :

Une lésion carieuse est définie par un processus de protéolyse microbienne de l'émail et de la dentine liée au développement et à la stagnation de la plaque dentaire. En 1959, Keyes(34) affirme qu'il s'agit de la combinaison des bactéries cariogènes (les micro-organismes), du substrat (l'alimentation) et de l'hôte qui initie le processus carieux.

Plus tard, en 1978, Newbrun(35) introduit le temps comme 4^{ème} facteur, et montre que la conjonction des 3 facteurs doit se poursuivre pendant une certaine durée pour que la lésion carieuse apparaisse.

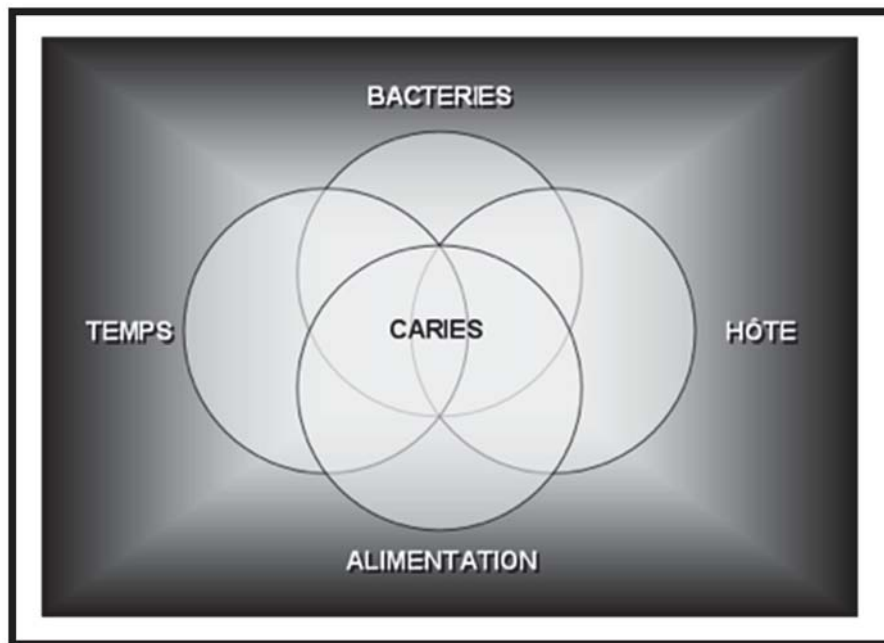


Figure 9 Etiopathogénie de la carie d'après Newbrun (1978)(35)

La localisation de la lésion carieuse peut compliquer son traitement. En effet, la réussite de notre traitement conservateur va dépendre de nombreux facteurs et notamment : (36–39)

- De l'accès facilité à la lésion
- De la préparation de la cavité
- De la bonne exécution du protocole de restauration (selon le matériau choisi)
- Du respect de l'attache supra-crestale par le matériau de restauration et par la limite de la cavité
- De la possibilité de mettre en place un champ opératoire

Une lésion carieuse est dite « sous-gingivale » lorsque celle-ci évolue plus apicalement que la jonction amélo-cémentaire et est recouverte par du tissu gingival. Dans cette situation de lésion carieuse sous-gingivale, l'odontologie conservatrice seule ne suffira pas à réaliser une restauration pérenne et de qualité.

Quel que soit le matériau de restauration choisi, la notion de respect de l'attache supra-crestale, que nous avons précédemment décrite, est de nouveau essentielle pour maintenir la santé parodontale.

- Délabrement traumatique des dents définitives :

C'est une situation clinique que nous pouvons aussi bien rencontrer en odontologie conservatrice qu'en odontologie prothétique puisque le traitement pourra consister au recollement du fragment dentaire par un système adhésif ou une couronne prothétique (40,41).

On cherchera d'abord à conserver la vitalité pulpaire mais également à consolider une dent qui a été fragilisée (42,43).

De nombreux facteurs sont à considérer pour sa prise en charge : (42,44)

- Le type de fracture et son étendue
- La capacité de restaurer la dent fracturée
- La présence d'un traumatisme secondaire
- La présence ou absence du fragment dentaire et son état
- L'occlusion
- L'esthétique
- Le coût
- Le pronostic

La prise en charge se complique lorsque la fracture s'étend sous la gencive et pénètre alors dans l'attache supra-crestale (figure 10). En effet, il devient difficile d'avoir accès au rebord cervical de la fracture. (41,45)

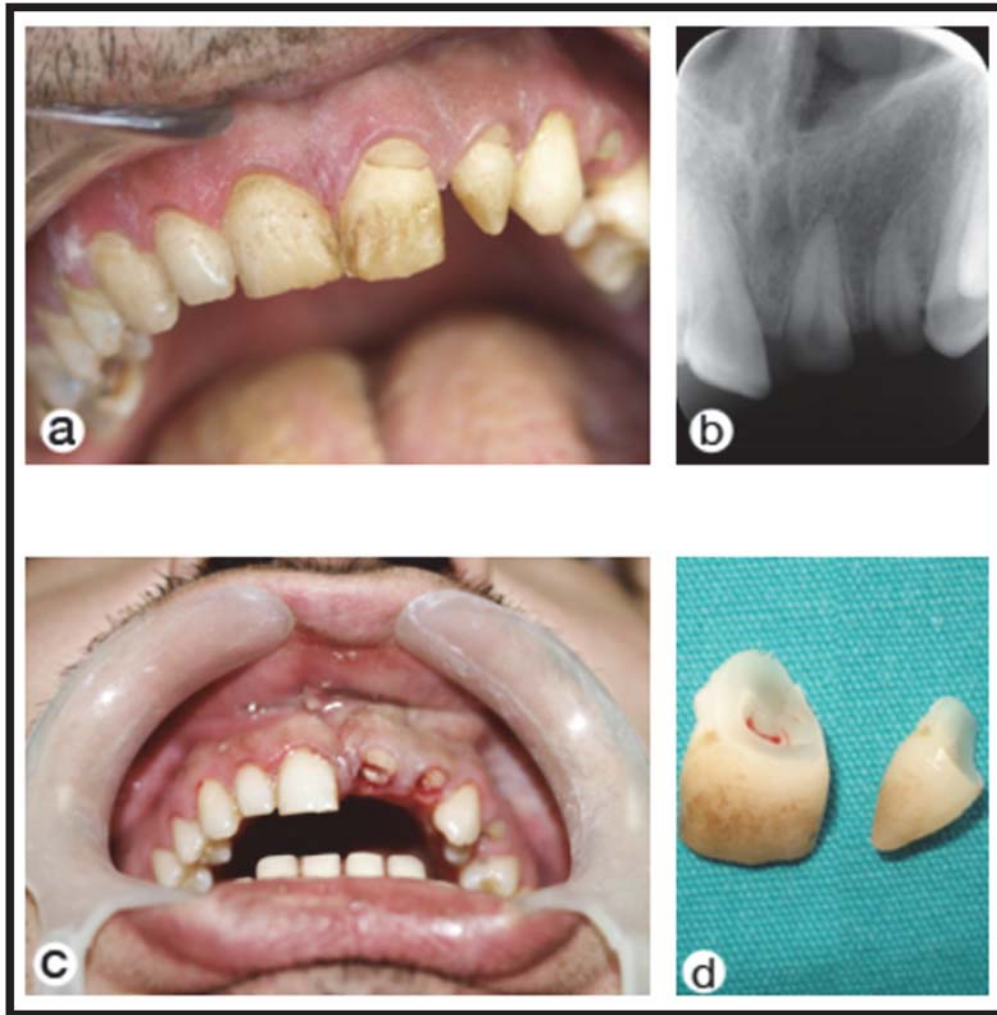


Figure 10 a) Vue clinique 21 22 après un traumatisme. b) Vue radiologique 21 22 après retrait des fragments dentaires. c) Vue clinique 21 22 après retrait des fragments dentaires. d) Fragments des dents fracturées (<http://www.jcda.ca/fr/article/b145>)

II.1.2. Lésion cervicale non carieuse

Définition : Une lésion cervicale non carieuse, anciennement appelée lésion cervicale d'usure, ou myololyse peut être définie comme la perte de tissus durs dentaires au niveau de la jonction émail-cément dont l'origine n'implique pas de micro-organismes bactériens (46,47). Elles sont le plus souvent situées au niveau vestibulaire des dents (figure 11) et plus rarement du côté lingual.

Cette lésion peut être coronaire, corono-radiculaire ou bien radriculaire, en fonction de son étendue vis-à-vis de la jonction émail-cément (aussi appelée jonction amélo-cémentaire)(48).

L'association de ce type de lésion avec une récession gingivale est fréquemment observée (figure 12 (49)).

L'American Academy of Periodontology (1992) (50) a défini la récession gingivale comme étant une position apicale de la gencive marginale par rapport à la jonction émail – ciment. Elle se crée au dépend de la gencive attachée.

Son étiologie est plurifactorielle. Il existe des facteurs dits « prépondérants » (biotype parodontal et facteurs anatomiques) et des facteurs dits « déclencheurs » comme le brossage traumatique, le tabac, le piercing, entre autres. Ils jouent tous un rôle plus ou moins important et agissent en association (51,52).

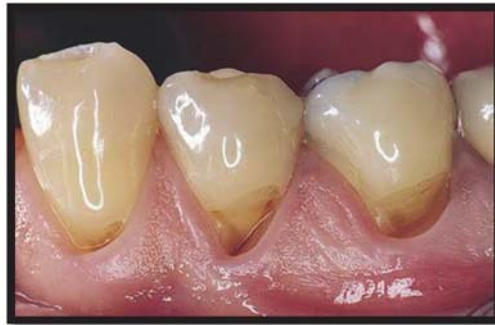

Figure 11 Lésion cervicale non carieuse (<https://www.sop.asso.fr/les-journees/comptes-rendus/25-comprendre-et-traiter-les-lesions-d-usure/1>)

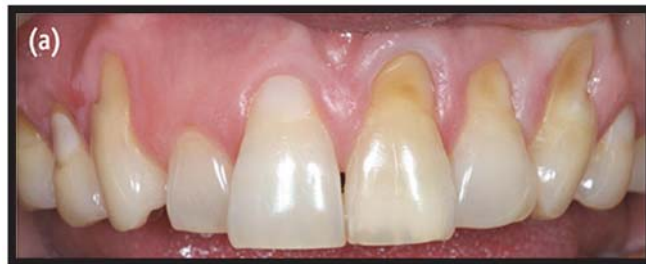

Figure 12 Multiples lésions cervicales non carieuses associées à des récessions gingivale. a) Vue pré-opératoire. (49)

L'étiologie des lésions cervicales non carieuses peut être plurifactorielle. Trois processus y conduisent : l'abrasion, l'abfraction et l'érosion.

Processus et étiologie :

- Abrasion :

L'abrasion est un processus d'usure des structures dentaires résultant d'une action mécanique. La texture est lisse, le contour est net et elle est localisée sur la face vestibulaire. (53)

La principale étiologie de ce phénomène est le brossage traumatique associé ou non à un dentifrice au pouvoir abrasif élevé, surtout lorsqu'il est observé au niveau cervical. Le matériel d'hygiène est à choisir avec précaution. (54)

- Abfraction :

Le terme d'abfraction vient du latin « ab » : partir, et « fractio » : rompre ; il signifie se détacher, se désolidariser.

L'abfraction correspond à la perte pathologique de tissus dentaires durs sous l'effet de contraintes occlusales. La concentration de ces forces (représentées par les flèches sur la figure 13(55)) est transmise à la zone cervicale, ce qui provoque des déformations et des micro-fractures de l'émail et de la dentine. La lésion est en V ou en forme de coin. (56)

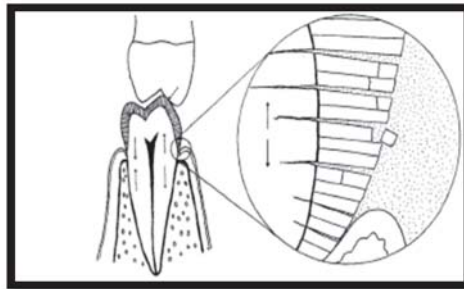


Figure 13 Schéma de Lee et Eakle illustrant la théorie abfraction. (55)

Le stress mécanique résultant de l'application des forces occlusales pathologiques sur la dent est l'étiologie principale des lésions d'abfraction. (57)

- Erosion :

L'érosion est une perte de structure dentaire d'origine chimique, principalement acide. Il s'agit du résultat d'un phénomène indolore, pathologique, chronique, localisé, sans présence d'un envahissement bactérien(58). L'aspect de surface est mat et le contour est flou. L'origine peut être intrinsèque, extrinsèque ou idiopathique.

Il existe de nombreux facteurs étiologiques : (59)

D'une part les facteurs intrinsèques :

- Problèmes gastriques (reflux gastro-œsophagien, vomissements) (60)
- Troubles psycho-comportementaux (anorexie, boulimie, rumination) (61)

D'autre part, les facteurs extrinsèques :

- Facteurs environnementaux (essentiellement inhérents à la profession exercée par le patient) (62,63)
- Habitudes alimentaires (prise régulière de sodas, jus de fruits, vin, agrumes etc ...) (64)
- Facteurs médicamenteux (aspirine, vitamine C, supplément en Fer) (65–67)
- Consommation de stupéfiants (68)

Conséquences et thérapeutiques :

La perte de substance provoquée par ces lésions non carieuses va avoir un impact sur la santé aussi bien bucco-dentaire que générale du patient : (46)

- Hypersensibilité dentinaire pouvant engendrer des difficultés nutritionnelles
- Apparence inesthétique des lésions provoquant des problèmes socio-professionnels
- Développement majoré de caries radiculaires
- Instabilité des prothèses amovibles

Le motif de consultation peut ainsi être, selon les patients, de nature fonctionnelle (rétention d'aliments), esthétique (secteur incisivo-canin), ou bien symptomatique (sensibilité dentaire).

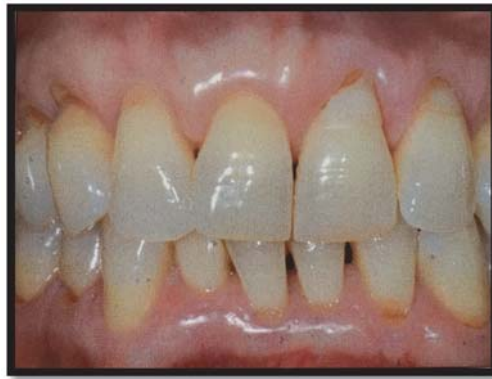

Figure 14 Patiente présentant des récessions gingivales multiples associées à des lésions cervicales non carieuses. Document C. Fouque (29)

Le choix de notre thérapeutique sera influencé par de nombreux facteurs comme leur localisation, la présence ou non de sensibilités associées, l'association de ces lésions à des récessions gingivales et l'étendue de ces dernières. Le traitement pourra être restaurateur, chirurgical ou combiné.

Il est évidemment nécessaire de supprimer l'étiologie de la lésion cervicale non carieuse avant toute thérapeutique quand cela est possible.

II.1.3. Lésion endo-parodontale :

Définition et Classification :

L'endodonte et le parodonte représentent deux entités intimement liées que ce soit d'un point de vue anatomique, fonctionnel ou bien embryologique, c'est pourquoi on parle de « continuum endo-parodontal ». En effet, il existe une continuité conjonctive et vasculaire entre la pulpe et le parodonte impliquant des effets réciproques des pathologies et des thérapeutiques(69).

Les voies de communication endo-parodontale sont divisées en 2 groupes : physiologiques comme le foramen apical, les canaux accessoires ou encore les tubuli dentinaires et pathologiques ou iatrogènes comme les perforations, la création des faux canaux, des résorptions entre autres(69).

Leur connaissance aide le clinicien à mieux comprendre l'étiopathogénie des lésions endo-parodontales et leur prise en charge(70).

Ces nombreuses voies de communication favorisent la transmission réciproque des phénomènes inflammatoires et dégénératifs entre la pulpe et le parodonte. La flore bactérienne endodontique est similaire à celle du parodonte puisqu'il s'agit d'une flore bactérienne anaérobie, c'est-à-dire que les micro-organismes se développent en l'absence d'oxygène(71).

Les pathologies endo-parodontales nécessitent d'établir un diagnostic précis pour pouvoir réaliser la thérapeutique la mieux adaptée et cela le plus rapidement possible.

Une lésion endo-parodontale se définit par : (69)

- L'atteinte inflammatoire de tissus pulpaire et parodontaux
- La conséquence du processus pathologique endodontique et/ou parodontal ou de leur traitement

Il existe différentes classifications basées soit sur l'étiologie, l'évolution, le diagnostic différentiel ou encore la thérapeutique. Il n'existe pas de consensus, nous choisirons de proposer celle de Gulabivala et Darbar qui nous apparait comme la plus simple d'utilisation clinique.

Classification de Gulabivala et Darbar 2004 : (72)

- I : Atteinte primaire endodontique et atteinte parodontale secondaire
- II : Atteinte primaire parodontale et atteinte endodontique secondaire
- III : Atteinte combinée endodontique et parodontale : une même dent peut présenter une lésion d'origine endodontique au niveau du foramen apical ou à l'ouverture d'un canal latéral ou accessoire et conjointement une lésion parodontale migrant apicalement. Ces deux lésions d'origine indépendante peuvent communiquer et même fusionner pour former une lésion endo-parodontale vraie. Cette lésion est caractérisée par une destruction osseuse importante résultant de l'infection canalaire et de la présence de plaque dentaire le long de la surface radiculaire externe.

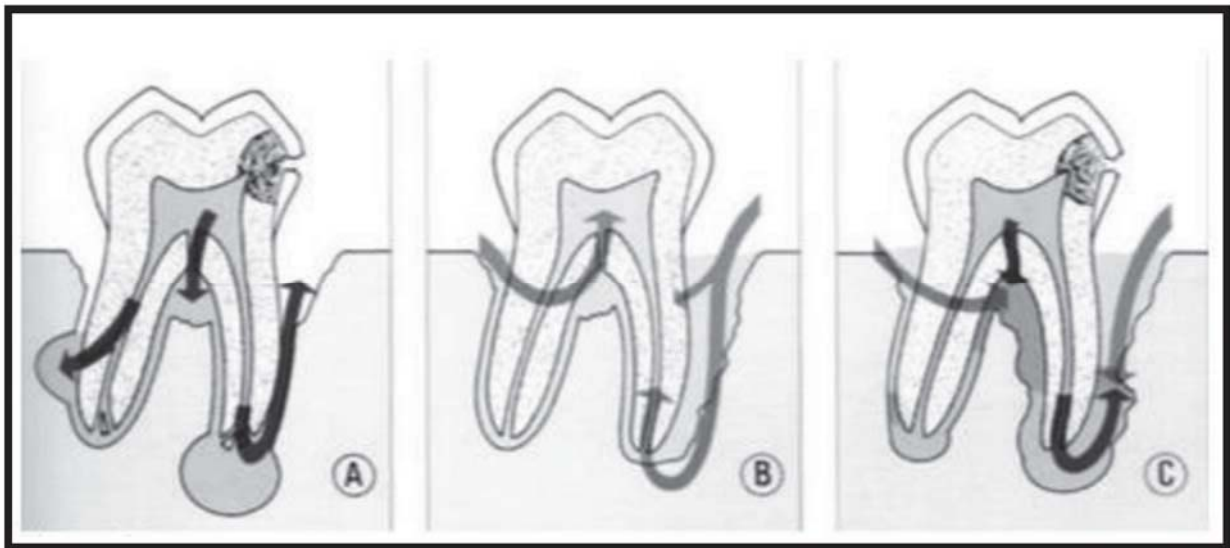


Figure 15 Classification Gulabivala et Darbar (2004); A: type I; B: type II; C: type III

Répercussions des problèmes endodontiques sur le parodonte et conséquences des traitements :

Le premier stade d'inflammation pulpaire est la pulpite réversible, pouvant provoquer une inflammation du ligament desmodontal. Il s'agit d'une atteinte réversible après traitement endodontique laissant rarement des lésions significatives au niveau des tissus parodontaux (73,74).

Après de nombreuses agressions, l'état de santé pulpaire se dégrade et, sans traitement, aboutit à la nécrose. Les bactéries et produits bactériens transitent alors par l'apex, les canaux accessoires et latéraux ce qui entraîne des dommages sur le parodonte (69,75).

La lésion devient un abcès péri-apical qui cherche à drainer son contenu purulent par un trajet de moindre résistance : soit dans le desmodonte ou dans une poche parodontale existante, soit après perforation de la corticale osseuse, au voisinage de l'apex, en soulevant les tissus mous (76).

Les pathologies pulpaires pouvant évoluer de façon aiguë ou chronique, vont provoquer la formation de poches parodontales, de perte d'attache et de perte osseuse.

Un traitement endodontique bien conduit respecte l'intégrité des structures parodontales. Cependant, il faut être précautionneux car certaines manœuvres iatrogènes, comme un dépassement instrumental ou une perforation, peuvent avoir des répercussions sur le parodonte telles que la formation d'une poche parodontale (77).

Répercussions des problèmes parodontaux sur l'endodonte et conséquences des traitements :

Elles sont moins fréquentes car les bactéries présentes dans la lésion parodontale s'évacuent plus facilement par la partie coronaire de la poche parodontale qu'en pénétrant par l'endodonte.

Il n'a pas été mis en évidence de nécrose dentaire plus fréquente chez les patients atteints de maladies parodontales sévères (78).

Cependant, la pulpe peut être atteinte par des bactéries parodonto-pathogènes par la voie des canaux accessoires exposés à l'environnement de la poche parodontale. Dans le stade le plus avancé de la maladie parodontale, la lésion au niveau de l'os peut atteindre la zone du foramen apical et exposer directement la pulpe dentaire au contenu de la poche. Il est important de vérifier la vitalité de la dent concernée (71).

Suite à un surfaçage radiculaire, même bien réalisé, il est possible que le patient soit sujet à une hyperesthésie qui peut être augmentée en post-opératoire. Il est important d'avertir le patient de cette potentialité et de prescrire en prévention un dentifrice pour les sensibilités dentinaires thermiques afin d'avoir une couche protectrice le temps de la cicatrisation (79,80).

Lors de la réalisation d'un surfaçage radiculaire mal effectué, les couches cémentaires peuvent être détruites provoquant alors l'ouverture des tubuli dentinaires et la pénétration des bactéries par ces tubuli.

Une des conséquences de ce surfaçage traumatique est la résorption radiculaire externe qui se caractérise par une perte de substance cémentaire irréversible. Il est cependant possible d'en stopper l'évolution.

Diagnostic et traitements : (81)

Il est important de bien diagnostiquer la lésion afin de choisir le traitement le plus adapté et de stopper l'évolution de la lésion pouvant avoir des conséquences importantes sur la santé des tissus dentaires.

DIAGNOSTIC	Lésion d'origine endodontique	Lésion d'origine parodontale	Lésion endo-parodontale vraie
Test de vitalité	Négatif	Positif	Négatif
Sondage	Punctiforme et profond	Plus étendu, en forme de U, pas localisé sur une seule dent	Circonférentiel en V
Radiographie	Image radio-claire à l'apex, traitement canalaire inadéquat, acte iatrogène	+/- lyse osseuse, dépendante du type de parodontite	Radio-clarté ++, lyse osseuse importante
Contexte général	Pas de contexte de maladie parodontale	Parodontite	Parodontite
Douleur	Aiguë, sourde, continue ou discontinue	Chronique	+++++

Tableau : Diagnostic différentiel des lésions endo-parodontales (82)

La prise en charge thérapeutique des lésions endo-parodontales est longue et demande un suivi régulier de la part du patient car des périodes de réévaluation sont nécessaires.

La réussite de notre thérapeutique reposera sur un diagnostic précis quant à l'origine de la lésion : parodontale, endodontique ou mixte(69).

Dans tous les cas, il faudra en priorité assainir l'endodonte (par un traitement endodontique) avant de mettre en place de la thérapeutique parodontale(80).

II.2. En Odontologie Prothétique

L'évaluation du parodonte fait partie intégrante de l'examen pré-prothétique permettant une bonne intégration esthétique et une pérennité du traitement. Le diagnostic parodontal repose sur un examen clinique et radiologique mais également sur l'emploi de la sonde parodontale. Celle-ci joue un rôle essentiel dans l'analyse du parodonte puisqu'elle nous aide à : (83)

- Déterminer le biotype parodontal du patient
- Mettre en évidence une éventuelle inflammation (par un saignement provoqué)
- Mesurer la profondeur du sillon gingivo-dentaire (ou de la poche) et évaluer la hauteur de l'attache supra-crestale

II.2.1. Hauteur coronaire résiduelle insuffisante en prothèse fixée

En prothèse fixée, lorsqu'une dent doit être restaurée prothétiquement, plusieurs éléments sont à prendre en compte et notamment la hauteur coronaire de ses parois résiduelles.

La structure dentaire résiduelle est l'un des facteurs clés pour déterminer le pronostic de la restauration d'une dent endommagée. En effet, la hauteur des parois restantes doit permettre la rétention et la stabilité des futures pièces prothétiques (84).

Les données actuelles (85) confirment que le praticien opérateur doit conserver autant que possible la partie coronaire de la dent à couronner pour en maximiser son « ferrule effect » ou « effet de sertissage » en français (figure 16). Le ferrule est l'anneau circonférentiel de structure dentaire saine qui se retrouve cerclée par la limite cervicale de la couronne prothétique. (85)

Une hauteur minimale de 1,5 à 2 mm de ferrule semble être nécessaire pour favoriser la pérennité des futures pièces prothétiques et prévenir d'éventuelles fractures ou fêlures coronaires (85,86).

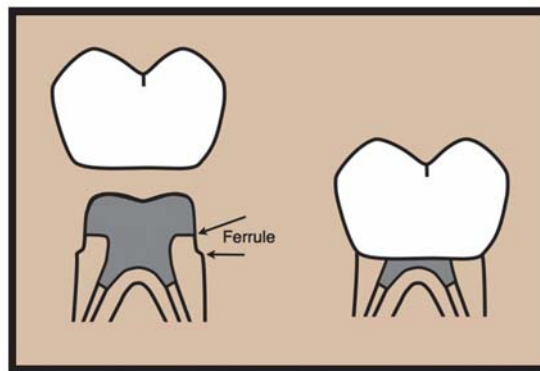


Figure 16 "Ferrule effect" (<http://thedentalist.fr/leffet-ferrule/>)

Ainsi, dans le cas de dents particulièrement endommagées, il sera nécessaire d'augmenter la hauteur de la couronne clinique (87).

II.2.2. Position de la future limite cervicale en prothèse fixée

La position de la future limite cervicale prothétique sera choisie pour assurer entre autres :

- La bonne rétention et la stabilité des pièces prothétiques,
- Un joint dento-prothétique esthétique (particulièrement en secteur antérieur),
- Le respect de l'attache supra-crestale.

La réussite d'une coiffe prothétique passe obligatoirement par la préservation d'une attache parodontale saine et une relation harmonieuse des tissus gingivaux avec les dents. Ces dernières sont possibles grâce à la compréhension et au respect des critères biologiques et mécaniques (27).

Cette limite peut être : (figure 17) (23)

- Supra-gingivale
- Juxta-gingivale
- Intra-sulculaire ou intra-creviculaire

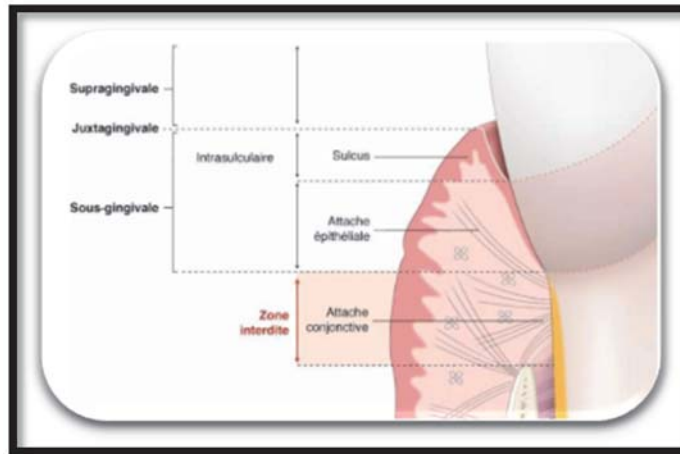


Figure 17 Les 3 positions possibles des limites prothétiques (2)

La limite supra-gingivale est celle qui aura le moins d'impact sur la santé parodontale. Son choix se fait principalement dans le cas de préparations dont la rétention et la sustentation sont suffisantes et pour lesquelles l'esthétique n'est pas un facteur limitant (secteurs postérieurs) (88).

Cependant, avec l'arrivée de matériaux de restauration beaucoup plus esthétiques dans la dentisterie adhésive, il est aujourd'hui totalement possible de la réaliser dans des secteurs esthétiques. La préparation de la dent et les finitions de la marge cervicale seront dans cette situation facilitées (89).

La limite juxta-gingivale se positionne au niveau du rebord gingival, en regard du sommet de la gencive libre. C'est une position intermédiaire, une sorte de compromis entre la limite supra-gingivale et intra-sulculaire.

Par rapport à une limite supra-gingivale, elle offrira une meilleure rétention prothétique mais la préparation sera plus difficile d'accès. D'autre part, en comparaison à une limite intra-sulculaire, la rétention sera diminuée mais la préparation plus aisée.

Certains auteurs, comme Marcum (90), considèrent que cette limite provoquerait moins d'inflammation que les deux autres.

La limite intra-sulculaire, située, comme son nom l'indique, dans le sulcus, ne doit pas être confondue avec la limite sous-gingivale qui elle, empiète sur l'attache supra-crestale. Cette situation intra-sulculaire impose certaines conditions pour préserver le respect des tissus parodontaux environnants.

Des études ont montré que le maintien de la santé parodontale est possible avec des limites intra-sulculaires (91,92); car les sulcus sains offrent assez de place pour satisfaire les demandes esthétiques et rétentives sans pour autant violer l'attache supra-crestale. Mais cela implique des restaurations aux limites précises, des joints marginaux satisfaisants ainsi qu'un traitement prudent des tissus durs et mous pendant la préparation de la dent. Cependant il existe aussi des sulcus sains qui sont si courts qu'aucune limite intra-sulculaire n'est possible.

Une restauration prothétique située dans l'attache supra-crestale porte préjudice à la santé parodontale et agit comme un facteur de rétention de la plaque dentaire(23). Ainsi, lorsque le contexte clinique nous impose une limite cervicale intra-sulculaire, il nous faudra impérativement respecter notre attache supra-crestale.

Afin de ne pas léser le système d'attache, les limites prothétiques doivent toujours se situer à une distance minimale de 0,4 mm du fond du sulcus, ménageant ainsi une zone tampon de dent non préparée entre la ligne de finition de la préparation dentaire et l'attache épithéliale. Le maintien du bord prothétique à distance de l'attache épithéliale permet la préservation d'une hygiène efficace. L'attache supra-crestale détermine donc un seuil à la situation de la limite cervicale de la préparation (93).

Si cette dimension n'est pas respectée, un aménagement devra être réalisé pré-prothétiquement.

II.2.3. Espace prothétique insuffisant en distal des dernières molaires

Les dernières molaires de l'arcade dentaire sont susceptibles comme n'importe quelle autre dent d'être restaurées prothétiquement ou d'être support de crochet d'une prothèse amovible partielle.

Cependant, il arrive parfois que le tissu gingival en distal de ces molaires interfère avec la réalisation de ces prothèses. L'espace prothétique est donc insuffisant.

Il nous faudra alors aménager les tissus afin de créer un environnement favorable pour la réalisation de la prothèse.

La figure 18 (94) ci-dessous nous illustre une vue distale de la dernière molaire mandibulaire. A gauche, avant intervention, le tissu gingival en présence empêche la réalisation d'une prothèse rétentive. A droite, après intervention, le tissu gingival a été éliminé et la réalisation de la prothèse devient alors possible.

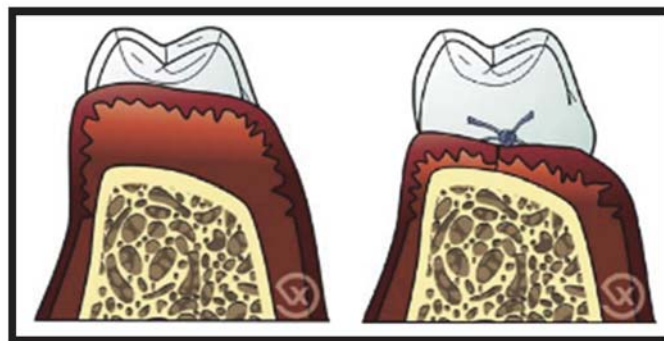


Figure 18 Espace prothétique insuffisant en distal de la dernière molaire (avant intervention à gauche, après intervention à droite). (94)

II.2.4. Stabilisation insuffisante des prothèses amovibles

Pour assurer leur équilibre, les prothèses amovibles, qu'elles soient partielles ou totales, doivent obéir à 3 impératifs biomécaniques étroitement interdépendants appelés la Triade de Housset : (95)

- Stabilisation : ensemble des forces qui s'opposent aux mouvements de translation horizontale ou de rotation de la prothèse
- Rétention : ensemble des forces qui s'opposent à l'éloignement de la prothèse de sa surface d'appui
- Sustentation : ensemble des forces axiales qui s'opposent à l'enfoncement de la prothèse dans les tissus de soutien

La stabilité est le pilier de l'équilibre biomécanique de notre prothèse amovible et offre un confort au patient qui améliore nettement leur qualité de vie. Elle permet une bonne intégration de la prothèse ainsi que le rétablissement des fonctions orales.

Elle est assurée par l'exploitation optimale des surfaces d'appui et par l'établissement d'un équilibre occlusal (96).

Cependant, toute instabilité prothétique sera à l'origine d'altération des fonctions orales du patient et par conséquent de sa qualité de vie. La stabilité est donc un paramètre essentiel recherché autant par le praticien que le patient et qui nécessite une attention particulière durant toutes les étapes d'élaboration de la prothèse.

Il existe 3 types de facteurs pouvant influencer ce paramètre : (96)

- Les facteurs anatomiques : degré de résorption osseuse, forme du palais, dimension des crêtes, sutures intermaxillaires, tubérosités, volets para-linguaux, ligne oblique interne, aspect de la fibromuqueuse
- Les facteurs musculaires
- Le facteur occlusal

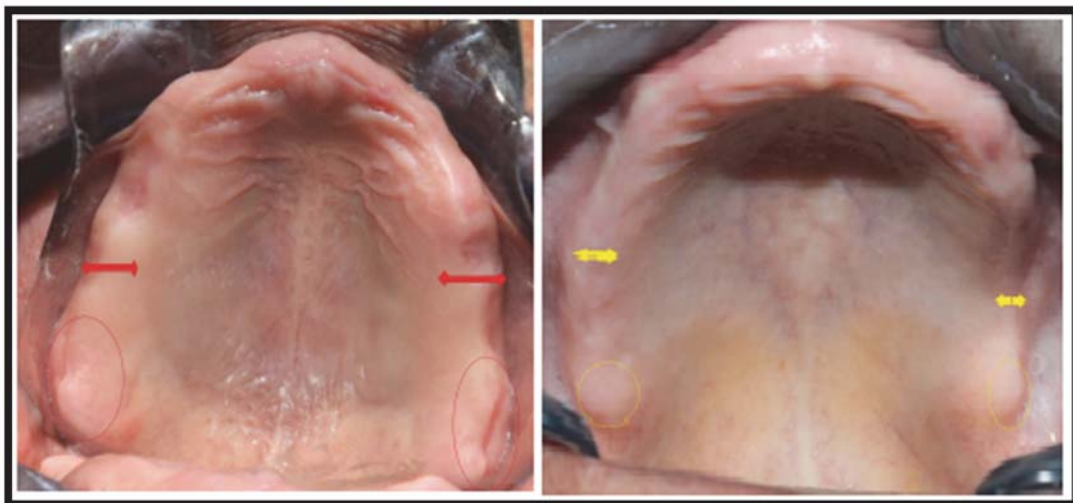


Figure 19 A gauche : Crête haute et large avec des tubérosités développées favorables à la stabilité ; A droite : Crête de hauteur et largeur réduite avec des tubérosités peu développées défavorables à la stabilité. (96)

Voici quelques facteurs anatomiques empêchant une bonne stabilité de la prothèse : (96)

- Insertions freinales déstabilisatrices s'opposant à la réalisation d'un joint périphérique correct,
- Brides cicatricielles,
- Vestibule court : le vestibule est la région anatomique qui relie la joue à la gencive, sa profondeur est un facteur déterminant pour la bonne tenue des appareils dentaires. En effet, un vestibule peu profond engendre des tensions au niveau de la gencive marginale et une hauteur de gencive attachée insuffisante ce qui entrave la bonne rétention et stabilité des prothèses,
- Tubérosités hypertrophiques ou peu développées comme on peut le voir sur la figure 19,
- Hyperplasies muqueuses (figure 20) et crêtes flottantes

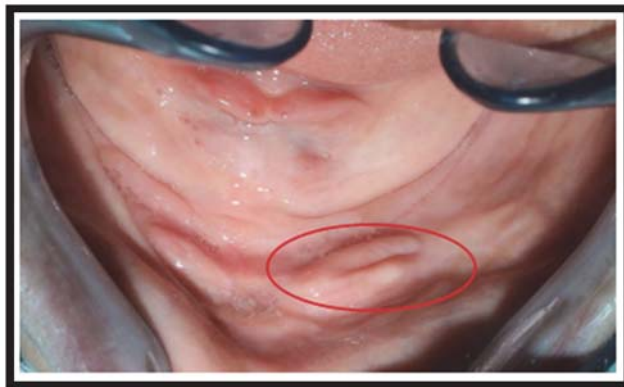

Figure 20 Hyperplasie muqueuse au fond du vestibule antérieur. (96)

II.2.5. Limite gingivale inesthétique en secteur antérieur

Rappels sur les critères esthétiques du sourire :

Il est important de garder à l'esprit que l'esthétique reste une notion subjective propre à chacun. Cependant, il existe de nombreux critères favorisant l'harmonie du sourire et ainsi son esthétique (97).

Pour Garber et Salama, le sourire est le résultat d'une relation étroite entre 3 entités : les dents, le cadre labial et la gencive (98).

L'esthétique gingivale et l'esthétique dentaire agissent ensemble pour donner au sourire son harmonie et son équilibre, ainsi l'un ne pourra pas compenser le défaut de l'autre.

La correction du parodonte est la première étape dans l'harmonisation du sourire au sein du visage.

Voici les 14 critères proposés par Belser en 1982 et classés par Pascal Magne en 2003 par ordre d'influence sur le résultat esthétique : (99,100)

- 1) La santé gingivale : une gencive libre rosée et mate ; une gencive attachée texturée souvent avec un aspect « peau d'orange » et couleur corail rosé et une muqueuse alvéolaire mobile et rouge foncé(101)
- 2) La fermeture de l'embrasure gingivale avec la présence des papilles interdentaires

- 3) Les axes dentaires
- 4) Le zénith du contour gingival : il correspond au point le plus haut du contour gingival et est généralement décalé en distal par rapport au milieu de la dent
- 5) L'équilibre des festons gingivaux : ceux des incisives centrales doivent être très symétriques du fait de leur proximité avec l'axe de symétrie vertical principal. Ceux des canines doivent être au même niveau ou plus apicaux que ceux des incisives centrales. Enfin, ceux des incisives latérales seront légèrement plus coronaires que ceux des dents adjacentes (102,103)
- 6) Le niveau des contacts interdentaires
- 7) Les dimensions relatives des dents (104)
- 8) Les éléments de base de la forme dentaire (105)
- 9) La caractérisation de la dent : elle concerne les colorations intenses et les détails morphologiques
- 10) Les états de surface
- 11) La couleur : souvent pensée comme un élément majeur de la réussite esthétique, une légère erreur la concernant peut passer inaperçue si les autres critères sont respectés
- 12) La configuration des bords incisifs (plutôt convexe ou rectiligne selon l'âge)
- 13) La ligne de la lèvre inférieure : les contacts proximaux et des bords libres bien agencés, forment avec la lèvre inférieure des lignes parallèles, révélatrices d'une situation harmonieuse
- 14) La symétrie du sourire : une symétrie des commissures labiales dans le plan vertical, une analogie à la ligne bi-pupillaire, tout en restant conscient que l'absolue symétrie n'existe pas et serait contraire à la nature

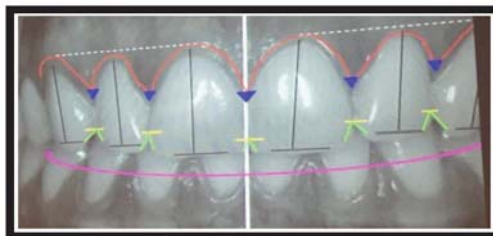


Figure 21 Critères esthétiques du sourire (Gilles Laborde)

En 1995, Caudill et Chiche (106) ont différencié 4 types de contours gingivaux esthétiques (représentés sur la figure 22) et 3 inesthétiques (représentés sur la figure 23) en marquant les tangentes des incisives centrales et des canines homolatérales :

- Figure 22,A : Le collet des incisives latérales est coronaire à la tangente aux collets de l'incisive centrale et de la canine
- Figure 22,B : Le collet des incisives latérales est sur la tangente
- Figure 22,C : Le collet d'une incisive latérale est sur la tangente d'un côté et coronaire de l'autre côté
- Figure 22,D : Le collet des incisives latérales est sur la tangente mais cette dernière est plus oblique que dans les cas précédents

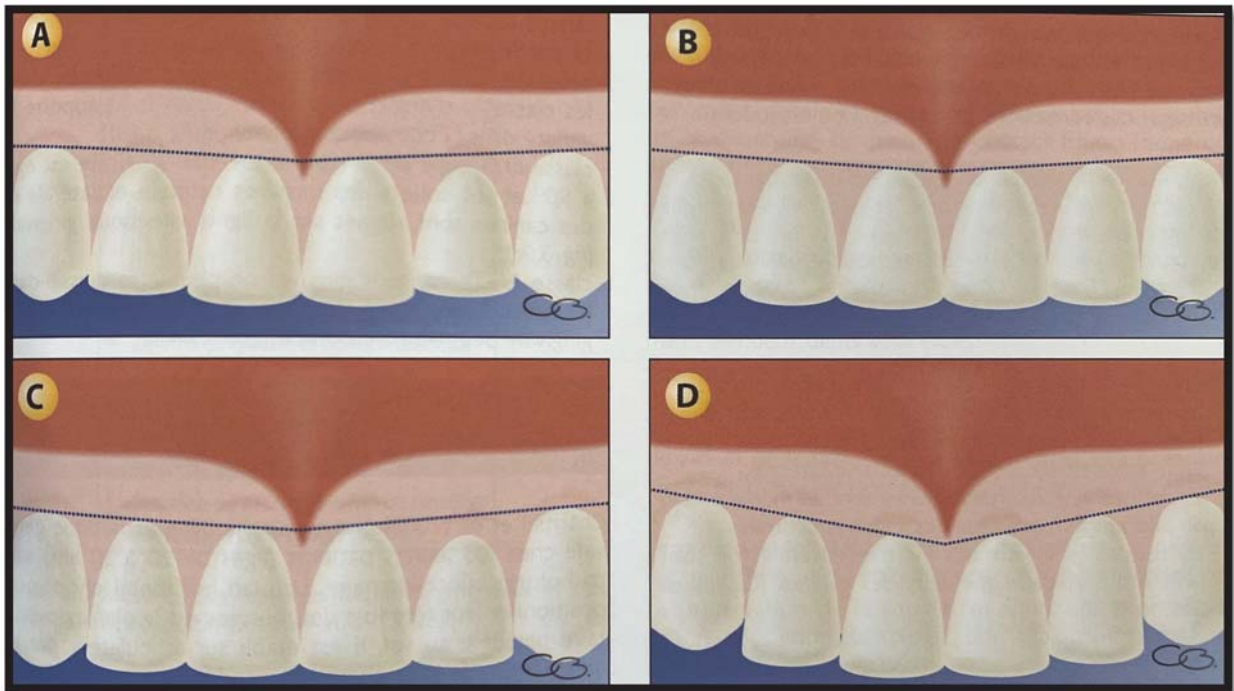


Figure 22 Différents types de contours gingivaux considérés comme esthétiques d'après Caudill et Chiche, 1995. (29)

- Figure 23,A : Le collet des incisives latérales est apical, d'un ou des deux côtés, à la tangente
- Figure 23,B : Les incisives centrales sont égressées et les collets des incisives latérales se trouvent apicaux à la tangente
- Figure 23,C : Asymétrie du collet des incisives centrales

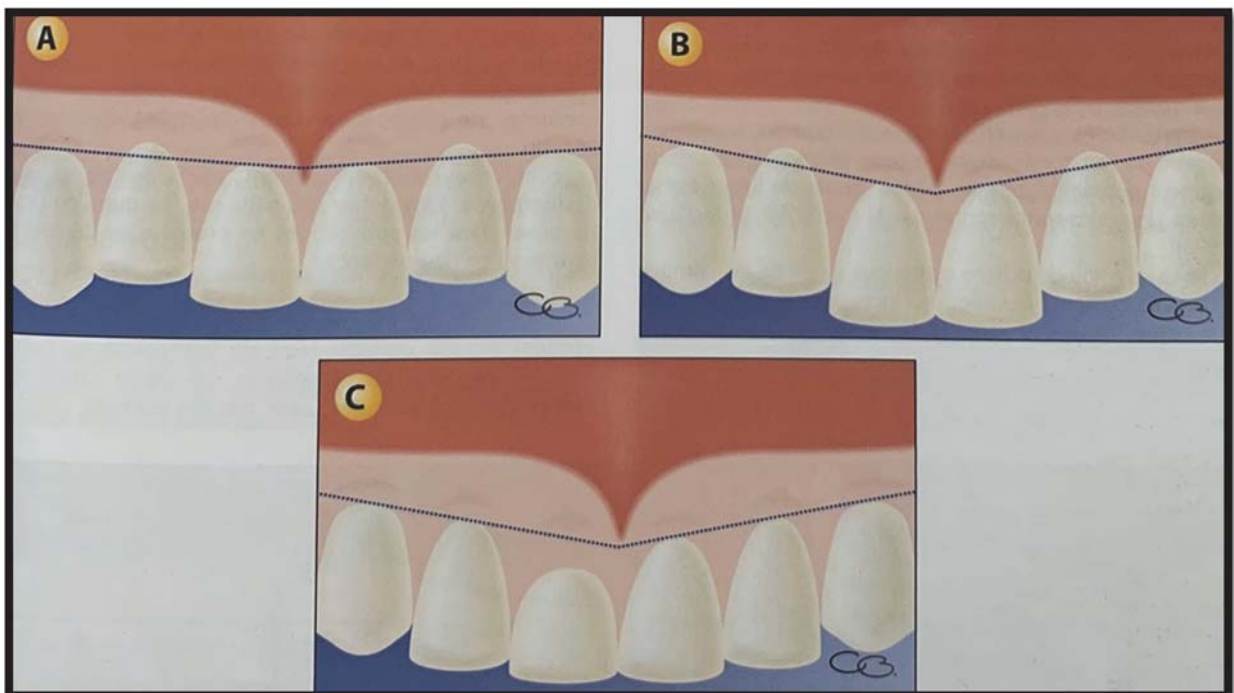


Figure 23 Différents types de contours gingivaux considérés comme inesthétiques d'après Chiche et Pinault, 1995. (29)

En 1998, Ahmad décrit 4 classes de ligne esthétique gingivale (LEG) en fonction de l'angle qu'elle forme avec la ligne inter-incisive (107). La ligne esthétique gingivale correspond à une droite passant par les zéniths gingivaux des incisives centrales et des canines homolatérales.

- Classe I : l'angle est compris entre 45 et 90° et le collet de l'incisive latérale touche ou avoisine (de 1 à 2mm) la LEG (figure 24,A)
- Classe II : l'angle est compris entre 45 et 90° mais le collet de l'incisive latérale est au-dessus (de 1 à 2 mm) de la LEG et sa partie mésiale recouvre la partie distale de l'incisive centrale (figure 24,B)
- Classe III : l'angle mesure 90° et les collets des incisives centrale et latérale et des canines sont alignés sur la LEG (figure 24,C)
- Classe IV : le contour gingival ne peut être classé dans les précédentes catégories. L'angle peut être aigu ou obtus.

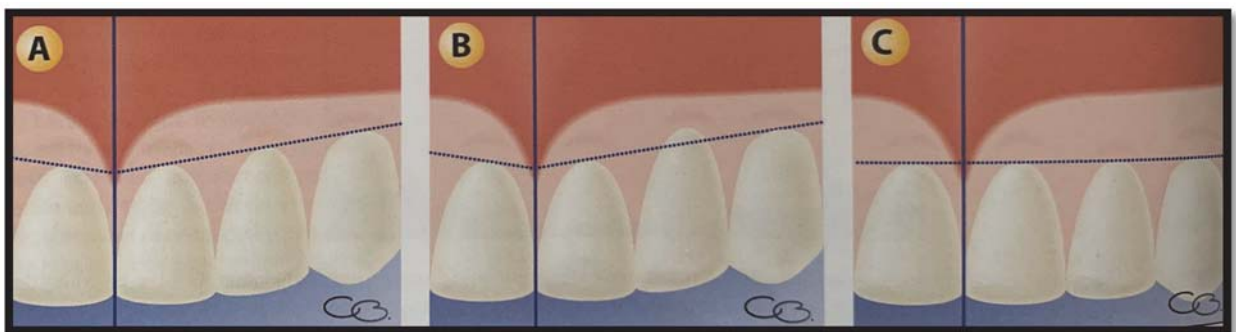


Figure 24 Différentes classes de lignes esthétiques gingivales décrites par Ahmad, 1998. A: Classe I, B: Classe II, C: Classe III. (29)

Gestion parodonto-prothétique de l'esthétique en secteur antérieur :

L'esthétique du sourire étant de nos jours un important facteur social, elle devient l'un des motifs de consultation des patients le plus fréquemment rencontré.

Certains patients, lors du sourire, « découvriront » plus que d'autres. C'est-à-dire qu'ils laisseront apparaître une partie de leurs dents et des tissus environnants plus ou moins importante.

Il existe une classification de la ligne du sourire, la classification Parodontia (illustrée par la figure 25 (108)), déterminée en fonction de la visibilité du parodonte d'après Liébart et al en 2004 : (109)

- Classe 1 : Ligne très haute, elle correspond à un sourire qui découvre un bandeau continu de gencive de 3 mm ou plus de hauteur
- Classe 2 : Ligne haute, elle correspond à un sourire qui découvre un bandeau de gencive de moins de 2 mm de hauteur
- Classe 3 : Ligne moyenne, elle ne présente que les espaces interdentaires remplis ou non par les papilles
- Classe 4 : Ligne basse, ne découvrant absolument pas le parodonte

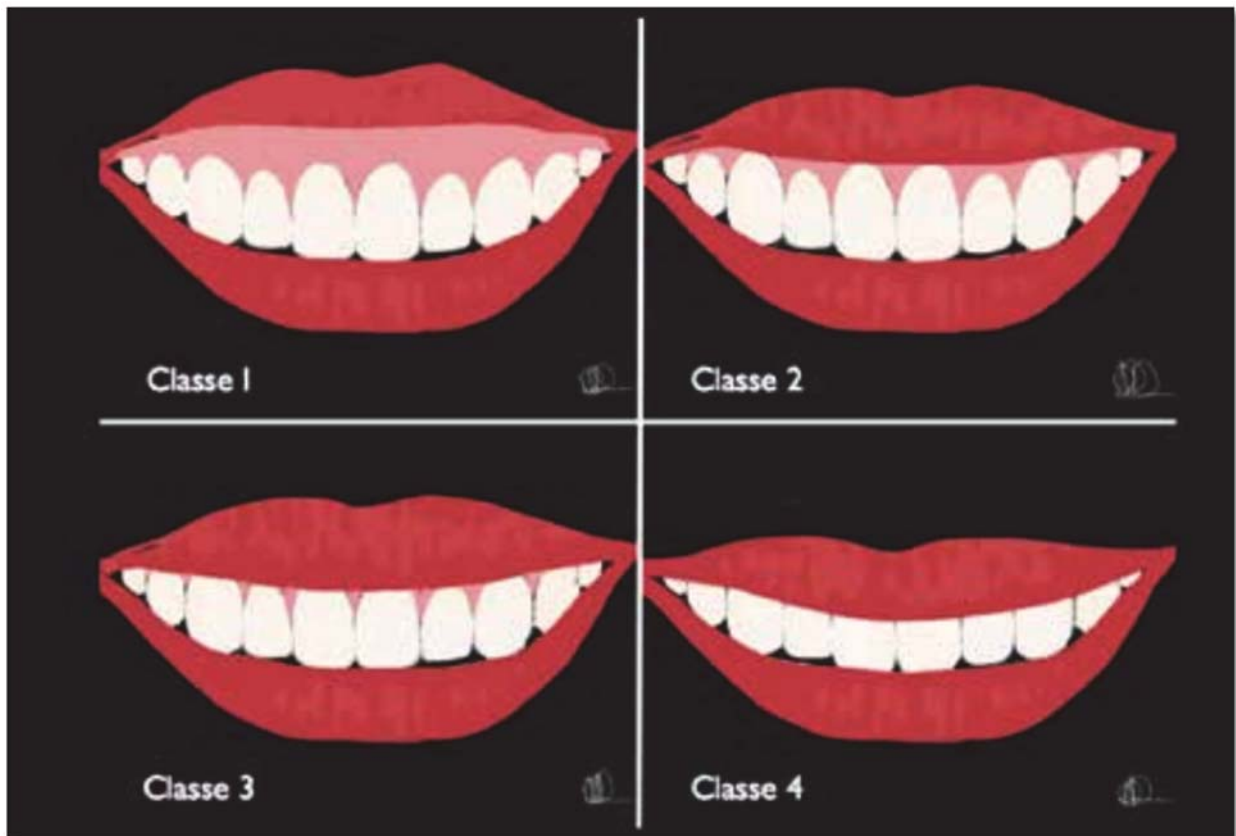


Figure 25 Classification de la ligne du sourire par Liébart. (108)

Ainsi, un défaut esthétique sur un patient présentant une ligne du sourire basse ne sera pas systématiquement considéré comme un motif de consultation par ce dernier. A l'inverse, un défaut minime chez un patient présentant une ligne du sourire haute ou très haute semble être plus problématique et pourra amener ce dernier à consulter.

Des études ont montré qu'au cours d'un sourire forcé, le parodonte est visible chez 75,5% (110) à 89,06% (109) des patients. Le chirurgien-dentiste doit absolument prendre en compte la santé parodontale pour rendre attrayant le sourire.

Comme nous l'avons vu plus haut, l'équilibre des festons gingivaux est un critère primordial pour l'esthétique du sourire. Il devra être recherché par le praticien afin de retrouver un sourire harmonieux. Cette situation est notamment rencontrée lors d'éruption passive incomplète ou à la suite de traumatisme dentaire.

L'éruption passive correspond à la migration apicale de l'attache épithéliale, une fois la dent en occlusion fonctionnelle, jusqu'à la ligne de jonction amélo-cémentaire, découvrant ainsi la totalité de l'émail dentaire. La dent n'est plus en mouvement, ce sont uniquement les tissus mous qui se déplacent (111).

Elle est qualifiée d'incomplète lorsque la gencive ne se déplace pas ou trop peu vers la jonction amélo-cémentaire ce qui engendre une couronne clinique courte d'aspect carré (112).

Lors d'une réfection prothétique antérieure, on pourra gérer l'esthétique gingivale en amont le but étant de retrouver une harmonie entre la gencive et les prothèses dentaires. Une ligne des collets esthétique est à rechercher par le praticien pour retrouver cette harmonie.

III. Les outils parodontaux

Pour chaque acte invasif envisagé, il existe des risques infectieux et hémorragiques potentiels que nous devons mettre en évidence lors de l'examen clinique et du questionnaire médical réalisés au cours du premier rendez-vous avec le patient.

Ainsi, certains actes seront contre-indiqués ou nécessiteront une antibioprofylaxie ou une antibiothérapie selon l'état général du patient (113).

III.1. Thérapeutique parodontale

Initiée par des micro-organismes bactériens, la maladie parodontale est une maladie inflammatoire chronique d'origine multifactorielle, associée à un déséquilibre du biofilm de la plaque dentaire, et caractérisée par la destruction progressive des tissus de soutien des dents (22,114).

Sans traitement, en plus des conséquences inévitables sur l'état de santé général du patient, la maladie parodontale a des répercussions sur la réalisation de traitements restaurateurs ou prothétiques et leur pérennité.

Plus tôt elle sera diagnostiquée et traitée, meilleur sera son pronostic (115).

Quelle que soit la sévérité de la maladie, tous les traitements commencent par une phase initiale appelée thérapeutique initiale parodontale qui correspond à une thérapeutique non chirurgicale à laquelle peuvent être associés des antibiotiques.

L'origine infectieuse de la parodontite oblige un contrôle quotidien du facteur bactérien. Le patient est donc le principal acteur du traitement. Ainsi, la clé du succès se trouve dans la coopération active et durable du patient (116).

Après avoir parfaitement expliqué au patient le processus de la maladie parodontale et ses conséquences et lui avoir montré l'existence de la plaque dentaire et des signes inflammatoires présents, la thérapeutique initiale peut débuter et suit un protocole précis.

- Cela commence par une **motivation à l'hygiène bucco-dentaire** grâce à la bonne utilisation du matériel d'hygiène (brosse à dents, dentifrice, révélateur de plaque, fil dentaire, brossettes interdentaires, bain de bouche etc...).
- On réalise ensuite un **détartrage** et un **nettoyage prophylactique** bi-maxillaire afin d'éliminer toute la plaque dentaire et le tartre présent en supra-gingival ainsi que la présence de colorations diverses au niveau des surfaces dentaires (117). Il est réalisé à l'aide d'un détartreur, de curettes manuelles, et de polissoirs.
- A l'aide d'une sonde parodontale graduée, on réalise le **sondage parodontal** ou **charting**, afin de mesurer la profondeur du sulcus en six points de chaque dent. Au-delà de 3 mm de profondeur, on parle de poche parodontale.
- En présence de plusieurs poches parodontales, un bilan radiographique aussi appelé **status radiographique** doit être effectué à l'aide d'angulateurs de Rinn.
- On effectue alors le **surfaçage radiculaire** des dents présentant des poches parodontales. C'est un acte effectué sous anesthésie locale car on agit en sous-gingival, à l'aide de curettes manuelles ou de micro-inserts ultrasoniques, qui consiste à éliminer la plaque dentaire et le tartre localisé sous la gencive ainsi qu'à désorganiser le biofilm sous-gingival (117).

- Puis des **réévaluations à 1 mois (J30), 2 mois (J60) et 3 mois (J90)** sont nécessaires : On évalue la quantité de plaque dentaire, la présence de tartre, la présence de signes inflammatoires et la motivation du patient. En cas d'indice de plaque élevée, une remotivation à l'hygiène bucco-dentaire est effectuée. On réalise systématiquement lors de ces réévaluations un nettoyage prophylactique, et lorsque c'est nécessaire, un détartrage supra-gingival. Ce n'est qu'à J90 qu'on effectue un second charting nous permettant de voir l'évolution de la maladie parodontale et de comparer les nouvelles mesures aux mesures initiales.

C'est alors que sera mis en place une thérapeutique de maintenance ou d'autres thérapeutiques afin d'éradiquer la maladie parodontale.

Sans résultat satisfaisant, aucun traitement définitif ne devra être envisagé.

Précisons qu'il faudra stopper l'évolution des foyers infectieux par le traitement des lésions carieuses et apicales en amont de la thérapeutique parodontale initiale, et les prothèses (lorsqu'elles sont nécessaires) seront provisoire et ce pendant toute la durée de notre thérapeutique.

Les prothèses définitives pourront être envisagées 6 mois après le début de notre thérapeutique parodontale initiale si les résultats du second charting sont favorables.

Il a été mis en évidence l'importance de la thérapeutique parodontale non chirurgicale, elle permet la réduction de l'inflammation (118), mais elle réduit aussi la perte des dents jusqu'à 58% avec le temps (119).

III.2. Chirurgie parodontale soustractive

III.2.1. Elongation coronaire chirurgicale :

L'élongation coronaire chirurgicale (ECC) consiste soit à éliminer le tissu considéré comme excédentaire (on réalisera une **gingivectomie**), soit à déplacer apicalement le tissu gingival (la technique employée sera le **lambeau positionné apicalement ou LPA**) avec ou sans résection osseuse. Le résultat obtenu est l'allongement de la couronne clinique(2).

L'ECC nécessite comme toute chirurgie une analyse pré-opératoire, et plusieurs considérations anatomiques, biologiques et fonctionnelles sont à prendre en compte :

- Rapport couronne clinique / racine clinique : (figure 26 (120))

Le rapport couronne clinique / racine clinique après la chirurgie doit permettre la réalisation de la restauration. Ce ratio doit être au maximum de 1/1 et est favorable lorsqu'il est de 2/3 (121).

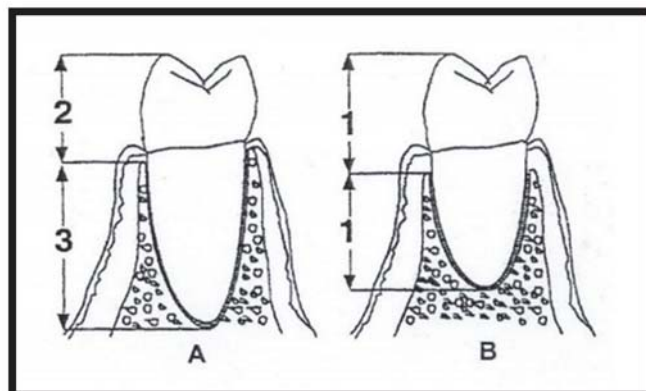


Figure 26 Rapport couronne / racine. A: Rapport favorable; B: Rapport maximum acceptable. (120)

- Hauteur du tronc radulaire sur les dents pluriradiculées :

La position de la furcation sur les dents pluriradiculées : si la furcation est exposée lors de la résection osseuse il existe une zone rétentive de plaque dentaire pouvant conduire à une résorption osseuse (122).

Il a été montré que 4 mm entre la furcation et la crête osseuse sont nécessaires avant l'opération pour réduire le risque d'exposition de la furcation (123).

- Proximité radulaire et rapport avec les dents voisines :

La position des dents adjacentes et la proximité des racines. Lorsque les racines sont proches, la présence en très petite quantité d'os interdentaire rend impossible la résection osseuse interdentaire sans endommager les racines dentaires (122).

- Esthétique :

En secteur antérieur, la classification de Parodontia (109) est à prendre en compte afin de ne pas obtenir de résultat inesthétique, car l'ECC va entraîner une asymétrie de la ligne des collets. Dans ce cas-là on préférera l'élongation coronaire orthodontique.

- Hauteur de tissu kératinisé : (29,124)

Selon la hauteur disponible, la technique utilisée sera différente.

- Espace chirurgical pré-prothétique :

L'espace chirurgical pré-prothétique correspond à la hauteur comprise entre la gencive marginale et la crête osseuse : c'est-à-dire l'attache supra-crestale additionnée à la hauteur du sulcus.

Une distance de 3mm environ doit être retrouvée entre la crête osseuse et la future limite de la restauration (prothétique ou autre)(125).

- ➔ Technique opératoire de la gingivectomie :(2,29,94)

Cette technique sera utilisée lorsque la hauteur de tissu kératinisé est supérieure à 5 mm.

La gingivectomie à biseau interne est préférée depuis longtemps à la gingivectomie à biseau externe. (126,127)

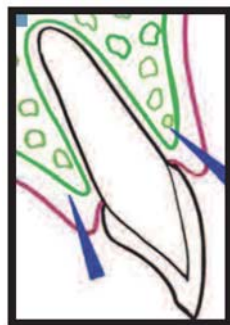


Figure 27 Orientation coronale de la lame lors d'une incision à biseau interne. (127)

Après avoir prévisualisé le futur rebord gingival à l'aide d'une sonde parodontale ou d'un crayon à l'aniline, la lame 15 décrit un premier tracé à biseau interne jusqu'aux tissus durs en suivant la ligne des festons gingivaux. La seconde incision est intra-sulculaire et permet d'individualiser le bandeau de gencive à éliminer qui est donc excisé. Le même protocole est appliqué sur la face palatine, si nécessaire.

Les dents de la zone traitée sont assainies à l'aide d'instruments ultrasoniques ou manuels.

En fin d'intervention, on peut, si nécessaire, réaliser une gingivoplastie (remodelage de la gencive) à l'aide d'une fraise boule, d'un bistouri électrique ou du laser, ce qui nous permet de retoucher les derniers défauts (98).

Les points de sutures ne sont pas obligatoires lors d'une gingivectomie.

Une ordonnance ainsi que des conseils post-opératoires seront remis au patient, les points seront déposés à J7.

La mise en œuvre est simple, rapide et les douleurs post-opératoires sont modérées. (128)

➔ Technique opératoire du lambeau positionné apicalement : (2)

Cette technique sera utilisée lorsque le tissu kératinisé ne sera pas en quantité suffisante.

L'incision est intrasulculaire sur la face vestibulaire de façon à conserver l'intégralité du tissu gingival et à le déplacer en direction apicale. Deux incisions de décharges obliques en mésial et en distal du lambeau peuvent être réalisées. Il ne faut jamais placer les incisions de décharge au sommet des papilles ou au milieu de la face vestibulaire des dents au risque de provoquer des récessions (129).

L'étendue proximale du lambeau dépend de l'ampleur de l'élongation à réaliser : plus le déplacement apical est important, plus le lambeau doit être étendu.

De plus, un lambeau étendu peut permettre en offrant suffisamment de laxité, d'éviter les incisions de décharge et de minimiser l'incidence esthétique de l'intervention.

On réalise ensuite à l'aide d'un décolleur, un décollement muco-périosté du lambeau jusqu'à la ligne muco-gingivale qui est poursuivi au-delà par une dissection laissant en place le périoste.

Enfin, le lambeau est déplacé dans la position souhaitée, puis fixé par un système de sutures avec amarrage au périoste.

Deas et al ont montré en 2004 que plus le lambeau est positionné coronairement par rapport à la crête osseuse, plus le niveau gingival sera stable en postopératoire (130).

➔ Technique opératoire de la résection osseuse :

Comme nous l'avons vu précédemment, il peut être nécessaire d'associer à la gingivectomie ou au LPA, une résection osseuse, lorsque l'espace chirurgical pré-prothétique est inférieur ou égal à 3mm. (122,131)

Elle combine une ostéotomie qui correspond à l'élimination d'os support dans lequel s'insèrent les fibres de Sharpey, et une ostéoplastie, c'est-à-dire le remodelage des contours osseux.

Elle doit être homothétique au contour gingival en respectant la morphologie osseuse physiologique et s'opère en combinant des instruments rotatifs et manuels :

- Les instruments rotatifs délimitent d'abord la quantité d'os à supprimer par le tracé d'une gorge au niveau apical souhaité et réalisent la plus grosse partie de la résection en ne laissant qu'une fine couche sur la surface radiculaire
- Les instruments manuels éliminent celle-ci jusqu'au contact radiculaire
- L'os interdentaire est éliminé à l'aide de fraise ronde très fine et de ciseaux à main fins

Comme pour toute procédure chirurgicale, le patient doit être informé des incidences possibles. Pour l'élongation coronaire, cela inclut : (122)

- Problème esthétique dû à l'apparition de « triangle noir » (résection de l'os en interdentaire provoquant un agrandissement des embrasures)
- Sensibilité radiculaire
- Résorption radiculaire
- Mobilité transitoire de la dent
- Perte de la symétrie des collets avec les dents adjacentes

Il faut compter au moins 20 semaines de cicatrisation après la chirurgie pour que la position de la gencive marginale soit stable. Ceci a une importance particulière pour les secteurs antérieurs où un résultat esthétique est crucial et nous renseigne sur la durée de temporisation prothétique(132). Une couronne provisoire parfaitement ajustée aux limites définitives de la future restauration doit être laissée en place pour une durée de 6 mois (121,132–134).

A noter qu'il existe un effet « rebond » possible. Moghaddas et Stahl (1980) (135) mesurent le niveau osseux après une ostéotomie et ostéoplastie et observent une résorption osseuse à 3 mois, puis finalement une apposition osseuse à environ 6 mois (135).

C'est un effet inconstant dont l'ampleur est difficile à maîtriser. La solution pour éviter cet effet rebond est de réaliser une résection osseuse plus importante (> 3 mm) (136) et d'effectuer un recouvrement du rebord osseux par le lambeau plus important (> 2 mm) (130,137).

Particulièrement dans les cas de biotype épais, il est possible d'observer le phénomène de « creeping » qui correspond à une « attache rampante », ainsi à 1 an le déplacement apical se trouve réduit (138).

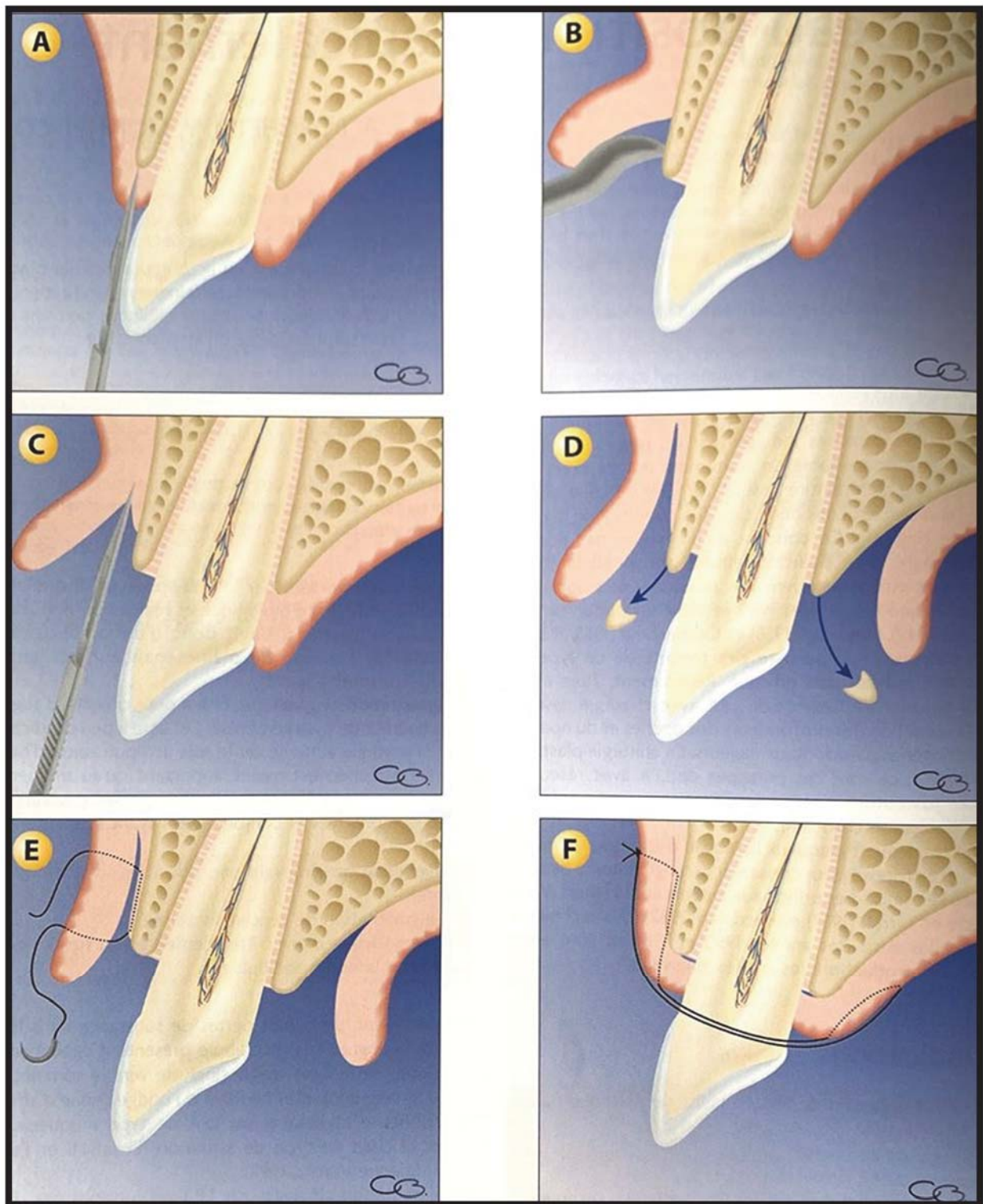


Figure 28 LPA d'épaisseur + Résection osseuse. A: Incision intrasulculaire; B: Décollement en épaisseur totale jusqu'à la ligne muco-gingivale; C: Dissection en épaisseur partielle au-delà de la LMG; D: Ostéotomie-ostéoplastie; E: Suture au périoste qui déplace et fixe le lambeau apicalement ; F : fin de l'intervention. (29)

III.2.2. Distal wedge :

Définition :

C'est en 1966 que Robinson introduit la technique de distal wedge, ses indications et son protocole opératoire(139). Cette chirurgie encore utilisée aujourd'hui est aussi appelée excision cunéiforme.

Il s'agit d'une technique fréquemment utilisée tant en parodontologie qu'en réhabilitation prothétique. Cette technique est principalement utilisée au niveau des zones distales des dernières molaires présentes sur les arcades mandibulaires et maxillaires.

Elle consiste en l'élimination de l'excès de tissu gingival présent en distal d'une molaire (140).

➔ Technique opératoire :(94)

Tracé d'incision et excision :

On réalise pour commencer des incisions intrasulculaires en vestibulaire et lingual de la dent, puis en distal deux incisions convergentes et jointives jusqu'au contact osseux à l'aide d'une lame. On élimine le tissu ainsi délimité avec une pince gouge fine ou une curette avant de réaliser deux incisions de désépaississement divergentes dans le tissu conjonctif et de l'éliminer.

Nettoyage du site :

On détartre, surface et polit la face distale de la molaire exposée.

Sutures :

Puis on réalise la suture des berges en les coaptant à l'aide de deux à trois points en O (points simples). Le premier point réalisé étant celui le plus proche de la molaire.

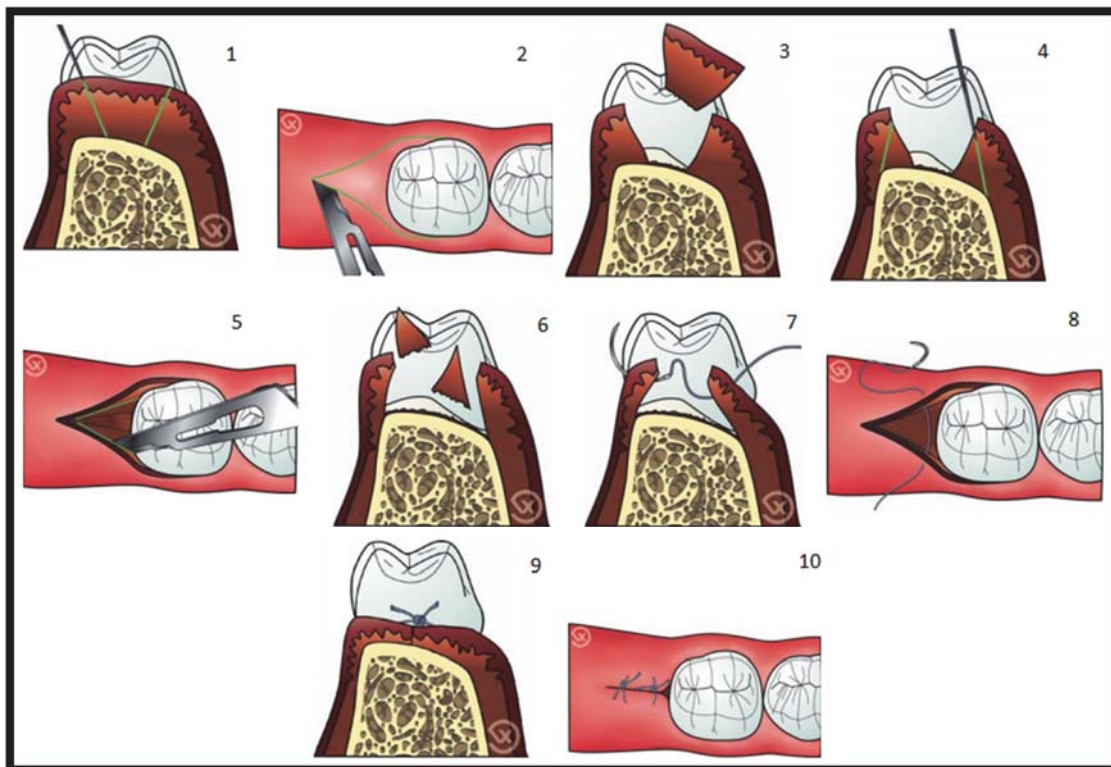


Figure 29 Technique opératoire du distal wedge 1 : Incisions convergentes ; 2 : Incision délimitant le triangle de tissu à éliminer ; 3 : Elimination du tissu ; 4 : Incisions divergentes de désépaississement ; 5 : Vue occlusale du désépaississement ; 6 : Elimination du tissu ; 7 : Rapprochement des berges par des sutures en O ; 8 : Vue occlusale des sutures ; 9 : Vue mésiale en post-opératoire ; 10 : Vue occlusale en post-opératoire. (94)

Avantages :(94)

- Technique simple et rapide
- Plateau technique réduit
- Douleur post-opératoire modérée
- Cicatrisation de première intention (par accolement des berges)

Inconvénients :(94)

- Risque faible mais existant de traumatisme du nerf lingual présent à proximité de la zone à traiter
- Risque de récurrence

III.2.3.Frénectomie :

Définition :

La frénectomie est une chirurgie parodontale qui consiste en l'élimination totale d'un frein ayant pour objectif de corriger ou d'éliminer une particularité anatomique de la gencive et/ou de la muqueuse alvéolaire(141). La frénectomie consiste en son élimination partielle.

Elle concerne :

- Le frein médian vestibulaire maxillaire
- Le frein médian vestibulaire mandibulaire
- Le frein médian lingual
- Les freins vestibulaires latéraux (ou brides)

➔ Technique opératoire de la frénectomie vestibulaire : (29)

Selon le type d'attache du frein, on pourra réaliser une frénectomie ou une frénectomie : la première suffira pour une insertion superficielle, tandis que la seconde permettra de traiter un frein à insertion périostée profonde et pourra éliminer un frein inséré dans la suture intermaxillaire.

Tracé d'incision :

Après une anesthésie para-apicale vestibulaire avec un éventuel rappel en palatin, le frein est immobilisé après traction de la lèvre, par des précelles autobloquantes.

On réalise deux incisions dans la gencive attachée à 1 mm de part et d'autre de l'attache du frein sur la gencive, délimitant les côtés d'un triangle dont le sommet gingival peut être éventuellement dans l'espace interdentaire ou sur la face palatine.

Lorsque les incisions s'étendent dans l'espace interdentaire, il est important de respecter le parodonte marginal des dents.

Un second triangle à sommet opposé est réalisé dans la muqueuse labiale, sur la face interne de la lèvre, à l'aide d'une lame ou de ciseaux à gencive.

La base commune des deux triangles correspond à la ligne muco-gingivale des dents adjacentes.

La totalité des tissus du losange obtenu est réséquée.

Décollement ou dissection :

- Pour une frénectomie, l'attache du frein est décollée en épaisseur totale
- Pour une frénotomie, l'attache du frein est disséquée en épaisseur partielle

On obtient une plaie en forme de losange.

En présence d'un frein dont l'insertion est palatine, il est conseillé de désinsérer les fibres situées dans la suture intermaxillaire à l'aide d'une curette parodontale.

Sutures :

Les berges du losange sont rapprochées par une série de points discontinus ou un surjet en partant de la lèvre vers la gencive. La zone triangulaire d'excision du frein dans sa partie gingivale est protégée par une suture.

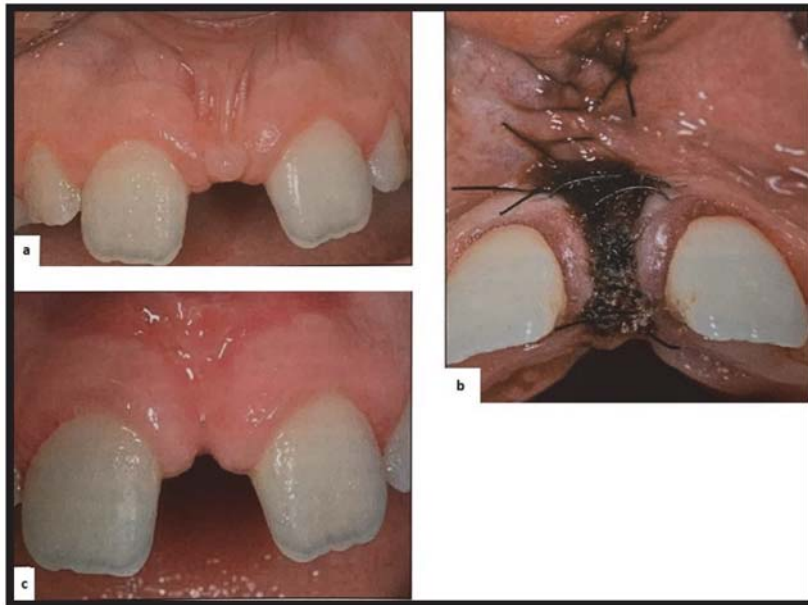

Figure 30 a : Frein à attache interdendaire. b : Protection après frénectomie. c : Résultat. Documents V. Moll (29)

A la mandibule, la technique dépend de la quantité de tissu kératinisé et/ou de la présence d'une récession au niveau des incisives mandibulaires. La frénectomie peut donc être réalisée seule, précédée d'une greffe de conjonctif enfoui ou le plus souvent associée à une greffe épithélio-conjonctive (technique que nous décrivons ultérieurement). Cette dernière présente l'avantage de renforcer le complexe muco-gingival et de réaliser un approfondissement vestibulaire dans le même temps.

Les freins latéraux sont en général traités par frénotomie car moins volumineux que les freins médians.

➔ Technique opératoire de la frénectomie linguale : (29)

Cette chirurgie demande une attention particulière au vu de la proximité de nombreuses structures anatomiques nobles telles que les muscles génio-glosses, l'artère et le nerf lingual ou les canaux salivaires.

Deux cas de figure sont possibles :

- Le frein est fin : une incision horizontale à la base de la langue peut suffire.
- Le frein est épais et la langue est attachée au plancher buccal : on réalise une frénectomie en losange possiblement associée à des incisions horizontales à la base de la langue si le frein est très volumineux.

-

Tracé d'incision pour la technique du losange :

Après une anesthésie para-apicale en lingual des incisives et une infiltration superficielle à la base de la langue les acini des canaux salivaires sont mis en évidence et respectés lors de l'incision.

La langue est tendue en haut et en arrière afin d'assurer la visibilité du site, l'immobilité et la tension des tissus pour des incisions précises.

Le frein est sectionné en partant de la zone rétro-incisive, représentant le sommet du premier triangle, jusqu'à la pointe de la langue, représentant le sommet du second triangle. Tous les tissus du losange ainsi délimité sont éliminés.

Excision du frein :

- Pour une frénectomie, les fibres du frein devront être éliminées en totalité et l'attache du frein est décollée en épaisseur totale
- Pour une frénotomie, l'attache du frein est disséquée en épaisseur partielle

On obtient une plaie en forme de losange dans le cas de la frénectomie.

Sutures :

Les berges de la plaie sont rapprochées et suturées par un surjet ou des points simples séparés.

Avantages : (29)

- Acte rapide et efficace
- Suites peu douloureuses
- Le temps de cicatrisation peut être court mais dépendra de la position du frein initiale et de la technique choisie. En 2006, Bagga montrait que la résultat optimale pouvait être observé à 3 mois (142).

Inconvénients : (29)

- Difficulté opératoire pour le frein lingual
- Risque de cicatrice disgracieuse et gênante même si cela reste rare (142)

III.3. Recouvrement radicaire

Le recouvrement radicaire aura pour but de rétablir l'esthétique, réduire les sensibilités dentaires, créer ou augmenter le tissu kératinisé. Plusieurs chirurgies sont envisageables et le choix dépendra de facteurs anatomiques et techniques (143).

III.3.1. Position de la ligne de recouvrement radicaire maximale (LRRM) :

Classiquement, c'est la jonction émail-cément qui est la ligne de référence pour calculer le pourcentage de recouvrement obtenu par chirurgie parodontale puisqu'elle correspond au niveau où doit idéalement être placée la gencive marginale.

Cependant, seulement 46% des récessions concerneraient des dents intactes avec une jonction émail-cément identifiable (144). En effet, en présence de lésion cervicale non carieuse, on observe fréquemment un effacement de cette limite. De plus, selon le type de récession, le recouvrement ne peut être de 100%.

En 2011 Cairo et al. (145) proposent une classification des récessions gingivales qui tient compte du niveau d'attache clinique interproximal et distinguent 3 classes :

- La RT1 (récession de type 1), pour laquelle il n'y a pas de perte d'attache interproximale, avec un recouvrement possible de 100%
- La RT2 (récession de type 2), dans laquelle il existe une perte d'attache interproximale inférieure ou égale à la perte d'attache mesurée en vestibulaire, avec un recouvrement de 75-80%
- La RT3 (récession de type 3), dans laquelle la perte d'attache interproximale est supérieure à celle mesurée en vestibulaire, sans recouvrement possible

Il nous faut alors déterminer la ligne de recouvrement radicaire maximale (LRRM) qu'il est possible d'obtenir par un traitement chirurgical. Elle remplacera artificiellement la jonction émail-cément en servant de repère principal pour la limite apicale de la restauration et pour le positionnement du lambeau(146).

En 2006, Zucchelli et al proposent dans une étude réalisée auprès de 80 patients présentant 120 récessions, une technique de détermination de la LRRM (147).

La LRRM s'enregistre à l'aide d'une sonde parodontale. On mesure en mésial et en distal, la distance (figure 31) entre le point de contact interdentaire et la jonction émail-cément. Cette mesure est ensuite reportée en tête de papille vers la récession à recouvrir. Les 2 points, en mésial et en distal, vont nous permettre de tracer une ligne virtuelle arciforme préfigurant la LRRM.

Dans les cas de récessions associées à des lésions cervicales non carieuses, Zucchelli et al (2011) décrivent 5 situations anatomiques où récession gingivale et lésion cervicale non carieuse sont associées et proposent des solutions thérapeutiques en fonction de la position de la LRRM(48).

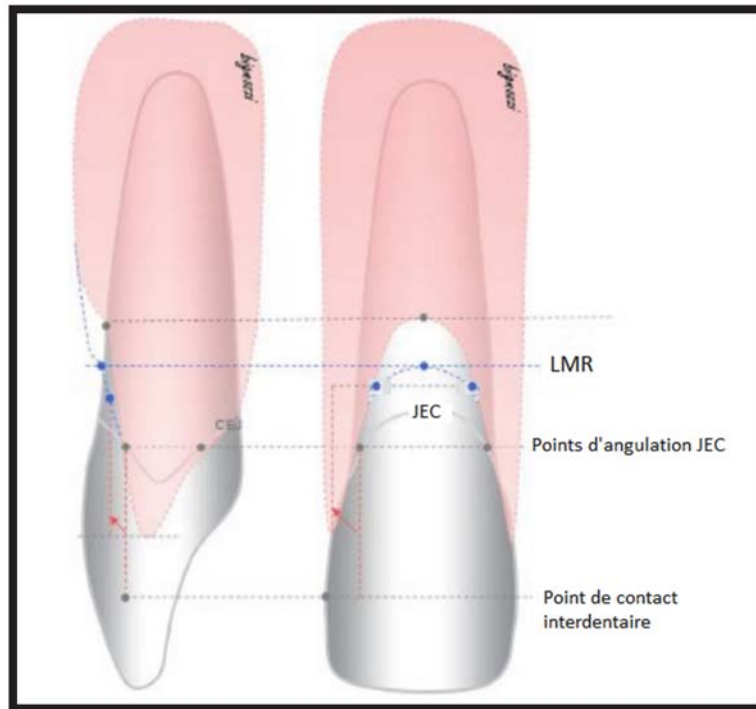


Figure 31 Détermination de la ligne de recouvrement radiculaire maximale (LMR sur le schéma) par Zucchelli (147)

- Cas n°1 : La lésion cervicale est radiculaire. La LRRM se situe 1 mm ou plus coronairement à la lésion.
- Cas n°2 : La lésion cervicale est radiculaire. La LRRM se situe moins de 1 mm coronairement à la lésion.
- Cas n°3 : La lésion cervicale est corono-radicaire. La LRRM se confond avec le point le plus déclive de la lésion.
- Cas n°4 : La lésion cervicale est radiculaire. La LRRM coïncide avec la limite apicale de la lésion.
- Cas n°5 : La lésion cervicale est radiculaire. La LRRM est plus apicale que la lésion.

Les cas n°1 et n°2 feront appel à un traitement uniquement parodontal. Les cas n°3 et n°4 nécessiteront l'association d'un traitement parodontal et d'un traitement restaurateur. Quant au cas n°5, aucun recouvrement sera possible, le traitement sera restaurateur.

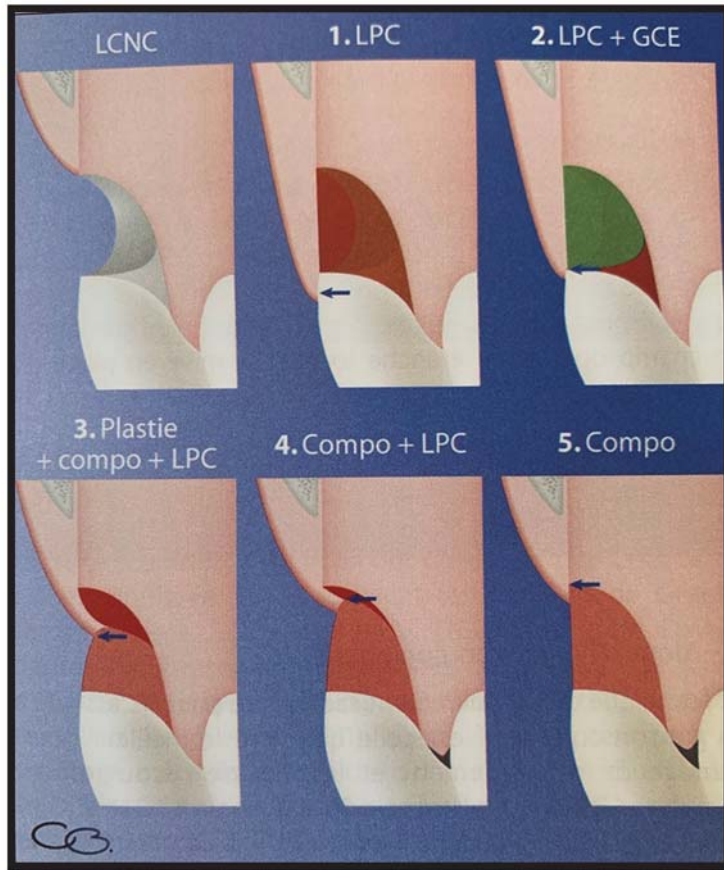


Figure 32 Schéma descriptif des différentes situations anatomiques et des solutions thérapeutiques proposées par Zucchelli et al. (2011) (29)

III.3.2. Lambeau positionné coronairement :

Définition :

Le lambeau positionné coronairement est une technique chirurgicale de recouvrement proposée par Norberg en 1926 (148). Elle consiste à tracter la gencive en direction coronaire afin de recouvrir la racine dénudée (figure 33 (149)).

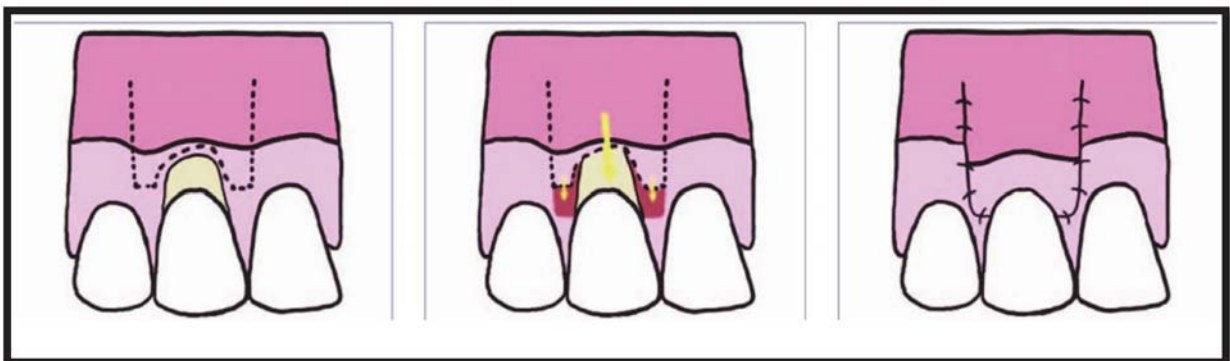


Figure 33 Lambeau positionné coronairement. De gauche à droite : Incision, Traction coronaire, Sutures (149)

➔ Technique opératoire : (29)

Préparation du site et mesures :

L'intervention débute par la préparation du site, c'est-à-dire le surfaçage du ciment exposé au milieu buccal. Le but est de le rendre « biologiquement compatible » avec le tissu conjonctif du lambeau qui le recouvrira.

Ensuite, on mesure la longueur du déplacement du lambeau qui correspond à la hauteur entre la gencive marginale et la LRRM, que l'on reporte depuis le sommet de chaque papille.

Tracé d'incision :

Les mesures obtenues nous permettent de déterminer le tracé d'incision des futures papilles que nous relierons par un tracé d'incision intrasulculaire. Deux incisions de décharges verticales ou légèrement obliques délimiteront le lambeau trapézoïdal.

Il est possible, en étendant le tracé d'incision aux dents de part et d'autre de la zone à traiter, d'obtenir suffisamment de laxité afin d'éviter les incisions de décharges et donc diminuer leurs incidences esthétiques.

La face externe de chaque papille est désépithélialisée à l'aide d'une paire de ciseaux fins ou d'une lame de bistouri afin de créer une zone vascularisée.

Décollement et dissection :

On réalise un décollement du lambeau d'épaisseur totale (muco-périosté) jusqu'à la ligne muco-gingivale. Puis, le décollement est poursuivi par une dissection en épaisseur partielle (muqueuse), suffisamment profonde pour permettre la traction aisée du lambeau.

Positionnement du lambeau et sutures :

Une fois le lambeau bien positionné, les sutures sont réalisées par des points simples le long des décharges et suspendus au niveau des papilles.

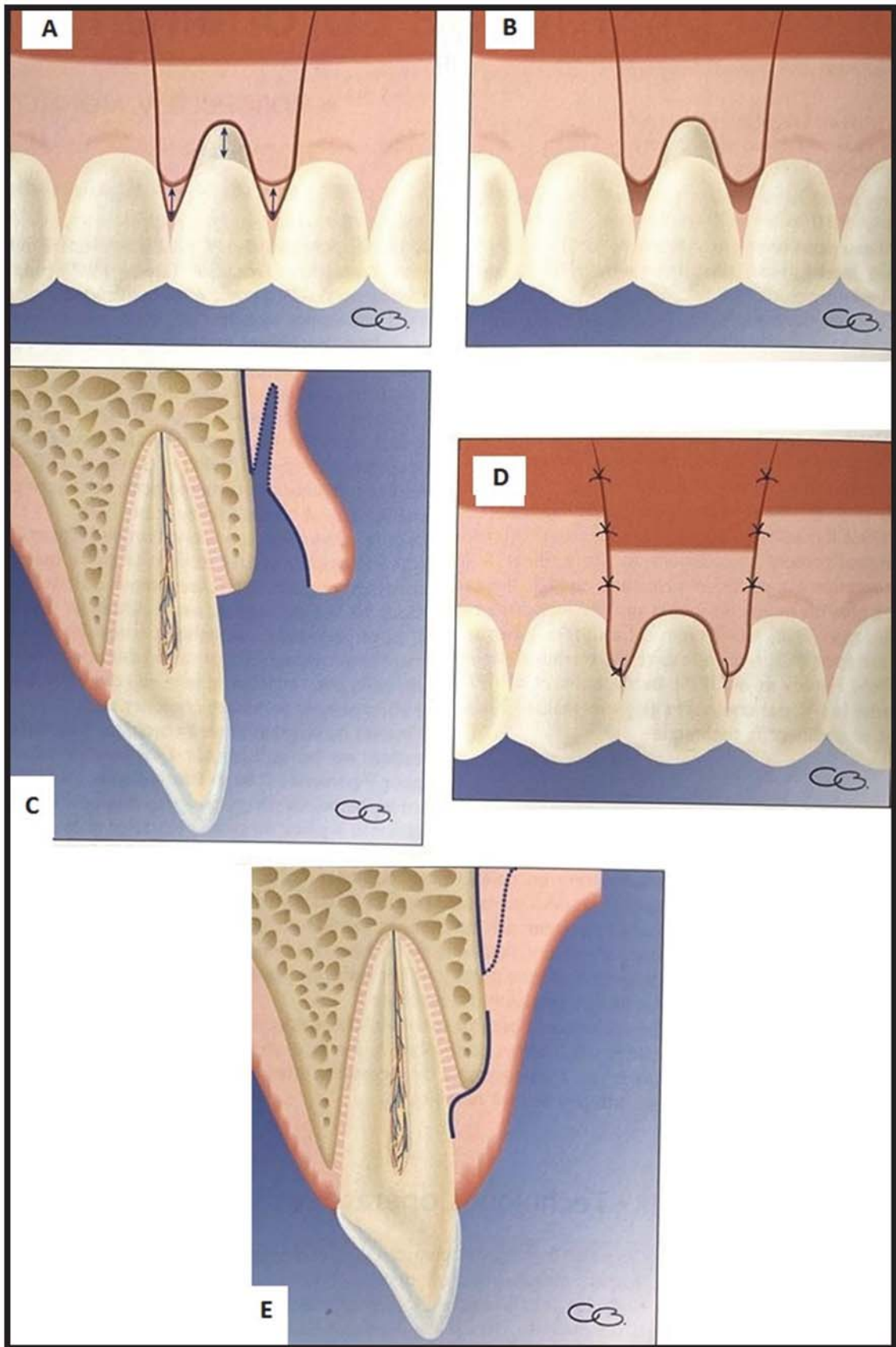


Figure 34 Lambeau positionné coronairement. A: Mesure de la longueur du déplacement et tracé d'incision. B: Désépithélialisation des papilles. C: Coupe vestibulo-palatine: décollement de pleine épaisseur pour la zone qui doit recouvrir la racine et incision sous-muqueuse avec dissection en épaisseur partielle dans la zone apicale. D : Avancement coronaire et immobilisation par sutures. E : Coupe vestibulo-palatine : situation des tissus en fin d'intervention. (29)

Avantages : (48,52,150)

- Cette technique ne nécessite donc qu'un seul site opératoire puisque le greffon pédiculé est juste repositionné plus coronairement.
- La base du lambeau permet une vascularisation continue. Ainsi les complications post opératoires sont minimales et la cicatrisation optimale.
- Le rendu esthétique est très appréciable puisque le tissu greffé provient justement de l'environnement immédiat.
- Bonne prédictibilité de recouvrement : 80 à 90% en moyenne (151–153) selon le type de récession
- Ce type de traitement peut être réalisé pour une ou plusieurs récessions
- Il peut être combiné à une greffe de conjonctif ce qui va permettre de modifier / renforcer le biotype et éventuellement masquer un substrat coloré.

Inconvénients : (29,52,152,154)

Cette technique nécessite certaines conditions anatomiques, un biotype parodontal épais sera préférable, avec une hauteur de tissu kératinisé qui subsiste sous la récession (1 à 2 mm) et un vestibule suffisamment profond pour pouvoir tracter le tissu.

Il existe un risque de récurrence à long terme si le lambeau est de faible épaisseur ou si l'étiologie de la récession n'a pas été supprimée (brossage traumatogène, piercing...).

III.3.3. Lambeau positionné latéralement :

Définition :

Introduit par Grupe et Warren, le lambeau positionné latéralement fait son apparition en 1956(155). Il consiste à déplacer la gencive kératinisée adjacente au site receveur afin de réaliser le recouvrement. Il est en général réalisé lorsque les conditions anatomiques locales contre-indiquent la technique du lambeau positionné coronairement (52).

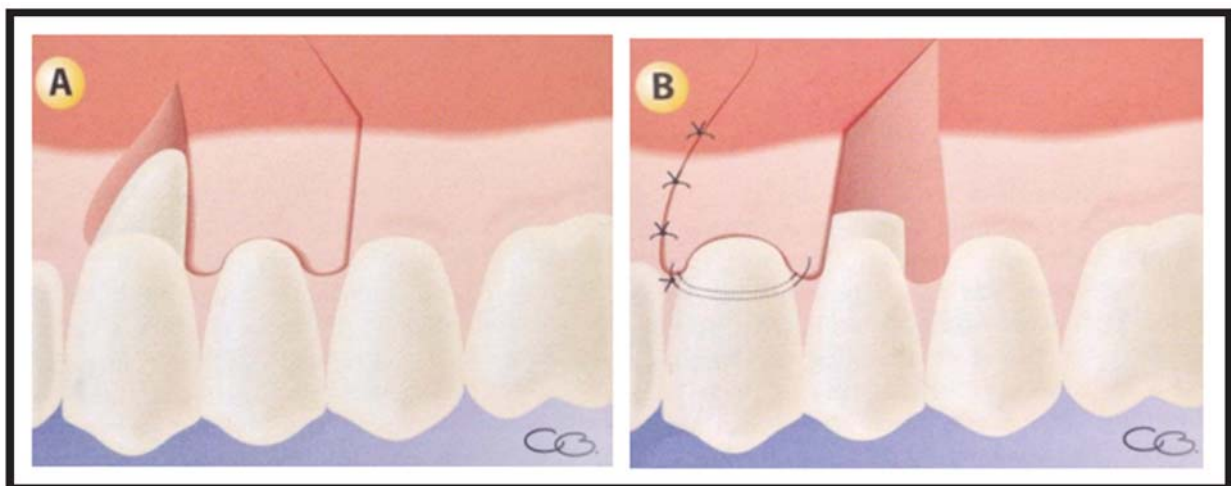


Figure 35 Lambeau positionné latéralement. A: biseau externe en mésial du site receveur et tracé d'incision. B: Fin d'intervention. (29)

➔ Technique opératoire : (29)

Préparation du site :

Là encore, l'intervention débute par la préparation du site receveur, c'est-à-dire par le surfaçage à l'aide de curette du ciment exposé au milieu buccal afin de le rendre biologiquement compatible avec le tissu conjonctif du lambeau qui le recouvrira. Les berges de la récession sont préparées : on trace un biseau externe au niveau de la berge la plus éloignée de la zone donneuse de façon à mettre à nu le conjonctif.

Tracé d'incision :

Une incision intrasulculaire au niveau du site donneur et une incision horizontale à la base des papilles délimitent un lambeau, au moins 1 fois et demie plus large que la récession. L'incision de décharge est verticale jusqu'à la ligne muco-gingivale, puis oblique en direction de la récession en muqueuse alvéolaire. Une autre incision muqueuse dans le prolongement de la récession vient libérer le lambeau.

Décollement et dissection :

Il est d'épaisseur total jusqu'à la ligne muco-gingivale et permet de soulever le lambeau. L'intervention se poursuit par une dissection d'épaisseur partielle en muqueuse alvéolaire.

Positionnement du lambeau et sutures :

Le lambeau est déplacé latéralement dans la position souhaitée et immobilisé par un point suspensif et des points séparés sur la berge externe.

Avantages :

- Bonne cicatrisation post-opératoire(52), même si au niveau du site donneur il se produit une cicatrisation par seconde intention
- Excellent aspect esthétique
- L'augmentation de gencive kératinisée semble être plus importante avec le lambeau positionné latéralement que celui positionné coronairement (156)

Inconvénients :

- Possibilité d'apparition de récession gingivale au niveau du site donneur (52)
- Faible prédictibilité et efficacité du recouvrement (52)
- Nécessité d'un site donneur avec hauteur, largeur et épaisseur suffisantes de tissu kératinisé
- Recouvrement radiculaire moyen entre 60 et 70% mais incertain allant de 34 à 82% (157–160) selon le type de récession
- Risque d'échec en présence d'un frein ou d'un vestibule peu profond
- Exposition osseuse pouvant entraîner des douleurs post-opératoires

Pour pallier ce dernier inconvénient, le prélèvement en épaisseur partielle est la solution mais il nécessite une bonne épaisseur du tissu donneur, mais le risque de récession n'est pas totalement écarté. La dissection d'une gencive fine est un acte difficile, et l'épaisseur du tissu placé pour le recouvrement risque d'être insuffisante.

Ainsi, en 2004, Zucchelli et al. (161) ont modifié le design du lambeau latéralisé en y incorporant les caractéristiques du lambeau tracté coronairement. Cette technique a permis l'obtention d'un taux de recouvrement radiculaire moyen de 96% et un recouvrement total dans 80% des cas traités (pour des cas de récession gingivale isolée).

Ils insistent sur la sélection du site donneur qui doit posséder 6 mm de largeur en plus de celle de la récession à recouvrir et une hauteur de tissu kératinisé au moins supérieure de 2 mm à la profondeur de sondage. Ils désépithélialisent alors la berge mésiale par le biseau externe sur au moins 3 mm. L'incision horizontale du site donneur est sub-marginale et respecte le sulcus, l'épithélium, et 1 mm de gencive attachée, c'est-à-dire au moins 3 mm.

Le lambeau est soulevé par une dissection laissant le plus d'épaisseur possible de la zone recouvrant la racine.

Il est important de supprimer en profondeur toutes les tensions fibreuses ou musculaires et de réaliser un avancement coronaire du lambeau en plus de son déplacement latéral.

Enfin, les sutures immobilisent d'abord la partie apicale et terminent par les papilles de façon à ce qu'elles s'appliquent sans traction.

III.3.4. Greffe de conjonctif :

Définition :

La greffe de conjonctif est proposée en 1974 par Edel (162) et consiste en une transplantation d'un pièce de tissu conjonctif sur un site receveur.

Elle est de plus en plus utilisée malgré la difficulté technique, du fait de son rendu esthétique excellent et de son maintien dans le temps. Cependant, la prévisibilité des résultats dépend de la sélection du patient, du défaut gingival et d'une bonne maîtrise de la technique chirurgicale par le praticien (163).

Sites de prélèvement :

Edel détermine 3 sites de prélèvement : le palais (et le tissu obtenu par désépaississement d'un lambeau palatin), la tubérosité et la crête édentée (162).

La qualité d'un greffon conjonctif peut varier en fonction : du patient, de la localisation du site donneur et de la dextérité de l'opérateur.

Concernant le palais, il est fondamental de localiser le trajet de l'artère grande palatine afin de ne pas la léser lors de l'intervention et de mesurer la hauteur de la voûte palatine pour évaluer les dimensions du tissu disponible (164).

Le tissu conjonctif recherché comme greffon est celui situé immédiatement sous l'épithélium.

Préalablement, les dents adjacentes à la zone de prélèvement sont sondées afin d'éviter une incision dans le sulcus ou dans une poche parodontale palatine. Ceci est également valable pour la technique de greffe épithélio-conjonctive que nous décrivons ultérieurement.

En ce qui concerne la zone tubérositaire, pour que le volume muqueux nous intéresse, il faut que la troisième molaire soit absente, voire la deuxième pour avoir une longueur mésio-distale suffisante.

Cette zone donneuse est limitée en surface mais possède une épaisseur souvent satisfaisante. Une étude a mesuré l'épaisseur de la tubérosité à 2 et 6 mm en distal de la face distale de la 2^{ème} molaire et a trouvé en moyenne : 4,6 et 4,7 mm sur le bord palatin, 5,7 et 5,4 mm au centre et 3,8 et 4,1 mm sur le bord vestibulaire (165).

Enfin, la crête édentée, lorsqu'elle existe, est une source donneuse possible, mais pour des greffons de faible épaisseur.

➔ **Technique opératoire :**

Dans la technique princeps de Langer (166), lorsque le lambeau était repositionné comme initialement, le greffon n'était pas complètement enfoui et les conséquences étaient les suivantes :(29)

- L'apport vasculaire est insuffisant : la région du greffon non recouverte se trouve située sur une surface avasculaire (la racine). Le greffon n'est donc vascularisé ni par sa face interne ni externe dans cette région.
- La partie exposée du greffon pourrait cicatriser de façon moins esthétique.

Pour pallier ces deux problèmes, la technique de greffe de conjonctif enfoui associée à un lambeau positionné coronairement est la meilleure solution. C'est celle que nous décrirons ci-après. Elle est considérée aujourd'hui comme le « gold standard » puisqu'elle présente les meilleurs résultats en termes de recouvrement radiculaire et de pérennité des résultats (167,168).

Cependant, elle nécessite la présence de tissu kératinisé apicalement à la récession.

Selon le nombre de récessions, leur position et leur hauteur, il existe des variantes chirurgicales (technique de l'enveloppe, technique du tunnel, technique des rotations papillaires).

- **Préparation du site receveur :**

Concernant la préparation du site receveur, la technique opératoire est identique à celle d'un lambeau positionné coronairement précédemment décrite.

Actuellement, on évite les incisions de décharge qui ont un rendu inesthétique, on préfère élargir le lambeau en mésio-distal afin d'obtenir suffisamment de laxité et de conserver le maximum d'apport vasculaire. L'incision intrasulculaire est reliée par des incisions horizontales inter-dentaires au niveau des jonctions amélo-cémentaires : C'est la technique de Bruno (169).

Là encore, la surface radiculaire exposée au milieu buccal est rendue biologiquement compatible au tissu conjonctif qui le recouvrera par un surfaçage. Il est aussi important que la dissection permette suffisamment de laxité du tissu afin de recouvrir le volume occupé par le greffon en plus du déplacement.

- **Prélèvement au niveau du site donneur :**

Il existe plusieurs techniques possibles (technique des incisions parallèles, technique de la trappe, technique de l'enveloppe etc...). La technique de Bruno (1994) (169) présente l'avantage d'obtenir toute l'épaisseur disponible dans la partie la plus coronaire du greffon. Elle permet également d'éviter les incisions de décharge et donc les risques de nécrose. En 1999, Hürzeler et Weng (170) apportent une modification à la technique de Bruno qui s'effectue à l'aide d'une seule incision. C'est celle que nous avons choisie de décrire.

Dans tous les cas, il est possible de mettre en place une plaque palatine après l'intervention, pour réduire les douleurs post-opératoires (166).

◇ Technique d'incision unique pour prélèvement de tissu conjonctif sous-épithélial au palais : (170) (figure 36)

A l'aide d'une lame 15, une incision horizontale est réalisée perpendiculairement au grand axe des dents, jusqu'au contact osseux, à 2 mm du rebord gingival. La lame s'oriente selon un angle d'environ 135°, tout en restant dans la première incision, pour devenir quasiment parallèle à la surface osseuse. La préparation continue jusqu'à obtenir la taille nécessaire du greffon.

La progression de la lame est contrôlée sous l'épaisseur partielle du lambeau muqueux ainsi obtenu et permet ainsi d'éviter toute perforation de tissu.

Le greffon est séparé du tissu conjonctif environnant à l'aide d'incisions jusqu'à l'os au niveau des faces mésiale, distale et médiane du greffon. Ce dernier est ensuite détaché de la surface osseuse à l'aide d'un décolleur.

Une manipulation du greffon la moins traumatisante possible est nécessaire. Ce greffon est ensuite conservé dans du sérum physiologique.

Le lambeau est réappliqué puis immobilisé par des sutures.

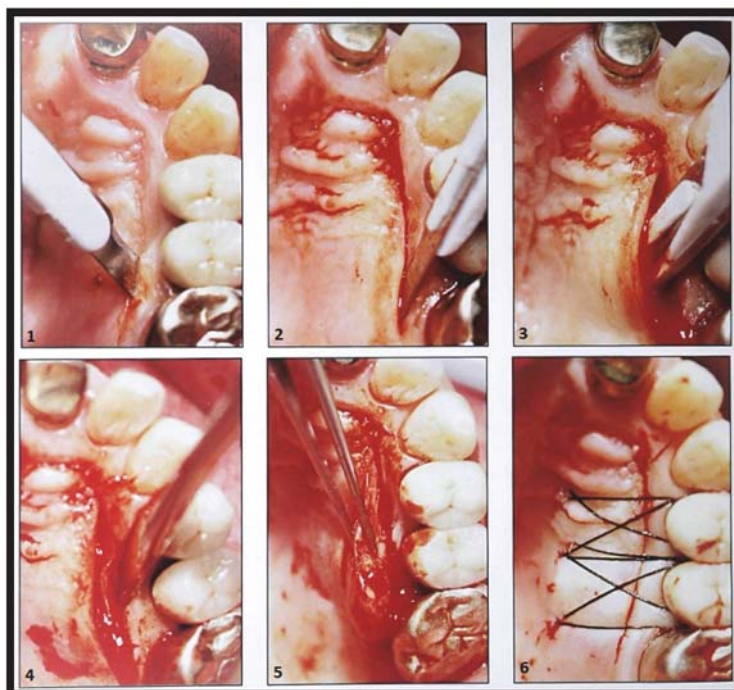


Figure 36 Technique d'incision unique pour prélèvement de tissu conjonctif sous épithélial au palais. 1: Incision à 90° jusqu'au contact osseux; 2: Incision à 135°; 3: Préparation du greffon, à noter la lame quasi parallèle à la surface osseuse; 4: Greffon séparé de la surface osseuse avec un décolleur ; 5: Prélèvement du greffon ; 6: Sutures. (170)

- **Mise en place du greffon au niveau du site receveur et sutures :** (166)

Selon la technique chirurgicale choisie, le greffon est positionné au niveau de la zone à recouvrir, suturé et le lambeau est tracté pour recouvrir le greffon. Les sutures devront permettre une immobilité complète du greffon et du lambeau, sans tension.

Pour la cicatrisation totale du site receveur il faudra attendre environ 4 semaines (171), et pour celle du site donneur il faudra également attendre environ 4 semaines (172,173). Là aussi, on peut observer un phénomène de « creeping » avec une migration post-opératoire du tissu gingival en direction coronaire (138).

Il est possible de réintervenir par une gingivoplastie (remodelage du rebord gingival) si on constate une épaisseur excessive du greffon après cicatrisation.

Avantages : (168,174,175)

- Très bon résultat esthétique
- Recouvrement radiculaire de 80 à 90% en moyenne
- Taux élevé de recouvrement complet
- Excellentes chances de survie du greffon

Inconvénients : (176,177)

- Difficulté technique surtout dans le prélèvement
- Douleurs post-opératoires au niveau du site donneur (variables selon la technique)
- Recouvrement radiculaire pas totalement prévisible

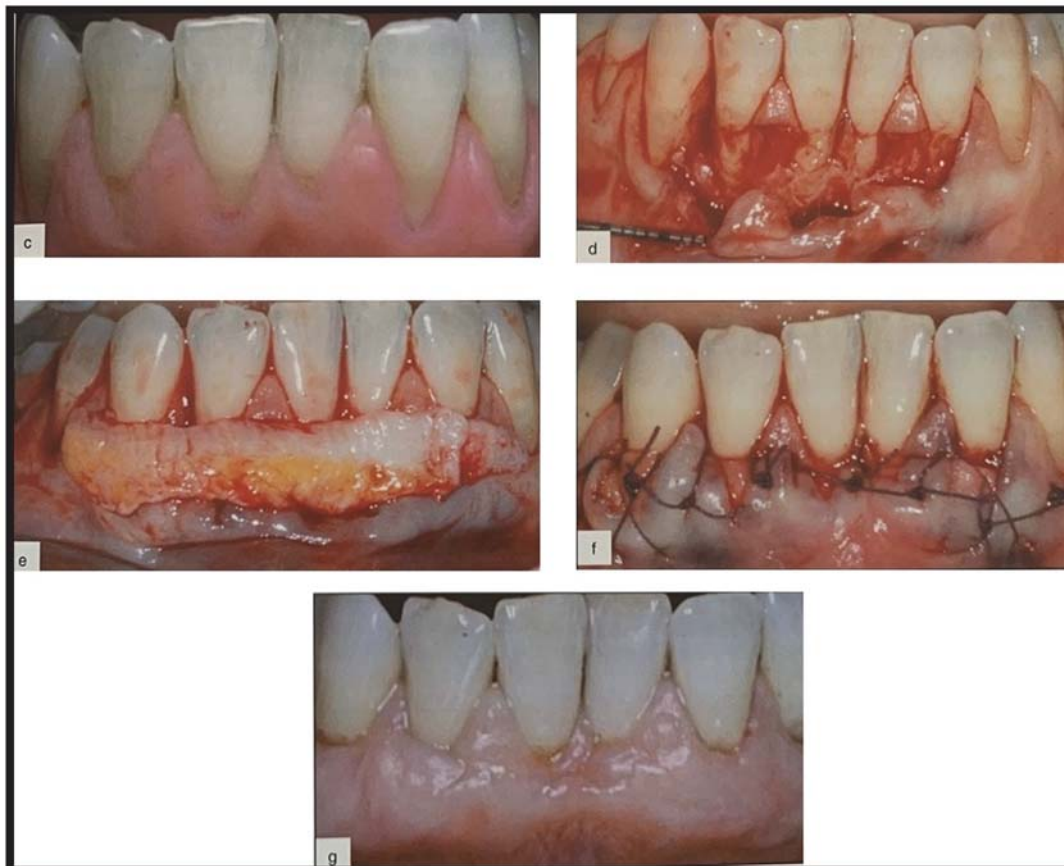

Figure 37: c: Récessions multiples sur toutes les dents mandibulaires avant traitement orthodontique chez l'adulte. d: Réalisation d'un lambeau muco-périosté sans incisions de décharges verticales. Les bases des papilles sont sectionnées pour maintenir en place les papilles. E : Un greffon conjonctif prélevé au palais est mis en place. F : Le lambeau muco-périosté est repositionné par-dessus le greffon conjonctif, les parties recouvrant les récessions restant exposées. G : Cicatrisation à 3 mois : les papilles ont été conservées, les tissus augmentés en hauteur et en épaisseur. Documents C. Goubroun (29)

III.4. Aménagements tissulaires

III.4.1. Greffe épithélio-conjonctive :

Définition :

Une greffe épithélio-conjonctive ou greffe gingivale libre consiste en une transplantation de tissu conjonctif et épithélial(178).

Cette chirurgie permet également le recouvrement radiculaire mais se trouve dans cette partie pour des raisons didactiques.

➔ Technique opératoire : (29,179–181)

- **Préparation du lit receveur :**

Tracé d'incision : (figure 38)

Une première incision horizontale est réalisée coronairement à la ligne muco-gingivale dans le tissu kératinisé de part et d'autre de la zone à traiter puis se continue dans le sulcus des dents concernées par la greffe afin d'éliminer le tissu kératinisé présent qui sera ensuite remplacé par un greffon plus épais.

Deux incisions verticales proximales, divergentes en direction apicale, sont réalisées aux extrémités de la première incision horizontale et dépassent la ligne muco-gingivale. Ceci délimite un trapèze dont la grande base est apicale. Cette forme permet d'étendre la surface conjonctive et ainsi d'assurer un meilleur apport vasculaire pour le greffon.

Les incisions n'atteignent pas la surface osseuse.

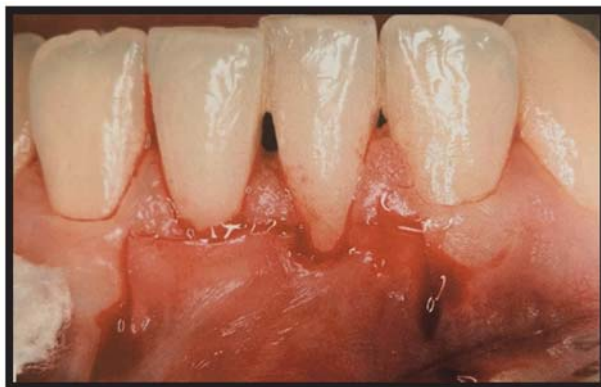

Figure 38 Incisions au niveau du site receveur délimitant un trapèze. (29)

Dissection :

Elle débute par un angle proximal, la lame est maintenue parallèlement à la surface osseuse sous-jacente et en direction apicale. Le lambeau d'épaisseur partielle obtenu est éliminé à l'aide de ciseaux ou d'une lame.

Cette dissection permet l'élimination éventuelle d'un frein. Toutes les fibres musculaires et élastiques sont éliminées afin d'assurer l'immobilité du lit.

Le lit est alors mesuré dans le sens méso-distal.

A ce stade, il sera réalisé un patron afin de déterminer la forme et les dimensions du greffon nécessaires.

- **Prélèvement au niveau du site donneur :**

Choix du site donneur :

Le site donneur doit présenter une quantité et une qualité suffisantes de tissu kératinisé afin d'optimiser les résultats de la greffe. C'est pourquoi on choisira de prélever au niveau des crêtes édentées ou de la muqueuse masticatrice palatine. Cependant, pour des petits prélèvements, la tubérosité maxillaire ou la gencive vestibulaire peuvent être utilisées.

Dimension et épaisseur : (29)

- Dans le sens mésio-distal : il s'agit de la distance mesurée du lit receveur
- Dans le sens corono-apical : 7mm sont conseillés pour obtenir au moins 5mm de tissu kératinisé après une éventuelle contraction cicatricielle
- L'épaisseur du greffon peut varier de 0,75 à 1mm

Prélèvement du greffon :

- **Tracé d'incision :**

La lame 15 délimite les contours du greffon puis est orientée parallèlement à la surface épithéliale, à une profondeur d'environ 1mm. La partie correspondante au futur bord libre peut être festonnée.

- **Détachement du greffon :**

Une fois prélevé, le greffon est examiné et retouché. Le tissu adipeux présent sur sa face interne est supprimé à l'aide de ciseaux. Le greffon est essayé et adapté au site receveur puis est placé entre 2 compresses stériles imbibées de sérum physiologique.

Selon Miller(182), le délai maximal entre le prélèvement et la fin de sutures est de 15 minutes et permet d'éviter la formation d'un caillot sanguin au niveau du site receveur, la déshydratation du greffon et sa contamination bactérienne.

Sutures :

L'objectif des sutures est de maintenir la parfaite coaptation des berges conjonctives du greffon sur celles du lit receveur.

Le greffon est suturé verticalement à chaque papille par des points simples et horizontalement aux berges du lit receveur. Il est ensuite plaqué dans le sens vertical à l'aide de points suspendus autour des dents et d'ancrage périosté du fond du vestibule (figure 39).

Au niveau du site donneur, un treillis de sutures est réalisé pour stabiliser le caillot avec la mise en place éventuelle d'hémostatique type Surgicel® et d'une plaque palatine.

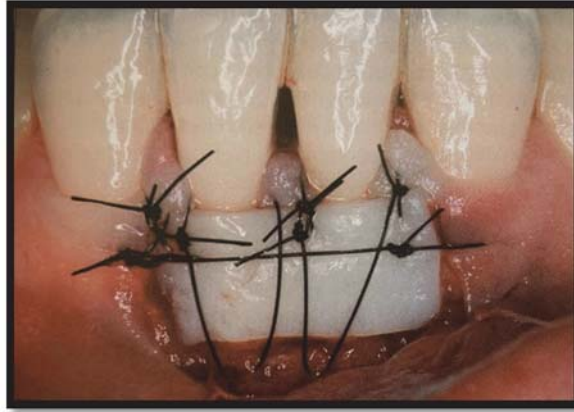

Figure 39 Sutures au niveau du site receveur après une greffe épithélio-conjonctive. (29)

Avantages : (29)

- Apport tissulaire en hauteur et en épaisseur de grande quantité (183)
- Fiabilité de la transplantation
- Suites non douloureuses sur le site receveur
- Simplicité d'exécution

Inconvénients : (29)

- Aspect inesthétique, particulièrement quand le greffon est épais (182)
- Cicatrisation par deuxième intention du site donneur
- Suites opératoires douloureuses du site donneur
- Risque de complications (hémorragie au niveau du site donneur, nécrose du greffon, instabilité du greffon ...)

Pour la cicatrisation totale du site receveur il faudra attendre environ 4 semaines (171), et pour celle du site donneur il faudra également attendre environ 4 semaines (172,173). Là aussi, on peut observer un phénomène de « creeping » avec une migration post-opératoire du tissu gingival en direction coronaire (138).

Il est possible de réintervenir par une gingivoplastie (remodelage du rebord gingival) si on constate une épaisseur excessive du greffon après cicatrisation.

III.4.2. Approfondissement vestibulaire :

Définition :

L'approfondissement vestibulaire est un acte de chirurgie parodontale qui consiste à augmenter la profondeur d'un vestibule court (184). L'objectif principal est de positionner apicalement tout l'ensemble fibro-musculaire de la zone traitée. Cet approfondissement vestibulaire est également possible par une greffe gingivale libre.

Nous décrivons les protocoles opératoires de trois techniques différentes nous intéressant.

➔ Technique opératoire d'Edlan et Mejchar : (185,186)

Tracé d'incision :

La première incision est horizontale, profonde de 1 à 2 mm dans l'épithélium muqueux, à environ 10 à 12 mm en direction apicale de la ligne muco-gingivale. L'incision s'étend jusqu'à la première ou la deuxième dent au-delà de la zone intéressée et doit se terminer à ses extrémités par deux incisions verticales dirigées vers la ligne muco-gingivale.

Décollement du lambeau :

Un lambeau muqueux épithélio-conjonctif est créé par dissection à partir de l'incision horizontale ; sa base se situant à peu près au niveau de la ligne muco-gingivale. Il est ensuite récliné en direction coronale et le périoste est sectionné tout le long de la base de ce lambeau. Le périoste, les fibres musculaires et le tissu conjonctif résiduel sont désinsérés de l'os alvéolaire sous-jacent à l'aide d'un décolleur, puis réclinés vers le fond du vestibule.

Positionnement du lambeau :

Enfin, le lambeau muqueux est adapté à l'os alvéolaire dépériosté situé apicalement. Aucune suture n'est réalisée, un pansement parodontal peut être mis en place mais reste optionnel. La plaie vestibulaire fait l'objet d'une cicatrisation de seconde intention.

➔ Technique opératoire de Kazanjian : (187)

Cette technique de vestibuloplastie est une variante de la technique du lambeau d'épaisseur partielle faisant intervenir une ré-épithélialisation secondaire et un lambeau muqueux. Elle permet, par rapport à la technique d'Edlan et Mejchar, une meilleure cicatrisation car l'os vestibulaire est recouvert par le périoste.

Tracé d'incision :

La première incision horizontale dans le fond du vestibule est profonde, sans pour autant atteindre l'os sous-jacent.

Dissection :

A l'aide de notre lame de bistouri orientée parallèlement à la crête et en direction coronaire, on réalise une dissection d'épaisseur partielle et on obtient un lambeau d'abord muqueux. Les insertions musculaires sont disséquées apicalement à l'incision du fond du vestibule.

Décollement :

Coronairement à la ligne muco-gingivale, on sectionne le périoste pour obtenir un lambeau de pleine épaisseur qui sera alors décollé jusqu'en lingual.

Positionnement du lambeau et sutures :

Enfin, le lambeau muqueux est fixé au périoste dans le vestibule. Les insertions musculaires refoulées dans le vestibule en direction apicale restent libres et guérissent par cicatrisation secondaire. La réinsertion du muscle est empêchée par la fonction de barrière du lambeau muqueux apical.

→ Technique de Kazanjian modifiée : (188)

L'inconvénient de la technique de Kazanjian est post-opératoire. Le fond du vestibule contracte une cicatrice provoquant une perte de la profondeur de vestibule initialement gagnée mais également un accès à l'hygiène limité et par conséquent une irritation de la zone. Liposky, en 1983, décrivait ce phénomène comme une bande fibreuse qui se formait au niveau de la jonction entre le lambeau et les tissus existant (189).

Pour éviter une sur-correction lors de la technique de Kazanjian, Al-Mahdy Al-Belasy décrit en 1997 une nouvelle technique qui consiste à réaliser un lambeau muqueux bi-pédiculé dans la muqueuse labio-alvéolaire afin de supprimer les tensions tissulaires postopératoires perturbant la cicatrisation du site (188).

Tracé d'incision :

La lèvre inférieure est retournée et une première incision curviligne à environ 10 à 12 mm apicalement de la gencive attachée est réalisée à l'aide d'une lame. La seconde incision curviligne est réalisée jusqu'au périoste au niveau de la gencive attachée.

Décollement :

Un lambeau bi-pédiculé labio-alvéolaire est élevé de la manière la moins traumatique possible.

Dissection :

On dissèque alors, au-dessus du périoste, toutes les insertions musculaires, freins, brides et tissu conjonctif, jusqu'à la profondeur de vestibule souhaitée. Les tissus disséqués sont éventuellement libérés du côté labial.

Placement du lambeau et sutures :

Le lambeau est avancé jusqu'au fond du nouveau vestibule et immobilisé à l'aide d'un tube de polyéthylène. Puis il est fixé à la lèvre à l'aide de sutures percutanées.

La partie labiale et la partie alvéolaire du lambeau sont suturées respectivement à la lèvre et au périoste à l'aide de points matelassiers horizontaux (figure 40).

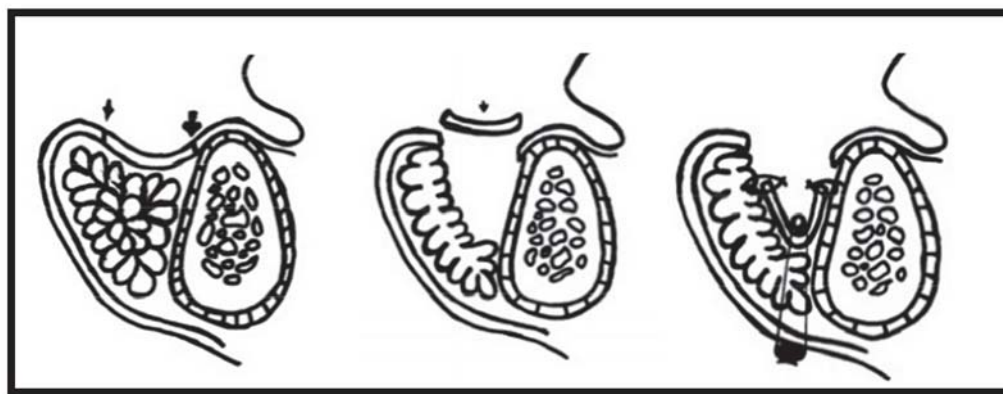


Figure 40 Technique de Kazanjian modifiée par Al-Mahdy Al-Belasy. A gauche: Incision labiale (petite flèche) et alvéolaire (grosse flèche); Au milieu: Elévation du lambeau bi-pédiculé labio-alvéolaire; A droite: Immobilisation du lambeau au fond du vestibule après dissection des tissus et sutures. (188)

Dans le cas d'approfondissement vestibulaire pour le port d'une prothèse totale, il faudra attendre 1 mois pour obtenir une cicatrisation optimale et réaliser un premier rebasage de la prothèse pour la technique de Kazandjian modifiée(188) et environ 3 semaines pour la technique d'Edlan et Mechjar(186).

Cela reste un acte chirurgical assez rare, utilisée dans le cas de prothèses totales qui nécessitent rétention et stabilité et pour des patients ayant exclu la solution implantaire.

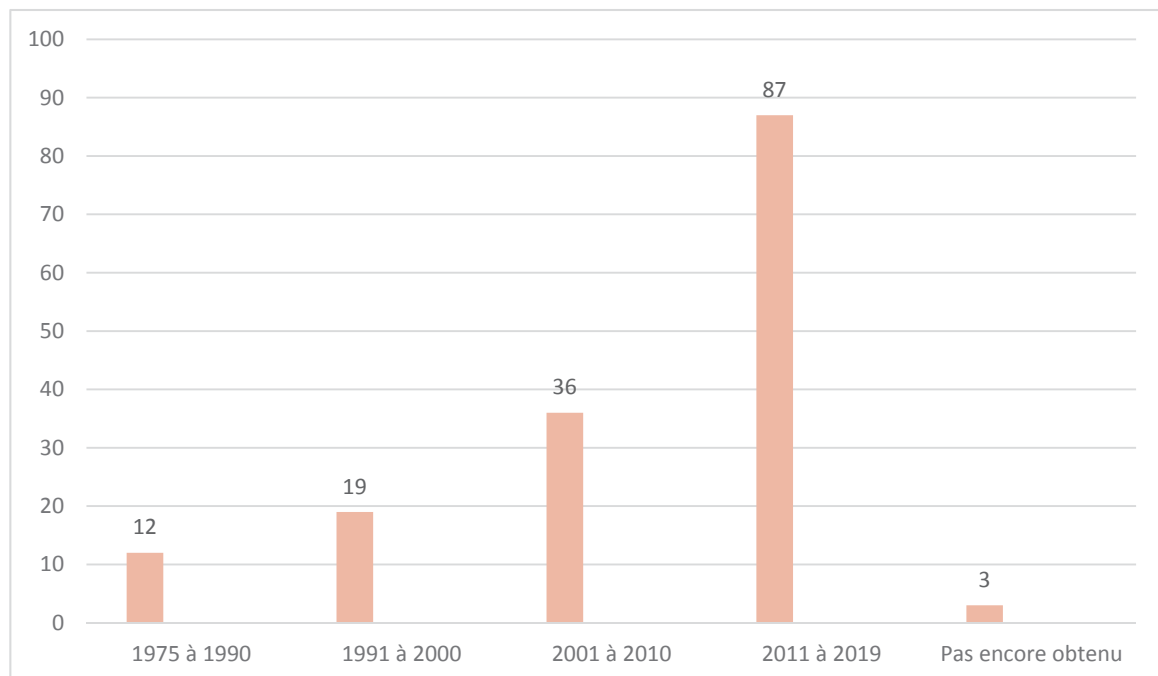
IV. Analyse auprès des omnipraticiens de France et guide pratique d'utilisation de la Parodontologie :

IV.1. Questionnaire auprès des omnipraticiens de France

Nous avons réalisé un questionnaire auprès des Chirurgiens-dentistes de France afin d'évaluer leur pratique de la parodontologie au sein de leur exercice quotidien. Ce sondage a été communiqué via une page de réseau social privée « Dentistes de France » regroupant un grand nombre de Chirurgien-Dentistes de France sur internet.

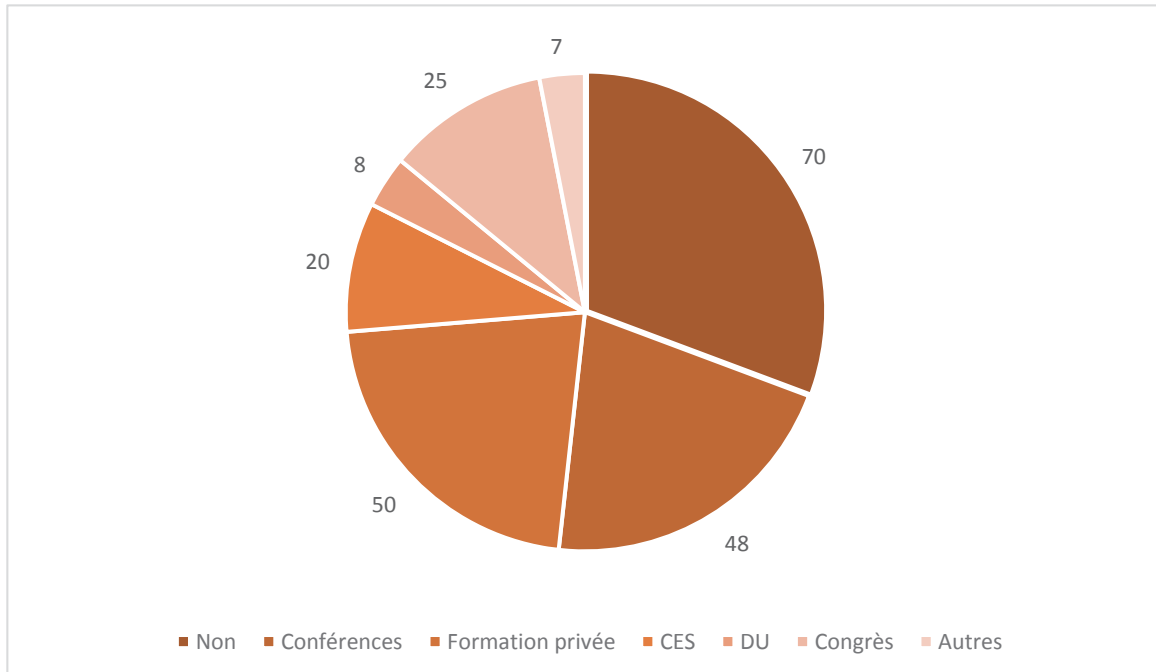
157 personnes ont répondu à ce questionnaire dont nous allons présenter les résultats.

Question 1 : En quelle année avez-vous obtenu votre diplôme de Chirurgien-Dentiste ?



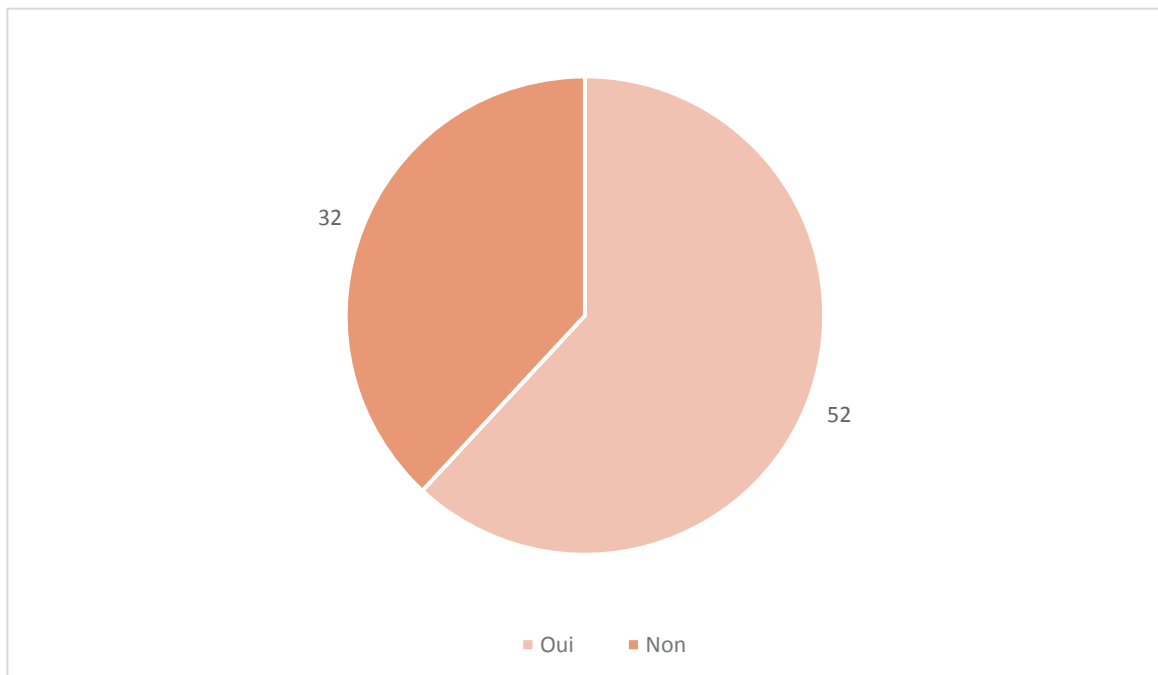
Sur 157 praticiens ayant répondu au questionnaire, environ 55% ont été diplômés entre 2011 et 2019 ; 23% entre 2001 et 2010 et environ 20% avant 1990. Trois d'entre eux n'ont pas encore obtenu leur diplôme.

Question 2 : Avez-vous suivi une formation en Parodontologie après avoir obtenu votre diplôme ?



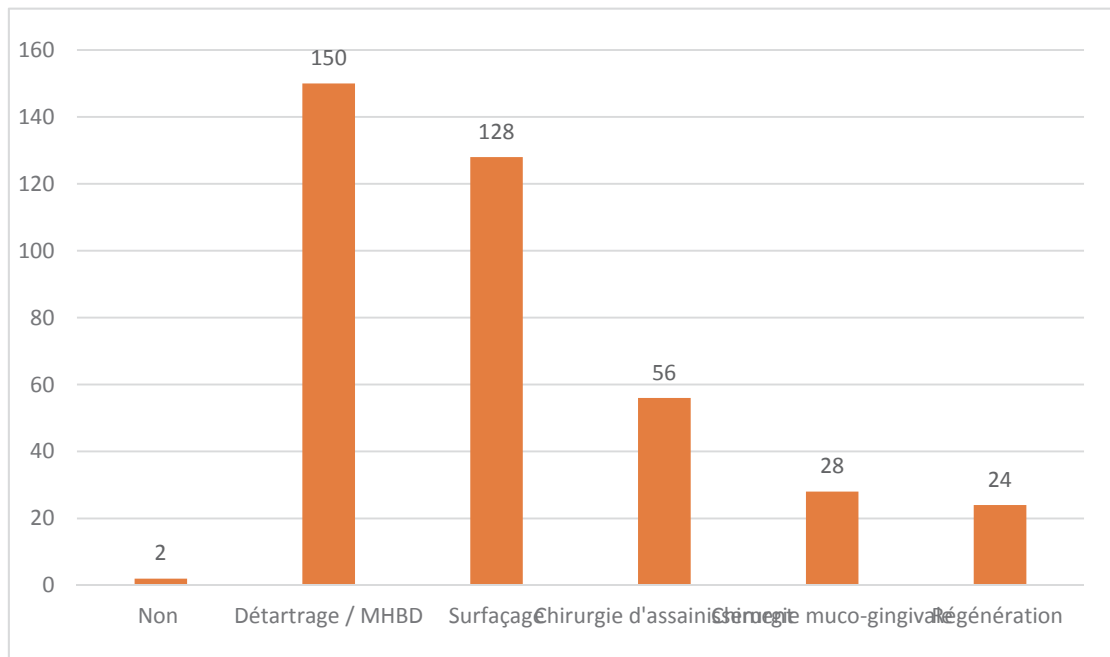
Environ 45% n'ont pas eu recours à une formation en Parodontologie après avoir été diplômés. Les praticiens ayant répondu « autres » ont précisé : formation à l'étranger (USA), internat Médecine Bucco-Dentaire, pratique au sein d'un cabinet de parodontologie exclusif.

Question 3 : Si vous n'avez pas suivi de formation en parodontologie, envisagez-vous d'en suivre une ?



Environ 62% de ceux n'ayant pas suivi de formation en Parodontologie envisagent d'en suivre une dans le futur.

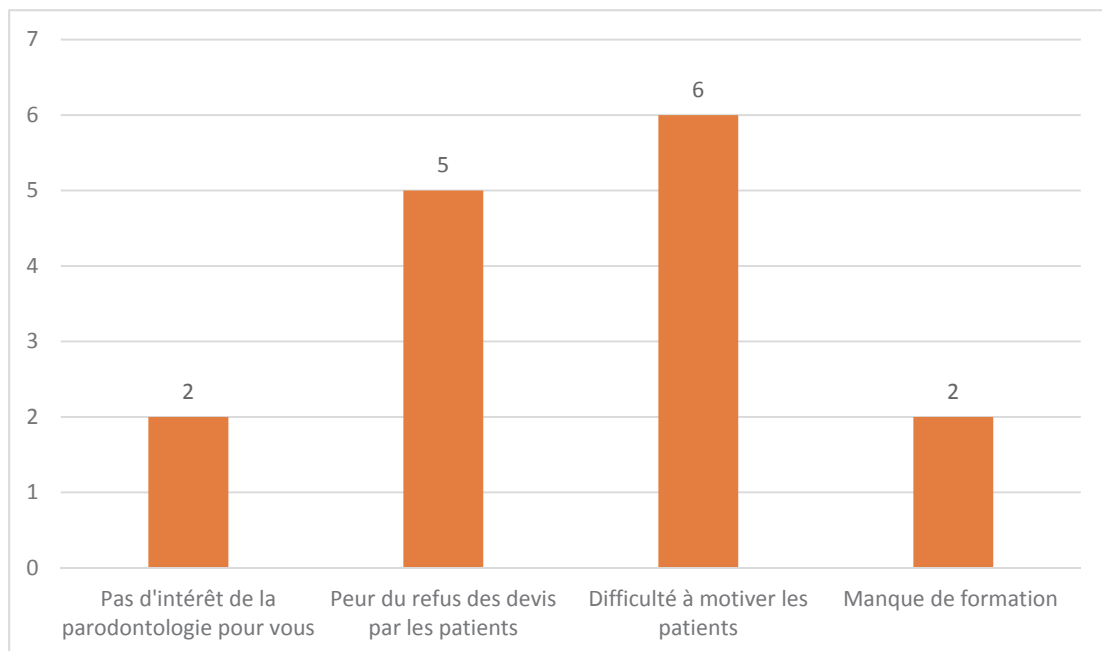
Question 4 : Pratiquez-vous la Parodontologie dans votre activité quotidienne ?



Les actes de Parodontologie tels que la motivation à l'hygiène bucco-dentaire, le détartrage ou encore le surfaçage, sont couramment réalisés par les omnipraticiens puisque 81 à 95% d'entre eux les pratiquent.

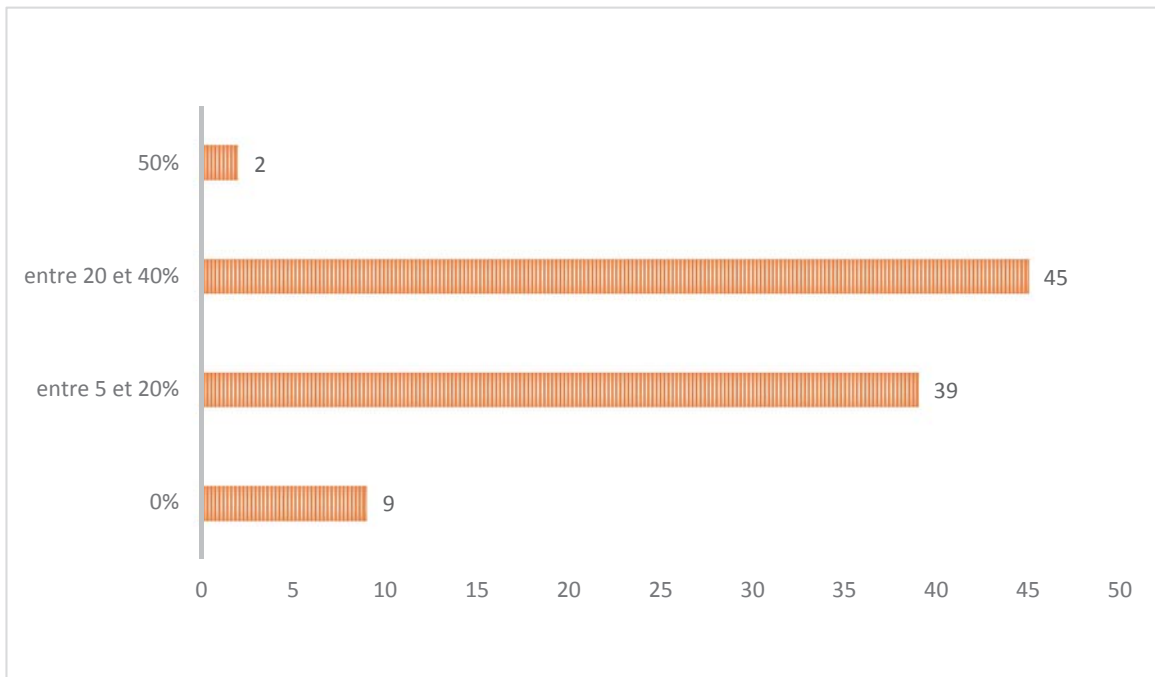
Environ 35% pratiquent des chirurgies d'assainissement et seulement 15 à 18% pratiquent les chirurgies muco-gingivale ou les régénérations.

Question 5 : Pour quelle(s) raison(s) ne pratiquez-vous pas ou peu la Parodontologie ?



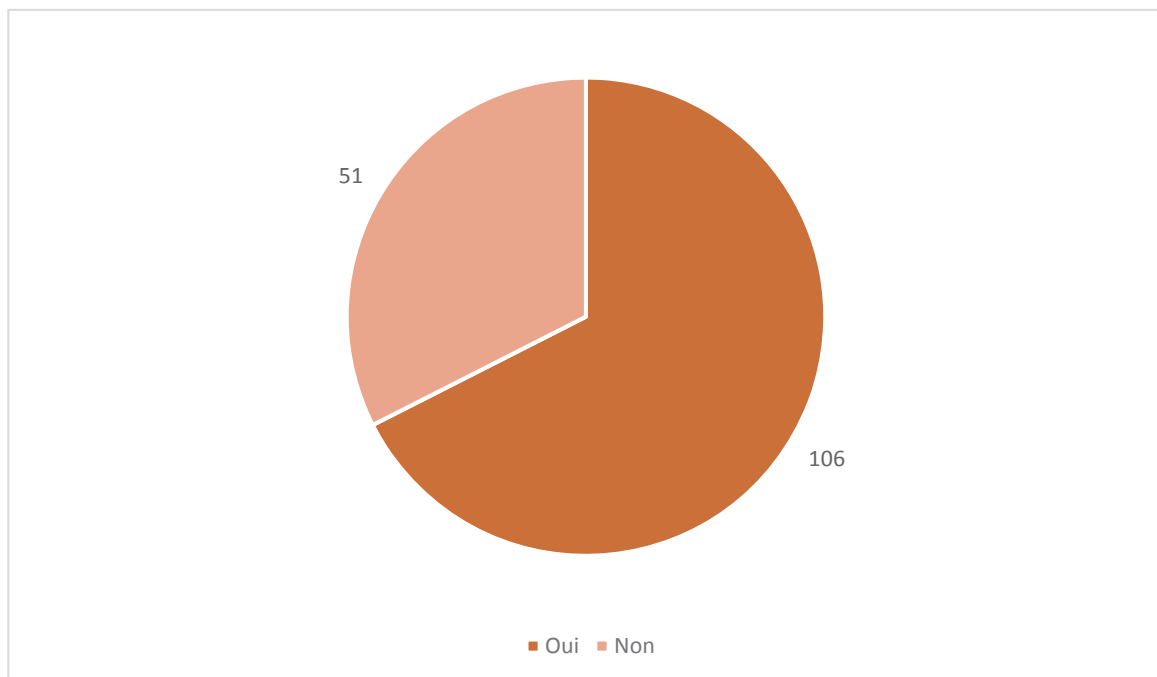
La peur du refus des devis par les patients (pour 3,2% des praticiens) ainsi que la difficulté à les motiver (pour 3,8% des praticiens) sont les principales raisons pour lesquelles certains praticiens n'exercent pas de Parodontologie. Deux d'entre eux (1,27%) expliquent un manque de formation, et deux autres (1,27%) ne trouvent pas d'intérêts à cette discipline.

Question 6 : Si vous avez répondu oui à la question 4, estimez un pourcentage de votre pratique parodontale dans votre exercice.



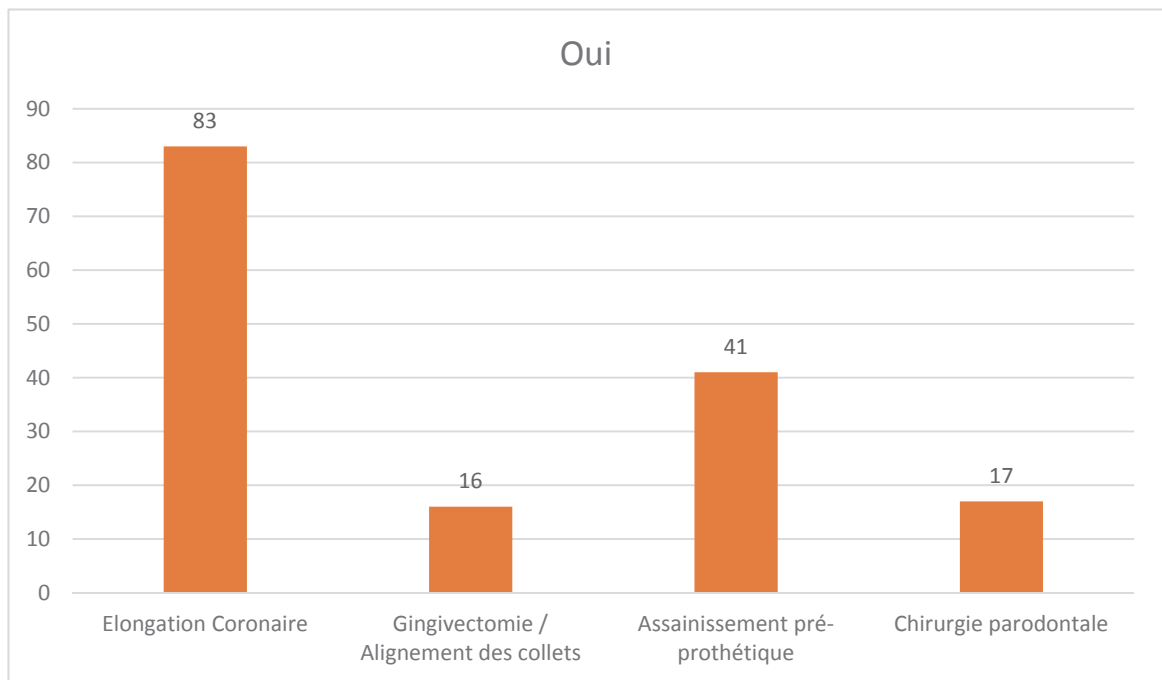
9 praticiens (5,7%) estiment leur pratique parodontale à 0% ; la majorité (88%) estime leur pratique entre 5 et 40% ; et seulement 2 d’entre eux (1,27%) estiment leur pratique à 50%.

Question 7 : Avez-vous recours à la parodontologie dans le cadre de l’odontologie prothétique ?



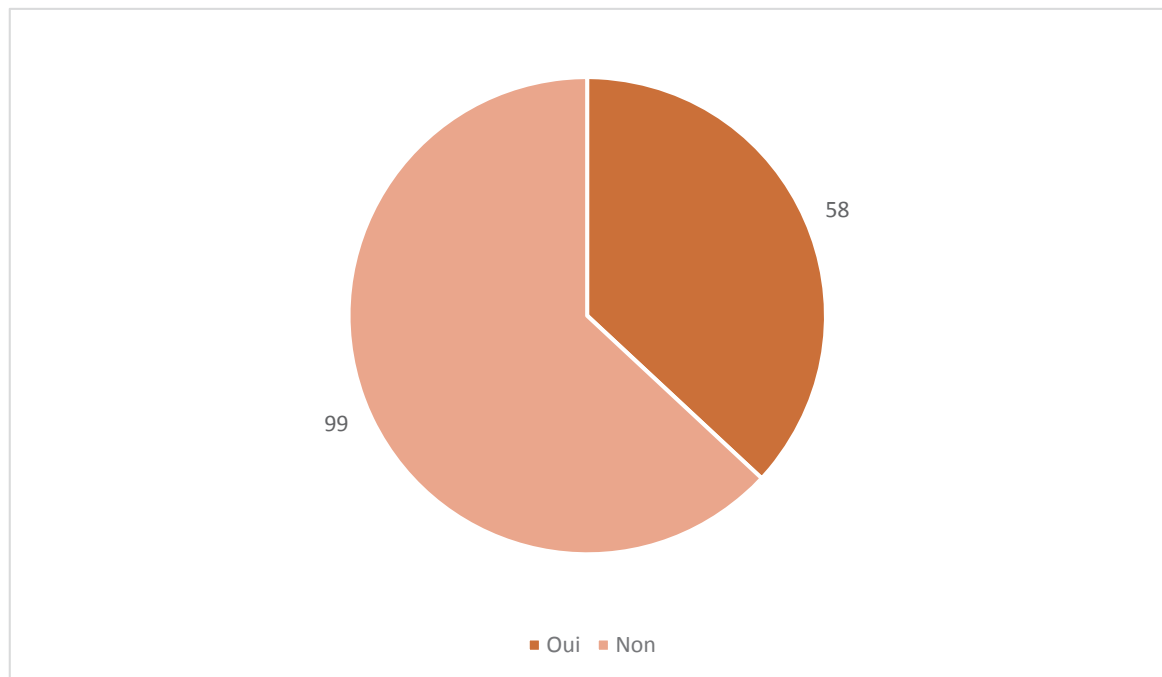
Environ 68% ont recours à la parodontologie dans le cadre de l’odontologie prothétique.

- Si oui, quel type d'intervention ?



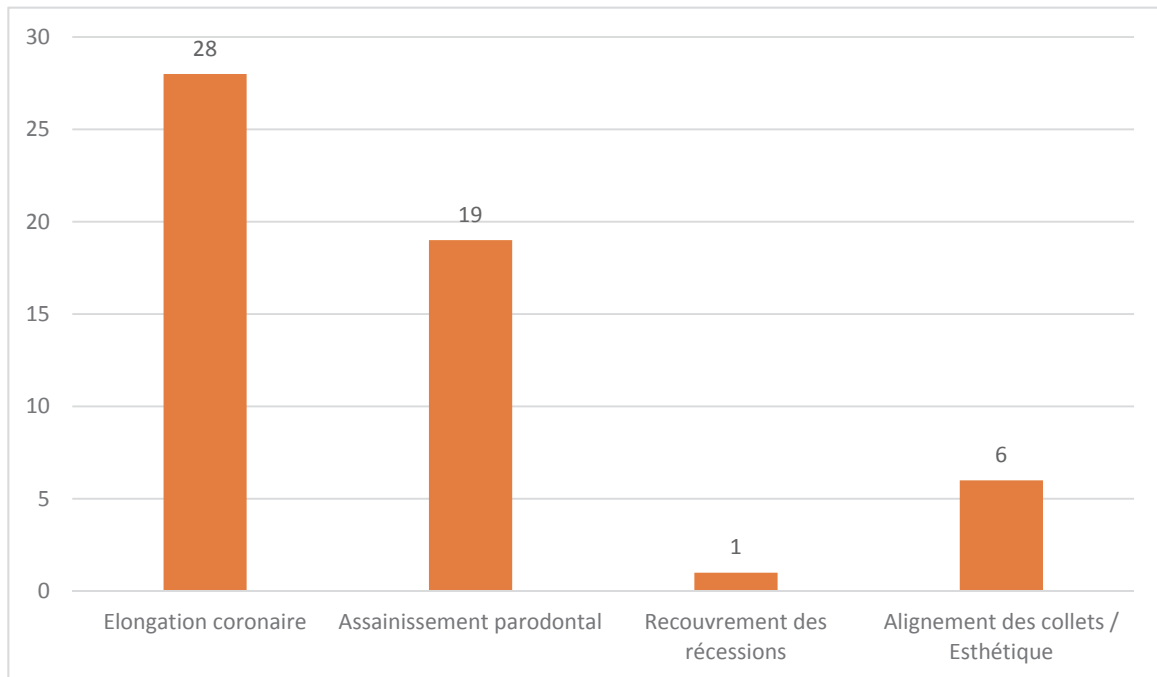
L'acte le plus retrouvé est l'élongation coronaire (à 78%), suivi de l'assainissement pré-prothétique (à 39%), puis par les chirurgies parodontales, gingivectomies ou alignement des collets (à 16% environ).

Question 8 : Avez-vous recours à la parodontologie dans le cadre de l'odontologie conservatrice ?



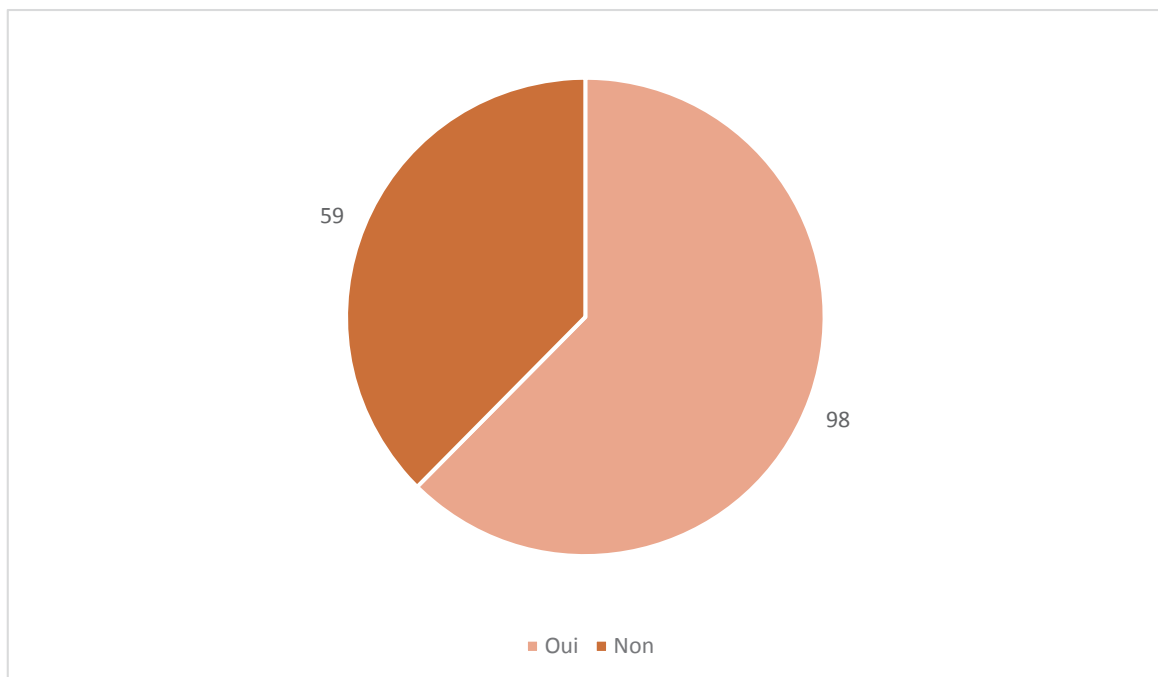
37% ont recours à la parodontologie dans le cadre de l'odontologie conservatrice.

- Si oui, quel type d'intervention ?



Là encore, c'est l'élongation coronaire et l'assainissement parodontal qui sont le plus pratiqués (par 32 à 48% des praticiens). L'alignement des collets et le recouvrement des récessions sont rares.

Question 9 : Adressez-vous vos patients chez un parodontiste, CSERD (centre de soin, d'enseignement et de recherche dentaire) ou bien à l'hôpital ?



62% des praticiens adressent leurs patients à des spécialistes.

IV.2. Guide pratique d'utilisation de la Parodontologie pour l'omnipraticien

A l'aide d'un tableau, nous avons résumé les obstacles pouvant être rencontrés en omnipratique, les thérapeutiques parodontales pouvant les résoudre, ainsi que les durées et moyens de temporisation pour l'omnipraticien.

Il est bien entendu que les solutions proposées ne seront applicables que si les examens clinique, radiologique et esthétique le permettent.

Les conseils post-opératoires chirurgicaux sont : (29,182,190,191)

- Application immédiate d'une poche de glace sur la peau après la chirurgie
- Arrêt du brossage dans la zone d'intervention dans un délai de 4 jours à 2 semaines (selon le type d'intervention), puis reprise avec une brosse à dents chirurgicale très souple pendant 15 jours
- Bain de bouche à débiter environ 24h après l'intervention puis pendant 10 jours
- Eviter de fumer
- Dépose des points de suture entre J7 et J10
- Contrôle à 1 semaine, 1 mois, 2 mois puis 6 mois

Lorsque l'intervention nécessite des conseils spécifiques, ceux-ci sont annotés dans le tableau. Nous n'aborderons pas la médication (pré et post-opératoire) nécessaire selon les cas.

SITUATION CLINIQUE	OBSTACLES / PROBLEMES RENCONTRES	SOLUTION PARODONTALE	DELAI ET MOYENS DE TEMPORISATION	PARTICULARITES ET CONSEILS POST-OPERATOIRES SPECIFIQUES
Lésion carieuse ou délabrement dentaire sous-gingival (27,41,45)	<ul style="list-style-type: none"> - Pas d'accès à la lésion - Risque de violation de l'attache supra-crestale (ASC) 	<ul style="list-style-type: none"> ◊ Elongation coronaire chirurgicale (ECC) 	<ul style="list-style-type: none"> → 3 à 6 mois pour stabilisation finale de la gencive(192). → Couronne provisoire parfaitement ajustée aux limites définitives de la future restauration doit être laissée en place pour une durée de 6 mois(121) → 6 mois avant de réaliser les prothèses d'usage(132–134). 	<ul style="list-style-type: none"> → On peut réaliser une sur-corrrection sur des biotypes épais pour éviter l'effet rebond (Résection osseuse plus importante (>3mm)(136) et recouvrement du rebord osseux par le lambeau plus important (>2mm))(130,137)
Lésion cervicale non carieuse associée à une récession gingivale (48)	<ul style="list-style-type: none"> - Problème esthétique - Risque de violation de l'ASC - Hypersensibilité 	<ul style="list-style-type: none"> ◊ Lambeau positionné coronairement (LPC) ◊ Grefe de conjonctif 	<ul style="list-style-type: none"> → Pour les greffes : → Cicatrisation site receveur : 4 semaines(171) → Cicatrisation site donneur : 4 semaines(172,173) 	<ul style="list-style-type: none"> → Pour les greffes : → Pour le prélèvement au palais, une gouttière à porter pendant 48h(29) → Gingivoplastie possible si épaisseur excessive du greffon
Maladie parodontale(193) , Lésion endo-parodontale (69)	<ul style="list-style-type: none"> - Destruction progressive des tissus de soutien dentaire - Impact sur la santé générale - Manque de pérennité des restaurations - Risque de perte des dents - Inflammation gingivale - Symptomatologie persistant après traitement endodontique 	<ul style="list-style-type: none"> ◊ Thérapeutique parodontale initiale (22,114) 	<ul style="list-style-type: none"> → Réévaluation à J30, J60 et J90 avec nouveau sondage parodontal à J90 → Stopper évolution des foyers infectieux et mise sous provisoire pendant toute la durée de notre thérapeutique → Les prothèses définitives pourront être réalisées 6 mois après le début de notre TPI si les résultats lors de la réévaluation à J90 sont favorables 	
Hauteur coronaire résiduelle insuffisante (en prothèse fixée)(87)	<ul style="list-style-type: none"> - Mauvaise rétention et stabilité de la coiffe prothétique 	<ul style="list-style-type: none"> ◊ ECC 	<ul style="list-style-type: none"> → 3 à 6 mois pour stabilisation finale de la gencive(192). → Couronne provisoire parfaitement ajustée aux limites définitives de la future restauration doit être laissée en place pour une durée de 6 mois(121) → 6 mois avant de réaliser les prothèses d'usage(132–134). 	<ul style="list-style-type: none"> → On peut réaliser une sur-corrrection sur des biotypes épais pour éviter l'effet rebond (Résection osseuse plus importante (>3mm)(136) et recouvrement du rebord osseux par le lambeau plus important (>2mm))(130,137)

Position de la limite cervicale (en prothèse fixée)(23,26,27)	- Risque de violation de l'ASC	◇ ECC	<p>→ 3 à 6 mois pour stabilisation finale de la gencive(192).</p> <p>→ Couronne provisoire parfaitement ajustée aux limites définitives de la future restauration doit être laissée en place pour une durée de 6 mois(121)</p> <p>→ 6 mois avant de réaliser les prothèses d'usage(132–134).</p> <p>→ Cicatrisation : 3 semaines(194)</p>	<p>→ On peut réaliser une sur-correction sur des biotypes épais pour éviter l'effet rebond (Résection osseuse plus importante (>3mm))(136) et recouvrement du rebord osseux par le lambeau plus important (>2mm))(130,137)</p>
Espace prothétique insuffisant en distal des dernières molaires (99,100,109)	- Mauvaise rétention et stabilité de la prothèse	◇ Distal wedge		
Anatomies tissulaires « défavorables » (en prothèse amovible)(96)	- Stabilité insuffisante des prothèses amovibles	◇Approfondissement vestibulaire ◇Frénectomie ◇Grefe de conjonctif ◇Grefe épithélio-conjonctive	<p><u>Pour l'approfondissement vestibulaire :</u></p> <p>→ Dans le cas d'approfondissement vestibulaire pour le port d'une prothèse totale, il faudra attendre 1 mois pour obtenir une cicatrisation optimale et réaliser un premier rebasage de la prothèse pour la technique de Kazandjian modifiée(188) et environ 3 semaines pour la technique d'Edlan et Mechjar(186).</p> <p><u>Pour la frénectomie :</u></p> <p>→ Temps de cicatrisation peut être court (2 semaines) mais dépendra de la position du frein initiale et de la technique choisie.</p> <p><u>Pour les greffes :</u></p> <p>→ Cicatrisation site receveur : 4 semaines (171)</p> <p>→ Cicatrisation site donneur : 4 semaines (172,173)</p>	<p><u>Pour les greffes :</u></p> <p>→ Pour le prélèvement au palais, une gouttière à porter pendant 48h(29)</p> <p>→ Gingivoplastie possible si épaisseur excessive du greffon</p>

Restaurations prothétiques antérieures

- Problème esthétique

- ◊ Gingivectomie
- ◊ ECC
- ◊ Frénectomie
- ◊ Recouvrement radiculaire

Pour l'ECC :

- 3 à 6 mois pour stabilisation finale de la gencive(192).
- Couronne provisoire parfaitement ajustée aux limites définitives de la future restauration doit être laissée en place pour une durée de 6 mois(121)
- 6 mois avant de réaliser les prothèses d'usage(132–134).

Pour la frénectomie :

- Temps de cicatrisation peut être court (2 semaines) mais dépendra de la position du frein initiale et de la technique choisie.

Pour l'ECC :

- On peut réaliser une sur-corrrection sur des biotypes épais pour éviter l'effet rebond (Résection osseuse plus importante (>3mm)(136) et recouvrement du rebord osseux par le lambeau plus important (>2mm))(130,137)

Conclusion :

On constate que la majorité des Chirugiens-dentistes sondés ont cherché ou chercheront à se former en Parodontologie. Cependant, leur pratique parodontale actuelle s'arrête pour la plupart à certains actes tels que le détartrage, la motivation à l'hygiène ou le surfaçage radiculaire.

Au sein de l'omnipratique, la Parodontologie est plus incluse dans le cadre de l'odontologie prothétique (pour 68% des praticiens) que dans celui de l'odontologie conservatrice (pour 37% des praticiens). Dans les deux cas, c'est l'élongation coronaire ainsi que l'assainissement parodontal qui sont le plus pratiqués.

Parmi les raisons freinant les chirurgiens-dentistes à pratiquer la parodontologie, on retrouve :

- La manque de motivation des patients
- La peur du refus des devis par les patients
- Le manque de formation du praticien

L'aspect financier étant difficilement contrôlable, il est nécessaire de sensibiliser pour commencer les praticiens mais aussi les patients aux risques et conséquences que comporte l'abstention thérapeutique lors de problèmes parodontaux.

Il est donc essentiel pour le praticien d'envisager toutes les solutions thérapeutiques possibles pour chaque situation clinique mettant en péril la conservation d'une ou plusieurs dents ainsi que leurs traitements.

Concernant le manque de formation, il est important d'avoir conscience de ses propres limites en tant que chirurgien-dentiste et de ne pas réaliser des traitements qui dépasseraient nos compétences mais de connaître les possibilités thérapeutiques et de savoir adresser le patient quand cela est nécessaire à des praticiens compétents en la matière. Le rapport bénéfice – risque de chaque acte dentaire envisagé doit être analysé par le praticien en pré-opératoire.

Pour conclure, il existe de nombreuses situations cliniques que l'omnipraticien chirurgien-dentiste peut rencontrer dans son exercice quotidien et pour lesquelles une approche monodisciplinaire ne permettrait pas d'assurer la qualité et la pérennité des traitements qui suivront. A l'aide de ce travail nous avons pu montrer l'apport et l'intérêt de la Parodontologie au sein de l'omnipratique.

Une médecine efficace est une médecine offrant des thérapeutiques pluridisciplinaires en accord avec les données acquises de la science.

Table des illustrations

Figure 1	Les quatre composantes du parodonte.(2)	2
Figure 2	Aspect clinique de la gencive saine chez l'adulte jeune(document P. Bouchard)(2)	3
Figure 3	Les éléments du parodonte.	4
Figure 4	Coupe de mandibule humaine au niveau d'une deuxième prémolaire délimitant le domaine alvéolaire. (2)	5
Figure 5	L'espace biologique dentaire ou attache supra-crestale d'après Gargiulo 1961 (18)	6
Figure 6	Les quatre types de parodontes selon Maynard et Wilson (1980). (29)	9
Figure 7	a: Exemple de parodonte fin et festonné. b: Exemple de parodonte plat et épais. (Documents A. Borghetti) (29)	10
Figure 8	Les quatre types de parodontes selon Korbendau et Guyomard (1992). (29)...	11
Figure 9	Etiopathogénie de la carie d'après Newbrun (1978)(35)	12
Figure 10	a) Vue clinique 21 22 après un traumatisme. b) Vue radiologique 21 22 après retrait des fragments dentaires. c) Vue clinique 21 22 après retrait des fragments dentaires. d) Fragments des dents fracturées	14
Figure 11	Lésion cervicale non carieuse	15
Figure 12	Multiplés lésions cervicales non carieuses associées à des récessions gingivale. a) Vue pré-opératoire. (49)	15
Figure 13	Schéma de Lee et Eakle illustrant la théorie abfractive. (55)	16
Figure 14	Patientte présentant des récessions gingivales multiples associées à des lésions cervicales non carieuses. Document C. Fouque (29)	17
Figure 15	Classification Gulabivala et Darbar (2004).....	18
Figure 16	"Ferrule effect"	21
Figure 17	Les 3 positions possibles des limites prothétiques (2)	22
Figure 18	Espace prothétique insuffisant en distal de la dernière molaire. (94)	23
Figure 19	A gauche : Crête haute et large avec des tubérosités développées favorables à la stabilité ; A droite : Crête de hauteur et largeur réduite avec des tubérosités peu développées défavorables à la stabilité. (96)	24
Figure 20	Hyperplasie muqueuse au fond du vestibule antérieur. (96).....	25
Figure 21	Critères esthétiques du sourire (Gilles Laborde)	26
Figure 22	Différents types de contours gingivaux considérés comme esthétiques d'après Caudill et Chiche, 1995. (29)	27
Figure 23	Différents types de contours gingivaux considérés comme inesthétiques d'après Chiche et Pinault, 1995. (29).....	27
Figure 24	Différentes classes de lignes esthétiques gingivales décrites par Ahmad, 1998. (29)	28
Figure 25	Classification de la ligne du sourire par Liébart. (108)	29
Figure 26	Rapport couronne / racine. (120)	31
Figure 27	Orientation corono-apicale de la lame lors d'une incision à biseau interne. (127). 32	
Figure 28	LPA d'épaisseur + Résection osseuse. (29)	35
Figure 29	Technique opératoire du distal wedge. (94).....	36
Figure 30	a : Frénectomie vestibulaire. Documents V. Moll (29)	38

Figure 31	Détermination de la ligne de recouvrement radiculaire maximale par Zucchelli (147).....	41
Figure 32	Schéma descriptif des différentes situations anatomiques et des solutions thérapeutiques proposées par Zucchelli et al. (2011) (29).....	42
Figure 33	Lambeau positionné coronairement. (149)	42
Figure 34	Lambeau positionné coronairement. (29)	44
Figure 35	Lambeau positionné latéralement. (29)	45
Figure 36	Technique d'incision unique pour prélèvement de tissu conjonctif sous épithélial au palais. (170)	49
Figure 37:	Cas clinique de greffe de conjonctif. Documents C. Goubron (29)	50
Figure 38	Incisions au niveau du site receveur délimitant un trapèze. (29).....	51
Figure 39	Sutures au niveau du site receveur après une greffe épithélio-conjonctive. (29)	53
Figure 40	Technique de Kazanjian modifiée par Al-Mahdy Al-Belasy. (188).....	55

BIBLIOGRAPHIE

1. Cho MI, Garant PR. Development and general structure of the periodontium. *Periodontol 2000*. oct 2000;24:9-27.
2. Bouchard P, Frémont M, Sanz M. *Parodontologie et dentisterie implantaire*. Paris: Lavoisier Médecine Sciences; 2014. (Odontologie).
3. Alain Borghetti, Virginie Monnet-Corti. *Chirurgie plastique parodontale* 2^e édition;2008.
4. Schroeder HE, Listgarten MA. The gingival tissues: the architecture of periodontal protection. *Periodontol 2000*. févr 1997;13:91-120.
5. Charon JA. *Parodontie médicale*. Éd. CdP; 2009. (Collection JPIO).
6. De Jong T, Bakker AD, Everts V, Smit TH. The intricate anatomy of the periodontal ligament and its development: Lessons for periodontal regeneration. *J Periodontal Res*. déc 2017;52(6):965-74.
7. Beertsen W, McCulloch CA, Sodek J. The periodontal ligament: a unique, multifunctional connective tissue. *Periodontol 2000*. févr 1997;13:20-40.
8. Trulsson M. Sensory-motor function of human periodontal mechanoreceptors. *J Oral Rehabil*. avr 2006;33(4):262-73.
9. Foster BL. On the discovery of cementum. *J Periodontal Res*. août 2017;52(4):666-85.
10. Menicanin D, Hynes K, Han J, Gronthos S, Bartold PM. Cementum and Periodontal Ligament Regeneration. *Adv Exp Med Biol*. 2015;881:207-36.
11. Yamamoto T, Hasegawa T, Yamamoto T, Hongo H, Amizuka N. Histology of human cementum: Its structure, function, and development. *Jpn Dent Sci Rev*. août 2016;52(3):63-74.
12. Hassell TM. Tissues and cells of the periodontium. *Periodontol 2000*. oct 1993;3:9-38.
13. Saffar JL, Lasfargues JJ, Cherruau M. Alveolar bone and the alveolar process: the socket that is never stable. *Periodontol 2000*. févr 1997;13:76-90.
14. Tompkins KA. The osteoimmunology of alveolar bone loss. *Connect Tissue Res*. 2016;57(2):69-90.
15. Carlsson GE, Persson G. Morphologic changes of the mandible after extraction and wearing of dentures. A longitudinal, clinical, and x-ray cephalometric study covering 5 years. *Odontol Revy*. 1967;18(1):27-54.

16. Zmysłowska E, Ledzion S, Jedrzejewski K. Factors affecting mandibular residual ridge resorption in edentulous patients: a preliminary report. *Folia Morphol. nov* 2007;66(4):346-52.
17. Schropp L, Wenzel A, Kostopoulos L, Karring T. Bone healing and soft tissue contour changes following single-tooth extraction: a clinical and radiographic 12-month prospective study. *Int J Periodontics Restorative Dent.* août 2003;23(4):313-23.
18. Gargiulo AW, Wentz FM, Orban B. Dimensions and relations of the dentogingival junction in humans. *J Periodontol.* 1961;(32):261-7.
19. Vacek JS, Gher ME, Assad DA, Richardson AC, Giambarresi LI. The dimensions of the human dentogingival junction. *Int J Periodontics Restorative Dent.* avr 1994;14(2):154-65.
20. Schmidt JC, Sahrman P, Weiger R, Schmidlin PR, Walter C. Biologic width dimensions- a systematic review. *J Clin Periodontol.* mai 2013;40(5):493-504.
21. Bercy P, Tenenbaum H, Klewansky P. *Parodontologie: du diagnostic à la pratique.* Bruxelles: De Boeck université; 1996.
22. Caton JG, Armitage G, Berglundh T, Chapple ILC, Jepsen S, Kornman KS, et al. A new classification scheme for periodontal and peri-implant diseases and conditions – Introduction and key changes from the 1999 classification. *J Clin Periodontol.* 2018;45(S20):S1-8.
23. Nugala B, Kumar BS, Sahitya S, Krishna PM. Biologic width and its importance in periodontal and restorative dentistry. *J Conserv Dent JCD.* janv 2012;15(1):12-7.
24. Ohayon L. Rétablissement de l'espace biologique par élongation coronaire chirurgicale ou égression orthodontique : indications et choix thérapeutiques. *J Parodontol Implantol Orale* N° 3 01082005. Août 2005.
25. Hermann JS, Buser D, Schenk RK, Higginbottom FL, Cochran DL. Biologic width around titanium implants. A physiologically formed and stable dimension over time. *Clin Oral Implants Res.* févr 2000;11(1):1-11.
26. Nevins M, Skurow HM. The intracrevicular restorative margin, the biologic width, and the maintenance of the gingival margin. *Int J Periodontics Restorative Dent.* 1984;4(3):30-49.
27. Jorgic-Srdjak K, Plancak D, Maricevic T, Dragoo MR, Bosnjak A. Periodontal and Prosthetic Aspect of Biological Width Part I: Violation of Biologic Width. *Acta Stomatol Croat* 2000 195-197. 4 juill 2000;34:3.
28. Maynard JG, Wilson RD. Diagnosis and management of mucogingival problems in children. *Dent Clin North Am.* oct 1980;24(4):683-703.
29. Borghetti A, Monnet-Corti V, Attal J-P. *Chirurgie plastique parodontale et péri-implantaire.* 3^e édition. Malakoff: Éditions CdP; 2017. (Collection JPIO).

30. Maynard JG. Mucogingival considerations for the adolescent patient. *Periodontal Ther Clin Approaches Evid Success Chic Quintessence Publ Co.* 1998;291-303.
31. Benoit R, Genon P. Indications des thérapeutiques muco-gingivales chez l'enfant et l'adolescent. *Rev Odonto Stomatol.* 1985;3:173-96.
32. Seibert J, Lindhe J. Esthetics and periodontal therapy. *Textb Clin Periodontol 2nd Ed Cph Munksgaard.* 1989;477-514.
33. Korbendau J-M, Guyomard F. Chirurgie muco-gingivale chez l'enfant et l'adolescent. Paris: Éd. CdP; 1991.
34. Keyes PH. Dental caries in the Syrian hamster. VIII. The induction of rampant caries activity in albino and golden animals. *J Dent Res.* juin 1959;38(3):525-33.
35. Newbrun E. *Cariology.* Baltimore; 1978. (The Williams & Wilkins Company).
36. Raskin A, Setcos JC, Vreven J, Wilson NH. Influence of the isolation method on the 10-year clinical behaviour of posterior resin composite restorations. *Clin Oral Investig.* sept 2000;4(3):148-52.
37. Gilmour ASM, Evans P, Addy LD. Attitudes of general dental practitioners in the UK to the use of composite materials in posterior teeth. *Br Dent J.* mai 2007;202(12):E32.
38. Demarco FF, Collares K, Correa MB, Cenci MS, Moraes RR de, Opdam NJ. Should my composite restorations last forever? Why are they failing? *Braz Oral Res.* 28 août 2017;31(suppl 1):e56.
39. Ryge G, Snyder M. Evaluating the clinical quality of restorations. *J Am Dent Assoc* 1939. août 1973;87(2):369-77.
40. Ertugrul F, Eden E, Ilgenli T. Multidisciplinary treatment of complicated subgingivally fractured permanent central incisors: two case reports. *Dent Traumatol Off Publ Int Assoc Dent Traumatol.* déc 2008;24(6):e61-66.
41. Patni P, Jain D, Goel G. A holistic approach to management of fractured teeth fragments: a case report. *Oral Surg Oral Med Oral Pathol Oral Radiol Endod.* mai 2010;109(5):e70-74.
42. Belobrov I, Weis MV, Parashos P. Conservative treatment of a cervical horizontal root fracture and a complicated crown fracture: a case report. *Aust Dent J.* sept 2008;53(3):260-4.
43. Martin D. Savoir détecter les fêlures et les fractures. *Société Odontol Paris.* 16 oct 2008;7.
44. Macedo GV, Diaz PI, De O Fernandes CA, Ritter AV. Reattachment of anterior teeth fragments: a conservative approach. *J Esthet Restor Dent Off Publ Am Acad Esthet Dent Al.* 2008;20(1):5-18; discussion 19-20.

45. Shin JH, Kim JE, Kim RJ. Multidisciplinary approach in the management of a complicated crown root fracture. *Eur J Paediatr Dent Off J Eur Acad Paediatr Dent*. juin 2013;14(2):150-2.
46. Bartlett DW, Shah P. A critical review of non-carious cervical (wear) lesions and the role of abfraction, erosion, and abrasion. *J Dent Res*. avr 2006;85(4):306-12.
47. Borcic J, Anic I, Urek MM, Ferreri S. The prevalence of non-carious cervical lesions in permanent dentition. *J Oral Rehabil*. févr 2004;31(2):117-23.
48. Zucchelli G, Gori G, Mele M, Stefanini M, Mazzotti C, Marzadori M, et al. Non-carious cervical lesions associated with gingival recessions: a decision-making process. *J Periodontol*. déc 2011;82(12):1713-24.
49. Yang SE, Lee HJ, Jin SH. A combined approach to non-carious cervical lesions associated with gingival recession. *Restor Dent Endod*. 2016;41(3):218-24.
50. American Academy of Periodontology. Glossary of periodontal terms. *J Periodontol*. 1992;63.
51. Kasaj A. Etiology and Prevalence of Gingival Recession. In: Kasaj A, éditeur. *Gingival Recession Management* [Internet]. Cham: Springer International Publishing; 2018 [cité 2 mars 2019]. p. 19-31. Disponible sur: http://link.springer.com/10.1007/978-3-319-70719-8_3
52. Zucchelli G, Mounssif I. Periodontal plastic surgery. *Periodontol 2000*. juin 2015;68(1):333-68.
53. Grippo JO, Simring M, Schreiner S. Attrition, abrasion, corrosion and abfraction revisited: a new perspective on tooth surface lesions. *J Am Dent Assoc* 1939. août 2004;135(8):1109-18; quiz 1163-5.
54. Sadaf D, Ahmad Z. Role of Brushing and Occlusal Forces in Non-Carious Cervical Lesions (NCCL). *Int J Biomed Sci IJBS*. déc 2014;10(4):265-8.
55. Lee WC, Eakle WS. Possible role of tensile stress in the etiology of cervical erosive lesions of teeth. *J Prosthet Dent*. sept 1984;52(3):374-80.
56. Grippo JO. Abfractions: a new classification of hard tissue lesions of teeth. *J Esthet Dent*. févr 1991;3(1):14-9.
57. Sarode GS, Sarode SC. Abfraction: A review. *J Oral Maxillofac Pathol JOMFP*. mai 2013;17(2):222-7.
58. Imfeld T. Dental erosion. Definition, classification and links. *Eur J Oral Sci*. avr 1996;104(2 (Pt 2)):151-5.
59. Kanzow P, Wegehaupt FJ, Attin T, Wiegand A. Etiology and pathogenesis of dental erosion. *Quintessence Int Berl Ger* 1985. avr 2016;47(4):275-8.

60. Meurman JH, Toskala J, Nuutinen P, Klemetti E. Oral and dental manifestations in gastroesophageal reflux disease. *Oral Surg Oral Med Oral Pathol.* nov 1994;78(5):583-9.
61. Scheutzel P. Etiology of dental erosion--intrinsic factors. *Eur J Oral Sci.* avr 1996;104(2 (Pt 2)):178-90.
62. Dawes C, Boroditsky CL. Rapid and severe tooth erosion from swimming in an improperly chlorinated pool: case report. *J Can Dent Assoc.* mai 2008;74(4):359-61.
63. ten Bruggen Cate HJ. Dental erosion in industry. *Br J Ind Med.* oct 1968;25(4):249-66.
64. Brandt LMT, Fernandes LHF, Aragão AS, Aguiar YPC, Auad SM, de Castro RD, et al. Relationship between Risk Behavior for Eating Disorders and Dental Caries and Dental Erosion. *ScientificWorldJournal.* 2017;2017:1656417.
65. Grace EG, Sarlani E, Kaplan S. Tooth erosion caused by chewing aspirin. *J Am Dent Assoc* 1939. juill 2004;135(7):911-4.
66. Meurman JH, Murtomaa H. Effect of effervescent vitamin C preparations on bovine teeth and on some clinical and salivary parameters in man. *Scand J Dent Res.* déc 1986;94(6):491-9.
67. Zero DT. Etiology of dental erosion--extrinsic factors. *Eur J Oral Sci.* avr 1996;104(2 (Pt 2)):162-77.
68. Brand HS, Dun SN, Nieuw Amerongen AV. Ecstasy (MDMA) and oral health. *Br Dent J.* 26 janv 2008;204(2):77-81.
69. Ouchène Y, Collignon A-M, Bouter D. Perio-endo lesions: therapeutic approach. *J Parodontol.* 32:13.
70. Kambale S, Aspalli N, Munavalli A, Ajgaonkar N, Babannavar R. A sequential approach in treatment of endo-perio lesion a case report. *J Clin Diagn Res JCDR.* août 2014;8(8):ZD22-24.
71. Zehnder M, Gold SI, Hasselgren G. Pathologic interactions in pulpal and periodontal tissues. *J Clin Periodontol.* août 2002;29(8):663-71.
72. Gulabivala K, Darbar UR. *The perio-endo interface.* Endod Edimburgh Elsevier Mosby. 2004.
73. Pierce A. Pulpal injury: pathology, diagnosis and periodontal reactions. *Aust Endod J J Aust Soc Endodontology Inc.* août 1998;24(2):60-5.
74. Rechenberg D-K, Galicia JC, Peters OA. Biological Markers for Pulpal Inflammation: A Systematic Review. *PLoS One.* 2016;11(11):e0167289.
75. Zero DT, Zandona AF, Vail MM, Spolnik KJ. Dental caries and pulpal disease. *Dent Clin North Am.* janv 2011;55(1):29-46.

76. Jivoinovici R, Suci I, Dimitriu B, Perlea P, Bartok R, Malita M, et al. Endo-periodontal lesion--endodontic approach. *J Med Life*. déc 2014;7(4):542-4.
77. Jansson L, Ehnevid H, Lindskog S, Blomlöf L. Relationship between periapical and periodontal status. A clinical retrospective study. *J Clin Periodontol*. févr 1993;20(2):117-23.
78. Al-Fouzan KS. A new classification of endodontic-periodontal lesions. *Int J Dent*. 2014;2014:919173.
79. Bergenholtz G, Nyman S. Endodontic complications following periodontal and prosthetic treatment of patients with advanced periodontal disease. *J Periodontol*. févr 1984;55(2):63-8.
80. Rotstein I, Simon JHS. Diagnosis, prognosis and decision-making in the treatment of combined periodontal-endodontic lesions. *Periodontol 2000*. 2004;34:165-203.
81. Shenoy N, Shenoy A. Endo-perio lesions: diagnosis and clinical considerations. *Indian J Dent Res Off Publ Indian Soc Dent Res*. déc 2010;21(4):579-85.
82. Abbott PV, Salgado JC. Strategies for the endodontic management of concurrent endodontic and periodontal diseases. *Aust Dent J*. sept 2009;54 Suppl 1:S70-85.
83. Listgarten MA. Periodontal probing: what does it mean? *J Clin Periodontol*. juin 1980;7(3):165-76.
84. McLean A. Criteria for the predictably restorable endodontically treated tooth. *J Can Dent Assoc*. oct 1998;64(9):652-6.
85. Morgano SM, Brackett SE. Foundation restorations in fixed prosthodontics: current knowledge and future needs. *J Prosthet Dent*. déc 1999;82(6):643-57.
86. Sorensen JA, Engelman MJ. Ferrule design and fracture resistance of endodontically treated teeth. *J Prosthet Dent*. mai 1990;63(5):529-36.
87. Smukler H, Chaibi M. Periodontal and dental considerations in clinical crown extension: a rational basis for treatment. *Int J Periodontics Restorative Dent*. oct 1997;17(5):464-77.
88. Newcomb GM. The relationship between the location of subgingival crown margins and gingival inflammation. *J Periodontol*. mars 1974;45(3):151-4.
89. Khuller N, Sharma N. Biologic Width: Evaluation and Correction of its Violation. 2009;3.
90. Marcum JS. The effect of crown marginal depth upon gingival tissue. *J Prosthet Dent*. mai 1967;17(5):479-87.
91. Koth DL. Full crown restorations and gingival inflammation in a controlled population. *J Prosthet Dent*. déc 1982;48(6):681-5.

92. Richter WA, Ueno H. Relationship of crown margin placement to gingival inflammation. *J Prosthet Dent.* août 1973;30(2):156-61.
93. Waerhaug J. Tissue Reactions Around Artificial Crowns. *J Periodontol.* 1 juill 1953;24(3):172-85.
94. Zunzarren R, Dupuis V. Guide clinique d'odontologie. 2e édition. Issy-les-Moulineaux: Elsevier-Masson; 2014. (Pratique dentaire).
95. Housset P. Sustentation, stabilisation, rétention. Triade d'équilibres. *Prat Odonto-Stomatol Genève.* 1957.
96. Guessous D. F., Regragui A., Merzouk N., Benfdil F. How to ensure the prosthetic stability in conventional removable complete prosthesis? *EDP Sci AOS* 2018;(289).
97. Tjan AH, Miller GD, The JG. Some esthetic factors in a smile. *J Prosthet Dent.* janv 1984;51(1):24-8.
98. Garber DA, Salama MA. The aesthetic smile: diagnosis and treatment. *Periodontol* 2000. juin 1996;11:18-28.
99. Magne P, Belser U, Liger F. Restaurations adhésives en céramique sur dents antérieures: approche biomimétique. Paris: Quintessence International; 2003.
100. Belser UC. Esthetics checklist for the fixed prosthesis. part II: biscuit-bake try-in. *Esthet Guidel Restor Dent Chic Quintessence.* 1982;188-92.
101. Lombardi RE. The principles of visual perception and their clinical application to denture esthetics. *J Prosthet Dent.* avr 1973;29(4):358-82.
102. Chiche G, Pinault A, Liger F. Esthétique et restauration des dents antérieures. Paris: Éd. CdP; 1994.
103. Rufenacht CR. Structural esthetic rules. *Fundamentals of esthetics. Chic Quintessence Int.* 1992;67-132.
104. Sterrett JD, Oliver T, Robinson F, Fortson W, Knaak B, Russell CM. Width/length ratios of normal clinical crowns of the maxillary anterior dentition in man. *J Clin Periodontol.* mars 1999;26(3):153-7.
105. de Castro MVM, Santos NC de M, Ricardo LH. Assessment of the « golden proportion » in agreeable smiles. *Quintessence Int Berl Ger* 1985. sept 2006;37(8):597-604.
106. Caudill R., Chiche G. Esthétique et gencive. In: Esthétique et restauration des dents antérieures. Paris: CdP; 1995. p. 177-98.
107. Ahmad I. Geometric considerations in anterior dental aesthetics: restorative principles. *Pract Periodontics Aesthetic Dent PPAD.* sept 1998;10(7):813-22; quiz 824.

108. Dodds M., Laborde G., Devictor A., Maille G., Sette A., Margossian P. Les références esthétiques: la pertinence du diagnostic au traitement. *Strat Prothétique*. 2014;14(3).
109. Liébart MF, Fouque-Deruelle C., Santini A., Dillier FL, Monnet-Corti V., Glise JM. Smile line and periodontium visibility. *Periodont Pr Today*. 2004;(1):17-25.
110. Sepolia S, Sepolia G, Kaur R, Gautam DK, Jindal V, Gupta SC. Visibility of gingiva - An important determinant for an esthetic smile. *J Indian Soc Periodontol*. juill 2014;18(4):488-92.
111. Alpiste-Illueca F. Altered passive eruption (APE): a little-known clinical situation. *Med Oral Patol Oral Cirugia Bucal*. 1 janv 2011;16(1):e100-104.
112. Batista EL, Moreira CC, Batista FC, de Oliveira RR, Pereira KKY. Altered passive eruption diagnosis and treatment: a cone beam computed tomography-based reappraisal of the condition. *J Clin Periodontol*. nov 2012;39(11):1089-96.
113. AFSSAPS. Prescription des antibiotiques en pratique bucco-dentaire. 2011.
114. P. Madianos, L. Shapira. Consensus from World Workshop in Chicago will have global impact on periodontology. *Perioinsight Eur Fed Periodontol*. 2018 (7).
115. Slots J. Periodontitis: facts, fallacies and the future. *Periodontol 2000*. 2017;75(1):7-23.
116. Baker KA. The role of dental professionals and the patient in plaque control. *Periodontol 2000*. juin 1995;8:108-13.
117. American Academy of Periodontology. Glossary of Periodontal Terms. Chicago. 2001 (4th edn).
118. Greenstein G. Periodontal response to mechanical non-surgical therapy: a review. *J Periodontol*. févr 1992;63(2):118-30.
119. Hujoel PP, Leroux BG, Selipsky H, White BA. Non-surgical periodontal therapy and tooth loss. A cohort study. *J Periodontol*. mai 2000;71(5):736-42.
120. Schillingburg HT. Fundamentals of fixed prosthodontics. 1997. (Quintessence Publishing Company).
121. Viargues P, Meyer J. Allongement chirurgical de la couronne clinique. *Actual Odonto-Stomatol*. 1 sept 2009;(247):255-65.
122. Cunliffe J, Grey N. Crown lengthening surgery-indications and techniques. *Dent Update*. févr 2008;35(1):29-30, 32, 34-5.
123. Dibart S, Capri D, Kachouh I, Van Dyke T, Nunn ME. Crown lengthening in mandibular molars: a 5-year retrospective radiographic analysis. *J Periodontol*. juin 2003;74(6):815-21.


124. Maynard JG, Wilson RD. Physiologic dimensions of the periodontium significant to the restorative dentist. *J Periodontol.* avr 1979;50(4):170-4.
125. Brägger U, Lauchenauer D, Lang NP. Surgical lengthening of the clinical crown. *J Clin Periodontol.* janv 1992;19(1):58-63.
126. Delcourt-Debruyne E., Genon P. Gingivectomies: mise au point. *J Periodontol.* 1984;(3):53-72.
127. El Houari B., Amine K., Kissa J. Gingivectomy. *Rev Odonto Stomatol.* mai 2009;(38):127-35.
128. Ribeiro FV, Hirata DY, Reis AF, Santos VR, Miranda TS, Faveri M, et al. Open-flap versus flapless esthetic crown lengthening: 12-month clinical outcomes of a randomized controlled clinical trial. *J Periodontol.* avr 2014;85(4):536-44.
129. Müller HP, Schaller N, Eger T, Heinecke A. Thickness of masticatory mucosa. *J Clin Periodontol.* juin 2000;27(6):431-6.
130. Deas DE, Moritz AJ, McDonnell HT, Powell CA, Mealey BL. Osseous surgery for crown lengthening: a 6-month clinical study. *J Periodontol.* sept 2004;75(9):1288-94.
131. Scutella F, Landi L, Stellino G, Morgano SM. Surgical template for crown lengthening: A clinical report. *J Prosthet Dent.* sept 1999;82(3):253-6.
132. Wise MD. Stability of gingival crest after surgery and before anterior crown placement. *J Prosthet Dent.* janv 1985;53(1):20-3.
133. Johnson RH. Lengthening clinical crowns. *J Am Dent Assoc* 1939. oct 1990;121(4):473-6.
134. Wolffe GN, van der Weijden FA, Spanauf AJ, de Quincey GN. Lengthening clinical crowns--a solution for specific periodontal, restorative, and esthetic problems. *Quintessence Int Berl Ger* 1985. févr 1994;25(2):81-8.
135. Moghaddas H, Stahl SS. Alveolar bone remodeling following osseous surgery. A clinical study. *J Periodontol.* juill 1980;51(7):376-81.
136. Lanning SK, Waldrop TC, Gunsolley JC, Maynard JG. Surgical crown lengthening: evaluation of the biological width. *J Periodontol.* avr 2003;74(4):468-74.
137. Deas DE, Mackey SA, Sagun RS, Hancock RH, Gruwell SF, Campbell CM. Crown lengthening in the maxillary anterior region: a 6-month prospective clinical study. *Int J Periodontics Restorative Dent.* juin 2014;34(3):365-73.
138. Pontoriero R, Carnevale G. Surgical crown lengthening: a 12-month clinical wound healing study. *J Periodontol.* juill 2001;72(7):841-8.
139. Robinson RE. The distal wedge operation. *Periodontics.* oct 1966;4(5):256-64.

140. Cohen ES. Atlas of Cosmetic and Reconstructive Periodontal Surgery. PMPH-USA; 2007. 482 p.
141. Prato GP, Clauser C, Cortellini P. Periodontal plastic and mucogingival surgery. *Periodontol* 2000. oct 1995;9:90-105.
142. Bagga S, Bhat KM, Bhat GS, Thomas BS. Esthetic management of the upper labial frenum: a novel frenectomy technique. *Quintessence Int Berl Ger* 1985. déc 2006;37(10):819-23.
143. Amine K, El Kholti W, Mortaziq A, Kissa J. [Root coverage: Prognostic factors and surgical techniques]. *Rev Stomatol Chir Maxillo-Faciale Chir Orale*. déc 2016;117(6):403-10.
144. Pini-Prato G, Franceschi D, Cairo F, Nieri M, Rotundo R. Classification of dental surface defects in areas of gingival recession. *J Periodontol*. juin 2010;81(6):885-90.
145. Cairo F, Nieri M, Cincinelli S, Mervelt J, Pagliaro U. The interproximal clinical attachment level to classify gingival recessions and predict root coverage outcomes: an explorative and reliability study. *J Clin Periodontol*. juill 2011;38(7):661-6.
146. Bignozzi I, Littarru C, Crea A, Vittorini Orgeas G, Landi L. Surgical treatment options for grafting areas of gingival recession association with cervical lesions: a review. *J Esthet Restor Dent Off Publ Am Acad Esthet Dent Al*. déc 2013;25(6):371-82.
147. Zucchelli G, Testori T, De Sanctis M. Clinical and anatomical factors limiting treatment outcomes of gingival recession: a new method to predetermine the line of root coverage. *J Periodontol*. avr 2006;77(4):714-21.
148. Norberg O. Ar en utlakning utan vovnadsfortust otankbar vid kirurgisk behandling av S. K. Alveolarpyorrhoe? *Sven Tandlaek Tidskr*. 1926;19.
149. Patel M, Nixon PJ, Chan MFW-Y. Gingival recession: Part 1. Aetiology and non-surgical management. *Br Dent J*. 23 sept 2011;211(6):251-4.
150. Cairo F, Pagliaro U, Nieri M. Treatment of gingival recession with coronally advanced flap procedures: a systematic review. *J Clin Periodontol*. sept 2008;35(8 Suppl):136-62.
151. Marggraf E. A direct technique with a double lateral bridging flap for coverage of denuded root surface and gingiva extension. Clinical evaluation after 2 years. *J Clin Periodontol*. janv 1985;12(1):69-76.
152. Allen EP, Miller PD. Coronal positioning of existing gingiva: short term results in the treatment of shallow marginal tissue recession. *J Periodontol*. juin 1989;60(6):316-9.
153. Wennström JL, Zucchelli G. Increased gingival dimensions. A significant factor for successful outcome of root coverage procedures? A 2-year prospective clinical study. *J Clin Periodontol*. août 1996;23(8):770-7.

154. de Sanctis M, Clementini M. Flap approaches in plastic periodontal and implant surgery: critical elements in design and execution. *J Clin Periodontol.* avr 2014;41 Suppl 15:S108-122.
155. Grupe H., Warren R. Repair of gingival defects by a sliding flap operation. *J Periodontol.* 1956;(27):92-5.
156. Santana RB, Furtado MB, Mattos CML, de Mello Fonseca E, Dibart S. Clinical evaluation of single-stage advanced versus rotated flaps in the treatment of gingival recessions. *J Periodontol.* avr 2010;81(4):485-92.
157. Guinard EA, Caffesse RG. Treatment of localized gingival recessions. Part III. Comparison of results obtained with lateral sliding and coronally repositioned flaps. *J Periodontol.* sept 1978;49(9):457-61.
158. Caffesse RG, Guinard EA. Treatment of localized gingival recessions. Part IV. Results after three years. *J Periodontol.* mars 1980;51(3):167-70.
159. Espinel MC, Caffesse RG. Comparison of the results obtained with the laterally positioned pedicle sliding flap-revised technique and the lateral sliding flap with a free gingival graft technique in the treatment of localized gingival recessions. *Int J Periodontics Restorative Dent.* 1981;1(6):30-7.
160. Waite IM. An assessment of the postsurgical results following the combined laterally positioned flap and gingival graft procedure. *Quintessence Int Dent Dig.* avr 1984;15(4):441-50.
161. Zucchelli G, Cesari C, Amore C, Montebugnoli L, De Sanctis M. Laterally moved, coronally advanced flap: a modified surgical approach for isolated recession-type defects. *J Periodontol.* déc 2004;75(12):1734-41.
162. Edel A. Clinical evaluation of free connective tissue grafts used to increase the width of keratinised gingiva. *J Clin Periodontol.* 1974;1(4):185-96.
163. Erraji S., Ismaili Z., Ennibi O. K. Subepithelial connective tissue graft : how to improve the predictability of root coverage? *EDP Sci* 2014. mars 2014.
164. Monnet-Corti V, Santini A, Glise J-M, Fouque-Deruelle C, Dillier F-L, Liébart M-F, et al. Connective tissue graft for gingival recession treatment: assessment of the maximum graft dimensions at the palatal vault as a donor site. *J Periodontol.* mai 2006;77(5):899-902.
165. Studer SP, Allen EP, Rees TC, Kouba A. The thickness of masticatory mucosa in the human hard palate and tuberosity as potential donor sites for ridge augmentation procedures. *J Periodontol.* févr 1997;68(2):145-51.
166. Langer B, Langer L. Subepithelial connective tissue graft technique for root coverage. *J Periodontol.* déc 1985;56(12):715-20.

167. Cairo F, Nieri M, Pagliaro U. Efficacy of periodontal plastic surgery procedures in the treatment of localized facial gingival recessions. A systematic review. *J Clin Periodontol.* avr 2014;41 Suppl 15:S44-62.
168. Graziani F, Gennai S, Roldán S, Discepoli N, Buti J, Madianos P, et al. Efficacy of periodontal plastic procedures in the treatment of multiple gingival recessions. *J Clin Periodontol.* avr 2014;41 Suppl 15:S63-76.
169. Bruno JF. Technique de greffe conjonctive assurant le recouvrement de dénudations radiculaires étendues. *Rev Int Parodont Dent Rest.* 1994;14:127-37.
170. Hürzeler MB, Weng D. A single-incision technique to harvest subepithelial connective tissue grafts from the palate. *Int J Periodontics Restor Dent.* 1999;19(3):279-87.
171. Demirkol A, Demirkol MO, Demirel K, Meriç H, Cantez S. Blood flow of free gingival grafts measured by xenon-133 clearance. *Periodontal Clin Investig Off Publ Northeast Soc Periodontists.* 2001;23(1):15-9.
172. Hall WB. Pure mucogingival problems etiology, treatment and prevention. *Chic Quintessence Publ Co.* 1984;127-52.
173. Griffin TJ, Cheung WS, Zavras AI, Damoulis PD. Postoperative complications following gingival augmentation procedures. *J Periodontol.* déc 2006;77(12):2070-9.
174. Bouchard P, Etienne D, Ouhayoun JP, Nilvéus R. Subepithelial connective tissue grafts in the treatment of gingival recessions. A comparative study of 2 procedures. *J Periodontol.* oct 1994;65(10):929-36.
175. Zucchelli G. *Chirurgie esthétique mucogingivale.* 2014. (Paris : Quintessence International).
176. Mazzocco F, Comuzzi L, Stefani R, Milan Y, Favero G, Stellini E. Coronally advanced flap combined with a subepithelial connective tissue graft using full- or partial-thickness flap reflection. *J Periodontol.* nov 2011;82(11):1524-9.
177. Del Pizzo M, Modica F, Bethaz N, Priotto P, Romagnoli R. The connective tissue graft: a comparative clinical evaluation of wound healing at the palatal donor site. A preliminary study. *J Clin Periodontol.* sept 2002;29(9):848-54.
178. Brackett RC, Gargiulo AW. Free gingival grafts in humans. *J Periodontol.* 1970;41:581-6.
179. Snyder AJ. A technic for free autogenous gingival grafts. *J Periodontol.* déc 1969;40(12):702-6.
180. Nabers JM. Free gingival grafts. *Periodontics.* oct 1966;4(5):243-5.
181. Sullivan HC, Atkins JH. Free autogenous gingival grafts. I. Principles of successful grafting. *Periodontics.* juin 1968;6(3):121-9.

182. Miller PD. Root coverage using the free soft tissue autograft following citric acid application. III. A successful and predictable procedure in areas of deep-wide recession. *Int J Periodontics Restorative Dent.* 1985;5(2):14-37.
183. Kennedy JE, Bird WC, Palcanis KG, Dorfman HS. A longitudinal evaluation of varying widths of attached gingiva. *J Clin Periodontol.* sept 1985;12(8):667-75.
184. Fröschl T, Kerscher A. The optimal vestibuloplasty in preprosthetic surgery of the mandible. *J Cranio-Maxillo-fac Surg Off Publ Eur Assoc Cranio-Maxillo-fac Surg.* avr 1997;25(2):85-90.
185. Edlan A., Mejchar B. Plastic surgery of the vestibulum in periodontal therapy. *Int Dent J.* 1963;13:593.
186. Shabeer M.M., Biju T. Edlan-Mejchar Vestibular Deeping in a Failing Implant Case. 2013.
187. Kazanjian V.H. Surgery as an aid to more efficient service with prosthetic dentures. *J Am Dent Assoc* 1922. 1935;22(4):566-81.
188. Al-Mahdy Al-Belasy F. Mandibular anterior ridge extension: a modification of the Kazanjian vestibuloplasty technique. *J Oral Maxillofac Surg Off J Am Assoc Oral Maxillofac Surg.* oct 1997;55(10):1057-9; discussion 1060.
189. Liposky RB. Elimination of the « V » in vestibuloplasty. *J Oral Maxillofac Surg Off J Am Assoc Oral Maxillofac Surg.* mai 1983;41(5):339-40.
190. Miller PD, Sauvan JL. Chirurgie plastique parodontale: complications et échecs. *J Parodontol Implant Orale.* 1996;3:251-67.
191. Heitz F, Heitz-Mayfield LJA, Lang NP. Effects of post-surgical cleansing protocols on early plaque control in periodontal and/or periimplant wound healing. *J Clin Periodontol.* 2004;31:1012-8.
192. Allen EP. Surgical crown lengthening for function and esthetics. *Dent Clin North Am.* avr 1993;37(2):163-79.
193. Houle M, Grenier D. Maladies parodontales: connaissances actuelles. *Médecine Mal Infect.* 2003;33(7):331-40.
194. Klima LJ, Goldstein GS. Modified distal wedge excision for access and treatment of an infrabony pocket in a dog. *J Vet Dent.* 2010;27(1):16-23.



SERMENT MEDICAL

En présence des Maîtres de cette Faculté, de mes chers condisciples, devant l'effigie d'HIPPOCRATE.

Je promets et je jure, d'être fidèle aux lois de l'honneur et de la probité dans l'exercice de la Médecine Dentaire.

Je donnerai mes soins à l'indigent et n'exigerai jamais un salaire au-dessus de mon travail, je ne participerai à aucun partage clandestin d'honoraires.

Je ne me laisserai pas influencer par la soif du gain ou la recherche de la gloire.

Admis dans l'intérieur des maisons, mes yeux ne verront pas ce qui s'y passe, ma langue taira les secrets qui me seront confiés et mon état ne servira pas à corrompre les mœurs ni à favoriser le crime.

Je ne permettrai pas que des considérations de religion, de nation, de race, de parti ou de classe sociale viennent s'interposer entre mon devoir et mon patient.

Même sous la menace, je n'admettrai pas de faire usage de mes connaissances médicales contre les lois de l'humanité.

J'informerai mes patients des décisions envisagées, de leurs raisons et de leurs conséquences. Je ne tromperai jamais leur confiance et n'exploiterai pas le pouvoir hérité des connaissances pour forcer les consciences.

Je préserverai l'indépendance nécessaire à l'accomplissement de ma mission. Je n'entreprendrai rien qui dépasse mes compétences. Je les entretiendrai et les perfectionnerai pour assurer au mieux les services qui me seront demandés.

Respectueux et reconnaissant envers mes Maîtres, je rendrai à leurs enfants l'instruction que j'ai reçue de leur père.

Que les hommes m'accordent leur estime si je suis fidèle à mes promesses.

Que je sois déshonoré et méprisé de mes confrères si j'y manque.

BRUGERE Barbara – Place de la parodontologie au sein de l'omnipraticque

Th. : Chir. dent. : Marseille : Aix-Marseille Université : 2019

Rubrique de classement : Parodontologie

Résumé :

La parodontologie est une discipline odontologique dont l'importance la place au cœur de la santé bucco-dentaire mais également de la santé publique. Souvent pensée comme réservée à une minorité de praticiens, elle est de nos jours insuffisamment incluse dans la pratique quotidienne du chirurgien-dentiste. Pourtant, allant vers une dentisterie de moins en moins invasive et plus conservatrice, de nombreuses thérapeutiques parodontales présentent une véritable alternative pour faire face à des situations cliniques limitées et permettent d'assurer la pérennité des traitements.

Après avoir défini le parodonte et ses différents constituants, nous traiterons les situations cliniques rencontrées en odontologie conservatrice et prothétique dans lesquelles une approche monodisciplinaire n'est pas envisageable. Puis nous développerons la technique et l'intérêt de certains actes parodontaux. Enfin, à l'aide de tableaux, nous réaliserons un guide mettant en corrélation les situations cliniques et les outils parodontaux pouvant y répondre.

Le but de ce travail est de mettre en évidence l'apport de la parodontologie dans certaines situations considérées comme « limites » afin de proposer à nos patients un traitement en accord avec les données acquises de la science et pérenne. Il est cependant important de connaître ses limites et savoir adresser à un spécialiste lorsque cela dépasse nos compétences.

Mots clés : Parodontologie ; Omnipraticque ; Situations cliniques limites ; Odontologie conservatrice ; Odontologie Prothétique

BRUGERE Barbara – Periodontology's place within general practice

Abstract:

Periodontology is an odontological discipline whose importance places it at the heart of oral health but also of public health. Often thought of as reserved for a minority of practitioners, it is nowadays insufficiently included in the daily practice of the dentist. However, going towards less and less invasive and more conservative dentistry, many periodontal therapies offer a real alternative to face limited clinical situations and ensure the durability of treatments.

After having defined the periodontium and its various constituents, we will treat the clinical situations encountered in conservative and prosthetic odontology in which a monodisciplinary approach is not possible. Then we will develop the technique and the interest of certain periodontal acts. Finally, using tables, we will produce a guide correlating the clinical situations and the periodontal tools that can answer them.

The purpose of this work is to highlight the contribution of periodontology in certain situations considered as "limits" in order to propose to our patients a treatment in accordance with the data acquired from science and perennial.

However, it is important to know your limits and know how to address a specialist when it exceeds our skills.

MeSH: Periodontology ; General practice ; Limiting clinical situations ; Conservative odontology; Prosthetic odontology

Adresse de l'auteur :

11 traverse des Faienciers
13012 MARSEILLE