



HAL
open science

Instrumentation actuelle permettant la restauration de la surface de contact proximale des dents postérieures

Carla Izarié

► **To cite this version:**

Carla Izarié. Instrumentation actuelle permettant la restauration de la surface de contact proximale des dents postérieures. Médecine humaine et pathologie. 2018. dumas-02267814

HAL Id: dumas-02267814

<https://dumas.ccsd.cnrs.fr/dumas-02267814>

Submitted on 19 Aug 2019

HAL is a multi-disciplinary open access archive for the deposit and dissemination of scientific research documents, whether they are published or not. The documents may come from teaching and research institutions in France or abroad, or from public or private research centers.

L'archive ouverte pluridisciplinaire **HAL**, est destinée au dépôt et à la diffusion de documents scientifiques de niveau recherche, publiés ou non, émanant des établissements d'enseignement et de recherche français ou étrangers, des laboratoires publics ou privés.

Instrumentation actuelle permettant la restauration des surfaces de
contact proximales des dents postérieures

2018

Thèse n° n°42-57-18-28

THÈSE

Présentée et publiquement soutenue devant
la Faculté de Chirurgie Dentaire de Nice
Le vendredi 9 novembre 2018 Par

Mademoiselle Izarié Carla

Née le 20 décembre 1993 à Paris
Pour obtenir le grade de :

DOCTEUR EN CHIRURGIE DENTAIRE (Diplôme d'État)

Examineurs :

Madame le Professeur
Madame le Professeur
Monsieur le Docteur
Madame le Docteur

Lupi-Pégurier
Bertrand Marie-France
Ceinos Romain
Demarty Laure

Président du jury
Assesseur
Directeur de thèse
Assesseur

REMERCIEMENTS

A MADAME LAURENCE LUPI-PÉGURIER, PROFESSEUR DES UNIVERSITÉS - PRATICIEN HOSPITALIER EN SOUS SECTION 56-02, DÉVELOPPEMENT, CROISSANCE ET PRÉVENTION, ET DOYENNE DE LA FACULTÉ DENTAIRE DE NICE,

Madame, je vous remercie d'avoir cru en moi. A votre premier cours d'épidémiologie, je n'étais qu'une petite étudiante de deuxième année et vous m'avez ébloui par votre gentillesse et votre compréhension. Vous faites parti des personnes pour qui la vie des étudiants de cette faculté est le plus important même s'ils ne s'en rendent pas compte tous les jours. Vous avez endossé un rôle très important depuis un an et j'espère que les promotions d'en dessous se rendront compte de la chance qu'ils ont de vous avoir pour meneuse.

A MADAME MARIE FRANCE BERTRAND, PROFESSEUR DES UNIVERSITÉS - PRATICIEN HOSPITALIER EN SOUS SECTION 58-01, RÉHABILITATION ORALE ET VICE DOYENNE À LA RECHERCHE DE LA FACULTÉ DENTAIRE DE NICE,

Madame, je vous dois beaucoup. Vous savez que j'ai toujours voulu faire plus pour la faculté et c'est vous qui m'avez permis de m'accomplir sur ce point là. Nous n'avons pas toujours été d'accord mais dans le fond vous êtes une des personnes que j'apprécie le plus dans cette faculté. Vous êtes honnête avec nous tout en faisant toujours le maximum pour nous aider. Pour moi vous êtes un peu comme l'ange gardien de cette faculté. Merci de m'avoir forgé, merci de m'avoir laissé m'épanouir.

A MONSIEUR ROMAIN CEINOS, MAITRE DE CONFÉRENCE DES UNIVERSITÉS - PRATICIEN HOSPITALIER EN SOUS SECTION 58-01, RÉHABILITATION ORALE

Monsieur, quelle joie de savoir que vous me souhaitiez comme assistante de travaux pratiques. Ce n'est peut-être pas grand chose pour certains mais pour moi ça avait de l'importance. De savoir qu'on a été choisi... Vous incarnez la jeunesse de cette faculté. Vous êtes pour moi un grand professeur et j'espère mais je n'en foute pas que vous arriverez à vos fins. Je suis sûre qu'un jour, dans un séminaire sur l'esthétique à l'autre bout du monde, je pourrai me vanter d'avoir été votre élève et surtout que vous ayez été mon tuteur pour cette thèse. Merci de m'avoir suivi pour ce projet un peu fou. Je vous suis vraiment reconnaissante.

A LAURE DEMARTY, ASSISTANTE HOSPITALIER UNIVERSITAIRE EN SOUS SECTION 58-01, RÉHABILITATION ORALE

Laure, car oui je ne peux pas te dire Madame, car Laure c'est ma 6^{ème} année. Une sixième année ça marque pour la vie et surtout ça inculpe aux petits nouveaux la façon de travailler et de se comporter avec les patients. J'ai eu tellement de chance de tomber sur toi et aujourd'hui dans ma pratique tu es souvent là avec moi. C'est un véritable objectif de te ressembler. Merci de m'avoir appris tant de chose et mes patients de l'avenir te remercient aussi pour les soins que je leur procurerai grâce à toi.

CORPS ENSEIGNANT

56^{ème} section : DEVELOPPEMENT, CROISSANCE ET PREVENTION

Sous-section 01 : ODONTOLOGIE PEDIATRIQUE ET ORTHOPEDIE DENTO-FACIALE

Professeur des Universités : Mme MANIERE-EZVAN Armelle

Professeur des Universités : Mme MULLER-BOLLA Michèle

Maître de Conférences des Universités : Mme JOSEPH Clara

Assistant Hospitalier Universitaire : M. BUSSON Floriant

Assistant Hospitalier Universitaire : Mme PIERRE Audrey

Assistante Associée-Praticien Associé : Mme OUEISS Arlette

Sous-section 02 : PREVENTION, EPIDEMIOLOGIE, ECONOMIE DE LA SANTE, ODONTOLOGIE LEGALE

Professeur des Universités : Mme LUPI-PEGURIER Laurence

Assistant Hospitalier Universitaire : Mme BORSA Leslie

Assistant Hospitalier Universitaire : Mme MERIGO Elisabetta

57^{ème} section : CHIRURGIE ORALE ; PARODONTOLOGIE ; BIOLOGIE ORALE

Sous-section 01 : CHIRURGIE ORALE ; PARODONTOLOGIE ; BIOLOGIE ORALE

Professeur des Universités : Mme PRECHEUR-SABLAYROLLES Isabelle

Maître de Conférences des Universités : M. COCHAIS Patrice

Maître de Conférences des Universités : Mme DRIDI Sophie Myriam

Maître de Conférences des Universités : Mme RAYBAUD Hélène

Maître de Conférences des Universités : Mme VINCENT-BUGNAS Séverine

Maître de Conférences des Universités : Mme VOHA Christine

Assistant Hospitalier Universitaire : M. BORIE Gwenaël

Assistant Hospitalier Universitaire : M. CHARBIT Mathieu

Assistant Hospitalier Universitaire : Mme FISTES Elene-Maria

58^{ème} section : REHABILITATION ORALE

Sous-section 01 : DENTISTERIE RESTAURATRICE, ENDODONTIE, PROTHESES, FONCTION-DYSFONCTION, IMAGERIE, BIOMATERIAUX

Professeur des Universités : Mme BERTRAND Marie-France

Professeur des Universités : M. BOLLA Marc

Professeur des Universités : Mme LASSAUZAY Claire

Professeur des Universités : M. MAHLER Patrick

Professeur des Universités : M. MEDIONI Etienne

Professeur Emérite : M. ROCCA Jean-Paul

Maître de Conférences des Universités : M. ALLARD Yves

Maître de Conférences des Universités : Mme BRULAT-BOUCHARD Nathalie

Maître de Conférences des Universités : M. CEINOS Romain

Maître de Conférences des Universités : Mme EHRMANN Elodie

Maître de Conférences des Universités : M. LAPLANCHE Olivier

Maître de Conférences des Universités : M. LEFORESTIER Eric

Maître de Conférences des Universités : Mme POUYSSEGUR-ROUGIER Valérie

Assistant Hospitalier Universitaire : Mme AZAN Cindy

Assistant Hospitalier Universitaire : Mme DEMARTY Laure

Assistant Hospitalier Universitaire : Mr LAMBERT Gary

Assistant Hospitalier Universitaire : M. MORKOWSKI-GEMMI Thomas

Assistant Hospitalier Universitaire : M. PARNOT Maximilien

Assistant Hospitalier Universitaire : Mme PETITTI-MASSIERA Marine

Assistant Hospitalier Universitaire : Mme SOSTHE Anne-Laure

SOMMAIRE :

INTRODUCTION	3
1 LES OBJECTIFS D'UNE RESTAURATION DU POINT DE CONTACT	4
1.1 L'anatomie et les principes biologiques du point de contact	4
1.1.1 Les tissus durs : histologie et anatomie	4
1.1.1.1 Rappel sur l'émail et la dentine	4
1.1.1.2 Le point de contact interdentaire (PCI)	5
1.1.1.2.1 Point ou Surface de contact	5
1.1.1.2.2 Localisation du point de contact	5
1.1.1.2.3 Les différentes formes du point de contact : <i>en fonction de la localisation sur l'arcade</i>	5
1.1.1.2.4 Rôles du point de contact :	6
1.1.1.2.5 La <i>force</i> du point de contact	7
1.1.1.3 Les embrasures	8
1.1.1.4 Rappel anatomique de la face occlusale et proximale des prémolaires et molaires.	8
1.1.1.4.1 Règles générales	8
1.1.1.4.2 Anatomie occlusale	9
1.1.1.4.3 Anatomie proximale	9
1.1.1.5 Un point sur l'occlusion	10
1.1.2 Les tissus mous	10
1.1.2.1 La papille interdentaire	10
1.1.2.2 L'espace biologique	11
1.2 La perte du point de contact	11
1.2.1.1 Lésion carieuse primaire	11
1.2.1.2 Lésion carieuse secondaire	12
1.2.1.3 Maladie parodontale	12
1.2.1.4 Malposition dentaire	12
1.2.1.5 Diastème	12
1.2.1.6 Le vieillissement physiologique	12
1.2.1.7 Para fonction : traumatismes occlusaux	12
1.3 Les échecs des restaurations du Site 2	13
1.3.1 Dommages provoqués sur les dents adjacentes pendant les préparations.	13
1.3.2 Aide à l'évaluation des restaurations	13
1.3.2.1 Les critères de Rydge : évaluation d'une restauration	13
1.3.2.2 Les critères FDI	13
1.3.2.3 Les mesures du point de contact	13
1.3.3 Non respect des limites	14
1.3.4 Sous contour / Sur contour	14
1.3.5 Point de contact trop serré	14
1.3.6 Absence du point de contact	14
1.3.7 Les défauts de reconstruction	15
1.3.7.1 Du contour proximal	15
1.3.7.1 De la crête marginale	15
2 INSTRUMENTATION PERMETTANT LA RESTAURATION DU POINT DE CONTACT	16
2.1 Les critères à prendre en compte	16
2.2 Le système matriciel	16
2.2.1 Historique	16
2.2.2 Constitution d'un système matriciel	17
2.2.3 Le système circulaire	18
2.2.3.1 Composition du système circulaire	18

2.2.3.2	Le système circulaire auto porté	19
2.2.3.3	Le système circulaire nécessitant un porte-matrice	21
2.2.3.4	Les bandes matricielles circulaires	21
2.2.3.1	Les inconvénients et avantages du système de matrice circulaire :	23
2.2.3.1.1	Inconvénients	23
2.2.3.1.2	Avantages	23
2.2.4	Le système sectoriel	23
2.2.4.1	Les bandes : différentes formes, différents matériaux	24
2.2.4.1.1	Traditionnelle	24
2.2.4.1.2	Nouvelles technologies	25
2.2.4.2	Les systèmes de maintien intégrés	26
2.2.4.3	Les anneaux de séparation	27
2.2.5	Le système personnalisé : Custom Rings	35
2.3	Une matrice non amovible pour une réhabilitation en composite	35
2.4	Les inserts céramiques	37
2.5	Les cônes de bois	37
2.5.1	Généralités	37
2.5.2	Avantages et inconvénients des premières générations de cônes	38
2.5.3	L'évolution des cônes en bois	39
2.5.4	Cahier des charges des cônes de séparation	39
2.5.5	Classification	39
2.5.6	Le pre wedging, qu'est que c'est ?	40
2.5.7	Les cônes modernes	40
2.6	Instruments spécifiques à la restauration de Site 2	43
2.6.1	Façonner la matrice	43
2.6.2	La mise en place de la matrice	43
2.6.3	Les instruments de restaurations en composite	44
3	CAS CLINIQUE : STEP-BY STEP (OPERATRICE : Mlle IZARIE C., SUPERVISEUR DR. CEINOS R.)	48
	CONCLUSION	49
	BIBLIOGRAPHIE	51
	TABLE DES TABLEAUX ET FIGURES	55

INTRODUCTION

La perte tissulaire engendrée par la lésion carieuse (4,5% des faces proximales sont contaminées entre l'âge de 13 et 15 ans et quasiment 3% entre 20 et 27 ans) conjointement à d'autres phénomènes (usure, maladie parodontale...) aboutissent à la dégradation des surfaces proximales dentaires. Aux Etats Unis, une étude dirigée par Lynch et al en 2011 démontre que l'utilisation de résine composite a dépassé celle de l'amalgame (1). Alors que l'amalgame (contenu de ses propriétés de condensation et d'expansion) permet de restaurer plus aisément une forme de contour et un point de contact serré (2) la restauration de l'anatomie proximale en composite présentent de nombreux obstacles. Le plus fastidieux étant celui d'obtenir une séparation similaire ou supérieure à l'épaisseur de la matrice, qui permettra de coffrer la résine composite pendant la restauration, afin de retrouver un contact une fois le système retiré. Ce concept fut pour la première fois évoqué en 1830.

Le praticien se retrouve fréquemment confronté dans son exercice à restaurer par méthode directe les cavités de Site 2 (Classification Mount-Hume modifiée, Lasfargues JJ 1999) (3). Les points de contact jouent un rôle primordial dans le système stomatognathique. Leur défaillance peut provoquer de nombreuses conséquences néfastes pour les tissus durs de la dent et pour les tissus parodontaux allant du simple tassement alimentaire à une alvéolyse osseuse verticale ou à la migration dentaire.

Des connaissances en anatomie et histologie dentaire sont essentielles. L'enjeu est de restaurer un contact interdentaire dans le respect des critères morphologiques et fonctionnels de la dent pour que celle ci puisse continuer de jouer le rôle qui lui a été donné. Depuis maintenant deux décennies, les firmes laboratoires dentaires ont un regain d'intérêt pour apporter au praticien une instrumentation pertinente dans la résolution des restaurations proximales dentaires. C'est dans ce contexte que le choix du système matriciel et la technique de séparation choisis sont des facteurs de réussite à ne pas négliger.

Ce travail de thèse propose un rappel des différents critères de succès de la restauration de la surface de contact proximale dentaire postérieure et d'exposer un panorama actuel de l'instrumentation mise à la disposition du chirurgien dentiste pour y parvenir.

1 Les objectifs d'une restauration du point de contact

1.1 L'anatomie et les principes biologiques du point de contact

L'objectif d'une restauration de qualité est la reproduction *ad integrum* de l'état initial des dents, avant la destruction des tissus. La connaissance de l'anatomie dentaire reste un prérequis indispensable. Actuellement, la reconstruction à l'identique de la dent naturelle doit répondre aux critères dictés par le biomimétisme (imitation dans sa reproduction du modèle naturel). Il s'agit de l'étude histo-anatomique des tissus dont le but est précisément de reproduire et d'imiter artificiellement les procédés de la nature dans les organismes vivants. Le praticien a alors pour objectif de se rapprocher – via la voie la restauration - au plus proche du comportement physiologique de la dent naturelle. Il faut tout d'abord comprendre l'agencement des tissus minéralisés de la dent qui lui permet de résister aux contraintes appliquées (masticatoires, phoniques, thermiques...). L'ensemble du complexe émail-dentine est imité grâce à l'amélioration des protocoles de collage et des matériaux. L'objectif actuel n'est pas de créer ou recréer des restaurations de plus en plus résistantes mais plutôt des restaurations compatibles avec les propriétés biologiques et mécaniques du complexe émail-dentine.

1.1.1 Les tissus durs : histologie et anatomie

1.1.1.1 Rappel sur l'émail et la dentine

▪ L'émail :

Le point de contact interdentaire constitue la rencontre de deux surfaces amélares.

L'émail est la structure la plus minéralisée de l'organisme. Il contient seulement 5% de substances organiques et d'eau pour 95% de substances minérales. (4)

L'émail n'est pas régulier dans son organisation et présente des spécificités en fonction de sa localisation. Il est acellulaire, avasculaire et non innervé de ce fait il n'est pas considéré comme un tissu à proprement parlé mais plutôt comme une structure. Il ne possède aucune faculté de régénération et toute perte est irréversible. Avec le temps on note une perte de la surface prismatique de l'émail donnant lieu à une coloration plus ou moins marquée (incorporation d'éléments minéraux, la masse dentinaire est plus visible), une baisse de la concentration en fluorure à sa surface et une baisse de sa perméabilité. Malgré son rôle protecteur il reste vulnérable face aux attaques acides (carie, érosion) et aux fragilisations dues à l'abrasion, l'attrition, les fêlures et fractures (traumatismes occlusaux). Sa résistance mécanique est permise par son degré de minéralisation et à la complexité de son architecture interne qui lui confèrent une certaine résilience (capacité de déformation plastique). La réponse aux contraintes biomécaniques est permise grâce aux bandes d'Hunter-Schreger et aux stries de Retzius. L'émail et la dentine se rencontrent au niveau de la jonction amélo-dentinaire. Elle est capable par l'intermédiaire de gros faisceaux de fibres de collagène de dévier et empêcher la propagation des fissures de l'émail par déformation plastique mais reste vulnérable face à l'attaque carieuse(5).

▪ La dentine :

Elle se situe entre la pulpe et l'émail et fait le lien entre la couche protectrice et la partie vivante de la dent. Trois phases :

- Une phase minérale qui correspond à 70% du poids (composée de cristaux d'hydroxyapatites, de phosphates de calcium, de carbonates de calcium, de sulfates et de traces de fer. Elle a tendance à augmenter au cours de la vie.)
- Une phase organique (18%) composée de collagène de type I (93%) mais aussi de protéines telles que des phosphoprotéines et des glycoprotéines.
- De l'eau (12%) entre les cristaux d'apatite.(4)

La dentine est constituée de plusieurs couches successives correspondant à son mode de croissance pendant la dentition : des phases actives et des phases de repos.

Contrairement à l'émail la dentine est un tissu perméable. Elle est constituée de nombreux tubuli dans lesquels on retrouve les prolongements odontoblastiques. Elle est beaucoup plus sensible aux agressions mais possède le pouvoir de se protéger contrairement à l'émail.

Avec le vieillissement les odotoblastes viennent à disparaître et les tubulis se calcifient rendant la pulpe moins sensible aux agressions extérieures. Les points de contacts inter dentaires ne mettent jamais en contact deux surfaces de dentines. Elle est cependant rapidement atteinte en cas de processus carieux dans les zones proximales. (5)

1.1.1.2 Le point de contact interdentaire (PCI)

Point auquel les surfaces proximales de deux dents voisines sur la même arcade se rencontrent. Le point de contact se situe dans la partie coronaire des dents. (6,7)

1.1.1.2.1 Point ou Surface de contact

Chez les enfants le point de contact est absent avant l'âge de 6ans. C'est l'éruption de la première molaire qui va provoquer une dérive mésiale. Celle ci entraînant la rencontre des dents d'une même arcade entre elles. Les forces s'annulent au niveau du milieu incisif. Au début le contact est punctiforme mais il évoluera au fil du temps vers une conformation surfacique. (5)(6)

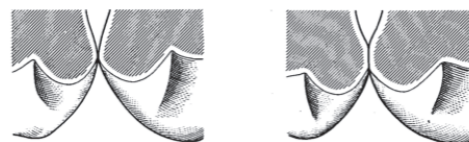


Figure 1 : coupe méso-distale des deux prémolaires maxillaires droites adjacentes. A gauche PCI à l'éruption des dents. A droite PCI quelques années après.

1.1.1.2.2 Localisation du point de contact

Sur une forme d'arcade non pathologique, le PCI se situe entre le tiers supérieur et le tiers moyen de la face proximale de la dent ou à l'intersection des surfaces concaves de la face proximale. Les PCI postérieurs mandibulaires semblent toujours se situer sur (ou tangents à) la ligne reliant la pointe cuspidienne de la cuspide vestibulaire au point cervico-mésial ou cervico- distal. (8)

Dans un plan coronaire :	Dans un plan sagittal :	Dans un plan occlusal :
<p>Figure 2 : Point de contact sur la face mésiale et distale de 15 ; Z représente les PCI constants et Zv les variables d'après Papathanassiou G 1990.</p>	<p>Figure 3 : Projection des points de contacts par des flèches sur une vue sagittale d'après Papathanassiou G 1990</p>	<p>Figure 4 : Vue occlusale des points de contact ; sur la bissectrice de l'angle formé par les embrasures d'après Papathanassiou G 1990</p>
	<p>Figure 5 : Projection des points de contact sur l'arcade mandibulaire</p>	<p>Figure 6 : Points de contact sur une vue occlusale de l'arcade mandibulaire</p>

1.1.1.2.3 Les différentes formes du point de contact : en fonction de la localisation sur l'arcade

La localisation du point de contact en fonction de la morphologie des dents peut varier de forme et de position. On note trois formes de dents : trapézoïde, rectangulaire et ovoïde.

- Si les dents sont de forme trapézoïde, le point de contact est dans une position plus vestibulaire et de forme linéaire.

- Si les dents sont de forme rectangulaire, la surface de contact est augmentée et le PCI est plutôt centré.
- Si les dents sont de formes ovoïde, le PCI est centré et prend une forme ovale. (9)

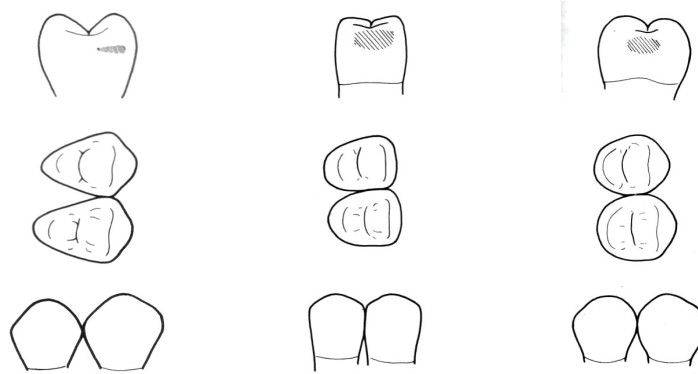


Figure 7 : Les différentes formes du point de contact: tiret, rectangulaire et ovoïde, Jagadeesh Kodithyala COLLEGE NIZAMABAD

1.1.1.2.4 Rôles du point de contact :

- Préservation de la papille interdentaire :

Le point de contact est une barrière à l'intrusion d'aliments. Ci joint le chemin des aliments lors du broyage pour éviter d'endommager le parodonte (8). Il garantit d'un parodonte inter dentaire sain. Il empêche la migration tissulaire et le développement des caries dans cette région.

La reconstruction du point de contact dans un plan coronal doit également se faire dans un plan horizontal. Sa position proposera différentes anatomies aux embrasures vestibulaire et linguale selon un plan horizontal. La défection sera alors différente et cela pourrait entraîner des lésions du parodonte d'un côté plus que de l'autre. (10)

Figure 8 : Chemin du broyage alimentaire selon Papathanassiou G., 1990

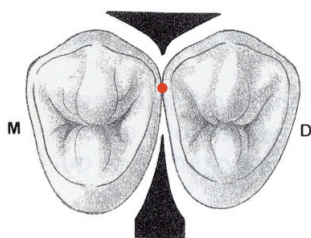
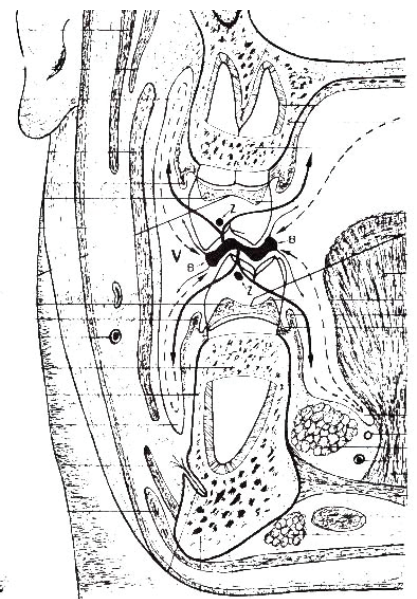


Figure 10 : Situation théorique de la zone proximale, Romerowski J 2017

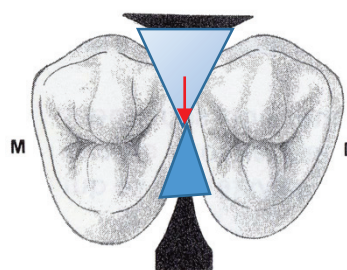


Figure 9 : Migration de la zone de contact provoquant des ouvertures linguales ou vestibulaires, Romerowski 2017

Le respect de l'espace biologique est garant d'une papille interdentaire en bonne santé.

S'il existe un minimum de distance entre la limite de la restauration et le septa osseux à respecter (espace biologique) il existe également un maximum qu'il ne faut pas dépasser. Si le point de contact est trop loin du point culminant du septa osseux alors la papille ne comblera pas l'espace interdentaire. (11)

Distance PCI - Septa	Présence de la papille
5mm	100%
6mm	50%
> 7mm	23%

Tableau 1 : Conditions d'existence de la papille

- Transmission des forces lors de la mastication :

Une étude menée par Kasahara K et al en 2000 a démontré qu'en statique il existe un espace interdentaire compris entre 3 et 21 microns. En occlusion inter maximale, ces espaces disparaissent. Pendant la mastication, le pilon (cuspidé) s'enfonce dans le mortier (fosse centrale) de la dent antagoniste, les forces sont verticales. Pour ne pas risquer d'endommager la dent et ainsi réduire les risques de fractures, les contraintes sont réparties perpendiculairement faisant intervenir le PCI et le ligament dentoalvéolaire. Les points de contact proximaux bloquent la dent et évitent les mouvements de rotation de cette dernière. Les portions proximales du ligament sont protégées des irritations contrant l'installation d'une inflammation (12). La dent descend dans son alvéole et réalisera une légère dérive vestibulo-linguale. (13) Du coté travaillant, les PCI se resserrent et le périmètre d'arcade se réduit. (14)

- Positionnement des dents lors de l'éruption

En denture temporaire, les faces distales des deuxièmes molaires homolatérales définissent un plan, dit plan terminal d'occlusion de Chapman. Le plan de Chapman (Chateau M. 1992) peut être à marche mésiale (14% des cas), plat ou à marche distale (10% des cas)(15). Il préfigure l'occlusion de Classe 1 ou 2 d'Angle en denture définitive. (Classification de E.H. Angle 1899). C'est ce plan que les 1^{ères} molaires définitives suivent lors de leur éruption via leurs PCI mésiaux.

- Une marche mésiale donnera une classe d'Angle I ou III
- Une marche distale donnera une classe d'Angle II (16)

Dans le cas d'une perte précoce de la deuxième molaire temporaire, il faudra mettre en place un mainteneur d'espace prévenant la mésialisation de la 1^{ère} molaire définitive qui cherchera un contact avec la 1^{ère} molaire temporaire (17).

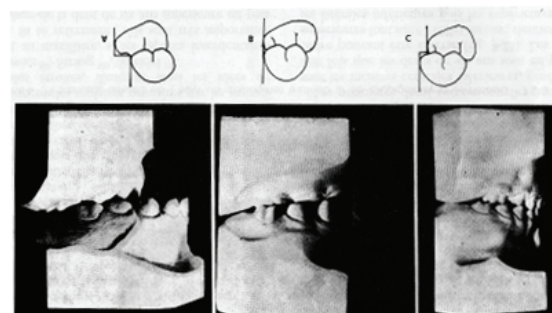


Figure 11 : Plan de Chapman mésial, droit et distal

- Maintien de la longueur d'arcade

Le point de contact est garant d'une dentition saine. Il permet de stabiliser et de maintenir l'intégrité de l'arcade dentaire. Les contacts entre les dents contre le phénomène de dérive mésiale. Il est permet le maintien du périmètre d'arcade et des longueurs interarcades.

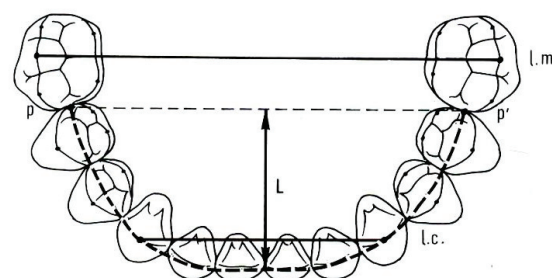


Figure 12 : Les différents points de mesure d'une arcade

- La longueur d'arcade (L) : distance mesurée à un moment donné, entre un point médian, tangent aux bords libres des incisives centrales inférieures ou supérieures et les points les plus mésiaux des premières molaires permanentes, en denture permanente. Cette mesure représente la flèche d'arcade dentaire.
- Le périmètre d'arcade dentaire (p) : mesure de la courbe passant par les points les plus mésiaux des premières molaires permanentes, le milieu de la ligne d'arcade, les pointes des canines et les bords libres des incisives.
- Dérive mésiale (mesial drift) : tendance qu'ont les dents avec l'âge à se déplacer mésialement et vers l'avant.

1.1.1.2.5 La force du point de contact

Le point de contact entre deux adjacentes peut se mesurer en Newton. C'est d'ailleurs ce qui permet de comparer les différentes restaurations suite à l'utilisation de différentes techniques. L'étude de Dörfer CE et al en 2000 a examiné la force du point de contact en fonction de plusieurs facteurs : le type de dent, sa position (maxillaire ou mandibulaire), avant et après la mastication et l'heure de la journée. (13) Les résultats ont montré que le point de contact le moins fort se situe entre la première prémolaire et la canine. Le plus fort est celui entre la deuxième prémolaire et la première molaire et que les points de contacts sont plus forts à la mandibule. Après la mastication les points de contacts sont plus forts au maxillaire (périmètre d'arcade réduit (14)) mais inchangés à la mandibule. La force de contact augmente du début de la matinée jusqu'au début d'après midi puis diminue jusqu'à la fin de journée. (13)

1.1.1.3 Les embrasures

Autour du point de contact on note des espaces interproximaux « vides » ou remplis par du tissu gingival (gencive papillaire). Ces espaces sont de formes pyramidales ayant pour sommet le point de contact. On les nomme les embrasures. Elles réduisent les forces exercées sur les dents pendant la réduction du bol alimentaire en autorisant l'échappement du bol et en évitant son immobilisation dans l'espace interdentaire. Elles assurent la stimulation gingivale et favorisent les actions naturelles et artificielles de nettoyage des surfaces dentaires et gingivales. (10) On compte 4 embrasures :

- **Embrasure cervicale (1)** : espace délimité par le point de contact, par le septum inter dentaire et latéralement par la partie apicale des faces proximales de deux dents. Son angle est aigu et son ouverture est vers le collet. Il doit former un U pour permettre une bonne hygiène.
- **Embrasure vestibulaire (2)** : espace compris entre la papille et les versants vestibulaires des faces proximales. Ouverte vers le vestibule, son angle est obtus.
- **Embrasure linguale (3)** : espace compris entre la papille inter dentaire et les versants linguaux des faces proximales. Ouverte vers la langue, son angle est aigu.
- **Embrasure occlusale (4)** : espace ménagé par la morphologie de la couronne dentaire, les versants périphériques sont les deux crêtes marginales contiguës. Ouverture vers la face occlusale et l'angle est obtus.

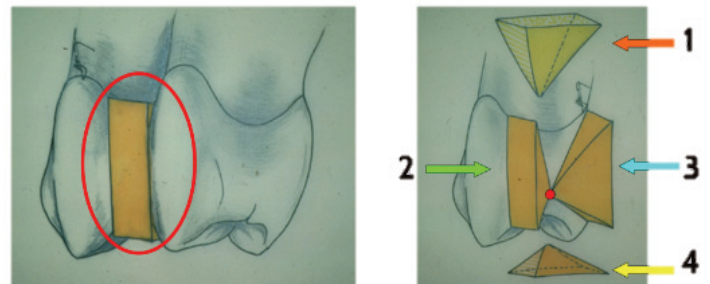


Figure 13 : Les 4 embrasures ; 1= embrasure cervicale 2= embrasure vestibulaire 3= embrasure linguale 4= embrasure occlusale, Anatomie descriptive des dents humaines chapitre 3

Règles à respecter :

- ⇒ En vue occlusale une embrasure vestibulaire est toujours plus ouverte et moins profonde qu'une embrasure linguale
- ⇒ En vue vestibulaire ou linguale, une embrasure occlusale sera toujours plus ouverte et moins haute qu'une embrasure cervicale. (18)

Loi de la symétrie des embrasures :

Sur une vue sagittale et occlusale, les lignes, dessinées par les embrasures de deux dents adjacentes, tangentes aux points de contact doivent être symétriques en elles. Cela permet un parfait écoulement du bol alimentaire de part et d'autre de la zone proximale de contact avec une énergie cinétique dégressive sur la face vestibulaire et sur la face linguale de la papille interdentaire. L'absence de symétrie devient un facteur d'agression du parodonte. (10)

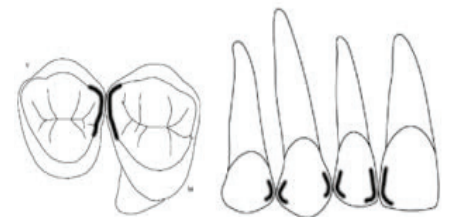


Figure 14 : Loi de symétrie des embrasures sur une vue occlusale et sagittale

1.1.1.4 Rappel anatomique de la face occlusale et proximale des prémolaires et molaires.

1.1.1.4.1 Règles générales

La forme et les dimensions coronaires : (18)(concernant les restaurations du Site 2)

- En vue vestibulaire ou linguale, le diamètre coronaire (DC) occlusal est plus important que le DC cervical. fig 15
- En vue proximale, le DC occlusal est moins important que le DC cervical. fig 16
- Les faces vestibulaires (FV) sont plus larges que des faces linguales (FL). Toutefois, il y a deux exceptions à cette règle : la première molaire maxillaire et la seconde prémolaire mandibulaire (lorsqu'elle est tri cuspidée) fig 17
- Les faces distales (FD) sont moins hautes (sens occluso-apical) que les faces mésiales (FM) et sont moins importantes dans le sens vestibulo-lingual. Les FM sont plus aplaties que les FD.(18) fig 18 et 19

Figure 15 : Diamètre coronaire occlusal supérieur au cervical	Figure 16 : Diamètre coronaire occlusal inférieur au cervical en vue proximale	Figure 17 : Face vestibulaire plus large que les faces linguales en vue occlusale	Figure 18 : Face distale moins haute que la face mésiale	Figure 19 : Face distale moins importants que la face mésiale

1.1.1.4.2 Anatomie occlusale

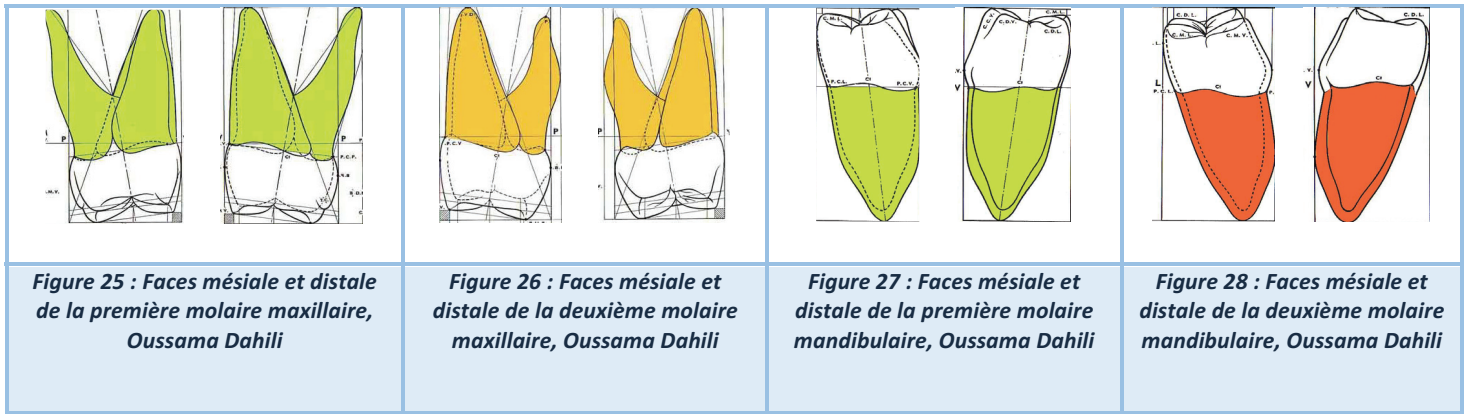
Les particularités anatomiques qui nous intéressent lors des restaurations de Site 2 sont : (10,18)

- La crête marginale : est une élévation linéaire sur la face occlusale des dents cuspidées ; elle limite les faces occlusales en mésial et en distal. Elle présente une arrête marginale qui sépare le pan mésial du pan distal.
- Les fosses marginales : elles naissent de l'intersection d'un sillon central méso distal avec une crête marginale. Un non respect de leur anatomie d'origine engendrent des complications que nous développerons subséquemment.

Figure 20 : Vue et anatomie occlusale d'une prémolaire et molaire, Anatomie descriptive de dents humaines	

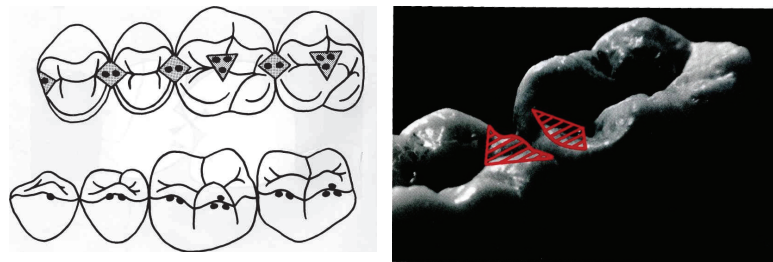
1.1.1.4.3 Anatomie proximale

LA FACE MESIALE	LA FACE DISTALE
<ul style="list-style-type: none"> • Sillon marginal mésial visible en continuité du sillon principal • Le contour vestibulaire présente une convexité cervicale prononcée (maximum dans le tiers cervical). • Légère concavité sous le PCI sinon contour convexe. • La zone de contact se situe dans le tiers médian tant dans le sens vestibulo lingual que dans le sens occluso cervical • Crête marginale parallèle au plan d'occlusion (exception de la première prémolaire mandibulaire, crête à 45°) 	<ul style="list-style-type: none"> • La zone proximale de contact est beaucoup plus centrée • Crête marginale plus haute • Surface faiblement convexe sous le point de contact (et non concave)
Figure 21 : Faces mésiale et distale de la première prémolaire maxillaire, Oussama Dahili	Figure 22 : Faces mésiale et distale de la deuxième prémolaire maxillaire, Oussama Dahili
Figure 23 : Faces mésiale et distale de la première prémolaire mandibulaire, Oussama Dahili	Figure 24 : Faces mésiale et distale de la deuxième prémolaire mandibulaire, Oussama Dahili



1.1.1.5 Un point sur l'occlusion

Les crêtes marginales servent de surface d'appui à la cuspide antagoniste. Dans le cas d'une restauration de Site 2 la crête marginale et une partie de l'anatomie des cuspides, sillons et fosses proximales peuvent être amenées à être rétablies. La dent est un organe vivant et dynamique s'adaptant à l'environnement et aux fonctions pour lesquelles elle est faite (mastication, phonétique...)(19). Malgré ce dogme, vérifier une absence du suroccclusion ou sous occlusion est indispensable (3). La connaissance des fosses et cuspides d'appuis, la localisation des contacts punctiformes au moment de l'occlusion inter arcade est un prérequis obligatoire.



Figures 29 : Points supports de l'occlusion des cuspides vestibulaires inférieures et aires d'appui supérieures. Mounir Zaghez, L'examen de l'occlusion, 2015

1.1.2 Les tissus mous

1.1.2.1 La papille interdentaire

La gencive constitue le parodonte superficiel. Dans la zone interproximale elle prend le nom de papille inter dentaire et est bordée apicalement par la crête alvéolaire, coronairement par l'aire de contact et latéralement par les faces proximales des dents adjacentes. Dans les secteurs postérieurs, les papilles sont plus aplaties que dans les secteurs antérieurs. Elles sont de formes pyramidales et présentent deux sommets : un vestibulaire et un lingual. Entre on retrouve une dépression ou un col à concavité

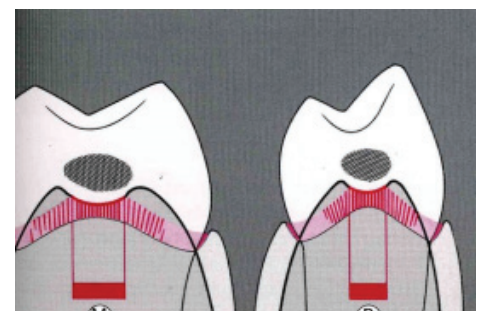


Figure 30 : Le col interdentaire d'une molaire et prémolaire, Wolff 2005

coronaire qui épouse la forme de la zone interproximale. Elle est cliniquement invisible et présente une largeur et une profondeur différentes en fonction de l'étendue de la surface de contact. Le recouvrement épithélial du col est assuré par l'épithélium jonctionnel des dents adjacentes (non kératinisé). Si le point de contact est absent, la gencive kératinisée s'étend en continu sans enfoncement dans le sens vestibulo-lingual (augmentation de l'accès pour les débris alimentaires). Sa distance vestibulo-linguale varie de 2 à 6 mm et sa distance apico-coronaire va de 0,3 à 1,5 mm. (20)

1.1.2.2 L'espace biologique

L'espace biologique est un espace gingival à respecter lors de restauration directe ou indirecte. Garant d'une bonne santé parodontale, il correspond à la hauteur de tissu mou englobant l'attache épithéliale et conjonctive. Il se situe entre le sommet de la crête gingivale et le sommet de la crête alvéolaire. Les études de Gargulio et al de 1961 donnent les mesures suivantes : (21)

- Une profondeur de sulcus de 0.69mm
- Une attache épithéliale de 0.97mm
- Une attache conjonctive de 1.07mm

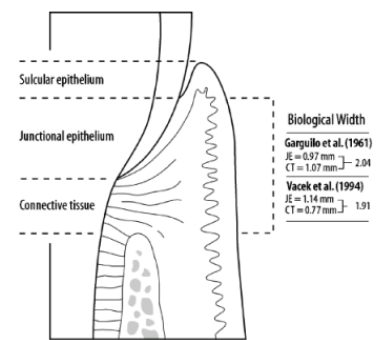


Figure 31 : L'espace biologique, Gargulio 1961

1.2 La perte du point de contact

D'après Reeh et al (1989) que la dent soit vitale ou non, plus la quantité de substance dentaire perdue est grande, plus la structure résiduelle est affaiblie et donc sujette aux fractures. Les crêtes marginales jouent un rôle fondamental dans la résistance de la dent. S'il en manque une, le cercle à la périphérie de la dent est rompu et cette discontinuité fragilise la dent (-46% de résistance). Si les deux crêtes sont perdues, le phénomène est encore plus important (-63%), les parois vestibulaire et linguale de part et d'autre de la cavité mésio-occluso-distale risquent de fléchir puis de se fracturer suite aux forces occlusales, et ceci est d'autant plus vrai que les pans restants sont fins. (22).

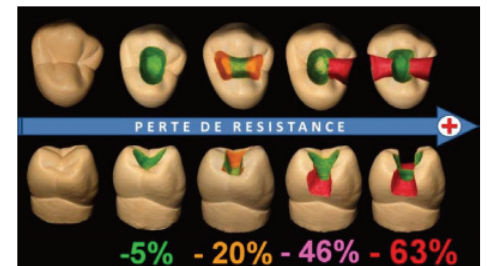


Figure 32 : Perte de la résistance en fonction de la perte tissulaire, Reeh ES 1989

Nous allons à présent faire le point sur l'absence du point de contact, dans quelle circonstance celui ci peut arriver à disparaître ou dans quel cas il n'a jamais exister.

1.2.1.1 Lésion carieuse primaire

C'est la raison principale de la perte du point de contact. Pour donner quelques chiffres, sur 100 surfaces de contact sur des individus entre 13 et 15 ans on note que 4,3 sont contaminées par une atteinte carieuse proximale. Entre 20 et 27 ans ce taux diminue à 2,7. Le passage à la vie adulte semble correspondre à une meilleure hygiène. Lors de l'adolescence ce sont les caries occlusales qui prédominent. Entre 20 et 27 ans on note autant de lésions carieuses occlusales que proximales. Le risque de développer une carie proximale est le plus élevé pendant les deux premières années suivant l'éruption de la dent. (23) Au vue de ces chiffres l'enjeu est de taille. La reconstruction d'un point de contact se fera majoritairement après une éviction carieuse. Différentes classifications permettent de diagnostiquer le site ainsi que l'importance des caries. Parmi les plus célèbres, on compte la classification de Black et la classification dite SiSta. (24)

Classification de Black 1907 : se base sur la localisation de la carie

- **Classe II** : Carie proximale des prémolaires et des molaires

Classification SiSta modifiée JJ Lasfargues 1999: se base sur la localisation et la profondeur de la carie

Le site

- **Site 2** : proximale

Le stade :

- **Stade 0** = Carie Initiale, Amélaire
- **Stade 1** = Carie qui atteint le tiers externe de la dentine
- **Stade 2** = Carie qui atteint le tiers moyen de la dentine
- **Stade 3** = Carie qui atteint le tiers interne de la dentine
- **Stade 4** = Carie qui atteint la pulpe

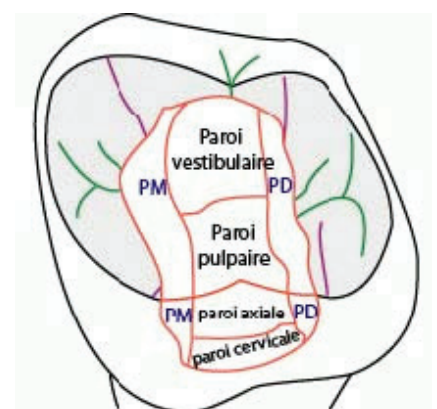


Figure 33: Anatomie d'une cavité occluso-mésiale

Après l'éviction carieuse selon une technique micro invasive (élimination uniquement des tissus infectés) on prépare une cavité occluso – proximale de qualité.

1.2.1.2 Lésion carieuse secondaire

La carie secondaire est «une lésion carieuse se développant au niveau d'un site adjacent à une restauration». D'après le dictionnaire francophone des termes d'odontologie conservatrice.

Les études épidémiologiques convergent dans leurs conclusions : la carie est la raison la plus fréquente d'une réintervention. Elle est 3,5 fois plus retrouvée sous une restauration en résine composite qu'en amalgame. (25)

1.2.1.3 Maladie parodontale

Les maladies parodontales sont des lésions à composante inflammatoire résultant d'une agression bactérienne de l'espace gingivodentaire, modulées par les facteurs immunologiques de l'hôte qui en déterminent l'évolution. De part leur système destructeur de tissus, elles sont à l'origine de déplacements, de malpositions dentaires et causent des mobilités importantes mettant en péril la pérennité du point de contact interdentaire. Elle est mesurée par le biais de l'indice de Mühlemann (Mühlemann H.R., 1950) (26).

La mobilité dentaire peut être responsable de la disparition du point de contact lui retirant ses caractéristiques : la force, la protection de la papille, la stabilisation et le maintien de l'arcade au repos, pendant les phases de mastication et de phonétique. Le calage de la dent dans son alvéole n'est alors plus assuré.

- Indice 0 : aucune mobilité décelée (ankylose)
- Indice 1 : mobilité transversale perceptible au toucher
- Indice 2 : mobilité transversale visible à l'œil nu, d'amplitude inférieure à 1 mm
- Indice 3 : mobilité transversale visible à l'œil nu, d'amplitude supérieure à 1 mm
- Indice 4 : mobilité axiale.

1.2.1.4 Malposition dentaire

La malposition dentaire peut avoir plusieurs étiologies : mauvais chemin d'éruption, traumatisme, édentement non compensé, maladie parodontale... Elle se présente sous différentes formes : égressions, ingressions, versions, rotations. Elle bouleverse la position du PCI (exemple : contact entre une face proximale et une face vestibulaire ou linguale) ou provoque son absence.

1.2.1.5 Diastème

Les diastèmes pendant la dentition lactéale de Classe I (27) relèvent d'une organisation physiologique et naturelle. Le périmètre d'arcade se rétrécit et les diastèmes disparaissent pour passer en denture définitive. Des diastèmes en denture définitive relèvent d'une dysharmonie dento-maxillaire. Les diastèmes peuvent être unique, médian, maxillaire ou mandibulaire. (27) Ils peuvent être naturels (d'origine héréditaire ou non) ou pathologiques : édentement non-compensé. Dans ces cas là, le praticien peut choisir de refermer un diastème si la situation clinique le permet.

1.2.1.6 Le vieillissement physiologique

Au fil du temps, les dents sont soumises à un lent processus de dégradation communément décrit sous le terme d'usure. L'usure est le principal facteur de changement morphologique et d'altération des dents. Il s'agit d'un phénomène multifactoriel faisant intervenir l'usure « abrasive », liée à la charge abrasive du bol alimentaire, l'usure « érosive » liée aux conditions acides de l'environnement buccal, l'usure attritive liée aux frottements dents entre dents et à l'origine de l'apparition des facettes d'abrasions et enfin, l'usure « par contraintes de fatigue biomécanique » qui accélère la perte des prismes d'émail. (28)

1.2.1.7 Para fonction : traumatismes occlusaux

Le bruxisme est un phénomène pathologique. C'est une para fonction manducatrice qui se manifeste par des serremments et des mouvements latéraux. Il provoque un phénomène d'usure qui débute sur les canines maxillaires et les incisives. Quand les guidages fonctionnels ont disparu, l'usure touche les prémolaires et les molaires. La perte tissulaire verticale peut dépasser le milieu de la couronne dentaire (avec une disparition du PCI) ce qui correspond au stade 4 de la classification proposée par Rozenzweig (1994). (29)

1.3 Les échecs des restaurations du Site 2

1.3.1 Dommages provoqués sur les dents adjacentes pendant les préparations.

En 1988 Long TD et al ont démontré que 94% des dents adjacentes aux dents préparées (pour des cavités MOD) étaient endommagées sur leur face proximale. Ces dommages sont rencontrés dans 100% des cas lors de préparations corono-périphériques. L'étude révèle que ces dommages sont dépendants de l'expérience du praticien même si aucune différence n'est notée entre un praticien expérimenté et un étudiant. Les principaux facteurs sont le manque de visibilité et d'accessibilité [30]. Les faces distales, les dents maxillaires ainsi que les dents permanentes sont les plus touchées. Les résultats ont révélé que 60% des dents adjacentes étaient endommagées selon différentes sévérités allant de la simple rayure à l'élimination complète de la couche externe de l'émail. Ces endommagements rendent la surface de la dent adjacente rugueuse et non polie (phénomène d'abrasion) contrairement à l'attrition qui est physiologique et qui donne un aspect lisse et plat à la dent. [16].

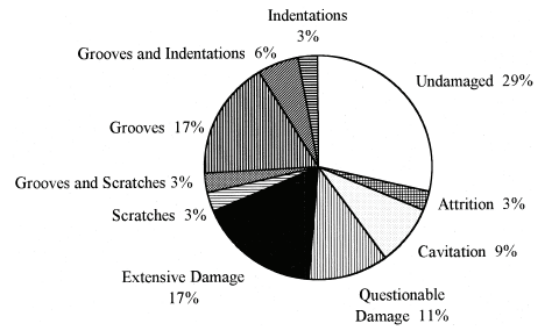


Figure 34: Analyse des dommages des surfaces adjacentes à des restaurations de Classe II

1.3.2 Aide à l'évaluation des restaurations

1.3.2.1 Les critères de Rydge : évaluation d'une restauration

En 1971 que John F CVAR et Gunnar RYGE nous offre une grille d'évaluation basée sur 5 critères permettant d'analyser une restauration existante. (32) Ces critères permettent au praticien de définir la qualité de la restauration précédente. Dans le cas d'une réintervention le praticien peut mettre en œuvre des techniques pour contrer les difficultés préalablement rencontrées et améliorer les imperfections de la restauration déjà réalisée. Ces 5 critères sont : harmonie de la teinte, décoloration marginale, forme anatomique, adaptation marginale et récurrence carieuse.

1.3.2.2 Les critères FDI

Etablis en 2008 à Stockholm, la Fédération Dentaire Internationale recommande que les chercheurs travaillant sur les matériaux de restaurations utilisent ces critères. (33) La restauration est jugée selon 16 critères rassemblés en 3 catégories : esthétique, biologique et fonctionnelle. L'opinion du patient est également prise en compte.

1.3.2.3 Les mesures du point de contact

Il existe des nombreuses méthodes pour analyser un point de contact. Ces méthodes sont principalement utilisées lors d'études visant à promouvoir une technique plutôt qu'une autre. Au cabinet l'usage de ces machines est compliqué voir impossible : la plupart des machines sont imposantes et ne permette pas une évaluation en bouche. Généralement le chirurgien évaluera la restauration en passant le fil dentaire entre les dents adjacentes et jugera subjectivement de son efficacité :

- PCI inexistant : (l'espace est ouvert) le fil dentaire passe sans retenue
- PCI cliniquement acceptable : le fil dentaire passe dans l'espace avec une retenue modérée
- PCI serré : le fil dentaire ne passe pas sans forcer (3)

L'analyse de la forme et du contour de la dent en cabinet sera alors lui totalement subjectif.

Lors d'étude scientifique la mesure du point de contact est quantifiable via les machines suivantes :

- **Strip métallique interdentaire**
- **Tooth Presser Meters**
- **Digital Tension transducer**
- **Analyse dimensionnelle en 3 dimensions**

Ces techniques permettent de mesurer la force inter-proximale mais également la friction interdentaire. Les études s'accordent à dire que le facteur le plus important sera la compétence du praticien. (3,13,19,34-38)

1.3.3 Non respect des limites

Toute agression de l'espace biologique par une reconstitution, quelle qu'elle soit, provoque une réaction inflammatoire qui entraîne une récession gingivale en présence d'un parodonte dit fin et la formation d'une poche parodontale quand l'agression est en rapport avec un parodonte dit épais. (39)

1.3.4 Sous contour / Sur contour

Le sous/sur contour d'une restauration correspond à un non alignement des limites de la dent et de la restauration qui doivent être en continuité. La différence de niveau sera sensible à la sonde.

- Si la sonde accroche dans la direction cervico-occlusale alors la restauration est en sur contour : marche de composite
- Si la sonde accroche dans la direction occluso- cervicale alors la restauration est en sous contour : marche amélaire ou cémentaire.

Le sur contour peut créer des traumatismes gingivaux en blessant la gencive papillaire. Les débris alimentaires sont également coincés entre la marche et la gencive papillaire provoquant des atteintes des tissus durs (reprise de carie) et mous (complications parodontales). Le sous contour est également responsable de la rétention de débris alimentaire entre la marche et le PCI. Lang NP et al en 1983 ont montré le développement d'une flore bactérienne responsable des gingivites dans ces espaces interproximaux présentant des défauts de type surcontour. Dans le cahier des charges d'une restauration on trouve : l'inexistence d'une limite visible ou tactile (via l'utilisation de la sonde). (32) Notons également que les matrices transparentes ont tendance à provoquer plus de surcontour que les matrices métalliques en raison de leur manque d'adaptation dans la région cervicale. Il est difficile de les adapter aux profils proximaux. (40)

1.3.5 Point de contact trop serré

Si un espace inter dentaire est trop « rempli » par du composite les difficultés seront le polissage et la finition de la restauration. L'accessibilité aux limites peut être limitée et le risque de léser la gencive devient difficilement évitable.

1.3.6 Absence du point de contact

Un point de contact ouvert peut provoquer des dégâts importants. Le bourrage alimentaire est la principale cause de ces atteintes. Le processus naturel hygiénique de la cavité buccale n'est plus actif, les aliments au lieu de suivre le chemin correct (8) s'enfoncent dans l'espace interdentaire où ils sont retenus. Les conséquences du tassement alimentaire sont les suivantes :

- Lésion carieuse
- Complication parodontale : *syndrome du septum, gingivite, parodontite verticale, abcès...*
- Halitose (19)

De nombreuses études ont démontré qu'un PCI absent était lié à des atteintes parodontales :

- Silness J. et Roynstand T. en 1984 constatent chez des adolescents de 15 ans qu'un espace ouvert est synonyme d'une plus mauvaise santé parodontale
- Jernberg G. R., Bakdash M.B. et Keenan K.M. en 1983 constate chez des adultes (dont l'âge moyen est de 47 ans) qu'une absence de contact est corrélée à une perte d'attache de 0.48 mm et une augmentation de la profondeur du sulcus de 0.27 mm.

Elles font référence à une stagnation de la plaque bactérienne retenue dans l'espace interproximal. (41,42). Dans le pire des cas celle-ci peut donner lieu à une alvéolyse osseuse. (43)(44)

1.3.7 Les défauts de reconstruction

1.3.7.1 Du contour proximal

Selon l'étude menée par le Dr Loomans B et Al. (2008), il a été démontré que la forme du contour proximal joue un rôle prépondérant sur la longévité de la restauration. Ils ont étudié la résistance à la fracture en fonction de différentes matrices : une matrice plate et une matrice incurvée. La crête marginale est soutenue par le contact entre la dent et la dent adjacente. Plus le contact sera large meilleure sera la résistance à la fracture de la restauration. Les matrices plates créent un contact punctiforme dans la partie supérieure de la face proximale. Les matrices incurvées permettent la réalisation d'une surface de contact plus large ce qui les place au dessus d'un point de vue efficacité. Il est également conclu que la fracture se fera toujours parallèle à l'axe principal de la dent (même endroit et de la même manière), peu importe la forme du profil. Une augmentation du module d'élasticité n'est pas nécessaire pour réduire le risque de fracture. (45)

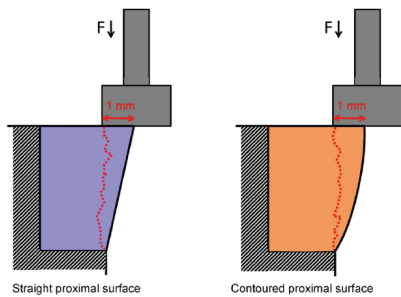


Figure 35 : Fracture selon un profil plat ou incurvé, étude du Dr Loomans B en 2008

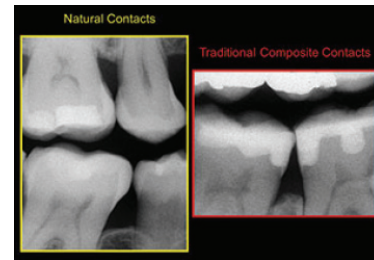


Figure 36: Radiographie rétroconaire comparant un profil proximal naturel et un profil reconstruit avec une matrice plate, David Clark 2018

1.3.7.1 De la crête marginale

<p>Figure 37 : Absence de crête marginale, Jagadeesh Kodithyala</p>	<p>Figure 38 : Crête marginale avec un embrasure occlusal exagérée, Jagadeesh Kodithyala</p>	<p>Figure 39 : Différence de hauteur des crêtes marginales, Jagadeesh Kodithyala</p>	<p>Figure 40 : Crête marginale sans aucune embrasure occlusale, Jagadeesh Kodithyala</p>
<p>Figure 41 : Crête marginale sans fosse marginale, Jagadeesh Kodithyala</p>	<p>Figure 42 : Crête marginale fine, Jagadeesh Kodithyala</p>	<p>Figure 43 : Mauvaise anatomie de la crête marginal d'un point de vue occlusal, Jagadeesh Kodithyala</p>	<p>Figure 44 : Crête marginale trop haute, Jagadeesh Kodithyala</p>

- Les défauts de restauration de la crête marginale (absence fig 37, embrasure occlusale exagérée ou absente fig 38 et 40, différence de hauteur fig39) provoquent des impactions verticales et horizontales des aliments. Elles sont la cause de sur et sous-contours provoquant la rétention d'aliments et des désagréments pour le patient.
- L'absence de fosse proximale fig 41 signifie une insuffisance de la zone de contact occlusal (avec la dent antagoniste). La dent n'a plus de guide pour trouver son chemin et les forces verticales tasseront les débris alimentaires dans l'embrasure.

- Un crête marginale fine aura une susceptibilité à la fracture augmentée *fig 42*
- Une mauvaise anatomie de la crête marginale dans le sens bucco-lingual crée des prématurités occlusales en fonction et en statique *fig 43*
- *A contrario* augmenter la hauteur de la crête ou approfondir la fosse marginale créent des interférences horizontales inexistantes à l'origine et peuvent perturber les fonctions occlusales *fig 44*

2 Instrumentation permettant la restauration du point de contact

L'instrumentation, la connaissance et l'expérience du praticien sont des facteurs conséquents lors des restaurations de Site 2. La restauration du point de contact et de la face proximale à l'identique de ce qu'ils étaient initialement est un défi technique en dentisterie opératoire.

D'après la littérature actuelle (46,47) les points clefs à respecter sont :

- Le contour proximal
- La localisation du PCI
- L'étanchéité du PCI : *ni ouvert ni trop serré*
- L'adaptation gingivale : *pour éviter la propagation de carie secondaire*

2.1 Les critères à prendre en compte

La restauration par méthode directe correspond à un nombre important d'indications dans le cadre de la restauration des surfaces de contact proximales dentaires. Il faut néanmoins bien spécifier que la pérennité de ces restaurations dépend de nombreux facteurs : (34)

- Le type de dent

Dans ce travail de thèse, nous parlerons uniquement des restaurations du point de contact sur les dents postérieures : les prémolaires et les molaires. L'anatomie de certaines dents laisse aisément comprendre que la restauration sera difficile si nous souhaitons un mimétisme parfait. La restauration exacte de la surface inter proximale, des sillons, crêtes et anfractuosités peut être difficile à obtenir. Le point de contact se situant à la hauteur de l'équateur de la dent, il faudra choisir une matrice permettant une reconstruction au plus proche de l'origine.

- L'accessibilité à notre cavité

Elle sera également garant de notre réussite. Le patient peut présenter une ouverture buccale faible. Il nous sera donc imposé d'utiliser un système matriciel facile à insérer. N'oublions pas que la stabilité de notre matériau dépendra également de la qualité de sa photo polymérisation. Le système matriciel ne doit pas empêcher la lumière de pénétrer dans la résine. Selon la facilité d'accès il nous faudra choisir entre des matrices opaques ou transparentes.

- La taille de la cavité

Le choix ne sera pas le même s'il s'agit d'une carie de Site 2 Stade 1-2, si les limites dépassent la face proximale et se prolongent sur les faces linguales et vestibulaires ou si c'est une cavité MOD.

Le matériau doit pouvoir être injecté dans les meilleures conditions et photopolymérisé selon les mêmes critères. Ceci influençant sa résistance à la flexion. Un non respect du protocole peut entraîner une défaillance de type cohésive. (45)

2.2 Le système matriciel

2.2.1 Historique

- **Qu'est ce qu'une matrice ?**

Pièce métallique, présentant un évidement, destinée à la mise en forme d'un produit par découpe, déformation plastique ou par frittage et compactage. (Fabriquées par usinage électrochimique ou forçage à chaud, les matrices sont généralement en acier chromé). (78)

'Matrice' dérive du mot latin "Mater" i. e. qui signifie mère (qui donne la forme, maternelle).

- **Quelle évolution au fil des siècles ?**

La première évocation concernant le sertissage date de 1882 (Talbot). Elle fut reprise en 1897 et 1878 par MH Webb et SH Guilford qui affirment que sans l'intervention d'un système il est impossible de récréer un profil correct (sur contour au niveau cervical et sous contour au niveau occlusal). Cette assistance mécanique pris le nom de « matrice ». Elle permet de transformer une restauration de deux ou trois faces en une restauration de 1 face (Bennett, 1885) conforme aux exigences anatomiques en évitant les débordements de matériau (Brophy 1886, Black et Boldecker en 1887). Initialement utilisée pour les restaurations en or, elle fut recommandée pour l'amalgame. La première utilisation remontrait à 1855 par Dwinelle. Mais c'est en 1871 qu'un premier prototype fut présenté par Jack : la bande en métal était coincé avec une cale en bois (du buis) entre les deux dents. Depuis la genèse de ces premiers systèmes matriciels, de nombreux procédés ont depuis vu le jour. (48), *Voici quelques exemples :*

Figure 48 : Creager matrix and retainer Figure 47 : Woodward double-screw matrix

Figure 46 : The original Jack

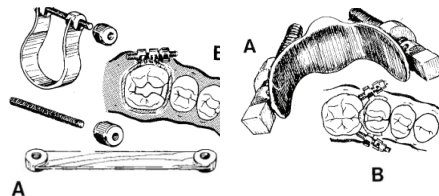
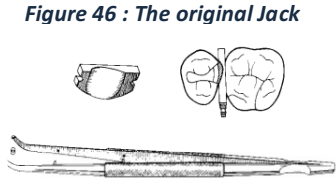


Figure 45: Abernethy matrix

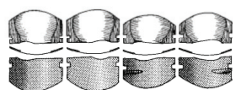
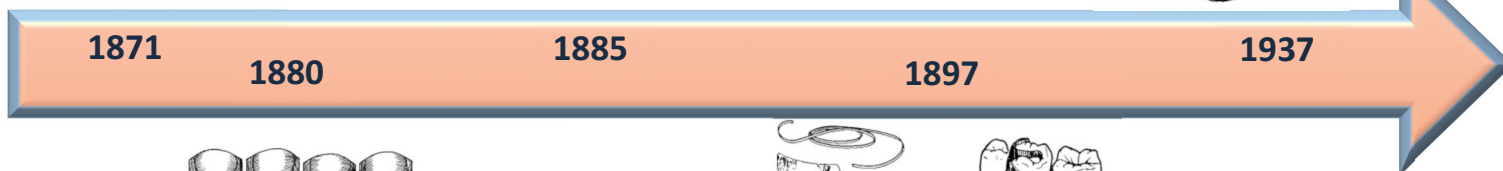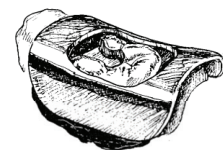


Figure 49 : Bands for the Depressed matrix (Jack Matrix)

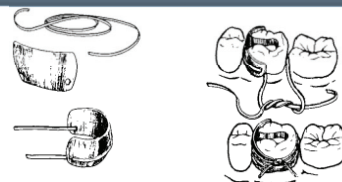


Figure 50 : Clapp tie-band matrix

Traditionnellement, la matrice fut fabriquée de manière à être métallique, fine, flexible, plate et était placée de manière circonférentielle autour de la dent. A l'origine, elle était conçue en étain, laiton et cuivre avant d'être dérivée sous forme d'acier inoxydable. (19,49)

2.2.2 Constitution d'un système matriciel

- **Une bande :** pièce métallique ou en matériau polymère utilisé pour supporter et donner la forme au matériau de restauration.
 - Différents matériaux :
 - **Métal :** Acier inoxydable : peut être stérilisé et réutilisé. Coloration et traitement possible.
 - Stable
 - Malléable
 - **Plastique :** usage unique
 - **Opaque ou de couleur :** permet de différencier le composite de la matrice. C'est une aide visuelle qui permet d'augmenter le contraste avec le matériau de restauration.
 - **Transparente :** permet une insolation lumineuse à travers la matrice lors de la phase de photopolymérisation
 - Différentes hauteurs :

En fonction de la cavité préparée et de la dimension de la dent. Au niveau de son positionnement la matrice doit dépasser la crête marginale de 1-2mm et descendre d'au moins 1mm en dessous de la limite gingivale.

- Différentes épaisseurs :

L'épaisseur traditionnelle d'une bande matricielle varie entre 0,004mm et 0,002mm. On trouve actuellement des matrices d'une épaisseur de : 0,0015 voir de 0,001. Il existe même des matrices de 0,0015 dont un segment est de 0,0004 situé dans la zone de contact à reconstituer. Plus l'épaisseur de la matrice est faible plus le point de contact sera intime.

- Différentes formes

Il existe de nombreuses formes de matrices. Elles seront détaillées ultérieurement en fonction du système auquel elles appartiennent : circulaire ou sectorielle.

- **Un système de maintien :** permet de maintenir la bande dans sa position choisie.
- **Un système « séparateur » :** pour compenser l'épaisseur de la matrice il est impératif de créer un espace entre les faces proximales des dents adjacentes afin de ne pas créer un PCI défaillant avec toutes les conséquences que cela peut engendrer (*détaillées précédemment*) et un contour de la face proximale reconstruite de forme inappropriée. La matrice par manque de séparation se retrouve déformée par la crête marginale de la dent adjacente. Chuang S F et al le démontrent dans leur étude en 2010. (35)

Un élargissement de l'espace inter dentaire est créé via les deux procédés suivants :

- Mises-en place d'un **cône**
- Mises-en place d'une **bague de séparation**

Objectifs du système matriciel :	
1.	Remplacer le mur proximal manquant
2.	Permettre la condensation du matériau et son compactage (<i>en présence d'un biomatériau compactable</i>)
3.	Former un contact avec la dent adjacente
4.	Prévenir du surplomb au niveau cervical
5.	Maintenir en place pendant la prise du matériau

Tableau 2 : Objectifs du système matriciel

Plusieurs classifications sont possibles :

En fonction du contour anatomique	Anatomique
	Non anatomique
En fonction du matériau	Métal
	Cuivre
	Laiton
	Plastic
En fonction du système de maintien	Avec système de maintien intégrée : autoportée
	Sans système de maintien
En fonction de sa position	Circulaire
	Sectorielle

Tableau 3 : Classification des systèmes matriciels

2.2.3 Le système circulaire

2.2.3.1 Composition du système circulaire

- Une bande matricielle
- Un système de maintien :
 - Auto-porté
 - Porte matrice

2.2.3.2 Le système circulaire auto porté

Le système de maintien est déjà intégré. Il existe de multiples ingénieries : engrenage, enroulement, coulissement.

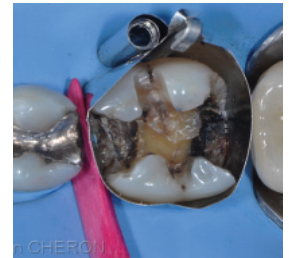Automatrix (Dentsply Sirona, York)

Développé en 1972, il s'agit d'un des plus vieux modèles existants encore sur le marché. La bande matricielle est placée autour de la dent. A l'aide d'un stylet (similaire aux instruments des horlogers) on enroule la matrice autour d'elle-même. Le diamètre est diminué ce qui ajuste la matrice au contour de la dent. L'utilisation d'un cône est fortement recommandée. Un deuxième instrument est nécessaire à sa désinsertion (mixte entre un ciseau et une pince) avec lequel on coupe la partie supérieure du loquet de serrage. Elle n'est plus maintenue et peut être retirée de manière angulaire. Le kit de l'auto matrix contient des bandes de différentes hauteurs et les deux instruments. Il est possible de mettre en place un anneau de séparation augmentant la qualité du contact d'après Raza Khan F. et al (étude menée en 2013)

Indications : à l'origine restauration à l'amalgame mais actuellement restauration en composite en cas de restaurations volumineuses MOD pour les molaires permanentes

Avantages : facile à utiliser, augmente la visibilité et application rapide, absence d'effet de levier

Inconvénients : bande plate, difficile à brunir et à plaquer, ne donne pas des profils proximaux corrects, nécessite un instrument d'application



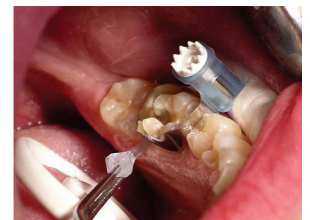Maximat Plus (Polydentia, Suisse)

Son instrument de fixation est en polymère high-tech et acier inoxydable. De la même manière que l'automatrix, elle est placée autour de la dent et un système de serrage permet de l'adapter au contour. Elle se resserre via un système d'engrenage. Après avoir fixé la matrice, l'instrument de serrage est retiré et seul le cylindre reste dans la cavité buccale. Maximat Plus élimine l'effet de levier produit par un porte-matrice conventionnel et la déformation de la surface interproximale de la matrice.

Indication : restauration de Site 2 et Stade avancé 2-3

Avantage : application simple et rapide, possible de serrer d'une seule main, bonne visibilité, absence d'effet de levier, instrument ergonomique

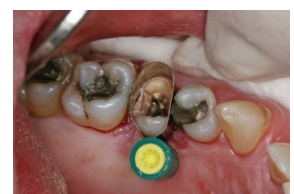Inconvénient : bande plate, difficile à brunir et à plaquer, profils proximaux incorrects



ReelMatrix (Garisson, Spring Lake)

Ce système est similaire au précédent. Une matrice maintenue par un cylindre est placée autour de la dent et se resserre via un instrument spécifique. Dans ce cas l'ingénierie du système fait référence à un « tourne vis ». La matrice s'enroule autour du tuteur de serrage au sein du cylindre. Sa fiche descriptive met en avant ces 3 avantages (les « 3 Reels ») qui sont : *Reel Easy* : facile d'utilisation / *Reef Fast* : rapide d'utilisation / *Reel Tight* : épaisseur de matrice faible.

Ses indications, avantages et inconvénients sont similaires à ses consœurs Maximat Plus et SuperMat.



<p>SuperMat (Kerr Corporation, Orange, Californie)</p> <p>Peut être utilisé avec un bande transparente ou en acier. L'application est simple, rapide et standardisée. La bande est solidarisée à une molette permet d'agrandir ou de diminuer le diamètre du cercle dessiné par la bande (similaire au ReelMatrix)..</p> <p>Indications : cavité postérieure large Avantages : confortable pour le patient, bonne visibilité, existe en métal et plastique transparent, donne une anatomie proximal correcte et un contact serré. Inconvénients : pince de serrage nécessaire, PCI léger</p>	
<p>Metafix (Kerr Corporation, Orange, Californie)</p> <p>Elle est considérée comme une matrice « tout-en-un ». Il y a un système intégré de serrage (coulissant) et d'ouverture (disloquement) permettant une mise en place et une dépose facilitées. La bande de matrice annulaire présente une épaisseur de 0,038mm. D'un point de vue technique la matrice a une forme galbée pour la création d'un point de contact optimal. Son design anatomique permet une meilleure adaptation cervicale en fonction de la profondeur de la cavité</p> <p>Lucifix (Kerr Corporation, Orange, Californie) Même principe que la matrice Metafix à l'exception faite que la bande en contact avec la dent est en plastique bleue ou transparente. La couleur bleue est usitée afin de créer un meilleur contraste avec les tissus dentaires. Elle permet un meilleur contrôle visuel pendant l'application du composite.</p> <p>Indications : restauration de cavité de grande étendue : MOD Avantages : facile d'utilisation et de désinsertion Inconvénients : profil proximale plat</p>	
<p>Omni Matrix (Ultradent)</p> <p>Matrice solidarisée à un manche dans lequel est inséré un système de serrage. On place la boucle autour de la dent et on resserre avec l'embout de couleur situé à l'extrémité.</p> <p>Indications : Cavité MOD, dent terminale sur l'arcade Avantages : facile d'utilisation, permet de bien s'adapter avec le système de serrage, effet de levier réduit car le manche est en plastique léger Inconvénients : difficile à placer avec le champ opératoire et le crampon dans le cas de dent terminale, profil restauré plat, usage unique</p>	

Tableau 4 : Les systèmes circulaires autoportés

2.2.3.3 Le système circulaire nécessitant un porte-matrice

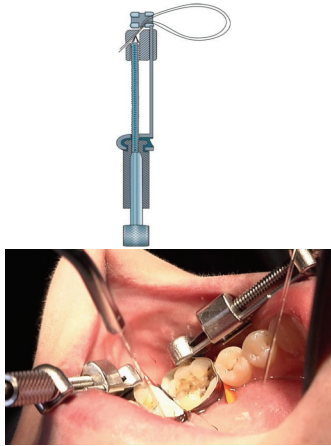


<p>Tofflemire</p> <p>Une bande matricielle est insérée dans les mors du porte matrice. On place ensuite la matrice autour de la dent et on resserre la vis.</p> <p>Indications : atteinte de Site 2 et de Site 1 avec extension en vestibulaire ou linguale, cavité Mésio-Occluso-Distale, initialement pour des restaurations à l'amalgame</p> <p>Avantages : s'adapte à différentes bandes matricielles, peu onéreuse</p> <p>Inconvénients : système très encombrant en bouche, manque d'ergonomie, mauvais accès à la cavité par son occupation dans le vestibule, effet de levier dû à son poids faisant basculer la matrice mésialement et pouvant créer des contacts ouverts, création de PCI trop occlusal au niveau de la crête marginale rendant la restauration plus susceptible à la fracture (45) et créant un espace inter dentaire très ouvert. (6)</p>	
<p>Ivory numéro 1 (Heraus Kulzer, Inc, Armonk New York)</p> <p>Les premières matrices Ivory datent de 1890. On note une quinzaine de systèmes développées. Ivory 1 et 9 sont celles ayant connu le plus de popularité. Pour ce système des matrices perforés au niveau des replis linguaux et vestibulaires sont nécessaires. Ce porte matrice viendra pincer la bande pour la maintenir. On resserre ensuite la vis pour obtenir de la stabilité. Il est possible d'ajouter un cône. Nous pouvons considérer ce système comme mixte. La bande matricielle ne fait pas le tour complet de la dent.</p> <p>Indication : restaurer des cavités de Site 2 unilatérale lorsque que le contact de la dent adjacente est faible.</p> <p>Inconvénient : encombrement buccal</p>	
<p>Ivory numéro 8 (Heraus Kulzer, Inc, Armonk New York)</p> <p>Système similaire à Tofflemire bien qu'il ait été développé avant.</p> <p>Indication : restauration des cavités de Classe II uni proximal ou bi proximal (MOD)</p>	

Tableau 5 : Systèmes matriciels circonférentiels avec porte matrice

2.2.3.4 Les bandes matricielles circulaires

- Plats à découper fig 51

En acier ou transparentes ces bandes ont l'avantage de pouvoir être découpées sur-mesure et s'adaptent à des nombreux systèmes circulaires.

- Plats en forme de « Boomerang » en acier ou plastique transparente fig 52 et 53

Pour qu'une matrice circulaire puisse être adaptée dans la zone cervicale de la cavité de restauration il faut que la bande matricielle une fois en forme de cercle préfigure une section de cône avec une base dont le diamètre est inférieur à celui de la deuxième base. Une extrémité doit être moins large que l'autre pour s'adapter à la forme non cylindrique d'une dent. Les formes de boomerang répondent à cette problématique.

- **Bombées et préformées en acier (ConvexiTy) ou transparente (Polydentia) ou bleue (Blue Cure-Thru® Matrix Bands – épaisseur : 0,075mm) fig 55 et 56**

Les bandes transparentes sont recommandées pour permettre une photopolymérisation au plus près du composite. Cependant elles sont nettement moins flexibles, plus épaisses et empêchent l'insertion aisée du cône interdentaire.

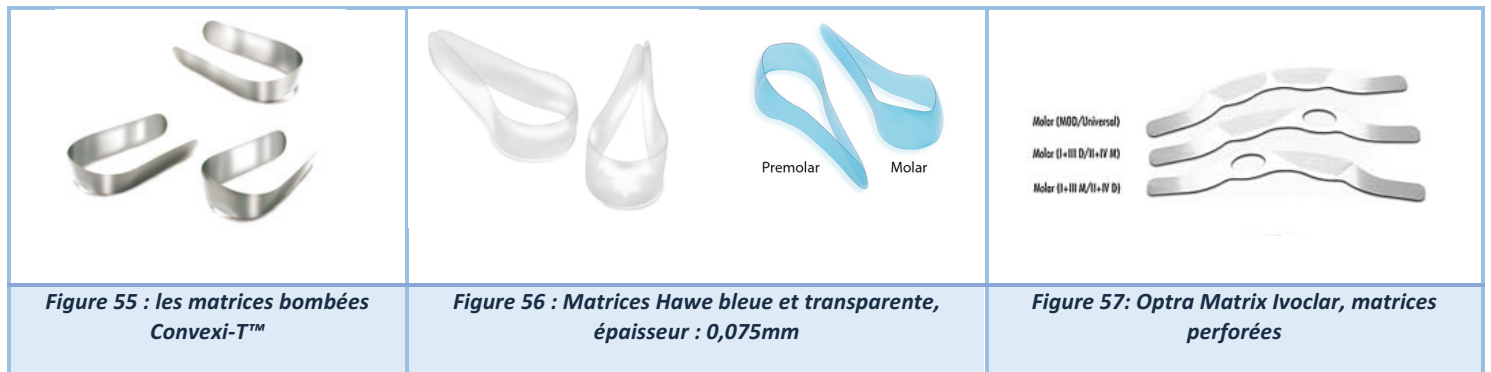
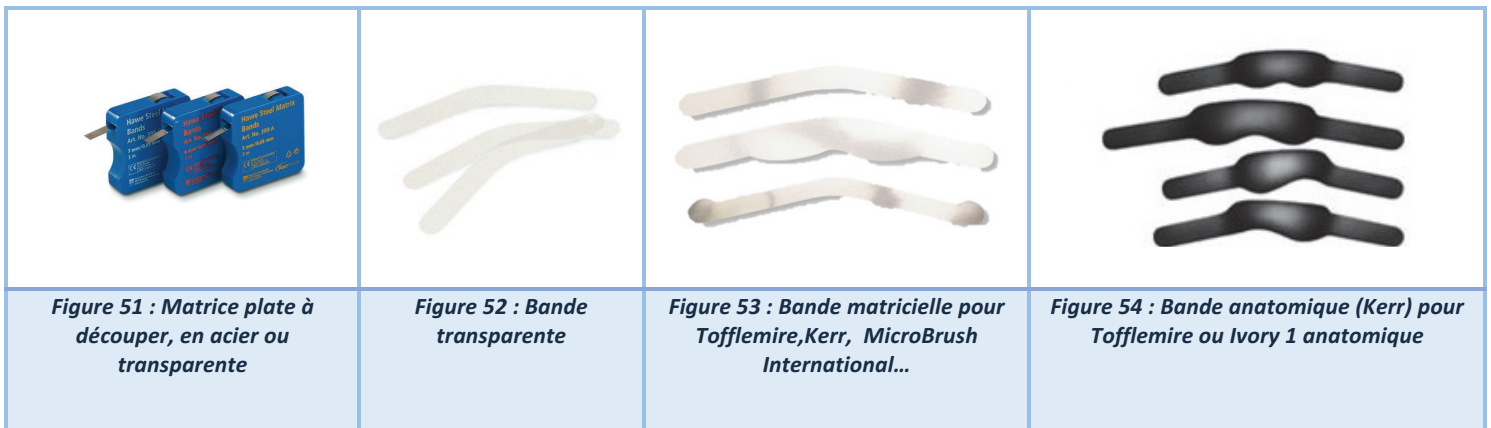
- **Anatomiques : fig 54**

Un des inconvénients majeur retrouvé régulièrement dans la littérature est l'aspect plat que la bande matricielle donne à la forme de la dent. (35). Ces matrices ont une épaisseur de 0,045mm

- **Perforé : OptraMatrix (Ivoclar, Saint Jorioz) fig 57**

Cette matrice circulaire existe en 6 formes pour une adaptation à toute situation clinique. Elle comporte deux particularités :

- 1) Elle est plus fine (0,001mm) sur une portion que le reste de la bande : espace réduit
- 2) Elle est fenestré de « l'autre coté », on garde le contact sur l'autre face proximale de la dent.
Exemple : c'est la face mésiale qu'il faut reconstruire => on placera la portion de 0,001 mm sur la face mésiale et la fenêtré sera placé en regard de la face distale.



2.2.3.1 Les inconvénients et avantages du système de matrice circulaire :

2.2.3.1.1 Inconvénients

- **Le push-pull effect**

La matrice est repoussée vers l'intérieur de la cavité au moment du serrage de la matrice pouvant provoquer une anatomie proximale presque concave. Pour contrer cet effet on desserre le porte matrice.

- **Un point de contact trop occlusal**

Avec le temps le phénomène d'usure intervient et le point de contact situé dans la zone de rencontre des faces occlusales et proximales disparaît par perte de hauteur de la dent. Ceci entrainera un espace entre les dents et potentiellement une fracture prématurée de la crête en composite (45)(50)(51)

- **L'encombrement buccal et l'effet de levier**

Ces défauts concernent uniquement les systèmes nécessitant un porte matrice.

- **Un contour proximale plat**

En 2011, Shu Feng Chuang et al étudient la morphologie des restaurations de Site 2 via une analyse 3D. Ils démontrent que les matrices circonférentielles donnent un profil plat en comparaison aux systèmes sectorielles. Il existe à présent des matrices circulaires incurvées/anatomiques en mesure de donner de meilleurs résultats. (35)

- **Des points de contacts trop faibles ou inexistant**

Les systèmes de matrices circulaires sont responsables de PCI légers (36)(35). Loomans et al en 2006 misent sur la « correction naturelle » pour que les points de contact se resserrent avec le temps (37). Un cas clinique présenté par M. G. Brackett et al en 2006 montre que l'utilisation d'une matrice circonférentielle couplée à un anneau de séparation peut donner de meilleurs résultats concernant l'étanchéité du PCI. (52)

- **Une restauration en sur contour**

Durr-E-Sadaf et al en 2018 ont prouvé que les matrices sont plus sujettes à des restaurations en sur-contour par rapport aux matrices sectorielles (53)

2.2.3.1.2 Avantages

L'avantage principale de la matrice circulaire réside dans la résolution facilitée **des restaurations de trois faces ou plus** (cavité Mésio-Occluso-Distale). D'autre part, ce type de système matriciel trouve sa pleine indication **en cas d'absence de dent adjacente contigüe à la restauration** (ex : face distale d'une dent de sagesse ou face distale d'une deuxième molaire en l'absence de dent de sagesse). Cependant une étude menée par Wirshing E. et al en 2010 établit qu'il n'y a pas de différence significative entre l'utilisation d'une matrice circulaire et une matrice sectorielle pour des restaurations de 3 faces. (54)

2.2.4 Le système sectoriel

Le système matriciel sectoriel développé depuis 1986 permet de restaurer les cavités de taille réduite Site 2 Stade 1-2. Elles font suite aux demandes des praticiens qui se tournaient vers des techniques de micro dentisterie. (1,55). La matrice sectorielle permet de reconstruire le bombé de la zone proximale assurant un PCI plus large et mieux soutenu. Elles seront généralement utilisées quand les bords linguaux et vestibulaires ne seront pas touchés ou peu lors de l'éviction carieuse.

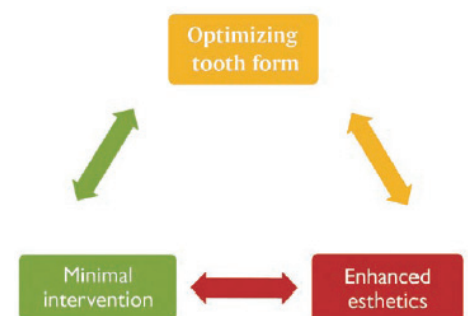
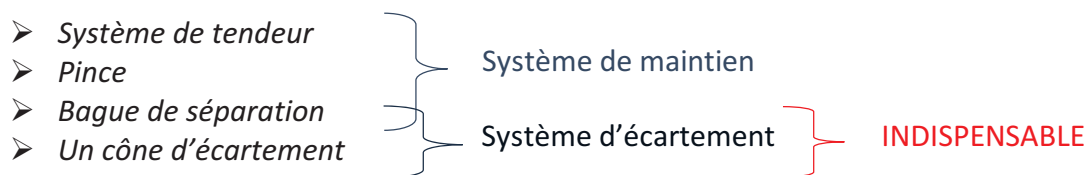


Figure 58 : Triade de la dentisterie conservatrice moderne, Ramya Raghu, Journal of conservatrice Dentistry, 2011

La bande matricielle du système sectorielle est une « petite bande » permettant de sertir qu'un tiers de la dent dans la zone à restaurer. Dans sa conception initiale la matrice sectorielle présentait le défaut d'être de taille trop réduite en hauteur (*à la fin des restaurations leur bord supérieur se situait au niveau du point de contact ne laissant aucune marge pour désinsérer la matrice*). De plus les bords latéraux étaient froissés par la bague de séparation. Elles étaient particulièrement difficiles à retirer et provoquer souvent des lacérations gingivales. Il a fallu développer des matrices plus hautes et plus rigides tout en gardant une épaisseur minimale. Leur principal défaut, contenu de la faible épaisseur, est leur déformation rapide sous la pression. Il est impératif de pouvoir mettre en place la matrice sans pression pour ne pas que sa forme soit modifiée une fois installée dans l'espace interdentaire. Les segments débordants lingual et vestibulaire doivent être de même longueur pour assurer le bon positionnement de la matrice (56).

Le système sectoriel est constitué de :

- Une bande matricielle **sectorielle**
- Un système de **maintien** : *permet de plaquer la matrice sur les faces vestibulaires et linguales (intégré à la matrice ou non).*
- OU un système de **séparation** :
 - Une bague de séparation : *anneau non fermé et dont les bords limites sont verticaux épousant la forme de la dent.*
 - Un cône qui est parfois déjà intégré à la matrice.



2.2.4.1 Les bandes : différentes formes, différents matériaux

2.2.4.1.1 Traditionnelle

- **Matrice droite et plate à découper** :

Ces matrices ont préalablement été citées dans les matrices circulaires. On peut également les utiliser en matrice sectorielle même si ce n'est pas leur indication première.

- **Matrice incurvée en forme de U** : *fig 60*






Elles prennent la forme de la face vestibulaire et de la face linguale des dents mais restent dans un seul plan (57). En acier classique ou bleu pour donner un meilleur contraste ou transparente.

- **Matrice bombée en forme d'haricot** (en 3D) : *fig 61*

Elles dessinent parfaitement le profil original proximal des dents. Plus le profil se rapproche de la réalité plus le contact sera fort (*restauration du visuel et de la mécanique dentaire*) et confortable. Permettant un repositionnement du point de contact plus apical (=naturel) comparé aux matrices plates

- **Matrice anatomique bombée** : *fig 62 et 63*

Avec une épaisseur : 0,03mm et une forme anatomique elles reproduisent parfaitement la face proximale de la dent.

		
<p>Figure 59 : bande matricielle plate à découper en acier ou transparente</p>	<p>Figure 60: LumiContrast by Polydentia</p>	<p>Figure 61 : QuickMat (Polydentia)</p>
		
<p>Figure 62 : Matrice (Bioclear, Tacoma)</p>		<p>Figure 63: Matrice anatomique Polydentia</p>

2.2.4.1.2 Nouvelles technologies

- **Matrice fenestrée**

Il ne s'agit pas d'une nouveauté de forme mais de constitution. Cette matrice développée par Triodent est en plastique transparent opaque mais possède les avantages d'une matrice métallique dont la malléabilité.

Elle est perforée de centaines de petites fenêtres remplies de résine (qui n'accrochent pas au composite). Ceci permettant au faisceau d'atteindre les zones les plus profondes du composite. Elle existe en trois tailles dont une extension sous-gingivale si besoin.

Indication : Cavité profonde et utilisation de composite Bulk

- Parmi ces matrices on retrouve **Clear Metal Matrix** (Ultradent Product, Inc) *fig 64*

- **Matrice Bi-couches**

Notons que les résines composites peuvent contenir des agents de liaison avec le métal. Quand on réalise une restauration de Site 2 il arrive que le métal adhère au composite et qu'il soit difficile de retirer la matrice. Ce qui fait la différence de ces matrices est la couche non rétentive (non métallique) sur leur face concave. Ce type de matrice en dépend de cette double couche présente malgré tout une épaisseur ultra fine de 0,001mm. Elles présentent également une extension gingivale et leur forme est particulièrement incurvée dans la zone de la crête marginale.

- On retrouve ces matrices chez Garisson : **Slick Bands** ou chez Microbrush International : **Contact Pro SmartBands Coated** *fig 65 et 66*

- **Matrice Double force** (Clinicians Choice, Mitford) *fig 67*

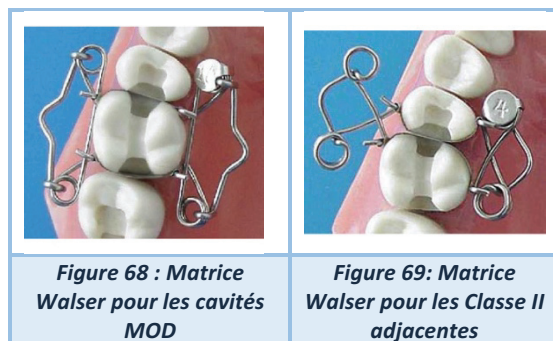
Ces bandes matricielles à double force existent dans trois hauteurs : 4,5 mm, 5,5 mm, 6,5 mm pour s'adapter à différentes tailles de préparations inter-proximales. En acier inoxydable profilées, elles sont placées à l'aide d'une pince perforatrice qui saisit et perfore la languette occlusale pour une mise en place sûre. Une fois que la restauration est durcie, la même pince punch peut être par la suite placé n'importe où sur la bande matricielle pour faciliter la désinsertion. Elle englobe plus largement que les autres matrices les faces vestibulaires et linguales de la dent et présente un galbe en regard de la crête marginale réduisant les étapes de finitions.

<p>Figure 64 : Clear Metal matrix (Ultradent)</p>	<p>Figure 65 : Contact Pro SmartBands Coated (Microbrush International)</p>	<p>Figure 66 : Bande bicouche Slick Bands (Garisson, Spring Lake)</p>	<p>Figure 67 : Dual Force matrice, les bords vestibulaires et linguaux sont beaucoup plus prolongés</p>

2.2.4.2 Les systèmes de maintien intégrés

- **Matrice Walser** (Walser, Radolfzell Baden Wurttembe, Allemagne)

Cette matrice sectorielle est auto portée. Elle est considérée comme mixte : sectorielle/circulaire. Conformément aux recommandations du fabricant cette matrice ne nécessite pas la mises-en place d'un cône de bois. Elle existe sous deux formes permettant d'être utilisée dans différentes situations. En 2010, Saber et al cherchent à évaluer l'étanchéité du PCI de la matrice Walser comparée à d'autres systèmes matriciels.



La matrice Walser arrive dans les derniers car la force PCI recrée est trop faible. *A contrario* la forme du contour proximale qu'elle façonne est correctement bombée.(36)

Indications : cavité MOD, cavités de Site 2 adjacente

Avantages : facile d'utilisation, permet de stabiliser des cotons salivaires sous ses bras métalliques

Inconvénient s : nécessite l'utilisation d'une pince pour écarter le tendeur, PCI trop faible, si le plus grand contour de la dent est très large il est difficile de l'insérer.

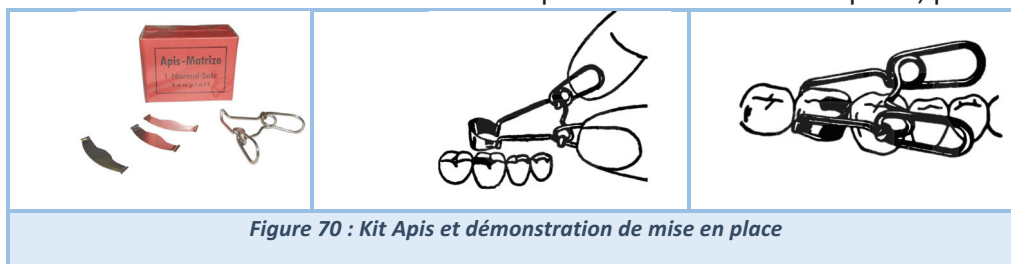
- **Apis matrice** (Dr Endres, Köln, Germany)

Différentes tailles et formes de matrices sont disponibles pour le modèle suivant. La bande sectorielle est interchangeable ce qui lui donne un avantage par rapport à sa consœur la matrice Walser (elle s'adapte à de nombreuses situations cliniques). Son système est simple, il s'agit d'une pince au bout de laquelle on peut insérer une matrice spéciale (qui possède des tubes à ses extrémités) dans les mors verticaux. On pourra placer la matrice d'une seule main et il est possible d'insérer un cône sans gêne.

Indications : cavité occluso-proximale unitaire, remontée de marge

Avantages : facile d'utilisation, possibilité d'ajouter un cône de bois, mises-en-place d'une seule main, matrice interchangeable

Inconvénients : force nécessaire entre l'index et le pouce lors de la mise en place, profil plat



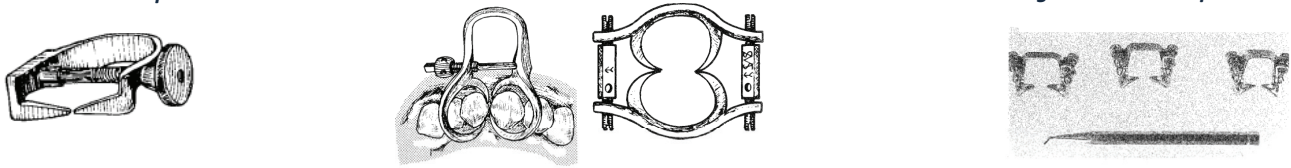
2.2.4.3 Les anneaux de séparation

Initialement les bagues de séparation furent conçues pour augmenter l'accès à la cavité de Site 2. La séparation provoquée par un phénomène de pression fut introduite par E Parmly en 1848 et se faisait sur plusieurs jours avant le soin, il plaçait ensuite la matrice seule. La séparation dite « immédiate » (le jour du soin) fut introduite plus tard par C Palmer (entre 1877 et 1887) et se faisait avec un cône. C'est en 1874 que Jarvis présente le premier système mécanique de séparation. S'en suivirent de nombreuses améliorations et innovations : Perry Separator (1887), Perry two-barr separator (1889), Woodward separator (1886), Parr's universal (1886), Elliot, Ivory double bow et Ivory adjustable separators (1940), True separator (1943, véritable innovation car un seul arc). (58)

Figure 71 : Perry separator

Figure 73 : Jarvis separator

Figure 72 : True separator



1874

1886

1887 et 1889

1940

1943

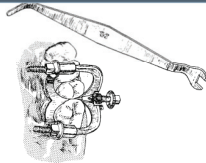
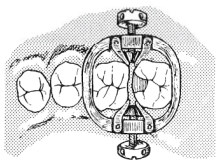


Figure 76 : Woodward.

Figure 77: Parr's universal

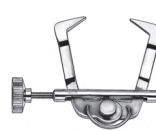
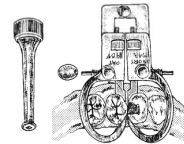


Figure 75: Elliot separator

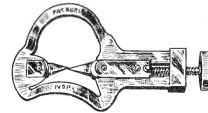

Figure 74 : Ivory double bow et Ivory adjustable



Leur rôle est de compenser l'épaisseur de la matrice en écartant l'espace interdentaire. L'anneau met en tension le jeu ligamentaire des dents bordant la cavité à restaurer. Il peut être placé avant l'insertion de la matrice pour réaliser un pré écartement. La pression exercée par l'anneau distribue des forces égales opposées de chaque côté de la dent. Une fois le composite polymérisé il est retiré repositionnant la dent dans sa situation initiale avec un point de contact existant. R.M. Mckean développa en 1952 un anneau s'inspirant d'un modèle orthodontique qui visait à espacer les dents pendant les traitements (les pressions sont appliquées sur la dent et le ligament desmondontal). Ce modèle fut repris par de nombreuses firmes laboratoires. Elles développent sans cesse de nouvelles technologies dans le but d'améliorer la qualité de leur instrumentation. Actuellement, le praticien dispose de la quatrième génération d'anneau de séparation (90). La bague de séparation provoque un espacement de 0,08mm. Au vu des épaisseurs matricielles métalliques qui ne se dépassent généralement pas 0,04mm l'espace aménagé par les bagues est suffisant pour pouvoir reconstruire un PCI fort. Les premières bagues de séparation n'étaient pas adéquates à la forme des dents et leurs mors descendants faisaient rentrer la matrice dans l'espace de préparation ce qui faussait la restauration (provoquant de nombreux sous contour). Les premières étaient en acier inoxydable qui avec le temps se déformaient et perdaient de leur efficacité. Elles sont rapidement fabriquées en Nickel Titane (*plus fragile mais moins déformable et plus stable*). Il restait néanmoins le problème suivant : l'impossibilité de placer plusieurs bagues en bouche dans le cas des cavités 3 faces (49). De nombreuses études ont prouvé que le point de contact est plus « serré » avec une matrice sectorielle qu'une matrice circonférentielle(35,36) (37). Elles justifient cette différence par une mise en place du matériau de manière plus fiable. (37)

Actuellement de nombreux systèmes sont disponibles :

- **Palodent** (Dentsply, York, Canada)

Dentsply Sirona furent les premiers à reprendre le système de Mckean en 1990 et à utiliser cet anneau en le réservant exclusivement à la restauration de Site 2 (19). Leur technique de séparation fut démontrée par Loomans et al en 2007. La séparation maximum (0,55kg/mm) était obtenue suite à l'application de forces opposées. En 1 minute on peut déjà voir une séparation et la situation initiale ne sera reprise qu'au bout de 30 minutes. Ceci suggère fortement qu'après la fin du soin la dent n'a pas encore repris sa position initiale et que le PCI sera plus serré quelques jours après. (59) L'anneau de retenue BiTine® est en acier "élastique" utilisable seul ou en tandem. L'élimination de l'effet de levier d'un porte matrice conventionnel, permet au dentiste de réduire la tension exercée, d'éviter la compression excessive de la dent et de faciliter la formation des surfaces de contact anatomiques proximales. D. Kampourpoulo et al en 2010 démontrent dans leur étude que les surfaces les plus larges de contact sont réalisées par les matrices sectorielles (le système choisi était Palodent). Ils démontrent aussi le contact interdentaire naturel reste supérieur à n'importe quelle restauration qu'elle ait été réalisé avec une système circulaire ou sectorielle.

Indications : Cavité large

Avantages : existence de trois encoches pour positionner et retirer la matrice vers la face occlusale, possibilité de placer des anneaux superposables, utilisation facile, stabilité, une seule pince pour toute la mise en place.

Inconvénients : pince fragile, trop grande élasticité de l'anneau

- **V3 ring** (Triodent, Ultradent Product, Inc)

En 2008, Dr Simon MacDonald introduit la V3 Ring. Son principe est similaire à celui de Palodent. Cet anneau en nickel-titane assemblé à des grappes en plastique s'adapte à l'anatomie de la dent tout en provoquant son écartement grâce aux forces opposées qu'elles distribuent. (59) En 2012 la première génération de V ring fut comparée au Compositight Gold (Garrison) et au ContactMatrice (Danville). Loomans BAC et al ont démontré que le V ring était le système qui provoquait le moins de surcontour. (60) Son évolution est la V4 Ring qu'il est conseillé d'utiliser avec les cônes WedgeGuards et la matrice ClearMetal.

Indications : cavité MOD avec extensions linguale ou vestibulaire (décrite dans l'article de V. Alonso de la Pena, R. Pernas Garcia et R. Perez Garcia en 2015)

Avantages : existence d'une languette trouée dans la partie supérieure de la matrice empêche les excès de composite sur les dents voisines, anneau disponible en 2 tailles (universelle et étroit)

Inconvénients : Difficulté si plusieurs cavités à reconstituer en même temps, malgré la possibilité de placer des anneaux superposables

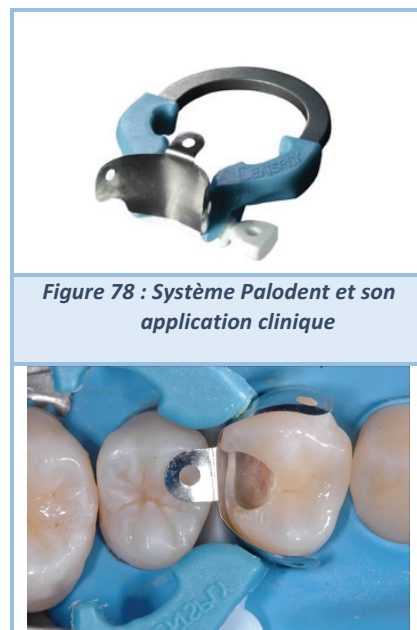

Figure 78 : Système Palodent et son application clinique

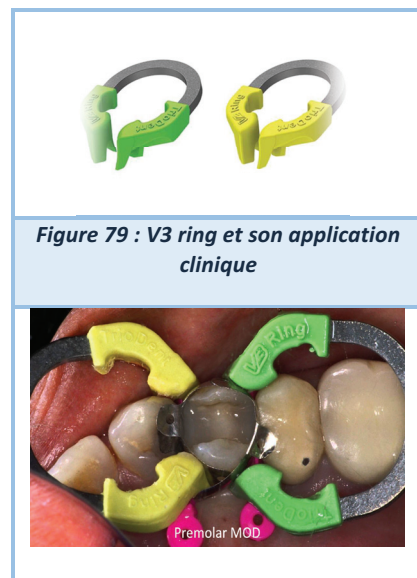

Figure 79 : V3 ring et son application clinique

- **Composi-Tight 3D** (Garrison Dental Solutions, Spring Lake, Michigan)

Cette bague de séparation permet une prise solide de la matrice au niveau de ces mords qui sont constitués de silicone. Ses dernières technologies Soft Face et ses angles dynamique Tip Angle empêchent que la bague ne « saute » quand elle est placée sur des dents courtes, mal positionnées ou des dents déciduales. Ces mords sont constitués de deux plastiques différents : un rigide et un mou. La partie rigide permet d'ouvrir l'espace pendant que la partie molle s'adapte à la forme de la cavité.

Indications : cavité de Site 2 de stade faible à modéré

Avantages : possibilité de placer deux bagues sans qu'elles ne gênent l'accès et la visibilité.

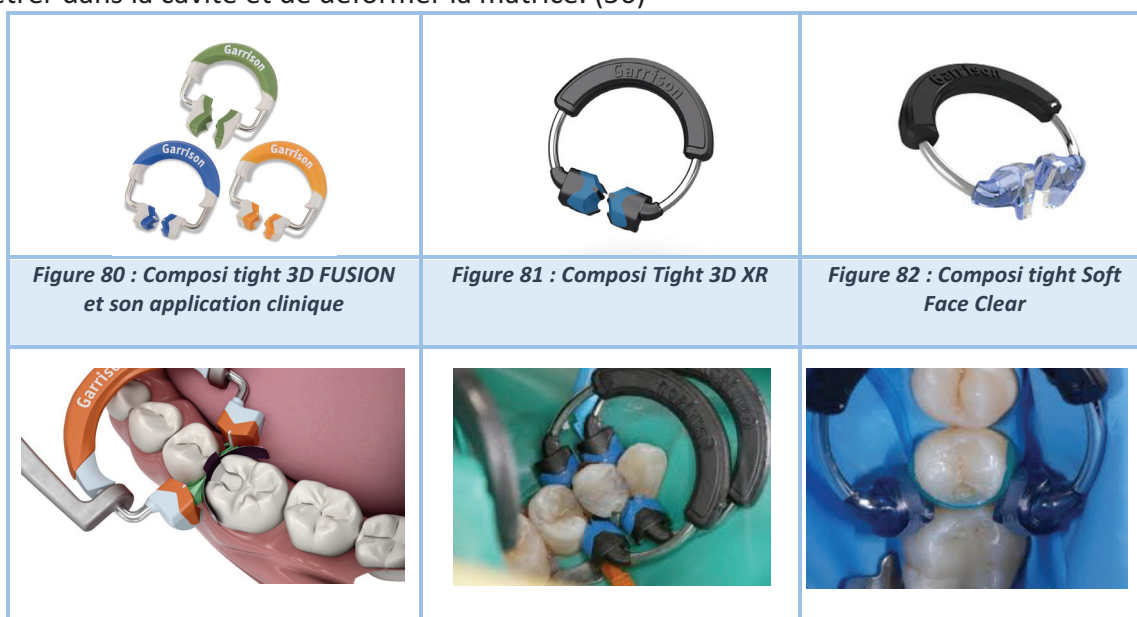En 2010, MH Saber et al choisissent Garisson pour représenter le modèle sectoriel afin d'évaluer l'étanchéité des contacts proximaux des restaurations composites à base de résine de Classe II.

Elle est comparée à 6 autres systèmes :

- Matrice circulaire maintenue par Tofflemire sans séparateur
- Matrice circulaire maintenue par Tofflemire avec cône de bois et la bague de séparation Composi-Tigh (Garrison Dental Solutions, Sprinag Lake, Michigan)
- Matrice circulaire maintenue par Tofflemire avec cône de bois et utilisation d'Opra contact pendant la photopolymérisation de la première couche de composite
- Matrice circulaire maintenue par Tofflemire avec cône de bois et utilisation d'un insert (Cerana, Nordiska Dental, Ängelholm, Suède) céramique inséré dans le composite
- Matrice circulaire maintenue par Tofflemire avec cône de bois et application d'un séparateur Elliot (Pfungst & Co, South Plainfield, NJ, USA)
- Matrice Walser sans cône de bois, conformément aux recommandations du fournisseur.

Ils en concluent que le point de contact le plus fort est celui procuré par le système de matrice sectorielle (Composi-Tight et cône de bois). En deuxième position, les systèmes circonférentiels ayant bénéficié d'un moyen séparateur (bague Garisson ou le séparateur Elliot) puis la matrice circonférentielle avec l'insert Ceram, la matrice Walser, la matrice circonférentielle Tofflemire et OpraContact. En dernier, la matrice circonférentielle Tofflemire sans aucun système de séparation. L'utilisation des instruments ou des cônes sans autre moyen de séparation se trouve être inefficace. (36)

Inconvénients : V. Alonso de la Pena et al en 2015 cite la première génération de Composi-Tight 3D pour décrire le step-by step d'une restauration de Site 2 avec un système sectoriel. Le principal inconvénient du Composi-Tight 3D est qu'il ne permet pas de restaurer de large cavité MOD avec extensions linguales et vestibulaires. Les embouts en plastique mou ont pour défaut de pénétrer dans la cavité et de déformer la matrice. (56)



- **ContactMatrix** (Danville)

Cet anneau s'inspire du concept de McKean. Il est de couleur argent avec des bords convergents/renants (vers l'intérieur) ou de couleur or avec les bords divergents/sortants (vers l'extérieur) pour une adaptation dans toutes les situations cliniques. Utilisation possible dans le cas de larges cavités. Il est possible de placer plusieurs anneaux et s'adapte à 4 types de Composit matrices métalliques : Thin Flex Body, Thin Flex ou Stiif Flex avec une version sous gingivale. La matrice Thin Flex fut l'objet d'une étude en 2006 visant à démontrer sa supériorité en comparaison à un autre système de matrice sectorielle et à un système circonférentiel de type Tofflemire. Elles sont comparées à l'aide d'une installation permettant de mesurer la force du point de contact : Tooth Pressure Meters (37)

Indications : Cavité large

Avantages : possibilité de placer plusieurs anneaux superposables

Inconvénients : difficile de placer l'anneau par dessus le coin de bois, trop grande élasticité de l'anneau




Figure 83 : Anneau Contact Matrix argent (rentrant) et or (sortant)



Figure 84 : Thin Flex, épaisseur : 0,004mm

- **Quickmat Forte** (Polydentia, Mezzovico-Vira, Suisse)

Le Quickmat Forte est un double anneau d'écartement solide procurant une force de séparation. Il s'insère avec une pince. Ces embouts en silicone (interchangeables) pénètrent dans les embrasures et assurent la stabilité de la matrice tout en procurant un écartement optimal. Promu par Style Italiano.

Indications : Site II avec extensions vestibulaires et ou linguales

Avantages : utilisation facile, profil proximal et PCI correct, contraste augmenté par la couleur bleue du système, embouts interchangeables

Inconvénients : anneau difficile à ouvrir car très rigide

- **Quickmat Classico** (Polydentia)

Similaire au principe du Quickmat Forte. Son anneau est en nickel titane. Ses extrémités Delta Tubes sont en silicone autoclavables et remplaçables (à la différence des autres systèmes qui une fois leur mors usés doivent être jetés). Ils garantissent une adaptation de la matrice aux parois palatine/linguale et vestibulaire réduisant les étapes ultérieures de finition et permettra un gain de temps. Promu par Style Italiano.

Indications : Cavité universelle Site 2 avec extensions vestibulaires et/ou linguales (restauration de grand volume)

Avantages : utilisation facile, profil proximal et PCI correct, possibilité de placer plusieurs anneaux, embouts interchangeables, de couleur bleu qui permet un meilleur contraste

Inconvénients : placement des Delta Tubes dans la bonne position pour bien plaquer la matrice, contact léger

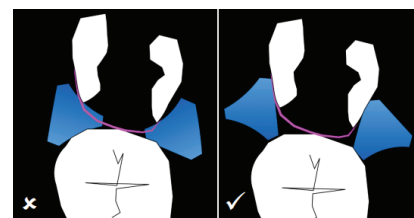


Figure 85: Positionnement incorrect et correct des Delta Tubes

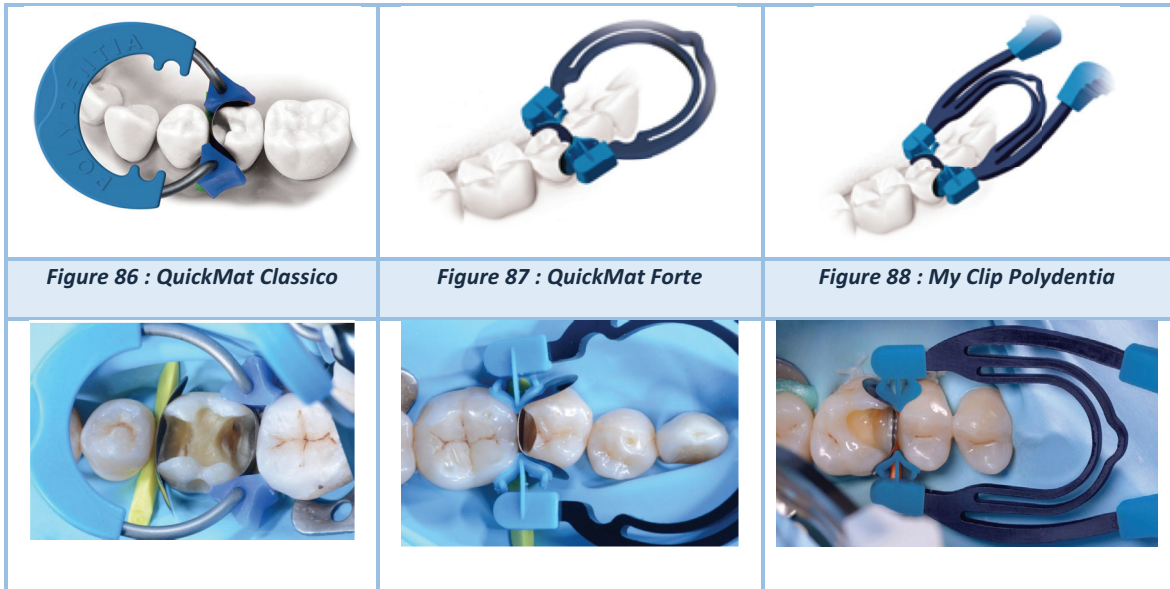- **My Clip** (Polydentia)

Il s'agit d'un système tout-en-un : la pince de mise en place est intégrée à l'anneau. Il permet son placement à une seule main, sans aucun autre instrument. Les embouts interchangeables en silicone permettent une parfaite adaptation de la matrice. L'écartement est modéré. Les extrémités anatomiques sont remplaçables, afin que l'anneau en acier inoxydable de haute qualité, soit utilisé le plus longtemps possible. (61,62)

Indication : Site 2 avec extensions vestibulaires et ou linguales

Avantage : placement avec une seule main et sans pince, gain de temps, embouts interchangeables

Inconvénient : placement difficile car index et pouce dans la cavité buccale, l'ouverture de l'anneau demande de la force, les manches de la pince sont fins et le système tourne entre les doigts au moment du serrement (61), les mords ont tendance à remonter ce qui peut déformer la matrice.



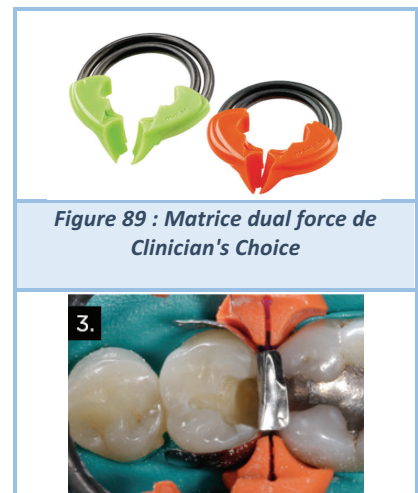- **Dual Force** (Clinicians Choice, Mitford)

Double anneau en NiTi pour une séparation idéale, résistant à la fracture et facile à ouvrir. Angulé dans la partie reliant l'anneau aux mords afin d'éviter des interférences avec le crampon. Les mords s'adaptent à la morphologie proximale pour assurer une bonne stabilité, un bon placement de la matrice et éviter que l'anneau ne saute. Le plastique des mords est anti adhésif (Delrin) pour ne pas se lier au matériau. S'utilise avec les cônes ACTIVE WEDGE et les matrices DUAL FORCE (Clinicians Choices) (63)

Indication : Site 2 en miroir sur dents postérieures contiguës

Avantages : facile à ouvrir tout en gardant sa forme initiale après de multiples utilisations, deux anneaux sont disponibles (molaire et pré molaire)

Inconvénients : peu de recul clinique pour le moment



- **Twin ring Bicuspid Separator** (Bioclear, Tacoma)

Cette bague est composée de deux arcs en Nitinol dont la caractéristique intéressante est la mémoire de forme. Le Nitinol rend la bague plus résistante à la déformation même après des centaines d'utilisation. Ces parements en plastique rigides sont antidérapants et s'adaptent à la morphologie de la dent. Le système entier est le BIOFIT HD MATRIX. Leur matrice plastique est aussi solide qu'une fine matrice métallique. Sa surface est douce ce qui donne une surface à l'aspect poli également. La mise en place de deux anneaux sur chaque face proximale est possible et permet de sertir toute la dent en plaquant les matrices plastiques contre les faces vestibulaires et linguales permettant la restauration de 2 cuspidés si le cas se présente. Ce modèle de matrice existe pour molaire et prémolaire.

Indications : restauration de deux cuspidés adjacentes, cavité MOD, cavités adjacentes

Avantages : qualité de fabrication excellente, possibilité de réhabiliter deux cuspidés

Inconvénients : mises-en place difficile car anneaux peu déformables, les matrices transparentes recommandées par le fabricant sont épaisses (0,05 mm)

- **Tetra ring** (Bioclear, Tacoma)

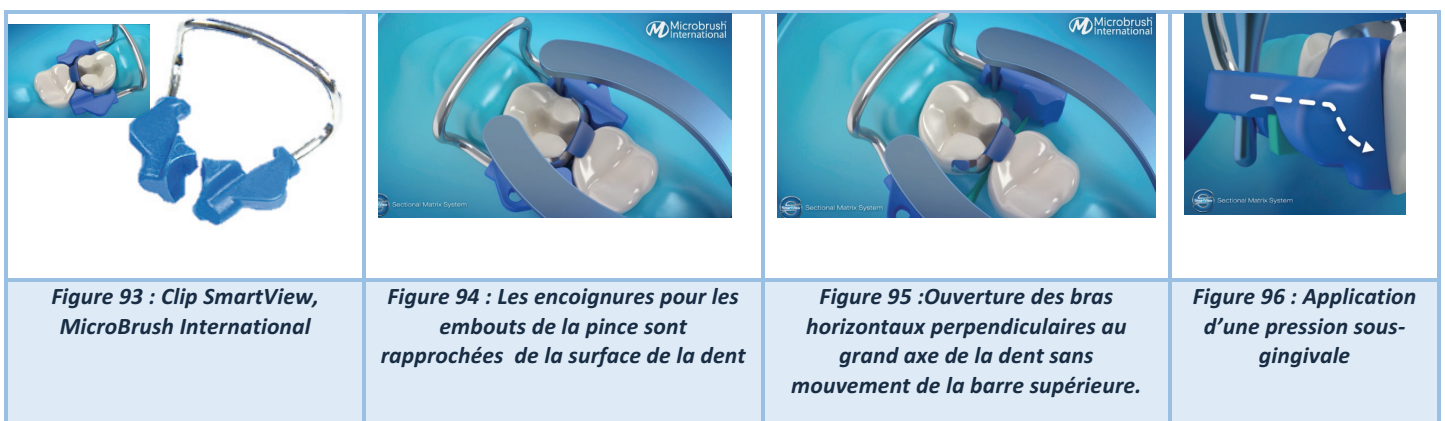
L'anneau possède 4 petit bras/main qui pivotent dans les 3 dimensions de l'espace. Ce système est intégralement transparent pour laisser passer la lumière et permettre une photopolymérisation en profondeur. **Son inconvénient** majeur est sa déformation au fil du temps, il est livré par kit de 10.



- **Clip SmartView** (MicroBrush International)

Ce système, système au brevet déposé non-commercialisé à l'heure actuelle, est conçu pour l'ouverture ne se fasse que dans la partie inférieure. L'anneau présente 4 angles dans lesquels il répartit les contraintes de manière uniforme pour faciliter son ouverture tout en conservant sa forme même après des utilisations répétées. Une pression est appliquée en sous gingivale. Après sa mise en place, le champ visuel est libre grâce à son approche sous-gingivale.

Inconvénients : aucun recul clinique sur ce système.



- **Contact Pro Ring** (Microbrush International, Etats Unis)

Anneau récent et conçu avec un métal à mémoire de forme. Il est facile à ouvrir tout en gardant une adhérence autour de la dent. Sa forme est conçue pour permettre un maximum de visibilité dans la zone de travail et un meilleur accès pour la polymérisation

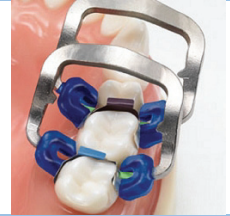Indications : cavité de petit volume

Avantages : champ visuel libre, placement de plusieurs bagues

Inconvénients : Peu de recul clinique



Figure 97: Contact Pro Ring, MicroBrush International)



- **Unimatrix** (TDV, Santa Catarina, Brésil)

Système d'anneau avec embout en silicone qui existe en fonction de la pression que l'on souhaite exercée sur la dent :

- Unimatrix R Soft - Pink: Indiqué pour les cas nécessitant moins de pression et de séparation dentaire
- Unimatrix R Hard Clip - Blue: Indiqué pour les cas nécessitant une pression accrue et une séparation dentaire, il est équipé d'embouts triangulaires

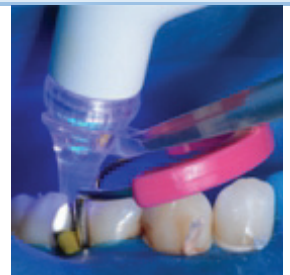Indications : Site 2 de Stade 1-2 de faible étendue

Avantages : facile à ouvrir, deux possibilité en fonction de la situation clinique, s'adapte parfaitement avec le Contact + Gold

Inconvénients : peu connu en Europe, pas d'encoche pour le cône



Figure 98 : Unimatrix Bleue (avec embout) et Rose



NOM	LABORATOIRE	INSTRUMENT d'APPLICATION	INCONVÉNIENTS	AVANTAGES	RECU CLINIQUE
WALSER	WALSER	OUI	Pas d'anneau de séparation	Application facile	ELEVEE
APIS	Dr ENDRES	NON	Pas d'anneau de séparation	Adaptable à de multiples situations cliniques	ELEVEE
PALODENT	DENTSPLY SIRONA	OUI	Déformation de l'anneau avec le temps	PCI serré	ELEVEE
V3 RING	TRIODENT	OUI	Difficile de placer plusieurs anneaux même si c'est possible	PCI serré	ELEVEE
COMPOSI TIGH	GARISSON	OUI	Embouts trop pénétrant déforment la matrice	Placement de plusieurs anneaux possibles, nombreuses générations	ELEVEE
CONTACT MATRICE	DANVILLE	OUI	Bords non adaptés aux embrasures	Applications cliniques multiples	ELEVEE
MYCLIP	POLYDENTIA	NON	Difficile à ouvrir	Gain de temps, embouts interchangeables	FAIBLE
QUICKMAT FORTE	POLYDENTIA	OUI	Anneau très rigide très difficile à ouvrir	Embouts en silicone très bien adaptés et interchangeables	MOYEN
QUICKMAT CLASSICO	POLYDENTIA	OUI	Contact léger	Embouts interchangeables	MOYEN
TWIN RING BICUSPID SEPARATOR	BIOCLEAR	OUI	Matrice transparente épaisse et anneau peu déformable	Restauration de grandes cavités	ELEVEE
TETRA RING	BIOCLEAR	OUI	Durée de vie très courte	Passage de la lumière	MOYEN
DUAL FORCE	CLINICIAN CHOICES	OUI	Embouts rentrant dans la cavité	Facile à ouvrir et évite les interférences	FAIBLE
CONTACT PRO	MICROBRUSH INTERNATIONAL	OUI	Largeur de l'arc doit être supérieur à la largeur de la dent adjacente	Champs visuel dégagé	FAIBLE
CLIPSMART VIEW	MICROBRUSH INTERNATIONAL	OUI	Peu de recul	Nouveauté	FAIBLE
UNIMATRIX	TDV	OUI	Pen d'encoche pour le cône	2 anneaux possibles en fonction de la pression exercée voulu	MOYEN

Tableau 6 : Synthèse des systèmes matriciels sectoriels

2.2.5 Le système personnalisé : Custom Rings

Ce procédé se place comme technique innovante permettant d'offrir une imitation précise du galbe des faces proximales. Elle fut présentée par le Dr Jordi Manauta en 2013 sur le blog Styleitaliano.org comme un « ajustement personnalisé ». En effet tous les anneaux que nous avons présentés sont faits pour s'adapter à un maximum de situation clinique. Lorsque que les structures le permettent il peut être intéressant d'en tirer avantages en les enregistrant préalablement. (64,65).

Le principe est simple et efficace. On enregistre la forme des faces proximales en faisant une empreinte avec un matériau photopolymérisable avant l'éviction carieuse

- On dépose un incrément de matériau des les embrasures vestibulaires et linguales
- On positionne l'anneau (préalablement sablé pour une meilleure retenue) et on noie les mords en ajoutant du matériau autour
- On retire l'anneau des embrasures. Sur les embouts on voit apparaître l'anatomie de la dent originelle.
- Il est possible de la modifier avec des disques abrasifs si une épaisseur de matériau est trop fine.

Indications : restauration des lésions de classe II au composite, à l'amalgame et même à la feuille d'or, cas où l'anatomie de la zone proximale est intacte, dents avec couronnes cliniques moyennes et longues, toute cavité postérieure avec absence de mur axial où une matrice peut être placée, grandes reconstructions où une matrice peut être placée

Inconvénients : temps de travail augmenté

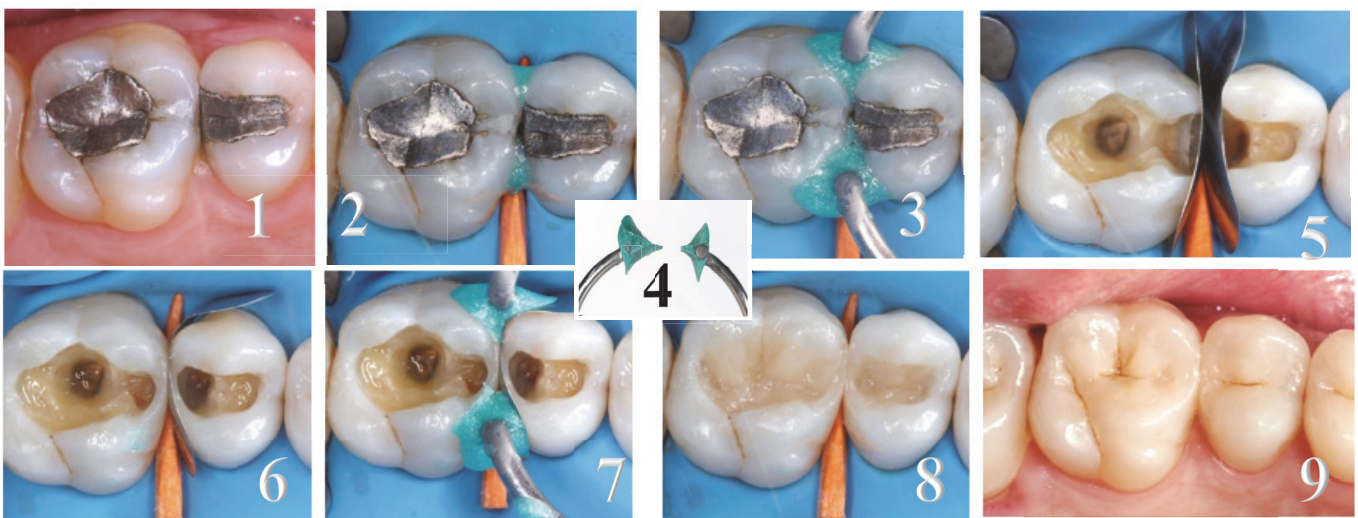


Figure 99 : Step-by-step de la technique du Custom ring 1. Situation clinique initiale : lésion carieuse secondaire sous l'amalgame de 25 2. Mises-en place matériau liquide mais souple photo polymérisable 3. Mises-en place de l'anneau et rajout de matériau 4. Vue de l'anneau et des bords 5. Mises-en place du cône de bois et de la matrice 6. On remet l'anneau dans sa position 7. Reconstruction de la crête marginale 8. Restauration de la face occlusale 9. Situation finale / Images tirées du cas clinique de Jordi Manauta, Anna Salat, Walter Devoto, Angelo Putignano

2.3 Une matrice non amovible pour une réhabilitation en composite

C'est en Belgique (2018) que le Dr Alain Dziubek décrit une technique de restauration en composite pour laquelle la matrice restera en place après la fin de la restauration.

Les matrices non amovibles sont des matrices en polymères renforcées en fibres (FRP). Elles se composent de fibres de verre agglomérées (longitudinales ou tissées), enveloppées dans une matrice de résine composite. La matrice utilisée pour notre illustration se nomme EverStick Net. Elle est développée par une firme finlandaise Sticktech.

Cette matrice « permanente » est composée de matériaux acryliques et de Bis-GMA photopolymérisables renforcée de fibres tressées afin de bénéficier d'une meilleure résistance aux contraintes d'étirement selon plusieurs axes. Elle sert de support pour la restauration et se liera aux matériaux d'obturation.

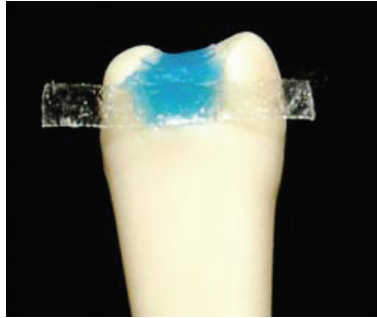

Figure 100 : vue proximale de la mise en place de la matrice sur une dent en résine, le matériau de restauration est de couleur bleu pour augmenter le contraste et la visibilité

Cette technique utilise le même mode opératoire que celui des systèmes sectoriels si ce n'est qu'un travail préparatoire supplémentaire est nécessaire : *après éviction de la carie et préparation de la cavité (l'etchning et le bonding sont réalisés avant la mise en place de la matrice)*

- 1 On mesure à l'aide d'une sonde parodontale la profondeur de la cavité.
- 2 On mesure le contour mésial et distal à l'aide d'un fil dentaire découpé de manière à sertir la cavité.
- 3 On découpe une bande matricielle aux mesures enregistrées
- 4 On place un cône élastique (ContactWedge)
- 5 On place la matrice et on la maintient avec un anneau de séparation
- 6 Mise en place du matériau et polymérisation
- 7 Polissage et finitions

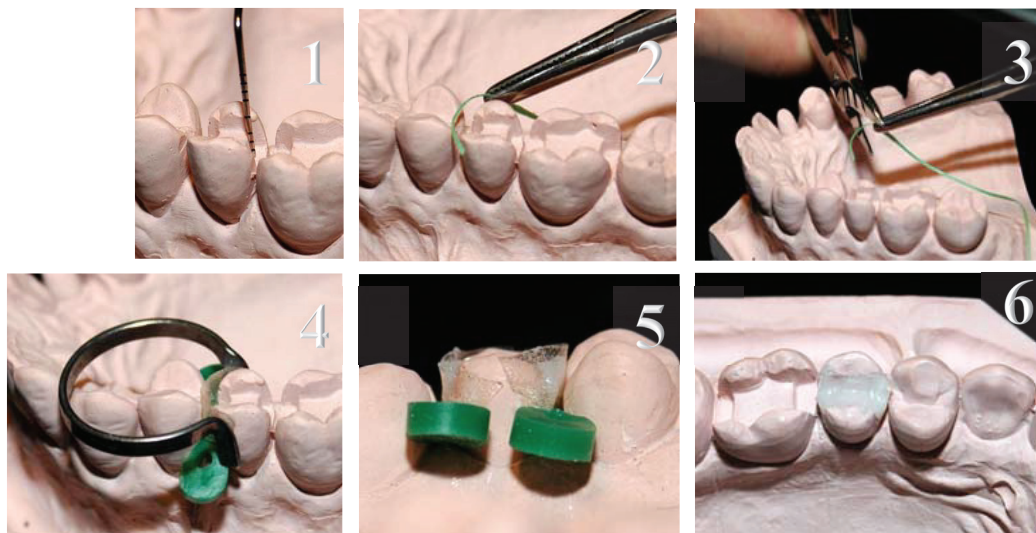


Figure 101 : Step-by-step de l'utilisation de la matrice inamovible sur un modèle en plâtre. 1. Mesure de la profondeur avec un sonde parodontale 2. Mesure du contour vestibulo lingual avec un fil dentaire 3. Découpe de la matrice 4. Mises-en place de la matrice avec un cône élastique et un anneau de McKean 5. Après mises-en place du composite et polymérisation, finitions 6. Vue occlusale finale







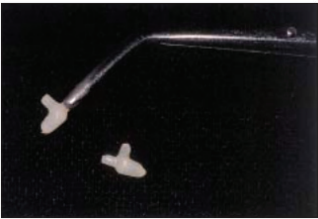

Cette matrice prédéfinit la ou les faces proximales car il est possible de l'utiliser en matrice sectorielle ou circonférentielle. La technique est appropriée pour des restaurations de grandes étendue et semble facile d'utilisation. A ce jour, cette technique est expérimentale et ne possède encore aucune référence bibliographique assurant de son efficacité.

2.4 Les inserts céramiques

Plus rares de nos jours mais présents dans la littérature (36,66)(6) les inserts céramiques sont de petites pièces composées d'une base silice composite chauffé pour obtenir un crystal de type céramique. Préalablement traité au silane pour augmenter son lien avec le composite, il est inséré dans la cavité de Site 2 préparée (il existe des fraises de préparation adaptés à la taille de l'insert) pour refouler la résine composite au fond de la cavité et le compresser sur la face interne de la matrice. On polymérise et on le laisse en position au sein du composite.

Voici quelques exemples de produits :

- Beta Quarts (Lee Pharmaceuticales Co, Californie)
- Cerena (Nordiska)

Basic steps		
		
		
		
1. Préparation d'une cavité MOD sur modèle en résine (1 et 2)	2. Choix de l'inserts ceram adapté à la cavité (3)	3. Mise en place et polymérisation (4 et 5)

Indications : cavité de site 2 de stades compatibles aux tailles des inserts

Avantages : excellente restauration au niveau de la marge gingivale et création d'un PCI serré

Inconvénients : création de contour non naturel, difficile d'optimiser l'anatomie occlusale, différence du coefficient d'expansion thermal de l'insert et du composite

2.5 Les cônes de bois

2.5.1 Généralités

Les premiers cônes de séparation furent fabriqués en bois (souple ou résistant *fig 104* ou dur *fig 103*). *A contrario* de leur terminologie ils sont majoritairement connus sous une forme pyramidale à 4 faces dont la base est un triangle isocèle. Les deux cotés de même longueur sont placés face aux parois proximales et le coté le plus court face à la gencive papillaire. L'arête supérieure prédéfinie la limite de la surface de contact. Ils existent également à base ronde et de formes purement conique. Ils sont d'avantage utilisés pour le pre-wedging afin de refouler la dique. On les place après la mise en place de la matrice dans l'espace interdentaire en direction vestibulo-linguale majoritairement par seul souci de praticité car aucune règle ne l'exige. On utilisera le cône le plus large possible. Si leur insertion complète est difficile nous pouvons utiliser l'instrument : mosquito haemostat.

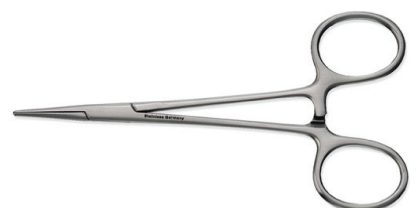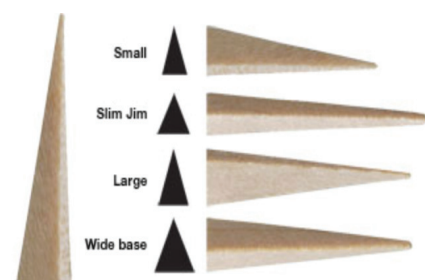


Figure 102 : Mosquito Haemostat

2.5.2 Avantages et inconvénients des premières générations de cônes




Figure 104 : Soft Wooden Wedge (Bioclear)

Avantage : ils sont faciles à insérer et absorbent les fluides salivaires et les écoulements sanguins.

Inconvénient : quoique toujours utilisés dans de nombreux cabinets (leur coût étant assez faible) ils ont tendance à se retirer de l'embrasure en endommageant les tissus gingivaux.

De plus ils laissent des espaces marginaux très ouverts provoquant également une mauvaise inclinaison du pan proximal.

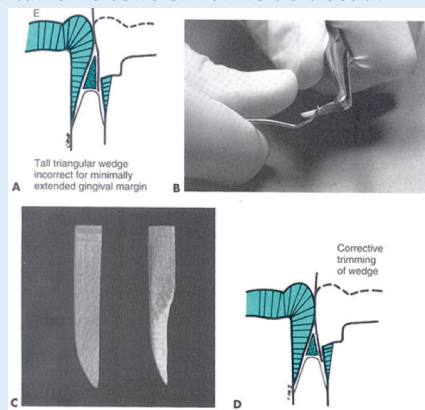


Figure 103: Cône de bois actuel traditionnel


Ils ont ensuite été déclinés en différentes formes plus anatomiques répondant à la problématique anatomique qu'ils créaient : des embrasures cervicales trop « triangulaires ». Les faces du cône en bois en contact avec les faces proximales sont modifiées. Ces faces sont biseautées de manière à suivre le contour de la dent dans sa zone proximale afin de créer un léger bombé plus anatomique.

Quelques astuces pour ajuster sa matrice avec des cônes de bois interdentaire :

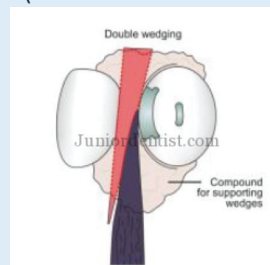
1. Utilisation d'une curette de Gracey pour tailler le cône en forme de biseau.



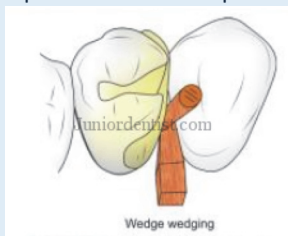2. Découpe du cône du bois pour que celui-ci ne déborde pas dans le vestibule ou en lingual. Cela permet de placer les anneaux de McKean sans être gêné, (Daniel W Ward, 2005)



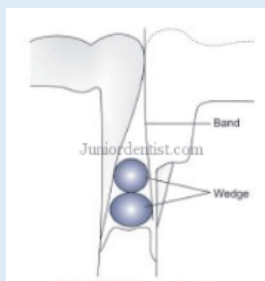
3. Double Wedging : 2 cônes l'un en face de l'autre (un vestibulaire et un lingual), dans les cas d'embrasures très larges



4. Wedge Wedging : 2 coins dans le même sens, le premier est inséré vestibulairement et le deuxième vient s'intercaler entre le premier cône et la matrice le plus perpendiculairement possible au premier cône.



5. Piggy Wedging : 2 cônes sont insérés vestibulairement, un plus large que l'autre comble la partie cervicale de l'embrasure pendant que l'autre, plus fin, comble la partie occlusale. Utiliser dans les cas de zones proximales peu profondes avec récession gingivale.



Illustrations issues du site internet juniordentist.com

2.5.3 L'évolution des cônes en bois




Figure 106 : A+Wedge (Garisson Dental)

Le cône de bois existe désormais en version plastique. Il permet une meilleure adaptation dans la zone cervicale par sa configuration plus anatomique.

On a démontré que l'utilisation seule du cône de bois ne garantit pas un point de contact satisfaisant (36). Il est cependant un prérequis obligatoire. En 2008, le cône évolue et sa forme se transforme. On parle de coins inter dentaires incurvés réhabilitant un contour vestibulo-lingual plus optimal.



Figure 105: cône anatomique Palodent (Dentsply Sirona)

2.5.4 Cahier des charges des cônes de séparation

1. Obtenir une séparation interdentaire pour compenser l'épaisseur de la matrice
2. Adapter la matrice au contour de la dent dans la zone cervicale
3. Immobilise la matrice
4. Donner la forme anatomique de la face proximale dans la zone cervicale
5. Protège les tissus gingivaux sous jacents
6. Provoque une rétractation de la digue et de la gencive
7. Occupe l'embrasure cervicale en se conformant aux irrégularités anatomiques

Tableau 7 : Cahier des charges des cônes de séparation (56)

2.5.5 Classification

Il n'existe pas de classification prédéfinie des cônes dans la littérature. D'un point de vue technique et clinique voici une terminologie possible :

Basé sur la méthode de fabrication	Cône customisé
	Cône pré fabriqué
Basé sur le matériau	Bois
	Plastique ou résine synthétique
Basé sur leur souplesse	Rigide
	Elastique

Tableau 8 : Classification des cônes

2.5.6 Le pre wedging, qu'est que c'est ?

Avant l'éviction carieuse, le placement d'un cône et d'une matrice d'épaisseur fine est essentielle en regard de la zone à restaurer. Ils évitent les dommages amélaire de la dent adjacente provoquée par les fraises et préviennent les lésions gingivales. Ils permettent également de réaliser une première séparation afin de faciliter la mise en place du cône définitif au moment de l'étape de restauration (56). En 1985 Hellie CM et al démontrèrent qu'à la suite de la mise en place d'un cône (*avec une force de 25kg*) l'écartement obtenu entre deux dents adjacentes est de 0,09mm. Une ouverture de 0,03mm est obtenu après 30 secondes entre un pré molaire et une molaire. (67) En vue d'une restauration de Site 2 ou dans le cas où la matrice ne passe pas à cause d'un PCI trop fort il est possible de placer un séparateur orthodontique pendant quelques jours. Cela provoquera un espacement interdentaire. (56)

2.5.7 Les cônes modernes

Quelques exemples de cônes rigides / 1 matériau

FenderMate (Directa, Inc)

Matrice-coin interdentaire solidaire, mises-en place en 1 seul temps (dépose en deux temps), protection de la dent adjacente, écartement avec le coin (le point de contact sera léger et dans le tiers supérieur de la dent). Il est commercialisé seul c'est à dire qu'aucune pince d'application ni aucun anneau de séparation ne sont nécessaires.

FenderWedge (Directa, Inc)

Ces cônes solidaires à la matrice sont utilisés en « pre wedging » pour créer une séparation entre les dents adjacentes mais également pour protéger la face proximale de la dent adjacente lors de la préparation de la cavité (en l'absence de protection, plus de 70% des dents sont endommagées au niveau de la face proximale adjacente à la cavité à restaurer (68)).

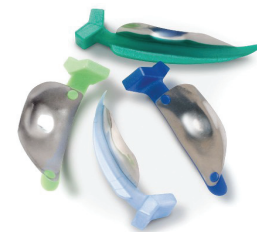

Figure 107 : FenderWedge (Directa, Inc) les différentes tailles de cônes associées à une couleur




Figure 108 : Les étapes d'utilisation de FenderWedge (Directa, Inc) 1. Mise en place du cône solidarisé à la matrice 2. Eviction carieuse et préparation de la cavité 3. Retrait du cône abimé pour la mise en place du système sectoriel de restauration

Diamond Wedge (Bioclear, Tacoma)

En matériau flexible, le DiamondWedge nécessite moins d'effort de placement (avec précelle grâce à l'embout de préhension): la « colonne vertébrale » de ce cône permet l'ouverture de l'espace, les ailettes près de l'embout et les bords s'adaptent à la matrice, la pointe en forme de diamant et à bout perforé en losange permet au cône de se collapser pour passer entre les dents. La cale s'ouvre à travers l'embrasure (crée un joint étanche et l'empêche de reculer). Il élimine le flux incontrôlé de composite en excès et minimise le nettoyage après le durcissement du composite.

On retrouve un modèle en tout point similaire dans le système **DualForce** (Clinician's Choices)

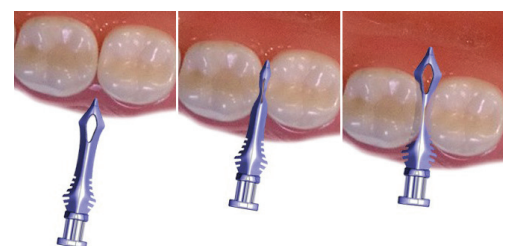


Figure 109 : Diamond wedge, Bioclear

Wedge Wands (Garrison Dental Solutions, Spring Lake, Michigan)

Solidarisé à un bâtonnet en plastique, modulable en fonction de l'angle d'insertion leur mise en place est facilité sans risque de léser la gencive. Une fois placé on rompt le lien.

Ils existent également en transparent pour laisser passer la lumière :
Cure Through Wedge Wands



Figure 110: Wedge Wands en plastique opaque et transparent

Luciwedges (KerrHawe)

Ce cône en plastique transparent, de forme anatomique présente la particularité suivante :

Il est constitué de 2 parties :

- Un centre blanc reflétant la lumière à 90% dans toutes les directions (vers le composite)
- Une enveloppe plastique souple laissant passer la lumière

Adapt (KerrHawe)

Système constitué d'une matrice transparente et d'un cône. Possibilité de rajouter des bagues de silicone sur les anneaux pour les bloquer à l'entrée de l'espace interdentaire.

Il existe 4 matrices galbées de 0,05mm

Les matrices transparentes, malgré une amélioration de la polymérisation de la résine composite en profondeur, provoquent plus de sur contour que les matrices transparentes. Ceci est établi par l'étude de Shetty D et al en 2010.




Figure 111 : matrice transparente Adapt, promue par Style Italiano

Hemo-wedge (Polydentia, Suisse)

Façonné dans un bois d'érable des forêts suisses ce cône est renforcé en sulfate de potassium d'aluminium qui est un agent astringent.

- Embout carré pour facilité l'insertion et la désinsertion
- Face concave pour s'adapter au profil marginal
- Arêtes mousses pour éviter les traumatismes gingivaux

Il se gorge du liquide sulculaire et des écoulements sanguins pour obtenir un champ sec et des conditions de collage optimales.



Figure 113: Hemo Wedge (Polydentia)

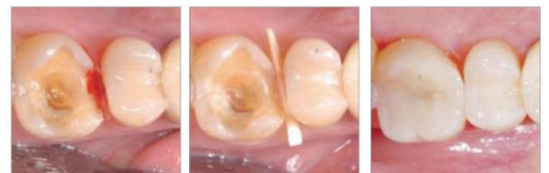

Figure 112 : Démonstration clinique de l'efficacité de Hemowedge

Flexi Wedge (Optident)

Il possède une sous-surface creuse qui permet aux parois des cales de s'effondrer et de se dilater dans des concavités. Il est composé d'un corps principal rigide et de brides élastiques qui isolent du sang, de la salive et des liquides sulculaires.

Les cales graduées en profondeur permettent de s'adapter aux irrégularités anatomiques.

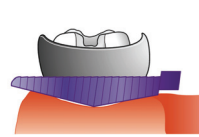


Figure 115 : Cale s'adaptant à l'anatomie papillaire



Figure 116 : Sous surface creuse

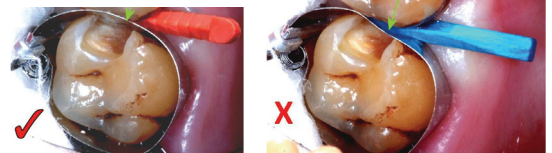


Figure 114 : Comparaison d'un cône de bois et du FlexiWedge

Quelques exemples de cônes rigides / 2 matériaux

Sabre Wedge (Bioclear, Tacoma)

Système totalement similaire au Diamond Wedge si ce n'est que leurs arêtes proximales sont plus souples et plus translucides laissant pénétrer la lumière pour une polymérisation en profondeur. Ils sont moins traumatisants que leur première génération.



Figure 117 : Sabre Wedge

3D fusion Wedge

Coin inter dentaire constitué de deux matériaux : une base en plastique classique et un surmoulage Soft Face™ qui permet au coin de s'adapter aux irrégularités inter proximales. Les lamelles rétentives souples sont rabattues au cours de l'insertion du coin permettant d'éviter son glissement et son retrait. Il s'adapte à toutes les matrices.

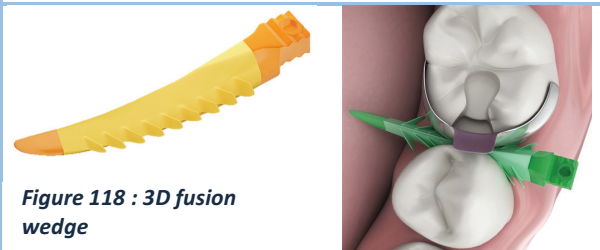


Figure 118 : 3D fusion wedge

Quelques exemples de cônes élastiques

Double Wedge

Réalisé dans le but d'être atraumatique, ce cône possède de nombreux avantages. Il est hémostatique et crée une compression sur la gencive. Il permet la séparation des dents dans le but de mettre en place la matrice et de laisser passer les faisceaux de la polymérisation. Il est extensible et solide. Il complète et maintient la digue dans l'espace inter dentaire pour permettre de garder un champ sec.



Figure 119 : Double Wedge

Interproximator (Bioclear, Tacoma)

L'Interproximator est surtout utilisé dans la zone des incisives et de temps à autre dans la zone postérieure. Il adapte les matrices tout en séparant les dents.

- Soft Interproximator (clair) est une alternative aux coins quand on doit séparer seulement très peu pour avoir un contact étroit.
- Firm Interproximator (bleu) offre une séparation plus importante.



Figure 120 : Soft (clair) et Firm (bleu) Interproximator

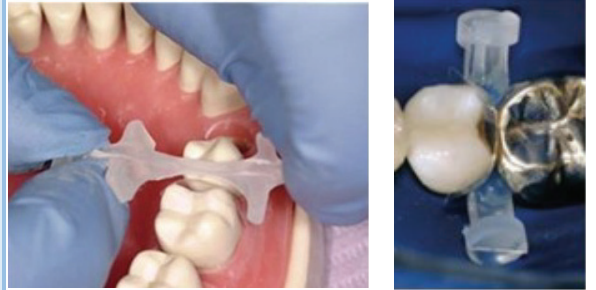

Figure 121 : Mise en place postérieure

Contact Wedge

En forme de 8 avec deux encoches pour pouvoir le manipuler à l'aide de forceps, il permet une bonne adaptation dans l'espace interdendaire.

Le matériau élastique permet d'étirer au maximum le coin, ce qui permet d'affiner la partie centrale et de favoriser son positionnement. Au relâchement, le coin remplit l'espace dédié et épouse parfaite la matrice en assurant l'étanchéité de l'obturation.

Compatible avec tous les systèmes de matrices sectorielles avec anneaux.

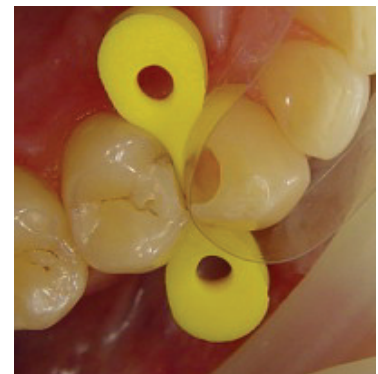


Figure 122 : Contact Wedge

Tableau 9 : Les cônes actuels

2.6 Instruments spécifiques à la restauration de Site 2

2.6.1 Façonner la matrice

• La pince Bouteroller

On l'utilise pour former ou pour accentuer un bombé d'une matrice avant son insertion dans l'espace inter proximale. Elle préforme la matrice pour donner un profil anatomique. Une fois placée on peut utiliser un brunissoir et la plaquer contre la dent adjacente.

2.6.2 La mise en place de la matrice

• AdvantEdge-L (Optident)

La plupart des praticiens placent la bande matricielle avec une précelle. Ses bords glissant et le mauvais agrippement empêche l'insertion de la matrice. C'est en général une perte de temps car les matrices se plient. C'est en voulant trouver une solution à cette problématique que l'AdvantEdge-L fut conçu. Son seul rôle sera le placement de la bande matricielle.

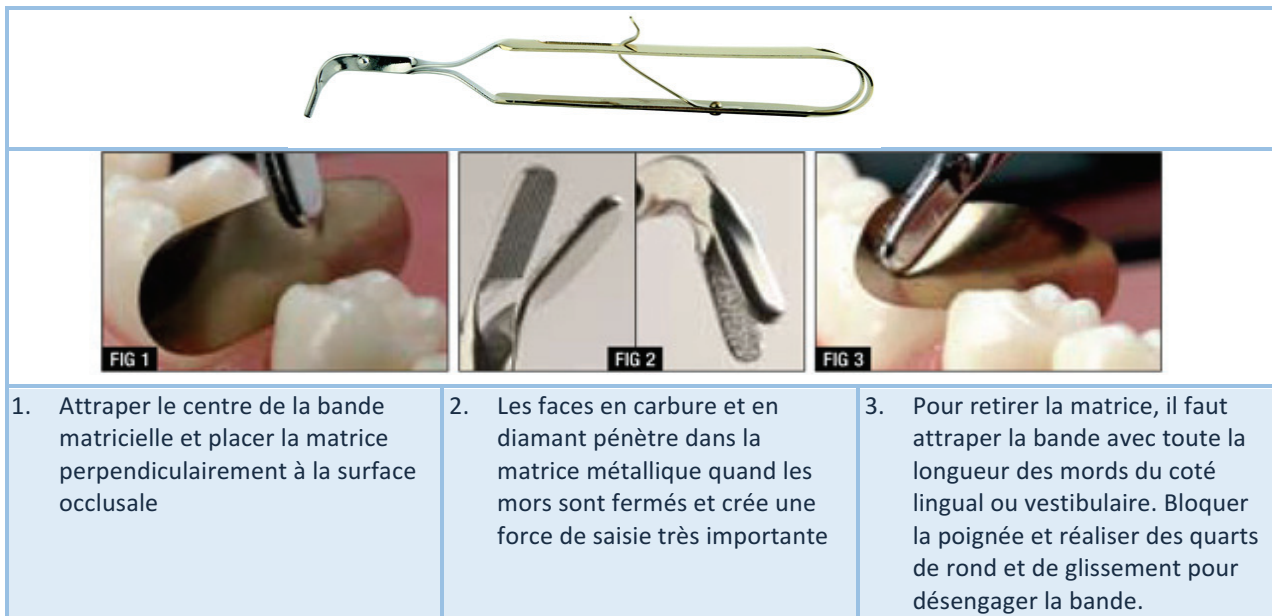
Grossièrement il s'agit d'une pince qui s'ouvre au moment où on applique une pression sur les manches, il peut également être verrouillé pour éviter toute distorsion. Il permet d'attraper, de placer et de retirer la matrice.

Les faces internes de ces mords sont :

- En carbure pour le mord supérieur
- Diamanté pour le mord inférieur.

Figure 123 : pince Bouteroller





- | | | |
|--|--|--|
| <p>1. Attraper le centre de la bande matricielle et placer la matrice perpendiculairement à la surface occlusale</p> | <p>2. Les faces en carbure et en diamant pénètrent dans la matrice métallique quand les mors sont fermés et créent une force de saisie très importante</p> | <p>3. Pour retirer la matrice, il faut attraper la bande avec toute la longueur des mors du côté lingual ou vestibulaire. Bloquer la poignée et réaliser des quarts de rond et de glissement pour désengager la bande.</p> |
|--|--|--|

- **Pince à clavette** (Palodent ou WAM ou Dual Force)

Instrument spécialement conçu pour la préhension (placer et retirer) des cônes et de la matrice. Son extrémité est arrondie et permet de brunir la matrice.

- On le retrouve dans le système *Palodent (Dentsply)*, *WAM*, ou *Dual Force (Clinician's Choices)*

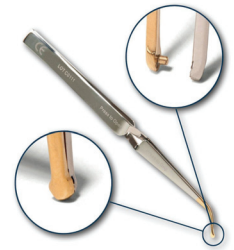

Figure 124 : Pince à clavette

- **Forceps pour matrice** (Garrison)

Il assure la prise nécessaire au retrait de la bande et possède des embouts en carbure de tungstène précis pour un placement aisé sans déformer la bande matricielle. Les embouts sont angulés à 45° pour une orientation occluso-gingivale facilitée.



Figure 125 : Forceps pour matrice (Garrison)

2.6.3 Les instruments de restaurations en composite

- **LM arte Posterior (Misura)** :






Conçu pour mesurer verticalement l'épaisseur des couches de composite sur les restaurations postérieures. L'embout en forme de fourche de cet instrument permet de façonner la paroi proximale de façon à reproduire la hauteur et l'anatomie de la dent voisine en présence d'une matrice.

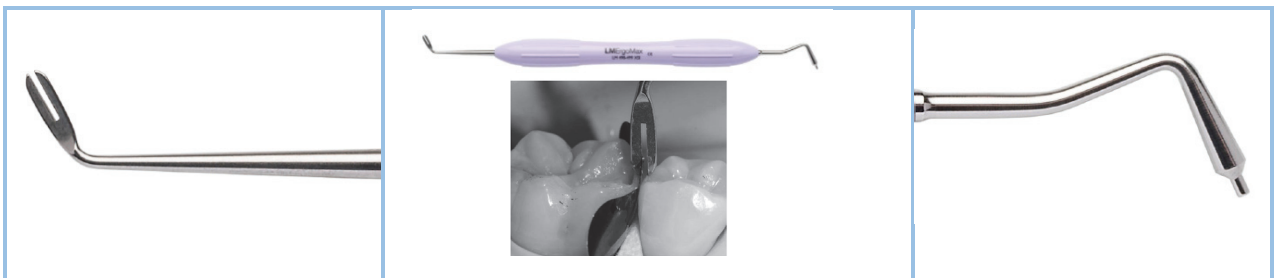

Figure 126 : Mesure de la hauteur de crête marginale pendant la dépose d'incrément de résine composite

- **Optra Contact** (Ivoclar Vivadent, Amherts, New York)

Ces extrémités en forme de fourchette permettent de pénétrer la première couche de composite et d'appliquer une force sur la matrice et sur la face proximale de la dent adjacente. Il permet de créer de petits ou larges contacts.

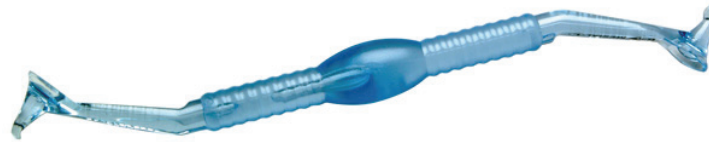	
	
<ol style="list-style-type: none"> 1- Placer une couche de composite dans le fond de la cavité proximale 2- Placer l'instrument dans le composite parallèlement à la surface proximale et le tenir en place. 	
	
	<ol style="list-style-type: none"> 3. Presser doucement l'instrument contre la matrice et photopolymériser en le tenant en place.

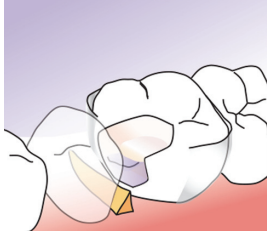
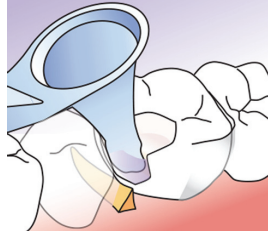
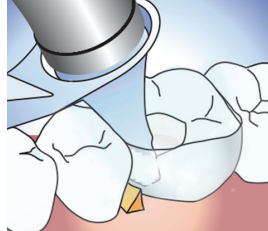
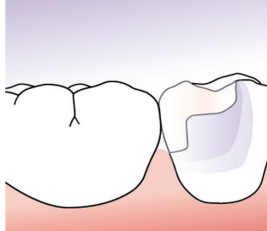
- **Contact Pro 2 ou Plus** (CEJ Dental, San Juan, Capistrano)

Similaire à son homologue Perform, il est utilisable avec tous les systèmes matriciels et contient :

- Des embouts angulés (un embout pour les cavités mésiales et un pour les cavités distales) qui compactent le composite et plaquent la matrice.
- Une partie plus épaisse au milieu du manche permet le placement de l'index et d'augmenter la pression exercée lors de l'utilisation de l'instrument.
- Des extrémités transparentes de forme conique (plus un petit plateau à la base du cône) qui permettent le passage de la lumière.

En 2003, le Dr Wafa A. El-Badrawy a comparé, au cours d'une étude, le ContactPro, un embout conique au bout de la lampe à photopolymériser et un insert céram. Sur 30 points de contacts étudiés, le ContactPro procurent 19 PCI dits « idéaux ». L'embout de la lampe à photopolymériser présente de moins bon résultat (14/31) *a contrario* de l'insert qui propose le meilleur taux de points de contact cliniquement acceptable (27/30). Les résultats du Contact Pro sont très satisfaisants. (66)



			
1. Déposer un incrément de composite au fond de la cavité	2. Placer le ContactPro avec l'embout adapté en appliquant une pression sur la matrice	3. Placer l'embout de la lampe à photopolymériser à la base du cône et polymériser en gardant une pression légère. Retirer l'embout, remplir le manque laissé et continuer la restauration de manière incrémentaire.	4. Restauration complète

- **Trimax** (AdDent, Inc, Danbury Connecticut)

Instrument dont les applications sont : Foulage des composites et Transpolymérisation

Il est autoclavable et possède plusieurs embouts interchangeables et orientables. Trois embouts sont disponibles : prémolaire, molaire et molaires de grandes dimensions pour s'adapter à toutes les situations (parfois trop large et ne peut pas pénétrer dans les cavités (3)) . Le manche possède deux inclinaisons possible : maxillaire et mandibulaire.

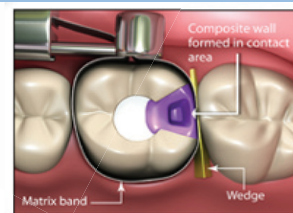
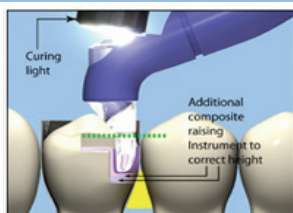


Figure 127 : Trimax vue technique et vue en application, système similaire eu Contact Pro Plus

- **Contact+ Gold (TDV)**

Instruments translucide qui permet de photopolymériser à travers leurs pointes pendant que la matrice est maintenue attachée à la dent adjacente.

Les packs contiennent un instrument pour les grandes cavités (L) et un pour les petites cavités (S) et chaque instrument a une extrémité distale et une extrémité mésiale. Son utilisation est similaire à ces confrères : **Trimax, Contact Pro ou Perform.**

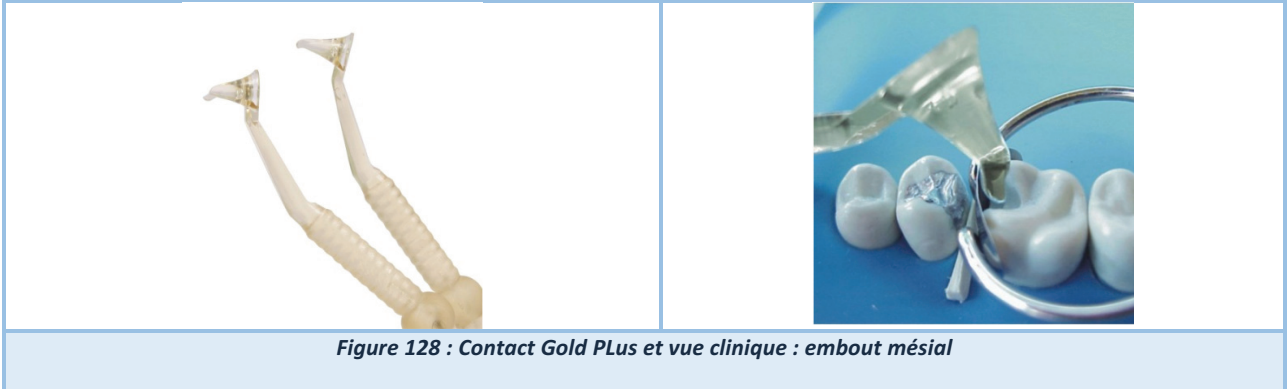

Figure 128 : Contact Gold PLUS et vue clinique : embout mésial

- **Perform (Garrison Dental Solutions, Spring Lake, Michigan)**

Instrument dont l'utilisation est similaire aux instruments précités.

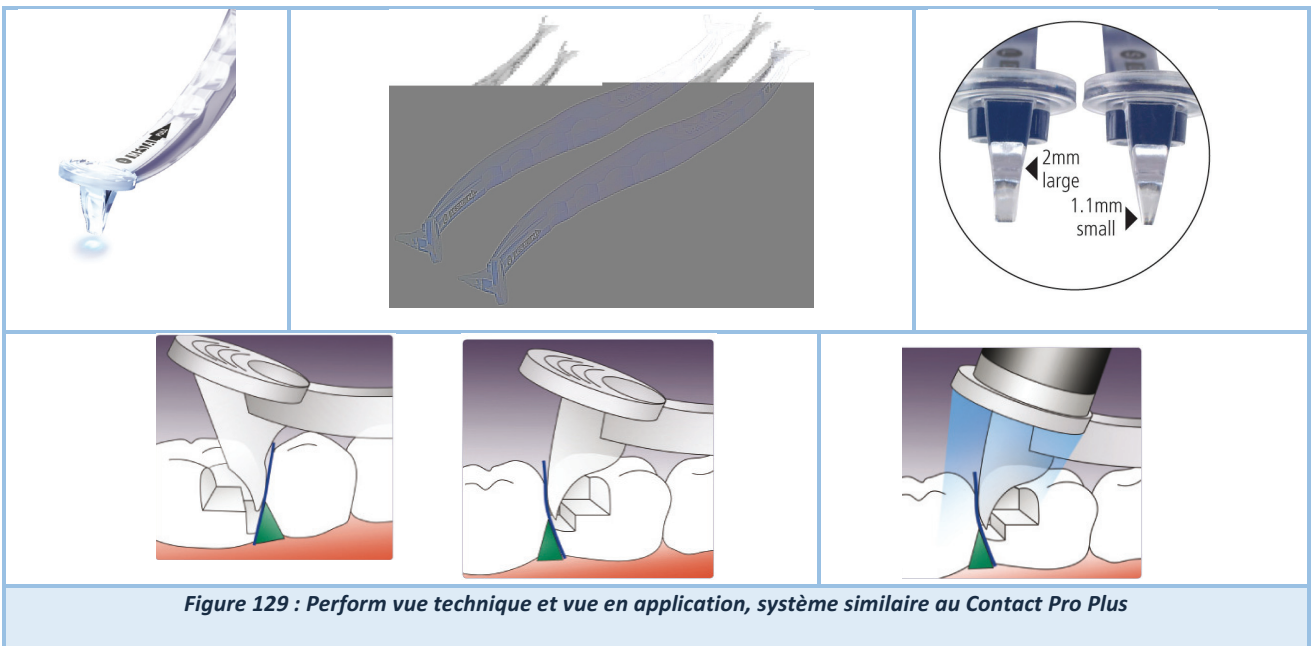


Figure 129 : Perform vue technique et vue en application, système similaire au Contact Pro Plus

3 Cas clinique : step-by step (Opératrice : Mlle Izarié C., Superviseur Dr. Ceinos R.)

Une patiente âgée de 55 ans se présente au CHU de Nice pour un gène dans le secteur 2. Lors de l'interrogatoire, la patiente se plaint d'avoir « les aliments qui se coincent entre les dents ». L'examen endobuccal révèle une restauration occluso-mésiale inadaptée en composite en 26 présentant un défaut de contact proximal et une reprise de carieuse SiSta 2.3.

Une poche parodontale de 5mm est présente en mésial de 26. Malgré qu'il soit impossible de l'affirmer le tassement alimentaire doublé d'une mauvaise santé parodontale laisse présager que l'absence du PCI peut en être le responsable. La décision thérapeutique s'est orientée vers une dépose de la restauration défectueuse suivie d'un rétablissement de la perte de substance par méthode directe en résines composites stratifiées ;

1. Avant la mises-en place du champ opératoire la couleur est enregistrée : A2 (Teintier Ivoclar)
2. Un champ opératoire étanche de type digue caoutchoutée Nic Tone Medium (Bisico, Lanconde-Provence) est mise en place de 24 à 27. Un crampon est installé sur 26. Afin d'assurer le refoulement de la digue sous la limite interproximale de la restauration et dans le sulcus nous plaçons des ligatures autour de 25 et 26. Un wedjet (Coltene, Lezennes) est ajouté en mésial de 24 pour assurer la stabilité de la digue.
3. Afin d'éviter de léser la dent adjacente un cône en plastique associé à une matrice métallique (Distal Wedge, Dentsply Sirona, York) est inséré dans l'espace interdentaire. C'est le pre wedging. Il permet de protéger tout en réalisant un premier effort de séparation.
4. La dépose du matériau est réalisée à la fraise diamantée montée sur turbine sous spray d'air/eau. L'exérèse des tissus est effectuée à la fraise tungstène sur contre-angle pour ne pas endommager les tissus sains résiduels. Les substrats dentaires sont polis et nettoyés (Chlorexidine à 2%) et la matrice de protection est déposée.
5. La cavité obtenue est une cavité de SiSta 2.3 avec extensions vestibulaire et palatine. Afin de restaurer le PCI et une anatomie optimale nous choisissons d'utiliser un système matriciel sectoriel. Notre choix se porte sur le kit Palodent (Dentsply Sirona) : *selon le mode d'emploi proposé par le fabricant*
 - a. Insertion de la matrice métallique préformée
 - b. Insertion du cône en plastique en direction vestibulo-palatine
 - c. Mise en tension avec l'installation de l'anneau BiTine en mésial de 26
 - d. Brunissage de la matrice pour que celle ci soit plaquée à la face proximale de 25
6. Une première étape de conditionnement tissulaire est effectuée à l'acide orthophosphorique à 37% (30 secondes d'application sur l'émail et 15s sur la dentine). La deuxième étape correspond à l'application d'un adhésif M&RII avec une microbrush qui est « frotté » sur les tissus dentaires afin que celui ci pénètre dans les tubulis dentinaires laissés ouverts par l'attaque acide. L'adhésif est étalé sur les surfaces par la seringue à air maintenu à 10cm de la dent. Pour finir nous polymérisons la cavité pendant 20s.
7. Plusieurs incréments de résine composite de la gamme Ceram X (Dentsply Sirona) sont déposés dans la zone proximale afin de restaurer la crête marginale, la polymérisation est réalisée entre chaque incrément jusqu'à atteindre la hauteur suffisante (repère : crête marginale distale de 25). Une fois la face proximale mésiale reconstruite on dépose le système matriciel et on vérifie que le contact entre 26 et 25 est rétabli.
8. La face occlusale est restaurée par un technique incrémentaire afin de redonner des pans mésiaux aux cuspides mésio-palatine et mésio vestibulaire de 26. Un photopolymérisation terminale sous film de glycérine est effectuée.
9. La restauration est finalisée par un examen de l'occlusion avec du papier articulé, un polissage et un brillantage des surfaces par des polissoirs associés à des pâtes à polir fine et extra-fine (Enhance®, Dentsply®).

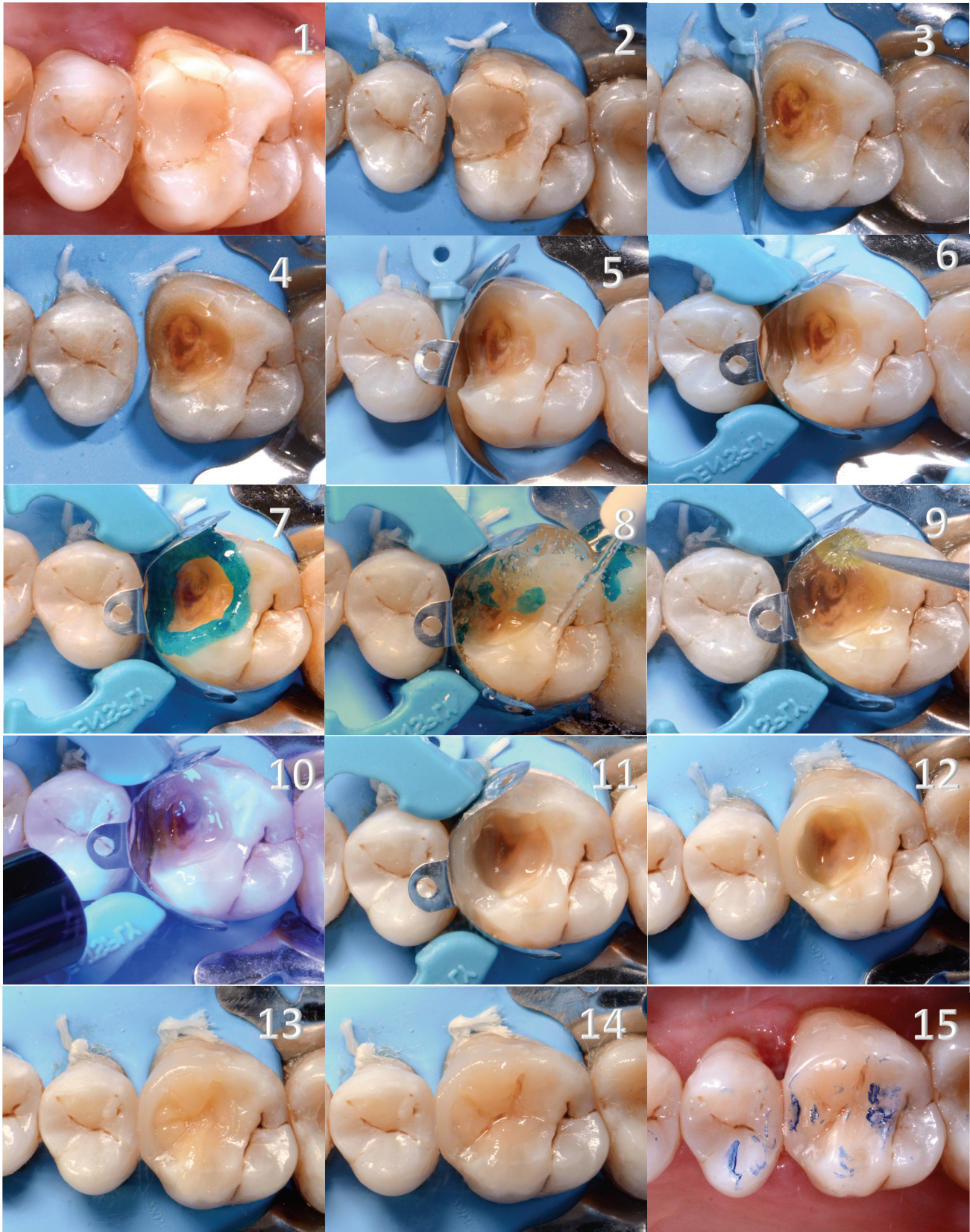


Figure 130 : 1. Situation initiale : restauration en composite en MO et 26 2. Mises-en place du champ opératoire (Nic Tone Medium, Dentsply), du crampon, des ligatures et du wedjet 3. Mises-en place du Distal Wedge : cône solidarisée à une matrice afin d'éviter les dommages sur la face proximale de 25 et curetage 4. Dépose du cône, cavité de Site 2 visible 5. Insertion de la matrice, MEP du cône 6. Installation de l'anneau BiTine (Dentsply) 7. Attaque à l'acide orthophosphorique à 37% 8. Rinçage et séchage 9. Application d'un adhésif M&Rll en frottant avec un pinceau 10. Polymérisation 40s 11. Restauration de la crête marginale 12. Dépose du système matriciel et vérification du PCI avec 25 13. Restauration de la face occlusale par une technique de composite up (incrémentaire) 14. Finitions et polissage 15. Réglage de l'occlusion

CONCLUSION

Le point de contact est garant de l'intégrité de l'arcade dentaire. Son existence et sa qualité influent sur les compétences masticatoires et la fonction de calage intra-arcade. De manière plus locale, il est le garant d'une bonne santé parodontale en défléchissant le bol alimentaire et protégeant ainsi la papille. Il est également le protecteur des tissus durs face aux agressions carieuses en évitant la rétention de plaque et le tassement alimentaire dans les zones interproximales. Ainsi, le rétablissement de la surface de contact inter-proximale selon un cahier des charges précis est un enjeu de taille pour le praticien.

D'après un sondage mené en mai 2012 par la Dental Tribune Edition 80% des praticiens ayant répondu utilisent un système sectoriel pour restaurer le point de contact. 70% en sont satisfaits ou très satisfaits. Parmi eux 66% utilisent automatiquement le même système. 44,6% pensent que des améliorations peuvent être apportées.

La restauration d'un point de contact optimal est un challenge atteignable par la chirurgien-dentiste à la condition *sine qua non* d'être en possession d'une instrumentation pertinente adaptée à la situation clinique.

On peut déjà dire à présent que la restauration d'un point de contact optimal n'est plus un obstacle si celui-ci est réalisé avec les assistances mécaniques actuelles. En revanche, l'obtention d'une crête marginale selon les bons critères morphologiques reste une phase fastidieuse et relève d'une expertise manuelle de la part du praticien.

Au vu du passé historique du système matriciel et de son évolution à travers les époques, nous sommes en droit d'être optimistes et d'envisager pour le futur une instrumentation qui nous permettra de restaurer *ad integrum* l'anatomie dentaire en technique directe avec une reproductibilité accrue.

BIBLIOGRAPHIE

1. Lynch CD, Frazier KB, McConnell RJ, Blum IR, Wilson NHF. Minimally invasive management of dental caries: contemporary teaching of posterior resin-based composite placement in U.S. and Canadian dental schools. *J Am Dent Assoc* 1939. juin 2011;142(6):612-20.
2. Opdam NJM, Bronkhorst EM, Loomans BAC, Huysmans M-CDNJM. 12-year Survival of Composite vs . Amalgam Restorations. *J Dent Res.* oct 2010;89(10):1063-7.
3. Daniel H WARD DDS. Preditable Reliable Interproximale Method to obtain Proper Contacts. *Contemp Esthet Restor Pract.* sept 2005;
4. Armstrong WD, Brekhuis PJ. Chemical constitution of enamel and dentin. 1. Principal components. *J Biol Chem.* 1937;120:677-87.
5. Boushell L W, Sturdevant J R. Clinical Significance of Dental Anatomy, Histology, Physiology, and Occlusion. Elsevier; 2012. 1-40 p. (Sturdevant's Art & Science of Operative Dentistry,).
6. Raghu R, Srinivasan R. Optimizing tooth form with direct posterior composite restorations. *J Conserv Dent.* 2011;14(4):330.
7. Kinoshita S., Shiro, Wen, C. Rosa. *Colour Atlas of Periodontics.* Ishiyaku EuroAmerica. Saint Louis, US; 1985.
8. Papathassianou G, Blanc JM. Morphologie dentaire : étude et dessin des dents permanentes. Presses universitaires de Reims. 1987.
9. Jagadeesh Kodithyala. Contacts and Contours. 2015 oct.
10. Romerowski J, Boccara E. Comprendre l'anatomie dentaire. *Actual Odonto-Stomatol.* avr 2017;(282):2.
11. Kim J-H, Cho Y-J, Lee J-Y, Kim S-J, Choi J-I. An analysis on the factors responsible for relative position of interproximal papilla in healthy subjects. *J Periodontal Implant Sci.* 2013;43(4):160.
12. Kasahara K, Miura H, Kuriyama M, Kato H, Hasegawa S. Observations of interproximal contact relations during clenching. *Int J Prosthodont.* août 2000;13(4):289-94.
13. Dörfer CE, von Bethlenfalvy ER, Staehle HJ, Pioch T. Factors influencing proximal dental contact strengths. *Eur J Oral Sci.* oct 2000;108(5):368-77.
14. Oh SH, Nakano M, Bando E, Shigemoto S, Kori M. Evaluation of proximal tooth contact tightness at rest and during clenching. *J Oral Rehabil.* juin 2004;31(6):538-45.
15. Chateau Michel. Orthopédie dento faciale. Vol. 1. CDP (Initiatives Santé); 1992.
16. Suzanne Turmel. Observation du plan terminal. *Hygiéniste Dent En Santé Publique.* 2011;
17. Fatma Masmoudi Baccouche, Yamina Eleimi, Sarra Ben Amara, Farah Chouchene, Fethi Maatouk. Perte prématurées des molaires temporaires mandibulaires : étude des conséquences sur l'arcade. *Actual Tunis Odontol.* sept 2017;7(1).
18. Chapitre 3: Anatomie descriptives des dents humaines. In: Anatomie descriptives des dents humains. 2^e éd. Hachette Livre BNF; 2013.
19. Owens BM, Phebus JG. An evidence-based review of dental matrix systems. *Gen Dent.* oct 2016;64(5):64-70.
20. Herbert F. Wolff, Edith M., Klaus H. Rateitschal. *Parodontologie.* ELSEVIER MASSON; 2005. 532 p.
21. Padbury A, Eber R, Wang H-L. Interactions between the gingiva and the margin of restorations. *J Clin Periodontol.* mai 2003;30(5):379-85.
22. Reeh ES, Messer HH, Douglas WH. Reduction in tooth stiffness as a result of endodontic and restorative procedures. *J Endod.* nov 1989;15(11):512-6.
23. Poorterman JH, Aartman IH, Kalsbeek H. Underestimation of the prevalence of approximal caries and inadequate restorations in a clinical epidemiological study. *Community Dent Oral Epidemiol.* oct 1999;27(5):331-7.
24. Badet C, Richard B. Étude clinique de la carie. EMC - Dent. févr 2004;1(1):40-8.
25. Pierre Colon, Jean-Jacques Lasfargues. Odontologie conservatrice et restauratrice: Tome 1: Une approche médicale globale. In CDP (Initiatives Santé); 2009.
26. Mittal DS, Kataria DP, Arya DV, Arya DLT. Tooth Mobility : A Review. 2012;05(02):3.
27. Baume LJ. Physiological Tooth Migration and its Significance for the Development of Occlusion: I. the Biogenetic Course of the Deciduous Dentition. *J Dent Res.* 1 avr 1950;29(2):123-32.

28. Laserre D J-F. Histoire naturelle d'une dent. :10.
29. Daniel Rozencweig. Algies et dysfonctionnements de l'appareil manducateur. ERREUR PERIMES Groupe CdP. 1994. 487 p.
30. Long TD, Smith BG. The effect of contact area morphology on operative dental procedures. *J Oral Rehabil.* nov 1988;15(6):593-8.
31. Medeiros VA, Seddon RP. Iatrogenic damage to approximal surfaces in contact with Class II restorations. *J Dent.* févr 2000;28(2):103-10.
32. Ryge G. Clinical criteria. *Int Dent J.* déc 1980;30(4):347-58.
33. Hickel R, Roulet J-F, Bayne S, Heintze SD, Mjör IA, Peters M, et al. Recommendations for conducting controlled clinical studies of dental restorative materials. *Clin Oral Investig.* mars 2007;11(1):5-33.
34. Ian Shuman. Achieving successful proximal contacts with direct composite. 2016;
35. Chuang S-F, Su K-C, Wang C-H, Chang C-H. Morphological analysis of proximal contacts in class II direct restorations with 3D image reconstruction. *J Dent.* juin 2011;39(6):448-56.
36. Saber MH, Loomans AC, Zohairy AE, Dörfer CE, El-Badrawy W. Evaluation of Proximal Contact Tightness of Class II Resin Composite Restorations. *Oper Dent.* janv 2010;35(1):37-43.
37. Loomans BAC, Opdam NJM, Roeters FJM, Bronkhorst EM, Burgersdijk RCW, Dörfer CE. A randomized clinical trial on proximal contacts of posterior composites. *J Dent.* avr 2006;34(4):292-7.
38. Loomans BAC, Opdam NJM, Roeters JFM, Bronkhorst EM, Plasschaert AJM. Influence of composite resin consistency and placement technique on proximal contact tightness of Class II restorations. *J Adhes Dent.* oct 2006;8(5):305-10.
39. A Fugazzotto P, Parma-Benfenati S. Preprosthetic periodontal considerations. Crown length and biologic width. *Quintessence Int Dent Dig.* 1 janv 1985;15:1247-56.
40. Dinesh S, Priyadarshini S, Mohan S. Comparing metal and transparent matrices in preventing gingival overhang with different resin material in class ii restorations – an sem. :6.
41. Jernberg GR, Bakdash MB, Keenan KM. Relationship Between Proximal Tooth Open Contacts and Periodontal Disease. *J Periodontol.* sept 1983;54(9):529-33.
42. Silness J, Roynstkaand T. Effects on dental health of spacing of teeth in anterior segments. *J Clin Periodontol.* juill 1984;11(6):387-98.
43. Koral SM, Howell TH, Jeffcoat MK. Alveolar bone loss due to open interproximal contacts in periodontal disease. *J Periodontol.* août 1981;52(8):447-50.
44. Nielsen IM, Glavind L, Karhing T. Interproximal periodontal intrabony defects. *J Clin Periodontol.* 1 juin 1980;7(3):187-98.
45. Loomans B a. C, Roeters FJM, Opdam NJM, Kuijs RH. The effect of proximal contour on marginal ridge fracture of Class II composite resin restorations. *J Dent.* oct 2008;36(10):828-32.
46. Kampouropoulos D, Paximada C, Loukidis M, Kakaboura A. The Influence of Matrix Type on the Proximal Contact in Class II Resin Composite Restorations. *Oper Dent.* juill 2010;35(4):454-62.
47. Saber M, El-Badrawy W, Loomans B, Ahmed D, Dörfer C, El Zohairy A. Creating Tight Proximal Contacts for MOD Resin Composite Restorations. *Oper Dent.* mai 2011;36(3):304-10.
48. Bauer JG, Crispin BJ. Evolution of the matrix for Class 2 restorations. *Oper Dent.* 1986;Suppl 4:1-37.
49. Jeffrey A. Sibner. The evolution of matrix systems for composite restorations. 2015.
50. Matrix Systems and the Class II Composite Resin [Internet]. Oral Health Group. [cité 9 oct 2018]. Disponible sur: <https://www.oralhealthgroup.com/features/matrix-systems-and-the-class-ii-composite-resin/>
51. Keogh TP, Bertolotti RL. Creating tight, anatomically correct interproximal contacts. *Dent Clin North Am.* janv 2001;45(1):83-102.
52. Brackett MG, Contreras S, Contreras R, Brackett WW. Restoration of Proximal Contact in Direct Class II Resin Composites. *Oper Dent.* janv 2006;31(1):155-6.
53. Durr-E-Sadaf, Ahmad M, Gaikwad R, Arjumand B. Comparison of two different matrix band systems in restoring two surface cavities in posterior teeth done by senior undergraduate students at Qassim University, Saudi Arabia: A randomized controlled clinical trial. *Indian J Dent Res.* 2018;29(4):459.
54. Wirsching E, Loomans BAC, Klaiber B, Dörfer CE. Influence of matrix systems on proximal contact

- tightness of 2- and 3-surface posterior composite restorations in vivo. *J Dent.* mai 2011;39(5):386-90.
55. Staehle HJ. Minimally invasive restorative treatment. *J Adhes Dent.* 1999;1(3):267-84.
 56. de la Peña VA, García RP, García RP. Sectional matrix: Step-by-step directions for their clinical use. *Br Dent J.* janv 2016;220(1):11-4.
 57. Lynch CD, Opdam NJ, Hickel R, Brunton PA, Gurgan S, Kakaboura A, et al. Guidance on posterior resin composites: Academy of Operative Dentistry - European Section. *J Dent.* avr 2014;42(4):377-83.
 58. Janet G Bauer. Evolution of the matrix for Class 2 Restorations. Université de Washington; 1986.
 59. Loomans BAC, Opdam NJM, Roeters EM, Bronkhorst FJM, Dörfer CE. A Clinical Study on Interdental Separation Techniques. *Oper Dent.* juin 2007;32(3):207-11.
 60. Loomans BAC, Opdam NJM, Roeters FJM, Huysmans M-CDNJM. Proximal marginal overhang of composite restorations in relation to placement technique of separation rings. *Oper Dent.* févr 2012;37(1):21-7.
 61. Au bout des doigts. *Clinic (Paris).* 2015;(36).
 62. My Clip, l'anneau malin. *Fil Dent.* mars 2025;(101).
 63. Douglas Harvey. Demander plus de votre système matriciel sectionnel. *Dent Trib USA.* mars 2017;
 64. Drossart M. Restaurations en composite directes : la custom ring technique. *CDP.* 2015;117-22.
 65. Jordi Manauta, Anna Salat, Walter Devoto, Angelo Putignano. La Techniques des Anneaux Customisés. *Biomatériaux Clin.* 1(2).
 66. Wafa A. El-Badrawy, BDS, MSc Brian W. Leung, DDS •, Omar El-Mowafy, BDS, PhD, FADM • • Jose H. Rubo, DDS, MSc, PhD •, Marcia H. Rubo, DDS, MSc •. Evaluation of Proximal Contacts of Posterior Composite Restorations with 4 Placement Techniques. *J Can Dent Assoc.*
 67. Hellie CM, Charbeneau GT, Craig RG, Brandau HE. Quantitative evaluation of proximal tooth movement effected by wedging: a pilot study. *J Prosthet Dent.* mars 1985;53(3):335-41.
 68. Qvist V, Johannessen L, Bruun M. Progression of Approximal Caries in Relation to Iatrogenic Preparation Damage. *J Dent Res.* juill 1992;71(7):1370-3.
 69. Gottlieb M. Restoring the difficult class II with composite. *Today's FDA Off Mon J Fla Dent Assoc.* avr 2013;25(2):18-21.
 70. Joshi K, Baiju CS, Khashu H, Bansal S, Maheswari IB. Clinical assessment of interdental papilla competency parameters in the esthetic zone. *J Esthet Restor Dent Off Publ Am Acad Esthet Dent Al.* 8 juill 2017;29(4):270-5.
 71. Anatomie descriptive des dents humaines [Internet]. [cité 5 mars 2018]. Disponible sur: http://univ.ency-education.com/uploads/1/3/1/0/13102001/anato_dentaire2an_anatomie_descriptive_des_dents-humaines.pdf
 72. Sherwood IA, Rathakrishnan M, Savadamaoorthi KS, Bhargavi P, Vignesh Kumar V. Modified putty index matrix technique with mylar strip and a new classification for selecting the type of matrix in anterior proximal/incisal composite restorations. *Clin Case Rep.* juill 2017;5(7):1141-6.
 73. Kampouropoulos D, Paximada C, Loukidis M, Kakaboura A. The Influence of Matrix Type on the Proximal Contact in Class II Resin Composite Restorations. *Oper Dent.* juill 2010;35(4):454-62.
 74. Wirsching E, Loomans BAC, Klaiber B, Dörfer CE. Influence of matrix systems on proximal contact tightness of 2- and 3-surface posterior composite restorations in vivo. *J Dent.* mai 2011;39(5):386-90.
 75. Amos DB, Ward FE. Immunogenetics of the HLA system. *Physiol Rev.* avr 1975;55(2):206-46.
 76. Smith RJ, Bryant RG. Metal substitutions in carbonic anhydrase: a halide ion probe study. *Biochem Biophys Res Commun.* 27 oct 1975;66(4):1281-6.
 77. Gehler J, Cantz M, O'Brien JF, Tolksdorf M, Spranger J. Mannosidosis: clinical and biochemical findings. *Birth Defects Orig Artic Ser.* 1975;11(6):269-72.
 78. Larousse É. Définitions : matrice - Dictionnaire de français Larousse [Internet]. [cité 8 mars 2018]. Disponible sur: <http://www.larousse.fr/dictionnaires/francais/matrice/49902>
 79. Oh S.-H., Nakano M., Bando E., Keisuke N., Shigemoto S., Jeong J.-H., et al. Relationship between occlusal tooth contact patterns and tightness of proximal tooth contact. *J Oral Rehabil.* 25 août 2006;33(10):749-53.
 80. Boorer D. Revans over Australia. *Nurs Mirror Midwives J.* 29 avr 1976;142(18):39-40.
 81. Haveman J, Lavorel J. Identification of the 120 nm phase in the decay of delayed fluorescence in

- spinach chloroplasts and subchloroplast particles as the intrinsic back reaction. The dependence of the level of this phase on the thylakoids internal pH. *Biochim Biophys Acta*. 11 déc 1975;408(3):269-238.
82. Hendrickson WA, Ward KB. Atomic models for the polypeptide backbones of myohemerythrin and hemerythrin. *Biochem Biophys Res Commun*. 27 oct 1975;66(4):1349-56.
 83. Mejàre I, Stenlund H, Zelezny-Holmlund C. Caries Incidence and Lesion Progression from Adolescence to Young Adulthood: A Prospective 15-Year Cohort Study in Sweden. *Caries Res*. 2004;38(2):130-41.
 84. Tardif A, Misino J, Péron J-M. Traumatismes dentaires et alvéolaires. *EMC - Dent*. 1 mai 2004;1(2):159-78.
 85. Jackson RD. Class II composite resin restorations: faster, easier, predictable. *Br Dent J*. nov 2016;221(10):623-31.
 86. Eli I, Weiss E, Kozlovsky A, Levi N. Wedges in restorative dentistry: principles and applications. *J Oral Rehabil*. 18(3):257-64.
 87. Yilmaz ED, Schneider GA, Swain MV. Influence of structural hierarchy on the fracture behaviour of tooth enamel. *Philos Trans R Soc Math Phys Eng Sci*. 28 mars 2015;373(2038):20140130-20140130.
 88. Emmanuel D, Arnaud S, Pia J-P. Restaurer sans tenon et sans couronne les dents postérieures? *Fil Dent*. 1 déc 2014;20-6.
 89. Mounir Zaghez. L'examen de l'occlusion. 2015.
 90. Magne P, Belser UC. Porcelain versus composite inlays/onlays: effects of mechanical loads on stress distribution, adhesion, and crown flexure. *Int J Periodontics Restorative Dent*. déc 2003;23(6):543-55.
 91. Calas-Bennasar I, Bousquet P, Jame O, Orti V, Gibert P. Examen clinique des parodontites. *EMC - Odontol*. juin 2005;1(2):181-91.
 92. Saber MH, Loomans BAC, El Zohairy A, Dörfer CE, El-Badrawy W. Evaluation of proximal contact tightness of Class II resin composite restorations. *Oper Dent*. févr 2010;35(1):37-43.
 93. Alain Dziubek. Matrice non amovible pour réhabilitation en composite.
 94. Hellie CM, Charbeneau GT, Craig RG, Brandau HE. Quantitative evaluation of proximal tooth movement effected by wedging: a pilot study. *J Prosthet Dent*. mars 1985;53(3):335-41.
 95. Oussama Dahili. Traitement endodontique. Cavité d'accès. 2016.
 96. Les prémolaires. Cours université de Lyon [Internet]. [cité 4 oct 2018]. Disponible sur: <http://spiralconnect.univ-lyon1.fr/spiral-files/download?mode=inline&data=2542652>
 97. Giuseppe Chiodera. Restauration MOD sur la première moalire, procédure et étude de cas [Internet]. Disponible sur: http://polydentia.ch/download/fr/cas_cliniques/chiodera_myquickmat_classico_kit.pdf
 98. Lorimier S, Kemou P. Histo-Physiologie Du Parodonte.
 99. Apap Marc. Bien joué, petit scarabée ! *Clinic (Paris)*. 2016;
 100. Björn AL, Björn H, Grkovic B. Marginal fit of restorations and its relation to peridental bone level. I. Metal fillings. *Odontol Revy*. 1969;20(3):311-21.
 101. Comment obtenir un bon point de contact? *Dent Trib Ed*. mai 2012;
 102. Peet van der Vyver. New clinical innovations and the benefit of magnification to ensure predictable posterior composite restorations – Part 2. *Int Dent – Australas Ed*. 2012;7(2).
 103. Lang NP, Kiel RA, Anderhalden K. Clinical and microbiological effects of subgingival restorations with overhanging or clinically perfect margins. *J Clin Periodontol*. nov 1983;10(6):563-78.
 104. Palamara J, Palamara D, Messer H. Strains in the Marginal Ridge During Occlusal Loading. *Aust Dent J*. sept 2002;47(3):218-22.
 105. Sghaireen MG, Albhiran HM, Alzoubi IA, Lynch E, AL-Omiri MK. Intraoral versus Extraoral Measurement of the Height of the Interproximal Contact Area in Maxillary Anterior Teeth. *Med Princ Pract*. 8 janv 2015;24(2):136-41.
 106. Prof. Claus-Peter Ernst. Forme et couleur – facteurs également dans les matrices sectorielles ? *Dent Trib Ed*. oct 2015;
 107. David Clark. The Seven Deadly Sins of Traditional Class II Restorations. *Dent Today*. 26 mars 2018;
 108. Pradeep Vashist, Sumit Gupta, Rakesh Mittal. Latest trends in composite restorative matricing. *Heal Talk*. 2014;06.

TABLE DES TABLEAUX ET FIGURES

Tableau 1 : Conditions d'existence de la papille	6
Tableau 2 : Objectifs du système matriciel	18
Tableau 3 : Classification des systèmes matriciels	18
Tableau 4 : Les systèmes circulaires autoportés	20
Tableau 5 : Systèmes matriciels circonférentiels avec porte matrice	21
Tableau 6 : Synthèse des systèmes matriciels sectoriels	34
Tableau 7 : Cahier des charges des cônes de séparation (56).....	39
Tableau 8 : Classification des cônes	39
Tableau 9 : Les cônes actuels	43
Figure 1 : coupe méso-distale des deux prémolaires maxillaires droites adjacentes. A gauche PCI à l'éruption des dents. A droite PCI quelques années après.	5
Figure 2 : Point de contact sur la face mésiale et distale de 15 ; Z représente les PCI constants et Zv les variables d'après Papathanassiou G 1990.....	5
Figure 3 : Projection des points de contacts par des flèches sur une vue sagittale d'après Papathanassiou G 1990.....	5
Figure 4 : Vue occlusale du point de contact ; sur la bissectrice de l'angle formé par les embrasures d'après Papathanassiou G 1990	5
Figure 5 : Projection des points de contact sur l'arcade mandibulaire	5
Figure 6: Point de contact sur une vue occlusale de l'arcade mandibulaire	5
Figure 7 : les différentes formes du point de contact: tîret, rectangulaire et ovoïde, Jagadeesh Kodithyala.....	6
Figure 8 : Chemin du broyage alimentaire selon Papathanassiou G., 1990	6
Figure 9 : migration de la zone de contact provoquant des ouvertures linguales ou vestibulaires, Romerowski 2017 .	6
Figure 10 : Situation théorique de la zone proximale, Romerowski J 2017	6
Figure 11 : Plan de Chapman mésial, droit et distal	7
Figure 12 : Les différents points de mesure d'une arcade	7
Figure 13 : Les 4 embrasures ; 1= embrasure cervicale 2= embrasure vestibulaire 3= embrasure linguale 4= embrasure occlusale, Anatomie descriptive des dents humaines chapitre 3.....	8
Figure 14 : loi de symétrie des embrasures sur une vue occlusale et sagittale	8
Figure 15 : Diamètre coronaire occlusal supérieur au cervical	9
Figure 16 : Diamètre coronaire occlusal inférieur au cervical en vue proximale	9
Figure 17 : Face vestibulaire plus large que les faces linguales en vue occlusale	9
Figure 18 : Face distale moins haute que la face mésiale	9
Figure 19 : Face distale moins importants que la face mésiale.....	9
Figure 20 : Vue et anatomie occlusale d'une prémolaire et molaire, Anatomie descriptive de dents humaines.....	9
Figure 21 : Face mésiale et distale de la première prémolaire maxillaire, Oussama Dahili	9
Figure 22 : Face mésiale et distale de la deuxième prémolaire maxillaire, Oussama Dahili	9
Figure 23 : Face mésiale et distale de la première prémolaire mandibulaire, Oussama Dahili	9
Figure 24 : Face mésiale et distale de la deuxième prémolaire mandibulaire, Oussama Dahili	9
Figure 25 : Face mésiale et distale de la première molaire maxillaire, Oussama Dahili.....	10
Figure 26 : Face mésiale et distale de la deuxième molaire maxillaire, Oussama Dahili	10
Figure 27 : Face mésiale et distale de la première molaire mandibulaire, Oussama Dahili.....	10
Figure 28 : Face mésiale et distale de la deuxième molaire mandibulaire, Oussama Dahili.....	10
Figures 29 : Points supports de l'occlusion des cuspidés vestibulaires inférieures et aires d'appui supérieures. Mounir Zaghez, L'examen de l'occlusion, 2015.....	10
Figure 30 : Le col interdentaire d'une molaire et prémolaire, Wolff 2005.....	10
Figure 31 : L'espace biologique, Gargulio 1961.....	11
Figure 32 : Perte de la résistance en fonction de la perte tissulaire, Reech ES 1989	11
Figure 33: Anatomie d'une cavité occluso-mésiale, Concept actuel de la préparation cavitaire.....	11
Figure 34: Analyse des dommages de 35 surfaces adjacentes à des restaurations de Classe II	13
Figure 36: Radiographie rétroconaire comparant un profil proximale naturel et un profil reconstruit avec une matrice plate, David Clark 2018.....	15
Figure 35 : fracture selon un profil plat ou incurvé, étude du Dr Loomans B en 2008	15
Figure 37 : Absence de crête marginale, Jagadeesh Kodithyala.....	15
Figure 38 : Crête marginale avec un embrasure occlusal exagérée, Jagadeesh Kodithyala.....	15
Figure 39 : Différence de hauteur des crêtes marginales, Jagadeesh Kodithyala	15

Figure 40 : Crête marginale sans aucune embrasure occlusale, Jagadeesh Kodithyala	15
Figure 41: Crête marginale sans fosse marginale, Jagadeesh Kodithyala	15
Figure 42 : Crête marginale fine, Jagadeesh Kodithyala	15
Figure 43 : Mauvaise anatomie de la crête marginal d'un point de vue occlusal, Jagadeesh Kodithyala	15
Figure 44 : Crête marginale trop haute, Jagadeesh Kodithyala.....	15
Figure 45: Abernethy matrix	17
Figure 46 : The original Jack matrix	17
Figure 47 : Woodward double-screw matrix.....	17
Figure 48 : Creager matrix and retainer	17
Figure 49 : Bands for the Depressed matrix (Jack Matrix).....	17
Figure 50 : Clapp tie-band matrix.....	17
Figure 51 : Matrice plate à découper, en acier ou transparente	22
Figure 52 : Bande transparente.....	22
Figure 53 : Bande matricielle pour Tofflemire,Kerr, MicroBrush International.....	22
Figure 54 : Bande anatomique (Kerr) pour Tofflemire ou Ivory 1 anatomique.....	22
Figure 55 : les matrices bombées Convexi-T™	22
Figure 56 : Matrices Hawe bleue et transparente, épaisseur : 0,075mm	22
Figure 57: Opra Matrix Ivoclar, matrices perforées	22
Figure 58 : Triade de la dentisterie conservatrice moderne, Ramya Raghu,.....	23
Figure 59 : bande matricielle plate à découper en acier ou transparente	25
Figure 60: LumiContrast by Polydentia	25
Figure 61 : QuickMat (Polydentia).....	25
Figure 62 : Matrice (Bioclear, Tacoma)	25
Figure 63: Matrice anatomique Polydentia.....	25
Figure 64 : Clear Metal matrix (Ultradent)	26
Figure 65 : Contact Pro SmartBands Coated (Microbrush International)	26
Figure 66 : Bande bicouche Slick Bands (Garisson, Spring Lake)	26
Figure 67 : Dual Force matrice, les bords vestibulaires et linguaux sont beaucoup plus prolongés.....	26
Figure 68 : Matrice Walser pour les cavités MOD.....	26
Figure 69: Matrice Walser pour les Classe II adjacentes	26
Figure 70 : Kit Apis et démonstration de mise en place.....	26
Figure 78 : Perry separator.....	27
Figure 79 : True separator	27
Figure 80 : Jarvis separator	27
Figure 81 : Ivory double bow et Ivory adjustable	27
Figure 82: Elliot separator	27
Figure 83 : Woodward. Figure 84: Parr's universal.....	27
Figure 78 : Système Palodent et son application clinique.....	28
Figure 79 : V3 ring et son application clinique	28
Figure 80 : Composi tight 3D FUSION et son application clinique.....	29
Figure 81 : Composi Tight 3D XR	29
Figure 82 : Composi tight Soft Face Clear.....	29
Figure 83 : Anneau Contact Matrix argent (rentrant) et or (sortant).....	30
Figure 84 : Thin Flex, épaisseur : 0,004mm	30
Figure 85: Positionnement incorrect et correct les Delta Tubes.....	30
Figure 86 : QuickMat Classico	31
Figure 87 : QuickMat Forte	31
Figure 88 : My Clip Polydentia.....	31
Figure 89 : Matrice dual force de Clinician's Choice.....	31
Figure 90 : Twin Ring pour molaire	32
Figure 91 : Twin Ring pour prémolaire.....	32
Figure 92 : Tetra ring et son application clinique	32
Figure 93 : Clip SmartView, MicroBrush International.....	32
Figure 94 : Les encoignures pour les embouts de la pince sont rapprochées de la surface de la dent	32
Figure 95 : Ouverture des bras horizontaux perpendiculaires au grand axe de la dent sans mouvement de la barre supérieure.....	32
Figure 96 : Application d'une pression sous-gingivale	32
Figure 97: Contact Pro Ring, MicroBrush International)	33
Figure 98 : Unimatrix Bleue (avec embout) et Rose.....	33

Figure 99 : Step-by-step de la technique du Custom ring 1. Situation clinique initiale : lésion carieuse secondaire sous l'amalgame de 25 2. Mises-en place matériau liquide mais souple photo polymérisable 3. Mises-en place de l'anneau et rajout de matériau 4. Vue de l'anneau et des bords 5. Mises-en place du cône de bois et de la matrice 6. On remet l'anneau dans sa position 7. Reconstruction de la crête marginale 8. Restauration de la face occlusale 9. Situation finale / images tirées du cas clinique de Jordi Manauta, Anna Salat, Walter Devoto, Angelo Putignano.....	35
Figure 100 : vue proximale de la mise en place de la matrice sur une dent en résine, le matériau de restauration est de couleur bleu pour augmenter le contraste et la visibilité.....	36
Figure 101 : Step-by-step de l'utilisation de la matrice inamovible sur un modèle en plâtre. 1. Mesure de la profondeur avec un sonde parodontale 2. Mesure du contour vestibulo lingual avec un fil dentaire 3. Découpe de la matrice 4. Mises-en place de la matrice avec un cône élastique et un anneau de McKean 5. Après mises-en place du composite et polymérisation, finitions 6. Vue occlusale finale	36
Figure 102 : Mosquito Haemostat.....	37
Figure 103: Cône de bois actuel traditionnel	38
Figure 104 : Soft Wooden Wedge (Bioclear)	38
Figure 105: cône anatomique Palodent (Dentsply Sirona).....	39
Figure 106 : A+Wedge (Garisson Dental)	39
Figure 107 : FenderWedge (Directa, Inc) les différentes tailles de cônes associées à une couleur	40
Figure 108 : Les étapes d'utilisation de FenderWedge (Directa, Inc) 1. Mise en place du cône solidarisé à la matrice 2. Eviction carieuse et préparation de la cavité 3. Retrait du cône abimé pour la mise en place du système sectoriel de restauration	40
Figure 109 : Diamond wedge, Bioclear.....	40
Figure 110: Wedge Wands en plastique opaque et transparent	41
Figure 111 : matrice transparente Adapt, promue par Style Italiano	41
Figure 113 : Démonstration clinique de l'efficacité de Hemowedge	41
Figure 112: Hemo Wedge (Polydentia)	41
Figure 115 : Comparaison d'un cône de bois et du FlexiWedge	42
Figure 113 : Cale s'adaptant à l'anatomie papillaire	42
Figure 114 : Sous surface creuse	42
Figure 116 : Sabre Wedge	42
Figure 117 : 3D fusion wedge.....	42
Figure 119 : Double Wedge	42
Figure 120 : Soft (clair) et Firm (bleu) Interproximator	43
Figure 121 : Mise en place postérieure	43
Figure 122 : Contact Wedge.....	43
Figure 123 : pince Bouteroller.....	43
Figure 127 : Pince à clavette	44
Figure 128 : Forceps pour matrice (Garisson	44
Figure 126 : Mesure de la hauteur de crête marginale pendant la dépose d'incrément de résine composite	44
Figure 127 : Trimax vue technique et vue en application, système similaire eu Contact Pro Plus	46
Figure 128 : Contact Gold PLus et vue clinique : embout mésial	47
Figure 129 : Perform vue technique et vue en application, système similaire au Contact Pro Plus	47
Figure 130 : 1. Situation initiale : restauration en composite en MO et 26, absence de PCI entre 25 et 26 2. Mises-en place de la Digue (Nic Tone, Dentsply), du crampon, des ligatures et du wedjet 3. Mises-en place du Distal Wedge : cône solidarisée à une matrice afin d'éviter les dommages sur la face proximale de 25 et curetage 4. Dépose du cône, cavité de Classe II visible 5. Insertion de la matrice, MEP du cône 6. Installation de l'anneau BiTine (Dentsply) 7. Attaque à l'acide orthoposphorique à 37% 8. Rinçage et séchage 9. Application d'un adhésif M&RII en frottant avec un pinceau 10. Polymérisation 40s 11. Restauration de la crête marginale 12. Dépose du système matriciel et vérification du PCI avec 25 13. Restauration de la face occlusale par une technique de composite up (incrémentaire) 14. Finitions et polissage 15. Réglage de l'occlusion.....	59

Serment d'Hippocrate

En présence des Maîtres de cette Faculté, de mes chers condisciples, devant l'effigie d'Hippocrate,

Je promets et je jure, au nom de l'Être Suprême, d'être fidèle aux lois de l'Honneur et de la probité dans l'exercice de La Médecine Dentaire.

Je donnerai mes soins gratuits à l'indigent et n'exigerai jamais un salaire au-dessus de mon travail, je ne participerai à aucun partage clandestin d'honoraires.

Admis dans l'intérieur des maisons, mes yeux ne verront pas ce qui se passe, ma langue taira les secrets qui me seront confiés et mon état ne servira pas à corrompre les mœurs ni à favoriser le crime.

Je ne permettrai pas que des considérations de religion, de nation, de race, de parti ou de classe sociale viennent s'interposer entre mon Devoir et mon patient.

Je garderai le respect absolu de la vie humaine dès sa conception.

Même sous la menace, je n'admettrai pas de faire usage de mes connaissances médicales contre les lois de l'Humanité.

Respectueux et reconnaissant envers les Maîtres, je rendrai à leurs enfants l'instruction que j'ai reçue de leurs pères.

Que les hommes m'accordent leur estime si je suis fidèle à mes promesses,

Que je sois couvert d'opprobre et méprisé de mes confrères si j'y manque.



Faculté de Chirurgie dentaire
Odontologie

Approbation – Improbation

Les opinions émises par les dissertations présentées, doivent être considérées comme propres à leurs auteurs, sans aucune approbation ou improbation de la Faculté de Chirurgie dentaire (1).

Lu et approuvé,

Vu,
Nice, le

Le Président du jury,

Le Doyen de la Faculté de
Chirurgie Dentaire de l'UNS

Professeur

Professeur Laurence LUPI

(1) Les exemplaires destinés à la bibliothèque doivent être obligatoirement signés par le Doyen et par le Président du Jury.

Carla Izarié

INTRUMENTATION ACTUELLE PERMETTANT LA RESTAURATION DES SURFACES DE CONTACT PROXIMALES DES DENTS POSTÉRIEURES

Thèse : Chirurgie Dentaire, Nice, 2018, N°42-57-18-28

Directeur de thèse : Dr CEINOS Romain

Mots-clés : point de contact, surface de contact, face proximale, Site 2, Classe II, restauration, technique directe, matrice, cône, bague de séparation, instrumentation

Résumé :

Les restaurations du Site 2 (classification Mount Hume modifiée par JJ Lasfargues, 1999) sont considérées comme très complexes sur de nombreux points. Des connaissances en histologie, anatomie et mécanique dentaire sont indispensables si l'on veut s'inscrire dans le courant de la dentisterie biomimétique et concevoir des restaurations de qualité sur le plan biologique et esthétique. Cette thèse fait un rappel sur les composantes d'une surface de contact et le rôle qu'elle joue dans la santé buccale : intégrité de l'arcade, protection des tissus gingivaux, transmission des forces pendant la mastication. Sa perte peut causer de graves complications. Les laboratoires de matériel médical dentaire ont un regain d'intérêt pour l'instrumentation permettant la restauration de cette surface. Ce travail de thèse propose de faire un état des lieux concernant les systèmes matriciels circulaires et sectoriels ainsi que l'instrumentation spécifique nécessaire à la restauration afin de connaître les choix possibles s'offrant au chirurgien dentiste. Un cas clinique viendra illustrer la méthode de restauration de la surface de contact interproximale postérieure par technique directe à l'aide d'un système matriciel sectoriel.