



HAL
open science

L'enjeu de la temporisation en secteur esthétique : méthodologie et difficultés

Coralie Occelli

► **To cite this version:**

Coralie Occelli. L'enjeu de la temporisation en secteur esthétique : méthodologie et difficultés. Médecine humaine et pathologie. 2019. dumas-02275444

HAL Id: dumas-02275444

<https://dumas.ccsd.cnrs.fr/dumas-02275444>

Submitted on 30 Aug 2019

HAL is a multi-disciplinary open access archive for the deposit and dissemination of scientific research documents, whether they are published or not. The documents may come from teaching and research institutions in France or abroad, or from public or private research centers.

L'archive ouverte pluridisciplinaire **HAL**, est destinée au dépôt et à la diffusion de documents scientifiques de niveau recherche, publiés ou non, émanant des établissements d'enseignement et de recherche français ou étrangers, des laboratoires publics ou privés.

L'ENJEU DE LA TEMPORISATION EN SECTEUR ESTHÉTIQUE : MÉTHODOLOGIE ET DIFFICULTÉS.

Année 2019

Thèse n° 42-57-19-14

THÈSE

Présentée et publiquement soutenue devant
la Faculté de Chirurgie Dentaire de Nice
Le Vendredi 12 Juillet 2019

Par

Mademoiselle Coralie OCCELLI

Né(e) le 14 Mars 1994 à Saint-Maur-des-Fossés
Pour obtenir le grade de :

DOCTEUR EN CHIRURGIE DENTAIRE (Diplôme d'État)

Examineurs :

Madame le Professeur
Madame le Docteur
Monsieur le Docteur
Madame le Docteur
Monsieur le Docteur

Laurence LUPI
Valérie POUYSSEGUR-ROUGIER
Yves ALLARD
Marine PETTITI-MASSIERA
Jean RICHELME

Présidente du jury
Assesseur
Assesseur
Directrice de thèse
Membre invité

CORPS ENSEIGNANT

56^{ème} section : DEVELOPPEMENT, CROISSANCE ET PREVENTION

Sous-section 01 : ODONTOLOGIE PEDIATRIQUE ET ORTHOPEDIE DENTO-FACIALE

Professeur des Universités : Mme MANIERE-EZVAN Armelle

Professeur des Universités : Mme MULLER-BOLLA Michèle

Maître de Conférences des Universités : Mme JOSEPH Clara

Assistant Hospitalier Universitaire : Mme AIEM Elody

Assistant Hospitalier Universitaire : Mme MASUCCI Caterina

Assistante Associée-Praticien Associé : Mme OUEISS Arlette

Sous-section 02 : PREVENTION, EPIDEMIOLOGIE, ECONOMIE DE LA SANTE, ODONTOLOGIE LEGALE

Professeur des Universités : Mme LUPI Laurence

Assistant Hospitalier Universitaire : Mme BORSA Leslie

Assistant Hospitalier Universitaire : Mme MERIGO Elisabetta

57^{ème} section : CHIRURGIE ORALE ; PARODONTOLOGIE ; BIOLOGIE ORALE

Sous-section 01 : CHIRURGIE ORALE ; PARODONTOLOGIE ; BIOLOGIE ORALE

Professeur des Universités : Mme PRECHEUR-SABLAYROLLES Isabelle

Maître de Conférences des Universités : M. COCHAIS Patrice

Maître de Conférences des Universités : Mme DRIDI Sophie Myriam

Maître de Conférences des Universités : Mme RAYBAUD Hélène

Maître de Conférences des Universités : Mme VINCENT-BUGNAS Séverine

Maître de Conférences des Universités : Mme VOHA Christine

Assistant Hospitalier Universitaire : M. BORIE Gwenaël

Assistant Hospitalier Universitaire : M. CHARBIT Mathieu

Assistant Hospitalier Universitaire : Mme FISTES Elene-Maria

58^{ème} section : REHABILITATION ORALE

Sous-section 01 : DENTISTERIE RESTAURATRICE, ENDODONTIE, PROTHESES, FONCTION-DYSFONCTION, IMAGERIE, BIOMATERIAUX

Professeur des Universités : Mme BERTRAND Marie-France

Professeur des Universités : M. BOLLA Marc

Professeur des Universités : Mme LASSAUZAY Claire

Professeur des Universités : M. MAHLER Patrick

Professeur des Universités : M. MEDIONI Etienne

Professeur Emérite : M. ROCCA Jean-Paul

Maître de Conférences des Universités : M. ALLARD Yves

Maître de Conférences des Universités : Mme BRULAT-BOUCHARD Nathalie

Maître de Conférences des Universités : M. CEINOS Romain

Maître de Conférences des Universités : Mme EHRMANN Elodie

Maître de Conférences des Universités : M. LAPLANCHE Olivier

Maître de Conférences des Universités : M. LEFORESTIER Eric

Maître de Conférences des Universités : Mme POUYSSEGUR-ROUGIER Valérie

Assistant Hospitalier Universitaire : Mme ABID Sarah

Assistant Hospitalier Universitaire : Mme AZAN Cindy

Assistant Hospitalier Universitaire : Mme DEMARTY Laure

Assistant Hospitalier Universitaire : Mr LAMBERT Gary

Assistant Hospitalier Universitaire : M. MORKOWSKI-GEMMI Thomas

Assistant Hospitalier Universitaire : M. PARNOT Maximilien

Assistant Hospitalier Universitaire : Mme PETITTI-MASSIERA Marine

Assistant Hospitalier Universitaire : Mme SOSTHE Anne-Laure

REMERCIEMENTS

A Madame le Professeur Laurence LUPI

*Docteur en Chirurgie Dentaire
Professeur des Universités - Praticien Hospitalier
Directrice de l'UFR Odontologie de Nice*

Je vous remercie sincèrement d'avoir accepté, la présidence de ce jury avec tant de bienveillance et de spontanéité.

Travailler à vos côtés durant mes vacances hospitalières de quatrième année, à l'entrée du grand bain, à été pour moi un réel honneur.

Votre gentillesse, votre joie de vivre, votre implication dans la scolarité des étudiants sont autant de qualités qui m'ont permis, durant ces six années d'études, de me sentir soutenue et d'être épanouie dans mon travail.

Veillez trouver dans cet écrit, l'expression de ma plus grande estime.

A Madame le Docteur Valérie POUYSSEGUR-ROUGIER

*Docteur en Chirurgie Dentaire
Maitre de Conférences des Universités – Praticien Hospitalier*

Je vous remercie tout d'abord pour la qualité de votre enseignement aussi bien théorique que clinique, pour votre réel sens de la pédagogie ainsi que pour votre investissement qui sonne pour moi comme un profond engagement.

Mais aussi pour la dimension humaine et psychologique que vous apportez à chaque instant dans votre discipline, qui replace l'art dentaire dans son réel contexte et qui nous prépare à affronter la vie en générale. Veuillez trouver dans ce travail, le témoignage de ma gratitude et de mon profond respect.

A Monsieur le Docteur Yves ALLARD

*Docteur en Chirurgie Dentaire
Maitre de Conférences des Universités – Praticien Hospitalier*

J'ai tant espéré pouvoir vous assister durant mes études. C'est quand je me suis faite à l'idée que cela n'arriverait jamais, que j'ai enfin pu travailler à vos cotés.

Ainsi la boucle est bouclée et je ne regrette pas d'avoir attendu cette aide opératoire, parce qu'en fin de cursus, c'était finalement le meilleur moment. Je vous remercie de m'avoir transmis votre savoir-faire avec autant de bienveillance et de générosité.

De source sure vous êtes un mentor d'exception, alors veuillez trouver dans ce travail l'expression de mon affection et mes sincères remerciements.

A Madame le Docteur Marine PETTITI-MASSIERA

*Docteur en Chirurgie Dentaire
Assistante hospitalière universitaire*

J'aimerais vous remercier infiniment d'avoir accepté de diriger ce travail si cher à mon cœur.

C'était pour moi une évidence, de vous faire cette demande car votre aide précieuse au centre de soin, votre rigueur, votre patience, votre douceur, votre sympathie, votre perfectionnisme et bien d'autres choses encore sont autant de valeurs que j'admire et qui me donne l'envie de devenir une aussi bonne praticienne que vous.

Par ce travail, j'espère vous rendre fière.

A Monsieur le Docteur Jean RICHELME

Docteur en Chirurgie Dentaire

Monsieur, c'est un honneur et un réel plaisir de vous compter parmi les membres de ce jury. Lors de ma dernière année d'étude, passer du temps à vos côtés m'a réellement conforté dans ma vocation, et m'a surtout donné l'envie de me surpasser quotidiennement. Altruisme, pédagogie et perfectionnisme sont des caractéristiques qui vous correspondent pleinement, et qui font de vous un praticien d'exception. Je vous remercie de votre implication dans ce travail de thèse ainsi que pour l'enseignement précieux que vous m'avez donné. Veuillez trouver dans ce travail l'expression de mon admiration et ma véritable reconnaissance.

SOMMAIRE

I. INTRODUCTION	7
II. LE CAHIER DES CHARGES DES RESTAURATIONS TEMPORAIRES.....	8
1. LE CONTEXTE DE RÉALISATION DU PROVISOIRE	8
A. Le confort du patient.....	8
B. L'urgence absolue et l'urgence relative	8
a) L'urgence absolue.....	8
b) L'urgence relative.....	9
2. LES OBJECTIFS ET IMPÉRATIFS DE RÉALISATION DU PROVISOIRE	10
A. Les objectifs et impératifs de mise en œuvre.....	10
a) La solidité.....	10
b) Le vieillissement	10
c) La simplicité de mise en œuvre	10
d) Le coût.....	10
B. Les objectifs et impératifs tissulaires	11
a) La protection dentinaire et pulpaire	11
b) La protection parodontale	11
C. Les objectifs et impératifs esthétiques et fonctionnels	11
a) Préfiguration esthétique	12
b) Préfiguration fonctionnelle	16
III. LES MATÉRIAUX	18
1. LES MATÉRIAUX DE CONCEPTION DES PROVISOIRES.....	18
A. Résines sous forme d'un mélange poudre / liquide	18
a) Résines méthacrylates chémozpolymérisables	18
B. Résines injectables	19
a) Résines composites Bis-Acryl chémozpolymérisables	19
b) Résines composites photopolymérisables	19
C. Dents préformées	19
D. Tableau récapitulatif	21
2. LES MATÉRIAUX DE RENFORT	23
A. Les renforts fibrés	23
B. Les renforts en métal	24
3. LES MATÉRIAUX DE DUPLICATION	24
A. Les hydrocolloïdes irréversibles.....	24
B. Les silicones	25
4. LES MATÉRIAUX D'ASSEMBLAGE	25
A. Les critères de qualité des matériaux d'assemblage	25
B. Tableau récapitulatif des matériaux	26
C. Les stratégies de scellement provisoire.....	27
a) Stratégie de mise en place des restaurations corono-périphériques unitaires (couronnes) ou multiples (bridge ou couronnes solidarisées).....	27
b) Stratégie de mise en place des facettes provisoires	27
IV. MÉTHODOLOGIE	29
1. L'ANALYSE ESTHÉTIQUE	29
2. MÉTHODES DE RÉALISATION	31
A. Temporisation fixée.....	31
a) La technique directe.....	31
◆ La technique d'iso-moulage.....	31
◆ Les coques préformées.....	33
◆ Le bloc technique.....	34

b)	La technique indirecte.....	34
◆	La technique de stratification « classique » au laboratoire	35
◆	La technique d'utilisation des dents du commerce	36
c)	La technique semi-directe	37
d)	La conception et fabrication assistée par ordinateur (CFAO)	38
e)	Tableaux récapitulatifs.....	41
f)	Les techniques particulières	43
◆	La temporisation semi-permanente en composites injectés	43
◆	Le concept « TOBBI »	44
◆	Le collage direct de la dent perdue	46
◆	Cas particulier de la temporisation des facettes	47
B.	Temporisation amovible.....	51
a)	La gouttière thermoformée.....	51
b)	Le Valplast®	52
V.	LES DIFFICULTÉS	53
1.	DIFFICULTÉS ESTHÉTIQUES	53
2.	DIFFICULTÉS TISSULAIRES ET PÉRIPROTHÉTIQUES.....	58
3.	DIFFICULTÉS TECHNIQUES	60
A.	Difficultés d'ajustage	60
B.	Difficultés mécaniques	63
C.	Difficultés de transfert.....	65
VI.	CONCLUSION	70
VII.	BIBLIOGRAPHIE	71
VIII.	TABLE DES TABLEAUX.....	76
IX.	TABLE DES FIGURES	77

I. INTRODUCTION

La Temporisation peut se définir comme un « Retard voulu apporté à une décision, une action. » (1).

➤ A une décision :

Quand la demande est esthétique, le praticien doit s'assurer de la bonne compréhension des souhaits de son patient car l'esthétique en tant que science régie par des règles, peut se confondre avec une manifestation subjective, qu'on appelle la beauté.

Ainsi, la phase de temporisation, à fortiori dans les secteurs antérieurs, permet de **valider un projet esthétique** et de **sécuriser le chirurgien dentiste**.

➤ A une action :

Une action voulue par le praticien qui s'assure de la fiabilité de la situation clinique avant le passage aux prothèses d'usage :

- Vérifier l'absence de symptôme sur une dent vivante,
- Contrôler la guérison d'une lésion apicale après traitement ou retraitement endodontique,
- Valider un projet esthétique et/ou occlusal,
- Stabiliser le parodonte.

Une action non voulue, mais dépendante des délais de réalisation clinique et laboratoire pour confectionner la prothèse dite « définitive ».

Cette thèse d'exercice portera uniquement sur la temporisation **en secteur esthétique**, comprenant les dents antérieures maxillaires et mandibulaires.

C'est pourquoi les facteurs de réussite du sourire doivent être retrouvés lors de la confection des provisoires, tels que, l'architecture du sourire, le choix de la couleur, le biomimétisme ou encore le biotype parodontal.

C'est l'équilibre du blanc (les dents) et du rose (lèvres et gencive) qui donne au sourire toute sa dimension esthétique (2).

Dans un premier temps, l'objectif de ce travail sera de décrire le cahier des charges du provisoire, en fixant le contexte de sa réalisation. Puis, seront évoqués les objectifs et impératifs de fabrication dans sa mise en œuvre, dans la protection tissulaire ainsi que dans la préfiguration esthétique et fonctionnelle.

Dans un second temps, seront décrits les matériaux de réalisation des restaurations provisoires mais aussi les matériaux de renforts, de duplications et d'assemblages.

Puis, nous aborderons la partie « méthodologie » qui s'introduira par l'analyse esthétique avant de développer les diverses méthodes de confection du provisoire aussi bien en temporisation fixée qu'en temporisation amovible.

Dans un dernier volet, nous détaillerons les obstacles esthétiques, tissulaires et techniques retrouvés lors de l'élaboration d'une prothèse provisoire.

Nous essayerons, pour chacune des limites, d'apporter une solution illustrée par un cas clinique.

L'aboutissement du projet servira **d'outil pédagogique aux étudiants en odontologie** par l'élaboration de plusieurs tableaux synthétiques ainsi que d'un guide clinique des difficultés rencontrées.

II. LE CAHIER DES CHARGES DES RESTAURATIONS TEMPORAIRES

Le cahier des charges représente la liste des critères à respecter, pour garantir des restaurations provisoires de qualité. En tant que « **prototype de la prothèse définitive** », le provisoire est incontournable dans le plan de traitement afin d'assurer un travail qualitatif et respectueux des connaissances scientifiques actuelles (3).

Tout d'abord, nous aborderons le contexte de réalisation du provisoire, qui est un élément déterminant dans le choix du type de temporisation (4)(5).

- ✚ Dans le cadre d'une urgence absolue, le provisoire est réalisé dans l'immédiat, on parle de **prothèse fixée provisoire**.
- ✚ Dans le cadre d'une urgence relative, le provisoire est réalisé à posteriori d'une réflexion et d'une analyse, on parle de **prothèse fixée de temporisation**.

Puis, nous fixerons les objectifs et impératifs du provisoire.

Les restaurations temporaires, qu'elles servent à rétablir ou transformer l'identité bucco-dentaire du patient, doivent répondre à un certain nombre de règles afin de valider le projet prothétique final.

1. LE CONTEXTE DE RÉALISATION DU PROVISOIRE

Fixer le contexte de réalisation du provisoire est capital.

En effet, selon l'urgence de la situation, les exigences esthétiques et fonctionnelles du patient vont diverger. De ce fait, le temps dévolu à la confection du provisoire et la méthodologie de conception choisie dépendront de la situation clinique initiale.

A. LE CONFORT DU PATIENT

Le provisoire doit être **esthétique et confortable** afin d'être compatible avec la vie sociale, professionnelle et affective du patient, qui pourra continuer à sourire, rire et communiquer.

Ceci est d'autant plus avéré en secteur esthétique, car les dents antérieures sont immédiatement découvertes lors du sourire et donc au centre de l'attention (6).

Le provisoire :

- ✚ *Est un échantillon évolué de la future prothèse,*
- ✚ *Sécurise le patient qui retrouve confiance en lui,*
- ✚ *Consolide la relation patient-praticien,*
- ✚ *Permet de gérer l'urgence esthétique, à considérer au même titre qu'une urgence biologique.*

B. L'URGENCE ABSOLUE ET L'URGENCE RELATIVE (7)

Il convient dans cette partie de différencier l'urgence absolue de l'urgence relative afin de cibler le moment de réalisation du provisoire, le degrés d'urgence (8) mais également les exigences du patient.

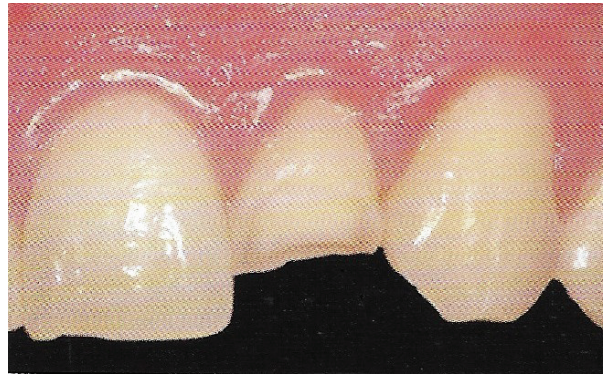
a) L'urgence absolue

Il peut s'agir :

- De la perte d'une dent naturelle ou d'une fracture, suite à un traumatisme dans le secteur antérieur,
- Du descellement d'une couronne ou d'un bridge dans le secteur antérieur.

Cette urgence esthétique est douloureuse pour le patient sur le plan psychologique car elle altère son confort et sa vie en société.

Il faudra donc corriger ce préjudice dans la séance en utilisant une technique simple, rapide et peu coûteuse.

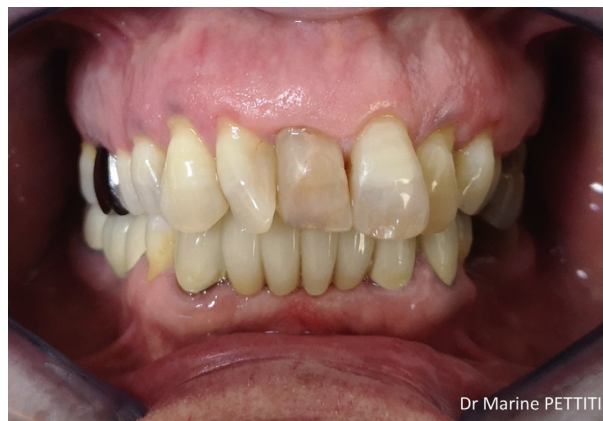

*Figure 1: Urgence absolue :
fracture de l'incisive latérale supérieure gauche suite à un choc.
La dent est vivante (7).*

b) L'urgence relative

Il s'agit d'une motivation esthétique « soudaine » de la part du patient qui prend conscience de sa situation délabrée ou inesthétique déjà présente. Le sujet demandera souvent, suite à cette prise de conscience, une réponse rapide de la part de son dentiste. Mais le praticien ne pourra pas y répondre dans l'immédiat, à la différence de l'urgence absolue, car il faudra nécessairement passer par une démarche d'analyse du cas dans son intégralité.

Dans ce cas, peuvent succéder à des prothèses provisoires de première génération, des prothèses de seconde génération qui généralement, resteront en bouche plusieurs mois. Elles permettent au praticien d'évaluer la faisabilité du cas ainsi que de réaliser une réévaluation de la cicatrisation endodontique et parodontale (3).



*Figure 2 : Vue intrabuccale de la situation initiale.
La patiente consulte pour des doléances esthétiques,
qui rentrent dans le cadre d'une urgence relative.*

2. LES OBJECTIFS ET IMPÉRATIFS DE RÉALISATION DU PROVISOIRE

Les objectifs du provisoire se rapprochent de ceux de la prothèse d'usage : rétablir la santé buccodentaire, l'esthétique et l'équilibre occlusal (3).

En tant que prothèse «test» ou «cobaye», la restauration temporaire doit répondre :

- ✚ Aux objectifs et impératifs de mise en œuvre,
- ✚ Aux objectifs et impératifs tissulaires,
- ✚ Aux objectifs et impératifs esthétiques,
- ✚ Aux objectifs et impératifs fonctionnels.

Tout cela, pour aboutir à la **validation d'un projet prothétique**, permettant au dentiste et au prothésiste de matérialiser la prothèse «d'usage».

A. LES OBJECTIFS ET IMPÉRATIFS DE MISE EN ŒUVRE (9)(10)(11)

Le provisoire doit :

- ✚ Etre solide pour assumer les fonctions occlusales,
- ✚ Certifier la pérennité fonctionnelle et esthétique dans le temps,
- ✚ Etre simple dans sa mise en œuvre,
- ✚ Bénéficier d'un coût raisonnable.

Si dans l'absolu, l'ensemble des critères doit être obligatoirement remplis, on soulèvera des contradictions. L'un excluant souvent l'autre, il est impossible de réaliser un provisoire solide et esthétique sans compliquer sa mise en œuvre et augmenter son coût. L'inverse est tout aussi vrai.

a) La solidité

Le provisoire doit être suffisamment solide pour encaisser les contraintes mécaniques lors des fonctions occlusales.

b) Le vieillissement

Le provisoire doit « bien vieillir ».

D'un point de vue esthétique, il faut assurer une stabilité colorimétrique dans le temps, en évitant les dyschromies grâce à un bon état de surface.

Ceci est d'autant plus vrai pour certains provisoires qui sont destinés à rester longtemps en bouche.

D'un point de vue fonctionnel, on tente d'éviter les fractures, les surfaces d'usure et les descellements.

c) La simplicité de mise en œuvre

Ce point est essentiel car la prothèse temporaire est faite, à diverses reprises, pour être descellée puis remise en place. Les raisons sont multiples, réalisation d'un traitement endodontique, rectification occlusal, rebasage pour un remodelage parodontal...

Il est donc important pour le praticien de pouvoir manipuler la prothèse le plus aisément possible.

d) Le coût

Le provisoire est une prothèse de « transition » avant la réalisation de la prothèse définitive, c'est pourquoi son coût doit être raisonnable. Effectivement, de part son caractère éphémère, le provisoire n'a de finalité qu'à être jeté.

B. LES OBJECTIFS ET IMPERATIFS TISSULAIRES

La **protection tissulaire est un objectif thérapeutique (12)**. Le provisoire permet de vérifier l'absence de symptômes cliniques et de valider la santé parodontale de la muqueuse périprothétique.

Sur le plan biologique (3), la protection tissulaire passe par :

- ✚ La protection de l'organe dentaire (protection dentinaire et pulpaire),
- ✚ La protection parodontale.

Le provisoire « prépare le terrain » pour que la prothèse d'usage s'intègre parfaitement dans le milieu buccal du patient (13).

a) La protection dentinaire et pulpaire

Le but du provisoire est de s'assurer de :

- L'étanchéité pour éviter les reprises carieuses,
- La protection sur le plan mécanique de la dent préparée afin d'éviter la fracture des tissus résiduels (14),
- La protection de la vitalité pulpaire (3) en mettant à l'abri le complexe dentino-pulpaire, des agressions externes et des contaminations bactériennes responsables de douleurs, de sensibilités, voir de nécrose.

b) La protection parodontale

Il faut maintenir l'état du parodonte lorsqu'il est sain et l'apaiser quand il ne l'est pas.

Le provisoire permet, la mise en condition tissulaire (15) c'est à dire la maturation et la cicatrisation parodontale lors des traitements d'assainissements.

Pour cela il doit avoir une morphologie adaptée et non iatrogène :

- ✚ Absence de sur contour,
- ✚ Profil d'émergence correct,
- ✚ Point de contact adapté,
- ✚ Qualité d'ajustage,
- ✚ Respect de l'attache épithélio-conjonctive,
- ✚ Respect et conservation des papilles.

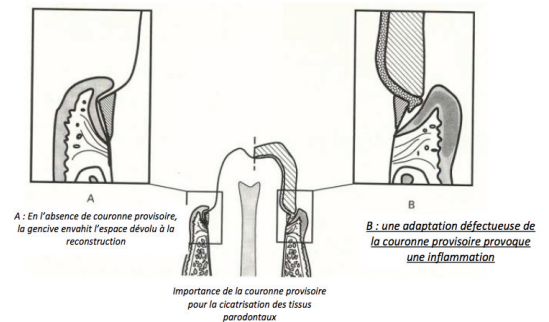


Figure 3 : Rôle de la prothèse provisoire sur le parodonte d'après Graux.

Ainsi, sa morphologie doit permettre un bon accès à l'instrumentation d'hygiène, pour favoriser la santé des tissus de soutien (16)(17).

C. LES OBJECTIFS ET IMPERATIFS ESTHETIQUES ET FONCTIONNELS

Avant de transformer le schéma buccal du patient, il convient de tester sa nouvelle identité bucco-dentaire en passant par une étape de **préfiguration**.

Dans un souci de préfiguration fonctionnelle, cette phase de temporisation permet au patient d'appréhender le projet prothétique. Il juge grâce au provisoire, «l'ébauche» du projet, à savoir si il est confortable lors de la phonation et des diverses fonctions occlusales.

Il en va de même pour la préfiguration esthétique, qui permet au patient de valider son futur sourire, de prendre le temps d'apprécier et de s'habituer à sa nouvelle image.

Cette étape permet au praticien de confirmer le projet prothétique afin d'être certain de pouvoir élaborer la prothèse d'usage.

Aussi, durant la temporisation le dentiste peut pratiquer des traitements complémentaires (endodontiques, parodontaux ...) (13) et réévaluer la situation pour apporter des améliorations au projet.

a) Préfiguration esthétique

Dans une démarche psychologique, l'esthétique de la prothèse doit être validée grâce au provisoire par le praticien, le patient et son entourage (18).

La préfiguration esthétique passera généralement par :

- ✚ Une analyse esthétique du patient,
- ✚ La réalisation des «cires de diagnostic»,
- ✚ La mise en place du «masque» esthétique.

Elle comporte trois volets :

- ✚ L'esthétique faciale,
- ✚ L'esthétique du sourire,
- ✚ L'harmonie dento-gingivale.

Les références esthétiques existent et doivent être connues des praticiens.

C'est la synthèse de ces références qui permet d'établir des règles de bonne pratique (2).

Dans le but de réaliser des provisoires harmonieux, les informations esthétiques du patient sont à collecter afin de les confronter à ces critères esthétiques réunis sous forme de «check-list» (19).

a1. L'esthétique faciale

DANS LE PLAN FRONTAL :	DANS LE PLAN SAGITTAL :
<p><u>Il faut analyser :</u></p> <ul style="list-style-type: none"> ➤ La ligne Bipupillaire (LB) qui est la référence esthétique horizontale du visage (20), ➤ La symétrie par rapport à l'axe de référence : le plan sagittal médian (PSM), ➤ La LB et le PSM doivent former un « T » pour que le visage soit harmonieux, ➤ L'équilibre des étages de la face. 	<p><u>Il faut analyser :</u></p> <ul style="list-style-type: none"> ➤ La projection des lèvres qui permet de guider la position des dents antérieures qui soutiennent ces téguments (21)(22), ➤ Le plan esthétique de <u>Ricketts</u> qui représente la ligne virtuelle passant par la pointe du nez et le pogognion. Cette ligne nous donne le type de profil.

Tableau 1 : Tableau des critères d'analyse esthétique faciale dans le plan frontal et sagittal.

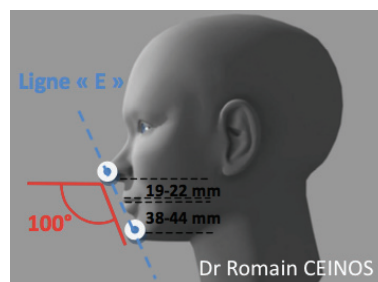


Figure 4 : Projection de la ligne de Ricketts et de l'angle naso-labial.

a2. L'esthétique du sourire

Le sourire dans le visage est un véritable passeport pour chaque individu (2).

Les éléments du sourire (dents, lèvres et gencive) ainsi que leurs interactions sont décrits par Garber et Salama (23). Ils font aussi partie d'une liste de critères, influente en dentisterie esthétique, établie par Magne et Belser (24)(25).

Dans l'architecture du sourire, le provisoire permet de valider :

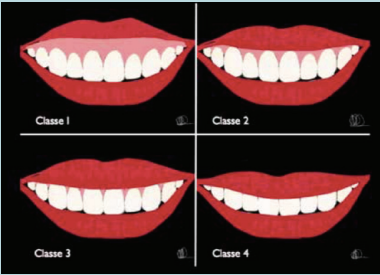
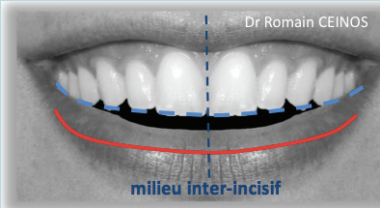
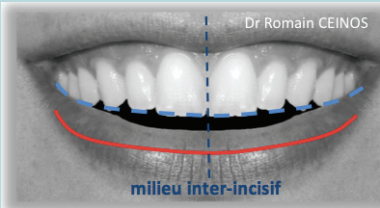

<p><u>La ligne du sourire :</u></p>  <p>Figure 5 : Classification de la ligne du sourire par Liébart (26)</p>	<p>Dans le plan frontal, elle correspond à la ligne tracée par le bord inférieur de la lèvre supérieure lors du sourire. C'est son rapport avec les tissus durs dentaires qui importe.</p> <p>Sa position nous donne le niveau d'exposition de la gencive (27)(28). Elle peut être haute (sourire gingival), moyenne ou basse.</p> <p>Lorsqu'elle s'aligne avec le collet des incisives et canines maxillaires, elle a une position dite « moyenne » (29).</p>
<p><u>Le milieu inter incisif :</u></p>  <p>Figure 6 : Projection du milieu inter-incisif</p>	<p>Il s'agit de la ligne verticale passant entre les deux incisives centrales maxillaires.</p> <p>Elle confère au sourire une stabilité par la symétrie.</p> <p>Sa position par rapport au philtrum importe plus que sa coïncidence avec le plan sagittal médian.</p>
<p><u>La ligne de la lèvre inférieure :</u></p>  <p>Figure 6 : Parallélisme des lignes (lèvre inférieure et bords incisifs).</p>	<p>L'harmonie du sourire passe aussi par le parallélisme entre la ligne formée par la lèvre inférieure lors du sourire et la ligne formée par les bords incisifs.</p>
<p><u>La symétrie du sourire :</u></p>	<p>La symétrie du sourire est définie par le parallélisme entre la ligne bipupillaire et la ligne bicommissurale.</p>
<p><u>L'incisive centrale maxillaire: (30)</u></p>  <p>Figure 7 : Importance de l'incisive centrale maxillaire.</p>	<p>Elle est la « star » des dents.</p> <p>Au centre du sourire, elle est collée à son homologue permettant une comparaison directe.</p> <p>Elles doivent être parfaitement identiques, pour donner au sourire plus de symétrie, d'harmonie et d'esthétique.</p> <p>Elle domine le sourire en étant la seule dent totalement de face mais aussi en étant la dent la plus large du secteur antérieur.</p>

Tableau 2 : Tableau des critères de l'esthétique du sourire.

a3. L'harmonie gingivale

Le parodonte, par la « révolution du rose » impose son importance dans l'esthétique du sourire au même titre que l'esthétique dentaire (19).


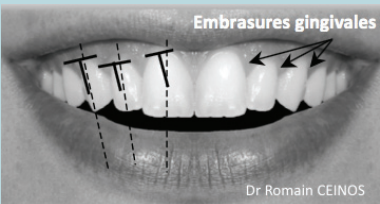
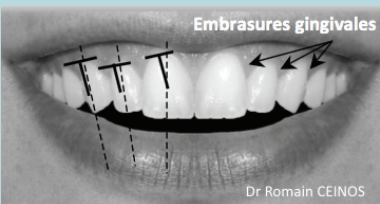

<p><u>La santé gingivale :</u></p>  <p>Dr Jean RICHELME</p> <p>Figure 8 : Aspect d'une gencive saine.</p>	<p>Elle est au cœur de la réussite de nos traitements, du respect de l'espace biologique et de la bonne intégration des prothèses.</p> <p>Elle est caractérisée par :</p> <ul style="list-style-type: none">➤ Sa texture,➤ Sa couleur,➤ Son contour,➤ Sa consistance.
<p><u>Les embrasures :</u></p>  <p>Embrasures gingivales</p> <p>Dr Romain CEINOS</p> <p>Figure 9 : Les embrasures gingivales et le zénith du contour gingival.</p>	<p>Gravitant autour du point de contact, on dénombre quatre types d'embrasures.</p> <p>L'une d'entre elles représente l'espace inter dentaire qui, comblé par le feston gingival, formera la papille.</p> <p>Il faut qu'elles soient assez marquées pour ménager un espace suffisant à la gencive papillaire et faciliter l'hygiène buccodentaire, sans pour autant créer de « trou noir » préjudiciable pour l'esthétique.</p>
<p><u>Le zénith du contour gingival :</u></p>  <p>Embrasures gingivales</p> <p>Dr Romain CEINOS</p> <p>Figure 9 : Les embrasures gingivales et le zénith du contour gingival.</p>	<p>C'est le point le plus apical du contour gingival de la dent.</p> <p>En secteur antérieur maxillaire il se positionne généralement en distal par rapport au milieu de la dent.</p>
<p><u>Les festons gingivaux :</u></p>  <p>Dr Romain CEINOS</p> <p>Figure 10 : L'équilibre des festons gingivaux.</p>	<p>Il faut qu'il y ait un équilibre des festons gingivaux. Celui de l'incisive latérale doit être légèrement plus coronaire que le point de contact distal.</p>

Tableau 3 : Tableau des critères de l'harmonie gingivale.

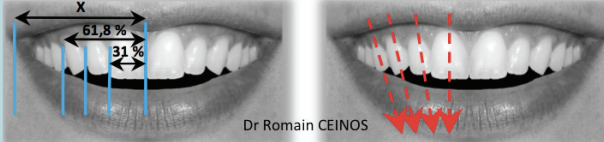
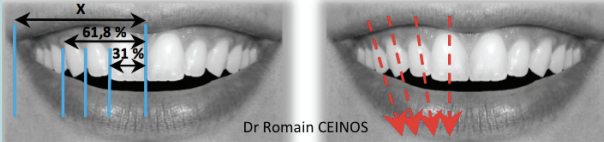

<p><u>Niveau des contacts interdentaires :</u></p>	<p>Le point de contact en mésial est toujours plus coronaire que le point de contact distal.</p>
<p><u>Dimensions relatives des dents :</u></p>  <p><i>Figure 11 : La grille de Levin et l'alignement axial des dents maxillaires.</i></p>	<p>La grille de Levin donne des valeurs de référence concernant la dimension des dents. Mais il s'agit d'un outil de diagnostic qui ne doit pas être suivi à la lettre, si on ne veut pas que le sourire paraisse figé ou manque de naturel.</p> <p>Les proportions idéales dans la littérature, correspondent à un rapport largeur/longueur compris entre 75 et 80% (31)(32).</p>
<p><u>La morphologie des dents et leur position relative dans l'espace :</u></p>  <p><i>Figure 11 : La grille de Levin et l'alignement axial des dents maxillaires.</i></p>	<ul style="list-style-type: none"> ➤ Elle est indispensable pour rendre le sourire «naturel». <p>La forme des dents est guidée par leurs fonctions. Dans le secteur antérieur, ce sont donc les fonctions de préhension et d'incision qui donne aux dents leur anatomie (2).</p> <ul style="list-style-type: none"> ➤ L'alignement axial ne doit pas être trop prononcé. Ni dans le sens disto-mésial, ni dans le sens vestibulo-lingual.
<p><u>Couleur :</u></p>	<p>La couleur du provisoire permet de jauger la couleur de la prothèse définitive. Cependant, le choix de la teinte est hypothétique car le matériau provisoire est différent du matériau définitif.</p> <p>Pour être améliorée, la résine en secteur esthétique peut être maquillée, mais c'est incontestablement l'état de surface qui comptera dans la perception visuelle de la couleur car une surface rugueuse et peu polie sera plus enclin à la coloration (33)(34).</p>
<p><u>Caractérisation de la dent et état de surface : (19)</u></p>	<p>Les caractérisations concernent les colorations intenses (tâches, détails morphologiques), l'état de surface, lui a un impact sur la réflexion de la lumière.</p>
<p><u>Configuration des bords incisifs :</u></p>  <p><i>Figure 12 : La silhouette des bords libres marquée par les « V » inversés des angles inter-incisifs.</i></p>	<p>Les angles inter-incisifs sont de plus en plus aigus lorsqu'ils se rapprochent de l'incisive centrale maxillaire.</p>

Tableau 4 : Tableau des critères de l'harmonie dentaire.

b) Préfiguration fonctionnelle

L'aspect fonctionnel de la prothèse transitoire doit être validé par un maintien ou une restauration des rappports occlusaux, stables et corrects, aussi bien en statique qu'en dynamique (12).

Le but initial du provisoire est de remplacer les dents manquantes, absentes, délabrées, fracturées afin de :

- ✚ Restaurer une stabilité occlusale optimale, en occlusion d'inter-cuspidie maximale (OIM) et en occlusion de relation centrée (ORC),
- ✚ Rétablir une dimension verticale d'occlusion (DVO) idéale.

Les rôles fonctionnels du provisoire sont (3)(35)(36)(37)(38)(39)(29)(12) :

ROLE PHONETIQUE, ROLE ARTICULAIRE ET OCCLUSAL, ROLE D'INDICATEUR	ROLE DE GUIDE
<p>➤ PHONETIQUE : C'est «la position, la dimension et le volume des dents qui permet une prononciation juste ou erronée des consonnes.» (3) (26) (27).</p> <p>➤ ARTICULAIRE ET OCCLUSAL (3, 28) : Le provisoire, permet de valider et renforcer le concept occlusal du patient, mais aussi de tester le guidage incisif à l'aide d'une table occlusale, préfigurant les pentes canines et incisives.</p> <p>De plus, en restaurant l'occlusion il protège l'articulation tempo-mandibulaire.</p> <p>➤ ROLE D'INDICATEUR : Le provisoire évalue le schéma occlusal du patient et donne des indications sur les éventuelles modifications à apporter.</p> <p>L'apparition sur les provisoires,</p> <ul style="list-style-type: none"> - De facettes d'usures, - De fissures, fractures, - De descellement fréquent, <p>peut témoigner d'un problème occlusal majeur qui doit être diagnostiqué avant le passage à la prothèse d'usage (29)(3).</p>	<p>➤ GUIDE TISSULAIRE : Guide pour la chirurgie parodontale.</p> <p>➤ GUIDE PROTHETIQUE (30) (21) : Guide pour les préparations. C'est la forme de la restauration définitive qui guide la préparation dentaire dans un souci d'économie tissulaire.</p> <p>➤ GUIDE OCCLUSAL : Le provisoire permet de restaurer le guide occlusal antérieur, pour cela il faut (3) (9) :</p> <ol style="list-style-type: none"> 1. Evaluer le guide antérieur en bouche et sur articulateur. ✚ En OIM, le surplomb soutient et protège les lèvres. Les bords libres des incisives et les pointes canines mandibulaires rencontrent les crêtes proximales des incisives maxillaires. ✚ En propulsion, la charge est répartie sur tout le groupe incisivo-canine. Le bord libre des incisives mandibulaires glisse sur les faces palatines des incisives maxillaires. ✚ En latéralité, la fonction canine permet la désocclusion des dents postérieures. La pointe canine mandibulaire glisse le long du versant palatin mésial de la canine maxillaire. C'est le principe de la protection mutuelle. 2. Elaborer un guide antérieur fonctionnel si celui-ci est inexistant ou défaillant. 3. Enregistrer le guidage fonctionnel sur la table incisive à partir des provisoires afin de réaliser les prothèses d'usage.

Tableau 5 : Tableau des rôles fonctionnels du provisoire.

Les provisoires constituent une véritable phase d'essai et de validation de la future prothèse d'usage.

Grâce à cette étape impérative, le dentiste obtient l'assentiment de son patient sur le projet de réhabilitation, du point de vu esthétique comme fonctionnel.

En effet, il peut prendre du recul, observer, analyser, attendre ou encore modifier cette « maquette » de prévisualisation (40).

Lorsque cette dernière est validée à la fois par le praticien et le patient, elle servira de « patron » à la réalisation de la prothèse d'usage, par transposition des informations recueillies.

Les provisoires ont pour objectif, d'assurer cliniquement la validité du plan de traitement dans sa globalité, ils remplissent donc différentes fonctions :

✚ Fonctions d'assainissement :

- Parodontale,
- Endodontique,
- Maladie carieuse,
- Hygiène.

✚ Fonctions prédictives :

- Surveiller la bonne cicatrisation,
- Préparer le « terrain » avant d'intégrer la prothèse d'usage,
- Affiner les objectifs thérapeutiques.

III. LES MATÉRIAUX :

La première partie de cette thèse a démontré qu'un provisoire de qualité doit présenter la même anatomie, la même fonction et doit répondre aux mêmes exigences que la prothèse d'usage (hormis la pérennité) (3). Finalement, l'unique différence entre la prothèse de temporisation et la prothèse définitive réside dans les matériaux qui les composent.

On parlera dans cette partie de l'ensemble des matériaux utilisés dans la confection du provisoire en fonction des techniques choisies. On distinguera :

- ✚ Les matériaux de fabrication des restaurations provisoires,
- ✚ Les matériaux de renforts,
- ✚ Les matériaux de duplication,
- ✚ Les matériaux d'assemblage.

1. LES MATERIAUX DE CONCEPTION DES PROVISOIRES

Il existe différentes catégories de matériaux sur le marché qui peuvent être classées en fonction du type de polymérisation ainsi que de leur forme et de leur présentation.

Critères de qualité des matériaux de temporisation (41) :

- ✚ Esthétique acceptable et stabilité de la couleur,
- ✚ Biocompatibilité et compatibilité avec les autres matériaux,
- ✚ Facilité de mise en œuvre,
- ✚ Résistances aux contraintes mécaniques et à l'usure,
- ✚ Faible conductivité thermique,
- ✚ Absence de porosité.

A. RESINES SOUS FORME D'UN MELANGE POUDRE / LIQUIDE

a) Résines méthacrylates chémozpolymérisables (42)(43)(11)

Ce sont des résines acryliques autopolymérisantes (3), faciles d'utilisation, que se soit pour le rebasage, la mise en place ou le polissage. Elles présentent un faible coût et une bonne solidité. C'est pourquoi elles sont très utilisées par les praticiens, même en antérieur, en dépit de leur caractère inesthétique (peu de teintes sont disponibles).

Exemple : La Polyméthylméthacrylate (PMMA) , Unifast III, GC® (44).

Leur réaction de polymérisation s'accompagne d'une **augmentation de température**.

Cette augmentation de température contre indique son utilisation dans certains cas :

- *Lorsque les dents sont vitales,*
- *Lorsque le parodonte est fragile (risque de brûlure).*

- ✚ Les alternatives à ce problème sont :
- *L'isolement de la dent par de la glycérine,*
- *La manœuvre d'insertion et de désinsertion successives du provisoire jusqu'à sa prise définitive,*
- *Le refroidissement à la seringue à eau de l'unit durant la prise.*

Leur réaction de polymérisation s'accompagne aussi d'une **contraction de prise**.

Il en résulte des difficultés de désinsertion lorsqu'il y a des contre-dépouilles.

- ✚ Les alternatives sont :
- *La vérification des préparations qui doivent être de dépouille,*
- *La mise en place de vaseline sur les préparations avant de réaliser une manœuvre d'insertion/désinsertion du provisoire.*

B. RESINES INJECTABLES

a) Résines composites Bis-acryl chémopolymérisables

De découverte récente, ces résines sont plus ergonomiques, de par leur conditionnement dans des cartouches avec embout mélangeur.

Elles présentent une grande adaptabilité aux situations cliniques :

- ✚ Grâce à une **faible réaction exothermique** elles s'utilisent sur dent vivante et parodontie fin.
- ✚ Grâce à leur **bonne stabilité dimensionnelle** elles s'utilisent en secteur antérieur car elles permettent une reproduction fidèle par isomoulage d'un projet esthétique.
- ✚ Grâce à leur **plasticité**, elles peuvent être utilisées pour des cas de restaurations plurales de grande étendue.

Cependant le rebasage de ces résines demeure particulier :

- ✚ On observe une disparition de la couche inhibée après les retouches ou le port du provisoire.
- ✚ De plus, il existe peu d'adhérence de la résine bis-acryl sur elle même.
- ✚ C'est pourquoi, il faut rebaser le provisoire immédiatement après sa confection en utilisant un composite fluide photopolymérisable.
- ✚ Dans les cas où la couche inhibée a disparu, car les retouches ont été réalisées et/ou que le provisoire a déjà été porté, il faudra réactiver l'état de surface par un léger sablage et mettre en place un agent de liaison (bonding) avant d'utiliser le composite fluide de rebasage.

b) Résines composites photopolymérisables (45)

Comme nous venons de l'évoquer plus haut, ces résines ont été détournées de leur utilisation initiale (soins conservateurs) pour permettre le rebasage des couronnes provisoires.

On utilise également ce type de composite sous la forme de masses intensives, à diluer dans de la résine non chargée, pour réaliser des maquillages de surfaces.

Exemple : Gradia Intensive Colors, Mamelon Stain et Optiglaze, GC®

Il faut également évoquer, une technique récente que nous développerons plus loin.

Elle consiste à utiliser les composites conventionnels sous leur forme chauffée. Ces derniers vont être «injectés» ou «moulés» dans une clé afin de réaliser une temporisation semi-permanente.

C. DENTS PREFORMEES (9)

Lors du délabrement important de la dent (sans possibilité de réaliser une clé d'iso-moulage ou de «wax-up» laboratoire) ou en situation esthétique d'urgence, les dents préformées sont d'un grand secours pour le praticien.

La mise en œuvre de ces préformes est simple et rapide.

- ✚ Certaines coiffes peuvent être ajustées aux limites, rebasées et laissées en place.
Il s'agit des coiffes provisoires préformées ou « moule-ion », utilisées comme prothèse temporaire a proprement parlé car elles **resteront en bouche**.
- ✚ D'autres servent uniquement de « moule » pour contenir le matériau de temporisation jusqu'à sa prise définitive et lui donnent une morphologie acceptable avant d'être déposées.
Il s'agit d'une préforme qui ne **restera pas en bouche** contrairement aux coiffes provisoires préformées décrites précédemment.


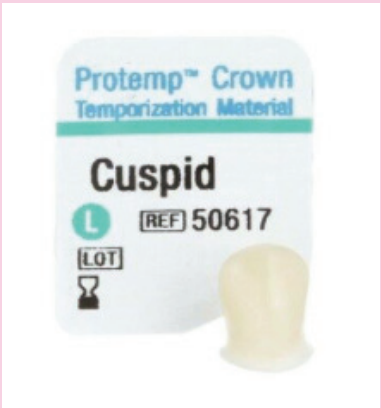




COIFFES PROVISOIRES PRÉFORMÉES	LES PRÉFORMES
<p><i>Elles sont ajustées, rebasées et laissées en bouche :</i></p> <ul style="list-style-type: none"> ✚ Couronnes en polycarbonate,  <p><i>Figure 13 : Couronnes ion polycarbonate, 3M ESPE®</i></p> <ul style="list-style-type: none"> ✚ Couronnes préformées en métal (secteur postérieur), ✚ Couronnes en composite photopolymérisable, modelées avant polymérisation (canine et secteur postérieur).  <p><i>Figure 14 : Couronnes provisoires, 3M Protemp Crown®</i></p>	<p><i>Elles soutiennent le matériau provisoire lors de sa prise avant d'être retirées :</i></p> <ul style="list-style-type: none"> ✚ Couronnes en acétate de cellulose, ✚ Transparentes, ✚ Elles sont remplies de résine photo polymérisable, ✚ Puis, retirées après la fin de la prise du matériau temporaire.  <p><i>Figure 15 : Moules en acétate de cellulose, transparents, Odus Pella® permettant la réalisation des couronnes provisoires.</i></p>

Tableau 6 : Tableau comparatif entre les coiffes provisoires préformées et les préformes en acétate de cellulose, toutes deux utilisées dans la confection des restaurations temporaires.

D. TABLEAU RECAPITULATIF :

MATERIAUX	AVANTAGES	INCONVENIENTS	INDICATIONS
<p>RESINE METHACRYLATE CHEMOPOLYMERISABLE</p>  <p>Figure 16 : Unifast III, GC®. Résine acrylique autopolymérisable.</p>	<ul style="list-style-type: none"> + Simple + Solide + Faible coût 	<ul style="list-style-type: none"> + Exothermie lors de sa prise + Contraction de prise + Relargage de monomère + Polissage long + Inesthétique 	<ul style="list-style-type: none"> + Restaurations unitaires + Restaurations plurales + Secteur inesthétique + Dents dépulpées + Parodonte épais
<p>RESINE BIS-ACRYL CHEMOPOLYMERISABLE</p>  <p>Figure 17 : Luxatemp, DMG®. Résine bis-acryl disponible en plusieurs teintes.</p>	<ul style="list-style-type: none"> + Ergonomique ++ + Esthétique + Stable + Elle s'adapte à de nombreuses situations cliniques 	<ul style="list-style-type: none"> + Rebasage complexe + Nécessite des renforts + Coût élevé + 	<p>Toutes les situations cliniques : +++</p> <ul style="list-style-type: none"> + Restaurations unitaires + Restaurations plurales + Parodonte fragile + Dent pulpée
<p>RESINE COMPOSITE PHOTOPOLYMERISABLE</p>  <p>Figure 18 : Gradia Direct, GC®. Composite de restauration photopolymérisable</p>	<ul style="list-style-type: none"> + Esthétique +++ + Bon état de surface car facilement polissable 	<ul style="list-style-type: none"> + Technicité ++ + Longue dans sa mise en œuvre + Coût élevé +++ 	<ul style="list-style-type: none"> + Restaurations unitaires car très coûteuses + En secteur esthétique exclusivement



DENTS PREFORMEES	<p>LES COIFFES PROVISOIRES PREFORMEES</p>  <p>Figure 19 : Couronnes ion polycarbonate, 3M ESPE®</p>	<ul style="list-style-type: none"> + Simples 	<ul style="list-style-type: none"> + Pas de restaurations plurales solidarisées + Rebasage long et fastidieux 	<ul style="list-style-type: none"> + Restaurations unitaires + Urgence esthétique
	<p>LES PREFORMES</p>  <p>Figure 20 : Moules en acétate de cellulose, Odus Pella®.</p>	<ul style="list-style-type: none"> + Simples + Rapides 	<ul style="list-style-type: none"> + Pas de restaurations plurales solidarisées 	<ul style="list-style-type: none"> + Restaurations unitaires + Urgence esthétique

Tableau 7 : Tableau récapitulatif présentant les avantages, inconvénients et indications des matériaux présents sur le marché, utilisés pour la confection des restaurations temporaires.

2. LES MATERIAUX DE RENFORT (9)(46)(47)

Les restaurations provisoires de grande étendue vont souvent rester en bouche pour une durée indéterminée mais inévitablement longue.

En effet, le praticien doit analyser la faisabilité de son futur traitement, mais doit aussi laisser le temps à son patient de valider le schéma esthétique et occlusal. C'est pourquoi, des renforts peuvent être utilisés pour solidifier l'armature en améliorant la résistance des provisoires.

Ils sont de deux types :

- ✚ Les armatures métalliques,
- ✚ Les renforts fibrés.

Ils permettent d'éviter :

- ✚ Les fractures, surtout concernant les restaurations plurales,
- ✚ Les risques de descellement du provisoire à l'origine :
 - De l'éventuelle exposition dentinaire,
 - D'une éventuelle exposition du réseau canalaire préalablement traité.



Figure 21 : Fibre de verre

A. LES RENFORTS FIBRES (3)(48)

Les renforts en fibre ont l'avantage de pouvoir s'utiliser directement au fauteuil pour plus de praticité et de rapidité (séance clinique qui évite le passage au laboratoire).

Elles peuvent être :

- ✚ En fibre de carbone,
- ✚ En fibre de verre,
- ✚ En fibre d'aramide,
- ✚ En Polyéthylène.

En secteur antérieur, pour des raisons évidentes d'esthétique, ce sont les fibres de verres qui sont majoritairement utilisées.



Figure 22 : Les fibres de verre.
« Tissu de verre »,
Orangemarine®

B. LES RENFORTS EN METAL (3)(49)

Les armatures métalliques à l'inverse des renforts fibrés sont élaborées au laboratoire, généralement dans les cas de restaurations plurales de grande étendue incluant le secteur postérieur.

L'objectif de ces renforts est d'améliorer la rigidité de la structure du provisoire afin d'éviter le descellement de ce dernier lorsqu'une fracture apparaît au niveau de la résine.

Cependant, ils sont à éviter dans le secteur antérieur car ils sont inesthétiques.

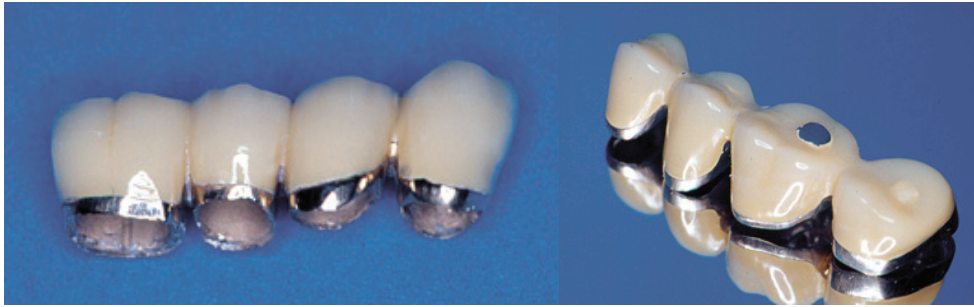

Figure 23 : Provisoires renforcés avec une armature métallique.
Les limites cervicales métalliques sont apparentes et la résine est cuite sur l'armature (3).

3. LES MATERIAUX DE DUPLICATION (50)

Les matériaux de duplication permettent au dentiste d'obtenir une réplique négative des structures enregistrées. C'est cette empreinte obtenue qui permet la réalisation de la prothèse transitoire.

De nombreux matériaux d'enregistrement sont présents sur le marché et mis à disposition du praticien.

Ils seront choisis en fonction de la situation clinique :

- ✚ Matériaux d'empreinte pour réaliser des provisoires en technique directe :
 - ➔ Alginate et silicone

- ✚ Matériaux d'empreinte pour réaliser des provisoires en technique indirecte :
 - ➔ Silicone

A. LES HYDROCOLLOIDES IRREVERSIBLES

Les hydrocolloïdes irréversibles ou alginates font partie des matériaux d'empreinte élastiques.

Ils sont les plus utilisés en dentisterie et répertoriés en fonction de leur aptitude à enregistrer les détails.

On peut être amené à les utiliser dans le cadre d'une restauration provisoire si la situation initiale est conservable ou exploitable.

- ➔ Réalisation du provisoire par une technique d'iso-moulage :
Le provisoire est réalisé dans la séance à partir de l'empreinte alginate qui ne sera pas coulée mais utilisée comme clé d'iso-moulage.

- ➔ Réalisation d'une empreinte d'étude :
Le provisoire est réalisé dans une séance ultérieure, grâce à une clé confectionnée à partir du modèle d'étude en plâtre issu de la coulée de l'empreinte alginate.

B. LES SILICONES

Les silicones réticulants par addition (silicone A) ou polyvinylpolysiloxanes sont des matériaux d'empreinte élastiques élastomères.

Ils sont présentés sous tous les types de viscosité :

- + **Le silicone « putty » présente une haute viscosité :**
Moins de précision mais moins de déformation à la désinsertion.
- + **Le silicone « light » présente une faible viscosité :**
Plus de précision mais plus de déformation à la désinsertion.

Quand la situation initiale le permet, le provisoire peut être réalisé directement en bouche par le dentiste (méthode directe d'iso-moulage).

Dans ce cas la clé est souvent réalisée avec un élastomère monophasé mais pour plus de précision elle peut aussi être réalisée avec deux silicones.

Autrement, le provisoire peut être réalisé grâce à une clé fabriquée au laboratoire ou au fauteuil :

- + Soit sur le modèle en plâtre issu d'une empreinte primaire alginate,
- + Soit sur le « wax-up » confectionné par le prothésiste.

4. LES MATERIAUX D'ASSEMBLAGE :

Il existe diverses techniques pour assembler les prothèses temporaires, chacune nécessitant des matériaux différents :

- + Le scellement,
- + Le collage,
- + Les autres.

Le matériau ou la technique d'assemblage parfait n'existe pas, c'est pourquoi le choix se fera en fonction de la situation clinique (51) , de la durée de temporisation et de la vitalité de la dent.

A. LES CRITERES DE QUALITE DES MATERIAUX D'ASSEMBLAGE : (52)(53)(54)

- + **ETANCHE** : La dent transitoire joue un rôle de barrière entre la dent et le milieu buccal. Cependant, c'est l'herméticité du joint dento-prothétique et donc le matériau de scellement temporaire qui servira d'isolation (55).
- + **INSOLUBLE,**
- + **BONNE RETENTION ET DEMONTAGE FACILE,**
Une bonne rétention est nécessaire pour éviter le descellement spontané, mais pas trop importante pour permettre la désinsertion aisée de la prothèse lors des séances de soins (56).
- + **FAIBLE CONDUCTIVITE THERMIQUE,**
- + **NON TOXIQUE,**
- + **ACTION ANTISEPTIQUE,**
- + **MANIPULATION AISEE,**
- + **NON VISIBLE** : Invisible au travers du provisoire, pour ne pas altérer l'esthétique.
- + **FAIBLE COUT**

Après avoir scellé temporairement le provisoire, le dentiste doit abondamment rincer avant de sécher rigoureusement la zone. Le but étant d'éliminer la totalité des débris de ciments de scellement.

En effet, la présence de fragments de matériau d'assemblage dans le sulcus peut être iatrogène pour le parodonte en créant une inflammation gingivale (57).

B. TABLEAU RECAPITULATIF DES MATERIAUX : (4)(58)





MATERIAUX	INDICATIONS	AVANTAGES	INCONVENIENTS
<p>LES CIMENTS A BASE D'OXYDE DE ZINC EUGENOL Ex : Temp Bond, Kerr®/ IRM, Dentsply®</p>  <p>Figure 24 : TempBond, KERR HAWE®</p>	DENT PULPEE	<p><u>Bonne propriété biologique :</u></p> <ul style="list-style-type: none"> • PH neutre. → Bien toléré • Eugénol → Bactéricide, anti inflammatoire, sédatif pulpaire, cicatrisant <p><u>Bonne propriété mécanique :</u></p> <ul style="list-style-type: none"> • Durée de scellement longue 	<ul style="list-style-type: none"> ▪ Perte d'étanchéité → Percolation ▪ Temps de prise long <p><u>Il faudra impérativement :</u></p> <ul style="list-style-type: none"> ▪ Sabler la surface dentaire ▪ Sabler le provisoire avant rebasage
<p>LES CIMENTS A BASE D'OXYDE DE ZINC SANS EUGENOL Ex : Freegénéol, GC®/ Temp Bond, Kerr®</p>  <p>Figure 25 : Freegénéol, GC®</p>	DENT DEPULPEE	<ul style="list-style-type: none"> • Absence d'eugénol 	Sans eugénol, ils perdent toutes les propriétés biologiques liées à la pulpe et les propriétés mécaniques sont amoindries
<p>LES CIMENTS POLYCARBOXYLATE DE ZINC Ex : Durelon, 3M ESPE®/ Poly-F, Dentsply®/Selfast, Septodont®</p>  <p>Figure 26 : Durelon, 3M ESPE®.</p>	DENT PULPEE TEMPORISATION LONGUE DUREE	<ul style="list-style-type: none"> • Bonne liaison chimique aux tissus dentaires • Etanches • Bonne rétention • Adhésion de longue durée • Faible conduction thermique • Peu irritant pour la pulpe • N'adhèrent pas à la résine et au composite 	<ul style="list-style-type: none"> ▪ Difficulté de désinsertion ▪ Temps de nettoyage des surfaces long ▪ Opaque → Inesthétique <p>Forte adhésion aux éléments métalliques. Il faudra faire attention lorsque les provisoires sont renforcés au laboratoire</p>
<p>LES CIMENTS EN RESINE TEMPORAIRE Ex : TéliocS, Ivoclar Vivadent®/ Variolink, DC® opaque mais sans bonding</p>  <p>Figure 27 : TéliocS, Ivoclar Vivadent®.</p>	SECTEUR ANTERIEUR FACETTES	<ul style="list-style-type: none"> • Translucidité. → Esthétique • Elimination aisée des résidus <p><i>NB : Les propriétés biologiques peuvent être améliorées en y ajoutant de la Chlorhexidine.</i></p>	<ul style="list-style-type: none"> ▪ Faible étanchéité ▪ Courte durée de temporisation ▪ Colorations

Tableau 8 : Tableau des indications, avantages et inconvénients des matériaux d'assemblage des restaurations temporaires.

C. LES STRATEGIES DE SCHELLEMENT PROVISOIRE :

a) Stratégie de mise en place des restaurations corono-périphériques unitaires (couronnes) ou multiples (bridge ou couronnes solidarisées)

+ Le Temp Bond avec eugénoïl :

Il présente un bon compromis entre sa valeur de rétention et sa valeur de démontage.

De plus, la facilité d'élimination de ce ciment rend son usage agréable pour le praticien.

Alors que l'eugénoïl représentait un obstacle à la réaction de polymérisation, nous savons aujourd'hui neutraliser la couche de résine superficielle qu'il contamine.

Cette neutralisation se fait simplement par micro sablage.

+ Carboxylate :

Lorsque le Temp Bond n'est pas suffisant en terme de rétention, le praticien utilisera le ciment carboxylate qui présente une meilleure tenue.

Il est donc très utilisé lorsque le provisoire est destiné à rester longtemps en bouche, notamment lors des traitements orthodontiques.

b) Stratégie de mise en place des facettes provisoires

Facettes confectionnées extemporanément:

+ Après fabrication de la facette :

→ Celle ci peut être essayée, déposée par le dentiste qui la retouche et l'adapte aux limites avant de procéder à l'assemblage provisoire.

→ Celle ci, peut également être confectionnée et mise en place directement sans passer par l'étape de dépose.

Alors, la facette, laissée en place sur la dent préparée sera retouchée puis polie en bouche.


	SUR L'EMAIL	SUR LA DENTINE
<p>POUR UNE FACETTE UNITAIRE OU DOUBLE</p>	<ul style="list-style-type: none"> ○ Traitement de surface → Sablage ○ Mordançage ponctuel  <p>Dr Jean RICHELME</p> <p>Figure 28 : Mordançage ponctuel sur les faces vestibulaires des incisives maxillaires.</p> <ul style="list-style-type: none"> ○ Composite de collage* 	<p>Utilisation d'un ciment de scellement : → Poly-carboxylate</p> <p><i>NB : Tenue précaire et inconvénient esthétique majeur, le ciment apparaît par transparence au travers de la restauration provisoire.</i></p>
<p>POUR DES FACETTES MULTIPLES</p>	<ul style="list-style-type: none"> ○ Solidarisation des facettes ○ Composite de collage* → Pas de mordançage 	<p>Utilisation d'un ciment de scellement : → Poly-carboxylate</p> <p><i>NB : Idem</i></p>

Tableau 9 : Tableau de stratégie de maintien des facettes en place sur une longue durée

* Le joint dento-prothétique avec les pâtes de collage présente des risques de coloration par percolation puis contamination. C'est pourquoi leur utilisation se fera sur une courte durée.

Facettes réalisées au laboratoire de façon anticipée:

- ✚ Après confection de la facette au laboratoire, cette dernière est transférée en clinique par une méthodologie de transfert bien précise. Au fauteuil, la facette est essayée après préparation des dents puis rebasée et retouchée avant d'être scellée ou collée (cf tableau).

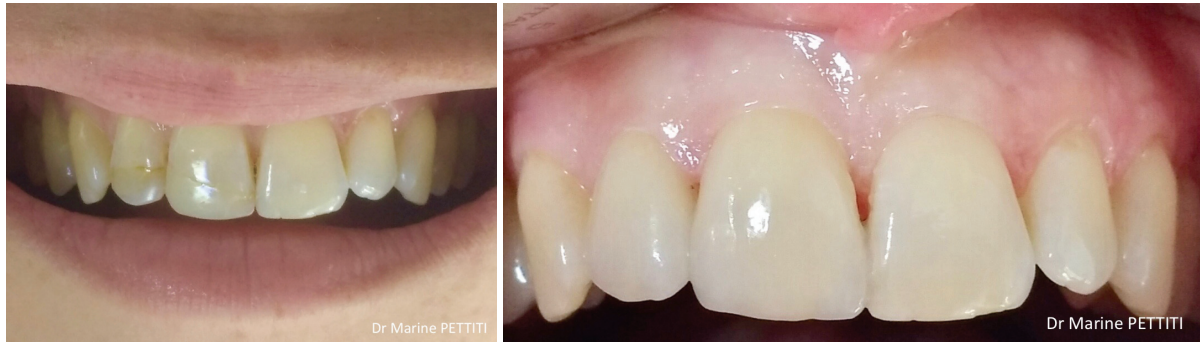

Figure 29 : Cas clinique.
Mise en place de facettes temporaires au niveau des dents n° 11 et 12
selon la technique de réalisation anticipée au laboratoire.

IV. MÉTHODOLOGIE

Après avoir défini le rôle du provisoire et les différents types de matériaux utiles à sa confection, il convient de décrire les diverses techniques de réalisation de ce dernier.

En fonction de la complexité de la situation clinique initiale, il sera nécessaire de passer par une analyse esthétique afin d'aboutir à une restauration temporaire répondant aux attentes du patient et qui nous permettra de valider le plan de traitement tant sur le plan esthétique que fonctionnel (14).

La méthode de confection sera adaptée au cas clinique, qu'il soit simple ou complexe, unitaire ou multiple, passant par une technique directe, semi directe ou indirecte.

Quelque soit la méthode de temporisation utilisée, **l'important sera de rester fidèle au projet esthétique** (59).

1. L'ANALYSE ESTHETIQUE

Aujourd'hui, codifiée par différentes écoles (21)(60), l'analyse esthétique est une étape incontournable dans la réalisation des restaurations complexes.

Celle-ci dépend de la demande du patient (modérée ou importante) d'une part et de la situation clinique d'autre part.

Les souhaits du patient étant plus ou moins réalistes, il est primordial de cibler parfaitement leurs envies afin de pouvoir y répondre au mieux.

Cependant, certaines exigences ne peuvent être concrétisées, c'est pourquoi le compromis est souvent une option qui doit être comprise par le patient afin d'être accepté.

La difficulté de cette étape consiste à retrouver les caractéristiques esthétiques perdues et les confronter aux doléances du patient.

Après recueil des données, le praticien pose un **diagnostic esthétique** au travers de l'analyse esthétique, afin de valider le projet.

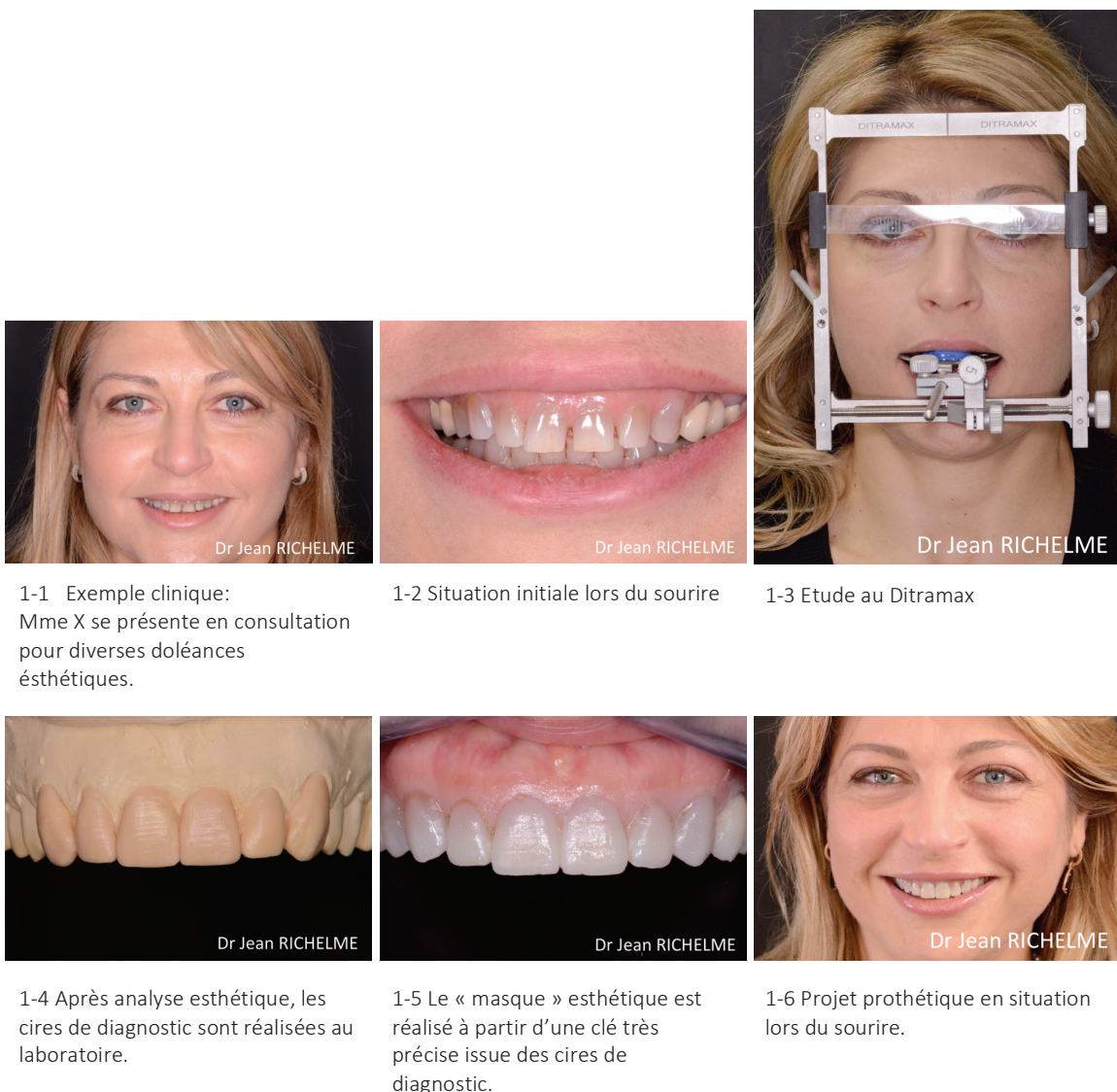Ce diagnostic se base sur la mise en relation du visage avec les tissus bucco-dentaires (durs et mous) (14).

Pour cela il doit suivre de façon protocolaire les étapes suivantes :

1. Etude photographique du patient symbolisant son empreinte visuelle.
2. Réalisation et analyse des modèles d'étude.
3. Montage des modèles sur articulateur grâce à l'enregistrement de l'occlusion et de la position du maxillaire par rapport à l'axe charnière du patient (à l'aide de l'arc facial).
4. Utilisation facultative d'instruments existants mis à disposition du praticien :
 - ❖ Le **DITRAMAX (Dispositif de Transfert Maxillo-facial)**.
Il est un outil de transfert précis et reproductible des données esthétiques du patient.
Il permet au prothésiste de connaître les trois principaux axes de référence esthétique du patient (la ligne bi-pupillaire, le plan sagittal médian et le plan de Camper).
 - ❖ Le Guide esthétique de J.C. Paris et A.F. Faucher, outil spécifique, qui permet au praticien de réaliser une étude esthétique.
Ce guide est une liste de critères permettant, grâce au diagnostic esthétique, d'aboutir à une décision thérapeutique.
5. Réalisation d'un **outil de diagnostique**, le « wax-up » laboratoire (14).
Pour ce faire le praticien doit transmettre au laboratoire l'ensemble des données récoltées précédemment : Photographies / Modèles / Ditramax / Guide esthétique, mesures, proportions...

Dans les cas complexes représentant un défi esthétique et /ou un défi de rétablissement de la fonction occlusale, le rôle des restaurations temporaires s'étend jusqu'à la pose des restaurations d'usage :

6. Réalisation et mise en place des restaurations temporaires de première génération. Elles permettent une prévisualisation du projet prothétique.
7. Réalisation et mise en place des restaurations temporaires de seconde génération. Cette étape n'est pas obligatoire, elle se fait uniquement dans les cas de grandes réhabilitations pour valider un schéma occlusal et esthétique ou lorsqu'un traitement parodontal est nécessaire (harmonisation des collets).
8. Réalisation de l'empreinte finale des provisoires après validation du projet (12). Correspondant parfaitement au projet prothétique final, les provisoires ont permis au patient et à l'équipe de travail **une prévisualisation du projet**. De la réussite de l'empreinte (précise et fidèle) découlera la réussite des prothèses définitives.



1-1 Exemple clinique: Mme X se présente en consultation pour diverses doléances esthétiques.

1-2 Situation initiale lors du sourire

1-3 Etude au Ditramax

1-4 Après analyse esthétique, les cires de diagnostic sont réalisées au laboratoire.

1-5 Le « masque » esthétique est réalisé à partir d'une clé très précise issue des cires de diagnostic.

1-6 Projet prothétique en situation lors du sourire.

Figure 30 : Cas clinique. Etude esthétique au Ditramax et essai du « masque esthétique » permettant la modélisation du projet.

2. METHODES DE REALISATION

Il existe un certain nombre de techniques disponibles pour réaliser une prothèse provisoire (61). Correctement réalisées, ces méthodes permettent toutes, d'aboutir à une prothèse transitoire de qualité. Le choix dépendra de l'état bucco dentaire initial du patient, de ses attentes, mais aussi des habitudes du praticien et de son équipement au cabinet dentaire.

La temporisation souvent fixée en secteur esthétique peut dans certains cas être amovible (62). Quelle soit fixée ou amovible et quelque soit la technique choisie (directe, semi directe ou indirecte), l'important est de respecter les protocoles de réalisation bien codifiés, afin de matérialiser une restauration temporaire répondant précisément aux impératifs de qualité.

Dans les tableaux de cette partie, les étapes laboratoire seront de couleur VERTE et les étapes cliniques seront de couleur BLEUE.

A. TEMPORISATION FIXEE

La temporisation fixée est souvent préférée par les patients pour des raisons de confort et de relations sociales.

Elle est donc plus satisfaisante, même si le patient doit apporter une attention particulière à sa prothèse provisoire car elle est moins résistante que la prothèse d'usage.

a) La technique directe

On parle de technique directe lorsque la prothèse provisoire est réalisée **au fauteuil sans passer par une étape laboratoire**. Cette technique moins onéreuse, s'avère être rapide en terme de délais prothétiques mais peut rallonger le temps de la séance clinique en fonction de la technique utilisée (63).

◆ La technique d'iso-moulage (63)(64)(65)(66)(67) :

Cette technique consiste à enregistrer la situation initiale du patient directement en bouche à l'aide d'une clé en silicone. Elle nécessite donc une situation clinique peu dégradée (dents dont la couronne est à refaire, dents naturelles non abimées ou reconstituées au préalable avec un composite ou un CVI).

Ici, la **couronne** dentaire ou prothétique symbolise la **référence**, la **clé** représente son **moule**.





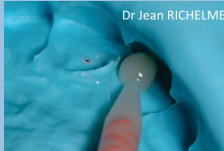
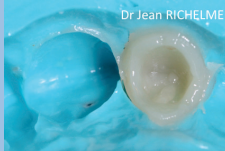

MARCHE À SUIVRE	ILLUSTRATIONS
<ul style="list-style-type: none"> Mise en forme par le dentiste d'un bourrelet en silicone « putty » maintenu dans un porte empreinte sectoriel. La clé est impactée sur la dent en bouche. <ul style="list-style-type: none"> ➔ Mais aussi sur les dents adjacentes pour avoir une stabilité suffisante lors de sa remise en place après préparation de la dent pilier. Un repère de réinsertion peut être réalisé sur la clé. <ul style="list-style-type: none"> ➔ Il s'agit d'une encoche vestibulaire aidant le praticien lors de la réalisation du provisoire à impacter le moule référent selon le bon axe. Préparation corono-périphérique de la dent pilier. Le matériau provisoire est déposé dans la clé en regard de la dent préparée. Repositionnement de la clé en bouche jusqu'à la prise définitive du matériau. Retrait de la clé. Élimination des excès. Essayage en bouche pour vérifier l'adaptation occlusale et cervicale du provisoire. Finitions et polissage : <ul style="list-style-type: none"> ➔ Pour une bonne intégration parodontale, ➔ Pour un bon rendu esthétique. Scellement provisoire. Élimination des excès de ciment avec du fil de soie et des brossettes interdentaire. 	<div style="display: flex; justify-content: space-around;"> <div style="text-align: center;">  <p>2-1 Cas initial</p> </div> <div style="text-align: center;">  <p>2-2 Réparation au composite « flow » sans préparation de la dent.</p> </div> </div> <div style="display: flex; justify-content: space-around; margin-top: 10px;"> <div style="text-align: center;">  <p>2-3 Réalisation de l'empreinte en silicone</p> </div> <div style="text-align: center;">  <p>2-4 Préparation de la 11</p> </div> </div> <div style="display: flex; justify-content: space-around; margin-top: 10px;"> <div style="text-align: center;">  <p>2-5 L'empreinte est chargée en résine temporaire</p> </div> <div style="text-align: center;">  <p>2-6 Obtention de la couronne provisoire par la technique d'isomoulage</p> </div> </div> <div style="text-align: center; margin-top: 10px;">  <p>2-7 La couronne provisoire est scellée.</p> </div> <p style="text-align: center; margin-top: 20px;"><i>Figure 31 : Cas clinique. Confection du provisoire par la technique d'iso-moulage</i></p>

Tableau 10 : Tableau de la marche à suivre et des illustrations de la technique directe d'iso-moulage.

◆ Les coques préformées :



Figure 32 : Coffret de couronnes provisoires en polycarbonate, 3M ESPE®.

✚ Les coiffes provisoires laissées en bouche :

Souvent utilisées dans le traitement de l'urgence esthétique, les coiffes préfabriquées sont présentées dans des coffrets.

Ces dents en polycarbonate sont utilisées pour des provisoires unitaires dans le secteur antérieur lorsque la situation initiale est délabrée.

Cette technique consiste à choisir dans le coffret la forme qui correspond au mieux à l'anatomie initiale de la dent (on peut se servir de la dent controlatérale comme référence) pour pouvoir ensuite l'adaptée.





MARCHE À SUIVRE	ILLUSTRATIONS
<ul style="list-style-type: none"> • Choix de la préforme selon le diamètre mésio-distale de la dent initiale. → L'espace édenté est mesuré à l'aide d'un pied à coulisse. • Essayage de la coque choisie. • Calcul de la hauteur coronaire pour permettre la réduction précise de la préforme souvent trop haute. • Sablage de l'intrados pour qu'il y ait une bonne cohésion avec la résine de rebasage. • Rebasage de la préforme mise en bouche et maintenue en place par une pression occlusale. • Elimination des excès. • Essayage en bouche pour vérifier l'adaptation occlusale et cervicale. • Finitions et polissage : → Pour une bonne intégration parodontale, → Pour un bon rendu esthétique. • Scellement provisoire. • Elimination des excès de ciments. 	<div style="display: flex; justify-content: space-around;"> <div style="text-align: center;">  <p>3-1 Cas initial</p> </div> <div style="text-align: center;">  <p>3-2 Dépose des couronnes</p> </div> </div> <div style="display: flex; justify-content: space-around; margin-top: 20px;"> <div style="text-align: center;">  <p>3-3 Essayage des couronnes en polycarbonate.</p> </div> <div style="text-align: center;">  <p>3-4 Scellement temporaire des moule-ions.</p> </div> </div> <p style="text-align: center; margin-top: 20px;">Figure 33 : Cas clinique. Confection de couronnes provisoires avec des « moule-ions »</p>

Tableau 11 : Tableau de la marche à suivre et des illustrations lors de l'utilisation des coiffes provisoires préformées.

✚ Les préformes comme « simple moule » :

Les préformes, souvent transparentes, sont utilisées comme une clé en silicone d'isomoulage dans les cas où la situation initiale, trop délabrée, ne permet pas son enregistrement par cette clé de référence en silicone. Pour convenir à un maximum de situation, ces préformes prennent une anatomie dentaire dite « standard ».

MARCHE À SUIVRE :

- Choix de la préforme selon le numéro de la dent,
- Essayage de la coque choisie,
- Celle-ci est chargée en résine avant d'être impactée en bouche,
- Après la fin de prise de la résine temporaire, la coque est retirée, ne laissant plus que le matériau temporaire durci en place,
- Vérification de l'adaptation occlusale et cervicale,
- Rebasage/Finitions/Polissage,
- Scellement provisoire,
- Élimination des excès de ciment.

◆ Le bloc technique : (63)(65)(66)(68)

Cette technique est très utilisée en secteur postérieur, lorsque l'anatomie de base de la dent est perdue. Son indication est réduite voire inapplicable en secteur antérieur esthétique.

b) La technique indirecte :

On parle de technique indirecte lorsque la confection du provisoire est faite par le **prothésiste au laboratoire**.

Cette technique est recommandée lorsque la situation est complexe afin de valider le plan de traitement avec le plus de fiabilité possible.

Pour se faire, une empreinte est envoyée au laboratoire.

Ainsi, le prothésiste réalise :

- Soit, une préparation à minima des dents sur le modèle en plâtre, issu d'une empreinte d'étude, pour idéaliser un jeu de temporaire,
- Soit, il confectionne directement des prothèses provisoires de seconde génération sur le modèle en plâtre, issu de l'empreinte des dents déjà préparées en intra-buccale sur lesquelles un premier jeu de temporaire à déjà été réalisé (3).

Elle peut être indiquée dans les situations suivantes :

- Restauration de grande étendue,
- Cas esthétique complexe,
- Cas fonctionnel complexe,
- Présence d'anciennes réhabilitations prothétiques non conforme, empêchant la visualisation du futur projet,
- Nécessité de réaliser des provisoires unitaires indépendants les uns des autres.
 - ➔ En effet la création de prothèses provisoires unitaires nous permet d'être dans les mêmes conditions que les couronnes d'usages si celles-ci doivent être non solidarisées.
De plus, leur encastrement individuel donne à chacune son propre trajet d'insertion et son propre contour.
Cette approche permet une économie tissulaire, aide à fournir de meilleurs résultats cliniques et une meilleure maintenance à l'hygiène (69).

◆ La technique de stratification « classique » au laboratoire (64) :

Cette technique, passe par une étape laboratoire de réalisation des cires diagnostic («wax-up») sur le modèle en plâtre obtenu, après coulée de l’empreinte primaire, réalisée au cabinet dentaire.

Le « wax-up » est une référence validée préalablement par une maquette en résine («mock-up») (69)(70).

Ce «**mock-up**» est un «**outil de validation esthétique et fonctionnel**» permettant le transfert en bouche du projet (14).

Le prothésiste réalise lui même le provisoire et envoi le travail fini au dentiste qui n’a plus qu’à rebaser et sceller temporairement ce dernier.




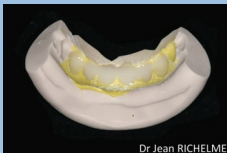
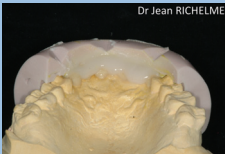


MARCHE À SUIVRE	ILLUSTRATIONS
<ul style="list-style-type: none"> • Prise d’empreinte de la situation initiale (alginate). • Enregistrement de l’occlusion. • Coulée de l’empreinte primaire et montage sur articulateur. • Réalisation du « wax up » laboratoire par le prothésiste. • Réalisation d’un moule en silicone « putty » sur le « wax up » laboratoire. • Le modèle est ébouillanté afin de faire fondre la cire du « wax up ». • Préparation à minima des dents sur le plâtre. • La clé est chargée en matériau de teinte dentine et repositionnée sur le modèle. • Retrait de la clé après que le matériau ait durci. Le prothésiste réalise une soustraction de résine (technique de « cut back ») afin de laisser un espace suffisant pour réaliser les caractérisations. La clé à nouveau chargée avec un matériau de teinte « claire » est remise en place sur le modèle. • Elimination des excès. • Finitions et polissage. • Essayage en bouche. • Rebasage. • Scellement provisoire. • Elimination des excès de ciment avec du fil de soie et des bossettes. 	<div style="display: flex; justify-content: space-around;"> <div style="text-align: center;">  <p>4-1 La clé en silicone du « wax up » est repositionnée sur le modèle en plâtre préparé à minima.</p> </div> <div style="text-align: center;">  <p>4-2 Retrait de la clé.</p> </div> </div> <div style="display: flex; justify-content: space-around; margin-top: 10px;"> <div style="text-align: center;">  <p>4-3 Soustraction partielle du matériau de teinte « saturée ».</p> </div> <div style="text-align: center;">  <p>4-4 La clé est chargée ensuite, d’une résine de teinte « claire ».</p> </div> </div> <div style="display: flex; justify-content: space-around; margin-top: 10px;"> <div style="text-align: center;">  <p>4-5 La clé en silicone est une fois de plus impactée sur le modèle.</p> </div> <div style="text-align: center;">  <p>4-6 Visualisation des provisoires stratifiés avant finitions et polissage.</p> </div> </div> <div style="text-align: center; margin-top: 10px;">  <p>4-7 Après polissage.</p> </div>

Figure 34 : Cas clinique.
Confection des couronnes provisoires par la technique de stratification « classique » au laboratoire.

Tableau 12 : Tableau de la confection des provisoires selon la technique de stratification « classique » au laboratoire

◆ *La technique d'utilisation des dents du commerce (64) :*

Les dents du commerce sont choisies en fonction du projet prothétique, de l'anatomie du patient (forme du visage, sexe, âge, étude esthétique) et des souhaits du patient qui ont été transmis au laboratoire.



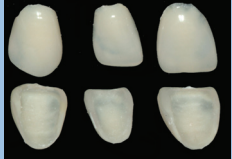


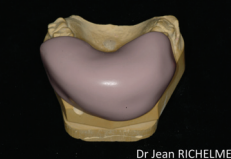


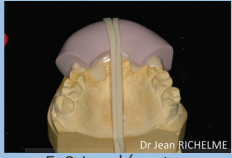

MARCHE À SUIVRE	ILLUSTRATIONS
<ul style="list-style-type: none"> • Prise d'empreinte de la situation initiale (alginate). • Enregistrement de l'occlusion. • Coulée de l'empreinte primaire et montage sur articulateur. • Réalisation du « wax-up » . • Le modèle des « wax-up » est dupliqué sous forme d'un modèle en plâtre. • Réalisation d'une clé de référence un peu spéciale : ➔ Elle n'enregistre que la position des bords libres. • Préparation à minima des dents sur le plâtre. • Choix des dents du commerce. • Repositionnement des dents du commerce évidées grâce à cette clé particulière. • Réalisation d'une nouvelle clé avec les dents du commerce en place. • Le modèle et les dents sont ébouillantés pour faire fondre les cires de diagnostic. • Les dents du commerce sont replacées et collées dans la clé. Taillées sous forme de facettes elles sont chargées en résine temporaire. • Remise en place de la clé avec les dents du commerce sur le modèle. • Retrait de la clé après que le matériau ait durci. • Elimination des excès. • Finitions et polissage. • Essayage en bouche et rebasage. • Scellement provisoire et élimination des excès de ciment avec du fil de soie et des bossettes. 	<div style="display: flex; justify-content: space-around;"> <div style="text-align: center;">  <p>5-1 Clé d'enregistrement des bords libres.</p> </div> <div style="text-align: center;">  <p>5-2 Choix des dents du commerce</p> </div> </div> <div style="display: flex; justify-content: space-around; margin-top: 10px;"> <div style="text-align: center;">  <p>5-3 Les dents du commerce sont taillées et évidées.</p> </div> <div style="text-align: center;">  <p>5-4 Positionnement des dents du commerce à l'aide de la clé.</p> </div> </div> <div style="display: flex; justify-content: space-around; margin-top: 10px;"> <div style="text-align: center;">  <p>5-5 Montage des dents du commerce collées à la cire sur le plâtre.</p> </div> <div style="text-align: center;">  <p>5-6 Confection de la seconde clé en silicone réalisée une fois les dents positionnées sur le modèle.</p> </div> </div> <div style="display: flex; justify-content: space-around; margin-top: 10px;"> <div style="text-align: center;">  <p>5-7 Les dents du commerce sont replacées dans la nouvelle clé.</p> </div> <div style="text-align: center;">  <p>5-8 La nouvelle clé est chargée en résine pour rebase les facettes sur les dents préparées à minima.</p> </div> </div> <div style="display: flex; justify-content: space-around; margin-top: 10px;"> <div style="text-align: center;">  <p>5-9 La clé est repositionnée sur le modèle.</p> </div> <div style="text-align: center;">  <p>5-10 La clé et les dents du commerce sont en place.</p> </div> </div> <p style="text-align: center; margin-top: 10px;"><i>Figure 35 : Cas clinique. Confection des couronnes provisoires par la technique d'utilisation des dents du commerce.</i></p>

Tableau 13 : Tableau de la confection des provisoires selon la technique d'utilisation des dents du commerce

c) La technique semi-directe:

La **méthode semi-directe**, allie la technique indirecte car le « wax-up » ainsi que la clé de duplication sont confectionnés au laboratoire, et la technique directe car la réalisation du provisoire est faite par le praticien en clinique.

Elle est réservée aux cas exigeants et complexes :

- Perte de substances importantes,
- Défi esthétique,
- Perte d'informations occlusales.

Remarque : il est parfois décrit dans la littérature, une technique de duplication par le biais d'une gouttière thermoformée. Cette méthode est sensiblement la même que celle qui utilise les clés en silicone double mélange, mais elle est moins précise. En effet, elle nécessite que la gouttière soit suffisamment souple pour s'épargner les contres dépouilles, mais la souplesse de ce matériau la rend plus déformable et moins élastique que nos silicones actuels.

Dans ce protocole, une fois les «wax-up» réalisés à partir des consignes du praticien, la clé de duplication pourra être confectionnée au laboratoire ou au cabinet dentaire.

Remplie de résine Bis-acryl, cette clé de duplication, sera insérée dans la cavité buccal du patient afin d'obtenir, après polymérisation et désinsertion, le rendu de notre étude esthétique et fonctionnelle.

MARCHE A SUIVRE	ILLUSTRATIONS
<ul style="list-style-type: none"> • Prise d'empreinte de la situation initiale. • Enregistrement de l'occlusion. • Coulée de l'empreinte primaire et montage sur articulateur. • Réalisation du «wax-up». • Confection d'un moule en silicone « putty » : <ul style="list-style-type: none"> ➔ Par le prothésiste sur le «wax-up». ➔ Par le dentiste lui même sur le « wax-up ». • La clé est livrée au cabinet avec le « wax-up ». • Préparation corono-périphérique de la dent pilier. • Le matériau provisoire est déposé dans la clé en regard de la dent. • Repositionnement de la clé en bouche jusqu'à la prise du matériau. • Retrait de la clé et élimination des excès. • Essayage en bouche pour vérifier l'adaptation occlusale et cervicale. • Finitions et polissage . 	<div data-bbox="767 976 1070 1189"> <p>6-1 Visualisation des « wax-up » laboratoire sur le modèle en plâtre.</p> </div> <div data-bbox="767 1261 1070 1496"> <p>6-2 Réalisation de la clé en silicone sur le modèle en plâtre des « cires de diagnostic ».</p> </div> <div data-bbox="767 1568 1070 1780"> <p>6-3 La clé chargée en résine bis-acryl est impactée en bouche.</p> </div> <p style="text-align: center;"><i>Figure 36 : Cas clinique réalisé au CHU de Nice. Confection de la clé de duplication en silicone sur les « wax-up » laboratoire.</i></p>

Tableau 14 : Tableau de la confection des provisoires selon la technique semi-directe utilisant la clé en silicone

d) La conception et fabrication assistée par ordinateur (CFAO)(64)

La CFAO témoigne de l'apport du numérique dans notre pratique, notamment dans la confection des restaurations esthétiques provisoires.

Cette technique consiste à usiner les dents provisoires dans des blocs de résine ou de composite.

Pour se faire, un scannage de la situation buccale avec les dents préparées et un scannage du modèle des «wax-up» ou de la situation buccale initiale non délabrée sont inévitables.

Il est important de distinguer :

CAO : La conception assistée par ordinateur.

→ Il s'agit de la modélisation en 3D sur ordinateur grâce à un logiciel.

FAO : La fabrication assistée par ordinateur.

→ Il s'agit de la matérialisation de la pièce prothétique par usinage le plus souvent.

	CFAO DIRECTE	CFAO INDIRECTE	CFAO SEMI-DIRECTE
EMPREINTE	Optique	Surfacique = conventionnelle	Optique
CAO	Au fauteuil dentaire	Au laboratoire	Au laboratoire
FAO	Au fauteuil dentaire	Au laboratoire	Au laboratoire

Tableau 15 : Tableau comparatif des différentes étapes des trois types de CFAO

Une étude a démontré, que les couronnes provisoires réalisées par le biais de cette technique, présentaient un ajustement et une résistance supérieure en comparaison avec celles réalisées par des techniques directes (71).

d1. La CFAO indirecte et semi-directe

Ces techniques nécessitent un passage par le laboratoire.

La différence entre ces deux techniques est la méthode utilisée pour réaliser l'empreinte.

La technique semi-directe utilise la camera optique alors que la technique indirecte utilise l'empreinte surfacique conventionnelle dont le modèle en plâtre qui en résulte sera scanné par le prothésiste.

Dans les deux cas, l'empreinte, qu'elle soit optique ou conventionnelle, est faite au cabinet dentaire et la confection du provisoire est faite au laboratoire.

Le cas clinique décrit ci-dessous illustre la technique de **CFAO indirecte**.

MARCHE À SUIVRE	ILLUSTRATIONS
<ul style="list-style-type: none"> • Prise d’empreinte de la situation initiale. → Empreinte conventionnelle ou optique. • Enregistrement de l’occlusion. → Mordu en cire ou mordu à la camera optique. • CAO au laboratoire : Coulée de l’empreinte alginate afin d’obtenir un modèle en plâtre ou réception du fichier informatique. • Réalisation du « wax-up » sur le modèle en plâtre. • Le modèle avec les cires de diagnostic est scanné pour avoir un modèle optique. • Le modèle est ensuite ébouillanté. • Préparation des dents à minima sur le plâtre. • Le modèle avec les dents préparées est scanné. • Superposition des images (double scannage). • Visualisation des limites. • FAO au laboratoire : Usinage dans des blocs de matériau provisoire. Usinage rapide car les blocs ont une faible résistance par rapport à la fraiseuse. • Les couronnes provisoires peuvent être solidarisées ou unitaires. • Rebasage/Finitions/Polissage. → Pour une bonne intégration parodontale, → Pour un bon rendu esthétique. • Essayage en bouche pour vérifier l’adaptation occlusale et cervicale. • Scellement provisoire et élimination des excès de ciment. 	<div style="display: flex; justify-content: space-around;"> <div style="text-align: center;">  <p>7-1 Bloc de matériau temporaire.</p> </div> <div style="text-align: center;">  <p>7-2 « Wax-up » laboratoire.</p> </div> </div> <div style="display: flex; justify-content: space-around; margin-top: 20px;"> <div style="text-align: center;">  <p>7-3 Modèle scanné des cires de diagnostic.</p> </div> <div style="text-align: center;">  <p>7-4 Préparation des piliers dentaires sur le modèle en plâtre.</p> </div> </div> <div style="display: flex; justify-content: space-around; margin-top: 20px;"> <div style="text-align: center;">  <p>7-5 Modèle scanné des préparations faites sur le plâtre.</p> </div> <div style="text-align: center;">  <p>7-6 Usinage du bloc en composite.</p> </div> </div> <div style="text-align: center; margin-top: 20px;">  <p>7-7 Provisoire après finitions et polissage.</p> </div> <p style="text-align: center; margin-top: 20px;"><i>Figure 37 : Cas clinique. Confection des couronnes provisoires par la technique de CFAO indirecte.</i></p>

Tableau 16 : Tableau de la confection des provisoires selon la technique utilisant la CFAO indirecte.

Pour les provisoires de première génération :

Les préparations sont faites par le prothésiste sur le modèle plâtre issu de l’empreinte intra-buccale de la situation initiale. Elles sont donc obligatoirement différentes des préparations réalisées par la suite. C’est pourquoi, le praticien devra rebaser et ajuster les prothèses provisoires.

Pour les provisoires de deuxième génération :

Par définition, les dents ont déjà été préparées en bouche par le praticien et supportent le provisoire de première génération qui a été réalisé par le dentiste ou le prothésiste.

Il faudra donc envoyer au laboratoire l’empreinte des « cires de diagnostic » validée cliniquement par le praticien et l’empreinte des préparations intra-buccales. Si les préparations ne sont pas retouchées, l’adaptation des prothèses provisoires se fera parfaitement sans nécessité de rebasage.

d2. La CFAO directe :

Cette technique permet la réalisation de prothèses transitoires usinées dans des blocs de composite directement au cabinet dentaire.

Elle nécessite d’être équipée au cabinet de A à Z :

- Empreinte optique,
- Modélisation sur ordinateur,
- Usineuse.

C’est le principe de la «séance unique», de la prise d’empreinte à la pose de la prothèse, sans passer par le laboratoire.

Cette technique permet la maîtrise absolue de l’acte prothétique par le dentiste, si tant est que celui-ci maîtrise parfaitement la chaîne de réalisation.

e) Tableaux récapitulatifs :

MÉTHODES		INDICATIONS	AVANTAGES	INCONVÉNIENTS	MATÉRIAUX
Directe	<u>Iso-moulage</u>	<ul style="list-style-type: none"> ▪ Dents unitaires, plurales ou bridge ▪ Situation initiale anatomique correcte 	<ul style="list-style-type: none"> • Mise en œuvre facile • Technique économique • Bonne morphologie et intégration occlusale • Méthode extemporanée 	<ul style="list-style-type: none"> ○ Situation initiale non dégradée ○ Vieillit mal ○ Limites liées au matériau ○ Fragilité si restauration de grande étendue 	<ul style="list-style-type: none"> ➤ Résines méthacrylates ➤ Résines bis-acryl
	<u>Coque préformée</u>	<ul style="list-style-type: none"> ▪ Urgence esthétique ▪ Dent unitaire ▪ Situation initiale délabrée 	<ul style="list-style-type: none"> • Solution d'urgence • Facilité de mise en œuvre • Bonne propriété mécanique • Bon état de surface 	<ul style="list-style-type: none"> ○ Adaptation occlusale complexe ○ Stock important ○ Couleur monochrome, inesthétique ○ Coût ○ Morphologie standardisée 	<ul style="list-style-type: none"> ➤ Polycarbonate ➤ Métal ➤ Composite
	<u>Moule-ion</u>	<ul style="list-style-type: none"> ▪ Provisoire unitaire ▪ Situation initiale délabrée 	<ul style="list-style-type: none"> • Facilité de mise en œuvre • Solution à l'urgence 	<ul style="list-style-type: none"> ○ Adaptation complexe ○ Coût ○ Morphologie standardisée 	<ul style="list-style-type: none"> ➤ Acétate de cellulose
	<u>Bloc technique</u>	<ul style="list-style-type: none"> ▪ Situation initiale délabrée ▪ Secteur postérieur 	<ul style="list-style-type: none"> • Faible coût • Solution d'urgence • Anatomie occlusale parfaite • Couronne unitaire ou bridge 	<ul style="list-style-type: none"> ○ Difficile en secteur antérieur ○ Esthétique faible ○ Morphologie approximative ○ Long ○ Nécessite de l'expérience 	<ul style="list-style-type: none"> ➤ Résines méthacrylates ➤ Résines bis-acryl

Tableau 17 : Tableau récapitulatif des indications, avantages, inconvénients et matériaux utilisés pour les méthodes directes.

MÉTHODES		INDICATIONS	AVANTAGES	INCONVÉNIENTS	MATÉRIAUX
Indirecte	<u>Technique « wax up »</u>	<ul style="list-style-type: none"> ▪ Restaurations de grande étendue ▪ Situation initiale délabrée ▪ Situation complexe occlusale et/ou esthétique 	<ul style="list-style-type: none"> • Facilité de mise en œuvre • Bonne morphologie et intégration occlusale • Précision laboratoire • Très esthétique 	<ul style="list-style-type: none"> ○ Temps laboratoire ○ Coûteux ○ Solidarisation de l'ensemble des éléments prothétiques 	Provisoire de 1 ^{ère} génération : <ul style="list-style-type: none"> ➤ Résines méthacrylates Provisoire de 2 ^{ème} génération : <ul style="list-style-type: none"> ➤ Résines méthacrylates ➤ Résines composites
	<u>Dents du commerce</u>	<ul style="list-style-type: none"> ▪ Même indications mais autre technique que le « wax-up » ▪ Elle dépend des compétences du technicien laboratoire 	<ul style="list-style-type: none"> • Facilité de mise en œuvre • Esthétique et fonctionnel 	<ul style="list-style-type: none"> ○ Difficulté dans le choix des dents ○ Temps laboratoire 	

Tableau 18 : Tableau récapitulatif des indications, avantages, inconvénients et matériaux utilisés pour les méthodes indirectes.

MÉTHODES		INDICATIONS	AVANTAGES	INCONVÉNIENTS	MATÉRIAUX
Semi-directe	<u>Guide en silicone</u>	<ul style="list-style-type: none"> ▪ Cas complexe. 	<ul style="list-style-type: none"> • Facilité de mise en œuvre. • Bonne morphologie et intégration occlusale. • Esthétique et fonctionnel. 	<ul style="list-style-type: none"> ○ Temps laboratoire. ○ Solidarisation de l'ensemble des éléments prothétiques. 	<ul style="list-style-type: none"> ➤ Silicone « putty », haute viscosité pour la clé. ➤ Résines méthacrylates. ➤ Résines bis-acryl

Tableau 19 : Tableau récapitulatif des indications, avantages, inconvénients et matériaux utilisés pour les méthodes semi-directes.

MÉTHODES		INDICATIONS	AVANTAGES	INCONVÉNIENTS	MATÉRIAUX
CFAO	<u>CFAO directe</u>	<ul style="list-style-type: none"> ▪ Maîtrise de l'acte prothétique dans sa totalité ▪ Cas simple ▪ Faible étendue 	<ul style="list-style-type: none"> ▪ Evite les étapes laboratoires ▪ Limite le risque d'erreur par rapport à une empreinte conventionnelle ▪ Séance unique ▪ Les fichiers sont numériques donc : → Evite le problème de stockage des empreintes. → Evite le problème de perte des modèles. 	<ul style="list-style-type: none"> ○ Les limites de l'empreinte optique ○ Camera encombrante ○ Le praticien et l'assistante doivent être formés ○ Temps clinique conséquent ○ Reconstitution de faible étendue en OIM 	➤ Résines méthacrylates usinables
	<u>CFAO indirecte et semi-directe</u>	<ul style="list-style-type: none"> ▪ Nombreuses situations cliniques ▪ Restaurations de petite et moyenne étendue ▪ Secteur antérieur et postérieur ▪ Situation initiale correcte ou délabrée 	<ul style="list-style-type: none"> • Précision • Etat de surface et esthétique • Gain de temps clinique 	<ul style="list-style-type: none"> ○ Coût laboratoire ○ Pas de situation d'urgence 	➤ Résines méthacrylates usinables

Tableau 20 : Tableau récapitulatif des indications, avantages, inconvénients et matériaux utilisés pour la CFAO.

f) Les techniques particulières

◆ La temporisation semi-permanente en composites injectés

Cette technique, considérée comme semi permanente, représente une première phase de temporisation particulière.

Elle respecte le principe d'économie tissulaire, en conservant l'intégrité totale de la dent à traiter.

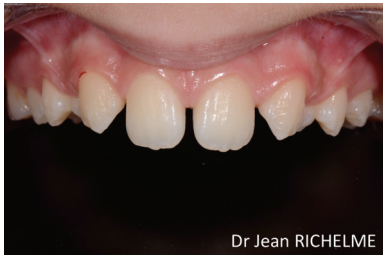Pour ce protocole, on utilise une clé en silicone transparente, afin de pouvoir polymériser directement au travers d'un matériau composite photosensible (72).

Elle est réalisée par le prothésiste à partir d'un « wax-up » ou par le praticien en bouche sur le masque esthétique préalablement validé (73)(74).

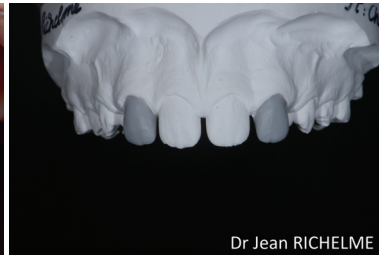
Le praticien se sert de la clé pour monter son composite, qui pourra être d'une seule masse ou stratifié.

Elle est indiquée pour la temporisation de longue durée : lors de traitement chez les jeunes patients pour faciliter des traitements pré-prothétiques (exemple : ODF) ou pour des modifications morphologiques (dents riziformes) avant la réalisation future et à long terme de facettes.

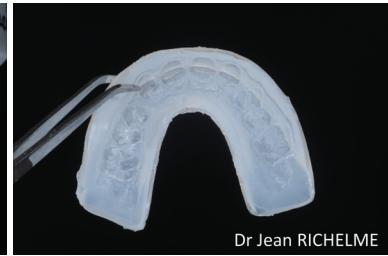
- ➔ En effet, les facettes ne pouvant pas toujours être réalisées immédiatement, le projet esthétique doit tout de même être modélisé. Par cette forme de temporisation, on modifie la morphologie des dents sans préparation (75)(76)(77).



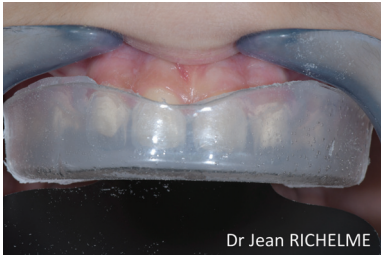
8-1 Cas initial



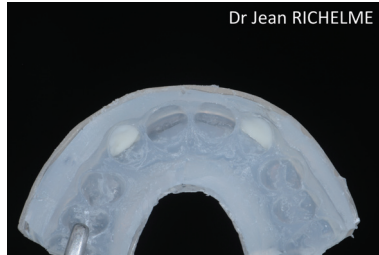
8-2 Cires de diagnostic réalisées au laboratoire



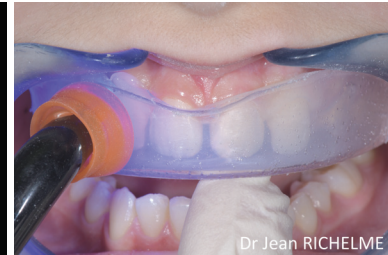8-3 Clé en silicone transparent



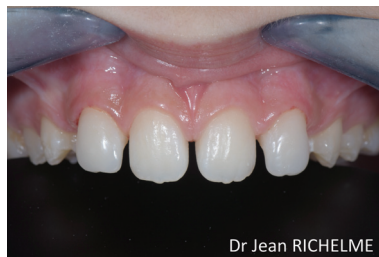8-4 Essayage en bouche de la clé



8-5 Mise en place du composite dans la clé en regard des dents à modifier



8-6 Mise en bouche et photopolymérisation



8-7 Cas final

Figure 38 : Cas clinique.

La temporisation semi-permanente en composite moulé d'une seule masse dans une clé transparente.

◆ Le concept « TOBBI » (78)(79)

Ce système a été conçu en 1997 par le Dr Jean Richelme dans le but de temporiser et préserver l'esthétique lors des différentes phases d'un traitement implantaire.

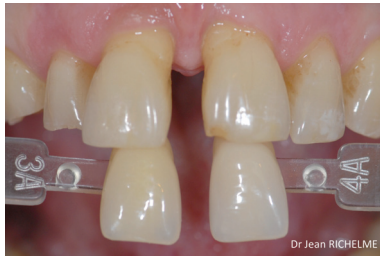Réalisé au départ pour la temporisation implantaire, ce concept s'applique également à des réhabilitations de prothèses fixées conventionnelles sur dents naturelles.

Exemple : agénésies des incisives latérales supérieures ou inférieures, traumatisme de l'enfance ayant entraîné la perte d'une des dents définitives du groupe antérieur.

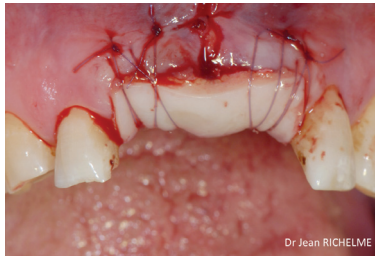Le système **TOBBI** (Temporary **O**rthodontic **B**onding **B**ridge for **I**mpant) est réalisé à partir de matériel d'orthodontie (fil orthodontique soudé à des bases orthodontique).

Les avantages du système :

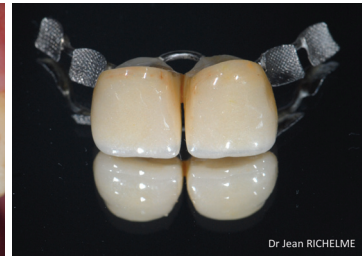- Temporisation sans mutilation des dents adjacentes (*Exemple : temporisation d'un bridge collé*),
- Prévisualisation et satisfaction esthétique,
- Satisfaction fonctionnelle,
- Démontage aisé appréciable lorsqu'un aménagement tissulaire doit être réalisée ou que l'intrados des pontiques doit être modifié en fonction de la cicatrisation des tissus mous.



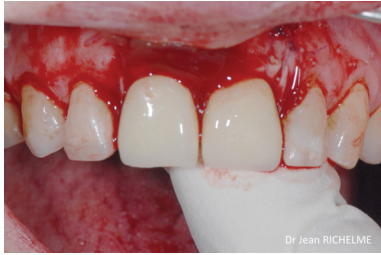9-1 Cas initial.
Choix de la teinte.



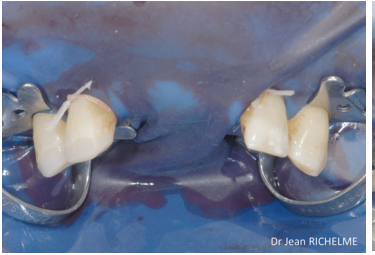
9-2 Aménagement tissulaire :
Réalisation d'une greffe
conjonctive.



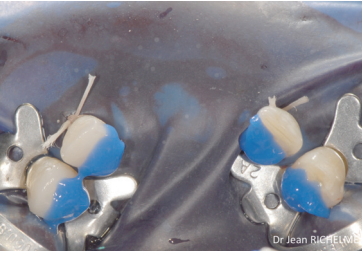
9-3 « TOBBI » réalisé au
laboratoire.



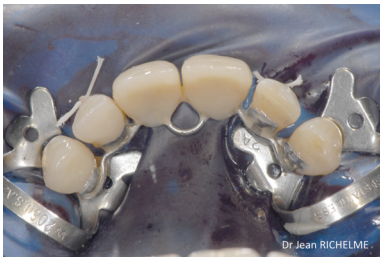9-4 Essai du « TOBBI »



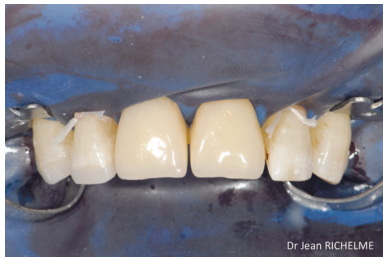9-5 Mise en place du champ
opérateur avant collage des
ailettes.



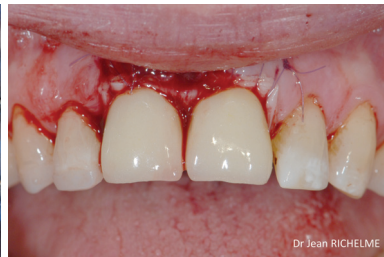9-6 Mordançage des faces
palatines à l'acide
orthophosphorique.



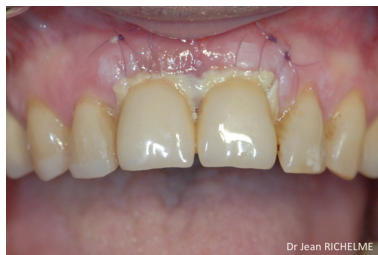9-7 Collage du système avec un
système adhésif et du composite.



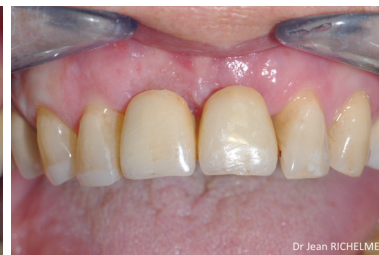9-8 Vue vestibulaire du système
« TOBBI » mis en place.



9-9 Retrait du champ opératoire



9-10 Contrôle à 3 semaines.
Légère nécrose au niveau de la
greffe donnant cet aspect
blanchâtre au tissu.



9-11 Contrôle à 3 mois.

*Figure 39 : Cas clinique.
Confection d'un « TOBBI » remplaçant les incisives centrales maxillaires.*

◆ Le collage direct de la dent perdue (80)(81)(82)

Le collage direct de la dent au fauteuil, se fait exclusivement en situation d'urgence absolue et fait souvent suite à un traumatisme.

Elle consiste à maintenir la dent naturelle ou prothétique en place grâce à un système de contention ou à un système de collage aux dents adjacentes. Pour la méthode utilisant la contention, il est important de vérifier l'occlusion du patient. Celle-ci ne doit pas être trop serrée en situation initiale car le fil de contention doit pouvoir être posé sans gêner l'occlusion.

Le dentiste doit être équipé du matériel nécessaire :

- Fil et pince orthodontique (83),
- Composite de collage et système adhésif.

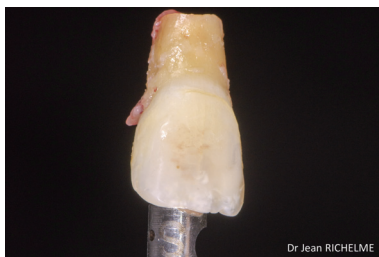Deux situations peuvent être rencontrées :

- Le patient a conservé sa dent naturelle expulsée :

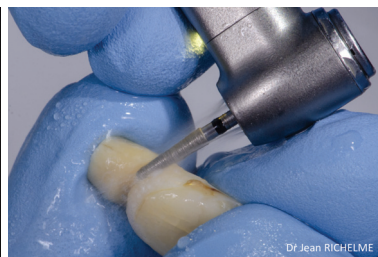
Le patient a perdu sa dent naturelle suite à un traumatisme mais la réimplantation est impossible.

Exemple : le temps qui suit l'expulsion est trop important.

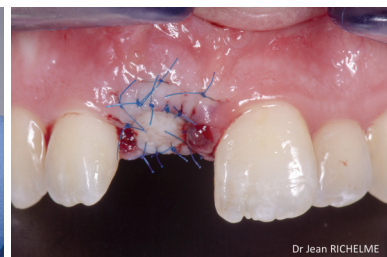
Le dentiste fraise la dent au niveau du collet et récupère la partie coronaire. Celle-ci sera repositionner sur l'arcade et maintenue en place grâce à un fil orthodontique ou grâce à un collage sur les dents adjacentes.



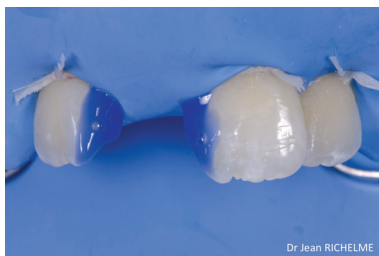
10-1 Vue de l'incisive centrale droite expulsée.



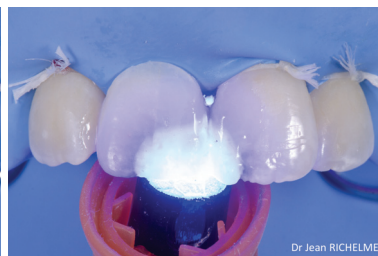10-2 La dent est sectionnée au niveau de la jonction émail-cément.



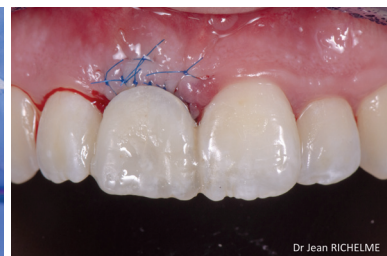10-3 Réalisation d'une greffe gingivale.



10-4 Mordançage des faces proximales des dents qui bordent l'edentement de part et d'autre.



10-5 Photopolymérisation du composite mise en place entre la dent expulsée et les dents adjacentes.



10-6 Vue de la dent naturelle collée provisoirement sur les dents adjacentes.

Figure 40 : Cas clinique.

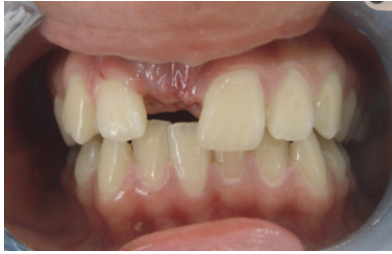Confection dans une situation d'urgence, d'une dent provisoire, à l'aide de la dent naturelle du patient expulsée.

- Le patient n'a pas sa dent expulsée :


Le dentiste choisit une dent du commerce ou une coiffe préformée ressemblant le plus possible à la dent naturelle du patient.

Après rebasage et polissage de la prothèse transitoire d'urgence, la dent est maintenue en place sur l'arcade par une technique de collage grâce à un fil orthodontique et à un composite de collage.

Un rebasage et un polissage compressif sont primordiaux au niveau du feston gingival pour guider la cicatrisation afin d'obtenir un feston gingival naturel.



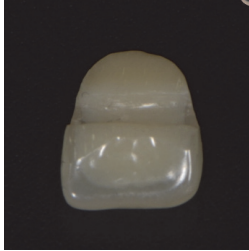11-1 Cas initial.



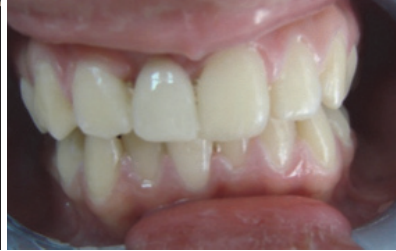11-2 Fil orthodontique coupé à la bonne longueur.



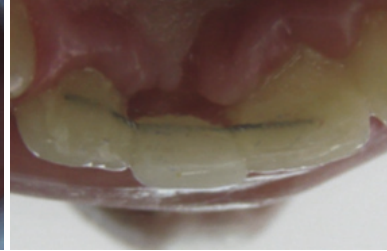
11-3 Choix de la dent du commerce en fonction du cas.



11-4 Espace créé par le dentiste pour accueillir le fil.



11-5 Mise en place de la dent choisie.



11-6 Collage du fil orthodontique sans gêner l'occlusion.

*Figure 41 : Cas clinique.
Confection dans une situation d'urgence, d'une dent provisoire, à l'aide d'une dent du commerce et d'un fil de contention (80).*

◆ **Cas particulier de la temporisation des facettes :**

Plusieurs techniques de temporisation des facettes existent et la plupart sont décrites dans la littérature. Néanmoins, une méthode qui vient tout juste d'être publiée sera particulièrement décrite dans cette partie. Fruit de l'expérience clinique, elle présente de nombreux avantages et s'affranchit des inconvénients rencontrés dans les autres méthodes.

✚ **Facette provisoire stratifiée au laboratoire : méthode indirecte**

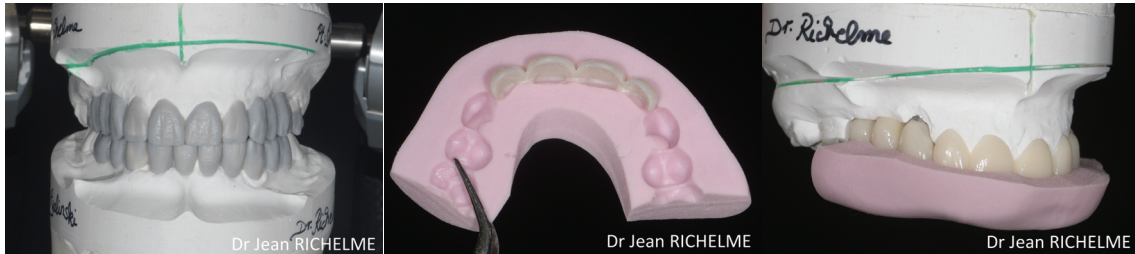Le laboratoire réalise un provisoire de facette hautement esthétique. Livrée avec une clé de repositionnement au dentiste, la facette temporaire n'a plus qu'à être rebasée (84).

Les désavantages présents sont (7) :

- Le coût,
- L'effet de vestibulisation de la dent, si celle-ci présente initialement une bonne position,
- La nécessité d'adaptation et de rebasage de la facette provisoire.

Les avantages de cette technique (7) :

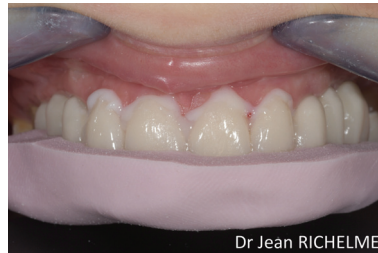- Facile et rapide dans sa mise en œuvre,
- Précision d'adaptation et d'ajustage,
- Rendu hautement esthétique,
- Le dentiste peut choisir si les facettes provisoires doivent être solidaires ou unitaires.



12-1 Réalisation des cires de diagnostic par le technicien laboratoire.

12-2 Mise en place des facettes provisoires dans la clé de repositionnement.

12-3 Visualisation des facettes temporaires, réalisées par le prothésiste, sur le modèle en plâtre avec la clé de repositionnement en place.



12-4 Mise en place et rebasage des facettes provisoires par le dentiste, directement en bouche grâce à la clé.

Figure 42 : Cas clinique.
Confection des facettes provisoires au laboratoire selon la méthode indirecte.

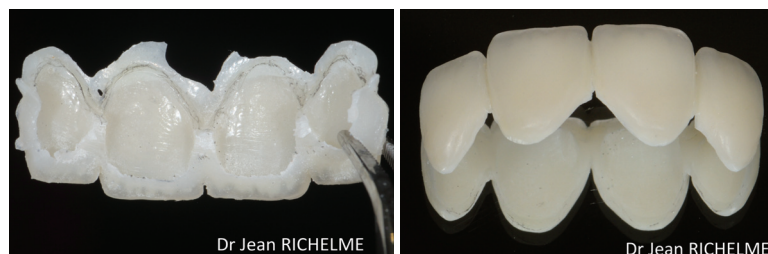
✚ Facette provisoire à partir du masque de validation esthétique, déposé et remis en place : méthode directe par automoulage

Le masque de prévisualisation esthétique, est réalisé à l'aide d'une clé en silicone faite à partir du « wax-up » laboratoire (85).

Cette clé, remplie de matériau de temporisation, est insérée en bouche sur les dents non préparées du patient et laissée en place jusqu'à la prise finale du matériau de temporisation.

Après dépose du masque, le praticien ébarbe le « mock-up » et réalise les finitions avant de le remettre en place.

- ➔ La difficulté de cette technique réside dans la dépose du masque, sans le fracturer ni l'abimer.
- ➔ Pour cela, l'épaisseur du matériau doit être importante et donc la préparation des dents plus mutilante.



13-1 Dépose du « mock-up » et tracé des limites au crayon gris.

13-2 Visualisation des facettes provisoires après finitions.

Figure 43 : Cas clinique.
Confection des facettes provisoires à partir du « masque » de validation esthétique déposé et remis en place: méthode directe par automoulage.

✚ Facette provisoire à partir du masque de validation esthétique, laissé en place :

Cette technique est une amélioration de la technique précédente car elle permet d'éviter le risque de fracture du provisoire lors de sa dépose.

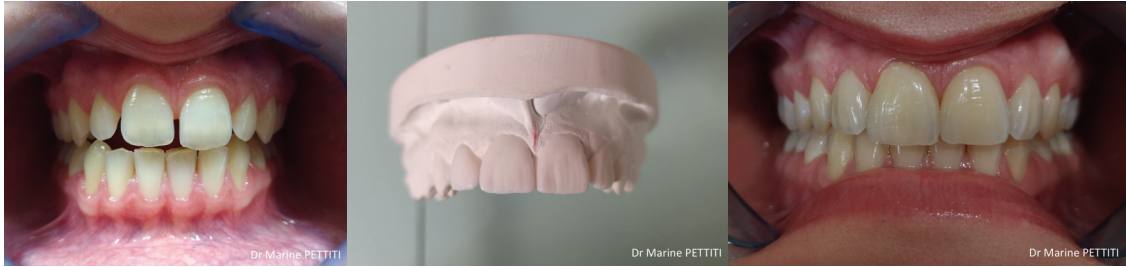Les étapes de mise en œuvre sont les mêmes, à la différence près, que le masque reste en place.

C'est pourquoi, les retouches se feront en bouche directement.

Les excès de matériau provisoire doivent être retirés en totalité car ils peuvent être préjudiciables pour le parodonte.

Ils peuvent être éliminés à l'aide d'un bistouri lame 11 ou d'une fraise. Quelque soit l'instrumentation choisie, la complexité de cette technique réside, dans le fait **d'éliminer les excès sans abimer la gencive.**

Technique très dépendante du temps clinique et de l'agilité ou expérience du dentiste.



14-1 Cas initial

14-2 Réalisation des « wax-up » par le technicien laboratoire sur lesquels il réalisera la clé.

14-3 Les facettes temporaires réalisées grâce à la clé sont laissées en place.

Figure 44 : Cas clinique.

Confection des facettes provisoires à partir du « masque » de validation esthétique laissé en place : méthode directe par automoulage.

✚ Technique utilisant la digue liquide Kool-Dam, Pulpdent® pour éliminer facilement les excès :

La digue liquide de Pulpdent® est spécifiquement choisie pour cette méthode, car chargée en résine, elle est souple et n'adhère pas à la résine bis-acryl.

Cette technique est à nouveau une optimisation de la technique précédente :

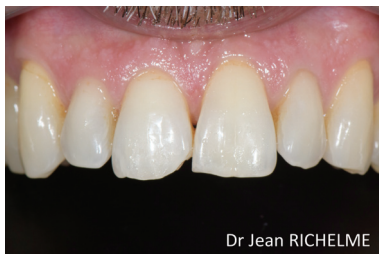- Gain de temps,
- Réalisation aisée,
- Non praticien dépendant.



Figure 45 : Digue liquide Kool-Dam, Pulpdent®.

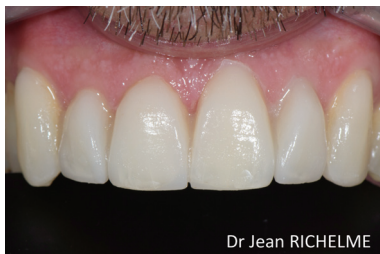MISE EN ŒUVRE :

- Mise en place avec parcimonie de la digue liquide au niveau des embrasures et des contre-dépouilles,
- Mise en place d'un acide ponctuel pour la rétention du provisoire au centre de la face vestibulaire des dents,
- Il est possible de mettre en place un bonding pour renforcer l'adhésion mais cela dépendra de la durée de vie du provisoire,
- Réalisation du « masque » et retrait des excès facilement à l'aide d'une sonde ou d'un CK6 sans utiliser de fraise et sans risquer d'abimer le parodonte.



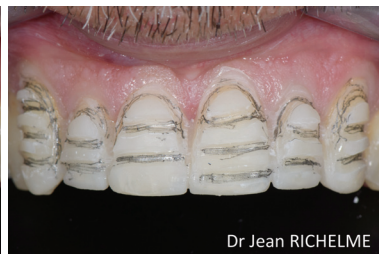Dr Jean RICHELME

15-1 Cas initial.



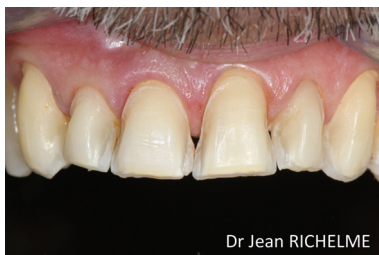Dr Jean RICHELME

15-2 Mise en place du « masque esthétique »



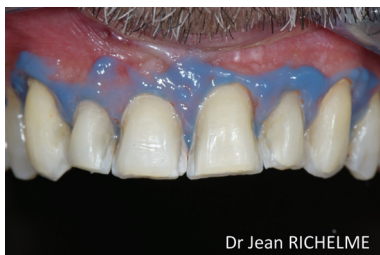Dr Jean RICHELME

15-3 Après validation du projet, calibration des préparations au travers du « masque ».



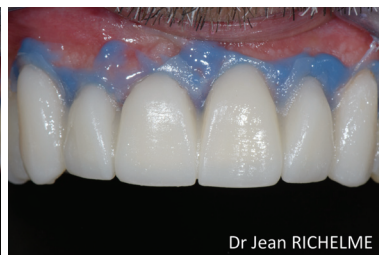Dr Jean RICHELME

15-4 Réalisation des préparations dans l'épaisseur de l'émail.



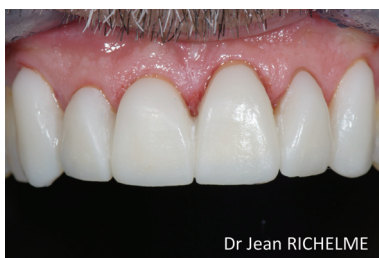Dr Jean RICHELME

15-5 Après l'empreinte, mise en place de la digue liquide Kool-Dam de Pulpdent®.



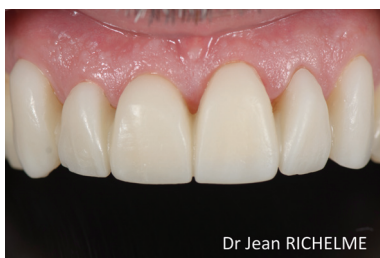Dr Jean RICHELME

15-6 Nouvelle duplication du « masque » en résine composite Bis-acryl.



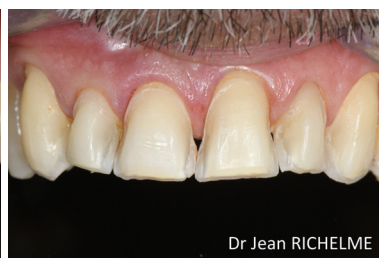Dr Jean RICHELME

15-7 Facettes provisoires, après retrait aisé des excès et de cette digue liquide qui n'adhère par à la résine bis-acryl.



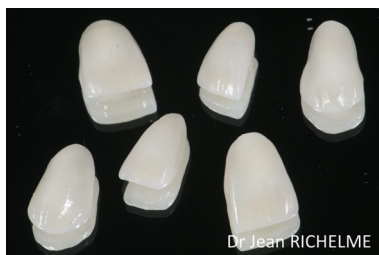Dr Jean RICHELME

15-8 Contrôle à 48 heures.



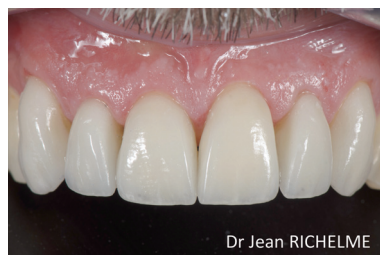Dr Jean RICHELME

15-9 Visualisation des préparations après retrait des facettes temporaires le jour de la pose des facettes en céramiques.



Dr Jean RICHELME

15-10 Facettes définitives.



Dr Jean RICHELME

15-11 Cas terminé après collage sous champ opératoire des facettes.

Figure 46 : Cas clinique.

Confection des facettes provisoires à partir du « masque » de validation esthétique laissé en place sans blesser la gencive grâce à l'utilisation de la digue liquide au niveau des papilles.

B. TEMPORISATION AMOVIBLE

La temporisation amovible est souvent contrariante pour le patient, car elle est psychologiquement « inconfortable » du fait des contraintes qu'elle impose.

Il faut avertir le patient que cette prothèse temporaire instable doit être pour des raisons évidentes d'hygiène enlevée après chaque repas pour permettre le brossage de l'appareil (gouttière ou valplast®) et des dents restantes (62).

a) La gouttière thermoformée (83)

Cette technique consiste à utiliser une gouttière thermoformée que le patient devra porter quotidiennement. Celle-ci comportera à la place des dents manquantes, soit des dents du commerce choisies au laboratoire soit un matériau provisoire comme la résine.

Cette technique est surtout utilisée en temporisation de bridge collé.

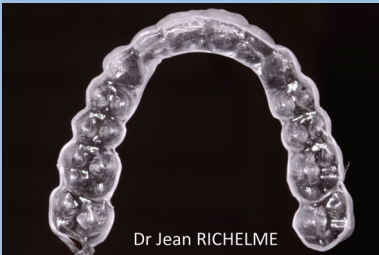
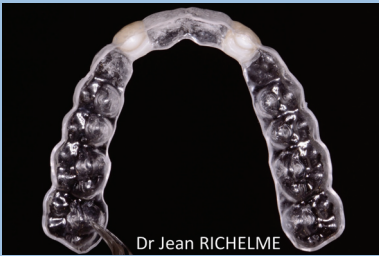
MARCHE A SUIVRE	ILLUSTRATIONS
<ul style="list-style-type: none"> • Prise d'empreinte de la situation initiale (alginate). • Enregistrement de l'occlusion. • Coulée de l'empreinte. • Choix des dents du commerce mise en place sur le modèle ou réalisation du « wax-up ». • Duplication du « wax-up » en plâtre ou du modèle avec les dents du commerce en place. • Réalisation de la gouttière thermoformée. • Injection de la résine dans l'intrados de la gouttière en regard des dents manquantes ou remise en place des dents du commerce dans la gouttière. • Gouttière insérée en bouche par le dentiste. • Vérification de l'occlusion et de l'esthétique. • Rebasage si besoin, notamment en regard de la gencive pour être compressif et ainsi recréer le feston gingival et les papilles. • Finitions et polissage. • On vérifie que le patient arrive à mettre et remettre la gouttière. • On lui donne des conseils d'hygiène et d'utilisation. 	<div style="text-align: center;">  <p>Dr Jean RICHELME</p> </div> <p>16-1 Gouttière thermoformée</p> <div style="text-align: center;">  <p>Dr Jean RICHELME</p> </div> <p>16-2 Mise en place d'un composite, d'une résine ou d'une dent du commerce en regard de l'édentement.</p> <p style="text-align: center;"><i>Figure 47 : La gouttière thermoformée.</i></p>

Tableau 21 : Tableau de la marche à suivre et des illustrations, de la confection d'une gouttière thermoformée.

b) Le Valplast®

Le Valplast® (marque déposée) est une prothèse amovible à base souple.

Il s'agit d'un matériau thermoplastique injecté à base de nylon.

Cette prothèse est très peu utilisée en secteur antérieur. En effet, elle abîme le parodonte en engendrant des récessions gingivales au niveau des dents adjacentes et rend donc impossible la bonne intégration des prothèses définitives (86).

De plus, dans le secteur antérieur esthétique, les édentements sont généralement unitaires ou de faible étendue, c'est pourquoi il est peu judicieux, si ce n'est même périlleux de réaliser cette prothèse au vu des risques d'ingestion/inhalation qui existent.

Ces prothèses, ne sont clairement pas admises par les données acquises de la science malgré leurs avantages : flexible, non allergisant, simple à réaliser, légère, sans métal (87).

Pour conclure, quelque soit la méthode de fabrication choisie, si la marche à suivre est respectée, le résultat esthétique reste qualitatif, c'est à dire fidèle au projet élaboré.

L'important étant d'être rigoureux durant toutes les étapes, de réaliser correctement l'analyse esthétique mais aussi de valider le traitement sur le plan esthétique et fonctionnel.

V. LES DIFFICULTÉS

1. DIFFICULTES ESTHETIQUES

- Comment personnaliser les couronnes provisoires pour qu'elles paraissent plus naturelles ?

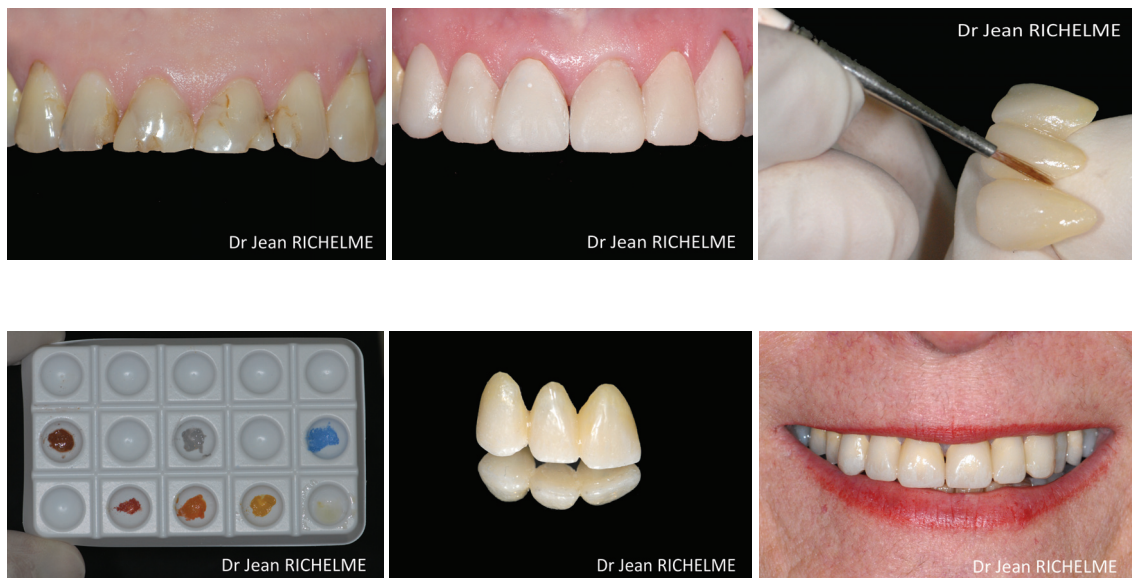
Dans notre société actuelle où la notion d'image de soi est prépondérante, l'exigence de nos patients est sans cesse grandissante, même à l'étape des couronnes provisoires.

Pour accéder aux doléances du patient, le praticien dispose de plusieurs techniques :

- ✚ Le maquillage de surface :

Il s'agit de composites photopolymérisables colorés.

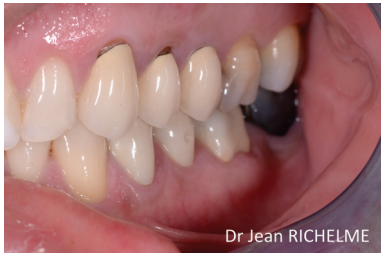Exemple : Composite gradia intensive color, GC® ou l'Optiglaze, GC® qui est plus récent.



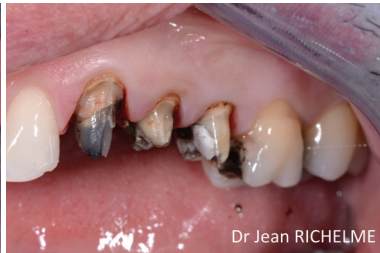*Figure 48 : Cas clinique.
Maquillage de surface d'un bridge provisoire.*

✚ L'addition de deux saturations différentes de résine bis-acryl :

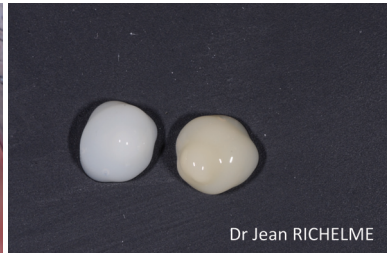Les masses de saturations différentes sont disposées directement dans l'empreinte.
La teinte « claire » est mise en place en premier dans la clé de duplication sur environ 1/3 du volume (côté incisal) puis simultanément, la teinte plus « saturée » est injectée par dessus.
Cette technique donne un effet de saturation dégradée naturel au provisoire.



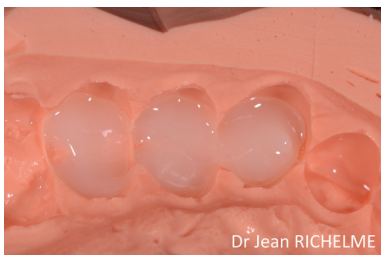17-1 Les couronnes sur 23-24-25 ne sont pas adaptées.



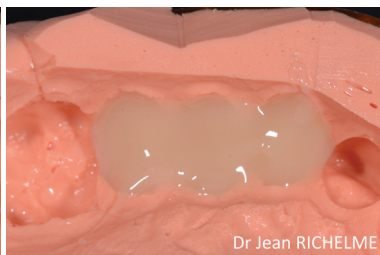
17-2 Dépose des couronnes et reprise des préparations sous jacente.



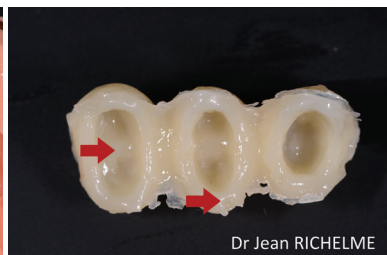
17-3 Comparaison des teintes « claire » et « saturée » du matériau de temporisation.



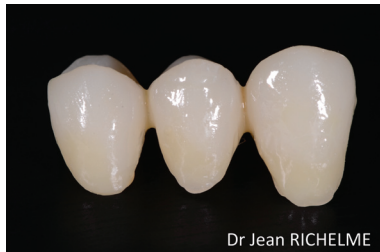17-4 Mise en place avec parcimonie de la teinte « claire » dans la clé d'isomoulage réalisée en début de séance sur les anciennes coiffes non adaptées.



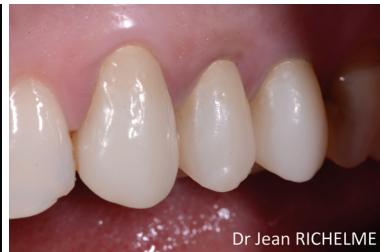17-5 Mise en place de la teinte « saturée » en plus grande quantité.



17-6 Dans l'intrados du provisoire on distingue les différentes teintes.



17-7 Extrados du provisoire après rebasage, finitions et polissage. On visualise parfaitement la désaturation naturelle.



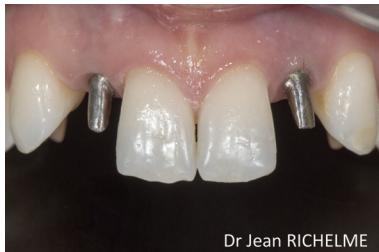17-8 Provisoire mis en place et scellé temporairement.

*Figure 49 : Cas clinique.
Saturation naturelle du bridge directement dans la clé de duplication.*

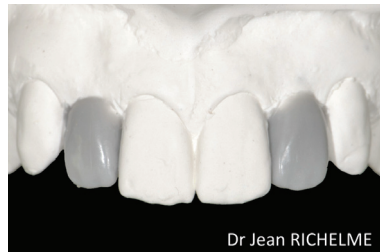➤ Comment gérer la couleur du provisoire sur une dent présentant un faux moignon métallique ou un pilier dentaire fortement dyschromié sous jacent ?

Le problème esthétique se pose lorsqu'en secteur antérieur, le provisoire est confectionné sur une dent colorée ou une pièce métallique.

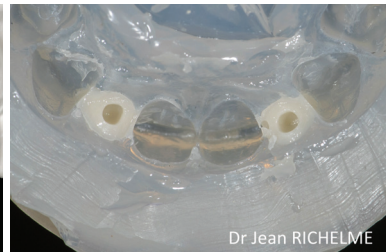
Pour éviter cette coloration « grisâtre », inesthétique, visible par transparence au travers de la prothèse transitoire : on évide légèrement le provisoire au niveau vestibulaire afin de déposer une fine couche de ciment verre inonmère (CVI) photopolymérisable blanc opaque (Ionoseal, VOCO®).



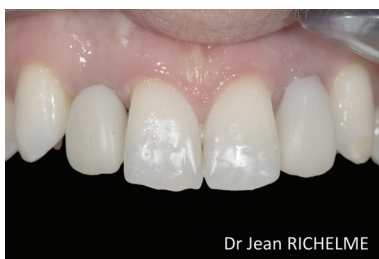18-1 Photographie intra buccale et mise en évidence des tenons métalliques au niveau des incisives latérales.



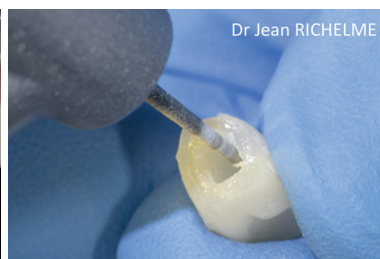
18-2 Cires de diagnostic réalisées au laboratoire sur les dents numéro 12 et 22.



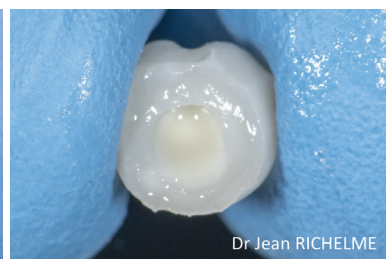
18-3 Réalisation des prothèses provisoires à l'aide d'une clé en silicone transparent faite à partir du « wax-up ».



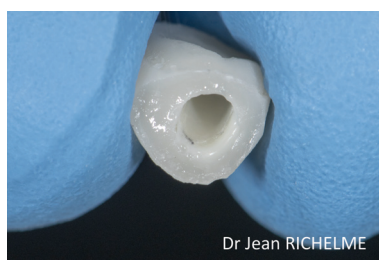
18-4 Mise en place des provisoires sur les inlays-core. On soulignera la teinte « grise » des provisoires donnée par le métal, visible en transparence.



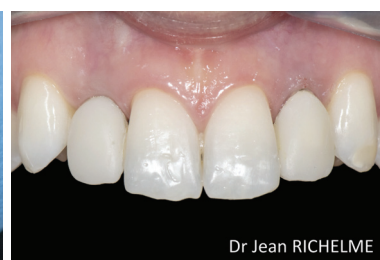18-5 Le praticien évide l'intrados du provisoire pour libérer de la place en vestibulaire afin de mettre en place un composant opaque.



18-6 Le provisoire est chargé en ciment verre ionomère (CVI) qui sera polymérisé couronne en place.



18-7 Prothèse provisoire après rebasage, et photopolymérisation.



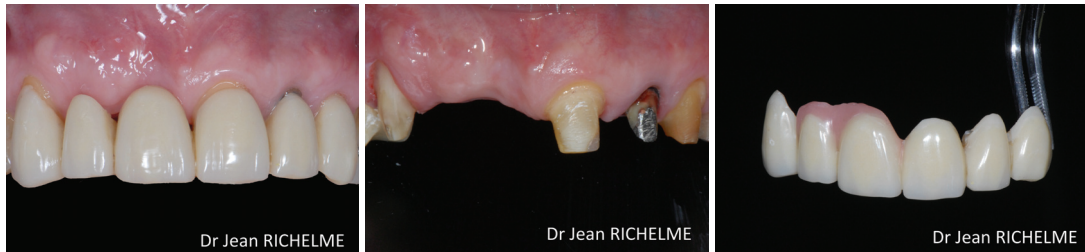18-8 Vue frontale en fin de séance. Les deux provisoires présentent une teinte plus naturelle.

*Figure 50 : Cas clinique.
Mise en place d'un CVI blanc opaque pour masquer une coloration.*

➤ Comment simuler l'éventuelle fausse gencive sur notre restauration temporaire ?

La phase provisoire permet de valider avec notre patient le futur aspect de la réhabilitation prothétique. La présence de fausse gencive est une situation qui doit absolument être abordée avant la mise en place de la prothèse d'usage. Pour ce faire, il existe des composites qui permettent de simuler la fausse gencive sur la restauration temporaire. Par ailleurs, il est impératif pour le praticien de juger la hauteur de la ligne du sourire avec la zone de finition toujours visible de ces gencives artificielles.

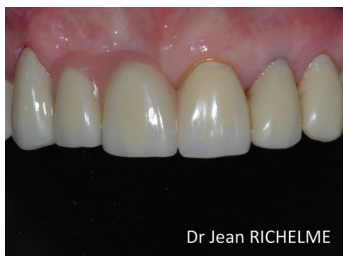Exemple : Composite gradia gum intensive shade, GC®.



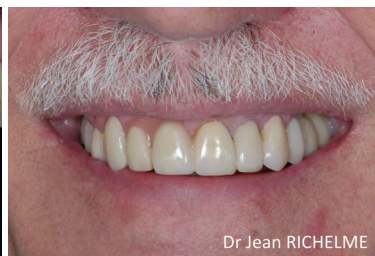19-1 Situation initiale avec présence de « trous noirs ».

19-2 Situation après dépose de l'ancienne prothèse et préparation des piliers du bridge (13, 21, 22, 23)

19-3 Bridge provisoire après ajout de fausse gencive au niveau de l'intermédiaire du bridge.



19-4 Mise en place du bridge provisoire modifié.



19-5 Nouvelle intégration de la prothèse temporaire lors du sourire du patient.



19-6 La fausse gencive, pour une intégration la plus naturelle possible va être élaborée par strates avec le GRADIA gum shades, GC®. Plusieurs teintes sont à disposition pour se rapprocher le plus possible de celle du patient.

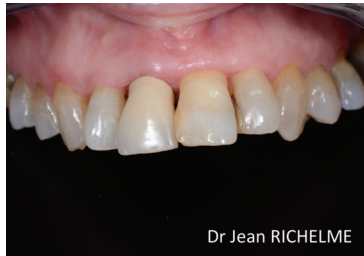*Figure 51 : Cas clinique.
Simulation de la fausse gencive sur le provisoire.*

➤ Comment ne pas souiller le matériau de rebasage avec l'hémoglobine du patient lorsque l'extraction se fait dans la séance de confection du provisoire ?

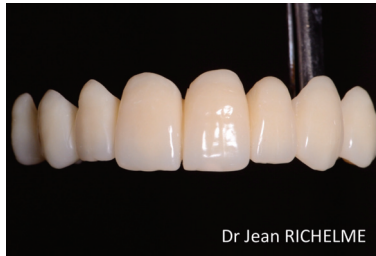Pour éviter que le saignement ne vienne «souiller» notre provisoire, les dents qui doivent être extraites en fin de séance sont taillées en juxta ou à peine sous gingival sans blesser la gencive. Après cette mise à plat des dents, et avant le rebasage, il faut s'assurer que le bridge se positionne parfaitement à sa place. Après le rebasage seulement les dents vont être extraites.

La zone d'extraction est gérée au dernier moment :

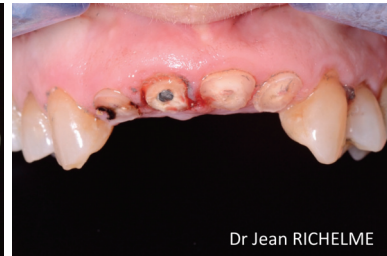- Extraction de la dent,
- Mise en place d'une éponge hémostatique,
- Modification de l'intrados des intermédiaires du bridge par adjonction d'un composite «flow» parfaitement poli. Ce dernier doit s'invaginer sur environ 2mm dans l'alvéole d'extraction,
- Mise en place du bridge provisoire.



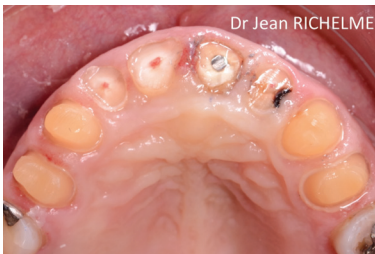
20-1 Photographie de la situation buccale initiale



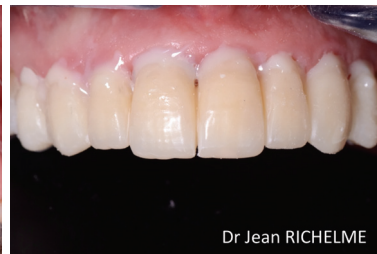20-2 Provisoire de longue portée réalisé au laboratoire.



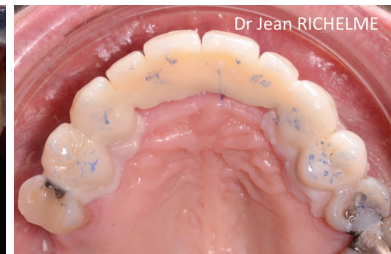20-3 « Mise à plat » des dents qui sont à extraire en fin de séance (12,11,21,22).



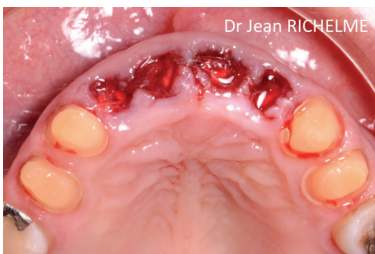20-4 Vue occlusale des préparations coronopériphériques des dents pilier.



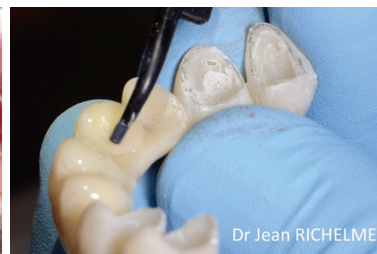
20-5 Rebasage du provisoire avant l'extraction des dents.



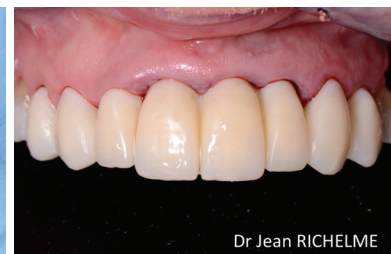20-6 Réglage de l'occlusion à l'aide du papier articulé



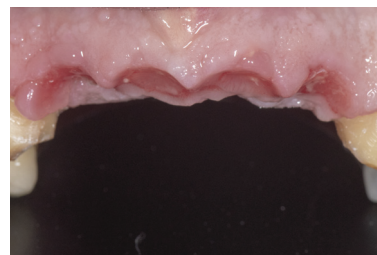
20-7 Vue occlusale après extraction des 4 incisives maxillaires et mise en place d'éponges hémostatiques.



20-8 Adjonction du composite « flow ».



20-9 Scellement provisoire du bridge.



20-10 Aspect de la gencive après cicatrisation.

Figure 52 : Cas clinique.
Mise en place du provisoire dans la même séance que les avulsions.

2. DIFFICULTES TISSULAIRES ET PERIPROTHETIQUE

La qualité parodontale péri-prothétique, constitue un véritable écrin pour l'intégration de notre future réhabilitation.

➤ Comment gérer la zone de l'intermédiaire de bridge ?

La difficulté réside dans la forme du pontique, qui doit d'être convexe et un peu compressif sur la gencive, pour créer un effet naturel d'émergence de la dent.

Nous avons vu lors du paragraphe précédent comment appréhender cette difficulté lors de la confection du bridge au moment des extractions. La situation est différente, si la zone édentée est depuis longtemps cicatrisée.

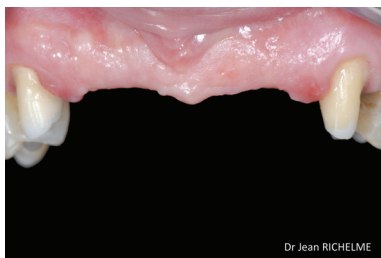✚ Sur une zone anciennement édentée :

Il faut recréer la forme du bombé cervicale (convexe) dans la gencive saine.

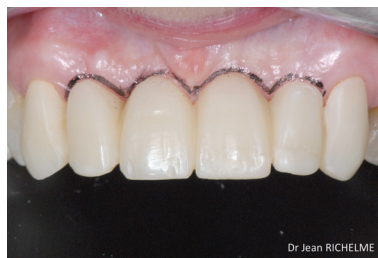Pour cela il faut désépithélialiser en regard du pontique la zone à comprimer (83) :

- Si l'épaisseur de gencive est insuffisante, on greffe pour l'augmenter au préalable. Après maturation de la greffe, l'opération peut être envisagée avant de comprimer cette zone avec la prothèse provisoire.
- Si l'épaisseur de gencive est suffisante, on crée directement un berceau pour le pontique sans passer par une greffe.

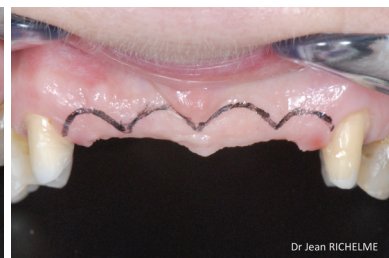L'intermédiaire du bridge provisoire doit être rebasé sur la zone cruentée.



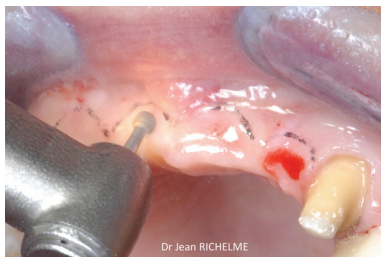21-1 Cas initial.



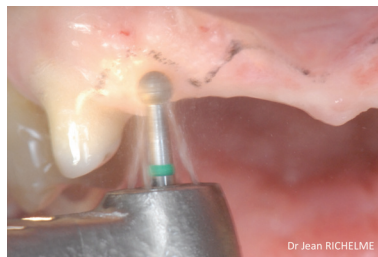
21-2 Mise en place du bridge provisoire.



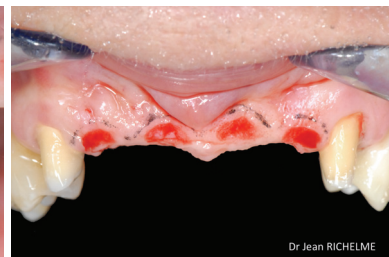21-3 Repérage au feutre noir des limites des collets.



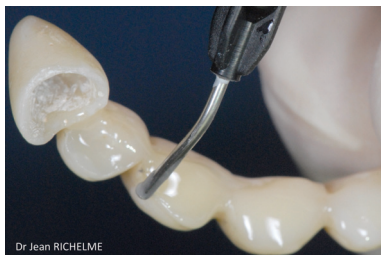21-4 Désépithélialisation de la gencive.



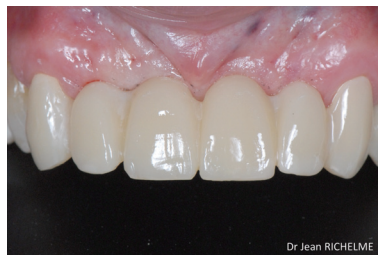21-5 Utilisation d'une fraise boule diamantée sous irrigation.



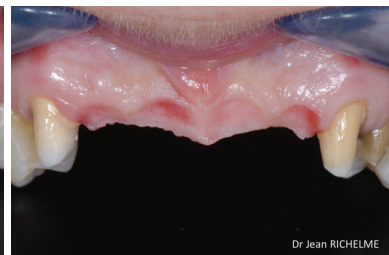
21-6 Aspect de la gencive après les retouches délicates.



21-7 « Surcontour » au composite « flow ».



21-8 Mise en place du provisoire.



21-9 Aspect de la gencive à 1 semaine.

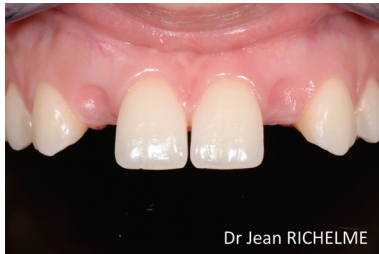Figure 53 : Cas clinique.

Figure 53 : Cas clinique. Gestion de la zone de l'intermédiaire de bridge sur une zone anciennement édentée.

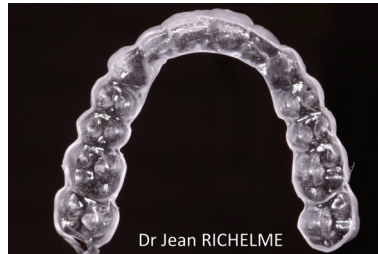➤ Comment temporiser un bridge cantilever ou un bridge collé ?

Dans le cas particulier du bridge cantilever collé, seul la temporisation par une gouttière thermoformée permet également cette mise en forme de la zone édentée.

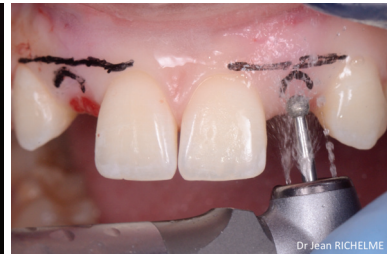La méthodologie consiste à adjoindre dans la gouttière une dent du commerce ou un composite au niveau de la dent à remplacer puis de comprimer la gencive comme nous l'avons décrit précédemment.



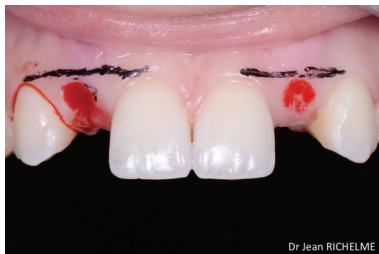22-1. Cas initial de la patiente qui présente une agénésie des incisives latérales.



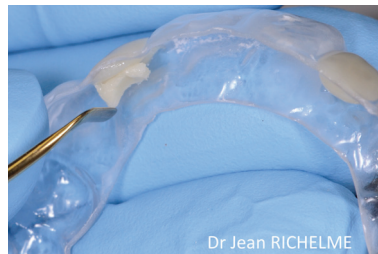
22-2 Temporisation grâce à des gouttières transparentes.



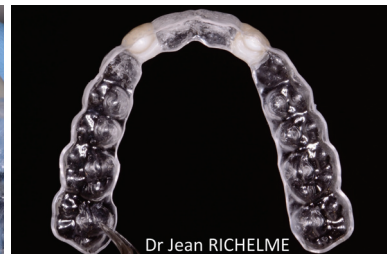
22-3 Désépithelialisation de la gencive au niveau de la zone édentée.



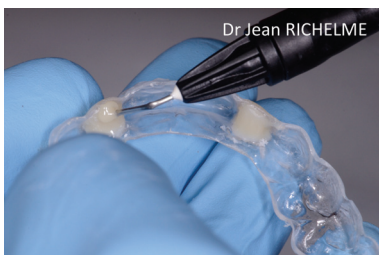22-4 Aspect de la gencive après les retouches délicates au niveau de l'intermédiaire du bridge.



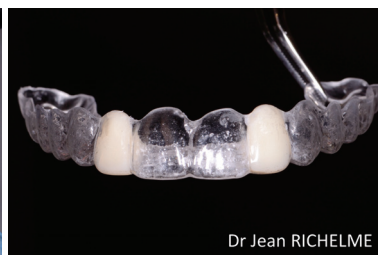22-5 Mise en place du composite dans l'intrados de la gouttière en regard des dents manquantes.



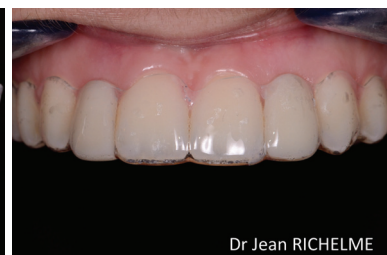22-6 Vue occlusale de la gouttière chargée en composite.



22-7 « Surcontour » de l'intrados des incisives latérales au composite « flow ».



22-8 Vue de face de la gouttière après rebasage et polissage.



22-9 Mise en place de la gouttière légèrement compressive au niveau des édentements.

Figure 54 : Cas clinique.
Temporisation par le biais d'une gouttière thermoformée

3. DIFFICULTES TECHNIQUES

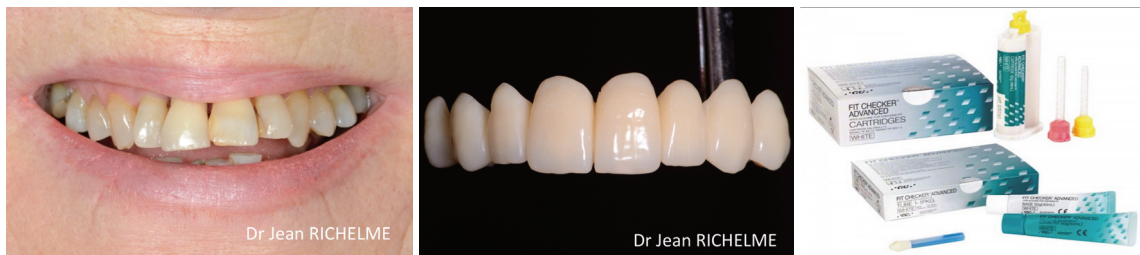A. DIFFICULTES D'AJUSTAGE

- Comment rechercher les difficultés d'insertion du provisoire fait au laboratoire sur des préparations à minima après notre préparation intra-buccal?

Lors de la réalisation des prothèses provisoires de première génération, des difficultés d'insertion peuvent naître de la différence entre les préparations à minima réalisées au laboratoire par le prothésiste et les préparations faites au fauteuil par le dentiste.

Pour trouver les zones à retoucher, le provisoire est remplie avec un matériau d'enregistrement des surcharges : fit checker, GC®.

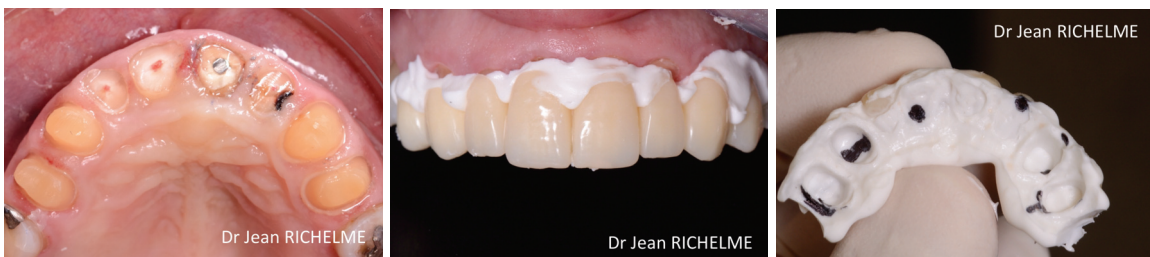Les contraintes sont facilement observables par le dentiste et mises en évidence au feutre noir indélébile avant d'être retouchées. Cette opération est à répéter plusieurs fois si besoin.



23-1 Sourire de la situation initiale.

23-2 Provisoire réalisé préalablement au laboratoire.

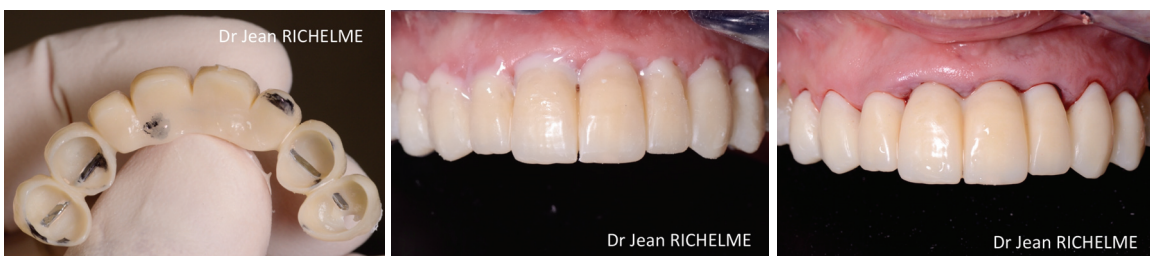23-3 Fit Checker de chez GC®, sous forme de cartouches.



23-4 Préparation des dents piliers.

23-5 Rebasage au Fit checker pour visualiser les contraintes.

23-6 Marquage des contraintes au feutre noir.



23-7 Retrait du matériau de précision pour retoucher les points de pression.

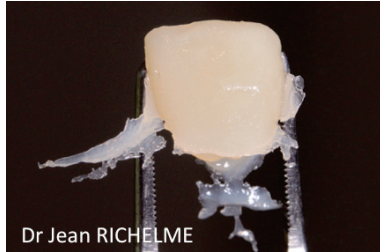
23-8 Rebasage du provisoire après retouche des points de compression.

23-9 Situation finale avec le bridge provisoire.

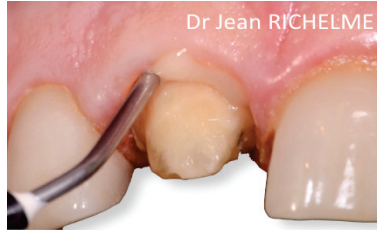Figure 55 : Cas clinique.
Utilisation d'un matériau d'enregistrement des surcharges.

➤ Comment obtenir un rebasage des prothèses provisoires de manière précise et sans entraîner de modification de l'occlusion ?

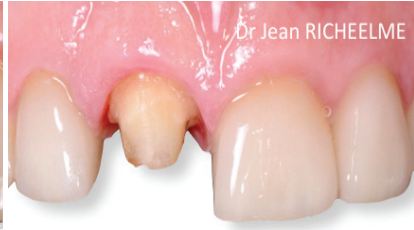L'utilisation d'un composite « flow » pour pratiquer le rebasage final des couronnes temporaires permet d'obtenir une parfaite définition de la limite dento-prothétique. Cette méthode sans risque de sur-occlusions secondaires de part la fluidité du matériau avant polymérisation, assure ensuite un polissage aisé de part sa dureté finale.



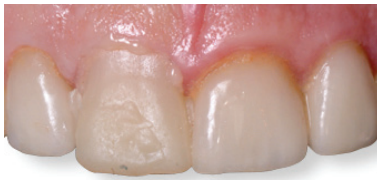24-1 Réalisation du provisoire avec de la résine bis-acryl.




24-2 Mise en place du composite « flow » au niveau des limites de la préparation coronopériphérique.



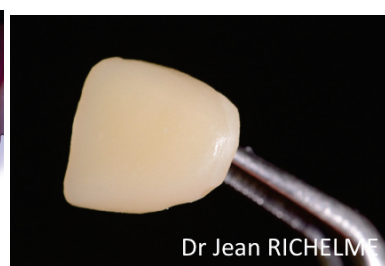
24-3 Le composite est disposé sur tout le pourtour de notre préparation.



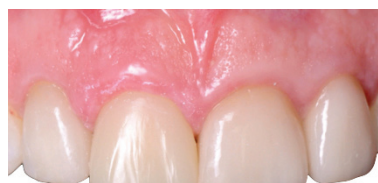24-4 Mise en place du provisoire avant photopolymérisation.



24-5 Photo polymérisation du composite « flow ».



24-6 Vue de la couronne provisoire aux limites de la préparation après finitions et polissage.



Dr Jean RICHELME

24-7 Provisoire parfaitement ajusté et scellé temporairement.

*Figure 56 : Cas clinique.
Rebasage au composite fluide d'une couronne provisoire antérieure.*

✚ Cas particuliers des résines méthacrylates :

Lors de l'utilisation de résine méthacrylate, dans la fabrication des provisoires, cette technique de rebasage au composite fluide peut être utilisée. Cependant, le composite n'adhère pas à la résine méthacrylate car il n'existe pas d'affinité chimique entre ces deux matériaux de familles différentes.

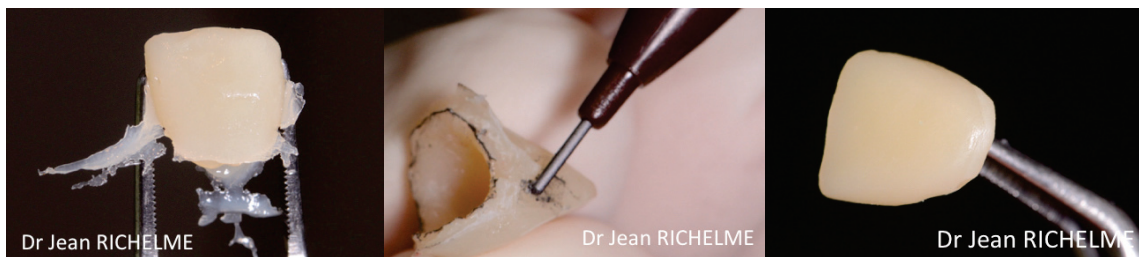C'est pourquoi, le praticien doit déposer sur la périphérie de la restauration temporaire une résine liquide photopolymérisable (bonding). C'est cette résine polymérisée qui permet la liaison mécanique par micro-clavetage entre la résine méthacrylate et le composite « flow ».

En générale les bridges issus du laboratoire sont en résine méthacrylate, de ce fait il sera toujours nécessaire de procéder à la mise en place d'un bonding avant tout rebasage.

Un micro-sablage préalable des surfaces à rebaser, peu encore améliorer la tenu des ses deux matériaux en créant des micros rétentions dans la résine permettant un ancrage mécanique du composite, sous sa forme fluide, dans la résine.

➤ Comment ne pas perdre les limites d'ajustage et les points de contact proximaux lors de la finition ?

Il est impératif de conserver intactes les limites obtenues. Hors, lors des finitions la poussière de meulage nous fait perdre la visibilité parfaite de ses dernières au risque de les détériorer. Afin d'éviter ce souci le chirurgien dentiste peut marquer les limites dento-prothétique et les contacts proximaux à l'aide d'un crayon gris. Ainsi, ils resterons visibles durant toute la phase de polissage.



25-1 Réalisation du provisoire.

25-2 Repérage les limites et des zones de contacts proximales au crayons gris.

25-3 Provisoire après finitions et polissage sans perte des limites et des points de contacts.

Figure 57 : Cas clinique.

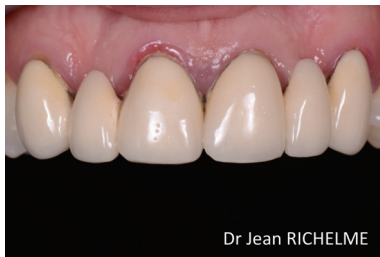Visualisation des limites dento-prothétiques et des contacts proximaux au crayon gris.

B. DIFFICULTES MECANIQUES

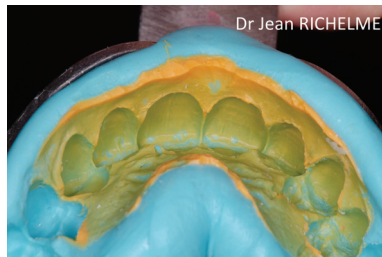
➤ Comment renforcer les bridges provisoires ?

Les matériaux de renforts, notamment les fibres de verre, peuvent être mises en place par le dentiste directement au fauteuil, pour renforcer les provisoires.

La difficulté réside dans le positionnement de ces renforts fibrés. En effet, mal positionnés dans l'intrados de notre provisoire ils peuvent glisser en vestibulaire et devenir visibles par transparence rendant inexploitable le provisoire. Afin d'éviter ce désagrément, le « tour de main » consiste, à bloquer les fibres contre la paroi palatine du provisoire à l'aide de composite, sous sa forme fluide, disposé au niveau des embrasures:



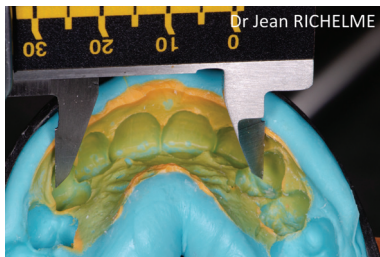26-1 Situation initiale.



26-2 Empreinte du « wax-up »



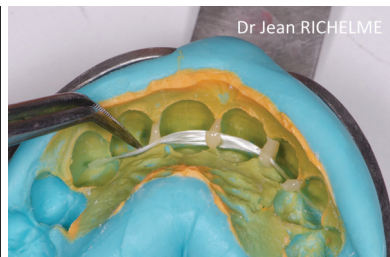26-3 Fibre de verre.



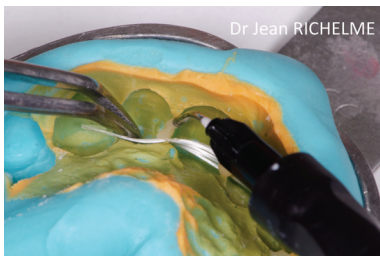
26-4 La longueur nécessaire de la fibre de verre est mesurée.



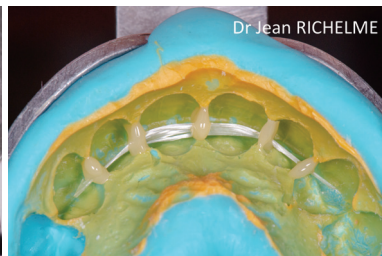
26-5 Une goutte de bonding polymérisé est déposée à l'extrémité des brins afin de les maintenir groupés.



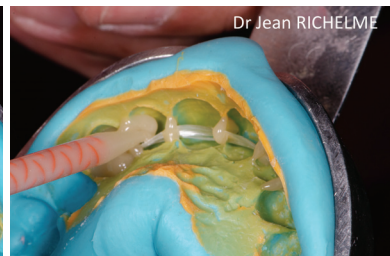26-6 La fibre de verre est plaquée en palatin avec une précelle.



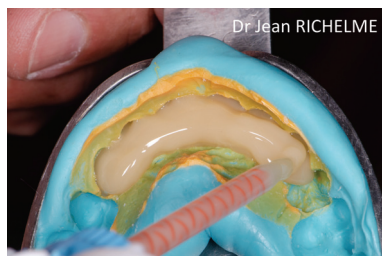26-7 Le composite fluide est disposé au niveau des espaces inter dentaire.



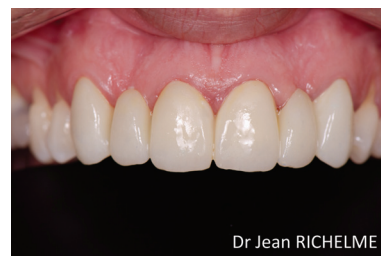26-9 Vue de la clé de duplication avec la fibre de verre mise en place.



26-10 Début du remplissage de l'empreinte, dent par dent.



26-11 Empreinte prête à être insérée en bouche chargée de Luxatemp, DMG®.



26-12 Aspect finale du bridge provisoire en place.

Figure 58 : Cas clinique.
Renforcer un bridge provisoire antérieur de longue portée avec de la fibre de verre.

➤ Comment renforcer les marges du provisoire lors de la confection par iso-moulage ?

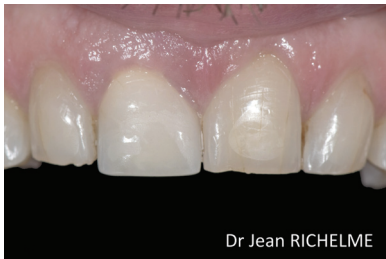Réalisé en technique directe d'iso-moulage, les provisoires, aux bords trop fins dans la majorité des cas, ont tendance à se fracturer à la désinsertion ou à l'usage.

En effet, en périphérie d'une ancienne couronne existante, les limites sont souvent très fines (*exemple : bandeau métallique palatin*).

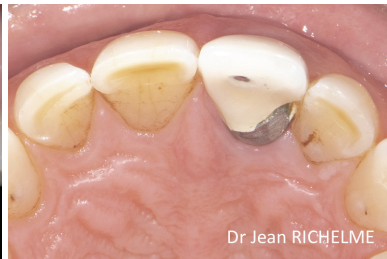Le praticien doit donc chercher à augmenter l'épaisseur du provisoire pour éviter sa fracture.

Pour cela il suffit de retoucher l'empreinte dans son intrados préalablement à la duplication.

Ainsi, on augmente l'épaisseur du matériau de temporisation à la périphérie de la prothèse.



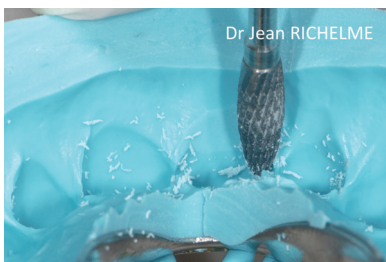27-1 Situation initiale.



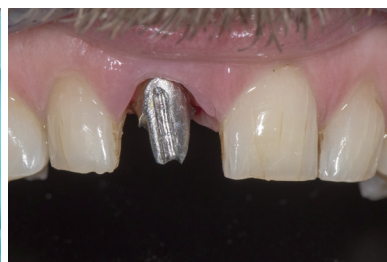27-2 Vue occlusale du bloc incisif.



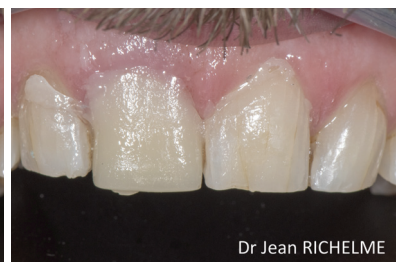27-3 L'empreinte en silicone est faite à partir de la situation initiale en bouche. Elle permet de réaliser le provisoire par une technique d'isomoulage.




27-4 Utilisation d'une fraise résine pour retoucher la périphérie de l'intrados de l'empreinte en silicone et augmenter l'épaisseur du provisoire.



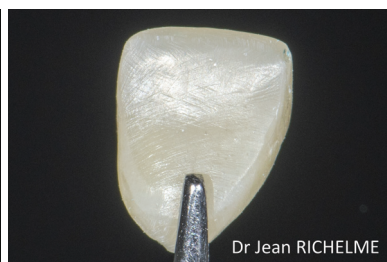
27-5 Dépose de la couronne



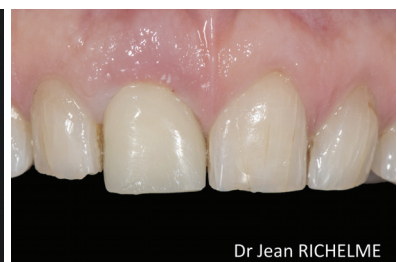27-6 Réalisation de la couronne provisoire à partir de l'empreinte en silicone.



27-7 Après rebasage au composite « flow », marquage des limites au crayon gris



27-8 Prothèse provisoire après finition et polissage.



27-9 Mise en place et scellement provisoire de la couronne temporaire.

Figure 59 : Cas clinique.
Renforcer les marges de la prothèse transitoire.

C. DIFFICULTES DE TRANSFERT

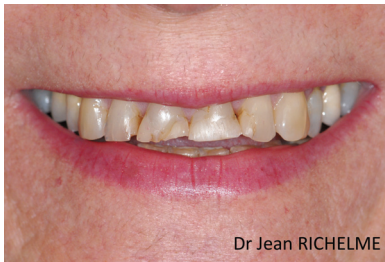➤ Comment transférer les provisoires confectionnés au laboratoire en situation intrabuccal ?

Grâce à l'étude initiale esthétique et fonctionnelle, le laboratoire, qui a reçu toutes les informations du praticien, a pu parfaitement, dimensionner, positionner et réaliser les couronnes temporaires.

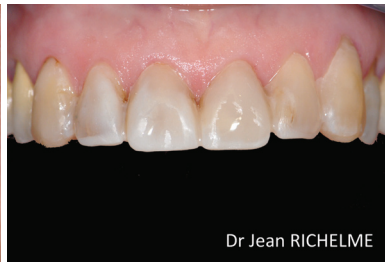La position précise dans les trois plans de l'espace, obtenue sur le modèle du laboratoire peut s'avérer complexe à transférer dans la cavité buccale.

En effet, retrouver la position exacte des dents en bouche après avoir réalisé des préparations forcément différentes de celles du laboratoire devient totalement aléatoire.

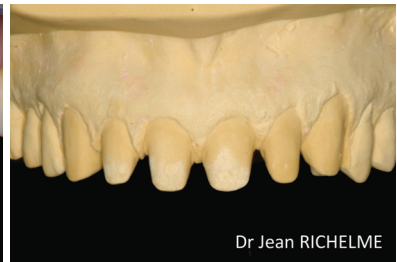Pour conserver le positionnement exact des provisoires, le laboratoire va préparer une clé de transfert en silicone très rigide (zétalabor ZHERMACK®), appelée aussi clé de positionnement.



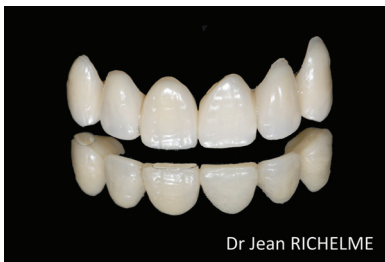28-1 Exemple clinique : Situation initiale lors de l'examen du sourire.



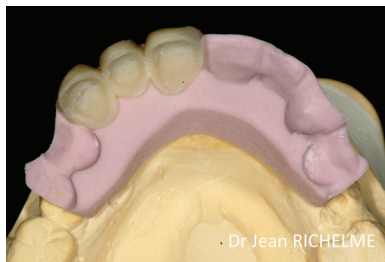28-2 Mise en place du « mock-up » après analyse des données esthétiques.



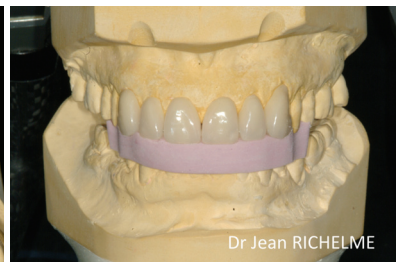28-3 Préparation des dents à minima au laboratoire sur le modèle en plâtre



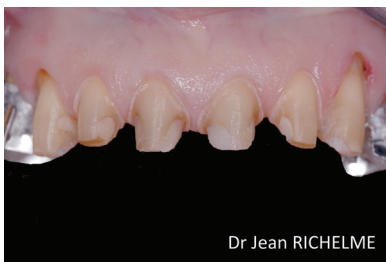28-4 Réalisation du provisoire par le laboratoire.



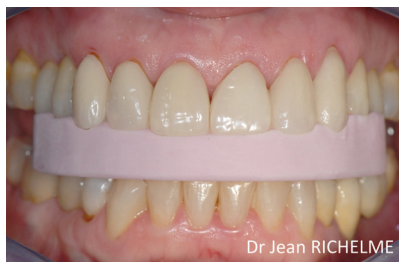28-5 Vue occlusale de la clé de transfert avec les provisoires 11/12/13 en place.



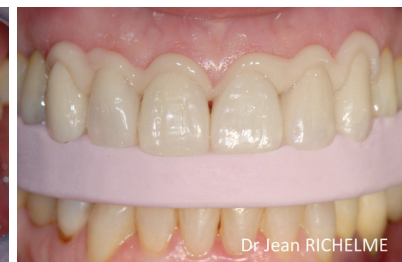28-6 Réalisation de la clé de transfert après fabrication des provisoires.



28-7 Vue clinique des préparations intrabuccales réalisées par le praticien.



28-8 Essayage de la clé et des couronnes provisoires en bouche.



28-9 Rebasage des provisoires maintenus en bonne position par la clé.

*Figure 60 : Cas clinique.
Transfert d'un bridge provisoire, confectionné au laboratoire, en situation intrabuccale.*

➤ Comment transférer les informations validées par les prothèses provisoires au laboratoire pour la réalisation des prothèses d'usages ? (64)

Nous avons insisté plus haut sur l'importance capitale du provisoire dans la validation de notre plan de traitement et sur la chance que représente cette étape incontournable dans l'acceptation par notre patient du projet tant du point de vue esthétique que fonctionnel.

Encore faut il, par la suite, ne pas perdre ces informations lors de la réalisation des prothèses d'usage.

Il est donc impératif de définir un protocole permettant de communiquer parfaitement ces éléments au laboratoire.


Ces données sont déclinées en trois volets :

1. Données fonctionnelles,
2. Données esthétiques,
3. Données physiologiques.

❖ Données fonctionnelles :

Afin de conserver et transférer les données fonctionnelles, le dentiste va prendre l'empreinte des arcades avec les provisoires validés en place et réaliser un montage sur articulateur des modèles haut et bas.

Une table incisale est ensuite confectionnée par les mouvements de la tige incisive de l'articulateur sur de la résine pendant sa prise. L'aboutissement de ce travail est l'enregistrement des trajets de diductions et de propulsion guidés par les provisoires. Les mouvements enregistrés sur la table en résine seront ensuite utilisés pour la confection des prothèses d'usage.



29-1 Enregistrement de la position du maxillaire avec les provisoires validés en place

29-2 Confection de la table incisale par enregistrement des trajets en propulsion et latéralités

Figure 61 : Cas clinique.

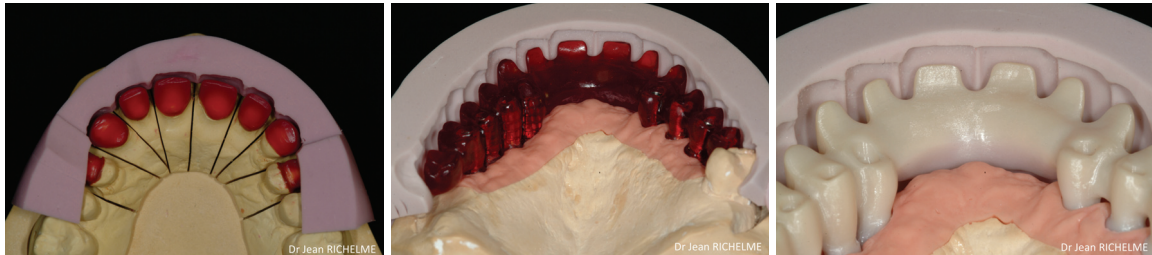
*Transmission des informations des prothèses temporaires pour les prothèses définitives.
Conservation des données fonctionnelles.*

❖ Données esthétiques :

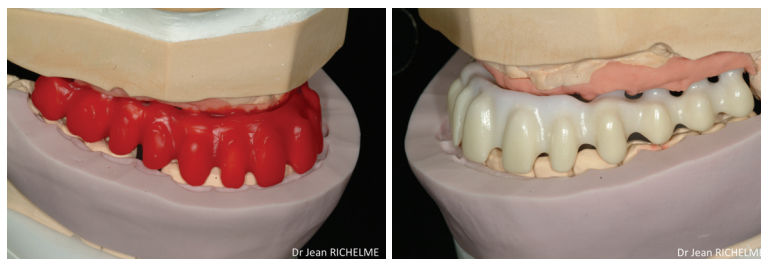
Là encore pour conserver les caractéristiques esthétiques définies et validées par les couronnes provisoires il sera important de « dupliquer » la taille, les proportions et la morphologie des ces dernières.

A partir de l’empreinte des arcades haut et bas qui ont été montées sur articulateur, le laboratoire confectionne des clés, vestibulaire et occlusale, capables de se repositionner sur le futur modèle de travail.

Ainsi, les clés servent de référence tout au long des étapes de fabrication des prothèses d’usage.



30-1 Confection des clés de références esthétique vestibulaires à partir des modèles.



30-2 Confection des clés de références esthétique occlusales à partir des modèles.

Figure 62 : Cas clinique.

*Transmission des informations des prothèses temporaires pour les prothèses définitives.
Conservation des données esthétiques.*

✚ Cas particulier (88) :

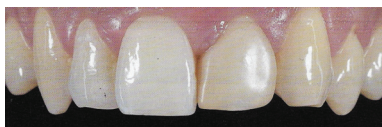Dans certaines situations, nous pouvons être amené à communiquer très précisément le profil d’émergence de nos provisoires.

En effet, lorsqu’ils ont permis la mise en forme de la gencive périphérique ou la mise en forme des papilles inter dentaires, le contour des prothèses provisoires peut prendre une forme particulière.

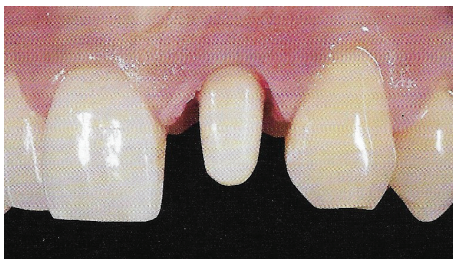
Le provisoire doit donc être reproduit avec exactitude, pour cela le praticien peut le dupliquer à l’aide d’un **ballon de duplication**.

Cet instrument utilisé normalement dans les laboratoires de prothèses, permet d’obtenir l’exacte copie du provisoire et particulièrement la forme du profil d’émergence.

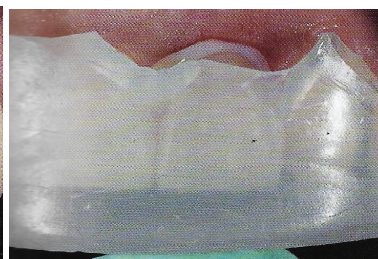Cette approche transpose en 3D, l’intégralité des informations nécessaires.



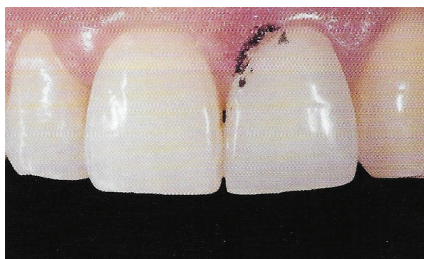31-1 Situation initiale. Asymétrie de la papille entre la 11 et la 22. En effet, suite à un choc, la 22 s'est déplacée en position de 21



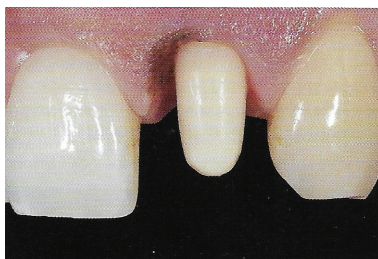31-2 L'incisive latérale gauche, en position de l'incisive centrale gauche est préparée



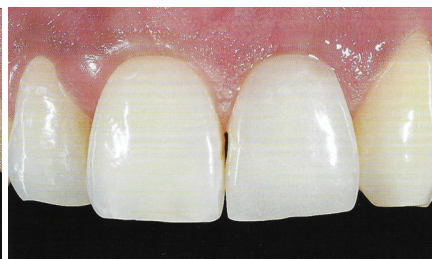
31-3 La couronne provisoire est faite au laboratoire. La clé en silicone transparent permet de repositionner le provisoire.



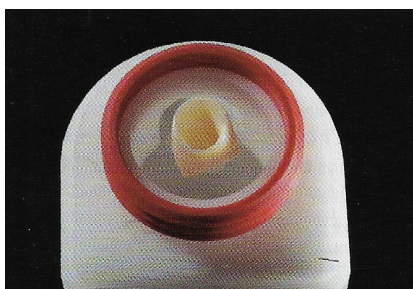
31-4 En raison de l'asymétrie persistante entre les deux côtés de la papille, on marque la gencive au feutre noir pour guider la chirurgie de remodelage.



31-5 Elimination de la gencive au bistouri électrique.



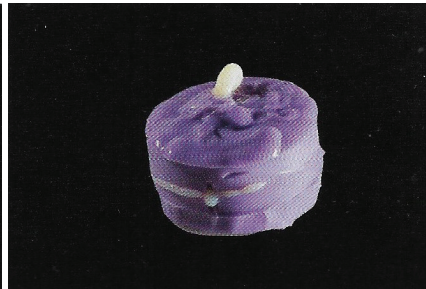31-6 Pour guider la cicatrisation de la gencive, le profil d'émergence du provisoire est retravaillé.



31-7 Un ballon de duplication est utilisé pour transférer au laboratoire une copie du profil d'émergence du provisoire. Une feuille élastique soutien le provisoire.



31-8 Du silicone conventionnel est utilisé pour prendre l'empreinte des deux côtés de la feuille élastique.



31-9 Le double « moule » chargé en résine bis-acryl permet la réalisation du duplicata. Un puits d'évacuation est creusé laissant s'échapper le matériau en excès.



31-10 La copie de la couronne provisoire présente quelques excès de matériau faciles à éliminer car à distance du profil d'émergence.

Figure 63 : Cas clinique.
Définition des limites et du profil d'émergence par duplication de la couronne provisoire (88).

❖ Données physiologiques :

Il s'agit ici de l'enregistrement de la relation inter-maxillaire, laquelle a été stabilisée par les provisoires durant une période suffisante.

Cette période peut être plus ou moins longue en fonction du désordre occlusale initial : édentements importants, ancien, perte de calage postérieur, perte de dimension verticale, bruxisme, érosions etc...

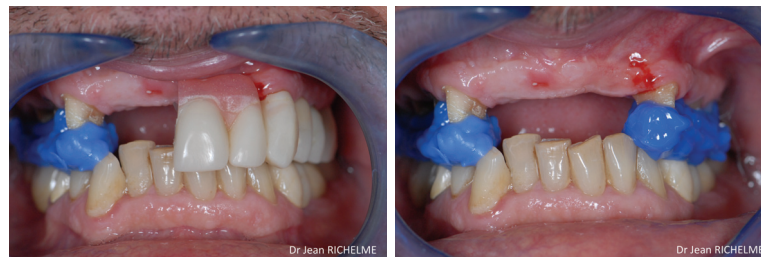Ces « précieux » nouveaux rapports intermaxillaires (thérapeutiques) seront enregistrés par secteur.

Les provisoires les plus stables seront laissés en place pour servir de calage au premier mordu.

Ensuite, ce premier enregistrement servira lui même de calage pour enregistrer le secteur suivant après dépose des couronnes temporaires restantes.

Ces mordus réalisés dans un matériaux le plus dur et le plus précis possible seront envoyés au laboratoire pour réaliser le montages des modèles de travail sur articulateur.

Exemple : Luxa bite, DMG commercialisé par la société Pred®



32-1 Enregistrement des relations inter-maxillaires secteur 1 et 4 à l'aide des provisoires du secteur 2 laissés en place.

Ce sont les provisoires du secteur 2 qui sont laissés en place car après découpe du bridge provisoire, ils étaient les plus stables.

32-2 Enregistrement des relations inter-maxillaires secteurs 2 et 3 à l'aide du matériau d'enregistrement (Luxa bite, DMG Pred®) du premier mordu laissé en place (secteurs 1 et 4)

Figure 64 : Cas clinique.

*Transmission des informations des prothèses temporaires pour les prothèses définitives.
Conservation des données physiologiques.*

VI. CONCLUSION :

Si la phase de temporisation à été trop souvent négligée par le praticien c'est parce que, réalisée en fin de séance, le temps consacré à la mise en œuvre du provisoire s'en trouve réduit (62).

Mal appréhendée, elle peut être source d'un mécontentement du patient soulignant des rendez-vous de réalisation longs et non productifs, un manque de confort, des problèmes de descellement récurrents avec des résultats esthétiques pouvant être décevants (84).

Aujourd'hui, on sait au contraire, que cette étape, en plus d'être un outil de communication au centre du triangle patient, prothésiste, praticien, est incontournable dans nos plans de traitement.

La prothèse provisoire, correctement réalisée, représente la projection de la prothèse dite définitive.

Précédée d'une analyse esthétique et fonctionnelle bien menée, puis conçue à partir de protocoles bien codifiés, la temporisation permettra au praticien de soulager pleinement son patient en répondant au mieux à ses doléances.

De plus, elle autorise le praticien à pratiquer des phases d'assainissement, de cicatrisation et d'apaisement biologique, mais aussi de matérialiser un préambule du projet prothétique sous forme d'une « maquette » permettant une validation du projet (14).

Encore, elle permet de donner au patient l'opportunité de vivre (manger, parler, rire et sourire) durant l'intégralité de la période d'attente de sa prothèse définitive, car selon l'OMS en 1946 « La bonne santé ne dépend pas seulement de l'absence de pathologie, mais aussi du bien être mental et social de chaque individu. »

Certes, nous avons vu tout au long de ce travail, que nombreuses sont les difficultés que nous pouvons rencontrer, particulièrement dans les secteurs esthétiques. Cependant, des solutions existent et permettent de s'affranchir de ces écueils dès lors que le protocole de réalisation des provisoires est scrupuleusement respecté.

Longue et fastidieuse, la temporisation présente un enjeu en tant qu'outil diagnostic, thérapeutique et pronostique permettant d'assurer la réussite de nos cas clinique (3).

VII. BIBLIOGRAPHIE :

1. Larousse É. Définitions : temporisation - Dictionnaire de français Larousse [Internet]. [cité 16 mai 2019]. Disponible sur: <https://www.larousse.fr/dictionnaires/francais/temporisation/77234>
2. Berteretche M-V). Esthétique en odontologie. Paris: Éditions CdP; 2014. xiii+281. (JPIO).
3. Viennot S, Malquarti G, Guiu C, Pirel C. Prothèse fixée de temporisation. //www.em-premium.com/data/traites/mb/28-53476/ [Internet]. 22 déc 2016 [cité 20 avr 2019]; Disponible sur: <https://www-em-premium-com.proxy.unice.fr/article/1097996/resultatrecherche/4>
4. Malquarti G, Allard Y, MARTIN P. La prothèse de temporisation. Encycl Méd Chir. 1989;
5. Malquarti G, Allard Y, COMTE B, MARTIN J, BOIS D. Prothèse immédiate provisoire. 1998;
6. Jankowicz N. L'incisive centrale maxillaire. :169.
7. PARIS J-C, FAUCHER A-J, BROUILLET J-L, ORTET S, Richelme J, CAMALEONTE G. Les Restaurations Temporaires. Quintessence International. 2012. 118 p. (Reussir).
8. FRADEANI M. Analyse Esthétique: une approche systématique du traitement prothétique. Quintessence International. Vol. 1. 2004.
9. Les cahiers de prothèse: special prothèse transitoire. CdP. 1998.
10. Krug RS. Temporary resin crowns and bridges. Dent Clin North Am. avr 1975;19(2):313-20.
11. MEYER J, BELSER U. Les matériaux pour couronnes et ponts provisoires. Real Clin. 1994;(5):15-24.
12. Bernoussi JE. ROLE DES PROTHESES PROVISOIRES DANS LA RESTAURATION DU GUIDE ANTERIEUR EN PROTHESE FIXEE. :4.
13. Noharet R, Viennot S, Allard Y, Malquarti G. Temps préprothétiques de la réalisation des bridges. //www.em-premium.com/data/traites/mb/28-49163/ [Internet]. 23 déc 2016 [cité 25 avr 2019]; Disponible sur: <https://www-em-premium-com.proxy.unice.fr/article/1098157/resultatrecherche/3>
14. Clément M, Noharet R, Viennot S. Réalisation clinique d'une prothèse fixée unitaire : optimisation du résultat esthétique. //www.em-premium.com/data/traites/mb/28-40108/ [Internet]. 23 déc 2016 [cité 12 mai 2019]; Disponible sur: <https://www-em-premium-com.proxy.unice.fr/article/1098289/resultatrecherche/1>
15. VEST J, MORIN F. Rôles de la prothèse transitoire dans les reconstructions prothétiques fixées de faible étendue. Cah Prothese. 1998;(104):17-28.
16. THEPIN T, RAVALEC X. La fonction thérapeutique de la prothèse provisoire fixée dans les grandes restaurations - Cahiers de Prothèse n° 104. Cahiers de prothèse. 1998;(104):29-49.
17. Becker CM, Kaldahl WB. Current theories of crown contour, margin placement, and pontic design. J Prosthet Dent. mars 1981;45(3):268-77.
18. Gürel G. Porcelain laminate veneers: minimal tooth preparation by design. Dent Clin

North Am. avr 2007;51(2):419-31, ix.

19. Dodds M, Laborde G, Devictor A, Maille G, Sette A, Margossian P. Les références esthétiques : la pertinence du diagnostic au traitement. *Strategie prothétique*. juin 2014;14(3):8.
20. Lee RL. Standardized head position and reference planes for dento-facial aesthetics. *Dent Today*. févr 2000;19(2):82-7.
21. FRADEANI M. Réhabilitation esthétique en prothèse fixée 1 analyse esthétique. *Quintessence international*. Vol. 1. 2006.
22. Cephalometric analysis and synthesis [Internet]. [cité 6 juin 2019]. Disponible sur: [https://www.angle.org/doi/pdf/10.1043/0003-3219\(1961\)031%3C0141:CAAS%3E2.0.CO%3B2](https://www.angle.org/doi/pdf/10.1043/0003-3219(1961)031%3C0141:CAAS%3E2.0.CO%3B2)
23. Pokorny PH, Wiens JP, Litvak H. Occlusion for fixed prosthodontics: a historical perspective of the gnathological influence. *J Prosthet Dent*. avr 2008;99(4):299-313.
24. Stuart CE. The contributions of gnathology to prosthodontics. *J Prosthet Dent*. oct 1973;30(4 Pt 2):607-8.
25. BELSER U. Esthetic checklist for the fixed prosthesis—part II: biscuit-bake try-in," in *Esthetic Guidelines for Restorative Dentistry*. Quintessence. Vol. 2. Chicago, USA; 1982. 188-192 p.
26. Liébart M-F, Fouque-Deruelle C, Santini A, Dillier FL, Monnet-Corti V, Glise JM, et al. Smile Line and Periodontium Visibility. In 2004.
27. Tavernier B, Romerowski J, Boccara E, Azevedo C, Bresson G. Articulation dentodentaire et fonction occlusale. [//www.em-premium.com/data/traites/mb/28-53130/](http://www.em-premium.com/data/traites/mb/28-53130/) [Internet]. 22 déc 2016 [cité 26 avr 2019]; Disponible sur: <https://www-em-premium-com.proxy.unice.fr/article/1097865/resultatrecherche/3>
28. Gibbs CH, Messerman T, Reswick JB, Derda HJ. Functional movements of the mandible. *J Prosthet Dent*. déc 1971;26(6):604-20.
29. Les cahiers de prothèse. CdP. 2017.
30. Paris J-C, Etienne J-M. Au centre du sourire: L'incisive centrale. *L'information dentaire*. 2 mai 2007;(18):1007-12.
31. Katona TR. A mathematical model of mandibular protrusion. *J Prosthet Dent*. nov 1991;66(5):699-705.
32. Brisman AS. Esthetics: a comparison of dentists' and patients' concepts. *J Am Dent Assoc*. mars 1980;100(3):345-52.
33. Yannikakis SA, Zissis AJ, Polyzois GL, Caroni C. Color stability of provisional resin restorative materials. *J Prosthet Dent*. nov 1998;80(5):533-9.
34. Haselton DR, Diaz-Arnold AM, Dawson DV. Color stability of provisional crown and fixed partial denture resins. *J Prosthet Dent*. janv 2005;93(1):70-5.
35. Skurow HM, Nevins M. The rationale of the preperiodontal provisional biologic trial restoration. *Int J Periodontics Restorative Dent*. 1988;8(1):8-29.
36. DAWSON P. Les problèmes de l'occlusion clinique : évaluation, diagnostic et traitement. CdP. Paris; 1992.
37. CIANCAGLINI R, SAGARZINI P, SAGARZINI L. Rôle de la prothèse transitoire dans la réhabilitation cranio-mandibulaire. *Real Clin*. 1994;63-73.
38. COLIN J, ROZENCWEIG D. Aspects cliniques de l'occlusion en prothèse fixée. *Quest Odontostomatol*. 1986;
39. Koubi S, Gurel G, Margossian P, Massihi R, Tassery H. A Simplified Approach for

- Restoration of Worn Dentition Using the Full Mock-up Concept: Clinical Case Reports. *Int J Periodontics Restorative Dent.* avr 2018;38(2):189-97.
40. Ehrenberg D, Weiner GI, Weiner S. Long-term effects of storage and thermal cycling on the marginal adaptation of provisional resin crowns: a pilot study. *J Prosthet Dent.* mars 2006;95(3):230-6.
 41. PIETROBON N, LEHNER C, SCHARER P. Restaurations provisoires à long terme en prothèse fixe. *Revue mensuel Suisse Odontostomatol.* 1996;(106):245-7.
 42. Leprince J, Leloup G, Vreven J, Weiss P, Raskin A. Polymères et résines composites. [//www.em-premium.com/data/traites/mb/28-53727/](http://www.em-premium.com/data/traites/mb/28-53727/) [Internet]. 23 déc 2016 [cité 20 avr 2019]; Disponible sur: <https://www-em-premium-com.proxy.unice.fr/article/1098184/resultatrecherche/1>
 43. Jordana F, Colat-Parros J. Produits à court terme pour intrados de prothèses amovibles dentaires, dits « résines à prise retardée ». [//www.em-premium.com/data/traites/mb/28-77792/](http://www.em-premium.com/data/traites/mb/28-77792/) [Internet]. 29 déc 2016 [cité 20 avr 2019]; Disponible sur: <https://www-em-premium-com.proxy.unice.fr/article/1098397/resultatrecherche/1>
 44. ETIENNE O, TOLEDANO C. La dent provisoire unitaire molaire: pourquoi et comment? *Clinic.* 2008;1-8.
 45. Vreven J, Raskin A, Sabbagh J, Vermeersch G, Leloup G. Résines composites. [//www.em-premium.com/data/traites/mb/28-53180/](http://www.em-premium.com/data/traites/mb/28-53180/) [Internet]. 22 déc 2016 [cité 24 avr 2019]; Disponible sur: <https://www-em-premium-com.proxy.unice.fr/article/1097900/resultatrecherche/3>
 46. HESS D. L'adjonction de fibres aramides dans les résines acryliques pour restauration provisoires: un potentiel de renforcement? [Geneve]: Daculté de medecine; 1990.
 47. Larson WR, Dixon DL, Aquilino SA, Clancy JMS. The effect of carbon graphite fiber reinforcement on the strength of provisional crown and fixed partial denture resins. *The Journal of Prosthetic Dentistry.* 1 déc 1991;66(6):816-20.
 48. Composites fibrés. *Dental Advisor.* 1999;(81).
 49. BONFIGLIONI R. Restaurations provisoires simples et complexes : technologies de laboratoire. *Real Clin.* 1994;(5).
 50. DAVIDO N, YASUKAWA K, ANTONIOLLI P, NGUYEN J, ZANINI M. Odontologie conservatrice et endodontie. *Odontologie prothétique.* Maloine. Paris; 2016. 215 p. (Internat en odontologie).
 51. Perry RD, Magnuson B. Provisional materials: key components of interim fixed restorations. *Compend Contin Educ Dent.* janv 2012;33(1):59-60, 62.
 52. Baldissara P, Comin G, Martone F, Scotti R. Comparative study of the marginal microleakage of six cements in fixed provisional crowns. *J Prosthet Dent.* oct 1998;80(4):417-22.
 53. Colat-Parros DJ, Jordana DF. Les ciments dentaires. :30.
 54. BEHIN P, DUPAS P. *Pratique clinique des matériaux dentaires en prothèse fixée.* CdP. Paris; 1997.
 55. Tjan AH, Castelnuovo J, Shiotsu G. Marginal fidelity of crowns fabricated from six proprietary provisional materials. *J Prosthet Dent.* mai 1997;77(5):482-5.
 56. Lepe X, Bales DJ, Johnson GH. Retention of provisional crowns fabricated from two

- materials with the use of four temporary cements. *J Prosthet Dent.* avr 1999;81(4):469-75.
57. Campagni WV. Technique for cementation of provisional restorations. *Journal of Prosthetic Dentistry.* 1 juill 1985;54(1):13-5.
 58. SHILLINGBURG H, HOBOS S, WHITSETT L, JACOBI R, BRACKETT S. Bases fondamentales en prothèse fixée. CdP. Paris; 1998.
 59. DERRIEN G. Les restaurations provisoires en prothèse conjointe. 1991;67-74.
 60. PARIS J, FAUCHER A. Le guide esthétique comment réussir le sourire de vos patients. *Quintessence international.* 2003. 309 p.
 61. Keys WF, Keirby N, Ricketts DNJ. Provisional Restorations – A Permanent Problem? *Dent Update.* déc 2016;43(10):908-12, 914.
 62. Les techniques de temporisation [Internet]. LEFILDENTAIRE magazine dentaire. 2010 [cité 20 avr 2019]. Disponible sur: <https://www.lefildentaire.com/interviews/rencontres/les-techniques-de-temporisation/>
 63. Assila L, El Figuigui L, Soualhi H, El Yamani A. La prothèse provisoire fixée par technique directe : une solution d'urgence. *Actualités Odonto-Stomatologiques.* sept 2014;(269):10-5.
 64. Richelme J, Casu J, Vermeulen P. Du projet esthétique à la confirmation par les provisoires Quelles méthodologies ? 2011;12:11.
 65. LUCAS S, GHRENASSIA C, ESCLASSAN R, GUYONNET J. La temporisation en prothèse fixée. 2008;97-104.
 66. MARMY O, CIOPPI G, MICHELINI F. Restaurations provisoires. 1996;45-52.
 67. FARRE P, GUYONNET J, GIRARD P. Couronne provisoire, technique originale d'iso-moulage en occlusion. 2001;65-8.
 68. SOUS M. Prothèse fixée transitoire « la block-technique ». 2002;45-8.
 69. Hansen PA, Sigler E, Husemann RH. Making multiple predictable single-unit provisional restorations using an indirect technique. *J Prosthet Dent.* oct 2009;102(4):260-3.
 70. Small BW. Pretreatment wax-ups and provisionals for restorative dentistry. *Gen Dent.* avr 2005;53(2):98-100.
 71. ABDULLAH AO, TSITROU EA, POLLINGTON S. Comparative in vitro evaluation of CAD/CAM vs conventional provisional crowns. *J Appl Oral Sci.* 2016;24(3):258-63.
 72. Helfer M. Restaurations antérieures provisoires : avantages d'un élastomère transparent, le Memosil 2. 2012;12:11.
 73. Magne P, Magne M. Use of Additive Waxup and Direct Intraoral Mock-up for Enamel Preservation with Porcelain Laminate Veneers. 2006;1(1):10.
 74. Magne P, Belser UC. Novel porcelain laminate preparation approach driven by a diagnostic mock-up. *J Esthet Restor Dent.* 2004;16(1):7-16; discussion 17-18.
 75. Reshad M, Cascione D, Magne P. Diagnostic mock-ups as an objective tool for predictable outcomes with porcelain laminate veneers in esthetically demanding patients: a clinical report. *J Prosthet Dent.* mai 2008;99(5):333-9.
 76. Romeo G, Bresciano M. Diagnostic and technical approach to esthetic rehabilitations. *J Esthet Restor Dent.* 2003;15(4):204-16.
 77. Gürel G, Bichacho N. Permanent diagnostic provisional restorations for predictable results when redesigning the smile. *Pract Proced Aesthet Dent.* juin 2006;18(5):281-6; quiz 288, 316-7.
 78. Richelme J, Hagege F. Préserver l'esthétique. *L'information dentaire.* 26 sept

2007;(32):1905-8.

79. Richelme J, Hagege F. Concept original de prothèse de transition dans les zones implantaires esthétiques. mai 2003;(18):3-14.

80. Kocaagaoglu H. Production of a Fixed Provisional Restoration Using an Acrylic Denture: Technique and Case Report. J Clin Diagn Res. juill 2015;9(7):ZD14-16.

81. Bidra AS, Manzotti A. A direct technique for fabricating esthetic anterior fixed provisional restorations using polycarbonate veneers. Compend Contin Educ Dent. juin 2012;33(6):452-4, 456.

82. Al Jabbari YS, Al-Rasheed A, Smith JW, Iacopino AM. An indirect technique for assuring simplicity and marginal integrity of provisional restorations during full mouth rehabilitation. Saudi Dent J. janv 2013;25(1):39-42.

83. Cazier S, Dahan L. Approche clinique des bridges collés. 2010;6.

84. Facettes : comment préserver l'esthétique pendant la temporisation ? - Cahiers de Prothèse n° 155 du 01/09/2011 [Internet]. [cité 26 avr 2019]. Disponible sur:

<http://www.editionsmdp.fr/revues/les-cahiers-de-prothese/article/n-155/facettes-comment-preserver-l-esthetique-pendant-la-temporisation.html>

85. FAUCHER A, OIGNOLY C, KOUBI G, BROUILLET J, HUMEAU A, TOCA E. Les Dyschromies dentaires. De l'éclaircissement... aux facettes ceramiques. CdP. Paris; 2001.

86. Zhou Z, Hu Y, Sui Q, Yan N, Ye R. [Application of valplast dentures in the temporary restoration of single missing anterior tooth]. Zhongguo Yi Xue Ke Xue Yuan Xue Bao. juin 2011;33(3):334-6.

87. Flexible_dentures_an_alternate_for_rigid_dentures.pdf [Internet]. [cité 20 avr 2019]. Disponible sur:

http://ssdctumkur.org/jdsr/Flexible_dentures_an_alternate_for_rigid_dentures.pdf

88. QDRP: Quintessence dentisterie restauratrice et prothèse. Quintessence. 2019. (Quintessence publishing; vol. 13).

VIII. TABLE DES TABLEAUX

<i>Tableau 1 : Tableau des critères d'analyse esthétique faciale dans le plan frontal et sagittal.....</i>	<i>12</i>
<i>Tableau 2 : Tableau des critères de l'esthétique du sourire.....</i>	<i>13</i>
<i>Tableau 3 : Tableau des critères de l'harmonie gingivale.....</i>	<i>14</i>
<i>Tableau 4 : Tableau des critères de l'harmonie dentaire.....</i>	<i>15</i>
<i>Tableau 5 : Tableau des rôles fonctionnels du provisoire.....</i>	<i>16</i>
<i>Tableau 6 : Tableau comparatif entre les coiffes provisoires préformées et les préformes en acétate de cellulose, toutes deux utilisées dans la confection des restaurations temporaires.....</i>	<i>20</i>
<i>Tableau 7 : Tableau récapitulatif présentant les avantages, inconvénients et indications des matériaux présents sur le marché, utilisés pour la confection des restaurations temporaires.....</i>	<i>21-22</i>
<i>Tableau 8 : Tableau des indications, avantages et inconvénients des matériaux d'assemblage des restaurations temporaires.....</i>	<i>26</i>
<i>Tableau 9 : Tableau de stratégie de maintien des facettes en place sur une longue durée.....</i>	<i>27</i>
<i>Tableau 10 : Tableau de la marche à suivre et des illustrations de la technique directe d'iso-moulage.....</i>	<i>32</i>
<i>Tableau 11 : Tableau de la marche à suivre et des illustrations lors de l'utilisation des coiffes provisoires préformées....</i>	<i>33</i>
<i>Tableau 12 : Tableau de la confection des provisoires selon la technique de stratification « classique » au laboratoire ..</i>	<i>35</i>
<i>Tableau 13 : Tableau de la confection des provisoires selon la technique d'utilisation des dents du commerce.....</i>	<i>36</i>
<i>Tableau 14 : Tableau de la confection des provisoires selon la technique semi-directe utilisant la clé en silicone.....</i>	<i>37</i>
<i>Tableau 15 : Tableau comparatif des différentes étapes des trois types de CFAO.....</i>	<i>38</i>
<i>Tableau 16 : Tableau de la confection des provisoires selon la technique utilisant la CFAO indirecte.....</i>	<i>39</i>
<i>Tableau 17 : Tableau récapitulatif des indications, avantages, inconvénients et matériaux utilisés pour les méthodes directes.....</i>	<i>41</i>
<i>Tableau 18 : Tableau récapitulatif des indications, avantages, inconvénients et matériaux utilisés pour les méthodes indirectes.....</i>	<i>42</i>
<i>Tableau 19 : Tableau récapitulatif des indications, avantages, inconvénients et matériaux utilisés pour les méthodes semi-directes.....</i>	<i>42</i>
<i>Tableau 20 : Tableau récapitulatif des indications, avantages, inconvénients et matériaux utilisés pour la CFAO.....</i>	<i>43</i>
<i>Tableau 21 : Tableau de la marche à suivre et des illustrations, de la confection d'une gouttière thermoformée.....</i>	<i>51</i>

IX. TABLE DES FIGURES

<i>Figure 1 : Urgence absolue : fracture de l'incisive latérale supérieure gauche suite à un choc. La dent est vivante (7).....</i>	<i>9</i>
<i>Figure 2 : Vue intrabuccale de la situation initiale. La patiente consulte pour des doléances esthétiques, qui rentrent dans le cadre d'une urgence relative.....</i>	<i>9</i>
<i>Figure 3 : Rôle de la prothèse provisoire sur le parodonte d'après Graux.....</i>	<i>11</i>
<i>Figure 4 : Projection de la ligne de Ricketts et de l'angle naso-labial.....</i>	<i>12</i>
<i>Figure 5 : Classification de la ligne du sourire par Liébart (26)</i>	<i>13</i>
<i>Figure 6 : Projection du milieu inter-incisif / Parallélisme des lignes (lèvre inférieure et bords incisifs).....</i>	<i>13</i>
<i>Figure 7 : Importance de l'incisive centrale maxillaire.....</i>	<i>13</i>
<i>Figure 8 : Aspect d'une gencive saine.....</i>	<i>14</i>
<i>Figure 9 : Les embrasures gingivales et le zénith du contour gingival.....</i>	<i>14</i>
<i>Figure 10 : L'équilibre des festons gingivaux.....</i>	<i>14</i>
<i>Figure 11 : La grille de Levin et l'alignement axial des dents maxillaires.....</i>	<i>15</i>
<i>Figure 12 : La silhouette des bords libres marquée par les « V » inversés des angles inter-incisifs.</i>	<i>15</i>
<i>Figure 13 : Couronnes ion polycarbonate, 3M ESPE®.....</i>	<i>20</i>
<i>Figure 14 : Couronnes provisoires, 3M Protemp Crown®.....</i>	<i>20</i>
<i>Figure 15 : Moules en acétate de cellulose, transparents, Odus Pella® permettant la réalisation des couronnes provisoires.....</i>	<i>20</i>
<i>Figure 16 : Unifast III, GC®. Résine acrylique autopolymérisable.....</i>	<i>21</i>
<i>Figure 17 : Luxatemp, DMG®. Résine bis-acryl disponible en plusieurs teintes.....</i>	<i>21</i>
<i>Figure 18 : Gradia Direct, GC®. Composite de restauration photopolymérisable.</i>	<i>21</i>
<i>Figure 19 : Couronnes ion polycarbonate, 3M ESPE®.....</i>	<i>22</i>
<i>Figure 20 : Moules en acétate de cellulose, Odus Pella®.</i>	<i>22</i>
<i>Figure 21 : Fibre de verre</i>	<i>23</i>
<i>Figure 22 : Les fibres de verre. « Tissu de verre », Orangemarine®.....</i>	<i>23</i>
<i>Figure 23 : Provisoire renforcé avec une armature métallique. Les limites cervicales métalliques sont apparentes et la résine est cuite sur l'armature (3)</i>	<i>24</i>
<i>Figure 24 : TempBond, KERR HAWE®.....</i>	<i>26</i>
<i>Figure 25 : Freegénol, GC®.....</i>	<i>26</i>
<i>Figure 26 : Durelon, 3M ESPE®.....</i>	<i>26</i>
<i>Figure 27 : TélíoCS, Ivoclar Vivadent®.....</i>	<i>26</i>
<i>Figure 28 : Mordançage ponctuel sur les faces vestibulaires des incisives maxillaires.</i>	<i>27</i>
<i>Figure 29 : Cas clinique. Mise en place de facettes temporaires au niveau des dents n° 11 et 12 selon la technique de réalisation anticipée au laboratoire.....</i>	<i>28</i>
<i>Figure 30 : Cas clinique. Etude esthétique au Ditramax et essayage du « masque esthétique » permettant la modélisation du projet.....</i>	<i>30</i>
<i>Figure 31 : Cas clinique. Confection du provisoire par la technique d'iso-moulage</i>	<i>32</i>
<i>Figure 32 : Coffret de couronnes provisoires en polycarbonate, 3M ESPE®.....</i>	<i>33</i>
<i>Figure 33 : Cas clinique. Confection de couronnes provisoires avec des « moule-ions ».....</i>	<i>33</i>
<i>Figure 34 : Cas clinique. Confection des couronnes provisoires par la technique de stratification « classique » au laboratoire.</i>	<i>35</i>
<i>Figure 35 : Cas clinique. Confection des couronnes provisoires par la technique d'utilisation des dents du commerce.....</i>	<i>36</i>
<i>Figure 36 : Cas clinique réalisé au CHU de Nice. Confection de la clé de duplication en silicone sur les « wax-up » laboratoire.</i>	<i>37</i>
<i>Figure 37 : Cas clinique. Confection des couronnes provisoires par la technique de CFAO indirecte.</i>	<i>39</i>
<i>Figure 38 : Cas clinique. La temporisation semi-permanente en composite moulé d'une seule masse dans une clé transparente.</i>	<i>44</i>
<i>Figure 39 : Cas clinique. Confection d'un "TOBBI" remplaçant les incisives centrales maxillaires.</i>	<i>45</i>
<i>Figure 40 : Cas clinique. Confection dans une situation d'urgence, d'une dent provisoire, à l'aide de la dent naturelle du patient expulsée.....</i>	<i>46</i>
<i>Figure 41 : Cas clinique. Confection dans une situation d'urgence, d'une dent provisoire, à l'aide d'une dent du commerce et d'un fil de contention (80).....</i>	<i>47</i>
<i>Figure 42 : Cas clinique. Confection des facettes provisoires au laboratoire selon la méthode indirecte.</i>	<i>48</i>
<i>Figure 43 : Cas clinique. Confection des facettes provisoires à partir du "masque" de validation esthétique déposé et remis en place: méthode directe par automoulage.</i>	<i>48</i>

<i>Figure 44 : Cas clinique. Confection des facettes provisoires à partir du "masque" de validation esthétique laissé en place :méthode directe par automoulage.....</i>	<i>49</i>
<i>Figure 45 : Digue liquide Kool-Dam, Pulpdent®</i>	<i>49</i>
<i>Figure 46 : Cas clinique. Confection des facettes provisoires à partir du "masque" de validation esthétique laissé en place sans blesser la gencive grâce à l'utilisation de la digue liquide au niveau des papilles.</i>	<i>50</i>
<i>Figure 47 : La gouttière thermoformée.....</i>	<i>51</i>
<i>Figure 48 : Cas clinique. Maquillage de surface d'un bridge provisoire.</i>	<i>53</i>
<i>Figure 49 : Cas clinique. Saturation naturelle du bridge directement dans la clé de duplication.....</i>	<i>54</i>
<i>Figure 50 : Cas clinique. Mise en place d'un CVI blanc opaque pour masquer une coloration.</i>	<i>55</i>
<i>Figure 51 : Cas clinique. Simulation de la fausse gencive sur le provisoire.</i>	<i>56</i>
<i>Figure 52 : Cas clinique. Mise en place du provisoire dans la même séance que les avulsions.....</i>	<i>57</i>
<i>Figure 53 : Cas clinique. Gestion de la zone de l'intermédiaire de bridge sur une zone anciennement édentée.</i>	<i>58</i>
<i>Figure 54 : Cas clinique. Temporisation par le biais d'une gouttière thermoformée.</i>	<i>59</i>
<i>Figure 55 : Cas clinique. Utilisation d'un matériau d'enregistrement des surcharges.</i>	<i>60</i>
<i>Figure 56 : Cas clinique. Rebasage au composite fluide d'une couronne provisoire antérieure.</i>	<i>61</i>
<i>Figure 57 : Cas clinique. Visualisation des limites dento-prothétiques et des contacts proximaux au crayon gris.</i>	<i>62</i>
<i>Figure 58 : Cas clinique. Renforcer un bridge provisoire antérieur de longue portée avec de la fibre de verre.</i>	<i>63</i>
<i>Figure 59 : Cas clinique. Renforcer les marges de la prothèse transitoire.....</i>	<i>64</i>
<i>Figure 60 : Cas clinique. Transfert d'un bridge provisoire, confectionné au laboratoire, en situation intrabuccale.</i>	<i>65</i>
<i>Figure 61 : Cas clinique. Transmission des informations des prothèses temporaires pour les prothèses définitives. Conservation des données fonctionnelles.</i>	<i>66</i>
<i>Figure 62 : Cas clinique. Transmission des informations des prothèses temporaires pour les prothèses définitives. Conservation des données esthétiques</i>	<i>67</i>
<i>Figure 63 : Cas clinique. Définition des limites et du profil d'émergence par duplication de la couronne provisoire (88) ..</i>	<i>68</i>
<i>Figure 64 : Cas clinique. Transmission des informations des prothèses temporaires pour les prothèses définitives. Conservation des données physiologiques.....</i>	<i>69</i>

Serment d'Hippocrate

En présence des Maîtres de cette Faculté, de mes chers condisciples, devant l'effigie d'Hippocrate,

Je promets et je jure, au nom de l'Être Suprême, d'être fidèle aux lois de l'Honneur et de la probité dans l'exercice de La Médecine Dentaire.

Je donnerai mes soins gratuits à l'indigent et n'exigerai jamais un salaire au-dessus de mon travail, je ne participerai à aucun partage clandestin d'honoraires.

Admis dans l'intérieur des maisons, mes yeux ne verront pas ce qui se passe, ma langue taira les secrets qui me seront confiés et mon état ne servira pas à corrompre les mœurs ni à favoriser le crime.

Je ne permettrai pas que des considérations de religion, de nation, de race, de parti ou de classe sociale viennent s'interposer entre mon Devoir et mon patient.

Je garderai le respect absolu de la vie humaine dès sa conception.

Même sous la menace, je n'admettrai pas de faire usage de mes connaissances médicales contre les lois de l'Humanité.

Respectueux et reconnaissant envers les Maîtres, je rendrai à leurs enfants l'instruction que j'ai reçue de leurs pères.

Que les hommes m'accordent leur estime si je suis fidèle à mes promesses,

Que je sois couvert d'opprobre et méprisé de mes confrères si j'y manque.

Approbation – Improbation

Les opinions émises par les dissertations présentées, doivent être considérées comme propres à leurs auteurs, sans aucune approbation ou improbation de la Faculté de Chirurgie dentaire (1).

Lu et approuvé,

Vu,
Nice, le

Le Président du jury,

Le Doyen de la Faculté de
Chirurgie Dentaire de l'UNS

Professeur

Professeur Laurence LUPI

(1) Les exemplaires destinés à la bibliothèque doivent être obligatoirement signés par le Doyen et par le Président du Jury.

L'ENJEU DE LA TEMPORISATION EN SECTEUR ESTHÉTIQUE : MÉTHODOLOGIE ET DIFFICULTÉS.

Thèse : Chirurgie Dentaire, Nice, 2019, n°42-57-19-14

Directeur de thèse : **Dr PETTITI-MASSIERA Marine**

Mots-clés : Temporisation, esthétique, matériaux, méthode, difficultés, provisoire, prothèse d'usage, fonctionnelle, préfiguration.

Résumé:

La temporisation représente une phase « d'attente » permettant au praticien de prendre le recul nécessaire à l'analyse et l'évaluation de la situation. Elle constitue une étape cruciale du traitement, surtout dans les cas complexes et/ou esthétique car le provisoire modélise la future prothèse « d'usage ».

Cette thèse propose, dans un premier temps, de faire un rappel sur les différents rôles que joue la prothèse transitoire sur le plan biologique, psychologique, esthétique et fonctionnel, ainsi qu'un état des lieux des matériaux nécessaires à la confection, duplication et assemblage du provisoire. Dans un deuxième temps, l'objectif de ce travail sera d'actualiser le panorama des méthodes existantes permettant la réalisation de la prothèse temporaire. Enfin, l'apport de ce projet réside dans l'exposition des difficultés rencontrées lors de la temporisation. Celles-ci seront détaillées, iconographiées et solutionnées afin d'aboutir, à un outil pédagogique qui sera mis à disposition des étudiants sur une plateforme internet.