



HAL
open science

Malformations arterio-veineuses thalamiques : modes de présentation clinique, angio-architecture et prise en charge thérapeutique

Mariette Delaître

► **To cite this version:**

Mariette Delaître. Malformations arterio-veineuses thalamiques : modes de présentation clinique, angio-architecture et prise en charge thérapeutique. Médecine humaine et pathologie. 2018. dumas-02276313

HAL Id: dumas-02276313

<https://dumas.ccsd.cnrs.fr/dumas-02276313>

Submitted on 2 Sep 2019

HAL is a multi-disciplinary open access archive for the deposit and dissemination of scientific research documents, whether they are published or not. The documents may come from teaching and research institutions in France or abroad, or from public or private research centers.

L'archive ouverte pluridisciplinaire **HAL**, est destinée au dépôt et à la diffusion de documents scientifiques de niveau recherche, publiés ou non, émanant des établissements d'enseignement et de recherche français ou étrangers, des laboratoires publics ou privés.

AVERTISSEMENT

Cette thèse d'exercice est le fruit d'un travail approuvé par le jury de soutenance et réalisé dans le but d'obtenir le diplôme d'Etat de docteur en médecine. Ce document est mis à disposition de l'ensemble de la communauté universitaire élargie.

Il est soumis à la propriété intellectuelle de l'auteur. Ceci implique une obligation de citation et de référencement lors de l'utilisation de ce document.

D'autre part, toute contrefaçon, plagiat, reproduction illicite encourt toute poursuite pénale.

Code de la Propriété Intellectuelle. Articles L 122.4

Code de la Propriété Intellectuelle. Articles L 335.2-L 335.10

UNIVERSITÉ PARIS DESCARTES
Faculté de Médecine PARIS DESCARTES

Année 2018

N° 213

THÈSE
POUR LE DIPLÔME D'ÉTAT
DE
DOCTEUR EN MÉDECINE

Malformations artério-veineuses thalamiques : modes
de présentation clinique, angio-architecture
et prise en charge thérapeutique

Présentée et soutenue publiquement
le 9 octobre 2018

Par

Mariette DELAÎTRE

Née le 15 octobre 1985 à Clamart (92)

Dirigée par M. Le Professeur Frédéric Clarençon, PU-PH

Jury :

M. Le Professeur Alexandre Carpentier, PU-PH Président
M. Le Professeur Emmanuel Houdart, PU-PH
M. Le Docteur Aurélien Nouet, PH
M. Le Docteur Pierre-Yves Borius, PH
M. Le Docteur Bertrand Mathon, CCA
M. Le Docteur Eimad Shotar, PH

SÉRIE RÉTROSPECTIVE MONOCENTRIQUE PORTANT SUR 21
PATIENTS CONSÉCUTIFS PORTEURS DE MAV THALAMIQUES
ET REVUE SYSTÉMATIQUE DE LA LITTÉRATURE

REMERCIEMENTS

À Monsieur le Professeur Alexandre Carpentier, vous me faites l'honneur de présider mon jury de thèse et je tiens à vous remercier pour vos nombreux conseils tout au long de ma formation.

À mon directeur de thèse et membre du jury, Monsieur le Professeur Frédéric Clarençon, vous m'avez fait l'honneur de guider mon travail. Je vous remercie de toute la confiance que vous m'avez accordée et pour votre aide tout au long de ce travail et pour votre grande disponibilité.

À Monsieur le Professeur Emmanuel Houdart, merci de me faire l'honneur de juger ce travail. Vous avez su partager votre passion pour cette spécialité et vos enseignements ont été d'une grande aide durant tout mon cursus de spécialisation. Merci aussi pour votre bienveillance et pour votre soutien.

À Monsieur le Docteur Aurélien Nouet, vous me faites l'honneur de juger ce travail. Merci pour votre pédagogie et votre présence durant mon internat.

À Monsieur le Docteur Pierre-Yves Borius, vous me faites l'honneur de juger ce travail. Je vous remercie d'avoir apporté votre expertise et également pour votre disponibilité.

À Monsieur le Docteur Eimad Shotar, vous me faites l'honneur de juger ce travail. Merci pour votre expertise, votre disponibilité et également pour votre présence durant tout mon internat, cela m'a apporté un grand réconfort.

À Monsieur le Docteur Bertrand Mathon, vous me faites l'honneur de juger ce travail. Merci pour votre soutien, votre amitié et votre présence.

À Monsieur le Docteur Robin Srour, merci de m'accorder votre confiance en me donnant l'opportunité de rejoindre votre équipe.

Merci au Docteur Sébastien Freppel, pour sa pédagogie, sa confiance, son aide durant mon internat et pour m'avoir permis de me former en tant que chirurgien.

À Monsieur le Docteur Damien Bresson, pour votre formation et les nombreux conseils que vous m'avez dispensés.

À tous mes Maîtres durant mon internat, pour leur bienveillance et leurs apprentissages.

À Monsieur le Professeur Michel Kalamarides et Monsieur le Professeur Bertrand Devaux, qui ont su me guider et qui m'ont permis de réaliser mes différents projets.

À Monsieur le Professeur Jérôme sales-de-Gauzy et à Monsieur le Professeur Franck-Emmanuel Roux, pour la passion de la chirurgie qu'ils m'ont transmise, pour le partage de leurs savoirs et pour leur gentillesse.

À tous les chefs de clinique, assistants et anciens chefs de cliniques/assistants qui m'ont soutenue et enrichie de leurs expériences. Merci notamment au Dr Anne-Laure Bernat, le Docteur Nouman Aldahak, le Docteur Matthieu Peyre, le Docteur Vittorio Civelli.

À mes consœurs et mes confrères rencontrés durant cet internat. Notamment à Walid, Abdu, Anne-Sophie, Étienne, Bendar, Kenishi qui ont su par leur travail et leur bonne humeur apporter l'humanité qui m'a permis de finir l'internat.

À monsieur le Docteur Sandro Benichi, pour ses conseils son amitié et son soutien sans limite durant l'internat.

À Monsieur le Docteur Guillaume Le Maistre, pour m'avoir permis d'accéder à ce semestre de formation inoubliable et merci pour ton amitié.

À Monsieur le Docteur Aymeric Amelot, pour son aide et sa gentillesse.

À toutes les équipes para-médicales, qui ont grandement contribué à ma formation.

À mes camarades d'externat.

Merci particulièrement au Docteur Gaby Bramouille, au Docteur Charlotte Robert, au Docteur Marine Escribe, pour leur amitié.

À mes amis de longue date des Ulis, de Paris ou de Toulouse, pour leur amour et leur présence à mes côtés. Merci notamment au Docteur Guillaume Roussel, Béatrice de Lurion, Fabrice Matandi, Élodie Pico, Emilien Sanz, Marie-Amélie Casez, Jean-Baptiste, Guillaume et Stéphanie, Quentin, Thomas, Adil et Pauline, d'être restés à mes côtés malgré mon indisponibilité et mon absence.

Aux amis rencontrés durant la période d'internat. À Agathe, Cécile, Mélinda, Hervé, Ahmed, Marie, Raphaële, Géraldine, Alice, Laura, Jérémie vous m'avez apporté l'équilibre nécessaire à l'exercice de cette spécialité.

À ma belle-famille et à mes beaux-frères de cœur Bertrand, Dorian et Benjamin.

À mon confrère et ami le Docteur Mohamed Al Youssef

À ma famille qui m'a toujours soutenue, qui m'a apportée son amour.

À mes parents qui ont su trouver les mots justes pour me rassurer et m'aider à avancer.

Mes sœurs et mon frère qui m'ont rendue fière, m'ont montré la voie et m'ont aidé à réaliser mon rêve. À mes neveux et nièces que j'aime par-dessus tout.

À ma cousine, pour son aide infinie dans ce travail, pour sa présence, son expertise et son amour.

À mes grands-parents.

À Clément Pujol, l'amour de ma vie.

TABLE DES MATIERES

LISTE DES ILLUSTRATIONS.....	7
ABRÉVIATIONS ET ACRONYMES :.....	8
INTRODUCTION :.....	9
GÉNÉRALITES SUR LES MALFORMATIONS ARTÉRIO-VEINEUSES CÉRÉBRALES :.....	9
DEFINITION :.....	9
EPIDEMIOLOGIE :.....	9
GENESE DES MAVC :.....	10
ANGIO-ARCHITECTURE :.....	12
THALAMUS : ANATOMIE MORPHOLOGIQUE ET FONCTIONNELLE	15
ETYMOLOGIE :.....	15
EMBRYOGENÈSE :.....	16
EMBRYOGENESE DU DIENCEPHALE :.....	16
ANATOMIE DU THALAMUS :.....	19
VASCULARISATION THALAMIQUE :.....	29
LES SYMPTÔMES THALAMIQUES :.....	37
SYMPTOMES TUBERO-THALAMIQUES :.....	37
SYMPTOMES DU GROUPE INFERO-LATERAL :.....	38
SYMPTOMES DES ARTERES PARA-MEDIANES :.....	39
LES SYMPTOMES DES ARTERES CHOROIDIENNES POSTERIEURES :.....	40
RATIONNEL DE L'ETUDE :.....	41
OBJECTIFS :.....	42
RESULTATS :.....	52
DISCUSSION :.....	71
RESUME DES PRINCIPAUX RESULTATS :.....	71
POPULATION :.....	73
MODE DE PRESENTATION :.....	74
ANGIO-ARCHITECTURE :.....	74
TRAITEMENTS :.....	77
COMPLICATIONS :.....	80
LIMITES :.....	84
PERSPECTIVES :.....	85
CONCLUSION :.....	86
BIBLIOGRAPHIE :.....	87
ANNEXES.....	94
RESUMES ET MOTS CLEFS :.....	95

LISTE DES ILLUSTRATIONS

Figure 1 : Artériographie de profil par l'artère vertébrale révélant une MAV thalamique

Figure 2 : Schéma du prosencéphale d'un embryon

Figure 3 : Schéma du prosencéphale d'un embryon (coupe transversale)

Figure 4 : Schéma des noyaux thalamiques

Figure 5 : Schéma des noyaux gris centraux

Figure 6 : Schéma vascularisation embryonnaire système nerveux central

Figure 7 : Schéma vue antérieure du tronc cérébral (vascularisation)

Figure 8 : Variante anatomique de l'origine des artères para-médianes

Figure 9 : Représentation schématique des veines thalamiques

Figure 10 : Flowchart patients

Figure 11 : Classification de Spetzler et Martin

Figure 12 : Classification « supplémentaire » de Lawton et al

Figure 13 : Mav thalamique associée à un anévrysme pédiculaire tubero-thalamique

Figure 14 : Mav thalamique traitée par voie trans-veineuse

Figure 15 : Mav thalamique traitée par radiochirurgie

Tableau 1 : Radiosurgery-based arteriovenous malformation score (RBAS)

Tableau 2 : Caractéristiques et modes de révélations des MAVc

Tableau 3 : Caractéristiques des hémorragies

Tableau 4 : Angio-architectures des MAVc

Tableau 5 : Récapitulatif des traitements

Tableau 6 : Résultats de l'efficacité et de la sécurité des traitements

Tableau 7 : Synthèse de la revue de littérature ; caractéristiques des populations et modes de révélation

Tableau 8 : Synthèse de la revue de littérature ; sécurité et efficacité des traitements

ABRÉVIATIONS ET ACRONYMES :

ACSOS : Agression cérébrale secondaire d'origine systémique
Ad : Noyau antérieur dorsal
Am : Noyau antérieur médial
AMS : Aire motrice supplémentaire
Av : Noyau antérieur ventral
AVM : Arteriovenous malformation
CM : Noyau centro-médian
DM : Noyau dorso-médial
EGM : Éminence ganglionnaire médiane
ELG : Éminence ganglionnaire latérale
GPe : Globus pallidum externe
GPH : Gyrus para-hyppocampique
GPi : Globus pallidum interne
HAS : Haute autorité de santé
HIP : Hématome intraparenchymateux
LD : Noyau latéral dorsal
LiSSa : Littérature Scientifique en Santé
LMI : Lame médullaire interne
LN : Locus niger
LNc : Locus niger partie compacte
LNr : Locus niger partie réticulaire
LP : Noyau latéral postérieur
MAV : Malformation artério-veineuse
MAVc : Malformation artério-veineuse cérébrale
MAVG : Malformations anévrysmales de la veine de Galien
MDmc : Noyau dorso-médial partie magnocellulaire
MDpc : Noyau dorso-médial partie parvocellulaire
MDpl : Noyau dorso-médial partie paralamellaire
MeSH : Medical Subject Headings
MV : Noyau médio-ventral
NST : Noyau sous-thalamique
EVOH : Ethylen vinyl alcohol (ou Onyx®)
PF : Noyau para-fasciculaire
PRISMA : Preferred Reporting Items for Systematic Reviews and Meta-Analyses
Pui : Pulvinar partie inférieure
Pul : Pulvinar partie latérale
Pum : Pulvinar partie médiale
RBAS : Radiosurgery-based arteriovenous malformation AVM score
VA : Noyau ventral antérieur
VAmc : Noyau ventral antérieur partie magnocellulaire
VApc : Noyau ventral antérieur partie parvocellulaire
VL : Noyau ventral latéral
VLa : Noyau ventral latéral antérieur
VLc : Noyau ventral latéral caudal
VLm : Noyau ventral latéral médial
VP : Noyau ventral postérieur
VPI : Noyau ventral postérieur inférieur
VPL : Noyau ventral postérieur latéral
VPLa : Noyau ventral postérieur latéral antérieur
VPLp : Noyau ventral postérieur latéral postérieur
VPM : Noyau ventral postérieur médian

INTRODUCTION :

GÉNÉRALITES SUR LES MALFORMATIONS ARTÉRIO-VEINEUSES CÉRÉBRALES :

DEFINITION :

Les malformations artério-veineuses cérébrales (MAVc) sont des malformations vasculaires intracrâniennes agressives définies par la présence de vaisseaux anormaux, appelés nidus, interposés entre des afférences artérielles et une ou plusieurs veines de drainage.

Elles réalisent des communications anormales entre les artères et les veines cérébrales. Ce sont des malformations vasculaires agressives à haut débit. Le shunt artério-veineux est alimenté la plupart du temps par des artères piales (mais des afférences durales peuvent s'observer) et une ou plusieurs veines à travers un réseau vasculaire anormal nommé « nidus », sans interposition de tissu sain. Le nidus est donc le siège du shunt artério-veineux ; il ne comporte pas de capillaires (1)(2).

Les MAVc appartiennent à la famille des malformations vasculaires intracrâniennes parmi lesquelles on compte celles sans shunt artério-veineux : angiome caverneux (ou cavernome), anomalie veineuse de développement, télangiectasie capillaire et sinus pericranii, et celles avec shunt artério-veineux : MAVc, fistules artério-veineuses et malformations anévrysmales de la veine de Galien (MAVG) (3)(4)(5).

Les fistules artério-veineuses, à la différence des MAVc, sont dépourvues de nidus. De plus, elles sont principalement alimentées par des branches durales issues de l'artère carotide externe (6).

EPIDEMIOLOGIE :

Les MAVc ont fait l'objet de nombreux travaux épidémiologiques portant sur leur prévalence et sur leur l'incidence (7,8)(9), du fait de leur morbi-mortalité. La rareté des MAVc explique la difficulté à obtenir des données épidémiologiques fiables. Des bases de données nationales et multi-centriques ont été élaborées ces dernières années pour affiner la compréhension de l'épidémiologie des MAVc.

Les données de la « *Cooperative study of intracranial aneurysms and subarachnoid hemorrhage* » ainsi que des études autopsiques ont permis, en partie de répondre à ces questions (10). En effet ces premières bases de données ont conclu à une prévalence située entre 0,06% et 0,5%. Des études plus récentes rapportent néanmoins des chiffres de prévalence inférieure. Actuellement, les chiffres communément admis concernant la **prévalence** des MAVc varient entre **10 et 18 par 100,000 adultes** (7)(1)(8). Aux États-Unis, une étude a rapporté des chiffres de prévalence de MAVc symptomatiques de 0,1% (11).

Les premières études rétrospectives, réalisées sur la population des Antilles Néerlandaises et du comté d'Olmsted aux USA, ont rapporté une **incidence** de 1,1 à 1,84 de MAVc par 100 000 personnes par an (12)(13,14). Ces études souffraient néanmoins de certains biais, notamment leur caractère rétrospectif. La base de données prospective « *Columbia AVM database* » rapporte une incidence de 1,4 pour 100 000 par an. Une autre étude prospective écossaise (*Scottish Intracranial Vascular Malformation Study*) a rapporté des chiffres similaires de 1,12 pour 100 000/an (15).

Des études prospectives ont permis de mettre en évidence que l'hémorragie était le premier mode de révélation des MAVc, avec une incidence de 1 pour 200 000 habitants par an (16). Le risque annuel de saignement quant à lui, varie dans la littérature de 2% à 4% (17)(18)(19)(20). On note que le risque de resaignement augmente dans l'année suivant la première hémorragie (21,22). Le sexe ratio est de 1 pour 1 et l'âge moyen de diagnostic est aux environs de trente ans (23).

La localisation profonde des MAVc thalamiques et leur drainage profond expliquent l'histoire naturelle agressive de celles-ci, avec un taux de saignement entre 10% et 34% (24)(25) et une mortalité qui atteint 62.5% (26), contre respectivement 12% pour les MAVc toutes localisations confondues (7,15,25).

GENESE DES MAVc :

Les théories sur l'origine, le développement et les facteurs influençant la dynamique des MAVc sont nombreuses et ont beaucoup évolué ces dernières décennies.

Les travaux les plus connus portant sur l'hypothèse d'une origine congénitale des MAVc sont ceux de S. Mullan et al. (27,28). Selon cette hypothèse, un trouble du développement embryonnaire serait à l'origine de ces malformations vasculaires. L'absence de réseau capillaire et l'agénésie de certaines veines observées dans ces malformations vasculaires (MAVG), ont conduit à émettre l'hypothèse d'un évènement survenant entre les stade 40 à 80 mm du développement intra-utérin(28), période durant laquelle se forment les sinus veineux et les veines principales superficielles (veines de Labbé et de Trollard).

H. Padget avait au préalable décrit une origine commune aux artères et aux veines (29), les veines étant des vaisseaux formés à partir des structures primitives vasculaires non-utilisées par les artères. La formation des artères précéderait, selon Padget, celle des veines, selon une structure en « réseau ». Ce réseau vasculaire est décrit comme étant composé de vaisseaux primaires se développant dans l'axe des structures encéphaliques et de vaisseaux secondaires dans un axe perpendiculaire. Une fois les artères formées, les veines vont à leur tour se développer à partir de la trame vasculaire primitive restante. Les MAVc seraient alors formées par une fusion des croisements entre les artères et les veines à ces stades précoces ; leur origine commune le leur permettant.

En étudiant la localisation préférentielle des MAVc, MD. Nelson et al (30) ont émis l'hypothèse d'une formation plus tardive, soit à la phase terminale de la vie embryonnaire soit durant la période du post-partum. En effet les MAVc sont plus souvent retrouvées aux niveaux des jonctions des territoires artériels des artères cérébrales antérieures, moyennes et postérieures.

Malgré l'avènement des techniques d'imagerie modernes, comme l'IRM et l'échographie, visualisant de mieux en mieux les structures vasculaires dans la période anté-natale, il n'a été observé que très peu de MAVc en anté-natal. Cet élément va à l'encontre d'une origine congénitale des MAVc. D'autre part, le fait que la majorité des MAVc soient symptomatiques à l'âge adulte (20-30 ans), et non durant l'enfance, va également contre l'hypothèse d'une malformation congénitale.

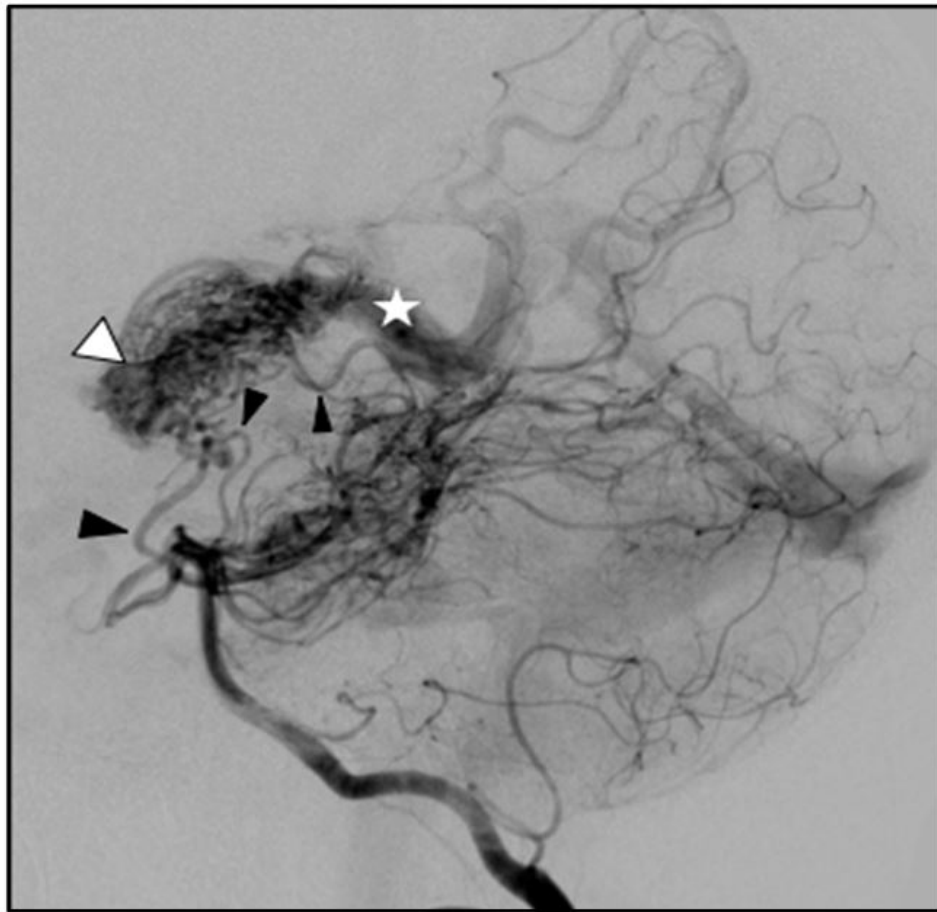
Ces éléments suggèrent l'existence d'un développement plus tardif de la majorité des MAVc. Ainsi dans la littérature, on retrouve de nombreuses publications rapportant des MAVc de novo (31–34). Il s'agit de découvertes fortuites dans le cadre du suivi d'autres pathologies avec l'apparition sur deux examens distants d'une MAVc. Ces observations incitent à appréhender les MAVc comme des malformations « dynamiques »

Des cas rapportés de régression spontanées ou d'augmentation de volume de MAVc (35), viennent conforter cette hypothèse d'une malformation dynamique et non statique.

ANGIO-ARCHITECTURE :

L'angio-architecture d'une MAVc rend compte de ses caractéristiques anatomiques en décrivant compartiment par compartiment les différentes caractéristiques artérielles, nidales et veineuses de la malformation. Cette description permet une évaluation de l'histoire naturelle de la MAVc, principalement le risque hémorragique (36,37), et les possibilités thérapeutiques, ainsi que les modalités de suivi.

L'analyse est difficile ; il existe une grande variabilité inter et même intra-observateurs dans l'analyse de l'angio-architecture (38)(39).



Mav thalamique alimentée par un réseau artériel composé de trois branches (flèches noires), le nidus (flèche blanche) se draine précocement dans un réseau veineux profond (étoile).

FIGURE 1 ARTERIOGRAPHIE DE PROFIL PAR L'ARTERE VERTEBRALE REVELANT UNE MAV THALAMIQUE

COMPOSANTE ARTERIELLE :

Le plus souvent constituées de multiples afférences artérielles issues de branches piales **dilatées**. On peut néanmoins observer des afférences dures dans les formes sulcales (40). L'augmentation du calibre des artères est liée directement à l'augmentation du débit secondaire à la présence du shunt artério-veineux.

Ces artères sont pour la plupart des artères **terminales**, à destination exclusive du shunt. On observe dans quelques cas des micro-branches nourricières issues d'un tronc principal artériel qui va poursuivre son trajet vers un parenchyme sain. On les appelle ces afférences des branches « en

passant ». Le risque d'occlusion de ce tronc physiologique explique la difficulté de traitement de cette angioarchitecture.

Beaucoup plus rarement, des **sténoses** voire des **occlusions** artérielles (41) sur les afférences à la MAVc peuvent s'observer. Ce phénomène est probablement secondaire aux remaniements des parois artérielles liés aux contraintes hémodynamiques en rapport avec l'hyperdébit du shunt artério-veineux (42). A l'extrême, on peut observer des syndromes de Moya-Moya, avec le développement d'un réseau de collatérales secondaire à ces sténoses (43).

COMPARTIMENT NIDAL :

Le nidus est le siège du shunt artério-veineux, et donc la cible thérapeutique du traitement d'exclusion des MAVc. Les vaisseaux du nidus sont dysplasiques et présentent sur le plan histologique une **fragilité** structurelle par des amincissements focaux, une diminution de leur élasticité par perte ou la dégradation de la limitante élastique interne et une fibrose de la média. Ces vaisseaux dysplasiques ont des caractéristiques histologiques d'artères et de veines ; il ne participe pas à la vascularisation du parenchyme cérébral.

Il existe différents types de nidus : les nidus **mono-compartmentaux** et les nidus **multi-compartmentaux**. Dans le premier cas, le nidus est alimenté par une afférence provenant d'un même groupe artériel. Dans le second cas, la vascularisation dépend de branches différentes vascularisant différentes parties indépendantes du nidus.

Le nidus peut apparaître sous la forme d'un peloton vasculaire ; on l'appelle alors nidus **plexiforme**. Dans cette configuration, le nidus peut être compact ou épars en fonction de sa densité à l'imagerie. Le nidus peut également être **fistuleux** ; il s'agit alors d'un shunt intra-nidal artério-veineux direct.

La taille du nidus est extrêmement variable. Il existe des formes difficilement visibles à l'imagerie, appelées micro-MAVc, et des formes au contraire qui intéressent plusieurs lobes cérébraux voire la totalité d'un hémisphère cérébral (forme extrême de l'angiopathie proliférative) (44).

La localisation du nidus peut être : corticale, sous-corticale ou profonde. Les MAVc corticales pouvant être sous-piales (elles sont nommées MAVc sulcales), ou plus profondes au niveau d'un gyrus (elles sont nommées MAVc gyrales) (45). Les MAVc profondes sont par définition celles intéressant les noyaux gris centraux, la capsule interne, l'hypothalamus, le système limbique ou le corps calleux et le thalamus.

A proximité du nidus peut exister une vascularisation indirecte, composée de capillaires comportant des anomalies histologiques. Cette vascularisation est appelée « angio-génèse péri-nidale » (46).

La variabilité du débit des shunts intra-nidaux a incité certains auteurs à étudier les différences liées à ce facteur (47). En prenant comme référence un intervalle de deux secondes pour l'opacification des veines suivant le temps artériel, ils ont décrit deux types de shunt : les shunts rapides (temps inférieur à deux secondes) et les shunts lents (supérieur à deux secondes). Les shunts artério-veineux à haut débit prédisposeraient à la comitialité (48).

DRAINAGE VEINEUX :

Le drainage veineux peut se faire via une veine unique ou par un réseau de multiples veines. Souvent dilatées et tortueuses, ces veines peuvent également être le siège d'ectasies focales. La présence de ces ectasies est parfois présentée comme un caractère augmentant le risque de rupture. Néanmoins, selon une méta-analyse (23), cet élément n'est pas retrouvé comme facteur de risque indépendant d'événement hémorragique.

Le shunt artério-veineux lié à la MAVc peut, dans certains cas, troubler le drainage veineux cérébral normal par engorgement du drainage veineux. Ainsi, on observe parfois aspect « pseudo-phlébitique » des veines cérébrales, secondaire à cet engorgement (49). Celles-ci sont alors tortueuses et leur opacification se fait de façon retardée par rapport au retour veineux cérébral normal sur l'angiographie.

Le drainage se fait soit dans un réseau superficiel, soit dans un réseau profond (veines cérébrales internes, basale, veine de Galien, veine cérébelleuse pré-centrale). Dans certains cas le drainage est mixte. Un drainage veineux unique, ralenti ou profond est corrélé à une augmentation du risque hémorragique (50).

THALAMUS : ANATOMIE MORPHOLOGIQUE ET FONCTIONNELLE

ETYMOLOGIE :

Le mot « thalamus » est issu du nom du grec Thalamos qui signifie « lit, antichambre ». Il était initialement utilisé pour désigner le lit des voies optiques (*thalami nervorum optitorum*). Cet historique sommaire de l'étymologie du thalamus est bien loin d'égaliser celle d'un des pionniers de l'anatomie des noyaux thalamiques : Edward G. Jones, dans l'introduction de son livre « The Thalamus ».

Ainsi, il écrit (extrait traduit de l'anglais) :

« Dans son autobiographie datant de 1968, Sir Wilfrid Le Gros Clark relate qu'on le présentait comme quelqu'un ayant soumis « un travail profond sur le thalamus » et que cela a provoqué beaucoup d'amusement dans une salle des professeurs à Oxford. Les personnes qui dînaient ce soir-là, à l'éducation classique, considéraient que le mot grec « thalamos » faisait non seulement référence à une chambre, mais aussi plus traditionnellement à une chambre nuptiale ou un lit de noces. Utilisé en référence au mariage, à la consommation et à la perpétuation de la tribu, le mot apparaît communément chez Virgile, et ce sens nous est parvenu dans la forme poétique de l'épithalame ».

Rabelais, écrivain français du XVI^e siècle, nomme « Thalamège » le navire des Pantagruélistes lors de leur voyage pour consulter l'Oracle de la Dive Bouteille au sujet de la vertu de la future épouse de Panurge. Là aussi, nul doute n'est permis quant à la signification de la dénomination de ce navire. Le sens premier du terme thalamus subsiste dans le synonyme français de couche optique et était indubitablement dans l'esprit de Burdach (51) lorsqu'il a défini par pulvinar ou oreiller une protubérance postérieure du thalamus humain.

EMBRYOGENÈSE :

GÉNÉRALITÉS :

Au début du XX^{ème} siècle, la Carnegie Institution de Washington a constitué une collection d'embryons humains provenant d'avortements spontanés. L'analyse systématique de ces pièces a permis la description des premiers stades du développement humain (52).

L'embryon peut être caractérisé selon trois critères : son âge, sa taille et ses caractéristiques morphologiques. C'est l'association de ces trois critères qui va permettre d'identifier les stades embryonnaires ou stades de Carnegie. Il s'agit de la classification par stades de l'évolution du développement de l'embryon. Elle permet une datation précise de l'âge embryonnaire et une comparaison du développement embryonnaire entre plusieurs groupes d'animaux.

Cette classification initialement développée par Streeter (1942), qui a appelé ces différents degrés d'organisation des «horizons» (53), a été complétée par O'Rahilly et Müller (1987), qui ont plus simplement défini des «stades embryonnaires» ou «stades de Carnegie».

C'est donc sur cette base que les 8 semaines (56 jours) de la période embryonnaire ont été subdivisées en 23 stades de Carnegie.

La période fœtale qui débute après la 8^{ème} semaine est caractérisée par la croissance en taille et la maturation des organes de l'embryon. Les modifications morphologiques y sont moins remarquables et il n'y a dès lors plus de classification en stades de Carnegie au cours de cette période.

La classification de Padget est utilisée pour définir les stades de développement de la vascularisation cérébrale : elle se subdivise en huit étapes, de l'embryon à l'âge adulte (54).

EMBRYOGENESE DU DIENCEPHALE :

Le diencephale dérive du prosencéphale, il se différencie des structures du tronc cérébral par l'accroissement important des lames alaires au détriment des lames fondamentales.

Dès la 5^{ème} semaine, deux évaginations latérales, les vésicules télencéphaliques, se développent au niveau du prosencéphale (futurs hémisphères cérébraux). Le développement du diencephale se fait à partir de la partie caudale du prosencéphale. Organe unique, il va constituer la zone de transition entre le télencéphale et le mésencéphale. À l'intérieur de ces structures télencéphaliques et mésencéphaliques, se forment des cavités qui vont communiquer par l'intermédiaire des forams inter-ventriculaires (trous de Monro). En raison de la croissance massive des vésicules télencéphaliques, le diencephale sera complètement isolé par ces dernières à la fin de la période embryonnaire.

Les parois latérales du diencéphale vont être le siège d'une évolution particulière. On distingue la plaque du toit, les lames alaires, le plancher du diencéphale et le 3^{ème} ventricule. Comme mentionné ci-dessus, les lames fondamentales sont absentes ou très fines, elles se sont arrêtées au niveau du 3^{ème} ventricule où s'interrompt le sillon limitant.

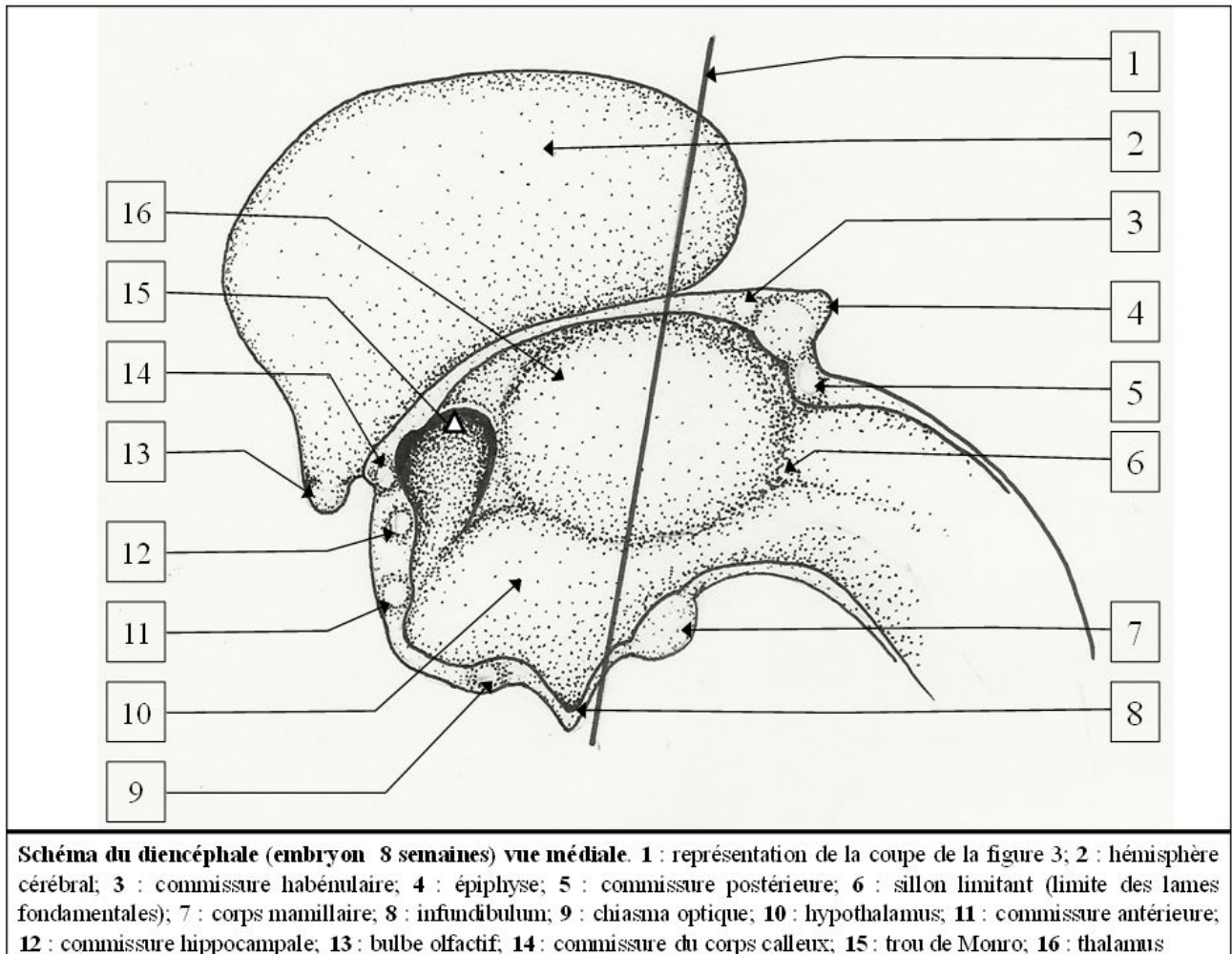


FIGURE 2 SCHEMA DU PROSENCEPHALE D'UN EMBRYON

Les parois du diencéphale s'écartent au niveau du toit (comme dans le rhombencéphale) pour former une zone amincie correspondant au toit du 3^{ème} ventricule, la toile choroïdienne, composée d'une couche de cellules épendymaires tapissée par le mésenchyme très vascularisé de la pie-mère. Cette couche formera, en proliférant, une paire de plexus choroïdes.

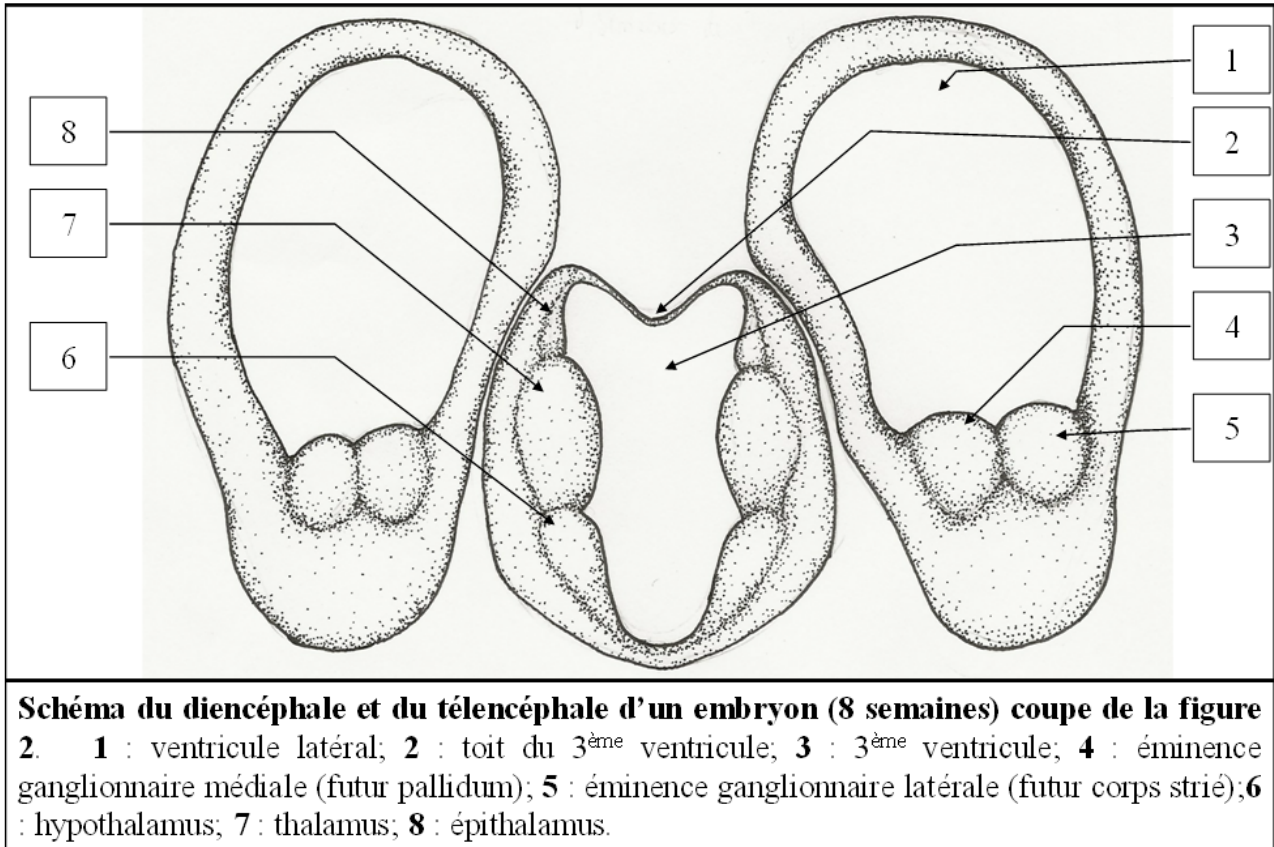


FIGURE 3 SCHEMA DU PROSENCEPHALE D'UN EMBRYON (COUPE TRANSVERSALE)

Sur cette coupe transversale du prosencéphale les dérivées des lames alaires sont bien visibles : les éminences ganglionnaires médiales et latérales, ainsi que l'hypothalamus et le thalamus (cf figure 3). Chez la majorité des individus, les deux thalamus fusionnent sur la ligne médiane pour former l'adhésion inter thalamique.

L'épithalamus se développe à partir de la plaque du toit du 3^{ème} ventricule et de la partie dorsale des lames alaires. Il donne naissance à l'épiphyse, à la toile choroïdienne ainsi qu'aux plexus choroïdes du 3^{ème} ventricule. Il est séparé du thalamus par le sillon dorsal épithalamique. Latéralement l'épithalamus donnera les noyaux habénulaires, qui font partie du système limbique et olfactif et sont en rapport avec les mécanismes émotionnels et comportementaux, ainsi que deux petites commissures : la commissure postérieure et la commissure habénulaire (cf figure 2). La croissance massive du thalamus va finir par oblitérer le sillon dorsal épithalamique et déplacer les structures épithalamiques caudalement.

EMBRYOGENESE DU THALAMUS :

A. Dekaban en 1954 (55) a décrit 4 stades dans l'embryogénèse du thalamus :

- Le **premier stade** est défini par un embryon âgé approximativement de **7 semaines**. Durant ce stade, seules trois couches cellulaires sont visibles dans le thalamus : la couche germinale, le manteau et la couche marginale. Ce stade est caractérisé par la croissance de la

couche du manteau thalamique, sans mettre en évidence de regroupement cellulaire dans cette région.

- Le **second stade** est défini par un embryon âgé approximativement entre **7 semaines et demies et 11 semaines**. Ce stade commence avec la mise en évidence d'un regroupement cellulaire dans la partie latérale du thalamus et fini avec extinction de la couche germinale du thalamus. Il se forme pendant cette période l'ébauche du corps géniculé latéral à partir de la zone la plus rostrale du thalamus et à partir de regroupement cellulaire du manteau en position juxta-latérale par rapport au noyau sous-thalamique. La partie caudo-rostrale donne une ébauche de noyau géniculé médial et les cellules juxta-latérale au noyau sous-thalamique donnent également naissant au noyau réticulé.
- Le **troisième stade** est défini par un embryon âgé de **11 et 21 semaines**, approximativement. Ce stade commence avec l'extinction de la couche germinale du thalamus et l'apparition de la lame médullaire interne. Elle sépare le groupe des noyaux ventro-latéraux des noyaux médiaux dorsaux. En ventral la lame médullaire interne délimite le noyau central médian. On voit se former ventro-médialement dans le tiers moyen du thalamus le noyau para-teanial. Cela prouve qu'il dérive de cellules issues de la couche du manteau de l'épithalamus. Le noyau para-ventriculaire est lui visible sur la portion dorso-médiale du thalamus. Le noyau sous-thalamique décroît en taille; la lame médullaire externe et le noyau réticulé augmentent de volume. L'Habénulas est visible à la partie caudale du thalamus, avec à ce niveau le pulvinar qui, de par son volume, sépare le corps géniculé latéral du corps géniculé médial. Les corps géniculés sont le siège, durant cette phase, d'une migration en direction caudale et ventrale. À la fin de cette période, tous les noyaux du thalamus sont formés.
- Le **quatrième stade** est défini par un fœtus âgé de **plus de 21 semaines jusqu'au terme**. Ce stade débute avec la différenciation des noyaux du groupe antérieur et se termine avec le terme atteint (40 semaines). Ainsi, on distingue dans le groupe antérieur le noyau antéro-dorsal, le noyau antéro-ventral et le noyau antéro-médial.

ANATOMIE DU THALAMUS :

Le thalamus est un organe incontournable du bon fonctionnement du cerveau. Il permet l'accomplissement de tâches primaires, jusqu'aux actions élaborées simultanées. Il s'agit d'un noyau gris central pair, intégré dans le diencéphale, au centre du cerveau. Constitué de plusieurs noyaux, et de forme ovoïde, il atteint généralement 4 cm de grand axe à l'âge adulte. Sa direction est oblique en avant et en dedans. Il est situé de part et d'autre du 3^{ème} ventricule dont il en forme les parois latérales avec l'hypothalamus.

Seront donc décrits ici, les noyaux thalamiques, ainsi que les noyaux associés, les rapports anatomiques du thalamus, l'anatomie vasculaire du thalamus, les rôles du thalamus et les voies de connexions.

RAPPORTS ANATOMIQUES :

Les rapports anatomiques du thalamus sont nombreux et étroits. Tout d'abord avec lui-même : les thalamus droit et gauche se rejoignent au niveau de leur tiers antérieur par l'adhésion inter-thalamique (nucléus reuniens). Les thalamus forment les parties latérales et hautes des parois du 3^{ème} ventricule.

La face supérieure du thalamus est limitée latéralement par un sillon qui le sépare du noyau caudé : le sillon thalamo-caudé.

En dedans de la face supérieure, se trouve un fin cordon de substance blanche qui le sépare du troisième ventricule : l'habénula.

En arrière, là où les deux habénulas se rejoignent, se situe la glande pinéale. Entre les deux habénulas se trouve le toit du 3^{ème} ventricule.

La face supérieure de chaque thalamus est divisée en deux parties par une fissure appelée choroïdienne, qui correspond au plancher du ventricule latéral

Les thalamus sont limités latéralement et en dehors par la capsule interne et le globus pallidus.

ROLES ET NOYAUX DU THALAMUS :

HISTORIQUE :

De nombreuses segmentations du thalamus existent. Historiquement, la représentation des noyaux du thalamus a été réalisée par R. Hassler et al. (56) avec comme base de référence une analyse fine de diencephales de primates.

G. Schaltenbrand (1959) a décrit une nomenclature complète, en langue allemande, des noyaux thalamiques. Cette nomenclature est restée néanmoins peu utilisée. De nombreux auteurs ont écrit des atlas anatomiques utilisant notamment la myélo-architecture et la coloration histochimique (T. Hirai et EG. Jones 1989) (57).

Les travaux anatomiques d'EG. Jones (58)(59)(60)(61) ont également permis d'élaborer une segmentation du thalamus chez l'être humain. Bien que la nomenclature de EG. Jones et al soit plus précise et moins volumineuse que celle de Hassler, elle reste difficile d'usage. Le nombre important des termes des différentes nomenclatures affecte principalement le territoire latéral du thalamus. Ces termes n'étant pas interchangeables beaucoup d'écrits ne sont que difficilement interprétables.

C'est avec la **segmentation d'A. Morel** que l'on obtient une harmonisation dans la communauté scientifique. A. Morel et al. (1997) basent leur subdivision des noyaux thalamiques basée sur l'immuno-marquage de protéines liant le calcium. Cette subdivision est donc dépendante de la fonction des noyaux. Cette distribution des noyaux prend en compte la répartition des interconnexions entre les cellules cérébrales ; elle est basée sur l'hodologie. Celle-ci divise le thalamus en cinq groupes : Antérieur, postérieur, médial, latéral et réticulaire.

Ces groupes sont eux-mêmes subdivisés en une trentaine de noyaux, en se basant sur leurs propriétés cyto-chimiques. Cette division est basée également sur un élément anatomique : l'ensemble du thalamus étant séparé par une bande de substance blanche en forme de « Y » appelée la lame médullaire interne. C'est cette structure qui divise le thalamus en trois parties : antérieure, médiane et latérale. Le reste des noyaux thalamiques sont contenus dans les surfaces médiales et latérales du thalamus ainsi que dans la lame médullaire interne.

Le thalamus est recouvert par de fines lames de substance blanche : le **stratum zonale** au niveau dorsal, qui est plus marqué en avant ; une **lame médullaire externe** (LME), au niveau de la partie latérale du thalamus, qui est recouverte par le noyau réticulaire latéral (sépare le thalamus de la capsule interne) et la **lame médullaire interne** qui subdivise le thalamus en régions antérieure, latérale et médiale.

RÔLES DU THALAMUS :

Le thalamus fait partie des noyaux gris centraux. Il est l'un des connecteurs les plus importants du cerveau. La quasi-totalité des influx envoyés au cortex passent par les noyaux thalamiques ; ceux qui participent à la régulation des émotions et des fonctions viscérales comme ceux qui participent au contrôle du mouvement et de l'activité des aires motrices. Le thalamus joue ainsi un rôle essentiel dans la sensibilité, la motricité, l'excitation corticale (vigilance) comme dans les circuits d'intégration de l'affectivité, de l'humeur et de la mémoire.

Le thalamus est impliqué dans de nombreuses fonctions indispensables spécifiques : la sensibilité, la coordination des mouvements ; mais également aspécifique, avec une fonction d'association des données et de participation au système limbique. Il joue donc un rôle essentiel dans l'organisation sensorielle, dans la motricité et dans les émotions. Il est également responsable de l'état de vigilance ayant permis la survie de l'espèce humaine.

Les rôles du thalamus sont ainsi décrits selon la fonction des noyaux : spécifiques, non-spécifiques, et des noyaux d'association ; bien que ceux-ci fassent partie intégrante de systèmes de boucles de contrôle et rétrocontrôle plus complexes :

Les noyaux spécifiques sont caractérisés par la spécificité de leurs connexions. En effet, les structures cérébrales qui se projettent sur ces noyaux leur apportent une

information sensorielle ou motrice précise dont ils assurent l'analyse et l'intégration. Ces noyaux envoient ensuite l'information sur une aire corticale définie ; ces projections étant elles-mêmes doublées de connexions cortico-thalamiques réciproques. Les noyaux impliqués dans le système spécifique sont subdivisés en noyaux spécifiques sensitifs et en noyaux spécifiques moteurs.

Les noyaux non-spécifiques ont des connexions diffuses et ne sont pas impliqués dans une tâche brute de transmission du message mais dans la régulation de l'activité du cortex cérébral. Autrement dit, ces noyaux sont une zone de convergence sensorielle multimodale. Ils intègrent une grande variété de messages nerveux et interviennent comme un système d'alerte ou d'activation corticale. Ce groupe est constitué des noyaux de la ligne médiane et des noyaux intra-laminaires.

Enfin les **noyaux dits « d'association »** permettent une intégration plus complexe de l'information. Ils ont des connexions diffuses et ne sont pas impliqués dans une tâche brute de transmission du message mais dans la régulation de l'activité du cortex cérébral. Autrement dit, ces noyaux sont une zone de convergence sensorielle multimodale. Ils intègrent une grande variété de messages nerveux et interviennent comme un système d'alerte ou d'activation corticale. Ce groupe est constitué des noyaux du groupe antérieur, des noyaux de la ligne médiane et des noyaux intra-laminaires.

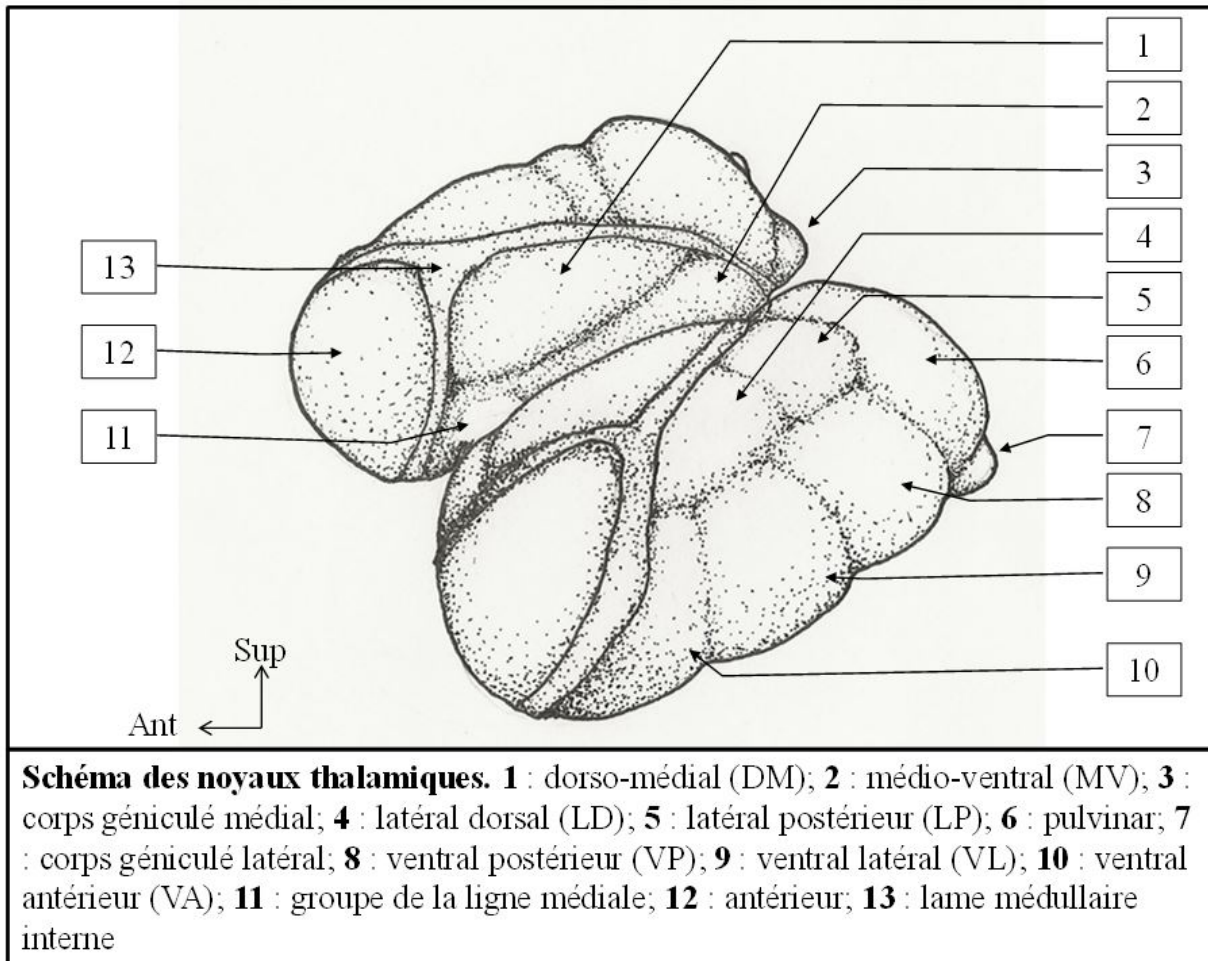


FIGURE 4 SCHEMA DES NOYAUX THALAMIQUES

LE GROUPE ANTERIEUR :

Il est compris entre les deux branches antérieures de la LMI. Il ne comporte qu'un noyau, le **noyau antérieur** ; mais Il peut être subdivisé en 3 parties : ventrale (Av), dorsale (Ad) et médiale (Am).

C'est un groupe « **relais** » ; il reçoit les afférences du gyrus cingulaire, qui transmet des informations par un faisceau de substance blanche à l'hippocampe. Le signal se transmet ensuite de l'hippocampe à travers le fornix, puis des corps mamillaires jusqu'au noyau antérieur du thalamus. Du noyau partent des fibres vers le gyrus cingulaire. Ce circuit est appelé circuit de Papez. Il est impliqué dans la mémoire, l'apprentissage et les émotions.

LE GROUPE MEDIAL :

Il est composé par un noyau dorso-médial (DM) et un noyau médio-ventral (MV)

Le **noyau dorso-médial** présente une portion parvo-cellulaire (petites cellules MDpc), une portion magno-cellulaire (grandes cellules MDmc) et une portion para-lamellaire (MDpl). Il reçoit les afférences limbiques partant de l'aire entorhinale, rejoignant le noyau amygdalien avant d'atteindre le noyau dorso-médial. Depuis ce noyau partent ensuite des projections vers le cortex associatif préfrontal à travers un tractus nommé « pédoncule thalamique ». C'est un noyau d'association, jouant un rôle dans la mémoire, les émotions, l'apprentissage et régule l'activité préfrontale.

Le **noyau médio-ventral** est également un noyau associatif dont les rôles sont mal connus. Il possède des connexions avec l'hippocampe et le gyrus para-hippocampique.

LE GROUPE LATERAL :

Il est situé en dehors de la LMI et se subdivise en deux grandes catégories : niveau supérieur les noyaux **dorsaux** et en dessous les noyaux **ventraux**.

- LES NOYAUX DORSAUX :

Ils comprennent le noyau latéral dorsal (LD) et le noyau latéral postérieur (LP).

Le **noyau latéral dorsal** (LD) est un noyau relais. Il reçoit des afférences provenant de l'hippocampe, de l'hypothalamus et du pre-tectum. Il projette des fibres qui renvoient le signal en direction du gyrus cingulaire. Il participe aux réponses végétatives liées aux émotions et appartient au système limbique.

Le deuxième noyau du groupe dorsal est un noyau relais. Le **noyau latéral postérieur** (LP) reçoit les informations par le colliculus supérieur ou tubercule quadrijumeau supérieur, par le pre-tectum et par le lobe occipital. Il renvoie ensuite l'information au niveau des aires pariétales associatives. Il joue un rôle essentiel dans l'intégration sensorielle de la vision.

- LES NOYAUX VENTRAUX :

Ce sont des noyaux relais dont les fonctions sont dites « **spécifiques** », en opposition aux noyaux associatifs dit « aspécifiques ». Ce groupe est composé du noyau ventral antérieur, du noyau ventral latéral et noyau ventral postérieur.

VA : noyau ventral antérieur : Il s'agit d'un noyau relais pour les noyaux gris centraux. Il reçoit ses afférences du Globus pallidum interne (GPi) ; afférences qu'il partage avec le noyau ventral latéral antérieur, puis il renvoie un message à destination de l'aire motrice supplémentaire (AMS). Il permet la programmation de la motricité. On note dans sa composition deux portions : une portion à grandes cellules : magnocellulaire (VAmc) ; et une portion à petites cellules : parvocellulaire (VApc).

VL : noyau ventral latéral : Le noyau ventral latéral comprend trois parties : un noyau **ventral latéral antérieur** (VL_a), un noyau **ventral latéral caudal** (VL_c) et un noyau **ventral latéral médial** (VL_m). Son rôle principal est lié à sa fonction de relais du cervelet : il participe à la programmation et au contrôle de la motricité. Ces afférences proviennent du cervelet pour le VL_c et le VL_m ; et comme vu plus haut, du globus pallidum interne pour le VL_a. L'information est ensuite relayée aux niveaux des aires motrices et pré-motrices.

VP : noyau ventral postérieur : C'est un noyau sensitif spécifique. On le subdivise en noyaux ventral postérieur latéral (VPL), ventral postérieur médian (VPM) et ventral postérieur inférieur (VPI).

Le noyau **ventral postérieur latéral** (VPL) comprend lui-même deux parties : une partie antérieure (VPL_a) et une postérieure (VPL_p). Ses afférences lui sont transmises en respectant une somatotopie par le lemniscus médian (sensibilité extéroceptive et proprioceptive consciente), et le tractus spino-thalamique (nociception). Il crée ensuite des connexions avec le cortex au niveau du gyrus post

central, et des aires 3a, 3b, 1 et 2. Il joue un rôle somato-sensitif spécifique des voies de la **sensibilité**.

Le noyau **ventral postérieur médian** (VPM) est un noyau relais pour les voies de la **sensibilité de la face** (quinto-thalamique). Il va donc recevoir :

- Des afférences de la voie trigémino-thalamique, issue du noyau du trijumeau. Il projette à sa sortie des fibres à destinée de la partie basse du gyrus post-central.
- Les afférences vestibulaires se terminent dans ou au contact des régions qui reçoivent celles du trijumeau.
- Les afférences gustatives sont reçues par la partie basale du VPM et se projettent sur l'aire primaire gustative

LE PULVINAR :

Il s'agit d'un noyau **associatif** situé à l'extrémité postérieure du thalamus. Volumineux, il comprend des parties médiale (Pum), latérale (Pul) et inférieure (Pui). Il reçoit ses afférences du colliculus supérieur ainsi que du cortex pariétal, occipital et temporal. Ses projections se font sur le carrefour temporo-pariéto-occipital. Il permet ainsi l'intégration sensitive de ces informations.

CORPS GENICULE LATERAL :

Il s'agit d'un relais **sensitif spécifique** des voies de la **vision**. Situé en dessous et en dehors du pulvinar, il fait le relais des voies visuelles. Organisé en 6 couches, selon la distribution des afférences. Il reçoit les voies optiques (par les bandelettes optiques). Les afférences rétiniennes réalisent une rétinotopie en fonction des quadrants rétiniens (quadrants rétiniens supérieurs en dedans, quadrants rétiniens inférieurs en dehors, macula en arrière) et en fonction du côté (les fibres croisées se projettent sur les couches 1, 4 et 6 ; les fibres directes sur les couches 2, 3 et 5). Les projections se font ensuite sur la scissure calcarine (aire 17 ou striée).

CORPS GENICULE MEDIAL :

Homologue du corps géniculé latéral, il est le noyau **sensitif spécifique de l'audition**. Ses afférences lui sont données par les voies auditives issues du colliculus inférieur, par le brachium inferior (bras conjonctival inférieur). Le relais se fait selon une tonotopie. Les afférences se terminent sur le gyrus de Heschl (1ère circonvolution temporale, aire 41 de Brodmann). Il a un rôle essentiel de relais des voies de l'audition.

LE COMPLEXE POSTERIEUR OU NOYAU POSTERIEUR :

Noyau d'**association** dans le système de la **douleur**, le complexe postérieur est situé aux confins du pulvinar et du corps géniculé médial. Il intègre les signaux provenant des voies spino-thalamiques. Il se projet ensuite au niveau de l'insula, du gyrus cingulaire, du cortex pariétal et temporal associatifs.

LE NOYAU RETICULAIRE :

Il faut réserver une place particulière au noyau réticulaire du thalamus, qui enveloppe le thalamus comme une coque. Ce noyau est exclusivement en rapport avec les autres noyaux du thalamus, en particulier avec les noyaux intra-laminaires. Il est essentiellement composé de neurones GABAergiques doués d'activités autonomes rythmiques (neurones "pace maker"). Ses afférences

sont corticales, il **contrôle les flux entrants corticaux** et entre dans les mécanismes de maintien du **sommeil lent** (synchronisation corticale).

LES NOYAUX INTRA-LAMINAIRES :

Ils font partie des noyaux du système thalamique **non-spécifique**. Ils sont composés par le noyau centro-médian (CM), le plus postérieur ; le noyau para-fasciculaire (PF) en dedans du CM ; les noyaux central latéral, para-central et central médial. Les noyaux intra-laminaires du thalamus reçoivent essentiellement leurs afférences de la formation réticulée du tronc cérébral et des voies spino-thalamiques. Les projections à partir de ces noyaux sont diffuses et mal systématisées, touchant l'ensemble du cortex et du néo-striatum. Ils entrent dans les mécanismes d'**activation corticale diffuse** (neurones Glu / Asp) et donc, dans la fonction de vigilance.

LES NOYAUX DU GROUPE DE LA LIGNE MEDIANE :

Situés dans l'adhésion inter-thalamique, ils appartiennent, comme les noyaux intra-laminaires, au système thalamique **non spécifique**, et ont également un rôle dans **l'état d'éveil**.

RESUME :

Pour résumer brièvement, on peut décrire la fonction de chaque noyau comme suit : les noyaux géniculés médial et latéral sont impliqués respectivement dans les fonctions de vision et de l'audition. Le pulvinar et le noyau dorso-médial latéral sont impliqués dans la vision. Les noyaux ventro-latéral et antérieurs ventraux sont impliqués dans la transmission du signal moteur. A noter que du côté dominant le noyau ventro-latéral est également impliqué dans le langage. Les noyaux ventral postéro-latéral et ventral postéro-médial sont impliqués dans la transmission des informations somato-sensitives. Le noyau médial dorso-médial est impliqué dans les fonctions autonomes et les émotions.

LES NOYAUX GRIS ASSOCIES :

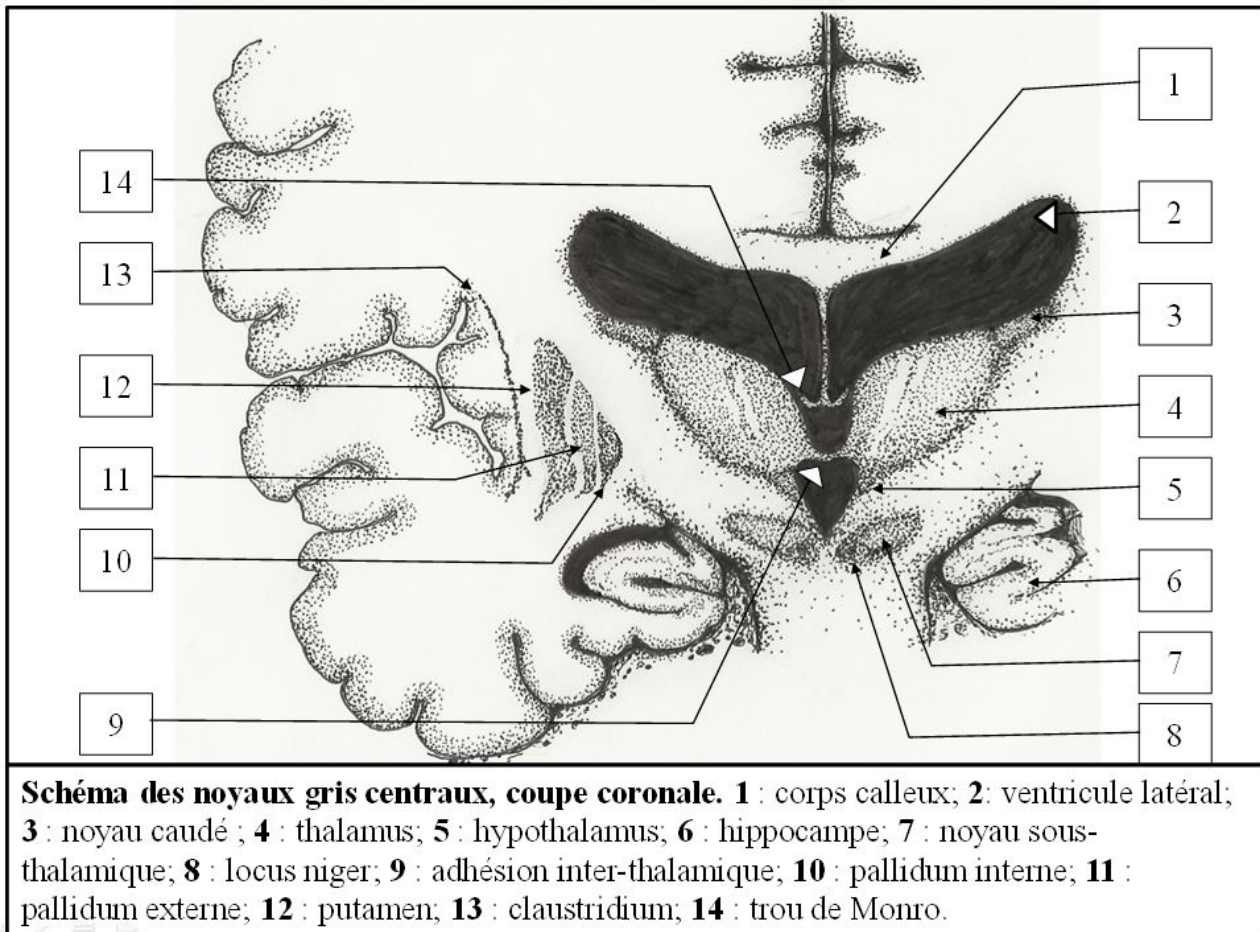


FIGURE 5 SCHEMA DES NOYAUX GRIS CENTRAUX

LE STRIATUM :

Il comprend trois parties :

- 1) L'**archéo-striatum**, le plus ancien, également appelé complexe amygdalien. Il est situé en avant de l'hippocampe ; à la face interne du lobe temporal. Il fait partie du système limbique.
- 2) Le **paléo-striatum** : le pallidum ou globus pallidus interne (GPi) et externe (Gpe).
- 3) Le **néo-striatum**, ou striatum, qui comprend le noyau caudé et le putamen. On distingue par leurs afférences, une portion dorsale et une portion ventrale. Le **néo-striatum dorsal**, partie supérieure de néostriatum, reçoit les afférences néo-corticales. Le **néo-striatum ventral**, partie inférieure du néostriatum, intègre les afférences limbiques. Il comprend le nucleus accumbens septi (relie la portion inférieure et antérieure de la tête du noyau caudé au putamen), l'hippocampe, le gyrus para-hippocampique (GPH), le complexe amygdalien, et les couches profondes du tubercule olfactif.

L'ensemble paléo-striatum et néo-striatum forme le **corps strié**. Ces noyaux entrent dans les circuits de contrôles et de rétrocontrôles des signaux faisant relais dans le thalamus. Ils sont notamment impliqués dans le maintien de la posture.

LE NOYAU SOUS-THALAMIQUE OU SUB-THALAMIQUE (NST OU CORPS DE LUYS) :
Il est situé sous le thalamus, et crée un réseau de connexion avec le pallidum.

LE LOCUS NIGER (LN, SUBSTANCE NOIRE) :

C'est un noyau mésencéphalique qui **contrôle le néo-striatum**. Il forme la limite entre, en avant, le pied du mésencéphale (crus cerebri) et le tegmentum mésencéphalique en arrière. Le locus niger comprend deux parties :

La partie compacte (LNC) qui contient les neurones dopaminergiques au niveau desquels est localisée la neuromélanine, naturellement pigmentée.

- La partie réticulaire (LNR) contient les neurones gabaergiques. Cette région partage les mêmes caractéristiques que le Gpi. Le LNR est la seconde structure de sortie des noyaux gris. Elle se projette sur la formation réticulée et le Noyau Pédonculo-Pontin (fibres nigro-tegmentales), le colliculus supérieur (fibres nigro-tectales), à l'origine de voies descendantes vers la moelle (voies "extra-pyramidales" réticulo-spinales).

L'EPITHALAMUS :

L'épithalamus est constitué par l'habenula et la glande pinéale. La **glande pinéale** est située à la partie postérieure du thalamus à la jonction des deux habenulas. Elle contient des cellules photoreceptrices modifiées. Elle produit de la mélatonine selon un **rythme circadien jour/nuit**. Les pinéalocytes, bien que dérivant de photorecepteurs, ne répondent pas directement aux stimuli lumineux chez l'Homme. Elles répondent en fonction du taux d'activités synaptiques. Cette sécrétion est importante dans le cycle éveil/sommeil, et dans de nombreuses espèces, elle permet également de réguler les cycles d'hibernation et déclenche la maturation sexuelle.

L'HABENULA :

Ce noyau reçoit de nombreuses fibres du système limbique via la strie médullaire. Ce tractus peut être observé sur face latérale du troisième ventricule le long du thalamus. L'habenula projette des fibres vers les noyaux inter-pédonculaires par le fasciculus retroflexus. Cette voie agit sur la formation réticulée du tronc cérébral par le système limbique.

VASCULARISATION THALAMIQUE :

EMBRYOGENESE DU SYSTEME VASCULAIRE POSTERIEUR :

C'est en premier lieu l'aorte dorsale qui va former l'artère carotide interne primitive en se développant crânialement vers le prosencéphale. Cette croissance va atteindre le cerveau antérieur pour donner une branche principale, l'artère maxillaire primitive. Celle-ci va alors passer sous l'ébauche optique et former le réseau vasculaire principal du pôle crânien du cerveau. L'artère carotide interne se divise alors en ses rameaux crâniens et caudaux (62).

Le rameau caudal se développe pour atteindre le plexus du cerveau moyen, en donnant un certain nombre de branches au tronc cérébral. Du plexus du cerveau moyen va naître l'artère mésencéphalique. Les artères inter-segmentaires dorsales naissent de l'aorte dorsale caudale au niveau des arcs aortiques. La première artère inter-segmentaire, l'artère pro-atlantale de Padget (1954), va créer un prolongement en avant pour donner l'artère longitudinale latéral qui court crânialement sur le côté du cerveau postérieur.

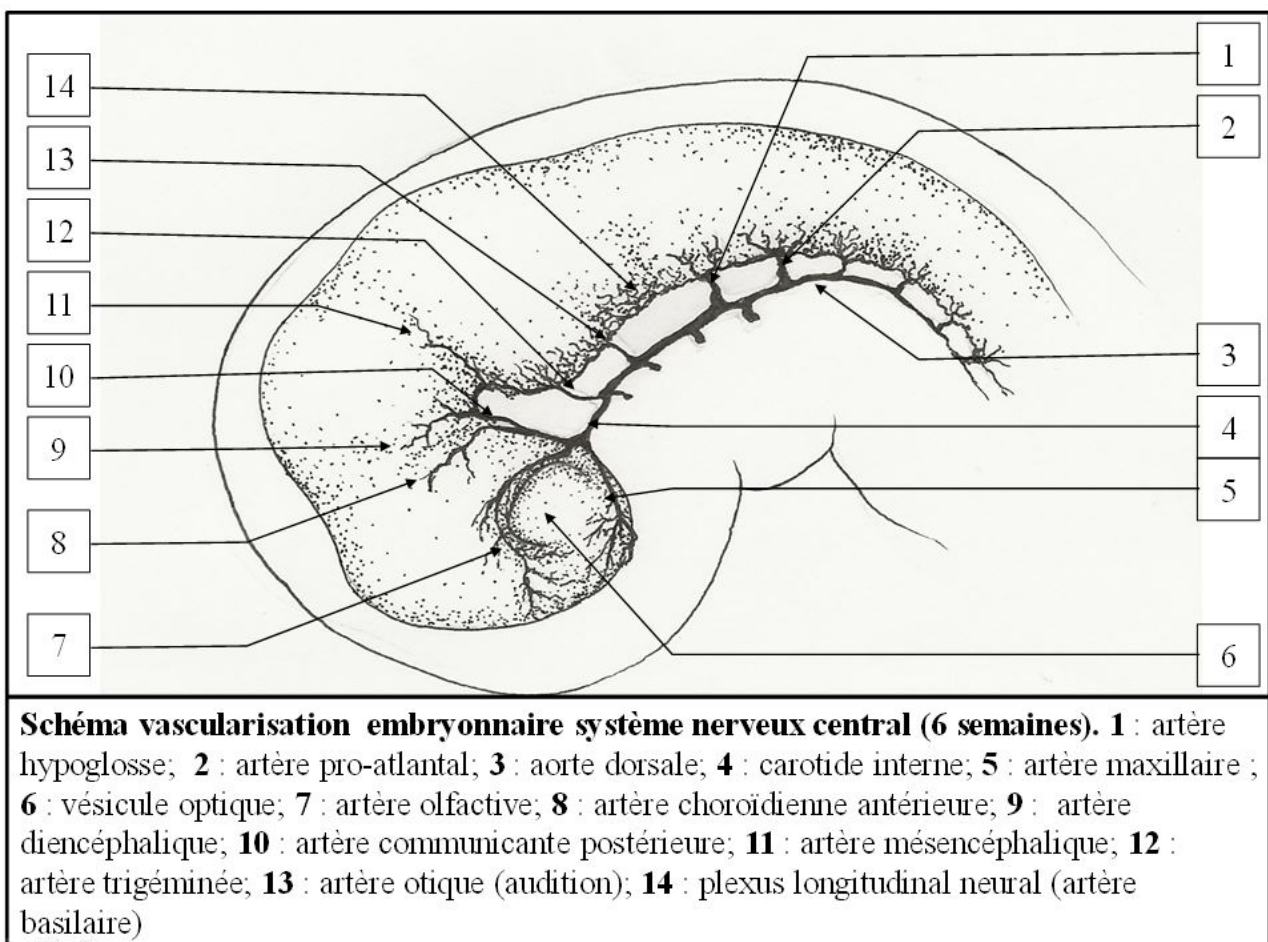


FIGURE 6 SCHEMA VASCULARISATION EMBRYONNAIRE SYSTEME NERVEUX CENTRAL

La **branche maxillaire primitive** se divise ensuite en plusieurs rameaux. Un rameau passe en arrière de l'ébauche optique et donne sa première branche qui est l'artère **choroïdienne antérieure**. Cette branche va suivre le télencéphale en pleine expansion. Elle va ensuite fournir plusieurs branches au télencéphale. L'une d'elle va former l'artère **cérébrale moyenne**. Elle donne également une branche récurrente qui va rejoindre l'artère maxillaire primitive de sorte que l'ébauche optique est maintenant complètement entourée par un anneau artériel péri-optique. Enfin, l'artère olfactive naît également de ce rameau cranial.

La branche caudale de l'artère carotide interne suit la concavité de la flexion du cerveau moyen et au sommet de la courbe, elle donne à son tour l'artère **diencéphalique** et l'**artère mésencéphalique** dont l'origine se fait par un tronc commun. Le rameau caudal finit par s'unir avec le rameau controlatéral pour former un vaisseau médian qui va se rediviser presque immédiatement à nouveau pour former les **artères cérébelleuses antérieures** droite et gauche. Celles-ci correspondent aux artères cérébelleuses supérieures chez l'adulte.

Dans la région du cerveau postérieur, l'artère longitudinale latérale va continuer sa croissance alors que l'**artère pro-atlantale**, juste après son origine de l'aorte, communique avec le **plexus longitudinal neural**, qui se trouve de part et d'autre de la ligne médiane, le long de la surface ventrale du cerveau postérieur. C'est à partir de ce plexus que l'**artère basilaire** se développera plus tard. Il donne aussi une grande branche à destinée du plexus du toit du cerveau postérieur.

Chaque plexus longitudinal neural est maintenant alimenté principalement par plusieurs grandes branches pré-segmentaires des artères carotides internes, bien qu'il communique aussi dans sa partie supérieure avec la branche caudale de l'artère carotide et caudalement avec l'artère pro-atlantale.

Une ou plusieurs artères pré-segmentaires se trouvent également en relation avec les artères hypoglosses. Les artères pré-segmentaires ont une certaine importance, tout d'abord parce qu'elles alimentent le cerveau postérieur pendant une période considérable et, deuxièmement, car elles persistent parfois à l'âge adulte. Le vaisseau qui persiste le plus communément est de loin l'**artère trigémينية**, qui forme une large communication entre la partie intracrânienne de l'artère carotide interne et de l'artère basilaire.

Les artères pré-segmentaires vont en générales disparaître.

La **branche caudale de l'artère carotide interne**, qui donne les artères du diencéphale et mésencéphaliques, donne également une troisième branche. C'est l'**artère choroïdienne postérieure** qui passe crânialement par rapport au tronc cérébral et disparaît derrière la vésicule télencéphalique.

Dans le cerveau postérieur, l'**artère basilaire** va donc se développer à partir du plexus longitudinal neural. Elle est alimentée par l'**artère pro-atlantale** via la partie caudale non fusionnée du plexus neural longitudinal, qui est à ce stade maintenant connecté à l'artère longitudinale latérale par un ou deux vaisseaux transversaux.

L'**artère cérébrale antérieure** se forme à partir de l'**artère olfactive primitive**, par sa branche récurrente.

L'**artère cérébrale postérieure** :

Les vaisseaux qui contribuent à sa formation sont les vaisseaux **choroïdiens antérieurs** et **postérieurs**, l'**artère diencéphalique** et l'**artère mésencéphalique**. L'artère choroïdienne

antérieure, en plus d'alimenter la fissure choroïdienne, émet une volumineuse branche en direction de la partie postérieure du télencéphale. Cette branche va alors se modifier pour donner un plexus capillaire de forme allongé. De ce plexus naissent deux ou plusieurs branches télencéphaliques et l'artère cérébrale postérieure.

Ce sont des vaisseaux transitoires et l'approvisionnement en sang du pôle postérieur du cerveau est bientôt pris en charge par une branche dirigée latéralement depuis l'artère choroïdienne postérieure. Dès que la branche latérale est complètement formée, la branche télencéphalique ou les branches de l'artère choroïdienne antérieure disparaissent, de sorte que la branche latérale est en continuité avec le vaisseau longitudinal qui a maintenant commencé à se former dans le plexus capillaire et qui formera plus tard la partie distale de l'artère cérébrale postérieure.

VASCULARISATION ARTERIELLE DU THALAMUS :

Le détail de la vascularisation artérielle du thalamus a été étudié dès les années 1870 par H. Duret (63). Cinquante ans plus tard, ces travaux ont été complétés par C. Foix et P. Hillemand (64)(65) en réutilisant les techniques de préparation des vaisseaux mises au point par H. Duret. Par la suite, G. Lazorthes (66) et C. Plets et al. (67) vont, par leurs travaux, améliorer la compréhension de l'anatomie vasculaire thalamique. Enfin, c'est avec les études de G. Percheron (68) que les corrélations anatomo-cliniques vont être les plus détaillées.

Percheron décrit la vascularisation du thalamus sur la base de **5** pédicules artériels nourriciers. La participation de l'artère choroïdienne antérieure à la vascularisation du thalamus via un sixième pédicule a été longtemps un sujet de controverse.

La vascularisation artérielle du thalamus est assurée principalement par des branches provenant de l'artère communicante postérieure, de l'artère basilaire, et des artères cérébrales postérieures. On décrit également des afférences provenant de l'artère choroïdienne antérieure.

On distingue l'**artère tubéro-thalamique**; l'**artère para-médiane** ; le **groupe inféro-latéral**; les **artères choroïdiennes postéro-médiale** et **postéro-latérale** et enfin le groupe provenant de l'**artère choroïdienne antérieure** (cf Fig 7).

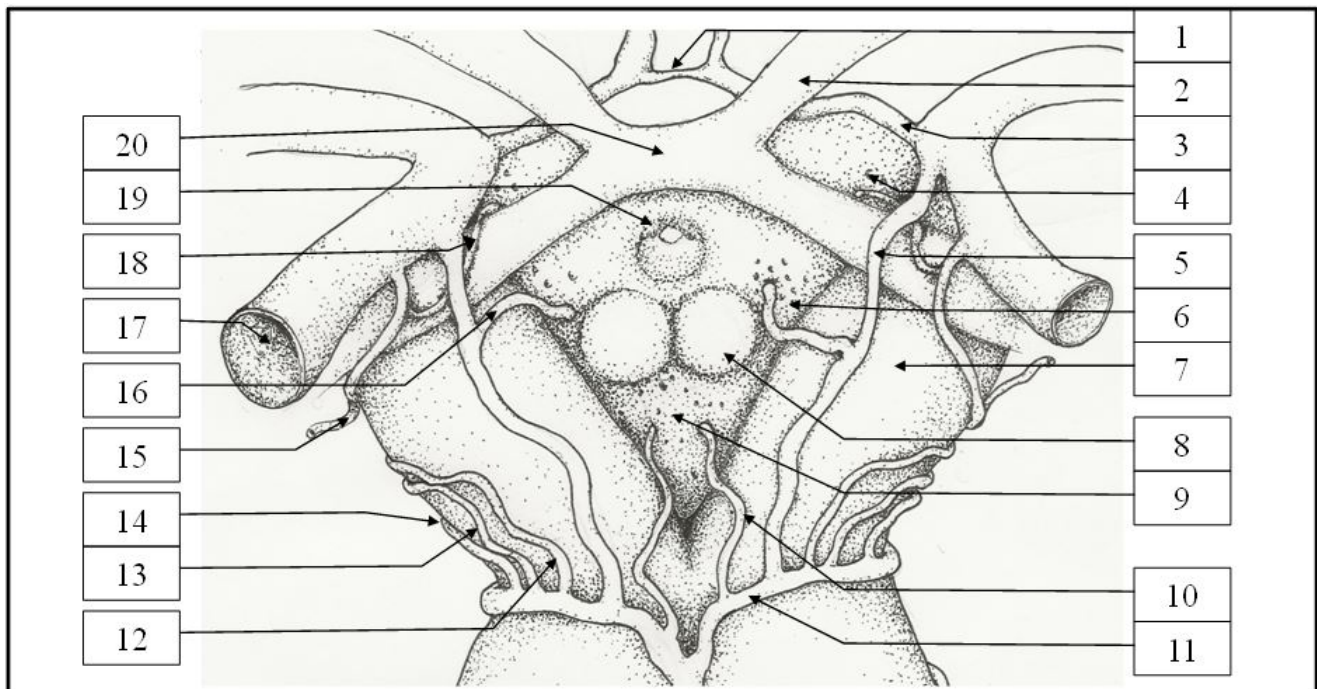


Schéma vue antérieure tronc cérébral, topographie vasculaire. 1 : artère communicante antérieure; 2 : nerf optique; 3 : artère cérébrale antérieure; 4 : substance perforée antérieure; 5 : artère communicante postérieure; 6 : substance perforée latérale; 7 : pédoncule cérébral; 8 : corps mamillaire; 9 : substance perforée postérieure; 10 : artère para-médiane; 11 : artère cérébrale postérieure; 12 : artère inféro-latérale; 13 : artère choroïdienne postéro-médiale; 14 : artère choroïdienne postéro-latérale; 15 : artère choroïdienne antérieure branche ventriculaire; 16 : artère tubéro-thalamique; 17 : artère carotide interne; 18 : artère choroïdienne antérieure branche passant par la substance perforée antérieure; 19 : infundibulum; 20 : chiasma optique.

FIGURE 7 SCHEMA VUE ANTERIEURE TRONC CEREBRAL VASCULARISATION

1. L'**artère tubéro-thalamique** a de nombreuses dénominations (artère pré-mamillaire, artère polaire, thalamo-tubérienne ou tubéro-thalamique; ou également appelées thalamo-perforantes antérieures). Cette artère est absente chez près d'un tiers de la population ; dans cette configuration, le territoire est alimenté par les artères para-médianes (69).

L'**artère tubéro-thalamique** constitue la plus volumineuse des branches perforantes (70) de l'artère communicante postérieure. Elle pénètre le plus souvent au niveau du tractus optique (71) ou de la substance perforée latérale. (zone comprise entre le tractus optique, les corps mamillaires, et les pédoncules cérébraux) ; cette zone est parfois dénommée substance perforée para-médiane (72)(73). La portion cisternale de cette artère est peu variable. Elle vascularise la partie inférieure du chiasma optique, le tractus optique, le *tuber cinereum* (correspondant à la région infundibulo-tubérienne de la cavité du troisième ventricule), les corps mamillaires (et le tractus mamillo-thalamique), la partie ventrale de la voie amygdalo-fugale, le noyau sous-thalamique, l'hypothalamus postérieur, et le « pole antérieur du thalamus ». La partie antérieure du thalamus qui est vascularisée par cette artère comprend : le noyau réticulé, le noyau ventral antérieur (VA), la partie rostrale du noyau ventro-latéral (VL), le pôle ventral du noyau médio-dorsal (MD), la partie ventrale de la lame médullaire interne, et les noyaux antérieurs : antéro-médial (AM), antéro-ventral (AV), antéro-dorsal (AD).

2. Les **para-médianes** ou artères thalamo-perforantes sont issues dans la plupart des cas de la partie moyenne (74) de l'artère cérébrale postérieure, de la bifurcation de l'artère basilaire ou de la partie proximale de l'artère cérébrale postérieure. Tatu et al (75) ont décrit ce regroupement d'artères en rameaux inférieur, moyen et supérieur. Le rameau inférieur naît de la bifurcation de l'artère basilaire, il est aussi appelé le pédicule para-médian mésencéphalique, il vascularise le tronc cérébral ; son occlusion peut donc être responsable d'un "locked-in syndrome".

Les artères para-médianes pénètrent la substance perforée postérieure et vascularisent la partie médiale du thalamus.

En 1977, G. Percheron a étudié les variations anatomiques (18) de l'artère para-médiane sur l'artère cérébrale postérieure ou parfois dénommée artère mésencéphalique.

Il a décrit quatre variations de l'origine de ces artères (cf Fig 8):

- Type I : le plus fréquent ; les artères perforantes de petits calibres naissent de P1.
- Type IIa : les deux artères para-médianes naissent de la même artère cérébrale postérieure.
- Type IIb : type décrivant l'artère dite « de Percheron ». Dans cette configuration, les branches para-médianes naissent d'un tronc commun prenant naissance sur le segment P1 d'une artère cérébrale postérieure et vascularisent les deux thalamus.
- Type III : dans cette variante anatomique il existe une arcade vasculaire entre les deux artères cérébrales postérieures, d'où naissent les artères para-médianes.

Il a ainsi pu décrire une fréquence importante d'une naissance unilatérale des artères thalamo-perforantes est fréquente : l'artère de Percheron. Une occlusion de ce tronc commun peut alors entraîner l'apparition d'un infarctus thalamique bilatéral "en miroir".

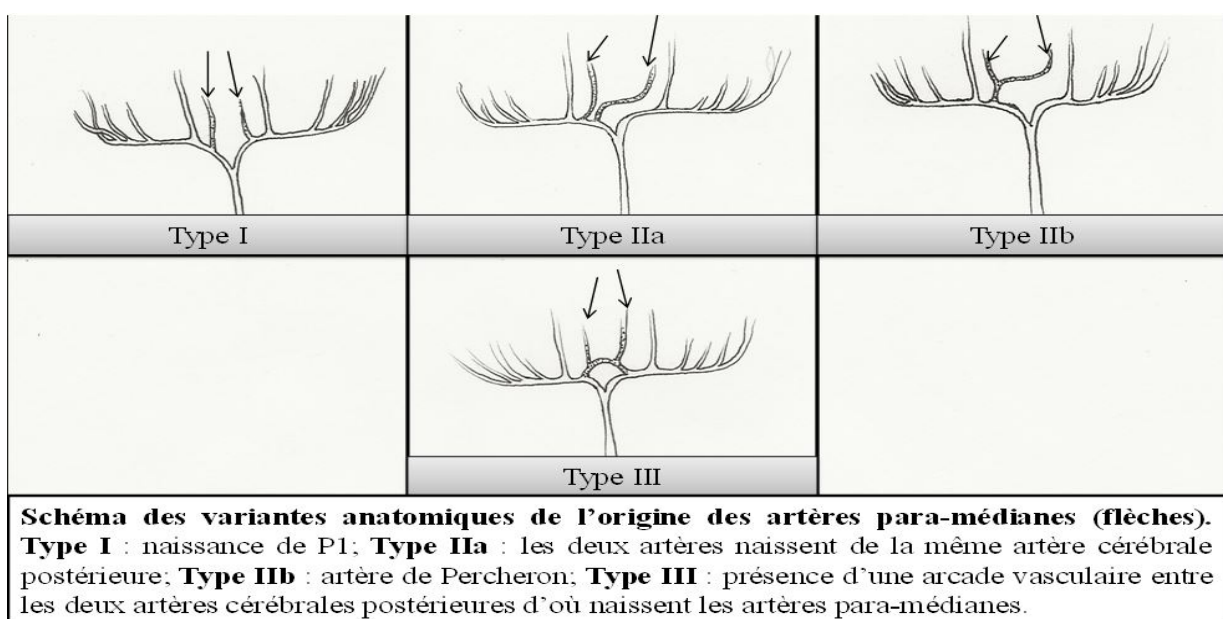


FIGURE 8 SCHEMA VARIANTE ANATOMIQUE DE L'ORIGINE DES ARTERES PARA-MEDIANES

3. Les **artères du groupe inféro-latéral** ou thalamo-géniculées sont composées de 5 à 10 branches.

Différentes origines de ces artères ont été décrites (76) : artère cérébrale postérieure, artère choroïdienne postéro-médiale, artère choroïdienne postéro-latérale.

Néanmoins, elles naissent le plus souvent de la **portion proximale de P2** (portion de l'artère cérébrale postérieure située après la jonction avec l'artère communicante postérieure) (68). On distingue trois groupes : le groupe médial géniculé, le groupe principal inféro-latéral et le groupe inféro-latéral du pulvinar.

- Les branches médiales géniculées vascularisent la moitié externe du corps géniculé médial.
- Les artères du groupe principal inféro-latéral se distinguent par leur calibre, leur longueur et leur trajet, décrits comme le plus vertical des petites branches de l'artère cérébrale postérieure. Après avoir pénétré la substance perforée au niveau des corps géniculés, elles remontent le long de la lame médullaire externe, et vascularisent la majorité du noyau ventral postérieur (latéral [VPL], médial [VPM], et inférieur [VPI]), ainsi que les parties ventrale et latérale du noyau VL. L'étude des vaisseaux par Percheron ne met pas en évidence de prise en charge du noyau CM par le groupe inféro-latéral comme le suggéraient C. Foix (65) et P. Hillemand ainsi que C. Plets et al. (67).
- Les branches inféro-latérales du pulvinar sont plus postérieures et vascularisent les régions dorsales et postéro-latérales y compris la partie rostrale et latérale du pulvinar et du noyau LD.

4. Les **artères choroïdiennes postéro-médiales**, branches de l'artère cérébrale postérieure naissent soit au niveau de la partie **distale du segment P1**, soit au niveau **proximal du segment P2**. Elles vascularisent les plexus choroïdes du ventricule latéral et du troisième ventricule. Elles donnent des rameaux pénétrant les substances perforées péri-habéculaire et pulvinarienne.

Elles vascularisent le noyau sous-thalamique, le tronc cérébral, la partie médiale du corps géniculé médial, les parties postérieures des noyaux intra-laminaires CM et CL, et le pulvinar.

G. Percheron a également décrit une implication de ces rameaux dans la vascularisation des noyaux AD, AV et AM. Mais cette vascularisation du groupe antérieur n'est pas admise de façon consensuelle par l'ensemble de la communauté scientifique.

5. Les **artères choroïdiennes postéro-latérales** sont issues de l'artère cérébrale postérieure (au niveau du **segment distal de P2**). Sa branche latérale, qui vascularise la toile choroïdienne du ventricule latéral, donne des branches perforantes pénétrant la substance perforée supérieure et participant à la vascularisation de la face supérieure du thalamus. Sa branche médiale contourne le pulvinar et donne également des rameaux thalamiques qui pénètrent dans la substance perforée pulvinarienne. Quelques branches vont participer à la vascularisation du lobe temporal interne. Les branches à destinée thalamique vont alimenter le corps géniculé latéral, la région inféro-latérale du

pulvinar, noyau latéral dorsal et le noyau latéral postérieur. Il est parfois décrit une vascularisation secondaire du corps géniculé latéral par une branche issue de l'artère choroïdienne antérieure (cette autre origine restant controversée).

6. L'**artère choroïdienne antérieure**, branche de l'**artère carotide interne**, émet des branches perforantes qui pénètrent dans la partie postérieure de la substance perforée antérieure et peuvent parfois gagner la partie latérale du thalamus. Après son entrée dans le ventricule latéral, elle vascularise les plexus choroïdes et, à ce niveau, donne parfois des branches perforantes pour la partie latérale du thalamus qui entrent dans la substance perforée supérieure.

TERRITOIRES ARTERIELS DE VASCULARISATION DU THALAMUS :

Quatre troncs artériels sont majoritairement impliqués dans la vascularisation du thalamus :

Le tronc tubéro-thalamique; le tronc inféro-latéral ; les artères para-médianes ; et les vaisseaux choroïdiens postérieurs.

Le **territoire antérieur** est vascularisé par l'artère tubéro-thalamique (77) et concerne essentiellement le groupe nucléaire antérieur.

Le **territoire latéral** dépend des artères inféro-latérales. Il inclut les noyaux ventraux et latéraux. L'artère choroïdienne antérieure, qui vascularise le bras postérieur de la capsule interne, la queue du noyau caudé et le globus pallidum, participe dans un tiers des cas à la vascularisation de ce territoire latéral.

Le **territoire médial** est pris en charge par les artères para-médianes et comporte le groupe nucléaire médial et le pulvinar. Ce territoire reçoit également pour sa partie postéro-latérale une alimentation artérielle par les artères choroïdiennes postérieures. Ces artères sont donc une source artérielle supplémentaire dans un territoire déjà vascularisé par ailleurs. Cette redondance explique la rareté des infarctus cérébraux dans ce territoire.

À proximité immédiate du thalamus, le genou de la capsule interne est vascularisé par les branches perforantes directes de l'artère carotide interne. Les artères perforantes de l'artère cérébrale moyenne (artère lenticulo-striées) vascularisent le bras antérieur de la capsule interne, la tête du noyau caudé et le putamen.

VASCULARISATION VEINEUSE DU THALAMUS :

Le drainage veineux physiologique du thalamus s'effectue par le système veineux profond. On distingue deux groupes principaux de veines thalamiques : le **groupe supérieur**, qui se draine dans les veines cérébrales internes et le **groupe inférieur** qui se draine dans la veine basale de Rosenthal.

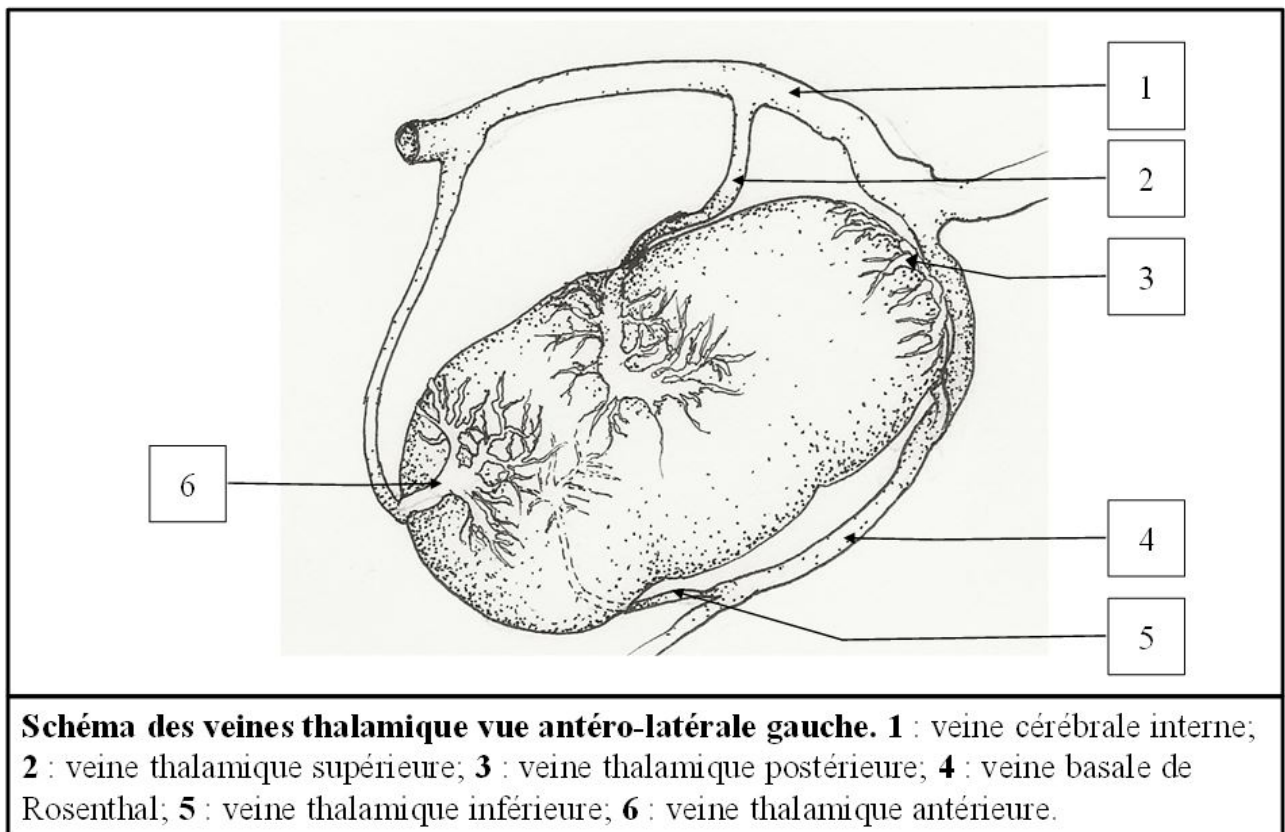


FIGURE 9 REPRESENTATION SCHEMATIQUE DES VEINES THALAMIQUES

Dans le **groupe supérieur**, on distingue la veine thalamique antérieure et la veine thalamique supérieure.

La **veine thalamique supérieure** a été décrite précisément pour la première fois par H.R. Ferner en 1958. B. Schlesinger a complété cette description en 1976. Il décrit la veine thalamique supérieure comme la veine thalamique plus large et la plus souvent observée au niveau du thalamus (78).

La veine thalamique supérieure naît au niveau de la portion supérieure du thalamus et poursuit son trajet médialement, sur la surface latérale du troisième ventricule, le long du thalamus. Elle va ensuite à la partie postérieure réaliser un virage pour se retrouver parallèle aux **veines cérébrales internes** pour les rejoindre à leur partie postérieure.

Des variations de ce trajet ont été décrites par C. Dorfer et al. (78) en fonction de leur point de connexion avec la veine cérébrale interne (portion antérieur ou postérieur) mais également en cas de confluence avec la veine basale de Rosenthal, la veine atriale médiale ou encore en cas de drainage direct dans la veine de Galien.

La **veine thalamique antérieure** est plus fine. Elle chemine le long de la partie antérieure de la face supérieure du thalamus en décrivant un trajet postéro-antérieur et va ensuite rejoindre la **veine cérébrale interne** homo-latérale, dans sa portion antérieure après avoir effectué un angle à 180° pour prendre une direction antéro-postérieur.

Le **groupe inférieur** est composé de la veine thalamique inférieure et de la veine thalamique postérieure.

La **veine thalamique inférieure** est fine et naît à la partie antérieure et inférieure du thalamus. Elle chemine sur la face antéro-médiale du thalamus, est passe ensuite par la substance perforée postérieure et rejoint la **veine basale de Rosenthal** ou la **veine latéro-mésencéphalique**.

Enfin, la **veine thalamique postérieure**, de plus gros calibre, naît sur la face inférieure et postéro-latérale du thalamus et rejoint dans sa portion postérieure, la **veine basale de Rosenthal**.

LES SYMPTÔMES THALAMIQUES :

Les symptômes thalamiques sont multiples ; ils peuvent se présenter sous des formes aussi variées que des troubles moteurs ou sensitifs, des troubles phasiques ou des états confusionnels, voire même un coma. Des corrélations anatomo-cliniques lésionnelles ont été établies à partir de cas d'accidents vasculaires cérébraux touchant le thalamus (77)(79).

Bogousslavsky et Carrera (80) ont décrit quatre présentations cliniques (étude rétrospective de cas) :

Les syndromes thalamiques 1) antérieur, 2) para-médian, 3) inféro-latéral et 4) postérieur.

En pratique courante, il existe souvent des syndromes « mixtes » dus à la variabilité des apports artériels au thalamus (81)(82). C'est pourquoi nous choisissons de présenter dans ce chapitre les atteintes thalamiques par territoire artériel, en se basant sur la vascularisation dominante (*cf* chapitre « *Territoires artériels* ») : territoire des artères tubéro-thalamiques (avec l'artère mamillaire), des artères para-médianes, des artères inféro-latérales et des artères choroïdiens postérieurs.

SYMPTOMES TUBERO-THALAMIQUES :

Les symptômes thalamiques secondaires à l'atteinte de l'artère tubero-thalamique sont caractéristiques. Les principales manifestations débutent par une atteinte neuropsychologique

sévère (69). De façon très précoce, les patients peuvent présenter une fluctuation de la conscience avec un état de somnolence. Des troubles de la personnalité peuvent apparaître secondairement avec désorientation temporo-spatiale, euphorie, apathie, ralentissement psychologique. Un état d'indifférence émotionnelle peut parfois être au premier plan (83)(84).

Les atteintes de la mémoire font partie des symptômes les plus sévères de l'atteinte de cette région. Le tableau clinique se présente sous la forme d'une **amnésie antérograde** associée à une désorientation temporelle, secondaire aux atteintes de la mémoire récente et à une altération des capacités d'apprentissage.

Von Cramon et al (85) ont montré que l'amnésie provenait de la déconnection entre les noyaux thalamiques antérieurs et l'hippocampe, par l'interruption du tractus mamillo-thalamique et par les lésions du tractus amygdalo-thalamique dans la lame médullaire interne.

Lorsque que la lésion est présente du coté dominant, il existe également une atteinte du **langage**. Les troubles du langage sont caractérisés par une diminution de la spontanéité verbale, avec un trouble de la fluence, un déficit de la compréhension et un discours parasité par des paraphasies et manquant d'informativité. Des paraphasies sémantiques et phonémiques sont présentes dans l'atteinte de ce territoire, avec parfois des néologismes et des persévérations.

La **lecture** est relativement respectée dans l'atteinte tubéro-thalamique : la lecture du texte est possible mais la compréhension est altérée. La répétition est quant à elle intacte. A noter que l'atteinte de chaque thalamus (dominant et non-dominant) est associée à des symptômes différents. On sait par exemple que l'**acalculie** apparaît après une lésion du thalamus dominant. A contrario, une désorientation spatiale, des troubles de la mémoire visuelle et une **hémi-négligence** spatiale sont plutôt décrits lors d'une atteinte du thalamus de l'hémisphère mineure (thalamus non-dominant).

Parmi les symptômes du territoire tubéro-thalamique, on trouve la **paralysie faciale centrale émotionnelle** ou paralysie faciale avec dissociation automatico-volontaire. Il s'agit d'une atteinte caractérisée par des mouvements volontaires réalisés sans difficultés mais l'apparition d'une asymétrie faciale lors des mouvements liées à l'émotion, comme le sourire spontané, le rire ou les pleurs.

Des **apraxies de construction** sont retrouvées lors des atteintes thalamiques indépendamment de la latéralité du thalamus atteint. En revanche, l'apraxie bucco-faciale et des membres, associée aux troubles de la mémoire antérograde, sont témoins d'une lésion du thalamus dominant.

SYMPTOMES DU GROUPE INFERO-LATERAL :

Pour rappel ce groupe d'artères est divisé en trois segments : le rameau médian, le rameau principal inféro-latéral et le rameau inféro-latéral du pulvinar.

C'est artère vascularisent respectivement : la moitié externe du corps géniculé médial pour le rameau médian ; la majorité du noyau ventral postérieur (latéral [VPL], médial [VPM], et inférieur [VPI]), ainsi que les parties ventrale et latérale du noyau VL pour le rameau principal inféro-latéral ; et enfin par les branches inféro-latérales du pulvinar la partie rostrale et latérale du pulvinar, ainsi que le noyau LD.

Ce syndrome thalamique a été décrit par J. Dejerine et G. Roussy (86), avec une **perte sensorielle** de sévérité variable (du toucher épicrotique jusqu'aux vibrations), et une altération profonde des mouvements à type d'ataxie et d'hémi-parésie. A ces symptômes sont parfois associées des douleurs post-lésionnelles. Le détail de cette présentation a été explorée par de nombreux auteurs (87)(88)(89)(90). Le syndrome douloureux post-lésionnel du thalamus est plus souvent observé lors d'une atteinte de l'hémisphère mineure.

Différentes présentations cliniques sont possibles en fonction de l'atteinte du noyau VPM (atteinte sensitive de la tête et du cou) ou de l'atteinte des noyaux VPL (atteinte sensitive du tronc et des extrémités). Lors de l'atteinte de la région VL, il existe une déconnexion des fibres motrices du cervelet au cortex associatif moteur ; cela se traduit par une ataxie associée.

L'implication des différents segments des noyaux VL, en particulier avec les fibres naissant des noyaux cérébelleux profonds et rejoignant le cortex moteur, pré-moteur, pré-frontal et les régions postérieures pariétales, explique la grande variabilité des manifestations cliniques de ces lésions.

SYMPTOMES DES ARTERES PARA-MEDIANES :

On rappelle que les artères para-médianes (ou thalamo-perforantes) sont issues, dans la plupart des cas, du sommet de l'artère basilaire ou de la partie proximale de l'artère cérébrale postérieure (segment P1 de Fischer) (74).

Lorsque l'atteinte des artères para-médianes n'intéresse qu'un seul thalamus, les troubles **neuropsychologiques** sont au premier plan. Ils sont accompagnés de troubles de la **mémoire** et de somnolences.

Les troubles du **langage** sont généralement observés dans les atteintes du thalamus dominant, alors que des troubles de l'orientation temporo-spatiale prédomine dans l'atteinte du thalamus non-dominant. La somnolence peut être plus ou moins sévère ; des fluctuations de l'état de conscience sont décrites fréquemment dans les premiers jours suivant l'atteinte thalamique. Des troubles du comportement à type de confusion, agitation, agressivité et apathie peuvent persister à long terme.

Les troubles du langage apparaissent dans l'atteinte de ce territoire thalamique comme une entité à part entière. L'aphasie adynamique décrite par Guberman et Stuss (91) se caractérise par une diminution de la phonation, des dysprosodies (survenue de paroles lentes de type syllabique et monotone, s'accompagnant d'une atténuation de la mélodie), avec de fréquente persévérations et une diminution de la fluence verbale. Généralement, la syntaxe est préservée, avec quelques erreurs de type paraphasies. La répétition est quant à elle habituellement normale.

Les atteintes bilatérales des territoires para-médiens sont extrêmes sévères en termes de morbi-mortalité et sont de mauvais pronostic. Elles peuvent se présenter sous la forme d'une désorientation, d'une confusion, de somnolence, d'un mutisme akinétique, voire d'un coma vigile

ou profond. Ces symptômes sont souvent accompagnés de mouvements oculaires anormaux et de troubles mnésiques profonds, avec des persévérations et des fabulations (92)(84)(93). Les mémoires antérograde et rétrograde sont souvent sévèrement atteintes ; y est généralement associée une apathie.

Les troubles du comportement peuvent également apparaître au premier plan, avec l'existence de déviances sociales, d'épisodes de violences hétéroclastiques, ou au contraire un émoussement des émotions, une perte de l'initiative, pouvant aller dans certains cas jusqu'à l'absence de pensée spontanée par une perte de l'auto-activation du psychisme (94)(95). Des distorsions de la personnalité ont aussi été rapportées, avec notamment des confusions concernant des événements de vie de personnages publics connus (96).

Les troubles de la mémoire observés dans cette atteinte thalamique sont secondaires à la déconnexion entre les systèmes de mémoires frontale et temporale interne. Une distorsion temporelle est observée, elle est aussi connue sous le terme de « chronotaraxie » (97). On observe parfois également une atteinte motrice avec une apraxie et une dysgraphie.

Les signes neurologiques de l'atteinte thalamique sur le territoire des artères para-médianes comprennent également un astérisis, une atteinte de **l'oculomotricité verticale**, la perte de la convergence oculaire, une pseudo-paralysie du nerf crânien VI, une ophtalmoplégie internucléaire, un myosis et souvent une photophobie.

LES SYMPTOMES DES ARTERES CHOROÏDIENNES POSTERIEURES :

Rappelons que le groupe médial des artères choroïdiennes postérieures vascularise le noyau sous-thalamique, le tronc cérébral, la partie médiale du corps géniculé médial, la partie postérieure des noyaux intra-laminaires CM et CL, ainsi que le pulvinar. Le groupe latéral vascularise quant à lui le corps géniculé latéral, la partie inféro-latérale du pulvinar, ainsi que les noyaux LD et LP.

Le fait qu'il existe un double apport artériel à cette région du thalamus (par les artères para-médianes et par les artères choroïdiennes postérieures), explique que les infarctus intéressant ce territoire sont rares.

On note néanmoins des présentations cliniques centrées autour **des troubles visuels**. Des quadranopsies peuvent être mises en évidence avec une altération de la réponse optokinétique pour les mouvements rapides du côté controlatéral à la lésion. Des troubles de la sensibilité de l'hémicorps controlatéral (engourdissement) ont été décrits ainsi que des troubles du langage modérés.

Lorsque l'atteinte est centrée sur le pulvinar, il existe un syndrome complexe moteur hyperkinétique. Il comprend une ataxie, un tremblement rubral (98), une dystonie, des myoclonies associées à des mouvements choréiques, l'ensemble se regroupant sous le terme de « *jerky dystonic unsteady hand* ». On peut également observer des syndromes thalamiques douloureux en plus des troubles de la sensibilité.

Lorsque le pulvinar de l'hémisphère mineure, le LD et le VL sont lésés, on observe des tableaux cliniques à type d'hémi-anopsie homonyme avec scotome.

RATIONNEL DE L'ETUDE :

Les MAVc thalamiques intéressent une zone très éloquente du cerveau et présentent, par leur localisation profonde et leur mode de drainage, un risque hémorragique théoriquement élevé. Néanmoins, cette localisation spécifique de MAVc a été peu étudiée. Sa prévalence est mal connue, de même que ses modes de présentation. De plus, il y a peu de données dans la littérature sur les stratégies thérapeutiques pour la prise en charge de ces MAVc thalamiques. Nous proposons donc, à travers une étude rétrospective monocentrique sur une grande cohorte de MAVc, d'étudier précisément les modes de présentation et l'angio-architecture des MAVc thalamiques, ainsi que leur prise en charge thérapeutique.

OBJECTIFS :

Les objectifs de notre étude sont :

1. D'étudier la prévalence des MAVc thalamiques
2. De détailler les modes de révélation des MAVc thalamiques
3. De préciser l'angio-architecture des MAVc thalamiques
4. D'étudier les modalités thérapeutiques des MAVc thalamiques, ainsi que leur sécurité et efficacité
5. De réaliser une revue systématique de la littérature sur les MAVc thalamiques pour confronter nos données à celles de la littérature

MATÉRIEL ET MÉTHODES :

1. Schéma de l'étude :

Étude descriptive rétrospective, mono-centrique, réalisée dans le Centre Hospitalier de Pitié-Salpêtrière (Paris, France), couvrant la période allant de 1998 à 2018.

2. Caractéristiques de la population étudiée :

Tous les patients pris en charge à l'Hôpital Pitié-Salpêtrière pour une MAVc du 01/01/1998 au 26/07/2018 ont été inclus. Toutes les MAVc, prouvées angiographiquement ou en anatomo-pathologie, ayant bénéficié d'au moins une angiographie cérébrale à l'Hôpital de la Pitié-Salpêtrière ont été incluses de façon consécutive. Les données ont été collectées à partir de la base de données des MAVc du service de Neuroradiologie Interventionnelle, de celles des services de Neuro-Réanimation et de Neurochirurgie, et à partir du codage PMSI (Programme de Médicalisation des Systèmes d'Information) des services de Neuroradiologie et Neurochirurgie. Enfin, la collecte des données a été complétée grâce aux comptes-rendus des réunions de concertation pluridisciplinaire (RCP) de Neurochirurgie/Neuroradiologie Interventionnelle.

Les caractéristiques de la population étudiée sont présentées dans le diagramme de recrutement (fig 10).

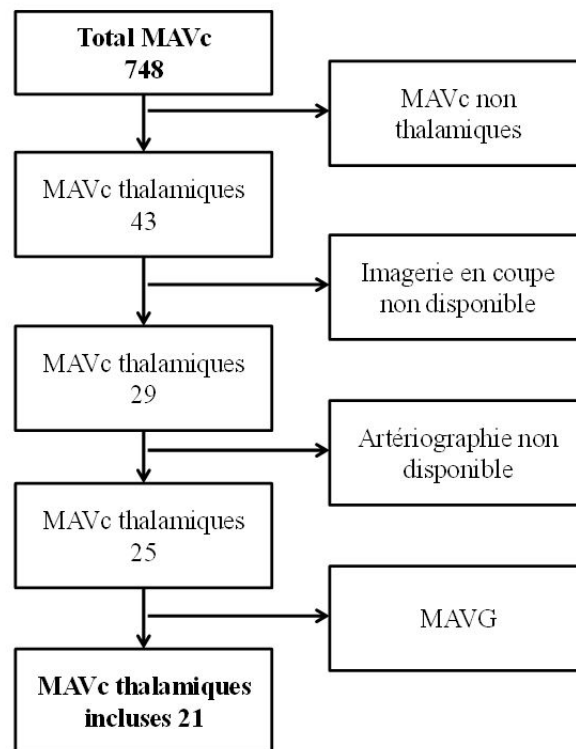


FIGURE 10 FLOWCHART PATIENTS

Pour chaque patient, les critères démographiques suivants ont été analysés :

Sexe (féminin, masculin), **âge** (en années), **facteurs de risques cardiovasculaires** tels que reconnus par la HAS (99) (hypercholestérolémie, dyslipidémie mixte et certaines hypertriglycéridémies, diabète, hypertension artérielle, obésité [IMC, index de masse corporelle \geq 30], et tabagisme).

Les **antécédents personnels** du patient ont été également systématiquement recueillis: antécédents de tumeurs cérébrales, de lésions vasculaires cérébrales (anévrisme cérébral, fistule artérioveineuse durale ou piale, cavernome, autres MAVc) et autres localisations tumorales, insuffisance rénale, évènements durant le développement intra-utérin (retard de croissance intra-utérin, diabète gestationnel avec retentissement fœtal, malformation du système cardiovasculaire ou autre anomalie du développement), troubles endocriniens (GH, IFG1, FSH, LH, oestrogènes, hormones thyroïdiennes, ACTH), maladies auto-immunes, infections du système nerveux.

Les **antécédents familiaux** de MAVc, autres lésions vasculaires cérébrales ou médullaires et associations syndromiques : maladie de Rendu-Osler-Weber (ou télangiectasie hémorragique héréditaire [HHT]) ; mutation du gène RASA1 ; maladie de Moya-moya ; syndrome de Wyburn-Mason ou Bonnet-Dechaume-Blanc.

Les **traitements médicamenteux** habituels ou pris au moment de la révélation de la MAVc ont été systématiquement relevés, notamment les anti-thrombotiques (anti-agrégants plaquettaires, anticoagulants).

3. Sélection des MAVc thalamiques étudiées :

Seules les MAVc intéressant le ou les thalamus ont été incluses dans notre étude. Pour s'assurer de la localisation thalamique de la MAVc, seules les MAVc ayant bénéficié d'un examen en coupe injecté (angio-scanner, IRM 3D T1 après injection de Gadolinium, angiographie rotationnelle 3D) ont été incluses. Ont été incluses les MAVc strictement thalamiques (c'est à dire n'intéressant que le thalamus) et celles intéressant le thalamus et une ou des structures adjacentes.

Les fistules piales ou dures intra-crâniennes, ainsi que les malformations anévrysmales de la veine de Galien (MAVG) ont été exclues de notre étude, car étant des entités nosographiquement différentes, avec des modes de présentation, des histoires naturelles et des prises en charge différentes de celles des MAVc.

4. Analyse de la présentation clinique des patients :

Les modes de révélation et symptômes ayant conduit au diagnostic de MAVc ont été systématiquement collectés. Les données ont été recueillies par l'étude du dossier médical au moment de la découverte de la MAVc avec une évaluation clinique par l'équipe de Neurologie et/ou de Neuroradiologie Interventionnelle et/ou de Neurochirurgie. Ces informations ont été complétées par des entretiens téléphoniques avec le patient ou un membre de sa famille proche.

Les modes de révélation ont donc été systématiquement relevés :

- Présence d'un événement hémorragique, son origine (rupture d'anévrisme du polygone, pédiculaire ou nidal ; rupture de la MAVc elle-même). La topographie de l'hémorragie a été précisée sur les examens d'imagerie (TDM non-injectée, IRM avec séquences FLAIR [Fluid attenuation inversion recovery], T2* et/ou SWAN [*susceptibility-weighted angiography*]/SWI [*susceptibility-weighted imaging*]) et ont été distinguées : les hémorragies méningées, hémorragies intra-parenchymateuses, plus ou moins combinées et plus ou moins associées à une inondation ventriculaire.
- Présence d'une hydrocéphalie aiguë ou chronique (sur acquisitions TDM ou IRM), ainsi que la nécessité de traitement de celle-ci.
- Signes cliniques (céphalées, déficits, paresthésies, confusion, coma, épilepsie, ...).
- Symptômes thalamiques spécifiques, précédemment décrits :
 - 1) syndrome des artères tubéro-thalamiques ; 2) syndrome des artères para-médianes ; 3) syndrome des artères inféro-latérales ; 4) syndrome des artères choroïdiennes postérieures.

5. Analyse de l'angio-architecture des MAVc thalamiques :

L'angio-architecture des MAVc a été étudiée de façon rétrospective et en consensus par un Neurochirurgien junior et 2 Neuroradiologues Interventionnels séniors ayant une expérience respective de 10 ans et 3 ans en Neuroradiologie Interventionnelle. Les examens d'imagerie ont été revus sur le système d'archivage d'imagerie PACS (Picture Archiving and Communication System, Onex Corporation©).

La latéralité de la MAVc thalamique, ainsi que le caractère éventuellement bilatéral ont été évalués. La localisation purement thalamique du nidus a été distinguée des localisations touchant une structure adjacente en plus du thalamus (49), notamment le striatum.

L'analyse de l'angio-architecture des MAVc thalamique comprenait :

- 5.1 L'étude des afférences artérielles à la MAVc thalamique, ou au compartiment thalamique du nidus (pour les MAVc thalamiques intéressant également une structure anatomique adjacente). Les afférences artérielles ont été évaluées en prenant en compte les groupes artériels précédemment décrits :

Les artères tubéro-thalamiques ; les artères para-médianes; les artères artères inféro-latérales ; les artères choroïdiennes postéro-latérales et postéro-médiales ainsi que l'éventuelle participation d'afférences de l'artère choroïdienne antérieure.

Le caractère homo-latéral et/ou contro-latéral des afférences a été systématiquement étudié. Les afférences aux compartiments autres que thalamiques n'ont pas été étudiées, pour éviter toute confusion.

La présence de branches « en passant », à savoir de petites afférences issues d'un tronc artériel cheminant à proximité du nidus, a été systématiquement recherchée. La présence d'afférences dures (issues de l'artère carotide externe, des branches dures du siphon carotidien ou de l'artère méningée postérieure) a également été systématiquement évaluée.

La présence d'**anévrismes** (perte du parallélisme d'un segment artériel intra-crânien) du polygone de Willis, sur le(s) pédicule(s) afférent(s) et/ou intra-nidal a été systématiquement recherchée sur les examens angiographiques.

La présence d'une **sténose** ou d'une **occlusion** sur une ou des afférences artérielles à la MAVc a également été recherchée.

La présence d'une **artère cérébrale postérieure fœtale** ou d'une **artère trigémينية persistante** homolatérale ou contro-latérale à la MAVc thalamique a été systématiquement recherchée.

5.2. L'étude du nidus.

Le nidus a été mesuré sur les examens en coupe avec mesure (en mm) du diamètre transverse, du diamètre antéro-postérieur et de la hauteur. Le plus grand axe du nidus a été systématiquement mesuré (en mm) (49). Le volume du nidus (en cm³) a été mesuré au moyen de l'algorithme de segmentation par propagation de la console *Advantage Workstation* (GE, Milwaukee, USA), ainsi que l'envahissement thalamique par le rapport du volume du nidus dans sa portion thalamique/ le volume du thalamus. Le caractère **diffus** ou **compact** du nidus a été évalué. Enfin, les nidus **plexiformes** ont été distingués des nidus **fistuleux** où prédominaient un ou plusieurs shunts artério-veineux directs intra-nidaux.

5.3. L'étude de la (des) veine(s) de drainage de la MAVc thalamique, ou du compartiment thalamique :

- La (ou les) **veine(s) thalamiques** impliquées dans le drainage de la MAVc thalamique ont été étudiées sur l'angiographie numérisée sur les acquisitions à 2 images/s, ou à 6 images/s quand elles étaient disponibles, de face, profil, 3/4 et en incidence de travail. Les imageries vasculaires en coupes ont également été étudiées. La participation des veines thalamiques antérieure, supérieure, postérieure et/ou inférieure au drainage de la MAVc thalamique a été évaluée. Le nombre de veines de drainage a été relevé. Le mode de drainage secondaire (dans la veine cérébrale interne, ou dans la veine basale de Rosenthal) a également été systématiquement évalué.
- La présence d'**ectasie** (augmentation d'au moins deux fois le diamètre du segment veineux normal (49)) a été recherchée. Le caractère focal ou diffus de l'ectasie veineuse a été distingué.
- La présence de **sténose(s) veineuse(s)**, définie(s) par un rétrécissement pouvant être situé sur n'importe quel segment de la veine de drainage, visible sur au moins deux incidences angiographiques (49).
- Enfin, la présence d'une **occlusion** veineuse ou d'un sinus veineux intra-crânien a été recherchée.

Pour chaque patient de l'étude, ont été évalués les grades de la MAVc thalamique selon la classification de Spetzler et Martin (100), et également selon celle plus récente de Lawton et al (2010) (101) (cf Fig. 11).

Critères	Points
Plus grand axe du nidus	
<3cm	1
3-6cm	2
>6cm	3
Eloquence du parenchyme adjacent	
Non	0
Oui	1
Drainage veineux profond	
Non	0
Oui	1

Classification de Spetzler et Martin. Grade minimal = I ; grade maximal = VI. Les MAVc classées « grade VI » sont considérées comme inopérables.

FIGURE 11 CLASSIFICATION DE SPETZLER ET MARTIN

La classification « supplémentaire » de Lawton et al. complète celle de Spetzler et Martin (100). Son but est principalement d'affiner l'estimation du risque lié au traitement chirurgical des MAVc de grade 3 de la classification de Spetzler et Martin. Cette classification prend en compte 6 variables. En plus des 3 items du score de Spetzler et Martin, elle prend en compte l'âge du patient, un éventuel antécédent hémorragique lié à la MAVc et le caractère compact ou diffus du nidus (cf infra Fig. 12).

Taille du nidus :	- plus grand axe < 3 cm	= 1 point
	- 3 cm ≤ plus grand axe < 6 cm	= 2 points
	- 6 cm ≤ plus grand axe	= 3 points
Type de drainage :	- superficiel exclusif	= 0 point
	- profond ou mixte	= 1 point
Localisation de la MAVc :	- zone non-éloquente	= 0 point
	- zone éloquente	= 1 point
Age :	- < 20 ans	= 1 point
	- de 20 à 40 ans	= 2 points
	- > 40 ans	= 3 points
MAVc non-rompue :	- non	= 0 point
	- oui	= 1 point
Nidus compact :	- oui	= 0 point
	- non	= 1 point

FIGURE 12 CLASSIFICATION « SUPPLEMENTAIRE » DE LAWTON ET AL.

6. Analyse des traitements et modalités thérapeutiques :

Ont été évalués les patients ayant bénéficié d'un traitement conservateur (traitement médical seul) et ceux ayant bénéficié d'un traitement d'exclusion (embolisation, chirurgie, radiochirurgie stéréotaxique et combinaison de 2 ou 3 de ces modalités thérapeutiques) de la MAVc thalamique. Les détails techniques de chaque modalité thérapeutique d'exclusion ont été collectés :

Pour les embolisations, le nombre de pédicules embolisés, le type d'agent embolique (microparticules, colle biologique [ainsi que sa dilution] et/ou EVOH [Onyx®, Medtronic/eV3, Irvine, Ca]) et le nombre total de sessions ont été relevés.

Pour le traitement par chirurgie, le nombre de patient ayant eu une exérèse microchirurgicale a été pris en compte, ainsi que le nombre de chirurgie d'évacuation d'hématome et de dérivation ventriculaire.

Pour le traitement par radiochirurgie, le nombre de séances ainsi que le lieu et la date ont été pris en compte. Les modalités du traitement : la dose médiane à l'enveloppe (isodose marginale) en Gy ; volume irradié en cm³; l'isodose marginale en pourcentage ont été analysées. Le Radiosurgery-based arteriovenous malformation score (RBAS), permettant d'estimer le taux d'oblitération de la MAVc par radiochirurgie, a été calculé (102)(103) (cf tableau 1).

Characteristic	Coefficient
AVM volume (cm ³)	0.1
patient age (yrs)	0.02
AVM location†	0.3
frontal or temporal = 0	
parietal, occipital, intraventricular, corpus callosum, or cerebellar = 1	
basal ganglia, thalamic, or brainstem = 2	

* AVM score = (0.1)(AVM volume) + (0.02)(patient age) + (0.3)(AVM location).
† When an AVM involves multiple sites, fractional values are used according to the number of sites (0.5 for two sites, 0.33 for three sites).

TABLEAU 1 RADIOSURGERY-BASED ARTERIOVENOUS MALFORMATION SCORE (RBAS)

La **sécurité** et l'efficacité des différentes modalités thérapeutiques d'exclusion ont été évaluées.

La sécurité de la prise en charge globale d'exclusion, ainsi que celle des différentes modalités thérapeutiques, ont été évaluées. Les **complications** liées au geste ont été divisées en complications **mineures** (hématome au point de ponction ne requérant pas de traitement chirurgical ou de transfusion, alopecie, déficit neurologique mineur et/ou transitoire, céphalées, vertiges, trouble visuel non-invalidant) et complications **majeures** (décès lié au geste, complication neurologique avec séquelle lourde, trouble visuel invalidant, complication au point de ponction nécessitant un geste chirurgical ou une transfusion sanguine). Les complications liées au geste ont été sub-divisées en : **per-opératoires** et **péri-opératoires** (dans les 30 jours suivant le geste). Toutes les complications survenant plus de 30 jours après le geste étaient considérées comme des **complications retardées**. Les complications secondaires aux traitements par radiochirurgie ont été analysées sur les imageries en coupe (IRM Flair et 3D T1 après injection de gadolinium) en fonction du stade des réactions post-radiques, classées en 4 grades (selon F. Nataf et al (104)) : 1) pas de réaction post-radique ; 2) hypersignal sur les séquences pondérées T2 ou FLAIR ; 3) grade 2 avec une prise de contraste homogène ; 4) hyposignal sur les séquences pondérées T1 et une prise

de contraste hétérogène annulaire. L'apparition de kyste en post-irradiation a également été recherchée sur les IRM de suivi. L'apparition de nouveaux symptômes ou l'aggravation de symptômes préexistants ont été relevés.

L'**efficacité** angiographique du traitement d'exclusion, et des différentes modalités d'exclusion, a été évaluée sur l'angiographie cérébrale à long terme (> 1 an). La cure était considérée comme complète quand aucun reliquat n'était visualisé sur l'angiographie de contrôle (*cf infra*). Les exclusions complètes et partielles après traitement ont été distinguées. L'efficacité clinique du traitement d'exclusion, et des différentes modalités d'exclusion, a été évaluée sur la prévention du risque de saignement ou de resaignement durant le suivi clinique à long terme.

7. *Suivi clinique et angiographique :*

Le suivi clinique comportait l'évaluation clinique à la sortie de l'hospitalisation (examen neurologique, et évaluation du score mRs [*modified Rankin scale* ; cf Annexe 1]) et une évaluation clinique à long-terme (délai moyen : $45,5 \pm 90,8$ mois) soit par une consultation de suivi ou un entretien téléphonique. Les dossiers papiers et informatisés des patients porteurs d'une MAVc thalamique ont été également systématiquement relus. L'examen clinique à long-terme, ainsi que l'évaluation du score mRs à long-terme ont été relevés. La survenue d'événement(s) neurologique(s) intercurrent(s) (déficit neurologique focal, crises comitiales, événement hémorragique) a également été systématiquement évaluée.

Quarante-huit % des patients (10 patients ; 62,5 % des patients non-perdus de vue) ont bénéficié d'un suivi angiographique cérébrale de contrôle à long-terme (> 3 ans de la dernière séance de traitement d'exclusion). La recherche d'une guérison complète de la MAVc a été recherchée sur les critères suivants : absence de nidus résiduel ET absence d'opacification veineuse anormalement précoce. Pour les patients ayant bénéficié d'un traitement partiel, la taille résiduelle du nidus a été mesurée (grand axe en mm) et comparée à celle de la première angiographie cérébrale.

8. *Revue systématique de la littérature :*

La revue systématique de la littérature a été réalisée selon les recommandations PRISMA (Preferred Reporting Items for Systematic Reviews and Meta-Analyses) (105).

Pour cela nous avons utilisés les bases de données suivantes :

- MEDLINE (par Pubmed)
- EMBASE
- CENTRAL (Cochrane Central Register of Controlled Trials),
- Google Scholar,
- LiSSa (Littérature Scientifique en Santé),
- ainsi que les références citées par les articles inclus dans la revue systématique, et par tout autre article pertinent.

Au sein de ces bases de données, il a été nécessaire d'utiliser les mots-clés de référence de chacune de ces data-bases afin de pouvoir collecter de manière exhaustive les articles sur ce sujet.

La méthode PICO (106), recommandée par PRISMA, a aidé à l'identification d'une stratégie de recherche appropriée, en orientant l'utilisation des mots-clés et des opérateurs booléens (AND, OR, NOT). Elle permet de cibler ses recherches sur quatre critères (acronyme PICO) : « P » pour « Patient or Problem », permet de déterminer quels patients sont concernés par notre recherche ; « I » pour « Intervention », permet de cibler l'action recherchée. Dans notre travail, il s'agissait de rechercher les études décrivant le diagnostic, les traitements et le pronostic ; « C » pour « Control or comparaison » ce point ne concernait pas notre recherche puisque notre sujet n'a pas de traitement de référence ; « O » pour « Outcomes », évolution clinique.

Les thésaurus des différentes bases de données nous ont permis d'obtenir les mots-clés portant sur le sujet des malformations artério-veineuses thalamiques. (Emtree pour Embase, MeSH pour MEDLINE via Pubmed, CENTRAL utilise les deux forma de mots clés ainsi que la recherche manuelle et LiSSa utilise le MeSH).

Les mots-clés utilisés ont été :

- P : « Arteriovenous malformation » « Thalamus » « Thalamic arteriovenous malformation » « Basal ganglia » « Stroke » « Deep brain arteriovenous malformation » « Cerebral arteriovenous malformation »;
- I : « Gamma knife » « Stereotactic radiosurgery » « Microsurgery » « Management » « Embolization » « Surgical approach » « Operative approach » « Microsurgical excision » ;
- O : « Outcome prediction » « Natural history »

Sélection des études

Une fois la recherche des articles réalisée, nous avons importé les références dans le logiciel bibliographique « Zotero ». Cela nous a permis de trier les articles et d'éliminer les doublons. Nous avons ensuite examiné les titres et/ou les résumés des études pour éliminer celles qui ne correspondaient pas à la thématique de recherche.

Les textes intégraux des études pertinentes ont ensuite été lus afin d'évaluer leur éligibilité, en fonction de critères. Nous avons retenu comme critères les articles sous formes de séries de patients, les *case reports* ont été exclus ainsi que les série comportant moins de 4 MAVc thalamiques. Seuls les articles en anglais ou en français, dont le texte intégral était disponible ont été retenus. Les articles dont seul le résumé était disponible ont donc été exclus après avoir contacté les auteurs, directement si possible, ou par le site « researchgate.net », ce qui nous a permis de récupérer des données manquantes.

Extraction des données

Nous avons extrait les données des articles sélectionnés à l'aide d'un tableau Excel préalablement préparé selon les principaux objectifs de notre étude.

Les données extraites étaient les suivantes : prévalence des MAVc thalamiques, modes de révélation, description de l'angio-architecture des MAVc thalamiques, les modalités thérapeutiques,

ainsi que leur sécurité et efficacité.

9. Analyse statistique :

Les calculs de moyennes et de médianes ont été réalisés au moyen du logiciel Excel (version 16.15). Les résultats sont présentés sous forme de pourcentages pour les fréquences, de moyennes avec leurs écarts types et de médianes avec les données minimales et maximales en fonction du caractère continu ou discret des variables étudiées.

10. Aspects éthiques :

L'étude étant une analyse rétrospective de données anonymisées, le consentement éclairé des patients n'était pas requis par le comité d'éthique local de l'Hôpital Pitié-Salpêtrière.

RESULTATS :

Sur les 748 malformations artériovoineuses ayant été incluses dans notre base de données, 21 patients (13 femmes [62%] et 8 hommes [38%], âgés en moyenne de 33 ± 14 ans) présentaient une malformation artériovoineuse thalamique. Ainsi, la prévalence des MAVc thalamiques dans notre cohorte était de 2,8 %.

Dans notre travail, ont donc été retenus 21 patients porteurs de 21 MAVc thalamiques.

Résultats clinico-radiologiques :

Les données clinico-radiologiques sont résumées dans les Tableaux 2, 3 et 4 :

- Modes de révélation :

Chez un patient le mode de révélation n'a pas pu être déterminé (patient pris en charge en Algérie, perdu de vue).

Dix-neuf patients (90,5%) ont présenté une **hémorragie** ayant conduit à la découverte de la MAVc thalamique. Comme conséquence clinique de l'épisode hémorragique :

- Des **troubles de la vigilance** étaient observés chez 6 patients (30%) : trois patients un coma brutal (15%) et trois patients ont présenté une somnolence (15%).
- Onze patients (55%) ont présenté un **déficit moteur**, 6 patients (30%) ont présenté une hémiparésie, 4 patients (20%) ont présenté une hémiparésie et une paralysie faciale a été observée chez 3 patients (15%).
- Une **atteinte sensitive** était présente chez 7 patients (40%). Six patients (35%) ont présenté un déficit sensitif de l'hémicorps controlatéral et un patient a présenté un déficit sensitif localisé (5%). Des paresthésies étaient présentes chez 3 patients (15%).
- Lors de la rupture, 9 patients ont présenté une **céphalée brutale** (45% du total des patients) et 2 patients (10%) ont présenté une crise épileptique.
- Un trouble **oculomoteur** a été observé chez 4 patients (20%).

- Des troubles de la **mémoire** ont été observés chez 2 patients (10%) et des troubles du **langage** chez 6 patients (30%) et un changement brutal du **comportement** a été vu chez 3 patients (15%).
- Enfin on a noté une **hémi-négligence** (5%) et 2 patients atteints d'une anomalie du **champ visuel** (10%).

Parmi les deux malformations **non-rompues**, une a été découverte de manière fortuite lors d'un bilan de malaise ; le deuxième patient a été victime d'un ictus amnésique, raison pour laquelle une IRM cérébrale avait été réalisée.

En sortie de l'hospitalisation pour la prise en charge de l'épisode hémorragique, le **mRs** médian était de 1 (min = 0 ; max = 3).

Lors de la prise en charge de l'épisode hémorragique, tous les patients ont eu un **bilan d'imagerie cérébrale** ; ainsi nous avons relevé 15 hématomes intra-parenchymateux (HIP) (78% des MAVc rompues), 12 hémorragies intra-ventriculaires (63,1% des MAVc rompues) et un cas d'hémorragie méningée (5,2% des MAVc rompues).

Parmi les 15 patients ayant un HIP, la localisation thalamique était la plus fréquente (10 patients ; 75% des HIP), suivi de la localisation capsulaire (6 patients ; 67% des HIP). Trois patients (20% des HIP) présentaient un HIP de localisation lenticulaire (à noter que cette localisation était toujours associée à une localisation hémorragique capsulaire). Enfin, deux patients (13% des HIP) présentaient un HIP de localisation temporale et un patient (7% des HIP) une localisation mésencéphalique.

L'imagerie initiale n'était pas disponible pour 1 patient.

	Nombre de patient	Fréquence des patients	Mode de révélation	Nombre de patient	Fréquence des patients
Âge des patients			MAV non rompues	2	10%*2
Inf 20 ans	2	9,5%*2	MAV rompues	19	90,5%*2
20-40 ans	14	66,5%*2	Déficit moteur	11	55%*1
Sup 40 ans	5	24%*2	Hémiplégie	6	30%*1
Taille du nidus total			Hémi-parésie	4	20%*1
Inf 3cm	12	60%*1	Paralysie Faciale	3	15%*1
3-6cm	7	35%*1	Atteinte sensitive	7	40%*1
Sup 6cm	1	5%*1	Déficit hémicorps controlatéral	6	35%*1
DND	1	5%*2	Déficit localisé	1	5%*1
Densité du nidus			Paréssthésie	3	15%*1
Compact	10	50%*1	Céphalées brutales	9	45%*1
Éparse	10	50%*1	Épilepsie	2	10%*1
DND	1	5%*2	Troubles occulo-moteurs	4	20%*1
Grade de Spetzler-Martin			Changements de comportement	3	15%*1
III	12	60%*1	Troubles de la mémoire	2	10%*1
IV	7	35%*1	Troubles du langage	6	30%*1
V	1	5%*1	Troubles de la vigilance	6	30%*1
DND	1	5%*2	Somnolence	3	15%*1
Grade de Lawton			Coma	3	15%*1
VI	7	35%*1	Anomalies du champ visuel	2	10%*1
VII	8	40%*1	Héminégligence	1	5%*1
VIII	5	25%*1	Drainage veineux		
IX	1	5%*1	Profond	17	85%*1
DND	1	5%*2	Mixte	3	15%*1

DND : Donnée Non Définie

*1: fréquence calculée sur le nombre de données disponible

*2 : fréquence calculée sur le nombre de patient total

TABLEAU 2 CARACTERISTIQUES ET MODES DE REVELATIONS DES MAV

Caractéristique de l'hémorragie	Nombre de patient	Fréquence des patients
Hémorragie méningée	1	5%*1
Hémorragie intra-ventriculaire	12	63%*1
Hémorragie intra-parenchymateuse	15	75%*1
Thalamique	10	67%*2
Capsulaire	6	40%*2
Lenticulaire	3	20%*2
Temporale	2	13%*2
Mésencéphalique	1	7%*2
DND	2	10,5%*1

*1: fréquence calculée sur le nombre de données disponible

*2 : fréquence calculée sur le nombre d'hématomes intra-parenchymateux total

TABLEAU 3. CARATERISTIQUE DES HEMORRAGIES

- *Facteurs de risques cardio-vasculaires :*

Quarante-huit % des patients présentaient un ou plusieurs **facteurs de risques cardio-vasculaires**. Le facteur de risque cardio-vasculaire le plus fréquemment observé était le tabagisme (45 % des patients de notre étude). Par ailleurs, 21 % des patients présentaient un surpoids.

- *Antécédents :*

La fréquence des antécédents de type **malformatif** était de 14 %. Il s'agissait d'un cas de cardiopathie congénitale, un cas de malformation de l'uretère et d'un cas de luxation congénitale de rotule. Aucun antécédent familial de malformation vasculaire intra-crânienne ou médullaire n'a été retrouvé.

Enfin, 14 % des patients étaient porteurs d'une hépatite C.

Un seul (4,7 %) des patients de notre cohorte prenait des anti-thrombotiques (antiagrégants plaquettaires).

- *Localisation des MAVc thalamiques :*

Dans 43% des cas (9 patients) la MAVc thalamique intéressait le thalamus gauche, dans 57% des cas (12 patients) le thalamus droit. Aucun patient n'avait d'atteinte bilatérale.

Le striatum était la **localisation** la plus fréquemment associée au thalamus (57 % des cas ; 12 patients). Dans les autres cas on observait 14 % (3 patients) de localisations intra-ventriculaires, une localisation au niveau de la lame tectale (5 %) et un patient avec une atteinte du septum pellucidum (5%).

Le **segment du thalamus** intéressé le par la MAVc thalamique était le plus souvent le segment postérieur (57% des cas ; 12 patients). Pour les segments thalamiques antérieur, supérieur, et latéral, la fréquence était de 35 % (7 patients) pour chacun des segments. La fréquence de l'atteinte du segment thalamique inférieur était de 10 % (2 patients). Dans un cas (45% des cas) l'atteinte thalamique était globale.

Angio-architecture :

Chez un patient, l'angio-architecture n'a pas pu être analysée car l'imagerie initiale n'était pas disponible.

- Afférences artérielles :

L'artère choroïdienne postéro-latérale est l'artère la plus fréquemment impliquée dans la vascularisation des MAVc thalamiques, avec une fréquence de 70% (14 patients). Vient ensuite l'artère postéro-médiale (55 % des cas ; 11 patients), puis l'artère choroïdienne antérieure (45% des cas ; 9 patients) et l'artère para-médiane avec 40% (8 patients). L'artère inféro-latérale est impliquée chez 20% des patients (4 patients). Enfin l'artère tubéro-thalamique ainsi que l'artère lenticulo-striée ne sont impliquées que dans 10% (chacune) des patients (2 patients).

La vascularisation de la malformation est assurée en partie par les **artères contro-latérales** dans 20% des cas (4 patients) pour l'artère para-médiane, 10% pour l'artère choroïdienne postéro-médiale et postéro-latérale (2 et 2 patients). Ainsi le nombre médian d'afférences artérielles par MAVc thalamique est de 2 (min : 1 ; max : 6).

Trente-huit % des patients étaient également porteurs d'un anévrisme intra-crânien (8 patients) associé à la MAVc thalamique. Vingt-quatre % des patients étaient porteurs d'un anévrisme pédiculaire (5 patients, 62,5% des patients porteurs d'anévrismes) ; 14 % d'anévrismes nidaux (3 patients, 37,5% des patients porteurs d'anévrismes). Un patient présentait 2 anévrismes nidaux. Sur les 6 anévrismes pédiculaires, deux (33%) étaient situés sur une branche de l'artère choroïdienne postéro-latérale. Les quatre autres anévrismes étaient situés sur l'artère tubéro-thalamique (n =1 ; 16.7%) (cf Fig 13), sur l'artère choroïdienne antérieure (n =1 ; 16.7%), sur l'artère lenticulo-striée (n =1 ; 16.7%) et sur l'artère choroïdienne postéro-médiale (n =1 ; 16.7%).

Aucune des MAVc thalamiques n'était alimentée par des branches dures issues de l'artère carotide externe.

Aucune artère trigémينية persistante n'a été observée dans notre cohorte de MAVc thalamique. La présence d'une artère cérébrale postérieure fœtale a été relevée chez seulement 2 patients (11%) de notre cohorte.

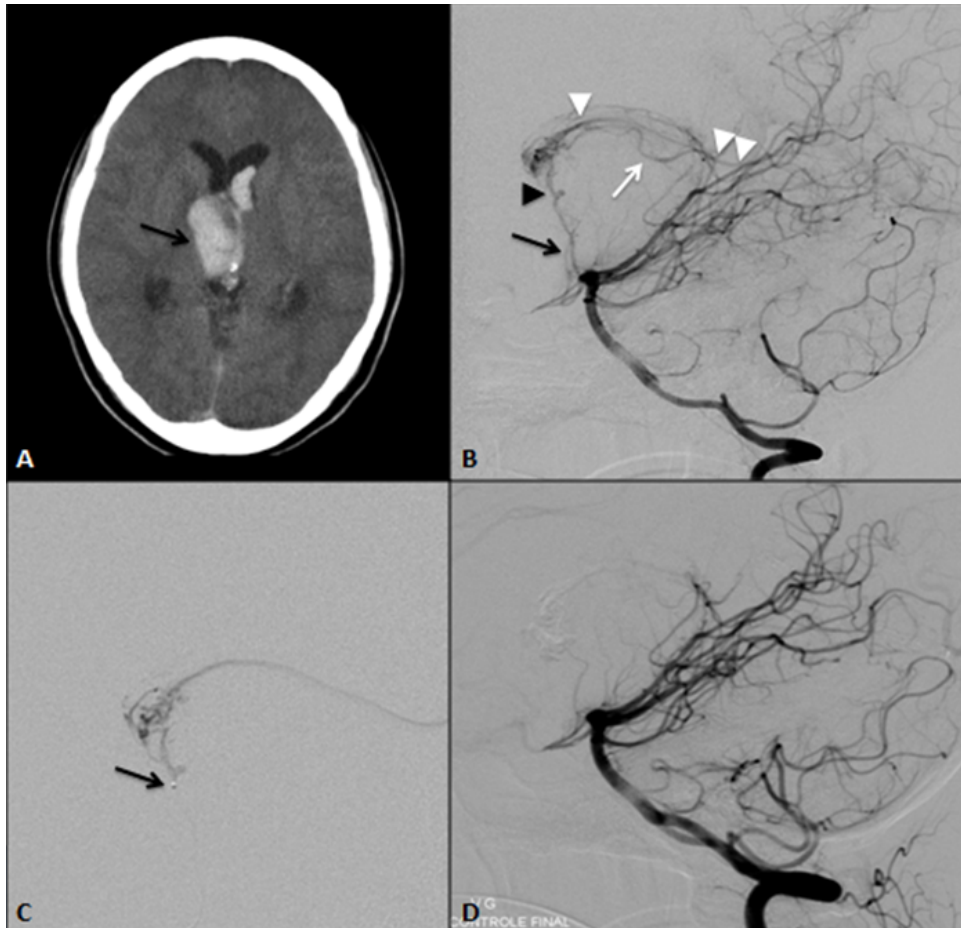


Fig. 13 :

Femme de 20 ans, avec pour seul antécédent un tabagisme actif. Céphalées brutales suivies d'une hémiparésie gauche avec atteinte faciale, puis à l'arrivée dans notre centre, une dégradation rapide de la conscience (score de Glasgow à 6) nécessitant une prise en charge réanimatoire et mise en place de dérivation ventriculaire externe en urgence.

A. TDM cérébrale no-injectée, coupe axiale, mettant en évidence un hématome thalamique droit (flèche) avec inondation ventriculaire et hydrocéphalie aigue.

B. Angiographie cérébrale, injection par l'artère vertébrale droite, incidence de profil, réalisée à 48h, mettant en évidence une MAV thalamique droite, de 28 mm de grand axe, avec un nidus plexiforme, compact. Alimentation de la malformation par des branches de l'artère choroïdienne postéro-latérale droite (flèche blanche) et par l'artère tubéro-thalamique droite (flèche noire), siège d'un anévrisme pédiculaire (tête de flèche noire). Le drainage veineux s'effectuait par la veine thalamique antérieure droite (tête de flèche blanche) puis par la veine cérébrale interne (double flèche blanche).

C. Microcathétérisme sélectif au moyen d'un microcathéter Magic 1.2F (Balt, Montmorency, France) de l'artère tubéro-thalamique droite, juste en amont de l'anévrisme pédiculaire (flèche). Embolisation à la colle cyano-acrylique permettant une exclusion complète de l'anévrisme et de la malformation en fin de procédure.

D. Angiographie cérébrale, injection par l'artère vertébrale droite, incidence de profil en fin de procédure, confirmant l'exclusion complète de l'anévrisme pédiculaire et de la MAVc.

En fin d'hospitalisation la patiente était autonome pour les gestes de la vie quotidienne avec une diplopie et quelques troubles de la mémoire antérograde (mRs 2).

La patiente a suivi une rééducation intensive. L'angiographie cérébrale de contrôle réalisée à 2 ans montrait une guérison angiographique de la MAV thalamique (non-présentée).

La patiente a pu reprendre une activité malgré ses quelques troubles mnésiques et la diplopie, grâce à la rééducation (mRs 1 à 14 mois de l'épisode hémorragique).

FIGURE 13 MAV THALAMIQUE ASSOCIEE A UN ANEVRYSMES PEDICULAIRE TUBERO-THALAMIQUE

- *Angio-architecture nidale :*

Le nidus était **épars** chez 50% des patients et compact chez les patients restants (50%). Le nidus était **plexiforme** dans 95% des cas (19 patients) et fistuleux dans 5% des cas (1 patient).

Une patiente était porteuse d'une **angiopathie proliférative**.

Chez 6 patients, au moment de la découverte de la MAVc thalamique, la taille et le volume du nidus n'ont pas pu être mesurés (imageries non-numérisées et/ou non-disponibles).

La **taille** moyenne des nidus était de $27,2 \pm 15,1$ mm (min : 7 mm ; max : 61 mm). La taille moyenne de la portion purement thalamique des nidus était mesurée de $18,5 \pm 10,5$ mm (min : 7 mm ; max : 40 mm). La taille moyenne des portions nidales extra-thalamiques était de $14,7 \pm 18,5$ mm (min : 0 mm ; max : 51 mm).

La moyenne du **volume total des nidus** était de $1,9 \pm 13,3$ cm³ (min = 0,5 cm³ ; max = 53,1 cm³). La moyenne du volume des portions **thalamiques** du nidus était de $1,6 \pm 1$ cm³ (min 0,5 cm³, max 4,2 cm³). La moyenne du volume des thalamus était de $6,04 \text{ cm}^3 \pm 1,7 \text{ cm}^3$ (min 1,7 cm³ ; max 7,9 cm³). La moyenne des rapports volume de la portion thalamique du nidus sur volume du thalamus était de $0,2 \pm 0,1$ (min : 0,01 ; max : 0,6).

Le grade de **Spetzler et Martin** médian était à III (min : III ; max : V) avec : 60% des patients ayant un grade III (12 patients), 35% un grade IV (7 patients) et 5% un grade V (1 patient).

Le grade de **Lawton** médian était de VII (min VI ; max IX) : 7 patients (35%) présentaient un grade VI, 8 patients (40%) un grade VII, 5 patients (25%) un grade VIII et un patient (5%) un grade IX.

Sur l'imagerie par IRM une gliose péri-nidale était présente chez 7 patients (10,5% des 19 patients pour lesquels une IRM était disponible). Sur la TDM cérébrale, deux patients (11%) présentaient des calcifications intra-nidales (deux données non disponibles, une interprétable par le matériel d'embolisation).

- *Drainage veineux :*

Le drainage veineux se faisait majoritairement par la veine thalamique supérieure avec (35 % des cas ; 7 patients) et par la veine thalamique antérieure (30 % des cas ; 6 patients). La veine thalamique inférieure était impliquée dans 20 % des cas (4 patients) tout comme la veine

thalamique postérieure (20 % des cas ; 4 patients). Dans un cas, nous avons relevé la participation de la veine thalamo-striée (5 % des patients). Néanmoins, dans ce cas, la veine thalamo-striée ne drainait pas la portion thalamique de la MAVc, mais celle intéressant le striatum. Dans 67 % des cas (14 patients) le drainage s'effectuait par la veine cérébrale interne ; dans 38 % des cas (8 patients) par la veine basale de Rosenthal. Chez un patient, le drainage de la MAVc s'effectuait par la veine cérébrale interne et la veine basale de Rosenthal.

Le drainage s'effectuait du côté homolatéral à la MAVc dans tous les cas.

Dans 15 % des cas (3 patients), le drainage veineux était mixte (superficiel et profond), le reste des patients (18 patients ; 85 %) avaient un drainage veineux **profond exclusif**.

Le nombre médian de veines de drainages par patient était de 1 (min : 1 ; max : 3).

Par ailleurs, avons répertorié deux patients (10 %) avec une occlusion du sinus droit. Dans 33 % des cas (7 patients), il existait une ectasie veineuse globale. Une ectasie focale était observée dans 10% des cas (2 patients), avec un cas (5%) de sténose veineuse associée, en aval de l'ectasie.

Angioarchitecture de la MAV	Nombre de patient	Fréquence des patients		Nombre de patient	Fréquence des patients
Arterielle			Veineuse		
Artères thalamiques			Veines thalamiques		
Choro Post-Lat	14	70%	V Sup T	7	35%
Choro Post-Med	11	55%	V Ant T	6	30%
Choro Ant	9	45%	V Inf T	4	20%
Para-Med	8	40%	V Post T	4	20%
Inf-Lat	4	20%	Veines non thalamiques		
Tub-Thala	2	10%	V thalamostriées	1	5%
Artères non thalamiques			VCI seule	12	60%
Lenticulo-striées	2	10%	V basale seule	6	30%
Thalamo-striées	1	5%	VCI + V basale	2	10%
Artères controlatérales			Anomalies veineuses		
Para-Med	4	20%	Occlusion sinus Droit	2	10%
Choro Post-Med	2	10%	Ectasie Globale	7	33%
Choro Post-Lat	2	10%	Ectasie focale	2	10%
Anévrismes			Sténose veineuse	1	5%
Nidaux	3	14%	Nombre médian de veines de drainage par MAVc 1 (min 1 ; max 3)		
Pédiculaires	5	24%	DND 1 5%		
Anévrismes Choro Post-Lat	2	10%			
Anévrisme Tub-Thala	1	5%			
Anévrisme Lenticulo-striée	1	5%			
Anévrisme Choro Ant	1	5%			
Anévrisme choro Post-Med	1	5%			
Nombre médian d'afférences artérielles par MAVc		2 (min 1 ; max 6)			
Fréquence calculée sur le nombre de données disponible					
Choro Post-Lat : artère choroidienne postéro-latérale; Choro Post-Med : artère choroidienne postéro-médiale;					
Choro Ant : artère choroidienne antérieure; Para-Med : artère paramédiane; Inf-Lat : artère inférolatérale; Tub-Thala : artère tubéro-thalamique					
V : veine; VCI : veines cérébrales internes					

TABLEAU 4 ANGIO-ARCHITECTURES DES MAV

Traitements

Les données relatives au traitement sont résumées dans le Tableau 5.

Au total, **3 patients** pris en charge dans notre centre ont bénéficié d'un **traitement conservateur** : une patiente perdue de vue, un patient n'ayant pas eu d'épisode d'hémorragique et un patient ayant refusé le traitement.

Cinquante-sept % des patients (n = 12) ont été traités par voie **endovasculaire** ; 57% des patients (n = 12) ont bénéficié d'un traitement par **radiochirurgie stéréotaxique**. 6 patients ont bénéficié des 2 modalités thérapeutiques (29%). Aucun patient n'a été traité par chirurgie.

Dans 29 % des cas, les patients ont été traités par voie endovasculaire puis par radiochirurgie (6 patients). Pour les patients ayant bénéficié d'une seule modalité thérapeutique, 29 % ont eu un traitement endovasculaire (6 patients) et 29 % la radiochirurgie (6 patients).

-

- *Traitement endovasculaire :*

Concernant les sites dans lesquels le traitement a été réalisé, les séances d'embolisations ont eu lieu : à l'Hôpital de la Pitié-Salpêtrière (n = 7), à l'Hôpital Lariboisière de Paris (n = 1), la Fondation A. de Rothschild de Paris (n = 1), à l'Hôpital de Beaujon de Paris (n=1), à l'Hôpital Erasme de Bruxelles (n = 1) et à l'Hôpital Pierre Wertheimer de Lyon (n = 1).

Le nombre de séances d'embolisation était compris entre 1 et 4 par patient (médiane = 1). Cinq patients ont bénéficié d'une deuxième séance d'embolisation (23,8% de la cohorte, 41,6% des patients embolisés). Deux patients ont reçu une troisième séance d'embolisation (9,5% de la cohorte, 16,6% des patients embolisés) et un seul patient a reçu quatre séances d'embolisations (4,7% de la cohorte, 8,3% des patients embolisés).

Dans la plupart des cas (92% des patients embolisés ; 52% de la cohorte globale), **la cible du traitement endovasculaire** était le nidus. Les anévrysmes ont été la cible du traitement endovasculaire chez 5 des 8 patients porteurs d'anévrysmes (62,5% ; 24 % de la cohorte globale), avec un traitement ciblé uniquement sur l'anévrysme pour 1 patient.

Pour les patients pris en charge par voie endovasculaire (12 patients), le **délai** moyen entre l'événement hémorragique et l'embolisation était de 241 ± 533 jours (min : 2 ; max : 1891 jours).

Au total **16 séances** d'embolisations ont été réalisées. Le traitement par **voie trans-artérielle** à l'aide de colle **cyano-acrylique** a été le plus utilisé (81% du nombre total de séances d'embolisation).

Dix-neuf pédicules artériels des MAVc ont été cathétérisés et embolisés (médiane de 1,5 pédicules embolisés par procédure [min : 1 ; max : 14]). Les pédicules les plus fréquemment embolisés étaient issus de l'artère choroïdienne antérieure (7 artères, 36,8% des artères embolisés). Les embolisations ont été réalisées par l'artère choroïdienne postéro-médiale dans 31% des cas (6 artères), par l'artère choroïdienne postéro-latérale dans 15% des cas (3 artères), par les artères para-médianes dans 10,5% des cas (2 artères), par les artères tubéro-thalamiques dans 5,2% des cas (1 artère) et les artères inféro-latérales dans 5,2% des cas (1 artère).

Lors de la **première séance** d'embolisation, 7 patients ont été traités par voie artérielle à l'aide de colle cyano-acrylique. L'Onyx® a été utilisé pour deux autres patients : 1 par voie artérielle et un autre par la voie veineuse (cf Fig 14). Le nombre total de branches thalamiques embolisées lors de

la première séance s'élevait à 11 branches (médiane de 2 pédicules artériels par embolisation [min : 1 ; max : 3]).

Pour les patients ayant bénéficié d'un **deuxième traitement** par embolisation la colle cyano-acrylique par voie trans-artérielle a été utilisée chez 3 patients. Le dernier patient a bénéficié d'un traitement par Onyx® par la voie artérielle. Le nombre total de branches thalamiques embolisées lors de la deuxième séance était de 4 artères (médiane de 2 pédicules artériels par embolisation [min : 1; max : 3]).

Lors de la **troisième séance** d'embolisation, pour les deux patients (100% des patients ayant eu trois séances d'embolisation), seule la voie trans-artérielle, à l'aide de colle cyano-acrylique, a été utilisée. Le nombre de branches thalamiques embolisées, lors de cette troisième séance, s'élevait à 3. Il s'agissait d'une branche para-médiane, d'une branche de la choroïdienne antérieure et d'une branche de la choroïdienne postéro-médiale.

Un seul pédicule a été traité par voie trans-artérielle, à l'aide de colle cyano-acrylique, pour la **quatrième séance** d'embolisation. Il s'agissait d'un pédicule de l'artère choroïdienne postéro-médiale.

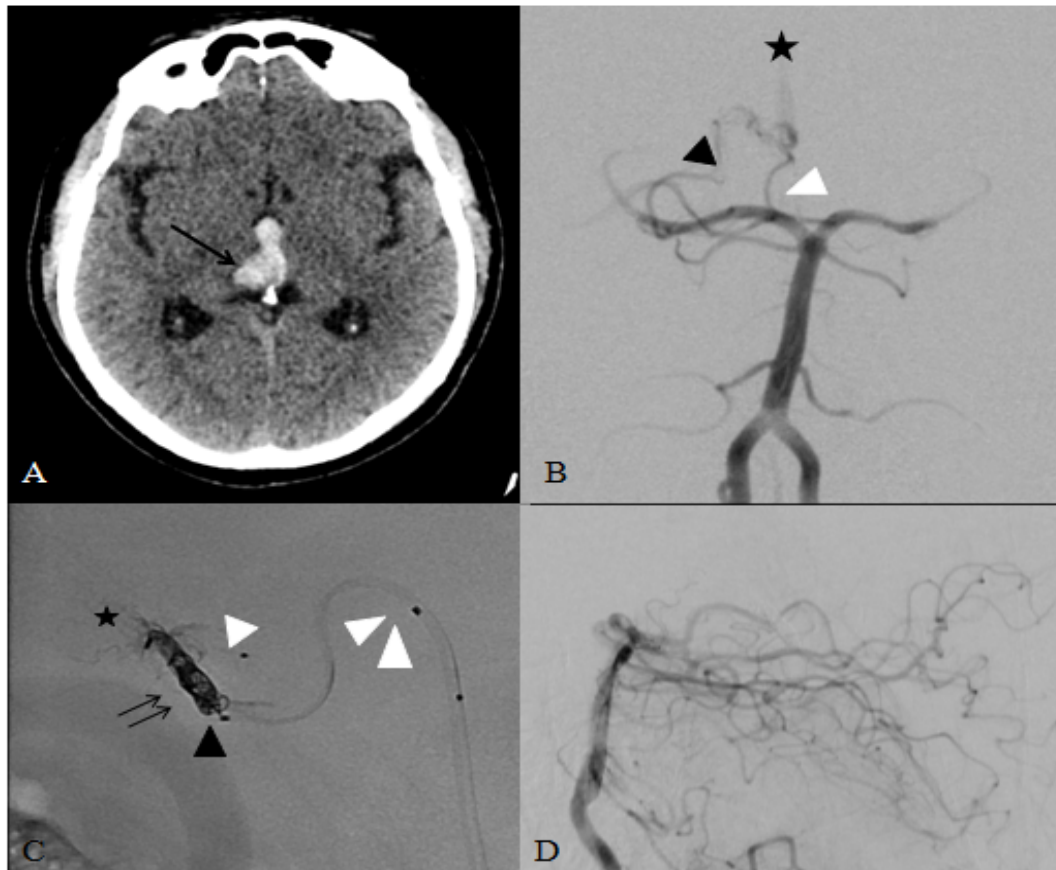


Fig. 14 :

Homme de 52 ans, avec pour antécédents une exogénose et une hépatite C guérie. Céphalées brutales et diplopie verticales associées à des épisodes de paresthésies de l'hémicorps gauche. Glasgow 15 à la prise en charge.

A. TDM cérébral sans injection en coupe axiale, mettait en évidence un hématome thalamo-mésencéphalique droit (flèche) avec inondation ventriculaire, sans hydrocéphalie. L'IRM cérébrale (non représentée) ne pouvait exclure de lésion sous-jacente à l'hématome.

B. Angiographie cérébrale, injection par l'artère vertébrale gauche, incidence de face, (réalisée à 3 mois) mettant en évidence une MAV thalamique droite de 11 mm de grand axe, avec un nidus plexiforme épars, alimenté par l'artère paramédiane gauche (flèche blanche) et par l'artère inféro-latérale droite (flèche noire). Le drainage de la MAV se faisait au-travers de la veine thalamique postérieure droite, puis par la veine cérébrale interne présentant à ce niveau une sténose (étoile noire).

C. cathétérisme de la veine de drainage de la MAV avec un microcathéter Appolo 5cm (double flèche blanche). Mise en place d'un microcathéter Magic 1.2FM par voie artérielle dans l'artère thalamo-perforante droite (flèche blanche), positionnement d'un autre microcathéter Onyx compatible (flèche noire) dans l'origine de la veine avec un coiling (double flèche) au ras de la bifurcation veineuse avec la veine thalamique supérieure. Injection de l'Onyx (étoile noire) par le microcathéter distal.

D. Angiographie cérébrale, injection par l'artère vertébrale gauche, incidence de profil en fin de procédure, confirmant l'exclusion complète de la MAVc.

En post-opératoire le patient a présenté une aggravation de la diplopie. Une IRM cérébrale (non présentée) a mis en évidence quelques lésions ischémiques semi-récents dans le territoire vertébro-basilaire. La plupart des ces événements ischémiques sont restés asymptomatiques. En fin d'hospitalisation le patient est autonome avec une légère aggravation de sa diplopie (mRs1). L'IRM de contrôle à un mois confirme l'exclusion de la MAVc. Une angiographie cérébrale est prévue prochainement pour confirmer la guérison.

FIGURE 14 MAV THALAMIQUE TRAITÉE PAR VOIE TRANS-VEINEUSE

- *Traitement par radiochirurgie stéréotaxique (cf Fig 15) :*

Douze patients (57,1%) ont été traités par radiochirurgie stéréotaxique.

Les **sites** de traitement étaient: l'Hôpital de la Pitié-Salpêtrière de Paris (6 patients), l'Hôpital de Tenon de Paris (1 patient), l'Hôpital Roger Salengro de Lille (3 patients), l'Hôpital Erasme de Bruxelles (1 patient) et l'Hôpital de la Timone de Marseille (1 patient).

Au total **14 séances** de radiochirurgie ont été réalisées : 10 patients ont reçu un traitement par séance unique de radiochirurgie (83,3% des patients) et deux patients ont reçus deux séances de radiochirurgie. Le délai entre les deux séances était de 56 mois dans le premier cas (échec du traitement à trois ans) contre 4 mois dans le second (récidive hémorragique malgré une embolisation et un premier traitement par radiochirurgie).

Le **RBAS** moyen était de $1,43 \pm 0,28$ (min : 0,95 ; max : 1,43).

Douze patients ont reçu une séance de radiochirurgie. Le volume moyen irradié pour la première séance de radiochirurgie des 12 patients était de $1333,3 \pm 1446,8 \text{ mm}^3$ (min : 90 ; max : 4044 mm^3). La dose moyenne à l'enveloppe était de $21,6 \pm 2,5$ Grays (min 18 ; max 24 Grays), l'isodose marginale moyenne était de $51,67 \pm 5,7\%$ (la minimale : 50% correspond aux 11 patients traité par Gamma Knife, alors que la dose maximale : 70% correspond au patient traité par LINAC).

Pour les deux patients qui ont reçu une deuxième séance de radiochirurgie ; le volume moyen irradié pour cette deuxième séance était de $123,25 \text{ mm}^3$ (min : 116,5 ; max : 130 mm^3). La dose moyenne à l'enveloppe était de 22 Gy (min : 20 ; max : 24 Gy). L'isodose marginale était de 50%.

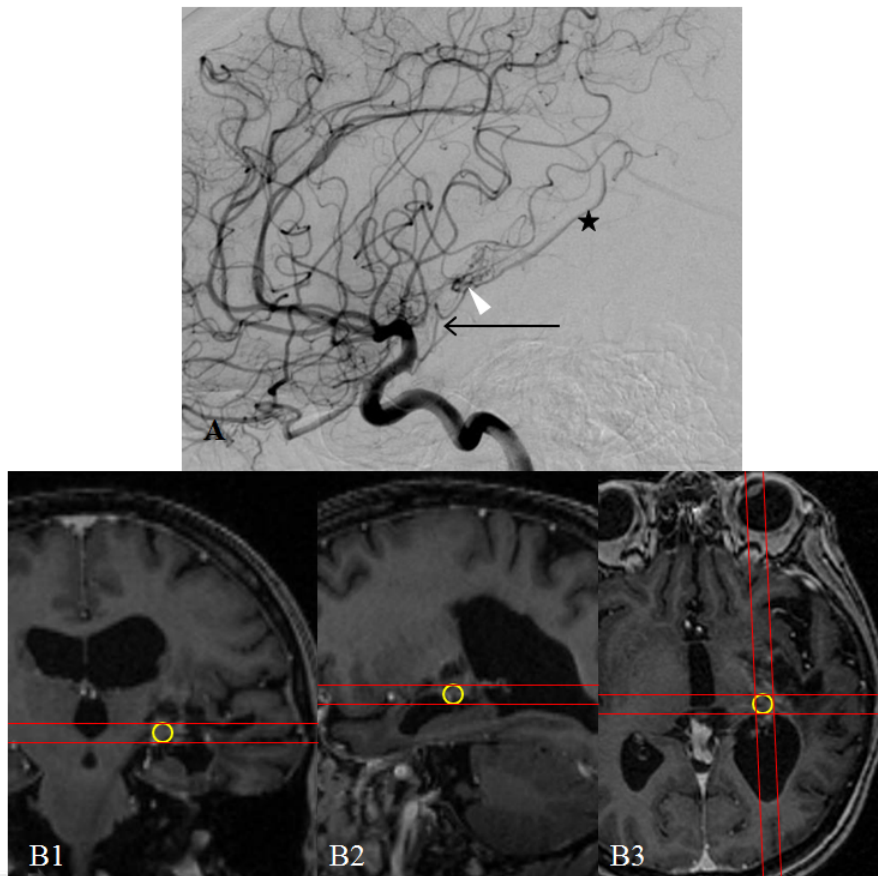


Fig 15 :

Femme de 60 ans, avec pour seul antécédent une hépatite C guérie. Hémiplégie droite associée à une aphasie brutale puis dégradation neurologique à la prise en charge avec coma (Glasgow 5) nécessitant une prise en charge réanimatoire. Le bilan initial retrouve un hématorne temporo-capsulaire. Evolution lentement progressive sous traitement médical, ne nécessitant pas d'évacuation de l'hématome. La patiente reste hémiparétique droite avec une persistance des troubles du langage (mRs3) en fin d'hospitalisation.

A : Artériographie cérébrale, injection de l'artère carotide interne gauche, incidence de profil, mettant en évidence une MAVc thalamique gauche de 7,21mm de grand axe, avec un nidus plexiforme compact (flèche blanche), alimenté par l'artère choroïdienne antérieure gauche (flèche noire). Le drainage veineux s'effectuait par la veine cérébrale interne (étoile) au travers de la veine thalamique supérieure gauche. Echec du cathéterisme

B1, B2, B3 : Contourage de la MAVc pour traitement par radiochirurgie (Gammaknife Icon planning multi-isocentrique) sur les coupes coronale (B1), sagittale (B2) et axiale (B3). Une cible a été définie avec une dose de 18 Gy délivrée à l'enveloppe (50%), avec un volume de 0.02cm³ et un PIV 25 (volume correspondant à 25% de la prescription) de 0,26cm³.

Sur le plan clinique, la patiente présente une amélioration de ses troubles du langage mais reste déficitaire avec une spasticité installée (mRs2). Le suivi est en cours avec une absence de nidus visible en angioIRM, une artériographie de contrôle est prévue prochainement.

FIGURE 15 MAV THALAMIQUE TRAITÉE PAR RADIOCHIRURGIE

- *Traitement chirurgical :*

Dans notre série, aucun patient n'a été traité par microchirurgie. Aucune évacuation d'hématome intra-parenchymateux n'a été effectuée (dans les cas d'hypertensions intracrâniennes secondaire à l'hématome, les patients ont été traités par osmothérapie et prise en charge des agressions cérébrales secondaires d'origine systémique (ACSOS) par les équipes de réanimations).

Enfin, douze patients ont présenté une hydrocéphalie aiguë (60%), dont 9 ont été traités par mise en place d'une dérivation ventriculaire externe (45% des patients total, 75% des patients présentant une hydrocéphalie). Aucun patient n'a présenté d'hydrocéphalie chronique nécessitant la pose ultérieure d'un drain de dérivation ventriculaire au long court.

		TTT Endovasculaire		TTT Radiochirurgie	
Nombre moyen de séance par patient		1,12		1,16	
		Nombre de patient	Fréquence des patients*1	Nombre de patient	Fréquence des patients*2
Cible du TTT	Nidus	11	92%	1 séance radiochirurgie	10 83%
	Anévrisme	5	62%	2 séances radiochirurgies	2 17%
	Anévrisme seul	1	12%	moyenne*2 (min-max)	
Modalités				RBAS	1,43 (0,95-1,949)
Voie trans-artérielle	Cyano-acrylate	7	58%	1ère séance	
	Onyx	1	8%	Volume irradié (mm3)	1333,28 (90-4044)
Voie trans-veineuse	Onyx	1	8%	Dose à l'enveloppe (Grays)	21,58 (18-24)
		Nombre de pédicules	Fréquence des pédicules*1	Isodose marginale (%)	51,67 (50-70)
Pédicules embolisés	Choro Ant	7	37%	2ème séance	
	Choro Post-Med	6	31%	Volume irradié (mm3)	123,25 (116,5-130)
	Choro Post-Lat	3	15%	Dose à l'enveloppe (Grays)	22,00 (20-24)
	Para-Med	2	11%	Isodose marginale (%)	50,00 (50-50)
	Tub-Thala	1	5%	Moyenne séances totales	
	Inf-Lat	1	5%	Dose à l'enveloppe (Grays)	21,63 (18-24)
Total des pédicules embolisés		19			

Choro Post-Lat : artère choroidienne postéro-latérale; Choro Post-Med : artère choroidienne postéro-médiale;

Choro Ant : artère choroidienne antérieure; Para-Med : artère paramédiane; Inf-Lat : artère inférolatérale; Tub-Thala : artère tubéro-thalamique

*1 calculs réalisés sur le total des patients ayant été traité par embolisation

*2 calculs réalisés sur le total des patients ayant été traité par radiochirurgie

TABLEAU 5 RECAPITULATIF DES TRAITEMENTS

Suivi clinique et angiographique (les résultats sont résumés dans le tableau 6) :

Au total, les patients ont bénéficié d'un **suivi clinique** sur une période moyenne de $45,5 \pm 90,8$ mois (min : 2 mois ; max : 338 mois).

Le suivi angiographique n'a pas pu être réalisé chez 4 patients (19%) (Perdus de vue) néanmoins ces patients ont bénéficiés d'un suivi clinique pendant une moyenne de $24,5 \pm 13,7$ mois (min : 4 ; max : 33 mois).

Un contrôle angiographique de suivi a été réalisé chez 48% des patients (10 patients ; 59 % des patients non-perdus de vue).

La **guérison angiographique** de la MAVc thalamique a été obtenue chez 23% des patients (5 patients ; 29,4% des patients non-perdus de vue).

Nous avons obtenu un taux d'occlusion, à l'aide du traitement par radiochirurgie exclusive ou par traitement bimodal (embolisation + radiochirurgie) de 18 % (2 patients, 1 perdu de vue). Pour 12 patients traités par embolisation (traitement endovasculaire exclusif ou bimodal) nous avons un taux d'occlusion de 40 % (4 patients, 2 perdus de vue).

Aucune complication fatale liée au traitement n'a été observée. Aucun patient n'est décédé durant le suivi clinique. Le score médian du **mRs** était de 1 (min : 0 ; max : 4) pour la dernière évaluation clinique disponible du patient, un mRs 0 était retrouvé dans 45% des cas (9 patients), la fréquence des patients avec un mRs à 1 était de 25% (5 patients) ; 20% pour un mRs à 2 (4 patients) et 5% pour les scores de mRs de 3 et 4. Pour un patient l'évaluation du mRs n'était pas disponible.

Une **amélioration** du mRs était observée pour 8 patients (40%). Le mRs est resté stable pour 10 patients (50% des patients) et 2 patients (10%) ont eu une dégradation de leur score de mRs durant le suivi.

Traitements	Nombre de patient	Fréquence des patients	Suivi clinique	Nombre de patient	Fréquence des patients
Endovasculaire (total)	12	57%	mRs 0	9	45%*2
Guérison	4	40%*2	mRs 1	5	25%*2
Angiographies de suivi mineures	5	50%*2	mRs 2	4	20%*2
	2	10%*2	mRs 3	1	5%*2
Complications retardées mineures	1	10%*2	mRs 4	1	5%*2
Complications péri-opératoires majeures	2	10%*2	Amélioration mRs	8	40%*2
Perdus de vue	2	17%*1	Stabilité mRs	10	50%*2
Radiochirurgie (total)	12	57%	Détérioration du mRs	2	10%*2
Guérison	2	18%*2	DND	1	5%*1
Angiographies de suivi	2	18%*2	Récidive hémorragique	9	45%*2
Complications retardées mineures	3	27%*2	AVC ischémique (vol vasculaire)	1	5%*2
Complications retardées majeures	0	0%*2			
Perdus de vue	1	8%*1			
Bimodalité	6	29%			
Guérison	2	40%*2			
Angiographies de suivi	3	60%*2			
Complications retardées mineures	1	20%*2			
Complications péri-opératoires majeures	1	20%*2			
Perdus de vue	1	17%*1			
Endovasculaire seul	6	29%			
Guérison	2	50%*2			
Angiographies de suivi	2	50%*2			
Complications péri-opératoires mineures	2	50%*2			
Complications péri-opératoires majeures	2	50%*2			
Perdus de vue	2	33%*1			
Radiochirurgie seule	6	29%			
Guérison	1	17%*1			
Angiographies de suivi	4	67%*1			
Complications retardées mineures	2	33%*1			
Complications majeures	0	0%*1			
Perdus de vue	0	0%*1			
Traitement conservateur	3	14%			

*1 fréquence calculée sur le total de patient de chaque modalités de traitements.

*2 fréquence sur les données disponibles

TABLEAU 6 RESULTATS DE L'EFFICACITE ET DE LA SECURITE DES TRAITEMENTS

Évènements intercurrents

Le Tableau 6 résume les évènements intercurrents.

1) Récidives hémorragiques :

Neufs patients (43 %) ont présenté une récurrence hémorragique. Le **délai** moyen entre la date de découverte de la MAVc et la récurrence hémorragique était de 63 ± 98 mois, le délai minimum était inférieur à 1 mois et le délai maximum était de 300 mois.

Dans deux cas les patients n'avaient pas été traités avant la date de la récurrence hémorragique (9,5% des patients totaux et 22% des patients ayant présenté une récurrence hémorragique).

Chez cinq patients la récurrence hémorragique a eu lieu **après** avoir reçu **un traitement** (55,5% des patients ayant eu une récurrence hémorragique). Le délai moyen entre la date du dernier traitement et la date de la récurrence hémorragique était de $9,6 \pm 8,2$ mois (min : 0 ; max : 19 mois). Dans trois cas, les patients avaient été traités uniquement par embolisation ; dans deux cas les patients avaient reçu une embolisation et une radiochirurgie avant la récurrence hémorragique. À noter que, dans un de ces deux cas, la récurrence hémorragique était une complication de l'embolisation.

Dans 88% des cas, il existait au moment de la récurrence hémorragique une inondation ventriculaire (8 des patients avec récurrence). Quarante-quatre % des patients ayant eu une récurrence hémorragique ont eu un HIP (4 patients). L'hématome était situé dans deux cas au niveau du thalamus et dans 3 cas au niveau capsulo-lenticulaire (un patient ayant une localisation associée thalamique et capsulo-lenticulaire).

Le **mRs** médian à la sortie d'hospitalisation pour l'événement « récurrence hémorragique » était de 2 (min : 0 ; max : 3).

2) *Accident vasculaire cérébral ischémique :*

Un patient a présenté un accident ischémique cérébral (AIC) (5 % des patients). Cet AIC est survenu secondairement à un vol vasculaire imputable à la MAVc thalamique. Le délai entre le premier événement hémorragique de la MAVc et l'AIC ischémique était de 136 mois.

3) *Complications*

Le détail des complications est présenté dans le Tableau 6.

Au total 8 complications liées au traitement ont été relevées (42,1% des patients traités). Seuls deux événements graves sont survenus (10% des patients traités).

- *Complications des traitements par embolisation :*

Cinq patients (50% du groupe non-perdu de vue pour le traitement par embolisation) ont présenté une complication : 2 patients ont présenté des **événements graves** (10%), dont une seule liée au geste lui-même : un cas de rupture post-embolisation et un cas d'embolie pulmonaire massive

nécessitant une fibro-aspiration. Les autres patients ont présenté des **événements mineurs** (15%) ; avec une aggravation transitoire de l'examen neurologique pour 2 patients (augmentation d'un déficit moteur pour l'un et augmentation d'un trouble oculomoteur pour l'autre). Le dernier patient a présenté une alopécie réversible.

Les deux événements graves ont eu lieu à moins de 48h du geste d'embolisation (complications précoces péri-opératoires). Les trois événements mineurs sont également des complications précoces péri-opératoires (délais inférieurs à 30 jours).

- *Complications des traitements par radiochirurgie :*

Trois patients ayant bénéficié de traitements par radiochirurgie ont eu des complications (15% des patients traités par radiochirurgie non-perdus de vue). Deux de ces patients (10%) ont eu une réaction post-radique de grade 2 et un patient (5%) a présenté une réaction grade 4, associée à l'apparition d'un kyste intra-cérébral. Dans un de ces deux cas (grade 2), l'œdème post-radique était asymptomatique (5%). Chez les patients symptomatiques, dans un cas il existait une aggravation d'un déficit moteur pré-existant ; dans l'autre cas, un déficit sensitif ainsi qu'un trouble du langage sont apparus.

Tous les patients ayant eu une complication, symptomatique ou asymptomatique, ont été traités médicalement. Le traitement a consisté en une prise orale de corticoïdes (1mg/kg par jour pendant la durée de la réaction parenchymateuse).

Aucune séquelle liée aux complications de la radiothérapie n'a été relevée. Dans tous les cas, il s'agissait **d'événements mineurs tardifs** (déficit transitoire et délai supérieur à 30 jours).

DISCUSSION :

RESUME DES PRINCIPAUX RESULTATS :

Vint-et-un patients ont été inclus, 13 femmes pour 8 hommes.

Les principaux **modes de révélations** ont été : l'hémorragie pour 90,5 % des patients ; le déficit moteur était le signe clinique prédominant (55 %) suivi des céphalées brutales 45 % et des déficits sensitifs 40 %. Seul 10% des patients ont présenté une crise épileptique.

Dans la plupart des cas, les hémorragies se sont révélées par des hématomes intra-parenchymateux (73 % des MAVc).

Un patient était atteint d'une angiopathie proliférative.

Dans 57 % des cas la malformation était localisée à droite, pour 43 % à gauche. Aucun patient n'avait de localisation bilatérale. La structure anatomique sur laquelle le nidus de la MAVc thalamique s'étendait le plus fréquemment dans notre cohorte était le striatum (57 % des patients).

L'**artère thalamique afférente** la plus fréquemment impliquée dans la vascularisation des MAVc thalamiques de notre cohorte était l'artère choroïdienne postéro-latérale (70% des cas). Venait ensuite l'artère choroïdienne antérieure (45 % des cas) et l'artère para-médiane 40 % des cas).

Trente-huit % des patients étaient porteurs d'un (ou plusieurs) **anévrisme(s)** (8 patients) associé(s) à la MAVc. Dans la plupart des cas, il s'agissait d'anévrismes pédiculaires (62,5 % des patients porteurs d'anévrismes).

Dans la moitié des cas, le nidus était épars. Dans 95 % des cas, le nidus était plexiforme ; seul un nidus était purement fistuleux.

Le **grand axe moyen** des nidus de notre cohorte était de $27,4 \pm 15,1$ mm. Le **volume** des nidus était de $1,9 \pm 13,3$ cm³). La taille moyenne de la portion intra-thalamique du nidus était de $1,6 \pm 1$ cm³. La moyenne du ratio nidus thalamique/thalamus était de 0,2.

Le grade de **Spetzler Martin** médian était de III, le grade de **Lawton** médian était à VII.

L'**anomalie veineuse** la plus souvent retrouvée était l'ectasie veineuse globale (33 %).

Sur les 21 patients, seuls trois patients (14%) ont bénéficié d'un traitement conservateur. Cinquante-sept % des patients ont été traités par voie **endovasculaire** (12 patients) ; 57 % des patients ont également été traités par **radiochirurgie** (29 % des patients ont bénéficié des 2 modalités thérapeutiques). Aucun patient n'a bénéficié de chirurgie d'exérèse.

Pour le traitement endovasculaire, 16 séances d'embolisation ont été réalisées au total (en moyenne 1,12 séances par patients embolisés) ; avec, pour 81 % des séances, l'utilisation de la voie trans-artérielle avec injection de colle cyano-acrylique.

Les deux pédicules artériels les plus souvent embolisés étaient l'artère choroïdienne antérieure et l'artère choroïdienne postéro-médiale.

Pour le traitement par radiochirurgie stéréotaxique, au total 14 séances ont été réalisées (en moyenne 1,16 séances par patients).

Le RBAS médian au moment de la prise en charge était à 1,39.

- Pour la première séance de radiochirurgie, le volume moyen irradié était de $1,3 \pm 1,7 \text{ cm}^3$. La dose moyenne à l'enveloppe était de $21,58 \pm 2,5 \text{ Gy}$, l'isodose marginale était de 50% pour les patients traités par Gamma Knife et 70% pour les patients traité par LINAC.
- Pour la deuxième séance de radiochirurgie, le volume moyen irradié était de $0,123 \pm 0,01 \text{ cm}^3$. La dose moyenne à l'enveloppe était de $22 \pm 2,83 \text{ Gy}$, l'isodose marginale était de 50 %.

Au total, la **guérison angiographique** des MAVc thalamique traitée par radiochirurgie stéréotaxique a été obtenue chez 29 % des patients (37,5 % des patients non-perdus de vue). Aucun patient n'est décédé durant cette étude.

Quatre vingt-dix % des patients ont eu une amélioration ou une stabilité de leur score mRs pendant le suivi.

Quarante-trois % des patients ont présenté une récurrence hémorragique avec un délai moyen de 63 ± 98 mois.

Dans 55 % des cas, les patients ayant eu une récurrence hémorragique avait eu un traitement préalable et dans deux cas il n'y avait eu aucun traitement avant cette récurrence.

La patiente porteuse d'une angiopathie proliférative a présenté un AVC ischémique, probablement sur un phénomène de vol vasculaire lié à la malformation.

Le taux de complications graves liées au geste s'élevait à 10 % des patients traités. Néanmoins, aucune de ces complications n'était responsable de séquelle à long-terme.

POPULATION :

Les données démographiques sont résumées dans les Tableaux 7 et 8

Puissance :

Le nombre **total de patients** inclus dans notre étude était donc de 21 patients. Dans notre revue de la littérature, nous avons retenu 19 articles se focalisant sur les MAVc thalamiques, incluant au total 417 patients.

Deux séries se distinguent par la taille des populations étudiées. La première série présente la plus large population de MAVc thalamiques rapportée (97 MAVc thalamiques). Dans cette étude rétrospective, Cheng et al rapportent les résultats du traitement par radiochirurgie stéréotaxique des MAVc thalamiques prises en charge dans le département de neurochirurgie de l'Université de santé de Virginie (Charlottesville) (107). Ce centre prend en charge un nombre très important de patients (1400 patients traités par radiochirurgie pour une MAVc sur une période de 20 ans).

La deuxième série en terme de volume de population traitée (77 MAVc thalamiques) est celle de H. Kano et al (étude rétrospective de 2012) (108). Cette étude a rapporté les résultats du centre universitaire de Pittsburgh en Pennsylvanie. Sur une période d'inclusion de 20 ans, environ 1000 patients porteurs de MAVc ont été pris en charge dans ce centre pour un traitement par radiochirurgie.

Prévalence :

La prévalence de la **localisation thalamique** était de 2,8 % dans notre étude. Ce chiffre est comparable à ce qui est rapporté dans la littérature pour cette localisation rare (3 à 12% de prévalence) (109)(110)(111)(25).

Dans notre étude, le rapport homme-femme était de 0,7 pour 1, ce qui est proche des résultats de la littérature, avec une moyenne de 48 % de femmes pour 52 % d'hommes (112–114)(24,26,110,115,116)(107,117–119)(120–122)(123).

L'âge moyen de découverte de la malformation était superposable aux résultats de la littérature, avec un âge moyen de 29 ans (minimum : 8 ans maximum : 60 ans). Dans la littérature, l'âge de découverte de la MAVc thalamique varie de 22 à 30 ans (26,110,112,113,115)(24,107,117–122,124)(123).

MODE DE PRESENTATION :

Quatre-vingt-dix % des patients de notre étude ont présenté une **hémorragie**. Dans notre revue de la littérature, la fréquence moyenne des événements hémorragiques était de 85% (de 42 % à 100 %).

Dans notre étude, les **symptômes neurologiques** les plus fréquemment observés étaient un déficit moteur, un déficit sensitif et des troubles du langage. Dans la littérature, on observe également une grande fréquence des troubles moteurs (7,7 % à 87,5 %).

Les troubles sensitifs sont décrits avec une fréquence variant de 2 % à 31,2 % dans la littérature.

Les troubles du langage ne sont que plus rarement rapportés dans la littérature (entre 6% et 31 %).

Seules deux études ont détaillé les types d'hémorragies liées à la MAVc thalamique. Dans une série, une hémorragie méningée était observée dans 40 % des cas, et une hémorragie intra-ventriculaire dans 54 % des cas (étude de R Solomon (123)). A contrario, MB Sisti et al (112) ont décrit 4 % d'hémorragies méningées, 19 % d'hématomes intra-parenchymateux et 4 % d'hémorragies intra-ventriculaires.

Dans notre étude, nous avons observé majoritairement des hémorragies intraventriculaires (63,1% des MAVc rompues) et des hématomes intra-parenchymateux (78%).

Le patient porteur d'une **angiopathie proliférative** a eu une évolution spontanée péjorative ; malgré un traitement par radiochirurgie. Le volume de la lésion n'a cessé de croître tout au long du suivi, avec actuellement un envahissement holo-hémisphérique.

A notre connaissance, il n'est pas rapporté, dans la littérature, de MAVc thalamique se présentant sous forme d'angiopathie proliférative.

ANGIO-ARCHITECTURE :

La description précise de l'angio-architecture, souvent peu détaillée dans la littérature, a été l'un des objectifs de notre étude.

Compartiment artériel :

Dans la littérature, seules 5 études ont détaillé l'angio-architecture des MAVc thalamiques (113–115,118,123). Dans la plupart de ces études, la description anatomique était sommaire, distinguant seulement les afférences par le système antérieur, de celles par le système postérieur. Seuls RW Hurst et al (115) ont décrit de façon précise les afférences artériels, avec des résultats similaires aux nôtres.

Six études (112,114,115,118,121,122) ont recherché la présence d'un **anévrisme pédiculaire** associé à la MAVc thalamique. La fréquence rapportée de ces anévrismes pédiculaire varie de 0 à 14 %. Dans notre étude, 38 % des patients étaient porteurs d'un anévrisme d'hyper-débit.

Nous avons systématiquement recherché la présence d'une **artère trigéminée persistante** dans notre population de MAVc thalamiques. En effet, selon une des théories en faveur d'une origine congénitale des MAVc(125), la genèse des MAVc se ferait entre la quatrième et la huitième semaine de vie embryonnaire, alors que les anastomoses carotido-basilaires sont encore présentes. L'augmentation du flux sanguin dans le système vertébro-basilaire dû à la présence de la MAVc, empêcherait, selon cette théorie, la fermeture du réseau anastomotique et serait responsable de la persistance de l'artère trigéminée (126)(127)(128)(129).

Nous n'avons cependant pas observé d'artère trigéminée persistante dans notre cohorte. Cette observation vient donc remettre en question la théorie sus-citée, et d'une façon générale, l'origine congénitale des MAVc.

Nidus :

Une seule étude (120), portant sur 13 patients, a détaillé le caractère compact ou épars du nidus des MAVc thalamiques (compact dans 70 % des cas et épars dans 23 % des cas) . Dans notre cohorte, la répartition entre nidus compacts et épars était équilibrée (50 % pour chaque sous-type).

Seules 5 études (110,114,120,121,130) ont détaillé la taille des nidus dans des cohortes de MAVc thalamiques. La plupart des nidus de ces études (69 %) avaient un grand axe inférieur à 3 cm.

Seules 5 études (107,117–119,122) ont calculé le **volume moyen du nidus** avant traitement : ceux-ci étaient compris entre 2,7 cm³ et 4,7 cm³. La moyenne du volume des nidus de notre étude était de 1,9 cm³. Il est à noter qu'aucune étude n'a calculé le volume pour la portion strictement intrathalamique.

Dans notre travail, nous avons également mesuré le ratio volume nidal/volume thalamique (0,2 en moyenne). Ce ratio nous semble plus pertinent pour évaluer et suivre ces MAVc thalamiques que le volume nidal seul.

La plupart des patients suivis dans notre étude avaient une MAVc cotée **grade III dans la classification de Spetzler Martin**. Ceci est concordant avec les données de la littérature.

Compartiment veineux :

La description du drainage veineux dans les séries relatives aux MAVc est succincte généralement (8 études) (110,113–115,118,120,121,123). Seul le drainage secondaire (veine basale de Rosenthal et/ou veine cérébrale interne) y est détaillé. Nous avons, dans notre étude, évalué de façon précise le drainage veineux primaire des MAVc thalamiques (veines thalamiques antérieure, supérieure, inférieure et postérieure). Néanmoins, il faut souligner qu'il est parfois difficile de distinguer les différentes veines thalamiques.

Dans la majorité des MAVc thalamiques de notre étude (90%), le drainage veineux était unique. Ceci est concordant avec les données de l'étude de GAC Mendes et al, portant sur 17 patients (77 % de malformations avec un drainage unique) (121).

Enfin, il est à noter qu'aucune série de la littérature ne détaille les anomalies de calibre des veines de drainage des MAVc thalamiques. Dans notre étude, nous avons observé 10% d'occlusion du

sinus droit, (2 patients) ; 33% d'ectasies veineuses globales pour 10% seulement d'ectasies focales, avec dans un cas une sténose d'aval associée (5%)

TRAITEMENTS :

Dans la littérature, trois études (113,131,132) décrivent une prise en charge chirurgicale exclusive, 2 études (122)(133) le traitement par radiochirurgie seule. 4 études (113,115,116,121) ont évalué le traitement endovasculaire (traitement endovasculaire non exclusif).

Dans la plupart des études les patient ont reçu un traitement multimodal, mais seule une étude a évalué cet aspect thérapeutique (110).

Radiochirurgie :

Les études évaluant la prise en charge radio-chirurgicale rapportent des **taux d'oblitération** complète variant de 43 % à 85 % (26,107,108,117–119).

Dans ces cinq études (26,107,108,117–119), la **dose moyenne à l'enveloppe** variait de 15 à 21 Gy. L'isodose marginale moyenne était de 56 % dans l'étude de Cheng C et al (107) ; les autres études n'ont pas décrit cette valeur.

L'étude d'Andrade-Souza YM (134) rapporte un **score RBAS** moyen de 1,51 (0,9-3,27), avec 47,6% des patients ayant un score inférieur 1,51 et 52,4 % des patients avec un score supérieur à 1,51 . Le taux d'oblitération pour le groupe « inférieur à 1,51 » était de 75%. Dans notre étude, celui-ci était de 1,39 ; ce qui correspond, selon l'étude de BE Pollock et al (103), à un score théorique d'occlusion de 70 à 80 %.

Dans leur étude, B.E. Pollock et al (103) ont obtenu les résultats d'oblitération suivants en fonction du RBAS :

- Pour un score inférieur ou égal à 1 : pourcentage d'oblitération de 95% et plus.

- Pour un score supérieur à 1 et inférieur ou égal à 1,25 : pourcentage d'oblitération de 80% à 95%.
- Pour un score supérieur à 1,25 et inférieur ou égal à 1,5 : pourcentage d'oblitération de 70 à 80%
- Pour un score supérieur à 1,5 et inférieur ou égal à 1,75 : pourcentage d'oblitération de 60 à 70%
- Pour un score supérieur à 1,75 et inférieur à 2 : pourcentage d'oblitération de 50 à 60%
- Pour un score à 2 : pourcentage d'oblitération de 50%
- Pour un score inférieur à 2 : pourcentage d'oblitération de 40%

Nous avons obtenu un taux d'occlusion, à l'aide du traitement exclusif par radiochirurgie ou bimodal associé à l'embolisation, de 25 % (3 patients) Ces résultats sont moins bons que ceux rapportés par Pollock et al. (103) et par Andrade-Souza et al. (134). Ceci peut s'expliquer par un délai de suivi plus court dans notre étude ($2,2 \pm 2,6$ ans). Ce délai est court pour évaluer l'efficacité de la radiochirurgie, dont on sait qu'elle est retardée ($> 2-3$ ans).

Embolisation :

Dans notre revue de la littérature, 7 articles ont présenté les résultats d'une prise en charge endovasculaire. Dans une seule étude (121), tous les patients avaient reçu un traitement endovasculaire (ce traitement avait été associé à une radiochirurgie pour deux patients) (étude de GAC Mendes de 2016). Les autres études présentaient des résultats d'un traitement multi-modal.

Le nombre de séances moyen par patient variait de 1,5 à 2,1 séances/ patient ; ce qui est comparable avec le nombre moyen de séances d'embolisation réalisées dans notre série (1,3 séances/ patient).

Une seule étude décrit l'utilisation de particules de polyvinyl d'alcool (5 patients de leur étude, 16,7%, entre 1984 et 1989) ; il s'agit de l'étude de Paulsen RD de 1999 (116). Il ont rapporté un taux de complication de 33% durant la période d'utilisation des particules de polyvinyl d'alcool contre 8,3% (2 patients sur 24) avec l'utilisation de colle cyano-acrylate (1990-1994).

Le traitement endovasculaire à l'aide de colle acrylique, par voie trans-artérielle, a été le traitement le plus fréquemment rapporté.

Une seule étude (135) a évalué l'efficacité et la sécurité de l'embolisation des MAVc profondes (et thalamiques) par voie veineuse.

Dans notre série, 12 patients ont été traités par embolisation (8 embolisations par voie artérielle ; une embolisation par voie veineuse), avec un taux d'occlusion de 40 % (4/10 patients ; 2 patients perdus de vue). Le taux d'oblitération complète par cette technique varie dans la littérature entre 14,3 % et 72% (traitement multimodal dans cette série).

L'étude ayant rapporté les résultats des embolisations par voie veineuse rapporte un taux d'occlusion plus élevé (81 ,8%) (135).

Traitement chirurgical :

Les voies d'abord préférentielles utilisées pour le traitement des MAVc thalamiques sont la voie trans-calleuse inter-hémisphérique (2 études) (123,132) et la voie transfrontale-transventriculaire (2 études) (114,131). Sept études (26,112,114,120,123,131,132) ont rapporté un taux d'exclusion complète moyen de 85,33% (min : 14,3 ; max : 100%), avec un taux de complications grave de 10,64% (min : 6 ; max : 18%), dont un patient décédé.

Ces taux d'occlusion semblent nettement supérieurs à ceux des autres modalités de traitement.

Néanmoins, dans ces séries chirurgicales, il existe deux biais importants. Le premier biais est la performance de l'opérateur. En effet, ces études rapportent l'expérience d'un opérateur unique très

chevronné. Ces résultats sont donc probablement peu reproductibles, de plus, les patients traités par chirurgie souffrent d'un biais de sélection ; seuls les patients n'ayant pas d'envahissement des structures intra-thalamiques et du striatum sont éligibles à la neurochirurgie. Enfin, la plupart des patients traités par chirurgie présentaient une séquelle hémorragique parenchymateuse, créant une voie d'abord idéale.

Les modalités du traitement dans notre centre sont discutées en réunion de concertation pluridisciplinaire, avec obtention d'un consensus sur la stratégie thérapeutique par les différents intervenants. Aucun patient de notre cohorte n'a été traité par chirurgie.

Résultats cliniques :

Cinq études (112,114,116,120,135) décrivent une amélioration du score mRs après prise en charge de MAVc thalamiques. Nos résultats cliniques sont concordants, puisque 90,5% des patients ont présentés une amélioration ou une stabilité de leur score mRs.

COMPLICATIONS :

Pour les patients traités par **radiochirurgie** (107,117,119,122,134), le **taux global de complications** rapporté dans la littérature varie de 9,8 à 22 %. Les patients ayant présenté des **complications mineures**, à type de déficits transitoires neurologiques étaient de 4,9 à 24 %.

Les complications **majeures** (déficits neurologiques définitifs) varient de 4,5 % à 17% dans la littérature. L'étude de Cheng CH. et al a analysé la fréquence des œdèmes post-radiques asymptomatiques, avec un taux de 12,1 %. Par ailleurs, trois patients de cette étude ont développé un kyste post-radique (1,6 % des patients).

Vingt-cinq % des patients ayant été pris en charge par radiochirurgie dans notre série ont développé une réaction post-radique. Elle était symptomatique chez deux tiers des patients. Aucune complication majeure du traitement par radiochirurgie n'a été cependant observée.

Selon les séries, le taux global de complications pour les patients traités par voie **endovasculaire** varie de 10,5 % à 28,5 % (124,135,136); le taux de complications **majeures** varie quant à lui dans la littérature de 5,8 % à 14,3 % (124,136).

Dans notre étude, deux patients ont présenté des complications **graves** post-embolisation (une rupture de MAVc post-opératoire immédiate et une embolie pulmonaire massive). Néanmoins, aucune de ces complications n'a laissé de séquelle définitive ; ces 2 patients étaient parfaitement autonomes à long terme. Lors de la dernière évaluation clinique, la patiente ayant eu une récurrence de rupture en post-embolisation était totalement autonome sans atteinte neurologique (mRs 0). La deuxième patiente a présenté une altération de l'état général, secondaire à des troubles de la déglutition acquis lors de la première rupture. Aucune dégradation neurologique, lors de l'épisode cardiaque, n'a été rapportée.

Au total, dans notre série, 2 patients ont présenté une complication grave post-traitement ce qui représente 9,5 % de l'ensemble des patientes porteuses d'une MAVc thalamique (10% des patients traité).

Etudes rétrospectives	Nombre de patients MAV thalamiques	Nombre de patients total	Fréquence sexe masculin %	Age moyen	Fréquence Hémorragies*1	Fréquence déficit moteur %*1	Fréquence déficit sensitif %*1	Fréquence troubles du langage %*1	mfs de découverte	Description angio-architecture	Fréquence anévrisme %*1	Taille < 3cm	Taille 3-6cm	Taille > 6cm	Volume moyen des nidus cm3	Taux de resaignement	Décès
C. G. Drake 1979	4 thalamus	5			40%										20%		
Y. O. Shi AI 1987	16(thalamus+stria turn)		50%	26	100%			31,20%		OUI							6%
R. Solomon 1987	22 (thalamo-caudé)		59%	29,3	95,50%					OUI						4,40%	
M. B. Sisti 1993	6 thalamus	67	59,70%	34	94%						7%						
J.P. Lee 1993	8 thalamus	8 thalamus			100%	75%											
J.M. Teo 1995	65 (51 MAV et 14 caudé)		55%		91%					OUI	6%	51%	43%	6%		39%	3%
R.W. Hurst AI 1995	14 (GB, thalamus, thalamus+GB, 8 capsule inférieure)		64,30%	29,1	42,80%	28,50%				OUI	0%				14,30%		
M. T. Lawton 1995	17 (11 thalamus, 4 thalamus+GB, 2 thalamus+TC)	32 (7 GB, 11 thalamus, 4 thalamus+GB, 8 TC, 2 thalamus+TC)	59,30%	29,3	84%							28%	28,10%	43,70%		5%	9,40%
T. Sasaki et AI 1998	38 thalamus	101 (38 thalamus, 63 GB)	57,40%	27,8	91,10%											80%*3	6,90%
R. D. Paulsen 1999	38 (GB et thalamus)		35,70%	25,7	18,40%	60,50%			0-1 (60,5%); 2-3 (23,7%); 4-5 (15,8%)							10,50%	10,50%
KD. Liu 2001	10 thalamus	13 (10 thalamus, 3 GB)			85%	7,70%	7,70%					69%	31%	0%		25%*3	
I. G. Fleetwood 2003	35 thalamus, 29 thalamus+GB	96 (35 thalamus, 32 GB, 29 thalamus+GB)	49%	22,7	71,90%												
B. E. Pollock 2004	30 thalamus	56 (10 GB, 30 thalamus, 16 TC)	53,40%	34,2						OUI	0%				3,8	12%	8,62%
Y. M. Andrade-souza 2005	45 (GB + thalamus + capsule inférieure)		45,20%	31	88%	61,90%	18%	9,50%							4,74	14,30%	7,14%
T. Koga 2010	48 thalamus		52,10%	31	88%	46%	40%	6%							3,3		
Ch. Cheng 2012	97 thalamus	182 (85 GB, 97 thalamus)	48,40%	28,4	76,40%										3,4	11,50%	2,20%
H. Kano AI 2012	77 thalamus	133 (56 GB, 77 thalamus)	52,60%	26	85%						5,30%				2,7	11%	8,70%
M. B. Potts 2013	13 thalamus		46%	30,7	77%	2%			0-1 (46%); 2-3 (30,7%); 4-5 (23%)			62%	38%	0%			
G. A. C. Mendes 2016	12 thalamus	22 (8 GB, 12 thalamus, 2 insula)	41%	35	82%				0-1 (72%); 2-3 (13,6%); 4 (9%); 5 (4,5%)		14%	68%				9%	9%
Notre étude	21	21	51%	33+/14 ans (8-65)	90%	55%	40%	30%	1,2	OUI	38%	2,72 ±1,51 cm (min: 0,7 cm; max: 6,1 cm)			1,6 ± 1 cm ³ (min 0,5	48%	0%
Médiane (min-max)	32 (4-97)	38 (5-182)		29 (22-35)													
Moyenne, écart-type (min-max)			52+/8% (35,7-64,3%)	29,2+/3,3 (22-78)	18,4+/21% (100%)	47+/25% (7,7-75%)	29+/30% (2-75%)	16+/14% (6-31,2%)	2		5+/5% (0-14%)				4+/0,75 (2,7-4,74)	14+/9% (4,4-39%)	7+/3% (2,2-10,5%)

*1 sur total patient *3 patient non traité

*2 sur un suivi moyen de 2,2 +/- 2,7/ans (min 0; max 9 ans)
 *4 traitement par multi modalité mais résultats domiés tel quel dans l'article

GB: Ganglions de la base

TC: Tronc cérébral

Etudes rétrospectives	Radiochirurgie dose moyenne à l'enveloppe (Grays)	Radiochirurgie complications symptomatiques totales	Radiochirurgie complications mineurs	Radiochirurgie complications majeurs	Endovasculaire taux d'occlusion	Endovasculaire complication totale	Endovasculaire complications mineures	Endovasculaire complications majeures	Chirurgie taux d'occlusion	Chirurgie complications totales	Chirurgie complications mineures	Chirurgie complications majeures	Traitement multi-modal	
													taux d'occlusion	complications mineures
C. G. Drake 1979									100%	50%	25%	25%		
Y. Q. Shi Al 1987					94%									
R. Solomon 1987									83%					
M. B. Selt 1993									94%					
J.P. Lee 1993									88%	75%	13%	13%		
J.M. Tew 1995									97%	16%	13%	13%		
R.W. Husted Al 1995														
M. T. Lawton 1995					14,30%	28,50%	14,30%	14,30%						
T. Sasaki et al 1998	85% ⁴								100% ⁴				7%	6,25%
R. D. Paulsen 1999					15,70%	10,50%	5,80%	5,80%						
KD. Liu 2001														
L. G. Fleetwood 2003											14%	7,70%		
B. E. Pollock 2004	4,3%	18	2,6%	15%										
Y. M. Andrade-souza 2005	5,2%	15	7,10%	11,90%										
T. Koga 2010	8%	21	21%	17%										
CH. Cheng 2012														
H. Kano Al 2012	58,00%	21,3	4,90%	4,90%										
M. B. Petts 2013	7%	20	9,80%	4,50%										
G. A. C. Mendes 2016					81,80%	14%					6%	6%		
Notre étude	17% ²	21,63+/-2,65 (8-24)	25%	0%	25%	41,60%	25%	17%	pas de chirurgie	pas de chirurgie	pas de chirurgie	pas de chirurgie	pas de chirurgie	pas de chirurgie
Médiane (min-max)														
Moyenne, écart-type (min-max)	62+/-17% (48-85%)	19+/-2,61 (15-21,3)	17+/-5% (9,8-22%)	10+/-9% (4,5-24%)	51+/-42% (14,3-94%)	18+/-10% (10,5-28,5%)	10+/-6% (5,8-14,3%)	10+/-6% (5,8-14,3%)	84+/-20% (46-100%)	34+/-22% (18,7-50%)	27+/-28% (6-75%)	13+/-7% (6-25%)		

GB: Ganglions de la base
TC: Tronc cérébral
*1 sur total patient
*2 sur un suivi moyen de 2,2+/-2,7ans (min 0, max 9 ans)
*3 patient non traité
*4 traitement par multi modalité mais résultats donnés tel quel dans l'article

LIMITES :

Notre travail présente quelques limites. Tout d'abord la taille de la population étudiée. En effet, nous n'avons pu collecter que 21 MAVc thalamiques dans notre base de données. Ce chiffre peut sembler relativement faible, mais il doit être mis en regard de la rareté de cette localisation. Le faible volume de notre population ne nous a pas permis de conduire des analyses statistiques de sous-groupes.

D'autre part, nous n'avons pu recontacter et assurer un suivi clinique et angiographique pour un certain nombre de patients (4 patients perdus de vue ; 5,25%). Ceci peut s'expliquer par le fait que certains patients venaient de l'étranger ou d'un autre centre. De plus, certains patients ont eu une radiochirurgie relativement récemment (7 patients ; 58,3% traités par Gamma-knife il y a moins de 3 ans) ; ce délai court de suivi ne nous permet pas d'évaluer pour ces patients l'efficacité de la radiochirurgie.

Les examens angiographiques ont été relus par 3 relecteurs en consensus. Cette relecture a montré une grande difficulté à distinguer certaines afférences du fait des modifications de l'anatomie régionale liées à la présence de la MAVc. Les artères les plus difficiles à distinguer étaient les artères choroïdiennes postérieures (postéro-latérales et postéro-médiales) ainsi que les artères inféro-latérales. Malgré cette relecture attentive en consensus, des erreurs de dénomination des afférences ne peuvent être exclues.

PERSPECTIVES :

Une relecture par 2 relecteurs indépendants des angiographies cérébrales va être réalisée afin d'évaluer la reproductibilité de l'analyse de l'angio-architecture de ces MAVc complexes.

De plus, nous envisageons de réaliser un recalage des IRM sur un atlas déformable des noyaux gris centraux développé à l'Hôpital de la Pitié-Salpêtrière (137) afin d'affiner la localisation du nidus par rapport aux noyaux du thalamus.

CONCLUSION :

Notre étude rétrospective a permis de confirmer la faible prévalence des MAVc. La description fine de l'angio-architecture apporte des éléments nouveaux dans la compréhension de cette entité rare et ouvre des perspectives pour l'amélioration du traitement des MAVc thalamiques. Nos résultats soulignent la sécurité des traitements par embolisation et/ou radiochirurgie de ces MAVc thalamiques. L'efficacité en terme d'exclusion angiographique reste à évaluer à long terme dans cette cohorte.

BIBLIOGRAPHIE :

1. Fleetwood IG, Steinberg GK. Arteriovenous malformations. *Lancet*. 9 mars 2002;359(9309):863-73.
2. Houdart E, Gobin YP, Casasco A, Aymard A, Herbreteau D, Merland JJ. A proposed angiographic classification of intracranial arteriovenous fistulae and malformations. *Neuroradiology*. 1993;35(5):381-5.
3. Jellinger K. Vascular malformations of the central nervous system: a morphological overview. *Neurosurg Rev*. 1986;9(3):177-216.
4. McCormick WF. The pathology of vascular (« arteriovenous ») malformations. *J Neurosurg*. avr 1966;24(4):807-16.
5. Raybaud CA, Strother CM, Hald JK. Aneurysms of the vein of Galen: embryonic considerations and anatomical features relating to the pathogenesis of the malformation. *Neuroradiology*. 1989;31(2):109-28.
6. Lasjaunias P, berenstein A. *Surgical Angiography*, vol 4. Springer, Berlin Heidelberg New York, 268-317. In: Springer. Berlin, Heidelberg, New York; p. 268-317.
7. Al-Shahi R, Fang JSY, Lewis SC, Warlow CP. Prevalence of adults with brain arteriovenous malformations: a community based study in Scotland using capture-recapture analysis. *J Neurol Neurosurg Psychiatry*. nov 2002;73(5):547-51.
8. Berman MF, Sciacca RR, Pile-Spellman J, Stapf C, Connolly ES, Mohr JP, et al. The epidemiology of brain arteriovenous malformations. *Neurosurgery*. août 2000;47(2):389-96; discussion 397.
9. Spelle L, Mounayer C, Piotin M, Moret J. [Intracranial arteriovenous malformations: review of epidemiologic and genetic data]. *J Neuroradiol*. déc 2004;31(5):362-4.
10. Perret G, Nishioka H. Report on the cooperative study of intracranial aneurysms and subarachnoid hemorrhage. Section VI. Arteriovenous malformations. An analysis of 545 cases of cranio-cerebral arteriovenous malformations and fistulae reported to the cooperative study. *J Neurosurg*. oct 1966;25(4):467-90.
11. Brown RD, Wiebers DO, Torner JC, O'Fallon WM. Frequency of intracranial hemorrhage as a presenting symptom and subtype analysis: a population-based study of intracranial vascular malformations in Olmsted Country, Minnesota. *J Neurosurg*. juill 1996;85(1):29-32.
12. Choi JH, Mohr JP. Brain arteriovenous malformations in adults. *Lancet Neurol*. mai 2005;4(5):299-308.
13. Brown RD, Wiebers DO, Torner JC, O'Fallon WM. Incidence and prevalence of intracranial vascular malformations in Olmsted County, Minnesota, 1965 to 1992. *Neurology*. avr 1996;46(4):949-52.
14. Jessurun GA, Kamphuis DJ, van der Zande FH, Nossent JC. Cerebral arteriovenous malformations in The Netherlands Antilles. High prevalence of hereditary hemorrhagic telangiectasia-related single and multiple cerebral arteriovenous malformations. *Clin Neurol Neurosurg*. sept 1993;95(3):193-8.
15. Al-Shahi R, Bhattacharya JJ, Currie DG, Papanastassiou V, Ritchie V, Roberts RC, et al. Prospective, population-based detection of intracranial vascular malformations in adults: the Scottish Intracranial Vascular Malformation Study (SIVMS). *Stroke*. mai 2003;34(5):1163-9.
16. Stapf C, Mast H, Sciacca RR, Berenstein A, Nelson PK, Gobin YP, et al. The New York Islands AVM Study: design, study progress, and initial results. *Stroke*. mai 2003;34(5):e29-33.
17. Graf CJ, Perret GE, Torner JC. Bleeding from cerebral arteriovenous malformations as part of their natural history. *J Neurosurg*. mars 1983;58(3):331-7.
18. Crawford PM, West CR, Chadwick DW, Shaw MD. Arteriovenous malformations of the brain: natural history in unoperated patients. *J Neurol Neurosurg Psychiatry*. janv 1986;49(1):1-10.
19. Brown RD, Wiebers DO, Forbes G, O'Fallon WM, Piepgras DG, Marsh WR, et al. The

- natural history of unruptured intracranial arteriovenous malformations. *J Neurosurg.* mars 1988;68(3):352-7.
20. Ondra SL, Troupp H, George ED, Schwab K. The natural history of symptomatic arteriovenous malformations of the brain: a 24-year follow-up assessment. *J Neurosurg.* sept 1990;73(3):387-91.
 21. da Costa L, Wallace MC, Ter Brugge KG, O'Kelly C, Willinsky RA, Tymianski M. The natural history and predictive features of hemorrhage from brain arteriovenous malformations. *Stroke.* janv 2009;40(1):100-5.
 22. Yamada S, Takagi Y, Nozaki K, Kikuta K, Hashimoto N. Risk factors for subsequent hemorrhage in patients with cerebral arteriovenous malformations. *J Neurosurg.* nov 2007;107(5):965-72.
 23. Gross BA, Du R. Natural history of cerebral arteriovenous malformations: a meta-analysis. *J Neurosurg.* févr 2013;118(2):437-43.
 24. Fleetwood IG, Marcellus ML, Levy RP, Marks MP, Steinberg GK. Deep arteriovenous malformations of the basal ganglia and thalamus: natural history. *J Neurosurg.* avr 2003;98(4):747-50.
 25. Stapf C, Mast H, Sciacca RR, Choi JH, Khaw AV, Connolly ES, et al. Predictors of hemorrhage in patients with untreated brain arteriovenous malformation. *Neurology.* 9 mai 2006;66(9):1350-5.
 26. Sasaki T, Kurita H, Saito I, Kawamoto S, Nemoto S, Terahara A, et al. Arteriovenous malformations in the basal ganglia and thalamus: management and results in 101 cases. *J Neurosurg.* févr 1998;88(2):285-92.
 27. Mullan S, Mojtahedi S, Johnson DL, Macdonald RL. Cerebral venous malformation-arteriovenous malformation transition forms. *J Neurosurg.* juill 1996;85(1):9-13.
 28. Mullan S, Mojtahedi S, Johnson DL, Macdonald RL. Embryological basis of some aspects of cerebral vascular fistulas and malformations. *J Neurosurg.* juill 1996;85(1):1-8.
 29. Padget DH. The cranial venous system in man in reference to development, adult configuration, and relation to the arteries. *American Journal of Anatomy.* 98(3):307-55.
 30. Nelson MD, Gonzalez-Gomez I, Gilles FH. Dyke Award. The search for human telencephalic ventriculofugal arteries. *AJNR Am J Neuroradiol.* avr 1991;12(2):215-22.
 31. Song JK, Niimi Y, Kupersmith MJ, Berenstein A. Postnatal growth and development of a cerebral arteriovenous malformation on serial magnetic resonance imaging in a child with hemangiomas. Case report. *J Neurosurg.* mai 2007;106(5 Suppl):384-7.
 32. Stevens J, Leach JL, Abruzzo T, Jones BV. De novo cerebral arteriovenous malformation: case report and literature review. *AJNR Am J Neuroradiol.* janv 2009;30(1):111-2.
 33. Mahajan A, Manchandia TC, Gould G, Bulsara KR. De novo arteriovenous malformations: case report and review of the literature. *Neurosurg Rev.* janv 2010;33(1):115-9.
 34. Mathon B, Blauwblomme T, Bolle S, Dufour C, Nagarra O, Brunelle F, et al. De novo arteriovenous malformation after brain radiotherapy for medulloblastoma in a child. *Neurology.* 23 juill 2013;81(4):398-9.
 35. Waltimo O. The change in size of intracranial arteriovenous malformations. *J Neurol Sci.* mai 1973;19(1):21-7.
 36. Stefani MA, Porter PJ, terBrugge KG, Montanera W, Willinsky RA, Wallace MC. Angioarchitectural factors present in brain arteriovenous malformations associated with hemorrhagic presentation. *Stroke.* avr 2002;33(4):920-4.
 37. Marks MP, Lane B, Steinberg GK, Chang PJ. Hemorrhage in intracerebral arteriovenous malformations: angiographic determinants. *Radiology.* sept 1990;176(3):807-13.
 38. Iancu-Gontard D, Weill A, Guilbert F, Nguyen T, Raymond J, Roy D. Inter- and intraobserver variability in the assessment of brain arteriovenous malformation angioarchitecture and endovascular treatment results. *AJNR Am J Neuroradiol.* mars 2007;28(3):524-7.
 39. Al-Shahi R, Pal N, Lewis SC, Bhattacharya JJ, Sellar RJ, Warlow CP, et al. Observer agreement in the angiographic assessment of arteriovenous malformations of the brain. *Stroke.* juin

2002;33(6):1501-8.

40. Miyachi S, Negoro M, Handa T, Sugita K. Contribution of meningeal arteries to cerebral arteriovenous malformations. *Neuroradiology*. 1993;35(3):205-9.
41. Li S, Chen BP, Azuma N, Hu YL, Wu SZ, Sumpio BE, et al. Distinct roles for the small GTPases Cdc42 and Rho in endothelial responses to shear stress. *J Clin Invest*. avr 1999;103(8):1141-50.
42. Enam SA, Malik GM. Association of cerebral arteriovenous malformations and spontaneous occlusion of major feeding arteries: clinical and therapeutic implications. *Neurosurgery*. nov 1999;45(5):1105-11; discussion 1111-1112.
43. Terbrugge KG. Brain AVM. Relationship of Angioarchitecture and Clinical Symptoms and Implications for Treatment. *Interv Neuroradiol*. 10 oct 2003;9(Suppl 2):107-8.
44. Lasjaunias PL, Landrieu P, Rodesch G, Alvarez H, Ozanne A, Holmin S, et al. Cerebral proliferative angiopathy: clinical and angiographic description of an entity different from cerebral AVMs. *Stroke*. mars 2008;39(3):878-85.
45. Valavanis A, Yaşargil MG. The endovascular treatment of brain arteriovenous malformations. *Adv Tech Stand Neurosurg*. 1998;24:131-214.
46. Tu J, Stoodley MA, Morgan MK, Storer KP. Ultrastructure of perinidal capillaries in cerebral arteriovenous malformations. *Neurosurgery*. mai 2006;58(5):961-70; discussion 961-970.
47. Brown RD, Wiebers DO, Forbes GS. Unruptured intracranial aneurysms and arteriovenous malformations: frequency of intracranial hemorrhage and relationship of lesions. *J Neurosurg*. déc 1990;73(6):859-63.
48. Shankar JJS, Menezes RJ, Pohlmann-Eden B, Wallace C, terBrugge K, Krings T. Angioarchitecture of brain AVM determines the presentation with seizures: proposed scoring system. *AJNR Am J Neuroradiol*. mai 2013;34(5):1028-34.
49. Joint Writing Group of the Technology Assessment Committee American Society of Interventional and Therapeutic Neuroradiology; Joint Section on Cerebrovascular Neurosurgery a Section of the American Association of Neurological Surgeons and Congress of Neurological Surgeons; Section of Stroke and the Section of Interventional Neurology of the American Academy of Neurology, Atkinson RP, Awad IA, Batjer HH, Dowd CF, Furlan A, et al. Reporting terminology for brain arteriovenous malformation clinical and radiographic features for use in clinical trials. *Stroke*. juin 2001;32(6):1430-42.
50. Miyasaka Y, Yada K, Ohwada T, Kitahara T, Kurata A, Irikura K. An analysis of the venous drainage system as a factor in hemorrhage from arteriovenous malformations. *J Neurosurg*. févr 1992;76(2):239-43.
51. Parent A. The History of the Basal Ganglia: The Contribution of Karl Friedrich Burdach. *Neuroscience and Medicine*. 21 déc 2012;03:374.
52. Skidmore FD. An analysis of the age and size of 483 human embryos. *Teratology*. févr 1977;15(1):97-102.
53. Streeter GL. Developmental horizons in human embryos; a review of the histogenesis of cartilage and bone. *Contrib Embryol*. févr 1949;33(213-221):149-68.
54. Padget DH. The development of the cranial arteries in the human embryo. *Carnegie institution of Washington*. 1948;32:205-61.
55. Dekaban A. Human thalamus; an anatomical, developmental and pathological study. II. Development of the human thalamic nuclei. *J Comp Neurol*. févr 1954;100(1):63-97.
56. Hassler R, Munding F, Riechert T. Correlations between clinical and autoptic findings in stereotaxic operations of parkinsonism. *Confin Neurol*. 1965;26(3):282-90.
57. Hirai T, Jones EG. A new parcellation of the human thalamus on the basis of histochemical staining. *Brain Res Brain Res Rev*. mars 1989;14(1):1-34.
58. Jones EG. Descriptions of the Thalamus in Representative Mammals. In: *The Thalamus* [Internet]. Springer, Boston, MA; 1985 [cité 19 juin 2018]. p. 45-84. Disponible sur: https://link.springer.com/chapter/10.1007/978-1-4615-1749-8_2
59. Jones EG. The Ventral Nuclei. In: *The Thalamus* [Internet]. Springer, Boston, MA; 1985

- [cité 19 juin 2018]. p. 323-423. Disponible sur: https://link.springer.com/chapter/10.1007/978-1-4615-1749-8_7
60. Jones EG. The Anterior Nuclei and Lateral Dorsal Nucleus. In: The Thalamus [Internet]. Springer, Boston, MA; 1985 [cité 19 juin 2018]. p. 673-97. Disponible sur: https://link.springer.com/chapter/10.1007/978-1-4615-1749-8_14
 61. Jones EG. The Medial Geniculate Complex. In: The Thalamus [Internet]. Springer, Boston, MA; 1985 [cité 19 juin 2018]. p. 425-52. Disponible sur: https://link.springer.com/chapter/10.1007/978-1-4615-1749-8_8
 62. Moffat DB. The embryology of the arteries of the brain. *Ann R Coll Surg Engl.* juin 1962;30:368-82.
 63. Archives de physiologie normale et pathologique [Internet]. Masson; 1883 [cité 19 juin 2018]. 373 p. Disponible sur: <http://archive.org/details/archivesdephysi13unkngoog>
 64. Walusinski O, Courrivaud P. Henry Duret (1849-1921): a surgeon and forgotten neurologist. *Eur Neurol.* 2014;72(3-4):193-202.
 65. Caplan LR. Charles Foix--the first modern stroke neurologist. *Stroke.* févr 1990;21(2):348-56.
 66. Lazorthes guy. The arteries of the thalamus: an anatomical and radiological study | *Journal of Neurosurgery*, Vol 34, No 1 [Internet]. [cité 19 juin 2018]. Disponible sur: <http://thejns.org/doi/abs/10.3171/jns.1971.34.1.0023>
 67. Plets C, De Reuck J, Vander Eecken H, Van den Bergh R. The vascularization of the human thalamus. *Acta Neurol Belg.* 1970;70(6):687-770.
 68. Percheron G. The anatomy of the arterial supply of the human thalamus and its use for the interpretation of the thalamic vascular pathology. *Zeitschrift für Neurologie.* 1973;205(1):1-13.
 69. Bogousslavsky J, Regli F, Assal G. The syndrome of unilateral tuberothalamic artery territory infarction. *Stroke.* juin 1986;17(3):434-41.
 70. Kim S-H, Yeo D-K, Shim J-J, Yoon S-M, Chang J-C, Bae H-G. Morphometric Study of the Anterior Thalamoperforating Arteries. *J Korean Neurosurg Soc.* mai 2015;57(5):350-8.
 71. Gabrovsky N. Microanatomical bases for intraoperative division of the posterior communicating artery. *Acta Neurochir (Wien).* nov 2002;144(11):1205-11.
 72. Avci E, Bademci G, Oztürk A. Posterior communicating artery: from microsurgical, endoscopic and radiological perspective. *Minim Invasive Neurosurg.* août 2005;48(4):218-23.
 73. Baskaya MK, Coscarella E, Gomez F, Morcos JJ. Surgical and angiographic anatomy of the posterior communicating and anterior choroidal arteries. 2004;3:5.
 74. Yasargil. *Microneurosurgery. Thieme Classics. Vol. 1, Microsurgical Anatomy of the Basal Cisterns and Vessels of the brain, Diagnostic Studies, General Operative Techniques and Pathological Considerations of the intracranial Aneurysms.* Thieme; 1984. 371 p.
 75. Tatu L, Moulin T, Bogousslavsky J, Duvernoy H. Arterial territories of the human brain: cerebral hemispheres. *Neurology.* juin 1998;50(6):1699-708.
 76. Zeal AA, Rhoton AL. Microsurgical anatomy of the posterior cerebral artery. *J Neurosurg.* avr 1978;48(4):534-59.
 77. Schmammann JD. Vascular syndromes of the thalamus. *Stroke.* sept 2003;34(9):2264-78.
 78. Dorfer C, Khalaveh F, Mallouhi A, Millesi M, Czech T. The Superior Thalamic Vein and its Variations: A Proposed Classification. *Operative Neurosurgery.* 1 juin 2018;14(6):675-80.
 79. Li S, Kumar Y, Gupta N, Abdelbaki A, Sahwney H, Kumar A, et al. Clinical and Neuroimaging Findings in Thalamic Territory Infarctions: A Review. *J Neuroimaging.* 20 févr 2018;
 80. Carrera E, Michel P, Bogousslavsky J. Anteromedian, central, and posterolateral infarcts of the thalamus: three variant types. *Stroke.* déc 2004;35(12):2826-31.
 81. Labauge R, Pages M, Marty-Double C, Blard JM, Boukobza M, Salvaing P. [Occlusion of the basilar artery. A review with 17 personal cases (author's transl)]. *Rev Neurol (Paris).* 1981;137(10):545-71.
 82. Yamamoto Y, Georgiadis AL, Chang HM, Caplan LR. Posterior cerebral artery territory

- infarcts in the New England Medical Center Posterior Circulation Registry. *Arch Neurol.* juill 1999;56(7):824-32.
83. Graff-Radford NR, Damasio H, Yamada T, Eslinger PJ, Damasio AR. Nonhaemorrhagic thalamic infarction. Clinical, neuropsychological and electrophysiological findings in four anatomical groups defined by computerized tomography. *Brain.* juin 1985;108 (Pt 2):485-516.
 84. Graff-Radford NR, Eslinger PJ, Damasio AR, Yamada T. Nonhemorrhagic infarction of the thalamus: behavioral, anatomic, and physiologic correlates. *Neurology.* janv 1984;34(1):14-23.
 85. von Cramon DY, Hebel N, Schuri U. A contribution to the anatomical basis of thalamic amnesia. *Brain.* déc 1985;108 (Pt 4):993-1008.
 86. Dejerine J, Roussy G. Le syndrome thalamique. *Revue Neurologique.* 1906;521-32.
 87. Caplan LR, DeWitt LD, Pessin MS, Gorelick PB, Adelman LS. Lateral thalamic infarcts. *Arch Neurol.* sept 1988;45(9):959-64.
 88. Garcin R, Lapresle J. [Sensory syndrome of the thalamic type and with hand-mouth topography due to localized lesions of the thalamus]. *Rev Neurol (Paris).* 1954;90(2):124-9.
 89. Fisher CM. Thalamic pure sensory stroke: a pathologic study. *Neurology.* nov 1978;28(11):1141-4.
 90. Lapresle J, Haguenu M. Anatomico-chemical correlation in focal thalamic lesions. *Z Neurol.* 29 août 1973;205(1):29-46.
 91. Guberman A, Stuss D. The syndrome of bilateral paramedian thalamic infarction. *Neurology.* mai 1983;33(5):540-6.
 92. Castaigne P, Lhermitte F, Buge A, Escourolle R, Hauw JJ, Lyon-Caen O. Paramedian thalamic and midbrain infarct: clinical and neuropathological study. *Ann Neurol.* août 1981;10(2):127-48.
 93. Reilly M, Connolly S, Stack J, Martin EA, Hutchinson M. Bilateral paramedian thalamic infarction: a distinct but poorly recognized stroke syndrome. *Q J Med.* janv 1992;82(297):63-70.
 94. Bogousslavsky J, Regli F, Delaloye B, Delaloye-Bischof A, Assal G, Uske A. Loss of psychic self-activation with bithalamic infarction. Neurobehavioural, CT, MRI and SPECT correlates. *Acta Neurol Scand.* mai 1991;83(5):309-16.
 95. Engelborghs S, Marien P, Pickut BA, Verstraeten S, De Deyn PP. Loss of psychic self-activation after paramedian bithalamic infarction. *Stroke.* juill 2000;31(7):1762-5.
 96. Hodges JR, McCarthy RA. Autobiographical amnesia resulting from bilateral paramedian thalamic infarction. A case study in cognitive neurobiology. *Brain.* août 1993;116 (Pt 4):921-40.
 97. Spiegel EA, Wycis HT, Orchinik C, Freed H. Thalamic chronotaxis. *Am J Psychiatry.* août 1956;113(2):97-105.
 98. Berkovic SF, Bladin PF. Rubral tremor: clinical features and treatment of three cases. *Clin Exp Neurol.* 1984;20:119-28.
 99. Haute Autorité de Santé - Évaluation et prise en charge du risque cardio-vasculaire [Internet]. [cité 25 juin 2018]. Disponible sur: https://www.has-sante.fr/portail/jcms/c_2754387/fr/evaluation-et-prise-en-charge-du-risque-cardio-vasculaire
 100. Spetzler RF, Martin NA. A proposed grading system for arteriovenous malformations. 1986. *J Neurosurg.* janv 2008;108(1):186-93.
 101. Lawton MT, Kim H, McCulloch CE, Mikhak B, Young WL. A supplementary grading scale for selecting patients with brain arteriovenous malformations for surgery. *Neurosurgery.* avr 2010;66(4):702-13; discussion 713.
 102. Raffa SJ, Chi Y-Y, Bova FJ, Friedman WA. Validation of the radiosurgery-based arteriovenous malformation score in a large linear accelerator radiosurgery experience. *J Neurosurg.* oct 2009;111(4):832-9.
 103. Pollock BE, Flickinger JC. A proposed radiosurgery-based grading system for arteriovenous malformations. *J Neurosurg.* janv 2002;96(1):79-85.
 104. Nataf F, Ghossoub M, Missir O, Beuvon F, Varlet P, Merienne L, et al. Réactions parenchymateuses après radiochirurgie des malformations artério-veineuses cérébrales. Données cliniques et IRM. *Neurochirurgie.* mai 2001;47(2-3 Pt 2):355-68.

105. PRISMA 2009 checklist.pdf [Internet]. [cité 31 août 2018]. Disponible sur: <http://www.prisma-statement.org/documents/PRISMA%202009%20checklist.pdf>
106. pmhdev. PICO Framework - National Library of Medicine [Internet]. PubMed Health. [cité 31 août 2018]. Disponible sur: <https://www.ncbi.nlm.nih.gov/pubmedhealth/PMHT0029906/>
107. Cheng C-H, Crowley RW, Yen C-P, Schlesinger D, Shaffrey ME, Sheehan JP. Gamma Knife surgery for basal ganglia and thalamic arteriovenous malformations. *J Neurosurg.* avr 2012;116(4):899-908.
108. Kano H, Kondziolka D, Flickinger JC, Yang H, Flannery TJ, Niranjan A, et al. Stereotactic radiosurgery for arteriovenous malformations, Part 4: management of basal ganglia and thalamus arteriovenous malformations. *J Neurosurg.* janv 2012;116(1):33-43.
109. Gross BA, Duckworth EAM, Getch CC, Bendok BR, Batjer HH. Challenging traditional beliefs: microsurgery for arteriovenous malformations of the basal ganglia and thalamus. *Neurosurgery.* sept 2008;63(3):393-410; discussion 410-411.
110. Lawton MT, Hamilton MG, Spetzler RF. Multimodality treatment of deep arteriovenous malformations: thalamus, basal ganglia, and brain stem. *Neurosurgery.* juill 1995;37(1):29-35; discussion 35-36.
111. Deruty R, Pelissou-Guyotat I, Mottolèse C, Bascoulegue Y, Amat D. The combined management of cerebral arteriovenous malformations. Experience with 100 cases and review of the literature. *Acta Neurochir (Wien).* 1993;123(3-4):101-12.
112. Sisti MB, Kader A, Stein BM. Microsurgery for 67 intracranial arteriovenous malformations less than 3 cm in diameter. *Journal of Neurosurgery.* 1 nov 1993;79(5):653-60.
113. Shi Y, Chen X. Surgical treatment of arteriovenous malformations of the striatohalamocapsular region. *Journal of Neurosurgery.* 1 mars 1987;66(3):352-6.
114. Tew JM, Lewis AI, Reichert KW. Management Strategies and Surgical Techniques for Deep-seated Supratentorial Arteriovenous Malformations. *Neurosurgery.* 1 juin 1995;36(6):1065-72.
115. Hurst RW, Berenstein A, Kupersmith MJ, Madrid M, Flamm ES. Deep central arteriovenous malformations of the brain: the role of endovascular treatment. *J Neurosurg.* févr 1995;82(2):190-5.
116. Paulsen RD, Steinberg GK, Norbash AM, Marcellus ML, Marks MP. Embolization of basal ganglia and thalamic arteriovenous malformations. *Neurosurgery.* mai 1999;44(5):991-6; discussion 996-997.
117. Pollock BE, Flickinger JC. A proposed radiosurgery-based grading system for arteriovenous malformations. *J Neurosurg.* janv 2002;96(1):79-85.
118. Andrade-Souza YM, Zadeh G, Scora D, Tsao MN, Schwartz ML. Radiosurgery for basal ganglia, internal capsule, and thalamus arteriovenous malformation: clinical outcome. *Neurosurgery.* 2005;56(1):56-63; discussion 63-64.
119. Koga T, Shin M, Maruyama K, Terahara A, Saito N. Long-term outcomes of stereotactic radiosurgery for arteriovenous malformations in the thalamus. *Neurosurgery.* août 2010;67(2):398-403.
120. Potts MB, Young WL, Lawton MT, UCSF Brain AVM Study Project. Deep arteriovenous malformations in the Basal Ganglia, thalamus, and insula: microsurgical management, techniques, and results. *Neurosurgery.* sept 2013;73(3):417-29.
121. Mendes GAC, Silveira EP, Caire F, Boncoeur Martel M-P, Saleme S, Iosif C, et al. Endovascular Management of Deep Arteriovenous Malformations: Single Institution Experience in 22 Consecutive Patients. *Neurosurgery.* janv 2016;78(1):34-41.
122. Kano H, Kondziolka D, Flickinger JC, Yang H, Flannery TJ, Niranjan A, et al. Stereotactic radiosurgery for arteriovenous malformations, Part 4: management of basal ganglia and thalamus arteriovenous malformations. *J Neurosurg.* janv 2012;116(1):33-43.
123. Solomon RA, Stein BM. Interhemispheric approach for the surgical removal of thalamocaudate arteriovenous malformations. *J Neurosurg.* mars 1987;66(3):345-51.
124. Paulsen RD, Steinberg GK, Norbash AM, Marcellus ML, Marks MP. Embolization of basal

- ganglia and thalamic arteriovenous malformations. *Neurosurgery*. mai 1999;44(5):991-6; discussion 996-997.
125. Mullan S, Mojtahedi S, Johnson DL, Macdonald RL. Embryological basis of some aspects of cerebral vascular fistulas and malformations. *J Neurosurg*. juill 1996;85(1):1-8.
126. Nakai Y, Yasuda S, Hyodo A, Yanaka K, Nose T. Infratentorial arteriovenous malformation associated with persistent primitive trigeminal artery--case report. *Neurol Med Chir (Tokyo)*. nov 2000;40(11):572-4.
127. Ohtakara K, Kuga Y, Murao K, Kojima T, Taki W, Waga S. Posterior fossa arteriovenous malformation associated with persistent primitive trigeminal artery--case report. *Neurol Med Chir (Tokyo)*. mars 2000;40(3):169-72.
128. Agnoli AL. Vascular anomalies and subarachnoid haemorrhage associated with persisting embryonic vessels. *Acta Neurochir (Wien)*. 1982;60(3-4):183-99.
129. Mohanty CB, Devi BI, Somanna S, Bhat DI, Dawn R. Corpus callosum arteriovenous malformation with persistent trigeminal artery. *Br J Neurosurg*. déc 2011;25(6):736-40.
130. Liu KD, Lee LS. Microsurgical treatment of deep arteriovenous malformations--basal ganglia and thalamus. *Zhonghua Yi Xue Za Zhi (Taipei)*. janv 2001;64(1):23-30.
131. Drake CG. Cerebral arteriovenous malformations: considerations for and experience with surgical treatment in 166 cases. *Clin Neurosurg*. 1979;26:145-208.
132. Lee J-P. Surgical Treatment of Thalamic Arteriovenous Malformations. *Neurosurgery*. 1 avr 1993;32(4):498-504.
133. Cohen-Inbar O, Ding D, Sheehan JP. Stereotactic radiosurgery for deep intracranial arteriovenous malformations, part 2: Basal ganglia and thalamus arteriovenous malformations. *J Clin Neurosci*. févr 2016;24:37-42.
134. Andrade-Souza YM, Zadeh G, Scora D, Tsao MN, Schwartz ML. Radiosurgery for basal ganglia, internal capsule, and thalamus arteriovenous malformation: clinical outcome. *Neurosurgery*. 2005;56(1):56-63; discussion 63-64.
135. Mendes GAC, Silveira EP, Caire F, Boncoeur Martel M-P, Saleme S, Iosif C, et al. Endovascular Management of Deep Arteriovenous Malformations: Single Institution Experience in 22 Consecutive Patients. *Neurosurgery*. janv 2016;78(1):34-41.
136. Hurst RW, Berenstein A, Kupersmith MJ, Madrid M, Flamm ES. Deep central arteriovenous malformations of the brain: the role of endovascular treatment. *J Neurosurg*. févr 1995;82(2):190-5.
137. Yelnik J, Bardin E, Dormont D, Malandain G, Ourselin S, Tandé D, et al. A three-dimensional, histological and deformable atlas of the human basal ganglia. I. Atlas construction based on immunohistochemical and MRI data. *Neuroimage*. 15 janv 2007;34(2):618-38.

ANNEXES

ANNEXE 1 : mRs

0 : correspond à l'état physiologique sans symptôme ni restriction de l'autonomie.

1 : signifie qu'il existe des symptômes mais sans incapacité : activités et autonomie conservées.

2 : handicap faible : le patient est incapable d'assurer les activités habituelles (exemple : reprise du travail, des activités de la vie sociale, ...) mais il reste autonome.

3 : handicap modéré : le patient a besoin d'aide dans certains des gestes complexes de la vie quotidienne (exemple : se préparer à manger, faire le ménage, ...).

4 : handicap modérément sévère : la marche et les gestes quotidiens sont impossibles sans aide, mais le patient ne nécessite pas de soins constants.

5 : stade de la dépendance : le patient est alité, le handicap est majeur. La présence d'une personne à ses côtés est nécessaire à tous moments du jour et de la nuit.

6 : décès du patient.

RESUMES ET MOTS CLEFS :

MALFORMATIONS ARTERIO-VEINEUSES THALAMIQUES : MODES DE PRÉSENTATION CLINIQUE, ANGIO-ARCHITECTURE ET PRISE EN CHARGE THÉRAPEUTIQUE

Objectifs

Évaluer la prévalence des MAVc thalamiques, leurs modes de présentation et leurs angio-architectures, ainsi que leur prise en charge thérapeutique.

Méthodes

Etude rétrospective monocentrique (1998 à 2018) portant sur 748 patients consécutifs porteurs d'une MAVc prise en charge à l'Hôpital de la Pitié-Salpêtrière, parmi lesquelles les MAVc thalamiques avérées ont été isolées (exclusion des patients sans imagerie injectée en coupe). Les modes de présentation ont été relevés. L'angio-architecture des MAVc a été revue de façon systématique sur les examens angiographiques. La sécurité et l'efficacité des traitements (conservateur et d'exclusion) ont été évaluées sur des critères cliniques et angiographiques.

Résultats

Nous avons inclus 21 patients porteurs d'une MAVc thalamique (prévalence 2,8%). La MAVc thalamique était révélée par un événement hémorragique dans 90,5% des cas.

L'artère choroïdienne postéro-latérale l'afférence la plus fréquemment observée dans notre série (70%). Un anévrysme (nidal et/ou pédiculaire) était associé chez 38% des patients. Le volume moyen des nidus était de $1,9 \pm 13,3 \text{ cm}^3$. Le drainage veineux était unique dans la plupart des cas (90%). Trois patients ont bénéficié d'un traitement conservateur, 12 patients ont été traités par radiochirurgie et 12 par embolisation. La guérison a été obtenue chez 29,4% des patients, avec 8 complications, dont 2 graves, sans aucune séquelle majeure.

Conclusion

Notre travail a permis une meilleure compréhension des MAVc thalamiques. Nos résultats soulignent la sécurité des traitements d'exclusion par embolisation et/ou radiochirurgie. L'efficacité en terme d'exclusion angiographique reste à démontrer à long-terme.

« Malformation artério-veineuse » ; « Thalamus » ; « malformation artério-veineuse thalamique » ; « radiochirurgie » ; « gamma-knife » ; « endovasculaire » ; « embolisation » ; « angio-architecture »

THALAMIC ARTERIOVENOUS MALFORMATIONS: REVEALING CONDITIONS, ANGIO-ARCHITECTURE AND THERAPEUTIC MANAGEMENT

Purpose

To evaluate prevalence of thalamic arteriovenous malformation (AVM), their revealing conditions and their angio-architecture. To report their therapeutic management.

Methods

Retrospective monocentric study (from 1998 to 2018) focused on imaging proven thalamic AVMs among a cohort of 748 consecutive patients managed for a brain AVM at the Pitié-Salpêtrière Hospital. Revealing condition was systematically assessed. Safety and effectiveness of exclusion treatments were assessed on clinical and angiographic criteria.

Results

We included 21 patients with thalamic AVM (thalamic AVMs' prevalence: 2.8%). Hemorrhagic event was the revealing condition of these thalamic AVMs in 90.5% of the cases. Posterolateral choroidal artery was the most frequently observed arterial feeder (70%). Aneurysms (either nidal or pedicular) were observed in 38% of the cases. Average nidal volume was $1.9 \pm 13.3 \text{ cm}^3$. Single venous drainage was seen in most cases (90%). Three patients underwent a conservative treatment, 12 from radiosurgery and 12 from embolization. Complete AVM angiographic cure was achieved in 29.4% of the cases; 8 patients experienced a clinical complication, with 2 major complications but without any clinical consequence at long-term follow-up.

Conclusion

Our work allows for a better understanding of thalamic AVMs. Our results underline the safety of exclusion treatments by embolization and/or stereotactic radiosurgery. Long-term effectiveness in terms of angiographic exclusion remains to be proven.

« Thalamus » ; « Arteriovenous malformation » ; « Thalamic arteriovenous malformation » ; « angio-architecture » ; « Stereotactic radiosurgery » ; « Gamma Knife radiosurgery » ; « embolization » ; « Endovascular management »

Université Paris Descartes
Faculté de Médecine Paris Descartes
15, rue de l'Ecole de Médecine
75270 Paris cedex 06