



HAL
open science

Apport de la chirurgie guidée en implantologie axiale chez l'édenté complet

Julia David

► **To cite this version:**

Julia David. Apport de la chirurgie guidée en implantologie axiale chez l'édenté complet. Médecine humaine et pathologie. 2019. dumas-02276969

HAL Id: dumas-02276969

<https://dumas.ccsd.cnrs.fr/dumas-02276969>

Submitted on 3 Sep 2019

HAL is a multi-disciplinary open access archive for the deposit and dissemination of scientific research documents, whether they are published or not. The documents may come from teaching and research institutions in France or abroad, or from public or private research centers.

L'archive ouverte pluridisciplinaire **HAL**, est destinée au dépôt et à la diffusion de documents scientifiques de niveau recherche, publiés ou non, émanant des établissements d'enseignement et de recherche français ou étrangers, des laboratoires publics ou privés.

UNIVERSITÉ NICE-SOPHIA ANTIPOLIS
FACULTÉ DE CHIRURGIE DENTAIRE
24 Avenue des Diabls Bleus, 06357 Nice Cedex 04

APPORT DE LA CHIRURGIE GUIDÉE EN IMPLANTOLOGIE AXIALE CHEZ L'ÉDENTE TOTAL

Année 2019

Thèse n°42-57-19-17

THÈSE

Présentée et publiquement soutenue devant
la Faculté de Chirurgie Dentaire de Nice
Le 24 Juin 2019 Par

Madame Julia DAVID

Née le 22 Février 1993 à Cannes
Pour obtenir le grade de :

DOCTEUR EN CHIRURGIE DENTAIRE (Diplôme d'État)

Examineurs :

Madame le Professeur Laurence LUPI-PEGURIEUR
Madame le Docteur Catherine PESCI-BARDON
Monsieur le Docteur Patrice COCHAIS
Monsieur le Docteur Romain CEINOS
Monsieur le Docteur Franck AFOTA

Président du jury
Assesseur
Directeur de thèse
Assesseur
Co-Directeur de thèse

UNIVERSITÉ NICE-SOPHIA ANTIPOLIS
FACULTÉ DE CHIRURGIE DENTAIRE
24 Avenue des Diabls Bleus, 06357 Nice Cedex 04

APPORT DE LA CHIRURGIE GUIDÉE EN IMPLANTOLOGIE AXIALE CHEZ L'ÉDENTE TOTAL

Année 2019

Thèse n° 42-57-19-17

THÈSE

Présentée et publiquement soutenue devant
la Faculté de Chirurgie Dentaire de Nice
Le 24 Juin 2019 Par

Madame Julia DAVID

Né(e) le 22 Février 1993 à Cannes
Pour obtenir le grade de :

DOCTEUR EN CHIRURGIE DENTAIRE (Diplôme d'État)

Examineurs :

Madame le Professeur Laurence LUPI-PEGURIER
Madame le Docteur Catherine PESCI-BARDON
Monsieur le Docteur Patrice COCHAIS
Monsieur le Docteur Romain CEINOS
Monsieur le Docteur Franck AFOTA

Président du jury
Assesseur
Directeur de thèse
Assesseur
Co-directeur de thèse

CORPS ENSEIGNANT

56^{ème} section : DEVELOPPEMENT, CROISSANCE ET PREVENTION

Sous-section 01 : ODONTOLOGIE PEDIATRIQUE ET ORTHOPEDIE DENTO-FACIALE

Professeur des Universités : Mme MANIERE-EZVAN Armelle
Professeur des Universités : Mme MULLER-BOLLA Michèle
Maître de Conférences des Universités : Mme JOSEPH Clara
Assistant Hospitalier Universitaire : Mme AIEM Elody
Assistant Hospitalier Universitaire : Mme MASUCCI Caterina
Assistante Associée-Praticien Associé : Mme OUEISS Arlette

Sous-section 02 : PREVENTION, EPIDEMIOLOGIE, ECONOMIE DE LA SANTE, ODONTOLOGIE LEGALE

Professeur des Universités : Mme LUPI Laurence
Assistant Hospitalier Universitaire : Mme BORSA Leslie
Assistant Hospitalier Universitaire : Mme MERIGO Elisabetta

57^{ème} section : CHIRURGIE ORALE ; PARODONTOLOGIE ; BIOLOGIE ORALE

Sous-section 01 : CHIRURGIE ORALE ; PARODONTOLOGIE ; BIOLOGIE ORALE

Professeur des Universités : Mme PRECHEUR-SABLAYROLLES Isabelle
Maître de Conférences des Universités : M. COCHAIS Patrice
Maître de Conférences des Universités : Mme DRIDI Sophie Myriam
Maître de Conférences des Universités : Mme RAYBAUD Hélène
Maître de Conférences des Universités : Mme VINCENT-BUGNAS Séverine
Maître de Conférences des Universités : Mme VOHA Christine
Assistant Hospitalier Universitaire : M. BORIE Gwenaël
Assistant Hospitalier Universitaire : M. CHARBIT Mathieu
Assistant Hospitalier Universitaire : Mme FISTES Elene-Maria

58^{ème} section : REHABILITATION ORALE

Sous-section 01 : DENTISTERIE RESTAURATRICE, ENDODONTIE, PROTHESES, FONCTION-DYSFONCTION, IMAGERIE, BIOMATERIAUX

Professeur des Universités : Mme BERTRAND Marie-France
Professeur des Universités : M. BOLLA Marc
Professeur des Universités : Mme LASSAUZAY Claire
Professeur des Universités : M. MAHLER Patrick
Professeur des Universités : M. MEDIONI Etienne
Professeur Emérite : M. ROCCA Jean-Paul
Maître de Conférences des Universités : M. ALLARD Yves
Maître de Conférences des Universités : Mme BRULAT-BOUCHARD Nathalie
Maître de Conférences des Universités : M. CEINOS Romain
Maître de Conférences des Universités : Mme EHRMANN Elodie
Maître de Conférences des Universités : M. LAPLANCHE Olivier
Maître de Conférences des Universités : M. LEFORESTIER Eric
Maître de Conférences des Universités : Mme POUYSSEGUR-ROUGIER Valérie
Assistant Hospitalier Universitaire : Mme ABID Sarah
Assistant Hospitalier Universitaire : Mme AZAN Cindy
Assistant Hospitalier Universitaire : Mme DEMARTY Laure
Assistant Hospitalier Universitaire : Mr LAMBERT Gary
Assistant Hospitalier Universitaire : M. MORKOWSKI-GEMMI Thomas
Assistant Hospitalier Universitaire : M. PARNOT Maximilien
Assistant Hospitalier Universitaire : Mme PETITTI-MASSIERA Marine
Assistant Hospitalier Universitaire : Mme SOSTHE Anne-Laure

REMERCIEMENTS

A Madame le Professeur Laurence LUPI-PEGURIER

Docteur de l'Université Nice-Sophia Antipolis – Professeur des Universités – Praticien Hospitalier
Responsable de la sous-section Prévention ; Epidémiologie ; Economie de la santé ; Odontologie Légale
Doyen de l'UFR d'odontologie Nice-Sophia Antipolis

Vous me faites l'honneur de présider ce jury et je vous en suis très reconnaissante.
Votre volonté de transmettre, votre bienveillance, votre optimisme constant m'ont portée,
avec enthousiasme, durant toutes ces années au sein de votre faculté et je vous exprime
mes plus vifs remerciements.

Pour votre soutien sans faille, votre motivation à nous former ,vos qualités humaines,
recevez l'assurance de mon profond respect et de ma sincère gratitude.

A Monsieur le Docteur Patrice COCHAIS

Docteur de l'Université Nice-Sophia-Antipolis – Maître de conférences des Universités–Praticien Hospitalier
Sous-section Chirurgie Orale ; Parodontologie ; Biologie Orale

Je vous remercie vivement de m'avoir fait confiance en acceptant de diriger ce travail.
J'ai eu la chance de vous assister lors de vos vacances hospitalières au cours desquelles vous
m'avez apporté votre disponibilité,
votre expertise et l'accès à de précieuses connaissances.
Je vous remercie pour cet apprentissage à vos côtés.
Veuillez trouver dans ce travail le témoignage de ma plus grande estime et de mes très
sincères remerciements.

A monsieur le Docteur Romain CEINOS

Docteur de l'Université Nice-Sophia-Antipolis – Maître de conférences des Universités–Praticien Hospitalier
Sous-section Odontologie Conservatrice ; Endodontie

Je suis très sensible à l'honneur que vous me faites en acceptant de participer à ce jury de thèse.

Je vous remercie pour votre sympathie, votre grande pédagogie et votre passion pour l'esthétique bucco-dentaire que vous nous transmettez avec patience et générosité. Vous avez créé l'équipe BioTeam qui m'est chère et vous m'avez permis de l'intégrer. Je vous en suis infiniment reconnaissante .

Veillez recevoir l'assurance de ma gratitude et l'expression de mes profonds remerciements.

A Madame le Docteur Catherine PESCI-BARDON

Docteur de l'Université Nice-Sophia-Antipolis – Praticien Hospitalier
Spécialiste qualifiée en Médecine Bucco-Dentaire – Responsable des Urgences Dentaires

Je suis heureuse de l'honneur que vous me faites en acceptant de participer à ce jury de thèse.

Je suis très reconnaissante d'avoir pu bénéficier de vos conseils avisés et des techniques chirurgicales que vous enseignez avec patience et écoute.

Je vous remercie profondément pour votre énergie et votre bonne humeur permanente qui rayonnent au sein des urgences.

Veillez trouver dans ce travail l'expression de toute ma reconnaissance et de mon respect.

A Monsieur le Docteur Franck AFOTA

Docteur de l'Université Nice-Sophia-Antipolis – Spécialiste qualifié en Chirurgie Orale
Praticien Hospitalier du service de chirurgie orale de l'Institut Universitaire de la Face et du Cou

Je tiens à vous remercier pour votre aide précieuse dans la co-direction de cette thèse.
Vous m'avez guidée tout au long de ce travail avec beaucoup de pédagogie ,de gentillesse et
sympathie.

Vous m'avez permis de travailler à vos côtés, ce fut très enrichissant.
Je vous remercie de m'avoir fait découvrir un nouvel aspect passionnant de la dentisterie.
Veuillez trouver dans ce travail le témoignage de ma considération, de mes profonds
remerciements et de toute ma reconnaissance.

1 Table des matières

1^{ère} partie : Bases fondamentales

I. Patient candidat	2
1. L'édenté.....	2
2. Bilan médical	6
3. Bilan radiologique	6
3.1. CT/CBCT	6
3.2. Interprétation des images	6
II. Succès d'une restauration implanto-portée	9
1. Succès implantaire	9
1.1. Critères de succès d'Alberktsson et Zarb:.....	9
1.2. Positionnement 3D de l'implant.....	9
2. Succès prothétique	10
<u>3. Succès thérapeutique</u>	11
III. La planification conventionnelle	13
1. Le projet prothétique	13
2. Guide Radiologique	14
2.1. Conception	14
2.2. Technique double scan	15
3. Simulation pré-implantaire	16
3.1. A minima sur planche	16
3.2. Planification sur logiciels	16

2^{ème} partie: La chirurgie guidée

I. La planification numérique	18
1. Acquisition des données STL	18
1.1. Fichier STL pré-opératoire	18
1.2. Fichier STL projet-prothétique.....	18
2. Fusion des données STL et DICOM.....	19
3. Choix des pièces implantaires	20
4. Conception du guide chirurgical	20
II. Le guide chirurgical	22
1. Types de guides.....	22
1.1. Guide de pointage	22
1.2. Guide de pointage + forage	22
1.3. Guide de pointage + forage + mise en place de l'implant	22
1.4. Comparaison des types de guidage :	22
2. Type d'appuis.....	24
2.1. Appui dentaire	24
2.2. Appui muqueux	24

2.3.	Appui osseux.....	24
2.4.	Comparaison des types de guidage	24

3^{ème} partie: Apport de la chirurgie guidée chez l'édenté complet

I.	Une chirurgie moins invasive	34
1.	La chirurgie flapless.....	34
2.	Augmentation osseuse.....	37
II.	Mise en charge immédiate.....	39
1.	Rappel sur l'ostéointégration	47
2.	Etudes sur la mise en charge immédiate.....	49
3.	Interêts de la mise en charge immédiate.....	51
III.	Outil de stockage et communication	51
IV.	Temps et coûts.....	51
1.	Temps	51
2.	Coûts	51
V.	La précision.....	51
1.	Définition.....	51
2.	Etude de précision	52

4^{ème} partie : Cas clinique

Introduction

Les implants sont des « racines artificielles » en alliage de titane. Mis en place dans les maxillaires, ils supportent des prothèses dentaires fixes ou amovibles destinées à remplacer des dents absentes.

L'implantologie moderne connaît un réel essor à la fin du XX^{ème} siècle en relation étroite avec les travaux de Brånemark sur l'ostéointégration.

Dans un premier temps celle-ci était principalement indiquée chez l'édenté total afin de pallier les déficiences des prothèses amovibles.

Les implants étaient placés dans le volume osseux disponible sans s'attarder sur leur positionnement prothétique, seule la bonne ostéointégration était garant de la réussite du traitement.

Au vu des succès obtenus en prothèse totale, l'implantologie fut étendue aux édentements partiels. Par la suite, les praticiens ont rapidement été confrontés aux réhabilitations antérieures et ont ainsi revu leurs critères esthétiques à la hausse. L'implantologie initialement guidée par l'anatomie des bases osseuses devient alors guidée par la prothèse. L'émergence des premiers guides chirurgicaux correspondait dans un premier temps à des duplicatas de projets prothétiques qui, en permettant le passage d'un foret initial, indiquait la direction générale du forage.

Parallèlement, le monde de l'imagerie poursuivait son évolution avec le britannique Hounsfield qui présentait une nouvelle technique d'imagerie sectionnelle : la tomодensitométrie.

Les chirurgiens-dentistes, jusqu'alors indifférents à la technique du scanner découvrent son intérêt pour l'évaluation des sites implantaire.

La visualisation du scanner puis du cone beam (tomographie volumique à faisceaux coniques) permet de planifier la chirurgie implantaire.

Cette planification se réalisait initialement sur planche calque 2D, puis la simulation du positionnement de l'implant dans les 3 sens de l'espace devient possible grâce à l'émergence des logiciels de planification.

Le souhait de transférer la planification virtuelle en situation clinique réelle de manière précise et reproductible donne naissance au guide chirurgical par stéréolithographie.

L'implantologie profita ensuite de l'essor de la conception et fabrication assistée par ordinateur (CFAO) afin de lier le numérique aux différents étapes du plan de traitement implantaire, de la planification à la réalisation de prothèses, en passant par la chirurgie.

L'objectif de cette thèse sera de faire un bilan sur l'apport de la chirurgie guidée en implantologie, nouvel outil de notre arsenal thérapeutique chez l'édenté total.

Cette thèse sera traitée en 4 parties : en premier des rappels sur les bases fondamentales d'un traitement implantaire, dans un deuxième temps la chirurgie guidée puis l'apport de la chirurgie guidée en implantologie totale. Elle sera illustrée ensuite par un cas clinique suivi pas à pas à l'Institut Universitaire de la Face et du Cou de Nice.

1^{ère} partie :

BASES FONDAMENTALES

I. Patient candidat

Lors du premier entretien avec le patient édenté, les informations sont recueillies afin de déterminer l'éligibilité de patient au traitement implantaire et d'élaborer un projet prothétique.

Plusieurs paramètres sont à prendre en compte avant d'entreprendre la réalisation de ce type de traitement :

- état de santé général
- bilan clinique
- origine de l'édentement
- analyse de l'occlusion
- bilan radiographique
- traitement invasif : chirurgie
- coût
- hygiène
- motivation

1. L'édenté

L'édentement total est la conséquence de la perte de l'ensemble des dents. Il s'agit d'une véritable infirmité qui prive le patient de toute efficacité fonctionnelle et de son intégrité esthétique.

Solutions prothétiques de l'édenté complet

Le chirurgien-dentiste doit informer et d'éclairer le patient sur toutes les propositions thérapeutiques qui s'offrent à lui.

Un patient présentant un édentement peut envisager une réhabilitation par :

- prothèse amovible complète
- prothèse amovible complète implanto-retendue (PACSI) :
Il s'agit d'une prothèse amovible complète qui se clipse sur des implants. Ils améliorent la stabilité et la rétention de la prothèse ainsi que l'acceptation psychologique du traitement.
La PACSI nécessite néanmoins une maintenance importante et favorise l'apparition d'une flore bactérienne anaérobie générant plus de péri-implantites que les traitements par prothèses fixées.(1)

- prothèse fixe implanto-portée.
Il s'agit d'une prothèse fixe sur implants.
Contrairement aux autres solutions, elle perd l'aspect amovible et augmente considérablement le confort et l'aspect psychologique du patient.
Le traitement est plus invasif et coûteux. La maintenance doit être rigoureuse comme pour tout traitement implantaire.

	Avantages	Inconvénients
Prothèse amovible complète	- prix - non invasif	- confort masticatoire -mobilité -amovible
Prothèse amovible complète implanto-retendue	-meilleure stabilité de la prothèse	-prix -toujours amovible malgré tout -maintenance importante
Prothèse fixe implanto-portée	-confortable -pérenne -fixe	- prix -acte invasif, nécessitant parfois des greffes -maintenance importante

Tableau 1: Comparaison des différentes prothèses complètes (Dada et al 2011)

Le sujet de mon travail de thèse a porté sur la solution fixe implanto-portée chez l'édenté total.

2. Bilan médical

A l'aide d'un questionnaire médical, un bilan santé est dressé afin d'éliminer tous risques inhérents à la chirurgie.

→ Contre indications absolues à l'implantologie

On considère comme contre-indication absolue à la pose d'implant toute pathologie pouvant induire un risque vital ou tout état de santé qui peut être responsable d'un échec systématique de l'acte implantaire, c'est à dire d'une non intégration osseuse de l'implant.(2)

Il s'agit de :

- Patients à risque hémorragique : hémopathies non contrôlées avec anémie, neutropénie $<1000\text{PNN}/\text{mm}^3$; thrombopénie $<5000\text{pl}/\text{mm}^3$; VIH avec $\text{CD4}<200/\text{mm}^3$
- Pathologies cancéreuses dont le traitement est constitué de Biphosphonates par voie intraveineuse
- Pathologies cardiovasculaires à haut risque d'endocardite infectieuse : (prothèse valvulaire (mécanique ou bioprothèse) ; antécédent d'endocardite infectieuse ; cardiopathie congénitale cyanogène)
- Patients immunodéprimés sévères : insuffisance rénale ou hépatique ; traitements immunosuppresseurs ou chimiothérapie aplasante.
- Chez l'enfant ou l'adolescent les différentes études montrent que l'implant se comporte comme une dent ankylosée et ne suit pas la croissance verticale des maxillaires (Johansson, Paimqvist, Sxenson, 1994)(3) Il est donc impératif d'attendre la fin de la croissance des maxillaires avant d'envisager une thérapeutique implantaire chez l'adolescent.

→ Contre-indications relatives :

On considère comme contre-indication relative toute pathologie qui autorise la pose d'implant uniquement après sa stabilisation et son traitement par la thérapeutique adéquate. L'intervention sera alors différée et l'indication implantaire réévaluée.(4)

Facteurs généraux :

- Diabète
- Pathologies cardiovasculaires à risque moyen ou faible d'endocardite infectieuse
- Ostéoporose
- Grossesse

Facteurs psychologiques :

- Tabac
- Alcoolisme

Facteurs médicamenteux :

- Biphosphonates
- Radiothérapie

- Chimiothérapie

Contre-indications loco-régionales :

- Maladie Parodontale
- Bruxisme

3. Bilan clinique

3.1. Bilan dentaire

Un bilan dentaire du patient candidat est dressé afin de comprendre l'origine de l'édentement, évaluer l'éventuelle prothèse existante et analyser l'occlusion.

Les positions de références des maxillaires ont disparu chez l'édenté et il est difficile de réaliser la réhabilitation. L'objectif est de rétablir leurs positions idéales dans les différents plans de l'espace :

- Plan horizontal (plan d'occlusion)
il correspond à la surface idéale selon laquelle les faces occlusales des dents doivent se rencontrer. La détermination de son orientation permet le rétablissement de l'esthétique et des fonctions (phonation, déglutition, mastication)(5)
- Plan sagittal :
il existe 2 positions de références mandibulaires :
 - l'OIM (occlusion d'intercuspidie maximale) : elle est caractérisée par un maximum de contact dentaire entre les deux arcades, c'est la position dentaire de référence.(6)
 - l'ORC (occlusion de relation centrée) : c'est une position de référence articulaire indépendante des dents. Elle est utilisée pour les reconstitutions lorsque le référent dentaire est pathologique, incomplet ou absent comme ici.
- Plan frontal (dimension verticale d'occlusion = DVO)
Elle correspond à la hauteur de l'étage inférieur de la face lorsque les arcades sont en occlusion.
Il est nécessaire de retrouver la DVO originale pour pouvoir quantifier la perte de DVO (à l'aide d'ancienne photo, de modèles, d'études esthétiques...)et la restaurer.(7)

3.2. Analyse de la face

Une analyse des dimensions de la face vient compléter le bilan clinique afin de rétablir l'équilibre du visage. Les critères esthétiques du sourire vont guider la réhabilitation prothétique en secteur antérieur et notamment considérer la composante gingivale comme partie intégrante du traitement.

Dans certaines situations la prothèse fixe implanto-portée comporte une gencive artificielle : elle permet de masquer la transition prothèse / gencive dans les cas de ligne du sourire haute ou encore pour compenser une résorption osseuse.

Par exemple lors d'un édentement le maxillaire subit une résorption osseuse centripète et le périmètre d'arcade se raccourcît. La combinaison greffe osseuse / greffe de gencive n'est pas toujours suffisante pour compenser ce manque. De plus il s'agit d'un traitement lourd, long et coûteux dont le résultat n'est pas forcément satisfaisant. (8)

Misch a élaboré une classification gingivale des prothèses fixes implanto portées(9) :

- FP-1 : Elles remplacent seulement les couronnes et ressemblent aux dents naturelles. Le volume osseux résiduel permet de reconstituer une dent similaire à la dent naturelle.
 - FP-2 : Elles remplacent les couronnes et une partie de la racine. La dent paraît légèrement allongée, cela n'a pas de conséquence tant que le patient n'a pas une ligne du sourire trop haute)
 - FP-3 : Elles remplacent les couronnes et une partie de la gencive. Elle permet de placer les dents dans une position et forme plus naturelle et d'optimiser l'esthétique gingivale notamment au niveau de la papille inter-dentaire.
- La fausse gencive est le plus couramment indiquée chez l'édenté multiple car la résorption osseuse est fréquente, elle permet de rétablir de façon naturelle et harmonieuse le complexe dento-gingival.

4. Bilan radiologique

Suite au bilan médical et clinique, un bilan radiographique vient compléter l'éligibilité du patient au traitement implantaire.

Il permet d'évaluer la qualité osseuse sous-jacente et les obstacles anatomiques voisins.(10)(11) Les examens radiographiques 2D tels que la panoramique et le bilan rétro - alvéolaire sont insuffisants, un examen 3D est nécessaire. (aspect médico-legal).

4.1. CT/CBCT

Le chirurgien-dentiste dispose de 2 dispositifs, le scanner (CT) ou le Cone Beam (CBCT). L'examen 3D de choix aujourd'hui est celui du CBCT.

Il est plus précis car il comporte des pixels/voxels (de la même taille à la différence du scanner qui engendre une différence volumétrique.(12) Le temps d'acquisition est plus court : les sources d'erreurs par micromouvements du patient sont minimisées.

Il prend moins de place au cabinet, il est moins onéreux, et surtout il est beaucoup moins irradiant, en accord avec les données ALARA (As Low As Reasonably Achievable) (10)

4.2. Interprétation des images

Les images sont acquises sous le format DICOM (Digital Imaging and Communications in Medicine), c'est un format universel de gestion informatique des données issues de l'imagerie médicale.

Tous les examens d'imagerie de tous les patients sont enregistrés sous ce format. Cela permet d'exporter facilement les données.

Des calculs informatiques qui permettent de reconstituer les différents plans de coupes sectionnelles obtenues par le CBCT en un volume 3D.

4.2.1. Obstacles anatomiques

Des éléments anatomiques visibles sur les scanners sont à identifier au moment de la planification implantaire

- ❖ Au maxillaire : Sinus et fosses nasales sont les obstacles principaux.
De façon à les éviter la dimension de l'implant sera choisie en conséquence, un comblement sinusien peut être envisagé, ou encore décaler le point de forage.
- ❖ A la mandibule : Le nerf dentaire inférieur, qui émerge au niveau du trou mentonnier, est le risque anatomique principal.
Son paquet vasculo-nerveux assure la sensibilité des dents en deçà du trou mentonnier et de la lèvre inférieure, il faut un minimum de 2mm de distance de sécurité celui-ci.

Il est possible de matérialiser dynamiquement des obstacles anatomiques tel que le nerf dentaire inférieur dans chacun des plans, point par point.(13)

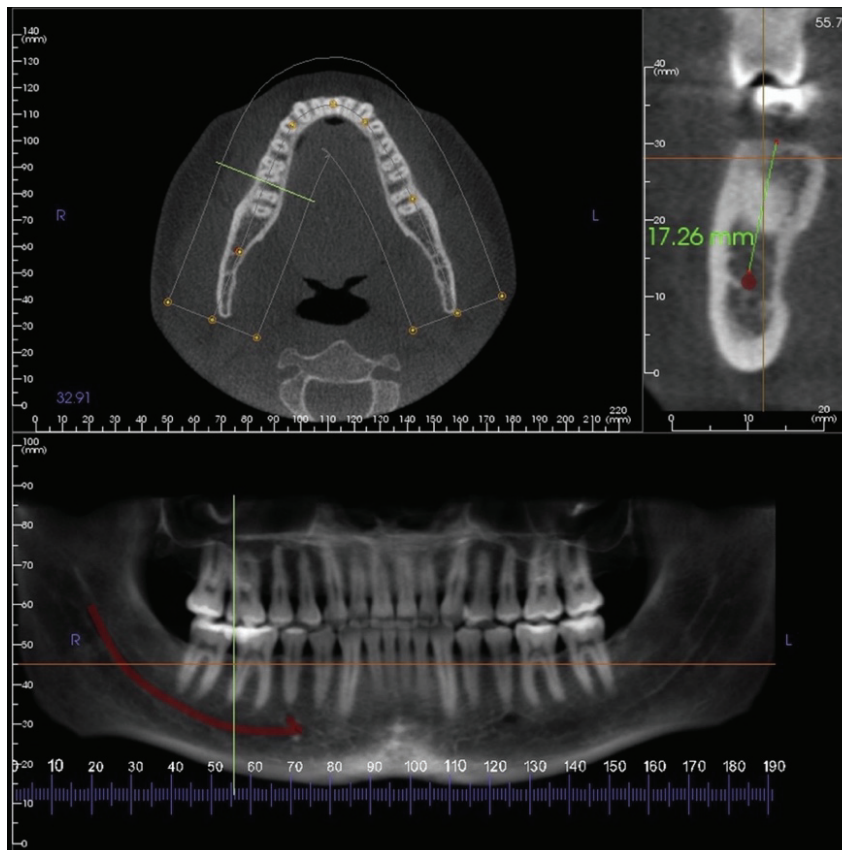


Figure 1 : Matérialisation du nerf alvéolaire inférieur en rouge

4.2.2. Volume et densité osseuse

❖ Volume :

La largeur et la hauteur de la crête osseuse sont mesurées sur le logiciel d'interprétation. Une quantité d'os suffisante est nécessaire pour positionner correctement l'implant. Il doit être entouré au minimum de 1mm d'os sur tout son pourtour. Lorsqu'il est placé dans des sites esthétiques, un bandeau d'os de 2mm vestibulaire est nécessaire afin d'anticiper une lyse osseuse péri-implantaire. (14)

❖ Densité :

Il est également possible d'apprécier la qualité de l'os afin de pouvoir adapter le forage implantaire ainsi que leur positionnement.

La densité osseuse se mesure en unité de Hounsfield et se traduit par la classification de Lekholm et Zarb (1985)(15)(16)

Les auteurs distingues 4 types osseux plus ou moins durs :

- Type I : os dense, il est composé principalement d'os compact. La partie d'os spongieux est quasiment inexistante.
- Type II : os cortical assez large entoure un os spongieux assez dense
- Type III : os cortical fin entoure un os spongieux assez dense
- Type IV : os cortical fin entoure un os spongieux très poreux

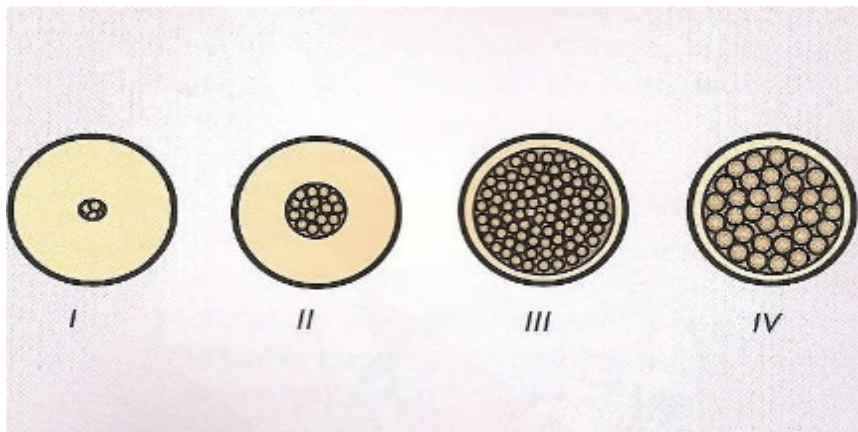


Figure 2 : Densité osseuse selon la classification de Lekholm et Zarb

II. Succès d'une restauration implanto-portée

La bonne intégration biologique et mécanique sera garant de la pérennité du traitement prothétique implantaire.(17)(18)(19)

1. Succès implantaire

Le succès implantaire désigne un implant qui remplit sa fonction pendant de nombreuses années, sans symptôme de pathologie, en assurant un confort maximal au patient.

1.1. Critères de succès d'Alberktsson et Zarb:

L'évaluation du succès implantaire se base à la fois sur une observation clinique et radiographique. Les critères de succès ont été définis par Albrektsson et Zarb en 1986 et sont toujours d'actualité(20) :

- Mobilité de l'implant isolé, non relié
 - Absence de zone radio-claires autour de l'implant, sur un cliché rétro-alvéolaire de bonne qualité, exempt de distorsion et présentant une définition suffisante
 - Perte osseuse marginale inférieure à 0,2mm entre 2 examens espacé d'1 an, après la perte survenant au cours de la première année de mise en fonction de l'implant, au plus égale à 1,5mm
 - Absence de signes cliniques subjectifs et objectifs persistants et/ou irréversibles, tels que douleur, infection, nécrose tissulaire paresthésie ou anesthésie de la zone implantée, effraction du canal dentaire inférieur.
 - 85% de taux de réussite à 5ans et 80% à 10ans paraissent les conditions minimales pour parler de succès, en fonction des critères précédemment définis.
- Les auteurs insistent sur la nécessité du maintien des résultats sur le long terme.

1.2. Positionnement 3D de l'implant

D'après Buser et al (21) le bon positionnement 3D de l'implant est un facteur de pérennité du traitement. Il doit être parfaitement placé dans chacune des 3 dimensions (21) :

- Mesio-distale
- Verticale
- Vestibulo-linguale

L'ouverture buccale doit idéalement correspondre à 45mm (3 doigts) afin de pouvoir placer l'implant correctement.(2)

➤ Mesio-distale :

- orienter l'implant parallèlement à l'axe des dents naturelles
- distance minimale entre un implant et une dent naturelle : 2mm (22),
- distance minimale entre 2 implants adjacents : 3mm (23)

→ D'après Tarnow et al un positionnement de l'implant trop proche d'une dent adjacente ou d'un autre implant peut provoquer la résorption de la crête alvéolaire interproximale, ainsi la perte définitive de la papille.(24)(25)

➤ Verticale :

- La position de l'épaulement devrait être 1mm en deçà de la jonction émail-cément de la dent adjacente (chez un patient sans récession gingivale)
- La position de l'épaulement devrait être d'environ 2mm apical par rapport au bord gingival moyen de la restauration prévue, comme rappelé dans le dernier consensus de l'ITI. (22)

→ un épaulement placé trop apicalement entraînera un risque de récession des tissus mous.
→ Une exposition de l'épaulement métallique de l'implant et un profil d'émergence erroné sont les risques d'un implant placé trop coronairement.

➤ Vestibulo-linguale:

- L'implant doit être dans la continuité de la future dent prothétique (26)(27)
- L'implant doit être dans l'axe de la crête,
- L'implant doit être entouré de 1 mm d'os,
- Il faut privilégier un appui bi-corticale(2)
- Un bandeau d'os de 2mm en vestibulaire de l'implant est nécessaire dans les secteurs esthétiques.(14)

→ Un implant trop vestibulaire : résorption de la corticale osseuse vestibulaire.
→ Un positionnement trop palatin peut entraîner des complications prothétiques : problèmes de restauration d'axe, le rendant difficile à restaurer. Inesthétique et difficile pour la maintenance.(26)(27)(28)

L'utilisation de piliers angulés peut corriger un profil d'émergence défectueux. Cependant un remodelage chirurgical est toujours préférable à la modification mécanique des piliers supra-implantaires. (29)

2. Succès prothétique

Les prothèses implanto-portées ont d'excellents taux de succès à long terme, mais les critères de succès ou d'échec prothétique n'ont pas été standardisés.

On peut retenir les critères suivants comme critères de succès prothétique (30) :

- La qualité de l'hygiène et la maintenance ,
- La parfaite intégration de la prothèse (phonétique, esthétique et fonctionnelle)
- L'absence de fracture, fêlure, dévissage ou autres complications des composants prothétiques insolubles (surcharge occlusale)

En effet, le taux de succès prothétique dépend majoritairement de l'occlusion de la prothèse sur implant.

A la différence de la dent naturelle, qui bénéficie d'un ligament alvéolodentaire permettant des ajustements physiologiques et fonctionnels des stress occlusaux(31), l'implant est ankylosé dans l'os. Cela a pour conséquence une perte de la viscoélasticité et une réduction de la proprioception.

Proprioception : La proprioception initialement apportée par les récepteurs desmodontaux est remplacée par l'ostéo-perception. Le contrôle occlusal est moins efficace et entraîne des forces occlusales supérieures.

Viscoélasticité :L'absence du ligament parodontal prive l'implant de l'absorption et amortissement des contraintes. Les contraintes sont transmises directement à l'implant et à l'os. La mobilité de l'implant est très faible, elle dépend uniquement de l'élasticité relative de l'os. (32) De plus toutes les contraintes exercées sont concentrées au niveau crestal. Une surcharge occlusale entraîne une zone de stress de grande ampleur au niveau du col implantaire.(33) Ces contraintes peuvent aboutir à la perte d'ostéo-intégration ou à la fracture des composants implantaires.(34)

Conséquence clinique : Quel concept occlusal en prothèse complète sur implants ?

Le mécanisme de protection de la dent naturelle n'étant pas mis en jeu, il faut éviter au maximum les forces occlusales non axiales qui créent du stress au sein de l'os péri-implantaire. Les forces occlusales doivent être dirigées autant que possible selon le grand axe du corps implantaire. (35)

- En opposition avec une prothèse amovible complète : occlusion totalement équilibrée(36)
- En opposition à une dentition naturelle :
 - propulsion : protection mutuelle, guidage antérieur doux, léger / peu profond, régulier,
 - diduction : fonction de groupe largement adoptée + contacts bilatéraux et antéro-postérieurs simultanés, en RC comme en OIM, pour une égale répartition des forces occlusales lors des mouvements mandibulaires.(36)

3. Succès thérapeutique

Il se caractérise par à la fois un succès implantaire et prothétique. C'est à dire l'absence d'échec et/ou de complications, mais aussi pour le succès dans le temps des restaurations implanto-portées.

Suite à une étude retrospective, Buser(37) trouve que les implants présentent un taux de survie de 98% à 10 ans.

La **muqueuse péri-implantaire** tient un rôle important dans le succès à long terme de l'implant.

En effet elle possède un rôle de **barrière sceptique vis-à-vis du milieu buccal** selon

Weyant(38), Comut et coll (39).

Une épaisseur insuffisante de muqueuse kératinisée autour de l'implant autorise une accumulation de la plaque bactérienne qui favorise l'inflammation(40). Or cette **inflammation** est responsable de la **cratérisation osseuse** autour de l'implant et nuit à la pérennité de l'ostéointégration.

Suite à une étude sur les chiens, Berlung et Lindhe ont conclu en 1996 qu'**une épaisseur de 3mm de muqueuse kératinisée** était nécessaire pour le succès à long terme de la restauration implantaire(41).

Enfin, le succès du traitement implantaire réside essentiellement dans la satisfaction du patient tant sur le plan esthétique que fonctionnel.

Succès du traitement implantaire:

- Position idéale de l'implant dans l'os dans les 3 dimensions de l'espace
- Contrôle de la charge occlusale
- Muqueuse péri-implantaire \geq 3mm
- Maintenance / hygiène
- Fonction et esthétique

III. La planification conventionnelle

La planification conventionnelle est la méthode la plus utilisée aujourd'hui pour envisager une chirurgie de pose d'implants réalisée à main levée.

Les étapes de planification ont pour but de confronter un projet prothétique idéal avec l'anatomie du patient.

1. Le projet prothétique

Le rôle du projet prothétique est de simuler la future prothèse du patient car le traitement implantaire est guidé par la prothèse. C'est un outil indispensable pour le positionnement de l'implant. (2)

On distinguera les projets prothétiques avec repères dentaires (cas encastrés par exemple) et ceux sans repères dentaires (cas totaux, comme notre cas clinique)

Des étapes cliniques et laboratoires sont nécessaires à sa conception :

Clinique	Laboratoire
1. Empreintes d'études (conventionnelles ou numériques)	2. Wax-up / montage-directeur
3. Essayage maquette (DVO, soutien labial, esthétique, fonction, sentiment du patient) 4. Validation par le patient et le praticien	5. Duplicata de la maquette en résine radio-opaque → Guide Radiologique
6. Examen 3D avec guide en place	

Tableau 2: Etapes clinique et laboratoire du projet prothétique(42)

2. Guide Radiologique

D'après Davarpanah et al (43) le guide radiologique a pour objectif de pré-visualiser la prothèse dans son contexte osseux et muqueux lors de la radiographie afin d'obtenir une **cohérence entre le projet prothétique et le volume osseux disponible**. (13)(43)

Il permet de déterminer 4 points essentiels :

- La **position** de chaque implant
- Le **nombre** d'implants nécessaire
- L'**axe** des implants
- L'**épaisseur de la muqueuse**, espace situé entre le guide radiologique et l'os

2.1. Conception

Le guide radiologique peut être obtenu de plusieurs façons(44) :

- Soit un **duplicata de la prothèse complète existante**, à laquelle s'ajoutent des inserts radio-opaques (tels que des puits de gutta-percha ou des inserts en sulfate de baryum)
- Soit un **duplicata du nouveau montage directeur** auquel sont rajoutés des inserts radio-opaques ou directement réalisé en résine acrylique radio-opaque

Il doit répondre au cahier des charges suivant (43):

- **Radio-opaque**
- **Rigide**
Il doit être rigide afin que le patient puisse le porter pendant l'examen 3D sans risque de déformation (en général liés à la pression mécanique ou à la température buccale)
- **Ne pas émettre de signaux parasites**
ou bruits, ils perturbent la définition du cliché, pouvant aboutir à des artefacts.
- **Déterminer l'enveloppe de la restauration prothétique** / centre des futures dents
Il s'agit de créer un puit radio-opaque au centre de la dent prothétique afin de visualiser le point d'émergence entre l'os et l'intrados du guide.
- **Déterminer l'épaisseur des tissus mous**
- **Informé sur l'axe d'émergence idéal des implants**

- **Stable et rétentif**

Le guide doit être parfaitement stable et se repositionner fidèlement, notamment dans le cas d'édenté total où un mordu intermaxillaire est réalisé afin d'assurer le bon positionnement et la stabilité de ce guide.

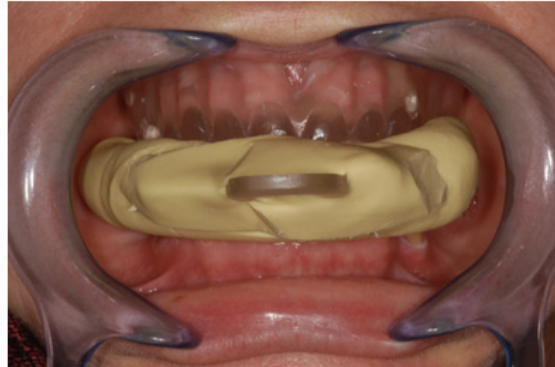

Figure 3 : Guide radiologique avec mordu de repositionnement

2.2. Technique double scan

Une méthode utilisant 2 clichés 3D est nécessaire pour connaître l'épaisseur exacte des tissus mous. La densité du guide radiologique étant similaire à celle de la muqueuse, un scanner unique n'est pas suffisant pour les distinguer(45).

CBCT Patient + Prothèse : Un premier scanner du patient portant sa prothèse complète existante/ montage directeur avec les inserts radio-opaques (guide radiologique) ainsi que l'index de repositionnement en bouche est réalisé(46).

CBCT Prothèse seul : Un deuxième scanner avec la prothèse seule.

Les mêmes marqueurs présents sur le guide/prothèse sont visibles sur les 2 jeux de scan, ils peuvent être réalignés et fusionnés afin d'intégrer la prothèse (et donc le projet prothétique) dans l'anatomie du patient(47)(48)(49).

Cette étape sera capitale dans la planification en vue d'une chirurgie guidée

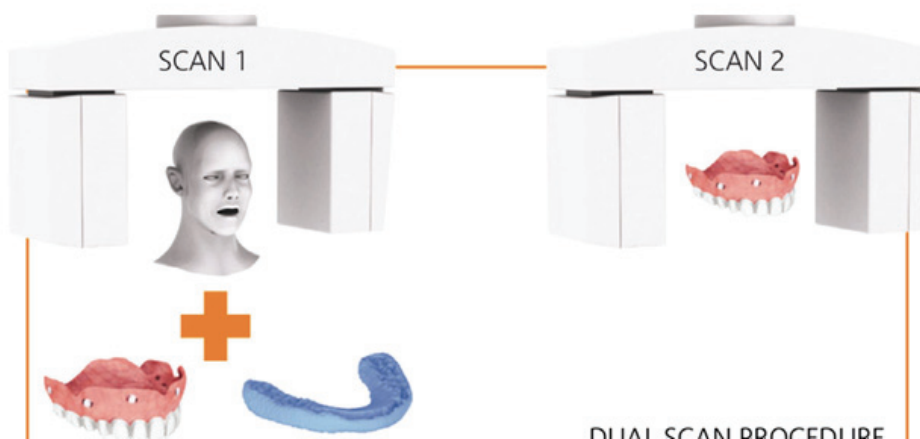

Figure 4: Schéma de la technique double scan

- Scan 1 : Patient portant le guide et l'index de repositionnement
- Scan 2 : Guide radiographique ou prothèse seule

3. Simulation pré-implantaire

3.1. Planification sur logiciels

La planification est réalisée sur le logiciel d'interprétation des images DICOM. Les reconstructions multiplanaires (Multiplanar Reformation ou MPR) offrent la possibilité de naviguer simultanément dans les différents plans de l'espace.(50)

Des bibliothèques d'implants sont mises à disposition pour le chirurgien-dentiste : les implants sont choisis et positionnés virtuellement sur le scanner en fonction des repères prothétiques et l'os disponible.

Dans ce type de planification conventionnelle pour chirurgie implantaire à main levée, le praticien se réfère aux clichés 3D le jour de la chirurgie et pose les implants en essayant de rester le plus fidèle possible à la planification réalisée en amont.

La chirurgie reste malgré tout totalement dépendante de l'expérience du praticien et aussi d'une certaine subjectivité. C'est la planification majoritairement utilisée aujourd'hui.

Chez l'édenté total les repères anatomiques sont faibles et le nombre d'implants nécessaires élevé. Il est d'autant plus important que les implants soient idéalement positionnés dans leur contexte osseux et prothétique. Comment rendre la chirurgie implantaire reproductible de façon précise et fidèle à la planification ?

2^{ème} Partie :

LA CHIRURGIE GUIDEE

I. La planification numérique

1. Acquisition des données STL

Définition

Le fichier de format STL (Standart Triangulation Language) est un fichier 3D.

Il représente la modélisation d'un polygone qui reconstitue une surface en volume. C'est une agglomération de petits triangles et chaque triangle est défini par les coordonnées cartésiennes (x,y,z) qui définissent son vecteur de positionnement.

Plus le nombre de triangle est élevé, meilleure sera la résolution mais plus lourd sera le fichier.

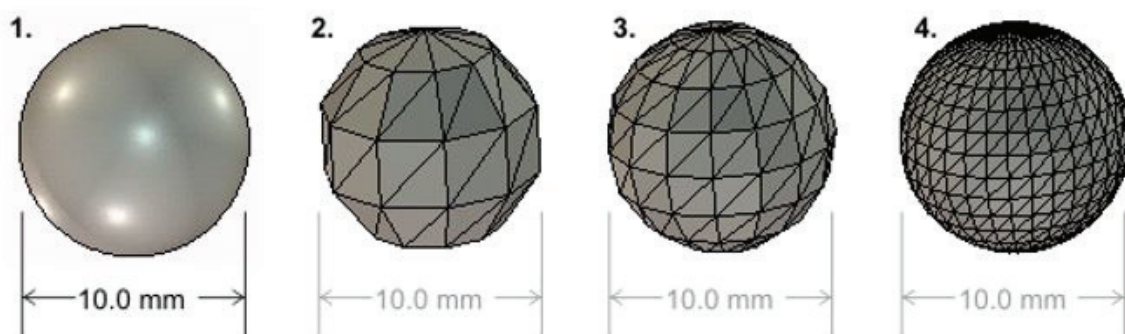


Figure 5 : Schématisation d'un modèle STL

Fichier STL pré-opératoire

Cette acquisition permet d'obtenir un fichier numérique de la situation buccale initiale sous format STL. (51)

Elle peut être obtenue selon deux méthodes :

- Technique directe :
Une caméra intra-orale est insérée en bouche et balaye la surface orale.
- Technique indirecte :
L'empreinte est prise de façon conventionnelle. Le modèle obtenu est ensuite scanné.

2. Fusion des données STL et DICOM

Des logiciels permettent de fusionner les données DICOM avec les données STL.

Le praticien détermine des points repérables facilement sur les deux types de données et la fusion se fait par calcul informatique.(52)(53)

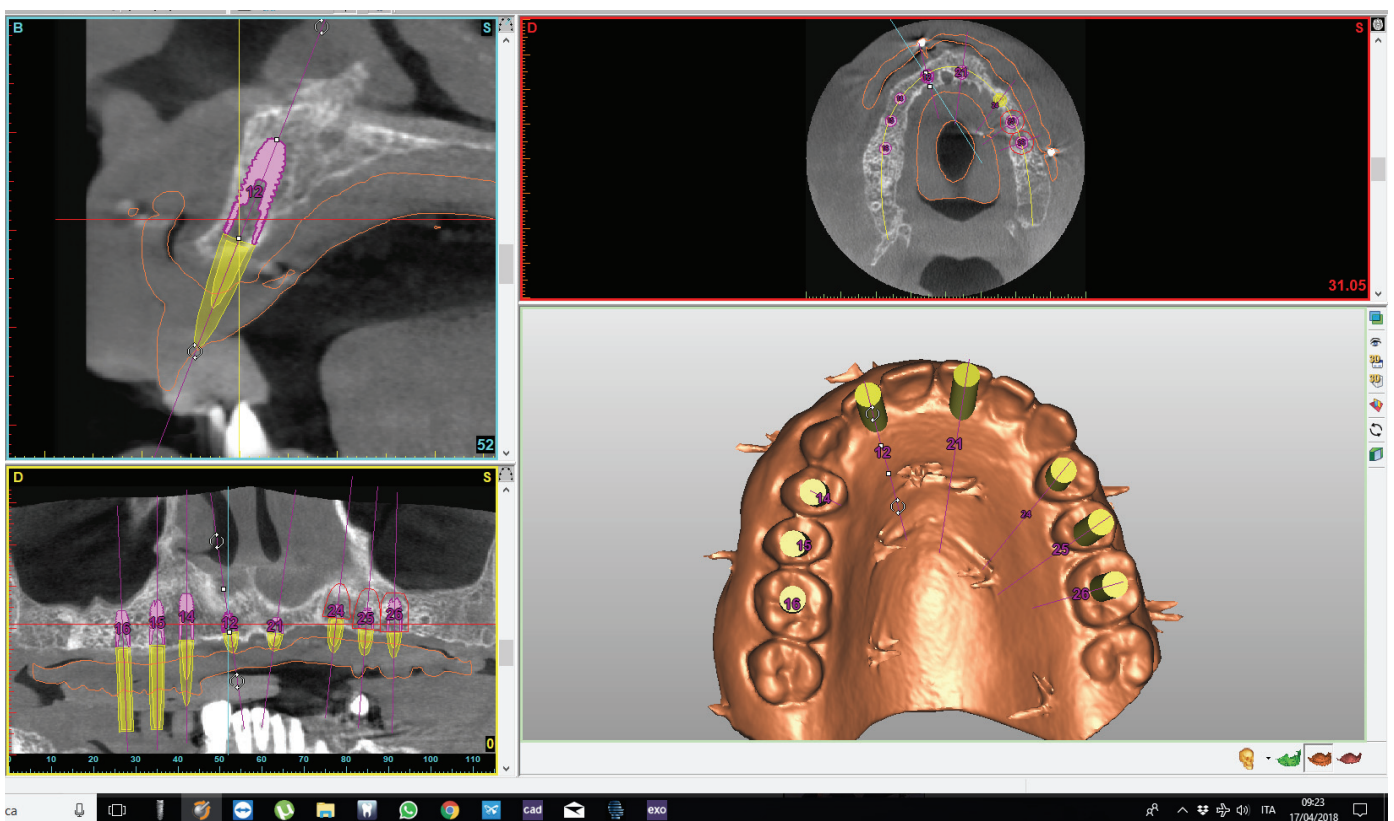
La perte totale de repères chez l'édenté est compensée par la technique du double scanner utilisée précédemment.

Le projet prothétique issu du fichier dicom du double scan est validé et numérisé est devenu alors un fichier STL. Il devient aisé de déterminer les points radio-opaques comme points de repère et de les fusionner.

Des informations plus précises sur la hauteur des tissus mous au niveau des régions à implanter sont obtenues, ce qui permet d'avoir une meilleure idée sur :

- L'axe idéal de l'implant en fonction du projet prothétique
- La nécessité d'une augmentation des tissus mous ou durs
- La dimension du pilier de cicatrisation à utiliser
- Le pronostic de cicatrisation et le résultat esthétique

Figure 6 : Fusion des données STL et DICOM



3. Choix des pièces implantaires

Il existe une bibliothèque d'implants dans le logiciel permettant de choisir la marque, la longueur et le diamètre de chaque implant.


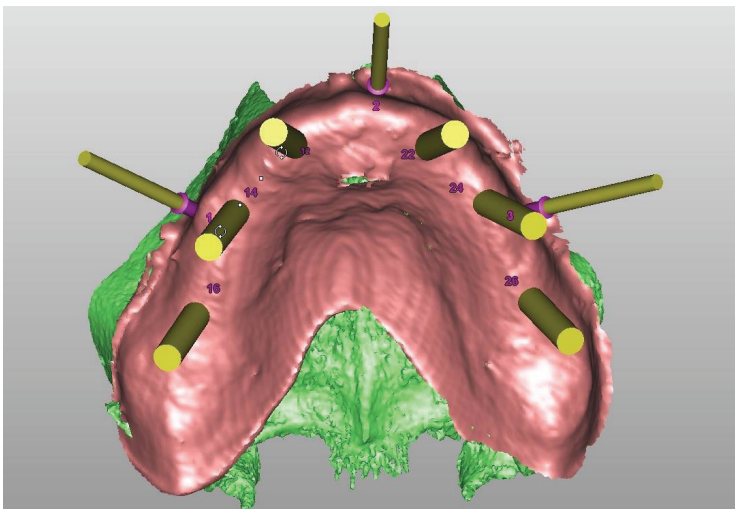
Le logiciel permet également de paralléliser les implants entre eux, qui est intéressant pour les restaurations plurales comme ici.

Au cours de cette planification il est possible de juger la nécessité ou non d'un aménagement osseux pré ou -per-implantaire dans le sens transversal ou vertical. (greffe osseuse, régénération osseuse guidée ou « sinus lift »)

4. Conception du guide chirurgical

Le guide chirurgical est l'élément clé qui va nous permettre de transférer la planification virtuelle en réalité clinique sans perte d'information.

Le chirurgien-dentiste peut procéder au design de son guide sur le même logiciel ou alors déléguer à un laboratoire formé à la chirurgie guidée.



*Figure 7 : Design et Conception du guide chirurgical
(45)Réalisé par le prothésiste Ulli Hauschild Dental Design*

Il est fabriqué par stéréolithographie, une technique additive de prototypage rapide, à l'aide d'une imprimante 3D.

Une résine photosensible baignant dans un bac se polymérise sous l'effet d'une lumière ultra-violette.

Une plateforme mobile et un balayage laser ultra-violet commandés par ordinateur photopolymérisent couche par couche et ce, de manière sélective la résine en une masse représentant l'objet tridimensionnel souhaité.

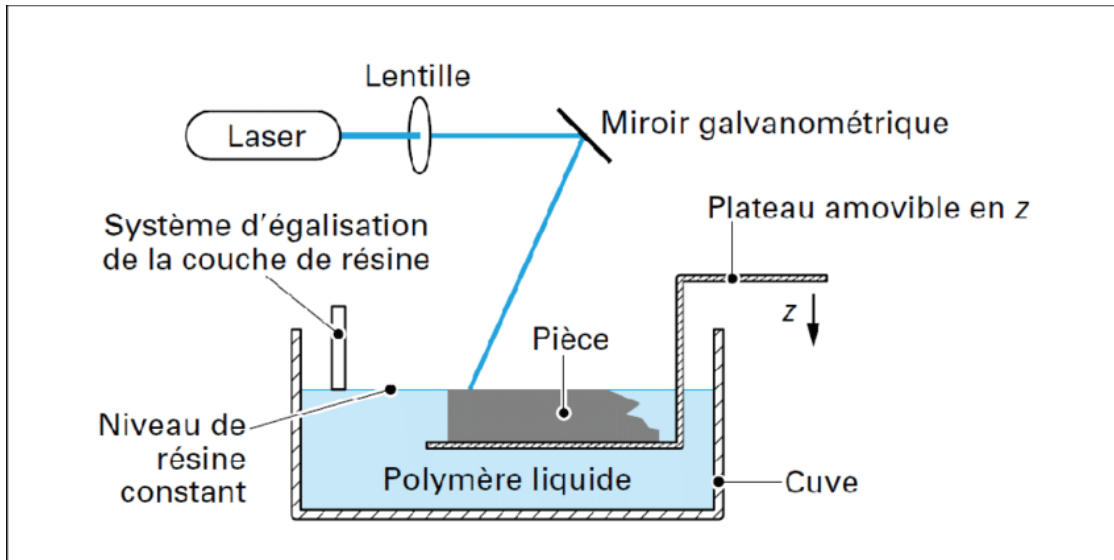


Figure 8 : Schéma du principe de stéréolithographie

II. Les différents types de guides chirurgicaux

Le guide chirurgical a le rôle décisif de transférer la planification virtuelle de l'implant à son environnement clinique.(54)

Les guides peuvent être classés par leur niveau de guidage(partiel ou total) ou par le support sur lequel ils s'appuient.

1. Types de guides

Il existe différents types de guides chirurgicaux : guide de pointage, guide de forage ou guide de positionnement de l'implant. Dans la littérature, le type de guide chirurgical est reconnu comme un facteur influant la précision de la chirurgie guidée (55)

1.1. Guide de pointage

Également appelé guide conventionnel sert uniquement à passer la fraise de pointage pour matérialiser le point de forage. Il est ensuite retiré pour passer les forets. (56)

1.2. Guide de pointage + forage

Ce guide est positionné afin de passer la fraise boule de pointage ainsi que la séquence croissante de forêts. L'ostéotomie seule est réalisée il est déposé pour la mise en place de l'implant. (57)(58)

1.3. Guide de pointage + forage + mise en place de l'implant

Le même guide chirurgical est utilisé pour les étapes de pointage, forage et mise en place de l'implant.(58) Les sources d'erreurs sont minimisées car il n'y a pas de manipulation pendant la chirurgie.(59)

Un contrôle précis des 3 dimensions de l'espace est engagé pendant la pose de l'implant d'après Mora et al.(46)

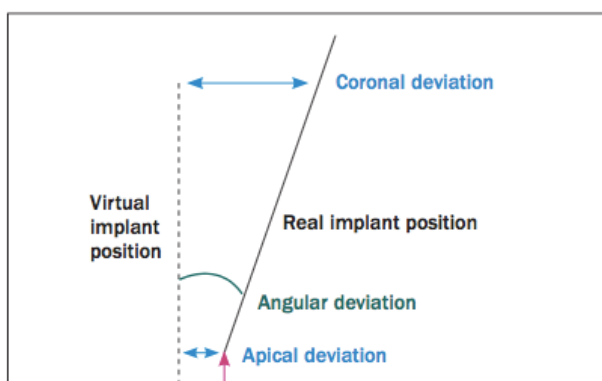
1.4. Comparaison des types de guidage :

Fernando-Bover Ramos a réalisé une méta-analyse publiée dans le JOMI (The International Journal of Oral & Maxillofacial Implants) en janvier 2018.

Il compare la précision d'une chirurgie partiellement guidée (le guide est retiré pour la pose de l'implant) avec celle d'une chirurgie totalement guidée. Pour cela, 34 études et 3,033 implants posés ont été analysés.

Afin d'évaluer la précision, les déviations horizontales verticales et angulaires entre les implants planifiés et implants posés ont été examinées(55).

Figure 9 : : Déviations entre les implants prévus et les implants posés



Les données obtenues sont référencées dans le tableau ci-après.

Déviaton / Type de guidage	Totalement guidée	Partiellement guidée
Horizontale coronaire	1,00 +- 0,0	1,44 +- 0,18
Horizontale apicale	1,23 +- 0,10	1,91 +- 0,23
Déviaton d'angulation	3,31 +- 0,23	4,30 +- 0,73
Vertical	0,62 +- 0,08	0,82 +- 0,21

Tableau 3: Evaluation de l'effet du type de guidage sur le degré d'erreur

Résultat de la méta-analyse :

→ Les valeurs de déviaton horizontale et d'angulation obtenues sont inférieures pour la méthode de chirurgie totalement guidée de manière statistiquement significative.

→ Pour les déviatons verticales on ne note pas de différence statistiquement significative entre les deux méthodes.

L'étude de Fernando-Bover Ramos en 2018 conclut que la chirurgie totalement guidée apporte une meilleure précision que la chirurgie partiellement guidée.

Ces résultats sont cohérents avec la méta-analyse de Van Assche et al (60) et conclusions du dernier consensus EAO (European Association of Osseointegration) (61) recommandant la pose d'implant guidée à travers le guide.

Résumé concernant les types de guides :

Il existe 3 types de guides :

- Guide de pointage :
matérialise le point de forage, guide le moins précis
- Guide de forage :
le passage des forets se fait à travers le guide, il est déposé pour la pose de l'implant guide plus précis que le précédent
- Guide de pointage + forage + mise en place de l'implant
toute les étapes sont réalisées avec le guide,
chirurgie totalement guidée
guide le plus précis des 3

2. Type d'appuis

Pour assurer la précision et fidélité de la chirurgie guidée, le guide doit être repositionnable et immobile tout le long de l'intervention.

Il peut s'appuyer sur différentes surfaces : les dents, la muqueuse ou l'os.

2.1. Appui dentaire

Le guide prend appui sur les dents du patient.

Si le patient est denté et qu'il reste suffisamment de dents sur l'arcade, il sera l'appui de choix.(62)

2.2. Appui muqueux

Le guide prend appui sur la muqueuse. Il est peut être utilisé lorsque le patient est édenté.(63)

2.3. Appui osseux

Le guide prend appui sur l'os. Il nécessite l'élévation d'un lambeau important afin de le positionner correctement.(63)

2.4. Comparaison des types de guidage

Pour assurer la précision et fidélité de la chirurgie guidée, le guide doit être repositionnable et immobile tout le long de l'intervention. Il est nécessaire de connaître le degré de précision de ces guides et la meilleure indication de chacun d'entre eux afin de les choisir le guide le plus adapté du cas clinique.

→ L'étude prospective de Ozan et al (2009)(62) compare la position de 110 implants placés chez 30 patients à l'aide de guides chirurgicaux à appui dentaire, muqueux et osseux.

- 30 implants ont été posés avec un guide à appuis dentaires pour des restaurations simples,
- 50 implants ont été posés avec un guide à appuis osseux chez des patients partiellement ou totalement édentés
- 30 implants ont été placés avec un guide à appuis muqueux chez des patients édentés complets.

Une superposition des scanners pré-opératoire et post-opératoire est réalisée pour évaluer les déviations linéaires et angulaires entre les implants planifiés et posés.

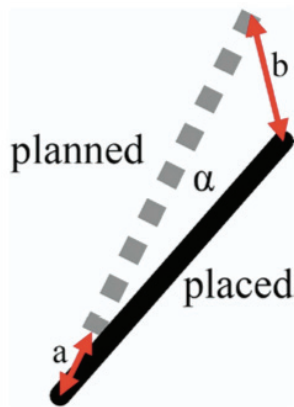


Figure 11 : Superposition des implants planifiés (gris) et implants placés (noir)
 α représente la déviation angulaire entre l'implant planifié et l'implant placé
 la distance en mm entre le col de l'implant planifié et placé
 b la distance en mm entre l'apex de l'implant planifié et celui placé.

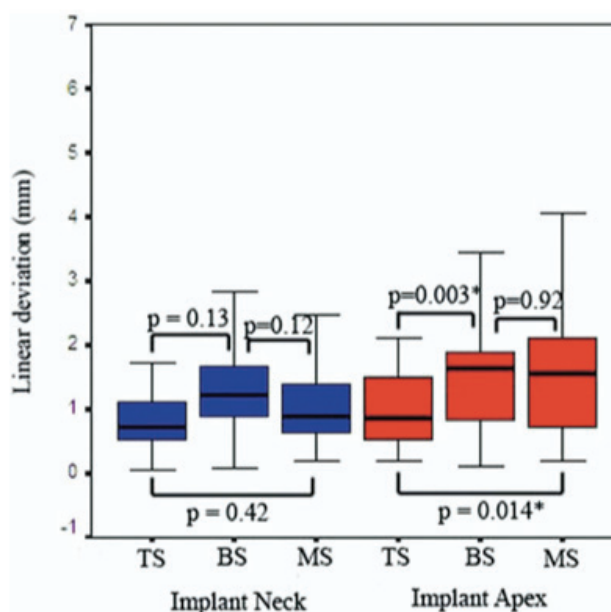
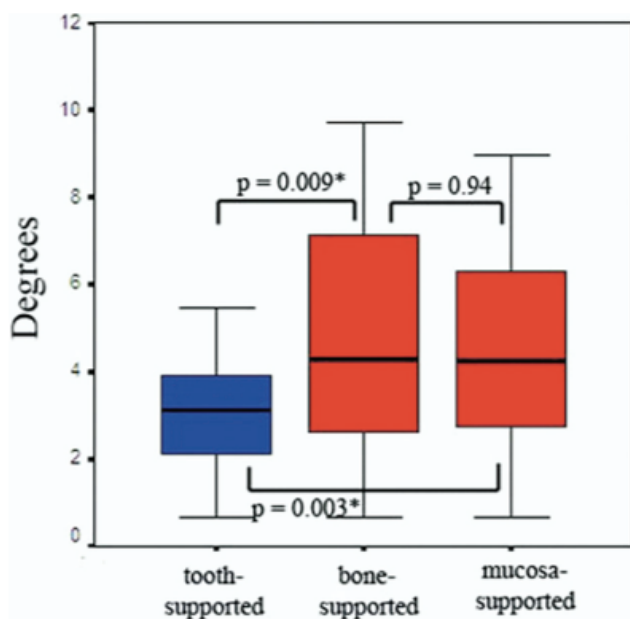


Figure 10:A gauche : déviation d'angle pour les implants placés avec les guides à appui dentaire(TS), osseux(BS) et muqueux(MS)
 A droite : déviation de la distance entre le col et l'apex des implants planifiés et posés pour chaque type de guide.

Résultats :

Tableau 4 : Résultats des déviations angulaires obtenus par rapport aux types de support de guides utilisés

	Appuis dentaire	Appuis osseux	Appuis muqueux
Déviations angulaires	$2,91^{\circ} \pm 1,3$	$4,63^{\circ} \pm 2,6$	$4,51^{\circ} \pm 2,1$

Les résultats de cette étude montrent un taux de précision plus élevé pour les guides à appuis dentaires que ceux à appuis muqueux et osseux lorsque l'on compare les 3 types de supports.

L'étude de Ozan et al. de 2009 démontre que les guides à appuis dentaires sont significativement plus précis que les guides à appuis muqueux et osseux

→ Cassetta et al(64) mène une étude prospective publiée en 2011 comparant la précision de 2 systèmes de guidage selon les 3 types d'appuis (dentaire, muqueux ou osseux).

Système simple : un seul guide utilisé pour toute la chirurgie (chirurgie totalement guidée)

Système multiple : un guide utilisé pour l'ostéotomie et un guide utilisé pour la pose de l'implant (chirurgie partiellement guidée)

21 patients ont été traités, 227 implants ont été posés avec 31 guides.

Ils ont été répartis dans différents groupes :

- Groupe A : guides multiples
- Groupe B1 : guides simples, fixés avec des vis d'ostéosynthèses
- Groupe B2 : guides simples, non fixés

Résultats :

	A	B1	B2
Nombre d'implants/ Nombre de guide	116 / 15	57 / 8	54 / 8
Déviaton Coronale	1,47mm	1,49mm	1,55m
Déviaton Apicale	1,83mm	1,9mm	2,05mm
Déviaton Angulaire	5,09°	3,93°	5,44°
Déviaton Verticale	0,98 mm	1,04mm	0,63mm

Tableau 5:Tableau récapitulatif des valeurs des déviations en fonction des systèmes utilisés

Pas de différences significatives sont obtenues entre les groupes.

Les données obtenues pour chacun des groupes sont ensuite ramenées aux types d'appuis utilisés.

Les résultats obtenus (Figure 14) sont les suivants :

- Guides à appuis muqueux :

Le meilleur taux de précision obtenu est avec le groupe A.

Le groupe B1 a montré de meilleurs résultats que le groupe B2.

A > B1 > B2

- Guides à appuis osseux :

Le groupe B1 a obtenu de meilleurs résultats que les 2 autres groupes.

B1 > B2/A

- Guides à appuis dentaire :

Le groupe B (guide à appui simple) a obtenu de meilleurs résultats que le groupe à appuis multiples. B > A

L'étude de Cassetta et al conclut qu'avec une chirurgie totalement guidée les résultats les plus précis sont obtenus avec des guides à appuis dentaires et osseux.

Cette étude apporte un critère de précision supplémentaire : lorsqu'un guide à appuis muqueux est utilisé, il est plus précis quand il est fixé par des vis de stabilisation.

→ D'haese et al (65) mène une étude prospective publiée en 2012 visant à évaluer la précision des guides à appuis muqueux chez l'édenté complet.

Au cours de cette étude, 78 implants ont été posés chez 13 patients.

Pour chaque cas, le guide a été positionné correctement à l'aide d'un index de repositionnement et soigneusement fixé à l'aide d'au moins 4 vis de fixation réparties équitablement.

Un scanner post-opératoire est réalisé et superposé à la planification afin d'évaluer la précision des implants posés.

Résultats :

Les résultats obtenus dans cette étude sont les suivants :

Déviaton coronale : 0,91mm

Déviaton apicale : 1,13 mm

Déviaton angulaire : 2,60°

Les taux de déviaton obtenus dans cette étude sont plus faibles que ceux obtenus dans les études publiées précédemment lors d'utilisation de guides à support muqueux.

Seuls des cas d'édentés totaux ont été traités. Or, l'édentation totale permet au guide de recouvrir un maximum de surface muqueuse et donc d'augmenter la stabilité de celui-ci. De plus ils ont été fixés avec un nombre suffisant de vis.

D'Haese insiste sur le positionnement optimal des vis de fixation : un minimum de 4 vis

équitablement réparties : 2 en antérieur et 2 en postérieur (en distal de l'implant le plus postérieur si possible) permettraient d'obtenir la meilleure stabilisation.

L'étude de D'haese et al montre que la précision du guide à appuis muqueux peut être optimisée dans les cas d'édentés complets car la surface de recouvrement est maximisée. En outre, une fixation adéquate par des vis d'ostéosynthèses réduit considérablement les déviations.

→ Vasak et al réalise une étude prospective en 2011 visant à évaluer les déviations globales ainsi que la fiabilité d'une chirurgie guidée transmuqueuse.(66)
Pour cela, 86 implants ont été posés chez des sujets partiellement ou totalement édentés par 2 chirurgiens expérimentés en suivant le protocole guidé NobelGuide.

Au court de cette étude il a déterminé l'impact de l'épaisseur gingival en mettant en relation les déviations post-opératives et les mesures d'épaisseur de muqueuse. Il en ressort le graphique suivant :

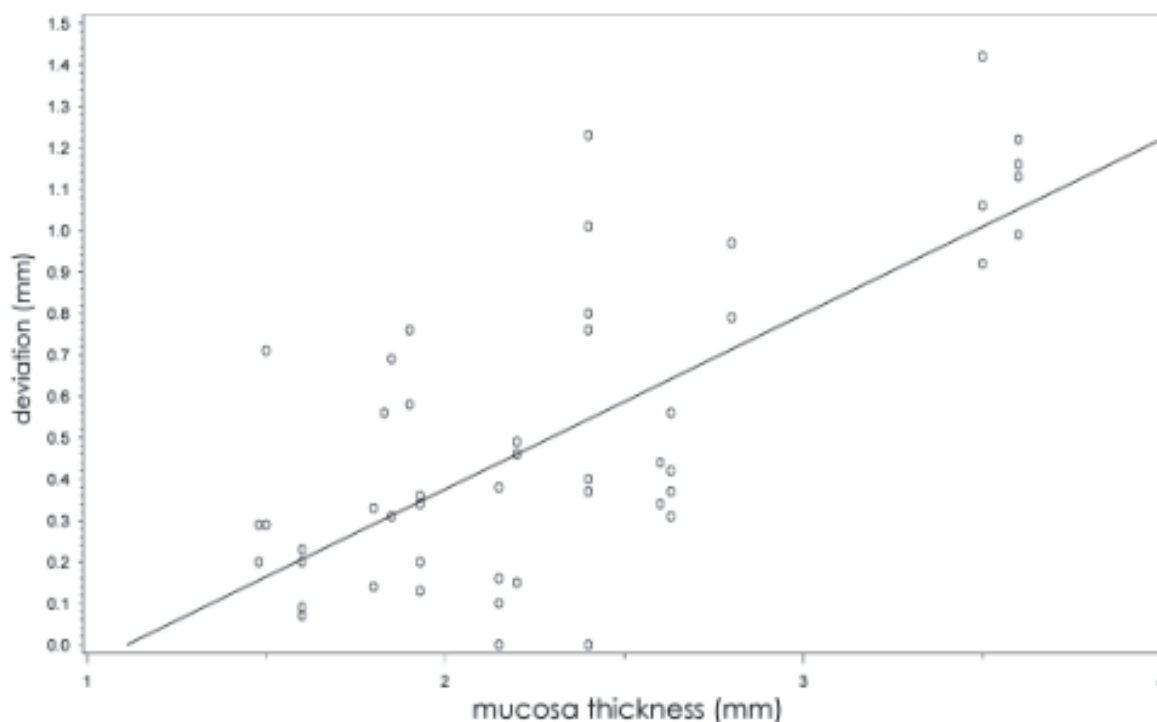


Figure 12 : Illustration de l'effet de l'épaisseur de la muqueuse buccale sur les écarts moyens quantifiés par une droite de régression linéaire ($b \approx 0,41$ mm)

Il en résulte que plus l'épaisseur de la muqueuse augmente, plus les déviations augmentent également.

Avec son étude, Vasak met en évidence une corrélation significative entre l'épaisseur de la muqueuse du site implantaire et le degré de déviation. En effet, une augmentation de l'épaisseur de la muqueuse peut affecter la reproductibilité de la position du guide, quelques soient les éléments d'ancrage, en particulier pour les applications à support purement muqueux.

→ Une méta-analyse a été publiée en 2016, par Raico et al (63) afin de faire un bilan sur les données de la littérature concernant la précision des guides selon leurs supports dentaires, muqueux ou osseux.

Les bases de données Pubmed et Cochrane ont été utilisées afin de sélectionner les études selon les critères d'inclusions et d'exclusions.

Les études sélectionnées devaient comporter dans leur titre ou dans le résumé, les mentions suivantes : être une étude clinique, liées à un implant dentaire, liées à une chirurgie guidée, la quantité et direction de la déviation de l'implant. Elles étaient refusées si le résumé n'était pas complet, si elles ne comparaient pas les types de soutien, n'utilisaient pas de guides et incluaient moins de 10 patients.

Finalement 4 études ont été sélectionnées pour cette méta-analyse.




Figure 13 : Diagramme des articles recensés dans les bases de données

Résultats :

Déviatiion d'angle :

La méta-analyse a montré une réduction statistiquement significative plus importante de la déviation d'angle dans les guides à appuis muqueux comparés aux guides à appuis osseux.

Déviatiion coronale :

La méta-analyse montre une augmentation statistiquement significative de la précision du point d'impact pour les guides à appuis muqueux en comparaison avec les guides à appuis osseux.

Lorsque l'on compare les guides à appuis dentaire et ceux à appuis osseux, le support dentaire révèle une augmentation statistiquement significative de la précision.

Déviatiion apicale :

La méta-analyse a montré une précision plus élevée de manière statistiquement significative pour les guides à support dentaire comparés aux guides à support osseux, ainsi qu'une plus grande précision pour les guides à appuis muqueux comparés aux guides à appuis osseux.

On peut conclure de cette étude que le type de support de guide choisi a un impact sur la précision de la chirurgie. De plus cette méta-analyse montre que les guides à appuis muqueux sont plus précis que les guides à appuis osseux.

	Guide à appuis muqueux	Guide à appuis osseux
Critères décisionnels	<p><u>Critères muqueux :</u></p> <ul style="list-style-type: none"> • Une quantité suffisante de gencive attachée (minimum 5mm et largeur de crête osseuse de 4 à 4,5mm d'après Flanagan 2007(67) et Rousseau 2010(68)) • Muqueuse suffisamment rigide(65) • Facteur tabac: D'après D'haese (69)et Cassetta (70)la muqueuse du patient tabagique est hyperplasique, donc plus épaisse. Donc augmente le risque de déviation. <p><u>Critère osseux :</u></p> <ul style="list-style-type: none"> • Lorsqu'il n'y a pas besoin de greffe, lorsque le site osseux est sain, pas de granulome etc <p><u>Précautions à prendre :</u></p> <ul style="list-style-type: none"> • Attention particulière à l'anesthésie locale : la muqueuse gonfle et peut nuire au positionnement du guide.(71) • La fixation du guide par vis d'ostéointégration (2mm d'épaisseur – 15 mm de longueur) paraît essentielle afin de réduire les risques de déviation et d'augmenter la stabilité de celui-ci.(72) (65)(64) <p>→ <i>Le support de choix si les conditions le permettent car permet de diminuer l'inconfort post-opératoire de la chirurgie.</i></p>	<p><u>Critère muqueux :</u></p> <ul style="list-style-type: none"> • Gencive attachée insuffisante <p><u>Critère osseux :</u></p> <ul style="list-style-type: none"> • L'élévation d'un lambeau est nécessaire : <p>-Résection osseuse, extraction implantation immédiate , greffe ...</p> <ul style="list-style-type: none"> • Une vision du champ opératoire accrue : <p>Il permet un meilleur contrôle visuel de la position verticale de l'implant(73), recommandé notamment dans les cas de résorption osseuse sévère.(74)</p> <p><u>Précautions à prendre :</u></p> <ul style="list-style-type: none"> • Il est nécessaire d'élever un lambeau important afin de positionner le guide sans interférence avec la réflexion du tissus muqueux adjacent.(75) • L'élévation de ce type de lambeau augmente l'inconfort post-opératoire du patient, le temps chirurgical et peut parfois augmenter la résorption osseuse post-opératoire suite à un saignement plus important.(76)(77)

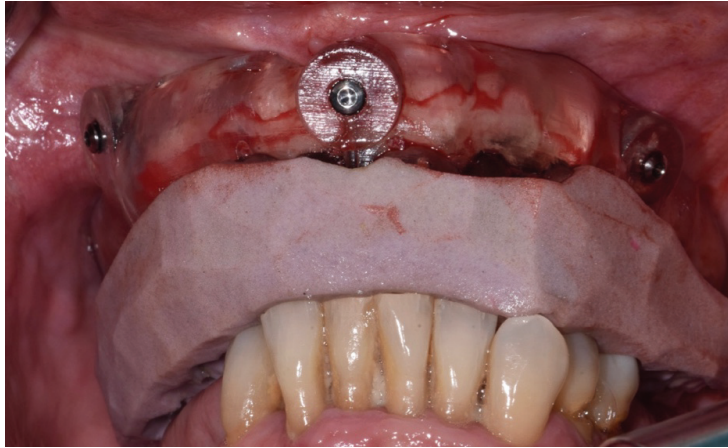


Figure 14 : Guide à appui muqueux Dr Franck Afota

- contrôle de la position à l'aide d'un index de positionnement*
- stabilisation à l'aide de vis de fixation*

Résumé types de guide :

- La chirurgie totalement guidée avec un guide de pointage + forage + mise en place de l'implant est la plus précise
- Guide à appui dentaire le plus précis (pas utilisé dans cette thèse)
- Guide à appui osseux :
meilleur contrôle visuel et de profondeur
nécessite l'élévation d'un lambeau important
recommandé lors de résorption osseuse sévère ou de greffe osseuse
- Guide à appui muqueux :
précision et stabilité dépendent de la résilience de la muqueuse
permet une chirurgie sans élévation de lambeau, ainsi de meilleures suites opératoires
- Le guide doit être positionné correctement grâce à un index de repositionnement et stabilisé par des vis d'ostéosynthèses.

3^{ème} Partie:

APPORT DE LA CHIRURGIE
GUIDEE

I. Une chirurgie moins invasive

La chirurgie guidée peut parfois offrir le confort d'une **chirurgie moins invasive** qu'une chirurgie conventionnelle.

Notamment lors de l'utilisation de **guides chirurgicaux à appuis dentaire ou muqueux** où il n'est pas nécessaire d'élever un lambeau (flapless).

1. La chirurgie flapless

Lorsque les conditions précédemment citées le permettent, la chirurgie est réalisée sans élévation de lambeau et l'éviction de la gencive se fait grâce à la technique du « punch ».



Figure 19 Instrument pour réaliser le punch

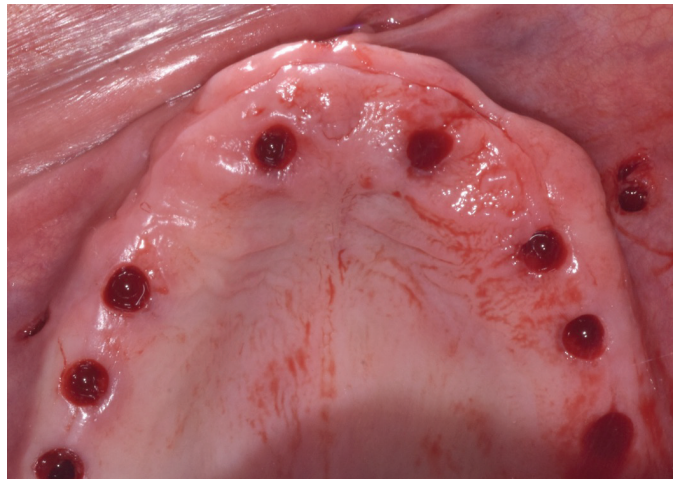


Figure 16 : Eviction de la gencive par la technique « punch »

→ L'étude prospective de Arisan et al (72) de 2010 compare la morbidité post opératoire d'une chirurgie guidée chez les patients totalement édentés avec l'utilisation d'un guide à appui muqueux ou osseux ainsi qu'un groupe témoin en chirurgie classique non guidée. 341 implants ont été posés et les patients ont dû répondre à un questionnaire, tous les jours, pendant les 7 suivants la chirurgie :

- Echelle de la douleur de 1 à 10
- Nombre d'analgésiques consommés
- Fréquence de l'hémorragie
- Difficulté d'ouvrir la bouche (trismus)

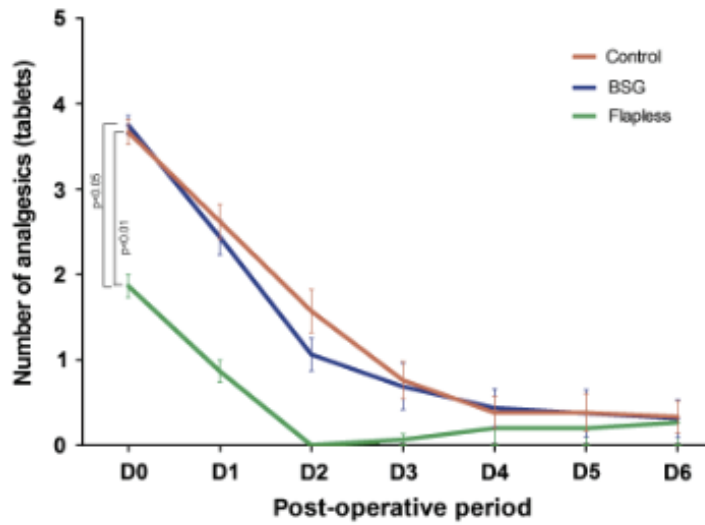


Figure 18 : Nombre d'analgésiques consommés par les patients pendant la période post-op dans le groupe de contrôle (rouge), le guide à appui osseux (bleu) et le groupe flapless (vert)

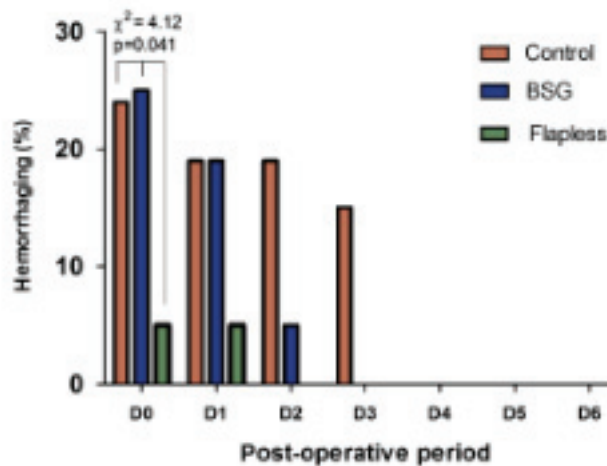


Figure 19 : Hémorragie reportée par le patient pendant la période post-op

L'étude montre une différence significative dans la réduction de la douleur post-opératoire, réduction de consommation d'analgésiques, saignement, œdème, hématome, hémorragie et trismus lorsque la procédure de chirurgie est flapless réalisée sans élévation de lambeau. Les études de Fortin et al 2006(77), Nkenk et al 2007(78) viennent également appuyer ce résultat.

De plus, **le temps chirurgical est considérablement diminué** avec cette technique

L'absence d'incision, de décollement de lambeau et de sutures permet une procédure plus courte et donc diminuerait le saignement, la douleur et l'inconfort post-opératoire du patient.(79)

Il a été démontré qu'une chirurgie orale prolongée pouvait augmenter l'inconfort post-opératoire et la morbidité. Sato et al 2009(80)

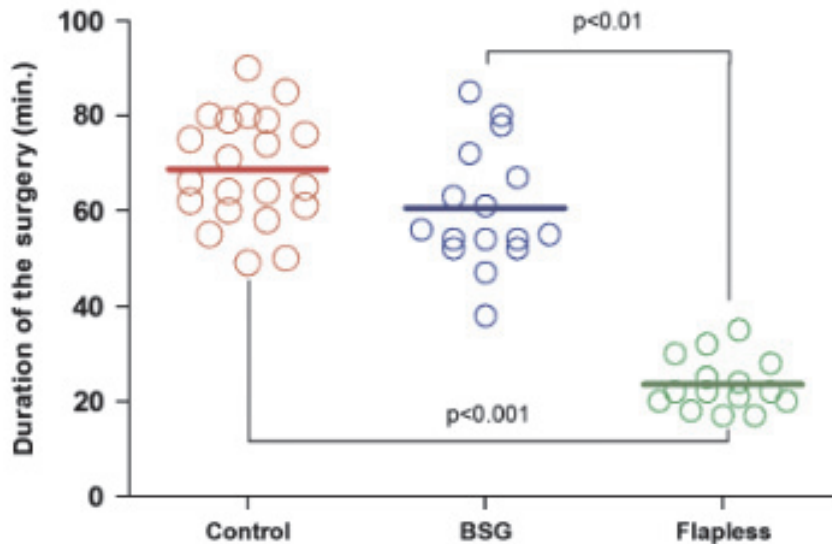


Figure 20 : Durée de la chirurgie, les lignes horizontales représentent la durée moyenne

L'étude de Arisan et al conclut qu'une chirurgie en technique flapless permet de réaliser une intervention en minimisant les traumatismes sur les structures osseuses et les tissus mous. Cela permet de réduire la douleur post-opératoire ainsi la consommation d'analgésique.

De plus l'hémorragie est considérablement réduite et permet ainsi de traiter les patients sous anti-coagulants par exemple.

En 2009, Horowitz a mené une étude qui met à profit la chirurgie guidée chez des patients atteints de cancer et ayant subi des irradiations. Il a montré de bons résultats après 2 ans. (81)

De plus, dans l'étude de Barter (2010) (82) 6 patients ont été traités avec une procédure flapless afin d'éviter une 2^{ème} exposition de tissus greffés, le taux de survie de l'implant est de 98% et toutes les prothèses sont en toujours en usage après 4ans.

2. Augmentation osseuse

Grâce à sa planification précise et à sa capacité à transposer cette précision en bouche, la chirurgie guidée peut **éviter des chirurgies plus lourdes**. Notamment lorsque l'on doit avoir recours à des greffes osseuses ou des soulèvements de planchers sinusiens.

→ Fortin et al mène une étude prospective publiée dans le JOMI en 2009(83) dans laquelle il détaille l'utilisation de la chirurgie guidée pour les cas de résorption sévère du maxillaire.

Dans le cadre de cette étude, 42 implants ont été posés sur 15 maxillaires postérieurs sévèrement résorbés, grâce à la technique de chirurgie guidée. Tous ont été réhabilités par prothèses fixes.

Résultats :

Tous les implants ont été placés aux emplacements prévus et aux dimensions souhaitées. Aucune perforation osseuse n'a été mise en évidence par les praticiens.

-17 implants ont été placés inclinés avec un angle de 20 à 30° par rapport à la ligne perpendiculaire aux images TDM axiales.

-7 implants ont été placés dans la courbure palatine

-11 implants étaient proches de la paroi antérieure

- 2 d'entre eux en combinaison avec la courbure palatine

- 1 seul implant a été placé près de la paroi

-2 dans des septa.

Chaque implant a été mis en place avec une stabilité primaire de 35N/cm

Au cours de la période d'observation de 4ans, aucune complication n'a été enregistrée, aucun implant n'a été perdu et il n'y a eu ni infection ni inflammation.

L'étude de Fortin démontre que la pose d'un implant dans une région sinusienne fortement résorbée ne nécessite pas toujours une greffe osseuse. La chirurgie guidée trouve son intérêt dans le placement d'implant dans une quantité d'os très limitée.

L'avantage de la technique réduit la durée de la chirurgie et du traitement en éliminant la période de cicatrisation de la greffe. Ce qui réduit également le coût de l'intervention. Elle permet de réduire l'inconfort du patient et du praticien ainsi que le risque de morbidité. De plus elle permet d'augmenter l'acceptation du patient.

Résumé : La chirurgie guidée permet une chirurgie moins invasive

→ L'utilisation de guide à appui muqueux et dentaire autorise :

- Une chirurgie sans élévation de lambeau
- Une chirurgie moins morbide avec des suites opératoires plus simples
- Une chirurgie moins longue
- Le traitement de patients avec des antécédents lourds, consommation d'anticoagulants...

→ La chirurgie guidée permet parfois d'éviter des chirurgies plus lourdes (Greffes osseuses, élévation de planchers sinusiens...)

II. La précision

1. Définition

La précision d'une chirurgie guidée est définie par la différence de positionnement et d'angulation entre la planification et le placement final de l'implant.

La comparaison est réalisée en superposant la planification implantaire et un scanner post-opératoire réalisé selon les mêmes réglages.(65)

La déviation de l'implant peut être objectivée selon 4 paramètres :

- Position horizontale coronaire
- Position horizontale apicale
- Déviation verticale
- Angulation de l'implant

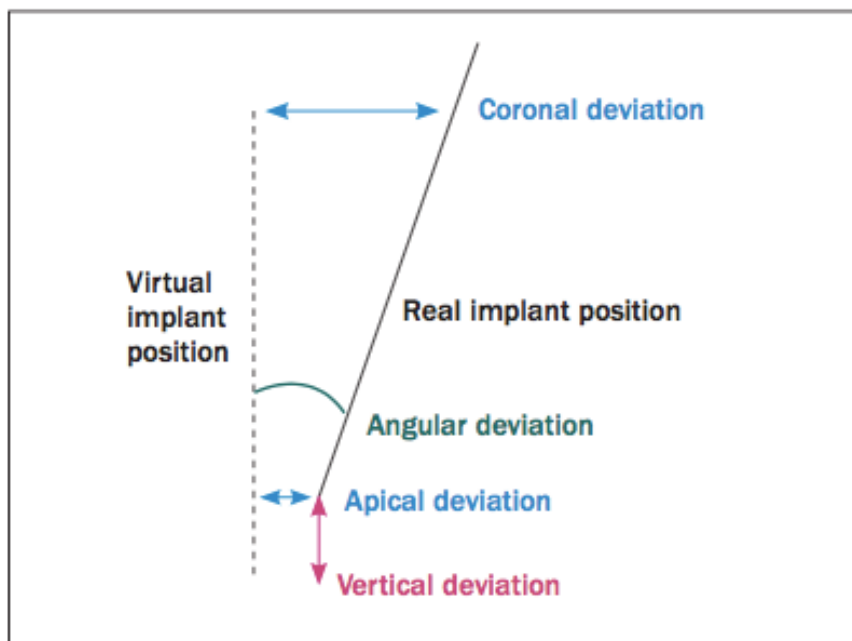


Figure 21 : Mesures des déviations entre les implants planifiés et les implants posés

2. Fiabilité de la chirurgie-guidée

Mis à part les avantages d'une procédure plus rapide, une gêne post-opératoire réduite chez les patients (79) il subsiste un risque résiduel associé à la pose d'implants en aveugle, à travers le guide. Les structures anatomiques critiques, telles que le nerf mandibulaire doivent être évitées à tout prix pour prévenir les complications neurologiques (84)(85)(86).

Afin de ne prendre aucun risque il est important d'avoir une connaissance suffisante des déviations dans toutes les dimensions associées.

→ Petterson mène une étude en 2010(59) qui a pour objectif de vérifier la position des implants virtuellement planifiés sur ordinateur à ceux posés à l'aide du guide chirurgical en chirurgie totalement guidée.

Pour cela, 25 arcades édentées ont été traitées et 139 implants posés.

Les positions des implants ont ensuite été mesurées et comparées entre la planification et le résultat clinique un an après la chirurgie.

Résultats :

- Moyenne de déviation latérale : 0,80mm
- Moyenne de déviation de profondeur : 0,15mm
- Moyenne de déviation d'angle : 2,26°

Les valeurs de déviations entre les implants planifiés et ceux posés sont très faibles et inférieures à 1mm.

La précision demandée en implantologie est de l'ordre d'1 mm. L'étude de Petterson montre que la chirurgie réalisée avec un guide totalement guidée est précise et prédictible.

→ Vermeulen mène une étude qu'il publie en 2017 (87) dans laquelle il étudie la différence de précision entre la chirurgie conventionnelle et la chirurgie guidée dans le cas d'un édentement unitaire et d'un édentement partiel selon des chirurgiens expérimentés. Il émet l'hypothèse qu'il n'y a aucune différence entre la précision et prévisibilité de la pose d'un implant à main levée et à travers le guide pour des chirurgiens expérimentés.

Pour cela il a recruté 10 chirurgiens « expérimentés » qu'il a défini de la manière suivante : ils devaient avoir au moins 10 ans de pratique en implantologie et poser entre 300 et 1000 implants par an.

Dans cette étude, 80 implants ont été posés sur des modèles frasaco. Les praticiens ont réalisé 2 fois 2 cas : un cas d'édentement unitaire antérieur et un cas d'édentement partiel antérieur. La chirurgie à main levée a été effectuée en premier afin qu'ils ne mémorisent pas l'axe de l'implant donné par le guide.

Les modèles frasaco ont ensuite été scannés et comparés à la planification.

Résultats :

En ce qui concerne l'ensemble des échantillons, l'écart angulaire est de 7,63° pour la méthode à main levée et de 2,19° pour la chirurgie guidée. La moyenne en déviation d'angulation est 3 fois plus élevée pour la méthode conventionnelle.

Les déviations linéaires globales sont plus faibles pour la chirurgie guidée que pour la chirurgie conventionnelle de manière statistiquement significatives, et ce tant pour les déviations dans le sens latéral qu'en profondeur.

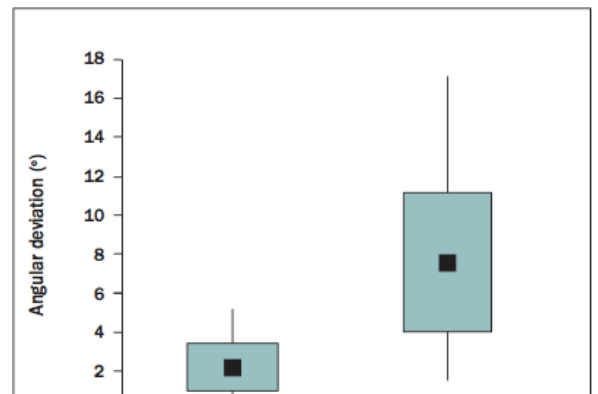


Figure 22 : Différences globales des déviations angulaires de l'implant entre les méthodes à mains levées et guidées.

Lorsque les deux cas cliniques réalisés sont comparés, on retrouve une différence de déviation significativement plus faible pour la chirurgie guidée tant sur le plan global,

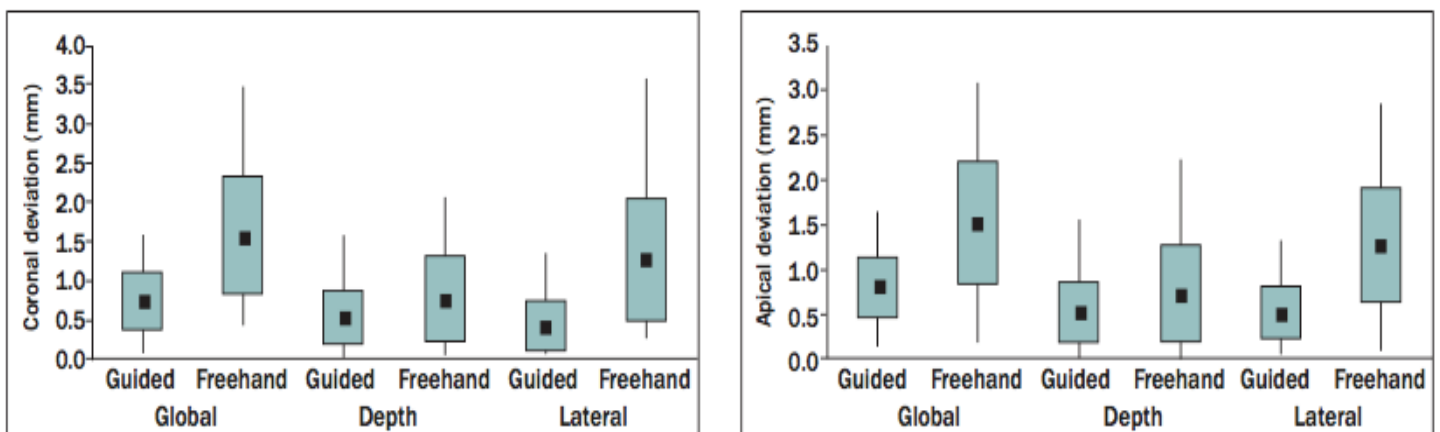


Figure 23 Différences globales des déviations linéaires (profondeur et latérale) entre la chirurgie guidée et la chirurgie à main levée.

(Au niveau coronaire à gauche et apicale à droite)

angulaire et linéaire. Néanmoins il n'y a pas de différence significative retrouvée dans le sens vertical entre les deux méthodes pour le cas d'un édentement unitaire.

Discussion :

L'étude montre que l'hypothèse initiale est rejetée. Toutes les situations montrent qu'un implant placé avec un guide est deux fois plus précis qu'un implant posé à main levée.

→ Cela montre que la chirurgie guidée réduit la part de l'expérience. Elle rend l'intervention moins opérateur dépendant et quasiment accessible à tous.

Cette étude nous montre que la chirurgie guidée est significativement plus précise que la chirurgie conventionnelle, même lorsqu'il s'agit de praticiens expérimentés.

Cependant, la principale limite de cette étude est qu'il s'agit d'une étude in vitro, réalisée sur modèle plastique. Les praticiens ne sont donc pas mis en condition réelle avec la salive, le sang, la mobilité des tissus et même la qualité de l'os. La qualité de l'os a une influence importante sur le forage et le placement de l'implant.(88)

De plus, les patients ne sont que partiellement édentés, les guides utilisés sont donc des guides à appuis dentaires qui sont les plus précis.

→ L'étude in vivo de Vercruyssen et al 2015 (89) évalue la précision de la chirurgie guidée par rapport à la chirurgie à main levée chez l'édenté total.

Dans cette étude 60 patients ont été traités, 4 à 6 implants ont été posés sur chacun d'entre eux. Les patients ont été répartis dans les groupes au hasard. Dans le groupe de chirurgie guidée les guides utilisés étaient à appuis osseux ou muqueux.

Les déviations ont été mesurées grâce à la superposition d'un scanner post-opératoire et de la planification. Les dimensions évaluées sont la dimension verticale (la profondeur) et la dimension latérale (qui correspond au sens bucco-lingual et au sens mesio-distal).

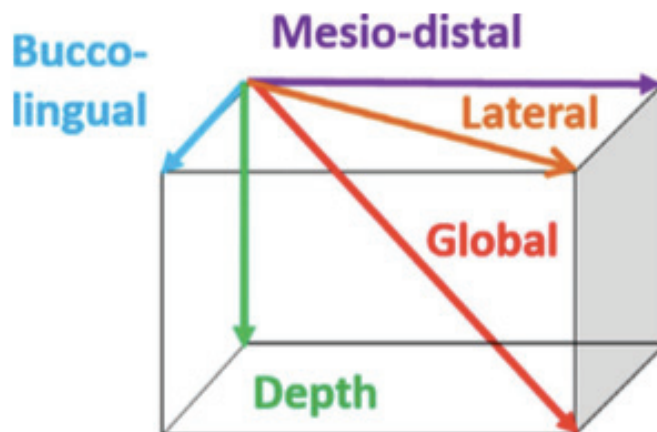


Figure 24 : Dimensions évaluées entre les implants planifiés et posés :

- Bleu : bucco-linguel
- Violet : Mesio-distal
- Orange : Latéral
- Vert : Vertical
- Rouge : Globale

Résultats :

Les déviations ont été mesurées et les moyennes des résultats obtenus sont recensées dans le tableau ci-dessous ;

Déviations / Types de chirurgie	Chirurgie guidée	Chirurgie non- guidée
Vertical	0,9mm ± 0,8	1,7mm ± 1,3
Latéral	0,9mm ± 0,6	2,1mm ± 1,4
Mésio-distal	0,6mm ± 0,5	1,8mm ± 1,4
Bucco-Lingual	0,5mm ± 0,5	0,7mm ± 0,6mm

Tableau 6 : Résultats des mesures

La chirurgie guidée apporte des résultats très précis dans le sens latéral. Les plus importantes déviations se trouvent dans le sens vertical.

La chirurgie guidée est significativement plus précise que la chirurgie à main levée dans toutes les dimensions.

Cette étude conclut que la chirurgie guidée apporte une nette précision dans le placement des implants. Notamment dans les cas d'édentés totaux où les repères anatomiques sont moindres et où l'on ne peut se fier ni à la position, ni à l'axe des dents adjacentes.

Discussion :

Dans cette étude la déviation angulaire n'a pas été objectivée alors que c'est un paramètre majeur pour comparer la précision du positionnement des implants.

Les différentes études montrent que la méthode guidée n'apporte pas un gain en précision particulier dans le placement vertical de l'implant par rapport à la méthode conventionnelle. Il faut retenir que la chirurgie guidée offre un apport en précision global considérable, néanmoins, il existe des déviations résiduelles à prendre en compte pour lesquelles il est nécessaire de prendre des mesures de sécurité suffisantes.

3. Précautions à prendre

Comme relevé précédemment, la méthode précise de chirurgie guidée laisse place à quelques déviations qui peuvent s'accumuler tout au long du protocole de planification jusqu'à la réalisation de la chirurgie.. En effet, chacune des étapes de la planification (recueil des données, planification, chirurgie...) peut être une source d'erreur. La précision dépend de l'effet cumulatif et de l'interaction des erreurs entre elles tout au long du processus. (49) De nombreuses précautions sont à prendre afin de pallier les sources d'erreur et gagner en précision.

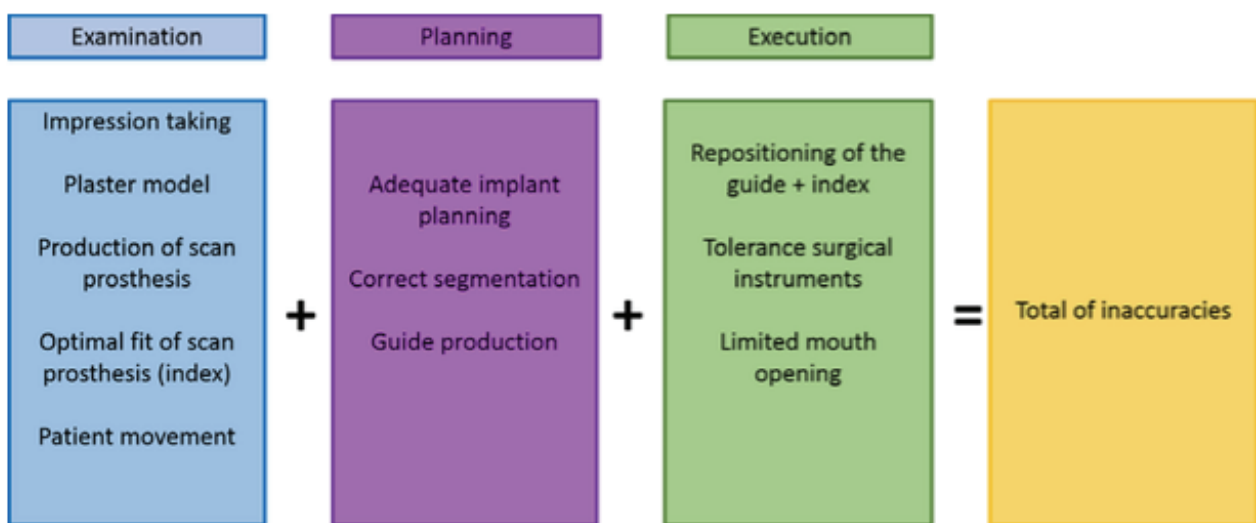


Figure 25: Les déviations peuvent être la somme de toutes les erreurs survenues de l'imagerie à la transformation des données en guide, au positionnement incorrect de celui-ci pendant la chirurgie.

➤ L'examination :

→ Ouverture buccale limitée du patient peut limiter l'utilisation de certaine longueur de foret

→ L'enregistrement de l'occlusion

→ Positionnement correct de la prothèse existante/ guide radiographique lors du scanner.

→ Artéfacts métalliques et de mouvements (90)

→ Technique double-scan : les marqueurs radio-opaques doivent parfaitement se superposer, les paramètres du logiciel doivent être choisis afin de faire correspondre un maximum de marqueurs ensemble. (90)

→ Le changement des tissus entre le temps de l'examen clinique et de l'intervention chirurgicale doit être pris en considération. Par exemple une résorption osseuse suite à une extraction récente ou une modification d'épaisseur des tissus mous peuvent nuire à la planification. (91)(49)

➤ La planification :

→ Lors de l'acquisition, le traitement et la manipulation des images sur les logiciels, une erreur d'environ 0,5mm peut se produire. (91)

→ → Une configuration incorrecte des logiciels peut entraîner des déformations allant de 0,1 à 0,2 mm dans la production du guide. (92)

→ Distance inter-implant ou implant-dent suffisante permettant d'insérer la douille métallique sur le guide sans le fragiliser

→ Le réglage des valeurs ISO est non négligeable lors de la segmentation des images scanner. (93)

Si la construction 3D d'un modèle est générée avec un seuil de gris trop faible, le guide chirurgical sera plus épais que le guide radio original. Il sera trop haut par rapport à la crête alvéolaire et les implants seront positionnés superficiellement.(94)

→ La précision de l'imprimante 3D et de la résine utilisée lors de l'impression du guide(93)

➤ L'exécution :

→ Le positionnement correct du guide chirurgical : mordure de repositionnement est utilisée pour placer le guide chirurgical dans la position adéquate avant de fixer les pins. (71)

→ La stabilisation du guide à l'aide de vis d'ostéosynthèses(65)(69) afin de pallier la résilience de la muqueuse qui entraîne des mouvements de rotations, à la compression des tissus mous induisant des déviations verticales.

La stabilisation des guides grâce à des mini-implants est aussi à envisager(95).

→ Une attention particulière doit être portée à la qualité de l'os. Un os spongieux a une résistance plus faible au torque comparé à un os plus cortical,. Les trabécules osseuses font dériver les forêts ainsi provoquer des erreurs de position de l'implant.

→ Il existe une tolérance entre le foret et la douille du guide qui permet l'insertion des instruments sans contraintes. (96) Elle empêche le frottement mécanique qui forme des bris métalliques, mais induit une perte de précision(97). Il est possible d'y remédier en augmentant la longueur de la douille et celle du foret, dans la limite de l'ouverture buccale du patient. Il est également possible de réduire la distance entre la douille et la corticale osseuse.(98)

→ Les instruments ne doivent entrer en rotation seulement lorsqu'ils sont engagés dans la douille.

→ Il faut faire attention à la présence de débris dans la cavité de l'implant. En effet le guide réduit leur évacuation qui empêche l'implant d'atteindre sa position finale.

Résumé précision :

La précision est l'avantage majeur de la chirurgie guidée. Elle nous assure une chirurgie prédictible et reproductible sans perte de données acquises lors de la planification.

Elle réduit la part de l'expérience et rend l'intervention moins opératoire dépendant.

De nombreuses précautions sont à prendre en considération tout au long du protocole.

Cette précision est garante d'un meilleur confort pour le patient et le praticien, d'un traitement plus efficace ainsi qu'une sécurité accrue lors de l'intervention.

III. Mise en charge immédiate (MIC)

La mise en charge immédiate est la conséquence directe de la haute précision de la chirurgie guidée.

Elle consiste à solidariser les implants le jour de leur pose par une prothèse transitoire qui jouera le rôle de fixateur externe.

1. Principe MIC et ostéointégration

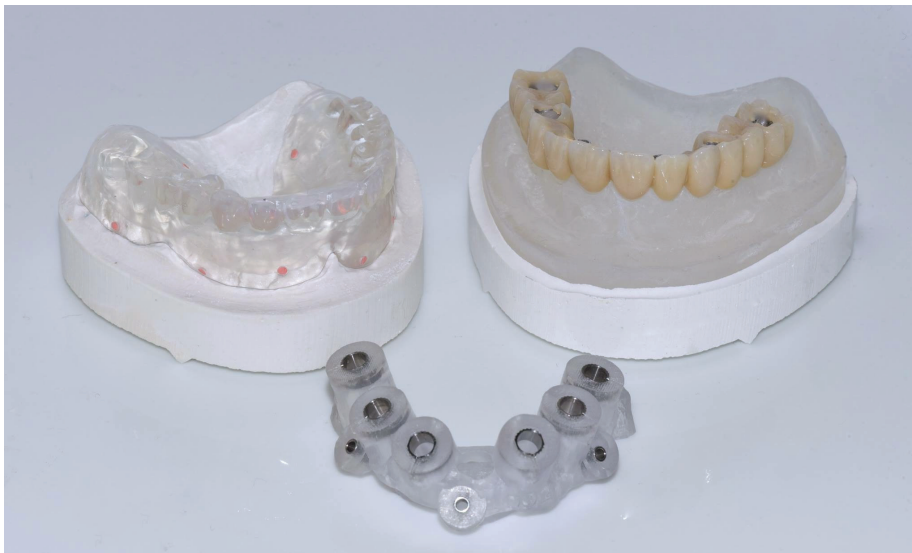1.1. MIC

La chirurgie guidée a révolutionné le protocole de mise en charge immédiate. En effet elle autorise un renversement dans la chronologie des étapes chirurgicales et prothétiques. La planification numérique réalisée en amont de la chirurgie permet de connaître de manière précise le futur emplacement des implants.

Les données pré-opératoires sont ainsi transmises au prothésiste afin que celui-ci fabrique la prothèse avant même la réalisation de l'intervention.

L'étape de prise d'empreinte post-chirurgicale n'est plus nécessaire.

Cependant il paraît essentiel de maîtriser la physiologie de l'ostéointégration pour mettre en œuvre ce protocole.



*Figure 26: Réalisation de la prothèse transitoire en amont de la chirurgie
(Prothésiste : Uli HAUSCHILD)*

1.2. L'oséointégration

L'ostéo-intégration, un concept développé par BRANEMARK en 1965, se définit comme étant une « coaptation directe anatomique et fonctionnelle entre l'os vivant et la surface implantaire ».

Deux facteurs jouent un rôle important dans le processus d'ostéointégration : la stabilité primaire (stabilité mécanique) et la stabilité secondaire (stabilité biologique).

Aussitôt qu'un implant est placé, certaines zones de la surface de l'implant sont en contact direct avec l'os. Ce contact est appelé stabilité primaire ou mécanique, elle dépend de l'os, de la préparation du site de l'implant. Elle diminue progressivement au cours du processus de remodelage osseux.

Lors de cette phase de cicatrisation, l'os est remodelé et forme de nouvelles zones de contact avec la surface de l'implant. Ce nouveau contact est appelé stabilité secondaire ou biologique. Une fois le processus de cicatrisation terminé, la stabilité mécanique initiale est entièrement remplacée par la stabilité biologique.

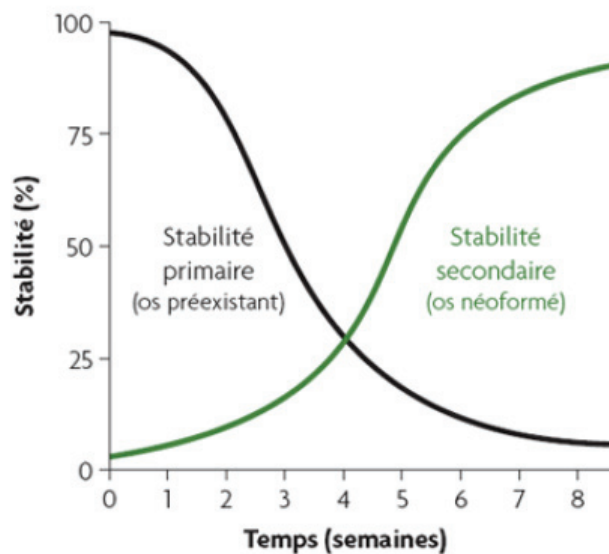


Figure 27: Schéma de la diminution progressive de l'ancrage primaire (mécanique), responsable de l'immobilité de l'implant et de l'augmentation de la stabilité biologique, obtenue par une néo-apposition osseuse au contact direct de l'implant (Davarpanah et coll, 2008)

On peut observer sur le schéma une phase critique au niveau de la 4^{ème} semaine qui suit la chirurgie. La stabilité bio-mécanique initiale prévient justement les micromouvements de l'implant. Celle-ci diminuant progressivement durant les six premières semaines de cicatrisation, il est nécessaire d'optimiser la stabilité primaire en minimisant les contraintes exercées à l'interface os/implant.(14)

La solidarisation des implants entre eux par la pose de la prothèse rigide, fixée immédiatement après la chirurgie assure un frein à ces micromouvements.(99)

2. Conditions et fiabilité de la mise en charge immédiate

→ Pappaspyridakos et al réalise en 2014 une revue de la littérature et méta-analyse comparant l'impact différents protocoles de mise en charge des prothèses fixes sur implants chez les édentés.(100)

Elle compare les taux de succès, taux d'échecs et complications dans les cas de mise en charge immédiate, mise en charge précoce, et mise en charge conventionnelle.

Ces différents temps de mise en charge sont définis de la façon suivante :

- Mise en charge immédiate : la prothèse est connectée aux implants dans la semaine de la pose d'implant.
- Mise en charge précoce : la prothèse est posée entre J0 et J10 post chirurgie
- Mise en charge conventionnelle : le temps de cicatrisation est supérieur à 2 mois

Cette analyse a répertorié 62 études, comprenant en tout 13 653 implants et les patients ont été suivis de 1 à 10 ans selon les études.

Les résultats sont répertoriés dans le tableau ci-dessous.

Loading protocol	Arch	Estimated implant survival rate (%) and the 95% CI at one year	Estimated prosthesis survival rate (%) and the 95% CI at one year
Conventional	Maxilla	99.60 (99.60–99.70)	99.90 (99.80–100.0)
	Mandible	99.70 (99.50–99.90)	99.80 (99.60–99.90)
Early	Maxilla	99.30 (98.91–99.70)	99.90 (99.70–100.0)
	Mandible	98.51 (97.04–100.0)	99.50 (99.00–100.0)
Immediate	Maxilla	99.20 (99.10–99.40)	99.10 (98.22–100.0)
	Mandible	99.30 (99.20–99.50)	99.70 (99.50–99.90)

CI: Confidence intervals.

Tableau 7 : Taux de survie cumulé à un an des implants et leurs prothèses selon les protocoles de mise en charge conventionnel, précoce et immédiate.

Les résultats de cette étude montrent qu'aucune différence n'a été identifiée entre les protocoles de mise en charge précoce, conventionnelle et immédiate sur la survie de l'implant de l'arcade édentée.

La méta-analyse de Papaspyrikados conclut que la mise en charge immédiate des prothèses chez les patients édentés a le même impact sur la survie de l'implant, les effets et les complications que les mises en charge précoce et conventionnelle des arcades maxillaires et mandibulaires.

Pour une mise en charge immédiate 30Ncm de torque sont nécessaires.

La survie de l'implant à un an est supérieure à 99% pour les 3 protocoles.

Ces résultats sont en accord avec les connaissances préétablies en réhabilitation totale fixes sur implant, notamment lors du Conférence Consensus d'ITI de 2008 qui conclut que les mises en charge immédiate et à 6-8 semaines sont de prédictibilités égales.(101)(102)

Pré-requis à la MCI d'après la méta-analyse et Cochran 2006(103) :

Le temps de traitement de l'édenté peut alors être raccourci si les conditions de mise en charge immédiate le permettent. La stabilité primaire a été rapporté comme l'un des facteurs les plus importants de l'ostéointégration. D'après les 45 études rapportées dans la revue de littérature de Papaspyridakos le pré-requis principal est d'un **torque d'insertion minimum d'au moins 30 Ncm.** (100)

D'après Barewal et al(104) il est possible de mesurer la stabilité clinique de l'implant dans l'os par fréquence de résonance(IQS) . Si on utilise cette mesure pour évaluer la stabilité primaire de l'implant elle devrait être au minimum de **60 IQS** afin de mettre en place un protocole de MCI.

En outre, **un état de surface rugueux de l'implant** favoriserait une apposition osseuse plus rapide autour de celui-ci. (105)

Suite à l'intervention chirurgicale, le patient recevant sa prothèse fixe sur implants devra respecter **une alimentation molle pendant 6 semaines** afin de minimiser au maximum les contraintes exercées sur les nouveaux implants. (103)

3. Interêts de la mise en charge immédiate

Si la mise en charge immédiate apporte des bénéfices similaires à d'autres protocoles en terme de mécanique, son avantage principal se trouve dans la satisfaction du patient.

En effet, ce protocole lui permet :

- de rétablir au plus vite ses besoins esthétiques et fonctionnels
- d'accepter plus facilement la solution implantaire (Testori et al 2003). Au lieu d'avoir l'impression de se soumettre à un traitement long et complexe, celui-ci semble simple, rapide et efficace.
- lors d'un édentement soudain, de soulager une détresse psychologique, trop fréquemment sous-évaluée par les praticiens

Pour les praticiens ce protocole permet :

- de pallier l'inconfort prothétique, esthétique et fonctionnel des solutions amovibles de temporisation.
- de se passer de prothèse transitoire en résine qui appuie sur les tissus mous et dont les forces exercées sont mal connues
- de diminuer le temps total au fauteuil car les séances consacrées aux contrôles (ajustement / rebasage résine de la prothèse transitoire) et suivis post-op sont moindres.

Résumé Mise en charge immédiate :

- La prothèse est réalisée grâce aux données pré-opératoires
- Elle est posée directement à la fin de l'intervention
- La mise en charge immédiate présente un taux de survie aussi bon que les protocoles de mise en charge précoce et différée.
- Stabilité implantaire minimale de 30Ncm nécessaire pour une MCI
- Répond rapidement aux besoins du patient
- Optimise le temps au fauteuil
- La planification numérique permet de répondre dans les plus brefs délais aux impératifs fonctionnels et esthétiques.

IV. Temps et coûts

1. Temps

Comme toutes nouvelles techniques, la chirurgie guidée nécessite une période d'apprentissage pour le dentiste, pour le prothésiste ainsi que toute l'équipe dentaire. Du temps passé en formation est nécessaire, une certaine maîtrise des logiciels de planification ainsi que des nouveaux outils telle que l'imprimante 3D par exemple.

Chaque cas clinique requiert une analyse pertinente des informations collectées et une planification rigoureuse afin d'aboutir au guide chirurgical.

Ce protocole de planification demande beaucoup plus de temps en amont que les protocoles traditionnels.

Le temps de l'intervention chirurgicale est réduit, le patient passe moins de temps au fauteuil. De plus, lorsque la mise en charge est immédiate, cela permet également de réduire le temps de traitement car les étapes prothétiques et chirurgicales sont réalisées simultanément.(106)

2. Coûts

Il faut d'abord considérer un investissement initial en terme de coût des formations des professionnels ainsi que l'achat du matériel (logiciel de planification, trousse chirurgicale spécifique).(102)

Ensuite, chaque cas clinique réalisé représente un coût en terme de digital workflow et de réalisation du guide chirurgical.(106)

Dans certain cas, lorsqu'il est possible d'éviter des aménagements osseux, la chirurgie guidée peut réellement réduire le coût global de l'intervention.(83)

V. Outil de stockage et communication

L'outil informatique permet un stockage important de toutes les informations répertoriées, allant de la situation initiale au projet thérapeutique final.

Les modèles d'études numériques, bilan d'imagerie et projets prothétiques sont stockés informatiquement et accessibles à tout moment par le praticien.

Cela permet de classer les cas de façon claire et de limiter l'encombrement spatial par les modèles en plâtres.

Cette évolution numérique constitue également un réel outil de communication.

Il est très simple d'échanger des informations lorsque l'on travaille de manière pluridisciplinaire avec un confrère par exemple.

La relation avec le prothésiste connaît une réelle évolution par l'accès et l'échange de données en temps réel. On parle de « cloud computing » (107)

La planification numérique constitue également un outil pédagogique de communication avec le patient. Grâce à la visualisation 3D il est désormais plus aisé de lui expliquer les problèmes initiaux, les risques, les solutions proposées.

Le patient est mieux informé et peut accepter plus facilement le plan de traitement. Cela contribue à rendre son consentement d'avantage éclairé

VI. Aspect medico-legal

L'implantologie fait partie des traitements odontologiques modernes, en croissance dont le nombre d'actions judiciaires ne cessent d'augmenter. En effet le patient a investi beaucoup de temps et d'argent, il attend beaucoup de sa réhabilitation prothético-implantaire.

Cette thérapeutique allie à la fois chirurgie et prothèse et le lien technique technique entre ces deux disciplines est le guide chirurgical. Il constitue le moyen le plus sûr de posséder tous les éléments recueillis lors des examens pré-implantaires et de la conception du projet prothétique.(108)

Le chirurgien-dentiste a une obligation de moyens dans l'exécution de sa profession : il doit prodiguer des soins attentifs et conformes aux données acquises de la science. Il a également une obligation de résultat notamment pour la réhabilitation des secteurs esthétiques.

Si le chirurgien dentiste doit mettre tous les moyens en œuvre afin de prodiguer le meilleur traitement à son patient, cela veut-il dire qu'il est obligé de réaliser les interventions en chirurgie guidée afin d'être assuré ?

4^{ème} Partie :
CAS CLINIQUE

Dans le cadre de la récente mise en place du protocole de chirurgie guidée à l'Institut Universitaire de la Face et du Cou (IUFC) plusieurs cas d'édentés complets ont pu être traités et sont repartis avec leurs nouvelles dents dans la même journée.

I. Première consultation

Nous recevons avec le Dr Franck AFOTA (Spécialiste qualifié en chirurgie orale à Nice) Mme X à Nice pour la réhabilitation du maxillaire supérieur.

Cette patient porteuse d'une prothèse amovible complète aimerait une solution plus fixe.

1. Bilan médical :

Hypertension artérielle, suivie par son cardiologue

2. Bilan dentaire :

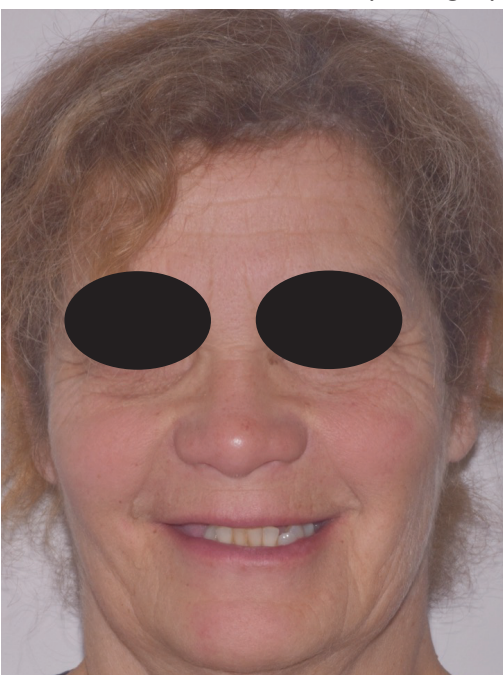- Maxillaire : Prothèse complète amovible
- Mandibule : - Prothèse partielle amovible postérieure résine (47-46-45-44-36-37)
- Les dents mandibulaires restantes sont stables sur le plan parodontal

3. Analyse occlusale

- Absence de calage postérieur
- Chevauchement antérieur mandibulaire
- Classe I d'Angle
- Concept occlusal : Occlusion totalement équilibrée

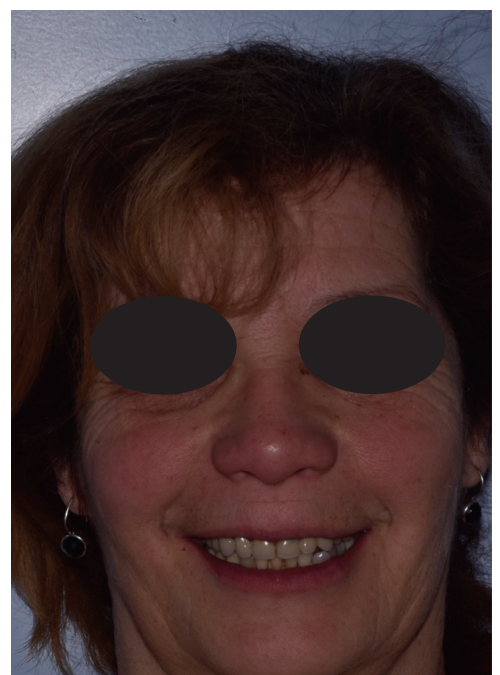4. Examens complémentaires:

a. Bilan photographique



Photos extra-orales :

*Figure 28: Photos du visage de face
-à Gauche sans les prothèses amovibles
-à Droite avec les prothèse amovibles maxillaire et mandibulaire*



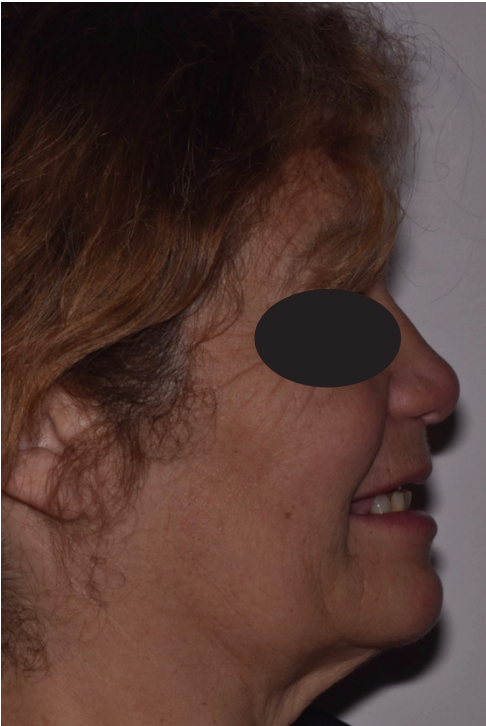

Figure 30 photo de visage de profil dans les prothèses amovibles

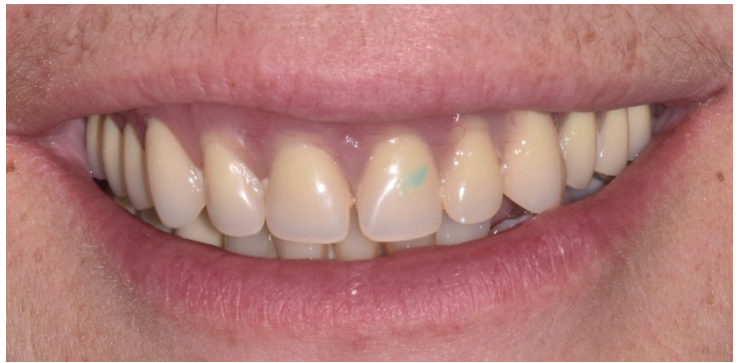

Figure 29 :Photo du sourire avec les prothèses amovibles

Photos intra-orales :

Figure 31: Photo en occlusion sans les prothèses

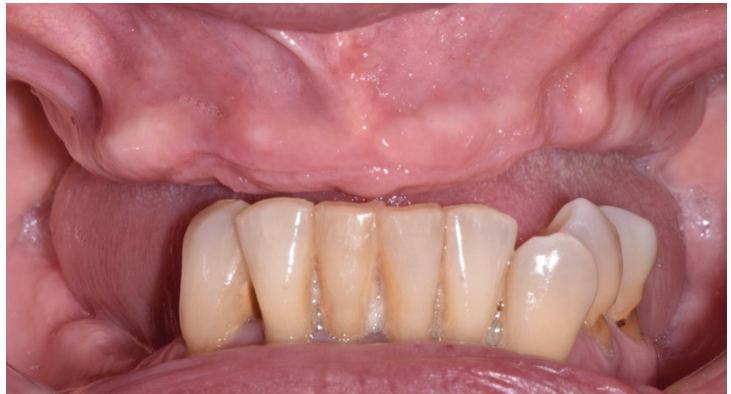
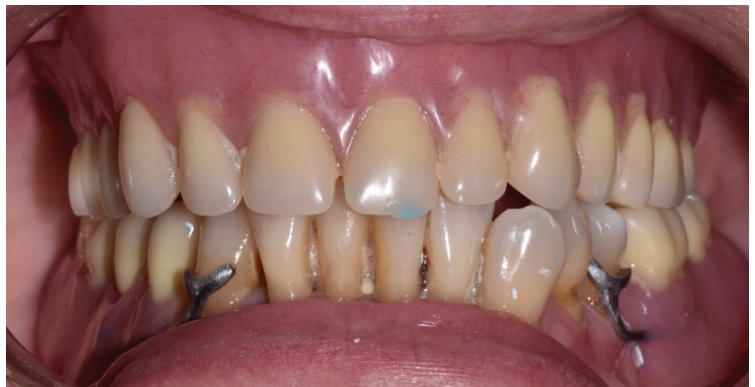
Figure 32: Photo en occlusion avec les prothèses maxillaire et mandibulaire



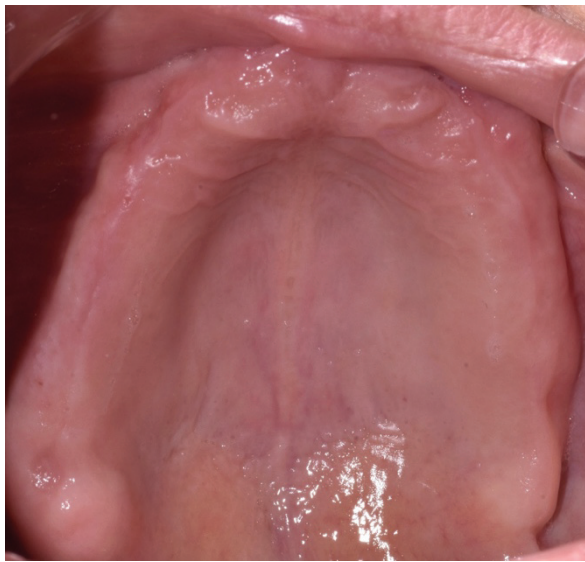

Figure 33: Photo intra-orale du maxillaire

b. Bilan imagerie

Un scanner a été réalisé, il sera analysé dans le paragraphe suivant.

II. Projet prothétique :

Après discussion avec la patiente, les différentes alternatives thérapeutiques sont expliquées :

PAC sur locator, bridge complet sur implants et abstention thérapeutique (simple rebasage de la prothèse complète amovible). Les suites opératoires sont détaillées et le consentement signé.

→ La solution thérapeutique choisie est une réhabilitation complète fixe implanto portée au maxillaire avec 8 implants selon un protocole de chirurgie guidée.

La patiente pourra repartir chez elle dans la même journée avec la nouvelle prothèse transvissée.

La patiente est prévenue, qu'en cas d'échec (planification mal menée, occlusion anormale) les implants seront mis en charge classiquement 4 mois après.

L'analyse du bilan photographique montre une ligne du sourire légèrement haute avec un sourire qui laisse apparaître le complexe dento-gingival. L'appareil complet satisfait la patiente sur le plan esthétique, il sera donc utilisé comme montage directeur pour le prothésiste.

Afin de rétablir une esthétique correcte l'ajout de **gencive artificielle** est recommandée pour masquer la transition prothèse / gencive. Il s'agit de **la classe FP-3 d'après la classification de Misch.** (38)

Les analyses cliniques, photo et scanner montrent un volume osseux suffisant avec du relief. Les crêtes osseuses sont larges et la quantité de gencive kératinisée est suffisante. Autant d'éléments qui ont poussé le choix vers l'utilisation d'un **guide à appuis muqueux** afin de réduire l'inconfort post-opératoire de la patiente.

III. Planification

Enfin de compléter l'analyse pré-opératoire, les empreintes des anciennes prothèses sont réalisées, ainsi que des empreintes conventionnelles de la situation initiales en bouches. Les photos de la patiente et les empreintes sont transmises au laboratoire de prothèse Uli HAUSCHILD.

Les empreintes y sont scannées pour obtenir le fichier STL de la situation initiales.

A l'issue de ces données, le laboratoire imprime le modèle d'étude en stéréolithographie ainsi que le montage directeur radio-opaque qu'il a réalisé.

Le montage directeur est essayé en bouche et validé.

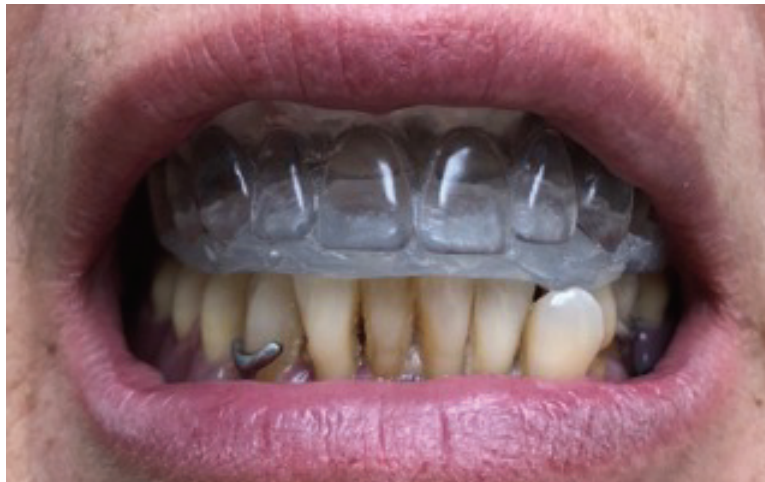

Figure 34 : Essayage du montage directeur radio-opaque

On effectue l'examen 3D avec le modèle stable en bouche (figure 34) et on obtient le fichier DICOM.

On procède alors à la planification implantaire, elle est réalisée avec le logiciel Simplant. Les fichiers STL de la situation initiale et du projet prothétique ainsi que les images scanner y sont importées et fusionnées.

Les implants sont sélectionnés dans la bibliothèque d'implants du logiciel, puis positionnés et visualisés en 3D. (ici implants ASTRA EV Dentsply)

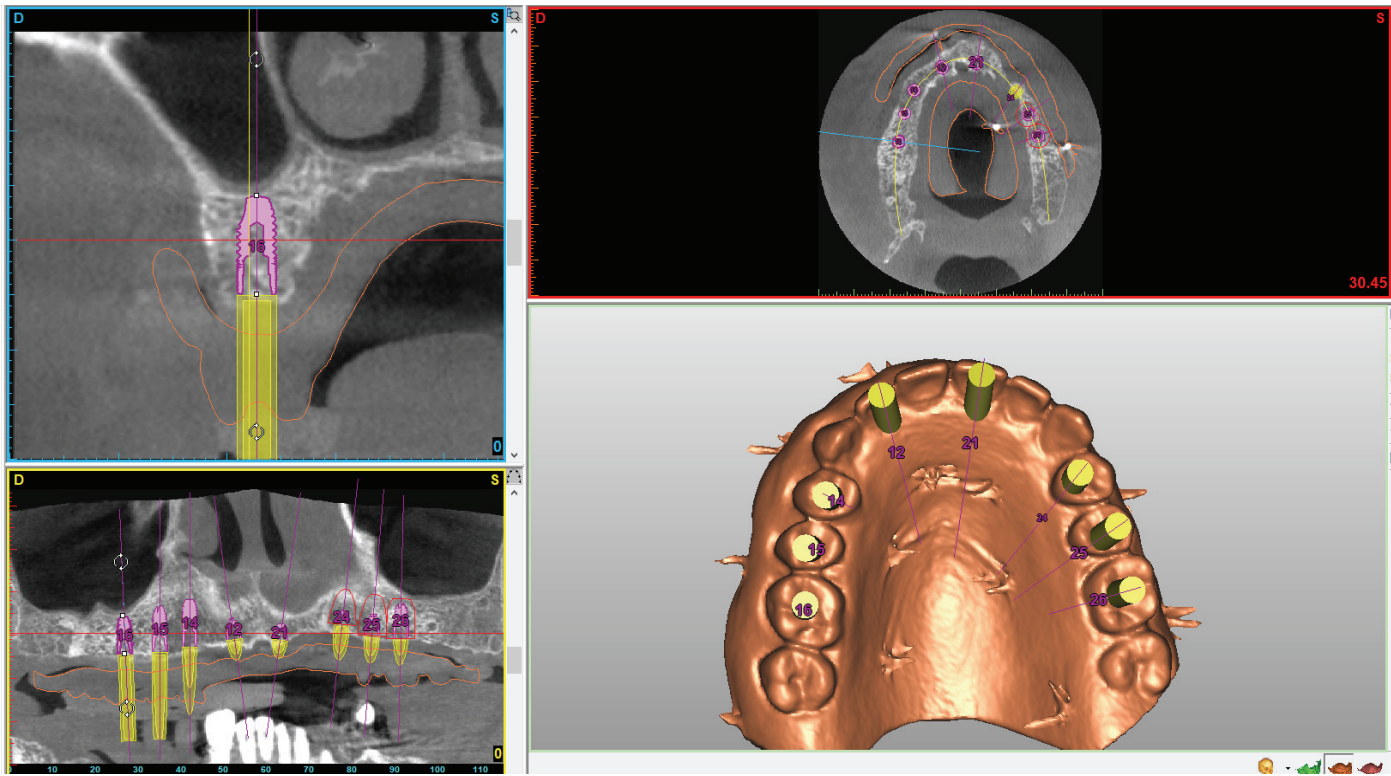


Figure 35 : Screenshot planification simplant : positionnement de l'implant n°16 (coupe transversale) + positions panoramique de tous les implants + axe de l'émergence des implants dans l'extra-dos de la prothèse

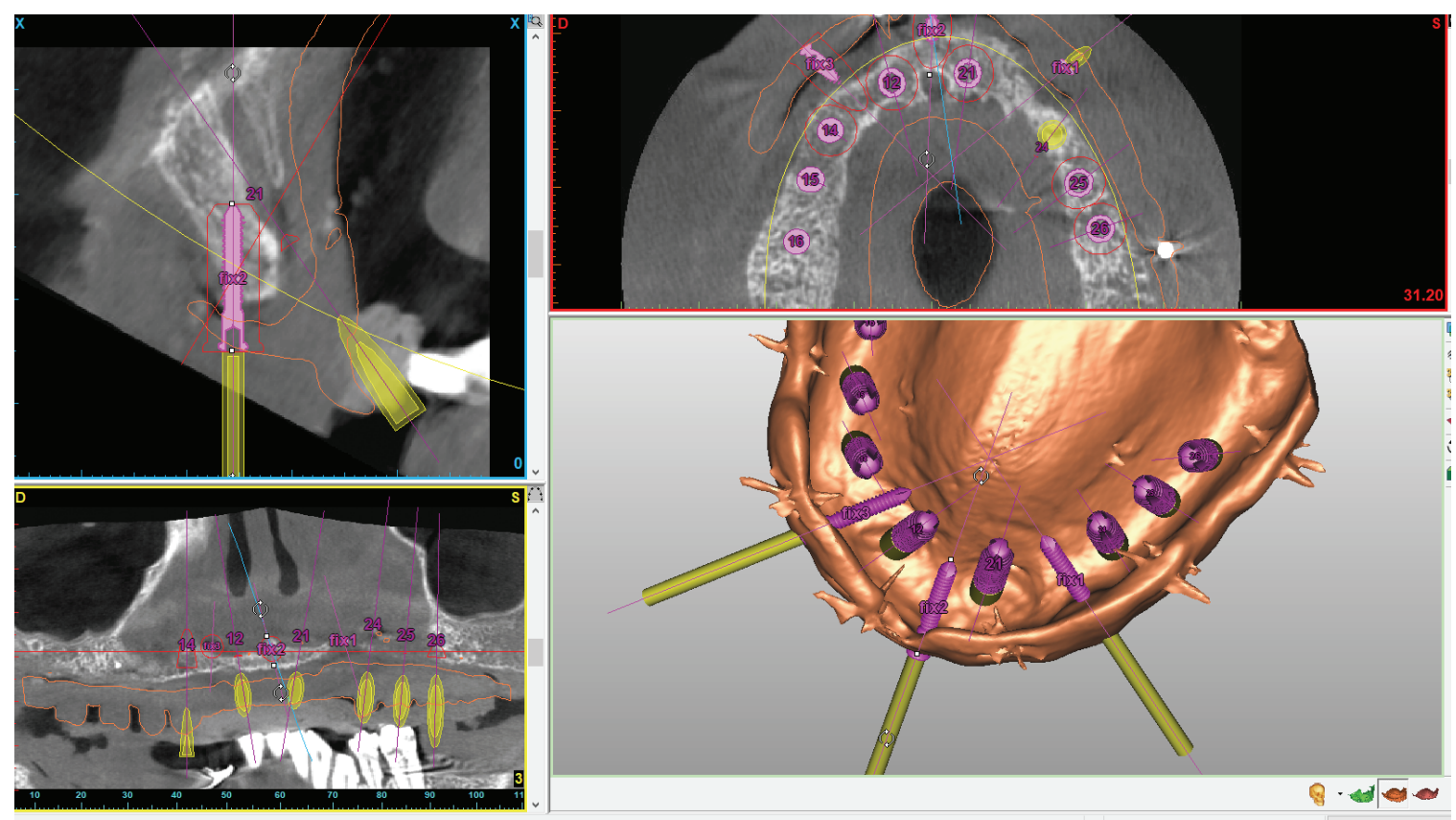


Figure 36 : Screenshot planification simplant : positionnement de la vis de fixation médiane (coupe transversale) + position des implants sur la crête (coupe axiale) + axe des implants dans l'intra-dos de la prothèse

Sur le logiciel le design du guide est réalisé et les données sont de nouveau envoyées au laboratoire de prothèse. Celles-ci sont traitées, le guide est imprimé en stéréolithographie et la prothèse est réalisée sur le modèle.

Le bridge implanta porté conçu sur le modèle est en composite chargé avec une armature métallique. Une marge d'erreur est laissée au niveau de chaque pilier implantaire. Cet espace sera ensuite comblé par du composite de collage, permettant de solidariser les piliers implantaires au bridge.

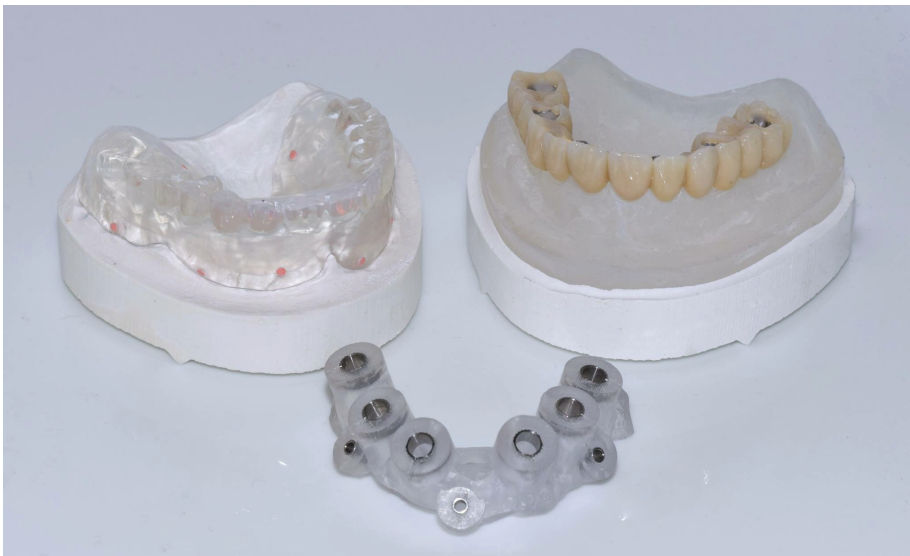

Figure 37 :Exemple de modèles.

-A gauche le montage radioopaque en stéréolithographie

-A droite : le modèle imprimé en stéréolithographie avec la prothèse reposant dessus

- Au centre : guide chirurgical imprimé en stéréolithographie

IV. Chirurgie

La chirurgie est réalisée au bloc opératoire de l'IUFC sous anesthésie locale et sédation consciente par le Dr Franck AFOTA.

- Sédation de la patiente, anesthésie locale et désinfection des muqueuses
- Mise en place du guide chirurgical à appuis muqueux avec l'aide d'un index en silicone de repositionnement et fixation par vis d'ostéosynthèses

- cette etape permet de valider la fiabilité du guide chirurgical avant de commencer à placer les implants

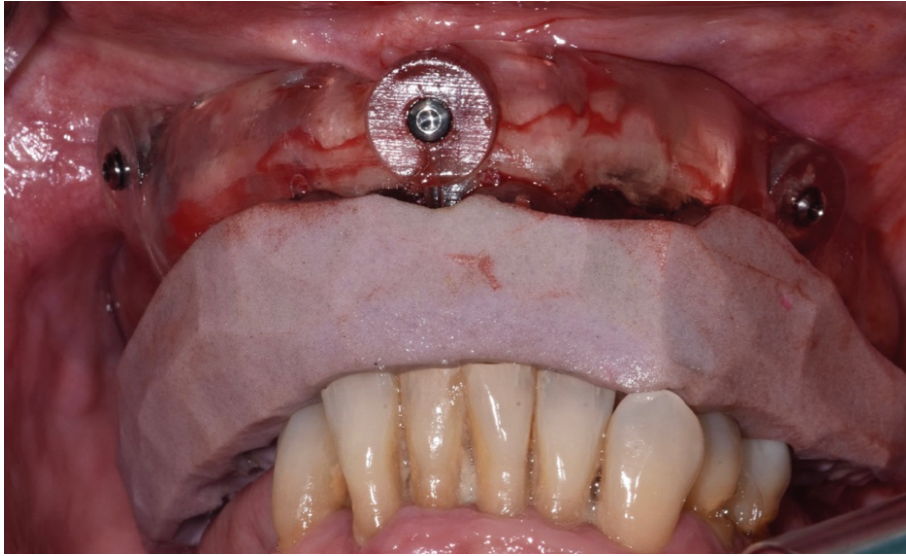


Figure 38 : Mise en place du guide chirurgical à appuis muqueux (mordu de repositionnement + vis de fixation)

- Réalisation des gingivectomies à travers le guide avec la technique de punch
- Passage des forêts dans l'ordre croissant
- Pose d'implants à travers le guide (8 implants diamètre 3.6 ASTRA EV) chacun avec une stabilité primaire supérieure ou égale à 30N

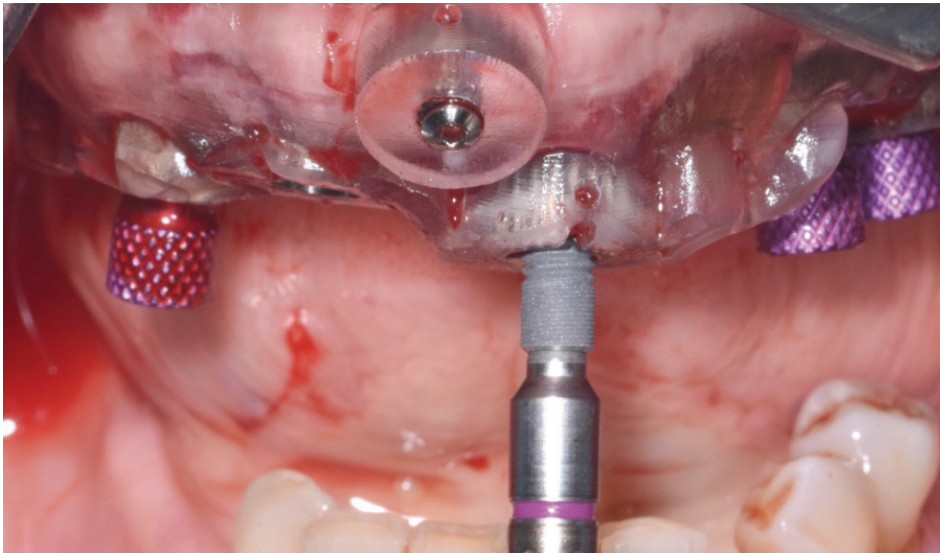


Figure 39 : Pose de l'implant 21 à travers le guide chirurgical

- Lorsque tous les implants sont posés le guide chirurgical est retiré

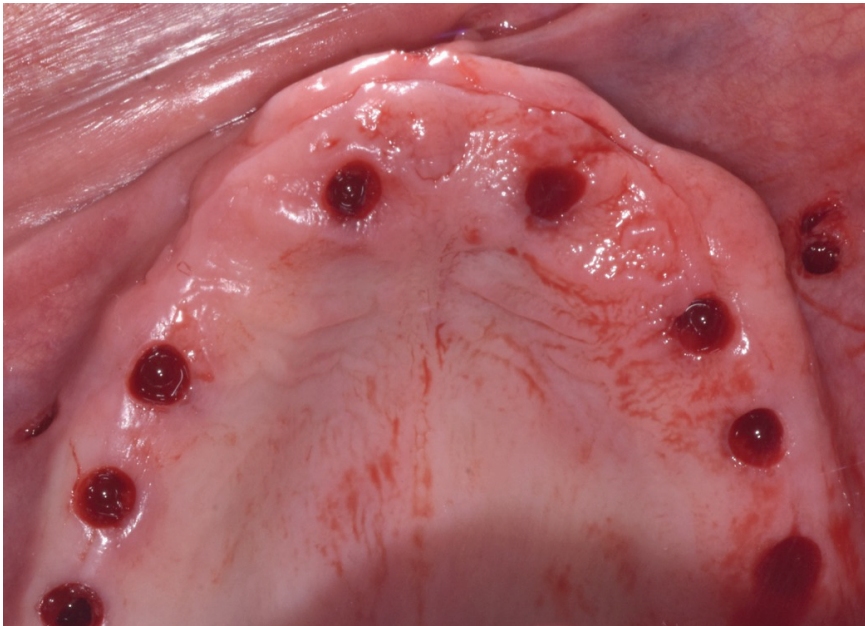


Figure 40 : Photo intra-buccale du maxillaire lorsque les implants ont été posé à travers le guide à appuis muqueux.

-
- l'ensemble piliers multi unit – piliers provisoire (PEEK) est transvissé à 25N

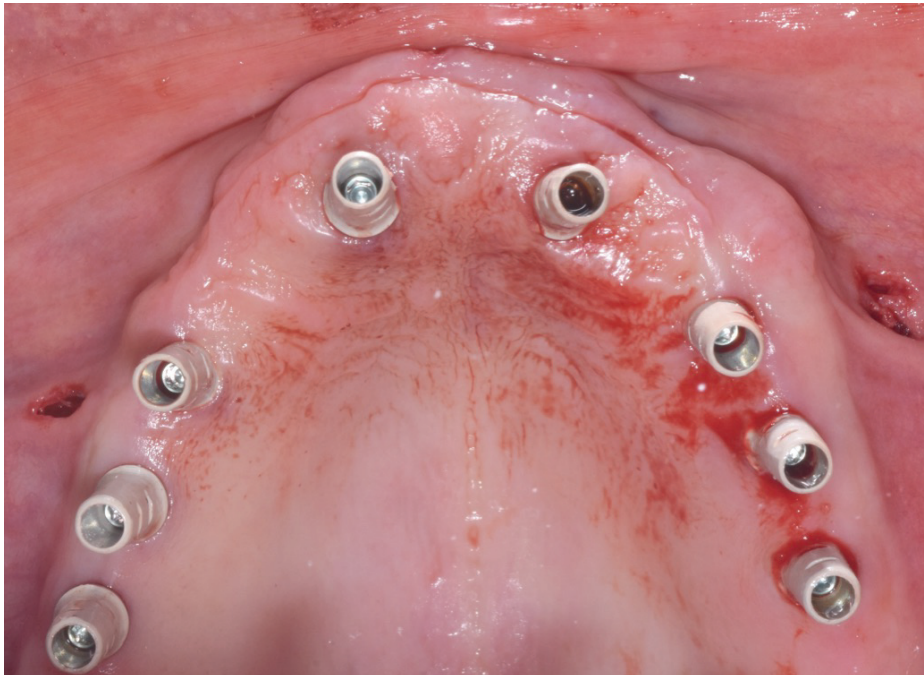

Figure 41 : Mise en place des piliers implantaires

- La prothèse transitoire préfabriquée en amont grâce aux données pré-opératoires est collée. Le collage est d'abord provisoire. Les embrasures seront ouvertes à 3 mois, la prothèse dévissée à 6 mois
Elle s'insère parfaitement selon l'émergence des implants préétablis.
Pour le collage, des morceaux de teflon sont placés dans les puits des piliers afin de conserver un accès aux vis. La prothèse est insérée et de la résinée composite est injectée et photopolymérisée.

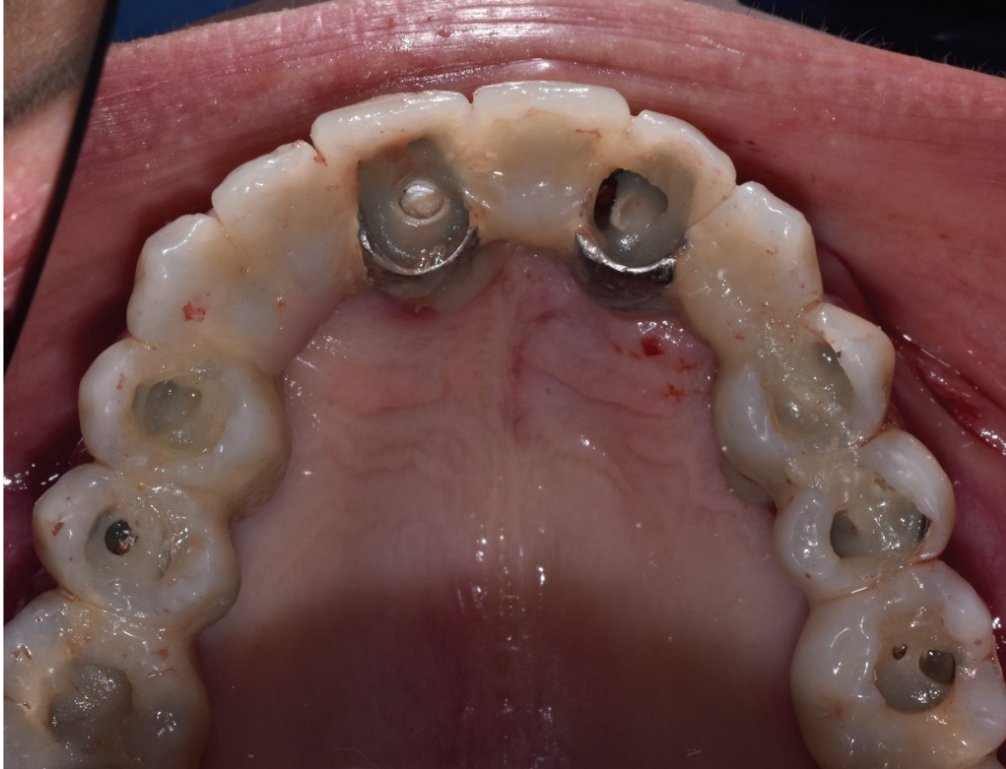

Figure 42 :Vue intra-orale de la prothèse transitoire fixée avec de la résine composite.

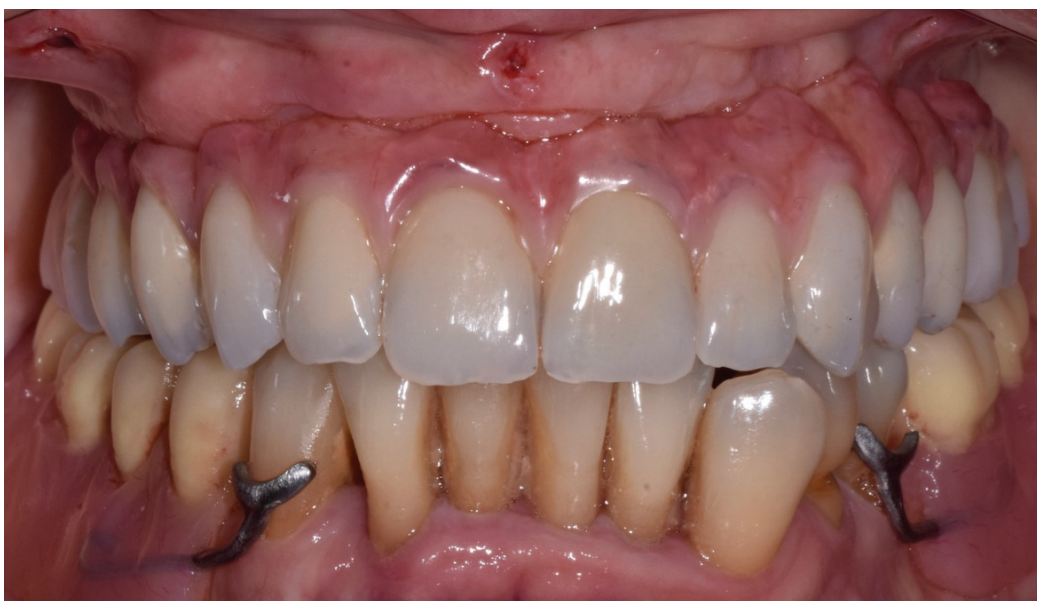

Figure 43: Prothèse transitoire complète maxillaire implanta portée en occlusion

V. Suites opératoires

Bilan photographique de fin de traitement

Un bilan photographique de fin de traitement a été réalisé

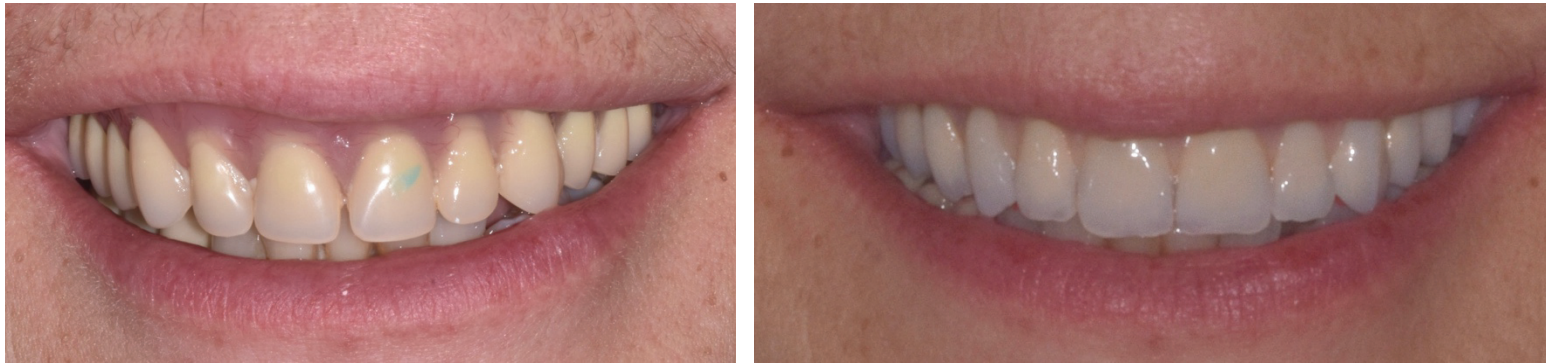
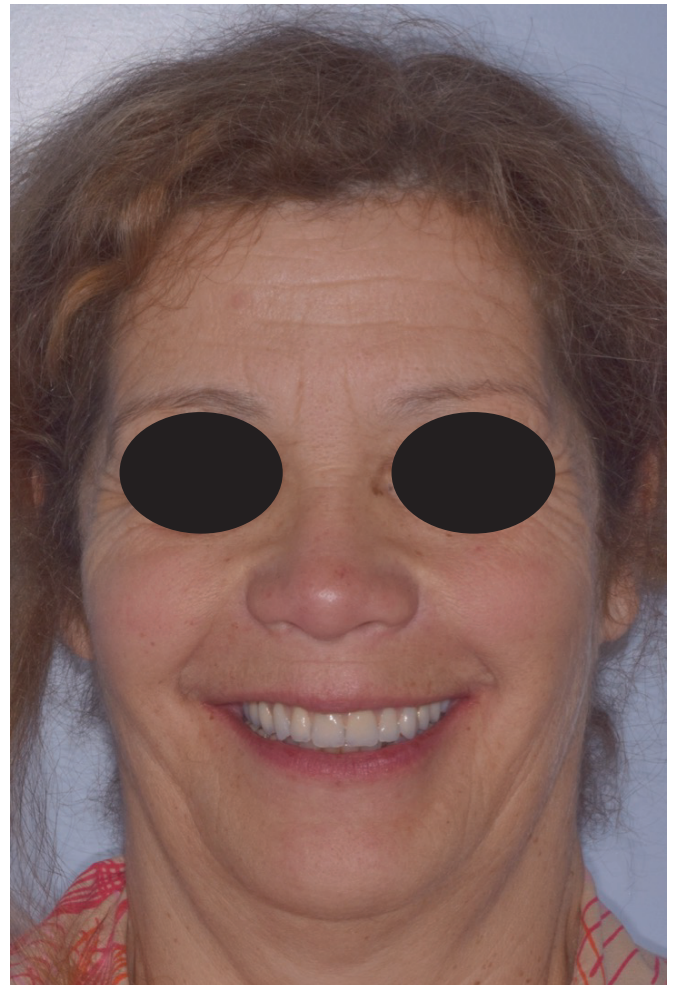
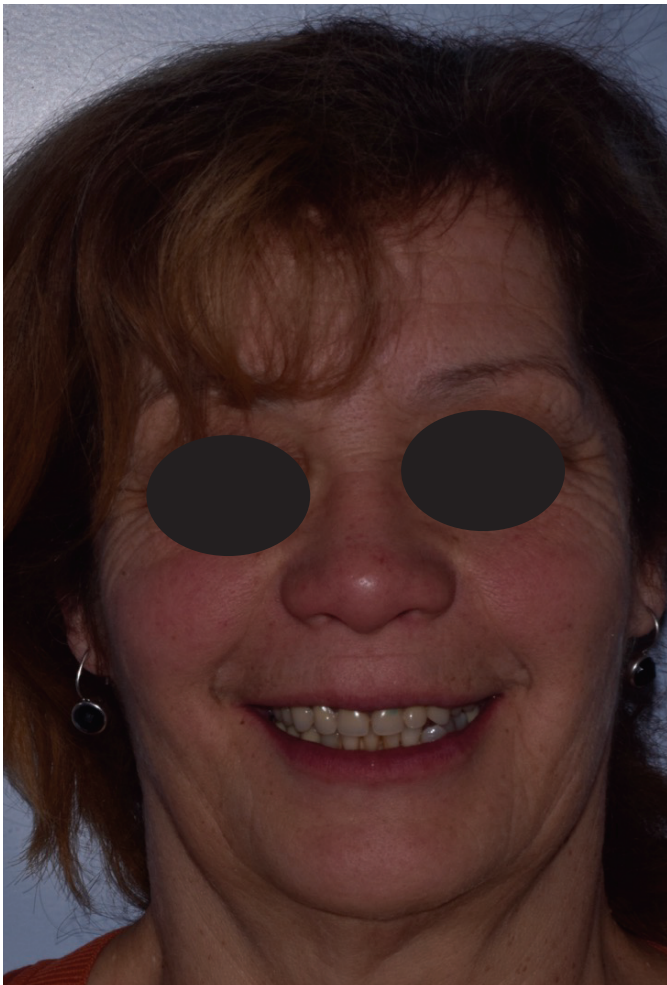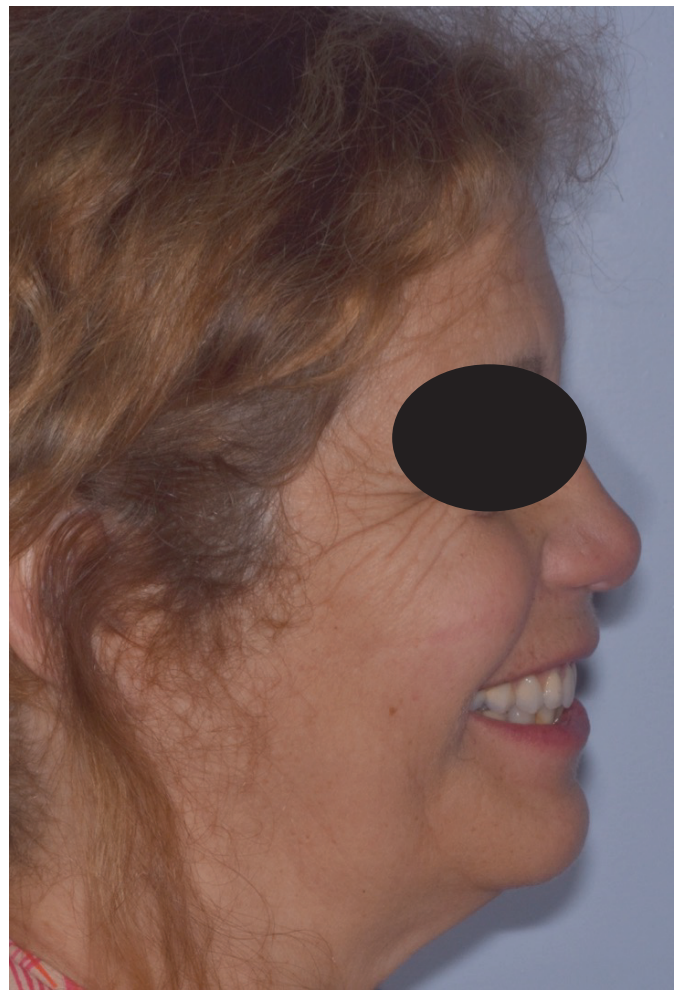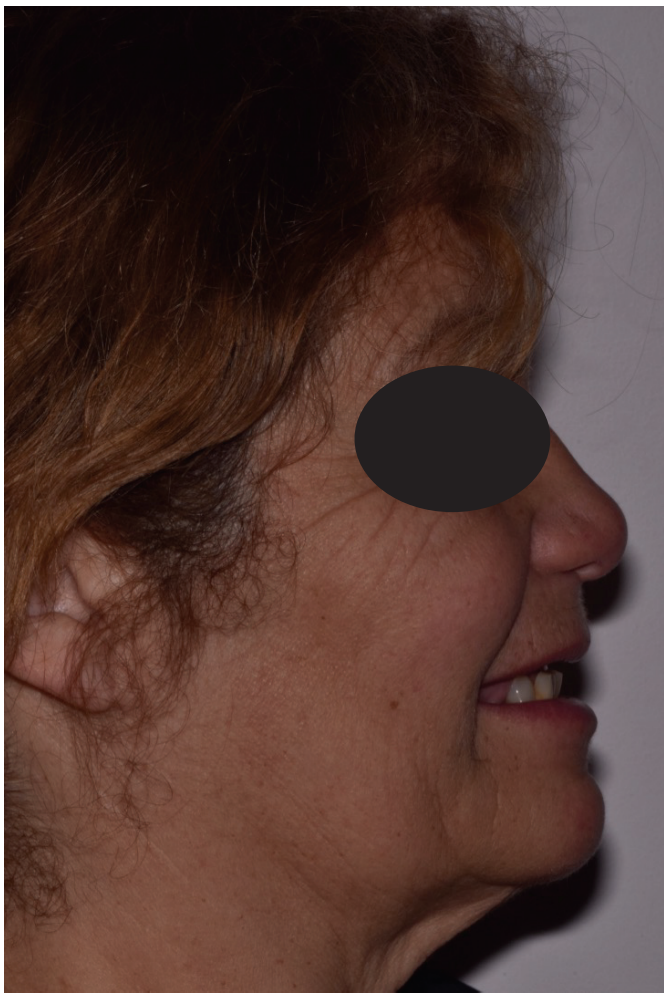Figure 44 : Figure: Photo du sourire avant (à gauche) et à la fin du traitement (à droite)



*Figure 45 : Photo du visage de face avec sourire
-gauche : avant traitement
-droite : après traitement*



*Figure 46: Photo du visage de profil avec sourire
-gauche : avant traitement
-droite : après traitement*

Radio panoramique post-opératoire :

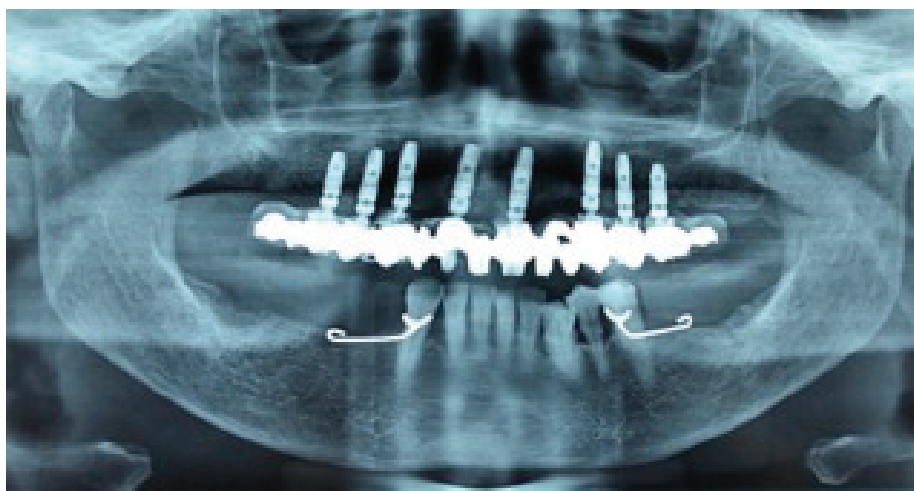


Figure 47 : Radio panoramique post-opératoire

Prescription post-opératoire :

- 1g d'AMOXICILLINE le matin et 1g le soir pendant 7 jours

SOLUPRED 60mg pendant 4 jours

- 1g de PARACETAMOL le matin , le midi et le soir en cas de douleur. Sans dépasser les 4g / jours pendant 4 à 5 jours.

Bain de bouche pendant 1 mois

Alimentation molle pendant 2 mois :

Pour permettre la bonne ostéo-intégration des implants

Prothèse définitive 6 mois après :

La prothèse transitoire restera en bouche pendant 6 mois.

A l'issue des 6 mois, elle est dévissée afin d'effectuer une empreinte.

L'empreinte est envoyée au laboratoire qui confectionne la prothèse définitive.

Elle sera réalisée en ouvrant des embrasures afin de favoriser le passage des brochettes et permettre une maintenance rigoureuse.

Enfin, elle sera vissée et remplacera la prothèse transitoire lors d'une dernière séance clinique.

Puis des séances de contrôles régulières sont instaurées.

Conclusion :

Grâce à l'émergence des nouvelles technologies au service de la dentisterie, de nouvelles pratiques voient le jour. La combinaison d'empreintes numériques, imprimantes 3D et logiciels performants permettent d'élaborer de nouveaux protocoles de haute précision, notamment la chirurgie guidée.

Celle-ci trouve particulièrement sa place dans les cas d'édentés complets où la chirurgie est lourde, le nombre d'implants à poser est important et la réhabilitation prothétique peut être parfois très longue.

Grâce à la chirurgie guidée, cette réhabilitation conséquente tant sur le plan fonctionnel qu'esthétique peut être facilitée grâce à la planification et pose précise d'implants en fonction de la prothèse. Le temps chirurgical est plus court et les suites post-opératoires sont plus confortables pour le patient. Mais l'avantage principal se trouve dans la mise en charge immédiate qui permet un renversement chronologique des étapes prothétiques en dentisterie et permet au patient de repartir avec ses nouvelles dents dès la fin de l'intervention.

A la pointe de la technologie, le protocole de chirurgie guidée trouve tout de même ses limites. Des erreurs peuvent survenir à chacune des étapes du protocole. Le chirurgien-dentiste et son équipe doivent interpréter et analyser les données de manière rigoureuse et prendre toutes les mesures précautions nécessaires afin d'offrir la meilleure thérapeutique aux patients.

Table des tableaux

Tableau 1: Comparaison des différentes prothèses complètes (Dada et al 2011).....	3
Tableau 2 : Etapes clinique et laboratoire du projet prothétique(41)	13
Tableau 4 : Résultats des déviations angulaires obtenus par rapport aux types de support de guides utilisés	25
Tableau 5:Tableau récapitulatif des valeurs des déviations en fonction des systèmes utilisés	26
Tableau 6 : Résultats des mesures	43
Tableau 7 : Taux de survie cumulé à un an des implants et leurs prothèses selon les protocoles de mise en charge conventionel, précoce et immédiate.	49

Table des Figures

Figure 2 : Matérialisation du nerf alvéolaire inférieur en rouge	7
Figure 3 : Densité osseuse selon la classification de Lekholm et Zarb	8
Figure 4 : Guide radiologique avec mordue de repositionnement	15
Figure 5: Schéma de la technique double scan -Scan 1 : Patient portant le guide et l'index de repositionnement -Scan 2 : Guide radiographique ou prothèse seule.....	15
Figure 8 : Fusion des données STL et DICOM	19
Figure 7 : Design et Conception du guide chirurgical (45)Réalisé par le	20
Figure 10 : : Déviations entre les implants prévus et les implants posés.....	22
Figure 12:A gauche : déviation d'angle pour les implants placés avec les guides à appui dentaire(TS), osseux(BS) et muqueux(MS) A droite : déviation de la distance entre le col et l'apex des implants planifiés et posés pour chaque type de guide.....	25
Figure 11 : Superposition des implants planifiés (gris) et implants placés (noir) α représente la déviation angulaire entre l'implant planifié et l'implant placé la distance en mm entre le col de l'implant planifié et placé b la distance en mm entre l'apex de l'implant planifié et celui placé.	25
Figure 13 : Illustration de l'effet de l'épaisseur de la muqueuse buccale sur les écarts moyens quantifiés par une droite de régression linéaire ($b \approx 0,41$ mm).....	28
Figure 14 : Diagramme des articles recensés dans les bases de données.....	29
Figure 15 : Guide à appui muqueux Dr Franck Afota	32
Figure 13 : Guide à appui muqueux - contrôle de la position à l'aide d'un index de positionnement -stabilisation à l'aide de vis de fixation	32
Figure 17 : Eviction de la gencive par la technique « punch »	34
Figure 14 : Instrument pour réalise le punch	34
Figure 15 : Eviction de la gencive par la technique « punch »	34
Figure 16 Instrument pour réalise le punch	34
Figure 22 : Différences globales des déviations angulaires de l'implant entre les méthodes à mains levées et guidées.	41
Figure: Différences globales des déviations linéaires (profondeur et latérale) entre la chirurgie guidée et la chirurgie à main levée. (Au niveau coronaire à gauche et apicale à droite).....	41
Figure 23 Différences globales des déviations linéaires (profondeur et latérale) entre la chirurgie guidée et la chirurgie à main levée. (Au niveau coronaire à gauche et apicale à droite).....	41
Figure 24 : Dimensions évaluées entre les implants planifiés et posés : -Bleu : bucco-linguel - Violet : Mesio-distal -Orange : Latéral -Vert : Vertical -Rouge : Globale	42
Figure 25: Les déviations peuvent être la somme de toutes les erreurs survenues de l'imagerie à la transformation des données en guide, au positionnement incorrect de celui-ci pendant la chirurgie.	44
Figure 26: Réalisation de la prothèse transitoire en amont de la chirurgie (Prothésiste : Uli HAUSCHILD).....	47
Figure 27: Schéma de la diminution progressive de l'ancrage primaire (mécanique), responsable de l'immobilité de l'implant et de l'augmentation de la stabilité biologique,	

obtenue par une néo-apposition osseuse au contact direct de l'implant (Davaranah et coll, 2008)	48
Figure 24 : Les déviations peuvent être la somme de toutes les erreurs survenues de l'imagerie à la transformation des données en guide, au positionnement incorrect de celui-ci pendant la chirurgie.	52
Figure 30 :Photo du sourire avec les prothèses amovibles	56
Figure 29 photo de visage de profil dans les prothèses amovibles.....	56
Figure 31: Photo en occlusion sans les prothèses.....	56
Figure 32: Photo en occlusion avec les prothèses maxillaire et mandibulaire.....	56
Figure 33: Photo intra-orale du maxillaire	57
Figure 34 : Essayage du montage directeur radio-opaque.....	58
Figure 35 : Screenshot planification simplant : positionnement de l'implant n°16 (coupe transversale) + positions panoramique de tous les implants + axe de l'émergence des implants dans l'extra-dos de la prothèse	59
Figure 36 : Screenshot planification simplant : positionnement de la vis de fixation médiane(coupe transversale) + position des implants sur la crête (coupe axiale) + axe des implants dans l'intra-dos de la prothèse	59
Figure 37 :Exemple de modèles. -A gauche le montage radioopaque en stéréolithographie - A droite : le modèle imprimé en stéréolithographie avec la prothèse reposant dessus – Au centre : guide chirurgical imprimé en stéréolithographie	60
Figure 38 : Mise en place du guide chirurgical à appuis muqueux (mordu de repositionnement + vis de fixation)	61
Figure 39 : Pose de l'implant 21 à travers le guide chirurgical.....	61
Figure 40 : Photo intra-buccale du maxillaire lorsque les implants ont été posé à travers le guide à appuis muqueux.	62
Figure 41 : Mise en place des piliers implantaires	62
Figure 42 Vue intra-orale de la prothèse transitoire fixée avec de la résine composite.....	63
Figure 43: Prothèse transitoire complète maxillaire implanto portée en occlusion.....	63
Figure 44 : Figure: Photo du sourire avant (à gauche) et à la fin du traitement (à droite)	64
Figure 45 : Photo du visage de face avec sourire -gauche : avant traitement -droite : après traitement	64
Figure 46: Photo du visage de profil avec sourire -gauche : avant traitement -droite : après traitement	65
Figure 47 : Radio panoramique post-opératoire.....	65

Bibliographie :

1. Dada K, Daas M, Malo P. Esthétique et implants pour l'édenté complet maxillaire. Paris: Quintessence International; 2011.
2. Baudoin C-A, Bennani V. Un projet prothétique en implantologie. Paris: Quintessence international; 2003.
3. Johansson G, Palmqvist S, Svenson B. Effects of early placement of a single tooth implant. A case report. Clin Oral Implants Res. mars 1994;5(1):48-51.
4. Scully C, Hobkirk J, D Dios P. Dental endosseous implants in the medically compromised patient. J Oral Rehabil. août 2007;34(8):590-9.
5. Lejoyeux J. Prothèse complète. 3. éd. Paris: Maloine; 1976. 3 p.
6. Le Gall MG, Lauret J-F. La fonction occlusale: implications cliniques. Rueil-Malmaison: Éd. CdP; 2011.
7. Abduo J, Lyons K. Clinical considerations for increasing occlusal vertical dimension: a review: Increasing occlusal vertical dimension. Aust Dent J. mars 2012;57(1):2-10.
8. Coachman C, Salama M, Garber D, Calamita M, Salama H, Cabral G. Prosthetic gingival reconstruction in a fixed partial restoration. Part 1: introduction to artificial gingiva as an alternative therapy. Int J Periodontics Restorative Dent. oct 2009;29(5):471-7.
9. Misch CE. Prosthetic options in implant dentistry. Int J Oral Implantol. 1991;7(2):17-21.
10. Cavalcanti MGP, Ruprecht A, Vannier MW. 3D volume rendering using multislice CT for dental implants. Dento Maxillo Facial Radiol. juill 2002;31(4):218-23.
11. Jacobs R, Adriansens A, Verstreken K, Suetens P, van Steenberghe D. Predictability of a three-dimensional planning system for oral implant surgery. Dento Maxillo Facial Radiol. mars 1999;28(2):105-11.
12. Maret D, Peters OA, Galibourg A, Dumoncel J, Esclassan R, Kahn J-L, et al. Comparison of the Accuracy of 3-dimensional Cone-beam Computed Tomography and Micro-Computed Tomography Reconstructions by Using Different Voxel Sizes. J Endod. sept 2014;40(9):1321-6.
13. Mora MA, Chenin DL, Arce RM. Software Tools and Surgical Guides in Dental-Implant-Guided Surgery. Dent Clin North Am. juill 2014;58(3):597-626.
14. Manuel d'implantologie clinique: concepts, intégration des protocoles et esquisses de nouveaux paradigmes. Rueil-Malmaison: Éd. CdP; 2012.
15. Benavides E, Rios HF, Ganz SD, An C-H, Resnik R, Reardon GT, et al. Use of cone beam computed tomography in implant dentistry: the International Congress of Oral Implantologists consensus report. Implant Dent. avr 2012;21(2):78-86.
16. Tyndall DA, Price JB, Tetradis S, Ganz SD, Hildebolt C, Scarfe WC, et al. Position statement of the American Academy of Oral and Maxillofacial Radiology on selection criteria for the use of radiology in dental implantology with emphasis on cone beam computed tomography. Oral Surg Oral Med Oral Pathol Oral Radiol. juin 2012;113(6):817-26.
17. Bennani V, Baudoin C-A. Esthétique et profil d'émergence en implantologie. S.l.: Editions CdP; 2000.
18. Shemtov-Yona K, Rittel D. An Overview of the Mechanical Integrity of Dental

Implants. *BioMed Res Int*. 2015;2015:1-11.

19. Gratton DG, Aquilino SA, Stanford CM. Micromotion and dynamic fatigue properties of the dental implant-abutment interface. *J Prosthet Dent*. janv 2001;85(1):47-52.
20. Albrektsson T, Zarb G, Worthington P, Eriksson AR. The long-term efficacy of currently used dental implants: a review and proposed criteria of success. *Int J Oral Maxillofac Implants*. 1986;1(1):11-25.
21. Buser D, Martin W, Belser UC. Optimizing esthetics for implant restorations in the anterior maxilla: anatomic and surgical considerations. *Int J Oral Maxillofac Implants*. 2004;19 Suppl:43-61.
22. Buser D, von Arx T. Surgical procedures in partially edentulous patients with ITI implants. *Clin Oral Implants Res*. 2000;11 Suppl 1:83-100.
23. Tarnow DP, Cho SC, Wallace SS. The effect of inter-implant distance on the height of inter-implant bone crest. *J Periodontol*. avr 2000;71(4):546-9.
24. Esposito M, Ekstubbé A, Gröndahl K. Radiological evaluation of marginal bone loss at tooth surfaces facing single Brånemark implants. *Clin Oral Implants Res*. sept 1993;4(3):151-7.
25. Thilander B, Odman J, Jemt T. Single implants in the upper incisor region and their relationship to the adjacent teeth. An 8-year follow-up study. *Clin Oral Implants Res*. oct 1999;10(5):346-55.
26. Belser UC, Bernard JP, Buser D. Implant-supported restorations in the anterior region: prosthetic considerations. *Pract Periodontics Aesthetic Dent PPAD*. déc 1996;8(9):875-83; quiz 884.
27. Belser UC, Buser D, Hess D, Schmid B, Bernard JP, Lang NP. Aesthetic implant restorations in partially edentulous patients--a critical appraisal. *Periodontol* 2000. juin 1998;17:132-50.
28. Tarnow DP, Eskow RN. Considerations for single-unit esthetic implant restorations. *Compend Contin Educ Dent Jamesburg NJ* 1995. août 1995;16(8):778, 780, 782-784 passim; quiz 788.
29. Bahat O, Fontanesi RV, Preston J. Reconstruction of the hard and soft tissues for optimal placement of osseointegrated implants. *Int J Periodontics Restorative Dent*. 1993;13(3):255-75.
30. Davarpanah M, Szmukler-Moncler S, Rajzbaum P, Demurashvili G. Les Implants en odontologie: l'essentiel de la pratique [Internet]. 2016 [cité 7 juin 2018]. Disponible sur: <http://search.ebscohost.com/login.aspx?direct=true&scope=site&db=nlebk&db=nlabk&AN=1423293>
31. Schulte W. Implants and the periodontium. *Int Dent J*. févr 1995;45(1):16-26.
32. Lindhe J, Lang NP, Karring T, Berglundh T, éditeurs. *Clinical periodontology and implant dentistry*. 5. ed. Oxford: Blackwell Munksgaard; 2008.
33. Parfitt GJ. Measurement of the Physiological Mobility of Individual Teeth in an Axial Direction. *J Dent Res*. mai 1960;39(3):608-18.
34. Martinez H. *Les implants: chirurgie et prothèse : choix thérapeutique et stratégique*. Rueil-Malmaison: Éditions Cdp; 2008.
35. Kim Y, Oh T-J, Misch CE, Wang H-L. Occlusal considerations in implant therapy: clinical guidelines with biomechanical rationale: Occlusal consideration in implant therapy. *Clin Oral Implants Res*. 13 août 2004;16(1):26-35.
36. Bert M, Leclercq P, Martinez J-F, Missika P, Auclair M, Boghanim P, et al. L'occlusion

en implantologie. Les Ulis: EDP Sciences; 2015.

37. Buser D, Janner SFM, Wittneben J-G, Brägger U, Ramseier CA, Salvi GE. 10-Year Survival and Success Rates of 511 Titanium Implants with a Sandblasted and Acid-Etched Surface: A Retrospective Study in 303 Partially Edentulous Patients: 10-Year Survival and Success Rates of SLA Implants. *Clin Implant Dent Relat Res*. déc 2012;14(6):839-51.
38. Weyant RJ. Characteristics associated with the loss and peri-implant tissue health of endosseous dental implants. *Int J Oral Maxillofac Implants*. févr 1994;9(1):95-102.
39. Comut AA, Weber HP, Shortkroff S, Cui FZ, Spector M. Connective tissue orientation around dental implants in a canine model. *Clin Oral Implants Res*. oct 2001;12(5):433-40.
40. Chung DM, Oh T-J, Shotwell JL, Misch CE, Wang H-L. Significance of Keratinized Mucosa in Maintenance of Dental Implants With Different Surfaces. *J Periodontol*. août 2006;77(8):1410-20.
41. Berglundh T, Lindhe J. Dimension of the periimplant mucosa. Biological width revisited. *J Clin Periodontol*. oct 1996;23(10):971-3.
42. Baudoin C-A, Bennani V. Un projet prothétique en implantologie. Paris: Quintessence international; 2003.
43. Davarpanah M. Implantologie assistée par ordinateur. Rueil-Malmaison: Éd. CdP; 2011.
44. Goudot P, Lacoste J-P. Guide pratique d'implantologie [Internet]. 2013 [cité 9 janv 2019]. Disponible sur: <http://site.ebrary.com/id/10890453>
45. Bruno V, Badino M, Riccitiello F, Spagnuolo G, Amato M. Computer Guided Implantology Accuracy and Complications. *Case Rep Dent*. 2013;2013:1-6.
46. Ganz SD. Three-Dimensional Imaging and Guided Surgery for Dental Implants. *Dent Clin North Am*. avr 2015;59(2):265-90.
47. Van Assche N, van Steenberghe D, Quirynen M, Jacobs R. Accuracy assessment of computer-assisted flapless implant placement in partial edentulism. *J Clin Periodontol*. avr 2010;37(4):398-403.
48. Vercruyssen M, Fortin T, Widmann G, Jacobs R, Quirynen M. Different techniques of static/dynamic guided implant surgery: modalities and indications. *Periodontol* 2000. oct 2014;66(1):214-27.
49. Vercruyssen M, Laleman I, Jacobs R, Quirynen M. Computer-supported implant planning and guided surgery: a narrative review. *Clin Oral Implants Res*. sept 2015;26:69-76.
50. Venkatesh E, Elluru SV. Cone beam computed tomography: basics and applications in dentistry. *J Istanbul Univ Fac Dent*. 2017;51(3 Suppl 1):S102-21.
51. Fasbinder D. Using digital technology to enhance restorative dentistry. *Compend Contin Educ Dent Jamesburg NJ* 1995. oct 2012;33(9):666-8, 670, 672 passim.
52. Van Steenberghe D. Interactive imaging for implant planning. *J Oral Maxillofac Surg Off J Am Assoc Oral Maxillofac Surg*. juin 2005;63(6):883-4; author reply 884.
53. Lee CYS, Ganz SD, Wong N, Suzuki JB. Use of cone beam computed tomography and a laser intraoral scanner in virtual dental implant surgery: part 1. *Implant Dent*. août 2012;21(4):265-71.
54. Matta R-E, Bergauer B, Adler W, Wichmann M, Nickenig H-J. The impact of the fabrication method on the three-dimensional accuracy of an implant surgery template. *J Cranio-Maxillo-fac Surg Off Publ Eur Assoc Cranio-Maxillo-fac Surg*. juin 2017;45(6):804-8.
55. Bover-Ramos F, Viña-Almunia J, Cervera-Ballester J, Peñarrocha-Diago M, García-Mira B. Accuracy of Implant Placement with Computer-Guided Surgery: A Systematic Review and

- Meta-Analysis Comparing Cadaver, Clinical, and In Vitro Studies. *Int J Oral Maxillofac Implants*. janv 2018;33(1):101-15.
56. Sarment DP, Sukovic P, Clinthorne N. Accuracy of implant placement with a stereolithographic surgical guide. *Int J Oral Maxillofac Implants*. août 2003;18(4):571-7.
 57. Valente F, Schioli G, Sbrenna A. Accuracy of computer-aided oral implant surgery: a clinical and radiographic study. *Int J Oral Maxillofac Implants*. avr 2009;24(2):234-42.
 58. Mandelaris GA, Rosenfeld AL, King SD, Nevins ML. Computer-guided implant dentistry for precise implant placement: combining specialized stereolithographically generated drilling guides and surgical implant instrumentation. *Int J Periodontics Restorative Dent*. juin 2010;30(3):275-81.
 59. Pettersson A, Komiyama A, Hultin M, Näsström K, Klinge B. Accuracy of Virtually Planned and Template Guided Implant Surgery on Edentate Patients: Accuracy of Guided Surgery. *Clin Implant Dent Relat Res*. août 2012;14(4):527-37.
 60. Van Assche N, Vercruyssen M, Coucke W, Teughels W, Jacobs R, Quirynen M. Accuracy of computer-aided implant placement. *Clin Oral Implants Res*. oct 2012;23 Suppl 6:112-23.
 61. Hämmerle CHF, Cordaro L, van Assche N, Benic GI, Bornstein M, Gamper F, et al. Digital technologies to support planning, treatment, and fabrication processes and outcome assessments in implant dentistry. Summary and consensus statements. The 4th EAO consensus conference 2015. *Clin Oral Implants Res*. sept 2015;26:97-101.
 62. Ozan O, Turkyilmaz I, Ersoy AE, McGlumphy EA, Rosenstiel SF. Clinical Accuracy of 3 Different Types of Computed Tomography-Derived Stereolithographic Surgical Guides in Implant Placement. *J Oral Maxillofac Surg*. févr 2009;67(2):394-401.
 63. Raico Gallardo YN, da Silva-Olivio IRT, Mukai E, Morimoto S, Sesma N, Cordaro L. Accuracy comparison of guided surgery for dental implants according to the tissue of support: a systematic review and meta-analysis. *Clin Oral Implants Res*. mai 2017;28(5):602-12.
 64. Cassetta M, Giansanti M, Di Mambro A, Calasso S, Barbato E. Accuracy of Two Stereolithographic Surgical Templates: A Retrospective Study: Multiple Type Guides versus Single Type Guides. *Clin Implant Dent Relat Res*. juin 2013;15(3):448-59.
 65. D'haese J, Van De Velde T, Elaut L, De Bruyn H. A Prospective Study on the Accuracy of Mucosally Supported Stereolithographic Surgical Guides in Fully Edentulous Maxillae: Mucosally Supported Stereolithographic Surgical Guides. *Clin Implant Dent Relat Res*. avr 2012;14(2):293-303.
 66. Vasak C, Watzak G, Gahleitner A, Strbac G, Schemper M, Zechner W. Computed tomography-based evaluation of template (NobelGuide™)-guided implant positions: a prospective radiological study: CT-based evaluation of template (NobelGuide™)-guided implant positions. *Clin Oral Implants Res*. oct 2011;22(10):1157-63.
 67. Flanagan D. Flapless Dental Implant Placement. *J Oral Implantol*. avr 2007;33(2):75-83.
 68. Rousseau P. Flapless and Traditional Dental Implant Surgery: An Open, Retrospective Comparative Study. *J Oral Maxillofac Surg*. sept 2010;68(9):2299-306.
 69. D'haese J, De Bruyn H. Effect of Smoking Habits on Accuracy of Implant Placement Using Mucosally Supported Stereolithographic Surgical Guides: Effect of Smoking Habits on Accuracy of Implant Placement Using Mucosally Supported Stereolithographic Surgical Guides. *Clin Implant Dent Relat Res*. juin 2013;15(3):402-11.

70. Cassetta M, Giansanti M, Di Mambro A, Stefanelli LV. Accuracy of positioning of implants inserted using a mucosa-supported stereolithographic surgical guide in the edentulous maxilla and mandible. *Int J Oral Maxillofac Implants.* oct 2014;29(5):1071-8.
71. Sun Y, Luebbbers H-T, Agbaje JO, Schepers S, Politis C, Van Slycke S, et al. Accuracy of Dental Implant Placement Using CBCT-Derived Mucosa-Supported Stereolithographic Template: Accuracy of Guided Implantology. *Clin Implant Dent Relat Res.* oct 2015;17(5):862-70.
72. Arisan V, Karabuda CZ, Özdemir T. Implant surgery using bone- and mucosa-supported stereolithographic guides in totally edentulous jaws: surgical and post-operative outcomes of computer-aided vs. standard techniques: Implant surgery using stereolithographic guides. *Clin Oral Implants Res.* mai 2010;no-no.
73. Abboud M, Wahl G, Calvo-Guirado JL, Orentlicher G. Application and success of two stereolithographic surgical guide systems for implant placement with immediate loading. *Int J Oral Maxillofac Implants.* juin 2012;27(3):634-43.
74. Rosenfeld AL, Mandelaris GA, Tardieu PB. Prosthetically directed implant placement using computer software to ensure precise placement and predictable prosthetic outcomes. Part 2: rapid-prototype medical modeling and stereolithographic drilling guides requiring bone exposure. *Int J Periodontics Restorative Dent.* août 2006;26(4):347-53.
75. Lal K, White GS, Morea DN, Wright RF. Use of Stereolithographic Templates for Surgical and Prosthodontic Implant Planning and Placement. Part I. The Concept. *J Prosthodont.* janv 2006;15(1):51-8.
76. Campelo LD, Camara JRD. Flapless implant surgery: a 10-year clinical retrospective analysis. *Int J Oral Maxillofac Implants.* avr 2002;17(2):271-6.
77. Fortin T, Bosson JL, Isidori M, Blanchet E. Effect of flapless surgery on pain experienced in implant placement using an image-guided system. *Int J Oral Maxillofac Implants.* avr 2006;21(2):298-304.
78. Nkenke E, Eitner S, Radespiel-Tröger M, Vairaktaris E, Neukam FW, Fenner M. Patient-centred outcomes comparing transmucosal implant placement with an open approach in the maxilla: a prospective, non-randomized pilot study. *Clin Oral Implants Res.* avr 2007;18(2):197-203.
79. Hultin M, Svensson KG, Trulsson M. Clinical advantages of computer-guided implant placement: a systematic review. *Clin Oral Implants Res.* oct 2012;23:124-35.
80. Sato FRL, Asprino L, de Araújo DES, de Moraes M. Short-Term Outcome of Postoperative Patient Recovery Perception After Surgical Removal of Third Molars. *J Oral Maxillofac Surg.* mai 2009;67(5):1083-91.
81. Horowitz A, Orentlicher G, Goldsmith D. Computerized Implantology for the Irradiated Patient. *J Oral Maxillofac Surg.* mars 2009;67(3):619-23.
82. Barter S. Computer-aided implant placement in the reconstruction of a severely resorbed maxilla-a 5-year clinical study. *Int J Periodontics Restorative Dent.* déc 2010;30(6):627-37.
83. Fortin T, Isidori M, Bouchet H. Placement of posterior maxillary implants in partially edentulous patients with severe bone deficiency using CAD/CAM guidance to avoid sinus grafting: a clinical report of procedure. *Int J Oral Maxillofac Implants.* févr 2009;24(1):96-102.
84. BouSerhal C, Jacobs R, Quirynen M, van Steenberghe D. Imaging technique selection for the preoperative planning of oral implants: a review of the literature. *Clin Implant Dent*

Relat Res. 2002;4(3):156-72.

85. Jacobs R, Mraiwa N, vanSteenberghe D, Gijbels F, Quirynen M. Appearance, location, course, and morphology of the mandibular incisive canal: an assessment on spiral CT scan. *Dento Maxillo Facial Radiol.* sept 2002;31(5):322-7.
86. Mraiwa N, Jacobs R, Van Cleynenbreugel J, Sanderink G, Schutyser F, Suetens P, et al. The nasopalatine canal revisited using 2D and 3D CT imaging. *Dento Maxillo Facial Radiol.* nov 2004;33(6):396-402.
87. Vermeulen J. The Accuracy of Implant Placement by Experienced Surgeons: Guided vs Freehand Approach in a Simulated Plastic Model. *Int J Oral Maxillofac Implants.* mai 2017;32(3):617-24.
88. Ozan O, Orhan K, Turkyilmaz I. Correlation Between Bone Density and Angular Deviation of Implants Placed Using CT-Generated Surgical Guides: *J Craniofac Surg.* sept 2011;22(5):1755-61.
89. Vercruyssen M, Coucke W, Naert I, Jacobs R, Teughels W, Quirynen M. Depth and lateral deviations in guided implant surgery: an RCT comparing guided surgery with mental navigation or the use of a pilot-drill template. *Clin Oral Implants Res.* nov 2015;26(11):1315-20.
90. Dreiseidler T, Neugebauer J, Ritter L, Lingohr T, Rothamel D, Mischkowski RA, et al. Accuracy of a newly developed integrated system for dental implant planning. *Clin Oral Implants Res.* nov 2009;20(11):1191-9.
91. Reddy MS, Mayfield-Donahoo T, Vandervan FJ, Jeffcoat MK. A comparison of the diagnostic advantages of panoramic radiography and computed tomography scanning for placement of root form dental implants. *Clin Oral Implants Res.* déc 1994;5(4):229-38.
92. van Steenberghe D, Naert I, Andersson M, Brajnovic I, Van Cleynenbreugel J, Suetens P. A custom template and definitive prosthesis allowing immediate implant loading in the maxilla: a clinical report. *Int J Oral Maxillofac Implants.* oct 2002;17(5):663-70.
93. Stumpel LJ. Deformation of Stereolithographically Produced Surgical Guides: An Observational Case Series Report: Deformation of Stereolithographically Produced Surgical Guides. *Clin Implant Dent Relat Res.* juin 2012;14(3):442-53.
94. Verhamme LM, Meijer GJ, Boumans T, Schutyser F, Bergé SJ, Maal TJJ. A clinically relevant validation method for implant placement after virtual planning. *Clin Oral Implants Res.* nov 2013;24(11):1265-72.
95. Tahmaseb A, van de Weijden JJ, Mercelis P, De Clerck R, Wismeijer D. Parameters of passive fit using a new technique to mill implant-supported superstructures: an in vitro study of a novel three-dimensional force measurement-misfit method. *Int J Oral Maxillofac Implants.* avr 2010;25(2):247-57.
96. Van Assche N, Quirynen M. Tolerance within a surgical guide. *Clin Oral Implants Res.* 1 avr 2010;21(4):455-8.
97. Schneider D, Schober F, Grohmann P, Hammerle CHF, Jung RE. In-vitro evaluation of the tolerance of surgical instruments in templates for computer-assisted guided implantology produced by 3-D printing. *Clin Oral Implants Res.* mars 2015;26(3):320-5.
98. Koop R, Vercruyssen M, Vermeulen K, Quirynen M. Tolerance within the sleeve inserts of different surgical guides for guided implant surgery. *Clin Oral Implants Res.* juin 2013;24(6):630-4.
99. Sanna AM, Molly L, van Steenberghe D. Immediately loaded CAD-CAM manufactured fixed complete dentures using flapless implant placement procedures: A cohort study of

- consecutive patients. *J Prosthet Dent.* juin 2007;97(6):331-9.
100. Paspaspyridakos P, Chen C-J, Chuang S-K, Weber H-P. Implant loading protocols for edentulous patients with fixed prostheses: a systematic review and meta-analysis. *Int J Oral Maxillofac Implants.* 2014;29 Suppl:256-70.
101. Gallucci GO, Morton D, Weber H-P. Loading protocols for dental implants in edentulous patients. *Int J Oral Maxillofac Implants.* 2009;24 Suppl:132-46.
102. Weber H-P, Morton D, Gallucci GO, Rocuzzo M, Cordaro L, Grutter L. Consensus statements and recommended clinical procedures regarding loading protocols. *Int J Oral Maxillofac Implants.* 2009;24 Suppl:180-3.
103. Cochran DL. The Evidence for Immediate Loading of Implants. *J Evid Based Dent Pract.* juin 2006;6(2):155-63.
104. Barewal RM, Oates TW, Meredith N, Cochran DL. Resonance frequency measurement of implant stability in vivo on implants with a sandblasted and acid-etched surface. *Int J Oral Maxillofac Implants.* oct 2003;18(5):641-51.
105. Cochran DL, Buser D, ten Bruggenkate CM, Weingart D, Taylor TM, Bernard J-P, et al. The use of reduced healing times on ITI implants with a sandblasted and acid-etched (SLA) surface: early results from clinical trials on ITI SLA implants. *Clin Oral Implants Res.* avr 2002;13(2):144-53.
106. Colombo M, Mangano C, Mijiritsky E, Krebs M, Hauschild U, Fortin T. Clinical applications and effectiveness of guided implant surgery: a critical review based on randomized controlled trials. *BMC Oral Health [Internet].* déc 2017 [cité 3 juin 2018];17(1). Disponible sur: <https://bmcoralhealth.biomedcentral.com/articles/10.1186/s12903-017-0441-y>
107. Touchstone A, Nieting T, Ulmer N. Digital transition: the collaboration between dentists and laboratory technicians on CAD/CAM restorations. *J Am Dent Assoc* 1939. juin 2010;141 Suppl 2:15S-9S.
108. Romdane H, de Mello G. L'implantologie dans le champ juridique et déontologique - 2. La responsabilité en implantologie et les conditions de mise en oeuvre. *Médecine Buccale Chir Buccale.* 2008;14(3):167-73.

Serment d'Hippocrate

En présence des Maîtres de cette Faculté, de mes chers condisciples, devant l'effigie d'Hippocrate,

Je promets et je jure, au nom de l'Être Suprême, d'être fidèle aux lois de l'Honneur et de la probité dans l'exercice de La Médecine Dentaire.

Je donnerai mes soins gratuits à l'indigent et n'exigerai jamais un salaire au-dessus de mon travail, je ne participerai à aucun partage clandestin d'honoraires.

Admis dans l'intérieur des maisons, mes yeux ne verront pas ce qui se passe, ma langue taira les secrets qui me seront confiés et mon état ne servira pas à corrompre les mœurs ni à favoriser le crime.

Je ne permettrai pas que des considérations de religion, de nation, de race, de parti ou de classe sociale viennent s'interposer entre mon Devoir et mon patient.

Je garderai le respect absolu de la vie humaine dès sa conception.

Même sous la menace, je n'admettrai pas de faire usage de mes connaissances médicales contre les lois de l'Humanité.

Respectueux et reconnaissant envers les Maîtres, je rendrai à leurs enfants l'instruction que j'ai reçue de leurs pères.

Que les hommes m'accordent leur estime si je suis fidèle à mes promesses,

Que je sois couvert d'opprobre et méprisé de mes confrères si j'y manque.

Approbation – Improbation

Les opinions émises par les dissertations présentées, doivent être considérées comme propres à leurs auteurs, sans aucune approbation ou improbation de la Faculté de Chirurgie dentaire (1).

Lu et approuvé,

Vu,
Nice, le

Le Président du jury,

Le Doyen de la Faculté de
Chirurgie Dentaire de l'UNS

Professeur Laurence LUPI

Professeur Laurence LUPI

(1) Les exemplaires destinés à la bibliothèque doivent être obligatoirement signés par le Doyen et par le Président du Jury.

Julia DAVID

APPORT DE LA CHIRURGIE GUIDEE EN IMPLANTOLOGIE AXIALE CHEZ L'EDENTE TOTAL

Thèse : Chirurgie Dentaire, Nice, 2019, n°42-57-19-17

Directeurs de thèse : Dr COCHAIS Patrice, Dr AFOTA Franck

Mots-clés : Chirurgie guidée, Guide chirurgical, Planification, Implantologie, Edenté total

Résumé :

L'essor de l'implantologie et les progrès rapides de la technologie ont révolutionné le monde de la dentisterie.

Issue de ces deux disciplines, la chirurgie guidée permet une chirurgie implantaire précise et reproductible grâce à l'élaboration d'un protocole de planification numérique et l'impression d'un guide chirurgical. Elle peut alors apporter un confort sans précédent tant pour le patient que le praticien, notamment dans les cas complexes tels que l'édenté total. Ce travail rappellera dans un premier temps les bases fondamentales de l'implantologie puis la chirurgie guidée. Ensuite un bilan sur l'apport de la chirurgie guidée chez l'édenté total sera établi. Enfin il sera illustré par un cas clinique réalisé à l'institut Universitaire de la face et du cou de Nice.