



**HAL**  
open science

# Esthétique gingivale du sourire : évaluation d'une méthode originale par vidéographie

Mathias Faure-Brac

► **To cite this version:**

Mathias Faure-Brac. Esthétique gingivale du sourire : évaluation d'une méthode originale par vidéographie. Chirurgie. 2019. dumas-02295837

**HAL Id: dumas-02295837**

**<https://dumas.ccsd.cnrs.fr/dumas-02295837>**

Submitted on 24 Sep 2019

**HAL** is a multi-disciplinary open access archive for the deposit and dissemination of scientific research documents, whether they are published or not. The documents may come from teaching and research institutions in France or abroad, or from public or private research centers.

L'archive ouverte pluridisciplinaire **HAL**, est destinée au dépôt et à la diffusion de documents scientifiques de niveau recherche, publiés ou non, émanant des établissements d'enseignement et de recherche français ou étrangers, des laboratoires publics ou privés.



Distributed under a Creative Commons Attribution - NonCommercial - NoDerivatives 4.0 International License

ACADEMIE d'AIX-MARSEILLE

# Esthétique gingivale du sourire : évaluation d'une méthode originale par vidéographie

## THESE

Présentée et publiquement soutenue devant la

Faculté d'Odontologie de Marseille  
(Doyen : Monsieur le Professeur Jacques DEJOU)

Aix Marseille Université  
(Président : Monsieur le Professeur Yvon BERLAND)

Le : 12 juillet 2019

par

***FAURE-BRAC Mathias***

Né(e) le : 17 juin 1994

à : BOULOGNE-BILLANCOURT

**Pour obtenir le Diplôme d'Etat de Docteur en Chirurgie Dentaire**

**EXAMINATEURS DE LA THESE :**

Président : Madame le Professeur MONNET-CORTI Virginie

Assesseurs : Monsieur le Professeur RUQUET Michel

Monsieur le Docteur ROCHE POGGI Philippe

Monsieur le Docteur MELLOUL Sébastien

Invité : Monsieur le Docteur TAVITIAN Patrick



ACADEMIE d'AIX-MARSEILLE

# **Esthétique gingivale du sourire : évaluation d'une méthode originale par vidéographie**

## **THESE**

Présentée et publiquement soutenue devant la

Faculté d'Odontologie de Marseille  
(Doyen : Monsieur le Professeur Jacques DEJOU)

Aix Marseille Université  
(Président : Monsieur le Professeur Yvon BERLAND)

Le : 12 juillet 2019

**par**

***FAURE-BRAC Mathias***

Né(e) le : 17 juin 1994

à : BOULOGNE-BILLANCOURT

**Pour obtenir le Diplôme d'Etat de Docteur en Chirurgie Dentaire**

**EXAMINATEURS DE LA THESE :**

Président : Madame le Professeur MONNET-CORTI Virginie

Assesseurs : Monsieur le Professeur RUQUET Michel

Monsieur le Docteur ROCHE POGGI Philippe

Monsieur le Docteur MELLOUL Sébastien

Invité : Monsieur le Docteur TAVITIAN Patrick

## ADMINISTRATION

Mise à jour : février 2019

DOYENS HONORAIRES	Professeur	R. SANGIUOLO†
	Professeur	H. ZATTARA
	Professeur	A. SALVADORI
DOYEN	Professeur	J. DEJOU
VICE – DOYEN CHARGE DES ENSEIGNEMENTS DIRECTEUR DU DEPARTEMENT DE FORMATION INITIALE	Professeur	J.D. ORTHLIEB
VICE – DOYEN CHARGE DE LA RECHERCHE DIRECTEUR DU DEPARTEMENT DE LA RECHERCHE	Professeur	C. TARDIEU
DIRECTEUR DU DEPARTEMENT DE FORMATION CONTINUE	Professeur	V. MONNET-CORTI
CHARGES DE MISSION RELATIONS INTERNATIONALES	Professeur	A. RASKIN
RESPONSABLE DES SERVICES ADMINISTRATIFS ET TECHNIQUES	Madame	K. LEONI

## LISTE DES ENSEIGNANTS

<b>56<sup>ème</sup> SECTION :</b> <b>DEVELOPPEMENT, CROISSANCE ET PREVENTION</b>
---

### **56.01 ODONTOLOGIE PÉDIATRIQUE ET ORTHOPÉDIE DENTO-FACIALE**

#### *ODONTOLOGIE PÉDIATRIQUE*

<i>Professeur</i>	C. TARDIEU *	<i>Assistant</i>	H. AL AZAWI
<i>Maître de Conférences</i>	D. BANDON	<i>Assistant</i>	E. CASAZZA
<i>Maître de Conférences</i>	A. CAMOIN		
<i>Maître de Conférences</i>	A. CHAFAIE		
<i>Maître de Conférences</i>	I. BLANCHET		
<i>associé</i>			

#### ORTHOPÉDIE DENTO-FACIALE

<i>Maître de Conférences</i>	M. LE GALL *	<i>Assistant</i>	M. BARBERO
<i>Maître de Conférences</i>	J. BOHAR	<i>Assistant</i>	I. CAMBON
<i>Maître de Conférences</i>	J. GAUBERT	<i>Assistant</i>	D. DORISON-BACHET
<i>Maître de Conférences</i>	C. PHILIP-ALLIEZ	<i>Assistant</i>	L. LEVY
		<i>Assistant</i>	R. MATTERA
		<i>Assistant</i>	M. VINAÏ

#### **56.02 PRÉVENTION - ÉPIDÉMIOLOGIE - ÉCONOMIE DE LA SANTÉ - ODONTOLOGIE LÉGALE**

<i>Professeur</i>	B. FOTI *	<i>Assistant</i>	T. DRAUSSIN
<i>Professeur</i>	D. TARDIVO		

#### 57<sup>ème</sup> SECTION :

#### **CHIRURGIE ORALE ; PARODONTOLOGIE ; BIOLOGIE ORALE**

#### **57.01 CHIRURGIE ORALE ; PARODONTOLOGIE ; BIOLOGIE ORALE**

##### CHIRURGIE ORALE

<i>Maître de Conférences</i>	P. ROCHE-POGGI*	<i>Assistant</i>	R. CASTRO
<i>Maître de Conférences</i>	J. H. CATHERINE	<i>Assistant</i>	M. HADJ-SAÏD
<i>Maître de Conférences</i>	D. BELLONI	<i>Assistant</i>	Y. ROMANET
<i>Maître de Conférences</i>	F. CAMPANA		
<i>Maître de Conférences associé</i>	R. LAN		

##### PARODONTOLOGIE

<i>Professeur</i>	V. MONNET-CORTI *	<i>Assistant</i>	A. BOYER
		<i>Assistant</i>	C. DUMAS
		<i>Assistant</i>	S. MELLOUL
		<i>Assistant</i>	L. THOLOZAN

##### BIOLOGIE ORALE (Responsable Pr. Imad ABOUT)

<i>Maître de Conférences</i>	P. LAURENT	<i>Assistant</i>	C. LE FOURNIS
------------------------------	------------	------------------	---------------

#### 58<sup>ème</sup> SECTION :

#### **REHABILITATION ORALE**

#### **58.01 DENTISTERIE RESTAURATRICE, ENDODONTIE, PROTHESES, FONCTION-DYSFONCTION, IMAGERIE, BIOMATÉRIAUX**

##### DENTISTERIE RESTAURATRICE, ENDODONTIE

<i>Professeur</i>	F. BUKIET *	<i>Assistant</i>	B. BALLESTER
<i>Professeur</i>	H. TASSERY	<i>Assistant</i>	H. DE BELENET
<i>Maître de Conférences</i>	G. ABOUDHARAM	<i>Assistant</i>	A. DEVICTOR
<i>Maître de Conférences</i>	M. GUIVARC'H	<i>Assistant</i>	S. MANSOUR
<i>Maître de Conférences</i>	C. PIGNOLY	<i>Assistant</i>	L. MICHEL-ROLLET
<i>Maître de Conférences</i>	L. POMMEL	<i>Assistant</i>	V. PILLIOL
<i>Maître de Conférences</i>	E. TERRER		

\* Responsible Profile

**PROTHÈSE**

<i>Professeur</i>	M. RUQUET *	<i>Assistant</i>	N. CHAUDESAYGUES
<i>Maître de Conférences</i>	G. LABORDE	<i>Assistant</i>	M. DODDS
<i>Maître de Conférences</i>	M. LAURENT	<i>Assistant</i>	C. MANSUY-DALMAS
<i>Maître de Conférences</i>	G. MAILLE	<i>Assistant</i>	C. MENSE
<i>Maître de Conférences</i>	B.E. PRECKEL	<i>Assistant</i>	A. REPETTO
<i>Maître de Conférences</i>	G. STEPHAN	<i>Assistant</i>	A. SETTE
<i>Maître de Conférences</i>	P. TAVITIAN	<i>Assistant</i>	F. SILVESTRI
<i>Maître de Conférences</i>	A. TOSELLO		

**FONCTION-DYSFONTION, IMAGERIE, BIOMATÉRIAUX**

<i>Professeur</i>	J. DEJOU	<i>Assistant</i>	M. JEANY
<i>Professeur</i>	J. D. ORTHLIEB *		
<i>Professeur</i>	A. RASKIN		
<i>Maître de Conférences</i>	T. GIRAUD		
<i>Maître de Conférences</i>	A. GIRAUDEAU		
<i>Maître de Conférences</i>	B. JACQUOT		
<i>Maître de Conférences</i>	J. P. RÉ		

<b>65<sup>ème</sup> SECTION :</b> <b>BIOLOGIE CELLULAIRE</b>
---

PROFESSEUR

I. ABOUT

RESPONSABLE PROFIL BIOLOGIE ORALE

\* Responsable Profile

**A notre Présidente du Jury,  
Madame le Professeur Virginie MONNET-CORTI**

*Vous nous faites l'honneur d'accepter de présider ce jury.*

*Nous vous remercions de votre savoir, de votre pédagogie, de votre volonté  
sans faille de nous pousser vers l'excellence.*

*Notre internat sera marqué par vos enseignements, votre passion, et le reste  
de notre carrière le sera tout autant.*

*Veillez trouver dans ce travail, l'expression de notre reconnaissance et la  
marque de notre profond respect.*



**A Monsieur le Professeur Michel RUQUET**

*Vous nous faites l'honneur d'avoir accepté spontanément de faire partie de ce  
Jury.*

*Nous vous remercions pour votre bienveillance et votre gentillesse inégalée  
depuis le début de notre 2<sup>e</sup> année.*

*Vous aurez marqué notre internat par vos conseils et vos mots justes.*

*Veillez recevoir ce travail en guise de remerciement et de sincère respect.*

**A Monsieur le Docteur Philippe ROCHE-POGGI**

*Vous nous faites l'honneur d'avoir accepté de faire partie de ce jury.  
Nous vous remercions pour votre pédagogie et vos conseils avisés prodigués  
au cours de notre exercice hospitalier.*

*Vous nous avez poussé durant notre internat à toujours se rapprocher de  
l'excellence médicale, et pour cela nous vous remercions.*

*Veillez trouver dans ce travail la marque de notre plus grande estime à votre  
égard.*

**A notre Directeur de thèse,  
Monsieur le Docteur Sébastien MELLOUL**

*Vous nous faites l'honneur et le plaisir d'avoir dirigé ce travail de thèse.*

*Nous vous remercions pour votre disponibilité qui nous a permis  
l'aboutissement de ce travail.*

*Vous avez été présent lors des moments clés de notre internat.*

*Nous vous remercions pour votre pédagogie et votre transmission de savoir et  
compétences que nous mettons en œuvre ensemble.*

*Veillez trouver dans ce travail le témoignage de notre profonde estime et  
sincère amitié.*

**A Monsieur le Docteur Patrick TAVITIAN**

*Vous nous faites l'honneur d'avoir accepté notre invitation.*

*Nous vous remercions pour votre joie de vivre et pour le savoir que vous nous transmettez tout au long de notre internat.*

*Notre internat sera marqué par votre pédagogie hospitalière et par les bons moments partagés.*

*Veillez trouver dans ce travail le témoignage de notre sincère estime.*

# TABLE DES MATIERES

INTRODUCTION .....	1
<b>1 GENERALITES .....</b>	<b>3</b>
1.1 CRITERES D'ANALYSE DE L'ESTHETIQUE GINGIVALE (3) .....	3
1.1.1 <i>Le parodonte dans le cadre facial</i> .....	3
1.1.1.1 Références horizontales .....	3
1.1.1.2 Références verticales.....	4
1.1.1.3 Références sagittales .....	4
1.1.2 <i>Le parodonte dans le cadre labial</i> .....	4
1.1.2.1 Ligne du sourire .....	4
1.1.2.2 Ligne esthétique gingivale .....	6
1.1.2.3 Ligne des collets.....	8
1.1.3 <i>Facteurs dentaires</i> .....	10
1.1.3.1 Dimension des dents .....	10
1.1.3.2 La forme et le profil dentaire.....	11
1.1.3.3 Les relations intra-arcades.....	11
1.1.3.3.1 La position du milieu .....	11
1.1.3.3.2 La position des dents et point de contact .....	12
1.2 LESIONS INESTHETIQUES DU PARODONTE .....	14
1.2.1 <i>Récession gingivale</i> .....	14
1.2.1.1 Définition .....	14
1.2.1.2 Classification.....	14
1.2.1.3 Étiologie.....	16
1.2.1.3.1 Facteurs prédisposants .....	16
1.2.1.3.2 Facteurs déclenchants .....	16
1.2.1.4 Traitement .....	17
1.2.2 <i>Gingivite</i> .....	17
1.2.3 <i>Parodontite</i> .....	17
1.2.3.1 Définition .....	17
1.2.3.2 Classification.....	19
1.2.3.2.1 Classification d'ARMITAGE .....	19
1.2.3.2.2 Nouvelle classification des maladies parodontales : WORLD WORKSHOP 2017 .....	20
1.2.3.3 Étiologie.....	20
1.2.3.4 Traitement .....	21
1.2.4 <i>Sourire gingival</i> .....	22
1.2.4.1 Définition .....	22
1.2.4.2 Étiologie.....	22
1.2.5 <i>Éruption passive incomplète</i> .....	22
1.2.5.1 Définition .....	22
1.2.5.2 Classification.....	22
1.2.5.3 Étiologie.....	23
1.2.5.4 Traitement .....	23
1.2.6 <i>Accroissement gingival</i> .....	24
1.2.6.1 Définition .....	24
1.2.6.2 Étiologie.....	24
1.2.6.3 Traitement .....	24
1.2.7 <i>Excès maxillaire antérieur</i> .....	24
1.2.7.1 Définition .....	24
1.2.7.2 Classification.....	25
1.2.7.3 Traitement du sourire gingival.....	25
1.2.8 <i>Papilles interdentaires/interimplantaires absentes ou déficientes</i> .....	26
1.3 LES SCORES ACTUELS D'ÉVALUATION DE L'ESTHETIQUE EN ODONTOLOGIE .....	28

<b>2</b>	<b>ÉTUDE PILOTE : ESTHETIQUE GINGIVALE DU SOURIRE : ÉVALUATION D'UNE METHODE ORIGINALE PAR VIDEOGRAPHIE.....</b>	<b>45</b>
2.1	INTRODUCTION.....	45
2.2	MATERIEL .....	51
2.2.1	<i>Acquisition des vidéographies.....</i>	51
2.2.1.1	Appareil d'acquisition : iPhone 8 APPLE .....	51
2.2.1.2	Éclairage du sujet filmé : SMILE LITE MDP.....	51
2.2.1.3	Positionnement du système d'acquisition vidéographique (Iphone + Smile lite).....	52
2.2.1.4	Caractéristiques de la vidéographie.....	53
2.2.1.5	Logiciel de montage (Imovie, Apple, California) de la vidéographie .....	53
2.2.2	<i>Les sujets.....</i>	53
2.2.2.1	Critères d'inclusion .....	53
2.2.2.2	Enregistrement des données des sujets.....	54
2.2.3	<i>L'investigateur .....</i>	54
2.2.3.1	Mathias FAURE-BRAC.....	54
2.2.4	<i>Les évaluateurs .....</i>	54
2.2.4.1	Pr Virginie MONNET-CORTI.....	54
2.2.4.2	Dr Sébastien MELLOUL .....	54
2.2.4.3	Mathias FAURE-BRAC.....	54
2.2.5	<i>Le questionnaire.....</i>	55
2.2.6	<i>Le recueil des données .....</i>	57
2.2.7	<i>La randomisation des vidéographies .....</i>	57
2.3	METHODES .....	58
2.3.1	<i>Pour la réalisation de la vidéographie .....</i>	58
2.3.1.1	Position du sujet .....	58
2.3.1.2	Position de l'investigateur.....	58
2.3.1.3	Position du sujet évalué.....	58
2.3.1.3.1	La position de face.....	59
2.3.1.3.2	La <i>position de profil</i> .....	59
2.3.1.3.3	La position de $\frac{3}{4}$ .....	59
2.3.1.4	Le cadrage de la vidéographie.....	59
2.3.1.5	Réalisation de la prise de vue.....	60
2.3.1.6	Montage des vidéographies.....	60
2.3.2	<i>Recueil des données .....</i>	61
2.3.2.1	Format du questionnaire.....	61
2.3.2.2	2 <sup>e</sup> recueil des données .....	62
2.4	ANALYSE STATISTIQUE.....	62
<b>3</b>	<b>RESULTATS .....</b>	<b>63</b>
<b>4</b>	<b>DISCUSSION.....</b>	<b>66</b>
<b>5</b>	<b>CONCLUSION .....</b>	<b>76</b>
	<b>TABLE DES ILLUSTRATIONS.....</b>	<b>A</b>
	<b>BIBLIOGRAPHIE.....</b>	<b>I</b>

# Introduction

Marcel Proust écrivait dans *la prisonnière* « On dit que la beauté est une promesse de bonheur ».

De tout temps, l'homme a cherché à se rapprocher du « beau ».

Cette recherche de la beauté a traversé le temps et a évolué au fil des siècles.

Avant le XXe siècle, on considérait que découvrir sa gencive était signe d'inesthétique et de décadence comme l'illustre Saint Jean Baptiste de la Salle en 1703 dans les règles de la bienséance et de la civilité chrétienne : « il y en a qui soulèvent la lèvre de dessus trop haut... Au point que les dents sont presque entièrement visibles. Voici ce qui est contraire au decorum, qui ne vous autorise pas à découvrir vos dents, puisque la nature nous a donné des lèvres pour les cacher. »

Par conséquent, il serait présomptueux de décréter arbitrairement ce qui est beau de ce qui ne l'est pas, car la beauté est évolutive et subjective.

Des critères esthétiques de beauté peuvent correspondre à une époque et à une civilisation donnée.

Concernant le sourire, nous allons chercher à tendre vers ce qui nous paraît esthétique à travers des critères subjectifs, basés sur des formes, des lignes, des couleurs, et des repères anatomiques objectifs.

En complément de l'examen clinique visuel, la photographie constitue, pour l'instant, le support de prédilection pour l'analyse et l'évaluation de l'esthétique d'un sourire.

L'essor de la technologie, nous permet désormais de rendre possible la réalisation de photographie de grande qualité et de manière reproductible. Aussi bien dans le cadre facial (photographie de portrait), dans le cadre labial (photo rapprochée), que pour des photos intra buccale (macro photographie).

Toujours à la recherche de méthodes fiables et reproductibles pour l'analyse du sourire de nos patients, nous avons désormais à notre disposition de nouveaux outils tels que les reconstitutions 3D, des teintiers numériques, des caméras d'empreintes numériques, mais surtout la vidéographie.

Déjà utilisée dans le secteur de l'odontologie restauratrice ou lors de réhabilitations prothétiques complexes à visées fonctionnelles et esthétiques, nous nous posons la question de l'intérêt de la vidéographie dans le domaine de la parodontologie avec l'évaluation de l'esthétique gingivale au cours du sourire, qui sont des domaines pour lesquels l'obtention de résultats esthétiques est un objectif important.

Mounssif & al. ont publié en 2018 une revue de la littérature concernant l'évaluation de l'esthétique gingivale par des professionnels et par les patients.

L'étude conclut que des courtes vidéographies avant et après le traitement au cours desquelles le patient parle, sourit, rit, et découvre de manière naturelle, la gencive marginale et les dents, représentent une situation plus proche de la réalité et peuvent être utilisées par le parodontiste pour l'évaluation esthétique de la situation clinique. (1)

Walder & al. ont publié un article en 2013 comparant l'utilisation de la vidéographie et de la photographie pour évaluer l'esthétique du sourire naturel et forcé. (2)

Ils concluent que la vidéographie fournit des informations de diagnostic qui ne peuvent être obtenues avec la photographie seule, mais aussi que les images vidéographiques sont préférées aux images fixes par les professionnels.

L'objectif de ce travail sera dans un premier temps, de décrire les critères esthétiques parodontaux et dentaires d'analyse du sourire.

Dans un second temps, nous énumérerons et analyserons les différents scores esthétiques déjà existants.

Enfin, nous proposerons un protocole de réalisation de vidéographies comme outil d'évaluation de l'esthétique du sourire que nous avons mis au point.



# 1 Généralités

## 1.1 Critères d'analyse de l'esthétique gingivale (3)

### 1.1.1 Le parodonte dans le cadre facial

Selon Levin., 1995 ; il faut aborder l'esthétique gingivale dans son ensemble, au sein du cadre facial et labial car les critères esthétiques influent les uns sur les autres. (4)

#### 1.1.1.1 Références horizontales

Il s'agit des lignes de références suivantes : (5) présentées en lignes vertes (Fig. 1).

- La ligne bi-pupillaire.
- La ligne passant par l'ophryon (point inter- sourcilière).
- La ligne bi-commissurale.

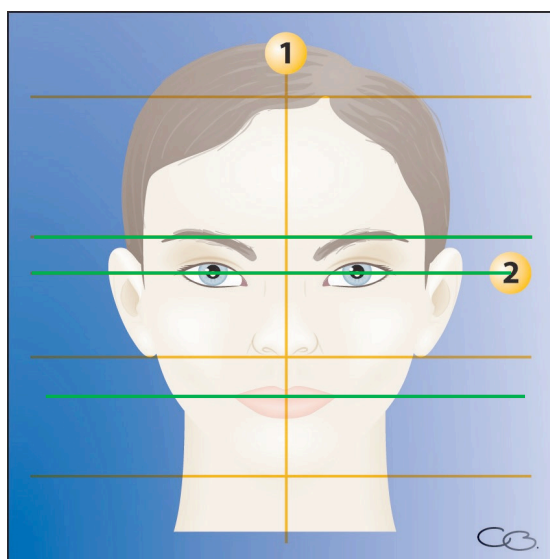


Figure 1 Lignes de références horizontale (3)

Les lignes jaunes horizontales représentent les lignes qui divisent la face en 3 parties :

- L'étage supérieur de la face : du sommet du crâne à la ligne intersourcillière.
- L'étage moyen : de la ligne intersourcillière à la ligne passant par le point sous nasal.
- L'étage inférieur : de la ligne passant par le point sous nasal au menton.

La ligne jaune verticale représente la ligne sagittale médiane.

Selon Chiche et Pinault., 1995, l'esthétique réside plus dans le parallélisme général des lignes horizontales, que dans l'aspect perpendiculaire au plan sagittal médian. (6)

#### *1.1.1.2 Références verticales*

Il s'agit de la ligne sagittale médiane, elle passe par le philtrum et l'arête du nez.

Elle est perpendiculaire aux lignes horizontales.

Elle sert de ligne de référence pour évaluer la position de la ligne interincisive.

Cependant, Miller & al.,1979, ont étudié la position de la ligne inter incisive et de la ligne médiane, ils concluent que la ligne médiane se situe exactement au milieu de la bouche chez environ 70% des personnes et que la ligne médiane maxillaire et mandibulaire ne coïncide pas dans les trois quarts de la population. (7)

#### *1.1.1.3 Références sagittales*

Levin., 1995, a déterminé qu'en vue de profil, 2 paramètres sont mesurés : (4)

- L'angle naso-labial, qui est formé par l'intersection de deux lignes au niveau sous-nasal, une tangente à la base du nez et l'autre tangente au bord externe de la lèvre supérieure. (8)
- Le plan de Ricketts, qui se trace en rejoignant la pointe du nez à la pointe du menton et son évaluation consiste à observer les rapports des lèvres à cette ligne.

### 1.1.2 Le parodonte dans le cadre labial

#### *1.1.2.1 Ligne du sourire*

C'est une ligne imaginaire passant par le bord inférieur de la lèvre supérieure.

Selon Tjan et al., 1984 ,il existe trois types de lignes de sourire (Fig. 2): (9)

- Une ligne **haute** découvrant la totalité des couronnes dentaires du bloc antérieur maxillaire (10,6 % des jeunes adultes). (Fig. 2.A)
- Une ligne **moyenne** découvrant 75 à 100 % des couronnes dentaires du bloc antérieur maxillaire (68,9 % des jeunes adultes). (Fig. 2.B)

- Une ligne **basse** découvrant moins de 75 % des couronnes dentaires du bloc antérieur maxillaire (20,5 % des jeunes adultes). (Fig. 2.C)

Cette ligne permet donc d'évaluer l'importance de la visibilité de la gencive lors du sourire.

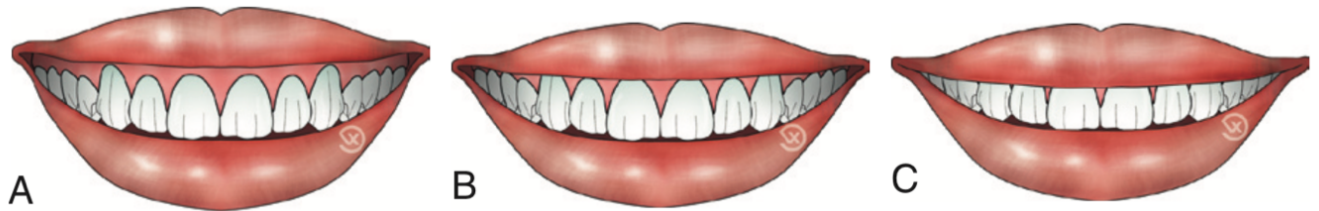

Figure 2 Classification de Tjan (9) (A) ligne haute ; (B) ligne moyenne ; (C) ligne basse. (10)

En 2004, le groupe d'étude Parodontia a publié une nouvelle classification plus précise afin de répertorier et classer la visibilité du parodonte, y compris des papilles, au cours du sourire. Pour cela, 577 patients (364 femmes et 213 hommes) d'âge moyen de 37,68 ans ont été évalués sur des photos par des parodontistes. (11)

Il en découle quatre classes de lignes de sourire : (11)

- Classe 1 : Ligne du sourire très haute : plus de 3 mm de gencive marginale visible pour le parodonte. (Fig. 3)
- Classe 2. Ligne du sourire élevée : correspond à un sourire qui découvre un bandeau continu de gencive de moins de 2mm pour le parodonte réduit mais en bonne santé. (Fig. 4)
- Classe 3 : Ligne du sourire moyenne : ne présente que les espaces interdentaires remplis ou pas par les papilles. (Fig. 5)
- Classe 4. Ligne de sourire faible : embrasures gingivales et jonction émail-cément non visibles. (Fig. 6)

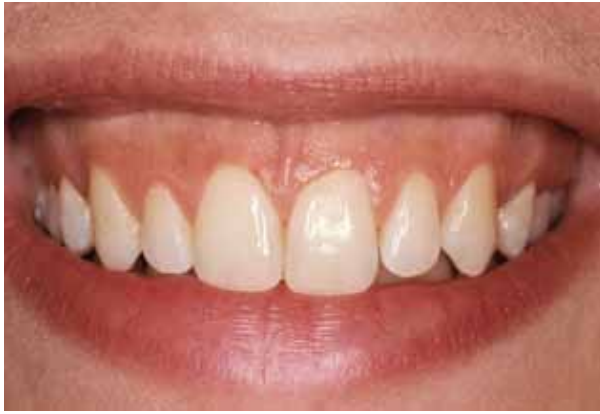

Figure 3 Classe I : ligne très haute (3)

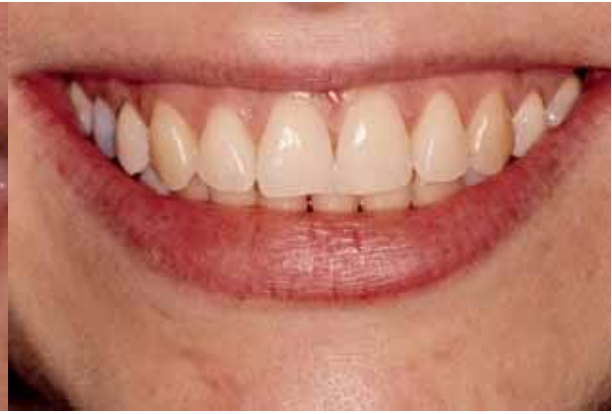

Figure 4 Classe II : ligne haute (3)

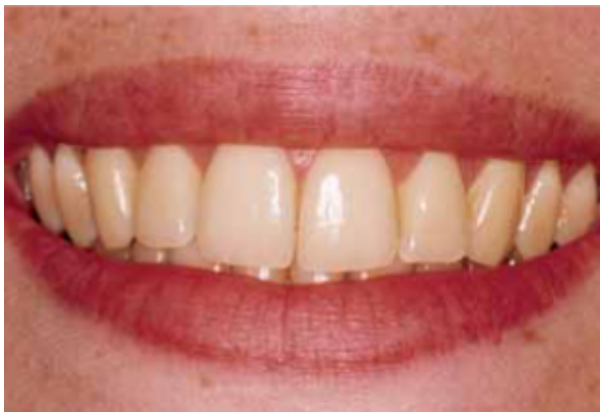

Figure 5 Classe III : ligne moyenne (3)

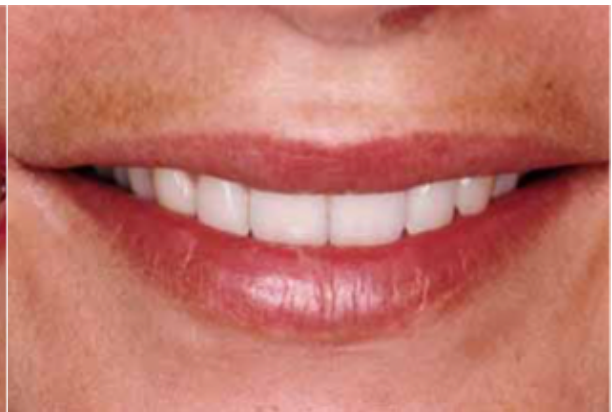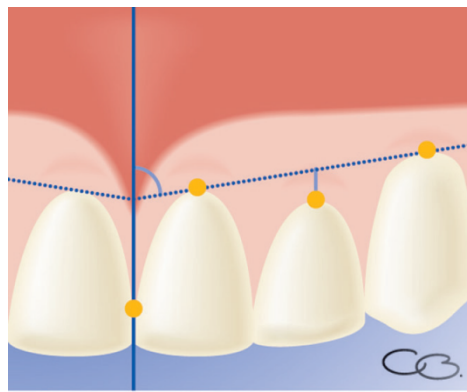


Figure 6 Classe IV : ligne basse (3)

Sepolia & al., 2014, ont publié une étude utilisant la classification dite de « parodontia » sur 400 sujets indiens pour évaluer la visibilité de la gencive au cours du sourire naturel et forcé. Ils concluent que 75,5% des patients découvrent le parodonte en sourire forcé. (12)

### *1.1.2.2 Ligne esthétique gingivale*

La ligne esthétique gingivale (LEG) (Fig. 7) est définie par une droite passant par les festons gingivaux des dents antérieures maxillaires, cette droite forme un angle inférieur à  $90^\circ$  avec la ligne inter-incisive.



- Zéniths gingivaux et point interincisif
- | Ligne maxillaire interincisive
- Ligne gingivale
- ∟ Angle de la ligne gingivale (ALG)
- | Distance du zénith gingival de l'incisive latérale à la ligne gingivale (DIL)

Figure 7 Définition de la ligne esthétique gingivale (3)

Ahmad, en 1998 a défini différentes classes de lignes esthétiques gingivales : (13)

Classe 1 : l'angle formé est compris entre  $45^\circ$  et  $90^\circ$  et le zénith de l'incisive latérale est en dessous de la LEG de 1 à 2 mm. (Fig. 8)

Classe 2 : l'angle formé est compris entre  $45^\circ$  et  $90^\circ$  et le zénith de l'incisive latérale est au-dessus de la LEG de 1 à 2 mm. (Fig. 9)

Classe 3 : l'angle de la LEG est égal à  $90^\circ$  et les collets des incisives et des canines sont alignés. (Fig. 10)

Classe 4 : correspond à toutes les lignes qui ne rentrent pas dans les trois autres classes : cette classe est non souhaitable esthétiquement.

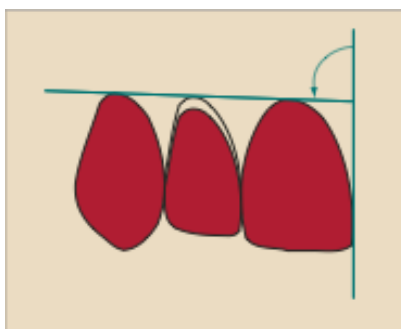


Figure 8 LEG classe I (14)

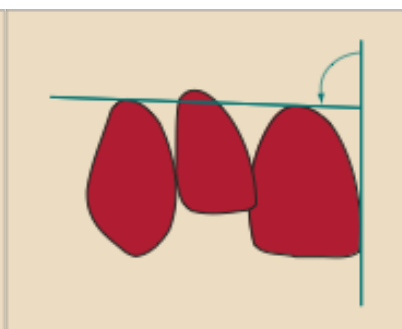


Figure 9 LEG classe II (14)

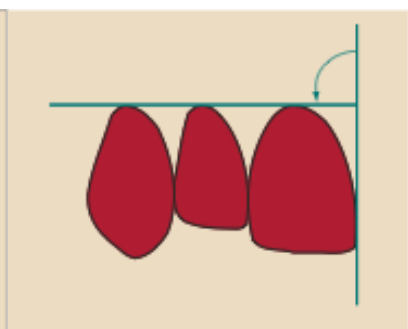


Figure 10 LEG classe III (14)

Une étude de Charruel & al., 2008, a mesuré la LEG (Fig. 11) en particulier la valeur de l'angle entre la LEG et le milieu inter-incisif : GLA (Fig. 12), ainsi que la distance entre le zénith gingival de l'incisive et la LEG : LID (Fig. 13), comme paramètres utiles au diagnostic esthétique et au traitement. (15)

L'étude conclut que les mesures de l'angle du côté gauche ( $86,5^\circ \pm 5,1^\circ$ ) étaient significativement plus grandes que celles du côté droit ( $85,2^\circ \pm 4,9^\circ$ ) et l'asymétrie absolue moyenne pour cet angle était de  $4,1^\circ \pm 3,0^\circ$ .

La mesure moyenne du LID était de 0,68 à 0,52 mm.

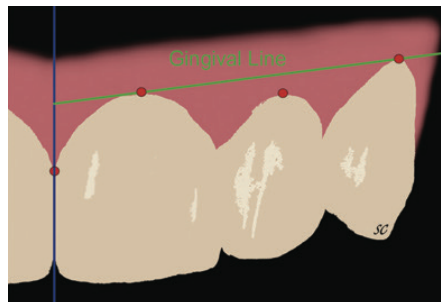


Figure 11 Illustration de la LEG (15)

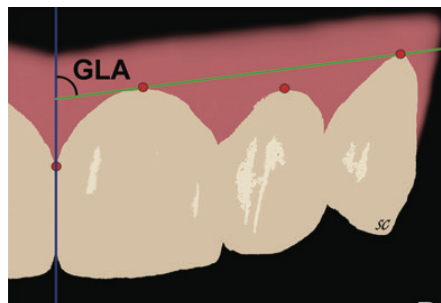


Figure 12 Illustration de l'angle entre LEG et milieu inter-incisif : GLA (15)

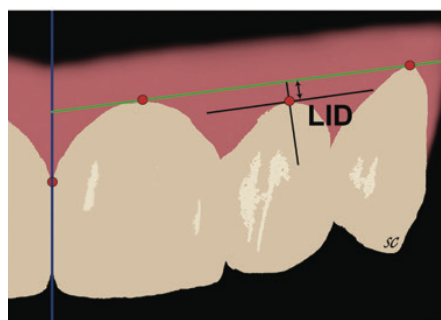


Figure 13 Illustration de la distance entre le zénith gingival et la LEG : LID (15)

### 1.1.2.3 Ligne des collets

La ligne des collets est déterminée par le niveau de la gencive marginale des dents maxillaires. Elle doit suivre la forme de la lèvre supérieure.

Le zénith gingival est considéré comme le point le plus déclive de la gencive, i.e. le point le plus apical de la gencive marginale.

Sa position varie en fonction de la dent sur l'arcade :

- Sur incisives centrales et canines : il est déporté en distal par rapport au grand axe de la dent et le contour gingival de ces dents ne doit pas avoir l'allure d'une demi-lune. (16)
- Sur incisive latérale : le zénith est dans l'axe direct de la dent. (13)

Caudil & Chiche ont défini des types de contours gingivaux esthétiques et inesthétiques (6), décrits dans les schémas suivants :

Ils ont décrit 4 situations gingivales « esthétiques » :

Fig 14.A. Le non-alignement des festons des latérales avec un angle de la ligne esthétique gingivale plat (angle d'une valeur de  $180^\circ$ ).

Fig 14.B. L'alignement de tous les festons des dents antérieures avec un angle de la ligne esthétique gingivale plat.

Fig 14.C. Le non alignement d'une seule latérale avec un angle de la ligne esthétique gingivale plat.

Fig 14.D. L'alignement de tous les festons avec un angle de la ligne gingivale plus aigu.

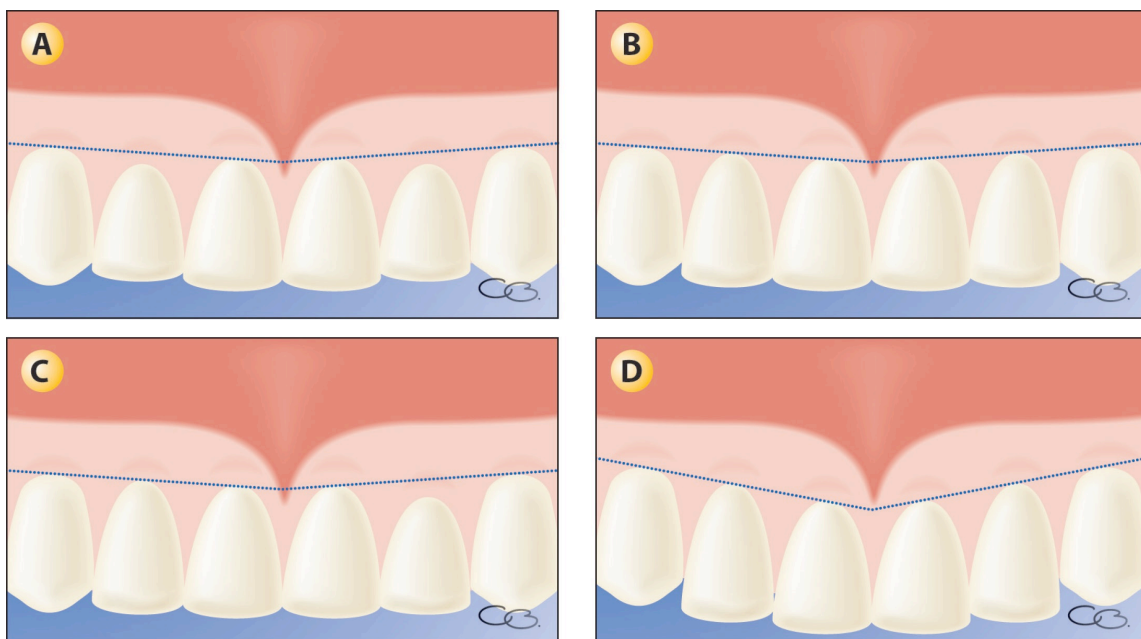


Figure 14 Contours esthétiques selon Caudill et Chiche (3)

Ils ont décrit 3 situations gingivales « inesthétiques » :

Fig 15.A. Des festons d'incisives latérales plus apicaux aux autres dents antérieures avec un angle de la ligne gingivale plat.

Fig 15.B. La même situation avec un angle de la ligne esthétique gingivale plus aigu.

Fig 15.C. Un non alignement par rapport à la LEG d'un des festons d'une incisive centrale.

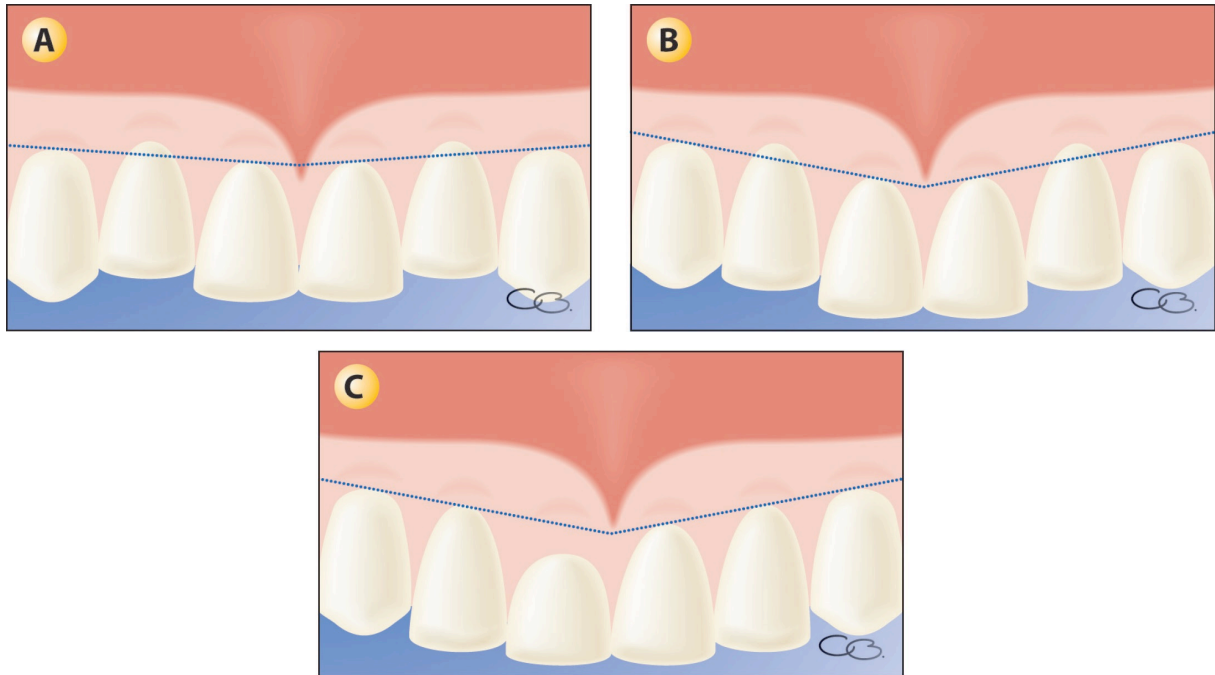


Figure 15 Contours inesthétiques selon Caudill et Chiche (3)

### 1.1.3 Facteurs dentaires

Il existe plusieurs facteurs dentaires qui rentrent en compte dans l'esthétique du sourire :

La dimension, le profil, les relations intra-arcades et inter-arcades.

#### 1.1.3.1 Dimension des dents

Selon Sterret & al., 1999, la valeur normale du rapport largeur/longueur de l'incisive centrale maxillaire est comprise entre 0.75 et 0.8mm : des valeurs plus faibles créent une dent longue et étroite tandis que des valeurs plus grandes aboutissent à une dent large et courte. (17)



Selon Chiche et Pinault., 1995 (6), on retrouve des particularités anatomiques récurrentes concernant l'incisive centrale maxillaire :

- Son rapport largeur/longueur est compris entre 0.75 et 0.8mm.
- Elle doit être la dent dominante l'ensemble des six dents antérieures.
- Elle doit être symétrique à sa collatérale.
- Le recouvrement vertical permet la prononciation des lettres F et V. (Pound., 1973) (18)

### *1.1.3.2 La forme et le profil dentaire*

La forme des dents est classée en trois types : triangulaire, rectangulaire et ovoïde (Selon Williams., 1914). (19)

En 1980, Brisman a analysé la perception de l'esthétique dentaire chez les dentistes et les patients (20). Il en résulte que tous préfèrent la forme ovoïde.

La forme définie comme étant la plus esthétique est donc la forme ovoïde.

### *1.1.3.3 Les relations intra-arcades*

#### *1.1.3.3.1 La position du milieu*

La ligne médiane est le point le plus important dans un sourire esthétique selon Lombardi., 1973. (21)

La ligne interincisive maxillaire doit coïncider avec le frein labial et la ligne sagittale médiane. (22)

Cependant, une étude de Pinho & al., 2007 (23) montre qu'un décalage ne semble pas perçu comme inesthétique par les patients.

Selon une étude de Miller & al., 1979 ; la ligne inter incisive coïncide avec la ligne sagittale médiane chez seulement 70,4%. (7)

Selon Silva & al., 2013, on peut en déduire : (24)

- Une déviation de **2mm** serait invisible par la population.
- Une déviation d'inclinaison de **2°** à **5°** est acceptable pour nos patients.

#### 1.1.3.3.2 La position des dents et point de contact

Selon Ahmad., 1998 (13) ; l'axe d'inclinaison des dents antérieures maxillaires est aligné de telle manière que les bords incisifs convergent mésialement.

On peut définir la courbe incisive comme étant la ligne imaginaire rejoignant les bords libres des dents antérieures maxillaires.

Elle peut également montrer un parallélisme avec la courbure de la lèvre inférieure comme l'indique l'étude de Tjan & al., 1984 (9). Cela est en accord avec Fradeani., 2006 (8) qui décrit qu'une courbe incisive parallèle à la lèvre inférieure est plus attrayante.

Cette courbe, si elle est rectiligne comme décrit par Lammie et Pooselt., 1965 ; est un signe d'usure dentaire (25).

Selon Garber et al., 1996 ; Les principaux facteurs à prendre en considération pour l'esthétique du sourire sont : (12)

- La santé parodontale ;
- La symétrie des incisives centrales ;
- L'harmonie et la continuité des formes ;
- L'équilibre des incisives latérales, canines et prémolaires déterminées par le rideau labial ;
- La couleur, la position et le profil des dents ;
- La ligne du sourire et son positionnement ;
- La position des bords libres maxillaires sur la lèvre inférieure ;
- La géométrie et l'harmonie des lèvres.

Miller., 1989, a défini des critères dentaires et gingivaux pour caractériser le sourire idéal : (27)

- Le niveau de la gencive marginale des dents maxillaires doit suivre la forme de la lèvre supérieure ;
- les bords incisifs des dents maxillaires antérieures tendent à suivre la forme de la lèvre inférieure ;
- la ligne de la lèvre supérieure touche la gencive marginale des incisives centrales et des canines ;
- les canines et les incisives centrales sont de mêmes longueurs, les incisives latérales sont plus courtes de 1 à 2 mm ;
- la longueur de l'incisive centrale maxillaire avoisine 13,5 mm celle de l'incisive latérale 12 mm et celle de la canine maxillaire 13 mm ;
- l'architecture gingivale est parabolique et la position de la gencive marginale est symétrique de droite à gauche ;
- le zénith du feston gingival reflète l'angulation du grand axe de la dent ;
- la largeur moyenne du bord incisif est d'environ 1.6mm pour l'incisive centrale. 1 mm pour l'incisive latérale et 0.6 mm pour la canine ;
- la lèvre inférieure touche le bord incisif des six dents maxillaires antérieures.

## 1.2 Lésions inesthétiques du parodonte

### 1.2.1 Récession gingivale

#### 1.2.1.1 Définition

Selon l'AAP (American Academy of Periodontology), la récession gingivale est définie par le déplacement de la gencive marginale apicalement à la jonction amélo-cémentaire d'une dent.

#### 1.2.1.2 Classification

Miller a mis au point en 1985 une classification pour les récessions gingivales en 4 classes :  
(28)

Classe 1 : la récession n'atteint pas la ligne muco-gingivale (LMG) ; pas de perte tissulaire interproximale. (Fig.16)

Classe 2 : la récession atteint ou dépasse la LMG ; sans perte tissulaire interproximale. (Fig. 17)

Classe 3 : la récession atteint ou dépasse la LMG ; avec perte d'os interproximal ou avec une malposition ; le tissu gingival proximal est apical à la JEC, mais coronaire à la récession. (Fig. 18)

Classe 4 : la récession atteint ou dépasse la LMG ; avec perte des tissus parodontaux interproximaux et avec malpositions. La récession touche plus d'une des faces de la dent. (Fig. 19)

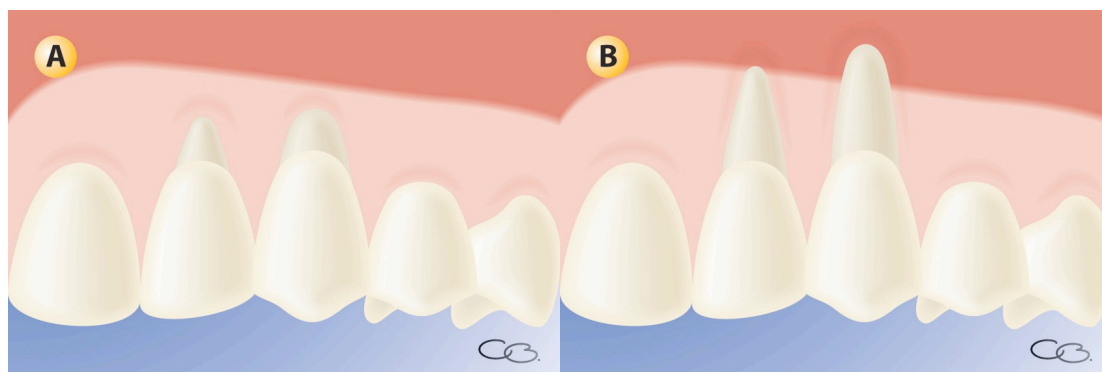


Figure 16 Récession gingivale Classe I de Miller (3)

Figure 17 Récession gingivale Classe II de Miller (3)

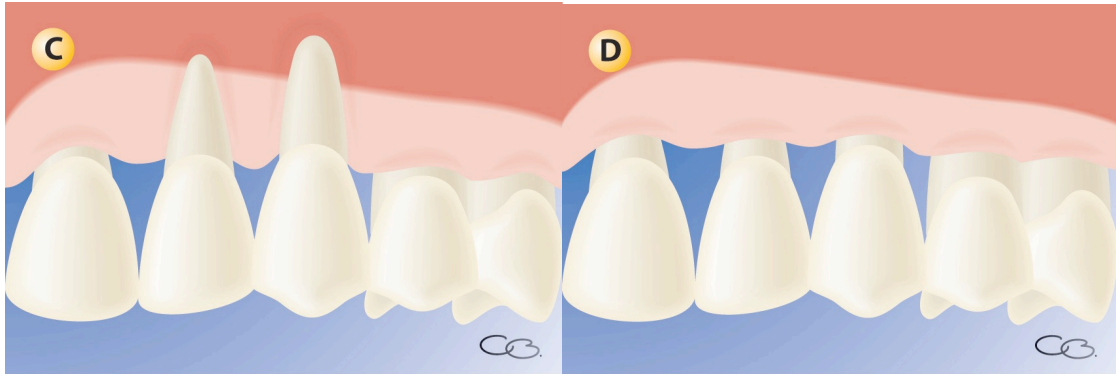


Figure 18 Récession gingivale de classe IV de Miller (3) Figure 19 Récession gingivale Classe III de Miller (3)

En 2011, Pini Prato & al, ont publié un article qui met en évidence les limites de cette classification du fait de l'absence de prise en compte de la perte interproximale dans les classes 1 et 2 et l'impossibilité de classer les récessions palatines. (29)

Au vu de ces nouveaux éléments, Cairo & al., 2011 ; proposent une classification prenant en compte la perte interproximale (Fig. 20,21,22) ainsi qu'une notion de prévisibilité de recouvrement clinique de ces récessions. (30)

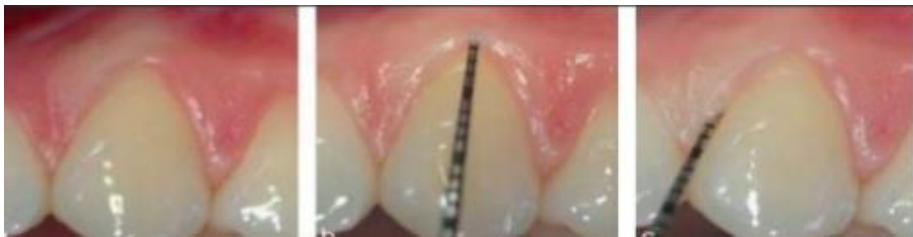

Figure 20 RT1 : récession gingivale sans perte d'attache interproximale (30)

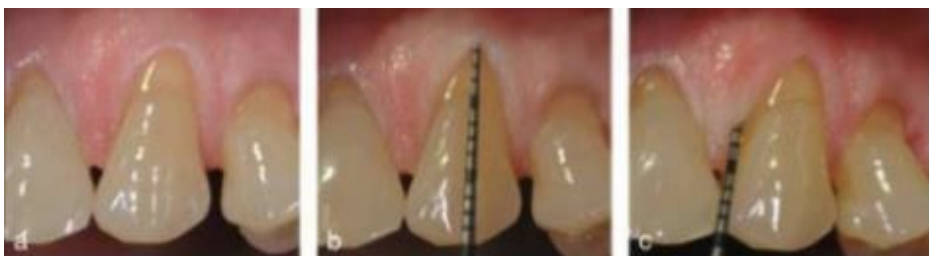

Figure 21 RT2 : récession gingivale avec perte d'attache interproximale inférieure ou égale au site vestibulaire. (30)

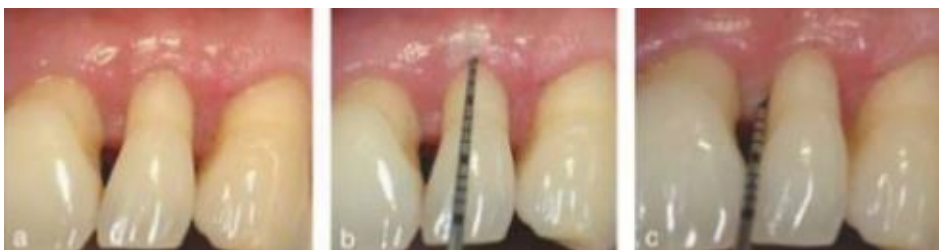

Figure 22 RT3 : perte d'attache interproximale plus élevée qu'au niveau vestibulaire. (30)

En 2017, une nouvelle classification des maladies parodontales a vu le jour, qui classe les récessions gingivales dans le sous chapitre : altération muco-gingivale.

Cette nouvelle classification ne retient plus la classification de Miller pour garder seulement celle de Cairo & al.

### *1.2.1.3 Étiologie*

#### 1.2.1.3.1 Facteurs prédisposants

- Déhiscence osseuse ;
- Fenestration osseuse ;
- Table osseuse fine ;
- Absence de tissu kératinisé ;
- Faible épaisseur de tissu kératinisé ;
- Malposition dentaire ;
- Traction des freins et des brides ;
- Vestibule peu profond.

#### 1.2.1.3.2 Facteurs déclenchants

- Brossage traumatique ;
- Lésions cervicales non carieuses ;
- Inflammation ;
- Prothèse fixée mal adaptée ;
- Crochet, barre ou bandeau compressif en prothèse amovible ;
- Violation de l'espace biologique ;
- Incision de décharge mal située ;
- Extraction dentaire ;
- Déplacement orthodontique hors des basses osseuses ;
- Traumatisme occlusal ;
- Tabac ;
- Habitudes nocives.

#### 1.2.1.4 Traitement

Le traitement de la récession repose sur l'éradication des facteurs déclenchants et la prise en charge des facteurs prédisposants pour éviter une récurrence.

#### 1.2.2 Gingivite

Le caractère inesthétique de la gingivite réside dans les signes cliniques associés aux gingivites (Fig. 23) :

- Rougeur ;
- Œdème ;
- Saignements ;
- Aspect lisse et vernissé.

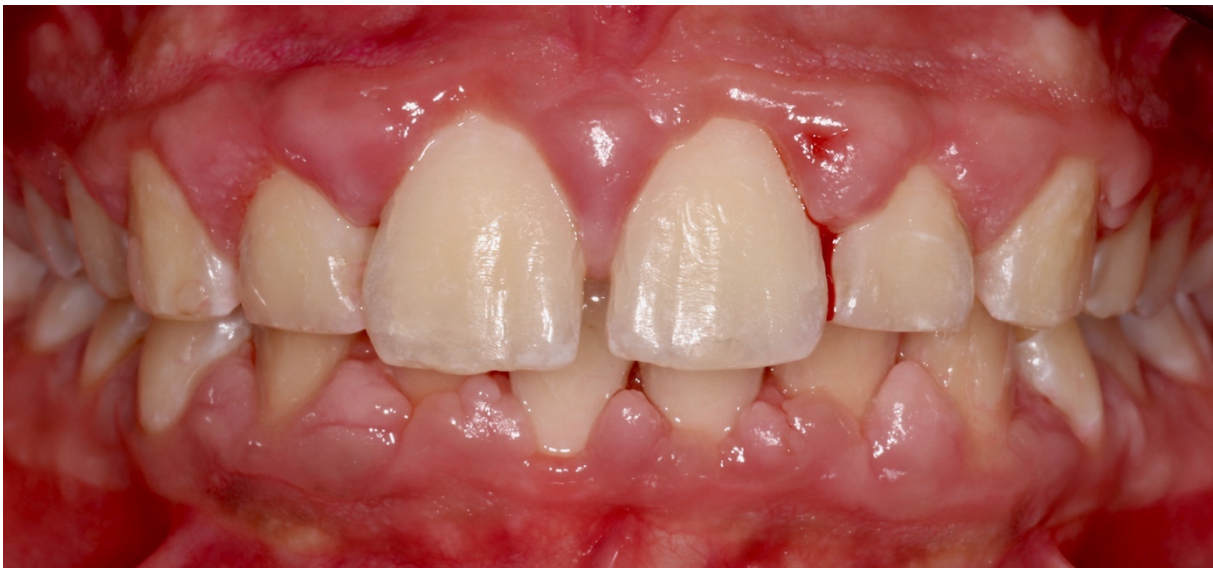

Figure 23 Illustration d'une gingivite en vue endobuccale et en occlusion (document personnel)

#### 1.2.3 Parodontite

##### 1.2.3.1 Définition

Selon le rapport de consensus du workgroup de 2017 sur la classification des maladies et affections parodontales et péri-implantaires (31), la parodontite est une maladie inflammatoire

multifactorielle chronique associée à la plaque constituée de biofilms dysbiotiques et caractérisée par une destruction progressive des tissus de soutien des dents.

Sa principale caractéristique comprend la perte de tissu de soutien parodontal, qui se manifeste par :

- Une perte d'attache clinique ;
- Une perte osseuse alvéolaire évaluée par radiographie ;
- La présence de poches parodontales ;
- Un saignement gingival.

Le caractère inesthétique de la parodontite réside en 2 aspects :

- Les défauts créés par les parodontites.
- Les conséquences des traitements mis en œuvre pour traiter la parodontite : création de récessions secondaires des tissus parodontaux par traitement chirurgical ou non chirurgical.

Les répercussions esthétiques se situent aux trois niveaux de l'esthétique du visage : (3)

- Au niveau facial : si on observe une perte du support parodontal des dents antérieures maxillaires : affaissement de la lèvre supérieure.
- Au niveau labial : le patient a tendance à retenir ses lèvres pour cacher l'aspect inesthétique. (Fig. 24)
- Au niveau endobuccal : aspect de dents plus longues, embrasures plus hautes, apparition de diastèmes. (Fig. 25)

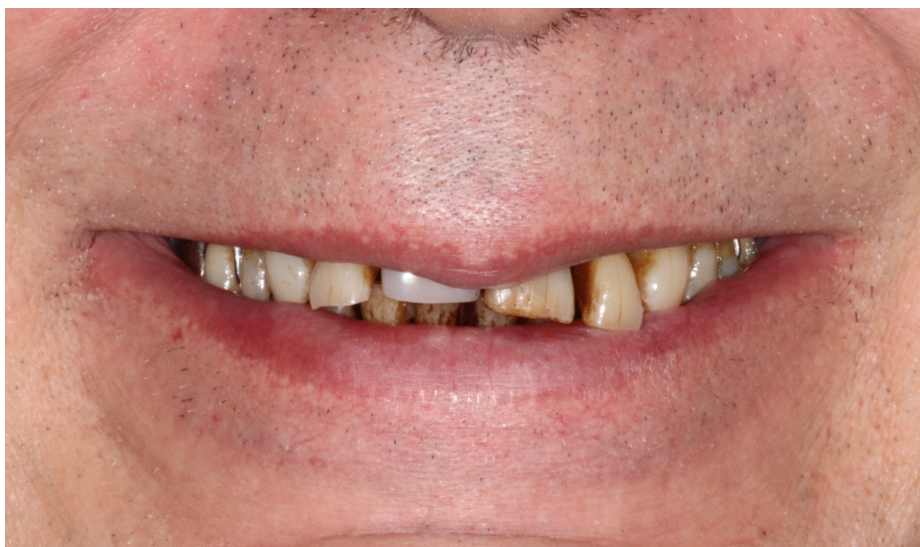

Figure 24 Illustration d'une parodontite : vue exobuccale au cours du sourire (document personnel)



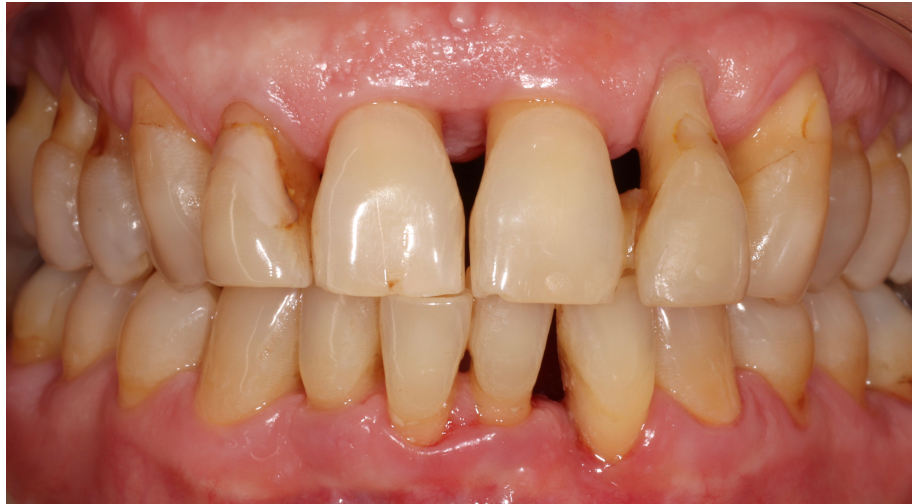

Figure 25 Illustration d'une parodontite vue endobuccale en occlusion (document personnel)

### 1.2.3.2 Classification

Au fur et à mesure des décennies, plusieurs classifications ont vu le jour pour définir la maladie parodontale et particulièrement la parodontite.

Nous retiendrons les 2 plus récentes.

#### 1.2.3.2.1 Classification d'ARMITAGE

En 1999, Armitage a sorti une classification des maladies parodontales distinguant 2 grandes catégories de parodontites : la parodontite chronique et la parodontite agressive. (32)

I. Gingival Diseases
A. Dental plaque-induced gingival diseases
B. Non-plaque-induced gingival lesions
II. Chronic Periodontitis (slight: 1-2 mm CAL; moderate: 3-4 mm CAL; severe: > 5 mm CAL)
A. Localized
B. Generalized (> 30% of sites are involved)
III. Aggressive Periodontitis (slight: 1-2 mm CAL; moderate: 3-4 mm CAL; severe: > 5 mm CAL)
A. Localized
B. Generalized (> 30% of sites are involved)
IV. Periodontitis as a Manifestation of Systemic Diseases
A. Associated with hematological disorders
B. Associated with genetic disorders
C. Not otherwise specified

Figure 26 Classification maladies parodontales AAP 1999 (32)

#### 1.2.3.2.2 Nouvelle classification des maladies parodontales : WORLD WORKSHOP 2017

En 2018, est sorti le résultat du Workshop concernant la nouvelle classification des maladies parodontales : (31)

Ce qui change concernant les parodontites :

- Un seul diagnostic unique de parodontite.
- Double caractérisation de la parodontite : « stade » à 4 niveaux et « grade » à 3 niveaux.
- Classification des lésions endo-parodontales.
- Classification des abcès.

Concernant la caractérisation de la parodontite :

**Stade** : basé sur la sévérité et la complexité de prise en charge :

Stade I : parodontite initiale.

Stade II : Parodontite modérée.

Stade III : Parodontite sévère.

Stade IV : Parodontite sévère avec la nécessité de réhabilitation complexe.

**Étendue et distribution** : localisée, généralisée, distribution incisive ou molaire.

**Grades** : informations sur risque de progression, réponse au traitement et effets sur la santé générale.

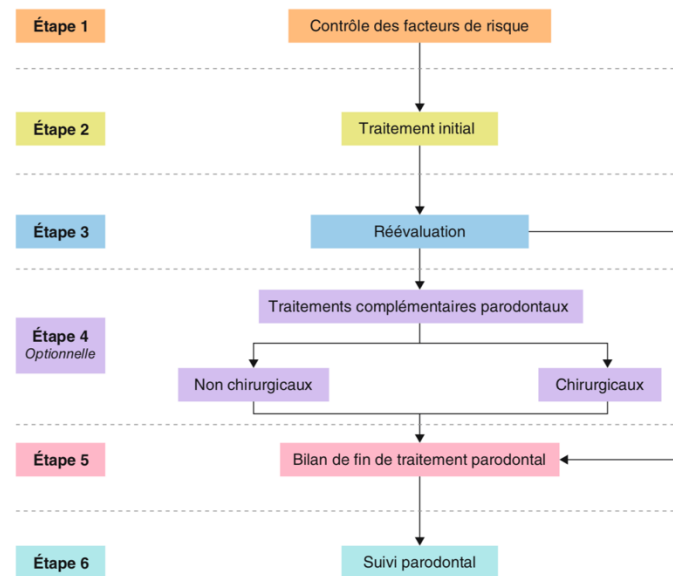
- Grade A : progression lente.
- Grade B : progression modérée.
- Grade C : progression rapide.

#### 1.2.3.3 Étiologie

La Parodontite est une maladie parodontale multifactorielle d'origine bactérienne.

### 1.2.3.4 Traitement

Le traitement de la parodontite réside dans une thérapeutique initiale parodontale dont voici le schéma de prise en charge : (33)



**Figure 53-1** Étapes thérapeutiques du traitement des parodontites. Si le retour à la santé est observé à l'étape 3, le malade est directement inclus dans un programme de suivi. Les étapes 3 et 5 sont alors confondues. En cas de persistance de saignements et/ou de poches parodontales (profondeur de sondage  $\geq 4$  mm), une réinstrumentation des poches parodontales est pratiquée (étape 4). Cette réinstrumentation peut se faire à l'aveugle (option non chirurgicale) et/ou à ciel ouvert (option chirurgicale). Chez un même patient, le traitement chirurgical peut cohabiter avec le traitement non chirurgical en fonction des sextants. L'étape 6 ou suivi parodontal consiste en une surveillance et un entretien professionnel du parodonte. Toutes les étapes sont obligatoires quel que soit le diagnostic, à l'exception de l'étape 4 et de l'étape 5 si elle est confondue avec l'étape 3.

Figure 27 Etapes thérapeutiques du traitement des parodontites (33)

<i>1<sup>re</sup> consultation : environ 30 minutes</i>
anamnèse + informations générales (maladie, diagnostic, pronostic avec et sans traitement, coûts, durée du traitement) + prescriptions (radiographies, examens biologiques, etc.)
<i>Séance 1 : environ 45 minutes</i>
sondage complet + détartrage supragingival + information sur le contrôle de plaque + prescriptions (brosses, brossettes, fil, bain de bouche, prélèvements microbiologiques, etc.)
<i>Séance 2 : environ 60 minutes</i>
dsr maxillaire (2 quadrants) + évaluation de l'observance
<i>Séance 3 : environ 60 minutes</i>
dsr mandibulaire (2 quadrants) + évaluation de l'observance
<i>Séance 4 (optionnelle) : environ 45 minutes</i>
révision (4 quadrants) + évaluation de l'observance
<i>Réévaluation : environ 60 minutes</i>
mise à jour de l'anamnèse + évaluation de l'observance + informations précises (maladie, diagnostic, pronostic, plan de traitement, coûts, durée du traitement) + prescriptions complémentaires (radiographies, examens biologiques, etc.)

Figure 28 Organisation classique des séances de la première consultation à la réévaluation. À moduler en fonction de l'étendue et de la sévérité de la maladie. (33)

## 1.2.4 Sourire gingival

### 1.2.4.1 Définition

Un sourire est dit gingival si plus de 3 mm de gencive sont visibles pendant un sourire retenu selon Allen., 1993. (34)

La catégorisation du sourire gingival en un élément esthétique ou inesthétique, est subjective de la part du patient.

Cependant, si le patient le considère comme inesthétique et a une demande esthétique et de réhabilitation du sourire, il convient de rechercher l'étiologie de ce sourire gingival afin de proposer la thérapeutique la plus adaptée.

### 1.2.4.2 Étiologie

Les 3 causes les plus fréquentes de sourire gingival sont :

- L'éruption passive incomplète.
- L'accroissement gingival ou hypertrophie gingival.
- L'excès maxillaire antérieur.

## 1.2.5 Éruption passive incomplète

### 1.2.5.1 Définition

L'éruption passive incomplète est une anomalie du développement de la dent sur l'arcade.

Elle se manifeste cliniquement par le recouvrement d'une partie des couronnes dentaires par la gencive. Cela modifie l'harmonie dento-faciale pour 2 raisons : (Garber & Salama., 1996) (26)

- La partie visible des dents présente une forme inesthétique, la rendant carrée ;
- L'excès de tissu mou donne un sourire gingival.

### 1.2.5.2 Classification

Coslet & al., 1977, ont proposé une classification des éruptions passives incomplètes. (35)

Type 1A : espace biologique respecté ; distance os-JEC normale ; excès de tissus mous. (Figure 29.A)

Type 1B : pas d'espace biologique ; os au niveau de la JEC ; excès de tissus mous. (Figure 29.B)

Type 2A : espace biologique respecté ; faible quantité de tissus marginaux. (Figure 29.C)

Type 2B : pas d'espace biologique ; os au niveau de la JEC ; faible quantité de tissu marginal. (Figure 29.D)

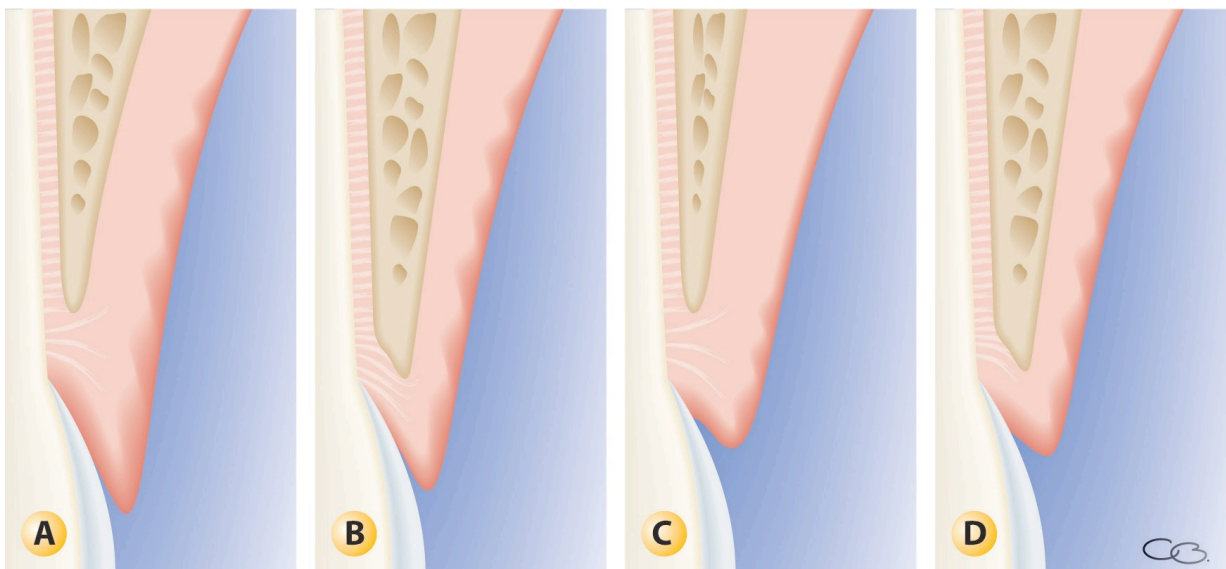


Figure 29 Classification de Coslet & al. de l'éruption passive incomplète (3)

### 1.2.5.3 Étiologie

L'éruption passive altérée des dents est principalement due à des facteurs de développement ou génétiques pouvant conduire à la persistance d'une quantité excessive de tissus mous sur la surface de l'émail.

Dans ce fait, après la fin de la phase d'éruption active, une réaction passive de l'éruption avec une migration apicale des tissus mous se produit généralement. Au cours de ce processus, la jonction épithéliale se déplace apicalement au niveau de la jonction émail-cément (JEC), atteignant ainsi une position finale du bord gingival légèrement coronaire à la JEC.

### 1.2.5.4 Traitement

Voir tableau I. (partie 1.2.7.3).

## 1.2.6 Accroissement gingival

### 1.2.6.1 Définition

L'accroissement gingival peut être défini comme une augmentation du volume gingival surtout au niveau des papilles dentaires. Il s'agit à la fois d'une hyperplasie (augmentation du nombre de cellules) et/ou d'une hypertrophie (augmentation de la taille des cellules) gingivale voire d'une augmentation du volume de la matrice extra-cellulaire.

### 1.2.6.2 Étiologie

On retrouve comme étiologie possible de l'accroissement gingival :

- L'inflammation associée à la plaque.
- La prédisposition individuelle.
- L'âge et les phénomènes hormonaux (puberté).
- La prise de certains médicaments, en particulier : inhibiteurs calciques (nifédipine, diltiazem) ; antiépileptiques (phénitoïne) ; immunosupresseur (Cyclosporine A). (Hallmon & Rossman., 1999). (36)

### 1.2.6.3 Traitement

Voir tableau I. (*partie 1.2.7.3*).

## 1.2.7 Excès maxillaire antérieur

### 1.2.7.1 Définition

L'excès maxillaire antérieur résulte d'une dysplasie squelettique comme une croissance verticale maxillaire excessive.

### 1.2.7.2 Classification

Garber et Salama ont mis en place en 1996, une classification d'excès vertical antérieur en fonction de la quantité de gencive dévoilée lors d'un sourire spontané: (26)

- degré 1 : 2 à 4 mm de gencive exposée.

- degré 2 : entre 4 et 8 mm.

- degré 3 : plus de 8 mm.

### 1.2.7.3 Traitement du sourire gingival

Nous pouvons résumer l'ensemble des traitements possibles du sourire gingival en fonction de l'étiologie dans le tableau I.

Diagnostic	Traitement
Eruption passive altérée type IA	- Gingivectomie
Eruption passive altérée type IB	- Gingivectomie avec résection osseuse
Eruption passive altérée type II	- LPA sans résection osseuse
Accroissement gingival	- Gingivectomie
Excès maxillaire antérieur degré I	- Intrusion orthodontique - Orthodontie + LPA avec résection osseuse - LPA avec résection osseuse et dentisterie restauratrice
Excès maxillaire antérieur degré II	- LPA avec résection osseuse et dentisterie restauratrice - Chirurgie orthognathique
Excès maxillaire antérieur degré III	- Chirurgie orthognathique

Tableau I Résumé des différents traitements possibles du sourire gingival en fonction de l'étiologie (3)

### 1.2.8 Papilles interdentaires/interimplantaires absentes ou déficientes

On établit 3 points de repère pour évaluer la présence ou absence de papille : (Fig. 30,31).

- CP : le point de contact interdentaire.
- PT : le sommet de la papille.
- BC : le sommet de la crête osseuse.

Selon Montevecchi & al., 2011, la distance CP-BC est un indicateur fiable pour déterminer la présence ou absence de papille. (37)

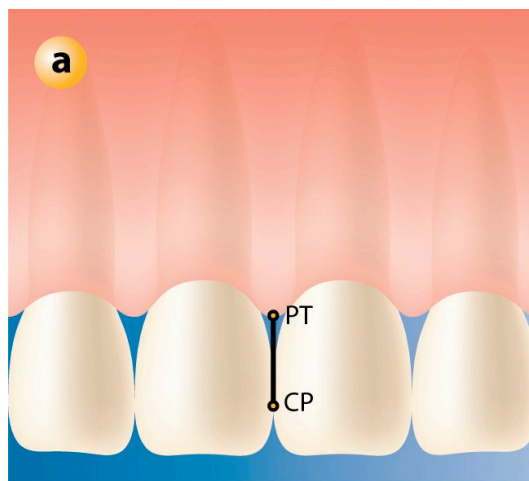


Figure 30 Points de repère pour évaluer la présence papillaire (3)

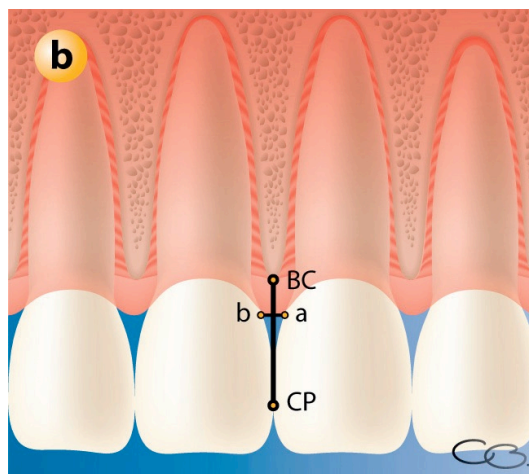


Figure 31 Point de repère osseux visible radiologiquement (3)



Jemt en 1997, a mis au point un indice de présence papillaire en 5 scores en partant de la mesure suivante : distance entre une ligne de référence passant par la courbure gingivale la plus haute de la couronne et par la dent voisine. (38)

Indice de score 0 : aucune papille n'est présente et aucune présence de courbure du contour du tissu mou adjacent à la restauration.

Indice de score 1 : présence de moins de la moitié de la hauteur de la papille, on observe une courbure convexe du contour des tissus mous adjacents à la couronne sur implant et aux dents adjacentes.

Indice de score 2 : Au moins la moitié de la hauteur de la papille est présente, mais pas jusqu'au point de contact des dents.

La papille n'est pas en harmonie avec les autres papilles située entre les dents permanentes.

Le contour du tissu mou est en harmonie avec les dents adjacentes.

Indice de score 3 : la papille remplit tout l'espace interproximal et est en bonne harmonie avec les papilles adjacentes. Le contour du tissu mou est optimal.

Indice de score 4 : Les papilles sont hyperplasiques et recouvrent trop la restauration sur implant ou la dent adjacente. Le contour du tissu mou est plus ou moins irrégulier.

La perte totale ou partielle d'une papille interdentaire peut conduire à des conséquences inesthétiques telle que l'apparition d'un trou noir qui expose l'embrasure dentaire. (Zetu & Wang., 2005) (39) ainsi qu'à des répercussions sur la phonation ou la rétention salivaire (Singh & al., 2013). (40)

L'étiologie de cette perte papillaire doit être étudiée et selon Zetu & Wang., 2005 (39) et Singh & al., 2013 (40) on retrouve :

- Les maladies parodontales par les lésions associées à la plaque ainsi que les conséquences post-thérapeutiques.
- Procédures traumatiques d'hygiène parodontale.
- Une anomalie de la forme des dents.
- Des contours incorrects de la restauration.
- Un diastème interdentaire.
- La perte de dents.

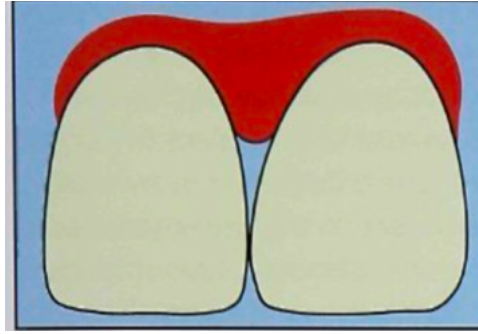
### 1.3 Les scores actuels d'évaluation de l'esthétique en odontologie

Les principaux scores d'évaluation de l'esthétique sont à ce jour :

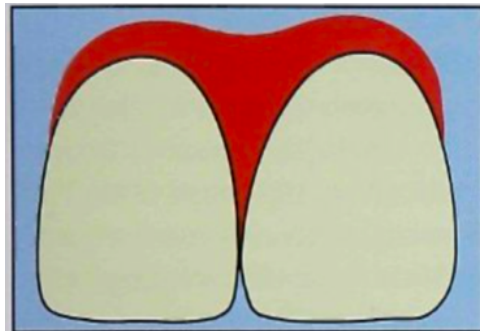
- Le Papilla Index Score (PIS) de Jemt (1997). (38)
- Classification de Nordland et Tarnow (1998). (41)
- Le Papilla Presence Index (PPI) de Cardaropoli & al. (2004). (42)
- L'Implant Crown Aesthetic Index (ICAI) de Meijer & al. (2005). (43)
- Le Pink Esthetic Score (PES) de Fürhauser & al. (2005). (44)
- Le Subjective Esthetic Score (SES) de Evans & Chen (2007). (45)
- Le Pink Esthetic Score/White Esthetic Score modifié de Belser & al. (2009). (46)
- Le Root Esthetic Score (RES) de Cairo & al. (2011). (30)
- Le Smile Esthetic Index (SEI) de Rotundo & al. (2015). (47)
- L'Implant Restoration Esthetic Index (IREI) de Li & al. (2019). (48)

Nous avons souhaité réunir tous ces indices dans le tableau II. suivant afin d'en étudier les caractéristiques.

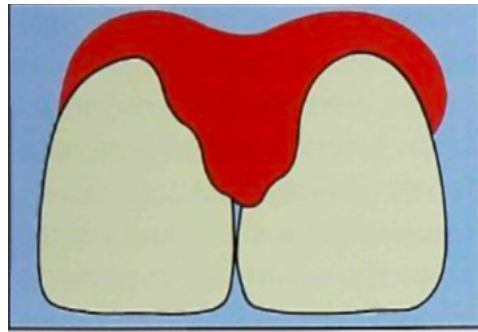
<u>Auteurs/date</u>	<u>Nom du score</u>	<u>Variables pris en compte/</u> <u>Description du score</u>
Jemt  1997	<b><u>Papilla Index</u></b>  <b><u>Score</u></b>	<p>C'est une <b>classification</b> de la perte de papille interdentaire :</p> <p>Il utilise trois points et lignes de référence (Fig. 32) : une ligne joignant les zéniths gingivaux, une ligne parallèle passant par le point de contact des dents adjacentes, et une ligne intermédiaire qui se situe au milieu de ces 2 lignes.</p> <div data-bbox="791 528 1241 846" data-label="Image"> </div> <p data-bbox="743 887 1289 920"><i>Figure 32 Lignes de référence du PIS (38)</i></p> <div data-bbox="796 976 1236 1303" data-label="Image"> </div> <p data-bbox="536 1364 1497 1453"><i>Figure 33 : PIS 0 – Absence totale de papille (grand triangle noir), pas de convexité de la gencive (38)</i></p> <div data-bbox="786 1503 1249 1823" data-label="Image"> </div> <p data-bbox="541 1868 1493 1957"><i>Figure 34 PIS 1 – Papille rudimentaire remplissant moins de la moitié de l'espace interdentaire, avec une gencive légèrement convexe (38)</i></p>



*Figure 35 PIS 2 – Papille remplissant au moins la moitié de l'espace interdendaire, mais pas complètement (38)*



*Figure 36 PIS 3 – Norme : papille remplissant tout l'espace interdendaire, avec un contour idéal et harmonieux des tissus (38)*

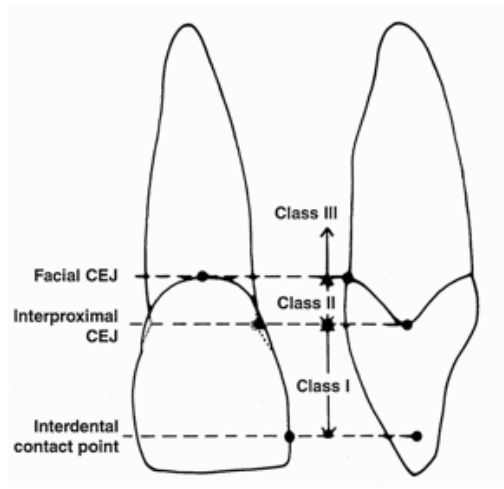


*Figure 37 PIS 4 – Papille hyperplasique recouvrant trop largement les dents, contours des tissus irréguliers, texture et éventuellement couleurs altérées (38)*

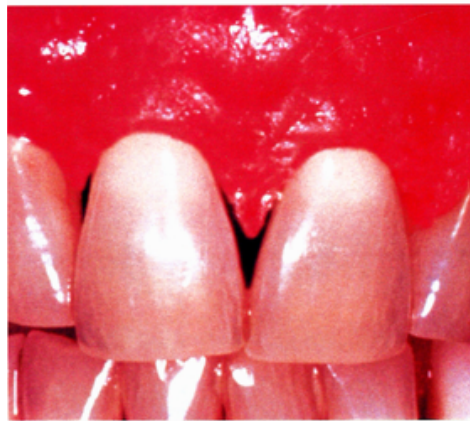
Nordland &  
Tarnow  
1998

**Classification**  
**de la perte de**  
**hauteur**  
**papillaire :**

Il s'agit d'une **Classification** de la perte de hauteur papillaire :

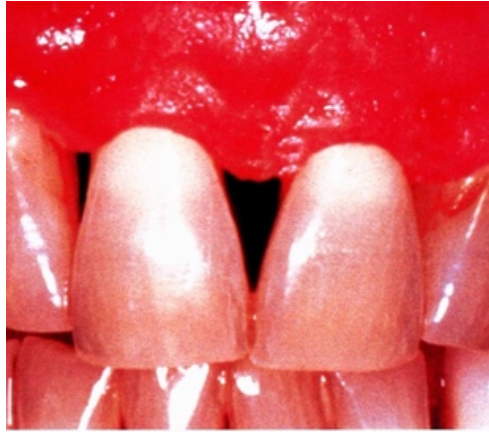

*Figure 38 Schéma du système de classification proposé ; la position de la pointe de la papille interdentaire par rapport aux trois points de repère anatomiques indiqués constitue la base de la classification. (41)*

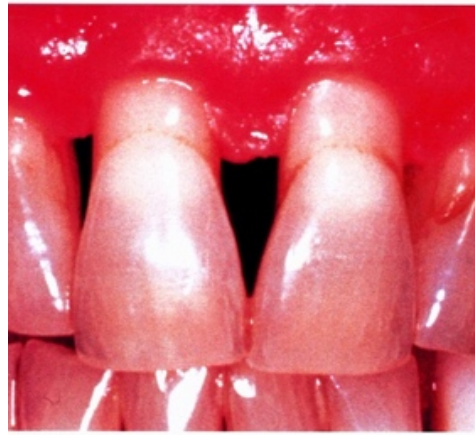

*Figure 39 Classe I : La pointe de la papille interdentaire se situe entre le point de contact interdentaire et le point le plus coronaire de la JEC interproximale (espace présent mais la JEC interproximale n'est pas visible)*

(41)



*Figure 40 Classe II : La pointe de la papille se situe au niveau ou apicalement à la JEC interproximale mais au-dessus de la JEC vestibulaire (JEC interproximale visible) (41)*

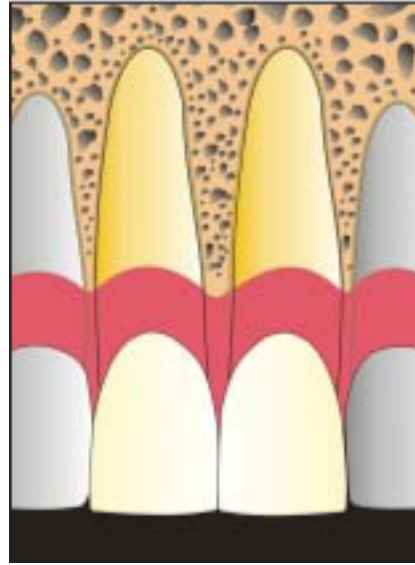


*Figure 41 Classe III : La pointe de la papille se situe au niveau ou apicalement de la JEC vestibulaire (41)*

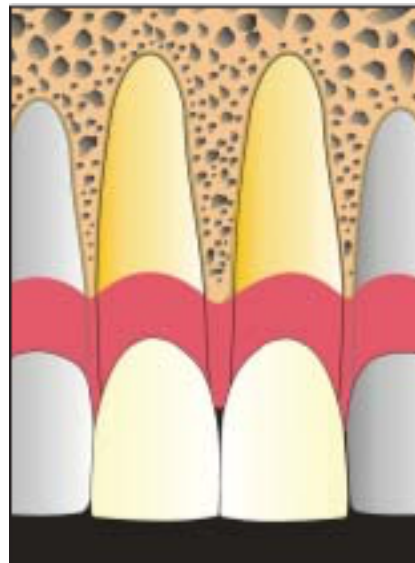
Cardaropoli  
& al.  
2004

**Papilla**  
**Presence**  
**Index :**

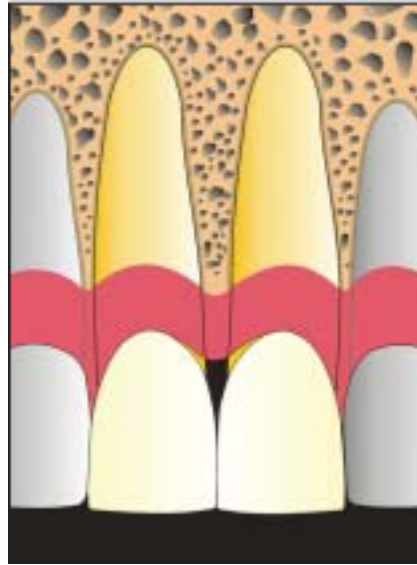
Il s'agit d'une **classification** de la présence papillaire :



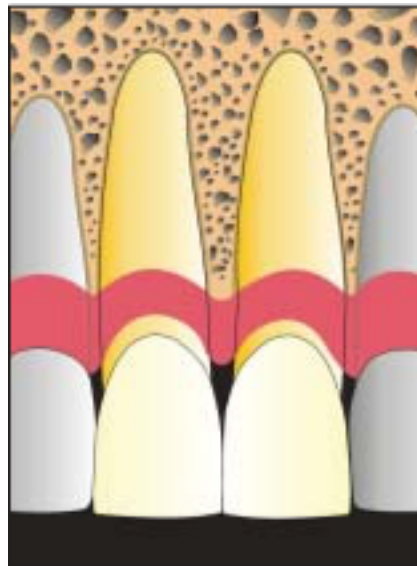
*Figure 42 Papilla Presence Index score 1 (PPI 1) : La papille est complètement présente (42)*



*Figure 43 PPI 2 : La papille n'est pas totalement présente mais la jonction émail-cément (JEC) n'est pas visible (42)*



*Figure 44 PPI 3 : La papille n'est pas totalement présente mais la JEC est visible (42)*



*Figure 45 PPI 4 : La papille n'est pas totalement présente, et la JEC vestibulaire et interproximale sont visibles (42)*



Meijer & al.

2005

**Implant**  
**Crown**  
**Aesthetic**  
**Index:**

Il s'agit d'un **score** à 9 items :

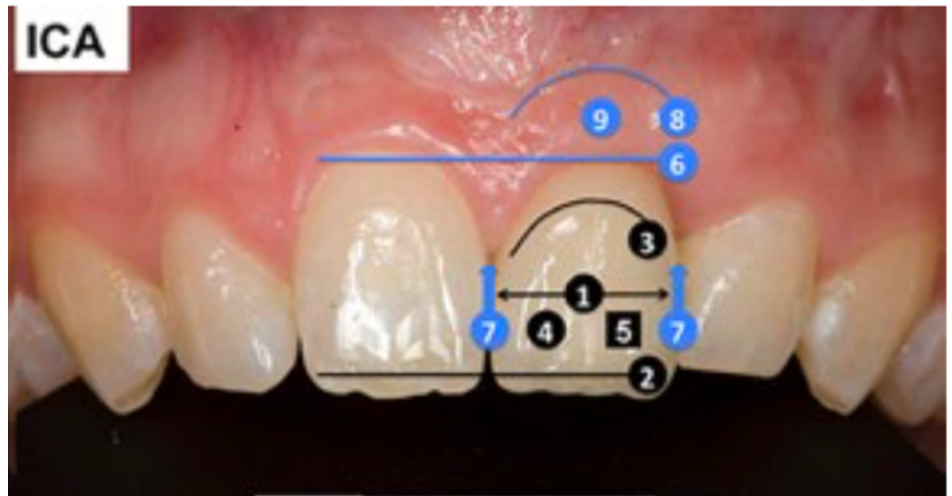


Figure 46 Paramètres de l'ICAI (43)

1. *dimension mésio-distale de la couronne.*
2. *position du bord incisif de la couronne.*
3. *convexité labiale de la couronne.*

Ces trois premiers points doivent être en harmonie avec la dent adjacente et controlatérale. Ils ont une échelle de notation de 0 à 5 (sur contour grossier, sur contour léger, pas de déviation, sous contour léger, sous contour grossier).

4. *couleur et translucidité de la couronne.*
5. *surface de la couronne.*

Les points 4 et 5 doivent être en harmonie avec la dent adjacente et controlatérale. Sur une échelle de 0 à 3 (décalage important, léger décalage, pas de décalage).

6. *position de la marge vestibulaire de la muqueuse péri-implantaire.*
7. *position de la muqueuse dans les perforations proximales.*

Les points 6 et 7 ont une échelle en 3 points : déviation d'1.5mm ou plus, déviation de moins d'1.5mm, pas de déviation.

*8. contour de la surface labiale de la muqueuse.*

Le point 8 doit être en harmonie avec la dent adjacente et controlatérale, avec une échelle de notation allant de 0 à 5 (sur contour grossier, sur contour léger, pas de déviation, sous contour léger, sous contour grossier),

*9. couleur et surface de la muqueuse labiale.*

La couleur (rougeur) et la surface (présence de gencive attachée) doivent être en harmonie avec la dent adjacente et controlatérale et avoir une apparence naturelle. Ce dernier point est évalué par une échelle de 0 à 3 (décalage important, léger décalage, pas de décalage)

Cet indice fonctionne par points de pénalité quand les critères ne correspondent pas à la situation désirée. On retranchera 1 point pour un écart mineur, à 5 points pour un écart majeur.

Le total des points nous donne le score de l'index :

- Pas de point de pénalité : esthétique excellente.
- 1 ou 2 points : satisfaisante.
- 3 ou 4 points : moyenne
- 5 points ou plus : résultat esthétique mauvais.

Un seul critère présentant un écart majeur conduit donc à un résultat esthétique mauvais et ne pourrait être accepté comme suffisant ou moyen.

Fürhauser &  
al.  
2005

**Pink Esthetic**  
**Score**

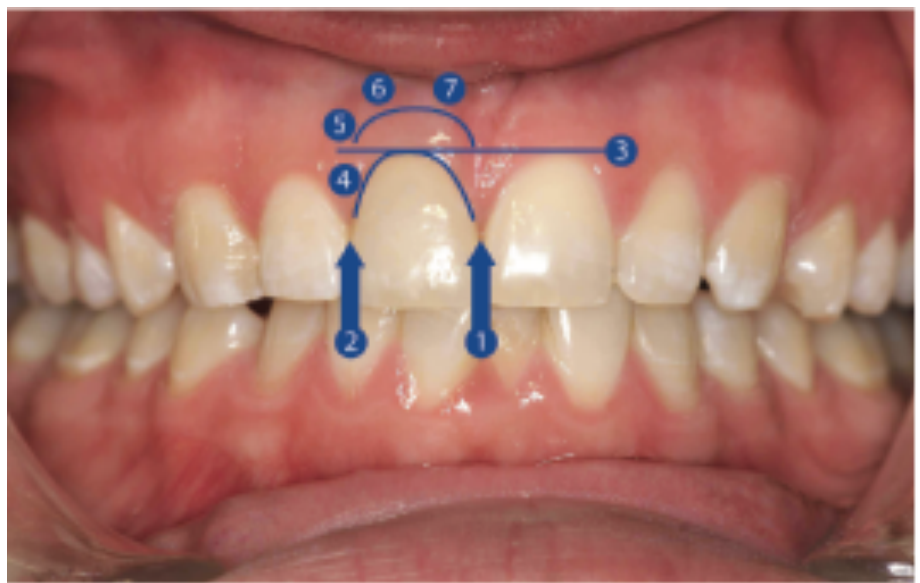
Il s'agit s'un **score** :

Chaque variable est évaluée par un score de 0, 1 ou 2, 0 étant le score le plus bas et 2 le plus élevé.

On obtient un score de 0 à 14.

La papille mésiale ou distale est notée comme complète, incomplète ou absente.

Toutes les autres variables sont évaluées par comparaison à une dent de référence, la dent correspondante controlatérale pour le secteur antérieur et la dent voisine pour la région prémolaire.



*Figure 47 Paramètres du PES (44)*

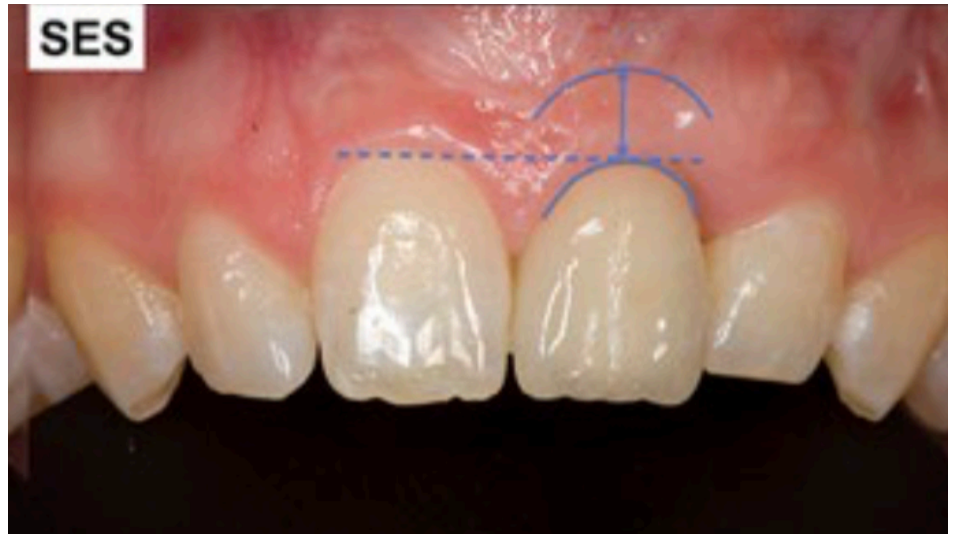Sept variables sont évaluées sur une couronne support d'implant par rapport à une dent de référence naturelle :

- 1. Papille mésiale ;
- 2. Papille distale ;
- 3. Niveau du tissu mou ;
- 4. Contour du tissu mou ;
- 5. Perte du processus alvéolaire ;
- 6. Couleur du tissu mou ;
- 7. Texture du tissu mou.

Evans and  
Chen.  
2007

**Subjective**  
**Esthetic**  
**Score :**

Il s'agit d'une **classification** :



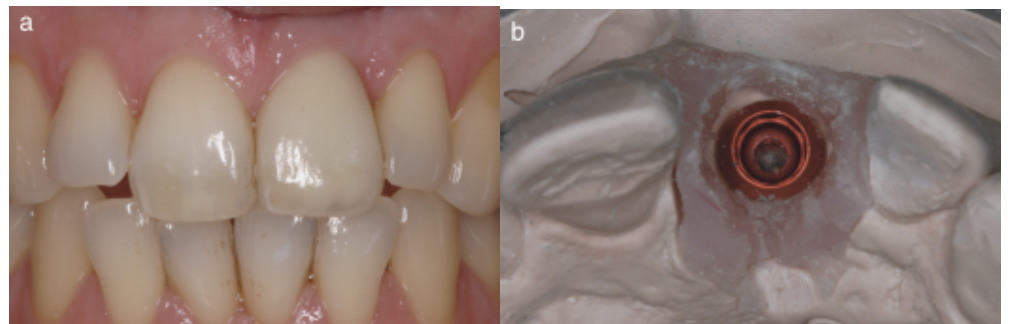
*Figure 48 Paramètres du SES (45)*

Classe I : La différence verticale vestibulaire entre la dent et sa dent adjacente est de 0,5 mm ou moins et la muqueuse périphérique est en harmonie avec les dents adjacentes.

Classe II : La différence verticale vestibulaire entre la dent et sa dent adjacente est comprise entre 0,5 mm et 1 mm et la muqueuse périphérique est en harmonie avec les dents adjacentes.

Classe III : la différence verticale est comprise entre 1 et 1,5 mm ou si la muqueuse périphérique apparaît déficiente en contour.

classe IV : la différence verticale est supérieure à 1,5 mm et un déficit du contour du tissu labial a été noté



*Figure 49 Classe I du SES (45)*

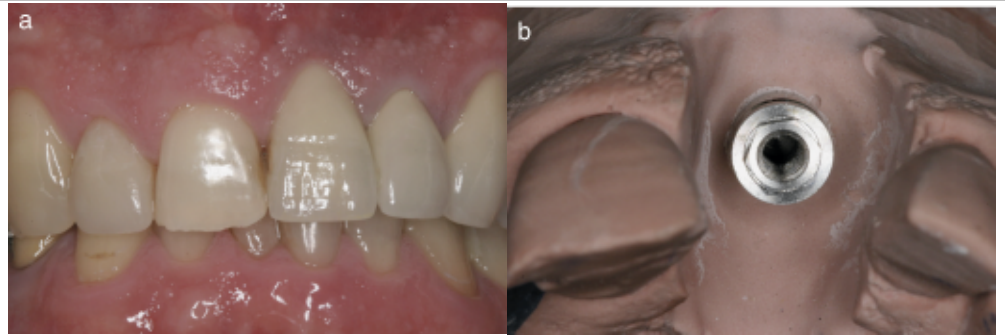


Figure 50 : Classe IV du SES (45)

Belser & al.

2009

**PES modifié +**  
**WES**  
**modifié :**

Il s'agit d'un score qui regroupe 2 scores existants en les modifiant :

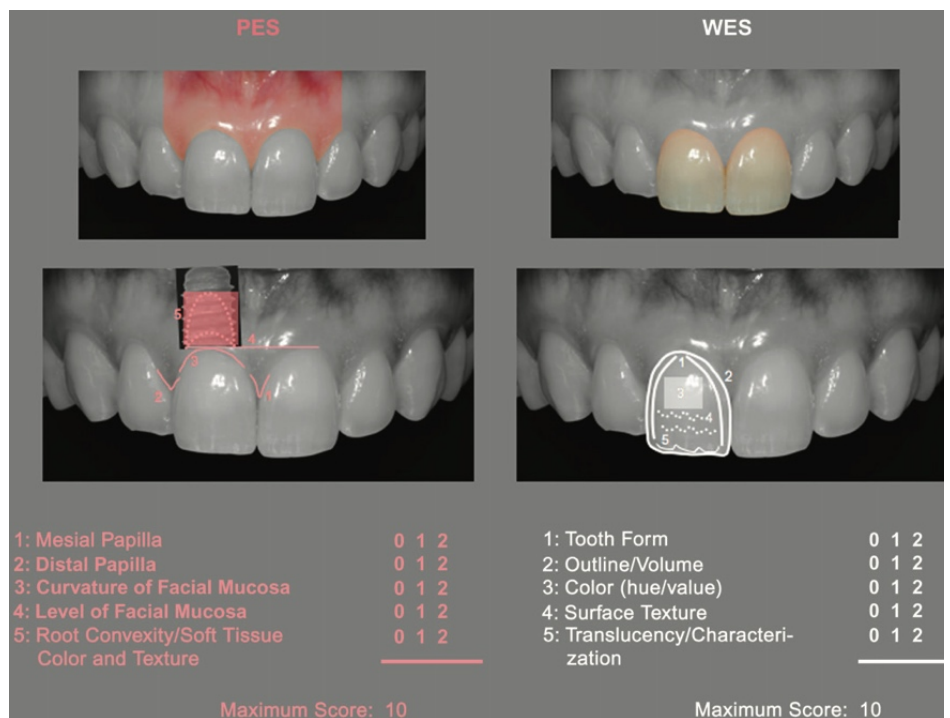


Figure 51 PES/WES modifié par Belser & al. (46)

Le PES modifié regroupe :

1. Papille mésiale,
2. Papille distale,
3. Courbure de la muqueuse,
4. Hauteur de la muqueuse,
5. Convexité de la « racine » / couleur et texture des tissus au niveau de l'implant.

Ce dernier point regroupe les points 5, 6 et 7 du PES de Furhauser, et correspond à l'évaluation pour une gencive en bonne santé.

La notation se fait de 0 à 2 pour chaque critère avec un score maximum de 10.

Le WES modifié regroupe :

- 1. Forme générale,*
- 2. Lignes de plus grand contour et volumes de la couronne clinique,*
- 3. Couleur, incluant teinte et saturation,*
- 4. Texture de surface,*
- 5. Translucidité et caractérisations.*

De la même façon, un score de 0 à 2 est donné, avec un maximum de 10 et un seuil d'acceptation clinique de 6.

Les 5 paramètres se font en comparaison directe avec la dent de référence controlatérale naturelle et donc évaluent le degré de correspondance ou non.

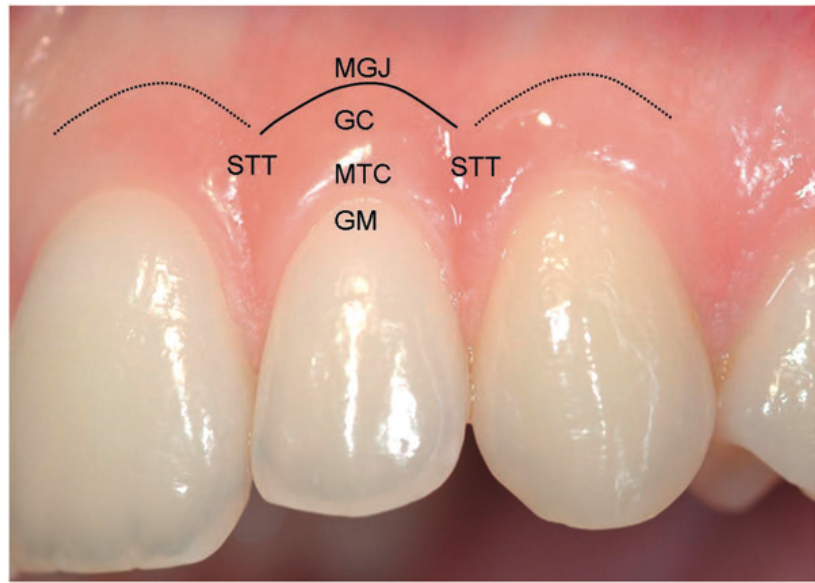
On obtient en additionnant les 2, un score global de 0 à 20 avec un seuil d'acceptation à 12/20.

Cairo & al.  
2010

**Root Esthetic**  
**Score :**

Il s'agit d'un **score** principalement utilisé dans l'évaluation post opératoire des chirurgies de recouvrement des récessions :

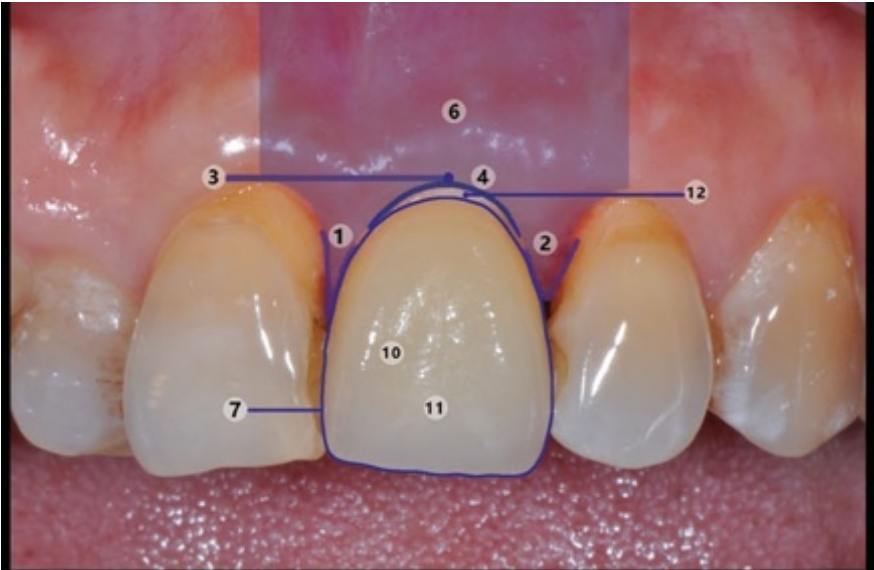
60% de la valeur du RES ont été attribués au niveau du recouvrement radiculaire (score de 0, 3 ou 6) et 40% ont été attribués aux quatre autres variables (0 ou 1 si présence ou absence).



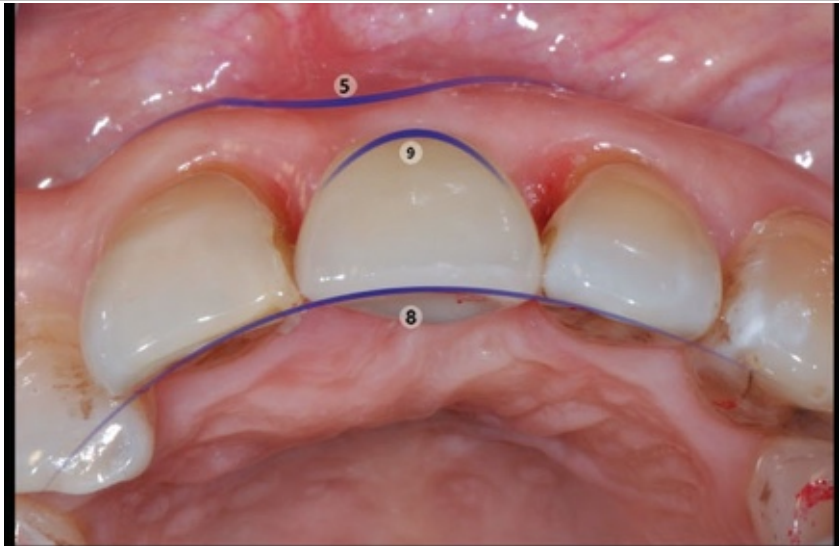
*Figure 52 Paramètres du RES (49)*

- Le niveau de recouvrement radiculaire : Score 0: échec du recouvrement radiculaire (niveau gingivale apicale ou égale à la récession de base), Score 3: recouvrement radiculaire partielle, Score 6: recouvrement radiculaire complète sans JEC détectable;
- Contour marginal de tissu, la marge gingivale festonné = 1 point ou 0.
- Contour des tissus mous, la présence de cicatrices = 1 point ou 0.
  - Alignement de la LMG = 1 point ou 0.
- La couleur de la gencive, de la couleur normale = 1 point ou 0.

On obtient un score entre 0 et 10.

<p>Rotundo &amp; al.  2015</p>	<p><b><u>Smile Esthetic Index :</u></b></p>	<p>Il s'agit d'un <b>score</b> en 10 questions fermées ou on ne peut répondre que par oui (1 point attribué) ou non (0 point).</p> <ol style="list-style-type: none"> <li>1. Ligne du sourire harmonieuse ?</li> <li>2. Ligne médiane du visage harmonieuse ?</li> <li>3. Alignement dentaire correct ?</li> <li>4. Absence d'atteinte de la forme des dents visible ?</li> <li>5. Absence de dyschromie dentaire visible ?</li> <li>6. Absence de dyschromie gingivale visible ?</li> <li>7. Absence de récession gingivale visible ?</li> <li>8. Absence d'excès de gencive visible ?</li> <li>9. Absence de cicatrice gingivale visible ?</li> <li>10. Absence de diastème visible et / ou de papilles inter dentaires manquantes ?</li> </ol> <p>On obtient un score entre 0 et 10.</p>
<p>Li &amp; al  2019</p>	<p><b><u>Implant Restoration Esthetic Index :</u></b></p>	<p>Il s'agit d'un <b>score</b> :</p> <p>Dans chaque catégorie, des paramètres spécifiques ont été évalués et classés à l'aide d'échelles visuelles analogiques (EVA). Les échelles mesuraient 100 mm de long, avec un score maximum de 100.</p> 





*Figure 53 Paramètres de l'IREI (48)*

1. *Présence de la papille mésiale ;*
2. *Présence de la papille distale ;*

Les papilles mésiales et distales ont été évaluées en fonction du niveau de remplissage des papilles dans les espaces interproximaux.

L'extrémité gauche de la VAS n'indiquait pas le remplissage des papilles, alors que l'extrémité droite indiquait un remplissage complet.

Tous les autres paramètres ont été évalués par comparaison avec les dents controlatérales et adjacentes.

3. *Feston gingival ;*

L'extrémité droite de l'échelle indiquait un niveau de feston gingival identique à celui de la dent controlatérale, et l'extrême gauche indiquait un écart majeur de 2 mm ou plus.

4. *Courbure des tissus mous ;*

L'extrémité droite signifiait l'harmonie et l'extrémité gauche, le désaccord total.

5. *Déficit du processus alvéolaire ;*

L'extrémité droite de l'EVA ne présentait aucune déficience et l'extrême gauche constituait une déficience évidente.

		<p style="text-align: center;"><i>6. Couleur et texture des tissus mous ;</i></p> <p>L'extrémité droite signifiait l'harmonie et l'extrémité gauche, le désaccord total.</p> <p style="text-align: center;"><i>7. Contour de la couronne ;</i></p> <p>Le contour de la couronne a été évalué en fonction des dimensions de la couronne, de la position du bord incisif et des zones de contact, en fonction des dents adjacentes et de la dent controlatérale.</p> <p style="text-align: center;"><i>8. Position de la couronne ;</i></p> <p>La position de la couronne a été évaluée par rapport à l'espace 3D de la couronne dans l'arcade, la position mésio-distale, vestibulo-linguale, l'axe de la dent et la rotation de la couronne.</p> <p style="text-align: center;"><i>9. Convexité labiale de la couronne ;</i></p> <p>La convexité labiale de la couronne a été évaluée en fonction des dents adjacentes.</p> <p style="text-align: center;"><i>10. Caractérisation de la couronne ;</i></p> <p>La caractérisation de la couronne a été évaluée en relation avec la rugosité de surface, les crêtes et les creux.</p> <p style="text-align: center;"><i>11. Couleur et translucidité de la couronne ;</i></p> <p>La couleur et la translucidité de la couronne ont été évaluées en fonction de la teinte, de la valeur, de la saturation et de la translucidité.</p> <p>Pour ces paramètres, l'extrémité droite de l'EVA a déclaré une symétrie et une harmonie excellentes, tandis que l'extrême gauche a déclaré une disharmonie totale.</p> <p style="text-align: center;"><i>12. Visibilité du pilier.</i></p> <p>La visibilité des piliers a été évaluée en fonction de la visibilité de ces derniers à travers le trigone gingival. L'extrémité gauche de l'échelle a indiqué un pilier manifestement exposé, tandis que l'extrême droite était compatible avec un pilier dissimulé.</p>
--	--	--

Tableau II Caractéristiques des principaux scores d'évaluation de l'esthétique (document personnel)

## 2 Étude pilote : Esthétique gingivale du sourire : Évaluation d'une méthode originale par vidéographie

### 2.1 Introduction

En complément de l'examen clinique visuel, la photographie constitue le support de prédilection pour l'analyse et l'évaluation de l'esthétique d'un sourire.

Il est difficile de capturer une photo au moment idéal pour l'analyse du sourire. Habituellement, lorsque le dentiste demande au patient de réaliser un sourire forcé, le patient affiche moins de la hauteur maximale réelle du sourire. La même chose peut se produire lors de l'analyse de la position des lèvres au repos. Une photo ne peut pas garantir que le moment capturé est la position réelle. (50)

La réalisation de vidéographie pour diagnostiquer et évaluer l'esthétique du sourire est déjà utilisée en odontologie restauratrice ou prothétiques ainsi qu'en orthodontie (51) (52) (53).

En effet, selon Coachman et al., 2017, la beauté d'un sourire émane de son mouvement et de l'intégration dynamique des dents, de la gencive, des lèvres et du visage. Les photos statiques sont donc une base inadéquate pour l'évaluation du sourire. La perception de l'esthétique en mouvement est différente de la vue statique. Chaque seconde d'une séquence vidéographique couvre environ 29 images, ce qui augmente les chances de trouver les meilleurs moments spontanés pour l'évaluation du sourire. (50)

Ils ont proposé une méthode de prise de vue avec un smartphone pour réaliser des vidéographies :

Pour ajuster le cadrage idéal et le zoom, le cadre de référence proposé était le visage

Pour ajuster l'exposition et le focus le cadre de référence proposé était la bouche

Pour stabiliser le téléphone : un monopode et un porte-smartphone ont été utilisés.

Pour éviter tout mouvement de la tête du patient, une boîte de gants a été placée derrière sa tête. Le protocole Digital Smile Design (DSD) a servi de guide pour filmer le patient dans le cadre facial. Les résultats de cette étude ont montré que l'utilisation de la documentation dynamique du sourire (DDS) permet une planification esthétique de la réhabilitation du point de vue facial, une amélioration de la communication avec le patient, une interaction entre les spécialistes et une qualité de traitement plus prévisible.

A l'heure actuelle, pour évaluer l'esthétique du parodonte au cours du sourire que ce soit en termes de diagnostic ou bien en termes d'évaluation des traitements parodontaux, aucune étude n'a montré de résultats concernant la réalisation et l'analyse de vidéographies.

Mounssif & al., 2018 dans une revue de la littérature concernant l'évaluation de l'esthétique gingivale après recouvrement radiculaire par des professionnels et par les patients ont conclu que des courtes vidéographies avant et après le recouvrement radiculaire pourraient représenter une situation plus proche de la réalité que les photos pour l'évaluation esthétique du parodonte par le parodontiste. (1)

La réalisation de vidéographies reproductibles qui pourraient nous renseigner sur les paramètres esthétiques parodontaux précédemment décrits (partie 1.1) n'a jamais été décrite dans la littérature parodontale.

Nous avons dans un premier temps défini un protocole de prise de vue de vidéographie, nous l'avons testé et amélioré au cours de plusieurs études pilotes consécutives. Une fois définis tous les critères de la prise de vue de la vidéographie, nous avons choisi un score d'esthétique gingivale (parmi ceux cités dans le tableau N° II.) de référence publié et déjà validé sur photographies.

Une revue systématique sur l'indice le plus fréquemment utilisé pour évaluer le résultat esthétique d'une réhabilitation implantaire en secteur esthétique (Annibali & al., 2012, (54)) a recensé 650 références bibliographiques dont 89 jugées pertinentes ont été sélectionnées pour une analyse plus approfondie. L'indice le plus fréquemment utilisé pour évaluer était le Papilla Index Score (PIS) de Jemt (1997) (38) et il est souvent utilisé en association avec d'autres indices ou intégré à d'autres mesures (figure 54).

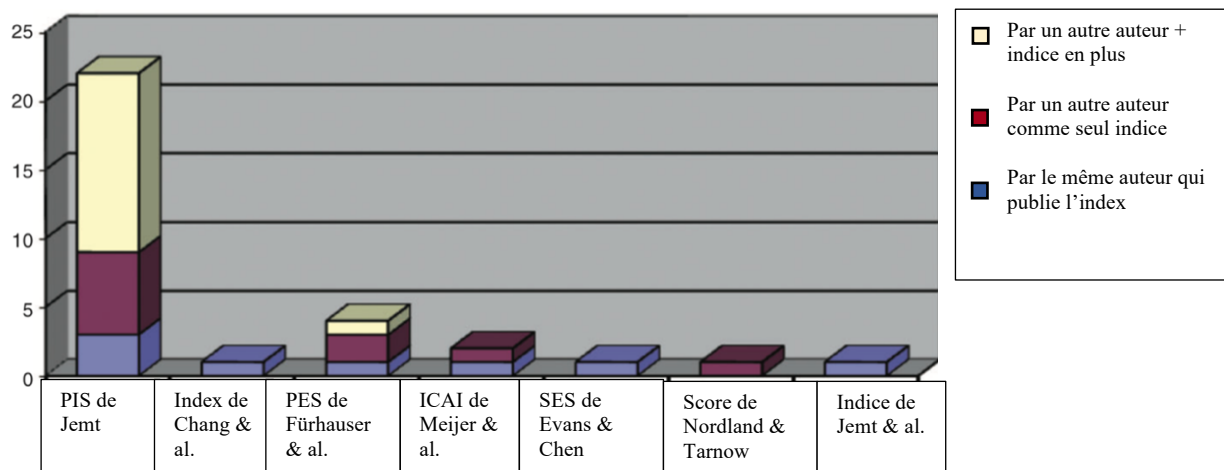


Figure 54 Les indices les plus fréquemment utilisés selon Annibali & al. (54)

Les conclusions de cette revue systématique étaient :

- Il n'existait, en 2012, aucun indice fiable et bien approuvé.
- La reproductibilité du jugement esthétique était conditionnée par certaines variables propres à l'observation sur des photographies et à la méthode d'observation, qui devraient être considérées comme un biais possible.

Nous n'avons retrouvé aucun article dans la littérature disponible décrivant une méthode de vidéographie utilisant un score d'esthétique afin d'évaluer l'esthétique gingivale du sourire.

Après recueil et analyse bibliographique, nous avons établi un tableau récapitulant les avantages et inconvénients de chaque score abordant l'esthétique gingivale afin de choisir le score qui nous servira de référence pour évaluer notre méthode originale de vidéographie :

<b><u>Nom des auteurs/date/score</u></b>	<b><u>Avantages</u></b>	<b><u>Inconvénients</u></b>
Fürhauser & al. 2005 Pink Esthetic Score (PES)	<ul style="list-style-type: none"> <li>- Score purement « rose » (tissu mou péri-implantaire/gencive).</li> <li>- Système de score 0/1/2 pratique à mettre en place et pour le recueil des données.</li> </ul>	<ul style="list-style-type: none"> <li>- Score créé pour évaluer l'esthétique d'une couronne unitaire sur un implant antérieur en le comparant à la dent naturelle contro-latérale.</li> <li>- Non applicable à la cavité buccale entière.</li> </ul>
Belser & al. 2009 PES modifié + WES modifié	<ul style="list-style-type: none"> <li>- Mêmes avantages que le PES de Fürhauser.</li> <li>- Passage de 7 à 5 variables en simplifiant et réunissant 2 critères en un.</li> <li>- Ajout d'une composante dentaire par le WES.</li> </ul>	<ul style="list-style-type: none"> <li>- Mêmes inconvénients que le PES de Fürhauser.</li> <li>- Même problème avec le WES qui compare à la dent contro-latérale donc non transposable à l'ensemble de la cavité buccale.</li> </ul>

<p>Cairo &amp; al. 2010 RES</p>	<ul style="list-style-type: none"> <li>- Centré sur l'analyse du parodonte.</li> <li>- Validé par un groupe de parodontistes experts reconnus.</li> </ul>	<ul style="list-style-type: none"> <li>- Score prospectif pour les chirurgies plastiques parodontales de recouvrement radiculaire avant/après.</li> <li>- Non applicable à notre évaluation en 1 seul temps.</li> <li>- Score endobuccal limité à 3-4 dents.</li> <li>- Difficulté de voir la ligne muco-gingivale au cours du sourire.</li> </ul>
<p>Rotundo &amp; al. 2015 SEI</p>	<ul style="list-style-type: none"> <li>- Aucune modification du score n'est nécessaire.</li> <li>- Composante gingivale et dentaire.</li> <li>- Adapté à une prise de vue au cours du sourire.</li> <li>- Score dont la reproductibilité entre évaluateurs a été validée.</li> </ul>	<ul style="list-style-type: none"> <li>- Score avec le plus de paramètres (10 questions) à recueillir et à analyser.</li> </ul>
<p>Li &amp; al. 2019 IREI</p>	<ul style="list-style-type: none"> <li>- Score utilisant une composante gingivale et dentaire.</li> <li>- Score le plus récent dans la littérature.</li> <li>- Reprend en grande partie le PES et le WES.</li> </ul>	<ul style="list-style-type: none"> <li>- Score créé pour évaluer l'esthétique d'une couronne unitaire sur un implant antérieur en le comparant à la dent naturelle contro-latérale.</li> <li>- Non applicable à la cavité buccale entière et donc au sourire.</li> <li>- Score utilisant une EVA de 0 à 100.</li> </ul>

Tableau III Résume avantages et inconvénients de chaque score

Les scores de présence papillaire comme le PIS de Jemt, le score de Nordland & Tarnow, le PPI de Cardaropoli, le ICAE de Meijer, le SES de Evans & Chen ; n'ont pas été inclus dans ce tableau car notre volonté était d'évaluer l'esthétique gingivale globale au cours du sourire et donc par définition dans le cadre labial et non pas sur des vidéographies endobuccales.

En tout cas dans un premier temps.

Nous avons pris la décision d'utiliser le SEI publié par Rotundo & al., 2015. (47)

Critères de choix du SEI :

- Structure de 10 questions avec réponse 0 ou 1 permet une utilisation simple et rapide.
- Questions compréhensibles.
- Au moins 5 questions concernent l'esthétique du « rose ».
- Reproductibilité du scorage entre évaluateurs a été validée.
- Citation dans le cadre de la nouvelle classification des maladies parodontales de 2018. (55)
- Adaptation au cadre labial donc au sourire.

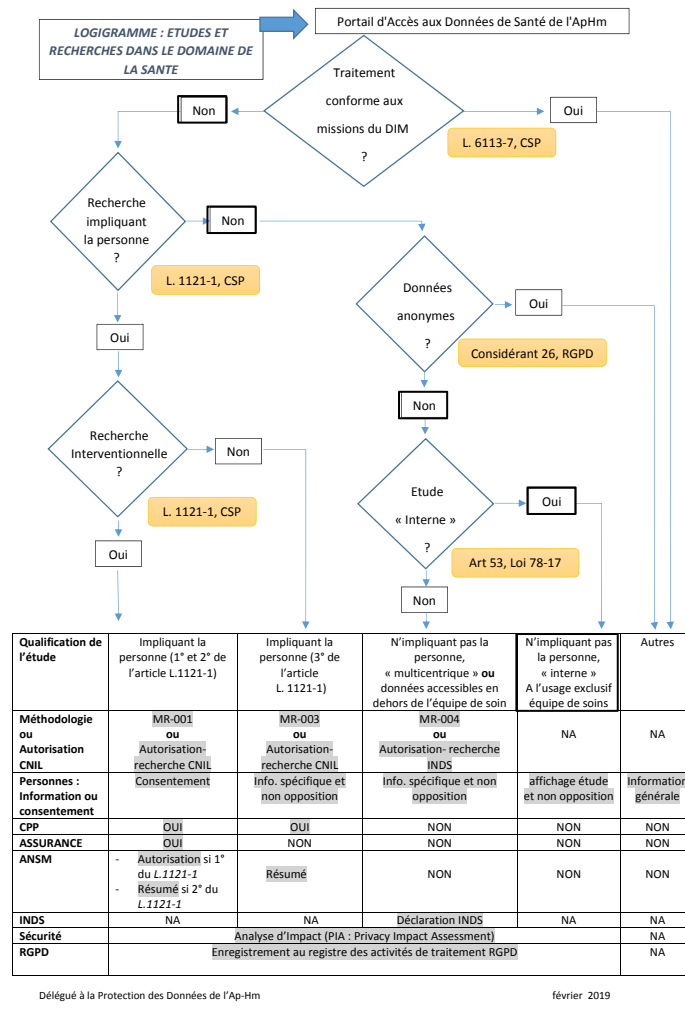
Objectif principal :

Le but de l'étude était la validation du protocole original de **vidéographie** pour analyser l'esthétique gingivale du sourire en utilisant le score Smile Esthetic Index (SEI) de Rotundo & al., 2015. (47)

Cadre légal :

Afin de pouvoir réaliser l'étude et commencer le recueil des données, nous avons pris contact avec la délégation de protection des données de l'AP-HM.

Nous avons soumis notre demande au Portail d'Accès aux Données de Santé pour qualification de l'étude. (Fig. 55)



Délégué à la Protection des Données de l'Ap-Hm

février 2019

Figure 55 Logigramme de recherche clinique AP-HM ; ont été entourées les étapes correspondantes à notre étude.

Après soumission du protocole de l'étude, nous avons reçu la réponse suivante : « Votre étude a été qualifiée d'**étude interne n'impliquant pas la personne humaine**, car menée à partir des données recueillies dans le cadre du suivi thérapeutique ou médical individuel des patients, par les personnels assurant ce suivi et pour leur usage exclusif. » Elle a été enregistrée sur le Portail d'Accès aux Données de Santé de l'APHM sous le numéro **2019\_106** ».



## 2.2 Matériel

### 2.2.1 Acquisition des vidéographies

#### 2.2.1.1 Appareil d'acquisition : iPhone 8 APPLE

Prise de vidéographie avec un smartphone par l'application caméra de l'appareil photo. (Fig. 56)



Figure 56 Illustration iPhone 8 source : <https://www.apple.com/shop/buy-iphone/iphone-8>

#### 2.2.1.2 Éclairage du sujet filmé : SMILE LITE MDP

Utilisation du Smile Lite pour harmonisation de la lumière. (Fig. 57)

L'appareil se composait de « spot lumineux » : 1 central et 2 déportés droite et gauche.

L'intérêt de l'utilisation du Smile Lite était de pouvoir reproduire la même luminosité sur toutes les vidéographies afin de ne pas avoir de biais d'évaluation esthétique en fonction de la lumière extérieure.



Figure 57 Illustration smile lite MDP source : <https://www.smileline.ch/en/products/smile-lite-mdp>

### 2.2.1.3 Positionnement du système d'acquisition vidéographique (Iphone + Smile lite)

Le système d'acquisition était positionné sur un trépied AMZDEAL trépied Caméra 160cm avec tête pivotante 3D panoramique à 360°. (Fig. 58)

L'objectif de l'iPhone se trouvait au milieu du Smile lite MDP qui était monté sur le trépied. (Fig. 59)



Figure 58 Illustration trépied source : <https://www.amazon.fr/Amzdeal-Tr%C3%A9pied-Appareil-Photo-Panoramique>



Figure 59 Montage du système d'acquisition vidéographique du point de vue du vidéographe et du sujet (document personnel)

#### 2.2.1.4 Caractéristiques de la vidéographie

- Format : MPEG-4.
- Résolutions : 1920 × 1080 pixels.

#### 2.2.1.5 Logiciel de montage (IMovie, Apple, California) de la vidéographie

Le logiciel de montage utilisé est le logiciel IMovie (Apple, California) présenté sur la Fig. 60.

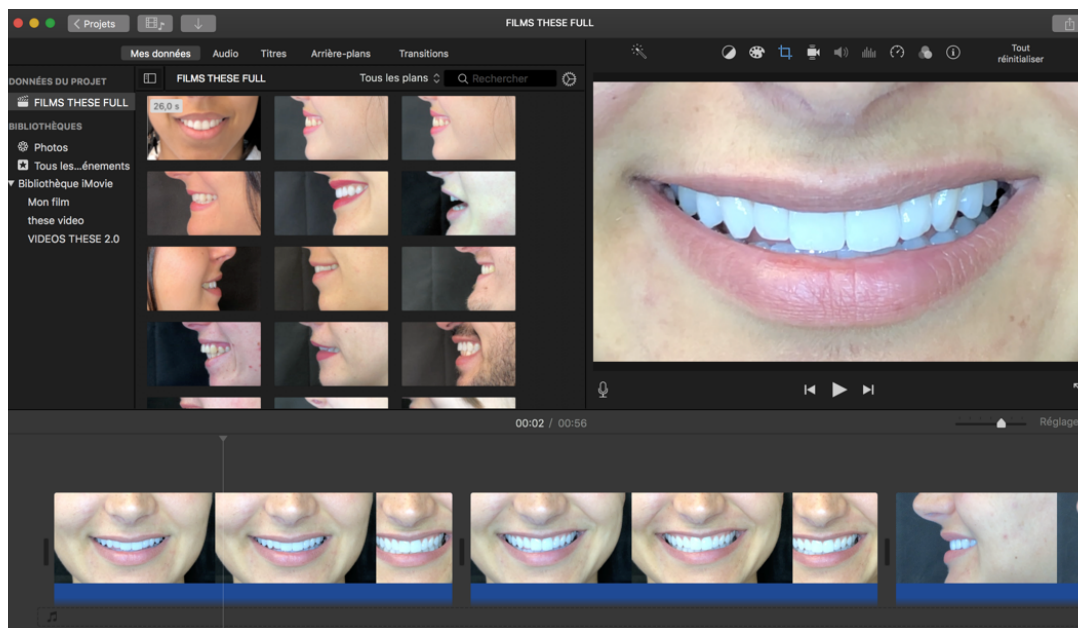


Figure 60 Capture d'écran logiciel IMovie, Apple, California

### 2.2.2 Les sujets

#### 2.2.2.1 Critères d'inclusion

- Age >18 ans, n'appartenant pas à une catégorie de « patients protégés ».
- Capable de comprendre les consignes scénographiques.
- Parodontie saine et/ou réduite.
- Sujets dentés dans la zone du sourire : patients montrant leurs dents de la 2<sup>e</sup> prémolaire maxillaire gauche à la 2<sup>e</sup> prémolaire maxillaire droite.
- Patients venant consulter dans l'UF de parodontologie.

### 2.2.2.2 Enregistrement des données des sujets

- Les vidéographies ont été :
  - Anonymisées et numérotées chronologiquement de 001 à 065.
  - Rangées chacune dans 1 dossier informatique.
- Ce dossier informatique identifié par les 3 premières lettres du nom et prénom et le numéro d'inclusion du patient comprenait :
  - Le fichier numéroté vidéographique natif.
  - Fichier numéroté vidéographique monté.

### 2.2.3 L'investigateur

#### 2.2.3.1 Mathias FAURE-BRAC

- Interne en médecine bucco-dentaire 2<sup>e</sup> année.
- Il était le seul investigateur et il était donc la seule personne à enregistrer les vidéographies.

### 2.2.4 Les évaluateurs

#### 2.2.4.1 Pr Virginie MONNET-CORTI (VMC)

- Responsable de l'UF de Parodontologie du service d'Odontologie de la Timone, APHMarseille.
- Cheffe de Département de Parodontologie, Faculté d'Odontologie de Marseille

#### 2.2.4.2 Dr Sébastien MELLOUL (MS)

- Assistant Hospitalo-Universitaire dans l'UF de Parodontologie du service d'Odontologie de la Timone, APHMarseille et dans le Département de Parodontologie, Faculté d'Odontologie de Marseille.
- Exercice libéral.

#### 2.2.4.3 Mathias FAURE-BRAC (MFB)

- Investigateur de l'étude.
- Interne MBD dans l'UF de Parodontologie du service d'Odontologie de la Timone, APHMarseille.

## 2.2.5 Le questionnaire

Nous avons pris la décision d'utiliser le Smile Esthetic Score (SEI) publié par Rotundo & al. (47). Ce score a été traduit par nos soins de l'anglais vers le français.

<b><u>Questions originales de ROTUNDO &amp; al</u></b>	<b><u>Questions traduites en Français</u></b>
<p><b>CORRECT SMILE LINE</b> (Do the incisal edges of the maxillary central incisors appear below the tips of the canines showing a convex appearance that can approximate and harmonise with the line of the lower lip?)</p>	<p><b>1. LIGNE DU SOURIRE HARMONIEUSE</b> (Les bords incisifs des incisives centrales maxillaires apparaissent-ils sous les pointes des canines, présentant une apparence convexe pouvant se rapprocher et s'harmoniser avec la ligne de la lèvre inférieure ?)</p>
<p><b>CORRECT FACIAL MIDLINE</b> (Does the facial midline correspond with the interincisive line, without any evident asymmetry between the right and left side of the upper dental arch?)</p>	<p><b>2. LIGNE MEDIANE DU VISAGE HARMONIEUSE</b> (La ligne médiane du visage passant par la pointe du nez, le milieu du philtrum, correspond-elle à la ligne interincisive, sans aucune asymétrie évidente entre les côtés droit et gauche du maxillaire ?)</p>
<p><b>CORRECT TOOTH/CROWN ALIGNMENT</b> (Are the exposed teeth aligned correctly, without any malposition on the three dimensions of the space – i.e.: rotation, extrusion, inclination?)</p>	<p><b>3. ALIGNEMENT DENTAIRE CORRECT</b> (Les dents visibles sont-elles correctement alignées, sans aucune malposition dans les trois dimensions de l'espace - c'est-à-dire : rotation, extrusion, version ?)</p>
<p><b>ABSENCE OF VISIBLE TOOTH DEFORMITY</b> (Are the exposed teeth not abraded and not showing any crown form alteration?)</p>	<p><b>4. ABSENCE D'ATTEINTE DE LA FORME DES DENTS</b> (Les dents visibles ne sont-elles pas abrasées et ne présentent-elles aucune altération de la forme de la couronne ?)</p>
<p><b>ABSENCE OF VISIBLE TOOTH DISCHROMY</b> (Do the exposed teeth show a homogeneous colour, without any dischromy?)</p>	<p><b>5. ABSENCE DE DYSCHROMIE DENTAIRE VISIBLE</b> (Les dents visibles présentent-elles une couleur homogène, sans aucune dyschromie ?)</p>

<p>ABSENCE OF VISIBLE GINGIVAL DISCHROMY</p> <p>(Does the gingiva of the exposed teeth show a homogeneous colour, without any dischromy, such as inflammation, amalgam tattoo, white spot/area from previous free gingival graft?)</p>	<p>6. ABSENCE DE DYSCHROMIE GINGIVALE VISIBLE</p> <p>(La gencive des dents visibles présente-t-elle une couleur homogène, sans aucune dyschromie, telle qu'une inflammation, un tatouage à l'amalgame, une tache ou une région blanche provenant d'un antécédent de greffe gingivale libre ?)</p>
<p>ABSENCE OF VISIBLE GINGIVAL RECESSIONS</p> <p>(Are the gingival margins of the exposed teeth correctly located and covering the cemento-enamel junction?)</p>	<p>7. ABSENCE DE RÉCESSION GINGIVALE VISIBLE</p> <p>(Les gencives marginales des dents visibles sont-elles correctement positionnées et recouvrent-elles la jonction émail-cément ?)</p>
<p>ABSENCE OF VISIBLE GINGIVAL EXCESSES</p> <p>(Is the gingival profile homogeneously integrated with the adjacent area on the buccolingual aspect, without any gingival excess – such as a bulky profile in correspondence with a gingival area treated using a very thick connective tissue graft?)</p>	<p>8. ABSENCE D'EXCES DE GENCIVE VISIBLE</p> <p>(Le profil gingival est-il intégré de manière harmonieuse à la zone adjacente sur la face vestibulaire, sans aucun excès gingival - tel qu'un profil volumineux correspondant à une zone gingivale traitée avec une greffe de tissu conjonctif très épaisse ?)</p>
<p>ABSENCE OF VISIBLE GINGIVAL SCARS</p> <p>(Is the superficial texture of the mucogingival complex homogeneous, without any scars or superficial clefts?)</p>	<p>9. ABSENCE DE CICATRICE GINGIVALE VISIBLE</p> <p>(La texture superficielle du complexe mucogingival est-elle homogène, sans cicatrice ni fente superficielle ?)</p>
<p>ABSENCE OF VISIBLE DIASTEMA AND/OR MISSING INTER- DENTAL PAPILLAE</p> <p>(Is an interdental diastema absent? Do the interdental papillae of the considered smile completely fill in the interdental spaces)</p>	<p>10. ABSENCE DE DIASTEME VISIBLE ET / OU DE PAPILLE INTERDENTAIRE MANQUANT</p> <p>(Un diastème interdentaire est-il absent ? Les papilles interdentaires du sourire considérées remplissent-elles complètement les espaces interdentaires ?)</p>

Tableau IV Questionnaire du SEI traduit en français

## 2.2.6 Le recueil des données

- Le recueil des données s'est fait par l'intermédiaire d'un Google forum.
- Les investigateurs répondent au questionnaire présenté et traduit dans le tableau IV.
- Utilisation d'un ordinateur portable (Mac Book 13") pour lecture de la vidéographie.
- Utilisation en support d'une tablette électronique (Apple Ipad) pour recueil des données.

## 2.2.7 La randomisation des vidéographies

Utilisation d'une table de randomisation en ligne pour l'ordre de passage des vidéographies.

La randomisation était nécessaire afin de s'assurer que l'évaluateur ne se souvienne pas de ses réponses lors du questionnaire par ordre chronologique.

Nous avons demandé au logiciel de nous sortir 2 tables afin de randomiser l'ordre de passage des vidéographies sur les 2 visionnages prévus. (Fig. 61)

Research Randomizer Results			
2 Sets of 65 Yes Numbers Per Set			
Range: From 1 to 65 -- No			
Set 1	Set 2	54	50
65	35	33	15
10	2	4	13
38	8	23	31
37	45	31	12
39	52	56	46
12	29	17	7
44	41	15	10
2	6	63	30
24	53	58	14
5	3	18	51
53	39	26	61
25	60	49	42
21	49	3	40
30	64	41	47
48	44	50	55
7	23	19	20
28	59	40	65
29	62	59	21
45	57	64	18
34	36	16	5
8	54	9	17
60	28	22	19
43	33	20	27
14	58	11	63
42	38	46	43
52	24	57	11
1	56	13	22
36	9	51	26
35	37	61	4
62	25	6	16
47	32	32	1
		55	34
		27	48

Figure 61 Table de randomisation source : <https://www.randomizer.org/>

## 2.3 Méthodes

### 2.3.1 Pour la réalisation de la vidéographie

Les vidéographies ont été réalisées sur fond noir.

#### 2.3.1.1 *Position du sujet*

- Assis au fond d'une chaise pivotante dont la hauteur est réglable.
- Dos droit.
- 2 pieds au sol.
- La ligne bi-pupillaire était parallèle au sol.
- Le regard suivait la médiane de l'objectif.
- Fixait l'objectif de la caméra.
- Distance de 35cm par rapport à la caméra.

#### 2.3.1.2 *Position de l'investigateur*

- Assis sur une chaise en face du sujet à la même hauteur.
- Positionné derrière l'objectif, il réglait le cadrage de la vidéographie.

#### 2.3.1.3 *Position du sujet évalué*

Rotundo & al., 2008 ; ont étudié la perception esthétique des résultats cliniques d'une procédure de recouvrement radiculaire simulée dans trois groupes différents : les patients, les dentistes et les parodontistes. (56)

Ils avaient pour cela utilisé la vue de  $\frac{3}{4}$  comme vue de référence pour l'évaluation esthétique.

Sarver & Ackerman., 2003, ont confirmé que la vision d'un individu ne pouvait être réduite à la vue frontale, elle devait s'exprimer dans les 3 dimensions (frontale, profil, vue oblique). (52)



#### 2.3.1.3.1 La position de face

- Sujet regardait l'objectif de face.
- Les épaules étaient alignées avec le sol.
- Le plan bi-pupillaire était parallèle au sol.

#### 2.3.1.3.2 La position de profil

- Le sujet faisait une rotation de 90° sur la chaise.
- Il regardait droit devant lui.
- Pieds au sol.
- Tête droite.
- Le plan bi-pupillaire était parallèle au sol.

#### 2.3.1.3.3 La position de ¾

- Le sujet faisait une rotation de 45° sur la chaise.
- Il regardait un point fixe face à lui.
- Pieds au sol.
- Tête droite.
- Le plan bi-pupillaire était parallèle au sol.

#### 2.3.1.4 Le cadrage de la vidéographie

Le champ de la prise de vue était une prise de vue du cadre labial : (Fig. 62)

- En haut : en dessous de la pointe du nez.
- En bas : au-dessus de la houppe mentonnière.
- En latéral : au-delà des commissures labiales de chaque côté.

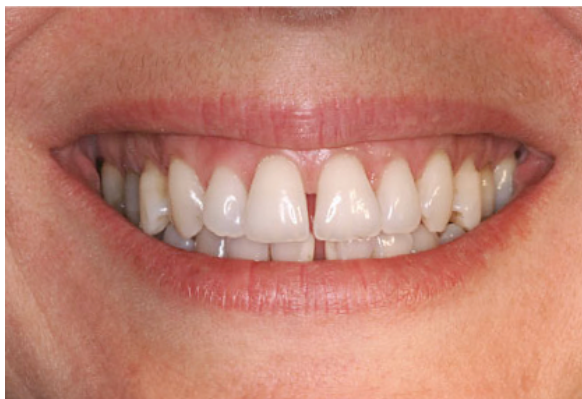

Figure 62 Cadrage de la vidéographie sur la même prise de vue que la photographie dans l'étude de Rotundo & al (47)

### 2.3.1.5 Réalisation de la prise de vue

Pour permettre l'évaluation des tissus gingivaux et dentaires sur les vidéographies il était nécessaire d'obtenir des sujets non seulement un sourire naturel mais aussi un sourire forcé voire un rire spontané.

- L'investigateur :
  - Posait 3 questions simples au sujet :
    - Comment vous appelez-vous ?
    - D'où venez-vous ?
    - Pourquoi êtes-vous là aujourd'hui ?
  - Demandait de réaliser un sourire naturel et forcé.
  - Reprenait une conversation pour détendre le sujet.
  - Émettait 3 phrases (que le sujet devait répéter) pour faire rire le sujet afin d'obtenir le rire spontané découvrant au maximum la gencive le plus naturellement possible :
    - « Les chaussettes de l'archiduchesse sont-elles sèches ou archi-sèches ? »
    - « Tes laitues naissent-elles ? Yes mes laitues naissent. »
    - « Faites semblant d'être heureux de me voir et de passer un bon moment. »
- Le sujet passait en position :
  - Profil gauche et le protocole précédent recommençait.
  - $\frac{3}{4}$  gauche et le protocole précédent recommençait.
  - Profil droit et le protocole précédent recommençait.
  - $\frac{3}{4}$  droit et le protocole précédent recommençait.

### 2.3.1.6 Montage des vidéographies

Avant montage la vidéographie durait en moyenne entre 3 et 4 minutes.

Le montage visait à choisir/sélectionner les passages correspondants aux critères analysés dans un temps le plus court possible. De manière arbitraire il a été choisi ces durées.

De face : 15 secondes.

De profil : 15 secondes.

De  $\frac{3}{4}$  : 15 secondes.

Soit une durée totale de 45 sec.

## 2.3.2 Recueil des données

### 2.3.2.1 Format du questionnaire

Il a comporté 10 questions avec possibilité de répondre : oui ou non.

Attribution d'une note par réponse :

Oui : 1 point.

Non : 0 point.

> Obtention d'un score avec un maximum de 10 points.

SEI évaluateurs 1/2

\*Obligatoire

video 002

1. LIGNE DU SOURIRE HARMONIEUSE (les bords incisifs des incisives centrales maxillaires apparaissent-ils sous les pointes des canines, présentant une apparence convexe pouvant se rapprocher et s'harmoniser avec la ligne de la lèvre inférieure?) \* 1 point

Oui

Non

2. LIGNE MEDIANE DU VISAGE HARMONIEUSE (la ligne médiane du visage passant par la pointe du nez, le milieu du philtrum, correspond-elle à la ligne interincisive, sans aucune asymétrie évidente entre les côtés droit et gauche du maxillaire?) \* 1 point

Oui

Non

3. ALIGNEMENT DENTAIRE CORRECTE (Les dents visibles sont-elles correctement alignées, sans aucune malposition sur les trois dimensions de l'espace - c'est-à-dire: rotation, extrusion, version?) \* 1 point

Oui

Non

4. ABSENCE D'ATTEINTE DE LA FORME DES DENTS (Les dents visibles ne sont-elles pas abrasées et ne présentent-elles aucune altération de la forme de la couronne?) \* 1 point

Oui

Non

5. ABSENCE DE DYSCHROMIE DENTAIRE VISIBLE (Les dents visibles présentent-elles une couleur homogène, sans aucune dyschromie?) \* 1 point

Oui

Non

6. ABSENCE DE DYSCHROMIE GINGIVALE VISIBLE (La gencive des dents visibles présente-t-elle une couleur homogène, sans aucune dyschromie, telle qu'une inflammation, un tatouage à l'amalgame, une tache ou une région blanche provenant d'un antécédent de greffe gingivale libre?) \* 1 point

Oui

Non

7. ABSENCE DE RÉCESSION GINGIVALE VISIBLE (Les gencives marginales des dents visibles sont-elles correctement positionnées) 1 point

Figure 63 Capture d'écran du google forms vu par l'évaluateur. Source : <https://docs.google.com/forms/edit>

Les 3 évaluateurs (VMC, SM, MFB) ont répondu à ce questionnaire en ligne sur google Forms (Fig. 63) en visionnant chaque vidéographie autant de fois qu'il le souhaitait puis répondait aux questions avec la possibilité de revoir la vidéographie et de mettre sur pause.

#### 2.3.2.2 2<sup>e</sup> recueil des données

Afin de calculer la variation intra-individuelle (accord intra-évaluateur), une semaine après la première évaluation, chaque évaluateur (VMC, SM, MFB) a répondu à nouveau au questionnaire en ligne sur google Forms.

L'ordre d'apparition des vidéographies (et leur numérotation) a été randomisé à l'aide d'une table de randomisation en ligne pour éviter l'effet « mémoire » des évaluateurs.

## 2.4 Analyse statistique

La méthodologie statistique a été calquée sur celle de Rotundo et al. (47)

Ainsi, elle répondait aux recommandations GRASS (Guidelines for Reporting Reliability and Agreement Studies) (57), et a inclus 65 sujets.

Des coefficients de corrélation intra-classe ont été calculés pour obtenir la variabilité inter et intra-évaluateurs entre les 3 examinateurs de l'étude.

Le pourcentage d'accord et des Kappa de Cohen ont été calculés pour obtenir l'accord inter-évaluateur sur chacun des 10 éléments du questionnaire.

Les intervalles de confiance ont été calculés en considérant aléatoirement patients et examinateurs.

Les résultats ont été interprétés selon l'échelle de Landis et Koch. (58)

Le logiciel statistique Matlab, version R2018b (MathWorks, Massachusetts, Etats-Unis) a été utilisé pour le calcul des données.

### 3 Résultats

Le sourire de 65 sujets a été analysé et noté par un score de 0 à 10 par 3 évaluateurs à 2 reprises à une semaine d'intervalle.

Notre échantillon comportait 24 hommes et 41 femmes soit un rapport de 36% d'hommes pour 64% de femmes.

L'âge des sujets s'étendait de 21 à 74 ans (âge moyen 33 ans +/- 11,3 ans).

Dans les figures suivantes, le nom des examinateurs a été retranscrit en abrégé :

- Pr Virginie Monnet-Corti : VMC.
- Dr Sébastien Melloul : SM.
- Mathias Faure-Brac : MFB.

L'ensemble des résultats des 3 évaluateurs montre des moyennes similaires comprises entre 6,51 et 6,72. (Tableau V.)

La différence statistiquement significative a été fixée à  $p < 0,05$ .

Examineur	Moyenne	Écart-type	ICC	95% IC	p
VMC	6,72	0,07	0,97	0,72 ; 1,06	$P < 0,001$
SM	6,51	0,12	0,94	0,68 ; 1,24	$P < 0,001$
MFB	6,69	0,08	0,97	0,77 ; 1,16	$P < 0,001$

Tableau V Description statistique des 3 évaluateurs

*ICC : coefficient de variation intra-individuelle.*

*95% IC : intervalle de confiance à 95%.*

*p : indice de référence statistique avec une différence statistiquement significative fixé à  $p < 0,05$ .*

1<sup>er</sup> résultat : sur une vidéographie réalisée selon notre méthode originale, la variation intra-individuelle du Smile Esthetic Score (SEI) de Rotundo & al. (47) était en accord à 2 moments différents.

Accord pauvre	< 0.00
Accord léger	0.00-0.20
Accord juste	0.21-0.40
Accord modéré	0.41-0.60
Accord substantiel	0.61-0.80
Accord presque parfait	0.81-1.00

Tableau VI Évaluation du niveau de concordance selon Landis et Koch. (58)

Le niveau de variation inter-individuelle et intra-indivuelle étaient en accord avec l'évaluation du niveau de concordance selon Landis et Koch (Tableau VI.) (58).

Le niveau global de variation inter-individuelle était de 0.96 ( $p < 0.001$ ), ce qui selon l'évaluation du niveau de concordance de Landis et Koch (58) est considéré comme **un accord presque parfait.**

La synthèse de ces variations selon l'examineur est présentée dans le tableau VII.

Le niveau de variation intra-individuelle des examinateurs variait entre 0,94 et 0,97.

Intra		
VMC	SM	MFB
<b>0,97279033</b>	0,94208358	0,9718418
Inter		
	<b>0,95922062</b>	

Tableau VII Synthèse des variations intra et inter-individuelle des évaluateurs

Les valeurs concernant l'accord inter-individuel par paire entre les 3 évaluateurs allaient de 0,94 à 0,97. (Tableau VIII.)

	VMC	SM	MFB	
VMC	0,97 ( $p < 0.001$ )	0,94 ( $p < 0.001$ )	0,95 ( $p < 0.001$ )	
SM		0,94 ( $p < 0.001$ )	0,96 ( $p < 0.001$ )	
MFB			0,97 ( $p < 0.001$ )	
Inter total (ICC)	<b>0,959220621</b> ( $p = 3,52E-04$ )			

Tableau VIII Accord inter-individuel par paire et intra individuel entre les 3 évaluateurs

En ce qui concerne les 10 variables choisies pour le SEI, les fréquences et les pourcentages de valeurs positives, les pourcentages de concordance entre les examinateurs et les statistiques de Cohen kappa correspondantes ont été détaillés dans le tableau IX.

En ce qui concerne chaque variable sélectionnée pour l'évaluation, l'accord entre évaluateurs le plus faible a été obtenu pour la variable de l'alignement dentaire ( $\kappa = 0,74$ ), tandis que la valeur la plus élevée ( $\kappa = 0,99$ ) a été obtenue pour la variable cicatrice.

(Notons tout de même que moins de 5% des images montraient la présence de cicatrices), venait ensuite la variable de la dyschromie gingivale ( $\kappa=0,89$ ).

Question	Fréquences positives (%)	Cohen kappa (95% CI)
1 (ligne du sourire)	28,8 (44)	0,78 (0,69 ; 0,91)
2 (ligne médiane)	51,1 (78)	0,83 (0,74 ; 0,91)
3 (alignement)	22,3 (34)	0,74 (0,66 ; 0,82)
4 (altération)	35,1 (54)	0,83 (0,77 ; 0,88)
5 (dyschromie dentaire)	45,8 (70)	0,88 (0,81 ; 0,93)
6 (dyschromie gingivale)	51,8 (79)	0,89 (0,78 ; 0,94)
7 (récession)	39,6 (61)	0,79 (0,67 ; 0,89)
8 (excès gingival)	54,1 (83)	0,87 (0,80 ; 0,93)
9 (cicatrice)	64 (98)	0,99 (0,97 ; 0,99)
10 (diastème)	38,6 (59)	0,79 (0,70 ; 0,91)

*Tableau IX Fréquences et pourcentages des valeurs positives, concordance entre les examinateurs selon le Cohen-Kappa test de chacune des 10 variables du SEI*

## 4 Discussion

Le but de cette étude était la validation d'un protocole vidéographique original pour l'analyse esthétique gingivale du sourire en utilisant le score SEI de Rotundo & al., 2015. (47) les résultats de notre étude ont montré qu'il était possible de manière simple et reproductible (1) de réaliser des vidéographies du sourire de sujets dentés, (2) d'évaluer sur ces vidéographies des critères esthétiques gingivaux et dentaires définis dans un score validé scientifiquement précédemment. (47)

### **Justification de la méthode et du choix de vidéographies à la place de photographies :**

Tarantili & al., 2005 (59), ont mesuré la durée moyenne d'un sourire spontané qui était de 500 ms sur une vidéographie ce qui confirme la difficulté d'enregistrer ce moment très bref sur des photographies.

Van der Glend & al., 2007 (60) ont eu pour but d'évaluer l'exposition des dents ainsi que la distance entre la ligne du sourire et le collet des dents antérieures maxillaires au cours de vidéographies (caméra et des spots lumineux). Tous les patients ayant une maladie parodontale étaient exclus et seule la position de face avait été enregistrée.

Coachman & al., 2017 (50), ont proposé un protocole vidéographie dont le but était de poser un diagnostic et un plan de traitement par le logiciel DSD afin de réaliser un « mock-up » pour visualiser le projet esthétique. Les critères analysés étaient essentiellement basés sur l'esthétique des dents et non pas celle de la gencive.

En ce qui concerne la perception des émotions (en fonction de la race, du genre, et du mode de présentation), une étude de psychologie, en 1972, a montré que les personnes sont plus en mesure de détecter les émotions à partir de la photographie animée (équivalent à la vidéographie) que de la photographie fixe. (61)

En chirurgie plastique et reconstructive, des études (62) (63) ont évalué la dynamique du sourire et les modifications des tissus mous qui se produisent lorsque le visage passe du repos au sourire maximal. Ces études reconnaissent la valeur de l'évaluation du sourire en tant qu'action dynamique.



Dias & Tsigene., 2011, ont proposé une méthode pour quantifier la valeur esthétique du sourire sur photographies et vidéographies, mais sans aucune validation statistique concernant la reproductibilité ni des photographies/vidéographies, ni des quantifications. (64)

Sackstein., 2007, a publié un protocole de vidéographie pour évaluer l'esthétique des dents antérieures mandibulaires ; (65) cependant, son protocole est décrit pour un seul type de caméra et n'est donc pas comparable à notre étude.

Walder & al. ont publié un article en 2013 comparant l'utilisation de la vidéographie et de la photographie pour évaluer l'esthétique du sourire naturel et forcé. (2)

Ils concluent que la vidéographie fournit des informations de diagnostic qui ne peuvent être obtenues avec la photographie seule, mais aussi que les images vidéographiques sont préférées aux images fixes par les professionnels.

L'essor des nouveaux smartphones avec des capteurs photographiques et vidéographiques toujours plus performants nous pousse à proposer un protocole reproductible simple et efficace utilisant un smartphone plutôt qu'un reflex pour réaliser des vidéographies de bonne qualité. L'utilisation du smartphone, comparativement à l'appareil photo réflex, est plus accessible au plus grand nombre.

### **Justification du choix du score de Rotundo et al., 2015:**

#### **Comparaison de nos résultats statistiques à ceux de l'étude de Rotundo & al.**

Rotundo & al. ont écrit un article dont le but est de valider leur score original. (47)

La validation du score original de Rotundo et al. (47) a été établie par la reproductibilité et la fiabilité statistique des scores relevés par 10 examinateurs.

Comparativement aux résultats statistiques de Rotundo et al., (47) dans notre étude :

- Les évaluateurs présentent des moyennes (6,64) similaires aux évaluateurs de Rotundo (6,1).
- L'intervalle de variation intra-individuelle était plus petit (0,94-0,97) que celui de Rotundo et al (0,86-0,98).

- La variation inter-individuelle globale de 0,96 ( $p < 0.001$ ) , qui, selon l'évaluation du niveau de concordance de Landis et Koch (58) correspond à un accord presque parfait était meilleure que celle de Rotundo (0,62) qui correspond à un accord substantiel.

Les résultats que nous obtenons sont meilleurs que ceux de Rotundo & al, (47) ce qui peut s'expliquer par l'apport de la vidéographie qui nous a permis d'observer une situation dynamique, et non pas une image figée laissant place à une interprétation personnelle.

Prenons l'exemple de la question sur l'excès de gencive, nous obtenons une meilleure variation inter-individuelle (0,87 (0,80 ; 0,93)) que Rotundo & al (0.81 (0.69 ; 0.92), sans doute par la vision tridimensionnelle qui nous a permis de voir en perspective les éventuels excès. On retrouve la même logique pour les altérations de la couronne dentaire où nous obtenons 0,83 (0,77 ; 0,88) comparé à (0.74(0.67 ; 0.81) pour Rotundo & al. (47)

Cependant, notre pire variation inter-individuelle se retrouve sur la question concernant l'alignement dentaire, où nous obtenons le même résultat que Rotundo : 0,74. Ceci peut être expliqué par la difficulté que pose cette question malgré l'apport de la vidéographie.

Nos résultats sont à nuancer par plusieurs limites qui sont à prendre en considération :

- Le nombre limité de 3 évaluateurs qui lors d'une étude ultérieure devra être porté à plus.
- Ce nombre de 3 personnes a été choisi car le but premier était de valider sur un petit nombre d'évaluateurs, la faisabilité d'un protocole original de vidéographie.
- L'un des 3 évaluateurs est aussi investigateur de l'étude, ce qui représente un biais car il connaît les réponses des autres évaluateurs. Il est également celui qui a monté les vidéos et donc connaît mieux les sourires des sujets que les 2 autres évaluateurs. Lors d'une étude ultérieure, il devra être exclu des évaluateurs.

Malgré cela, les résultats obtenus indiquent que la méthode proposée est reproductible et fiable.

Comparativement à l'étude de Rotundo & al (47), notre méthode originale a essayé d'y apporter des modifications afin de la compléter. Le caractère dynamique de la vidéographie par rapport au caractère fixe de la photographie qu'utilise Rotundo & al., apporte une vision différente et représente une multitude de photographies.

La prise de vue de profil et oblique permet d'avoir une vision tridimensionnelle du sujet et ainsi permettre de répondre au questionnaire avec plus d'éléments cliniques, comparativement à la vue de face unique.

Cependant, certaines questions du questionnaire de Rotundo & al. ont posé plus de difficultés aux évaluateurs qu'initialement imaginé, ce qui représente une certaine limite dans l'utilisation de ce score dans un protocole de vidéographie.

La grande difficulté a été l'analyse du sourire en détail point par point, où chaque point pouvait être non concordant avec la vision d'ensemble du sourire.

Par exemple, il était difficile de donner des points positifs sur un sourire qui était globalement inesthétique.

Nous avons résumé les difficultés rencontrées par les évaluateurs dans le tableau X.

<u>Question/explication</u>	<u>Difficultés rencontrées par les évaluateurs</u>
1. LIGNE DU SOURIRE HARMONIEUSE (les bords incisifs des incisives centrales maxillaires apparaissent-ils sous les pointes des canines, présentant une apparence convexe pouvant se rapprocher et s'harmoniser avec la ligne de la lèvre inférieure ?)	- Certains cas où la ligne du sourire était harmonieuse mais les bords incisifs des incisives maxillaires n'étaient pas sous les pointes des canines.
2. LIGNE MEDIANE DU VISAGE HARMONIEUSE (la ligne médiane du visage passant par la pointe du nez, le milieu du philtrum, correspond-elle à la ligne interincisive, sans aucune asymétrie évidente entre les côtés droit et gauche du maxillaire ?)	- Ne pas avoir le visage entier pour visualiser la ligne sagittale médiane.  - La possibilité de trouver esthétique une déviation naturelle de 3 à 5° et de 2 à 3 mm de la ligne médiane par rapport à la ligne interincisive.

<p>3. ALIGNEMENT DENTAIRE CORRECT</p> <p>(Les dents visibles sont-elles correctement alignées, sans aucune malposition sur les trois dimensions de l'espace - c'est-à-dire : rotation, extrusion, version ?)</p>	<p>- la difficulté résidait dans le fait de savoir si une légère malposition d'une dent, alors que l'ensemble des dents est harmonieusement aligné, suffisait à répondre « non » à la question.</p> <p>- l'incohérence de répondre « non » à cette question mais « oui » à la question 1.</p>
<p>4. ABSENCE D'ATTEINTE DE LA FORME DES DENTS</p> <p>(Les dents visibles ne sont-elles pas abrasées et ne présentent-elles aucune altération de la forme de la couronne ?)</p>	<p>- Si une abrasion minime ou bien un fragment d'émail perdu sur une dent isolée suffisait à répondre « non » à la question</p> <p>- Est ce que les auteurs considèrent les lésions cervicales d'usures comme étant une atteinte de la forme des dents ? Lésions souvent retrouvées associés aux récessions gingivales ?</p>
<p>5. ABSENCE DE DYSCHROMIE DENTAIRE VISIBLE</p> <p>(Les dents visibles présentent-elles une couleur homogène, sans aucune dyschromie ?)</p>	<p>- Dyschromie dentaire au sens de la couronne ou bien la dent en entière : si une récession est associée avec la racine exposée (souvent de couleur différente de l'émail), est-ce bien une dyschromie ?</p> <p>- Qu'en est-il des dyschromies extrinsèques ?</p>
<p>6. ABSENCE DE DYSCHROMIE GINGIVALE VISIBLE</p> <p>(La gencive des dents visibles présente-t-elle une couleur homogène, sans aucune dyschromie, telle qu'une inflammation, un tatouage à l'amalgame, une tache ou une région blanche provenant d'un antécédent de greffe gingivale libre ?)</p>	<p>Pas de difficulté particulière.</p>

<p>7. ABSENCE DE RÉCESSION GINGIVALE VISIBLE</p> <p>(Les gencives marginales des dents visibles sont-elles correctement positionnées et recouvrent-elles la jonction émail-cément ?)</p>	<ul style="list-style-type: none"> <li>- La difficulté de visualiser les JEC sur les dents postérieures.</li> <li>- Problème des bulles de salive qui masquent les JEC.</li> </ul>
<p>8. ABSENCE D'EXCÈS DE GENCIVE VISIBLE</p> <p>(Le profil gingival est-il intégré de manière harmonieuse à la zone adjacente sur la face vestibulaire, sans aucun excès gingival - tel qu'un profil volumineux correspondant à une zone gingivale traitée avec une greffe de tissu conjonctif très épaisse ?)</p>	<ul style="list-style-type: none"> <li>- Problème de l'éruption passive incomplète qui fausse notre jugement mais pas possible de vérifier uniquement sur vidéographie sans examen clinique.</li> <li>- Qu'en est-il de l'hypertrophie gingivale causée par l'inflammation ?</li> </ul>
<p>9. ABSENCE DE CICATRICE GINGIVALE VISIBLE</p> <p>(La texture superficielle du complexe mucogingival est-elle homogène, sans cicatrice ni fente superficielle ?)</p>	<ul style="list-style-type: none"> <li>- Est ce que la fente de Stillman est considéré comme une cicatrice gingivale ?</li> <li>- Très peu de patient présente une cicatrice gingivale ?</li> </ul>
<p>10. ABSENCE DE DIASTEME VISIBLE ET / OU DE PAPILLE INTERDENTAIRE MANQUANT</p> <p>(Un diastème interdentaire est-il absent ? Les papilles interdentaires du sourire considérées remplissent-elles complètement les espaces interdentaires ?)</p>	<ul style="list-style-type: none"> <li>- Problème des bulles de salive qui « comblent » les trous noirs.</li> </ul>

*Tableau X Résumé des difficultés rencontrées pour chaque question du SEI*

Une autre difficulté inhérente à la vidéographie, est la présence de bulles de salive, qui perturbe l'évaluation, particulièrement pour les récessions et les papilles manquantes.

Les évaluateurs ont eu bien souvent le souhait, pendant le visionnage de la vidéo, de sécher et d'écarter les lèvres pour mieux voir. Or, le patient, lui, évalue l'esthétique de son sourire dans ces circonstances vraies. Il est pertinent que le professionnel soit placé dans la même situation pour mieux comprendre ses attentes.

Les intérêts de la vidéographie sont :

- Pouvoir s'arrêter sur plusieurs séquences et sous plusieurs angles.
- Voir la vidéographie comme une multitude de photos.

### **Perspectives**

- Au vu de tous ces éléments et des limites de la transposition du questionnaire de Rotundo et al. sur des vidéographies, nous avons créé un Score d'Esthétique Gingivale du Sourire (SEGS) essentiellement centré sur le parodonte.

Le prototype de ce score (Tableau. XI) est basé sur un ensemble de 8 questions fermées avec une réponse par 0 ou 1.

Chaque question correspond à un critère reconnu dans la littérature comme représentant l'esthétique gingivale.

Le vocabulaire pour élaborer ces questions est celui utilisé par des Chirurgiens-dentistes.

Chaque question a été validée indépendamment par les 3 évaluateurs actuels. Dans un second temps, cinq autres évaluateurs seront sollicités.

<b>Prototype du questionnaire pour établir un Score de l'Esthétique Gingivale du Sourire</b>	
La gencive est-elle visible au cours du sourire ?	Oui-Non
Les festons gingivaux sont harmonieux /équilibrés ?	Oui-Non
La gencive a une couleur naturelle ?	Oui-Non
La gencive a une texture naturelle ? (Absence de cicatrice/de tissu chéloïde)	Oui-Non
Les papilles sont-elles présentes ?	Oui-Non
Absence de récessions ?	Oui-Non
Absence de Lésions Cervicales Non Carieuses ? (État de Surface Dentaire)	Oui-Non
Les dents ont une taille/forme harmonieuse avec le contour gingival ?	Oui-Non

*Tableau XI Prototype du score SEGS*

- L'avenir est d'intégrer le patient dans sa prise en charge et dans son évaluation. Aussi, ce questionnaire sera ensuite « traduit » dans un vocabulaire compréhensible par les patients. Nous testerons cette traduction. Et nous inclurons des évaluateurs non-chirurgien-dentiste de vidéographies de sourire afin de comparer ce qui représente l'esthétique gingivale perçue par le patient de celle perçue par des professionnels.
- Ce score pourrait être utilisé avant et après Chirurgie Plastique Parodontale de recouvrement radiculaire afin d'en évaluer l'amélioration esthétique, surtout celle perçue par le patient.
- En effet, les mesures des résultats déclarés par les patients dites « Patient-Reported Outcome Measures » (PROM) sont de plus en plus reconnues par un large éventail de parties prenantes en Santé Publique, y compris les gouvernements, les cliniciens, les assureurs et les fournisseurs de soins de santé, en tant qu'outils potentiellement précieux pour l'évaluation des résultats cliniques (Ahern & al., 2017) (66).

Comme pour toutes les données cliniques, les PROM's doivent être :

- Faisable : les données peuvent être collectées et utilisées efficacement.
- Sensible : les informations recueillies conviennent à leur utilisation (sont valides et fiables) et présentent un degré élevé d'acceptabilité pour les cliniciens.
- Minimale : la collecte de données doit être facile pour les patients et le personnel.

Une revue de la littérature (McGrath & al., 2012) (67) a analysé les résultats perçus par le patient (PROM), dans le cas de traitement implantaire. La plupart des études se basaient sur l'évaluation de la satisfaction et/ou des préférences des patients, mais n'ont pas utilisé de méthodes standard d'évaluation des résultats, ce qui ne permet pas la réalisation de comparaison statistique. Les auteurs concluent qu'il faudra utiliser de plus en plus les PROM's dans le domaine de la réhabilitation implantaire.

Suite à une réhabilitation esthétique par un implant dans le secteur antérieur maxillaire, Hof & al., 2018 (68) ont comparé l'évaluation faite par des praticiens à l'aide de 8 scores d'esthétique (Papilla Index de Jemt (38), Pink Esthetic Score de Fürhauser & al. (44), Implant Crown Aesthetic Index de Meijer & al. (43), Pink and White Esthetic Score de Belser & al. (46), Complex Esthetic Index de Juodzbaly & al. (69), Implant Aesthetic Score de Testori & al. (70), Subjective Esthetic Score de Evans & Chen (45), and Rompen Index de Rompen & al. (71)).



Ils ont comparé à l'évaluation faite par les patients à l'aide d'un score « subjectif » de satisfaction à partir de 5 questions notées de 0 à 10 sur une échelle visuelle analogique. Deux questions portaient sur la couleur et la forme de la dent implanto-portée et les deux autres sur la couleur et la forme de la « gencive » péri-implantaire. La dernière question abordait la satisfaction globale de la réhabilitation. Les résultats des professionnels sur ces 8 scores n'étaient pas corrélés aux résultats des patients.

Nous pensons que, lors du visionnage de vidéographie de son propre sourire, la réponse à un questionnaire d'évaluation de l'esthétique gingivale de son sourire (SEGS), permettra au patient (et par conséquent au praticien) de mieux cerner sa demande et ses attentes sur le résultat esthétique de nos traitements. Ce questionnaire pourrait être rempli à nouveau après le traitement réalisé pour évaluer la satisfaction du patient.

## 5 Conclusion

Nous avons pu voir que dans le domaine de l'esthétique, tout n'est que mouvement, aussi bien dans la dynamique du sourire, que dans l'évolution des méthodes d'évaluation.

Certaines pathologies du « rose » comme les récessions gingivales, les symptômes des maladies parodontales vont avoir des répercussions sur l'esthétique du sourire voire sur sa dynamique.

Au cours de notre recherche bibliographique, nous avons pu constater que cela fait plus de 20 ans que l'homme essaie de quantifier ou qualifier l'esthétique gingivale du sourire à travers des scores plus ou moins discriminants et faciles d'usage.

Aucun score n'a actuellement réussi à faire foi et à être utilisé universellement.

La photographie constitue, pour l'instant, le support de prédilection pour l'analyse et l'évaluation de l'esthétique (gingivale) d'un sourire.

La vidéographie peut être considérée et regardée comme une multitude de photos sous plusieurs angles sur lesquelles l'évaluateur pourra pour être plus précis et discriminants, et s'arrêter si nécessaire. Elle permet surtout par sa durée et la méthode de prise de vue de capter des amplitudes de sourire et des angles de vue de la gencive très difficiles à obtenir sur une seule photographie. Elle permet aussi au patient de se détendre pendant la prise de vue, d'être en confiance, moins complexé et moins retenu dans ses mouvements.

La vidéographie peut être utilisée dans l'analyse de l'esthétique gingivale du sourire, elle représente une alternative de choix à la photographie, mais cela doit passer par la mise en place d'un protocole de réalisation de ces vidéos.

Par notre méthode originale de prise de vue et de « scénographie », nous avons tenté de démontrer l'intérêt et la faisabilité de la vidéographie dans le domaine de l'évaluation de l'esthétique de la gencive au cours du sourire. Pour cela, nous avons montré la possibilité d'utiliser de manière reproductible et comparable un score déjà validé dans la littérature scientifique.

Dans la limite de ces résultats préliminaires, la méthode proposée de vidéographie pour analyser l'esthétique du sourire est reproductible et fiable.

Il conviendra de tester ce protocole vidéo sur un panel de praticiens plus important (n>5).

La seconde étape sera d'évaluer notre propre score sur ces vidéos, cela aussi bien par des praticiens que par des patients.

« Il suffit d'un sourire pour que l'âme entre dans le palais des rêves »

Victor Hugo, *Les Misérables*.

## TABLE DES ILLUSTRATIONS

<i>Figure 1 Lignes de références horizontale (3).....</i>	<i>3</i>
<i>Figure 2 Classification de Tjan (9) (A) ligne haute ; (B) ligne moyenne ; (C) ligne basse. (10).....</i>	<i>5</i>
<i>Figure 3 Classe I : ligne très haute (3)    Figure 4 Classe II : ligne haute (3).....</i>	<i>6</i>
<i>Figure 5 Classe III : ligne moyenne (3)    Figure 6 Classe IV : ligne basse (3).....</i>	<i>6</i>
<i>Figure 7 Définition de la ligne esthétique gingivale (3).....</i>	<i>7</i>
<i>Figure 8 LEG classe I (14)    Figure 9 LEG classe II (14)    Figure 10 LEG classe III (14).....</i>	<i>7</i>
<i>Figure 11 Illustration de la LEG (15).....</i>	<i>8</i>
<i>Figure 12 Illustration de l'angle entre LEG et milieu inter-incisif : GLA (15).....</i>	<i>8</i>
<i>Figure 13 Illustration de la distance entre le zénith gingival et la LEG : LID (15).....</i>	<i>8</i>
<i>Figure 14 Contours esthétiques selon Caudill et Chiche (3).....</i>	<i>9</i>
<i>Figure 15 Contours inesthétiques selon Caudill et Chiche (3).....</i>	<i>10</i>
<i>Figure 16 Récession gingivale Classe I de Miller (3)    Figure 17 Récession gingivale Classe II de Miller (3).....</i>	<i>14</i>
<i>Figure 18 Récession gingivale de classe IV de Miller (3)    Figure 19 Récession gingivale Classe III de Miller (3).....</i>	<i>15</i>
<i>Figure 20 RT1 : récession gingivale sans perte d'attache interproximale (30).....</i>	<i>15</i>
<i>Figure 21 RT2 : récession gingivale avec perte d'attache interproximale inférieure ou égale au site vestibulaire. (30).....</i>	<i>15</i>
<i>Figure 22 RT3 : perte d'attache interproximale plus élevée qu'au niveau vestibulaire. (30).....</i>	<i>15</i>
<i>Figure 23 Illustration d'une gingivite en vue endobuccale et en occlusion (document personnel).....</i>	<i>17</i>
<i>Figure 24 Illustration d'une parodontite : vue exobuccale au cours du sourire (document personnel).....</i>	<i>18</i>
<i>Figure 25 Illustration d'une parodontite vue endobuccale en occlusion (document personnel).....</i>	<i>19</i>
<i>Figure 26 Classification maladies parodontales AAP 1999 (32).....</i>	<i>19</i>
<i>Figure 27 Etapes thérapeutiques du traitement des parodontites (33).....</i>	<i>21</i>

<i>Figure 28 Organisation classique des séances de la première consultation à la réévaluation. À moduler en fonction de l'étendue et de la sévérité de la maladie. (33).....</i>	<i>21</i>
<i>Figure 29 Classification de Coslet &amp; al. de l'éruption passive incomplète (3).....</i>	<i>23</i>
<i>Figure 30 Points de repère pour évaluer la présence papillaire (3).....</i>	<i>26</i>
<i>Figure 31 Point de repère osseux visible radiologiquement (3).....</i>	<i>26</i>
<i>Figure 32 Lignes de référence du PIS (38).....</i>	<i>29</i>
<i>Figure 33 : PIS 0 – Absence totale de papille (grand triangle noir), pas de convexité de la gencive (38).....</i>	<i>29</i>
<i>Figure 34 PIS 1 – Papille rudimentaire remplissant moins de la moitié de l'espace interdentaire, avec une gencive légèrement convexe (38).....</i>	<i>29</i>
<i>Figure 35 PIS 2 – Papille remplissant au moins la moitié de l'espace interdentaire, mais pas complètement (38).....</i>	<i>30</i>
<i>Figure 36 PIS 3 – Norme : papille remplissant tout l'espace interdentaire, avec un contour idéal et harmonieux des tissus (38).....</i>	<i>30</i>
<i>Figure 37 PIS 4 – Papille hyperplasique recouvrant trop largement les dents, contours des tissus irréguliers, texture et éventuellement couleurs altérées (38).....</i>	<i>30</i>
<i>Figure 38 Schéma du système de classification proposé ; la position de la pointe de la papille interdentaire par rapport aux trois points de repère anatomiques indiqués constitue la base de la classification. (41).....</i>	<i>31</i>
<i>Figure 39 Classe I : La pointe de la papille interdentaire se situe entre le point de contact interdentaire et le point le plus coronaire de la JEC interproximale (espace présent mais la JEC interproximale n'est pas visible) (41).....</i>	<i>31</i>
<i>Figure 40 Classe II : La pointe de la papille se situe au niveau ou apicalement à la JEC interproximale mais au-dessus de la JEC vestibulaire (JEC interproximale visible) (41).....</i>	<i>32</i>
<i>Figure 41 Classe III : La pointe de la papille se situe au niveau ou apicalement de la JEC vestibulaire (41).....</i>	<i>32</i>
<i>Figure 42 Papilla Presence Index score 1 (PPI 1) : La papille est complètement présente (42).....</i>	<i>33</i>
<i>Figure 43 PPI 2 : La papille n'est pas totalement présente mais la jonction émail-cément (JEC) n'est pas visible (42).....</i>	<i>33</i>
<i>Figure 44 PPI 3 : La papille n'est pas totalement présente mais la JEC est visible (42).....</i>	<i>34</i>
<i>Figure 45 PPI 4 : La papille n'est pas totalement présente, et la JEC vestibulaire et interproximale sont visibles (42).....</i>	<i>34</i>

<i>Figure 46 Paramètres de l'ICAI (43)</i> .....	35
<i>Figure 47 Paramètres du PES (44)</i> .....	37
<i>Figure 48 Paramètres du SES (45)</i> .....	38
<i>Figure 49 Classe I du SES (45)</i> .....	38
<i>Figure 50 : Classe IV du SES (45)</i> .....	39
<i>Figure 51 PES/WES modifié par Belser &amp; al. (46)</i> .....	39
<i>Figure 52 Paramètres du RES (49)</i> .....	41
<i>Figure 53 Paramètres de l'IREI (48)</i> .....	43
<i>Figure 54 Les indices les plus fréquemment utilisés selon Annibali &amp; al. (54)</i> .....	46
<i>Figure 55 Logigramme de recherche clinique AP-HM ; ont été entourées les étapes correspondantes à notre étude.</i> .....	50
<i>Figure 56 Illustration iPhone 8 source : <a href="https://www.apple.com/shop/buy-iphone/iphone-8">https://www.apple.com/shop/buy-iphone/iphone-8</a></i> .....	51
<i>Figure 57 Illustration smile lite MDP source : <a href="https://www.smileline.ch/en/products/smile-lite-mdp">https://www.smileline.ch/en/products/smile-lite-mdp</a></i> .....	51
<i>Figure 58 Illustration trépied source : <a href="https://www.amazon.fr/Amzdeal-Tr%C3%A9pied-Appareil-Photo-Panoramique">https://www.amazon.fr/Amzdeal-Tr%C3%A9pied-Appareil-Photo-Panoramique</a></i> .....	52
<i>Figure 59 Montage du système d'acquisition vidéographique du point de vue du vidéographe et du sujet (document personnel)</i> .....	52
<i>Figure 60 Capture d'écran logiciel Imovie, APPLE</i> .....	53
<i>Figure 61 Table de randomisation source : <a href="https://www.randomizer.org/">https://www.randomizer.org/</a></i> .....	57
<i>Figure 62 Cadrage de la vidéographie sur la même prise de vue que la photographie dans l'étude de Rotundo &amp; al (47)</i> .....	59
<i>Figure 63 Capture d'écran du google forms vu par l'évaluateur. Source : <a href="https://docs.google.com/forms//edit">https://docs.google.com/forms//edit</a></i> .....	61

<i>Tableau I Résumé des différents traitements possibles du sourire gingival en fonction de l'étiologie (3).....</i>	<i>25</i>
<i>Tableau II Caractéristiques des principaux scores d'évaluation de l'esthétique (document personnel) .....</i>	<i>44</i>
<i>Tableau III Résumé avantages et inconvénients de chaque score.....</i>	<i>48</i>
<i>Tableau IV Questionnaire du SEI traduit en français.....</i>	<i>56</i>
<i>Tableau V Description statistique des 3 évaluateurs.....</i>	<i>63</i>
<i>Tableau VI Évaluation du niveau de concordance selon Landis et Koch. (58) .....</i>	<i>64</i>
<i>Tableau VII Synthèse des variations intra et inter-individuelle des évaluateurs .....</i>	<i>64</i>
<i>Tableau VIII Accord inter-individuel par paire et intra individuel entre les 3 évaluateurs</i>	<i>64</i>
<i>Tableau IX Fréquences et pourcentages des valeurs positives, concordance entre les examinateurs selon le Cohen-Kappa test de chacune des 10 variables du SEI.....</i>	<i>65</i>
<i>Tableau X Résumé des difficultés rencontrées pour chaque question du SEI.....</i>	<i>71</i>
<i>Tableau XI Prototype du score SEGS .....</i>	<i>73</i>

## BIBLIOGRAPHIE

1. Mounssif I, Stefanini M, Mazzotti C, Marzadori M, Sangiorgi M, Zucchelli G. Esthetic evaluation and patient-centered outcomes in root-coverage procedures. *Periodontol* 2000. 2018;77(1):19–53.
2. Walder JF, Freeman K, Lipp MJ, Nicolay OF, Cisneros GJ. Photographic and videographic assessment of the smile: Objective and subjective evaluations of posed and spontaneous smiles. *Am J Orthod Dentofacial Orthop*. 2013;144(6):793–801.
3. Monnet-Corti V, Borghetti A. Le parodonte et les tissus péri-implantaires dans l'esthétique du sourire. Chap 3:73–86. *in* Borghetti A, Monnet-Corti V. *Chirurgie Plastique Parodontale*. 3<sup>ème</sup> édition. 2017, Editions CdP. Collection jpio, Groupe liaison SA. 92856 Rueil-Malmaison Cédex.
4. Levine JB. Esthetic diagnosis. *Curr Opin Cosmet Dent*. 1995;9–17.
5. Chiche G, Pinault A. Artistic and scientific principles applied to esthetic dentistry. *In* Chiche GJ, Pinault A, eds. *Esthetics of Anterior Fixed Prosthodontics*. Quintessence Publishing. 1990; C:13-32.
6. Chiche GJ, Harrison JD, Caudill R. Impression considerations in the maxillary anterior region. *Compend Newtown Pa*. 1994;15(3):318–22.
7. Miller EL, Bodden WR, Jamison HC. A study of the relationship of the dental midline to the facial median line. *J Prosthet Dent*. 1979;41(6):657–60.
8. Fradeani M. Evaluation of dentolabial parameters as part of a comprehensive esthetic analysis. *Eur J Esthet Dent Off J Eur Acad Esthet Dent*. 2006;1(1):62–9.
9. Tjan AH, Miller GD, The JG. Some esthetic factors in a smile. *J Prosthet Dent*. 1984;51(1):24–8.
10. Vigouroux F, Da Costa-Noble R, Verdalle P-M, Colomb R. Notions de base en parodontologie. *In* Vigouroux F, Da Costa-Noble R, Verdalle P-M, Colomb R. *Guide pratique de chirurgie parodontale*. Elsevier-Masson. 2011;1:1–20.
11. Liébart M-F, Fouque-Deruelle C, Santini A, Dillier F-L, Monnet-Corti V, Glise J-M, et al. Smile Line and Periodontium Visibility. *Perio* 2004. 2004;1(1):17–25.
12. Sepolia S, Sepolia G, Kaur R, Gautam DK, Jindal V, Gupta SC. Visibility of gingiva - An important determinant for an esthetic smile. *J Indian Soc Periodontol*. 2014;18(4):488–92.
13. Ahmad I. Geometric considerations in anterior dental aesthetics: restorative principles. *Pract Periodontics Aesthetic Dent PPAD*. 1998;10(7):813–22.



14. Ahmad I. Anterior dental aesthetics: Gingival perspective. *Br Dent J.* 2005;199(4):195–202.
15. Charruel S, Perez C, Foti B, Camps J, Monnet-Corti V. Gingival Contour Assessment: Clinical Parameters Useful for Esthetic Diagnosis and Treatment. *J Periodontol.* 2008;79(5):795–801.
16. Kay HB. Esthetic considerations in the definitive periodontal prosthetic management of the maxillary anterior segment. *Int J Periodontics Restorative Dent.* 1982;2(3):44–59.
17. Sterrett JD, Oliver T, Robinson F, Fortson W, Knaak B, Russell CM. Width/length ratios of normal clinical crowns of the maxillary anterior dentition in man. *J Clin Periodontol.* 1999;26(3):153–7.
18. Pound E. Computerizing denture construction. *J - South Calif Dent Assoc.* 1973;41(5):398–400.
19. Williams JL. A new classification of human tooth forms with special reference to a new system of artificial teeth. New York : Dentists' Supply co.; 1914. 128 p.
20. Brisman AS. Esthetics: a comparison of dentists' and patients' concepts. *J Am Dent Assoc* 1939. 1980;100(3):345–52.
21. Lombardi RE. The principles of visual perception and their clinical application to denture esthetics. *J Prosthet Dent.* 1973;29(4):358–82.
22. Heartwell CM. Successful complete denture prosthodontics. *J Prosthet Dent.* 1973;30(4 Pt 2):612–7.
23. Pinho S, Ciriaco C, Faber J, Lenza MA. Impact of dental asymmetries on the perception of smile esthetics. *Am J Orthod Dentofacial Orthop.* 2007;132(6):748–53.
24. Silva B, Jimenez-Castellanos E, Martinez-de-Fuentes R, Greenberg J, Chu S. Laypersons' Perception of Facial and Dental Asymmetries. *Int J Periodontics Restorative Dent.* 2013;33(6):162–71.
25. Lammie GA, Posselt U. Progressive changes in the dentition of adults. *J Periodontol.* 1965;36(6):443–54.
26. Garber DA, Salama MA. The aesthetic smile: diagnosis and treatment. *Periodontol* 2000. 1996;11:18–28.
27. Miller CJ. The smile line as a guide to anterior esthetics. *Dent Clin North Am.* 1989;33(2):157–64.
28. Miller PD. A classification of marginal tissue recession. *Int J Periodontics Restorative Dent.* 1985;5(2):8–13.
29. Pini-Prato G. The Miller classification of gingival recession: limits and drawbacks:

Classification of recessions. *J Clin Periodontol*. 2011;38(3):243–5.

30. Cairo F, Nieri M, Cincinelli S, Mervelt J, Pagliaro U. The interproximal clinical attachment level to classify gingival recessions and predict root coverage outcomes: an explorative and reliability study: Interproximal CAL for gingival recessions. *J Clin Periodontol*. 2011;38(7):661–6.
31. Papapanou PN, Sanz M, Buduneli N, Dietrich T, Feres M, Fine DH, et al. Periodontitis: Consensus report of workgroup 2 of the 2017 World Workshop on the Classification of Periodontal and Peri-Implant Diseases and Conditions: Classification and case definitions for periodontitis. *J Periodontol*. 2018;89:S173–82.
32. Armitage GC. Development of a Classification System for Periodontal Diseases and Conditions. *Ann Periodontol*. 1999;4(1):1–6.
33. Bouchard P, Leymarie S, Malet J, Mora F. La planification thérapeutique. *In* Parodontologie - Dentisterie implantaire - Volume 1 - Médecine parodontale. Lavoisier. 2014;10:427–45.
34. Allen EP. Surgical crown lengthening for function and esthetics. *Dent Clin North Am*. 1993;37(2):163–79.
35. Coslet JG, Vanarsdall R, Weisgold A. Diagnosis and classification of delayed passive eruption of the dentogingival junction in the adult. *Alpha Omegan*. 1977;70(3):24–8.
36. Hallmon WW, Rossmann JA. The role of drugs in the pathogenesis of gingival overgrowth. A collective review of current concepts. *Periodontol 2000*. 1999;21:176–96.
37. Montevecchi M. Variables Affecting the Gingival Embrasure Space in Aesthetically Important Regions: Differences between Central and Lateral Papillae. *Open Dent J*. 2011;5(1):126–35.
38. Jemt T. Regeneration of Gingival Papillae After Single-Implant Treatment. *Int J Periodontics Restor Dent*. 1997;17(4):327–33.
39. Zetu L, Wang H-L. Management of inter-dental/inter-implant papilla. *J Clin Periodontol*. 2005;32(7):831–9.
40. Singh VP, Uppoor AS, Nayak DG, Shah D. Black triangle dilemma and its management in esthetic dentistry. *Dent Res J*. 2013;10(3):296–301.
41. Nordland WP, Tarnow DP. A Classification System for Loss of Papillary Height. *J Periodontol*. 1998;69(10):1124–6.
42. Cardaropoli D, Re S, Corrente G. The Papilla Presence Index (PPI): A New System to Assess Interproximal Papillary Levels. *Int J Periodontics Restorative Dent*. 2004;24(5):489–92.

43. Meijer HJA, Stellingsma K, Meijndert L, Raghoobar GM. A new index for rating aesthetics of implant-supported single crowns and adjacent soft tissues - the Implant Crown Aesthetic Index: A pilot study on validation of a new index. *Clin Oral Implants Res.* 2005;16(6):645–9.
44. Fürhauser R, Florescu D, Benesch T, Haas R, Mailath G, Watzek G. Evaluation of soft tissue around single-tooth implant crowns: the pink esthetic score: Esthetic score. *Clin Oral Implants Res.* 2005;16(6):639–44.
45. Evans CDJ, Chen ST. Esthetic outcomes of immediate implant placements. *Clin Oral Implants Res.* 2007;(19):73–80.
46. Belser UC, Grütter L, Vailati F, Bornstein MM, Weber H-P, Buser D. Outcome Evaluation of Early Placed Maxillary Anterior Single-Tooth Implants Using Objective Esthetic Criteria: A Cross-Sectional, Retrospective Study in 45 Patients With a 2- to 4-Year Follow-Up Using Pink and White Esthetic Scores. *J Periodontol.* 2009;80(1):140–51.
47. Rotundo R, Nieri M, Bonaccini D, Mori M, Lamberti E, Massironi D, et al. The Smile Esthetic Index (SEI): A method to measure the esthetics of the smile. An intra-rater and inter-rater agreement study. *Eur J Oral Implant.* 2015;8(4):397–403.
48. Li X, Wu B, Cheng X, Li Y, Xie X, Deng F. Esthetic Evaluation of Implant-Supported Single Crowns: The Implant Restoration Esthetic Index and Patient Perception: Implant Restoration Esthetic Index. *J Prosthodont.* 2019;28(1):e51–8.
49. Cairo F, Nieri M, Cattabriga M, Cortellini P, De Paoli S, De Sanctis M, et al. Root Coverage Esthetic Score After Treatment of Gingival Recession: An Interrater Agreement Multicenter Study. *J Periodontol.* 2010;81(12):1752–8.
50. Coachman C. Dynamic Documentation of the Smile and the 2D/3D Digital Smile Design Process. *Int J Periodontics Restorative Dent.* 2017;37(2):183–93.
51. Sarver DM, Ackerman MB. Dynamic smile visualization and quantification: Part 1. Evolution of the concept and dynamic records for smile capture. *Am J Orthod Dentofacial Orthop.* 2003;124(1):4–12.
52. Sarver DM, Ackerman MB. Dynamic smile visualization and quantification: part 2. smile analysis and treatment strategies. *Am J Orthod Dentofacial Orthop.* 2003;124(2):116–27.
53. Desai S, Upadhyay M, Nanda R. Dynamic smile analysis: Changes with age. *Am J Orthod Dentofacial Orthop.* 2009;136(3):310.e1-310.e10.
54. Annibali S, Bignozzi I, La Monaca G, Cristalli MP. Usefulness of the Aesthetic Result as a Success Criterion for Implant Therapy: A Review: The Aesthetic Result in Implant Therapy. *Clin Implant Dent Relat Res.* 2012;14(1):3–40.


55. Cortellini P, Bissada NF. Mucogingival conditions in the natural dentition: Narrative review, case definitions, and diagnostic considerations. *J Periodontol.* 2018;89:S204–13.
56. Rotundo R, Nieri M, Mori M, Clauser C, Pini Prato G. Aesthetic perception after root coverage procedure. *J Clin Periodontol.* 2008;35(8):705–12.
57. Kottner J, Audige L, Brorson S, Donner A, Gajewski BJ, Hróbjartsson A, et al. Guidelines for Reporting Reliability and Agreement Studies (GRRAS) were proposed. *Int J Nurs Stud.* 2011;48(6):661–71.
58. Landis JR, Koch GG. The Measurement of Observer Agreement for Categorical Data. *Biometrics.* 1977;33(1):159–74.
59. Tarantili VV, Halazonetis DJ, Spyropoulos MN. The spontaneous smile in dynamic motion. *Am J Orthod Dentofacial Orthop.* 2005;128(1):8–15.
60. Van der Geld PAAM, Oosterveld P, van Waas MAJ, Kuijpers-Jagtman AM. Digital videographic measurement of tooth display and lip position in smiling and speech: Reliability and clinical application. *Am J Orthod Dentofacial Orthop.* 2007;131(3):301.e1-301.e8.
61. Gitter AG, Kozel NJ, Mostofsky DI. Perception of Emotion: The Role of Race, Sex, and Presentation Mode. *J Soc Psychol.* 1972;88(2):213–22.
62. Rubin LR. The anatomy of a smile: its importance in the treatment of facial paralysis. *Plast Reconstr Surg.* 1974;53(4):384–7.
63. Paletz JL, Manktelow RT, Chaban R. The shape of a normal smile: implications for facial paralysis reconstruction. *Plast Reconstr Surg.* 1994;93(4):784–91.
64. Dias NS, Tsingene F. Form: A Useful Tool to Improve Communication Between Clinicians and Patients During Multidisciplinary Treatment. *Eur J Esthet Dent.* 2011;6(2):160–76.
65. Sackstein M. A digital video photographic technique for esthetic evaluation of anterior mandibular teeth. *J Prosthet Dent.* 2007;97(4):246–7.
66. Ahern S, Ruseckaite R, Ackerman IN. Collecting patient-reported outcome measures: Brief Communications. *Intern Med J.* 2017;47(12):1454–7.
67. McGrath C, Lam O, Lang N. An evidence-based review of patient-reported outcome measures in dental implant research among dentate subjects. *J Clin Periodontol.* 2012;39:193–201.
68. Hof M, Umar N, Budas N, Seemann R, Pommer B, Zechner W. Evaluation of implant esthetics using eight objective indices-Comparative analysis of reliability and validity. *Clin Oral Implants Res.* 2018;29(7):697–706.
69. Juodzbaly G, Wang H-L. Esthetic Index for Anterior Maxillary Implant-Supported

Restorations. *J Periodontol.* 2010;81(1):34–42.

70. Testori T, Bianchi F, Del Fabbro M, Capelli M, Zuffetti F, Berlucchi I, et al. Implant aesthetic score for evaluating the outcome: immediate loading in the aesthetic zone. *Pract Proced Aesthetic Dent PPAD.* 2005;17(2):123–30.

71. Rompen E, Raepsaet N, Domken O, Touati B, Van Dooren E. Soft tissue stability at the facial aspect of gingivally converging abutments in the esthetic zone: A pilot clinical study. *J Prosthet Dent.* 2007;97(6):S119–25.

## SERMENT MEDICAL



En présence des Maîtres de cette Faculté, de mes chers condisciples, devant l'effigie  
d'HIPPOCRATE.

Je promets et je jure, d'être fidèle aux lois de l'honneur et de la probité dans l'exercice de la  
Médecine Dentaire.

Je donnerai mes soins à l'indigent et n'exigerai jamais un salaire au-dessus de mon travail, je  
ne participerai à aucun partage clandestin d'honoraires.

Je ne me laisserai pas influencer par la soif du gain ou la recherche de la gloire.

Admis dans l'intérieur des maisons, mes yeux ne verront pas ce qui s'y passe, ma langue taira  
les secrets qui me seront confiés et mon état ne servira pas à corrompre les mœurs ni à  
favoriser le crime.

Je ne permettrai pas que des considérations de religion, de nation, de race, de parti ou de  
classe sociale viennent s'interposer entre mon devoir et mon patient.

Même sous la menace, je n'admettrai pas de faire usage de mes connaissances médicales  
contre les lois de l'humanité.

J'informerai mes patients des décisions envisagées, de leurs raisons et de leurs conséquences.  
Je ne tromperai jamais leur confiance et n'exploiterai pas le pouvoir hérité des connaissances  
pour forcer les consciences.

Je préserverai l'indépendance nécessaire à l'accomplissement de ma mission. Je  
n'entreprendrai rien qui dépasse mes compétences. Je les entretiendrai et les perfectionnerai  
pour assurer au mieux les services qui me seront demandés.

Respectueux et reconnaissant envers mes Maîtres, je rendrai à leurs enfants l'instruction que  
j'ai reçue de leur père.

Que les hommes m'accordent leur estime si je suis fidèle à mes promesses. Que je sois  
deshonoré et méprisé de mes confrères si j'y manque.



**FAURE-BRAC Mathias** – Esthétique gingivale du sourire : évaluation d'une méthode originale par vidéographie

Th. : Chir. dent. : Marseille : Aix –Marseille Université : 2019

Rubrique de classement : Parodontologie

Résumé :

En complément de l'examen clinique visuel, la photographie constitue, pour le moment, le support de prédilection pour l'analyse et l'évaluation de l'esthétique d'un sourire.

La démocratisation de nouvelles technologies, et plus particulièrement la vidéographie, est en train de faire évoluer ces analyses. Partant de ce constat nous avons voulu mettre en place un protocole de réalisation de vidéographies, qui aura pour but de rendre l'analyse du sourire plus fiable et plus précise, notamment dans le domaine de la parodontologie.

L'objectif de ce travail sera tout d'abord de décrire les critères esthétiques d'analyse du sourire, puis nous énumérerons et analyserons les différents scores esthétiques déjà existants. Enfin, nous proposerons un protocole de réalisation de vidéographies comme outil d'évaluation de l'esthétique du sourire, qui sera analysé grâce à un des scores existants, précédemment étudiés.

Mots clés :

Esthétique – Sourire – Vidéographie - SEI - Smile Esthetic Score

**FAURE-BRAC Mathias** – Gingival aesthetics of the smile: evaluation of a new method through videography

Abstract:

In addition to the visual clinical examination, photography is, for the moment, the preferred method for analyzing and evaluating a smile's aesthetics.

The democratization of new technologies, especially videography, is changing these analyzes. Based on this observation, we wanted to set up a video production protocol, which will aim to make the analysis of the smile more reliable and more precise, especially in the field of periodontology.

The objective of this work will first of all be to describe the aesthetic criteria of smile analysis, then we will list and analyze the various aesthetic scores already existing. Finally, we will propose a videographic realization protocol as a tool to evaluate the aesthetics of the smile, which will be analyzed thanks to one of the existing scores, previously studied.

MeSH:

Aesthetics – smile – videography - SEI - Smile Esthetic Score

Adresse de l'auteur :

Mathias FAURE-BRAC  
13 montée de la chapelle  
13260 CASSIS