



HAL
open science

Évaluation du scanner dans le bilan préopératoire de la coiffe des rotateurs dans l'omarthrose centrée

Martin Cailleaud

► **To cite this version:**

Martin Cailleaud. Évaluation du scanner dans le bilan préopératoire de la coiffe des rotateurs dans l'omarthrose centrée. Médecine humaine et pathologie. 2019. dumas-02308043

HAL Id: dumas-02308043

<https://dumas.ccsd.cnrs.fr/dumas-02308043>

Submitted on 8 Oct 2019

HAL is a multi-disciplinary open access archive for the deposit and dissemination of scientific research documents, whether they are published or not. The documents may come from teaching and research institutions in France or abroad, or from public or private research centers.

L'archive ouverte pluridisciplinaire **HAL**, est destinée au dépôt et à la diffusion de documents scientifiques de niveau recherche, publiés ou non, émanant des établissements d'enseignement et de recherche français ou étrangers, des laboratoires publics ou privés.

UNIVERSITE DE ROUEN
UFR DE MEDECINE ET DE PHARMACIE

Année 2019

N°

THÈSE
pour le DIPLOME D'ÉTAT DE DOCTEUR EN
MÉDECINE

Présentée et soutenue publiquement le 06 Septembre 2019

par

Martin CAILLEAUD

Né(e) le 17 Septembre 1991

à Nice

ÉVALUATION DU SCANNER DANS LE BILAN
PRÉOPÉRATOIRE DE LA COIFFE DES
ROTATEURS DANS L'OMARTHROSE CENTRÉE

- Président du jury :** - *Dacher Jean-Nicolas, Professeur en Imagerie médicale.*
- Directrice de thèse :** - *Etancelin Mathilde, Docteur en Imagerie médicale.*
- Membres du jury :**
- *Savoie-Collet Céline, Professeur en Imagerie médicale.*
 - *Gerardin Emmanuel, Professeur en Imagerie médicale.*
 - *Michelin Paul, Docteur en Imagerie médicale.*

Par délibération en date du 3 Mars 1967, la faculté a arrêté que les opinions émises dans les dissertations qui lui seront présentées doivent être considérées comme propres à leur auteur et qu'elle n'entend leur donner aucune approbation ni improbation.

ANNEE UNIVERSITAIRE 2018 - 2019

U.F.R. SANTÉ DE ROUEN

DOYEN : **Professeur Pierre FREGER**

ASSESEURS : **Professeur Michel GUERBET**
Professeur Benoit VEBER
Professeur Guillaume SAVOYE

| |
|---------------------|
| I - MEDECINE |
|---------------------|

PROFESSEURS DES UNIVERSITES – PRATICIENS HOSPITALIERS

| | | |
|------------------------------------|-------|--|
| Mr Frédéric ANSELME | HCN | Cardiologie |
| Mme Gisèle APTER | Havre | Pédopsychiatrie |
| Mme Isabelle AUQUIT AUCKBUR | HCN | Chirurgie plastique |
| Mr Jean-Marc BASTE | HCN | Chirurgie Thoracique |
| Mr Fabrice BAUER | HCN | Cardiologie |
| Mme Soumeya BEKRI | HCN | Biochimie et biologie moléculaire |
| Mr Ygal BENHAMOU | HCN | Médecine interne |
| Mr Jacques BENICHOU | HCN | Bio statistiques et informatique médicale |
| Mr Olivier BOYER | UFR | Immunologie |
| Mme Sophie CANDON | HCN | Immunologie |
| Mr François CARON | HCN | Maladies infectieuses et tropicales |
| Mr Philippe CHASSAGNE | HCN | Médecine interne (gériatrie) |
| Mr Vincent COMPERE | HCN | Anesthésiologie et réanimation chirurgicale |
| Mr Jean-Nicolas CORNU | HCN | Urologie |
| Mr Antoine CUVELIER | HB | Pneumologie |
| Mr Jean-Nicolas DACHER | HCN | Radiologie et imagerie médicale |
| Mr Stéfan DARMONI | HCN | Informatique médicale et techniques de communication |
| Mr Pierre DECHELOTTE | HCN | Nutrition |
| Mr Stéphane DERREY | HCN | Neurochirurgie |
| Mr Frédéric DI FIORE | CB | Cancérologie |
| Mr Fabien DOGUET | HCN | Chirurgie Cardio Vasculaire |
| Mr Jean DOUCET | SJ | Thérapeutique - Médecine interne et gériatrie |

| | | |
|---------------------------------|-------|--|
| Mr Bernard DUBRAY | CB | Radiothérapie |
| Mr Frank DUJARDIN | HCN | Chirurgie orthopédique - Traumatologique |
| Mr Fabrice DUPARC | HCN | Anatomie - Chirurgie orthopédique et traumatologique |
| Mr Eric DURAND | HCN | Cardiologie |
| Mr Bertrand DUREUIL | HCN | Anesthésiologie et réanimation chirurgicale |
| Mme Hélène ELTCHANINOFF | HCN | Cardiologie |
| Mr Manuel ETIENNE | HCN | Maladies infectieuses et tropicales |
| Mr Thierry FREBOURG | UFR | Génétique |
| Mr Pierre FREGER | HCN | Anatomie - Neurochirurgie |
| Mr Jean François GEHANNO | HCN | Médecine et santé au travail |
| Mr Emmanuel GERARDIN | HCN | Imagerie médicale |
| Mme Priscille GERARDIN | HCN | Pédopsychiatrie |
| M. Guillaume GOURCEROL | HCN | Physiologie |
| Mr Dominique GUERROT | HCN | Néphrologie |
| Mr Olivier GUILLIN | HCN | Psychiatrie Adultes |
| Mr Didier HANNEQUIN | HCN | Neurologie |
| Mr Claude HOUDAYER | HCN | Génétique |
| Mr Fabrice JARDIN | CB | Hématologie |
| Mr Luc-Marie JOLY | HCN | Médecine d'urgence |
| Mr Pascal JOLY | HCN | Dermato – Vénérologie |
| Mme Bouchra LAMIA | Havre | Pneumologie |
| Mme Annie LAQUERRIERE | HCN | Anatomie et cytologie pathologiques |
| Mr Vincent LAUDENBACH | HCN | Anesthésie et réanimation chirurgicale |
| Mr Joël LECHEVALLIER | HCN | Chirurgie infantile |
| Mr Hervé LEFEBVRE | HB | Endocrinologie et maladies métaboliques |
| Mr Thierry LEQUERRE | HB | Rhumatologie |
| Mme Anne-Marie LEROI | HCN | Physiologie |
| Mr Hervé LEVESQUE | HB | Médecine interne |
| Mme Agnès LIARD-ZMUDA | HCN | Chirurgie Infantile |
| Mr Pierre Yves LITZLER | HCN | Chirurgie cardiaque |
| Mr Bertrand MACE | HCN | Histologie, embryologie, cytogénétique |
| M. David MALTETE | HCN | Neurologie |
| Mr Christophe MARGUET | HCN | Pédiatrie |
| Mme Isabelle MARIE | HB | Médecine interne |
| Mr Jean-Paul MARIE | HCN | Oto-rhino-laryngologie |
| Mr Loïc MARPEAU | HCN | Gynécologie - Obstétrique |
| Mr Stéphane MARRET | HCN | Pédiatrie |
| Mme Véronique MERLE | HCN | Epidémiologie |
| Mr Pierre MICHEL | HCN | Hépto-gastro-entérologie |

| | | |
|--|-----|---|
| M. Benoit MISSET (<i>détachement</i>) | HCN | Réanimation Médicale Mr Jean-François |
| MUIR (<i>sumombre</i>) | HB | Pneumologie |
| Mr Marc MURAINÉ | HCN | Ophthalmologie |
| Mr Christophe PEILLON | HCN | Chirurgie générale |
| Mr Christian PFISTER | HCN | Urologie |
| Mr Jean-Christophe PLANTIER | HCN | Bactériologie - Virologie |
| Mr Didier PLISSONNIER | HCN | Chirurgie vasculaire |
| Mr Gaëtan PREVOST | HCN | Endocrinologie |
| Mr Jean-Christophe RICHARD (<i>détachement</i>) | HCN | Réanimation médicale - Médecine d'urgence |
| Mr Vincent RICHARD | UFR | Pharmacologie |
| Mme Nathalie RIVES | HCN | Biologie du développement et de la reproduction |
| Mr Horace ROMAN (<i>disponibilité</i>) | HCN | Gynécologie - Obstétrique |
| Mr Jean-Christophe SABOURIN | HCN | Anatomie - Pathologie |
| Mr Guillaume SAVOYE | HCN | Hépatogastrologie |
| Mme Céline SAVOYE-COLLET | HCN | Imagerie médicale |
| Mme Pascale SCHNEIDER | HCN | Pédiatrie |
| Mr Michel SCOTTE | HCN | Chirurgie digestive |
| Mme Fabienne TAMION | HCN | Thérapeutique |
| Mr Luc THIBERVILLE | HCN | Pneumologie |
| Mr Christian THUILLEZ (<i>sumombre</i>) | HB | Pharmacologie |
| Mr Hervé TILLY | CB | Hématologie et transfusion |
| M. Gilles TOURNEL | HCN | Médecine Légale |
| Mr Olivier TROST | HCN | Chirurgie Maxillo-Faciale |
| Mr Jean-Jacques TUECH | HCN | Chirurgie digestive |
| Mr Jean-Pierre VANNIER (<i>sumombre</i>) | HCN | Pédiatrie génétique |
| Mr Benoît VEBER | HCN | Anesthésiologie - Réanimation chirurgicale |
| Mr Pierre VERA | CB | Biophysique et traitement de l'image |
| Mr Eric VERIN | HB | Service Santé Réadaptation |
| Mr Eric VERSPYCK | HCN | Gynécologie obstétrique |
| Mr Olivier VITTECOQ | HB | Rhumatologie |
| Mme Marie-Laure WELTER | HCN | Physiologie |

MAITRES DE CONFERENCES DES UNIVERSITES – PRATICIENS HOSPITALIERS

| | | |
|--|-----|-------------------------------------|
| Mme Noëlle BARBIER-FREBOURG | HCN | Bactériologie – Virologie |
| Mme Carole BRASSE LAGNEL | HCN | Biochimie |
| Mme Valérie BRIDOUX HUYBRECHTS | HCN | Chirurgie Vasculaire |
| Mr Gérard BUCHONNET | HCN | Hématologie |
| Mme Mireille CASTANET | HCN | Pédiatrie |
| Mme Nathalie CHASTAN | HCN | Neurophysiologie |
| Mr Moïse COEFFIER | HCN | Nutrition |
| Mr Serge JACQUOT | UFR | Immunologie |
| Mr Joël LADNER | HCN | Epidémiologie, économie de la santé |
| Mr Jean-Baptiste LATOCHE | UFR | Biologie cellulaire |
| Mr Thomas MOUREZ (<i>détachement</i>) | HCN | Virologie |
| Mr Gaël NICOLAS | HCN | Génétique |
| Mme Muriel QUILLARD | HCN | Biochimie et biologie moléculaire |
| Mme Laëtitia ROLLIN | HCN | Médecine du Travail |
| Mr Mathieu SALAUN | HCN | Pneumologie |
| Mme Pascale SAUGIER-VEBER | HCN | Génétique |
| Mme Anne-Claire TOBENAS-DUJARDIN | HCN | Anatomie |
| Mr David WALLON | HCN | Neurologie |
| Mr Julien WILS | HCN | Pharmacologie |

PROFESSEUR AGREGE OU CERTIFIE

| | | |
|---------------------------------|-----|---------------|
| Mr Thierry WABLE | UFR | Communication |
| Mme Mélanie AUVRAY-HAMEL | UFR | Anglais |

II - PHARMACIE

PROFESSEURS DES UNIVERSITES

| | |
|---|----------------------|
| Mr Thierry BESSON | Chimie Thérapeutique |
| Mr Jean COSTENTIN (Professeur émérite) | Pharmacologie |
| Mme Isabelle DUBUS | Biochimie |
| Mr Abdelhakim ELOMRI | Pharmacognosie |
| Mr François ESTOUR | Chimie Organique |
| Mr Loïc FAVENNEC (PU-PH) | Parasitologie |
| Mr Jean Pierre GOULLE (Professeur émérite) | Toxicologie |
| Mr Michel GUERBET | Toxicologie |
| Mme Isabelle LEROUX - NICOLLET | Physiologie |
| Mme Christelle MONTEIL | Toxicologie |
| Mme Martine PESTEL-CARON (PU-PH) | Microbiologie |
| Mr Rémi VARIN (PU-PH) | Pharmacie clinique |
| Mr Jean-Marie VAUGEOIS | Pharmacologie |
| Mr Philippe VERITE | Chimie analytique |

MAITRES DE CONFERENCES DES UNIVERSITES

| | |
|--|--|
| Mme Cécile BARBOT | Chimie Générale et Minérale |
| Mr Jérémy BELLIEN (MCU-PH) | Pharmacologie |
| Mr Frédéric BOUNOURE | Pharmacie Galénique |
| Mr Abdeslam CHAGRAOUI | Physiologie |
| Mme Camille CHARBONNIER (LE CLEZIO) | Statistiques |
| Mme Elizabeth CHOSSON | Botanique |
| Mme Marie Catherine CONCE-CHEMTOB | Législation pharmaceutique et économie de la santé |
| Mme Cécile CORBIERE | Biochimie |
| Mme Nathalie DOURMAP | Pharmacologie |
| Mme Isabelle DUBUC | Pharmacologie |
| Mme Dominique DUTERTE- BOUCHER | Pharmacologie |
| Mr Gilles GARGALA (MCU-PH) | Parasitologie |
| Mme Nejla EL GHARBI-HAMZA | Chimie analytique |
| Mme Marie-Laure GROULT | Botanique |

| | |
|-------------------------------------|------------------------------|
| Mr Hervé HUE | Biophysique et mathématiques |
| Mme Hong LU | Biologie |
| M. Jérémie MARTINET (MCU-PH) | Immunologie |
| Mme Marine MALLETER | Toxicologie |
| Mme Sabine MENAGER | Chimie organique |
| Mme Tiphaine ROGEZ-FLORENT | Chimie analytique |
| Mr Mohamed SKIBA | Pharmacie galénique |
| Mme Malika SKIBA | Pharmacie galénique |
| Mme Christine THARASSE | Chimie thérapeutique |
| Mr Frédéric ZIEGLER | Biochimie |

PROFESSEURS ASSOCIES UNIVERSITAIRES

| | |
|-----------------------------------|----------------------|
| Mme Cécile GUERARD-DETUNCQ | Pharmacie officinale |
| Mme Caroline BERTOUX | Pharmacie officinale |

PROFESSEUR CERTIFIE

| | |
|----------------------------|---------|
| Mme Mathilde GUERIN | Anglais |
|----------------------------|---------|

ASSISTANT HOSPITALO-UNIVERSITAIRE

| | |
|-------------------------|---------------|
| Mme Alice MOISAN | Virologie |
| Mme Anaïs SOARES | Bactériologie |
| M. Henri GONDE | Pharmacie |

ATTACHES TEMPORAIRES D'ENSEIGNEMENT ET DE RECHERCHE

| | |
|---------------------------|------------------|
| Mme Sophie MOHAMED | Chimie Organique |
|---------------------------|------------------|

LISTE DES RESPONSABLES DES DISCIPLINES PHARMACEUTIQUES

| | |
|--|-------------------------------------|
| Mme Cécile BARBOT | Chimie Générale et minérale |
| Mr Thierry BESSON | Chimie thérapeutique |
| Mme Marie-Catherine CONCE-CHEMTOB | Législation et économie de la santé |
| Mme Elisabeth CHOSSON | Botanique |
| Mme Isabelle DUBUS | Biochimie |
| Mr Abdelhakim ELOMRI | Pharmacognosie |
| Mr Loïc FAVENNEC | Parasitologie |
| Mr Michel GUERBET | Toxicologie |
| Mr François ESTOUR | Chimie organique |
| Mme Isabelle LEROUX-NICOLLET | Physiologie |
| Mme Martine PESTEL-CARON | Microbiologie |
| Mr Mohamed SKIBA | Pharmacie galénique |
| Mr Rémi VARIN | Pharmacie clinique |
| M. Jean-Marie VAUGEOIS | Pharmacologie |
| Mr Philippe VERITE | Chimie analytique |

III – MEDECINE GENERALE

PROFESSEUR MEDECINE GENERALE

Mr Jean-Loup **HERMIL** (PU-MG) UFR Médecine générale

MAITRE DE CONFERENCE MEDECINE GENERALE

Mr Matthieu **SCHUERS** (MCU-MG) UFR Médecine générale

PROFESSEURS ASSOCIES A MI-TEMPS – MEDECINS GENERALISTE

Mme Laëtitia **BOURDON** UFR Médecine Générale

Mr Emmanuel **LEFEBVRE** UFR Médecine Générale

Mme Elisabeth **MAUVIARD** UFR Médecine générale

Mr Philippe **NGUYEN THANH** UFR Médecine générale

Mme Marie Thérèse **THUEUX** UFR Médecine générale

MAITRE DE CONFERENCES ASSOCIE A MI-TEMPS – MEDECINS GENERALISTES

Mr Pascal **BOULET** UFR Médecine générale

Mr Emmanuel **HAZARD** UFR Médecine Générale

Mme Marianne **LAINÉ** UFR Médecine Générale

Mme Lucile **PELLERIN** UFR Médecine générale

Mme Yveline **SEVRIN** UFR Médecine générale

ENSEIGNANTS MONO-APPARTENANTS

PROFESSEURS

| | |
|------------------------------|------------------------|
| Mr Paul MULDER (phar) | Sciences du Médicament |
| Mme Su RUAN (med) | Génie Informatique |

MAITRES DE CONFERENCES

| | |
|--|--|
| Mr Sahil ADRIOUCH (med) | Biochimie et biologie moléculaire (Unité Inserm 905) |
| Mme Gaëlle BOUGEARD-DENOYELLE (med) | Biochimie et biologie moléculaire (UMR 1079) |
| Mme Carine CLEREN (med) | Neurosciences (Néovasc) |
| M. Sylvain FRAINEAU (med) | Physiologie (Inserm U 1096) |
| Mme Pascaline GAILDRAT (med) | Génétique moléculaire humaine (UMR 1079) |
| Mr Nicolas GUEROUT (med) | Chirurgie Expérimentale |
| Mme Rachel LETELLIER (med) | Physiologie |
| Mme Christine RONDANINO (med) | Physiologie de la reproduction |
| Mr Antoine OUVRARD-PASCAUD (med) | Physiologie (Unité Inserm 1076) |
| Mr Frédéric PASQUET | Sciences du langage, orthophonie |
| Mr Youssan Var TAN | Immunologie |
| Mme Isabelle TOURNIER (med) | Biochimie (UMR 1079) |

CHEF DES SERVICES ADMINISTRATIFS : Mme Véronique DELAFONTAINE

HCN - Hôpital Charles Nicolle

HB - Hôpital de BOIS GUILLAUME

CB - Centre Henri Becquerel

CHS - Centre Hospitalier Spécialisé du Rouvray

CRMPR - Centre Régional de Médecine Physique et de Réadaptation

SJ - Saint Julien Rouen



SERMENT D'HIPPOCRATE

“Au moment d’être admis(e) à exercer la médecine, je promets et je jure d’être fidèle aux lois de l’honneur et de la probité.

Mon premier souci sera de rétablir, de préserver ou de promouvoir la santé dans tous ses éléments, physiques et mentaux, individuels et sociaux.

Je respecterai toutes les personnes, leur autonomie et leur volonté, sans aucune discrimination selon leur état ou leurs convictions.

J’interviendrai pour les protéger si elles sont affaiblies, vulnérables ou menacées dans leur intégrité ou leur dignité. Même sous la contrainte, je ne ferai pas usage de mes connaissances contre les lois de l’humanité.

J’informerai les patients des décisions envisagées, de leurs raisons et de leurs conséquences.

Je ne tromperai jamais leur confiance et n’exploiterai pas le pouvoir hérité des circonstances pour forcer les consciences.

Je donnerai mes soins à l’indigent et à quiconque me les demandera.

Je ne me laisserai pas influencer par la soif du gain ou la recherche de la gloire.

Admis(e) dans l’intimité des personnes, je tairai les secrets qui me seront confiés.

Reçu(e) à l’intérieur des maisons, je respecterai les secrets des foyers et ma conduite ne servira pas à corrompre les mœurs.

Je ferai tout pour soulager les souffrances.

Je ne prolongerai pas abusivement les agonies.

Je ne provoquerai jamais la mort délibérément.

Je préserverai l’indépendance nécessaire à l’accomplissement de ma mission.

Je n’entreprendrai rien qui dépasse mes compétences.

Je les entretiendrai et les perfectionnerai pour assurer au mieux les services qui me seront demandés.

J’apporterai mon aide à mes confrères ainsi qu’à leurs familles dans l’adversité.

Que les hommes et mes confrères m’accordent leur estime si je suis fidèle à mes promesses ; que je sois déshonoré(e) et méprisé(e) si j’y manque.”

REMERCIEMENTS

AUX MEMBRES DU JURY :

Madame le Professeur Céline SAVOYE-COLLET

Pour l'honneur que vous me faites de me prendre dans votre équipe pour l'imagerie urologique, découverte lors de mon passage dans votre quadrinome. J'espère que je ne vous décevrai pas durant ce post-internat.

Monsieur le Professeur Jean-Nicolas DACHER

D'avoir accepté la présidence de ce jury et de juger ce travail. Pour l'apprentissage et l'entourage que vous dispensez à vos internes durant tout notre cursus. Je tiens par ailleurs à souligner vos qualités de médecin dans votre pratique quotidienne. Merci Dr Dacher.

Monsieur le Professeur Emmanuel GERARDIN

Pour votre stage qui était pour moi l'un des meilleurs de mon internat, et ce, en partie grâce à vous qui m'avez fait découvrir votre belle spécialité. Qui sait, peut être qu'un jour je ferai de la neuro-radio.

Monsieur le Docteur Paul MICHELIN

Pour tes précieux conseils et pour avoir aiguisé mon attrait pour l'imagerie ostéo-articulaire lors de mon semestre avec toi ainsi qu'à Bois-Guillaume le mercredi. Merci de juger ce travail de ton oeil d'expert, j'espère qu'il sera à la hauteur de tes espérances.

Madame le Docteur Mathilde ETANCELIN

De m'avoir guidé et conseillé tout au long de ce travail malgré ton emploi du temps chargé, et qui plus est, sachant que ça n'était pas gagné vu mes affinités avec la rédaction d'articles. Ta droiture, ta disponibilité et tes connaissances ont fait de toi une directrice de thèse parfaite. Ne change rien.

À MA FAMILLE :

Ma mère et ma grand-mère

Merci pour le soutien que vous avez pu m'apporter toutes ces années, même si ça n'a pas toujours été facile, aujourd'hui c'est enfin la fin de mes études, et c'est en grande partie grâce à vous deux que j'en suis là. J'espère que vous serez fières de moi ce soir.

Je vous aime.

Flore

Voilà presque 10 ans que nous nous sommes rencontrés.

Merci pour ton soutien sans faille.

Comme on dit « tout vient à point à qui sait attendre ».

Je t'aime.

Dorothée, Hervé, Manon et Papoun

Toujours le mot pour rire et relativiser sur la vie quotidienne.

Manon et ton inépuisable sagesse, Papoun toujours prêt pour un fort bon conseil ou un récit sur la guerre l'Algérie.

Merci pour tout ... et ... santé Diamantino !

Flavie, Alexandre, Matthieu, Benoit, Caroline, Julie, François, Kevin,
Aurore, Martine et Mum.

Sylvie et Michel

Merci d'être venu à ma soutenance. Cela me touche beaucoup.

**ÉVALUATION DU SCANNER DANS LE BILAN
PRÉOPÉRATOIRE DE LA COIFFE DES
ROTATEURS DANS L'OMARTHROSE CENTRÉE**

RÉSUMÉ

Évaluation du scanner dans le bilan préopératoire de la coiffe des rotateurs dans l'omarthrose centrée.

Introduction

L'arthroscanner d'épaule est actuellement le gold standard dans l'évaluation des tendons d'insertion des muscles de la coiffe des rotateurs dans le bilan préopératoire de l'omarthrose centrée mais présente des désavantages connus : nécessité d'un geste invasif avec risque infectieux accru avant remplacement prothétique, risque allergique, coût élevé, disponibilité limitée.

Le but de notre étude était de rechercher sur un scanner (TDM) d'épaule sans injection, des critères qui permettraient d'évaluer le potentiel fonctionnel de la coiffe des rotateurs, et ainsi guider le choix de prothèses sans geste invasif.

Matériel et méthodes

Il s'agit d'un étude monocentrique, rétrospective, observationnelle qui fut menée de Juin 2010 à Juillet 2018 au CHU de Rouen.

Les patients inclus devaient présenter une omarthrose centrée et avoir bénéficié d'une TDM d'épaule sans injection avant remplacement prothétique.

Une analyse peropératoire de la coiffe était réalisée par le chirurgien, puis les patients étaient suivis par consultations à 2 mois, 6 mois et 1 an par le même chirurgien pour évaluer la réussite fonctionnelle du remplacement prothétique.

Nous avons évalué le lien entre les paramètres de la TDM, l'aspect de la coiffe per opératoire et les résultats cliniques à distance.

Résultats

26 patients ont été inclus. Leur âge moyen était de 65,07 ans le jour de la chirurgie.

La somme des stades d'involution graisseuse des muscles de la coiffe des rotateurs supérieure à 6 (Sp=94%, p=0,02), le ratio d'occupation musculaire de la fosse supra scapulaire (RO) inférieur à 0,5 (Sp=88%, p=0.0028) et l'angle critique d'épaule supérieur à 34° (Sp=94,4%, p=0,0045) présentaient un lien significatif avec le type d'arthroplastie réalisé.

Le signe de la tangente positif était également discriminant (p=0,0008) contre-indiquant le choix d'une arthroplastie par prothèse anatomique.

Les paramètres reflétant la trophicité du muscle supra-épineux (signe de la tangente et RO) étaient prédictifs d'une coiffe rompue en per opératoire (p=0,0104, p=0,0208).

Aucun paramètre TDM ne présentait de lien significatif avec les résultats cliniques lors du suivi.

Conclusion

La TDM d'épaule sans injection, geste non invasif, semble intéressante dans l'évaluation de la fonctionnalité de la coiffe, pour guider le choix de prothèse à implanter dans le traitement des omarthroses centrées.

Mots clés :

Prothèse d'épaule, Arthroplastie de l'épaule, Tomodensitométrie, Arthrose, Coiffe des rotateurs, Amyotrophie, Infection.

Shoulder CTscan assessment in preoperative study of rotator cuff in primary osteoarthritis.

Introduction

Rotator cuff assessment by injected shoulder CTscan is currently the gold standard in the preoperative managing of primary osteoarthritis but has known drawbacks : invasive procedure with increased infectious risk before prosthetic replacement, allergic risk, high costs, limited availability. The aim of our study was to define which criteria could evaluate the functional potential of the rotator cuff, and thus, guide the choice of prosthesis without invasive action.

Material and methods

This study was monocentric, retrospective, observational and was conducted from June 2010 to July 2018 at Rouen University Hospital.

Each patient had a non-injected shoulder CTscan and arthroplasty.

Peroperative analysis of the cuff was performed by the surgeon and then a clinical follow-up at 2 months, 6 months and 1 year was performed to evaluate the functional success of the prosthetic replacement.

Then, we evaluate the link between these CTscan parameters and the appearance of the peroperative cuff and then with the clinical results.

Results

26 patients were included. Their average age was 65.07 years on the day of surgery.

The sum of rotator cuff muscles fatty involution higher than 6 (Sp = 94%, p = 0.02), the muscular occupancy ratio of the suprascapular fossa (RO) lower than 0.5 (Sp = 88%, p = 0.0028) and the critical shoulder angle higher than 34 ° (Sp = 94.4%, p = 0.0045) were significantly related to the type of joint replacement.

Tangent positive sign also appeared to discriminate (p = 0.0008) for the choice of arthroplasty by anatomic prosthesis.

Parameters reflecting the trophicity of the supraspinous muscle (tangent sign and RO) were predictive of rotator cuff tears (p = 0.0104, p = 0.0208).

No link between CTscan and arthroplasty success has been demonstrated in this study.

Conclusion

We recommend performing a non-injected CTscan in the preoperative assessment of a primary shoulder osteoarthritis, a sufficient and effective method to choose what type of prosthesis implant, for a lower risk for the patient.

Key words:

Shoulder prosthesis, Shoulder replacement, X-Ray CT Scan, Osteoarthritis, Rotator Cuff, Muscular Atrophy, Infection

SOMMAIRE

| | |
|--|----|
| I) <u>INTRODUCTION</u> | 6 |
| II) <u>MATÉRIEL ET MÉTHODES</u> | 11 |
| 1) TYPE D'ETUDE | 11 |
| 2) POPULATION DE L'ÉTUDE | 11 |
| A) CRITÈRES D'INCLUSION | |
| B) CRITÈRES D'EXCLUSION | |
| 3) PARAMÈTRES D'ACQUISITION | 13 |
| 4) DIAGNOSTIC D'OMARTHROSE CENTRÉE | 14 |
| 5) PARAMÈTRES TOMODENSITOMÉTRIQUES..... | 15 |
| A) INVOLUTION GRAISSEUSE | |
| B) TROPHICITÉ | |
| C) AUTRES PARAMÈTRES | |
| 6) SUIVI CLINIQUE | 21 |
| 7) TRAITEMENTS DES DONNEES..... | 21 |
| A) RÉCUPÉRATION | |
| B) CENTRALISATION ET ANALYSE | |
| C) LECTURE DES EXAMENS | |
| III) <u>RÉSULTATS</u> | 23 |
| 1) INCLUSION | 23 |
| 2) DONNÉES GÉNÉRALES DE LA POPULATION INCLUSE..... | 25 |
| 3) OBJECTIF PRINCIPAL..... | 27 |
| A) ARTHROPLASTIE ET INVOLUTION GRAISSEUSE | |
| B) ARTHROPLASTIE ET TROPHICITÉ MUSCULAIRE | |
| 4) OBJECTIFS SECONDAIRES | 31 |
| 5) OBJECTIFS TERTIAIRES | 33 |
| 6) RÉSUMÉ DES RÉSULTATS SIGNIFICATIFS | 37 |
| IV) <u>DISCUSSION</u> | 38 |
| 1) JUSTIFICATION DE L'ÉTUDE | 38 |
| 2) POINTS FORTS | 41 |
| 3) LIMITES..... | 42 |
| 4) RÉSULTATS | 44 |
| V) <u>PROPOSITION DE PRISE EN CHARGE</u> | 48 |
| VI) <u>CONCLUSION</u> | 50 |

ABRÉVIATIONS

| | |
|---------------------|--|
| CCAM : | Classification commune des actes médicaux. |
| CHU : | Centre hospitalier universitaire. |
| CSA : | Critical shoulder angle : Angle critique d'épaule. |
| DFOV : | Display Field Of View : Champ de vue. |
| DLP : | Produit dose longueur (en mGy.cm). |
| ESA : | Espace sous-acromial. |
| FESH : | Fracture de l'extrémité supérieure de l'humérus. |
| PACS : | Picture Archiving and Communication System. |
| ROI : | Région Of Interest : Région d'intérêt. |
| Scout View : | Cliché de repérage. |
| Se : | Sensibilité. |
| SFOV : | Scan Field Of View : Champ d'acquisition. |
| SFR : | Société Française de Radiologie. |
| Sp : | Spécificité. |
| SR : | Sexe Ratio. |
| TDM : | Tomodensitométrie, scanner. |
| VPN : | Valeur prédictive négative. |
| VPP : | Valeur prédictive positive. |

I) INTRODUCTION

L'arthrose est la maladie destructrice du cartilage la plus répandue dont l'atteinte des grosses articulations touche jusqu'à 10% de la population générale (1,2).

Ses retentissements sont multiples : surmortalité par sédentarité associée à un état inflammatoire chronique (3,4), et socio économique, estimé à plus d'un milliard d'euros de dépenses publiques par an en France (5,6).

L'atteinte scapulo-humérale ou omarthrose aurait une prévalence estimée entre 14 et 21% (7) parmi les causes de scapulalgies.

L'omarthrose reste cependant rare en pratique courante, elle représenterait 2% des localisations arthrosiques (8) et serait trois cent fois moins fréquente que la gonarthrose, cent fois moins que la coxarthrose (9).

La rareté de cette pathologie explique probablement le peu de données épidémiologiques récentes et l'absence de consensus concernant sa prise en charge diagnostique et thérapeutique (10).

On différencie deux types d'omarthrose qui se distinguent en radiographies standards par l'épaisseur de l'espace sous-acromial (ESA), préservé dans l'omarthrose centrée primitive dite « à coiffe continente » tandis qu'un ESA de moins de 7mm (11,12) sera présent dans l'omarthrose excentrée dite « à coiffe incontinente » du fait de la disparition des muscles abaisseurs de l'épaule, plus fréquente, secondaire à une rupture tendineuse étendue des tendons d'insertions des muscles de la coiffe des rotateurs (13). Elles ont chacune en commun la présence d'ostéophytes péri-céphaliques et un pincement de l'interligne scapulo-huméral, signes non spécifiques du type d'atteinte arthrosique.

Cependant l'ESA peut être faussement conservé lorsque la coiffe est altérée, notamment en cas d'engrènement scapulo-huméral important, empêchant ainsi la tête humérale de s'ascensionner. Les clichés standards peuvent être ainsi pris en défaut, nécessitant le recours à l'imagerie en coupes pour juger de l'état sous-jacent de la coiffe.

Dans le bilan d'une omarthrose centrée, il conviendra de rechercher une cause d'origine destructrice (maladie rhumatismale, micro cristalline), traumatique (fracture, microtraumatismes répétés), ischémique, dysplasique ou chirurgicale afin d'affirmer son caractère primitif ou secondaire.

Le traitement sera axé premièrement sur une prise en charge symptomatique (antalgiques, anti-inflammatoires, anti-arthrosiques (14)) et fonctionnelle (kinésithérapie).

En cas de poussées congestives, les symptômes pourront être améliorés transitoirement par des infiltrations intra-articulaires (Figure 1) (15-18).

Cependant, aucune de ces techniques micro-invasives ne montre d'effet à long terme et ne permet de freiner l'avancée de la maladie.

La prise en charge aboutira dans la plupart des cas à un remplacement prothétique : technique chirurgicale montrant de bons résultats sur le plan fonctionnel et algique (19,20).

Deux types généraux d'arthroplastie sont actuellement possibles ; le remplacement prothétique anatomique lorsque la coiffe est jugée compétente et le remplacement prothétique inversé si la coiffe est estimée incompétente fonctionnellement (atrophie marquée, involution graisseuse avancée) ou morphologiquement, le plus souvent quand la coiffe est le siège de ruptures étendues et anciennes de ses tendons d'insertion (21).

L'implant inversé, en présence de lésions irréparables de la coiffe des rotateurs permettra par la médiatisation de l'implant d'augmenter l'effet bras de levier du deltoïde, dernier muscle permettant une abduction et antépulsion de l'épaule, afin de préserver la mobilité articulaire.

Il n'y aura pas de modification de la biomécanique de l'épaule en cas d'arthroplastie par prothèse anatomique.

Depuis plusieurs années la tomodensitométrie (TDM) avec injection intra-articulaire de produit de contraste (arthroTDM) d'épaule, réalisée pour la plupart des équipes médico-chirurgicales, est devenue l'examen de référence dans le bilan préopératoire des omarthroses centrées (22,23).

L'arthroTDM permet l'analyse morphologique de la cavité glénoïdale, céphalo-humérale, l'étude du stock osseux (24,25) et simultanément la recherche de ruptures transfixiantes des tendons des muscles de la coiffe des rotateurs, guidant ainsi le choix du matériel chirurgical à implanter (22,23).

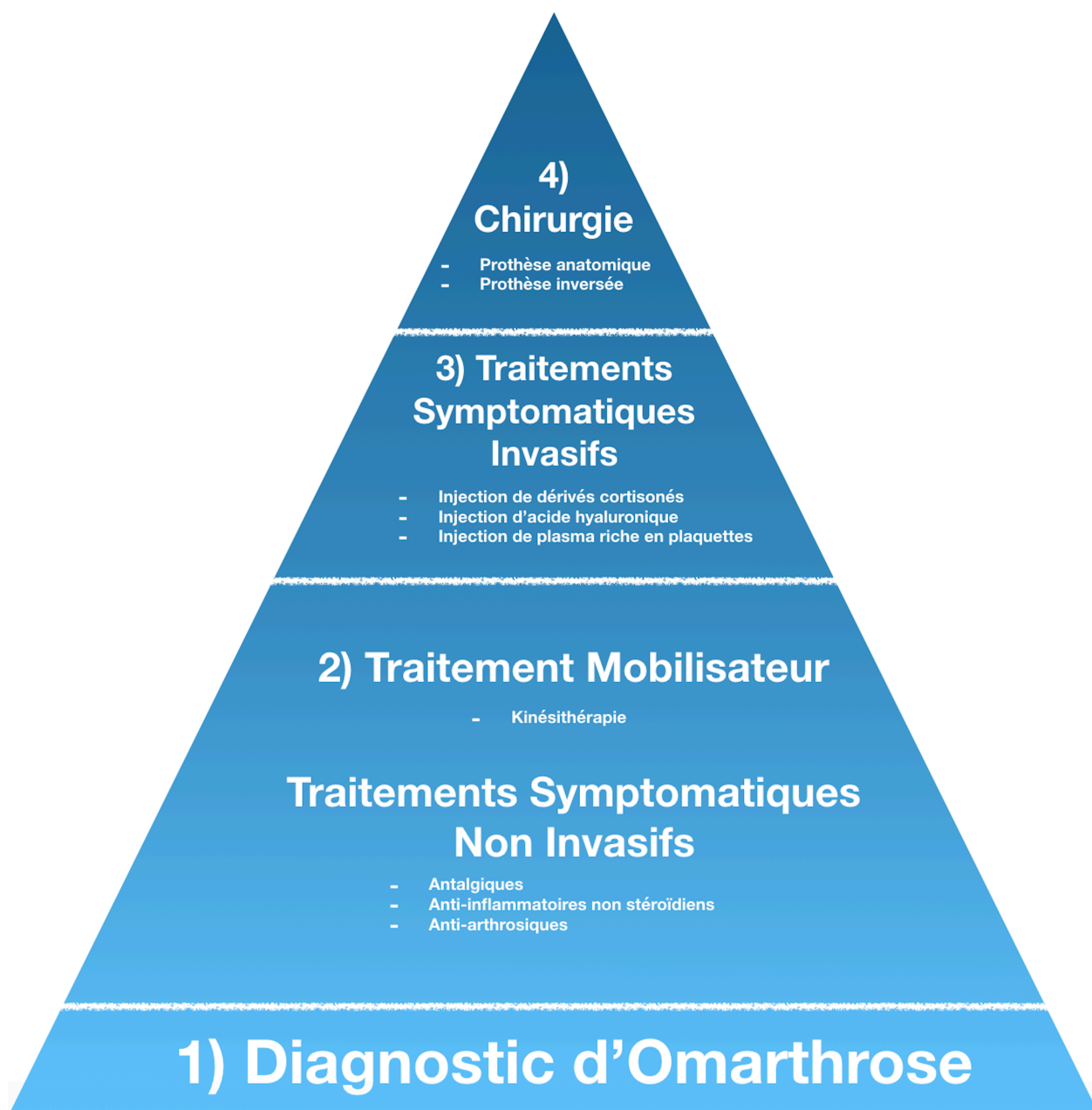


Figure 1 : Résumé des principes successifs de prise en charge de l'omarthrose.

Par ailleurs, l'intégrité des tendons de la coiffe des rotateurs, outre le testing clinique, peut être appréciée par l'étude de l'atrophie musculaire et l'involution graisseuse selon différentes méthodes, les plus connues et citées dans la littérature étant celles de Thomazeau (26), Goutallier et Bernageau (27).

Cependant cet examen invasif, outre son caractère douloureux présente des contre-indications et complications connues non négligeables, notamment infectieuses, chez des patients qui nécessiteront par la suite, dans la grande majorité des cas, du matériel chirurgical prothétique. (28-31).

Pour ces raisons, le développement et l'évaluation d'examens non invasifs dans le bilan préopératoire de l'omarthrose centrée à travers l'imagerie par résonance magnétique (IRM) ou la TDM (32) apparaît être une alternative intéressante à l'arthroTDM.

L'objectif principal de notre travail était donc d'étudier si l'involution graisseuse et la trophicité des corps musculaires de la coiffe des rotateurs comme critères prédictifs préopératoires afin d'orienter le type d'arthroplastie et ainsi de démontrer qu'une TDM sans injection de produit de contraste intra-articulaire était une méthode efficace et suffisante pour l'évaluation de la coiffe des rotateurs dans le bilan de l'omarthrose centrée.

Les objectifs secondaires étaient d'étudier d'autres critères tomодensitométriques en lien indirect avec la coiffe des rotateurs dans le choix d'arthroplastie.

Dans un troisième temps, nous avons tenté de déterminer si il existait une relation entre nos critères à l'imagerie, les éléments cliniques peropératoires et le suivi postopératoire.

II) MATERIEL ET METHODES

1) TYPE D'ÉTUDE

Nous avons réalisé une étude rétrospective, observationnelle, monocentrique au centre hospitalier universitaire (CHU) de Rouen.

2) POPULATION DE L'ÉTUDE

A) CRITÈRES D'INCLUSION

Notre étude portait sur les patients qui avaient :

- **Une TDM d'épaule sans injection de produit de contraste intra-articulaire ou intra-veineuse**

ET

- **Un remplacement prothétique de la tête humérale de cette même épaule.**

Nous avons croisé les codes de la classification commune des actes médicaux (CCAM) caractérisant les deux actes précédemment décrits (Tableau 1), des patients opérés entre le 1er Juin 2010 (date de mise en service de notre ancien système PACS « Picture Archiving Communication System » hospitalier AGFA®) et le 18 Juillet 2018. Les imageries des patients avant le 1er Juin 2013 ne pouvaient plus être récupérées sur l'ancien PACS pour analyse.

Par ailleurs, par volonté de reproductibilité des examens de l'étude, l'inclusion des sujets n'aura commencé qu'à partir du 2 Septembre 2013, date à laquelle la nouvelle TDM du CHU a été installée.

Un numéro était attribué à chaque sujet inclus pour préserver l'anonymat tout au long de l'étude.

| Arthroplastie scapulohumérale | |
|---|---|
| MEKA005 | Remplacement de l'articulation scapulohumérale par prothèse humérale unipolaire ou à cupule mobile, avec réinsertion, suture et/ou autoplastie de la coiffe des rotateurs de l'épaule |
| MEKA010 | Remplacement de l'articulation scapulohumérale par prothèse humérale unipolaire ou par cupule mobile |
| MEKA007 | Remplacement de l'articulation scapulohumérale par prothèse totale, avec ostéotomie de l'extrémité proximale de l'humérus |
| MEKA009 | Remplacement de l'articulation scapulohumérale par prothèse humérale unipolaire ou par cupule mobile, avec ostéotomie de l'extrémité proximale de l'humérus |
| MEKA008 | Remplacement de l'articulation scapulohumérale par prothèse totale, avec réinsertion, suture et/ou autoplastie de la coiffe des rotateurs de l'épaule |
| MEKA006 | Remplacement de l'articulation scapulohumérale par prothèse totale |
| Ablation et changement de prothèse scapulohumérale | |
| MEKA001 | Changement d'une prothèse totale scapulohumérale |
| MEKA002 | Changement d'une prothèse humérale et/ou de la pièce glénoïdale d'une prothèse totale scapulohumérale, avec reconstruction osseuse |
| MEKA003 | Changement d'une prothèse humérale pour une prothèse totale scapulohumérale |
| MEKA004 | Changement d'une prothèse humérale ou de la pièce glénoïdale d'une prothèse totale scapulohumérale, sans reconstruction osseuse |
| MELA001 | Repose d'une prothèse de l'articulation scapulohumérale |
| Reconstruction de l'articulation scapulohumérale | |
| MEMA009 | Reconstruction de l'articulation de l'épaule par prothèse massive ou sur mesure, après résection segmentaire |
| Scanner | |
| MZQK002 | Scanographie unilatérale ou bilatérale de segment du membre supérieur, sans injection de produit de contraste |
| MZQH002 | Scanographie unilatérale ou bilatérale de segment du membre supérieur, avec injection de produit de contraste |

Tableau 1 : Codes CCAM des TDM d'épaule et des arthroplasties scapulo-humérales.

B) CRITÈRES D'EXCLUSION

Étaient exclus tous les patients qui avaient eu une TDM d'épaule sans injection et/ou opérés de cette même épaule pour toutes autres raisons que pour une omarthrose centrée.

3) PARAMÈTRES D'ACQUISITION

Une TDM d'épaule sans injection de produit de contraste intra-veineux ou intra-articulaire en décubitus dorsal, épaule en rotation neutre, avait été réalisée pour chacun de nos patients.

Après un repérage scopique scout view de la zone à étudier, l'acquisition était réalisée sur une machine General Electric Optima mise en service le 2 Septembre 2013, selon les protocoles habituels (Tableau 2) du service correspondants aux recommandations de la Société Française de Radiologie (SFR) (33).

| | |
|-------------------------------|---|
| Machine | General Electric Optima |
| Mise en service | 02/09/2013 |
| Position d'acquisition | Décubitus dorsal, bras en rotation neutre |
| Type d'acquisition | Hélicoïdale |
| Nombre d'images | 368 |
| Epaisseur (mm) | 0,625mm |
| Intervalle (mm) | 0,312mm |
| SFOV | Small Body |
| DFOV (cm) | 18 |
| KiloVoltage (kV) | 120 |
| miliAmpérage (mA) | 440 |

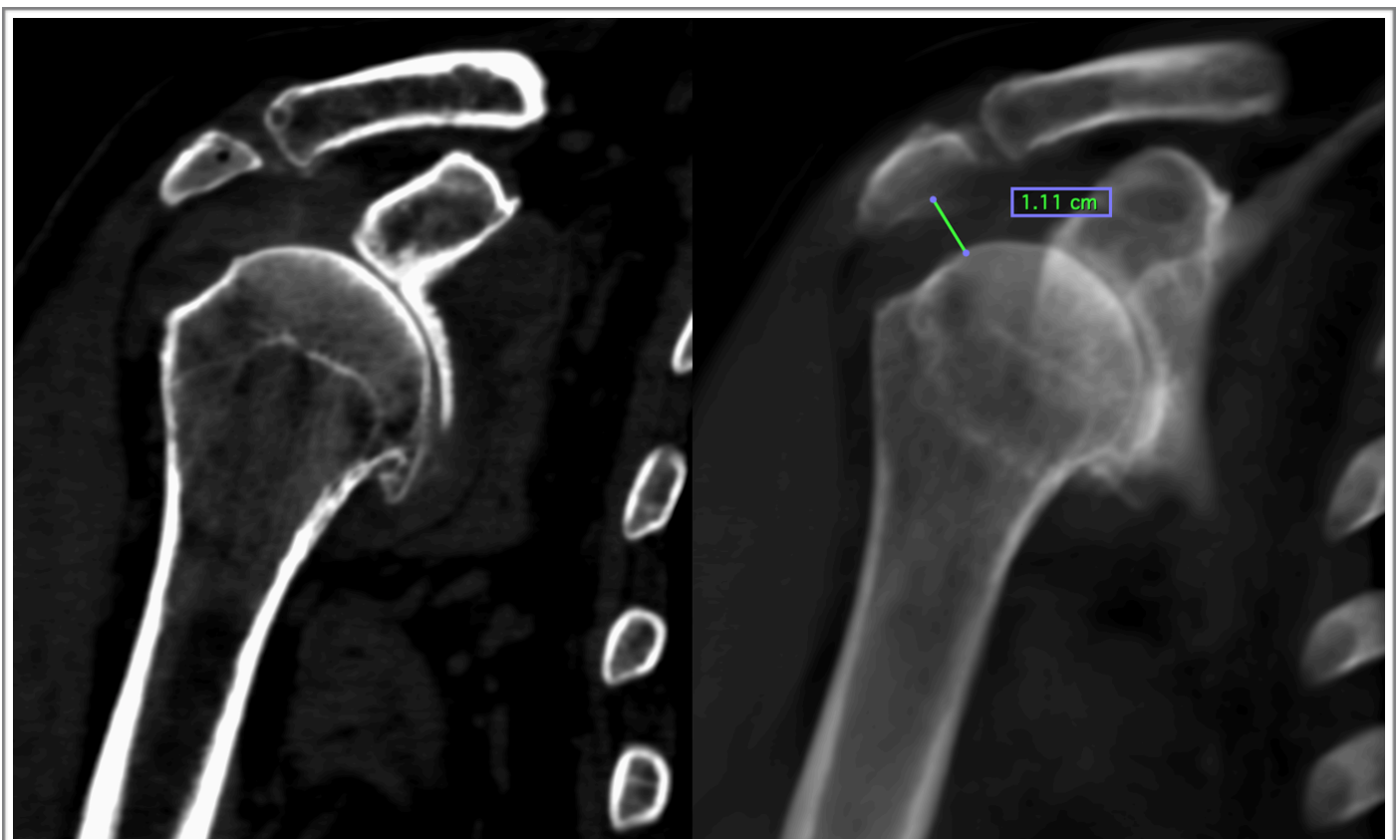
Tableau 2 : Paramétrage des acquisitions de la TDM d'épaule sans injection.

4) DIAGNOSTIC D'OMARTHROSE CENTRÉE : MESURE DE L'ESPACE SOUS-ACROMIAL

Pour chaque sujet, afin de vérifier le caractère centré de l'omarthrose, nous avons d'abord évalué la hauteur de l'espace sous-acromial (ESA) en décubitus dorsal, épaule en rotation neutre.

Les coupes TDM étaient étudiées dans un plan coronal strict épaissi (mode Average 30mm) (34) pour se rapprocher au plus près d'un cliché de radiographie standard de face en décubitus (type Railhac), examen de référence pour la mesure de l'ESA (35,36) (Figure 2).

Un ESA > 7mm était considéré comme normal (11).



Coupe coronale épaule droite.

Même coupe épaissie mode Average 30mm.

Figure 2 : Mesure de l'espace sous-acromial.

5) PARAMÈTRES TOMODENSITOMÉTRIQUES

A) INVOLUTION GRAISSEUSE DES CORPS MUSCULAIRES DE LA COIFFE DES ROTATEURS

La dégénérescence fibroadipeuse est un stade tardif de l'atrophie musculaire, s'installant lorsque les mécanismes régénératifs musculaires sont dépassés (37).

Les stades d'involution graisseuse des corps musculaires des muscles sous-scapulaire, supra-épineux et infra-épineux d'après la méthode de Goutallier et Bernageau (Figure 3), étaient évalués visuellement sur des coupes axiales strictes de l'épaule concernée (27).

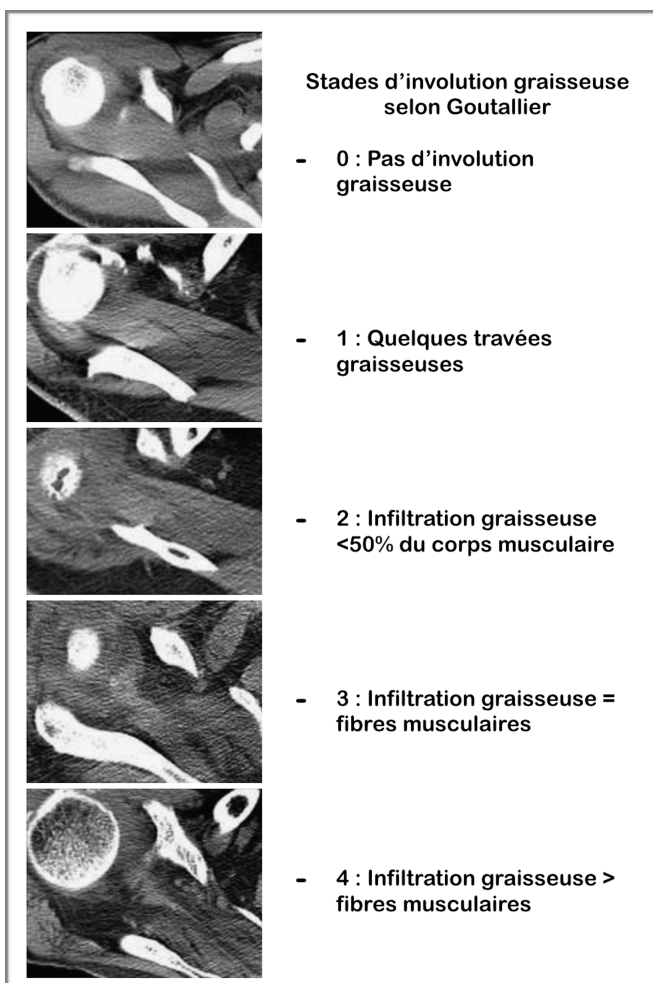


Figure 3 : Classification des stades d'involution graisseuse musculaire selon Goutallier (27).

B) TROPHICITÉ DES CORPS MUSCULAIRES DE LA COIFFE DES ROTATEURS

L'amyotrophie traduit la perte de volume et/ou de masse musculaire (37).

Pour l'étudier, sur une coupe en Y de l'omoplate (sagittale oblique passant par la face médiale du processus coracoïde (26)) la tangente de la fosse supra-scapulaire était tracée, passant en avant par le rebord supérieur de la partie latérale de l'apophyse coracoïde et en arrière par le rebord supérieur de l'épine de la scapula puis ses rapports avec le corps musculaire du muscle supra épineux étaient notés. Nous classions le signe de la tangente négatif (muscle dépassant la tangente) ou positif (muscle affleurant la tangente ou sous la tangente), témoignant d'une atrophie marquée du corps musculaire du supra épineux, méthode utilisée dans l'étude de Warner (38,39) (Figure 4).

Sur cette même coupe, les surfaces de la fosse supra-épineuse notée S1 et du corps musculaire du supra épineux notée S2 étaient mesurées en mm² via des régions d'intérêts (ROI), tracées à main levée, puis un rapport d'occupation de la fosse supra épineuse (RO) S2/S1 était calculé selon la méthode décrite par Thomazeau (27) (Figure 4).

Les limites de la fosse supra épineuse étaient définies d'après l'étude de Thomazeau par des reliefs osseux en bas, avant et arrière (épine de la scapula, apophyse coracoïde, clavicule) et musculaire en haut (face inférieure du trapèze).

Ces études tangentielles et de surface permettaient d'évaluer la trophicité des corps musculaires des muscles de la coiffe des rotateurs .

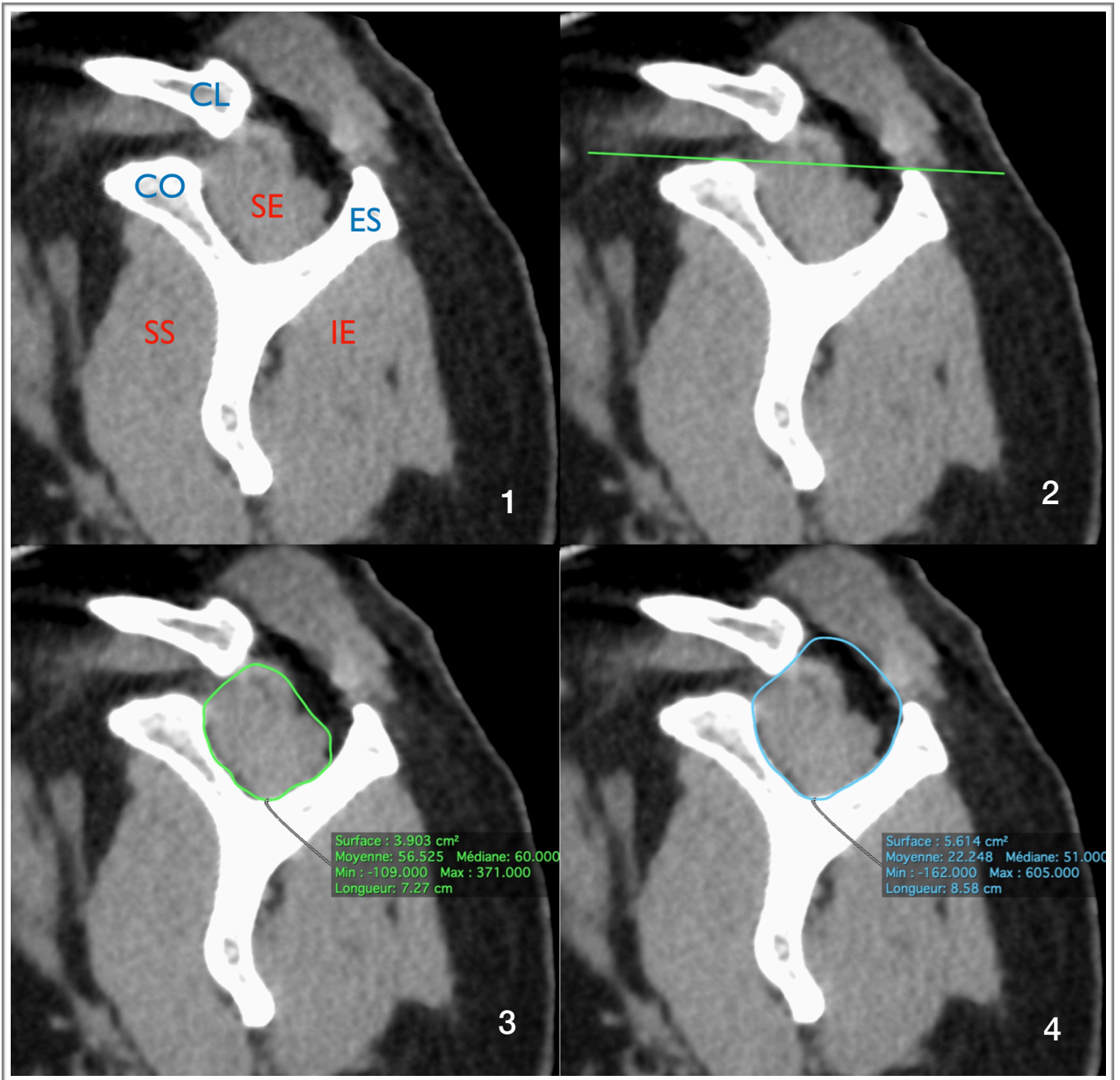


Figure 4 : Etude la trophicité des muscles de la coiffe des rotateurs sur une coupe en Y.

1: CL : Clavicule, CO : Apophyse coracoïde, ES : Épine de la Scapula, SE : Supra-épineux, SS : Sub-scapulaire, IE : Infra-épineux ; 2 : Méthode de la tangente ; 3 : S1 : Surface de coupe du SE ; 4 : S2 : Surface de coupe de la fosse SE.

C) AUTRES PARAMÈTRES LIÉS À L'OMARTHROSE

Plusieurs paramètres mesurables en imagerie semblant refléter indirectement la fonctionnalité de la coiffe sont actuellement décrits dans la littérature.

Nous avons choisi d'étudier trois de ces critères :

- L'angle critique d'épaule (CSA) (40-44), formé entre une droite parallèle à la cavité glénoïdale et une droite passant par le point inféro latéral de la glène et le point inféro latéral de l'acromion sur des coupes coronales épaissies à 30mm (Figure 5).

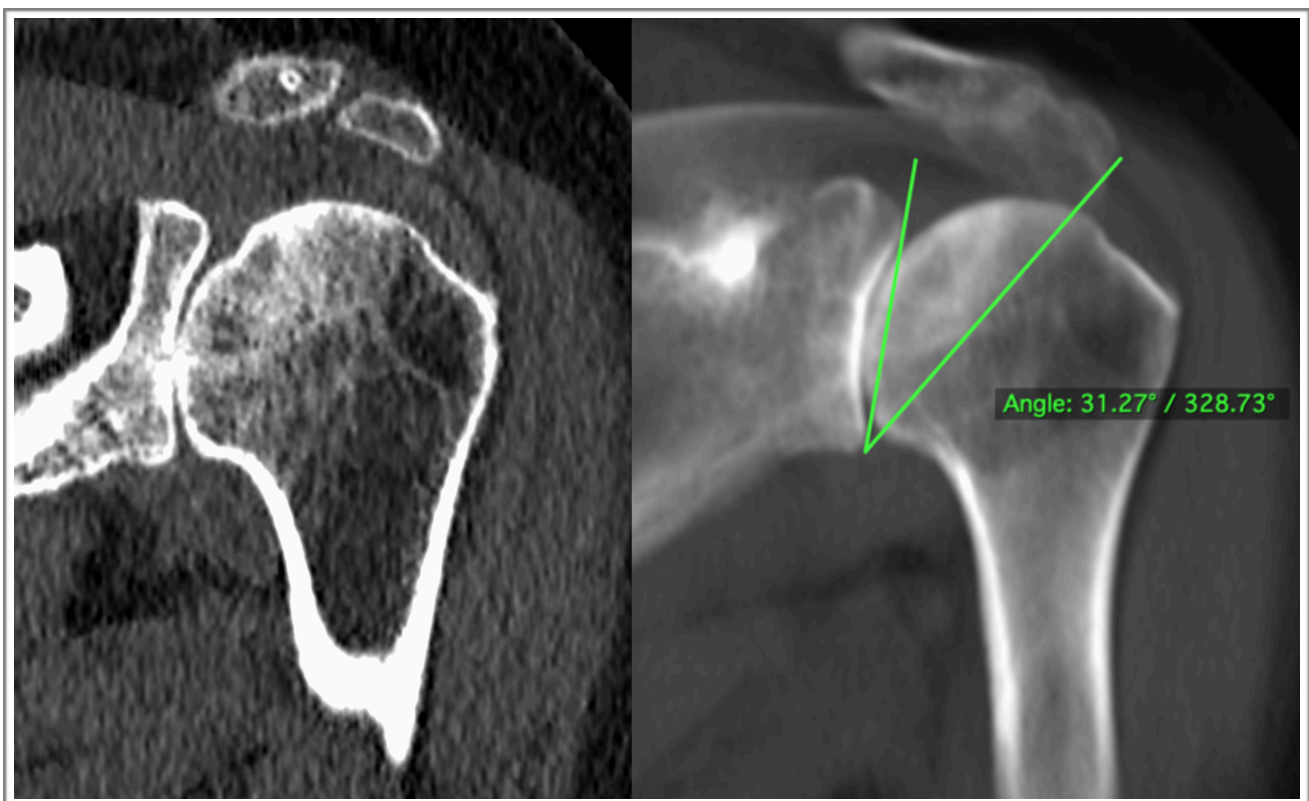


Figure 5 : Mesure de l'angle critique d'épaule sur des coupes coronales obliques épaissies à 30mm.

- Les stades d'usure de la cavité glénoïdale de l'omoplate selon Walch car ils représentent un critère composite entre la rétroversion glénoïdale et la subluxation postérieure de la tête humérale, notamment dans une étude récente (45) où la rétroversion glénoïdale induisait des modifications compensatrices des fonctions motrices de la coiffe (Figure 6).

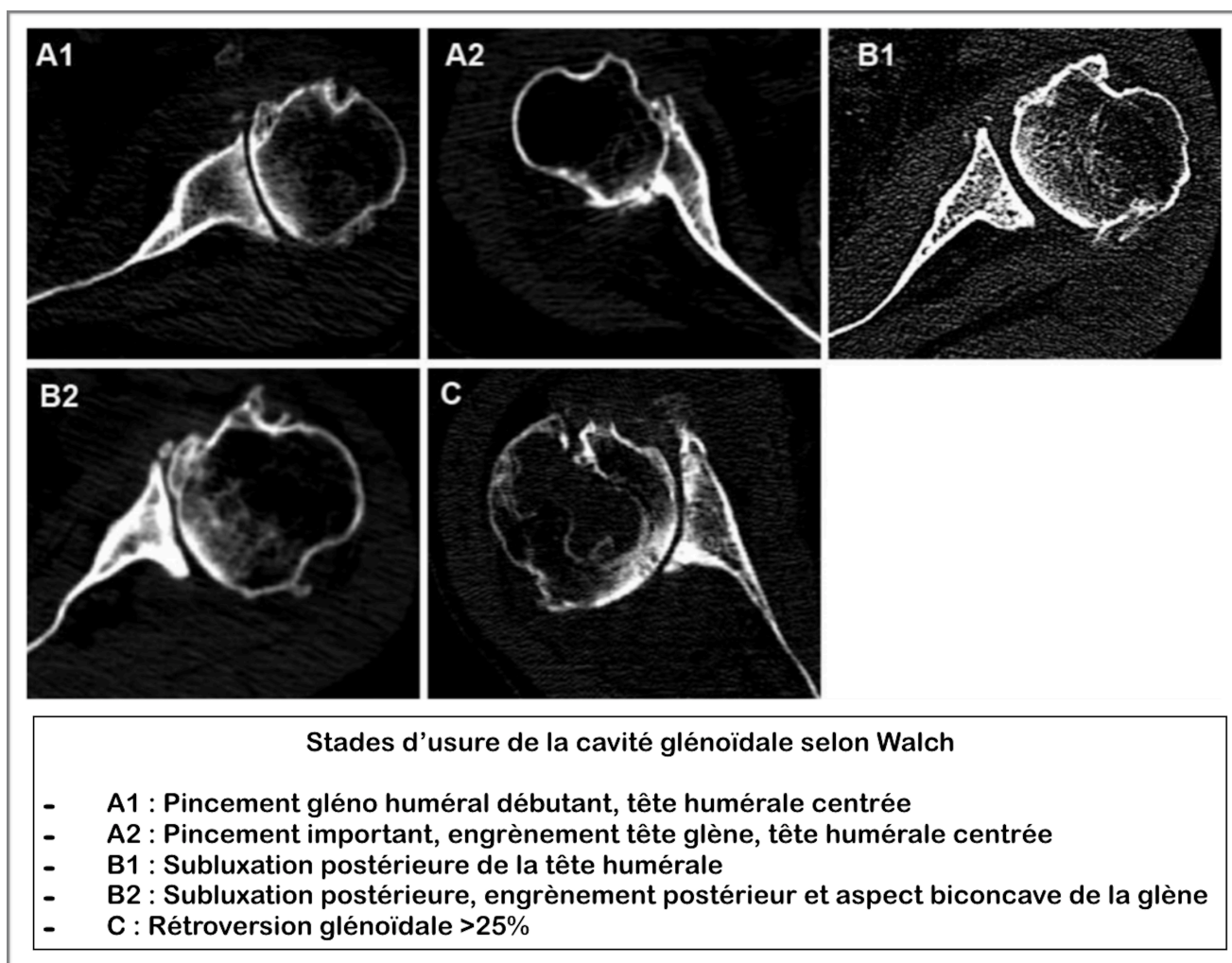


Figure 6 : Stades d'usure de la cavité glénoïdale selon Walch.

- L'aspect du deltoïde par méthode subjective concernant son involution graisseuse, car ce muscle est l'unique muscle moteur de l'épaule chez les patients traités chirurgicalement par prothèse inversée ; de plus, il existe une relation étroite entre ce muscle et la coiffe des rotateurs lors de la mobilité de l'épaule (46) (Figure 7). Nous avons choisi arbitrairement de définir un muscle involué par analogie aux muscles de la coiffe pour un stade équivalent à un stade de Goutallier \geq 2.

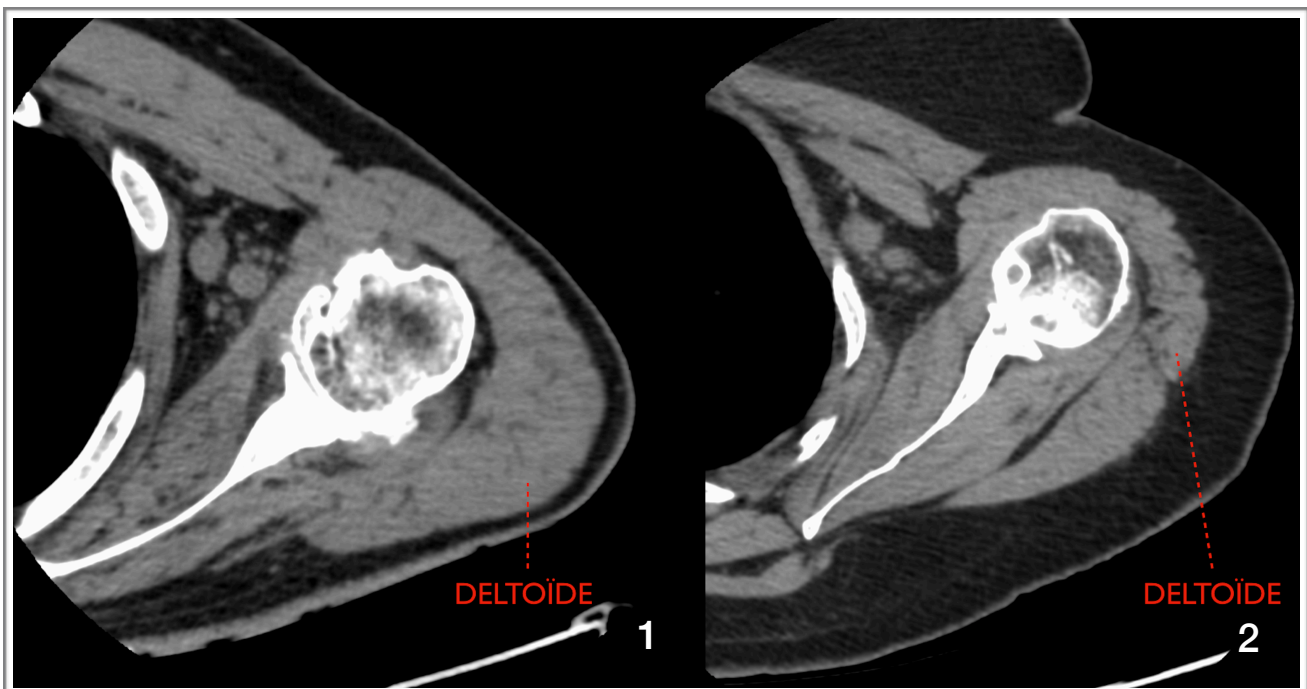


Figure 7 : Analyse visuelle subjective du deltoïde : 1 : Aspect normal, 2 : Involution graisseuse et amyotrophie.

6) SUIVI CLINIQUE

La contenance du plan musculo-tendineux de la coiffe des rotateurs était dans un premier temps décrite par le chirurgien dans les comptes-rendus opératoires.

Le résultat opératoire portait sur l'évaluation fonctionnelle des mobilités de l'épaule opérée en consultations de suivi à 2 mois, 6 mois et 1 an.

L'évaluation était jugée satisfaisante lors du « testing » clinique en consultation de chirurgie, si la mobilité articulaire active permettait les gestes nécessaires à l'autonomie quotidienne soient une élévation antérieure et latérale du bras préservées.

7) TRAITEMENT DES DONNÉES

A) RÉCUPÉRATION

Pour chaque patient inclus, les données ont été extraites des dossiers informatisés du CHU de Rouen (Logiciel AGATHE CHU Rouen, CDP2), permettant de recueillir :

- Les comptes-rendus de consultations préopératoires afin de connaître le type de prothèse prévue par le chirurgien en fonction de l'imagerie standard et/ou en coupes ainsi que les antécédents rhumatologiques, traumatiques et chirurgicaux des patients.
- Les comptes-rendus opératoires afin d'obtenir une analyse visuelle des tendons d'insertion des muscles de la coiffe des rotateurs par le chirurgien durant l'acte de remplacement prothétique.
- Les comptes-rendus de consultations de suivi à 2 mois, 6 mois et 1 an pour évaluer la récupération fonctionnelle, informations garantes du résultat opératoire.

B) CENTRALISATION ET ANALYSE

Nous avons mené les différentes phases d'analyse avec un statisticien.

Pour répondre à l'objectif principal, des tableaux de congruences ont été réalisés, étudiant les relations entre les différents paramètres retenus sur la TDM et le type de prothèse implanté en appariement univarié pour chaque patient inclus, via des tests exacts de Fischer, ainsi que des tableaux de sensibilité (Se) et spécificité (Sp).

Des tableaux de type « diagramme en boîte » et un histogramme ont aussi été conçus afin d'obtenir une synthèse concernant les paramètres quantitatifs significatifs.

Par la même méthode de Fischer, pour les objectifs secondaires nous avons recherché d'éventuels liens entre les différentes données recueillies, le type d'arthroplastie réalisé et la récupération fonctionnelle lors des différentes consultations de suivi.

Pour les différents paramètres étudiés, la meilleure spécificité était retenue et primait par rapport à la sensibilité.

C) LECTURE DES EXAMENS

Les examens étaient interprétés et post-traités par un radiologue junior, avec cinq ans d'expérience dont six mois en imagerie ostéo-articulaire, formé par un radiologue sénior de sept ans d'expérience dont trois en imagerie ostéo-articulaire, tous deux aveugles de l'ensemble des résultats.

Le post-traitement des données d'imagerie était réalisé sur une console PACS Carestream® Healthcare.

III) RESULTATS

1) INCLUSION

Entre le 1er juin 2010 et le 18 juillet 2018, 254 patients ont passé une TDM d'épaule sans injection et ont été opérés de cette même épaule au CHU du Rouen.

Parmi eux, 183 patients ont été exclus :

- 45 imageries n'ont pas pu être récupérées sur l'ancien système PACS AGFA®.
- 129 avaient une pathologie traumatique.
- 23 présentaient une omarthrose excentrée.
- 14 pour autres raisons médicales.
- 11 étaient opérés pour un changement de prothèse.
- 6 patients ont eu des cotations erronées.

Au total, 26 patients ont donc été inclus dans l'étude (Figure 8).

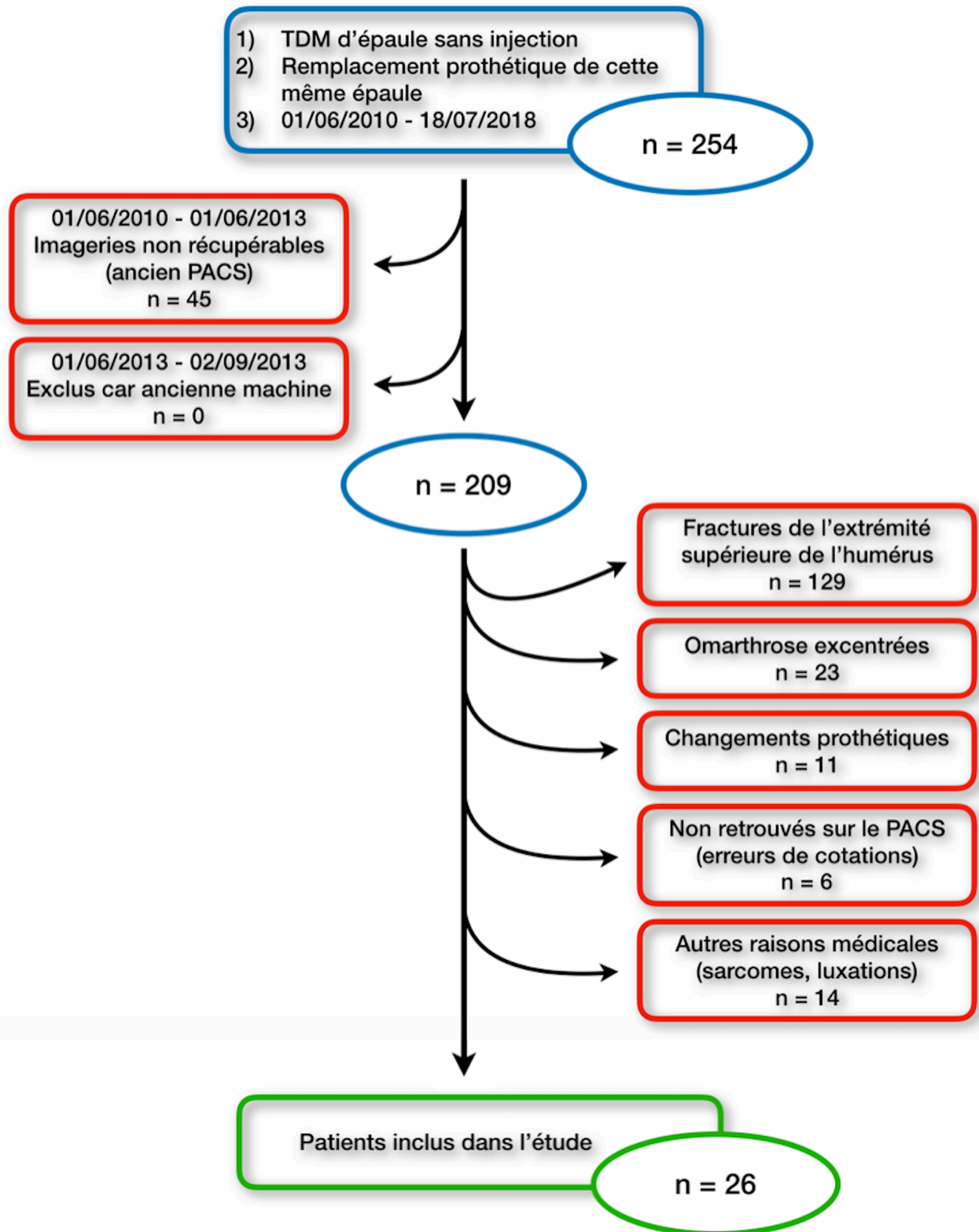


Figure 8 : Diagramme de flux.

2) DONNÉES GÉNÉRALES DE LA POPULATION INCLUSE (Tableau 2)

La population était composée de quatorze hommes pour douze femmes soit un sexe ratio H/F de 1,167, pour un âge moyen de 65,07 ans (45-89 ans) à la date opératoire.

Dix-huit prothèses scapulo-humérales anatomiques ont été implantées contre huit prothèses inversées.

Le délai moyen entre la réalisation du scanner préopératoire de l'épaule et l'arthroplastie était de 5,75 mois (0-19 mois).

L'âge moyen d'implantation d'une prothèse anatomique était de 66,78 ans et 74,87 ans pour une inversée.

L'espace sous acromial moyen était de 9,78mm (7,1-13,5mm), respectivement de 9,51mm chez les patients qui avaient bénéficié d'une prothèse anatomique, 10,39mm pour le groupe prothèse inversée.

La majorité de nos patients (n=20 soit 77% de l'effectif) avait été prise en charge et opérée par le même chirurgien orthopédiste, de plus de 20 ans d'expérience dans la chirurgie de l'épaule à partir des seules données des TDM sans injection préopératoire.

| | |
|--|---|
| Sexe | 14 Hommes (53,8%) / 12 Femmes (46,2%) SR:1,167 |
| Age moyen lors de la chirurgie | 65,07ans (45-89) |
| Délai moyen TDM - Chirurgie | 5,75mois (0,15-19) |
| Coté opéré | 15 Épaules Droite (57,7%) / 11 Épaules Gauche (42,3%) |
| Type de prothèse envisagée | 18 Anatomiques / 8 Inversées |
| Type de prothèse implantée | 18 Anatomiques (69,2%) / 8 Inversées (30,8%) |
| ESA moyen | 9,78mm (7,1-13,5) Prothèse Anatomique : 9,51mm Prothèse Inversée : 10,39mm |
| Stades de Walch | 8 A1 / 10 A2 (38,46%) / 5 B1 / 3 B2 / 0 C |
| Signe de la tangente | 21 Négatifs (-) (80,8%) / 5 Positifs (+) (19,2%) Prothèse Anatomique : 18-/0+ Prothèse Inversée : 3-/5+ |
| Moy. Stades Goutallier Supra Epineux | 1,307 (0-3) |
| Moy. Stades Goutallier Infra Epineux | 1,731 (0-4) |
| Moy. Stades Goutallier Sub Scapulaire | 1,615 (0-4) |
| Moy. Σ Goutallier | 4,654 (1-10) Prothèse Anatomique : 4 Prothèse Inversée : 6,5 |
| Moy. Surfaces Fosse Supra Epineuse S1 | 827,304mm ² (497-1190) |
| Moy. Surfaces Supra Epineux S2 | 433,038mm ² (110,1-688,3) |
| Moy. RO (S2/S1) | 0,523 (0,141-0,688) Prothèse Anatomique : 0,570 Prothèse Inversée : 0,397 |
| Analyse visuelle du Deltoïde | 18 normaux (69,2%) / 8 en involution graisseuse (30,7%) |
| Analyse per opératoire de la coiffe | 19 coiffes normales (73,1%) / 7 coiffes rompues Coiffes rompues : 7 prothèses anatomiques Coiffe normale : 18 anatomiques, 1 inversée |
| Évolution post opératoire | 18 satisfaisantes (69,2%) / 7 limitées / 1 non renseignée |
| Angle critique d'épaule (CSA) Moy. | 31,06° (21,99-44,23) Prothèse Anatomique : 29,35° Prothèse Inversée : 34,9° |

Tableau 2 : Données générales de la population incluse.

3) OBJECTIF PRINCIPAL

Nous avons d'abord cherché si la prothèse à implanter pouvait être conditionnée par l'involution graisseuse et la trophicité des corps musculaires de la coiffe.

Pour cela, quatre paramètres TDM que nous avons choisis d'étudier se sont révélés significatifs.

A) ARTHROPLASTIE ET INVOLUTION GRAISSEUSE

À propos des stades de Goutallier, aucun stade d'involution graisseuse pris isolément corps musculaire par corps musculaire ne montrait de relation significative avec les prothèses utilisées.

Cependant dans une vision globale de la fonction musculaire, nous avons choisi de calculer les sommes des stades d'involution de tous les corps musculaires par patient (notée « Σ Goutallier »)

Plusieurs cut-off des « Σ Goutallier » ont dès lors été testés pour déterminer lequel offrirait la meilleure performance diagnostique.

L'involution graisseuse globale définie par une « Σ Goutallier » >6, prédisait une arthroplastie par prothèse inversée avec une spécificité de 94% (Tableau 3).

A postériori, il existait une relation significative entre ce cut-off et le choix prothèse ($p=0,02$).

| Σ Goutallier | Sensibilité Se % | Spécificité Sp % | VPP % | VPN % | 1-Sp % |
|---------------------|------------------|------------------|-------------|-------------|------------|
| >1 | 88 % | 11 % | 30 % | 67 % | 89 % |
| >2 | 88 % | 17 % | 32 % | 75 % | 83 % |
| >3 | 88 % | 44 % | 41 % | 89 % | 56 % |
| >4 | 75 % | 61 % | 46 % | 85 % | 39 % |
| >5 | 63 % | 83 % | 63 % | 83 % | 17 % |
| >6 | 50 % | 94 % | 80 % | 81 % | 6 % |
| >7 | 38 % / | / | / | 78 % / | / |
| >8 | 25 % / | / | / | 75 % / | / |
| >9 | 25 % / | / | / | 75 % / | / |
| >10 | / | / | / | 69 % / | / |
| >11 | / | / | / | 69 % / | / |

Tableau 3 : « Σ Goutallier » des corps musculaires de la coiffe comme test diagnostique pour le choix d'une prothèse inversée.

B) ARTHROPLASTIE ET TROPHICITÉ MUSCULAIRE

En partant du même raisonnement, nous avons recherché le RO offrant les meilleures performances en termes de spécificité pour le choix du type d'arthroplastie.

Une prothèse inversée était implantée en cas de $RO < 0,5$ avec une Se de 78% et une Sp de 88% (Tableau 4).

Nous avons observé que les ratios moyens des épaules ayant reçu une prothèse inversée était de 0,397 (0,141 - 0,498) et une prothèse anatomique de 0,570 (0,33 - 0,688).

Il existait une relation significative entre le choix de prothèse et le RO ($p=0,0028$).

Concernant l'étude du signe de la tangente, tous les patients opérés par prothèse anatomique avaient un signe de la tangente négatif ($n=18$), parmi ceux qui avaient reçu une prothèse inversée, trois ($n=3$) avaient un signe négatif, cinq ($n=5$) un signe positif.

Le signe de la tangente était aussi discriminant ; aucun patient avec un signe de la tangente positif n'avait reçu de prothèse anatomique.

Une relation statistiquement significative entre choix de prothèse et signe de la tangente était retrouvée ($p=0,0008$).

| Ratios S2/S1 | Sensibilité Se % | Spécificité Sp % | VPP % | VPN % | 1-Sp % |
|----------------|------------------|------------------|-------------|-------|--------|
| >0,325 | / | 13 % | 72 % | / | 87 % |
| >0,35 | 94 % | 13 % | 71 % | 50 % | 87 % |
| >0,375 | 94 % | 25 % | 74 % | 67 % | 75 % |
| >0,4 | 94 % | 38 % | 77 % | 75 % | 62 % |
| >0,425 | 94 % | 63 % | 85 % | 83 % | 37 % |
| >0,45 | 89 % | 63 % | 84 % | 71 % | 37 % |
| >0,475 | 83 % | 63 % | 83 % | 63 % | 37 % |
| >0,5 | 78 % | 88 % | 93 % | 64 % | 12 % |
| >0,525 | 72 % | / | / | 62 % | / |
| >0,55 | 61 % | / | / | 53 % | / |
| >0,575 | 50 % | / | / | 47 % | / |
| >0,6 | 44 % | / | / | 44 % | / |
| >0,625 | 39 % | / | / | 42 % | / |
| >0,65 | 22 % | / | / | 36 % | / |

Tableau 4 : RO comme test diagnostique pour le choix d'une prothèse inversée.

4) OBJECTIFS SECONDAIRES

Dans le cadre de nos objectifs secondaires, nous avons étudié d'autres critères TDM qui auraient pu permettre d'évaluer le caractère fonctionnel de la coiffe et d'orienter le choix de prothèse.

Parmi ces critères, seul l'angle critique d'épaule a montré une relation significative avec le type d'arthroplastie ($p=0,0045$).

Une prothèse inversée était choisie avec une Sp de 94,44% pour un CSA $>34^\circ$.

Nos résultats à propos de la trophicité du deltoïde, les stades morphologiques de Walch et leur relation avec les prothèses mises en place n'étaient pas significatifs ($p=0,67$, $p>1$ respectivement).

L'ensemble des associations statistiques étudiées dans notre étude sont résumées dans le Tableau 6.

| CSA | Sensibilité Se % | Spécificité Sp % | VPP % | VPN % | 1-Sp % |
|----------------------------------|------------------|------------------|----------------|-------------|---------------|
| $>29^\circ$ | 87,5 % | 50 % | 43,75 % | 90 % | 50 % |
| $>30^\circ$ | 87,5 % | 50 % | 43,75 % | 90 % | 50 % |
| $>31^\circ$ | 87,5 % | 55,56 % | 46,67 % | 90,91 % | 44,44 % |
| $>32^\circ$ | 87,5 % | 72,22 % | 58,33 % | 92,86 % | 27,73 % |
| $>33^\circ$ | 75 % | 77,78 % | 60 % | 87,5 % | 22,22 % |
| $>34^\circ$ | 62,5 % | 94,44 % | 83,33 % | 85 % | 5,56 % |
| $>35^\circ$ | 37,5 % | 94,44 % | 75 % | 77,27 % | 5,56 % |

Tableau 5 : CSA comme test diagnostique pour le choix d'une prothèse inversée

| Choix de prothèse croisé avec : | Valeurs de significativité (p) |
|-----------------------------------|--------------------------------|
| Σ Goutallier (1) | p=0,02 |
| RO fosse supra épineuse (2) | p=0,0028 |
| 1 et 2 | p=0,0026 |
| Signe de la tangente | p=0,0008 |
| Involution graisseuse du deltoïde | p=0,67 |
| Stades de Walch | p>1 |
| Angle critique de l'épaule | p=0,0045 |
| ESA | p>1 |

Tableau 6 : Associations statistiques évaluées entre le choix de prothèse et les paramètres TDM.

5) OBJECTIF TERTIAIRE

Dans un troisième temps, nous avons essayé de mettre en évidence des liens entre nos paramètres étudiés dans les objectifs primaires et secondaires avec les données cliniques peropératoires et le suivi chirurgical.

Lors de la consultation préopératoire, il n'y avait pas de différence significative entre notre diagnostic d'omarthrose centrée et l'avis orthopédique, qui était concordant pour 22 patients des 26 soit 85% de l'effectif ($p=0,110$).

Pour deux ($n=2$) patients non concordants, le type d'omarthrose n'était pas clairement mentionné dans le compte-rendu de consultation préopératoire ; pour les deux derniers, le chirurgien estimait que l'omarthrose était excentrée ($n=2$) malgré l'ESA conservé >7 mm.

Les types de prothèses décidées par le chirurgien lors de la consultation préopératoire sur la simple évaluation de la TDM sans injection et l'examen clinique étaient toutes concordantes avec les prothèses implantées lors de l'opération.

Nous avons alors choisi de confronter notre diagnostic radiologique d'omarthrose centrée, à l'analyse visuelle de la coiffe en peropératoire (Tableau 7).

| Aspect de la coiffe en per-opérateur croisé avec : | Valeurs de significativité (p) |
|--|--------------------------------|
| Σ Goutallier (1) | p=0,101 |
| RO fosse supra épineuse (2) | p=0,0208 |
| Signe de la tangente | p=0,0104 |
| Involution graisseuse du deltoïde | p=1 |
| Stades de Walch | p>1 |
| Angle critique de l'épaule | p=0,0018 |
| ESA | p=0,1903 |

Tableau 7 : Associations statistiques évaluées entre l'état de la coiffe en peropérateur et les paramètres TDM.

Lors de l'opération, parmi les patients qui présentaient une rupture étendue des tendons de la coiffe des rotateurs (n=7) (rupture intéressant le tendon du muscle supra-épineux et atteignant au moins de manière partielle les tendons des muscles subscapulaire et infra-épineux) (47), six (n=6) d'entre eux avaient un RO <0,5 (le septième avait un RO de 0,504) et quatre (n=4) une « Σ Goutallier » >6.

Les patients chez qui le chirurgien décrivait une rupture étendue de la coiffe (n=7) en per opératoire, ont tous reçu une prothèse inversée.

Il existait une relation significative entre les paramètres TDM reflétant l'atrophie musculaire du corps musculaire du supra épineux (RO : p=0,0208, signe de la tangente : p=0,0104) et l'aspect rompu de la coiffe lors de l'opération.

Dans un dernier temps, la réussite chirurgicale des patients a été confrontée à nos paramètres (Tableau 8).

Dix huit patients (n=18; 69,2%) présentaient une évolution satisfaisante lors de la consultation de suivi à 1 an.

Six patients (n=6) avaient une mobilité toujours limitée à 1 an, deux (n=2) avaient des douleurs deltoïdiennes de surutilisation, classiques lors de la kinésithérapie de rééducation intensive.

Parmi ces huit patients (n=8), six (n=6) ont reçu une prothèse anatomique et deux (n=2) une inversée.

Aucun lien entre les paramètres TDM et l'évolution clinique du suivi post chirurgical n'a été démontré.

| Réussite chirurgicale croisée avec : | Valeurs de significativité (p) |
|--------------------------------------|--------------------------------|
| Σ Goutallier | p=1 |
| RO fosse supra épineuse | p=0,683 |
| Signe de la tangente | p=0,165 |
| Involution graisseuse du deltoïde | p=0,667 |
| Stades de Walch | p>1 |
| Angle critique de l'épaule | p=1 |
| ESA | p=0,664 |

Tableau 8 : Associations statistiques évaluées entre l'évolution à distance et les paramètres TDM.

6) RÉSUMÉ DES RÉSULTATS SIGNIFICATIFS CONCERNANT LE CHOIX DE PROTHÈSE

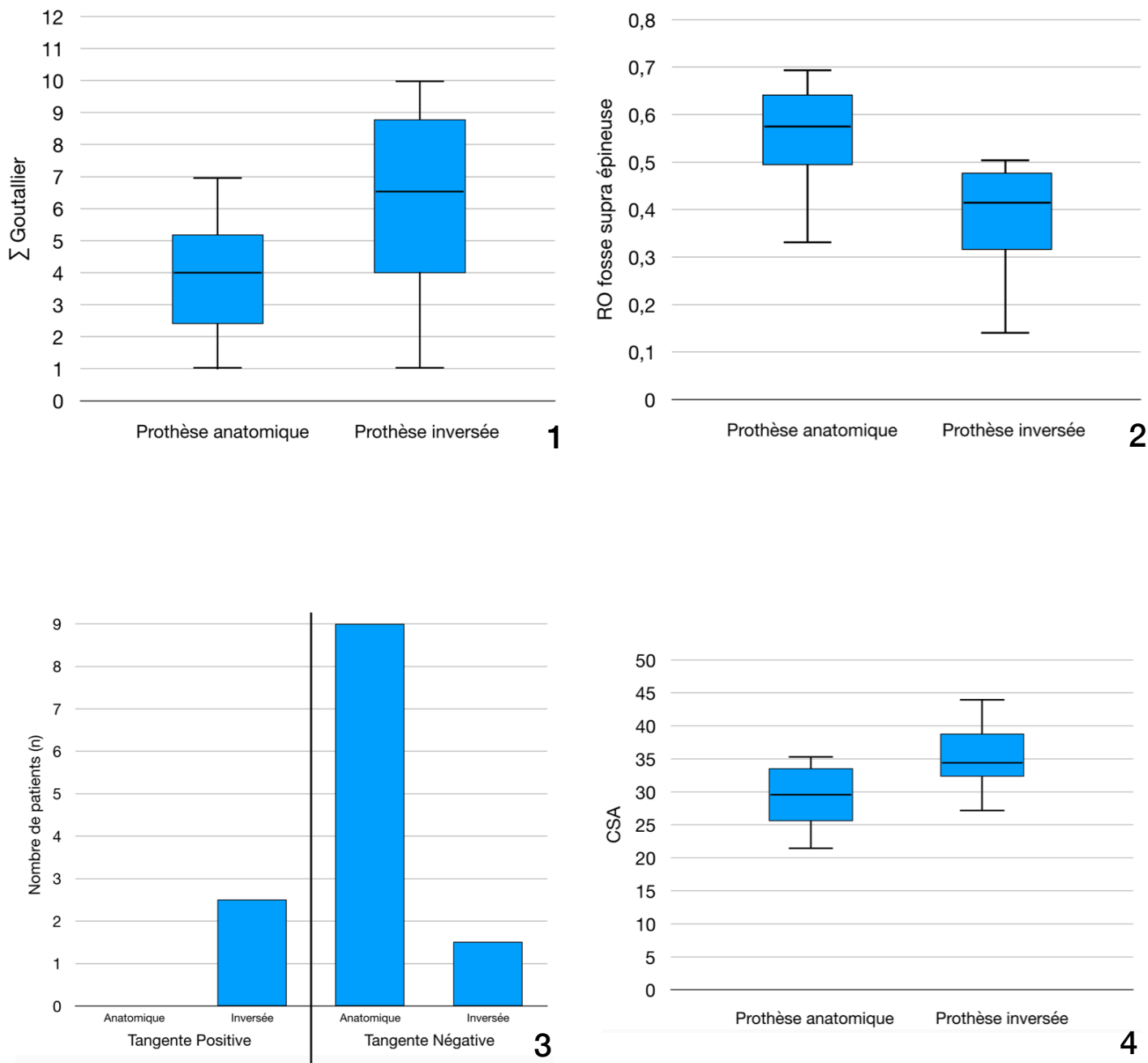


Figure 9 : Résumé graphique des paramètres présentant un lien significatif avec le type d'arthroplastie : Diagrammes en boîtes et histogramme montrant le lien entre 1 : la « Σ Goutallier », 2 : le RO, 3 : le signe de la tangente et 4 : le CSA avec le type d'arthroplastie réalisé.

IV) DISCUSSION

1) JUSTIFICATION DE L'ÉTUDE

Dans un premier temps, il était intéressant d'étudier l'omarthrose centrée puisqu'il s'agit d'une pathologie rare (8,48) dont les causes et les mécanismes physiopathologiques ne sont pas clairement connus, avec pour conséquences l'absence de données épidémiologiques ou de recommandations rhumatologiques et orthopédiques récentes concernant sa prise en charge.

De nouvelles études sont donc nécessaires afin de préciser les connaissances concernant cette pathologie.

L'arthroTDM d'épaule est utilisé actuellement comme examen de référence dans l'étude préopératoire de cette pathologie car elle permet d'étudier directement et simultanément les deux versants principaux de ce bilan : les paramètres osseux de l'articulation scapulo-humérale et le plan musculo tendineux de la coiffe des rotateurs.

Cependant, cet examen souvent banalisé présente des désavantages connus, irréductibles et inhérents en grande partie à sa technique :

- nécessité d'une ponction intra-articulaire à l'aiguille fine et utilisation d'un produit de contraste entraînant des risques algiques, allergiques, infectieux rares mais existants (49).
- coût élevé (Code CCAM MZQH001 : 79,80€).
- accès limité.
- plateau technique (table de radiographie avec scopie et TDM) et personnel para médical nécessaire.
- échecs techniques possibles.
- durée combinée de l'examen élevée.

De ce fait, dans l'optique d'une implantation prothétique d'épaule dont les complications septiques sont connues et non nulles (50,51), nous pensons que la réalisation préalable d'un examen d'imagerie invasif pouvait augmenter la survenue d'un épisode infectieux (51).

Par ailleurs, dans une politique actuelle de réduction des doses d'irradiation, et de part sa caractérisation tissulaire et résolution en contraste optimales, l'IRM tend à être un examen de choix en radiologie générale.

Sa résolution spatiale notamment pour l'étude des paramètres osseux ainsi que sa qualité d'acquisition inconstante (52) restent inférieures d'après la littérature à celle de la TDM cependant il est possible que l'IRM permette aujourd'hui une efficacité comparable notamment sur l'étude osseuse mais il n'existe pas d'étude à l'heure actuelle sur ce sujet.

C'est pourquoi, certaines équipes utilisent l'IRM seule ou couplée à la TDM dans le bilan préopératoire de l'omarthrose.

Malheureusement l'IRM reste un examen long (15 minutes nécessaires d'immobilité sur table) notamment pour des patients douloureux, ses contre indications sont plus nombreuses que la TDM (claustrophobie, matériel métallique non compatible avec l'examen (53)), son surcoût (Code CCAM NZQN001 : 55€) et sa disponibilité limitée lui font actuellement défaut en France.

La TDM reste certes une technique irradiante (rayonnement X), mais la dose d'irradiation semble rester limitée (DLP au 75ème percentile = 500mGy.cm (54)) pour un âge moyen au diagnostic d'omarthrose de 65 ans.

Dans notre centre, la TDM d'épaule sans injection seule est réalisée en pratique courante dans cette même indication en accord avec l'équipe chirurgicale orthopédique et toutes les décisions de planifications opératoires de notre chirurgien étaient prises à partir de cet examen.

Cette technique a déjà été étudiée pour l'évaluation préopératoire sur le versant osseux (55,56) néanmoins aucune étude ne montre qu'elle est suffisante pour évaluer la fonctionnalité de la coiffe et n'avait validé l'utilisation de la TDM sans injection seule dans le bilan préopératoire. Nous voulions confirmer notre ressenti à savoir que cet examen seul suffisait à répondre aux questions des chirurgiens avant l'arthroplastie.

Elle ne présente que des avantages médico économiques par rapport à l'arthroTDM : examen rapide, disponible, à faible coût (Code CCAM MZQK002 : 25,27€), sans aucun risque infectieux ou allergique.

Cependant en l'absence d'injection intra-articulaire sur notre bilan, nous ne pouvions donc pas évaluer directement la continence des tendons de la coiffe, c'est pourquoi nous avons recherché d'autres critères qui permettaient de décider du type de prothèse à implanter et donc de refléter « l'état fonctionnel de la coiffe » sans injection.

Ceci était le postulat de base de notre étude.

2) POINTS FORTS

Les critères principaux permettant de poser le diagnostic d'omarthrose centrée validés dans la littérature (ESA >7mm (11,12)), étaient présents chez tous nos patients inclus, par ailleurs, la mesure de l'ESA, validé sur un cliché de Railhac (35,36), rayon de face strict en décubitus dorsal, pouvaient être reproduits sans problème par le balayage hélicoïdal de la TDM, ce qui assurait une bonne reproductibilité à notre étude.

Notre population était représentative de la population générale atteinte d'omarthrose concernant l'âge moyen d'atteinte par la maladie (57,58).

Chacun des paramètres révélés significatifs lors des objectifs principal et secondaires faisaient parti des classifications les plus communément admises en imagerie musculo-squelettique et les plus reproductibles selon la littérature : la classification de Goutallier et Bernageau (27), l'étude de Warner pour le signe de la tangente (38), Zanetti pour le RO (39) ainsi que le CSA décrit plus récemment par Moore en 2013 (40).

La plupart des patients inclus dans l'étude étaient opérés par le même chirurgien, ce qui assurait une bonne reproductibilité des comptes rendus per opératoires et de suivi.

Cinquante patients étaient opérés par an au CHU de Rouen d'une arthroplastie pour omarthrose et dix d'entre eux pour omarthrose centrée, ce qui constituait un échantillon de bonne qualité comparativement à la rareté de cette pathologie.

Sur le plan méthodologique, les investigateurs étaient aveugles des résultats.

3) LIMITES

Il s'agissait d'une étude rétrospective, comportant un effectif réduit malgré une durée d'inclusion initiale de 8 ans.

Ce recrutement peu important a probablement limité les résultats par manque de puissance et peut s'expliquer par l'incidence très faible de l'omarthrose centrée dans la population générale (8,48), estimée par notre équipe chirurgicale à une dizaine de cas opérés par an dans notre centre.

Du fait des modalités d'inclusion de l'étude, nos sujets devaient tous avoir leurs examens TDM et chirurgie réalisés au CHU de Rouen, ce qui n'était pas le cas pour la plupart des opérés, et a participé à réduire notre effectif.

Le manque de recommandations et de données épidémiologiques actuelles par les sociétés savantes de rhumatologie et d'orthopédie nous ont aussi limité dans notre étude et le recueil bibliographique.

La confirmation du diagnostic d'omarthrose centrée basée sur la mesure de l'ESA pourrait aussi être discutée.

Un ESA <7mm est un signe de rupture étendue de la coiffe largement admis (35,36) mais cette mesure peut être faussement diminuée en cas de rétroversion excessive de la cavité glénoïdale ou en cas de subluxation postérieure céphalo-humérale (59). Aucun de nos patients ne présentait cependant ces paramètres morphologiques.

Un ESA >7mm n'est pas non plus un signe affirmé de la continence de la coiffe.

Dans cette étude, certains patients avec un ESA >7mm étaient donc considérés comme atteints d'une omarthrose excentrée par le chirurgien du fait de l'engrènement important de la tête humérale

dans la cavité glénoïdale, l'empêchant de s'ascensionner.

Nous avons noté par ailleurs, que le délai entre la réalisation de la TDM et la chirurgie était très variable (0,15-19 mois) ce qui pouvait chez certains patients induire des lésions majorées lors de la chirurgie par rapport au scanner de référence et induire un biais.

4) RÉSULTATS

A) OBJECTIFS PRIMAIRE ET SECONDAIRE

Nos résultats significatifs étaient globalement concordants avec les données de la littérature.

Une involution graisseuse évoluée des corps musculaires de la coiffe des rotateurs (« Σ Goutallier ») était associée à l'implantation d'une prothèse inversée. Notre cut-off de 6 était concordant avec les recommandations HAS de Mars 2008 (60), pour lesquelles un score de Goutallier >2 par corps musculaire récusait la réparation possible des lésions tendineuses de la coiffe, permettant ainsi de juger la coiffe comme non fonctionnelle bien qu'elle ne soit pas rompue.

Le cut-off de 0,5 pour le RO était lui aussi concordant avec l'étude princeps décrite par Thomazeau (26), qui avait pour conclusion, qu'un seuil $<0,5$ était présent quand les ruptures de coiffe atteignaient le tendon du muscle supra-épineux seul ou étaient extensives jusqu'à moins de 25% des fibres supérieures de l'infra-épineux ou à l'intervalle antérieur des rotateurs.

L'angle critique d'épaule (CSA) est une variable largement étudiée récemment, introduite par Moor et al. depuis 2013 (40) qui démontrait qu'un CSA $>35^\circ$ était associé dans 84% des cas à des lésions des tendons d'insertion de la coiffe, s'expliquant par l'augmentation de la force verticale du bras de levier deltoïdien lorsque l'index acromial est élevé. Ceci est à l'origine d'une ascension de la tête humérale et des lésions accrues du supra-épineux notamment lors des manoeuvres d'abduction.

Un CSA $<30^\circ$ avait pour conséquence une augmentation des contraintes musculaires induites par le deltoïde et le supra-épineux sur l'articulation scapulo-humérale avec pour effets une omarthrose chez 94% des patients. Notre étude a permis de démontrer qu'un CSA $>34^\circ$ était associé à une

prothèse inversée (Sp 94,44%), ce qui était plutôt en accord avec les résultats de Moor, l'implant inversé étant recommandé lorsque la coiffe était non fonctionnelle.

L'analyse des diagrammes en boîte nous a permis d'établir que les patients avec une prothèse inversée avaient un CSA plus élevé ($CSA_{moy} = 34,9^\circ$) que le groupe anatomique ($CSA_{moy} = 29,35^\circ$) de manière significative, ces résultats étaient similaires à ceux retrouvés dans l'étude de Cherchie et al. en 2016 (61).

L'ensemble de ces données prouve l'importance de cet angle dans la pathologie arthrosique de l'épaule et dans le bilan de la coiffe des rotateurs.

Ces paramètres, au delà du choix de prothèse, permettait d'introduire une notion de « fonctionnalité » de la coiffe évaluable par TDM simple, une coiffe non fonctionnelle étant associée aux prothèses inversées, fonctionnelle pour une prothèse anatomique.

La trophicité du deltoïde et les stades de Walch n'ont pas mis en évidence de relation significative avec le choix de prothèse ou le suivi chirurgical dans notre étude.

Une étude de 2017 menée par Yoon et al. montrait cependant qu'un faible volume musculaire deltoïdien préopératoire était associé à de mauvais résultats fonctionnels à distance de l'opération (62).

Plusieurs articles montrent des liens entre la morphologie de la cavité glénoïdale et les résultats postopératoires. L'aspect biconcave (Stades B2 de Walch) et les subluxations céphalo-humérales postérieures (Stades B et C de Walch) étaient classiquement associés à de mauvais résultats postopératoires concernant la fonction de l'épaule et la durée de l'implant (25, 63) alors qu'une étude plus récente ne montre au contraire pas de mauvais résultats lors du suivi postopératoire (64).

B) OBJECTIFS TERTIAIRES

Certaines études ont démontré un lien entre l'aspect des tendons, des corps musculaires des muscles de la coiffe des rotateurs et la réussite chirurgicale.

On citera celle d'Edwards et al. en 2002 (65) qui soulignait qu'une involution graisseuse de l'infra-épineux et à moindre degré du subscapulaire étaient associés à de mauvais résultats chirurgicaux dans l'omarthrose centrée, lien non objectivé dans notre cohorte.

Une étude récente de 2017, démontrait qu'un signe de la tangente positif était associé à un moins bon résultat fonctionnel de la prothèse totale d'épaule dans l'omarthrose mais qu'il n'existait aucun lien entre le RO et pronostic fonctionnel (66).

Aucun lien entre les paramètres TDM étudiés et le suivi postopératoire n'ont été mis en évidence dans notre étude.

Ceci peut s'expliquer en partie par le faible nombre de patients inclus, des comptes rendus de consultations de suivi hétérogènes et succincts ne mentionnant notamment aucun score fonctionnel reproductible de l'épaule (Score de Constant (Annexe 1), QuickDASH (Annexe 2)).

De plus, même si des degrés de mobilités articulaires étaient mentionnés avec parcimonie dans ces comptes rendus, il n'existe pas à ce jour dans la littérature ou définies par le chirurgien de valeurs d'amplitudes articulaires permettant de juger de la réussite opératoire.

V) PROPOSITION DE PRISE EN CHARGE

Nous pourrions proposer la prise en charge suivante dans le bilan préopératoire de l'omarthrose centrée primitive :

- 1) Confirmation du diagnostic d'omarthrose centrée sur les clichés standards type Railhac :

- ESA >7mm
- Pincement de l'interligne scapulo-huméral et ostéophytes péri céphaliques (signes non spécifiques du caractère centré de l'omarthrose).

- 2) Bilan pré-opératoire par TDM sans injection de l'épaule concernée.

- 3) Évaluation des paramètres reflétant la fonctionnalité de la coiffe des rotateurs :

- Stades de Goutallier de chaque muscle de la coiffe et « Σ Goutallier »
- RO
- Signe de la tangente
- CSA

- 4) Évaluation des paramètres osseux scapulo-huméraux (non abordés dans cette étude).

- 5) Choix du type de prothèse selon les résultats de notre analyse :

- « Σ Goutallier » >6, RO <0,5, CSA >34° en faveur d'un implant inversé.
- « Σ Goutallier » <6, RO >0,5, CSA <34° en faveur d'un implant anatomique.
- Signe de la tangente positif contre indiquant l'implant anatomique .
- Cas discordants : Testing clinique et avis chirurgical +/- examen injecté en discussion avec le chirurgien référent.

- 6) Testing clinique, avis chirurgical puis arthroplastie.

Les différentes étapes décrites ci-dessus (étapes 1 à 5) sont réalisables en un temps réduit estimé à une dizaine de minutes d'après notre pratique quotidienne.

L'arthroTDM n'interviendrait plus en première ligne et ne trouverait ainsi qu'une place réduite dans ce bilan, limitée aux rares cas où nos paramètres seraient discordants.

VI) CONCLUSION

Plusieurs critères identifiables sur la TDM d'épaule sans injection, ont permis d'établir le caractère fonctionnel de la coiffe et par extension d'orienter le choix de prothèses à implanter dès le bilan préopératoire.

Les multiples inconvénients de l'arthroTDM et plus particulièrement le risque infectieux accru par l'injection intra-articulaire qu'elle nécessite, chez un patient qui sera opéré par la suite, nous poussent actuellement à limiter la réalisation de cet examen.

En conséquence, dans notre proposition de prise en charge dans le bilan d'une omarthrose centrée, nous recommandons la réalisation d'une TDM simple, méthode efficace et à moindres risques permettant ainsi de choisir le type de prothèse à implanter lors de l'opération.

Du fait des avancées technologiques actuelles, l'IRM sans injection pourrait être évaluée dans cette même indication malgré ses contre-indications, son coût, son manque de disponibilité et d'accessibilité.

Pour valider notre proposition de prise en charge et prouver qu'il existe une réelle relation entre nos paramètres : fonctionnalité de la coiffe, fissurations et rupture ; une étude avec une plus grosse cohorte TDM versus arthroTDM devrait être effectuée, cependant sa réalisation pourrait être difficile du fait de la faible prévalence de la maladie ainsi que la sur-irradiation engendrée par ces deux examens.

Score de Constant

D'après Constant CR, Murley AHG. *A clinical method of functional assessment of the shoulder*. Clin Orthop Relat Res 1987;(214):160-4. Traduction de M. Dougados, avec son aimable autorisation.

► Fiche de recueil des résultats

| | | | | | | |
|---|--|---|------------|----------------------|-----------|--|
| Nom : | | Date : | | | | |
| Prénom : | | Médecin traitant : | | | | |
| Date de naissance : | | Médecin prescripteur : | | | | |
| Date | | Début | Milieu | Fin | | |
| Douleur (total sur 15 points) | A. Échelle verbale 0 = intolérable 5 = moyenne 10 = modérée 15 = aucune | | | | | |
| | B. Échelle algométrique Soustraire le chiffre obtenu du nombre 15 | | | | | |
| | 0 _____ 15 Absence de douleur _____ douleur sévère | | | | | |
| | Total | A + B / 2 (/15) | | | | |
| Niveau d'activités quotidiennes (total sur 10 points) | Activités professionnelles/ occupationnelles | travail impossible ou non repris | 0 point | | | |
| | | gêne importante | 1 point | | | |
| | | gêne moyenne | 2 points | | | |
| | | gêne modérée | 3 points | | | |
| | | aucune gêne | 4 points | | | |
| | Activités de loisirs | impossible | 0 point ; | gêne modérée | 3 points | |
| | | gêne importante | 1 point ; | aucune gêne | 4 points | |
| | | gêne moyenne | 2 points | | | |
| | Gêne dans le sommeil exemple : aux changements de position | douleurs insomniantes | 0 point | | | |
| | | gêne modérée | 1 point | | | |
| | | aucune gêne | 2 points | | | |
| Niveau de travail avec la main (total sur 10 points) | À quelle hauteur le patient peut-il utiliser sa main sans douleur et avec une force suffisante ? | taille | 2 points ; | cou | 6 points | |
| | | xiphoïde | 4 points ; | tête | 8 points | |
| | | | | au dessus de la tête | 10 points | |
| Mobilité (total sur 40 points) | Antépulsion (total / 10) | 0°-30° | 0 point | 91°-120° | 6 points | |
| | | 31°-60° | 2 points | 121°-150° | 8 points | |
| | | 61°-90° | 4 points | >150° | 10 points | |
| | Abduction (total / 10) | 0°-30° | 0 point | 91°-120° | 6 points | |
| | | 31°-60° | 2 points | 121°-150° | 8 points | |
| | | 61°-90° | 4 points | < 150° | 10 points | |
| | Rotation latérale (total / 10) | main derrière la tête, coude en avant | | 2 points | | |
| | | main derrière la tête, coude en arrière | | 4 points | | |
| main sur la tête, coude en avant | | | 6 points | | | |
| main sur la tête, coude en arrière | | | 8 points | | | |
| | élévation complète depuis le sommet de la tête | | 10 points | | | |
| Rotation médiale (total / 10) | dos de la main niveau fesse | | 2 points | | | |
| | dos de la main niveau sacrum | | 4 points | | | |
| | dos de la main niveau L3 | | 6 points | | | |
| | dos de la main niveau T12 | | 8 points | | | |
| | dos de la main niveau T7-T8 | | 10 points | | | |
| Force musculaire (total sur 25 points) | Abduction isométrique (élévation antéro-latérale de 90° dans le plan de l'omoplate) | si 90° n'est pas atteint en actif | 0 point | | | |
| | | si maintien de 5 s, par 500g | 1 point | | | |
| Total (total sur 100 points) | Valeur absolue (en points/100) | | | | | |
| | Valeur pondérée (%) | | | | | |

Tableau 1 : Valeur fonctionnelle normale de l'épaule selon l'indice de Constant en fonction de l'âge et du sexe.

| Âge | Hommes | | | Femmes | | |
|--------|--------|--------|---------|--------|--------|---------|
| | Droit | Gauche | Moyenne | Droit | Gauche | Moyenne |
| 21/30 | 97 | 99 | 98 | 98 | 96 | 97 |
| 31/40 | 97 | 90 | 93 | 90 | 91 | 90 |
| 41/50 | 86 | 96 | 92 | 85 | 78 | 80 |
| 51/60 | 94 | 87 | 90 | 75 | 71 | 73 |
| 61/70 | 83 | 83 | 83 | 70 | 61 | 70 |
| 71/80 | 76 | 73 | 75 | 71 | 64 | 69 |
| 81/90 | 70 | 61 | 66 | 65 | 64 | 64 |
| 91/100 | 60 | 54 | 56 | 58 | 50 | 52 |

Quick DASH

Veillez évaluer vos possibilités d'effectuer les activités suivantes au cours des 7 derniers jours en entourant le chiffre placé sous la réponse appropriée

| | Aucune difficulté | Difficulté légère | Difficulté moyenne | Difficulté importante | Impossible |
|---|-------------------|-------------------|--------------------|-----------------------|------------|
| 1. Dévisser un couvercle serré ou neuf | 1 | 2 | 3 | 4 | 5 |
| 2. Effectuer des tâches ménagères lourdes (nettoyage des sols ou des murs) | 1 | 2 | 3 | 4 | 5 |
| 3. Porter des sacs de provisions ou une mallette | 1 | 2 | 3 | 4 | 5 |
| 4. Se laver le dos | 1 | 2 | 3 | 4 | 5 |
| 5. Couper la nourriture avec un couteau | 1 | 2 | 3 | 4 | 5 |
| 6. Activités de loisir nécessitant une certaine force ou avec des chocs au niveau de l'épaule du bras ou de la main. (bricolage, tennis, golf, etc..) | 1 | 2 | 3 | 4 | 5 |

| | Pas du tout | Légèrement | Moyennement | Beaucoup | Extrêmement |
|---|-------------|------------|-------------|----------|-------------|
| 7. Pendant les 7 derniers jours , à quel point votre épaule, votre bras ou votre main vous a-t-elle gêné dans vos relations avec votre famille, vos amis ou vos voisins ? (entourez une seule réponse) | 1 | 2 | 3 | 4 | 5 |

| | Pas du tout limité | Légèrement limité | Moyennement limité | Très limité | Incapable |
|---|--------------------|-------------------|--------------------|-------------|-----------|
| 8. Avez-vous été limité dans votre travail ou une de vos activités quotidiennes habituelles en raison de problèmes à votre épaule, votre bras ou votre main? | 1 | 2 | 3 | 4 | 5 |

Veillez évaluer la sévérité des symptômes suivants **durant les 7 derniers jours**. (entourez une réponse sur chacune des lignes)

| | Aucune | Légère | Moyenne | Importante | Extrême |
|---|--------|--------|---------|------------|---------|
| 9. Douleur de l'épaule, du bras ou de la main | 1 | 2 | 3 | 4 | 5 |
| 10. Picotements ou fourmillements douloureux de l'épaule, du bras ou de la main | 1 | 2 | 3 | 4 | 5 |

| | Pas du tout perturbé | Un peu perturbé | Moyennement perturbé | Très perturbé | Tellement perturbé que je ne peux pas dormir |
|--|----------------------|-----------------|----------------------|---------------|--|
| 11. Pendant les 7 derniers jours , votre sommeil a-t-il été perturbé par une douleur de votre épaule, de votre bras ou de votre main ? (entourez une seule réponse) | 1 | 2 | 3 | 4 | 5 |

Le score QuickDASH n'est pas valable s'il y a plus d'une réponse manquante.

Calcul du score du QuickDASH = (somme des n réponses - 1) X 25, où n est égal au nombre de réponses.

BILBIOGRAPHIE

- 1) Vina ER, Kwok CK. Epidemiology of osteoarthritis: literature update. *Curr Opin Rheumatol*. 2018;30(2):160–7.
- 2) Van Saase JL, van Romunde LK, Cats A, Vandenbroucke JP, Valkenburg HA. Epidemiology of osteoarthritis: Zoetermeer survey. Comparison of radiological osteoarthritis in a Dutch population with that in 10 other populations. *Ann Rheum Dis*. avr 1989;48(4):271–80.
- 3) Schieir O, Tosevski C, Glazier RH, Hogg-Johnson S, Badley EM. Incident myocardial infarction associated with major types of arthritis in the general population: a systematic review and meta-analysis. *Ann Rheum Dis*. août 2017;76(8):1396–404.
- 4) Chung W-S, Lin H-H, Ho F-M, Lai C-L, Chao C-L. Risks of acute coronary syndrome in patients with osteoarthritis: a nationwide population-based cohort study. *Clin Rheumatol*. nov 2016;35(11):2807–13.
- 5) Le Pen C, Reygobellet C, Gérentes I. Financial cost of osteoarthritis in France. The « COART » France study. *Joint Bone Spine*. déc 2005;72(6):567–70.
- 6) COFER. Arthrose . Collège Français des Enseignants en Rhumatologie. Disponible sur: <http://www.lecofer.org/item-cours-1-10.php>
- 7) Bergenudd H, Lindgärde F, Nilsson B, Petersson CJ. Shoulder pain in middle age. A study of prevalence and relation to occupational work load and psychosocial factors. *Clin Orthop Relat Res*. juin 1988;(231):234–8.
- 8) Quintrec JSG-L, Vidil A, Drapé JL, Sauzières P. Omarthrose: épidémiologie et classification - Osteoarthritis of the shoulder: epidemiology and classification. 2005;5.
- 9) Cotten A, El Rafei M, Lefebvre G, Maynou C. Chapitre 4 - Autres pathologies de la ceinture scapulaire - Omarthrose. In: *Imagerie musculosquelettique, Pathologies locorégionales*, 2ème édition. Elsevier Masson SAS; 2017. p. 126.
- 10) Millett PJ, Gobeze R, Boykin RE. Shoulder osteoarthritis: diagnosis and management. *Am Fam Physician*. 1 sept 2008;78(5):605–11.
- 11) Goutallier D, Le Guilloux P, Postel J-M, Radier C, Bernageau J, Zilber S. Acromio humeral distance less than six millimeter: its meaning in full-thickness rotator cuff tear. *Orthop Traumatol Surg Res*. mai 2011;97(3):246–51.

- 12) Saupe N, Pfirrmann CWA, Schmid MR, Jost B, Werner CML, Zanetti M. Association between rotator cuff abnormalities and reduced acromiohumeral distance. *AJR Am J Roentgenol.* août 2006;187(2):376–82.
- 13) Noël É et al. Omarthrose excentrée. In: Laredo JD, Bard H (eds). *La coiffe des rotateurs et son environnement : GETROA - Opus XXIII.* Paris : Sauramps médical 1996;249-59.
- 14) Bannuru RR, Osani MC, Vaysbrot EE, Arden N, Bennell K, Bierma-Zeinstra SMA, et al. OARSI guidelines for the non-surgical management of knee, hip, and polyarticular osteoarthritis. *Osteoarthritis and Cartilage.* juill 2019;S1063458419311161.
- 15) Cheng OT, Souzdalnitski D, Vrooman B, Cheng J. Evidence-based knee injections for the management of arthritis. *Pain Med.* juin 2012;13(6):740–53.
- 16) Hunter DJ. Viscosupplementation for osteoarthritis of the knee. *N Engl J Med.* 12 mars 2015;372(11):1040–7.
- 17) Campbell KA, Saltzman BM, Mascarenhas R, Khair MM, Verma NN, Bach BR, et al. Does Intra-articular Platelet-Rich Plasma Injection Provide Clinically Superior Outcomes Compared With Other Therapies in the Treatment of Knee Osteoarthritis? A Systematic Review of Overlapping Meta-analyses. *Arthroscopy.* nov 2015;31(11):2213–21.
- 18) Buchbinder R, Green S, Youd JM. Corticosteroid injections for shoulder pain. *Cochrane Database Syst Rev.* 2003;(1):CD004016.
- 19) Kiet TK, Feeley BT, Naimark M, Gajju T, Hall SL, Chung TT, et al. Outcomes after shoulder replacement: comparison between reverse and anatomic total shoulder arthroplasty. *J Shoulder Elbow Surg.* févr 2015;24(2):179–85.
- 20) Cox RM, Padegimas EM, Abboud JA, Getz CL, Lazarus MD, Ramsey ML, et al. Outcomes of an anatomic total shoulder arthroplasty with a contralateral reverse total shoulder arthroplasty. *J Shoulder Elbow Surg.* juin 2018;27(6):998–1003.
- 21) Recommandation HAS Mars 2014 : Evaluation des implants articulaires d'épaule CNEDiMTS.
- 22) Godefroy D, Drapé J-L, Feydy A, Chevrot A. L'arthrose gléno-humérale (omarthrose). *Journées Françaises de Radiologie* 2005, FMC n°47. 2005;12.
- 23) Badet R, Boileau P, Noël É, Walch G. Arthrography and computed arthrotomography study of seventy patients with primary glenohumeral osteoarthritis. *Rev Rhum Engl Ed* 1995;62:555-62.

- 24) Badet R, Walch G, Boulahia A. L'examen tomodensitométrique dans l'omarthrose centrée et primitive. *Rev Rhum* 1998;65:203-10.
- 25) Iannotti JP, Norris TR. Influence of preoperative factors on outcome of shoulder arthroplasty for glenohumeral osteoarthritis. *J Bone Joint Surg Am.* févr 2003;85(2):251-8.
- 26) Thomazeau H, Rolland Y, Lucas C, Duval JM, Langlais F. Atrophy of the supraspinatus belly. Assessment by MRI in 55 patients with rotator cuff pathology. *Acta Orthop Scand.* juin 1996;67(3):264-8.
- 27) Goutallier D, Postel JM, Bernageau J, Lavau L, Voisin MC. Fatty muscle degeneration in cuff ruptures. Pre- and postoperative evaluation by CT scan. *Clin Orthop Relat Res.* juill 1994;(304):78-83.
- 28) Morris BJ, O'Connor DP, Torres D, Elkousy HA, Gartsman GM, Edwards TB. Risk factors for periprosthetic infection after reverse shoulder arthroplasty. *J Shoulder Elbow Surg.* févr 2015;24(2):161-6.
- 29) Eric M. Padegimas, MD, Mitchell Maltenfort, PhD, Matthew L. Ramsey, MD, Gerald R. Williams, MD, Javad Parvizi, MD, Surena Namdari, MD, MSc. Periprosthetic shoulder infection in the United States: incidence and economic burden - *Journal of Shoulder and Elbow Surgery.* mai 2015;Pages 741-746.
- 30) Charalambous CP, Tryfonidis M, Sadiq S, Hirst P, Paul A. Septic arthritis following intra-articular steroid injection of the knee--a survey of current practice regarding antiseptic technique used during intra-articular steroid injection of the knee. *Clin Rheumatol.* déc 2003;22(6):386-90.
- 31) Farshad M, Gerber C. Reverse total shoulder arthroplasty—from the most to the least common complication. *Int Orthop.* déc 2010;34(8):1075-82.
- 32) Chalmers PN, Beck L, Stertz I, Aleem A, Keener JD, Henninger HB, et al. Do magnetic resonance imaging and computed tomography provide equivalent measures of rotator cuff muscle size in glenohumeral osteoarthritis? *J Shoulder Elbow Surg.* oct 2018;27(10):1877-83.
- 33) Société Française de Radiologie, Institut de Radioprotection et de Sureté Nucléaire. Les procédures radiologiques: Critères de qualité et optimisation des doses [Internet]. Disponible sur: <http://röntgen.sfrnet.org/sfropri/index.html>
- 34) Lochmüller EM, Maier U, Anetzberger H, Habermeyer P, Müller-Gerbl M. Determination of subacromial space width and inferior acromial mineralization by 3D CT. Preliminary data from patients with unilateral supraspinatus outlet syndrome. *Surg Radiol Anat.* 1997;19(5):329-37.

- 35) Railhac JJ, Sans N, Rigal A, Chiavassa H, Galy-Fourcade D, Richardi G, et al. La radiographie de l'épaule de face stricte en décubitus dorsal: intérêt dans le bilan des ruptures de la coiffe des rotateurs. /data/revues/02210363/00820009/979/ [Internet]. 20 mars 2008; Disponible sur: <https://www.em-consulte.com/en/article/123202>
- 36) Denis A, Vial J, Sans N, Loustau O, Chiavassa-Gandois H, Railhac J-J. Le point sur... - Radiographies de l'épaule: les incidences utiles en pratique courante. /data/revues/02210363/00895-C2/620/ [Internet]. 3 juin 2008; Disponible sur: <https://www.em-consulte.com/en/article/166465>
- 37) Féasson L. Atrophie et dégénérescence musculaires: mécanismes physiopathologiques. *La Lettre du Rhumatologue* : nov 2013;(396):5.
- 38) Warner JJ, Higgins L, Parsons IM, Dowdy P. Diagnosis and treatment of anterosuperior rotator cuff tears. *J Shoulder Elbow Surg.* févr 2001;10(1):37-46.
- 39) Zanetti M, Gerber C, Hodler J. Quantitative assessment of the muscles of the rotator cuff with magnetic resonance imaging. *Invest Radiol.* mars 1998;33(3):163-70.
- 40) Moor BK, Bouaicha S, Rothenfluh DA, Sukthankar A, Gerber C. Is there an association between the individual anatomy of the scapula and the development of rotator cuff tears or osteoarthritis of the glenohumeral joint?: A radiological study of the critical shoulder angle. *Bone Joint J.* juill 2013;95-B(7):935-41.
- 41) Song JG, Yun SJ, Song YW, Lee SH. High performance of critical shoulder angle for diagnosing rotator cuff tears on radiographs. *Knee Surg Sports Traumatol Arthrosc.* janv 2019;27(1):289-98.
- 42) Kim J-H, Min Y-K, Gwak H-C, Kim C-W, Lee C-R, Lee S-J. Rotator cuff tear incidence association with critical shoulder angle and subacromial osteophytes. *J Shoulder Elbow Surg.* mars 2019;28(3):470-5.
- 43) Yoo J-S, Heo K, Yang J-H, Seo J-B. Greater tuberosity angle and critical shoulder angle according to the delamination patterns of rotator cuff tear. *J Orthop.* oct 2019;16(5):354-8.
- 44) Seo J, Heo K, Kwon S, Yoo J. Critical shoulder angle and greater tuberosity angle according to the partial thickness rotator cuff tear patterns. *Orthop Traumatol Surg Res.* 12 juin 2019.
- 45) Cameron KL, Tennent DJ, Sturdivant RX, Posner MA, Peck KY, Campbell SE, et al. Increased Glenoid Retroversion Is Associated With Increased Rotator Cuff Strength in the Shoulder. *Am J Sports Med.* juill 2019;47(8):1893-900.

- 46) Dyrna F, Kumar NS, Obopilwe E, Scheiderer B, Comer B, Nowak M, et al. Relationship Between Deltoid and Rotator Cuff Muscles During Dynamic Shoulder Abduction: A Biomechanical Study of Rotator Cuff Tear Progression. *Am J Sports Med.* juill 2018;46(8):1919–26.
- 47) Collin P, Matsumura N, Lädermann A, Denard PJ, Walch G. Relationship between massive chronic rotator cuff tear pattern and loss of active shoulder range of motion. *J Shoulder Elbow Surg.* août 2014;23(8):1195–202.
- 48) Thomas T. L'omarthrose centrée - Primary osteoarthritis of the shoulder. : *La Lettre du Rhumatologue* : fev 2005, n°309.
- 49) Charalambous CP, Tryfonidis M, Sadiq S, Hirst P, Paul A. Septic arthritis following intra-articular steroid injection of the knee--a survey of current practice regarding antiseptic technique used during intra-articular steroid injection of the knee. *Clin Rheumatol.* déc 2003;22(6):386–90.
- 50) Boileau P. Complications and revision of reverse total shoulder arthroplasty. *Orthop Traumatol Surg Res.* févr 2016;102(1 Suppl):S33-43.
- 51) Jacquot A, Dezaly C, Sirveaux F, Molé D. Complications infectieuses des prothèses totales inversées d'épaule. À propos d'une série rétrospective, multicentrique de 32 patients réopérés. *Revue de Chirurgie Orthopédique et Traumatologique.* nov 2013;99(7):S285–6.
- 52) Godefroy D, Sarazin L, Rousselin B, Dupont AM, Drapé JL, Chevrot A. Imagerie de l'épaule: quel examen choisir? 20 mars 2008; Disponible sur: <https://www.em-consulte.com/en/article/123091>
- 53) Dietemann JL, Vetter D. Contre-indications et précautions à prendre en rapport avec une exploration IRM. *Société Française de Radiologie.* 2013. http://www.sfrnet.org/rc/org/sfrnet/html/Article/2013/20130222-140219-813/src/html_fullText/fr/055_076_Contre-indica.pdf
- 54) Groupe de travail issu du Groupe permanent d'experts en radioprotection médicale. Recommandations du groupe de travail sur les niveaux de référence diagnostiques (NRD) en imagerie médicale. fev 2015.
- 55) Iannotti JP, Ricchetti ET, Rodriguez EJ, Bryan JA. Development and validation of a new method of 3-dimensional assessment of glenoid and humeral component position after total shoulder arthroplasty. *J Shoulder Elbow Surg.* oct 2013;22(10):1413–22.
- 56) Iannotti JP, Weiner S, Rodriguez E, Subhas N, Patterson TE, Jun BJ, et al. Three-dimensional imaging and templating improve glenoid implant positioning. *J Bone Joint Surg Am.* 15 avr 2015;97(8):651–8.

- 57) Richette P. Généralités sur l'arthrose: épidémiologie et facteurs de risque. EMC - Appareil locomoteur. janv 2008;3(4):1-5.
- 58) Nakagawa Y, Hyakuna K, Otani S, Hashitani M, Nakamura T. Epidemiologic study of glenohumeral osteoarthritis with plain radiography. J Shoulder Elbow Surg. déc 1999;8(6):580-4.
- 59) Cotten A, El Rafei M, Lefebvre G, Maynou C. Chapitre 4 - Autres pathologies de la ceinture scapulaire - Omarthrose. In: Imagerie musculosquelettique, Pathologies locorégionales, 2ème édition. Elsevier Masson SAS; 2017. p. 127.
- 60) Prise en charge chirurgicale des tendinopathies rompues de la coiffe des rotateurs de l'épaule chez l'adulte [Internet]. Haute Autorité de Santé. Disponible sur: https://www.has-sante.fr/jcms/c_658445/fr/prise-en-charge-chirurgicale-des-tendinopathies-rompues-de-la-coiffe-des-rotateurs-de-l-e-paule-chez-l-adulte : 12 mars 2008.
- 61) Cherchi L, Ciornoac JF, Godet J, Clavert P, Kempf J-F. Critical shoulder angle: reproductibilité de sa mesure et signification: corrélation avec une rupture de la coiffe des rotateurs. Revue de Chirurgie Orthopédique et Traumatologique. sept 2016;102(5):414-8.
- 62) Yoon JP, Seo A, Kim JJ, Lee C-H, Baek S-H, Kim SY, et al. Deltoid muscle volume affects clinical outcome of reverse total shoulder arthroplasty in patients with cuff tear arthropathy or irreparable cuff tears. PLoS ONE. 2017;12(3):e0174361.
- 63) Hendel MD, Werner BC, Camp CL, Gulotta LV, Walch G, Dines DM, et al. Management of the Biconcave (B2) Glenoid in Shoulder Arthroplasty: Technical Considerations. Am J Orthop. juin 2016;45(4):220-7.
- 64) Chin PC, Hachadorian ME, Pulido PA, Munro ML, Meric G, Hoenecke HR. Outcomes of anatomic shoulder arthroplasty in primary osteoarthritis in type B glenoids. J Shoulder Elbow Surg. déc 2015;24(12):1888-93.
- 65) Edwards TB, Boulahia A, Kempf J-F, Boileau P, Nemoz C, Walch G. The influence of rotator cuff disease on the results of shoulder arthroplasty for primary osteoarthritis: results of a multicenter study. J Bone Joint Surg Am. déc 2002;84(12):2240-8.
- 66) Tierny M, Guillin R, Dubreil P-X, Ropars M, Thomazeau H. L'atrophie IRM préopératoire du muscle supra-épineux influence-t-elle le résultat fonctionnel postopératoire des prothèses. Revue de chirurgie orthopédique et traumatologique. nov 2017, Vol 103.

RÉSUMÉ

Évaluation du scanner dans le bilan préopératoire de la coiffe des rotateurs dans l'omarthrose centrée.

Introduction

L'arthroscanner d'épaule est actuellement le gold standard dans l'évaluation des tendons d'insertion des muscles de la coiffe des rotateurs dans le bilan préopératoire de l'omarthrose centrée mais présente des désavantages connus : nécessité d'un geste invasif avec risque infectieux accru avant remplacement prothétique, risque allergique, coût élevé, disponibilité limitée.

Le but de notre étude était de rechercher sur un scanner (TDM) d'épaule sans injection, des critères qui permettraient d'évaluer le potentiel fonctionnel de la coiffe des rotateurs, et ainsi guider le choix de prothèses sans geste invasif.

Matériel et méthodes

Il s'agit d'une étude monocentrique, rétrospective, observationnelle qui fut menée de Juin 2010 à Juillet 2018 au CHU de Rouen.

Les patients inclus devaient présenter une omarthrose centrée et avoir bénéficié d'une TDM d'épaule sans injection avant remplacement prothétique.

Une analyse peropératoire de la coiffe était réalisée par le chirurgien, puis les patients étaient suivis par consultations à 2 mois, 6 mois et 1 an par le même chirurgien pour évaluer la réussite fonctionnelle du remplacement prothétique.

Nous avons évalué le lien entre les paramètres de la TDM, l'aspect de la coiffe peropératoire et les résultats cliniques à distance.

Résultats

26 patients ont été inclus. Leur âge moyen était de 65,07 ans le jour de la chirurgie.

La somme des stades d'involution graisseuse des muscles de la coiffe des rotateurs supérieure à 6 (Sp=94%, p=0,02), le ratio d'occupation musculaire de la fosse supra scapulaire (RO) inférieur à 0,5 (Sp=88%, p=0,0028) et l'angle critique d'épaule supérieur à 34° (Sp=94,4%, p=0,0045) présentaient un lien significatif avec le type d'arthroplastie réalisé.

Le signe de la tangente positif était également discriminant (p=0,0008) contre-indiquant le choix d'une arthroplastie par prothèse anatomique.

Les paramètres reflétant la trophicité du muscle supra-épineux (signe de la tangente et RO) étaient prédictifs d'une coiffe rompue en peropératoire (p=0,0104, p=0,0208).

Aucun paramètre TDM ne présentait de lien significatif avec les résultats cliniques lors du suivi.

Conclusion

La TDM d'épaule sans injection, geste non invasif, semble intéressante dans l'évaluation de la fonctionnalité de la coiffe, pour guider le choix de prothèse à implanter dans le traitement des omarthroses centrées.

Mots clés :

Prothèse d'épaule, Arthroplastie de l'épaule, Tomodensitométrie, Arthrose, Coiffe des rotateurs, Amyotrophie, Infection.