



HAL
open science

Analyse de la correction tridimensionnelle du corset CTM dans la scoliose idiopathique

Nathan Dolet

► **To cite this version:**

Nathan Dolet. Analyse de la correction tridimensionnelle du corset CTM dans la scoliose idiopathique. Médecine humaine et pathologie. 2019. dumas-02316468

HAL Id: dumas-02316468

<https://dumas.ccsd.cnrs.fr/dumas-02316468v1>

Submitted on 15 Oct 2019

HAL is a multi-disciplinary open access archive for the deposit and dissemination of scientific research documents, whether they are published or not. The documents may come from teaching and research institutions in France or abroad, or from public or private research centers.

L'archive ouverte pluridisciplinaire **HAL**, est destinée au dépôt et à la diffusion de documents scientifiques de niveau recherche, publiés ou non, émanant des établissements d'enseignement et de recherche français ou étrangers, des laboratoires publics ou privés.

UNIVERSITÉ de CAEN NORMANDIE

FACULTÉ de MÉDECINE

Année 2018/2019

THÈSE POUR L'OBTENTION
DU GRADE DE DOCTEUR EN MÉDECINE

Présentée et soutenue publiquement le 17 Mai 2019 à 14 h 00

par

Mr Nathan DOLET

Né le 19 septembre 1987 à FLERS (*Orne*)

TITRE DE LA THÈSE :

**Analyse de la correction tridimensionnelle du corset CTM dans la
scoliose idiopathique**

Président : **Monsieur le Professeur Philippe RAVASSE**

Membres : Monsieur le Professeur Joël LECHEVALLIER

 Monsieur le Professeur Julien ROD

 Madame le Docteur Corinne BRONFEN

Directeur de thèse : **Monsieur le Docteur Antoine LAQUIEVRE**

Année Universitaire 2018/2019**Doyen**

Professeur Emmanuel TOUZÉ

Assesseurs

Professeur Paul MILLIEZ (pédagogie)

Professeur Guy LAUNOY (recherche)

Professeur Sonia DOLLFUS & Professeur Evelyne EMERY (3^{ème} cycle)**Directrice administrative**

Madame Sarah CHEMTOB

PROFESSEURS DES UNIVERSITÉS - PRATICIENS HOSPITALIERS

M.	AGOSTINI Denis	Biophysique et médecine nucléaire
M.	AIDE Nicolas	Biophysique et médecine nucléaire
M.	ALLOUCHE Stéphane	Biochimie et biologie moléculaire
M.	ALVES Arnaud	Chirurgie digestive
M.	AOUBA Achille	Médecine interne
M.	BABIN Emmanuel	Oto-Rhino-Laryngologie
M.	BÉNATEAU Hervé	Chirurgie maxillo-faciale et stomatologie
M.	BENOIST Guillaume	Gynécologie - Obstétrique
M.	BERGER Ludovic	Chirurgie vasculaire
M.	BERGOT Emmanuel	Pneumologie
M.	BIBEAU Frédéric	Anatomie et cytologie pathologique
Mme	BRAZO Perrine	Psychiatrie d'adultes
M.	BROUARD Jacques	Pédiatrie
M.	BUSTANY Pierre	Pharmacologie
Mme	CHAPON Françoise	Histologie, Embryologie
Mme	CLIN-GODARD Bénédicte	Médecine et santé au travail
M.	COQUEREL Antoine	Pharmacologie
M.	DAO Manh Thông	Hépatologie-Gastro-Entérologie
M.	DAMAJ Ghandi Laurent	Hématologie
M.	DEFER Gilles	Neurologie
M.	DELAMILLIEURE Pascal	Psychiatrie d'adultes
M.	DENISE Pierre	Physiologie
M.	DERLON Jean-Michel	Neurochirurgie
Mme	DOLLFUS Sonia	Psychiatrie d'adultes

M.	DREYFUS Michel	Gynécologie - Obstétrique
M.	DU CHEYRON Damien	Réanimation médicale
Mme	ÉMERY Evelyne	Neurochirurgie
M.	ESMAIL-BEYGUI Farzin	Cardiologie
Mme	FAUVET Raffaèle	Gynécologie – Obstétrique
M.	FISCHER Marc-Olivier	Anesthésiologie – réanimation et médecine péri-opératoire
M.	GÉRARD Jean-Louis	Anesthésiologie – réanimation et médecine péri-opératoire
M.	GUILLOIS Bernard	Pédiatrie
Mme	GUITTET-BAUD Lydia	Epidémiologie, économie de la santé et prévention
M.	HABRAND Jean-Louis	Cancérologie option Radiothérapie
M.	HAMON Martial	Cardiologie
Mme	HAMON Michèle	Radiologie et imagerie médicale
M.	HANOUS Jean-Luc	Anesthésiologie – réanimation et médecine péri-opératoire
M.	HULET Christophe	Chirurgie orthopédique et traumatologique
M.	HURAU de LIGNY Bruno <small>Éméritat jusqu'au 31/01/2020</small>	Néphrologie
M.	ICARD Philippe	Chirurgie thoracique et cardio-vasculaire
M.	JOIN-LAMBERT Olivier	Bactériologie - Virologie
Mme	JOLY-LOBBEDEZ Florence	Cancérologie
M.	JOUBERT Michael	Endocrinologie
Mme	KOTTLER Marie-Laure	Biochimie et biologie moléculaire
M.	LAUNOY Guy	Epidémiologie, économie de la santé et prévention
M.	LE COUTOUR Xavier	Epidémiologie, économie de la santé et prévention
M.	LE HELLO Simon	Bactériologie-Virologie
Mme	LE MAUFF Brigitte	Immunologie
M.	LEPORRIER Michel <small>Éméritat jusqu'au 31/08/2020</small>	Hématologie
M.	LEROY François	Rééducation fonctionnelle
M.	LOBBEDEZ Thierry	Néphrologie
M.	MANRIQUE Alain	Biophysique et médecine nucléaire
M.	MARCÉLLI Christian	Rhumatologie
M.	MARTINAUD Olivier	Neurologie
M.	MAUREL Jean	Chirurgie générale
M.	MILLIEZ Paul	Cardiologie
M.	MOREAU Sylvain	Anatomie/Oto-Rhino-Laryngologie
M.	MOUTEL Grégoire	Médecine légale et droit de la santé
M.	NORMAND Hervé	Physiologie
M.	PARIENTI Jean-Jacques	Biostatistiques, info. médicale et tech. De communication

M.	PELAGE Jean-Pierre	Radiologie et imagerie médicale
Mme	PIQUET Marie-Astrid	Nutrition
M.	QUINTYN Jean-Claude	Ophthalmologie
M.	RAVASSE Philippe	Chirurgie infantile
M.	REZNIK Yves	Endocrinologie
M.	ROD Julien	Chirurgie infantile
M.	ROUPIE Eric	Médecine d'urgence
Mme	THARIAT Juliette	Radiothérapie
M.	TILLOU Xavier	Urologie
M.	TOUZÉ Emmanuel	Neurologie
M.	TROUSSARD Xavier	Hématologie
Mme	VABRET Astrid	Bactériologie - Virologie
M.	VERDON Renaud	Maladies infectieuses
Mme	VERNEUIL Laurence	Dermatologie
M.	VIADER Fausto	Neurologie
M.	VIVIEN Denis	Biologie cellulaire

PROFESSEUR DES UNIVERSITÉS

PROFESSEUR ASSOCIÉ DES UNIVERSITÉS A TEMPS PLEIN

M.	VABRET François	Addictologie
----	-----------------	--------------

PROFESSEURS ASSOCIÉS DES UNIVERSITÉS A MI-TEMPS

M.	DE LA SAYETTE Vincent	Neurologie
Mme	DOMPMARTIN-BLANCHÈRE Anne	Dermatologie
Mme	LESCURE Pascale	Gériatrie et biologie du vieillissement
M.	SABATIER Rémi	Cardiologie

PRCE

Mme	LELEU Solveig	Anglais
-----	---------------	---------

Année Universitaire 2018 / 2019**Doyen**

Professeur Emmanuel TOUZÉ

Assesseurs

Professeur Paul MILLIEZ (pédagogie)

Professeur Guy LAUNOY (recherche)

Professeur Sonia DOLLFUS & Professeur Evelyne EMERY (3^{ème} cycle)**Directrice administrative**

Madame Sarah CHEMTOB

**MAITRES DE CONFERENCES DES UNIVERSITÉS - PRATICIENS
HOSPITALIERS**

M.	ALEXANDRE Joachim	Pharmacologie clinique
Mme	BENHAÏM Annie	Biologie cellulaire
M.	BESNARD Stéphane	Physiologie
Mme	BONHOMME Julie	Parasitologie et mycologie
M.	BOUVIER Nicolas	Néphrologie
M.	COULBAULT Laurent	Biochimie et Biologie moléculaire
M.	CREVEUIL Christian	Biostatistiques, info. médicale et tech. de communication
M.	DE BOYSSON Hubert	Médecine interne
Mme	DEBRUYNE Danièle Éméritat jusqu'au 31/08/2019	Pharmacologie fondamentale
Mme	DERLON-BOREL Annie Éméritat jusqu'au 31/08/2020	Hématologie
Mme	DINA Julia	Bactériologie - Virologie
Mme	DUPONT Claire	Pédiatrie
M.	ÉTARD Olivier	Physiologie
M.	GABEREL Thomas	Neurochirurgie
M.	GRUCHY Nicolas	Génétique
M.	GUÉNOLÉ Fabian	Pédopsychiatrie
M.	HITIER Martin	Anatomie - ORL Chirurgie Cervico-faciale
M.	ISNARD Christophe	Bactériologie Virologie
M.	LEGALLOIS Damien	Cardiologie
Mme	LELONG-BOULOUARD Véronique	Pharmacologie fondamentale
Mme	LEPORRIER Nathalie Éméritat jusqu'au 31/10/2020	Génétique
Mme	LEVALLET Guénaëlle	Cytologie et Histologie
M.	LUBRANO Jean	Chirurgie générale

M.	MITTRE Hervé	Biologie cellulaire
M.	REPESSÉ Yohann	Hématologie
M.	SESBOÛÉ Bruno	Physiologie
M.	TOUTIRAIS Olivier	Immunologie
M.	VEYSSIERE Alexis	Chirurgie maxillo-faciale et stomatologie

MAITRES DE CONFERENCES ASSOCIÉS DES UNIVERSITÉS A MI-TEMPS

Mme	ABBATE-LERAY Pascale	Médecine générale
M.	COUETTE Pierre-André (fin 31/08/19)	Médecine générale
M.	LE BAS François (fin 31/08/19)	Médecine générale
M.	SAINMONT Nicolas (fin 31/08/19)	Médecine générale
Mme	NOEL DE JAEGHER Sophie (fin 31/08/2021)	Médecine générale

Remerciements

L'apprentissage de la chirurgie ne se conçoit pas sans un compagnonnage de tous les instants. Mes remerciements ne se limitent donc pas aux personnes m'ayant soutenu et aidé durant ma thèse mais aux personnes marquantes de mon cursus chirurgical.

Remerciement à mon Jury

Je remercie Monsieur le Professeur Philippe RAVASSE, mon président de thèse, de juger mon travail. Je vous remercie de m'avoir aidé à réaliser mon internat dans la spécialité de mon choix.

Je remercie Monsieur le Professeur Joël LECHEVALLIER de juger mon travail de thèse. Je vous remercie pour votre implication dans la formation de tous les internes de chirurgie pédiatrique et donc la mienne.

Je remercie Monsieur le Professeur Julien ROD de juger mon travail de thèse. Je te remercie de m'avoir formaté au concours de l'internat durant mon premier stage d'externe, cela m'a permis d'avoir le classement adéquat. Je me souviens encore par cœur de la réponse de la prise en charge de l'invagination intestinale aiguë iléo-caecale.

Je remercie particulièrement Madame le Docteur Corinne BRONFEN de juger mon travail de thèse. Je te remercie pour ton dévouement, ta patience, tes conseils, tes remarques constructives. J'espère un jour avoir ton niveau d'expertise chirurgicale et ton sens clinique. Le compagnonnage que tu m'apportes est un pilier de ma formation. Merci pour ton travail quotidien dans le service qui nous permet une formation complète.

Je remercie Monsieur le Docteur Antoine LAQUIEVRE mon directeur de thèse. Je te remercie de m'avoir soutenu et aidé dans ce travail de thèse. Merci de m'avoir guidé durant nos stages comme co-interne. Merci de ta disponibilité pour les différents avis que je te demande. J'espère que nous continuerons à travailler dans cette ambiance plaisante, je te promets un effort vestimentaire supplémentaire quand je serai chef. Merci pour tes conseils passés présents et futurs. C'est réellement un plaisir d'avoir pu faire ce travail avec toi.

Remerciements généraux

Je remercie le Docteur Philippe VERNET de nous avoir fournis les dossiers de ses patients.

Je remercie Laure et Emilie de Protéor® pour leur aide dans la récupération des dossiers et les explications sur la confection des corsets.

Je remercie le Docteur Henri ROBERT, la première personne qui m'a ouvert un bloc opératoire.

Je remercie le Professeur François MALLET qui m'a accueilli pour mon premier stage d'externat et m'a conforté dans mon choix de spécialité.

Je remercie le Docteur Jean Philippe LEROCHAIS et l'équipe de chirurgie thoracique avec qui j'ai réalisé mon premier stage d'interne, j'en garde un souvenir impérissable.

Je remercie l'équipe de neurochirurgie du Professeur Evelyne EMERY et particulièrement le Docteur François LUCAS qui a passé un semestre à m'apprendre les principes fondamentaux du rachis dans la bonne humeur.

Je remercie les Docteurs Marwan GANDOUR et Omar TENOURI pour leur formation en orthopédie adulte.

Je remercie toute l'équipe de NECKER, spécialement le Professeur Christophe GLORION, le Professeur Stéphanie PANNIER, le Docteur MILADI qui m'ont encadré durant mon inter-chu. Un remerciement spécial au Docteur Néjib KHOURI qui m'a beaucoup enseigné et qui continue encore aujourd'hui à chaque fois que nous travaillons ensemble. Merci au Docteur Alexandra ALVES pour toutes nos gardes communes et pour sa bonne humeur.

Merci bien sûr à toute l'équipe de chirurgie pédiatrique du CHU de CAEN. Au Docteur Thierry PETIT qui m'a fait faire ma première supra-condylienne (je le suspecte toujours de rêver en secret à une carrière d'orthopédiste pédiatre). Merci au Docteur Pui Pui KIM qui est venu compléter l'équipe et m'apprendre une partie de l'école nantaise, je te remercie pour ta disponibilité. Merci au Docteur Jean-Baptiste MARRET pour ses dernières gardes mouvementées. Merci au Docteur Alexandra DESDOITS. Je remercie aussi toute l'équipe paramédicale du service et de la consultation.

Merci à l'ensemble de mes co-internes, Maxime, Geoffrey, les Mathieu, Baptiste, Amaury, Benjamin, Martin, Camille, les Clément, César, Flore-Anne, Guillaume. Un remerciement spécial à Jihane pour sa bonne humeur et son soutien, à Jean-Charles (Action-man) et Laura (Princesse suprême) pour m'avoir supporté durant ce dernier semestre de préparation de la thèse.

Merci à Yassine et Alexandre pour cette année de Master 2. Merci au Professeur Arnaud ALVES, aux Docteurs Olivier DEJARDIN et Véronique BOUVIER pour leurs encadrements je leur dois beaucoup dans l'obtention de mon master.

Merci à Benoit et Aurore qui vont devoir me supporter encore longtemps et avec qui c'est un plaisir de travailler. J'espère que nous garderons la même bonne humeur et le même dynamisme d'équipe.

Merci à ma famille de m'avoir soutenu au quotidien, à mon Père dont j'espère avoir hérité beaucoup, à ma Mère qui m'a si souvent remonté le moral et qui est un pilier sur lequel je peux compter. Merci à Quentin pour les schémas qu'il a réalisés pour ma thèse, à Cécile pour avoir ouvert la voie, à ma Mimille pour notre complicité. Merci à Mathieu, Alice et Juliette. Une pensée à Clément qui est pour beaucoup dans mes choix de vie. Merci à mon oncle Alain et ma tante Nicole pour leur soutien et leur aide à la correction de mon travail. À Nicolas, Anissa, Jade et Lilas pour m'avoir logé durant chaque cours de DESC, m'avoir offert un lieu de rédaction supplémentaire pour cette thèse, je reviendrai dans la maison du bonheur avec plaisir si j'y suis invité. Merci bien sûr à mes autres cousins cousines et à mon oncle Pascal.

Forcément merci à mes amis qui m'ont aidé durant l'externat, le concours de l'ECN et bien sûr l'internat. Christophe qui est toujours là dans les mauvais comme les bons moments, si j'en suis ici actuellement c'est en partie grâce à toi, j'espère pouvoir te rendre la pareille un jour. Merci à Nils d'être présent dans beaucoup de mes délires sportifs extra professionnels. Merci à Laure et Luc pour votre soutien et votre bonne humeur. Merci à Damien pour ses discussions qui m'ont permis d'avancer. Merci à Pauline, Quentin, Jean Philippe, Cécile, Céline, Romain et Romain. Merci à Thomas mon compère d'internat de chirurgie

Merci Annabel pour ton aide dans le résumé anglais de ce travail. Merci pour ton soutien durant cette thèse. Merci de m'accompagner au quotidien, et je l'espère pour le reste des années à venir.

À tous ceux que j'ai oubliés merci, j'espère qu'ils ne m'en tiendront pas rigueur.

Abréviations

CTM : CHENEAU TOULOUSE MUNSTER

3 D : 3 dimensions

CHU : Centre Hospitalier Universitaire

IP : Incidence Pelvienne

PS : Pente Sacrée

VP : Version Pelvienne

EDF (plâtre) : Plâtre d'Elongation Dérotation Flexion

S1 : Vertèbre sacrée numéro 1

L1 : Vertèbre lombaire numéro 1

T12 : Vertèbre thoracique numéro 12

T4 : Vertèbre thoracique numéro 4

T1 : Vertèbre thoracique numéro 1

RVA : Rotation de la Vertèbre Apicale

Sommaire

Introduction	P 1
Matériel et méthode	P 6
Résultats.....	P 9
Analyse des scolioses	P 10
Analyse des courbures	P 12
Discussion	P 13
Conclusion	P 18
Bibliographie	P 19
Annexe	P 22
Annexe 1	P 22
Annexe 2	P 24
Annexe 3	P 28

Introduction

La scoliose idiopathique est une pathologie habituelle de la consultation de chirurgie pédiatrique. Les études épidémiologiques estiment sa prévalence entre 2 et 4 % [1,2,3]. Environ 10 % des scoliose idiopathiques évolutives nécessiteront une prise en charge par un traitement orthopédique [2,4,5]. Même si on trouve dans la littérature des articles qui infirment l'efficacité des corsets, deux publications récentes ont apporté des données à haut niveau de preuve pour démontrer que les orthèses de tronc sont effectivement en mesure de modifier positivement l'évolution naturelle des scoliose :

- Weinstein et al. ont publié dans le *New England Journal of Medicine* une étude multicentrique sur 242 patients ayant permis de démontrer une efficacité thérapeutique de 72% pour le groupe corset (18h/24h) contre 48% pour le groupe observation. Il a été montré de manière significative que le taux de succès était directement influencé par le nombre d'heures de port du corset [6]

- Rowe et al. ont effectué une méta-analyse de 20 études réalisées sur la base de données de la *Scoliosis Research Society* et ont pu établir que le taux d'efficacité des corsets était de 60% pour un port de corset de 8h/24h, de 62% pour un port de 16h/24h et de 93% pour un port de 23h/24h [7]. La Société Française d'Orthopédie Pédiatrique (SoFOP) recommande de traiter les courbures évolutives supérieures à 20 ° avec un potentiel de croissance résiduel ainsi que les scoliose juvéniles à début précoce [8].

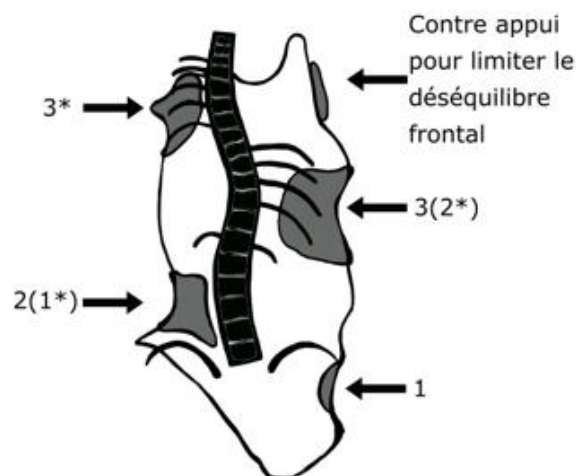
Le traitement par corset n'est pas récent, on retrouve dès 1550 avec Ambroise PARE son utilisation [9]. De nombreux corsets sont disponibles dans l'arsenal thérapeutique orthopédique, leur indication dépend de la scoliose elle-même (localisation, nombre de courbure, etc), de l'âge du patient, de l'étiologie ainsi que de l'expertise des différentes équipes.

La scoliose est une déformation dans les trois plans de l'espace. Aucune de ces déformations ne doit être négligée lors du traitement sous peine de manque de correction voire même d'effet néfaste comme l'accentuation d'une des courbures. Le corset CTM (Chêneau Toulouse Münster) est actuellement un des corsets le plus utilisé en Europe [10]. Il est pour notre équipe le corset de choix devant une scoliose double évolutive. Ce corset est un corset long en polyéthylène, monocoque à ouverture antérieure dont le principe est de prendre en compte la morphologie du tronc et de respecter l'expansion respiratoire. Historiquement la philosophie de base du corset CTM était de considérer le rachis scoliotique comme une suite de méplat et de gibbosité à corriger [11].

Les principes mécaniques de correction du corset CTM sont liés à un mécanisme de détorsion créé par des forces et des contre-forces pour corriger le tronc le mieux possible, basé sur 3 principes physiques [12] :

- Le système d'appui contre appui à trois points

Figure 1 : Schéma explicatif du système d'appui contre appui à trois points



Vue schématique dorsale d'un corset CTM.

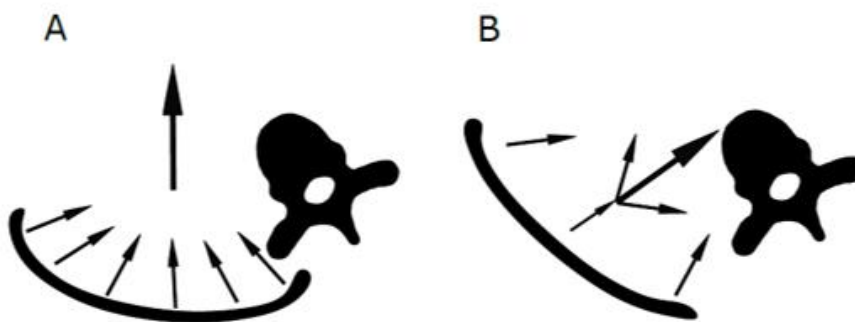
Pour la courbure lombaire : Un contre appui pelvien iliaque droit (1), un appui lombaire gauche en regard de l'apex de la courbure (2) et un contre appui thoracique droit (3)

Pour la courbure thoracique : Un contre appui lombaire gauche (1*), un appui thoracique droit en regard de l'apex de la courbure (2*) et un contre appui thoracique haut gauche (3*)

Le principe est d'avoir un appui principal en regard de l'apex de la courbure avec deux contre appuis controlatéraux.

- La dérotation régionale

Figure 2 : Schéma théorique des appuis à visée dérotatoire dans le corset CTM



En A un appui classique englobant au contact du rachis, en B un appui plus externe et quasi convexe comme l'a décrit Mr CHENEAU

Les appuis pour la dérotation se veulent moins englobants (appuis plus convexes que concave) et plus externes pour augmenter au maximum la composante dérotatoire.

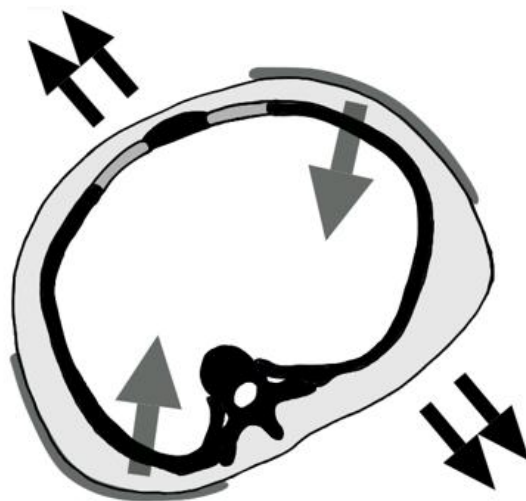
- L'alignement sagittal et l'équilibre.

Le corset CTM est un corset équilibré c'est-à-dire qu'il conserve un axe occipital sans déviation quand celui-ci est normal, ou qu'il le corrige quand il existe un déséquilibre dans le plan frontal (La tête doit être au-dessus du bassin). Il lutte contre le dos plat en réalisant un hyper appui lombaire postérieur et un appui thoracique haut tout en conservant un équilibre dans le plan sagittal.

Le corset CTM est fabriqué sur mesure afin de fournir des zones de contact très précises, qui sont localisées, mises en forme et orientées dans l'espace pour générer les vecteurs de force nécessaires à la correction en trois dimensions.

Les zones d'expansion sont également essentielles à la migration des tissus, à la croissance et aux mouvements respiratoires, bien que les réactions du corps dépendent essentiellement de la façon dont sont conçues les zones de contact. L'orthèse est ouverte en regard des appuis principaux ce qui permet l'expansion des parties molles en controlatérale. Ce corset est considéré comme rigide et dynamique en même temps. A chaque respiration les mouvements thoracique ne se font plus dans le sens de la déformation (vers la gibbosité) mais vers la chambre d'expansion ce qui induit une correction active. De même dans le plan sagittal où l'absence d'appui sternal associé à un appui thoracique haut postérieur induisent une cyphose thoracique lors de la respiration.

Figure 3 : Schéma explicatif des forces s'exerçants durant la respiration en fonction des appuis et des chambres d'expansions



Appui postérieur en regard de la gibbosité associé à un contre appui antérieur controlatéral. Deux chambres d'expansions qui induisent une correction active durant les mouvements de respiration.

Le but du traitement par corset est de limiter l'aggravation de la scoliose afin d'éviter le traitement chirurgical. Pendant longtemps, la correction sagittale a été placée au second plan du suivi. On sait désormais que la déformation sagittale est cause à l'âge adulte d'un déséquilibre vers l'avant responsable d'un inconfort aggravant les lombalgies et les phénomènes dégénératifs [13,14]. Il est donc indispensable que les corsets n'agissent pas seulement dans le plan frontal mais bien dans les trois plans de l'espace.

L'étude de la correction tridimensionnelle des corsets sans utiliser le scanner, trop irradiant pour les enfants, est actuellement grandement facilitée par le système d'imagerie basse dose : l'EOS® [15]. L'EOS® permet, en plus du suivi du plan frontal et sagittal, d'avoir accès au plan axial. Des études ont porté récemment sur la correction trois dimensions des corsets dans la scoliose idiopathique de l'adolescent [16,17]. L'étude de COURVOISIER.A [16] s'intéresse à plusieurs types hétérogènes de corset sur une population de 30 patients avec des scolioses idiopathiques. L'étude de DONZELLI.S [17] s'intéresse à la correction tridimensionnelle du corset SFORZESCO sur 16 patients. L'étude de COBETTO.N réalisée sur des corsets TLSO [18] montre que l'apport du « Finite element model » permet d'être plus efficace dans la correction trois dimensions mais aucune étude n'a porté sur la correction tridimensionnelle du corset CTM.

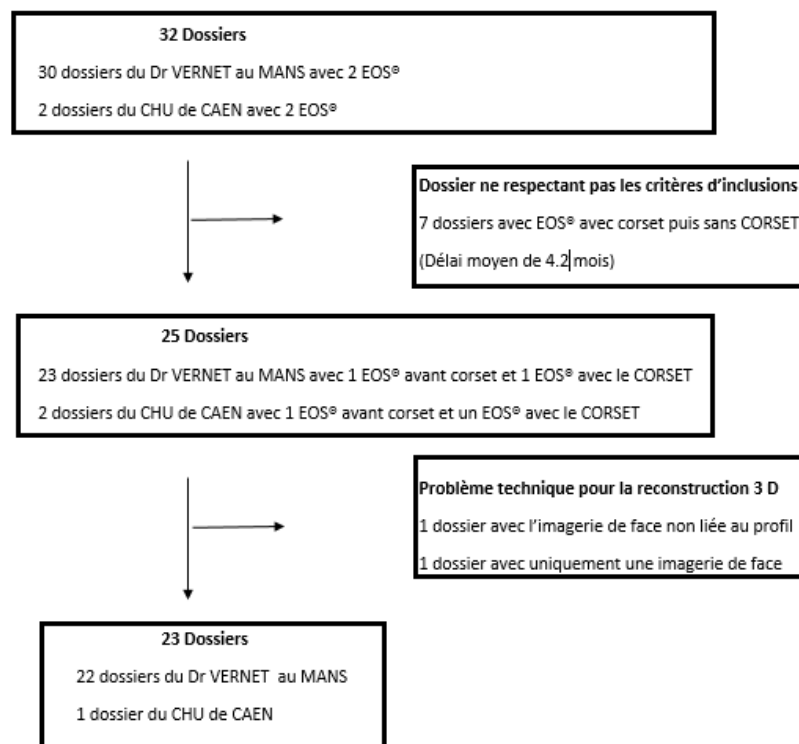
Afin d'améliorer notre pratique courante et de proposer le traitement le plus adapté à nos patients, il nous paraît nécessaire d'analyser quantitativement la correction tridimensionnelle du corset CTM dans la prise en charge orthopédique des scolioses idiopathiques de l'adolescent.

Matériel et méthode

Nous avons réalisé une étude rétrospective. Le but de cette étude était d'analyser la correction induite par le corset CTM dans les trois plans de l'espace sur une population de scoliose idiopathique.

Nous avons étudié toutes les scolioses des patients ayant bénéficié d'un EOS® avant et dans le corset pour des scolioses idiopathiques suivies par le Dr Philippe VERNET au pôle santé sud et au centre de l'ARCHE du MANS ainsi que les patients suivis au CHU de CAEN. Les EOS® des patients suivis au MANS ont été réalisés au centre d'imagerie médicale ETOILE JACOBINS au MANS, les patients suivis au CHU de CAEN ont eu leur EOS® au CHU de CAEN. La période d'inclusion était du 01/01/2015 au 01/01/2019. Nous avons pu analyser 23 dossiers, 22 dossiers issus du centre d'imagerie médicale ETOILE JACOBINS et 1 dossier du CHU de CAEN (Le CHU de CAEN s'est doté de l'EOS® depuis octobre 2018).

Figure 4 : FLOWCHART des Dossiers de scolioses idiopathiques avec 2 EOS



Ont été inclus, tous les patients avec :

- Une scoliose idiopathique
- Traité par corset CTM à port permanent
- Un EOS® avant et dans le corset
- Un potentiel résiduel de croissance

Ont été exclus les patients pour qui :

- La reconstruction trois dimensions n'était pas possible pour au moins un des EOS®.

Tous les corsets ont été réalisés par la même société, PROTEOR®, sur leurs sites du MANS ou de CAEN par des orthoprothésistes expérimentés. La fabrication du négatif a été réalisée par technique d'assistance informatique.

La reconstruction trois dimensions de chaque EOS® a été réalisée par le même opérateur après formation par les équipes techniques d'EOS®. Les reconstructions ont été réalisées avec le logiciel SterEOS® version 1.85.57R © 2016 EOS imaging®.

Les variables analysées étaient pour :

- Plan frontal : Pour chaque courbure : l'angle de Cobb, la vertèbre apex.
- Plan sagittal : L'incidence pelvienne (IP), la version pelvienne (VP), la pente sacrée (PS), la lordose L1-S1, la cyphose T1-T12 et la cyphose T4-T12.
- Plan axial : La rotation de la vertèbre apex (RVA), la rotation intervertébrale.

Le plan de référence utilisé pour analyser les scolioses était le plan patient qui utilise l'axe entre le centre des deux cotyles comme axe coronal de référence afin de limiter le biais technique lié à la réalisation de l'EOS®.

Dans les analyses, la variation avant et après a été estimée inchangée en cas de variation angulaire inférieure à 5 °, diminuée en cas de diminution supérieure à 5 ° et augmentée en cas d'augmentation supérieure à 5 °. Les courbures ont été classées comme lombaire si la vertèbre à l'apex de la courbure était inférieure à L1, en thoracique si la vertèbre à l'apex de la courbure était supérieure à Th11, les autres courbures étaient classées dans les courbures thoraco-lombaires (vertèbre apex entre L1 et Th11). Les courbures avec une vertèbre apex ayant un RVA inférieur à 5 ° ont été considérées comme des courbures non structuralisées et ont fait l'objet d'une analyse séparée.

Les analyses statistiques ont été réalisées avec le logiciel R 3.4.3[®] (R fondation pour analyse sur ordinateur) en utilisant pour les comparaisons de pourcentage un test exact de Fischer quand l'effectif ne permettait pas de réaliser un test de Khi 2. Les comparaisons de moyennes ont été réalisées par des tests de Student après vérification de la validité des hypothèses de normalité par le test de Snedecor.

Résultats

Dans cette cohorte il y avait une majorité de fille (91 %), l'âge médian était de 13 ans, les patients avaient un fort potentiel de croissance rachidienne résiduelle avec 75 % de RISSER inférieur ou égal à 1.

Les scolioses étudiées étaient majoritairement des doubles courbures. Sur les 23 dossiers nous avons pu étudier 42 courbures, majoritairement des courbures thoraco-lombaires. Sur l'ensemble des courbures étudiées 53 % étaient structuralisées.

Deux patients avaient déjà eu un traitement orthopédique de leur scoliose, un patient avait eu un traitement par corset et un patient avait été traité par plâtre EDF (Elongation Dérotation Flexion)

Tableau 1 : Tableau descriptif de la population de l'étude

Description de la population (23 patients)				
Age (médian)	13 [6 ; 15]			
Sexe	Fille	21 (91 %)		
	Garçon	2 (9%)		
Risser	0	12 (52%)		
	1	5 (22%)		
	2	4 (17 %)		
	3	2 (9 %)		
	4	0		
	5	0		
Délai moyen entre les 2 clichés	4,2 mois [1,6 ; 10,1]			
Scoliose	Simple	5 (22 %)		
	Double	17 (74 %)		
	Triple	1 (4 %)		
	Total	23		
Courbure	Structuralisée	Non structuralisée	Total	
	Lombaire	5	6	11 (26 %)
	Thoraco-lombaire	12	5	17 (41 %)
	Thoracique	7	7	14 (33 %)
	Total	24 (57 %)	18 (43 %)	42
Angle de Cobb moyen avant corset	42,1 ° [26,8 ; 84,6]	29,9° [8,8 ; 47,5]	36,9° [8,8 ; 84,6]	

Analyse des scolioses :

Plan frontal et axial

Dans le plan frontal, il existait une correction significative de l'angle de Cobb dans le corset ($p < 0.001$) par rapport à l'angle de Cobb initial avec 64 % de correction, de même dans le plan axial pour l'angle RVA ($p < 0.001$) avec une correction dans 71 % des cas. On retrouvait une variation significative de l'angle de Cobb ($p < 0.001$) et du RVA ($p = 0.001$) sans et avec corset.

Tableau 2 : Modification induite dans le corset pour les paramètres du plan frontal et axial

Variable :	Plan Frontal		Plan axial	
	Angle de Cobb		RVA	
Non modifié	12	29%	5	21%
Diminué	27	64%	17	71%
Augmenté	3	7%	2	8%
N =	42		24	

Tableau 3 : Différence moyenne entre sans et dans le corset pour les paramètres du plan frontal et axial

Paramètre	Différence moyenne entre sans et avec le corset	p
Angle de Cobb	9,76	0,001
RVA	9,15	0,001

Les valeurs de différence sont données en degrés.

Les p values sont données pour un risque α à 95 % avec une hypothèse bilatérale

Plan sagittal

Dans le plan sagittal, il existait une variation significative de la lordose ($p=0.001$) vers une diminution de la courbure avec en moyenne 10 °de moins de lordose. On a pu noter que 70 % des scolioses ont eu une aggravation de l'hypolordose. Il n'y a pas eu de variation significative des cyphoses avant/après ($p=0.38$). On a pu noter que seulement 20 % des cyphoses ont obtenu une correction, 30 % se sont aggravées et 50 % ne se sont pas modifiées.

On n'a pas retrouvé de variation significative de l'incidence pelvienne, la pente sacrée a varié significativement de même que la version pelvienne.

Tableau 5 : Différence moyenne entre sans et dans le corset pour les paramètres du plan sagittal

Paramètre	Différence de moyenne entre sans et avec le corset	p
Lordose	9,65	0,001
Cyphose t4-t12	1,26	0,38
Cyphose t1-t12	2,27	0,084
IP	2,08	0,053
PS	5,72	0,001
VP	3,63	0,005

Les valeurs de différence sont données en degrés.

Les p values sont données pour un risque α à 95 % avec une hypothèse bilatérale

Tableau 4 : Modification induite dans le corset pour les paramètres du plan sagittal

Variable :	Plan Sagittal											
	Lordose		Cyphose T1		Cyphose T4		IP		PS		VP	
Non modifié	6	26%	6	26%	11	48%	12	52%	12	52%	11	48%
Diminué	16	70%	13	57%	7	30%	9	39%	11	48%	9	39%
Augmenté	1	4%	4	17%	5	22%	2	9%	0	0%	3	13%
N =	23		23		23		23		23		23	

Analyse des courbures

L'ensemble des tests réalisés n'a pas pu montrer de différences significatives. On a pu noter une tendance plus importante à l'aggravation de la rotation dans le plan axial pour les courbures non structurales 22 % contre 8 % ($p=0.3827$), qu'on ne retrouve pas dans le plan frontal 6 % contre 8 %. On a retrouvé une tendance à moins d'effets sur les courbures thoraciques que sur les autres courbures plus basses 57 % contre 76 % de correction dans le plan frontal et 43 % contre 64 % dans le plan axial. ($p=0.73$ pour le plan frontal et $p=0.71$ pour le plan axial).

Tableau 6 : Analyses séparées des courbures structurales et non structurales dans les plans frontal et axial

Courbure		Structurales				Non structurales Toutes
		Toutes	Lombaire	Thoraco-lombaire	Thoracique	
N		24	5	12	7	18
Angle de Cobb (diminution en %)		23,6	7,7	31,3	21,8	23,1
Angle de Cobb (diminution en °)		12,3	12,5	13,6	10	7,7
RVA (diminution en %)		32	61	40,8	-3,8	-169,5
RVA (diminution en °)		8,8	7,6	7,5	12	3,2
Plan frontal	Inchangé	5 (21 %)	0	2 (17 %)	3 (43 %)	6 (33 %)
	Diminué	17 (71 %)	4 (80 %)	9 (75 %)	4 (57 %)	11 (61 %)
	Augmenté	2 (8 %)	1 (20%)	1 (8 %)	0	1 (6 %)
Plan axial	Inchangé	8 (33 %)	2 (40 %)	4 (33%)	2 (29 %)	13 (72 %)
	Diminué	14 (58 %)	3 (60 %)	8 (67 %)	3 (43 %)	1 (6 %)
	Augmenté	2 (8 %)	0	0	2 (29 %)	4 (22 %)

Discussions

Cette étude a permis d'analyser la correction dans les trois plans de l'espace du corset CTM. On a pu constater qu'il existe une correction, dans le corset, du plan frontal par l'intermédiaire de la diminution de l'angle de Cobb (64 % des courbures ont eu une correction, avec une variation moyenne statistiquement significative $p=0.001$) et dans le plan axial par la diminution de l'angle du RVA (70 % des troubles de rotations ont eu une correction, avec une variation moyenne statistiquement significative $p=0.001$). Nos résultats bien que, non significatifs, suggèrent qu'il y aurait une possible transformation des courbures non structurales en courbures structurales dans le corset (22% des cas) ainsi qu'une correction moindre des courbures thoraciques (57 % contre 76 % de correction dans le plan frontal et 43 % contre 64 % dans le plan axial).

Dans le plan sagittal, nous avons constaté une aggravation significative ($p=0.001$) de l'hypolordose avec 70 % des courbures qui se sont aggravées et seulement 8 % de courbures corrigées. Au niveau des cyphoses les résultats sont moins parlants. Il n'y a pas de variation significative des cyphoses dans les corsets. Si on regarde les cyphoses thoraciques mesurées entre T4 et T12, on retrouve seulement 22 % de correction. On constate une aggravation plus importante des cyphoses mesurées entre Th1 et Th12 (partiellement accessible au traitement par corset notamment à la partie supérieure) que dans les cyphoses mesurées entre Th4 et Th12 (totalement accessible au traitement). L'adaptation du patient va donc vers une hypocyphose. Le patient, recherchant nécessairement l'équilibre sagittal, est obligé de compenser l'hypolordose induite par une hypocyphose au-dessus du corset. On s'aperçoit que

même si le corset n'est pas hypocyphosant à l'étage thoracique, il l'est par l'intermédiaire de l'hypolordose qu'il induit.

Quand on compare nos résultats avec la littérature, on s'aperçoit que la correction dans le plan frontal du corset CTM est satisfaisante avec plus de correction retrouvée que dans l'étude de COURVOISIER.A [16] réalisée sur un panel de différents corsets (64 % vs 50 %) mais une correction moyenne moins importante que l'étude de DONZELLI.S [17] sur le corset SFORZESCO. Nos résultats vont dans le sens de l'étude de PERIE.D [19] qui retrouve, dans sa modélisation des forces présentes dans les corsets CTM, des forces de correction principalement frontale.

En ce qui concerne le plan axial, les autres études n'ont pas retrouvé de variation significative dans la correction axiale. L'étude de COURVOISIER.A [16] retrouve seulement 23 % de correction contre 71 % dans notre étude.

Au niveau du plan sagittal la correction de l'hypolordose retrouvée dans les études de DONZELLI.S [17] et de COURVOISIER.A [16] n'est pas présente dans nos résultats. Aucune des études réalisées n'a retrouvé de correction des hypocyphoses dans les corsets. En revanche même si comme dans nos résultats les cyphoses T4-T12 ne présentent pas de changement significatif, l'étude de DONZELLI.S [17] retrouve un changement significatif des cyphoses T1-T12 vers une correction de l'hypocyphose secondaire à la scoliose. Ces résultats font penser que la correction obtenue de l'hypolordose dans le corset SFORZESCO permet une correction adaptative des hypocyphoses.

La limite principale de cette étude, comme les autres études qui se sont intéressées aux corrections tridimensionnelles [16,17] dans les corsets, est l'hétérogénéité et la

petite taille de la population étudiée. Hétérogénéité des patients puisque nous n'avons pas étudié uniquement des scolioses de l'adolescence (2 patientes avaient des scolioses infantiles). Hétérogénéité des scolioses étudiées dans leurs courbures (simple, double, triple) et dans leurs gravités. Bien que l'effectif soit plus important que dans l'étude de COURVOISIER.A [16], notre effectif ne permet pas de ressortir des résultats significatifs sur l'analyse des courbures entre elles. En revanche le fait d'avoir analysé une population réelle avec des scolioses différentes, reflet de notre pratique quotidienne, permet de pouvoir extrapoler nos résultats à l'ensemble de notre pratique. Une autre limite est l'absence de preuve de corrélation entre la correction dans le corset et l'évolution clinique. L'étude de KOROSSEVIS.P [20] retrouve une absence d'aggravation clinique significative de la rotation (par l'intermédiaire de la mesure de l'axial trunk rotation) et une correction radiologique de l'angle de Cobb dans le corset chez les patients traités par corset CTM sur une cohorte de 100 patients. Il constate que la correction du plan frontal est plus importante au début du traitement dans les premiers mois de l'instauration du corset. A la lecture de ces résultats, on peut penser, que les corrections, que nous avons obtenues, sont minorées du fait que certains patients n'étaient pas à l'initiation de leur traitement (déjà traité antérieurement par corset ou par plâtre EDF (Elongation Derotation Flexion)).

La dernière limite vient du sujet même de notre étude puisqu'on devrait parler des corsets CTM plus que du corset CTM. Après discussions avec différents orthoprothésistes, on s'aperçoit que la construction du corset CTM varie en fonction des appareilleurs. Même si les principes biomécaniques de base restent les mêmes, chaque « école d'orthoprothésiste » propose des versions différentes. ZAINA.F [10] lors de sa mise au point sur l'état de l'art des différents corsets en 2014 parle, en plus des

corsets CTM, des Corsets CHENEAU light et des corsets dérivés des corsets CHENEAU ce qui montre bien la diversité qui existe au sein même des corsets CTM.

Cette étude rappelle la nécessité d'avoir à disposition, pour le suivi des patients atteint de scolioses idiopathiques, des techniques d'imageries avec des irradiations basses doses. Afin de limiter les irradiations des patients, le suivi des scolioses était fréquemment réalisé avec un seul cliché de face, notamment pour le suivi dans le corset. Avec l'arrivée du système d'imagerie EOS® basse dose, et plus récemment avec le protocole micro dose, les irradiations diminuent considérablement (facteur 7 à 20 par rapport à suivi avec des radiographies classiques) [21]. Ces avancées techniques permettent un suivi dans les trois plans de l'espace avec des doses d'irradiations limitées pour ces patients amenés à avoir un suivi régulier sur de longues périodes.

Des résultats de ce travail naissent plusieurs perspectives d'études. Il est nécessaire de connaître le devenir des scolioses à l'âge adulte. La correction du plan frontal associée à la correction dans le plan axial, contrairement aux autres corsets pour lesquels une étude de la correction tridimensionnelle a été réalisée, semblent se faire au dépend d'une dégradation du plan sagittal. Nous devons être en mesure de savoir si cette dégradation dans le corset est bien corrélée à une dégradation clinique des dos plats et surtout être en mesure de savoir si elle est prédictive à l'âge adulte de plus de dos plats que les autres corsets. Nous n'avons pas retrouvé dans les autres études d'analyse séparée des courbures non structuralisées mais il serait intéressant de savoir si les autres corsets ont le même comportement afin de prendre des précautions particulières voire de changer de type de corset dans des scolioses avec des

courbures non structurées importantes. Même si l'efficacité des corsets suggère que ces corrections dans le corset induisent une correction clinique et radiologique, il faudra vérifier s'il existe bien une corrélation entre ces deux corrections. Il est bien sûr nécessaire de discuter avec nos orthoprothésistes de l'évolution possible à apporter au corset CTM dans le but de limiter ces dos plats.

Conclusion

Le corset CTM a fait preuve de son efficacité dans la prévention de la chirurgie rachidienne dans la scoliose idiopathique de l'adolescent. Nos résultats montrent qu'il corrige cette déformation tridimensionnelle dans le plan frontal et dans le plan axial. Il est important d'avoir connaissance de la transformation possible des courbures non structurelles en courbures structurelles, retrouvée dans notre étude. En revanche nos résultats suggèrent qu'il existe une aggravation du dos plat notamment de l'hypolordose. Il est nécessaire pour nous, équipe pédiatrique, d'analyser l'aggravation des déformations dans le plan sagittal au cours du traitement par corset CTM. L'efficacité du corset CTM à l'adolescence ne doit pas se faire au prix de l'aggravation des déformations sagittales qui, à l'âge adulte, seront les principales responsables de la symptomatologie douloureuse nécessitant un recours à la chirurgie rachidienne.

Bibliographie

- 1 Miller NH. Cause and natural history of adolescent idiopathic scoliosis. Disorders of the pediatric and adolescent spine. 1999; 0030-5898.
- 2 Palazzo C, Lazareth JP, MArty-PoumaratC . Traitement orthopédique de la scoliose Brace for scoliosis. SOFMER 2015; 24–29.
- 3 Morais T, Bernier M, Turcotte F. Age- and Sex-specific Prevalence of Scoliosis and the Value of School Screening Programs. AJPH 1985; 75: 377–380.
- 4 Negrini S, Aulisa AG, Aulisa L, Circo AB, Mauroy JC De, Durmala J, *et al.* 2011 SOSORT guidelines : Orthopaedic and Rehabilitation treatment of idiopathic scoliosis during growth. Scoliosis 2012; 1–35.
- 5 Labelle H, Richards SB, Kleuver M De, Grivas TB, Luk KDK, Wong HK, *et al.* Screening for adolescent idiopathic scoliosis : an information statement by the scoliosis research society international task force. Scoliosis 2013; 1–6.
- 6 Weinstein SL, Dolan LA, Wright JG, Bobbs MB. Effects of Bracing in Adolescents with Idiopathic Scoliosis. The new england journal of medecine 2013; 1512–1521.
- 7 Rowe DE, Bernstein SM, Riddick MF, Adler F, Emans JB G-BD. A meta-analysis of the efficacy of non-operative treatments for idiopathic scoliosis. *J BONE Jt Surg AM.* 1997; 79:664-74.
- 8 Karger C, Fort D, Bund L, Schneider L, Gicquel P, Clavert JM. Corssets orthopédiques pour le traitement des scolioses idiopathiques. SoFOP : Scoliose idiopathique sous la direction de Accabled F. Sales De Gauzy J édition Sauramps médicale. 2016. 101-116
- 9 Cottalorda J, Kohler R, Dohin B BS. Histoire de l'appareillage de la scoliose. *Dixième Congrès SIRER/ACRAMSR.* Résonances Européennes du rachis- volume 13 - n°41 2005.

- 10 Zaina F, De Mauroy JC, Grivas T, Hresko MT, Kotwizki T, Maruyama T, Price N, Rigo M, Stikeleather L, Wynne J, Negrinni S. Bracing in Adolescent Idiopathic Scoliosis : state of the art. *Eur J physical Rehabil Med*. 2014; 50: 93–110.
- 11 Chêneau J. CORSET-CHÊNEAU Manuel d'orthopédie des scoliozes suivant la technique originale édition Frison-Roche. 1994.
- 12 Rigo M, Jela M. Brace technology thematic series : the 3D rigo Chêneau-type brace. *Scoliosis and spinal disorders* 2017.
- 13 Glassman SD, Berven S, Bridwell K, Horton W, Dimar JR. Correlation of Radiographic Parameters and Clinical Symptoms in Adult Scoliosis. 2005; *Spine* 30: 682–688.
- 14 Glassman SD, Bridwell K, Dimar JR, Horton W, Berven S, Schwab F. The Impact of Positive Sagittal Balance in Adult Spinal Deformity. *Spine* 2005; 30: 2024–2029.
- 15 Morel B, Moueddeb S, Blondiaux E, Richard S, Bachy M, Vialle R, *et al*. Dose , image quality and spine modeling assessment of biplanar EOS micro - dose radiographs for the follow - up of in - brace adolescent idiopathic scoliosis patients. *Eur Spine J* [Internet]. Springer Berlin Heidelberg; 2018; Available from: <https://doi.org/10.1007/s00586-018-5464-9> .
- 16 Courvoisier A, Drevelle X, Vialle R, Dubousset J, Skalli W. 3D analysis of brace treatment in idiopathic scoliosis. *EurSpine J* 2013 22: 2449–2455.
- 17 Donzelli S, Zaina F, Lusini M, Minnella S, Respizzi S, Balzarini L, *et al*. The three dimensional analysis of the Sforzesco brace correction. *Scoliosis Spinal Disord* [Internet]. *Scoliosis and Spinal Disorders*; 2016; 11: 9–12. Available from: <http://dx.doi.org/10.1186/s13013-016-0092-9> .
- 18 Cobetto N, Aubin C-éric, Parent S, Barchi S, Turgeon I, Labelle H. 3D correction

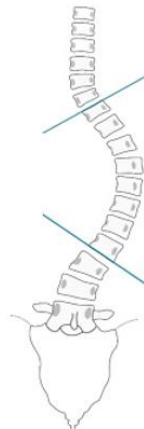- of AIS in braces designed using CAD / CAM and FEM : a randomized controlled trial. *Scoliosis and Spinal Disorders*; 2017; 1–8.
- 19 Perie D, Sales de Gauzy J, Hobatho MC. Biomechanical evaluation of Cheneau-Toulouse-Munster brace in the treatment of scoliosis using optimisation approach and finite element method. *Med Biol Eng Comput* 2002; 40 : 296-301.
- 20 Korovessis P, Syrimpeis V, Tsekouras V. Effect of the Cheneau Brace in the Natural History of Moderate Adolescent Idiopathic Scoliosis in Girls : Cohort Analysis of a Selected Homogenous Population of 100 Consecutive Skeletally Immature Patients. *Spine Deform* [Internet]. Elsevier Inc; 2018; 6: 514–522. Available from: <https://doi.org/10.1016/j.jspd.2018.01.006> .
- 21 Morel B, Moueddeb S, Blondiaux E, Richard S, Bachy M, Vialle R, Ducou Le Pointe H. Dose, image quality and spine modeling assessment of biplanar EOS micro-dose radiographs for the follow-up of in-brace adolescent idiopathic scoliosis patients. *EurSpine j* 2018 27:1082-1088.

Annexes

Annexe 1 : Calculs des différents angles

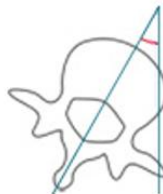Plan frontal :

L'angle de Cobb d'une courbure se mesure entre le plateau supérieur de la vertèbre limite supérieure et le plateau inférieur de la vertèbre limite inférieure



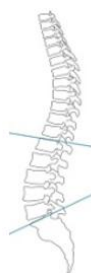Plan axial :

La Rotation vertébrale de la vertèbre apex mesure l'angle entre l'axe du bassin (plan patient) et l'axe de la vertèbre

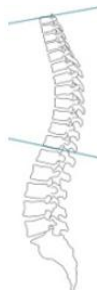

Plan sagittal :

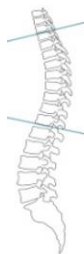La lordose se mesure entre le plateau sacré et le plateau supérieur de L1



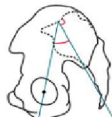La cyphose T1-T12 se mesure entre le plateau supérieur de T1 et le plateau inférieur de T12



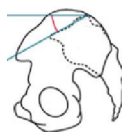
La cyphose T4-T12 se mesure entre le plateau supérieur de T4 et le plateau inférieur de T12



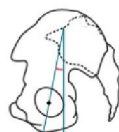
L'incidence pelvienne est l'angle entre la droite perpendiculaire au plateau sacré et la droite passant par le centre des têtes fémorales et le centre du plateau sacré



La pente sacrée est l'angle entre la droite tangente au plateau sacré et l'horizontale.



La version pelvienne est l'angle entre la droite passant par le centre des têtes fémorales et le centre du plateau sacré et la verticale.



Annexe 2 : Description synthétique de la confection d'un corset CTM

La confection d'un corset commence par la réalisation d'un positif du tronc du patient. Historiquement ce positif était réalisé à partir d'un négatif du tronc du patient réalisé par moulage à l'aide de bandes de plâtre. Les corsets CTM des patients de notre cohorte ont été réalisés à l'aide de la CFAO (conception fabrication assistée par ordinateur).

Le positif est réalisé à l'aide d'un scanner externe (photo 1 et 1 bis) qui permet l'acquisition nécessaire à la modéliser en 3D à partir de la surface externe du patient. Le patient est placé en position debout, en légère traction. L'appareilleur à l'aide de son scanner réalise l'acquisition externe du tronc.



Photo 1 : Le scanner externe branché sur un smartphone



Photo 1 bis : Le scanner près à l'emploi

Une fois l'acquisition réalisée et la modélisation informatique du tronc faite (photo 2, 2 bis) à l'aide du logiciel OrtenShape[®], il est possible de commencer à créer des appuis sur le modèle informatique. Les orthoprothésistes qui ont officié pour les patients de notre cohorte utilisent uniquement le logiciel afin de réaliser l'empreinte du « pince taille » afin d'avoir un appui lombaire important. Cette modélisation du tronc par

informatique (avec ou sans appuis déjà réalisés) permet de réaliser le positif du tronc du patient.

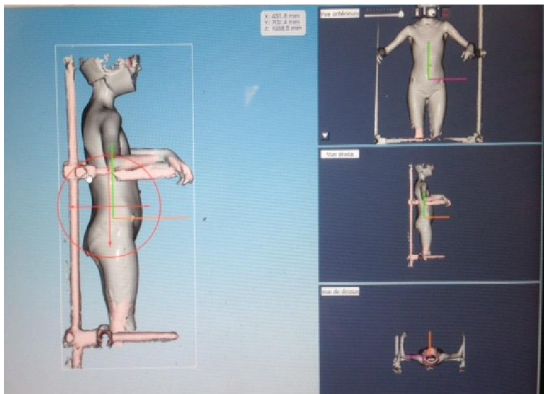


Photo 2 : Modélisation avant retouche

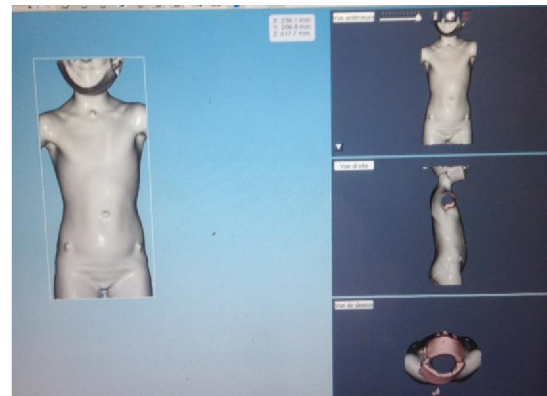


Photo 2 bis : Modélisation après suppression des éléments externes

Une fois le positif livré (photo 3), l'orthoprothésiste place les appuis qu'il souhaite (photo 4) en fonction des principes techniques de réalisation du corset et de son expérience. Les appuis dessinés sur le positif sont ensuite poncés. Une fois les appuis réalisés, l'appareilleur réalise les chambres d'expansion et diminue les points d'hyper appui non nécessaires (les épineuses par exemple qui sont responsables de douleurs si les appuis sont trop importants) en ajoutant de la matière au positif (le plâtre sur la photo 5).



Photo 3 : Positif vierge

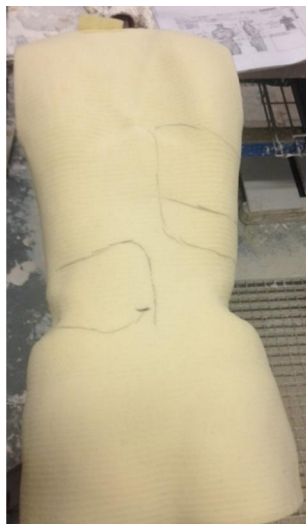

photo 4 : Marquage des points d'appuis avant ponçage




photo 5 : Relief sur les hyper-appuis

Le positif est maintenant le reflet des appuis/contre appuis souhaités. La partie purement production commence. On moule ce positif avec du plastique polyuréthane en faisant le vide afin d'être certain qu'il épouse totalement le positif (photo 6). Le polyuréthane est refroidi.



Photo 6 : Polyuréthane une fois le vide fait

On réalise les découpes du corset et son habillage (photo 7).



Photo 7 : Habillage d'un corset (corset hyper correcteur sur la photo)

Vient ensuite le premier essai afin de vérifier les points de contact et de définir les retouches nécessaires.

Puis environ 1 semaine après le premier essai vient l'essayage final et la livraison (photo 8, 8 bis).



Photo 8 : Corset CTM

Vue de face



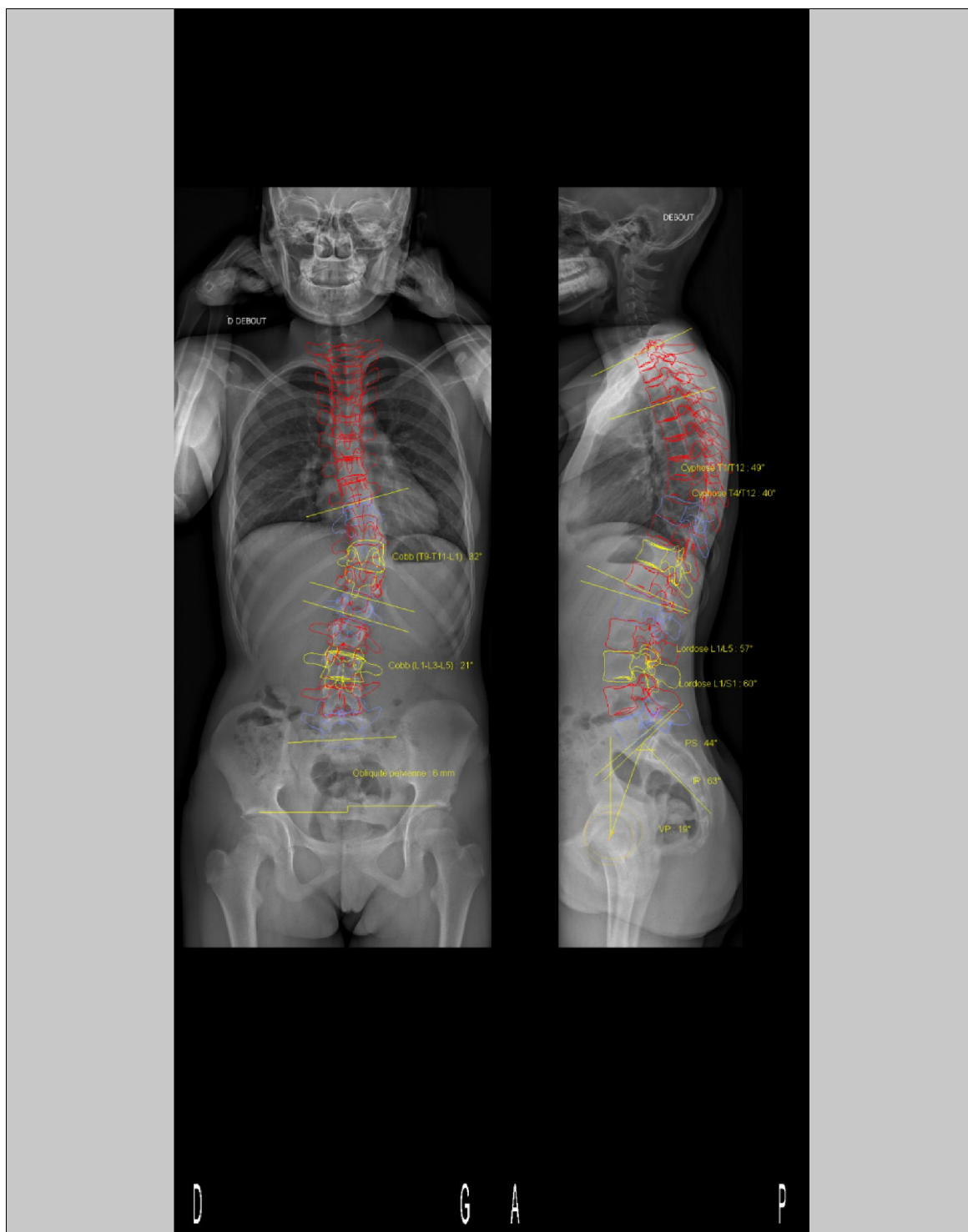
Photo 8 bis : Corset CTM

Vue de dos

Le corset est bien-sûr adapté au confort du patient ou modifié à la demande du prescripteur après contrôle radio-clinique.

Annexe 3 : Une analyse 3 D avant après pour un patient.

Rapport EOS® sans corset



Rachis		
Paramètres scoliose (1)		Valeur
Courbure (T9-T11-L1)	Cobb (T9-T11-L1)	32°
	Rotation axiale de la vertèbre apicale T11	8°
Courbure (L1-L3-L5)	Cobb (L1-L3-L5)	21°
	Rotation axiale de la vertèbre apicale L3	0°

Equilibre sagittal (1)		Valeur
Cyphose T1/T12	49°	
Cyphose T4/T12	40°	
Lordose L1/L5	57°	
Lordose L1/S1	60°	

(1) Paramètres calculés dans le repère du patient (basé sur un plan vertical passant par le centre des cotyles), qui corrige l'effet d'une potentielle rotation axiale du bassin lors de l'acquisition.
 Une rotation axiale de la vertèbre est de signe positif lorsque celle-ci est en rotation vers le côté gauche du patient.

Rotations axiales des vertèbres

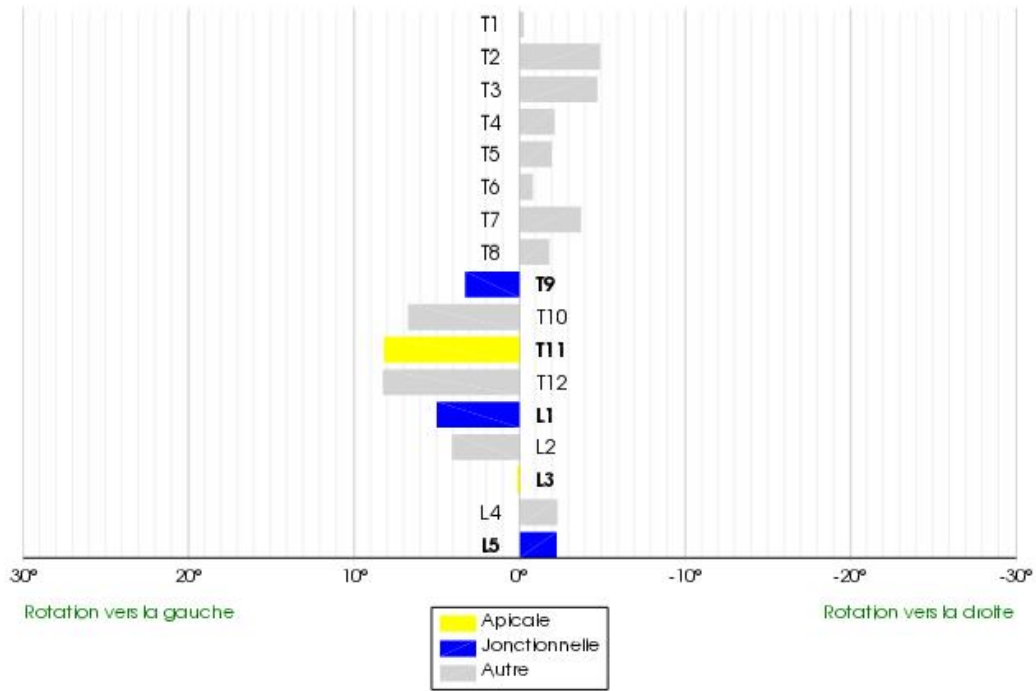
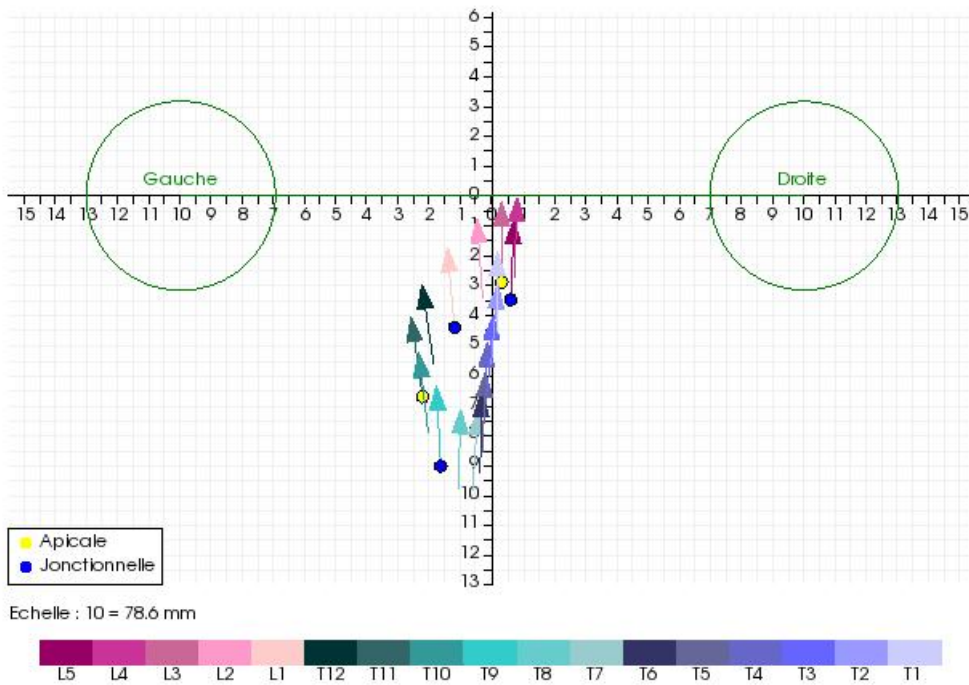
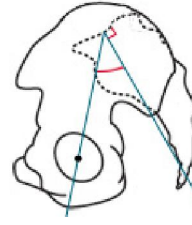
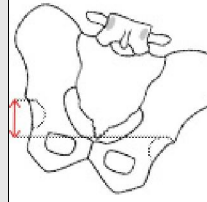
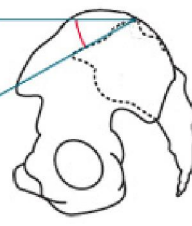
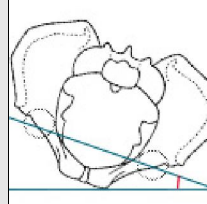
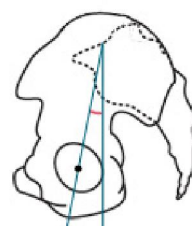


Diagramme des rotations vertébrales axiales (calculées par rapport au bassin).



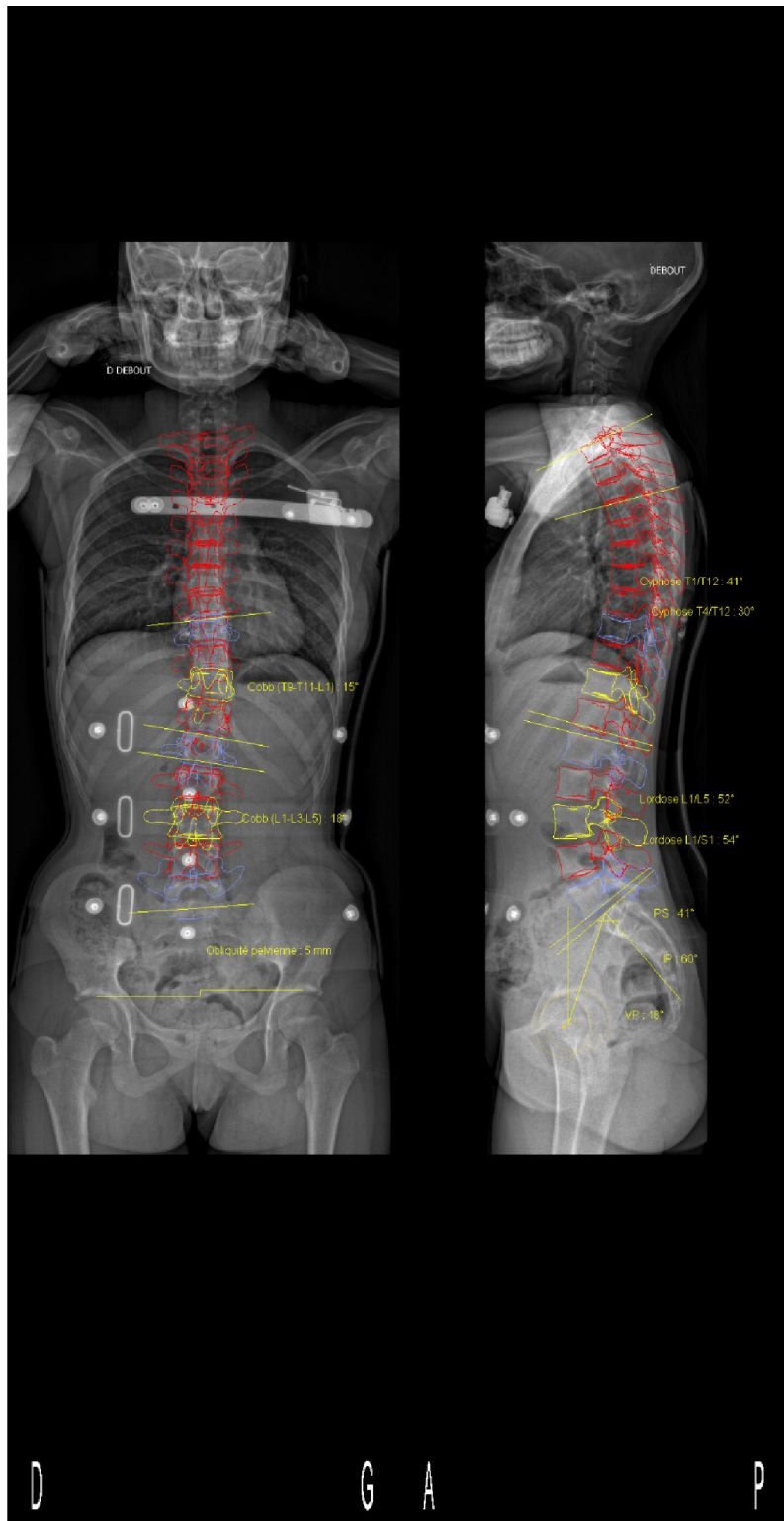
Représentation en vue de dessus des vecteurs vertébraux (Illés et al., 2010)

Bassin						
<i>Paramètres pelviens</i>	<i>Valeur</i>		<i>Paramètres pelviens</i>	<i>Valeur</i>		
Incidence pelvienne (1)	63°		Obliquité pelvienne (1)	6 mm		
Pente sacrée (1)	44°		Rotation axiale du bassin (2)	2°		
Version pelvienne (1)	19°					

1) Paramètres calculés dans le repère du patient (basé sur un plan vertical passant par le centre des cotyles), qui corrige l'effet d'une potentielle rotation axiale du bassin lors de l'acquisition.

(2) Une rotation axiale du bassin est de signe positif lorsque celui-ci est en rotation vers la gauche.

Rapport EOS® dans le corset



Rachis

Paramètres scoliose (1)		Valeur	
Courbure (T9-T11-L1)	Cobb (T9-T11-L1)	15°	
	Rotation axiale de la vertèbre apicale T11	5°	
Courbure (L1-L3-L5)	Cobb (L1-L3-L5)	18°	
	Rotation axiale de la vertèbre apicale L3	-1°	

Equilibre sagittal (1)		Valeur	
Cyphose T1/T12	41°		
Cyphose T4/T12	30°		
Lordose L1/L5	52°		
Lordose L1/S1	54°		

(1) Paramètres calculés dans le repère du patient (basé sur un plan vertical passant par le centre des cotyles), qui corrige l'effet d'une potentielle rotation axiale du bassin lors de l'acquisition.
 Une rotation axiale de la vertèbre est de signe positif lorsque celle-ci est en rotation vers le côté gauche du patient.

Rotations axiales des vertèbres

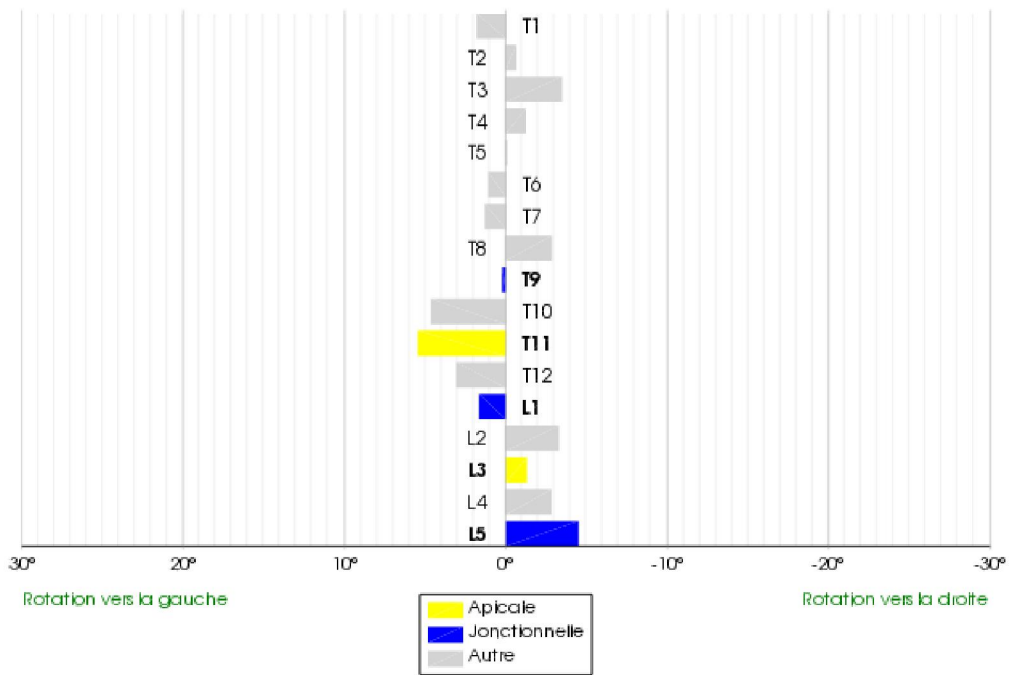
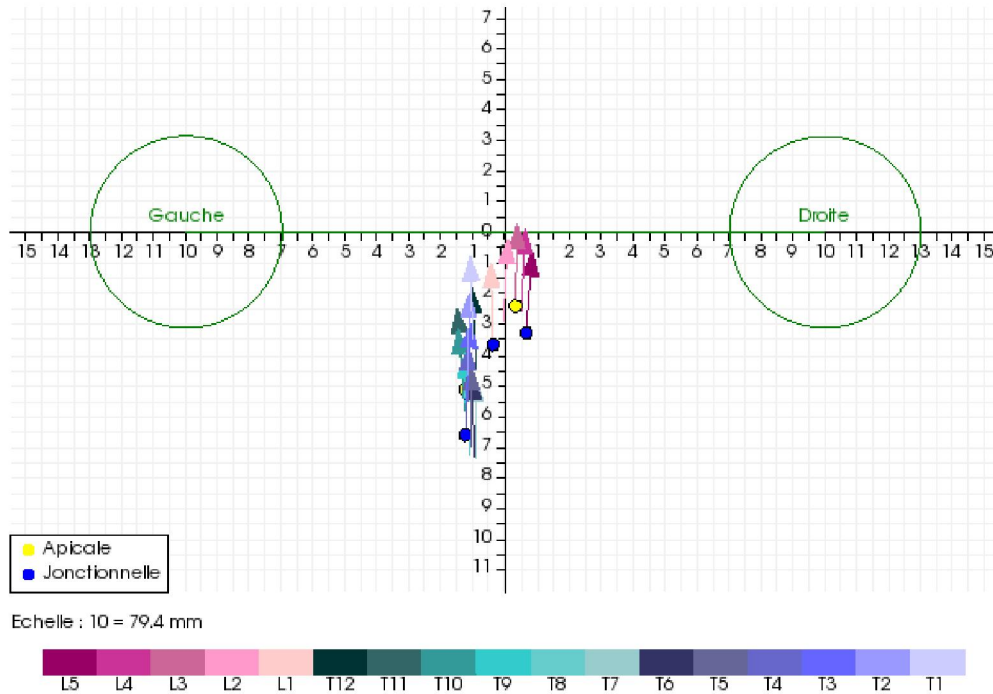
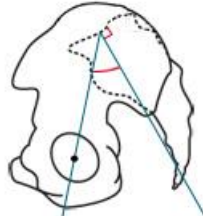

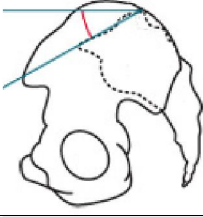
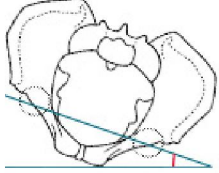
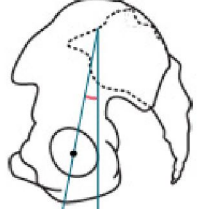


Diagramme des rotations vertébrales axiales (calculées par rapport au bassin).



Représentation en vue de dessus des vecteurs vertébraux (Illés et al., 2010)

Bassin

<i>Paramètres pelviens</i>	<i>Valeur</i>		<i>Paramètres pelviens</i>	<i>Valeur</i>	
Incidence pelvienne (1)	60°		Obliquité pelvienne (1)	5 mm	
Pente sacrée (1)	41°		Rotation axiale du bassin (2)	4°	
Version pelvienne (1)	18°				

(1) Paramètres calculés dans le repère du patient (basé sur un plan vertical passant par le centre des cotyles), qui corrige l'effet d'une potentielle rotation axiale du bassin lors de l'acquisition.

(2) Une rotation axiale du bassin est de signe positif lorsque celui-ci est en rotation vers la gauche.

« Par délibération de son Conseil en date du 10 Novembre 1972, l'Université n'entend donner aucune approbation ni improbation aux opinions émises dans les thèses ou mémoires. Ces opinions doivent être considérées comme propres à leurs auteurs ».

VU, le Président de Thèse

VU, le Doyen de la Faculté

VU et permis d'imprimer
en référence à la délibération
du Conseil d'Université
en date du 14 Décembre 1973

Pour le Président
de l'Université de CAEN et P.O

Le Doyen

ANNEE DE SOUTENANCE : 2019

NOM ET PRENOM DE L'AUTEUR : DOLET Nathan

TITRE DE LA THESE : Analyse de la correction tridimensionnelle du corset CTM dans la scoliose idiopathique

RESUME DE LA THESE EN FRANÇAIS :

Introduction : Le corset CTM est un des corsets les plus utilisés dans le traitement de la scoliose idiopathique. La correction qu'il induit dans les 3 plans de l'espace n'a pas été étudiée. Le but de cette étude était d'analyser la correction induite par le corset CTM dans les 3 plans de l'espace sur une population de scoliose idiopathique.

Méthode : 23 patients avec des scoliose idiopathiques ont eu une reconstruction 3 D de leur rachis avant et dans le corset CTM. La variation moyenne et la correction avant et dans le corset ont été analysées pour l'angle de Cobb, les lordoses, les cyphoses et la rotation des vertèbres apex.

Résultats : Une variation significative ($p < 0.001$) a été retrouvée dans le plan frontal et axial avec 64 % de correction dans le plan frontal et 71 % de correction dans le plan axial. Une variation significative des lordoses a été retrouvée ($p < 0.001$) avec une majoration des dos plats (70 % d'aggravation).

Conclusion : Le corset CTM est un corset qui a déjà fait preuve de son efficacité. Il permet une correction dans le plan frontal et axial qui est satisfaisante. Nos résultats suggèrent qu'il aggrave les dos plats. Il est nécessaire d'étudier l'évolution de ces dos plats durant le port du corset et à long terme, sachant que le plan sagittal est au cœur des problématiques dans la scoliose de l'adulte.

MOTS CLES : Corset, Scoliose, CTM, CHENEAU TOULOUSE MUNSTER, 3 dimensions

TITRE DE LA THESE EN ANGLAIS : 3D analysis of treatment by the CTM brace in idiopathic scoliosis

RESUME DE LA THESE EN ANGLAIS :

Introduction: The CTM brace is one of the most frequently used brace to treat idiopathic scoliosis. The correction it induces in the three planes of space has never been studied so far. The aim of our study was to analyse the 3 D correction induced by the CTM brace in patients suffering from idiopathic scoliosis.

Methods: The 3 dimensional spinal reconstruction of 23 patients followed for idiopathic scoliosis has been studied before and after a treatment by CTM brace. The mean variation and the correction before and in the brace have been analyzed for Cobb's angle, lordosis, kyphosis and the vertebrae apex rotation.

Results: We found a significant variation ($p < 0.001$) in the frontal and axial planes, with 64% correction in the frontal plane and 71% correction in the axial plane. A significant lordosis variation has been found ($p < 0.001$), with an increased number of flat back (70% worsening).

Conclusion: The CTM brace has already proven its efficiency. It enables a satisfying correction in the frontal and axial planes. Our results suggest however that it worsens flat back. Knowing that the sagittal plane is a crucial problematic in adult's scoliosis, it seems necessary to follow the evolution of these flat backs during the wearing of the brace.

KEY WORDS : Brace, CTM, Scoliosis, 3D, CHENEAU TOULOUSE MUNSTER