



HAL
open science

L' artère infra-orbitaire : étude anatomique descriptive et applications en chirurgie reconstructrice et médecine esthétique

Katharina Hufschmidt

► **To cite this version:**

Katharina Hufschmidt. L' artère infra-orbitaire : étude anatomique descriptive et applications en chirurgie reconstructrice et médecine esthétique. Médecine humaine et pathologie. 2018. dumas-02316630

HAL Id: dumas-02316630

<https://dumas.ccsd.cnrs.fr/dumas-02316630v1>

Submitted on 15 Oct 2019

HAL is a multi-disciplinary open access archive for the deposit and dissemination of scientific research documents, whether they are published or not. The documents may come from teaching and research institutions in France or abroad, or from public or private research centers.

L'archive ouverte pluridisciplinaire **HAL**, est destinée au dépôt et à la diffusion de documents scientifiques de niveau recherche, publiés ou non, émanant des établissements d'enseignement et de recherche français ou étrangers, des laboratoires publics ou privés.

UNIVERSITE NICE SOPHIA ANTIPOLIS

FACULTE DE MEDECINE

THESE

POUR LE DIPLOME D'ETAT

DE

DOCTEUR EN MEDECINE

PAR

HUFSCHMIDT Katharina

Née le 8 juin 1988 à Mülheim an der Ruhr (Allemagne)

Présentée et soutenue publiquement le 22 juin 2018

L'ARTÈRE INFRA-ORBITAIRE:

**Etude Anatomique Descriptive
et**

Applications en Chirurgie Reconstructrice et Médecine Esthétique

Membres du Jury de la Thèse :

Président : Monsieur le Professeur Joseph SANTINI

Directeur : Monsieur le Docteur Olivier CAMUZARD

Assesseurs : Monsieur le Docteur Thierry BALAGUER

Monsieur le Professeur Patrick BAQUÉ

Madame le Docteur Bérengère CHIGNON-SICARD

Monsieur le Professeur Fernand DE PERETTI

Monsieur le Docteur Quentin QASSEMYAR

Première de couverture - Représentation de l'artère infra-orbitaire sur un buste
Dessin Katharina Hufschmidt



UNIVERSITÉ NICE-SOPHIA ANTIPOLIS
FACULTÉ DE MÉDECINE

Liste des professeurs au **1er septembre 2017** à la Faculté de Médecine de Nice

Doyen	M. BAQUE Patrick
Vice-Doyen	M. BOILEAU Pascal
Assesseurs	M. ESAULT Vincent M. DELLAMONICA Jean Mme BREUIL Véronique M. MARTY Pierre
Conservateur de la bibliothèque	Mme AMSELLE Danielle
Directrice administrative des services	Mme CALLEA Isabelle
Doyens Honoraires	M. AYRAUD Noël M. RAMPAL Patrick M. BENCHIMOL Daniel

Professeurs Honoraires

M. ALBERTINI Marc	M. GRELLIER Patrick
M. BALAS Daniel	M. GRIMAUD Dominique
M. BATT Michel	M. HARTER Michel
M. BLAIVE Bruno	M. INGLESAKIS Jean-André
M. BOQUET Patrice	M. JOURDAN Jacques
M. BOURGEON André	M. LALANNE Claude-Michel
M. BOUTTÉ Patrick	M. LAMBERT Jean-Claude
M. BRUNETON Jean-Noël	M. LAZDUNSKI Michel
Mme BUSSIERE Françoise	M. LEFEBVRE Jean-Claude
M. CAMOUS Jean-Pierre	M. LE FICHOUX Yves
M. CANIVET Bertrand	Mme LEBRETON Elisabeth
M. CASSUTO Jill-Patrice	M. LOUBIERE Robert
M. CHATEL Marcel	M. MARIANI Roger
M. COUSSEMENT Alain	M. MASSEYEFF René
Mme CRENESSE Dominique	M. MATTEI Mathieu
M. DARCOURT Guy	M. MOUIEL Jean
M. DELLAMONICA Pierre	Mme MYQUEL Martine
M. DELMONT Jean	M. ORTONNE Jean-Paul
M. DEMARD François	M. PRINGUEY Dominique
M. DESNUELLE Claude	M. SAUTRON Jean-Baptiste
M. DOLISI Claude	M. SCHNEIDER Maurice
M. FRANCO Alain	M. TOUBOL Jacques
M. FREYCHET Pierre	M. TRAN Dinh Khiem
M. GÉRARD Jean-Pierre	M. VAN OBBERGHEN Emmanuel
M. GILLET Jean-Yves	M. ZIEGLER Gérard

M.C.A. Honoraire

Mlle ALLINE Madeleine

M.C.U. Honoraires

M. ARNOLD Jacques
 M. BASTERIS Bernard
 Mlle CHICHMANIAN Rose-Marie
 Mme DONZEAU Michèle
 M. EMILIOZZI Roméo
 M. FRANKEN Philippe
 M. GASTAUD Marcel
 M. GIUDICELLI Jean
 M. MAGNÉ Jacques
 Mme MEMRAN Nadine
 M. MENGUAL Raymond
 M. PHILIP Patrick
 M. POIRÉE Jean-Claude
 Mme ROURE Marie-Claire

PROFESSEURS CLASSE EXCEPTIONNELLE

M.	AMIEL Jean	Urologie (52.04)
M.	BERNARDIN Gilles	Réanimation Médicale (48.02)
M.	BOILEAU Pascal	Chirurgie Orthopédique et Traumatologique (50.02)
M.	DARCOURT Jacques	Biophysique et Médecine Nucléaire (43.01)
M.	ESNAULT Vincent	Néphrologie (52-03)
Mme	EULLER-ZIEGLER Liana	Rhumatologie (50.01)
M.	FENICHEL Patrick	Biologie du Développement et de la Reproduction (54.05)
M.	FUZIBET Jean-Gabriel	Médecine Interne (53.01)
M.	GASTAUD Pierre	Ophtalmologie (55.02)
M.	GILSON Éric	Biologie Cellulaire (44.03)
M.	HASSEN KHODJA Reda	Chirurgie Vasculaire (51.04)
M.	HÉBUTERNE Xavier	Nutrition (44.04)
M.	HOFMAN Paul	Anatomie et Cytologie Pathologiques (42.03)
Mme	ICHAÏ Carole	Anesthésiologie et Réanimation Chirurgicale (48.01)
M.	LACOUR Jean-Philippe	Dermato-Vénérologie (50.03)
M.	LEFTHERIOTIS Georges	Physiologie-Médecine Vasculaire
M.	MARQUETTE Charles-Hugo	Pneumologie (51.01)
M.	MARTY Pierre	Parasitologie et Mycologie (45.02)
M.	MICHIELS Jean-François	Anatomie et Cytologie Pathologiques (42.03)
M.	MOUROUX Jérôme	Chirurgie Thoracique et Cardiovasculaire (51.03)
Mme	PAQUIS Véronique	Génétique (47.04)
M.	PAQUIS Philippe	Neurochirurgie (49.02)
M.	QUATREHOMME Gérald	Médecine Légale et Droit de la Santé (46.03)
M.	RAUCOULES-AIME Marc	Anesthésie et Réanimation Chirurgicale (48.01)
M.	ROBERT Philippe	Psychiatrie d'Adultes (49.03)
M.	SANTINI Joseph	O.R.L. (55.01)
M.	THYSS Antoine	Cancérologie, Radiothérapie (47.02)
M.	TRAN Albert	Hépatogastro-Entérologie (52.01)

PROFESSEURS PREMIERE CLASSE

Mme	ASKENAZY-GITTARD Florence	Pédopsychiatrie (49.04)
M.	BAQUÉ Patrick	Anatomie - Chirurgie Générale (42.01)
M.	BARRANGER Emmanuel	Gynécologie Obstétrique (54.03)
M.	BÉRARD Étienne	Pédiatrie (54.01)
M.	BLANC-PEDEUTOUR Florence	Cancérologie-Génétique (47.02)
M.	BONGAIN André	Gynécologie-Obstétrique (54.03)
Mme	BREUIL Véronique	Rhumatologie (50.01)
M.	CASTILLO Laurent	O.R.L. (55.01)
M.	DE PERETTI Fernand	Anatomie-Chirurgie Orthopédique (42.01)
M.	DRICI Milou-Daniel	Pharmacologie Clinique (48.03)
M.	FERRARI Émile	Cardiologie (51.02)
M.	FERRERO Jean-Marc	Cancérologie ; Radiothérapie (47.02)
M.	GIBELIN Pierre	Cardiologie (51.02)
M.	GUGENHEIM Jean	Chirurgie Digestive (52.02)
M.	HANNOUN-LEVI Jean-Michel	Cancérologie ; Radiothérapie (47.02)
M.	LONJON Michel	Neurochirurgie (49.02)
M.	MOUNIER Nicolas	Cancérologie, Radiothérapie (47.02)
M.	PADOVANI Bernard	Radiologie et Imagerie Médicale (43.02)
M.	PICHE Thierry	Gastro-Entérologie (52.01)
M.	PRADIER Christian	Épidémiologie, Économie de la Santé et Prévention (46.01)
Mme	RAYNAUD Dominique	Hématologie (47.01)
M.	ROSENTHAL Éric	Médecine Interne (53.01)
M.	SCHNEIDER Stéphane	Nutrition (44.04)
M.	STACCINI Pascal	Biostatistiques et Informatique Médicale (46.04)
M.	THOMAS Pierre	Neurologie (49.01)

PROFESSEURS DEUXIEME CLASSE

Mme	ALUNNI Véronique	Médecine Légale et Droit de la Santé (46.03)
M.	ANTY Rodolphe	Gastro-Entérologie (52.01)
M.	BAHADORAN Philippe	Cytologie et Histologie (42.02)
Mme	BAILLIF Stéphanie	Ophtalmologie (55.02)
M.	BENIZRI Emmanuel	Chirurgie Générale (53.02)
M.	BENOIT Michel	Psychiatrie (49.03)
M.	BREAUD Jean	Chirurgie Infantile (54-02)
M.	CARLES Michel	Anesthésiologie Réanimation (48.01)
M.	CHEVALIER Nicolas	Endocrinologie, Diabète et Maladies Métaboliques (54.04)
M.	CHEVALLIER Patrick	Radiologie et Imagerie Médicale (43.02)
Mme	CHINETTI Giulia	Biochimie-Biologie Moléculaire (44.01)
M.	CLUZEAU Thomas	Hématologie (47.01)
M.	DELLAMONICA Jean	Réanimation Médicale (48.02)
M.	DELOTTE Jérôme	Gynécologie-obstétrique (54.03)
M.	FONTAINE Denys	Neurochirurgie (49.02)
M.	FOURNIER Jean-Paul	Thérapeutique (48-04)
Mlle	GIORDANENGO Valérie	Bactériologie-Virologie (45.01)
M.	GUÉRIN Olivier	Gériatrie (48.04)
M.	IANNELLI Antonio	Chirurgie Digestive (52.02)
M.	JEAN BAPTISTE Elixène	Chirurgie vasculaire (51.04)
M.	LEVRAUT Jacques	Anesthésiologie et Réanimation Chirurgicale (48.01)
M.	PASSERON Thierry	Dermato-Vénérologie (50-03)
M.	ROGER Pierre-Marie	Maladies Infectieuses ; Maladies Tropicales (45.03)
M.	ROHRLICH Pierre	Pédiatrie (54.01)
M.	ROUX Christian	Rhumatologie ((50.01)
M.	RUIMY Raymond	Bactériologie-virologie (45.01)
Mme	SACCONI Sabrina	Neurologie (49.01)

M.	SADOUL Jean-Louis	Endocrinologie, Diabète et Maladies Métaboliques (54.04)
M.	TROJANI Christophe	Chirurgie Orthopédique et Traumatologique (50.02)
M.	VENISSAC Nicolas	Chirurgie Thoracique et Cardiovasculaire (51.03)

PROFESSEUR DES UNIVERSITÉS

M.	HOFLIGER Philippe	Médecine Générale (53.03)
----	-------------------	---------------------------

MAÎTRE DE CONFÉRENCES DES UNIVERSITÉS

M.	DARMON David	Médecine Générale (53.03)
----	--------------	---------------------------

PROFESSEURS AGRÉGÉS

Mme	LANDI Rebecca	Anglais
-----	---------------	---------

MAITRES DE CONFÉRENCES DES UNIVERSITÉS - PRATICIENS HOSPITALIERS

M.	AMBROSETTI Damien	Cytologie et Histologie (42.02)
Mme	BANNWARTH Sylvie	Génétique (47.04)
M.	BENOLIEL José	Biophysique et Médecine Nucléaire (43.01)
Mme	BERNARD-POMIER Ghislaine	Immunologie (47.03)
M.	BRONSARD Nicolas	Anatomie Chirurgie Orthopédique et Traumatologique (42.01)
Mme	BUREL-VANDENBOS Fanny	Anatomie et Cytologie pathologiques (42.03)
M.	DOGLIO Alain	Bactériologie-Virologie (45.01)
M.	DOYEN Jérôme	Radiothérapie (47.02)
M.	FAVRE Guillaume	Néphrologie (52.03)
M.	FOSSE Thierry	Bactériologie-Virologie-Hygiène (45.01)
M.	GARRAFFO Rodolphe	Pharmacologie Fondamentale (48.03)
Mme	GIOVANNINI-CHAMI Lisa	Pédiatrie (54.01)
Mme	HINAULT Charlotte	Biochimie et biologie moléculaire (44.01)
M.	HUMBERT Olivier	Biophysique et Médecine Nucléaire (43.01)
Mme	LAMY Brigitte	Bactériologie-Virologie (45.01)
Mme	LEGROS Laurence	Hématologie et Transfusion (47.01)
Mme	LONG-MIRA Elodie	Cytologie et Histologie (42.02)
Mme	MAGNIÉ Marie-Noëlle	Physiologie (44.02)
Mme	MOCERI Pamela	Cardiologie (51.02)
Mme	MUSSO-LASSALLE Sandra	Anatomie et Cytologie pathologiques (42.03)
M.	NAÏMI Mourad	Biochimie et Biologie moléculaire (44.01)
Mme	POMARES Christelle	Parasitologie et mycologie (45.02)
Mme	SEITZ-POLSKI Barbara	Immunologie (47.03)
M.	TESTA Jean	Épidémiologie Économie de la Santé et Prévention (46.01)
M.	TOULON Pierre	Hématologie et Transfusion (47.01)

PRATICIEN HOSPITALIER UNIVERSAIRE

M.	DURAND Matthieu	Urologie (52.04)
M.	ILIE Marius	Anatomie et Cytologie pathologiques (42.03)

PROFESSEURS ASSOCIÉS

M.	GARDON Gilles	Médecine Générale (53.03)
Mme	HURST Samia	Thérapeutique (48.04)
M.	PAPA Michel	Médecine Générale (53.03)

MAITRES DE CONFÉRENCES ASSOCIÉS

M.	BALDIN Jean-Luc	Médecine Générale (53.03)
Mme	CASTA Céline	Médecine Générale (53.03)
M.	HOGU Nicolas	Médecine Générale (53.03)
Mme	MONNIER Brigitte	Médecine Générale (53.03)

PROFESSEURS CONVENTIONNÉS DE L'UNIVERSITÉ

M.	BERTRAND François	Médecine Interne
M.	BROCKER Patrice	Médecine Interne Option Gériatrie
M.	CHEVALLIER Daniel	Urologie
Mme	FOURNIER-MEHOUAS Manuella	Médecine Physique et Réadaptation
M.	JAMBOU Patrick	Coordination prélèvements d'organes
M.	ODIN Guillaume	Chirurgie Maxillo-faciale
M.	PEYRADE Frédéric	Onc-Hématologie
M.	PICCARD Bertrand	Psychiatrie
M.	QUARANTA Jean-François	Santé Publique

REMERCIEMENTS

À ma famille,

À mes parents, des parents en or comme je n'en vois que trop peu aujourd'hui, des rocs sur lesquels on peut compter et qui me poussent à me dépasser, à exprimer le meilleur de moi-même.

Merci de m'avoir soutenue durant ces longues études à travers Corté, Paris puis Nice.

Je vous dédie cette thèse et espère que vous serez fiers de moi.

Maman, tu es certainement la plus extraordinaire des mères qu'une fille puisse espérer avoir, que ce soit pour ton amour sans limite, ton soutien inconditionnel et les sacrifices que notre éducation t'aura demandée. Si j'en suis là aujourd'hui, je te le dois plus qu'à n'importe qui.

Papa, tout le monde sait l'admiration que je te voue, tant sur le plan personnel, familial et professionnel. L'amour de la chirurgie me vient de toi, lorsque tu as commencé à m'amener au bloc étant petite, *selfies coelioscopiques* à l'appui. Je n'oublierai jamais ce "mais tu as mes mains toi" à Camogli. Malgré la distance, je chéris cette relation fusionnelle que nous avons su entretenir et développer au fur et à mesure des années, tu es et resteras mon héros et modèle.

Danke auch an Bruderherz Leo und Alexandra für die grenzenlose Unterstützung.

À ma petite sœur, Georgina, on pourrait écrire un bouquin sur notre relation, tumultueuse, tempétueuse, mais au fond pleine de tendresse et d'amour malgré les dits et non-dits. Je suis très fière de ton parcours, toi, a mo surella, déjà Docteur et si déterminée dans tes projets. Je te souhaite une merveilleuse carrière de retour sur notre île et de t'épanouir dans tes passions si nombreuses.

À la mémoire de mes grands-parents Georges et Judith, qui me manquent tous les jours et, je l'espère, sont fiers et veillent sur nous.

À mes grands-parents,

Jeanine, ma grand-mère chérie, merci d'avoir été présente au quotidien, depuis la toute petite enfance. J'essaie de toujours appliquer les valeurs que tu nous as inculquées ainsi que la sagesse de ton expérience. Toi et Georges avez énormément contribué au bien-être de vos petits-enfants et à leur réussite aujourd'hui, merci pour tout, cette thèse est pour vous.

Opa, welcher Stolz dich bei mir an meiner These zu haben ! Deine Liebe für Oma und für uns, die Art mit welchem ihr eure Kinder und Enkel erzogen habt sind ein Lebens-Ziel und ich werde mich nie genug bei euch bedanken für alles was ihr gemacht habt. Ich hoffe dass du und Oma stolz auf mich seid und hab' euch so lieb.

À Tarek, tu es ma force, je ne pourrai jamais te remercier assez pour tout ce que tu as fait pour moi ces dernières années décisives et difficiles, ton amour, ta patience, ton courage et toutes les qualités que je ne saurais énumérer. Tu ne cesses de m'apprendre continuellement, tant sur le plan humain que professionnel, tu as su être présent quand j'en avais besoin et te mettre en retrait, être compréhensif quand la chirurgie happait mon intérêt, mon temps et mon énergie. Pour tout cela, je t'aime, et te remercie du fond de mon cœur, je suis très fière de l'homme et du chirurgien que tu es... je ne conçois pas mon avenir sans toi, que ce soit au Liban, en Corse ou ailleurs. J'espère que tu seras fier de moi.

À mes grandes tantes et grand oncle, Josée, Tata et Polo, je ne pourrais omettre de vous citer et de vous remercier pour le soutien infaillible et vos conseils tout au long de mes études, que ce soient les repas du dimanche à Corté ou les merveilleuses après-midi à Saint-Paul. Veuillez recevoir toute ma gratitude pour votre présence, j'espère que vous apprécierez ce travail. Sandrine, Etienne, Victoria et Alix, je suis très honorée de votre présence, et heureuse de nos moments en famille passés ensemble, j'espère que ce travail vous plaira.

À mes tante et oncle, mes cousins, Dodo, Lukas, Jasper, Greg, I am grateful and glad you made it from Berlin for this festive weekend to come. From early childhood, and greatest years together, I cherish our close relationship and complicity despite the distance. This family is my pillar.

À Joseph, Aziza, Chirine, Maher, Merci pour l'accueil que vous m'avez réservé au sein de votre famille, j'ai pu découvrir le Liban et ai énormément de respect pour les valeurs familiales dont vous faites preuve. Mille mercis d'être venus d'aussi loin pour ma thèse, ainsi qu'à Laudy et Georges, j'en suis très touchée. J'espère que vous allez apprécier et profiter de ce weekend familial intense.

Aux membres du Jury,

À mon Maître et Président du Jury, Monsieur le Professeur Joseph SANTINI,

Vous me faites l'honneur de présider à mon jury de thèse et je vous en remercie chaleureusement. Je n'ai pas eu la chance de travailler à vos côtés mais j'ai pu apprécier l'ampleur de votre savoir-faire et votre dextérité chirurgicale. Merci d'avoir su me faire confiance, m'accorder du temps pour disséquer ensemble et me prodiguer quelques conseils. Votre réputation vous précède, et en tant que maître de l'art que vous êtes, j'espère que ce travail vous plaira. Veuillez trouver ici toute ma gratitude et l'expression de mon profond respect.

À mon Maître et Directeur de Thèse, Monsieur le Docteur Olivier CAMUZARD,

Outre le fait que tu sois l'un des jeunes chirurgiens les plus brillants que je connaisse, je te remercie d'avoir rapidement cru en moi, d'avoir su me cerner et m'encourager comme tu l'as fait. Tu ne sais pas dire non, ton extrême gentillesse te perdra peut-être un jour. On ne peut que s'incliner devant l'ampleur de tes connaissances, ta passion pour l'anatomie, ton investissement auprès des patients et ta dévotion à la chirurgie qui font de toi un modèle de travail et de persévérance. Je suis honorée d'être formée au sein de cette équipe dont tu es un pilier et maître pédagogique. Ne change pas, je te remercie pour ton temps (que je sais précieux!), ton perfectionnisme, la transmission de ton savoir. J'espère que tu seras fier de ce travail et que nous pourrions travailler encore longtemps ensemble.

À Monsieur le Docteur Thierry BALAGUER,

Le calme, la concentration, la précision technique de vos gestes seront toujours des buts pour moi en tant que jeune chirurgien. Merci de m'avoir accueillie dans cette merveilleuse spécialité et de nous pousser à nous surpasser continuellement pour le bien des patients, du service et de la chirurgie. J'espère pouvoir apprendre encore à vos côtés. Veuillez trouver ici l'expression de mon profond respect et de ma reconnaissance.

À Monsieur le Professeur Patrick BAQUÉ,

Vous me faites l'immense honneur de siéger à mon jury de thèse en tant que Doyen de la Faculté et je vous en remercie. J'espère que l'anatomiste et chirurgien accompli que vous êtes apprécieront ce travail, puisse-t-il être le témoin de ma profonde reconnaissance.

À Madame le Docteur Bérengère CHIGNON-SICARD,

Vous me faites l'honneur de siéger à mon jury de thèse, je vous en remercie: on ne peut s'empêcher de s'identifier à vous en tant que femme chirurgien. Vous menez tout de front, famille, vie professionnelle et loisirs (l'aller-retour pour le marathon de New-York force le respect!), ce qui fait de vous un véritable modèle de réussite. Merci pour votre pédagogie, votre patience, votre sens de l'esthétique ainsi que votre rapport aux femmes qui m'a impressionné. J'espère pouvoir apprendre encore à vos côtés. Veuillez trouver ici l'expression de mon admiration.

À Monsieur le Professeur Fernand DE PERETTI,

Vi ringraziu, vous me faites l'honneur de siéger à mon jury de thèse afin de juger mon travail. Depuis vos cours de PCEM1 à la faculté de médecine de Corté, vous avez su capter mon intérêt pour l'anatomie à travers vos magnifiques planches de Neuro-Anatomie. Je n'oublierai jamais vos suggestions aux plus bavards de l'amphithéâtre d'aller vendre des beignets au brocciu sur la place Pasquale Paoli plutôt que de perturber vos démonstrations. J'ai également beaucoup appris lors de mon passage en traumatologie auprès de vous et ce fut un plaisir de vous voir transmettre votre passion, l'anatomie. J'espère que ce travail vous plaira.

À Monsieur le Docteur Quentin QASSEMYAR,

Vous me faites l'honneur de venir de Paris pour siéger à mon jury de thèse et je vous en remercie vivement. Nos chemins se sont croisés à travers Olivier, et vous avez su m'accorder votre confiance pour mener ce travail dont vous êtes l'initiateur. J'espère ne pas vous décevoir et que vous apprécierez ce travail.

À mes maîtres d'Internat,

Aux Professeurs Jean Bréaud, Docteur Jean-Yves Kurzenne, Docteur Florence Bastiani et Docteur Ronny Bensaid, je garde un excellent souvenir de mon 1er stage en chirurgie pédiatrique, merci de nous avoir transmis les bases.

Aux Professeur Emmanuel Benizri et Docteur Amine Rahili, malgré mon attirance pour la chirurgie viscérale, la petite étincelle se fit avec la plastique. Néanmoins la rigueur et l'engouement certain pour l'apprentissage que vous m'avez transmis forcent le respect, je vous en remercie.

Aux Professeur Jean Gugenheim, Professeur Antonio Iannelli, Docteurs Imed Ben Amor, Domenico Ciampi, Eric Sejour et Aline Staccini-Myx, ce 2ème stage de digestif m'aura inculqué l'endurance que requiert la chirurgie (prélèvement suivi de greffe hépatique... no pain no gain), j'en garde un très bon souvenir.

À Emad Dannan, merci de m'avoir guidé dans les premiers pas de la chir' main, 2 mois courts mais intenses en apprentissages, j'espère que tu nous rendras visite plus souvent.

Au Docteur Rémi Foissac, tu as été mon tout premier CCA et maître en chirurgie plastique. J'ai énormément d'admiration et de respect pour ton talent, ta pédagogie et ton savoir-faire. Je n'oublierai pas les "Kat!" mais tu as su me cerner, m'encadrer et tirer sur les bonnes cordes pour me faire progresser rapidement et efficacement. Je t'en remercie profondément.

Aux Docteurs Jon' Fernandez Cyril Clerico, Roman Merle et Seb Piereschi, de co-internes à chefs, on ne peut que vous féliciter de vos parcours, je vous souhaite le meilleur... *et les plus anciens les Docteur Marc Benatar, Charal Georgiou et le Ahmad Qassemyar,* la génération d'avant mais quelle génération ! Tous plus doués les uns que les autres, je suis fière d'avoir pu apprendre un peu à vos côtés. Vous avez toujours cherché à nous tirer vers le haut, et su manier avec intelligence compagnonnage et amusement.

Aux Professeur Pascal Boileau, Professeur Christophe Trojani, et les Docteurs RBDD, Martin Schramm, Lauryl Decroq, Nicolas Morin-Salvo, Micka Djian merci pour votre accueil au sein de la grande famille d'orthopédie-traumatologie. Le travail d'équipe et la qualité des prises en charge, parfois conjointes, dont vous faites preuve, vous honorent et forcent le respect.

Aux Docteurs Olivier Dassonville ou Dasson', Alex Bozec, Gillou Poissonnet, Riad Berguiga, ces 6 mois d'ORL ont été passionnants, on ne voit plus l'ORL de la même manière en repartant de chez vous, bref c'était génial. Merci pour vos leçons et l'excellente ambiance que vous faites régner en soignant les patients avec brio.

Aux Professeurs Philippe Pelissier, Vincent Casoli et Vincent Pinsolle, les Docteurs Hussein Choughri, JC Le Pivert, Laura de Luca, Maïlys Berger, Jmax Alet, Marion Fleury, Anaïs Delgove, Bordeaux gardera une place spéciale dans mon cœur, tant par la beauté de la ville que par la qualité du service. Vos leçons et votre confiance en me laissant beaucoup opérer m'ont énormément appris, merci pour tout.

Aux Docteurs Charles Volpei et Nicolas Dréant, je suis honorée de pouvoir effectuer mon dernier semestre auprès de vous sachant votre excellent savoir-faire. Merci pour toutes vos "astuces", j'espère pouvoir pleinement profiter de votre expérience.

À Benjamin Maes, puisse cette dédicace te signifier ma gratitude pour ta gentillesse et disponibilité à me laisser venir au Labo à des heures incongrues, sans oublier tes dessins parfaits, merci !

À mes amis et collègues d'internat,

À Linda Devine, ma première amie niçoise, notre petite "maman" de l'internat de l'Archet II, nous nous sommes aidées à surpasser nos angoisses du début d'internat. Merci du fond du cœur d'avoir toujours été présente, tu es une amie chère, un médecin incroyable impliqué et dévoué, menant vie maritale, vie professionnelle et voyages de front: je suis heureuse que tout s'annonce pavé d'or pour Seb et toi! Tu n'en mérites pas moins.

À Stéphanie Biscaye, ma copine rescapée de P5 à Nice avec moi. Nous avons su nous soutenir mutuellement; ton amitié m'est précieuse. Je te souhaite énormément de bonheur pour la suite, j'espère que nous saurons nous retrouver souvent !

À Marianne, Marie-Anne/Poum et Alexandra, Henri j'apprécie notre travail d'équipe et notre cohésion, nous sommes la nouvelle génération de plasticiennes (sans "NES" pour Henri) qui déchirent, j'ai hâte de pouvoir continuer à travailler avec vous ! Sans oublier les internes "de passage" qui ont su s'intégrer et nous donner un gros coup de main (Ahmad, Alexis, Gilles, Michela...), vous êtes toujours les bienvenus pour des retrouvailles à Nice.

À Flo M, Lisette et Roxane, quelle team soudée d'enfer nous avons formé durant ce semestre au CAL qui restera longtemps gravé dans ma mémoire. Notre complicité et amitié nous auront aidées à survivre et à tout de même profiter ! Je vous adore et vous souhaite le meilleur.

*Aux co-internes bordelais Antoine(s) H et D, Chloé, Flo D, Amir, TDLDM, Andrea...*vous nous avez accueilli comme des rois et fait de cet interCHU une réussite !

Aux internes et chefs de chirurgie viscérale, mes débuts d'internat à vos côtés auront été très instructifs, je n'en oublie pas un instant.

Aux internes et chefs d'Orthopédie (Jean-Luc, Alex, Hugo D et Hugo B, Caro, Jerem, Chris...), merci pour votre accueil dans vos équipes. La complémentarité de nos spécialités donne naissance à de très belles prises en charge de nos patients. Votre rigueur, dévouement et endurance au travail vous honorent, vous faites briller l'iULS.

Aux chefs d'ORL et de pédiatrie (Gilles, Olivier, Alex, Ronny, Riadh...), vos spécialités m'ont passionnée, je dois l'avouer. Vos conseils et votre pédagogie sont des mines d'or et m'ont été très précieux, je vous remercie pour votre bienveillance.

À Patrick Duflos, Philippe Macchi et les plus jeunes, ce n'est pas faute d'avoir tenté de m'inculquer les bases de l'anesthésie-réanimation, non sans difficulté et effort, mais l'amour premier de la chirurgie a rapidement repris le dessus. Vous êtes des monuments, merci pour votre présence.

À Florent Alcaraz, Lucas Andot, Lolita et Greg Micicoi, merci pour votre précieuse aide au laboratoire d'anatomie, vos connaissances et votre investissement forcent le respect, je n'ai aucun doute concernant le brillant avenir qui se dresse devant vous.

À mes Amis, mes Amours

À Anne-Sophie, louloute, ma meilleure amie, depuis notre âge ingrat, on se suit à la trace en maintenant cette amitié sans effort particulier, ce qui en fait sa beauté. Tu as presque enduré ces études aussi avec mes récits !!! Merci d'avoir été toujours là, je t'aime fort ! Big up à Greg et Anna-Livia également.

À Marie, mon kiwi, la rock star, le courage, la féminité et la force incarnées ! Tu nous manques quand tu pars sur ton bateau à l'autre bout du globe mais quel bonheur d'avancer ce chemin ensemble.

À Laura, ma lolo, notre petite boule de sagesse, toujours objective, rassurante, merci d'être là, de m'avoir soutenue et supportée avec bienveillance, tu pourras toujours compter sur moi.

À Mag, ma fofolle, "la véritable amitié ce n'est pas d'être inséparables, c'est d'être séparés et que rien ne change."

À Arabelle, Lucie, et Benjamin, les corses exilés à Paris 5, c'était une très belle période de notre vie, on a certes beaucoup travaillé mais on s'est vraiment régalés. Heureusement que vous étiez là !

À Meg, ma chère amie, ma sous-colleuse, mon petit double, tu sais l'affection que je te porte, je suis heureuse de t'avoir rencontrée. Tu as choisi un autre chemin, je suis fière de toi et te souhaite du courage et surtout du bonheur dans votre nouvelle vie à trois !

À Stéphanie Ciabrini et Marion Ceccaldi, mes tenniswomen, je me suis régalée à grandir à vos côtés et voir comment vous évoluez me rend heureuse et confiante.

À Chloé et Quentin, Chris et Mélo, de merveilleuses rencontres amicales, j'espère que nous aurons encore beaucoup de bons moments ensemble en plus de l'arrivée du bout de chou pour les premiers, et le mariage pour les seconds!

À mes amis du collège, du lycée et de la fac de médecine, trop nombreux pour les citer mais que je n'oublie pas...

Au personnel des différents établissements de mon Internat

Votre aide et contribution quotidienne sont précieuses, vous bichonnez non seulement les patients mais aussi les internes que vous voyez grandir.

Mention spéciale aux trois mousquetaires de la consultation: **Claudine, Adeline et Béa**, qui nous ont tout (ou presque) appris. Autre mention spéciale aux wonderwomen du bloc de P2: **Jojo l'émotive émouvante** ;), **Mél la rockeuse, July "Clerica" ou le cerveau, Céline le mannequin, Kheira la noctambule...** votre présence est plus précieuse que vous ne pouvez le ressentir des fois !

Sans oublier les **infirmières et AS du service (Véro, Marie, Emita, Sarah, Clara...)** et nos **secrétaires (Katia, France, Isa...)** qui font un travail remarquable...

Et enfin, je tiens à remercier les personnes qui ont fait don de leur corps à la science, sans lesquels l'Anatomie ne pourrait progresser.



SERMENT D'HIPPOCRATE

Au moment d'être admis(e) à exercer la médecine, je promets et je jure d'être fidèle aux lois de l'honneur et de la probité.

Mon premier souci sera de rétablir, de préserver ou de promouvoir la santé dans tous ses éléments, physiques et mentaux, individuels et sociaux.

Je respecterai toutes les personnes, leur autonomie et leur volonté, sans aucune discrimination selon leur état ou leurs convictions. J'interviendrai pour les protéger si elles sont affaiblies, vulnérables ou menacées dans leur intégrité ou leur dignité. Même sous la contrainte, je ne ferai pas usage de mes connaissances contre les lois de l'humanité.

J'informerai les patients des décisions envisagées, de leurs raisons et de leurs conséquences.

Je ne tromperai jamais leur confiance et n'exploiterai pas le pouvoir hérité des circonstances pour forcer les consciences.

Je donnerai mes soins à l'indigent et à quiconque me les demandera. Je ne me laisserai pas influencer par la soif du gain ou la recherche de la gloire.

Admis(e) dans l'intimité des personnes, je tairai les secrets qui me seront confiés. Reçu(e) à l'intérieur des maisons, je respecterai les secrets des foyers et ma conduite ne servira pas à corrompre les mœurs.

Je ferai tout pour soulager les souffrances. Je ne prolongerai pas abusivement les agonies. Je ne provoquerai jamais la mort délibérément.

Je préserverai l'indépendance nécessaire à l'accomplissement de ma mission. Je n'entreprendrai rien qui dépasse mes compétences. Je les entretiendrai et les perfectionnerai pour assurer au mieux les services qui me seront demandés.

J'apporterai mon aide à mes confrères ainsi qu'à leurs familles dans l'adversité.

Que les hommes et mes confrères m'accordent leur estime si je suis fidèle à mes promesses ; que je sois déshonoré(e) et méprisé(e) si j'y manque.

TABLE DES MATIERES

REMERCIEMENTS	6
LISTE DES FIGURES	14
LISTE DES TABLEAUX	16
i. INTRODUCTION	18
i.1 L'Artère Infra-Orbitaire	18
i.1.A <i>Origine</i>	
i.1.B <i>Trajet</i>	
i.1.C <i>Branches collatérales</i>	
i.1.D <i>Rapports</i>	
i.1.E <i>Terminaison</i>	
i.2 AIO et enjeux en chirurgie reconstructrice	22
i.3 AIO et enjeux en médecine esthétique	22
i.4 Objectifs du travail de thèse	23
I. ARTICLE 1: "THE INFRAORBITAL ARTERY: FROM DESCRIPTIVE ANATOMY TO MUCOSAL PERFORATOR FLAP DESIGN"	24
I.0 Résumé	24
I.0BIS Abstract	25
I.1 Introduction	26
I.2 Materials and Methods	27
I.2.A <i>Preparation of specimens and dissections</i>	
I.2.B <i>Anatomical description of the IOA</i>	
I.2.C <i>Analysis of the IOA vascular territory</i>	
I.2.D <i>Feasibility of pedicled flap (Video)</i>	
I.3 Results	29
I.3.A <i>Anatomical study and classification</i>	
I.3.B <i>Vascular territory</i>	
I.3.C <i>Superior vestibular flap for mucosal reconstruction</i>	

I.4	Clinical Applications	37
	<i>Case 1: Eyelid reconstruction</i>	
	<i>Case 2: Nasal ala reconstruction</i>	
I.5	Discussion	40
I.6	Conclusion	43
	References	44
II.	ARTICLE 2: "THE INFRAORBITAL ARTERY: CLINICAL RELEVANCE IN ESTHETIC MEDICINE AND IDENTIFICATION OF DANGER ZONES"	46
II.0	Résumé	46
II.0BIS	Abstract	47
II.1	Introduction	48
II.2	Materials and Methods	48
	II.2.A <i>Pertinent Anatomy of Arteries</i>	
	II.2.B <i>Mimetic injections.</i>	
	II.2.C <i>Description of danger zones</i>	
II.3	Results	50
	II.3.A <i>Distribution of arteries involved in infraorbital volumization.</i>	
	II.3.B <i>Dermal filler distribution in the infraorbital area</i>	
	II.3.C <i>Identification of danger zones</i>	
II.4	Discussion	58
II.5	Conclusion	60
	References	61
	DISCUSSION ET PERSPECTIVES	63
	CONCLUSION	67
	BIBLIOGRAPHIE	69

LISTE DES FIGURES (1)

FIGURE i.1	SCHÉMATISATION DE L'ORIGINE ET DES BRANCHES INTRA-OSSEUSES DE L'AIO - VUE FRONTALE (<i>WWW.EARTHSLAB.COM</i>)	19
FIGURE i.2	SCHÉMATISATION DE L'ORIGINE ET DES BRANCHES INTRA-OSSEUSES DE L'AIO - VUE SAGITTALE (<i>WWW.EARTHSLAB.COM</i>)	20
FIGURE I.1	CLASSIFICATION OF THE TERMINAL BRANCHES OF THE INFRAORBITAL ARTERY (A: TYPE I, B: TYPE II, C: TYPE III, D: TYPE IV, E: TYPE V).....	30
FIGURE I.2	CADAVERIC VIEWS OF MUCOSAL PERFORATORS TO THE VESTIBULA (A) AND CUTANEOUS PERFORATORS TO THE CHEEK SKIN (B) ARISING FROM THE IOA.....	33
FIGURE I.3	CUTANEOUS (A) AND MUCOSAL (B) VASCULAR PATTERNS AFTER SELECTIVE CATHETERIZATION AND INJECTION OF INK INTO THE IOA	34
FIGURE I.4	CADAVERIC VIEW OF THE MUCOSAL PERFORATOR FLAP SUPPLIED BY THE SUPERIOR VESTIBULAR BRANCH OF THE IOA. NOTE THE LENGTH OF THE PEDICLE.	35
FIGURE I.5	CADAVERIC VIEW REPRESENTING THE PEDICLED AND AXIAL MUCOSAL FLAP BASED ON THE UPPER VESTIBULAR BRANCH OF THE IOA. V: VESTIBULAR BRANCH, ZM: ZYGOMATICO-MALAR BRANCH, N: NASAL BRANCH.....	36
FIGURE I.6	ILLUSTRATION OF THE SUPERIOR VESTIBULAR MUCOSAL FLAP (A) IN ITS MAIN INDICATIONS: MUCOSAL RECONSTRUCTION OF THE NOSTRIL (B) AND THE LOWER LID (C)	37
FIGURE I.7	PER-OPERATIVE PHOTOGRAPHS FOR MUCOSAL RECONSTRUCTION OF THE LOWER LID FOR LAGOPHTALMOS FOLLOWING ITERATIVE TUMOR RESECTION	38
FIGURE I.8	POST-OPERATIVE RESULT AT 3-YEAR-FOLLOW-UP.....	38
FIGURE I.9	PER-OPERATIVE VIEWS FOR A TWO-LAYER RECONSTRUCTION OF THE NASAL ALA (A), INCLUDING A PERFORATOR FLAP BASED ON THE FACIAL ARTERY (B) AND A VESTIBULAR FLAP BASED ON THE IOA (C).....	39
FIGURE I.10	PHOTOGRAPHS SHOWING PLACEMENT OF THE MUCOSAL FLAP AND FINAL ASPECT	40

LISTE DES FIGURES (2)

FIGURE II.1	CADAVERIC PHOTOGRAPHS SHOWING DEEP MEDIAL CHEEK COMPARTMENT ENHANCEMENT WITH BLUE-COLOURED HYALURONIC ACID AMOUNTING 3CC	50
FIGURE II.2	CADAVERIC VIEW FOLLOWING SUBPERIOSTEAL DISSECTION. THE IOA AND ITS MAIN BRANCHES' PATHWAYS ARE DEPICTED. 1: VESTIBULAR BRANCH, 2: NASAL BRANCH, 3: ZYGOMATICOMALAR BRANCH	51
FIGURE II.3	ILLUSTRATION OF THE IOA AND ITS MAIN BRANCHES. IOA: INFRAORBITAL ARTERY; ZMB: ZYGOMATICOMALAR BRANCH; VB: VESTIBULAR BRANCH; NB: NASAL BRANCH; AA: ANGULAR ARTERY; STA: SUPRATROCHLEAR ARTERY; DNA: DORSAL NASAL ARTERY	52
FIGURE II.4	A- CADAVERIC VIEWS A AND B ILLUSTRATE, AFTER REFLECTION OF THE CUTANEOUS LAYER AND MALAR FAT PAD, THE POSITIONING OF THE BLUE-INKED DERMAL FILLER AROUND THE VESSELS. FIGURE A ILLUSTRATES DISSECTION AFTER REFLECTION OF THE CUTANEOUS LAYER AND THE MALAR FAT PAD. A SLIGHT CONTACT EXISTED BECAUSE OF COLORATION OF THE FACIAL VESSELS, AND THE FILLER PLACED BELOW THE ARCUS MARGINALIS	53
FIGURE II.4	B- CADAVERIC VIEWS C AND D ALLOW DEEP CHEEK COMPARTMENT VISUALIZATION OF THE INKED FILLER AROUND THE IOA AND RELATED BRANCHES. *: MALAR FAT PAD, #: SOOF (SUB ORBICULARIS OCULI FAT)	54
FIGURE II.5	COMMON INJECTION PATTERNS IN THE INFRAORBITAL AREA: (1) SUPRAPERIOSTEAL INJECTION FOR MALAR ENHANCEMENT AND (2) RETRO-ORBICULARIS OCULI INJECTION FOR TEAR TROUGH DEFORMITY CORRECTION. PROXIMITY TO THE IOA AND ITS BRANCHES CAN BE NOTED	55
FIGURE II.6	ILLUSTRATION OF DANGER ZONES IN THE INFRAORBITAL AREA: MARKED AREA 1 SHOWS INVOLVEMENT OF THE ZYGOMATICOMALAR BRANCH WITH RISK OF SKIN NECROSIS THROUGH SKIN PERFORATORS, MARKED AREA 2 REPRESENTS RISK OF ARTERIAL EMBOLIZATION INTO THE INTERNAL CAROTID SYSTEM THROUGH RETROGRADE FLOW INTO THE DNA, AA AND STA, BEFORE REACHING THE OPHTHALMIC, RETINAL ARTERY, OR EVEN CEREBRAL ARTERIES	57
FIGURE D.1	DESCRIPTION ET LEVÉE D'UN LAMBEAU CHONDROMUQUEUX NASAL SUPPLÉÉ PAR LES BRANCHES TERMINALES DE L'ARTÈRE DORSALE NASALE POUR LA RECONSTRUCTION DE LA LAMELLE POSTÉRIEURE DE LA PAUPIÈRE SUPÉRIEURE OU INFÉRIEURE, SELON SCUDERI ET AL. [18].....	64
FIGURE D.2	THÉORIE DE LA BASSE PRESSION VEINEUSE RÉGISSANT LA SÉCURITÉ VASCULAIRE DES LAMBEAUX AU HASARD, EN TERME DE DRAINAGE VEINEUX. (<i>E-PLASTIC</i> , PR. PELISSIER)	65
FIGURE D.3	VENOGRAM OF THE SKIN AND SUBCUTANEOUS TISSUE OF THE LEFT SIDE OF THE FACE. VALVES (RED ARROWS) ARE PRESENT IN THE POLYGONAL VENOUS NETWORK, BUT THERE ARE VERY FEW VALVES IN THE LOOP VEIN [20]	66

LISTE DES TABLEAUX

TABLE I.1	ANATOMICAL CHARACTERISTICS OF THE IOA	31
TABLE I.2	ANATOMICAL CHARACTERISTICS OF THE VESTIBULAR BRANCH OF THE IOA	32



Préparation Vasculaire de l'extrémité céphalique par corrosion

Institut d'Anatomie Normale, Nice

« Von Hagens montre une chair pacifiée, reposée, éternelle, un corps épargné par la décomposition, participant de l'immortalité des pierres et des objets. Son propos esthétique induit un enseignement philosophique: la mort n'est rien; le cadavre ne se réduit pas à la charogne et peut connaître la pétrification aseptisée - un genre de sculpture; la vie disparue; il reste une sorte de positivité. »

Ibid

i. INTRODUCTION

L'étude du réseau anatomique vasculaire a déjà passionné depuis plusieurs siècles anatomistes, médecins et chirurgiens à travers de nombreux ouvrages publiés depuis le XVI^{ème} siècle. Les travaux de Salmon, dans la continuité de ceux de Manchot, ont permis la mise en avant de la description vasculaire de la peau, et ont été vulgarisés surtout après la Seconde Guerre Mondiale, moment pionnier et initiateur de la chirurgie reconstructrice et réparatrice telle que nous la connaissons aujourd'hui [1,2].

Les affinements des techniques d'injection vasculaire permettent une analyse et des dissections encore plus méticuleuses des éléments anatomiques et offrent alors la proposition de nouveaux procédés de reconstruction.

L'utilisation de lambeaux de couverture de la face, non seulement cutanés mais aussi muqueux, suite à des pertes de substance traumatiques ou après exérèse carcinologique, nécessite des connaissances robustes de l'anatomie vasculaire et des techniques chirurgicales.

Tout travail anatomique, outre son rôle descriptif, a pour but d'orienter le chirurgien dans l'élaboration d'une stratégie chirurgicale et de l'aider en termes d'applications cliniques dans son quotidien.

À la lumière des nombreux travaux de qualité déjà effectués, nous avons voulu, à travers cette thèse, effectuer un travail d'anatomie descriptive sur une artère peu étudiée, l'artère infra-orbitaire, afin d'en établir les applications en chirurgie réparatrice mais aussi en médecine esthétique, champs couvrant la transversalité de notre spécialité.

i.1 L'ARTÈRE INFRA-ORBITAIRE (AIO)

L'AIO est une des branches terminales de l'artère maxillaire, elle-même issue de l'artère carotide externe (Figures i.1 et 2).

Salmon, dans son ouvrage princeps, décrivait que: *"L'artère sous-orbitaire est surtout une artère musculaire ; elle se distribue au muscle canin et aux élévateurs de l'aile du nez et de la paupière ; quelques-uns de ces canaux accompagnent les filets du nerf sous-orbitaire et en partagent la distribution. La sous-orbitaire s'anastomose avec un rameau de l'artère faciale."* [1].

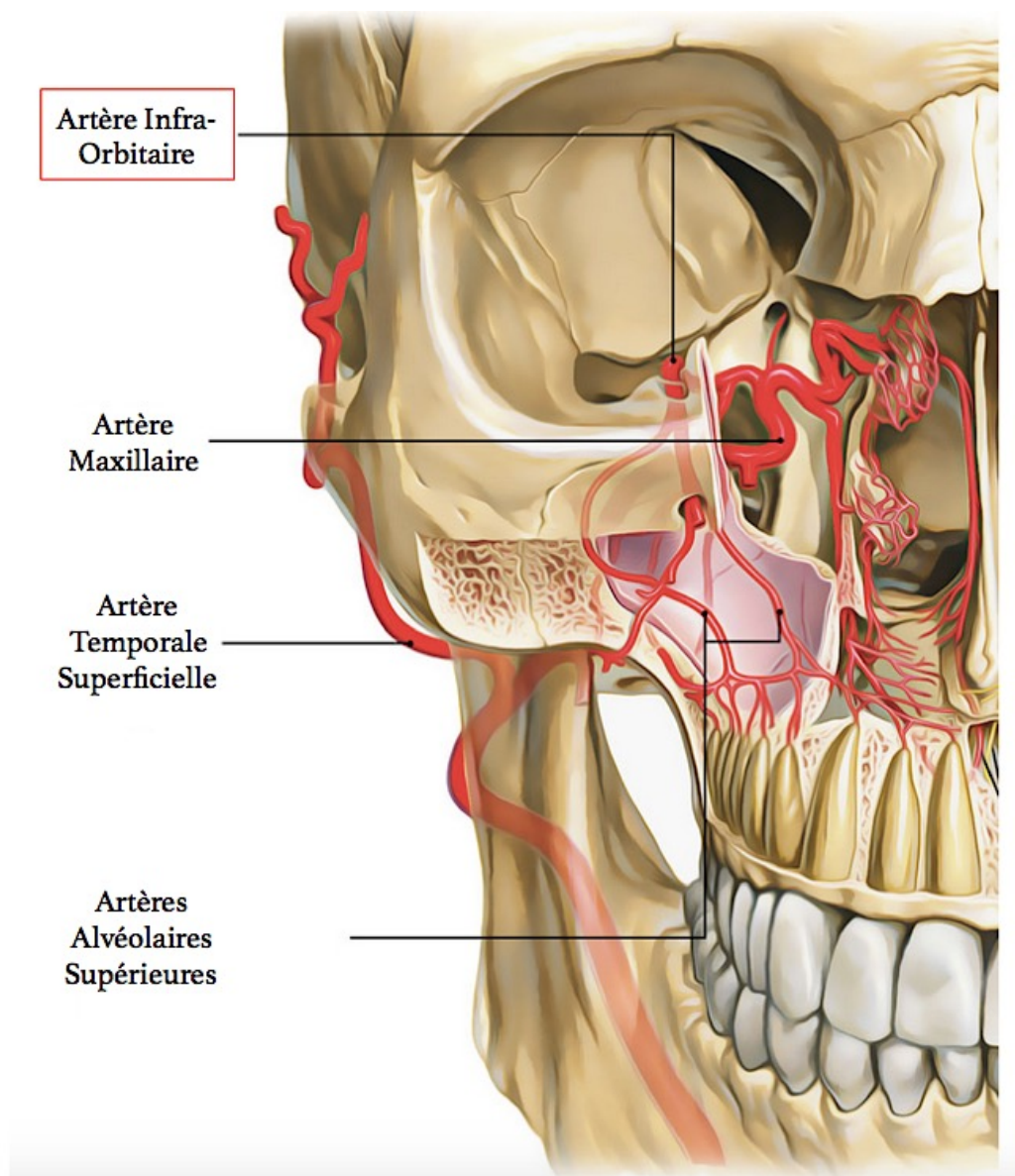


FIGURE i.1: Schématisation de l'origine et des branches intra-osseuses de l'AIO
-
vue frontale (www.earthslab.com)

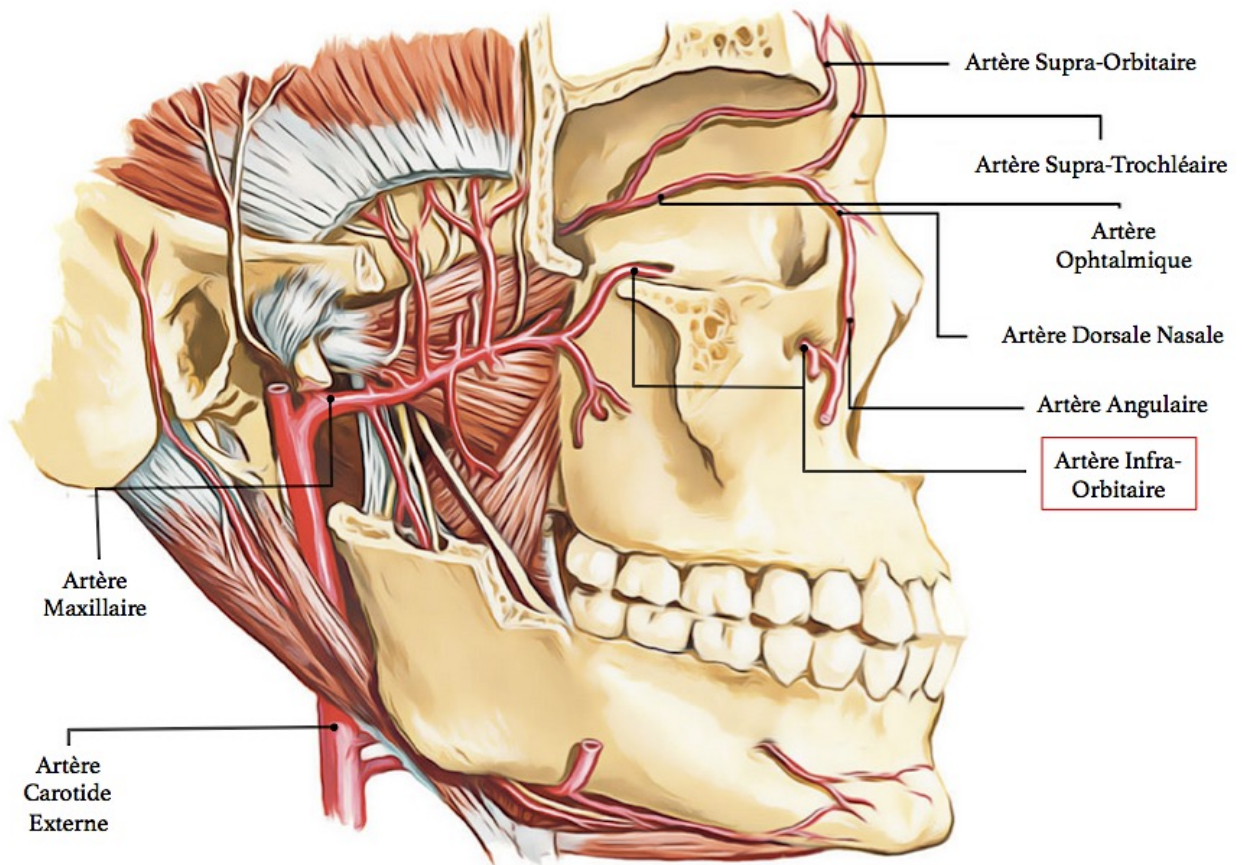


FIGURE i.2: Schématisation de l'origine et des branches intra-osseuses de l'AIO
 -
 vue sagittale (www.earthslab.com)

Cette artère n'a été que très peu décrite dans la littérature comme en témoignent les rares publications à son sujet. Pourtant, une connaissance anatomique plus précise de cette artère qui occupe une position centrale au niveau de la face pourrait être intéressante et donner lieu à de nouvelles applications chirurgicales.

i.1.A *Origine*

L'AIO est la branche collatérale la plus antérieure des 14 branches de l'artère maxillaire, qui est elle-même une branche terminale de l'artère carotide externe. Elle naît au niveau de la fosse ptérygo-palatine et présente un trajet satellite au nerf infra-orbitaire [3].

i.1.B *Trajet*

Cette artère possède un trajet horizontal et se dirige vers l'avant. Elle pénètre dans la région orbitaire au niveau du plancher de l'orbite par la fissure orbitaire inférieure (fente sphéno-maxillaire). Elle s'engage ensuite dans le sillon, puis le canal infra-orbitaire en cheminant le long du plancher de l'orbite et émerge du foramen infra-orbitaire, situé sous le rebord inférieur de l'orbite, en donnant naissance à ses branches terminales dans la région infra-orbitaire.

i.1.c *Branches collatérales*

Dans sa partie intra-orbitaire, l'AIO donne des rameaux endo-osseux et périostés, et vascularise les muscles oculaires droit inférieur et oblique. Par les artères alvéolaires supérieures et antérieures, elle vascularise les racines des incisives supérieures et de la canine, parfois des prémolaires, la muqueuse du sinus maxillaire et la gencive supérieure.

Dans son trajet extra-orbitaire, à la sortie du foramen infra-orbitaire, elle se divise en donnant les branches **ascendante** (musculo-cutanées à destinée de la paupière inférieure et osseuses maxillaires), **descendantes** (osseuses, au sinus maxillaire et musculo-cutanées à la joue) et **médiale** (à destinée nasale). Selon Lenoble et Maillot, toutes ces branches s'anastomosent avec les autres artères de la face [4].

i.1.D *Rapports*

L'artère chemine après avoir traversé le foramen infra-orbitaire sur la face supérieure de l'os maxillaire étroitement lié au nerf infra-orbitaire. Il existe une dichotomie quant à l'existence d'une veine infra-orbitaire: certains stipulent son absence, alors que d'autres auteurs affirment sa présence [4,5].

i.1.E Terminaison

L'AIO se termine en s'anastomosant avec des branches des artères faciale et ophtalmique, notamment les artères angulaire et dorso-nasale, et l'artère transverse de la face [6]. Pour la plupart des auteurs, la terminaison de l'artère infra-orbitaire s'effectue au niveau sous-cutané dans la lèvre supérieure.

Enfin, à ce jour, les seules classifications décrites des variations anatomiques datent de plus de 20 ans et ont été effectuées sur des fœtus [4,7].

i.2 AIO ET ENJEUX EN CHIRURGIE RECONSTRUCTRICE

Plusieurs auteurs rapportent l'implication de l'AIO et de ses branches en chirurgie reconstructrice. Elle est notamment décrite dans la suppléance vasculaire de lambeaux axiaux à pédicule supérieur, de lambeaux perforants musculo-cutanés ou de lambeaux perforants en îlot en reconstruction nasale alaire [7-11].

Par ailleurs, l'AIO a été, à titre anecdotique et avec succès, décrite comme vaisseau receveur lors d'un transfert libre vascularisé cutané et conchal pour la reconstruction d'une aile narinaire après exérèse carcinologique [12].

i.3 AIO ET ENJEUX EN MÉDECINE ESTHÉTIQUE

Au vu du nombre de procédures esthétiques réalisées et de l'engouement croissant pour les produits injectables à visée volumétrique ou "fillers", une connaissance juste et approfondie de l'anatomie et des techniques d'injection est capitale.

Le tiers moyen de la face, et spécifiquement la région infra-orbitaire, comprenant la pommette au niveau latéral, et la jonction palpébro-malaire ou *vallée des larmes* au niveau médial, sont particulièrement sujets au vieillissement structurel: il s'agit d'une zone à forte demande de correction. En effet, l'involution graisseuse et la résorption osseuse sont complétées d'une ptose tégumentaire aboutissant à un évidement médio-facial et une démarcation peu harmonieuse des unités esthétiques, procurant au faciès un aspect fatigué et altéré [13,14].

Outre les effets adverses transitoires et peu sévères que les fillers peuvent engendrer (ecchymose, œdème, irrégularités...), les complications sévères, notamment les accidents

d'injection intra-artérielle avec occlusion et migration vasculaire, doivent être connues et des techniques permettant de diminuer ces événements doivent être proposées.

La hausse constante du nombre de publications en témoignant permet d'établir des zones anatomiques de danger, justifiées par les complications rencontrées en pratique clinique et corroborées par des études anatomiques [15-17].

L'AIO et ses branches étant centrées sur une zone à forte demande de correction esthétique, la connaissance de l'anatomie sous-jacente permettant de mesurer les enjeux et risques vasculaires, mérite d'être approfondie.

i.4 OBJECTIFS DU TRAVAIL DE THÈSE

Les objectifs de notre travail concernant l'AIO sont multiples et nous avons tenté d'y répondre par des travaux de dissections cadavériques réalisés à l'Institut Normal d'Anatomie de la Faculté de Médecine de Nice et la mise en application clinique à l'Institut Gustave Roussy.

La **première partie** est destinée à l'étude descriptive d'une artère connue mais peu décrite, l'artère infra-orbitaire. Nous avons étudié ses caractéristiques anatomiques, déterminé son territoire de vascularisation cutané et muqueux, et émis une classification de ses différentes branches.

La **seconde partie** découle du travail anatomique préalable et vise à décrire la conception d'un lambeau axial, "perforant muqueux" issu de l'AIO pour la couverture des pertes de substance muqueuses de la région oro-faciale. Celui-ci sera illustré par quelques applications cliniques pratiques.

Enfin la dernière et **troisième partie** investigate le champ esthétique de cette étude artérielle, en déterminant, par une étude cadavérique, la distribution des fillers dermiques dans la région infra-orbitaire, dans le but d'établir des zones à risque d'accidents vasculaires, utiles en pratique clinique quotidienne.

I. ARTICLE 1:

"THE INFRAORBITAL ARTERY: FROM DESCRIPTIVE ANATOMY TO MUCOSAL PERFORATOR FLAP DESIGN "

I.0 RÉSUMÉ

Introduction — L'artère infra-orbitaire (AIO) est la branche terminale de l'artère maxillaire. Cependant, les branches perforantes et terminales de l'AIO sont peu décrites dans la littérature. Sa situation anatomique et notamment sa composante muqueuse pourraient procurer un site donneur intéressant en termes de reconstruction muqueuse. Les objectifs de l'étude suivante étaient d'en établir une description anatomique et d'évaluer la faisabilité d'un lambeau perforant muqueux pour la réparation palpébrale et nasale.

Matériel et Méthodes — Vingt-trois hémifaces de cadavres frais furent étudiées après soit injection de latex coloré en rouge en vue d'ériger une classification anatomique de l'AIO, soit par cathétérisme direct de cette dernière dans le but d'en spécifier les territoires vasculaires correspondants. Nous avons noté l'origine et le calibre de l'artère, son trajet, le nombre, type et diamètre de ses branches terminales. Nous avons, de plus, examiné la faisabilité de lambeaux locaux pour la reconstruction faciale, spécifiquement basés sur la branche vestibulaire supérieure de l'AIO.

Résultats — Dix-huit hémifaces injectées, et ainsi AIO, furent analysées. Nous avons mis en évidence cinq variations anatomiques. Tous les cadavres présentaient au moins une branche vestibulaire supérieure d'un calibre $\geq 0,4$ mm. Cinq AIO ont été sélectivement injectées, permettant la mise en évidence de territoires cutanés et muqueux colorés, de respectivement 24,2 et 11 cm². Un lambeau pédiculé suppléé par la branche vestibulaire a pu être levé dans toutes les dissections. Par ailleurs, nous rapportons deux cas cliniques employant ce lambeau avec des résultats satisfaisants au long terme.

Conclusion — Le lambeau vestibulaire perforant issu de l'AIO semble être un outil fiable, pouvant intégrer l'arsenal thérapeutique des chirurgiens pour la reconstruction des défauts muqueux de la face.

I.0 BIS ABSTRACT

Background — The infraorbital artery (IOA) is the terminal branch of the maxillary artery. However, its terminal and perforating branches are poorly described. Its anatomical situation and especially its mucosal component could provide an interesting donor-site for mucosal reconstruction. The aims of the following study were to establish an anatomical description and to assess the feasibility of mucosal perforator flaps for eyelid and nasal reconstruction.

Methods — Twenty-three fresh cadaver hemifaces were studied after either injection of a red-ink latex solution in order to perform an IOA anatomical classification, and direct catheterization with red ink aiming to specify the vascular territories supplied. We recorded the artery's origin and calibre at source, its course, number, type and diameter of terminal branches. We also examined the feasibility of local flaps for facial reconstruction, especially based on the superior vestibular branch of the IOA.

Results — Eighteen injected hemi-faces, and thus IOAs, were analysed. We highlighted five different types of courses. All cadavers had at least one superior vestibular branch with a calibre of ≥ 0.4 mm. Five IOAs were selectively injected, indicating stained skin and mucosal areas measuring, respectively, 24.2 and 11 cm². A pedicled flap arising from the vestibular branch was raised in all dissections. We also describe two clinical cases using this flap with satisfactory outcomes at long-term follow-up.

Conclusion — The vestibular perforator flap based on the IOA seems to be a reliable flap which could be adopted as a surgical tool in the reconstruction of mucosal defects of the face.

Key-words: infraorbital artery; mucosal reconstruction; perforator flap; eyelid repair; nostril repair

I.1 INTRODUCTION

Substance losses of head and neck soft tissues, due to either trauma or tumor, can be challenging for surgeons. Sound knowledge of the anatomy and physiological functions are mandatory to achieve adequate reconstruction, in order to obtain harmonious repair with minimal morbidity.

Whereas cutaneous pedicled flaps have already been widely described in the literature, there are few descriptions of mucosal pedicled flaps harvested on the face. These mucosal pedicled flaps may have an interest in reconstruction of mucosal substance losses in the facial area and more precisely in reconstruction of the deep layer of full-thickness defects of the eyelids or the nasal alae.

The anatomy of cutaneous vascularization is now familiar thanks to the numerous valuable studies by Salmon, Manchot, Taylor and Rohrich, who have improved the design of many flaps in reconstructive surgery [1-4]. The complexity of the facial vascular system allows a wide range of technical repair skills for perioral defects, notably the use of local and perforator skin flaps [5,6]. In competent hands, adequacy of colour, texture and type of layer (skin, mucosa, cartilage or bone) ensure adequate reconstruction for facial defects.

In comparison, the literature regarding mucosal vascularization of the face is poorer because of the fewer clinical applications in this field. In particular, no study seems to have focused specifically on the IOA [7-9]. To date, no anatomical classification of the IOA has been established, and no precise description of its origin and terminal branches has been made. However, accurate knowledge of IOA anatomy could potentially lead to the development of new surgical applications.

The IOA is the terminal branch of the maxillary artery and runs through the mid-facial region via the infra-orbital foramen. Occupying a central position in the mid-face, it is known to supply the skin of both the malar and upper lip area, as well as the vestibular and gingival mucosa of the upper lip. It runs downwards with its satellite veins and sensory nerve, the infra-orbital nerve. No mucosal flaps have previously been described using branches of this artery. Nevertheless, the IOA seems to supply branches to the skin and mucosae that could be usefully employed as local flaps for reconstructive surgery.

For the above-mentioned reasons, the purpose of our study was to analyse the IOA in order to provide a proper description and classification of its terminal branches. Besides, we report the feasibility of a superior vestibular mucosal flap supplied by a branch of the IOA for reconstruction of soft-tissue mucosal loss of the lower lid and the nostril, illustrated with

surgical applications of these flaps throughout two clinical cases.

I.2 MATERIALS AND METHODS

I.2.A *Preparation of specimens and dissections*

In this cadaveric study, the authors used twenty-three hemifaces from fresh cadavers (within five days of death). Eighteen hemifaces were dissected in order to describe the IOA anatomy and five hemifaces were selectively injected with a red ink solution to circumscribe the IOA vascular territory. The Anatomy Laboratory of the Faculty of Medicine generously provided the specimens used in the current study.

I.2.B *Anatomical description of the IOA*

After cervical access, the common carotid arteries were first flushed with warm saline solution (45°C) to eliminate coagulated blood from the vessels. This was performed until a clear return in the internal jugular veins was observed [10]. Sixty cubic centimetres of a red-colored latex solution were then injected into the common carotid artery before facial dissection [11]. The cadavers were furtherly stored at 4 Celsius degree for 48 hours. Dissections were carried out by the same operator using 3.5x magnifying glasses. Incisions were made following a combined subciliary and Weber-Ferguson approach [12]. Then, we performed a subperiosteal dissection, starting from the IOA's origin after exiting the infraorbital hiatus, and followed its path until division into its terminal branches by detailed dissection, while taking care not to damage the facial artery. To ease this procedure, we cut and retracted the branches of the maxillary nerve.

The following characteristics of each IOA were then recorded: precise location of its origin namely the distance between the infra-orbital rim and the infraorbital hiatus, artery diameter at its origin before division (exiting through the infraorbital hiatus), artery trajectory, number and types of terminal branches, calibre and length of the superior vestibular branch of the IOA, and the existence of an anastomosis with the facial artery according to the Mitz-Ricbourg classification [13]. The data collected allowed us to develop a classification of IOA anatomical variations.

I.2.C *Analysis of the IOA vascular territory*

For the purpose of analyzing the IOA vascular territory, we performed degloving of the infraorbital area and selectively catheterized the IOA for red ink injection (Waterman) following the method described by Bergeron et al [14]. Three cadavers comprising five hemifaces underwent this procedure: the IOA was dissected through a subperiosteal approach until the infraorbital foramen. The artery was severed and catheterized after proximal ligation thus avoiding injection backflow. A flexible catheter was thereafter inserted and a standardized injection of 3 mL of red ink was performed.

The distribution patterns were immediately stained and measured, thus demonstrating the existence of mucosal and cutaneous perforator arteries.

The area of stained skin was measured on standardized pictures using ImageJ software, version 1.43u (W. S. Rasband, ImageJ, U.S. National Institutes of Health, Bethesda, Md., <http://rsb.info.nih.gov/ij>), as described by Qassem et al., in order to outline the cutaneous and mucosal vascular territory [5].

I.2.D *Feasibility of pedicled flap (Video)*

Given the above-mentioned anatomical findings, we aimed to illustrate, on cadavers, the feasibility of a mucosal perforator flap vascularized by the superior vestibular branch of the IOA. We therefore developed the surgical technique we used in our clinical cases as follows:

- a) Flap harvesting of the flap began with an ovoid incision based on the size of the defect, on the upper vestibula, at least 1 cm laterally from the frenum and preserving the mucogingival junction in order to avoid the risk of creating synechia and allowing primary closure of the donor-site.
- b) Passing through the *orbicularis oris*, a subcutaneous dissection was performed with blunt tip scissors ascending and proximally, on a vertical axis 1 cm laterally from the nasal ala and ending 1 cm below the infraorbital rim, near the infraorbital hiatus, depending on the length of pedicle requested. We preserved a slight fatty atmosphere around the pedicle without individualizing a specific artery, aiming to secure the artery and comittant veins.
- c) Lastly, the vestibular flap was tunnelled upwards to its receiving site, either to the nostril or to the lower lid, in a tension-free manner.

Statistical analysis was held with the aid of Microsoft office Excel® to calculate the means and standard deviation of the data.

I.3 RESULTS

In all, we analysed 23 fresh cadaveric hemifaces: 18 hemifaces were dissected for inclusion in the classification after red latex injection into the common carotid artery, to allow perfect analysis and measurement of the anatomical characteristics of the IOA. The specimens in this study consisted of ten females and two males, including ten bilateral and three unilateral specimens (mean age = 85.5 years, age range = 72-97 years) in this study. Five other specimens were used for description of the vascular territory.

I.3.A Anatomical study and classification

The mean distance between the IOA and the infraorbital rim was 9.1 ± 1.41 mm, and the mean diameter at its origin through the infraorbital foramen was 1.1 ± 0.40 mm. After a subperiosteal path, it bifurcated under the *levator labii superioris* into an average of 3 branches, i.e. a superior vestibular branch, a zygomatico-malar branch and a nasal branch. In most cases, the IOA ran downward in a subperiosteal plane until bifurcation into terminal branches, ending their courses in superficial layers of the skin or mucosa. The main course of the IOA ran under the muscular layer (*levator labii superioris*) and the terminal branches ran below the skin or the mucosa along with their ending points. We noted that the zygomatico-malar branch divided into one or more cutaneous perforators through the medial cheek compartment. The distribution patterns of the IOA were classified into the following types (types I to V) according to the main anatomical variations found (Figure I.1):

Type I: The IOA ran vertically and bifurcated into three main branches: a constant vertical branch downward to the upper gingival mucosa (vestibular branch: V), a horizontal cutaneous branch upward to the lateral cheek skin (zygomatico-malar branch: ZM) and an upwarding nasal branch to the nasal mucosa anastomosing to the angular artery (nasal branch: N).

Type II: The IOA forked into two branches, respectively to the vestibular mucosa and the nasal mucosa.

Type III: The IOA bifurcated into four branches, respectively one upward to nasal mucosa, two laterally to the zygomatic area and one downward to vestibular mucosa.

Type IV: The IOA divided into four branches: two vestibular branches in its vertical course, one lateral zygomatico-malar branch and one nasal branch.

Type V: The IOA divided into two branches: a vestibular mucosal branch and a zygomaticomalar branch.

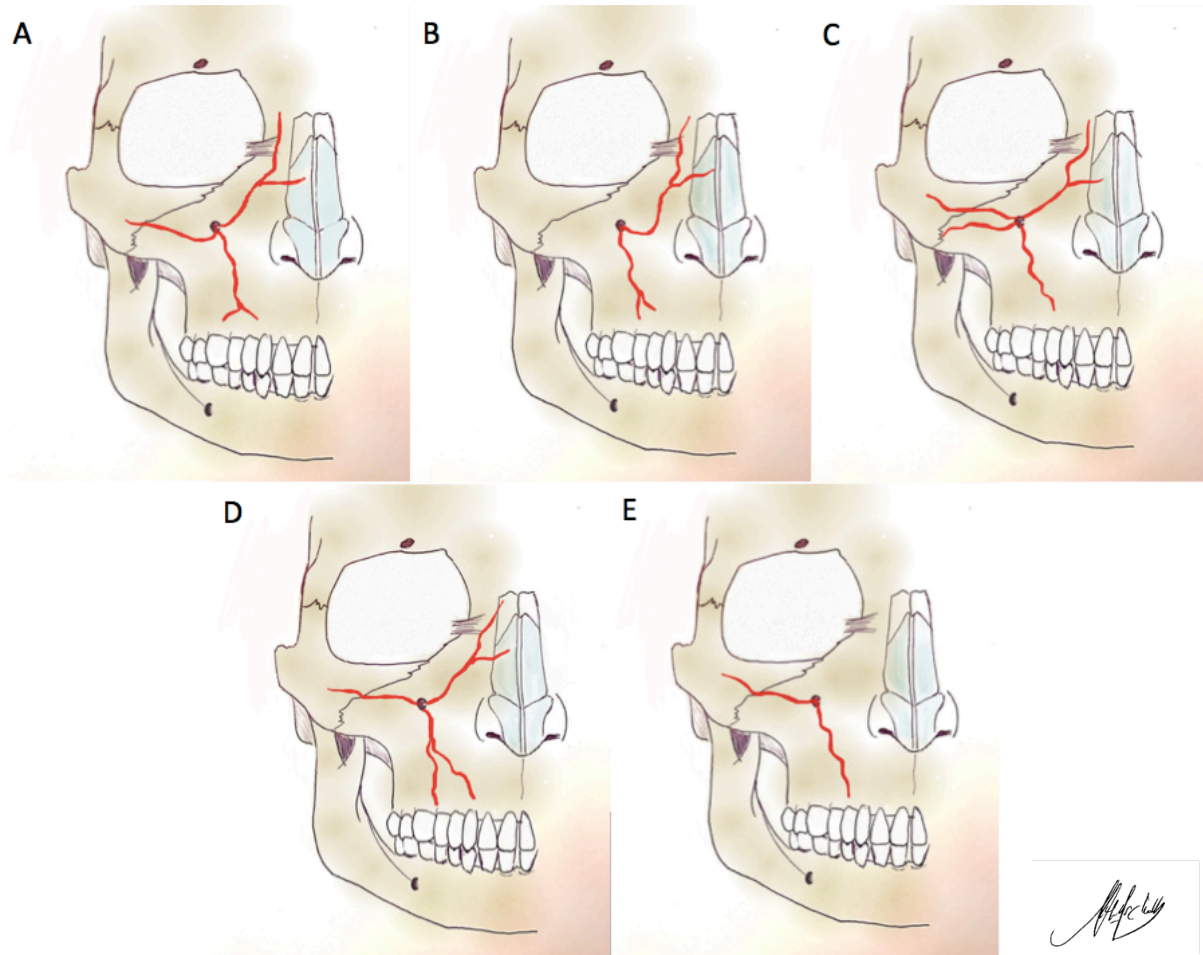


FIGURE I.1: Classification of the terminal branches of the infraorbital artery
(A: type I, B: type II, C: type III, D: type IV, E: type V)

Using our classification, we identified a type I in 44.4% of cases, type II in 22.2% of cases, type III in 16.7% of cases, type IV in 11.1% of cases and type V in 5.6% of cases (Table I.1). In bilateral specimens, the distribution of the branches was symmetrical in only 25% of cases (2 out of 10). We observed a direct anastomosis with the facial artery in 66.67% of cases.

TABLE I.1. Anatomical characteristics of the IOA*.

Cadaver	Side	Origin α (mm)	Diameter δ (mm)	N. of branches	Type of IOA	Anastomosis with the FA
1	R	8	1.3	3	I	yes
1	L	9	1.4	3	II	no
2	R	9	1	2	II	yes
2	L	9	1.2	2	II	no
3	R	10	0.7	4	IV	yes
3	L	9	0.9	3	I	no
4	R	9	1.9	3	I	yes
4	L	7	0.9	3	I	yes
5	R	7.4	1.9	4	III	no
5	L	7.6	1.5	2	V	yes
6	L	8.2	1.5	4	IV	yes
7	R	10	0.7	3	I	no
7	L	9	1	4	II	yes
8	L	7.5	1	3	I	no
9	R	12	0.7	3	I	yes
9	L	11.9	0.7	4	III	yes
10	R	10	0.7	4	III	yes
10	L	10.2	0.8	3	I	yes
Mean and standard deviation	-	9.1 ± 1.41	1.1 ± 0.40	3.16	-	-

*Based on analysis of eighteen cadaveric dissections. α Distance between infraorbital rim and IOF. δ At origin. φ According to the Mitz-Ricbourg classification

Abbreviations: IOA: infraorbital artery ; mm: millimeters ; N.: number ; FA, facial artery ; R, right ; L, left ; IOF: infraorbital foramen

We found that the superior vestibular branch of the IOA was a constant artery, present in all cadaveric dissections. After an initial subperiosteal path, this artery crossed the *orbicularis oculi* ending up in the vestibular mucosa. Its description allowed us to design a mucosal perforator flap arising from the superior vestibular branch of the IOA with the following anatomical characteristics: the mean diameter of the pedicle at origin was 0.74 ± 0.21 mm, with a mean length of 39.6 ± 4.47 mm describing a high rotational arch permitting flap feasibility with direct closure at donor site in all cases. These results are summarized in table I.2.

TABLE I.2. Anatomical characteristics of the vestibular branch of the IOA.

Cadaver	Side	Diameter (mm)	Length (mm)	Feasibility of flap	Direct closure
1	R	0.8	37	yes	yes
1	L	1	36	yes	yes
2	R	0.8	36	yes	yes
2	L	0.9	45	yes	yes
3	R	0.5	43	yes	yes
3	L	0.4	45	yes	yes
4	R	0.8	42	yes	yes
4	L	0.4	43	yes	yes
5	R	0.9	44	yes	yes
5	L	1.1	48	yes	yes
6	L	0.9	35	yes	yes
7	R	0.6	35	yes	yes
7	L	0.8	37	yes	yes
8	L	0.9	38	yes	yes
9	R	0.4	43	yes	yes
9	L	0.6	33	yes	yes
10	R	0.7	35	yes	yes
10	L	0.8	38	yes	yes
Mean and standard deviation	-	0.74 ± 0.21	39.6 ± 4.47	100%	100%

Abbreviations: IOA, infraorbital artery ; mm, millimeters ; R, right ; L, left

Moreover, identification of either mucosal perforators to the vestibular mucosa, and cutaneous perforators to the cheek skin are illustrated in figure I.2.

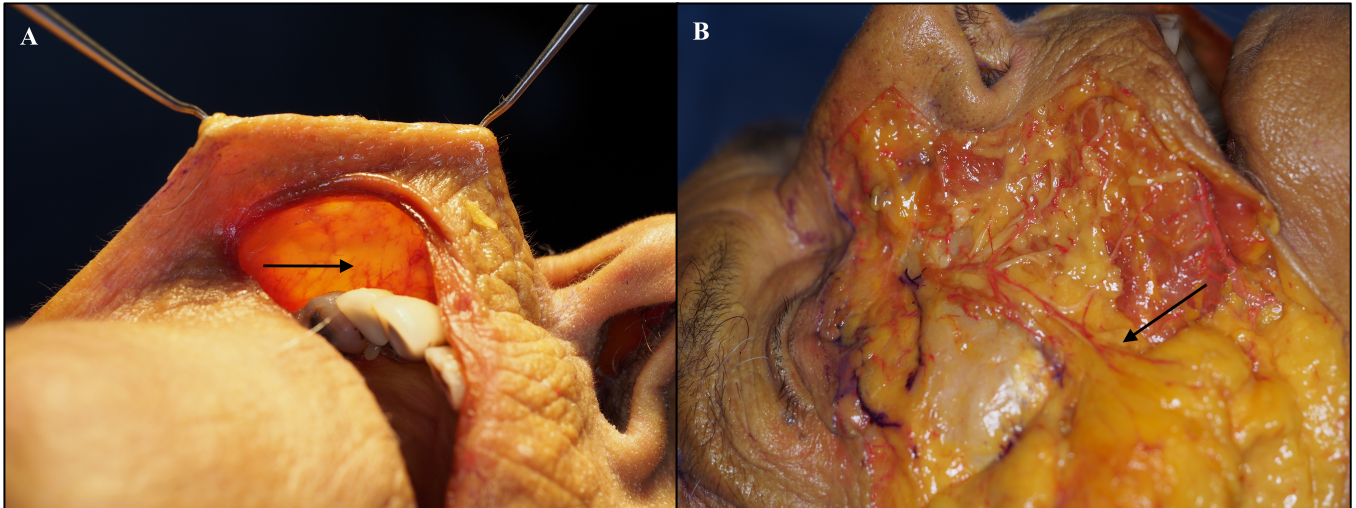


FIGURE I.2: Cadaveric views of mucosal perforators to the vestibula (A) and cutaneous perforators to the cheek skin (B) arising from the IOA.

I.3.B *Vascular territory*

Five cadaveric hemifaces were dissected with a single subciliary and subperiosteal approach. An average of 3 cc of red ink was selectively injected into the IOA, immediately staining the cutaneous and mucosal areas supplied by the artery.

The mean size of the stained area was, respectively, 24.2 cm² for the malar skin and 11 cm² for the superior vestibular mucosa (Figure I.3). These results describe the maximum amount of skin and mucosa that can be harvested to perform a reconstruction, as shown by the perfusion through perforator arteries deriving from the IOA.

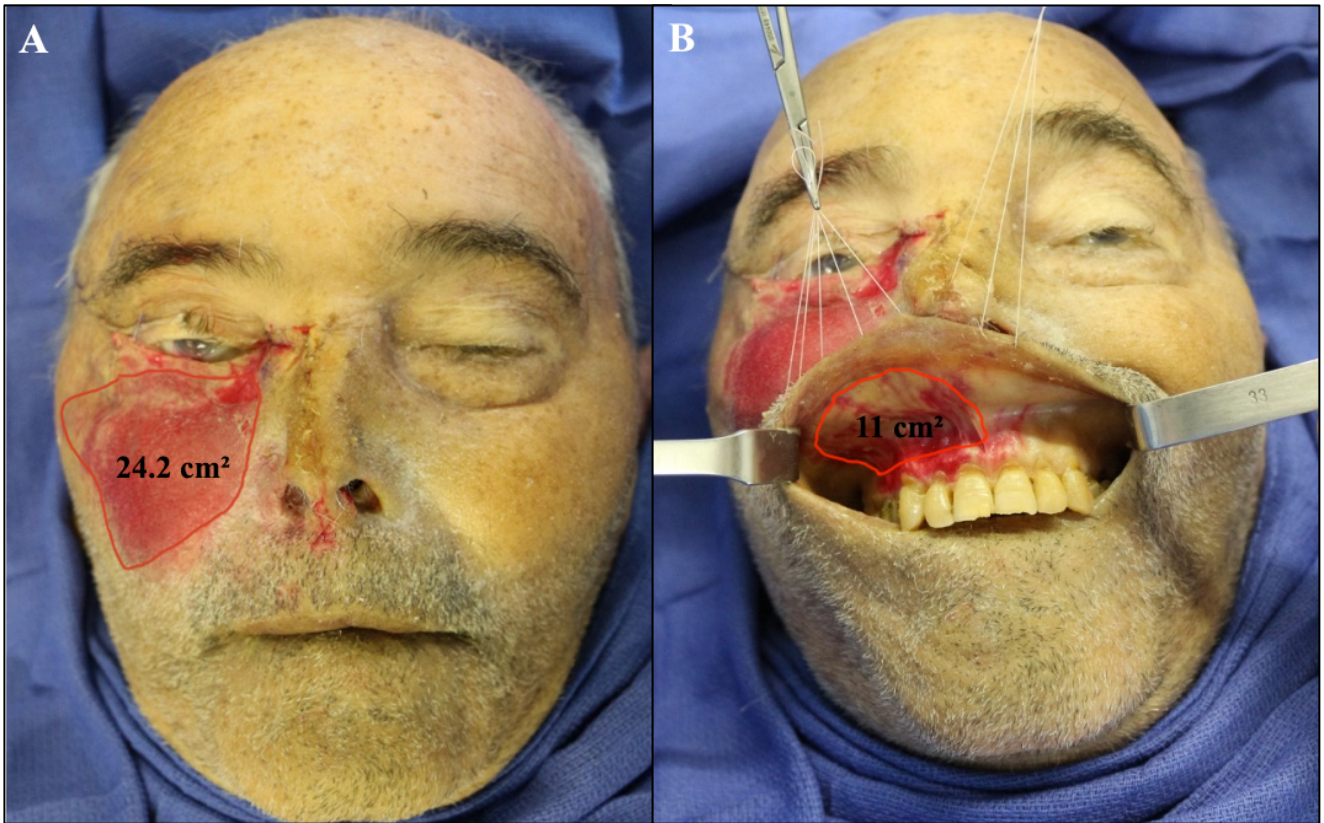


FIGURE I.3: Cutaneous (A) and mucosal (B) vascular patterns after selective catheterization and injection of ink into the IOA.

I.3.c *Superior vestibular flap for mucosal reconstruction*

The superior vestibular mucosal perforator flap could be harvested and applied to its receiving site, either the lower lid or the nostril, by retrograde tunnelling and with complete tension-free suture at donor site (Figures I.4, 5, 6).

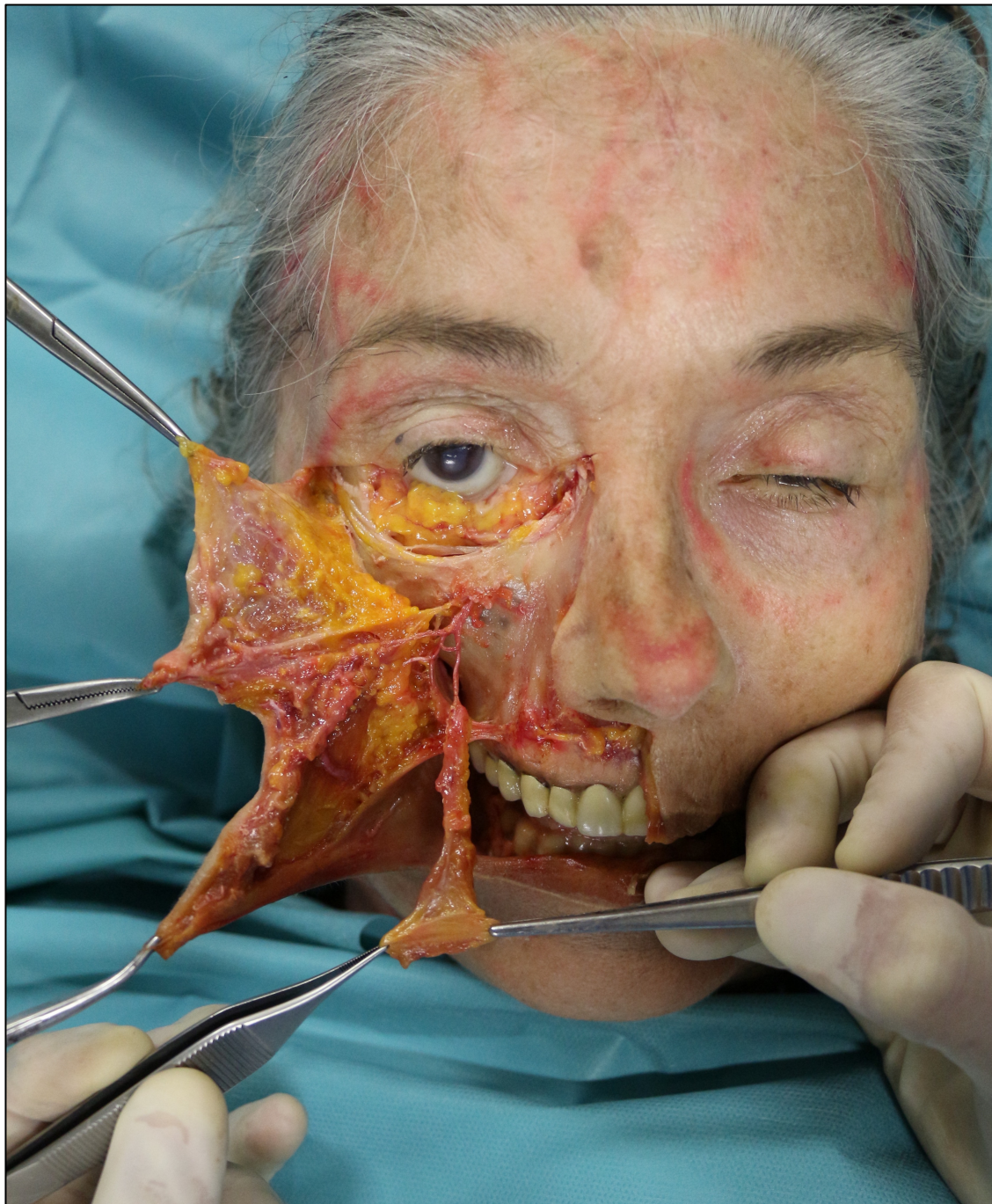

FIGURE I.4: Cadaveric view of the mucosal perforator flap supplied by the superior vestibular branch of the IOA. Note the length of the pedicle.

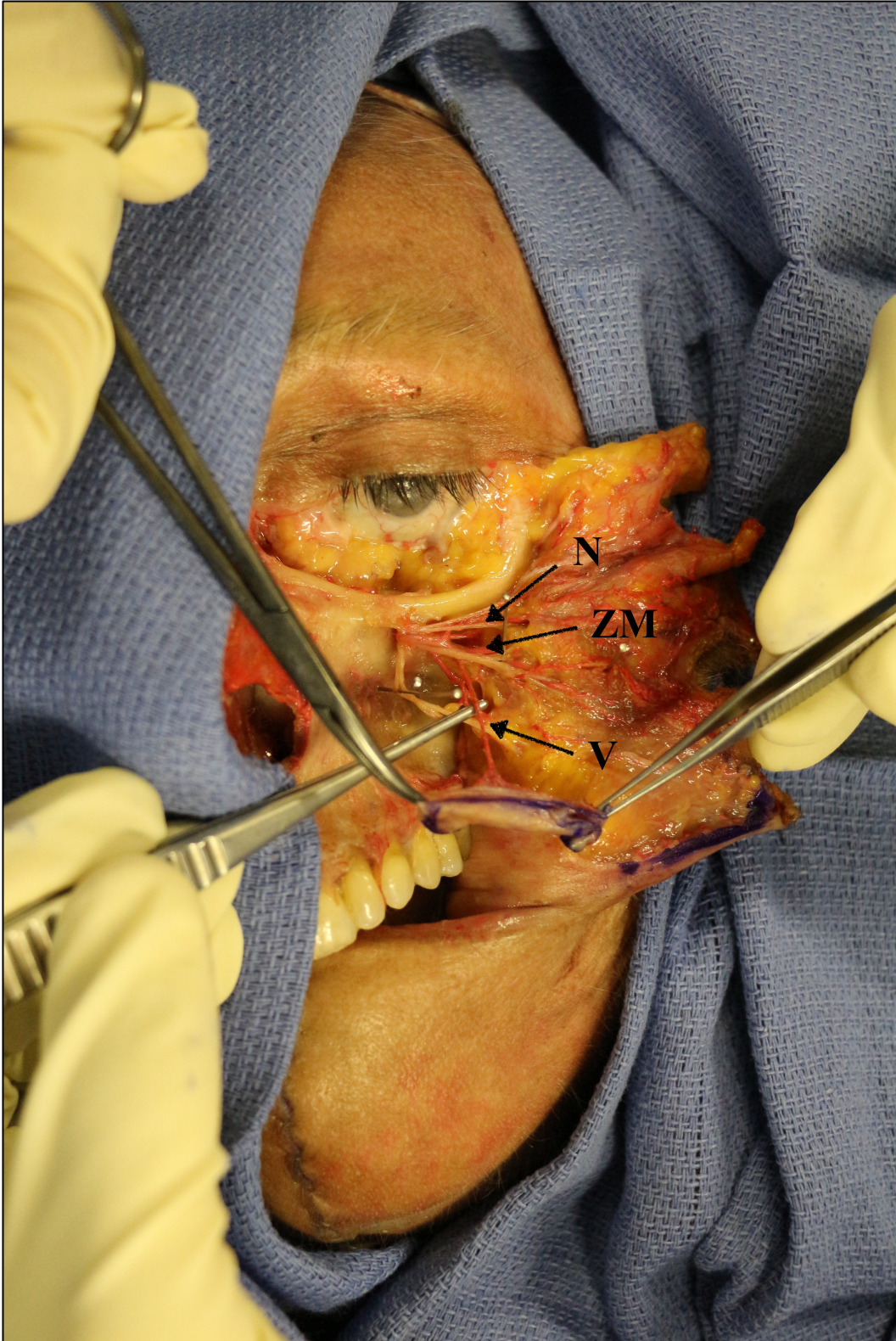


FIGURE I.5: Cadaveric view representing the pedicled and axial mucosal flap based on the upper vestibular branch of the IOA.

V: vestibular branch, ZM: zygomatico-malar branch, N: nasal branch.

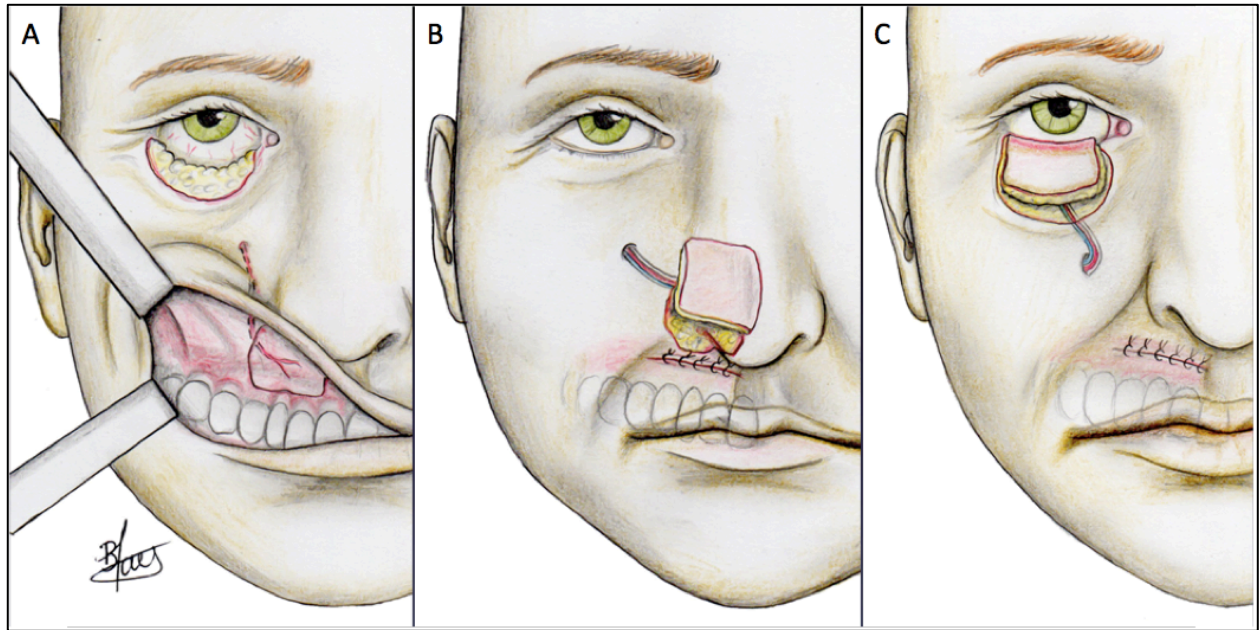


FIGURE I.6: Illustration of the superior vestibular mucosal flap (A) in its main indications: mucosal reconstruction of the nostril (B) and the lower lid (C).

I.4 CLINICAL APPLICATIONS

Between January 2014 and July 2017, two patients at our institution underwent mucosal perforator flaps based on the IOA following resection of skin tumors involving either the lower lid or the alar area. The present description was undertaken with the written, informed consent of both subjects. The patients, two men, respectively 60 and 51 years old at the time of surgery, were treated for either basal cell carcinoma or squamous cell carcinoma. Both patients presented safe oncological margins before performing reconstructive surgery. The surgical defect repair technique was the same as described in the feasibility study; further details are reported below. Surgery was performed by a single senior surgeon under general anesthesia in both cases.

Case 1: Eyelid reconstruction

We treated at our Surgical Unit a 60-year old patient, presenting with recurring basal cell carcinoma located on the lower eyelid, with a history of repeated resection. He complained of epiphora and lagopthalmos due to palpebral retraction resulting from a lack of conjunctival tissue. We performed a superior vestibular flap to provide mucosal support, in addition to a local advancement flap. Donor-site closure could be performed without tension and,

consequently, without modifying the height of the vestibular mucosa (Figure I.7). After a three-year follow-up, the patient expressed no complaint, the epiphora and lagophtalmos were resolved, and he presented no tumor recurrence (Figure I.8).

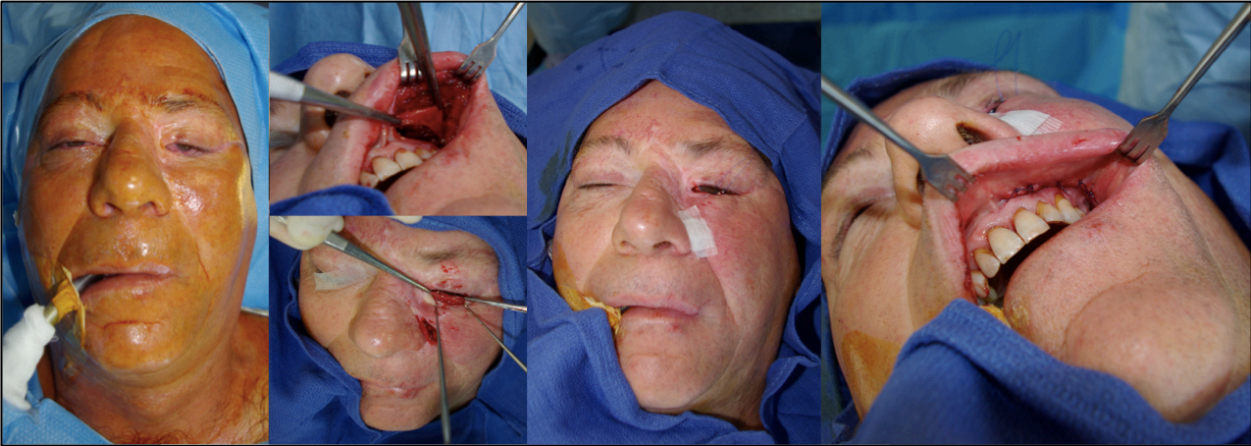

FIGURE I.7: Per-operative photographs for mucosal reconstruction of the lower lid for lagophtalmos following iterative tumor resection.

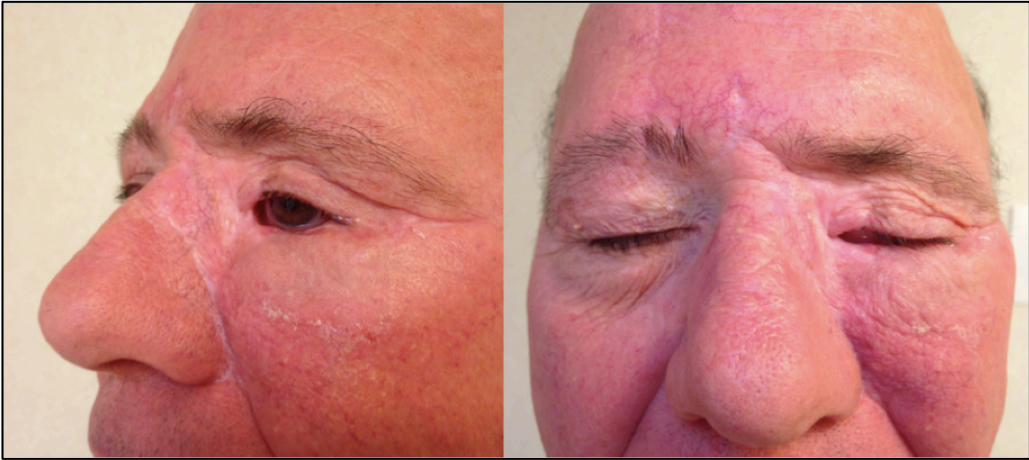

FIGURE I.8: Post-operative result at 3-year-follow-up.

Case 2: Nasal ala reconstruction

A 51-year-old patient with recurring basal cell carcinoma was treated in our Unit for a recurring basal cell carcinoma of the left nasal ala. Previous resection had been repaired with a forehead flap. After transfixing resection to remove the cutaneous, cartilaginous and mucosal layers, further confirmation of clear tumor margins was followed by reconstruction planning, excluding a new forehead flap according to patient's wishes.

Using a replica of the existing nasal landmarks, reconstruction was performed by means of both a IOA-mucosal perforator flap for the mucosal layer, and a perforator flap based on the facial artery for coverage of the cutaneous layer (Figures I.9 and 10). The cartilaginous layer was restored with a conchal graft. Donor-sites were closed primarily and no acute complication such as venous congestion of any of the flaps or distal necrosis was noted. At 18-month follow-up, the patient healed uneventfully.

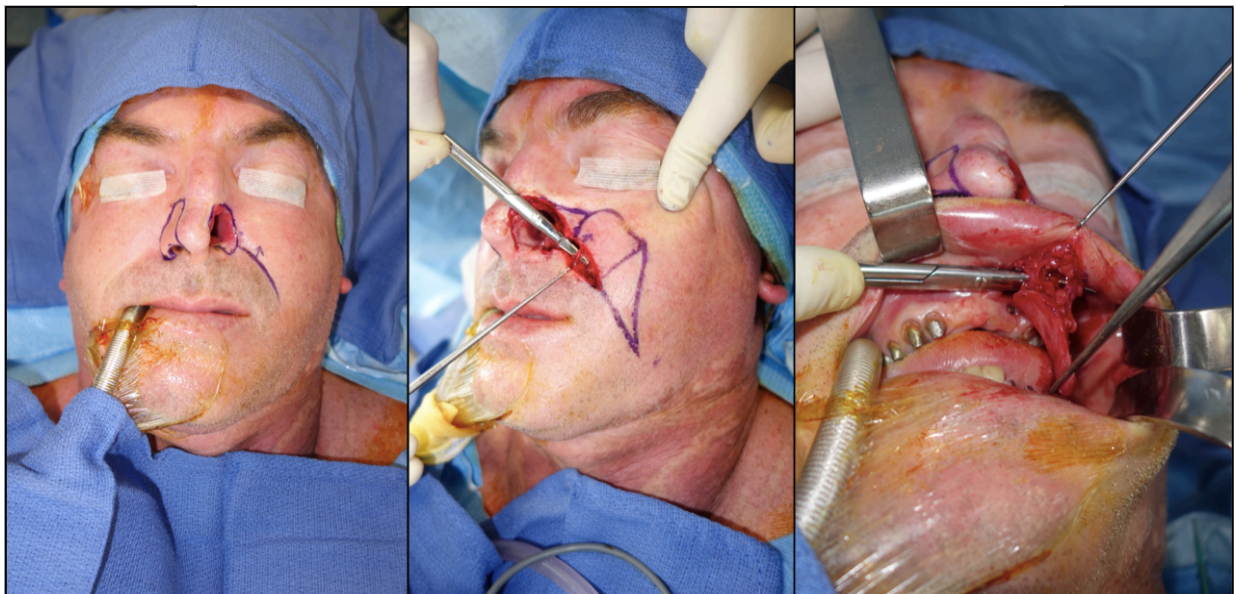


FIGURE I.9: Per-operative views for a two-layer reconstruction of the nasal ala (A), including a perforator flap based on the facial artery (B) and a vestibular flap based on the IOA (C).

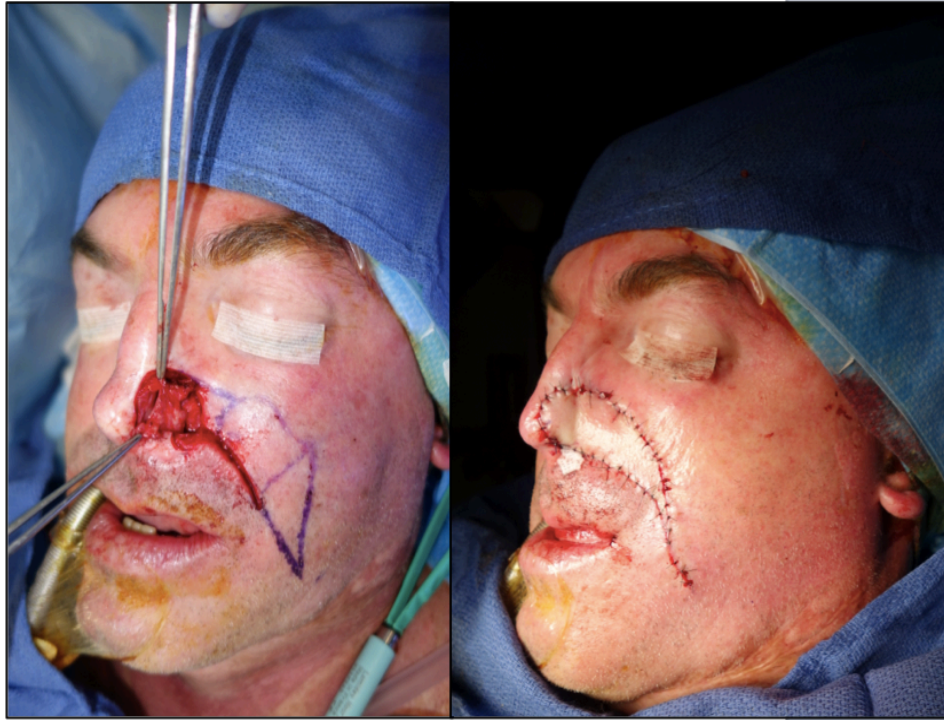

FIGURE I.10: Photographs showing placement of the mucosal flap and final aspect.

I.5 DISCUSSION

In this study, we present the first significant anatomical study regarding the infraorbital artery and its interest in facial reconstructive surgery. Thanks to our improved understanding of IOA anatomy, we were able to classify the infraorbital artery and its terminal branches. Identifying the presence and percentage of each branch is helpful in the design of derived flaps, especially in cases involving pedicled flaps. Classifications of the branching pattern and better understanding of the vascular anatomy may help prevent complications [10]. Besides, we report the consistency and interest of the superior vestibular branch, in the designing of a mucosal perforator flap, for coverage of defects of mucosal surfaces of the face.

To our knowledge, the vascular description available in the literature is imprecise and was first mentioned by Lenoble and Maillot, with histological sections on fetuses [15]. Similar to our findings, these authors report the existence of three branches: bone and musculo-cutaneous ascending branches, bone and musculo-cutaneous descending branches and medial nasal branches.

The facial vascular skin territory has already been described. Blondeel et al., reported anatomical features of the IOA with a mean diameter of 1 mm, but a smaller cutaneous territory amounting to 8 cm [2,16].

Even with a small calibre, our cadaveric dissections revealed 2 to 5 terminal branches, terminating at either the cutaneous or mucosal layers of the face. To our knowledge, the only existing anatomical study and classification regarding the IOA was established by Kovacevic et al. by means of microdissections on fetuses. Their findings were similar to ours [17].

Several authors have already suggested the use of perforator flaps based on the IOA for soft tissue reconstruction, but none of the proposed techniques described a mucosal perforator flap [5, 17-19]. Perforator and axial local cutaneous flaps pedicled on the IOA have already been reported even for full-thickness defects of the nose [20]. In nostril reconstruction, replacement of the missing tissues with insufficiently-sized grafts or flaps may result in underlying collapse, dragging the normal landmarks inward and increasing airway obstruction. Besides, nasal valve distortion, caused by excessive upper lateral cartilage harvest or abnormal intranasal scarring, is a potential complication that can be avoided with the superior vestibular flap. Mutaf and Temel have recently reported satisfactory outcomes with the Mutaf unequal Z-plasty procedure for total or subtotal lower lid defects in 24 patients over a 12-year experience [21].

The originality of our study is to demonstrate that the support of mucosal vascularized tissue can help maintain nostril width and physiological function. Recently, mucosal perforator flaps arising from the facial artery have been reported and are relevant in mucosal cheek reconstruction [22,23].

In eyelid reconstruction, the principal aims are 1) to undertake optimal, esthetic, anatomical and functional repair, in order to protect the ocular globe from corneal exposure and consequent ulceration and visual impairment, 2) to ensure a sufficient visual field and comfort, and to provide a satisfactory facial appearance and gaze. Although less than the upper lid, the lower lid has a crucial role in protecting the ocular globe and in avoiding dryness and related complications. Reconstruction skills for the mucosal layer involve raising local mucosal flaps or mucosal conjunctival/buccal/palatal grafts, with the potential risk of retraction, necrosis and donor-site morbidity. We believe these risks can be reduced by means of a vascularized local flap.

The privileged situation of the IOA in the midface justifies the interest in the use of local perforator flaps with dermal plexus vascular supply, and even the placement of perforator flaps based on one of the terminal branches for reconstruction of facial defects.

The superior vestibular branch was systematically present and useful in the designing of mucosal perforator flaps for reconstruction of mucosal defect, thanks to its large rotation arch. Moreover, the highly-developed arborization and anastomoses along with other major vessels such as the facial artery, found in 66.7% of cases in the current study, ensures vascular security by means of retrograde blood supply when using a terminal branch of the IOA. Anastomoses with terminal facial branches have already been reported but are poorly documented [24]. The mean size of the mucosal perforasoma (11 cm²) should be enough for complete coverage of a total lower lid or a circumferential mucosal layer of the nostril. Moreover, compared to other grafting techniques (palatal graft, conchal graft), our technique involves a painless and scarless procedure.

The vestibular mucosal flap allows reconstruction of medially-located and total-length defect of the posterior lamella, avoiding the need for a non-vascularized tarso-conjunctival graft. Since optimal repair entails restoration of both function and esthetics, we hereby present a superior vestibular mucosal perforator flap vascularized by a branch of the IOA, for lower lid and nostril repair of the mucosal layer.

When pedicled skin flaps are raised, venous congestion can occur and compromise vascularization, triggering partial necrosis and flap failure. The existence of infraorbital veins is controversial. However, Onishi et al. described a superficial-layer polygonal venous network composed of non-comitant veins ensuring the main drainage pathway from the dermis. The deep layer of the face consisted in a loop structure with comitant veins, before reaching the deep venous system [25]. It suggests that small comitant veins secure the vascular drainage of axial flaps supplied by the infraorbital artery for eyelid and nose reconstruction.

Even if other flaps achieve successful results for the same surgical indications, the IOA-mucosal perforator flap should be added to surgeons' armamentarium as a secondary tool, all the more so as several steps are necessary, including restoration of both the cutaneous and cartilaginous layers [23,26].

However, the effects of transposing vestibular mucosa with acinar cells to the ocular conjunctiva are as yet unknown. We performed a parallel histological study, showing the paucity of accessory salivary glands within the superior vestibula. In addition, questions may be raised about the intrabuccal donor site and the potential septic risk, as well as about the risk

of surgical damage to branches of the facial nerve and sensitive branches of the infraorbital nerve while harvesting this flap. In such cases, we fear hypoesthesia of the upper lip due to the proximity of the maxillary nerve (V2), and even damage to the nearest skin muscles surrounding the IOA, namely the *levator labii superioris* and *orbicularis oris*.

The present study offers insight into nasal or eyelid reconstruction with reduced donor-site morbidity by means of an easily harvested flap, and better control of graft take via a vascularized technique.

I.6 CONCLUSION

In conclusion, this article presents the first anatomical description of the IOA and its terminal branches, exhibiting the advantages of the superior vestibular branch for the design of a mucosal perforator flap. We offer fresh insight into anatomical research and surgical application: the IOA is systematically found in the face supplying the orbits, cheeks, nose and vestibula. Use of this new flap as a therapeutical tool can increase the success rate in reconstruction planning. It is essential, therefore, to understand the anatomy of the IOA not only in rhinoplastic and facial surgery, but also for cosmetic purposes.

This new technique using a vestibular perforator flap can offer a useful alternative for mucosal layer reconstruction and can be added to the armamentarium of surgeons performing facial oncoplastic procedures.

REFERENCES

1. SALMON M. Artères de la peau. Paris: Masson et Cie, Editeurs; 1936.
2. MANCHOT C. Die Hautarterien des Menschlichen Körpers. Leipzig: Vogel; 1889.
3. TAYLOR GI, PALMER JH. The vascular territories (angiosomes) of the body: experimental study and clinical applications. *Br J Plast Surg* 1987;40:113-41.
4. SCHAVERIEN MV, PESSA JE, SAINT-CYR M, ROHRICH RJ. The arterial and venous anatomies of the lateral face lift flap and the SMAS. *Plast Reconstr Surg* 2009;123:1581-7.
5. QASSEMYAR Q, HAVET E, SINNA R. Vascular basis of the facial artery perforator flap: analysis of 101 perforator territories. *Plast Reconstr Surg* 2012;129:421-9.
6. HOFER SO, POSCH NA, SMIT X. The facial artery perforator flap for reconstruction of perioral defects. *Plast Reconstr Surg* 2005;115:996-1003; discussion 1004-5.
7. CORMACK GC, LAMBERTY BG. The Arterial Anatomy of Skin Flaps. London: Churchill Livingstone; 1986.
8. TAYLOR GI, TEMPEST MN. Michel Salmon: Arteries of the Skin. New York: Churchill Livingstone; 1988.
9. WHETZEL TP, MATHES SJ. Arterial anatomy of the face: an analysis of vascular territories and perforating cutaneous vessels. *Plast Reconstr Surg* 1992;89:591-603.
10. PINAR YA, BILGE O, GOVSA F. Anatomic study of the blood supply of perioral region. *Clin Anat* 2005;18:330-9.
11. ALVERNIA JE, PRADILLA G, MERTENS P, LANZINO G, TAMARGO RJ. Latex injection of cadaver heads: technical note. *Neurosurgery*. 2010;67(2 Suppl Operative):362-7.
12. ABU-GHANEM S, FLISS DM. Surgical approaches to resection of anterior skull base and paranasal sinuses tumors. *Balkan Med J* 2013;30:136-41.
13. MITZ V, RICBOURG B, LASSAU JP. [Facial branches of the facial artery in adults. Typology, variations and respective cutaneous areas]. *Ann Chir Plast* 1973;18:339-50.
14. BERGERON L, TANG M, MORRIS SF. The anatomical basis of the deep circumflex iliac artery perforator flap with iliac crest. *Plast Reconstr Surg* 2007;120:252-8.
15. LENOBLE R, MAILLOT C. [Infra-orbital artery]. *J Radiol* 1994;75:177-86.
16. YANG D, TANG M, GEDDES CR, MORRIS SF. Vascular Anatomy of the Integument of the Head and Neck. In: Blondeel PN, Morris SF, Hallock GG, Neligan PC. (Eds.). *Perforator Flaps: Anatomy, Technique & Clinical Applications*. Saint Louis: Quality medical publishing; 2006. p133-164.
17. KOVACEVIC P, HRGOVIC I, UGRENOVIC S, RADOJKOVIC M, HRGOVIC Z. The Infraorbital Artery in Fetuses: Clinical Relevance in Perforator Flap Surgery. *Med Arch* 2015;69:169-72.
18. CÖLOĞLU H, KOÇER U, KANKAYA Y, SUNGUR N, ORUÇ M. Lower eyelid orbicularis oculi musculocutaneous flap for reconstruction of nasal tip and supratip defects. *Plast Reconstr Surg* 2006;117:239-246 .

19. LIANG CY, ZHAO HW, WANG LJ, LI LJ. Reconstruction of penetrated nasal defects with nasolabial skin flap pedicled on the infraorbital vessels. *J Craniofac Surg* 2010;21:68-70.
20. NOGUCHI M, MATSUO K, HIROSE T. Reconstruction of short nose deformity using nasolabial flaps pedicled on the infraorbital vessels. *Br J Plast Surg* 1991;44:567-9.
21. MUTAF M, TEMEL M. A New Technique for Total Reconstruction of the Lower Lid. *Ann Plast Surg* 2017;78:171-177.
22. CORONEL-BANDA ME, SERRA-RENOM JM, LORENTE M, LARREA-TERAN WP. Mucosal perforators from the facial artery. *Br J Oral Maxillofac Surg* 2014;52:535-8.
23. CORONEL-BANDA ME, SERRA-RENOM JM, LORENTE M, LARREA-TERAN WP. Cheek mucosa territories perfused by perforators from the facial artery. *Int J Oral Maxillofac Surg* 2015;44:29-33.
24. KOVACEVIC P, HRGOVIC I, KOVACEVIC T, HRGOVIC Z. Single stage turn in perforator infraorbital flap for nasal ala reconstruction, *Med Arch* 2013;67:450–453.
25. ONISHI S, IMANISHI N, YOSHIMURA Y, INOUE Y, SAKAMOTO Y, CHANG H, OKUMOTO T. Venous drainage of the face. *J Plast Reconstr Aesthet Surg* 2017;70:433-440.
26. SCUDERI N, RIBUFFO D, CHIUMMARELLO S. Total and subtotal upper eyelid reconstruction with the nasal chondromucosal flap: a 10-year experience. *Plast Reconstr Surg* 2005;115:1259-65.

II. ARTICLE 2:

"THE INFRAORBITAL ARTERY: CLINICAL RELEVANCE IN ESTHETIC MEDICINE AND IDENTIFICATION OF DANGER ZONES"

II.0 RÉSUMÉ

Introduction — Durant la dernière décennie, les injections cosmétiques de fillers ou de graisse sont devenues des procédures populaires en matière de rajeunissement facial, au sein de la société de consommation. Cependant, certaines complications à type d'embolies ou d'occlusion artérielle peuvent survenir même dans des mains expérimentées, notamment au niveau des zones à risque que sont la glabelle, le dorsum nasal ou le pli nasogénien. L'objectif de cette étude était de définir les zones de danger vasculaire de la région infra-orbitaire afin d'établir des recommandations préventives.

Matériel et Méthodes — L'artère infra-orbitaire, ses branches principales et leurs anastomoses furent étudiées sur 18 hémifaces de cadavres frais injectés au latex coloré. Des injections mimétiques d'acide hyaluronique ont été réalisés au niveau de la région infra-orbitaire afin d'analyser sa distribution et de déterminer de potentiels risques vasculaires à l'encontre de l'artère infra-orbitaire et ses branches.

Résultats — L'artère infra-orbitaire était localisée dans une région usuelle d'injection et s'anastomosait communément avec les artères supra-trochléaire, dorso-nasale ou angulaire par sa branche nasale. Deux zones de danger ont pu être décrites: les injections peuvent être risquées lorsque réalisées trop superficiellement au niveau de la pommette, et lorsqu'elles sont menées dans un plan sus-périosté dans la correction de creux infra-orbitaires ou de la vallée des larmes, du fait de possibles embolisations rétrogrades.

Conclusion — L'injection intra-artérielle au sein de l'artère infra-orbitaire peut être impliquée dans les mécanismes d'occlusion artérielle, de cécité et d'accident cérébrovasculaire, par le réseau anastomotique avoisinant. D'après les constatations de cette étude, les injections sus-périostées au niveau de la vallée des larmes, et à distance du périoste au niveau de l'arcade zygomatiques sont déconseillées.

II.0 BIS ABSTRACT

Background — Over the past decade, cosmetic injections of dermal fillers or fat have become a popular procedure in facial rejuvenation within an overconsuming society. However, complications such as arterial embolism and occlusion can occur even with experienced injectors, especially in high-risks zones namely the glabella, the nasal dorsum or the nasolabial fold. The aim of this study was to define the vascular danger zones of the infraorbital area in order to establish guidelines helping avoid them.

Methods — The infraorbital artery, its main branches and their anastomoses with neighbouring vessels were anatomized in 18 fresh cadaveric hemifaces. Mimetic injections of inked hyaluronic acid were performed in the infraorbital area in order to analyse its distribution and to determine potential vascular risks towards the infraorbital artery and its branches.

Results — The infraorbital artery and its branches were located in usual injection regions and commonly anastomosed to the supratrochlear artery, the dorsal nasal artery and the angular artery through the nasal branch of the infraorbital artery. Two danger zones could be depicted: injections can be risky when performed too superficially in the cheekbone area, and when performed in a periosteal layer in infraorbital hollow or tear-trough correction because of possible retrograde embolism.

Conclusion — Injection of the infraorbital artery can be involved in anatomic mechanism of arterial occlusion, further blindness and stroke, among the related neighbouring arteries. Based on the findings of this study, injections to the periosteum layer in tear-trough correction and above the periosteum on the zygomatic arch is not advised.

Key-words: infraorbital artery; anatomical study; cheek enhancement; tear trough correction; filler complications

II.1 INTRODUCTION

Facial soft-tissue fillers have been exponentially used over the past decade and have become a popular alternative to surgical rejuvenation of the face. However, as the field of soft tissue augmentation became increasingly popular, occurrence of complications, even with experienced injectors, has augmented and is supposedly underreported [1].

Filler complications are divided largely into minor and major complications. Minor complications of early onset such as bruising, swelling, and erythema are relatively common and may be considered as adverse sequelae rather than true complications. Delayed hypersensitivity reaction is a minor complication of late onset. More significant complications include overcorrection, surface irregularities, filler visibility, Tyndall effect, and granuloma formation. Complications of greater severity are visual impairment, skin necrosis, anaphylaxis stroke and even death. The most severe complications generally occur secondary to inadvertent damage or cannulation of the vessels [2-6]. Mechanisms are still unclear: extravascular compression or intravascular obstructions are mostly described.

Having a thorough understanding of the vascular anatomy before injecting is critical. Therefore, before injecting into the cheek or infraorbital area, knowledge of the anatomy of the infraorbital artery (IOA) and its branches is necessary to prevent possible adverse events. In this article, we describe, by means of a cadaveric dissection, the pertinent anatomy of the IOA and its branches, and we identify the infraorbital danger zones in order to maximize safety during filler injections.

II.2 MATERIALS AND METHODS

This single-centre study was conducted in accordance with the declaration of Helsinki. The cadavers were provided by the Anatomy Department of the Faculty of Medicine and were official donations to the anatomical student course and for medical research purposes. The donor sites showed no visible scar or tissue damage, and the medical history revealed no prior surgical intervention to the head and neck area. This study included 19 cadaveric hemifaces.

II.2.A *Pertinent Anatomy of Arteries*

After proper preparation and cervical dissection in 18 cadaveric hemifaces, sixty cubic centimetres of a red-inked latex solution were injected into the common carotid artery. The cadavers were furtherly stored at 4 Celsius degree for 48 hours before facial dissection. We

performed a combined subciliary and Weber Ferguson approach, followed by supperiosteal dissection, aiming to identify the infraorbital hiatus and corresponding vessels. Analyses of the vascular patterns were done after identification of the main branches of the IOA involved in enhancement of the infraorbital area, namely the zygomatico-malar (ZMB) and nasal branches (NB). The following features were then recorded: depth and pathway of each branch, anastomoses with related vessels and endpoint.

II.2.B *Mimetic injections*

To illustrate relevant anatomical structures and features following filler injection into the infraorbital area, we used mimetic injections of inked hyaluronic acid in a fresh cadaver of an 81-year old female body donor. For this purpose, we added methylene blue (Carmyne®, 40mg/5mL) to syringes of hyaluronic acid (HA) - (Stylage L®, Vivacy, 1mL) and performed injections to the lateral and medial infraorbital area with a 22G blunt cannula.

We performed a suprapariosteal injection at the anterior edge of the zygomatic bone, towards the infraorbital rim with retrograde deposits (vertical suprapariosteal depot technique). We also completed superficial tear-trough correction with linear threading (Figure II.1).

Further dissection allowed determination of the accurate positioning of the filler and the vascular risk to the IOA. The facial skin of the cadaver was removed, followed by the underlying layers: the malar fat pad was exposed, then the SOOF (suborbicularis oculi fat), before clear visualisation of the infraorbital osseous rim and its hiatus. The origin of the infraorbital artery was identified and its course followed by means of an anterograde dissection until bifurcation into terminal branches. The overlying muscles and subcutaneous tissue around the IOA were removed to allow determination of the overall course of the artery and placement of the filler along (Video). The relationships between injected filler and related arteries were investigated.

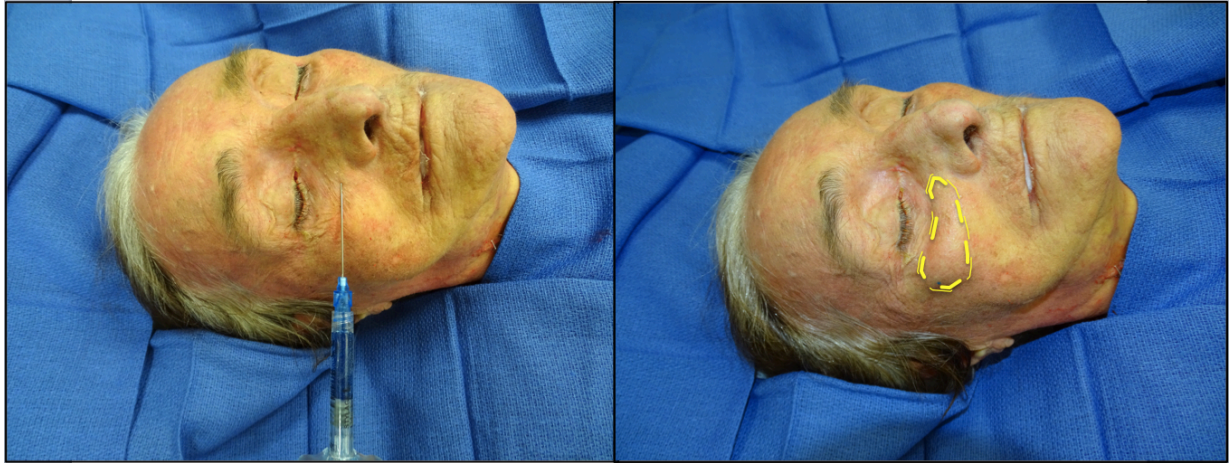

FIGURE II.1: Cadaveric photographs showing deep medial cheek compartment enhancement with blue-coloured hyaluronic acid amounting 3cc.

II.2.c Description of danger zones

Brennan et al. defined "danger zones" as regions of the face at a higher risk for complications due to the structures that lie beneath the skin (e.g., vessels or nerves) and that are to avoid during dermal filler/volume enhancer injection process [7]. It was considered as one where specific and unpredictable vascular injury and/or intra-arterial injection could occur regarding anatomical location of vascular structures, inventory of prior facial surgeries and history of previous soft tissue fillers [8]. We tried to determine the anatomical correlation and physiopathology of retrograde embolism and arterial occlusion, through vascular anastomoses between the IOA's branches and the pathway leading to the internal carotid system. The data collected allowed us to establish the vascular danger zones of the infraorbital area.

II.3 RESULTS

II.3.A Distribution of arteries involved in infraorbital volumization

18 hemifaces of cadaveric specimens were included in this analysis. IOA, supratrochlear artery (STA), dorsal nasal artery (DNA) and angular artery (AA) have been dissected.

Three main branches could be described when depicting the IOA, which hiatus was usually located on a vertical line crossing the medial border of the pupil or in-line with the first

premolar, second premolar, and the canine teeth, an average of 9,1 mm below the infraorbital rim (Figures II.2).

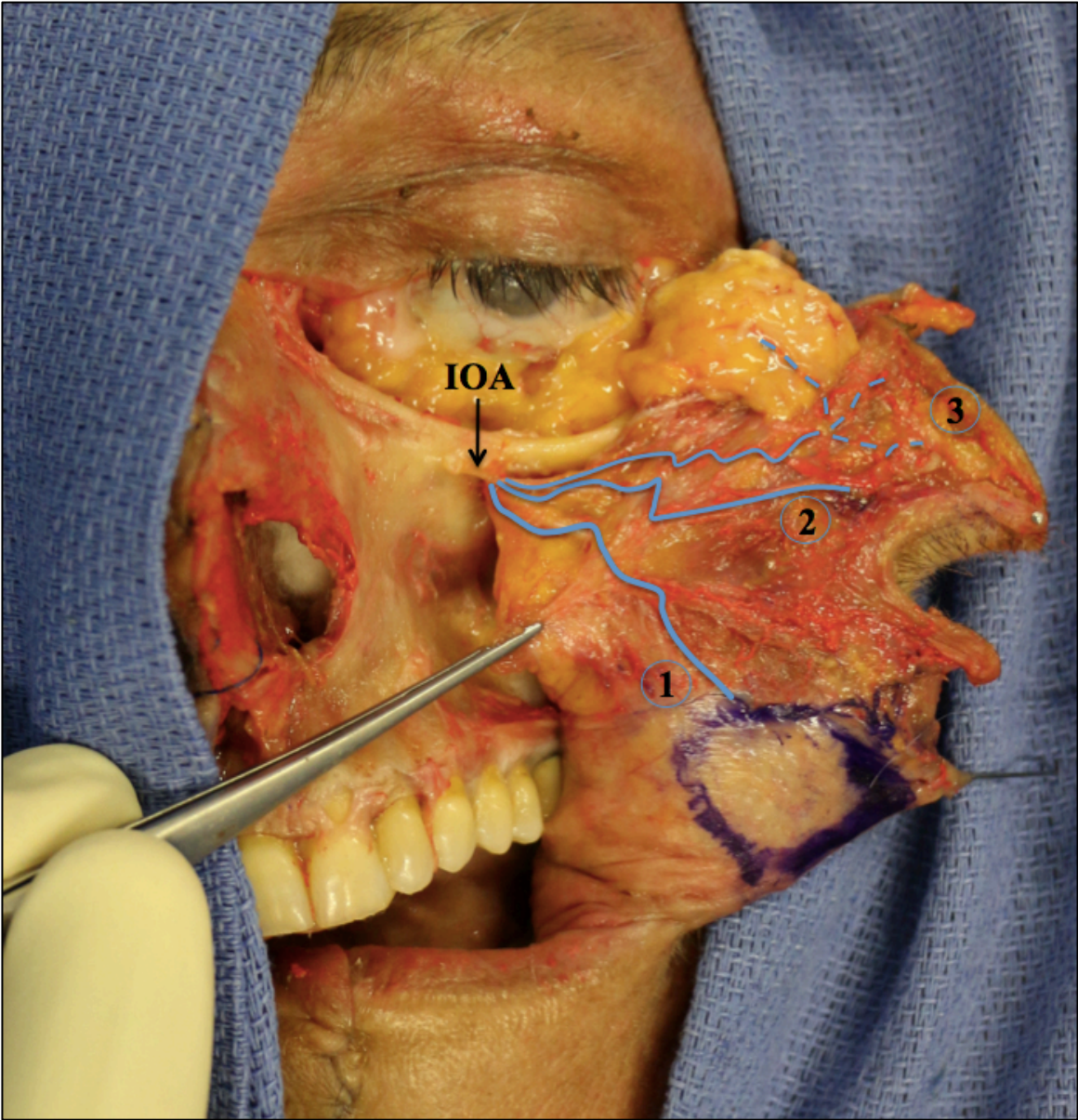


FIGURE II.2: Cadaveric view following subperiosteal dissection. The IOA and its main branches' pathways are depicted. 1: vestibular branch, 2: nasal branch, 3: zygomatico-malar branch.

When exiting the infraorbital hiatus, the main branches of the IOA were situated in a periosteal layer. The ZMB was found in 14 hemifaces, and the NB in 17 hemifaces. The mean calibers were respectively 0,5 and 0,6 mm for the NB and the ZMB. The ZMB became superficial around 17 mm medial to the edge of the zygomatic arch, and ran through the malar fat pad before ending at the skin of the cheek. The path of the NB strictly remained in a periosteal plane before anastomosing with the angular artery, the dorsal nasal artery, or directly with the supratrochlear artery (Figure II.3).

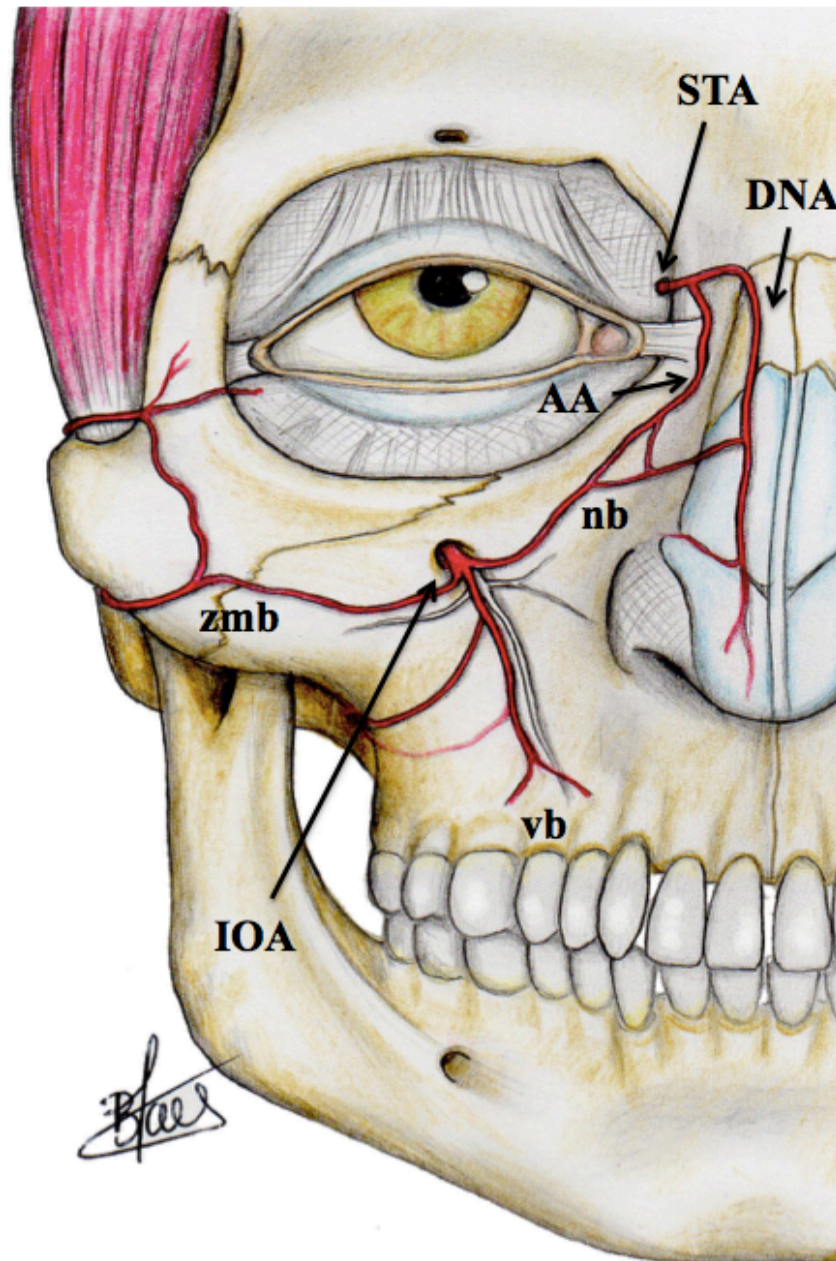


FIGURE II.3: Illustration of the IOA and its main branches.

IOA: infraorbital artery; zmb: zygomatico-malar branch; vb: vestibular branch; nb: nasal branch; AA: angular artery; STA: supratrochlear artery; DNA: dorsal nasal artery

II.2.B Dermal filler distribution into the infraorbital area

After supraperiosteal injections we found that the filler product diffused over the SOOF and behind the malar fat pad, in a constricted area between the facial retaining ligaments (tear trough ligament medially, orbital retaining ligament laterally and the zygomatic cutaneous ligament below) and fibrous septa, which are loose in this elderly cadaveric female.

The infraorbital artery and its branches were dyed (Figures II.4.A and B).

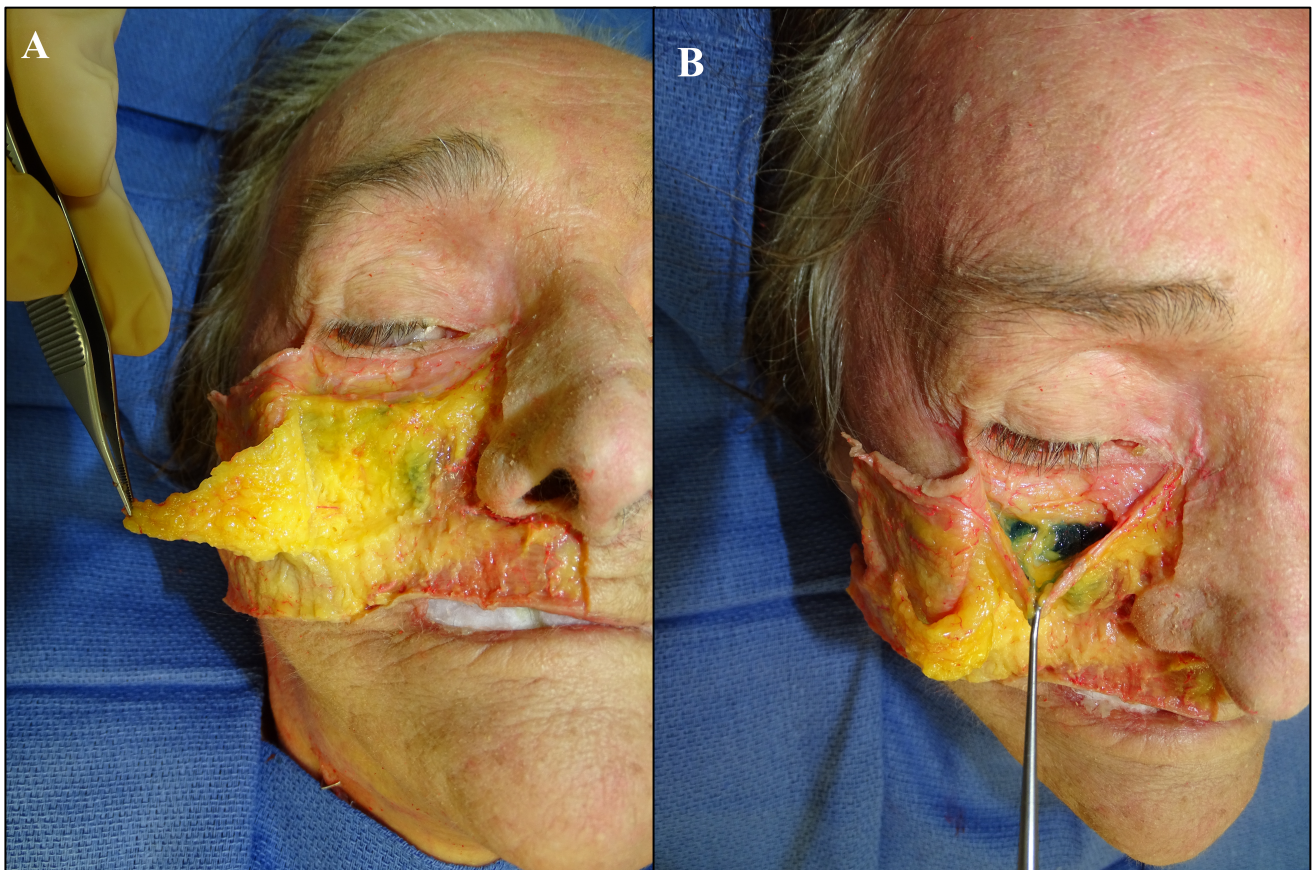


FIGURE II.4-A: Cadaveric views A and B illustrate, after reflection of the cutaneous layer and malar fat pad, the positioning of the blue-inked dermal filler around the vessels. Figure A illustrates dissection after reflection of the cutaneous layer and the malar fat pad. A slight contact existed because of coloration of the facial vessels, and the filler placed below the *arcus marginalis*.

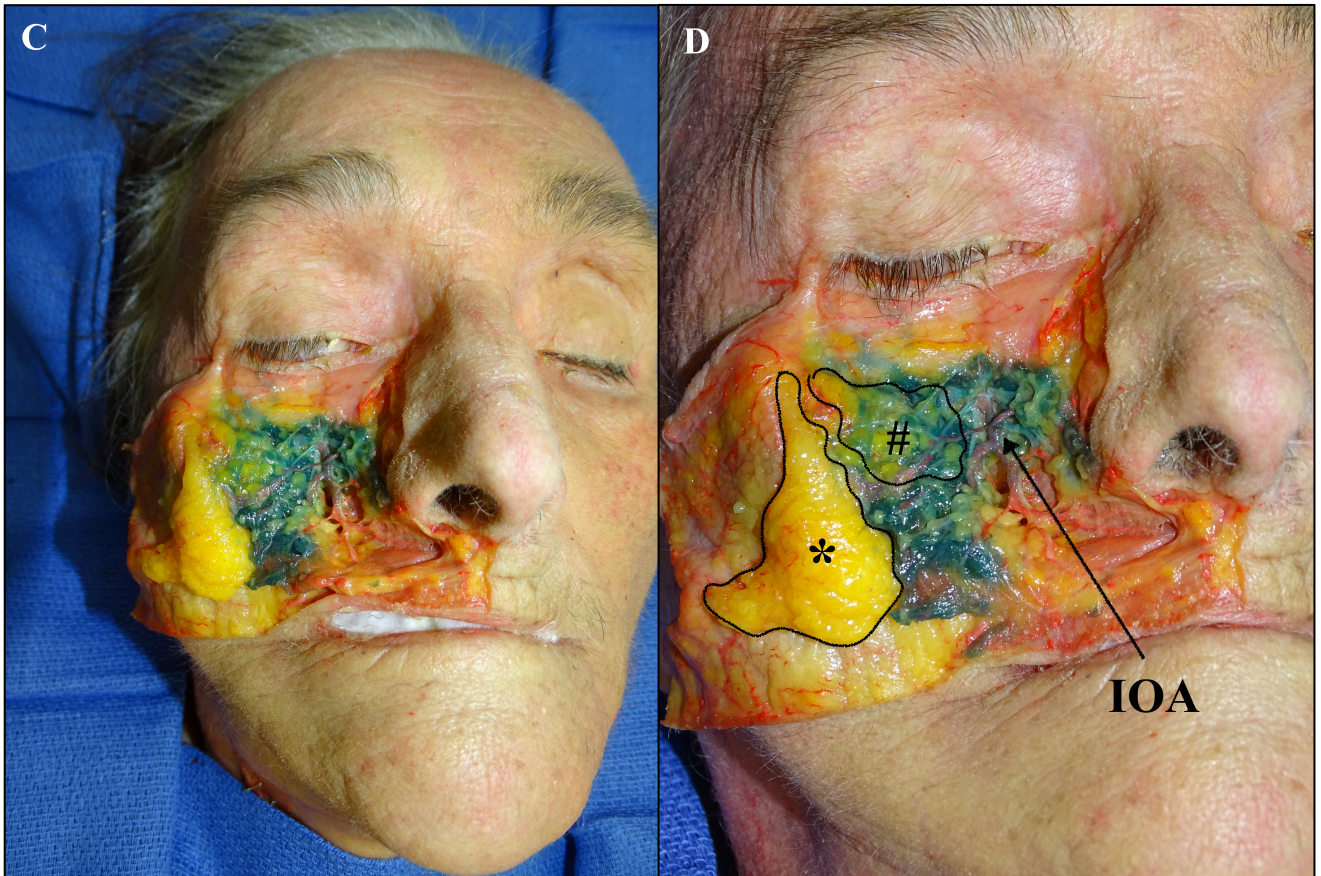


FIGURE II.4-B: Cadaveric views C and D allow deep cheek compartment visualization of the inked filler around the IOA and related branches. *: malar fat pad, #: SOOF (sub orbicularis oculi fat).

A comprehensive video shows that intravascular injury of the main IOA trunk is unlikely to be caused by perpendicular injection to the axis of the IOA in a sagittal plane, from lateral to media. Moving the cannula back and forth may perforate the IOA but intravascular dissemination is believed to be very rare. The ZMB and NB are parallel to the axis of injection, implying higher risk of intra-arterial injection (Figure II.5 and Video). Moreover, high cohesive hyaluronic acid used in cheek enhancement may obturate the IOA proximally in case of intra-arterial injection.

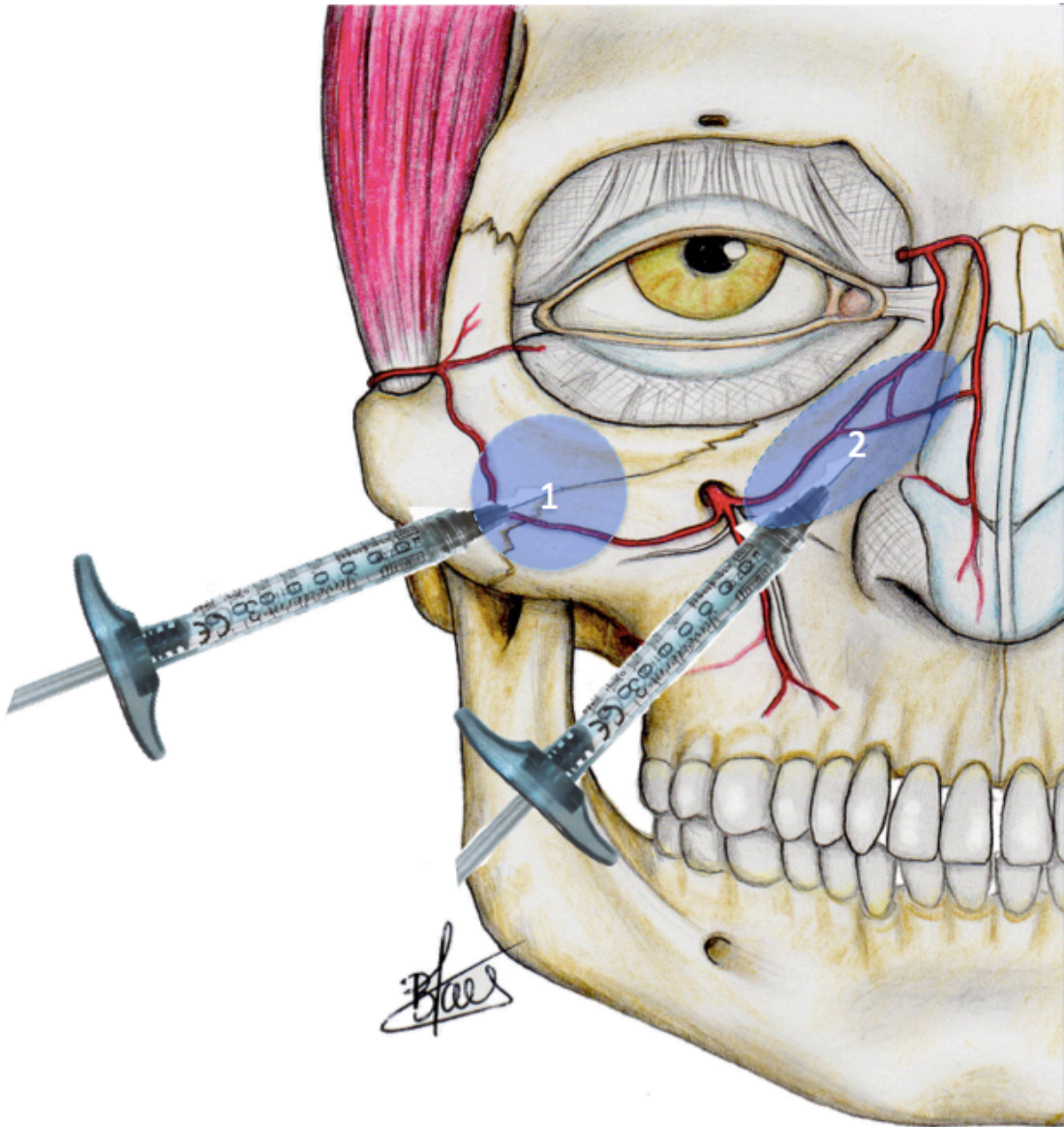


FIGURE II.5: Common injection patterns in the infraorbital area: (1) suprapariosteal injection for malar enhancement and (2) retro-orbicularis oculi injection for tear trough deformity correction. Proximity to the IOA and its branches can be noted.

II.3.c Identification of danger zones

Based on the anatomical findings, two major danger zones could be described in the infraorbital area (Figure II.6):

First, tear-trough deformity and infraorbital hollow correction is risky when injections are performed in a periosteal layer because of anastomoses of the NB (present in 94% of the cases) to the STA, DNA or AA. The danger zone is located between a line crossing the medial pupil and the lateral nasal wall. Safe practice consists of retromuscular, pre-orbital fat injections. Second, in cheekbone enhancement, risk of skin necrosis may occur in superficial injections on the edge of the zygomatic bone because of the existence of cutaneous perforators of the ZMB in 77% of the cases. The danger zone is the lateral third of the zygomatic bone where injections have to be performed in supraperiosteal layers.

Possible retrograde embolization of filler product into the internal carotid system, can lead to mostly irreversible complications such as blindness and cerebral infarction. The main pathways involve, in tear-trough deformity correction, filler migration into the supratrochlear artery, the dorsal nasal artery or the angular artery (Figure II.5), routes connecting the external to the internal carotid system.

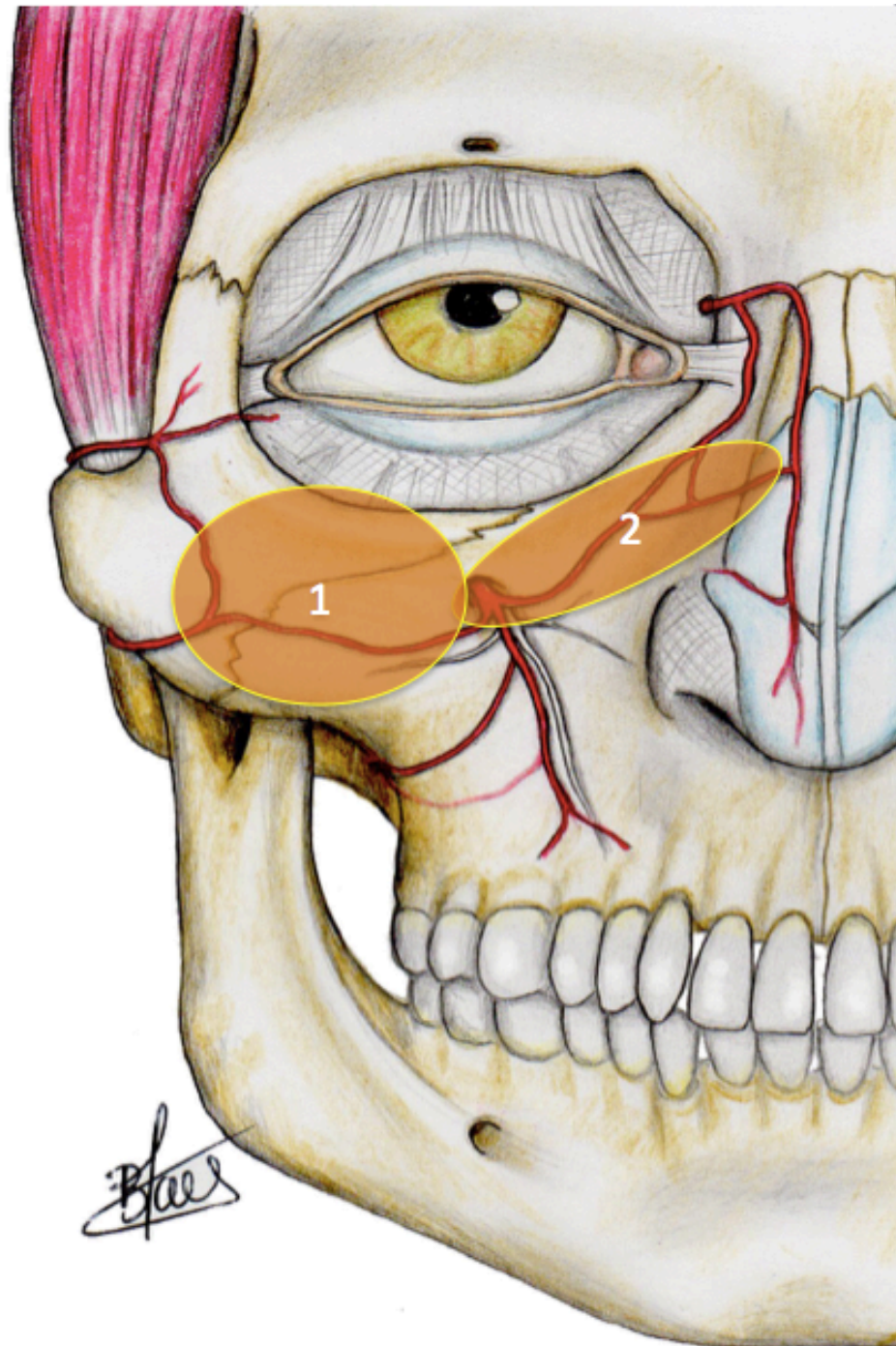


FIGURE II.6: Illustration of danger zones in the infraorbital area: marked area 1 shows involvement of the zygomaticomalar branch with risk of skin necrosis through skin perforators, marked area 2 represents risk of arterial embolization into the internal carotid system through retrograde flow into the DNA and the STA, before reaching the ophthalmic, retinal artery, or even cerebral arteries.

II.4 DISCUSSION

Anticipating the depth and course of vessels allows practitioners to develop techniques to avoid intravascular injection, vascular injury, and/or compression. Even if most complications occurring with fillers are mild, transient and reversible, recent publications arouse aestheticians' and surgeons' awareness to the potential vascular risks of fillers on the face [2-5]. Therefore, understanding the anatomy of the vascular patterns and neighbouring arteries is crucial to safely perform injections.

A vascular injury following accidental intra-arterial injection is related to a technical error and may induce adverse events as mild as erythema and severe as skin necrosis. Further, exceptional cases of visual impairment or cerebral infarction have been reported due to retrograde flow and anastomoses between internal and external carotid systems leading to arterial obstruction and ischaemia [1,9-12]. Mechanisms are still unclear: extravascular compression of the blood flow by surrounding filler or intravascular obstruction are mostly described.

Areas most at risk when using dermal fillers or autologous fat grafting are reported to be the glabella, the nasolabial folds and the nasal dorsum. When it comes to the type of filler used, autologous fat injections resulted in worse visual acuity and worse recovery rates when compared to hyaluronic acid, collagen or calcium hydroxylapatite injections [9,13].

Infraorbital enhancement including cheek volumization, infraorbital hollow and tear-trough correction with fillers is one of the key steps in esthetic rejuvenation of the face: as a matter of fact, they represent high-demanding zones of correction [14]. Taking the above into consideration, it was essential to study the common pattern of the infraorbital artery in order to identify danger zones with implication for cheek and tear-trough filler augmentation, as illustrated in Figure 3 [15-17].

In the present study, we found that the ZMB and the NB, which path and depth plane are different, are the main vessels at risk when performing aesthetic injections. Nevertheless, correction to either cheek or infraorbital hollow/tear-trough deformity is different because of the difference in thickness of the tissue between the bone and the skin [18].

In the zygomatic area, the superficial injection might cause an injury to the ZMB of the IOA and induce skin necrosis through skin perforators.

In the medial cheek area, injection too deep on the periosteum might injure the NB of the IOA and induce worse complications through anastomoses with the internal carotid system. Subsequently occlusion of the ophthalmic and retinal arteries, or even cerebral arteries, with irreversible blindness and cerebral infarction might happen. The physiopathology of vision loss is explained by iatrogenic ophthalmic artery occlusion, followed by central retinal artery and further branch of the retinal artery occlusion, respectively. Consequently, a cerebral might also occur because of the proximity between ophthalmic and cerebral arteries.

To our knowledge, the vascular risks following cheekbone, deep medial cheek enhancement and tear-trough deformity correction with filler have been poorly studied up-to-date. Wu et al. reported similar findings to ours with a cadaveric study of filler distribution and description of arteries most at risk in ophthalmic artery embolism [19].

Loh et al. recently reported the only case of vascular complication involving the infraorbital artery with impending blanching of the malar area. Immediate treatment consisted of “high-dose pulsed hyaluronidase protocol” (1,000-unit pulses) administered hourly, allowing recovery and complete healing [20].

Scheuer et al. briefly described danger zones for several esthetic units and formerly discouraged injecting the medial infraorbital region. They advised to deeply inject laterally and to push the filler medially if required [21,22]. Moreover, detailed expert guidelines have lately been established, recommending supraperiosteal injections of HA in cheek augmentation and retromuscular or supraperiosteal injections in infraorbital hollow correction [18]. Our study underlines specific caution in tear-trough correction.

Another important approach to decrease the risk of intra-arterial penetration is the use of cannulas. We found that the mean calibres of the IOA branches were 0,5 mm for the NB, 0,6 mm for the ZMB and 0,7 mm for the vestibular branch, which makes them too small to be injured using a cannula.

As evidenced by numerous studies, the facial vasculature has many variations and can be found in various tissue planes, depending on location within the face. Our study underlines the many routes and pathways with different depths between the arterial anastomoses. Reproducibility is hardly achievable, yet depicting the main anatomical variations may help improve injection techniques. With the improvement of anatomical knowledge, the more important concern is to determine the appropriate depth of injection with optimal safety rather than defining the frontal view of the injection.

II.5 CONCLUSION

Although soft tissue fillers have a very favourable safety profile, adverse events can occur. Accidental intravascular filler injections are rare but potentially severe in the danger zones of the infraorbital area because of either possible retrograde embolism leading to extensive blindness, or skin necrosis. Accurate knowledge of anatomical skills and injection techniques with appropriate plane injection, emphasizing avoidance of danger zones, are mandatory to help prevent irreversible complications and ensure satisfactory, safe outcomes.

REFERENCES

1. OZTURK CN, LI Y, TUNG R, PARKER L, PILIANG MP, ZINS JE. Complications following injection of soft-tissue fillers. *Aesthet Surg J* 2013;33:862-77.
2. DELORENZI C. Complications of injectable fillers, part I. *Aesthet Surg J* 2013;33:561-75.
3. DELORENZI C. Complications of injectable fillers, part 2: vascular complications. *Aesthet Surg J* 2014;34:584-600.
4. WOODWARD J, KHAN T, MARTIN J. Facial Filler Complications. *Facial Plast Surg Clin North Am* 2015;23:447-58.
5. FERNEINI EM, FERNEINI AM. An Overview of Vascular Adverse Events Associated With Facial Soft Tissue Fillers: Recognition, Prevention, and Treatment. *J Oral Maxillofac Surg* 2016;74:1630-6.
6. FDA SAFETY COMMUNICATION. Unintentional injection of soft tissue filler into blood vessels in the face. Available from: <http://www.fda.gov/MedicalDevices/Safety/AlertsandNotices/ucm448255.htm>. Accessed May 28, 2015.
7. BRENNAN C. Avoiding the "danger zones" when injecting dermal fillers and volume enhancers. *Plast Surg Nurs* 2014;34:108-11; quiz 112-3.
8. BRENNAN C. The art of the aesthetic consultation. *Plast Surg Nurs* 2012;32:12-6; quiz 17-8.
9. PARK SW, WOO SJ, PARK KH, HUH JW, JUNG C, KWON OK. Iatrogenic retinal artery occlusion caused by cosmetic facial filler injections. *Am J Ophthalmol* 2012;154:653-662.e1.
10. HONG DK, SEO YJ, LEE JH, IM M. Sudden visual loss and multiple cerebral infarction after autologous fat injection into the glabella. *Dermatol Surg* 2014;40:485-7.
11. KIM EG, EOM TK, KANG SJ. Severe visual loss and cerebral infarction after injection of hyaluronic acid gel. *J Craniofac Surg* 2014;25:684-6.
12. LIN YC, CHEN WC, LIAO WC, HSIA TC. Central retinal artery occlusion and brain infarctions after nasal filler injection. *QJM* 2015;108:731-2.
13. LAZZERI D, AGOSTINI T, FIGUS M, NARDI M, PANTALONI M, LAZZERI S. Blindness following cosmetic injections of the face. *Plast Reconstr Surg* 2012;129:995-1012.
14. GASSNER HG, RAFII A, YOUNG A, MURAKAMI C, MOE KS, LARRABEE WF JR. Surgical anatomy of the face: implications for modern face-lift techniques. *Arch Facial Plast Surg* 2008;10:9-19.
15. AZIZ SR, MARCHENA JM, PURAN A. Anatomic characteristics of the infraorbital foramen: A cadaver study. *J Oral Maxillofac Surg* 2000;58:992-996.
16. RASCHKE R, HAZANI R, YAREMCHUK MJ. Identifying a safe zone for midface augmentation using anatomic landmarks for the infraorbital foramen. *Aesthet Surg J* 2013;33:13-18.
17. LI X, DU L, LU JJ. A Novel Hypothesis of Visual Loss Secondary to Cosmetic Facial Filler Injection. *Ann Plast Surg* 2015;75:258-60.

18. CARRUTHERS J, RZANY B, SATTLER G, CARRUTHERS A. Anatomic guidelines for augmentation of the cheek and infraorbital hollow. *Dermatol Surg* 2012;38:1223-33.
19. WU S, PAN L, WU H, SHI H, ZHAO Y, JI Y, ZENG H. Anatomic Study of Ophthalmic Artery Embolism Following Cosmetic Injection. *J Craniofac Surg* 2017;28:1578-1581.
20. LOH KTD, PHOON YS, PHUA V, KAPOOR KM. Successfully Managing Impending Skin Necrosis following Hyaluronic Acid Filler Injection, using High-Dose Pulsed Hyaluronidase. *Plast Reconstr Surg Glob Open* 2018;6:e1639.
21. SCHEUER JF 3RD, SIEBER DA, PEZESHK RA, GASSMAN AA, CAMPBELL CF, ROHRICH RJ. Facial Danger Zones: Techniques to Maximize Safety during Soft-Tissue Filler Injections. *Plast Reconstr Surg* 2017;139:1103-1108.
22. SCHEUER JF 3RD, SIEBER DA, PEZESHK RA, CAMPBELL CF, GASSMAN AA, ROHRICH RJ. Anatomy of the Facial Danger Zones: Maximizing Safety during Soft-Tissue Filler Injections. *Plast Reconstr Surg* 2017;139:50e-58e.

DISCUSSION ET PERSPECTIVES

Les travaux que nous avons présentés à travers cette thèse permettent d'apporter des précisions anatomiques sur l'artère infra-orbitaire, artère peu décrite dans la littérature, afin d'en imaginer les applications tant en chirurgie reconstructrice par la conception d'un lambeau muqueux, qu'en médecine esthétique par la définition de zones de danger vasculaire à craindre lorsque l'on s'emploie aux fillers dermiques.

La description d'une classification permet en outre d'en établir les variations anatomiques les plus fréquentes afin de renforcer les connaissances du praticien et de le guider dans sa pratique clinique.

- Applications en chirurgie réparatrice:

Nous avons pu, de par nos dissections cadavériques, mettre en évidence la constance d'une branche vestibulaire muqueuse permettant la description d'un lambeau muqueux pédiculé. Ce dernier se révèle intéressant pour la prise en charge de pertes de substances ou insuffisances muqueuses des régions nasale et palpébrale.

En effet, la constance et la longueur de son pédicule, son arc de rotation, sa faible morbidité au site donneur en font un outil intéressant qui mérite d'être connu des chirurgiens reconstructeurs.

En reconstruction palpébrale, les techniques existantes de reconstruction muqueuse consistent majoritairement en des greffons muqueux non vascularisés (muqueuses septale/buccale/conjonctivale, tarse, fibromuqueuse palatine, chondromuqueuse nasale), ou des lambeaux locaux hétéropalpébraux nécessitant une occlusion oculaire temporaire, la morbidité associée n'étant pas négligeable (rétraction, amblyopie, nécrose).

En reconstruction de la muqueuse nasale, l'arsenal thérapeutique mis à disposition du chirurgien associe de nombreux lambeaux intranasaux (lambeaux bipédiculé/mucopérichondral ipsilatéral ou controlatéral/septal controlatéral ou lambeau composite). Cependant la situation locale peut justifier l'emploi de lambeaux plus distants en cas de réserve tissulaire insuffisante ou en cas de tissu de voisinage pathologique.

Le lambeau muqueux décrit dans ce travail permet d'éviter les rétractions ainsi que les distorsions (notamment nasales) en assurant un transfert tissulaire vascularisé, de prélèvement

facile et indolore, de site donneur auto-fermant et n'entraînant pas de bride cicatricielle. De plus, un prélèvement bilatéral permet, en cas de nécessité, de fournir une réserve muqueuse conséquente, notamment en cas de rhinopoièse totale.

Les principales réserves émises à l'égard de ce lambeau et ses indications, sont:

1) son caractère muqueux isolé, imposant, pour la reconstruction de défauts totaux de la lamelle postérieure oculaire mais aussi de l'aile narinaire d'associer un plan cartilagineux de support.

Scuderi et al, rapportent par un artifice technique au travers d'une intervention "tout en un temps" la réalisation d'un lambeau chondromuqueux basé sur la branche terminale de l'artère dorsale nasale, aux dépens de la portion crâniale du cartilage latéral supérieur. Ils l'illustrent pour la reconstruction ipsi- ou controlatérale, totale ou partielle, de la lamelle postérieure de paupière supérieure, la couverture cutanée étant assurée par une greffe cutanée permettant ainsi une procédure en un seul temps [18].

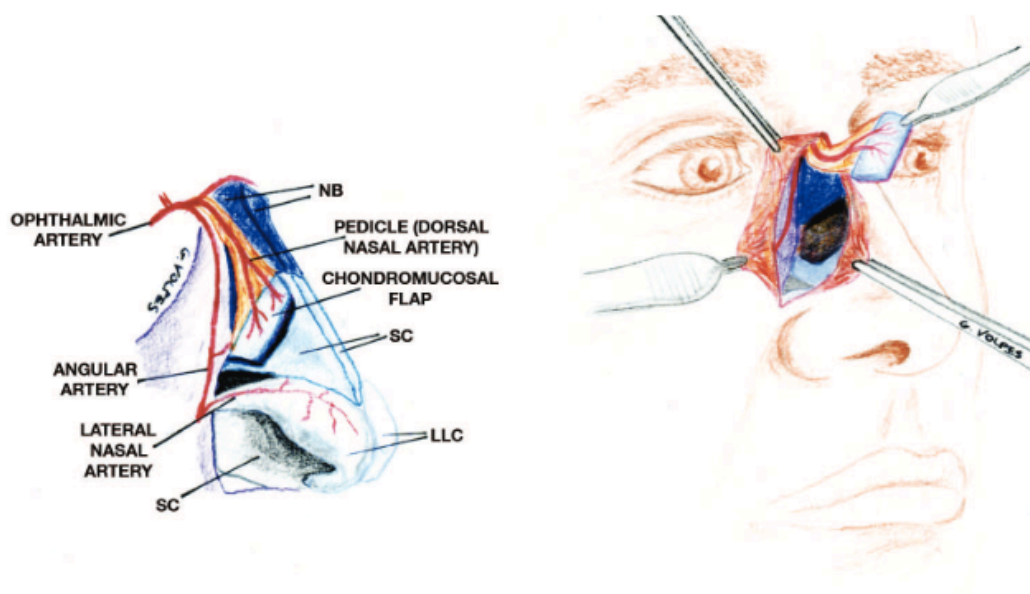


FIGURE D.1: Description et levée d'un lambeau chondromuqueux nasal suppléé par les branches terminales de l'artère dorsale nasale pour reconstruction de la lamelle postérieure de la paupière supérieure ou inférieure, selon Scuderi et al*

2) la problématique de la congestion veineuse des lambeaux "sur mesure" au pédicule souvent squelettisé. Selon Revol et Servant, la survie d'un lambeau local est corrélée au placement de sa base dans une zone de basse pression veineuse [19]. Par transposition, l'on peut donc définir quelques zones de basse pression veineuse au niveau de la face, permettant d'affirmer la sécurité vasculaire de notre lambeau muqueux perforant basé sur l'AIO (Figure D.2). Par ailleurs, les remarquables travaux d'Onishi et al. (Figure D.3) démontrant la richesse vasculaire veineuse et superficielle de la face, ne laissent que peu de doutes quant au drainage efficace de ce lambeau [20].

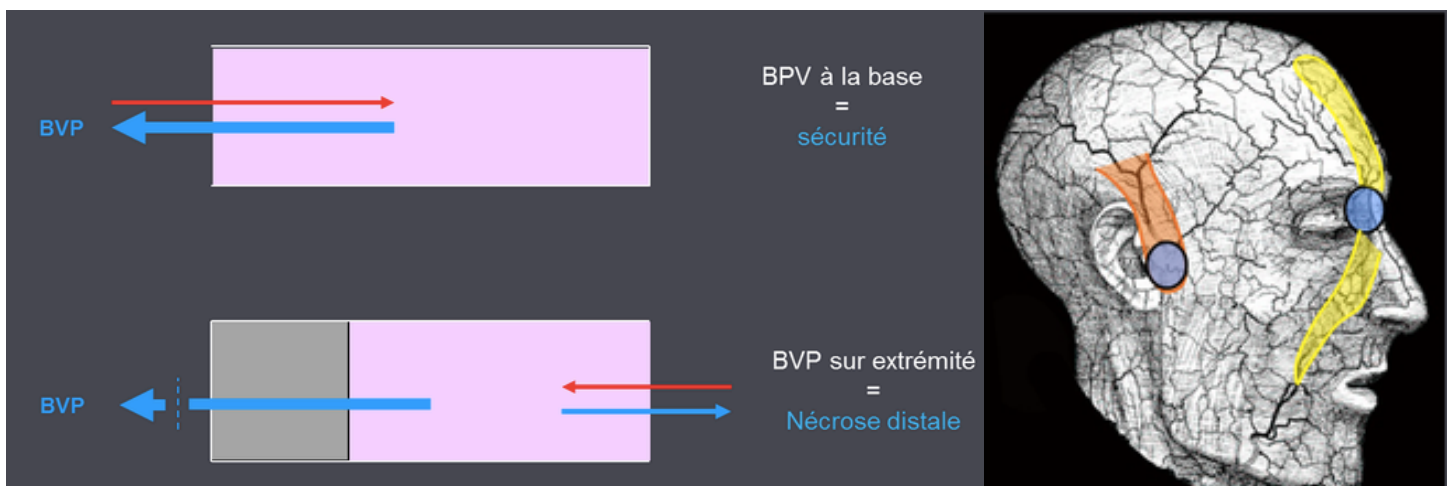


FIGURE D.2: Théorie de la basse pression veineuse régissant la sécurité vasculaire des lambeaux au hasard, en termes de drainage veineux. (*e-plastic, Pr. Pelissier*)

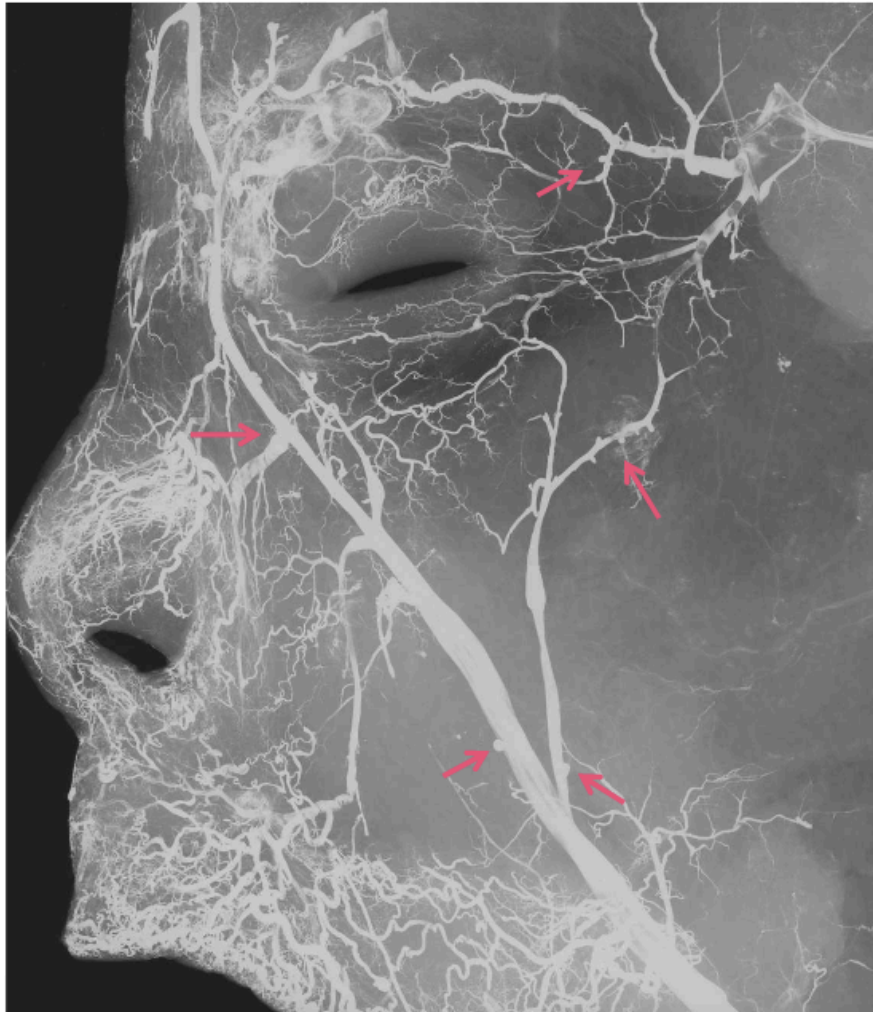

FIGURE D.3: Venogram of the skin and subcutaneous tissue of the left side of the face. Valves (red arrows) are present in the polygonal venous network, but there are very few valves in the loop vein [20].

- Applications en médecine esthétique:

Bien que la plupart des complications soient mineures et transitoires, une attention particulière doit être portée au risque de complications vasculaires.

L'artère infra-orbitaire se situe au carrefour anastomotique avec le réseau carotidien interne, par ses anastomoses possibles aux artères supra-trochléaire, angulaire ou dorso-nasale, conférant la gravité aux injections intra-artérielles. L'embolisation rétrograde de filler peut entraîner une cécité en cas d'occlusion de l'artère rétinienne ou ophtalmique, voire des accidents vasculaires cérébraux en cas d'atteinte d'une artère cérébrale. Même si ce risque est faible, appuyé par notre étude anatomique et la détermination des zones de danger spécifiques, une formation rigoureuse aux techniques d'injection et à l'anatomie appliquée est la règle.

CONCLUSION

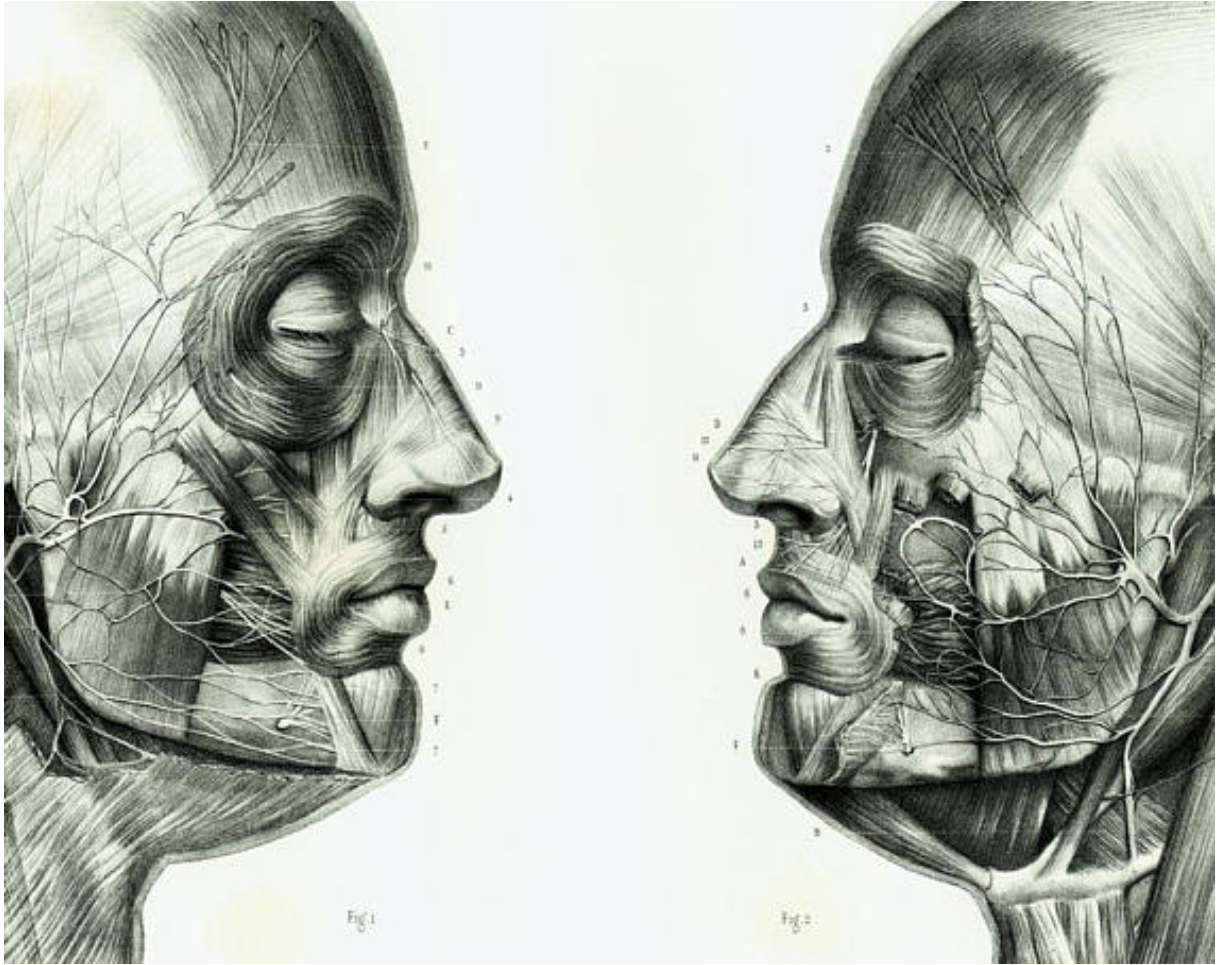
De par nos travaux de dissections, nous avons voulu apporter notre pierre à l'édifice monumental qu'est la recherche anatomique, en établissant une classification de l'artère infra-orbitaire, le but de cette entreprise étant d'aider le chirurgien dans son algorithme décisionnel et thérapeutique.

Il nous paraît évident que le lambeau perforant de muqueuse vestibulaire n'est pas à utiliser en premier choix en reconstruction muqueuse ; cependant, il offre une alternative intéressante et salvatrice en cas de réserve tissulaire manquante ou insuffisante, comme dans les cas de rhinopoïèse totale, ou dans les cas de tissu de voisinage pathologique et non exploitable à l'emploi de lambeaux locaux.

Sur un versant esthétique, l'artère infra-orbitaire occupe une place importante au sein de la région péri-orbitaire, zone clef du rajeunissement facial par fillers dermiques au sein de notre société de consommation en quête de jouvence éternelle. La connaissance parfaite de l'anatomie sous-jacente, notamment des plans d'injection, des structures nobles adjacentes et des complications possibles, même graves et rares, telles les accidents d'injections vasculaires, permettent d'optimiser et de sécuriser une procédure presque banalisée.

Il nous semble essentiel de conclure sur l'ampleur des ressources que peut nous offrir l'Anatomie, pivot central et base incontournable requise et garante de la qualité de la pratique chirurgicale.

L'Anatomie a encore de beaux jours devant elle...



Vues latérales de la région faciale, Traité Complet d'Anatomie

Jean-Baptiste Marc Bourgery,
Médecin et anatomiste français (1797-1849).

*"En somme, la chirurgie n'est pas destinée à faire seulement de belles opérations;
que signifie le mot chirurgie? secours de la main.
Que la main soit donc un secours, et le bistouri un médicament."*

Alexandre Dumas

BIBLIOGRAPHIE

1. SALMON M. Les artères de la peau. Paris: Masson. 1936:126-8.
2. MANCHOT C. Die Hautarterien des menschlichen Körpers. Leipzig: Vogel; 1889.
3. FONTAINE C, LIBERSA JC. Chap.8 L'appareil manducateur - les dents. In: Anatomie Clinique - Tome 3 Tête et Cou. Chevrel JP, C. Fontaine. Paris: Springer-Verlag; 1996.
4. LENOBLE R, MAILLOT C. [Infra-orbital artery]. J Radiol 1994;75:177-86.
5. VON ARX TVA, TAMURA K, YUKIYA O, LOZANOFF S. The Face – A Vascular Perspective. A literature review Swiss Dent J. 2018;128:382-392.
6. TUCKER SM, LINDBERG JV. Vascular anatomy of the eyelids. Ophthalmology 101:1118, 1994.
7. KOVACEVIC P, HRGOVIC I, UGRENOVIC S, RADOJKOVIC M, HRGOVIC Z. The Infraorbital Artery in Fetuses: Clinical Relevance in Perforator Flap Surgery. Med Arch 2015;69:169-72.
8. RAHPEYMA A, KHAJEHAHMADI S. Maxillary artery based flaps for oral cavity reconstruction, a review. Ann Med Surg 2017;20:32-36.
9. NOGUCHI M, MATSUO K, HIROSE T. Reconstruction of short nose deformity using nasolabial flaps pedicled on the infraorbital vessels. Br J Plast Surg 1991;44:567-9.
10. KOVACEVIC P, HRGOVIC I, KOVACEVIC T, HRGOVIC Z. Single stage turn in perforator infraorbital artery island flap for nasal ala reconstruction. Med Arch 2013;67:450-3.
11. CÖLOĞLU H, KOÇER U, KANKAYA Y, SUNGUR N, ORUÇ M. Lower eyelid orbicularis oculi musculocutaneous flap for reconstruction of nasal tip and supratip defects. Plast Reconstr Surg 2006;117:239-46.
12. NARUSHIMA M, ET AL. Free concha flap for sensitive nasal reconstruction using the infraorbital artery and nerve as a recipient vessel and a recipient nerve. Microsurgery 2013;33:311-4.
13. KO AC, KORN BS, KIKKAWA DO. The aging face. Surv Ophthalmol 2017;62:190-202.
14. KASHKOULI MB, ABDOLALIZADEH P, ABOLFATHZADEH N, SIANATI H, SHAREPOUR M, HADI Y. Periorbital facial rejuvenation; applied anatomy and pre-operative assessment. J Curr Ophthalmol 2017;29:154-168.
15. BRENNAN C. Avoiding the "danger zones" when injecting dermal fillers and volume enhancers. Plast Surg Nurs 2014;34:108-11; quiz 112-3.
16. SCHEUER JF 3RD, SIEBER DA, PEZESHK RA, GASSMAN AA, CAMPBELL CF, ROHRICH RJ. Facial Danger Zones: Techniques to Maximize Safety during Soft-Tissue Filler Injections. Plast Reconstr Surg 2017;139:1103-1108.
17. SCHEUER JF 3RD, SIEBER DA, PEZESHK RA, CAMPBELL CF, GASSMAN AA, ROHRICH RJ. Anatomy of the Facial Danger Zones: Maximizing Safety during Soft-Tissue Filler Injections. Plast Reconstr Surg 2017;139:50e-58e.

18. SCUDERI N, RIBUFFO D, CHIUMMARIELLO S. Total and subtotal upper eyelid reconstruction with the nasal chondromucosal flap: a 10-year experience. *Plast Reconstr Surg* 2005;115:1259-65.
19. REVOL M, BINDER JP, DANINO A, MAY P, SERVANT JM. *Manuel de chirurgie plastique, reconstructrice et esthétique*. 2nd Edition. Paris: Sauramps Médical; 2012.
20. ONISHI S, ET AL. Venous drainage of the face. *J Plast Reconstr Aesthet Surg* 2017;70:433-440.

RÉSUMÉ

INTRODUCTION

L'artère infra-orbitaire (AIO) est une branche terminale de l'artère maxillaire, issue du réseau carotidien externe. Malgré une position centrale au niveau de la face, elle n'a été que peu étudiée. Pourtant, une connaissance anatomique plus précise de cette artère pourrait être intéressante et donner lieu à de nouvelles applications chirurgicales réparatrices et esthétiques.

MATÉRIEL & MÉTHODES

Cette étude anatomique fut menée sur cadavres frais après injection au latex coloré du réseau carotidien externe. Après dissection minutieuse de l'AIO et de ses branches, nous avons relevé ses caractéristiques anatomiques et imaginé de nouvelles applications chirurgicales utiles en pratique clinique.

RÉSULTATS

Les travaux de dissection ont permis l'établissement d'une classification anatomique des branches terminales de l'AIO (vestibulaire, zygomatoco-malaire ou nasale) en cinq types différents.

La constance de la branche vestibulaire muqueuse a donné lieu à la description d'un lambeau perforant muqueux issu de l'AIO, utile pour la reconstruction des pertes de substances muqueuses, notamment palpébrales et narinaires.

En médecine esthétique, l'identification de zones de danger vasculaire sous-tend une utilisation précautionneuse des fillers dermiques dans la région infra-orbitaire du fait de possibles accidents vasculaires, voire d'embolisations rétrogrades au sein du réseau carotidien interne.

CONCLUSION

Notre étude approfondie portant sur l'AIO a permis la conception de nouveaux procédés de reconstruction par un lambeau muqueux d'une part, et d'optimiser la sécurité vasculaire des injections cosmétiques dans la région infra-orbitaire d'autre part, stipulant que cette artère mérite d'être connue des chirurgiens plasticiens, réparateurs et esthétiques.