HAL
open science

Étude rétrospective d'une série de 41 fœtus présentant une micrognathie : étiologies, pronostic et prise en charge

Linda Mouthon Devine

To cite this version:

Linda Mouthon Devine. Étude rétrospective d'une série de 41 fœtus présentant une micrognathie : étiologies, pronostic et prise en charge. Médecine humaine et pathologie. 2018. dumas-02337748

HAL Id: dumas-02337748

https://dumas.ccsd.cnrs.fr/dumas-02337748

Submitted on 29 Oct 2019

HAL is a multi-disciplinary open access archive for the deposit and dissemination of scientific research documents, whether they are published or not. The documents may come from teaching and research institutions in France or abroad, or from public or private research centers.

L'archive ouverte pluridisciplinaire **HAL**, est destinée au dépôt et à la diffusion de documents scientifiques de niveau recherche, publiés ou non, émanant des établissements d'enseignement et de recherche français ou étrangers, des laboratoires publics ou privés.

UNIVERSITÉ DE NICE-SOPHIA ANTIPOLIS

FACULTÉ DE MÉDECINE DE NICE

Etude rétrospective d'une série de 41 fœtus présentant une micrognathie : étiologies, pronostic et prise en charge

THÈSE D'EXERCICE EN MÉDECINE

Présentée et publiquement soutenue à la faculté de médecine de Nice
Le 20 avril 2018
Par

Linda DEVINE, née MOUTHON
Née le 06 octobre 1980 à Annecy (74)
Interne des Hôpitaux

Pour l'obtention du grade de Docteur en médecine

Membres du jury :

Madame le Professeur Véronique PAQUIS-FLUCKLINGER	Présidente du jury
Madame le Professeur Nicole PHILIP	Assesseur
Monsieur le Professeur Jérôme DELOTTE	Assesseur
Madame le Docteur Fabienne GIULIANO	Assesseur
Madame le Docteur Bettina BEDEL	Assesseur
Madame le Docteur Sabine SIGAUDY	Directrice de thèse

Liste des professeurs au 1er septembre 2017 à la Faculté de Médecine de Nice

Doyen	**M. BAQUÉ Patrick**
Vice-Doyen	M. BOILEAU Pascal
Assesseurs	M. ESNAULT Vincent M DELLAMONICA Jean Mme BREUIL Véronique M. MARTY Pierre
Conservateur de la bibliothèque	Mme AMSELLE Danièle
Directrice administrative des services	Mme CALLEA Isabelle
Doyens Honoraires	M. AYRAUD Noël M. RAMPAL Patrick M. BENCHIMOL Daniel

PROFESSEURS HONORAIRES

M	ALBERTINI	Marc	M.	GRELLIER	Patrick
M.	BALAS	Daniel	M.	GRIMAUD	Dominique
M.	BATT	Michel	M.	HARTER	Michel
M.	BLAIVE	Bruno	M.	INGLESAKIS	Jean-André
M.	BOQUET	Patrice	M.	JOURDAN	Jacques
M.	BOURGEON	André	M.	LALANNE	Claude-Michel
M.	BOUTTÉ	Patrick	M.	LAMBERT	Jean-Claude
M.	BRUNETON	Jean-Noël	M.	LAZDUNSKI	Michel
Mme	BUSSIERE	Françoise	M.	LEFEBVRE	Jean-Claude
M.	CAMOUS	Jean-Pierre	M.	LE FICHOUX	Yves
M.	CANIVET	Bertrand	Mme	LEBRETON	Elisabeth
M.	CASSUTO	Jill-Patrice	M.	LOUBIERE	Robert
M.	CHATEL	Marcel	M.	MARIANI	Roger
M.	COUSSEMENT	Alain	M.	MASSEYEFF	René
Mme	CRENESSE	Dominique	M.	MATTEI	Mathieu
M.	DARCOURT	Guy	M.	MOUIEL	Jean
M.	DELLAMONICA	Pierre	Mme	MYQUEL	Martine
M.	DELMONT	Jean	M.	ORTONNE	Jean-Paul
M.	DEMARD	François	M.	PRINGUEY	Dominique
M.	DESNUELLE	Claude	M.	SAUTRON	Jean-Baptiste
M.	DOLISI	Claude	M.	SCHNEIDER	Maurice
M	FRANCO	Alain	M.	TOUBOL	Jacques
M.	FREYCHET	Pierre	M.	TRAN	Dinh Khiem
M.	GÉRARD	Jean-Pierre	M	VAN OBBERGHEN	Emmanuel
M.	GILLET	Jean-Yves	M.	ZIEGLER	Gérard

M.C.A. Honoraire	Mlle ALLINE Madeleine
M.C.U. Honoraires	M. ARNOLD Jacques M. BASTERIS Bernard Mlle CHICHMANIAN Rose-Marie Mme DONZEAU Michèle M. EMILIOZZI Roméo M. FRANKEN Philippe M. GASTAUD Marcel M. GIUDICELLI Jean M. MAGNÉ Jacques Mme MEMRAN Nadine M. MENGUAL Raymond M. PHILIP Patrick M. POIRÉE Jean-Claude Mme ROURE Marie-Claire

PROFESSEURS CLASSE EXCEPTIONNELLE

M.	AMIEL	Jean	Urologie (52.04)
M.	BERNARDIN	Gilles	Réanimation Médicale (48.02)
M.	BOILEAU	Pascal	Chirurgie Orthopédique et Traumatologique (50.02)
M.	DARCOURT	Jacques	Biophysique et Médecine Nucléaire (43.01)
M.	ESNAULT	Vincent	Néphrologie (52-03)
Mme	EULLER-ZIEGLER	Liana	Rhumatologie (50.01)
M.	FENICHEL	Patrick	Biologie du Développement et de la Reproduction (54.05)
M.	FUZIBET	Jean-Gabriel	Médecine Interne (53.01)
M.	GASTAUD	Pierre	Ophtalmologie (55.02)
M.	GILSON	Éric	Biologie Cellulaire (44.03)
M.	HASSEN KHODJA	Reda	Chirurgie Vasculaire (51.04)
M.	HÉBUTERNE	Xavier	Nutrition (44.04)
M.	HOFMAN	Paul	Anatomie et Cytologie Pathologiques (42.03)
Mme	ICHAI	Carole	Anesthésiologie et Réanimation Chirurgicale (48.01)
M.	LACOUR	Jean-Philippe	Dermato-Vénéréologie (50.03)
M.	LEFTHERIOTIS	Georges	Physiologie- médecine vasculaire
M.	MARQUETTE	Charles-Hugo	Pneumologie (51.01)
M.	MARTY	Pierre	Parasitologie et Mycologie (45.02)
M.	MICHIELS	Jean-François	Anatomie et Cytologie Pathologiques (42.03)
M.	MOUROUX	Jérôme	Chirurgie Thoracique et Cardiovasculaire (51.03)
Mme	PAQUIS	Véronique	Génétique (47.04)
M.	PAQUIS	Philippe	Neurochirurgie (49.02)
M.	QUATREHOMME	Gérald	Médecine Légale et Droit de la Santé (46.03)
M.	RAUCOULES-AIMÉ	Marc	Anesthésie et Réanimation Chirurgicale (48.01)
M.	ROBERT	Philippe	Psychiatrie d'Adultes (49.03)
M.	SANTINI	Joseph	O.R.L. (55.01)
M.	THYSS	Antoine	Cancérologie, Radiothérapie (47.02)
M.	TRAN	Albert	Hépato Gastro-entérologie (52.01)

PROFESSEURS PREMIERE CLASSE

Mme	ASKENAZY-GITTARD	Florence	Pédopsychiatrie (49.04)
M.	BAQUÉ	Patrick	Anatomie - Chirurgie Générale (42.01)
M.	BARRANGER	Emmanuel	Gynécologie Obstétrique (54.03)
M.	BÉRARD	Étienne	Pédiatrie (54.01)
Mme	BLANC-PEDEUTOUR	Florence	Cancérologie – Génétique (47.02)
M.	BONGAIN	André	Gynécologie-Obstétrique (54.03)
Mme	BREUIL	Véronique	Rhumatologie (50.01)
M.	CASTILLO	Laurent	O.R.L. (55.01)
M.	DE PERETTI	Fernand	Anatomie-Chirurgie Orthopédique (42.01)
M.	DRICI	Milou-Daniel	Pharmacologie Clinique (48.03)
M.	FERRARI	Émile	Cardiologie (51.02)
M.	FERRERO	Jean-Marc	Cancérologie ; Radiothérapie (47.02)
M.	GIBELIN	Pierre	Cardiologie (51.02)
M.	GUGENHEIM	Jean	Chirurgie Digestive (52.02)
M.	HANNOUN-LEVI	Jean-Michel	Cancérologie ; Radiothérapie (47.02)
M.	LONJON	Michel	Neurochirurgie (49.02)
M.	MOUNIER	Nicolas	Cancérologie, Radiothérapie (47.02)
M.	PADOVANI	Bernard	Radiologie et Imagerie Médicale (43.02)
M.	PICHE	Thierry	Gastro-entérologie (52.01)
M.	PRADIER	Christian	Épidémiologie, Économie de la Santé et Prévention (46.01)
Mme	RAYNAUD	Dominique	Hématologie (47.01)
M.	ROSENTHAL	Éric	Médecine Interne (53.01)
M.	SCHNEIDER	Stéphane	Nutrition (44.04)
M.	STACCINI	Pascal	Biostatistiques et Informatique Médicale (46.04)
M.	THOMAS	Pierre	Neurologie (49.01)

PROFESSEURS DEUXIEME CLASSE

Mme	ALUNNI	Véronique	Médecine Légale et Droit de la Santé (46.03)
M.	ANTY	Rodolphe	Gastro-entérologie (52.01)
M.	BAHADORAN	Philippe	Cytologie et Histologie (42.02)
Mme	BAILLIF	Stéphanie	Ophtalmologie (55.02)
M.	BENIZRI	Emmanuel	Chirurgie Générale (53.02)
M.	BENOIT	Michel	Psychiatrie (49.03)
M.	BREAUD	Jean	Chirurgie Infantile (54-02)
M.	CARLES	Michel	Anesthésiologie Réanimation (48.01)
M.	CHEVALIER	Nicolas	Endocrinologie, Diabète et Maladies Métaboliques (54.04)
M.	CHEVALLIER	Patrick	Radiologie et Imagerie Médicale (43.02)
Mme	CHINETTI	Giulia	Biochimie-Biologie Moléculaire (44.01)
M.	CLUZEAU	Thomas	Hématologie (47.01)
M.	DELLAMONICA	Jean	Réanimation médicale (48.02)
M.	DELOTTE	Jérôme	Gynécologie-obstétrique (54.03)
M.	FONTAINE	Denys	Neurochirurgie (49.02)
M.	FOURNIER	Jean-Paul	Thérapeutique (48-04)
Mlle	GIORDANENGO	Valérie	Bactériologie-Virologie (45.01)
M.	GUÉRIN	Olivier	Gériatrie (48.04)
M.	IANNELLI	Antonio	Chirurgie Digestive (52.02)
M	JEAN BAPTISTE	Elixène	Chirurgie vasculaire (51.04)
M.	LEVRAUT	Jacques	Anesthésiologie et Réanimation Chirurgicale (48.01)
M.	PASSERON	Thierry	Dermato-Vénéréologie (50-03)
M.	ROGER	Pierre-Marie	Maladies Infectieuses ; Maladies Tropicales (45.03)
M.	ROHRLICH	Pierre	Pédiatrie (54.01)
M.	ROUX	Christian	Rhumatologie (50.01)
M.	RUIMY	Raymond	Bactériologie-virologie (45.01)
Mme	SACCONI	Sabrina	Neurologie (49.01)
M.	SADOUL	Jean-Louis	Endocrinologie, Diabète et Maladies Métaboliques (54.04)
M.	TROJANI	Christophe	Chirurgie Orthopédique et Traumatologique (50.02)
M.	VENISSAC	Nicolas	Chirurgie Thoracique et Cardiovasculaire (51.03)

PROFESSEUR DES UNIVERSITÉS

M.	HOFLIGER	Philippe	Médecine Générale (53.03)

MAITRE DE CONFÉRENCE DES UNIVERSITÉS

M.	DARMON	David	Médecine Générale (53.03)

PROFESSEURS AGRÉGÉS

Mme	LANDI	Rebecca	Anglais

MAITRES DE CONFÉRENCES DES UNIVERSITÉS – PRATICIENS HOSPITALIERS

M.	AMBROSETTI	Damien	Cytologie et Histologie (42.02)
Mme	BANNWARTH	Sylvie	Génétique (47.04)
M.	BENOLIEL	José	Biophysique et Médecine Nucléaire (43.01)
Mme	BERNARD-POMIER	Ghislaine	Immunologie (47.03)
M.	BRONSARD	Nicolas	Anatomie Chirurgie Orthopédique et Traumatologique (42.01)
Mme	BUREL-VANDENBOS	Fanny	Anatomie et Cytologie pathologiques (42.03)
M.	DOGLIO	Alain	Bactériologie-Virologie (45.01)
M	DOYEN	Jérôme	Radiothérapie (47.02)
M	FAVRE	Guillaume	Néphrologie (52.03)
M.	FOSSE	Thierry	Bactériologie-Virologie-Hygiène (45.01)
M.	GARRAFFO	Rodolphe	Pharmacologie Fondamentale (48.03)
Mme	GIOVANNINI-CHAMI	Lisa	Pédiatrie (54.01)
Mme	HINAULT	Charlotte	Biochimie et biologie moléculaire (44.01)
M.	HUMBERT	Olivier	Biophysique et Médecine Nucléaire (43.01)
Mme	LAMY	Brigitte	Bactériologie-virologie (45.01)
Mme	LEGROS	Laurence	Hématologie et Transfusion (47.01)
Mme	LONG-MIRA	Elodie	Cytologie et Histologie (42.02)
Mme	MAGNIÉ	Marie-Noëlle	Physiologie (44.02)
Mme	MOCERI	Pamela	Cardiologie (51.02)
Mme	MUSSO-LASSALLE	Sandra	Anatomie et Cytologie pathologiques (42.03)
M.	NAÏMI	Mourad	Biochimie et Biologie moléculaire (44.01)
Mme	POMARES	Christelle	Parasitologie et mycologie (45.02)
Mme	SEITZ-POLSKI	Barbara	Immunologie (47.03)
M.	TESTA	Jean	Épidémiologie Économie de la Santé et Prévention (46.01)
M.	TOULON	Pierre	Hématologie et Transfusion (47.01)

PRATICIEN HOSPITALIER UNIVERSITAIRE

M.	DURAND	Matthieu	Urologie (52.04)
M.	ILIE	Marius	Anatomie et Cytologie pathologiques (42.03)

PROFESSEURS ASSOCIÉS

M.	GARDON	Gilles	Médecine Générale (53.03)
Mme	HURST	Samia	Thérapeutique (48.04)
M.	PAPA	Michel	Médecine Générale (53.03)

MAITRES DE CONFÉRENCES ASSOCIÉS

M	BALDIN	Jean-Luc	Médecine Générale (53.03)
Mme	CASTA	Céline	Médecine Générale (53.03)
M.	HOGU	Nicolas	Médecine Générale (53.03)
Mme	MONNIER	Brigitte	Médecine Générale (53.03)

PROFESSEURS CONVENTIONNÉS DE L'UNIVERSITÉ

M.	BERTRAND	François	Médecine Interne
M.	BROCKER	Patrice	Médecine Interne Option Gériatrie
M.	CHEVALLIER	Daniel	Urologie
Mme	FOURNIER-MEHOUAS	Manuella	Médecine Physique et Réadaptation
M.	JAMBOU	Patrick	Coordination prélèvements d'organes
M.	ODIN	Guillaume	Chirurgie maxilo-faciale
M.	PEYRADE	Frédéric	Onco-Hématologie
M.	PICCARD	Bertrand	Psychiatrie
M.	QUARANTA	Jean-François	Santé Publique

REMERCIEMENTS

A Madame le Professeur Véronique PAQUIS-FLUCKLINGER
Vous me faites l'honneur de présider le jury de ma thèse. Veuillez trouver ici l'expression de ma sincère reconnaissance.

Madame le Professeur Nicole PHILIP
Je vous remercie pour le temps que vous m'avez consacré à l'élaboration de ce travail. J'ai eu l'occasion d'apprécier vos connaissances, votre sens clinique et diagnostique et votre intuition pendant les consultations lors de mon inter-CHU à Marseille. Vous êtes pour moi un très bel exemple à suivre. Soyez assurée de mon respect et de ma profonde gratitude.

Madame le Docteur Sabine SIGAUDY
Merci d'avoir dirigé cette thèse et du temps que vous m'avez consacré à l'élaboration de ce travail. J'admire votre endurance à toute épreuve, et notamment à l'épreuve du prénatal. J'ai apprécié travailler et me former à vos côtés. Soyez assurée de mon respect et de ma profonde gratitude.

Madame le Docteur Fabienne GIULIANO
Je vous remercie d'avoir accepté de juger cette thèse. J'admire vos connaissances, votre rigueur dans le travail et votre sens diagnostique.

Monsieur le Professeur Jérôme DELOTTE
Je vous remercie d'avoir accepté de juger ce travail et je suis très honorée de votre expertise.

Madame le Docteur Bettina BEDEL
Je te remercie d'avoir accepté de juger cette thèse. Ton parcours, ta formation à la fois en obstétrique et fœtopathologie font toute mon admiration.

TABLE DES MATIERES

PREMIERE PARTIE

1.1 INTRODUCTION **9**

1.2 MATERIEL ET METHODES **11**

1.3 RESULTATS **13**

1.4 DISCUSSION **17**

1.5 CONCLUSION **21**

1.6 BIBLIOGRAPHIE **22**

Liste des tableaux

Tableau 1. Généralités sur la série de 41 fœtus **15**

Tableau 2 (p16). Suivi prénatal et postnatal de 41 fœtus avec micrognathie et leur diagnostic étiologique **15**

Liste des figures

Figure 1. Coupe sagittale stricte d'un profil fœtal (d'après Levaillant) **10**

Figure 2. Photographie à la naissance de l'oreille droite des 3 enfants présentant une dysostose mandibulo-faciale avec microcéphalie **19**

DEUXIEME PARTIE

ARTICLE EN ANGLAIS…… **25**

RÉSUMÉ

RÉSUMÉ…… **40**

PREMIERE PARTIE

1.1 INTRODUCTION

Chez l'homme, la mandibule est formée par l'intermédiaire d'un tuteur, le cartilage de Meckel, qui est issu de l'axe mésenchymateux du premier arc branchial. A la 10ème semaine de développement, soit 12 semaines d'aménorrhée (12 SA), la mandibule primitive est formée presque entièrement par ossification intra-membraneuse du cartilage de Meckel (Bontemps et al, 2001). Puis sa croissance est influencée par la formation de trois cartilages secondaires qui apparaissent autour du troisième ou quatrième mois de grossesse. La localisation de ces trois cartilages correspond aux insertions musculopériostées mandibulaires. Ainsi cette croissance secondaire, qui est finalement l'essentiel de la croissance mandibulaire, est liée à l'activité musculaire. Elle est donc dépendante de la fonction. *In utero*, nous pouvons retrouver vers la 10ème semaine de développement les muscles mis en jeu lors des séquences orales de succion, puis vers la 12ème semaine ceux mis en jeu pour la déglutition, et à partir de la naissance les muscles mis en jeu pour la régulation oropharyngée (Couly et Gitton, 2012).

La mandibule fœtale peut donc être étudiée dès l'échographie de dépistage du premier trimestre de grossesse. Sur une coupe frontale, l'échographiste mentionne un micro-rétrognathisme lorsqu'il ne parvient pas à visualiser le menton dans le même plan que le nez et la bouche. Sur une coupe sagittale médiane, c'est la présence d'une lèvre supérieure proéminente et d'un menton reculé qui sont évocateurs d'un micro-rétrognathisme (Figure 1). La position normale du menton sur cette coupe sagittale étant en avant ou l'aplomb d'une ligne tangente à la base de l'os frontal (Figure 1) (Garel et Casasart, 2016). La mesure de l'angle facial inférieur peut permettre d'objectiver cette impression visuelle de microrétrognathisme, mais cette mesure est peu faite en pratique quotidienne par les échographistes. A noter qu'il est difficile de distinguer à l'échographie un micrognathisme (hauteur insuffisante du menton) d'un rétrognathisme (menton en retrait), car les deux coexistent le plus souvent (Paladini et al., 2010). Pour des raisons de facilité, nous utiliserons le terme de « micrognathie » dans la suite de ce travail, ce terme désignant toute anomalie du menton.

La présence d'une micrognathie chez le fœtus est un signe d'appel échographique souvent précoce, qui peut se présenter soit de façon isolée, soit de façon associée à d'autres signes échographiques. A la suite de ce diagnostic, le dossier est référé au Centre Pluridisciplinaire de

Diagnostic Prénatal (CPDPN) pour prise en charge globale (échographiste, obstétricien, généticien, chirurgien, pédiatre) (Levaillant et al., 2013). Un suivi échographique de référence va rechercher des signes associés pendant toute la durée de la grossesse, et notamment une glossoptose et une fente palatine. Une consultation de génétique permet le recueil des antécédents et un examen clinique des deux parents si nécessaire. Des investigations spécifiques pourront être proposées avec notamment une trophocentèse ou une amniocentèse, pour analyse chromosomique (soit un caryotype fœtal ou plus volontiers une Analyse Chromosomique par Puce à ADN, ACPA), voire une analyse moléculaire. Le diagnostic étiologique découvert en prénatal peut permettre de donner un pronostic chez ce fœtus, notamment sur la survenue d'une déficience intellectuelle. En France, l'interruption médicale de grossesse (IMG) est autorisée jusqu'à la fin de la grossesse devant une maladie de particulière gravité et sans thérapeutique, ce qui inclut la déficience intellectuelle. En cas d'interruption de grossesse sans étiologie génétique retrouvée en anténatal, un examen fœtopathologique est proposé.

L'objectif de cette étude était :

1) D'évaluer le pronostic des fœtus pour lesquels une micrognathie avait été identifiée à l'échographie pendant la grossesse,
2) D'évaluer le nombre de diagnostics génétiques posés pendant la grossesse, après examen fœtopathologique ou après la naissance,
3) Et d'améliorer la prise en charge et le conseil génétique en prénatal.

a) 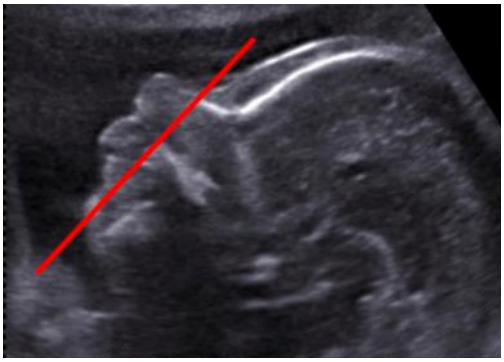 b)

Figure 1. Coupe sagittale stricte d'un profil fœtal (d'après Levaillant)

a) Microrétrognathisme : le menton se situe en arrière d'une ligne tangente à la base de l'os frontal. Nous notons la proéminence de la lèvre supérieure.
b) Normal : la ligne tangente au front passe par la mandibule

1.2 MATERIEL ET METHODES

Nous avons réalisé une étude rétrospective à partir des dossiers référés aux CPDPN de Nice et Marseille entre le 01 janvier 2006 au 31 octobre 2016 pour prise en charge d'une micrognathie isolée ou associée à d'autres malformations fœtales et diagnostiquée *in utero*. Nous avons sélectionné les dossiers dont le motif de présentation comportait les termes "micrognathie/micrognathisme", "rétrognathie/rétrognathisme", "micro-rétrognathie/micro-rétrognathisme" ou "Pierre Robin". Par définition, une séquence de Pierre Robin se caractérise par la présence d'une triade oro-faciale comprenant un rétrognathisme, une fente vélo-palatine postérieure médiane et une glossoptose.

L'existence d'une micrognathie fœtale à l'échographie était définie par l'échographiste à partir d'une coupe sagittale médiane et cela quel que soit l'âge gestationnel du fœtus.

Les données anténatales analysées concernaient :

- L'âge de la mère au début de sa grossesse,
- Les antécédents médicaux personnels et familiaux,
- La date de début de grossesse,
- Les échographies fœtales réalisées par les échographistes de référence rattachés au CPDPN de Nice ou de Marseille,
- Les résultats de l'amniocentèse : caryotype / ACPA +/- FISH (Hybridation In Situ par Fluorescence) / analyse moléculaire de gène(s),
- Les résultats de l'Imagerie par Résonance Magnétique (IRM) cérébrale fœtale.

Les données postnatales analysées concernaient :

- L'âge gestationnel à l'accouchement,
- Le sexe de l'enfant,
- L'issue de grossesse : Mort Fœtale In Utero (MFIU), Interruption Médicale de Grossesse (IMG) ; décès néonatal ; né vivant,
- Les signes cliniques postnataux lors de l'examen clinique ou le compte-rendu de l'examen fœtopathologique,
- Les résultats d'analyses génétiques : caryotype / ACPA / analyses géniques,
- Le développement psychomoteur, le développement intellectuel,
- La durée de suivi.

Nous n'avons pas retenu :

- Les mesures d'angle facial car ils étaient peu utilisés en pratique par les échographistes dans notre série. En effet nous avons retrouvé 4 cas sur les 41 fœtus pour lesquels une mesure de l'angle facial inférieur avait été réalisée pendant la grossesse.
- Les patientes d'origine italienne pour lesquelles la grossesse a débuté en Italie, et qui ont été référées à Nice pour la suite de leur suivi.
- Les fœtus ou les enfants nés sans étiologie génétique et pour lesquels l'examen fœtopathologique ou l'examen clinique à la naissance n'a pas été réalisé.

Contexte éthique : en accord avec la loi française depuis 1996, un consentement écrit a été obtenu auprès des patients avant réalisation de tout geste invasif.

1.3 RESULTATS

Nous avons pu collecter les données de 41 fœtus dont 26 fœtus issus du CPDPN de Marseille et 15 fœtus issus du CPDPN de Nice (Tableau 1 et 2).

L'âge maternel moyen était de 30,56 ans [20,37-42,46], avec 8/40 nullipares (20%). L'enquête généalogique montrait la présence d'antécédents de séquence de Pierre-Robin complète ou incomplète chez un ou plusieurs apparentés du premier degré dans 5/41 cas (12%). Le père d'un fœtus (cas n°26) présentait des signes évocateurs d'une forme modérée de syndrome de Stickler (micrognathie, atteinte articulaire avec luxations multiples) (Tableau 1).

Le terme moyen de diagnostic de la micrognathie était de 19SA+1 [11SA+4; 34SA+1] et le terme moyen du diagnostic des signes associés était de 21SA [11SA+2 ; 36+5]. Dans 41% des cas (17/41), la micrognathie était le premier signe d'appel échographique. Une amniocentèse a été pratiquée chez 32 fœtus (78%) et a permis l'analyse de 31 caryotypes et 9 ACPA. Une IRM cérébrale fœtale a été réalisée dans 32% des cas (13/41) au troisième trimestre de grossesse.

Le détail des malformations associées est présenté dans le tableau 2. Une fente palatine a été retrouvée chez 17/41 fœtus (41%) pendant la grossesse, et chez 2 nouveau-nés après examen postnatal. L'IRM cérébrale fœtale a mis en évidence chez 4 fœtus (cas n° 5, 24, 31, 32) des anomalies non détectées à l'échographie (Tableau 2)

Etiologies

<u>Anomalies chromosomiques (Tableau 2)</u>

Nous avons trouvé 12 anomalies chromosomiques dont 10/32 découvertes après amniocentèse et 2 découvertes en postnatal. Sur ces 12 anomalies chromosomiques, nous rapportons 7 anomalies de nombre (5 trisomies 18, 1 trisomie 13 et 1 triploïdie), 2 anomalies de structure visibles sur le caryotype standard de taille supérieure à 20Mb (cas n°21, 22) et 3 anomalies de structure identifiées par ACPA car elles étaient de taille inférieure à 10 Mb (cas n°23-25). Parmi les 2 diagnostics postnataux, le caryotype prénatal du premier cas était normal et l'ACPA n'était pas disponible en prénatal à cette époque (cas n°25). Pour le deuxième cas, les parents avaient refusé les investigations pendant la grossesse (cas n°22).

<u>Syndromes géniques (Tableau 2)</u>

Chez deux fœtus, la micrognathie s'intégrait dans le cadre d'une pathologie génétique diagnostiquée *in utero* en raison d'un antécédent familial de syndrome d'ostéopathie striée avec sclérose crânienne (OS-CS) et de mucolipidose de type II (cas n°33 ; 35).

Chez un fœtus (cas n°28), le diagnostic de syndrome de Treacher-Collins a été porté *in utero* sur l'étude échographique de la morphologie faciale et confirmé par la mise en évidence d'une mutation du gène *TCOF1* après interruption médicale de grossesse.

Chez trois fœtus, la grossesse a été interrompue en raison de malformations sévères sans qu'un diagnostic étiologique précis n'ait pu être établi. L'examen fœtopathologique a permis de porter le diagnostic chez deux d'entre eux d'une part d'une dysplasie campomélique (cas n° 34) et d'autre part d'un syndrome Freeman-Sheldon (arthrogrypose distale type 2A) (cas n° 37).

Un enfant porteur d'un syndrome polymalformatif non étiqueté est décédé en période néonatale (cas n° 40).

Parmi les enfants nés vivants, un diagnostic syndromique a pu être porté dans 6 cas après examen clinique postnatal : dysostose mandibulofaciale de type Guion-Almeida (cas n° 29, 30, 31), syndrome de Stickler (cas n° 26, 27), et syndrome de Kabuki (cas n° 32). Tous ces diagnostics ont été confirmés sur le plan moléculaire à l'exception de deux enfants : le premier présentait un tableau clinique de syndrome de Stickler et seule une analyse du gène *COL2A1* avait été réalisée et n'avait pas montré de mutation ; le second enfant présentait une dysostose mandibulo-faciale avec microcéphalie pour lequel l'analyse d'*EFTUD2* est en cours. Chez un enfant pour lequel l'échographie fœtale montrait des anomalies non spécifiques du corps calleux et de la fosse postérieure, l'IRM cérébrale postnatale a mis en évidence des anomalies de la gyration à type de pachygyrie et d'hétérotopies nodulaires périventriculaire (cas n°36). Une analyse par séquençage haut débit des gènes impliqués dans les anomalies de la gyration a retrouvé une mutation du gène *NEDD4L*.

Un enfant présentait des signes compatibles avec une embryofoetopathie au Valproate (cas n° 38). Un diagnostic de séquence de Pierre-Robin isolé a été retenu dans 13 cas, soit 31% des fœtus de la série (cas n°1-13).

Suivi postnatal

Parmi les enfants nés vivants pour lesquels un suivi postnatal a été possible, le développement psychomoteur était normal chez tous les enfants présentant une séquence de Pierre-Robin isolée ou un syndrome de Stickler, à l'exception d'un enfant présentant des troubles des apprentissages (cas n°10) et pour lequel le quotient intellectuel total était limite à 73 (test WISC IV). Tous les enfants avec un autre diagnostic syndromique ou un syndrome malformatif d'étiologie inconnue, ont développé un retard psychomoteur ou une déficience intellectuelle (Tableau 2).

		VALEURS
PRENATAL	Age maternel moyen en début de grossesse (années)	30,56 ans [20,37-42,46]
	Nullipare (n)	8/40 (20%)
	ATCD Pierre Robin complet ou incomplet (n)	5/41 (12%)
	Cas fœtaux (n)	41
	Sexe ratio F/G (n)	22/19
	Nombre moyen d'échographies	4,71
	Age moyen lors du diagnostic de micrognathie (SA)	19SA+1 [11SA+4; 34SA+1]
	Age moyen lors du diagnostic des signes associés (SA)	21SA [11SA+2; 36SA+5]
	Micrognathie isolée à l'inclusion (n)	17/41 (41%)
	Nombre moyen de signes associés à l'échographie par fœtus	4,5
	Amniocentèse (n)	32/41 (78%)
	Caryotype fœtal (n)	31/41 (76%)
	Analyse chromosomique sur puce ADN (ACPA) (n)	9/41 (22%)
	IRM fœtale cérébrale (n)	13/41 (32%)
	Age gestationnel moyen lors de IRM fœtale cérébrale (SA)	31SA+4 [26SA+5 ; 35SA+6]
POSTNATAL	Terme moyen à la naissance (SA)	32SA+5 [13SA+6 ; 42SA+6]
	Interruption médicale de grossesse (n)	14/41 (34%)
	Décès néonatal (n)	1 (2,5%)
	Mort fœtale in utero (n)	1 (2,5%)
	Enfants vivants à 1 an (n)	25/41 (61%)
	Moyenne du suivi postnatal (mois)	36,85 mois [6-120]
	Déficience intellectuelle, RPM, trouble apprentissage	9/20 (45%)
GENETIQUE	Diagnostic chromosomique anténatal (n)	10
	Diagnostic chromosomique postnatal (n)	2
	Diagnostic génique anténatal (n)	3*
	Diagnostic génique postnatal (n)	9**
	Total des diagnostics génétiques (n)	24/41 (58%)

** 3 diagnostics avec 2 mutations identifiées et 1 diagnostic clinique d'un syndrome de Treacher Collins*
*** dont 1 Sd de Stickler sans mutation identifiée, 1 fœtus avec absence d'identification moléculaire dans le Sd Freeman-Sheldon, et un enfant chez lequel une analyse moléculaire d'EFTUD2 est en cours*

Tableau 1. Généralités sur la série de 41 fœtus

Légende : n : nombre ; ATCD : antécédent ; F/G : fille/garçon ; SA : semaines d'aménorrhée ; IRM imagerie par résonance magnétique ; RPM : retard psychomoteur.

Tableau 2 (p16). Suivi prénatal et postnatal de 41 fœtus avec micrognathie et leur diagnostic étiologique

Les items analysés sont : antécédents familiaux au premier degré, âge gestationnel au diagnostic de la micrognathie en semaines d'aménorrhée (AG micrognathisme (SA)), âge gestationnel à la découverte de(s) signe(s) échographique(s) associé(s) en semaines d'aménorrhée (AG signes associés (SA)), résultat des analyses génétiques prénatales et postnatales, issue de grossesse, pronostic intellectuel postnatal, durée du suivi postnatal, diagnostic étiologique.

Légende : artic. : articulaire, lux. : luxation, tble : trouble, FPP : fente palatine postérieure ; HCN : hyperclarté nucale ; RCIU : retard de croissance intra-utérin ; an. : anomalies ; OPN : os propre du nez ; AOU : artère ombilicale unique ; an. CC : anomalie corps calleux ; ACPA : analyse chromosomique sur puce ADN ; del : délétion ; dup : duplication ; mut. : mutation ; IMG : interruption médicale grossesse ; MFIU : mort fœtale in utero ; abs. RPM : absence de retard psychomoteur ; abs. DI : absence déficience intellectuelle ; Sd : syndrome : DMF : dysostose mandibulofaciale ; OS-CS : ostéopathie striée avec sclérose crânienne ; AD2A : arthrogrypose distale type 2A ; HNPV7 : Hétérotopie nodulaire péri-ventriculaire 7

Fœtus	Antécédent(s) 1er degré	Micrognathie (SA)	Signes associés (SA)	Signes échographiques associés à la micrognathie	AG et signes à IRM cérébrale	Résultat génétique anténatal	Résultat génétique postnatal	Issue grossesse	Pronostic intellectuel	Suivi postnat. (mois)	Diagnostic étiologique retenu
1	Séquence Pierre Robin	16	22+4	FPP	-	-		vivant	abs. RPM	12	**Sd Pierre Robin familial isolé**
2	Rétrognathisme	13	32	FPP	-	46,XY		vivant	abs. RPM	6	**Sd Pierre Robin familial isolé**
3	Fente palatine ; consanguin	25+6	30+5	FPP	32+4 : normal	-		vivant	abs. RPM	30	**Sd Pierre Robin familial isolé**
4	Séquence Pierre Robin	22	22+1	FPP	-	-		vivant	abs. RPM	12	**Sd Pierre Robin familial isolé**
5	0	13+2	22+2	FPP	26+5 : kyste sous et rétro-cérébelleux	46,XY ; ACPA normal		vivant	abs. RPM	12	**Sd Pierre Robin isolé**
6	0	21+3	22+2	FPP	-	46,XY ; ACPA normal		vivant	NC	NC	**Sd Pierre Robin isolé**
7	0	12	36+5	FPP	30+6 : normal	46,XX		vivant	abs. DI	48	**Sd Pierre Robin isolé**
8	0	13	-	O	33+0 : normal	46,XX		vivant	NC	NC	**Sd Pierre Robin isolé**
9	0	30+3	30+4	FPP, hydramnios	31+5 : normal	46,XX		vivant	NC	NC	**Sd Pierre Robin isolé**
10	0	23+1	24+4	Glossoptose	31+6 : normal	46,XX		vivant	Tble apprent.	84	**Sd Pierre Robin isolé**
11	Myopie sevére, petite taille	21+6	11+2	HCN	-	46,XY; ACPA normale		vivant	abs. DI	12	**Sd Pierre Robin isolé**
12	0	22	30+3	Macrosomie, hydramnios	32+1 : normal	-		vivant	abs. DI	60	**Sd Pierre Robin isolé**
13	0	24+3	24+3	RCIU	29+4 : normal	46,XX		vivant	NC	NC	**Sd Pierre Robin isolé**
14	0	16+4	16+4	RCIU, hernie ombilicale, cardioapthie	-	47,XY+13		IMG	-	-	**Trisomie 13**
15	0	13+1	13+1	HCN, an. extremités	-	47,XX+18		IMG	-	-	**Trisomie 18**
16	0	12+5	11+4	HCN, OPN non vus, cardiopathie, AOU	-	47,XX+18		IMG	-	-	**Trisomie 18**
17	0	23+4	23+1	Dilatation cavum septum pellucidum, an. CC, cardiopathie, an. extrémités	-	47,XY+18		IMG	-	-	**Trisomie 18**
18	0	16+1	11+5	RCIU, crâne trèfle, kystes pl. choroide, cardiopathie, an. extrémités, AOU	-	47,XX+18		IMG	-	-	**Trisomie 18**
19	0	19+6	11+5	HCN, cardiopathie, AOU, an. extrémités	-	47,XX+18		IMG	-	-	**Trisomie 18**
20	0	11+4	11+4	HCN, cervelet, épanchement péricardique, RCIU	-	69,XXX		MFIU	-	-	**Triploidie**
21	0	15	15	Agenesie radius unilatéral, an. extrémités, RCIU, AOU	35+6: normal	46,XX : del4q		vivant	RPM	28	**del 4q32.3q35.2 (23 Mb)**
22	0	17+2	16+5	Crâne trèfle, an. CC, cardiopathie, hypoplasie OPN, an. fémurs et extrémités	-	-	del 9q (caryotype +ACPA)	IMG	-	-	**del 9q21.33q31.3 (26,4 Mb)**
23	0	22+4	22+4	FPP	-	dup 14 (ACPA)		IMG	-	-	**dup 14q11.2q12 (7 Mb)**
24	Consanguin	21+5	23+2	FPP, HCN ; an. extrémités	33+2 asymétrie ventriculaire, mégagrande citerne	46,XY ; del 15q (ACPA)		vivant	RPM	7	**del 15q11.2 (443 Kb)**
25	0	21+5	21+5	Distention bassinet, absence mouvement déglutition, an.extrémités	-	46,XY	del 16q (ACPA)	vivant	DI	120	**del 16q13q21 (2,4 Mb)**
26	Micrognathie, hyperlaxité artic., lux. multiples	15+3	-	O	-	-	mut *COL2A1*	vivant	abs. DI	60	**Sd Stickler familial**
27	0	22	22	Kystes plexus choroides, fémur 3ème percentile, hydramnios	-	-	pas de mut *COL2A1*	vivant	abs. DI	72	**Sd Stickler clinique**
28	0	21+3	23+4	Dysmorphie faciale	-	46,XY	mut. *TCOF1*	IMG	-	-	**Sd Treacher Collins**
29	Consanguin	32+3	32+3	FPP, hypoplasie cerébelleuse	-	-	mut. *EFTUD2*	vivant	RPM	12	**DMF avec microcéphalie**
30	0	15+2	15+2	FPP, périmètre crânien à la limite inférieur	26+6 : normal	46,XY	mut. *EFTUD2*	vivant	Tble dev	72	**DMF avec microcéphalie**
31	Pierre Robin, probable DI	12+6	22+3	FPP, cardiopathie	32+3 : discordance BIP osseux (50-75ème p) et BIP cérébral (5ème p)	-	EFTUD2: en cours	vivant	RPM	13	**Probable DMF avec microcéphalie familiale**
32	0	34+1	32+6	RCIU, dysmorphie faciale	34+3 : kyste sous-cérébelleux de type kyste de la poche de Blake	46,XX	mut. *MLL2*	vivant	NC	NC	**Sd de Kabuki**
33	OS-CS	20	20	Ventriculomégalie	-	46,XY ; mut. *WTX*		IMG	-	-	**OS-CS**
34	0	15+5	13	HCN, sacs jugulaires, an. fémurs, thorax court, ambiguité sex.	-	46,XX	mut. *SOX9*	IMG	-	-	**Dysplasie campomélique**
35	Mucolipidose II	16+5	15+4	RCIU, an. rachis	-	46,XX ; ACPA normal ; mut. *GNPTAB*		IMG	-		**Mucolipidose II**
36	Dysplasie rénale droite	12+3	19+1	FPP, HCN, an. CC, hypoplasie vermis, an. extremités	-	46,XX; ACPA normal	mut.*NEDD4L*	vivant	RPM	12	**HNPV-7**
37	0	22	22	Dysmorphie, cardiopathie, anomalie rachis, an. extrémités	-	46,XX	NC	IMG	-		**Sd Freeman-Sheldon (AD2A)**
38	Epilepsie mat. (trithérapie)	18+3	18	FPP, cardiopathie, dysplasie rein, hydrocéphalie, ascite, an.extrémités		46,XX		vivant	DI	41	**Embryofoetopathie aux antiépileptiques**
39	0	23+3	15	Dysplasie occipito-cervicale, sacs jugulaires, art. sous-clavière D rétro-oeso.	-	46,XX ; ACPA normal		vivant	RPM	24	**Klippel-Feil syndromique**
40	0	21+4	21+4	FPP, an. CC, cardiopathie, an. extrémités et fémurs, hypospadia	-	46,XY; ACPA normale		décès NN	-	-	**Sd polymalformatif**
41	0	12+5	15+1	FPP, cardiopathie, ambiguité sexuelle	-	46,XX		IMG	-	-	**Sd polymalformatif**

1.4 DISCUSSION

Les résultats de cette étude montrent que la mise en évidence d'une micrognathie lors d'une échographie fœtale est un bon indicateur de la présence d'une pathologie fœtale. L'ensemble des 41 fœtus ou nouveau-nés présentait des signes associés. Les étiologies liées à une micrognathie sont diverses avec plus d'une centaine de syndromes géniques et d'anomalies chromosomiques (Jones et al., 2013), des étiologies infectieuses telles que le cytomégalovirus ou la rubéole (Cluver et al, 2013 ; Weichert et al., 2010), ou elles peuvent être secondaires à une exposition à l'alcool ou au valproate (Suttie et al., 2013 ; Kozma et al., 2001). Le pronostic à long terme est étroitement dépendant de l'étiologie. Les résultats de notre étude sont en accord avec ceux de plusieurs études consacrées (Paladini et al, 2010 ; Luedders et al, 2011 ; Di Pasquo et al., 2017).

La micrognathie est le plus souvent associée à une fente palatine postérieure entrant alors dans le cadre d'une séquence de Pierre-Robin (SPR). La SPR, se caractérise par une micrognathie, une fente palatine et une glossoptose. Sa prévalence est évaluée entre 1/2 000 à 1/30 000 (Di Pasquo et al., 2017). *In utero,* la découverte d'une fente palatine postérieure associée à la micrognathie permet de faire le diagnostic de séquence de Pierre Robin (Lind et al., 2015). Lorsqu'elle est strictement isolée, sans malformation associée ni anomalie chromosomique, la SPR est de bon pronostic sous réserve d'une prise en charge néo-natale permettant d'éviter une situation de détresse néonatale. Il est donc indispensable de rechercher avec soin une fente palatine afin d'organiser la naissance au sein d'une structure adaptée. Dans notre série de fœtus, la fente palatine a été détectée *in utero* dans 17/41 cas (41%). Cependant, le SPR est génétiquement hétérogène et ce diagnostic ne peut être retenu qu'après avoir éliminé un syndrome génétique identifiable. La démarche étiologique doit être identique en cas de micrognathie isolée ou associée à une fente palatine postérieure. L'anamnèse et l'examen des parents est une première étape essentielle. Nos résultats confirment ceux de (Di Pasquo et al., 2017) qui concluaient que que la présence d'antécédents familiaux de SPR est un signe de bon pronostic permettant de prédire la présence d'une SPR isolée. L'examen clinique des parents peut révéler une forme mineure d'une affection dominante chez l'un d'entre eux et orienter le diagnostic. Pendant la grossesse, l'approche du diagnostic étiologique repose sur l'échographie morphologique complétée le cas échéant par une IRM fœtale, et des analyses génétiques fœtales.

Notre étude confirme l'incidence élevée des anomalies chromosomiques chez les fœtus porteurs d'une micrognathie. Le taux retrouvé dans notre série (29%) est significativement plus faible que le chiffre de 66% rapporté par Nicolaïdes et al (1993). Cela tient probablement au fait que la trisomie 18, qui est la plus fréquente des anomalies chromosomiques associées à la micrognathie (Nicolaides et al., 1993 ; Luedders et al, 2011), a été identifiée et enregistrée comme « anomalie chromosomique » dans notre base de données anténatales. D'autre part, nous pouvons noter que 25% (3/12) des anomalies chromosomiques détectées sont des microremaniements uniquement identifiés par ACPA. La stratégie actuelle consiste donc à effectuer une recherche d'aneuploïdie sur noyaux interphasiques, suivie d'une ACPA en cas de résultat normal. Le caryotype conventionnel n'est plus indiqué.

En dehors des anomalies chromosomiques, les différents syndromes géniques mis en évidence chez les fœtus de cette série appartiennent aux grands cadres nosologiques rapportés dans la littérature : les maladies osseuses constitutionnelles, les dysostoses mandibulo-faciales, les pathologies avec atteinte neurologique.

Le syndrome de Stickler associe des anomalies orofaciales comportant parfois une séquence de Robin plus ou moins complète, des manifestations ophtalmologiques variables (myopie, cataracte, décollement de rétine, vitréo-rétinopathie), une atteinte ostéoarticulaire, une surdité de sévérité variable avec un développement psychomoteur normal. L'incidence à la naissance est estimée entre 1/7500 à 1/9000. La transmission se fait en général selon un mode autosomique dominant avec des mutations *de novo* et des formes familiales. Trois gènes sont impliqués dans les formes de transmission autosomique dominante : les gènes *COL2A1*, *COL11A1* et *COL11A2*. Le diagnostic est difficile à confirmer *in utero*. L'anamnèse et l'examen morphologique des parents peuvent identifier chez l'un d'entre eux des signes en faveur d'une forme fruste de la maladie. Le pronostic est globalement favorable.

Parmi les dysostoses mandibulo-faciales, le syndrome de Treacher-Collins s'accompagne de malformations faciales aisément accessibles à l'échographie. En général ce diagnostic est réalisable au début du deuxième trimestre de grossesse (Konstantinidou et al., 2013) car le spectre phénotypique y est presque complet avec des caractéristiques faciales typiques. Le pronostic intellectuel est favorable. Cependant, l'atteinte faciale est variable et dans les formes sévères, la gravité des malformations faciales a un impact esthétique important ainsi que des conséquences sur la respiration, l'alimentation et l'audition. Les syndromes de Miller et de Nager sont des dysostoses crâniofaciales de diagnostic relativement aisé en raison de l'existence de malformations des extrémités caractéristiques. Il est intéressant de noter que deux enfants

présentaient une dysostose mandibulo-faciale de type Guion-Almeida confirmée ou dysostose mandibulo-faciale avec microcéphalie liée à des mutations du gène *EFTUD2*. Ce syndrome est caractérisé par une hypoplasie malaire et mandibulaire, un aspect caractéristique des oreilles, une microcéphalie et un retard de développement (Lines et al., 2012 ; Gordon et al., 2012 ; Voigt et al., 2013). La prévalence n'est pas connue du fait de la description récente du syndrome mais il semble plus fréquent que les syndromes de Miller et Nager (Lehalle et al., 2014). Dans les deux cas de notre série, le diagnostic a été évoqué dès la naissance devant la présence de signes dysmorphiques caractéristiques et notamment l'aspect des lobes des oreilles (Figure 2). Le diagnostic de SPR avait été porté en cours de grossesse mais la croissance du périmètre crânien était restée dans les limites de la normale jusqu'au dernier trimestre de la grossesse.

Cas n°29
(mut. *EFTUD2* confirmée)

Cas n°30
(mut. *EFTUD2* confirmée)

Cas n°31
(analyse *EFTUD2* en cours)

Figure 2. Photographie à la naissance de l'oreille droite des 3 enfants présentant une dysostose mandibulo-faciale avec microcéphalie

Un troisième cas est en cours d'analyse moléculaire (cas n°31), avec une possible transmission maternelle. La mère de cet enfant est née avec un syndrome de Pierre Robin et a rencontré des difficultés scolaires avec réorientation en classe d'enseignements spécialisés. La découverte d'une SPR chez son fœtus, avec un diamètre bipariétal cérébral au 5ème percentile alors que le diamètre bipariétal osseux était au 50-75ème percentile à l'IRM cérébral, la confirmation d'une microcéphalie à – 2 DS avec des oreilles dysmorphiques en postnatal, tout cela est très évocateur d'une mutation sur le gène *EFTUD2*. Compte tenu de sa probable fréquence élevée, et d'un pronostic intellectuel souvent défavorable, ce diagnostic doit être évoqué et recherché de principe devant une SPR au même titre qu'un syndrome de Treacher-Collins. Une analyse morphologique soigneuse de la face fœtale de profil avec visualisation de la mandibule, de la taille et de la position des oreilles, la présence éventuelle d'enchondrome et la surveillance de l'évolution des mensurations céphaliques devraient permettre à un opérateur expérimenté de mettre en évidence les signes caractéristiques de ce syndrome. La recherche de malformations viscérales, l'analyse

de la morphologie des os longs si nécessaire en présence d'un généticien clinique peut permettre d'évoquer un des syndromes géniques connus comportant une micrognathie.

La micrognathie peut être aussi associée de manière non spécifique à un grand nombre de pathologies neuromusculaires. Ce signe s'intègre en général dans le cadre d'une hypomobilité fœtale (Hellmund et al., 2016). Il existe le plus souvent des signes échographiques associés (hydramnios, hypomobilité fœtale). Dans ce contexte la réalisation d'une IRM cérébrale fœtale (Griffith et al., 2018) est particulièrement importante. Chez l'un des trois fœtus qui présentaient des anomalies cérébrales à l'échographie anténatale, confirmées et détaillées en postnatal par l'IRM cérébrale, le séquençage d'un panel de gènes impliqués dans les hétérotopies péri-ventriculaire a mis en évidence en postnatal une mutation du gène *NEDD4L*. Le tableau clinique lié à des mutations du domaine HECT (Homologous to the E6-AP Carboxyl Terminus) de *NEDD4L* semble plus spécifique (Broix et al., 2016 ; Kato et al., 2017). Ce syndrome de description très récente associe des anomalies de la gyration avec en particulier des hétérotopies périventriculaires, une déficience intellectuelle et des malformations. La fente palatine avec ou sans micrognathie est décrite, et des syndactylies des deuxièmes et troisièmes orteils sont présentes chez 7 patients sur 8 de la littérature (Broix et al., 2016 ; Kato et al., 2017).

Il est intéressant de noter que la plupart des diagnostics syndromiques ont été faits ou confirmés après la naissance ou après une IMG. Chez tous les patients vivants présentant une forme syndromique avec une déficience intellectuelle, la cause moléculaire a pu être identifiée (sauf le cas n°31 dont l'analyse est en cours). L'accès à une analyse moléculaire fœtale aurait permis de donner un diagnostic et un pronostic précis *in utero*. Le développement des techniques de séquençage haut-débit ou Next-Generation Sequençing (NGS) est rapide et c'est en 2018 un outil de diagnostic en situation post natale. Le principal avantage de cette technique est de permettre l'analyse rapide et simultanée de plusieurs gènes. L'approche par « panels » de gènes est particulièrement intéressante dans les pathologies hétérogènes sur le plan génétique. Certaines équipes ont déjà utilisé cette approche *in utero*, dans le domaine des maladies métaboliques dans le cadre du diagnostic étiologique de l'hydrops foetalis (Surdrié-Arnaud et al., 2018) ou celui des dysplasies squelettiques (Deng et al., 2018). L'application de cette stratégie au SPR, avec un panel comprenant l'ensemble des gènes de collagènes impliqués dans le syndrome de Stickler et les gènes associés aux formes syndromiques est concevable. Une des principales limitations de l'utilisation du NGS *in utero* est le risque d'identifier des variants de signification incertaine, en particulier en cas de variants faux-sens (Richards et al, 2015 ; Hoskinson et al., 2017). En complément de l'analyse *in silico* et de l'étude des bases de données de variants, l'évaluation de la pertinence du diagnostic par une étude morphologique soigneuse reste indispensable.

Limite de l'étude. Une première limite tient au fait de la nature même de cette étude, qui est une étude rétrospective dans deux centres. Le recueil des données a donc été dépendant des données accessibles (nombre d'années disponibles, informatisation ou non des données), ce qui était propre à chaque centre. Une seconde limite est l'absence d'information sur la sensibilité de détection prénatale du rétrognathisme par les échographistes dans chacun des 2 centres prénataux étudiés. En effet, cela a pu sous-estimer le nombre de cas isolés de rétrognathisme chez lequel l'étude échographique n'était pas faite dans des conditions optimales.

Enfin, et du fait de la rareté de la micrognathisme fœtale, il a été nécessaire de réaliser cette étude sur une période longue afin d'obtenir un effectif moyen. Or la prise en charge, les méthodes d'investigations, notamment par l'arrivée de l'ACPA ou des performances de l'IRM cérébrale fœtale, ont bien évoluées entre 2006 et 2016.

1.5 CONCLUSION

La découverte d'une micrognathie isolée ou associée en prénatal est un bon indicateur d'une pathologie fœtale qui justifie une prise en charge pluridisciplinaire. Une étiologie chromosomique doit être recherchée de principe par une analyse FISH permettant d'éliminer une anomalie chromosomique de nombre. Cette analyse sera complétée d'une ACPA en cas de résultat normal. L'enquête familiale est essentielle car l'existence d'antécédents de SPR chez un apparenté du premier degré est un facteur de bon pronostic. L'examen clinique des parents peut permettre d'identifier chez l'un d'entre eux une forme fruste d'une affection dominante. Le bilan échographique doit comporter la recherche d'une fente palatine, une analyse morphologique soigneuse de la face fœtale de profil avec visualisation de la mandibule, de la taille et de la position des oreilles, la présence d'enchondrome, la mesure des biométries (périmètre crânien, périmètre abdominal, os long), la recherche de malformations viscérales, l'analyse de la morphologie des os longs si nécessaire en présence d'un généticien clinicien. L'IRM cérébrale fœtale est recommandée si la grossesse est poursuivie au 3ème trimestre. Lorsque le bilan chromosomique et malformatif est normal, le diagnostic de SPR isolée est le plus probable. Cependant, certains diagnostics syndromiques sont difficiles à poser *in utero* et les signes associés sont trop peu spécifiques pour porter un diagnostic de particulière gravité. Avec le développement des techniques de séquençage haut-débit, il sera de plus en plus aisé d'avoir un accès rapide à des analyses moléculaires pour confirmer ou infirmer un diagnostic *in utero*.

1.6 BIBLIOGRAPHIE

1. Bontemps C, Cannistrà C, Hannecke V, Michel P, Fonzi L, Barbet JP. [The first appearance of Meckel's cartilage in the fetus]. Bull Group Int Rech Sci Stomatol Odontol. 2001 Dec;43(3):94–9.

2. Couly G, Gitton Y. Développement céphalique : embryologie, génétique, croissance et pathologie. 2e ed. Rueil-Malmaison: CdP; 2012.

3. Garel C, Cassart M. Imagerie du fœtus au nouveau-né. Paris : Lavoisier; 2016.

4. Paladini D. Fetal micrognathia: almost always an ominous finding. Ultrasound Obstet Gynecol. 2010 Apr;35(4):377–84.

5. Levaillant JM, Bault JP, Benoit B, Couly G. La face fœtale normale et pathologique : aspects échographiques. Montpellier: Sauramps Médical; 2013.

6. Jones KL. Smith's Recognizable Patterns of Human Malformations. 7th ed. Philadelphia, PA: Elsevier Saunders; 2013

7. Cluver C, Meyer R, Odendaal H, Geerts L. Congenital rubella with agenesis of the inferior cerebellar vermis and total anomalous pulmonary venous drainage. Ultrasound Obstet Gynecol. 2013 Aug;42(2):235–7

8. Weichert A, Vogt M, Dudenhausen JW, Kalache KD. Evidence in a human fetus of micrognathia and cleft lip as potential effects of early cytomegalovirus infection. Fetal Diagn Ther. 2010;28(4):225–8.

9. Suttie M, Foroud T, Wetherill L, Jacobson JL, Molteno CD, Meintjes EM, et al. Facial dysmorphism across the fetal alcohol spectrum. Pediatrics. 2013 Mar;131(3):e779–88.

10. Kozma C. Valproic acid embryopathy: report of two siblings with further expansion of the phenotypic abnormalities and a review of the literature. Am J Med Genet. 2001 Jan 15;98(2):168–75.

11. Luedders DW, Bohlmann MK, Germer U, Axt-Fliedner R, Gembruch U, Weichert J. Fetal micrognathia: objective assessment and associated anomalies on prenatal sonogram. Prenat Diagn. 2011 Feb;31(2):146–51.

12. Di Pasquo E, Amiel J, Roth P, Malan V, Lind K, Chalouhi C, et al. Efficiency of prenatal diagnosis in Pierre Robin sequence. Prenat Diagn. 2017 Nov;37(11):1169–75.

13. Lind K, Aubry M-C, Belarbi N, Chalouhi C, Couly G, Benachi A, et al. Prenatal diagnosis of Pierre Robin Sequence: accuracy and ability to predict phenotype and functional severity. Prenat Diagn. 2015 Sep;35(9):853–8.

14. Nicolaides KH, Salvesen DR, Snijders RJ, Gosden CM. Fetal facial defects: associated malformations and chromosomal abnormalities. Fetal Diagn Ther. 1993 Feb;8(1):1–9.

15. Konstantinidou AE, Tasoulas J, Kallipolitis G, Gasparatos S, Velissariou V, Paraskevakou H. Mandibulofacial dysostosis (Treacher-Collins syndrome) in the fetus: novel association with Pectus carinatum in a molecularly confirmed case and review of the fetal phenotype. Birth Defects Res Part A Clin Mol Teratol. 2013 Dec;97(12):774–80.

16. Lines MA, Huang L, Schwartzentruber J, Douglas SL, Lynch DC, Beaulieu C, et al. Haploinsufficiency of a spliceosomal GTPase encoded by EFTUD2 causes mandibulofacial dysostosis with microcephaly. Am J Hum Genet. 2012 Feb 10;90(2):369–77.

17. Gordon CT, Petit F, Oufadem M, Decaestecker C, Jourdain A-S, Andrieux J, et al. EFTUD2 haploinsufficiency leads to syndromic oesophageal atresia. J Med Genet. 2012 Dec;49(12):737–46.

18. Voigt C, Mégarbané A, Neveling K, Czeschik JC, Albrecht B, Callewaert B, et al. Otofacial syndrome and esophageal atresia, intellectual disability and zygomatic anomalies - expanding the phenotypes associated with EFTUD2 mutations. Orphanet J Rare Dis. 2013 Jul 24;8:110.

19. Lehalle D, Gordon CT, Oufadem M, Goudefroye G, Boutaud L, Alessandri J-L, et al. Delineation of EFTUD2 haploinsufficiency-related phenotypes through a series of 36 patients. Hum Mutat. 2014 Apr;35(4):478–85.

20. Hellmund A, Berg C, Geipel A, Müller A, Gembruch U. Prenatal diagnosis of fetal akinesia deformation sequence (FADS): a study of 79 consecutive cases. Arch Gynecol Obstet. 2016 Oct;294(4):697–707.

21. Griffiths PD, Mooney C, Bradburn M, Jarvis D. Should we perform in utero MRI on a fetus at increased risk of a brain abnormality if ultrasonography is normal or shows non-specific findings? Clin Radiol. 2018 Feb;73(2):123–34.

22. Broix L, Jagline H, Ivanova E, Schmucker S, Drouot N, Clayton-Smith J, et al. Mutations in the HECT domain of NEDD4L lead to AKT-mTOR pathway deregulation and cause periventricular nodular heterotopia. Nat Genet. 2016;48(11):1349–58.

23. Kato K, Miya F, Hori I, Ieda D, Ohashi K, Negishi Y, et al. A novel missense mutation in the HECT domain of NEDD4L identified in a girl with periventricular nodular heterotopia, polymicrogyria and cleft palate. J Hum Genet. 2017 Sep;62(9):861–3.

24. Sudrié-Arnaud B, Marguet F, Patrier S, Martinovic J, Louillet F, Broux F, et al. Metabolic causes of nonimmune hydrops fetalis: A next-generation sequencing panel as a first-line investigation. Clin Chim Acta. 2018 Feb 22;481:1–8.

25. Deng L, Cheung SW, Schmitt ES, Xiong S, Yuan M, Chen Z, et al. Targeted gene panel sequencing prenatally detects two novel mutations of DYNC2H1 in a fetus with increased biparietal diameter and polyhydramnios. Birth Defects Res. 2018 Mar 1;110(4):364–71.

26. Richards S, Aziz N, Bale S, Bick D, Das S, Gastier-Foster J, et al. Standards and guidelines for the interpretation of sequence variants: a joint consensus recommendation of the American College of Medical Genetics and Genomics and the Association for Molecular Pathology. Genet Med. 2015 May;17(5):405–24.

27. Hoskinson DC, Dubuc AM, Mason-Suares H. The current state of clinical interpretation of sequence variants. Curr Opin Genet Dev. 2017 Feb;42:33–9.

DEUXIEME PARTIE
ARTICLE EN ANGLAIS

Retrospective study on a series of 41 fetuses with micrognathia: etiologies and prognostics

ABSTRACT

Introduction: Fetal micro-retrognathia is an early ultrasound sign that can occur during the first three months of pregnancy. Micrognathia can be caused by genetic factors or environmental ones.
Objectives: The objectives of this study were: 1) to evaluate the prognosis of fetuses in which micrognathia was identified by ultrasound during pregnancy; 2) to assess the number of genetic diagnoses made during pregnancy, after fetopathologic examination or after birth; and 3) to improve prenatal care and genetic counseling.
Materials and methods: This is a retrospective study based on 41 pregnancies referred to two multidisciplinary centers for prenatal diagnosis in Nice and Marseille, France, between 2006 and 2016, following ultrasound detection of fetal micrognathia, either isolated or associated with other fetal malformations. There were 14 pregnancy terminations, 1 miscarriage, 1 neonatal death and 25 live births.
Results: In all cases, micrognathia was associated with other malformations and with at least one cleft palate in a Pierre Robin sequence. In 6 cases, there was a family history of complete or incomplete Pierre Robin sequence or signs of Stickler syndrome in a first-degree relative. A chromosomal abnormality was discovered in 12 cases, including 7 aneuploidies and 3 Copy Number Variations (CNVs) revealed by array-based Comparative Genomic Hybridation (CGH-arrays). In 2 fetuses (Campomelic dysplasia and Treacher Collins syndrome) and 6 live-born children (Stickler syndrome, Kabuki syndrome, Guion Almeida-type mandibulofacial dysostosis and Periventricular nodular heterotopia 7), a syndromic diagnosis was made and confirmed by the detection of molecular abnormalities. Thirteen infants presented an isolated Pierre-Robin sequence. Among the 20 live-births for which follow-up was possible, psychomotor development was normal in all infants with an isolated Pierre-Robin sequence or Stickler syndrome, except in one child who had learning disabilities. All children with another syndromic diagnosis or a malformation syndrome without diagnosis presented psychomotor retardation or intellectual disability.
Conclusion: The discovery of prenatal micrognathia is a good indicator of a fetal pathology justifying multidisciplinary management. Our study confirms that detection of a family history of Pierre Robin sequence is a predictor of a favorable prognosis. CGH-arrays after aneuploidy search by FISH (Fluorescence In Situ Hybridization) should be preferred to karyotype, given the frequency of CNVs. Diagnosis of monogene malformative syndromes based on the demonstration of a specific dysmorphism is most often postnatal. Careful morphological analysis of the fetal facial appearance in the front and lateral view, associated with a search for visceral malformations by an expert ultrasonographer in the presence of a geneticist, should improve diagnostic performance.

Keywords : micrognathia, retrognathia, prenatal diagnosis, Pierre Robin sequence, EFTUD2

INTRODUCTION

The fetal mandible can be studied by ultrasound from 10 weeks of gestation (10 GW) until term (Paladini et al., 2010). This is possible thanks to the early development of Meckel's cartilage, derived from the first branchial arch, which is the initial non-ossifying template for mandibular growth. The formation of Meckel's cartilage starts as early as stage 13 (32 days) with the condensation of mesenchymal cells within the mandibular prominence. At stage 17 (41 days), primary ossification of the mandible center appears in the region of bifurcation of the inferior nerve since each half of the mandible forms laterally with Meckel's cartilage (Wyganowska-Świątkowska et al., 2011). Further mandibular growth is influenced prenatally and during post-natal growth by the formation of secondary cartilages (symphyseal, angular and condylar) that appear around the third or fourth month of pregnancy. This secondary growth provides the bulk of mandibular growth. It is linked to muscle activity by the fetus, such as sucking as early as 10 weeks, and swallowing as early as 12 weeks (Couly et al, 2012).

During the pregnancy, sonographers mention in the frontal view a micro-retrognathism if they cannot visualize the chin on the same plane as the mouth and nose. In the mid-sagittal view, micro-retrognathism is indicated by the presence of a prominent upper lip and a receding chin (Figure 1) since the normal position of the chin in this sagittal view is in front of or perpendicular to a tangent at the base of the frontal bone (Figure 1) (Garel and Casasart, 2016).

a) 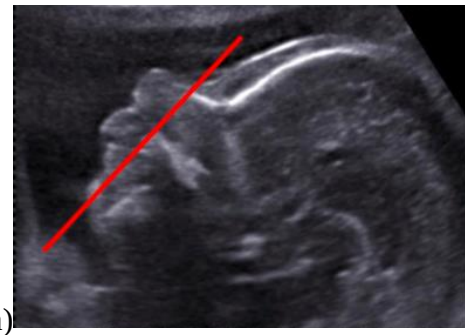 b) 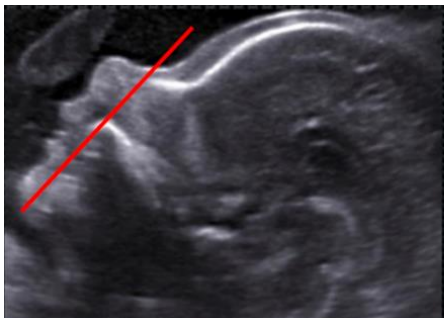

Figure 1. Sagittal section of a fetal profile (according to Levaillant).

a) Microrétrognathism: the chin is situated behind a line tangent with the base of the frontal bone. The prominence of the upper lip can be seen.
b) Normal: the line tangent with the front passes via the mandible.

The measurement of the lower facial angle permits objectivizing this visual impression of microretrognathism view (Rotten et al., 2002), although sonographers seldom perform this measurement in daily practice (Luedders et al., 2011). It should be noted that it is difficult to distinguish a micrognathism (insufficient chin height) from a retrognathism (receding chin),

since they frequently coexist (Paladini et al., 2010). For the sake of convenience, we use the term “micrognathia” in the rest of this article to describe any anomaly of the chin.

The presence of micrognathia in the fetus is an early echographic sign which may occur either in isolation or associated with other clinical signs. Following diagnosis, the cases were referred to the Multidisciplinary Center for Prenatal Diagnosis (CPDPN) for multidisciplinary care (sonographer, obstetrician, geneticist, surgeon, pediatrician) (Levaillant et al., 2013). Follow-up by ultrasound reference detects associated signs throughout pregnancy. A genetic consultation to gather family history and a clinical examination of both parents are necessary. Specific investigations may be proposed including trophocentesis or amniocentesis for chromosomal analysis (fetal karyotype, array-based Comparative Genomic Hybridation (CGH-arrays) known as molecular karyotyping) or molecular analysis. The etiological diagnosis formulated prenatally may provide a prognosis for the fetus, including the occurrence of intellectual disability. In France, the medical termination of pregnancy (TOP) is authorized until the end of the pregnancy in cases involving severe, untreatable diseases including intellectual deficiency. In cases involving termination of pregnancy with no genetic diagnosis, a fetopathological examination is proposed.

The aim of this study was: 1) to evaluate the prognosis of fetuses in which micrognathia was identified by ultrasound during pregnancy; 2) to evaluate the number of genetic diagnoses performed during pregnancy, after fetopathologic examination or after birth; and 3) to improve parental counseling and prenatal care delivered during pregnancy.

MATERIELS AND METHODS

We conducted a retrospective study on fetus prenatal records obtained between January 1st 2006 and October 31st 2016 at two multidisciplinary centers in Marseille (APHM) and Nice (CHU Nice), France, to identify fetuses with isolated or associated retrognathism. We reviewed all prenatal reports containing the keywords “retrognathia”, “micrognathia”, “micro-retrognathism” and “Pierre Robin sequence/syndrome”.

The initial diagnosis of retrognathia was made by ultrasound using the analysis of the fetal facial profile or the frontal view. Micrognathia can be diagnosed during all three trimesters of pregnancy.

After the diagnosis of micrognathia, all fetuses were referred to the two above-mentioned prenatal centers where they underwent detailed, high-resolution ultrasound examination by an expert sonographer. Obstetric data collected included personal and family history, maternal

gravidity and parity status, maternal age, gestational age (gestational age was determined by the last menstrual period, combined with the first ultrasonographic examination result) and date of delivery. We also collected the post-amniocentesis results of conventional karyotyping analyses, molecular karyotyping and fetal cerebral magnetic resonance imaging (MRI). Collected neonatal data included: gestational age at delivery, sex, pregnancy outcome (live birth, termination of pregnancy (TOP), miscarriage or stillbirth, neonatal death). For interrupted fetuses/dead infants without genetic diagnosis, necropsies were performed by experienced pathologists. For living infants, postnatal follow-up was conducted with clinical examination, and the evaluation of psychomotor and intellectual development. The genetic etiological diagnosis was established by chromosomal analysis (standard karyotype or molecular karyotyping) or gene analysis, starting with an amniocentesis (from 16 GW) or a trophoblast biopsy (from 11 GW). In the postnatal period, these genetic analyses were performed using blood samples from living infants, or tissue samples from interrupted fetuses.

The following were excluded: measurements of the inferior facial angle (IFA): measurements concerned only 4 of the 46 fetuses for this angle during pregnancy; fetuses whose mothers were initially followed-up in a foreign country; fetuses/infants without genetic etiology and no clinical examination available at birth. During the postnatal period, etiological diagnosis could be performed by genetic analysis (karyotype, gene analysis) after fetopathological examination or pediatric examination.

In accordance with French law, written consent was obtained from patients before any invasive procedure was performed.

RESULTS

Maternal age and family history: At the beginning of pregnancy, the mean maternal age was 30.56 years [20.37-42.46], with 8/40 (20%) nulliparous. The detailed medical family history reported Pierre Robin sequence or posterior cleft palate in one or more first-degree relatives in 5/41 cases (12%). The father of one fetus (case no.26) had clinical signs of a moderate form of Stickler syndrome (micrognathia, joint damage with multiple dislocations) (Table 1).

Antepartum follow-up: Retrognathia was discovered at 19GW+1 [11+4; 34+1] and first associated ultrasound findings were discovered at 21GW [11+2; 36+5]. In 41% of cases (17/41), retrognathia was the first ultrasound sign. During pregnancy, amniocentesis was performed in 78% of cases (32/41) and allowed analysis of 31 standard karyotypes and 9 molecular karyotypes. Fetal cerebral MRI was performed on 13/41 fetuses (32%) (Table 1).

Associated malformations: Cleft palate was found in 17/41 cases (41%) during pregnancy and in 2 other cases postnatally. Fetal ultrasound provided little useful cerebral data. On the other hand, MRI revealed additional information on 4 fetuses (cases no.5, 24, 31, 32) (Table 2).

Etiology (Table 2)

A/ Chromosomal abnormalities:

In our series, we found 12 chromosomal anomalies including 10 by prenatal amniocentesis while 2 were discovered during the postnatal period. Among these 12 anomalies, we listed 7 chromosome abnormalities (5 trisomy 18s, 1 trisomy 13 and 1 triploidy), 2 structural abnormalities seen on the standard fetal karyotype larger than 20 Mb (cases no.21, 22) and 3 structural anomalies measuring less than 10 Mb identified by CGH-arrays (cases no.23-25). Two chromosomal abnormalities were diagnosed after birth. In the first case, the fetal karyotype was normal. However, molecular karyotyping was not performed during pregnancy since it was not available at the time (case no.25). In the second case, no prenatal analysis was made due to parental refusal of further investigation (case no.22).

B/ Gene syndromes

Because of the family history of two fetuses with micrognathia, prenatal analyses were performed that confirmed Osteopathia Striata with Cranial Sclerosis (OSCS) (case no.33) and Mucolipidosis type II (case no.35) in the other.

In one fetus (case no.28), a diagnosis of Treacher-Collins syndrome was made *in utero* by fetal facial morphology using ultrasound and confirmed by the discovery of a mutation of the *TCOF1* gene after termination of pregnancy.

In three fetuses, pregnancy was interrupted because of severe malformations for which no precise etiological diagnosis was made. The fetopathological examination led to a diagnosis of campomelic dysplasia in one case (case no.34) and distal arthrogryposis type 2A (Freeman-Sheldon syndrome (case no.37) in a second case.

One infant with an unidentified polymalformative syndrome died during the neonatal period (case no.40).

Among the children born alive, syndromic diagnosis was carried out in 6 cases after post-natal clinical examination: Mandibulofacial dysostosis with microcephaly (cases no. 29, 30, 31), Stickler syndrome (cases no.26, 27) and Kabuki syndrome (case no.32). All these diagnoses were confirmed at molecular level except for the case of one child with a clinical Stickler syndrome in which only *COL2A1* gene analysis was performed that revealed no mutations.

In one child in whom fetal ultrasound showed nonspecific abnormalities of the corpus callosum and posterior fossa, postnatal MRI showed polygyric gyration anomalies and periventricular nodular heterotopia (case no.36). High throughput sequencing analysis of the genes involved in the gyration abnormalities revealed a periventricular nodular heterotopia 7 (OMIM #617201) with a mutation of the *NEDD4L* gene.

One infant had signs consistent with antiepileptic embryofetopathy (Case no.39).

A diagnosis of isolated Pierre-Robin syndrome sequence was made in 13/41 (30%) of the cases (no.1-13).

Postnatal follow-up:

Among live-born infants for whom follow-up was possible after 1 year of age, psychomotor development was normal in all children with isolated Pierre-Robin syndrome or Stickler syndrome, except for one child with learning disabilities. All children with another syndromic diagnosis or a non-diagnosed malformative syndrome had psychomotor retardation or intellectual disability (Table 2).

PRENATAL	**Mean maternal age (years)**	30,56 [20,37-42,46]
	Nulliparous (n)	8/40 (20%)
	Family history of Pierre Robin sequence (n)	5/41 (12%)
	Fetuses (n)	41
	Sex ratio F/M	22/19
	Mean number of prenatal ultrasound (n)	4,71
	Mean gestational age at the diagnosis of micrognathia	19GW+1 [11+4; 34+1]
	Mean gestational age at the diagnosis of associated findings	21GW [11+2; 36+5]
	Isolated micrognathia for inclusion (n)	17/41 (41%)
	Mean number of ultrasound associated signs (for one fetus)	4,5
	Amniocentesis (n)	32/41 (78%)
	Standard karyotype (n)	31/41 (76%)
	Molecular karyotype (n)	9/41 (22%)
	Fetal brain MRI (n)	13/41 (32%)
	Mean gestational age at brain MRI (GW)	31GW+4 [26+5; 35+6]
POSTNATAL	**Mean age at birth (GW)**	32GW+5 [13+6; 42+6]
	Termination of pregnancy (n)	14/41 (34%)
	Neonatal death (n)	1 (2,5%)
	Miscarriage (n)	1 (2,5%)
	Live birth (n)	25/41 (61%)
	Mean age of postnatal follow-up (months)	36,85 months [6-120]
	Intellectual disability, PMR, learning disabilities	9/20 (45%)
GENETIC ANALYSIS	**Prenatal detection of chromosomal abnormalities (n)**	10
	Postnatal detection of chromosomal abnormalities (n)	2
	Prenatal diagnosis of monogenic diseases (n)	3*
	Postnatal diagnosis of monogenic diseases (n)	9**
	Genetic diagnosis in this series (n)	24/41 (58%)

* 2 diagnosis confirmed by gene mutations and one clinical diagnosis
** one fetus with Stickler syndrome without *COL2A1* mutation; one fetus without molecular analysis for Freeman-Sheldon syndrome ; and one child with *EFTUD2* analysis still in progress

Table 1: Summary follow-up and genetic analysis for 41 fetuses with micrognathia
N: number; GW gestational weeks; PMR: psychomotor retardation; MRI: magnetic resonance imaging.

Table 2 (p32): Prenatal and postnatal follow-up, with final diagnosis for each of 41 fetuses
NT: nuchal translucency; IUGR: intrauterine growth restriction; SUA: single umbilical artery; ACC: agenesis of corpus callosum; OSCS: osteopathia striata with cranial sclerosis; MFDM: mandibulofacial dysostosis with microcephaly; PMR: psychomotor retardation; dev. Delay: developmental delay; CGH; DA2A: distal arthrogryposis type 2A; ID: Intellectual disability; OS-CS : osteopathia striata with cranial sclerosis; CP : cleft palate;

Fetus	Family history (first degree)	Micro-gnathia (GW)	Associated sign (GW)	Ultrasound associated findings with micrognathia	Brain MRI findings	Prenatal genetic analysis	Postnatal genetic analysis	Birth	Postnatal development	Postnatal follow-up (months)	Final diagnosis
1	Pierre Robin sequence	16	22+4	CP	-	-		alive	no PMR	12	**Familial isolated Pierre Robin syndrome**
2	Retrognathia	13	32	CP	-	46,XY		alive	no PMR	6	**Familial isolated Pierre Robin syndrome**
3	Cleft palate, consanguinity	25+6	30+5	CP	32+4 : normal	-		alive	no PMR	30	**Familial isolated Pierre Robin syndrome**
4	Pierre Robin sequence	22	22+1	CP	-	-		alive	no PMR	12	**Familial isolated Pierre Robin syndrome**
5	0	13+2	22+2	CP	26+5 : retro-cerebellar cyst	46,XY ; normal CGH		alive	no PMR	12	**Isolated Pierre Robin syndrome**
6	0	21+3	22+2	CP	-	46,XY ; normal CGH		alive	unknown	unknown	**Isolated Pierre Robin syndrome**
7	0	12	36+5	CP	30+6 : normal	46,XX		alive	abs. DI	48	**Isolated Pierre Robin syndrome**
8	0	13	-	O	33+0 : normal	46,XX		alive	unknown	unknown	**Isolated Pierre Robin syndrome**
9	0	30+3	30+4	CP, polyhydramnios	31+5 : normal	46,XX		alive	unknown	unknown	**Isolated Pierre Robin syndrome**
10	0	23+1	24+4	Glossoptosis	31+6 : normal	46,XX		alive	learning disabilities	84	**Isolated Pierre Robin syndrome**
11	Severe myopia, short stature	21+6	11+2	Increased NT	-	46,XY; normal CGH		alive	abs. DI	12	**Isolated Pierre Robin syndrome**
12	0	22	30+3	Macrosomia, polyhydramnios	32+1 : normal	-		alive	abs. DI	60	**Isolated Pierre Robin syndrome**
13	0	24+3	24+3	IUGR	29+4 : normal	46,XX		alive	unknown	unknown	**Isolated Pierre Robin syndrome**
14	0	16+4	16+4	IUGR, heart defect, umbilical hernia	-	47,XY+13		TOP	-	-	**Trisomy 13**
15	0	13+1	13+1	Increased NT, limb abnormalities	-	47,XX+18		TOP	-	-	**Trisomy 18**
16	0	12+5	11+4	Increased NT, absent nasal bone, heart defect, SUA	-	47,XX+18		TOP	-	-	**Trisomy 18**
17	0	23+4	23+1	Dilated cavum septum pellucidum, CC an., heart defect, limb abnormalities	-	47,XY+18		TOP	-	-	**Trisomy 18**
18	0	16+1	11+5	IUGR, cloverleaf-shaped skull, choroid plexus cysts, SUA, heart defect, limb abnormalities	-	47,XX+18		TOP	-	-	**Trisomy 18**
19	0	19+6	11+5	Increased NT, heart defect, SUA, limb abnormalities	-	47,XX+18		TOP	-	-	**Trisomy 18**
20	0	11+4	11+4	Increased NT, cerebellar abnormalities, pericardial effusion, IUGR	-	69,XXX		miscarriage	-	-	**Triploidy**
21	0	15	15	Unilateral radial agenesis, IUGR, SUA, limb abnormalities,	35+6: normal	46,XX : del4q		alive	PMR	28	**del 4q32.3q35.2 (23 Mb)**
22	0	17+2	16+5	Cloverleaf-shaped skull, ACC, heart defect, nasal bone hypoplasia, femur and limb abnormalities	-	-	del 9q (karyotype +CGH)	TOP	-	-	**del 9q21.33q31.3 (26,4 Mb)**
23	0	22+4	22+4	CP	-	dup 14 (CGH)		TOP	-	-	**dup 14q11.2q12 (7 Mb)**
24	Consanguinity	21+5	23+2	CP, increased NT, limb abnormalities	33+2 : large cisterna magna, cerebral lateral ventricular asymmetry	46,XY ; del 15q (CGH)		alive	PMR	7	**del 15q11.2 (443 Kb)**
25	0	21+5	21+5	Renal pelvis dilatation, no swallowing movement, limb abnormalities	-	46,XY	del 16q (CGH)	alive	ID	120	**del 16q13q21 (2,4 Mb)**
26	Micrognathia, joint damage, multiple dislocation	15+3	-	O	-	-	mut *COL2A1*	alive	no ID	60	**Familial Stickler syndrome**
27	0	22	22	Choroid plexus cysts, polyhydramnios, short femur	-	-	no mut. *COL2A1*	alive	no ID	72	**Stickler syndrome**
28	0	21+3	23+4	Facial dysmorphism	-	46,XY	mut. *TCOF1*	TOP	-	-	**Treacher Collins syndrome**
29	Consanguinity	32+3	32+3	CP, cerebellar hypoplasia	-	-	mut. *EFTUD2*	alive	PMR	12	**MFDM**
30	0	15+2	15+2	CP, biparietal diameter (5th p) and head circumference (5th p)	26+6 : normal	46,XY	mut. *EFTUD2*	alive	dev. delay	72	**MFDM**
31	Pierre Robin, possible ID	12+6	22+3	CP, heart defect	32+3: cerebral biparietal diameter (around 5th percentile) and bone biparietal diameter (50-75th p.)	-	*EFTUD2* still in progress	alive	PMR	13	**Possible familial MFDM**
32	0	34+1	32+6	IUGR, facial dysmorphism	34+3 : Blake's pouch cysts retrocerebellar cysts	46,XX	mut. *MLL2*	alive	unknown	unknown	**Kabuki Syndrome**
33	OS-CS	20	20	Ventriculomegaly	-	46,XY ; mut. *WTX*		TOP	-	-	**OSCS**
34	0	15+5	13	Increased NT, cystic hygroma, short and bowed femurs, small thoracic cage, ambiguous genitalia	-	46,XX	mut. *SOX9*	TOP	-	-	**Campomelic dysplasia**
35	Mucolipidosis type II	16+5	15+4	IUGR, skeletal deformities	-	46,XX ; normal CGH; mut. *GNPTAB*		TOP	-		**Mucolipidosis II**
36	Renal dysplasia	12+3	19+1	CP, increased NT, CC an., vermian hypoplasia, limb abnormalities	-	46,XX; normal CGH	mut.NEDD4L	alive	PMR	12	**Periventricular nodular heterotopia 7**
37	0	22	22	Facial dysmorphism, heart defect, spinal curvature, limb abnormalities	-	46,XX	unknown mut.	TOP	-		**Freeman-Sheldon sd (DA2A)**
38	Maternal epilepsy (tritherapy)	18+3	18	CP, heart defect, renal dysplasia, hydrocephalus, ascites, limb abnormalities	-	46,XX		alive	ID	41	**Antiepileptic fetopathy**
39	0	23+3	15	Occipito-cervical dysplasia, cystic hygroma, right subclavian artery behind esophagus	-	46,XX ; normal CGH		alive	PMR	24	**Klippel Feil syndrome**
40	0	21+4	21+4	CP, CC an., heart defect, femur and limb abnormalities, hypospadias	-	46,XY; normal CGH		NN death	-	-	**Polymalformative syndrome**
41	0	12+5	15+1	CP, heart defect, ambigous genitalia	-	46,XX		TOP	-	-	**Polymalformative syndrome**

DISCUSSION

The results of this study show that the detection of micrognathia by fetal ultrasound is a good indicator of the presence of a fetal pathology. All 41 fetuses or newborns had associated signs. Etiologies related to micrognathia are diverse with more than a hundred gene syndromes and chromosomal abnormalities (Jones et al, 2013), infectious etiologies such as rubella (Cluver et al, 2013) or cytomegalovirus (Weichert et al., 2010), and secondary to toxic exposure such as fetal alcohol syndrome or Valproic acid embryopathy (Suttie et al., 2013; Kozma et al., 2001). Long-term prognosis is closely dependent on etiology. The results of our study are consistent with those of several earlier studies.

Micrognathia is most often associated with a posterior palatal cleft involved in the Pierre Robin sequence (PRS). Indeed, the three main features in PRS are retrognathia, cleft palate, and glossoptosis. Prevalence is estimated between 1/2000 and 1/30000 (Di Pasquo et al., 2017). *In utero*, the discovery of a posterior cleft palate associated with micrognathia has made it possible to diagnose PRS (Lind et al., 2015). When isolated, without associated malformations or chromosomal abnormalities, PRS points to good prognosis provided neonatal management is administered to avoid neonatal distress. It is therefore essential to perform a careful search for cleft palate in order to plan the birth in an institution capable of providing the required neonatal care. In our fetus series, associated cleft palate was detected *in utero* in 17/41 cases (41%). However, PRS is genetically heterogeneous and this diagnosis was confirmed only after eliminating an identifiable genetic syndrome. The same etiological approach must be taken in the case of isolated micrognathia or if associated with a cleft palate. The recording of family history and the examination of the parents are essential first steps. Our results confirm those of Di Pasquo et al. (2017), who concluded that the presence of a family history of PRS is a good prognosis for predicting the presence of isolated PRS. Clinical examination of the parents can reveal a minor form of a dominant condition in one of them and guide the diagnosis. During pregnancy, the etiological diagnosis approach is based on morphological ultrasound supplemented, if necessary, by fetal cerebral MRI and fetal genetic analyses.

Our study confirms the high incidence of chromosomal abnormalities in fetuses with micrognathia. The rate found in our series (29%) is significantly lower than the 66% reported by Nicolaides et al. (1993). This is probably because cases of trisomy 18, which is the most common chromosomal abnormality associated with micrognathia, were identified and recorded

as chromosomal abnormalities in our prenatal database. Moreover, it is noteworthy that 25% (3/12) of chromosomal abnormalities were small copy number variations (less than 10 Mb) and were identified only by CGH-arrays. The current strategy is therefore to carry out aneuploidies in interphase nuclei using fluorescent in situ hybridization technology, followed by CGH-arrays if the results are normal. Conventional karyotyping is no longer indicated.

Apart from chromosomal abnormalities, the different gene syndromes found in this series belong to the large nosological categories reported in the literature, i.e. constitutional bone diseases, mandibulofacial dysostosis and neurological-involvement pathologies. Stickler syndrome associates orofacial abnormalities (sometimes including a more or less complete Robin sequence), variable ophthalmological manifestations (myopia, cataract, retinal detachment, vitreoretinopathy), osteoarticular involvement and deafness of variable severity with normal psychomotor development. Incidence at birth is estimated to be between 1/7500 and 1/9000. Transmission is generally autosomal dominant with *de novo* mutations and familial forms. Three genes are involved in the forms of autosomal dominant inheritance: *COL2A1*, *COL11A1* and *COL11A2*. The diagnosis is difficult to confirm *in utero*. The prognosis is generally favorable if anamnesis and morphological examination of the parents identify signs in one of them pointing to a mild form of the disease.

Among the different forms of mandibulofacial dysostosis, Treacher-Collins syndrome TSC (OMIM#154500) is associated with typical facial features and is easily observed in fetuses. Its expressivity is variable even within a given family. Usually, TCS diagnosis is possible using ultrasound at the beginning of the second trimester of pregnancy (Konstantinidou et al., 2013) because the phenotypic spectrum is almost complete with typical facial features. The intellectual prognosis is favorable. However, fetal esthetic impairment is variable, and, in severe forms, the gravity of facial malformations has a major esthetic impact with repercussions on breathing and eating and an increased risk of deafness. Miller and Nager syndromes are craniofacial dysostosis and their diagnosis is relatively easy due to the existence of characteristic malformations on extremities. It is interesting to note that two infants presented mandibulofacial dysostosis with microcephaly (MFDM, #610536) linked to mutations in the *EFTUD2* gene. This syndrome is characterized by malar and mandibular hypoplasia, a characteristic shape of the ears, microcephaly and intellectual disability (Lines et al., 2012; Gordon et al., 2012; Voigt et al., 2013). Prevalence of the syndrome is unknown as it has only recently been described. However, it seems more common than the Miller and Nager syndromes

(Lehalle et al., 2014). In both cases in our series, the diagnosis was made at birth on account of the presence of characteristic dysmorphic signs and, in particular, the appearance of the ear lobes (Fig.2).

Case no.29
(confirmed mut. *EFTUD2*)

Case no.30
(confirmed mut. *EFTUD2*)

Case no.31
(*EFTUD2* analysis still in progress)

Figure 2. Photographs of 3 patients with a confirmed or possible *EFTUD2* mutation

Diagnosis of PRS was made during pregnancy but head circumference growth remained within the normal range until the last trimester of pregnancy. A third case (no.5) also displayed the same syndrome, with probable maternal transmission. In fact, the mother had a history of PRS with learning disabilities. During pregnancy, a fetal SPR and a small cerebral perimeter (around the 5th percentile) in cerebral fetal MRI were discovered. After birth, the postnatal ear dysmorphy and microcephaly, combined with the pregnancy anomalies, led us to hypothesize MFDM. *EFTUD2* analyses are in progress. Given its probable high frequency and its frequent poor intellectual prognosis, this diagnosis must be suggested and systematically sought in the presence of PRS, in the same way as for Treacher-Collins syndrome. A thorough morphological analysis of the fetal face in profile with visualization of the mandible, the size and position of the ears and the possible presence of enchondroma and monitoring of the evolution of the cephalic measurements should enable an experienced operator to detect the characteristic signs of this syndrome. A search for visceral malformations and analysis of long bone morphology, if necessary in the presence of a clinical geneticist, may indicate known gene syndromes associated with retrognathia.

Micrognathia can be nonspecifically associated with many neuromuscular disorders. This sign usually fits in the framework of fetal hypomobility (Hellmund et al., 2016) and associated ultrasound signs are usually apparent (polyhydramnios, fetal hypomobility). In this context, it is particularly important to carry out a cerebral fetal MRI (Griffith et al., 2018).

In one child with postnatal brain MRI abnormalities, sequencing of a panel of genes involved in periventricular heterotopia revealed the mutation of the *NEDD4L* gene. The clinical picture linked to mutations in the HECT domain of *NEDD4L* seems more specific (Broix et al., 2016; Kato et al., 2017). This recently described syndrome associates anomalies of the gyration with periventricular heterotopies, intellectual deficiency and malformations. Cleft palate with or without micrognathia and the syndactyly of the 2nd and 3rd toes described are present in 7 out of 8 patients in the literature (Broix et al., 2016).

It is interesting to note that most syndromic diagnoses were made or confirmed after birth or termination of pregnancy (TOP). The molecular cause could be identified in all living infants presenting a syndromic form with intellectual disability.
Access to fetal molecular analysis would have allowed accurate diagnosis and prognosis *in utero*. The development of high-throughput sequencing and next-generation sequencing (NGS) techniques is fast and now provides diagnostic tools in post-natal situations. The main advantage of these techniques is that they allow the rapid and simultaneous analysis of several genes. Targeted gene panel sequencing is particularly useful in pathologies that are heterogeneous at the genetic level. Some teams have already used this approach *in utero* in the field of metabolic diseases as part of the etiological diagnosis of hydrops foetalis (Surdrié-Arnaud et al., 2018) and skeletal dysplasias (Deng et al., 2018). The application of this strategy to PRS, with a panel comprising all the collagen genes involved in Stickler syndrome and the genes associated with syndromic forms is conceivable. One of the major limitations regarding the use of NGS *in utero* is the risk of identifying variants of uncertain significance, particularly in the case of missense variants (Richards et al, 2015; Hoskinson et al., 2017). In addition to *in silico* analysis and the study of variant databases, it is essential to carry out a thorough morphological study to evaluate the relevance of the diagnosis.

In conclusion, the discovery of prenatal micrognathia is a good indicator of a fetal pathology requiring multidisciplinary management, even if it is isolated or associated with other malformations. A chromosomal anomaly must be systematically sought by FISH analysis to eliminate a chromosome number anomaly and must later be supplemented by array CGH analysis in the event of a normal result. The family survey is essential, as the existence of a history of isolated PRS in a first-degree relative is a factor of good prognosis. Clinical examination of the parents can lead to the identification in one of them of a mild form of a dominant condition. Ultrasound scans should include searches for a cleft palate, careful

morphological analysis of the fetal face in profile with visualization of the mandible, the size and position of the ears, the presence of enchondroma, the measurement of biometrics (head circumference, abdominal circumference and femur length), the search for visceral malformations and long bone morphology analysis, if necessary, in the presence of a clinical geneticist. Fetal brain MRI is recommended if pregnancy is continued in the 3rd trimester. If the chromosome and malformation evaluation is normal, a diagnosis of isolated SPR is most likely. However, some syndromic diagnoses are difficult to perform *in utero* and the associated signs are too unspecific to justify a diagnosis with such serious implications. With the development of high-throughput sequencing techniques, it will be increasingly easy to perform molecular analyses to confirm or disprove *in-utero* diagnoses.

REFERENCES

1. Paladini D. Fetal micrognathia: almost always an ominous finding. Ultrasound Obstet Gynecol. 2010 Apr;35(4):377–84.

2. Wyganowska-Świątkowska M, Przystańska A. The Meckel's cartilage in human embryonic and early fetal periods. Anat Sci Int. 2011 Jun;86(2):98–107.

3. Couly G, Gitton Y. Développement céphalique : embryologie, génétique, croissance et pathologie. 2e ed. Rueil-Malmaison: CdP; 2012.

4. Rotten D, Levaillant JM, Martinez H, Ducou le Pointe H, Vicaut E. The fetal mandible: a 2D and 3D sonographic approach to the diagnosis of retrognathia and micrognathia. Ultrasound Obstet Gynecol. 2002 Feb;19(2):122–30.

5. Luedders DW, Bohlmann MK, Germer U, Axt-Fliedner R, Gembruch U, Weichert J. Fetal micrognathia: objective assessment and associated anomalies on prenatal sonogram. Prenat Diagn. 2011 Feb;31(2):146–51.

6. Levaillant JM, Bault JP, Benoit B, Couly G. La face fœtale normale et pathologique : aspects échographiques. Montpellier: Sauramps Médical; 2013.

7. Jones KL. Smith's Recognizable Patterns of Human Malformations. 7th ed. Philadelphia, PA: Elsevier Saunders; 2013

8. Cluver C, Meyer R, Odendaal H, Geerts L. Congenital rubella with agenesis of the inferior cerebellar vermis and total anomalous pulmonary venous drainage. Ultrasound Obstet Gynecol. 2013 Aug;42(2):235–7

9. Weichert A, Vogt M, Dudenhausen JW, Kalache KD. Evidence in a human fetus of micrognathia and cleft lip as potential effects of early cytomegalovirus infection. Fetal Diagn Ther. 2010;28(4):225–8.

10. Suttie M, Foroud T, Wetherill L, Jacobson JL, Molteno CD, Meintjes EM, et al. Facial dysmorphism across the fetal alcohol spectrum. Pediatrics. 2013 Mar;131(3):e779–88.

11. Kozma C. Valproic acid embryopathy: report of two siblings with further expansion of the phenotypic abnormalities and a review of the literature. Am J Med Genet. 2001 Jan 15;98(2):168–75.

12. Di Pasquo E, Amiel J, Roth P, Malan V, Lind K, Chalouhi C, et al. Efficiency of prenatal diagnosis in Pierre Robin sequence. Prenat Diagn. 2017 Nov;37(11):1169–75.

13. Lind K, Aubry M-C, Belarbi N, Chalouhi C, Couly G, Benachi A, et al. Prenatal diagnosis of Pierre Robin Sequence: accuracy and ability to predict phenotype and functional severity. Prenat Diagn. 2015 Sep;35(9):853–8.

14. Nicolaides KH, Salvesen DR, Snijders RJ, Gosden CM. Fetal facial defects: associated malformations and chromosomal abnormalities. Fetal Diagn Ther. 1993 Feb;8(1):1–9.

15. Konstantinidou AE, Tasoulas J, Kallipolitis G, Gasparatos S, Velissariou V, Paraskevakou H. Mandibulofacial dysostosis (Treacher-Collins syndrome) in the fetus: novel association with Pectus carinatum in a molecularly confirmed case and review of the fetal phenotype. Birth Defects Res Part A Clin Mol Teratol. 2013 Dec;97(12):774–80.

16. Lines MA, Huang L, Schwartzentruber J, Douglas SL, Lynch DC, Beaulieu C, et al. Haploinsufficiency of a spliceosomal GTPase encoded by EFTUD2 causes mandibulofacial dysostosis with microcephaly. Am J Hum Genet. 2012 Feb 10;90(2):369–77.

17. Gordon CT, Petit F, Oufadem M, Decaestecker C, Jourdain A-S, Andrieux J, et al. EFTUD2 haploinsufficiency leads to syndromic oesophageal atresia. J Med Genet. 2012 Dec;49(12):737–46.

18. Voigt C, Mégarbané A, Neveling K, Czeschik JC, Albrecht B, Callewaert B, et al. Otofacial syndrome and esophageal atresia, intellectual disability and zygomatic anomalies - expanding the phenotypes associated with EFTUD2 mutations. Orphanet J Rare Dis. 2013 Jul 24;8:110.

19. Lehalle D, Gordon CT, Oufadem M, Goudefroye G, Boutaud L, Alessandri J-L, et al. Delineation of EFTUD2 haploinsufficiency-related phenotypes through a series of 36 patients. Hum Mutat. 2014 Apr;35(4):478–85.

20. Hellmund A, Berg C, Geipel A, Müller A, Gembruch U. Prenatal diagnosis of fetal akinesia deformation sequence (FADS): a study of 79 consecutive cases. Arch Gynecol Obstet. 2016 Oct;294(4):697–707.

21. Griffiths PD, Mooney C, Bradburn M, Jarvis D. Should we perform in utero MRI on a fetus at increased risk of a brain abnormality if ultrasonography is normal or shows non-specific findings? Clin Radiol. 2018 Feb;73(2):123–34.

22. Broix L, Jagline H, Ivanova E, Schmucker S, Drouot N, Clayton-Smith J, et al.

Mutations in the HECT domain of NEDD4L lead to AKT-mTOR pathway deregulation and cause periventricular nodular heterotopia. Nat Genet. 2016;48(11):1349–58.

23. Kato K, Miya F, Hori I, Ieda D, Ohashi K, Negishi Y, et al. A novel missense mutation in the HECT domain of NEDD4L identified in a girl with periventricular nodular heterotopia, polymicrogyria and cleft palate. J Hum Genet. 2017 Sep;62(9):861–3.

24. Sudrié-Arnaud B, Marguet F, Patrier S, Martinovic J, Louillet F, Broux F, et al. Metabolic causes of nonimmune hydrops fetalis: A next-generation sequencing panel as a first-line investigation. Clin Chim Acta. 2018 Feb 22;481:1–8.

25. Deng L, Cheung SW, Schmitt ES, Xiong S, Yuan M, Chen Z, et al. Targeted gene panel sequencing prenatally detects two novel mutations of DYNC2H1 in a fetus with increased biparietal diameter and polyhydramnios. Birth Defects Res. 2018 Mar 1;110(4):364–71.

26. Richards S, Aziz N, Bale S, Bick D, Das S, Gastier-Foster J, et al. Standards and guidelines for the interpretation of sequence variants: a joint consensus recommendation of the American College of Medical Genetics and Genomics and the Association for Molecular Pathology. Genet Med. 2015 May;17(5):405–24.

27. Hoskinson DC, Dubuc AM, Mason-Suares H. The current state of clinical interpretation of sequence variants. Curr Opin Genet Dev. 2017 Feb;42:33–9.

RÉSUMÉ

Introduction :

La micrognathie est un signe d'appel échographique précoce, visible dès le 1er trimestre de grossesse et d'étiologies diverses (génétiques, infectieuses, toxiques).

Objectif :

L'objectif de travail était (i) d'évaluer le pronostic des fœtus avec micrognathie (ii) d'évaluer le nombre de diagnostics génétiques *in utero*, après examen fœtopathologique ou en postnatal et, (iii) d'améliorer la prise en charge et le conseil génétique en prénatal.

Matériel et méthodes :

Il s'agit d'une étude rétrospective portant sur 41 grossesses référées pour micrognathie fœtale aux centres de diagnostic prénatal de Nice et Marseille entre 2006 et 2016. L'issue de ces grossesses comprend 1 mort in utero, 14 interruptions de grossesse, 1 décès néonatal et 25 enfants vivants.

Résultats :

Chez tous les fœtus/enfants la micrognathie était associée à d'autres malformations, le plus souvent à une fente palatine dans le cadre d'une séquence de Pierre Robin (SPR). Nous retrouvons 5 antécédents familiaux de SPR et 1 antécédent familial de Syndrome (Sd) Stickler. Les analyses chromosomiques ont mis en évidence 12 anomalies dont 7 aneuploïdies et 3 microremaniements révélés par Analyse Chromosomique sur Puce ADN (ACPA). Une anomalie moléculaire a été portée et confirmée chez 2 fœtus (Dysplasie campomélique, Sd Treacher Collins) et chez 6 enfants nés vivants (Sd Stickler, Sd Kabuki, Dysostose mandibulo-faciale de Guion Almeida, Hétérotopie Nodulaire Péri-Ventriculaire type 7). Treize enfants présentaient une SPR isolée. Le développement psychomoteur était normal chez tous les enfants avec SPR isolée/Sd Stickler, sauf dans un cas. Tous les enfants ayant un autre diagnostic syndromique avaient un retard psychomoteur ou une déficience intellectuelle.

Discussion :

La découverte d'une micrognathie en prénatal est donc un bon indicateur d'une pathologie fœtale. La présence d'antécédents familiaux de SPR est un facteur de pronostic favorable. L'ACPA après examen par FISH (Hybridation In Situ en Fluoresecence) doit être préférée au caryotype. Le diagnostic des syndromes malformatifs monogéniques, reposant sur la mise en évidence d'une dysmorphie spécifique, est le plus souvent post-natal. Une analyse morphologique soigneuse de la face fœtale associée à la recherche de malformations viscérales par un opérateur connaissant cette pathologie malformative ou en présence d'un généticien devrait permettre d'améliorer les performances du diagnostic.