



HAL
open science

Bridge collé cantilever tout céramique : à propos de cas cliniques

Léa Massé

► **To cite this version:**

Léa Massé. Bridge collé cantilever tout céramique : à propos de cas cliniques. Sciences du Vivant [q-bio]. 2019. dumas-02359322

HAL Id: dumas-02359322

<https://dumas.ccsd.cnrs.fr/dumas-02359322v1>

Submitted on 12 Nov 2019

HAL is a multi-disciplinary open access archive for the deposit and dissemination of scientific research documents, whether they are published or not. The documents may come from teaching and research institutions in France or abroad, or from public or private research centers.

L'archive ouverte pluridisciplinaire **HAL**, est destinée au dépôt et à la diffusion de documents scientifiques de niveau recherche, publiés ou non, émanant des établissements d'enseignement et de recherche français ou étrangers, des laboratoires publics ou privés.

U.F.R. D'ODONTOLOGIE

Année 2019

Thèse n°48

THESE POUR L'OBTENTION DU
**DIPLOME D'ETAT de DOCTEUR EN CHIRURGIE
DENTAIRE**

Présentée et soutenue publiquement

Par **MASSÉ Léa**
Née le 03/02/1993 à Bordeaux
Le 28/06/2019

**Bridge collé cantilever tout céramique : à propos de cas
cliniques**

Sous la direction du Docteur Odile Laviole

Membres du jury :

Mme BERTRAND Caroline	Présidente
Mme LAVIOLE Odile	Directrice
Mme GAROT Elsa	Rapporteur
M. NAVEAU Adrien	Examineur
M. DECAUP Pierre-Hadrien	Examineur
Mme BOULÉ-MONTPEZAT Camille	Examineur

Président M. TUNON DE LARA Manuel

Directeur de Collège des Sciences de la Santé M. PELLEGRIN Jean-Luc

COLLEGE DES SCIENCES DE LA SANTE UNITE DE FORMATION ET DE RECHERCHE DES SCIENCES ODONTOLOGIQUES

Directrice	Mme BERTRAND Caroline	58-01
Directeur Adjoint à la Pédagogie	Mr DELBOS Yves	56-01
Directeur Adjoint – Chargé de la Recherche	M. CATROS Sylvain	57-01
Directeur Adjoint – Chargé des Relations Internationales	M. LASSERRE Jean-François	58-01

ENSEIGNANTS DE L'UFR

PROFESSEURS DES UNIVERSITES

Mme	Caroline	BERTRAND	Prothèse dentaire	58-01
Mme	Marie-José	BOILEAU	Orthopédie dento-faciale	56-01
M	Sylvain	CATROS	Chirurgie orale	57-01
M	Raphaël	DEVILLARD	Odontologie restauratrice et endodontie	58-01
Mme	Véronique	DUPIUS	Prothèse dentaire	58-01
M.	Bruno	ELLA NGUEMA	Sciences anatomiques et physiologiques - Biomatériaux	58-01
M.	Jean-Christophe	FRICAIN	Chirurgie buccale – Pathologie et thérapeutique	57-01

MAITRES DE CONFERENCES DES UNIVERSITES

Mme	Elise	ARRIVÉ	Prévention épidémiologie – Economie de la santé – Odontologie légale	56-02
Mme	Cécile	BADET	Biologie Orale	57-01
M.	Etienne	BARDINET	Orthopédie dento-faciale	56-01
M.	Michel	BARTALA	Prothèse dentaire	58-01
M.	Cédric	BAZERT	Orthopédie dento-faciale	56-01
M.	Christophe	BOU	Prévention épidémiologie – Economie de la santé – Odontologie légale	56-02
Mme	Sylvie	BRUNET	Chirurgie buccale – Pathologie et thérapeutique	57-01
M.	Jacques	COLAT PARROS	Sciences anatomiques et physiologiques	58-01
M,	Jean-Christophe	COUTANT	Sciences anatomiques et physiologiques	58-01
M.	François	DARQUE	Orthopédie dento-faciale	56-01
M.	François	DE BRONDEAU	Orthopédie dento-faciale	56-01
M.	Yves	DELBOS	Odontologie pédiatrique	56-01
M,	Emmanuel	D'INCAU	Prothèse dentaire	58-01
M.	Dominique	GILLET	Odontologie conservatrice – Endodontie	58-01
M.	Jean-François	LASSERRE	Prothèse dentaire	58-01
M.	Yves	LAUVERJAT	Parodontologie	57-01
Mme	Odile	LAVIOLE	Prothèse dentaire	58-01
M.	Jean-Marie	MARTEAU	Chirurgie buccale – Pathologie et thérapeutique	57-01
Mme	Javotte	NANCY	Odontologie pédiatrique	56-01
M.	Adrien	NAVEAU	Prothèse dentaire	58-01
M.	Jean-François	PELI	Odontologie restauratrice – Endodontie	58-01
M.	Philippe	POISSON	Prévention épidémiologie – Economie de la santé – Odontologie légale	56-02

M.	Patrick	ROUAS	Odontologie pédiatrique	56-01
M.	Johan	SAMOT	Biologie Orale	57-01
Mme	Maud	SAMPEUR	Orthopédie dento-faciale	56-01
M.	Cyril	SEDARAT	Parodontologie	57-01
Mme	Noélie	THEBAUD	Biologie Orale	57-01
M.	Eric	VACHEY	Odontologie conservatrice – Endodontie	58-01

AUTRES ENSEIGNANTS

Mme	Audrey	AUSSEL	Sciences anatomiques et physiologiques	58-01
Mme	Elsa	GAROT	Odontologie pédiatrique	56-01

ASSISTANTS

Mme	Mathilde	BOUDEAU	Odontologie conservatrice – Endodontie	58-01
M.	Wallid	BOUJEMAA AZZI	Odontologie conservatrice – Endodontie	58-01
Melle	Camille	BOULÉ-MONTPEZAT	Odontologie pédiatrique	56-01
Mlle	Anaïs	CAVARE	Orthopédie dento-faciale	56-01
M	Hubert	CHAUVEAU	Odontologie conservatrice – Endodontie	58-01
M,	Jean-Baptiste	CULOT	Fonctions/dysfonctions, imagerie, biomatériaux	58-01
M	Pierre-Hadrien	DECAUP	Fonctions/dysfonctions, imagerie, biomatériaux	58-01
Mme	Severine	DESCAZEUX	Odontologie conservatrice – Endodontie	58-01
Mme	Julia	ESTIVALS	Odontologie pédiatrique	56-01
M.	Cédric	FALLA	Prévention épidémiologie – Economie de la santé – Odontologie légale	56-02
Mme	Mathilde	FENELON	Chirurgie Orale	57-01
Mme	Agathe	GREMARE	Biologie orale	57-01
M	Mickaël	HYVERNAUD	Prothèse dentaire	58-01
Mme	Clémence	JAECK	Prothèse dentaire	58-01
Mme	Mathilde	JACQUEMONT	Parodontologie	57-01
Mme	Olivia	KEROUREDAN	Odontologie conservatrice – Endodontie	58-01
Mme	Claudine	KHOURY	Prévention épidémiologie – Economie de la santé – Odontologie légale	56-02
Mr	Antoine	LAFITTE	Orthopédie dento-faciale	56-01
M	Adrien	LASTRADE	Prothèse dentaire	58-01
M.	Emmanuel	MASSON REGNAULT	Chirurgie Orale	57-01
Mme	Marie	MÉDIO	Orthopédie dento-faciale	56-01
Mme	Aude	MENARD	Prothèse dentaire	58-01
M	Antoine	POPELUT	Parodontologie	57-01
M	Florian	PITEU	Prothèse dentaire	58-01
Mr	Thibaut	ROULLAND	Prothèse dentaire	58-01
M.	François	ROUZÉ L'ALZIT	Prothèse dentaire	58-01
Mme	Rawen	SMIRANI	Parodontologie	57-01
Mme	Sophia	ZIANE	Odontologie conservatrice – Endodontie	58-01

REMERCIEMENTS

A notre Présidente de thèse,

Madame le Professeur Caroline BERTRAND
Professeur des Universités – Praticien hospitalier Sous-section Prothèse dentaire 58-01

Je vous remercie de l'honneur que vous me faites en présidant ce jury de thèse. Je vous remercie également pour vos enseignements, votre gentillesse et votre pédagogie tout au long de mes études.

Veillez trouver ici, le témoignage de mes sentiments les plus sincères et de mon profond respect.

A notre Directrice de thèse,

Madame le Docteur Odile LAVIOLE
Maître de conférence des Universités – Praticien Hospitalier Sous-section Prothèse dentaire 58-01

Je vous remercie d'avoir accepté de diriger cette thèse. Je vous suis reconnaissante de toute la confiance et de toute la bienveillance dont vous avez fait preuve dans la direction de ce travail.

Je vous remercie tout particulièrement pour vos enseignements, vous avez été pour moi une source d'inspiration depuis la première année de mes études. Vous êtes un mentor et un exemple à suivre. Travailler et collaborer à vos côtés m'a poussé à me surpasser et à essayer sans cesse de faire mieux.

J'espère que ce travail sera à la hauteur de vos attentes, veuillez y trouver l'expression de mon admiration et de ma gratitude.

A notre Rapporteur de thèse,

Madame le Docteur Elsa GAROT
Enseignant – Praticien attaché Sous-section Odontologie Pédiatrique 56-01

Je vous remercie d'avoir accepté de siéger à ce jury de thèse. Merci pour vos conseils et votre rapidité dans le rôle de rapporteur. Voilà quelques mois que l'on travaille ensemble mais j'espère que ce n'est que le début d'une longue carrière et d'une grande collaboration.

C'est avec un plaisir non dissimulé que je partage ce travail avec vous.

A notre Assesseur,

Monsieur le Docteur Adrien NAVEAU
Maître de conférence des Universités – Praticien Hospitalier Sous-section Prothèse dentaire
58-01

Je vous remercie d'avoir accepté de faire partie de ce jury. Sans le savoir, vous êtes à l'origine même de ce travail. Est née, une réelle passion, le Dr Laviolle en est témoin, lorsque j'ai reçu votre enseignement sur le sujet lors de ma 4^{ème} année.

Veillez trouver ici, le témoignage de ma reconnaissance.

A notre Assesseur,

Monsieur le Docteur Pierre-Hadrien DECAUP
Assistante Hospitalo-Universitaire Sous-section Fonctions/dysfonctions, imagerie,
biomatériaux 58-01

Je vous remercie d'avoir accepté si spontanément de faire partie de jury de thèse. Je vous remercie de l'intérêt que vous portez à ce travail et espère qu'il vous donnera l'envie que l'on approfondisse le sujet ensemble.

Hâte de travailler avec vous.

A notre Assesseur,

Madame le Docteur Camille BOULÉ-MONTPEZAT
Assistante Hospitalo-Universitaire Sous-section Odontologie Pédiatrique 56-01

Vous me faites l'immense plaisir de siéger au sein de ce jury. Je vous remercie pour votre disponibilité, votre gentillesse et en particulier pour le soutien et la pédagogie que vous m'avez apporté en clinique.

Veillez trouver ici le témoignage de ma reconnaissance et l'assurance de mes sentiments respectueux.

A mes collaborations,

Je remercie Imane Ramdani et Simon Courtade de m'avoir impliquée dans leur travail ainsi que pour le partage des photographies.

Je remercie Arnaud Bargoin pour son professionnalisme, ses conseils et sa gentillesse.

Un immense merci à ma binôme et amie en or ! Chambox, tu as su me supporter ces deux dernières années. Tu es extraordinaire tant dans ta personne que dans ton travail. J'espère que notre collaboration ne s'arrêtera pas là.

Je remercie toute l'équipe de Xavier Arnoz. Et tout particulièrement un grand merci à Juliette, Marie-Laure, Florence, Vivi et Claire de m'avoir supportée et d'avoir rendu ces vacances hospitalières aussi cool !

Je tiens à remercier l'ensemble de mes professeurs qui m'ont accompagnée, formée et donnée leur passion pour l'odontologie.

A ma famille et mes amis,

Au terme de ce parcours, je remercie enfin celles et ceux qui me sont chers et que j'ai quelque peu délaissés ces derniers mois pour achever cette thèse. Leurs attentions et encouragements m'ont accompagné tout au long de ces années d'études. Merci de m'avoir soutenue et supportée.

Je remercie tout particulièrement mes colocataires et incroyables amies, Louise et Marie. Que ces fous rires ne s'arrêtent jamais ! Marie, LOVE.

Merci à l'ensemble des personnes avec qui j'ai passé les moments les plus géniaux de ces dernières années ! Spécialement mes meilleures amies Alizée et Maïna. Je pense aussi à toi Guillaume « gracias Raimondo » ! Je vous aime.

Un immense merci à mon noyau ! Je suis redevable à mes parents, Wally et Rémi ainsi qu'à mon frère Luc, pour leur soutien moral et matériel et leur confiance indéfectible dans mes choix. J'espère que ce travail vous rendra fières.

E, puisse le sort nous être favorable ♥.

TABLE DES MATIERES

INTRODUCTION.....	9
PARTIE 1 : GESTION D'UN EDENTEMENT UNITAIRE ANTERIEUR : DE L'ANALYSE CLINIQUE AU CHOIX THERAPEUTIQUE.....	10
1.1. <i>Objectifs d'un traitement</i>	10
1.1.1. REPENDRE A LA DEMANDE DU PATIENT	10
1.1.2. PRESERVATION TISSULAIRE	10
1.1.3. INTEGRATION BIOLOGIQUE	11
1.1.4. RAPPORT COUT/BENEFICES/RISQUES	11
1.2. <i>Édentement unitaire antérieur : thérapeutique</i>	11
1.2.1. PARAMETRES LIES AU PATIENT	11
1.2.2. PARAMETRES LIES A L'EDENTEMENT	12
1.2.3. PARAMETRES LIES AUX DENTS BORDANT L'EDENTEMENT	13
1.2.4. PARAMETRES LIES A L'ENVIRONNEMENT DES DENTS BORDANTS L'EDENTEMENT	14
1.3. <i>Synthèse des paramètres décisionnels et choix thérapeutiques</i>	15
PARTIE 2 : LE BRIDGE COLLE, SON HISTOIRE ET SON EVOLUTION.....	18
2.1. <i>Définition – description et terminologie</i>	18
2.2. <i>Historique et évolution des bridges collés</i>	18
2.2.1. BRIDGE DE ROCHETTE.....	18
2.2.2. BRIDGE MARYLAND	19
2.2.3. BRIDGE « CAST MESH »	19
2.2.4. BRIDGE DE VIRGINIE	19
2.2.5. BRIDGE COLLE TOUT CERAMIQUE	20
2.3. <i>Bridge collé cantilever : une nouvelle géométrie</i>	20
2.3.1. GENERALITES ET NAISSANCE	20
2.3.2. AVANTAGES DES BRIDGES COLLES CANTILEVER	21
2.3.3. INDICATIONS ET CONTRE-INDICATIONS	22
2.4. <i>La préparation pour bridge collé cantilever et son évolution</i>	22
2.4.1. IMPERATIFS DE PREPARATION	22
2.4.2. ÉVOLUTION DE LA PREPARATION DES BRIDGES COLLES	22
PARTIE 3 : LES CERAMIQUES DENTAIRES POUR BRIDGE COLLE CANTILEVER.....	25
3.1. <i>Vitrocéramiques</i>	25
3.2. <i>Céramiques Alumineuses infiltrées</i>	26
3.3. <i>Céramiques Polycristallines</i>	26
3.4. <i>Préparation des matériaux céramiques</i>	27
3.4.1. TRAITEMENTS DES VITROCERAMIQUES	27
3.4.2. SABLAGE A L'ALUMINE	27
3.4.3. MORDANÇAGE DE LA CERAMIQUE	27
3.4.4. SILANISATION	29
3.4.5. TRAITEMENTS DES CERAMIQUES INFILTREES OU POLYCRISTALLINES.....	30
3.5. <i>Propriétés des céramiques</i>	31
3.5.1. PROPRIETES MECANIQUES DES CERAMIQUES	31
3.5.2. PROPRIETES OPTIQUES : DENT NATURELLE ET CERAMIQUES	32
3.6. <i>Céramiques utilisées pour la réalisation des bridges collés</i>	33
PARTIE 4 : LE COLLAGE DES BRIDGES CANTILEVER CERAMIQUES.....	36
4.1. <i>Généralités et définitions</i>	36
4.1.1. DOUBLE INTERFACE	36
4.1.2. ADHESION ET ADHERENCE	36
4.2. <i>Collage à l'émail</i>	37
4.2.1. RAPPELS	37
4.2.2. BOUE AMELAIRE	37

4.2.3.	PRE-TRAITEMENT DE L'EMAIL	37
4.3.	<i>Systèmes adhésifs</i>	38
4.3.1.	CLASSIFICATION DES ADHESIFS	38
4.3.2.	MR VS SAM ET MR VS UNIVERSELS	40
4.3.3.	COMPATIBILITE ADHESIFS-COLLES	40
4.4.	<i>Résines de collage</i>	40
4.4.1.	CLASSIFICATION	40
4.4.2.	POTENTIEL D'ADHERENCE ET RESISTANCE MECANIQUE	41
4.4.3.	SYSTEMES DE COLLAGE POUR CERAMIQUES	42
4.5.	<i>Protocole d'assemblage idéal pour les céramiques utilisées pour les bridges collés : (figure 34)</i>	44
PARTIE 5 – ÉVALUATION DE LA LONGEVITE DES BRIDGES COLLES DANS LA GESTION DE L'EDENTEMENT UNITAIRE ANTERIEUR.		45
5.1.	<i>Objectif</i>	45
5.2.	<i>Méthode</i>	45
5.2.1.	CRITERES DE SELECTION DES DOCUMENTS	45
5.2.2.	ÉTUDES SELECTIONNEES	46
5.3.	<i>Évaluation clinique des bridges collés cantilever</i>	46
5.4.	<i>Causes d'échecs des bridges collés</i>	50
5.4.1.	DECOLLEMENT	50
5.4.2.	FRACTURE	50
5.4.3.	CARIE SECONDAIRE	50
5.4.4.	EN FONCTION DU MATERIAU UTILISE	50
5.5.	<i>Études comparatives</i>	52
5.5.1.	COMPARATIF DESIGN CONVENTIONNEL VS GEOMETRIE CANTILEVER	52
5.5.2.	COMPARATIF BRIDGES COLLES CANTILEVER VS COURONNE SUR IMPLANT	54
5.6.	<i>Discussion et conclusion</i>	54
PARTIE 6 : CAS CLINIQUES ICONOGRAPHIES		55
CAS CLINIQUE N°1 : GESTION EDENTEMENT UNITAIRE EN 13 (E.MAX® (IVOCLAR VIVADENT)).....		56
CAS CLINIQUE N°2 : GESTION EDENTEMENT UNITAIRE EN 21 (E.MAX® (IVOCLAR VIVADENT)).....		60
CAS CLINIQUE N°3 : UN EDENTEMENT UNITAIRE BILATERALE, AGENESIE INCISIVES LATERALES MAXILLAIRES (E.MAX® (IVOCLAR VIVADENT)).....		63
CAS CLINIQUE N°4 : EDENTEMENT UNITAIRE 11 (CELTRA® PRESS (DENTSPLY SIRONA))		68
CONCLUSION		77
TABLE DES ILLUSTRATIONS		78
BIBLIOGRAPHIE.....		80

INTRODUCTION

L'absence d'une dent, qu'elle soit due à une agénésie (absence de germe dentaire), à une avulsion (d'ordre traumatique, parodontale ou carieuse) ou encore à une inclusion (défaut d'éruption, dent retenue en intra-osseux), semble être une situation extrêmement fréquente (1,2,3).

Non-compensé, cet édentement peut avoir des conséquences fonctionnelles et esthétiques. Les solutions thérapeutiques pour le remplacement des dents sont multiples, leur choix va être guidé par de nombreux facteurs généraux, locaux et techniques. Parmi ces solutions, on peut citer les plus utilisées : les bridges conventionnels, les bridges collés et les couronnes unitaires sur implant.

Des études récentes proposent et valident scientifiquement le recours aux bridges collés cantilever (mono-ailette / mono-pilier). Cette thérapeutique pourrait constituer une réelle alternative contemporaine et réaliste à l'implant antérieur, dont la réalisation peut être longue, complexe et qui présente bon nombre de contre-indications (4, 5). En particulier sur des sujets adolescents ou adultes jeunes pour lesquels il est difficile, voire illusoire, de déterminer avec précision la fin de croissance (6, 7, 8, 9).

Le recours aux bridges collés n'est pas nouveau mais leur conception, design et biomatériaux d'assemblage ont beaucoup évolué. De nombreux auteurs ont montré, d'abord sur des infrastructures en métal, puis sur des infrastructures en céramique, qu'il était possible de coller sur un pilier, une seule ailette, solidarisée de l'intermédiaire (10).

La thérapeutique dans le cas d'un édentement unitaire antérieur reste un challenge difficile à relever malgré toutes les possibilités prothétiques qui s'offrent à nous mais le bridge collé cantilever céramique constitue une alternative biologique et biomécanique particulièrement séduisante. Il s'agit incontestablement d'une évolution du bridge collé que le praticien doit avoir dans son arsenal thérapeutique.

La description de cette nouvelle géométrie en porte-à-faux, les indications, les performances cliniques et les avantages de ces bridges collés cantilever du secteur antérieur feront, ici, l'objet d'une analyse de la littérature. Un focus sera fait sur le choix du matériau d'infrastructure ainsi qu'un parallèle avec l'implantologie. Quatre cas cliniques dont un bénéficiant d'un an de recul illustreront cette thèse.

PARTIE 1 : Gestion d'un édentement unitaire antérieur : de l'analyse clinique au choix thérapeutique.

L'édentement unitaire est une situation extrêmement fréquente qui peut engendrer des conséquences sur le plan, à la fois, fonctionnel et esthétique.

Dans nos cabinets, nous devons solutionner cet édentement unitaire tout en gardant en tête les nouveaux principes de la dentisterie mini-invasive d'aujourd'hui, la demande du patient et raisonner son choix thérapeutique en fonction de nombreux facteurs.

Nous parlerons d'un édentement unitaire antérieur, situation qui reste un challenge difficile à relever malgré un éventail de possibilités thérapeutiques. Les solutions implantaires et de bridge collé font beaucoup parler d'elles, nous ne nous attarderons pas sur les solutions orthodontiques, prothétique amovible ou encore de bridges conventionnels dento-portés. Ces derniers sont à l'antipode d'une dentisterie conservatrice et respectueuse de l'organe dentaire.

Pour intervenir, il faudra réaliser une analyse précise de paramètres cliniques, tout en gardant à l'esprit les objectifs du traitement.

1.1. Objectifs d'un traitement

1.1.1. Répondre à la demande du patient

L'importance de l'apparence dans notre société contemporaine, ne fait que croître. Une notion de réussite et de bien-être est attachée à la beauté (11). Le secteur antérieur est une zone qui peut être définie comme le segment dento-alvéolaire considéré comme esthétique par le patient.

Une contribution récente a montré des liens forts entre dentisterie esthétique et santé (12). L'édentement unitaire antérieur, devra non seulement répondre à une demande fonctionnelle mais également esthétique. Le patient va avoir des exigences esthétiques qui conditionneront le choix du matériau (métal, céramique, composite etc...), le choix de la technique et donc le choix de la thérapeutique.

L'échange avec le patient sera la première étape clinique de sa prise en charge (13). Ce qui nous permettra en tant que praticien d'avoir une écoute toute particulière de notre patient, sans négliger l'aspect psychologique et social de la demande de ce dernier. Le patient formulera une demande qui sera plus ou moins réalisable. En tant que professionnel de santé, et pour diminuer le risque d'échec thérapeutique, un entretien rigoureux sera indispensable. Le praticien devra être à l'écoute, conseiller et aider le patient à formuler ses idées pour répondre le mieux possible à sa demande (14).

1.1.2. Préservation tissulaire

La dentisterie moderne tend aujourd'hui à être de plus en plus conservatrice, basée sur le principe de préservation tissulaire, toutes nos thérapeutiques devront dans la mesure du possible respecter cet objectif.

Devant une demande esthétique, le « gradient thérapeutique » (*fig.1*) est un concept pratique qui doit guider la réflexion du praticien (15). Il faudra aujourd'hui considérer, comme un échec, un traitement qui n'a pas privilégié le principe d'économie des tissus durs de la dent.

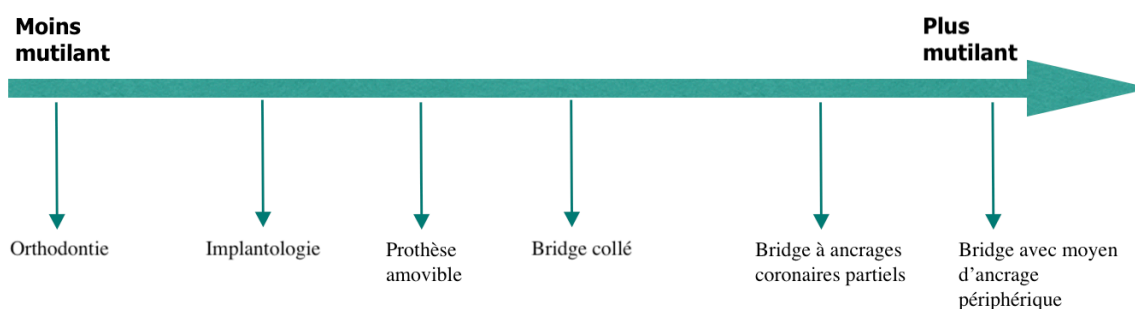


Figure 1 : gradient thérapeutique - propositions thérapeutiques réalisables dans le traitement de l'édentement unitaire antérieur, classées de la plus conservatrice à la plus mutilante.

1.1.3. *Intégration biologique*

La restauration prothétique doit respecter les tissus environnants et s'intégrer parfaitement au milieu dans lequel elle va être placée. L'intégration biologique va résulter de trois grands facteurs (16) :

- La *biocompatibilité* des matériaux : l'absence de potentiel allergisant, toxique ou mutagène, doit être garantie.
- La qualité *d'ajustage* aux tissus sains restants assurant un continuum dento-prothétique biomécanique et esthétique.
- La bonne intégration dans la *fonction* de mastication, de déglutition, et de phonation assurant la stabilité des tissus profonds à long terme.

L'utilisation de nombreux matériaux en dentisterie, qu'ils soient constitutifs de la pièce prothétique (métal, céramique) ou moyens d'assemblages (adhésif, composite de collage) devront respecter les tissus mis à jeu autant dans leur biologie que dans leur fonction.

1.1.4. *Rapport coût/bénéfices/risques*

Le choix thérapeutique se décidera, en accord avec le patient, selon plusieurs critères qui devront être réfléchis de façon à avoir le rapport coût/bénéfices/risques le plus intéressant possible. Le coût financier mais aussi biologique doit être évalué et être le plus faible possible. Pour le patient, un bénéfice doit être apporté par la solution choisie, qui sera meilleure qu'une autre ou qu'une abstention de traitement. Enfin, les risques (complications ou échecs) doivent être les plus faibles possibles.

1.2. **Édentement unitaire antérieur : thérapeutique**

Les conséquences d'un édentement unitaire seront influencées par plusieurs facteurs, qui seront locaux (type de dent perdue, occlusion, état parodontal...) mais aussi généraux (âge, capacité d'adaptation, résistance générale...) (14).

Non compensé, il peut donner lieu à (17) :

- Des migrations des dents bordant l'édentement : rotations, versions, égressions (18).
- Des perturbations occlusales : fonctions de calage, guidage, centrage.
- Des désordres fonctionnels : masticatoires, phonatoires.
- Des problèmes parodontaux : perte des tissus de soutien (3) : résorption osseuse au niveau des zones édentées et affaissement gingival pouvant créer un effondrement de la papille.

Si on se concentre sur la région antérieure, apparaîtront également des séquelles sur le plan esthétique psychosocial (perte du sourire ou d'amour propre...).

1.2.1. *Paramètres liés au patient*

1.2.1.1. *Âge*

Le choix thérapeutique sera fortement influencé par l'âge du patient.

Les implants dentaires peuvent être envisagés pour le traitement d'une agénésie dentaire, d'une perte prématurée de dents définitives et de syndromes congénitaux chez le jeune patient. Cependant, les modifications squelettiques dues à la croissance et le comportement implantaire identique à celui d'une dent ankylosée contre-indiquent souvent ce choix thérapeutique. Plusieurs auteurs rapportent des cas cliniques avec des implants utilisés chez l'enfant et chez l'adolescent (6, 7, 8) :

- Une infra-occlusion de la couronne implanto-portée est retrouvée chez tous les patients n'ayant pas terminé leur croissance.
- L'augmentation de la croissance verticale observée varie de 0 à 1,6 mm au niveau des incisives et de 0 à 0,6 mm au niveau des canines et des prémolaires.

Les auteurs préconisent de débiter le traitement implantaire une fois la poussée de croissance achevée, c'est à dire, vers 15 à 16 ans chez la fille et 17 à 18 ans chez les garçons. Cependant, nous verrons dans la partie 6 qu'il existe une croissance résiduelle chez l'adulte (8).

Le bridge collé, quant à lui, n'est pas impacté par l'âge.

1.2.1.2. *État général*

Les capacités physiques et mentales d'un patient sont obligatoirement prises en compte dans le choix d'une thérapeutique. La solution thérapeutique la plus impactée par l'état général du patient est bien évidemment la solution implantaire, qui présente bon nombre de contre-indications en rapport avec l'état de santé de l'intéressé (4).

La dentisterie est sans aucun doute la pratique utilisant le plus grand nombre de matériaux (produits d'assemblage, composants prothétiques, métaux etc...) ; des phénomènes allergiques ont été rapportés (19).

La réalisation de certaines solutions prothétiques seront alors contre-indiquées à cause d'une allergie à un biomatériau les composant. L'intérêt du questionnaire médical et de l'anamnèse du patient prennent toute leur importance.

1.2.1.3. *Motivation et observance*

Les traitements dentaires intègrent, parfois de manière complexe, des traitements orthodontiques, parodontaux, prothétiques et cela sur des patients plus ou moins jeunes, traitements où la compliance des patients est essentielle pour la réussite du traitement.

Plusieurs facteurs patient-dépendants seront primordiaux, la disponibilité en fait partie : des thérapeutiques comme l'implantologie ou l'orthodontie s'établissent souvent sur des temps longs, un traitement prothétique en zone esthétique inclut parfois de nombreuses séances, essayages etc... Le temps et la motivation du patient influenceront le choix thérapeutique du chirurgien-dentiste.

L'efficacité du traitement ne réside pas uniquement dans l'esprit ou dans les mains du thérapeute mais, pour une large mesure, dans la dynamique qu'il réussit à induire chez le patient et son entourage.

1.2.1.4. *Critères financiers*

Les moyens financiers du patient seront un paramètre à prendre en compte dans la décision thérapeutique. Certaines solutions prothétiques comme l'implantologie sont onéreuses à cause du nombre d'étapes pré-implantaires parfois indispensables. La plupart des patients que l'on rencontre au cabinet semblent ressentir comme une frustration quand le traitement implantaire n'est pas réalisable. A la lumière des nouvelles études, des données de la littérature, la solution implantaire n'est plus forcément le « gold standard » de la réhabilitation prothétique quand nous sommes face à un édentement unitaire antérieur (8). Notre rôle d'informations, de conseils et d'explications va être primordial.

1.2.2. *Paramètres liés à l'édentement*

1.2.2.1. *Longueur et localisation*

Deux paramètres influenceront largement le choix thérapeutique, à savoir la taille de l'édentement autrement dit la *longueur* et sa *localisation*.

La compensation d'un édentement par bridge collé ne pourra se faire que si l'édentement est de très faible étendue (20, 21) : une dent (exceptionnellement deux, si l'édentement concerne deux incisives mandibulaires (22)). Les contraintes exercées sur l'intermédiaire de bridge sont huit fois supérieures si la longueur est double (20), ce qui va conditionner la solidité du pont. En effet si l'on exerce une force F sur un système bridge, la flexion de la travée va être proportionnelle au cube de sa longueur. On ne pourra pas remplacer plus d'une dent en choisissant l'option bridge collé, les contraintes occlusales retentissent sur la survie de ces restaurations. De même que le remplacement d'une incisive latérale sera plus favorable que celui d'une centrale.

De plus, les contraintes exercées en bouche varieront en fonction de la localisation de l'édentement. Des études traitant de l'emplacement de la restauration (antérieur vs postérieur et mandibule vs maxillaire) (23) ont conclu que le taux de survie des bridges collés est plus important en antérieur qu'en postérieur, et que le taux d'échec est moins important à la mandibule qu'au maxillaire. Ceci est lié aux contraintes occlusales différentes.

La solution implantaire, souvent préférée en secteur esthétique, pourra être contrariée par divers facteurs anatomiques (orientation de la crête, importance de la résorption verticale et horizontale) impliquant la mise en œuvre d'étapes pré- et post-implantaires (orthodontie, greffe osseuse, aménagement des tissus mous...) dans le but d'optimiser les conditions cliniques.

En 1983, Siebert établit une classification des déformations de crête, résiduelle après édentement, comprenant 3 stades :

- Défaut de classe I : perte vestibulo-linguale de la largeur du tissu avec une hauteur de crête normale (dimension horizontale).
- Défaut de classe II : perte de hauteur avec une largeur de crête normale (dimension verticale).
- Défaut de classe III : une combinaison de perte de substance dans les deux dimensions.

Cette perte de substance conditionnera le choix thérapeutique, une perte importante de tissu osseux pourra contre-indiquer un traitement par prothèse implantaire ; l'intermédiaire de bridge, si ce dernier est envisagé devra s'adapter à la muqueuse. On devra peut-être avoir recours à des chirurgie muquo-gingivales pour un rendu esthétique optimal.

Quelle que soit la thérapeutique retenue au final, les défauts de classe II et III antérieurs sont problématiques.

1.2.2.2. *Espace prothétique*

On calculera la hauteur prothétique disponible, en OIM. : inférieure à 6 mm, elle interdira la réalisation d'un intermédiaire de bridge, l'ensemble étant insuffisamment rigide (fig. 2). Aussi, au moins 0,8 mm est nécessaire pour loger l'ailette (épaisseur minimum de céramique requise). Il n'est pas recommandé de trouver l'espace nécessaire par la préparation dans l'émail.

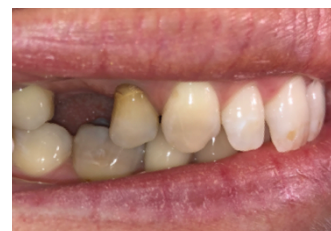

Figure 2 : espace prothétique - hauteur trop faible ici pour la réalisation d'un intermédiaire de bridge ; aussi, la longueur de l'édentement est plus importante qu'une prémolaire, les contraintes seraient, elles, trop importantes.

1.2.3. *Paramètres liés aux dents bordant l'édentement*

1.2.3.1. *État général*

Les dents bordant l'édentement seront évaluées selon plusieurs critères. En commençant par leur état de santé propre. Sont-elles délabrées ? Présentent-elles des restaurations ? Sont-elles vitales ? Leur état parodontal est-il acceptable ? Beaucoup de questions dont les réponses vont indiquer ou non une restauration collée.

Une faible hauteur coronaire pourra contre-indiquer le traitement au vu de la surface de collage disponible. Elle doit être la plus importante possible (l'incisive maxillaire est à privilégier par rapport à la canine dans le remplacement d'une incisive latérale). Deux critères primordiaux conditionneront l'indication d'un bridge collé :

- La nécessité de présence d'émail sur la face palatine ou linguale (tissu indispensable au collage). Des anomalies telles qu'une fluorose, une hypoplasie, une hypominéralisation ou encore une hypomaturation contre-indiqueront la solution thérapeutique collée.
- La pose obligatoire d'un champ opératoire étanche.

L'indication de bridge collé est posée s'il y a existence d'une dent bordant l'édentement, peu ou pas délabrée, indemnes de caries ou de restaurations (sauf si les cavités de petit volume peuvent être intégrées dans la préparation). Une restauration pourra être un avantage dans le sens où l'ailette du futur système bridge pourra prendre sa place ; même si la préparation se fait dans le respect des tissus dentaires, on préférera préparer une dent présentant une restauration plutôt qu'une dent exempte de tout délabrement.

1.2.3.2. *Forme et position*

La forme des dents concernées éventuellement par la restauration prothétique est déterminée par l'indice de Le Huche qui se base sur la différence de largeur mésio-distale de la couronne, par rapport à celle de la racine (au niveau du collet). Il quantifie la plus ou moins grande divergence occlusale de la dent : plus l'indice est élevé, plus la forme anatomique de la dent est « triangulaire ». Dans le cas d'un bridge collé, un indice élevé ne sera pas favorable, seront impactées :

- La *rigidité* du système : la jonction entre l'ailette et le pontique va être moins importante (moins haute).
- La *surface de collage* : une dent triangulaire sera généralement plus petite, les dents courtes vont limiter la surface de collage.

Des malpositions peuvent contre-indiquer certaines dents comme piliers de bridge (*cf. cas clinique n°1*) : des versions ou malpositions engagent des sur-préparations qui vont à l'encontre de l'économie tissulaire (21). De plus la présence de diastèmes généralisés interdira le plus souvent ce choix thérapeutique pour des raisons esthétiques évidentes.

1.2.3.3. *État parodontal et support radiculaire*

Le support parodontal doit être évalué en tenant compte des niveaux osseux et de la configuration des racines. L'implantologie requiert un état parodontal sain et stable et un niveau osseux suffisant.

L'utilisation de piliers atteints de maladie parodontale active dans une thérapeutique de bridge collé doit être évitée, car une charge fonctionnelle accrue peut augmenter le taux de destruction parodontale.

Le rapport racine/couronne clinique est le rapport entre la longueur supra et intra osseuses d'une dent. Un rapport couronne/racine égal à 2/3 est idéale pour une dent devant servir de support de bridge (14) mais cliniquement un rapport de 1/1, selon le type de dent (incisive centrale par exemple) et selon la condition occlusale (absence de para fonction) pourra être acceptable et satisfaisant.

L'assise de la restauration prothétique ne sera que meilleure si la racine du support engagé présente des irrégularités ou des courbures au niveau apical (24). De plus, la mobilité sera évaluée car les contraintes occlusales exercées sur le pilier ne seront pas négligeables. Au-delà d'une mobilité 1, voire 2, en l'absence de maladie parodontale, la mise en place de bridge collé pourra être problématique.

1.2.4. *Paramètres liés à l'environnement des dents bordants l'édentement*

1.2.4.1. *Paramètres occlusaux*

L'évaluation de l'occlusion se fera en statique et en dynamique :

- Occlusion *statique* : En OIM, il faudra veiller à ce que l'occlusion soit stable et équilibrée. En antérieur, seront favorables, un surplomb augmenté ou normal et une infracclusion ou une normocclusion. Il faudra veiller à ce qu'il n'y ait pas de contacts avec la restauration prothétique afin d'éviter la sollicitation du joint et donc le risque de descellement ou de fracture (25). Il faudra une certaine épaisseur de céramique qui conditionnera la solidité du bridge c'est pourquoi certaines situations cliniques (comme les classes II.2 ou les supraclusions importantes) seront contre-indiquées si l'occlusion ne permet un espace suffisant.
- Occlusion *dynamique* : il est important que le pontique ne soit pas impliqué dans les mouvements excursifs mandibulaires. Si cela n'est pas réalisable, une prise en charge de groupe est préconisée en répartissant les contacts sur plusieurs dents naturelles. En propulsion, il nous faudra rétablir si besoin un guide antérieur harmonieux en déchargeant l'éventuelle dent en extension.

1.2.4.2. *Parafonctions*

Les forces parafonctionnelles augmentent le risque d'échec de la restauration, en particulier lorsque les paramètres occlusaux ont été mal évalués. Toutes les habitudes doivent être identifiées au cours de la phase d'évaluation et le patient doit être averti afin d'éviter les habitudes telles que l'onychophagie par exemple (26).

En cas de suspicion de bruxisme, la prescription d'une gouttière de protection nocturne doit être envisagée. Les contraintes qu'occasionnent les surcharges occlusales et les parafonctions conditionnent la stabilité et la solidité de l'élément prothétique, elles sont des contre-indications des bridges collés.

1.2.4.3. *Paramètres liés aux difficultés techniques opératoires et préparations*

La mise en œuvre clinique des bridges collés inclut, comme son nom l'indique, une séquence de collage. Des impératifs et une séquence opératoire rigoureuse influenceront la longévité de l'interface.

Pour commencer, la préparation de la dent pilier doit être précise, délicate et confinée à l'émail pour éviter des collages moins efficaces sur la dentine (27). Les limites des préparations doivent (28) :

- Maximiser la hauteur axiale tout en restant strictement supra-gingivales.
- Être nettes pour le technicien de laboratoire afin d'avoir un parfait ajustage.
- Doivent permettre une assise au niveau proximale tout en respectant au maximum l'esthétique requise.

En plus des prérequis au collage que l'on décrira dans une autre partie, l'une des difficultés techniques peut être la mise en place du champ opératoire indispensable au protocole de collage (29, 30).

Tirlet et al. dans un article de 2015, évoquent l'effet « trampoline ou batracien » de la digue au niveau de l'intermédiaire (31), de l'encombrement des clamps antérieurs et de l'absence de contrôle visuel de la position cervicale du bridge au moment du collage. Les difficultés doivent être anticipées.

1.3. **Synthèse des paramètres décisionnels et choix thérapeutiques**

Après avoir listé les principaux paramètres rentrant en jeu dans la décision thérapeutique, nous avons tenté d'élaborer des fiches décisionnelles qui permettraient en analysant les facteurs favorables ou non, de poser une indication thérapeutique (implant vs bridge collé) (14).

Ces fiches (*fig. 3*) ne sont qu'un outil de décision et non un guide absolu. Chaque cas présente ses spécificités et complications, il faudra raisonner et pondérer nos décisions sans oublier que nos traitements ont pour objectif de satisfaire les demandes et les besoins présents de nos patients tout en tenant compte de l'avenir.

Figure 3.a : fiche décisionnelle correspondant au choix thérapeutique bridge collé.

PARAMÈTRES	FAVORABLE	PEU FAVORABLE	DÉFAVORABLE
LIES AU PATIENT			
Age	Sujets jeunes	Sujets âgés	
Hygiène	Bonne	Médiocre	
Demande esthétique	Raisonnée	Élevée	Inconsidérée
Risque carieux	Faible	Élevé	
Disponibilité	Oui / Non		
LIES A L'EDENTEMENT			
Localisation	Maxillaire Antérieur	Mandibulaire postérieur	
Hauteur prothétique	> 7mm	6mm	< 5mm
Étiologie de l'édentement	Inclusion dent permanente Traumatisme Maladie parodontale		Traumatisme occlusal
DENTS BORDANT L'EDENTEMENT			
Rapport r/c	< ou = 2/3	< 1/1	> 1
Forme et longueur des racines	Racines longues ou divergentes	Racines tronconiques ou fusionnées	Racines très courtes
Indice MD de Le Huche		Élevé, dent triangulaire	
Perte de substance ou délabrement dentaire	Absence de délabrement Petite restauration amélaire	Restauration dentinaire peu étendue	Dent très délabrée Absence d'émail
Aparallélisme	< 30°		> ou = 30°
ENVIRONNEMENT			
Parafonction	Non		Oui
Occlusion	Classe I canine et classe I molaire Classe III Fonction canine	Fonction de groupe	Suppracclusion Recouvrement important

Figure 3.b : fiche décisionnelle correspondant au choix thérapeutique implantaire.

PARAMÈTRES	FAVORABLE	PEU FAVORABLE	DÉFAVORABLE
LIES AU PATIENT			
État général	Infarctus ancien	Angor Insuffisance coronarienne Communication interauriculaire Communication interventriculaire Grossesse Insuffisance rénale ou respiratoire Anticoagulant ; Diabète ; Anémie Tabagisme important ; Toxicomanie Sclérodémie ; Lupus ; Ostéoporose Polyarthrite rhumatoïde Irradiation cervico-faciale Séropositivité	Infarctus récent Valvulopathie Insuffisance cardiaque sévère Agranulocytose Déficit immunitaire Cancer évolutif Hémophilie Transplantation Maladie de Paget Ostéogénèse imparfaite Ostéomalacie Sida
Age	> 18 ans	Sujets âgés	< 16 ans
Hygiène	Bonne	Médiocre	
Demande esthétique	Raisonnée	Élevée	Inconsidérée
Disponibilité	Oui	Non	
LIES A L'EDENTEMENT			
Longueur	> 7mm	7 mm	< 6 mm
Localisation		Obstacles anatomiques maxillaires et mandibulaires	
Hauteur prothétique	> 7mm	6mm	< 5mm
Étiologie de l'édentement	Carie Traumatisme	Maladie parodontale Traumatisme occlusal	Traumatisme occlusal important
Forme		Perte de substance ostéo-muqueuse	
DENTS BORDANT L'EDENTEMENT			
Perte de substance ou délabrement dentaire	Saine Faible délabrement	Dents dépulpées à couronner	Dents dépulpées à couronner Dents très délabrées
ENVIRONNEMENT			
Parafonction	Non	Oui	Oui
Occlusion	Guidage par des dents naturelles	Absence de guidage par des dents naturelles	

PARTIE 2 : Le Bridge collé, son histoire et son évolution.

2.1. Définition – description et terminologie

Selon la HAS, un bridge est un « dispositif qui vise à remplacer une ou plusieurs dents manquante(s) et qui est fixé sur des dents ou sur des implants ; ces appuis sont les piliers. Les dents absentes sont remplacées par les éléments intermédiaires qui représentent la travée du bridge. Un bridge est donc composé de moyens d’ancrage, d’un ou de plusieurs intermédiaire(s) et de connexions (jonction entre les différents éléments) » (26).

Les approches thérapeutiques ont été modifiées par l’évolution des progrès novateurs dans le domaine de l’odontologie et notamment dans le développement des procédés d’adhésion et la compréhension du traitement des surfaces. Introduit dans les années 60, les bridges collés ont connu un grand changement depuis leur apparition lié à l’évolution des concepts et matériaux.

Les bridges collés cantilever, objet de ce travail, représentent aujourd'hui une véritable alternative aux implants ou aux stratégies orthodontiques pour la fermeture d'espaces. De plus en plus validés par la littérature scientifique, ils permettent une bonne intégration esthétique tout en offrant des possibilités de retraitement avec des mutilations tissulaires très limitées voire nulles.

Traditionnellement, un bridge collé est composé de 2 ailettes métalliques collées (A) sur les faces palatines ou linguales des 2 dents piliers bordant l’édentement et d’un intermédiaire (I). Le cantilever, en anglais, porte-à-faux en français, est constitué d’une seule ailette collée sur un pilier qui est solidarisée par une connexion à l’intermédiaire : élément en extension (Iext) (fig. 4).

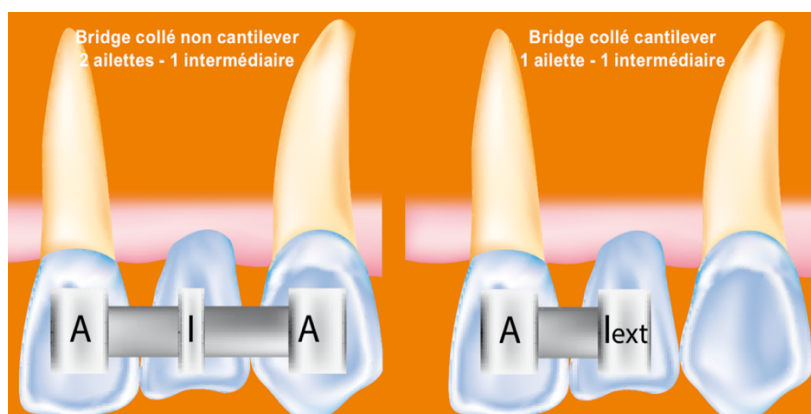


Figure 4 : schémas comparatif cantilever vs conventionnel -
A gauche, un bridge collé traditionnel non cantilever : 2 ailettes collées sur les faces palatines des deux dents bordant l’édentement. A droite, un bridge collé cantilever : une seule ailette collée sur une des dents bordant l’édentement.
A : ailette collée
I : intermédiaire traditionnel
Iext : intermédiaire en extension (32)

Dans le secteur antérieur, qu’il soit maxillaire ou mandibulaire, la dent pilier est soit l’incisive centrale (remplacement d’une centrale ou d’une latérale) soit la canine (remplacement d’une latérale).

2.2. Historique et évolution des bridges collés

2.2.1. Bridge de Rochette

Rochette (33), dès le début des années 1970, est le premier à proposer les indications des bridges collés dans la prise en charge des édentements unitaires, qu’ils soient antérieurs ou postérieurs. Cette option thérapeutique découlait déjà du souhait d’offrir une dentisterie mini-invasive.

A l’époque, le succès de la fixation à long terme d’une résine non chargée (polyméthacrylate de méthyle) à un émail mordancé (34) a induit l’idée que la même technique pourrait s’appliquer aux attelles pouvant être collées sur des dents. En cas de succès, cela permettrait aux dentistes d’attacher des attelles fixes à l’émail sans mutiler, ni même préparer les dents.

Deux dispositifs de retenue perforés en forme d’aile vont venir se coller sur la face palatine ou linguale des dents bordant l’édentement. La rétention est amenée mécaniquement par les perforations faites dans le métal où la résine pourra fuser (fig.5).

L'approche était conservatrice mais les échecs nombreux :

- Affaiblissement du support métallique par les perforations.
- Adhésion du métal limitée (uniquement mécanique amenée par les perforations).
- Épaisseur du métal non négligeable.
- Accumulation de plaque (usure de la résine composite).
- 50% de défaillance à 10 ans.

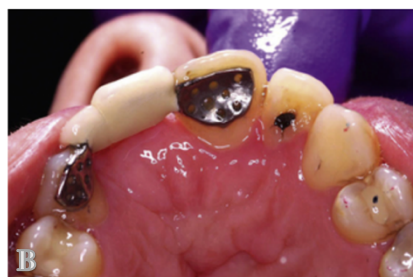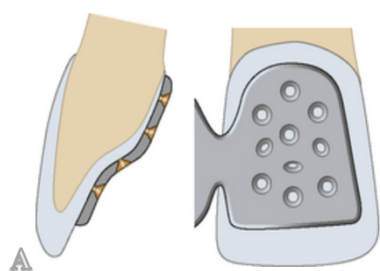


Figure 5 : *bridge de Rochette* -
A. *Ailette de Rochette, trouée pour permettre à la résine de fuser et ainsi créer une rétention*
B. *Photo d'un cas de bridge collé de Rochette posé il y a 20 ans* <https://pocketdentistry.com/18-minimal-preparation-resin-retained-bridges/>

2.2.2. *Bridge Maryland*

Les progrès du collage et l'apparition des résines composites associées aux techniques de mordantage des armatures en alliage non précieux sont à l'origine des ponts collés conventionnels aussi appelés « *bridges Maryland* ». Livatidis et Thompson en 1982 (35, 36) propose une préparation de l'armature par corrosion électrochimique : l'adhésion va reposer sur un microclavetage mécanique permettant l'utilisation d'ailettes non perforées. Les préparations des dents piliers étaient a minima et fondées sur les concepts de stabilisation des moyens d'ancrage de prothèse amovible partielle (37). En plus d'une meilleure adhésion et d'une épaisseur de métal réduite, la suppression des perforations offre une meilleure résistance au système.

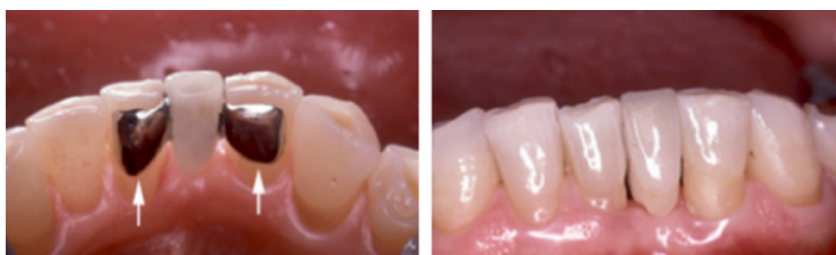

Figure 6 : *bridge Maryland* -
ailettes métal non perforées collées sur la face linguale des dents bordant l'édentement.
Vues vestibulaire et linguale.
<https://www.mydentalgroup.com.au/treatments/bridge/>

2.2.3. *Bridge « Cast Mesh »*

Cette technique de mordantage, utilisée dans le concept précédent, ne pouvant pas s'utiliser sur des alliages précieux, des microgrilles en nylon ont été incorporées dans l'intrados des ailettes créant une rugosité de surface supplémentaire (38). Ce sont les ponts dits « *Cast Mesh* ». L'étape de préparation par corrosion du métal sera donc supprimée, supplantée par cette trame rétentive (fig. 7.A). Cependant la rigidité importante des dispositifs rendait difficile l'adaptation à la dent pilier.

2.2.4. *Bridge de Virginie*

Moon et Hudgins (39) en 1985 incorporent des microcristaux de sels à l'intérieur d'une armature résine créant ainsi des macrorétentions au sein de l'ailette. Technique décrite sous le terme générique de « *bridge de Virginie* » (fig. 7.B). Un protocole de mise en œuvre, que l'on ne décrira pas ici, offre donc des rugosités de surface augmentant le potentiel d'adhésion de ces dispositifs.

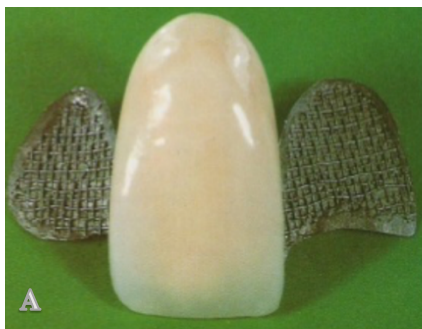


Figure 7:
A. Bridge « Cast Mesh »
B. Bridge de Virginie

2.2.5. Bridge collé tout céramique

Pour prévenir les défaillances prématurées ou les décollements, les conceptions de bridges collés métal augmentaient souvent la résistance mécanique avec des éléments de conception tels que des encoches proximales, des épaulements ou encore des rainures palatines (40, 41, 42). De telles stratégies de préparation sacrifient les tissus durs de la dent amenant parfois la préparation dans la dentine, ce qui rend une telle restauration beaucoup plus invasive. De plus, si une des ailettes se décollait, les dents supports devenaient sujettes à développer des caries (43).

Les taux de réussite primaire et secondaire (après recollage) à long terme des ponts collés avec de la résine à ossature métallique étaient relativement faible. A cela se rajoutait le problème de biocompatibilité de certains alliages et surtout l'impact esthétique de ces restaurations (brillance grisâtre de la structure métallique).

Pour surmonter ces problèmes, les bridges entièrement en céramique ont fait leur apparition. C'est entre autres, Mathias Kern, au début des années 90 (44) qui introduit dans la littérature ces bridges collés (fig. 8). Ils ont été optimisés pour la région esthétique antérieure en facilitant la liaison à la structure de la dent (grâce à une meilleure aptitude au collage), en éliminant la nécessité de dispositifs de rétention métalliques et en améliorant l'esthétique.

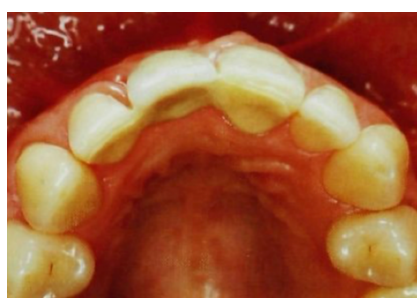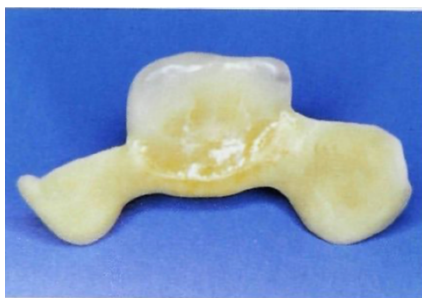


Figure 8 :
Bridge collé tout céramique - prothèse datant de 1991 remplaçant 11 (44).

2.3. Bridge collé cantilever : une nouvelle géométrie

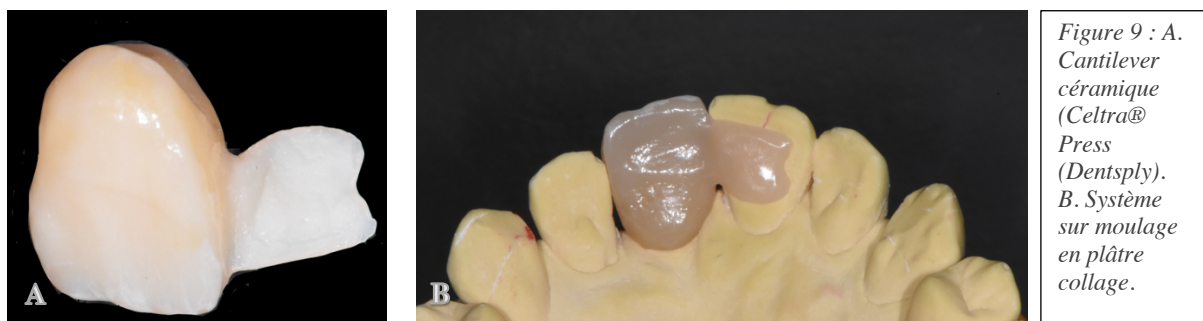2.3.1. Généralités et naissance

Les bridges collés initiaux métal ou tout céramique, à deux ailettes, ont montré une forte tendance au décollement unilatéral (métal, le praticien coupait l'ailette décollée) ou à la fracture (céramique), ce qui laissait le pontique lié à un seul dispositif de retenue en porte-à-faux, souvent pendant une période assez longue (45). De manière surprenante, ces bridges cantilever nouvellement créés ont continué de fonctionner comme bridge en porte-à-faux pendant 5 ans d'exams de suivi continus (46).

Une étude de 2005 et 2011 de Kern donne des taux de survie à 5 et 10 ans, de 73,9 et 67,3% pour des bridges deux ailettes contre 92,3 et 94,4% pour des mono-ailettes.

Pour la plupart des praticiens, l'idée de coller sur un pilier unique est contre nature ; dans les esprits, on collerait mieux en s'appuyant sur deux dents plutôt qu'une seule. Mais d'autres études (47-50), concluant aux mêmes différences significatives que Kern, ont donc été amenées à proposer une conception en porte-à-faux comme une approche efficace pour réduire les contraintes de cisaillement et de couple exercées sur les structures traditionnels. Elles étaient attribuées au mouvement différentiel des piliers au cours de la fonction, imputable à leurs ligaments parodontaux respectifs (43).

Des essais cliniques et des séries d'études de cas ont indépendamment démontré le potentiel de taux de réussite élevés, non seulement pour les bridges collés en porte-à-faux en céramo-métal (51-57) mais aussi pour les bridges collés cantilever en céramique (*fig. 9*) de tous types (58-62, 19, 7). Nous reviendrons sur leurs performances et longévité cliniques dans une partie ultérieure.



2.3.2. Avantages des bridges collés cantilever

Les auteurs encourageant la réalisation des bridges collés dans des situations cliniques l'indiquant, mettent en avant quatre avantages principaux :

- Une **alternative thérapeutique séduisante** (32, 63-65) : à l'implantologie pour les édentements unitaires. Même si nombreux sont les praticiens pensant que la solution prothétique « bridge collé » ne serait qu'une solution temporaire, Boening et Ullmann (2012), dans le cadre de leur étude rétrospective (66) concluent que les bridges collés doivent être considérés comme des restaurations permanentes.
- La **préservation tissulaire** : à l'ère d'une dentisterie conservatrice, l'un des principaux avantages du bridge collé est qu'il nécessite moins de préparation des dents que le bridge traditionnel (67, 10, 26) voire pas du tout.
- Les **avantages cliniques** : risque minimal de traumatisme pulpaire, anesthésie non obligatoire, marge supragingivale, empreinte simple, réintervention possible (68).
- Le **confort et la satisfaction du patient** : en plus d'une mise en œuvre rapide (en 2, 3 ou 4 séances suivant s'il y a nécessité de préparation parodontale ou non), les phases chirurgicales implantaires sont supprimées et récemment des auteurs ont montré les apports des bridges collés en termes de qualité de vie sur des patients présentant des agénésies (1, 69-71). Les patients émettent des retours très positifs (72, 61).
- L'**aspect économique** : une étude médico-économique récente (69) compare les implants, les bridges collés et les bridges traditionnels : le coût le plus important concerne les bridges traditionnels, suivis par les implants. Les bridges collés (cantilever ou à appuis multiples) ont donc un excellent rapport coût/efficacité.
- Une **hygiène améliorée** : cette nouvelle géométrie permet le passage du fil dentaire sous le pontique en extension. De plus, le décollement partiel par définition impossible implique une probabilité de carie sous ailette très faible contrairement aux bridges collés traditionnels.

2.3.3. *Indications et contre-indications*

Dans la littérature, ces restaurations sont indiquées en première intention dans les cas d'édentements unitaires chez l'enfant et l'adolescent (75). Les étiologies peuvent être multiples (agénésies, traumatismes...); dans ces situations, la solution implantaire est une contre-indication relative au vu de la croissance faciale inachevée (76). Pour continuer dans un parallèle avec l'implantologie, chez un adulte présentant des contre-indications, qu'elles soient médicales ou financières ou lorsque l'édentement présente un secteur encastré de disposition réduite, le bridge collé sera tout à fait indiqué.

Plus largement, ces restaurations prothétiques sont indiquées en cas d'édentement unitaire antérieur de petite étendue (une dent ou deux quand l'édentement concerne les incisives mandibulaires) localisé aux secteurs incisifs ou au secteur cuspidé, maxillaire de préférence (canine) et ne doivent pas être considérées uniquement comme solutions transitoires, mais également comme solutions d'usage. Aussi, ils pourront être utilisés en attelle de contention parodontale comme décrit par Rochette (33).

Les techniques collées sont réservées à des patients présentant une bonne hygiène et un faible risque carieux. Certains critères sont requis conditionnant l'indication ou la contre-indication des bridges collés cantilever (cf. partie 1). (8, 26, 32, 33, 38, 62, 73-76)

2.4. La préparation pour bridge collé cantilever et son évolution

2.4.1. *Impératifs de préparation*

Il ne va pas exister de préparation unique, elle sera réalisée en fonction :

- Du choix et de la position de la dent support par rapport à l'édentement
- De l'occlusion et des contraintes qu'elle impose à l'ailette et au pontique
- Du matériau utilisé pour l'infrastructure

Malgré tout, il existe des grands axes de préparation à suivre (77, 78, 31, 32) :

- La préparation du pilier doit permettre à la ou les ailettes du bridge collé d'être stable(s) dans les deux plans perpendiculaires à l'axe d'insertion (sens mésio-distal et vestibulo-lingual)
- Les limites doivent être amélaire (*préservation tissulaire et aptitude au collage*), supra-gingivales (*étanchéité par la pose du champ opératoire*) et la surface développée doit être la plus grande possible (*surface de collage maximale*). Le bord libre incisal ne sera pas recouvert pour éviter la vue du métal en transparence ou la modification de la translucidité naturelle du pilier en rajoutant une épaisseur de matériau.
- S'il y a la présence de restaurations, elles seront englobées dans la préparation de l'ailette.
- Les lignes de finitions sont des congés associés parfois à une boîte ou légère encoche proximale bordant l'édentement nécessaire au passage de la connexion qui doit être de 6mm² pour une armature métallique, 9mm² pour une infrastructure zircone et 12 à 16mm² pour un bridge collé en vitrocéramique (79, 36).

2.4.2. *Évolution de la préparation des bridges collés*

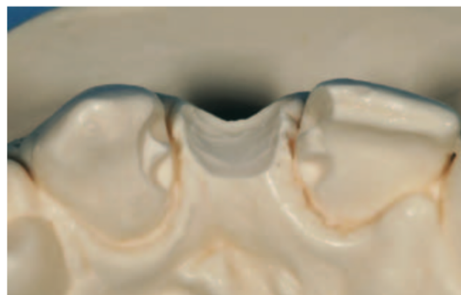
2.4.2.1. *Bridge à deux ailettes à infrastructure métallique*

- Les bridges collés *sans préparation* (33, 38) : le concept du premier bridge collé imaginé par Rochette (33), intégrait la notion de réversibilité et donc l'absence de préparation. Hormis les traitements de surface, les premiers bridges collés étaient des *bridges sans préparation*. Dans ces derniers, qui étaient à l'époque réalisés en métal, la surface des ailettes (qui rappelons le, étaient perforées) devait être la plus étendue possible et seul le joint de collage assurait l'action de rétention. Malheureusement, les nombreux échecs rencontrés au cours du temps font évoluer la préparation avec la recherche d'une rétention mécanique.

- Les bridges collés **avec préparation** (80-87) : pour pallier aux échecs des bridges de Rochette, des artifices de rétention mécanique sont ajoutés à la préparation : boîtes ou rainures proximales, appuis occlusaux ou cingulaires et même des puits dentinaires (*fig. 10*) ; ils ont pour but principal d'assurer une rétention mécanique en stabilisant la ou les ailettes et de s'opposer aux contraintes fonctionnelles qui pourraient tendre à déloger le bridge. Pour ne pas s'étendre sur ces types de bridges, on ne mentionnera qu'un exemple servant de référence avec la *fig. 10*.

Figure 10 (81) : préparation rétentive :

- Préparation strictement amélaire.
- Parois opposées presque parallèles avec cingulum plat.
- Dépouille inter-occlusale minimale de 0,3 à 0,5 mm.
- Rainure de siège proximale de 0,4 à 0,6 mm de dimension horizontale.
- Trou d'épingle palatin de 1 mm de profondeur à l'aide d'une fraise conique de finition ISO 012.

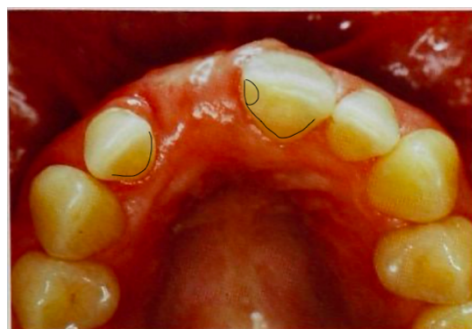

2.4.2.2. Bridge à deux ailettes à infrastructure céramique

Avec les progrès du collage et l'évolution des matériaux d'infrastructure, les préparations seront de plus en plus minimales. En 1991, Matthias Kern (44), décrit la préparation suivante : *fig. 11*.

Figure 11 (44) : préparation minimale :

- Facette de préparation minimale amélaire.
- Épaulement en zone cervicale permettant l'assise du dispositif.
- Élimination uniquement de 30 à 50 microns d'émail superficiel (émail aprismatique (cf. partie 4)).
- Dans la zone de contact occlusal, la profondeur de la préparation de la dent doit être plus importante pour fournir l'espace pour une épaisseur suffisante de porcelaine.



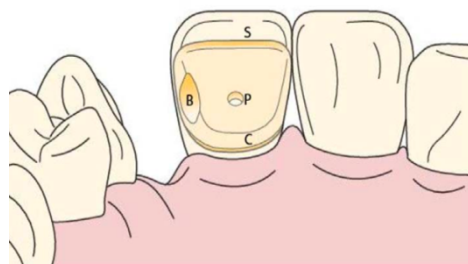
2.4.2.3. Bridge cantilever céramique

Avec l'évolution du design, en 2005, Matthias Kern (78) fera aussi évoluer sa préparation en établissant des critères de préparation pour les cantilever qui sont aujourd'hui (88) employés en quelques sortes comme référence.

La préparation de la dent pilier est conservatrice et uniquement dans l'émail (*fig.12*). Elle comprend une facette linguale de préparation, une rainure sur le cingulum et une petite préparation de boîte proximale (dimensions : 2mm - 1mm - 0,5 mm). Cette conception offre une assise définitive à la restauration, mais ne permettait pas une rétention mécanique.

Figure 12 (88) : préparation de référence (Kern) :

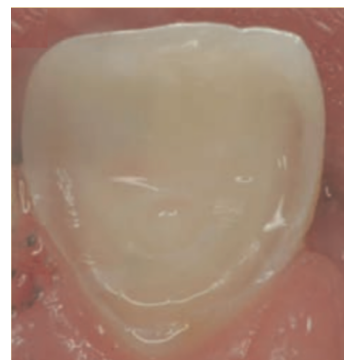- Facette de préparation palatine et proximale avec :
- b (box) = boîte,
 - c (chamfer) = léger chanfrein cervical,
 - s (shoulder) = léger épaulement ou corniche occlusale,
 - p (pinhole) = puit de stabilisation.



En fonction de la situation occlusale, la boîte proximale accueillant la connexion céramique peut être abandonnée comme dans la *figure 13* qui suit.

Cette forme de préparation suffit à assurer la stabilisation, la sustentation et la rétention du bridge. C'est le choix d'un assemblage adhésif spécifique qui viendra optimiser la rétention globale de la restauration prothétique.

Figure 13 (89) : préparation type d'une centrale :
Préparation intra-amélaire suivant les principes généraux proposés par Kern (2005) : réalisation d'un épaulement à angle interne arrondi, de 2 rainures mésiale et distale et d'un puits de stabilisation cingulaire.



Nous allons décrire dans le tableau (cf. *tableau 1*) suivant les étapes d'une préparation type pour une incisive centrale proposée en 2009 par l'équipe de JP. Attal et G. Tirlet (31).

<p>1 – Réalisation d'un petit congé</p>		<p>Congé ou épaulement à angle interne arrondi, en cervical et en position supragingivale (en plus du collage, elle évitera le surcontour au niveau parodontal) ; épaisseur de 6 à 8/10^{ème} de mm.</p> <p>→ Rôle : garantir la stabilisation du système tout en assurant sa rigidité.</p>
<p>2 – Réalisation d'une corniche occlusale</p>		<p>Sa situation va dépendre du niveau de translucidité du bord coronaire (translucidité : incisives > canines). Évaluation de sa juste position pour exploiter la surface palatine la plus large possible (optimisation du collage).</p> <p>→ Rôle : s'opposer aux forces de clivage et de pelage du joint collé.</p>
<p>3 – Réalisation d'une boite de connexion</p>		<p>En regard de la zone édentée. Cette préparation de boîte n'est pas toujours nécessaire.</p> <p>→ Rôle : assurer l'épaisseur du matériau dans cette zone de haute contrainte mécanique (zone de connexion avec l'intermédiaire de bridge). <i>Elle sera par exemple, idéalement de 4 mm de hauteur sur 3 mm de largeur pour égaler la surface de connexion de 12 mm² pour les bridges collés antérieurs vitrocéramiques.</i></p>
<p>4 – Réalisation d'un macropuit</p>		<p>Décentré, à l'inverse de Kern (44, 78) à l'opposé de la zone édentée et le plus éloigné possible de la zone d'élection pulpaire.</p> <p>→ Rôle : assurer la rétention et surtout la stabilisation du bridge cantilever. Sa situation permettra de s'opposer au bras de levier provoqué par les forces s'exerçant sur le pontic en porte-à-faux (agrafe de renfort). De plus, lors du collage, il constitue un élément de stabilisation important du fait des risques de rotation dus au seul point d'appui dentaire.</p>

Tableau 1 « étape de préparation pour bridge collé »

PARTIE 3 : Les céramiques dentaires pour bridge collé cantilever

La céramique peut être définie comme « un matériau chimiquement composé à 99 % d'oxydes mis en forme à partir d'une poudre dont la consolidation fait appel à un frittage en phase solide ou liquide ».

Les céramiques sont biphasées et contiennent (90-92) :

- Une phase vitreuse : la matrice de verre (désordonnée).
- Une phase cristalline (ordonnée).

La phase vitreuse va conditionner les propriétés optiques esthétiques de la céramique tandis que l'incorporation de la phase cristalline lui donnera de la dureté et de la ténacité. La phase vitreuse donnera à la céramique sont aptitude au collage.

Les propriétés physiques, mécaniques et optiques (réflexion lumineuse et couleur) de la restauration finale seront tributaires de la nature de la phase cristalline infiltrée. Celle-ci s'oppose notamment à la propagation de microfractures de surface au sein du matériau (92).

Plus la phase cristalline augmente, plus la céramique devient résistante et plus son aptitude au collage et sa translucidité diminue.

Plusieurs classifications ont été établies pour ces céramiques utilisées en dentisterie, nous en retiendrons une qui classe ces dernières en fonction de leur composition et microstructure.

3.1. Vitrocéramiques

Dans les vitrocéramiques, les particules cristallines sont dispersées dans une matrice vitreuse. Elles sont issues d'un verre monophasé qui, transformé par traitement thermique de cristallisation deviendra une structure biphasée (73). Elles sont représentées dans le tableau 2 « vitrocéramiques ».

VITROCERAMIQUES				
Microstructure	Feldspathiques	Feldspathique renforcée à la leucite	À base de disilicate de lithium	À base de silicate de lithium renforcée à la zircone
Composition	SiO ₂ (50-78%) Al ₂ O ₃ (< 10%) Na ₂ O, K ₂ O, CaO, TiO ₂ , Li ₂ O (10-17%)	SiO ₂ (62%) Al ₂ O ₃ (19%) + cristaux de Leucite (K ₂ O, Al ₂ O ₃ , 4SiO ₂)	Cristaux de disilicate de lithium : Li ₂ O-2SiO ₂ (70%)	Cristaux de silicate de lithium + 10% de nanocharges de zircone
Technique de mise en œuvre	Barbotine / usinée	Usinée / Pressée	Usinée / Pressée	Usinée / Pressée
Matériaux	Création CEREC BLOC® (Dentsply Sirona) VITABLOC Mark II® (VITA)	Empress® (Ivoclar Vivadent) Empress® CAD (Ivoclar Vivadent)	IPS e.max® Press IPS e.max® CAD (Ivoclar Vivadent)	Celtra® Press Celtra® Duo (Dentsply Sirona) VITA Suprinity® (VITA)

Tableau 2 « vitrocéramiques » (la liste des matériaux indiqués est non exhaustive).

3.2. Céramiques Alumineuses infiltrées

Céramiques dont la phase vitreuse est retrouvée en très faible quantité ce qui va constituer un réel handicap pour le collage. De plus, leurs caractéristiques mécaniques sont certes plus intéressantes que celle des vitrocéramiques mais bien moins que celle des céramiques denses. Leur utilisation en prothèse collée est donc peu fréquente. Elles sont citées ici (*cf. tableau 3*) car des études ont montré leur utilisation dans le cadre de bridges collés (58, 78).

Matériaux, aujourd'hui, abandonnés par le laboratoire VITA au profit d'un nouveau matériau l'Enamic® qui est une céramique infiltrée par une matrice résineuse mais dont nous ne parlerons pas ici car contre-indiquée dans les restaurations en extension.

ALUMINEUSES INFILTRÉES			
Microstructure	90% D'ALUMINE (Al ₂ O ₃) : diminution de la phase vitreuse		
Composition	Alumine-Spinelle (Al ₂ O ₃ + MgO)	Alumine (Al ₂ O ₃)	Alumine-Zircone (Al ₂ O ₃ + ZrO ₂)
Technique de mise en œuvre	Usinée	Barbotine / usinée	Usinée
Matériaux (VITA)	In Ceram® Spinell	In Ceram® Alumina	In Ceram® Zirconia

Tableau 3 « alumineuse infiltrées » (la liste des matériaux indiqués est non exhaustive).

3.3. Céramiques Polycristallines

Ce sont des matériaux ne présentant pas de phase vitreuse (*cf. tableau 4*). Elles sont constituées uniquement d'une phase cristalline. Leurs propriétés mécaniques en font une classe de céramiques indispensable dans certaines situations cliniques malgré leur collage plus complexe et moins performant. Obtenues par frittage de poudres d'alumine ou de dioxyde de zirconium selon le cas, leur microstructure finale ne doit présenter ni inclusions ou porosités sous peine de modifier leurs propriétés mécaniques.

CÉRAMIQUES POLYCRISTALLINES		
Microstructure	Aucune matrice vitreuse – cristaux compactés	
Composition	Zircone Stabilisée par ajout d'oxyde : Yttrium (Y ₂ O ₃) ou Magnésium (MgO)	Alumine dense
Technique de mise en œuvre	Usinées	
Matériaux	Le + utilisé : 3Y-TZP (Zircone-Yttrium) Procera® Zirconia (Nobel Biocare) IPS e.max® ZirCAD (Ivoclar Vivadent)	Procera® Alumina (Nobel Biocare)

Tableau 4 « polycristallines » (la liste des matériaux indiqués est non exhaustive).

3.4. Préparation des matériaux céramiques

Pour potentialiser leur adhérence lors du collage, les céramiques vues précédemment peuvent toutes être traitées par diverses actions physiques et/ou chimiques.

3.4.1. Traitements des vitrocéramiques

Le traitement de la vitrocéramique va être primordial pour l'obtention d'un résultat clinique optimal. Le joint de colle unira la pièce prothétique au support dentaire formant alors un « corps unique ». C'est le collage qui confère la résistance finale au matériau (73).

Un protocole précédant l'étape de collage sera indispensable pour une efficacité clinique optimale. Il sera la succession d'un sablage à l'alumine suivi d'un mordantage à l'acide fluorhydrique pour finir par une silanisation (93).

3.4.2. Sablage à l'alumine

Le sablage est un procédé physique qui va consister à envoyer à grande vitesse sur le matériau un abrasif, ici de la poudre d'alumine (grains compris entre 20 et 110 microns). Cette projection, action d'abrasion mécanique, sera faite à l'aide d'une microsableuse avec une pression comprise entre 2 et 3 bars.

Elle va avoir un double effet (94) :

- Nettoyer les résidus de revêtement : cette action détruit la pellicule superficielle de glaçage de la pièce céramique.
- Créer des microrugosités à la surface du matériau qui faciliteront l'accrochage mécanique du matériau d'assemblage.

Utilisé seul, le sablage ne représente pas un traitement de surface suffisant, la rugosité de surface qu'il crée est propice à la pénétration des colles mais n'atteint pas celle de l'acide fluorhydrique (95).

3.4.3. Mordantage de la céramique

Une étude a comparé trois agents d'attaque sur quinze céramiques différentes et les résultats ont conclu que l'acide fluorhydrique (HF) (*fig.15*) produisait le pouvoir mordant le plus important sur toutes les céramiques dentaires examinées (96). Employé en dentisterie sous forme de gel avec des concentrations variant de 4,5 à 9%, il est l'un des acides minéraux les plus forts et est capable de dissoudre le verre (73).

Son mode d'action va donc être de dissoudre la matrice de verre plus vite que la matrice cristalline induisant la formation de puits et sillons dans lesquels l'agent de couplage puis la résine de collage seront susceptibles de s'insinuer. En augmentant les sites disponibles, le mordantage potentialise alors la silanisation.

Le temps de mordantage (*fig.14*) va être fonction de la céramique constituant l'intrados prothétique (73, 97, 98) :

- 20 secondes pour les vitrocéramiques à base de disilicate de lithium.
- 30 secondes pour les vitrocéramiques à base de silicate de lithium renforcées à l'oxyde de zirconium.
- 1 minutes pour les vitrocéramiques renforcées à la leucite.
- 2 minutes pour les vitrocéramiques feldspathiques.

Ces temps d'application clinique seront à respecter scrupuleusement pour ne pas risquer un surmordantage (*fig. 16*) qui engagerait une disparition quasi-complète de la phase vitreuse. La surface de la céramique sera altérée impactant directement l'adhésion et le collage.

Figure 14 : mordançage - micrographies au MEB représentatives de l'effet du mordançage HF sur différentes vitrocéramiques (99)

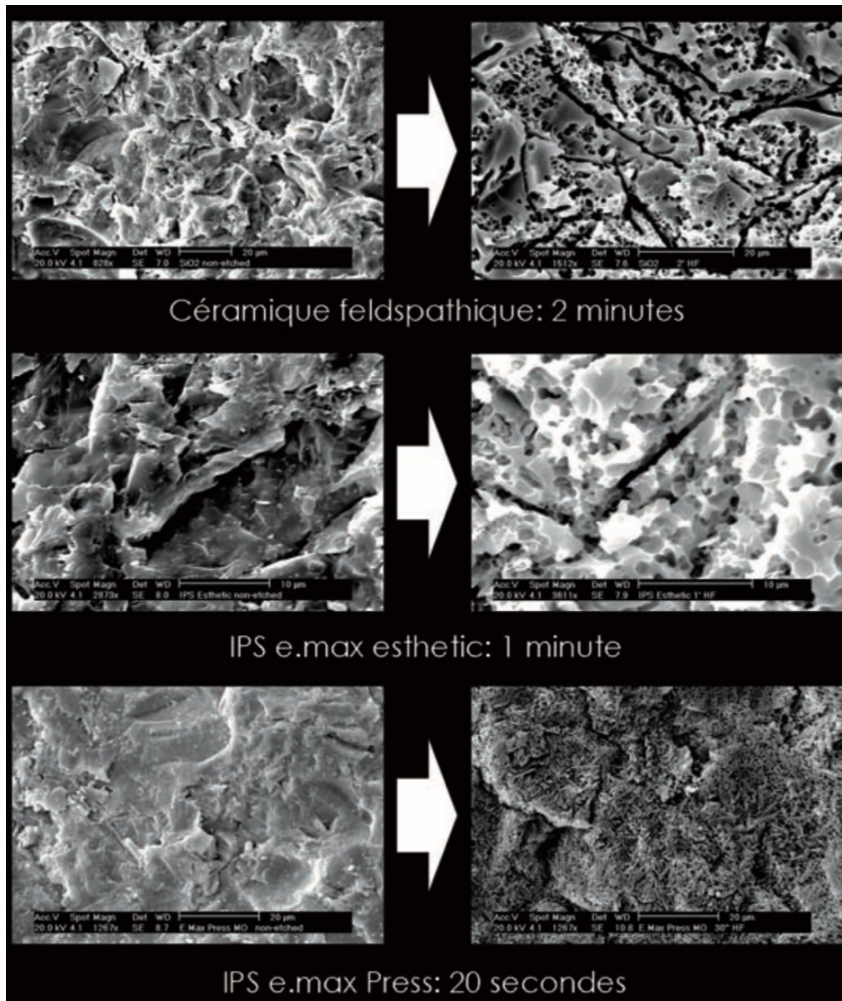


Figure 15 : bridges mordancés - deux cantilever en IPS e.max® (Ivoclar Vivadent) mordancés à l'acide fluorhydrique.
<https://www.idweblogs.com/dentisterie-esthetique/ladhesion-au-secur-de-limplantologie/>

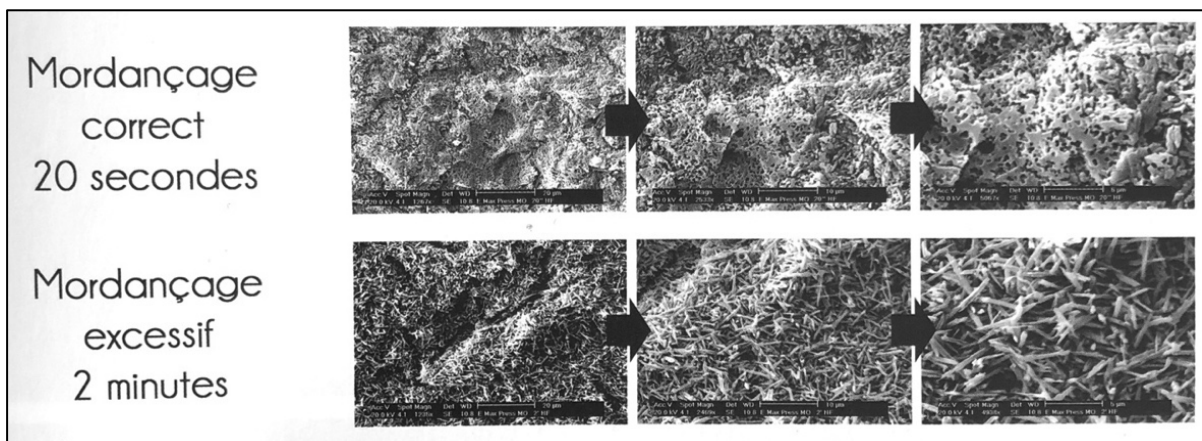
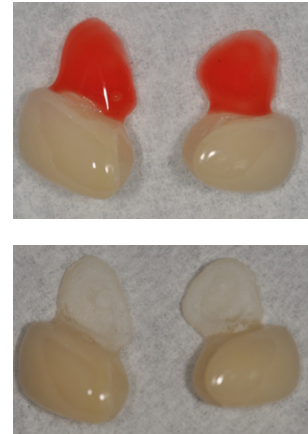


Figure 16 : Effet du surmordançage – utilisation d'HF sur les vitrocéramiques vu au MEB (73)

3.4.4. Silanisation

3.4.4.1. Silanes et mode d'action

Les silanes sont une classe de molécules organiques contenant un ou plusieurs atomes de silicium, ils sont des agents de couplage. Il en existe un grand nombre sur le marché de la dentisterie.

Pour n'en retenir qu'un, nous nommerons le plus utilisé, le *3-méthacryloxypropyle-triméthoxysilane* (fig.17) (3-MPTMS encore dénommé MPS).

Pour comprendre son mécanisme d'action, il faut comprendre sa structure : c'est une molécule bifonctionnelle constituée par :

- Un groupe méthacrylate capable de se copolymériser avec des adhésifs à base de méthacrylate et des résines couramment utilisés pour les procédures dentaires.
- Des groupements méthoxyyles qui après un phénomène d'hydrolyse, formeront des liaisons chimiques avec la surface de la céramique.

La formation de ces liaisons correspond à ce processus de *silanisation* (fig. 18) :

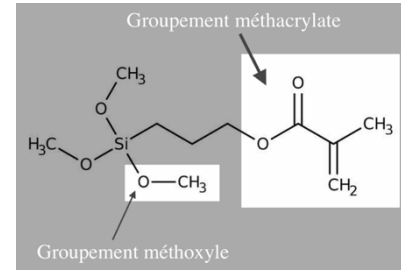


Figure 17 : molécule de 3-MPTMS

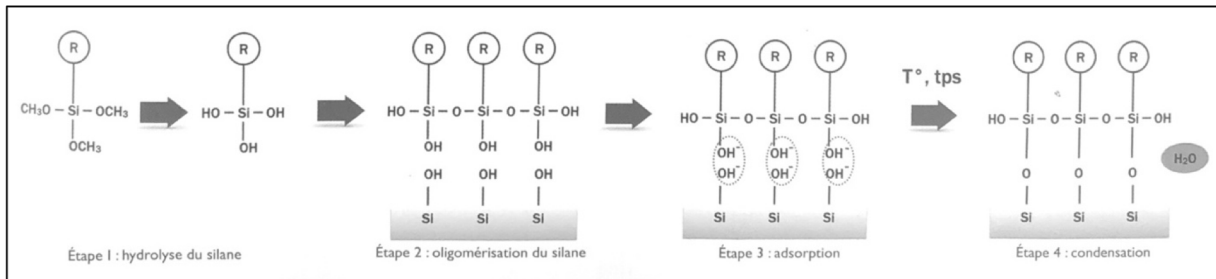


Figure 18 : phénomène de silanisation (73).

- **Étape 1 : hydrolyse ou activation** : pour pouvoir fonctionner en tant qu'agent de couplage et interagir chimiquement avec les surfaces en céramique, le silane doit d'abord être hydrolysé. Un acide va être utilisé pour "activer" ou hydrolyser le silane en réagissant avec les trois groupes méthoxyyles (-OCH₃) en les remplaçant par des groupes hydroxyle (-OH).
- **Étape 2 : oligomérisation du silane** : les hydroxyles créés vont interagir entre eux formant des oligomères de silane (silanol).
- **Étape 3 : adsorption** : les hydroxyles du silane vont se lier (adsorption) avec les hydroxyles présents à la surface de la céramique formant des liaisons hydrogènes et covalentes. Ces liaisons chimiques forment alors un réseau siloxane tridimensionnel au niveau de l'interface colle/céramique.
- **Étape 4 : condensation** : la création de la couche siloxane s'accompagne d'une libération d'eau par condensation. Cette évaporation d'eau peut être efficacement amélioré par un séchage à chaud. (73, 100-102)

3.4.4.2. Rôle et application clinique

Le silane a plusieurs rôles, il va être :

- Un *promoteur d'adhésion* puisqu'il accroît la rétention des restaurations en céramiques (103).
- Un *lubrifiant* en augmentant la mouillabilité de surface facilitant ainsi la formation de liaisons covalentes entre la céramique et le matériau de collage.
- Un *protecteur* à long terme de la couche hybride sujette à l'action d'hydrolyse de l'environnement liquide en superficie (salive) et en profondeur (fluide canaliculaire) (73).

Pour son application clinique, il est important de respecter des règles simples pour un résultat fiable : (94)

- Appliquer le silane sur une surface parfaitement sèche.
- La couche de produit doit être mince pour une meilleure stabilité.
- la solution est frotté énergiquement puis séchée 60 secondes et si possible à chaud (45 °C).
- Attendre 3 minutes avant d'appliquer l'adhésif ou la colle.

3.4.5. Traitements des céramiques infiltrées ou polycristallines

Les protocoles décrits ci-dessus ne sont pas applicables pour les céramiques alumineuses infiltrées ou denses, comme la zircone car leur phase vitreuse n'est présente qu'en très faible quantité, voire absente. De ce fait, le mordantage ou le silanage ne seront d'aucune efficacité. Des approches différentes sont nécessaires si l'on choisit ce type de matériaux, notamment, deux procédés ont fait leurs preuves : la *tribochimie* et les *primers chimiques spécifiques*.

3.4.5.1. Tribochimie

Procédé physico-chimique qui consiste à sabler la surface de la céramique sous air comprimé à l'aide d'une poudre d'alumine recouverte de silice. Sablage commercialisé sous les noms de Rocatec® (3M ESPE) pour les laboratoires (particules d'oxyde d'alumine de 110 microns) et Cojet® (3M ESPE) pour les praticiens (particules de 30 microns).

L'énergie développée par l'impact des particules de poudre, élève considérablement la température locale modifiant non seulement la topographie de surface par la création de rugosités mais provoque également une incrustation de silice en son sein. La céramique subit une silicatisation, sa surface sera « vitrifiée » permettant alors l'application et l'action du silane. (102, 104, 105)

3.4.1.1. Primers spécifiques (monomères de phosphate)

En plus des liaisons silane-silice, les monomères de phosphate se lieront à la céramique par des liaisons phosphate-oxyde, qui potentialiseront les résultats d'adhérence des céramiques denses (oxyde de zirconium et aluminium).

Composés d'un mélange d'acide phosphorique, de méthacrylates et de solvants, beaucoup sont proposés sur le marché dont le plus utilisé est le monomère 10-méthacryloyloxy-décyl dihydrogène phosphate (10-MDP) pour le collage de la zircone. Une interaction chimique via le MDP (largement utilisé aujourd'hui dans les adhésifs universels), devrait rendre la liaison à la zircone plus résistante au vieillissement (101). Comme tout primer, il peut être utilisé seul (application de surface) ou incorporé à des résines de collage comme le Panavia® (Kuraray) qui est l'utilisation la plus recommandée (106).

Possédant des groupements hydroxyle, les primers vont se lier par covalence avec ceux de la céramique (fig. 19), un temps d'interaction de 3 min est nécessaire jouant alors le rôle de promoteurs d'adhésion entre résine et céramique (73).

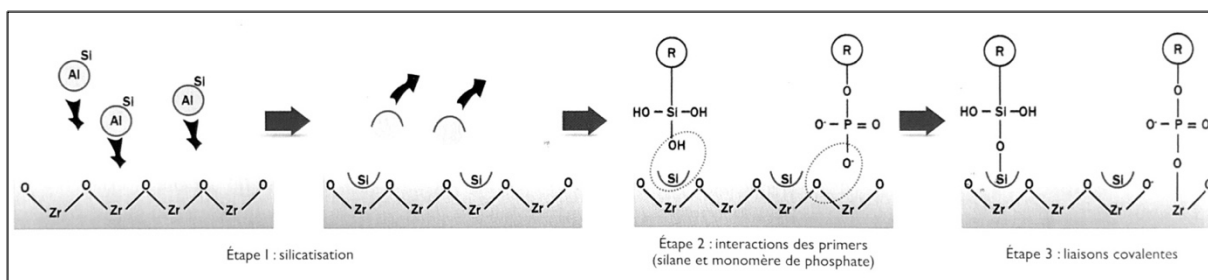
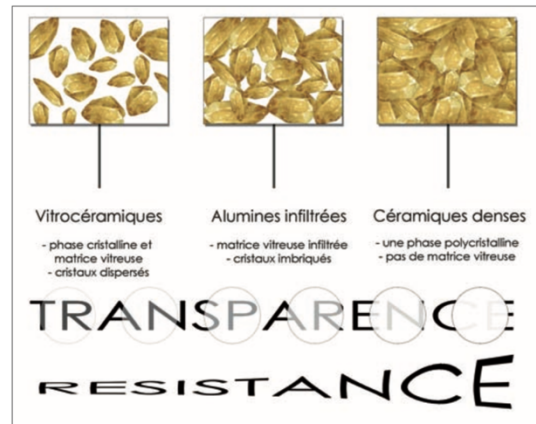


Figure 19 : liaisons covalentes créées entre les monomères du primer et la céramique (73).

3.5. Propriétés des céramiques

Nous allons nous intéresser à leurs propriétés mécaniques et optiques, les céramiques énoncés précédemment sont schématisées dans la *figure 20*. Leur résistance va augmenter proportionnellement à la quantité de cristaux présents. Mais plus la phase cristalline est importante et plus l'opacité du matériau est élevée. Une céramique très résistante sera très opaque, notre choix de matériau sera alors conditionné par une balance résistance vs esthétique.



3.5.1. Propriétés mécaniques des céramiques

Contrairement aux métaux, les céramiques sont toujours des matériaux à rupture fragile, c'est-à-dire cassants, sans ou avec très peu de déformation préalable. En revanche, en fonction de leur structure, la force à mettre en jeu pour les rompre est plus ou moins importante et la céramique est dite plus ou moins résistante (107).

Même si l'on devrait également considérer que d'autres facteurs, tels que la fatigue, le collage, la manipulation et la conception de la restauration, affectent les performances cliniques des céramiques dentaires, les critères d'importance dans le choix du matériau vont être liés à ses propriétés mécaniques, parmi celles-ci plusieurs critères vont être à prendre en compte dans la réflexion initiale.

3.5.1.1. Résistance, rigidité et ténacité intrinsèques du matériau

La *résistance* est évaluée par des tests de flexion ou de cisaillement répondant plus ou moins aux conditions cliniques. Elle est caractérisée par la contrainte maximale qu'un matériau supporte avant de se rompre. Comme tout matériau fragile, la céramique a une résistance à la flexion qui va correspondre à sa résistance à la fracture.

Quant à la *ténacité*, elle va correspondre à sa résistance à la fissuration permettra d'évaluer la résistance à long terme du matériau.

La *rigidité* est fonction de l'énergie de liaison entre les atomes ou molécules constituant le matériau, mesurée par le module d'élasticité de Young. Plus ce module est élevé, plus le matériau est rigide.

Les tests ont mis en évidence la relation entre la matrice de verre et la phase cristalline : les caractéristiques de cette dernière sont corrélées aux mécanismes de renforcement et de ténacité de ces vitrocéramiques. Ces études ont également montré l'atout indéniable de la zircone sur les autres matériaux. (108)

3.5.1.2. Résistance du matériau après collage

Elle va concerner essentiellement les vitrocéramiques dont l'aptitude au collage est particulièrement bonne (73, 109). En effet après un protocole spécifique de préparation des céramiques décrit plus haut, les valeurs d'adhésion du matériau à la dent sont doublées, voire triplées (103). Ainsi, lorsque ces vitrocéramiques préparées sont collées à l'émail, le comportement de ce concept de « corps unique » peut être comparé à celui de la dent naturelle (99).

3.5.1.3. Liaison du matériau à la céramique cosmétique feldspathiques et résistance au cisaillement

La liaison céramo-métallique constitue une référence en termes de résistance au cisaillement. Mais quand est-il de la liaison céramo-céramique ? Une étude de Lopez-Molla et al. de 2010 (110) a eu pour but d'évaluer la résistance au cisaillement de différents systèmes céramiques à couche par rapport aux structures bien connues en métal/céramique. En particulier, l'hypothèse testée était qu'il n'y avait pas de différence en termes de force de liaison entre différents noyaux. On peut imaginer que la liaison entre une vitrocéramique d'armature et une céramique feldspathique sus-jacente sera forcément excellente compte tenu de la nature identique des matériaux, mais il n'en sera pas de même entre la zirconie et sa cosmétique.

Les conclusions de l'étude *in vitro* réalisée ont été les suivantes (110) :

- Les meilleurs résultats en matière d'adhésion ont été trouvés dans le groupe formé par tous les échantillons de silice avec des noyaux en disilicate de lithium et du placage en fluorapatite. Cela était dû au fait que le noyau et la cosmétique présentaient une liaison chimique étant donné qu'il s'agissait de biomatériaux de composition similaire.
- Les noyaux de zirconie et leurs placages de silice respectifs ont montré une union faible. Leurs valeurs de résistance au cisaillement étaient inférieures à celles obtenues avec les restaurations en céramique.
- La technique du placage pour les noyaux en zirconie qui a obtenu les valeurs les plus élevées lors du test de résistance au cisaillement était la technique par pressée.
- Lors de l'utilisation de porcelaine cosmétique pour des noyaux en zirconie non recommandés par le fabricant, le lien entre eux était le plus faible.

3.5.1.4. Dureté du matériau et son abrasivité

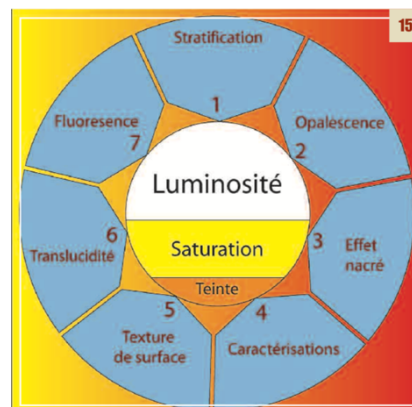
L'étude de la dureté des matériaux va être intéressante pour évaluer l'usure, non seulement de la pièce prothétique mais également de l'antagoniste subissant un contact non naturel. L'usure est causée par l'enfoncement d'aspérités dures dans des surfaces plus douces. On veut éviter bien entendu, l'abrasion du tissu sain antagoniste s'il existe. Ces considérations impliquent que les dents antagonistes naturelles ne doivent pas être endommagées par des matériaux de restauration, tels que la céramique ; cependant, il a été démontré que l'usure de l'émail antagoniste était supérieure à celle de la céramique dans des conditions cliniques (111).

De nombreuses études *in vitro* (111-114) se sont intéressés à la résistance à l'usure à deux corps de différentes céramiques par rapport aux antagonistes de l'émail humain. L'hypothèse large de ces études était que la zirconie présentait une résistance à l'usure supérieure à celle des vitrocéramiques mais également une usure antagoniste plus élevée. Les résultats du test d'usure avec des antagonistes naturelles n'indiquaient aucune usure mesurable sur les surfaces en zirconie. La vitrocéramique présentait des taux d'usure comparables ou inférieurs à ceux de l'émail. Et il a été montré que l'usure des antagonistes vis-à-vis de la zirconie s'est avérée comparable et même inférieure à celle des résultats obtenus pour la vitrocéramique.

3.5.2. Propriétés optiques : dent naturelle et céramiques

La couleur d'une restauration est une alchimie complexe dans laquelle vont intervenir de nombreuses variables (16, 115, 116). Au-delà des trois principales, luminosité-teinte-saturation (fig. 21), les composantes fluorescence et opalescence, de même que la micro et la macro-géographie de surface, conditionneront la biomimétique finale.

Figure 21 : les dimensions de la couleur de la dent naturelle (116).



Les deux tissus minéralisés de la dent naturelle vont avoir une composition et un comportement optique différents, la dent est une entité stratifiée (fig. 22) : une couche d'émail superficielle très minéralisée est semi-translucide et une couche de dentine sous-jacente, plus épaisse, est semi-opaque.

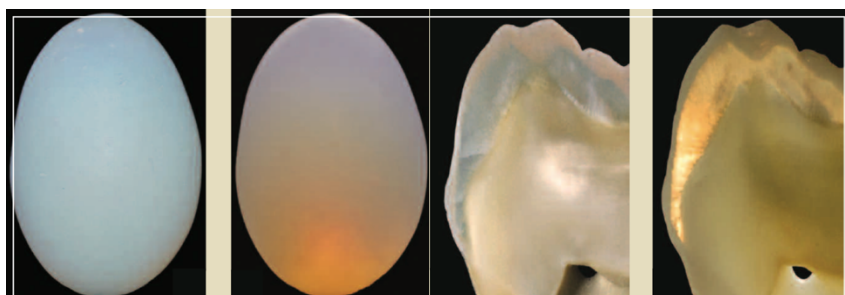


Figure 22 : Structure stratifiée hétérogène de la dent - noyau dentinaire semi-opaque sous une coque d'émail semi-translucide responsables d'un comportement optique complexe. Ici, une opalescence orange de l'émail en transmission lumineuse (116).

L'opalescence correspond à la dispersion de la lumière par les cristaux d'hydroxyapatite retrouvés dans l'émail, conférant un effet bleuté lorsque les rayons sont réfléchis et ambré lorsqu'ils sont transmis. La fluorescence est plutôt propre à la dentine et correspond à la capacité à absorber une énergie rayonnante et à l'émettre avec une longueur d'onde différente ; une fluorescence bleu-mauve caractéristique va apparaître lorsque la dent sera en présence d'une lumière UV (rayonnement présent dans la lumière naturelle).

Le comportement optique des systèmes céramiques est basé sur leur translucidité et leur luminosité afin de favoriser une circulation de la lumière la plus proche possible de celle de la dent naturelle (fig. 22, 23) :

- **Translucidité** : « c'est la capacité d'un matériau à laisser passer la lumière en la diffusant, sans toutefois permettre de distinguer l'objet en arrière-plan » (99). Elle définit les nuances rencontrées entre l'opacité complète (métal) et la transparence totale (verre). Elle sera fonction du type de matériau utilisé (nature du minéral cristallin et proportion de verre), de son épaisseur et du nombre de cuissons (115-118).



Figure 23 : restauration monolithique réalisée en Celtra® Press - translucidité et opalescence d'une dent naturelle.

Matériau	Indice de réfraction
Zircone	2,3
Oxyde d'alumine	1,8
Résines composites	1,54
Céramiques feldspathiques	1,51
Dentine	1,54
Émail	1,63

Tableau 5 « indices de réfraction » adapté de (99).

- **Luminosité** : « c'est la propriété d'un matériau à réfléchir la lumière incidente plutôt qu'à la diffuser » (99). Parmi les céramiques, la zircone aura la plus forte luminosité, la céramique feldspathique la plus faible. On va calculer cette luminosité par l'indice de réfraction lumineuse (cf. tableau 5). Dans la stratégie restauratrice et le choix de notre matériau, il convient au mieux de se rapprocher des valeurs dentinaire et amélaire (119, 99).

3.6. Céramiques utilisées pour la réalisation des bridges collés

Les propriétés esthétiques, la résistance aux contraintes occlusales et le recul clinique vont guider le choix du matériau pour la réalisation des bridges mono-ailettes. On se rapportera à la fiche récapitulative (fig. 24) et aux choix répertoriés par le passé. Notons d'ailleurs que nous pouvons éliminer d'emblée les céramiques feldspathiques ainsi que l'In Ceram® Spinell (VITA), contre-indiquées à cause de leurs propriétés mécaniques insuffisantes.

Que nous dit la littérature ? Parmi les études depuis ces dernières années, quelques exemples :

- En 2005, M. Kern, utilise l'In Ceram® Alumina (VITA) (78).
- En 2006, JP Attal et G. Tirlet utilisent l'In Ceram® Zirconia (VITA) (32).
- En 2006 (Ries et al. (120)) et en 2013 (Sailer et al. (121)) l'Empress® et l'IPS e.max® (Ivoclar Vivadent) sont utilisés, en 2015, JP Attal et al. utilisent également l'IPS e.max® (Ivoclar Vivadent).
- En 2013 (Sasse et al. (47)), en 2014 (Sailer et Hammerle (50)) et en 2016 (Klink et Huttig (48)), les auteurs avaient choisi la zircone (armature céramisée).

Tous, rapportent de très bons résultats. Le choix du matériau se fera en fonction des facteurs propre à chaque cas clinique. Cependant, un nouveau matériau a vu le jour ces dernières années : le silicate de lithium renforcé à l'oxyde de zirconium ; bien que la version usinée de VITA ou Dentsply ne présente pas de meilleures propriétés que l'IPS e.max® (Ivoclar Vivadent), la version pressée (Celtra® Press (Dentsply Sirona)) pourrait être une bonne alternative aux autres matériaux utilisés jusqu'à maintenant mais le recul clinique est aujourd'hui insuffisant.

Le tableau (cf. tableau 6) qui suit est une synthèse des avantages et des inconvénients des différents matériaux pouvant être sélectionnés pour ces restaurations collés.

	Zircone ou Alumina ou Alumine/Zircone In Ceram® (VITA)	Disilicate de Lithium IPS e.max® (Ivoclar Vivadent)	Silicate de Lithium renforcé à la zircone en technique pressée Celtra® Press (Dentsply Sirona)
Conditions spécifiques	Section de la connexion : hauteur de 3 mm et une largeur de 2 mm (88)	Connexion devant être comprise entre 12 et 16mm² (121, 122)	Connexion de 16mm² (189)
Avantages	<ul style="list-style-type: none"> • Propriétés mécaniques +++ (<i>fracture peu probable</i>) • Recollage possible en cas d'échec • Épaisseur de l'ailette plus faible • recul clinique + 	<ul style="list-style-type: none"> • Aptitude au collage +++ • Esthétique +++ • Même matériau pour ailette et facette 	<ul style="list-style-type: none"> • Propriétés mécaniques meilleures que l'e.max® • Aptitude au collage ++ • Esthétique +++ • Même matériau pour ailette et facette
Inconvénients	<ul style="list-style-type: none"> • Réalisation par CFAO uniquement • Collage compliqué – protocole spécifique 	<ul style="list-style-type: none"> • Propriétés mécaniques plus faibles • Connexion > Zircone • Si fracture, réintervention délicate, restauration à refaire • Recul clinique faible 	<ul style="list-style-type: none"> • Connexion > Zircone et +/- e.max® • Si fracture, réintervention délicate, restauration à refaire • Pas de recul clinique

Tableau 6 « avantages et inconvénients des matériaux utilisés dans la littérature pour la conception de bridges collés ».

Matériau Céramique	Exemple de nom Commercial	Flexion Mpa (approx.)	Ténacité Mpa.m ^{1/2}	Module élastique de Young	Dureté HV (Vickers)	Translucidité	Aptitude au mordançage	Abrasif pour l'antagoniste naturel
Feldspathique	e.max® (Ivoclar Vivadent) VITAVM® (VITA) VITABLOCKS-Mark II® (usinée) (VITA)	90	1,6	69,7	320	+++	+++	+
Feldspathique renforcée à la leucite	Empress® esthetic (pressée) Empress® CAD (usinée) (Ivoclar Vivadent)	160	1,3	65	350	De + à +++	+++	+
Disilicate de lithium	e.max® Press (pressée) e.max® CAD (usinée) (Ivoclar Vivadent)	400 350	2,6 2,0	95 60	580	De + à +++	+++	++
Silicate de lithium renforcée	Suprinity® (usinée) (VITA) Celtra Duo® (usinée) (Dentsply Sirona) Celtra® Press (pressée) (Dentsply Sirona)	440 210 560	2,3 2,0 NR	70	NR	++ ++ +++	++	+
Alumineuse renforcée	In Ceram® Spinell In Ceram® Alumina In Ceram® Zirconia (VITA)	350 500 700	2,2 4,5 6,2	300	1800	++++ - -	-	+
Zircone	Cercon® (usinée) (Dentsply Sirona) Katana® (usinée) (Kuraray) IPS e.max® ZirCAD (Ivoclar Dentsply) Cerion® (Straumann) Cerec® (usinée) (Dentsply Sirona)	1000	10	210	1320	De + à +++	-	+

Figure 24 : fiche récapitulative des principales caractéristiques mécaniques et esthétiques des céramiques et utilisées pour la réalisation de restaurations esthétiques collées (73, 107, 115, 123, 124, 132).

PARTIE 4 : Le collage des bridges cantilever céramiques

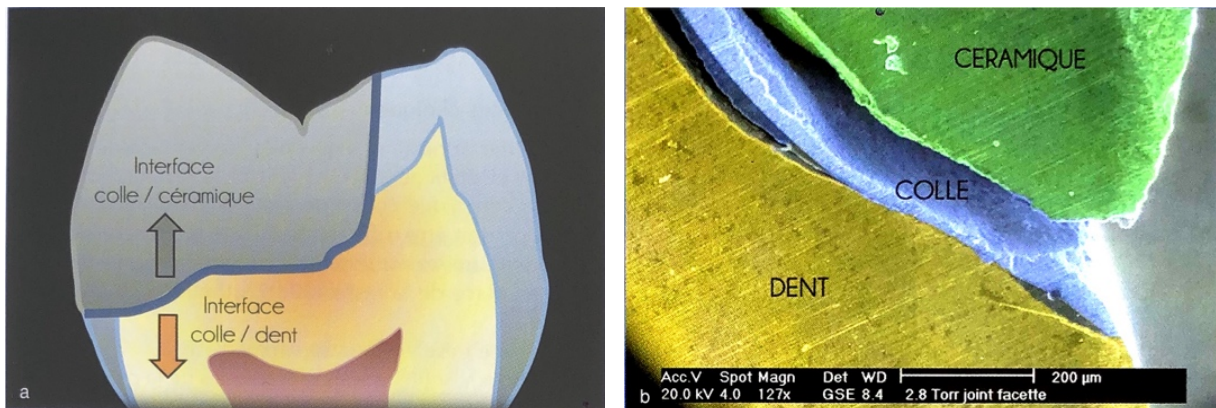
Depuis plusieurs années, le collage s'est peu à peu imposé en odontologie comme un moyen efficace d'assurer la rétention de nos restaurations, tout en étant conservateur et esthétique. Il est aujourd'hui un acte quotidien incontournable. Nous sommes passés d'une démarche mécaniste (rétention, stabilisation) synonyme de mutilation tissulaire à une approche biologique (préservation tissulaire) qui permet dorénavant de proposer des traitements avec un coût biologique quasi nul. L'efficacité du collage dépend d'une bonne connaissance des avantages et des inconvénients de chaque colle disponible et leur indication propre à chaque matériau. Il est également nécessaire de comprendre le fonctionnement de l'adhérence sur les tissus dentaires afin de sélectionner correctement, dans toute situation, le meilleur compromis.

4.1. Généralités et définitions

4.1.1. Double interface

L'assemblage des restaurations en céramique à leur substrat dentaire nécessite l'implication de plusieurs matériaux. En effet c'est une adhésion indirecte où des intermédiaires vont intervenir pour la création d'un joint intime entre ces deux surfaces : les systèmes adhésifs et les résines de collage. Le collage est un assemblage par liaison physico-chimique établissant donc une *double interface* (fig.25) entre trois composants :

- Substrat dentaire (dans notre cas, il correspondra à l'émail) - polymère de collage ou colle
- Colle - matériau de restauration céramique



4.1.2. Adhésion et Adhérence

En odontologie, l'adhésion est l'ensemble des interactions physico-chimiques associé à une rétention micromécanique liant intimement deux corps : les tissus dentaires et les biomatériaux de restauration.

L'adhérence est l'énergie nécessaire à la séparation de ces deux corps, les tests d'adhérence vont quantifier l'adhérence.

Elle sera de trois types :

- *Adhésion physique*, fondée sur le principe de mouillabilité d'un matériau (étalement d'un liquide à sa surface avec un angle de contact qui doit être le plus faible possible pour que ce dernier mouille correctement la surface).
- *Adhésion micromécanique*, demandant la création de microrugosités de surface car l'ancrage d'un revêtement sur une surface se fait au sein de ses aspérités.
- *Adhésion chimique*, qui se fait grâce à la formation de liaisons inter-atomes, ioniques et covalentes. (34, 125)

4.2. Collage à l'émail

Les deux tissus minéralisés de la dent sont susceptibles de répondre aux protocoles d'adhésion, mais l'émail garantit d'excellentes valeurs d'adhérence (30 Mpa), par contre le collage à la dentine reste encore un défi. Mais nous ne décrivons pas le collage dentinaire car la préparation des bridges collés (s'il y en a une) ne se limite qu'à la première couche amélaire.

4.2.1. Rappels

L'émail est le tissu le plus dur de l'organisme avec une phase minérale composée de 96% de cristaux d'hydroxyapatite. Ces cristaux vont s'organiser entre eux pour former des cristallites qui eux-mêmes s'empileront pour former deux structures : l'émail prismatique et l'émail inter-prismatique. Cette organisation en prisme ainsi que leur orientation vont être essentielles au collage amélaire. Cet émail va être délimité par deux zones cristallisées mais sans structure prismatique, l'une interne et l'autre externe : l'émail aprismatique. C'est la fine couche de 30 microns à la surface externe de l'émail qui va nous intéresser, elle sera un frein au collage. (126)

4.2.2. Boue amélaire

Après fraisage, une couche de débris cristallins reste à la surface amélaire (fig.26). Ces résidus vont être une barrière à la bonne infiltration des systèmes adhésifs (127). Un simple rinçage ne suffira pas à leur élimination. Voilà le premier rôle du mordantage, l'attaque acide détruira ces résidus.




Figure 26 :
(a) Émail
fraisé au
MEB, non
mordancé
avec sa boue
amélaire
(b) Émail
fraisé,
mordancé
laissant
apparaître les
microreliefs
prismatiques
(73)

4.2.3. Pré-traitement de l'émail

Aujourd'hui le mordantage amélaire, permettant d'améliorer les liaisons résine-émail, se fait à l'aide d'un acide orthophosphorique d'une concentration comprise entre 32 et 40% avec un temps d'application de 15 à 30 secondes.

Il présente plusieurs avantages :

- Élimination de la boue amélaire rendant ainsi accessible les prismes d'émail sous-jacents.
- Déminéralisation différentielle de ces prismes créant des microporosités permettant l'ancrage mécanique (adhésion micromécanique).
- Optimisation de la mouillabilité de surface potentialisant l'adhésion (adhésion physique).
- Création d'une zone d'inter-diffusion émail-résine ou couche hybride amélaire.

Concernant la fine couche aprismatique de l'émail (30 microns); bien qu'elle s'use physiologiquement dans le temps, l'émail s'hyperminéralise en surface (réaction ionique en rapport avec le pH de l'environnement buccal) et ces caractéristiques peuvent compromettre la qualité d'adhésion (le potentiel de déminéralisation sera plus faible (fig. 27)).

Plusieurs études indiquent que le retrait par fraisage de la couche superficielle d'émail améliore considérablement le résultat de l'attaque acide et par conséquent la force de liaison (127). Les premières recommandations indiqueraient de doubler le temps de mordantage mais les études n'ont pas vu de différence significative, il n'est d'aucun intérêt de prolonger le temps de mordantage au-delà de 30 secondes (127, 129). (34, 127, 128)

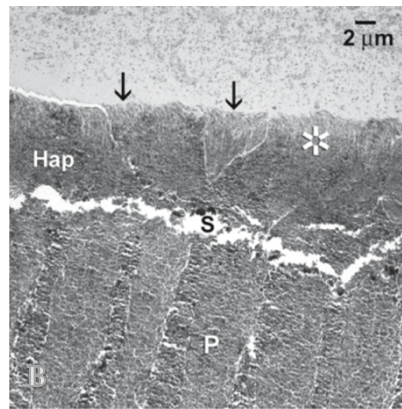
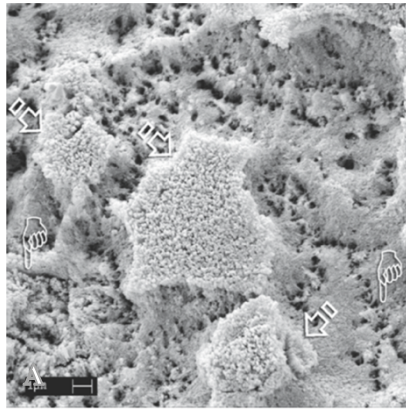


Figure 27 : couche aprismatique de l'émail :

A. Image MEB de l'émail après application d'acide phosphorique à 32% pendant 15s. Des îlots restants d'émail aprismatique minéralisés sont encore observés (flèches) (127)

B. Image MEB de la couche hybride (Hap), montrant la présence simultanée d'émail aprismatique (astérisque) et prismatique (flèches). Espace S entre la couche hybride et l'émail prismatique sous-jacent non mordancé (P) (127)

4.3. Systèmes adhésifs

Selon Degrange (109), les systèmes adhésifs sont des biomatériaux d'interface, ils contribuent à former un lien idéalement adhérent et étanche entre tissu dentaire et résine de restauration. La notion de « système » est employée car plusieurs agents chimiques vont être utilisés successivement ou simultanément lors du protocole de collage :

- Un **agent mordant** (acide).
- Un **promoteur d'adhésion** ou *primer* permettant la liaison ionique émail/adhésif.
- Un **adhésif** capable de s'infiltrer dans les microrugosités de la surface prétraitée formant alors ce que l'on appelle la *couche hybride* (fig. 27.B).

Un contact intime va s'établir entre l'adhésif et le substrat (mouillage) qui améliorera l'adhésion.

Les systèmes adhésifs sont composés de monomères comportant à la fois des groupes hydrophiles et des groupes hydrophobes. Les premiers améliorent la mouillabilité des tissus durs dentaires, tandis que les derniers permettent l'interaction et la copolymérisation avec le matériau de restauration.

La composition chimique des adhésifs comprend également des initiateurs de durcissement, des inhibiteurs ou des stabilisants, des solvants et dans certains cas des charges inorganiques (130).

4.3.1. Classification des adhésifs

Étapes/système		MR3	MR2	SAM2	SAM1	Universels	
Système adhésif	Mordançage	x	x	x	x	x	x
	Primaire	x	x			x	
	Adhésif	x		x			
Résine de collage		x	x	x	x	x	
Avantages		<ul style="list-style-type: none"> • Adhérence forte à l'émail • Recul clinique 		<ul style="list-style-type: none"> • Protocole simplifié • Sensibilité post-opératoires moindre 		<ul style="list-style-type: none"> • usage polyvalent 	
Inconvénients		<ul style="list-style-type: none"> • Opérateur-dépendant 		<ul style="list-style-type: none"> • Adhérence à l'émail plus faible 		<ul style="list-style-type: none"> • Adhérence à l'émail plus faible en mode automordançant • Pas ou peu de recul clinique 	

Tableau 7 « classification des systèmes adhésifs ».

Il a été proposé de classer les systèmes de collage en fonction de leur mode d'utilisation et sur le mélange ou non des agents impliqués dans le processus de collage (nombre d'étapes cliniques (fig.28)), deux grands systèmes sont ainsi distingués (cf. tableau 7 « classification des systèmes adhésifs ») :

- Systèmes MR : produits qui requièrent une étape de mordantage et une étape de rinçage, en anglais « total etch » ou « etch and rise ».
- Systèmes SAM : directement appliqué sur les tissus dentaires sans traitement préliminaire car auto-mordant, ce sont les « self-etch ».

A ces deux systèmes peuvent se rajouter une autre génération à savoir les adhésifs universels. Ils sont conditionnés en un flacon unique et peuvent être utilisés en une approche à MR, AM ou encore mordantage sélectif (émail uniquement). Ils contiennent des monomères fonctionnels (MDP) capables de produire une adhésion chimique et micromécanique par adhérence aux substrats dentaires et permettrait de se lier à la zircone. (73, 131)

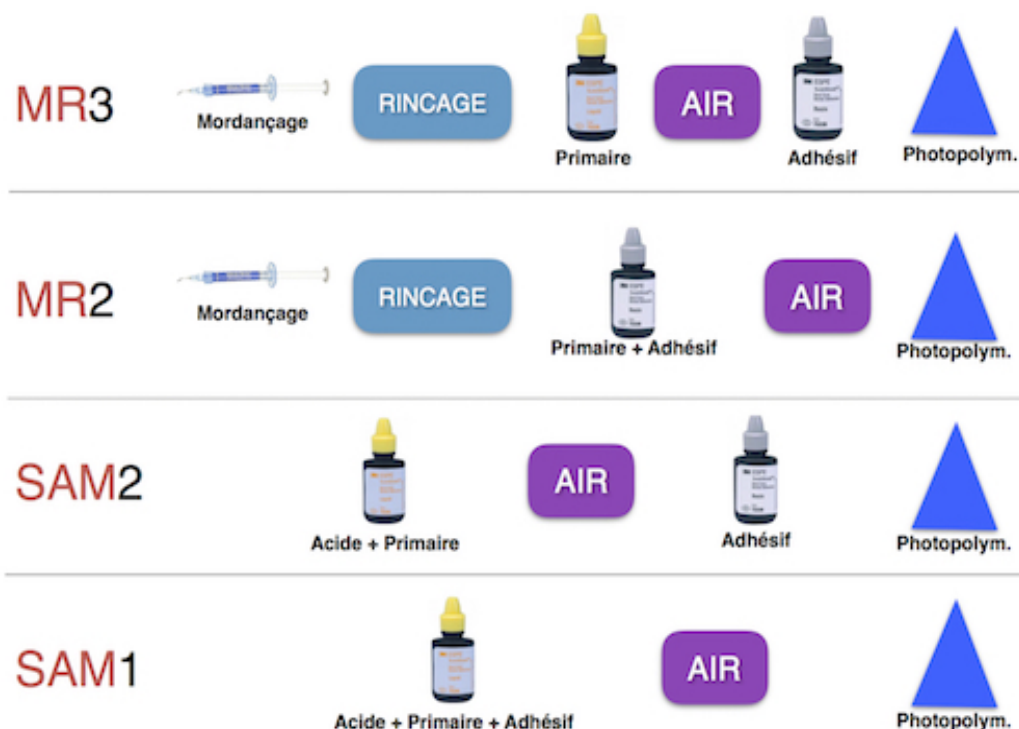


Figure 28 : les différents systèmes adhésifs et leurs étapes de mise en œuvre :

Exemple pour MR3

- L'étape de **mordantage** consistera à appliquer un acide orthophosphorique pendant 15 à 30 secondes sur l'émail.
- L'étape de **rinçage** est primordiale pour éliminer les cristaux d'hydroxyapatite libérés lors de l'attaque acide.
- Une étape de **séchage** devra suivre celle du rinçage : « sécher sans dessécher » pour éliminer les excès d'eau tout en conservant un tissu minéralisé humide.
- Application du **primer** avec précaution pendant 15 secondes assurant son infiltration.
- **Séchage** après application du primaire d'adhésion pour volatiliser le solvant.
- Application de **l'adhésif** en abondance et avec microbrush en frictionnant la surface (un léger flux d'air étalera l'adhésif).
- **Photopolymérisation** en respectant les recommandations du fabricant.

4.3.2. MR vs SAM et MR vs universels

Quel système adhésif pour quelle céramique ?

- Pour les **céramiques vitreuses** :

Les systèmes SAM ont des valeurs d'adhésion inférieures à celle des systèmes MR, en particulier pour l'émail. Le collage des vitrocéramiques avec un système MR et en particulier MR3 est recommandé car il va contribuer au renforcement mécanique de ces dernières : l'élimination de la boue amélaire et la création de microrugosité grâce au mordantage à l'acide orthophosphorique est la clé d'une adhésion forte et durable.

Les systèmes MR3 restent à ce jour les plus performants et les plus fiables à long terme.

Cependant cette performance ne peut être obtenue qu'au prix d'une mise en œuvre rigoureuse.

Si l'on utilise un SAM, un mordantage amélaire sélectif combiné va nous donner de bons résultats.

De plus, les adhésifs universels ne paraissent pas être une alternative fiable au traitement de référence.

- Pour les **céramiques cristallines** : les adhésifs universels semblent clairement pouvoir être une alternative au protocole de référence car ils peuvent posséder des monomères dérivés du méthacrylate comme le HEMA, le Bis-GMA, l'UDMA, et des monomères avec potentiel adhésif comme le MDP, le 4-META et le PENTA. Le MDP (*fig.29*) va permettre une forte interaction avec la zircone notamment. (73, 131, 132)

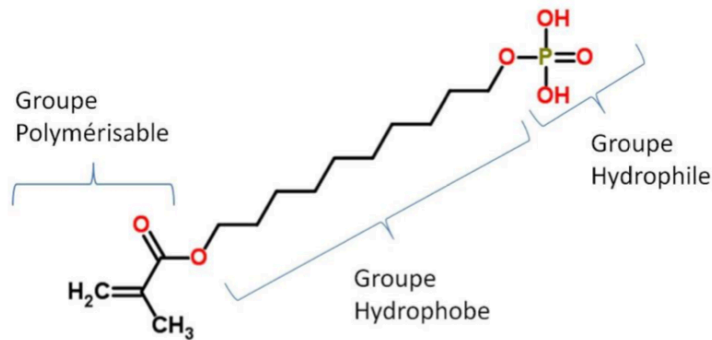


Figure 29 : Molécule de MDP : l'extrémité dihydrogène phosphate (groupe hydrophile) va pouvoir interagir avec les groupes hydroxyles de la zircone. Cette portion peut également se lier avec le calcium et l'hydroxyapatite de l'émail.

The Royal Society of Chemistry, « 10-méthacryloyloxydecyl dihydrogène phosphate », 2017

4.3.3. Compatibilité adhésifs-colles

On peut avoir des problèmes de compatibilité entre certains systèmes amélo-dentaires et certaines colles ; notamment avec les colles photopolymérisables.

Il existe des systèmes adhésifs, dits « acides » (tous les SAM1, la plupart des SAM2 et certains MR2). Ils inhibent la prise chimique des colles, là où la lumière ne parvient pas à passer. Il est donc très important de vérifier si un adhésif est compatible ou non avec la colle choisie et inversement. (133, 134)

4.4. Résines de collage

4.4.1. Classification

Une colle se définit comme une substance insérée à l'état liquide entre deux surfaces, se solidarisant par une réaction de polymérisation. Elle peut être de trois types : chémo, photo-polymérisable ou duale. Plusieurs colles sont disponibles sur le marché et peuvent être classées en fonction de leur mode de polymérisation mais aussi en fonction de leur composition chimique, on en distingue trois familles (*fig. 30*) (100, 133, 135, 136) :

- Les colles *sans* potentiel adhésif : nécessite l'intervention d'un adhésif.
- Les colles *avec* potentiel adhésif : présence d'un monomère actif (MDP (*fig.29*)) ou (4-META).
- Les colles auto-adhésives : aucun traitement de surface nécessaire.




Famille de Colles	Propriétés	Exemple de marques (liste non exhaustive) / Mode de polymérisation
<p>Sans potentiel adhésif</p>	<ul style="list-style-type: none"> • Ne possèdent <i>aucun</i> promoteur d'adhésion • Nécessitent l'application d'un système adhésif avant l'application de la colle composite : → L'adhésion aux tissus dentaires se fera grâce à l'adhésif et la colle composite permettra seulement de « remplir » l'espace entre dent et intrados prothétique. • Composées d'un composite « classique » : pas de groupements spécifiques pour adhérer à la dent ou à la prothèse. 	 <ul style="list-style-type: none"> • Photopolymérisables : <ul style="list-style-type: none"> - VarioLink® Veneer (Ivoclar Vivadent) - RelyX® Veneer (3M ESPE) • Duales : <ul style="list-style-type: none"> - NX3® (Kerr) - MultiLink Automix® (Ivoclar Vivadent) - RelyX® ARC (3M ESPE) - Calibra Esthetic® (Dentsply Sirona)
<p>Avec potentiel adhésif</p>	<ul style="list-style-type: none"> • En général, non chargées renfermant des monomères spécifiques présentant un fort potentiel d'adhésion • Groupements chimiques capables d'adhérer à la prothèse et au substrat dentaire : MDP-10 et 4-META • Bien que possédant des capacités d'adhésion, ces colles nécessitent un conditionnement préalable des surfaces prothétique et dentaire afin d'optimiser l'adhésion. Ex : Panavia F 2.0 + SAM (ED primer) : polymérisation atteint un taux de conversion de 74% contre 50% utilisée seule (159) 	 <ul style="list-style-type: none"> • Duale : Panavia® (Kuraray) contenant des groupements MDP-10 efficace avec les intrados Alumine et Zircone • Chémopolymérisable : Superbond® (Sun Medical) contenant des groupements 4-META efficace pour intrados métallique
<p>Auto-adhésives</p>	<ul style="list-style-type: none"> • Pas de traitement préalable des tissus dentaires : <i>mordançage, primer, adhésif et résine réunis en une seule étape</i> • Capables de réaliser une attaque acide de la dent • Malgré des valeurs d'adhérence faible, l'utilisation est recommandée lorsque l'étanchéité et l'isolation ne sont pas parfaites : rapide d'utilisation, elles permettront de limiter les contaminations en peropératoire. • Nécessite une rétention mécanique préexistante 	 <ul style="list-style-type: none"> • Duale : RelyX® Unicem (3M ESPE) • Chémopolymérisables : <ul style="list-style-type: none"> - Maxcem Elite® (Kerr) - MultiLink sprint® (Ivoclar Vivadent) - BisCem® (Bist4fo)

Figure 30 : fiche récapitulative des différents types de colles, leurs propriétés et leur mode de polymérisation.

4.4.2. Potentiel d'adhérence et résistance mécanique

Une étude de Lührs et al. (137) a montré que les colles « auto-adhésives » possèdent une plus faible résistance mécanique que les colles classiques ; pour cela l'emploi de ces produits sera contre-indiqué pour le collage des bridges collés en céramique car dans cette situation le joint dento-prothétique subit d'importantes sollicitations. De plus, le recul clinique reste insuffisant.

Blatz et al. (138) ont montré également que le Panavia 21® (*Kuraray*) (colle avec potentiel adhésif) présentait une résistance significativement plus faible que le Variolink II® (*Ivoclar Vivadent*) (colle sans potentiel adhésif) à court et à long terme.

Guastalla et al. (139) ont testé différentes colles avec différents adhésifs et ont évalué la force d'adhérence à l'émail et à la dentine : Les valeurs de collage sur l'émail les plus fortes sont obtenues par les résines de collage sans potentiel adhésif (*fig.31*) et donc, nécessitant l'emploi d'un système adhésif, d'autant plus si celui-ci est précédé d'un mordantage total. Les moins bonnes valeurs d'adhérence à l'émail sont réalisées par le RelyX Unicem® (colles auto-adhésive).

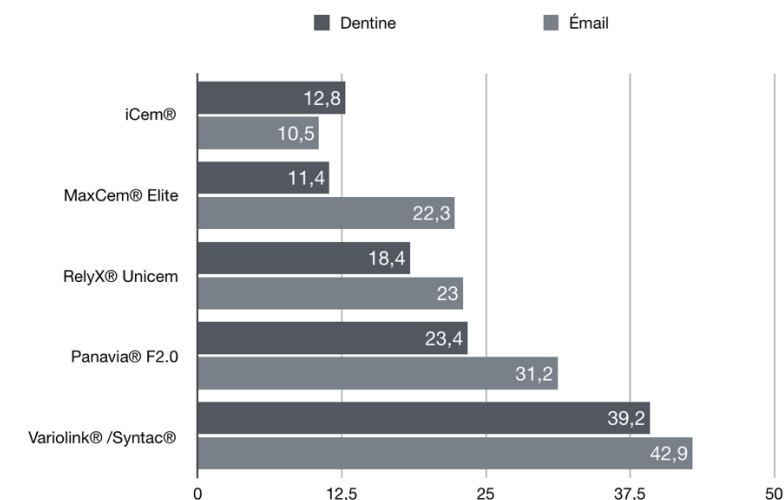


Figure 31 : valeurs d'adhérences de différentes colles sur l'émail et la dentine (graphique adapté (139)).

4.4.3. Systèmes de collage pour céramiques

4.4.3.1. Aptitude au collage

Comme nous avons vu dans la partie 3, l'aptitude au collage d'une céramique va diminuer au fur et à mesure que sa matrice devient cristalline (*fig.32*). Mais plus la teneur en cristaux est élevée et plus la résistance du matériau augmente. Selon le cas clinique, la balance se fera entre résistance et adhérence (*fig. 33*).

Les prétraitements quel que soit la céramique choisie seront primordiaux. Des traitements de mordantage et de silanisation semblent être cruciaux pour la liaison de la résine à une vitrocéramique, quel que soit le polymère de collage utilisé (103). Un traitement tribochimique suivi d'une application de silane augmente l'adhérence à l'alumine ou à la zircone de 25 à 75% selon les auteurs (140).

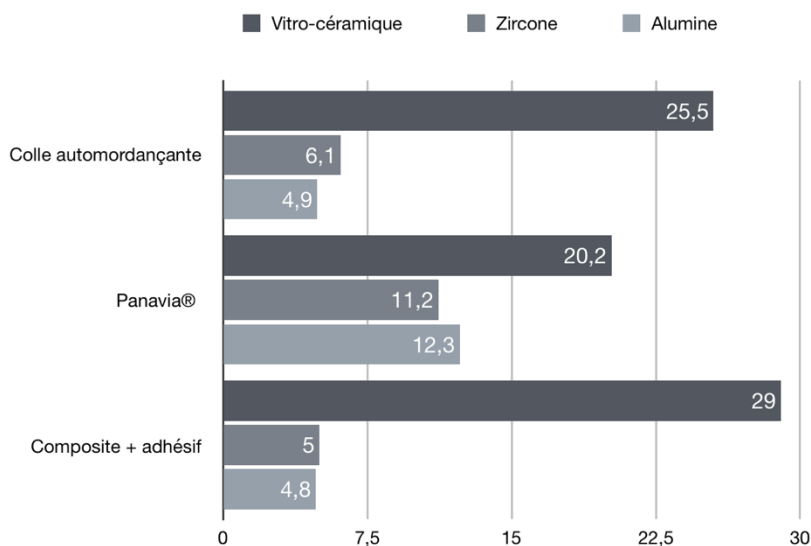
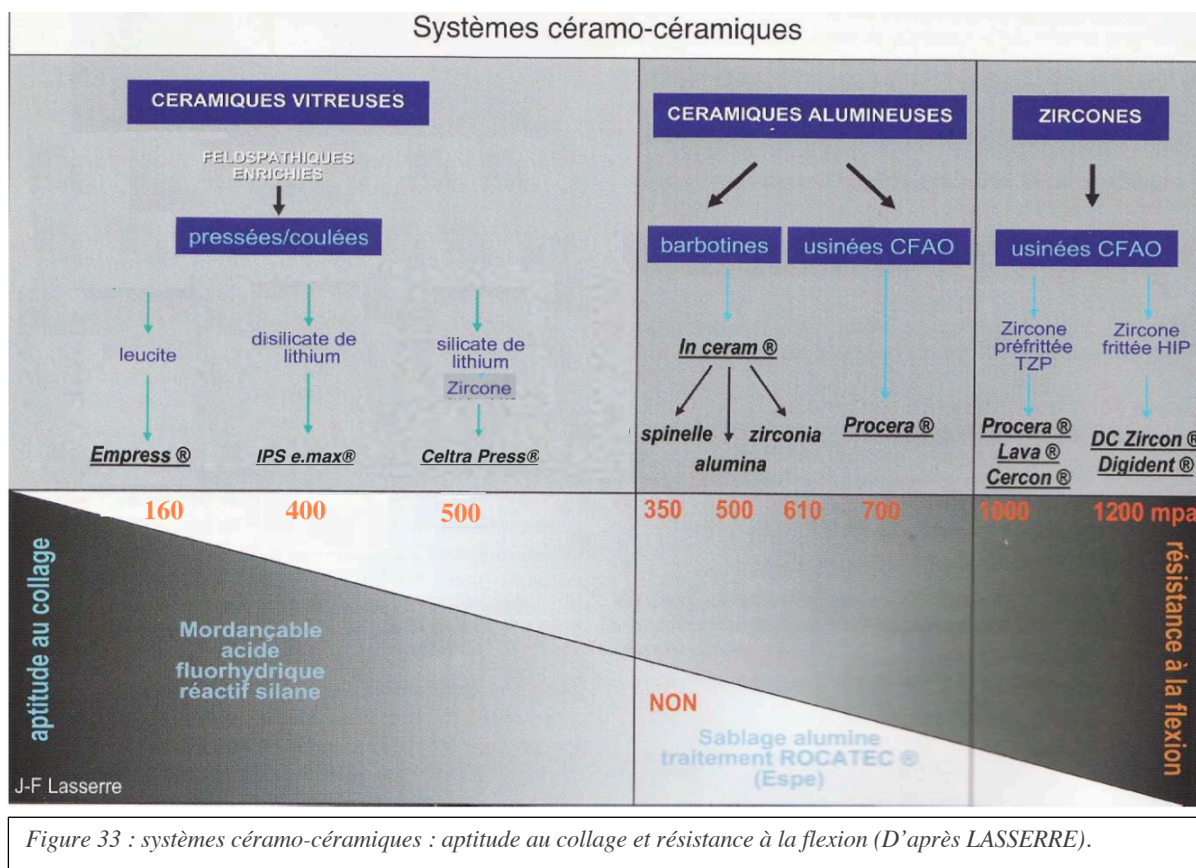


Figure 32 : valeurs d'adhérence de différentes céramiques en fonction du protocole adhésif (graphique adapté (139)).



4.4.3.2. Adhésion aux vitrocéramiques

Zhang et al. (141) évaluent la résistance au cisaillement de bloc *e.max®* (Ivoclar Vivadent) sans traitement de surface, assemblés avec les colles auto-adhésives (RelyX Unicem™, Maxcem™ et Multilink Sprint™) est statistiquement inférieurs à celle obtenue pour les colles sans potentiel adhésif (Variolink II™ et Multilink Automix™) pour lesquels la céramique a subi un mordantage fluorhydrique à 5% et une silanisation (Monobond S™). Si l'on mordance la céramique, cela augmente significativement les valeurs de collage des colles auto-adhésives (14,13 Mpa pour RelyX Unicem™ ; 13,88 Mpa pour Multilink Sprint™ et 6,34 Mpa pour Maxcem™) tout en restant inférieures aux colles conventionnelles (32,35 Mpa pour Variolink II™ et 36,27 Mpa pour Multilink Automix™).

Escribano et al. (142) montrent des résultats similaires avec la céramique *Empress® II*, un silane est appliqué avant le collage avec RelyX Unicem™ qui montre des performances moindres par rapport aux colles conventionnelles Panavia F™ et Multilink™.

Selon Toman et al. (143) le collage à la vitrocéramique mordancée et silanisée selon la même méthode est statistiquement supérieur pour les colles Variolink II™ (25,89 Mpa), Clearfil esthetic cement™ (17,21 Mpa) que la colle auto-adhésive Multilink Sprint™ (10,40 Mpa).

4.4.3.3. Adhésion aux céramiques cristallines Alumine et Zircone

Zhang et al. (141) ont également évalué l'adhésion des colles auto-adhésives à la zircone Y-TZP, sans traitement de surface. La colle auto-adhésive RelyX Unicem™ montre des résultats similaires à la colle conventionnelle Multilink Automix™ (21,11 Mpa et 21,12 Mpa) et statistiquement supérieur à la colle Variolink II™ (15,01 Mpa).

Une autre étude de Miragaya et al. (144) montre qu'un traitement de surface avec un primer contenant la molécule MDP ou un traitement avec le système Rocatec® (3M) augmente statistiquement l'adhésion de RelyX Unicem™ à la zircone.

Pour ce qui est du collage à l'alumine, il n'y a pas de différence significative entre les colles sans potentiel adhésif et les colles automordançantes.

Les valeurs d'adhérence que ce soit pour le collage à l'alumine ou à la zircone restent cependant supérieures avec une colle avec potentiel adhésif comme le Panavia® (Kuraray).

4.5. Protocole d'assemblage idéal pour les céramiques utilisées pour les bridges collés : (figure 34)

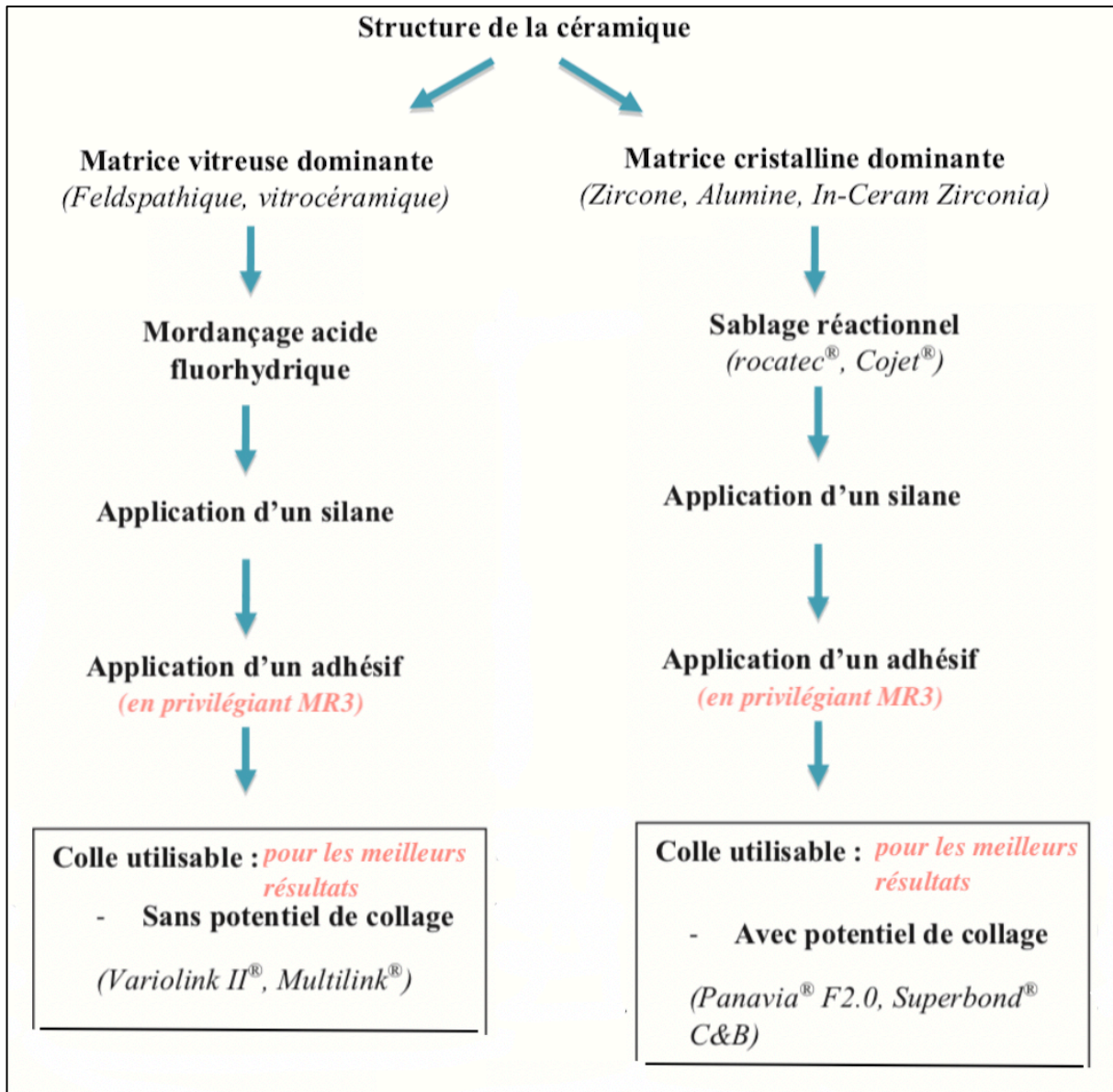


Figure 34 : protocole d'assemblage idéal.

PARTIE 5 – Évaluation de la longévité des bridges collés dans la gestion de l'édentement unitaire antérieur.

5.1. Objectif

Évaluation de la survie et des complications des bridges cantilever collés dans le traitement de l'édentement unitaire antérieur, notamment en comparaison au design conventionnel à deux ailettes et en prenant en compte les matériaux d'infrastructure utilisés (métal vs céramique). L'objectif est de déterminer leur efficacité, leur sécurité et leur longévité et dans une moindre mesure, si leur utilisation représenterait une alternative séduisante aux techniques de référence comme l'implantologie unitaire.

5.2. Méthode

Cette évaluation est basée sur une analyse critique de la littérature (revues systématiques, études cliniques, revues scientifiques, ouvrages de référence) avec une limitation à 10 ans.

De cette analyse, ont été retenues, cinq sources consultées dont quatre revues systématiques de la littérature sur lesquelles nous nous appuyerons :

- HAS, Évaluation des prothèses plurales en extension (bridges cantilever) et des prothèses plurales collées (bridges collés), Avril 2016 (26).
- A systematic review of the survival and complication rates of resin-bonded fixed dental protheses after a mean observation period of at least 5 years. (Une revue systématique de Pjetursson et al. 2017) (149).
- Clinical procedures, designs, and survival rates of all-ceramic resin-bonded fixed dental protheses in the anterior region. (Une revue systématique de Tezulas et al. 2018) (150).
- Anterior cantilever resin-bonded fixed dental protheses: a review of the literature. (Une revue systématique de Kern et al. 2018) (60).
- Five-year success rate of resin-bonded fixed partial dentures: a systematic review. (Une revue systématique de Alraheam et al. 2019) (151).

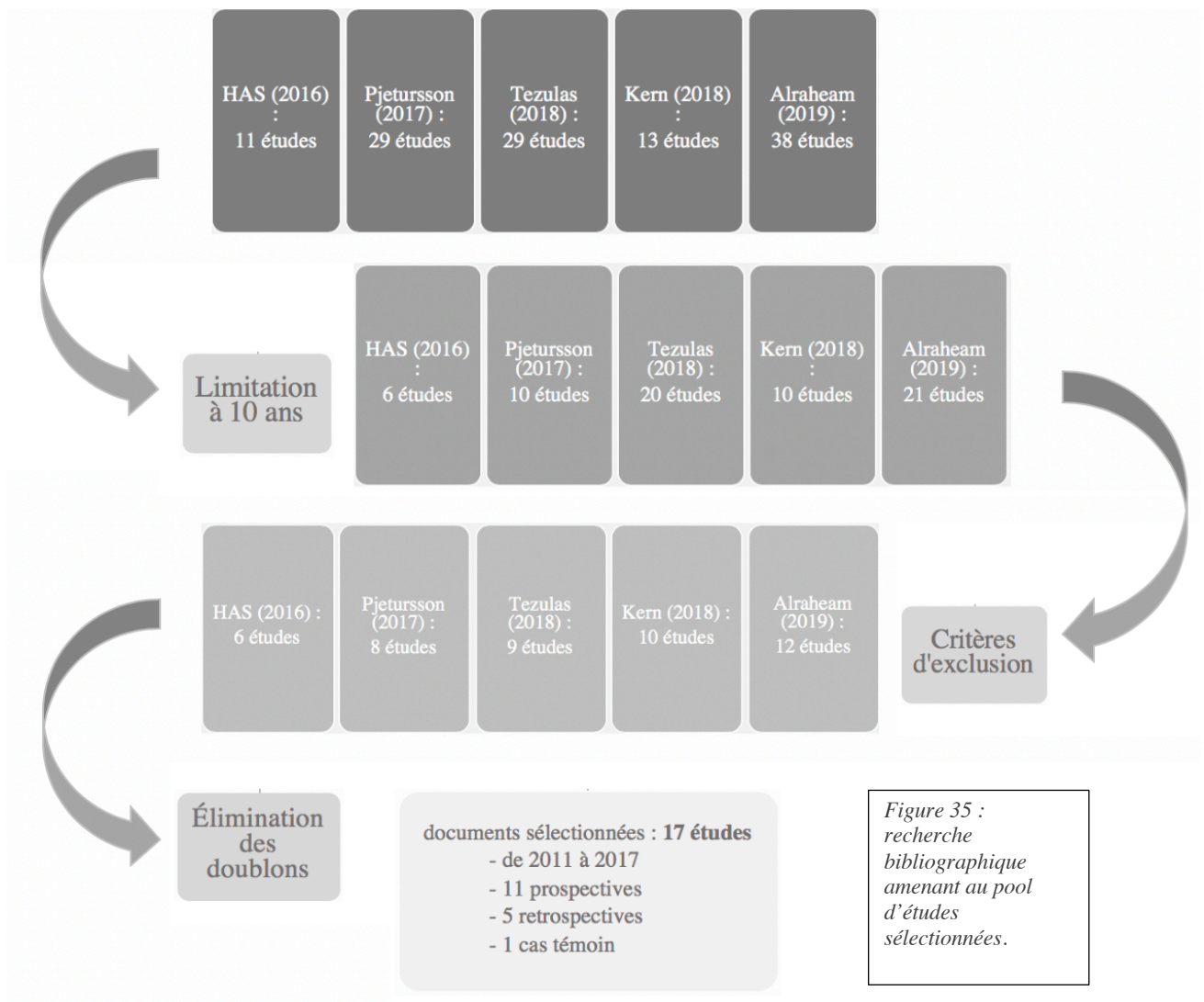
5.2.1. Critères de sélection des documents

La grille PICO (patients, intervention, comparateurs, outcomes pour critères de jugements) résume les différents critères utilisés dans la sélection des études cliniques sélectionnées (tableau 8 « grille PICO ») :

Tableau 8 « grille PICO ».

Patient	Patients en denture permanente nécessitant le remplacement d'une dent antérieure (voire deux si édentement contiguë antérieur mandibulaire) lorsque les dents adjacentes sont saines ou avec de petites restaurations, en l'absence de contre-indications locales ou générales à la pose d'une prothèse dentaire collée et quel que soit l'âge ou le sexe.
Intervention	• Bridge collé conventionnel ou cantilever
Comparateurs	• Matériaux : métal vs céramique • Design : conventionnel vs cantilever
Critères de jugement	• Taux de survie • Taux de succès • Taux de complications, échecs
Critères d'exclusion	• Matériaux : « composite » • Designs : « inlay-retainer » ; « multiple retainers » • Localisation : « posterior » (quand non associé à « anterior »)
Temps	• Études contrôlées : suivi > 1 an • Études prospectives : suivi > 3 ans • Études rétrospectives : suivi > 6 ans Documents sélectionnés si publiés depuis janvier 2010

5.2.2. Études sélectionnées



5.3. Évaluation clinique des bridges collés cantilever

Treize séries de cas (neuf prospectives, trois rétrospectives et une cas-témoin) comportant un total de 372 bridges cantilever céramiques collés (47, 48, 50, 58, 59, 61, 88, 121, 145-147) et 273 bridges cantilever métalliques collés (66, 72, 148) ont analysés la longévité de ces bridges (fig. 35). Le suivi variait d'environ 3 ans à 18 ans. Les informations relatives à ces études sont résumées dans les tableaux 9 « *évaluation clinique et longévité des bridges collés* ».

La « survie » correspond à une prothèse *in situ* au moment de l'examen et quel que soit son état ou le fait qu'elle était recollée ou non. Dans ces treize études, les taux de survie variaient de 90% à 100% à 5 ans et de 84,4% à 100% à 15 ans.

La plus longue étude menée est celle de Botelho et al. (2016) concernant des bridges collés cantilever métalliques, qui rapportent un taux de succès et de survie de 100% à 18 ans ; mais avec un effectif faible (n = 23).

Kern et al. en 2017, publie une étude avec un échantillon de 115 bridges collés cantilever céramiques avec un taux de succès de 92% et un taux de survie de 98,2% à 10 ans.

La complication la plus fréquemment rapporté était le décollement devant la fracture de l'infrastructure et l'écaillage de la cosmétique (*chipping* en anglais).

<i>Études céramiques</i>	<i>Nombre de restaurations</i>	<i>Design BC / CC</i>	<i>Matériau</i>	<i>Pose du champ opératoire</i>	<i>Système adhésif</i>	<i>Temps moyen de suivi</i>	<i>Taux de succès / complications</i>	<i>Taux de survie</i>	
Kern et al. (2011) (58) <i>Prospective</i>	38	BC (n = 16)	In Ceram® Alumina (n = 16)	Oui	Panavia 21 TC (Kuraray)	120 mois	NR (7 fractures)	67,3%	
		CC (n = 22)	In Ceram® Alumina (n = 14) In Ceram® Zirconia (n = 8)			111 mois	NR (1 fracture)		94,4%
		CC	Zirconia (IPS e.max® ZirCAD + IPS e.max® Ceram (Ivoclar Vivadent))	NR		42 mois (30) puis 64 mois (34) (n = 30)	93,3% (n = 16) (1 décollement)		
Sun et al. (2013) (61) <i>Prospective</i>	35	CC	E.max® Press (Ivoclar Vivadent)	NR	Variolink (Ivoclar Vivadent)	48 mois	100% (Aucun échec)	100%	
		CC	Empress® (Ivoclar Vivadent) (n = 3) IPS e.max® (Ivoclar Vivadent) (n = 46)	Oui	<ul style="list-style-type: none"> • Tetric Flow (Ivoclar Vivadent) (n = 33) • Tetric Ceram (Ivoclar Vivadent) (n = 7) • Rely-X (3M ESPE) (n = 4) • Panavia F (Kuraray) (n = 3) • HFO (Optident) (n = 1) • Variolink (Ivoclar Vivadent) (n = 1) 	72 mois	NR (Pas de décollement / 5,7% de chipping)		100%
Kern, Sasse et al. (2014) (145) <i>Prospective</i>	42	CC	Zirconia (Cerec InLab 3D CAD/CAM system (Sirona) + IPS e.max® Ceram (Ivoclar Vivadent))	Oui	Panavia 21 TC (Kuraray)	62 mois	95,2% (2 décollements, 1 carie)	100%	

Tableau 9.A

<i>Études céramiques (Suites)</i>	<i>Nombre de restaurations</i>	<i>Design / nombre d'aillette(s)</i>	<i>Matériau</i>	<i>Pose du champ opératoire</i>	<i>Système adhésif</i>	<i>Temps moyen de suivi</i>	<i>Taux de succès / complications</i>	<i>Taux de survie</i>
Galiatsatos et al. (2014) (156) <i>Prospective</i>	54	BC	In Ceram® Alumina	Oui	Variolink II (Ivoclar Vivadent)	96 mois	NR (2 décollements et 2 fractures à 4ans)	85,18%
Saker et al. (2014) (146) <i>Prospective</i>	40	CC	Métal - Alliage [Co-Cr] alloy, Bego) - ceramic (Vita VM13, Vivadent) (n = 20)	Oui	Panavia 21 TC (Kuraray)	34 mois	NR Pas de complications	100%
			In Ceram® Alumina (n = 20)					
Sailer et al. (2014) (50) <i>Rétrospective</i>	15	CC	Zirconia (Y-TZP, IPS e.max® ZirCAD (Ivoclar), Straumann CAD/CAM systems (Cerec InLab 3D Sirona) and Eikon/ Cares (Straumann) veneered + zirconia veneering ceramic (Initial, GC))	Oui	Panavia 21 TC (Kuraray)	50 mois	NR (2 décollements / pas de chipping)	100%
Klink et al. (2016) (48) <i>Prospective</i>	24	CC	Zirconia	NR	Multilink (Ivoclar Vivadent) (n = 22) Variolink (Ivoclar Vivadent) (n = 2)	35 mois	82,4% (2 décollements et 1 chipping)	100%
Kern et al. (2017) (88) <i>Prospective</i>	115	CC	Zirconia CAD/CAM	Oui	Panavia 21 TC (Kuraray) Multilink Automix + zirconia primer (Ivoclar Vivadent) (n = 14)	120 mois	92% (6 décollements de causes traumatiques ! et Avec une seule perte dans les 3 groupes après 10 ans)	98,2%
Kern et al. (2017) (147) <i>Prospective</i>	22	CC	In Ceram® Alumina (n = 14) In Ceram® Zirconia (n = 8)	Oui	Panavia 21 TC (Kuraray)	189 mois	NR (1 fracture / pas de décollement)	95,4% (Étude à 15 ans)

Tableau 9.B

Études	Nombre de restaurations	Design BC / CC	Matériau	Pose du champ opératoire	Système adhésif	Temps moyen de suivi	Taux de succès / complications	Taux de survie
Boening et al. (2012) (66) <i>Rétrospective</i>	58	BC	Métal (NR)	Oui	Panavia EX Panavia 21 TC (Kuraray)	6 ans	NR (5 décollements dont 1 converti en cantilever, 1 carie)	84%
Younes et al. (2013) (157) <i>Rétrospective</i>	42	BC	Métal - Alliage cobalt-chrome	Oui (n = 6) Non (n = 36)	Panavia EX	5 ans	NR (Nombreuses complications dont la plus fréquente est le décollement)	91,2%
						10 ans		83,3%
Botelho et al. (2014) (72) <i>Rétrospective</i>	211	CC	Métal - Alliage nickel-chrome Durabond (Matech, Sylmar, USA)	Oui	Panavia EX Panavia 21 TC (Kuraray)	5 ans	NR	97,0%
						10 ans	89% (9 décollements)	91%
						15 ans	NR	84,4%
Botelho et al. (2016) (148) <i>Prospective</i>	23	CC (n = 13)	Métal - Alliage nickel-chrome Durabond (Matech, Sylmar, USA)	Oui	Panavia (Kuraray)	18 ans	100% Pas de complication	100%
		BC (n = 10)				NR (19 décollements)	50%	

Tableau 9.C

Tableaux 9 : A et B (études « céram ») et C (études « métal ») – « évaluation clinique et longévité des bridges collés ».

NR : non renseigné.

BC : bridges collés à deux ailettes.

CC : cantilever collés.

5.4. Causes d'échecs des bridges collés

Si la prothèse était décollée ou absente au moment de l'évaluation clinique, elle serait alors considérée comme un « échec ». Les complications peuvent être classées en trois catégories : biologiques, techniques et esthétiques (tableau 10 « *taux estimé de complications des bridges collés* »). Dans les présentes études, l'échec se limitait généralement au décollement, aux fractures, aux lésions carieuses ; toutefois, le type de défaillance le plus couramment observé dans cette analyse est le décollement.

Les études et notamment celles de Kern et al. (145) et Botelho et al. (72) ont montré qu'aucune différence statistiquement significative ne pouvait être observée entre la région antérieure maxillaire et mandibulaire.

5.4.1. Décollement

La principale limitation à l'utilisation des bridges collés cantilever était le taux élevé de décollement, en particulier pour les bridges à base métallique (72, 148). Des décolllements de bridges en céramique à base de zircone ont été observés dans toutes les enquêtes mais ils étaient le plus souvent d'ordre traumatique (173). Seul Kern et al. (58, 147) n'ont observé aucun décolllement sur une longue période d'évaluation avec de l'In Ceram® (VITA).

Aucun décolllement n'a été noté lorsqu'une vitrocéramique était utilisé en infrastructure (61, 121).

Tous les décolllements ont été recollés avec succès et sont restés *in situ* sans autre problème dans toutes les études.

5.4.2. Fracture

Seuls les bridges à infrastructure céramique sont impactés mais en règle générale, les fractures, en tant que complication des cantilever se produisent rarement. Des fractures survenant dans une céramique d'alumine infiltrée de verre ont été rapportées dans deux études (58, 147). Néanmoins, aucune fracture concernant les bridges zircone n'a été observée (47, 48, 50, 59, 88, 145). En outre, Sun et al. (61) et Sailer et al. (121) n'ont observé aucune fracture au cours de leur étude d'une durée respective de 4 ans et 6 ans utilisant des vitrocéramiques.

5.4.3. Carie secondaire

Seulement une étude fait référence à l'apparition de carie (145). En revanche, la lésion rapportée était localisée sur la surface linguale du pilier et non sous l'aile de retenue. Par conséquent, la cause de cette lésion carieuse pourrait ne pas être liée au cantilever collé.

5.4.4. En fonction du matériau utilisé

Ni le métal, ni la zircone ne seraient impactés par la fracture, en revanche, leur taux de complication par décolllement représente leur principale limitation. Les vitrocéramiques, malgré le fait qu'elles ne soient représentées par seulement deux études (61, 121) ne semblent pas présenter les causes d'échecs citées avec notamment aucune complication pour Sun et al. à 4 ans de recul.

Elles semblent être une solution prometteuse dans l'avenir du bridge collé.

Études (BC céramiques)	Année	Nombre de BC / design	Complications biologiques				Complications techniques				Échecs esthétiques
			Taux estimé de caries (%)	Taux estimé de parodontopathies (%)	Taux estimé de fracture du pilier (%)	Taux estimé de décollement (%)	Taux estimé de l'infrastructure (%)	Taux estimé de « chipping »	Taux estimé d'échec esthétique (%)		
Kern et al. (58)	2011	38 (16BC, 14CC)	NR	0	0	0	2,20	NR	NR	NR	
Kern, Sasse et al. (59)	2012	30 CC	0	0	0	0,6	0	0	0	0	
	2013	30 CC	0	0	0	1,33	0	NR	0	0	
Sun et al. (61)	2013	35 CC	0	0	0	0	0	0	0	0	
Sailer et al. (121)	2013	49 CC	0	0,48	0	0	0	0,95	0	0	
Kern, Sasse (145)	2014	42 CC	0,46	0	0	0,93	0	NR	NR	NR	
Galiatsatos et al. (156)	2014	54 BC	0	NR	NR	1,08	1,08	NR	NR	NR	
Saker et al. (146)	2014	40 CC (20M, 20C)	0	0	0	0,6 (C) 0 (M)	0,4 (C) 0 (M)	NR	NR	NR	
Sailer et al. (50)	2014	15 CC	0	0	0	3,28	0	0	0	0	
Klink et al. (48)	2016	24 CC	0	0	0	0,24	0	0,24	0	0	
Kern et al. (88)	2017	115 CC	0	0	0	5,22	0	0,87	0	0	
Kern et al. (147)	2017	22 CC	0	0	0	0	0,44	NR	NR	NR	
Études (BC métal)											
Boening et al. (56)	2012	58 BC	0,45	0	0	1,41	0	0,28	0,28	0,28	
Lam et al. (157)	2013	39 CC	0,39	1,17	0	3,51	0	0,78	NR	NR	
Younes et al. (72)	2013	42 BC	NR	0,18	0	3,30	0	0,55	NR	NR	
Botelho et al. (148)	2014	211 CC	0,14	0,15	0,10	1,41	0	0,10	0,10	NR	

Tableau 10 « *taux estimé de complications des bridges collés* ».

L'étude de Botelho 2016 (148) ne sera pas pris en considération car les échecs des cantilever ne sont pas pris en compte.

B : bridges collés conventionnels ; CC : Bridges collés cantilever ; M : métal ; C : céramique

▲ Les valeurs des études en gris sont extraites de l'étude de Pjetursson (2017) : pourcentage estimés pour une année en utilisant le modèle poisson ; les valeurs des études en blanc sont les taux de complications calculés sur l'étendue des suivis par simples pourcentages – elles ne sont donc pas comparables entre elles.

A titre informatif, Pjetursson et al. (149) ont calculé les taux d'apparition des complications biologiques sur 5 ans avec 1,7% pour la carie, 0,8% pour la parodontopathie, 0,2% pour la fracture du pilier. Pour les complications techniques, ils ont trouvé un taux de 15% pour le décollement, 1,7% pour les fractures d'infrastructure et 4,1 pour le « chipping ». Les échecs esthétiques n'étaient que de 0,3%.

5.5. Études comparatives

5.5.1. Comparatif design conventionnel vs géométrie cantilever

Pour les bridges à infrastructure métallique puis pour ceux à infrastructure céramique, il a été démontré que les bridges en porte-à-faux ont un taux de survie supérieur à tous les autres modèles (58, 80, 10, 152, 25, 59, 155, 49, 48, 149, 150, 19, 60, 62, 48, 47, 120, 147).

La proposition de collage sur pilier unique n'est pas toute récente et date des années 80 (153). A l'époque, en métal, les complications par décollement obligeaient le praticien à couper l'ailette décollée et à laisser le dispositif nouvellement cantilever, en place. Ce dernier restait fonctionnel et montrait un taux de succès remarquable (154). On constate les mêmes résultats pour les bridges tout céramique (78).

Parmi les études prises en compte dans notre évaluation, deux publications comparatives ont été trouvées (cf. tableau 11 « études comparatives – bridges collés cantilever vs bridges collés sans extension ») :

- En 2011, **Kern** publie une étude clinique contrôlée comparant des bridges collés *In Ceram® Alumina* à deux et une ailettes (58). Après un suivi de 10 ans, Kern et al. concluent que les bridges collés en céramique à base d'alumine à conception cantilever constituaient un traitement de remplacement viable dans la région antérieure avec un nombre réduit de complications cliniques. Dans les deux études, le taux de survie clinique de la conception en porte-à-faux (94,4%) était plus élevé que celui de la conception à deux éléments de retenue (67,5%). Il y a eu une facture dans l'échantillon CC (*cantilever collé*) contre 7 dans l'échantillon BC (*collés sans extension*), aucune complication supplémentaire n'a été rapportée.

Après 15 ans, ils n'ont publié que les données du modèle cantilever et ont conclu que ces derniers présentent une excellente longévité avec un taux de survie de 95,4% (147).

- En 2016, **Botelho et al.** (148) publie une étude comparative sur une longue période de suivi (18 ans) mais un effectif faible (n = 23), les différences sont significatives avec un taux de survie de 100% pour les bridges collés cantilever contre 50% pour ceux sans extension. Aucune complication n'a été rapportée dans l'échantillon mono-ailette.

Dans notre sélection, nous avons conservé les études traitant de la longévité des bridges collés à deux ailettes afin de les comparer à des études cantilever (cf. tableau 12 « études – longévité bridges collés ») :

- Nous pouvons par exemple prendre l'étude de **Galiatsatos et al.** (156), qui en 2014, ont étudié la survie clinique de bridges collés à deux ailettes fabriquées à partir de céramique d'alumine infiltrée dans la région antérieure. Au terme des 96 mois de suivi, le taux de survie était de 85,18%. Pour un même matériau, ce taux est supérieur à celui de l'étude de Kern et al. (58) concernant les bridges à conception conventionnel ; cependant, la différence est significative quand l'on regarde le taux de survie des cantilever.

- La différence est également significative dans le groupe d'études « métalliques » sélectionnées.

Les bridges mono-ailette quel que soit le matériau d'infrastructure utilisé sont supérieurs en termes de longévité et taux de survie à ceux conçus avec deux dispositifs de retenue.

Études	n	Design / nombre d'aillette(s)	Matériau / système adhésif	Pose du champ opératoire	Temps moyen de suivi	Taux de survie	Taux de succès	Complications		
								Cariés	Décollement	Fracture
Kern et al. (2011) (58) Prospective Comparative contrôlée	38	2 ailettes (n = 16)	Céramique Panavia 21 TC (Kuraray)	Oui	CC : 15 +/- 3,6 ans BC : 10 +/- 7 ans	TS10 CC : 94,4% BC : 67,3%		NR	0	CC : 1 BC : 7
		1 ailette (n = 22)								
Botelho et al. (2016) (148) Prospective Comparative contrôlée	23	1 ailette (n = 13)	Métal Panavia (Kuraray)	Oui	18 ans	TS18 CC : 100% BC : 50% (p<0,05)	TSC18 CC : 100% BC : 10% (p<0,05)	CC : 0 BC : 3	CC : 0 BC : 19	0
		2 ailettes (n = 10)								

Tableau 11 « études comparatives – bridges collés cantilever vs bridges collés sans extension » (en haut).

Tableau 12 « études comparatives – bridges collés cantilever vs couronne sur implant » (en bas).

BC : bridges collés à deux ailettes.

CC : cantilever collés.

Études	Nombre de restaurations	Design / nombre d'aillette(s)	Matériau	Pose du champ opératoire	Système adhésif	Temps moyen de suivi	Taux de succès (CC vs CI)	Taux de survie (CC vs CI)
Lam et al. (2013) (57) Cas témoin	39	CC	Métal - Alliage Nickel Chrome	NR	Panavia EX Panavia 21 TC (Kuraray)	10 ans	Global : 64,1% vs 46,2% Infrastructure 92,3% vs 69,2% Prothèse : 71,8% vs 64,1%	Global : 82,1% vs 82,1% Infrastructure : 100% vs 92,3% Prothèse : 82,1% vs 84,6%

5.5.2. Comparatif bridges collés cantilever vs couronne sur implant

Lam et al. en 2013 (57) publient une étude cas témoin comparant couronne sur implant (CSI) et bridges collés cantilever (CC). Il n'a pas été retrouvée de différence significative en termes de survie avec des taux respectifs de 82,1% à 10 ans. En revanche, que ce soit globalement, concernant l'infrastructure ou encore la prothèse, le taux de succès des bridges collés cantilever s'imposent.

Les résultats de cette étude suggèrent que si les taux de survie des couronnes sur implant (CSI) et des cantilever collés (CC) sont comparables, le taux de succès à long terme est plus faible et la prévalence des complications plus élevée chez les CSI que chez les CC avec un recul de près de 10 ans (tableau « *bridges collés cantilever vs couronne sur implant* »).

5.6. Discussion et conclusion

L'analyse de la littérature montre que le changement de conception des bridges collés, associé aux progrès des matériaux, a changé l'objectif de cette option thérapeutique. Elle peut être considérée comme une alternative valable aux traitements de référence car sa longévité a été établie (47, 48, 50, 58, 59, 61, 88, 121, 145-147). Et notamment aux thérapeutiques d'implantation unitaire.

En plus de contre-indications médicales ou liées à l'âge, des variations verticales importantes après mise en place de dispositifs ostéointégrés ont été mises en évidence chez des sujets adultes (8). Dans la même mesure que chez les adolescents ou les « jeunes adultes », il existe donc un potentiel de croissance résiduel des maxillaires. L'infracluse de l'implant pourra entraîner une dysharmonie esthétique sévère (6, 7, 8, 9).

L'avantage de cette autre option thérapeutique est que le cantilever collé va évoluer de pair avec son support, l'esthétique restera inchangée.

Cette même analyse nous a montré que le décollement était la complication la plus fréquente des cantilever à infrastructure métallique. Kern est le premier à proposer des dispositifs tout céramique (In Ceram® (VITA)) (44) : les résultats en termes de survie étaient très intéressants et le taux de décollement avait diminué. Cependant des complications par fracture ont été rapportées (58). En 2012, les armatures zircone font leurs entrées, Kern et Sasse puis d'autres, les années suivantes, rapportent des taux de survie de 98,2 à 100% (47, 50, 58, 88, 145). Avec une résistance à la flexion de 1000 Mpa, aucune fracture n'est rapportée. Cependant, le décollement persiste...

L'e.max® (Ivoclar Vivadent) est utilisé dans les études de Sun et al. (2013) (61) et de Sailer et al. (2014) (121). Dans la première les taux de succès et de survie atteignent les 100% à 4 ans avec aucune complication. Dans la seconde, il n'y a eu ni décollement, ni fracture et le taux de survie est de 100% à 6 ans. Le nombre d'études faisant référence à ce matériau est trop faible pour affirmer son succès sans faille mais le formidable développement du collage allié à la constante amélioration des propriétés mécaniques et optiques des vitrocéramiques renforcées au disilicate de lithium nous conduisent à envisager ce matériau beaucoup plus esthétique et biocompatible pour ces bridges cantilever collés. Enfin, même si la résistance à la flexion est plus faible que les céramiques infiltrées ou encore la zircone, le respect des épaisseurs de connexion et l'excellent potentiel d'adhésion de la vitrocéramique collée à l'émail, aussi peu préparé, représente un atout majeur de ce type de restauration.

PARTIE 6 : Cas cliniques iconographiés

Quatre cas cliniques vont illustrer nos propos. Ce sont quatre bridges collés cantilevers céramiques réalisés à partir d'une vitrocéramique en technique pressée : IPS e.max® (*Ivoclar Vivadent*) pour les trois premiers et Celtra® Press (*Dentsply Sirona*) pour le dernier. Ils sont assemblés à l'aide d'une colle sans potentiel adhésif à savoir Nexus® (*Kerr*). Seul le système adhésif variera pour le cas n°3.

☞ *Choix du matériau de restauration*

Pourquoi choisir l'e.max® (*Ivoclar Vivadent*) (Fig. 36), vitrocéramique enrichie en disilicate de lithium pour ces restaurations partielles antérieures ? Les recommandations de M. Kern (8) suivies par JP. Attal dans un article de 2008 (42) étaient d'utiliser une céramique infiltrée (In Ceram® Alumina, (*VITA*)). Mais dans un autre article, G. Tirlet et JP. Attal (43) proposent l'utilisation d'une vitrocéramique : l'e.max® (*Ivoclar*). A la lumière des études cliniques vues dans la partie précédente, nous choisissons ce matériau et trois critères vont rentrer en compte dans son indication : son excellente aptitude au collage, ses remarquables propriétés optiques et ses bonnes propriétés mécaniques (cf. fig. 24 partie 3).

Pour comparer, les propriétés mécaniques de l'e.max® (*Ivoclar Vivadent*), avec par exemple une résistance à la flexion s'élevant à 400 Mpa environ sont moins importantes que pour les céramiques infiltrées (500Mpa) ou polycristallines (1000 Mpa). Nous compenserons cette faiblesse de résistance en augmentant la zone de connexion (connexion de 12 à 16mm² selon les recommandations).

De plus, l'excellente aptitude au collage des vitrocéramiques vient optimiser grandement la résistance mécanique finale. Les propriétés de l'e.max® (*Ivoclar Vivadent*) en font un matériau de référence pour une restauration par bridge collé cantilever en secteur antérieur. Nous parlerons du Celtra® Press (*Dentsply Sirona*) dans le cas n°4.



Figure 36 : lingotins d'e.max® (*Ivoclar Vivadent*) avec un large choix de translucidités.

☞ *Choix du système d'assemblage*



Cas	Système adhésif	Composite de collage	Matériau / système adhésif
Cas n°1 : canine maxillaire	Adhésif universel (Scotchbond™ Universel (3M)) Avec mordantage de l'émail	Nexus® 3 (<i>Kerr</i>)	
Cas n°2 : incisive centrale maxillaire			
Cas n°3 : incisives latérales maxillaires	SAM2 (Optibond® XTR (<i>Kerr</i>)) Coffret NX3		

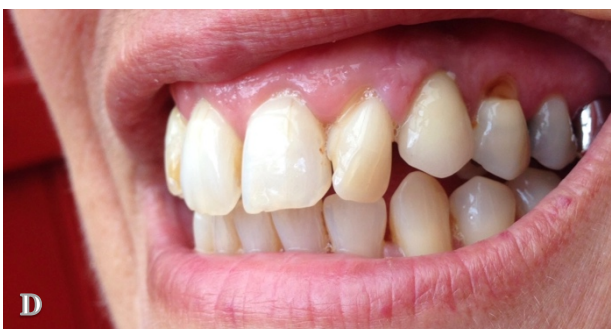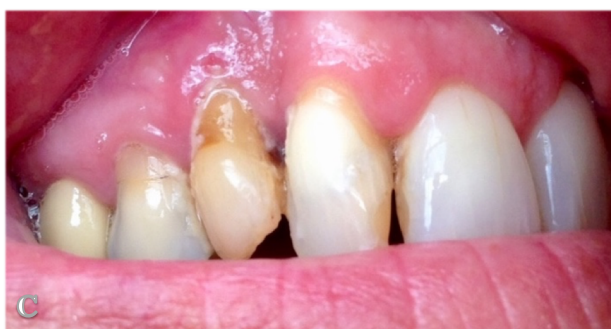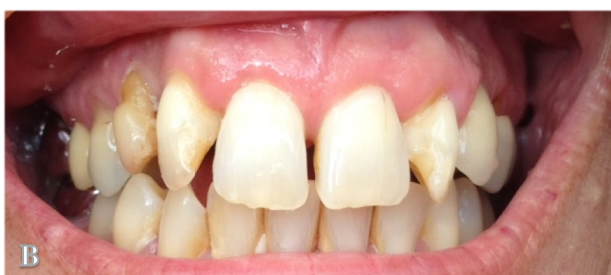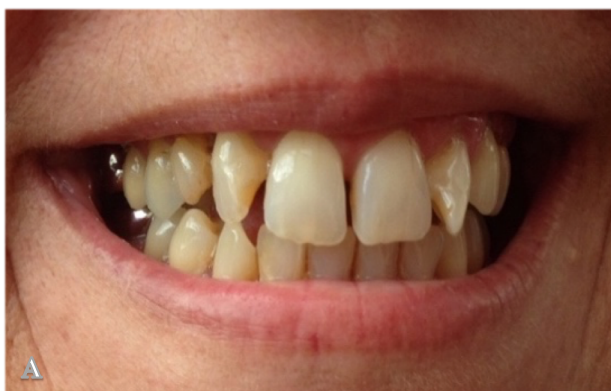Tableau 13 « systèmes d'assemblages en fonction du cas clinique ».

Cas clinique n°1 : gestion édentement unitaire en 13 (e.max® (Ivoclar Vivadent))

◉ Anamnèse générale et locale :

Une patiente de 63 ans, Mme P, consulte dans le but de savoir si nous pouvons lui proposer une solution de prothèse fixée pour compenser un édentement à venir en position de 13. Cette dent n'a jamais été présente sur l'arcade en raison de son inclusion. Actuellement, l'édentement n'existe pas, car compensé par la présence sur arcade de la 53. Cependant la mobilité 4 de cette dernière a poussé la patiente à consulter rapidement.

La patiente, non fumeuse, ne signale aucun antécédent sur le plan général. Elle fait part de son souhait de ne pas avoir d'intervention chirurgicale car une dizaine d'année auparavant, elle a subi de nombreuses interventions de chirurgie implantaire pour palier à l'édentement de 23 (D).



◉ Examen clinique :

L'examen exobuccal n'objective aucune particularité. L'examen endobuccal ne montre aucune lésion carieuse mais la présence légère de tartre qui sera éliminée avant le début des soins prothétiques. Le sourire non forcé n'est pas gingival (A). On note la présence de diastèmes sur tout le secteur antérieur maxillaire (B).

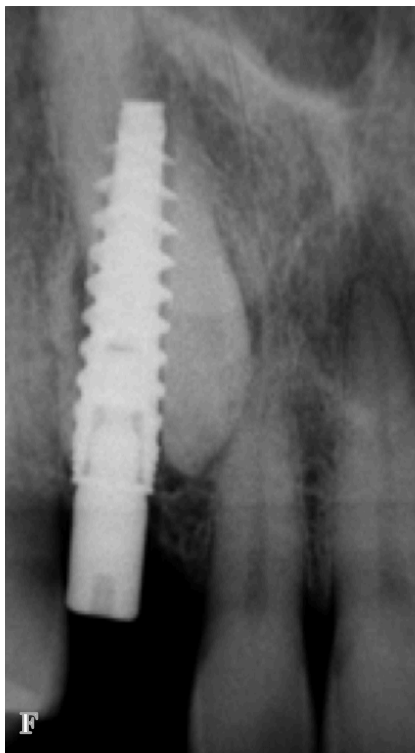
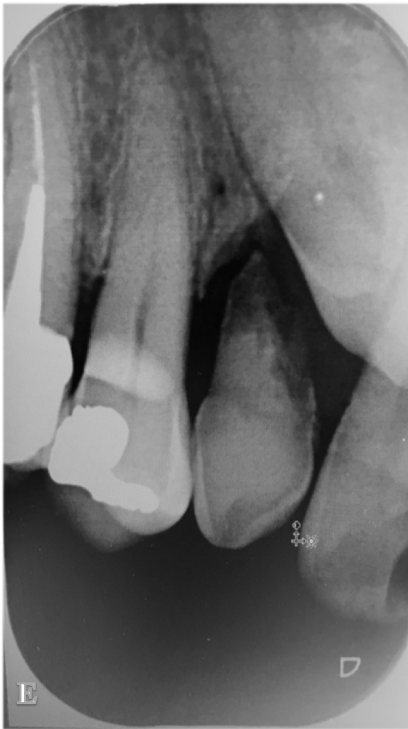• **Examen de la zone à traiter :** La 53 est présente sur arcade. Malgré une mobilité terminale, elle est encore attachée à un parodonte épais (C). La présence de plaque dentaire à la jonction collet-parodonte est due à l'absence de brossage depuis quelques jours de peur de la perdre.

La longueur et la hauteur (7mm) du futur édentement est compatible avec la mise en place d'une canine de morphologie normale. La bosse canine est effacée du fait de la position palatine de la dent.

• **Examen des dents bordant l'édentement :** 12 présente une restauration composite mésiale de petite étendue, 14 présente un amalgame occluso-distal. Ces deux dents ont un indice de Le Huche relativement faible et une mobilité physiologique.

• **Examen occlusal :** L'OIM n'est pas optimale mais stable. En propulsion, le guide antérieur est efficace. En diduction gauche et droite, on constate une fonction de groupe.

• **Examen radiographique** : confirme l'attache uniquement muqueuse de 53.
 On peut voir 13 en position transversale, incluse, sa couronne en direction de 12.
 14 présente un rapport racine/couronne clinique légèrement inférieur à 2/3.
 On note une continuité de l'espace desmodontal. Malgré une perte concave verticale au niveau de 53, le septum osseux mésial de 14 est conservé et l'os alvéolaire semble dense (E).



◉ **Stratégie de traitement et paramètres décisionnels**

Trois thérapeutiques sont écartées : la *prothèse amovible* (demande patient), l'*orthodontie* (traitement long bien que la traction de la canine incluse soit envisageable), la *prothèse implanto-portée* (demande patient)

• **Implant trans-canin**

Depuis quelques années, cette alternative à une pose d'implant classique a vu le jour lors de la présence d'une canine incluse. Parfaite indication dans notre cas présent, la canine se trouvant sur le trajet de l'implant en projet.

Cette thérapeutique (F) introduit cependant plusieurs problématiques :

→ **Ostéointégration** : elle va nécessiter la remise en question d'un des postulats les plus implicites en implantologie, celui de *l'interface os-implant* comme seul garant d'une ostéointégration à long terme.

→ **Tolérance des interfaces biologiques** : ce protocole introduit la problématique d'une nouvelle *interface implant-dent vivante* induisant des risques liés à la dent elle-même (pulpe, ligament, tissus durs) autres que ceux concernant la pose d'un implant osseux.

Ils conditionneront sa pérennité au risque d'entraîner sa perte et sa dépose :

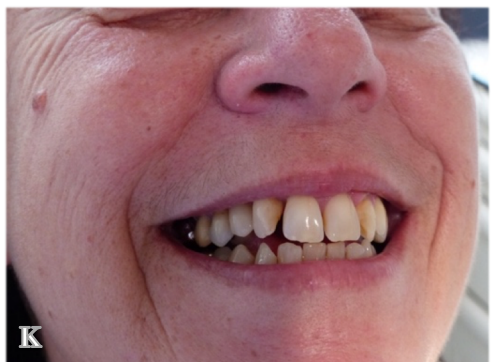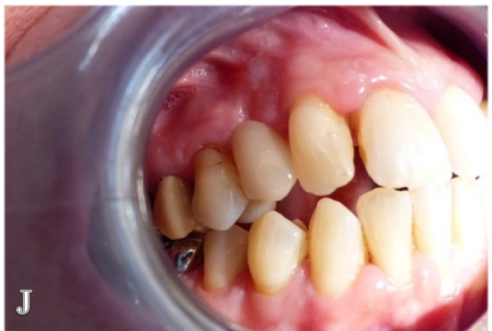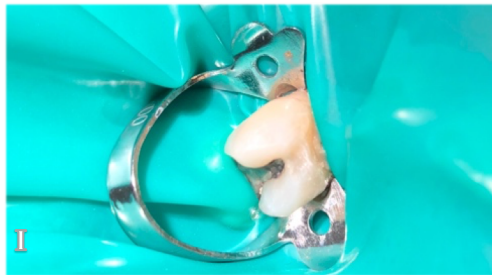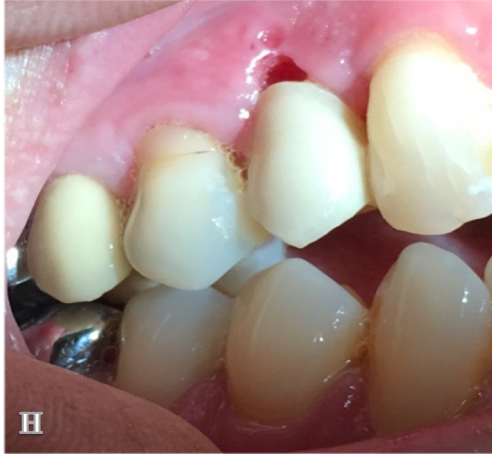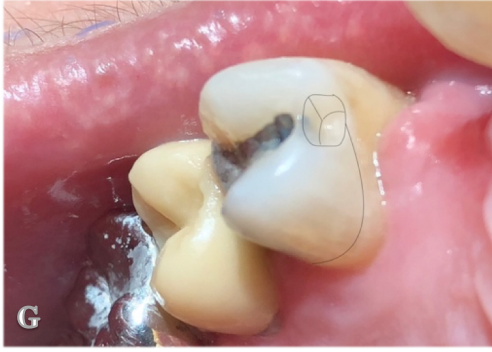- Réaction inflammatoire de la pulpe dentaire durant la période de dento-intégration voire à plus long terme et perte de l'implant et de sa couronne.
- Douleurs post-opératoires aiguës voire chroniques.
- Génération d'une interface de type conjonctive due à une prolifération du ligament alvéolo-dentaire autour de l'implant. La pérennité n'est pas assurée.

Certaines études écartent ces risques mais la patiente, en plus des facteurs financiers et opératoires, ne désire pas les prendre. (158-160)

• **Décision thérapeutique**

Une thérapeutique de bridge collé est proposée à la patiente. Les différents paramètres sont donc évalués en fonction de la fiche clinique « bridge collé ». Après évaluation, l'un d'entre eux est « peu favorable ». Ce dernier étant la fonction de groupe, ici c'est un paramètre qui va nous être en fait indispensable pour la pérennité de ce traitement ! En effet c'est un pari que de remplacer une canine ; les contraintes occlusales doivent être les plus faibles possibles sur la pièce prothétique, la fonction de groupe déchargera la nouvelle canine. Il devient alors un paramètre favorable.

PARAMÈTRES	FAVORABLE	PEU FAVORABLE	DÉFAVORABLE
LIES AU PATIENT			
Age	Sujets jeunes	Sujets âgés	
Hygiène	Bonne	Médiocre	
Demande esthétique	Raisonnée	Élevée	Inconsidérée
Risque carieux	Faible	Élevé	
Disponibilité	Oui		
LIES A L'EDENTEMENT			
Localisation	Maxillaire Antérieur	Mandibulaire postérieur	
Hauteur prothétique	> 7mm	6mm	< 5mm
Étiologie de l'édentement	Inclusion dent permanente		Traumatisme occlusal
DENTS BORDANT L'EDENTEMENT			
Rapport r/c	< ou = 2/3	< 1/1	> 1
Forme et longueur des racines	Racines longues ou divergentes	Racines tronconiques ou fusionnées	
Indice MD de Le Huche		Élevé, dent triangulaire	
Perte de substance ou délabrement dentaire	Absence de délabrement Petite restauration amélaire	Restauration dentinaire peu étendue	Dent très délabrée Absence d'émail
Aparallélisme	< 30°		> ou = 30°
ENVIRONNEMENT			
Parafonction	Non		Oui
Occlusion	Classe I canine et classe I molaire Classe III	Fonction de groupe	Suppracclusion Recouvrement important Protection canine



◆ Étapes cliniques

• Choix du support de l'appui dentaire :

Dans notre cas, seul un point d'appui est nécessaire dans le cadre d'un bridge collé cantilever. Le choix va être rapidement dirigé vers la prémolaire au vu de la disto-version de la latérale et de la surface de collage plus importante offerte par la face palatine de la prémolaire.

L'amalgame présent au occluso-distal sera restauré au composite.

• Préparation du pilier :

Préparation amélaire de 0,8mm de la face palatine et création d'une boîte proximale nécessaire à l'épaisseur céramique de la connexion (schématisée par un trait noir) (G).

• Phase provisoire :

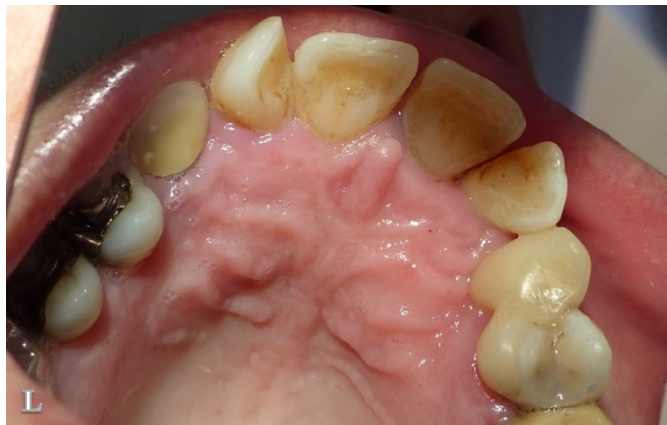Une dent prothétique du commerce est mise en temporisation, une attelle fibrée est collée sur les dents adjacentes et un espace entre le parodonte et la dent est laissé pour permettre une bonne cicatrisation (H).

• Collage :

Après dépose du système provisoire et nettoyage minutieux, mise en place du champ opératoire pour avoir une étanchéité maximale du milieu et débuter le protocole de collage (I). Nexus 3 (Kerr) est associé à l'adhésif Scotchbond (3M).

Une vue vestibulaire (secteur 1 et 4) (J) et une vue du sourire (K) après assemblage, nous donnent un aperçu de la situation finale.

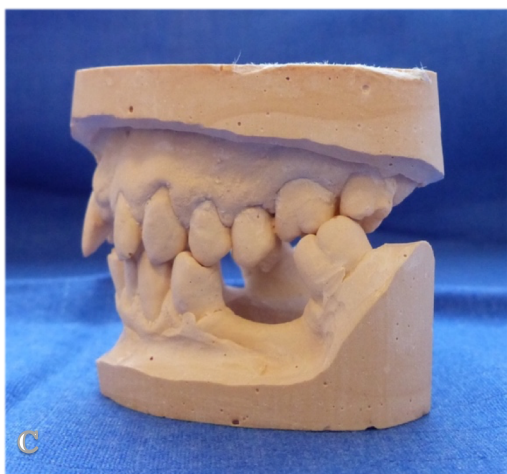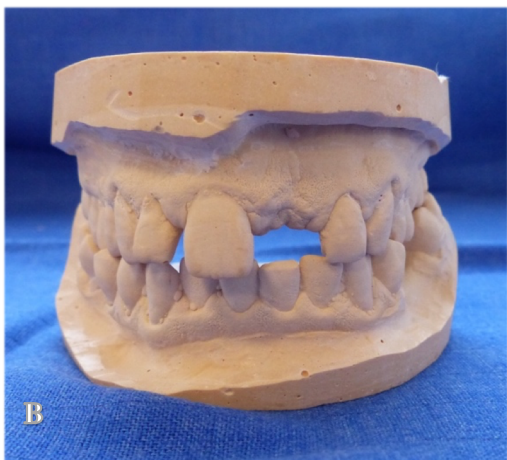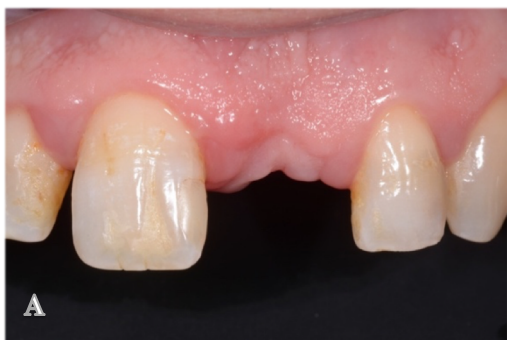En vue occlusale, on peut voir l'épaisseur non négligeable de la connexion et de l'ailette nécessaire à la résistance mécanique du système soumis aux mouvements de diduction (situation à 1 an post-collage) (L).



Cas clinique n°2 : gestion édentement unitaire en 21 (e.max® (Ivoclar Vivadent))

◉ Anamnèse générale et locale :

Un patient de 53 ans consulte suite à un épisode infectieux secteur 1 qui engage le pronostic de la 16 (molaire support de crochet). A l'examen clinique, nous notons un édentement en position de 21 qui serait selon les dires du patient, consécutif à un traumatisme. L'édentement remonte à son adolescence et était compensé jusque-là par une PAP d'usage 1 dent. Le patient, ne fume pas et ne présente aucun antécédent sur le plan général. Il fait part de son souhait d'avoir une solution autre qu'une thérapeutique amovible mais nous dit que le critère financier est un frein à toute démarche de soin.



◉ Examen clinique :

L'examen exobuccal n'objective aucune anomalie. L'examen endobuccal objective un contrôle de plaque perfectible, la présence de tartre à la mandibule, des restaurations à l'amalgame sont présents sur les prémolaires secteur 1 ainsi qu'une CCM sur 16 solidarisée à une CC sur 17.

• Examen de la zone édentée :

La zone édentée est recouverte d'une fibromuqueuse ferme et adhérente. Il existe une perte de substance ostéo-muqueuse assez marquée de classe 3 (classification de Siebert). Il existe un diastème entre 11 et 12 de 2-3mm, la largeur de l'édentement est compatible avec la mise en place d'une incisive centrale. La hauteur de l'espace prothétique est de 11 mm (A).

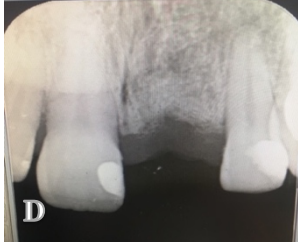• Examen des dents bordant l'édentement :

22 et 11 sont saines, une résine composite de petite entendue est présente en mesio-palatin de 11. Ces deux dents ont un indice de Le Huque relativement faible et une mobilité physiologique.

• Examen occlusal :

L'OIM est stable. En propulsion, le guidage antérieur est absent du fait de la présence d'une légère béance. En diduction droite et gauche on constate une fonction de groupe.

Des moulages d'étude (B, C) transférés sur articulateur ont permis de confirmer les données anatomo-morphologiques observées lors de l'examen clinique endobuccal et de finaliser l'examen occlusal, les courbes de Spee sont marquées (C).



• **Examen radiographique :**

11 et 22 ont un rapport racine/couronne clinique de 2/3. On ne note pas d'épaississement desmodontal. On peut voir un os dense au niveau de l'édentement (D) et un ancrage très satisfaisant des dents bordantes.

PARAMÈTRES	FAVORABLE	PEU FAVORABLE	DÉFAVORABLE
LIES AU PATIENT			
Age	Sujets jeunes	Sujets âgés	
Hygiène	Bonne	Médiocre	
Demande esthétique	Raisonnée	Élevée	Inconsidérée
Risque carieux	Faible	Élevé	
Disponibilité	Oui		
LIES A L'EDENTEMENT			
Localisation	Maxillaire Antérieur	Mandibulaire postérieur	
Hauteur prothétique	> 7mm	6mm	< 5mm
Étiologie de l'édentement	Traumatisme		Traumatisme occlusal
DENTS BORDANT L'EDENTEMENT			
Rapport r/c	< ou = 2/3	< 1/1	> 1
Forme et longueur des racines	Racines longues ou divergentes	Racines tronconiques ou fusionnées	
Indice MD de Le Huche		Élevé, dent triangulaire	
Perte de substance ou délabrement dentaire	Absence de délabrement Petite restauration amélaire	Restauration dentinaire peu étendue	Dent très délabrée Absence d'émail
Aparallélisme	< 30°		> ou = 30°
ENVIRONNEMENT			
Parafonction	Non		Oui
Occlusion	Béance Classe I canine et classe I molaire / Classe III	Fonction de groupe	Suppracclusion Recouvrement important Protection canine

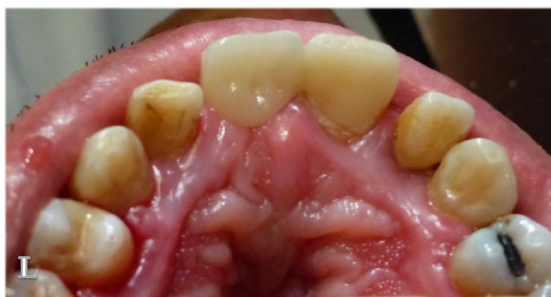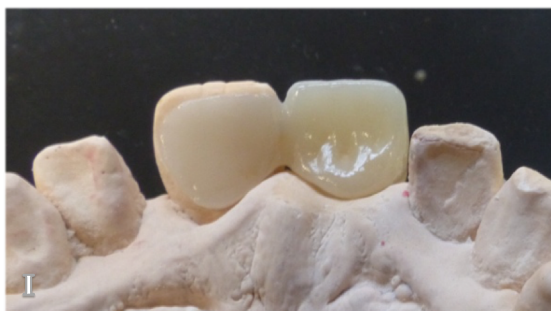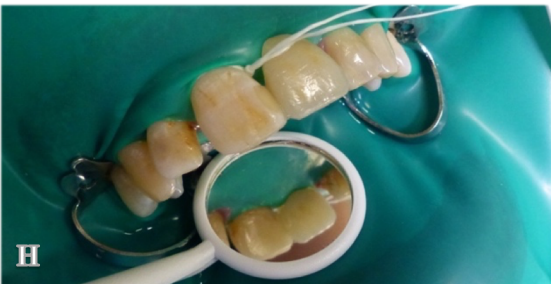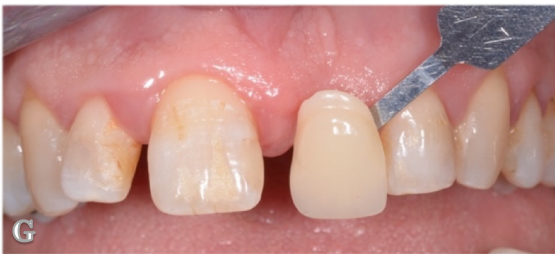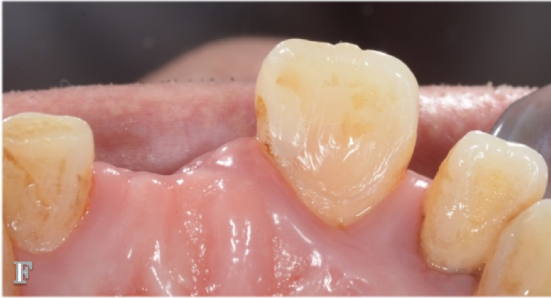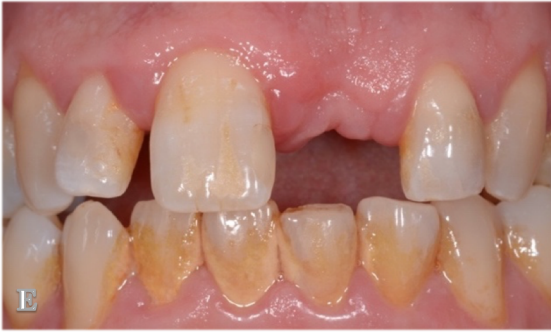• **Décision thérapeutique**

En respectant le principe d'économie tissulaire, le *bridge collé* est la solution thérapeutique retenue. Deux paramètres sont « peu favorables » (Tableau ci-dessus) :

- L'hygiène peut devenir facilement « favorable » par un détartrage et un enseignement des techniques d'hygiène.

- La fonction de groupe ne peut pas compromettre la pérennité de la restauration.

Notons le côté très favorable de la béance qui donne la place nécessaire pour l'épaisseur de l'ailette céramique qui viendra se coller sur la face palatine de 11 et ne subira aucune contrainte occlusale.



◉ Étapes cliniques :

• Choix du support de l'appui dentaire :

En plus d'une raison esthétique (diastème entre les centrales et les latérales (E)), la 11 est choisie au détriment de la 22, afin d'avoir une surface de collage la plus importante possible.

• Préparation du pilier :

Préparation amélaire de 0,8mm de la face palatine. A l'inverse des normes de préparation vues dans la partie 2, la boîte proximale ne présentait pas d'intérêt ici. La béance nous permettait d'avoir une épaisseur de connexion suffisante (F). Nous n'avons pas fait non plus de macropuit. La pose sera plus compliquée.

• Phase provisoire :

Le patient a pu conserver sa PAP en guise de provisoire.

• Prise de teinte :

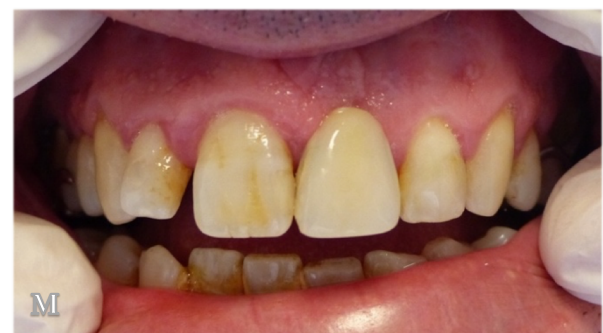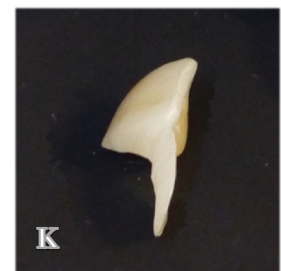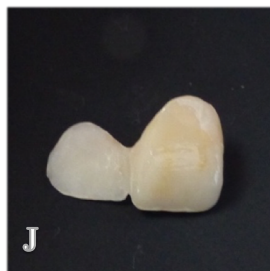L'étape de prise de teinte fut très compliquée au vu de l'aspect de surface de la centrale de référence (G) ; malgré une entrevue avec le prothésiste, la teinte n'a pas été satisfaisante...

• Collage :

Après réception de la prothèse (J, K), un essayage, d'abord sur le pâtre (I) puis en bouche, est validé avec le patient.

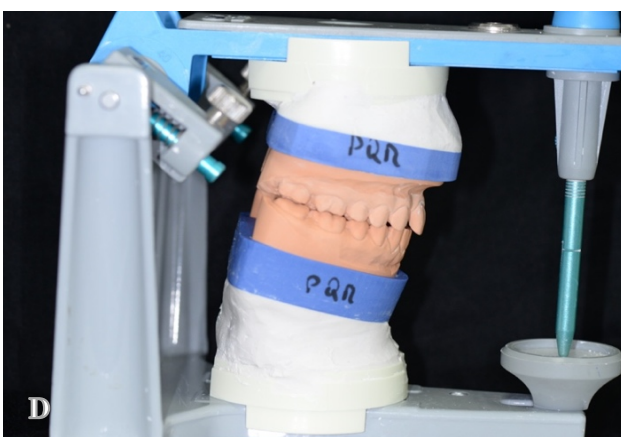
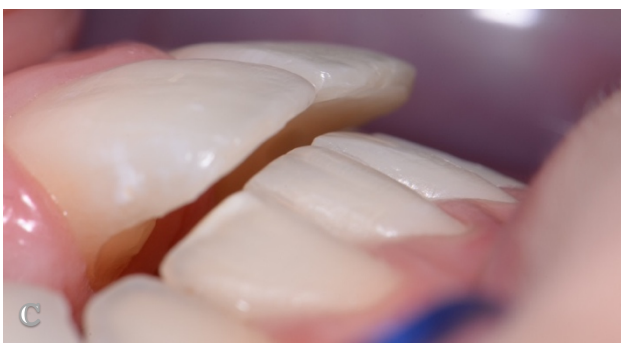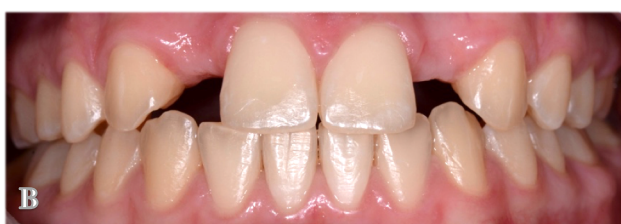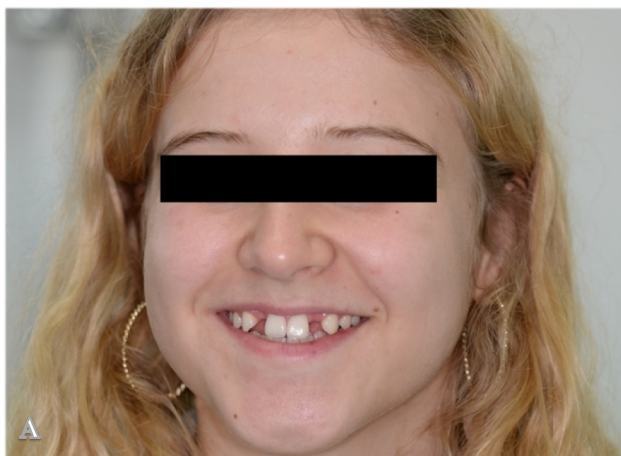Suivi de la pose du champ opératoire (H), le protocole de collage est initié.

• Situation clinique finale : (L, M)



Cas clinique n°3 : un édentement unitaire bilatérale, agénésie incisives latérales maxillaires (e.max® (Ivoclar Vivadent))

Courtoisie à Mme Ramdani Imane.



• Anamnèse générale et locale :

Une patiente de 16 ans, Mlle R consulte concernant l'agénésie de ses incisives latérales maxillaires (étiologie héréditaire). Ayant fini son traitement orthodontique, elle souhaite compenser ses édentements en position de 12 et 22. Un traitement implantaire est contre-indiqué du fait de la croissance résiduelle du maxillaire.

La patiente, non fumeuse, ne signale aucun antécédent sur le plan général et souhaite compenser ses édentements bilatéraux par une thérapeutique fixée.

• Examen clinique :

L'examen exobuccal n'objective aucune anomalie (A). En endobuccal, la patiente ne présente ni lésion carieuse ni restauration. L'hygiène bucco-dentaire est excellente. Le sourire de la patiente n'est pas gingival.

• Examen de la zone à traiter :

Édentements en position de 12 et 22.

La largeur est compatible avec la mise en place de deux incisives latérales permanentes. La hauteur de l'espace prothétique est de 6 mm (B).

• Examen des dents bordant l'édentement :

Canines et incisives centrales sont saines et en normo-position (B). Toutes, ont un indice de Le Huche relativement faible.

• Examen occlusal :

L'OIM est stable : classe I canines et molaires. En propulsion, le guidage antérieur est efficace. En diduction gauche et droite, on constate une fonction canine.

La présence d'un surplomb de 2mm est à noter (D).

Des moulages d'étude transférés sur articulateur ont permis de confirmer les données anatomorphologiques observées lors de l'examen clinique endobuccal et de finaliser l'examen occlusal.

◉ Stratégie de traitement et paramètres décisionnels

PARAMÈTRES	FAVORABLE	PEU FAVORABLE	DÉFAVORABLE
LIES AU PATIENT			
Age	Sujets jeunes	Sujets âgés	
Hygiène	Bonne	Médiocre	
Demande esthétique	Raisonnée	Élevée	Inconsidérée
Risque carieux	Faible	Élevé	
Disponibilité	Oui		
LIES A L'EDENTEMENT			
Localisation	Maxillaire Antérieur	Mandibulaire postérieur	
Hauteur prothétique	> 7mm	6mm	< 5mm
Étiologie de l'édentement	Agénésie des dents permanentes (12 et 22)		Traumatisme occlusal
DENTS BORDANT L'EDENTEMENT			
Rapport r/c	< ou = 2/3	< 1/1	> 1
Forme et longueur des racines	Racines longues ou divergentes	Racines tronconiques ou fusionnées	
Indice MD de Le Huche	Faible	Élevé, dent triangulaire	
Perte de substance ou délabrement dentaire	Absence de délabrement Ou restauration	Restauration dentinaire peu étendue	Dent très délabrée Absence d'émail
Aparallélisme	< 30°		> ou = 30°
ENVIRONNEMENT			
Parafonction	Non		Oui
Occlusion	Classe I canine et classe I molaire Surplomb 2mm Classe III	Fonction de groupe	Suppracclusion Recouvrement important Protection canine

La solution implantaire exclue et en prenant en compte les paramètres (tableau *fiche clinique* « *bridge collé* » ci-dessus) l'indication de bridges collés se pose et est très favorable.

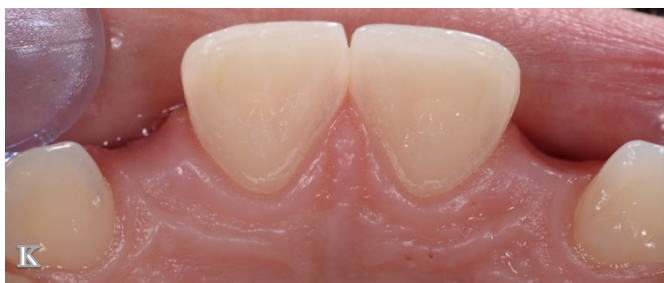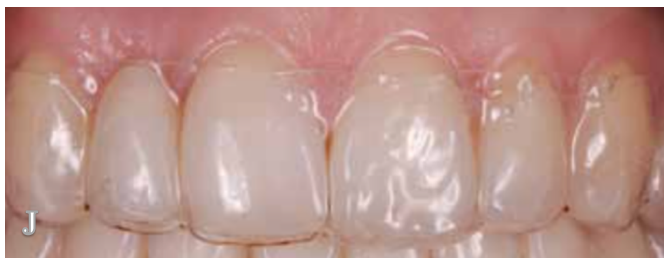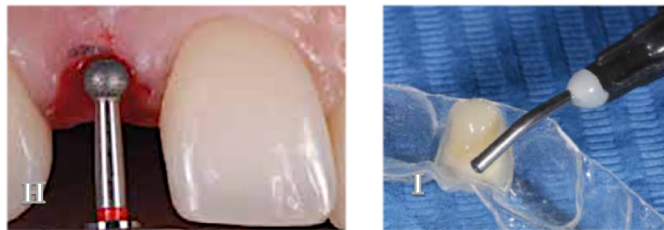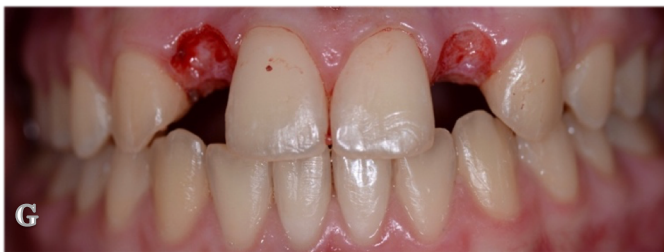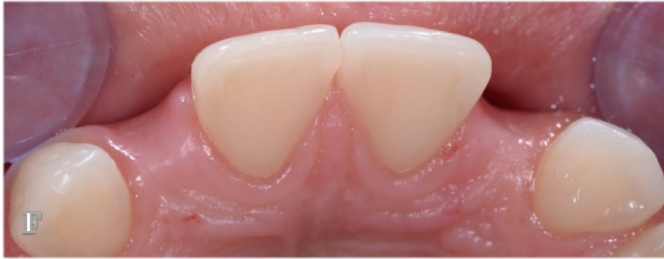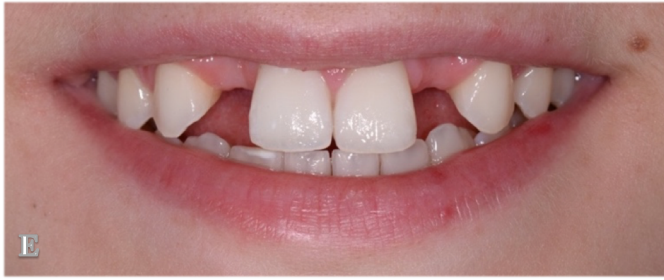Après éclaircissement externe des deux arcades, le traitement complet de ce secteur antérieur a consisté dans cette situation clinique en :

- La réalisation de deux bridges cantilever en vitrocéramique e.max® (Ivoclar), ailettes sur 21 et 11 avec 12 et 22 en extension.
- Deux composites par stratification directe sur 13 et 23 à partir d'une clé en silicone issue du projet esthétique.

◉ Mise en œuvre clinique

Dans le cadre de cette iconographie de cas, nous allons porter notre attention sur quatre aspects cliniques de la réalisation des bridges collés cantilever en céramique à savoir :

- Le choix du point d'appui dentaire,
- L'« ovalisation » de la crête édentée,
- La préparation,
- L'analyse esthétique.



◉ Choix de l'appui dentaire :

Dans le cas du remplacement des incisives latérales supérieures, les avis divergent ; O. Etienne (91) préférera la canine pour, dit-il une plus grande surface de collage, tandis que JP Attal et Kern (43, 10) entre autres, nous disent que le choix du point d'appui sur la centrale est à privilégier (E, F). Il est, selon eux, préférable d'éviter l'appui sur la clef de voûte de l'occlusion en particulier lors des mouvements mandibulaires en latéralité (fonction canine). De plus, les contraintes mécaniques sont principalement emmagasinées par cette dent présente à l'intersection des deux rayons de courbure de l'arcade.

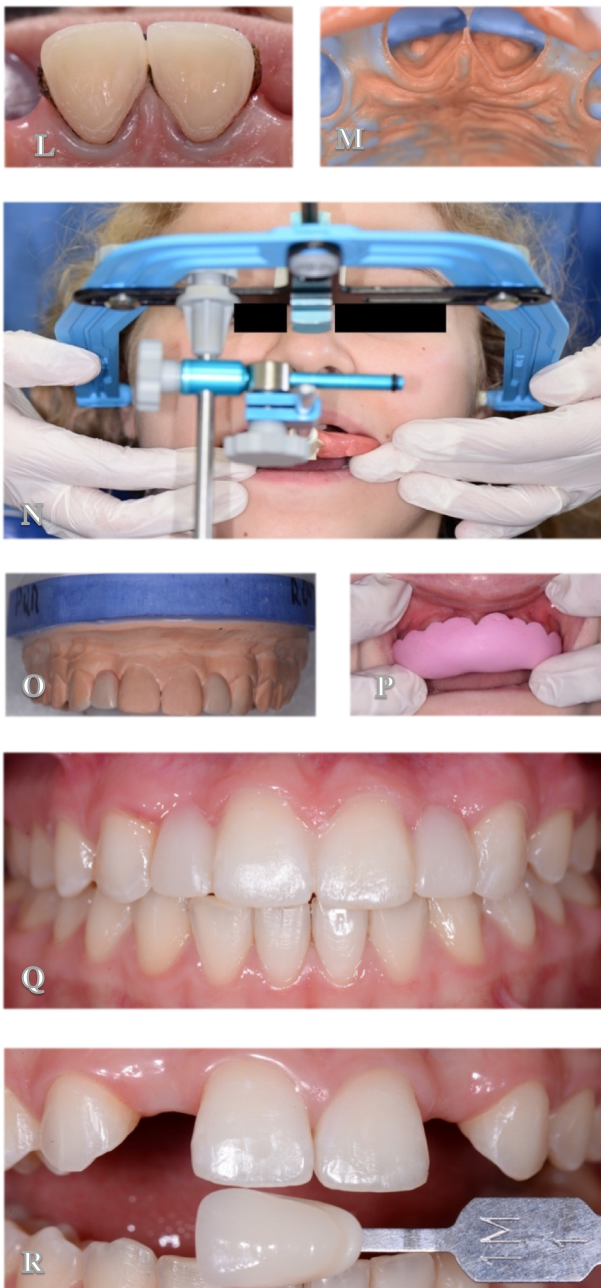
◉ « Ovalisation » de crêtes :

L'ovalisation des crêtes édentées (G) représente la première étape clinique. Elle permet d'obtenir une émergence naturelle de l'intermédiaire. Les tissus mous sont préparés par une éviction arciforme à l'aide d'une fraise boule diamantée préparant le contour cervical du futur pontique (H, (31)).

La patiente à une gouttière de finition orthodontique que l'on va utiliser pour la préparation de ce berceau parodontal. Les intermédiaires (ovate pontic) en composite fluide contenu dans la gouttière en position de 12 et 22 (I, J (31)) vont guider sur quelques semaines la cicatrisation et le remodelage tissulaire. L'ovalisation génère un berceau parodontal et des fausses papilles en quelques jours. Évitant de positionner la partie cervicale du pontic en vestibulaire de la muqueuse, on lui crée un véritable « écrin » permettant un meilleur rendu esthétique.

◉ La préparation des centrales :

Nous avons réalisé les préparations des faces palatines de 11 et 21 selon les recommandations de JP Attal et G. Tirlet (43) décrites dans la partie 2 (K).

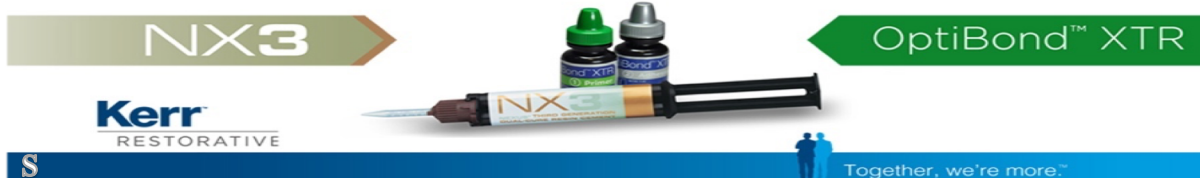

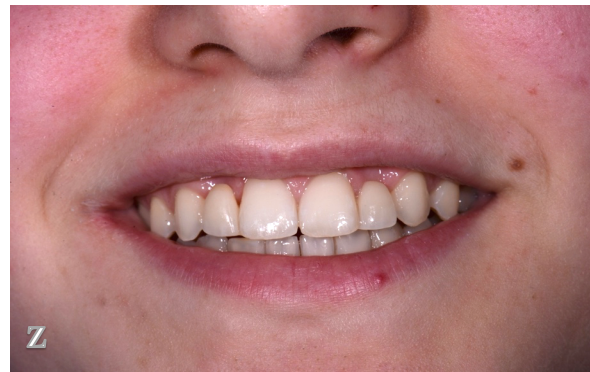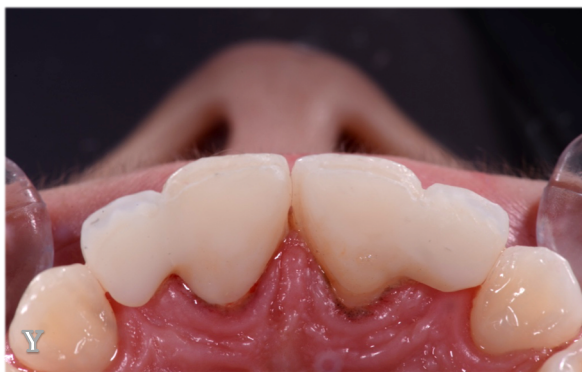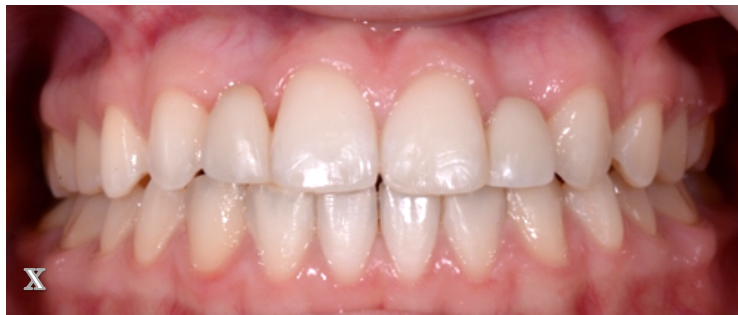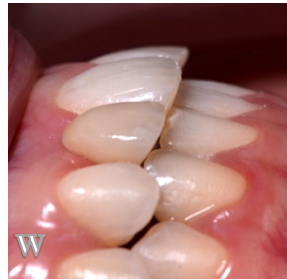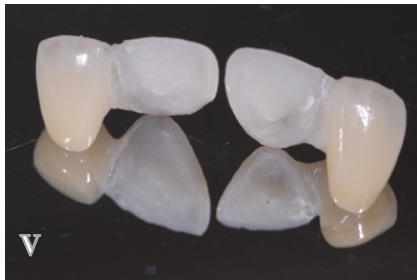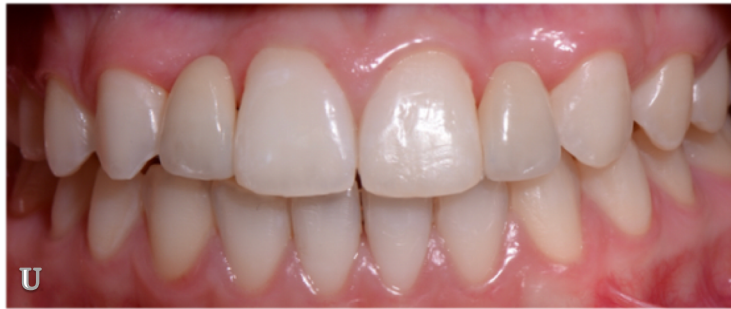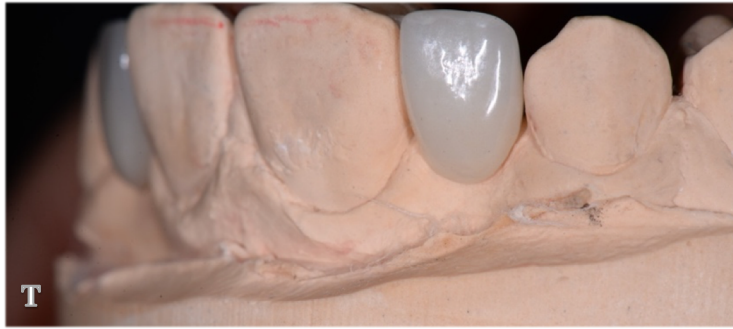☉ Analyse esthétique

- Avant les préparations et la prise d'empreintes par technique double-mélange (M) (mise en place de cordonnets (L) pour objectiver au mieux les limites), réalisation d'un *arc facial* (N) afin de pouvoir faire un montage en articulateur le plus précis possible (D).
- Après analyse en articulateur, réalisation d'un *diagnostic esthétique* : décision de restaurer en complément des bridges, l'esthétique des canines (que l'on fera par stratification directe au composite (sans préparation)). Un *wax-up* (O) est demandé au prothésiste afin de préfigurer les pontiques en position de 12 et 22 mais également les rajouts sur 13 et 23.
- Réalisation d'un *mock-up* afin de tester et valider la maquette esthétique :
Le *wax-up* du projet esthétique est enregistré à l'aide d'une empreinte globale en silicone. Remplie de résine bis-acryl, elle est replacée sur les dents de la patiente (P). Après photopolymérisation, nous validons le projet esthétique en demandant cependant un bombé plus marqué sur 22 (Q).
- Prise de la teinte : la patiente présente des dents très claires et lumineuses (R). Nous avons choisi la teinte de base 1M1 (teintier 3M Master).

☉ Choix des matériaux, de restauration et d'assemblage

- En plus des raisons déjà énoncées, la forte luminosité des dents de la patiente, nous pousse à choisir une fois encore l'IPS e.max® (Ivoclar Vivadent) en technique pressée.
Le large choix de teinte permet un résultat esthétique proche d'une dent naturelle.
- Nous avons utilisé le même composite de collage que pour les cas précédents (Nexus® (Kerr)) mais notre système adhésif est différent. Il s'agit d'un SAM2 (Optibond® XTR (Kerr)) recommandé lors de l'utilisation de Nexus® (Kerr)(S). Nous avons ajouté une étape de mordantage sélectif de l'émail pour un résultat optimal.





⊕ Essai et pose

- Vérification de l'adaptation des mono-ailettes d'abord sur le plâtre (T) puis en bouche. On vérifie aussi le profil d'émergence de la prothèse (W).
- Un premier essai n'était pas satisfaisant : teinte trop grise (U).
- La stabilisation d'un cantilever est parfois assez délicate compte tenu d'un seul point d'appui dentaire d'où l'importance de la préparation.
- On peut voir les intrados des ailettes des deux bridges cantilevers maxillaires illustrant la difficulté souvent rencontrée au niveau de la stabilisation du bridge lors de l'assemblage (V).
- Après mise en place du champ opératoire, le collage est réalisé après mordantage et application de l'adhésif SAM2 et de la résine de collage duale.
- Situation finale en vue palatine (Y), vestibulaire (X) et exobuccale en sourire non forcé (Z).

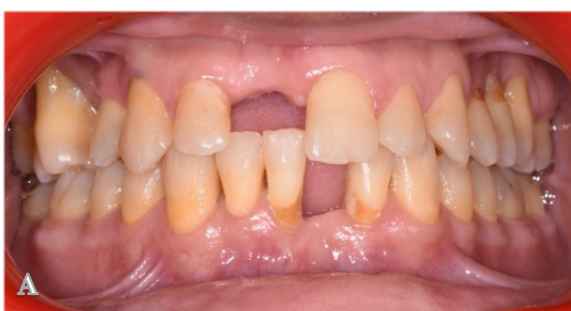Cas clinique n°4 : édentement unitaire 11 (Celtra® Press (Dentsply Sirona))

Courtoisie à M. COURTADE Simon

◉ Anamnèse générale et locale :

Un patient de 38 ans consulte suite à la perte prématurée de sa 11 et de sa 31. En novembre 2017, une tumeur maligne du rhinopharynx est diagnostiquée chez ce patient entraînant des effets notamment rénaux et sanguins, secondaires à la chimiothérapie. Des mesures particulières doivent être prise pour ce patient car le traitement oncologique ayant perturbé son taux de plaquettes, les actes entraînant des saignements ou des remaniements osseux sont absolument contre-indiqués (risque d'ostéoradionécrose).

Sur le plan général, le patient présente un diabète de type 2 traité et équilibré. Il ne fume pas et nous fait part de son souhait d'avoir une solution prothétique afin de réhabiliter ses secteurs antérieurs bimaxillaires. Mais on ne s'intéressera ici qu'au remplacement de 11.



◉ Examen clinique :

L'examen exobuccal objective d'importantes cicatrices au niveau du cou et de l'étage inférieur de la face suite au curetage ganglionnaire cervical pour adénopathie persistante après radiochimiothérapie pour un UCNT du cavum.

L'examen endobuccal objective un bon contrôle de plaque et l'absence de tartre. On note l'absence de 15 et la présence d'une restauration en mésial de 46.

• Examen de la zone édentée :

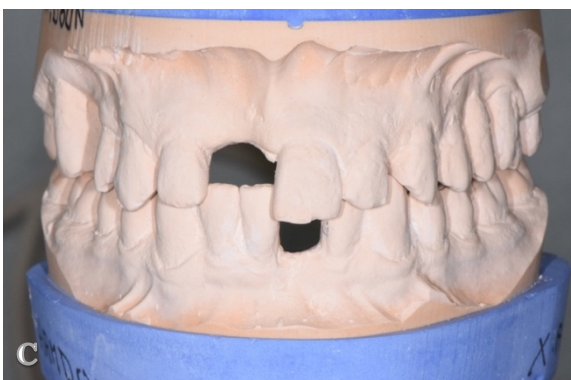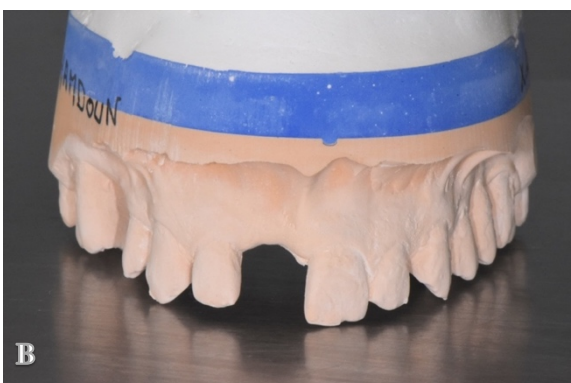La zone édentée est recouverte d'une fibromuqueuse ferme et adhérente. Il existe une légère perte de substance ostéo-muqueuse de classe 2 (classification de Siebert).

La largeur de l'édentement est compatible avec la mise en place d'une incisive centrale.

La hauteur de l'espace prothétique est d'environ 10 mm (A).

• Examen des dents bordant l'édentement :

12 et 21 sont saines et exemptes de restauration. L'indice de Le Huche est faible et le parodonte est sain. La centrale présente une hauteur et une largeur d'environ 11 mm et 9 mm nous offrant une surface de collage très intéressante.



• Examen occlusal :

L'OIM est stable avec une classe I molaire et canine, droite et gauche. On note un recouvrement incisif normale mais un surplomb diminué. En diduction droite et gauche on constate une fonction canine.

Le montage en articulateur a confirmé les rapports occlusaux serrés qui nous imposeront une rigueur dans la préparation et un calcul précis de l'épaisseur de céramique.

◉ **Stratégie de traitement et décision thérapeutique**

Au vu de la contre-indication implantaire absolue, de l'absence de délabrement dentaire ou de risque carieux, un bridge collé est tout à fait indiquée dans ce cas-là. Le patient est jeune et ne souhaite en aucun cas avoir recours à une solution amovible.

En se référant au tableau analysant les paramètres décisionnels, un facteur très important semble être défavorable lié à la supracclusion. En effet l'absence de surplomb entraîne une occlusion serrée au niveau de son secteur incisivo-canin.

PARAMÈTRES	FAVORABLE	PEU FAVORABLE	DÉFAVORABLE
LIES AU PATIENT			
Age	Sujets jeunes	Sujets âgés	
Hygiène	Bonne	Médiocre	
Demande esthétique	Raisonnée	Élevée	Inconsidérée
Risque carieux	Faible	Élevé	
Disponibilité	Oui		
LIES A L'EDENTEMENT			
Localisation	Maxillaire Antérieur	Mandibulaire postérieur	
Hauteur prothétique	> 7mm	6mm	< 5mm
Étiologie de l'édentement	Exfoliation spontanée		Traumatisme occlusal
DENTS BORDANT L'EDENTEMENT			
Rapport r/c	< ou = 2/3	< 1/1	> 1
Forme et longueur des racines	Racines longues ou divergentes	Racines tronconiques ou fusionnées	
Indice MD de Le Huche	Faible	Élevé, dent triangulaire	
Perte de substance ou délabrement dentaire	Absence de délabrement ou de restauration amélaire	Restauration dentinaire peu étendue	Dent très délabrée Absence d'émail
Aparallélisme	< 30°		> ou = 30°
ENVIRONNEMENT			
Parafonction	Non		Oui
Occlusion	Classe I canine et classe I molaire / Classe III	Fonction de groupe	Suppracclusion Recouvrement important Protection canine

• *Choix du matériau*

En raison d'une occlusion serrée augmentant les forces occlusales sur notre future restauration, notre choix va se tourner vers un autre matériau que l'e.max® (*Ivoclar Vivadent*). Un nouveau matériau a fait son apparition en 2017 (123) : le silicate de lithium renforcé au zirconium. Le **Celtra® Press** de chez *Dentsply*, vitrocéramique de dernière génération, semble répondre aux trois critères essentiels et indispensables dans le cas d'une restauration collée : avec des cristaux de silicate de lithium 4 à 7 fois plus petits que les cristaux de disilicate de lithium composant l'e.max®, Celtra® Press possède une microstructure ultra-fine renforcée à la zircone qui d'après le fabricant, associe une meilleure résistance à la flexion (**propriétés mécaniques**) et une importante phase vitreuse (**aptitude au collage**). Ajoutant à cela, une translucidité et une opalescence quasi-égales à celles d'une dent naturelle offrant un effet caméléon pour un résultat esthétique plus que satisfaisant (**propriétés optiques**). Ce matériau semble être un choix intéressant pour pallier aux contraintes occlusales de notre patient. Certaines recommandations sont à respecter, avec une connexion de 16mm² et une épaisseur minimum de 0,8mm qui sont à peu près les mêmes que pour l'e.max® (*Ivoclar*). On se reportera au tableau 14 comparatif suivant extrait de la brochure laboratoire de chez *Dentsply Sirona* (123)

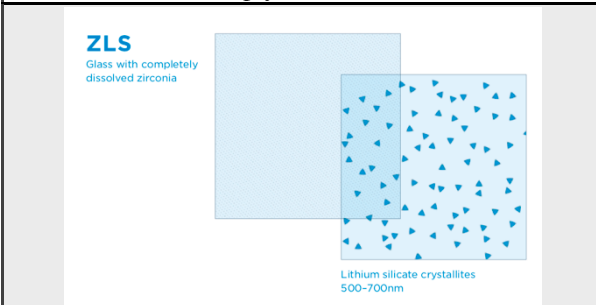
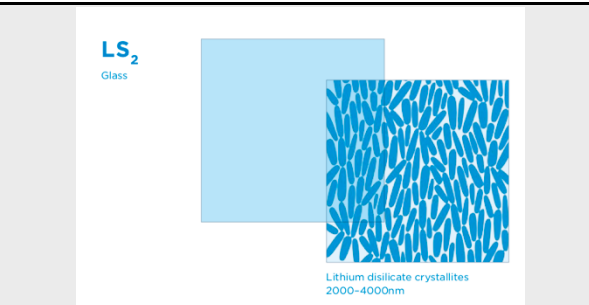
Silicate de lithium renforcé au zirconium	Disilicate de lithium
Celtra Press® (Dentsply)	e.max® (Ivoclar)
	
Résistance à la flexion en trois points : 567 Mpa	Résistance à la flexion en trois points : 420 Mpa
Cristaux fins et importante phase vitreuse : <i>meilleure aptitude au collage ? Meilleures propriétés optiques ?</i>	Les cristaux ont une influence sur les propriétés optiques et mécaniques.

Tableau 14 « comparatif des composition et résistance de Celtra® (Dentsply Sirona) et e.max® (Ivoclar Vivadent) en technique pressée ».

• *Choix du système d'assemblage*

Une question s'est naturellement posée : la présence de zircone nous amènerait-elle à privilégier une colle avec potentiel adhésif (comme Panavia par exemple) ? ce choix pouvait être plutôt pertinent mais la phase vitreuse importante contenue dans Celtra® Press (*Dentsply Sirona*) offre à cette céramique une très forte aptitude au collage et nous permet donc d'utiliser une colle sans potentiel adhésif (présentant les meilleurs résultats d'adhésion). En revanche pour ce qui est du système adhésif, nous avons toujours à notre disposition l'universel Scotchbond™ (*3M ESPE*) et cela tombe très bien ! En effet, du 10-MDP est présent dans ce dernier. Rappelons que le 10-MDP a une forte affinité avec la zircone, on peut donc imaginer l'avantage que va nous offrir cet adhésif dans le collage de notre pièce zirconium.

• *Impératif de préparation*

Nous avons schématisé les points de suroclusion sur la face palatine de 21 (H) et donc les zones où la préparation devra être plus importante. Pour une préservation tissulaire maximale et pour éviter une sollicitation supplémentaire de la céramique, nous décidons d'arrêter l'ailette en mésial du contact inter-dentaire. La préparation amélaire associe un contour périphérique léger épousant la forme supra-gingivale de l'incisive centrale associé à une encoche plus profonde en mésial (E, F). En effet, le contact occlusal important se situe exactement au niveau de la future connexion ailette-pontique, un point de préparation plus important (1mm) s'avère indispensable pour accueillir la céramique. En plus d'une légère action de rétention mécanique, cette encoche servira également de puit de repositionnement.

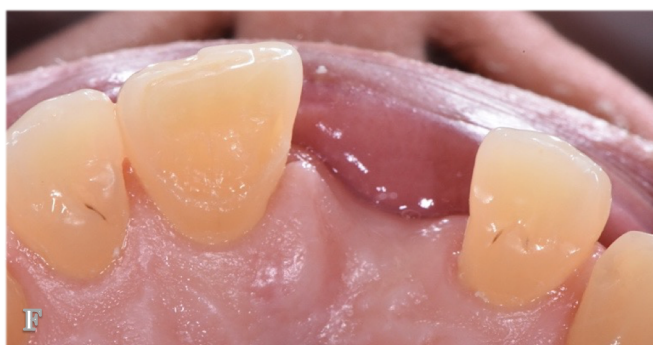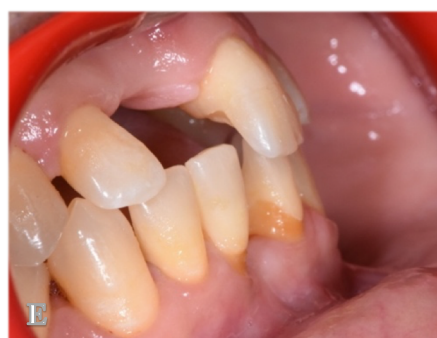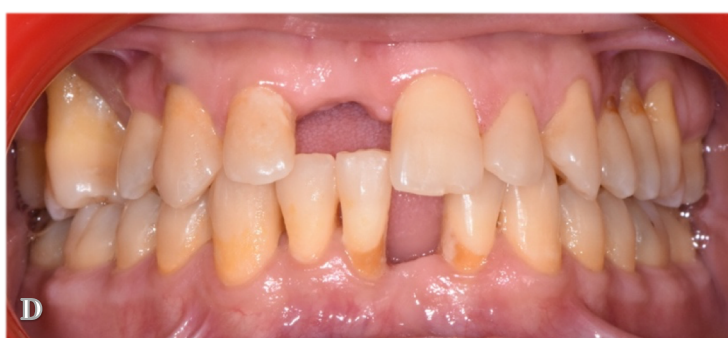• *Spécificité dans le protocole de collage*

Le protocole de collage reste le même que pour l'e.max® (Ivoclar Vivadent) à la différence que le mordantage de la pièce en silicate de lithium renforcé à la zircone requière un temps d'application de l'acide fluorhydrique de 30 secondes (contre 20 pour l'e.max® (Ivoclar Vivadent)).

De plus, l'application d'une couche d'adhésif sur le silane ne semble pas améliorer l'adhésion (73) et a été supprimé dans l'application des protocoles précédemment, cependant ici, pour augmenter l'accroche de notre céramique à la résine de collage, on rajoutera une étape : application de l'adhésif Scotchbond™ (3M) sur l'intrados de l'ailette, permettant des liaisons chimiques supplémentaires entre la zircone et les monomères contenus dans l'adhésif. Pour éviter une trop forte épaisseur de joint, l'adhésif est efficacement séché pour son bon étalement et sa bonne pénétration avant d'être polymérisé pendant 20 secondes.

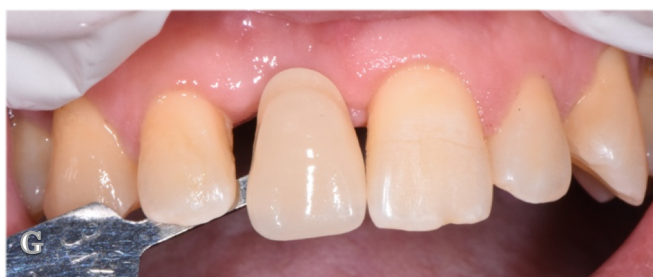Nous ferons, ici, la description étape par étape du protocole de collage.

◉ *Étape de préparation, prise d'empreinte et teinte*

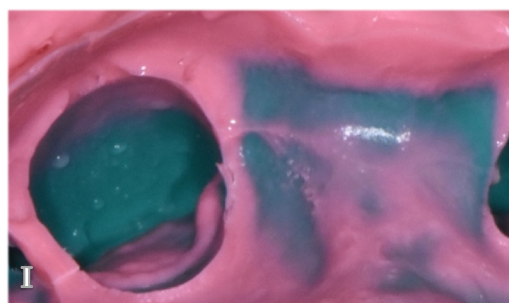
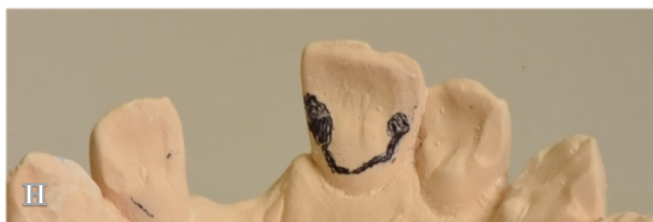

• **Préparation** de la 21 associant la présence de l'encoche en mésial (E) et du léger congé en palatin (F), la préparation ne se voit pas en vue vestibulaire (D)

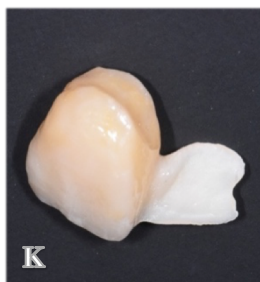
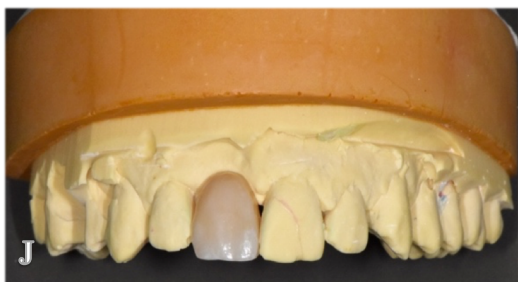• La **prise de teinte** s'effectue à la lumière naturelle, nous partons sur une teinte de base de 3M2 (teintier 3Dmaster (VITA)) que le prothésiste maquillera pour un meilleur résultat esthétique (G).



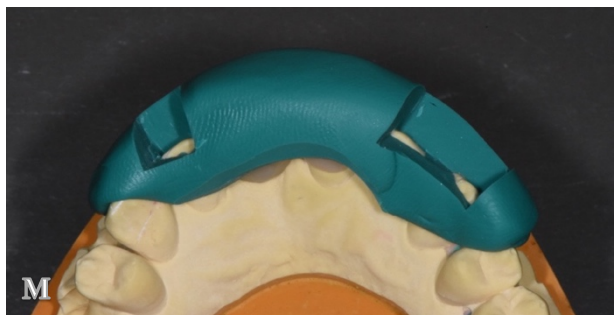
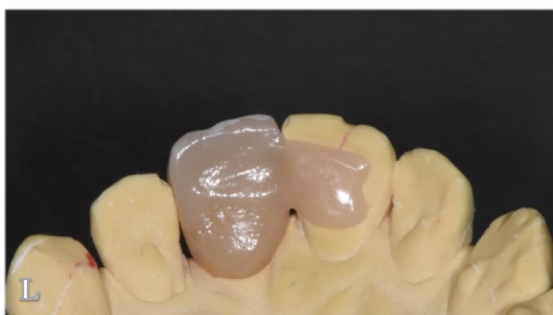• La **prise d'empreinte** se fait par technique de double mélange, le matériau de plus faible viscosité fait apparaître nettement les limites de préparation (I).



◉ *Étapes cliniques après réception de la pièce*





- **Réception** du cantilever en Celtra® Press (K)
- Vérification de l'**ajustage** sur modèle en plâtre (J, L)
- Réalisation d'une **clé** de repositionnement afin d'être le plus précis lors de l'assemblage (M)









• *Préparation de la céramique*




Étapes	Illustrations cliniques	Matériel / Protocole
<p>Protocole de collage</p>		<ul style="list-style-type: none"> • Etching (acide orthophosphorique) • Scotchbond™ adhésive (3M) • Acide fluorhydrique • Silane • Colle sans potentiel adhésif (Nexus® (Kerr))
<p>1.Mordançage de la céramique</p>		<ul style="list-style-type: none"> • Acide fluorhydrique (9,5%) • (microbrush) <p>Mordançage de l'intrados de la prothèse avec application de Porcelain Etch® (ULTRADENT) pendant 30 secondes (une application par frottage à l'aide d'une microbrush augmente le potentiel mordançant (le temps d'application doit naturellement être diminué)</p> <p>Après rinçage abondant et séchage, l'aspect de la céramique après mordançage présente un aspect crayeux</p>

<p>2.Silanisation de la céramique</p>		<ul style="list-style-type: none"> • Silane Refill® (<i>ULTRADENT</i>) • Microbrush <p>Application énergique du silane à l'aide d'une microbrush sur toute la surface de collage. Il faudra attendre l'évaporation totale des solvants du silane (le séchage à chaud (sèche-cheveux) ne présente pas grand intérêt clinique (73))</p>
<p>3.Application de l'adhésif (contenant du 10-MDP)</p> <p style="text-align: center;">↓</p> <p><i>Photopolymérisation</i></p>		<ul style="list-style-type: none"> • Adhésif Scotchbond™ universel (<i>3M</i>) • Microbrush • Lampe à photopolymériser <p>Application et frottement efficace sur toute la surface de la pièce prothétique permettant la bonne imprégnation de l'adhésif. On veillera à étaler minutieusement à la seringue à air, l'adhésif pour ne pas créer de surépaisseur de joint de collage.</p> <p>Une dernière étape de photopolymérisation de 20 secondes conclura la préparation de la pièce céramique.</p>

• Préparation des surfaces dentaires et protocole de collage

Étapes	Illustrations cliniques	Matériel / Protocole
<p>1.Mise en place du champ opératoire</p>		<ul style="list-style-type: none"> • Digue ultra-fine • Wedjets <p>Après nettoyage minutieux des surfaces dentaires, mise en place de la digue (qui doit être la plus fine possible pour ne pas gêner à l'insertion de la pièce). On veille bien à ce que la limite soit bien dégagée. Notons l'absence de crampons pour ne pas occasionner de saignement.</p>

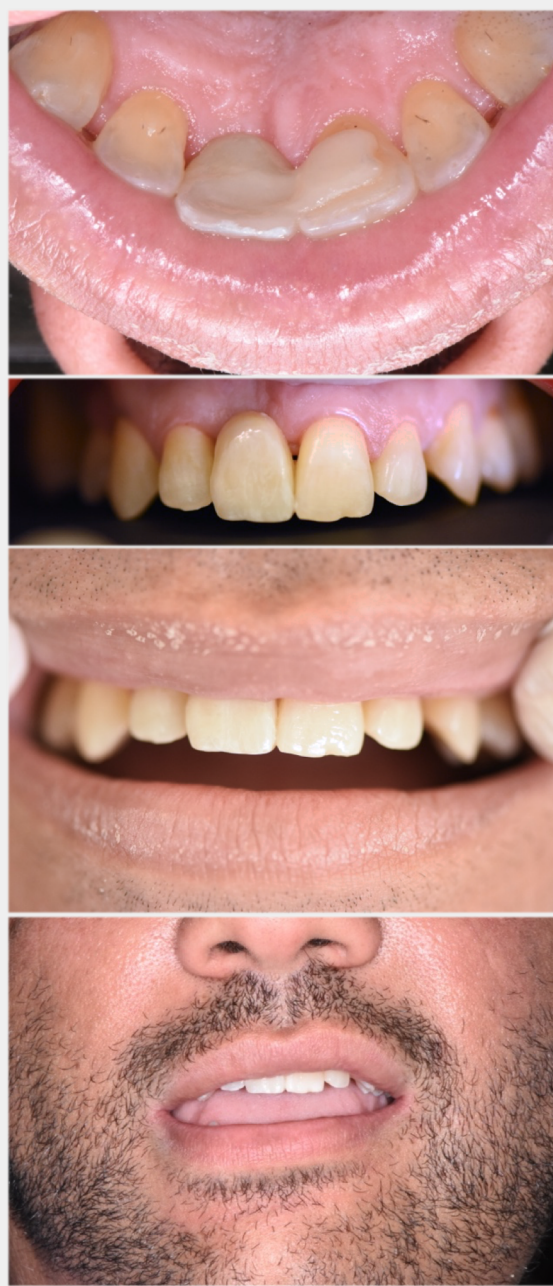<p>2. Essai de la pièce à vide</p>		<ul style="list-style-type: none"> • Pièce prothétique • Clef de repositionnement <p>On vérifie que la pièce s'insère bien malgré le champ opératoire. De même pour la clef de repositionnement.</p>
<p>3. Mordançage de l'émail</p> <p>↓</p> <p>Rinçage abondant</p> <p>↓</p> <p>Séchage doux (sécher sans dessécher)</p>	 	<ul style="list-style-type: none"> • Gel d'acide orthophosphorique (37%) <p>Application pendant 30 secondes sur l'émail. Le mordançage va créer des microrugosités de surface, son effet sera potentialisé en le frottant à l'aide d'une microbrush (le temps d'application devra être diminué)</p> <p><i>Remarque : le gel en mésial de 22 est immédiatement retiré.</i></p> <p>Il faudra éliminer efficacement l'acide mordant et sécher délicatement la surface amélaire. L'émail aura un aspect crayeux</p>
<p>4. Application de l'adhésif</p> <p>↓</p> <p><i>Photopolymérisation</i></p>	 	<ul style="list-style-type: none"> • Adhésif universel™ Scotchbond (3M ESPE) • Microbrush • Lampe à photopolymériser <p>Application vigoureuse à la microbrush du système adhésif afin de le faire pénétrer efficacement dans les microrugosités créées.</p> <p>Après étalement à la seringue à air, photopolymérisation de l'adhésif pendant 20 secondes</p>

<p>5.Collage : Induction de la colle dans l'intrados</p> <p style="text-align: center;">↓</p> <p>Positionnement du bridge dans sa clef</p> <p style="text-align: center;">↓</p> <p>Élimination des excès</p>		<ul style="list-style-type: none"> • Bridge collé • Colle duale Nexus® (Kerr) • Clef de repositionnement • Microbrush <p>Induction de colle, suffisamment pour ne pas en manquer mais il ne faut pas surcharger la pièce afin de contrôler le bon ajustage.</p> <p>Application de la clef en vérifiant son parfait positionnement à l'aide des repères cuspidiens adjacents (fenestrations).</p> <p>Élimination des excès à la microbrush avant photopolymérisation pour un joint uniforme et efficace. On commence par une photopolymérisation de 20 sec permettant de fixer la pièce en conservant une forte pression sur la clef.</p>
<p>6.Photopolymérisation</p>		<ul style="list-style-type: none"> • Lampe à photopolymériser <p>Photopolymérisation complète en commençant par la face vestibulaire afin d'orienter la rétraction de polymérisation de l'ailette vers la dent durant 20 secondes. Puis 20 secondes par face x3.</p>
<p>7.Élimination des excès de colle et polissage</p>		<ul style="list-style-type: none"> • Fraise diamanté olive bague rouge et jaune • Fraise à polir pour céramique • Brossette <p>Élimination des excès de colle suivi d'un polissage doux pour un état de surface parfait.</p>

8. Retrait du champ opératoire



Contrôle le jour de la pose : visuel, radiographique et fonctionnel



- Aides visuelles
- Papier d'occlusion

Le contrôle à fort grossissement permet de repérer tout excès de colle.

On vérifiera le point de contact entre 11 et 12.

On accentuera notre contrôle au niveau de la connexion en veillant à ce qu'elle soit la plus déchargée possible de toutes contraintes occlusales néfastes

Remarque : le cancer du patient a rigidifié, dit-il, les muscles de son visage, il est dans l'incapacité de sourire différemment de la dernière photo.

Ces quatre cas nous ont permis d'illustrer les principales indications de ces bridges collés cantilever céramiques : lors d'une impossibilité implantaire (un refus dans le premier et une contre-indication absolue dans le quatrième), lors d'un édentement de cause traumatique dans le deuxième et dans le cas d'agénésies des incisives latérales maxillaires dans le troisième.

Nous avons rencontré un échec dans le cas n°2. L'épaisseur de céramique insuffisante entraîna la fracture de la connexion à deux semaines post-collage s'en suivit la perte de la restauration. Le bridge a été refait en suivant les normes en rigueur et ne présente jusqu'à lors aucune complication.

Globalement, les patients sont très satisfaits de leur réhabilitation prothétique. Dans les cas n°1, 3 et 4, ils évoquent la rapidité du traitement et l'esthétique. Le patient du cas n°2 nous parle du temps d'adaptation qu'il a eu pour s'habituer à l'épaisseur de l'ailette mais le compare en termes de confort par rapport à sa PAP.

CONCLUSION

Dans des situations spécifiques et clairement définies, les bridges collés peuvent être considérées comme une thérapeutique mini-invasive, efficace et pérenne dans la gestion de l'édentement unitaire antérieur. Avec le recul clinique que nous a apporté la littérature, ces restaurations collées obtiennent des résultats cliniques en termes de longévité allant de 90 à 100% sur des périodes d'évaluation relativement longues. Les infrastructures en zircon et la conception à un seul dispositif de retenue semblent donner les meilleurs résultats. Mais d'autres cantilever tout céramique donnent également des résultats très prometteurs. Cependant, l'hétérogénéité des études ne permet pas de faire des bridges collés à une ailette, une thérapeutique « universelle ».

A la lumière de notre expérience personnelle, mais aussi et surtout à la lecture des premières évaluations cliniques (61, 121), la thérapeutique de bridges collés cantilever fabriqués en vitrocéramique renforcée semble apparaître comme une alternative subtile, contemporaine et réaliste à l'implant antérieur en particulier dans des situations d'agénésie des latérales ou de traumatismes avec perte d'une dent antérieure, que ce soit prioritairement chez des jeunes sujets, mais aussi chez des sujets adultes ou des séniors.

Enfin, et pour briser les idées reçues, il faut considérer le bridge collé cantilever tout céramique comme ayant un caractère « définitif » (comme on doit l'entendre en médecine dentaire) et non « temporaire » ou « transitoire ». En outre, son caractère réversible et son évolutivité dans le temps (possibilité de remplacement par un autre cantilever, voire par la mise en place différée d'un implant à échéance du premier) le place ainsi comme une solution de choix dans l'arsenal thérapeutique contemporain.

TABLE DES ILLUSTRATIONS

FIGURES :

- Figure 1 : gradient thérapeutique.
- Figure 2 : espace prothétique.
- Figure 3 : fiches décisionnelles.
- Figure 4 : schémas comparatifs cantilever vs conventionnel.
- Figure 5 : bridge de Rochette.
- Figure 6 : bridge Maryland.
- Figure 7 : bridge « Cast Mesh » et bridge de Virginie.
- Figure 8 : bridge collé tout céramique.
- Figure 9 : cantilever céramique (Celtra® Press (Dentsply Sirona)).
- Figure 10 : Préparation rétentive.
- Figure 11 : préparation minimale.
- Figure 12 : préparation de référence (Kern).
- Figure 13 : préparation type d'une centrale.
- Figure 14 : mordançage.
- Figure 15 : bridges mordancés.
- Figure 16 : effet du surmordançage.
- Figure 17 : molécule de 3-MPTMS.
- Figure 18 : phénomène de silanisation.
- Figure 19 : liaisons covalentes primer - céramique.
- Figure 20 : propriétés de transparence et de résistance des céramiques.
- Figure 21 : les dimensions de la couleur de la dent naturelle.
- Figure 22 : structure stratifiée hétérogène de la dent.
- Figure 23 : restauration monolithique réalisée en Celtra® Press.
- Figure 24 : fiche récapitulative des principales caractéristiques mécaniques et esthétiques des céramiques.
- Figure 25 : interfaces de collage.
- Figure 26 : émail non mordancé vs mordancé (MEB).
- Figure 27 : couche aprismatique de l'émail.

- Figure 28 : les différents systèmes adhésifs et leurs étapes de mise en œuvre.
- Figure 29 : molécule de MDP.
- Figure 30 : fiche récapitulative des différents types de colles, leurs propriétés et leur mode de polymérisation.
- Figure 31 : valeurs d'adhérences de différentes colles sur l'émail et la dentine.
- Figure 32 : Synthèse des valeurs d'adhérence de différentes céramiques en fonction du protocole adhésif.
- Figure 33 : systèmes céramo-céramiques : aptitude au collage et résistance à la flexion.
- Figure 34 : protocole d'assemblage idéal.
- Figure 35 : recherche bibliographique amenant au pool d'études sélectionnées.
- Figure 36 : lingotins d'e.max® (Ivoclar Vivadent) avec un large choix de translucidités.

TABLEAUX :

- Tableau 1 : « étape de préparation pour bridge collé ».
- Tableau 2 : « vitrocéramiques ».
- Tableau 3 : « alumineuses infiltrées ».
- Tableau 4 : « polycristallines ».
- Tableau 5 : « indices de réfraction ».
- Tableau 6 : avantages et inconvénients des matériaux utilisés dans la littérature pour la conception de bridges collés.
- Tableau 7 : « classification des systèmes adhésifs ».
- Tableau 8 : « grille PICO ».
- Tableaux 9. A, B et C : « évaluation clinique et longévité des bridges collés ».
- Tableau 10 : « taux estimé de complications des bridges collés ».
- Tableau 11 : « études comparatives – bridges collés cantilever vs bridges collés sans extension ».
- Tableau 12 : « études comparatives – bridges collés cantilever vs couronne sur implant ».
- Tableau 13 : « systèmes d'assemblages en fonction du cas clinique ».
- Tableau 14 : « comparatif des composition et résistance de Celtra® (Dentsply Sirona) et e.max ® (Ivoclar Vivadent) en technique pressée ».

BIBLIOGRAPHIE

1. Polder BJ, Van't Hof MA, Van der Linden FPGM, Kuijpers-Jagtman AM. A meta-analysis of the prevalence of dental agenesis of permanent teeth. *Community Dent Oral Epidemiol.* 2004 ; 32(3) : 217-26.
2. Gassner R, Bösch R, Tuli T, Emshoff R. Prevalence of dental trauma in 6000 patients with facial injuries : implications for prevention. *Oral Surg Oral Med Oral Pathol Oral Radiol Endod.* 1999 ; 87(1) : 27-33.
3. Mackenzie L. Remplacement des dents absentes fondé sur la mutilation minimale : première partie. *Dentisterie Esthétique : Traitements Mini-Invasifs 2017*, Pages 193-255.
4. Hwang D, Wang HL. Medical contraindications to implant therapy : part I : absolute contraindications. *Implant Dent.* 2006 ; 15(4) : 353-60.
5. Hwang D, Wang HL. Medical contraindications to implant therapy : Part II : Relative contraindications. *Implant Dent.* 2007 ; 16(1) : 13-23.
6. Thilander B, Odman J, Gröndahl K, Friberg B. Osseointegrated implants in adolescents. An alternative in replacing missing teeth? *Eur J Orthod.* 1994 ; 16(2) : 84-95.
7. Percinoto C, Vieira AE, Barbieri CM, Melhado FL, Moreira KS. Use of dental implants in children : A literature review. *Quintessence Int.* 2001 ; 32(5) : 381-3.
8. Bernard JP, Schatz JP, Christou P, Belser U et al. Long-term vertical changes of the anterior maxillary teeth adjacent to single implants in young and mature adults. A retrospective study. *J Clin Periodontol* 2004 ; 31 : 1024-1028.
9. Behrents RG. The biological basis for understanding craniofacial growth during adulthood. *Prog Clin Biol Res.* 1985 ; 187 : 307-19.
10. Van Dalen A, Feilzer AJ, Kleverlaan CJ. A literature review of two-unit cantilevered FPDs. *Int J Prosthodont.* 2004 ; 17(3) : 281-4.
11. Simon J, Tirlet G, Attal JP. Évaluation de la demande esthétique à la consultation externe du service d'odontologie de l'hôpital Charles Foix (Ivry/Seine). *Inf Dent* 2008, 31 : 1677-1682.
12. Savard G, Tirlet G, Attal JP. La dentisterie esthétique, pourquoi maintenant ? *Le Fil Dentaire* n°23. 2007.
13. Cheylan JM. Edentement partiel prescription du traitement prothétique. *Réalité Clinique* Vol. 18 n° 3, 2007 pp. 221-233.
14. Lehmann N, Simon AL, Tirlet G. Edentement unitaire. De l'observation clinique à la prise de décision thérapeutique (1ère partie). *Rev Odont Stomat* 2006 ; 35(1) : 33-61.
15. Tirlet G, Attal JP. Le gradient thérapeutique un concept médical pour les traitements esthétiques. *Inform Dent* 2009 ; 41/42 : 2561-2568.
16. Lasserre JF. Allégorie de la forme, intégration biologique, couleur et forme, quel est le critère le plus important dans nos restaurations céramiques. *Réalités Cliniques* 2010. Vol. 21, n°4 : pp.
17. HAS. Evaluation des prothèses plurales fixées en extension (bridges cantilever) et des prothèses plurales fixées à ancrages coronaires partiels. 2015.
18. Love WD, Adams RL. Tooth movement into edentulous areas. *JPD*, 25 (1971), pp. 271-277.

19. Kissi L, Ben Yahya I. Allergènes en chirurgie bucco-dentaire. *Med Buccale Chir Buccale* 2012 ; 18 : 109-118.
20. Shillingburg HT. Bases fondamentales en prothèse fixée. 3^e ed., Vélizy-Villacoublay, CdP Initiatives Santé 1998 : 512.
21. Soualhi H, El Yamani A, El Bernoussi J. Edentement unitaire : réhabilitation par bridge collé. *Actual. Odonto-Stomatol.*, 250 (2010) 163-173.
22. Turker SB, Guvenli SY, Arikan A. Replacement of two mandibular central incisors using a zirconium resin-bonded fixed partial denture : a clinical report. *J Prosthet Dent.* 2005 ; 94(6) : 499–503.
23. Creugers NHJ, Käyser AF, Van't Hof MA. A seven-and-a-half-year survival study of resin-bonded bridges. *J dent Res* 1992 ; 71 : 1822-1825.
24. Durey KA, Nixon PJ, Robinson S, Chan MF. Resin bonded bridges: techniques for success. *Br Dent J.* 2011 Aug 12 ; 211(3) : 113-8.
25. Miettinen M, Millar BJ. A review of the success and failure characteristics of resin-bonded bridges. *Br Dent J.* 2013 ; 215(2) : E3.
26. HAS. Évaluation des prothèses plurales en extension (bridges cantilever) et des prothèses plurales collées (bridges collés), Avril 2016.
27. Djemal S, Setchell D, King P, Wickens J. Long-term survival characteristics of 832 resin-retained bridges and splints provided in a post-graduate teaching hospital between 1978 and 1993. *J Oral Rehabil.* 1999 ; 26(4) / 302-20.
28. Morgan C, Djemal S, Gilmour G. Predictable resin-bonded bridges in general dental practice. *Dent Update* 2001 ; 28 : 501–8.
29. Breschi L, Mazzoni A, Ruggeri A, Cadenaro M et al. Dental adhesion review : aging and stability of the bonded interface. *Dent Mater.* 2008 ; 24(1) : 90-101. Epub 2007 Apr 17.
30. Asmussen E, Peutzfeldt A. The influence of relative humidity on the effect of dentin bonding systems. *J Adhes Dent.* 2001 ; 3(2) : 123-7.
31. Tirlet G, Attal JP. Les bridges collés cantilever en vitrocéramique renforcée au disilicate de lithium : Raisons du choix et mise en œuvre clinique, *Réalités Cliniques* 2015. Vol. 26, n°1 : pp. 35-46.
32. Attal JP, Tirlet G. Le cantilever : une nouvelle géométrie pour le bridge collé. *Revue de littérature. Real Clin* 2015 ; 26 : 25-34.
33. Rochette AL. Attachment of a splint to enamel of lower anterior teeth. *J Prosthet Dent* 1973 ; 30 / 418-423.
34. Buonocore MG. A simple method of increasing the adhesion of acrylic filling materials to enamel surfaces. *J Dent Res.* 1955 ; 34(6) : 849-53.
35. Livaditis GJ, Thompson VP. Etched castings : an improved retentive mechanism for resin-bonded retainers. *J Prosthet Dent* 1982 ; 47 : 52-58.
36. Livaditis GJ, Thompson VP. The Maryland bridge technique, *TIC.* 1982 ; 41(11) : 7-10.
37. Soualhi H. Bridge collé en zircone : à propos d'un cas - Zirconia Resin-bonded bridge: a case report. *Actual. Odonto-Stomatol.* 2017 ; 283 : 5.
38. Folch H, Abgral S, Armand S, Verge J. Bridges collés. *Encycl Méd Chir Odontologie.* 23280-A-10.

39. Hudgins JL, Moon PC, Knap FJ. Particle-roughened resin bonded retainers. *J Prosthet Dent* 1985 ; 53 : 471-476.
40. Barrack G, Bretz WA. A long-term prospective study of the etched-cast restoration. *Int J Prosthodont* 1993 ; 6 : 428-34.
41. Kilpatrick NM, Wassell RW. The use of cantilevered, adhesively retained bridges with enhanced rigidity. *Br Dent J* 1994 ; 176 : 13-6.
42. Cazier S, Dahan L. Une approche clinique des bridges collés. *Information Dentaire* 2010 ; 92 : 23.
43. Barwacz CA, Hernandez M, Husemann RH. Minimally invasive preparation and design of a cantilevered, all-ceramic, resin-bonded, fixed partial denture in the esthetic zone : a case report and descriptive review. *J Esthet Restor Dent*. 2014 ; 26(5) ; 314-23.
44. Kern M, Knobe H, Strubb JR. The all-porcelain, resin-bonded bridge. *Quintessence Int* 1991 ; 22 : 257-62.
45. Kern M, Strub JR. Bonding to alumina ceramic in restorative dentistry: clinical results over up to 5 years. *J Dent* 1998 ; 26 : 245-9.
46. Kern M, Glaser R. Cantilevered all-ceramic, resin-bonded fixed partial dentures : a new treatment modality. *J Esthet Dent* 1997 ; 9 : 255-64.
47. Sasse M, Kern M. CAD/CAM single retainer zirconia-ceramic resin-bonded fixed dental prostheses: clinical outcome after 5 years. *Int J Comput Dent*. 2013 ; 16(2) : 109-18.
48. Klink A, Huttig F. Zirconia-based anterior resin-bonded single-retainer cantilever fixed dental prostheses : a 15- to 61-month follow-up. *Int J Prosthodont* 2016 ; 29 : 284-286.
49. Toman M, Toksavul S, Sabanci S, Kiran B et al. Three-dimensional finite element analysis of stress distribution of two-retainer and single-retainer all- ceramic resin-bonded fixed partial dentures. *Quintessence Int* 2015 ; 46 : 691-696.
50. Sailer I, Hämmerle CH. Zirconia ceramic single-retainer resin-bonded fixed dental prostheses (RBFDPs) after 4 years of clinical service: a retrospective clinical and volumetric study. *Int J Periodontics Restorative Dent*. 2014 ; 34(3) : 333-343.
51. Hussey DL, Linden GJ. The clinical performance of cantilevered resin-bonded bridgework. *J Dent* 1996 ; 24 : 251-6.
52. Briggs P, Dunne S, Bishop K. The single unit, single retainer, cantilever resin-bonded bridge. *Br Dent J* 1996 ; 181 : 373-9.
53. Botelho MG, Nor LC, Kwong HW, Kuen BS. Two-unit cantilevered resin-bonded fixed partial dentures—a retrospective, preliminary clinical investigation. *Int J Prosthodont* 2000 ; 13 : 25-8.
54. Botelho MG, Chan AW, Yiu EY, Tse ET. Longevity of two-unit cantilevered resin-bonded fixed partial dentures. *Am J Dent*. 2002 ; 15(5) : 295-9.
55. Chan AW, Barnes IE. A prospective study of cantilever resin-bonded bridges : an initial report. *Aust Dent J* 2000 ; 45 : 31-6.
56. Rashid SA, Al-Wahadni AM, Hussey DL. The periodontal response to cantilevered resin-bonded bridgework. *J Oral Rehabil* 1999 ; 26 : 912-7.
57. Lam WY, Botelho MG, McGrath CP. Longevity of implant crowns and 2-unit cantilevered resin-bonded bridges. *Clin Oral Implants Res*. 2013 ; 24(12) / 1369-74.

58. Kern M, Sasse M. Ten-year survival of anterior all-ceramic resin-bonded fixed dental prostheses. *J Adhes Dent.* 2011 ; 13(5) : 407-10.
59. Sasse M, Eschbach S, Kern M. Randomized clinical trial on single retainer all-ceramic resin-bonded fixed partial dentures : influence of the bonding system after up to 55 months. *J Dent.* 2012 ; 40(9) : 783-6.
60. Mourshed B, Samran A, Alfagih A, Samran A et al. Anterior Cantilever Resin- Bonded Fixed Dental Prostheses: A Review of the Literature. *J Prosthodont.* 2018 ; 27(3) : 266-275.
61. Sun Q, Chen L, Tian L, Xu B. Single-tooth replacement in the anterior arch by means of a cantilevered IPS e.max Press veneer-retained fixed partial denture/ case series of 35 patients. *Int J Prosthodont.* 2013 ; 26(2) : 181-7.
62. Sasse M, Kern M. All-ceramic resin-bonded fixed dental prostheses: treatment planning, clinical procedures, and outcome. *Quintessence Int.* 2014 ; 45(4) : 291-7.
63. Al-Quran FA, Al-Ghalayini RF, Al-Zu'bi BN. Single-tooth replacement: factors affecting different prosthetic treatment modalities. *BMC Oral Health.* 2011. 21 ; 11 : 34.
64. Fugazzotto PA. Evidence-based decision making: replacement of the single missing tooth. *Dent Clin North Am.* 2009 ; 53(1) : 97-129, ix.
65. Pjetursson BE, Tan WC, Tan K, Brägger U et al. A systematic review of the survival and complication rates of resin-bonded bridges after an observation period of at least 5 years. *Clin Oral Implants Res.* 2008 ; 19(2) : 131-41.
66. Boening KW, Ullmann K. A retrospective study of the clinical performance of porcelain- fused-to-metal resin-bonded fixed partial dentures. *Int J Prosthodont.* 2012 ; 25(3) : 265-9.
67. Barber MW, Preston AJ. An update on resin-bonded bridges. *Eur J Prosthodont Restor Dent.* 2008 ; 16(1) : 2-9.
68. Gupta DK, Consultant Dental Surgeon at Shri Anandpur Charitable Trust Hospital, Gwalior. Resin bonded fixed partial denture. 2015. *Santé & Médecine.*
69. Gregory S, Antonarakis et al. Agenesis of maxillary lateral incisor and tooth replacement: cost-effectiveness of different treatment alternatives, *Int J Prosthodont* 2014, 27 : 257-263.
70. Drossart M, Cheron R, Tirlet G. All-ceramic cantilever resin-bonded fixed dental prostheses: a therapeutic option to replace a missing front tooth. *J Dentofacial Anom Orthod* 2017 ; 20 : 306.
71. Anweigi L, Finbarr Allen P, Ziada H. Impact of resin bonded bridgework on quality of life of patients with hypodontia. *J Dent.* 2013 ; 41(8) : 683-8.
72. Botelho MG, Ma X, Cheung GJK, Law RKS & al. Long-term clinical evaluation of 211 two-unit cantilevered resin-bonded fixed partial dentures. *J Dent.* 2014 ; 42(7) : 778-84.
73. Etienne O. *Restaurations esthétiques en céramique collé - Éditions CdP : 2017.*
74. Rekhalkshmi K, Priyanka A, Dileep NV, Sivakumar N. Adverse Effects of Implants in Children and Adolescents: A Systematic Review. *Journal of Clinical Pediatric Dentistry In-Press.* (2019).
75. Williams S, Albadri S, Jarad F. The use of zirconium single-retainer, resin-bonded bridges in adolescents. *Dent Update* 2011 ; 38 : 706-710.
76. Andersson B, Bergenblock S, Furst B, Jemt T. Long-term function of single-implant restorations: a 17- to 19-year follow-up study on implant infra position related to the shape of the face and patients' satisfaction. *Clin Implant Dent Relat Res* 2013 ; 15 : 471-480.

77. Degrange M, Bouter D. facteurs influençant la fiabilité des bridges collés. Rev OdontoStomat 1995 ; 6 : 453-469.
78. Kern M. Clinical long-term survival of two-retainer and single-retainer all-ceramic resin-bonded fixed partial dentures. Quintessence Int. 2005 ; 36(2) / 141-7.
79. Borbaa M, Duanb Y, Griggsb J, Cesarc PF et al. Effect of ceramic infrastructure on the failure behavior and stress distribution of fixed partial dentures. dental materials 31 (2015) 413–422.
80. Chai J, Chu FC, Newsome PR, Chow TW. Retrospective survival analysis of 3-unit fixed-fixed and 2-unit cantilevered fixed partial dentures. J Oral Rehabil 2005 ; 32(10) : 759-65.
81. Aggstaller H, Beuer F, Edelhoff D, Rammelsberg P et al. Long-term clinical performance of resin-bonded fixed partial dentures with retentive preparation geometry in anterior and posterior areas. J Adhes Dent 2008 ; 10(4) : 301-6.
82. Audenino G, Giannella G, Morello GM, Ceccarelli M et al. Resin-bonded fixed partial dentures : ten-year follow-up. Int J Prosthodont 2006 ; 19(1) : 22-3.
83. Behr M, Leibrock A, Stich W, Rammelsberg P et al. Adhesive-fixed partial dentures in anterior and posterior areas. Results of an on-going prospective study begun in 1985. Clin Oral Investig 1998 ; 2(1) : 31-5.
84. Creugers NH, De Kanter RJ, Van't Hof MA. Long-term survival data from a clinical trial on resin-bonded bridges. J Dent 1997 ; 25(3-4) : 239-42.
85. Shimizu H et al. The current status of the design of resin-bonded fixed partial dentures, splints and overcastings. Japanese Dental Science Review (2014) 50, 23-28.
86. Ketabi AR, Kaus T, Herdach F, Groten M et al. Thirteen-year follow-up study of resin-bonded fixed partial dentures. Quintessence Int 2004 ; 35(5) : 407-10.
87. Priest G. An 11-year reevaluation of resin-bonded fixed partial dentures. Int J Periodontics Restorative Dent 1995 ; 15(3) : 238-47.
88. Kern M, Passia N, Sasse M, Yazigi C. Ten-year outcome of zirconia ceramic cantilever resin-bonded fixed dental prostheses and the influence of the reasons for missing incisors. J Dent. 2017 ; 65 : 51-55.
89. Attal et al. Bridge collé cantilever en céramique de haute ténacité assemblé à l'aide d'une colle réactive. Le fil Dentaire, n°37, 2008, 38-42.
90. Ferrari JL, Sadoun M. Classification des céramiques dentaires. Encyclo Méd Chir, Odontologie [23065 G10], 1995.
91. Helfer Maxime. Etude des matériaux de reconstruction prothétique odontologique en salive artificielle. Thèse d'exercice 2012.
92. Poujade, J.-M, Zerbib, C, Serre, D. Céramiques dentaires. EMC - Dentisterie, 2004, Vol. 1(2), pp.101-117.
93. Blatz MB, Sadan A, Kern M. Resin-ceramic bonding : a review of the literature. J Prosthet Dent 2003 ; 89 : 268-274.
94. Destrez Sylvie Dental tribunes, Sablage et amélioration de la liaison adhésive, 2013 – Vol. 5, No. 11.

95. Valandro LF, Ozcan M, Bottino MC, Bottino MA et al. Bond strength of a resin cement to high-alumina and zirconia-reinforced ceramics : the effect of surface conditioning. *J Adhes Dent.* 2006 ; 8(3) : 175-81.
96. Della Bona A, Kenneth J. Anusavice. Microstructure, Composition, and Etching Topography of Dental Ceramics. *Int J Prosthodont.* 2002 ; 15(2) : 159-67.
97. Naves LZ, Soares CJ, Moraes RR, Gonçalves LS & al. Surface/Interface Morphology and Bond Strength to Glass Ceramic Etched for Different Periods. *Operative Dentistry* : 2010, Vol. 35, No. 4, pp. 420-427.
98. Marniquet S, Fron Chabouis H, Matériaux actuels pour les restaurations partielles. *Le Fil Dentaire*, 2015.
99. Etienne O, Hajto J. Les matériaux céramiques en « prothèse sans métal ». *CdP* 2011 ; 155 : 5-13.
100. Guastalla O, Viennot S, Allard Y. Collages en odontologie. *EMC-Odontologie 1* (2005) 193–201.
101. Alex G. Preparing porcelain surfaces for optimal bonding. *Compendium of continuing education in dentistry.* 2008, Vol.29(6), p.324-35 ; quiz 336.
102. Ying Kei Lung C, Matinlinna JP, Kit Hon Tsoi J. Silane adhesion mechanism in dental applications and surface treatments : A review. *dental materials* 34 (2018) 13–28.
103. Pisani-Proenca J, Erhardt MC, Valandro LF, Gutierrez-Aceves G et al. Influence of ceramic surface conditioning and resin cements on microtensile bond strength to a glass ceramic. *J Prosthet Dent* 2006 ; 96(6) : 412-7.
104. Tzanakakis EG, Tzoutzas IG, Koidis PT. Is there a potential for durable adhesion to zirconia restorations ? A systematic review. *J Prosthet Dent.* 2016 ; 115(1) : 9-19.
105. Inokoshi M, Kameyama A, De Munck J, Minakuchi S et al. Durable bonding to mechanically and/or chemically pre-treated dental zirconia. *J Dent.* 41 (2013) 170–179.
106. Wolfart M, Lehmann F, Wolfart S, Kern M. Durability of the resin bond strength to zirconia ceramic after using different surface conditioning methods. *Dent Mater.* 2007 ; 23(1) : 45-50.
107. Margossian P., Laborde G. Restaurations céramocéramiques. *EMC (Elsevier Masson SAS, Paris), Odontologie*, 23-272-C-15, 2007.
108. Jacquot B. Propriétés mécaniques des Biomatériaux utilisés en Odontologie. *Société Francophone de Biomatériaux Dentaires* 2009-2010.
109. Degrange M, Pourreyron L. Les systèmes adhésifs amélo-dentinaires. *Société Francophone de Biomatériaux Dentaires.* 2009-2010.
110. Lopez-Molla MV, Martinez-Gonzalez MA, Manes-Ferrer JF, Amigo-Borras V et al. Bond strength evaluation of the veneering-core ceramics bonds. *Med Oral Patol Oral Cir Bucal* 2010 ; 15(6) : 919-23.
111. Preis V, Behr M, Kolbeck C, Hahnel S, Handel G, Rosentritt M. Wear performance of sub- structure ceramics and veneering porcelains. *Dent Mater*, 2011.
112. Seghi RR, Rosenstiel SF, Bauer P. Abrasion of human enamel by different dental ceramics in vitro. *J Dent Res* 1991 ; 70(3) : 221-5.
113. Lee A, Swain M, He L, Lyons K. Wear behavior of human enamel against lithium disilicate glass ceramic and type III gold. *The Journal of Prosthetic Dentistry*, Volume 112, Issue 6, 2014, pp. 1399-1405.

114. D'Arcangelo C, Vanini L, D. Rondoni G, De Angelis F. Wear properties of dental ceramics and porcelains compared with human enamel. *The Journal of Prosthetic Dentistry*, Volume 115, Issue 3, 2016, pp. 350-355.
115. Margossian P, Laborde G. Propriétés optiques des systèmes céramo-céramiques : implications cliniques. *Clinic* 2007 ; 28(1) : 453-61.
116. Lasserre J. Les sept dimensions de la couleur des dents naturelles. *Clinic* 2007 ; 28 : 1-14.
117. Ahn JS, Lee YK. Difference in the translucency of all-ceramics by the illuminant. *Dent Mater* 2008 ; 24(11) : 1539-44.
118. Uludag B, Usumez A, Sahin V, Eser K et al. The effect of ceramic thickness and number of firings on the color of ceramic systems: an in vitro study. *J Prosthet Dent*. 2007 ; 97(1) : 25-31.
119. Meng Z, Yao XS, Yao H, Liang Y et al. Measurement of the refractive index of human teeth by optical coherence tomography. *J Biomed Opt* 2009 ; 14[3] : 034010.
120. Ries S, Wolz J, Richter EJ. Effect of design of all-ceramic resin-bonded fixed partial dentures on clinical survival rate. *Int J Periodontics Restorative Dent*. 2006 ; 26(2) : 143-9.
121. Sailer I, Bonani T, Brodbeck U, Hämmerle CHF. Retrospective clinical study of single-retainer cantilever anterior and posterior glass-ceramic resin-bonded fixed dental prostheses at a mean follow-up of 6 years. *Int J Prosthodont*. 2013 ; 26(5) : 443-50.
122. Oh W, Götzen N, Anusavice KJ. Influence of connector design on fracture probability of ceramic fixed-partial dentures. *J Dent Res*. 2002 ; 81(9) : 623-7.
123. Système Celtra® Press - Développé pour faire la différence - Brochure laboratoire de prothèse (Dentsply Sirona prosthetic).
124. Dejou J. Les céramiques. *SFBD* 2009-2010.
125. Thompson JY, Stoner BR, Piascik JR, Smith R. Adhesion/cementation to zirconia and other non-silicate ceramics : where are we now. *Dent Mater* 2011 ; 27 : 71-82.
126. Goldberg M. Histologie de l'émail. *Encycl Med Chir* 2007 : 22-007-A-10.
127. Tay FR, Pashley DH. Etched Enamel Structure and Topography : Interface with Materials. In : Eliades G, Watts D, Eliades T (eds). *Dental hard tissues and bonding : interfacial phenomena and related properties*. Berlin : springer Verlag, 2005 : 3-33.
128. Lopes GC, Thys DG, Klaus P, Oliveira GM, Widmer N. Enamel acid etching : a review. *Comprend Contin Educ Dent* 2007 ; 28 : 18-24.
129. Gondo R, Lopes GC, Monteiro JR S, et al. Microtensile bond strength of resin to enamel: effect of enamel surface preparation and acid etching time. *J Dent Res*. 2003 ; 82 : 190.
130. Sofan E, Sofan A, Palaia G, Tenore G et al. Classification review of dental adhesive systems: from the IV generation to the universal type. *Ann Stomatol (Roma)*. 2017 3;8(1):1-17.
131. Toledano C, Paladino F, Serfaty R, Étienne O. Restaurations tout-céramique sur dents vitales : prévenir et traiter les sensibilités postopératoires. Éditions CdP, 2011.
132. Anstett A. Thèse d'exercice – Le collage des facettes céramiques : des données fondamentales à la pratique. 2011.
133. Dahan L, Raux F. Les inlays-onlays esthétiques - Procédures d'assemblage. *L'information Dentaire* N° 1 - 2012.

134. Hemamouche A. Intérêt des adhésifs universels dans le collage aux céramiques dentaires. *Sciences du Vivant [q-bio]*. 2018.
135. Guazzato M, Albakry M, Ringer SP, Swain MV. Strength, fracture toughness and microstructure of a selection of all-ceramic materials. Part I. Pressable and alumina glass-infiltrated ceramics. *Dent Mater* 2004 ; 20(5) : 441-8.
136. Cheron R, Degrange M. Colles et ciments, s'y retrouver et choisir, *L'information Dentaire* n° 18 – 3 2007.
137. Lührs AK, Guhr S, Günay H, Geurtsen W. Shear bond strength of self- adhesive resins compared to resin cements with etch and rinse adhesives to enamel and dentin in vitro. *Clin. Or. Inv.* 2010 ; 14 : 193-199.
138. Blatz MB, Sadan A, Maltezos C, Blatz U et al. In vitro durability of the resin bond to feldspathic ceramics. *Am. J. Dent.* 2004 ; 17(3) : 169-172.
139. Guastalla O. Apport du collage en prothèse fixée. *Cah. Proth.* 2009 ; 148 : 15-21.
140. Özcan M, Vallittu PK. Effect of surface conditioning methods on the bond strength of luting cement to ceramics. *Dent. Mat.* 2003 ; 19 : 725-731.
141. Zhang C, Degrange M. Shear bond strengths of self-adhesive luting resins fixing dentine to different restorative materials. *Biomater Sci Polym* 2010 ; 21(5) : 593-608.
142. Escribano N, De La Macorra JC. Microtensile bond strength of self-adhesive luting cements to ceramic. *J Adhes Dent* 2006 ; 8(5) : 337-341.
143. Toman M, Toksavul S, Akin A. Bond strength of all-ceramics to tooth structure : using new luting systems. *J Adhes Dent* 2008 ; 10(5) : 373-378.
144. Miragaya L, Maia LC, Sabrosa CE et al. Evaluation of self-adhesive resin cement bond strength to Ytria-stabilized zirconia ceramic (Y-TZP) using four surface treatments. *J Adhes Dent* 2011 ; 13(5) : 473-480.
145. Sasse M, Kern M. Survival of anterior cantilevered all-ceramic resin-bonded fixed dental prostheses made from zirconia ceramic. *J Dent.* 2014 ; 42(6) / 660-3.
146. Saker S, El-Fallal A, Abo-Ma-dina M, Ghazy M et al. Clinical survival of anterior metal- ceramic and all-ceramic cantilevered resin-bonded fixed dental prostheses over a period of 60 months. *Int J Prosthodont.* 2014 ; 27(5) : 422-4.
147. Kern M. Fifteen-years survival of anterior all-ceramic cantilever resin-bonded fixed dental prostheses. *J Dent.* 2017 ; 56 : 133-5.
148. Botelho MG, Chan AW, Leung NC, Lam WY. Long term evaluation of cantilevered vs fixed-fixed resin bonded fixed partial dentures for missing maxillary incisors. *J Dent* 2016 ; 45 : 59-66.
149. Thoma DS, Sailer I, Makarov N, Pjetursson BE et al. A systematic review of the survival and complication rates of resin-bonded fixed dental prostheses after a mean observation period of at least 5 years. *Clin Oral Implants Res.* 2017 ; 28(11) : 1421-1432.
150. Tezulas E, Yildiz C, Evren B, Ozkan Y. Clinical procedures, designs, and survival rates of all-ceramic resin-bonded fixed dental prostheses in the anterior region. A systematic review *J Esthet Restor Dent.* 2018 ; 30 : 307–318.
151. Alraheam IA, Ngoc CN, Wiesen CA, Donovan TE. Five-year success rate of resin-bonded fixed partial dentures: A systematic review. *J Esthet Restor Dent.* 2019 ; 31 : 40–50.

152. Wyatt CC. Resin-bonded fixed partial dentures : what's new ? J Can Dent Assoc. 2007 ; 73(10) : 933-8.
153. Hopkins C. An immediate cantilever Rochette bridge. Br Dent J. 1981 3 ; 151(9) : 292-5.
154. Rosen PS, Bahat O, Froum SJ, Daftary F et al. Use of a Resin-Bonded Bridge to Replace a Congenitally Missing Lateral Incisor: Treatment of "Intrusion" of Teeth. Compendium of continuing education in dentistry. 2016, Vol.37(7), p.482-487.
155. Duarte S Jr, Phark J-H, Tada T, Sadan A. Resin-bonded fixed partial dentures with a new modified zirconia surface: a clinical report. J Prosthet Dent. 2009 ; 102(2) : 68-73.
156. Galiatsatos AA, Bergou D. Clinical evaluation of anterior all-ceramic resin-bonded fixed dental prostheses. Quintessence Int. 2014 ; 45 : 9– 14.
157. Younes F, Raes F, Berghe LV, De Bruyn H. A retrospective cohort study of metal-cast resin- bonded fixed dental prostheses at least 16 years. Eur J Oral Implantol. 2013 ; 6(1) : 61-70.
158. Szmukler-Moncler S, Davarpanah M, Davarpanah K, Rajzbaum P, de Corbière S. Possible évolution de paradigme suite à la mise en place d'implants trans-radicaux lors du traitement d'un édentement maxillaire causé par la présence d'une canine incluse. Journal de Parodontologie et Implantologie Orale, 2012, numéro spécial 30e anniversaire, in press.
159. Szmukler-Moncler S, Davarpanah M. Reliability of the root-implant interface in unconventionally placed implants: an up to 6-year follow-up of 23 implants covering 3 distinct clinical applications. Clin Oral Implants Res 2009 ; 20 : 814.
160. Davarpanah M, Szmukler-Moncler S, Davarpanah K, Rajzbaum P. Mise en place d'un implant au travers de tissu dentaire. Vers un changement de paradigme ? L'information Dentaire N° 16 - 18 2012.

Collège des Sciences de la Santé

UFR des Sciences Odontologiques

Serment

En présence de mes Maîtres et de mes condisciples, je promets et je jure d'être fidèle aux lois de l'honneur et de la probité dans l'exercice de l'art dentaire.

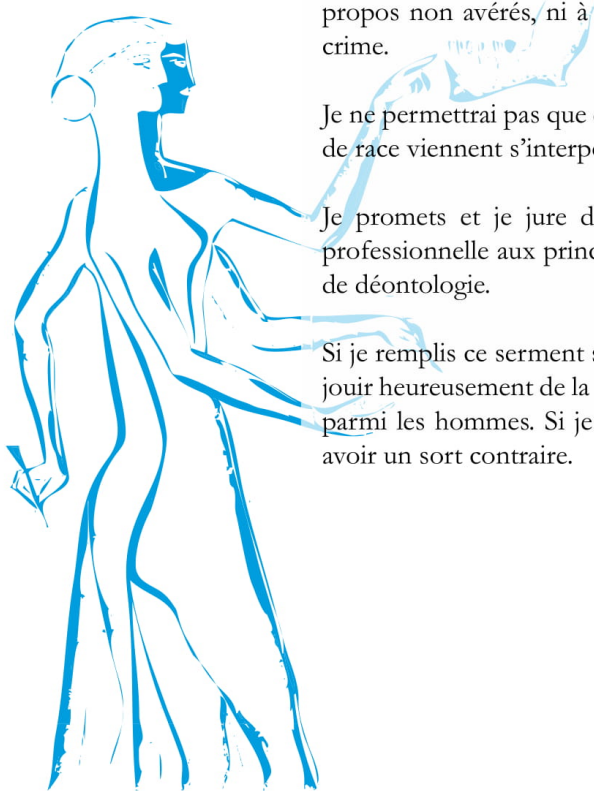
Je donnerai mes soins gratuits à l'indigent et n'exigerai jamais un honoraire au-dessus de mon travail. Ma langue taira les secrets qui me seront confiés. Admis à l'intérieur des maisons, mes yeux ne verront pas ce qui s'y passe.

Mes connaissances et mon état ne serviront ni à diffuser des propos non avérés, ni à corrompre les mœurs, ni à favoriser le crime.

Je ne permettrai pas que des conditions de croyance, de nation et de race viennent s'interposer entre mon devoir et mon patient.

Je promets et je jure de conformer strictement ma conduite professionnelle aux principes et aux règles prescrites par le code de déontologie.

Si je remplis ce serment sans l'enfreindre, qu'il me soit donné de jouir heureusement de la vie et de ma profession, honoré à jamais parmi les hommes. Si je le viole et que je me parjure, puissé-je avoir un sort contraire.



Vu, Le Président du Jury,

Date, Signature :

Vu, la Directrice de l'UFR des Sciences Odontologiques,

Date, Signature :

Vu, le Président de l'Université de Bordeaux,

Date, Signature :

Titre : Bridge collé cantilever tout céramique : à propos de cas clinique

Résumé :

La thérapeutique dans le cas d'un édentement unitaire antérieur reste un challenge difficile à relever malgré toutes les possibilités prothétiques qui s'offrent à nous. Le recours aux bridges collés n'est pas nouveau mais leur conception, design et biomatériaux d'assemblage ont beaucoup évolué. De nombreux auteurs ont montré, d'abord sur des infrastructures en métal, puis sur des infrastructures en céramique, qu'il était possible de coller sur un pilier, une seule ailette, solidarisée de l'intermédiaire. La conception des bridges collés cantilever tout céramique semble constituer une alternative biologique et biomécanique particulièrement séduisante.

Une analyse de la littérature illustrée par quatre cas cliniques montrera que ces restaurations collées obtiennent d'excellents résultats cliniques en termes de longévité sur des périodes d'évaluation relativement longues.

A l'ère de la dentisterie mini-invasive et de la préservation tissulaire, ces techniques font partie intégrante de l'arsenal thérapeutique des praticiens mais nécessitent une bonne connaissance de leurs indications et une pondération dans le choix des matériaux. Dans des situations spécifiques et clairement définies, les bridges collés peuvent être considérées comme une thérapeutique mini-invasive, efficace et pérenne dans la gestion de l'édentement unitaire antérieur.

Mots clés : Adhesive bridges - Cantilever - All-ceramic - Resin bonded - Fixed partial denture

Title : Cantilevered all-ceramic resin-bonded bridges : about clinical cases

Abstract :

Therapeutics in the case of a anterior single edentulous gap is a difficult challenge to solve despite all the prosthetic possibilities that are available to us. The use of bonded bridges is not a new concept, but their conception, design and biomaterials for bonding have evolved considerably. Many authors have shown, first on metal infrastructures, then on ceramic infrastructures, that it is possible to fix on a pillar, a single wing, fixed to the intermediary. The design of all-ceramic cantilever bonded bridges seems to be a particularly attractive biological and biomechanical alternative.

A review of the literature illustrated by four clinical cases will show that these bonded restorations achieve excellent clinical outcomes in terms of longevity over relatively long evaluation periods.

In the era of minimally invasive dentistry and tissue preservation, these techniques are an integral part of practitioners' therapeutic arsenal but require a good knowledge of their indications and a weighting in the choice of materials. In specific and clearly defined situations, adhesive bridges can be considered as a minimally invasive, effective and durable therapy in the management of anterior unit edentulous teeth.

Keywords : Adhesive bridges – Cantilever - All-ceramic - Resin bonded - Fixed partial denture