



HAL
open science

Étiologies et traitements des récessions péri-implantaires : description des techniques de chirurgie plastique applicables à la prise en charge de la récession autour d'un implant unitaire dans le secteur antérieur

Aviva Bembaron

► To cite this version:

Aviva Bembaron. Étiologies et traitements des récessions péri-implantaires : description des techniques de chirurgie plastique applicables à la prise en charge de la récession autour d'un implant unitaire dans le secteur antérieur. Sciences du Vivant [q-bio]. 2017. dumas-02361984

HAL Id: dumas-02361984

<https://dumas.ccsd.cnrs.fr/dumas-02361984>

Submitted on 13 Nov 2019

HAL is a multi-disciplinary open access archive for the deposit and dissemination of scientific research documents, whether they are published or not. The documents may come from teaching and research institutions in France or abroad, or from public or private research centers.

L'archive ouverte pluridisciplinaire **HAL**, est destinée au dépôt et à la diffusion de documents scientifiques de niveau recherche, publiés ou non, émanant des établissements d'enseignement et de recherche français ou étrangers, des laboratoires publics ou privés.



Distributed under a Creative Commons Attribution - NonCommercial - NoDerivatives 4.0
International License

UNIVERSITÉ PARIS DIDEROT - PARIS 7

FACULTÉ DE CHIRURGIE DENTAIRE

5, Rue Garancière 75006 PARIS

Année 2017

Thèse N°: 5176

N° attribué par la bibliothèque : 2017PA07G076

THÈSE pour le DIPLÔME D'ÉTAT DE DOCTEUR

en CHIRURGIE DENTAIRE

présentée et soutenue publiquement le

par **Aviva BEMBARON**

**ÉTIOLOGIES ET TRAITEMENTS DES RÉCESSIONS
PÉRI-IMPLANTAIRES: DESCRIPTION DES TECHNIQUES DE
CHIRURGIE PLASTIQUE APPLICABLES À LA PRISE EN
CHARGE DE LA RÉCESSION AUTOUR D'UN IMPLANT
UNITAIRE DANS LE SECTEUR ANTÉRIEUR**

Directeur de thèse :

Madame le Docteur Maria Clotilde CARRA

JURY

M. le Professeur Philippe BOUCHARD	Présidente
Mme le Docteur Marie.-Hélène COTTET	Assesseur
M. le Professeur Olivier FROMENTIN	Assesseur
M. le Docteur Francis MORA	Assesseur
Mme le Docteur Hélène RANGÉ	Assesseur
Mme le Docteur Maria Clotilde CARRA	Membre Invité

UNIVERSITÉ PARIS DIDEROT – PARIS 7

Présidente de l'Université : Mme la Professeure Christine CLERICI

Doyen de l'U.F.R. d'Odontologie : Mme la Professeure Ariane BERDAL

Directrice Générale des Services : Madame Pascale SAINT-CYR

JURY

M. le Professeur Philippe BOUCHARD	Président
Mme le Docteur Marie.-Hélène COTTET	Assesseur
M. le Professeur Olivier FROMENTIN	Assesseur
M. le Docteur Francis MORA	Assesseur
Mme le Docteur Hélène RANGÉ	Assesseur
Mme le Docteur Maria Clotilde CARRA	Membre Invité

M. le Professeur Philippe BOUCHARD

Docteur en Chirurgie Dentaire
Diplôme de Doctorat
Professeur des Universités - Praticien Hospitalier

Pour l'honneur que vous me faites en acceptant la présidence de ce jury, veuillez trouver dans ce travail l'expression de mes remerciements les plus sincères et de mon profond respect.

Mme le Docteur Marie.-Hélène COTTET

Docteur en Chirurgie Dentaire
Diplôme de Doctorat
Maître de Conférences des Universités - Praticien Hospitalier

Pour l'honneur que vous me faites de siéger au jury de cette thèse, je vous prie de recevoir l'expression de mon profond respect et de ma gratitude.

M. le Professeur Olivier FROMENTIN

Docteur en Chirurgie Dentaire
Diplôme de Doctorat
Professeur des Universités - Praticien Hospitalier

Pour l'honneur que vous me faites de siéger au jury de cette thèse, je vous prie de recevoir l'expression de mon profond respect et de ma gratitude.

M. le Docteur Francis MORA

Docteur en Chirurgie Dentaire
Diplôme de Doctorat
Maître de Conférences des Universités - Praticien Hospitalier

Pour l'honneur que vous me faites de siéger au jury de cette thèse, je vous prie de recevoir l'expression de mon profond respect et de ma gratitude.

Mme le Docteur Hélène RANGÉ

Docteur en Chirurgie Dentaire
Maître de Conférences des Universités - Praticien Hospitalier

Pour l'honneur que vous me faites de siéger au jury de cette thèse, je vous prie de recevoir l'expression de mon profond respect et de ma gratitude.

Mme le Docteur Maria Clotilde CARRA

Docteur en Chirurgie Dentaire
Diplôme de Doctorat
Maître de Conférences des Universités

*Pour l'honneur que vous m'avez fait de diriger et de participer au jury de cette thèse, veuillez recevoir toute ma gratitude et mon plus profond respect.
Je vous remercie pour tous vos conseils, votre gentillesse, votre disponibilité et votre aide au cours de l'élaboration de ce travail.*

Introduction

En 2017, le succès à court et à long terme en prothèse supra-implantaire n'est plus simplement défini par une intégration fonctionnelle et mécanique. En effet, face à des patients de plus en plus exigeants, l'intégration esthétique de la prothèse implanto-portée devient un critère de réussite déterminant de la thérapeutique implantaire.

En parodontologie, une récession muco-gingivale est définie comme « une localisation des tissus parodontaux marginaux apicalement à la jonction amélo-cémentaire ». Malgré l'absence de cette jonction au niveau des sites implantaires, le terme de récession péri-implantaire est utilisé pour décrire la migration apicale des tissus mous péri-implantaires par rapport à la limite prothétique. Ceci peut engendrer un préjudice du succès implantaire, notamment au niveau du résultat esthétique.

Les questions que nous nous poserons au cours de ce travail seront les suivantes :

Quels sont les composants du complexe muco-gingival péri-implantaire, en quoi diffèrent-ils du complexe muco-gingival péri-dentaire ?

Qu'est ce qu'une récession muco-gingivale péri-implantaire ? A quelle fréquence la retrouve-t-on en tant que complication péri-implantaire ?

Quel est l'impact de la stabilité des tissus péri-implantaires sur l'évaluation esthétique de la prothèse implanto-portée ?

Quels sont les facteurs pouvant influencer l'apparition et le développement de ces récessions péri-implantaires ?

Quelles sont les thérapeutiques envisageables pour maîtriser les récessions péri-implantaires ?

La chirurgie plastique parodontale peut-elle être appliquée aux implants ?

Enfin pour répondre à cette problématique et permettre une meilleure visualisation de l'intérêt de ce travail, nous proposerons une série de cas cliniques illustrant différentes situations cliniques rencontrées dans la littérature ou dans le cadre d'une activité professionnelle privée concernant le traitement chirurgical d'une récession autour d'un implant unitaire dans le secteur antérieur.

1 Le complexe muco-gingivale péri-implantaire

1.1 L'architecture péri-implantaire

L'architecture péri-implantaire diffère substantiellement de l'anatomie parodontale. La principale différence observée est l'absence de cément et de ligament parodontal autour de l'implant qui se trouve en contact direct avec l'os alvéolaire.

1.1.1 Tissus mous péri-implantaires

1.1.1.1 Structure et caractéristiques

Les tissus entourant l'implant sont appelés « muqueuse péri-implantaire ». Cette muqueuse présente des caractéristiques cliniques similaires à la gencive : couleur rose pâle et piquetée en surface (correspondant à l'insertion des fibres collagéniques). Elle diffère néanmoins de la gencive de par sa hauteur moyenne qui est réduite et de par son épaisseur légèrement plus importante.

Comparativement à l'anatomie parodontale classique, l'anatomie péri-implantaire possède des caractéristiques spécifiques (Bouchard 2015) :

- absence de cément ;
- absence de ligament parodontal ;
- ratio fibres de collagène et composition cellulaire en fibroblastes différent.

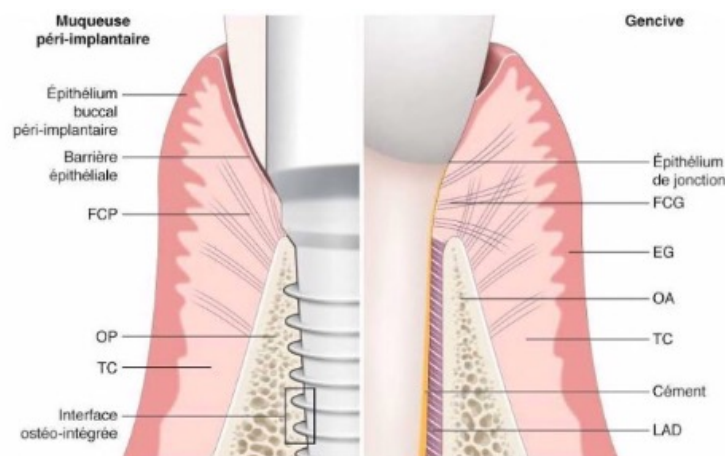


Figure 1 : Schéma comparatif entre le modèle parodontal et le modèle péri-implantaire. EG : épithélium gingival ; FCG : fibres conjonctives gingivales ; FCP : fibres conjonctives péri-implantaires ; LAD : ligament alvéolo-dentaire ; OA : os alvéolaire ; OP : os péri-implantaire ; TC : tissu conjonctif. (Bouchard 2015).

La muqueuse péri-implantaire n'est pas attachée à la surface implantaire mais elle y est scellée. C'est un tissu cicatriciel donc fragile qui se forme autour du col implantaire. Elle a pour rôle de prévenir la pénétration des micro-organismes.

1.1.1.2 Attaches épithéliale et conjonctive

En 1998, Lindhe et Berglundh (Lindhe et Berglundh 1998) expliquent que la muqueuse péri-implantaire comprend deux entités : une barrière épithéliale et une attache conjonctive. La barrière épithéliale correspond à l'épithélium de jonction et a une hauteur d'environ 2 mm. Elle se compose d'un épithélium buccal péri-implantaire, d'un épithélium sulculaire péri-implantaire et d'un épithélium juxta-implantaire qui est directement au contact de l'implant. Elle est en continuité, par l'intermédiaire d'une lame basale, avec un tissu conjonctif au contact direct de l'implant. Ce conjonctif, de 1-1,5 mm de hauteur, contient des fibres de collagène pénétrant dans le périoste en étant parallèles à la surface implantaire. La barrière épithéliale mature et stable est observée au bout de 8 à 9 semaines de cicatrisation post-chirurgicale. L'épithélium buccal péri-implantaire est directement au contact de la cavité buccale. Histologiquement, il s'agit d'un épithélium pavimenteux stratifié kératinisé comparable à l'épithélium gingival classique. Il a pour rôle principal la protection mécanique de l'implant. L'épithélium sulculaire péri-implantaire est un épithélium kératinisé riche en kératohyaline et en desmosomes. Il a pour rôle d'assurer une barrière efficace contre les agressions bactériennes. L'épithélium juxta-implantaire est composé de trois parties : coronaire-médian-apical, la partie apicale assurant une étanchéité apicale. On note la présence de lysosomes dans cet épithélium qui assurent la défense contre les agents pathogènes de façon comparable au système de défense au sein de l'épithélium de jonction gingival classique.

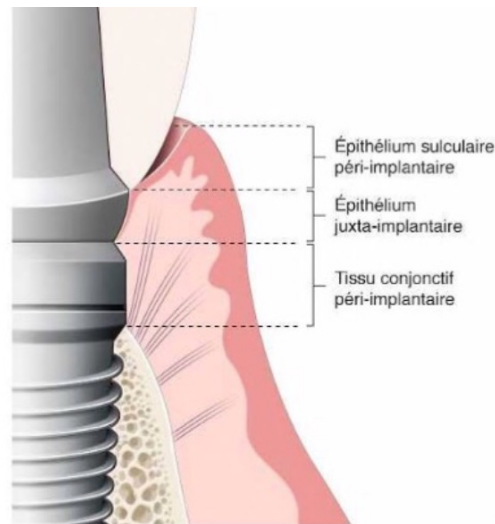


Figure 2 : Système d'attache et espace biologique péri-implantaire (Bouchard 2015).

Le tissu conjonctif péri-implantaire est en contact direct avec la surface implantaire. De même que pour la muqueuse péri-implantaire, il est nécessaire d'attendre un délai de 4 à 6 semaines de cicatrisation après la pose d'un implant pour observer un tissu conjonctif mature. En opposition au système conjonctif du tissu parodontal, où les fibres de collagène sont orientées perpendiculairement à la racine dentaire ; dans le modèle péri-implantaire les fibres sont organisées parallèlement à la surface implantaire. De plus la quantité de fibres de collagène est augmentée. Au niveau cellulaire, on observe une proportion plus faible de fibroblastes. Le renouvellement tissulaire est donc ralenti. Enfin au niveau vasculaire, la vascularisation au sein du conjonctif péri-implantaire est diminuée par rapport au modèle parodontal. En effet, il n'existe pas de vascularisation provenant du ligament parodontal. La vascularisation péri-implantaire provient de deux sources principales : la muqueuse péri-implantaire et les vaisseaux supra-périostés. On observe donc une absence totale de vascularisation sur une distance de 100 à 150 microns au niveau de la surface implantaire ; cette zone étant riche en collagène et fibroblastes. Les zones adjacentes et périphériques sont, quant à elles, richement vascularisées. Tous ces éléments concourant à décrire le tissu péri-implantaire comme un tissu cicatriciel possédant donc un potentiel de réparation réduit par rapport au parodonte initial.

Le tableau suivant regroupe les principales différences entre le système parodontal et le modèle péri-implantaire.

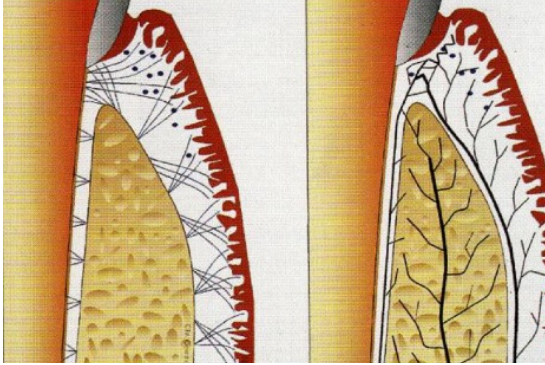
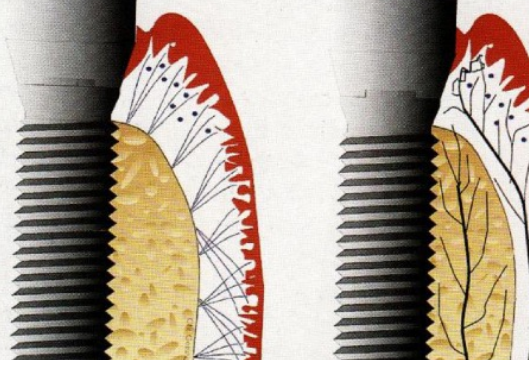
	
<p><u>A gauche</u> : les fibres dento-gingivales, dento-périostées, alvéolo-gingivales et gingivo-périostées ont une orientation perpendiculaire à la racine dentaire.</p> <p><u>A droite</u> : la vascularisation gingivale provient des septas interdentaires, du ligament parodontal et de la muqueuse buccale.</p> <p><u>Composition cellulaire</u> : forte proportion de fibroblastes.</p>	<p><u>A gauche</u> : les fibres de collagène du tissu conjonctif de la muqueuse péri-implantaire sont parallèles à la surface implantaire.</p> <p><u>A droite</u> : en raison de l'absence de ligament parodontal, la vascularisation de la muqueuse péri-implantaire n'est assurée que par l'os et les tissus mous.</p> <p><u>Composition cellulaire</u> : proportion de fibroblastes réduite.</p>

Tableau 1 : Représentation schématique de l'organisation des fibres de collagène et de la vascularisation au niveau d'une dent naturelle (gauche) et d'un implant (droite), (Blatz et al. 1999).

1.1.2 Espace biologique péri-implantaire

L'espace biologique dentaire est défini comme la mesure de la distance verticale de l'attache épithéliale et de l'attache conjonctive autour de la dent. On retrouve en moyenne une valeur de 2,04 mm (il existe des variabilités interindividuelles, avec des valeurs variant jusqu'à 0,97 mm pour l'attache épithéliale et 1,07 mm pour l'attache conjonctive, tandis que les valeurs du sulcus sont relativement stables à 0,5 mm).

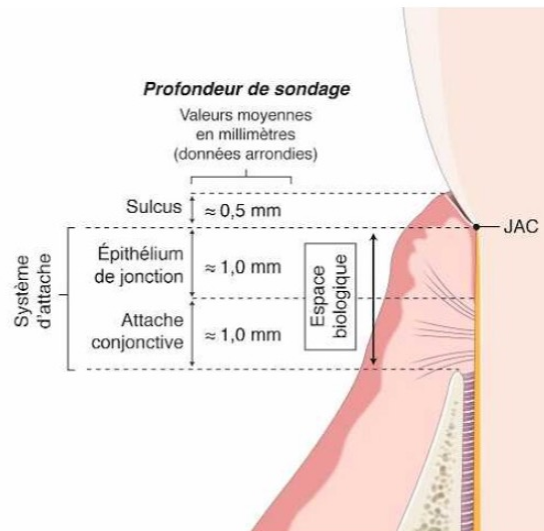


Figure 3 : Espace biologique péri-dentaire (Bouchard 2015).

La distance biologique péri-implantaire est définie comme la distance composée de l'épithélium de jonction et du tissu conjonctif faisant face à la surface implantaire. Les différentes études histologiques montrent que cet espace biologique péri-implantaire est constitué également d'un espace sulculaire péri-implantaire d'environ 0,5 mm de hauteur (qui joue le rôle de scellement biologique péri-implantaire). Plus précisément on retrouve :

- environ 2 mm d'épithélium de jonction ;
- environ 1 mm de conjonctif.

L'ensemble formant une attache muco-épithéliale d'au moins 3 mm d'épaisseur qui constitue un manchon de protection qui adhère à la surface du pilier implantaire. L'espace biologique péri-implantaire se forme suite à la chirurgie implantaire. En effet, les tissus péri-implantaires qui sont des tissus cicatriciels, vont être repositionnés et suturés autour de l'implant, protégeant ainsi l'os sous-jacent et l'émergence de l'implant.

Berglundt et al. déterminent en 2007 (Berglundh et al. 2007) que la distance biologique évolue avec le temps (à J7 : 3,1 mm, à J14 : 3,5 mm, puis stationnaire) et que les différents tissus se réorganisent : l'épithélium de jonction se mettant en place au détriment des tissus conjonctifs (mesures épithélium de jonction : J7 : 0,5 mm, J28 : 1,4 mm, J42 : 1,7 mm, J84 : 2,1 mm). L'existence de facteurs modifiant cette distance biologique a été remise en question par de nombreuses études telles que celles de Berglundt et al. en 1996 (Berglundh et Lindhe 1996) ou encore Linkevicius et al. en 2008

(Linkevicius et Apse 2008). Dans ces études, ils posent la problématique du biotype gingival. En effet, en présence d'une muqueuse affaiblie la distance biologique se créera (suite à l'implantation) au détriment de l'os par résorption osseuse. Si la muqueuse mesure moins de 2 mm, le risque de résorption est augmenté.

L'étude de Kan et al. en 2003 (Kan et al. 2003) montre des différences de 0,5 mm sur la distance biologique entre un implant posé en présence d'un biotype gingival fin ou épais. Les autres facteurs, tels que le protocole chirurgical, la durée et le moment de la mise en charge, la surface implantaire, la structure de l'implant ou encore les manœuvres de vissage/dévisage de la partie prothétique de l'implant semblent ne pas impacter de façon significative sur la distance de l'espace biologique péri-implantaire.

1.1.3 Muqueuse kératinisée

1.1.3.1 Caractéristiques

La gencive attachée ou muqueuse kératinisée a été décrite par Hall en 1982 et a été définie de la manière suivante : « la gencive attachée s'étend de la gencive libre à la ligne muco-gingivale diminuée de la poche ou du sulcus, mesurée à l'aide d'une sonde fine et en l'absence d'inflammation ». Cette définition peut être appliquée au modèle implantaire.

La muqueuse kératinisée présente un aspect légèrement granité de type « peau d'orange », cependant seuls 40 % de la population présente ce piqueté (ce signe est donc considéré comme inconstant d'après Lindhe). La muqueuse kératinisée est attachée à l'os alvéolaire sous-jacent par des fibres de tissu conjonctif, ceci la rendant immobile par rapport aux autres tissus environnants. La couleur normale de la gencive kératinisée est rose corail, sachant qu'elle peut être modifiée par la présence accrue de mélanine (Borghetti et Monet-Corti 2008). En vestibulaire et en lingual, la muqueuse attachée est séparée de la muqueuse alvéolaire par la ligne de jonction muco-gingivale. Ceci en opposition avec la situation clinique présente au niveau du palais, où elle est en continuité avec la muqueuse palatine, donc sans distinction clinique visible.

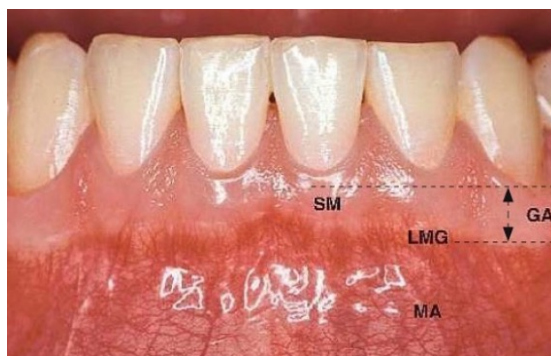


Figure 4 : Aspect de la gencive saine chez l'adulte. SM : sillon marginal ; GA : gencive attachée ; LMG : ligne mucogingivale ; MA : muqueuse alvéolaire. (Bouchard 2014).

Les dimensions de la gencive attachée sont variables selon le site anatomique. Dans le secteur maxillaire ; en vestibulaire, la hauteur est plus importante au niveau des incisives et plus réduite au niveau prémolaire et molaire. A contrario ; dans le secteur mandibulaire, la hauteur de gencive kératinisée est plus faible dans le secteur incisivo-canin par rapport aux secteurs postérieurs. Selon les études, la hauteur moyenne observée est comprise entre 3 et 5 mm. De plus, la quantité de gencive kératinisée augmente avec l'âge. Concernant l'épaisseur de la gencive kératinisée, elle varie de 0,5 à 2,5 mm en vestibulaire et est inversement proportionnelle à la hauteur de celle-ci. Elle augmente progressivement vers la région postérieure et en direction coronaire. Celle-ci n'est pas modifiée avec l'âge.

Une muqueuse péri-implantaire kératinisée est nécessaire pour obtenir une intégration esthétique et fonctionnelle de la prothèse implanto-portée. On doit se poser la question de l'influence de la gencive kératinisée sur la stabilité des tissus péri-implantaires. Afin de répondre à cette problématique, il est nécessaire de faire un rappel sur les différents biotypes parodontaux existants.

1.1.3.2 Les différents types parodontaux

Il existe différentes classifications des types parodontaux. Il est impératif de se référer à l'une d'entre elles avant d'envisager la toute thérapeutique implantaire, afin de gérer au mieux les différentes étapes du traitement.

La classification la plus connue a été décrite en 1980 par **Maynard et Wilson** (Maynard et Wilson 1980) et propose quatre types de parodonte :

- Type 1 : la dimension de tissu kératinisé est normale (3 à 5 mm) et l'épaisseur vestibulo-linguale du procès alvéolaire est normale. La palpation révèle un parodonte épais.
- Type 2 : les dimensions de tissu kératinisé sont réduites (cliniquement la hauteur de tissu kératinisé est de 2 mm) et l'épaisseur vestibulo-lingual du procès alvéolaire est normale.
- Type 3 : la gencive kératinisée est de dimension normale (3 à 4 mm) mais l'épaisseur du procès alvéolaire est amincie.
- Type 4 : le tissu kératinisé est réduit (moins de 2 mm) ainsi que l'épaisseur du procès alvéolaire. Dans ce cas, le risque de récessions gingivales est important.

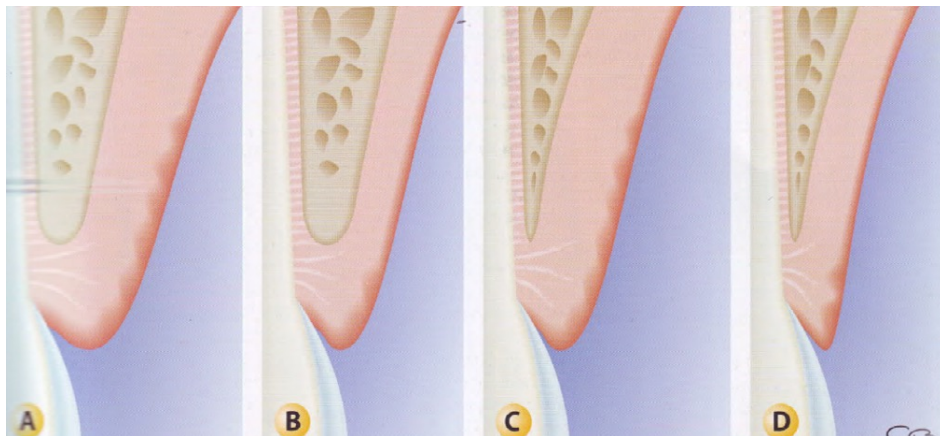


Figure 5 : Les types de parodonte selon Maynard et Wilson : A) Type I ; B) Type II ; C) Type III ; D) Type IV (Maynard et Wilson 1980).

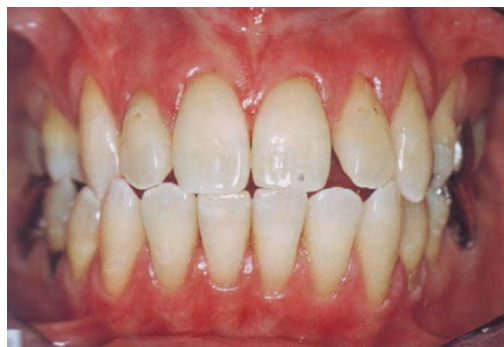

Figure 6 : Parodonte de Type IV (Maynard et Wilson 1980).

	Hauteur de tissu kératinisé	Palpation
Type I	Entre 3 et 5 mm	Parodonte épais
Type II	< à 2 mm	Epaisseur raisonnable de l'os sous jacent
Type III	Entre 3 et 5 mm	Os et racines dentaires palpables
Type IV	< à 2 mm	Os et racines dentaires palpables

Tableau 2 : Tableau récapitulatif de la classification (Maynard et Wilson 1980).

En 1989, **Seibert et Lindhe** (Seibert et Lindhe 1989) ont décrit deux types de parodonte :

- *Parodonte plat et épais* : les tissus mous sont épais et fibreux, et il existe une grande quantité de tissus attachés. Ce parodonte résiste aux récessions et réagit aux agressions chirurgicales et prothétiques par l'adaptation de l'espace biologique.
- *Parodonte fin et festonné* : ce biotype parodontal est associé à une anatomie dentaire spécifique, caractérisée par des couronnes dentaires en forme plutôt triangulaire. Il réagit aux agressions chirurgicales et prothétiques par des récessions des tissus mous, une migration apicale de l'attache et une perte du volume alvéolaire sous-jacent.

Cette classification, est couramment utilisée de par sa description clinique facile et accessible à tous les praticiens.

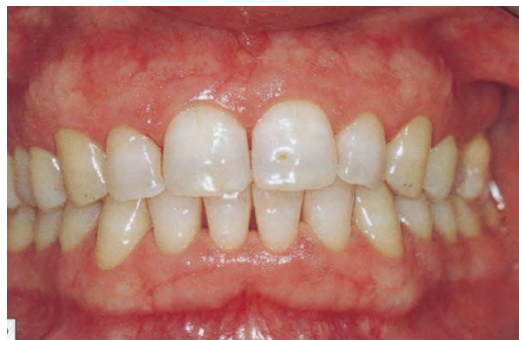

Figure 7 : Parodonte plat et épais (Seibert et Lindhe 1989).

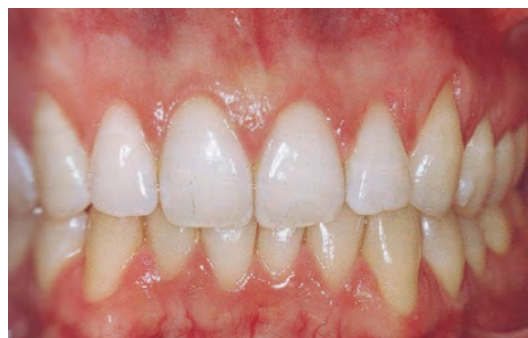

Figure 8 : Parodonte fin et festonné (Seibert et Lindhe 1989)

Enfin en 2014, **Zweers** (Zweers et al. 2014) définit une nouvelle classification parodontale qui permettrait d'englober toutes les situations parodontales pouvant exister au sein de la population. C'est en réalité une modification de la classification de Siebert et Lindhe. Il définit trois biotypes parodontaux :

- un parodonte fin et festonné ;
- un parodonte plat et épais ;
- un parodonte épais et festonné.

Nous allons maintenant nous intéresser plus particulièrement à la muqueuse kératinisée ; à savoir son rôle et son importance.

1.1.3.3 Intérêts de la muqueuse kératinisée péri-implantaire

La gencive kératinisée est reconnue comme ayant des fonctions de sensibilité et de protection. Ses fonctions principales étant d'empêcher un effondrement des tissus autour de l'émergence de l'implant (pouvant entraîner un déficit esthétique et fonctionnel), d'avoir une hauteur et une épaisseur adéquate de gencive pour protéger l'implant et le sillon péri-implantaire, permettre une sertissure et une attache conjonctive ferme autour de l'implant pour protéger celui-ci des infections (et éviter ainsi la propagation apicale de l'infection). Elle protège l'os alvéolaire péri-implantaire, masque la limite prothétique, facilite le contrôle de plaque et contribue de par sa forme, ses contours, sa couleur et sa texture, au résultat esthétique final.

Différentes études, telles que l'étude de Berglundh et Lindhe en 1998 (Lindhe et Berglundh 1998) ; ont permis d'affirmer que la présence d'un minimum de 2 mm de gencive kératinisée est nécessaire pour le maintien de la santé gingivale. Ceci est également retrouvé dans un article publié en 2015 par Parpaiola et al. (Parpaiola et al. 2015).

▪ Gencive kératinisée et indice de plaque

Dans la revue systématique de Wennström et al. en 2012 (Wennström et Derks 2012), 12 des 17 études chez l'humain, développent la notion de contrôle de plaque en relation à la quantité de gencive kératinisée au niveau de prothèses implanto-portées.

Dans dix études, le relevé de plaque se situe en vestibulaire. Quatre de ces études rapportent un indice de plaque significativement plus élevé au niveau des sites possédant une largeur de gencive kératinisée inférieure à 2 mm. A contrario, six études ne montrent pas de différence significative pour les sites possédant une largeur de gencive kératinisée inférieure à 2 mm. Dans la revue systématique de Brito et al. en 2014 (Brito et al. 2014), six études relèvent l'indice de plaque au niveau de prothèse implanto-portées. Cinq études relèvent l'indice de plaque en vestibulaire et la sixième en vestibulaire et en lingual. Au cours des résultats, cinq études rapportent un indice de plaque significativement plus élevé pour les sites dont la largeur de gencive kératinisée est inférieure à 2 mm ; la sixième étude ne montrant pas de différence significative.

Dans la revue systématique et méta-analyse de Lin et al. en 2013 (Lin et al. 2013), dix articles ont été inclus pour l'évaluation de l'indice de plaque (Pi) et de l'indice de plaque modifié (mPi correspondant à l'indice de plaque calculé au niveau des surfaces implantaire à la différence de l'indice de plaque Pi calculé au niveau des surfaces dentaires). La différence moyenne pondérée PI/mPI entre les implants avec une gencive kératinisée large et une gencive kératinisée étroite est de -0,27 (95% CI= -0,43 à -0,11), favorisant le groupe avec une gencive kératinisée large avec une différence significative.

- **Gencive kératinisée et inflammation péri-implantaire**

Dans la revue systématique de Wennström et coll. en 2012 (Wennström et Derks 2012), il existe des données sur la santé des tissus mous péri-implantaires (dimensions de la muqueuse kératinisée, niveau d'inflammation et profondeurs de sondage) provenant d'études longitudinales. Les indices de saignement ont été reportés dans 10 études concernant les sites vestibulaires. Cinq de ces études rapportent un indice de saignement significativement plus élevé au niveau des sites possédant une largeur de gencive kératinisée inférieure à 2 mm. Sur les trois études concernant les sites linguaux, seule une étude rapporte un indice de saignement significativement plus élevé au niveau des sites possédant une largeur de gencive kératinisée inférieure à 2 mm.

Dans la revue systématique de Brito et coll. en 2014 (Brito et al. 2014), l'indice de saignement est analysé dans cinq études. Trois études rapportent un indice de saignement

significativement plus élevé pour les sites avec une largeur de gencive kératinisée inférieure à 2 mm.

Dans la revue systématique et méta-analyse de Lin et coll. en 2013 (Lin et al. 2013), trois articles ont été inclus pour l'évaluation de l'indice gingival modifié (mGi correspondant à l'indice gingival calculé au niveau des surfaces implantaire à la différence de l'indice gingival Gi calculé au niveau des surfaces dentaires). La différence moyenne pondérée PI et mPI entre les implants avec une large gencive kératinisée et une gencive kératinisée étroite est de -0,48 (95% CI= -0,70 à -0,27), favorisant le groupe avec une large gencive kératinisée avec une différence significative. Trois articles ont été inclus pour l'évaluation de la perte d'attache. La différence moyenne pondérée de la perte d'attache entre les implants avec une gencive kératinisée large contre une gencive kératinisée étroite est de -0,35 (95 % CI=-0,65 à -0,06), favorisant le groupe avec une large gencive kératinisée de manière significative. Concernant la profondeur de sondage, de nombreuses études ont été réalisées, mais une différence de profondeur de sondage ne peut être rapportée de manière significative en rapport à la largeur de gencive kératinisée.

1.2 Impact esthétique des tissus péri-implantaires

Depuis de nombreuses années, le succès en prothèse implanto-portée n'est plus simplement défini par l'intégration biologique et mécanique de la prothèse implanto-portée. En effet, la notion d'intégration esthétique est apparue depuis plusieurs années et semble avoir un impact considérable sur la satisfaction du patient implanté. De nombreux paramètres sont à prendre en compte pour obtenir un résultat optimal : paramètres biologiques, tissulaires, chirurgicaux et prothétiques. Il est essentiel de noter que les critères gingivaux classiques sont transposables dans le cas des tissus mous péri-implantaires dans la majorité des cas. La qualité et la quantité des tissus mous péri-implantaires doivent être suffisantes pour créer une gencive marginale et interproximale qui soit compatible esthétiquement avec celle des dents naturelles adjacentes.

Les tissus mous péri-implantaires ont donc un impact considérable sur l'esthétique de la prothèse implanto-portée et cela plus précisément au niveau du secteur antérieur maxillaire qui est défini comme étant la zone esthétique au niveau buccal.

1.2.1 Tissus péri-implantaires et critères labiaux

Le sourire est conditionné par la position de la lèvre supérieure, ceci étant véridique à la fois lors du sourire et au repos. Il est donc indispensable d'évaluer le type de sourire présenté par le patient nécessitant un réhabilitation prothétique implanto-portée. Au repos, la ligne du sourire présente trois situations possibles : haute, moyenne ou basse (Goldstein 1976).

- En présence d'une ligne labiale basse, seule une partie du bord libre des incisives maxillaires antérieures est visible. Ainsi une modification des tissus mous péri-implantaires ; à savoir une perte de hauteur et/ou d'épaisseur en tissu kératinisé a une incidence relativement faible sur le résultat esthétique.
- En présence d'une ligne labiale haute ou intermédiaire, une quantité plus ou moins variable des tissus muco-gingivaux est exposée lors du sourire.

En cas de récessions muco-gingivales péri-implantaires, il peut y avoir un impact considérable sur le rendu esthétique.

En 1984, Tjan et coll. (Tjan et al. 1984) ont défini 3 types de sourire en fonction du découvrément dentaire : sourire dentaire (20,48 % de la population), sourire intermédiaire et sourire gingival (10,57 % de la population).

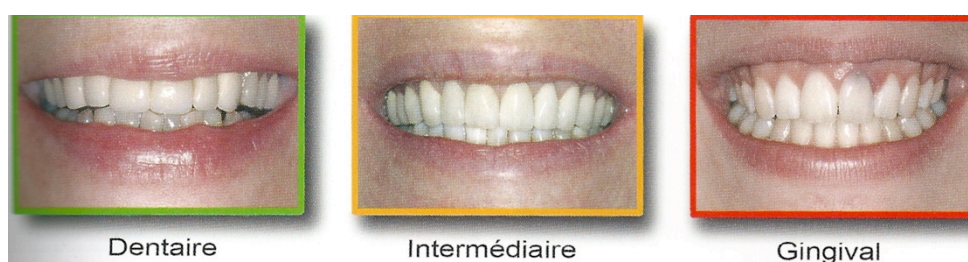

Figure 9 : Les différents types de sourire (Martinez et Renault 2008).

Ceci est complété par l'étude de Kapagiannidis et coll. en 2005 (Kapagiannidis et al. 2005), qui rapporte que lors du sourire, près d'un patient sur deux découvre jusqu'aux prémolaires voire jusqu'à la première molaire maxillaire.

1.2.2 Tissus péri-implantaires et critères buccaux

Au niveau buccal à proprement parler, différents paramètres sont à prendre en compte. En effet ; l'alignement des collets, le profil d'émergence et la présence de papilles sont des éléments essentiels dans le résultat esthétique obtenu.

1.2.2.1 Alignement des collets

L'alignement des collets est un élément majeur dans l'évaluation esthétique dentaire lors du sourire. Il s'agit d'un paramètre non négligeable, à la fois dans le cadre d'une restauration prothétique dento-portée ainsi que dans le cadre d'une restauration prothétique implanto-portée. La ligne gingivale, ou contours gingival, ou encore ligne des collets est définie par le niveau de la gencive marginale des dents antérieures maxillaires. Elle doit suivre la forme de la lèvre supérieure. Le zénith gingival ou point haut gingival est le point le plus apical de la gencive marginale. Il est déporté en distal par rapport à l'axe des dents sur les incisives centrales et les canines, et est plus centré sur les incisives latérales. Ceci conférant une forme triangulaire excentrée au collet dentaire. La ligne esthétique gingivale est une ligne droite passant par les zéniths gingivaux des incisives centrales et des canines, formant un angle inférieur à 90° avec la ligne inter-incisive.

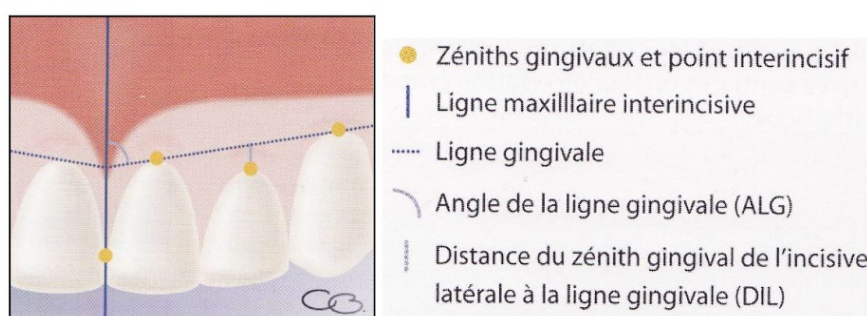


Figure 10 : Lignes esthétiques gingivales et alignement des collets (Borghetti et Monet-Corti 2008).

Dans un contexte implantaire, la difficulté de l'alignement des collets réside dans la différence de l'espace biologique entre l'implant et la dent adjacente (2,04 mm contre 3 mm en moyenne). Cette différence de 1 mm peut donc entraîner un décalage du collet de l'implant par rapport aux dents adjacentes naturelles. Une position correcte de l'implant dans le sens sagittal contribue à anticiper ce problème.

1.2.2.2 Profil d'émergence alvéolaire

Le profil d'émergence est défini par la double convexité du procès alvéolaire : convexité vertical et convexité mésio-distale. L'absence ou les modifications de ces convexités peuvent entraîner des résultats inesthétiques au niveau de la reconstruction implantaire. La modification du profil d'émergence alvéolaire peut être dûe, soit à des modifications au niveau tissulaire, soit à des modifications au niveau osseux ou encore, à une combinaison des deux.

1.2.2.3 Présence des papilles

Les papilles sont indispensables pour obtenir un résultat esthétique acceptable et en particulier dans le secteur antérieur maxillaire.

1.2.3 Rôle des papilles

1.2.3.1 Définition

La papille est la partie de la gencive libre marginale qui est située sous le point de contact de deux dents contigües et qui ferme l'espace interdentaire. La papille est un tissu mou de forme pyramidale dont la base est en contact avec la crête alvéolaire. Les faces mésiales et distales sont déterminées par les contacts des couronnes dentaires adjacentes. Les faces vestibulaires et palatines sont libres. Les quatre faces se rejoignent au niveau du point de contact interdentaire.

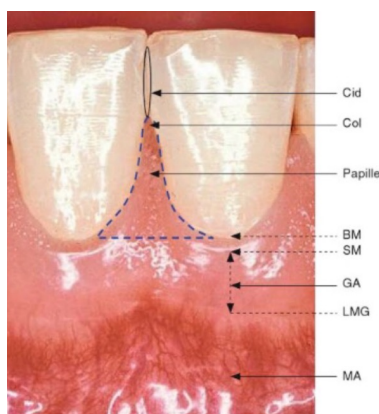


Figure 11 : Aspect clinique de la papille interdentaire saine chez l'adulte. BM : bord marginal ; Cid : contact interdentaire ; LMG : ligne mucogingivale ; SM : sillon marginal ; GA : gencive attachée ; MA : muqueuse avéolaire. (Bouchard 2014).

Tarnow et coll. (Tarnow et al. 1992) rapportent que la présence de la papille gingivale est déterminée par la distance entre le point de contact et le sommet de la crête osseuse. Plus cette distance augmente, plus le risque de perte de la papille augmente. Lorsque cette distance est égale à 5 mm, la papille est présente dans 100 % des cas. Lorsque cette distance est égale à 6 mm, la papille est présente dans 56 % des cas. Lorsque cette distance est égale à 7 mm, la papille n'est présente que dans 27 % des cas voire moins. Au delà de 7 mm, il n'y a pas de maintien possible de la papille interdentaire.

La papille gingivale est un tissu faiblement vascularisé et extrêmement fragile ; son maintien constitue un véritable challenge dans le cadre d'une restauration prothétique implanto-portée. Dans le contexte implantaire, deux situations cliniques peuvent se présenter :

- *papille entre un implant et une dent* : il est important de noter que le niveau osseux au niveau de l'implant est apicalisé d'environ 2 mm par rapport à la crête osseuse au niveau de la dent adjacente. Ce décalage osseux s'explique par la formation de l'espace biologique implantaire (Berglundh et al. 1991). La présence d'une dent adjacente à l'implant entretient un contexte parodontal favorisant la présence d'une papille gingivale.
- *papille entre deux implants* : cette situation est beaucoup plus délicate. En effet, le niveau osseux entre les deux implants est souvent horizontal et plat. Par ailleurs, une lyse osseuse angulaire de 1,5 mm au niveau de chaque implant apparaît suite à la formation de l'espace biologique implantaire (Small et Tarnow 2000). Ceci augmente donc la distance maximale de 5 mm entre la crête osseuse et le point de contact des deux couronnes sur implant, diminuant ainsi la chance d'observer une papille.

1.2.3.2 Classification

- Classification de Jemt (1997)

En 1997 Jemt (Jemt 1997) propose un indice d'évaluation de la taille des papilles proximales adjacentes à des restaurations unitaires sur implants. Il s'agit du « *Papilla Index Score* » (PIS), qui distingue trois lignes de référence pour la mesure des papilles :

- la ligne passant par le point le plus apical de la couronne du côté vestibulaire ;

- la ligne passant par le point de contact ;
- la ligne située à mi-distance des deux lignes précédentes.

Il définit alors 5 groupes de papilles qui sont classées de 0 à 4.

Le Papilla Index Score (PIS) :

- PIS 0 : c'est l'absence totale de la papille, on observe le fameux « triangle noir ».
- PIS 1 : absence des 3/4 de la papille, muqueuse légèrement convexe.
- PIS 2 : la papille remplit au moins la moitié de l'espace interproximal.
- PIS 3 : contour tissulaire optimal, la papille comble l'intégralité de l'espace interproximal.
- PIS 4 : papille hyperplasique avec des contours irréguliers, dont la texture et la couleur sont altérées.

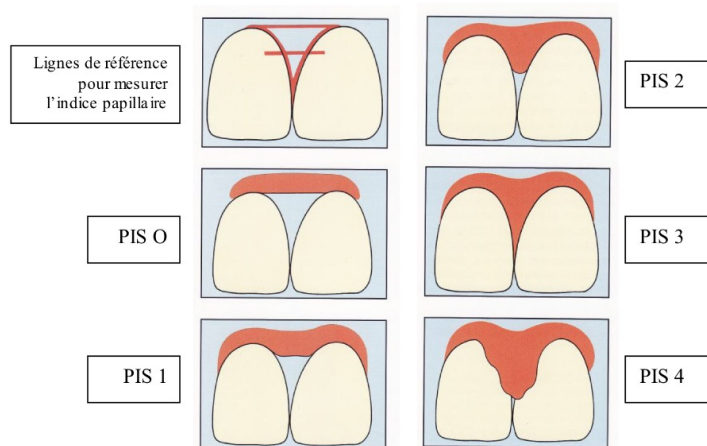


Figure 12 : Visualisation schématique du PIS (Jemt 1997).

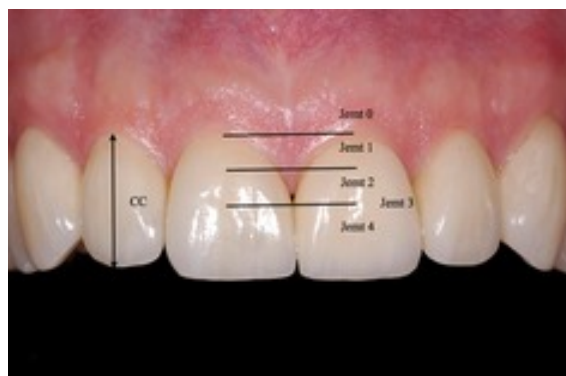

Figure 13 : Visualisation clinique du PIS (Jemt 1997).

- Classification de Nordland et Tarnow (1998)

Cette classification (Nordland et Tarnow 1998) utilise comme points de repère anatomiques ; le point de contact interdentaire, le point le plus apical (face vestibulaire) et le plus coronaire de la jonction émail-cément (face proximale).

- Cas idéal : la papille occupe la totalité de l'embrasure sous le point de contact interproximal.
- Classe 1 : le sommet de la papille est situé entre le point de contact et le point le plus coronaire de la jonction émail-cément sur la face proximale.
- Classe 2 : le sommet de la papille se situe au niveau du point le plus coronaire de la jonction émail-cément ou entre celui-ci et le point le plus apical de cette jonction sur la face vestibulaire.
- Classe 3 : le sommet de la papille se situe au niveau de la jonction émail-cément vestibulaire ou apicalement.

Tableau 1 - Classification des défauts de la papille selon Nordland et Tarnow, 1998 [7]: les papilles sont présentes dans quasiment 100 % des cas lorsque la distance CP-BC est de 4-5 mm, dans 56 % et 27 % des cas lorsque cette distance est de 6 mm et de 7 mm respectivement. L'augmentation de la distance BC-CP de 1 mm augmente le risque de récession papillaire d'environ 3 fois [7].

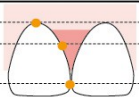
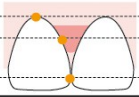
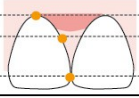
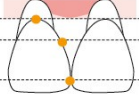
Classes de défaut [11]	Distance CP-BC (mm)	Présence de papilles dans les cas étudiés (%) [7,12]
 Classe 0/ Normale	0	100
 Classe I	4-5	98
 Classe II	6	56
 Classe III	7	27

Figure 14 : Classification de Nordland et Tarnow (Nordland et Tarnow 1998).

- Classification de Palacci et Ericsson (2001)

En 2001 Palacci et Ericsson ont classé en 4 groupes le volume des tissus mous et durs perdus dans le sens vertical et horizontal au niveau du maxillaire antérieur.

Dans le sens vertical, cette classification différencie 4 étapes papillaires :

- Classe 1 : papille intacte ou légèrement réduite.
- Classe 2 : diminution modérée de la papille.
- Classe 3 : diminution importante de la papille.
- Classe 4 : absence de la papille.

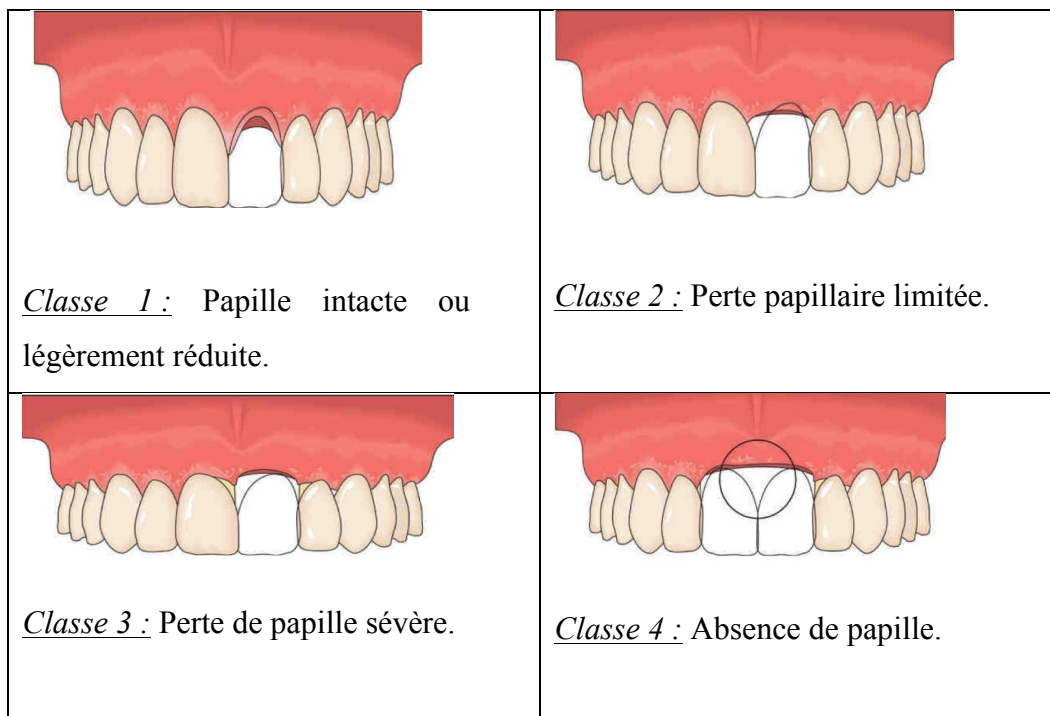


Tableau 3 : Classification de Palacci et Ericsson dans le sens vertical (Ericsson 2001).

Dans le sens horizontal, quatre situations sont différenciées :

- Classe A : tissus vestibulaires intacts ou légèrement réduits.
- Classe B : diminution modérée des tissus vestibulaires.
- Classe C : perte sévère des tissus vestibulaires.
- Classe D : perte extrême des tissus vestibulaires avec souvent une quantité limitée de la muqueuse attachée.

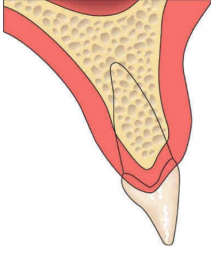
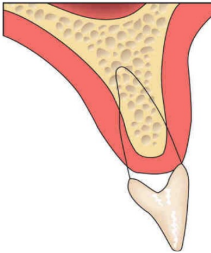
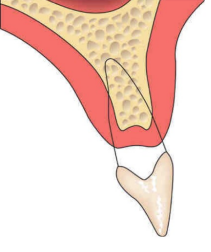
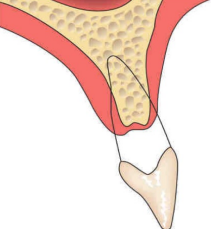
 <p><u>Classe A</u> : Tissus vestibulaires intacts ou légèrement réduits.</p>	 <p><u>Classe B</u> : Diminution modérée des tissus vestibulaires.</p>
 <p><u>Classe C</u> : Perte sévère des tissus vestibulaires.</p>	 <p><u>Classe D</u> : Perte extrême des tissus vestibulaires avec souvent une quantité limitée de la muqueuse attachée.</p>

Tableau 4 : Classification de Palacci et Ericsson dans le sens horizontal (Ericsson 2001).

1.2.4 Evaluation esthétique de la prothèse implanto-portée

Depuis quelques années, des classifications d'évaluation esthétique de la prothèse implanto-portée ont vu le jour. Nous allons donc les décrire.

1.2.4.1 Le Pink Esthetic Score (PES) de Fürhauser et coll. (2005)

Le Pink Esthetic Score (Fürhauser et al. 2005) est basé sur 7 variables :

1. Niveau de la papille mésiale ;
2. Niveau de la papille distale ;
3. Niveau de la ligne d'émergence ;
4. Contour des tissus mous ;
5. Convexité vestibulaire des tissus mous (défaut du procès alvéolaire) ;
6. Couleur de la muqueuse péri-implantaire ;
7. Texture de la muqueuse péri-implantaire.

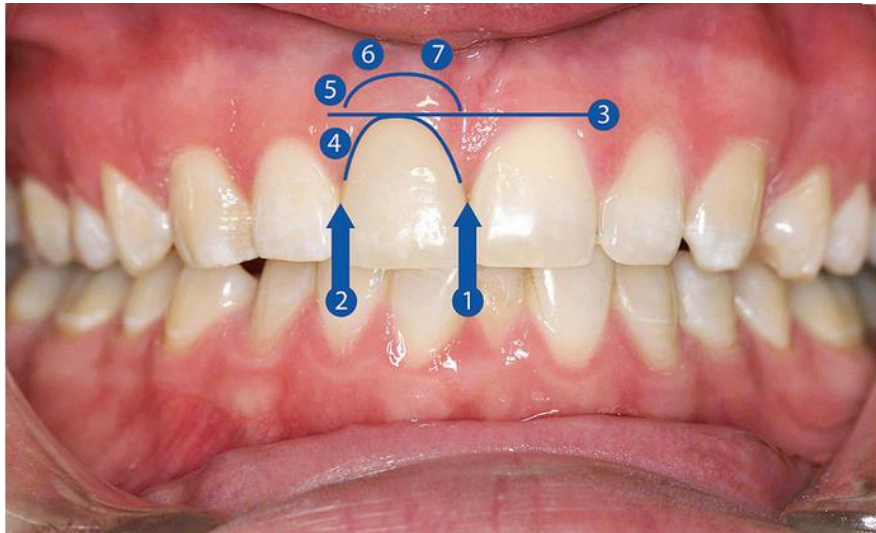


Figure 15 : Visualisation clinique du Pink Esthetic Score (Fürhauser et al. 2005).

Chaque variable est évaluée par un score de 0, 1 ou 2 ; 0 étant le score le plus bas et 2 le plus élevé. La note maximale étant de 14. La papille mésiale ou distale est notée comme complète, incomplète ou absente. Toutes les autres variables sont évaluées par rapport à une dent de référence, la dent correspondante pour le secteur antérieur, et la dent voisine pour la région prémolaire.

1.2.4.2 Le Pink Esthetic Score/White Esthetic Score de Belser et coll. (2009)

Belser et coll. (Belser et al. 2009) ont modifié le PES en le combinant à une évaluation de la réussite esthétique de la couronne sur implant. L'évaluation a été mise en place à partir d'une étude sur 45 implants unitaires. L'indice esthétique s'intitule alors le PES/WES.

Le PES modifié présente 5 points :

1. Papille mésiale ;
2. Papille distale ;
3. Courbure la muqueuse ;
4. Hauteur de la muqueuse ;
5. Convexité de la racine/ couleur et texture des tissus au niveau de l'implant.

Ce dernier point regroupe les points 5, 6 et 7 du PES de Fürhauser. La notation est identique au PES classique (de 0 à 2). Le WES quant à lui, est un indice qui se focalise

plus sur la partie esthétique de la restauration supra-implantaire, à savoir la partie coronaire au delà de l'émergence implantaire.

Cinq critères sont également définis :

1. Forme générale de la restauration prothétique ;
2. Ligne de plus grand contour et forme de la couronne clinique ;
3. Couleur, incluant teinte et saturation ;
4. Texture de surface ;
5. Translucidité et caractérisations.

De la même manière, un score de 0 à 2 est appliqué à chaque variable, le résultat maximal étant de 10, en considérant que le résultat de 6 sur 10 est le seuil d'acceptation clinique esthétique. Les 5 paramètres se font en comparaison directe avec la dent naturelle de référence controlatérale et évaluent donc le degré de correspondance ou non.

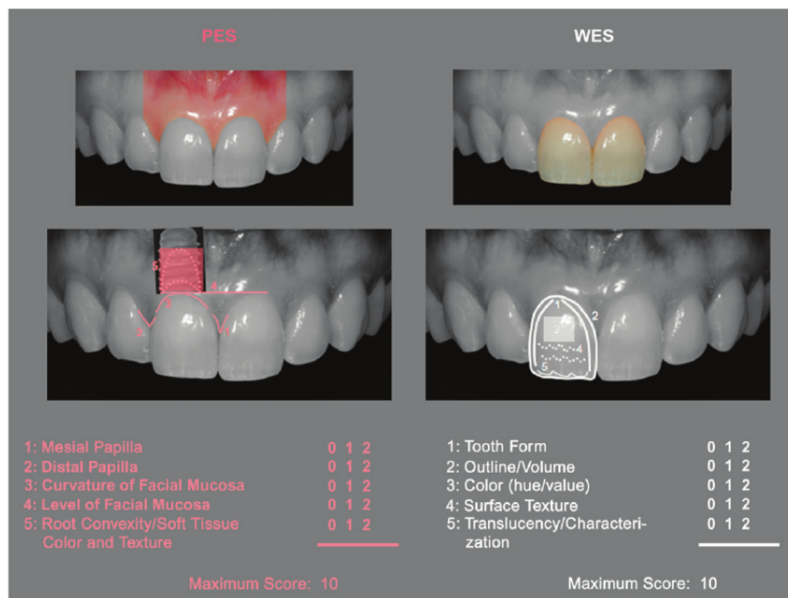


Figure 16 : Le Pink Esthetic Score/White Esthetic Score (Belser et al. 2009).

2 Etiologies des récessions péri-implantaires:

Le but de ce travail est de déterminer comment gérer de la manière la plus appropriée l'apparition de récession muco-gingivale dans le cadre de prothèse implanto-portée unitaire dans les secteurs antérieurs maxillaire et mandibulaire. Dans un premier temps nous allons définir de manière plus précise ce qu'est une récession muco-gingivale péri-implantaire, ainsi que les facteurs de risque qui y sont liés.

2.1 Définition

2.1.1 Récession gingivale dentaire

Une récession gingivale est définie comme « la distance en millimètres entre la jonction amélo-cémentaire (point fixe de référence) et le bord marginal de la gencive (point fluctuant) ayant migré apicalement » (Bouchard 2014).

Les récessions gingivales, outre leurs conséquences esthétiques, ont également des conséquences sur la sensibilité et la douleur au niveau dentaire. En effet, l'exposition de la jonction amélo-cémentaire, ainsi que la dénudation radiculaire entraînent des sensibilités parfois non négligeables chez les patients.

C'est en 1985 que **Miller** propose une classification des récessions gingivales (Miller 1985a):

- Classe 1 : la récession n'atteint pas la ligne de jonction muco-gingivale et il n'y a pas de perte d'attache interdentaire associée.
- Classe 2 : la récession dépasse la ligne de jonction muco-gingivale mais il n'y a pas de perte d'attache interdentaire associée.
- Classe 3 : la récession atteint ou non la ligne de jonction muco-gingivale, il y a une perte d'attache interdentaire, les tissus marginaux restant à une position coronaire par rapport à la jonction amélo-cémentaire.
- Classe 4 : la perte d'attache interdentaire est sévère, et les tissus marginaux sont dans une position apicale par rapport à la jonction amélo-cémentaire.

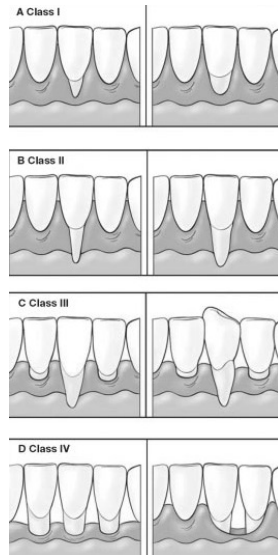


Figure 17 : Classification de Miller. De haut en bas : Classe I, Classe II, Classe III et Classe IV. Source : Goole Images.

Pour les classes 1 et 2, la chirurgie plastique parodontale peut mener à un recouvrement total de la récession. Pour les classes 3 et 4, le recouvrement radiculaire complet ne peut être observé et les résultats esthétiques post-chirurgicaux seront compliqués à obtenir. L'étude de Landmark NHANES III donne des indications quant à la prévalence des récessions gingivales dentaires. Ainsi, les récessions légères (inférieures à 3 mm) sont fréquentes, les récessions prononcées (supérieures à 6 mm) sont rares. Elles sont plus fréquentes au niveau maxillaire que mandibulaire, leur prévalence augmente avec l'âge, elles sont plus souvent observées chez l'homme.

Dans la classification de l'Armitage elles sont définies dans la partie VIII, partie B, sous partie 1 (Armitage 1999).

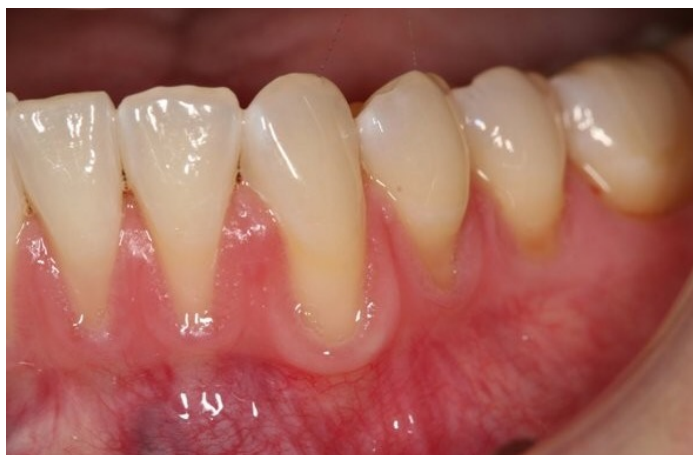

Figure 18 : Récession gingivale généralisée du secteur 3 ayant une étiologie traumatique. Source : Google Images.

2.1.2 Récession muco-gingivale péri-implantaire

Au niveau d'une prothèse implanto-portée, la muqueuse péri-implantaire doit être idéalement située au même niveau que la dent controlatérale et être en harmonie avec les dents adjacentes. Ni le col implantaire ni les spires de l'implant ne doivent être visibles. L'exposition du pilier voire de la surface implantaire, après la mise en fonction de la prothèse implanto-portée définirait, une récession muco-gingivale péri-implantaire et traduirait d'un défaut de stabilité des tissus mous péri-implantaires et des tissus osseux sous-jacents. Les récessions muco-gingivales péri-implantaires sont des récessions moyennes de 1 à 1,5 mm survenant dans les quelques mois après la mise en place de l'implant ou de la suprastructure. Elles représentent une des complications à court, moyen et long terme apparaissant chez les patients implantés.

L'apparition d'une récession gingivale autour de l'implant peut conduire à des conséquences au niveau esthétique et fonctionnel. L'intégration esthétique de la prothèse implanto-portée, est une des caractéristiques majeures dans l'évaluation du degré de satisfaction du patient. C'est pourquoi, la gestion de ce type de complication est le nouveau défi implantaire auquel devra faire face le chirurgien dentiste implantologue. A la différence des récessions gingivales autour des dents, aucune classification officielle des récessions péri-implantaires n'est encore définie à ce jour. Cependant il est possible de proposer une classification selon le degré de récession observé et en s'inspirant des classifications couramment utilisées pour les récessions gingivales classiques.

- Le stade de « pré-récession »

Nous sommes dans le cas clinique juste avant que la récession au sens propre du terme n'apparaisse. Dans ce cas, le pilier implantaire est visible par transparence. Ceci s'observe plus facilement dans le cadre d'un biotype parodontal fin, associé à une déhiscence osseuse.

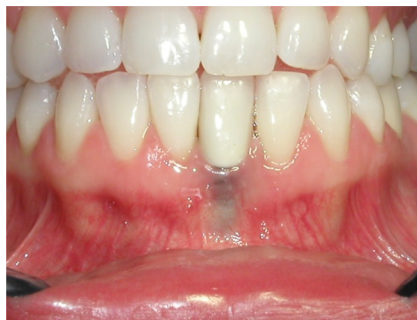

Figure 19 : Photographie d'une « récession » muco-gingivale par transparence (Kassab 2010).

- Récession atteignant le col implantaire

Le col implantaire est alors visible.

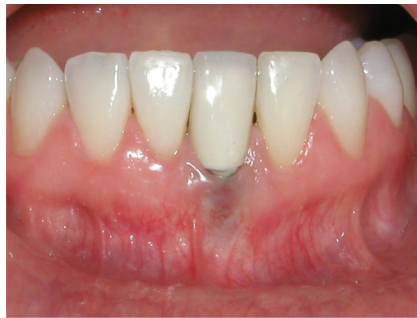

Figure 20 : Récession atteignant le col implantaire (Kassab 2010).

- Récession atteignant les spires implantaires

Dans ce cas là, les spires de l'implant sont visibles.

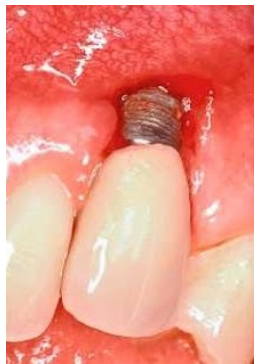

Figure 21 : Récession atteignant les spires de l'implant (Bouchard 2015).

En 1996 Bengazi et coll. (Bengazi et al. 1996) réalisent une étude clinique longitudinale dans le but d'évaluer la récession des tissus mous péri-implantaires deux ans après la mise en fonction de la prothèse implanto-portée. Au total, 163 implants Brånemark ont été posés chez 41 patients. Un examen lors du scellement de la prothèse est effectué afin de vérifier l'absence de plaque dentaire, tartre, mucosités et saignement au sondage. Les caractéristiques des tissus mous péri-implantaires sont enregistrées au début de l'étude afin de vérifier leur état. Plus précisément les examinateurs ont évalué : la hauteur, l'épaisseur et la mobilité des tissus mous péri-implantaires. Les patients sont contrôlés à 6 mois, 1 an et 2 ans après la mise en fonction et les résultats rapportés par les auteurs sont les suivants :

- une faible diminution de la profondeur de sondage (environ 0,2 mm) ;

- une faible diminution de l'épaisseur de la muqueuse masticatoire (environ 0,3 mm) ;
- un déplacement apical des tissus mous marginaux qui s'effectue principalement au cours des 6 premiers mois ;
- les sites linguaux de la mandibule sont les sites subissant de façon la plus importante une récession des tissus mous, une diminution de la profondeur de sondage et une diminution de l'épaisseur de la muqueuse masticatoire ;
- les récessions sont plus fréquentes chez les hommes que chez les femmes,
- les récessions sont plus fréquentes à la mandibule qu'au maxillaire ;
- les récessions sont plus fréquentes au niveau lingual qu'au niveau vestibulaire ;
- les récessions sont en relation avec le type de muqueuse marginale péri-implantaire et leur mobilité initiale ;
- les récessions sont d'autant plus importantes que la profondeur de sondage initiale l'est ;
- dans presque 40 % des cas, il y a des signes de mucosités (saignements), ce qui met en relation l'agression bactérienne et le remodelage tissulaire péri-implantaire. Bengazi et coll. observent une récession de 0,4 mm sur les faces vestibulaires des implants maxillaires à 6 mois et de 0,7 mm à 24 mois. Ceci montre qu'une récession, même de faible étendue, se manifeste rapidement après la mise en fonction de la prothèse implanto-portée et continue à évoluer dans le temps, jusqu'à 2 ans après. Ainsi le maintien des tissus mous péri-implantaires est donc un enjeu majeur dans la réussite du traitement implantaire à moyen terme.

En 2000, Grunder et coll. (Grunder 2000) évaluent la stabilité de tissus péri-implantaires autour de 10 implants unitaires dans le secteur antérieur maxillaire (5 incisives centrales, 5 incisives latérales). Chacun des implants ayant été posé avec le même protocole, (à 8 semaines suivant l'extraction dentaire) incluant une régénération osseuse guidée (avec une membrane non résorbable type Gore-Tex) ainsi qu'une greffe de tissu conjonctif. Les auteurs observent un an après la pose de la prothèse une perte d'environ 0,6 mm de tissu gingival au niveau vestibulaire de ces implants.

Tarnow et Small réalisent en 2000 (Small et Tarnow 2000) une étude prospective longitudinale pour déterminer s'il est possible de prévoir la modification des tissus mous

péri-implantaires. L'étude est basée sur 63 implants posés chez 11 patients. Des mesures sont réalisées après la pose des implants: à 1 semaine, 1 mois, 3 mois, 6 mois, 9 mois et 1 an. Il en ressort pour la grande majorité, que des récessions apparaissent dans les 3 premiers mois et que 80 % des sites présentant des récessions sont des sites vestibulaires. Ils en concluent donc, que les remaniements gingivaux majeurs surviennent dans les 3 mois suivants la pose de l'implant et qu'il est donc nécessaire de laisser cette période avant de réaliser les prothèses implanto-portées pour éviter de voir apparaître des récessions muco-gingivales péri-implantaires.

Cardaropoli et coll. réalisent en 2006 (Cardaropoli et al. 2006) une étude prospective pour évaluer les altérations dimensionnelles des tissus péri-implantaires. Des implants Brånemark sont posés chez 11 patients dans la région antérieure maxillaire. La procédure implantaire est réalisée en deux temps chirurgicaux (avec 6 mois de cicatrisation entre eux) et la prothèse implanto-portée est posée un mois après le deuxième temps chirurgical. Différentes mesures sont réalisées aux différents temps chirurgicaux, ainsi qu'à un an après la pose de la prothèse. Les résultats montrent une perte de la hauteur osseuse vestibulaire et linguale allant de 0,7 à 1,3 mm ; une réduction de 0,4 mm de l'épaisseur de la corticale vestibulaire entre le 1^{er} et le 2nd temps chirurgical ; une perte moyenne osseuse de 0,9 mm entre la mise en place du pilier et la mise en place de la prothèse ; enfin un déplacement apical de 0,6 mm de la gencive marginale vestibulaire est observé. Les papilles sont présentes dans 86 % des cas à 1 an. La conclusion de cette étude est donc que les modifications au niveau des tissus mous et le remodelage osseux ayant lieu suite à la pose implantaire et aux différentes étapes prothétiques, ont un impact sur les tissus gingivaux et par voie de conséquence, sur le résultat esthétique.

En 2009 Kim et coll. (Kim et al. 2009) s'intéressent aux tissus péri-implantaires au cours d'une étude incluant des implants posés en un temps chirurgical. Ils évaluent les tissus à 30 mois post-opératoires. Les résultats sont les suivants : dans 95 % des cas une perte osseuse d'environ 1 mm survient dans la première année suivant la pose de l'implant entraînant alors une modification voire une perte des tissus péri-implantaires sus-jacents.

Ainsi, après avoir confronté différentes études, il en ressort que les remaniements gingivaux surviennent rapidement après la pose de l'implant, que les remaniements osseux post-chirurgicaux entraînent une perte osseuse moyenne d'environ 1 mm la première année suivant la pose de l'implant et que les récessions muco-gingivales

apparaissent dans les 3 premiers mois suivants la mise en fonction de la prothèse implanto-portée et qu'elles sont presque inévitables.

2.2 Facteurs de risque

2.2.1 Généraux

Un facteur de risque est défini comme un « élément participant à l'augmentation du risque d'être atteint par une maladie ».

Un indicateur de risque est un facteur « potentiel/supposé associé à l'apparition de la maladie ».

Les facteurs de risques généraux retrouvés au niveau de la prévalence des récessions gingivales sont également vrais dans le cadre de récessions muco-gingivales péri-implantaires. Une liste des facteurs de risque a été établie par Borghetti et Monet-Corti en 2008 (Borghetti et Monet-Corti 2008). Les différents facteurs de risque associés aux récessions muco-gingivales péri-implantaires sont les suivants :

- Le tabac est un facteur de risque dans l'apparition des maladies parodontales, et donc par voie de conséquence un facteur de risque des récessions muco-gingivales post-implantaires.
- Certaines pathologies comme le diabète sont également un facteur de risque des maladies parodontales et donc par conséquence des récessions muco-gingivales.

Des indicateurs de risque, souvent décrits comme facteurs de risque dans la littérature sont retrouvés.

- Facteurs prédisposant :
 - facteur parodontal : inflammation locale (plaque dentaire, tartre, saignement, biotype gingival fin, antécédents de maladie parodontale ou maladie parodontale active) ;
 - facteur anatomique : malposition dentaire, freins, brides marqués.
- Facteurs déclenchant :
 - facteur mécanique : brossage dur ou traumatique ;
 - facteur prothétique : restauration prothétique inadaptée ;

- facteur iatrogène : tics de mordillement de stylo, piercing.

Facteurs de risque	<ul style="list-style-type: none"> • Tabac • Diabète
Indicateurs de risque	<ul style="list-style-type: none"> • <u>Facteurs prédisposant</u> : <ul style="list-style-type: none"> - facteur parodontal (inflammation), - facteur anatomique (malpositions, freins et brides marqués), • <u>Facteurs déclenchant</u> : <ul style="list-style-type: none"> - facteur mécanique (brossage traumatique), - facteur prothétique (restauration inadaptée), - facteur iatrogène (tics, piercing)

Tableau 5 : Tableau récapitulatif des facteurs et indicateurs de risque des récessions muco-gingivales.

Nous allons maintenant présenter de manière plus détaillée les facteurs de risque parodontaux, chirurgicaux, implantaire, prothétiques et iatrogènes associés aux récessions muco-gingivales péri-implantaires.

2.2.2 Facteurs parodontaux

2.2.2.1 Maladies parodontales

Les patients présentant des antécédents de maladie parodontale ont une flore péri-implantaire spécifique. En effet, la flore péri-implantaire est déterminée par la flore buccale précédant la pose d'implants, c'est pourquoi ces patients présentent normalement un taux de *Porphyromonas Gingivalis* plus élevé que les patients sans antécédent de maladie parodontale. Ainsi, le risque de perte osseuse est accru chez ces patients. Chez ces patients, la maintenance de l'hygiène bucco-dentaire est donc encore plus primordiale que chez les patients sans antécédent de pathologie parodontale.

2.2.2.2 Biotypes gingivaux

Si les tissus osseux et gingivaux sont classés en fonction du biotype parodontal, il est logique de comprendre que ces différences de biotypes vont significativement influencer la préparation du site implantaire et le plan de traitement. En effet, la stabilité de la crête osseuse et des tissus mous sont directement proportionnels à l'épaisseur des tissus osseux

et gingivaux. En cas de biotype parodontal fin, avec de potentielles fenestrations et déhiscences, il est évident que la réponse et le remodelage osseux suite à l'extraction dentaire, seront différents par rapport à une extraction dans le cadre d'un biotype épais. Il y a plus de chance d'observer une fracture du rebord osseux vestibulaire en cas de biotype fin, ainsi qu'une résorption osseuse plus significative en direction apico-linguale. Si une inflammation gingivale est présente au niveau d'un implant posé sur biotype fin, la réponse sera probablement une récession gingivale. A contrario, dans le cadre d'un biotype épais on verra apparaître une poche parodontale.

	Biotype gingival épais	Biotype gingival fin
Réponse à l'inflammation	- <u>Tissus mous</u> : inflammation marginale, cyanose, saignement au sondage, œdème - <u>Tissus durs</u> : perte osseuse, formation de poche parodontale, défauts infra-osseux	- <u>Tissus mous</u> : rougeur de la gencive marginale, récession - <u>Tissus durs</u> : perte osseuse rapide associée à la récession des tissus
Réponse à l'extraction dentaire	Atrophie minimale de la crête osseuse	Résorption de la crête en direction apicale et linguale
Réponse à la chirurgie muco-gingivale	Prévisibilité de la stabilité et de la cicatrisation des tissus mous et durs	Difficulté de prédire avec précision la stabilité et la cicatrisation des tissus mous et durs

Tableau 6 : Tableau récapitulatif des différences principales entre les biotypes gingivaux fins et épais.

En cas de biotype parodontal fin ; facteur de risque pour les récessions muco-gingivales, il faudra suivre quelques recommandations :

- augmenter si possible l'épaisseur gingivale avant la chirurgie implantaire ;
- limiter le traumatisme chirurgical de la muqueuse vestibulaire ;
- éviter le vissage/dévissage de la couronne provisoire ou des vis de cicatrisation pendant la période de cicatrisation ;
- prolonger la phase de cicatrisation des tissus mous ;
- privilégier une phase de temporisation prothétique.

2.2.2.3 Perte de tissu kératinisé

Comme vu précédemment, les dimensions des tissus kératinisés ont un impact significatif sur la stabilité des tissus et donc sur les résultats esthétiques à court, moyen et long termes. Il a été démontré que dans les cas présentant une gencive kératinisée d'épaisseur inférieure à 2 mm, le risque de récession était accru.

De même, l'alvéolyse verticale post-extractionnelle entraîne généralement une perte des tissus kératinisés, et dans le cas de très faible épaisseur/hauteur de tissus kératinisés cela peut même entraîner une absence totale de tissus kératinisés. Ceci n'empêche pas l'ostéointégration de l'implant, mais l'émergence de l'implant risque de se retrouver au niveau de la muqueuse non kératinisée. Or c'est la gencive kératinisée qui permet une meilleure résistance aux traumatismes occlusaux et à l'inflammation gingivale responsable des récessions. D'autre part, la gencive attachée est aussi nécessaire pour masquer le col implantaire et la limite de la restauration prothétique.

Le joint muqueux péri-implantaire prévient des futures invasions bactériennes et maintient dans le temps, le succès implantaire. Sans ce joint, une poche péri-implantaire risque de se former, ce qui entraînerait alors la migration apicale de l'épithélium et donc la mise à nu et la visibilité du col implantaire. D'où l'importance de l'évaluation des dimensions des tissus péri-implantaires dans le choix de la thérapeutique proposée.

2.2.2.4 Perte osseuse vestibulaire

Une paroi osseuse vestibulaire suffisamment épaisse et une position vestibulo-linguale correcte de l'implant, sont deux points essentiels pour la réussite d'une réhabilitation prothétique implanto-portée dans les zones esthétiques. En effet, d'un point de vue esthétique, la paroi osseuse vestibulaire sert au soutien de la muqueuse péri-implantaire. La disparition de cette paroi osseuse entraîne une migration apicale de la muqueuse péri-implantaire et par conséquent un risque accru d'exposition des spires implantaires et donc un résultat inesthétique. La préservation de cette paroi étant primordiale ; il est nécessaire de réaliser une extraction de l'organe dentaire la plus atraumatique possible.

En 2005, Grunder et coll. (Grunder et al. 2005) affirment que l'épaisseur osseuse vestibulaire doit être d'au minimum 1 - 2 mm, et que de façon optimale elle devrait être de 4 mm. Ceci est confirmé en 2004 par Buser et coll. (Buser et al. 2004).

En 2000, Spray et coll. (Spray et al. 2000) réalisent une étude prospective en mesurant l'épaisseur de l'os vestibulaire et la hauteur de celui-ci entre la pose de l'implant et la pose de la connexion implantaire trois mois après. Les mesures réalisées étaient d'une précision de 0,5 mm. L'étude a été réalisée sur 2667 implants, de surface et de forme différentes, posés à la fois dans les secteurs antérieur ou postérieur et maxillaire ou mandibulaire. Les résultats de l'étude sont les suivants : pour les implants où l'épaisseur de la corticale osseuse vestibulaire était supérieure ou égale à 1,8 mm, aucune perte osseuse vestibulaire n'a été observée ; pour les implants où l'épaisseur de la corticale osseuse vestibulaire était inférieure à 1,8 mm, on observait une perte osseuse vestibulaire en hauteur, et donc le risque de récession des tissus péri-implantaires augmentait. Les auteurs ont donc suggéré qu'une épaisseur osseuse vestibulaire d'environ 2 mm réduirait le risque de perte osseuse verticale vestibulaire.

2.2.3 Facteurs chirurgicaux

2.2.3.1 Tracé d'incisions

Dans la très grande majorité des cas, la pose d'un implant nécessite la levée d'un lambeau de pleine épaisseur afin d'obtenir un accès visuel optimal de la crête osseuse. Et ceci plus particulièrement dans le cas de crêtes fines, étroites, irrégulières, angulées ou encore lorsqu'une régénération osseuse est nécessaire.

En 2004, Buser et coll. (Buser et al. 2004) décrivent le tracé d'incision classique : une incision crestale au sommet de la crête ou légèrement décalée en palatin pour gagner du tissu kératinisé et deux incisions de décharge verticales au niveau des dents adjacentes. Cependant les incisions de décharge présentent des inconvénient non négligeables : en effet elles peuvent entraîner des cicatrices ou encore des zones d'hyperkératose qui resteraient visibles et donc entraineraient un résultat inesthétique surtout dans les zones d'implantation antérieure. D'autre part, outre l'aspect esthétique, la réalisation d'une incision de décharge verticale entraîne une section du réseau de distribution vasculaire

horizontal et donc une diminution de l'apport vasculaire du lambeau en augmentant le risque d'hypoxie et de nécrose tissulaire. Ainsi, de nos jours, lorsque cela est possible, à savoir lorsque le déplacement du lambeau n'est pas nécessaire, il est préconisé de limiter les incisions de décharge et de les remplacer par des incisions intra-sulculaires réalisées au niveau des dents adjacentes à l'édentement (au moins une dent en mésial et en distal). De même, pour augmenter la laxité du lambeau, il est préconisé de réaliser des incisions de demi-épaisseur faisant suite au décollement de pleine épaisseur.

En 2004, Martinez et Davarpanah (Martinez et al. 2004) ont proposé un tracé d'incision sans lambeau lingual et en supprimant les décharges verticales afin d'optimiser le contexte muqueux. Ils préconisent également de glisser un conjonctif enfoui entre le lambeau et la crête osseuse vestibulaire.

En 2010, Baldini et Zucchelli (Zucchelli et Baldini 2010) décrivent une technique chirurgicale innovante pour la gestion des tissus mous dans les zones esthétiques lors de la pose d'implants. Dans l'étude clinique qu'ils mènent, ils réalisent un lambeau multiple déplacé coronairement sans incisions de décharge qui est destiné à obtenir un meilleur accès à la crête osseuse lors de la pose d'un implant en un temps chirurgical. Deux avantages sont à noter concernant l'utilisation de ce tracé d'incision : d'une part, il permet de réduire le risque de complications esthétiques post-chirurgicales (par la suppression des incisions de décharges verticales) ; et d'autre part, il permet une stabilisation des papilles. En effet, les incisions obliques en épaisseur partielle à la base des papilles anatomiques, ainsi que la désépithélialisation du reste des papilles anatomiques va permettre la stabilisation de nouvelles papilles chirurgicales sur les lits conjonctifs exposés en coronaire. Un lambeau de pleine épaisseur incluant le périoste est élevé au niveau du site implantaire, tout en étant associé à un déplacement coronaire du lambeau sans tension pour minimiser le risque de contraction apicale de ce dernier. Ceci permettant de diminuer le risque de récessions gingivales (1 à 1,5 mm) post-opératoires.

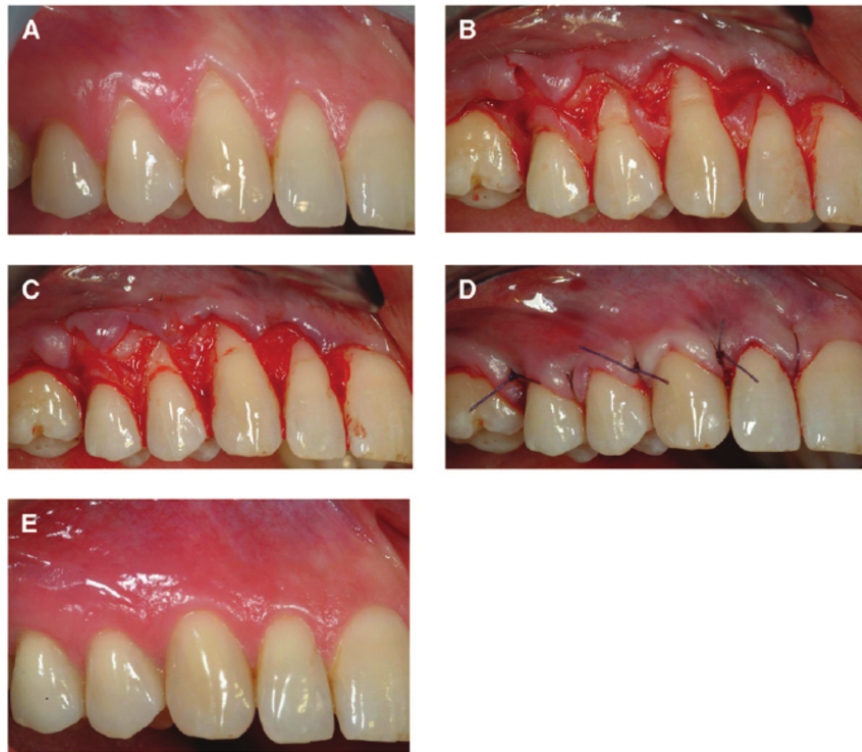

Figure 22 : Lambeau modifié de Zucchelli et De Sanctis, 2010. A : situation initiale ; B : levée du lambeau en alternance d'épaisseur partielle et d'épaisseur complète ; C : désépithélialisation des papilles ; D : avancement coronaire du lambeau et sutures ; E : contrôle post-opératoire à 6 mois. Source : Google Image.

2.2.3.2 Levée de lambeau

La levée d'un lambeau muqueux lors de la pose d'un implant a des répercussions biologiques sur les tissus péri-implantaires. La vascularisation de la zone destinée à recevoir l'implant est aussi obtenue via les tissus mous. Lors de la réalisation d'un lambeau de pleine épaisseur, la vascularisation est alors interrompue, ce qui entraîne un défaut d'apport sanguin à l'os, qui tend alors à se résorber légèrement et plus particulièrement au niveau de la zone crestale. Ainsi cette résorption osseuse va induire une résorption des tissus mous sus-jacents.

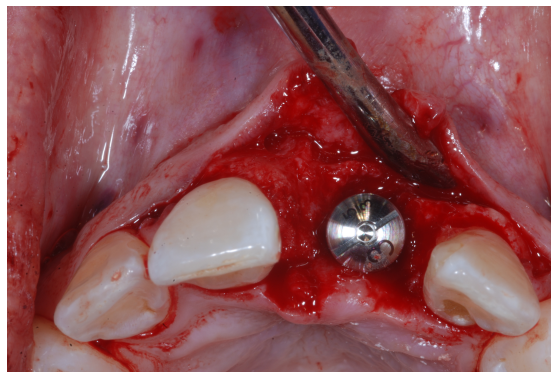


Figure 23 : Pose d'un implant en position de 21 avec levée d'un lambeau de pleine épaisseur. Courtoisie du Dr Semtob.

En 1972, Wood (Wood et al. 1972) compare deux techniques : le lambeau en demie-épaisseur et le lambeau en pleine épaisseur. Son étude a montré qu'un lambeau en demie-épaisseur entraîne une résorption osseuse plus importante (0,98 mm en moyenne) qu'un lambeau en pleine épaisseur (0,62 mm en moyenne). Cependant les résultats observés sont expliqués par le fait que la levée d'un lambeau en demi-épaisseur sur un parodonte fin augmente le risque de résorption. C'est pourquoi, l'indication de ce type de lambeau est réservé aux parodontes épais et, est contre indiqué en cas de parodonte fin et fragile.

En 1994, Yaffe et coll. (Yaffe et al. 1994) réalisent une étude sur des souris et mettent en évidence des résorptions osseuses consécutives à un lambeau de pleine épaisseur. Des lambeaux muco-périostés vestibulaires seuls ou vestibulaires et linguaux sont réalisés au niveau mandibulaire. Les résultats montrent que la résorption osseuse est plus importante lorsqu'un lambeau vestibulaire et lingual est réalisé par rapport au lambeau vestibulaire seul. La résorption osseuse atteindrait son maximum au cours de la 3^{ème} semaine post-opératoire, ce qui correspond au 4^{ème} mois post-opératoire chez l'homme.

En 2001, Biderman et coll. (Binderman et al. 2001) réalisent également une étude chez des rats cette fois-ci pour mettre en évidence la résorption osseuse crestale après un lambeau en pleine épaisseur. Ils comparent deux groupes de rats. Dans le premier groupe, une approche chirurgicale coronaire est réalisée avec une incision crestale et un lambeau en pleine épaisseur vestibulaire et lingual est soulevé. Dans le second groupe, l'approche chirurgicale est apicale : le tracé d'incision se trouve en apical de la dent et le lambeau en pleine épaisseur est décollé en direction coronaire. A 21 jours les rats sont sacrifiés et les mandibules disséquées. Les résultats montrent que l'approche chirurgicale apicale mène à une résorption osseuse moins importante (87 % d'absence de résorption) que l'approche coronaire (54 % d'absence de résorption). De manière générale, la perte osseuse verticale sur un ou deux remparts (vestibulaire et linguale) est plus importante avec de l'approche coronaire.

Enfin, Donnerfeld et coll. (Donnenfeld et al. 1964) montrent que la résorption osseuse suivant un lambeau de pleine épaisseur est d'en moyenne 0,63 mm après une repositionnement intime du lambeau contre l'os alvéolaire. La levée d'un lambeau augmente l'activité ostéoclastique qui entraîne la résorption du procès alvéolaire tout en

étant dépendant de la finesse initiale de ce dernier. La résorption osseuse est donc d'autant plus importante que la corticale vestibulaire osseuse résiduelle est fine.

Ces recherches montrent donc que la levée de lambeaux de demi-épaisseur et de pleine épaisseur ont une conséquence non négligeable sur l'os alvéolaire et par voie de conséquence sur les tissus muqueux qu'ils soutiennent. Le niveau des tissus mous étant étroitement corrélé au tissu osseux sous-jacent, on risque d'observer un résultat esthétique non optimal. Ainsi pour limiter le remodelage osseux et muqueux péri-implantaires, des techniques chirurgicales sans lambeau sont développées de nos jours.

2.2.3.3 Chirurgie « flapless »

Comme dit précédemment, la levée d'un lambeau entraîne souvent une perte tissulaire post-opératoire. C'est pourquoi les nouvelles techniques appelées « *flapless* » ont été développées. La méthode « *flapless* » ou encore « chirurgie sans lambeau » permet une chirurgie moins invasive, augmente le confort du patient, préserve les papilles, diminue le risque de cicatrices inesthétiques, facilite la cicatrisation et réduit le risque de récessions gingivales post-chirurgicales. Le « *flapless* » est une technique de choix pour la préservation tissulaire ainsi que pour les suites post-opératoires ; tout en permettant de limiter le temps chirurgical. Cependant, pour avoir recours à cette technique, certains impératifs doivent être respectés : le « *flapless* » est utilisé uniquement en cas d'absence de défaut osseux et gingival majeur. En effet, au niveau de la zone édentée, la crête osseuse doit avoir une largeur de 6 à 8 mm, elle ne doit pas présenter de concavité vestibulaire ou linguale, les volumes osseux doivent être satisfaisants dans les trois sens de l'espace, la muqueuse kératinisée doit être présente en épaisseur suffisante (environ 4 mm), et il faut être à distance des éléments anatomiques majeurs. Quand la quantité de tissu kératinisé est insuffisante, le « *flapless* » n'est un choix d'approche chirurgical judicieux du fait de l'impossibilité de déplacer les tissus muqueux lors de la chirurgie ou de réaliser une greffe gingivale péri-opératoire pour augmenter le volume des tissus muqueux.

L'approche « *flapless* » est également facilitée par les techniques radiologiques modernes, par la planification du positionnement de l'implant et par la réalisation de guides chirurgicaux basés sur les données du scanner pré-implantaire.

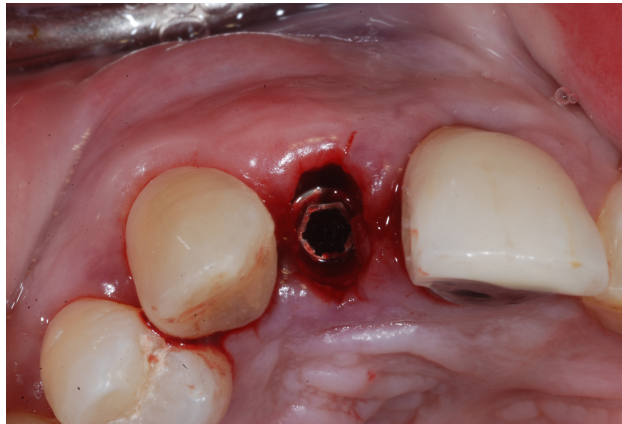


Figure 24 : Pose d'un implant en position de 12 via une approche « *flapless* ». Courtoisie du Dr Semtob.

En 2016, Maier et coll. (Maier 2016) publient un article comparant la perte osseuse crestale après la pose d'un implant avec ou sans flapless. Cette étude prospective est réalisée chez 80 patients. Les patients sont séparés en deux groupes : un groupe test sur lequel la pose d'implant est réalisée avec la technique flapless, et un groupe « contrôle » pour lequel la pose d'implant est réalisée via la levée d'un lambeau muco-périosté. Au total 195 implants sont posés, 95 sur le groupe testé « flapless » et 100 sur le groupe « contrôle ». Les niveaux osseux sont mesurés radiologiquement en mésial et en distal avant la pose de l'implant puis sont à nouveau mesurés 12 mois après. Les résultats à un an sont les suivants : la perte osseuse crestale moyenne observée est de $0,24 \pm 0,62$ mm. Le groupe « contrôle » avec pose d'implant avec levée de lambeau muco-périosté présente une perte osseuse moyenne de 0,55 à 0,57 mm, tandis que le groupe testé « flapless » présente une perte osseuse de 0,09 à 0,49 mm. Maier et coll. concluent donc que la pose d'un implant en « flapless » induit moins de perte osseuse que la pose d'un implant avec lambeau muco-périosté.

2.2.3.4 Implantation immédiate

En 2010, Van Kesteren et coll. (van Kesteren et al. 2010) réalisent une étude clinique prospective randomisée comparant l'évolution des tissus mous péri-implantaires et l'épaisseur de la crête osseuse dans le cas d'implantations immédiates par rapport aux implantations différées de 3 mois après l'extraction dentaire. Vingt-quatre patients (26 sites) ont reçu soit une implantation immédiate de l'implant, soit une extraction dentaire associée à un comblement de l'alvéole dentaire grâce à une allogreffe osseuse lyophilisée et à la mise en place d'une membrane de collagène suivie d'une implantation

3 mois plus tard et de l'évaluation des tissus osseux et gingivaux 3 mois après. Dans chacun des groupes 13 implants ont été posés. Les sites de placement immédiats ont reçu un greffon osseux s'ils présentaient des défauts horizontaux supérieurs à 2 mm (de l'implant à la paroi corticale). Les résultats de l'étude sont les suivants : la mesure des tissus mous vestibulaires médiaux a montré une récession minimale sur 6 mois à partir du moment de l'extraction (moyenne $0,17 \pm 0,47$ mm), sans différence entre les groupes de traitement. La hauteur interproximale des tissus a diminué de manière significative de l'extraction à 6 mois (mésial : $1,73 \pm 0,71$ mm ; distale : $1,48 \pm 0,80$ mm), sans différence significative entre le placement immédiat et tardif. Les implants immédiats ont eu des réductions plus importantes de la largeur de la crête 6 mois après l'extraction que les sites de placement retardés (environ 2 mm de perte osseuse en comparaison aux sites d'implantation différée où la perte est d'environ 1 mm). En conclusion, cette étude randomisée contrôlée comparant les changements des tissus mous après l'extraction n'a pas permis d'identifier les différences entre les patients traités avec des approches immédiates ou retardées pour les marges des tissus mous vestibulaires médiaux ou interproximaux.

Cosyn, De Rouck et coll. (Cosyn et al. 2011) réalisent une étude prospective en 2011 dont l'objectif est d'évaluer le résultat global du traitement dans le cas d'implantation immédiate dans le secteur maxillaire antérieur, après une période d'observation de 3 ans. Trente patients traités consécutivement présentaient un biotype gingival épais, un contour gingival idéal et des parois osseuses intactes au moment de l'extraction dentaire. Le traitement a inclu une élévation minimale d'un lambeau muco-périosté, une implantation immédiate de l'implant (NobelReplace TiUnite®), l'insertion d'un matériau de greffe entre l'implant et la paroi osseuse et la mise en place d'une restauration provisoire vissée. Celle-ci a été remplacée par la couronne d'usage 6 mois plus tard. Les résultats à 3 ans sont les suivants : 25 patients ont été réévalués ; le taux de survie implantaire est de 96 %, la perte osseuse moyenne de 1,13 mm en mésial et 0,86 mm en distal, le taux de plaque péri-implantaire de 18 %, le taux de saignement de 24 % et la profondeur moyenne de sondage de 3,17 mm. La récession des tissus mous en comparaison au statut préopératoire est de 0,34 mm. Une récession moyenne (> 1 mm) est observée dans 8 % des cas, 5 % des cas montrent un échec esthétique (PES < 8 et / ou WES < 6) et 21 % des cas présentent un résultat presque parfait (PES ≥ 12 et WES ≥ 9). Le reste des cas (58 %) présente une esthétique acceptable. En conclusion, la stratégie proposée semble être une

option de traitement précieuse et prévisible pour les patients bien sélectionnés à moyen et long terme, comme en témoigne le faible risque de récession.

En 2016, Weigl et Strangio (Weigl et Strangio 2016) publient une revue dont le but est d'évaluer systématiquement l'impact du placement immédiat d'implants sur les tissus durs et mous péri-implantaires. Une recherche électronique de la base de données PubMed (de 2000 à 2015) et une recherche manuelle supplémentaire sont effectuées. Les résultats sont les suivants : 17 études (4 essais comparatifs randomisés, 6 études prospectives, 2 comparatives prospectives, 3 cohortes contrôlées et 2 études rétrospectives) sont incluses pour un total de 609 patients. 411 implants sont placés avec la technique chirurgicale flapless (65,56 %) contre 215 implants placés après l'élévation d'un lambeau muco-périosté (34,44 %). 201 sites d'implants ne sont pas greffés, 405 sont greffés, la plupart avec des substituts osseux. Les couronnes sont insérées 3 à 6 mois après la pose de l'implant. Le biotype des tissus mous est évalué dans 379 sites (60,5 %) comme épais. Le niveau de l'os crestal et le niveau moyen de la muqueuse interproximale sont inférieurs à 1 mm par rapport à la ligne de base. Le changement de niveau de la muqueuse péri-implantaire vestibulaire (récessions) est inférieur à 0,95 mm. Ce niveau est atteint pour les biotypes de tissus mous minces et épais, sans différence significative. En conclusion, cette étude révèle des résultats prometteurs pour les implants immédiatement placés et immédiatement restaurés dans le maxillaire antérieur.

Ainsi d'après les différentes études, la réalisation d'implantation immédiate peut être bénéfique pour l'obtention d'un résultat clinique esthétique et fonctionnel optimal en thérapeutique implantaire.

2.2.4 Facteurs implantaires

2.2.4.1 Position de l'implant

Le positionnement de l'implant dans l'os alvéolaire doit être évalué dans les trois sens de l'espace : dans le sens mésio-distal, le sens vestibulo-lingual et dans le sens apico-coronaire (sens vertical). En 2004 Buser et coll. (Buser et al. 2004) définissent une zone de confort et une zone de danger pour le positionnement implantaire. Si l'implant

est placé dans la zone de confort alors cela optimise le résultat esthétique et fonctionnel à long terme de la restauration supra-implantaire. Si l'implant est posé dans la zone de danger, alors le risque de complications post-chirurgicales augmente allant d'un simple résultat inesthétique à la perte de l'implant.

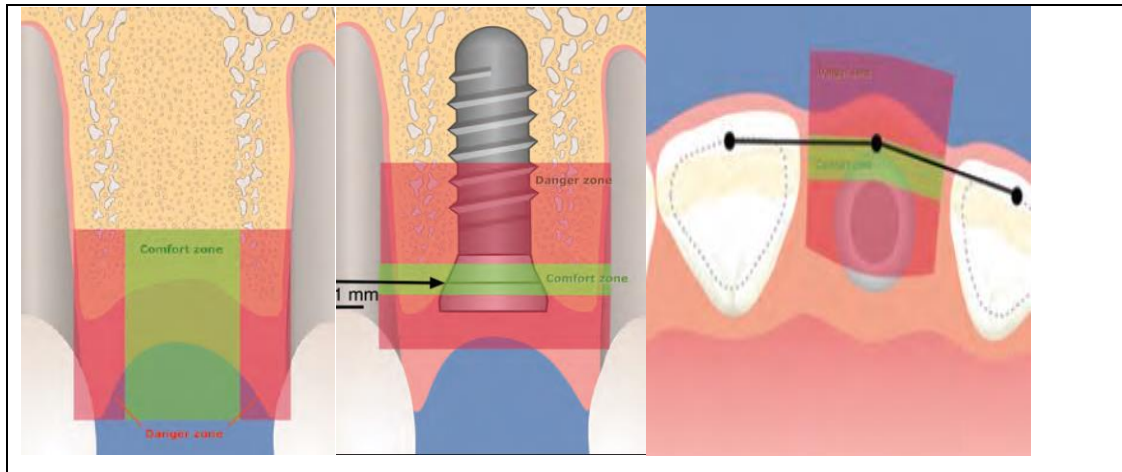


Tableau 7 : Récapitulatif des « zones de confort » en vert et « zones de danger » en rouge dans les différents sens de l'espace (Buser et al. 2004).

- **Position dans le sens méso-distal**

Un certain espace doit être maintenu entre l'implant et les dents adjacentes dans le sens méso-distal. Cet espace est considéré comme une zone de danger s'il n'est pas respecté. En moyenne, il est recommandé de laisser un espace de 1,5 à 2 mm entre les spires de l'implant et la dent adjacente, et de laisser un espace de 3 mm entre deux implants contigus. C'est cet espace qui permet de maintenir le septum osseux à son niveau initial et favorise la vascularisation sanguine nécessaire à la survie osseuse. Si cette distance n'est pas respectée, la vascularisation est mise en péril, le risque d'ischémie osseuse augmente et par voie de conséquence le risque de nécrose osseuse augmente, ce qui entraînerait une constriction des tissus mous péri-implantaires et mettrait en péril la survie de la papille interdentaire. La distance nécessaire entre deux implants est augmentée car la vascularisation entre les deux implants est amoindrie par l'absence de circulation sanguine provenant du desmodonte, ainsi le risque d'ischémie est supérieur.

Cette distance biologique, entre un implant et une dent ou entre deux implants est appelée espace biologique horizontal. Il doit impérativement être respecté pour éviter les problèmes parodontaux et il dépend de la situation clinique initiale. Il va de soi que cette

BEMBARON (Aviva). Etiologies et traitements des récessions péri-implantaires : description des techniques de chirurgie plastique applicables à la prise en charge de la récession autour d'un implant unitaire dans le secteur antérieur. 2017. 102 p. : ill., graph., tabl. Réf. Biblio. : 97-101.

Sous la direction de Mme le Docteur Maria Clotilde CARRA

Th. : Chir. Dent. : Paris 7 : 2017

RÉSUMÉ :

Les récessions muco-gingivales péri-implantaires font partie des complications à court, moyen et long terme que le chirurgien dentiste peut rencontrer après la mise en fonction de prothèses implanto-portées.

Les récessions muco-gingivales péri-implantaires sont le résultat d'une instabilité des tissus mous et/ou durs péri-implantaires qui peuvent avoir des conséquences biologiques et esthétiques.

Pour pouvoir les anticiper, le praticien doit savoir évaluer la situation clinique initiale et gérer les facteurs de risque pouvant favoriser le développement d'une récession.

D'autre part, il est nécessaire de pouvoir proposer des thérapeutiques chirurgicales ou autres permettant leur prise en charge.

Le but de ce travail est de décrire les caractéristiques des récessions muco-gingivales péri-implantaires, les principales étiologies et les facteurs de risque associés. Ensuite, à travers l'étude de la littérature et de cas cliniques, nous allons détailler les aspects techniques et les résultats de la chirurgie plastique proposée pour la prise en charge des récessions muco-gingivales péri-implantaires autour d'un implant unitaire dans le secteur antérieur.

TITRE en Anglais : Etiologies and treatments of peri-implant soft-tissue recessions : evaluation of plastic surgery techniques in the management of peri-implant recession around single unit implant in aesthetic areas.

DISCIPLINE : Parodontologie

MOTS-CLÉS Français :

Récessions muco-gingivale péri-implantaire, muqueuse péri-implantaire, évaluation esthétique, prothèse implanto-portée, chirurgie implantaire, chirurgie plastique parodontale, greffe de conjonctif enfoui, lambeau tracté coronairement.

MOTS-CLÉS Anglais :

Peri-implant muco-gingival recession, peri-implant mucosa, aesthetic evaluation, implant-supported prosthesis, implant surgery, periodontal plastic surgery, connective tissue graft, coronally advanced flap.

distance doit être respectée sur toute la longueur de l'implant, du col jusqu'à sa partie la plus apicale.

Situation clinique	Espace biologique horizontal
Dent - Dent	1 mm
Dent - Implant	1,5 - 2 mm
Implant - Implant	2,5 - 3 mm

Tableau 8 : Tableau récapitulatif des différentes situations cliniques possibles.

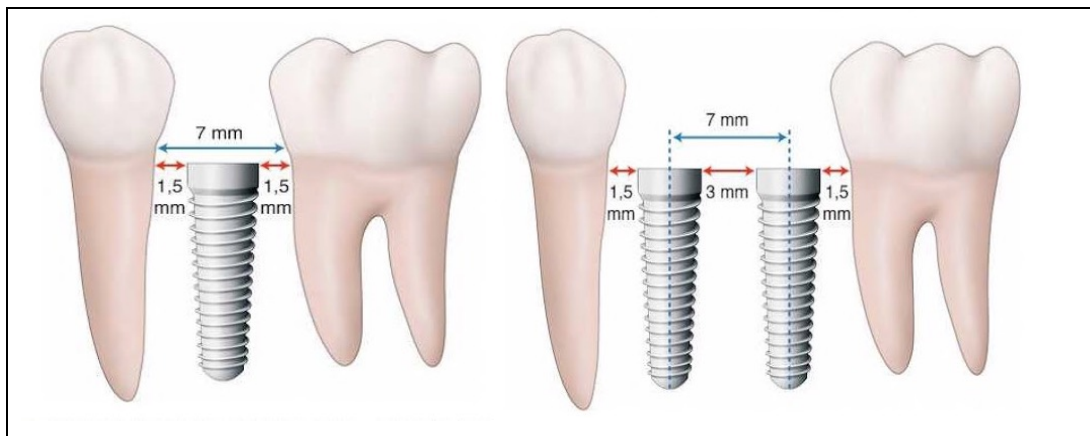


Tableau 9 : Distance optimale entre un implant et une dent ou entre deux implants (Bouchard 2015).

En 2010, Tarnow et coll. (Tarnow et al. 2000) réalisent une étude sur les effets de la distance inter-implantaire sur la hauteur de la crête osseuse inter-implantaire. Le but de cette étude est d'établir un lien entre la distance inter-implantaire et la résorption osseuse horizontale. Des mesures radiographiques sont réalisées chez 36 patients présentant deux implants adjacents. L'étude montre, que si la distance entre les deux implants au niveau du col implantaire et de la jonction implant-pilier est inférieure à 3 mm, alors une résorption osseuse comprise entre 1,34 mm et 1,40 mm est observée. Au contraire, si cette distance est supérieure à 3 mm, alors la perte osseuse horizontale observée est de 0,45 mm. Les auteurs concluent leur étude en insistant sur l'enjeu de cette perte osseuse horizontale qui risque d'entraîner une perte de la papille. C'est pourquoi dans certains cas, il sera recommandé d'utiliser des implants de diamètre réduit (en comparaison au diamètre radiculaire de la dent à remplacer) ou encore des implants coniques, pour maintenir l'espace biologique horizontal nécessaire à la santé gingivale. Différentes études ont montré que la distance mésio-distale optimale était de 7 mm pour une restauration implantaire ; cette distance moyenne permettant la création d'embrasures et le maintien de la papille interdentaire et donc le succès esthétique.

Il faudra également noter les éléments anatomiques défavorables qui risquent d'interférer avec le résultat esthétique : un espace mésio-distal faible, les diastèmes, malpositions dentaires, proximités radiculaires.

- **Position dans le sens vestibulo-lingual**

Concernant le sens vestibulo-lingual, deux composantes doivent être prises en compte : d'une part l'axe de l'implant, et d'autre part la position du col implantaire. L'axe de l'implant doit correspondre à l'axe de la dent qu'il remplace, à l'exception des incisives maxillaires où il doit souvent être orienté en palatin pour éviter le risque d'ischémie osseuse et donc la résorption osseuse et tissulaire entraînant des récessions (compte tenu de la faible épaisseur de la crête osseuse dans cette zone). Si l'angulation implantaire est trop vestibulaire, le profil d'émergence risque d'être inesthétique et le risque de récession est accru surtout sur un parodonte fin et fragile. Si l'angulation implantaire est trop palatine alors pour palier à la mauvaise position implantaire, il sera nécessaire de réaliser une extension vestibulaire qui sera inesthétique et surtout qui compliquera le maintien de l'hygiène bucco-dentaire.

Il est important de noter que c'est la restauration prothétique qui guide la position et l'angulation implantaire et non l'os alvéolaire résiduel. Il faudra donc envisager au préalable des techniques de régénération osseuses si cela s'avère nécessaire.

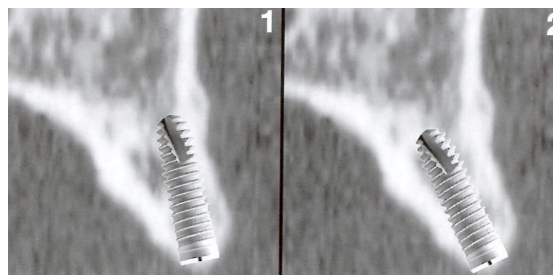


Figure 25 : Position de l'implant dans le sens vestibulo-lingual. Cas 1 : implant mal positionné, risque d'ischémie osseuse. Cas 2 : positionnement correct de l'implant (Armand 2008).

Le col implantaire quant à lui doit être situé dans la « zone de confort ». Cette zone de confort se situe en arrière de la ligne joignant les collets vestibulaires des dents adjacentes et ne mesure que quelques millimètres. Si le col implantaire est situé en avant de la « zone de confort », c'est à dire dans la zone appelée « zone de danger », alors le résultat esthétique est compromis de même que la survie de l'implant. Si le col implantaire est

situé en arrière de la « zone de confort », il est également dans une « zone de danger », car sa position trop palatine entraînera la réalisation d'un élément prothétique en sur-contour, ce qui augmentera les contraintes mécaniques horizontales avec un risque de fractures des composantes prothétiques.

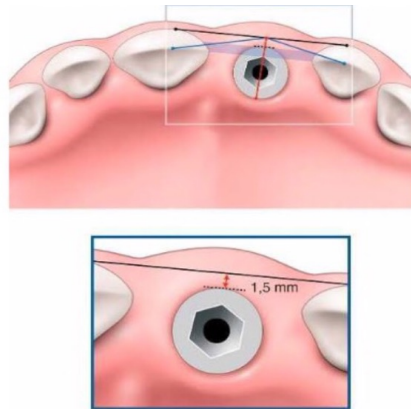


Figure 26 : Position idéale du col implantaire : le bord vestibulaire du col doit être positionné environ 1,5 mm plus palatin que le point d'émergence idéal de la future prothèse (Bouchard 2015).

- **Position dans le sens vertical**

En 2008, Armand et coll. (Armand 2008) affirment que la position de l'implant dans le sens vertical est dictée par un compromis entre les impératifs biologiques et esthétiques. L'implant doit être ni trop ni pas assez enfoui. Cette position a un impact sur la position du col implantaire et donc sur trois critères qui déterminent le résultat esthétique:

- L'alignement des collets entre la couronne sur implant et la dent adjacente, en tenant compte de la différence de 1 mm entre l'espace biologique de ces deux derniers éléments,
- La présence de papilles,
- La non visibilité du col implantaire qui doit être enfoui de 1 à 2 mm en sous gingival pour éviter la visibilité d'une zone grise.

L'implant doit donc être enfoui de 1 à 3 mm sous l'alignement des collets des dents adjacentes. Si l'implant est trop enfoui, il y a un risque de création de fausses poches avec une contamination bactérienne accrue et donc un risque de récession gingivale ultérieur. Si au contraire, l'implant n'est pas assez enfoui, il sera difficile d'obtenir un profil

d'émergence esthétique et le col implantaire sera visible. Dans les deux cas, le risque est d'obtenir un résultat inesthétique.

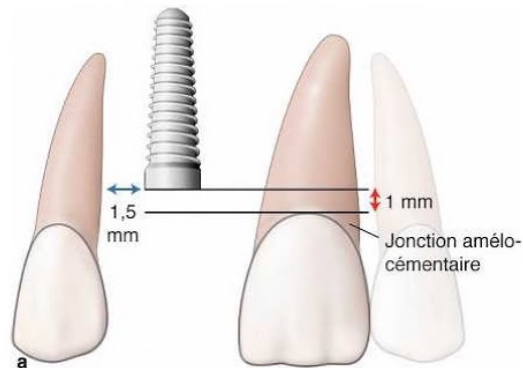


Figure 27 : Position idéale d'un implant dans le sens vertical (Bouchard 2015).

2.2.4.2 Diamètre de l'implant

Le diamètre de l'implant influe sur la profondeur d'enfouissement de ce dernier. Plus le diamètre de l'implant est important, plus la profondeur d'enfouissement du col doit se rapprocher des 3 mm (sans pour autant atteindre 4 mm). Plus le diamètre de l'implant est faible, plus la profondeur d'enfouissement du col doit avoisiner les 1 mm.

2.2.4.3 Influence du col implantaire

Précédemment nous avons vu que la position du col implantaire avait des conséquences sur la stabilité des tissus mous péri-implantaires. Il est également important de noter que c'est le design du col implantaire qui va conditionner l'os supra-crestal péri-implantaire.

- **Etat de surface du col implantaire**

Le col implantaire est défini par une surface lisse correspondant à l'épithélium de jonction, une surface rugueuse pour l'adhésion du tissu conjonctif puis les spires de l'implant en regard de l'os crestal.

En 2010, Shin et Han (Shin et Han 2010) réalisent une étude sur des chiens pour comparer la réduction osseuse alvéolaire après implantation immédiate d'implants à col lisse ou présentant des micro-rainures. Quatre chiens hétéroclites sont utilisés pour cette étude. Des lambeaux muco-périostés vestibulaires et linguales sont réalisés, et les

troisième et quatrième prémolaires mandibulaires sont extraites. Les implants sont installés dans les alvéoles dentaires. Les animaux sont sacrifiés après une période de guérison de 3 mois.

Les mandibules sont disséquées et chaque site d'implant est enlevé et traité pour un examen histologique. Les résultats de l'étude sont les suivants : au bout de 12 semaines, le niveau osseux pour le groupe « col présentant des micro-rainures » est significativement plus élevé que celui du groupe « col à surface lisse ». L'étude montre également une fixation des fibres de collagène à la surface présentant les micro-rainures de 12 microns au long axe des implants contre 8 microns pour les « surface lisse ». En conclusion, dans les limites de cette étude, les implants dont les cols présentent des micro-rainures peuvent fournir des conditions plus favorables pour l'attachement des tissus durs et mous et réduire le niveau de la résorption osseuse marginale et la récession des tissus mous.

En 2016, Koodaryan et coll. (Koodaryan et Hafezeqoran 2016) réalisent une méta-analyse dont l'objectif est de comparer les implants dentaires avec des cols implantaires dont l'état de surface est différent, afin d'en évaluer l'impact sur la perte osseuse marginale et les taux de survie des implants. Ils comparent donc des études cliniques chez l'homme, comprenant des essais contrôlés randomisés et des études prospectives et rétrospectives. Au total, 12 articles sont inclus, avec un total de 492 cols implantaires usinés, 319 cols implantaires rugueux et 352 cols implantaires micro-filetés rugueux. Les résultats sont les suivants : la perte osseuse marginale pour les implants avec un col micro-fileté rugueux et à surface rugueuse est moindre en comparaison aux implants de surface lisse à lame usinée (différence de moyen: 0,321, IC 95 %: 0,149 à 0,493; $p < 0,01$). En conclusion, les implants à col micro-filetés rugueux et à col rugueux sont considérés comme une technique de traitement envisageable pour préserver la perte osseuse marginale précoce.

- **Longueur du col implantaire**

En 2014, Herrero et coll. (Herrero-Climent et al. 2014) réalisent un essai clinique dont l'objectif est d'évaluer les changements du niveau osseux de la crête via des radiographies standardisées. Pour cette étude, 25 patients (total de 80 implants) présentant plusieurs dents manquantes dans les secteurs postérieurs ont été répartis de façon aléatoire dans

l'un des deux groupes: A : implants à col usiné de 0,7 mm ou B : implants à col usiné de 1,5mm. Les résultats de l'étude sont les suivants : pour les implants à col de 0,7 mm, la distance crête-épaule moyenne était de $1,40 \pm 0,39$ mm, alors qu'elle est de $1,56 \pm 0,40$ mm pour les implants de col de 1,5 mm. En conclusion, les deux implants à col usiné de 0,7 et 1,5 mm peuvent être utilisés avec des résultats prévisibles, car les changements du niveau osseux de la crête péri-implantaire sont similaires pour les deux types d'implants et ne semblent pas être significatifs d'un point de vue clinique. La distance crête-épaule peut bien dépendre davantage de l'emplacement de l'interface piliers-implants que de la hauteur du col usiné.

- **Profil d'émergence du col**

Il existe 3 formes de cols implantaires :

- Col droit : le diamètre du col est identique au diamètre de l'implant. C'est le col retrouvé dans les premiers implants Brånemark apparus en 1988.
- Col évasé : le diamètre du col est supérieur au diamètre de l'implant. Cette forme permet parfois d'augmenter la stabilité primaire dans le cas d'implantation dans un os peu dense, ainsi que lors d'extraction/implantation immédiate.
- Col large : cette forme de col implique de choisir un pilier plus large notamment pour répondre aux impératifs prothétiques. Cependant, cette forme de col va à l'encontre des données acquises concernant l'espace biologique péri-implantaire. En effet, plus le col est large, plus l'espace biologique est réduit, plus cela entraîne des risques de récessions des tissus mous péri-implantaires.



Figure 28 : Implants à col droit (gauche) et à col évasé (droite), (Davarpanah et al. 2012).

En 2005, Petrie et coll. (Petrie et Williams 2005) affirment que la réduction du diamètre du col et de l'implant réduirait les contraintes corticales, donc la résorption osseuse et les récessions gingivales.

D'après Small (Small et al. 2001) et Saadoun (Saadoun et Touati 2007), les récessions autour des implants à plateforme large sont proches des 1,58 mm à la différence des implants à plateforme standard (col droit) où elles ont une moyenne de 0,57 mm. Ainsi dans les zones esthétiques, il est préférable d'utiliser des implants standards, à col droit et de diamètre moyen pour préserver l'os cortical et éviter les récessions tissulaires.

2.2.4.4 Influence du pilier implantaire

- **Forme du pilier implantaire**

La littérature indique que 0,5 à 1,5 mm de récession gingivale survient le plus souvent au cours des premiers mois suivants la pose de l'implant ou la connexion du pilier.

En 2007, Rompen et coll. (Rompen et al. 2007) réalisent une étude pilote évaluant l'effet de la forme d'un pilier transmuqueux concave sur la stabilité verticale des tissus mous péri-implantaires. Pour cela, 54 implants sont placés dans des sites esthétiquement exigeants chez 41 patients. Des piliers expérimentaux en titane concave (n = 49) et en zircone (n = 5) sont utilisés et une couronne provisoire est placée. Des photographies numériques sont réalisées lors de la mise en place des piliers, et à 1, 3, 6, 12, 18 et 24 mois. L'évolution du niveau (vertical) des tissus mous est mesurée, et le résultat esthétique définitif est évalué subjectivement. Les résultats sont les suivants : aucune récession dans les tissus mous n'est observée dans 87 % des cas, et en aucun cas la récession n'est supérieure à 0,5 mm. Le niveau gingival est resté stable à 12, 18 et 24 mois. Le résultat esthétique moyen est évalué à 4,5 (très bon à excellent) sur une échelle de 0 à 5 points. Les auteurs concluent donc de l'effet bénéfique de l'utilisation d'un pilier implantaire concave sur le maintien des tissus mous péri-implantaires.

- **Composition du pilier**
 - Composition et plaque dentaire

En 2016, Avila et coll. (de Avila et al. 2016) réalisent une étude pour établir un lien entre la composition du pilier implantaire et la formation de plaque dentaire. Ils comparent l'influence des caractéristiques physiques et chimiques du titane (Ti) et de la zircone (ZrO₂) - en tant que surfaces de pilier de l'implant - sur la phase d'adhésion bactérienne à celle de l'émail bovin (simulant une dent humaine). Deux agents pathogènes communs de la cavité buccale, *Streptococcus mutans* et *Porphyromonas gingivalis* sont testés dans cette étude. Plusieurs éléments sont étudiés : l'énergie libre de surface, la topographie (par MA), la composition des éléments chimiques (par MEB). Les résultats indiquent une caractéristique hydrophobe pour l'ensemble des matériaux, cependant, un grand nombre de bactéries adhèrent à l'émail bovin en comparaison aux surfaces en titane ou zircone. En conclusion, l'utilisation de piliers en zircone ou en titane permet de limiter l'adhésion bactérienne.

- Composition et récessions

En 2008, Welander et coll. (Welander et al. 2008) réalisent une étude animale pour mettre en évidence l'influence de la composition du pilier implantaire dans la formation de la barrière muqueuse autour de l'implant. Quatre implants Astratech ont été posés sur chaque hémi-mandibule de chien (6 chiens) trois mois après extraction de quatre prémolaires. Un mois après implantation, les vis de cicatrisation sont remplacées par les piliers implantaires sur une seule hémi-mandibule : deux piliers en Titane, un pilier en zircone et un pilier en métal précieux (or). Trois mois après implantation, les piliers implantaires de l'autre hémi-mandibule sont connectés. Deux mois après les animaux sont sacrifiés et les observations histologiques sont réalisées pour chaque hémi-mandibule (respectivement 5 mois après la connexion des piliers ou 2 mois après). Les résultats de l'étude sont les suivants : les dimensions de l'épithélium et du tissu conjonctif sont stables entre 2 et 5 mois. Au niveau des piliers en or on observe : une migration apicale de l'épithélium de jonction, une perte osseuse marginale, une proportion de collagène et de fibroblastes dans le tissu conjonctif significativement réduite ainsi qu'une inflammation plus importante dans le conjonctif ; tout cela n'étant pas retrouvé au niveau des piliers en zircone ou titane. Les auteurs concluent donc que

l'utilisation de piliers implantaires en titane ou en zircone permet d'éviter toute perte osseuse qui pourrait induire une récession gingivale.

2.2.4.5 Type de connexion prothétique implantaire

La connexion implantaire est définie comme étant l'élément de liaison entre l'implant et le pilier implantaire. De nos jours, il existe deux types de connexions implantaires : les connexions internes ou externes. Elles correspondent à un emboîtement entre une partie mâle et une partie femelle. Les connexions externes sont les connexions apparues initialement sur les implants Brånemark. Les connexions internes possèdent leur partie mâle au niveau du pilier et la partie femelle au niveau de l'implant. L'avantage de ce type de connexions, réside dans leur stabilité et dans la présence d'un système anti-rotationnel qui permet une meilleure résistance aux forces de flexion et une diminution des micromouvements entre le pilier et l'implant.

En 2015, Galindo-Moreno et coll. (Galindo-Moreno et al. 2015) publient un article sur l'impact du type de connexions implantaires sur la perte osseuse marginale et donc sur la pérennité des tissus mous péri-implantaires. 246 implants sont placés chez 101 patients avec un âge moyen de 54 ans. La perte osseuse marginale autour de deux types d'implants avec une connexion prothétique interne ou externe est évaluée à 6 et 18 mois après la mise en charge de la prothèse d'usage. Les résultats sont les suivants : à 18 mois, la perte osseuse marginale varie de 0 à 3,56 mm. La perte osseuse marginale est significativement plus élevée pour les implants à connexion externe que pour ceux à connexion interne (0,714 contre 0,516 mm). Les auteurs concluent, en affirmant que l'utilisation d'implants à connexion interne permet de limiter la perte osseuse marginale et donc le risque de modifications des tissus gingivaux péri-implantaires et de récessions.




Figure 29 : Implants Nobel à connexion externe (gauche) et interne (droite), (Davaranah et al. 2012).

2.2.4.6 Micro-gap et Platform Switching

En implantologie, le micro-gap est défini comme un hiatus présent au niveau de la connectique implantaire, donc entre l'implant et le pilier. Ce micro-gap est d'autant plus important lors de l'application des forces occlusales sur l'élément prothétique supra-implantaire. Au niveau de ce micro-gap se développe un infiltrat inflammatoire qui va jouer un rôle dans le remodelage osseux.

En 2003, Piatelli et coll. (Piattelli et al. 2003) réalisent une étude sur des singes pour corréler la localisation du micro-gap à la résorption osseuse. Le but de cette étude, est de réaliser une évaluation histologique rétrospective de la réponse osseuse aux implants insérés 1 à 2 mm au-dessus de la crête alvéolaire (15 implants pour le groupe 1), au niveau de la crête alvéolaire (12 implants pour le groupe 2), ou 1 à 1,5 mm en dessous de la crête alvéolaire (13 implants pour le groupe 3). Les résultats sont les suivants : dans le groupe 1, une augmentation osseuse de $0,13 \pm 0,12$ mm dans une direction coronale est observée. Dans le groupe 2, une perte osseuse verticale de $2,1 \pm 0,29$ mm est présente. Dans le groupe 3, on observe une perte osseuse verticale moyenne de $3,6 \pm 0,46$ mm dans une direction apicale. Des différences statistiquement significatives sont observées entre les 3 groupes. Les résultats confirment les données publiées précédemment : si le micro-gap est déplacé en position supra-crestale, il se produira moins de perte osseuse en comparaison à un microgap placé en position juxta ou infra-crestale. Cette étude décrit la gestion du micro-gap dans le sens vertical ; cependant de nouvelles techniques visant également à le gérer dans le sens horizontal apparaissent, c'est le concept du *platform switching*. Ce concept consiste en l'utilisation d'un pilier implantaire d'un diamètre inférieur à celui de l'implant, ainsi la jonction pilier-implant est déplacée à « l'intérieur » par rapport au col implantaire et se trouve ainsi à distance de l'os. L'infiltrat inflammatoire du tissu conjonctif est alors situé au dessus de la plateforme de l'implant ce qui protège l'os péri-implantaire et le préserve de la résorption osseuse crestale.

En 2015, Bouazza-Juanes et coll. (Bouazza-Juanes et al. 2015) réalisent une étude pour établir une relation entre le *platform switching* et la résorption osseuse. Il existe une relation entre la présence et l'emplacement du micro-gap et la perte de l'os péri-implantaire. Pour cette étude, un modèle 3D représentant l'os cortical et l'os trabéculaire est utilisé pour étudier la répartition de la contrainte sur l'os induite par un implant de

diamètre 4,1 mm. Un pilier classique de 4,1 mm de diamètre, est utilisé dans le modèle de référence pour représenter un implant conventionnel. Le deuxième, de diamètre 3,2 mm, est utilisé pour représenter l'implant avec le concept *platform switching*. Les deux modèles sont soumis à des charges masticatrices axiales et obliques. Les analyses montrent que, l'utilisation du *platform switching* réduit le niveau de contrainte maximum dans l'os cortical de près de 36 % avec des charges axiales, et de 40 % avec des charges obliques. Il y a donc une réduction du stress imposé à l'os lors des mouvements masticatoires et réduction ou élimination de la résorption osseuse crestale après la pose de la restauration prothétique.

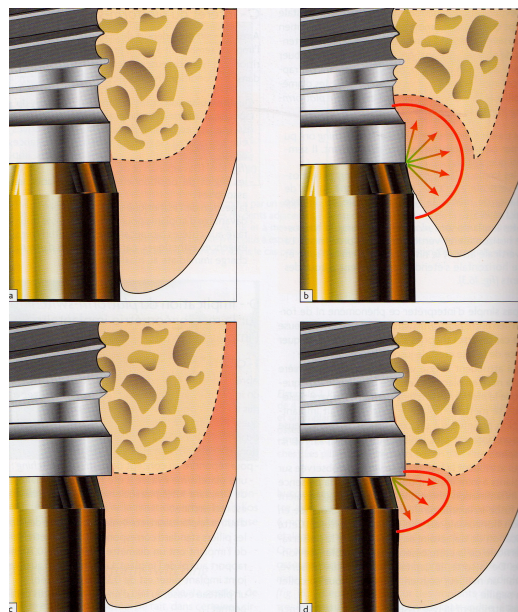


Figure 30 : concept du Platform-switching. A-B : implant sans Platform-Switching et perte osseuse associée. C - D : implant avec Platform-Switching et perte osseuse associée (Davaranah et al. 1999).

2.2.4.7 Implants enfouis ou non enfouis

La question du type de protocole chirurgical choisi, doit se poser dans l'obtention d'un résultat prothétique final fonctionnel et esthétique. Deux principaux types de protocoles chirurgicaux existent : un protocole en un ou deux temps chirurgicaux pour des implants dits enfouis, ou un protocole en un temps chirurgical pour les implants dit non enfouis. Le modèle de Brånemark illustre le protocole des implants enfouis en deux temps chirurgicaux. C'est le protocole initial avec une implantation d'un implant complètement enfoui par rapport à la crête osseuse, et une mise en place des vis de couverture. L'implant est ainsi « mis en nourrice » pendant les 3 - 6 mois d'ostéo-intégration, puis

dans un second temps chirurgical, on décollera à nouveau la muqueuse pour avoir accès à l'implant, retirer les vis de couverture et les remplacer par des vis de cicatrisation transmuqueuse (mise en fonction). Les implants enfouis peuvent également être mis en place avec un protocole chirurgical en un temps, avec la pose d'une vis de cicatrisation le jour de la pose de l'implant. Il est intéressant de s'interroger sur le choix du protocole chirurgical quant à un impact éventuel de celui-ci sur le maintien des tissus osseux et gingivaux péri-implantaires.

En 2016, Al Amri et coll. (Al Amri 2016) publient une revue dont le but est d'évaluer la perte osseuse crestale autour des implants dentaires enfouis et non enfouis. Les bases de données utilisées s'étendent de 1986 à octobre 2015. Au total, 13 études (6 humaines et 7 animales) sont incluses. Concernant les études effectuées chez l'homme, le nombre de participants varie de 8 à 84 individus. La période de suivi varie de 1 à 5 ans. Cinq études chez l'homme ne révèlent aucune différence significative dans la perte osseuse crestale autour des implants placés sur le test et les sites de contrôle. Quatre études sur les animaux ne signalent aucune différence significative pour les implants enfouis et non enfouis. L'auteur conclut qu'aucune différence significative concernant la perte osseuse crestale n'est trouvée autour des implants dentaires enfouis et non enfouis.

En 2015, Torkzaban et coll. (Torkzaban et al. 2015) publient une étude prospective de cohorte dont l'objectif est d'évaluer et de comparer la perte osseuse et les paramètres des tissus mous autour d'implants posés en un temps ou en deux temps. Dans cette étude, 24 patients avec des implants enfouis et 24 patients avec des implants non enfouis sont évalués. L'évaluation des tissus mous comprend la profondeur de sondage, l'indice de papille, l'épaisseur de la muqueuse et le tissu kératinisé. Les résultats de l'étude sont les suivants : les modifications au niveau dans les tissus mous, ne sont pas significativement différentes entre les deux groupes. La quantité de perte osseuse à 3 et 6 mois ; après la mise en charge est significativement plus élevée pour les implants non enfouis ($0,93 \pm 0,45$ mm à 3 mois et $1,45 \pm 0,58$ mm à 6 mois) par rapport aux implants enfouis ($0,32 \pm 0,21$ mm à 3 mois et $0,74 \pm 0,43$ mm à 6 mois). Mais le changement de cet indice 12 mois plus tard n'est pas significativement différent entre les deux groupes ($1,87 \pm 0,76$ mm pour les implants non enfouis et $1,65 \pm 0,59$ mm pour les implants enfouis). L'étude conclut en une absence de différence significative dans l'évolution des tissus durs et mous un an après la mise en charge des implants enfouis ou non.

2.2.5 Facteurs prothétiques

2.2.5.1 Intérêts et apports de la couronne provisoire

De la même manière que la couronne provisoire possède des intérêts vis à vis de la stabilité des tissus mous en cas de restauration prothétique supra-dentaire, la couronne provisoire supra-implantaire joue également un rôle vis à vis des tissus mous péri-implantaires. Il semblerait que la couronne provisoire permette de guider la cicatrisation gingivale post chirurgicale, de maintenir les tissus gingivaux à leur hauteur initiale tout en rétablissant l'esthétique et la fonction chez le patient implanté.

En 2009, DeRouck en coll. (De Rouck et al. 2009) tentent au travers d'une étude de corréler la stabilité des tissus mous péri-implantaires à la présence d'une couronne provisoire. Deux protocoles sont comparés : un premier protocole avec la connexion immédiate d'une couronne temporaire sans contact occlusal et un second protocole dans lequel l'implant est mis en nourrice avec l'attente d'une cicatrisation muqueuse totale et l'utilisation d'une prothèse partielle amovible. Cette étude clinique randomisée de 1 an est effectuée chez 49 patients. Vingt-quatre patients sont affectés au groupe de « restauration provisoire immédiate » et 25 au groupe de « restauration provisoire retardée ». Les évaluations cliniques et radiographiques des tissus mous et durs sont réalisées après 3, 6 et 12 mois.

	Protocole choisi	Evaluation à 3 mois	Evaluation à 6 mois	Evaluation à 12 mois
Papille mésiale	Provisoire immédiate	0,53	0,41	0,44
	Provisoire différée	0,87	0,6	0,43
Papille distale	Provisoire immédiate	0,41	0,34	0,31
	Provisoire différée	0,87	0,63	0,53
Muqueuse vestibulaire	Provisoire immédiate	0,47	0,47	0,46
	Provisoire différée	1,19	1,16	1,16

Tableau 10 : Résultats de l'étude (De Rouck et al. 2009).

Les résultats sont les suivants : la survie des implants, le remodelage osseux, la profondeur de sondage et l'indice de saignement ne sont pas influencés par le protocole utilisé. La perte tissulaire concernant la papille à un an, est similaire dans les deux groupes. A un an, la récession de la partie médiane vestibulaire est systématiquement 2,5 - 3 fois plus élevée dans le protocole « restauration provisoire différée », ce qui indique une perte supplémentaire de 0,75 mm par rapport au groupe ayant bénéficié d'une restauration provisoire immédiate. En conclusion, la restauration provisoire permet un meilleur maintien du tissu gingival vestibulaire et diminue donc le risque de récession.

En 2014, Cooper et coll. (Cooper et al. 2014) réalisent également une étude pour évaluer à 5 ans, la survie des implants et l'architecture tissulaire péri-implantaire d'implants posés 4 à 6 mois après régénération osseuse (allogreffe d'origine bovine et membrane du collagène). Pour ces implants, une couronne provisoire est immédiatement placée le jour de la pose de l'implant. Sur 23 implants chez 19 patients, seul un implant est perdu (95,6 % de survie). Les relations tissulaires des implants sont stables après le placement de l'implant. Le niveau osseux marginal évolue : à 5 ans la perte moyenne osseuse est de 1,6 mm. Au niveau papillaire, des changements sont observés à 5 ans (moyenne mésiale : $1,14 \pm 0,92$ mm et, moyenne distale : $0,74 \pm 1,46$ mm). Enfin, les zéniths des muqueuses vestibulaires restent inchangés (moyenne : $0,24 \pm 0,93$ mm, $P = 0,15$). Il n'y avait eu aucune complication chirurgicale majeure pendant la période de 5 ans. En conclusion, dans le secteur esthétique maxillaire, dans le cas où une régénération osseuse est nécessaire, il est recommandé de réaliser cette régénération et d'envisager la pose ultérieure de la prothèse supra-implantaire avec la mise en place d'une provisoire

immédiate, pour atteindre un succès d'ostéointégration et des réponses tissulaires péri-implantaires stables à terme.

2.2.5.2 Mise en charge immédiate ou différée

Toujours au niveau prothétique, deux types de protocoles s'affrontent et cela plus particulièrement au niveau des secteurs esthétiques. Ces deux protocoles sont soit la mise en charge immédiate de la couronne d'usage soit la mise en charge différée. De nos jours, la question de la mise en charge immédiate se pose essentiellement dans le cas d'implants posés dans les secteurs esthétiques maxillaires et mandibulaires. La mise en charge immédiate consiste en la mise en place de la couronne d'usage, avec la présence des contacts proximaux et occlusaux. Cette prothèse dite d'usage, subit donc les forces masticatoires s'appliquant dans les différents sens de l'espace.

En 2008, Galli et coll. (Galli et al. 2008) comparent les niveaux osseux et tissulaires péri-implantaires au niveau d'implants ayant subi une mise en charge immédiate. Cinquante-deux patients sont sélectionnés et séparés en deux groupes. Dans le groupe « mise en charge immédiate » (25 patients), la prothèse d'usage est mise en place immédiatement. Tandis que dans le groupe « mise en charge précoce » (27 patients), la mise en charge esthétique est réalisée immédiatement, mais les restaurations provisoires ne sont placées en occlusion qu'après 2 mois (prothèses d'usage posées à 8 mois). A 14 mois, pour les deux groupes on observe : une perte moyenne de 1,1 mm d'os péri-implantaire sans différence significative entre les deux groupes et une position inchangée des tissus mous, par rapport à la position initiale. Les auteurs en concluent que la technique de mise en charge ; qu'elle soit immédiate ou différée n'influe pas sur la stabilité des tissus osseux et gingivaux péri-implantaires.

2.2.5.3 Restauration prothétique inadaptée

L'utilisation d'une prothèse provisoire permet d'établir une relation optimale entre la prothèse provisoire et les tissus mous péri-implantaires. Ainsi, il est judicieux de reproduire la forme de la prothèse provisoire lors de la réalisation de la prothèse d'usage. La prothèse définitive doit impérativement respecter le profil d'émergence de la dent

remplacée pour s'intégrer de manière optimale parmi les tissus mous péri-implantaires. En cas de restauration prothétique de forme inadaptée, deux cas de figure se présentent. Si l'élément prothétique est en sur-contour, une inflammation gingivale apparaît pouvant conduire à l'apparition de récession gingivale. Si au contraire, l'élément prothétique est en sous-contour, alors les embrasures interdentaires risquent d'être trop importantes, ce qui occasionnerait des bourrages alimentaires et des difficultés à maintenir l'hygiène bucco-dentaire.

En 2015, Aranjó-Nobre et coll. (de Araújo Nobre et al. 2015) expliquent qu'un défaut d'adaptation prothétique est un facteur de risque de pathologies péri-implantaires. Le type de restauration prothétique choisi peut également devenir un facteur de risque de récession gingivales péri-implantaires.

2.2.6 Facteurs iatrogènes

Comme dit plus haut, le type de restauration prothétique supra-implantaire peut devenir un facteur de risque de récession muco-gingivale péri-implantaire.

Il existe deux types de restaurations prothétique possibles : les couronnes supra-implantaires scellées et les couronnes supra-implantaires vissées. Les couronnes supra-implantaires vissées se présentent sous la forme d'un monobloc et sont directement vissées sur l'implant. Les couronnes supra-implantaires scellées ressemblent beaucoup aux couronnes supra-dentaires conventionnelles avec un pilier ou inlay-core et une couronne. Ces dernières se scellent avec un ciment.

2.2.6.1 Excès et fusée de ciment de scellement

Le scellement de la couronne supra-implantaire peut avoir des conséquences sur la santé gingivale péri-implantaire et peut parfois entraîner des résorptions osseuses ou des récessions gingivales. Lors du scellement de la prothèse, un excès de ciment sous pression peut entraîner le décollement de l'attache épithéliale et conjonctive, violant ainsi l'espace biologique. Ainsi en cas de biotype parodontal épais, une fausse poche apparaîtra, tandis qu'en présence d'un biotype gingival fin, une récession muco-gingivale aura plus facilement lieu. De plus la vascularisation étant réduite dans la zone implantée, l'invasion bactérienne risque d'être beaucoup plus destructive.

En 2009, Wilson et coll. (Wilson 2009) réalisent une étude explorant la relation entre l'excès de ciment de scellement et la maladie péri-implantaire. Pour cela, 39 patients présentant des signes cliniques et/ou radiographiques de maladie péri-implantaire sont étudiés. Douze de ces patients présentent des implants similaires sans signes d'inflammation : ces implants servent de témoins. Au total, il y a 20 implants contrôles et 42 implants test. Les résultats sont les suivants : aucun des témoins et les 42 implants test présentaient des signes cliniques de maladie péri-implantaire au traitement initial. L'excès de ciment est trouvé dans aucun des témoins et 34 des sites tests. Trente jours après avoir supprimé l'excès de ciment, 25 des 34 sites d'essai à partir desquels le ciment a été retiré ne présentaient plus aucun signe clinique d'inflammation. En conclusion, l'excès de ciment est associé à des signes de maladie péri-implantaire dans la majorité (81 %) des cas. Les signes cliniques et endoscopiques de la maladie péri-implantaire sont absents dans 74 % des implants testés après l'élimination de l'excès de ciment. D'autres facteurs iatrogènes sont également à prendre en compte, tels que la répétition de certains gestes par le praticien.

2.2.6.2 Vissage et dévissage du pilier

En 2017, Molina et coll. (Molina et al. 2017) réalisent une étude évaluant l'effet du vissage et dévissage du pilier sur les tissus osseux et mous péri-implantaires. Quarante patients sont choisis de façon randomisée pour recevoir le pilier définitif au moment du placement de l'implant, ou 6 à 12 semaines plus tard. Au total, 60 implants sont évalués, en remplacement unitaire ou multiple. Une résorption osseuse statistiquement significative de la chirurgie à 6 mois après le chargement est observée pour les implants soumis à un changement de piliers (groupe témoin : $-1,24 \pm 0,79$ mm; groupe de test : $-0,61 \pm 0,40$ mm). En conclusion, la connexion et la déconnexion des piliers de cicatrisation sont associées à une perte osseuse significativement accrue pendant la période de guérison (entre le placement de l'implant et 6 mois après le chargement) par rapport au placement ponctuel du pilier. A terme, la perte osseuse peut occasionner un remaniement des tissus gingivaux et l'apparition de récessions.

2.3 Etiologies occlusales et traumatiques

Nous avons abordé la question de la conception prothétique comme facteur influençant la stabilité des tissus durs et mous péri-implantaires à terme. Il est important de noter que la prothèse doit être conçue de manière à ce que les forces occlusales soient appliquées majoritairement dans l'axe de l'implant (les charges axiales étant plus favorables que les charges latérales). Dans le secteur antérieur maxillaire, une partie des forces occlusales ne sont pas appliquées selon l'axe de l'implant, ce qui entraîne des surcharges au niveau de l'os et un risque de résorption.

En 2007, Saab et coll. (Saab et al. 2007) réalisent une étude concernant l'intérêt de l'utilisation de piliers implantaires angulés. En comparant plusieurs modèles, ils en arrivent à la conclusion que l'utilisation d'un pilier angulé pourrait réduire la contrainte s'exerçant sur l'os jusqu'à 15 %.

Le tableau suivant permet de récapituler l'ensemble des facteurs de risque à prendre en compte dans l'apparition des récessions muco-gingivales péri-implantaires.

Facteurs de risque pour l'apparition des récessions muco-gingivales péri-implantaires	
Facteurs parodontaux	<ul style="list-style-type: none">• <u>Maladie parodontale</u> : risque accru de perte osseuse et de récessions gingivales.• <u>Biotype gingival</u> : en cas de biotype gingival fin le risque de récession est augmenté.• <u>Perte de tissu kératinisé</u> : si l'épaisseur de gencive kératinisée est inférieure à 2 mm, le risque de récession est augmenté.• <u>Perte osseuse vestibulaire</u> : les études de Spray (2000), Grunder (2005) et Buser (2008) montrent qu'il faut une épaisseur osseuse vestibulaire minimale de 2 mm pour éviter une perte osseuse ultérieure et un risque de récession des tissus muqueux.
Facteurs chirurgicaux	<ul style="list-style-type: none">• <u>Tracés d'incision</u> :<ul style="list-style-type: none">- suppression des incisions de décharge par Davarpanah et Martinez (2004) : pour réduire le risque de complications esthétiques et pour obtenir une meilleure stabilité des tissus mous.- proposition d'un lambeau alterné de pleine et demi-épaisseur avec conservation des papilles par Zucchelli (2010) pour

	<p>diminuer le risque de récession.</p> <ul style="list-style-type: none"> • <u>Levée de lambeau</u> : les études de Wood (1972), Yaffe (1994), Biderman (2001) et Donnerfeld montrent que la levée d'un lambeau de pleine épaisseur entraîne une résorption osseuse. • <u>« Flapless »</u> : cette technique permet de largement diminuer la perte osseuse en comparaison à la levée d'un lambeau muco-périosté selon Maier (2016). • <u>Implantation immédiate ou différée</u> : les études de Van Kestern (2010), Cosyn et DeRouck (2011), et Weigl et Strangio (2016), montrent qu'il n'a pas de différence significative observée selon la technique sur les tissus péri-implantaires.
<p>Facteurs implantaires</p>	<ul style="list-style-type: none"> • <u>Position de l'implant</u> : <ul style="list-style-type: none"> - définition de la zone « de confort » et « de danger » par Buser (2004). - sens mésio-distal : nécessité d'un espace de 1,5 - 2 mm entre un implant et une dent et de 3 mm entre 2 implants d'après l'étude de Tarnow (2010). - sens vestibulo-lingual : une position trop vestibulaire ou trop linguale de l'implant entraîne un risque de résultat inesthétique et une augmentation du risque de récessions. <p>Le bord vestibulaire du col implantaire doit être situé 1,5 mm plus palatin que le point d'émergence idéal de la future prothèse.</p> - sens vertical : l'implant doit être enfoui de 1 à 3 mm sous l'alignement des collets des dents adjacentes. <p>S'il est trop enfoui : il y a un risque de création de fausse poche et par la suite de récession gingivale.</p> <p>S'il n'est pas assez enfoui : le résultat sera inesthétique par visibilité du col implantaire.</p> • <u>Influence du col implantaire</u> : <ul style="list-style-type: none"> - état de surface : les études de Shin et Han (2010) et de Koodarayan (2016) montrent qu'en utilisant des cols rugueux, le risque de résorption osseuse diminue ainsi que le risque de récession muco-gingivales, par rapport à des cols lisses. - longueur du col : pas de lien significatif entre la longueur du col et le risque de récessions muco-gingivales péri-

	<p>implantaires.</p> <ul style="list-style-type: none"> - profil d'émergence : les études de Small (2001) et de Tarnow et Saadoun (2007) montrent que l'utilisation d'un col droit et de diamètre moyen permet d'éviter une perte osseuse et un risque de récession dans les secteurs antérieurs esthétiques. • <u>Influence du pilier implantaire</u> : <ul style="list-style-type: none"> - forme du pilier : l'utilisation d'un pilier concave est favorable au maintien des tissus mous selon Rompen (2007). - composition du pilier : l'utilisation de piliers en titane et en zircone permet de limiter l'adhésion bactérienne (d'Avilla, 2016), et de limiter la perte osseuse (Welander, 2008). • <u>Type de connexion implantaire</u> : l'utilisation de connexions internes entraînent moins de résorptions osseuses que les connexions externes d'après Galindo-Moreno (2016). • <u>Platform-switching</u> : <ul style="list-style-type: none"> - le déplacement du microgap en position supra-crestale permet de limiter la perte osseuse selon Piatelli (2003). - l'utilisation d'implant à concept platform-switching permet de diminuer la perte osseuse crestale et d'augmenter la stabilité des tissus péri-implantaires d'après Bouazza-Juanes (2015). • <u>Implants enfouis ou non enfouis</u> : les études de Torkzaban (2015) et Al Amri (2016) ne montrent pas de différence significative sur les tissus osseux et gingivaux selon la technique utilisée.
<p>Facteurs prothétiques</p>	<ul style="list-style-type: none"> • <u>Restauration provisoire</u> : les études de DeRouck (2009) et de Cooper (2014) mettent en évidence que l'utilisation d'une prothèse provisoire permet un meilleur maintien et une meilleure stabilité des tissus gingivaux péri-implantaires vestibulaires ainsi qu'une diminution d'apparition de récessions muco-gingivales péri-implantaires à terme. • <u>Mise en charge immédiate ou différée</u> : aucune différence significative sur la stabilité des tissus osseux et gingivaux péri-implantaires n'est observée d'après Galli (2008). • <u>Restauration prothétique inadaptée</u> : une

	prothèse implanto-portée en sous ou sur-contour entraîne systématiquement une inflammation gingivale et un risque d'apparition de récession d'après Aranjó-Nobre (2015).
Facteurs iatrogènes	<ul style="list-style-type: none"> • <u>Excès de ciment</u> : un excès de ciment peut entraîner des signes cliniques d'inflammation et un risque accru de récession muco-gingivale péri-implantaire d'après Wilson (2009). • <u>Vissage et dévissage du pilier</u> : la répétition de cette action peut entraîner une micro perte osseuse pouvant occasionner un remaniement des tissus gingivaux et donc l'apparition de récessions d'après Molina (2017).
Facteurs occlusaux	<ul style="list-style-type: none"> • <u>Répartition des forces occlusales</u> : une bonne répartition des forces est nécessaire à la stabilité osseuse crestale (les charges axiales étant plus favorables que les charges latérales). • <u>Utilisation de piliers angulés</u> : cela peut réduire la contrainte s'exerçant sur l'os péri-implantaire de 15 % d'après Saab (2007).

Tableau 11 : Tableau récapitulatif des facteurs drisque d'apparition de récessions muco-gingivales péri-implantaires.

Nous allons maintenant nous intéresser à la prise en charge chirurgicale des ces récessions muco-gingivales péri-implantaires.

3 Chirurgie plastique péri-implantaire

Après avoir mis en évidence les différentes causes et facteurs de risque pouvant conduire à des récessions muco-gingivales au niveau d'implants dentaires, il nous faut envisager la prise en charge de ces dernières. La chirurgie plastique péri-implantaire semble être une solution envisageable pour répondre à cette problématique.

3.1 Données bibliographiques

La chirurgie muco-gingivale parodontale classique est en plein essor de nos jours, elle est utilisée dans de nombreux cas et plus particulièrement dans la gestion des récessions gingivales. En effet, lorsque l'on effectue une recherche sur PubMed en associant les termes « mucogingival surgery », « root coverage », « recession » ou encore « soft tissue grafting » on trouve plus de 400 articles. Dans le cas présent, lorsque l'on associe le terme « implant » à « mucogingival surgery » au cours d'une recherche, on obtient seulement 63 articles. En les étudiant, on réalise que la plupart de ces articles traite de chirurgie muco-gingivale pré ou per-implantaire. Ainsi, la bibliographie se référant à la chirurgie plastique dans le traitement des récessions apparues au niveau d'implants dentaires en fonction, est très faible. Ainsi, en associant les termes « implant », « mucogingival surgery » et « recession » on obtient un résultat de 18 articles et seulement 5 articles traitent des chirurgies simples (sans greffe osseuse ou utilisation de matrice).

Il est intéressant de se demander si la faible documentation en littérature est due à une tendance des praticiens à appliquer la chirurgie mucogingivale classique aux récessions muqueuses péri-implantaires (en suivant les principes valables pour les récessions dentaires) ou si cela est dû à un manque d'études réalisées du fait de l'apparition « récente » des récessions muco-gingivales péri-implantaires.

3.2 Principes de la chirurgie plastique parodontale appliquée aux récessions muco-gingivales sur implants

Au début de ce travail, nous avons énuméré et décrit les différentes classifications des récessions muco-gingivales au niveau dentaire. Dans la littérature, il n'existe pas une

classification spécifiquement développée pour les récessions muco-gingivales autour des implants dentaires. Cependant, il est possible d'utiliser les classifications précédemment décrites pour évaluer les niveaux des tissus mous péri-implantaires et prédire le résultat de greffes de tissus mous autour des implants (Sclar 2005).

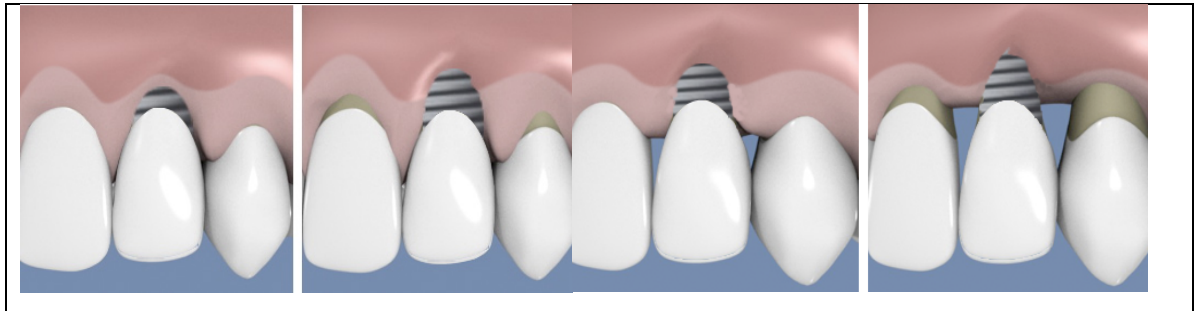
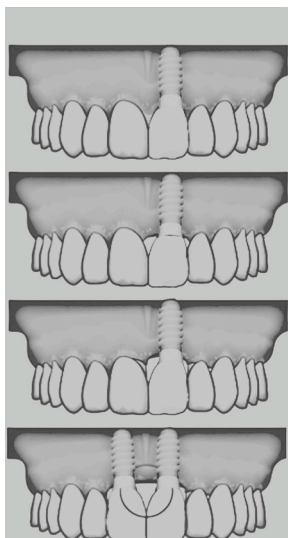


Tableau 12 : Schéma des récessions gingivales selon Miller appliqué aux implants. De droite à gauche, Classe I, II, III, et IV. Source : Google Images.

Concernant la perte tissulaire papillaire, on se réfère à la classification de Palacci et Ericsson citée plus haut.



Classe I : papilles intactes ou légèrement réduites.

Classe II : perte limitée des papilles (moins de 50%).

Classe III : perte sévère des papilles.

Classe IV : absence de papilles.

Figure 31 : Classification de Palacci et Ericsson adaptée aux implants (résorption verticale). De haut en bas : Classe I, II, III, et IV (Ericsson 2001).

Le recours à la chirurgie muco-gingivale post-implantaire a lieu dans des cas très spécifiques :

- Pour obtenir une augmentation de tissus mous (kératinisés) ou une correction des défauts muco-gingivaux au niveau des restaurations implantaires ;

- Pour traiter les récessions muco-gingivales péri-implantaires (recouvrement du pilier implantaire) ;
- Pour reconstruire les papilles interproximales au niveau des implants.

Nous allons donc énumérer et décrire les différents types de chirurgies plastiques réalisées au niveau des implants.

3.3 Gestion chirurgicale des récessions muco-gingivales péri-implantaires

Il existe deux grandes familles de greffes dans la chirurgie muco-gingivale : les greffes dites « pédiculées » et les greffes dites « libres ». Les greffes pédiculées englobent les lambeaux de rotation ou les lambeaux déplacés et s'effectuent localement par rapport à la récession. A contrario, les greffes libres présentent un site donneur à distance de la récession.

3.3.1 Greffes pédiculées

Il existe différents types de greffes pédiculées : les lambeaux « double papille », les lambeaux déplacés latéralement ou coronairement. Il existe également des modifications ou évolutions de ces derniers. Les lambeaux « double papille » et « déplacés latéralement » ne seront pas décrits de manière détaillée car ils sont très peu décrits pour le traitement chirurgical des récessions muco-gingivales péri-implantaires. Seul le lambeau déplacé coronairement sera décrit ainsi que ses variantes.

3.3.1.1 Lambeau déplacé coronairement

En 1958, Glickmann décrit pour la première fois le lambeau déplacé coronairement. Cette technique chirurgicale possède un impératif majeur : la présence en quantité suffisante de tissus kératinisés en position apicale par rapport à la récession. La technique chirurgicale consiste en trois incisions : une intrasulculaire qui suit le contour de la récession et deux incisions de décharge verticale. Le lambeau est soulevé en épaisseur totale ou partielle jusqu'à la ligne muco-gingivale, puis on réalise une dissection partielle au-delà de cette ligne qui libère la muqueuse des plans profonds. Ainsi, le lambeau obtient la souplesse

nécessaire pour être tracté coronairement sans tension. Les avantages de cette technique sont nombreux : un résultat esthétique correct, une vascularisation continue du lambeau, un traitement possible de récessions multiples, des complications post-opératoires minimales et une bonne cicatrisation des tissus. Les inconvénients sont les suivants : nécessité d'une hauteur de tissu kératinisé suffisante en apical de la récession, présence d'un biotype parodontal plutôt épais, nécessité d'un vestibule profond, et pas d'apport de tissu kératinisé (il est uniquement déplacé coronairement).

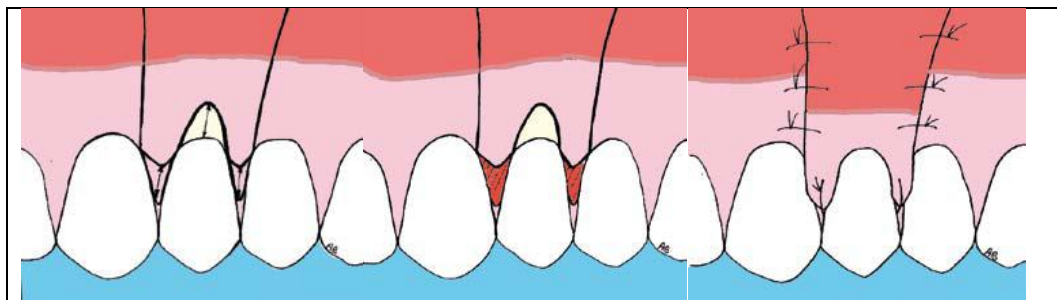


Tableau 13 : Schématisation du lambeau déplacé coronairement. De gauche à droite : tracé du lambeau, désépithélialisation des papilles, lambeau tracté et suturé coronairement (Borghetti et Monet-Corti 2008).

Dans les années 2000, Zucchelli et De Sanctis (Zucchelli et al. 2004) (de Sanctis et Zucchelli 2007) estiment que les résultats esthétiques de cette technique ne sont pas suffisants, c'est pourquoi ils proposent de modifier cette technique en modifiant le tracé d'incision proposé initialement. Cette nouvelle technique a pour principe de supprimer les incisions de décharge. Une série d'incisions successives de pleine et de demi-épaisseur sont réalisées tout en préservant les papilles interdentaires. Ainsi de nouvelles papilles sont créées et vont faire une rotation lors de la tractation coronaire du lambeau, pour venir se positionner sur les papilles initiales préalablement désépithélialisées. Ils obtiennent un recouvrement dans 97 % des cas dont 88 % de recouvrement total.

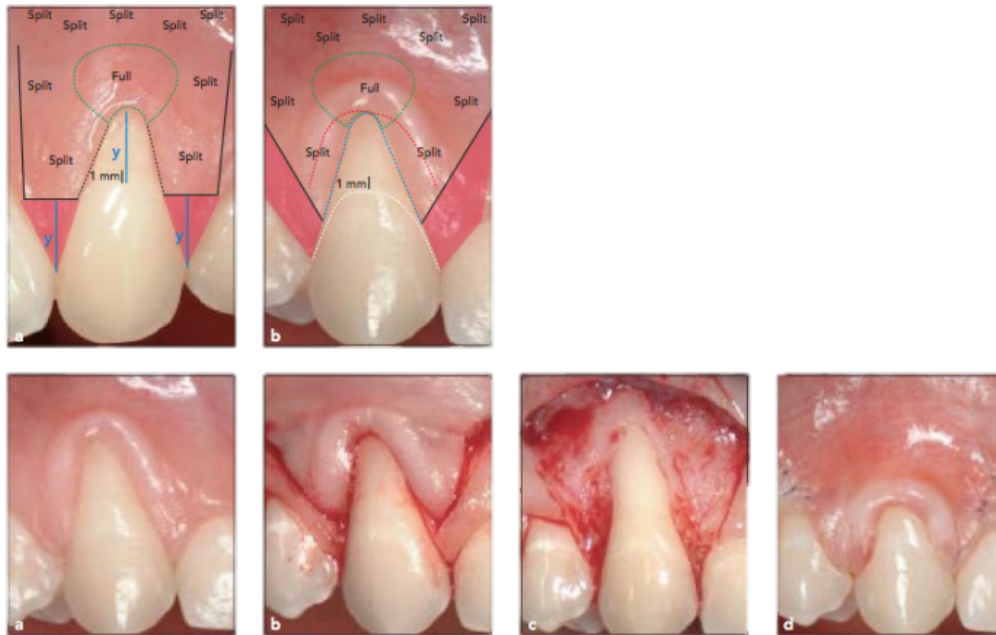


Figure 32 : Représentation schématique et clinique du lambeau modifié de Zucchelli et De Sanctis. a : situation initiale montrant une récession de 5 mm au niveau d'une canine ; b : levée d'un lambeau alterné en épaisseur complète ou partielle ; c : désépithélialisation des papilles ; d : traction coronaire et sutures du lambeau. Source : Google image.

En conclusion, les lambeaux pédiculés, et plus particulièrement les lambeaux déplacés coronairement, assurent des résultats esthétiques très satisfaisants ainsi qu'un recouvrement prévisible grâce à la vascularisation continue apportée par le pédicule. Cependant l'absence de site donneur à proximité de la récession limite le recours à ces techniques.

3.3.2 Greffes libres

3.3.2.1 Greffes épithélio-conjonctives :

En 1963, la greffe épithélio-conjonctive est décrite par Bjorn (Bjorn 1963). Cette technique chirurgicale comporte plusieurs étapes :

- Dans un premier temps, le site receveur (en regard de la récession) est préparé par désépithélialisation. Il doit être suffisamment large, de forme trapézoïdale, et doit dépasser la ligne muco-gingivale.

- Le greffon est ensuite prélevé au niveau palatin, il est généralement d'une épaisseur de 2 - 3mm. Il est prélevé selon un patron en fonction des dimensions de la récession à recouvrir.
- Le site de prélèvement est suturé et protégé.
- Le greffon est positionné puis suturé à l'aide de points périostés et latéraux afin d'en assurer l'immobilité.

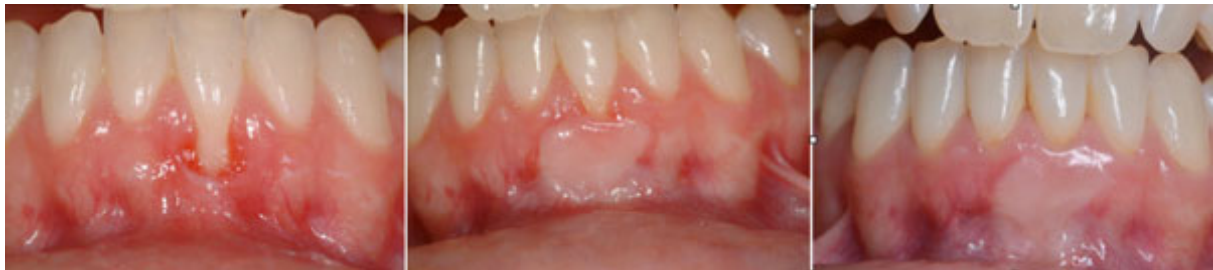

Figure 33 : Greffe épithélio-conjonctive dans le secteur incisivo-canin. Courtoisie du Dr Estrabaud.

En 1985, Miller (Miller 1985) trouve un recouvrement de 88 à 100 % des récessions de classes I et II. En 1997, Paolantonio (Paolantonio et al. 1997) réalise une étude évaluant le recouvrement 5 ans après une greffe épithélio-conjonctive. Il évalue 35 sites traités présentant initialement des classes I ou II, et ne trouve à 5 ans un recouvrement complet que dans 8,75 % des cas. En 2008, Borghetti et coll. (Borghetti et Monet-Corti 2008) évalue la prévisibilité de cette technique. Il affirme qu'en dehors des classes I, le recouvrement radiculaire est en moyenne de 52 à 96 %. La prévisibilité est donc en moyenne de 70 %. Cette technique permet d'apporter du tissu gingival en grande quantité, elle est relativement simple en terme de réalisation. Cependant elle présente un inconvénient majeur, c'est une technique non esthétique : en effet, le greffon palatin a un aspect blanchâtre en comparaison à la gencive vestibulaire plus rose nacréée. A cela s'ajoute le risque d'observer des chéloïdes cicatricielles. La greffe épithélio-conjonctive est donc déconseillée dans les secteurs antérieurs.

Au niveau implantaire, on ne retrouve pas d'étude sur la gestion chirurgicale de récession post-implantaire à l'aide de greffes épithélio-conjonctives.

3.3.2.2 Greffes de conjonctif

De nos jours, en chirurgie plastique parodontale la greffe de conjonctif enfoui est considérée comme le *gold standard*. Cette greffe peut être réalisée seule ou associée à un lambeau positionné coronairement ou latéralement. La technique peut se faire par l'élévation d'un lambeau de demi-épaisseur associée ou non à des décharges latérales ou également par la technique dite de « l'enveloppe ».

La greffe épithélio-conjonctive comprend toutes les techniques chirurgicales faisant intervenir un greffon de conjonctif libre enfoui, soit entre la muqueuse et le périoste, soit entre l'os et le périoste (Nelson 1987). De manière générale, le lambeau sera préférentiellement disséqué en épaisseur partielle car le périoste sous-jacent est nécessaire à la vascularisation et à l'ancrage du greffon.

- Technique de Langer et Langer

Cette technique est décrite en 1985 (Langer et Langer 1985). Au niveau chirurgical, un trait d'incision horizontal est réalisé au niveau des papilles, et est complété par une incision intra-sulculaire au niveau des dents à traiter. Puis deux incisions de décharges sont réalisées de manière à récliner un lambeau d'épaisseur partielle, on obtient alors un site opératoire de forme trapézoïdale. Au niveau palatin, le greffon conjonctif est prélevé, puis il est désépithélialisé tout en laissant une petite bande épithéliale. La partie épithélio-conjonctive recouvrira les racines dentaires, et le lambeau sera replacé à sa position initiale. Généralement, le greffon conjonctif n'est que partiellement enfoui, la partie exposée se réépithélialise rapidement après.

Cette technique permet les meilleures chances d'intégration et de survie du greffon car celui-ci se trouve vascularisé au niveau de ses deux faces : d'une part il est vascularisé par le périoste sous-jacent et d'autre part, il est vascularisé par le lambeau. Cependant, la partie non recouverte n'est pas directement vascularisée. Cette technique présente de nombreux avantages :

- Fort pourcentage de recouvrement prévisible ;
- Augmentation de la gencive attachée et recouvrement de la racine dénudée ;

- Cicatrisation rapide des sites donneurs et receveurs ;
 - Faibles complications post-opératoires ;
 - Double vascularisation du greffon ;
 - Résultats esthétiques satisfaisants.
- Greffe de conjonctif associée à un lambeau tracté coronairement

Cette technique proposée par Edel en 1974 (Edel 1974) va progressivement évoluer avec le temps, jusqu'en 2000 où Zucchelli et De Sanctis proposent une technique chirurgicale sans incision de décharge. Cette chirurgie s'effectue avec un enfouissement complet de conjonctif prélevé au niveau palatin puis désépithérialisé.

En 1992, Genon-Romagna et Genon (Genon-Romagna et Genon 1992) précisent la technique dans le traitement de récessions multiples contigües. Ils évitent les incisions de décharges et réalisent un recouvrement complet du greffon à l'aide d'un lambeau d'une laxité optimisée. Au niveau de la technique chirurgicale, les tracés d'incisions sont identiques à ceux de la technique de Langer, un lambeau d'épaisseur partielle est soulevé, le greffon est mis en place puis le lambeau est tracté coronairement jusqu'à la jonction amélo-cémentaire et les bords latéraux du lambeau sont appliqués sur les papilles interdentaires préalablement désépithérialisées. Cette technique devient le « *gold standard* » dans le traitement des récessions gingivales et devient le témoin en comparaison avec d'autres techniques dans de nombreuses études : étude de Trombelli (Trombelli et al. 1997), étude de Jepsen (Jepsen et al. 1998) étude de Paolantino (Paolantonio et al. 1997), étude de Zucchelli (Zucchelli et al. 1998). Concernant le taux de recouvrement, il est compris entre 90 et 95 % selon les études. En 2001 Cordioli (Cordioli et al. 2001) trouve 94,7 % de recouvrement, en 2002, l'étude de Lee (Lee et al. 2002) montre un recouvrement à 91,28 % tandis que Harris (Harris 2002) trouve un recouvrement de 96,1 %. Ces taux sont nettement supérieurs à ceux obtenus avec la technique de Langer et Langer qui se situent entre 69 et 97 % de manière variable.

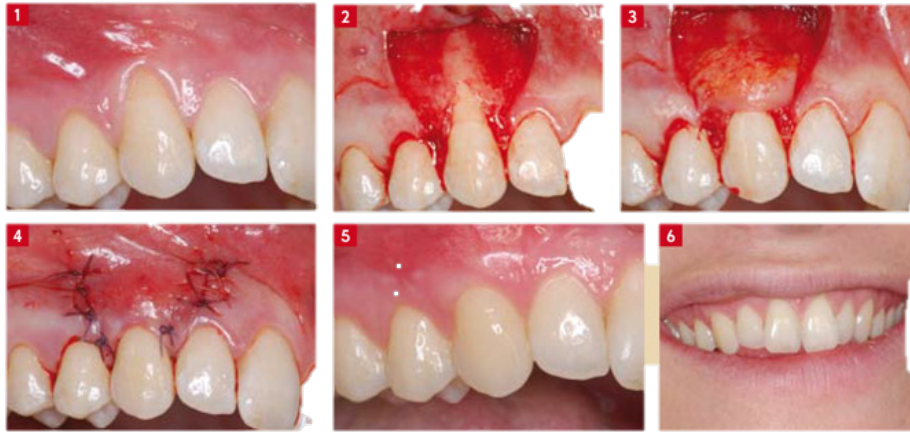


Figure 34 : Traitement d'une récession de Classe I avec un lambeau déplacé coronairement classique. 1 : pré opératoire, 2 : incisions intra-sulculaire et de décharge, 3 : levée du lambeau et mise en place du greffon de conjonctif, 4 : sutures, 5 -6 : résultats post-opératoires à 6 mois (BRUNEL-TROTEBAS et al. 2010).

En 2008, Burkhardt et coll. (Burkhardt et al. 2008) réalise une étude prospective sur le traitement chirurgical des récessions muco-gingivales au niveau d'implants dentaires. La technique choisie est un lambeau déplacé coronairement associé à une greffe de conjonctif enfoui. Pour cette étude, dix patients présentant une récession muco-gingivale au niveau d'un implant et présentant des dents controlatérales totalement saines et sans récession gingivale. La technique est la suivante :

- la couronne supra implantaire est nettoyée à l'aide d'une meulette en caoutchouc et d'une pâte abrasive ;
- une incision intra-sulculaire est réalisée en vestibulaire de l'implant. Deux incisions de décharge verticales en mésial et en distal de la récession sont également réalisées ;
- un lambeau de demi-épaisseur est récliné en dépassant la ligne de jonction muco-gingivale. Les papilles interdentaires des dents contigües à la récession sont désépithélialisées ;
- le conjonctif est prélevé au niveau palatin (entre la seconde prémolaire maxillaire et la première molaire maxillaire) ;
- le greffon est rapidement placé au niveau du lit receveur, au niveau de la récession implantaire à recouvrir. Il est stabilisé à l'aide de sutures (utilisation de Vicryl résorbable) ;

- Les bords latéraux sont appliqués et suturés sur les papilles interdentaires contigües désépithélialisées.

Les résultats de cette étude sont les suivants : il obtient un recouvrement complet de 75 % à 1 mois post-opératoire, de 70 % à 3 mois et de 66 % à 6 mois post-opératoire. Ainsi le recouvrement d'une récession muco-gingivale péri-implantaire est possible même si un recouvrement total n'est pas obtenu.

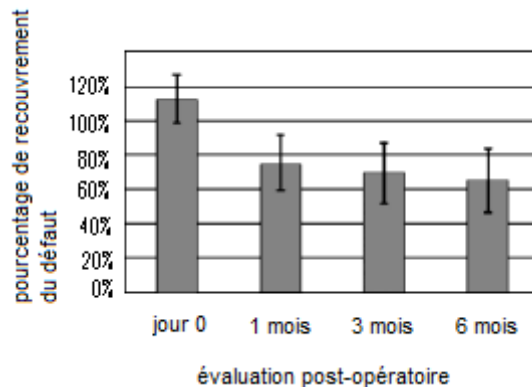


Figure 35 : Résultats de l'étude de Burkhardt et coll. (Burkhardt et al. 2008).

- Technique de l'enveloppe

Cette technique voit le jour en 1985, elle est développée et proposée par Raetzke (Raetzke 1985) pour traiter les récessions gingivales unitaires sur dents naturelles. L'intérêt majeur de cette chirurgie est l'absence de réalisation d'incisions de décharge afin d'optimiser au maximum le résultat dans les secteurs esthétiques. La technique chirurgicale proposée est la suivante : des incisions intra-sulculaires sont réalisées au niveau des dents présentant les récessions et une dissection en épaisseur partielle est réalisée en direction apicale. Avec cette technique les papilles interdentaires sont totalement préservées et ne sont pas libérées. Ainsi, l'enveloppe détachée est en permanence vascularisée, à la fois par les papilles et à la fois par la partie apicale du lambeau. Puis le conjonctif est prélevé au niveau palatin et placé dans l'enveloppe, il va recouvrir l'intégralité des récessions mais n'est pas complètement enfoui dans l'enveloppe. Il est suturé aux extrémités de l'enveloppe, sur la face interne du lambeau. La partie exposée du greffon subira une cicatrisation de seconde intention. La technique de l'enveloppe est utilisée en cas de récessions de petites tailles (généralement classes I et II) car il ne faut pas que la partie de conjonctif restant exposée, soit trop importante.

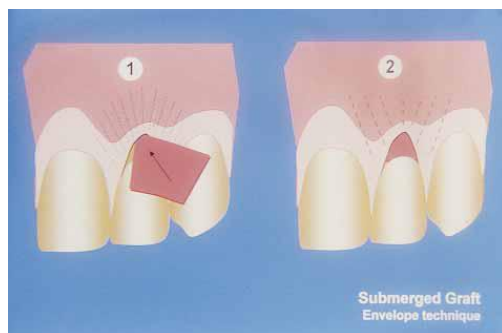


Figure 36 : 1 : Mise en place du greffon dans l'enveloppe. 2 : la partie apicale est stabilisée, le lambeau est repositionné sur le greffon et est stabilisé par des points discontinus ou suspendus (Bouchard et al. 2001).

Concernant le recouvrement, Raetzke en 1985 trouve dans son étude un recouvrement moyen de 80 % au niveau des racines dénudées initialement. En 2001, Cordioli et coll. (Cordioli et al. 2001) compare la technique de l'enveloppe à la greffe de conjonctif enfoui associée à un lambeau déplacé coronairement et trouve un recouvrement de 89,6 %. Les avantages de cette technique sont nombreux : le résultat esthétique est très satisfaisant et rapidement obtenu, le recouvrement radiculaire se situe entre 75 et 90 %, il y a une augmentation du tissu kératinisé en hauteur et épaisseur, le traumatisme opératoire est diminué (absence d'incision de décharge et nécessité d'un faible nombre de points de sutures), les classes I, II et éventuellement III de Miller peuvent être traitées. Les inconvénients de la technique sont les suivants : la technique chirurgicale est délicate, le lambeau doit être traité avec une infinie délicatesse pour éviter qu'il ne se déchire, le greffon placé dans l'enveloppe doit être de taille et de texture régulière pour éviter un épaissement ultérieur et disgracieux. Enfin, la cicatrisation de deuxième intention peut être à l'origine de douleurs post-opératoires.

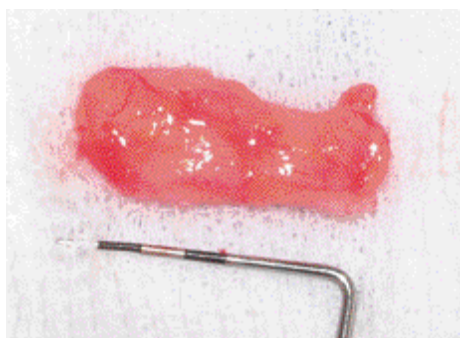


Figure 37 : Greffon de conjonctif d'épaisseur suffisante dont les dimensions correspondent au défaut du site à traiter (Ketata 2006).

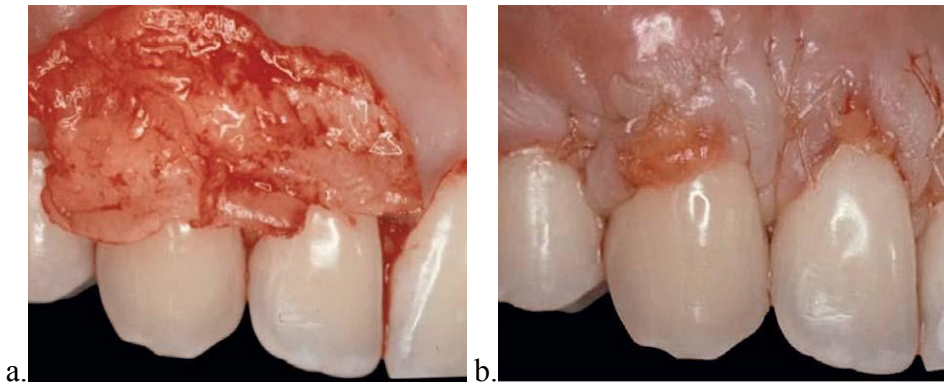


Figure 38 : Technique de l'enveloppe. a : Greffon large et épais venant d'être prélevé ; b : greffon stabilisé dans l'enveloppe (Saadoun 2006).

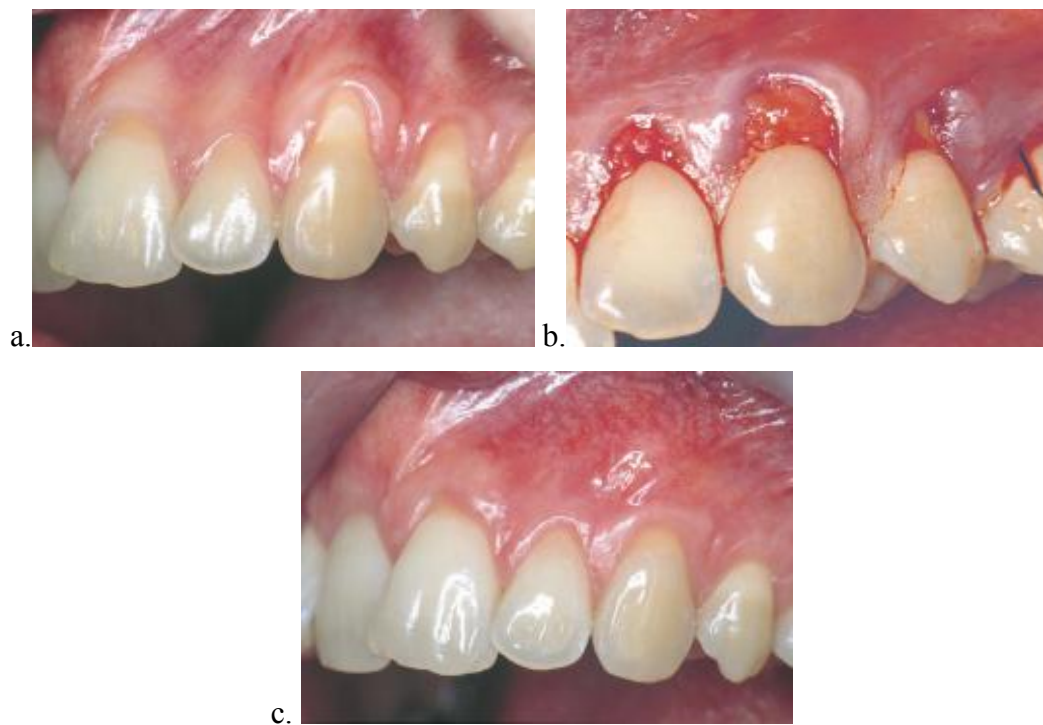

Figure 39 : Technique de l'enveloppe. a : préopératoire ; b : positionnement du greffon dans l'enveloppe ; c : photo post-opératoire à un an. (Azzi et al. 2001).

Dans le traitement des récessions gingivales multiples sur dents naturelles la technique de l'enveloppe se nomme « technique tunnel ». Cependant, aucune étude concernant le traitement chirurgical des récessions muco-gingivales péri-implantaires n'a encore été réalisée.

3.3.2.3 Intérêts de la greffe de conjonctif enfoui par rapport aux autres techniques

Si on compare les différentes techniques chirurgicales, on remarque que la technique de greffe de conjonctif, associée à un lambeau déplacé coronairement ou en technique dite de l'enveloppe, donne les meilleurs résultats. La greffe de conjonctif enfoui est largement documentée dans la bibliographie scientifique. C'est une technique fiable et reproductible au niveau chirurgical, permettant d'obtenir d'excellents résultats esthétiques stables dans le temps. Nombreuses sont les indications pour cette technique (également les récessions multiples non traitées dans cette thèse). Le recouvrement obtenu avoisine les 80 - 90 %. Les chances de survie du greffon sont très élevées. Enfin cette technique permet d'augmenter le tissu kératinisé en hauteur et en épaisseur.

Dans le tableau suivant, nous allons résumer les 5 études retrouvées dans la littérature dans lesquelles la greffe de conjonctif enfoui a été utilisée pour traiter des récessions muco-gingivales péri-implantaires.

Auteur	Type d'étude	Etat initial pré-ratoire	Type de chirurgie	Résultats et pourcentage de recouvrement
Roccuzzo et coll. (Roccuzzo et al. 2014)	Série de cas, 16 patients.	Récession de 1 à 3 mm. Exposition du col implantaire. Implants en fonction depuis minimum 14 mois.	Grefe de conjonctif enfoui associée à un lambeau tracté coronairement.	Recouvrement moyen : 89,6 %. Recouvrement complet : 56,3 % (9 cas sur 16). Indice esthétique : passe de 3,6 à 8,5.
Zucchelli et coll. (Zucchelli et al. 2013)	Série de cas, 20 patients.	Récession moyenne : 2,72 mm ± 0,68 mm.	Un mois avant la chirurgie : dépose de la prothèse, polissage et remodelage du pilier et mise sous provisoire. Grefe de conjonctif enfoui associée à un lambeau tracté coronairement.	Recouvrement moyen : 96,3 % (à 20 mois). Recouvrement complet : 75 % des sites. Réduction de la récession : 2,62 mm ± 0,81 mm. VAS : 4,2.
Burkhardt et coll. (Burkhardt et al. 2008)	Série de cas, 10 patients.	Récession moyenne : 3 mm ± 0,8 mm.	Grefe de conjonctif enfoui associée à un lambeau tracté coronairement.	Recouvrement : - à 1 mois : 75 %. - à 3 mois : 70 %. - à 6 mois : 66 % puis stabilité. Position finale de la muqueuse : 1,2 mm plus coronaire par rapport à l'état initial.
Cosyn et coll. (Cosyn et al. 2013)	Série de cas, 2 patients.	Récession : 1,5 et 2 mm, seulement 3 mois après la mise en fonction (implants placés en « flapless »).	Grefe de conjonctif enfoui associé à un lambeau tracté coronairement.	A 12 mois : diminution de 1 et 1,5 mm des récessions. Récession en post-chirurgical : 0,5 mm.
Shibli et coll. (Shibli et al. 2004)	Rapport de cas, 1 patient.	Récession de 3 mm.	Grefe de conjonctif enfoui associé à un lambeau tracté coronairement et mise sous provisoire quelques mois.	A 18 mois : recouvrement complet, absence de récession par rapport à la dent controlatérale. Patient très satisfait du résultat esthétique.

Tableau 14 : Tableau récapitulatif des études cliniques sur la gestion des récessions muco-gingivales péri-implantaires par greffe de conjonctif enfoui.

3.4 Limites de la chirurgie plastique péri-implantaire

Lorsque la chirurgie plastique péri-implantaire ne peut plus répondre au traitement des récessions muco-gingivales péri-implantaires, il est important d'envisager d'autres solutions. Les alternatives envisageables sont les suivantes : changement du pilier implantaire, gestion du profil d'émergence, gestion de l'occlusion ou encore dépose de l'implant.

3.4.1 Changement du pilier implantaire

Comme dit précédemment, le col pilier implantaire est au contact direct de la muqueuse péri-implantaire. Ainsi, en plus de son rôle prothétique et mécanique, il soutient la muqueuse péri-implantaire et doit la stabiliser autant dans sa position que dans son volume. Le pilier possède un col de hauteur variable, qui est adapté au niveau gingival et il doit pouvoir être modifiable en cas de modification du niveau gingival. Ceci est possible dans le cas de piliers et couronnes transvissées sur implants mais pas dans le cas de piliers monoblocs avec des couronnes scellées sur implant. Certains auteurs proposent de déposer la couronne définitive, de changer le pilier, de le remplacer par un pilier plus fin et plus concave afin de limiter la compression du pilier sur la muqueuse et enfin de réaliser une nouvelle couronne supra-implantaire.

En 2004, Shibli et coll. (Shibli et al. 2004) expose un cas clinique dans lequel une greffe de conjonctif enfoui est associée à un changement du pilier implantaire, dont la limite est plus coronaire, ainsi qu'à la mise en place d'une nouvelle prothèse supra-implantaire dont le profil d'émergence est légèrement modifié. Ce cas ne traite pas des récessions autour d'implants mais d'un défaut d'alignement des collets entre une dent naturelle et une couronne sur implant. Il est possible de l'assimiler au traitement d'une récession de classe I ou II de Miller. Le choix d'un pilier de diamètre plus étroit permet de ménager un espace plus important pour les tissus mous gingivaux greffés dans le cas où le diamètre du pilier serait à l'origine de la récession muqueuse. La réalisation d'une nouvelle prothèse permet quant à elle, de gérer l'apparition des « triangles noirs » consécutifs à la perte des papilles gingivales.

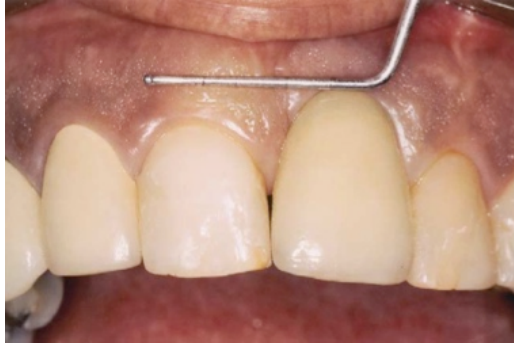

Figure 40 : Photographie clinique montrant la différence d'alignement des collets entre la dent naturelle et la couronne sur implant (21), (Shibli et al. 2004).

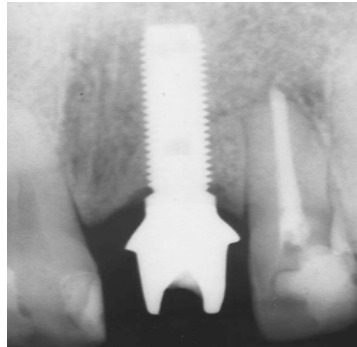


Figure 41 : Cliché radiographique (Shibli et al. 2004).

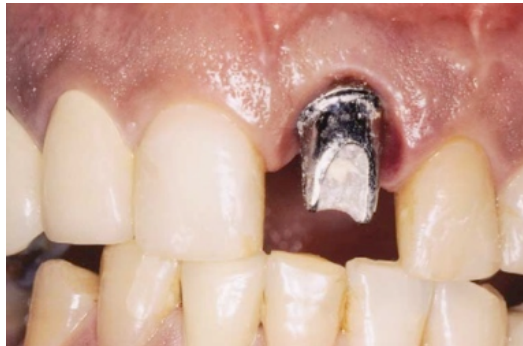

Figure 42 : La prothèse supra-implantaire est déposée et le pilier est exposé (Shibli et al. 2004).

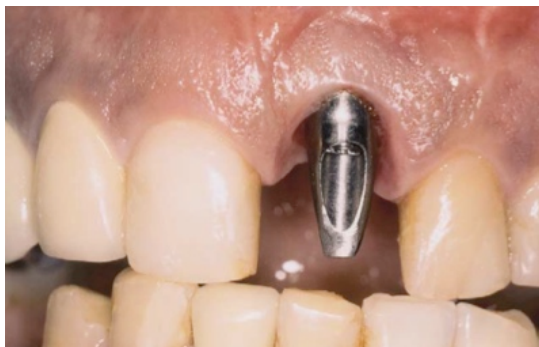

Figure 43 : Le pilier initial est déposé et remplacé par un pilier de diamètre inférieur (Shibli et al. 2004).

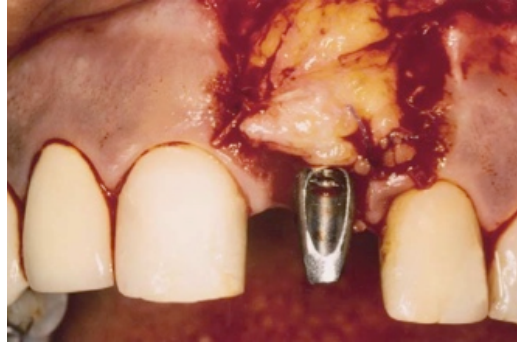


Figure 44 : Le greffon conjonctif prélevé est mis en place et le lambeau est repositionné coronairement au niveau du site implantaire (Shibli et al. 2004).

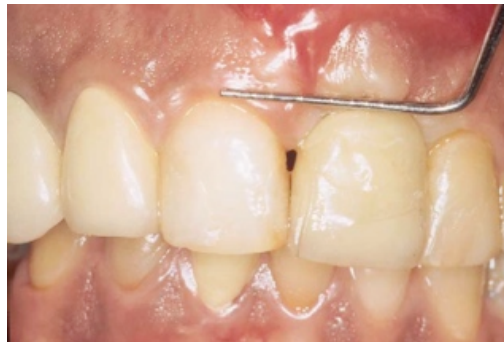

Figure 45 : Vue clinique à 18 mois post-opératoire : les niveaux gingivaux et les collets sont alignés (Shibli et al. 2004).

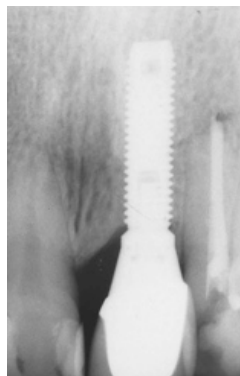

Figure 46 : Vue radiographique à 18 mois post-opératoires (Shibli et al. 2004).

3.4.2 Défaut d'adaptation prothétique

Comme expliqué précédemment, un sous ou sur-contour prothétique favorise l'accumulation de plaque dentaire ainsi que l'apparition de récessions muco-gingivales péri-implantaires.

En 2012, lors du congrès d'Aixpo à Aix en Provence un cas clinique a été présenté ainsi que son traitement (Zuck 2012). Il s'agissait d'une récession muco-gingivale autour d'un implant en position de 21. Sur cette patiente, l'implant a été posé et une couronne

provisoire a été mise en place. Le pilier posé était en titane, et la couronne réalisée était tout céramique. Seize mois après la pose de la couronne d'usage, une récession est notable au niveau des tissus péri-implantaires. Au niveau radiologique, le niveau osseux semble correct en proximal, cependant la prothèse apparaît largement en sous-contour. Dans un premier temps, une optimisation de l'hygiène bucco-dentaire va permettre de diminuer l'aspect inflammatoire de la muqueuse, mais ne permet pas de supprimer la récession. La gestion de la récession est réalisée via la dépose de la prothèse supra-implantaire, la réalisation d'un nouveau pilier anatomique en zircone et la confection d'une nouvelle prothèse en céramique avec une armature en zircone parfaitement adaptée. Le résultat final est esthétiquement satisfaisant. Ainsi, la gestion de l'adaptation prothétique permet de traiter la récession péri-implantaire.

3.4.3 Gestion de l'occlusion

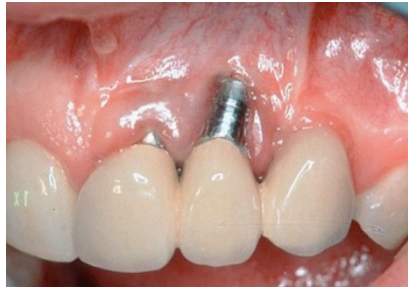Les principales complications prothétiques post-implantaires rencontrées à moyen et à long terme, sont liées à la gestion de la bio-mécanique occlusale. Les principales complications sont les suivantes : dévissage, fracture des éléments cosmétiques, des vis implantaires, des vis de piliers, des armatures voire parfois des implants, ou encore la perte des implants par perte d'ostéo-intégration consécutive à une surcharge occlusale. La perte osseuse induite par la surcharge occlusale est suivie d'un affaissement des tissus mous péri-implantaires et de récessions des tissus mous péri-implantaires.

Pour pallier aux surcharges occlusales, il faut parfois modifier la conception de la prothèse : réduire la largeur de la surface occlusale, réduire la pente cuspidienne, supprimer les extensions, augmenter le nombre d'implants pour mieux équilibrer les charges occlusales (augmenter les piliers en cas de bridge implanto-porté).

3.4.4 Dépose de l'implant

Lorsque la récession muqueuse et la perte osseuse sous-jacente sont trop importantes, il est parfois nécessaire de déposer l'implant. Puis il faut reconstruire un environnement osseux et gingival propice à une ré-implantation future. Ce type de situation apparaît dans les classes IV de Miller et les classes IV de Palacci et Ericsson, et dans le cas de

péri-implantites sévères.



**Figure 47 : Patient présentant une péri-implantite stabilisée. La simple greffe gingivale est insuffisante dans ce cas là.
Source : Google Images.**

4 Cas cliniques

Nous allons à présent présenter quelques cas cliniques pour mieux illustrer l'intérêt et les effets de la chirurgie plastique péri-implantaire, dans le cadre de la prise en charge des récessions autour des prothèses implanto-portées unitaires situées dans les secteurs antérieurs maxillaire et mandibulaire.

4.1 Cas clinique n°1

Le premier cas clinique présenté provient d'une étude réalisée par Roccuzzo et coll. en 2014 (Roccuzzo et al. 2014). Dans cette étude, seize patients présentant une récession muco-gingivale vestibulaire au niveau d'un implant unitaire placé dans le secteur antérieur, ont été inclus. La procédure chirurgicale consistait en une greffe de conjonctif enfoui après prélèvement dans la région tubérositaire maxillaire, désépithélialisation et préparation du greffon. Aucune complication post-chirurgicale n'a été relevée et la cicatrisation a été optimale. Un an après la chirurgie, le recouvrement moyen était de 89,6 %, et neuf cas sur seize ont présenté un recouvrement complet.

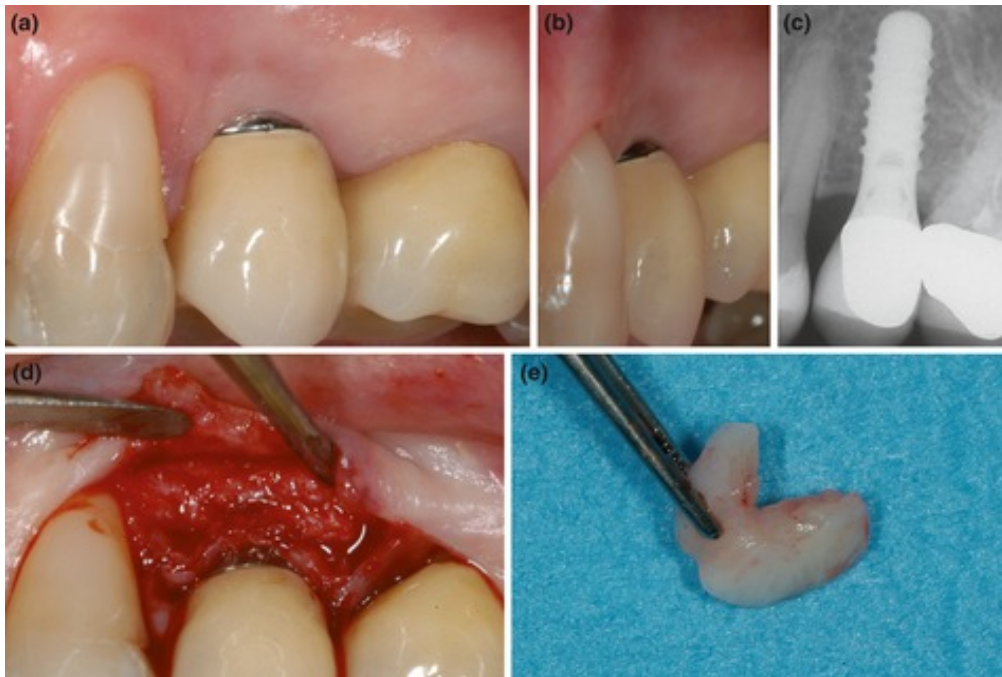


Figure 48 : Traitement chirurgicale d'une récession muco-gingivale péri-implantaire. a-b : vues cliniques frontale et latérale pré-opératoire ; c : radiographie initiale ; d : levée du lambeau au niveau de la récession muco-gingivale péri-implantaire ; e : greffon (Roccuzzo et al. 2014).

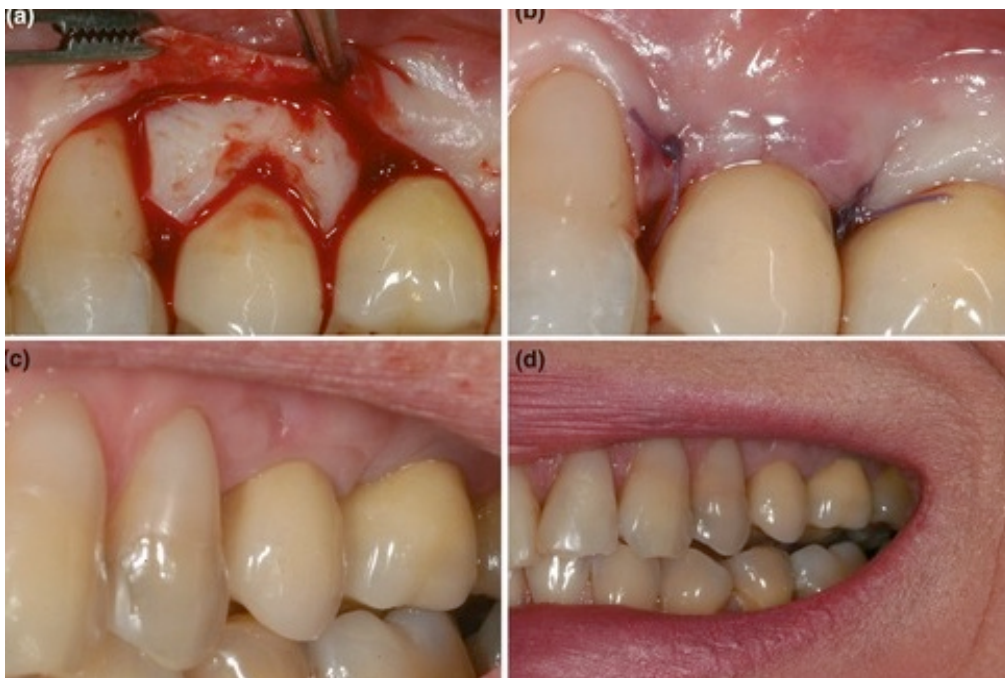

Figure 49 : Traitement chirurgicale d'une récession muco-gingivale péri-implantaire. a : levée du lambeau ; b : mise en place du greffon et sutures ; c-d : photographies intrabuccales à un an post-opératoire (Roccuzzo et al. 2014).

4.2 Cas clinique n°2

Ce cas clinique provient d'un article publié en 2017 par Sculean et al. (Sculean et al. 2017) qui illustre la prise en charge chirurgicale d'une récession muco-gingivale autour d'un implant antérieur. L'implant est présent en bouche depuis une quinzaine d'années et le défaut gingival est présent depuis de nombreuses années avant qu'une décision de traitement soit envisagée par le patient. La technique chirurgicale choisie est la greffe de conjonctif enfoui.

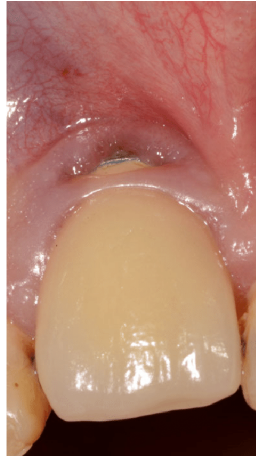


Figure 50 : Photographie pré-opératoire intrabuccale de la prothèse implanto-portée ayant été mise en fonction 15 ans auparavant (Sculean et al. 2017).

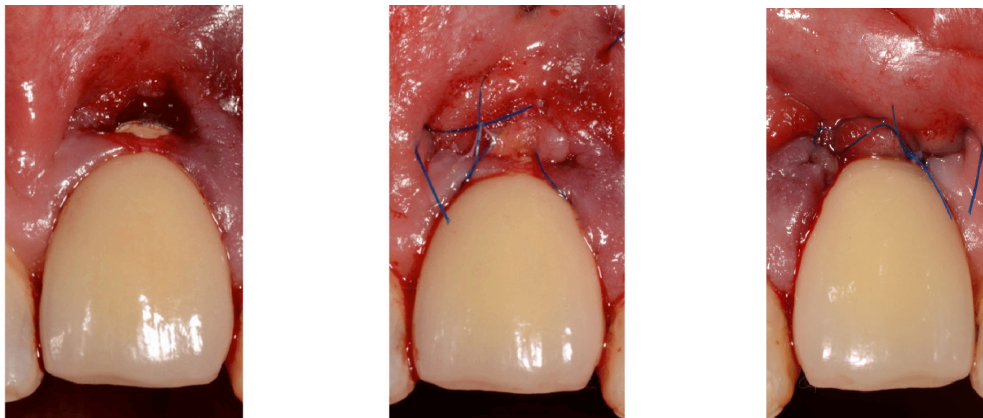


Figure 51 : de gauche à droite : préparation du site receveur, mise en place du greffon conjonctif et sutures (Sculean et al. 2017).

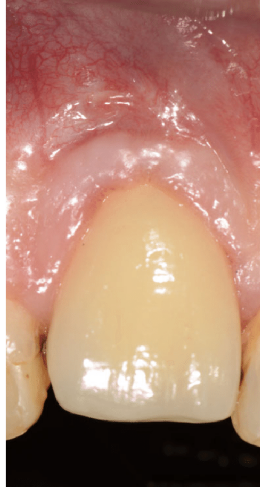

Figure 52 : Photographie à 3 ans post-opératoires. Le recouvrement du défaut gingival est complet et on peut observer la formation de muqueuse kératinisée (Sculean et al. 2017).

4.3 Cas clinique n°3

Le cas clinique suivant a été réalisé au Diplôme Universitaire de Parodontologie et d'Implantologie de l'Université Paris 7 par le Docteur Semtob Jonathan. La patiente Madame C. (49 ans, non fumeuse et en bonne santé générale) présente une récession muco-gingivale de 2 mm au niveau de la prothèse implanto-portée en position de 21. La prothèse sur implant est en fonction depuis la fin de l'année 2008 et la greffe gingivale a eu lieu au début de l'année 2016.

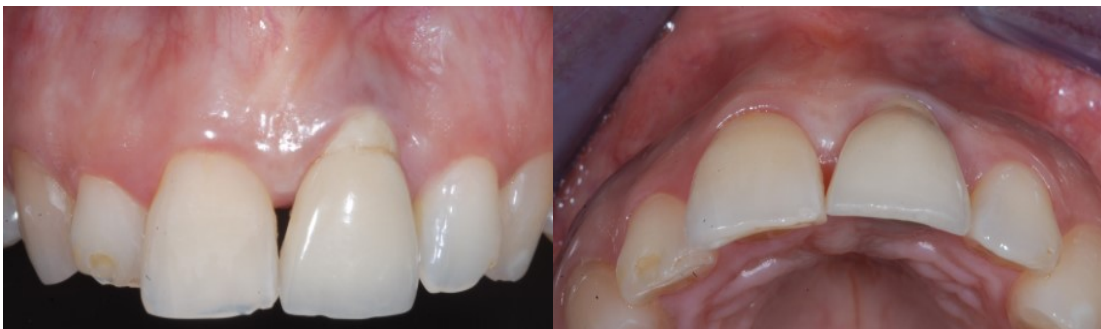


Figure 53 : Photographie intrabuccale pré-opératoire de face et vue occlusale. Courtoisie du Dr Semtob.

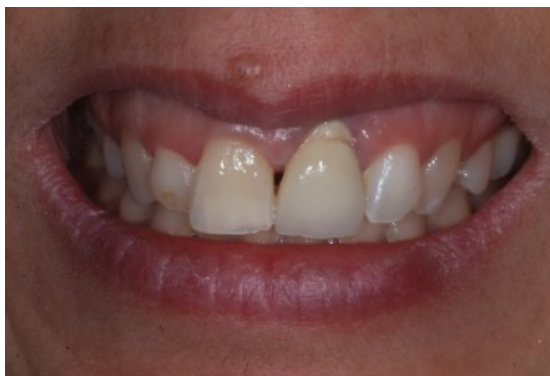

Figure 54 : Photographie du sourire. Courtoisie du Dr Semtob.

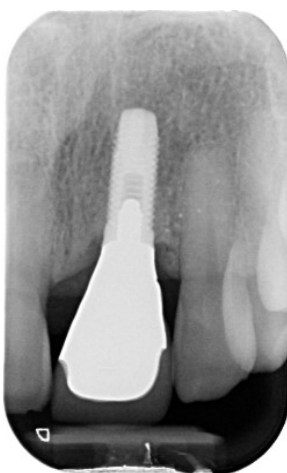

Figure 55 : Cliché radiographique pré-opératoire. Courtoisie du Dr Semtob.

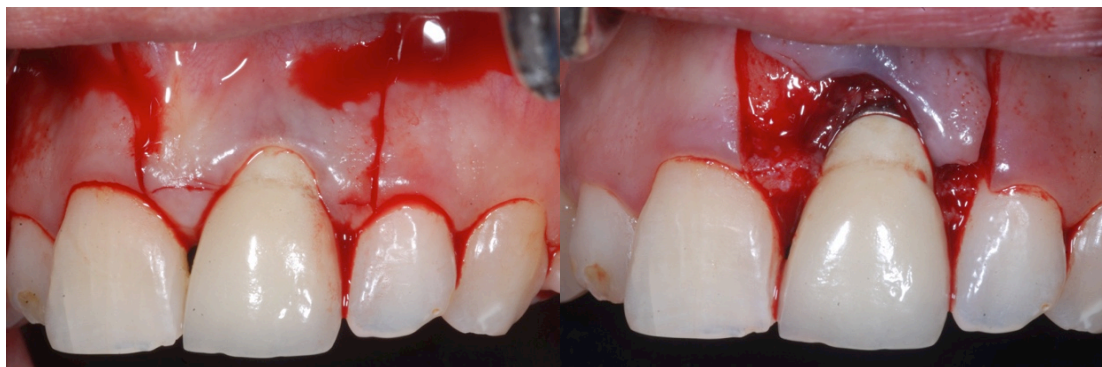


Figure 56 : Incisions et décollement du lambeau. Courtoisie du Dr Semtob.

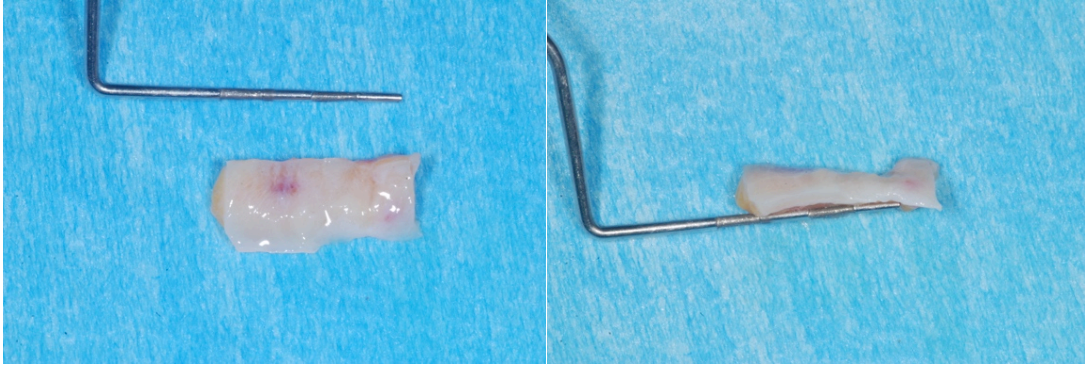


Figure 57 : Greffon prélevé. Courtoisie du Dr Semtob.

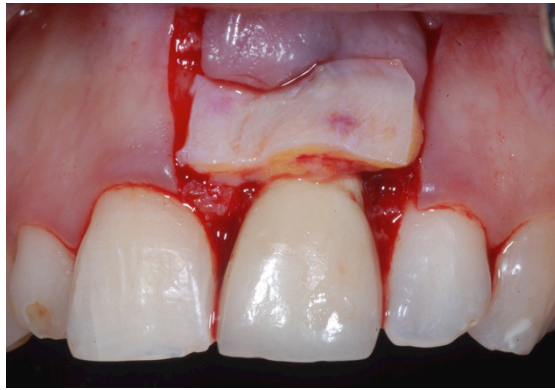

Figure 58 : Mise en place du greffon conjonctif. Courtoisie du Dr Semtob.

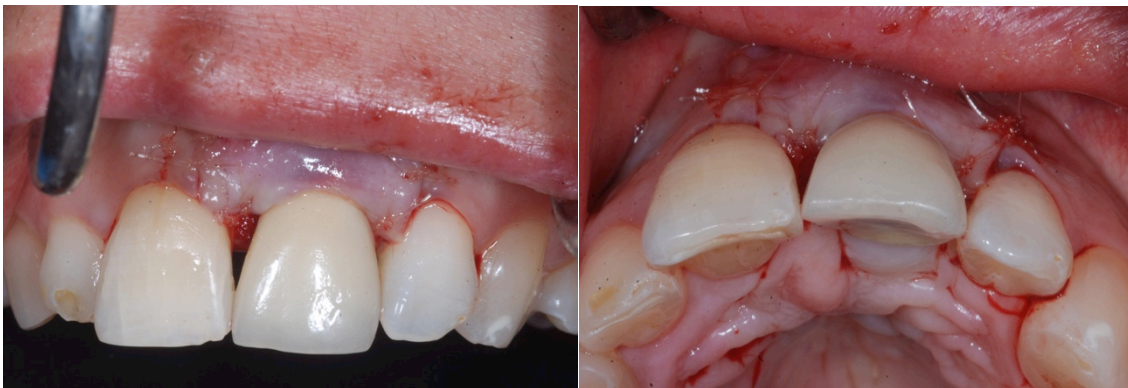

Figure 59 : Vues frontales et occlusales après sutures. Courtoisie du Dr Semtob.

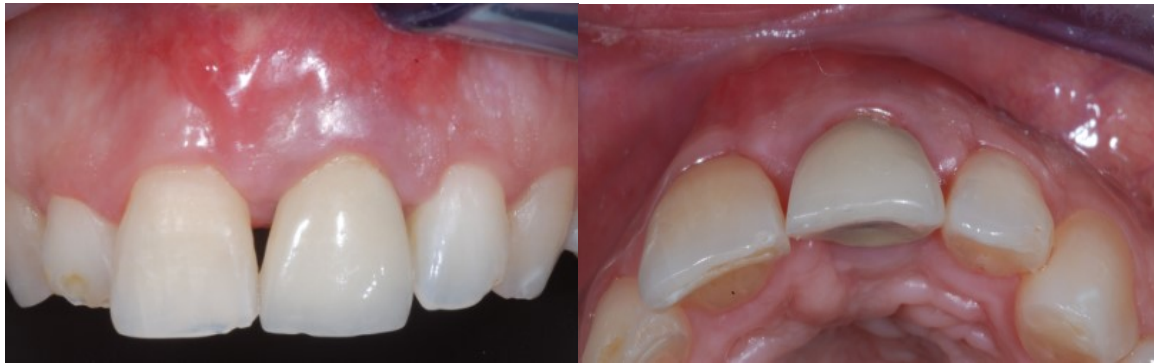


Figure 60 : Photographies intrabuccales à 1 mois post-opératoire. Courtoisie du Dr Semtob.

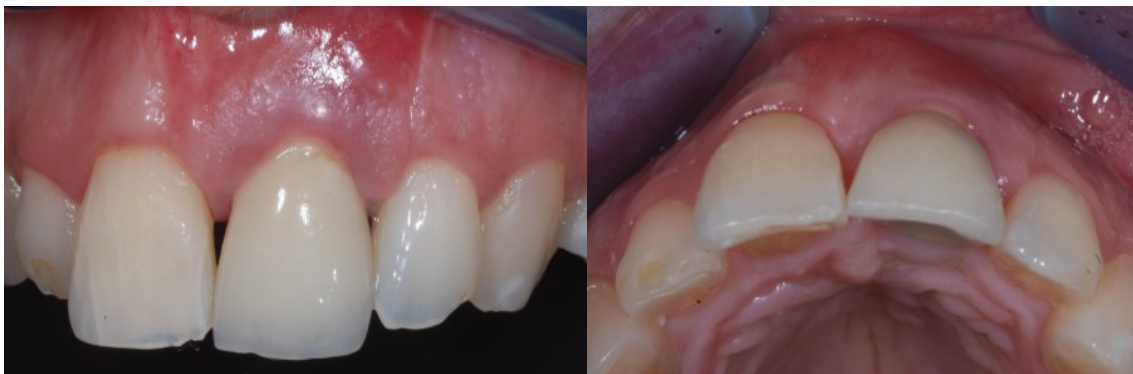

Figure 61 : Photographies intrabuccales à 3 mois post-opératoire. Courtoisie du Dr Semtob.

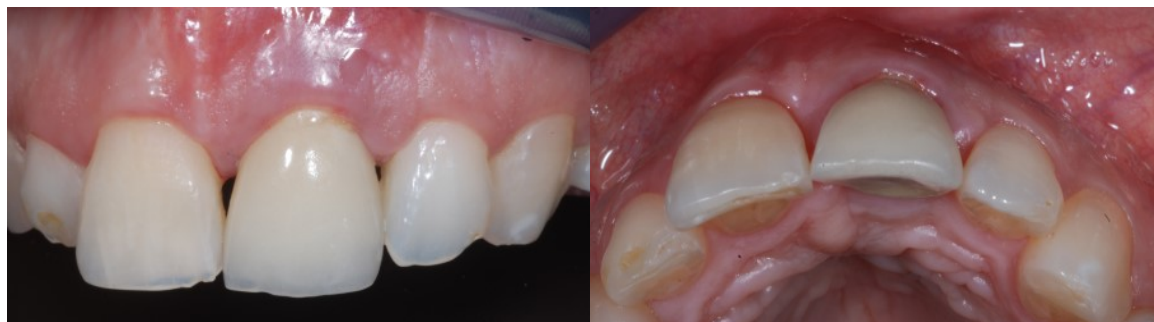

Figure 62 : Photographies intrabuccales à 6 mois post-opératoire. Courtoisie du Dr Semtob.

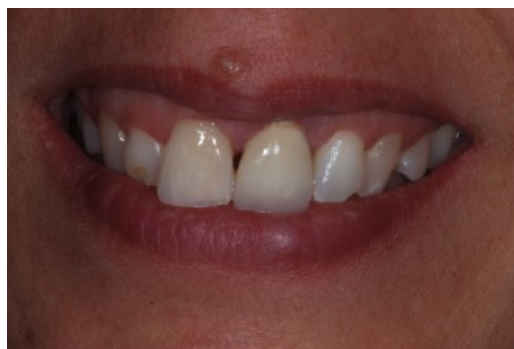

Figure 63 : Photographie du sourire à 6 mois post-opératoire. Courtoisie du Dr Semtob.

4.4 Cas clinique n°4

Ce cas clinique a également été réalisé par le Docteur Semtob Jonathan dans le cadre du Diplôme Universitaire de Parodontologie et d'Implantologie de Paris 7. La patiente, Madame R. (63 ans, non fumeuse, en bonne santé générale) présente une récession muco-gingivale inférieure à 2 mm au niveau de la prothèse implanto-portée en position de 14. La prothèse sur implant est en fonction depuis le début de l'année 2010 et la chirurgie gingivale a lieu à la fin de l'année 2015.

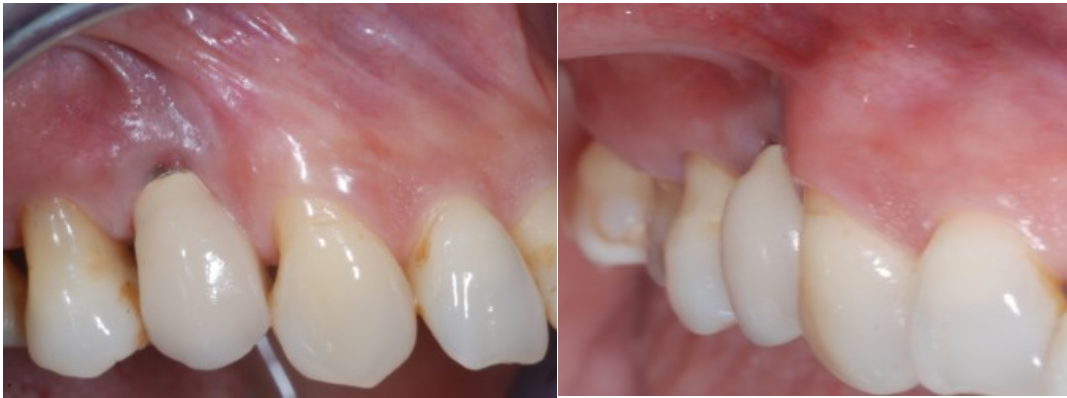

Figure 64 : Photographies intrabucales pré-opératoire de face et latérale. Courtoisie du Dr Semtob.

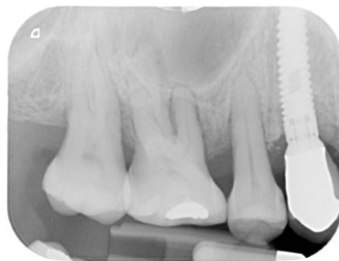

Figure 65 : Radiographie rétro-alvéolaire pré-opératoire. Courtoisie du Dr Semtob.

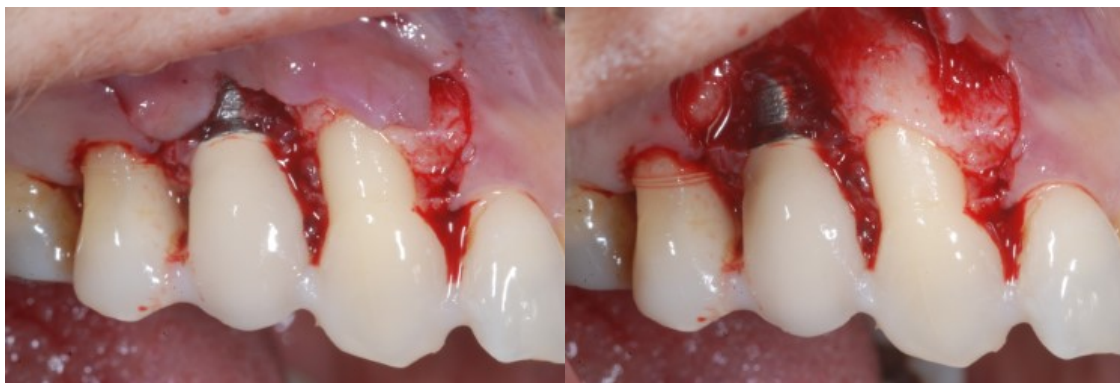


Figure 66 : Décollement du lambeau. Courtoisie du Dr Semtob.

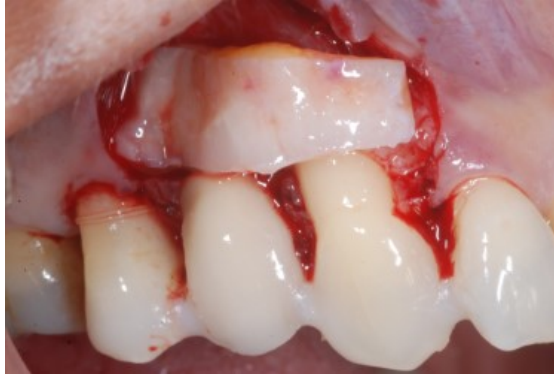

Figure 67 : Mise en place du greffon. Courtoisie du Dr Semtob.

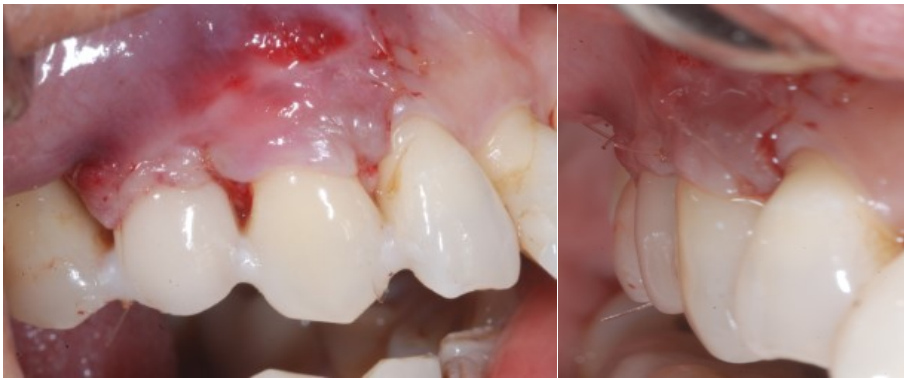

Figure 68 : Repositionnement du lambeau et sutures. Courtoisie du Dr Semtob.

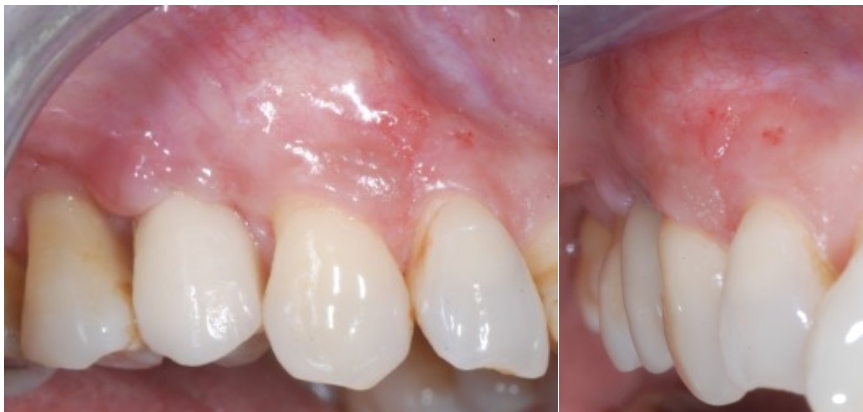

Figure 69 : Photographies intrabuccales à 1 mois post-opératoire. Vues frontale et latérale. Courtoisie du Dr Semtob.

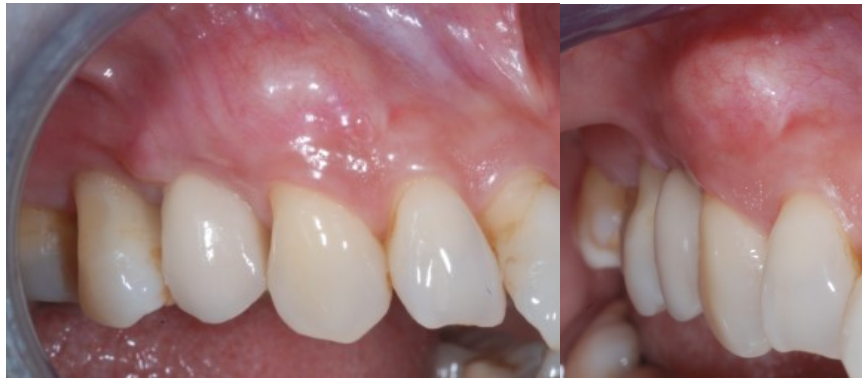

Figure 70 : Photographies intrabuccales à 4 mois post-opératoire. Courtoisie du Dr Semtob.

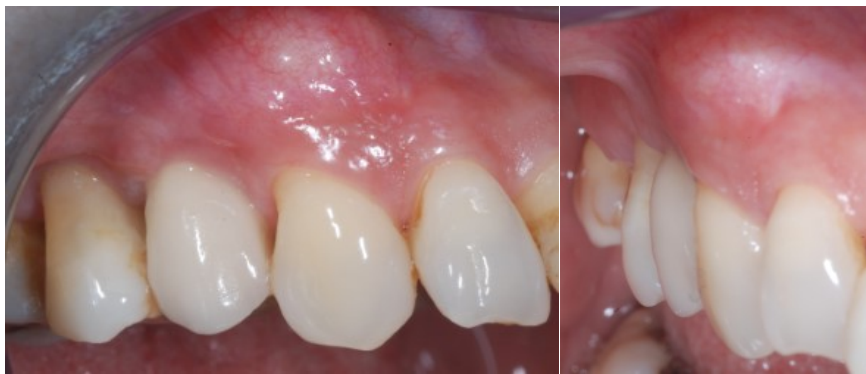

Figure 71 : Photographies intrabuccales à 6 mois post-opératoire. Courtoisie du Dr Semtob.

4.5 Cas clinique n°5

Le dernier cas clinique présenté est tiré d'une étude réalisée par Zucchelli et coll. en 2013 (Zucchelli et al. 2013). Dans cette étude, vingt patients présentant une récession muco-gingivale vestibulaire en regard d'un implant unitaire placé dans le secteur esthétique maxillaire ont été inclus. Le traitement a été le suivant : dépose de la prothèse supra-implantaire, réduction du pilier, greffe de conjonctif enfoui associé à un lambeau déplacé coronairement, mise en place de la restauration finale. La référence utilisée est la dent controlatérale indemne de toute restauration ou récession et en normo-position. Un an après la mise en place de la restauration prothétique définitive, les résultats sont les suivants : recouvrement moyen dans 96,3 % des cas, recouvrement complet dans 75 % des cas traités, augmentation moyenne de l'épaisseur du tissu gingival kératinisé de 1,54 mm. A un an, le score d'évaluation esthétique est augmenté, ainsi que la satisfaction des patients.

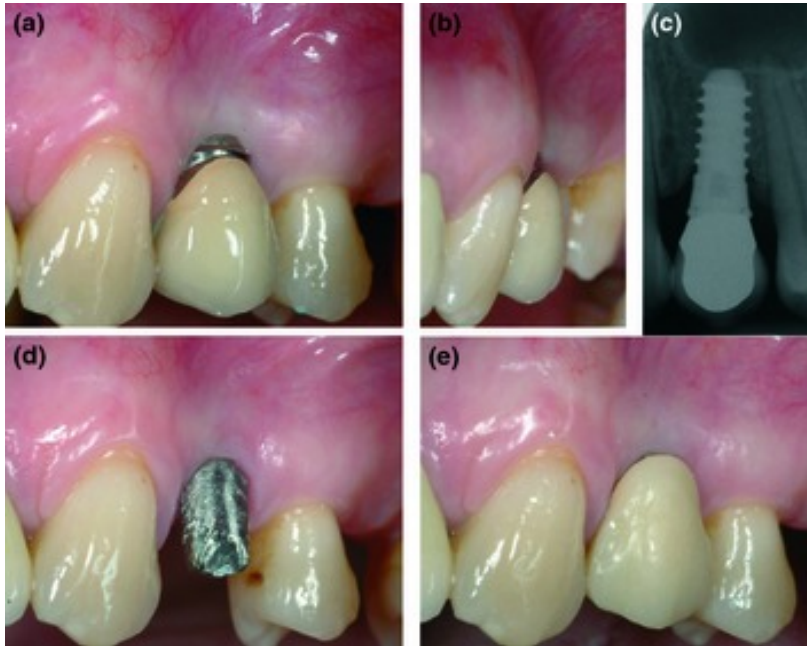

Figure 72 : Traitement chirurgicale d'une récession muco-gingivale péri-implantaire. a-b : vues cliniques pré-opératoire ; c : radiographie pré-opératoire ; d : réduction du pilier implantaire ; e : couronne provisoire (Zucchelli et al. 2013).

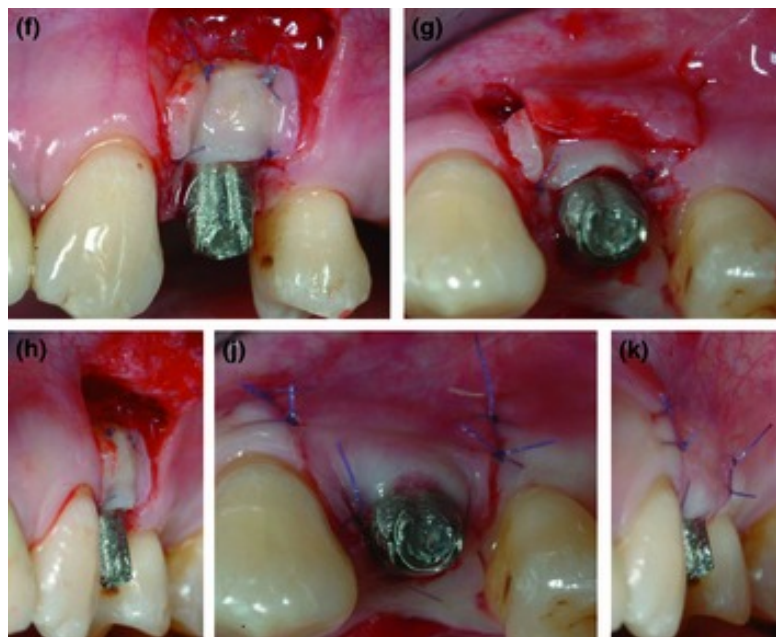


Figure 73 : Traitement chirurgicale d'une récession muco-gingivale péri-implantaire. f : sutures du greffon en cervical de la récession ; g :vue occlusale ; h : vue latérale ; j : suture du lambeau déplacé coronairement en vue occlusale ; k : vue latérale post-chirurgicale (Zucchelli et al. 2013).

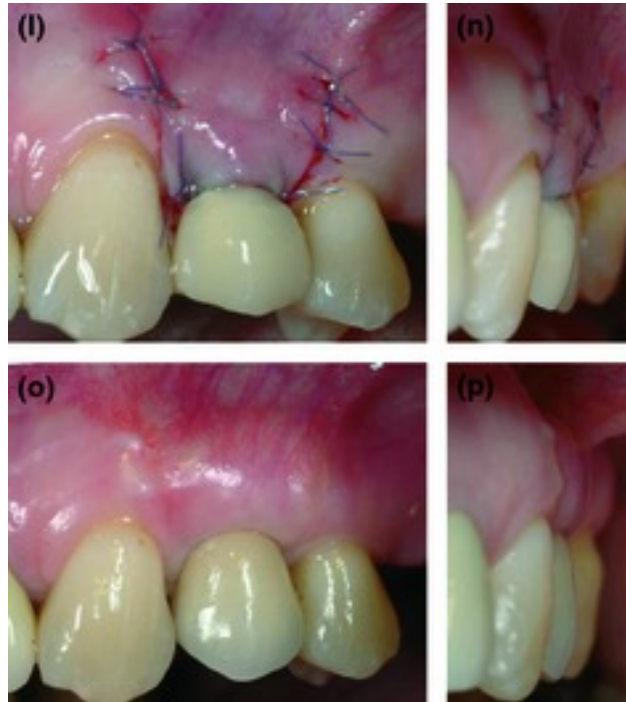


Figure 74 : Traitement chirurgicale d'une récession muco-gingivale péri-implantaire. i : vue frontale post-chirurgicale ; n : vue latérale post-chirurgicale ; o : vue frontale à un an ; p : vue latérale à un an (Zucchelli et al. 2013).

Conclusion

Le maintien des tissus mous péri-implantaires est une nécessité dans l'obtention du succès esthétique et fonctionnel d'une prothèse implanto-portée, et plus particulièrement lorsqu'elle est située dans le secteur esthétique.

Une des complications post-implantaires à court et à moyen terme, est l'apparition de récessions muco-gingivales péri-implantaires dont la prise en charge peut s'avérer délicate. La chirurgie plastique muco-gingivale péri-implantaire est plus compliquée, du fait de la composition des tissus muqueux péri-implantaires : le tissu conjonctif est de qualité moindre et la vascularisation est nettement inférieure en comparaison au modèle parodontal.

De nombreux facteurs peuvent influencer la stabilité des tissus mous péri-implantaires et générer des récessions. Ces facteurs, d'origine parodontaux, chirurgicaux, implantaires, prothétiques ou iatrogènes peuvent être modifiables. C'est pourquoi, il est du devoir du chirurgien dentiste de savoir les identifier et les évaluer pour éviter des complications muco-gingivales ultérieures.

La prise en charge chirurgicale des récessions muco-gingivales péri-implantaires, est peu décrite dans la littérature, mais on peut cependant retrouver des études cliniques intéressantes comme celles de Burkardt et coll., Cosyn et coll., Rocuzzo et coll., Shibli et coll. ou encore Zucchelli et coll. Ces études décrivent et mettent en évidence l'intérêt de l'utilisation d'un greffon de conjonctif enfoui associé ou non à un lambeau tracté coronairement pour la prise en charge chirurgicale de ces récessions. Considérée comme le « gold standard » dans le traitement des récessions gingivales dentaires, cette technique l'est également concernant le traitement des défauts muco-gingivaux péri-implantaires.

Cependant, le recul clinique est relativement faible, la reproductibilité des résultats chirurgicaux étant patient et praticien-dépendant, on assiste parfois à un échec de la chirurgie plastique péri-implantaire. C'est pourquoi, dans certains cas, d'autres alternatives sont à envisager comme le ré-enfouissement de l'implant associé à une régénération osseuse guidée voire parfois, dans les cas extrêmes, une dépose de l'implant.

Bibliographie

- Al Amri MD. Crestal bone loss around submerged and nonsubmerged dental implants: A systematic review. *J Prosthet Dent.* 2016;115(5):564-570.e1.
- de Araújo Nobre M, Mano Azul A, Rocha E, Maló P. Risk factors of peri-implant pathology. *Eur J Oral Sci.* 2015;123(3):131-9.
- Armand S. La restauration unitaire antérieure en implantologie. Quintessence International. 2008;
- Armitage GC. Development of a classification system for periodontal diseases and conditions. *Ann Periodontol.* déc 1999;4(1):1-6.
- de Avila ED, de Molon RS, Lima BP, Lux R, Shi W, Junior MJ, et al. Impact of Physical Chemical Characteristics of Abutment Implant Surfaces on Bacteria Adhesion. *J Oral Implantol.* 2016;42(2):153-8.
- Azzi R, Etienne D, Fenech P. Traitement chirurgical des récessions gingivales associées aux lésions dentaires cervicales. *Réal Clin.* 2001;441-5.
- Belser UC, Grütter L, Vailati F, Bornstein MM, Weber H-P, Buser D. Outcome evaluation of early placed maxillary anterior single-tooth implants using objective esthetic criteria: a cross-sectional, retrospective study in 45 patients with a 2- to 4-year follow-up using pink and white esthetic scores. *J Periodontol.* 2009;80(1):140-51.
- Bengazi F, Wennström JL, Lekholm U. Recession of the soft tissue margin at oral implants. A 2-year longitudinal prospective study. *Clin Oral Implants Res.* 1996;7(4):303-10.
- Berglundh T, Abrahamsson I, Welander M, Lang NP, Lindhe J. Morphogenesis of the peri-implant mucosa: an experimental study in dogs. *Clin Oral Implants Res.* 2007;18(1):1-8.
- Berglundh T, Lindhe J. Dimension of the periimplant mucosa. Biological width revisited. *J Clin Periodontol.* oct 1996;23(10):971-3.
- Berglundh T, Lindhe J, Ericsson I, Marinello CP, Liljenberg B, Thomsen P. The soft tissue barrier at implants and teeth. *Clin Oral Implants Res.* 1991;2(2):81-90.
- Binderman I, Adut M, Zohar R, Bahar H, Faibish D, Yaffe A. Alveolar bone resorption following coronal versus apical approach in a mucoperiosteal flap surgery procedure in the rat mandible. *J Periodontol.* 2001;72(10):1348-53.
- Bjorn H. Free transplantation of gingiva propria. *Sven Tandlak Tidskr.* 1963;684-90.
- Blatz M, Hurzeler M, Strub J. Restaurations des papilles interdentaires: approches chirurgicales et non chirurgicales. *PDR.* 1999;395-406.
- Borghetti A, Monet-Corti V. Chirurgie plastique parodontale. 2ème édition. Rueil-malmaison; 2008. (JPIO).
- Bouazza-Juanes K, Martínez-González A, Peiró G, Ródenas J-J, López-Mollá M-V. Effect of platform switching on the peri-implant bone: A finite element study. *J Clin Exp Dent.* 2015;7(4):e483-488.
- Bouchard P. Parodontologie & dentisterie implantaire : Volume 1 : médecine parodontale (Coll. Dentaire). Lavoisier; 2014.
- Bouchard P. Parodontologie & dentisterie implantaire - Volume 2 : Thérapeutiques chirurgicales (Coll. Dentaire). Lavoisier; 2015.
- Bouchard P, Malet J, Borghetti A. Decision-making in aesthetics: root coverage revisited. *Periodontol 2000.* 2001;27:97-120.
- Brito C, Tenenbaum HC, Wong BKC, Schmitt C, Nogueira-Filho G. Is keratinized mucosa indispensable to maintain peri-implant health? A systematic review of the literature. *J Biomed Mater Res B Appl Biomater.* 2014;102(3):643-50.
- Brunel-Trotebas S, Louise L, Brouillet J. La greffe de tissu conjonctif enfouie: un atout pour l'esthétique et la pérennité des restaurations prothétiques antérieures. *Le fil dentaire.* 2010;
- Burkhardt R, Joss A, Lang NP. Soft tissue dehiscence coverage around endosseous implants: a prospective cohort study. *Clin Oral Implants Res.* 2008;19(5):451-7.

- Buser D, Martin W, Belser UC. Optimizing esthetics for implant restorations in the anterior maxilla: anatomic and surgical considerations. *Int J Oral Maxillofac Implants*. 2004;19 Suppl:43-61.
- Cardaropoli G, Lekholm U, Wennström JL. Tissue alterations at implant-supported single-tooth replacements: a 1-year prospective clinical study. *Clin Oral Implants Res*. 2006;17(2):165-71.
- Cooper LF, Reside G, Raes F, Garriga JS, Tarrida LG, Wiltfang J, et al. Immediate provisionalization of dental implants in grafted alveolar ridges in the esthetic zone: a 5-year evaluation. *Int J Periodontics Restorative Dent*. 2014;34(4):477-86.
- Cordioli G, Mortarino C, Chierico A, Grusovin MG, Majzoub Z. Comparison of 2 techniques of subepithelial connective tissue graft in the treatment of gingival recessions. *J Periodontol*. 2001;72(11):1470-6.
- Cosyn J, De Bruyn H, Cleymaet R. Soft tissue preservation and pink aesthetics around single immediate implant restorations: a 1-year prospective study. *Clin Implant Dent Relat Res*. déc 2013;15(6):847-57.
- Cosyn J, Eghbali A, De Bruyn H, Collys K, Cleymaet R, De Rouck T. Immediate single-tooth implants in the anterior maxilla: 3-year results of a case series on hard and soft tissue response and aesthetics. *J Clin Periodontol*. 2011;38(8):746-53.
- Davarpanah M, Martinez H, Kebir M, Tecucianu J. Manuel d'implantologie clinique. CdP. Reuil-Malmaison; 1999. (JPIO).
- Davarpanah M, Szmukler-Moncler, Rajzbaum, Demurashvili. Manuel d'implantologie clinique. 3ème édition. Concepts, intégration des protocoles et esquisses de nouveaux paradigmes. Edition CdP. 2012. (JPIO).
- De Rouck T, Collys K, Wyn I, Cosyn J. Instant provisionalization of immediate single-tooth implants is essential to optimize esthetic treatment outcome. *Clin Oral Implants Res*. 2009;20(6):566-70.
- Donnenfeld OW, Marks RM, Glickman I. The Apically Repositioned Flap – A Clinical Study. *J Periodontol*. 1964;35(5):381-7.
- Edel A. Clinical evaluation of free connective tissue grafts used to increase the width of keratinised gingiva. *J Clin Periodontol*. 1974;1(4):185-96.
- Ericsson I. *Esthetic Implant Dentistry: Soft and Hard Tissue Management*. Quintessence; 2001.
- Fürhauser R, Florescu D, Benesch T, Haas R, Mailath G, Watzek G. Evaluation of soft tissue around single-tooth implant crowns: the pink esthetic score. *Clin Oral Implants Res*. 2005;16(6):639-44.
- Galindo-Moreno P, Fernández-Jiménez A, O'Valle F, Monje A, Silvestre FJ, Juodzbaly G, et al. Influence of the crown-implant connection on the preservation of peri-implant bone: a retrospective multifactorial analysis. *Int J Oral Maxillofac Implants*. 2015;30(2):384-90.
- Galli F, Capelli M, Zuffetti F, Testori T, Esposito M. Immediate non-occlusal vs. early loading of dental implants in partially edentulous patients: a multicentre randomized clinical trial. Peri-implant bone and soft-tissue levels. *Clin Oral Implants Res*. 2008;19(6):546-52.
- Genon-Romagna C, Genon P. Récessions gingivales multiples: lambeau positionné latéralement multipapillaires ou lambeau positionné coronnairement sur greffon conjonctif enfoui. *J Periodontol*. 1992;263-77.
- Goldstein R. *Esthetic in dentistry*. Philadelphia; 1976.
- Grunder U. Stability of the mucosal topography around single-tooth implants and adjacent teeth: 1-year results. *Int J Periodontics Restorative Dent*. 2000;20(1):11-7.
- Grunder U, Gracis S, Capelli M. Influence of the 3-D bone-to-implant relationship on esthetics. *Int J Periodontics Restorative Dent*. 2005;25(2):113-9.
- Harris RJ. Connective tissue grafts combined with either double pedicle grafts or coronally positioned pedicle grafts: results of 266 consecutively treated defects in 200 patients. *Int J Periodontics Restorative Dent*. oct 2002;22(5):463-71.
- Herrero-Climent M, Romero Ruiz MM, Díaz-Castro CM, Bullón P, Ríos-Santos JV. Influence of two different machined-collar heights on crestal bone loss. *Int J Oral Maxillofac Implants*. 2014;29(6):1374-9.
- Jemt T. Regeneration of gingival papillae after single-implant treatment. *Int J Periodontics Restorative Dent*. 1997;17(4):326-33.
- Jepsen K, Heinz B, Halben JH, Jepsen S. Treatment of gingival recession with titanium reinforced barrier

- membranes versus connective tissue grafts. *J Periodontol.* 1998;69(3):383-91.
- Kan JYK, Rungcharassaeng K, Umezu K, Kois JC. Dimensions of peri-implant mucosa: an evaluation of maxillary anterior single implants in humans. *J Periodontol.* 2003;74(4):557-62.
- Kapagiannidis D, Kontonasaki E, Bikos P, Koidis P. Teeth and gingival display in the premolar area during smiling in relation to gender and age. *J Oral Rehabil.* nov 2005;32(11):830-7.
- Kassab MM. Soft tissue grafting to improve implant esthetics. *Clin Cosmet Investig Dent.* 2010;2:101-7.
- van Kesteren CJ, Schoolfield J, West J, Oates T. A prospective randomized clinical study of changes in soft tissue position following immediate and delayed implant placement. *Int J Oral Maxillofac Implants.* 2010;25(3):562-70.
- Ketata. Traitement des récessions parodontales: recouvrement total ou partiel du greffon conjonctif. *L'info dentaire.* 2006;2626-33.
- Kim B-S, Kim Y-K, Yun P-Y, Yi Y-J, Lee H-J, Kim S-G, et al. Evaluation of peri-implant tissue response according to the presence of keratinized mucosa. *Oral Surg Oral Med Oral Pathol Oral Radiol Endod.* 2009;107(3):e24-28.
- Koodaryan R, Hafezeqoran A. Evaluation of Implant Collar Surfaces for Marginal Bone Loss: A Systematic Review and Meta-Analysis. *BioMed Res Int.* 2016;2016:4987526.
- Langer B, Langer L. Subepithelial connective tissue graft technique for root coverage. *J Periodontol.* 1985;56(12):715-20.
- Lee E-J, Meraw SJ, Oh T-J, Giannobile WV, Wang H-L. Comparative histologic analysis of coronally advanced flap with and without collagen membrane for root coverage. *J Periodontol.* 2002;73(7):779-88.
- Lin G-H, Chan H-L, Wang H-L. The significance of keratinized mucosa on implant health: a systematic review. *J Periodontol.* 2013;84(12):1755-67.
- Lindhe J, Berglundh T. The interface between the mucosa and the implant. *Periodontol 2000.* 1998;17:47-54.
- Linkevicius T, Apse P. Biologic width around implants. An evidence-based review. *Stomatologija.* 2008;10(1):27-35.
- Maier F-M. Initial Crestal Bone Loss After Implant Placement with Flapped or Flapless Surgery-A Prospective Cohort Study. *Int J Oral Maxillofac Implants.* 2016;31(4):876-83.
- Martinez H, Davarpanah M, Saad M, Missika P. Proposition d'un nouveau tracé d'incision de chirurgie implantaire sans lambeau lingual. *Revue dentaires.* 2004;
- Martinez H, Renault P. Les implants: chirurgie et prothèse: choix thérapeutique stratégique. *JPIO.* 2008;379.
- Maynard JG, Wilson RD. Diagnosis and management of mucogingival problems in children. *Dent Clin North Am.* 1980;24(4):683-703.
- Miller PD. A classification of marginal tissue recession. *Int J Periodontics Restorative Dent.* 1985a;5(2):8-13.
- Miller PD. Root coverage using the free soft tissue autograft following citric acid application. III. A successful and predictable procedure in areas of deep-wide recession. *Int J Periodontics Restorative Dent.* 1985b;5(2):14-37.
- Molina A, Sanz-Sánchez I, Martín C, Blanco J, Sanz M. The effect of one-time abutment placement on interproximal bone levels and peri-implant soft tissues: a prospective randomized clinical trial. *Clin Oral Implants Res.* 2017;28(4):443-52.
- Nelson SW. The subpedicle connective tissue graft. A bilaminar reconstructive procedure for the coverage of denuded root surfaces. *J Periodontol.* févr 1987;58(2):95-102.
- Nordland WP, Tarnow DP. A classification system for loss of papillary height. *J Periodontol.* 1998;69(10):1124-6.
- Paolantonio M, di Murro C, Cattabriga A, Cattabriga M. Subpedicle connective tissue graft versus free gingival graft in the coverage of exposed root surfaces. A 5-year clinical study. *J Clin Periodontol.* 1997;24(1):51-6.
- Parpaiola A, Cecchinato D, Toia M, Bressan E, Speroni S, Lindhe J. Dimensions of the healthy gingiva and peri-implant mucosa. *Clin Oral Implants Res.* 2015;26(6):657-62.

- Petrie CS, Williams JL. Comparative evaluation of implant designs: influence of diameter, length, and taper on strains in the alveolar crest. A three-dimensional finite-element analysis. *Clin Oral Implants Res.* 2005;16(4):486-94.
- Piattelli A, Vrespa G, Petrone G, Iezzi G, Annibaldi S, Scarano A. Role of the microgap between implant and abutment: a retrospective histologic evaluation in monkeys. *J Periodontol.* 2003;74(3):346-52.
- Raetzke PB. Covering localized areas of root exposure employing the « envelope » technique. *J Periodontol.* 1985;56(7):397-402.
- Rocuzzo M, Gaudio L, Bunino M, Dalmaso P. Surgical treatment of buccal soft tissue recessions around single implants: 1-year results from a prospective pilot study. *Clin Oral Implants Res.* 2014;25(6):641-6.
- Rompen E, Raepsaet N, Domken O, Touati B, Van Dooren E. Soft tissue stability at the facial aspect of gingivally converging abutments in the esthetic zone: a pilot clinical study. *J Prosthet Dent.* 2007;97(6 Suppl):S119-125.
- Saab XE, Griggs JA, Powers JM, Engelmeier RL. Effect of abutment angulation on the strain on the bone around an implant in the anterior maxilla: a finite element study. *J Prosthet Dent.* 2007;97(2):85-92.
- Saadoun AP. Current trends in gingival recession coverage--part I: the tunnel connective tissue graft. *Pract Proced Aesthetic Dent PPAD.* 2006;18(7):433-438; quiz 440.
- Saadoun AP, Touati B. Soft tissue recession around implants: is it still unavoidable?--Part I. *Pract Proced Aesthetic Dent PPAD.* 2007;19(1):55-62; quiz 64.
- de Sanctis M, Zucchelli G. Coronally advanced flap: a modified surgical approach for isolated recession-type defects: three-year results. *J Clin Periodontol.* 2007;34(3):262-8.
- Sciar A. Considérations esthétiques et parodontales en implantologie. *Quintessence International.* 2005;
- Sculean A, Chappuis V, Cosgarea R. Coverage of mucosal recessions at dental implants. *Periodontol 2000.* 2017;73(1):134-40.
- Seibert, Lindhe J. Esthetics and periodontal therapy. *J Clin Periodontol.* 1989;477-514.
- Shibli JA, d'avila S, Marcantonio E. Connective tissue graft to correct peri-implant soft tissue margin: A clinical report. *J Prosthet Dent.* 2004;91(2):119-22.
- Shin S-Y, Han D-H. Influence of a microgrooved collar design on soft and hard tissue healing of immediate implantation in fresh extraction sites in dogs. *Clin Oral Implants Res.* 2010;21(8):804-14.
- Small PN, Tarnow DP. Gingival recession around implants: a 1-year longitudinal prospective study. *Int J Oral Maxillofac Implants.* 2000;15(4):527-32.
- Small PN, Tarnow DP, Cho SC. Gingival recession around wide-diameter versus standard-diameter implants: a 3- to 5-year longitudinal prospective study. *Pract Proced Aesthetic Dent PPAD.* 2001;13(2):143-6.
- Spray JR, Black CG, Morris HF, Ochi S. The influence of bone thickness on facial marginal bone response: stage 1 placement through stage 2 uncovering. *Ann Periodontol.* 2000;5(1):119-28.
- Tarnow DP, Cho SC, Wallace SS. The effect of inter-implant distance on the height of inter-implant bone crest. *J Periodontol.* 2000;71(4):546-9.
- Tarnow DP, Magner AW, Fletcher P. The effect of the distance from the contact point to the crest of bone on the presence or absence of the interproximal dental papilla. *J Periodontol.* 1992;63(12):995-6.
- Tjan AH, Miller GD, The JG. Some esthetic factors in a smile. *J Prosthet Dent.* 1984;51(1):24-8.
- Torkzaban P, Arabi SR, Roshanaei G, Rostami M, Soheilifar S. A Comparative Study of Clinical Parameters in Submerged and Non submerged Implants. *J Clin Diagn Res JCDR.* 2015;9(3):ZC26-29.
- Trombelli L, Tatakis DN, Scabbia A, Zimmerman GJ. Comparison of mucogingival changes following treatment with coronally positioned flap and guided tissue regeneration procedures. *Int J Periodontics Restorative Dent.* 1997;17(5):448-55.
- Weigl P, Strangio A. The impact of immediately placed and restored single-tooth implants on hard and soft tissues in the anterior maxilla. *Eur J Oral Implantol.* 2016;9 Suppl 1:S89-106.
- Welander M, Abrahamsson I, Berglundh T. The mucosal barrier at implant abutments of different materials. *Clin Oral Implants Res.* 2008;19(7):635-41.

- Wennström JL, Derks J. Is there a need for keratinized mucosa around implants to maintain health and tissue stability? *Clin Oral Implants Res.* 2012;23 Suppl 6:136-46.
- Wilson TG. The positive relationship between excess cement and peri-implant disease: a prospective clinical endoscopic study. *J Periodontol.* 2009;80(9):1388-92.
- Wood DL, Hoag PM, Donnenfeld OW, Rosenfeld LD. Alveolar crest reduction following full and partial thickness flaps. *J Periodontol.* 1972;43(3):141-4.
- Yaffe A, Fine N, Binderman I. Regional accelerated phenomenon in the mandible following mucoperiosteal flap surgery. *J Periodontol.* 1994;65(1):79-83.
- Zucchelli G, Baldini. A novel surgical technique for soft tissue management in aesthetic areas of the mouth at implant placement. A case report. *JPIO.* 2010;269-76.
- Zucchelli G, Cesari C, Amore C, Montebugnoli L, De Sanctis M. Laterally moved, coronally advanced flap: a modified surgical approach for isolated recession-type defects. *J Periodontol.* 2004;75(12):1734-41.
- Zucchelli G, Clauser C, De Sanctis M, Calandriello M. Mucogingival versus guided tissue regeneration procedures in the treatment of deep recession type defects. *J Periodontol.* 1998;69(2):138-45.
- Zucchelli G, Mazzotti C, Mounssif I, Mele M, Stefanini M, Montebugnoli L. A novel surgical-prosthetic approach for soft tissue dehiscence coverage around single implant. *Clin Oral Implants Res.* 2013;24(9):957-62.
- Zuck G. Les récessions tissulaires marginales autour des implants (suite et fin). *L'info dentaire.* 2012;13.
- Zweers J, Thomas RZ, Slot DE, Weisgold AS, Van der Weijden FGA. Characteristics of periodontal biotype, its dimensions, associations and prevalence: a systematic review. *J Clin Periodontol.* 2014;41(10):958-71.

Les opinions émises dans les dissertations présentées doivent être considérées comme propres à leurs auteurs, sans aucune approbation ni improbation de la Fculté de Chirurgie Dentaire.

Table des matières

Introduction.....	2
1 Le complexe muco-gingivale péri-implantaire.....	3
1.1 L'architecture péri-implantaire.....	3
1.1.1 Tissus mous péri-implantaires.....	3
1.1.2 Espace biologique péri-implantaire.....	6
1.1.3 Muqueuse kératinisée.....	8
1.2 Impact esthétique des tissus péri-implantaires.....	14
1.2.1 Tissus péri-implantaires et critères labiaux.....	15
1.2.2 Tissus péri-implantaires et critères buccaux.....	16
1.2.3 Rôle des papilles.....	17
1.2.4 Evaluation esthétique de la prothèse implanto-portée.....	22
2 Etiologies des récessions péri-implantaires:.....	25
2.1 Définition.....	25
2.1.1 Récession gingivale dentaire.....	25
2.1.2 Récession muco-gingivale péri-implantaire.....	27
2.2 Facteurs de risque.....	31
2.2.1 Généraux.....	31
2.2.2 Facteurs parodontaux.....	32
2.2.3 Facteurs chirurgicaux.....	35
2.2.4 Facteurs implantaires.....	42
2.2.5 Facteurs prothétiques.....	56
2.2.6 Facteurs iatrogènes.....	59
2.3 Etiologies occlusales et traumatiques.....	61
3 Chirurgie plastique péri-implantaire.....	65
3.1 Données bibliographiques.....	65
3.2 Principes de la chirurgie plastique parodontale appliquée aux récessions muco-gingivales sur implants.....	65
3.3 Gestion chirurgicale des récessions muco-gingivales péri-implantaires.....	67
3.3.1 Greffes pédiculées.....	67
3.3.2 Greffes libres.....	69
3.4 Limites de la chirurgie plastique péri-implantaire.....	79
3.4.1 Changement du pilier implantaire.....	79
3.4.2 Défaut d'adaptation prothétique.....	81
3.4.3 Gestion de l'occlusion.....	82
3.4.4 Dépose de l'implant.....	82
4 Cas cliniques.....	84
4.1 Cas clinique n°1.....	84
4.2 Cas clinique n°2.....	86
4.3 Cas clinique n°3.....	87
4.4 Cas clinique n°4.....	91
4.5 Cas clinique n°5.....	93
Conclusion.....	96
Bibliographie.....	97

BEMBARON (Aviva). Etiologies et traitements des récessions péri-implantaires : description des techniques de chirurgie plastique applicables à la prise en charge de la récession autour d'un implant unitaire dans le secteur antérieur. 2017. 102 p. : ill., graph., tabl. Réf. Biblio. : 97-101.

Sous la direction de Mme le Docteur Maria Clotilde CARRA

Th. : Chir. Dent. : Paris 7 : 2017

RÉSUMÉ :

Les récessions muco-gingivales péri-implantaires font partie des complications à court, moyen et long terme que le chirurgien dentiste peut rencontrer après la mise en fonction de prothèses implanto-portées.

Les récessions muco-gingivales péri-implantaires sont le résultat d'une instabilité des tissus mous et/ou durs péri-implantaires qui peuvent avoir des conséquences biologiques et esthétiques.

Pour pouvoir les anticiper, le praticien doit savoir évaluer la situation clinique initiale et gérer les facteurs de risque pouvant favoriser le développement d'une récession.

D'autre part, il est nécessaire de pouvoir proposer des thérapeutiques chirurgicales ou autres permettant leur prise en charge.

Le but de ce travail est de décrire les caractéristiques des récessions muco-gingivales péri-implantaires, les principales étiologies et les facteurs de risque associés. Ensuite, à travers l'étude de la littérature et de cas cliniques, nous allons détailler les aspects techniques et les résultats de la chirurgie plastique proposée pour la prise en charge des récessions muco-gingivales péri-implantaires autour d'un implant unitaire dans le secteur antérieur.

TITRE en Anglais : Etiologies and treatments of peri-implant soft-tissue recessions : evaluation of plastic surgery techniques in the management of peri-implant recession around single unit implant in aesthetic areas.

DISCIPLINE : Parodontologie

MOTS-CLÉS Français :

Récessions muco-gingivale péri-implantaire, muqueuse péri-implantaire, évaluation esthétique, prothèse implanto-portée, chirurgie implantaire, chirurgie plastique parodontale, greffe de conjonctif enfoui, lambeau tracté coronairement.

MOTS-CLÉS Anglais :

Peri-implant muco-gingival recession, peri-implant mucosa, aesthetic evaluation, implant-supported prosthesis, implant surgery, periodontal plastic surgery, connective tissue graft, coronally advanced flap.
