HAL
open science

Empreinte conventionnelle et empreinte numérique en implantologie : présentation des techniques actuelles et comparaison

Solal Abitbol

To cite this version:

Solal Abitbol. Empreinte conventionnelle et empreinte numérique en implantologie : présentation des techniques actuelles et comparaison. Sciences du Vivant [q-bio]. 2017. dumas-02362114

HAL Id: dumas-02362114

https://dumas.ccsd.cnrs.fr/dumas-02362114

Submitted on 13 Nov 2019

HAL is a multi-disciplinary open access archive for the deposit and dissemination of scientific research documents, whether they are published or not. The documents may come from teaching and research institutions in France or abroad, or from public or private research centers.

L'archive ouverte pluridisciplinaire **HAL**, est destinée au dépôt et à la diffusion de documents scientifiques de niveau recherche, publiés ou non, émanant des établissements d'enseignement et de recherche français ou étrangers, des laboratoires publics ou privés.

Distributed under a Creative Commons Attribution - NonCommercial - NoDerivatives 4.0 International License

UNIVERSITE PARIS DIDEROT - PARIS 7

FACULTE DE CHIRURGIE DENTAIRE

5, Rue Garancière 75006 PARIS

Année 2017

Thèse N°: 5164

N° attribué par la bibliothèque : 2017PA07G085

THESE pour le DIPLOME D'ETAT DE DOCTEUR

en CHIRURGIE DENTAIRE

présentée et soutenue publiquement le

par **Solal ABITBOL**

EMPREINTE CONVENTIONNELLE ET EMPREINTE NUMERIQUE EN IMPLANTOLOGIE : PRESENTATION DES TECHNIQUES ACTUELLES ET COMPARAISON

Directeur de thèse : Dr Stéphane ESCURE

JURY

M. le Professeur Olivier FROMENTIN	Président
M. le Docteur Stéphane ESCURE	Assesseur
M. le Docteur Stéphane KERNER	Assesseur
M. le Docteur Bruno TAVERNIER	Assesseur
Mme le Docteur Marjorie ZANINI	Assesseur

U N I V E R S I T E P A R I S D I D E R O T – P A R I S 7

Présidente de l'Université :	Mme la Professeure Christine CLERICI
Doyenne de l'U.F.R. d'Odontologie :	Mme la Professeure Ariane BERDAL
Directrice Générale des Services :	Madame Pascale SAINT-CYR

J U R Y

M. le Professeur Olivier FROMENTIN	Président
M. le Docteur Stéphane ESCURE	Assesseur
M. le Docteur Stéphane KERNER	Assesseur
M. le Docteur Bruno TAVERNIER	Assesseur
Mme le Docteur Marjorie ZANINI	Assesseur

M. le Professeur Olivier FROMENTIN Docteur en Chirurgie Dentaire
Diplôme de Doctorat
Professeur des Universités - Praticien Hospitalier

Vous nous faites le très grand honneur d'accepter la présidence de cette thèse. Nous vous remercions très chaleureusement. Nous nous souviendrons longtemps de vos enseignements qui nous servent et serviront dans notre pratique quotidienne. Sachez que vos enseignements nous ont beaucoup aidé et influencé dans ce travail. Veuillez trouver ici le témoignage de notre plus grande gratitude

M. le Docteur Stéphane ESCURE Docteur en Chirurgie Dentaire
Maître de Conférences des Universités - Praticien Hospitalier

Nous sommes très sensibles à l'honneur que vous nous avez fait d'avoir accepté de diriger ce travail. Nous vous remercions pour votre implication, vos conseils, votre disponibilité et votre bienveillance à notre égard. Nous vous prions de trouver ici l'expression de notre sincère gratitude.
Nous vous remercions par ailleurs très chaleureusement d'avoir accepté de participer à notre jury de thèse. Veuillez trouver ici le témoignage de notre plus grande gratitude.

M. le Docteur Stéphane KERNER Docteur en Chirurgie Dentaire
Diplôme de Doctorat
Maître de Conférences des Universités - Praticien Hospitalier

Nous vous sommes reconnaissants d'avoir accepté de participer à ce jury de thèse. Nous avons pu apprécier tout au long de notre cursus la richesse de votre enseignement ainsi que vos remarquables qualités humaines et professionnelles. Soyez assuré de notre profonde estime et de notre considération des plus distinguée

M. le Docteur Bruno TAVERNIER Docteur en Chirurgie Dentaire
Diplôme de Doctorat
Maître de Conférences des Universités - Praticien Hospitalier

Nous vous remercions très chaleureusement d'avoir accepté de participer à notre jury de thèse. Nous nous souviendrons de la qualité de votre enseignement et de votre travail. Veuillez trouver ici le témoignage de notre plus grande gratitude.

Mme le Docteur Marjorie ZANINI Docteur en Chirurgie Dentaire
Assistante Hospitalo-Universitaire

Nous vous remercions très chaleureusement d'avoir accepté de participer à notre jury de thèse. Nous nous souviendrons longtemps de votre bonne humeur et de votre gentillesse auprès de nous. Veuillez trouver ici le témoignage de notre plus grande gratitude.

Table des matières

Introduction **3**

1. Spécificités de l'environnement tissulaire péri-dentaire et l'environnement tissulaire péri-implantaire. **4**

1.1. Spécificité parodontale de la prothèse dento-portée **4**

1.2. Fonctions du ligament desmodontal **7**

1.2.1. Une fonction proprioceptive 7

1.2.2. Une fonction défensive 7

1.2.3. Une fonction adaptative 8

1.2.4. Fonction sensorielle 10

1.2.5. Potentiel de régénération 11

1.3. Spécificité de l'implant face à la racine naturelle **11**

2. L'empreinte conventionnelle en implantologie **13**

2.1. Définition d'une empreinte dentaire **13**

2.2. Définition de l'empreinte sur implant **14**

2.3. Rappel : le préalable à l'empreinte **15**

2.4. Les différentes techniques d'empreinte conventionnelle **18**

2.4.1. Empreinte directe sur implant : technique emportée, ciel ouvert ou pick-up 18

2.4.2. Empreinte indirecte : technique repositionnée-ciel fermé- Reynolds - twist lock 24

2.4.3. Technique clipsée ou snap-on 28

2.4.4. Empreinte pop-up 32

2.4.5. Empreinte Klip up 37

2.4.6. Empreinte sur pilier usiné 40

2.5. Les matériaux et les limites : **41**

2.5.1. Les matériaux 41

2.5.2. Limites liées au matériau 42

2.6. Réalisation du modèle de travail **43**

3. L'empreinte optique en implantologie **44**

3.1. Historique **44**

3.2. Définition du numérique **45**

3.3. Définition de la CFAO **47**

3.4. Principes généraux de l'empreinte optique **48**

3.5. Principe de numérisation **50**

3.6. Fichiers STL, PLY et autres **51**

3.7. Principes généraux des caméras **54**

3.8. Les différentes techniques de l'empreinte optique 57
3.8.1. La technique IST Individualized Scanbody technique 57
3.8.2. La technologie Bellatek Encode® 67
3.8.3. Profil designer IPHYSIO® de chez Lyra et Euroteknika 80
3.9. Objectifs de l'empreinte optique 88
3.10. Avantages de l'empreinte optique par rapport à l'empreinte conventionnelle 88
3.10.1. Précision : 89
3.10.2. L'apprentissage 91
3.10.3. Un outil diagnostique numérique : 92
3.10.4. Gain de temps : 93
3.10.5. Communication : 94
3.10.6. Coût des composants : 95
3.10.7. Articulateur virtuelle 95
3.10.8. Confort des patients : 96
3.10.9. Respect des tissus mous : 96
3.10.10. La correction d'angle par le logiciel : 97
3.10.11. Mémorisation des données : 97
3.10.12. Gain de place 97
3.10.13. Donne une image High-tech au cabinet. 97
3.11. Limites de l'empreinte optique par rapport à l'empreinte conventionnelle 97
3.11.1. Les indications cliniques 97
3.11.2. L'expérience 98
3.11.3. Coût 98
3.11.4. Accès aux parties postérieures 99
3.11.5. La présence de salive 99
3.11.6. L'utilisation de la poudre 99
3.11.7. Système fermé : 99
3.11.8. Une limite de préparation localisée en profondeur 100
3.11.9. Les mouvements du patient 100
4. Orientation vers l'empreinte optique 100
5. Conclusion 101
6. Bibliographie 103

Introduction

Depuis plusieurs décennies, le numérique bouleverse tous les domaines de notre vie. L'odontologie n'échappe pas à cette révolution modifiant profondément les méthodes de travail des chirurgiens-dentistes, voir toute leur vie professionnelle.

L'imagerie en 3D est de plus en plus utilisée : en radiologie, en implantologie, en endodontie, en prothèses dentaires et en odontologie restauratrice par la conception et la fabrication assistées par ordinateur (CFAO).

L'implantologie est de toutes les disciplines odontologiques celle qui présente les plus grandes avancées au cours de ces deux dernières décennies et particulièrement de ces dernières années.

La création du premier système de CFAO dentaire (présenté à Garancière en 1983 par le Pr. François Duret) puis la première réalisation d'une couronne en pleine séance de l'ADF en 1985 firent sensation. L'introduction en 2005 des premiers transferts numériques a permis enfin à l'empreinte optique de se développer dans le domaine de l'implantologie au détriment des empreintes conventionnelles.

La réalisation d'une empreinte précise de la situation des implants dentaires ainsi que de leur profil d'émergence représente l'étape la plus cruciale dans le processus de fabrication des suprastructures implantaires fixes.

L'enjeu de cette présentation sera tout d'abord de présenter les différentes techniques disponibles pour réaliser une empreinte en implantologie mais aussi l'enjeu sera surtout de démontrer la supériorité de l'empreinte optique intra-buccale par rapport à l'empreinte conventionnelle. Nous essaierons de montrer cela en nous appuyant sur des études thèses et cas cliniques originales, dont certains ont été réalisés pour cette thèse.

Avant cela, nous ferons un rappel anatomique concernant les environnements tissulaires implantaires et dentaires ainsi que les différences entre la prothèse dento-portée et implanto-portée. Nous décrirons les différentes techniques d'empreintes conventionnelles puis optique. Enfin seront étudiés les avantages et limites de l'empreinte optique.

Puis en conclusion nous essaierons de donner des éléments pratiques de réponse aux praticiens qui n'ont pas encore franchi le cap.

1. Spécificités de l'environnement tissulaire péri-dentaire et l'environnement tissulaire péri-implantaire.

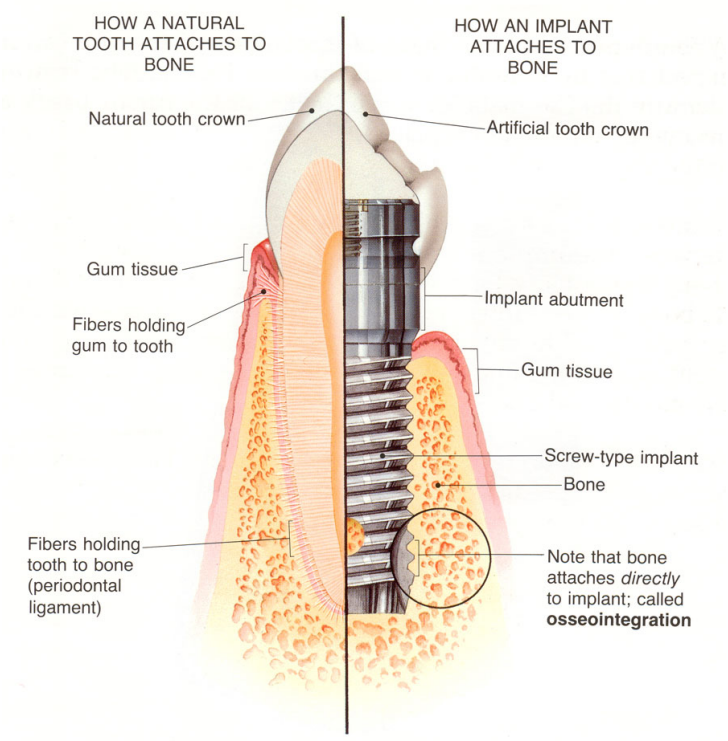

Figure 1: Environnement péri-dentaire et péri-implantaire (Goto T, 2014)

1.1. Spécificité parodontale de la prothèse dento-portée

Les tissus du parodonte appelé aussi périodonte se combinent pour former un groupe actif et dynamique de tissus de soutien de l'organe dentaire (odonte).

Il est composé de :

- l'os alvéolaire ;
- la gencive ;
- le cément ;
- le desmodonte / ligament parodontal/ ligament alvéolo-dentaire ;
- des éléments nerveux (récepteurs parodontaux ou propriocepteurs desmodontaux, récepteurs algiques, fibres nerveuses) ;
- des vaisseaux sanguins (artérioles, veinules).

L'os alvéolaire est presque entièrement recouvert par le tissu sous-épithélial (tissu conjonctif) de la **gencive**, qui est à son tour recouvert de différents épithéliums caractéristiques de la gencive. L'os alvéolaire est l'os qui entoure et maintient la dent sur l'arcade maxillaire. Toute la vie, il suit un remodelage osseux selon les forces ou contraintes qu'il subit. Au cours de l'existence, ses dimensions peuvent donc évoluer vers une augmentation (éruption dentaire, égression dentaire, torus maxillaire, exostoses) ou une diminution (alvéolyse, récessions…).

L'os alvéolaire « naît et meurt » avec la dent. : il se forme et se développe autour des germes dentaires (fœtus, enfant). Quand la dent n'est plus là, il va progressivement se résorber et former la "crête alvéolaire". C'est dans celle-ci que l'on place les implants dentaires pour remplacer une dent naturelle disparue ou agénésique.

Il est en continuité avec l'os basal du maxillaire et celui de la mandibule.

La dent est reliée à l'os alvéolaire par le ligament alvéolo-dentaire ou desmodonte. Il s'agit donc d'une articulation, de type gomphose, avec des micromouvements possibles (même si ceux-ci sont discrets). La dent n'est donc pas soudée à l'os, sauf en cas d'ankylose où pour des raisons mal définies le cément et l'os fusionnent.

L'os s'organise en quatre compartiments :
On distingue de l'extérieur vers l'intérieur :

- **le périoste** est la couche périphérique de l'os alvéolaire qui assure sa croissance ;
- **l'os cortical** : Dense et rigide.
  Les principales fibres du ligament parodontal pénètrent la corticale interne et y pénètrent profondément. Cette partie osseuse entourant la dent est appelé « bundle bone » correspondant à un os fasciculé. Cet os est dépendant de la dent : il se résorbera après l'extraction de cette dernière ;
- **l'endoste** recouvre la face interne de l'os compact ;
- **l'os spongieux** ou os trabéculaire partie interne est friable, constitué de lamelles osseuses ou trabécules osseuses disposées de façon non concentrique autour de cavités ou aréoles, remplies de moelle osseuse rouge.

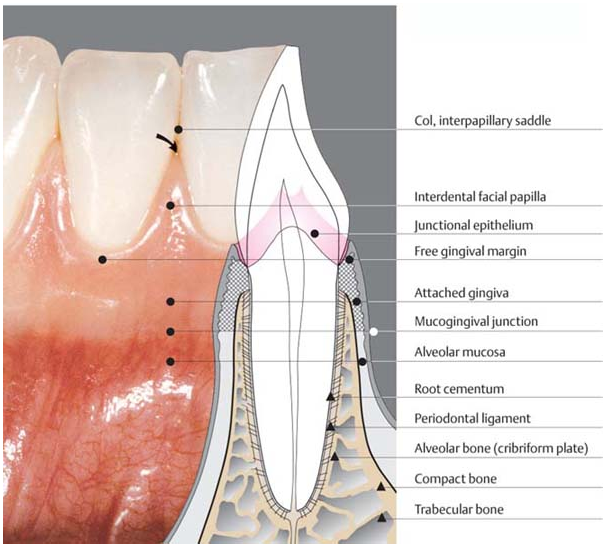

Figure 2: structures periodontales. (Goudot 2013)

- **Le cément :** ce tissu calcifié fin et dur recouvrant la racine de la dent est fixé à la surface corticale adjacente de l'os alvéolaire par des fibres parodontales horizontales et obliques ;
- **Le desmodonte** : La racine de la dent est entourée par le ligament parodontal aussi appelé ligament alvéolo-dentaire, qui la rattache à l'os. Ce ligament est une structure de tissu conjonctif cellulaire fibreux, hautement innervé et vascularisé ayant une forte activité métabolique. Il est constitué de paquets denses et réguliers de fibres de collagènes insérées à la fois à l'os et au cément, orientées par groupe de manière à résister aux forces verticales et horizontales appliquées à la dent.

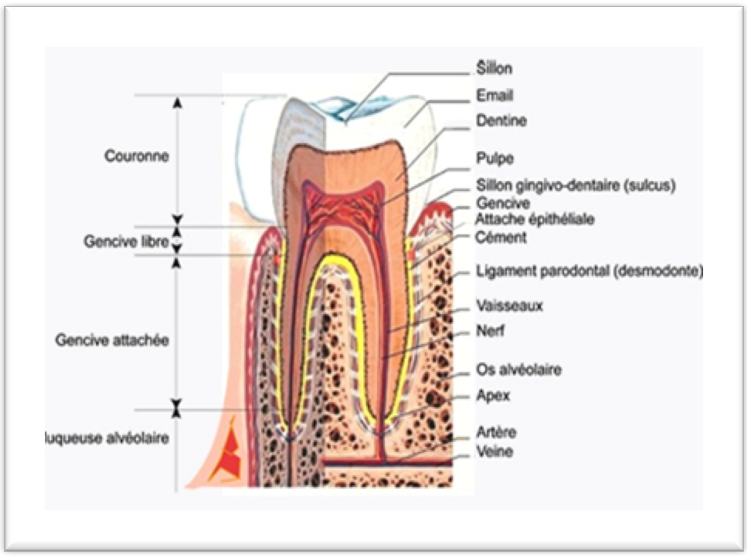

Figure 3: Anatomie de la dent et du parodonte (Bercy 1996)

1.2. Fonctions du ligament desmodontal

1.2.1. Une fonction proprioceptive

La **proprioception** renseigne le système nerveux sur la position d'un muscle ou d'une articulation et sur les pressions qui s'y exercent.

Dans le cas de la dent, la proprioception permet à ces centres de moduler la contraction des **muscles manducateurs** (*la **manducation** englobe l'ensemble des opérations antérieures à la digestion : préhension, mastication, salivation, déglutition*) :

- Soit en augmentant la pression afin d'écraser un aliment résistant
- Soit en inhibant la pression si celle-ci dépasse des limites acceptables par l'organisme.

La proprioception protège la dent du risque de surcharge.

L'unité active de la proprioception est le **récepteur desmodontal** situé dans le ligament alvéolo-dentaire.

La capacité **d'amortissement** et de **modulation des forces masticatrices** résultent de cette fonction.

1.2.2. Une fonction défensive

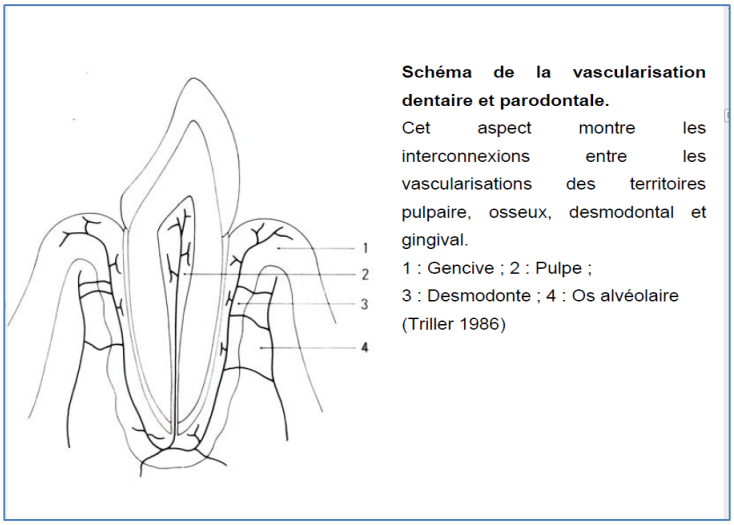

Figure 4: Vascularisation dentaire et parodontale (Triller 1986)

Le ligament parodontal est très bien vascularisé, son épaisseur est de 0,25mm et bénéficie d'un important turnover de ses composantes cellulaires et extracellulaires.

L'épithélium sulculaire et surtout jonctionnel joue un rôle particulier dans la dynamique défensive vis à vis des bactéries de la plaque dentaire.

1.2.3. Une fonction adaptative

Le ligament desmodontal fournit un soutien à la dent dans son alvéole. Du cément à l'os, les **fibres de Sharpey** ont un trajet sinueux, de telle sorte que l'ancrage dento-alvéolaire possède une certaine résilience.

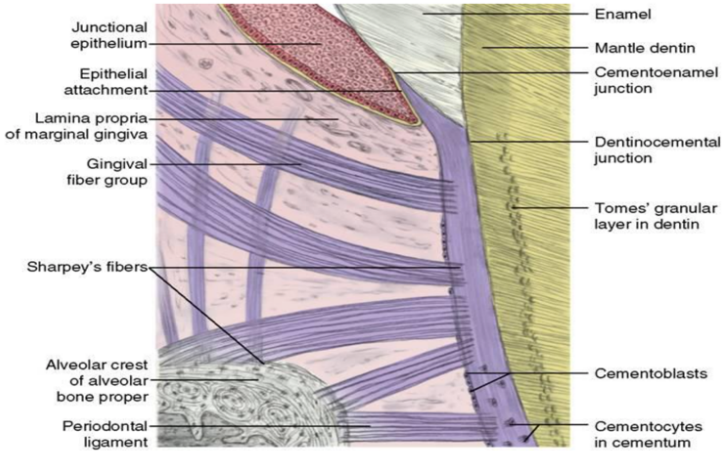

Figure 5: Schéma des fibres de Sharpey verticales et horizontale (Bercy 1996)

Tous les composants du ligament ont un rôle d'amortisseur, permettant le contrôle et la gestion du stress mécanique exercé sur la dent lors de la mastication, de la déglutition et des différentes parafonctions (Picton 1989). La substance fondamentale le sang et les vaisseaux sanguins participent au comportement viscoélastique du système.

Le desmodonte fonctionne comme un amortisseur hydraulique. Comprimé, il envoie le sang de la couche veineuse dans l'os alvéolaire voisin.

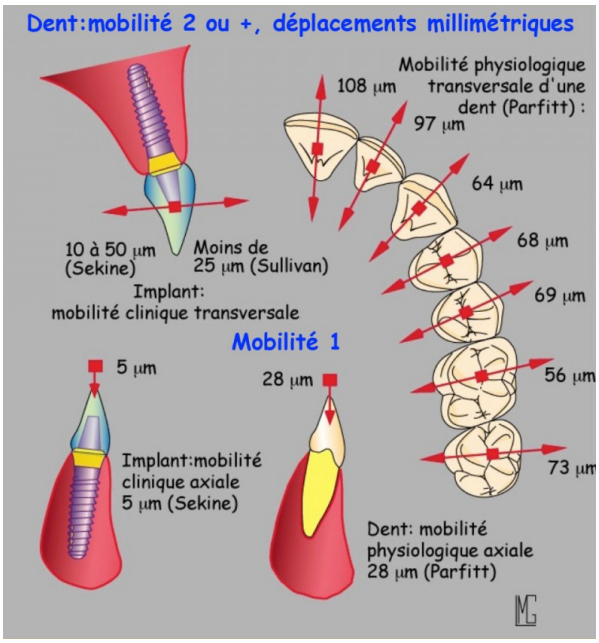

Figure 6: déplacement de la dent naturelle face à l'implant (LeGall M 2015)

La mécanique des fibres joue aussi un rôle de protection contre les contraintes agissant sur la dentition. Les orientations différentes des groupes de fibres s'opposent aux forces de pression, de traction ou de torsion effectuées sur les dents. Quand les forces exercées sur le parodonte augmentent de façon prolongée, la largeur du ligament peut augmenter de plus de 50% et les fibres de collagène s'épaississent. Les trabécules osseuses qui supportent les alvéoles augmentent en nombre et en épaisseur. L'os alvéolaire lui-même s'épaissit. Au contraire, lorsque les forces exercées sur le parodonte diminuent, les changements observés sont inversés (Gaudy JF 2006).

La mobilité dentaire physiologique est la capacité que possède la dent à répondre à des sollicitations endo ou exo buccales. Elle varie pour chaque type de dent en fonction de la surface d'insertion des fibres desmodontales qui est comprise entre 155 – 275mm² pour les monoradiculées et entre 425 – 435mm² pour les molaires.

On distingue deux types de mobilités physiologiques :

- une mobilité spontanée qui existe en l'absence de toute force appliquée sur la dent ;
- une mobilité provoquée par l'application de forces physiologiques diverses sur la dent.

Dans une première phase des forces faibles peuvent provoquer un déplacement plus ou moins important, dans la limite de la mobilité clinique de la dent. Dans une deuxième phase, en appui

direct sur l'os, il faut des forces importantes pour provoquer un faible déplacement, car c'est seulement l'élasticité de l'os qui permet le déplacement. Il en va tout autrement autour d'un implant ou l'absence de ligament entraîne une réponse linéaire directe à la charge (Sekine 1986) comme dans la deuxième phase dentaire. L'absence d'élasticité dans la relation os-titane associée à des forces importantes sur la prothèse implanto-portée peut vite devenir critique pour l'os crestal et pourrait provoquer des mucosites, péri-implantites voire des fractures.

La présence du ligament visco-élastique et la forme conique des racines naturelles déplacent le centre de rotation vers l'apex. La dissipation des forces transversales se répartit alors le long de la racine. Ceci n'est pas vrai pour les implants de forme cylindrique, sur lesquels les forces transversales se concentrent autour du col. Les implants de forme conique échappent partiellement à ce phénomène. En effet la forme conique améliore la rigidité, la solidité et la distribution des forces latérales dans l'os périphérique. Par contre si la conicité est trop accentuée et si le volume de l'implant est surdimensionné par rapport à la dimension de la crête, le volume d'os péri-implantaire au niveau du col sera réduit, il sera mal irrigué et accentuerait le risque de résorption.

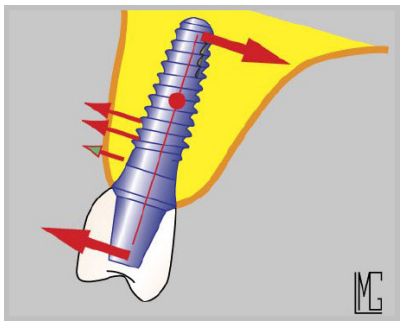

Figure 7: Centre d'inertie des implants cylindro-coniques (LeGall M 2015)

1.2.4. Fonction sensorielle

Quand la dent bouge dans son alvéole, elle stimule les récepteurs du ligament, ce qui contribue à la sensibilité au toucher et à la pression sur la dent. La stimulation des mécanorécepteurs active des fibres nerveuses qui transmettent le stimulus aux structures trigéminales.

Même des stimuli de très faible intensité suffisent à provoquer le réflexe d'ouverture de la bouche.

Enfin, la reconnaissance de la consistance des aliments se fait en partie par l'intermédiaire de la stimulation des terminaisons nerveuses du ligament alvéolo-dentaire, ce qui contribue à régler l'intensité des forces masticatoires.

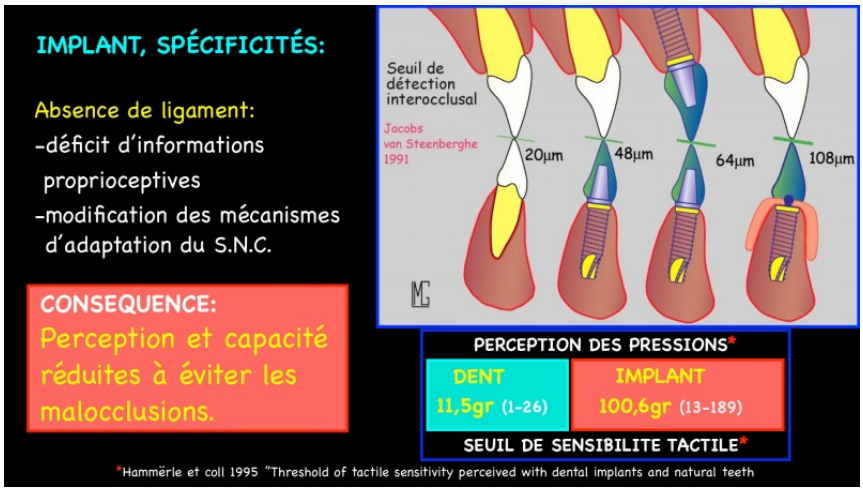

Figure 8: perception implant face à la dent (LeGall M 2015)

1.2.5. Potentiel de régénération

Le ligament possède un important **potentiel de régénération** grâce aux cellules qui le constituent, ce qui participe au développement et au maintien du tissu fibreux et du tissu calcifié. Il est, en outre, le siège de tout le transport nutritif.

- ⇨ **Grâce au desmodonte, l'organe dentaire est mieux protégé que la réhabilitation implanto-prothétique.**

Une prothèse mal ajustée va donc générer un stress sur l'implant qui peut avoir un effet biologique sur l'interface os-implant (mucites, péri-implantite...) et des complications mécaniques (fracture de la céramique, dévissage ou fracture de la vis, fracture de l'implant...). La passivité de l'insertion de l'armature est essentielle pour que les forces masticatoires se répartissent uniformément sur l'implant. Elle est la clé du succès en dentisterie implantaire, et dépend d'une prise d'empreinte fiable et précise (Stimmelmayr et al. 2012).

1.3. Spécificité de l'implant face à la racine naturelle

L'empreinte en prothèse implanto-portée fait appel à des matériaux utilisés en prothèse traditionnelle. Elle diffère par sa mise en œuvre et par sa planification.

La précision de l'enregistrement des positions spatiales est capitale, alors que l'enregistrement des états de surfaces est une chose moins importante.

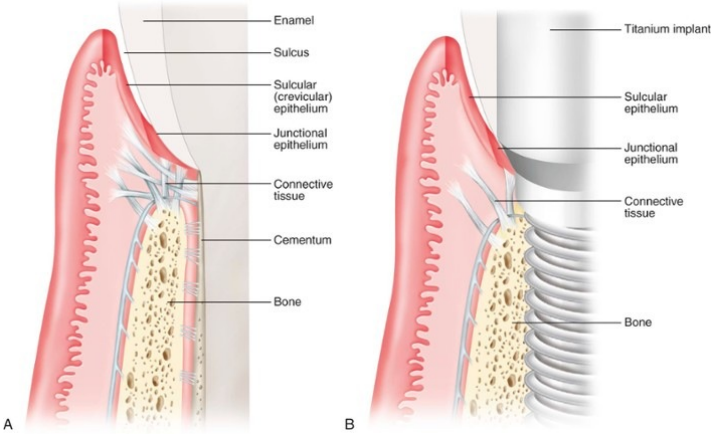

Figure 9: : relation dent-parodonte (A)
et implant-parodonte (B)
(Goudot 2013)

<u>Similitudes :</u>

- épithélium buccal ;
- épithélium sulculaire ;
- épithélium de jonction.

<u>Différences :</u>

- absence d'attache conjonctive;
- zone de tissu conjonctif hypocellulaire et hypovasculaire;
- absence de desmodonte.

La conséquence d'absence de ligament, est que l'implant est **ankylosé** dans l'os.

<u>Définition</u> : Le terme « ankylose » est utilisé quand deux éléments distincts (en général deux os) à l'origine distincts, fusionnent ou deviennent si liés qu'aucun mouvement entre eux n'est possible. C'est le cas pour l'interface implant-os alvéolaire.

L'absence de mécano-récepteurs contenus dans le parodonte réduit la capacité proprioceptive et discriminative des implants (Van Steenberghe et al. 1991).

Il résulte de ce handicap un risque d'inadaptation des réflexes d'évitement et d'incoordination du guidage fonctionnel (risque de contraintes latérales excessives).

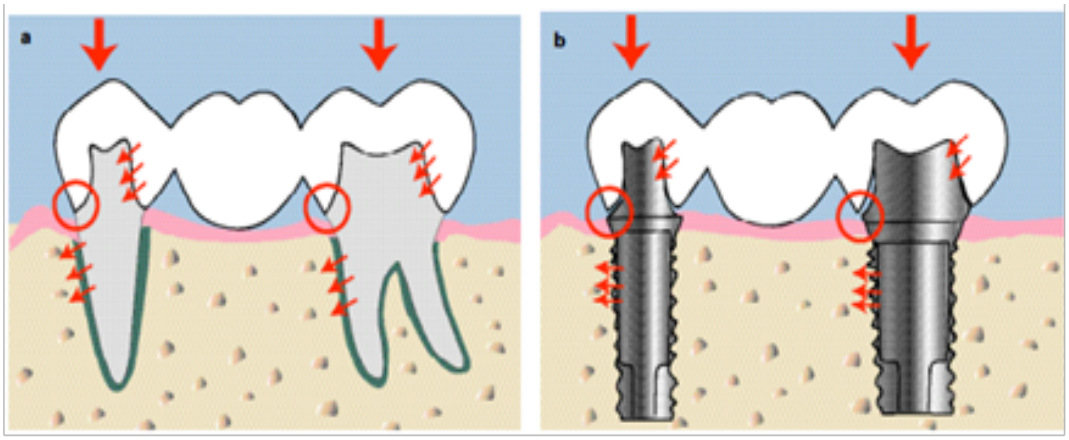

Figure 10: Bridge prothétique dento-portée à gauche et implanto-portée à droite (Degorce 2005)

Lors de l'insertion d'une armature sur des piliers dentaires, la laxité ligamentaire permet de corriger un léger défaut d'adaptation (comme représenté sur la figure 6).

A contrario, la rigidité des piliers implantaires ne permet pas de compenser un petit défaut d'adaptation des armatures. Une contrainte lors de l'insertion entraîne une mauvaise fermeture du joint pilier/armature et se répercute sur le tissu osseux au niveau cervical des implants.

L'empreinte pour la prothèse supra-implantaire doit donc être d'une grande précision car l'implant ne tolère pas les erreurs. En effet, les surcharges non compensées ni évitées créeront des surpressions au niveau osseux. Ces surpressions entraineront une lyse osseuse réactionnelle si elles dépassent les capacités d'adaptation de l'os. Contrairement au ligament desmodontal qui procure une certaine compliance (Degorce 2005)

2. L'empreinte conventionnelle en implantologie

2.1. Définition d'une empreinte dentaire

Empreinte conventionnelle/traditionnelle : empreinte réalisée à l'aide d'un matériau soutenu par un porte-empreinte.

Empreinte optique/numérique : empreinte scannée par des caméras numériques (digitalisation)

D'après l'encyclopédie Larousse médical empreinte dentaire correspond au « moulage des dents, du relief de la mâchoire et de ses tissus de revêtement » (Encyclopédie Larousse médical).

Cependant avec l'avenue de l'empreinte optique l'empreinte ne peut se définir uniquement par le « moulage » qui ne définit que l'empreinte conventionnelle.

François Duret redéfinit l'empreinte dentaire ainsi : « *une prise d'empreinte dentaire est la mise en œuvre d'une méthode capable de mesurer une perturbation et de la restituer sous une forme utilisable, palpable, visible, voire métrique. Elle doit conduire à mettre ces informations à la disposition de l'opérateur qu'il soit prothésiste ou dentiste.* » (Duret 2010).

Ainsi, selon lui, une empreinte correspond à une « perturbation » qui en termes de technique conventionnelle s'apparente à la **perturbation de la surface du matériau d'empreinte** qui va permettre l'enregistrement tridimensionnel.

Dans le cadre d'une empreinte optique, c'est la **perturbation d'un champ électromagnétiqu**e (la lumière) engendrée par les volumes bucco-dentaires qu'il s'agit d'interpréter afin d'en obtenir une représentation tridimensionnelle.

Au-delà d'une simple modélisation cela permet d'obtenir les données métriques des points constituants la surface du volume étudié. La taille et la densité des points définissant la précision de l'empreinte. Ainsi nous pouvons même dépasser **le concept d'«empreinte » pour celui de « mesure dentaire »** plus approprié aux besoins de la CFAO.

Il est néanmoins nécessaire de préciser, qu'à la différence de l'imagerie 3D radiologique qui reconstruit les volumes dans leur intégralité, une empreinte cherche seulement à enregistrer en 3D la surface de ce volume.

2.2. Définition de l'empreinte sur implant

L'empreinte implantaire est **une empreinte de situation ou de positionnement** (la précision dimensionnelle est recherchée). Elle s'oppose aux empreintes en prothèse dentaire fixée qui est une **empreinte de reproduction morphologiques** où la précision du détail est recherchée. (Goudot 2013).

L'empreinte intra orale sur implant a pour but l'enregistrement en trois dimensions de la position de l'implant en bouche. L'enregistrement précis du transfert (numérique en empreinte optique) fixé à l'implant permet d'obtenir (par moulage en empreinte conventionnelle ou grâce à la modélisation en empreinte optique) la situation sub-gingivale de l'implant au sein de l'arcade dentaire.

(Duret 2003, 2006, 2013)

2.3. Rappel : le préalable à l'empreinte

Le stade 1 implantaire est l'étape chirurgicale au cours duquel l'implant sera mis en place. Ce stade ne sera pas détaillé dans cette thèse. Ce stade laissera place à une période de cicatrisation gingivale et osseuse appelé l'**ostéointégration**.

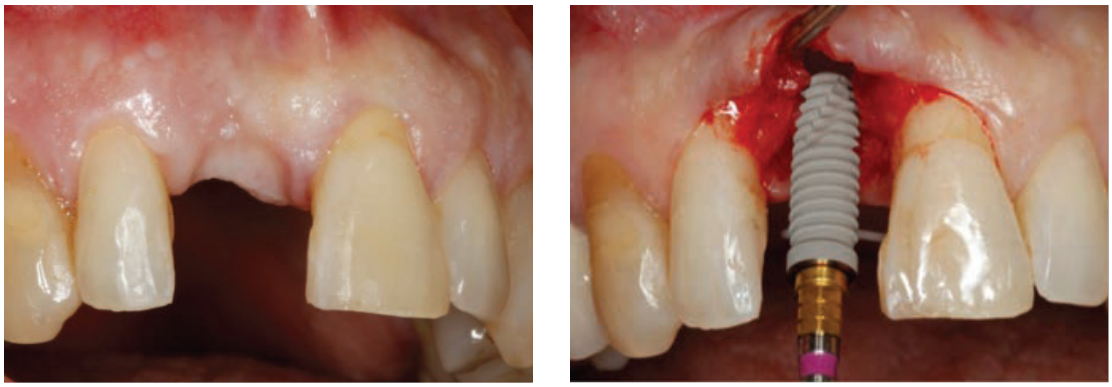

Figure 11: : Stade I chirurgical implantaire (Pär-Olov Östman 2014)

Le Stade 2 implantaire a pour fonction principale d'accéder au pôle prothétique de l'implant enfoui pour pouvoir, après cicatrisation muqueuse, placer une prothèse implanto-portée. Il semble cependant aujourd'hui judicieux de modifier le terme d'accès par celui d'**aménagement muqueux**. En effet, les tissus mous péri-implantaires subiront un remaniement biologique autour du col de l'implant. Ce stade du protocole implantaire est essentiel car il permet d'améliorer l'esthétique mais également de maintenir l'intégrité biologique autour de ces derniers. Les techniques d'accès à l'implant sont nombreuses mais sont calquées sur la chirurgie muco-gingivale que l'on pratique sur la gencive au niveau des dents naturelles. Le second stade chirurgical permettra de mettre en place le pilier de cicatrisation ou une couronne provisoire afin d'aménager plus facilement les tissus mous péri-implantaires (Davarpanah 2008).

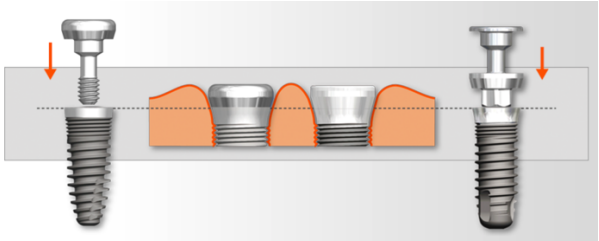

Figure 12 : Stade II chirurgical - mise en place de la vis de cicatrisation

Classiquement, l'empreinte est réalisée à la fin de la période de cicatrisation du stade II chirurgical. A ce stade, les aménagements tissulaires doivent être réalisés, le pilier de cicatrisation est en place et la muqueuse doit être parfaitement cicatrisée.

Les piliers de cicatrisation n'ont pas de rôle prothétique directe sauf si on le destine à optimiser le profil d'émergence, mais servent de supports à la cicatrisation des tissus péri-implantaires. D'où l'importance du choix du diamètre et de la hauteur de la vis de cicatrisation.

Il est important de confirmer cliniquement l'ostéointégration (absence de mobilité, son clair à la percussion, absence de syndrome infectieux douloureux, absence de paresthésies permanentes) et radiologiquement. Il existe un appareil qui la mesure : l'Osstell

Figure 13: Osstell®

L'empreinte est réalisée à l'aide de transferts. Les transferts sont des pièces usinées en métal qui se fixent directement sur les implants ou sur les piliers. Ils sont parfois vendus avec l'implant et servent de porte implant. Comme chez *zimmer* Les implants *Tapered Screw-Vent* sont conditionnés avec un porte-implant/moignon d'empreinte, qui peut être utilisé comme transfert d'empreinte et pilier temporaire. (Zimmer 2017)

Figure 14: porte implant qui sert à la fois de transfert (Zimmer 2017)

Les plus répandues pour les empreintes conventionnelles sont de deux types : standard ou pick-up, à utiliser, selon la technique d'empreinte indirecte ou directe, qui sont les deux techniques les plus communément décrites. Il existe une 3e technique moins répandue appelée snap-on que l'on décrira. Rappel d'une 4ème méthode : mise en place du pilier, torque du pilier, taille du pilier et empreinte classique.

Il est important que le transfert d'empreinte s'adapte précisément et parfaitement sur le système anti-rotationnel de l'implant ou sur le pilier pour reproduire sans équivoque la position de l'implant dans le modèle de travail. Aussi, pour la plupart des techniques utilisées, une radiographie de contrôle est recommandée pour vérifier la bonne position du transfert et la fermeture parfaite du joint entre l'implant et le transfert d'empreinte. Chez Biommet le système certain à griffes garantit la bonne mise en place du transfert grâce à un clic.

Figure 15: Radiographie de contrôle avec (à gauche) et sans (à droite) un hiatus entre l'implant et le transfert (Raux 2010)

2.4. Les différentes techniques d'empreinte conventionnelle

2.4.1. Empreinte directe sur implant : technique emportée, ciel ouvert ou pick-up

2.4.1.1. Particularité

- Le porte empreinte individuelle :

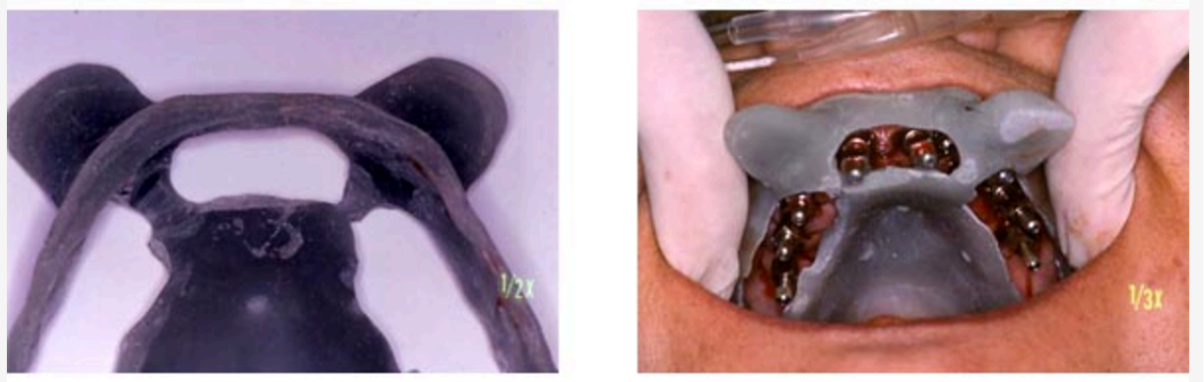

Figure 16: Porte-empreinte individuel réalisé en résine (à gauche)
Essayage du porte-empreinte individuel et vérification de son adaptation (à droite)
(Davarpanah 2010)

Le porte-empreinte se doit d'être **perforé** afin de laisser le transfert émerger hors du matériau à empreinte.

La rigidité et l'adaptation sont des paramètres importants :

- **La rigidité** : la rigidité du porte-empreinte influe sur la précision finale du modèle de travail. Certains auteurs recommandent les portes-empreintes individuels réalisés en résine et déconseillent les porte-empreintes du commerce en polycarbonate. (Burns et al. 2003)
- **L'adaptation** : l'utilisation d'un porte-empreinte individuel, homogénéise l'épaisseur du matériau et diminue la quantité de matériau nécessaire. La majorité des études portant sur la précision des empreintes en prothèse implanto-portée utilisent des porte-empreintes individuels.

Un porte-empreinte individuel réalisé en résine semble donc être le porte-empreinte de choix. La rigidité et l'adaptation du porte-empreinte sont encore plus importantes en chirurgie

implantaire. En effet, toute modification ou, éventuellement fracture, du PEI rallonge inutilement le temps opératoire et peut compromettre la prise d'empreinte.
(Davarpanah 2008)

- Transfert pick up :



Figure 17: Schéma des différents transfert Pick Up (à gauche)
Schéma du transfert pendant la phase d'empreinte (à droite)
(Biomet 3i 2017)

Le transfert se doit d'être de contre dépouille afin d'être maintenu dans le silicone jusqu'à la coulée du modèle (à la différence du transfert twist lock).

2.4.1.2. Protocole

1. <u>Dévissage des piliers de cicatrisation</u>

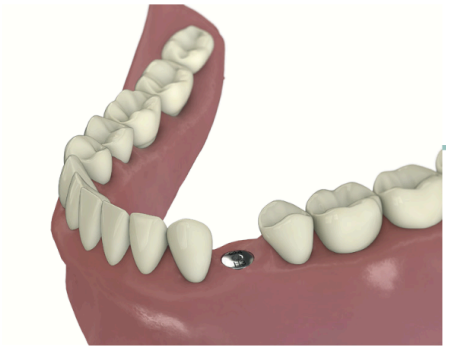

Figure 18: retrait de la vis de cicatrisation (Biotech 2017)

Les piliers de cicatrisation, mis en place lors de la dernière étape chirurgicale, sont dévissés. La gencive marginale est alors contrôlée. Le plateau prothétique des implants est mis en évidence. Diamètres et profils d'émergence sont contrôlés. Il est important de vérifier que rien ne peut

gêner la mise en place du transfert d'empreinte. Il ne doit pas y avoir de rebord osseux recouvrant la base prothétique.

2. Vissage des transferts d'empreinte

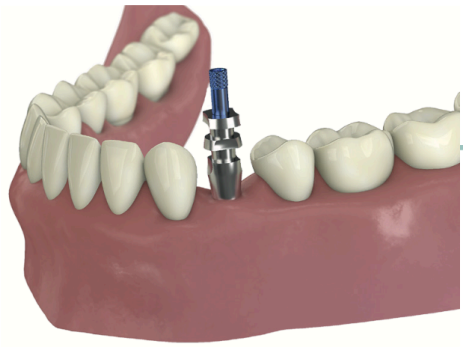

Figure 19: Mise en place du transfert Pick-Up (Biotech 2017)

Le vissage est réalisé manuellement (sans contrôle de couple) à l'aide d'un tournevis.

Le vissage des transferts doit avoir lieu le plus rapidement possible après dévissage des piliers.

3. Contrôle radiographique du positionnement du transfert d'empreinte

Une radiographie rétroalvéolaire est recommandée pour vérifier la mise en place du pilier d'empreinte par rapport à l'implant. Lorsque toutes les spires sont visibles sur la radiographie, cela signifie que l'angulation du film est correcte. Le contrôle est alors précis.

La connexion à hexagone interne diminue considérablement le risque de mauvais positionnement du transfert.

4. Essayage du porte-empreinte individuel



Figure 20: essayage du porte-empreinte perforé (Biotech 2017)

Le porte-empreinte individuel peut être perforé au laboratoire ou au cabinet. Il est alors simplement inséré pour vérifier que rien ne vienne gêner sa mise en place.

Si un doute persiste quant à l'axe implantaire sur le modèle primaire, le prothésiste peut ne pas perforer le porte-empreinte individuel. Cette situation est fréquente lorsqu'il existe un grand nombre d'implants. La perforation se fait alors au cabinet après vissage des transferts.

Le porte-empreinte est inséré et désinséré plusieurs fois à vide pour mémoriser le trajet d'insertion.

5. Préparation du porte-empreinte individuel et réalisation de l'empreinte

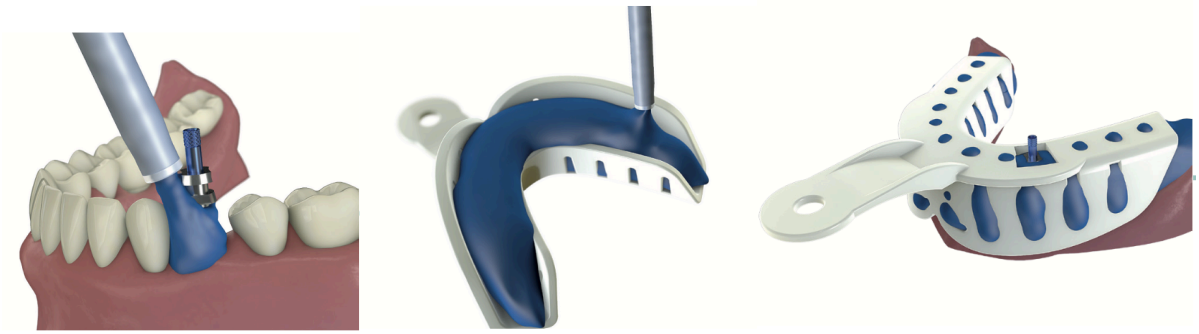

Figure 21: mise en place du matériau autour du transfert (à gauche), garnissage du PEI (au centre) et mise en place du PEI (à droite) (Biotech 2017)

L'ouverture ménagée dans le porte-empreinte individuel est fermée par une épaisseur de cire chauffée afin d'éviter que le matériau à empreinte ne s'y introduise lors de l'empreinte. Le porte-empreinte individuel est alors réinséré en bouche : les vis des transferts génèrent des petites convexités au niveau de la cire encore molle.

Hors de la cavité buccale, ces convexités sont découpées à l'aide d'un bistouri ou d'un couteau à cire.

L'empreinte est réalisée en un temps avec une ou deux viscosités en fonction du matériau choisi. Nous parlerons des matériaux plus tard.

6. Désinsertion de l'empreinte

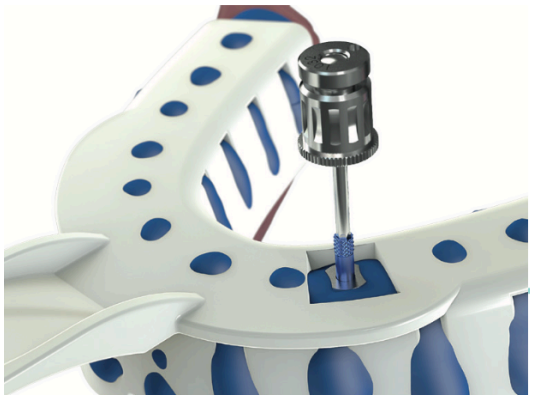

Figure 22: dévissage du transfert pick-up pour permettre la désinsertion du PEI (Biotech 2017)

Au terme de la prise du matériau, les vis des transferts sont dévissées puis désinsérées de leur logement sur quelques millimètres de hauteur de façon à s'assurer de leur dévissage complet.

Le porte-empreinte est désinséré d'un geste bref de manière à minimiser les déformations, emportant les transferts.

7. Revissage des piliers de cicatrisation

Figure 23: vis de cicatrisation repositionnée (Biotech 2017)

Dès la sortie de l'empreinte de la cavité buccale, les piliers de cicatrisation sont revissés le plus rapidement possible. L'empreinte est délaissée le temps de cette étape.

8. Positionnement des analogues de laboratoire



Figure 24: vissage de l'analogue puis mise en place de la fausse gencive (Biotech 2017)

Les analogues d'implants peuvent être vissés au cabinet ou au laboratoire de prothèse. Le vissage se fait en douceur, en maintenant le transfert afin de ne pas arracher de matériau d'empreinte en le mobilisant. On met ensuite la fausse gencive afin de procéder à la coulée du plâtre.

2.4.1.3. Limites

- Technique complexe
- Nécessite une grande ouverture buccale

2.4.1.4. Conclusion

Si cette technique n'est pas la plus simple elle semble être la plus fiable, ce qui l'indique comme technique de choix pour les empreintes conventionnelles.

C’est la technique à privilégier surtout lorsqu’il y a plusieurs implants car les exigences de précision de l’empreinte sont accrues. La majorité des études qui la comparent à la technique indirecte, montre sa supériorité. Elle nécessite cependant la confection d’un porte-empreinte ajouré en regard des implants.

2.4.2. Empreinte indirecte : technique repositionnée-ciel fermé- Reynolds - twist lock

2.4.2.1. Particularité

La technique indirecte est plus simple, ce type d'empreinte permet d'utiliser un porte-empreinte classique et se rapproche beaucoup de l'empreinte traditionnelle en prothèse fixe supra-dentaire.

Les transferts d'empreinte auront une morphologie favorable à leur retrait et leur désinsertion facile afin d'être repositionnable aisément dans l'empreinte. Tout comme le transfert pick-up il est vissé sur le col implantaire mais à la différence près que ce transfert n'est pas emporté dans l'empreinte.



Figure 25: Schéma du transfert twist lock (à gauche) puis pendant la phase d'empreinte (à droite) (Biomet 3i 2017)

On peut remarquer deux éléments sur cette figure :

1) le porte-empreinte englobe totalement le transfert
2) le transfert ne présente pas de zones de grande contre-dépouille pour les raisons expliquées plus haut.

Dans son déroulement, cette technique d'empreinte semble plus simple et la rend fréquemment utilisée par les praticiens. Cependant, sa moindre précision limite son indication à l'enregistrement d'un faible nombre d'implants, ou le traitement des patients présentant une ouverture buccale limitée.

Elle peut être également intéressante lors de la prise d'empreinte sous anesthésie générale ou sous sédation consciente (car l'espace de travail est limité par le packing ou la sonde d'intubation).

2.4.2.2. Protocole

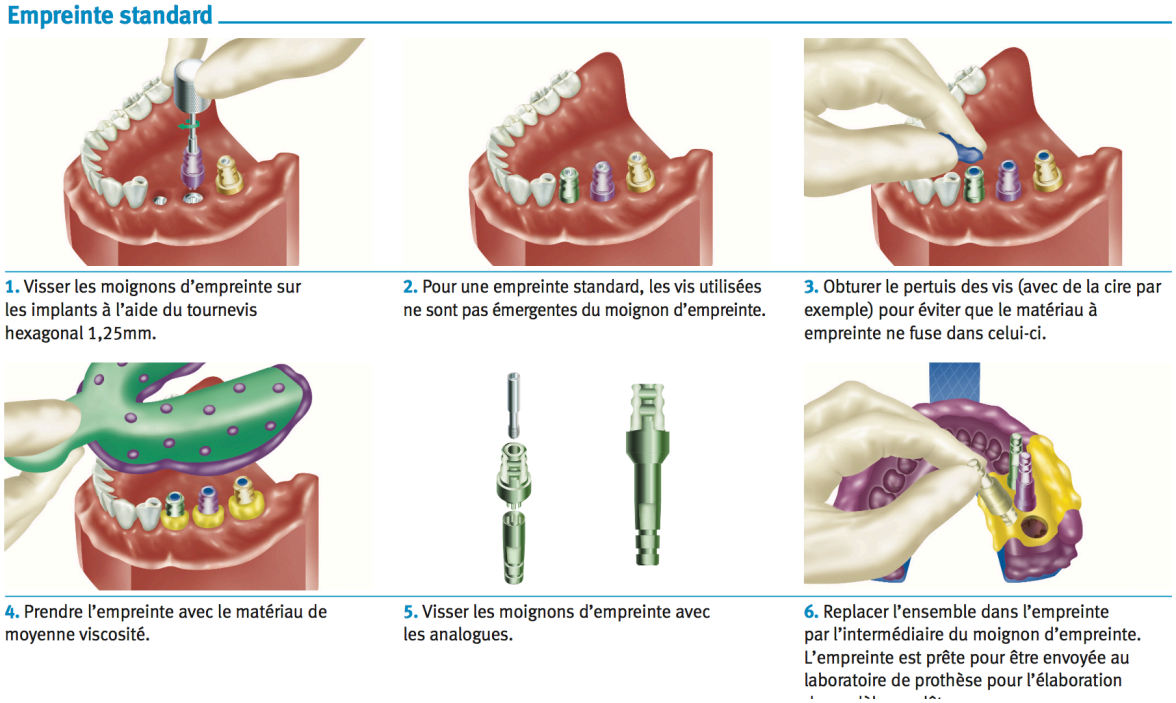

Figure 26: Schéma empreinte indirecte : technique repositionnée – ciel fermé – reynolds – twist lock (Zimmer 2017)

1- <u>Dévissage des piliers de cicatrisation</u>

Les piliers de cicatrisation, mis en place lors de la dernière étape chirurgicale, sont dévissés. La gencive marginale est alors contrôlée. Diamètres et profils d'émergence sont contrôlés. Aucune croissance osseuse ne doit recouvrir cette base prothétique et gêner la pose des transferts.

2- <u>Vissage des transferts d'empreinte</u>

La fixation des transferts doit avoir lieu le plus rapidement possible après l'étape précédente. En effet, sans pilier de cicatrisation, la gencive marginale ne reçoit plus de soutien et s'affaisse. Le vissage est réalisé manuellement à l'aide d'un tournevis à friction.

3- <u>Contrôle radiographique du positionnement du transfert d'empreinte</u>

Une radiographie rétro-alvéolaire est recommandée pour vérifier la mise en place correcte du pilier d'empreinte sur le col de l'implant. S'il existe un hiatus, il faut alors dévisser le transfert et déterminer l'origine de la gêne à l'insertion.

Dans la technique indirecte, il est peu conseillé de retoucher le transfert car cette retouche pourrait nuire à la précision de son repositionnement.

4- Essayage du porte-empreinte

Le porte-empreinte est essayé. Lors de l'essai, il ne doit interférer ni avec les tissus dentaires, ni avec les transferts.

5- Réalisation de l'empreinte

L'empreinte est réalisée à la manière d'une prothèse conventionnelle, en un temps, avec une ou deux viscosités en fonction du matériau choisi. Le matériau lourd est positionné dans le porte-empreinte, la cavité buccale est séchée et le matériau plus fluide est injecté autour des transferts d'empreinte. Le porte-empreinte garni est inséré en bouche. Une pression constante sur le porte-empreinte garantit son immobilité.

6- Désinsertion de l'empreinte

Au terme du temps de prise du matériau, le porte-empreinte est désinséré d'un geste bref de manière à minimiser les déformations.

7- Dévissage des transferts d'empreinte et vissage des piliers de cicatrisation

Les transferts d'empreinte sont dévissés à l'aide du même tournevis que celui qui a servi à les visser. Les piliers de cicatrisation sont revissés le plus rapidement possible. L'empreinte est délaissée le temps de cette étape.

8- Assemblage des couples transfert-analogue

Chaque transfert est vissé sur l'analogue de diamètre correspondant. La mise en place des couples transfert-analogue dans l'empreinte peut se faire au cabinet ou au laboratoire. Mais il est fortement conseillé de le faire au cabinet pour s’assurer de l’insertion facile des analogues,

Lors du transport, l'empreinte contenant les transferts devra être soigneusement protégée avec du papier bulle afin de ne pas l'endommager.

2.4.2.3. Limites

La majorité des études montrent que cette technique donne de résultats nettement moins bons que la technique directe.

Technique	Emportée ou Pick-Up	Repositionnée ou Twist-Lock
AVANTAGES	• Moins de contraintes sur le matériau à la désinsertion	• Mise en œuvre simple • Faible hauteur nécessaire
INCONVÉNIENTS	• Hauteur nécessaire importante	• Contraintes sur le matériau à la désinsertion et à la réinsertion des transferts • Erreur possible de repositionnement • Impossible si les implants sont trop divergents
INDICATIONS	• Nombre important de piliers • Axes implantaires très divergents • Implants enfouis	• Patient anxieux ou réflexe nauséeux • Faible hauteur disponible • Faible nombre d'implants

Figure 27: Avantages et inconvénients de chaque technique (Davarpanah 2008)

Cette imprécision de technique peut s'expliquer par :

- Le défaut dû à l'élasticité des matériaux à empreinte qui peut être, soit vertical, soit en rotation
- La difficulté à repositionner avec précision les transferts, solidarisés avec l'analogue, dans l'empreinte.

(Liou et al. 1993).

D'autres études montrent sur des coupes d'empreintes, l'interposition de bulles d'air qui empêchent l'enfoncement complet des transferts (Spector et al. 1995).

2.4.2.4. Conclusion

Cette technique doit être préférentiellement réservée :

- Aux cas de prothèses unitaires
- Lorsque les implants sont peu nombreux et parallèles entre eux

- Aux situations où l'espace interarcade est insuffisant et/ou la zone d'accès postérieure difficile (Liou et al. 1993).

- Pour réaliser un modèle pour choisir les piliers au laboratoire de prothèse. Une fois les répliques de piliers choisies en fonction de critères esthétiques et prothétiques, elles peuvent être correctement positionnées en bouche comme sur le modèle et servir de transfert pick-up en étant dévissées à travers un PEI spécifique (Ardouin 2001).

2.4.3. Technique clipsée ou snap-on

2.4.3.1. Particularité

Il existe également des transferts en plastique qui se clipsent directement sur les piliers préalablement mis en place. Ces transferts permettent de réaliser des empreintes selon la technique dite "snap-on".

Avant cette technique la « technique ciel ouvert » était systématiquement associée à une « technique emportée » et ainsi la « technique ciel fermé » était systématiquement associée à une « technique repositionnée ». Mais cette technique est à la fois une « technique ciel fermé » et une « technique emportée ».

La particularité de cette technique d'empreinte est qu'elle ne nécessite pas d'instruments spécifiques mis à part l'utilisation de **transferts en plastique rigide de contre dépouille** (Degorce 2002).

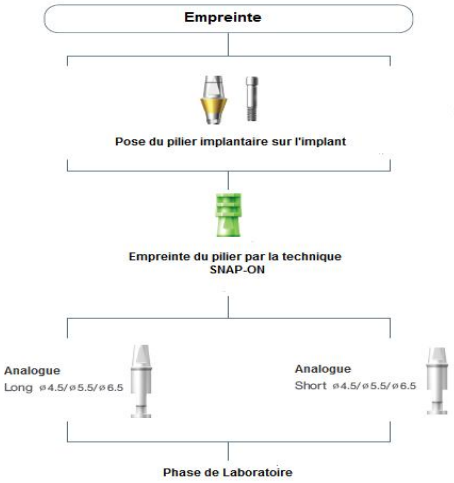

Figure 28: Schéma des composants de l'empreinte Snap-on (Biotech 2017)

2.4.3.2. Protocole

1- Déterminer le bon pilier : en fonction de la hauteur prothétique, diamètre disponible…

2- Dévissage de la vis de cicatrisation

3- Le faux moignon prothétique est vissé définitivement.

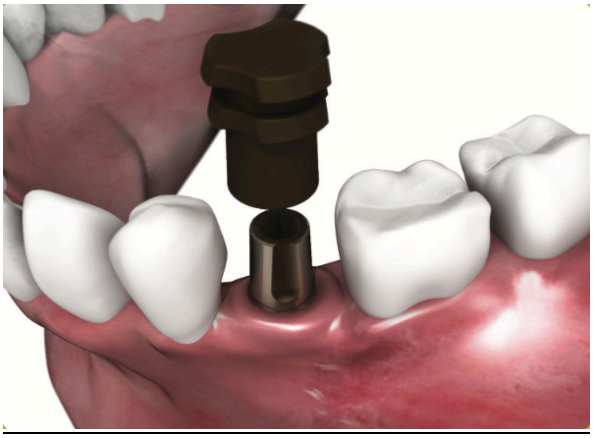

Figure 29: Vissage du pilier droit et insertion du transfert clippé (Biotech 2017)

4- On place alors une coiffe spécifique qui se clipse sur le pilier et qui sera entraînée avec l'empreinte.

5- Empreinte : Garnissage du porte-empreinte par le matériau de haute viscosité et injection du matériau de basse viscosité autour du ou des coiffes et mise en place du porte-empreinte.

Figure 30: empreinte snap on en double mélange (Biotech 2017)

6- Désinsertion du porte-empreinte qui emporte les parties plastiques clipsées.



Figure 31: Visualisa on du transfert dans l'empreinte (Biotech 2017)

7- Positionnement des analogues de pilier dans les coiffes plastiques solidaires de l'empreinte.

8- Protection :

Du pilier à l'aide d'une coiffe de protection ou par une couronne provisoire

Figure 32: insertion d'une coiffe de cicatrisation (Biotech 2017)

9- Mise en place des analogues d'implants ou des analogues de piliers (ne pas appliquer de pressions trop importantes sous peine de déformer l'empreinte) au cabinet ou au laboratoire

10- Au laboratoire :

- ⇨ Visualisation du pilier sur le modèle en plâtre
- ⇨ Mise en place de la coiffe calcinable

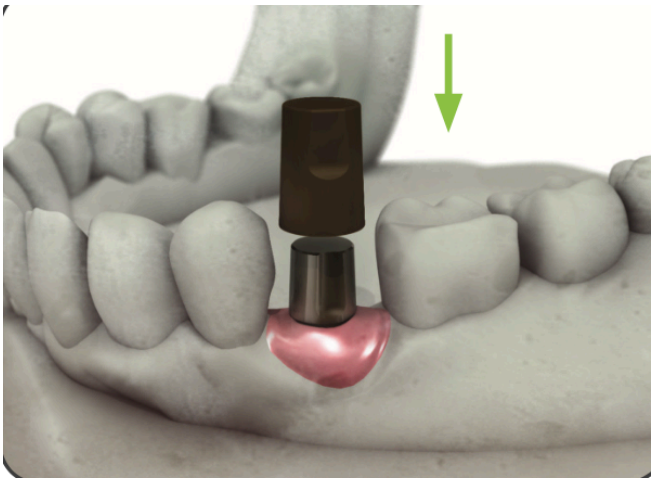

Figure 33: insertion d'une coiffe calcinable sur le pilier (Biotech 2017)



Figure 34: montage de la cire et mise en revêtement (Biotech 2017)

- ⇨ Montage de la cire sur la coiffe
- ⇨ Mise en revêtement
- ⇨ Grattage de la chape puis montage du cosmétique esthétique

11- Mise en place de la prothèse

2.4.3.3. Limites

Cette technique présente quelques inconvénients :

- le transfert étant en plastique, il n'est pas possible de contrôler son enfoncement par radiographie. Un mouvement dans le sens axial du transfert est possible.

Aussi certains auteurs préconisent de maintenir le transfert avec le doigt durant la prise d'empreinte à travers la fenêtre d'un porte-empreinte individuel confectionné au préalable. (Sheridan et Koka 1995). D'autres systèmes proposent des cylindres qui verrouille la coiffe.

- Le pilier ne doit jamais être retouché en bouche car le duplicata (implant + pilier) ne correspondrait plus.

La méthode "snap-on" a l'avantage d'être très simple et semble donner des résultats plus ou moins précis. Par ailleurs elle évite le dévissage répété des piliers de cicatrisation (Gouet et al. 2012).

2.4.3.4. Conclusion

Cette technique simple à réaliser sera à privilégier lors de restaurations unitaires.

2.4.4. Empreinte pop-up

2.4.4.1. Description et indication



Figure 35: transfert pop-up (Biotech 2017)

Cette technique pourrait se définir comme un intermédiaire entre la technique directe (pick-up) et indirecte (twist lock) puisque le capuchon de repositionnement ou ***Plastic-Cap*** (vert sur la figure) est emporté (directe) mais le transfert (en titane sur la figure) sera repositionné.

2.4.4.2. Particularité :

- Mêmes particularités que l'empreinte indirecte (prise d'empreinte est à ciel fermé, transfert repositionné…)
- Avantage : repositionnement optimisé avec l'aide du Plastic-Cap (emporté dans empreinte)

2.4.4.3. Protocole pop-up

- Retrait de la vis de cicatrisation

Figure 36: Transvisser le transfert Pop-Up puis clipser le Plastic-Cap. Repère noir à positionner en vestibulaire pour faciliter le repérage lors du repositionnement du tranfert dans l'empreinte (Biotech 2017)

- Contrôle radiologique possible (contrairement à la technique snap on)

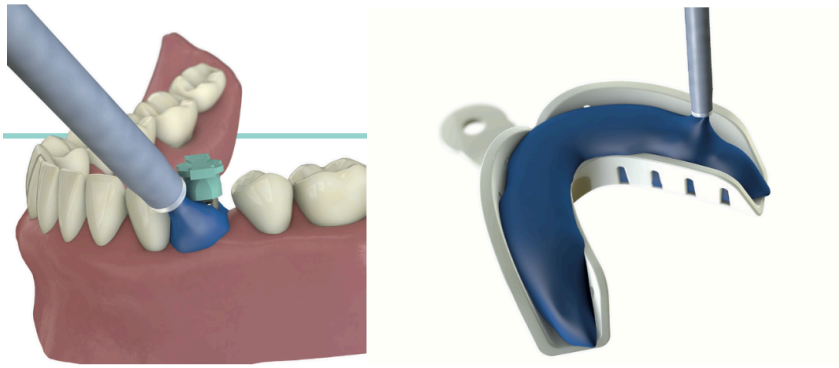

Figure 37: prise d'empreinte en double mélange en général. (Biotech 2017)

- utiliser un porte-empreinte du commerce ;
- enclencher le Plastic-Cap sur le transfert et déposer le matériau à empreinte autour de l'ensemble (silicone light conseillée) ;
- remplir le porte-empreinte du commerce et procéder à la prise d'empreinte suivant les indications du fabricant (silicone lourd conseillée).



Figure 38: Prise d'empreinte et désinsertion (Biotech 2017)

- Le Plastic-Cap est emportée dans l'empreinte.

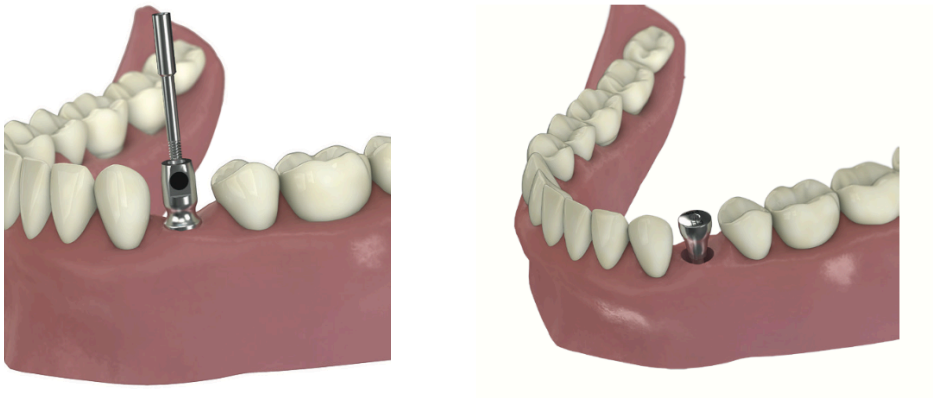

Figure 39: Devissage du transfert et vissage de la vis de cicatrisation (Biotech 2017)

Figure 40: mise en place du transfert pop-up dans l'empreinte (à gauche)
et mise en place de la fausse gencive (doite) (Biotech 2017)

- insérer l'ensemble transfert et duplicata dans l'empreinte en prenant soin de bien repérer les méplats dans le matériau d'empreinte ;
- positionner l'ensemble dans l'empreinte sans exercer de pression, la gorge du transfert se mettra en position et donnera l'axe d'insertion ;

- ensuite, exercer un léger mouvement de pression. L'ensemble se guidera de lui-même dans le cap. Il n'y a qu'une seule position possible ;

2.4.4.4. Cas clinique originale (par Solal Abitbol 2017)

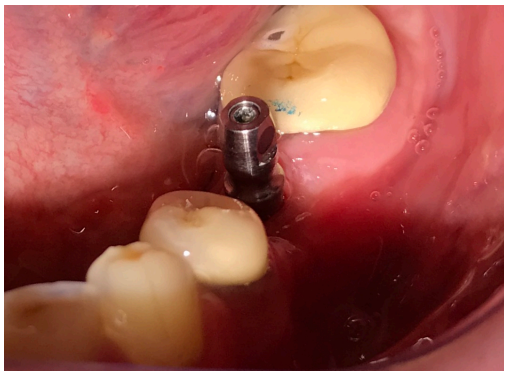

Figure 41: mise en place du transfert pop-up

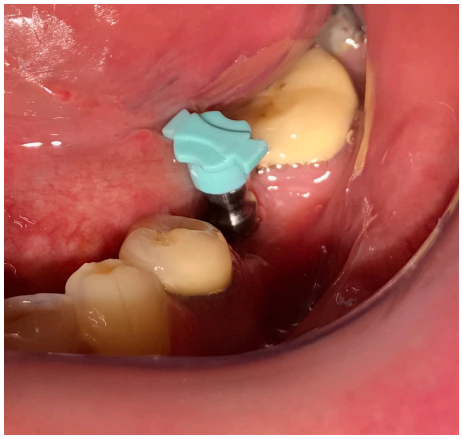

Figure 42: mise en place du capuchon de repositionnement clipsé au pilier

Figure 43: empreinte en double mélange (PE non perforé) avec le transfert repositionné dans l'empreinte

Figure 44: maitre modèle, analogue en place

Figure 45: essayage du pilier définitif en vue de la pose d'une CCM scellée

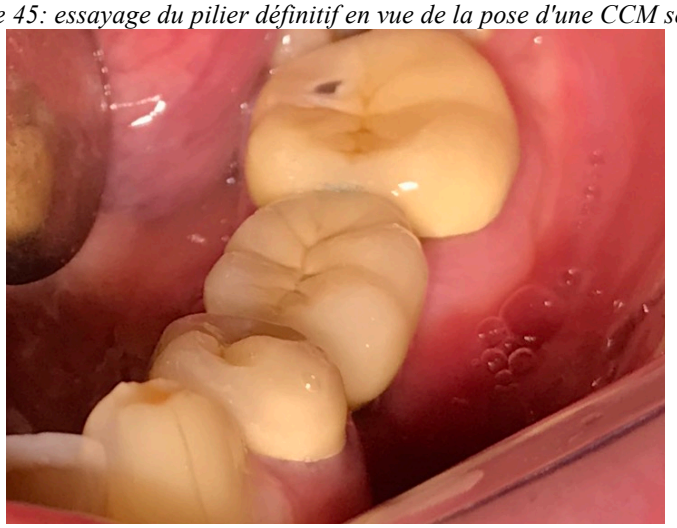

Figure 46: essayage et validation de la couronne scellée

2.4.4.1. Conclusion

Cette technique se veut être aussi simple que la technique twist lock tout en limitant les erreurs de repositionnement de cette technique par l'utilisation du plastic cap. Lors d'une reconstruction prothétique plurale il faudra veiller à ce que les différents capuchons (volumineux) ne rentrent pas en contact les uns avec les autres ce qui pourrait provoquer des erreurs dans la conception de la prothèse.

2.4.5. Empreinte Klip up

2.4.5.1. Particularité



Figure 47: Transfert Klip up (Biotech 2017)

- Transferts d'empreinte Klip-Up en polyoxyméthylène (POM)
- Prise d'empreinte aisée, simple et rapide
- Positionnement dans l'implant grâce à leur indexation
- Se comportent comme des transferts Pick-Up destinés à rester dans l'empreinte mais à ciel fermé. Aucun vissage nécessaire.

2.4.5.2. Protocole

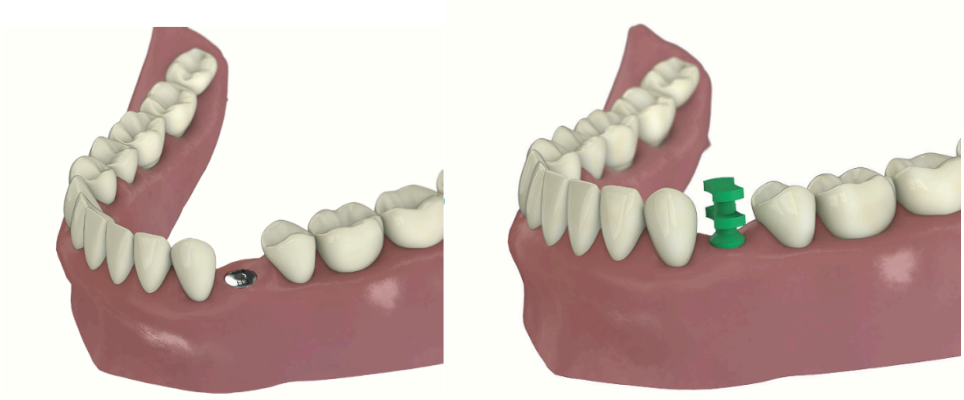

Figure 48: Retrait de la vis de cicatrisation puis mis en place du transfert klip up

Pour assurer une bonne stabilité, Le transfert se positionne grâce au STSystem (Biotech 2017). Une fois le transfert engagé dans l'implant, il faut appliquer une légère pression pour activer le transfert dans la connectique.

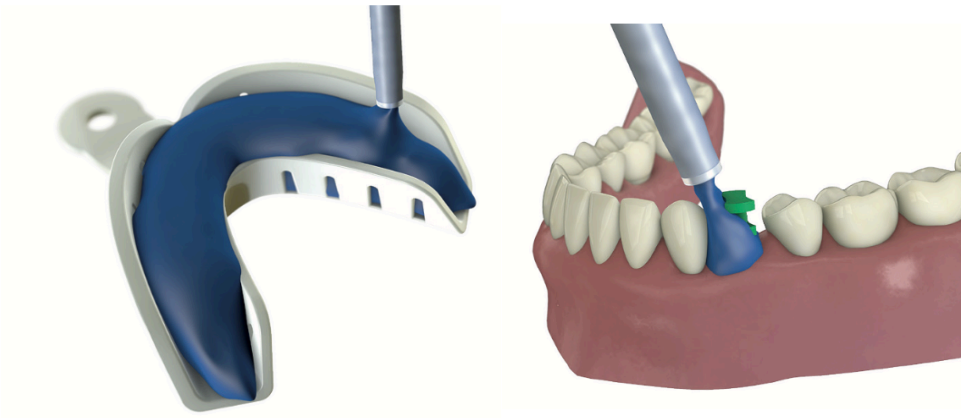

Figure 49: Prise d'empreinte avec un porte-empreinte du commerce.



Figure 50: Retrait du porte-empreinte

- après avoir respecté le temps de prise du matériau, retirer le porte-empreinte. Le transfert Klip-Up reste dans le silicone ;
- remise en place de la vis de cicatrisation ;
- enclenchement du duplicata sur le transfert Klip-Up ;
- mise en place de la fausse gencive puis coulée du plâtre.

2.4.5.3. Cas clinique originale (par Solal Abitbol 2017)

Figure 51: transfert klip up en place

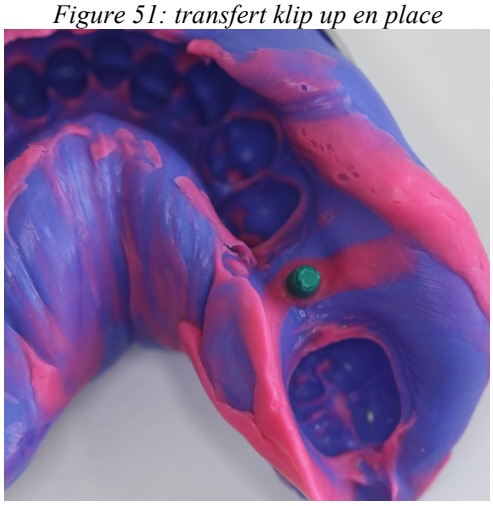

Figure 52: le transfert klip up est emporté dans le silicone

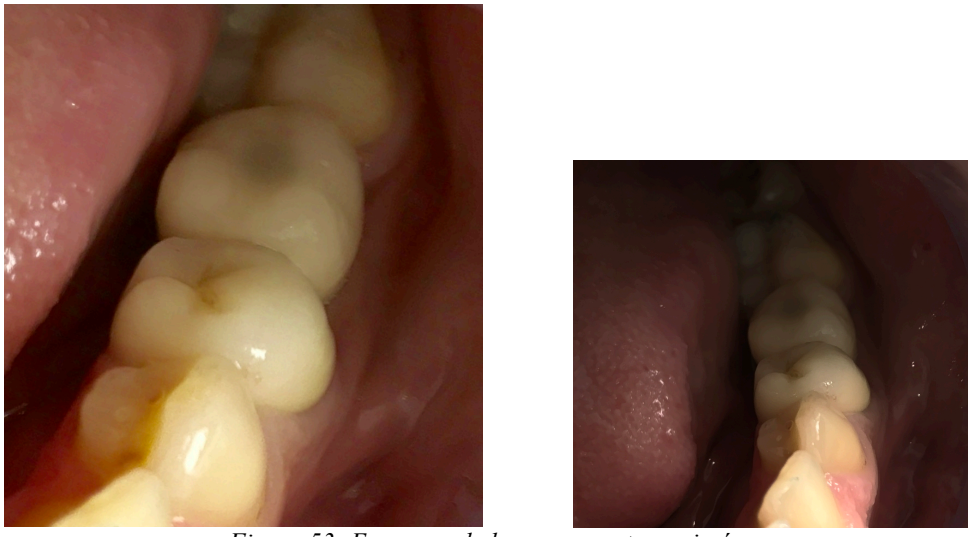

Figure 53: Essayage de la couronne transvissée

2.4.5.4. Conclusion

L'empreinte Klip up se révèle être une méthode à la fois simple (porte-empreinte usiné, ciel fermé, transfert clippé…) et précise (due à l'adaptation précise du transfert dans la connexion de l'implant et du fait qu'une seule position est possible).

Cependant l'insertion du transfert en plastique ne pourra pas être contrôlé radiologiquement. De plus, le transfert étant en polyoxyméthylène, il s'usera rapidement et devra être changé dès la 3e utilisation (Biotech 2017).

Il faudra par ailleurs contrôler que les transferts klip up volumineux ne rentrent pas en contact dans le cas d'une restauration plurale au risque de provoquer des erreurs d'enregistrement.

2.4.6. Empreinte sur pilier usiné

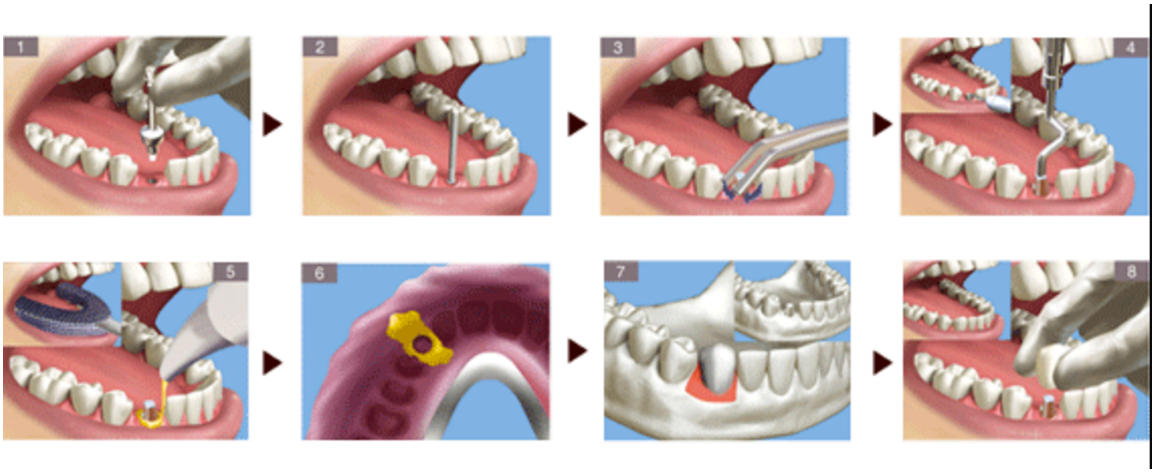

Figure 54: empreinte sur pilier usiné

Des piliers prothétiques standardisés pour prothèse scellée ont été mis en place par le chirurgien lors du second temps opératoire (images 1, 2 et 3)

A la différence de la technique snap-on les piliers sont standardisés mais peuvent parfois être retouchés. Cette technique d'empreinte peut donc être indiquée dans une situation ou le pilier doit être retouché.

La procédure est la même que pour une empreinte fixe supra-dentaire. On peut réaliser une empreinte en wash technique ou en double mélange (images 5 et 6)

L'empreinte fournit alors une réplique du pilier et non de l'implant.

(Raux 2010).

2.5. Les matériaux et les limites :

2.5.1. Les matériaux

La plupart des publications comparent des techniques et non des matériaux. Il est important de respecter les temps de polymérisation et d'utiliser un matériau compatible pour réaliser les modèles.

Les propriétés recherchées dans un matériau à empreinte afin d'obtenir un modèle précis en implantologie sont principalement la rigidité et l'élasticité. (Lee et al. 2008)

- La rigidité : permet d'éviter les déformations lors des différentes étapes de repositionnement des transferts ou le vissage des analogues d'implants.
- L'élasticité : afin d'éviter toute déchirure lors de la manipulation.

En empreinte en implantologie il existe 3 types de matériaux communément retrouvés :

a) **les élastomères** : Le choix du matériau se fait principalement entre polyéthers et silicones A ;

b) **les hydrocolloïdes** : Les alginates ou hydrocolloïdes irréversibles sont utilisés pour les empreintes préliminaires ou pour l'enregistrement de l'arcade antagoniste ;

c) **les plâtres** : La variation dimensionnelle des plâtres à empreintes est très faible, leur rigidité est importante. On les utilise principalement pour les édentements complets. Cette technique permet en un seul temps d'obtenir à la fois l'empreinte des tissus mous et la solidarisation rigide des transferts (Assif et al. 1992).

Curieusement pour certains auteurs, le choix du matériau n'a pas beaucoup d'importance. Certaines études ne trouvent pas de différence significative avec la technique pick-up (transferts solidarisés) entre l'alginate et le polyether (Assif 1992). D'autres auteurs ne trouvent pas non plus de différence significative entre le polyvinylsiloxane et le polyether (Liou et al. 1993).

L'utilisation du plâtre comme matériau d'empreinte chez l'édenté complet est également rapportée. Il existe également une technique mixte combinant plâtre et silicone en recouvrant les dents restantes par le silicone.

Toutefois, les publications les plus récentes prônent l'utilisation des polyéthers et des siliconesA (Wee 2000).

Pendant la phase chirurgicale, il faut essayer de choisir la technique la plus simple et minimiser le nombre de matériaux utilisés.

En conclusion, le matériau d'empreinte idéal reste encore à trouver, mais les silicones A ou les polyéthers conviennent si les recommandations des fabricants sont respectées.

2.5.2. Limites liées au matériau

Les erreurs dues au matériau d'empreinte sont liées à leur **potentiel de déformation lors des différentes manipulations** : retrait du porte-empreinte, repositionnement des transferts, coulée du modèle, vissage des répliques d'implants.

L'utilisation de matériaux à empreinte à haute fermeté est donc conseillée, limitant ainsi les risques d'erreurs. Au regard des études, les polyvinylsiloxanes et les polyéthers semblent être les matériaux de choix pour les techniques d'empreintes implantaires.

En particulier, les polyéthers rencontrent un large succès, puisque presque toutes les études y font référence. Il est vrai qu'ils sont parmi les matériaux les plus adaptés aux techniques d'empreintes implantaires grâce à leur viscosité, leur bonne stabilité dimensionnelle, et à leur dureté. Cependant leur manipulation est rendue difficile par leur haute viscosité, cela peut conduire à un mélange poreux et non homogène. Aussi, un mélangeur automatique (Pentamix®) pour obtenir des empreintes précises et homogènes exemptes de bulles d'air est recommandé. La manipulation est rendue plus aisée et rapide et le dosage est plus économique.

2.6. Réalisation du modèle de travail

Figure 55: Réalisation du modèle de travail avec mise en place de la fausse gencive
Images 1 et 2 : exemples de modèles de travail avec transfert (à gauche) et sans (à droite)
(Davarpanah 2010)

La précision de l'adaptation prothétique va dépendre de la précision de toute la chaîne prothétique et pas uniquement de la phase d'empreinte. Trois paramètres influent, au laboratoire, sur la qualité du modèle final.

- **Expansion de prise du plâtre :** L'imprécision liée à l'expansion du plâtre justifie l'utilisation d'un plâtre à faible expansion de prise
- **Compatibilité des matériaux :** Certains prothésistes utilisent un matériau souple pour reproduire les tissus mous environnant l'émergence implantaire. Il est important d'adapter le matériau au matériau d'empreinte utilisé. Le plâtre doit donc être compatible avec le matériau d'empreinte utilisé en clinique
- **Mode de mise en die :** Aucun système de repositionnement des dies n'est suffisamment précis pour permettre une insertion passive de la prothèse fixée. Il est donc recommandé de conserver un modèle non sectionné en prothèse implanto-portée.

3. L'empreinte optique en implantologie

3.1. Historique

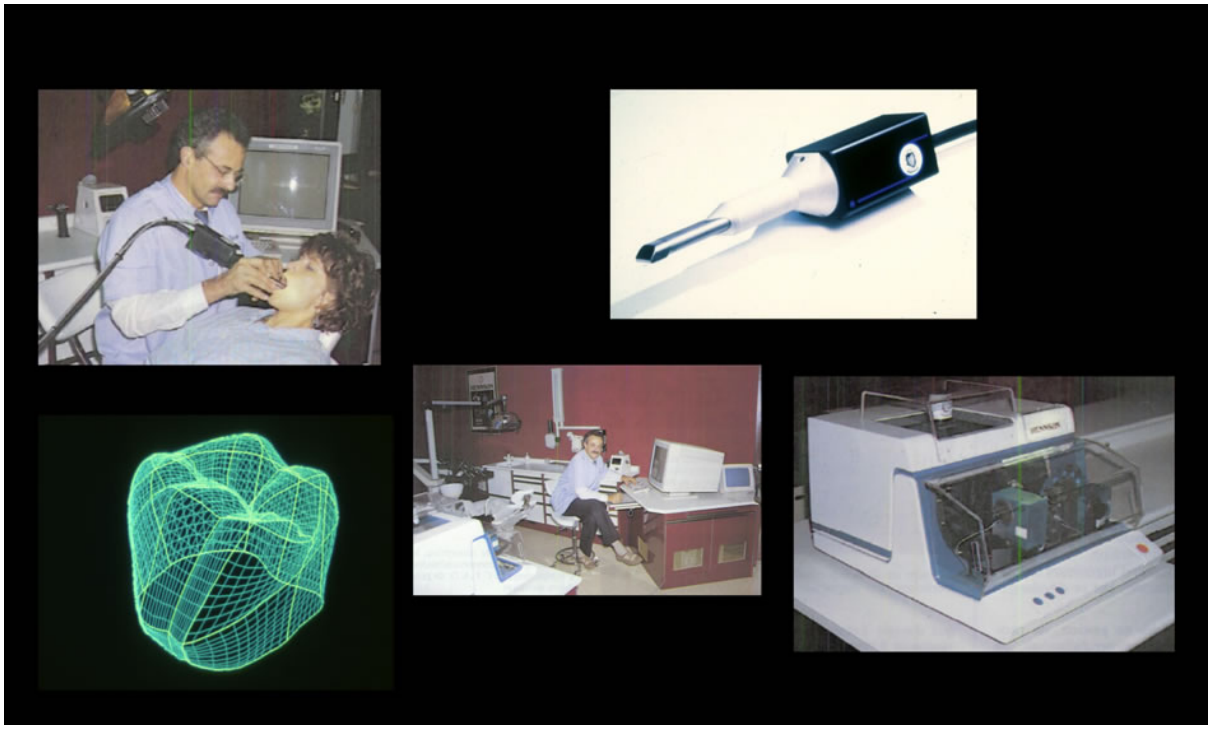

Figure 56: François Duret et les débuts de la CFAO

La CFAO a été développée dans les années 60 dans l'industrie aéronautique et automobile afin de simplifier et standardiser les techniques dans la réalisation de formes répétitives.

Or, dans le domaine dentaire, chaque pièce est unique.
Aucune dent n'est identique à une autre, chaque prothèse est fabriquée en un seul exemplaire. Il était donc légitime de penser que la CFAO avait peu d'avenir dans un tel domaine.

En 1973, François Duret fut le concepteur et l'inventeur de la CFAO dentaire en proposant d'extrapoler ce concept à la réalisation de pièces prothétiques dentaires. Il posa les bases de ce qui est aujourd'hui la CFAO dentaire dans sa thèse « L'empreinte optique ».

Ce travail, fruit de deux ans de recherches, décrit toutes les techniques aujourd'hui utilisées en CFAO : l'utilisation d'une lecture optique 3D, d'un ordinateur et d'un centre d'usinage.

L'équipe de chercheurs français constituée par François Duret présenta ses travaux pour la première fois aux Entretiens de Garancière en 1983. Lors du congrès de l'ADF en novembre 1985, il démontra l'efficacité de son système en créant une couronne unitaire à son épouse en une heure. Il développa plus tard le Sopha-System®.

D’autres équipes ont cherché à développer la CFAO, tant aux Etats-Unis qu’au Japon, mais ce sont finalement les travaux Européens qui ont fait aboutir la CFAO dentaire.

En 1987, l’association du Dr Mörmann (Suisse) et de Mr Brandestini a permis la mise au point du Cerec 1® (Chairside Economical Restauration of Esthetic Ceramics). Ce système permettait de faire une empreinte en bouche et d’usiner des inlays en quelques minutes. Il fait aujourd’hui partie de la firme Sirona Dental SystemTM.

Le Procéra® a vu le jour en 1987 grâce au Dr Anderson (Suédois). Il s’agit d’un système manufacturant de couronnes dentaires de haute précision. BiocareTM commercialisa le Procera® AllCeram en 1993.

A partir de 1985, il n’était plus nécessaire de démontrer la faisabilité de cette technologie, mais de prouver son efficacité et son intérêt pour la profession.

C'est dans les années 2000 qu'elle a acquis sa crédibilité chez les praticiens et les prothésistes.

Cette technologie a permis à l’odontologie d’entrer dans l’aire du numérique.

(Duret 2007 2008 2010)

3.2. Définition du numérique

Une information est dite numérique lorsqu’elle se présente sous forme de nombres associés à une indication de la grandeur à laquelle ils s'appliquent, permettant les calculs, les statistiques, la vérification des modèles mathématiques. Le calcul numérique se fait sur ces nombres, par opposition au calcul algébrique, qui se fait sur des variables désignées par un symbole.

Les ordinateurs ont évolué à partir de machines à calculer programmables. Ils traitent par l'arithmétique et la logique des données dans laquelle la part des nombres représentant des grandeurs n'a cessé de décroître, au profit de ceux qui pointent vers des symboles et des algorithmes.

Après sa conversion en données numériques, les ordinateurs peuvent traiter l'information qui décrit les supports de ces messages.

L'électronique numérique a ainsi rejoint l'informatique pour traiter une quantité croissante de documents. L'adjectif « numérique » distingue le son numérique, la photographie numérique,

la vidéo numérique et le cinéma numérique de leurs versions plus anciennes fonctionnant avec des procédés analogiques.

Par extension, l'ère numérique est l'époque où les informations circulent de façon prédominante sous codage informatique, la culture numérique est celle des utilisateurs de ces systèmes, etc.

Comme nous le verrons pour l'empreinte optique le principe de base est le même : utiliser une sonde intra-orale pour enregistrer la surface des dents sous forme de nombre et de coordonnées sphériques. Ces données sont traitées par un logiciel qui construit une image par modélisation d'une surface. (Duret 2003)

Le numérique en France :

Dans le monde mais particulierement en France, le numérique prend de plus en plus de place :

Avant 1995 un grand nombre de ministres ont occupé le porte-feuille des Technologies et des Télécommunications.

En 1995 François Fillon est nommé ministre des « Technologies de l'information ».

En 2008, lors d'un remaniement du gouvernement Fillon, apparaît explicitement un portefeuille dédié à l'« économie numérique » : Éric Besson, déjà secrétaire d'État chargé de la Prospective et de l'Évaluation des politiques publiques auprès du Premier ministre, se voit confier en sus, le « Développement de l'économie numérique».



Figure 57: Secrétaire d'Etat auprès du premier ministre chargé du Numérique

Le 17 mai 2017, Mounir Mahjoubi est nommé secrétaire d'État chargé du numérique. C'est la première fois qu'un secrétaire d'Etat est chargé uniquement du numérique (l'ancien titre était Secrétaire d'État chargé de l'industrie, du numérique et de l'innovation).

Emmanuel Macron a dit: « Le numérique n'est pas un secteur mais une révolution »

(Magazine LP 2015 ; Chaves 2017)

3.3. Définition de la CFAO

Le sigle CFAO est l'abréviation de **C**onception et **F**abrication **A**ssistées par **O**rdinateur.

Ce terme englobe deux concepts distincts : la conception assistée par ordinateur (CAO) et la fabrication assistée par ordinateur (FAO).

Dans la profession, la CFAO désigne tous les équipements utilisés dans la chaîne numérique allant de la modélisation à la fabrication des prothèses dentaires.

Elle comprend

- **L'acquisition du fichier 3D** via le scanner ou caméra optique.
- **La conception assistée par ordinateur** (CAO) ou **modélisation :** étape d'infographie tridimensionnelle qui consiste à modéliser dans un logiciel un objet en 3D.
- **La Fabrication assistée par ordinateur** (FAO) : usinage à commande numérique.

(Bousquet 2009 ; Descamp 2016)

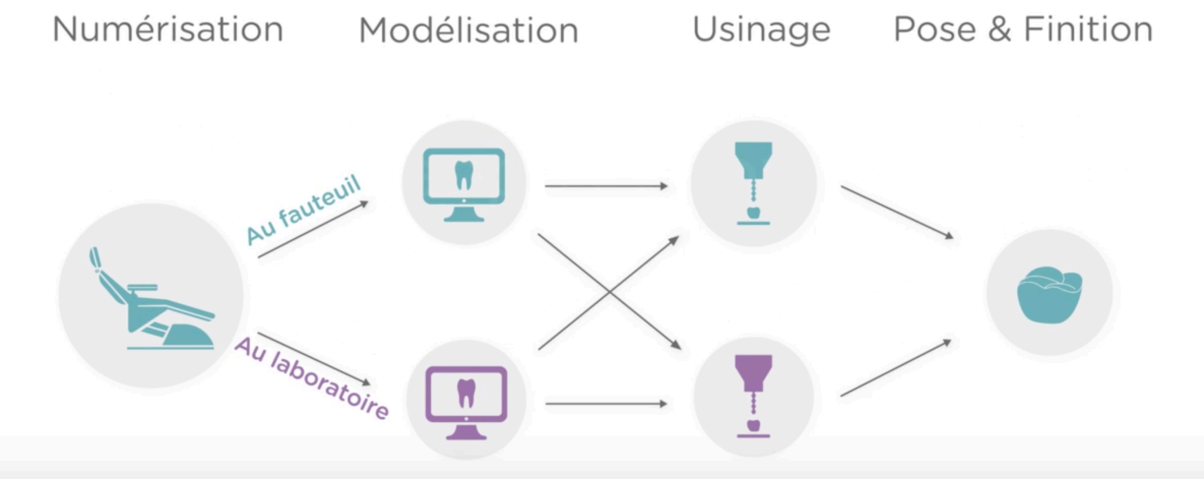

Figure 58: De la numérisation à la pose de la prothèse (Lyra Dental 2017)

On remarque que les étapes de modélisation et d'usinage peuvent être réalisés au laboratoire comme au cabinet si le praticien dispose d'une usineuse. La numérisation intrabuccale et la pose de la prothèse qui sont la première et la dernière étape ne peuvent être fait qu'au cabinet.

Il existe 4 types de CFAO :

CFAO DIRECTE	CFAO SEMI-DIRECTE	CFAO INDIRECTE	TELE USINAGE
PEO	PEO	Empreinte chimico-manuelle	PEO
Modèle virtuel	Modèle virtuel Envoi au labo par internet	Modèle physique /Scannage Modèle virtuel	Modèle virtuel Modélisation Au laboratoire
CAO FAO	Modèle physique/ CAO FAO/ Prothésiste	CAO FAO	Envoi du fichier prothétique
			Usinage au cabinet
Finitions Assemblage	Finitions Envoi Assemblage	Finitions Envoi Assemblage	Finitions Assemblage

Figure 59: Les différents types de CFAO (PEO : prise d'empreinte optique)

3.4. Principes généraux de l'empreinte optique

Avant l'usinage, l'empreinte optique passe par deux étapes (Duret 2008) :

- l'enregistrement optique, c'est-à-dire **le captage**

Figure 60: captage intrabuccal
(cas clinique originale 2017)

- **la modélisation** en 3D.

Figure 61: modélisation en laboratoire coordonné avec le praticien (Lyra Dental 2017)

Ainsi, la réalisation de l'empreinte optique requiert :

- une unité de prise d'empreinte : un scanner tridimensionnel ou une caméra optique et un capteur CCD photographique (charges-coupled-divice),

- un ordinateur avec un logiciel de modélisation pour numériser les données captées.

(Cordelette 2014)

Une fois ces étapes validées, l'étape d'usinage fait suite.



Figure 62: Etape d'usinage à partir d'un bloc de zircon ou céramique (Lyra Dental 2017)

3.5. Principe de numérisation

L'objectif de la numérisation porte sur la reconstruction d'un objet en 3D en tant que représentation d'un objet réel.

La numérisation permet ainsi de convertir un signal lumineux en une suite de nombres, autrement dit l'objet en 3D sera représenté par un ensemble de nombres réels. Nombres qui seront traités par un logiciel : c'est la **modélisation**.

Afin d'avoir plus de précision, le positionnement d'un ensemble de points est analysé par une interface informatique par le biais d'un système de points qui sont en fait des nombres entiers désignant la position spatiale des points.

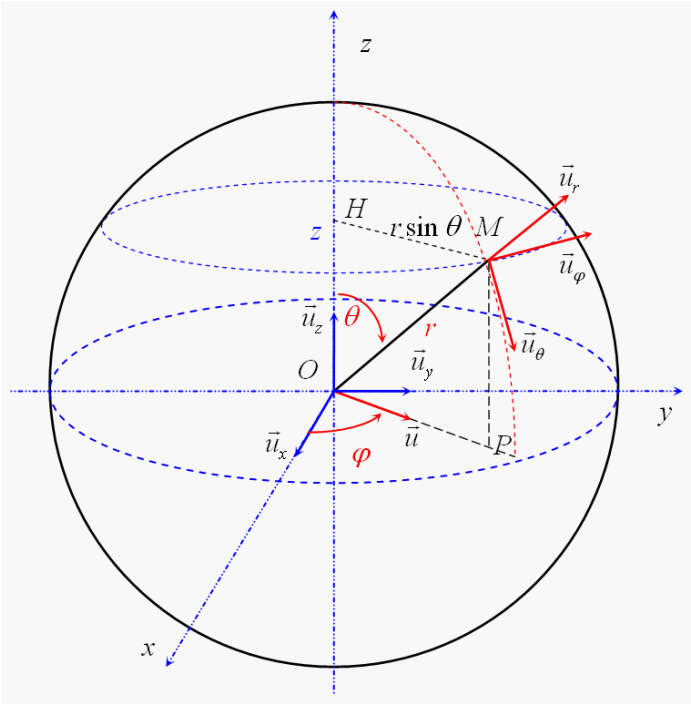

Figure 63: Cinématique du point, les coordonnées sphériques

Il s'agit de cartographie où le point est déterminé par des coordonnées sphériques (r, φ, Θ) :

- r est la distance entre le point et le scanner ;
- φ et Θ sont les angles formés entre la ligne allant du point analysé au scanner à deux plans, horizontal et vertical, passant par le point d'origine.

Afin d'avoir un modèle volumique, un grand nombre de captage est réalisé quelque soit la technique d'acquisition ou de numérisation tridimensionnelle utilisée.

Ainsi, les parties communes des clichés sont superposées et mises bout à bout par **concaténation** (action de mettre bout à bout au moins deux chaînes de caractères) par le logiciel utilisé.

3.6. Fichiers STL, PLY et autres

Chaque système possède un format dit propriétaire qui ne peut être lu que par les logiciels de la marque.

Il existe aussi 2 formats de fichiers dit universels qui pourront être lus par l'ensemble des logiciels de conception de laboratoire.

Ces fichiers sont soit en accès direct pour l'export au laboratoire soit accessibles par une passerelle payante de décryptage ou de traitement du fichier.

Le premier fichier universel est le fichier STL

STL signifie Strandard tesselation language ou standard triangle language. Développé par 3D Systems en 1986. Il définit un maillage de triangle qui vont créer un objet 3D, la couleur et les textures de l'objet ne sont pas transférés dans le fichier (fichier en noir et blanc).

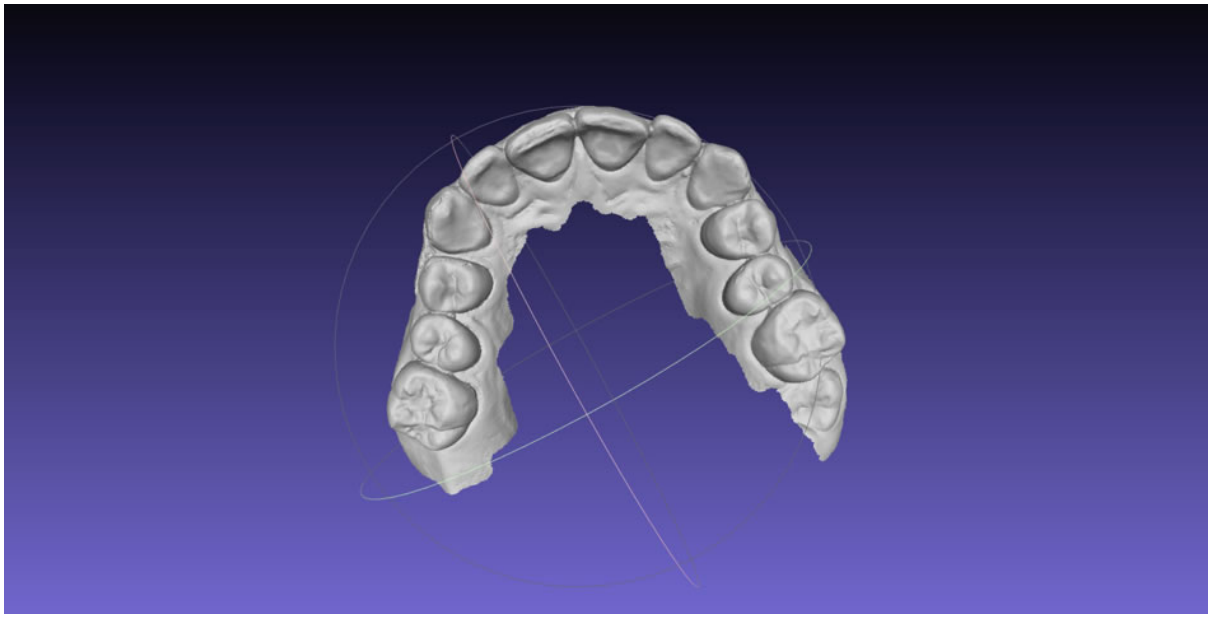

Figure 64: Empreinte optique au Format STL
(logiciel MeshLab)

Le deuxième fichier universel est le fichier PLY :

PLY signifie Polygonal File Format il est aussi appelé Stanford file format. Il est constitué d'un assemblage de polygones auxquels on peut adjoindre des informations comme la transparence ou la couleur. Le fichier occupe moins d'espace mémoire (ici 6 Mo contre 10Mo en STL). Cependant, tous les logiciels 3D ne sont pas encore capables de gérer ce format.

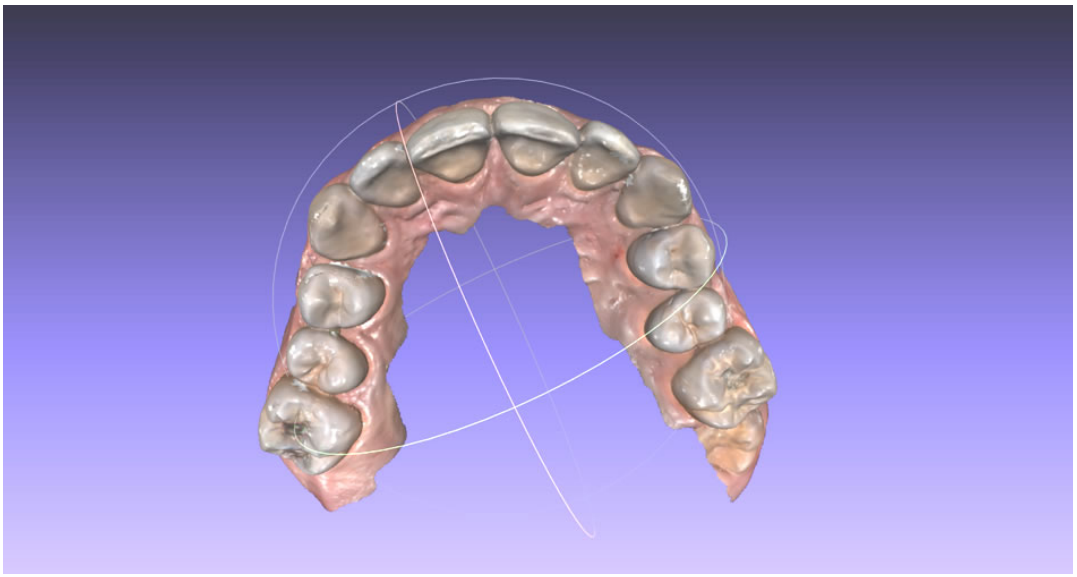

Figure 65: Empreinte identique au format PLY
(logiciel MeshLab)

Traitement numérique de l'empreinte optique :

Une fois l'acquisition des surfaces dentaires réalisée, le fichier brut n'est pas exploitable directement. Il doit être affiné de manière à éliminer les points aberrants, homogénéiser la densité des points dans l'espace, combler les éventuels manques.

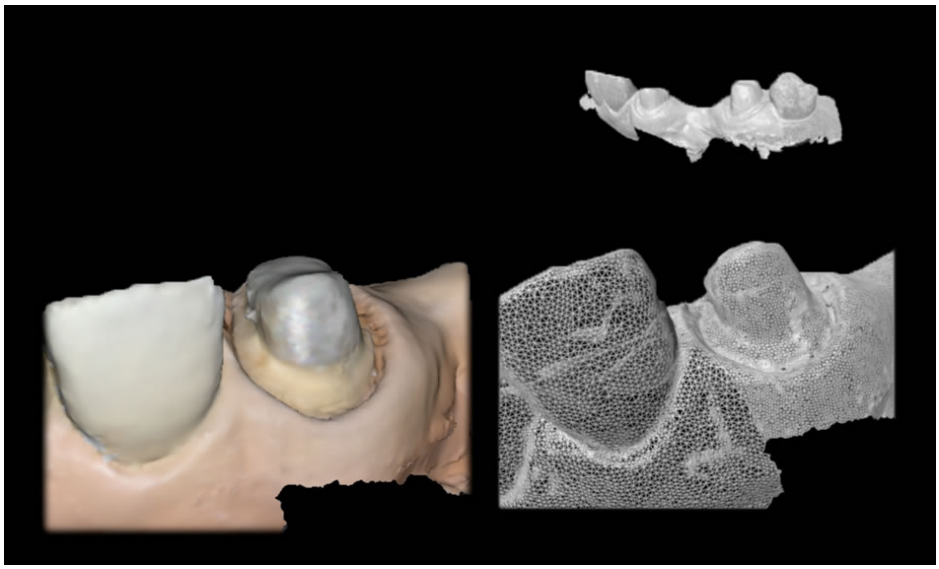

Figure 66: Fichier avec et sans texture, nous pouvons constater la précision au niveau de la préparation
(Lanoiselee 2017)

Flux numériques

Certains systèmes vont intégrer le traitement des empreintes pour « nettoyer les fichiers », d'autres vont passer par des centres permettant de préparer les empreintes pour le prothésiste.

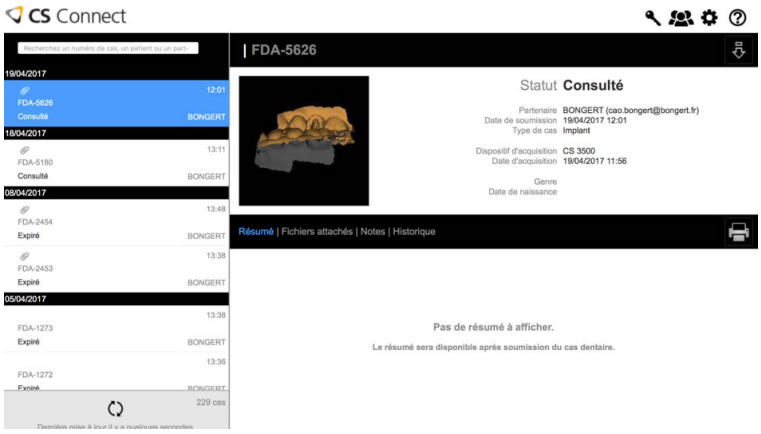

Figure 67: exemple de portail sécurisé (Carestream CS Connect)

Les empreintes seront ensuite anonymisées et transiteront par des serveurs sécurisés vers les laboratoires de prothèse.

3.7. Principes généraux des caméras

Une empreinte optique consiste en la mesure de la perturbation d'un rayonnement lumineux. Afin de coller aux besoins de la CFAO il est nécessaire de transformer ces données analogiques en données numériques.

De ce fait, quatre éléments de base sont nécessaires au fonctionnement de la caméra optique (Duret 2010) :

- Un ou plusieurs **émetteurs** : qui vont projeter le rayon lumineux sur l'objet à mesurer
- Des **capteurs**, spécifiques du rayonnement émis qui vont permettre d'analyser la déformation de la lumière ou de son intensité. Ils fournissent le plus généralement une information analogique. Ainsi un autre élément est indispensable :
- Un **convertisseur** : de l'information analogique en numérique afin qu'elle puisse être traitée par ordinateur ou convertisseur A/D.

- Des filtres et des algorithmes pour traiter l'image obtenue et la transmettre aux différents acteurs de la conception assistée par ordinateur, le plus généralement dans un format exploitable et universel : « **STL** ».

Voici quelques exemples de scanners intra oraux, la liste ne peut être exhaustive car de nouveaux modèles sont mis sur le marché très régulièrement.

Caméra	3M ESPE True définition scanner	3Shape Trios	iTero Element	Carestream CS3500	CS3600	Dentium rainbow iOS	GC AADVA	Kavo Lythos
Poudrage	Oui	Non	Non	Non	Non	Non	Non	Non
Couleur	Non	Oui	Non	Oui	Oui	Oui	Non	Oui
Mode de capture	vidéo	vidéo	vidéo	Images	vidéo	Images	vidéo	video
Systéme fichier	Passerelle 3M STL	Format 3Shape	Passerelle iTero STL	Passerelle Carestream STL PLY	Passerelle Carestream STL PLY	Passerelle STL	Passerelle STL	Passerelle STL
Chairside	Via Lyra	Via Lyra	Via IOS, Planméca	Carestream CS3000	Carestream CS3000			Kavo Artica

Caméra	Dental Wings	Planmeca Planscan	Planmeca Emerald	Sirona Bluecam	Sirona Omnicam	Sirona Apollo DI	Zfx Infrascan	Biotech Condor
Poudrage	Oui (liquide)	Non	Non	Oui	Non	Oui	Non	Non
Couleur	non	Oui	Oui	Non	Oui	Non	Non	Oui
Mode capture	video	vidéo	Vidéo	images	vidéo	video	vidéo	Video
fichier	Passerelle DWOS STL	Passerelle Romexis STL	Passerelle Romexis STL PLY	Format Cerec	Format Cerec STL	Cerec Connect	STL	STL PLY
Chairside		PlanMill	PlanMill	Cerec	Cerec	Cerec	Zfx	

Figure 68: 16 exemples de scanners intra-oraux et comparaison (Lanoiselee 2017)

Particularités des caméras :

- **poudrage :** certains systèmes nécessitent un poudrage pour faciliter l'enregistrement des surfaces dentaires. Cela nécessite un apprentissage supplémentaire afin d'obtenir un dépôt fin et sans paquet. Certains systèmes comme DWIO (Dental Wings) vont évoluer vers une acquisition sans poudrage ;
- **couleur :** De nombreux systèmes font aujourd'hui une acquisition en couleur. Cette acquisition donne une texture au fichier 3D qui ressemble au tissu dentaire mais n'est pas toujours reflet des couleurs réelles présentes. Néanmoins, cela permet de faciliter la lecture de limites complexes ;
- **mode de capture :**

  Deux modes possibles :
  - Images : image sensor (ex : Carestream Dental CS3600)
  - Videos : Scan technology Stereo imaging Video capture (ex: condor camera)

  Les modes images seront plus lents en acquisition que les modes vidéos ;
- **fichier :** les systèmes sont de plus en plus ouverts vers l'export au format STL, permettant de travailler sur les empreintes avec n'importe quel logiciel de laboratoire. Attention cependant le fichier STL ne permet pas de transmettre de texture couleur au prothésiste ;
- **chairside :** Certains systèmes proposent une chaîne complète (acquisition, conception, usinage) permettant au praticien, s'il le souhaite, de passer à la CFAO Directe.

Au moment de choisir vers quel scanner intra–oral le chirurgien dentiste veut s'orienter, il faut en discuter avec son prothésiste afin de s'orienter vers un modèle correspondant aux attentes du praticien mais compatible avec la chaîne du laboratoire. Ensuite, il sera nécessaire de passer par une phase d'essai et d'apprentissage pour que l'ensemble de l'équipe du cabinet puisse appréhender ce nouvel équipement.

Lors du dernier IDS, beaucoup de nouveautés ont été présentées dans le domaine de la CFAO ainsi que les dernières évolutions : systèmes sans fils, enregistrement de la teinte, modèles plus compacts, plus rapides, textures plus proches des tissus dentaires…

Figure 69: Enregistrement de la couleur sur système 3shape (Source 3shape 2017)

3.8. Les différentes techniques de l'empreinte optique

L'empreinte optique peut être directe ou indirecte.

L'empreinte optique indirecte est réalisée au laboratoire dentaire en se basant sur un modèle en plâtre qui a été obtenu à l'aide d'une empreinte conventionnelle. Cette technique est très courante.

Elle de plus en plus répandu dans les laboratoires de prothèses sans que le praticien le sache forcément.

L'empreinte optique directe ou intrabuccale est quant à elle réalisée directement en bouche par les techniques suivantes :

3.8.1. La technique IST Individualized Scanbody technique

L'empreinte numérique en implantologie nécessite un transfert d'empreinte virtuelle appelé le scan abutment, scanbody ou corps de scannage. Il s'agit d'un composant vissé sur la plateforme de l'implant et qui, une fois enregistré, permettra de donner numériquement la position tridimensionnelle de l'implant.

Le choix du « scan abutment » est essentiel, il doit répondre au cahier des charges suivant :

- être biocompatible ;
- respecter le profil d'émergence ;
- facile à manipuler ;

- radio opaque afin de pouvoir confirmer l'assise ;
- compatible avec le système d'implants posés.

(Tran et al. 2015)

Les informations sont sous le format STL ou fichiers propriétaires selon le système de caméra optique choisi. Les systèmes ouverts, autorisant l'export des fichiers sous format STL possèdent un avantage indiscutable, car ils permettent de ne pas suivre le flux imposé par le fabricant. (Tran et al. 2015)

A travers le cas clinique suivant sera décrit le « Scanbody » dont l'empreinte de l'implant ostéointégré a été réalisée directement dans la bouche par le biais d'un transfert d'empreinte optique préfabriqué avec l'aide d'une caméra.

Figure 70: Schéma représentant le scanbody assemblé (Rolland 2014)

Ce scanbody de la marque Straumann® est composé de 3 éléments : cylindre de balayage(A), vis de fixation (B) et capuchon de balayage (C).

Il existe une multitude de scanbody dans le commerce ayant chacun leur caractéristique morphologique. Ils diffèrent par :

1) **leur composition** : ils peuvent être composés d'un, deux ou trois éléments (comme la figure ci dessus) ;

2) **le mode de solidarisation** : Certains transferts numériques d'implants sont « clipsés ». Ce

mode de solidarisation peut être apprécié par le praticien qui utilisera son sens tactile pour s'assurer de la bonne mise en place du transfert. Bien que l'enregistrement de la position de l'implant se fasse sans contact physique, il faudra cependant veiller à ce que le dispositif ne soit pas mobilisé par les mouvements du patient. Les transferts transvissés sont beaucoup plus stables, mais nécessitent une manipulation supplémentaire ;

3) **contrôle de la mise en place du transfert** : La situation sous gingivale du col implantaire empêche le contrôle visuel de la mise en place du transfert. Il faut alors réaliser un contrôle radiographique. Il est donc important que le pilier de scannage qui est en contact avec l'implant soit radio-opaque ;

4) **contrôle de la mise en place du corps de référence** : Lorsque le transfert est en trois parties (pilier de scannage, vis et corps de scannage), il faut s'assurer que le corps de scannage est bien positionné sur son pilier support. Il est donc important que la jonction entre les deux pièces se situe dans une zone accessible visuellement. La présence d'ergots sur le pilier de scannage et sur le corps de référence permet de contrôler la bonne adaptation des deux pièces en termes de position horaire ;

5) **hygiène** : Si les transferts sont réutilisables, la question de leur désinfection- stérilisation est à prendre en compte. Certains transferts numériques implantaires sont à usage unique (matériau plastique) et présentés en emballage non stérile. Leur désinfection peut se faire à froid (solution de chlorhexidine alcoolique ou de polyvidone iodée). D'autres, également à usage unique, sont disponibles en emballage individuel stérile (Camlog/Conelog Scanbody). Il existe également des dispositifs qui présentent un pilier de scannage métallique qui peut être stérilisé et un corps de scannage en matière plastique, à usage unique, non stérile, qui peut être désinfecté ;

Cette solution présente plusieurs avantages :

- le pilier de scannage est en métal et ne risque pas de se déformer lors de sa mise en place sur l'implant ;
- seul le pilier de scannage entre en contact avec les tissus mous. Stérile, il peut être utilisé le jour de la chirurgie implantaire, par exemple pour une mise en esthétique immédiate ;

– le pilier étant réutilisable, les coûts de consommables sont limités au corps de référence.

6) **nombre d'implants enregistrés et divergence des implants** : Les restaurations plurales implanto-portées peuvent être réalisées à partir d'empreintes optiques. Théoriquement, il n'y a pas de nombre maximal d'implants enregistrables par empreinte optique. C'est uniquement la qualité de l'enregistrement qui sera déterminante. Il est logique de considérer que le risque d'imprécision augmente avec le nombre et l'éloignement des implants entre eux. Contrairement à l'enregistrement de la position des implants par une empreinte conventionnelle, il n'y a pas de limite de divergence implantaire à respecter, ce qui peut constituer un avantage non négligeable dans certaines situations cliniques. En revanche, en cas d'implants voisins avec des axes convergents la mise en place des transferts peut être compromise. Certains fabricants proposent des transferts numériques implantaires avec plusieurs hauteurs de col transgingival pour pallier entre autres à ce problème.

Après réalisation d'un modèle numérique avec l'analogue d'implant par un logiciel CFAO, le pilier implantaire personnalisé ainsi que sa couronne seront réalisés.

Les appareillages intra oraux utilisés dans le cas clinique qui suit sont : le scanner Cadent iTero® et le scanbody de la marque Straumann®.

Afin de soutenir les tissus mous et pour pouvoir créer le profil d'émergence souhaité, une couronne provisoire a été mise en place. Cela permet de plus une exploitation numérique de la gencive qui pourra être également modulée.

3.8.1.1. Ordonnancement de la technique du captage

La technique du captage suit les étapes suivantes :

- Examen minutieux de l'occlusion et de l'esthétique de la couronne provisoire supra-implantaire existante. La réalisation de photos cliniques permet la multiplication des informations en vue de la restauration définitive.

- Dévissage de la couronne provisoire qui permet d'avoir des tissus mous sculptés.

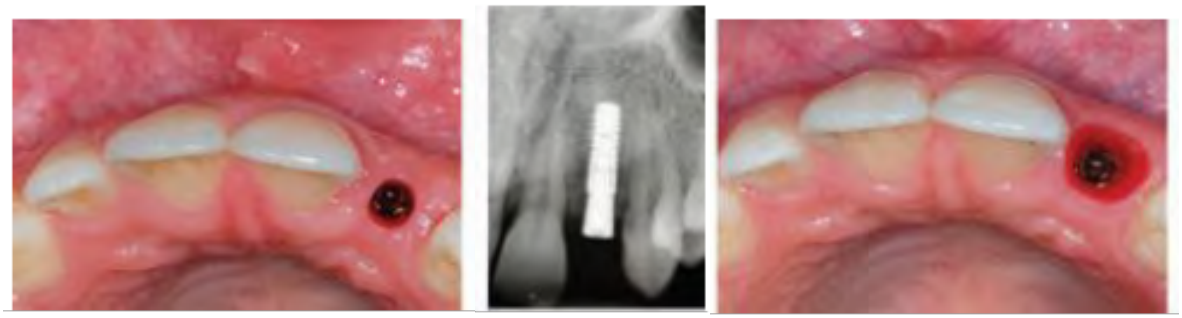

Figure 71: Figure 28 : De gauche à droite : tissus mou sans couronne provisoire, image radiographique de l'implant en place avec la couronne provisoire, tissous mous après dévissage de la couronne provisoire. (Rolland 2014)

- Serrage du scanbody avec le tournevis et un appareil rotatif, la vitesse de couple est contrôlée avec 10 N/cm de couple de serrage.

- Réalisation de l'empreinte définitive et de l'arcade opposée ainsi qu'un enregistrement occlusal à l'aide d'un scanner optique intra oral. Il est essentiel d'avoir la position de la plate-forme de l'implant et les contours de la muqueuse supra-implantaire.

Avant la poursuite de la modélisation, il importe d'approuver l'empreinte numérique et de transmettre l'ensemble des données au fabriquant (Cadent).

3.8.1.2. Cas Clinique originale de la technique IST (par Solal Abitbol 2017)

Le scanner choisi pour notre cas clinique est le scanner intra-oral Condor.

Figure 72:scanner dentaire Condor (Biotech 2017)

Sur la photo de gauche on remarque à quel point cet caméra est ergonomique car ne prend pas plus de place qu'une turbine. Sur l'image de droite on comprend que cette caméra est exempt d'une unité qui accompagne la caméra (comme de nombreuses autres caméras) du fait que n'importe quel ordinateur (avec suffisamment de puissance et mémoire) pourrait s'y connecter.

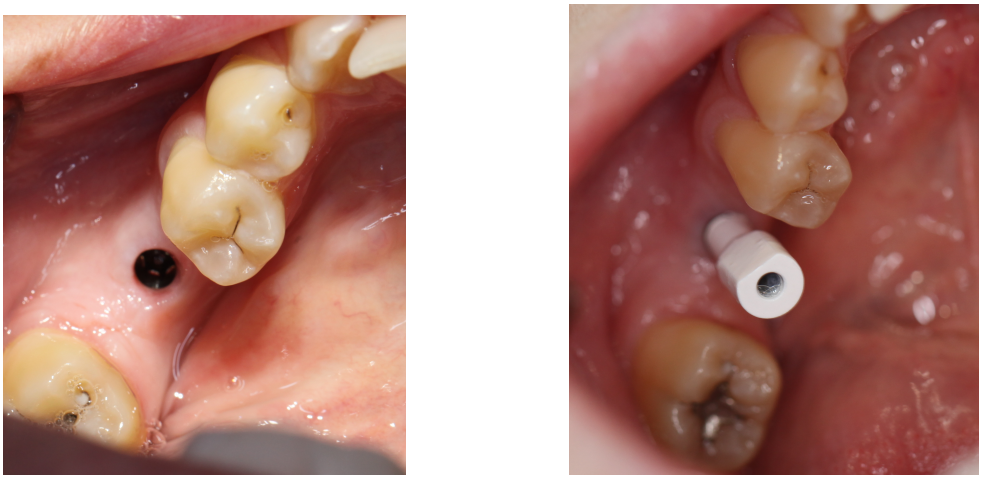

Figure 73: Après la dépose de la vis de cicatrisation (à gauche) mise en place du scanbody biotech (à droite)

Le scanbody sera transvissé et son insertion pourra être controlé radiologiquement.
(biotech 2017)

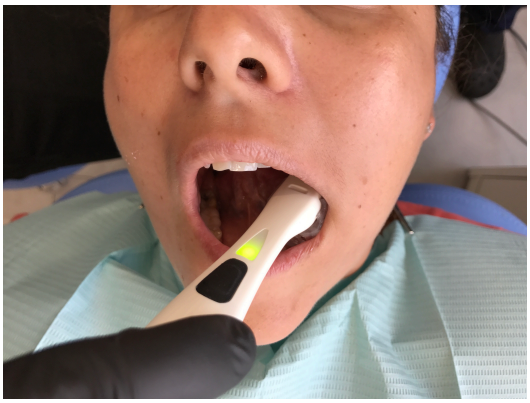

Figure 74: Empreinte optique intrabuccal par la technique de IST

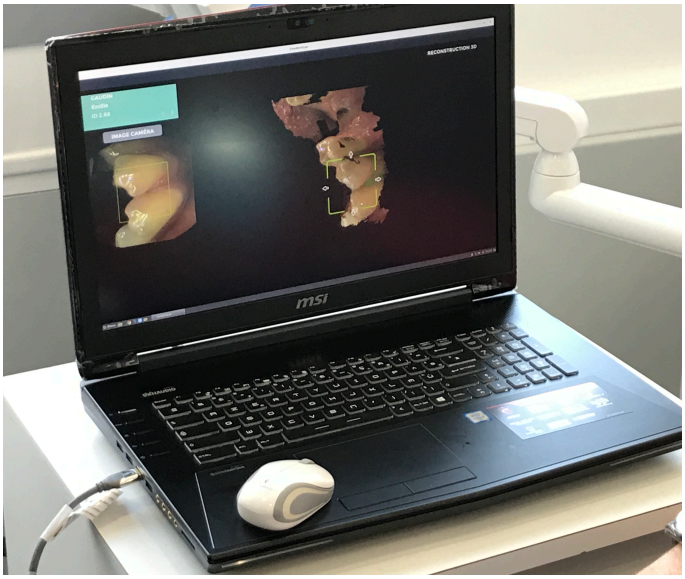

Figure 75: Scannage en cours

La caméra optique est directement relié à une ordinateur pour traiter l'information

La 1e prise d'empreinte est réalisé sans le scanbody en bouche pour un enregistrement optimal des dents adjacentes et de l'environnement tissulaire.



Figure 76: prise d'empreinte optique avec le scanbody en bouche

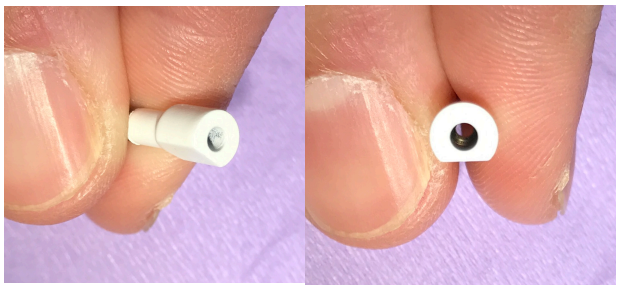

Figure 77: Photographie du Scanbody

On remarque la forme scanbody biotech (spécifique aux implants biotech Kontact®) qui se doit d'être asymétrique pour que la modélisation permette de repositionner en 3 dimensions l'implant de façon précise.

(Biotech 2017)

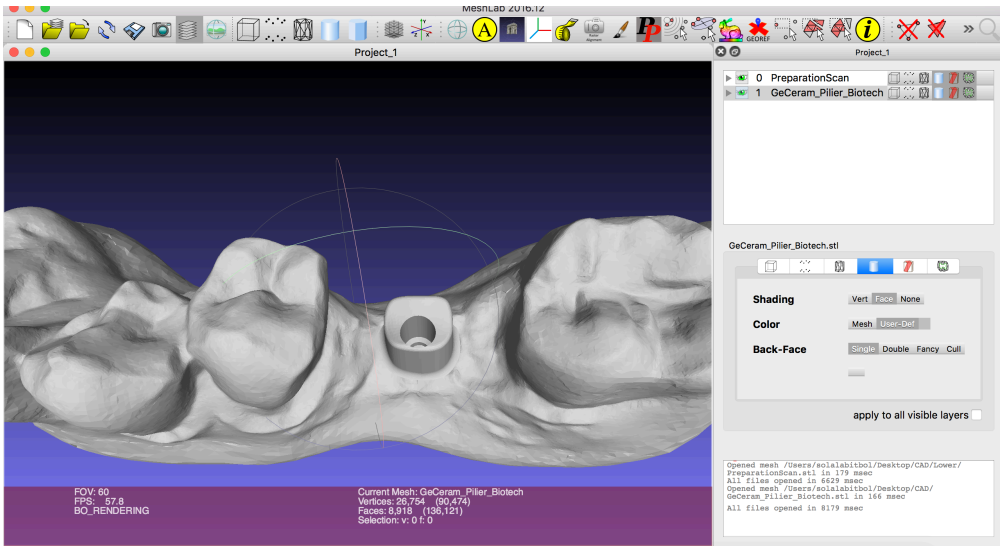

Figure 78: modélisation du pilier avec le programme universel Meshlab

Fichier STL qui peut être exploité par n'importe qui par le programme meshlab gratuit sur internet.

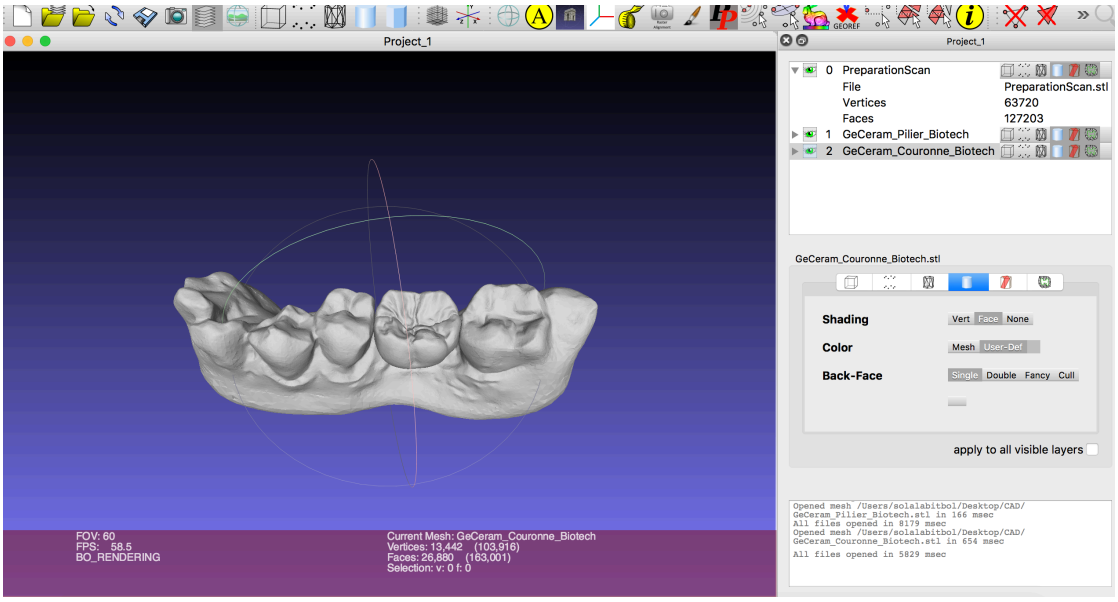

Figure 79: modélisation de la couronne céramique supra implantaire avant validation



Figure 80: Modélisation de la future prothèse dans différentes vues

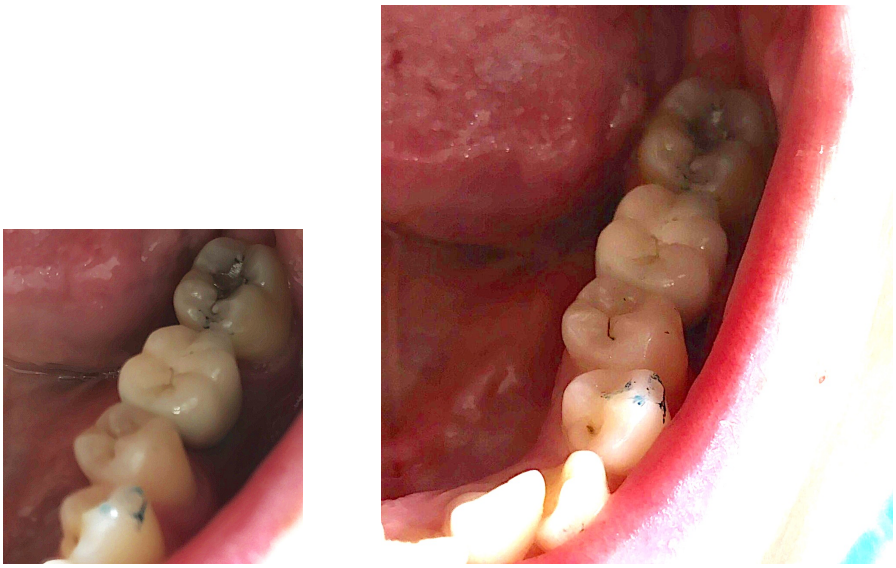

Figure 81: Photo finale de la couronne en place

3.8.1.3. Critique sur la méthode IST

Il apparaît que la technique « individualized scanbody technique » est une technique qui allie **simplicité et rapidité** pour l'empreinte optique intra-orale implantaire. De plus, elle apporte des informations non seulement sur la position de l'implant, son type de plateforme, son diamètre mais aussi sur l'architecture gingivale péri-implantaire.

Une étude a montré que l'effondrement des tissus mous dès le dévissage des couronnes provisoires supra-implantaires ou de la vis de cicatrisation ne peut être empêché par les scanbodies préfabriqués ce qui entraine un mauvais enregistrement du profil d'émergence lors du scannage. Cette étude montre que le scanbody devrait avoir une meilleure adaptation du profil d'émergence de l'implant qui lui correspond (Joda 2013).

Cependant ce problème n'est un problème pour la plupart des systèmes comme le système Biotech. Pour ces systèmes l'empreinte optique ne sert qu'à enregistrer la position précise de l'implant (par le scannage du scanbody) mais ne sert nullement à enregistrer le profil d'émergence. Les références des vis de cicatrisation transmises aux prothésistes lui permettront de connaître le profil d'émergence exact et donc l'effondrement des tissus lors de l'empreinte n'en est plus un inconvénient. Ce problème persiste même pour ces sytèmes si la temporisation se fait par une couronne provisoire. (Botech 2017)

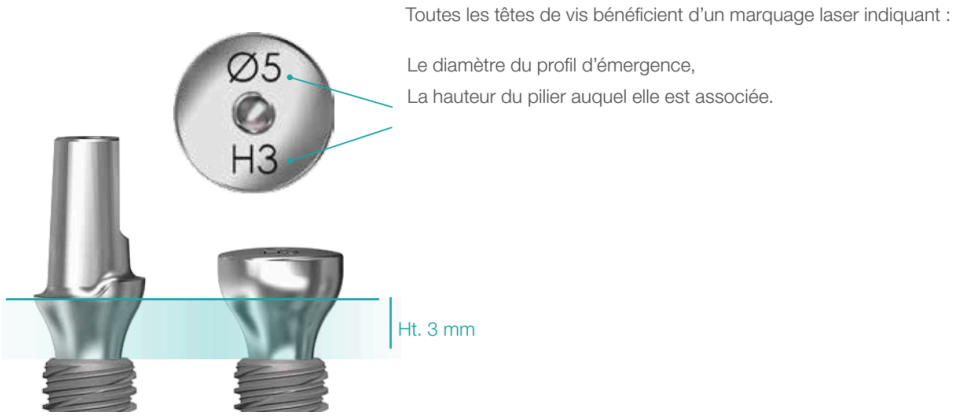

Figure 82: les vis de cicatrisation ont le même profil d'émergence que le pilier définitif (Biotech 2017)

Dans ce cas il serait intéressant d'introduire une caractéristique supplémentaire au scanbody, autrement dit un scanbody personnalisé qui sera adapté aux tissus gingivaux et dont la fabrication serait issue d'une empreinte des limites des couronnes provisoires ou un scanbody ayant le même profil d'émergence que la vis de cicatrisation. Une amélioration de la technique d'empreinte utilisant les corps de scannages optiques est ainsi requise pour avoir plus de précision et de meilleurs résultats esthétiques (Joda et al. 2014).

3.8.2. La technologie Bellatek Encode®

3.8.2.1. Description de la méthode d'empreinte encode®

La deuxième technique d'empreinte optique que nous allons décrire vient de la société Biomet 3i qui a mis au point un pilier de cicatrisation transvissé sous le nom de Encode® BellaTek.

Cette vis de cicatrisation particulière sera posée directement après la pose de l'implant.

Ce système présente plusieurs particularités :
Pour une empreinte conventionnelle et pour une empreinte numérique via un scanbody, pour pouvoir enregistrer la position d'un implant, il faudra retirer le pilier de cicatrisation pour mettre en place le transfert d'empreinte. L'exception vient de ce système où **le pilier de cicatrisation transvissé (Encode® BellaTek) joue à la fois le rôle de pilier numérique scannable.**
Son profil spécifique qui présente sur sa face occlusale des encoches spécifiques asymétriques permet au scanner intra-buccal d'obtenir les informations nécessaires de l'implant pour la réalisation d'un pilier implantaire personnalisé.

La caractéristique de la vis B-E est que la face occlusale est codée et contient les informations suivantes :

- Le diamètre de la plateforme de l'implant,
- La position exacte de l'hexagone,
- La hauteur des tissus mous (enfouissement et évasement),
- La connexion interne ou externe de l'implant.

C'est donc ce marquage au laser sur la face occlusale qui donne les informations nécessaires pour permettre la conception et le fraisage du pilier implantaire définitif par CFAO.
C'est pour cela que la vis devra être suffisamment supra gingivale (>2mm).
(Senechaut 2016)

Le fait que ce pilier de cicatrisation joue également le rôle de transfert numérique nous permettra de le retirer et replacer uniquement lors de la mise en place de la prothèse d'usage.
Il présente donc **l'avantage d'éviter l'agression des muqueuses péri-implantaires par le retrait et la remise en place du pilier de cicatrisation au cours de l'étape d'empreinte optique**.
Le nombre de dévissage/vissage du pilier de cicatrisation est donc réduit à un seul cycle sur l'ensemble du traitement. Celui-ci interviendra lors de la séance de pose de la couronne définitive. Des études confirment l'importance qu'il y a de réduire le nombre de dévissage/vissage lorsque l'on veut minimiser la résorption péri-implantaire et obtenir les meilleurs résultats esthétiques et fonctionnels.
(Rodriguez et al. 2013 ; Abrahamsson 1998)

Ce système présente donc un second avantage par rapport à l'enregistrement du profil d'émergence :
Pour l'empreinte numérique IST l'enregistrement du profil d'émergence doit être réalisé rapidement après dévissage du pilier de cicatrisation ou de la couronne provisoire afin d'éviter le collapsus des tissus mous péri-implantaires.
Les systèmes d'empreinte optique qui ne nécessitent pas de poudrage des surfaces à enregistrer pourront se charger plus facilement de cette tâche. Lors de la modélisation de la restauration, le logiciel de CAO permettra de contrôler le niveau de compression gingivale par la future prothèse.
Les piliers numériques encode® sont disponibles en plusieurs tailles et avec plusieurs profils d'émergence et seront donc codés avec le pilier. L'information du profil d'émergence sera donc

enregistré lors du scannage du pilier. Il n'est pas nécessaire d'enregistrer séparément le profil d'émergence.
En revanche, dans ce cas, le profil d'émergence est obligatoirement circulaire.
(GOYET et al. 2015)

3.8.2.2. Système fermé : inconvénient majeur

Les vis de cicatrisations utilisées sont toutes de la marque Biomet 3i : vis Encode Bella Tek. L'utilisation des ces vis impose la mise en place des implants de la marque Biomet 3i et la commande des méso-structures implantaires au laboratoire Biomet 3i.

3.8.2.3. Description vis de cicatrisation Encode Bellatek

- En deux pièces : avec une plateforme de 3,4 mm, 4,1 mm, 5,0 mm ou 6,0 mm de diamètre.



Figure 83: Représentation d'une vis de cicatrisation Encode composée de 2 pièces (Biomet 3i 2017)

La vis de cicatrisation (EP®) existe en plusieurs diamètres de plateforme.
On commande une vis de cicatrisation en fonction :

- Du **diamètre** de plateforme prothétique (c'est-à-dire la partie qui permet la jonction entre l'implant et la partie secondaire), spécifié sur le bon de commande par la lettre D.
- Du **profil d'émergence** noté P ou EP. Qui varie de 3,4mm à 7,5mm.
- Et de la **hauteur du col**, annoté H. qui varie de 3mm à 8mm.

<u>Exemple</u> : 6mm D, 7,5mm P, 6mm H.



Figure 84: Représentation d'une vis de cicatrisation Encode (Biomet 3i 2017)

Il faut utiliser des vis de cicatrisations hautes pour avoir une meilleure cicatrisation gingivale. La hauteur du col de la vis Encode® doit dépasser les tissus mous de 2mm (1mm minimum) pour permettre une prise d'empreinte de bonne qualité. Il faut utiliser des vis de cicatrisation larges pour faciliter la pose du pilier implantaire définitif et éviter la compression de la gencive lors de sa mise en place.

Nous allons détailler le protocole et objectifs de cette technique à travers deux cas cliniques :

3.8.2.4. Robocast

L'empreinte sera ensuite envoyé à Vallence en Espagne dans l'usine de Bellatek pour la conception des piliers personnalisés. La technologie robocast repositionne les analogues d'implant dans le modèle (précision de scannage < 20 microns). Ces piliers seront ensuite envoyés directement au prothésiste habituel du praticien pour la réalisation de la couronne.

3.8.2.5. Cas clinique 1 : Prise d'empreinte numérique :

(Par Pär-Olov Östman 2014)

Figure 85: Un pilier de cicatrisation BellaTek® Encode® a été placé. Pendant la cicatrisation, un petit bridge provisoire sera scellé à la dent adjacente

Figure 86: La caméra intra buccale commence par scanner le pilier de cicatrisation BellaTek Encode puis les dents adjacentes, pour finir avec l'arcade opposée et l'occlusion

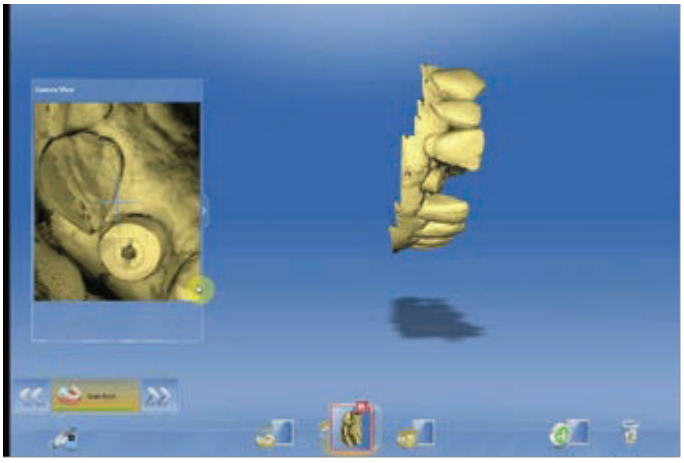

Figure 87: La vis de cicatrisation BellaTek Encode apparait sur l'écran pour vérifier la précision du scannage et l'enregistrement de l'arcade opposée et de l'occlusion

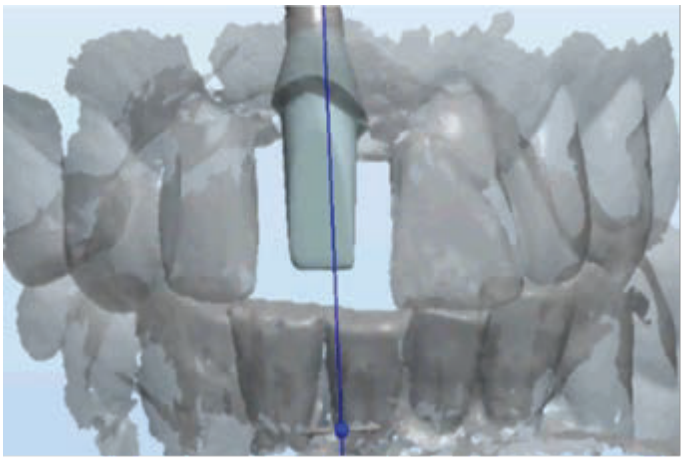

Figure 88: Le fichier du design du pilier définitif est validé. Le pilier sur mesure en titane ou zircone peut être fabriqué

Figure 89: Le pilier de cicatrisation BellaTek Encode est retiré pour la première fois depuis la pose de l'implant

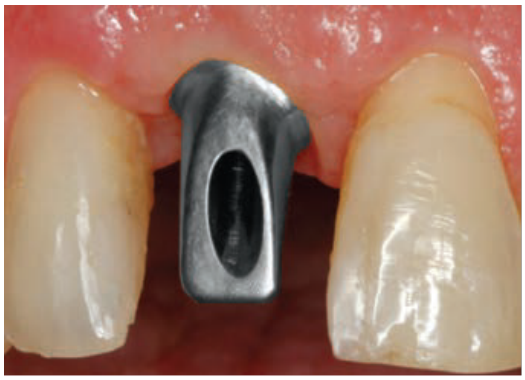

Figure 90: Le pilier définitif BellaTek est mis en place et serré à 20 N/cm

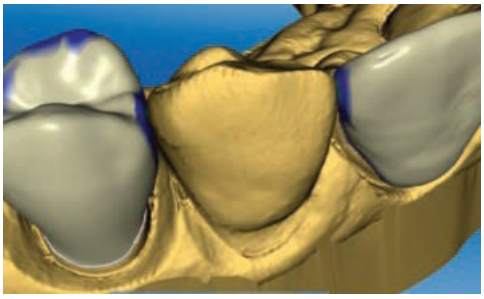

Figure 91: Pour le second scannage, la dent virtuelle est mise en place pour être fraisée par la fraiseuse Cerec de laboratoire

Figure 92: La dent est scellée. L'occlusion et les points de contact sont ajustés, si besoin

3.8.2.6. Cas Clinique 2 : Prise d'empreinte traditionnelle

(Cas clinique originale par Solal Abitbol Juin 2017)

Mme M. se présente au cabinet pour la réalisation de deux couronnes supra implantaires. Les deux implants de la marque Biomet 3i ont déjà été posé au sein d'un autre cabinet. Avec l'accord de la patiente nous décidâmes d'utiliser ce cas clinique pour notre développement.

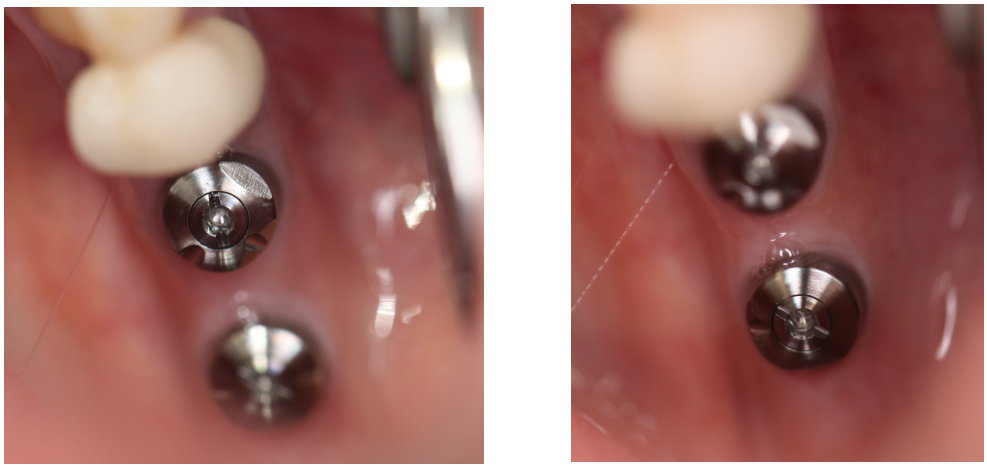

Figure 93: Vue occlusale des vis de cicatrisation BellaTek Encode en place

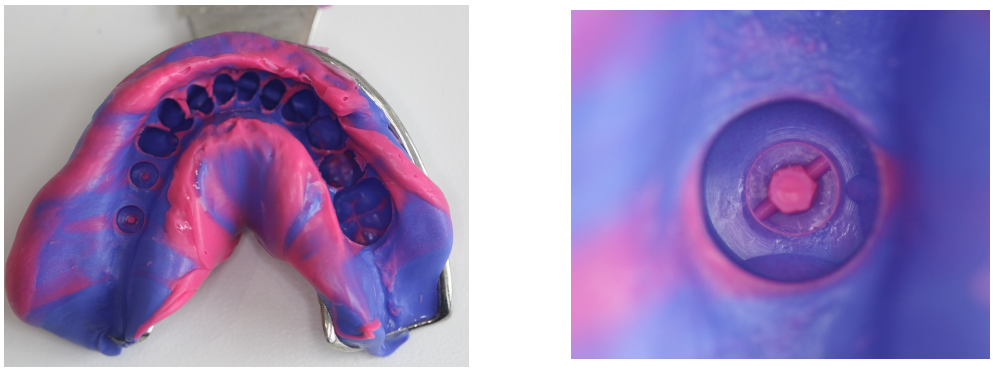

Figure 94: prise d'empreinte au polyvinylsiloxane (en double mélange) des vis de cicatrisation BellaTek Encode



Figure 95: Piliers BellaTek conçu de manière virtuelle
(Vue vestibulaire)



Figure 96: Piliers BellaTek conçu de manière virtuelle
(Vue linguale)

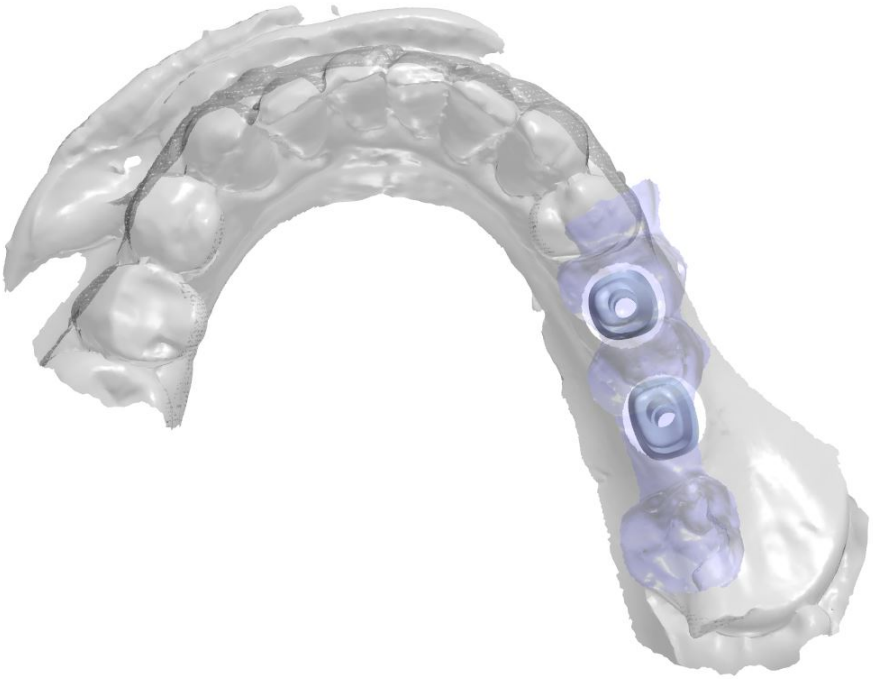

Figure 97: Piliers BellaTek conçu de manière virtuelle
(vue occlusale)

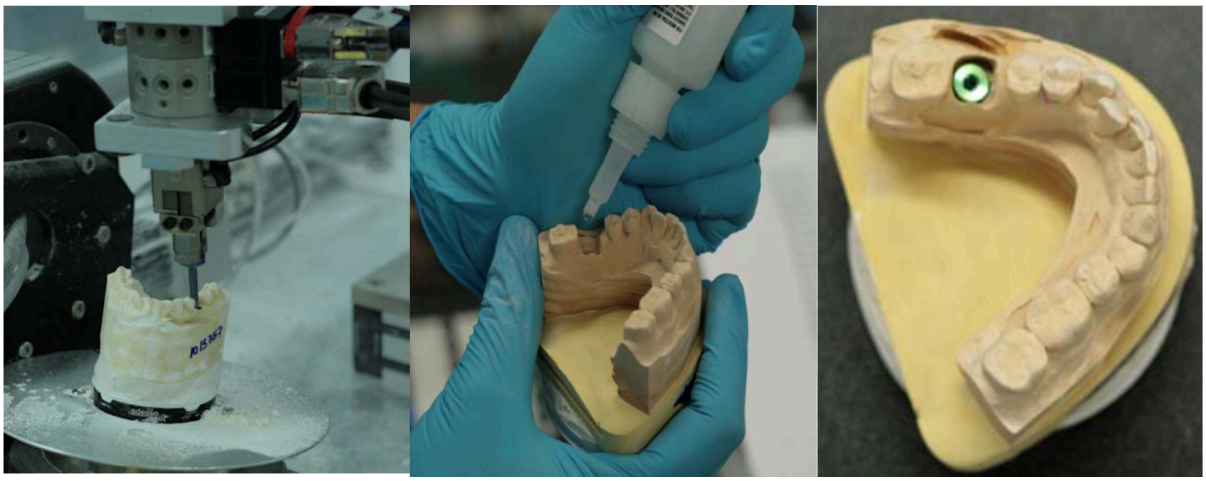

Figure 98: Robot préparant l'espace pour l'analogue d'implant ainsi que le profil d'émergence (à gauche), le cyanoacrylate est ensuite ajouté à l'espace créé par le robot pour la fixation de l'analogue d'implant (centre), modèle complet robocast avec l'analogue (à droite)

Figure 99: Un analogue d'implant a été placé dans le maître modèle grâce à la technologie Robocast.

Figure 100: Les piliers BellaTek sont fabriqués puis placés sur le maître modèle pour être envoyé au prothésiste du dentiste pour la fabrication d'une restauration définitive en céramique

Figure 101: Couronnes céramo-métalliques fabriquées par un prothésiste indépendant de Biomet3i.

Figure 102: Le pilier BellaTek a été placé dans l'implant puis torqué après essayage des couronnes (afin de valider la bonne position des piliers)

Figure 103: La restauration en céramique a été mise en place

3.8.2.7. Conclusion sur la technique encode :

- <u>Méthode innovante</u> : par le fait qu'une vis de cicatrisation joue le rôle de transfert numérique.

  L'autre grande innovation de cette technique est que la prise d'empreinte est réalisée directement sur la vis de cicatrisation encode SOIT via une empreinte optique (cas clinique 1) SOIT via une empreinte conventionnelle (Silicone lourd + light) (cas clinique 2).

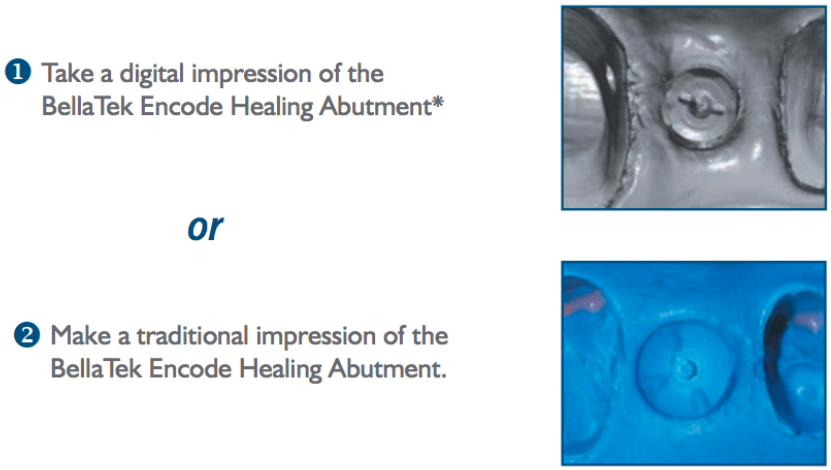

Figure 104: Encode permet les deux possibilités d'empreinte (Biomet 3i 2017)

- Simplicité : Le système de prise d'empreinte BellaTek Encode® permet aux praticiens de ne pas passer par l'utilisation de transferts d'empreinte sur l'implant. Ce qui simplifie par ailleurs le protocole de traitement que ce soit au niveau du chirurgien, du prosthodontiste et du laboratoire.

- Esthétique et étanchéité : de par la préservation des tissus durs et des tissus mous. En effet, la muqueuse (tissus mous) qui est un tissu anatomique et physiologique unique doit être intacte et saine pour assurer la santé bucco-dentaire (Lang et al. 2009). Avec cette méthode on évite les risques de contaminations et effets traumatiques car on évite de visser et dévisser plusieurs fois le pilier. (Abrahamsson 1997 ; Degidi 2014)
  Autour du pilier va venir se créer une gencive attachée qui minimise le passage des fluides buccaux et des bactéries au niveau de la jonction pilier-implant (Schupbach 2007).
- Limites :
  - Technique limitée à 3 implants contigus.
  - Délais allongés : il faut compter au moins une quinzaine de jours
  - Reste onéreux même si Biomet a réévalué ses tarifs à la baisse (197 euros/pilier) incluant conception, transport aller-retour, Robocast ™ de l'analogue, fabrication et vis.
  - Ne permet pas de réaliser de la prothèse transvissée

3.8.3. Profil designer IPHYSIO® de chez Lyra et Euroteknika

3.8.3.1. Description du pilier IPHYSIO



Figure 105: A gauche : représentation schématique de la vis de cicatrisation IPHYSIO®
A droite : prise d'empreinte directement de la vis IPHYSIO ® (Lyra Dental 2017)

Le nouveau Profile Designer IPHYSIO ® développé par Euroteknika offre la possibilité de :

- réaliser avec une seule pièce :la cicatrisation des tissus mous selon la forme de la dent à remplacer ;
- la prise d'empreinte optique ou classique directement sur ce capuchon. Cela permet de limiter les sollicitations des tissus mous et ainsi d'éviter la destruction de l'attache muqueuse ;

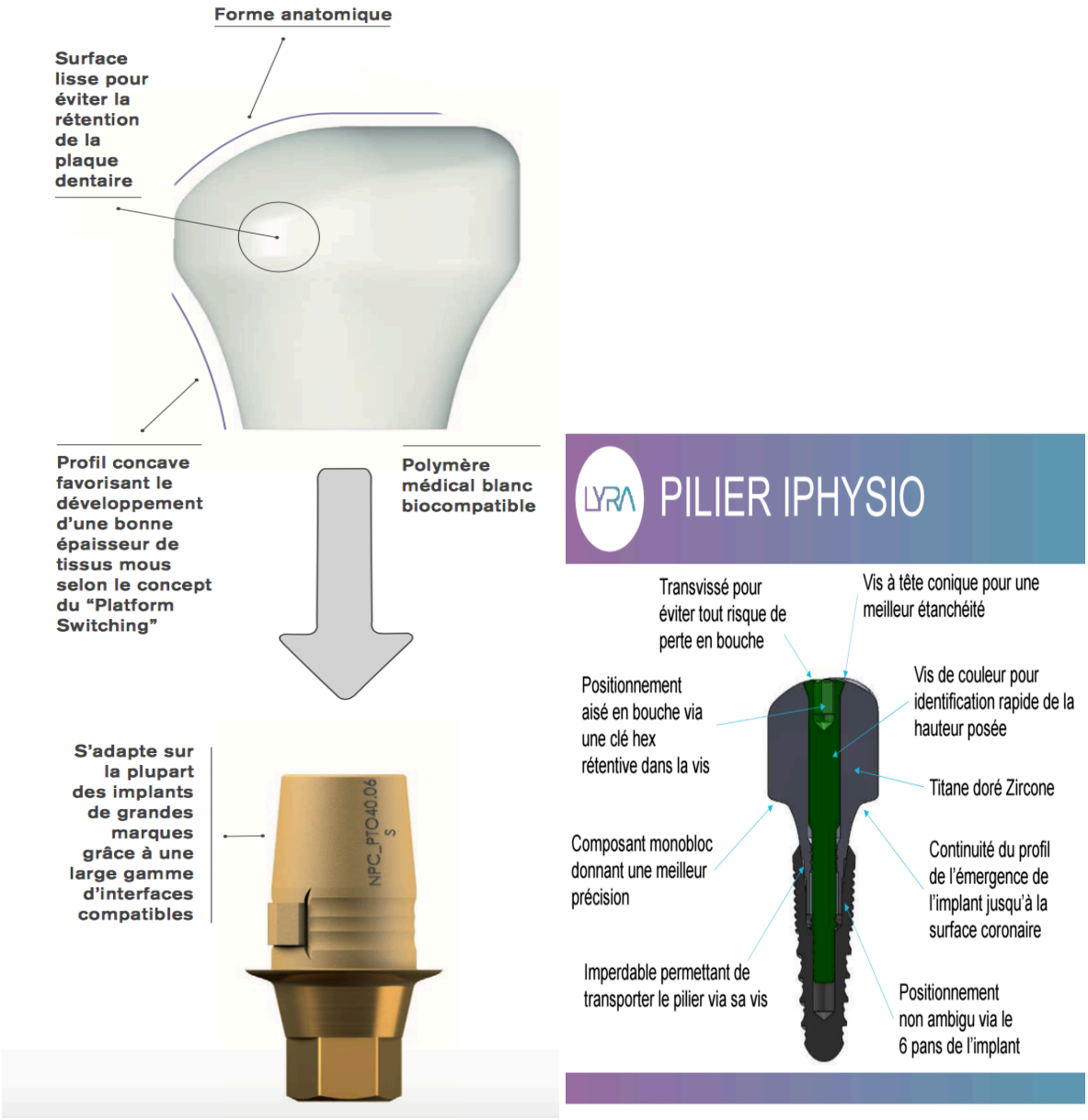

Figure 106: Schéma du dispositif IPHYSIO® et sa connexion (Lyra Dental 2017)

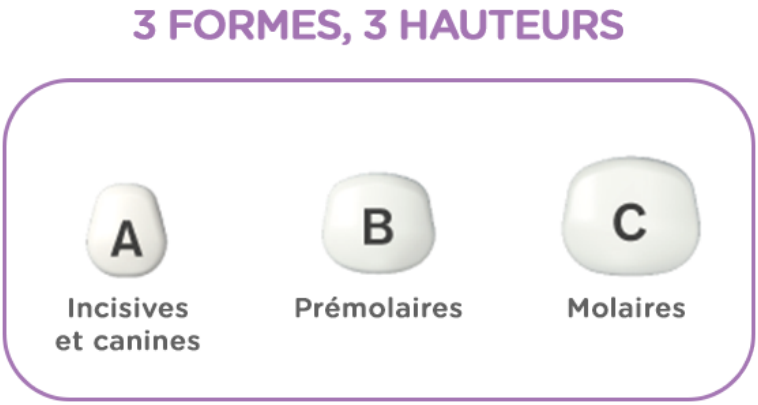

Figure 107: les 3 formes du dispositif (vue occlusale)



Figure 108: les 3 hauteurs du dispositif avec ses esthetibases (vue de profil) (Lyra Dental 2017)

- 3 formes, 3 hauteurs, chacune proposée afin de se rapprocher au mieux de l'anatomie de la dent à remplacer et ainsi de gérer de façon optimale le profil d'émergence des tissus mous, de la pose de l'implant à la restauration finale ;
- profil concave favorisant le développement d'une bonne épaisseur de tissus mous (Platform Switching) ;
- polymère blanc biocompatible.

Tout comme le système encode® la prise d'empreinte peut être réalisée via une empreinte conventionnelle ou une empreinte optique :

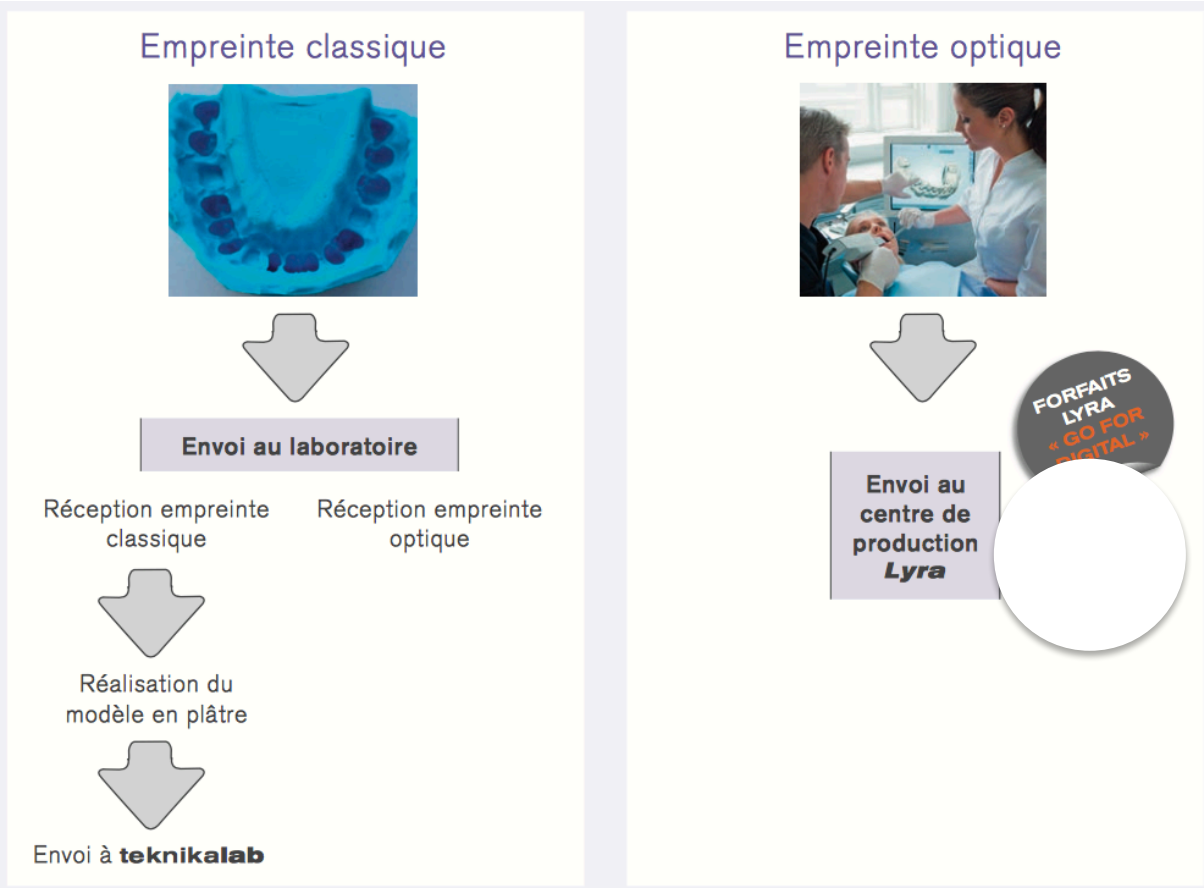

Figure 109: les deux possibilités d'empreinte pour le système IPHYSIO (Lyra Dental 2017)

A ce stade ce que Lyra propose avec sa vis Profile Designer IPHYSIO® **semble ressembler à peu de chose près au système encode®.**

La différence entre ces systèmes est que ce système se dit **universel** :

- IPHYSIO ® se clipse sur une interface titane Esthétibase®, qui, grâce à un large choix de connexions compatibles, s'adapte sur la plupart des implants de grandes marques.
- Ceci est en cours de projet pour 2018 (ADF 2017) mais n'est pas encore proposé. Pour le moment le IPHYSIO fonctionne uniquement avec les implants ETK (Naturactis, Naturall+, Natéa+).

Figure 110: connexion entre Iphysio® sur l'interface titane Esthétibase® (Lyra Dental 2017)

3.8.3.2. Cas cliniques (Dr Morello 2017)

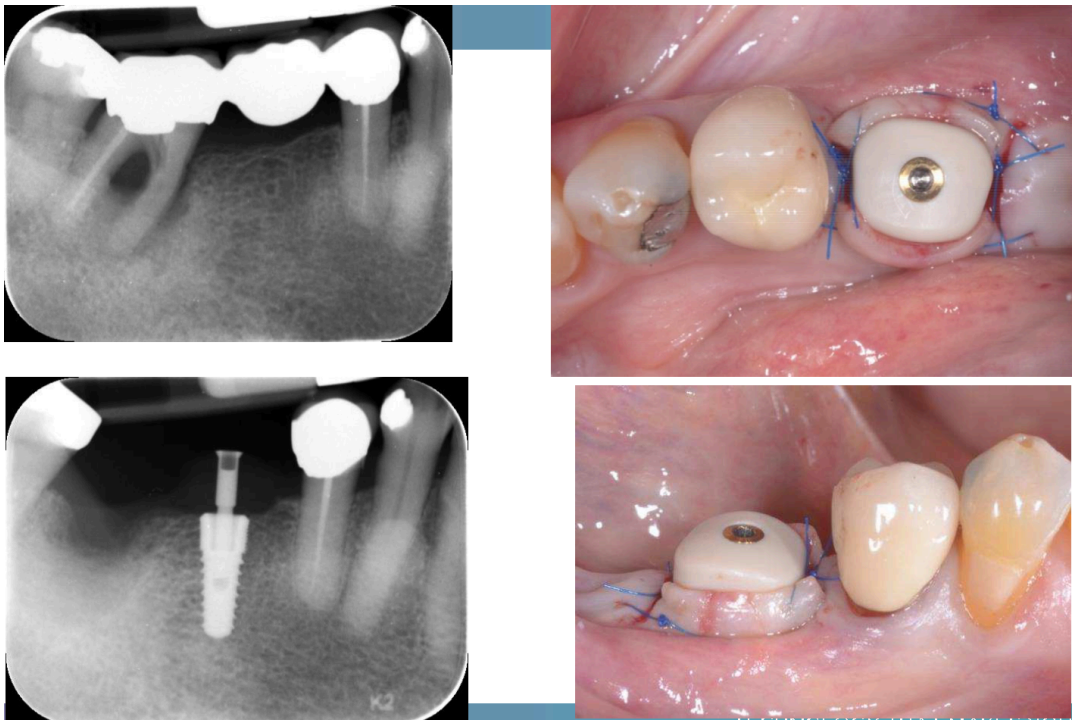

Figure 111: Pose d'une implant ETK en 46 puis pose immédiate de la vis IPHYSIO

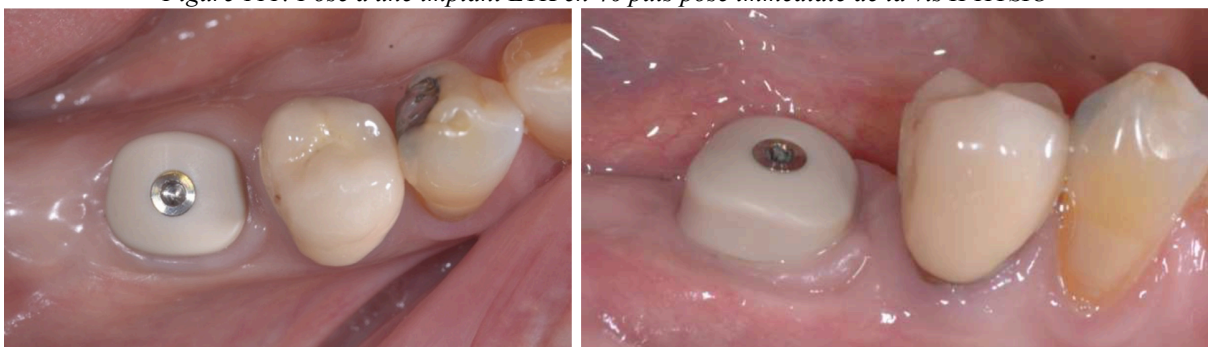

Figure 112: cicatrisation post opératoire des tissus périmplantaires

Figure 113: empreinte optique intrabuccale de la vis IPHYSIO

On peut faire remarquer que la prise d'empreinte ne nécessite pas d'attendre la cicatrisation osseuse (ostéointégration) puisque aucune manipulation n'est faite (dévissage de la vis de cicatrisation ou vissage d'un transfert) comme en empreinte conventionnelle.



Figure 114: Lors de la modélisation le type de vis IPHYSIO est enregistré

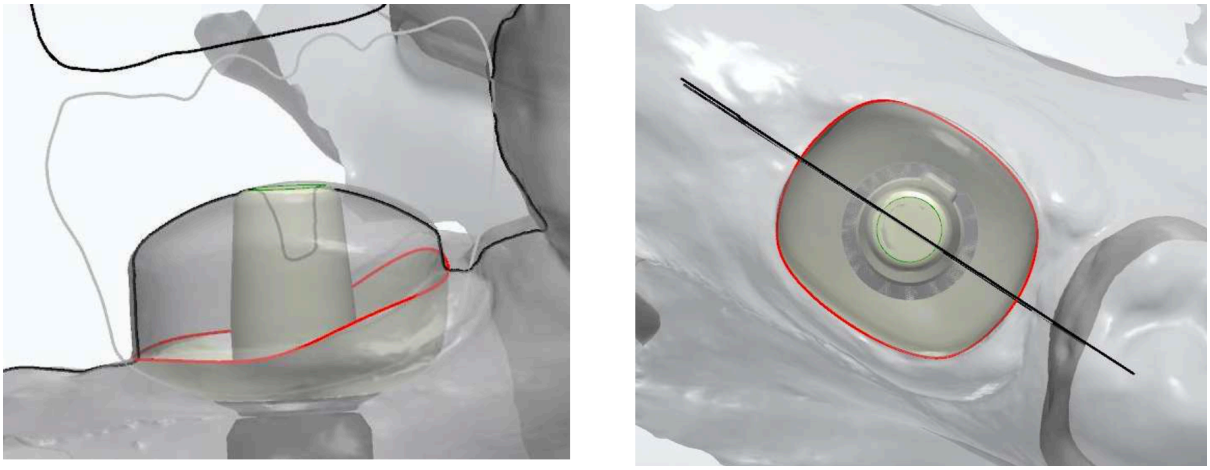

Figure 115: en fonction de la position de la vis IPHYSIO nous obtenons les informations nécessaires à la position de l'implant



Figure 116: modélisation de la couronne

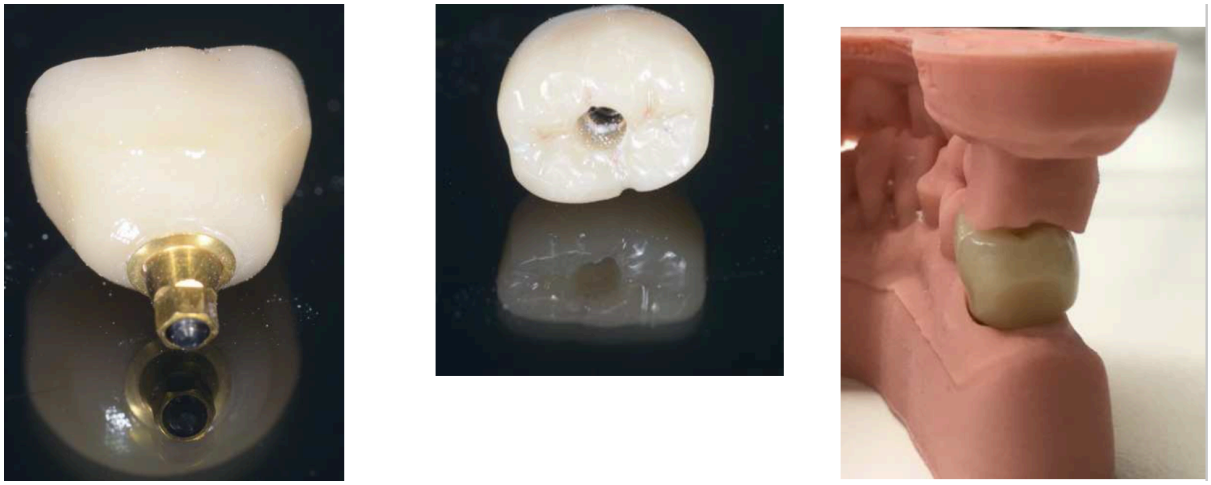

Figure 117: usinage et maquillage de la prothèse

A gauche nous pouvons voir l'esthétibase

Au centre : la couronne transvissée

A droite : vérification de la bonne adaptation à son antagoniste

Figure 118: pose de la couronne définitive

3.8.3.3. Conclusion sur IPHYSIO

IPHYSIO se veut être méthode innovante présentant de nombreux avantages par rapport à l'empreinte via un scanbody (IST) :

- évite les risques de contaminations et effets traumatiques en évitant de visser et dévisser plusieurs fois le pilier (Abrahamsson 1997 ; Degidi 2014) ;
- moins de composants à gérer ;
- simplicité d'utilisation ;
- gain de temps.

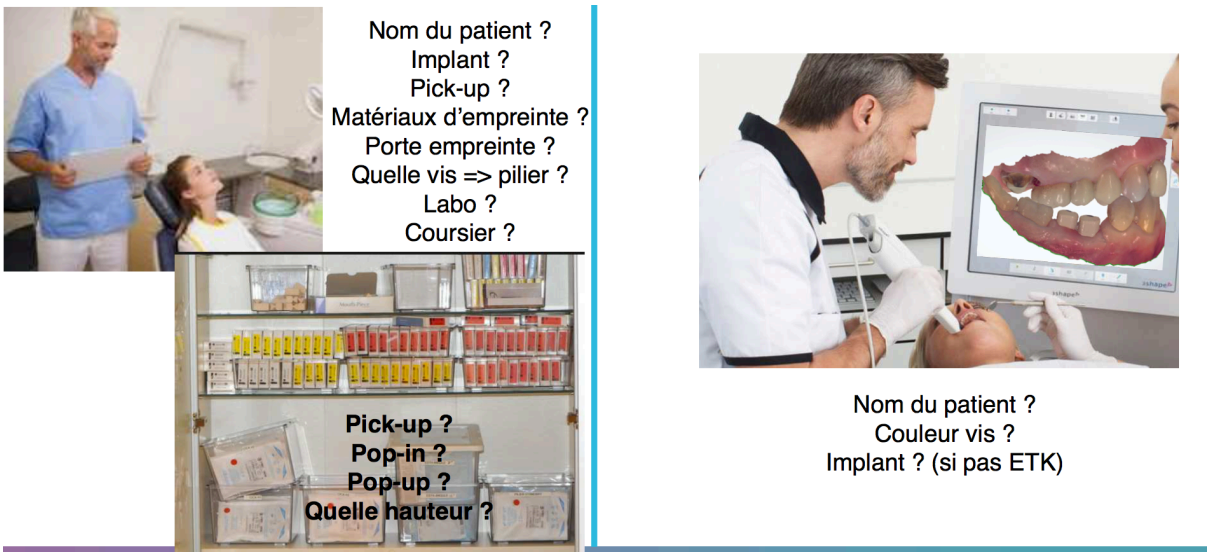

Figure 119: la méthode IPHYSIO permet au praticien de se reposer moins de questions et de gérer moins de composants de façon à mieux se focaliser au processus de l'empreinte numérique

- meilleure esthétique : les vis de cicatrisation sont de la couleur de la dent et peuvent être fixée sur l'IPHYSIO un support de provisoire en PEEK.



Figure 120: IPHYSIO et son support de provisoire

3.9. Objectifs de l'empreinte optique

L'objectif est d'essayer de s'affranchir de l'utilisation des matériaux d'empreinte classique et donc d'éviter tous les désagréments de l'empreinte traditionnelle qui sont les suivants :

- Déformation des empreintes,
- Porte-empreintes du commerce inadaptés et stock de porte-empreintes,
- Reflexe nauséeux,
- Volume du porte-empreinte dans la bouche du patient,
- Perte de matériau,
- La désinfection et le risque de contamination,
- Transport des empreintes,
- Modèles accumulés au cabinet,
- Coût, stockage et dates de péremption des matériaux (Almeida 2014).

Lors de la prise d'empreinte conventionnelle les erreurs peuvent s'accumuler (dextérité du praticien, choix du porte empreinte, difficultés relatives au patient ...) et à celles –ci s'ajoutent celles liées à la coulée, à la réalisation et au traitement du modèle de travail (détourage...)

L'empreinte optique doit permettre de diminuer voire de supprimer le nombre et l'accumulation successive de ces inexactitudes, en maîtrisant numériquement la transmission et la reproduction de l'information. **La chaîne prothétique est dématérialisée** jusqu'au produit fini qu'est l'élément prothétique (mis à part dans le cas où il y a réalisation d'un modèle stéréolithographique). (Jalabert-Malbos 2013)

3.10. Avantages de l'empreinte optique par rapport à l'empreinte conventionnelle

L'étape la plus déterminante et la plus minutieuse dans le processus de fabrication de suprastructures implantaires est l'empreinte de la position de l'implant et des tissus mous.

La technologie numérique a pour ambition de résoudre les limites et inconvénients de l'empreinte conventionnelle tout en conservant ses avantages (Syrek et al. 2010).

3.10.1. Précision :

La précision d'adaptation constitue le facteur le plus important de succès clinique et de la survie à long terme des restaurations prothétiques (Mai 2015).

L'acquisition d'une caméra n'est intéressante que si la précision de la caméra est fiable et que l'empreinte optique peut « remplacer » l'empreinte conventionnelle. Peut-on quantifier la précision d'une empreinte optique ? Une empreinte optique apporte-t-elle plus de précision qu'une empreinte conventionnelle ? Il est difficile de réellement répondre à cette question d'autant plus qu'il existe aujourd'hui de nombreuses caméras avec différentes méthodes d'acquisition d'images. Une des raisons pour laquelle il est difficile de définir la précision de l'empreinte optique est le manque d'études scientifiques complètes à ce sujet. Les rares études qui existent sont limitées à un seul système ou suivent des protocoles différents selon les articles ou sont majoritairement in vitro.

Certaines études montrent la supériorité des techniques numériques, alors que d'autres concluent en faveur des empreintes traditionnelles. Une étude récente a passé en revue les différentes publications existantes afin d'en faire une méta-analyse (Tsirogiannis et al. 2016).

Douze études ont été retenues et incluses dans la méta-analyse incluant des études in vitro et in vivo.

La conclusion fut qu'aucune différence significative n'a été observée en ce qui concerne l'écart marginal des restaurations en céramique fabriquées que ce soit après des empreintes numériques ou conventionnelles.

Cependant le fait que la chaîne prothétique est dématérialisée on évite les problèmes liés à l'empreinte conventionnelle :

3.10.1.1. Lors de l'empreinte (au cabinet) :

Des défauts comme tirages, bulles, arrachements, déformations sont à l'origine de l'effet chance lors de l'empreinte et entrainerait un échec de cette dernière.

3.10.1.2. Entre le cabinet et le laboratoire :

En effet, on peut avoir une déformation de l'empreinte conventionnelle due des problèmes de stabilité des matériaux lors :

- Au stockage de l'empreinte car des réactions chimiques vont avoir lieu avec le matériau et le milieu ambiant
- À l'utilisation d'une solution antiseptique
- Au transport et stockage de l'empreinte au laboratoire (Lanoiselee 2017)
- Aux variations de températures. (Christensen 2008)

3.10.1.3. Au laboratoire

Le traitement de laboratoire, la coulée, la réalisation du modèle positif unitaire, le détourage, l'usure du plâtre lors des réglages des points de contacts sont tout autant de risques d'obtenir une prothèse qu'il faudra ajuster en bouche.

(Voir partie sur avantages et limites de l'empreinte conventionnelle)

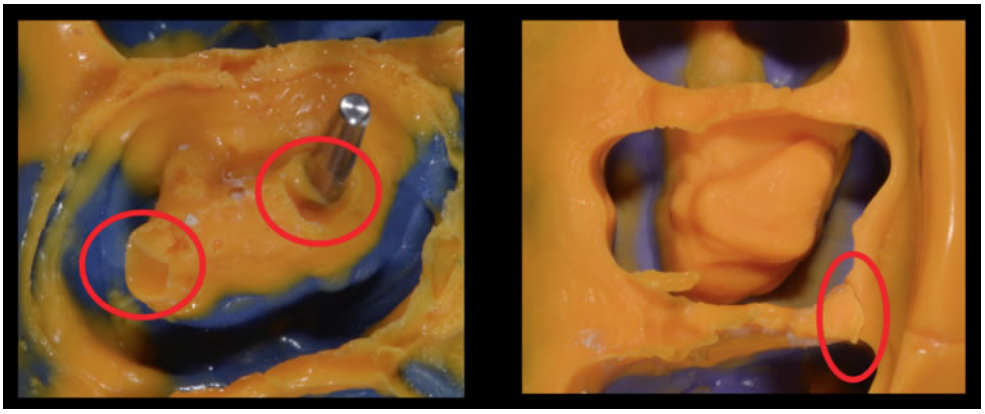

Figure 121 : Empreintes présentant des bulles et un déchirement (Lanoiselee 2017)

Pour ces raisons certains auteurs privilégient tout de même les empreintes optiques qui permettent de diminuer, voire de supprimer l'accumulation d'erreurs dues aux imprécisions directement liées aux empreintes conventionnelles (déformation) ainsi qu'à la coulée et au traitement du modèle de travail (Jalabert-Malbos 2013).

3.10.2. L'apprentissage

Figure 122: phase d'apprentissage extrabuccale sur mannequin
(Solal Abitbol à la formation Lyralign 2017)

Dans une étude incluant 30 étudiants en dentaire non expérimentés (éliminant ainsi le biais lié à l'expérience déjà acquise) il en est ressorti que 60% préfèrent l'empreinte optique par rapport à l'empreinte traditionnelle, 33% ont apprécié les deux techniques et 7% auraient une préférence pour l'empreinte traditionnelle. (Lee et al. 2010).

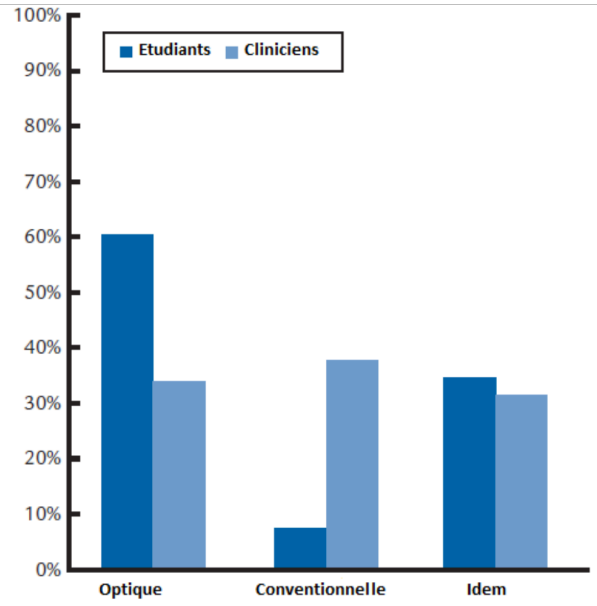	empreinte conv	empreinte optique
Temps total de réalisation (p-value < 0,001)	24 mn 42 s	12mn 29 s
Empreinte refaite à ciel fermé	20 mn 0 s	8 mn 54 s

Préférence des étudiants	7%	60%
	33%	

Figure 123: Tableau de synthèse concernant la préférence des étudiants et cliniciens concernant les techniques d'empreinte (Lee 2010)

L'auteur a donc conclu que l'empreinte conventionnelle requérait plus d'expérience pour atteindre le même niveau de compétence. L'empreinte optique se trouve être une technique plus efficace et plus facile que l'empreinte conventionnelle lorsqu'elle est effectuée par des étudiants inexpérimentés.

Par ailleurs, dans une seconde étude (Lee et al. 2013) le même auteur a évalué le niveau de difficulté et la perception de l'opérateur, en comparant un groupe d'étudiants inexpérimentés et un groupe de praticiens expérimentés (5 ans de pratique de technique conventionnelle). Cette étude a montré que l'empreinte à l'élastomère est plus difficile à mettre en œuvre pour un opérateur sans expérience. Les élèvent préféraient l'empreinte optique alors que les praticiens présentaient une répartition uniforme des choix des techniques d'empreinte. Les résultats indiquent donc que le système d'empreinte optique peut être intégré avec succès non seulement au sein d'un groupe d'étudiants mais aussi avec un groupe de praticiens qui a de l'expérience dans la réalisation d'empreintes conventionnelles.

La **préférence** du praticien entre ces deux techniques est donc majoritairement pour la technique d'empreinte numérique (praticiens confirmés ou étudiants) pour plusieurs raisons :

3.10.3. Un outil diagnostique numérique :

L'empreinte optique permet d'obtenir un diagnostic virtuel. Cet outil va permettre au patient une prévisualisation du rendu final. Plusieurs systèmes le proposent déjà comme le système 3Shape Trios® qui permet une réalisation quasi immédiate d'un diagnostic numérique plus précis que le traditionnel wax up.



Figure 124: diagnostic numérique pour validation par la patiente (3shape Trios 2017)

Cette outil de diagnostic s'avère plus précis et réaliste que le traditionnel Wax up (des dents en cire sur un modèle en plâtre). Le patient pourra :

- **Donner son avis**
- **Modifier**
- Puis **valider le projet** et le tout à distance si besoin (très utile pour les patients habitant loin de leur cabinet).

(Menager 2015)

3.10.4. Gain de temps :

- Avec la technique d'empreinte optique le cabinet dentaire peut proposer au patient certaines restaurations le jour même de la prise d'empreinte (délai impossible via une empreinte conventionnelle). Ces restaurations sont encore limités à des couronnes, petits bridges et onlay/inlay mais ceci devrait rapidement se développer pour des restaurations de plus grandes étendues (3shape 2017).

Figure 125: praticien équipé d'une caméra optique ainsi que d'une usineuse au cabinet (3shape 2017)

- La technique d'empreinte optique est plus efficace que la conventionnelle, car le temps total de traitement de cette dernière est plus élevé. (Lee et al. 2013).

- Au fauteuil et au laboratoire par le fait qu'il n'y a pas de coulée en plâtre ni de technique de cire perdue.

- Les caméras optiques (comme l'Omnicam et l'iTero 2) ont de plus en plus la possibilité **d'enregistrer la teinte** dentaire du patient.
- Il n'y aura pas de nécessité de transport de l'empreinte puisque tout sera numérisé et directement connecté avec le laboratoire qui confectionnera la prothèse.
- Le logiciel offre la possibilité d'utiliser un articulateur virtuel comme expliqué plus bas, au lieu de monter les deux modèles (maxillaire et mandibulaire) sur articulateur mécanique.

3.10.5. Communication :

La communication est améliorée par le biais de l'empreinte optique que ce soit avec le patient, le prothésiste ou les correspondants.

3.10.5.1. Avec le patient

Figure 126: Après le scannage le dentiste peut communiquer plus facilement avec le patient (3Shape 2017)

Le patient visualise en direct l'image virtuelle de l'empreinte optique. On peut ainsi lui expliquer sa situation intra orale lors de la première consultation. Il est également possible avec certains logiciels de coupler les images photographiques du patient avec les empreintes optiques sur lesquelles des cires de diagnostic virtuelles ont été réalisées afin d'avoir un premier aperçu du projet prothétique. La caméra optique est un excellent outil de communication qui reflète une certaine modernité selon l'avis des patients. (Mai 2015)

3.10.5.2. Avec le prothésiste

Figure 127: communication accélérée et facilitée entre le cabinet et le prothésiste (3shape 2017)

Les nouveaux outils associés à l'empreinte optique permettent de compléter la communication avec un des acteurs principaux du traitement, rarement sur place : le prothésiste. Il est possible d'associer aux fichiers d'empreinte des remarques sur la teinte, la forme de la prothèse souhaitée, d'y ajouter des photographies extra , mais aussi intraorales (ces dernières pouvant être capturées avec la caméra optique).

Par ailleurs, après avoir envoyé le fichier au laboratoire il est possible de discuter et de vérifier la qualité de l'empreinte immédiatement avec le prothésiste.

Mais surtout, le prothésiste peut partager via la plateforme du système ou via un partage d'écran l'élaboration numérique de sa prothèse avec le praticien. Le design du profil d'émergence ou de la forme de la dent peuvent alors être discutés en direct entre les deux protagonistes ; la fabrication de la prothèse n'est lancée qu'après validation des deux parties (Mai Lan 2015).

3.10.6. Coût des composants :

Aucun achat des transferts d'empreinte pour la technique utilisant les vis Encode, porte-empreinte, analogues d'implant et matériaux d'empreinte n'est nécessaire.

Ce point sera surtout détaillé dans les inconvénients.

3.10.7. Articulateur virtuelle

Pour toute conceptualisation prothétique il est nécessaire de simuler l'occlusion tant dans ses aspects statiques que cinétiques afin d'assurer la parfaite intégration de nos restaurations prothétiques dans le système manducateur.

Les diverses méthodes de simulation de la cinématique mandibulaire étaient basées jusqu'à aujourd'hui sur l'utilisation d'**articulateur mécanique** dans un but diagnostic et thérapeutique. Avec l'apparition des procédés de CFAO l'emploi de l'**articulateur virtuel** a trouvé sa place dans la conception de la structure prothétique supra-implantaire.

Figure 128: L'articulateur virtuel. Logiciel ortho analyser (Lyra Dental 2017)

3.10.8. Confort des patients :

On évite de provoquer le réflexe nauséeux chez certains patients, l'attente au fauteuil est moins longue, la bouche reste peu de temps ouverte. De plus les caméras optiques tendent à être de plus en plus compactes. (Raynal et Archien 2014). Cependant, les embouts de certaines caméras optiques (même s'ils tendent à être de moins en moins volumineux) restent volumineux et peuvent paraître plus imposants qu'une empreinte classique (Mai Lan 2015).

3.10.9. Respect des tissus mous :

Pour la technique utilisant la vis de cicatrisation Encode. Cette dernière n'est déposée que lors de la pose des prothèses évitant toutes déchirures des cellules gingivales crées lors de la cicatrisation (Lang et al. 2009).

La technique utilisant les scanbodies demande une étape supplémentaire de dévissage des prothèses pour la mise en place des corps de scannage, comme pour la technique conventionnelle.

3.10.10. La correction d'angle par le logiciel :

La supra-structure implantaire peut être situé jusqu'à 30 degrés par rapport à l'implant. Cette correction peut se faire directement par le logiciel de CFAO sans passer par une étape de laboratoire.

3.10.11. Mémorisation des données :

- Facilement stockable
- Transportable/transférable : disque dur, clé usb, serveurs sécurisés.
- Facilité si besoin de refaire à nouveau un travail déjà réalisé.

3.10.12. Gain de place

- Grâce à l'archivage numérique des modèles d'étude.
- Avec une technique d'empreinte optique il est possible d'intervenir avant que l'ostéointégration ne soit achevée car il n'y a pas de traumatisme de l'implant. Ce qui peut permettre de concevoir une mise en charge immédiate, pour les cas de restaurations antérieures.

3.10.13. Donne une image High-tech au cabinet.

3.11. Limites de l'empreinte optique par rapport à l'empreinte conventionnelle

Les limites de l'utilisation de l'empreinte optique sont surtout liées au patient, au système optique et au logiciel de traitement des données numériques :

3.11.1. Les indications cliniques

L'empreinte optique indirecte n'est pas restreinte et s'applique aux mêmes indications cliniques que l'empreinte conventionnelle. Le passage par un modèle physique qu'il soit imprimé, usiné ou stéréolithographique permet à la CFAO de s'appliquer dans toutes es restaurations prothétiques même les plus complexes.

Cependant, à ce jour, l'empreinte optique directe + CFAO directe (et donc l'absence de modèle physique) au cabinet est seulement envisageable pour les restaurations de petites étendues. (Margossian 2014)

Certains auteurs ont pensé à certains protocoles complexes afin de palier à ce problème mais qui restent encore à être développé. (Moreno 2013 & Duminil 2011).

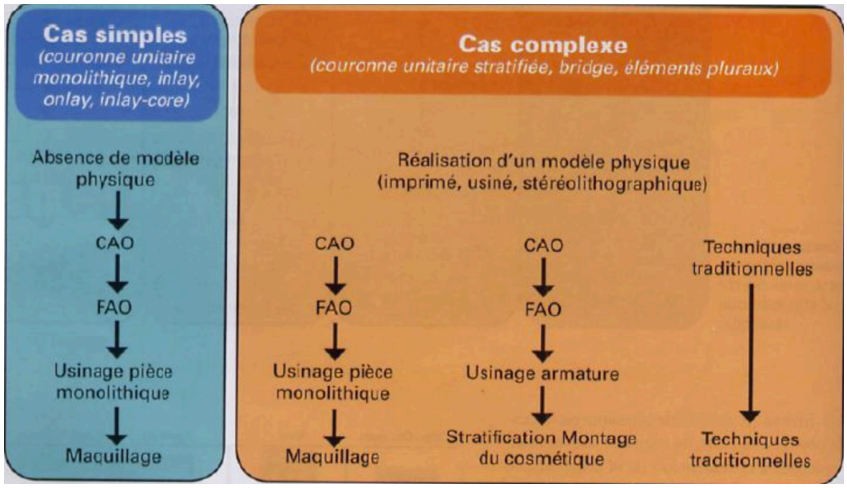

Figure 129: Application clinique de la CFAO
(Ender 2016)

3.11.2. L'expérience

Bien que la technique d'empreinte soit plus simple, cette technique demande une certaine expérience en CFAO pour pouvoir entreprendre l'empreinte dans des brefs délais.

3.11.3. Coût

Les coûts sont élevés au démarrage pour l'achat des scanners intra-oraux et peuvent limiter leur utilisation.

A cela il faudra ajouter les accessoires supplémentaires (embouts à usage unique, scanbodies…) et penser à un maintenant régulière et spécialisée. Ce point peut être un inconvénient au démarrage mais un investissement à long terme en fonction de l'utilisation du praticien.

En effet l'économie du transfert (et de la vis de cicatrisation pour certains systèmes), du porte empreinte, du matériau à empreinte et du transport se montrera dans le temps être un gain de productivité, de temps et financier. (Duminil 2011)

3.11.4. Accès aux parties postérieures

Dans certaines situation le balayage des parties postérieures sont difficiles voire impossibles comme pour les patients ayant une ouverture buccale limitée ou encore un ramus mandibulaire proche des surfaces dentaires.

Cet inconvénient reste moins important que pour l'empreinte pick-up en empreinte conventionnelle.
(Pradies et al. 2015).

3.11.5. La présence de salive

Un contrôle des fluides oraux tel que la salive ou le sang est indispensable pour obtenir une capture d'image de qualité (Pradies et al. 2015) mais on retrouve ce problème également pour les techniques d'empreintes conventionnelles (Scotti et al. 2011).

3.11.6. L'utilisation de la poudre

Pour certains systèmes nécessitant un poudrage préalable comme la Bluecam® l'épaisseur de la poudre peut compromettre la précision des empreintes (Da Costa et al. 2010).

Le poudrage au dioxyde de titanium pour éviter la brillance et pour obtenir une dispersion complète de la lumière.

D'autres systèmes plus récents comme le Cerec Omnicam® ne nécessite pas de poudrage.

3.11.7. Système fermé :

Certains systèmes sont **restreints à une seule marque d'implant** Pour la technique utilisant la vis Encode® car l'utilisation de ce système est limitée à la mise en place exclusive d'implants Biomet 3i.

La plupart des scanners intra-oraux sont des systèmes fermés, c'est-à-dire que les fichiers STL (stéréolithographiques) sont envoyés par une interface internet depuis le logiciel de scannage à un portail spécifique appartenant à une firme productrice. Les données ne sont donc pas librement accessibles par le chirurgien-dentiste, qui ne peut donc pas en disposer pour les envoyer à un autre laboratoire par exemple.

3.11.8. Une limite de préparation localisée en profondeur

Une limite sous gingivale peut engendrer des difficultés pour avoir un enregistrement correct. Ce point représente un inconvénient pour les empreintes optiques pour des restaurations dento-portés qui cherchent à enregistrer les limites de la préparation mais en prothèse implanto-porté on cherche à enregistrer la position de l'implant par l'enregistrement du transfert. (Pradies et al. 2015)

3.11.9. Les mouvements du patient

Ils influent également négativement sur la qualité de l'enregistrement (Ahrberg 2015).

4. Orientation vers l'empreinte optique

L'élastomère polyéther, apparu en 1965 dans le domaine des empreintes et qui fut une véritable révélation de par sa fluidité excellente, sa rapidité de prise d'empreinte ainsi que l'exceptionnelle reproduction des détails outre sa résistance à la déchirure, est encore fortement utilisé en cabinet afin de réaliser des empreintes d'implants à ciel ouvert ou fermé. Toutefois, des problèmes reliés à sa consistance, ainsi que sa rigidité qui oblige un coulage des modèles dans les 48h (risque d'absorption d'eau) pouvant engendrer une déformation de l'empreinte ne semblent pas favoriser son utilisation (Lee et al. 2013).

Par la suite, des matériaux en silicone de condensation ont été développés. Cependant, des problèmes de stabilité dimensionnelle ont été rencontrés.

De plus, il existe des problèmes de distorsions et de déformations de l'empreinte qui sont intrinsèques aux matériaux.

L'empreinte optique vient révolutionner l'étape d'enregistrement de l'implant car l'empreinte est dite « dématérialisé » et donc exempt de matériau à empreinte en plus de tous les avantages cités plus haut.

5. Conclusion

En conclusion, il s'avère que la technique d'empreinte numérique présente de nombreux avantages face à la technique d'empreinte conventionnelle en implantologie en termes de **précision, stabilité**, temps et manipulation, confort :

- Précision : La précision de l'empreinte elle-même n'est pas prouvé mais les erreurs possibles sont plus facilement cumulables au cours de la chaine de réalisation de la prothèse en empreinte conventionnelle.
- Stabilité : étant donné la stabilité de l'image numérique face à une empreinte en silicone qu'il faut couler rapidement et qui est dite déformable.
- Temps et manipulation : permet un gain de temps par la suppression des étapes chronophages : les transports, la coulée du plâtre ou encore la réalisation de la cire
- Confort : pour les patients ayant bénéficié de l'empreinte optique et de l'empreinte conventionnelle, aucun n'a de préférence pour l'empreinte traditionnelle. De plus, le processus de prise d'empreinte, sans perte d'informations, peut être interrompu et repris à tout moment.
- Contrôle : le praticien peut directement voir l'empreinte sur écran en cours de réalisation et la contrôler.

Malgré ces nombreux avantages l'empreinte optique reste majoritairement peu employée des cabinets dentaires en France. Les raisons les plus évoqués sont dans l'ordre : le coût des machines ou des caméras, le manque d'intérêt, le sous-équipement des prothésistes (Landwerlin 2014 & Roques 2014).

Le géant Kodak pensait qu'on ne pourrait jamais remplacer l'appareil photo argentique du fait de la haute qualité et haute précision des photos obtenues par ces appareils. Les appareils photo numériques étaient encore imprécis.

Aujourd'hui, les photos prises par nos appareils photo numériques dépassent largement en tout domaine les meilleurs appareils argentiques de la fin de leur aire. Kodak a fait faillite car n'a pas su prendre le tournant vers le numérique. Reste le charme de l'argentique qui a peu de place en dentisterie.

Le numérique devient omniprésent et l'histoire prouve qu'il n'a pas de limite dans son développement que ça soit par sa taille (les appareils numériques ont toujours tendance à devenir de plus en plus compactes), la précision (de plus en plus précis), la mémoire (les informations sont stockés immédiatement sur des bases de données qui tolèrent et stockent de plus en plus d'informations) et la rapidité (le scannage par l'empreinte numérique a tendance à devenir de plus rapide avec le temps. (Avec la caméra 3M True Definition™ par exemple, chaque seconde, 20 images 3D sont générées).

6. Bibliographie

Abrahamsson I, Berglundh T, Glantz P-O, Lindhe J. The mucosal attachment at different abutments. Journal of Clinical Periodontology. 1998;25(9):721-7.

Abrahamsson I, Berglundh T, Lindhe J. The mucosal barrier following abutment dis/reconnection. An experimental study in dogs. J Clin Periodontol. 1997;24(8):568-72.

Ahrberg D, Lauer HC, Ahrberg M, Weigl P. Evaluation of fit and efficiency of CAD/CAM fabricated all-ceramic restorations based on direct and indirect digitalization: a double-blinded, randomized clinical trial. Clin Oral Investig. 2016;20(2):291-300.

Al-Abdullah K, Zandparsa R, Finkelman M, Hirayama H. An in vitro comparison of the accuracy of implant impressions with coded healing abutments and different implant angulations. J Prosthet Dent. 2013;110(2):90-100.

Almeida e Silva JS, Erdelt K, Edelhoff D, Araújo É, Stimmelmayr M, Vieira LCC, et al. Marginal and internal fit of four-unit zirconia fixed dental prostheses based on digital and conventional impression techniques. Clin Oral Investig. 2014;18(2):515-23.

Ardouin J, Bourgois T, Chalard F. L'empreinte en prothèse implantaire. Syn Prot. 2001;3:217-26.

Assif D, Fenton A, Zarb G, Schmitt A. Comparative accuracy of implant impression procedures. Int J Periodontics Restorative Dent. 1992;12(2):112-21.

Bercy P, Tenenbaum H. Parodontologie Du diagnostic à la pratique. Paris, Bruxelles; 1996. (De Boeck & Larcier).

Berger E. Soyez connecté ! Stratégie prothétique. 2010;10(5):339-46.

Biomet 3i. Catalogue Biomet 3i chirurgie et prothèse [Internet]. 2017 [cité 25 sept 2017]. Disponible sur: http://www.3icolombia.com.co/imagenes3i/pdf_3icolombia/Frn02.pdf

Biotech Dental. Kontact : Catalogue Prothèse [Internet]. 2017 [cité 6 sept 2017]. Disponible sur: http://www.biotech-dental.com/admin/wp-content/uploads/2016/05/BROCHURE-KONTACT-PROTHESE-FR.pdf

Bousquet P. Entrons dans le monde de la CFAO. Art Digital. 2009;1:1-2.

Brooks JH, Wicks RA, Hottel TL. A simplified approach to implant restorations using innovative digital technology. J Tenn Dent Assoc. 2014;94(2):41-4;quiz 45-6.

Burns J, Palmer R, Howe L, Wilson R. Accuracy of open tray implant impressions: an in vitro comparison of stock versus custom trays. J Prosthet Dent. 2003;89(3):250-5.

Canullo L, Bignozzi I, Cocchetto R, Cristalli MP, Iannello G. Immediate positioning of a definitive abutment versus repeated abutment replacements in post-extractive implants: 3-year follow-up of a randomised multicentre clinical trial. Eur J Oral Implantol. 2010;3(4):285-96.

Chaves AC. La révolution numérique est une opportunité. Le Monde.fr [Internet]. 2017 [cité 6 août 2017]; Disponible sur: http://www.lemonde.fr/economie/article/2017/01/17/la-revolution-numerique-est-une-opportunite_5064208_3234.html

Christensen GJ. Impressions Are Changing: Deciding on Conventional, Digital or Digital Plus In-Office Milling. J Am Dent Assoc. 2009;140(10):1301-4.

Claude L, Pons-Mourreau J, Russon J. La muqueuse péri-implantaire. Le fil dentaire. 2010;52:40-42.

Cordelette M, Jordan-Combarieu F. Evolutions majeures de la CFAO directe. Inf Dent. 2014;96(20):38-46.

Da Costa JB, Pelogia F, Hagedorn B, Ferracane JL. Evaluation of different methods of optical impression making on the marginal gap of onlays created with CEREC 3D. Oper Dent. 2010;35(3):324-9.

Davarpanah M, Szmukler- Moncler S, Khoury Pm, Jakubowicz-kohen B, Martinez H. Manuel d'implantologie clinique : concepts, protocoles et innovations récentes. Paris : Quintessence International, 2008.

Davarpanah M, Jakubowicz-Kohen B. Les Techniques d'empreinte en implantologie. les-implants-dentaires.com [Internet]. 2010 [cité 25 janv 2016]; Disponible sur: http://www.les-implants-dentaires.com/empreintes/techniques-d-empreintes.htm

Degidi M, Nardi D, Daprile G, Piattelli A. Nonremoval of immediate abutments in cases involving subcrestally placed postextractive tapered single implants: a randomized controlled clinical study. Clin Implant Dent Relat Res. 2014;16(6):794-805.

Degorce T. L'empreinte en prothèse fixe implantaire. Stratégie prothétique. 2002;2(3):191-219.

Degorce T. Empreinte implantaire et empreinte de prothèse fixée quelles différences. Stratégie prothétique. 2005;5(1):41-7.

Derhalli M. The digitalizing of implant dentistry: a clinical evaluation of 15 patients. Compend Contin Educ Dent. 2013;34(3):192-6.

Descamp F, Fages M. La CFAO en odontologie: les bases, les principes et les systèmes. Editions CdP. Slovénie; 2016.

Duminil G. Camera de prise d'empreinte l'heure du choix ? Inf Dent. 2011;93(40-41):45-59.

Duret F. Interview : Le congrès dentaire des technologies 3D et CAD/CAM. Congres Imagina Dental. 2013, Monaco.

Duret F. Les différentes méthodes de prise d'empreinte pour la CFAO. Stratégie prothétique. 2003;3(5):343-9.

Duret F. Innovation en prothèse fixée, CFAO et céramique de haute résistance, Quintessence du congrès de l'ADF, 2006.

Duret F, Pélissier B. Différentes méthodes d'empreinte en CFAO dentaire. Encycl Méd Chir - Médecine Buccale. 2016;[28-678-C-10]:1‑16.

Duret F, Duret B, Pelissier B. CFAO, Futur prometteur. Inf Dent. 2007;89(29):1704-12.

Ender A, Mehl A. Full arch scans: conventional versus digital impressions--an in-vitro study. Int J Comput Dent. 2011;14(1):11-21.

Ender A, Zimmermann M, Attin T, Mehl A. In vivo precision of conventional and digital methods for obtaining quadrant dental impressions. Clin Oral Investig. 2016;20(7):1495-504.

Fluegge T, Att W, Metzger M, Nelson K. A Novel Method to Evaluate Precision of Optical Implant Impressions with Commercial Scan Bodies-An Experimental Approach. J Prosthodont. 2017;26(1):34-41.

Gaudy JF. Atlas d'anatomie implantaire. Masson: Issy-les-Moulineaux;2006.

Gefflot M. Polyvinylsiloxanes et polyéthers dans l'empreinte à ciel ouvert: étude préliminaire tridimensionnelle in vitro [Thèse d'exercice : Chirurgie dentaire]. [Rennes]: Université européenne de Bretagne; 2011.

Genieoss.com. Biomet 3iTM impression copings (transfers) [Internet]. 2010 [cité 3 juill 2017]. Disponible sur: http://www.genieoss.com/#

Giménez B, Özcan M, Martínez-Rus F, Pradíes G. Accuracy of a Digital Impression System Based on Active Wavefront Sampling Technology for Implants Considering Operator Experience, Implant Angulation, and Depth.. Clin Implant Dent Relat Res. 2015;17 Suppl 1:e54-64.

Gjelvold B, Chrcanovic BR, Korduner E-K, Collin-Bagewitz I, Kisch J. Intraoral Digital Impression Technique Compared to Conventional Impression Technique. A Randomized Clinical Trial. J Prosthodont. 2016;25(4):282-7.

Goto T. Osseointegration and dental implants. Clin Calcium. 2014;24(2):265-71.

Goudot P, Lacoste J. Guide pratique d'implantologie. Elsevier Masson: Issy-les-Moulineaux; 2013.

Gouet E, Azria D, Amzalag J, Amzalag A. Code de la réussite en implantologie orale. Paris: Ed. Med'com;2012.

Goyet M-C, FEUERSTOSS L, MOUSSALLY C. L'empreinte optique en implantologie. Rev Odontostomatol. 2015;44(2):126-35.

Grossmann Y, Pasciuta M, Finger IM. A novel technique using a coded healing abutment for the fabrication of a CAD/CAM titanium abutment for an implant-supported restoration. J Prosthet Dent. 2006;95(3):258-61.

Hsu CC, Millstein PL, Stein RS. A comparative analysis of the accuracy of implant transfer techniques. J Prosthet Dent. 1993;69(6):588-93.

Hsuan J. Review of Intraoral Scanners at IDS 2017 [Internet]. CEREC Digest. 2017 [cité 29 août 2017]. Disponible sur: http://www.cerecdigest.net/2017/04/14/ids-2017-intraoral-scanners-review-revised/

Joda T, Brägger U. Patient-centered outcomes comparing digital and conventional implant impression procedures: a randomized crossover trial. Clin Oral Implants Res. 2016;27(12):e185-e189.

Joda T, Wittneben J-G, Brägger U. Digital implant impressions with the « Individualized Scanbody Technique » for emergence profile support. Clin Oral Impl Res. 2014;25(3):395-7.

Lang NP, Schätzle MA, Löe H. Gingivitis as a risk factor in periodontal disease. J Clin Periodontol. 2009;36 Suppl 10:3-8.

Lanoiselee E. L'empreinte optique en prothèse fixée. [Internet]. 2017 [cité 3 juill 2017]. Disponible sur: http://www.dentalespace.com/praticien/formationcontinue/empreinte-optique-en-prothese-fixee.

Larousse. Encyclopédie Larousse en ligne - Prise d'empreinte dentaire [Internet]. 2017 [cité 3 juill 2017]. Disponible sur: http://www.larousse.fr/encyclopedie/medical/prise_d_empreinte_dentaire/12755

Lee D-H. CAD/CAM-fabricated template for locating implant abutment screws in cement-retained anatomic zirconia restorations. J Prosthet Dent. 2015;114(3):343-5.

Lee H, So JS, Hochstedler JL, Ercoli C. The accuracy of implant impressions: a systematic review. J Prosthet Dent. 2008;100(4):285-91.

Lee SJ, Gallucci GO. Digital vs. conventional implant impressions: efficiency outcomes. Clin Oral Impl Res. 2013;24(1):111-5.

LeGall M. Biomechanics and specificities – the occlusal function [Internet]. 2015 [cité 3 juill 2017]. Disponible sur: http://mastication-ppp.net/en/implants/biomechanics-and-specificities.

Lewis M, Klineberg I. Prosthodontic considerations designed to optimize outcomes for single-tooth implants. A review of the literature. Aust Dent J. 2011;56(2):181-92.

Lin W-S, Harris BT, Zandinejad A, Martin WC, Morton D. Use of prefabricated titanium abutments and customized anatomic lithium disilicate structures for cement-retained implant restorations in the esthetic zone. J Prosthet Dent. 2014;111(3):181-5.

Liou AD, Nicholls JI, Yuodelis RA, Brudvik JS. Accuracy of replacing three tapered transfer impression copings in two elastomeric impression materials. Int J Prosthodont. 1993;6(4):377-83.

Lops D, Bressan E, Cea N, Sbricoli L, Guazzo R, Scanferla M, et al. Reproducibility of Buccal Gingival Profile Using a Custom Pick-Up Impression Technique: A 2-Year Prospective Multicenter Study. J Esthet Restor Dent. 2016;28(1):43-55.

Lyra Dental. implantov6 | LYRA DENTAL [Internet]. 2017 [cité 25 sept 2017]. Disponible sur: http://www.lyra.dental/implantov6/

Magazine LP. Macron : « Ne ratons pas la bataille de la révolution numérique ! » [Internet]. Le Point. 2015 [cité 6 août 2017]. Disponible sur: http://www.lepoint.fr/economie/economie-numerique-le-projet-de-loi-noe-sera-presente-en-janvier-09-11-2015-1980324_28.php

Margossian P, Koubi S, Loyer E, Maille G, Sette A. Intérêt de la CFAO en implantologie orale. Inf Dent. 2014;96(29):48-57.

Margossian P. Pourquoi la dentisterie numérique va changer notre quotidien [Internet]. SOP. 2012. Disponible sur: http://www.sop.asso.fr/les-journees/comptes-rendus/la-sop-au-congres-de-ladf-2012/1.

Menager JL. Diagnostic virtuel via la prise d'empreinte optique : être à l'écoute totale de ses patients. Le fil dentaire. 2015. Disponible sur : https://www.lefildentaire.com/articles/clinique/esthetique/diagnostic-virtuel-via-la-prise-d-empreinte-optique-etre-a-l-ecoute-totale-de-ses-patients.

Moreno A, Gimenez B, Ozcan M, Pradies G. A clinical protocol for intraoral digital impression of screw-retained CAD CAM framework on multiple implants. Implant Dent. 2013;22(4):320-5.

Nayyar N, Yilmaz B, McGlumphy E. Using digitally coded healing abutments and an intraoral scanner to fabricate implant-supported, cement-retained restorations. J Prosthet Dent. 2013;109(4):210-5.

Pär-Olov Östman. Replacement of a hopeless maxillary central incisor with immediate implant placement and provisional restoration. JIRD journal of implant and reconstructive dentistry. 2014;5(1):9-15.

Picton, DC. The periodontal enigma: eruption versus tooth support. Eur J Orthod. 1989;11(4):430-9.

Pradíes G, Zarauz C, Valverde A, Ferreiroa A, Martínez-Rus F. Clinical evaluation comparing the fit of all-ceramic crowns obtained from silicone and digital intraoral impressions based on wavefront sampling technology. J Dent. 2015;43(2):201-8.

Raux F, Almayrac P. Les empreintes dites “simples” en prothèse sur implant. Titane. 2010;7(2):95-104.

Raynal J, Archien C. De la stratégie prothétique... à la stratégie numérique. Stratégie Prothétique. 2014;14(2):69-75.

Rodriguez X et al. The effect of abutment dis/reconnections on peri-implant bone resorption: a radiologic study of platform-switched and non-platform-switched implants placed in animals. Clin Oral Implants Res. 2013;24(3):305-11.

Roques C. La CFAO dans la pratique quotidienne en cabinet dentaire et en laboratoire dans la région Midi-Pyrénées en 2013: étude épidémiologique [Thèse d’exercice : Chirurgie dentaire]. [Toulouse]: Université Paul Sabatier (Toulouse). Faculté de chirurgie dentaire; 2014.

Rolland N. Empreinte optique intra-orale sur implant pour la réalisation d’un pilier implantaire personnalisé [Thèse d’exercice]. [France]: Université Paul Sabatier (Toulouse). Faculté de chirurgie dentaire; 2014.

Sang J Lee, German O Galluci. Digital vs conventional implant impressions: efficiency outcomes. Clinical Oral Implant. 2013;24(1):111-5.

Schupbach P. The defense architecture of the human periimplant mucosa: a histological study. J Prosthet Dent. 2007;97(6):S15-25.

Scotti R, Cardelli P, Baldissara P, Monaco C. Clinical fitting of CAD/CAM zirconia single crowns generated from digital intraoral impressions based on active wavefront sampling. J Of Dent. 2011;[Epub ahead of print : DOI: 10.1016/j.jdent.2011.10.005].

Senechaut C-H. Adieu les transferts d’empreintes #1. Chirurgie implantaire [Internet]. 2016a [cité 17 janv 2016]. Disponible sur: http://www.idweblogs.com/chirurgie-implantaire/2016/01/06/adieu-transferts-dempreintes-1/

Senechaut C-H. Adieu les transferts d’empreintes #2. Chirurgie implantaire [Internet]. 20 janv 2016b [cité 25 janv 2016]; Disponible sur: http://www.idweblogs.com/chirurgie-implantaire/2016/01/20/adieu-transferts-dempreintes-2/

Senechaut C-H. Adieu les transferts d’empreintes #3. Chirurgie implantaire [Internet]. 3 févr 2016c [cité 22 févr 2016]; Disponible sur: http://www.idweblogs.com/chirurgie-implantaire/2016/02/03/adieu-transferts-dempreintes-3/

3Shape. 3Shape - Corporate Website [Internet]. 2017 [cité 25 sept 2017]. Disponible sur: https://www.3shape.com/

Sheridan D et Koka S. Complete seating of an implant impression coping. J Prosthet Dent. 1995;73(3):322-4.

Spector MR, Donovan TE, Nicholls JI. An evaluation of impression techniques for osseointegrated implants. J Prosthet Dent. 1990;63(4):444-7.

Stimmelmayr M, Guth Jf, Erdelt K. Digital evaluation of the reproducticibility of implant scanbody fit-an in vitro study. Clin Oral Invest 2012;16(3):851-6.

Syrek A, Reich G, Ranftl D, Klein C, Cerny B. Clinical evaluation of all ceramic crowns fabricated from intraoral digital impressions based on the principle of active wavefront sampling. J Dent. 2010 Jul;38(7):553-9.

Tran ML, Cannas B, Boutin N. L’empreinte optique en Implantologie. Où en sommes-nous ? Rev Odontostomatol. 2015;44(3):186-95.

Triller M, Weill R. Histologie dentaire. Paris: Masson; 1987. (Abrégés d’odontologie et de stomatologie).

Tsirogiannis P, Reissman DR, Heidecke G. Evaluation of the marginal fit of single-unit, complete-coverage ceramic restorations fabricated after digital and conventional impressions : A systématic review and meta-analysis. J Prosthet Dent. 2016;116(3):328-35.

Van Steenberghe, Jacobs R, Schotte A, Darius P. The reliability of pocket probing around screw-type implants. Clin Oral Implants Res. 1991;2(4):186-92.

Wee AG. Comparison of impression materials for direct multi-implant impressions. J Prosthet Dent. 2000;83(3):323–31.

Zimmer implant. TSV Catalogue zimmer.pdf [Internet]. 2017 [cité 25 sept 2017]. Disponible sur: http://www.zimmerdental.fr/access-dam/5225cd0ceea722ef14000039/1/inline/TSV%20Catalog%204860_FR.pdf

Les opinions émises dans les dissertations présentées doivent être considérées comme propre à leurs auteurs, sans aucune approbation ni improbation de la Faculté de Chirurgie Dentaire.

ABITBOL Solal. Empreinte conventionnelle et empreinte numérique en implantologie : présentation des techniques actuelles et comparaison. 2017. 126 p. : ill., graph., tabl. Réf. Biblio. : 117- 125.

Sous la direction de : M. le Docteur Stéphane ESCURE.

Th : Proth Dent. : Paris 7 : 2017

RESUME en français :

L'empreinte implantaire est le premier maillon dans la chaîne de réalisation de la prothèse supra-implantaire. C'est l'étape la plus déterminante dans le succès de la fabrication des supra structures implantaires fixes et donc de leur pérennité.

L'empreinte implantaire nécessite l'utilisation d'un dispositif de « transfert » qui va venir se connecter à l'implant et émerger dans la cavité buccale.

L'enregistrement de la position de ce transfert permettra de connaitre la position de l'implant.

L'introduction en 2005 des premiers « transferts numériques » a permis à l'empreinte optique de se développer dans le domaine de l'implantologie au détriment des empreintes conventionnelles qui n'utilisaient jusqu'alors que des transferts emportés ou repositionnés dans le matériau à empreinte.

L'enjeu de cette présentation est non seulement de présenter les différentes techniques disponibles en 2017 pour réaliser une empreinte en implantologie mais aussi de démontrer la supériorité de l'empreinte optique par rapport à l'empreinte conventionnelle.

TITRE en anglais : Conventional impression and optical impression for dental implant : presentation of current techniques and comparison

---

DISCIPLINE : Prothèse conjointe

MOTS-CLES Français : implants dentaires (FMeSH), technique de prise d'empreinte (FMeSH), matériaux empreinte dentaire (FMeSH), numérique, piliers implantaires (FMeSH), pilier numérique, caméra optique, CFAO conception assisté par ordinateur (FMeSH), encode, iPHYSIO.

MOTS-CLES Anglais : dental implants (MeSH), dental impression technique (MeSH), dental impression materials (MeSH), optical, dental abutments (MeSH), scanbody, optical camera, CAD-CAM, computer-aided design (FMeSH), encode, iPHYSIO.