



**HAL**  
open science

# Impact de la pratique échographique en médecine générale sur l'examen clinique du patient

Isabelle Perez

► **To cite this version:**

Isabelle Perez. Impact de la pratique échographique en médecine générale sur l'examen clinique du patient. Sciences du Vivant [q-bio]. 2019. dumas-02363367

**HAL Id: dumas-02363367**

**<https://dumas.ccsd.cnrs.fr/dumas-02363367>**

Submitted on 14 Nov 2019

**HAL** is a multi-disciplinary open access archive for the deposit and dissemination of scientific research documents, whether they are published or not. The documents may come from teaching and research institutions in France or abroad, or from public or private research centers.

L'archive ouverte pluridisciplinaire **HAL**, est destinée au dépôt et à la diffusion de documents scientifiques de niveau recherche, publiés ou non, émanant des établissements d'enseignement et de recherche français ou étrangers, des laboratoires publics ou privés.



Faculté des sciences  
médicales et paramédicales  
Aix-Marseille Université

**IMPACT DE LA PRATIQUE ECHOGRAPHIQUE EN MEDECINE  
GENERALE SUR L'EXAMEN CLINIQUE DU PATIENT**

**T H È S E**

**Présentée et publiquement soutenue devant**

**LA FACULTÉ DES SCIENCES MEDICALES ET PARAMEDICALES**

**DE MARSEILLE**

**Le 25 Juin 2019**

**Par Madame Isabelle PEREZ**

**Née le 23 août 1972 à Narbonne (11)**

**Pour obtenir le grade de Docteur en Médecine**

**D.E.S. de MÉDECINE GÉNÉRALE**

**Membres du Jury de la Thèse :**

**Monsieur le Professeur DISDIER Patrick**

**Président**

**Monsieur le Professeur Associé ADNOT Sébastien**

**Assesseur**

**Monsieur le Professeur Associé FILIPPI Simon**

**Directeur**

**Monsieur le Docteur LIU Henri**

**Assesseur**

# AIX-MARSEILLE UNIVERSITE

**Président** : Yvon BERLAND

## FACULTE DES SCIENCES MEDICALES ET PARAMEDICALES

**Administrateur provisoire**: Georges LEONETTI

**Affaires Générales** : Patrick DESSI  
**Professions Paramédicales** : Philippe BERBIS

**Assesseurs** :

- aux Etudes : Jean-Michel VITON
- à la Recherche : Jean-Louis MEGE
- aux Prospectives Hospitalo-Universitaires : Frédéric COLLART
- aux Enseignements Hospitaliers : Patrick VILLANI
- à l'Unité Mixte de Formation Continue en Santé : Fabrice BARLESI
- pour le Secteur Nord : Stéphane BERDAH
- aux centres hospitaliers non universitaires : Jean-Noël ARGENSON

**Chargés de mission** :

- 1<sup>er</sup> cycle : Jean-Marc DURAND et Marc BARTHET
- 2<sup>ème</sup> cycle : Marie-Aleth RICHARD
- 3<sup>ème</sup> cycle DES/DESC : Pierre-Edouard FOURNIER
- Licences-Masters-Doctorat : Pascal ADALIAN
- DU-DIU : Véronique VITTON
- Stages Hospitaliers : Franck THUNY
- Sciences Humaines et Sociales : Pierre LE COZ
- Préparation à l'ECN : Aurélie DAUMAS
- Démographie Médicale et Filiarisation : Roland SAMBUC
- Relations Internationales : Philippe PAROLA
- Etudiants : Arthur ESQUER

**Chef des services généraux** : Déborah ROCCHICCIOLI

**Chefs de service** :

- Communication : Laetitia DELOUIS
- Examens : Caroline MOUTTET
- Intérieur : Joëlle FAVREGA
- Maintenance : Philippe KOCK
- Scolarité : Christine GAUTHIER

### DOYENS HONORAIRES

M. Yvon BERLAND  
M. André ALI CHERIF  
M. Jean-François PELLISSIER

**PROFESSEURS HONORAIRES**

MM	AGOSTINI Serge	MM	FAVRE Roger
	ALDIGHIERI René		FIECHI Marius
	ALESSANDRINI Pierre		FARNARIER Georges
	ALLIEZ Bernard		FIGARELLA Jacques
	AQUARON Robert		FONTES Michel
	ARGEME Maxime		FRANCOIS Georges
	ASSADOURIAN Robert		FUENTES Pierre
	AUFFRAY Jean-Pierre		GABRIEL Bernard
	AUTILLO-TOUATI Amapola		GALINIER Louis
	AZORIN Jean-Michel		GALLAIS Hervé
	BAILLE Yves		GAMERRE Marc
	BARDOT Jacques		GARCIN Michel
	BARDOT André		GARNIER Jean-Marc
	BERARD Pierre		GAUTHIER André
	BERGOIN Maurice		GERARD Raymond
	BERNARD Dominique		GEROLAMI-SANTANDREA André
	BERNARD Jean-Louis		GIUDICELLI Roger
	BERNARD Pierre-Marie		GIUDICELLI Sébastien
	BERTRAND Edmond		GOUDARD Alain
	BISSET Jean-Pierre		GOUIN François
	BLANC Bernard		GRILLO Jean-Marie
	BLANC Jean-Louis		GRISOLI François
	BOLLINI Gérard		GROULIER Pierre
	BONGRAND Pierre		HADIDA/SAYAG Jacqueline
	BONNEAU Henri		HASSOUN Jacques
	BONNOIT Jean		HEIM Marc
	BORY Michel		HOUEL Jean
	BOTTA Alain		HUGUET Jean-François
	BOURGEADE Augustin		JAQUET Philippe
	BOUVENOT Gilles		JAMMES Yves
	BOUYALA Jean-Marie		JOUVE Paulette
	BREMOND Georges		JUHAN Claude
	BRICOT René		JUIN Pierre
	BRUNET Christian		KAPHAN Gérard
	BUREAU Henri		KASBARIAN Michel
	CAMBOULIVES Jean		KLEISBAUER Jean-Pierre
	CANNONI Maurice		LACHARD Jean
	CARTOUZOU Guy		LAFFARGUE Pierre
	CAU Pierre		LAUGIER René
	CHABOT Jean-Michel		LE TREUT Yves
	CHAMLIAN Albert		LEVY Samuel
	CHARREL Michel		LOUCHET Edmond
	CHAUVEL Patrick		LOUIS René
	CHOUX Maurice		LUCIANI Jean-Marie
	CIANFARANI François		MAGALON Guy
	CLEMENT Robert		MAGNAN Jacques
	COMBALBERT André		MALLAN- MANCINI Josette
	CONTE-DEVOLX Bernard		MALMEJAC Claude
	CORRIOL Jacques		MARANINCHI Dominique
	COULANGE Christian		MARTIN Claude
	DALMAS Henri		MATTEI Jean François
	DE MICO Philippe		MERCIER Claude
	DESSEIN Alain		METGE Paul
	DELARQUE Alain		MICHOTEY Georges
	DEVIN Robert		MILLET Yves
	DEVRED Philippe		MIRANDA François
	DJIANE Pierre		MONFORT Gérard
	DONNET Vincent		MONGES André
	DUCASSOU Jacques		MONGIN Maurice
	DUFOUR Michel		MONTIES Jean-Raoul
	DUMON Henri		NAZARIAN Serge
	ENJALBERT Alain		NICOLI René

MM NOIRCLERC Michel  
OLMER Michel  
OREHEK Jean  
PAPY Jean-Jacques  
PAULIN Raymond  
PELOUX Yves  
PENAUD Antony  
PENE Pierre  
PIANA Lucien  
PICAUD Robert  
PIGNOL Fernand  
POGGI Louis  
POITOUT Dominique  
PONCET Michel  
POUGET Jean  
PRIVAT Yvan  
QUILICHINI Francis  
RANQUE Jacques  
RANQUE Philippe  
RICHAUD Christian  
RIDINGS Bernard  
ROCHAT Hervé  
ROHNER Jean-Jacques  
ROUX Hubert  
ROUX Michel  
RUFO Marcel  
SAHEL José  
SALAMON Georges  
SALDUCCI Jacques  
SAN MARCO Jean-Louis  
SANKALE Marc  
SARACCO Jacques  
SASTRE Bernard  
SCHIANO Alain  
SCOTTO Jean-Claude  
SEBAHOUN Gérard  
SERMENT Gérard  
SERRATRICE Georges  
SOULAYROL René  
STAHL André  
TAMALET Jacques  
TARANGER-CHARPIN Colette  
THOMASSIN Jean-Marc  
UNAL Daniel  
VAGUE Philippe  
VAGUE/JUHAN Irène  
VANUXEM Paul  
VERVLOET Daniel  
VIALETTES Bernard  
WEILLER Pierre-Jean

## PROFESSEURS HONORIS CAUSA

### 1967

MM. les Professeurs DADI (Italie)  
CID DOS SANTOS (Portugal)

### 1974

MM. les Professeurs MAC ILWAIN (Grande-Bretagne)  
T.A. LAMBO (Suisse)

### 1975

MM. les Professeurs O. SWENSON (U.S.A.)  
Lord J.WALTON of DETCHANT (Grande-Bretagne)

### 1976

MM. les Professeurs P. FRANCHIMONT (Belgique)  
Z.J. BOWERS (U.S.A.)

### 1977

MM. les Professeurs C. GAJDUSEK-Prix Nobel (U.S.A.)  
C.GIBBS (U.S.A.)  
J. DACIE (Grande-Bretagne)

### 1978

M. le Président F. HOUPHOUET-BOIGNY (Côte d'Ivoire)

### 1980

MM. les Professeurs A. MARGULIS (U.S.A.)  
R.D. ADAMS (U.S.A.)

### 1981

MM. les Professeurs H. RAPPAPORT (U.S.A.)  
M. SCHOU (Danemark)  
M. AMENT (U.S.A.)  
Sir A. HUXLEY (Grande-Bretagne)  
S. REFSUM (Norvège)

### 1982

M. le Professeur W.H. HENDREN (U.S.A.)

### 1985

MM. les Professeurs S. MASSRY (U.S.A.)  
KLINSMANN (R.D.A.)

### 1986

MM. les Professeurs E. MIHICH (U.S.A.)  
T. MUNSAT (U.S.A.)  
LIANA BOLIS (Suisse)  
L.P. ROWLAND (U.S.A.)

### 1987

M. le Professeur P.J. DYCK (U.S.A.)

### 1988

MM. les Professeurs R. BERGUER (U.S.A.)  
W.K. ENGEL (U.S.A.)  
V. ASKANAS (U.S.A.)  
J. WEHSTER KIRKLIN (U.S.A.)  
A. DAVIGNON (Canada)  
A. BETTARELLO (Brésil)

### 1989

M. le Professeur P. MUSTACCHI (U.S.A.)

**1990**

MM. les Professeurs J.G. MC LEOD (Australie)  
J. PORTER (U.S.A.)

**1991**

MM. les Professeurs J. Edward MC DADE (U.S.A.)  
W. BURGDORFER (U.S.A.)

**1992**

MM. les Professeurs H.G. SCHWARZACHER (Autriche)  
D. CARSON (U.S.A.)  
T. YAMAMURO (Japon)

**1994**

MM. les Professeurs G. KARPATI (Canada)  
W.J. KOLFF (U.S.A.)

**1995**

MM. les Professeurs D. WALKER (U.S.A.)  
M. MULLER (Suisse)  
V. BONOMINI (Italie)

**1997**

MM. les Professeurs C. DINARELLO (U.S.A.)  
D. STULBERG (U.S.A.)  
A. MEIKLE DAVISON (Grande-Bretagne)  
P.I. BRANEMARK (Suède)

**1998**

MM. les Professeurs O. JARDETSKY (U.S.A.)

**1999**

MM. les Professeurs J. BOTELLA LLUSIA (Espagne)  
D. COLLEN (Belgique)  
S. DIMAURO (U. S. A.)

**2000**

MM. les Professeurs D. SPIEGEL (U. S. A.)  
C. R. CONTI (U.S.A.)

**2001**

MM. les Professeurs P-B. BENNET (U. S. A.)  
G. HUGUES (Grande Bretagne)  
J-J. O'CONNOR (Grande Bretagne)

**2002**

MM. les Professeurs M. ABEDI (Canada)  
K. DAI (Chine)

**2003**

M. le Professeur Sir T. MARRIE (Canada)  
G.K. RADDI (Grande Bretagne)

**2004**

M. le Professeur M. DAKE (U.S.A.)

**2005**

M. le Professeur L. CAVALLI-SFORZA (U.S.A.)

**2006**

M. le Professeur A. R. CASTANEDA (U.S.A.)

**2007**

M. le Professeur S. KAUFMANN (Allemagne)

## PROFESSEURS EMERITE

### 2008

M. le Professeur	LEVY Samuel	31/08/2011
Mme le Professeur	JUHAN-VAGUE Irène	31/08/2011
M. le Professeur	PONCET Michel	31/08/2011
M. le Professeur	KASBARIAN Michel	31/08/2011
M. le Professeur	ROBERTOUX Pierre	31/08/2011

### 2009

M. le Professeur	DJIANE Pierre	31/08/2011
M. le Professeur	VERVLOET Daniel	31/08/2012

### 2010

M. le Professeur	MAGNAN Jacques	31/12/2014
------------------	----------------	------------

### 2011

M. le Professeur	DI MARINO Vincent	31/08/2015
M. le Professeur	MARTIN Pierre	31/08/2015
M. le Professeur	METRAS Dominique	31/08/2015

### 2012

M. le Professeur	AUBANIAC Jean-Manuel	31/08/2015
M. le Professeur	BOUVENOT Gilles	31/08/2015
M. le Professeur	CAMBOULIVES Jean	31/08/2015
M. le Professeur	FAVRE Roger	31/08/2015
M. le Professeur	MATTEI Jean-François	31/08/2015
M. le Professeur	OLIVER Charles	31/08/2015
M. le Professeur	VERVLOET Daniel	31/08/2015

### 2013

M. le Professeur	BRANCHEREAU Alain	31/08/2016
M. le Professeur	CARAYON Pierre	31/08/2016
M. le Professeur	COZZONE Patrick	31/08/2016
M. le Professeur	DELMONT Jean	31/08/2016
M. le Professeur	HENRY Jean-François	31/08/2016
M. le Professeur	LE GUICHAOUA Marie-Roberte	31/08/2016
M. le Professeur	RUF0 Marcel	31/08/2016
M. le Professeur	SEBAHOUN Gérard	31/08/2016

### 2014

M. le Professeur	FUENTES Pierre	31/08/2017
M. le Professeur	GAMERRE Marc	31/08/2017
M. le Professeur	MAGALON Guy	31/08/2017
M. le Professeur	PERAGUT Jean-Claude	31/08/2017
M. le Professeur	WEILLER Pierre-Jean	31/08/2017

### 2015

M. le Professeur	COULANGE Christian	31/08/2018
M. le Professeur	COURAND François	31/08/2018
M. le Professeur	FAVRE Roger	31/08/2016
M. le Professeur	MATTEI Jean-François	31/08/2016
M. le Professeur	OLIVER Charles	31/08/2016
M. le Professeur	VERVLOET Daniel	31/08/2016



**2016**

M. le Professeur	BONGRAND Pierre	31/08/2019
M. le Professeur	BOUVENOT Gilles	31/08/2017
M. le Professeur	BRUNET Christian	31/08/2019
M. le Professeur	CAU Pierre	31/08/2019
M. le Professeur	COZZONE Patrick	31/08/2017
M. le Professeur	FAVRE Roger	31/08/2017
M. le Professeur	FONTES Michel	31/08/2019
M. le Professeur	JAMMES Yves	31/08/2019
M. le Professeur	NAZARIAN Serge	31/08/2019
M. le Professeur	OLIVER Charles	31/08/2017
M. le Professeur	POITOUT Dominique	31/08/2019
M. le Professeur	SEBAHOUN Gérard	31/08/2017
M. le Professeur	VIALETTES Bernard	31/08/2019

**2017**

M. le Professeur	ALESSANDRINI Pierre	31/08/2020
M. le Professeur	BOUVENOT Gilles	31/08/2018
M. le Professeur	CHAUVEL Patrick	31/08/2020
M. le Professeur	COZZONE Pierre	31/08/2018
M. le Professeur	DELMONT Jean	31/08/2018
M. le Professeur	FAVRE Roger	31/08/2018
M. le Professeur	OLIVER Charles	31/08/2018
M. le Professeur	SEBBAHOUN Gérard	31/08/2018

**2018**

M. le Professeur	MARANINCHI Dominique	31/08/2021
M. le Professeur	BOUVENOT Gilles	31/08/2019
M. le Professeur	COZZONE Pierre	31/08/2019
M. le Professeur	DELMONT Jean	31/08/2019
M. le Professeur	FAVRE Roger	31/08/2019
M. le Professeur	OLIVER Charles	31/08/2019

**PROFESSEURS DES UNIVERSITES-PRATICIENS HOSPITALIERS**

AGOSTINI FERRANDES Aubert	CHINOT Olivier	GRIMAUD Jean-Charles
ALBANESE Jacques	CHOSSEGROS Cyrille	GROB Jean-Jacques
ALIMI Yves	<i>CLAVERIE Jean-Michel Surnombre</i>	GUEDJ Eric
AMABILE Philippe	COLLART Frédéric	GUIEU Régis
AMBROSI Pierre	COSTELLO Régis	GUIS Sandrine
ANDRE Nicolas	COURBIERE Blandine	GUYE Maxime
ARGENSON Jean-Noël	COWEN Didier	GUYOT Laurent
ASTOUL Philippe	CRAVELLO Ludovic	GUYS Jean-Michel
ATTARIAN Shahram	CUISSET Thomas	HABIB Gilbert
AUDOUIN Bertrand	CURVALE Georges	HARDWIGSEN Jean
AUQUIER Pascal	DA FONSECA David	HARLE Jean-Robert
AVIERINOS Jean-François	DAHAN-ALCARAZ Laetitia	<i>HOFFART Louis Disponibilité</i>
AZULAY Jean-Philippe	DANIEL Laurent	HOUVENAEGHEL Gilles
BAILLY Daniel	DARMON Patrice	JACQUIER Alexis
BARLESI Fabrice	D'ERCOLE Claude	JOURDE-CHICHE Noémie
BARLIER-SETTI Anne	D'JOURNO Xavier	JOUVE Jean-Luc
BARTHET Marc	DEHARO Jean-Claude	KAPLANSKI Gilles
BARTOLI Christophe	DELAPORTE Emmanuel	KARSENTY Gilles
BARTOLI Jean-Michel	DELPERO Jean-Robert	KERBAUL François
BARTOLI Michel	DENIS Danièle	KRAHN Martin
BARTOLOMEI Fabrice	DISDIER Patrick	LAFFORGUE Pierre
BASTIDE Cyrille	DODDOLI Christophe	LAGIER Jean-Christophe
BENSOUSSAN Laurent	DRANCOURT Michel	LAMBAUDIE Eric
BERBIS Philippe	DUBUS Jean-Christophe	LANCON Christophe
BERDAH Stéphane	DUFFAUD Florence	LA SCOLA Bernard
<i>BERLAND Yvon Surnombre</i>	DUFOUR Henry	LAUNAY Franck
BERNARD Jean-Paul	DURAND Jean-Marc	LAVIEILLE Jean-Pierre
BEROUD Christophe	DUSSOL Bertrand	LE CORROLLER Thomas
BERTUCCI François	EUSEBIO Alexandre	LECHEVALLIER Eric
BLAISE Didier	FAKHRY Nicolas	LEGRE Régis
BLIN Olivier	<i>FAUGERE Gérard Surnombre</i>	LEHUCHER-MICHEL Marie-Pascale
BLONDEL Benjamin	FELICIAN Olivier	LEONE Marc
BONIN/GUILLAUME Sylvie	FENOLLAR Florence	LEONETTI Georges
BONELLO Laurent	FIGARELLA/BRANGER Dominique	LEPIDI Hubert
BONNET Jean-Louis	FLECHER Xavier	LEVY Nicolas
<i>BOTTA/FRIDLUND Danielle Surnom</i>	FOURNIER Pierre-Edouard	MACE Loïc
BOUBLI Léon	<i>FRANCES Yves Surnombre</i>	MAGNAN Pierre-Edouard
BOUFI Mourad	FRANCESCHI Frédéric	<i>MATONTI Frédéric Disponibilité</i>
BOYER Laurent	FUENTES Stéphane	MEGE Jean-Louis
BREGEON Fabienne	GABERT Jean	MERROT Thierry
BRETELLE Florence	GABORIT Bénédicte	METZLER/GUILLEMAIN Catherine
BROUQUI Philippe	GAINNIER Marc	MEYER/DUTOUR Anne
BRUDER Nicolas	GARCIA Stéphane	MICCALEF/ROLL Joëlle
BRUE Thierry	GARIBOLDI Vlad	MICHEL Fabrice
BRUNET Philippe	GAUDART Jean	MICHEL Gérard
BURTEY Stéphane	GAUDY-MARQUESTE Caroline	MICHEL Justin
CARCOPINO-TUSOLI Xavier	GENTILE Stéphanie	MICHELET Pierre
CASANOVA Dominique	GERBEAUX Patrick	MILH Mathieu
CASTINETTI Frédéric	GEROLAMI/SANTANDREA René	MOAL Valérie
CECCALDI Mathieu	GILBERT/ALESSI Marie-Christine	MONCLA Anne
CHAGNAUD Christophe	GIORGI Roch	MORANGE Pierre-Emmanuel
CHAMBOST Hervé	GIOVANNI Antoine	MOULIN Guy
CHAMPSAUR Pierre	GIRARD Nadine	MOUTARDIER Vincent
CHANEZ Pascal	GIRAUD/CHABROL Brigitte	<i>MUNDLER Olivier Surnombre</i>
CHARAFFE-JAUFFRET Emmanuelle	GONCALVES Anthony	NAUDIN Jean
CHARREL Rémi	GORINCOUR Guillaume	NICOLAS DE LAMBALLERIE Xavier
<i>CHARPIN Denis Surnombre</i>	GRANEL/REY Brigitte	NICOLLAS Richard
CHAUMOITRE Kathia	GRANVAL Philippe	OLIVE Daniel
CHIARONI Jacques	GREILLIER Laurent	OUAFIK L'Houcine

PAGANELLI Franck	ROCHE Pierre-Hugues	THOMAS Pascal
PANUEL Michel	ROCH Antoine	THUNY Franck
PAPAZIAN Laurent	ROCHWERGER Richard	TREBUCHON-DA FONSECA Agnès
PAROLA Philippe	ROLL Patrice	TRIGLIA Jean-Michel
<i>PARRATTE Sébastien Disponibilité</i>	ROSSI Dominique	TROPIANO Patrick
PELISSIER-ALICOT Anne-Laure	ROSSI Pascal	TSIMARATOS Michel
PELLETIER Jean	ROUDIER Jean	TURRINI Olivier
PERRIN Jeanne	SALAS Sébastien	VALERO René
PETIT Philippe	<i>SAMBUC Roland Surnombre</i>	VAROQUAUX Arthur Damien
PHAM Thao	SARLES Jacques	VELLY Lionel
PIERCECCHI/MARTI Marie-Dominique	SARLES/PHILIP Nicole	VEY Norbert
PIQUET Philippe	SARLON-BARTOLI Gabrielle	VIDAL Vincent
PIRRO Nicolas	SCAVARDA Didier	VIENS Patrice
POINSO François	SCHLEINITZ Nicolas	VILLANI Patrick
RACCAH Denis	SEBAG Frédéric	VITON Jean-Michel
RANQUE Stéphane	SEITZ Jean-François	VITTON Véronique
RAOULT Didier	SIELEZNEFF Igor	VIEHWEGER Heide Elke
REGIS Jean	SIMON Nicolas	VIVIER Eric
REYNAUD/GAUBERT Martine	STEIN Andréas	XERRI Luc
REYNAUD Rachel	TAIEB David	
RICHARD/LALLEMAND Marie-Aleth	THIRION Xavier	

---

### **PROFESSEUR DES UNIVERSITES**

ADALIAN Pascal  
 AGHABABIAN Valérie  
 BELIN Pascal  
 CHABANNON Christian  
 CHABRIERE Eric  
 FERON François  
 LE COZ Pierre  
 LEVASSEUR Anthony  
 RANJEVA Jean-Philippe  
 SOBOL Hagay

### **PROFESSEUR CERTIFIE**

BRANDENBURGER Chantal

### **PRAG**

TANTI-HARDOUIN Nicolas

### **PROFESSEUR ASSOCIE DE MEDECINE GENERALE A MI-TEMPS**

ADNOT Sébastien  
 FILIPPI Simon

## MAITRE DE CONFERENCES DES UNIVERSITES - PRATICIEN HOSPITALIER

ACHARD Vincent ( <i>disponibilité</i> )	EBBO Mikaël	NGUYEN PHONG Karine
AHERFI Sarah	FABRE Alexandre	NINOVE Laetitia
ANGELAKIS Emmanouil ( <i>dispo oct 2018</i> )	FAURE Alice	NOUGAIREDE Antoine
ATLAN Catherine ( <i>disponibilité</i> )	FOLETTI Jean- Marc	OLLIVIER Matthieu
BARTHELEMY Pierre	FOUILLOUX Virginie	OVAERT Caroline
BEGE Thierry	FROMNOT Julien	PAULMYER/LACROIX Odile
BELIARD Sophie	GASTALDI Marguerite	PESENTI Sébastien
BERBIS Julie	GELSI/BOYER Véronique	RESSEGUIER Noémie
BERGE-LEFRANC Jean-Louis	GIUSIANO Bernard	REY Marc
BERTRAND Baptiste	GIUSIANO COURCAMBECK Sophie	ROBERT Philippe
BEYER-BERJOT Laura	GONZALEZ Jean-Michel	SABATIER Renaud
BIRNBAUM David	GOURIET Frédérique	SARI-MINODIER Irène
BONINI Francesca	GRAILLON Thomas	SAVEANU Alexandru
BOUCRAUT Joseph	GRISOLI Dominique	SECQ Véronique
BOULAMERY Audrey	GUERIN Carole	SUCHON Pierre
BOULLU/CIOCCA Sandrine	GUENOUN MEYSSIGNAC Daphné	TABOURET Emeline
BUFFAT Christophe	GUIDON Catherine	TOGA Caroline
CAMILLERI Serge	HAUTIER/KRAHN Aurélie	TOGA Isabelle
CARRON Romain	HRAIECH Sami	TOMASINI Pascale
CASSAGNE Carole	KASPI-PEZZOLI Elise	TOSELLO Barthélémy
CHAUDET Hervé	L'OLLIVIER Coralie	TROUSSE Delphine
CHRETIEN Anne-Sophie	LABIT-BOUVIER Corinne	TUCHTAN-TORRENTS Lucile
COZE Carole	LAFAGE/POCHITALOFF-HUVALE Marina	VELY Frédéric
CUNY Thomas	LAGIER Aude ( <i>disponibilité</i> )	VION-DURY Jean
DADOUN Frédéric ( <i>disponibilité</i> )	LAGOUANELLE/SIMEONI Marie-Claude	ZATTARA/CANNONI Hélène
DALES Jean-Philippe	LEVY/MOZZICONACCI Annie	
DAUMAS Aurélie	LOOSVELD Marie	
DEGEORGES/VITTE Joëlle	MANCINI Julien	
DELLIAUX Stéphane	MARY Charles	
DESPLAT/JEGO Sophie	MASCAUX Céline	
DEVILLIER Raynier	MAUES DE PAULA André	
DUBOURG Grégory	MILLION Matthieu	
DUFOUR Jean-Charles	MOTTOLA GHIGO Giovanna	

## MAITRES DE CONFERENCES DES UNIVERSITES

(mono-appartenants)

ABU ZINEH Mohammad	DEGIOANNI/SALLE Anna	RUEL Jérôme
BARBACARU/PERLES T. A.	DESNUES Benoît	THOLLON Lionel
BERLAND/BENHAIM Caroline	MARANINCHI Marie	THIRION Sylvie
BOUCAULT/GARROUSTE Françoise	MERHEJ/CHAUVEAU Vicky	VERNA Emeline
BOYER Sylvie	MINVIELLE/DEVICTOR Bénédicte	
COLSON Sébastien	POGGI Marjorie	

## MAITRE DE CONFERENCES DES UNIVERSITES DE MEDECINE GENERALE

CASANOVA Ludovic  
GENTILE Gaëtan

## MAITRES DE CONFERENCES ASSOCIES DE MEDECINE GENERALE à MI-TEMPS

BARGIER Jacques  
BONNET Pierre-André  
CALVET-MONTREDON Céline  
GUIDA Pierre  
JANCZEWSKI Aurélie

## MAITRE DE CONFERENCES ASSOCIE à MI-TEMPS

MATHIEU Marion  
REVIS Joana

**ANATOMIE 4201**

CHAMPSAUR Pierre (PU-PH)  
LE CORROLLER Thomas (PU-PH)  
PIRRO Nicolas (PU-PH)

GUENOUN-MEYSSIGNAC Daphné (MCU-PH)  
*LAGIER Aude (MCU-PH) disponibilité*

THOLLON Lionel (MCF) (60ème section)

**ANATOMIE ET CYTOLOGIE PATHOLOGIQUES 4203**

CHARAFE/JAUFFRET Emmanuelle (PU-PH)  
DANIEL Laurent (PU-PH)  
FIGARELLA/BRANGER Dominique (PU-PH)  
GARCIA Stéphane (PU-PH)  
XERRI Luc (PU-PH)

DALES Jean-Philippe (MCU-PH)  
GIUSIANO COURCAMBECK Sophie (MCU PH)  
LABIT/BOUVIER Corinne (MCU-PH)  
MAUES DE PAULA André (MCU-PH)  
SECQ Véronique (MCU-PH)

**ANESTHESIOLOGIE ET REANIMATION CHIRURGICALE ;  
MEDECINE URGENCE 4801**

ALBANESE Jacques (PU-PH)  
BRUDER Nicolas (PU-PH)  
LEONE Marc (PU-PH)  
MICHEL Fabrice (PU-PH)  
VELLY Lionel (PU-PH)

GUIDON Catherine (MCU-PH)

**ANGLAIS 11**

BRANDENBURGER Chantal (PRCE)

**BIOLOGIE ET MEDECINE DU DEVELOPPEMENT  
ET DE LA REPRODUCTION ; GYNECOLOGIE MEDICALE 5405**

METZLER/GUILLEMAIN Catherine (PU-PH)  
PERRIN Jeanne (PU-PH)

**BIOPHYSIQUE ET MEDECINE NUCLEAIRE 4301**

GUEDJ Eric (PU-PH)  
GUYE Maxime (PU-PH)  
*MUNDLER Olivier (PU-PH) Surnombre*  
TAIEB David (PU-PH)

BELIN Pascal (PR) (69ème section)  
RANJEVA Jean-Philippe (PR) (69ème section)

CAMMILLERI Serge (MCU-PH)  
VION-DURY Jean (MCU-PH)

BARBACARU/PERLES Téodora Adriana (MCF) (69ème section)

**BIostatISTIQUES, INFORMATIQUE MEDICALE  
ET TECHNOLOGIES DE COMMUNICATION 4604**

*CLAVERIE Jean-Michel (PU-PH) Surnombre*  
GAUDART Jean (PU-PH)  
GIORGI Roch (PU-PH)

CHAUDET Hervé (MCU-PH)  
DUFOUR Jean-Charles (MCU-PH)  
GIUSIANO Bernard (MCU-PH)  
MANCINI Julien (MCU-PH)

ABU ZAINEH Mohammad (MCF) (5ème section)  
BOYER Sylvie (MCF) (5ème section)

**ANTHROPOLOGIE 20**

ADALIAN Pascal (PR)

DEGIOANNI/SALLE Anna (MCF)  
VERNA Emeline (MCF)

**BACTERIOLOGIE-VIROLOGIE ; HYGIENE HOSPITALIERE 4501**

CHARREL Rémi (PU PH)  
DRANCOURT Michel (PU-PH)  
FENOLLAR Florence (PU-PH)  
FOURNIER Pierre-Edouard (PU-PH)  
NICOLAS DE LAMBALLERIE Xavier (PU-PH)  
LA SCOLA Bernard (PU-PH)  
RAOULT Didier (PU-PH)

AHERFI Sarah (MCU-PH)  
*ANGELAKIS Emmanouil (MCU-PH) disponibilité octobre 2018*  
DUBOURG Grégory (MCU-PH)  
GOURIET Frédérique (MCU-PH)  
NOUGAIREDE Antoine (MCU-PH)  
NINOVE Laetitia (MCU-PH)

CHABRIERE Eric (PR) (64ème section)  
LEVASSEUR Anthony (PR) (64ème section)  
DESNUES Benoit (MCF) ( 65ème section )  
MERHEJ/CHAUVEAU Vicky (MCF) (87ème section)

**BIOCHIMIE ET BIOLOGIE MOLECULAIRE 4401**

BARLIER/SETTI Anne (PU-PH)  
GABERT Jean (PU-PH)  
GUIEU Régis (PU-PH)  
OUAFIK L'Houcine (PU-PH)

BUFFAT Christophe (MCU-PH)  
FROMNOT Julien (MCU-PH)  
MOTTOLA GHIGO Giovanna (MCU-PH)  
SAVEANU Alexandru (MCU-PH)

**BIOLOGIE CELLULAIRE 4403**

ROLL Patrice (PU-PH)

GASTALDI Marguerite (MCU-PH)  
KASPI-PEZZOLI Elise (MCU-PH)  
LEVY-MOZZICONNACCI Annie (MCU-PH)

**CARDIOLOGIE 5102**

AVIERINOS Jean-François (PU-PH)  
BONELLO Laurent (PU PH)  
BONNET Jean-Louis (PU-PH)  
CUISSSET Thomas (PU-PH)  
DEHARO Jean-Claude (PU-PH)  
FRANCESCHI Frédéric (PU-PH)  
HABIB Gilbert (PU-PH)  
PAGANELLI Franck (PU-PH)  
THUNY Franck (PU-PH)

**CHIRURGIE DIGESTIVE 5202**

BERDAH Stéphane (PU-PH)  
HARDWIGSEN Jean (PU-PH)  
SIELEZNEFF Igor (PU-PH)

BEYER-BERJOT Laura (MCU-PH)

**CHIRURGIE GENERALE 5302**

DELPERO Jean-Robert (PU-PH)  
MOUTARDIER Vincent (PU-PH)  
SEBAG Frédéric (PU-PH)  
TURRINI Olivier (PU-PH)

BEGE Thierry (MCU-PH)  
BIRNBAUM David (MCU-PH)

**CHIRURGIE ORTHOPEDIQUE ET TRAUMATOLOGIQUE 5002**

ARGENSON Jean-Noël (PU-PH)  
 BLONDEL Benjamin (PU-PH)  
 CURVALE Georges (PU-PH)  
 FLECHER Xavier (PU PH)  
*PARRATTE Sébastien (PU-PH) Disponibilité*  
 ROCHWERGER Richard (PU-PH)  
 TROPIANO Patrick (PU-PH)

OLLIVIER Matthieu (MCU-PH)

**CANCEROLOGIE ; RADIOTHERAPIE 4702**

BERTUCCI François (PU-PH)  
 CHINOT Olivier (PU-PH)  
 COWEN Didier (PU-PH)  
 DUFFAUD Florence (PU-PH)  
 GONCALVES Anthony (PU-PH)  
 HOUVENAEGHEL Gilles (PU-PH)  
 LAMBAUDIE Eric (PU-PH)  
 SALAS Sébastien (PU-PH)  
 VIENS Patrice (PU-PH)

SABATIER Renaud (MCU-PH)  
 TABOURET Emeline (MCU-PH)

**CHIRURGIE THORACIQUE ET CARDIOVASCULAIRE 5103**

COLLART Frédéric (PU-PH)  
 D'JOURNO Xavier (PU-PH)  
 DODDOLI Christophe (PU-PH)  
 GARIBOLDI Vlad (PU-PH)  
 MACE Loïc (PU-PH)  
 THOMAS Pascal (PU-PH)

FOUILLOUX Virginie (MCU-PH)  
 GRISOLI Dominique (MCU-PH)  
 TROUSSE Delphine (MCU-PH)

**CHIRURGIE VASCULAIRE ; MEDECINE VASCULAIRE 5104**

ALIMI Yves (PU-PH)  
 AMABILE Philippe (PU-PH)  
 BARTOLI Michel (PU-PH)  
 BOUFI Mourad (PU-PH)  
 MAGNAN Pierre-Edouard (PU-PH)  
 PIQUET Philippe (PU-PH)  
 SARLON-BARTOLI Gabrielle (PU PH)

**HISTOLOGIE, EMBRYOLOGIE ET CYTOGENETIQUE 4202**

LEPIDI Hubert (PU-PH)

*ACHARD Vincent (MCU-PH) disponibilité*  
 PAULMYER/LACROIX Odile (MCU-PH)

**DERMATOLOGIE - VENEREOLOGIE 5003**

BERBIS Philippe (PU-PH)  
 GAUDY/MARQUESTE Caroline (PU-PH)  
 GROB Jean-Jacques (PU-PH)  
 RICHARD/LALLEMAND Marie-Aleth (PU-PH)

**DUSI**

COLSON Sébastien (MCF)

**ENDOCRINOLOGIE ,DIABETE ET MALADIES METABOLIQUES ; GYNECOLOGIE MEDICALE 5404**

BRUE Thierry (PU-PH)  
 CASTINETTI Frédéric (PU-PH)  
 CUNY Thomas (MCU PH)

**EPIDEMIOLOGIE, ECONOMIE DE LA SANTE ET PREVENTION 4601**

AUQUIER Pascal (PU-PH)  
 BOYER Laurent (PU-PH)  
 GENTILE Stéphanie (PU-PH)  
*SAMBUC Roland (PU-PH) Surnombre*  
 THIRION Xavier (PU-PH)

BERBIS Julie (MCU-PH)  
 LAGOUANELLE/SIMEONI Marie-Claude (MCU-PH)  
 RESSEGUIER Noémie (MCU-PH)

MINVIELLE/DEVICTOR Bénédicte (MCF)(06ème section)  
 TANTI-HARDOUIN Nicolas (PRAG)

**CHIRURGIE INFANTILE 5402**

GUYS Jean-Michel (PU-PH)  
 JOUVE Jean-Luc (PU-PH)  
 LAUNAY Franck (PU-PH)  
 MERROT Thierry (PU-PH)  
 VIEHWEGER Heide Elke (PU-PH)  
 FAURE Alice (MCU PH)  
 PESENTI Sébastien (MCU-PH)

**CHIRURGIE MAXILLO-FACIALE ET STOMATOLOGIE 5503**

CHOSSEGROS Cyrille (PU-PH)  
 GUYOT Laurent (PU-PH)

FOLETTI Jean-Marc (MCU-PH)

**CHIRURGIE PLASTIQUE, RECONSTRUCTRICE ET ESTHETIQUE ; BRÛOLOGIE 5004**

CASANOVA Dominique (PU-PH)  
 LEGRE Régis (PU-PH)

BERTRAND Baptiste (MCU-PH)  
 HAUTIER/KRAHN Aurélie (MCU-PH)

**GASTROENTEROLOGIE ; HEPATOLOGIE ; ADDICTOLOGIE 5201**

BARTHET Marc (PU-PH)  
 BERNARD Jean-Paul (PU-PH)  
*BOTTA-FRIDLUND Danielle (PU-PH) Surnombre*  
 DAHAN-ALCARAZ Laetitia (PU-PH)  
 GEROLAMI-SANTANDREA René (PU-PH)  
 GRANDVAL Philippe (PU-PH)  
 GRIMAUD Jean-Charles (PU-PH)  
 SEITZ Jean-François (PU-PH)  
 VITTON Véronique (PU-PH)

GONZALEZ Jean-Michel (MCU-PH)

**GENETIQUE 4704**

BEROUD Christophe (PU-PH)  
 KRAHN Martin (PU-PH)  
 LEVY Nicolas (PU-PH)  
 MONCLA Anne (PU-PH)  
 SARLES/PHILIP Nicole (PU-PH)

NGYUEN Karine (MCU-PH)  
 TOGA Caroline (MCU-PH)  
 ZATTARA/CANNONI Héléne (MCU-PH)

**GYNECOLOGIE-OBSTETRIQUE ; GYNECOLOGIE MEDICALE 5403**

AGOSTINI Aubert (PU-PH)  
 BOUBLI Léon (PU-PH)  
 BRETELLE Florence (PU-PH)  
 CARCOPINO-TUSOLI Xavier (PU-PH)  
 COURBIERE Blandine (PU-PH)  
 CRAVELLO Ludovic (PU-PH)  
 D'ERCOLE Claude (PU-PH)

**IMMUNOLOGIE 4703**

KAPLANSKI Gilles (PU-PH)  
 MEGE Jean-Louis (PU-PH)  
 OLIVE Daniel (PU-PH)  
 VIVIER Eric (PU-PH)

FERON François (PR) (69ème section)

BOUCRAUT Joseph (MCU-PH)  
 CHRETIEN Anne-Sophie (MCU PH)  
 DEGEORGES/VITTE Joëlle (MCU-PH)  
 DESPLAT/JEGO Sophie (MCU-PH)  
 ROBERT Philippe (MCU-PH)  
 VELY Frédéric (MCU-PH)

BOUCAULT/GARROUSTE Françoise (MCF) 65ème section)

**MALADIES INFECTIEUSES ; MALADIES TROPICALES 4503**

BROUQUI Philippe (PU-PH)  
 LAGIER Jean-Christophe (PU-PH)  
 PAROLA Philippe (PU-PH)  
 STEIN Andréas (PU-PH)

MILLION Matthieu (MCU-PH)

**MEDECINE D'URGENCE 4805**

KERBAUL François (PU-PH)  
 MICHELET Pierre (PU-PH)

**MEDECINE INTERNE ; GERIATRIE ET BIOLOGIE DU  
 VEILLISSEMENT ; MEDECINE GENERALE ; ADDICTOLOGIE 5301**

BONIN/GUILLAUME Sylvie (PU-PH)  
 DISDIER Patrick (PU-PH)  
 DURAND Jean-Marc (PU-PH)  
*FRANCES Yves (PU-PH) Surnombre*  
 GRANEL/REY Brigitte (PU-PH)  
 HARLE Jean-Robert (PU-PH)  
 ROSSI Pascal (PU-PH)  
 SCHLEINITZ Nicolas (PU-PH)

EBBO Mikael (MCU-PH)

GENTILE Gaëtan (MCF Méd. Gén. Temps plein)

ADNOT Sébastien (PR associé Méd. Gén. à mi-temps)  
 FILIPPI Simon (PR associé Méd. Gén. à mi-temps)

BARGIER Jacques (MCF associé Méd. Gén. À mi-temps)  
 BONNET Pierre-André (MCF associé Méd. Gén. à mi-temps)  
 CALVET-MONTREDON Céline (MCF associé Méd. Gén. à temps plein)  
 GUIDA Pierre (MCF associé Méd. Gén. à mi-temps)  
 JANCZEWSKI Aurélie (MCF associé Méd. Gén. À mi-temps)

**NUTRITION 4404**

DARMON Patrice (PU-PH)  
 RACCAH Denis (PU-PH)  
 VALERO René (PU-PH)

*ATLAN Catherine (MCU-PH) disponibilité*  
 BELIARD Sophie (MCU-PH)

MARANINCHI Marie (MCF) (66ème section)

**ONCOLOGIE 65 (BIOLOGIE CELLULAIRE)**

CHABANNON Christian (PR) (66ème section)  
 SOBOL Hagay (PR) (65ème section)

**IMMUNOLOGIE ; TRANSFUSION 4701**

BLAISE Didier (PU-PH)  
 COSTELLO Régis (PU-PH)  
 CHIARONI Jacques (PU-PH)  
 GILBERT/ALESSI Marie-Christine (PU-PH)  
 MORANGE Pierre-Emmanuel (PU-PH)  
 VEY Norbert (PU-PH)

DEVILLIER Raynier (MCU PH)  
 GELSI/BOYER Véronique (MCU-PH)  
 LAFAGE/POCHITALOFF-HUVALE Marina (MCU-PH)  
 LOOSVELD Marie (MCU-PH)  
 SUCHON Pierre (MCU-PH)

POGGI Marjorie (MCF) (64ème section)

**MEDECINE LEGALE ET DROIT DE LA SANTE 4603**

BARTOLI Christophe (PU-PH)  
 LEONETTI Georges (PU-PH)  
 PELISSIER-ALICOT Anne-Laure (PU-PH)  
 PIERCECCHI-MARTI Marie-Dominique (PU-PH)

TUCHTAN-TORRENTS Lucile (MCU-PH)

BERLAND/BENHAIM Caroline (MCF) (1ère section)

**MEDECINE PHYSIQUE ET DE READAPTATION 4905**

BENSOUSSAN Laurent (PU-PH)  
 VITON Jean-Michel (PU-PH)

**MEDECINE ET SANTE AU TRAVAIL 4602**

LEHUCHER/MICHEL Marie-Pascale (PU-PH)

BERGE-LEFRANC Jean-Louis (MCU-PH)  
 SARI/MINODIER Irène (MCU-PH)

**NEPHROLOGIE 5203**

*BERLAND Yvon (PU-PH) Surnombre*  
 BRUNET Philippe (PU-PH)  
 BURTEY Stéphanne (PU-PH)  
 DUSSOL Bertrand (PU-PH)  
 JOURDE CHICHE Noémie (PU PH)  
 MOAL Valérie (PU-PH)

**NEUROCHIRURGIE 4902**

DUFOUR Henry (PU-PH)  
 FUENTES Stéphane (PU-PH)  
 REGIS Jean (PU-PH)  
 ROCHE Pierre-Hugues (PU-PH)  
 SCAVARDA Didier (PU-PH)

CARRON Romain (MCU PH)  
 GRAILLON Thomas (MCU PH)

**NEUROLOGIE 4901**

ATTARIAN Sharham (PU PH)  
 AUDOIN Bertrand (PU-PH)  
 AZULAY Jean-Philippe (PU-PH)  
 CECCALDI Mathieu (PU-PH)  
 EUSEBIO Alexandre (PU-PH)  
 FELICIAN Olivier (PU-PH)  
 PELLETIER Jean (PU-PH)

**OPHTALMOLOGIE 5502**

DENIS Danièle (PU-PH)  
 HOFFART Louis (PU-PH) *Disponibilité*  
 MATONTI Frédéric (PU-PH) *Disponibilité*

**PEDEPSYCHIATRIE; ADDICTOLOGIE 4904**

DA FONSECA David (PU-PH)  
 POINSO François (PU-PH)

**OTO-RHINO-LARYNGOLOGIE 5501**

DESSI Patrick (PU-PH)  
 FAKHRY Nicolas (PU-PH)  
 GIOVANNI Antoine (PU-PH)  
 LAVIEILLE Jean-Pierre (PU-PH)  
 MICHEL Justin (PU-PH)  
 NICOLLAS Richard (PU-PH)  
 TRIGLIA Jean-Michel (PU-PH)  
 DEVEZE Arnaud (MCU-PH) *Disponibilité*  
 REVIS Joana (MAST) (Orthophonie) (7ème Section)

**PHARMACOLOGIE FONDAMENTALE -  
PHARMACOLOGIE CLINIQUE; ADDICTOLOGIE 4803**

BLIN Olivier (PU-PH)  
 FAUGERE Gérard (PU-PH) *Surnombre*  
 MICALLEF/ROLL Joëlle (PU-PH)  
 SIMON Nicolas (PU-PH)  
 BOULAMERY Audrey (MCU-PH)

**PARASITOLOGIE ET MYCOLOGIE 4502**

RANQUE Stéphane (PU-PH)  
 CASSAGNE Carole (MCU-PH)  
 L'OLLIVIER Coralie (MCU-PH)  
 MARY Charles (MCU-PH)  
 TOGA Isabelle (MCU-PH)

**PHILOSOPHIE 17**

LE COZ Pierre (PR) (17ème section)  
 MATHIEU Marion (MAST)

**PEDIATRIE 5401**

ANDRE Nicolas (PU-PH)  
 CHAMBOST Hervé (PU-PH)  
 DUBUS Jean-Christophe (PU-PH)  
 GIRAUD/CHABROL Brigitte (PU-PH)  
 MICHEL Gérard (PU-PH)  
 MILH Mathieu (PU-PH)  
 REYNAUD Rachel (PU-PH)  
 SARLES Jacques (PU-PH)  
 TSIMARATOS Michel (PU-PH)  
 COZE Carole (MCU-PH)  
 FABRE Alexandre (MCU-PH)  
 OVAERT Caroline (MCU-PH)  
 TOSELLO Barthélémy (MCU-PH)

**PHYSIOLOGIE 4402**

BARTOLOMEI Fabrice (PU-PH)  
 BREGEON Fabienne (PU-PH)  
 GABORIT Bénédicte (PU-PH)  
 MEYER/DUTOUR Anne (PU-PH)  
 TREBUCHON/DA FONSECA Agnès (PU-PH)

BARTHELEMY Pierre (MCU-PH)  
 BONINI Francesca (MCU-PH)  
 BOULLU/CIOCCA Sandrine (MCU-PH)  
 DADOUN Frédéric (MCU-PH) (*disponibilité*)  
 DELLIAUX Stéphane (MCU-PH)  
 REY Marc (MCU-PH)

**PSYCHIATRIE D'ADULTES ; ADDICTOLOGIE 4903**

BAILLY Daniel (PU-PH)  
 LANCON Christophe (PU-PH)  
 NAUDIN Jean (PU-PH)

RUEL Jérôme (MCF) (69ème section)  
 THIRION Sylvie (MCF) (66ème section)

**PSYCHOLOGIE - PSYCHOLOGIE CLINIQUE, PCYCHOLOGIE SOCIALE 16**

AGHABABIAN Valérie (PR)

**PNEUMOLOGIE; ADDICTOLOGIE 5101****RADIOLOGIE ET IMAGERIE MEDICALE 4302**

BARTOLI Jean-Michel (PU-PH)  
 CHAGNAUD Christophe (PU-PH)  
 CHAUMOITRE Kathia (PU-PH)  
 GIRARD Nadine (PU-PH)  
 GORINCOUR Guillaume (PU-PH)  
 JACQUIER Alexis (PU-PH)  
 MOULIN Guy (PU-PH)  
 PANUEL Michel (PU-PH)  
 PETIT Philippe (PU-PH)  
 VAROQUAUX Arthur Damien (PU-PH)  
 VIDAL Vincent (PU-PH)

ASTOUL Philippe (PU-PH)  
 BARLESI Fabrice (PU-PH)  
 CHANEZ Pascal (PU-PH)  
 CHARPIN Denis (PU-PH) *Surnombre*  
 GREILLIER Laurent (PU PH)  
 REYNAUD/GAUBERT Martine (PU-PH)

MASCAUX Céline (MCU-PH)  
 TOMASINI Pascale (MCU-PH)

**REANIMATION MEDICALE ; MEDECINE URGENCE 4802**

GAINNIER Marc (PU-PH)  
 GERBEAUX Patrick (PU-PH)  
 PAPAIZIAN Laurent (PU-PH)  
 ROCH Antoine (PU-PH)

**THERAPEUTIQUE; MEDECINE D'URGENCE; ADDICTOLOGIE 4804**

AMBROSI Pierre (PU-PH)  
 VILLANI Patrick (PU-PH)

DAUMAS Aurélie (MCU-PH)

**RHUMATOLOGIE 5001**

GUIS Sandrine (PU-PH)  
 LAFFORGUE Pierre (PU-PH)  
 PHAM Thao (PU-PH)  
 ROUDIER Jean (PU-PH)

**UROLOGIE 5204**

BASTIDE Cyrille (PU-PH)  
 KARSENTY Gilles (PU-PH)  
 LECHEVALLIER Eric (PU-PH)  
 ROSSI Dominique (PU-PH)



## REMERCIEMENTS

À Monsieur le Professeur Patrick DISDIER, de me faire l'honneur de bien vouloir présider mon jury de thèse. Veuillez trouver ici l'expression de mes sincères remerciements.

À Monsieur le Professeur Simon FILIPPI de m'avoir proposé ce sujet et d'avoir accepté de diriger cette thèse. Je vous remercie de m'avoir guidée dans mon travail et de m'avoir initiée à l'échographie en médecine générale.

À Monsieur le Professeur Sébastien ADNOT et à Monsieur le Docteur Henri LIU d'avoir accepté d'être membres de ce jury, ainsi que de l'intérêt que vous avez porté à ce travail.

À tous les médecins généralistes qui ont participé à ce travail, pour le temps consacré et pour le partage de votre expérience de l'échographie en médecine générale.

Au docteur Millet de m'avoir accueillie dans votre centre de radiologie.

À tous les médecins qui m'ont accompagnée depuis le début de mon internat jusqu'à ce jour : Olivier, Denis, Anne, Maxime, Cathy, Michèle, Mireille, Maryline, Isabelle, Christine et Jean-Luc. Merci à tous pour votre enseignement et vos encouragements.

Aux équipes paramédicales et sociales que j'ai eu le plaisir de côtoyer à La Source de Brignoles et dans le service de médecine interne de l'hôpital Nord.

À Magali, Delphine, Aurore et Vincent pour les moments partagés, votre amitié et votre soutien depuis la PACES. Mais quelle idée nous avons eu de vouloir reprendre des études de médecine!

À mes parents, à ma grande sœur Valérie et à Philippe. Vous m'avez toujours soutenue dans mes choix. Merci pour votre bienveillance et les valeurs que vous m'avez transmises.

À mes amis de très longue route de m'avoir encouragée pendant ma reconversion et d'avoir gardé le contact pendant toutes ces années.

À ma nounou Guilaine pour cette belle rencontre et ton dévouement sans faille depuis la PACES.

À Juliette et Inès, mes fiertés, mes trésors, pour votre patience. Vous êtes ma plus belle réussite.

À Denis pour ta présence à mes côtés, ton écoute et ta confiance en moi.

## Table des matières

<b>1</b>	<b>Introduction</b> .....	<b>4</b>
<b>2</b>	<b>Matériels et méthodes</b> .....	<b>8</b>
2.1	Le choix de la méthode .....	8
2.2	La population étudiée .....	9
2.3	Méthode de recueil .....	9
2.4	Élaboration du guide d'entretien .....	9
2.5	Analyse des résultats.....	9
<b>3</b>	<b>Résultats</b> .....	<b>10</b>
3.1	Descriptif de la population .....	10
3.2	Examen clinique de la thyroïde .....	10
3.2.1	Examen clinique conventionnel .....	10
3.2.2	Suppression de l'examen clinique conventionnel.....	10
3.2.3	Ajout d'un temps clinique .....	11
3.2.4	Apport de l'échoscopie au cours de l'examen clinique .....	11
3.3	Examen clinique pulmonaire.....	12
3.3.1	Examen clinique conventionnel .....	12
3.3.2	Suspicion d'épanchement pulmonaire inaugural .....	12
3.3.3	Suivi d'un épanchement pleural .....	14
3.3.4	Suspicion d'atteinte du parenchyme.....	14
3.3.5	Suspicion de pneumothorax .....	15
3.3.6	Objectiver un diagnostic pour la prise en charge.....	15
3.3.7	Enrichir l'examen clinique conventionnel .....	15
3.4	Examen clinique abdominal .....	15
3.4.1	Intérêt d'un examen clinique préalable performant.....	15
3.4.2	Suspicion d'ascite.....	16
3.4.3	Douleur de l'hypochondre droit faisant évoquer une atteinte vésiculaire.....	18
3.4.4	Examen clinique hépatique .....	19
3.4.5	Douleur de la FID faisant évoquer une appendicite.....	20
3.4.6	Douleurs abdominales sans hypothèse diagnostique .....	22
3.4.7	Douleurs abdominales dites non spécifiques .....	22

<b>3.5</b>	<b>Examen clinique pelvien chez la femme .....</b>	<b>23</b>
3.5.1	Examen clinique conventionnel .....	23
3.5.2	Suspicion de masse pelvienne et/ou douleur pelvienne .....	23
3.5.3	Suspicion de grossesse .....	24
3.5.4	Suivi de grossesse .....	24
<b>3.6</b>	<b>Examen clinique sénologique .....</b>	<b>25</b>
<b>3.7</b>	<b>Examen clinique urologique .....</b>	<b>25</b>
3.7.1	Suspicion de globe urinaire .....	25
3.7.2	Suspicion de colique néphrétique.....	26
<b>3.8</b>	<b>Examen clinique vasculaire .....</b>	<b>27</b>
3.8.1	Suspicion d'anévrisme de l'aorte abdominale.....	27
3.8.2	Suspicion de phlébite .....	28
<b>3.9</b>	<b>Examen clinique de l'appareil ostéo-musculo-tendineux .....</b>	<b>29</b>
3.9.1	Suspicion de fracture de côte .....	29
3.9.2	Suspicion de lésion musculaire .....	30
3.9.3	Suspicion de kyste poplité .....	31
3.9.4	Suspicion d'épanchement du genou.....	31
3.9.5	Suspicion de rhume de hanche chez l'enfant .....	32
<b>3.10</b>	<b>Impact de l'échoscopie sur la puissance de l'examen clinique .....</b>	<b>33</b>
<b>3.11</b>	<b>Degré de modification de l'examen clinique .....</b>	<b>34</b>
<b>4</b>	<b>Discussion .....</b>	<b>35</b>
<b>4.1</b>	<b>Les limites de l'étude.....</b>	<b>35</b>
4.1.1	Biais méthodologique.....	35
4.1.2	Biais de sélection .....	35
<b>4.2</b>	<b>Variabilité des examens cliniques conventionnels .....</b>	<b>35</b>
<b>4.3</b>	<b>Influence des facteurs extrinsèques .....</b>	<b>36</b>
<b>4.4</b>	<b>L'échoscopie : un outil pour la démarche diagnostique et la gestion de l'incertitude diagnostique ? .....</b>	<b>37</b>
4.4.1	La démarche diagnostique et le raisonnement clinique.....	37
4.4.2	L'incertitude diagnostique et l'examen clinique.....	38
4.4.3	Évolution de l'incertitude diagnostique au cours de l'examen clinique.....	40
4.4.4	Cas d'un examen clinique avec des signes sensibles, peu spécifiques et des signes échoscopiques directs difficiles d'accès .....	41

4.4.5	Cas d'un examen clinique avec des signes cliniques peu spécifiques et peu sensibles.....	45
4.4.6	Cas d'un examen clinique avec des signes cliniques de bonnes sensibilité et spécificité et avec recherche de niveaux liquidiens.....	47
4.4.7	Cas d'un examen clinique avec des signes cliniques sensibles et peu spécifiques .....	48
4.4.8	Cas de la thyroïde.....	49
4.4.9	Cas d'un diagnostic certain à l'anamnèse.....	50
4.4.10	Comparaison aux données de la littérature .....	50
<b>4.5</b>	<b>L'échoscopie : un outil clinique pour le suivi des pathologies chroniques ou subaiguës .</b>	<b>51</b>
<b>4.6</b>	<b>Évolution des pathologies : nécessité d'un examen clinique encore plus pertinent ? .....</b>	<b>52</b>
<b>4.7</b>	<b>L'échoscopie : un outil diagnostique visuel .....</b>	<b>53</b>
<b>5</b>	<b>Conclusion.....</b>	<b>54</b>
	<b>Liste des abréviations .....</b>	<b>56</b>
	<b>Bibliographie .....</b>	<b>57</b>
	<b>Annexe 1 : Liste de situations clinico-échographiques préalablement établies.....</b>	<b>60</b>
	<b>Annexe 2 : Guide d'entretien numéro 1.....</b>	<b>76</b>
	<b>Annexe 3 : Guide d'entretien numéro 2.....</b>	<b>77</b>
	<b>Annexe 4 : Caractéristiques des médecins interrogés.....</b>	<b>78</b>
	<b>Annexe 5 : Entretiens.....</b>	<b>79</b>

## 1 Introduction

L'examen clinique dont nous devons la paternité à Hippocrate (460 av J.C) n'a cessé d'évoluer au cours des siècles (1), (2). Dans l'Antiquité, sur la base d'un recueil des antécédents, Hippocrate et ses élèves s'attachaient déjà, après avoir scrupuleusement interrogé les malades, à les observer attentivement en utilisant tous leurs sens, la vue et le toucher particulièrement, mais aussi l'ouïe et l'odorat. Ils menaient ainsi l'examen physique minutieusement et systématiquement en inspectant le visage et toutes les autres parties du corps, en observant le moindre tremblement et les mouvements respiratoires. Ils examinaient les selles, les expectorations. Ensuite, la palpation permettait d'apprécier la souplesse d'un ventre, mais aussi de détecter une douleur, une masse, un changement de température. Ils percevaient directement les bruits du thorax et de l'abdomen en collant l'oreille sur la peau. Ils sentaient les urines et les haleines. Mais les méconnaissances en physiologie, en anatomie et en physiopathologie faisaient que les symptômes recueillis lors de l'interrogatoire et les signes collectés lors des examens physiques ne débouchaient guère sur des diagnostics, et encore moins sur une thérapeutique. Malgré tout, la rigueur des observations et l'approche pragmatique des maladies leur permettaient d'élaborer un pronostic fondé sur l'évolution naturelle de la maladie.

Pour diverses raisons, l'examen clinique va tomber en désuétude pendant plusieurs siècles. Ce n'est qu'au XVIIIe siècle, soit près de 2000 ans après Hippocrate, que le médecin clinicien tente d'établir un lien entre un symptôme allégué par le patient, l'examen clinique et une maladie, matérialisée par une lésion dans un organe lors de l'autopsie de ce même malade. C'est l'approche anatomo-pathologiste. L'examen clinique n'aura alors de cesse de s'enrichir jusqu'au XXe siècle des différentes sémiologies, constituant l'hégémonie de la clinique. La plupart des signes ou des syndromes qui guideront les médecins vers le diagnostic portent encore aujourd'hui le nom du médecin qui les a observés, décrits et interprétés grâce aux progrès de la physiopathologie.

Une découverte majeure dans l'évolution de l'examen clinique va venir enrichir l'étape de l'auscultation et la sémiologie pneumologique et cardiologique. En 1816, le Français Laennec invente le stéthoscope: par pudeur, il interpose entre la poitrine de sa patiente et son oreille un cylindre en bois, ce qui lui permet d'écouter les bruits du cœur. Cette découverte permit de placer l'auscultation au cœur de l'examen clinique

et, pour la première fois, Laennec établissait le lien entre l'anatomie pathologique au travers des autopsies, et les signes cliniques rapportés par l'auscultation. Toutefois, cet outil n'apparaîtra pas dans les trousse des médecins avant le milieu de XIXe siècle, et son utilisation dans l'auscultation abdominale avant les années 1950.

Depuis Laennec, l'examen clinique est resté pratiquement inchangé jusqu'à nos jours : après l'interrogatoire, phase essentielle s'effectuant dans un climat de confiance mutuelle et qui permet de recueillir l'histoire de la maladie et les symptômes rapportés par le patient, le médecin procède à l'examen clinique. Même si le stéthoscope reste l'instrument emblématique de cet examen clinique, plusieurs autres sont apparus avec les progrès technologiques. Par exemple, si nous considérons le déroulement d'un examen clinique tel qu'il est pratiqué aujourd'hui, le médecin commence par la mesure des signes généraux. Le poids est objectivé par une balance et la taille par une toise. Puis la prise de constantes est réalisée grâce à des mesures physiques. Le thermomètre a remplacé la main pour la recherche de fièvre depuis le milieu du XIXe siècle. Celui-ci existe depuis 1714, et a été inventé par Fahrenheit, qui donne son nom à une échelle de température. Le médecin utilise également sa montre ou la trotteuse d'une horloge pour mesurer la fréquence cardiaque avec le pouls. La palpation du pouls restera d'ailleurs longtemps le premier contact physique direct avec le patient. La mesure de la tension artérielle est réalisée par un brassard à tension huméral. Il fait son apparition au début du XXe siècle. La tension artérielle permettait alors une classification des maladies entre celles dites à pression forte, et celles à pression faible.

Aujourd'hui, le médecin généraliste est également équipé d'un saturomètre, apparu dans les années 80, qui évalue la saturation en oxygène, et établit ainsi le degré de gravité d'une atteinte respiratoire ou circulatoire. Il peut être également amené à mesurer la glycémie avec un lecteur de glycémie à bandelette à lecture rapide.

Afin d'améliorer l'inspection, le médecin généraliste s'est également équipé d'une lampe dont la lumière permet d'évaluer la réactivité des pupilles, ou d'inspecter l'intérieur d'une bouche à l'aide d'un abaisse-langue. L'otoscope permet d'examiner le tympan et le conduit auditif, le spéculum, lui, permet d'explorer la filière génitale féminine et d'inspecter le vagin et le col de l'utérus. L'ensemble de ces outils (lampe, otoscope et spéculum) réhabilite la vue, sens indispensable à l'inspection, première étape de l'examen clinique. L'examen neurologique utilise depuis plus d'un siècle le

marteau à réflexe et le diapason. L'ECG ou les bandelettes urinaires considérés comme paracliniques permettent également au médecin généraliste d'affiner au cabinet certains diagnostics.

Mais l'ensemble de ces outils ne permet pas à l'œil du médecin d'aller au-delà de l'enveloppe corporelle et les arguments diagnostiques se construisent à partir des signes objectifs résultant de l'examen clinique dont il dispose. Le médecin se construit une représentation mentale de la maladie à partir de la palpation qui lui permet de percevoir un épanchement ou une masse au bout des doigts, et de l'auscultation qui, grâce au stéthoscope, permet d'amener aux oreilles du clinicien les manifestations intracorporelles sonores de la maladie.

Avec l'avènement des techniques d'imagerie qui permettent à l'œil de retrouver toute sa puissance diagnostique, et à l'instar du stéthoscope qui constitua en son époque un véritable outil diagnostique, il existe aujourd'hui un nouvel outil qui a dépassé le cadre des services de radiologie, et qui commence à équiper les cabinets de médecine générale. En effet, apparu initialement au cours des années 90 dans les services d'urgence, l'échographe est de plus en plus adoptée par les médecins généralistes.

On s'intéressera ici à l'échoscopie : utilisée de plus en plus en situation de soins primaires et intégrée dans l'examen clinique, elle est devenue un outil diagnostique puissant. En 2018, 2,1% des échographies cotées et remboursées par l'assurance maladie ont été réalisées par des médecins généralistes, ceux-ci représentant 6,4% de l'ensemble des médecins toutes spécialités confondues pratiquant des échographies (3).

Inoffensive car basée sur une technique d'ultrasons, elle constitue, tout comme le stéthoscope, un outil manipulé directement par le clinicien, qui l'interpose entre lui-même et le malade.

Plusieurs études ont proposé une liste d'indications réalisables en médecine générale. En particulier, l'une d'entre elles propose une liste de dix indications en soins primaires : la colite néphrétique simple, la cholécystite, la thrombose veineuse profonde, l'anévrisme de l'aorte abdominale, l'épanchement pleural, le goitre, le corps étranger sous-cutané, la grossesse intra-utérine, les métrorragies post-ménopausiques, l'épanchement intra-abdominal et l'appendicite (4).



L'objectif de notre étude est d'évaluer comment l'apport et la pratique de l'échoscopie au sein du cabinet de médecine générale modifient l'examen clinique conventionnel du patient, en précisant la place de l'échoscopie au sein de celui-ci, ainsi que les conséquences sur l'incertitude diagnostique.

## 2 Matériels et méthodes

### 2.1 Le choix de la méthode

La question de recherche a pour objectif d'évaluer l'évolution de la pratique de l'examen clinique chez les médecins généralistes pratiquant l'échoscopie. L'étude concernant l'évaluation des pratiques et des comportements, les résultats sont non quantifiables et en partie subjectifs. La méthode choisie est donc qualitative. Il s'agit d'une étude par entretiens semi-dirigés, réalisés auprès de médecins généralistes. Cette méthode permet à partir de données recueillies au sein d'une population échantillonnée d'élaborer des hypothèses. Elle permet plus précisément de répondre aux questions « pourquoi » et « comment », afin de comprendre certains choix, et de préciser les ressentis des interrogés face à ces choix.

Pour cela, nous nous sommes placés après le recueil de l'anamnèse, le médecin se retrouvant alors face à ses hypothèses diagnostiques, à confirmer ou à éliminer à l'aide de son examen clinique.

Nous avons donc préalablement établi une liste d'indications où l'échoscopie pouvait être potentiellement utilisée lors de l'examen clinique conventionnel, en s'inspirant des situations cliniques abordées au cours de la formation universitaire du DESU Échoscopie et Échographie pratique en médecine générale. Cette liste comparait les approches cliniques conventionnelles et échoscopiques, ainsi que les résultats correspondants attendus en terme d'incertitude diagnostique (Cf. Annexe1).

Les descriptions des examens cliniques s'appuient sur les collèges de chaque spécialité, ainsi que sur une recherche bibliographique effectuée sur les bases de données Pubmed et Google Scholar. Une recherche bibliographique a également été réalisée à partir des bibliographies des articles trouvés .

Une première série d'entretiens semi-dirigés permettait ensuite de décrire le déroulement de l'examen clinique et la démarche diagnostique réalisés par les médecins pour les situations cliniques décrites dans la liste précitée.

Une deuxième série d'entretiens a ensuite été réalisée, afin d'aborder l'examen clinique par système et par organe, en demandant de détailler précisément les étapes de l'examen clinique conventionnel avant et après l'acquisition de l'échoscopes.

## 2.2 La population étudiée

15 médecins ont été recrutés par téléphone et ont répondu favorablement. L'étude a été menée d'avril à mai 2019. La majorité des médecins ont été recrutés via le DESU d'échoscopie et d'échographie pratique en médecine générale enseigné par le Pr Filippi. Les médecins participants exercent sur la région PACA (départements 04 05 13 84) et dans le département 2B, un médecin dans le département 64 et un médecin dans le département 59.

## 2.3 Méthode de recueil

4 des 15 entretiens ont été réalisés par téléphone, du fait de l'éloignement géographique. Les 11 entretiens restants ont été réalisés sur le lieu d'exercice du médecin. Les entretiens complémentaires ont été réalisés par téléphone. Les entretiens ont été enregistrés sur dictaphone, puis immédiatement retranscrits, et ensuite effacés.

## 2.4 Élaboration du guide d'entretien

Les entretiens initiaux ont été élaborés à partir de la liste de situations cliniques discutée en 2.1. L'entretien débutait par une question ouverte afin d'identifier les éventuelles indications en situation de soin primaire, où le médecin généraliste avait modifié son examen clinique en utilisant alors directement la sonde échoscopique (Cf. Annexe 2). Ce guide d'entretien concerne les médecins A à K.

Les entretiens complémentaires portaient sur l'évolution du déroulement des examens cliniques par appareil ou par organe, en détaillant la description de chaque étape (Cf. Annexe 3). Ce guide ne concerne pas les médecins A, H, I et K.

## 2.5 Analyse des résultats

L'analyse a été réalisée au fur et à mesure des entretiens, à partir du texte retranscrit (verbatim). Dans un premier temps, un codage a été réalisé pour chaque entretien : chaque portion de phrase porteuse de sens a été codée. Puis, dans un deuxième temps, les codes ont été regroupés par catégories principales, pour aboutir à des hypothèses. L'analyse a été faite selon une approche inductivo-déductive, à partir des hypothèses formulées.

## 3 Résultats

### 3.1 Descriptif de la population

(Cf. Annexe 4)

Sur les 15 médecins, 5 sont des femmes et 5 exercent seuls. La médiane du nombre d'années de pratique en médecine générale est de 25 ans, et celle de la pratique de l'échoscopie de 4 ans. Les médecins sont uniformément répartis entre zone urbaine ou semi-rurale. La moitié des médecins ont une sonde endocavitaire.

### 3.2 Examen clinique de la thyroïde

Tous les médecins interrogés utilisent l'échoscopie pour l'examen clinique de la thyroïde. Les situations cliniques retrouvées peuvent être une suspicion de masse cervicale ou un tableau clinique d'hyperthyroïdie ou d'hypothyroïdie.

#### 3.2.1 Examen clinique conventionnel

La plupart des médecins pratiquaient auparavant la palpation, mais hors cas évident du goitre, ils soulignent la pauvreté de l'examen clinique.

*E5L475 : « La palpation est bi-manuelle, elle est accompagnée de la déglutition, elle remonte le long du sternum jusqu'à la carotide jusqu'au cartilage thyroïde, je fais la recherche d'adénopathies, de nodules, des kystes du tractus, que je ne trouve jamais ».*

#### 3.2.2 Suppression de l'examen clinique conventionnel

Même si quelques médecins interrogés continuent à pratiquer un examen clinique conventionnel, la majorité ont supprimé celui-ci pour les raisons ci-dessous :

##### Pauvreté de l'examen clinique conventionnel

*E7L8 : « Pour la thyroïde, la palpation qu'on connaît n'apporte pas forcément grand-chose, à part de sentir un gros goitre, avec l'échoscopie thyroïdienne on a directement les images »*

*E14L7 : « Je n'ai jamais senti un nodule de ma vie. À part les goitres énormes, je n'ai jamais eu confiance dans mon examen. »*

### Facilité de l'examen échoscopique

*E10L10 : « Avec l'échoscopie je mesure tout de suite la taille de la thyroïde, le volume, s'il y a des nodules, s'il y a un aspect de thyroïdite »*

### Évolution des pathologies devenues infra cliniques

*E11L29 : « C'était intéressant il y a très longtemps, au début quand je faisais des stages en endocrinologie, on voyait des goitres, on les sentait. Maintenant, on recherche des choses tellement précocement que l'examen clinique reste assez pauvre »*

### Adhésion du patient au traitement

Le médecin modifie son examen pour une meilleure adhésion du patient :

*E13L165 : « On peut rassurer le patient sur des hypothyroïdies en leur montrant qu'ils ont une toute petite thyroïde et qu'elle ne peut pas produire suffisamment d'hormones, et qu'ils ont donc besoin de poursuivre leur traitement »*

#### 3.2.3 Ajout d'un temps clinique

Une minorité de médecins a conservé l'examen clinique conventionnel. L'échoscopie vient s'ajouter à l'issue de celui-ci, dans les cas où l'examen clinique conventionnel est raccourci dans sa durée.

*E2L240 : « Mais je palpe aussi avant, pour voir s'il y a un goitre ou un nodule »*

#### 3.2.4 Apport de l'échoscopie au cours de l'examen clinique

##### Progresser dans le diagnostic

*E7L13 : « Même avant de doser la TSH, on peut déjà avoir une image de la thyroïde, savoir si c'est urgent ou pas, ça peut déjà déterminer pas mal de choses »*

*E6206 : « Suivant l'échogénicité, tout de suite, vous avez un doute sur une thyroïdite ou sur un goitre. On vous dit « j'ai un gonflement au niveau cervical », vous tombez sur des ganglions un peu nauséabonds, vous dites ces ganglions ils ont un aspect qui me semble anormal, réactionnel»*

*E14L15 : « [Avec l'échoscopie], on a la certitude normal, pas normal. Après, dans le pas normal, parfois c'est hésitant. On a des anomalies tout à fait rassurantes, et parfois*

*certaines sur lesquelles on a des doutes. Si j'ai un doute, je fais faire une écho par quelqu'un d'autre »*

### Rendre l'examen clinique conventionnel plus performant

*E13L120 : « Avant je palpais systématiquement. Je pouvais palper des nodules. Aujourd'hui, je mets l'écho et si je trouve quelque chose, je repalpe derrière, je fais à l'envers, pour corroborer mes résultats clinico-échoscopiques »*

## 3.3 Examen clinique pulmonaire

### 3.3.1 Examen clinique conventionnel

L'auscultation est l'unique temps de l'examen conventionnel pour la moitié des médecins. Pour l'autre moitié, ils percutent le thorax avant l'auscultation. Une minorité recherche les vibrations vocales.

*E3L307 : « Je dis « inspirez », je mets un coup à gauche un coup à droite, je regarde s'il y a une différence, je commence par en haut, en général je fais droite haut, droite gauche, milieu droit, milieu gauche, bas droit, bas gauche puis je fais antérieur droit antérieur gauche »*

*E12L39 : « Je fais uniquement l'auscultation sur un examen thoracique standard. Je ne fais pas la percussion et la palpation. Je n'ai jamais appris à les faire. »*

*E4L312 : « Avant l'écho, je percutais et palpais avec dites 33 aux bases pour voir la transmission.»*

### 3.3.2 Suspicion d'épanchement pulmonaire inaugural

#### Ajout d'un temps supplémentaire clinique en cas d'anomalie clinique

La majorité a ajouté l'échoscopie à l'examen clinique conventionnel en fonction des anomalies retrouvées au cours de celui-ci, l'examen clinique restant invariable dans sa réalisation.

*E3L305 : « Je mets la main sur le thorax les doigts écartés, et je tape sur les doigts. J'essaie de voir s'il y a une matité. Souvent l'échographie est déclenchée s'il y a une différence dans l'auscultation entre le côté gauche et le côté droit, si j'ai des ronchis »*

*E10L344 : « Je l'examine, l'auscultation était subnormale avec une diminution du murmure vésiculaire aux 2 bases. A l'écho, elle avait un énorme épanchement bilatéral »*

*E8L106 : « À l'auscultation j'avais l'impression qu'il y avait une matité, une diminution du murmure vésiculaire à droite, et en fait, il y avait un épanchement pleural droit ».*

#### Facilité de l'examen échoscopique

Plusieurs médecins évoquent la facilité de l'examen échoscopique pour la recherche d'épanchement.

*E3L46 : « Je fais l'écho pulmonaire parce que c'est facile »*

#### Suppression de l'examen clinique conventionnel

Un médecin a supprimé l'examen clinique conventionnel dans le cas d'une forte suspicion d'épanchement.

*E9L148 : « La percussion et l'auscultation ne vont rien m'amener. Je suis bien plus précis avec l'échoscopie. Je regarde les culs-de-sac pleuraux »*

#### Suppression de la palpation et de la percussion.

Quatre médecins ne font plus la percussion et la palpation depuis l'échoscopie.

*E4L312 : « [La palpation et la percussion], c'est obsolète avec l'écho, j'ai fait sauter la percussion et la vibration. »*

*E1L185 : « Pour le coup ça modifie mon examen, je ne fais pas de percussion »*

#### Lever l'incertitude diagnostique

Tous les médecins confirment l'intérêt de l'échoscopie pour pouvoir répondre systématiquement à la question : « Y a-t-il un épanchement pleural: Oui/Non ?»

Ils rappellent que l'examen conventionnel est fiable uniquement pour des épanchements de moyenne abondance, alors que le diagnostic est très précoce avec l'échoscopie.

*E5L228 : « Il y a des doutes, il y a des épanchements que l'on ne perçoit pas, et effectivement c'est le plus de l'échoscopie »*

*E8L116 : « On sait très bien que quelquefois, quand il y a des petites lames, on ne l'aura pas forcément à l'auscultation »*

### 3.3.3 Suivi d'un épanchement pleural

Plusieurs praticiens ont intégré l'échoscopie dans les suivis de la quantification de l'épanchement pleural, quel que soit le résultat de l'examen clinique conventionnel et à l'issue de celui-ci. Il peut s'agir du suivi de pathologies néoplasiques, du suivi post pneumopathies, ou bien des suivis d'insuffisance cardiaque :

*E10L311 : « Mes patients insuffisants cardiaques je leur fais l'écho »*

*E11L76 : « Ça m'a permis de voir l'involution de l'épanchement. Dans un autre cas où on voyait que l'épanchement augmentait un petit peu, ça m'a permis de l'orienter vers un spécialiste ».*

### 3.3.4 Suspicion d'atteinte du parenchyme

#### Progresser dans la démarche diagnostique

Les médecins qui ont été formés à cette situation ont intégré l'échoscopie à l'issue de leur examen clinique conventionnel afin de progresser dans la démarche diagnostique. Dans ce cas, l'hypothèse étant souvent posée dès l'interrogatoire, l'échoscopie est rajoutée à la suite de l'examen clinique conventionnel, en cas d'anomalies à l'auscultation qui ne rentrent pas dans le tableau clinique attendu.

Par exemple, pour une hypothèse diagnostique de pneumopathie et dont l'examen clinique est atypique :

*E4L98 : « J'ai découvert une pneumopathie il n'y a pas longtemps [...], il peut y avoir un foyer auscultatoire, bien sûr. Mais là c'était avec des ronchis. J'ai vu la condensation, comme s'il y avait de l'hépatique. »*

*E2L180 : « C'est un ensemble de petites choses, une auscultation qui nous fait douter, et pour lesquelles on va confirmer ou pas à l'écho »*

*E12L27 : « Donc pour des crépitants simples chez un adulte qui va bien avec de la fièvre, je ne vais pas aller faire de l'échographie [...] Chez les adultes, j'y vais quand il y a quelque chose de particulier auquel je ne m'attends pas. Par exemple si j'entends des crépitants chez quelqu'un qui n'a pas de pneumopathie, je me pose la question pourquoi il y a des crépitants, et je fais l'écho »*

*E14L61 : « [Pour la suspicion de pneumopathie], c'est mon interrogatoire qui va me dire si je fais une écho. À plus forte raison, si j'ai une anomalie à l'auscultation, mais même si c'est normal, je vais à l'écho. C'est tellement facile. »*



### Intérêt chez l'enfant :

*E14L38 : « Chez les enfants, je l'utilise systématiquement si j'ai un faisceau d'arguments en faveur d'une possible pneumopathie. Et du coup, je ne fais pas la radio »*

*E12L29 : « Mais chez les enfants j'y vais volontiers, parce que la radio c'est irradiant, et en milieu rural c'est compliqué d'aller passer une radio. Ici, il y a 4-5 jours de délai »*

#### 3.3.5 Suspicion de pneumothorax

La majorité des médecins insiste sur l'extrême faible prévalence de cette situation en cabinet de ville. Néanmoins, quand il est recherché, l'échoscopie est réalisée à l'issue de l'examen clinique conventionnel.

*E11L92 : « Pour un pneumothorax, le patient va arriver avec une notion de douleur thoracique, éventuellement une dyspnée, c'est sûr, ça va permettre d'éliminer l'incertitude sur la suspicion de pneumothorax. »*

#### 3.3.6 Objectiver un diagnostic pour la prise en charge

Certains médecins ont intégré l'échoscopie une fois le diagnostic posé avec l'examen clinique conventionnel, afin de pouvoir communiquer en aval avec leurs confrères.

*E10L333 : « Les patients qui font des décompensations cardiaques, au cabinet, si je les envoie aux urgences, [...] je joins les images en disant j'ai réalisé une échographie pleuro pulmonaire qui met en évidence un épanchement bilatéral pleural »*

#### 3.3.7 Enrichir l'examen clinique conventionnel

*E5L227 : « Ça enrichit, c'est la perception que j'ai, l'examen clinique. Et là, je peux me dire si ce que j'ai entendu ou si ce que je n'ai pas entendu est corroboré par l'écho »*

### 3.4 Examen clinique abdominal

#### 3.4.1 Intérêt d'un examen clinique préalable performant

Tous les médecins ont intégré, selon les tableaux cliniques, l'échoscopie dans leur examen clinique conventionnel, quand elle permet de progresser dans la démarche diagnostique.

### Un examen clinique conventionnel préalable systématique et bien mené

Dans les tableaux cliniques de plainte abdominale qui représentent un motif de consultation très fréquent en médecine générale, les médecins rappellent la nécessité dans le déroulement de l'examen clinique de préciser le tableau clinique, au mieux la région à étudier, afin de poser l'indication de l'échoscopie:

*E6L180 : « Vous cherchez un arbre malade dans une forêt, si vous commencez à décrire tous les arbres de la forêt, vous ne trouverez jamais l'arbre malade »*

*E2L24 : « Poser le doigt sur leur problème nous permet de guider le geste échographique »*

*E6L7 : « Je fais mon examen clinique, et après l'écho elle s'impose toute seule à moi, c'est un complément, c'est un examen armé »*

*E10L107 : « Si l'orientation diagnostique m'oriente vers quelque chose que je peux mettre en évidence avec l'échoscopie, je la ferai. »*

### Un examen clinique conventionnel abdominal plus performant :

*E13L46 : « Mon examen clinique est plus dirigé. J'ai dû revoir l'anatomie pour pouvoir pratiquer l'échographie, et ma palpation est beaucoup plus dirigée. Ma façon de poser mes doigts est beaucoup plus précise aujourd'hui qu'avant. Avec la 3D, je vois les organes différemment [...]. Inversement, si je vois quelque chose à l'écho que je ne comprends pas, je vais effectivement palper avec mes doigts derrière. Je veux sentir ce que je vois. C'est pour me mettre l'anomalie que j'ai vue dans mes doigts »*

#### 3.4.2 Suspicion d'ascite

La majorité rappelle que l'ascite est une situation qui peut être rare en cabinet de médecine générale et qui arrive plus volontiers chez des patients fragiles en visite à domicile. Quand elle est suspectée, tous ont modifié leur examen clinique afin de répondre à la question : « Y-a-t-il un épanchement liquidien intrapéritonéal ? Oui/non »

##### 3.4.2.1 Examen clinique conventionnel

Pour cette indication, il existe plusieurs signes cliniques et de ce fait, les examens cliniques sont variés. Certains utilisent seulement la percussion pour repérer une matité des flancs sur un patient en décubitus, d'autres rajoutent la mobilisation pour évaluer la matité décline. Certains vont également rechercher le signe du flot

abdominal et la mesure du périmètre ombilical. Un médecin recherche en plus des OMI, ainsi que le signe du glaçon.

*E10L532 : « On voit s'il y a un météorisme central ou péri-ombilical, et une matité périphérique, et ensuite on fait pencher le patient d'un côté et on vérifie si la matité est déclive et si le météorisme est proclive et on le fait tourner de l'autre côté pour évaluer s'il y a des niveaux liquides. Avec le signe du glaçon, on appuie sur le foie et on voit s'il y a le relâchement du foie qui vient taper sur le doigt de façon nette, le signe du flot chez un obèse, au niveau testiculaire et les OMI »*

### 3.4.2.2 Modification de l'examen clinique

#### Ajout d'un temps supplémentaire clinique

La majorité des médecins écourte l'examen clinique dans sa globalité :

*E6L392 : « On sent qu'on va vite mettre la sonde parce que c'est tellement magique »*

*E4L349 : « Si j'ai quelqu'un avec une suspicion d'ascite, je percute avec un doigt pour rechercher une matité, je regarde si ça se transmet en donnant une impulsion. Je regarde s'il y a une circulation collatérale, s'il n'y a pas ça, je vais très vite à la sonde. »*

*E2L432 : « J'ai raccourci mon examen : je palpe beaucoup moins, j'insiste beaucoup moins et je vais mettre rapidement la sonde »*

*E15L123 : « Je faisais percussion latérale sur un côté, la main controlatérale posée sur le flanc opposé, on sentait les vibrations qui arrivaient, je mobilisais le patient, pour rechercher une matité déclive. C'était la médecine d'il y a 40 ans »*

#### Lever l'incertitude diagnostique

*E2L330 : « L'écho m'a permis x fois de confirmer qu'il n'y avait pas d'ascite »*

#### Examen clinique limité par la corpulence

Elle sera intégrée d'autant plus vite à l'examen que le patient est difficilement examinable :

*E6L270 : « Oui, des fois vous êtes perdus. Vous mettez la sonde et voilà [...] un gros bidon, une personne âgée qui a pris du poids»*

#### Corroborer les conclusions de l'examen clinique avec l'échoscopie :

*E2L328 : « Cliniquement, c'était imposant, je l'avais mon ascite, visuellement et avec la palpation »*

### 3.4.3 Douleur de l'hypochondre droit faisant évoquer une atteinte vésiculaire

#### 3.4.3.1 Examen clinique conventionnel

Les médecins, après avoir fait l'examen conventionnel afin d'éliminer une étiologie non vésiculaire (colique, rénale ou pleurale) recherchent un signe de Murphy.

*E3L352 : « Je passe mes doigts sous le rebord costal et je recherche le signe de Murphy avec la main droite. J'enfonce mes doigts de manière douce et j'essaie de voir si je déclenche la douleur. Au moment de l'inspiration, lorsque le rebord hépatique vient éventuellement contre mes doigts, cela doit déclencher la douleur »*

#### 3.4.3.2 Modification de l'examen clinique

##### Ajout d'un temps clinique

Tous les médecins ont soit ajouté l'échoscopie à l'issue de leur examen clinique, soit raccourci celui-ci, mais en gardant la même séquence. L'examen clinique permet de guider la sonde vers l'organe à étudier.

*E4L340 : « [L'examen clinique] m'oriente sur ce vers quoi je vais devoir insister en posant ma sonde. J'ai rajouté un temps clinique »*

*E5L438 : « Plutôt que de refaire plusieurs fois la manœuvre pour bien m'assurer que j'ai bien trouvé quelque chose, au lieu de le faire 2 ou 3 fois, je le fais plus qu'une fois avant de passer directement à la sonde »*

*E2L399 : « Je vais à l'essentiel pour me concentrer sur l'échoscopie ».*

##### Murphy échographique

Ils évoquent la possibilité de palper et de reproduire la douleur avec la sonde :

*E2L32 : « Quand c'est typique, on peut reproduire la douleur, il y a une double réponse, c'est le Murphy échographique »*

##### Visualiser les signes directs et indirects

La plupart vont rechercher la présence de lithiase, un épaissement des parois de la vésicule, une dilatation des voies biliaires et un épanchement dans l'espace de Morison :

*E6L185 : « Je regarde le foie, c'est à côté ! Je regarde s'il n'y a pas une dilatation, je regarde même s'il y a une lame dans le Douglas [...] si vous tombez sur une vésicule qui fait mal avec le calcul, bingo »*

#### Diminuer l'incertitude diagnostique:

*E10L105 : « Si j'ai un patient qui a un tableau de cholécystite aiguë, je lui mets la sonde, je vois la vésicule qui est bien remplie aux parois épaissies avec une image lithiasique ou une dilatation des voies biliaires, bon ben là le diagnostic d'une pathologie hépatobiliaire sera faite »*

*E12L47 : « Ça amène la preuve, si les conditions sont bonnes. Si tu ne vois pas bien l'infundibulum, tu ne peux pas être sûre à 100% quand même »*

*E15L70 : « Sans l'échoscopes, on réfléchit plus parce qu'on est plus dans l'incertitude. Quand on palpe un patient, on hésite, on prend du temps, on réfléchit. Donc, on a peur, quelque part, on a une appréhension. Avec l'échographe je réduis ce temps clinique, j'ai un temps clinique qui est plus réaliste, qui est moins dans l'incertitude et dans l'inquiétude, parce que je sais que j'ai autre chose derrière, je regarde, je cherche un épanchement, ou je cherche une lithiase. »*

#### Corroborer la clinique avec l'échoscopie

Elle va également permettre de confronter les conclusions de l'examen clinique au diagnostic définitif :

*E5L24 : « [La sonde] va me permettre de progresser, pour voir si mon examen clinique est fiable, je l'évalue »*

### 3.4.4 Examen clinique hépatique

Tous les médecins ont modifié leur examen clinique en intégrant l'échoscopie.

#### 3.4.4.1 Examen clinique conventionnel

*E7L269 : « Je repère les côtes avec mes mains côté droit, je palpe bien en démarrant bien en-dessous, je remonte du bas vers le haut, et après, je fais la percussion avec la flèche hépatique pour savoir si ça déborde ou pas. S'il y a une hépatomégalie je percute avec mon doigt perpendiculairement sur le foie jusqu'à trouver les limites en*

*haut et en bas, j'évalue avec mes mains parce que je sais combien mesure la largeur de ma main, il s'agira d'une hépatomégalie si c'est supérieur à 10 cm.*

*A la palpation, si je sens le foie, je palpe s'il y a une irrégularité, s'il y a du liquide »*

#### 3.4.4.2 Modification de l'examen clinique

##### Anomalie au décours de l'examen clinique :

La sonde est alors ajoutée à l'issue de l'examen :

*E8L87 : « J'ai mis la sonde et j'ai vu des métas partout dans le foie, donc ça a accéléré la prise en charge : j'ai fait faire un scanner pour le lendemain »*

##### Suspicion d'hépatomégalie

L'examen clinique standardisé va être raccourci, car peu fiable :

*E4L375 : « Je percute toujours, mais la palpation je m'éternise moins. Je recherche moins le débord. Je le fais en le raccourcissant »*

*E6L343 : « Je percute où je peux, si vous avez un gros monsieur, la valeur de la percussion est assez théorique »*

##### Mesure de la flèche hépatique

La sonde permet une mesure fiable de la flèche hépatique:

*E1L108 : « C'est l'échoscopie qui va amener l'information sur la flèche, sur l'aspect »*

##### Cas de l'ictère nu

Dans le cadre d'un ictère, indication rare en médecine générale, l'échoscopie peut orienter le diagnostic à l'issue de l'examen clinique :

*E5L156 : « J'ai dit on fait l'écho. Et bon, on est tombé sur une tumeur du pancréas. On avait fait l'examen clinique, mais qui était pauvre »*

#### 3.4.5 Douleur de la FID faisant évoquer une appendicite

##### 3.4.5.1 Examen clinique conventionnel

*E5L444 : « Je cherche en plus un psöitis. Je pose mes questions sur la douleur à la marche, sur les points douloureux, sur la fièvre. Donc à la palpation, je cherche mes signes directs et indirects bien qu'ils aient une spécificité peu élevée. C'est à dire, je cherche le signe de Rovsing à la FIG, à savoir à la compression brutale à gauche on*

*recherche une douleur à droite, et la douleur à la palpation au point de Mc Burney à la FID »*

L'auscultation abdominale est rarement évoquée :

*E15L95 : « Je ne l'ai jamais fait, je ne suis pas d'une génération qui a appris à ausculter le ventre »*

#### 3.4.5.2 Évolution de l'examen clinique conventionnel

A noter que pour la recherche d'un épanchement péritonéal, le toucher rectal n'est plus réalisé chez les médecins interrogés.

*E14L106 : « Avec l'examen clinique, je recherche aussi s'il y a un épanchement. Pas de toucher rectal. Je fais les signes d'irritation péritonéale, je recherche une défense. »*

*E15L103 : « Parce que c'est quand même très intrusif [...] Les médecins ne font plus de touchers rectaux, indépendamment de l'échoscopie. »*

#### 3.4.5.3 Pas de modification de l'examen clinique

Certains médecins n'ont pas intégré l'échoscopie à leur examen.

##### Diagnostic purement clinique

*E10L518 : « Un tableau clinique pour la FID typique me suffira pour dire s'il y a une suspicion d'appendicite »*

*E6L82 : « L'appendicite à l'écho je me méfie. Je préfère mon examen clinique et mon interrogatoire »*

#### 3.4.5.4 Modification de l'examen clinique

##### Difficulté de l'examen échoscopique

La plupart des médecins souligne la difficulté technique de retrouver les signes directs. Si ceux-ci sont retrouvés, l'incertitude est diminuée, mais les occurrences sont faibles.

*E12L70 : « Ce n'est pas facile l'appendice. Je suis arrivée à conclure depuis que j'ai l'écho, voyons, sur 5 suspicions, j'en ai vu 3, je suis restée sur ma faim sur 2 ».*

*E3L455 : « L'examen conventionnel ne change pas, et je jette un coup de sonde. J'ai toujours l'espoir de trouver une belle image en cocarde que je n'ai jamais vue »*

*E9L101 : «À l'écho je vais regarder qu'il n'y a rien dans le Douglas, c'est plutôt les signes indirects. Les signes directs, l'image en cocarde, sincèrement je ne l'ai jamais vue »*

*E15L80 : « Je regarde, j'essaie de confronter la clinique avec l'échographe. Mais je ne suis pas assez compétent. Je n'ai pas assez d'expérience, donc je ne me fais pas confiance. L'appendicite pour moi, c'est quelque chose d'assez complexe. »*

#### Recherche de signes de gravité :

Ils vont surtout rechercher la présence des signes indirects, qui vont permettre d'établir un degré d'urgence pour la suite de la prise en charge.

*E5L81 : « Si je n'ai pas d'image caractéristique en cocarde, ou si je n'ai pas l'image avec le péristaltisme absent, et bien je temporise »*

*E9L108 : « Si j'ai un épanchement dans le Douglas, je vais avoir tendance à le faire venir plus rapidement [...]. Ça va me permettre de m'alerter sur un patient qui peut être faussement rassurant »*

*E14L110 : « Je serais incapable de dire en faisant une échoscopie vous n'avez pas d'appendicite. Mais ça permet de temporiser si je ne vois rien à l'écho quand même, si je n'ai pas de liquide dans le Douglas ou dans le Morison, je prends le temps de faire une NFS selon l'état clinique »*

#### Rechercher une irritation péritonéale avec la sonde à la palpation:

*E10L511 : « On peut vérifier avec la sonde si les signes d'irritation péritonéale sont là, mais peu importe qu'on le fasse avec la sonde ou avec la main. »*

#### 3.4.6 Douleurs abdominales sans hypothèse diagnostique

Dans cette situation, certains utilisent la sonde afin d'éliminer un épanchement intra péritonéal :

*E7L90 : « Vérifier qu'il n'y a pas un épanchement au niveau du Douglas, ça reste encore un examen classique et systématique. Ça va vite »*

#### 3.4.7 Douleurs abdominales dites non spécifiques

Dans le cas des colopathies fonctionnelles chez des patients connus, l'examen est modifié afin de rassurer le patient.



*E13L155 : « Je vais utiliser ma sonde pour leur montrer que ce n'est pas leur abdomen qui est dilaté, mais que c'est leur colon qui a plein de gaz, et je ne vais pas passer beaucoup de temps à palper. »*

### 3.5 Examen clinique pelvien chez la femme

#### 3.5.1 Examen clinique conventionnel

Pratiquement aucun des médecins interrogés ne réalise de touchers pelviens. Une minorité des médecins est équipée avec la sonde endovaginale.

*E6L371 : « Je palpe à droite à gauche au milieu en haut en bas, c'est une habitude, devant derrière, les loges rénales. Je recherche la douleur pour voir si c'est digestif, si c'est pelvien, si c'est latéralisé »*

*E14L138 : « Je ne fais plus de TV. Je le faisais avant, puis j'ai arrêté car on nous a dit que ce n'était plus la peine de le faire, ça sert à rien »*

#### Examen clinique conventionnel pour le suivi de grossesse :

*E6L352 : « Je pèse, je prends la tension, je palpe le ventre, je mesure la hauteur utérine, je regarde les mollets et les chevilles. À la palpation, je recherche essentiellement la hauteur utérine, du bord pubien jusqu'au sommet de l'utérus. [...] Avant, on faisait un toucher vaginal à chaque consultation. C'est sorti des mœurs maintenant, on ne le fait plus »*

#### 3.5.2 Suspicion de masse pelvienne et/ou douleur pelvienne

##### Éliminer ou confirmer des hypothèses

L'échoscopie sera réalisée à l'issue de l'examen clinique conventionnel abdominal, souvent palpation simple, afin de répondre rapidement à des hypothèses diagnostiques simples.

*E6L40 : « L'examen manuel va vous donner : est-ce que c'est pelvien, pas pelvien, est-ce que c'est péritonéal, c'est un ballonnement, le contexte [...] si la patiente est d'accord je lui fais une écho endocavitaire, ça me permet de savoir à quel organe elle a mal, de rechercher un épanchement dans le Douglas. Je ne fais pas l'examen complet, mais je regarde rapidement s'il n'y a pas un gros kyste, quelque chose d'embêtant. »*

*E5L516 : « Je fais palpation, pas de percussion, je vais rapidement sur l'écho pour vérifier s'il n'y a pas un kyste, si elle n'est pas enceinte ou une GEU. Là, l'examen a été raccourci aussi. »*

*E14L140 : « Tu poses la sonde et tu vois de suite s'il y a une masse, un kyste ou quelque chose [...] si on ne voit pas les ovaires, c'est bon signe. Si on ne les voit pas, c'est qu'il n'y a rien à voir. »*

#### Pauvreté de l'examen clinique conventionnel

*E6L378 : « À la palpation il faut déjà qu'il soit gros le kyste pour le sentir »*

*E5L326 : « La palpation là-dessus ne ramène pas grand-chose à mon sens, c'est l'échoscopie qui me renseigne le plus »*

*E12L85 : « J'ai fait un examen clinique [...], il était strictement normal, [...] on a mis la sonde, et elle avait un kyste de 7cm »*

#### Intérêt de la sonde endovaginale :

*E2L168 : « Quand on a l'endovaginale, on a beaucoup moins d'incertitude qu'en pelvien, c'est certain »*

*E6L129 : « Les GEU, vous mettez une sonde endovaginale, ça vous aide, par les signes indirects et directs, y a-t-il un œuf, pas d'œuf »*

*E5L518 : « Si la sonde vaginale doit déclencher une douleur, elle le ferait de la même manière que le ferait mon doigt »*

### 3.5.3 Suspicion de grossesse

Les médecins ne font plus de diagnostic biologique en dosant les  $\beta$ HCG. Ils utilisent directement la sonde dans leur examen clinique, afin de visualiser la vésicule vitelline ou l'embryon.

*E8L9 : « Si la personne vient, et me dit « je suis enceinte », je ne vais pas forcément palper le ventre, je lui fais une écho »*

### 3.5.4 Suivi de grossesse

Les médecins ont ajouté l'échoscopie à leur examen clinique conventionnel afin de vérifier la vitalité fœtale:

*E6L150 : « Une femme enceinte [L'échoscopie] rentre dans l'examen, vous palpez le ventre, vous mesurez la hauteur utérine, vous passez la sonde, pour voir si bébé va bien »*

*E9L263 : « On va regarder le bébé, on va regarder le rythme cardiaque, la vitalité foetale »*

### 3.6 Examen clinique sénologique

#### Affirmer ou pas une image d'allure bénigne

Cette indication est rapportée par plusieurs médecins : il s'agit d'une masse découverte fortuitement par la patiente. L'échoscopie est utilisée en complément de l'examen clinique ou directement après l'interrogatoire, pour répondre à la question : « Est-ce que c'est un kyste? oui/non ».

*E2L233 : « Des femmes qui viennent parce qu'elles ont une grosse masse, on peut tomber sur un gros kyste liquidien. On va la rassurer, il n'empêche qu'on va l'envoyer au gynéco. Mais elle va dormir la nuit, quand on lui dit que c'est du liquide dedans »*

*E14L222 : « Quand tu as un cancer, tu vois tout de suite, tu ne te trompes pas [...] avec l'écho, je peux répondre c'est inquiétant ou ce n'est pas inquiétant, pour le coup, c'est vraiment de l'échoscopie, j'ai une boule au sein, je me jette dessus, je ne fais même pas l'examen clinique »*

*E6L122 : « Je le fais pour soulager les gens. J'ai été un peu formé à ça. Je regarde, mais je passe vite la main. Je regarde parce qu'il y a des images qui peuvent soulager comme les kystes. »*

### 3.7 Examen clinique urologique

#### 3.7.1 Suspicion de globe urinaire

##### 3.7.1.1 Examen clinique conventionnel

*E3L432 : « Je recherche la matité en percutant, en mettant un petit coup de stylo. Je mets ma main à plat avec les doigts qui débordent et puis je tape sur chacun de mes doigts. Quand il y a la matité ça me donne le bord supérieur. J'ai toujours fait comme ça, c'est comme ça qu'on m'a appris »*

##### 3.7.1.2 Modification de l'examen clinique

On distingue deux situations rapportées :

### L'anamnèse et l'examen classique laissent peu d'incertitude diagnostique

L'échoscopie est alors réalisée pour corroborer les conclusions de l'examen clinique et rechercher une complication:

*E10L558 : « Si l'histoire de la maladie est importante, la sonde arrivera vite. Je n'irai pas le percuter, sachant que la percussion me dira qu'il y a une matité, un signe de réplétion vésicale. Donc j'irai poser la sonde pour voir cette réplétion vésicale»*

*E7L67 : « C'était tellement flagrant, le patient vous donne déjà le diagnostic. Il avait mal, on voit déjà sans mettre la sonde »*

*E6L402 : « Je suis toujours dans l'idée que c'est pour conforter votre idée, pour votre interprétation clinique »*

### Lever l'incertitude en cas de patients difficilement examinables.

Dans ce cas, l'examen clinique est souvent raccourci, voire non réalisé :

*E11L132 : « Selon les patients, ça [l'examen clinique conventionnel] peut être compliqué. L'écho va lever l'incertitude, complètement »*

*E4L220 : « J'avais un doute avec la palpation. C'est l'écho qui m'a permis de voir qu'il y avait un globe vésical »*

*E14L118 : « Si j'ai l'idée cliniquement, pendant l'interrogatoire, qu'il peut y avoir un globe, je pose la sonde direct [...]. Ce n'est pas fiable la percussion, c'est nul. Avec la sonde c'est immédiat, c'est trop bien. »*

## 3.7.2 Suspicion de colique néphrétique

Tous les médecins ont intégré l'échoscopie à leur examen clinique.

### 3.7.2.1 Examen clinique conventionnel

Tous percutent les fosses lombaires et une majorité palpe les reins.

Exemple :

*E5L459 : « Patient en décubitus dorsal, je fais un palper du rein en passant la main sous le dos du patient. Puis je fais asseoir le patient, je mets la main et je percuter ma main sur le haut du patient. Là je peux réveiller une douleur et alors je recherche un trajet le long du flanc gauche ou du flanc droit. »*

### 3.7.2.2 Modification de l'examen clinique conventionnel

#### Lever le doute sur une dilatation des voies urinaires

Le diagnostic est souvent évoqué avec une faible incertitude avec l'examen clinique mais systématiquement les médecins ajoutent l'échoscopie à l'issue de l'examen afin de répondre à la question : « Y a-t-il une dilatation de voies urinaires ? oui/non ».

*E5L86 : « D'abord j'effectue un contact lombaire, puis je vais chercher une dilatation des calices, une dilatation urétérale, un signe du croisement »*

*E11L98 : « Si j'ai un doute sur une colique néphrétique, pour vérifier qu'il n'y a pas une dilatation pyélocalicielle. Ça reste binaire, je regarde il y a, il n'y a pas »*

#### Difficulté de visualiser une lithiase

Elles sont rarement visualisées et ce n'est pas l'objectif principal de l'échoscopie.

*E2L95 : « L'échoscopie va me montrer s'il y a une dilatation ou un obstacle, mais très franchement je n'ai jamais vu d'obstacle. Autant la vésicule on voit très bien les calculs, autant dans le rein.... Par contre les dilatations oui, on en voit. »*

## 3.8 Examen clinique vasculaire

### 3.8.1 Suspicion d'anévrisme de l'aorte abdominale

#### 3.8.1.1 Examen clinique conventionnel

*E5L528 : « Palpation toujours, pression latérale avec les deux mains pour avoir l'expansion latérale de l'aorte, et je vois si ça bat »*

#### 3.8.1.2 Modification de l'examen clinique conventionnel

L'examen clinique va être raccourci, voire supprimé :

#### En fonction de la morphologie du patient

*E4L196 : « Quand j'ai affaire à quelqu'un de maigre, je palpe. Quand c'est quelqu'un de gros, je vais mettre la sonde »*

#### En raison de la faible spécificité des signes cliniques

*E6L416 : « C'est difficile à l'examen clinique de palper, il y a des gens qui ont une aorte battante et qui vont bien, donc là l'écho elle est intéressante »*

*E3L194 : « Parce que même si tu sens un truc qui bat et qui souffle, tu te dis zut c'est grave. Et en fait c'est une aorte bien souple. Et puis pour d'autres tu ne sens rien du tout et là t'en as une »*

*E15L134 : « L'aorte qui soulève vos doigts sur un patient mince à la palpation, c'est périmé pour moi. »*

### 3.8.2 Suspicion de phlébite

Tous les médecins interrogés ont modifié leur examen clinique.

#### 3.8.2.1 Examen clinique conventionnel

*E6L429 : « Je palpe le mollet, le ballant du mollet, je regarde s'il y a des signes directs ou indirects, une induration sur le trajet de la veine, le signe de Homans à la rétroflexion du pied »*

*E5L538 : « Je recherche le volume de la jambe, le ballotement, je recherche si la jambe est rouge et chaude, augmentée de volume. Ensuite je cherche mes poulx poplités et fémoraux. [...] Avant, je faisais le signe Homans ».*

#### 3.8.2.2 Modification de l'examen clinique conventionnel

L'échoscopie va être ajoutée à l'examen clinique plus ou moins tôt, en fonction de l'anamnèse. Si celle-ci est en faveur, il sera souvent raccourci, voire supprimé :

*E7L143 : « Même sans voir la jambe, on fait le diagnostic, je mets la sonde directement »*

*E4L399 : « Je palpe pour voir si la jambe est chaude et recherche la perte du ballotement et le signe de Homans et c'est tout. Avant, je prenais plus le temps sur la clinique »*

#### Pauvreté de l'examen clinique

L'échoscopie sera pratiquée d'autant plus rapidement que l'incertitude sera grande, devant la faible spécificité des signes et la diversité des tableaux cliniques.

*E10L655 : « L'examen clinique est pauvre, il n'est pas spécifique, le signe de Homans je n'y crois pas, le ballotement du mollet, je n'y crois pas non plus »*

*E12L100 : « Le signe de Homans ne vaut plus rien, ton examen clinique il est réduit à peau de chagrin »*

## Lever l'incertitude diagnostique et modifier la prise en charge

*E15L185 : « Simplement si la veine poplitée n'est pas compressible, je l'envoie aux urgences s'il y a un risque d'embolie pulmonaire. Si elle n'est pas thrombosée, j'appelle mon confrère angiologue qui le reçoit en urgence »*

### 3.9 Examen clinique de l'appareil ostéo-musculo-tendineux

Plusieurs situations cliniques modifient l'examen clinique chez la plupart des médecins interrogés.

#### 3.9.1 Suspicion de fracture de côte

##### 3.9.1.1 Examen clinique conventionnel

L'examen est bref, le médecin effectue une palpation à l'endroit de la douleur pour rechercher une douleur élective.

*E15L46 : « Après l'interrogatoire, on recherche la douleur par la palpation. Si je sens qu'il y a un point électif, on suspecte une fracture. Déjà rien qu'à l'interrogatoire on le sent »*

##### 3.9.1.2 Modification de l'examen clinique

La majorité des médecins rapporte un diagnostic clinique. L'examen va être modifié pour plusieurs raisons :

#### Enrichir le diagnostic par l'image de la lésion

La palpation manuelle va alors guider l'examen échoscopique :

*E5L235 : « La fracture de côte est extrêmement clinique. Si on peut enrichir la clinique de l'image c'est encore un plus »*

*E10L100 : « L'examen clinique va me guider vers l'endroit pour trouver la douleur exquise et je poserai la sonde à l'endroit où il y a la douleur. »*

#### Éviter de faire souffrir le patient

L'échoscopie remplace alors la palpation manuelle d'emblée :

*E11L9 : « Sur une suspicion de fracture de côte où la palpation va être douloureuse, on va éviter [de mettre la sonde]»*

#### Affirmer la certitude diagnostique en cas de doute

Car si l'incertitude persiste, la prise en charge sera modifiée :

*E11L19 : « Pour avoir un diagnostic de certitude, ce qui va éviter de renvoyer le patient vers la radio »*

### Faire un bilan lésionnel

L'échoscopie sera utilisée à l'issue de la palpation manuelle :

*E10L200 : « Si c'est un patient qui est sous anticoagulant, je vérifie quand même qu'il n'y a pas un épanchement »*

*E9L160 : « J'ai un peu plus que le diagnostic, parce que comme je regarde la plèvre, je regarde s'il n'y a pas de pneumothorax, ça apporte plus d'informations que sur une simple palpation. »*

## 3.9.2 Suspicion de lésion musculaire

### 3.9.2.1 Examen clinique conventionnel

Les médecins recherchent à l'inspection un hématome puis par la palpation, à localiser la lésion.

### 3.9.2.2 Modification de l'examen clinique conventionnel

#### L'œil et la main guident la sonde

L'échoscopie est utilisée à l'issue de l'inspection ou de la palpation manuelle.

*E2L284 : « Je palpe avec ma main, je repère et je mets la sonde »*

#### Diminuer l'incertitude diagnostique

*E12L117 : « Tes mains elles sont nulles, tu regardes et tu te dis que le mollet est gonflé, c'est tout. Je me demande même si je les examinais avant. »*

*E11L219 : « C'est difficile, car des fois ils ont très mal et ils n'ont rien à l'écho, et des fois ils n'ont pas trop mal et on retrouve un gros hématome. Il n'y a pas forcément de correspondance. »*

*E13L115 : « La palpation fait mal, elle ne sert à rien. Je mets la sonde directement pour mesurer la taille de l'hématome »*

### Faire un bilan lésionnel

*E2L308 : « Ça affine la gravité du diagnostic, même si le diagnostic on l'a dès le départ effectivement »*



### Éducation du patient

L'échoscopie est réalisée dans le but d'éducation thérapeutique, le diagnostic ayant déjà été posé par l'examen clinique :

*E11L224 : « Si le patient a vu quelque chose [...], cela permet d'adhérer plus facilement aux mesures de repos »*

### Suivi de la lésion

*E13L185 : « Sur le suivi c'est important. Par exemple pour le suivi de déchirure musculaire, je vais directement à la sonde. »*

#### 3.9.3 Suspicion de kyste poplité

##### 3.9.3.1 Examen clinique conventionnel

L'examen est rapide et recherche la masse dans le creux poplité.

*E3L407 : « En face du genou je prends mes 2 mains, ma main droite palpe le bord externe si c'est le genou droit, en crochet et j'appuie pour rechercher la masse »*

##### 3.9.3.2 Modification de l'examen clinique conventionnel

#### La main guide la sonde

L'échoscopie est utilisée à l'issue de la palpation manuelle :

*E9L233 : « Si je sens qu'il y a une anomalie au niveau poplité je vais mettre directement ma sonde dessus, parce que je le vois beaucoup mieux »*

#### Affirmer le diagnostic

Le diagnostic est souvent clinique mais la sonde permet parfois d'objectiver la lésion :

*E3L413 : « Maintenant je peux leur dire « vous avez un kyste poplité ». Avant, je leur disais « vous avez une tuméfaction » ».*

*E8L307 : « Il y a des genoux un peu gras, ça me permet d'être sûr qu'il y a un kyste poplité »*

#### 3.9.4 Suspicion d'épanchement du genou

La plupart des praticiens n'utilisent pas l'échoscopie :

#### Diagnostic considéré comme purement clinique

*E9L201 : « Sur le genou, je suis très clinique, parce que j'ai une bonne pratique du genou, le diagnostic d'épanchement je le fais essentiellement avec les mains, je recherche un choc »*

#### 3.9.4.1 Examen clinique conventionnel

*E3L395 : « Je mets une main supérieure sur la cuisse, une main inférieure sous la rotule, je rapproche les liquides synoviaux et avec mon index j'appuie sur la rotule pour voir s'il y a un choc rotulien, et je compare avec l'autre genou »*

#### 3.9.4.2 Modification de l'examen clinique conventionnel

Lorsque l'échoscopie est utilisée, elle permet :

##### D'affirmer le diagnostic

Ici, l'examen clinique est raccourci.

*E2L450 : « On sait qu'on va avoir la réponse facilement et tout de suite, on ne va pas passer trois heures à chercher un signe clinique qui n'est pas toujours évident »*

##### D'objectiver la lésion

L'examen est modifié à but pédagogique :

*E3L228 : « Je fais le comparatif et je dis aux gens pour leur montrer, vous voyez là, il y a plus et là, il y a moins ».*

##### De faire un bilan lésionnel

*E4L380 : « Là, l'écho ne m'a pas apporté énormément. Ça me permet de faire un bilan des tendinites autour des genoux ».*

*E10L673 : « Je peux jeter un petit coup d'œil dans la gouttière quadricipitale, et regarder l'intégrité des tendons quadricipital, latéraux, rotulien »*

#### 3.9.5 Suspicion de rhume de hanche chez l'enfant

Un médecin indique cette situation qui permet de lever l'incertitude diagnostique à l'issue de l'examen clinique conventionnel:

*E15L197 : « Je regarde s'il y a un épanchement, je recherche une image anéchogène assez oblongue, et je compare en bilatéral, c'est très facile. Là aussi, je l'ai ajoutée à mon examen clinique. »*

### 3.10 Impact de l'échoscopie sur la puissance de l'examen clinique

La puissance de l'examen clinique est reconnue améliorée dans sa globalité par l'ensemble des interrogés. Les points suivants sont mis en avant en conclusion des entretiens:

#### Gérer l'incertitude diagnostique

E2L80 : « On améliore la sensibilité et la puissance de l'examen, on a forcément un plus par rapport à quelqu'un qui n'a pas d'appareil d'écho, car il va garder plus de doute que nous. »

E10L404 : « En complétant [l'examen clinique], elle lève les incertitudes, elle augmente le rendement pour limiter l'incertitude. »

E11L233 : « Elle permet d'orienter beaucoup plus le diagnostic, notamment en pulmonaire, pour la thyroïde, pour tout ce qui est doute sur une grossesse, cela permet de lever le doute rapidement. »

#### Éliminer ou affirmer des hypothèses

E11L99 : « Vérifier qu'il n'y a pas une dilatation pyélocalicielle, ça reste binaire, je regarde il y a, il n'y a pas, j'en reste là. »

E3L261 : « Moi, je veux normal, pas normal. »

E10L439 : « C'est différent de se dire : « je pense qu'il a un épanchement » et « oui, effectivement, il a un épanchement ». Et on passe à l'étape suivante du traitement. »

#### Outil clinique de la démarche diagnostique

E5L258 : « La main peut trouver et l'écho va venir renforcer à ce moment-là la certitude. »

E2L337 : « Ça permet d'affiner le diagnostic, d'être plus clair dans l'orientation qu'on va donner à la suite de la consultation. »

E5L375 : « Mais ça me redonne une dimension de médecin, je vais dire d'explorateur diagnostique »

E10L429 : « Si j'ai un faisceau d'arguments insuffisants et que l'écho peut m'amener un argument supplémentaire, je le ferai. »

E12L193 : « L'écho, c'est la satisfaction d'aller plus loin dans la démarche diagnostique, de ne pas être obligée de dépendre des autres. »

E15L209 : « Ça rajoute un élément à ma réflexion. Comme nous sommes des gens intellectuels et manuels, nous les médecins généralistes, je pense, l'échographie permet d'affirmer un peu plus les choses, et ma démarche diagnostique progresse très souvent »

#### Affirmer une concordance clinico-échoscopique

E5L108 : « En plus on a les images, donc on enrichit l'examen clinique »

#### Meilleure prise en charge

E8L332 : « Ça permet d'avancer la prise en charge, d'aller bien plus rapidement »

E10L193 : « Ça m'a permis de déterminer un niveau d'urgence de la prise en charge »

E9L363 : « [L'échoscopie] modifie la prescription, l'orientation, la coordination des soins »

E9L383 : « [L'échoscopie] permet d'avoir une accélération dans la prise en charge coordonnée, en terme de temps, dans l'adressage au spécialiste »

#### Renforcer la relation médecin-patient tout au long de l'examen clinique

E5L48 : « Lui expliquer ce que l'on voit, ce que l'on a senti, lui faire visualiser ce que lui ressent »

### 3.11 Degré de modification de l'examen clinique

A la question : « Sur une échelle de 0 à 5, comment est modifié votre examen clinique, sachant que 0= Pas du tout, 1= Rarement, 2= Parfois ,3= Souvent, 4= Très souvent, 5= Toujours ? », la médiane des résultats est égale à 3.

Il y a 3 niveaux de compréhension :

- Certains médecins ont intégré la notion de fréquence d'utilisation de l'échoscopie dans la réponse :

E4L292 : « Je l'utilise, je dirais, 4 à 5 fois par demi-journée donc, vu que je vois à peu près 15 à 20 patients [par demi-journée], je dirai 30 à 40%. Donc c'est souvent modifié »

E7L258 : « Je dirais 2 parce que ça n'a pas révolutionné ma pratique mais ça m'apporte des choses. [...] Non ce n'est pas tout le temps, on a nos habitudes. »

- D'autres ont majoré la note sachant que l'écho modifiait toujours la conclusion de l'examen clinique lorsqu'elle était utilisée.

*E9L354 : « Il est toujours modifié. Parce que dès l'instant où j'utilise l'écho, ça va modifier la prise en charge de l'examen clinique que je fais à ce moment-là, par rapport à la même situation sans appareil d'écho. »*

- Certains ont modulé la note en partant du principe que l'examen clinique est toujours modifié dès que l'échoscopie est utilisée.

*E2L319 : « Je dirais c'est juste un prolongement de l'examen clinique »*

*E14L243 : « C'est un outil que j'ai intégré. On peut en faire beaucoup parce que c'est rapide. Et de temps en temps tu tombes sur quelque chose »*

*E11L242 : « Il est différent à partir du moment où je vais utiliser l'écho, forcément ça va réduire certains temps de l'examen »*

## 4 Discussion

### 4.1 Les limites de l'étude

#### 4.1.1 Biais méthodologique

L'exercice de l'entretien dirigé n'est pas toujours évident et certaines questions ont pu être trop directives ou, au contraire, pas assez dirigées. Certains entretiens ont dû être complétés par un entretien complémentaire afin de recentrer les questions sur le déroulement des examens cliniques. Il s'agissait de mieux les détailler, afin de comparer précisément les évolutions avant et après l'échoscopie.

#### 4.1.2 Biais de sélection

L'échantillonnage a été réalisé majoritairement à partir de médecins étant diplômés du DESU d'échoscopie et d'échographie. Ceci a pu engendrer des biais dans l'approche des situations cliniques, celles-ci étant traitées pendant les cours du DESU.

### 4.2 Variabilité des examens cliniques conventionnels

Il existe une variabilité des examens cliniques conventionnels parmi les médecins interrogés. Les examens sont d'autant plus variés pour une situation clinique, qu'il existe de multiples signes cliniques pour celle-ci.

Prenons par exemple la recherche d'ascite : une revue de la littérature de 2014 (5) montre que les signes les plus discriminants à rechercher sont la matité déclive (RV+ 2.1) et le signe du flot (RV+ 5.3). Ces deux signes sont effectivement quasi-systématiquement recherchés, mais certains médecins les complètent avec d'autres signes également discriminants, par exemple l'examen des membres inférieurs (RV+ 3.8), le suivi de la mesure du périmètre abdominal (RV+ 4.1) ou une prise de poids récente (RV+ 3.2).

Également, certaines étapes de l'examen ne sont plus réalisées chez certains médecins, du fait de leur faible valeur prédictive négative ou positive. Par exemple, la palpation pour l'examen pulmonaire a parfois été peu à peu abandonnée au cours des pratiques. De même pour le signe d'Homans, peu spécifique et peu sensible pour la recherche de la TVP, ou pour la recherche d'une hépatomégalie par la percussion ou la palpation. Nous verrons les sensibilités et les spécificités de chacun de ces signes dans le paragraphe 4.4.

L'examen clinique évolue également. Par exemple, les touchers vaginaux pour les plaintes pelviennes ne sont plus réalisés. En effet, en l'absence de symptômes, le TV n'apporte pas de bénéfice dans le diagnostic des cancers ovariens et des fibromes utérins (6).

De même, les techniques d'examen peuvent être différentes, comme par exemple pour rechercher un signe de Murphy clinique. De manière consensuelle (7), la manœuvre de Murphy consiste à enfoncer l'extrémité des doigts sous le rebord du foie au point cystique et à demander au malade de respirer profondément. Elle est positive si le patient ressent une vive douleur qui inhibe l'inspiration profonde.

#### 4.3 Influence des facteurs extrinsèques

Parmi les 15 médecins interrogés, même si l'ancienneté de l'exercice de la médecine est relativement homogène (la médiane est de 25 ans), il n'y a pas de corrélation évidente entre le degré de modification de l'examen clinique et l'ancienneté de l'exercice ou l'expérience échographique (médiane 4 ans).

Nous sommes ici limités par de nombreux paramètres :

- Il s'agit d'une étude qualitative, donc le nombre de médecins est limité
- Il existe une variabilité dans les examens cliniques conventionnels entre les médecins

- Comme nous l'avons vu pour la gestion de l'incertitude diagnostique, le raisonnement clinique est propre à chacun, fonction de son adaptation cognitive et de sa propre expérience. Pour une même situation clinique, le cheminement du raisonnement ne sera donc pas le même entre deux médecins, même si les hypothèses diagnostiques finales peuvent être les mêmes
- Chaque utilisateur trouvera un intérêt variable en fonction de ses propres compétences échographiques, de l'appareil utilisé, ou de son mode d'exercice

#### 4.4 L'échoscopie : un outil pour la démarche diagnostique et la gestion de l'incertitude diagnostique ?

##### 4.4.1 La démarche diagnostique et le raisonnement clinique

Le raisonnement clinique est un raisonnement mixte, associant d'un côté un processus analytique de type hypothético-déductif et d'un autre côté un processus non analytique, basé sur la reconnaissance spontanée de signes au cours de cas similaires rencontrés précédemment (8). C'est la reconnaissance du modèle, basée sur l'expérience et le vécu de chaque clinicien.

Le processus analytique consiste à émettre des hypothèses diagnostiques en général très tôt dans l'entrevue à partir de la plainte principale du patient, et en fonction des données épidémiologiques. Jean Hamburger écrivait dans ses *Conseils aux étudiants de mon service* que « l'établissement du diagnostic obéit presque toujours en réalité à une construction directe, synthétique et sans détour. Dès que les symptômes observés ont été rassemblés par le médecin selon une disposition claire et correctement agencée, le nom d'une maladie surgit et il ne s'agit plus que d'estimer le degré de sécurité avec lequel on veut l'énoncer ».

Les hypothèses sont limitées, et servent de cadre au recueil des informations supplémentaires. Tout au long de l'anamnèse et de l'examen clinique, les données cliniques sont confrontées aux hypothèses afin d'évaluer leur compatibilité. Ceci implique une démarche diagnostique basée sur des connaissances associant signes cliniques et hypothèses, et sur une recherche constante des signes positifs ou négatifs au cours de l'examen clinique.

Les hypothèses sont d'autant plus pertinentes que le clinicien recherche des signes cliniques idéalement pathognomoniques, au mieux discriminants, qui donneront une réponse univoque à une question posée. La démarche diagnostique est donc également probabiliste, associant le signe clinique à la probabilité du diagnostic évoqué. Un signe est caractérisé par sa sensibilité, c'est-à-dire la probabilité d'avoir ce signe chez un sujet malade, et par sa spécificité, c'est-à-dire la probabilité d'avoir un test négatif chez un sujet non malade. En médecine générale, nous considérerons les rapports de vraisemblance qui reflètent la capacité discriminatoire du signe. Ils sont calculés à partir de la sensibilité et la spécificité. Un signe sera d'autant plus discriminatoire que le RV+ sera grand et le RV- sera petit. En pratique quotidienne, ce sont les VPP et VPN qui seront les plus intéressantes à considérer. La VPP représente la probabilité d'être malade si le signe est positif, et la VPN, la probabilité de ne pas être malade si le signe est négatif. Mais elles sont variables et dépendent de la prévalence de la maladie dans la population dont le sujet est issu.

Le clinicien peut s'aider de nombreux scores cliniques qui regroupent ainsi les signes cliniques les plus discriminants.

A l'issue de l'examen, l'hypothèse restante devient le diagnostic de présomption, mais il peut y avoir une liste de diagnostics différentiels. Des examens complémentaires peuvent alors être réalisés pour réduire cette liste, et obtenir alors un diagnostic de forte probabilité. Si l'hypothèse retenue n'est pas vérifiée, d'autres pourront à leur tour être générées.

#### 4.4.2 L'incertitude diagnostique et l'examen clinique

L'incertitude diagnostique est propre à l'exercice de la médecine. Elle est intimement liée au raisonnement médical. Les hypothèses retenues prennent en compte à la fois les données de la science dont dispose le médecin dans une situation donnée, mais aussi l'individu dans son ensemble.

Dans une étude qualitative menée auprès de médecins généralistes sur l'incertitude en médecine générale (9), G.Bloy avance plusieurs explications. Les médecins généralistes sont confrontés à un vaste champ de connaissances médicales, à l'extension et au renouvellement constants. Les soins primaires exposent également les généralistes à une grande variété de motifs de consultation. En outre, du fait de la grande variabilité entre les individus, un tableau clinique peut s'exprimer différemment



entre deux patients. W.Osler disait à ce sujet que « sans cette grande variabilité entre les personnes, la médecine pourrait être une science et non un art ».

Enfin, certains médecins peuvent également travailler de façon solitaire, avec un plateau technique très réduit.

G.Bloy propose un modèle de gestion de l'incertitude diagnostique par les médecins généralistes:

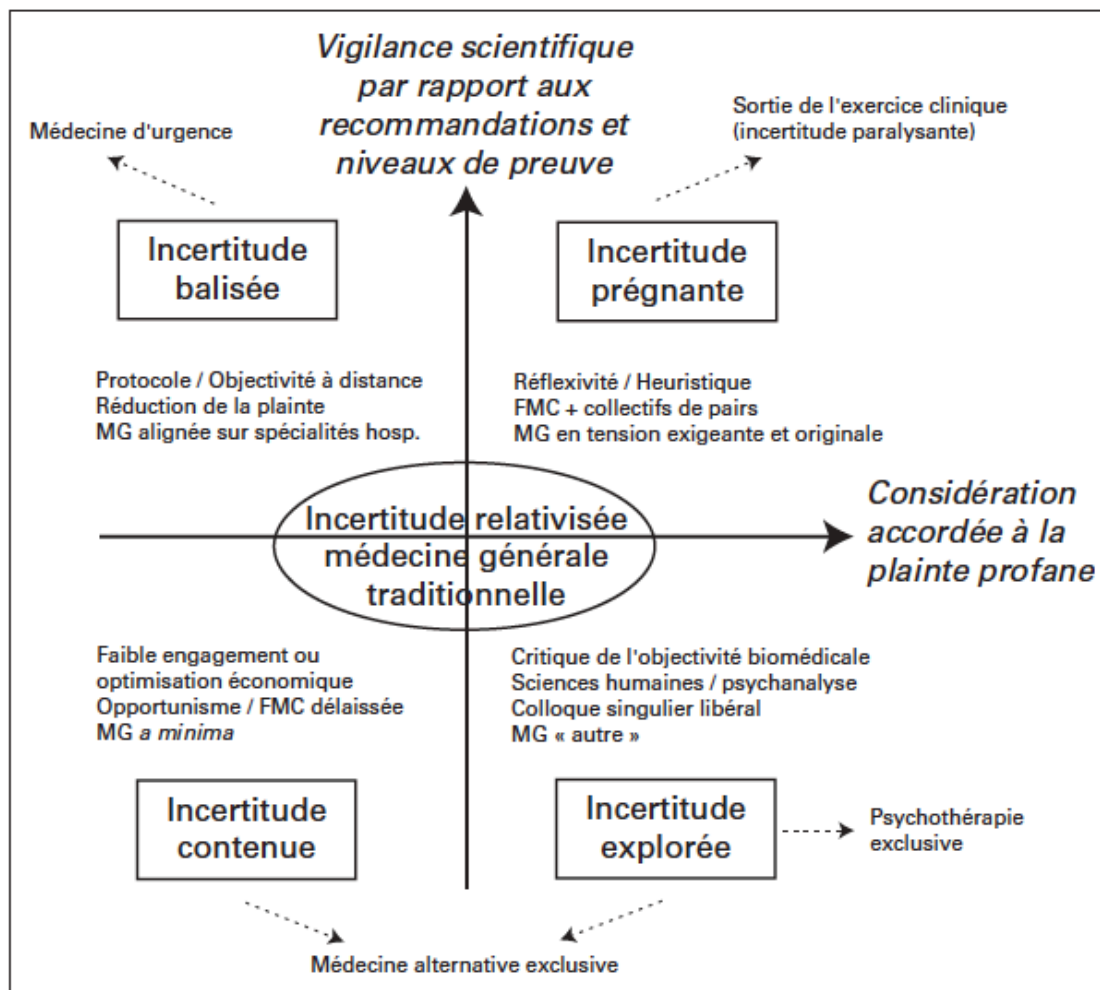


Figure 1 : Positionnements par rapport à l'incertitude en médecine générale (G.Bloy)

L'axe horizontal couvre l'incertitude liée à l'histoire personnelle introduite par le patient, c'est la plainte profane. L'axe vertical concerne l'ensemble des connaissances médicales et scientifiques.

En haut à gauche, l'incertitude balisée considère peu ou pas le discours du patient et la prise en charge est purement technique, basée sur les savoirs médicaux qui prévalent.

En haut à droite, le médecin cherche à optimiser la prise en charge médicale, tout en tenant compte des attentes et de la globalité du patient. L'incertitude est maximale, c'est l'incertitude prégnante. C'est une remise en question permanente des hypothèses en tenant compte à la fois des connaissances médicales et de la globalité du patient à la fois psychologique social et organique. Ceci peut être illustré par la citation de Socrate qui disait que « notre incertitude s'accroît en fonction de nos connaissances comme le périmètre d'un cercle en fonction de son rayon ».

En général, ce médecin revendique un maintien de ses connaissances médicales de façon indépendante et pousse assez loin la prise en charge de ses patients.

En bas à gauche, l'incertitude contenue est ici minimale voire ignorée, elle ne s'encombre pas de scrupules.

En bas à droite, l'incertitude explorée correspond à une prise de distance vis-à-vis des standards de la biomédecine, et explore d'autres approches.

La médecine générale traditionnelle est au centre du modèle, susceptible d'évoluer en fonction de la vigilance scientifique et la considération accordée à la plainte profane.

#### 4.4.3 Évolution de l'incertitude diagnostique au cours de l'examen clinique

L'incertitude diagnostique est donc multifactorielle, intrinsèque au médecin selon le modèle développé par G.Bloy. Elle sera aussi fonction de la gestion de la démarche diagnostique.

Essayons de modéliser son évolution au cours de l'examen clinique selon le schéma ci-dessous :

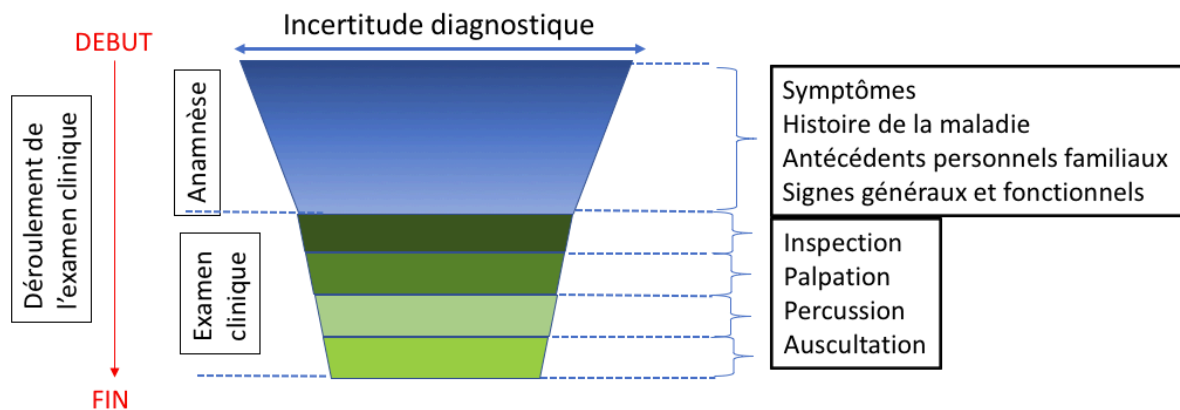


Figure 2 : Évolution de l'incertitude diagnostique au cours de l'examen clinique

L'incertitude diagnostique est schématisée par la largeur de l'entonnoir. La flèche verticale figure le déroulement de l'examen clinique dans le temps, de haut en bas. Les différentes couches correspondent aux différentes étapes de l'examen clinique précisées dans l'encadré.

Au point de départ, l'incertitude est maximale et diminue quand l'examen du patient s'enrichit de l'histoire de la maladie, du recueil sémiologique et de l'examen clinique. L'anamnèse est une étape clé du raisonnement. W.Osler disait « Si vous écoutez attentivement le patient, il vous donnera le diagnostic ».

Le raisonnement clinique progresse, tout en éliminant ou sélectionnant des hypothèses, ce qui permet de réduire l'incertitude diagnostique.

Essayons maintenant d'analyser comment l'échoscopie s'intègre dans l'examen clinique et éventuellement le modifie. Nous analyserons les conséquences sur l'incertitude diagnostique, à l'aide des indicateurs des signes cliniques et échoscopiques recueillis dans la littérature (sensibilité spécificité RV+ RV- voire VPP et VPN si celles-ci sont disponibles).

#### 4.4.4 Cas d'un examen clinique avec des signes sensibles, peu spécifiques et des signes échoscopiques directs difficiles d'accès

L'échoscopie est l'ultime temps de l'examen clinique. Elle s'impose au clinicien quand les faisceaux d'arguments cliniques orientent vers une hypothèse, afin de l'éliminer ou de la confirmer. Ici, les signes cliniques possèdent un fort RV+ et un faible RV-. Ils sont

caractéristiques d'une entité morbide que le clinicien peut évoquer avec une faible incertitude diagnostique. Dans les deux exemples qui suivent, l'échoscopie va permettre d'établir un degré d'urgence en visualisant les signes indirects, les signes directs étant difficilement accessibles ou nécessitant un niveau d'expertise échographique suffisant.

Exemple1 : Douleur en fosse iliaque droite évoquant une appendicite

Le clinicien peut utiliser le score d'Alvarado de bonne sensibilité et spécificité clinique, afin d'évaluer une probabilité de risque d'appendicite (10). Le dernier signe est un résultat biologique.

Symptômes et signes	Score	RV+	RV-
Douleur FID	+2	8	0,2
État fébrile > 37.2°C	+1	3	0,4
Défense / rebond+	+1	3	0,88
Migration des douleurs en FID	+1	3	
Vomissement	+1	2,8	0,02
Anorexie	+1	1,1	0,9
Déviation gauche	+1		
Hyper leucocytose > 10000/mm <sup>3</sup>	+2	3	

Tableau 1 : Score Alvarado (10)

Si le score est > 7, alors le rendement diagnostique est multiplié par 3 à 5.

A noter que pour les enfants, ce score est moins performant (11). Les éléments cliniques les plus discriminants à rechercher, en plus des signes du score, sont : une gêne à la marche (RV+ 1.7, RV- 0.38), une douleur à la toux ou au saut (RV+ 2 à 8, RV- 0,3). Il faut également rechercher un iléus avec une diminution des BHA associé à un tympanisme abdominal, de faible sensibilité mais de forte spécificité, qui constitue un signe de gravité.

L'échoscopie se superposera à l'examen clinique, afin de majorer la sensibilité et la spécificité globales de l'examen clinique pour rechercher les signes directs, les signes

indirects, et stratifier l'urgence thérapeutique. La mise en évidence des signes directs est difficile et demande un niveau de compétences adéquat. S'ils sont visualisés, l'incertitude est pratiquement levée et le diagnostic posé.

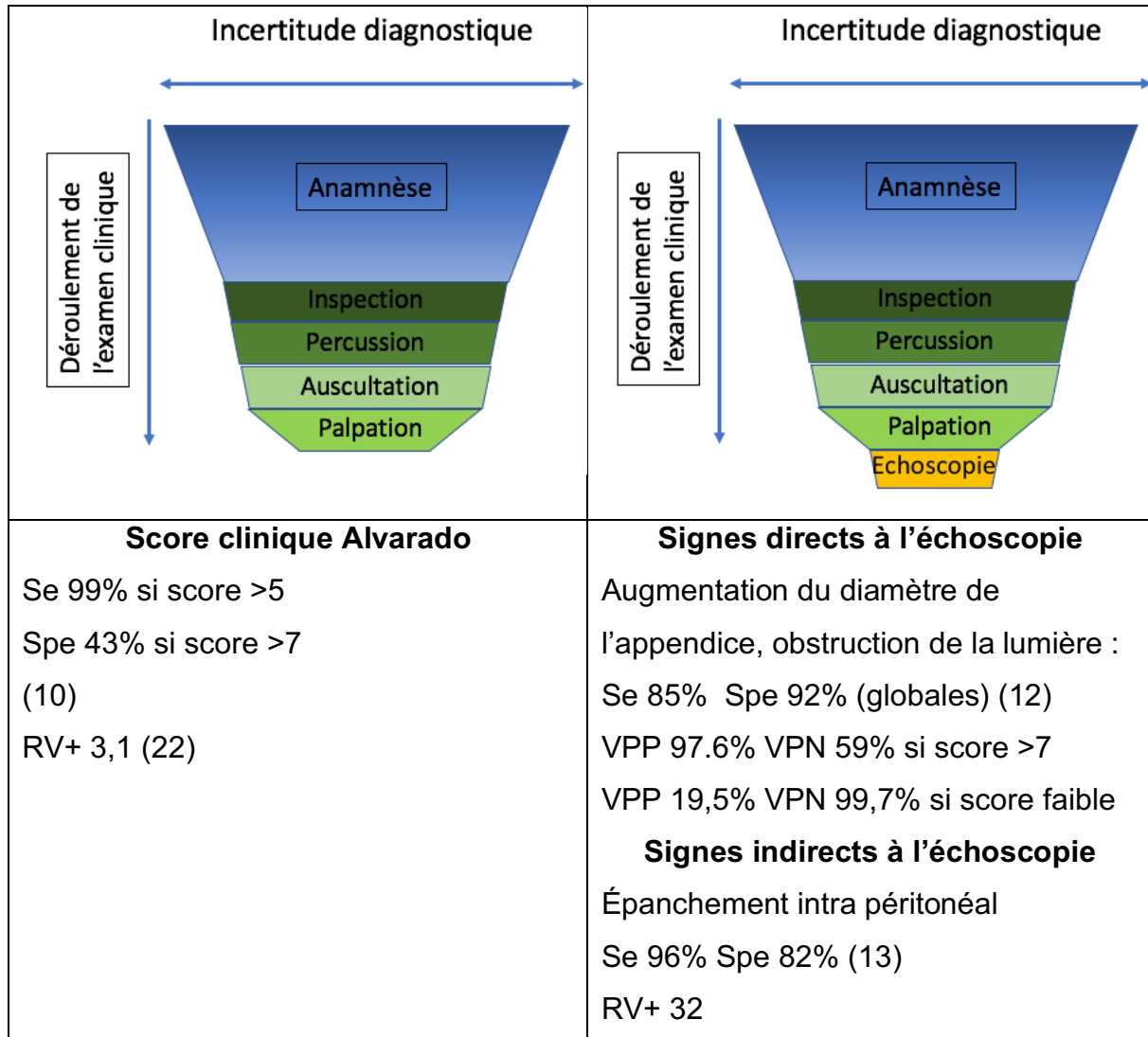


Figure 3 : Apport de l'échoscopie sur l'incertitude diagnostique pour la suspicion d'appendicite

Exemple2 : Douleur en fosse lombaire évoquant une colique néphrétique.

La présentation typique d'une CN associe une douleur d'apparition unilatérale intense et brutale, localisée au niveau lombaire ou sur un trajet lombo-abdominal, irradiant vers les OGE ou les fosses iliaques, sans position antalgique. Elle est dite simple si elle est non fébrile et non oligo-anurique.

Un score clinique « the stone score » prédictif pour la CN non compliquée d'origine lithiasique a été établi selon trois niveaux de probabilité : faible modéré et élevé (14). La probabilité d'avoir une CN simple est de 89% pour les scores élevés (10 à 13 points). Cinq signes cliniques les plus prédictifs (valeurs prédictives positives élevées) ont été choisis:

Symptômes et signes	Score
Sexe : homme	+1
Durée de la douleur < 6h	+3
Vomissement (Si nausée seul : +1)	+2
Origine caucasienne	+3
Hématurie	+1

Tableau 2 : The stone score (14)

A l'issue de l'examen clinique, l'échoscopie recherchera à infirmer ou affirmer une dilatation des voies pyélocalicielles avec une sensibilité de 72%-97% et une spécificité de 73%-83% selon les études (15). La présence d'une hydronéphrose est fortement corrélée à un risque d'avoir un calcul > 5mm, permettant d'établir ici aussi un niveau d'urgence.

La difficulté reste la visualisation directe des lithiases. Seuls 64% des calculs seront visualisés, soit à la jonction urétéro-vésicale, soit pyélo-urétérale (15), une portion importante de l'uretère restant inaccessible à l'échographie. L'analyse des jets urétéraux peut néanmoins confirmer la présence d'un obstacle : en cas d'obstacle le jet est diminué ou absent versus le côté controlatéral, mais cette technique peut être chronophage, certains jets étant émis toutes les 5 minutes.

<b>Stone score</b>	<b>Signes directs</b>
VPP 89% si score égal à 10	Lithiase : Se 16% si calcul < 7mm Se 76% si calcul > 7mm
	<b>Signes indirects</b>
	Dilatation des VPC : Se 72-97% Spe 73-83%

Figure 4 : Apport de l'échoscopie pour une suspicion de colique néphrétique (15)

#### 4.4.5 Cas d'un examen clinique avec des signes cliniques peu spécifiques et peu sensibles

L'examen clinique est peu contributif avec une grande incertitude diagnostique. Il est alors réduit en temps, et complété par l'échoscopie.

##### Exemple 1: Suspicion de thrombose veineuse profonde des membres inférieurs

Le signe de Homans est peu spécifique et peu sensible. L'échoscopie recherche une compressibilité des veines poplitées et fémorales avec une excellente spécificité et sensibilité en faveur d'une TVP (13).

##### Exemple 2 : Suspicion d'hépatomégalie.

La palpation et la percussion sont peu sensibles et peu spécifiques (13). L'échographie étant l'examen paraclinique de première intention pour le foie, le médecin peut mesurer aisément la flèche hépatique en antéro-postérieur sur la ligne médio-claviculaire.

L'incertitude diagnostique est largement diminuée dans ces deux cas, le diagnostic affiné, et la prise en charge en aval modifiée.

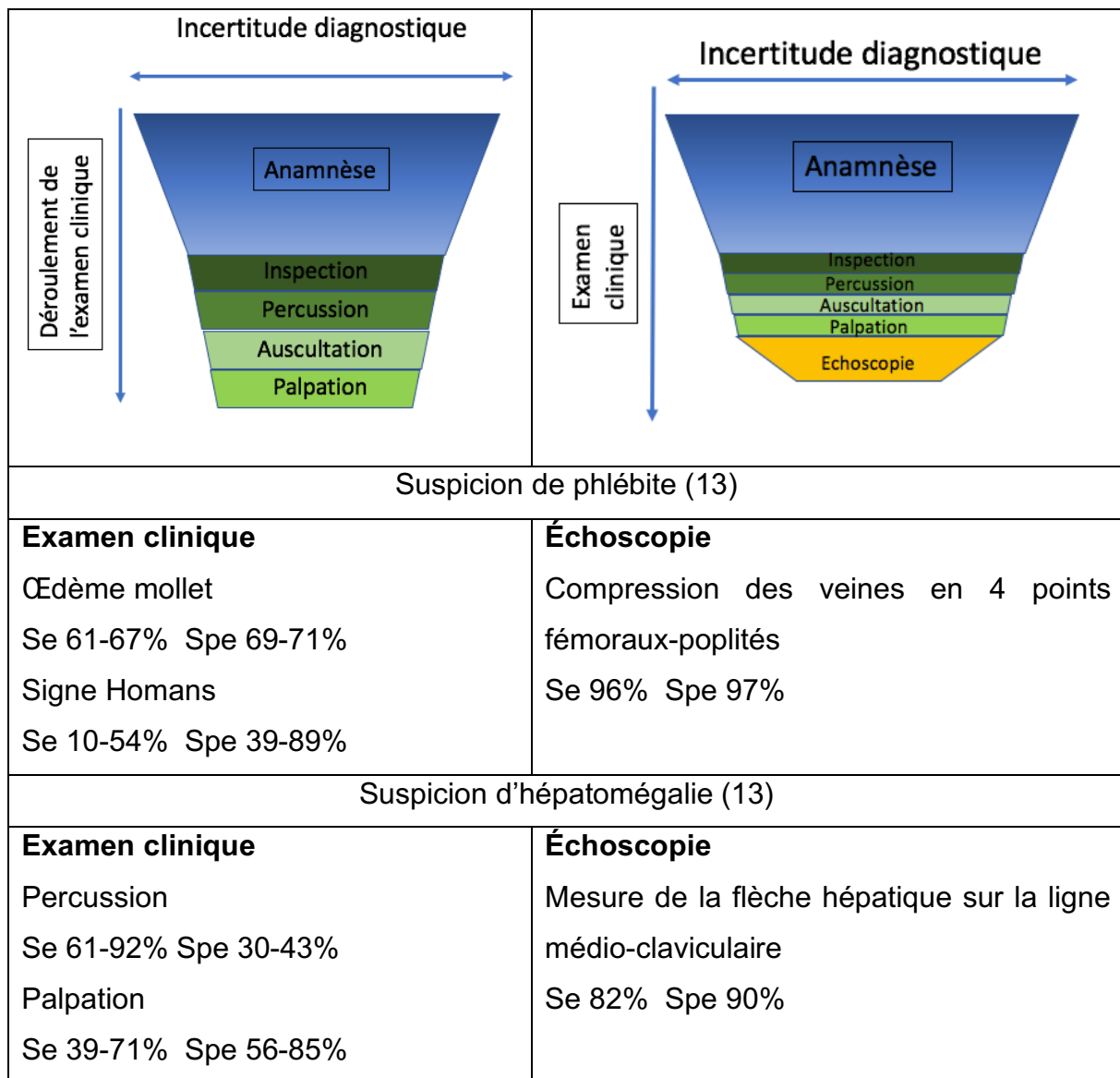


Figure 5 : Apport de l'échoscopie sur l'incertitude diagnostique pour la suspicion de phlébite ou d'hépatomégalie

### Exemple 3 : pneumopathie de l'enfant

Chez l'enfant, le diagnostic de pneumopathie reste difficile en raison de signes cliniques peu spécifiques (fièvre toux polypnée), et l'auscultation s'avère souvent peu pertinente (16). De plus, 22% des pneumopathies sont révélées par une fièvre nue, sans foyer auscultatoire. Le diagnostic se fait en général en deux étapes, à partir de l'examen clinique, puis de la radio pulmonaire.

La performance diagnostique de l'échographie dans la suspicion de pneumopathie chez l'enfant a été évaluée dans une méta analyse en avril 2019 (17). La sensibilité et la spécificité de l'échographie sont proches de 95%. La capacité discriminante de cet



examen est très importante, tant pour retenir le diagnostic (rapport de vraisemblance positif 15), que pour l'écarter (rapport de vraisemblance négatif 0,06). De plus, le diagnostic immédiat permet de s'affranchir de la radiographie pulmonaire.

#### 4.4.6 Cas d'un examen clinique avec des signes cliniques de bonnes sensibilité et spécificité et avec recherche de niveaux liquidiens

##### Exemple : Épanchement pleural, suspicion d'ascite, globe urinaire

Cliniquement, la corpulence du patient ou un épanchement débutant peuvent rendre le diagnostic difficile. Dans ce cas, les performances de l'échoscopie sont excellentes car les liquides purs sont anéchogènes et très facilement visualisables. L'incertitude diagnostique est en général levée.

Pour l'ascite, l'échoscopie a une sensibilité de 96% et une spécificité de 82% (18). Également, pour un épanchement pleural, la sensibilité et la spécificité de l'auscultation est respectivement de 88% et 90%, alors que pour l'échoscopie elle est de 92% et 93% (18).

Incertitude diagnostique	
Suspicion d'épanchement pleural	
<p><b>Examen clinique (13)</b></p> <p>Percussion :</p> <p>Se 89% Spe 81%</p> <p>RV+ 4,8 RV- 0,1</p> <p>Murmure vésiculaire :</p> <p>Se 88% Spe 83%</p>	<p><b>Échoscopie (19)</b></p> <p>Image anéchogène dans les culs-de-sac costo-diaphragmatiques ou déclives :</p> <p>Se 93% Spe 96%</p> <p>RV+ 23 RV-0,07</p>

RV+ 5,2 RV-0,1	
Suspicion d'ascite	
<b>Examen clinique (13)</b> Matité des flancs : Se 80-94% Spe 29-69% RV+ NS RV- 0,3 Signe du flot : Se 54-84% Spe 82-92% RV+ 5,0 RV- 0,5	<b>Échoscopie (18)</b> Image anéchogène dans les culs-de-sac de Douglas ou l'espace de Morison: Se 96% Spe 82% RV+ 5,27 RV- 0,05
Suspicion de globe urinaire	
<b>Examen clinique (13)</b> Palpation : Se 82% Spe 56%	<b>Échoscopie (20)</b> Mesure du volume vésical Se et Spe # 100%

Figure 6 : Apport de l'échoscopie sur l'incertitude diagnostique pour la suspicion d'épanchement pleural, d'ascite ou de globe urinaire

#### 4.4.7 Cas d'un examen clinique avec des signes cliniques sensibles et peu spécifiques

##### Exemple : Atteinte vésiculaire

Le signe de Murphy clinique correspond à une inhibition douloureuse de l'inspiration provoquée par la palpation de l'hypochondre droit. La palpation consiste à enfoncer les doigts sous le rebord du foie au point cystique (7). C'est un signe très intéressant avec une très bonne sensibilité et valeur prédictive négative. En revanche, la spécificité est inférieure à 50%.

Ici, l'échoscopie est un examen facile qui permet d'avoir une incertitude diagnostique largement diminuée. Elle est réalisée après la palpation et peut éventuellement retrouver un signe de Murphy échographique, ce qui permet de corroborer avec la clinique. Elle répond aux questions : « Y a-t-il une lithiase intra vésiculaire ? oui/non », « Les parois de la vésicule sont-elles épaissies ? oui/non », « Y a-t-il une dilatation des voies biliaires ? oui/non » en visualisant les signes échographiques directs.

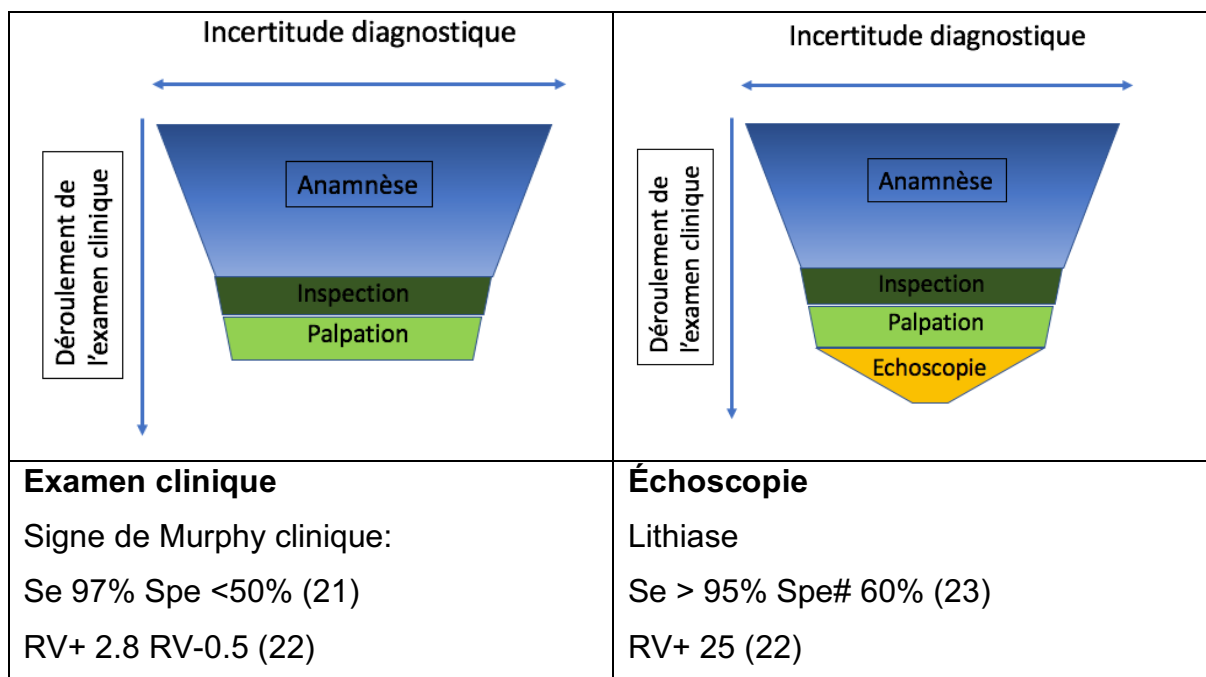
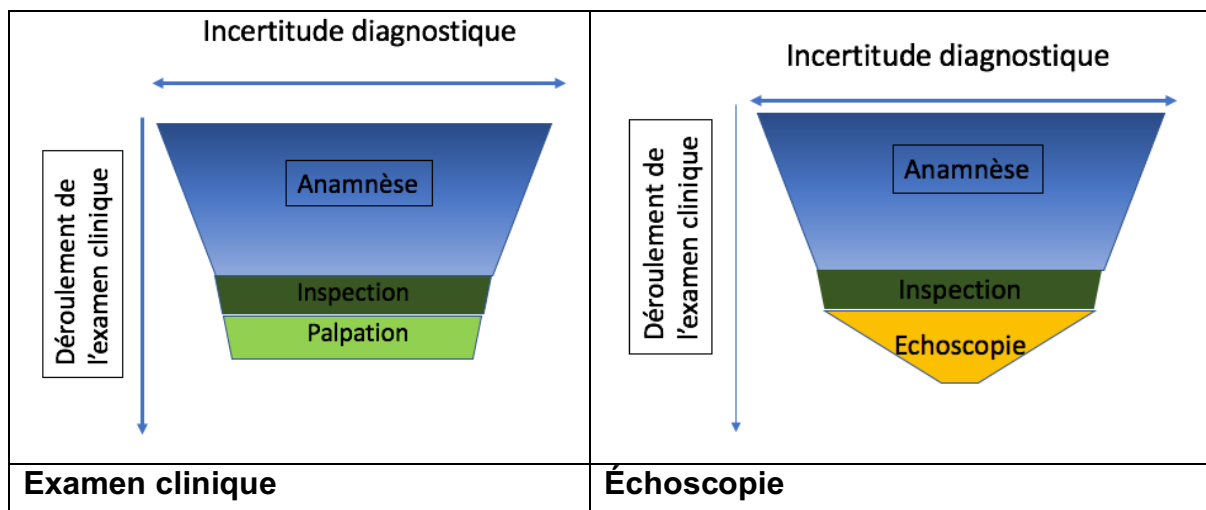


Figure 7 : Apport de l'échoscopie sur l'incertitude diagnostique pour la suspicion d'atteinte vésiculaire

#### 4.4.8 Cas de la thyroïde

L'examen, même réalisé par des mains expertes, a une très faible sensibilité (24). L'échographie étant l'examen de référence de la thyroïde, l'échoscopie répondra aux interrogations cliniques simples du clinicien avec une excellente spécificité : « Y a-t-il un goitre ? oui/non », « Y a-t-il un nodule thyroïdien ? oui/non ». L'incertitude diagnostique est alors largement diminuée. En dehors de l'inspection, l'examen clinique conventionnel n'est pratiquement plus réalisé.



Palpation percussion Se 38% Spe 100% (23)	Mesure du volume thyroïdien Affirmer ou exclure un nodule
--	--

Figure 8 : Apport de l'échoscopie sur l'incertitude diagnostique pour la suspicion de masse thyroïdienne

#### 4.4.9 Cas d'un diagnostic certain à l'anamnèse

##### Exemple : Suspicion de fracture de côte ou de déchirure musculaire

Dans cette situation, le diagnostic, suite à l'anamnèse, ne laisse aucun doute au clinicien. L'échoscopie amène au médecin et au patient la preuve visuelle. La palpation manuelle sert de guide pour la sonde échographique qui permet, en général, d'affiner la gravité de la lésion et d'améliorer la compliance du patient.

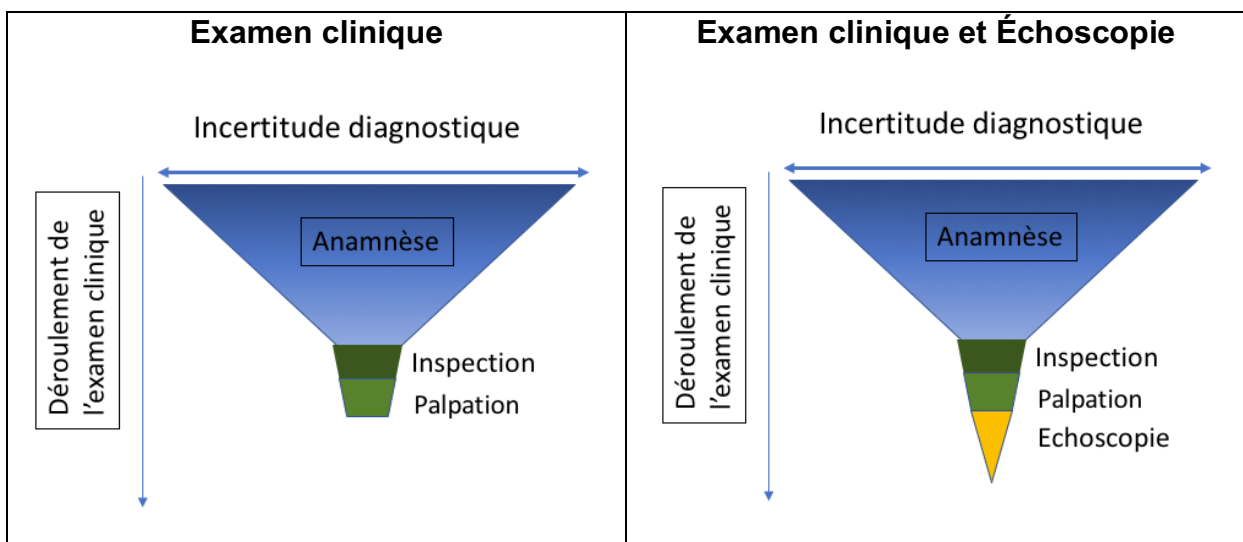


Figure 9 : Apport de l'échoscopie sur l'incertitude diagnostique en cas de diagnostic certain à l'issue de l'anamnèse

#### 4.4.10 Comparaison aux données de la littérature

Très peu d'études ont évalué et chiffré l'intérêt clinique de l'échoscopie en médecine générale.

A.Michon & Al (25) ont étudié l'intérêt diagnostique de l'outil l'échoscopique dans un service de médecine interne. La démarche diagnostique d'un interniste peut être proche de celle d'un médecin généraliste par l'approche globale du patient et la

polyvalence des pathologies. Dans cette étude, l'échoscopie est réalisée dans les suites immédiates de l'examen clinique par un médecin interniste diplômé par une formation universitaire d'échographie clinique appliquée à l'urgence. Les épanchements des séreuses et l'estimation de la volémie représentent la moitié des indications. L'intérêt clinique est évalué par deux évaluateurs en aveugle l'un de l'autre sur une échelle de Likert. Le premier est celui qui réalise l'examen clinique avec l'échoscopie, et le deuxième est celui qui a rétrospectivement accès au dossier et aux examens d'imagerie qui posent le diagnostic. Les résultats montrent que les deux évaluations sont concordantes dans 91% des cas, et l'apport clinique est jugé plutôt intéressant et tout à fait intéressant dans 78% des cas. L'étude appelle néanmoins à la prudence quant à la question sur la formation des praticiens.

Dans une deuxième étude, A.Colli & Al (26) ont évalué l'impact de l'outil échoscopique sur la fiabilité diagnostique de l'examen clinique auprès de services de médecine hospitalière et de 90 médecins généralistes. Après une semaine de formation sur dix situations cliniques courantes, les médecins devaient renseigner, lorsqu'ils étaient confrontés à une de ces situations, les résultats en termes d'hypothèses diagnostiques de leur examen clinique conventionnel, ainsi que le résultat de l'échoscopie réalisée, à savoir si celle-ci confirmait ou pas l'hypothèse clinique. Dans les cas où un doute diagnostique subsistait, un test gold standard était alors réalisé.

Si nous considérons uniquement les résultats des médecins généralistes, 732 situations cliniques ont été analysées, les plus fréquentes étant les lithiases vésiculaires (40%), les calculs urinaires (27%), la rétention d'urine (11%), l'épanchement pleural (8.9%) et l'ascite (5%). L'étude montre une concordance diagnostique pour 47% des cas, c'est à dire que l'hypothèse diagnostique à l'issue de l'examen clinique a été confirmée par l'échoscopie dans 47% des cas. Cette étude laisse sous-entendre, malgré les nombreux biais de l'étude, et notamment l'absence de confirmation des conclusions de l'échoscopie, un niveau d'incertitude diagnostique important à l'issue de l'examen clinique conventionnel des médecins généralistes.

#### 4.5 L'échoscopie : un outil clinique pour le suivi des pathologies chroniques ou subaiguës

Déchirure musculaire, épanchements des séreuses dans le cadre d'une cirrhose, d'une néoplasie, ou d'une insuffisance cardiaque, suivi d'une ectasie ou d'un

anévrisme de l'aorte abdominale : les pathologies chroniques pour lesquelles l'échoscopie est intégrée dans l'examen clinique sont nombreuses. Elle permet de suivre leur évolution, de prévenir une éventuelle complication, ou dans un but purement pédagogique visant à montrer la lésion au patient, et obtenir son adhésion au traitement.

#### 4.6 Évolution des pathologies : nécessité d'un examen clinique encore plus pertinent ?

Bien que l'examen clinique ait peu évolué depuis un siècle, il a dû néanmoins s'adapter à l'évolution des pathologies et de la société : les progrès de la thérapeutique, des règles d'hygiène de vie, de l'accès aux soins, font que les maladies sont diagnostiquées de plus en plus précocement, grâce à des techniques biologiques et d'imagerie de plus en plus performantes. Aujourd'hui, le patient qui consulte est rarement à un stade avancé de sa pathologie. Comme le décrit Hoerni B. (1) en 1960, la maladie de Hodgkin était décrite comme une « polyadénopathie fébrile et prurigène avec splénomégalie ». Aujourd'hui, elle est révélée par un ganglion sus-claviculaire unique. Ainsi, les tableaux classiques du début du XXe siècle ont souvent disparu.

Conscient de cette évolution multifactorielle, le médecin doit être encore plus attentif lors de son examen. De même, la limite entre le normal et le pathologique est souvent difficile à situer en médecine générale. Ces troubles, la plupart du temps non organiques à la sémiologie non spécifique, mènent à des examens cliniques peu contributifs qui ne suffisent pas pour confirmer cette normalité. Le médecin doit alors se tourner vers des examens complémentaires pour rassurer le patient, mais aussi lui-même car il ne peut ignorer une pathologie sous-jacente.

Tous ces facteurs, associés à un temps de consultation limité, contribuent à augmenter l'incertitude diagnostique de l'examen clinique et à devoir se recentrer sur celui-ci. À terme, le risque de multiplier des examens paracliniques et de se reposer de plus en plus sur eux et de moins en moins sur la clinique, est bien réel.

Verghese A. & Al (27) proposent en 2009 une liste de 25 techniques cliniques incontournables, les « Stanford 25 », à maîtriser pour l'examen clinique, en particulier pour des situations où les ressources médicales sont diminuées. Ils proposent parmi celles-ci de maîtriser l'échoscopie au lit du malade. De ce fait, l'échoscopie fait partie de l'enseignement médical aux États-Unis depuis 14 ans.

#### 4.7 L'échoscopie : un outil diagnostique visuel

*« Les yeux sont des témoins plus exacts que les oreilles » Héraclite*

De tous les sens utilisés pendant l'examen clinique, la vue et le toucher ont toujours été les plus pertinents. Henri de Mondeville, chirurgien du XIV<sup>e</sup> siècle disait « Le diagnostic du médecin se fait par le toucher avec la main et par l'examen avec l'œil ». Nous avons vu que pour plusieurs situations cliniques, l'examen clinique est modifié car l'échoscopie permet au médecin de répondre à une question binaire en visualisant directement l'organe. Elle s'enrichit de l'examen clinique en utilisant les hypothèses diagnostiques qui en résultent, pour le compléter à son tour avec une image pathologique ou non pathologique, permettant ainsi de diminuer l'incertitude diagnostique.

Elezi A. parle de renaissance de la clinique (28) : « 200 ans après le stéthoscope, la clinique retrouve dans l'échostéthoscopie, rencontre inédite de l'imagerie et de la clinique, un moyen de rebondir. Ce qui pour le clinicien était jusqu'ici caché, invisible, ce qui ne se dévoilait qu'en partie grâce à sa lecture des symptômes et des signes, devient dorénavant et de façon immédiate au lit du malade, exposé à l'œil, à son arbitrage, à sa souveraineté. »

## 5 Conclusion

Avec l'élargissement de la pratique de l'échographie aux médecins généralistes, l'échoscopie est devenue, du fait de son innocuité et de ses nombreuses indications, un outil diagnostique à part entière. Dans notre étude qualitative, nous avons évalué l'impact de la pratique échoscopique sur l'examen clinique du patient en cabinet de médecine générale. Pour cela, nous avons recruté un échantillon de 15 médecins généralistes pratiquant l'échographie. Nous avons comparé l'examen clinique tel qu'il était réalisé avant l'utilisation de l'outil échographique, et tel qu'il est pratiqué aujourd'hui à l'aide de l'échographe pour certaines situations cliniques, que nous pouvons dénommer situations clinico-échographiques.

Dans notre étude, la pratique de l'échoscopie modifie souvent l'examen clinique conventionnel, et ce, en fonction des situations cliniques et des compétences échographiques acquises par les médecins.

En effet, nous avons vu que lorsque l'examen clinique conventionnel atteint ses limites en termes de sensibilité et de spécificité, l'examen échoscopique vient alors le compléter.

De même, lorsque l'examen clinique conventionnel permet de progresser dans le raisonnement grâce à des signes cliniques sensibles et spécifiques, l'incertitude diagnostique du médecin est réduite mais peut demeurer. L'échoscopie peut alors soit affirmer ou écarter une hypothèse diagnostique, soit établir un degré d'urgence de la prise en charge en visualisant les signes directs ou indirects de la pathologie évoquée. Nous avons également souligné l'intérêt de la pratique échoscopique pour le diagnostic précoce des épanchements des séreuses. Ici l'examen clinique est également impacté car il est souvent raccourci.

Au final, la pratique échoscopique permet par la réponse apportée à une question ciblée dans la démarche diagnostique, d'optimiser la gestion de l'incertitude diagnostique en médecine générale.

En France, le nombre de médecins généralistes ayant coté en 2018 un acte d'échographie soumis au remboursement de l'assurance maladie est de 1796, ce qui représente 6,4% de l'ensemble des médecins toutes spécialités confondues qui ont pratiqué au moins un acte d'échographie. Mais ces chiffres ne reflètent pas la pratique d'échoscopie ciblée en raison de l'absence de nomenclature.



Aujourd'hui, certains auteurs comparent l'échoscopie à un stéthoscope du XXe siècle (29). Quand Laennec en 1816 a placé le stéthoscope et sa richesse sémiologique au sein de l'examen clinique, nombreux ont été les freins et les détracteurs. On ne le retrouvera d'ailleurs dans les trousseaux des médecins qu'à partir des années 1850. Depuis, les outils mis à disposition des médecins ont continué à évoluer pour une meilleure approche diagnostique.

L'avenir nous dira si l'utilisation de l'outil échographique suivra le même chemin que le stéthoscope.

LE PRESIDENT DU JURY

LE DOYEN

## Liste des abréviations

AOMI : Artériopathie oblitérante des membres inférieurs  
BDA : Bruits hydro-aériques  
BNP : Brain natriuretic peptide  
CN : Colique néphrétique  
DESU : Diplôme d'études supérieures universitaires  
ECG : Électrocardiogramme  
FIG : Fosse iliaque gauche  
FID : Fosse iliaque droite  
FN : Faux négatif  
FP : Faux positif  
GEU : Grossesse extra-utérine  
ISPL: Institut statistique des professions libérales  
MSP : Maison de santé pluridisciplinaire  
NFS: Numération formule sanguine  
OAP : Œdème aigu des poumons  
OGE: Organes génitaux externes  
OMI : Œdème des membres inférieurs  
RV+: Rapport de vraisemblance positif  
RV-: Rapport de vraisemblance négatif  
SCM : Sterno-cleïdo-mastôïdien  
Se: Sensibilité  
SNIIRAM : Système national d'information inter-régimes de l'assurance maladie  
Spe: Spécificité  
TSH : Thyroid stimulating hormon  
TV: Toucher vaginal  
TVP : Thrombose veineuse profonde  
VBP : Voie biliaire principale  
VCI : Veine cave inférieure  
VPC : Voies pyélocalicielles  
VPN : Valeur prédictive négative  
VPP: Valeur prédictive positive

## Bibliographie

1. Hoerni B. Histoire de l'examen clinique: d'Hippocrate à nos jours. Imothep; 1996. 236 p.
2. Hutin J-F. L'examen clinique à travers l'histoire. Ed. Glyphe; 2006. 474 p.
3. Statistiques des données échographies remboursées par l'assurance maladie en 2018. SNIIRAM.
4. Lemanissier M, Hambourg C. Validation d'une première liste d'indications d'échographies réalisables par le médecin généraliste: l'échographe, deuxième stéthoscope du médecin généraliste? Toulouse, France: Université Paul Sabatier, Toulouse 3; 2013.
5. Signes d'ascite chez les adultes : savoir palper et percuter un abdomen. Rev Prescrire 2014 ; 34 (366) : 290-293.
6. Examen gynécologique pelvien : pas de toucher vaginal systématique en l'absence de symptômes. Rev Prescrire 2017 ; 37 (405) : 528-529.
7. Beauthier DJ-P, Lefèvre DP. Traité d'anatomie: De la théorie à la pratique palpatoire. De Boeck Supérieur; 1993. 488 p.
8. Nendaz M, Charlin B, Leblanc V, Bordage G. Le raisonnement clinique: données issues de la recherche et implications pour l'enseignement. Pédagogie Médicale. 1 nov 2005;6(4):235-54.
9. Bloy G. L'incertitude en médecine générale: sources, formes et accommodements possibles. Sci Soc Sante. 2008;Vol. 26(1):67-91.
10. Ohle R, O'Reilly F, O'Brien KK, Fahey T, Dimitrov BD. The Alvarado score for predicting acute appendicitis: a systematic review. BMC Med. 28 déc 2011;9(1):139.
11. Suspicion d'appendicite chez les enfants : Rechercher plusieurs signes cliniques avant d'écarter le diagnostic. Rev Prescrire 2009 ; 29 (314) : 913-918.
12. Orr RK, Porter D, Hartman D. Ultrasonography to Evaluate Adults for Appendicitis: Decision Making Based on Meta-analysis and Probabilistic Reasoning. Acad Emerg Med. 1995;2(7):644-50.
13. Bhagra A, Tierney DM, Sekiguchi H, Soni NJ. Point-of-Care Ultrasonography for Primary Care Physicians and General Internists. Mayo Clin Proc. déc 2016;91(12):1811-27.
14. Moore CL, Bomann S, Daniels B, Luty S, Molinaro A, Singh D, et al. Derivation

- and validation of a clinical prediction rule for uncomplicated ureteral stone--the STONE score: retrospective and prospective observational cohort studies. *BMJ*. 26 mars 2014;348:g2191.
15. Dalziel PJ, Noble VE. Bedside ultrasound and the assessment of renal colic: a review. *Emerg Med J*. 1 janv 2013;30(1):3-8.
  16. Marguet C, Bocquel N. Epidémiologie des pneumopathies communautaires de l'enfant. Données actuelles. *Arch Pediatr* 1998;5(Suppl 1):9s-13s
  17. Echographie pulmonaire: Performante pour le diagnostic des pneumopathies chez les enfants. *Rev Prescrire* 2019 ; 39 (426) : 287-288.
  18. Keil-Ríos D, Terrazas-Solís H, González-Garay A, Sánchez-Ávila JF, García-Juárez I. Pocket ultrasound device as a complement to physical examination for ascites evaluation and guided paracentesis. *Intern Emerg Med*. 1 avr 2016;11(3):461-6.
  19. Lichtenstein D, Goldstein I, Mourgeon E, Cluzel P, Grenier P, Rouby J-J. Comparative Diagnostic Performances of Auscultation, Chest Radiography, and Lung Ultrasonography in Acute Respiratory Distress Syndrome. *Anesthesiol J Am Soc Anesthesiol*. 1 janv 2004;100(1):9-15.
  20. Cazes N, Desmots F, Geffroy Y, Renard A, Leyral J, Chaumôtre K. Échographie en situation d'urgence : étude prospective sur la formation nécessaire et suffisante pour des médecins militaires. *J Radiol Diagn Interv*. nov 2013;94(11):1113-20.
  21. D. Pateron, N. Colignon. Douleurs abdominales aiguës non traumatiques. *EMC - Médecine d'urgence* 2016;12(1):1-7 [Article 25-050-A-20].
  22. Piqueres S, Staeger P, Pasche O. Examen de l'abdomen : et si nous refaisons nos gammes ? *Revue Médicale Suisse*. 2016;12:1866-72.
  23. Régent D, Laurent V, Meyer-Bisch L, Barbary-Lefèvre C, Corby-Ciprian S, Mathias J. La douleur biliaire : comment la reconnaître ? Comment l'explorer ? *J Radiol*. avr 2006;87(4):413-28.
  24. Christensen SB, Tibblin S. The reliability of the clinical examination of the thyroid gland. A prospective study of 100 consecutive patients surgically treated for hyperparathyroidism. *Ann Chir Gynaecol*. 1985;74(4):151-4.
  25. Michon A, Jammal S, Passeron A, De Luna G, Bomahou C, Jullien V, et al. Échographie ultraportable en médecine interne : retour d'expérience et point de vue. *Rev Médecine Interne*. avr 2019;40(4):220-5.

26. Colli A, Prati D, Fraquelli M, Segato S, Vescovi PP, Colombo F, et al. The Use of a Pocket-Sized Ultrasound Device Improves Physical Examination: Results of an In- and Outpatient Cohort Study. PLOS ONE. 20 mars 2015;10(3):e0122181.
27. Verghese A, Horwitz RI. In praise of the physical examination. BMJ. 16 déc 2009;339:b5448.
28. Elezi A. Une renaissance de l'examen clinique : l'échostéthoscopie: Face au patient, le médecin doit identifier le mal, lui assigner un siège, établir le diagnostic, une démarche semée d'obstacles. L'apparition récente d'échographes « de poche », aussi facilement utilisables qu'un stéthoscope, devrait permettre à l'examen clinique, en devenant plus oculaire, de retrouver toute sa puissance. Hist Rech Contemp. 15 juin 2018;(Tome VII-N°1):91-6.
29. Henrard G, Froidcoeur X, Schoffeniels C, Gensburger M, Joly L, Dumont V. L'ÉCHOGRAPHIE EN SITUATION DE SOIN : STÉTHOSCOPE DU FUTUR POUR LE MÉDECIN GÉNÉRALISTE ? Rev Médicale Liège. avr 2017;72:4:181-186.

Annexe 1 : Liste de situations clinico-échographiques préalablement établies

**ABDOMINAL**

**Examen clinique devant une douleur de l'hypocondre droit faisant suspecter une pathologie vésiculaire**

<b>Palpation manuelle vs Examen clinico-échoscopique</b>	
<p><u>Description de la palpation conventionnelle</u></p> <p>Rechercher par la palpation manuelle une douleur provoquée lors de l'inspiration forcée (signe de Murphy), au niveau de l'aire vésiculaire (jonction des arcs costaux et du bord externe droit des grands droits de l'abdomen) (1).</p>	<p><u>Description de l'examen clinico-échoscopique:</u></p> <p>Rechercher avec la sonde au niveau de l'aire vésiculaire une douleur au passage de la sonde : signe de Murphy radiologique (2), et la présence d'une structure microcristalline intra-vésiculaire hyperéchogène avec cône d'ombre postérieur, déclive et mobile. Le contenu vésiculaire peut être occupé par du sludge, légèrement échogène sans cône d'ombre en suspension (8).</p>
<p><u>A l'issue de l'examen :</u></p> <p>La présence d'un signe de Murphy peut faire progresser dans la démarche diagnostique, mais on ne pourra pas conclure.</p>	<p><u>A l'issue de l'examen :</u></p> <p>Le clinicien peut évoquer une colique hépatique.</p> <p>La combinaison lithiase dans la vésicule + signe de Murphy « échographique » + épaissement de la paroi vésiculaire, a une VPP respectivement de 92 % et 95 %, pour le diagnostic de cholécystite aiguë. (1)</p>
<p><u>Conclusion :</u></p> <p>Même si l'examen clinique peut nous faire avancer dans la démarche</p>	<p><u>Conclusion</u></p> <p>L'échoscopie permet d'avancer dans la démarche diagnostique.</p>

<p>diagnostique, on reste dans l'incertitude diagnostique .</p> <p>On ne peut pas conclure.</p>	
---	--

### **Examen clinique devant une suspicion d'hépatomégalie**

<b>Palpation manuelle vs examen clinico-échoscopique</b>	
<p><u>Description de la palpation conventionnelle :</u></p> <p>Évaluer par la palpation manuelle la hauteur en cm de la projection du foie sur la ligne médio-claviculaire.</p> <p>La limite supérieure de la projection est repérée par la matité de la percussion, et le bord inférieur du foie est repéré par la palpation. (1)</p> <p><u>Les objectifs secondaires sont :</u></p> <p>Préciser par la palpation si le foie est douloureux et la consistance :</p> <p>Foie cirrhotique dur (bord inférieur alors dit tranchant)</p> <p>Foie normal ferme.</p> <p>Palpation de nodules à la surface du foie.</p>	<p><u>Description de l'examen clinico-échoscopique:</u></p> <p>Utiliser la sonde échographique pour palper et mesurer la distance entre le point le plus haut du dôme et le bord inférieur du foie sur la ligne médio-claviculaire.</p> <p><u>Les objectifs secondaires sont :</u></p> <p>Préciser si l'hépatomégalie est diffuse ou sectorielle, homogène ou hétérogène.</p> <p><u>Vérifier s'il existe :</u></p> <p>Des signes de cirrhose (irrégularité des contours du foie, signe d'hypertension portale)</p> <p>Des signes de stéatose (foie hyperéchogène)</p> <p>Des signes d'insuffisance cardiaque droite (dilatation des veines hépatiques)</p> <p>Une dilatation des voies biliaires intra-hépatiques.</p>
<p><u>A l'issue de l'examen :</u></p> <p>On considère qu'il y a une hépatomégalie lorsque la projection du foie sur la ligne médio-claviculaire est supérieure à 12 cm.</p>	<p><u>A l'issue de l'examen :</u></p> <p>Le clinicien peut conclure de façon certaine à une hépatomégalie, lorsque la distance mesurée est supérieure à 150mm. (1)</p>

L'examen clinique répondra aux questions posées avec certitude dans les cas de très grosses hépatomégalies.	L'échoscopie oriente également vers une hypothèse étiologique de l'hépatomégalie : cirrhose, stéatose hépatique, carcinome, foie cardiaque, hypertension portale, cholestase chronique.
<u>Conclusion</u> On reste dans l'incertitude diagnostique.	<u>Conclusion</u> La sonde d'échoscopie se substitue à la main du praticien. Elle permet de gérer l'incertitude diagnostique, d'affirmer l'hépatomégalie en précisant d'autres signes d'altération hépatique.

### **Examen clinique pour rechercher une grosse vésicule devant un ictère**

<b>Palpation manuelle vs examen clinico-échoscopique</b>	
<u>Description de la palpation conventionnelle</u> Palper une grosse vésicule indolore généralement dans l'angle entre le rebord costal inférieur droit et le bord latéral du muscle grand droit de l'abdomen. (1)	<u>Description de l'examen clinico-échoscopique:</u> Palper avec la sonde et visualiser la vésicule biliaire par rétention liée à la compression de la voie biliaire principale par un obstacle.(1)
<u>A l'issue de l'examen :</u> La palpation est non contributive : il existe une incertitude quant à la palpation réelle de la vésicule biliaire.	<u>A l'issue de l'examen :</u> Le clinicien peut conclure à un ictère lié à une grosse vésicule par compression de la VBP. L'échoscopie permet de recueillir des renseignements supplémentaires sur la nature de l'obstacle.
<u>Conclusion</u> On reste dans l'incertitude diagnostique.	<u>Conclusion</u> La sonde permet de gérer l'incertitude diagnostique



### Examen clinique devant une suspicion d'ascite

<b>Palpation manuelle vs examen clinico-échoscopique</b>	
<u>Description de la palpation conventionnelle</u> Retrouver par la palpation à la percussion des flancs une matité abdominale déclive, mobilisable, à la limite supérieure horizontale dessinant une courbe concave en haut (anatomiquement sur le sujet en décubitus dorsal). Rechercher la transmission d'une onde à l'intérieur de l'ascite (signe du flot). (1)	<u>Description de l'examen clinico-échoscopique:</u> Rechercher une image anéchogène au niveau des culs-de-sac de Douglas, ou de l'espace de Morison. (1)
<u>A l'issue de l'examen :</u> Le clinicien peut conclure à une ascite pour un volume supérieur à 1.5L (1)	<u>A l'issue de l'examen :</u> Le clinicien peut toujours conclure à une ascite, même pour un très faible volume.
<u>Conclusion</u> On reste dans l'incertitude pour les ascites de volume inférieur à 1.5L.	<u>Conclusion</u> La sonde permet de gérer l'incertitude diagnostique.

### Examen clinique devant une douleur de la fosse iliaque faisant suspecter une appendicite

<b>Palpation manuelle vs examen clinico-échoscopique</b>	
<u>Description de la palpation conventionnelle</u> La palpation retrouve une douleur provoquée ou une défense de la FID, maximale au point de McBurney (union	<u>Description de l'examen clinico-échoscopique:</u> Rechercher une douleur typique à la palpation de la sonde et une appendice

<p>tiers externe et deux tiers internes de la ligne joignant l'épine iliaque antéro-supérieure de l'ombilic). Parfois il faut chercher une douleur de la FID à la décompression brutale de la FIG ou droite.(1)</p>	<p>dont le diamètre est supérieur à 6 mm et incompressible.</p>
<p><u>A l'issue de l'examen :</u> Même avec un syndrome appendiculaire et une palpation typique, le clinicien ne peut conclure à une appendicite.</p>	<p><u>A l'issue de l'examen :</u> Le clinicien peut conclure à une appendicite si les signes directs sont visualisés.</p>
<p><u>Conclusion</u> On reste dans l'incertitude diagnostique.</p>	<p><u>Conclusion</u> La sonde permet de gérer l'incertitude diagnostique. Se 85% Spe 92% (21)</p>

## **PELVIS**

### **Examen clinique devant une suspicion de globe vésical**

<b>Palpation manuelle vs examen clinico-échoscopique</b>	
<p><u>Description de la palpation conventionnelle</u> Palper une masse sus-pubienne douloureuse à convexité supérieure et mate à la percussion. (3)</p>	<p><u>Description de l'examen clinico-échoscopique:</u> Palper avec la sonde échoscopique une masse sus-pubienne douloureuse. Évaluer le volume vésical. Évaluer le retentissement sur le haut appareil urinaire (objectif secondaire).</p>
<p><u>A l'issue de l'examen :</u> Le clinicien peut conclure à un globe vésical mais avec une fiabilité médiocre (sensibilité 81 %, spécificité 50 %, fiabilité 55 %) (17), par exemple pour des patients obèses.</p>	<p><u>A l'issue de l'examen :</u> Le clinicien peut conclure avec certitude à un globe vésical.</p>
<p><u>Conclusion</u> On reste dans l'incertitude diagnostique.</p>	<p><u>Conclusion</u></p>

	La sonde permet de gérer l'incertitude diagnostique tout en évaluant le retentissement.
--	---

## **THYROÏDE**

### **Examen clinique devant une masse cervicale**

<b>Palpation manuelle vs examen clinico-échoscopique</b>	
<u>Description de la palpation conventionnelle</u> Palpation bi-manuelle en se plaçant derrière le patient, sous le cartilage thyroïde du larynx, des 2 lobes et de l'isthme, mobiles lors de la déglutition. On parle de goitre lorsque la surface de chacun des lobes excède celle de la dernière phalange du pouce. (4). Rechercher un caractère plongeant du goitre suspecté par l'absence du pôle inférieur des lobes lors de la déglutition.	<u>Description de l'examen clinico-échoscopique:</u> Chez un patient en décubitus, cou en hyper extension : Palper avec la sonde la masse cervicale et évaluer le volume thyroïdien par la somme de chacun des lobes hauteur X largeur X épaisseur X 0.52.
<u>A l'issue de l'examen :</u> Les goitres de petite taille peuvent échapper à l'examen clinique conventionnel.	<u>A l'issue de l'examen :</u> Dans le cas où les objectifs de l'examen sont atteints, le clinicien peut affirmer un goitre en mesurant le volume : 16cm <sup>3</sup> chez l'adolescent 18cm <sup>3</sup> chez la femme adulte 20cm <sup>3</sup> chez l'homme (4)
<u>Conclusion</u> On reste dans l'incertitude diagnostique.	<u>Conclusion</u> L'échoscopie lève l'incertitude diagnostique et permet un diagnostic précoce.

## GYNECOLOGIE

### Examen clinique devant une suspicion de masse utérine ou ovarienne :

<b>Palpation manuelle vs examen clinico-échoscopique</b>	
<u>Description de la palpation conventionnelle par toucher vaginal</u> Évaluer le volume de l'utérus par le toucher bi-manuel avec une main abdominale pour mobiliser la masse : Un utérus augmenté de volume (volume supérieur à celui d'une mandarine) correspond le plus souvent à un ou à des fibromes interstitiels ou sous-séreux. Rechercher par la palpation manuelle une ascite ou une hépatomégalie (5)	<u>Description de l'examen clinico-échoscopique:</u> Palper avec la sonde échoscopique suspubienne et/ou endovaginale, une masse utérine ou des annexes. Visualiser la masse. Les objectifs secondaires préciseront la taille, le nombre et la localisation par rapport à l'utérus des tuméfactions utérines solides .(5)
<u>A l'issue de l'examen :</u> Le clinicien peut suspecter une masse utérine ou ovarienne, dans les cas où celle-ci est de taille importante.	<u>A l'issue de l'examen :</u> Le clinicien confirme la suspicion clinique et précise s'il s'agit d'une pathologie utérine ou ovarienne.
<u>Conclusion</u> On reste dans l'incertitude diagnostique.	<u>Conclusion</u> L'échoscopie lève l'incertitude diagnostique et permet un diagnostic précoce.

## OBSTETRIQUE

### Examen clinique devant une suspicion de grossesse

<b>Palpation manuelle vs examen clinico-échoscopique</b>	
<u>Description de la palpation conventionnelle par toucher vaginal:</u> Apprécier l'augmentation de l'utérus qui s'épaissit d'avant en arrière en lui donnant une forme sphérique. Le doigt	<u>Description de l'examen clinico-échoscopique:</u> Avec la sonde suspubienne : visualiser un sac ovulaire visible à partir de 4 à 5SA sous forme d'une image anéchogène de

<p>dans les culs-de-sac latéraux bute contre le contour évasé de l'utérus.</p> <p>Volume :</p> <p>7SA =&gt; Mandarine</p> <p>10-12SA =&gt; Orange</p> <p>14SA =&gt; pamplemousse.</p> <p>Ramollissement utérin à partir de la 8<sup>ième</sup> SA. (5)</p>	<p>2 à 3mm entouré de la couronne trophoblastique (fin anneau hyperéchogène).</p> <p>A 5SA apparaît la vésicule vitelline, structure arrondie à paroi fine de 2 à 3mm.</p> <p>Embryon visible à partir de 6SA. (8)</p> <p>Évaluer l'âge de la grossesse.</p>
<p><u>A l'issue de l'examen :</u></p> <p>Le clinicien peut suspecter une grossesse à partir de 7SA.</p>	<p><u>A l'issue de l'examen :</u></p> <p>Le clinicien peut affirmer et dater une grossesse.</p>
<p><u>Conclusion</u></p> <p>On reste dans l'incertitude diagnostique.</p>	<p><u>Conclusion</u></p> <p>L'incertitude diagnostique est levée.</p>

## UROLOGIE

### Examen clinique devant une grosse bourse non douloureuse et la suspicion d'un hydrocèle ou d'un varicocèle

<b>Palpation manuelle vs examen clinico-échoscopique</b>	
<p><u>Description de la palpation conventionnelle :</u></p> <p><u>Dans le cas de l'hydrocèle :</u></p> <p>Palper une augmentation indolore unilatérale et permanente du volume de la bourse avec une pesanteur transilluminable. Le cordon spermatique est normal ou libre. Les orifices inguinaux sont libres.</p> <p><u>Dans le cas du varicocèle :</u></p> <p>Palper une tuméfaction molle au-dessus et en arrière du testicule, qui s'atténue en</p>	<p><u>Description de l'examen clinico-échoscopique:</u></p> <p><u>Dans le cas de l'hydrocèle :</u></p> <p>Palper la bourse et visualiser une collection liquidienne anéchogène autour du testicule. Les testicules sont normaux.</p> <p><u>Dans le cas du varicocèle :</u></p> <p>Palper la tuméfaction du testicule avec la sonde et visualiser une dilatation variqueuse et un reflux veineux en Doppler lors de la manœuvre de Valsalva. (3)</p>

position couchée et augmente après l'épreuve de Valsalva. (3)	
<u>A l'issue de l'examen :</u> Le clinicien peut en général affirmer un hydrocèle ou un varicocèle.	<u>A l'issue de l'examen :</u> Le clinicien peut affirmer un hydrocèle ou un varicocèle.
<u>Conclusion</u> Il peut subsister une incertitude diagnostique.	<u>Conclusion</u> L'incertitude diagnostique est souvent levée.

## **THORAX**

### **Examen clinique devant la suspicion d'une fracture costale**

<b>Palpation manuelle vs examen clinico-échoscopique</b>	
<u>Description de la palpation conventionnelle :</u> A la palpation : Reproduire une douleur élective à la pression.	<u>Description de l'examen clinico-échoscopique:</u> A la palpation de la sonde : Reproduire une douleur élective avec la pression de la sonde Visualiser la fracture. (solution de continuité de la ligne hyperéchogène de la corticale)
<u>A l'issue de l'examen :</u> Le clinicien ne peut pas affirmer une fracture costale.	<u>A l'issue de l'examen :</u> Dans le cas où les objectifs de l'examen sont atteints, le clinicien peut affirmer une fracture costale.
<u>Conclusion</u> On reste dans l'incertitude diagnostique.	<u>Conclusion</u> L'incertitude diagnostique est souvent levée.

### **Examen clinique devant une suspicion d'épanchement pleural**

<b>Palpation manuelle vs examen clinico-échoscopique</b>
--

<p><u>Description de la palpation conventionnelle :</u></p> <p>Rechercher la présence des signes suivants: Silence auscultatoire, matité à la percussion et abolition des vibrations vocales à la palpation (6).</p>	<p><u>Description de l'examen clinico-échoscopique:</u></p> <p>En position assise : avec la sonde, balayer chaque héli-thorax et visualiser une image anéchogène dans les culs-de-sac costo-diaphragmatiques. Quantifier l'épanchement (objectif secondaire).</p>
<p><u>A l'issue de l'examen :</u></p> <p>Le clinicien peut affirmer un épanchement pleural, mais pour des volumes inférieurs à 500ml, l'examen clinique conventionnel est souvent normal (4).</p>	<p><u>A l'issue de l'examen :</u></p> <p>Le clinicien peut affirmer un épanchement pleural, y compris pour des épanchements de petite abondance. (6)</p>
<p><u>Conclusion</u></p> <p>On reste dans l'incertitude diagnostique pour les épanchements de faible à moyenne abondance.</p>	<p><u>Conclusion</u></p> <p>L'incertitude diagnostique est quasiment toujours levée.</p>

### **Examen clinique devant une suspicion de pneumothorax**

<b>Palpation manuelle vs examen clinico-échoscopique</b>	
<p><u>Description de la palpation conventionnelle :</u></p> <p>Rechercher la présence des signes suivants:</p> <p>Diminution ou abolition du murmure vésiculaire</p> <p>Abolition de vibrations vocales</p> <p>Tympanisme à la percussion (6)</p>	<p><u>Description de l'examen clinico-échoscopique:</u></p> <p>Rechercher la présence des signes suivants (16):</p> <p>Abolition du glissement pleural à la surface pulmonaire</p> <p>Absence d'un pouls pulmonaire</p> <p>Absence de lignes B</p> <p>Présence d'un point poumon.</p>

	La présence d'un glissement pleural caractérisé par des mouvements synchrones de la respiration est une forte valeur prédictive négative en faveur d'un pneumothorax.
<u>A l'issue de l'examen :</u> Même en présence des signes cliniques, le clinicien ne peut affirmer un pneumothorax.	<u>A l'issue de l'examen :</u> En présence des signes ci-dessus, le clinicien peut affirmer un pneumothorax.
<u>Conclusion</u> On reste dans l'incertitude diagnostique.	<u>Conclusion</u> L'association des signes positifs et négatifs décrits ci-dessus permet une forte valeur prédictive positive en faveur d'un pneumothorax (16)

## VASCULAIRE

### Examen clinique devant une suspicion d'anévrisme de l'aorte abdominale sous-rénale chez un patient à risque cardiovasculaire

<b>Palpation manuelle vs examen clinico-échoscopique</b>	
<u>Description de la palpation conventionnelle :</u> Palper une masse battante et pulsative dans la région para-ombilicale.	<u>Description de l'examen clinico-échoscopique:</u> Palper avec la sonde la région péri-ombilicale et rechercher la présence d'une dilatation focale et permanente de l'aorte avec perte de parallélisme des parois et augmentation du diamètre de plus de 50% par rapport au diamètre d'amont. (7)
<u>A l'issue de l'examen :</u> Le clinicien ne peut affirmer un anévrisme de l'aorte abdominale.	<u>A l'issue de l'examen :</u> Le clinicien peut affirmer une dilatation de l'aorte abdominale.
<u>Conclusion</u>	<u>Conclusion</u>



On reste dans l'incertitude diagnostique.	L'incertitude diagnostique est toujours levée.
---	--

**Examen clinique devant une suspicion d'AOMI chez un patient à risque cardiovasculaire**

<b>Palpation manuelle vs examen clinico-échoscopique</b>	
<u>Description de la palpation conventionnelle :</u> Rechercher l'abolition ou l'amortissement des pouls tibial postérieur et pédieux par une palpation bilatérale et comparative des membres inférieurs.	<u>Description de l'examen clinico-échoscopique:</u> Rechercher l'amortissement des flux systoliques en Doppler et l'importance des flux diastoliques, pour les artères tibiale postérieure (rétro-malléolaire interne), tibiale antérieure (le long du bord antéro externe du tibia), péronière (face externe de la jambe) pédieuse le long du fléchisseur du gros orteil). (8)
<u>A l'issue de l'examen :</u> Le pouls pédieux étant non présent de manière congénitale dans 5% de la population,(6) le clinicien ne peut pas affirmer ou exclure une AOMI.	<u>A l'issue de l'examen :</u> Le clinicien peut affirmer ou exclure une artérite athéromateuse, à compléter par une mesure d'IPS. Elle permet également le dépistage de la médiacalcose diabétique (8).
<u>Conclusion</u> On reste dans l'incertitude diagnostique.	<u>Conclusion</u> L'incertitude diagnostique est souvent levée.

**OSTEO ARTICULAIRE**

**Examen clinique devant une suspicion d'une fracture de la malléole interne/externe et 5ieme métatarse**

<b>Palpation manuelle vs examen clinico-échoscopique</b>
--

<u>Description de la palpation conventionnelle :</u> Rechercher une douleur élective à la palpation de la malléole interne ou externe ou du 5ième métatarse.	<u>Description de l'examen clinico-échoscopique:</u> Rechercher une douleur à la palpation de la sonde et une solution de continuité de la ligne hyperéchogène de la corticale.
<u>A l'issue de l'examen :</u> La reproductibilité de la douleur à la palpation n'est pas suffisante pour affirmer une fracture.	<u>A l'issue de l'examen :</u> On pourra affirmer une fracture si les signes ci-dessus sont présents.
<u>Conclusion</u> On reste dans l'incertitude diagnostique.	<u>Conclusion</u> Le clinicien peut affirmer une fracture. Sensibilité et spécificité pour les fractures suivantes: (10) Malléole interne : Se 71.4% Spé 97,8% Malléole externe Se 86,8% Spé 97% 5ième Métatarse : Se 100%, Spé 95,6%

### **Examen clinique devant une masse poplitée évoquant un kyste**

<b>Palpation manuelle vs examen clinico-échoscopique</b>	
<u>Description de la palpation conventionnelle :</u> Palper le creux poplitée et rechercher une masse postéro médiale pouvant être douloureuse à la palpation, apparaissant tendue en extension et pouvant disparaître à 45° de flexion.	<u>Description de l'examen clinico-échoscopique:</u> Rechercher une masse liquidienne développée aux dépens de la bourse séreuse commune du gastrocnémien médial et du semi membraneux. (8)
<u>A l'issue de l'examen :</u> Le clinicien ne peut affirmer avec certitude un kyste poplitée.	<u>A l'issue de l'examen :</u> Le clinicien peut affirmer une nature kystique de la masse.
<u>Conclusion</u> On reste dans l'incertitude diagnostique, les diagnostics différentiels étant un	<u>Conclusion</u> L'hypothèse diagnostique est confirmée.

anévrisme poplité, une TVP ou une masse tissulaire.	L'échoscopie permet également d'éliminer les diagnostics différentiels.
---	---

### **Examen clinique devant une suspicion d'épanchement intra articulaire du genou**

<b>Palpation manuelle vs examen clinico-échoscopique</b>	
<u>Description de la palpation conventionnelle :</u> Rechercher un choc rotulien : Refouler le liquide du cul de sac avec la main, en s'aidant latéralement du pouce et des doigts. Le liquide vient s'accumuler sous la rotule. Avec l'autre main, en appuyant sur la rotule, celle-ci vient buter contre la trochlée, après avoir flotté sur le liquide. (12)	<u>Description de l'examen clinico-échoscopique:</u> Rechercher un épanchement sur un genou en flexion à 30° dans le cul de sac sous quadriceps dans les récessus para condyliens ou dans le récessus postérieur. (19)
<u>A l'issue de l'examen :</u> Dans les cas d'épanchement minime ou de présence d'un œdème ou d'une forte douleur, le clinicien ne pourra pas affirmer un épanchement.	<u>A l'issue de l'examen :</u> Le clinicien peut affirmer un épanchement.
<u>Conclusion</u> Pour certains cas, on reste dans l'incertitude diagnostique.	<u>Conclusion</u> On lève l'incertitude diagnostique et élimine les diagnostics différentiels. L'échoscopie permet également d'orienter vers l'étiologie (13).

### **BIBLIOGRAPHIE**

- (1) Collégiale des universitaires en hépato-gastro-entérologie. Hépato-gastro-entérologie. 4<sup>ième</sup> édition. Masson ; 2018.
- (2) Collège des enseignants de radiologie de France. Imagerie Médicale. 2<sup>ième</sup> édition. Elsevier Masson ; 2015.
- (3) Collège français des urologues. Urologie. 4<sup>ième</sup> édition. Masson ; 2018

- (4) Collège des enseignants d'endocrinologie, diabète et maladies métaboliques. Endocrinologie, diabétologie et maladies métaboliques. 3<sup>ième</sup> édition. Masson ; 2018.
- (5) Collège national des gynécologues et obstétriciens français. Gynécologie obstétrique. 4<sup>ième</sup> édition. Elsevier Masson.
- (6) Collège des enseignants de pneumologie. Référentiel national de pneumologie. 6<sup>ème</sup> édition. S édition ; 2018.
- (7) Collège national des enseignants de cardiologie. Cardiologie. 2<sup>ième</sup> édition. Elsevier Masson ; 2015.
- (8) Legmann P, Bonnin-Fayet P. Guide d'échographie. 5<sup>ième</sup> édition. Elsevier Masson ; 2017.
- (9) Peck J, Gustafson K, Bahner D. Diagnosis of Achilles tendon rupture with ultrasound in the emergency department setting. International journal of academic medicine 2017; 3:205-207.
- (10) Atilla O, Yesilanas M. The accuracy of bedside ultrasonography as a diagnosis tool for fractures in the ankle and foot. Am J Emerg Med 2014;21:1558–1061.
- (11) Soh E, Li W, Oon Ong K. Image-guided versus blind corticosteroid injections in adults with shoulder pain: A systematic review. BMC Musculoskeletal Disorders 2011;12:137
- (12) Collège national des enseignants de rhumatologie. Rhumatologie. 6<sup>ième</sup> Edition. Elsevier Masson.
- (13) Adhikari S, Blaivas M. Utility of Bedside Sonography to Distinguish Soft Tissue Abnormalities From Joint Effusions in the Emergency Department. Journal in ultrasound in medicine 2010;29.4:519-526
- (14) Kocijancic I, Kocijancic K, Cufer T. Imaging of pleural fluid in healthy individuals. Clin Radiol 2004;59:826–829.
- (15) Wustner A, Gehmacher O, Hammerle S, Schenkenbach C, Hafele H, Mathis G. [Ultrasound diagnosis in blunt thoracic trauma]. Ultraschall Med 2005;26:285–290.
- (16) Koenig SJ, Narasimhan M, Mayo PH. Thoracic ultrasonography for the pulmonary specialist. Chest 2011;140:1332–1341.
- (17) Weatherall M, Harwood M. The accuracy of clinical assessment of bladder volume. Arch Phys Med Rehabil 2002;83(9):1300-2.

- (18) Haute autorité de santé. Mesure du contenu vésical par technique ultrasonique : Rapport d'évaluation technologique. Recommandation de bonne pratique. Paris : HAS ; 2008.
- (19) Mathieu Ph, Wibier M. Échographie ostéo articulaire du genou et de la hanche. Journal de radiologie 2000; 81: 353-358.
- (20) Morvan G, Mathieu Ph. Échographie des tendons et des ligaments du pied et de la cheville. Journal de radiologie 2000; 81: 361-380.
- (21) Orr RK, Porter D, Hartman D. Ultrasonography to Evaluate Adults for Appendicitis: Decision Making Based on Meta-analysis and Probabilistic Reasoning. Acad Emerg Med. 1995;2(7) :644-50.

## Annexe 2 : Guide d'entretien numéro 1

Présentation du sujet de thèse, caractérisation des médecins échographistes : Sexe, type d'organisation du cabinet, situation géographique, nombre d'années d'installation, nombre d'années de pratique échographique, appareils et type de sondes utilisées.

- 1- Pour quelles situations cliniques privilégiez-vous l'échoscopie à la palpation manuelle conventionnelle ?  
Décrivez l'examen clinique et échoscopique.  
Quelles informations supplémentaires la sonde vous amène-t-elle ?
- 2- Comment procédez-vous pour l'examen conventionnel ?
- 3- Par rapport à l'examen clinique conventionnel, l'échoscopie vous permet-elle de gérer l'incertitude diagnostique (jamais un peu souvent toujours)?
- 4- Permet-elle au final de progresser dans la démarche diagnostique ? (jamais un peu souvent toujours)
- 5- La prise en charge du patient est-elle impactée ? (Améliorée stationnaire ou diminuée)
- 6- L'échoscopie permet-elle d'améliorer la sensibilité et la spécificité de l'examen clinique, et donc sa puissance ?
- 7- Sur une échelle de 0 à 5, donnez le degré de modification de de l'examen clinique : 0 (pas du tout) 1 (un peu) 2 (parfois) 3 (souvent) 4 (très souvent) 5 (toujours).

## Annexe 3 : Guide d'entretien numéro 2

Présentation du sujet de thèse, caractérisation des médecins échographistes : Sexe, type d'organisation du cabinet, situation géographique, nombre d'années d'installation, nombre d'années de pratique échographique, appareils et type de sondes utilisées.

1- Comment réalisez-vous l'examen de la thyroïde avant d'être équipé d'un échographe et comment le réalisez-vous aujourd'hui ?

2- Pour quelles situations cliniques utilisez-vous l'échoscopie au niveau thoracique ? (Sinon proposer : épanchement pleural, pneumopathie, fracture costale, pneumothorax)

Comment réalisez-vous l'examen clinique avant d'être équipé de l'échographe et comment le réalisez-vous aujourd'hui ?

L'échoscopie vous permet-elle de progresser dans votre raisonnement diagnostique et quelle est la part d'incertitude diagnostique restante ?

3- Pour quelles situations cliniques utilisez-vous l'échoscopie au niveau abdominal? (Sinon proposer douleur FID, douleur HCD, suspicion d'ascite, suspicion de globe urinaire, douleur pelvienne)

Comment réalisez-vous l'examen clinique avant d'être équipé de l'échographe et comment le réalisez-vous aujourd'hui ?

L'échoscopie vous permet-elle de progresser dans votre raisonnement diagnostique et quelle est la part d'incertitude diagnostique restante ?

Poser les mêmes questions pour d'éventuelles situations clinico-échoscopiques urologiques, orthopédiques, vasculaires et gynécologiques.

4- L'échoscopie vous permet-elle d'améliorer la sensibilité et la spécificité de l'examen clinique, et donc sa puissance ?

5- Sur une échelle de 0 à 5, donnez le degré de modification de l'examen clinique : 0 (pas du tout) 1 (un peu) 2 (parfois) 3 (souvent) 4 (très souvent) 5 (toujours).

## Annexe 4 : Caractéristiques des médecins interrogés

Médecin	Sexe	Lieu d'installation	Mode d'exercice	Nombre d'années d'exercice	Nombre d'années de pratique échographique	Sonde
A	Homme	Semi rural	Groupe	2	1	HF BF EV
B	Femme	Semi rural	Seul	15	4	HF BF
C	Homme	Urbain	Seul	30	3	HF BF
D	Homme	Semi rural	Groupe	35	1	HF BF cardio
E	Homme	Urbain	Seul	26	2	HF BF EV
F	Homme	Urbain	Groupe	30	19	HF BF EV
G	Homme	Semi rural	Groupe	20	5	HF BF EV
H	Femme	Semi rural	Groupe	8	2	HF BF EV
I	Homme	Rural	Seul	25	10	HF BF EV
J	Homme	Urbain	Groupe	16	4	HF BF
K	Homme	Urbain	Groupe	25	1.5	HF BF
L	Femme	Rural	Seule	31	8	HF BF
M	Femme	Semi rural	Groupe	21	1.5	HF BF EV
N	Femme	Urbain	Groupe	31	5	HF BF EV
O	Homme	Urbain	Groupe	30	8	HF BF

HF : sonde haute fréquence

BF : sonde basse fréquence

EV : sonde endovaginale



## Annexe 5 : Entretiens

Entretien 1- Médecin A - 5/4/2019

Associé en milieu semi rural, installé depuis 1,5 ans, équipé depuis 1 an  
4 sondes : 2 linéaires, convexe et endovaginale.

5 **Pour quelles situations cliniques privilégies-tu l'échoscopie par rapport à la palpation manuelle ?**

Pour un globe. Parce que à part des globes énormes, à la palpation c'est un peu difficile. Mais ce n'est pas souvent au cabinet.

10 Mais je commence souvent par la clinique, même quand j'ai des patients qui me sont adressés pour l'échographie, je palpe toujours le ventre avant, ce que ne fait pas le radiologue d'ailleurs. J'essaie de faire mon métier de clinicien, d'échoscopiste ou d'échographiste.

**Penses-tu qu'il soit possible de palper avec la sonde?**

15 Non, la sonde ne remplacera la main parce que tu sentiras pas la voussure, la matité. Ça ne remplacera pas, mais c'est plus fiable quand même. Parce que tu le vois.

**Ok. Donc tu fais palpation et la percussion puis avec l'échoscopie c'est principalement visuel?**

20 Oui, et puis c'est objectivable. Tu peux faire une photo, tu peux l'envoyer à l'urologue. C'est hyper pratique.

**Et avec l'échoscopie, quelle est ta démarche?**

25 C'est à dire que je ne sépare pas trop ma pratique de l'échoscopie et de l'échographie. En fait, je ne sais pas comment font les autres. Après le DESU, je me suis inscrit au DIU de Paris, que je fais sur 3 ans, il y a 140 stages chez un radiologue à faire. Cette semaine j'étais encore en cours à Nîmes, encore à Paris en février. C'est un niveau de radiologue en fait. Donc petit à petit j'intègre une pratique d'échographiste.

30 **Quand tu utilises ta sonde au cours de l'examen clinique, fais-tu une échographie complète ?**

35 Oui, je vais vite passer sur l'échographie si j'ai quelque chose. Je transforme ma consultation en échographie complète. Ou alors je fais revenir si je suis pressé. Je vais aller voir les reins, les uretères, on peut faire un peu tout quoi, on peut mesurer la prostate.

**La durée de la consultation est-elle impactée?**

40 Oui, c'est pour ça que si j'ai une heure de retard, je ne m'amuse pas à ça. Donc je mets juste la sonde. Et si c'est un globe, il faut qu'il se fasse sonder. Mon planning est fait de telle manière que j'ai assez de marge, justement pour absorber les échographies non programmées. J'ai des rendez-vous qui sont suffisamment espacés pour que je puisse recevoir des échographies non programmées de la demande du cabinet. Si quelqu'un vient me voir pour une épaule qui lui fait mal depuis longtemps, et si je suis hyper pressé, je lui dis de revenir pour faire l'échographie. Si pense que c'est pertinent et que j'ai le temps, je fais l'échographie.

45

**Devant une suspicion de globe, quelle est la part de l'incertitude diagnostique restante avec l'écho ?**

50 Aucune, elle est levée dans tous les cas. Bien sûr.

**Donc ça modifie la prise en charge derrière ?**

55 Oui, si on fait une mesure et on trouve un volume vésical de 1.5 L, alors on envoie direct aux urgences en disant qu'il y a un globe. Ou alors on appelle l'urologue pour voir s'il peut aller le voir directement.

60 J'ai eu deux trois cas de calculs de la vésicule biliaire qui étaient importants. Ils étaient symptomatiques, sans cholécystite, sans infection. J'ai appelé le chirurgien viscéral qui a reçu les patients directement en consultation, pour pouvoir programmer la chirurgie sans passer par les urgences. On a gagné du temps et on a gagné en efficacité. Pour tout le système de santé c'est beaucoup moins lourd.

**Pour revenir sur la colique hépatique justement, comment se passe l'examen clinique ?**

65 Je palpe toujours pour voir s'il y a le signe de Murphy, pour voir si ça irradie, si ce n'est pas en fait une douleur pulmonaire. Je trouve que la clinique c'est quelque chose que les radiologues n'ont pas, et qui rend notre examen échographique derrière encore plus pertinent, plus puissant. Ça n'additionne pas, ça multiplie l'efficacité de l'examen derrière. On a une idée de ce qu'on va chercher. On dit au radiologue « suspicion de machin » mais lui n'a pas touché, il n'a pas écouté les poumons, il n'a pas le contexte.

70 Alors même s'il pose des questions, il a moins le côté clinique. Je trouve que si on enlève le côté clinique à l'échoscopie ou à l'échographie, c'est une grosse erreur.

**Et dans la suspicion de cholécystite ou de colique hépatique, comment procèdes-tu avec ta sonde ?**

75 Je vais avoir tendance à faire un examen complet. Mais si je suspecte une cholécystite et il n'y a rien dans la vésicule, alors, dans ce cas-là, je passe vraiment vite, et j'essaie de voir le pancréas. Je vérifie qu'il n'y a pas de grosses choses qui sautent aux yeux. S'il n'y a rien, je ne fais pas de compte-rendu, et ça m'a pris une minute.

80

**Mais toujours avant, tu auras fait un examen clinique ?**

Oui toujours. Avant de mettre la sonde.

85 Si ta question est de savoir si la palpation avec la sonde échographique peut remplacer la palpation clinique c'est non. Après, par contre, s'il y a une image dans la vésicule qui est douloureuse quand on appuie dessus, c'est un argument en plus pour dire qu'il y a peut-être une partie inflammatoire ou infectieuse. Si quelqu'un a des douleurs lombaires et on ne sait pas trop si c'est rhumatismal, on tapote le rein avec la sonde. Si ça lui fait mal, ou si ça ne lui fait pas mal, ça peut être un argument. Ça peut fonctionner parce effectivement on sait ce qu'on palpe avec la sonde.

90

**Et pour une suspicion d'un gros foie, comment procèdes-tu ?**

95 C'est un peu différent parce qu'avec les différents cours que j'ai eu, les foies gras métaboliques et non pas alcooliques ont une prévalence qui augmente énormément. Pour la NASH, la palpation n'est pas contributive. Ce sont souvent des gens un peu gros, un peu diabétique. Essaie de palper un foie chez un obèse, c'est impossible. La palpation n'est pas bonne pour dépister. Par contre l'échographie c'est super intéressant.

100 **Mais dans ce cas la palpation manuelle est-elle quand même toujours faite ?**  
Oui, même si je n'en attends pas grand-chose. Si c'est quelqu'un qui fait 100kg, la palpation manuelle n'est pas un examen fiable, c'est quelque chose qu'on fera vite.

105 **On la recherchera avec le débord ?**

Oui, s'il y a un débord.

**A la percussion ?**

Non, je ne suis pas très au point là-dessus.

C'est l'échoscopie qui va amener l'information sur la flèche, sur l'aspect et sur l'échogénicité par rapport aux reins.

110 **Comment procèdes-tu pour un patient connu cirrhotique pour lequel tu auras une suspicion d'ascite ?**

Là, éventuellement je pourrais mettre la sonde direct. D'autant plus si c'est connu.

115 **Et pour une douleur de la fosse iliaque droite ?**

Palpation pour voir s'il y a une défense, pour voir s'il y a une irradiation. Puis, je fais le tour du cas pour voir s'il y a de la diarrhée, de la fièvre. Avant de me jeter sur la sonde, en tout cas.

120 **Pourrais-tu arriver à reproduire une défense avec ta sonde ?**

Pour sentir le ventre qui se défend avec une sonde, ça me paraît un peu compliqué. Mais si on voit l'appendicite et que ça fait mal, le diagnostic est facile. Mais ça ne permettra pas de dire s'il y a une défense.

125 **Comment procèdes-tu pour quelqu'un qui a une masse cervicale ?**

Je vais la palper avec les mains. Je n'ai pas un examen hyper précis mais il est hyper important quand même.

130 **Et pour une femme avec une masse ou une pesanteur pelvienne, fais-tu les TV ?**

Non, je ne fais pas de TV. Mais je regarde en sus-pubien. Je ne sais pas si on vous en a parlé, mais maintenant la sonde endovaginale du point de vue légal, on est obligé de la désinfecter avec des machines qui, neuves, coutent plus cher que l'échographe. Donc c'est très embêtant. Du coup, je le réserve dans des situations urgente. Je nettoie bien, je mets un préservatif, et puis voilà.

135 **En obstétrique, comment procèdes-tu pour une suspicion de grossesse ?**

Ce sera directement avec la sonde. La palpation ne sert à rien.

**En sus-pubien ?**

140 Ça dépend. Il y a les problèmes de stérilisation encore une fois. Mais chez une femme qui est très stressée parce qu'elle a eu beaucoup de fausses couches, si l'utérus est rétroversé, si je n'arrive pas à avoir une conclusion claire, à voir le corps jaune et les ovaires, à lui dire « je pense que vous êtes en enceinte, ou je pense que vous l'êtes pas », et si elle est ouverte à une voie endovaginale, je passe par la voie endovaginale.

145 Je l'ai déjà fait 5 ou 6 fois, ça rend service, oui.

**Est-ce que tu suis les grossesses ?**

Je ne le fais pas trop, parce que les femmes ici sont suivies par l'hôpital. Plus elles avancent dans la grossesse, moins je les vois. Il y a un contre-exemple : ce matin j'ai vu une patiente venue pour un arrêt de travail pathologique pour une grossesse, donc 2 semaines avant son accouchement. Elle m'a dit « est ce qu'on peut regarder le bébé ? » Je lui ai dit « oui mais on n'enregistre pas d'image, parce que je n'ai pas la formation en obstétrique ». Donc on a regardé, on a vu la tête en bas, on a vu qu'il bougeait bien, son visage. C'est ça qu'elle voulait voir, qu'il était beau comme tout. C'est vraiment de l'échoscopie.

L'obstétrique pour moi ça s'arrête au premier trimestre. Quand j'ai un diagnostic de grossesse, souvent je les fais revenir vers 8-9SA pour voir si le sac est bien au milieu de l'utérus, s'il y a un ou deux embryons, s'il a une activité cardiaque à peu près normale, si c'est intra utérin.

#### **Et à ce moment-là, ce sera de l'échographie ?**

Oui. Avec une cotation d'avant 8SA d'aménorrhée. Elle permet de donner une datation. Des fois on a des gros décalages. Ça permet d'avancer l'échographie du premier trimestre, ou de la retarder.

#### **En urologie, comment se déroule l'examen pour un patient qui a une grosse bourse?**

Je palpe avec les mains. Et je mets la sonde après, pour voir si je vais trouver un abcès, s'il y a un hydrocèle, s'il y a du doppler dans les testicules. Mais ça ne m'arrive pas souvent de voir des gens qui viennent avec un gros testicule. Mais plus le temps passe, plus je trouve mes examens intéressants et pertinents. Dans la prise en charge ça change quelque chose. Si je n'arrive pas à avoir une bonne conclusion et je me dis mon examen n'est pas complet, je ne fais pas de compte rendu, je n'engage pas ma responsabilité. Si j'ai un gros épидидyme, si ça me permet de conclure à une épидидymite, alors je cote.

#### **Et pour les indications thoraciques ? Par exemple pour une suspicion de fracture costale ?**

Je palpe d'abord pour suspecter. Parce que si le patient a mal sur une grosse zone, ce sera très peu suspect d'une fracture de côte. On se concentrera plutôt pour chercher un pneumothorax. Ou alors on fera même pas l'échographie.

#### **Et pour une suspicion d'épanchement pleural ?**

Auscultation, et si j'ai un doute à l'auscultation, je ferai l'échographie. Ici, pour le coup ça modifie mon examen, je ne fais pas de percussion.

#### **Et s'il y a un petit épanchement qui peut échapper à l'auscultation ?**

Mais dans ce cas-là, il est cliniquement insignifiant. Ce n'est pas un petit épanchement qui va te donner une dyspnée, ce n'est pas un petit épanchement qui va te faire trouver un cancer. Sur un petit trauma, pour une suspicion de fracture, quand je ne trouve pas de fracture, on peut retrouver un petit épanchement pleural. Et on ne fait rien.

#### **Et pour un pneumothorax ?**

Je n'en ai jamais vu, mais ce serait plutôt sur l'auscultation. Je ne fais pas trop de percussion.

**Et au niveau vasculaire, pour une suspicion d'anévrisme, comment se passe ton examen ?**

200 D'abord la palpation. Il faut savoir que la plupart des anévrismes sont découverts de manière fortuite, puisque qu'avec la sonde abdo on regarde toujours toujours toujours l'aorte, et on trouve les anévrismes comme ça.

**Et une suspicion d'épanchement du genou ?**

205 Pas d'écho, ce sera la clinique car elle est trop performante. On appuie et voilà, il n'y a pas besoin de l'échographie.

**Est-ce que tu recherches des fractures avec l'écho ?**

210 Si je pense qu'il y a une fracture, je ne fais pas d'écho, je l'envoie faire une radio. Ça m'est arrivé une fois de ne pas penser à une fracture et de tomber sur un petit arrachement de la pointe de la malléole externe. Mais c'était vraiment minime, on n'en a rien fait.

215 Ce sera radio ou scan, parce que sur des calcifications, sur un peu d'arthrose, c'est piège. Tu verras si tu as des patients avec un peu d'arthrose ou des antécédents d'entorse, ils ont des calcifications. Du coup tu tombes sur des décrochés de corticale et tu te fais peur.

**Et pour une suspicion de kyste poplité ?**

220 Oui hyper pratique. Autant pour l'épanchement du genou, l'examen clinique est très facile, autant pour le kyste chez des gens qui sont un peu forts, c'est vraiment compliqué. Mais avant je rechercherai s'il y a une douleur en interne ou en externe, pour savoir où me concentrer avec la sonde.

**D'autres indications que nous n'avons pas abordées et auxquelles tu penses ?**

225 Les adénopathies. Mais je palpe avant, et après, on fait l'écho. C'est vraiment super. Depuis 1 an et demi que j'ai l'écho, il y en a un qui m'a été envoyé avec une suspicion de parotidite. C'était une adénite en fait, peut-être tuberculeuse, ils sont toujours en train de faire le bilan. Et une autre qui est venue avec un ganglion au niveau de l'aîne que j'ai mesuré, il faisait plus de 4cm. Ça m'a permis d'être plus attentif avec cette patiente. Effectivement c'était un lymphome B. Elle est plus ou moins sauvée  
230 maintenant, mais ça a permis d'accélérer les choses.

**Globalement quelle est la part entre l'échoscopie ou l'échographie dans ta pratique ?**

235 C'est hyper difficile de savoir. Ça change progressivement. Au niveau du cabinet, je me fais de plus en plus confiance. Plus j'en fais et plus on m'envoie du monde. Quand on m'envoie du monde, c'est de l'échographie. Au niveau de mes patients à moi, je ne saurai pas dire quelle est la part d'échoscopie. Plus j'avance dans ma formation de radiologue, plus ce sera de l'échographie.

**240 Comment est ton incertitude diagnostique restante avec l'écho ? Est-elle jamais souvent toujours levée ?**

245 Je dirai que ça va dépendre du cas. Ça peut même être un peu dangereux entre guillemet parce que l'échographie c'est patient dépendant, c'est machine dépendant, c'est opérateur dépendant. Si on ne voit rien, ça peut-être faussement rassurant aussi. Mais il ne faut pas être paralysé par ça, parce que si on réfléchit c'est pareil avec la

clinique. Si on a une clinique rassurante, on peut être faussement rassuré. Donc c'est le même problème.

Il faut rester prudent et ça n'empêche pas de prescrire une échographie au patient.

250 **Globalement comment est la sensibilité et la spécificité de ton examen clinique?**

Elles sont augmentées. Sur le kyste poplité qui est facile à trouver, c'est du 100%. Sur une thyroïde, c'est pareil, ça lève toutes les incertitudes. Sur une AOMI si c'est bien fait et si on s'est formé, pareil c'est du 5/5. La phlébite, si on a l'habitude de la machine et si on est formé, c'est du 5/5. Ça peut être souvent 5, mais des fois, ça peut être aussi zéro.

255

**Globalement, dans ta pratique, quel est le degré de modification de l'examen clinique : de 0 (pas du tout) à 5 (toujours) ?**

Je dirai 1. Parce je n'ai rien changé à mon examen. Sauf pour la gynéco où si je n'avais pas l'appareil, je ferais peut-être des touchers vaginaux. Mais je ne les fais pas car c'est quand même un examen invasif, je préfère faire de l'échographie. Donc ça modifie un petit peu, mais à la marge quand même. Je pense qu'il est vraiment important de garder la clinique.

260

265 **Mais sur les indications que nous avons vu, le recours à l'échographie est quasi systématique ?**

Oui, sauf sur tout ce qui est fracture.

Après, il y a une indication mais qui n'est pas forcément connue de tout le monde, c'est le dépistage systématique d'un anévrisme chez les fumeurs de plus de 55 ans. Pour les gens qui ont un facteur de risque, il faudrait faire un dépistage d'anévrisme systématique. Je n'ai pas vu grand monde le faire. Après, je ne suis pas dans le cabinet de tout le monde, mais c'est quelque chose qu'il faudrait faire, que je ne fais pas encore, parce que la clinique n'est pas fiable à 100%.

270

275 **Aujourd'hui, pourrais-tu t'en passer ?**

Non.

**La puissance de l'examen est-elle augmentée?**

Oui. Et la fiabilité. Et la rapidité aussi. Parce que les spécialistes sont globalement contents. Peut-être pas les radiologues, enfin pas tous les radiologues, mais globalement ils sont contents. J'ai le cas d'une dame, une interne l'avait vue pour asthénie, elle avait une TSH qui était très augmentée. Dans le bilan de la TSH augmentée, je lui fais une écho. Et je trouve un nodule qui n'était pas beau du tout, que j'avais classé en 4 ou 5. On a appelé l'endocrinologue qui l'a prise très vite. Ce n'était pas ma patiente, donc je ne l'ai pas suivie. Mais du coup ça a accéléré les choses, parce que le spécialiste on a pu lui dire « j'ai vu ça »,. Sur des images hépatiques c'est pareil, on peut accélérer l'IRM.

280

285

Entretien 2 - Médecin B - 12/4/2019

Seul, milieu semi-rural, installée depuis 15ans, équipée depuis 4 ans,  
2 sondes : convexe et linéaire.

5 **Pour quelles situations cliniques privilégiez-vous l'échoscopie par rapport à la palpation manuelle ?**

(*hésitation*) Je fais toujours la palpation manuelle avant, celles où je me dis dans ma tête, de toute manière je vais mettre la sonde après. Pour les douleurs de l'hypochondre droit, tout ce qui est douleur vésiculaire par exemple.

10

**Que vous apporte de palper le ventre et que vous apporte l'échoscopie ?**

Je fais toujours la palpation, parce que ce je touche. Par exemple pour les gens qui disent « j'ai mal aux reins », je prends ma sonde et je passe un coup sur les reins. Il y a 2 chances sur 3 pour que je ne sois pas sur le bon problème parce qu'en fait ils ont mal au dos. Donc j'ai besoin de poser les mains d'abord pour savoir où est le problème, pour savoir de quoi ils se plaignent réellement avant de me dire « ah oui, effectivement c'est bien une douleur rénale ». Puis je vais jeter un coup d'œil avec la sonde.

15

**D'accord, donc cela guide en fait votre geste?**

20 Tout à fait. Ca va me permettre de savoir ce que je vais chercher et pourquoi je le cherche.

On n'a pas forcément les mêmes mots pour les mêmes choses, même si les patients nous expliquent tout, nous racontent tout, poser le doigt sur leur problème nous permet de guider le geste échographique.

25

**Et donc par exemple pour la douleur de l'hypochondre droit ?**

Si j'ai un Murphy à la palpation, je sais que c'est bien ça que je vais chercher. Si finalement quand j'appuie là, ils me disent que finalement c'est beaucoup plus bas, ce n'est peut-être pas la peine de se jeter sur la sonde.

30

**Dans ce cas-là, arrivez-vous à palper et à reproduire la douleur avec la sonde ?**

Ah oui, quand c'est typique, on peut reproduire la douleur, il y a une double réponse, c'est le Murphy échographique.

35

**Et donc après, que vous amène l'échoscopie par rapport à la palpation manuelle, si on reste sur la douleur de l'hypochondre droit ?**

Elle me permet d'affiner mon diagnostic, en tout cas de confirmer ou pas, d'organiser la suite des événements. Si je n'ai rien du tout, une vésicule nickel, pas de calcul, que je n'ai pas d'argument échographique, je serai moins dans l'urgence. Si j'ai un argument clair et net, mon schéma diagnostique est évident, et il sera orienté assez rapidement.

40

**Dans ce cas-là, faites-vous plutôt de l'échoscopie ?**

Oui, clairement, dans l'urgence, il est rare que je fasse de l'échographie. Mais je fais un petit peu d'échographie aussi.

45

**Avez-vous un protocole, un schéma établi que vous suivez quand vous palpez avec la sonde ?**

50 Non, pas forcément, je recherche l'image directement. Mais je vais jeter un coup sur le reste du foie, et vérifier qu'il n'y a rien d'autre, bien sûr. Je ne mets pas juste la sonde pile poil sur la vésicule et je m'en vais.

**Est-ce que la durée de votre examen clinique est-elle impactée?**

55 Oui, forcément, ça c'est certain, surtout si c'est inattendu, si ce n'est pas le motif numéro 1 de la consultation, si c'est en cours d'examen ou en cours de discussion que je fais l'échoscopie, forcément ça va l'impacter, et je vais me retrouver avec 6 minutes de retard.

Ce n'est pas énorme, ce n'est pas dramatique, mais ça prend un petit plus de temps. Après, ça le rend aussi plus intéressant. Donc on n'y perd rien.

60

**Est-ce que si vous voyez rien avec l'échoscopie, pensez-vous que vous pouvez passer à côté de quelque chose ?**

65 Non, pas plus que l'examen clinique. En palpant un ventre, je ne peux pas affirmer à 100% que ce n'est pas chirurgical. Peut-être que j'ai pu passer à côté de quelque chose. Et bien l'échoscopie c'est pareil, ce n'est pas parfait, mais pas plus que mon examen, pas plus que mon interrogatoire.

**D'accord, et dans le cas où vous avez une image pathologique ?**

70 Oui ça apporte un argument de plus, ou de moins. En tout cas, ça fait avancer dans mon schéma diagnostique.

**Est-ce que parfois le fait de voir une image, ça a pu vous orienter vers un diagnostic qui n'était pas le bon ?**

75 Pas vers un mauvais diagnostic, mais vers des explorations complémentaires qui finalement étaient rassurantes. Ca m'est arrivé de voir des images dans un foie. Finalement j'ai fait le scanner et il n'y avait rien, alors que l'échographie me montrait quelque chose. Bon, mais ce n'était pas dramatique, le patient n'en a pas souffert.

**Donc cela vous fait progresser dans la démarche diagnostique?**

80 Oui bien sûr. On améliore la sensibilité et la puissance de l'examen, on a forcément un plus par rapport à quelqu'un qui n'a pas d'appareil d'écho, car il va garder plus de doute que nous.

**Par rapport à l'examen clinique, quelle est la part d'incertitude diagnostique restante avec l'échoscopie?**

85 Pour la douleur de l'hypochondre droit, je ne suis pas à tous les coups sûre, il y a toujours un petit doute diagnostique, c'est sûr. Je dirai peut-être 50% d'incertitude quand on a que les mains, et ça passe à 20% avec l'écho.

**En dehors de l'hypochondre droit, avez-vous d'autres situations cliniques en tête ?**

95 Dès qu'on a un doute sur une dilatation rénale, c'est vraiment très facile d'accès, ça répond de suite à la question. Parce que les gens ils ne savent pas trop s'ils ont mal, si c'est à droite, ou à gauche. Dès qu'on a un petit doute, l'écho c'est fantastique. Mais je palpe et je percute avec mes mains d'abord, et après, je passe à la sonde. Elle va me montrer s'il y a une dilatation ou un obstacle, mais très franchement je n'ai jamais vu d'obstacle. Autant la vésicule on voit très bien les calculs, autant dans le rein.... Par contre les dilatations oui, on en voit.



100 **Et ce sera de l'échoscopie ou vous prenez le temps de faire un compte-rendu ?**  
Je n'ai pas de règle absolue. Si j'ai le temps, et que derrière j'adresse à quelqu'un et je ne suis pas dans l'urgence, je fais le compte-rendu échographique avec un courrier. Si je n'ai pas le temps, j'imprime au patient la photo qui est typique et je ne lui facturerais pas l'écho. Et je l'envoie au spécialiste avec l'image. Ça je le fais très facilement. Si  
105 l'image est parlante, dans la vésicule par exemple, j'imprime ma jolie photo avec la vésicule et mon joli calcul, je l'inclus dans le courrier, et je l'envoie au spécialiste.

**Et en cas d'urgence ?**

En général on passe par les urgences, c'est déjà pas mal.

110 **Est-ce-que le contact avec le patient a changé pendant l'examen ?** Je pense qu'ils sont plus rassurés. Hier j'ai reçu par exemple une jeune fille qui avait des problèmes gynéco. J'ai posé la sonde sur son ventre, je n'ai rien vu parce qu'il était rétroversé. Elle ne savait pas que je faisais de l'écho, elle venait pour se faire arrêter parce qu'elle  
115 avait mal au ventre. Je lui ai dit « je suis désolée, je ne peux rien voir, votre utérus est rétroversé, et je n'ai pas de sonde endovaginale ». D'un seul coup elle s'est retournée vers sa mère et lui a dit « tu te rends compte, mon gynéco ça fait 10 ans qu'il me suit, il ne me l'avait jamais dit, et c'est Dr X., je ne savais même pas qu'elle faisait de l'écho, qui me le dit ! »

120 Pour moi c'était un inconvénient, mais elle a vécu ça comme un facteur de confiance. Donc j'imagine que pour les gens c'est un plus.

**Pour tout ce qui est gynéco, que recherchez-vous avec la sonde ?**

Je fais juste la datation initiale. Mais on n'est plus dans l'échoscopie. Là ils viennent pour un début de grossesse. Je leur fais faire un bilan, je leur donne un rendez-vous,  
125 ils viennent pour faire l'échographie de datation. Ils viennent que pour ça. Je leur fais leur compte rendu. Et après, ils prennent un rendez-vous pour la suite.

Par contre pour l'échoscopie, quelqu'un qui a un peu saigné, qui a mal au ventre, je pose la sonde, je regarde qu'il n'y a pas de souci. Ou pour des douleurs ovariennes,  
130 je vérifie s'il y a un kyste, je le fais en cours d'examen. Car mon appareil, il démarre très vite, le temps que les gens me racontent ce qu'ils ont, que je les examine. Après, je peux poser une sonde.

**Vous anticipez pendant l'interrogatoire ?**

135 Oui, pendant l'interrogatoire quand je sens que ce sera bien de jeter un petit coup d'œil, je l'allume.

**Donc pour les étiologies pelviennes vous palpez et vous posez la sonde ?**

Oui effectivement, en dehors de la grossesse, pour les choses inattendues, c'est  
140 toujours l'examen clinique qui me guide, je reste un médecin généraliste avant tout, je touche, et après, je complète par l'écho.

**Pensez-vous qu'avec une sonde on peut arriver à palper une masse ?**

Je suis déjà tombée sur des kystes ovariens de 9cm, je ne les ai pas palpés avec la  
145 sonde, mais je les ai vus, et je les avais palpés avec les mains.

**Mais quand c'est douloureux, arrivez-vous à reproduire la douleur ?**

Oui oui. Mais j'ai l'info avec mes mains avant.

150 **En gynéco, quelle est la part de l'incertitude diagnostique restante?**

Il reste quand même une incertitude, surtout si on a qu'une sonde pelvienne. Comme pour la jeune fille, pour un utérus retroversé, moi je n'ai rien vu dans son utérus, je l'ai renvoyée vers son gynéco. S'il y avait un fibrome dedans, mon incertitude est restée totale. Les ovaires par voie pelvienne.....On voit quand même beaucoup de choses, on peut voir des gros kystes, on peut voir s'il y a un épanchement, mais ça reste subjectif, ce n'est pas toujours évident. Et puis la vessie vide, la vessie pleine, on ne va pas avoir les mêmes informations. Des fois, on tombe sur quelque chose et on va avoir la réponse. C'est rare en pelvien, sauf par exemple le stérilet. Ok il est en place, on a la réponse, mais l'incertitude reste quand même très importante [*je dans les autres indications*].

**On dit que l'échographie c'est patient-opérateur-machine dépendant ?**

C'est tout à fait possible pour pleins de choses. Après, pour un geste particulier, ce n'est pas vrai. Pour la vésicule par exemple. C'est vrai que des fois on ne va pas la voir chez quelqu'un qui est très gros, qui a des gaz partout, mais on doit pouvoir arriver à mettre le doigt dessus. Pour un geste très spécifique, on regarde le rein ou on regarde la vésicule, il n'y a pas trop de souci. Après, en pelvien, ça dépend de l'appareillage qu'on a. Quand on a l'endovaginale, on a beaucoup moins d'incertitude qu'en pelvien, c'est certain.

**Au niveau thoracique, l'utilisez-vous en cas de suspicion d'un épanchement ?**

Oui, ça c'est facile. Devant une dyspnée, une toux qui traîne, des crépitants, je mets un petit coup de sonde. On voit quand même assez facilement, et des fois j'ai quelques belles images. Mais je mets quand même le stétho avant la sonde quoi qu'il en soit.

**Pour certaines situations, comme ici par exemple lorsque vous entendez avec le stétho des crépitants, quelles informations supplémentaires vous donnera la sonde ?**

Des crépitants on en entend chez tout le monde passé 80 ans je dirais. Mais on ne voit pas d'épanchement chez tout le monde. Donc c'est un ensemble de petites choses, une auscultation qui nous fait douter, et pour lesquelles on va confirmer ou pas à l'écho. Ça c'est quelque chose de facile.

**Et pour les pneumothorax ?**

Je n'ai jamais vu de pneumothorax. Par contre, pour contrôler la cicatrisation du pneumothorax, c'est un moyen de dire s'il est recollé complètement ou pas.

**Là pour cet exemple où vous avez un contexte clinique, vous savez. Vous mettez directement la sonde ?**

Non, j'ausculte quand même.

**Et la fracture de côte ?**

Oui. Fracture du bras aussi, les petites fractures sur les doigts, les traumatismes, oui, pas mal. Je situe la fracture avec la palpation manuelle puis je mets la sonde direct là où ça fait mal. Les côtes ce n'est pas très très facile. L'autre jour, j'ai vu une fracture sur le péroné. Donc je l'ai renvoyée aux urgences, parce qu'ils avaient fait la radio et ils s'étaient arrêtés là, mais la fracture était là.

**Ils n'ont pas vu la fracture à la radio ?**

200 Oui, après, on se fait traiter de charlatans comme quoi ce n'est pas possible en écho de trouver une fracture, mais si!

**Mais dans ce cas, ils se sont bien rendus aux urgences avec l'image de l'écho ?**

Mais l'écho quand on imprime, ça ne rend jamais très bien.

205 Pour un enfant que j'avais envoyé (*aux urgences*) avec une fracture du bras vue à l'écho sans aucun doute, j'ai bien donné la photo à la maman. Elle s'est faite envoyer balader par l'urgentiste « Bon ok allez faire la radio ! » Quand il est revenu, il y avait bien la fracture sur la radio. Bon après, on peut toujours tomber sur gens plus ou moins désagréables.

210 **Donc pour vous, les fractures sont-elles une très bonne indication pour l'écho ?**

Pour les fractures superficielles, oui, il ne faut pas que ce soit trop profond. Et pas trop près des articulations, parce qu'après, ce n'est pas très évident aussi. De toute façon, ça ne coûte rien de mettre un coup de sonde. On voit, si c'est évident, c'est évident.

215 Pour les malléoles, par contre, ça passe souvent direct par les urgences.

**Et les fractures du 5ieme méta ?**

Oui, ça fait partie des choses qu'on essaye de voir. Des fois on peut le voir. Dans tous les cas, ça fait progresser la démarche diagnostique.

220 **Et pour les adénopathies ?**

Ça c'est quelque chose de vraiment très clinique. Je ne fais pas d'échoscopie. Bon ça m'est arrivé de tomber sur un très gros ganglion, de faire l'échoscopie, de le mesurer pour l'adresser au spécialiste pour faire des recherches derrière. Mais là, ça ne m'apporte pas grand-chose de plus que ce que je sais, que c'est un ganglion. Mais je palpe toujours avant.

225 **Quand la topographie est classique, n'avez-vous jamais un doute avec un lipome ou un kyste ?**

230 Non, jamais. Oui, par contre, quand c'est ailleurs, on fait beaucoup d'échoscopie de masses au sens très général, pour des endroits divers et variés.

Des masses au sein par exemple. Sans faire de diagnostic de cancer, loin de là, mais des femmes qui viennent parce qu'elles ont une grosse masse, on peut tomber sur un gros kyste liquidien. On va la rassurer, mais il n'empêche qu'on va l'envoyer au gynéco.

235 Mais elle va dormir la nuit quand on lui dit que c'est que du liquide dedans. Mais je palpe avant.

**Au niveau thyroïde ?**

240 Ça c'est l'art de l'échographie pure. On n'est plus dans l'urgence, c'est programmé, les gens viennent exprès pour ça. Et après, on fait un compte-rendu. Mais je palpe aussi avant, pour voir s'il y a un goitre ou un nodule.

**Par exemple, comment sera votre examen pour un patient qui a l'impression d'avoir une masse cervicale ?**

245 Et bien dans ce cas-là, je fais un examen clinique normal avec mes mains. Puis ils reviennent et on fait une échographie. Parce que le problème, c'est que quand on fait une échographie, ça prend plus de temps, il faut un rendez-vous dédié sinon on ne s'en sort pas.

250 **Et pour une suspicion d'anévrisme de l'aorte abdominale ?**

Quand je jette un coup de sonde pour x raisons, je regarde toujours l'aorte. Ce n'est pas systématique chez quelqu'un qui est à risque cardiovasculaire. Je fais très peu de vasculaire. Pas les AOMI. Ce que je fais, c'est que quand il y a un doute sur une phlébite, je jette un coup d'œil. Mais le reste, j'estime que je ne suis pas assez

255 compétente. Le doppler, j'ai appris à en faire, mais ce n'est pas facile le doppler, hein ? Quand on a quatre fois le chiffre différent, on se dit qu'on n'est pas doué, on ne va pas l'appliquer à ses patients. Après, je regarde quand même, quand je vois une grosse plaque sur les carotides, j'adresse quand même. Les gens qui font que ça, les angiologues, ils font ça très bien.

260

**Pour revenir à la phlébite ?**

Ça oui, c'est très facile. Je fais quand même un examen clinique, le mollet, tout ça. Mais tout de suite, je sais que je vais mettre un coup de sonde, j'allume l'appareil. Je regarde direct les creux poplités, et si j'ai rien, je suis assez tranquille. Je regarde alors

265 pour faire un doppler dans les quatre jours, ou pas, en fonction du contexte.

**Ça vous rassure à la fois vous et le patient ?**

Voilà, ça a un gros impact sur le patient, quand nous, on n'a quasiment aucun doute. On fait le doppler aux creux poplités, et si n'on a pas trop d'argument on surveille et on leur dit : « Il n'y a pas de phlébite ».

270

**Dans les suspicions de globe vésical ?**

Non ça ne m'est jamais arrivé en cabinet. Mais ça doit marcher très bien. Après, j'ai un patient, c'est un petit peu différent, il avait un néo de vessie. Il avait mal au ventre,

275 on peut dire que c'est un globe malgré tout, mais il faisait des auto sondages. Sa vessie montait jusque-là (*ie au niveau de l'estomac*), donc je l'ai renvoyé à son urologue.

**C'est un diagnostic que vous avez fait en cabinet ?**

Oui après avoir palpé manuellement, il avait mal, j'ai posé la sonde et voilà, c'était son néo de vessie qui montait jusque-là.

L'urologie c'est quelque chose qu'on fait assez facilement, pour un monsieur qui saigne, des polypes de vessie, des choses qu'on voit assez facilement. Quand j'ai un doute, quelque chose qui ne me plait pas, je fais la photo, et je l'insère dans le courrier

285 pour l'urologue.

**Vous l'utilisez tous les jours ?**

Ah oui, au moins une fois par jour.

290 **Est ce qu'il y a des situations cliniques que nous n'avons pas abordées ?**

On en fait tellement.....dans tellement de conditions différentes. Hier par exemple, un trauma musculaire : un monsieur qui vient me voir pour une déchirure musculaire, c'est quand même assez fréquent. Après, il y a des choses qui vont plutôt rentrer dans l'échographie : l'épaule je fais rarement de l'échoscopie. On bloque un rendez-vous

295 plus tard, et je fais une vraie échographie.

**Pour les déchirures musculaires, comment faites-vous l'examen ?**

Je palpe avec ma main, je repère et je mets la sonde.

300 **On dit que l'interrogatoire contribue à 80% du diagnostic en médecine. Ici par exemple pour la déchirure musculaire, qu'allez-vous rechercher en plus avec la sonde ?**

J'ai quasi le diagnostic avec la palpation (*i.e. manuelle*), l'échoscopie va nous dire : « oui, non, un peu, beaucoup ». Par exemple le monsieur d'hier il avait une douleur relativement importante, mais pas très invalidante, alors qu'il avait un très beau hématome et qu'il y avait vraiment une lésion musculaire. À contrario, j'ai des patients qui viennent me voir avec des douleurs très invalidantes où on ne voit rien. Donc malgré tout, ça affine la gravité du diagnostic, même si le diagnostic on l'a dès le départ effectivement.

310 **Donc ça donne un degré de la gravité. D'autres indications ?**

Oui les épanchements de genou, très très souvent, on le sent venir « ah mon genou, il a gonflé », on allume la machine, le temps de l'ausculter et on pose un coup de sonde.

315 **Comment examinez-vous le genou ?**

Je recherche le signe du glaçon avec mes doigts, je recherche s'il est chaud et douloureux. Avec la sonde, je recherche directement s'il y a un épanchement.

320 **Et pour le kyste poplité ?**

Oui, c'est pareil, si on a un doute sur la clinique. Même si j'ai la certitude diagnostique avec la palpation, rien que pour plaisir personnel, je regarde avec la sonde. On peut le faire, on ne va pas s'en priver quand même.

325 **Et pour la suspicion d'ascite ?**

Ah c'est dommage on n'a pas trop le temps, j'aurais montré de très beaux clichés de carcinomes péritonéaux. Une dame qui est venue me voir parce qu'elle avait pris du poids, elle avait beau faire le régime. Mais bon cliniquement, c'était imposant, je l'avais mon ascite, visuellement et avec la palpation. J'ai posé la sonde, et ça nageait.

330 Mais sinon je ne suis jamais tombée sur une ascite. Dans l'autre sens, l'écho m'a permis x fois de confirmer qu'il n'y avait pas d'ascite. C'est un diagnostic aussi.

**Globalement, dans votre pratique, quel est le degré de modification de l'examen clinique : de 0 (pas du tout) à 5 (toujours) ?**

335 Je dirais 3.5.

Je dirais c'est juste un prolongement de l'examen clinique (*i.e. conventionnel*) que je fais toujours avant. Ça permet d'affiner le diagnostic, d'être plus clair dans l'orientation qu'on va donner à la suite de la consultation.

340 Quand je reçois une femme enceinte, même si elle vient pour autre chose, en général on jette toujours un petit coup de sonde pour voir que le bébé va bien, ça ne coûte rien. Là l'examen est aussi modifié.

345 C'est un petit plus, mais pas que pour moi. Je fais partie d'une MSP. Quand mes confrères ont un souci, ils m'envoient un petit message. Ils me demandent de confirmer une colique hépatique, une colique néphrétique. C'est un rendez-vous, la personne vient que pour ça, c'est un acte d'échographie. Je fais quand même toujours un examen clinique parce qu'on ne peut pas s'en passer mais je sais ce que je vais chercher.

**Juste une dernière indication : une grosse bourse chez l'homme ?**

350 Oui une fois, c'était pour un enfant. Je me suis contentée de mettre un coup de sonde, et de mettre des jolis photos et voilà.

**Vous avez palpé avant ?**

355 De toute façon, on va toujours un peu palper pour savoir ce qu'on va chercher. J'ai du mal à imaginer de faire une écho sans savoir exactement ce que je cherche et pourquoi je le cherche.

**L'échoscopie reste principalement réservée aux indications que nous avons abordées ?**

360 Il y a toujours des indications surprenantes où on se dit : tiens là on pourrait regarder.

**Y-a-t-il quelque chose que vous voudriez aborder ?**

365 Ce qui serait bien c'est que l'échoscopie soit cotée, parce que malgré tout c'est un plus qu'on apporte aux gens. Même si on a une facturation modeste de l'échoscopie, même pour 1 ou 2 par jour, ça permettrait de rentabiliser mon appareil. Si j'en cote 5 par mois....Ça reste un investissement à peine rentabilisé. Ça fait des années que je l'utilise. Bon on fait des choix dans la vie, mais je trouve que c'est dommage parce que c'est vraiment un plus pour les gens.

**Un gain de temps dans le circuit de soin aussi ?**

370 Ah oui, pendant la consultation, je leur dit « il n'y a rien » et je leur évite une ordonnance, de prendre rendez-vous, et de faire l'échographie qui aurait dit finalement « il y a rien ». Ils auraient attendu 3 semaines. Moi ça m'a pris quelques secondes....

**C'est l'intérêt dans la démarche diagnostique qui vous a amené à faire de l'écho ?**

Oui, l'intérêt est purement intellectuel.

Ok, bon je pense qu'on a terminé.

380

385

### **Suite entretien du 30/04/2019**

#### **Comment avez-vous intégré l'examen échoscopique dans votre pratique ?**

390 Avant, j'examinais les gens et je vérifiais l'endroit où ils avaient une plainte. Je m'arrêtais à ça, en gardant les interrogations pour moi, et en prescrivant derrière si besoin. Alors qu'aujourd'hui, je sais que je vais pouvoir compléter mon examen par l'échoscopie, donc je fais l'examen clinique. Je ne m'attarde plus à trouver l'endroit exact de ce qui va guider mon échoscopie derrière.

#### **Pour la douleur de l'HCD, comment menez-vous votre examen ?**

395 Je pose mes mains sur l'abdomen, je recherche la zone douloureuse en palpant en commençant par une zone non douloureuse, quadrant par quadrant. Je vais rechercher un signe de Murphy en palpant l'hypochondre droit pour rechercher une douleur. Mais aujourd'hui, il est un peu plus court depuis que j'ai l'échoscopie, je vais  
400 à l'essentiel pour me concentrer sur l'échoscopie, sans passer beaucoup de temps à palper. Je ne recherche plus forcément les reliefs des organes, la pointe du foie, une splénomégalie. Je fais toujours le signe de Murphy clinique et je le recherche avec ma sonde.

#### **Pour la douleur pelvienne, comment a évolué votre examen ?**

405 Honnêtement, je vérifie toujours que la zone à explorer est bien celle que la personne m'a décrite en palpant pour pouvoir mettre la sonde dessus. Globalement le temps palpatoire a peut-être un peu diminué.

#### **Comment a évolué votre examen pulmonaire ?**

410 Je ne fais plus palpation et percussion. Aujourd'hui, indépendamment de l'écho, je ne fais que l'auscultation. Mais je ne l'ai pas raccourcie car elle apporte bien plus d'information que de visualiser un simple épanchement à l'écho.

#### **Comment faites-vous l'examen de la thyroïde ?**

415 Je n'ai rien changé à mon examen. Je palpe et si je ne trouve rien, je ne ferai pas l'échoscopie. Si je trouve quelque chose je ferai l'échoscopie.

#### **L'examen de la phlébite ?**

420 Je ne l'ai pas changé : j'évalue le ballotement du mollet, je palpe pour évaluer une douleur, je fais le signe de Homans. Il est le même.

#### **Si vous suspectez un petit épanchement du genou.**

425 J'examine et très rapidement je mets un coup de sonde. Pour le genou, c'est sûr j'ai raccourci mon examen. Pour le kyste poplité c'est pareil.

#### **Pour la suspicion de dilatation des voies urinaires ?**

430 Là il n'a pas changé, je fais l'examen clinique complet : je percuter les fosses à la recherche d'une douleur à l'ébranlement, et derrière je mets la sonde.

#### **Pour la suspicion d'ascite ?**

Là j'ai raccourci mon examen : je palpe beaucoup moins, j'insiste beaucoup moins et je vais mettre rapidement la sonde.

...  
435 Pour l'examen abdominal je fais la même approche globalement : je palpe et je percute de la même manière. J'aurai tendance à le raccourcir pour certaines indications, pour la suspicion d'hépatomégalie, la suspicion d'ascite. Mais pour les autres indications il est à l'identique.

440 **Si demain vous aviez une personne avec une suspicion de globe comment procéderiez-vous ?**

Je vais palper sans percuter pour essayer de repérer une voussure. Et après, je passe à la sonde. Ici mon examen n'a pas changé, car ce sont des choses trop rares pour penser à ça en premier. Donc on va d'abord examiner pour faire la part des choses sur la plainte.

445

**Si vous deviez résumer en un mot l'évolution de votre examen clinique standard?**

450 Il est raccourci pour tout ce qui serait évident à l'échoscopie. Par exemple, pour l'épanchement du genou, on sait qu'on va avoir la réponse facilement et tout de suite, on ne va pas passer trois heures à chercher un signe clinique qui n'est pas toujours évident.



Entretien 3 - Médecin C – 12/04/2019, avec son interne de maîtrise de stage  
Seul, en milieu urbain, installé depuis 30ans, équipé depuis 3 ans.  
2 sondes : basse fréquence et haute fréquence.

5 **Pour quelles situations cliniques privilégiez-vous l'échoscopie par rapport à la palpation manuelle ?**

La thyroïde, il n'y a pas photo, pour voir s'il y a un nodule.

10 Moi j'aime bien l'échoscopie pulmonaire, c'est facile, ça permet de voir s'il y a un épanchement pulmonaire. Chez les personnes âgées, ça aide beaucoup. Un vieux qui a une bronchite et qui tousse, si l'appareil est allumé, je fais un coup de sonde.

15 **Mais avant l'auscultez-vous ?**

Oui, on ausculte. Mais à l'auscultation, on peut avoir l'impression qu'il n'y a rien. Et on découvre un petit épanchement avec l'écho pulmonaire, ça c'est bien.

20 **Vous parlez de la thyroïde, comment réalisez-vous l'examen?**

On met la sonde, et on voit de suite. Juste avant, la dernière patiente était inquiète comme tout. Une inquiète, qui avait déjà eu une thyroïdectomie droite, et qui avait décidé que c'était ses hormones thyroïdiennes qui faisaient qu'elle n'était pas bien. En fait pas du tout, elle s'est même permis pendant l'examen, elle m'a dit : « non c'est à droite ». Ça l'a rassurée.

J'utilise l'échoscopie, c'est le prolongement de mon examen clinique, c'est le prolongement de mon stéthoscope.

25 A l'échoscopie, tu vois des trucs de 5mm, et au doigt tu ne sens rien du tout!

**Donc ça a permis de la rassurer elle. Et vous ?**

Et moi, je trouve que c'est fiable. Depuis que j'ai mon appareil d'échoscopie, je me rend compte que si tu sens un nodule à la thyroïde, il est déjà gros de 2 ou 3 cm.

30 **Et si vous voyez un nodule infra centimétrique, que faites-vous ?**

Si je vois un nodule de moins de 1cm, je ne leur dit même pas. Avant-hier, il y en avait une avec un nodule qui faisait 1,1cm. On lui a dit « oui oui il y est, il existe ». Les 2 autres qui avaient été décrits par le radiologue, je n'en ai même pas parlé, ils étaient infra-centimétriques.

35

**Et niveau pulmonaire, pour revenir à cette indication, quel examen clinique faites-vous ?**

40 Examen classique : percussion et auscultation. Si la personne âgée a l'air fragile ou si elle a déjà fait une pneumopathie, en général, j'en ai 2 ou 3 comme ça qui ont 90 ans, ce sont des vieillards. [...] je fais une écho. La personne qui vient me voir et qui a juste une bronchite, elle rentre à domicile si mon échographie a montré qu'il n'y a pas un épanchement. C'est rassurant. Inversement pour un autre patient qui est en bonne forme mais qui traîne sa bronchite, s'il se sent un peu essoufflé, je fais l'écho. Si je vois un petit épanchement, je lui dit « il y a un épanchement, il faut rentrer à l'hôpital ».

45 Les épanchements c'est facile. Je fais l'échographie pulmonaire parce que c'est facile. Il y a 4 mesures et je recherche s'il y a un épanchement, je peux l'intégrer dans ma consultation.

**Est-ce-que vous l'utilisez pour la pédiatrie?**

50 Non, j'ai 60 ans, je fais peu de pédiatrie. Le dernier que j'ai eu en date, c'est un jeune de 15 ans qui avait eu une fracture de son rein sur un accident en VTT. C'était intéressant, il avait mal au dos. Et donc les parents étaient inquiets. J'ai regardé et mesuré le rein. Ils ont vu que je voyais le rein qui avait été fracturé mais qui gardait quand même globalement sa forme. Il n'était pas dilaté. J'ai regardé le psoas, il avait  
55 une petite image anéchogène parce que, je pense, il avait fait une petite déchirure que j'ai contrôlée 3 semaines après. Je l'ai manipulé en ostéopathie. C'était bien pratique.

**Au niveau abdominal, pensez-vous à des indications où vous utilisez directement la sonde ?**

60 Quand on met la sonde, en fait on palpe. On peut très bien palper avec les mains, et après, tu peux aussi palper avec la sonde. Comme on est deux, mon interne va palper. S'il sent quelque chose, je passe derrière et je décide si je fais l'échoscopie. J'allume l'appareil, parce qu'il est un peu lent. L'interne examine le patient, et après, on regarde avec l'écho.

65

**Donc pour une colique hépatique, c'est une bonne indication ?**

Oui.

**Reproduisez-vous la douleur avec la sonde ?**

70 Oui. La seule fois où j'ai eu le cas depuis que j'ai l'écho, c'était le lendemain du nouvel an. Une dame qui aime bien manger et bien boire avait mal au ventre. Je regarde avec l'écho et je tombe sur une lithiase avec le cône d'ombre. Je n'aurais pas eu l'écho, j'aurais dit « c'est un lendemain de fête, je vous donne quelque chose, et vous revenez me voir si ça ne va pas ». Là, je me suis dit « c'est une lithiase, il y a une indication  
75 opératoire ». Elle est partie, et je l'ai plus revue puisque tout allait bien. Elle avait été opérée. Je l'ai revue 6 mois après, j'avais juste mis la sonde, je ne lui ai même pas fait payer l'écho.

**Ici, quelle est la part d'incertitude diagnostique restante ?**

80 Coup de bol, aucune. Mais je n'en ai pas eu ni la reconnaissance financière ni la reconnaissance intellectuelle. Ils viennent en 10min, tu as fait l'écho, ça coûte quand même 370 euros par mois. L'échoscopie me pose problème parce que ce n'est pas remboursé. Je demande même pas à ce que ce soit rentable, avec l'échoscopie je perds de l'argent. Quand je fais une échographie je suis prudent, ça fait 10€ de plus  
85 que la consultation. Là, j'estime qu'on fait vraiment un vrai boulot. Je pense vraiment qu'il faudrait coter l'acte d'échoscopie.

**Et pour une suspicion de gros foie ?**

90 Oui je regarde, je regarde l'échostructure et l'échogénicité. Si c'est très hyperéchogène, c'est un foie chargé. Je regarde si jamais j'ai des nodules ou des images hypoéchogènes, et je regarde la vésicule. Je ne fais pas de compte-rendu. Pour une plainte abdominale, c'est facile, tu regardes un coup sur le foie, un coup sur la vésicule, un coup sur le rein droit, un coup sur le rein gauche, et un coup sur l'aorte abdo. C'est facile, ça me prend 4 minutes.

95

**Est-ce que vous faites un examen conventionnel pour le foie ?**

Non des fois je fais avec la sonde direct. Au moment où tu appuies, tu vois. Des fois je palpe, et la sonde devient un complément. Je vais palper pour voir s'il y a un débord hépatique. Ça cliniquement on le voit bien, encore faut-il bien le savoir.

100

**Quelles informations vous amènera l'écho?**

Ca alerte. Par exemple, j'ai un patient, c'est un papi qui est quand même très diminué. Un jour sa fille me l'amène. Comme il est hypertendu, je regarde son aorte abdominale et son rein, parce que je n'avais jamais regardé son rein. Quand j'ai mis la sonde, son

105

rein était dilaté. Ça expliquait aussi son insuffisance rénale et sa micro albuminurie. Je n'ai pas compris ce qu'il avait et je me suis dit ce n'est pas normal. L'échoscopie, c'est normal ou pas normal. Quand on a l'habitude de regarder un organe, à force, on prend l'habitude de voir ce qui est normal. Quand ce n'est pas normal, on voit tout de suite, ça saute aux yeux. Même les internes quand ils s'y mettent, ils disent « ah ben non ce n'est pas normal ». Même si on ne sait pas ce que c'est, on sait qu'il va falloir orienter le patient.

110

**Et comment réalisez-vous votre examen pour une douleur de la FID ?**

Et bien je vais mettre la sonde et je vais regarder s'il y a une dilatation de l'uretère. Sachant que normalement, il y a l'artère et la veine iliaque. Si j'ai une troisième image, ça ne peut être que l'uretère qui est dilaté.

115

**Et cela, le ferez-vous après un examen clinique classique, avec une palpation, une percussion ?**

En même temps, c'est dans la foulée. J'examine et en même temps, je me dis « je fais, je fais pas ? » Si j'ai du temps, si ce n'est pas trop la bourre, je vais le faire dans la foulée. Sinon je dis « vous repassez demain, on jettera un coup d'œil ».

120

**Et dans les indications que nous venons de voir l'échoscopie aura-t-elle levé l'incertitude diagnostique souvent, toujours ou jamais ?**

Très souvent.

125

**Et la prise en charge du patient est-elle très souvent, souvent, ou peu impactée ?**

Ça change le regard du patient sur le docteur. Les gens qui viennent ici se disent « c'est un cabinet sérieux ». C'est bien et moins bien, des fois je me récupère des cas lourds, ça densifie, c'est fatigant. Parce que tu ne fais pas de consultation à moins de 20min. Ici se pose le problème financier : on aimerait bien bosser ¾ heure mais ne pas être rémunéré 25€.

130

**Et pour les suspicions d'ascite, quelle est votre démarche clinique ?**

J'en avais un, un alcoolique énorme. Quand je palpais le foie, je sentais des trucs jusqu'à gauche. Dommage, je n'avais pas d'appareil d'écho à l'époque. Il est mort dans une hémorragie cataclysmique. Mais sinon, non, je n'ai pas de cas d'ascite.

135

**Avez-vous eu des suspicions de pneumothorax ?**

En 30 ans, j'ai vu 3 pneumothorax, des mecs qui m'ont dit « docteur j'ai eu mal, je suis allé aux urgences direct ». Donc le pneumothorax diagnostiqué en médecine de ville, je n'y crois pas. Si je devais le faire, j'essaierais de faire le temps mouvement. Par contre l'écho thoracique, je m'en sers pour voir les épanchements pleuraux et les fractures de côte. C'est génial pour les fractures de côte. On en a même diagnostiqué il y a 3 jours : une mamie qui avait eu un accident de voiture. Hôpital, radio, scanner. Elle me dit « mais c'est bizarre quand je me lève, j'ai mal ». On a mis un coup de sonde, et on a vu le sternum fracturé.

145

150 **Comment avez-vous procédé ?**

J'ai mis la sonde et je lui ai dit « là où vous avez mal, vous me dites ». J'avais touché mais je ne sentais rien, le décalage était de 2mm. J'ai commencé là où elle avait mal. En descendant, j'ai tourné la sonde et là, clac, on avait le truc. Je lui ai dit « regardez, c'est là que c'est pété ». « Ah bon, et il faut que je fasse le scanner alors ? », « Si vous voulez, mais ça n'amènera rien ».

**Donc ici, la palpation vous a-t-elle guidé pour la sonde ?**

Oui. Ça aide.

160 Ce matin aussi, le patient avait mal à l'épaule. « Vous avez mal où? » J'ai mis la sonde et je suis tombé sur le ligament acromio coracoïdien. J'étais content, j'ai montré à mon interne, « regarde, il est bombé ».

**Donc avez-vous préalablement repéré avec le doigt? Ou avez-vous fait un examen complet clinique de l'épaule ?**

165 Oui, et j'ai mis la sonde. C'était un conflit acromio-coracoïdien. Quand tu leur fais monter le bras, ça bombe. D'habitude, c'est un hamac. Là, quand il bougeait, ça bombait. Avant, on avait regardé les amplitudes articulaires. On a aussi regardé à l'écho le long biceps pour voir s'il n'y avait pas un épanchement.

170 **Utilisez-vous l'écho pour les indications vasculaires ?**

Alors là, tout de suite, je regarde les phlébites pour une suspicion de TVP fémorale, poplité.

**Faites-vous un examen clinique au préalable ?**

175 Ah oui, le signe de Homans. En général d'ailleurs, c'est classique, c'est le vendredi soir. Tu es embêté, tu ne trouves pas d'angiologue, ils sont partis. Donc je fais l'écho et je suis rassuré. Par exemple l'autre fois, une femme jeune active, sportive est venue. Elle avait mal au mollet. Je l'ai examinée et elle avait un mollet qui était sensible. Je me suis dit « je vais éliminer la TVP ». Elle était nickel au niveau poplité et fémoral.

180 Quand je suis descendu plus bas, je n'ai plus rien compris. De toute façon, j'avais appris qu'il y avait pleins de variations et qu'on s'en fichait. Donc je lui ai dit qu'il fallait aller voir l'angiologue le lundi matin, qu'il y avait peut-être quelque chose. Quand je l'ai revue, elle m'a dit « ah docteur vous l'aviez vu avant elle [l'angiologue] ! »

185 **Et comment avez-vous géré pour le weekend?**

J'étais tranquille, ça m'a pris 10min. Alors que sinon, il faut leur prescrire le machin, le truc l'infirmier.

**Et comment procédez-vous pour l'anévrisme de l'aorte abdo ?**

190 Ah ça par contre je le surveille. Chez les patients hypertendus et âgés, j'y pense. Tous les patients âgés, j'y jette un coup de sonde.

**Est-ce-que vous palpez avant ?**

195 Non même plus. Direct. Parce que même si tu sens un truc qui bat et qui souffle, tu te dis « zut c'est grave ». Et en fait c'est une aorte bien souple. Et puis pour d'autres, tu ne sens rien du tout et là tu en a une. J'avais une patiente qui avait un petit anévrisme de 35mm. Mais c'est vrai qu'à plusieurs reprises, elle avait fait des malaises. La famille savait que j'avais l'appareil, et à chaque fois qu'elle faisait des malaises, je leur disais

200 « amenez la moi ». On vérifiait qu'il n'avait pas bougé, ça les rassurait. Ils n'avaient qu'une peur, c'était que ça explose.

### **Et les AOMI ?**

205 Ca m'a bien aidé 2 ou 3 fois au niveau fémoral pour les profils artéritiques. En effet, avec le power je leur montre « Regardez, c'est bouché à 50%. Ce n'est pas suffisant pour une désobstruction, mais c'est utilisé pour convaincre les gens de se faire soigner pour les alcoolo-tabagiques. Et moi ça me rassure, parce que si c'est bouché à 50%, il n'y a pas d'urgence, ça passe. Et en suivi, je leur montre « regardez là c'était bouché avant, et maintenant il n'y a plus rien ».

210 C'est éducatif, c'est vraiment utile. Maintenant que c'est le monde des images, ils viennent voir l'image. Ils veulent une IRM pour n'importe quoi. Et bien là, ça me replace en tant que médecin.

### **Est-ce-que vous cherchez les pouls auparavant ?**

215 Oui, bien entendu, mais quand c'est vraiment bouché, tu ne sens plus grand-chose.

### **Au niveau ostéoarticulaire, on a parlé de la fracture de côte et du conflit sous acromial. Y a-t-il d'autres indications ou vous utilisez la sonde ?**

220 Ah oui, le nerf médian. Chaque fois que j'ai mesuré le chirurgien a demandé un complément avec l'EMG. Mais je n'ai pas eu de super retour, parce qu'en fait ils me disaient qu'il n'y avait pas de canal carpien. Alors que la surface je l'avais mesurée, et je disais qu'il y avait un canal carpien.

### **Vous l'aviez suspecté à l'interrogatoire et à l'examen clinique ?**

225 Oui, à l'examen. Je fais Tinel, tout ça. Mais ce n'était pas corroboré avec l'EMG, c'est bizarre. Mais je le fais parce que c'est intéressant.

### **Et pour les épanchements du genou ?**

230 Oui je fais le comparatif et je dis aux gens pour leur montrer « vous voyez, là il y a plus, et là il y a moins ».

### **Faites-vous la clinique avant ?**

Oui, pour voir s'il y a le signe du glaçon.

### **Et le kyste poplité ?**

235 J'utiliserai les 2, la clinique et l'écho pour montrer au patient, et même pour le mesurer. C'est facile, je fais le volume, je l'imprime et je leur donne.

...

Qu'est-ce qu'on fait d'autres ? Et puis aussi tout ce qui est musculaire, hématome.

### **Mais vous examinez au préalable ?**

240 Oui et à la palpation, tu sais qu'ils ont mal là. Tu te sers de la palpation pour orienter ta sonde. Et là effectivement, on va trouver un petit hématome.

L'interne :

245 C'est arrivé 2-3 fois pour des patientes qui avaient une douleur abdominale sus-pubienne. Au début, on ne se doutait pas forcément d'une cystite avec la palpation, et après, avec la sonde on a confirmé que c'était une simple cystite, et on a confirmé avec une BU.

250 **Globalement au niveau de la clinique, l'incertitude diagnostique est-elle toujours levée, très souvent, souvent, rarement ou jamais ?**

Souvent. Et si ce n'est pas très souvent, c'est par manque de pratique parce qu'on aimerait en faire plus. Mais d'un autre côté, je ne veux pas non plus que l'échographie prenne plus de place. En fait, j'essaie d'apprendre l'écho en fonction des trucs qui me  
255 sont utiles au cabinet. Et je fais gaffe à ne pas me transformer en échographiste. Moi je veux normal, pas normal. Il y a des fois on est frustrés. L'angoisse c'est de tomber sur une image qu'on ne sait pas trop interpréter. Mais aux gens je leur dis « je ne sais pas l'interpréter, je ne peux pas la tarifer ».

260 **Mais derrière vous orientez ?**

Oui, j'oriente.

**Donc votre démarche diagnostique progresse-t-elle?**

Oui, et j'oriente en expliquant bien aux gens qu'on a besoin du radiologue  
265 échographiste.

**Globalement la prise en charge du patient quand vous pratiquez l'échoscopie est-elle améliorée, stationnaire ou diminuée ?**

Très nettement améliorée.  
270

**Et la part d'incertitude restante est-elle réduite ?**

Ça réduit l'incertitude. Et en plus on peut affirmer. Il n'y a pas de TVP ! Vous rentrez  
chez vous tranquille. Parce que sinon, si c'est une TVP, tu es sûr que le samedi il va  
275 aller aux urgences. Et aux urgences ils vont dire « ah ben tiens ce toubib...! ».

**Vous l'utilisez tous les jours ?**

Oui.

280 **Globalement, dans votre pratique, donnez le degré de modification de l'examen clinique : de 0 (pas du tout) à 5 (toujours) ?**

Je dirais 3.

**Aujourd'hui, pourriez-vous en passer ?**

Je serais embêté, mais je ne suis pas sûr que je vais faire l'effort de la garder parce  
285 que je paye 379€ par mois. Quinze jours après l'avoir eu, l'écran est tombé en panne. Un an après, il m'a dit « c'est une cartouche ». Quand j'ai recroisé le gars il m'a dit « j'ai dû remplacer une carte et ça m'a coûté 6000€. On va partager, ça sera 3000€ chacun ». Ah bon, ce n'est pas ce que j'avais compris. Pour l'instant je n'ai rien payé, et il me demande 3000€. Là, si le mec me réclame quelque chose, je bazarde tout.  
290 Parce que c'est trop cher. Mais c'est un appareil de qualité.

## **Complément d'entretien du 28/04/2019**

295

**Pour l'épanchement pulmonaire, vous m'aviez dit que vous faisiez un examen conventionnel, suivi de la sonde.**

**Comment procédez-vous pour l'examen clinique conventionnel pulmonaire ?**

J'ausculte la personne, je fais la percussion..

300

**Justement décrivez moi la percussion ?**

Je mets la main sur le thorax les doigts écartés et je tape sur les doigts. J'essaie de voir s'il y a une matité. Souvent l'échographie est déclenchée s'il y a une différence dans l'auscultation entre le côté gauche et le côté droit, si j'ai des ronchis.

305

**Comment procédez-vous pour l'auscultation ?**

Je dis « inspirez », je mets un coup à gauche un coup à droite, je regarde s'il y a une différence, je commence par en haut. En général je fais droite haut, droite gauche milieu, milieu droit, milieu gauche bas droit bas gauche. Puis je fais antérieur droit et antérieur gauche.

310

**Et pour l'épanchement pleural ?**

A l'examen classique c'est difficile de trouver. Ceux que j'ai trouvés, c'était pour des suites d'infection.

315

**Vous procédez à la palpation pulmonaire ?**

Non. En général ils parlent et s'il y a une différence, je l'entends.

320

**Depuis que vous avez l'échoscopes, percutez-vous et auscultez-vous toujours de la même manière ?**

Oui, je juxtapose : je fais comme je faisais avant, et l'échographie est un petit plus.

325

**Estimez-vous que votre examen clinique pulmonaire a été modifié dans le sens où vous avez rajouté l'échoscopie à la suite de votre examen clinique conventionnel ?**

Je l'ai rajouté, et comme je vous le disais, ça me prend un peu plus de temps mais à titre de complément, parce que j'ai un outil supplémentaire.

330

**Si on passe à l'abdominal, comment procédez-vous pour l'examen clinique conventionnel ?**

Je palpe d'abord l'abdomen doucement pour pénétrer dans l'abdomen. En général je commence par l'hypochondre gauche, je fais le cadre colique, je palpe au milieu, les fosses iliaques, superficiellement et en profondeur, à la recherche d'une éventuelle masse. Et puis je fais systématiquement la recherche d'une matité hépatique. Je mets ma main à plat, la main gauche, qui déborde sur le rebord costal, et j'essaie de voir s'il y a une matité, et j'essaie de voir si je sens un débord.

335

**Comment procédez-vous pour la percussion hépatique ?**

De bas en haut et de haut en bas, et si je sens une différence, je réajuste. Au besoin, je me mets un petit bout de stylo.

340

**Revenons sur la palpation hépatique,**

C'est dur. La palpation abdominale c'est surtout pour rechercher une masse ou un épanchement.

345

**Comment recherchez-vous un épanchement péritonéal ?**

Je le recherche en percutant les fosses iliaques, je tape et on voit s'il y a de la matité. On voit aussi si l'abdomen est distendu aussi.

350 **Pour revenir aux suspicions cliniques, quelle est votre examen standard pour la colique hépatique ?**

Je passe mes doigts sous le rebord costal et je recherche le signe de Murphy avec la main droite. J'enfonce mes doigts de manière douce et j'essaie de voir si je déclenche la douleur. Au moment de l'inspiration, lorsque le rebord hépatique vient éventuellement contre mes doigts, cela doit déclencher la douleur.

355

**Cette démarche clinique a-t-elle évoluée depuis que vous avez l'écho?**

Je fais toujours car j'ai été conditionné à faire ça. Je le fais et ici aussi c'est un rajout. C'est un outil supplémentaire pour lever une incertitude.

360

**Même question pour l'hépatomégalie,**

Non je fais mon examen clinique, en sachant que l'apport de l'échographie est énorme. La percussion ne change pas.

365 **Pour résumer : jusqu'à présent votre examen clinique n'a pas évolué, vous avez rajouté un ultime temps à celui-ci ?**

Ça fait que 3 ans que je suis diplômé. Peut-être qu'avec plus d'expérience je ferai plus confiance à la machine, mais l'examen clinique pour le moment je ne l'ai pas modifié.

370 **Est-ce vous pourriez me décrire l'examen conventionnel pour la phlébite?**

J'inspecte les membres inférieurs, je regarde s'il y a de l'œdème, je passe ma main sur les jambes, je regarde si c'est plus chaud, s'il y a un cordon, j'empaume les mollets, je demande si ça leur mal, et ensuite je recherche le signe de Homans. Éventuellement je passe mes doigts sur le creux poplité et je monte jusqu'à l'artère fémorale.

375

**Est-ce que cet examen est inchangé ?**

Je fais sauter les creux poplités et les fémoraux puisque je vais mettre la sonde. C'est évident s'il y a une thrombose, on le voit.

380

**Avez-vous raccourci le temps de la palpation ?**

Je passe la main juste pour voir à la sensation des doigts si quelque chose peut m'alerter pour mieux placer ma sonde.

385 **Quel est votre examen pour une AOMI ?**

Je palpe les pouls pédieux, tibiaux, fémoraux, poplités, et je mets le stétho aux fémorales et aux poplités. Si c'est bouché tu n'entends rien. Si c'est bouché à 50%, je ne suis pas sûr qu'on entende quelque chose.

390 **Votre examen clinique a-t-il été modifié ici ?**

Il a été modifié car j'ai rallongé avec l'écho. Sur la partie standard, il va plus me servir à guider mon appareil à écho.



**On avait évoqué l'épanchement du genou....**

395 Je mets une main supérieure sur la cuisse, une main inférieure sous la rotule, je rapproche les liquides synoviaux et avec mon index j'appuie sur la rotule pour voir s'il y a un choc rotulien, et je compare avec l'autre genou. Puis avec ma sonde, je me mets à l'interligne sur la face interne du genou, j'identifie la rotule, et je recherche une zone anéchogène. Et je montre à la personne « voyez le noir c'est du liquide ». Ça permet de rassurer la personne, et ça corrobore mon examen clinique. Dans le cas de petit épanchement, on recontrôle au bout de 10-15j.

**Ici votre examen conventionnel a-t-il changé ?**

Il n'a pas changé.

**On avait également le kyste poplité...**

405 Je regarde si je sens quelque chose à la palpation : en face du genou, je prends mes 2 mains, ma main droite palpe le bord externe si c'est le genou droit, en crochet et j'appuie pour rechercher la masse. Puis je leur fais plier le genou pour voir si en pliant le genou il y a quelque chose sous mes doigts.

**Ici votre examen a-t-il changé ?**

415 Non. Mais maintenant je peux leur dire « vous avez un kyste poplité ». Avant, je leur disais « vous avez une tuméfaction ».

**Dans quelles autres circonstances votre examen clinique a-t-il changé ?**

Quand les gens ont mal au ventre, j'essaie de faire la coupe où on voit l'espace de Morison, ça élimine un épanchement.

420 Quand il y a des infections urinaires hautes, je mets un coup de sonde sur le rein D et G et je prends la mesure du rein.

**Et pour la suspicion d'infection urinaire haute, quel est votre examen clinique standard ?**

425 Palpation de la vessie, palpation des points urétéraux et ensuite recherche du signe de Giordano à gauche et à droite avec une bandelette urinaire systématique.

**Comment palpez-vous la vessie ?**

430 Je regarde si je déclenche une douleur. S'il y a une tension je rechercherai un globe. Quand je fais l'écho, je regarde s'il y a un globe.

**Comment recherchez-vous le globe ?**

435 Je recherche la matité en percutant, en mettant un petit coup de stylo. Je mets ma main à plat avec les doigts qui débordent et puis je tape sur chacun de mes doigts. Quand il y a la matité ça me donne le bord supérieur. J'ai toujours fait comme ça, c'est comme ça qu'on m'a appris. Et après, je lève l'incertitude avec la sonde.

**Pourriez-vous me décrire le signe de Giordano ?**

440 Je mets ma main à plat sur le thorax bas, je tape sur ma main pour ébranler et je préviens.

**Cet examen est-il inchangé ?**

Oui inchangé.

445 **Pour reprendre le degré de modification de l'examen clinique.**

Thyroïde et anévrisme, j'ai supprimé l'examen clinique.

Thrombose, colique hépatique et colique néphrétique : on rajoute un temps clinique de 10 min.

...

450 Si je sens que je vais faire une échographie et qu'ils ont plusieurs motifs de consultation, je leur dit qu'on ne peut pas tout faire en même temps et je supprime un motif de consultation.

**Si vous aviez le cas d'une douleur de la FID demain au cabinet?**

455 L'examen conventionnel ne change pas, et je jette un coup de sonde. J'ai toujours l'espoir de trouver une belle image en cocarde que je n'ai jamais vue.

**Comment procédez-vous pour la douleur de la FID ?**

460 J'examine l'ensemble de l'abdomen superficiel profond et je termine par la zone douloureuse.

**Comment recherchez-vous les signes d'irritation péritonéale ?**

S'il y a une douleur, j'appuie un peu plus, je donne une impulsion en leur demandant si ça fait mal. Le signe du rebond. Je le faisais avant, ça n'a pas changé.

465 C'est mon examen clinique qui va me donner envie de faire l'écho ou pas.

**Pour résumer, à part la thyroïde, l'aorte abdominale et la phlébite, votre examen conventionnel n'a pas changé depuis que vous avez l'écho ?**

Non.

470

Entretien 4 - Médecin D – 12/04/2019

Associé en milieu semi-rural, installé depuis 35 ans, équipé depuis 1 an.

3 sondes : basse fréquence, haute fréquence et cardio.

5

**Pour quelles situations cliniques privilégies-tu l'échoscopie par rapport à la palpation manuelle ?**

10 Je l'ai déjà fait. Un copain m'avait envoyé un patient parce qu'il savait que j'avais un appareil échographique pour une suspicion de cholécystite. À l'écho, j'avais le Murphy échographique et une vésicule avec du sludge.

**As-tu palpé avant?**

Non, j'y suis allé direct.

15 **Parce qu'il t'était adressé directement?**

Non, s'il ne m'avait pas été adressé, j'y serais aussi allé direct. Parce que j'interroge. Il me dit j'ai mal en bas à droite, alors j'y vais.

**Et avec la sonde as-tu reproduit la douleur ?**

20 Oui, et après, j'ai enregistrée l'image et je l'ai envoyée avec le patient à la clinique.

**Penses-tu perdre des informations en utilisant directement la sonde?**

25 Non c'est plutôt l'inverse. Je suis plus précis avec une sonde qu'avec la main. Par exemple, j'ai découvert un kyste au niveau rénal de 10cm, je ne risquais pas de le sentir à la main. Et j'ai fait ça comme ça, par hasard, à un patient. Ça permet de renforcer la certitude diagnostique. Je palpe et après, je prends la sonde, je ne la substitue pas complètement.

**Sauf pour cet exemple de cholécystite ?**

30 Voilà, parce qu'ici c'était tellement parlant. C'était intéressant.

...

35 Il y a une fois, je n'ai pas palpé, je suis allé directement avec la sonde. C'était une gamine, elle n'avait plus de règle depuis 4 mois, et elle avait l'impression que ça bougeait un peu. Je lui ai mis la sonde abdo, et il y avait un fœtus de 4 mois. Du coup elle était gênée, elle ne s'attendait pas à me voir moi, elle pensait voir mon associé, parce que c'est une femme. Mais elle a été fixée.

**Et là, pensais-tu à la grossesse dès l'interrogatoire?**

40 Oui. Quand tu penses à un truc direct, tu as plus tendance à prendre la sonde.

....

45 L'écho de la thyroïde aussi, je prends la sonde directement. Je ne fais pas confiance à la palpation parce que c'est très difficile, je trouve. Au moins je suis fixé. J'ai eu un cas intéressant aussi qui se voyait à l'inspection. À l'écho, il y avait un kyste hémorragique dans la thyroïde, j'ai capté l'image, on voyait bien que c'était liquidien, anéchogène.

**La patiente se plaignait-elle de quelque-chose?**

Oui, elle avait remarqué une augmentation de volume d'un côté. J'ai même pas palpé, je suis allé directement à l'écho. Bon, ça me rassurait le fait que ce soit brutal, mais on

50 ne sait jamais, un cancer de la thyroïde. Je me suis dit « je vais vérifier directement avec la sonde » et je l'ai envoyée chez l'ORL.

### **Comment était l'incertitude diagnostique ?**

Elle était complètement levée.

55

### **Et si tu avais examiné la thyroïde seulement avec la palpation?**

Pour cet exemple, c'était suffisamment voyant. Mais quand on vient me voir pour examiner une thyroïde, j'ai vraiment très peu de certitude de savoir s'il y a un nodule si je ne fais pas faire une écho. Donc en faisant l'écho, ça sécurise le médecin.

60

### **Et le patient ?**

C'est magique, ça a un impact... Comment dire, on se retrouve dans une situation comme si on était un spécialiste. D'ailleurs ils me demandent combien ils me doivent pour l'échoscopie alors que je la cote pas. C'est juste pour me rassurer, pour être plus efficace en tant que médecin. C'est comme ça. Après, c'est un choix. C'est un investissement mais c'est confortable pour le médecin d'avoir cet outil.

65

### **Pourquoi ça te rassure?**

Ah oui, imagine : je palpe une thyroïde et je lui dis « c'est bon il n'y a pas de nodule » et je me plante. Là au moins je vais plus loin, je suis sûr de ce que j'affirme.

70

### **Pour revenir sur les indications abdominales comment procèdes-tu pour une suspicion d'hépatomégalie?**

J'avoue que j'ai des difficultés avec mon appareil pour l'abdominal. Alors j'essaie quand même de regarder, de voir si le foie est augmenté de volume. Mais ça paraîtrait plus logique d'utiliser la sonde que la palpation.

75

### **Limites-tu l'utilisation de ton échographe à cause de la qualité de la sonde ?**

Oui, mais je vais de plus en plus utiliser la sonde. Je m'oblige à l'incorporer dans l'examen clinique quand je ne suis pas sous la vague. Certes, je sais que mon appareil n'est pas très très performant, mais c'est une question d'habitude aussi. De plus, ça me permet de voir le rein, donc c'est intéressant.

80

### **Arrives-tu à apprécier les hépatomégalies avec l'examen clinique?**

Oui, percussion palpation, mais ce n'est pas évident je trouve. Avec mon appareil, je prends l'image en médio-claviculaire, et je l'envoie sur Sonoreplay. C'est un logiciel qui importe les images. Après, je peux faire les mesures dans un second temps, c'est confortable.

85

### **Pendant la consultation ?**

Quand je me rassois au bureau après avoir fait l'écho, je fais exporter sur mon appareil Ulite. Il envoie ça par le WIFI sur le site Sonoreplay et je retrouve les images que j'ai stockées de mon patient. Et à ce moment-là, je peux faire les mesures tranquilles.

90

### **Et au niveau pulmonaire ?**

Alors là par contre, je le fais très facilement. J'ai tendance à utiliser plus la sonde, enfin j'exagère, j'écoute et je mets la sonde. Parce qu'en fonction du récit clinique, je mets la sonde et je cherche. J'ai découvert une pneumopathie il n'y a pas longtemps, un

95

100 syndrome interstitiel. C'est très agréable, très efficace. Là je n'ai pas de culpabilité avec ça, parce que maintenant je sais ce que je fais avec la sonde.

**Dans le cas de cette pneumonie, tu n'avais pas le diagnostic avec l'examen clinique?**

105 Voilà c'est ça. Il peut y avoir un foyer auscultatoire, bien sûr. Mais là c'était avec des ronchis. J'ai vu la condensation, comme s'il y avait de l'hépatique, et c'était sympa.

**Ton examen clinique est-il raccourci quand tu sais que tu vas mettre la sonde derrière ?**

110 Oui j'ai tendance à ausculter vite fait, et après, je passe avec la sonde en fonction de l'interrogatoire.

**Et pour les épanchements pleuraux, comment procèdes-tu?**

Il se trouve que je n'en ai pas eu pour l'instant.

115 **Et pour la fracture de côte ?**

Ah oui, j'en ai découvert deux comme ça. Une fracture du cinquième méta aussi. Ça se fait.

**En palpant avant ?**

120 Il y a l'interrogatoire, et puis après, on palpe, on voit s'il y a une douleur élective. Quand ils sont capables de le faire, je leur donne la sonde et ils me montrent l'endroit où c'est. On voit le décalage au niveau cortical. Je l'ai appris à la formation du fournisseur de l'appareil, parce que ce n'est pas facile de suivre une côte par nous-même, alors que le patient sait directement où il a mal.

125

**Pour continuer sur l'ortho, utilises-tu l'écho pour l'épanchement du genou ?**

Je le fais mais le signe du glaçon c'est déjà pas mal.

**Et pour le kyste poplité ?**

130 Pour moi, c'est plutôt une conséquence, ça veut dire qu'il y a un problème de genou. J'ai plutôt tendance à envoyer à l'IRM. Ça pourrait se faire, c'est vrai, je n'y pense pas à rechercher un kyste poplité avec l'écho.

**On a parlé de la découverte de grossesse tardive, mais utilises-tu ton appareil pour une suspicion de grossesse du premier trimestre ?**

135

Maintenant c'est un peu marginal. Parce que je suis associé avec une femme. Elle a siphonné toute ma gynéco, je n'en fais pratiquement plus. Mais c'est vrai que c'est utile de savoir le faire parce que quand elle est en vacances, il peut m'arriver ce genre de choses. J'espère qu'avec ma sonde cardio, je vais arriver à avoir une meilleure définition acceptable pour tout ce qui est gynéco.

140

**Et pour les suspicions d'ascite ?**

Oui, je fais l'écho direct. J'essaie de m'entraîner, mais ce n'est pas tous les jours que j'ai quelqu'un qui a ça.

145

**Ce sont des patients qui ont un profil cirrhotique?**

Oui c'est ça, ce sont des patients connus, qui sont alcooliques chroniques, et je veux vérifier qu'il n'y a pas d'ascite. C'est toujours l'interrogation qu'on a en tant que

150 médecin quand on a ce genre de patient qu'on ne connaît pas trop. On est tout de suite fixé.

**Donc c'est l'interrogatoire qui guide ?**

155 Oui c'est ça, pour moi, c'est l'interrogatoire et je vais à la sonde. Ça arrivera de plus en plus souvent à partir du moment où je serai plus à l'aise vis à vis de ma technique.

**Es-tu toujours dans une courbe d'apprentissage ?**

Oui. J'avoue le kyste poplité, je n'y avais pas pensé.

**J'ai lu que l'interrogatoire représente 80% du diagnostic ?**

160 Oui, surtout en médecine du sport. C'est un exercice très particulier, parce qu'à l'interrogatoire on peut déjà se douter de ce qui se passe. Pour tout ce qui est ménisque, lésion musculaire, tendinite, quelle gestuelle a provoqué la douleur : tu sais à peu près quel tendon ou quel muscle peut passer par là.

**Est-ce-que tu fais l'examen conventionnel dans son intégralité ?**

165 Quand même, pour le genou et pour l'épaule, oui. L'examen clinique est incontournable pour la médecine du sport, sauf pour les lésions musculaires. Là, on va chercher l'hématome et la lésion. D'emblée, je prends l'écho direct. Ce matin, je n'ai pas palpé le patient, j'ai pris l'écho direct.

170 Donc interrogatoire, puis sonde avec la barrette. J'ai échographié les ischio jambiers qu'il avait claqués, il y avait une inhomogénéité du muscle à l'écho.

**Puis cela te permet-il de grader la lésion ?**

175 Oui

**Et derrière, l'incertitude diagnostique a-t-elle été levée ?**

Oui.

180 Et surtout pour le patient, en lui montrant l'image, il a accepté l'idée de ne rien faire pendant 5 semaines, alors qu'il continuait à nager. Il avait juste arrêté la course à pied. On augmente la compliance du patient.

**Utilises-tu ton appareil pour le vasculaire ?**

185 Je fais du dépistage, c'est à dire je fais les carotides, et je commence à faire l'aorte.

**Donc c'est bien du dépistage, ce n'est pas sur une situation clinique ?**

Oui pour quelqu'un qui a un profil. Pour l'instant j'ai surtout fait pour les diabétiques et les gens qui ont des problèmes d'athérosclérose, je vérifie les carotides.

**190 Du coup, recherches-tu les souffles des carotides auparavant avec le stéthoscope ?**

Dans l'examen clinique, je prends la tension systématiquement, j'écoute le cœur, et je pose le stéthoscope sur les axes carotidiens. Mais après, je mets la sonde.

**195 Et pour les anévrismes de l'aorte abdominale ?**

Quand j'ai affaire à quelqu'un de maigre, je palpe. Quand c'est quelqu'un de gros, je vais mettre la sonde.

### **Et pour les AOMI ?**

200 J'ai commencé à essayer de faire ça avec le doppler couleur pour voir. C'est intéressant, surtout pour me rassurer quand il y a une claudication. Mais je recherche les pouls avant. Si je ne les sens pas très bien, je prends ma sonde, mais c'est encore balbutiant.

205 En vasculaire ce que je fais assez souvent, ce sont les 4 points pour les phlébites. Ça c'est génial, je vais direct à la sonde, compression fémorale et poplitée, et je suis tranquille.

### **Sur un tableau clinique évocateur ?**

Oui c'est ça, l'interrogatoire.

210

### **Mais vérifies-tu le ballonnement du mollet ? Le signe de Homans ?**

Oui je le fais quand même.

215 Ça m'est arrivé il n'y a pas longtemps. C'était à l'approche du weekend. Un patient s'était fait opérer d'une prothèse totale du genou, et avait mal dans le mollet. J'ai craint une phlébite. Je l'ai fait asseoir, je lui ai fait les poplités. Puis je l'ai fait s'allonger sur le côté pour faire les veines fémorales, et puis j'étais tranquille. C'est assez facile de voir la compressibilité.

### **Comment procèdes-tu pour une suspicion de globe vésical?**

220 Oui je l'ai fait. J'en ai diagnostiqué un. J'avais un doute avec la palpation. C'est l'écho qui m'a permis de voir qu'il y avait un globe vésical.

### **Pour ces indications l'incertitude diagnostique est-elle levée?**

Tout de suite.

225

### **Mais souvent, toujours ?**

Je dirai toujours.

### **La prise en charge du patient est-elle améliorée, stationnaire ou diminuée ?**

230 Améliorée. Pour le globe, je l'ai envoyé direct à la clinique. Il a été sondé et voilà. Il était très content d'ailleurs que j'ai pu faire l'écho. Il avait vu un urologue la veille, l'examen clinique n'avait pas dû être fait. C'est quand même fou, quoi !

### **Quand il y a une part d'incertitude qui persiste, est-ce parce tu es toujours dans une phase d'apprentissage ?**

235

Oui c'est ça. Pour moi, c'est nouveau. Je n'ai pas eu une formation importante. [...]. Mais je me force à l'utiliser. Je regarde sur YouTube pour me former aussi. Ce n'est pas mal en cardio, pas mal en médecine du sport. J'ai regardé pour la vésicule aussi.

### **Qu'est-ce que tu recherches en cardio ?**

240

J'aime bien voir comment bat le cœur, voir la VCI pour le remplissage, voir s'il y a une péricardite. Plus tard quand je serai un peu plus doué, je verrai le jeu valvulaire. Mais déjà, on peut voir s'il y a une bonne contractivité, s'il y a une dilatation ventriculaire, s'il y a une hypertrophie myocardique. J'ai acheté la sonde il n'y a pas longtemps.

245

C'est de l'échoscopie.

Quand quelqu'un arrivera avec une douleur thoracique, je serai rassuré de savoir que je peux voir qu'il n'y a pas d'épanchement. Je pourrai aussi regarder comment se contracte le cœur.

250 **Mais ici, l'écho arrive-t-elle dans un ultime temps de l'examen après l'auscultation?**

Oui, ça arrive en dernier. Sauf pour la péricardite, j'irai direct à la sonde. Quelqu'un qui vient et qui me décrit une douleur thoracique qui ressemble à une péricardite, j'irai le faire direct.

255

**As-tu déjà utilisé l'écho pour une suspicion de varicocèle ou d'hydrocèle ?**

Oui, je le fais. Je mettrai directement la sonde si j'en avais une maintenant. Avant, je palpais, mais maintenant que j'ai l'échographe, je mettrai directement la sonde. Déjà, pour voir s'il y a du liquide. Puis un coup de doppler pour les varicocèles et pour voir s'il y a une torsion des testicules. Ah oui, c'est intéressant.

260

**Est-ce que tu te sers tous les jours de l'appareil ?**

Je m'oblige, je préfère ne pas coter et me retarder un peu. Parce que si jamais je ne m'en sers que quand j'ai le temps, je ne vais plus savoir rien faire, je ne vais plus progresser. C'est comme les ECG, quand tu arrêtes d'en faire, tu n'en fais plus.

265

**Et logistiquement comment cela se passe-t-il ?**

Le Ulite est très facile. Je l'allume très rapidement, je tape le nom du patient, son prénom. Il reconnaît la sonde et j'y vais.

270

Je pense que ce n'est pas réalisable de faire de l'écho en médecine générale quand on travaille sans rendez-vous. Parce que là, il y a un tel flot de patients, on est tellement sous pression, que je doute qu'on prenne le temps de faire de l'échoscopie. Moi je le fais parce que je suis avec rendez-vous. J'en prends 4 par heure, donc je prends du retard parfois. Je me mets une pause ou deux, par demi-journée, pour récupérer le temps perdu. Ça me permet de faire ou un ECG, ou un geste plus technique, ou surtout de l'échoscopie. Parce que sinon l'appareil serait déjà rangé depuis très longtemps.

275

**Est-ce que le fait de ne rien voir à l'écho, est-ce un risque de conclure à un FN pour toi. Peux-tu être faussement rassuré à ton avis ?**

280

Ah oui, pour l'appendicite et pour la gynéco ça craint un peu, ce sont nos limite. La colique néphrétique, si ce n'est pas dilaté, j'aurai toujours un doute.

**Et à l'inverse le fait d'avoir une image ?**

Ah oui là ça me rassure.

285

**Et si c'est un FP ou une image piège?**

Oui mais il faudrait les connaître (*rires*). Donc moi ça ne me posera pas de problème. C'est sûr que je dois voir des faux positifs, mais est-ce que ce n'est pas moins grave ?

290

**Globalement, dans ta pratique, quel est le degré de modification de l'examen clinique : de 0 (pas du tout) à 5 (toujours) ?**

Je l'utilise, je dirai 4 à 5 fois par demi-journée, donc vu que je vois à peu près 15 à 20 patients, je dirai 30 à 40%. Donc c'est souvent modifié. Mais ça va avec le fait que je ne suis pas toujours à l'aise, ça limite le champs d'utilisation. Mais je sais que je vais progresser.

295

**Avons-nous à peu près couvert l'ensemble des indications?**



- 300 Oui, pulmonaires, en pédiatrie, les thyroïdes, il n'est pas trop concevable de ne pas regarder une thyroïde à une femme qui a tous les symptômes qui font penser à une hypothyroïdie. Mais c'est comme l'ECG, des fois on est plus sous pression, alors du coup on renonce. Quand c'est un peu moins rapide l'examen, il faut se forcer au début. C'est dur pour ça, et c'est dur car au début on ne technique pas très bien. Donc il faut rester motivé, il faut le faire pour rien souvent, pour commencer à devenir compétent.
- 305 Ok, je pense qu'on a terminé.

## **Complément entretien du 30/04/2019 :**

### **310 Quel est ton examen clinique pulmonaire ?**

Je les fais asseoir, je passe derrière eux, j'ausculte. Avant l'écho, je percutais et palpais avec dites 33 aux bases pour voir la transmission. C'est obsolète avec l'écho, j'ai fait sauter la percussion et la vibration. Sur l'index je tapais de haut en bas en recherchant sur les bases une matité pour voir s'il n'y avait pas un épanchement.

315 Pour l'auscultation je divise en 6 segments, et je fais supérieur droit gauche, moyen droit gauche et inférieur droit gauche et j'écoute.

### **Cette partie de l'auscultation est-elle la même ?**

320 Oui elle n'a pas bougé. Ça m'oriente en pré-diagnostic. Après, avec l'écho, la technique est la même quel que soit ce que je recherche. Je regarde l'image. Je balaye tout le champ pour voir s'il y a une différence, si c'est normal, pas normal, et je finis par la zone qui est perturbée.

### **325 L'approche est-elle la même pour le pneumothorax, l'épanchement et la pneumopathie ?**

Oui je fais tous les segments. Et je recherche les épanchements dans les culs-de-sac. J'ai eu des syndromes interstitiels qui me confirmaient que ce n'était pas que supérieur l'atteinte, que ce n'était pas qu'une rhinopharyngite.

### **330 Comment procèdes-tu pour l'examen abdominal ?**

Je palpe les hypochondres droit et gauche, les 2 flancs, les 2 fosses iliaques, l'épigastre et l'hypogastre. Je fais une palpation profonde pour rechercher une défense. Je ne vais pas direct sur la sonde, sauf quand c'est criant.

335 Les trois indications en médecine générale, ce sont les sigmoïdites, tout ce qui est vésiculaire, et ce qui est appendiculaire. L'examen abdo reste le même. Pour la vésicule, je recherche une douleur à l'inspiration profonde en hypochondre droit.

### **L'examen est-il le même pour les douleurs en FID et HCD depuis que tu as l'écho ?**

340 Oui il est strictement le même. Il m'oriente sur ce vers quoi je vais devoir insister en posant ma sonde. J'ai rajouté un temps clinique. Ça me prend du temps dans mon exercice. Pour la douleur de la FID, c'est beaucoup plus rare, mais avec mon examen je recherche la douleur au point de Mac Burney. Éventuellement, on peut rechercher la douleur en FID quand on palpe la FIG aussi.

### **345 Pour finir dans les indications abdominales, comment recherches-tu une irritation péritonéale ?**

350 Je recherche une défense. Mais j'aurais tendance à raccourcir mon examen pour utiliser l'écho. Si j'ai quelqu'un avec une suspicion d'ascite, je percute avec un doigt pour rechercher une matité, je regarde si ça se transmet en donnant une impulsion. Je regarde s'il y a une circulation collatérale, s'il n'y en n'a pas, je vais très vite à la sonde.

Tout ce qui est ascite, j'ai écourté mon examen clinique.

### **355 Pour les douleurs pelviennes ?**

Je palpe de la même manière mais j'ai raccourci mon examen. Je prends la sonde et je regarde l'utérus et les ovaires si j'arrive à les voir.

...

360 Tout ce qui est sus-pubien, j'ai tendance à raccourcir mon examen pour aller à ma sonde. Pour l'urologie c'est pareil. Avant, je percutais pour rechercher où s'arrêtait la matité, et je palpais pour voir si je sentais le globe afin d'évaluer le volume. Un peu comme je faisais pour la rate ou le foie.

#### **Et maintenant ?**

365 C'est très rapide, je palpe et je passe à la sonde.

#### **Tu me parlais de l'hépatomégalie, comment l'évalues-tu?**

370 Avant, c'était plutôt la percussion et la palpation. Je posais la main sur mes 5 doigts écartés, je tapais sur mes doigts et je repérais ma limite entre le doigt où j'avais tapé, où c'était aéré, et le doigt où c'était mat. Je savais que le foie était entre ces 2 doigts. On pouvait tracer un trait au feutre. Après, je palpais de façon appuyée mais ce n'était pas toujours évident. Maintenant, l'écho m'a apportée cette expertise.

#### **Qu'as-tu changé dans ton examen ?**

375 Je percute toujours mais la palpation je m'éternise moins. Je recherche moins le débord. Je le fais en le raccourcissant.

#### **Et si tu suspectes un petit épanchement du genou ?**

380 Je recherche quand même le signe du glaçon, l'examen est le même. J'ai tendance à le faire et pour moi, et pour le patient. Là l'écho ne m'a pas apporté énormément. Ça me permet de faire un bilan des tendinites autour des genoux.

#### **Comment faisais-tu le diagnostic de grossesse avant ?**

385  $\beta$ HCG.

#### **Comment faisais-tu l'examen de la thyroïde ?**

Je ne trouvais jamais rien. À moins d'avoir une thyroïde énorme.

#### **Et pour l'anévrisme de l'aorte abdo ?**

390 Je rapproche mes deux mains en les plongeant l'une par rapport à l'autre, en appuyant pour essayer d'encercler de chaque côté l'aorte, pour sentir le côté pulsatif. Mais aujourd'hui, je prends la sonde direct. L'examen clinique a changé.

#### **Pour les AOMI ?**

395 Je recherche les pouls en fémoral, en poplité, en sus-pédieux, en tibio-postérieur. Mon examen n'a pas changé.

#### **La phlébite ?**

400 Je palpe pour voir si la jambe est chaude et je recherche la perte du ballotement et le signe de Homans et c'est tout. Avant, je prenais plus le temps sur la clinique. Mais globalement ça m'a rallongé le temps de l'examen clinique.

...

405 C'est bien le problème en médecine générale, c'est que ça rallonge le temps de la clinique, il faut vraiment se forcer pour l'intégrer.

En résumé, c'est plus une contrainte en temps mais c'est sécurisant. On l'accepte quand on a conscience que ça va apporter un plus.

Entretien 5 - Médecin E – 13/04/2019

Seul en milieu urbain, installé depuis 26 ans, équipé depuis 2 ans.

3 sondes, basse fréquence, haute fréquence et l'endovaginale.

5

**Pour quelles situations cliniques privilégiez-vous l'échoscopie par rapport à la palpation manuelle ?**

Pour moi, j'ai toujours un examen clinique qui est préalable à l'échoscopie.

10 **Pour quelles situations utilisez-vous l'échoscopie?**

Tout ce qui est abdominal, par exemple tout ce qui est vésiculaire, pancréatique, appendiculaire, et tout ce qui est rénal aussi, urinaire. Souvent je fais l'échoscopie avec l'examen clinique.

15 **Alors si on considère un cas de colique hépatique, comment procédez-vous?**

Je vais chercher un signe de Murphy, et d'autres signes, et si j'ai les signes qui m'orientent, effectivement, j'essaie de confirmer avec une échoscopie, de reproduire le Murphy.

20 **Pour vous, quelle est la part d'incertitude diagnostique restante pour ce cas ?**

Aucune, elle est levée très souvent.

**Et l'échoscopie vous permet-elle de progresser dans votre diagnostic?**

25 Oui, ça me permet de progresser, pour voir si mon examen clinique est fiable, je l'évalue. En même temps, ça me permet, si j'adresse à un correspondant, d'avoir un discours qui est un peu plus certain qu'en disant « suspicion ».

**La prise en charge est-elle donc pour ce cas améliorée stationnaire ou diminuée ?**

30 Elle est nettement améliorée. Outre l'incertitude qui est levée, il y a surtout un gain de temps à la prise en charge.

**Qu'est-ce que vous amène la palpation manuelle dans votre démarche diagnostique par rapport à l'échoscopie?**

35 Rien, rien de plus, parce que j'ai été éduqué comme ça, c'est une question d'éducation, de conditionnement, et c'est vrai que ça permet au patient de voir qu'on l'examine, de ne pas rester aussi purement technicien. Rester un peu clinicien : avoir le contact avec le patient, et en même temps, on le fait profiter de la technique. Moi j'ai les deux, mais c'est une question d'éducation. Mais c'est vrai que pour le patient  
40 on est encore des cliniciens.

**Donc dans la relation avec le patient, est-ce important pour vous la palpation manuelle ?**

Oui, tout à fait.

45

**Et avec vos confrères spécialistes ?**

C'est d'abord le relationnel avec le patient, parce qu'il y a le savoir-faire et le faire savoir, lui expliquer ce que l'on voit, ce que l'on a senti, lui faire visualiser ce que lui ressent. Vis à vis de mes confrères, oui, c'est le côté relationnel en disant : « voilà je  
50 vous livre le colis avec le paquet cadeau ».

**Dans le cas de la colique hépatique, quelle est la part de l'incertitude diagnostique restante ?**

55 Elle est pas toujours levée, j'ai eu 3 cas comme ça et elle a été levée 2 fois sur 3. Pour le troisième il a fallu faire un scanner. Bon c'est un petit échantillon, mais 2 fois sur 3 elle a été levée avant même de partir. On avait une forte suspicion, on avait toujours le doute, mais ça a été avéré après au scanner.

**60 Donc quand vous n'avez pas le diagnostic, allez-vous confirmer avec un autre examen?**

Oui tout à fait. La patiente est partie aux urgences en disant forte suspicion parce que je n'avais que des signes indirects. La patiente est partie et ça a été confirmé par scanner.

**65 Pour vous est-ce que c'était un faux négatif de ne pas avoir une image à l'écho ?**

Alors pas vraiment parce que j'avais des signes d'orientation clinique, j'avais suffisamment d'arguments pour pouvoir l'envoyer en sachant qu'il y avait quelque chose.

**70 Vous me parlez de la douleur en FID. C'est la même démarche ?**

Oui, si je vois rien, à priori je tempore, et si je vois, à ce moment-là, j'envoie.

**Au spécialiste avec le courrier ?**

75 Oui et les images.

**La démarche diagnostique progresse. Mais la part d'incertitude est-elle la même que pour la colique hépatique ?**

80 Pour l'appendice, ou pour toute douleur de la FID, le pourcentage de levée d'incertitude est plus important que pour le syndrome vésiculaire. Parce qu'on se rue tellement sur les douleurs en FID, l'échoscopie nous permet de ne pas envoyer n'importe quoi n'importe quand. Si je n'ai pas d'image caractéristique en cocarde, ou si je n'ai pas l'image avec le péristaltisme absent, et bien je tempore.

**85 Pouvez-vous évoquer d'autres situations où vous utilisez la palpation et l'échoscope?**

Les coliques néphrétiques. D'abord j'effectue un contact lombaire, puis je vais chercher une dilatation des calices, une dilatation urétérale, un signe du croisement. Voilà, je vais chercher les signes qui vont confirmer mon impression.

**90 Et dans cette situation clinique, l'incertitude diagnostique est-elle souvent levée ?**

95 Alors là, je n'ai pas eu suffisamment de cas, mais indéniablement ça aide, parce que si on ne voit pas de dilatation, on est plus tranquille, on a le temps de laisser venir. Dans la gestion du patient qui vient avec une douleur qui est soit une néphrite, soit une colique néphrétique, c'est vrai que je me sens un peu plus à l'aise avec l'échoscopie. Parce que j'ai une image, le fait de la voir et de l'expliquer en même temps, ça me permet d'expliquer au patient pourquoi je tempore ou pourquoi on avance plus vite.

100 Donc pas forcément sur la levée de l'incertitude, mais à la recherche de signes d'orientation. Si je ne les ai pas, ça me permet de temporiser, de dire « bon on attend, et on se revoit s'il le faut dans la journée ».

**Dans ces trois indications où il y a une douleur, utilisez-vous la sonde pour reproduire la douleur ?**

105 Tout à fait, pour les coliques hépatiques, la sonde douloureuse sur une vésicule je l'ai expérimenté 2 ou 3 fois.

**Ce qu'on appelle le Murphy échographique ?**

110 Oui le Murphy échographique.

**Cela vous conforte-t-il un peu plus ?**

Oui ça me conforte un peu plus. Mais bon si je l'ai à la sonde, je l'ai à la main aussi.

**Est-ce la même chose pour les douleurs appendiculaires ?**

115 Ah oui, j'ai eu le cas avant hier, pour une gamine, la maman était très inquiète. Je n'avais pas de passage de sonde douloureux, je n'avais pas d'image en cocarde, j'avais un péristaltisme présent. Voilà, j'ai dit on a le temps, sauf si dans la nuit ça ne va pas. Sinon vous revoyez le médecin demain. Donc c'est vrai si le passage de la sonde n'est pas douloureux, si je n'ai pas de défense, et en plus on a les images, donc  
120 on enrichit l'examen clinique.

**Et pour reproduire la douleur pour la colique néphrétique, percutez-vous avec la sonde ?**

125 Je me suis retrouvé une fois avec une petite dilatation stade I de King, mais c'est tout, je n'ai pas eu de véritable dilatation. Je vais surtout chercher les signes de croisement, mais pour les coliques néphrétiques, je dirais pas que c'est aussi évident.

**Cela vous est-il arrivé de voir quelque chose qui n'est pas forcément pathologique ?**

130 Bien oui, c'est le risque. Ça m'est arrivé d'adresser quelqu'un pour un problème urinaire avec une petite dilatation et il n'y avait rien derrière. Mais l'urgentiste a été confronté à la même situation, a pensé la même chose, et ce n'est que le scanner qui a dédouané. Bien sûr, plus on va prendre de munition, et plus on risque à un moment de se retrouver à se poser des questions.  
135

**En terme de timing, êtes-vous beaucoup impacté ?**

Si j'ai le temps, je sais que je vais m'appliquer. Sinon il faut compter 10 à 15 minutes de plus. Je ne me contente pas que de l'image. Je regarde un petit peu autour.

**Mais on reste bien sûr dans l'échoscopie ?**

140 Je fais de l'échoscopie, si je dois me contenter d'une image, évidemment ça ne me prend pas de temps. Mais je ne peux pas ne pas regarder à côté, enfin à mon sens. Si je dois faire une colique néphrétique, je ne vais pas me contenter que du rein, je vais regarder tout l'arbre urinaire, je vais regarder jusqu'à la vessie, et j'essaie de visualiser les uretères.  
145

**Quand vous estimez qu'il faut faire une échoscopie dès l'interrogatoire, est ce que vous vous la faites toujours, ou vous faites revenir le patient ?**

150 Non si c'est une échoscopie, je la fais. Mais pour d'autres situations que vous venez de citer, par exemple quelqu'un qui a un problème hépatique, je le fais revenir en dehors de ma consultation à des créneaux ou je ne consulte pas pour prendre le temps de lui faire une échographie à ce moment-là.

Mais l'échoscopie je la fais.

155 Par exemple il n'y a pas longtemps, j'ai eu le cas d'un ictère. C'est mon interne qui a reçu la patiente. Je suis allé lui dire bonjour, et je me suis dit ouhlàlà, j'ai pris la patiente et mon interne, j'ai dit « on fait l'écho ». Et bon, on est tombé sur une tumeur du pancréas.

#### **Avant avez-vous fait l'examen clinique ?**

160 Oui avant on a fait l'examen clinique, mais qui était pauvre, elle n'avait pas de douleur, on avait qu'un ictère. En même temps mon interne ça lui a fait pratiquer un petit peu, car il prépare une thèse sur l'écho. Et donc on est tombé sur une tumeur, et le lendemain, elle voyait le gastro.

#### **Pour quel motif venait-elle ?**

Elle venait parce qu'elle était fatiguée, elle avait perdu du poids et elle avait la diarrhée.

#### **Une personne sans ictère, mais qui est asthénique et qui a perdu du poids, faites-vous systématiquement une échoscopie abdo ?**

170 Là je me suis trouvé devant cette patiente, et je me suis dit, là l'occasion est trop bonne, parce qu'on est quasiment sûr à la clinique de ce qu'il y a.  
Bon, elle aurait pas eu cet ictère, je lui aurais proposé de différer.

#### **Et de faire une échographie ?**

175 Oui, ceci dit, on est allé voir le foie, on a trouvé un nodule. On a trouvé quand même une belle dilatation de la voie biliaire. On la voyait vraiment en avant de la veine porte.

#### **Et vous avez vu une masse sur le pancréas ?**

180 La masse on ne l'a pas vue, parce qu'elle était vraiment profonde, elle était au niveau de la tête, même le gastro ne l'a pas vue et il a fallu la trouver au scanner. Par contre, on avait un Wirsung qui était dilaté à 7mm, on avait un cholédoque à 1cm, on avait les signes indirects.

#### **Et dans ce cas comment s'est organisé la prise en charge ?**

185 Le lendemain elle a vu le gastro, non, en fait je l'ai vue à 11h, et elle a vu le gastro à 14h et elle avait le scanner le lendemain.

#### **Et si vous n'aviez pas eu l'échoscopie ?**

190 J'aurais programmé une échographie en ville, ou j'aurais appelé le gastro pour lui dire « écoute, j'ai un ictère ». Mais bon la coïncidence a voulu qu'une place se libère ce jour-là. Mais c'est parce que j'avais les images, que je lui ai transmises d'ailleurs, elle est partie avec de quoi moudre.

#### **Y-a-t-il d'autres indications dans votre pratique de l'échoscopie ?**

195 Une bursite sous acromiale. J'ai quelqu'un qui est venu et qui avait du mal à bouger l'épaule. Le radiologue avait dit « il y a peut-être un épanchement » parce qu'elle avait fait une radio d'elle-même. Elle est venue, j'ai fait l'écho et paf. Après, je lui ai dit de

revenir pour faire une échographie bien comme il faut et effectivement, j'ai posé le diagnostic. Là, c'est moi qui ai fait la prise en charge totale.

200

**Et avant, aviez-vous fait les manœuvres, l'examen clinique ?**

Oui oui. Il n'y a pas d'échoscopie pure. J'ai du mal à me faire à l'échoscopie pure, enfin isolée quoi, je fais de la clinique en permanence avec.

205

**Et pour la thyroïde ?**

Je fais toujours une palpation avant. J'ai du mal à m'en départir de l'examen clinique, je le fais, mais je vais faire énormément confiance à l'écho.

210

**Avez-vous tendance à raccourcir la partie manuelle, sachant que derrière vous faites une échoscopie ?**

Oui oui bien sûr, ici, pour la thyroïde, l'écho c'est souverain, quoi.

**Des indications thoraciques ?**

215

Ça m'arrive d'en faire. Sur les dyspnées, sur les toux, pour rechercher un épanchement. Je n'ai pas eu de situations avec des douleurs thoraciques qui auraient pu me faire suspecter un pneumothorax. Mais je suis allé chercher plusieurs fois des épanchements au niveau costo-diaphragmatique, chercher le signe du rideau, les signes qui peuvent me dire rapidement s'il y a un épanchement pleural ou pas.

220

**Après avoir ausculté la personne ?**

Oui le schéma classique. Percussion palpation et auscultation, mais je fais quand même l'écho.

**Ça rajoute un temps supplémentaire ?**

225

Oui ça rajoute un temps de plus. Ça n'abrège pas la clinique, ça l'enrichit, c'est la perception que j'ai, au niveau de l'examen clinique. Et là, je peux me dire si ce que j'ai entendu ou si ce que je n'ai pas entendu est corroboré par l'écho. Et puis, il y a des doutes, il y a des épanchements que l'on ne perçoit pas, et effectivement c'est le plus de l'échoscopie.

230

**Et pour les pneumopathies ?**

Là, j'ai du mal encore.

**Et pour les fractures de côte ?**

235

Oui je fais. Alors bien sûr, il y a la clinique. Et après, il y a l'écho. Parce que la fracture de côte est extrêmement clinique. Si on peut enrichir la clinique de l'image c'est encore un plus. Déjà pour nous, et ensuite c'est un plus pour faire prendre conscience au patient. Parce que lui, à part la douleur, il va me dire « une côte fêlée ? » Alors je la lui montre. C'est plutôt pédagogique, je vais dire. Sur une côte, vous avez mal là, alors

240

on peut montrer. On met la sonde, il y a la douleur avec le contact de la sonde, et on montre l'image au patient.

**La palpation manuelle vous guide-t-elle en fait ?**

Voilà, la palpation va me guider pour savoir où mettre la sonde.

245

**Quels sont les risques d'après vous de ne pas faire de palpation manuelle ?**



Je pense que peut-être on peut y arriver. On est suffisamment formé à l'écho pour pouvoir se passer de l'examen clinique. En fait je ne pense pas que l'échoscopie soit quelque chose qui se substitue en totalité, mais qui vient compléter. Pour moi, c'est un examen complémentaire. Qui vient en lieu et place. Alors il y a des situations, par exemple des situations de FAST, ça peut aider, dans un contexte d'urgences. Mais l'urgence vraie au cabinet c'est quelque chose de rare. Si j'ai uniquement une sonde, je pense que le patient il vient pas chercher que ça. Le relationnel c'est de prendre aussi en considération le patient, l'examiner, et lui « apprécie » cet examen. Je ne pense pas que l'échoscopie se substituera totalement à la clinique.

**Au contact de la main du médecin sur le patient ?**

La main peut ne pas trouver, c'est donc là l'atout de l'échoscopie, mais la main peut trouver et l'écho va venir renforcer à ce moment-là la certitude.

**Dans le cas d'épanchement du genou ?**

Ah oui ah oui ah oui. J'utilise parce que ça me permet de faire beaucoup plus de ponctions de genou que j'en faisais auparavant.

**Ici, le faites-vous parce que vous réalisez un geste technique derrière ?**

Oui, donc en fait je prends mon repère, je mesure mes profondeurs. Cette semaine par exemple, 60ml, donc j'avais le volume je savais exactement à quelle profondeur il fallait que j'enfonce l'aiguille. Image avant, en transversal longitudinal, image après, et on fait la vérification sur la ponction.

**Vous avez utilisé l'écho pour la ponction. Vous n'aviez pas de doute diagnostique ?**

Le genou était flagrant. Le patient m'a dit voilà « ça a gonflé depuis 2 jours ». Allez, on fait une écho, ça prend 2-3 minutes, j'enregistre les images, je fais mes calipages, je regarde à combien j'enfonce l'aiguille, et je prélève. Et j'ai envoyé la totalité du liquide au laboratoire. En même temps j'ai soulagé le patient.

**Et pour un kyste poplité, avez-vous la même démarche?**

Tout à fait. Je vais faire plutôt revenir le patient pour faire de l'échographie. Ce matin une patiente m'a dit « j'ai un kyste poplité ». Cliniquement il y est. Je lui ai dit, « on se reverra tranquillement et on referra l'échographie comme il faut ». Ce n'est pas dit qu'on ponctionne, je lui ai expliqué. Elle avait 2 ou 3 autres motifs de consultation.

**Vous n'aviez pas de doute sur un diagnostic différentiel, par rapport à un anévrisme par exemple ?**

Non non il n'y avait pas de doute.

**Utilisez-vous l'écho en ortho pour d'autres indications ? On a déjà parlé de la fracture de côte. Pour quelles autres fractures par exemple?**

Je n'ai pas eu le cas de fracture de méta. Cet été j'ai eu quand même un patient avec une grosse entorse de cheville, là j'ai fait l'échoscopie. Je l'ai fait revenir et je lui ai fait une échographie, parce que je voulais le revoir. Je voyais vraiment les lésions, et ça a été confirmé par l'IRM. Après, c'est un peu plus délicat, mais sur une fibula, c'est vrai qu'on peut aller chercher une fracture malléolaire. Mais je n'ai pas eu l'occasion, je ne peux pas te dire, je n'ai pas eu l'occasion.

Là où je m'en sers beaucoup, je vais revenir sur le genou, c'est pour les tendinites de la patte d'oie. Quand les gens arrivent, ils me disent c'est le ménisque. Alors bon, on cherche l'interligne, on cherche le plateau tibial, et là je leur dis « mais non attendez, c'est en dessous », et on va jeter un coup d'œil avec l'écho. On peut avoir un aspect hypoéchogène, un aspect hétérogène. On compare avec le genou contro-latéral. Ça me permet d'avancer au niveau diagnostique, et de mettre en route un traitement. Le temps de revoir le patient, et de lui dire bon peut-être on fera autre chose. Les problèmes de tendinite ça peut être intéressant. Mais bon je fais pas tout.

305 **La tendinite de la patte d'oie, vous l'aviez donc suspectée avec votre examen clinique?**

Le patient me dit c'est un ménisque, l'écho n'est pas très riche sur le ménisque. En examinant le genou, une douleur vraiment antéro médiale, à ce moment-là on se dit qu'on est quand même bien en dessous de l'interligne, et le ménisque il descend pas jusque-là.

310 L'examen dans ce cas permet de faire sentir le point douloureux au patient, parce que là c'est la clinique qui fait bien sentir le point douloureux au patient, et l'échoscopie derrière peut retrouver l'image qui corrobore la clinique.

315 **Est-ce que vous faites de la gynéco ?**

Je suis quelques grossesses. Donc des datations des grossesse, au moins la patiente part et on vérifie que ça correspond bien, si elle connaît sa date de règle. Mais les patientes ne sont pas très habituées avec moi, elles étaient habituées avec mon ex-associé, mais elles sont plus réticentes avec le généraliste si on doit utiliser une sonde endovaginale. On passe en sus-pubien le plus souvent. Cette semaine j'ai vu une gamine d'une vingtaine d'années qui avait mal. On est allé chercher si ce n'était pas un kyste ovarien qui faisait mal mais on n'a rien trouvé. On voyait l'ovaire droit, mais on ne voyait pas l'ovaire gauche, alors que c'était à gauche qu'elle avait mal. Et après, on est arrivé sur un problème uniquement de constipation. On a regardé, pour moi c'était l'occasion de regarder, et pour elle, c'était l'occasion de la rassurer.

325 La palpation la dessus ne ramène pas grand-chose à mon sens, c'est l'échoscopie qui me renseigne le plus.

**C'était avec la sonde en sus-pubien ?**

330 Oui la sonde endovaginale, je m'en sers pratiquement pas. Je pourrais faire de l'endo-rectal pour les prostatites, mais elle ne sert pas. C'est une sonde qui coute très cher, 6000€. J'essaie de la vendre à mes patients, mais ça ne leur dit pas.

Cette semaine j'ai fait des échos de prostate. Les patients sont pas très chauds pour des endo-rectales, tu vois. On fait par voie sus-pubienne. Ils sont un peu réticents...Et c'est vrai pour les touchers rectaux chez l'homme. Les hommes acceptent plus facilement que les femmes se fassent faire un toucher vaginal, que eux un toucher rectal. Et c'est pareil avec l'échoscopie ou l'échographie. Les échos endovaginales, ça passera plus facilement si c'est un gynéco qui les fait. Par contre les femmes sont beaucoup plus surprises si c'est un généraliste qui le propose, surtout un généraliste homme. Ça passera beaucoup mieux en situation obstétricale, qu'en situation gynéco.

345 **Vous suivez les grossesses. Est-ce que ça a pu vous arriver d'utiliser l'écho pour vérifier la présentation ou la position du bébé ?**

Une fois qu'on a daté, après, je ne fais pas de morphologique. C'est pour mon plaisir perso, en même temps la maman elle est là, elle regarde, c'est bien aussi. C'est surtout

la surveillance doppler, voir si le bébé bouge, les signes de vitalité que je recherche, plus qu'une morphologie. Et je me refuse, autant que faire se peut, si la maman me demande le sexe, je dis : « moi ça m'intéresse pas. Je ne suis pas là pour ça ».

350 **On n'a pas abordé les indications vasculaires. Utilisez-vous l'écho pour le dépistage de l'anévrisme de l'aorte abdo ?**

Oui. Je vais mesurer mon calibre aortique. Je vais me mettre en longitudinal en transversal, je regarde la bifurcation aortique, les iliaques primitives. Si je ne vois pas grand-chose, je leur dit que le calibre est régulier, il n'y a rien. Je ne suis jamais tombé  
355 sur un anévrisme encore.

**Palpe-vous avant pour voir si vous sentez quelque chose ?**

Pas forcément. Cet examen-là, il vient dans le reste. Si je fais une échoscopie, je vais jeter un coup d'œil sur l'aorte. Mais je ne vais pas chercher...Toi tu te positionnes en  
360 initial, si je vais directement chercher un anévrisme ? Non, pas particulièrement, je dépiste si tu veux.

**Donc pour un patient poly-vasculaire, allez-vous palper les pouls ? Ausculter s'il y a des souffles ?**

365 Mais là, je ne fais encore avec l'écho derrière. Je ne suis pas encore assez mur, je progresse.

**Si vous aviez la compétence, le feriez-vous ?**

Ah oui.

370 ...

Là où je reste persuadé, c'est que c'est un outil extraordinaire, ça nous redonne à nous, médecin généraliste, un peu plus de technicité, qui est nécessaire. Il faut garder le relationnel, mais un peu plus de technicité... Notre métier ce n'est pas que gratter  
du papier.

375 Il ne faudrait pas avoir que ça au cabinet, mais ça me redonne une dimension de médecin, je vais dire d'explorateur diagnostique.

**Une corde de plus pour le médecin généraliste ?**

Déjà on nous en a enlevé beaucoup...

380 On a toujours des préférences dans l'exercice, des pratiques où on est un peu plus à l'aise. Et puis, plus tu pratiques, plus tu te sens à l'aise. L'écho, ça peut nous permettre de nous réapproprier la gynéco par exemple.

**Globalement l'écho dans les indications que nous avons vues ensemble, vous permet-elle d'améliorer la puissance de votre examen clinique ?**

385 Oui j'ai un examen qui est beaucoup plus puissant.

**Globalement, dans votre pratique, donnez le degré de modification de l'examen clinique : de 0 (pas du tout) à 5 (toujours) ?**

390 C'est tout à fait subjectif, ça. Moi je dirais 3 à 4 sur 5.

**Utilisez-vous l'écho tous les jours ?**

Oui.

395 **Au niveau logistique, comment vous organisez-vous ?**

Je n'ai pas un local qui me permet de l'avoir tout le temps à côté, donc en fait je vais le chercher 2 mètres plus loin. Ce n'est pas un appareil que j'allume le matin et que j'éteins le soir en partant. Donc je suis obligé de le bouger un petit peu. Mais c'est vrai j'aimerais bien avoir l'appareil à côté.

400

**Je pense qu'on a terminé. Y a-t-il quelque chose que vous souhaiteriez ajouter ?**

En médecine générale, pour moi, ça a beaucoup changé de choses, à la fois pour moi-même, je me fais plaisir, et en même temps j'explique au patient. Ils me disent: « mais le radiologue ne prend pas autant de temps ! ». Alors c'est vrai que la relation patient-médecin traitant c'est différent, mais comme on est médecin traitant et qu'on fait de l'échographie, on peut leur montrer qu'on sait faire en même temps. Tu leur expliques. C'est pour ça que je le fais, et ils apprécient énormément. D'autant plus qu'ils ont pas besoin de prendre rendez-vous.

405

**410 Et quel regard ont les spécialistes sur vous ?**

Il y en a que ça arrange, ils trouvent que c'est sympa, qu'on leur envoie des images. Après, niveau radiologue, bon, ils se disent les généralistes se mettent à faire de l'écho. Mais on n'est pas radiologue pour autant. Je le dis à mes patients, je le fais, certains se sentent soulagés, mais je reste relativement humble, car je peux passer à côté de certaines choses.

415

## **Complément entretien du 30/04**

### **420 Quel est votre examen clinique sur une douleur de HCD ?**

Je fais toujours aujourd'hui les 4 temps d'examen. Mais j'ai raccourci parce que si je suspecte quelque chose, je vais me rabattre plus rapidement sur l'écho. Palpation percussion auscultation pour écouter le transit.

425 Alors pour la palpation : avec les 2 mains, progressivement, je commence dans une zone où il n'y a pas de douleur. Je la passe plus rapidement pour me consacrer sur la zone la plus douloureuse, avec d'abord une palpation superficielle, un peu plus profonde si elle est supportable, percussion en suivant, et ensuite je passe à l'écho.

### **Comment recherchez-vous un signe de Murphy ?**

430 Je cherche le point douloureux sous costal et je cherche le signe de Kher qui est le signe de l'irradiation ascendante claviculaire. Palpation des doigts sous le rebord costal et je demande une inspiration profonde.

### **Le faisiez-vous de la même manière avant l'écho ?**

435 Pareil.

### **Qu'avez-vous raccourci ?**

440 Plutôt que de refaire plusieurs fois la manœuvre pour bien m'assurer que j'ai bien trouvé quelque chose, au lieu de le faire 2 ou 3 fois, je le fais plus qu'une fois avant de passer directement à la sonde. Parce que comme le patient est douloureux, la sonde va reprovoquer la douleur. Je fais le même examen mais il est plus bref.

### **Et pour la douleur de la FID ?**

445 Pareil, même approche. Je cherche en plus un psoïtis. Je pose mes questions sur la douleur à la marche, sur les points douloureux, sur la fièvre. Donc à la palpation, je cherche mes signes directs et indirects bien qu'ils aient une spécificité peu élevée. C'est à dire, je cherche le signe de Rovsing à la FIG, à savoir à la compression brutale à gauche on recherche une douleur à droite, et la douleur à la palpation au point de Mc Burney à la FID. Ensuite, je vais un peu plus vite sur la sonde, c'est vrai. Car  
450 l'image va être beaucoup plus parlante que l'examen clinique que j'avais tendance à refaire une fois, deux fois, pour être bien sûr de ne pas envoyer un patient aux urgences pour rien.

### **Est-il plus fiable ?**

455 Disons que ça me conforte dans la recherche du diagnostic.

### **On avait évoqué la recherche du contact lombaire dans les douleurs des fosses lombaires. Comment procédez-vous ?**

460 Patient en décubitus dorsal, je fais un palper du rein en passant la main sous le dos du patient. Puis je fais asseoir le patient, je mets la main et je percuter ma main sur le haut du patient. Là je peux réveiller une douleur et alors je recherche un trajet le long du flanc gauche ou du flanc droit. Et ensuite je fais mon écho : je recherche la dilatation calicielle, un signe du croisement, un jet urétéral du côté douloureux, ça me prend un peu de temps, 5-6 minutes. Je fais les images j'imprime et j'envoie. Je ne cherche pas  
465 une lithiase, si je la vois elle est probablement dans le calice et elle a 9 chances sur 10 pour ne pas être obstructive. Si elle est obstructive elle est plutôt dans l'uretère.

**Comment a évolué la partie de l'examen clinique standard?**

470 Elle est plus courte, mais je ne l'ai abandonné. Et je vais rajouter la technique à la clinique.

**Comment palpez-vous une thyroïde?**

475 Je me mets derrière le patient, je lui demande de déglutir, mais c'est un examen qui est très peu riche. Là l'écho m'apporte beaucoup plus, car il y a des choses que je vois à l'écho et que je ne perçois même pas au doigt. La palpation est bi-manuelle, elle est accompagnée de la déglutition, elle remonte le long du sternum jusqu'à la carotide jusqu'au cartilage thyroïde, je fais la recherche d'adénopathies, de nodules, des kystes du tractus, que je ne trouve jamais.

480 **Comment a évolué votre examen avec l'écho ?**

Il a été raccourci. Mais je le fais quand même, c'est une constante.

**Comment procédez-vous pour l'examen clinique pulmonaire ?**

485 Je reste très orthodoxe. Palpation percussion auscultation. J'y tiens, je demande à mes internes de faire ces 3 temps, et je demande aussi une vraie auscultation : Il faut avoir au moins 2 auscultations sur chaque site d'auscultation. Je commence par la percussion, je remonte sur les 6 zones, inférieur moyen et supérieur, et je fais une percussion sur chaque zone en postérieur de bas en haut. Je fais une palpation des vibrations que je réserve uniquement à la partie inférieure et moyenne. Et ensuite l'auscultation en controlatéral, je vais à gauche je reviens à droite puis je vais à gauche, etc.

...

495 Pour l'épanchement pleural, j'insiste un peu plus sur la palpation et la percussion. Et je vais sur l'écho. Le temps d'examen au total est rallongé, la partie standard est identique. J'ai enrichi mon examen avec l'écho.

...

Pour l'écho, je me mets en postérieur, patient assis et je recherche l'épanchement en partie pleurale.

500 **Et si vous avez une suspicion de petit épanchement du genou?**

Je le laisse. Je fais faire un glaçage, je ne vais pas ponctionner. Au toucher je cherche la douleur et la chaleur. J'essaie de le localiser pour savoir le point de ponction le plus intéressant. Je rapproche mes 2 mains et j'essaie d'exercer une pression pour rechercher la zone à ponctionner.

505 L'image lève le doute. Que j'ai une clinique peu ou très riche, je fais une image.

**L'examen clinique a-t-il évolué ?**

Il est plus rapide pour l'épanchement. Mais pas l'examen classique du genou, on est d'accord.

510

**Comment faisiez-vous avant l'écho pour le diagnostic de grossesse,  $\beta$ HCG ou TV ?**

$\beta$ HCG. Maintenant je fais en sus-pubien +/- endovaginal.

515 **Et pour la douleur pelvienne ?**

Palpation, pas de percussion, je vais rapidement sur l'écho pour vérifier s'il n'y a pas un kyste, si elle n'est pas enceinte ou une GEU. Là, l'examen a été raccourci aussi.

Avec l'écho, je ne fais plus de TV. Si la sonde vaginale doit déclencher une douleur, elle le fera de la même manière que mon doigt.

520

**Pour revenir sur le genou, dans le cadre du kyste poplité, comment a évolué l'examen clinique ?**

Il n'a pas changé. À la perception, on le sent. Si on a un doute, on allume la machine. En expliquant au patient que si on le ponctionne, c'est uniquement s'il est très volumineux.

525

**Comment procédez-vous pour l'anévrisme de l'aorte abdominale en initial ?**

Palpation toujours, pression latérale avec les 2 mains pour avoir l'expansion latérale de l'aorte, je vois si ça bat et ensuite écho. Si ce sont des gens très maigres il faut pondérer. L'examen est plus rapide car je vais plus vite à l'écho, l'image est plus rassurante.

530

**Et pour une suspicion de globe vésical ?**

Examen standard : je cherche le dôme vésical à la palpation et une matité à la percussion. J'ai tendance à le raccourcir.

535

**Comment recherchez-vous une phlébite avec l'examen clinique ?**

Je recherche le volume de la jambe, le ballotement, je recherche si la jambe est rouge et chaude, augmentée de volume. Ensuite je cherche mes pouls poplités et fémoraux. Je vais directement avec l'écho sur mes points poplités, pour voir si elle est uniquement surale, ou si elle atteint mes pouls poplités. J'ai raccourci mon examen. Je vais quasi-directement à la sonde pour savoir si je dois mettre un anticoagulant. Avant, je faisais le signe de Homans, et je passais plus de temps à me demander si je l'avais bien fait.

540

545

...  
Je ne vais pas changer ma médecine pour un appareil. Cette technique vient l'enrichir. Peut-être à la longue je vais me rendre compte que je trouve pareil, mais je n'ai pas suffisamment d'expérience et de recul aujourd'hui pour aller directement exclusivement sur un type d'examen. Je raccourcis parce que j'ai un temps d'examen, il faut aussi que j'apprenne.

550

**Pour résumer, comment est modifié votre examen clinique ?**

L'écho a enrichi mon examen clinique, elle le conforte également. Elle n'a pas modifié dans la séquence. Par contre elle le conforte, et elle me conforte dans mon autoévaluation pour savoir si je reste toujours dans les clous. Ça me permet de pouvoir discuter, de parler d'égal à égal avec un spécialiste ou un urgentiste. Je peux joindre les images.

555

560

Entretien 6 - Médecin F - 15/4/2019

Associé en milieu urbain. Installé depuis 30 ans, équipé depuis 19 ans.

3 sondes dont l'endovaginale.

5 **Pour quelles situations cliniques privilégiez-vous l'échoscopie par rapport à la palpation manuelle ?**

Je ne le vois pas quoi comme ça, moi. Je fais mon examen clinique, et après, l'écho elle s'impose toute seule à moi, c'est un complément, c'est un examen armé, j'aime bien ce terme, un examen armé. Ce qui est fabuleux, c'est la gynécologie, les douleurs pelviennes qui trainent depuis des mois. En tant que généraliste, je fais pas mal de gynéco, et bien c'est magique. Vous avez la sonde, vous avez l'image, vous montrez l'image à la femme, «est ce que c'est là que vous avez mal, madame, non ? Ah pourtant j'appuie sur votre ovaire». Ça fait 6 mois qu'elles ont peur d'avoir un cancer de l'ovaire, elles partent, elles savent qu'elles ont pas mal à l'ovaire, c'est l'examen armé. Ce n'est pas que je privilégie, ça s'impose. Des fois, je n'allume pas mon appareil dans une demi-journée. Des fois, je le laisse tout le temps allumé.

20 **Donc pour une douleur pelvienne, allez-vous faire un examen clinique avec une palpation superficielle et profonde, ou faites-vous un TV ?**

Non je ne fais pas de TV [...]. Là, j'ai la sonde endovaginale. C'est anormal en ville qu'on fasse des échos pelviennes sans endovaginale.

25 **Donc vous commencez par la sonde sus-pubienne ?**

Oui, puis je parle avec la patiente. Si vraiment j'ai un doute et que je ne vois rien, je parle avec la patiente, je lui explique, et si elle est d'accord j'utilise l'endovaginale.

30 **En général les patients acceptent-elles facilement un examen avec une sonde endovaginale réalisé par un médecin généraliste ?**

Je pense que chaque médecin mérite sa patientèle [...]. Si vous revendiquez de faire de la gynéco, vous faites de la gynéco [...].

L'écho c'est un instrument extraordinaire pour la gynéco. Je pose les stérilets, pour voir la position de l'utérus, c'est vachement bien, rétroversé, antéversé, tout ça.

35 **Vous ne faites pas de TV avant ?**

Non je fais une double image avant après, et je leur montre. Vous voyez, il est bien en place.

40 **Donc pour une douleur pelvienne, quelles infos vous amènera successivement l'examen conventionnel, et après l'écho ?**

Et bien c'est un complément. L'examen manuel va vous donner : est-ce que c'est pelvien, pas pelvien, est ce que c'est péritonéal, c'est un ballonnement, le contexte, il y a le contact avec le patient aussi, c'est important. [...] J'ai un stagiaire [...] je lui dis quand tu tiens ta sonde il faut que tu aies du gel partout, il faut que tu touches le patient. J'ai le contact avec les doigts, le poignet, et ça guide, ça stabilise. Vous êtes en contact avec le patient, vous êtes un médecin. L'autre main doit tenir la machine, mais il faut bien avoir le contact avec le patient, vous êtes médecin ! Vous n'êtes pas un imageur ! Donc le palper c'est votre boulot de médecin généraliste [...].

50 **Arrivez-vous à reproduire la palpation avec la sonde, tout en cherchant une image ?**



Vous avez une correspondance clinique, c'est l'écho clinique, c'est le Murphy échographique.

Je suis très peu doué pour les appendices, pas si simple que ça quand même. Et puis dans un contexte de cabinet, ce n'est pas un examen roi, aux urgences oui.

55

**Avez-vous toujours le doute ou l'incertitude diagnostique, pour l'appendicite?**

Alors de temps en temps, vous pouvez avoir l'image magique en cocarde.

**Et quand vous n'avez rien... ?**

60 C'est embêtant. Alors qu'il y a des examens magiques, par exemple pour la colique néphrétique, vous mettez la sonde sur le rein, et s'il est pas du tout dilaté, c'est cool, le gars peut rentrer chez lui avec un traitement. Est-ce que c'est une colique néphrétique, peut être peut être pas. Oui ça me sert quand je mets la sonde où les gens ont mal. Après, on cherche.

65

**Est-ce-que vous repérez avec la main? Et après, avec la sonde, suivez-vous toujours le même schéma?**

Non. Si c'est de l'écho clinique, je n'ai pas le temps. Je pense que c'est ça l'erreur, où nos chers radiologues nous critiquent. L'écho clinique, c'est l'examen clinique, vous palpez, vous cherchez à la sonde ce que vous palpez, vous n'allez pas faire l'examen complet, vous n'allez pas faire une écho abdo. Après, si vous avez un doute, qu'il n'y a pas d'urgence, vous avez l'impression qu'il y a un kyste à l'ovaire qui fait mal, vous dites : « madame, prenez rendez-vous et je vous ferai une écho pelvienne ».

70

75 **La palpation manuelle vous guide-t-elle pour la sonde ?**

La palpation manuelle nous apprend plein de choses, ça nous apprend à rentrer dans des tableaux symptomatiques, elle apporte des éléments négatifs, positifs. Et puis ça dépend de ce que vous savez faire. Quand je vois qu'il y en a qui font des diagnostics de sigmoïdite à l'écho, moi je ne sais pas faire. En cabinet, ça ne m'intéresse pas.

80

C'est très facile de faire des diagnostics quand on a un scanner [...]. En cabinet ce n'est pas pareil, il faut savoir les reconnaître. Moi la sigmoïdite à l'écho, non, l'appendicite à l'écho, je me méfie. Je préfère mon examen clinique et mon interrogatoire.

85 **Pour revenir sur la gynéco, est ce que vous utilisez l'échoscopie pour une femme ménopausée et qui saigne ?**

Le diagnostic est tellement lourd de conséquence. Il n'y a pas d'urgence. Je lui fais faire une prise de sang, je la reconvoque en insistant, parce que là, je cherche la petite bête, donc ce n'est pas de l'écho d'urgence, ce n'est pas de l'écho clinique, on cherche quelque chose. Et il ne faut pas se rater. Ça m'est arrivé il n'y a pas longtemps, on en voit plus tellement, elle n'avait pas de facteurs de risque. Cancer de l'endomètre classique comme on a dans les livres : j'ai vu l'épaississement. Mais ce sont des doutes qu'on va avoir. De toute façon, même une femme ménopausée qui saigne, même si l'écho est normale....Là, j'ai vu le truc, et hop, j'appelle le gynéco. L'intérêt c'est de valoriser, pas soi-même, mais la pratique, c'est tellement plaisant. Vous appelez le gynéco avec lequel vous travaillez, vous lui dites « j'ai vu cette femme, elle saigne, j'ai fait l'écho et il y a un épaississement », « ok, demain je la vois ». Ça n'a rien à voir.

90

100 **Cela vous amène-t-il des arguments ?**

105 Oui des arguments et puis du respect, pour le spécialiste et pour le patient. Ça aussi, le respect du patient envers vous et votre matériel. Moi j'ai toujours du matériel au top. Si je vais chez le dentiste, si la moitié des ampoules ne sont pas changées, si la table est trouée, je suis désolé mais je me dis c'est quoi ce type, je vais lui confier mes dents ?

Le fait d'avoir un appareil d'écho ça joue beaucoup.

### **Et donc pour résumer, quel est l'intérêt de l'échoscopie pour la gynéco?**

110 Les douleurs pelviennes, oui, des fois vous tombez sur des choses. Une fois une femme qui avait des douleurs, vous tombez sur des adhérences, un hémocolpos, une rétention de ses règles, donc une souffrance épouvantable de ses règles, et ça saignait à peine, donc un spotting, vous mettez la sonde, et c'est magique. Vous rendez service. Que ferait un généraliste ? « Allez passer une écho madame ! », une ordonnance, une écho à 15 jours chez un gars qui ne fait pas d'endovaginale. Avec un truc qui risque de s'infecter. La caisse devrait nous payer les appareils d'écho.

[...]

115 Quand vous faites un diagnostic et que vous n'allez pas revoir la patiente, que vous faites une lettre derrière, que vous donnez une image, ce n'est pas 25€ ! Moi je fais systématiquement des images que je scanne et que je mets dans le dossier.

120

### **Le sein ?**

Je le fais pour soulager les gens. J'ai été un peu formé à ça. Je regarde mais je passe vite la main. Je regarde parce qu'il y a des images qui peuvent soulager comme les kystes.

125

### **Palpez-vous avant?**

Oui, je palpe avant.

....

130 Pour les GEU, vous mettez une sonde endovaginale, ça vous aide, par les signes indirects « y-a t-il un œuf, pas d'œuf ? »

### **Cela vous permet-il de lever le doute ?**

Non mais ça aide.

....

135 Ah un truc fabuleux en gynéco : la première prescription de pilule, le gardasil. Vous posez la sonde, vous leur montrez leur anatomie quoi.

### **D'accord, donc utilisez-vous ici l'échoscopie dans un but pédagogique ?**

140 Oui, vous savez les norvégiens, ils font toucher le col aux jeunes filles. Pourquoi elles mettent toutes des diaphragmes? Parce qu'elles savent se palper le col. Elles se connaissent par cœur. Moi je leur montre. Voilà ce qui se passe. Il y a vraiment pleins de choses qui sont transcendantes. Les femmes enceintes, vous ne faites pas les trois échos. Je les faisais avant, maintenant il y a une jurisprudence telle que vous passez la main. Mais ça vous permet aussi de suivre les grossesses. Une femme ne se fera jamais suivre chez un médecin qui n'a pas d'appareil d'écho. Ça nous a éloigné des suivis de grossesse. Moi, je suis les grossesses, parce que j'ai un appareil d'écho. Je fais à chaque fois une écho, pour voir si le bébé bouge bien.

145

### **Est-ce-que cela se fait dans un ultime temps après la palpation classique ?**

150 Oui. Une femme enceinte ça rentre dans l'examen, vous palpez le ventre, vous mesurez la hauteur utérine, vous passez la sonde, pour voir si bébé va bien.

**Pour les indications digestives, les coliques hépatiques, comment se déroule l'examen clinique?**

155 Interrogatoire, je palpe et si je trouve un examen en faveur, une douleur de l'hypochondre droit, et bien je mets la sonde.

**Reproduisez-vous la douleur ?**

160 Oui. Les espagnols qui utilisent l'écho, c'est entré dans les mœurs, ont édité un bouquin avec des coupes de base qui suffisent, il y en a 5-6 pour tout examiner. Faut savoir ce qu'on cherche. L'erreur c'est de se balader. Ça ne rallonge pas tellement l'examen.

**Pour la colique hépatique, recherchez-vous la vésicule, une dilatation des voies biliaires ?**

165 On ne le voit pas trop souvent ça. Après, pour les cas compliqués, vous passez la main, vous n'êtes pas le bon dieu. Vous croyez que les échographistes de ville, ils font mieux ? C'est ça qui est important. Pourquoi les gynécos sont si forts en écho gynécologiques, pourquoi les gastro sont si forts? Parce qu'on est des cliniciens. Et  
170 quand on est un clinicien, grâce à l'interrogatoire que vous avez, grâce à l'examen clinique que vous avez, vous êtes déjà meilleur que le radiologue, quoi qu'il fasse, c'est ça qui les rend fous. Maintenant on ne voit plus un médecin quand on passe un scanner. Il vous décrit des disques (*sic au niveau du rachis*) qui n'existent plus en fait, je pense à un gars qui avait été opéré 3 fois... Quant à l'échographie on vous décrit  
175 de la boue biliaire, le radiologue envoie des gens qui se font opérer pour de la boue biliaire, expliquez-moi ce que c'est que la boue biliaire, c'est plus que théorique. Ils n'interrogent plus les gens, ils ne palpent plus les gens, ils ne savent plus ce qu'ils cherchent. Les radiologues ils ne font plus de conclusion maintenant. Il faut faire une conclusion. Il faut proposer quelque chose. On peut dire au moins « je ne sais pas ».  
180 Vous cherchez un arbre malade dans une forêt, si vous commencez à décrire tous les arbres de la forêt vous ne trouverez jamais l'arbre malade. Il faut savoir ce qu'on cherche. Quand vous voyez les radiologues qui décrivent vertèbre après vertèbre....

**Pour une colique hépatique, vous limitez-vous à la vésicule ?**

185 Je regarde le foie, c'est à côté ! Je regarde s'il n'y a pas une dilatation, je regarde même s'il y a une lame dans le Douglas, vous faites un examen rapide, mais deux trois trucs. Si vous tombez sur une vésicule qui fait mal avec le calcul, bingo.

**Quelle est la part d'incertitude restante ?**

190 Aucune, c'est magique. Des fois c'est encore plus magique. Quand vous avez quelqu'un qui a de la fièvre et qui a une pyélo, mais très douloureuse, vous n'avez pas d'écho. Qu'est-ce que vous faites ? Vous êtes obligé de l'hospitaliser. C'est une urgence urologique. Là, vous posez la sonde, il n'y a pas de dilatation. Il y a une pyélo simple, vous gardez à la maison. La caisse devrait nous payer. Il y a pleins de cas  
195 comme ça.

**Et pour une suspicion de gros foie ?**

Quand c'est un bilan d'un terrain, il prend rendez-vous. Ce n'est pas de l'échoscopie.

200 **Pour la thyroïde, dans quelles circonstances allez-vous faire de l'échoscopie ?**  
Dès qu'on m'en parle. On me dit « ah j'ai quelque chose qui a gonflé ».

**Vous la palpez ?**

205 Non là, je mets la sonde tout de suite. Suivant l'échogenicité, tout de suite, vous avez un doute sur une thyroïdite ou sur un goitre. On vous dit « j'ai au gonflement au niveau cervical », vous tombez sur des ganglions un peu nauséabonds, vous dites ces ganglions ils ont un aspect qui me semble anormaux, réactionnels. Donc le cou, dès qu'il y a un truc, vous voyez si c'est un hématome ou un petit lipome.

210 Si je vois quelque chose, je fais revenir. Il ne faut pas avoir peur en médecine générale de différer. L'échoscopie n'empêche pas l'échographie programmée.

**Si vous voyez une image, ne craignez-vous pas un faux positif ?**

215 C'est la problème de toute la paraclinique. Quand on est mal formés. Moi j'appelle ça des incidentalomes, on crée des problèmes. C'est comme les mammo en ville, plus le radiologue est bon, moins il y aura d'ACR3.

Quand je suis dans le doute, j'adresse à des personnes que je sais plus fortes que moi.

**Et pour les suspicions de fracture ?**

220 J'ai appris ça avec les étudiants, mais je ne le pratique pas.

**D'autres indications en ostéo-articulaire ?**

225 Oui ça m'arrive avec les gros hématomes. Des fois ça me démange, je mets la sonde mais s'il y a une déchirure, mais je ne sais pas le bilanter, en tirer des conclusions. Je n'ai pas assez travaillé.

....

230 Je n'ai pas assez pratiqué, mais il y a aussi le vasculaire, c'est magique. Pour la phlébite, je fais, mais je ne m'en sors pas bien. Là, la clinique est plus forte que la sonde. Je ne fais pas assez de doppler.

**Avez-vous plus de certitude diagnostique avec la clinique qu'avec la sonde ?**

Oui c'est parce que je suis mauvais à l'écho. Je m'en veux d'autant plus que c'est tout bête à faire. Après, vous ne pouvez pas tout faire, il faut être honnête avec soi-même.

235 **Utilisez-vous l'échoscopie pour des indications thoraciques ?**

Des fois je m'en sers un peu. Ça ne m'est jamais trop arrivé de faire un diagnostic là-dessus.

**Les ganglions ? Au niveau clinique palpez-vous toutes les aires ?**

240 Oui.

**Que l'échoscopie vous amènera-t-elle de plus ici ?**

245 Si cliniquement il vous paraît suspect, vous tombez sur un ganglion particulièrement hypo-échogène déstructuré, selon l'histoire clinique vous allez accélérer le mouvement. Ça ce sont des choses courantes. Vous faites des diagnostics. C'est un ensemble, c'est un tableau et l'écho rentre dans le tableau. Et c'est ça qui rend malade les imageurs. Les américains qui veulent former que des imageurs, ils se plantent.

Il y a pleins de choses où je ne demande pas d'écho, et pourtant je fais de l'écho. Dès qu'on a une entorse de la cheville, on demande une écho de la cheville. Une entorse

250 de cheville, c'est clinique, on mobilise. Une écho, à quoi ça sert ? C'est facile en pratique, mais difficile dans le descriptif. Les gars ne concluent pas, ils décrivent des micro-ruptures. Vous mettez le mot rupture dans un compte-rendu, le patient il est blême, même les généralistes, ils sont blêmes, il se disent c'est une entorse grave, ils envoient au chirurgien.

255

**Donc, pour l'entorse concluez-vous avec la clinique?**

Ah oui. Il faut savoir ce que l'écho va vous apporter. L'entorse externe, les 3 faisceaux, la clinique suffit. Et si vous avez peur de quelque chose, c'est quoi ? L'arrachement osseux ? Et bien vous faites une radio.

260 Maintenant l'épaule c'est autre chose, on essaye de savoir de quel tendon il s'agit. Je connais pas beaucoup de radiologue qui savent comment le faire.

**Est-ce que vous utilisez l'échoscopie pour le dépistage de l'anévrisme de l'aorte abdominale?**

265 Ça je fais, parce que j'ai participé à une thèse. Dès que je fais une écho abdo, je fais. Dès que je mets la sonde, je fais un diamètre. Il semblerait que ce soit très très productif.

**Et pour la suspicion d'ascite ?**

270 Oui des fois vous êtes perdus. Vous mettez la sonde et voilà.

**Ici, la palpation ou la percussion conventionnelles ne suffisent pas?**

275 Un gros bidon, une personne âgée qui a pris du poids...Des fois des confrères, ils m'envoient que pour ça « Tu peux me dire s'il y a de l'ascite, je suis embêté ? ». Je les comprends.

Ce n'est pas vénal de faire payer. C'est une reconnaissance. Ce qui est vénal, c'est de faire payer à chaque fois qu'on sort la sonde.

...

280 Une indication farfelue de l'échoscopie, ça n'arrive pas tous les jours mais si vous avez quelqu'un devant vous qui vous donne une impression d'avoir un décollement de rétine, vous mettez la sonde sur la paupière, c'est comme le nez au milieu de la figure. C'est magique. Si vous avez toujours le doute et si vous avez le tableau, il n'y a plus aucun ophtalmo qui peut vous le refuser en urgence.

285 Il y a une chose qui doit être bien aussi, qu'on n'ose pas parce qu'on n'est pas formé, c'est trier deux trois diagnostics au niveau cardio. La péricardite, je ne crois pas que ce soit très compliqué. Après, tout ce qui est lié à l'effet doppler, j'avoue, je manque de formation. Regarder une carotide, ce n'est pas très compliqué non plus.

290 **Pour une suspicion de colique néphrétique, regardez-vous uniquement si le rein est dilaté, ou vérifiez-vous tout l'arbre urinaire, en recherchant éventuellement une lithiase dans la vessie ?**

295 Vous n'avez pas besoin que ça dure deux heures, une coupe du rein et vous regardez : dilaté, pas dilaté ? Vous regardez l'autre rein quand même, même s'il a mal que d'un côté. Puis vous regardez la vessie, en général il a pissé avant, donc vous voyez pas très bien, vous trouvez un calcul ? Et bien voilà.

**Dans les indications que nous avons vues ensemble et que vous pratiquez, on a vu la thyroïde, la colique hépatique, la colique néphrétique, la gynéco,**

300 **comment est la prise en charge des patients : est-elle améliorée, stationnaire ou diminuée ?**

Elle est magiquement améliorée. C'est évident. Faut arrêter de dire si vous faites l'erreur, vous allez en taule, non! Vous avez un doute, l'appendicite. Si je la vois c'est bon, sinon je dis, je ne vois rien, mais cliniquement je pense qu'il y en a une.

Si on a rien vu, si on est sûr, derrière ça change pas la prise en charge.

305

**Donc est-ce que l'échoscopie améliore la puissance de votre examen clinique dans ces indications?**

Mais mille fois.

310 Dans le sens négatif, dans le sens positif, dans le sens humain. Si vous avez un doute, ça vous conforte de téléphoner pour avoir un autre examen médical, un scanner.

**Globalement, dans votre pratique, donnez le degré de modification de l'examen clinique : de 0 (pas du tout) à 5 (toujours) ?**

315 Peut-être pour la thyroïde, la gynéco, je ne fais plus de TV, mais sinon ça modifie un peu, 1 ou 2. C'est un complément, ça va ensemble, c'est un examen armé.

## Complément d'entretien du 29/04/19

320

**Pour une douleur en HCD, quel est aujourd'hui votre examen clinique conventionnel ?**

Je fais exactement le même examen clinique qu'avant, si l'examen m'oriente je mets la sonde pour voir.

325

Je recherche une signe de Murphy en faisant une palpation de l'hypocondre droit et je recherche une défense.

**Cet examen est donc inchangé depuis que vous avez l'écho ?**

Oui, et l'écho va augmenter la pertinence de mon examen.

330

**Pour la douleur de la FID, comment procédez-vous ?**

Pareil, je vais palper, je regarde s'il y a une défense, si la loge rénale est libre s'il n'y a pas une douleur plus haute, puis après, je fais l'écho bien que je sois conscient que je suis médiocre dans la recherche de l'appendicite.

335

Je commence en controlatéral par rapport à la douleur pour apprivoiser l'abdomen, et après, en palpant, on cherche une défense, on cherche une douleur au relâchement brutal.

**Cet examen est également inchangé pour vous ?**

340

Tout à fait.

**Comment recherchez-vous une hépatomégalie ?**

Je percute où je peux, si vous avez un gros monsieur, la valeur de la percussion est assez théorique. L'intérêt de rechercher une hépatomégalie avec la clinique ? Pas évident car elle peut être plus ou moins haute. C'est quelque chose que je ne recherchais pas avant cliniquement. Et l'écho va m'apporter s'il y a un aspect de stéatose, la flèche hépatique je ne m'en sers pas beaucoup. Je ne la mesure pas. Au niveau de l'approche du foie, ça va dépendre du bilan biologique, je vais plus demander une échographie pour un bilan.

350

**Pour le suivi de grossesse ?**

Au niveau de la clinique, je pèse, je prends la tension, je palpe le ventre, je mesure la hauteur utérine, je regarde les mollets et les chevilles.

355

A la palpation, je recherche essentiellement la hauteur utérine, du bord pubien jusqu'au sommet de l'utérus.

**Les touchers vaginaux ?**

J'en fais très très peu.

360

**Et avec l'échoscopie ?**

Je regarde la vitalité, je regarde s'il n'y a pas de décollement, je ne fais pas de morphologie. Pour le suivi de grossesse, ce sera intéressant dans les cas de saignements, pour voir la longueur du col.

365

**Comment faisiez-vous avant l'écho pour le suivi de grossesse ?**

Avant on faisait un toucher vaginal à chaque consultation. C'est sorti des mœurs maintenant, on ne le fait plus. Une écho ça apporte une réassurance, ça m'aide s'il y a des saignements, ça me renseigne sur la vitalité.

- 370 **Pour revenir sur la douleur pelvienne, pourriez-vous me décrire votre examen ?**  
Je palpe à droite à gauche au milieu en haut en bas, c'est une habitude, devant derrière, les loges rénales. Je recherche la douleur pour voir si c'est digestif, si c'est pelvien, si c'est latéralisé. À la limite s'il y a un endroit où ça a changé mon examen, je fais un toucher vaginal, et si la patiente est d'accord je lui fais une écho
- 375 endocavitaire, ça me permet de savoir à quel organe elle a mal, de rechercher un épanchement dans le Douglas. Je ne fais pas l'examen complet, mais je regarde rapidement s'il n'y a pas un gros kyste, quelque chose d'embêtant.  
A la palpation il faut déjà qu'il soit gros le kyste pour le sentir....
- 380 **Cet examen abdominal n'a pas changé et ce quel que soit ce que vous recherchez?**  
Non, c'est toujours le même.
- Pour l'épanchement pleural ?**
- 385 Oui, je n'ai pas trop l'occasion, j'essaie mais je débute aussi là. Je sais que je n'aurai pas de certitude, alors je préfère me baser sur l'examen clinique. Et je passe la main au radiologue assez rapidement.
- Si demain vous avez une suspicion l'ascite au cabinet, comment ferez-vous votre examen ?**
- 390 Bien on palpe. On percute d'un côté pour la matité, et on sent les vibrations de l'autre. Mais là par contre, on sent qu'on va vite mettre la sonde parce que c'est tellement magique.
- 395 **Comment faisiez-vous avant ?**  
Avant, je mobilisais le patient. Là, j'ai raccourci l'examen clinique conventionnel. Je vais mettre rapidement la sonde qui va me donner la solution. Je regarde dans les culs-de-sac, dans les espaces de Morison s'il y a une image hyperéchogène ou pas.
- 400 **Et pour un globe urinaire ?**  
Vous palpez, vous percutez en pelvien, vous recherchez la matité, ça vous donne une idée, et vous mettez vite la sonde. Je suis toujours dans l'idée que c'est pour conforter votre idée, pour votre interprétation clinique.  
Je percute comme ça vient.
- 405 Ici ça a raccourci l'examen aussi, on va plus vite à l'écho c'est sûr.
- Pour les déchirures musculaires, on a vu que vous utilisez l'écho en complément de votre examen. Votre examen clinique a-t-il évolué ?**
- 410 Il est le même car je fais très peu confiance à l'échographie, en ma technique. Je palpe, je repère et je mets la sonde. Là, c'est très rapide, comme avant.
- Si demain vous avez une suspicion d'anévrisme de l'aorte abdo , comment procédez-vous? (Pas le dépistage)**
- 415 Je l'examine comme d'habitude, ce n'est pas comme les radiologues. Nous, nous examinons les patients, les radiologues n'examinent plus les patients. Je recherche en épigastre si je sens quelque chose, une masse qui bat, pulsative. C'est difficile à l'examen clinique de palper, il y a des gens qui ont une aorte battante et qui vont bien, donc là l'écho elle est intéressante.



420 **Dans cet exemple, votre examen clinique a changé ?**

Oui je palpe moins, c'est raccourci.

**Pour la phlébite, on avait vu que vous utilisez l'échoscopie ?**

425 Oui mais je ne suis pas très compétent. Je l'utilise pour essayer de m'améliorer. Des fois, je vois la phlébite, la veine est incompressible en poplité, je suis content. Des fois, je ne la vois pas, et je l'envoie au phlébologue.

**Et comment faites-vous l'examen clinique pour la suspicion de phlébite ?**

430 Pareil, je palpe le mollet, le ballant du mollet, je regarde s'il y a des signes directs ou indirects, une induration sur le trajet de la veine, le signe de Homans à la rétroflexion du pied.

**Cet examen a changé avec l'écho ?**

Non il est le même.

435

**D'autres indications où vous avez modifié votre examen clinique du fait de l'échoscopie?**

Et bien la colique néphrétique.

440 **Ici, l'examen clinique a évolué ?**

Non, il est le même : percussion lombaire, je recherche s'il y a une douleur à l'ébranlement rénal.

Et à l'échoscopie, je recherche les reins et la dilatation rénale et je ne fais pas plus. Je ne recherche pas les lithiases, car le temps manque.

445

**Pour la thyroïde vous allez également à l'essentiel pour l'écho ?**

Oui, le temps manque.

Je n'ai pas d'autres indications.

450

Entretien 7 - Médecin G – 16/04/2019

Associé en milieu urbain. Installé depuis 20 ans, équipé depuis 5 ans.

Toshiba avec 3 sondes : basse fréquence, haute fréquence et endovaginale.

5 **Pour quelles situations cliniques privilégiez-vous l'échoscopie par rapport à la palpation manuelle ?**

J'ai un exemple particulier. Pour la thyroïde, la palpation qu'on connaît n'apporte pas forcément grand-chose, à part de sentir un gros goitre, avec l'échoscopie thyroïdienne on a directement les images. L'exemple le plus flagrant pour moi, c'est la thyroïde.

10

**Quel sera le tableau clinique?**

La patiente peut être demandeuse, en disant « je ne suis pas bien en ce moment, j'ai quelques signes », ou alors quelqu'un qui a un goitre. Même avant de doser la TSH, on peut déjà avoir une image de la thyroïde, savoir si c'est urgent ou pas, ça peut déjà déterminer pas mal de chose.

15

**Que recherchez-vous à l'écho ?**

Je ne pense pas forcément au cancer, on a toujours ça en tête du fait de la formation qu'on a eu, il faut faire attention à ce genre de choses. On cherche à débrouiller, le goitre qui commence à gêner, c'est quand même une fixation pendant l'interrogatoire. La patiente ne vient pas pour ça, mais on voit le goitre, et on se dit, il faut que je fasse quelque chose, ça se termine toujours par une échoscopie. Alors des fois je ne suis pas sûr, je lui dis qu'elle va avoir une échographie chez le radiologue. Ça peut me permettre de me laisser du temps. Je me demande si je vais avoir du temps pour faire d'autres analyses, pour réfléchir. Si je vois un signe qui n'est pas très bien, on se lance vers l'échographie, la ponction et ainsi de suite. C'est déjà arrivé. C'est pour ça que je prends cet exemple là, parce que la thyroïde, c'est vraiment très très abordable.

20

25

**Qu'est ce qui est déjà arrivé par exemple?**

Pour une patiente qui avait un goitre mais qui n'était pas vraiment visible, qui la gênait un petit peu en fait. Quand elle déglutissait ça la gênait un petit peu...mais sans plus. Il s'est avéré que c'était quelque chose qui était pas du tout bénin.

30

**A la fin de cette consultation, l'incertitude diagnostique était-elle diminuée?**

Ça m'a levé un petit doute, ça m'a renforcé à me dire que j'avais bien fait de faire l'échoscopie. Là on est allés assez vite, quand même.

35

**Et si vous n'aviez pas eu l'échoscopie ?**

J'aurais fait le truc habituel. « Vous me reverrez dans un mois avec un dosage ». C'est un outil qui accélère.

40

**Elle venait pour cette plainte ?**

Elle venait pour un renouvellement. C'était vraiment fortuit.

45 **Au niveau abdominal, pour quelles indications utilisez-vous l'échoscopie?**

Pour la colique hépatique, mais je palpe avant. On a tellement pris l'habitude de palper, on nous a appris à palper que cette habitude-là, je l'ai pas perdue. Avec la sonde abdo c'est facile, les gens sont surpris qu'on puisse aller aussi vite, ils me disent « ah vous aviez un échographe, je ne l'avais même pas vu ». Donc ça arrive souvent pour tout ce qui est vésicule, pour tout ce qui est foie.

50

**Que vous amène la palpation manuelle dans l'examen clinique?**

Surtout de sentir quel organe, ou se situe l'anomalie, de savoir s'il y a une masse. Et après, avec la sonde, on a déjà une idée, donc on voit le calcul.

55

**Que vous amène la sonde?**

Et bien la sonde c'est plus un prolongement, effectivement, c'est visuel.

**Et pour les douleurs en FID, ce sera identique ?**

60 Oui pour tout ce qui est abdominal, je palpe, parce ce que c'est une habitude, je palpe pour savoir où c'est, comme ça je me dis « ça peut être tel organe ». Parce que faire l'échographie comme ça sans savoir où je vais, je pense que je vais me noyer plus qu'autre chose. Palper ça va me diriger beaucoup plus. L'échoscopie sera beaucoup plus précise du coup. On sera concentré sur tel ou tel organe.

65

**Avez-vous déjà eu une suspicion de globe vésical au cabinet ?**

Oui 1 ou 2 fois, mais c'était tellement flagrant, le patient vous dit déjà le diagnostic. Il avait mal, on voyait déjà sans mettre la sonde.

**C'était visuel ?**

70 Oui dans ce cas-là, l'échoscopie n'était pas utile. On pouvait l'envoyer aux urgences pour le sonder.

**Tandis que pour une vésicule ou gros foie, l'échoscopie est systématique ?**

75 Oui, parce que c'est tellement facile. C'est un réflexe.

**Dans quelles indications vasculaires utilisez-vous l'échoscopie ? Pour le dépistage ?**

80 Je ne suis pas trop dans le dépistage. Je fais ça par période. J'y vais de temps en temps, quand il y a une douleur au niveau de l'aorte abdo, ce n'est pas encore un réflexe, mais je pense que ça peut le devenir. C'est juste parce qu'on n'a pas été formé pour faire du dépistage. C'est peut-être générationnel, peut être quand vous allez arriver les internes, vous allez le voir plus ça. Nous à l'époque, la prévention on ne fait pas, on fait du soin, des diagnostics, mais pas forcément du dépistage.

85

**Vous utilisez l'échoscopie uniquement pour du diagnostic?**

Oui je ne l'ai pas encore intégrée comme un outil de prévention.

**Avez-vous des suspicions d'ascite ?**

90 Une fois, mais c'était tellement évident. Mais vérifier qu'il n'y a pas un épanchement au niveau du Douglas, ça reste encore un examen classique et systématique. Ça va vite. On fait les choses parce que ça demande pas trop de temps.

**Combien de minutes prend en moyenne une échoscopie ?**

95 5 minutes.

**Comment vous organisez-vous ?**

100 L'appareil prend cinq minutes à s'allumer, mais ce n'est pas un frein car il rend tellement service au patient et à nous-même. Le temps, je ne pense pas que ce soit un frein. Si je ne le fais pas, c'est que je n'en vois pas l'utilité. Si ça peut attendre, si le

105 patient ne vient pas pour ça, il peut se dire, « pourquoi il me fait l'écho, c'est pour coter ? ». Ça, je voudrais l'éviter. Quand on l'a en tête, il n'y a pas de souci. D'après ce que nous dit le patient, on sait déjà dans notre tête qu'on va lui faire. Dans le cheminement de la consultation, de la matinée, on sait que si on a pris du temps, on le rattrape ailleurs, tant pis, on aura du retard.

**Vous prenez le temps ?**

110 Oui chaque consultation c'est 15min, on arrive à faire son échographie tranquillement. [...]

**Au niveau abdominal pouvez-vous avoir des incertitudes?**

115 Oui sur des organes profonds, mais au niveau foie, au niveau vésicule non, les organes de surface, ça va. Par contre, si on me demande pour le pancréas, j'irai peut être voir mais je prendrai quand même des précautions, j'ai quand même pas des certitudes sur le pancréas.

**Dans quelles situations allez-vous regarder le pancréas avec l'échoscopie?**

120 Des ictères j'en pas vu de mémoire, mais pour des bilans biologiques un peu perturbés, des élévations de lipase ou d'amylase, une bilirubine augmentée.

**Mais avant faites-vous l'examen clinique systématique, avec la palpation ?**

Toujours. Pour tout ce qui est abdominal, c'est encore les mains, hein, qui sont utiles.

**Vous faites de la gynéco ?**

125 Je fais très peu de gynéco, mais c'est un parti pris, en fait. Je me rappellerai toujours des médecins que je remplaçais et qui faisait de la gynéco. Ils me disaient qu'il faut faire attention médico légalement. Et c'est parti de là. Pour des mamans inquiètes, je peux regarder le bébé, le cœur, mais c'est tout ce que je fais.

**Et dans les suspicions de masse pelvienne ?**

130 Je n'ai pas encore le reflexe, mais je me dis il faut que je le fasse, parce que sinon je perds, sinon, quand on fait pas, on perd.

**Dans quelles indications utilisez-vous le doppler ?**

135 Tout ce qui est phlébite, ça c'est comme la thyroïde, c'est du classique en fait, quand ils se plaignent, qu'ils ont mal, etc., même sans voir la jambe, on fait le diagnostic.

**Là vous mettez la sonde directement ?**

140 Ah oui, directement, sans problème. Je fais le creux poplité, je ne fais pas forcément au niveau fémoral. Une fois je me suis fait avoir, parce que c'était un kyste poplité. Je ne comprenais pas, il avait mal dès que j'appuyais sur la veine. Je l'ai envoyé chez l'angiologue qui m'a dit que c'était un kyste poplité, un gros, un peu éclaté.

**Mais ça vous a rassuré.**

145 Oui. Et puis des fois j'instaure, si je vois qu'il y a quelque chose, je traite. Je reste dans des domaines faciles ou je ne me mets pas en danger.

**Comment est le regard du patient sur votre clinique ?**

150 Ils sont surpris parce que dans mon ancien cabinet, ils ne le voyaient pas. Et ils me disent « ah bon vous faites de l'échographie ? Oui je fais certaines échographies, pas

toutes. » Et là ils se disent que c'est intéressant. Pour eux, c'est bien. Ça veut dire qu'on se forme, qu'on a d'autres outils, donc c'est important. Nous, ça nous renforce, c'est une reconnaissance, je relativise toujours, je me dis si j'ai ça, tout le monde peut l'avoir.

155

**Est-ce-que les patients participent pendant l'examen?**

Ils ne sont pas forcément demandeurs, mais quand on leur montre pour les rassurer, la vésicule il y a rien, le foie est tout à fait normal, c'est un outil de réassurance pour les patients qui sont très inquiets.

160

**Donc pour la vésicule, la phlébite, la thyroïde, la prise en charge elle-t-elle améliorée à chaque fois ?**

Tout à fait. Elle est plus rapide, et je m'en satisfais beaucoup plus, je demande moins d'aide, il y a moins de temps d'attente.

165

**Dans ces indications vues ensemble, comment est l'incertitude diagnostique?**

Quasi toujours levée.

**Au niveau thoracique pensez-vous à des indications ?**

170

Je ne fais pas. Je pourrais faire les fractures de côte, mais ça ne va pas m'apporter plus. De toute façon au patient, je dis vous allez souffrir.

**Avez-vous le diagnostic en palpant ?**

175

Je l'ai à l'interrogatoire, quand ils me disent « j'ai fait tel mouvement, ça a craqué, ou alors je suis tombé », 3 fois sur 4 je ne me trompe pas. Donc je me dis « est ce que je leur fais mal un peu plus avec l'échoscopie ? »

**Et pour les épanchement pleuraux ?**

180

Non plus.

**Et au niveau orthopédique ?**

Pour les épaules.

**Mais après un examen complet ?**

185

Oui j'examine les tendons de la coiffe qu'on nous a appris. Sur le reste je ne m'éparpille pas trop.

**Et pour l'épanchement du genou ?**

190

Je ne le fais pas. Je pense que je ne suis pas formé pour pouvoir rassurer mes patients. Un jour je vais m'y mettre comme je m'y suis mis pour l'épaule, j'ai mis du temps à m'y mettre, il faut une certaine confiance en soi. Je vois l'exemple de certains confrères qui font des choses mais ils ne savent pas ce qu'ils voient. Donc ils font des choses, ils disent des choses aux patients, et quand je les revois parce qu'ils leur disent on a trouvé ça, ils inquiètent les patients. Dans ces cas-là, il ne faut pas inquiéter le patient. Je pense qu'il faut être certain de ce qu'on fait et ne pas trop s'éparpiller en fait.

195

**Il faut être certain de ses compétences ?**

200

Exactement. L'échoscopie doit être quelque chose qui doit nous aider, et pas compliquer la consultation.

[...]

**Est-ce que vous l'utilisez pour des indications musculaires ?**

Oui, pour les hématomes.

205

**Vous palpez avant ?**

Oui quand même. Ça me permet de savoir où je mets la sonde. Je suis les hématomes, aussi, ça c'est important, ça aide bien.

210

**Outre les situations diagnostiques, avez-vous des indications de suivi ?**

Les thyroïdes, pour voir l'évolution des nodules, pour vérifier que les nodules n'ont pas grossi.

**Pensez-vous à d'autres situations que nous n'avons pas évoquées ?**

215

Franchement non, on a vu pas mal de choses.

**Et au niveau sous-cutané, les ganglions ?**

Alors les ganglions j'ai essayé oui, mais ça ne m'aide pas plus au niveau diagnostic. Je les envoie pour des ponctions s'il faut faire des biopsies. J'ai été formé en échoscopie pathologique chez un échographiste médecin généraliste dans un centre anticancéreux.

220

Il m'avait dit « tu vas te former avec moi, tu vas voir 95% d'images pathologiques, alors que dans ton cabinet tu verras que les 5% d'images non pathologiques », ce qui est le cas. Mais si un jour je souhaite me former, je pense que je retournerai pour cibler certaines choses, pour me former sur certaines images pathologiques.

225

**Sur le haut arbre urinaire, quelles situations recherchez-vous ?**

Tout ce qui est dilatation, calculs, pour éliminer une urgence.

230

**L'incertitude est-elle levée ?**

Oui pour la colique néphrétique, et pour tout ce qui est souffrance rénale aussi.

**Savoir si vous les adressez aux urgences ?**

Voilà.

235

**Et ces patients là, êtes-vous amené à les revoir pour le suivi à distance ?**

Pas dans le suivi, mais lors d'une autre consultation. Je dis « vous aviez une lithiase », voilà c'est juste un contrôle inopiné.

240

**A part pour la thyroïde, l'échoscopie est donc un ultime temps de l'examen clinique ?**

Tout à fait. J'ai rajouté un temps à l'examen conventionnel.

**Est-ce que vous l'utilisez tous les jours ?**

245

Toutes les semaines oui, pas tous les jours, ça dépend.

C'est très agréable de pouvoir dire au patient, on a cet outil-là, on va l'utiliser. On va pouvoir l'utiliser pour lever le doute, et faire des choses beaucoup plus approfondies. L'échoscopie termine de lever le doute, le diagnostic a été posé, on ne fait plus rien. Dans d'autres cas, ça permet de faire d'autres choix, des scanners, des choses

250 comme ça, mais on s'appuie sur l'échographie pour se dire s'il faut qu'on approfondisse.

**Par exemple un TDM pour le foie si vous avez des images ?**

Oui si on a des images un peu suspectes, on le note sur l'ordonnance.

255

**Globalement, dans votre pratique, quel est le degré de modification de l'examen clinique : de 0 (pas du tout) à 5 (toujours) ?**

Je dirai 2 parce que ça n'a pas révolutionné ma pratique mais ça m'apporte des choses. Je le fais en plus. L'examen clinique je l'ai toujours, sauf cas particulier où je me dis « il y a ça à vérifier », alors je le vérifie. La thyroïde, je fais l'échoscopie direct.

260

Non ce n'est pas tout le temps, on a nos habitudes.

**Donc vous avez ciblé des indications où vous êtes sur de vos compétences?**

Exactement.

265

## **Complément du 29/04/19**

### **Comment faites-vous la palpation au niveau du foie ?**

270 Je repère les côtes avec mes mains côté droit, je palpe bien en démarrant bien en-dessous, je remonte du bas vers le haut, et après, je fais la percussion pour la flèche hépatique pour savoir si ça déborde ou pas. S'il y a une hépatomégalie je percute avec mon doigt perpendiculairement sur le foie jusqu'à trouver les limites en haut et en bas, j'évalue avec mes mains parce que je sais combien mesure la largeur de ma main, il s'agira d'une hépatomégalie si c'est supérieur à 10 cm.

275 A la palpation, si je sens le foie, je palpe s'il y a une irrégularité, s'il y a du liquide.

### **Aviez-vous le même examen clinique avant d'avoir l'échoscopie ?**

280 Avec l'échoscopie je suis moins attentif, il est raccourci. Je le fais quand même, mais comme je sais que je vais faire l'échoscopie je ne m'attarde pas trop. La séquence est la même, mais j'insiste moins.

### **Comment procédez-vous avec l'échoscopie pour l'examen du foie ?**

285 Je fais une vision panoramique pour voir s'il y a des nodules, des tumeurs, de haut en bas et de droite à gauche, et après, je mesure la flèche entre le dôme et la limite inférieure sur la ligne médio-claviculaire. Je regarde également si les voies biliaires sont dilatées, et les veines. Je regarde avec le Doppler.

### **Comment procédez-vous pour une suspicion de colique hépatique ?**

290 On recherche la palpation à la douleur, pour voir s'il y a un signe Murphy, au niveau de l'hypochondre droit.

### **Plus précisément ?**

295 Pas plus. Je regarde s'il le patient a mal à l'inspiration au niveau de l'aire vésiculaire. Et avec l'échoscopie je recherche s'il y a des lithiases et un épanchement.

### **Est-ce que votre examen clinique a évolué depuis que vous utilisez l'échoscopie ?**

Il est le même.

### **Au niveau clinique, comment mettez-vous en évidence un épanchement ?**

300 Pour la suspicion d'un épanchement minime, c'est à l'échoscopie direct, en fonction de mon interrogatoire. Je fais asseoir le patient, et je regarde s'il y a un épanchement entre le foie et le rein.

### **Si demain vous aviez une suspicion d'ascite au cabinet, quel serait votre examen ?**

305 Je fais la mesure du périmètre abdominal, et ensuite je percute autour du périmètre ombilical, le patient étant allongé. Puis je vérifie avec l'écho. Mon examen clinique conventionnel reste inchangé.

### **Comment procédez-vous au niveau de l'examen clinique pour un patient avec une douleur de la FID ?**

310 A la palpation profonde, je recherche une douleur et une défense, surtout en regardant le visage du patient, en démarrant du côté où il n'a pas mal, puis je reviens vers



315 l'ombilic, et je vais de bas en haut. Après, à l'échoscopie, je recherche la cocarde directement où ça fait mal.

**Votre examen clinique est-il resté le même ?**

Oui. Et l'écho est là pour confirmer.

320

**Vous m'avez dit que pour un globe vésical dont le diagnostic ne faisait aucun doute à l'inspection, vous utilisez la sonde directement. Mais comment procédez-vous dans le cas d'un globe vésical non évident à l'interrogatoire?**

325 Je fais descendre le pantalon jusqu'au sexe et je commence à palper par le bas et je remonte, je recherche une masse. Mais je gagnerai du temps avec la sonde direct. En fait si demain ça m'arrivait, je commencerais avec la sonde.

**Quel serait votre examen échoscopique pour le globe?**

330 Si la vessie est pleine, on le voit, ça ne pose pas de problème. Pour moi la vessie c'est un organe référent que je regarde systématiquement en pelvien. Donc le diagnostic est visuel, et après, je peux quantifier avec le volume. Si c'est un homme, je regarde s'il a une grosse prostate, visuellement et en la mesurant.

**Donc ici, votre examen clinique est modifié car la séquence palpation et percussion est supprimée?**

335

Oui.

**Quel est votre examen clinique pour une suspicion de colique néphrétique ?**

340 Directement, je percuté les flancs du patient qui est assis du côté où il a mal, et si ça augmente la douleur, je me dis que c'est positif.  
Puis avec la sonde, je vérifie au niveau rénal s'il n'y a pas une dilatation, si je vois un cône d'ombre pour évoquer une lithiase le long des voies urinaires et dans la vessie.

**Votre examen clinique a-t-il changé depuis que vous utilisez l'échoscopie ?**

345 Il est un peu raccourci quand même. Je sais que je vais aller rapidement à l'échoscopie.

**Pour revenir sur la thyroïde, comment réalisez-vous l'échoscopie ?**

350 Je regarde le nombre de nodules s'il y en a, leur situation, l'échostructure, la vascularisation si elle est périphérique ou centrale.

**Avant l'écho, comment palperez-vous la thyroïde ?**

355 Je l'asseyais et je palpais du sternum en remontant avec les 2 mains. Je n'ai jamais fait d'auscultation.

**Si vous aviez une suspicion d'anévrisme de l'aorte demain, comment procéderiez-vous ?**

Je mettrai la sonde directement quel que soit la corpulence du patient.

**Pour la suspicion de phlébite, vous m'avez dit que vous utilisez directement la sonde. Comment procédiez-vous avant ?**

Je palpais très doucement pour sentir si c'était chaud ou pas, je remontais bien, j'appuyais dessus pour voir si ça augmentait la douleur. Je ne faisais pas le signe de

365 Homans. Aujourd'hui, je mets la sonde direct. Je l'assois au bord de la table, je passe la sonde derrière et je cherche les veines pour voir si elles sont compressibles.

**Pour la déchirure musculaire quelle est votre examen clinique ?**

370 Je ne palpe pas, je mets directement la sonde car c'est tellement évident avec la sonde.

**Vous avez d'autres commentaires concernant la modification de l'examen clinique ?**

On a fait le tour.

375

Entretien 8 - Médecin H - 17/4/2019

Associée en milieu semi-rural, installée depuis 8 ans, équipée depuis 2 ans, 3 sondes basse et haute fréquence et endocavitaire.

5 **Pour quelles situations cliniques privilégiez-vous l'échoscopie par rapport à la palpation manuelle ?**

Je réfléchis.... Et bien quand les personnes viennent directement pour une écho. En général, c'est rare, j'aime bien faire un examen clinique avant, surtout quand c'est comme ça, impromptu. Après, pour la datation de grossesse, si la personne vient et me dit « je suis enceinte », je ne vais pas forcément palper le ventre, je lui fais une écho. Même là, dans les suivis de grossesse je commence toujours par palper le ventre avant, et à faire mon hauteur utérine. Même quand je pense à un épanchement pleural, j'ausculte toujours avant. Enfin pendant mon examen clinique, je décide si je fais mon écho ou pas.

15

**Vous décidez de faire une échoscopie au terme de l'examen clinique conventionnel?**

Oui, c'est très rare les cas où j'utilise l'écho directement, sauf pour la datation de grossesse, forcément, il y a rien à palper de toute façon. C'est très rare les examens ou on examine même pas, en fait À part la datation, franchement...., ça doit être très rare.

20

**Pour la thyroïde, si vous avez un patient avec une suspicion de masse cervicale, quel va être votre examen clinique ?**

Ah oui, là effectivement... La dernière fois, une patiente venait avec un bilan d'hyperthyroïdie, mais j'ai quand même palpé avant pour voir s'il n'y avait pas de nodule. Je l'ai assise, je l'ai palpée, ça m'a pris 3 secondes. De toute façon, je suis nulle en palpation de thyroïde, mais je m'étais dit qu'on ne sait jamais, je vais quand même voir ce qu'il en est. Après, j'ai regardé avec l'écho pour voir si c'était un basedow, ou un goitre multi nodulaire.

30

**Vous aviez le diagnostic d'hyperthyroïdie avant de palper ?**

Non, j'avais juste une hyperthyroïdie biologique et clinique. C'est une personne jeune qui avait vu d'abord mon collègue, il lui avait fait faire une prise de sang. Elle est arrivée avec le résultat de sa prise de sang, et sa THS indétectable, et comme en plus j'avais le temps, j'ai palpé rapidement pour voir s'il y avait des nodules. Sachant que les nodules thyroïdiens je les palpe rarement, j'ai vu qu'elle n'avait pas une énorme thyroïde et pas beaucoup de symptômes, et je suis allée directement à la sonde pour voir si c'était un goitre multihétéronodulaire, un nodule toxique ou un basedow pour avoir vraiment directement une orientation diagnostique.

40

**Est-ce que ça vous permis de conclure dans ce cas ?**

Ah bien oui, c'était un basedow. Du coup j'ai quand même fait les anticorps anti récepteur, ils n'avaient pas été faits, c'était un basedow, c'était clair. Ça permet de savoir où on va, ça permet de tout enchaîner derrière plus rapidement dans la conduite à tenir et dans la suite. Mais j'ai quand même regardé et j'ai palpé, même si l'examen de la thyroïde est en général très pauvre. Mais on ne sait jamais, on se dit, je vais quand même palper. Ça m'est déjà arrivé plusieurs fois. On a tendance à aller directement à l'écho, on fait déjà très peu d'examen de la thyroïde ici au cabinet, mais

45

50 j'en profite justement juste avant l'écho pour voir si je vais trouver quelque chose à la palpation.

**Et pour cette patiente, il n' y avait plus d'incertitude ?**

Ah bien là pour le coup, oui. Ça ne pouvait pas être autre chose.

55

**Et comment la prise en charge de la patiente a été modifiée?**

Donc j'ai refait les anticorps et après, il se trouvait qu'elle avait un rendez d'endocrinologue. Pour refaire correctement l'écho, je lui ai remis un rendez-vous trois jours après. Puis elle est revenue avec son résultat biologique de T4, d'anticorps anti récepteur qui était positif, et comme elle avait un rendez-vous d'endoc, je ne lui ai pas mis le traitement moi-même. Mais sinon je lui aurais mis le néomercazole, et puis surtout, je n'ai pas fait de scintigraphie. C'est vrai que là c'était immédiat, en trois jours c'était réglé, alors que le temps d'attendre l'écho thyroïde, ça aurait été hyper long.

**65 Donc ça a accéléré la prise en charge, vous avez évité des examens complémentaires inutiles. Ici la prise en charge a été nettement améliorée ?**

Oui. Après, j'aurais commencé par l'écho, ça aurait été pareil, j'aurais pas fait de scinti. Pour le coup, ça a accéléré la prise en charge.

**70 Comment se passe votre examen clinique pour une colite hépatique ?**

Je n'ai pas eu le cas en cabinet. Ça n'est jamais dans l'urgence, des calculs dans la vésicule. Si, une fois un patient est venu, il avait déjà une écho ancienne avec lui avec une vésicule multilithiasique. En fait ça lui faisait mal, mais il n'y avait pas de dilatation des voies biliaires. Il m'avait dit qu'il avait eu un accident de voiture, et il était très blanc, il avait très mal, et pour palper c'était très très compliqué. Du coup, j'ai mis un coup de sonde, je me disais que ça se verrait s'il avait un hématome. Et non, il avait sa vésicule multi lithiasique, et il n'y avait pas de dilatation des voies biliaires. Du coup j'ai fait faire une prise de sang. En fait il était en anémie, je l'ai envoyé d'emblée à l'hôpital en me disant que je n'avais pas de cause, pour moi ce n'était pas la vésicule.

75 Là, ça n'a pas vraiment servi, c'est un cas où ça a été intéressant mais ça ne m'a pas vraiment servi. Sinon je n'ai pas eu de cas de cholécystite ou d'angiocholite, donc je ne peux pas dire.

**85 Et des suspicions d'hépatomégalie ?**

Non je n'ai pas fait ça. Mais je palpe toujours avant de toute façon. Je fais toujours un examen clinique avant. Une fois, un patient est arrivé avec des transaminases au plafond, sur un cancer de je ne sais plus quoi, il était très fatigué, il était pas bien. J'ai mis la sonde et j'ai vu des métas partout dans le foie, donc ça a accéléré la prise en charge : j'ai fait faire un scanner pour le lendemain, et j'ai pris rendez-vous à l'IPC.

90

**Vous saviez qu'il avait un cancer ?**

Oui mais en rémission depuis 3 mois, apparemment. Mais il y avait une aggravation multi métastatiques qui n'était pas connue par contre.

**95 L'examen clinique vous a permis de les palper?**

Impossible. Oui il n'y avait rien. On ne pouvait que suspecter qu'il y avait un souci. Samedi dernier, un patient de 82 ans est venu consulté envoyé par l'angiologue. Il l'avait consulté tout seul parce qu'il avait des œdèmes des membres inférieurs, sauf que l'angiologue lui a dit « je pense qu'il y a une participation cardiaque parce qu'il y a

100 de la FA » Après, l'angiologue il ne voit pas tout, forcément, et du coup elle l'a mis  
sous furosémide une semaine et lui a dit : « allez voir votre médecin ». Du coup il vient  
me voir avec le furosémide qui n'avait pas changé grand-chose, et l'œdème qui  
disparaissait un petit peu pendant la nuit mais pas des masses. Je voulais quand  
105 même être sûre qu'il n'y avait pas de participation cardiaque. De toute façon c'était  
prévu que je fasse la prise de sang des BNP début semaine. À l'auscultation j'avais  
l'impression qu'il y avait une matité, une diminution du murmure vésiculaire à droite,  
et en fait, il y avait un épanchement pleural droit, et pas du tout à gauche. J'ai continué  
immédiatement le furosémide. Ça m'a permis d'être sûre, je me suis dit que c'était  
110 probablement une participation cardiaque débutante que j'ai confirmée par la biologie.  
Je m'étais dit que si à la biologie les BNP n'étaient pas élevés, je faisais un scanner  
pour être sûre que ce n'était pas un autre truc.

### **Vous avez ausculté, et vous aviez un doute ?**

115 J'avais un doute, et de toute façon quel que soit le résultat de l'auscultation, même si  
l'auscultation était normale, je m'étais dit que je ferai faire l'écho. On sait très bien que  
quelque fois quand il y a des petites lames, on ne l'aura pas forcément à l'auscultation.  
Ça m'a déjà servi pour des patients qui respirent mal, mais je commence toujours par  
l'auscultation, c'est clair.

### **120 Donc vous avez une orientation diagnostique à l'auscultation, mais vous levez le doute avec l'échoscopie ?**

125 C'est ça. Là je suis devant des pro BNP à 918 donc c'est probablement une  
décompensation cardiaque avec une créatinine qui s'est dégradée. De toute façon  
j'avais prévu de le revoir au bout de 2 semaines. Mais j'ai prévu de refaire une écho  
pour voir si l'épanchement a diminué ou pas. Je prendrai alors la décision si je fais un  
scanner ou pas. Il va voir le cardio dans pas très longtemps de toute façon.

### **Ça vous permet aussi de suivre l'évolution de son épanchement ?**

130 Tout à fait. Les gynécos de [...] m'envoient des épanchements de césariennes à  
surveiller, des kystes ovariens à surveiller, des contrôles post IVG. En gynéco, ils  
m'envoient énormément de contrôle, j'en ai beaucoup. La sage-femme m'envoie de  
plus en plus des contrôles de stérilet.

### **Donc c'est pour le suivi clinique ?**

135 Oui. C'est pareil pour des débuts de grossesse qui saigne. On veut être sûr que ce  
n'est pas une fausse couche. C'est hyper important et je suis complètement autonome  
là-dessus. La personne qui vient et qui saigne, à 7 SA ou 8 SA, je peux la rassurer  
tout de suite. C'est immédiat, le diagnostic est là, c'est trop bien.

### **140 Vous faites des touchers pelviens ?**

145 Non, on ne les fait quasiment plus les touchers pelviens. Quand je n'avais pas encore  
l'écho, je n'en faisais déjà quasiment pas. On pouvait faire un toucher pour dire « ah  
le col est un peu plus mou ». Au début quand même, on en faisait systématiquement  
une fois par mois. On fait que l'écho maintenant. Quand il y a des masses ou des  
contractions utérines, on fait une écho de col pour être sûr. Parce que le col peut être  
totalement fermé, il peut être raccourci, il peut être ouvert à l'intérieur, la référence  
c'est l'écho de col.

150 **En gynéco ça a modifié l'examen clinique, du fait qu'on ne fait plus de TV ? Le TV laissait trop d'incertitude ?**

C'est clair.

**Vous avez donc une sonde endovaginale ?**

155 Oui. C'est hyper important, parce qu'en échoscopie elles n'ont jamais bu, elles viennent juste de faire pipi. J'en fais de plus en plus. C'est vrai qu'au début j'hésitais, maintenant je ne me prends plus la tête, je leur pose la question, quand on a vraiment besoin de savoir. Quand elles viennent pour un contrôle de kyste, souvent elles ont pas bu parce que le secrétariat oublie de leur dire. Je leur dis on va faire avec l'endovaginale, et je fais l'échoscopie. Je leur propose, soit on se revoit demain, soit  
160 tout à l'heure en ayant bu de l'eau, soit on fait en endovaginale tout de suite. En fait la moitié des femmes disent: « on le fait en endovaginal ». Il y en a pleins qui s'en fichent un peu, et qui préfèrent être rassurées maintenant, surtout pour les débuts de grossesse.

165 **Elles sont rassurées immédiatement...**

Oui, ou pas. On a levé l'incertitude. Sauf qu'au début de ma pratique, c'était encore plus d'incertitude. Ça ne me sortait pas du tout de l'incertitude. Des fois je savais encore moins, du coup je prescrivais une écho. C'est sûr que petit à petit, en ayant fait des images, je suis plus sûre de moi.

170

**Vous vous sentez plus à l'aise et plus en confiance ?**

Oui, sachant que je suis encore au tout début. Donc en gynéco, je commence à être un peu plus à l'aise, parce que j'en ai fait vraiment beaucoup. J'essaie de le faire tout le temps mais ce n'est pas évident. Pour le rein c'est bien aussi, je peux rassurer de  
175 suite. J'ai eu le cas deux fois de colique néphrétique pris en charge aux urgences. Le patient avait pris des anti inflammatoires, et il n'avait plus eu mal. Puis les douleurs étaient revenues et il avait repris des anti inflammatoires, mais il n'était pas très bien. Il avait une dilatation pyélocalicielle quand je l'ai examiné, et du coup, je lui ai prescrit l'uroscanner d'emblée. On ne voyait pas de calculs dans le rein, dans l'uretère, au  
180 niveau du croisement. À l'uroscanner, on a vu un calcul enclavé dans la partie qu'on ne voit pas à l'écho, et il a été pris en charge tout de suite après par l'urologue. Le problème ici, ce sont les délais d'attente de l'écho, donc on est tenté de commencer d'emblée par l'uroscanner.

185 La même chose pour la dame qui avait été aux urgences. Elle fait beaucoup de colique néphrétique, et à chaque fois elle évacue le calcul. Après, elle n'a plus rien. Elle en fait une tous les cinq six ans. Elle venait de faire une nouvelle colique néphrétique. Et aux urgences, le gars lui avait fait son écho en lui disant « je vous fais l'écho mais moi, je ne sais pas interpréter les images ». Alors elle est arrivée avec des images, je ne savais même pas si c'était un rein, un utérus ou un ovaire. Peut-être la qualité n'est  
190 pas la même aux urgences. Elle n'avait plus mal, donc ça m'a permis d'être sûre que ce n'était pas dilaté du tout. On ne voyait pas de calcul dans le rein. Elle avait probablement éliminé son calcul. Ça a changé direct ma prise en charge, parce que je n'ai pas prescrit d'écho, et je n'ai pas prescrit d'uroscanner.

195 **Le contexte faisait que d'emblée, vous saviez que c'était une colique néphrétique ?**

Oui, mais je ne savais pas la conduite à tenir immédiate : est-ce que je continue les AINS, est ce que je lui fais une écho ou pas, un uroscanner. D'emblée on a décidé

200 après ça que si elle avait mal, elle reprenait les AINS et je lui referai une écho. Ça a permis de temporiser, et là, je ne l'ai toujours pas revue.

**Pour confirmer avant l'écho, vous avez fait un examen clinique avec une percussion lombaire ?**

205 Oui tout à fait. J'ai fait l'examen clinique avant. Il y avait une très légère douleur de la fosse lombaire. Spontanément elle avait zéro douleur, elle m'a dit oui je sens un peu, mais bon l'interrogatoire était peu contributif. Alors que l'autre patient, je lui ai fait la percussion et on voyait il avait très mal, on pouvait se douter qu'il avait une dilatation.

210 **L'échoscopie a confirmé la suspicion clinique de dilatation. Dans les 2 cas, la prise en charge a été améliorée ?**

Oui.

**Tout à l'heure on a parlé des indications thoraciques avec l'épanchement. Avez-vous d'autres situations, comme le pneumothorax par exemple ?**

215 Oui je l'ai fait une fois. Mon interne voulait l'envoyer aux urgences. Il avait hyper mal pour un trauma direct thoracique haut, et en fait il n'y avait pas de pneumothorax. Il y avait peut-être une fracture de côte, mais sans épanchement pleural. Il est rentré à la maison avec des anti inflammatoires et je ne l'ai pas revu après. Du coup ça a changé ma prise en charge, on ne l'a pas envoyé aux urgences.

220 La fracture de côte, ça ne change pas grand-chose à part la certitude diagnostique. Une autre fois j'ai vu une fracture, et il y en avait en fait deux ou trois mais je n'en ai vu qu'une. Il y avait un petit épanchement. J'ai dit à la patiente qu'il faudrait vérifier l'épanchement, ça n'a rien changé sur la prise en charge, je l'ai mise sous AINS. Elle a fait une radio plus tard parce que son père était médecin, il y avait les côtes fracturées dessus. Les fractures franchement c'est très clinique, tu appuies dessus et tu sais qu'il y en a une de pétée.

230 **C'est ce que vous avez fait, vous avez appuyé dessus, il y avait la douleur élective, et vous avez confirmé avec la sonde ?**

Oui, pour chaque fracture de côte, j'essaie de mettre un coup de sonde pour voir la fracture et pour leur dire « c'est sûr, vous avez une fracture et vous en avez pour six semaines ». De toute façon, à chaque fois que j'ai envoyé en radio pour une fracture de côte, c'était une fracture de côte. Des fois, à la radio, ils ne la voyaient pas. Et en faisant une écho derrière, j'ai confirmé la fracture. Des fois, j'ai envoyé en radio parce que je voulais éliminer quelque chose en plus, ou parce que je n'avais pas le temps. En général on est sûr qu'il y a une fracture avec la clinique.

240 **Dans les situations où il y a des douleurs comme ça, des fractures de côte, des coliques hépatiques, des coliques néphrétiques, que vous amènent la palpation de la sonde ?**

Là je vois très très bien les bénéfices de l'écho depuis le début, je vois tous les items, et effectivement, tu utilises ta sonde comme une palpation, tu es dessus ils te disent là j'ai mal, tu vois le trait de fracture, c'est clair on l'utilise comme le prolongement de la palpation dans pleins de trucs.

245 **Et la palpation conventionnelle, qu'est-ce qu'elle va amener?**

Déjà dire, ben oui je vais faire une écho. Parce que si je palpe et ils ont pas mal, je ne vais pas forcément faire une écho. Si on ne sent rien à la palpation, l'écho ne sert à

rien. Le nombre de gens qui ont des traumatismes thoraciques, je ne ferai pas l'écho si la palpation avant me dit qu'il n'y a pas de fracture de côte.

**Et pour la suspicion de colique hépatique, c'est pareil ? Que faites-vous si à l'examen clinique vous n'avez pas de douleur typique ?**

Franchement s'il n'a pas mal à la percussion à la palpation, s'il n'y a absolument rien... Pour l'exemple précédent de la colique néphrétique, elle n'avait pas de douleur clinique mais il y avait une hématurie. Je l'ai fait pour être sûre qu'il n'y avait plus de calcul. Il n'y avait pas de dilatation du pyélon, rien ne justifiait une prise en charge en urgence. J'ai pu la rassurer. Mais j'ai quand même dit revenez si vous avez encore mal. J'ai l'habitude, on consulte à partir de 7h30, on n'a pas de pharmacie, on n'a rien, on n'est pas à côté du labo, on a vraiment besoin de notre examen clinique. Ici l'écho change tout derrière, donc pour moi je garderai tout le temps mon examen clinique. Mon appareil d'écho est un appareil secondaire pour moi, ça reste quand même l'examen clinique en premier. Et je décide si je fais l'écho ou pas. Il y a des fois où d'emblée je me dis « là, on va faire une écho ». Par exemple, une personne est arrivée en me disant « j'ai très mal à ma hanche, ça gonfle, c'est chaud ». J'ai palpé pour voir s'il y avait une collection. Puis j'ai mis la sonde pour voir s'il y avait un hématome, une collection.

**Dans la suspicion de la bursite, vous savez que vous allez faire une écho ?**

Bursite de la hanche, je ne sais pas faire. Mais pour des hématomes, je me dis là, je vais peut-être faire une écho, je vais pouvoir être sûre, mais je fais un examen clinique. Dès que je pense que je vais faire une écho, je fais un examen clinique. Il y a vraiment que la datation de grossesse, parce qu'on n'examine pas la patiente. Mais dès qu'elle me dit qu'elle a mal, je vais palper le ventre, c'est clair ça prend deux secondes.

**Dans cette indication, que recherchez-vous avec l'examen clinique ?**

Je recherche une défense pour éliminer une GEU. Et si elle n'a pas mal au ventre, je ne vais pas palper avant. De toute façon avec la sonde on va palper. On n'a pas forcément besoin de passer trois heures à l'examen clinique parce qu'on sait très bien qu'avec la sonde après, on va le faire.

**Au niveau vasculaire, utilisez-vous l'écho ?**

Je l'ai fait une fois pour une jeune de 32 ans qui soufflait. D'ailleurs c'est un mystère, elle souffle de partout, en bilatéral dans les carotides dans l'aorte, en fémoral. J'ai fait l'aorte quand même, il n'y avait pas de dilatation, il n'y avait pas d'anévrisme, et je l'ai envoyée en écho cœur. L'écho cœur était normale. Je ne sais toujours pas quoi faire, donc on parle de Takayasu. Mais je ne fais pas de dépistage, les carotides, tout ça, je fais l'auscultation pour voir s'il y a un souffle ou pas. Pour l'instant je n'ai pas encore pris le temps. Je ne me rappelle plus trop, je ne sais plus les réglages. Peut-être je le ferai si je découvrais un souffle carotidien unilatéral. Mais chez quelqu'un avec des facteurs de risque et un souffle unilatéral, je l'enverrai chez l'angiologue, je ne le fais pas à sa place.

**Et cette jeune femme, elle venait avec une dyspnée, ou une autre plainte ?**

Non, c'est mon interne, je ne sais pas pourquoi elle lui a ausculté le ventre, elle me dit « on dirait qu'elle a un anévrisme », mais elle venait pour d'autres trucs. Après, je l'ai auscultée partout, effectivement elle avait un souffle abdominal, et dans toutes les autres artères. C'est très étrange, elle est sportive, aucun facteur de risque.



300 **Ici, l'écho a donc été utilisée pour éliminer une urgence par rapport à l'anévrisme ?**

Non, pour moi elle était asymptomatique. Ce n'était pas une urgence. C'était comme ça, j'ai regardé.

305 **Pour l'épanchement du genou, quel est votre examen ?**

C'est que clinique, que la palpation manuelle. Par contre, j'ai fait des kystes poplités, j'ai infiltré, c'est génial. Quand il y a des genoux un peu gras, ça me permet d'être sûre qu'il y a un kyste poplité. Par exemple, je pense à une récurrence de kyste poplité. La personne avait déjà été infiltrée il y a cinq ou six ans, et depuis aucun souci, une  
310 personne âgée qui ne voulait absolument pas aller voir quelqu'un. Mon interne me l'avait remis en rendez-vous pour éventuellement une écho et plus ou moins une ponction.

315 **Mais faites-vous le diagnostic du kyste poplité avec l'examen clinique ? Et dans ce cas c'est l'échoscopie qui confirme ?**

(*hésitation*), l'échoscopie confirme mais des fois ça peut être assez foireux. Pour ce patient, on était persuadés, il avait déjà eu ça, il était gros. Cliniquement, on était persuadés. On n'avait pas de certitude absolue, l'écho a confirmé. Il y a un degré on va dire, et là, on était sûrs à 95%.

320 Des fois, on se dit « c'est sûrement ça, on va être certains avec l'écho », mais des fois on ne le sait pas tant qu'on n'a pas mis l'écho. Tu vois, ce n'est pas la même chose. Là, on était quasiment certains. D'ailleurs on avait tout prévu pour faire la ponction évacuation et l'infiltration après.

325 **En général, quelle est la part d'incertitude diagnostique restante ?**

On ne peut pas dire, soit ça pose le diagnostic, soit ça permet d'avancer la prise en charge, d'aller bien plus rapidement, ça permet de ne pas attendre une écho. C'est quand même assez long les rendez-vous ici, plus de 15 jours. Donc pour moi, quand il y a besoin d'une écho en urgence, pour être sûr qu'il n'y a pas un souci, par exemple,  
330 pour être sûr qu'un stérilet n'est pas été mis en dehors de la cavité utérine, on ne va pas attendre 2 semaines. Il n'y a pas d'urgence non plus, mais c'est bien de l'avoir le lendemain. Pour une femme qui saigne, avoir une écho 2 semaines après, c'est nul. Pour une fausse couche ou un décollement, ce n'est pas du tout pareil. Pour la fausse couche, elle peut bouger, mais pour le décollement, il faut qu'elle s'arrête. Et puis pour  
335 elle, elle est rassurée d'emblée, c'est quand même pas mal.

[...]

**Vous vous en servez tous les jours ?**

340 Oui, mais je suis hyper limite au niveau timing, donc je ne peux pas me permettre de me mettre en retard.

Mais ça se rallume assez rapidement.

345 **Donc, si vous estimez que l'échoscopie vous sera utile, prenez-vous le temps de la faire ?**

Des fois non, je sais très bien que ce serait intéressant de l'avoir. Mais je sais que je n'ai pas le temps, je suis déjà en retard, mais c'est le facteur temps qui limite. Mais quand on a plein de temps, comme en ce moment, c'est vraiment génial et je me

350 régale, j'en fais beaucoup plus. Quand j'ai beaucoup de gens sans rendez-vous, je l'utilise beaucoup moins, tant pis.

**Globalement l'échoscopie améliore la puissance de votre examen clinique ?**

355 Ah ben oui. Tout à l'heure pour la patiente qui avait super mal à la hanche, j'ai juste passé la sonde et j'étais sûre qu'il n'y avait pas d'hématome. Je lui ai quand même prescrit l'écho de hanche, parce que je suis mauvaise en écho de hanche, je ne l'ai pas appris, je ne sais pas faire. J'ai quand même eu l'impression qu'il y avait une tendinite au niveau de l'insertion du moyen fessier, mais je l'ai quand même prescrite. Je voulais juste être sûre qu'il n'y avait pas un hématome. Parce que s'il y avait eu un hématome, je lui aurais demandé d'arrêter totalement l'activité physique, du repos. Il n'y avait pas d'hématome, ça a changé immédiatement la conduite à tenir d'emblée, je lui ai dit qu'elle pouvait marcher.

360

**Et là, l'examen clinique conventionnel ne peut pas faire la part des choses ?**

365 Non, franchement, à l'examen j'avais l'impression qu'il y avait un hématome, et j'étais dégoûtée il n'y en avait pas...

**Globalement, dans votre pratique, quel est le degré de modification de l'examen clinique : de 0 (pas du tout) à 5 (toujours) ?**

370 Des fois c'est zéro et des fois c'est 5, donc je vais mettre en plein milieu, je mettrai 3.5. C'est difficile ça dépend des situations....En tout cas, ça améliore la puissance. Ça améliore souvent beaucoup plus souvent la puissance que ça ne fait rien.

Entretien 9 - Médecin I – 20/04/2019

Seul, milieu rural, installé depuis 25 ans, équipé depuis 10 ans.

Toshiba, 3 sondes basse fréquence, haute fréquence et endovaginale.

5

**Pour quelles situations cliniques privilégiez-vous l'échoscopie par rapport à la palpation manuelle ?**

10 Sur le goitres thyroïdiens. Après, sur des pathologies abdominales, des douleurs par exemple d'origine rénale, quelque chose qui ressemblerait à une cholecystite. Il y a pleins de situations.

**Alors si on reprend la thyroïde, comment procédez-vous pour l'examen clinique?**

15 Honnêtement j'ai jamais réussi à palper un nodule avec mes doigts.

**Comment procédez-vous avec l'écho ?**

On regarde le volume, l'échostructure, l'architecture, la vascularisation des nodules, globalement l'aspect des nodules.

20 **Vous le faites dans des situations avec des anomalies biologiques, ou bien ce sont des personnes qui ont une masse cervicale?**

25 Des fois ce sont des données d'observation pendant l'examen clinique, j'aperçois qu'il y a une voussure au niveau de la région thyroïdienne, et je vais explorer. Ou alors ça peut être pendant l'interrogatoire des signes d'appel, des palpitations, une perte de poids, est ce qu'il aurait pas un problème de thyroïde. Les motifs sont quand même assez variés.

**Pour la thyroïde, est ce que l'écho vous permet de lever l'incertitude diagnostique ?**

30 Oui dans plus de 9 cas sur 10. Peut-être pas un diagnostic, en tout cas une orientation sur la prise en charge ultérieure, ça va modifier notre prise en charge.

**Ça augmente la puissance de votre examen pour la thyroïde ?**

35 Oui

**Vous me parliez également d'un tableau qui pourrait évoquer une cholécystite ?**

40 Alors là en général, je fais une palpation et ensuite je prends ma sonde pour confirmer ou infirmer une lithiase vésiculaire. Des fois ça peut être simplement en palpant l'abdomen, je sens des nodules ou des trucs comme ça, et je vais aller regarder ce qu'il y a. Ça peut être également sur une douleur faisant évoquer une lithiase urinaire, je vais aller regarder s'il n'y a pas une anomalie rénale, ça peut être sur une fièvre ou des brûlures mictionnelles, je vais regarder s'il n'y a pas une anomalie au niveau du parenchyme rénal. Il y a pleins de situations.

45 **Je reviens sur la colique hépatique, comment procédez-vous précisément?**

Je recherche un Murphy à la palpation, ou un Murphy échographique.

**Avec l'échoscope, vous recherchez l'image de la lithiase vésiculaire ?**

50 Oui. Et je regarde s'il n'y a pas une anomalie au niveau pancréatique.

**Quel est votre examen clinique dans le cas d'une suspicion d'hépatomégalie ?**

Et bien tu as déjà fait un examen clinique devant une hépatomégalie?

55 **Vous la recherchez avec la percussion et la recherche de débord, c'est bien ça ?**  
Oui, je fais comme ça, oui.

**Mais quand vous faites comme ça, vous levez le doute à chaque fois sur l'hépatomégalie ?**

60 C'est un peu biaisé parce qu'on a la sonde facile. On va regarder de suite, on va pouvoir la mesurer avec précision, et même pouvoir avoir une mesure qu'on va suivre dans le temps, qui est peut-être plus fiable que celle qu'on peut avoir à la palpation ou à la percussion.

**Comment mesurez-vous la flèche ? Sur la ligne médio-claviculaire ?**

65 Ça dépend si la personne est échogène. Parce que des fois, il n'est pas toujours évident d'avoir le foie avec la bonne incidence, mais oui en général, on fait comme ça, oui.

**Quand vous regardez le foie à l'échoscopie que recherchez-vous également ?**

70 ....

**Vous recherchez des signes de cirrhose, de stéatose, une hétérogénéité ?**

Voilà c'est ça.

**Avez-vous déjà eu des cas de patients qui se présentent avec un ictère ?**

75 Un ictère franc, plutôt dans les pathologies pancréatiques.

**Et quelle a été votre démarche clinique ?**

80 En général, le diagnostic avait déjà été fait. Ce n'est pas une démarche diagnostique, c'était plus le suivi, l'évolution d'une tumeur du pancréas.

**Et dans le cas de suspicion d'ascite, quelle est votre démarche clinique ?**

Et bien déjà je vais rechercher un épanchement dans le Douglas ou le Morison. Ah oui, on n'a pas parlé du thorax et des épanchements pleuraux aussi....

85 **Mais juste pour finir sur l'ascite, vous recherchez un épanchement avec vos mains avant la sonde ?**

Non, je vais surtout utiliser rapidement ma sonde d'échographie.

**L'incertitude diagnostique est levée à tous les coups ?**

90 Oui, je dirais que oui.

**Juste pour finir sur les indications abdominales, comment menez-vous votre examen clinique pour les suspicions d'appendicite ?**

95 A l'échographie, je ne suis pas un champion parce que je n'ai pas une sonde de très haute résolution. Je fais plus confiance à mon examen clinique, et ensuite comme je suis à une certaine distance du centre hospitalier, j'ai tendance à appeler l'ambulance pour une admission aux urgences.

100 **Et donc pour l'examen clinique conventionnel, vous recherchez la douleur en FID, une défense ?**

A l'écho je vais regarder qu'il n'y a rien dans le Douglas, c'est plutôt les signes indirects. Les signes directs, l'image en cocarde, sincèrement je l'ai jamais vue sur un patient.

105 **Mais avec votre main, vous recherchez une défense au point de Mc Burney ?**  
C'est ça je vais rechercher la défense, on va mesurer la température. Je fais un peu plus confiance à la clinique, qu'à l'écho. L'écho va venir en complément. Par exemple si j'ai un épanchement dans le Douglas, je vais avoir tendance à le faire venir plus rapidement.

110 **Vous accélérez la prise en charge ?**  
Voilà, ça va donner plus de certitude diagnostique à mon hypothèse. Mais ça ne va pas m'enlever le doute à 100%.

115 **Vous progressez dans votre démarche.**  
Ça va me permettre de m'alerter sur un patient qui peut être faussement rassurant.

**Est-ce que le globe vésical, c'est une situation que vous avez vécue en cabinet ?**  
Oui.

120 **Vous utilisez directement la sonde ?**  
Le dernier globe vésical sur lequel j'ai fait un diagnostic, c'était sur une photo que m'avait envoyée une infirmière. Donc en fait, on le voit même à l'inspection, il n'y a pas besoin de palper. Par contre au niveau urinaire, ce que je fais systématiquement sur les prostatites c'est une écho, car j'ai un handicap avec mes doigts, j'ai du mal à faire des touchers rectaux pour voir le haut de la prostate.

**Pour l'étiologie du globe ?**  
On va voir s'il y a une grosse prostate, on peut aussi mesurer le volume du globe, l'apprécier.

**Mais le diagnostic, est-il fait visuellement ou à la palpation ?**  
Oui, sur un globe on n'a pas besoin d'écho.

135 **Vous parlez des indications thoraciques. Dans quelles indications utilisez-vous directement l'échoscope ?**  
Dans les suspicions de pleurésie, de maladie tuberculeuse. N'importe quelle toux chronique inexplicée, je vais faire une écho pleurale systématiquement. Ça peut être aussi sur un traumatisme costal. Petite histoire, le dernier cancer du poumon que j'ai diagnostiqué, c'était sur une fracture de côte. En fait, on a retrouvé une irrégularité pleurale qui ne correspondait pas à l'endroit où il avait eu la fracture. Ça a été fortuit, le fait de faire l'écho pour la fracture, ça m'a permis de voir une anomalie pleurale, et au scanner derrière, ça s'est confirmé être une tumeur pulmonaire.

145 **Pour revenir sur l'épanchement pleural, décrivez moi votre examen ?**  
Je le fais à l'écho uniquement. La percussion et l'auscultation ne vont rien m'amener. Je suis bien plus précis avec l'échoscopie. Je regarde les cul-de-sac pleuraux.

150 **Vous asseyez le patient ?**

Oui, assis sur le rebord de la table d'examen, les jambes pendantes et je lui fais l'écho dans le dos.

**Vous m'avez parlé de fracture costale. Comment organisez-vous votre examen ?**

155 Il y a la notion de traumatisme, si jamais il y a une ecchymose, on voit l'ecchymose, puis la douleur à la palpation, et puis ensuite à l'écho on remonte le long des arcs costaux pour voir s'il y a une solution de continuité.

**C'est l'écho qui fait le diagnostic ?**

160 Un peu plus que ça, parce que comme je regarde la plèvre, je regarde s'il n'y a pas de pneumothorax, ça apporte plus d'informations que sur une simple palpation. Ça m'évite aussi d'envoyer les gens faire une radio.

**Ça lève l'incertitude ici ?**

165 Pour être honnête non, pas dans les cas de fracture, mais parce qu'il y a des douleurs où on ne voit pas la fracture, parce que peut-être elle est engrainée. Des fois, on peut voir des choses un peu irrégulières mais on n'a pas la corticale. Et des fois, on peut faire des diagnostics par excès, on pense qu'il y a une fracture, et ça peut être juste une irrégularité, un parasite vasculaire, un artefact. On envoie à la radio et à la radio il n'y a pas de fracture.

**Il y a des pièges diagnostiques pour les fractures ?**

Alors des fois c'est l'inverse, il y a des choses qu'on ne voit pas à la radio, mais qu'on voit bien à l'écho.

175

**Pour les suspicions de fracture vous palpez toujours avec votre main, si je comprends bien.**

Oui, oui.

**Votre sonde elle va être guidée par votre main ?**

Oui tout à fait.

**Pour les indications avec des douleurs, ici les fractures, ou la cholecystite, est ce que vous arrivez à reproduire la douleur avec votre sonde ? Est-ce que ça vous amène des informations supplémentaires ?**

185

Non, je ne suis pas sadique à ce point-là. Une fois que j'ai repéré l'endroit douloureux, je vais balayer avec ma sonde, je n'ai pas forcément besoin de rechercher la douleur. Si j'ai déjà localisé la douleur, je ne vois pas l'intérêt de la rechercher une deuxième fois.

190

**A part pour la thyroïde et pour l'ascite, on est d'accord que vous faites une palpation manuelle avant ?**

Oui, la palpation avec les doigts elle est un peu plus fine qu'avec une grosse sonde. Ce qui peut m'arriver c'est si je vois une anomalie échographique, je vais appuyer à ce moment-là et je demande est-ce que vous ressentez la douleur. Ça permet de confirmer en fait. Mais je ne vais pas rechercher la douleur systématiquement en balayant avec ma sonde.

195

**On a parlé d'orthopédie avec la fracture costale, est ce que vous utilisez l'écho pour l'épanchement du genou ?**

200

205 Sur le genou, je suis très clinique, parce que j'ai une bonne pratique du genou, le diagnostic d'épanchement je le fais essentiellement avec les mains, je recherche un choc, parce que derrière je fais des drainages, je fais des infiltrations, je n'ai pas vraiment besoin de la sonde d'écho. Ça m'arrive des fois pour montrer au patient, pour montrer l'importance, mais c'est plus illustratif, cliniquement je n'en ai pas besoin. Il n'y a pas d'utilité sur le plan médical, diagnostique ou thérapeutique.

**Si vous avez un petit épanchement, vous pensez que vous aurez toujours le choc rotulien ?**

210 S'il y a un petit épanchement, cliniquement ça n'a pas d'intérêt. Si ce n'est pas dans l'idée de modifier la prise en charge du patient, je ne vois pas l'intérêt d'aller systématique regarder. Ce que je vais plutôt regarder, ce sont des pathologies musculaires ou tendineuses. Je vais regarder des zones hypervasculaires au niveau des enthèses qui sont responsables de douleurs au niveau des genoux, et sur  
215 lesquelles je vais pouvoir agir en faisant plutôt de la mésothérapie.

**Mais avant vous palpez avec votre main ?**

Tout à fait.

220 **Et la sonde va confirmer ?**

Avec le doppler énergie, on recherche des zones hypervasculaires.

**Parce que vous faites de la mésothérapie. Si vous en faisiez pas, est ce que l'écho vous serez utile ?**

225 Pour le diagnostic oui. Si à l'écho je vois une zone inflammatoire ça conforte mon diagnostic.

**Avez-vous d'autres indications similaires, où vous recherchez des zones inflammatoires après la palpation ?**

230 Oui ça peut être au niveau de la cheville, des épines calcanéennes.

**Au niveau kyste poplité ?**

Si je sens qu'il y a une anomalie au niveau poplité je vais mettre directement ma sonde dessus, parce que je le vois beaucoup mieux.

235

**Après une palpation ?**

Oui

**Au niveau vasculaire, pour l'anévrisme de l'aorte abdo ?**

240 Je fais systématiquement des dépistages chez les gens de plus de 50ans, hypertendu.

**Avec la palpation, on peut faire un diagnostic d'anévrisme ?**

Ça peut arriver, chez quelqu'un qui était maigre. Mais chez un patient normal ou obèse, c'est quasiment impossible à diagnostiquer.

245

**Il n'y a pas de doute ?**

Non là, c'est du diagnostic, il n'y a pas de doute...

250 Je fais la mesure intima-média chez les diabétiques au niveau des carotides. Pour les patients qui ont un risque vasculaire, ça m'est arrivé de dépister des sténoses carotidiennes.

**Avant, avec le stétho, vous recherchez le souffle ?**

255 Oui. Enfin, pour la personne qui a déjà été vue je ne vais pas la ré-ausculter. Mais pour la personne qui a jamais été vue, je recherche d'abord le souffle au stéthoscope.

**Pour les AOMI ?**

260 Je fais la mesure des IPS direct. Et j'envoie au chirurgien vasculaire. Mais on peut les mesurer avec l'appareil d'écho.

**Vous faites de l'obstétrique et de la gynéco ?**

265 Je fais un peu de suivi de grossesse. Mais je ne fais pas de morphologie avec l'écho. Mais on va regarder le bébé, on va regarder le rythme cardiaque, la vitalité foétale, je ne vais pas faire de mesures morphologiques.

**Dans les suivis mensuels, vous palpez et vous mesurez la hauteur utérine ?**

Oui, et je laisse au gynéco.

**Le diagnostic de grossesse ?**

270 Il est purement échoscopiste, avec en général une datation.

**Pour une dame qui vient avec des douleurs pelviennes, ou des saignements gynéco ?**

275 Oui ben là, on va faire une écho.

**Vous faites une palpation avant ?**

Non. En général je mets directement l'écho.

**Avec quel type de sonde ?**

280 Uniquement avec la sonde suspubienne.

**Vous cherchez à palper avec la sonde ?**

Non. Je vais regarder, je vais essayer de voir au niveau morphologique ce qu'on a.

**Une suspicion de grosse bourse chez l'homme ?**

285 Ça m'est arrivé sur des varicocèles. Il y a déjà une inspection parce que ça se voit. Et je vais mettre tout de suite la sonde, et je vais regarder.

**Vous pensez à d'autres indications justement ou vous utilisez directement la sonde après l'interrogatoire ?**

290 Oui, d'expérience, on va dire des tumeurs cutanées. J'ai vu un monsieur qui est arrivé avec une tuméfaction du visage, qui était sensible. Ça m'a semblé être un kyste sébacé surinfecté. J'ai mis l'écho tout de suite, j'ai vu que c'était collecté. Ça m'a permis de pouvoir inciser tout de suite. J'ai pu faire mon méchage.

295

**Est-ce que sur les déchirures musculaires vous utilisez l'échoscopie ?**

Oui.



**Vous palpez avant avec votre main ?**

300 Oui. Mais il y a les tendinites aussi, on en a pas parlé, je fais des échos de l'épaule, je dirai c'est une des indications les plus fréquentes.

**Mais là, vous faites une écho complète, vous regardez tous les tendons de la coiffe ?**

305 Ben je commence par le deltoïde, le sillon deltoïdien, puis je redescends vers le tendon du long biceps, pour voir si je n'ai pas une collection qui descend le long du tendon dans les pathologies du sus épineux. C'est en général d'abord l'examen clinique, le test de Jobe, le test de rotation interne, test de rotation externe, et ensuite on va regarder s'il n'y a pas d'épanchement, s'il n'y a pas de bursite, etc.

310 Avec les mouvements on va localiser la partie à analyser par un examen clinique.

**Pour revenir à la déchirure musculaire, vous portez le diagnostic avec l'échoscopie ?**

315 Il y a des signes cliniques, il y a la douleur, le mécanisme, des fois il y a une ecchymose. Si on veut voir vraiment ce qui s'est passé, je pense que sans l'écho on ne peut pas le voir.

Dans une rupture tendineuse du long biceps on va avoir une déformation.

**Donc pour la déchirure, vous avez l'interrogatoire et visuellement l'hématome. Mais vous palpez après, ou vous mettez la sonde directement ?**

320 Je mets directement la sonde.

**Est-ce que cela permet de lever l'incertitude à chaque fois ?**

325 C'est une bonne question, je vous remercie de me l'avoir posée (*rires*). Non, je ne suis pas certain, pour être honnête, non.

**Donc les incertitudes diagnostiques, seront-elles généralement levées pour les suspicions de colite hépatique, d'hépatomégalie ou pour les ascites ?**

330 Oui, mais ça ne veut pas dire qu'on fera une écho systématiquement. Pour les petites déchirures où l'écho n'aura pas d'incidence sur le traitement, parce qu'on ne prescrira pas un traitement, on va s'abstenir la plupart du temps. On l'utilisera quand même pour éliminer les cas où il y aurait une prise en charge chirurgicale à faire.

335 S'il y a une grosse rupture qui nécessite une immobilisation, dans ce cas-là on le verra à l'écho, et ça lèvera le doute. Est ce qu'il y a besoin de lever le doute dans les autres cas ? Pas certain, car on sait de toute manière ce qu'on va faire après, et c'est ce qui importe.

**Votre échoscope l'utilisez-vous tous les jours ?**

340 Oui.

**Cela vous rallonge le temps de l'examen clinique ?**

345 J'ai déjà des consultations longues car je suis dans une zone rurale, où on n'a pas une activité qui nécessite de voir les patients en 5 minutes. J'ai des rendez-vous qui sont calés sur une demi-heure.

**Donc vous prenez le temps de le faire, si vous estimez que vous devez le faire ?**

Souvent, ça nous permet de gagner du temps d'ailleurs, plutôt que de galérer. Si je dois faire un courrier à un radiologue pour faire une écho, souvent, ça prend plus de temps que de faire l'écho elle-même.

350

**Globalement, dans votre pratique, donnez le degré de modification de l'examen clinique : de 0 (pas du tout) à 5 (toujours) ?**

*(hésitations)*

355

Il est toujours modifié. Parce que dès l'instant où j'utilise l'écho, ça va modifier la prise en charge de l'examen clinique que je fais à ce moment-là, par rapport à la même situation sans appareil d'écho.

**Est-ce que vous raccourcissez les temps de palpation, de percussion ou d'auscultation, sachant que derrière vous allez faire l'écho ?**

360

Oui.

**Ça a modifié votre examen dans ce sens-là aussi ?**

Oui, mais pas que, quand je parlais de la prescription, de l'orientation, de la coordination des soins, on centralise.

365

**La prise en charge est modifiée...**

Oui pour le patient. Surtout quand on comprend la réalité de mon exercice, où on est à plus de 1h30 de route du premier centre d'imagerie. Pour les patients, ce sont des rendez-vous pris à l'avance avec des délais qui sont très importants, des gens qui ne sont pas faciles à mobiliser, qui n'ont pas toujours un moyen de transport. Donc on gagne en efficacité, mais on gagne en coût global sur la prise en charge de patient.

370

**Aujourd'hui, pourriez-vous en passer ?**

On peut se passer de tout, hein. On peut toujours faire ce qu'on a à faire, mais est ce qu'on va le faire aussi efficacement ? Non, je ne pense pas. On peut s'en passer parce qu'on peut envoyer toujours les gens chez le radiologue. C'est comme si on disait aujourd'hui, est ce qu'on pourrait faire de la médecine sans avoir de stéthoscope ? On pourrait, mais on le ferait certainement moins bien, mais on le ferait aussi. C'est pareil pour l'écho, sans écho je le ferai mais je le ferai moins bien.

380

**Il augmente la puissance de votre examen clinique ?**

Il augmente la puissance de mon examen clinique, il augmente l'efficacité de la prise en charge globale du patient, il limite les déplacements inutiles, il permet d'avoir une accélération dans la prise en charge coordonnée, en terme de temps, dans l'adressage au spécialiste. À mon avis, aujourd'hui, c'est indispensable à la pratique. Mais ça n'empêche pas qu'on peut revenir 10 ans en arrière. C'est comme quand on doit faire 50 km, et qu'on a qu'un vélo, tout est faisable...

385

**Quel est le regard du patient sur votre pratique ?**

Il y a le patient que je connais, qui me voit depuis plus de 10ans faire de l'écho, qui sont habitués, ça ne les choque pas trop. Et ceux qui ont l'air plus surpris, ce sont ceux qui viennent en vacances, et qui me disent « ah, vous faites de l'écho ? Mon médecin il ne fait pas ça, nous on a pas ça ». Ils sont surpris qu'un médecin généraliste fasse AUSSI ça, mais ils sont plutôt assez agréablement surpris.

395

Entretien 10 - Médecin J – 24/04/2019

Associé en milieu urbain, installé depuis 16 ans, équipé depuis 4 ans.

2 sondes : basse et haute fréquence.

5 **Pour quelles situations cliniques privilégiez-vous l'échoscopie par rapport à la palpation manuelle ?**

La thyroïde.

**Dans quelles situations cliniques précisément?**

10 La recherche d'une dysthyroïdie. La palpation a ses limites, alors qu'avec l'échoscopie je mesure tout de suite la taille de la thyroïde, le volume, s'il y a des nodules, s'il y a un aspect de thyroïdite. Après, c'est un cas un peu particulier, ça n'arrive pas tous les jours. Mais pour évaluer un anévrisme de l'aorte abdominal, on met la sonde plutôt que d'aller chercher s'il est pulsatif, je mets la sonde et je vois s'il y a un anévrisme.

15

**Pour revenir sur la thyroïde, c'est donc à partir d'un bilan biologique perturbé que vous faites une échoscopie ?**

20 Bilan biologique perturbé, bilan de fatigue. Après, ça ne veut pas dire que je poserai la sonde chez tous les patients. Chez les patients chez qui je suspecte un problème thyroïdien, je poserai la sonde.

**Après, que recherchez-vous avec la sonde ?**

25 La taille, l'aspect, des lésions. Par exemple ce matin j'ai une patiente qui a un Hashimoto chez sa mère, qui vient me voir parce que sa TSH était augmentée, elle me dit qu'il y a quelques mois elle a été plutôt sur un versant hyperthyroïdien avec un peu de diarrhées, un énervement, des sueurs, et puis elle est passée sur un mode où elle est plus asthénique, frileuse, tout ça, ça me faisait penser à une toxicose de Hashimoto, une Hashimoto dans sa phase hyperthyroïdienne, et maintenant elle était plutôt dans une phase hypothyroïdienne, donc j'ai posé la sonde et j'ai vu une thyroïde de petite taille, hyper vascularisée, et avec un aspect moucheté, évocateur d'une thyroïdite, pouvant être compatible avec la fin d'une phase inflammatoire d'une thyroïdite d'Hashimoto. Et donc je n'ai pas palpé. J'ai posé la sonde, elle m'a dit, ça fait un peu mal, parce qu'il y avait un petit peu d'inflammation.

30

35 **Quand vous avez appuyé avec la sonde et que ça lui a fait mal, qu'est-ce que vous avez recherché?**

J'ai regardé, et il n'y avait rien. Il n'y avait pas d'adénopathie, pas de nodule, la thyroïde était un petit peu enflammée, un peu moins hyperéchogène qu'elle ne devait être.

40 **Donc ça a fait progresser votre démarche diagnostique ?**

Oui, je lui ai proposé les anticorps anti-TG et anticorps anti-TPO [...]

**Quelle était la part de l'incertitude diagnostique restante ?**

45 Pour un problème thyroïdien, la part d'incertitude diminue, elle a une petite thyroïde avec un bilan perturbé, ici on se dit : elle fait sans doute une hypothyroïdie. Quant à la cause, dans notre prévalence, ce sera sans doute Hashimoto, mais en terme d'incertitude et de diagnostic, le fait qu'elle ait une dysthyroïdie me semble assez certain.

50 **Vous me parliez de l'anévrisme de l'aorte abdominale. Dans quelle situations vous regardez l'aorte avec la sonde directement ? Dans le cadre d'un dépistage ou plutôt d'une plainte douloureuse ?**

Ce n'est pas un dépistage systématique, c'est plus systématique chez les patients tabagiques qui ont jamais été dépistés.

55 Une douleur un peu focalisée chez un patient vasculaire, péri ombilicale, je vais avoir tendance à poser, sans palper.

Pour la vésicule, je palpe quand même, s'il y a vraiment une douleur, un signe de Murphy, à ce moment-là, je complète avec la sonde. Dans les douleurs abdominales, j'ai la sonde assez facile, mais dans un deuxième temps. Je vérifierai au moins l'absence d'épanchement, mais j'aurai toujours une palpation abdominale. Autant pour la thyroïde je ne palpe plus, ça fait des années que j'ai plus palpé de thyroïde, sauf en visite, mais autant l'abdomen, je le palperai quand même.

65 **Dans les indications abdominales, quelles informations va vous amener la palpation manuelle que la sonde ne vous amènera pas ?**

Je peux cibler, c'est vrai qu'on pourrait passer à l'envers, mettre d'abord la sonde, mais je préfère palper, c'est une habitude, on a appris comme ça, voir s'il y a un météorisme, voir à quel endroit se localise la douleur, si c'est une douleur diffuse, de type gastro entérite, avec un patient qui décrit des signes cliniques typiques, je vais lui mettre une sonde.

70 Peut-être j'aurais plus tendance à mettre la sonde si c'est un enfant qui vient pour une douleur abdominale un peu diffuse, en plus chez l'enfant on voit très rapidement et très bien, en plus si c'est une douleur appendiculaire en FID... J'ai la facilité d'avoir l'échographie, donc évidemment, mais si je n'ai pas l'échographie et que j'ai un point clinique de Mc Burney, évidemment je vais l'envoyer chez le chirurgien, je ne vais pas faire l'échographie. Si c'est typique...Après, je l'ai. Donc je le ferai quand même, pour voir de belles images, une lésion en cocarde.

75 **Donc pour une douleur typique en FID chez l'enfant?**

80 Avec une défense, je l'envoie chez le chirurgien, qui lui fera même pas une écho, il l'opèrera. Ce sont des tableaux archétypaux qui existent peu. On a toujours des tableaux toujours entre deux.

85 Quand on a une certitude chez une appendicite, si on sent qu'il y a peu d'incertitude que ce ne soit pas une appendicite, l'échographie va juste me faire plaisir en confirmant les choses. C'est sûr, on sera à 100% de certitude.

**Pour revenir sur la vésicule et la suspicion de colique hépatique, comment procédez-vous ? Votre main guide la sonde, vous palpez et vous recherchez une image avec la sonde ?**

90 Il y a un biais parce que je suis au DESU d'échoscopie, et on répète les choses, une douleur de l'hypochondre droit n'est pas qu'une douleur de la vésicule, et si on s'entête qu'à regarder la vésicule, on peut passer à côté de la métastase hépatique, on peut passer à côté de l'épanchement péri-rénal. Il faut partir du principe que c'est une douleur de l'hypochondre droit, la maladie la plus prévalente sera une lithiase vésiculaire, mais je n'oublie pas quand même d'explorer l'intégralité du foie, l'intégralité de la loge rénale, de l'espace inter-hépto-rénal, également au niveau diaphragmatique.

**Donc la percussion et la palpation vous orientent?**

100 Il oriente mais ça dépend les situations. Pour les côtes par exemple, l'examen clinique va me guider l'endroit pour trouver la douleur exquise et je poserai la sonde à l'endroit où il y a la douleur. Dans une douleur plus diffuse, je ne fais pas une échoscopie systématique, ça dépendra de l'orientation que j'ai déjà, j'ai un examen clinique, une orientation diagnostique.

105 Et si l'orientation diagnostique m'oriente vers quelque chose que je peux mettre en évidence avec l'échoscopie, je la ferai. Si je me dis, ça ressemble quand même à une lithiase vésiculaire, j'irai voir.

Par contre si je ne trouve pas une lithiase vésiculaire, après, on élargit le champs. Si j'ai un patient qui a un tableau de cholécystite aiguë, je lui mets la sonde, je vois la vésicule qui est bien remplie aux parois épaissies avec une image lithiasique ou une dilatation des voies biliaires, bon et bien là le diagnostic d'une pathologie hépatobiliaire sera faite.

110

### **Et si vous voyez rien ?**

115 J'élargis pour comprendre d'où vient la douleur.

### **C'est l'ensemble de l'examen qui va vous faire décider de l'échoscopie ?**

Oui, parce que toutes les gastros, je ne leur fais pas une échoscopie. Pourtant des fois, ils ont une douleur de l'hypocondre droit, l'interrogatoire compte beaucoup.

120

### **Pour résumer dans le cas d'une suspicion de colique hépatique avec un interrogatoire en faveur, une douleur typique, vous utiliserez l'échoscopie, après la palpation ?**

Oui, ce serait idiot de ne pas le faire, car on va envoyer le patient faire une écho pour confirmer la chose. Puisque qu'en cas de colique hépatique typique, il faut objectiver la lithiase pour la suite de la prise en charge. Ne pas faire l'échoscopie à ce moment-là, c'est idiot. Si je tombe sur une lithiase avec une paroi fine, ça confirmera la chose. Dans la suite, on pourra faire un bilan pour voir s'il y a une perturbation du bilan hépatique, pour voir s'il n'y a pas une angiocholite dessous. Ça signe la colique hépatique.

125

130

### **Quand vous suspectez une colique hépatique, quelle est la part d'incertitude restante ?**

On n'en voit pas beaucoup non plus en cabinet, mais les quelques-unes, les dernières, il y avait une cholécystite, et une autre avait une vésicule normale, avec une écho hépatobiliaire et rénale normale aussi. Donc j'étais embêté.

135

### **Pour les suspicions d'ascite, quelle sera votre démarche ?**

Je dirais c'est dommage de ne pas faire une échoscopie pour vérifier qu'il n'y a pas d'ascite. Dans le cadre du suivi, un patient insuffisant hépatique qui a déjà eu une décompensation ascitique ou pas, ne pas lui faire une écho pour voir s'il y a un épanchement, c'est dommage.

140

Ça permet aussi de voir s'il y a une stabilité ou pas, et d'une fois sur l'autre c'est intéressant. Après, un patient qu'on ne connaît pas, qui a un gros ventre, une grosse douleur, évidemment un coup d'écho... Mais un patient connu que je suis pour cirrhose, je leur colle un coup d'écho à chaque fois.

145

### **Pour le patient non connu, comment procédez-vous pour l'examen clinique ?**

150 Ce que j'ai appris en gastro, avec le signe du flot, après, on pose la sonde et on voit s'il y a du jus « Monsieur vous avez de l'ascite », et après, j'appelle mon confrère gastro-entérologue et puis il s'en occupe.

### **Ça accélère la prise en charge ?**

155 Mon examen clinique ne peut pas être dissocié de l'échoscopie. Un patient avec un gros ventre, si cliniquement on voit que ce patient il a un gros ventre parce qu'il est obèse, qu'il a des antécédents d'alcoolisme, avec un gros ventre, qu'il est un peu jaune, ou dans un contexte différent, avec un Nash, ce sera différent d'un patient qui à priori n'est pas obèse, qui n'a pas de lipodystrophie, qui est maigre. Déjà le contexte clinique fait qu'on ira voir s'il y a de l'ascite, on n'ira pas voir ce qu'il y a dans le ventre, 160 parce qu'on pensera à ce diagnostic-là, et l'échoscopie permettra de répondre de façon binaire, il y a de l'épanchement ou il n'y a pas d'épanchement.

### **Parfois vous y pensez dès l'interrogatoire, ou ce sera pendant l'examen clinique ou vous chercherez à affirmer ou infirmer votre suspicion ?**

165 J'y vais rarement en me disant, je vais poser la sonde et je vais voir ce qu'il y a. C'est ce que font les radiologues, et c'est le moins bon moyen de trouver quelque chose.

### **Et si au décours de votre examen clinique vous palpez quelque chose de bizarre, un nodule hépatique, est ce que vous prendrez votre sonde pour « voir » ce que c'est ?**

170 J'ai un outil qui me permet de voir quelque chose....  
Par exemple, sur un patient jeune de 45ans qui est venu me voir parce qu'il avait une douleur au niveau de l'omoplate, je l'examine et je trouve un foyer de pneumopathie base gauche, alors qu'il avait mal en haut à droite, je le traite par antibiotique. Il revient 175 une semaine après, on regarde, il a toujours ce foyer, je lui fais une écho et je vois une grosse hépatisation avec une masse, je lui fais faire un scanner comme j'ai vu qu'il avait toujours ce même foyer auscultatoire. Donc ça m'a conduit à me dire « il a quelque chose qui ne passe pas après une semaine d'antibiothérapie bien tenu, je lui fais faire un scanner », et en fait il avait une miliaire néoplasique, il avait une énorme 180 masse pulmonaire basale gauche. Je n'ai pas encore les résultats mais les cancérologues ne sont pas très optimistes. Un équivalent de lâcher de ballons. L'échographie m'a permis de trouver que l'aspect échographique était vraiment tissulaire, il y avait un petit épanchement réactionnel, ce n'était pas beau chez un patient jeune, sportif, sans antécédent.

### **Sans l'échoscopie, qu'est-ce que vous auriez fait ?**

185 Encore une fois, j'avais l'examen sous la main, il est facile d'emploi, il est à côté de la table, j'en sais rien, j'aurais sans doute fait un scanner parce que dans le raisonnement diagnostique, il y a une absence d'efficacité, il faut penser à d'autres étiologies 190 qu'infectieuses, donc j'aurais sans doute fait le scanner.

### **Ça vous a permis de progresser dans la démarche ?**

195 Oui, est ce que ça aurait changé tellement les choses ? Je ne sais pas, en tout cas ça m'a permis de déterminer un niveau d'urgence de la prise en charge, et donc d'accélérer le scanner.

### **Tout à l'heure vous me parliez des fractures costales, vous confirmez avec l'échoscopie ou c'est un diagnostic purement clinique pour vous ?**

200 J'essaie mais après, c'est clinique, si j'ai le temps de le faire je le fais, puisque c'est toujours joli comme aspect, mais après, si je n'ai pas le temps... Si c'est un patient qui est sous anticoagulant, je vérifie quand même qu'il n'y a pas un épanchement, je vérifie les culs-de-sac du côté homolatéral, ça permet de faire un bilan lésionnel à minima. Sinon, le patient qui a mal, tu lui fais le signe clinique. S'il n'y a pas de prise en charge autre que les antalgiques, le fait de faire une échoscopie costale ne va pas changer la prise en charge. C'est comme faire le gril costal, ça ne sert à rien dans une fracture de côte, donc le fait de faire l'échoscopie ne change pas la donne. Donc, je ne la fais pas systématiquement. Si c'est quelque chose d'un peu plus atypique, une douleur spontanée à la toux, ça peut aider. Si c'est une fracture spontanée parce qu'il est tombé et s'il a très mal, je vérifie qu'il n'y a pas un pneumothorax. Ça dépend du 205 contexte. Pour la fracture de côte banale qui fait mal quand il respire, si l'auscultation est bonne, je ne vais pas me jeter sur l'échographie.

### **Au niveau orthopédique, l'épanchement du genou ?**

215 Oui, des fois pour vérifier qu'il n'y a pas un épanchement rétro-quadricipital. Un kyste poplité, on le regarde, et ça permet d'expliquer aux gens « voilà, vous avez une poussée d'arthrose, vous avez un kyste poplité qui n'est pas très gros ». Oui, ça peut arriver.

220 Surtout pour les genoux qui sont difficilement examinables, et puis pour voir en cas de traumatisme les ligaments latéraux. Le ménisque, on arrive à le voir, mais je ne suis pas très doué pour le ménisque.

### **Cela permet d'informer le patient, de lui montrer ?**

225 Exactement, quand vous dites « vous avez un kyste poplité ! », « ah, un kyste ! c'est quoi, il faut l'enlever ? », « non, ça va se résorber ».

### **Pour les autres suspicions de fracture superficielle, est ce que vous l'utilisez ?**

230 J'ai un jeune patient qui est tombé en moto et qui avait mal au niveau de l'olécrane. À la palpation, je le touche et en effet, je sens un petit ressaut, un petit coin. Il s'était enfoncé l'olécrane, on voyait bien. Je lui ai dit « tu t'es fait une petite fracture corticale de l'olécrane ». Alors j'ai demandé une radio, parce que je voulais avoir une image, j'ai une image échographique, et je voulais avoir l'image radiographique pour pouvoir la comparer. Donc j'ai demandé une radio, pour voir, par curiosité.

### **Vous vouliez vérifier la corrélation entre la palpation, la radio et l'écho ?**

235 Pour les chevilles aussi, en quelques minutes on peut vérifier si le ligament est là, si le ligament n'est pas là. Ça permet de dire aux gens « voilà, vous vous êtes fait une entorse ». C'est éducationnel aussi, donc ça justifie aussi le fait de porter l'attelle.... Et de vérifier aussi qu'il n'y a pas autre chose.

### **Et l'écho de cheville, est-ce que vous la faites toujours après un examen clinique conventionnel ?**

240 Exactement, pour vérifier qu'il n'y a pas un hématome plantaire. S'il y a une suspicion de fracture, je fais une radio. Je ne vais pas m'amuser à faire une écho pour rechercher une fracture.

### **Vous faites de la gynéco ?**

245 Non.

### **Comment procédez-vous pour une masse ou une gêne pelvienne ?**

250 Je n'ai pas de sonde endovaginale mais on peut surveiller. Dans le cadre d'un bilan de métrorragies, on peut faire quand même une écho, après, je n'ai pas eu beaucoup de cas de masses pelviennes qui soit à l'origine d'une douleur, je n'ai pas eu de kyste de l'ovaire, je n'ai pas eu de tumeur de l'ovaire, j'ai eu des fibromes, j'ai eu un épaississement de l'endomètre chez une patiente ménopausée. Mais après, c'est  
255 classique, bilan de métrorragies, on fait une écho, on regarde s'il y a un épaississement de l'endomètre, on passe la main au gynéco qui fera un curetage.

### **Mais vous palpez avant ?**

Oui, je palpe systématiquement, j'examine systématiquement et je me retiens pour ne  
260 pas poser la sonde en premier. Je pense qu'il faut faire ça. Après, c'est une habitude, si on commence à poser la sonde sans se poser de question, sans savoir si on peut s'en sortir sans la sonde, je trouve ça dommage. L'échographie c'est bien, mais l'examen clinique c'est la base du métier, et on passe à côté de choses.

265 Imaginons une patiente qui a une colite, je pose la sonde, je vois une colite mais qui a pas beaucoup de gaz, je lui fais une échographie normale, je lui dis « vous avez rien », alors qu'elle a mal ? Quand je palpe, je vois que c'est spasmé, des fois on peut sentir l'intestin qui se spasme sous les doigts. L'échographie clinique a des limites aussi. L'échographie clinique ne remplace pas l'examen clinique. Elle complète la clinique, mais elle ne se substitue pas à la clinique.

270 ...

Après, pour la thyroïde, je pense qu'elle peut se substituer à la clinique. La palpation  
ça nous permet de voir si on a une grosse thyroïde, ou de rien sentir si on a une thyroïde normale. À la palpation, on sent un nodule s'il fait plus d'un centimètre, et l'échographie nous fait voir des nodules de l'ordre du millimètre. La sensibilité est  
275 beaucoup plus fine qu'à la main.

### **Est-ce que vous avez déjà eu une suspicion de globe urinaire ?**

Sur sonde, pour un patient, il est mort depuis, il avait une sonde à demeure, une  
280 hématurie, je l'ai fait venir au cabinet en ambulance, je l'ai posé là, il était là, les ambulanciers étaient là, j'ai pris la sonde j'ai vu il y avait un gros globe, on a rincé et on a vidé le globe urinaire. Ça lui a évité d'aller aux urgences.

### **Et avant, vous avez cherché à avoir une matité à la percussion ?**

285 Il était pléthorique, il était en anasarque, c'était un monsieur qui était inexaminable, et donc l'échographie a permis de faire le diagnostic. Il y avait une forte suspicion. Il avait une hématurie, il était sous anticoagulant, il avait une sonde urinaire à demeure et il avait une douleur du bas abdomen, très pléthorique et très tendu, donc l'examen clinique était très douloureux quel que soit l'endroit où on le touchait. En mettant la sonde, on a vu un globe volumineux et on a fait ce qu'il fallait.

290

### **Avant de mettre la sonde, vous aviez donc une certitude diagnostique ?**

On a eu la certitude diagnostique avec l'échographie qu'il y avait un globe urinaire sur  
un obstacle sur sonde. Et il a pas été à l'hôpital, je voulais pas qu'il aille à l'hôpital, il était en fin de vie.

295 Mais un patient qui a du mal à pisser, ou qui pisse par regorgement, c'est tellement simple de mettre la sonde.



S'il est un peu météorisé, qu'on ne sent pas bien à la palpation, la sonde viendra vite, parce qu'on voit qu'on galère. Quand la matité est difficile à mettre en évidence du fait d'un météorisme ambiant, on met la sonde, on voit.

300

**Pour revenir sur les indications thoraciques, dans les épanchements pleuraux, c'est un examen que vous allez faire suite à un examen clinique qui ne sera pas assez contributif?**

*(il montre une image d'épanchement sur l'écran de l'appareil d'écho)*

305 **Il y a un bel épanchement... C'est récent ?**

C'est ce matin, un patient insuffisant cardiaque qui était moins essoufflé avec des pro BNP qui étaient bons, il avait encore des OMI, mais il avait arrêté ses diurétiques, donc je lui ai fait cette échographie.

310 **A la percussion, vous l'avez senti ?**

Je ne l'ai même pas percuté, mes patients insuffisants cardiaques je leur fais l'écho. S'ils me disent qu'ils sont essoufflés, je leur fais systématiquement, je vois s'il y a des lignes B, et s'il y a un épanchement, je passe pas à côté.

315 **Ça vous a permis de modifier la prise en charge ?**

Je l'ai remis sous diurétique.

**Mais là à l'auscultation, vous aviez des crépitants pour ce patient?**

320 L'auscultation n'était pas très perturbée, et je dirais même qu'il avait une auscultation subnormale, il n'y avait pas de crépitant au niveau de ses bases, je l'avais vu 2-3 semaines avant où il était en pleine poussée d'insuffisance cardiaque avec des pro BNP augmentés, il avait été traité par diurétiques, il revenait me voir un mois après pour voir si tout allait bien, lui se sentait plutôt bien, mais il avait encore cet épanchement, donc je l'ai remis sous diurétiques, et je l'ai reconvoqué. Je suis son épanchement, les patients insuffisants cardiaques je les fais revenir pour voir si leur pro BNP diminue et en même temps je leur mets un coup d'écho.

325

**C'est un indicateur ?**

330 C'est un indicateur de suivi. Je ne sais pas si c'est pertinent, je n'ai pas de sonde cardio, je ne peux pas faire de fraction d'éjection, mais c'est beau.

**Ça rend l'examen plus fiable ?**

335 Les patients qui font des décompensations cardiaques, au cabinet, qui sont en sub-OAP: si je les envoie aux urgences parce qu'ils sont pas bien et qu'ils sont dyspnéiques, je joins les images en disant « j'ai réalisé une échographie pleuro pulmonaire qui met en évidence un épanchement bilatéral pleural ».

**Dans les sub-OAP, avez-vous en général une corrélation avec l'auscultation?**

Oui, on peut avoir des crépitants, ou des matités.

340 J'ai une autre patiente qui avait une toux depuis 1 mois, c'était une patiente qui avait un myélome multiple, l'hématologue l'avait vue, elle était en cours de chimio, une toux sèche irritative, elle avait eu des antibiotiques, elle avait vu 3 médecins, dont son hématologue et elle toussait toujours, je l'examine, l'auscultation était subnormale avec une diminution du murmure vésiculaire aux 2 bases. À l'écho, elle avait un énorme épanchement bilatéral, qui était en fait son myélome multiple qui avait flambé.

345

Je l'ai renvoyée chez l'hématologue avec les images en disant que j'avais trouvé un

épanchement pleural abondant, certainement à l'origine de sa toux. C'était son myélome multiple...Elle est décédée quelques semaines après. C'est vrai que l'échographie m'a permis de prendre une décision par rapport à cette toux chronique sèche.

350

A l'interrogatoire, je lui demandais « est-ce que vous toussiez quand vous vous tournez? » « Bien oui je tousse ». Elle avait des signes cliniques en faveur d'un épanchement pleural. L'échographie a permis de donner un diagnostic de gravité.

*[Il me montre les images de l'épanchement pleural de cette patiente]* Je me demande si c'était pas un peu cloisonné ici, elle avait une grosse rate, donc j'ai appelé l'oncologue, « prends moi la, elle est pas bien » Bon ça pouvait être une infection aussi.

355

### **Vous connaissiez son histoire, son contexte, vous êtes son médecin traitant...**

360

Qu'est-ce que j'aurais fait sinon ? Les radiologues ne font pas d'échographie pleuro pulmonaires, et j'aurais demandé un scanner, qui aurait montré l'épanchement, mais 3 jours après. Donc là au moins on était sûr. Il fallait l'étiologie, j'ai passé toutes ces étapes, et j'ai vu l'hématologue : « cette patiente que tu suis pour un myélome multiple, elle a un épanchement pleural dans un contexte de toux qui, à priori, n'est pas un problème infectieux car elle n'est pas améliorée par les antibiotiques, je te joins les photos ».

365

### **C'était objectif?**

Oui.

370

### **Les indications de grosses bourses non douloureuses chez l'homme ?**

Les hydrocèles, varicocèles. Les torsions testiculaires, médico-légalement, je pense qu'il faut faire un peu attention, je préfère que ce soit quelqu'un d'autre qui le fasse.

375

### **Vous palpez ?**

Oui, et on met une sonde. Mais visuellement on voit que c'est un hydrocèle, on ne va pas tomber sur...Ou alors si c'est un aspect induré, infiltré, on est plus embêté.

...

En garde il m'est arrivé un patient thromboembolique, le contexte clinique je le connais, c'était un patient à moi, que je vois un dimanche. Un patient à risque de thrombophilie, qui avait déjà fait une phlébite du membre inférieur droit, et qui vient me voir pour une douleur et une dyspnée depuis 48h. Donc je l'examine, je savais qu'il avait déjà fait une phlébite, donc je lui fais les 4 points de compression, et je lui trouve une thrombose veineuse profonde fémoro-poplitée d'un cm de large. C'était un patient qui avait arrêté les anticoagulants : « monsieur, la probabilité c'est que vous êtes en train de faire une embolie pulmonaire avec une phlébite », donc je mets les photos, j'envoie aux urgences qui lui font l'angioscanner, et il avait fait une embolie pulmonaire avec un infarctus pulmonaire sur une thrombose fémoro-poplitée massive. Donc ça m'a permis de faire la part des choses, car j'avais les antécédents du patient j'avais une clinique qui correspondait.

380

385

390

### **Quel était son examen clinique ?**

L'examen clinique n'était pas très contributif car il avait les jambes un peu infiltrées, c'est un patient poly-pathologique. C'est surtout l'écho qui m'a montré une thrombose. Si je n'avais pas eu l'écho, alors je l'aurais envoyé quand même vu les facteurs de risque cardiovasculaires mais je serais parti sur une douleur thoracique d'origine

395

indéterminée. Là, j'ai envoyé directement en disant suspicion d'embolie pulmonaire avec présence d'une thrombose veineuse profonde, ils ont fait l'angioscanner, ils l'ont mis sous héparine.

400

**Globalement, est-ce que l'échoscopie augmente la puissance de l'examen clinique ?**

Je ne suis pas certain qu'elle augmente la puissance de l'examen clinique, mais elle le complète, elle augmente le rendement diagnostique, mais en le complétant elle lève les incertitudes, elle augmente le rendement pour limiter l'incertitude, voire pour poser un diagnostic. Elle rend la démarche de médecine générale plus précise et elle peut augmenter la sensibilité de l'entretien médical, en terme de la définition des symptômes allégués par le patient.

405

410 **Globalement, dans votre pratique, quel est le degré de modification de l'examen clinique : de 0 (pas du tout) à 5 (toujours) ?**

Je dirai 3. Par exemple pour la thyroïde, je ne palpe plus la thyroïde mais j'examine la thyroïde par l'échoscopie. Ça ne veut pas dire que je n'examine plus les thyroïdes, je les examine différemment et de façon plus précise. Après, pour le reste, c'est plus un moyen de potentialiser la prise en charge ultérieure. De pouvoir temporiser la prise en charge. C'est à dire, est-ce qu'on fait une prise en charge qui nécessite des examens complémentaires et qui doivent mener à une prise en charge spécifique, ou est-ce qu'on peut temporiser. Ça tranquillise pour le délai d'intervention.

415

420 **Par rapport à la clinique, ça a ajouté un ultime temps dans votre examen ?**

On peut dire ça. En tout cas l'échographie n'arrivera jamais en premier. Je pense que ce serait une erreur. Et il y a l'interrogatoire évidemment.

**Oui, l'interrogatoire ne change pas,**

425 l'ordre ne change pas et l'écho arrivera en premier examen complémentaire.

....

L'échographie amène un argument supplémentaire au faisceau d'arguments qu'on a. Si j'ai un faisceau d'arguments suffisants pour poser un diagnostic et que je n'ai pas besoin d'échographie, je ne ferai pas l'échographie. Si j'ai un faisceau d'arguments insuffisants et que l'écho peut m'amener un argument supplémentaire, je le ferai. C'est une démarche de raisonnement médical classique. Mais qui est plus facilement abordable parce qu'on a l'appareil au cabinet. Mais après, on a aussi la curiosité d'utiliser notre appareil, parce que l'échographie c'est un plaisir de l'utiliser aussi.

430

435 **L'intérêt intellectuel que cela suscite...**

Oui, l'intérêt de se dire « c'est bien un épanchement », c'est différent de se dire « ah ce patient je pense qu'il a un épanchement, je vais l'envoyer chez un radiologue pour qu'il nous dise il a bien un épanchement ».

C'est différent de se dire « je pense qu'il a un épanchement » et « oui, effectivement, il a un épanchement de faible abondance ou de moyenne abondance », et on passe à l'étape suivante du traitement.

440

**Complément du 01/05/19**

**Comment faisiez-vous l'examen clinique de la thyroïde avant ?**

445 On se mettait derrière le patient, on mettait les doigts en crochet du bord interne du SCM de chaque côté, et puis on palpait sans faire déglutir pour vérifier s'il y avait un

nodule. Après, éventuellement, on mettait le stéthoscope sur l'aire thyroïdienne pour entendre le thrill en cas de Basedow.

Maintenant, j'utilise l'échoscopie direct.

450

**Et vous adaptez l'examen échoscopique en fonction de ce que vous cherchez, si c'est un goitre ou une dysthyroïdie ?**

Je le vois tout de suite, avec la sonde si je trouve un nodule ou une grosse thyroïde qui montre un goitre. Je sais tout de suite combien mesure ma thyroïde. Si je trouve un nodule infra-clinique, je sais tout de suite qu'il est infra clinique par sa taille, je n'en tiendrai pas compte. Mais si je trouve un nodule supérieur à 1cm, il faudra que j'en fasse quelque chose. Avant, je pouvais trouver un nodule et à ce moment je demandais une échographie pour le caractériser.

455

Avec l'écho, je fais une échographie standardisée. Avec l'habitude, on la fait au cours de la consultation. Et s'il y a des nodules, on les cote selon le T-Rads.

460

**Si on passe aux indications abdominales, comment examinez-vous un abdomen tout venant ?**

Quadrant par quadrant, une palpation légère puis une palpation plus profonde, avec la mesure d'un débord hépatique : à l'inspiration la palpation recherche le débord hépatique avec les travers de doigts. Du côté de la rate, en étant à gauche du patient avec les doigts en crochet je vais chercher la rate à l'inspiration.

465

Ensuite, palpation profonde de la zone pelvienne au niveau des fosses iliaques et de la zone suspubienne pour rechercher éventuellement un globe ou une grosse vessie.

470

Pour une recherche de globe, palpation avec perception d'une masse pour voir si elle remonte jusqu'à l'ombilic ou pas. On regarde si à la palpation c'est une masse plutôt arrondie et douloureuse, et si elle apparaît mat à la percussion.

**Pour éliminer une irritation péritonéale ?**

475

A la palpation je recherche la présence d'une défense à la palpation un peu profonde, ou d'une douleur à la décompression.

**Est-ce que l'examen pour une recherche d'hépatomégalie a changé depuis que vous avez l'écho ?**

480

S'il n'y a pas de plainte douloureuse, ce sera une palpation systématique. S'il y a un point d'appel clinique, il y aura une échoscopie, si pas de point d'appel clinique il n'y aura pas d'échoscopie. Dans le cadre d'une douleur, l'échoscopie sera plus rapide, car le foie on le voit mieux à l'échoscopie, on verra sa flèche hépatique, on verra s'il y a un Murphy, s'il y a une suspicion de lithiase. Avec la clinique, on est bien avancé si on a une douleur de l'hypochondre à l'inspiration profonde, mais rien de plus. Avec l'écho, on verra tout de suite s'il y a une lithiase et s'il y a une dilatation des voies biliaires.

485

**Et si vous avez une suspicion clinique au cours de votre examen clinique conventionnel ?**

490

S'il y a une plainte abdominale de toute façon tous mes patients sont examinés. S'il y a une suspicion d'hépatopathie ou de décompensation cardiaque, je regarderai à l'échoscopie la veine cave, si elle est dilatée, quand il y a une nécessité.

495

**Mais si le patient vient avec une douleur en HCD typique, et vous suspectez une colique hépatique, comment menez-vous votre examen clinique ?**

Je ne vais pas m'embêter, je mets une main sur le ventre. Si le patient respire et qu'il a mal, je prends la sonde et je regarde. Je ne vais pas le faire respirer trois fois. Je mets la sonde, et j'évalue la vésicule et le reste autour.

500

**Si j'ai bien compris vous faites le même examen qu'avant mais plus rapide?**

Oui, il est raccourci en temps. S'il est sensible en HCD, je vérifie à la palpation s'il est sensible à cet endroit-là, je mets une main avant pour m'assurer que ce soit bien au bon endroit en me faisant guider par le patient, mais la main n'est qu'un ciblage de mon échoscopie qui arrive.

505

**Pour la douleur en FID, vous m'avez décrit l'examen clinique conventionnel, comment a évolué votre examen clinique depuis que vous avez la sonde ?**

Je pense qu'il est le même parce que le diagnostic il est clinique, chez un enfant c'est clinique souvent. D'après les quelques cas que j'ai eu, il y a eu une palpation à la recherche de signe péritonéaux cliniques et puis ensuite une échoscopie. Mais on peut vérifier avec la sonde si les signes d'irritation péritonéale sont là, mais peu importe qu'on le fasse avec la sonde ou avec la main. On a l'habitude de le faire avec la main, c'est un systématisme.

510

515

**Est-ce que cela dépendra de la spécificité des signes cliniques directs ou indirects, le fait de modifier l'examen clinique ?**

Un tableau clinique pour la FID typique me suffira pour dire s'il y a une suspicion d'appendicite. À domicile sans échographie, un patient avec un syndrome appendiculaire aigue je l'envoie chez le chirurgien. Au cabinet, mon examen clinique sera identique et aura précédé le fait de poser la sonde.

520

**Ici, vous avez la quasi-certitude clinique ?**

Si le petit est gris, s'il a un point de Mc Burney avec un psoïtis, évidemment, l'écho gradera la gravité de la lésion. Est ce qu'il y a une appendicite, est ce qu'il y a un plastron appendiculaire, un épanchement péritonéal, mais mon diagnostic sera fait. Ici, l'échographie servira à affiner les choses en terme de prise en charge.

525

**Une autre situation : si vous avez un patient pour lequel vous avez une suspicion d'ascite du fait de l'anamnèse et de l'inspection, comment procédez-vous pour rechercher l'ascite ?**

Sur le dos, palpation, on voit s'il y a un météorisme central ou péri ombilical, et une matité périphérique, et ensuite on fait pencher le patient d'un côté et on vérifie si la matité est déclive et si le météorisme est proclive et on le fait tourner de l'autre côté pour évaluer s'il y a des niveaux liquides. Avec le signe du glaçon, on appuie sur le foie et on voit s'il y a un relâchement du foie qui vient taper sur le doigt de façon nette, le signe du flot chez un obèse, au niveau testiculaire et les OMI.

535

**Demain si vous allez à domicile ce sera votre examen. Si vous avez le même patient avec votre échoscope, comment procédez-vous ?**

Si j'ai l'anamnèse, qu'il est alcoolique qu'il est connu pour une cirrhose, je lui fais un examen superficiel et je lui mets la sonde pour savoir s'il y a de l'ascite, on l'aura rapidement dans le cul-de sac hépatorénal et dans le cul-de-sac de Douglas.

540

**Quand vous dites superficiel, il est plus rapide ?**

545

Je palpe pour voir s'il est douloureux en global et ensuite je mets la sonde parce que c'est globalement ce qu'on recherche chez un patient cirrhotique si on le voit pour la première fois.

550 **Vous allez plus vite à l'échoscopie ?**

Oui, bien sûr.

**Pour une suspicion de globe urinaire ?**

555 Guidé par l'anamnèse, j'irai poser la sonde. Un patient obèse avec une dysurie, qui a une pollakiurie, il est douloureux, j'irai pas lui appuyer sur le ventre.

Si le patient est ininterrogable, il faudra une palpation pour voir où il a mal pour guider le geste échoscopique.

560 Si l'histoire de la maladie est importante, la sonde arrivera vite. Je n'irai pas le percuter, sachant que la percussion me dira s'il y a une matité, un signe de réplétion vésicale.

Donc, j'irai poser la sonde pour voir cette réplétion vésicale et la mesurer.

**Comment procédez-vous pour votre examen clinique conventionnel pour une colique néphrétique ?**

565 Un examen abdominal comme on a vu tout à l'heure, et puis ensuite ébranlement de la fosse lombaire avec la main puis avec le plat de la main puis avec la tranche de la main. S'il y a une douleur, ce sera une suspicion de colique néphrétique et je ferai une bandelette urinaire.

570 Avec l'échoscopie, il y aura l'étude rénale, et si c'est à droite, il y aura l'étude hépatique et vésiculaire, pour ne pas méconnaître une lithiase vésiculaire. La question du diagnostic différentiel se posera même si on a un tableau typique. À gauche, on regardera le rein gauche, et on vérifiera la rate et un épanchement péritonéal, si c'est le rein droit, on vérifiera là aussi le foie et la vésicule.

575 L'examen clinique initial avec un échographe dans le cadre d'une colique néphrétique typique sera plus léger, mais au domicile on fera l'examen.

**Quand vous dites plus léger, vous faites bien la même séquence en raccourcissant les étapes ?**

580 Raccourci, ou même on peut se passer de taper sur le dos. Même si c'est un signe avec une spécificité importante, sachant que derrière je lui ferai quand même la bandelette urinaire pour ne pas méconnaître une pyélonéphrite.

**Si on revient sur le thorax, quel est votre examen pulmonaire conventionnel ?**

585 Je fais une auscultation, je fais éventuellement la palpation avec la recherche des vibrations vocales, mais je ne percute plus, puisque si je trouve une anomalie, je fais carrément une échoscopie.

590 Si c'est une suspicion de pneumothorax, l'écho apportera un élément, mais il faudra guider les choses. La douleur sera une douleur thoracique latérale. Un essoufflement sans point d'appel particulier ou avec un foyer de crépitant qui me décrit une pneumopathie, une matité à la palpation je ne vais pas aller chercher une hépatisation de la pneumonie. S'il y a une auscultation anormale, je regarderai si les culs-de-sac pleuraux sont libres, l'examen clinique à domicile, c'est palpation avec les vibrations vocales et surtout auscultation. S'il y a une diminution du murmure vésiculaire, là on agit.

595 **Pour revenir sur l'examen clinique, comment le réalisez-vous ?**

L'auscultation est faite de manière symétrique en partant des bases et en remontant sur chaque plage, droite et gauche de façon symétrique et comparative, avec l'évaluation du murmure vésiculaire, sa symétrie, l'apparition de bruits surajoutés, et la face antérieure et postérieure sous-claviculaire.

600

**Si l'anamnèse et l'examen clinique initial vous orientent vers un épanchement, comment enchaînez-vous sur l'échoscopie ?**

605

On raccourcit, on sait où chercher, si on voit que le murmure vésiculaire a disparu aux bases ou s'il y a des crépitants, on met la sonde et on regarde les lignes B, on regarde la présence d'un épanchement, on raccourcit pour aller chercher des éléments factuels d'un épanchement ou d'une décompensation cardiaque ou autre. Donc la percussion je la faisais assez peu sauf si j'avais une suspicion de pneumopathie, mais elle ne faisait pas partie systématiquement de mon examen.

610

Un examen clinique systématique chez un patient qui ne se plaint de rien, me permettra de trouver une anomalie qui éventuellement pourra nécessiter une échoscopie pour aller la caractériser. Une plainte avec une dyspnée ou une douleur particulière localisée, il y aura un examen raccourci qui pourra nous apporter des éléments, et avec une échoscopie.

615

Mais un examen systématique normal, il n'y aura pas d'échoscopie. Un examen systématique avec découverte d'une anomalie, il y aura une échoscopie. C'est pour ça, à mon avis qu'il faut examiner les patients pour pas méconnaître un problème.

Il faut rester systématique dans l'examen clinique.

La percussion devrait être plus systématique mais je ne la fais pas.

620

Un patient qui vient sans plainte, qui est insuffisant cardiaque connu, j'irai lui mettre un coup d'échoscopie, ça fera partie de son examen clinique. J'irai regarder si les culs-de-sac sont secs, s'il n'y a pas de signes d'OAP, même s'il n'est pas dyspnéique. Systématiquement, j'irai regarder les culs-de-sac.

625

**Est-ce que vous aurez la même démarche pour un patient connu cirrhotique ?**

Tout patient cirrhotique aura une échoscopie. S'il se sent bien, qu'il n'a pas d'œdème, je palpe le ventre, il est bien souple... Mais si le ventre est tendu et que je n'ai pas de signe typique, j'irai quand même lui mettre un coup de sonde. Pareil, même avec un ventre souple, j'irai vérifier s'il n'y a pas une lame d'épanchement. Ce sera systématique dans son suivi.

630

**Pour finir sur l'abdomen, comment se déroule l'examen pelvien ?**

635

Je ne fais pas de TV. Si j'ai un doute avec l'examen clinique que nous avons décrit, un coup d'écho peut m'aider à rechercher une masse ou des grosses choses au niveau de la vessie, ou une masse utérine, s'il y a un terrain particulier, s'il y a une altération de l'état général.

640

**Pour une suspicion clinique aigue d'anévrisme de l'aorte abdo, quel sera votre examen clinique ?**

Le patient qui vient avec une douleur typique dans les livres, c'est l'écho, et prise en charge rapide. Si, par contre, il s'agit d'une douleur typique chez un patient poly-vasculaire, j'aurai tendance à faire un examen abdominal comme on en a parlé. Rechercher les signes de pulsativité, ce n'est pas terrible, j'aurai tendance à mettre une sonde au niveau ombilical pour vérifier l'aorte. C'est toujours à replacer dans le contexte clinique et l'anamnèse.

645

**Pour une suspicion de phlébite, quel est votre examen clinique ?**

650 Je ne fais pas le signe de Homans, je regarde si le mollet est œdématié, il n'est pas forcément rouge il peut être blanc, je regarde la vasodilatation périphérique veineuse, je prends les pouls artériels, et si j'ai une forte suspicion, j'envoie chez le dopplériste. L'examen est pauvre.

Si j'ai l'écho, je vais regarder les 4 points, fémoraux et poplités, ce qui me permet de temporiser si on est vendredi soir, pour poser l'indication d'une anti-coagulation.

**Au cabinet, l'examen clinique est bien identique ?**

655 Oui, de toute manière il est pauvre, il n'est pas spécifique, le signe de Homans j'y crois pas, le ballotement du mollet, j'y crois pas non plus. Il y a des phlébites avec des mollets tout à fait souples et non infiltrés. L'examen est tellement pauvre, qu'il vaut mieux un examen qui va caractériser le thrombus. L'examen clinique était pauvre, et il s'est encore plus appauvri depuis que j'ai l'échoscopie.

660

**Si vous avez une suspicion de grossesse ?**

Ma patiente qui a un retard de règle, je vais la palper, je ne fais pas de TV, et puis je pose la sonde. Avant, je faisais les  $\beta$ HCG. Maintenant on ne demande plus les  $\beta$ HCG.

**Pour finir sur l'orthopédie, pour le genou.**

665 Oui, on peut regarder pour le kyste poplité. Avant, on avait un mollet induré avec une suspicion de kyste poplité rompu, avec une tuméfaction postérieure non pulsative, avec une gonalgie, avec un œdème, une suspicion d'épanchement intra articulaire. Aujourd'hui, je mets la sonde et je regarde tout de suite si c'est un kyste poplité ou si

670 c'est autre chose, je mettrai la sonde rapidement, je ne vais pas aller manipuler le patient. L'examen a été abrégé.

L'épanchement du genou, je ne m'en sers pas trop parce que je ne fais pas d'infiltration. Je peux jeter un petit coup d'œil dans la gouttière quadricipitale, et regarder l'intégrité des tendons quadricipital, latéraux, rotulien.

675 Sur un traumatisme récent, en plus il ne va pas être très examinable, autant mettre un coup d'écho pour voir s'il y a un épanchement, un hématome. Là l'examen clinique est essentiellement visuel, avec un gros genou, un hématome. Avec l'écho on fait un petit bilan lésionnel plutôt qu'avec un examen clinique qui sera douloureux et qui ne sera pas contributif.

680



Entretien 11- Médecin K – 23/04/2019

Associé en milieu urbain, installé depuis 25 ans, équipé depuis 1.5 ans.

2 sondes basse fréquence, haute fréquence

5 **Pour quelles situations cliniques privilégiez-vous l'échoscopie par rapport à la palpation manuelle ?**

En pratique, c'est quand même rare, j'examine le patient, et après, je me dis « oui, on peut faire dans ce cas-là une échoscopie ».

10 D'emblée, c'est quand même assez rare. Ça peut arriver sur une suspicion de fracture de côte où la palpation va être douloureuse et on va éviter, mais en général je précise toujours en palpant un petit peu, en disant est ce que c'est là que ça vous fait mal ?

**Vous repérez avec la sonde?**

15 En fait, la palpation va servir pour le repérage, pour me faire une idée, s'il y a vraiment une idée de fracture avant.

**Est-ce que vous faites systématiquement une échoscopie ?**

Oui, maintenant c'est entré dans les mœurs.

20 **Que vous amène l'échoscopie en plus de la palpation manuelle ?**

Et bien d'avoir un diagnostic de certitude, ce qui va éviter de renvoyer le patient vers la radio. Et pouvoir lui expliquer, lui montrer que c'est bien cassé. « Où vous avez mal, on ne voit pas de fracture ». Ce qui va le rassurer aussi, ce qui va permettre d'avoir une démarche thérapeutique immédiate.

25

**Comment réalisez-vous l'examen clinique de la thyroïde ?**

30 C'est vrai qu'aujourd'hui, je ne palpe plus, parce qu'à la palpation on ne sent pas grand-chose. C'était intéressant il y a très longtemps, au début quand je faisais des stages en endocrinologie, on voyait des goitres, on les sentait. Maintenant on recherche des choses tellement précocement que l'examen clinique reste assez pauvre. Oui, pour une suspicion de masse ou de nodule, je vais facilement à l'échoscopie, la palpation reste anecdotique.

**Que recherchez-vous avec l'échoscopes ?**

35 L'aspect échographique, hétérogène, homogène, la présence de nodules, l'échogénicité, et le volume de la thyroïde évidemment.

**Dans les problèmes de dysthyroïdie, quelle est la part d'incertitude restante après l'échoscopie ?**

40 Pour des symptômes cliniques avec une échoscopie normale, c'est assez rassurant. Mais je fais quand même un dosage de TSH derrière. Si c'est après un dosage de TSH, l'échoscopie va venir en complément pour m'orienter pour la suite.

...

45 Par exemple, j'ai eu le cas la semaine dernière, d'une patiente avec une TSH effondrée. Je lui ai fait l'écho tout de suite, il y avait un aspect très hétérogène de la thyroïde qui faisait quand même aspect d'hyperthyroïdie. Je suis parti dans l'idée que ce n'était pas une thyrotoxicose mais plutôt une thyroïdite en phase hyper, ce qui a été confirmé par le bilan derrière.

Ça m'a permis d'orienter mon diagnostic.

50

**De pouvoir ajouter des photos dans les courriers, cela vous permet-il de mieux communiquer avec les spécialistes ?**

Oui, j'ai un appareil Ulite, ce n'est pas très simple pour les photos. La qualité des images n'est pas extraordinaire. Mes patients, je les renvoie quand même vers un radiologue pour avoir une image plus précise, car je débute (*rires*).

...

Dans les cas où tout est normal, si je n'ai pas d'incertitude, je fais un compte rendu et je cote. Dans les cas où j'ai un doute et que je ne suis pas très sûr de moi, là, je l'oriente vers le radiologue. Petit à petit, je pense que ça diminuera, c'est un apprentissage qu'on fait au départ.

**Je continue avec les situations. Comment procédez-vous pour une suspicion d'épanchement pleural?**

Il y a toujours un examen clinique d'abord, percussion et auscultation. Je ne l'ai pas changé. Je ne fais pas les vibrations vocales.

Mais ça dépend dans quelle situation je suis. Si je suis avec mon interne, j'insiste plus sur le côté clinique avant de mettre la sonde pour éventuellement avoir une confirmation.

**Avez-vous eu des cas d'épanchement pleural au cabinet?**

Au cours de pneumopathie. Cet hiver j'en ai eu 2 ou 3. À l'écho, on le voyait bien.

**Et au niveau de l'auscultation et de la percussion?**

On avait un peu la notion, on avait un peu la matité d'un côté qu'on avait pas de l'autre. À l'auscultation, c'était difficile. C'est vrai que l'écho ça permet de voir, de surveiller l'évolution. J'ai eu le cas sur un patient par exemple, ça m'a permis de voir l'involution de l'épanchement. Dans un autre cas où on voyait que l'épanchement augmentait un petit peu, cela m'a permis de l'orienter vers un spécialiste.

**Ça a levé l'incertitude ?**

Oui, complètement. Alors que ce sont des patients, avant d'avoir l'écho, je les aurais envoyés faire une radio, et après, je les aurais renvoyés vers un scanner.

**Au niveau thoracique, avez-vous d'autres indications où vous utilisez l'échoscopie ? Le pneumothorax ?**

C'est très rare, depuis que je suis installé, j'en ai eu un, mais je ne faisais pas d'écho.

**Vous auriez une suspicion aujourd'hui, vous le feriez d'emblée ?**

Ah oui, je le ferais d'emblée.

**Après un examen thoracique standard ?**

Oui. Pour un pneumothorax, il va arriver avec une notion de douleur thoracique, éventuellement une dyspnée, c'est sûr, ça va permettre d'éliminer l'incertitude sur la suspicion de pneumothorax.

**Utilisez-vous l'échoscopes pour des situations cliniques abdominales?**

Oui, je n'ai essentiellement que de l'échoscopie. Par exemple, pour des syndromes douloureux abdominaux pour vérifier qu'il n'y a pas d'épanchement, ou si j'ai un doute sur une colique néphrétique, pour vérifier qu'il n'y a pas une dilatation pyélocalicielle. Ça reste binaire, je regarde il y a, il n'y a pas, j'en reste là, parce que si j'ai le moindre

doute, je renvoie vers le radiologue, parce que je n'ai pas une qualité d'image suffisante. Notamment tout ce qui est pancréas, voie biliaire, je ne vois pas suffisamment.

105 **Comment réalisez-vous l'examen clinique abdominal?**

Il n'a pas changé. Pour rechercher une défense, je palpe les quadrants un à un, je n'ausculte pas les ventres. Pour un épanchement, je percuter les flancs à la recherche d'une matité, je peux éventuellement mobiliser les patients pour rechercher une matité déclive. Pour la colique néphrétique, après l'interrogatoire, on peut percuter les fosses lombaires pour voir si ça réveille une douleur.

110

...

Avec la clinique, ça permet de voir l'aspect de l'abdomen, s'il est souple, s'il est tendu, si on peut le vaincre ou si ça résiste, sentir s'il y a des reptations, s'il est rénitent, les apports qu'on ne peut pas avoir avec la sonde.

115

Quand il y a des spasmes coliques, on le sent, on appuie dessus et ça se débloque, on sent bouger sous la main.

**Avez-vous eu des suspicions de colique hépatique ?**

120

Oui, et j'ai renvoyé vers le radiologue, l'image était pas de bonne qualité, le patient peu échogène. Après, sur les coliques néphrétiques, je n'ai pas eu de cas avec des dilatations visibles des voies pyélocalicielles. Par contre ça m'est arrivé sur des retentions d'urine, on voyait bien en posant la sonde la vessie dilatée et les voies pyélocalicielles.

125

**Comment réalisez-vous votre examen pour une suspicion de colique hépatique ?**

Je recherche un signe de Murphy au niveau de l'hypochondre droit en faisant inspirer le patient, je regarde si ça déclenche une douleur.

130

**Pour une suspicion de globe vésical, recherchez-vous une matité ? Comment procédez-vous ?**

Oui, en percutant au niveau de l'hypogastre, mais selon les patients ça peut être compliqué. L'écho va lever l'incertitude, complètement. Je vais aller plus vite à la sonde.

135

**Quand vous avez une suspicion d'hépatomégalie, arrivez-vous à avoir un diagnostic avec votre examen clinique conventionnel ?**

Dans ces cas-là, c'est un peu compliqué. La palpation avec la percussion ce n'est pas fiable. Quand j'ai un doute, comme je suis limité par la qualité de l'image avec l'échoscopes, je renvoie vers le radiologue.

140

...

Là où c'est utile, c'est le diagnostic de grossesse. Je ne vais pas avoir une qualité pour les annexes, mais c'est suffisant pour dire je vois quelque chose dans l'utérus ou je vois rien.

145

**Avant d'avoir la sonde, quelle était votre démarche pour une suspicion de grossesse ? Vous faisiez des touchers pelviens ?**

Non, je faisais  $\beta$ HCG et une écho chez le radiologue.

150

Je suis venu à l'écho parce que j'avais fait la formation pour les IVG. Beaucoup de patientes repartaient vers l'hôpital, parce que le temps qu'elles aient l'écho pour avoir

une datation, elles étaient hors délai. Et je me disais si elles avaient eu l'écho une semaine avant, on serait encore dans les délais....

**Donc cela fait partie de votre pratique, les IVG et les datations.**

155 Oui, et là l'écho remplace l'examen clinique.

**Utilisez-vous l'échoscopes pour les indications vasculaires ?**

Je suis limité par la machine. Je ne me suis pas lancé dans le doppler, il fallait que je fasse une formation supplémentaire.

160

**Donc vous palpez les pouls ?**

Oui, je palpe les pouls et j'ausculte pour rechercher un souffle sur les gros vaisseaux, je fais un examen clinique standard. Je n'ai pas une formation suffisante au doppler, alors que c'est quelque chose qu'on pourrait faire facilement au cabinet, car le nombre de personnes qu'on envoie faire facilement un doppler pour les vaisseaux du cou, c'est quand même assez important. Après, il faut avoir le temps de se former.

165

**Au niveau de l'épanchement du genou, quelle est votre démarche ?**

Là, c'est plutôt clinique également. À la palpation, je cherche le choc rotulien. Mais on ne l'a pas abordé dans les cours du DESU.

170

**Et le kyste poplité ?**

Oui je regarde, je recherche l'artère poplitée et la veine pour le diagnostic des thromboses. s'il y a un kyste, on le voit bien.

175

**Comment procédez-vous pour votre examen clinique?**

Sur les kystes, ce n'est pas toujours évident, à la palpation du creux poplité on peut passer à côté d'un kyste, alors qu'à l'écho c'est assez parlant.

C'est comme pour les kystes synoviaux. J'explique au patient, « c'est un épanchement, ça sort de l'articulation et ça devrait se résorber tout seul ». Là je peux prendre les mesures, et je dis éventuellement « on recontrôle dans quelques semaines ».

180

**Pour la phlébite ?**

Je fais l'examen clinique, je palpe, j'évalue si le mollet est chaud, douloureux. Quand ça se présentera, je ferai l'échoscopie, mais je n'ai pas eu de cas au cabinet depuis la formation. Je ferai alors les 4 points fémoraux poplités.

185

**Est-ce que vous utilisez l'écho pour rechercher d'autres fractures superficielles ?**

J'ai eu le cas pour la fracture du cinquième métatarsien. J'ai eu aussi le cas de la fracture « du con », sur les phalanges et également une fracture du péroné. Pour la fracture du péroné, ça ne me serait pas venu à l'idée, mais c'est une personne qui est allée aux urgences, on lui a dit « il y a une fracture de la cheville à la radio », elle a pas été plâtrée, et elle est arrivée au cabinet en sautillant. Je lui ai dit « mais tu es sûre qu'il y a une fracture ? » Elle m'a dit oui, j'ai mis la sonde, et là effectivement on voyait bien le trait de fracture.

195

**Et vous aviez palpé auparavant?**

Non c'était visible. Elle m'a dit j'ai mal ici et j'ai mis la sonde directement.

200

**Quelle a été la prise en charge ?**

J'ai appelé le chirurgien je lui ai dit « Voilà quelqu'un qui est allé aux urgences hier, on lui a dit il y a une fracture, et elle arrive ce matin en sautillant... »

205

**Pour les fractures des méta, est ce que l'incertitude est levée en général?**

Sur le méta, je voyais bien l'alignement, j'avais pas de doute, d'emblée j'ai fait le traitement. L'autre il y avait une petite angulation, j'avais un doute je l'ai envoyé faire la radio, car à l'écho il y avait beaucoup d'œdème, j'avais du mal à explorer, j'ai bien fait parce que les 2 méta étaient cassés.

210

...

**Et pour les déchirures musculaires ?**

Ah oui, c'est assez fréquent, peut être 2 par mois. Ça arrive en général le lundi matin. Je mets un coup d'écho et on voit s'il y a un hématome. De toute façon, je les renvoie au radiologue. Je fais un examen clinique au préalable, mais très rapidement je mets la sonde car je sais que ce sera plus parlant.

215

**Et quelle est la part d'incertitude restante?**

C'est difficile, car des fois ils ont très mal et ils ont rien à l'écho, et des fois ils ont pas trop mal et on retrouve un gros hématome. Il n'y a pas forcément de correspondance entre la clinique et l'écho.

220

**Et donc, est ce que cela change la prise en charge ?**

Si le patient a vu quelque chose à l'écran, un hématome, cela permet d'adhérer plus facilement aux mesures de repos, de prévention. Parce que le fait de l'avoir vu à l'écran, leur dire « regardez si vous forcez dessus ça va s'étendre », ils sont convaincus.

225

**Ça augmente la compliance ?**

Oui, parce que s'ils font l'écho en ville, ils l'ont 10 jours après, et c'est trop tard.

230

**Est-ce que l'échoscopie augmente la puissance de l'examen clinique?**

Ah oui, quand même, ça permet d'orienter beaucoup plus le diagnostic, notamment en pulmonaire, pour la thyroïde, et pour tout ce qui est doute sur une grossesse, cela permet de lever le doute rapidement.

235

A moyen terme je prendrai un appareil plus performant. Après, pour le reste, je pense je le ferai quand j'aurai un meilleur appareil. Aujourd'hui, c'est un peu les limites, et de l'habitude et de l'appareil.

240

**Quel est le degré de modification de votre examen clinique ? 0 (pas du tout) 1 (un peu) 2 (parfois) 3 (souvent) 4 (très souvent) 5 (toujours).**

Je dirai 3. Il est différent à partir du moment où je vais utiliser l'écho. Pour d'autres situations, forcément ça va réduire certains temps de l'examen, je pense à la thyroïde, avant on palpe on faisant avaler, etc.

245

Après, en abdo, ça change un petit peu, parce qu'il faut du temps pour tout voir.

**Vous avez tendance à raccourcir les temps de palpation percussion ?**

Oui, j'essaie de pas prendre trop de retard dans les consultations, le temps que je consacre à l'écho et bien je le consacre moins au reste.

250

Mais si je me dis ça va m'apporter, je la ferai, quitte à déborder.

**Si vous faites des visites à domicile, comme c'est un portable, vous l'amenez avec vous ?**

255 Oui, notamment si j'ai l'indication qui est posée dès le départ. Je pense à une patiente en maison de retraite qui avait mal au ventre, je me suis dit « je vais le prendre pour éliminer un globe », mais ce n'est pas trop fréquent.

Entretien 12 - Médecin L – 07/05/2019

Seule, milieu rural, installée depuis 31ans, équipée depuis 8 ans.

2 sondes basse et haute fréquence.

5

**Est-ce que l'échoscopie a modifié ton examen clinique pour la thyroïde ?**

Avant, je faisais semblant, parce que je n'ai jamais su palper quoi que ce soit, je bidouillais, je mettais des doigts, je n'ai jamais rien senti du tout. C'est le seul moment où l'échographie ciblée a remplacé mon examen clinique, parce qu'il était

10

extrêmement mauvais.

Aujourd'hui, si je trouve une thyroïde avec plus de un deux nodules, je ne me trouve pas suffisamment compétente et je demande un complément d'information.

15

**Au sujet de l'appareil respiratoire, dans quelles situations vas-tu utiliser l'échographie ciblée ?**

Quand j'entends des bruits bizarres. Alors, suspicion de pneumothorax, je n'en ai jamais eu depuis l'échographe. Je le fais beaucoup pour les enfants quand j'entends des crépitants. Quand c'est une pneumopathie simple, je ne vais pas l'utiliser. L'autre fois, par exemple, j'entendais quelque chose d'un peu curieux, et effectivement il y

20

avait un épanchement pleural bilatéral. C'est le prolongement de mon examen clinique.

**Comment a évolué ton examen clinique pulmonaire sachant que tu as l'échographe à proximité?**

25

Je fais plus attention à mon examen clinique, pour ne pas faire d'échographie en excès. Au niveau pulmonaire, je fais bien attention. Je me demande : « si je l'utilise, est ce que j'aurai quelque chose ? ».

Donc pour des crépitants simples chez un adulte qui va bien avec de la fièvre, je ne vais pas aller faire de l'échographie. De la même façon que je ne faisais pas faire une radio du thorax de manière systématique. Mais chez les enfants, j'y vais volontiers, parce que la radio c'est irradiant, et en milieu rural c'est compliqué d'aller passer une radio. Ici il y a 4-5 jours de délai. Chez les adultes, j'y vais quand il y a quelque chose de particulier auquel je ne m'attends pas. Par exemple si j'entends des crépitants chez

30

quelqu'un qui n'a pas de pneumopathie, je me pose la question pourquoi il y a des crépitants, et je fais l'écho. Pour le cas dont je parlais précédemment par exemple, je m'attendais à trouver des lignes B, je ne m'attendais pas à trouver un épanchement.

35

**Comment fais-tu ton examen aujourd'hui, et comment le faisais tu avant l'écho ?**

Il est le même. Je fais uniquement l'auscultation sur un examen thoracique standard. Je ne fais pas la percussion et la palpation. Je n'ai jamais appris à les faire.

40

**Si on passe à l'examen abdominal, pour une douleur en hypochondre droit qui t'évoque une colique hépatique, comment vas-tu mener ton examen clinique ?**

Comme il était avant, je le change pas, j'interroge, j'examine, douleur ou pas douleur je sortirai ma sonde.

45

Je recherche un signe de Murphy préalablement, palpation à gauche, à droite, je fais respirer fort, je mets ma main en crochet dans hypochondre gauche. Et après, j'utilise ma sonde. Systématiquement. Ça amène la preuve, si les conditions sont bonnes. Si tu ne vois pas bien l'infundibulum, tu ne peux pas être sûre à 100% quand même.

50

**Si au décours de ton examen tu suspectes une hépatomégalie, comment se passe la suite de ton examen ?**

Je pense que ça n'arrive pas, car comme la thyroïde, suspecter une hépatomégalie à la main... En médecine générale, je ne recherche pas d'hépatomégalie.

55

**Et en cas d'hépatalgie ?**

Je n'ai jamais eu ça.

**Dans un tableau de douleur en fosse iliaque droite, comment gères-tu ton examen ?**

Je fais mon examen clinique standard. Je commence ailleurs, fosse iliaque gauche, j'enlève ma main, je regarde si ça fait mal, et si je ne lui ai pas fait trop mal, je lui dis qu'on va faire une petite écho.

60

**A ce moment-là, comment est ton incertitude diagnostique ? Que t'attends à voir à l'écho ?**

Une appendicite. Ou un épanchement, un signe de la cocarde, une absence de compression, un diamètre augmenté.

**Est-ce que tu arrives à conclure pour une appendicite ?**

Ah non, pas dans tous les cas, ce n'est pas facile l'appendice. Je suis arrivée à conclure depuis que j'ai l'écho, voyons, sur 5 suspicions j'en ai vu 3, et je suis restée sur ma faim sur 2, dont une, j'étais quand même sûre, je n'avais pas vu l'appendice, mais il y avait des niveaux liquides partout dans le tube digestif, j'étais quasiment certaine. La dernière, c'était chez un petit qui avait des douleurs récurrentes, ce n'était pas l'appendicite, mais on ne sait toujours pas ce qu'il a.

70

**C'est rare d'avoir une certitude clinique ?**

Si j'ai eu une certitude sur moi-même, j'ai fait une crise de colique hépatique il y a un mois, et j'ai retrouvé une ribambelle de petits calculs au moment de la crise, c'était sûr que c'était ça.

75

**Comme se déroule ton examen en cas de douleur pelvienne chez une femme ?**

Ça dépend du contexte mais pour une douleur pelvienne simple je ne sortirai pas ma sonde en première intention. Le cas de figure ne s'est jamais posée. J'ai eu des cas de la fosse iliaque ou j'ai retrouvé des kystes ovariens. Dans ce cas-là, j'ai fait l'examen clinique qu'on a décrit précédemment qui ne retrouvait aucun signe d'appendicite, il était strictement normal, elle n'était pas enceinte c'était sûr, pas de signe de GEU, on a mis la sonde, et elle avait un kyste de 7cm.

85

**Comment fais-tu le diagnostic de grossesse ?**

Je ne fais pas le TV, un retard de règle chez une femme avec un désir de grossesse, et bien elle est enceinte. Je fais un examen urinaire si elles ont envie, et je fais l'écho de datation, si elles ont envie que ce soit moi qui le fasse.

90

**Est-ce que tu fais du vasculaire ?**

Non.

95

**Comment gères-tu ton examen clinique au cas de suspicion de phlébite ?**



100 Je l'examine, mais le signe de Homans ne vaut plus rien, je le fais plus, ton examen clinique il est réduit à peau de chagrin, juste l'inspection et on regarde s'il est douloureux. Je fais les 4 points. L'autre jour, j'ai eu une suspicion de claquage : le jeune homme est arrivé en me disant qu'il avait fait un faux mouvement au travail, il avait entendu clac dans son mollet. Il avait un mollet dur, très gonflé. Je me suis dit, il  
105 s'est fait un claquage, il va se faire un syndrome des loges, et donc j'ai cherché le claquage que je n'ai pas trouvé. J'ai voulu vérifier qu'il n'avait pas une phlébite, et en fait j'ai trouvé un kyste poplité.

### **Et l'examen clinique... ?**

110 Il était non spécifique : il avait un mollet gros chaud et douloureux.

### **Est-ce que tu raccourcis ton examen clinique pour un gros mollet douloureux ?**

Il est pauvre à la base, mais je fais toujours ballotement du mollet, je continue à palper. Il est pas très long à la base. Je fais pareil.

115

### **Pour une suspicion de déchirure musculaire, ce sera donc pareil ?**

Tes mains sont nulles, tu regardes et tu te dis que le mollet est gonflé, c'est tout. Je me demande même si je les examinai avant. Je leur proposais d'aller passer une écho pour voir. Aujourd'hui, je leur dis qu'on va voir de suite avec l'écho, mais mon  
120 examen est très succinct.

### **Pour une suspicion d'épanchement du genou mais qui n'est pas évident à l'inspection, est ce que tu es tentée d'utiliser ta sonde ?**

Non, sauf par exemple si on me le demande : un jeune qui arrive avec sa mère, qui a  
125 mal, je fais l'examen clinique pour vérifier qu'il a un genou sec, je les rassure. S'ils me demandent de jeter un coup d'œil, en fait je ne suis pas très bonne en ostéo articulaire, je regarde juste s'il y a un épanchement en longitudinal, en transverse, le tendon les ligaments, mais ça ne m'amènera rien.

### **Comment tu gères l'échoscopie par rapport à ton examen clinique ?**

En fait, je parle d'échographie ciblée. Le terme d'échoscopie me fait peur car demain les radiologues vont dire ok vous faites de l'échoscopie. Ce que je fais, j'estime le faire aussi bien qu'un radiologue. Par exemple un anévrisme de l'aorte je suis tout à fait capable de dépister un anévrisme de l'aorte. C'est une échographie ciblée.

135

### **Penses-tu à une autre situation où l'échographie ciblée a modifié ton examen clinique ?**

Alors oui, les lithiases salivaires. Avant, je ne faisais pas grand-chose, maintenant je cherche, je mets des gants, je mets un doigt dans le palais, mon examen s'est trouvé  
140 amélioré parce que je sais qu'on peut faire une échographie derrière.

### **Et est-ce que ça lève ton incertitude ?**

Si tu la trouves oui, sinon tu te dis ça y ressemble plus.

### **Si tu as une suspicion de colique néphrétique au cabinet ?**

J'examine mon patient, je fais la percussion de fosses lombaires, je lui prends systématiquement la température. Puis je vérifie les reins et la vessie. Le dernier en date ressemblait plus à une lombalgie aiguë, le patient m'a décrit les signes, c'était un ingénieur, il m'a dit « j'ai une colique néphrétique, voilà mes symptômes ». Je l'ai

150 écouté religieusement. Je l'ai examiné comme un lumbago. Pas de lumbago. Il y avait mon interne, je lui ai dit qu'il faut toujours croire le patient, on est parti sur une colique néphrétique, on a fait l'échographie. On a trouvé des calculs dans le rein droit, des calculs dans le rein gauche, et quand on a regardé la vessie, on a vu le calcul arriver dans la vessie. C'était très beau. Comme quoi le patient a toujours raison.

155 **Donc pour cette indication tu as rajouté le temps d'échographie ciblé à ton examen clinique qui n'a pas évolué?**

A part pour la thyroïde, oui, ça ne remplace jamais.

160 **Donc globalement on a fait le tour ou tu penses à d'autres situations?**

Peut-être les kystes synoviaux... Le poids des mots le choc des photos. Les gens arrivent avec un kyste d'une évidence incroyable. Tu leur dis c'est un kyste synovial. Et tu leur montres. Ils sont totalement convaincus.

165 Les lipomes, je les examinai, je les inspectais, palpais, maintenant je les échographies.

Les hernies, je fais mon examen, je fais tousser, je mets debout, et puis après, je fais l'écho, je fais une manœuvre de Valsalva.

170 Les testicules, grosses bourses. Avant, j'étais un peu gênée, je ne les examinai pas trop, parce que je les envoyais à l'écho et quelqu'un d'autre leur demandait de se déshabiller. Maintenant je les examine, je fais que l'inspection, et je les échographies. Je leur demande si eux ont palpé.

**Est-ce que tu l'utilises en ostéo-articulaire pour les fractures ?**

175 C'est rare, je ne suis pas très forte en ostéo articulaire. J'essaie, ce n'est pas évident. Pour l'épaule par exemple, l'écho a amélioré mon examen clinique sans aucune mesure. Avant, je ne comprenais pas, les muscles, ce qu'il fallait faire, maintenant que je me suis formée, je comprends.

**Comment réalises-tu les échoscopies?**

180 Je suis systématique. Moins je m'y connais, et plus je suis systématique. En abdo haut, ça va. En plus, comme j'ai des internes, je fais toujours l'examen clinique systématique, en faisant toujours le même ordre, je fais pareil en échographie. Et c'est comme ça que tu apprends.

185 **Pour conclure, sur une échelle de 0 à 5, comment l'échographie a modifié ton examen clinique ?**

Je dirai 5. Il est devenu absolument indispensable, c'est le prolongement de mes doigts. C'est comme celui qui a inventé la roue, si on lui demande «comment tu te sens ? Et bien, ça avance mieux ».

190 **Qu'est-ce que l'échographie ciblée a amené à ton examen clinique en terme de puissance ?**

195 C'est une satisfaction d'être allée plus loin, de ne pas être obligée de dépendre des autres. Le premier diagnostic d'appendicite, le chirurgien m'a téléphoné en me disant que j'avais fait gagner un temps précieux au patient. Et bien c'est ça, je fais gagner un temps précieux, la petite gamine, elle n'a pas attendu aux urgences pour avoir son image, elle l'avait déjà.

Entretien 13 - Médecin M – 10/05/2019

Cabinet de plusieurs médecins, semi-rural, installée depuis 21 ans, équipée depuis 1,5 an.

5 2 sondes HF et BF.

**Pour quelles situations cliniques l'échoscopie a-t-elle modifié votre examen clinique ?**

Pour les douleurs abdominales, je n'examine plus du tout de la même façon.

10 Avant, j'inspectais, je palpais quadrant par quadrant, superficiellement puis profondément, à la recherche d'une douleur ou d'une masse, puis je percutais à la recherche d'un tympanisme ou d'une matité. Aujourd'hui, la palpation est beaucoup moins appuyée et je vais plus rapidement à la sonde rechercher ce que je veux.

15 Notamment sur les douleurs de l'hypochondre droit et de l'épigastre. La palpation de la vésicule biliaire n'est pas très simple, sauf quand on a une vraie cholécystite. On va rechercher le signe de Murphy en sous costal droit à l'inspiration profonde. Mais rapidement, on regarde avec la sonde, car le fait de regarder si on a une vésicule remplie de calculs ou pas, ça nous donne une indication en même temps.

**20 Pour la douleur de l'hypochondre droit, comment procédez-vous précisément au niveau de votre examen clinique aujourd'hui ?**

C'est souvent sur les douleurs hautes mal définies où je me dis que ce n'est pas forcément un problème uniquement digestif, ou une gastrite. Donc effectivement, je vais aller regarder avec l'écho la vésicule.

25 Dans ce cas, mon examen clinique intègre l'échoscopie et il est raccourci au niveau de la palpation, je vais plus rapidement à la sonde.

**Est-ce que pour cette indication, l'incertitude diagnostique est levée ?**

30 Oui. Je peux dire alors, soit j'ai une cholécystite, soit j'ai une vésicule à paroi fine, sans lithiase, et c'est tout. Terminé.

**Vous me parliez de douleurs abdominales ?**

Oui, justement, pour les enfants quand il y a une suspicion de syndrome appendiculaire.

35

**Comment procédez-vous avant l'écho ?**

D'abord, je regardais les patients marcher. Après, je faisais ma palpation, je recherchais une défense et une douleur en FID. Si j'avais toujours un doute, je faisais une prise de sang en ville avec une écho. Si j'avais un gros gros doute clinique, j'envoyais directement pour avoir un avis chirurgical.

40

Maintenant, j'examine toujours, mais je vais prendre la sonde pour essayer de trouver l'appendice. Si je le vois, tant mieux, et là c'est terminé, et si je ne le vois pas, et j'ai quand même un doute, je garde ma technique antérieure.

**45 Comment est donc votre examen clinique aujourd'hui ?**

Il est plus dirigé. J'ai dû revoir l'anatomie pour pouvoir pratiquer l'échographie, et ma palpation est beaucoup plus dirigée. Ma façon de poser mes doigts est beaucoup plus précise aujourd'hui qu'avant. Avec la 3D, je vois les organes différemment. C'est peut-être ma façon de voir les choses.

50

**En cas de suspicion d'ascite, comment procédez-vous sans et avec l'écho ?**

Je n'ai pas trop eu de cas. Je pense que ce sont des patients que je verrai à domicile, donc pour le coup ça n'a pas changé grand-chose.

55 **En ce qui concerne l'examen du clinique du foie, est ce que l'écho a changé votre pratique ?**

Non pas vraiment, je n'ai pas eu beaucoup de cas, je ne peux pas généraliser.

....

60 Dans un contexte de doute sur trauma splénique, ça a changé ma pratique. Je palpe toujours, mais la rate étant vraiment sous costale ce n'est pas évident... Dans ce contexte, on peut rechercher des signes d'épanchement péritonéal avec une défense, ou une douleur à la décompression brutale, et j'aurais fait un contrôle écho en ville de toute manière. Aujourd'hui, avec l'écho, et avec mon examen clinique qui est relativement pauvre, je regarde s'il n'y a pas de saignement autour de la rate. Je le  
65 fais moi-même, en ville on est toujours embêté.

**Au niveau abdo, y a-t-il d'autres situations où l'écho a changé votre examen clinique ?**

70 Oui, sur un suivi de carcinome des reins, avec des douleurs lombaires, j'ai pu voir une énorme dilatation des voies urinaires et une masse musculaire qui était en fait un sarcome. L'examen clinique conventionnel était peu systématisé, les douleurs étaient diffuses, il y avait une douleur à l'ébranlement des fosses, mais pas d'autres pistes. Ça m'a permis d'avancer plus vite sur la prise en charge.

75 **Si on reste sur les voies urinaires, avez-vous modifié votre examen clinique sur les situations cliniques plus courantes, par exemple une suspicion de colique néphrétique?**

80 Là, l'écho n'a rien modifié : je fais toujours ma palpation bi manuelle, décubitus dorsal mais patient sur le côté avec les doigts en crochet. Je fais toujours tout, peut-être plus vite, parce que je sais que je vais vouloir éliminer une dilatation.

**Comment est votre cheminement dans la démarche diagnostique et la place de l'écho ici par exemple ?**

85 Pour la colique néphrétique quand le patient est peu douloureux, l'examen clinique est pauvre, donc j'examine d'abord pour être sûre de ne pas passer à côté d'un syndrome infectieux associé, d'une pyélonéphrite par exemple. Car l'examen est limité en soi : on percute les fosses lombaires, et on évalue la douleur.

**Vous utilisez l'écho pour la gynéco ?**

90 Je commence à peine la gynéco avec la sonde endovaginale. Pour l'instant j'ai uniquement fait des contrôles de mise en place de stérilet.

**Ok, sinon pour d'autres indications gynéco ou pelviennes, l'écho a-t-elle modifié votre pratique ?**

95 Non, le cas ne s'est pas présenté.

**Comment faites-vous le diagnostic de grossesse ?**

100 Ça dépend du délai. Dès que j'ai un retard de règle, je vais poser la sonde. Avant, je faisais les  $\beta$ HCG, je mettais une main sur le ventre avant pour être sûre qu'il n'y avait pas une suspicion de GEU.

**Avez-vous eu des cas de globe urinaire, et si oui, comment procédez-vous avec l'examen clinique aujourd'hui ?**

Toujours la palpation pour rechercher une voussure et la percussion pour évaluer la hauteur de la vessie. Et après, je mets la sonde. Mais ça ne s'est pas présenté.

105

**Avez-vous modifié votre examen thoracique depuis que vous avez la sonde ?**

Systématique dans les suspicions de fracture de côte. Je palpe la région suspecte et je vérifie avec l'écho. Avant, je palpais de la même façon et je demandais une radio. Mais je ne l'utilise pas pour les épanchements, je n'ai pas encore le réflexe.

110

**Est-ce qu'en général vous levez l'incertitude ?**

En général oui, je trouve la fracture.

...

Je l'utilise en systématique pour les déchirures musculaires .

115

L'examen clinique, c'est l'inspection uniquement. La palpation fait mal, elle ne sert à rien. Je mets la sonde directement pour mesurer la taille de l'hématome. Avant, je faisais juste l'inspection, avec l'anamnèse on évoquait une déchirure.

**Comment examinez-vous une thyroïde ?**

120

Avant, je palpais systématiquement en me mettant derrière le patient. Je pouvais palper des nodules. Aujourd'hui, je mets directement l'écho et si je trouve quelque chose, je repalpe derrière, je fais à l'envers, pour corroborer mes résultats clinico-échoscopiques.

**Comment examinez-vous une suspicion de kyste poplité ?**

125

Je palpe très rapidement et je le mets décubitus ventral pour l'écho, et je fais une écho direct. Avant, j'attendais que le patient m'en parle, que ce soit très gênant pour lui. Puis je faisais un examen clinique avec mes doigts en crochet dans le creux poplité.

...

130

Pour les suspicions de rupture du tendon d'Achille, ça a changé mon examen également. Avant, on mettait le patient en décubitus ventral, on comparait les pointes de pied du patient. Si j'avais un doute, on attendait le scanner ou l'IRM et un avis chirurgical. Aujourd'hui, je ne fais plus de palpation, c'est moi qui fait l'écho et je vois tout de suite, plus besoin de ma clinique, j'appelle le chirurgien direct.

135

...

**Comment procédez-vous pour une suspicion d'épanchement de genou ?**

Pour moi c'est clinique, en phase aigüe ça ne m'aidera pas. Pour le suivi, peut-être, ça peut m'aider. Mais je fais un examen complet avant : j'évalue la laxité latérale, le tiroir, le choc rotulien pour évaluer un épanchement.

140

**Quel est votre examen clinique aujourd'hui dans le cas d'une suspicion de phlébite ?**

J'ai besoin de mon inspection pour voir si c'est rouge, de toucher pour voir si c'est chaud, je vérifie toujours le ballotement du mollet, et le signe de Homans.

145

Mon examen est le même qu'avant, il n'a pas évolué.

**Et votre incertitude diagnostique ?**

Oui je la lève, si j'ai une forte suspicion diagnostique et une veine incompressible à l'écho. Si j'ai le moindre doute, j'appelle mon angiologue préféré.

150

**Comment gérez-vous votre examen clinique sur une suspicion d'AOMI ?**

Je ne m'en sers pas. Mais ce n'est pas très fréquent en fait. Non, je ne m'en sers pas en périphérie. Et les gros troncs sont déjà dépistés.

Mais j'ai une particularité dans ma patientèle, j'ai au moins 20% d'enfants.

...

155 Mon examen est aussi modifié pour les patients colopathes. Je vais utiliser ma sonde pour leur montrer que ce n'est pas leur abdomen qui est dilaté, mais que c'est leur colon qui a plein de gaz. Je ne vais pas passer beaucoup de temps à palper. Mais ce sont des patients que je connais bien, pas le tout-venant. J'ai la même plainte que d'habitude, je sais ce que je vais rechercher à l'écho. C'est pour rassurer le patient.

160 Ma parole a plus de valeur pour le coup. Habituellement, il fallait passer beaucoup plus de temps à expliquer et à réexpliquer.

### **L'image a plus d'impact que le verbal ?**

165 Ah oui, et des fois, on peut rassurer le patient sur des hypothyroïdies, en leur montrant qu'ils ont une toute petite thyroïde et qu'elle ne peut pas produire suffisamment d'hormone, et qu'ils ont donc besoin de poursuivre leur traitement. Ça aide pour l'adhésion du patient à son traitement.

170 **Tout à l'heure vous me disiez que vous repalpez la thyroïde si vous trouviez quelque chose à l'écho. Est-ce que c'est la même chose pour vous en abdominal ?**

Oui. Je veux sentir ce que je vois. C'est pour me mettre l'anomalie que j'ai vue dans mes doigts. Si je vois quelque chose à l'écho que je ne comprends pas, je vais effectivement palper avec mes doigts derrière.

175 ...

Mon examen est modifié aussi pour les adénopathies. Avant, je palpais toutes les aires axillaires, inguinales, sus-claviculaires. Aujourd'hui, je palpe l'adénopathie qui est le motif de consultation, et je pose la sonde directement sur le site de l'adénopathie puis sur les autres sites.

180 S'il y a une asymétrie importante à l'écho, sans vascularisation, ce sera plus en faveur d'une étiologie infectieuse.

### **Comment concluriez-vous notre entretien ?**

185 Je dirais pour résumer que l'échoscopie permet un diagnostic plus rapide, un renforcement de mon hypothèse diagnostique. Sur le suivi, c'est important. Par exemple un suivi de déchirure musculaire, je vais directement à la sonde. Quand on trouve avec l'écho, ça a un côté renforcement positif. Dans ma pratique, je me fais plaisir, ça valorise, c'est stimulant le fait de réapprendre.

190 **Votre puissance clinique est augmentée ?**

Oui.

### **Sur une échelle de 0 à 5, comment a été modifié votre examen clinique ?**

195 Je mettrais 3, car il est modifié et intégré pour certaines situations. Il est d'autant plus modifié que mon hypothèse diagnostique est forte, comme on a vu pour la colique hépatique par exemple.

Entretien 14 - Médecin N – 14/05/2019

Associée, milieu urbain, installée depuis 30 ans, équipée d'un échographe depuis 5 ans.

3 sondes linéaire, abdo et endocavitaire.

5

**Avant l'échographe, comment examinais-tu une thyroïde ?**

Je n'ai jamais pu examiner, je n'ai jamais senti un nodule de ma vie. À part les goitres énormes, je n'ai jamais eu confiance dans mon examen.

10 Aujourd'hui, si j'ai la moindre suspicion, je pose la sonde et je vois tout de suite s'il y a un nodule, pas de nodule, si elle est grosse, pas grosse, s'il y a une anomalie. Aujourd'hui, je suis capable de dire si la thyroïde est parfaitement normale, s'il y a des anomalies bénignes ou plus à risque.

**Est-ce que l'écho répond à ton hypothèse diagnostique tout le temps ?**

15 Déjà, on a la certitude normal, pas normal. Après, dans le pas normal, parfois c'est hésitant. On a des anomalies tout à fait rassurantes, et parfois certaines sur lesquelles on a des doutes. Si j'ai un doute, je fais faire une écho par quelqu'un d'autre. Sinon, si ce sont des anomalies tout à fait rassurantes, ça permet d'être tranquille et de rassurer le patient.

20

**Et pour le thorax ?**

Pour les pneumopathies de l'enfant, je l'ai pas mal utilisé cet hiver. C'était vraiment très satisfaisant, et ça évite de faire des radios.

**Avant l'écho, comment faisais-tu ton examen clinique ?**

25 Je fais toujours tout pareil mais je complète avec l'écho. Donc interrogatoire, percussion mais chez les enfants, pas trop, je le fais surtout chez les adultes, et auscultation. La palpation, je le fais plus, chez les adultes non plus. Je le faisais pas avant non plus.

30

**Et depuis que tu as l'écho comment procèdes-tu ?**

Je fais plus trop la percussion, si j'ai un moindre doute sur la plèvre, je mets la sonde direct, c'est vrai c'est facile.

Donc surtout l'auscultation, et au moindre doute, je mets la sonde.

35

**Utilises-tu systématiquement l'échographe pour les pneumopathies, ou bien peut-il y avoir des situations où tu es certaine de ton diagnostic ?**

40 Chez les enfants, je l'utilise systématiquement si j'ai un faisceau d'arguments en faveur d'une possible pneumopathie. Et du coup, je ne fais pas la radio. J'essayais déjà d'en faire le moins possible, et du coup j'en fais plus. J'explique aux parents, et j'écris dans le carnet de santé en les prévenant que s'ils tombent sur un médecin qui croit que je suis givrée en ayant écrit ça, « soyez rassurés ». Pas beaucoup de gens savent qu'on peut faire un diagnostic de pneumopathie chez l'enfant avec l'échoscopie. Il y a un article sur Prescrire sur le diagnostic de pneumopathie chez l'enfant qui le démontre.

45

**Et chez les adultes ?**

Je l'utilise en complément et je fais quand même une radio, car j'ai quand même un peu peur. La palpation, je ne la faisais pas de toute manière.

50 **Y a-t-il des indications de situations cliniques chroniques pour lesquelles tu utilises l'écho ?**

Non, ce sont toujours des situations aiguës. Je réfléchis, ..., non, c'est toujours en aigu. S'il y a une fièvre, une suspicion de pneumopathie, je regarde s'il y a une réaction pleurale qui peut l'aiguiller. Si c'est parfaitement normal, ça me rassure quand même.

55 **Feras-tu une écho uniquement si tu as une anomalie au niveau de ton auscultation pulmonaire chez l'adulte ?**

60 Je ne me fie pas qu'à mon auscultation, je me fie aussi à mon interrogatoire. Si mon auscultation est normale, j'y vais quand même. Si j'ai une idée à l'interrogatoire, je vais faire l'écho. Et ça va augmenter ma capacité diagnostique.

C'est mon interrogatoire qui va me dire si je fais une écho. À plus forte raison, si j'ai une anomalie à l'auscultation, mais même si c'est normal, je vais à l'écho. C'est tellement facile.

65 **Et pour la fracture de côte ?**

J'essaie de chercher un peu, mais j'avoue, ce n'est pas évident. Avant, soit je faisais une radio, soit, si c'était cliniquement évident, je ne faisais pas la radio. J'auscultais, je palpais. Maintenant, je fais une auscultation, une palpation, et je pose l'écho. Mais avec l'écho, je ne sais pas donner le niveau, dire quelle côte est cassée.

70 Donc ça élargit l'examen.

**Au niveau abdominal, comment procèdes-tu pour une douleur de l'hypochondre droit ?**

Je fais tout comme si je n'avais pas l'écho. Après, je fais l'écho.

75 Interrogatoire, inspection, bon en général, il n'y a pas grand-chose. Pour l'inspection, on regarde quand on fait déshabiller, je fais la palpation pour voir s'il y a un Murphy. Puis j'essaie de localiser pour voir si c'est plus l'épigastre, si c'est plus la vésicule, le rein, avec la palpation superficielle et profonde. Bref, je fais un examen complet, et ensuite je pose ma sonde.

80 **Comment procèdes-tu pour le signe de Murphy ?**

Avec la main placée au niveau de l'hypochondre droit, on essaie de passer sous le foie, de faire inspirer. Si ça fait mal à l'inspiration, c'est positif. Mais je fais la même chose avec la sonde. Mais c'est mieux avec la sonde, tu n'as pas les doigts qui font mal.

85 **Comment réalises-tu ton examen échoscopique à l'issue de l'examen clinique ?**

Je regarde tout le foie : je fais mes 7 coupes et je regarde ma vésicule biliaire. Je fais mes manœuvres dynamiques, côté gauche, côté droit, pour vérifier qu'il n'y a pas autres choses. Je ne mets pas à plat ventre.

90 Je regarde le Morison et je jette un coup d'œil sur le rein.

**Est-ce que tu recherches à l'examen clinique s'il y a des signes d'épanchement ?**

95 Non.

J'en ai fait pas mal des diagnostics de cholécystites avec l'écho, ça m'a souvent aidé. C'est facile, et ça m'a permis de lever l'incertitude diagnostique souvent.



100 **Si on passe à la douleur de la fosse iliaque droite, comment se passe ton examen clinique ?**

Je ne sais pas le faire. Je fais mon examen clinique, comme si j'avais pas d'appareil d'échographie. Je cherche et je vais toujours voir s'il y a un épanchement. Donc je vais dans le Morison et le Douglas. Si c'est une fille, je regarde s'il y a quelque chose côté ovaire, côté utérus. Chercher l'appendicite, je ne me fais pas confiance. Je recherche plus les signes indirects.

105 Avec l'examen clinique, je recherche aussi s'il y a un épanchement. Pas de toucher rectal. Je fais les signes d'irritation péritonéale, je recherche une défense.

**Dans quelle mesure l'écho t'aide ici pour la douleur de la FID ?**

110 Ce n'est pas fréquent quand même, je n'ai pas eu beaucoup de cas. Je serais incapable de dire en faisant une échoscopie « vous n'avez pas d'appendicite ». Mais ça permet de temporiser si je ne vois rien à l'écho quand même, si je n'ai pas de liquide dans le Douglas ou dans le Morison, je prends le temps de faire une NFS selon l'état clinique.

115 **Pour une suspicion de globe vésical ?**

Ah, c'est génial. Avant, je faisais la palpation pour rechercher une voussure, et la percussion, mais c'était pas évident. Aujourd'hui, je n'essaie même pas. Si j'ai l'idée cliniquement pendant l'interrogatoire qu'il peut y avoir un globe, je pose la sonde direct. Si j'évoque le globe dès le début, oui, je pose la sonde direct. Ce n'est pas fiable la percussion, c'est nul. Avec la sonde c'est immédiat, c'est trop bien.

**Pour revenir à la douleur de l'HCD, est-ce que le signe clinique de Murphy est fiable pour toi ?**

125 Oui, quand même. Et puis après, tu objectives direct avec la sonde, tu recherches les lithiases, l'épaississement de la paroi vésiculaire. Là, j'ai confiance, j'envoie chez le chirurgien direct avec le compte-rendu.

130 Pour le globe, tu as ta réponse aussi. Tu peux envoyer aux urgences. Et quand tu dis aux urgences « j'ai fait une écho et il a un globe ». Point barre, c'est oui ou c'est non, ça ne bricole pas, c'est génial. Pour le coup, pour une suspicion de globe, je vais direct à l'écho, l'examen clinique, je ne le fais pas parce que l'examen clinique est pauvre.

**Si tu vois une patiente qui vient pour une douleur pelvienne mal définie, comment se passe ton examen clinique aujourd'hui ?**

135 L'examen clinique alors,..., la palpation simple. Si j'ai vraiment des faisceaux d'arguments infectieux, je peux être amenée à faire un examen gynécologique, faire des prélèvements. Si c'est juste une douleur, s'il n'y a pas de perte, de saignement, je ne ferai pas d'examen gynéco. Je réfléchis,..., je ne fais plus de TV. Je le faisais avant, puis j'ai arrêté car on nous a dit que ce n'était plus la peine de le faire, ça ne sert à rien. Tu poses la sonde et tu vois de suite s'il y a une masse, un kyste ou quelque chose.

140 Pareil en gynéco, ce n'est pas toujours facile, parce que je ne sais pas bien mesurer comme il faut. Des fois, je ne vois pas les ovaires. Après, si on ne voit pas les ovaires, c'est bon signe. Si on ne les voit pas, c'est qu'il n'y a rien à voir. Mais c'est difficile de l'écrire sur un compte-rendu...

145 Par contre, en réponse oui/non, s'il y a un gros kyste, tu es rassuré. Tu sais s'il faut l'explorer ou pas selon l'âge.

### **Et pour l'utérus ?**

150 Ça répond plutôt aux questions sur les annexes, kystes, pas kystes ? L'utérus, c'est rare d'avoir une réponse.

### **Es-tu amenée à utiliser la sonde endovaginale?**

155 Très peu, parfois après les poses de stérilet. Parce que je ne suis pas assez forte, et je ne veux pas importuner les dames pour rien.

### **Comment se passe ton examen clinique pour les suspicions de coliques néphrétiques ou de pyélonéphrites?**

160 Si c'est une suspicion de pyélonéphrite, je n'ai pas l'habitude de faire l'écho. Si c'est une suspicion infectieuse, je ne fais pas d'écho. Maintenant si c'est une douleur, oui bien sûr, je le fais.

Je fais la palpation abdominale de tous les quadrants, puis je fais la palpation et la percussion dans la fosse lombaire, l'ébranlement avec le poing : je les fais tout le temps, comme avant l'échographe.

165 Je recherche s'il y a une dilatation « oui/non », c'est très facile. Et après, je cherche dans la vessie si je vois les jets ou si je ne les vois pas, une lithiase ou si je ne la vois pas. Les calculs au niveau pyélocaliciel, je ne les vois pas bien. Mais je regarde la dilatation en haut.

170 Si ce n'est pas dilaté, je ne m'inquiète pas, je donne simplement des antalgiques, et je revois éventuellement à 48h.

Théoriquement l'écho doit être faite à 48h. Donc s'ils ont toujours mal, je les revois à 48h.

...

175 Coté abdo, j'ai aussi commencé à faire le dépistage de l'anévrisme. Là, l'examen clinique est nul, on n'a rien. Donc je le fais en fonction des critères (i.e. patients âgés de 65 à 75 ans et fumeurs ou anciens fumeurs, et patients âgés de 50 à 75ans avec antécédents familiaux d'anévrisme de l'aorte abdominale). Tu mets la sonde et tu mesures le diamètre en antéro-postérieur. L'examen clinique est nul, zéro. Je suis passée de rien à quelque chose, possiblement. Dans la quantité que j'ai fait, j'ai trouvé une ectasie.

180

### **Et en situation aigüe ?**

Non là, ça ne m'est jamais arrivée.

### **Comment procèdes-tu pour la suspicion de phlébite ?**

185 Je fais l'inspection avec l'œdème, l'asymétrie. À la palpation, je recherche le ballotement, la chaleur. Je ne fais plus le Homans, mais je crois qu'il ne sert à rien. Avant l'écho, je faisais exactement de la même manière.

190 Je fais l'écho à l'endroit où il y a l'œdème, je ne fais pas les 4 points. L'écho répond souvent à ma question clinique, et quand ça ne m'a pas répondu, quand j'ai un doute, et bien c'était bien une phlébite. Quand ce n'est pas bouché, c'est facile de dire non.

### **Est-ce que tu l'utilises pour la suspicion de kyste poplité ?**

195 Chez la personne qui se plaint d'une douleur dans le creux poplité ou d'un renflement, oui. Avec la clinique, je regardais et je palpais le creux poplité et je trouvais rien. Mon examen clinique ne servait à rien. Avec l'écho, aujourd'hui, je vois quelque chose. Je regarde et je mets la sonde.

**Et pour les épanchements ?**

200 Non, là, je ne sais pas le faire. C'est purement clinique, ça n'a pas changé.

**Pour les déchirures musculaires ?**

Non, je ne fais pas trop non plus.

205 **Est-ce que tu as eu à gérer une grosse bourse non douloureuse?**

Avant, je regardais, je palpais et j'envoyais faire l'échographie en ville. Mais aujourd'hui, oui, on peut aller directement à la sonde. Mais ce n'est pas très fréquent. Dans les suspicions d'épididymite, je ne palpe plus et j'essaie de regarder à l'écho.

...

210 Le sein !

Ah oui, si tu as une patiente avec une boule au sein...j'en ai rassuré quelques-unes. Celle qu'on a vu cette après-midi, par exemple, elle voulait m'embrasser. Elle s'était fait une frayeur terrible, elle avait une boule, tu vois tout de suite si c'est un kyste. Tu lui fais faire une écho après, mais tu la rassures tout de suite. Quand tu as un cancer, tu vois tout de suite, tu ne te trompes pas. Tu ne peux pas faire l'écho de dépistage évidemment, les micro-calcifications par exemple, mais avec une boule, tu peux répondre oui/non facilement si c'est bénin.

**Et avec l'examen clinique?**

220 Quand c'est un peu dur, tu ne peux pas rassurer. Tu ne peux pas dire. Tant que tu n'as pas l'écho, tu ne peux pas savoir.

Là, avec l'écho, je peux répondre si c'est inquiétant ou si ce n'est pas inquiétant. Pour le coup, c'est vraiment de l'échoscopie. Si j'ai une boule au sein, je me jette dessus, je ne fais même pas l'examen clinique.

225 Quand c'est un cancer, tu peux faire une pré-annonce, tu prépares le terrain. Je leur dis « il va falloir explorer rapidement ». Je ne leur dis pas vous avez un cancer, bien sûr, mais je leur dis que c'est inquiétant. Elle sort, elle n'a pas envie de t'embrasser, mais tu as avancé dans le diagnostic, elle a le temps de se préparer.

230 **Pour revenir sur l'examen clinique abdominal, est ce que tu l'utilises dans les douleurs abdominales non spécifiques?**

Hier, je l'ai fait, par exemple, j'avais mon interne. Je ne recherche rien en particulier, c'est pour rassurer le patient. C'est comme l'ECG, tu sais que tu vas le faire et qu'il sera normal, c'est pour rassurer le patient. Quand on a la possibilité de le faire, on le fait.

235

**Comment a évolué la puissance de ton examen clinique ?**

Ça a augmenté sa spécificité et sa sensibilité, sur une échelle de 5, je dirai à peu près 4-5.

240

**Sur une échelle de 0 à 5, comment l'écho a modifié ton examen ?**

On va dire 3-4.

C'est un outil que j'ai intégré. On peut en faire beaucoup parce que c'est rapide. Et de temps en temps, tu tombes sur quelque chose. En tout cas, ça a augmenté mon plaisir de pratique.

245

Entretien 15 - Médecin O – 24/05/2019

Associé en milieu urbain, installé depuis 30 ans, équipé depuis 8 ans.

2 sondes basse fréquence et haute fréquence, Toshiba.

5 **Pourriez me décrire l'examen de la thyroïde tel que vous le faisiez avant l'échoscopie ?**

Je faisais un interrogatoire puis un palper simple. Je me mettais derrière la patiente, en semi-extension au niveau cervical, c'était vraiment très peu efficace.

10 **Comment faites-vous aujourd'hui pour examiner une thyroïde ?**

Si j'ai une patiente que je suis pour une pathologie thyroïdienne, tous les ans ou tous les 6 mois, je lui fais une écho. Dans les autres cas, je peux décider arbitrairement de faire une échoscopie sans examen clinique préalable. L'examen clinique est inutile. L'interrogatoire est important pour la thyroïde, le bilan biologique évidemment, et ensuite je fais l'échoscopie, car c'est très rapide, en deux minutes je peux savoir si la thyroïde est normale ou anormale.

15 **Si on continue sur le thorax, utilisez-vous l'échoscopie pour des indications pulmonaires ?**

20 Plus rarement. Même quand j'ai des signes cliniques de pneumopathies, je n'ai pas encore l'habitude de m'en servir, c'est un manque dans mon activité, je le reconnais. Par contre, j'ai l'idée que je le ferai, mais pas pour l'instant.

Pour une insuffisance cardiaque, ça m'est arrivé de m'en servir, surtout pour l'affirmer à l'issue de mon examen clinique.

25 Pour les épanchements pleuraux, c'est systématique.

**Pourriez-vous me décrire l'examen clinique tel que vous le faisiez avant l'échoscopie, et tel que vous le faites aujourd'hui ?**

30 Pour le poumon, ça n'a pas changé pour moi, je fais toujours le même examen : percussion, et ensuite les vibrations et l'auscultation de tous les champs, ainsi que la palpation des aires ganglionnaires. Je continue à le faire car c'est important.

**Vous évoquez l'hypothèse de l'épanchement pleural dès l'interrogatoire ou au cours d'un examen clinique anormal ?**

35 Au niveau clinique, j'aurai quelque chose d'inhabituel, j'aurai une matité par exemple, ou chez un insuffisant connu, j'ai une augmentation du poids du patient chez un patient connu pour une insuffisance cardiaque globale.

Cela m'est arrivé aussi de tomber fortuitement sur un épanchement pleural en faisant une écho hépatique sur une incidence latérale.

40

**Et pour le pneumothorax ?**

Je connais, mais j'ai un recrutement qui fait que le patient ira directement aux urgences, je pense, je n'ai pas eu le cas en cabinet.

45 **Comment gérez-vous une suspicion de fracture costale ?**

Ça ne pose pas de problème, je me sers de l'échoscopes. Après l'interrogatoire, on recherche la douleur par la palpation. Si je sens qu'il y a un point électif, on suspecte une fracture. Déjà, rien qu'à l'interrogatoire, on le sent, je mets un petit coup d'ultrason et je trouve la fracture. Après, les gens aiment bien avoir la radio, mais je ne la fais pas.

50

J'ai rajouté l'échoscopie à l'issue de mon examen clinique.

**Au niveau de la douleur pour l'hypochondre droit, comment faites-vous l'examen clinique ?**

- 55 Il y a l'inspection avec l'aspect du patient, puis la palpation clinique, c'est rapide, on regarde s'il n'y a pas une défense, et très vite, je passe à l'échoscopie. Pour la suspicion de colique hépatique, je recherche un signe de Murphy. On exerce une pression avec les doigts dans l'hypochondre droit, et il est positif s'il réveille une douleur qui partirait dans l'épaule homolatérale. S'il est positif, je me jette sur la sonde.
- 60 Mais même des fois quand j'ai rien, je fais l'échoscopie quand même. Dès qu'il y a des douleurs au niveau de l'abdomen, je recherche des signes de défense.

**Pourriez-vous me décrire ces signes ?**

- 65 À la palpation, on comprime le ventre sous ses doigts et on recherche une réaction péritonéale avec une contracture et une douleur. On peut rechercher une réaction aussi en relâchant brutalement après la compression.

**Depuis l'échoscopes, dans ces indications, votre examen a-t-il changé ?**

- 70 Il n'a pas tellement changé, il est plus rapide, car je m'attarde moins. Avant, sans l'échoscopes, on réfléchit plus parce qu'on est plus dans l'incertitude. Quand on palpe un patient, on hésite, on prend du temps, on réfléchit. Donc, on a peur, quelque part on a une appréhension. Avec l'échographe je réduis ce temps clinique, j'ai un temps clinique qui est plus réaliste, qui est moins dans l'incertitude et dans l'inquiétude, parce
- 75 que je sais que j'ai autre chose derrière, je regarde, je cherche un épanchement, ou je cherche une lithiase.

**Au niveau abdominal, comment réalisez-vous votre examen pour une douleur de la FID ?**

- 80 Je ne suis pas assez compétent encore pour l'appendicite. Je regarde, j'essaie de confronter la clinique avec l'échographe. Mais je ne suis pas assez compétent. Je n'ai pas assez d'expérience, donc je ne me fais pas confiance. L'appendicite pour moi, c'est quelque chose d'assez complexe.

**Que recherchez-vous en dehors des signes directs ?**

Je recherche éventuellement un épanchement, mais je reconnais que je n'ai jamais fait de diagnostic de l'appendicite. Je cherche, mais je ne peux pas dire à un patient : « non, vous n'avez pas l'appendicite ». Ce n'est pas possible ça.

**Pour une suspicion d'appendicite, le fait d'avoir un épanchement va-t-il changer votre prise en charge ?**

Évidemment, oui.

**Est-ce que vous auscultez au niveau abdominal, pour la suspicion de l'appendicite ?**

- 95 Non, je ne l'ai jamais fait, je ne suis pas d'une génération qui a appris à ausculter le ventre. Je sais que mes internes le font, donc je le fais maintenant pour vérifier s'il n'y a un météorisme et que l'intestin fonctionne, mais je n'ai pas l'habitude. On n'apprenait pas ça, l'auscultation avec le stéthoscope, on faisait des touchers rectaux, qu'on ne
- 100 fait plus d'ailleurs.

**Pourquoi ne le fait-on plus aujourd'hui à votre avis ?**

105 Parce que c'est quand même très intrusif, alors qu'avec une sonde rectale échographique on n'enfoncé pas beaucoup finalement la sonde, ce n'est pas comme un toucher rectal. Avec un échographe abdominal pelvien, on voit beaucoup de choses, on voit s'il y a un épanchement. Les médecins ne font plus de touchers rectaux, indépendamment de l'échoscopie.

**Pour revenir sur l'examen clinique de la FID, y a-t-il des choses supplémentaires que vous faites par rapport à l'examen clinique de l'hypochondre droit?**

110 Non, c'est assez réduit. Finalement, on recherche une douleur, une défense, ça documente peu le médecin. S'il y a une défense, c'est qu'il y a une indication chirurgicale. Et puis, il y a la biologie qu'on peut avoir très rapidement dans la journée. Je peux également rechercher un psoïtis avec une manœuvre contrariée.

**Pour les suspicions d'ascite ?**

115 Je fais l'inspection, la personne me dit si elle a mal au ventre. On le voit tout de suite, une petite percussion avec le double palper de chaque côté, on sent les ondes qui arrivent, et on passe à l'écho immédiatement. C'est tellement facile, on voit les anses intestinales qui baignent dans le liquide.

**Avant l'écho, les temps de palpation et percussion étaient différents ?**

125 Ah oui parce qu'une ascite débutante, ce n'était pas évident à diagnostiquer. Je faisais percussion latérale sur un côté, la main controlatérale posée sur le flanc opposé, on sentait les vibrations qui arrivaient, je mobilisais le patient pour rechercher une matité déclive. C'était la médecine d'il y a 40 ans. Je ne faisais pas d'auscultation abdominale. Aujourd'hui, je ne mobilise plus le patient, je passe à l'écho direct. Je le faisais avant.

**Au niveau abdo, pensez-vous à d'autres indications pour lesquelles vous avez modifié votre examen clinique ?**

130 Ah oui, l'aorte, par exemple. Pour le dépistage et la surveillance, je n'ausculte plus l'aorte, je ne cherche plus de souffle, je regarde à l'échographe. Avant, c'était assez rare que j'entende un souffle aortique. L'aorte qui soulève vos doigts sur un patient mince à la palpation, c'est périmé pour moi.

**Pour une suspicion de globe ?**

140 Oui, bien sûr. Le globe, on le sent tout de suite, rien qu'à la palpation, vous sentez la masse. Vous mettez la sonde dessus, ça fait joli pour l'interne. Par contre, ce qui est important pour un globe, c'est de vérifier qu'il n'y a pas d'hydronéphrose, pour ça, l'échographie c'est bien.

**Comment gérez-vous l'examen clinique d'une colique néphrétique ?**

145 Dans l'aigu, ce n'est pas terrible, c'est trop précoce, il faut attendre quelques jours pour voir quelque chose. Je le fais, mais je sais que je ne vais rien trouver.

**Si vous voyez quelqu'un à 48h de la crise, que recherchez-vous ?**

150 Je recherche les dilatations pyélocalicielles, je recherche les oreilles de Mickey du côté où il a mal. C'est vrai qu'au niveau de la vessie, on peut trouver un calcul, mais ce sont des situations rares.

**Et pour l'examen clinique comment procédez-vous ?**

155 Je ne l'ai pas changé : interrogatoire, toucher du rein avec le double palper rénal et percussion des fosses lombaires. Si réveil d'une douleur importante qui descend dans le pelvis, ce sera en faveur. Je passe à l'écho direct pour vérifier de principe qu'il n'y a pas de dilatation pyélocalicielle en aigu, et je vérifie qu'il n'y a pas de calcul au niveau de la vessie, surtout si ce sont des douleurs bilatérales, ça m'est arrivé une fois ou deux.

160 **Comment procédez-vous pour la prise en charge d'une colique néphrétique en aigu pour laquelle vous retrouvez une dilatation des voies calicielles ?**

165 S'il y a une dilatation, je l'envoie aux urgences, le rein souffre. Après, si je ne retrouve pas de dilatation, ça dépend du niveau de la douleur. Si c'est un vendredi soir, si on reste joignable, ce n'est pas tout le temps aussi. S'il gère mal la douleur, je fais un courrier et je l'envoie aux urgences.

**Pour les indications orthopédiques, comment faites-vous pour la clinique de la suspicion d'un épanchement du genou ?**

170 C'est purement clinique, je ne fais pas d'écho.

**Pour les indications vasculaires, utilisez-vous le doppler ?**

Non, je n'aime pas le doppler, je ne m'y suis pas fait à ça.

**Mais pour une suspicion de phlébite, comment procédez-vous ?**

175 Oui, je sais faire, je fais une échographie du creux poplité. Je vérifie que la veine poplitée est compressible ou pas, et ça m'autorise une prise en charge un peu plus cool.

**L'examen clinique a changé ou pas, comme le réalisez-vous aujourd'hui ?**

180 Mon examen clinique n'a pas changé. Je recherche une douleur du mollet, une augmentation du volume du mollet, je fais une dorsiflexion du pied, pour voir si ça provoque une douleur, un pouls assez rapide.

185 Je rajoute systématiquement l'examen poplité à mon examen clinique. Je ne fais pas de doppler, et je ne regarde pas les fémorales non plus, je n'ai pas l'habitude de faire ça. Simplement si la veine poplitée n'est pas compressible, je l'envoie aux urgences s'il y a un risque d'embolie pulmonaire. Si elle n'est pas thrombosée, j'appelle mon confrère angiologue qui le reçoit en urgence.

**Pensez-vous à d'autres situations où l'échoscopie vous aide à diminuer votre incertitude diagnostique ?**

190 Pour le musculo-squelettique sur le tendon rotulien et sur l'épaule...

195 Sur des enfants, je fais des échographies pour le rhume de hanche. Il y en a pour 30 secondes, pour affirmer qu'il y a un rhume de hanche ou pas. C'est intéressant, c'est très facile. Je l'ai appris sur internet il y a 3 ans, pour un enfant qui m'était amené, et la mère me disait que ça faisait 6 jours qu'il boitait. Les urgences pédiatriques lui avaient dit qu'il avait une boiterie de hanche. Elle était inquiète, et voulait savoir si ça continuait. Je le fais depuis, je regarde s'il y a un épanchement, je recherche une image anéchogène assez oblongue et je compare en bilatéral, c'est très facile. Là aussi, je l'ai ajouté à mon examen clinique. Et la relation de confiance avec la maman est renforcée aussi.

200

...

205 Globalement, l'incertitude est diminuée pour la plupart des indications que nous avons vu. Je n'ai jamais de certitude diagnostique. J'ai 30 ans de métier, et dès que je commence à avoir le sentiment d'avoir une certitude, je me dis, attention, reste calme, ça ne va pas. C'est un réflexe pour moi. J'ai plutôt tendance à douter de ce que je fais, tout le temps, et je prends ça aussi comme une qualité en ce qui me concerne. J'évite de le dire mais c'est mieux pour un médecin généraliste de douter de lui-même. Il ne faut pas que ça le déprime, mais que ça le rende modeste et ouvert. Mais c'est vrai que je ne peux plus m'en passer, ça rajoute un élément à ma réflexion. Comme nous sommes des gens intellectuels et manuels, nous les médecins généralistes, je pense, 210 l'échographie permet d'affirmer un peu plus les choses, et ma démarche diagnostique progresse très souvent.

215 **Est-ce que l'échographie a permis d'augmenter la puissance de votre examen clinique ?**

Oui, bien sûr, la puissance est augmentée.

**Quel est le degré de modification de votre examen clinique ?**

220 Il est plus abouti mais il n'est pas finalisé. Il sera souvent modifié, du moment que je l'utilise et je l'utilise très souvent. C'est du tout ou rien. Ça dépend des organes. Mais ce n'est pas finalisé.

**Vous l'utilisez très souvent ?**

Ah oui, dès que j'arrive, je l'allume systématiquement. Je m'en sers tous les jours.



## SERMENT D'HIPPOCRATE

Au moment d'être admis(e) à exercer la médecine, je promets et je jure d'être fidèle aux lois de l'honneur et de la probité.

Mon premier souci sera de rétablir, de préserver ou de promouvoir la santé dans tous ses éléments, physiques et mentaux, individuels et sociaux.

Je respecterai toutes les personnes, leur autonomie et leur volonté, sans aucune discrimination selon leur état ou leurs convictions. J'interviendrai pour les protéger si elles sont affaiblies, vulnérables ou menacées dans leur intégrité ou leur dignité. Même sous la contrainte, je ne ferai pas usage de mes connaissances contre les lois de l'humanité.

J'informerai les patients des décisions envisagées, de leurs raisons et de leurs conséquences.

Je ne tromperai jamais leur confiance et n'exploiterai pas le pouvoir hérité des circonstances pour forcer les consciences.

Je donnerai mes soins à l'indigent et à quiconque me les demandera. Je ne me laisserai pas influencer par la soif du gain ou la recherche de la gloire.

Admis(e) dans l'intimité des personnes, je tairai les secrets qui me seront confiés. Reçu(e) à l'intérieur des maisons, je respecterai les secrets des foyers et ma conduite ne servira pas à corrompre les mœurs.

Je ferai tout pour soulager les souffrances. Je ne prolongerai pas abusivement les agonies. Je ne provoquerai jamais la mort délibérément.

Je préserverai l'indépendance nécessaire à l'accomplissement de ma mission. Je n'entreprendrai rien qui dépasse mes compétences. Je les entretiendrai et les perfectionnerai pour assurer au mieux les services qui me seront demandés.

J'apporterai mon aide à mes confrères ainsi qu'à leurs familles dans l'adversité.

Que les hommes et mes confrères m'accordent leur estime si je suis fidèle à mes promesses ; que je sois déshonoré(e) et méprisé(e) si j'y manque.