



HAL
open science

Prothèse supra-implantaire : connectiques, piliers implantaires et empreintes. Intégration pédagogique au LMS (Learning Management System) Moodle

Céline Benejam

► To cite this version:

Céline Benejam. Prothèse supra-implantaire : connectiques, piliers implantaires et empreintes. Intégration pédagogique au LMS (Learning Management System) Moodle. Médecine humaine et pathologie. 2019. dumas-02365742

HAL Id: dumas-02365742

<https://dumas.ccsd.cnrs.fr/dumas-02365742>

Submitted on 15 Nov 2019

HAL is a multi-disciplinary open access archive for the deposit and dissemination of scientific research documents, whether they are published or not. The documents may come from teaching and research institutions in France or abroad, or from public or private research centers.

L'archive ouverte pluridisciplinaire **HAL**, est destinée au dépôt et à la diffusion de documents scientifiques de niveau recherche, publiés ou non, émanant des établissements d'enseignement et de recherche français ou étrangers, des laboratoires publics ou privés.

UNIVERSITÉ NICE-SOPHIA ANTIPOLIS
FACULTÉ DE CHIRURGIE DENTAIRE
24 Avenue des Diables Bleus, 06357 Nice Cedex 04

**PROTHESE SUPRA-IMPLANTAIRE :
CONNECTIQUES, PILIERS IMPLANTAIRES ET EMPREINTES.**

**Intégration pédagogique au LMS
(Learning Management System) Moodle**

Année 2019

Thèse n°42-57-19-20

THÈSE

Présentée et publiquement soutenue devant
la Faculté de Chirurgie Dentaire de Nice
Le 11/07/2019 Par

Mademoiselle Céline BENEJAM

Né(e) le 01/04/1995 à Nice
Pour obtenir le grade de :

DOCTEUR EN CHIRURGIE DENTAIRE (Diplôme d'État)

Examineurs :

Monsieur le Professeur BOLLA Marc
Monsieur le Docteur LAPLANCHE Olivier
Monsieur le Docteur LEFORESTIER Éric
Monsieur le Docteur BORIE Gwenaël

Président du jury
Directeur de Thèse
Assesseur
Assesseur

CORPS ENSEIGNANT

56^{ème} section : DEVELOPPEMENT, CROISSANCE ET PREVENTION

Sous-section 01 : ODONTOLOGIE PEDIATRIQUE ET ORTHOPEDIE DENTO-FACIALE

Professeur des Universités : Mme MANIERE-EZVAN Armelle

Professeur des Universités : Mme MULLER-BOLLA Michèle

Maître de Conférences des Universités : Mme JOSEPH Clara

Assistant Hospitalier Universitaire : Mme AIEM Elody

Assistant Hospitalier Universitaire : Mme MASUCCI Caterina

Assistante Associée-Praticien Associé : Mme OUEISS Arlette

Sous-section 02 : PREVENTION, EPIDEMIOLOGIE, ECONOMIE DE LA SANTE, ODONTOLOGIE LEGALE

Professeur des Universités : Mme LUPI Laurence

Assistant Hospitalier Universitaire : Mme BORSA Leslie

Assistant Hospitalier Universitaire : Mme MERIGO Elisabetta

57^{ème} section : CHIRURGIE ORALE ; PARODONTOLOGIE ; BIOLOGIE ORALE

Sous-section 01 : CHIRURGIE ORALE ; PARODONTOLOGIE ; BIOLOGIE ORALE

Professeur des Universités : Mme PRECHEUR-SABLAYROLLES Isabelle

Maître de Conférences des Universités : M. COCHAIS Patrice

Maître de Conférences des Universités : Mme DRIDI Sophie Myriam

Maître de Conférences des Universités : Mme RAYBAUD Héléne

Maître de Conférences des Universités : Mme VINCENT-BUGNAS Séverine

Maître de Conférences des Universités : Mme VOHA Christine

Assistant Hospitalier Universitaire : M. BORIE Gwenaël

Assistant Hospitalier Universitaire : M. CHARBIT Mathieu

Assistant Hospitalier Universitaire : Mme FISTES Elene-Maria

58^{ème} section : REHABILITATION ORALE

Sous-section 01 : DENTISTERIE RESTAURATRICE, ENDODONTIE, PROTHESES, FONCTION-DYSFONCTION, IMAGERIE, BIOMATERIAUX

Professeur des Universités : Mme BERTRAND Marie-France

Professeur des Universités : M. BOLLA Marc

Professeur des Universités : Mme LASSAUZAY Claire

Professeur des Universités : M. MAHLER Patrick

Professeur des Universités : M. MEDIONI Etienne

Professeur Emérite : M. ROCCA Jean-Paul

Maître de Conférences des Universités : M. ALLARD Yves

Maître de Conférences des Universités : Mme BRULAT-BOUCHARD Nathalie

Maître de Conférences des Universités : M. CEINOS Romain

Maître de Conférences des Universités : Mme EHRMANN Elodie

Maître de Conférences des Universités : M. LAPLANCHE Olivier

Maître de Conférences des Universités : M. LEFORESTIER Eric

Maître de Conférences des Universités : Mme POUYSSEGUR-ROUGIER Valérie

Assistant Hospitalier Universitaire : Mme ABID Sarah

Assistant Hospitalier Universitaire : Mme AZAN Cindy

Assistant Hospitalier Universitaire : Mme DEMARTY Laure

Assistant Hospitalier Universitaire : Mr LAMBERT Gary

Assistant Hospitalier Universitaire : M. MORKOWSKI-GEMMI Thomas

Assistant Hospitalier Universitaire : M. PARNOT Maximilien

Assistant Hospitalier Universitaire : Mme PETITTI-MASSIERA Marine

Assistant Hospitalier Universitaire : Mme SOSTHE Anne-Laure

A Monsieur le Professeur BOLLA Marc

Vous me faites l'honneur de présider ce jury de thèse. Votre pédagogie et votre savoir-faire clinique ainsi que votre rigueur m'ont beaucoup apporté au cours de mon cursus universitaire. Je vous prie de trouver dans ce travail l'expression de ma reconnaissance et de mes sincères remerciements.

A Monsieur le Docteur LAPLANCHE Olivier

Vous m'avez fait le plaisir de diriger ce travail. Je vous remercie sincèrement pour la confiance que vous m'avez accordée au cours de la réalisation de cette thèse. Le partage de vos connaissances et de votre expérience clinique m'ont permis d'évoluer tant sur le plan professionnel que personnel. Je resterai très reconnaissante pour votre gentillesse et votre bienveillance à mon égard ainsi que pour votre humour très apprécié tout au long de mon parcours universitaire.

A Monsieur le Docteur LEFORESTIER Eric

C'est une joie pour moi de vous compter parmi les membres de ce jury. Merci de m'avoir transmis votre savoir, vos compétences et d'avoir contribué à développer mon esprit critique tout au long de mes années d'études.

A Monsieur le Docteur BORIE Gwenaël

Je suis ravie de que vous fassiez partie de mon jury. Un grand merci pour m'avoir confiée mon premier cas de prothèse sur implant qui m'a donné l'envie et la motivation d'écrire cette thèse. Vous avez, qui plus est, réussi à rendre la chirurgie agréable à mes yeux et transformé mes retards en avance systématique, ce qui je dois dire n'était pas chose facile !

Un grand merci à toute ma famille et mes amis :

Maman & Papa, merci de m'avoir supportée (dans tous les sens du terme) au cours de mes années d'études. Vous m'avez apporté tout l'amour du monde et transmis des valeurs qui font la personne que je suis devenue aujourd'hui. Cette thèse c'est ma réussite mais c'est aussi et surtout la votre. Je vous aime fort.

Ps : merci de m'avoir nourrie, je sais que ça représente un travail à temps plein ...

Alexia, tellement différentes et pourtant si complémentaires ! Tu es mon âme sœur, ma moitié, mon sourire quand je suis triste, mon Nutella sur ma tartine ainsi que mon divertissement quand je m'ennuie (et quand je travaille aussi). Tu as été et reste mon inspiration, ma volonté, ma confidente et ma motivation, tu es un tout. Je t'aime

Polo, désormais tu fais officiellement partie de la famille. Tu sais qu'à mes yeux cela fait bien plus longtemps que c'est le cas ! Ce n'est pourtant pas faute d'avoir essayé de me débarrasser de toi au départ en m'occupant de ta voiture ... mais comme quoi ta volonté et ta gentillesse n'ont pas de limite ! Ne change rien mon Polochon

Nanie & Papi, merci d'avoir été, pour moi, mes seconds parents pendant toute mon enfance. Grâce aux petits plats de Nanie et aux histoires de Papi (le petit éléphant!) vous avez su donner au jeudi ce pouvoir d'être le plus beau jour de la semaine.

Isabelle & Fabrice, merci de m'avoir accueillie comme votre fille chaque fois que j'en avais besoin. Vous êtes ma famille et je suis très heureuse de partager ce moment avec vous.

Florian, voici un peu de lecture pour t'entraîner si tu t'ennuies pendant les vacances !!

Kiko, tu sais désormais la torture qui t'attend entre l'écriture d'un pavé et la soutenance... COURAGE !

Luca, déjà hâte que tu termines tes études ! Je n'ai pas encore commencé que je sais déjà que la compta c'est pas mon truc...

Promis en échange t'auras bien le droit à quelques petits détartrages puis qui sait peut-être même un blanchiment (à négocier évidemment ahah) !

Sarah, t'es ma grande histoire d'amour de dentaire, à défaut d'avoir trouvé un beau brun ténébreux je t'ai trouvé toi, et sans aucun regret !! On a partagé tellement de choses, des Tp d'OC en P2 au soutien psychologique pendant les joints périphériques en clinique (bon le soutien était pas que psychologique dans mes souvenirs ...), en passant par la négociation labo = gâteau... Tu es quelqu'un d'extraordinaire, avec des valeurs, une gentillesse et un coeur immense. J'ai eu tellement de chance de tomber sur toi !! La preuve : tu m'as supportée pendant 5 ans sans AUCUNE prise de tête !!! Ne change jamais, t'es ma binôme d'amour pour la vie (oui tu vas devoir me supporter pendant encore de longues, longues, longues ... années ! j'ai hâte !!)

Love u to the moon and back

Ps : avec Léa on attend le couscous !!!

Léa, ma deuxième histoire d'amour ! non pas parce que je t'aime moins hein, mais simplement parce que tu es arrivée un peu plus tard dans ma vie et on va dire qu'au début c'était ... pas l'amour fou !! Tout a commencé en TP de PAC avec des bec bunsen qui marchaient pas, moi de mauvaise humeur et toi ... aussi !! du coup ça a fait des étincelles mais pas grâce au bec bunsen !! Tout ça pour te dire que tu es aujourd'hui quelqu'un d'essentiel dans ma vie, tu es pour moi la Cristina de Meredith, tu es ma personne et j'espère qu'on ne perdra jamais l'amitié, la complicité et la folie qui nous lient toutes les deux !! Love u à la folie

Princesse Fertout, enfin devrais-je dire Queen Van Bourg maintenant...! Merci d'être là aujourd'hui, tu sais comme cela me fait plaisir !!

Merci également d'avoir pris le temps de m'apprendre pendant une année entière toutes les magouilles possibles et imaginables pour survivre au CHU. Merci aussi pour ton rire aux éclats (après chaque potins) que j'entend encore comme si c'était hier, parce que oui on le sait très bien, Aurelie's vacation = gossip vacation !

J'ai découvert une amie en or et qui je l'espère le restera encore longtemps. Déjà tellement de souvenirs ensemble et de nouveaux qui arrivent ! J'ai hâte !

Ta mini toi.

Marie et Jeanne, vous avez toutes les deux été de véritables modèles pour moi lorsque j'ai débarqué en 4ème année : le sérieux de Jeanne sous ses aires de « je m'en fou » et l'organisation militaire de Frendo face à toute situation (ça ça vient de ton père spirituel ...) ! Merci pour vos nombreux conseils. Si j'en suis là aujourd'hui c'est aussi grâce à vous.

Claire, « copine d'un jour, copine toujours » je pense que ce proverbe nous définit parfaitement. Je n'arrive même plus à compter le nombre d'années qu'on a passé ensemble ! Ça remonte déjà à si longtemps que les rides vont bientôt apparaître... enfin heureusement tu seras toujours là pour me prévenir de leur arrivée ! J'ai appris avec le temps à connaître la personne qui se cache sous cette carapace, une personne magnifique avec un très grand coeur. Ne laisse jamais personne t'en faire douter ! Fonce, vis, et souris sans restriction ma beauté

Marine, mon petit chat, ma petite cata, tu es tellement pleine de folie, d'envie et de vie que s'en est contagieux ! Tu m'as appris que la vie était courte et qu'il fallait en profiter tant qu'on pouvait sans se poser de questions. Tu es celle sur qui je peux compter n'importe quand et qui pourra tout comprendre sans aucun jugement alors merci pour tout.

Betty, ma poupée, tu es une amie comme on en rencontre peu, présente dans les larmes, les rires et même les crises sur Word pour rédiger ma thèse ! J'espère que les soirées passer à cuisiner chez toi pendant que tu me racontes toutes tes histoires ne s'arrêteront jamais. Je te souhaite tout le meilleur du monde, tu le mérites tellement !

Seb, la quatrième copine (masculine) du groupe ! Tu es tellement entier et sincère que ça fait du bien d'avoir quelqu'un comme toi en ami ! Toujours là pour aller boire un chocolat ou prendre l'apéro (enfin entre 2 conférences), je sais qu'on se reverra encore après la fin de ces 6 années et même si tu pars à perpette les oies, je compte sur toi pour toujours revenir de temps en temps !

Cyrilou, t'es clairement mon mini moi, aussi stressé, aussi pointilleux et perfectionniste dans ton travail que moi ! (Sans oublier le fait que tu rougis aussi bien que moi !!) J'ai beaucoup aimé bosser avec toi et renouveler ça en pédo avec en plus des gouters ... la c'était vraiment le top de la pédo !! **Clément** toi tu as su rendre ma vacation du lundi matin gérable ce qui n'était pas chose facile ... Félicitations !!

Tous les deux vous êtes la transposition de notre binôme avec Sarah, vous vous complétez parfaitement ! Bref vous l'avez compris vous êtes mes préférés tous les deux !!

Et a tous mes autres amis présents

Table des matières

Introduction	5
1. Les connectiques implantaire	7
1.1. Préalables indispensables : parties constitutives d'un implant	7
1.2. Le col implantaire	9
1.3. Description de la connectique	16
1.4. Cahier des charges de la connectique	17
1.4.1. Enjeux biologiques	17
1.4.2. Enjeux mécaniques.....	18
1.4.3. Enjeux esthétiques	19
1.4.4. Enjeux ergonomiques.....	19
1.5. Les différents types de connectiques	20
1.5.1. Connexions passives.....	20
1.5.1.1. Connexions passives externes	21
1.5.1.2. Connexions passives internes	22
1.5.1.2.1. Polygone interne	23
1.5.1.2.2. Connexion interne conique	24
1.5.2. Connexions actives.....	25
1.5.2.1. Cône morse pur	26
1.5.2.2. Cône morse avec indexation.....	27
1.5.3. Connexions particulières, spécifiques d'un implant ou d'un laboratoire.....	28
1.5.3.1. Connexion interne trilobée	28
1.5.3.2. Connexion In Link ®	29
1.5.4. Tableaux récapitulatifs	31
1.6. Indexation	32
1.6.1. Les différents systèmes	32
1.6.1. Utilité de l'indexation	33
1.7. Switching Platform – plateforme de commutation	35
2. Les piliers implantaire	38
2.1. Le rôle du pilier	38
2.2. Les piliers de prothèse scellée	40
2.2.1. Les piliers standards	41
2.2.1.1. Les piliers standards vissés = piliers pleins droits	41
2.2.1.2. Les piliers standards transvissés	43
2.2.1.2.1. Les piliers standards transvissés non modifiables	44
2.2.1.2.2. Les piliers standards transvissés modifiables	45
2.2.2. Les piliers personnalisés / anatomiques	46
2.3. Les piliers de prothèses transvissées	48
2.3.1. Restaurations prothétiques monobloc : piliers calcinables.....	49
2.3.2. Les piliers standards non modifiables droits ou angulés : multi unit	50
2.3.3. Prothèse transvissée amovo-inamovible	52
2.4. Tableau comparatif des différents types de piliers	53
2.5. La temporisation en prothèse fixée supra-implantaire scellée ou transvissée : les différents types de piliers provisoires	53
2.6. Les piliers pour prothèses amovibles supra-implantaires	56

2.6.1.	Les barres de jonction	57
2.6.1.1.	Barre d'Ackermann	59
2.6.1.2.	Barre de Dolder	59
2.6.1.3.	Barre de Hader	60
2.6.1.4.	Système de barre et contre barre	60
2.6.2.	Attachements axiaux : système de boutons pressions (Locator®, boule)	61
2.6.2.1.	Attachements sphériques	61
2.6.2.2.	Locator®	62
2.6.3.	Critères de choix du système de rétention pour PACSI	64
2.6.3.1.	Critères généraux intrinsèques au type d'attachement	64
2.6.3.1.1.	Simplicité	64
2.6.3.1.1.	Efficacité	64
2.6.3.1.2.	Fiabilité	65
2.6.3.2.	Critères spécifiques à la situation clinique	65
2.6.3.2.1.	Situation de la PACSI	65
2.6.3.2.2.	Degré de résorption osseuse et qualité osseuse	65
2.6.3.2.3.	Niveau de décalage des bases osseuses	66
2.6.3.2.4.	Espace inter-crête	66
2.6.3.2.5.	Forme de la crête	66
2.6.3.2.6.	Encombrement en bouche	66
2.6.3.2.7.	Parallélisme implantaire	67
2.6.3.2.8.	Distance inter-implantaire	67
2.6.3.2.9.	Mise en charge fonctionnelle des implants	67
2.6.3.2.10.	Coût	67
2.6.3.3.	Tableau récapitulatif	68
2.7.	Assemblage de la connectique vissée ou transvissée	69
2.8.	Conclusion	71
3.	Les différents types d'empreintes en prothèse implantaire	72
3.1.	Objectifs des empreintes en prothèse implantaire	72
3.2.	Empreintes en prothèse fixe sur implants	74
3.2.1.	Empreinte en Pick Up	74
3.2.1.1.	Étapes de réalisation :	75
3.2.1.2.	Avantages, inconvénients, indications	77
3.2.2.	Empreinte en Snap On	78
3.2.2.1.	Étapes de réalisation	78
3.2.2.2.	Avantages, inconvénients, indications	80
3.2.3.	Empreinte en Twist lock = Pop in	81
3.2.3.1.	Étapes de réalisation	81
3.2.3.2.	Avantages, inconvénients, indications	82
3.2.4.	Les empreintes numériques en prothèse implantaire	83
3.3.	Les empreintes en prothèse amovible supra-implantaire	84
3.3.1.	Empreinte sur barre de jonction	84
3.3.2.	Empreinte sur attachement axiaux	84
3.4.	Critères de choix du type d'empreinte à réaliser	86
3.4.1.	Ouverture buccale	86
3.4.2.	Axes implantaires	86
3.4.3.	Nombre d'implants	86
3.4.4.	Position verticale de l'implant par rapport à la gencive / profondeur de l'enfouissement	87
3.4.5.	Type de mise en charge	87

3.4.6.	Réflexe nauséux	87
3.5.	Indications et contre-indications des différentes empreintes	88
3.6.	Les matériaux d'empreinte en prothèse implanto-portée.	89
3.6.1.	Les élastomères.....	89
3.6.2.	Les hydrocolloïdes.....	89
3.6.3.	Les plâtres	90
4.	Intégration pédagogique du travail réalisé	91
4.1.	Documents vidéos.....	92
4.2.	Intégration au LMS Moodle : les bases conceptuelles pédagogiques des LMS.....	93
4.3	Exemples du cours Implantologie Prothétique sur Moodle.....	97
Conclusion.....		102
Iconographie		103
Bibliographie		110

Introduction

L'implantologie a, en 30 ans, profondément modifié la prise en charge des patients présentant un édentement, en mettant à leur disposition des solutions thérapeutiques fixes, esthétiques, pérennes, basées sur des techniques rigoureuses qui permettent d'obtenir des taux de succès très élevés.

Cette discipline, qui ne peut plus être considérée comme nouvelle, doit être maîtrisée dans toutes ses dimensions : fondamentales, techniques, cliniques, diagnostiques, chirurgicales et prothétiques, par l'odontologiste actuel.

Cette discipline fait donc partie intégrante de la formation initiale des chirurgiens dentistes français, basée sur un consensus européen [1]. Cette formation débute d'ailleurs de plus en plus précocement dans le cursus, par une initiation dès la 2^{ème} année.

Le principe même de l'implantologie et de la prothèse implantaire, implique la maîtrise de nombreuses spécificités fondamentales et techniques dont la complexité peut rendre l'apprentissage difficile.

L'objet de ce travail est donc de proposer une approche pédagogique complète, intégrée à la formation initiale des chirurgiens dentistes, de certains aspects essentiels de la prothèse implantaire qui semblent le plus difficile aux étudiants :

- La connectique
- Les piliers implantaires
- Les techniques d'empreinte.

Pour ce faire, une approche pédagogique innovante a été retenue.

En effet, de nombreuses évolutions conceptuelles, méthodologiques et techniques de la pédagogie permettent désormais d'éviter les écueils de la formation « en grand groupe » classique dans les études médicales aux premiers stades de la formation.

Les principes du constructivisme (concept d'aide à l'apprenant lui permettant de construire lui-même, par ses observations, son travail, ses échecs) sa propre connaissance appliqués à la pédagogie centrée sur l'étudiant, peuvent être utilisés dans les NTIC (Nouvelles technologies de l'Information et de la Communication) tout particulièrement par l'utilisation des LMS (Learning Management System).

MOODLE, qui est une plateforme d'apprentissage en ligne, est actuellement l'un des LMS les plus aboutis et les plus utilisés. C'est donc sous cette forme que ce travail a été préparé pour les étudiants du second et du troisième cycle des études d'odontologie.

Le présent document en présente une version plus conventionnelle, (équivalent d'un polycopié de cours) adapté au principe d'une version écrite de notre travail.

Un premier chapitre présente les différentes parties d'un implant et plus particulièrement le col implantaire, la connectique implantaire ainsi que l'indexation.

Un second chapitre expose les différents types de piliers utilisés en prothèse fixée implanto-portée (scellée ou transvissée) et en prothèse amovible supra implantaire.

Un troisième chapitre détaille l'empreinte en prothèse implantaire : les buts, les différentes techniques, les étapes de réalisation, les matériaux d'empreintes ...

Un quatrième et dernier chapitre synthétise l'intégration pédagogique de cette thèse (texte, images, vidéos) au sein de la plateforme Moodle et en présente un bref aperçu.

1. Les connectiques implantaire

1.1. Préalables indispensables : parties constitutives d'un implant

La quasi totalité des systèmes implantaires actuels (2019) met en œuvre des implants dit axiaux, en forme de vis, insérés par rotation après préparation du site osseux par forage et alésage. Leur fonction finale est d'être support d'un système prothétique visant à restaurer les fonctions orales et l'esthétique.

(Les systèmes non axiaux, exceptionnels, ne sont pas développés dans ce travail)

Pour rappel, dans sa version la plus commune, le système implanto-prothétique est composé de trois parties :

- une partie endo-osseuse (voire transgingivale) : l'implant lui même
- une partie endo-buccale fonctionnelle : la prothèse implantaire
- une partie non systématique qui fait la jonction entre les deux, qui est donc endo-buccale et parfois transgingivale : le pilier implantaire.

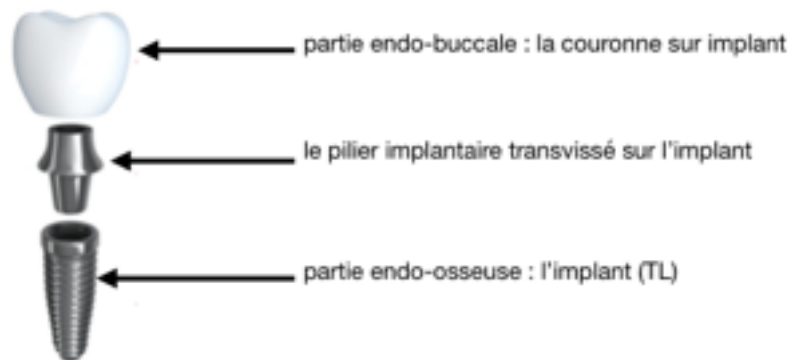


Figure 1 : schéma récapitulatif des différentes parties d'un système implanto-prothétique unitaire

Trois parties peuvent être distinguées dans un implant : l'apex, le corps et le col. Chacune de ces parties possède des spécificités et un rôle distinct.

Apex	<ul style="list-style-type: none"> • Il prolonge et termine le corps de l'implant • Il présente parfois des cavités voire des perforations favorisant stabilité ou ostéointégration
Corps	<ul style="list-style-type: none"> • C'est la partie la plus étendue • Il définit la silhouette de l'implant et présente des spires • Il existe différentes formes : <ul style="list-style-type: none"> - Cylindrique : les parois de l'implant sont strictement parallèles - Cylindro-conique : le diamètre du corps de l'implant décroît en direction apicale • Il est disponible en différents diamètres : <ul style="list-style-type: none"> - Diamètre standard : environ 4 mm - Diamètre réduit : 3 mm < implant < 4 mm - Gros diamètre : 5 mm < implant < 7 mm • Il existe également en différentes longueurs de 7 à 13 mm généralement, des valeurs plus extrêmes pouvant exister
Col	<ul style="list-style-type: none"> • C'est la partie la plus coronaire de l'implant • Le col correspond à la zone de jonction / connexion entre le pilier et l'implant (connectique implantaire) • Son extrados présente souvent un design ou un état de surface particulier.



Figure 2 : tableau récapitulatif des différentes parties constitutives d'un implant

1.2. Le col implantaire

Le col implantaire est une zone stratégique majeure, carrefour des aspects biologiques et mécaniques de l'implantologie.

Selon l'importance accordée à chaque critère et aux choix réalisés lors de sa conception, il peut prendre plusieurs formes : droit, évasé, large, à conicité inversée, et plusieurs états de surfaces lisse, rugueux ...

Forme, structure et état de surface du col implantaire dictent son utilisation clinique.

Col droit

La forme la plus classique est le col droit, il n'existe pas de différence de diamètre entre le corps et le col de l'implant. La hauteur du col est quant-à-elle variable. Son avantage principal est la simplicité.[2] C'est la forme historique des implants, qui garde encore ses indications dans les cas de prothèse sus-jacente étroite.



Figure 3 a : Implant Bone Level à col droit rugueux, b : implant Tissue Level à col droit lisse

Col évasé

Lorsque le col est évasé, le diamètre de l'implant au niveau du col augmente par rapport au corps.

Ce type de col présente les avantages suivants :

- il améliore la stabilité primaire
- il favorise un ancrage cortical plus large.

Il trouve alors son indication dans un os de faible densité, pour une mise en charge immédiate ou pour les restaurations postérieures nécessitant une base prothétique large.

D'après Grunder et al. (2005) [3], cette morphologie permet également une bonne stabilité gingivale, le manchon gingival se formant autour du col lisse.



Figure 4: Implant Tissue Level à col lisse évasé

Col large XP

Le col large XP, dit « extra large platform », permet l'élargissement du diamètre de la base prothétique et de répondre aux impératifs prothétiques des dents larges (molaires).

Ce type de col permet également l'implantation dans un site où il était impossible d'utiliser un implant large, par exemple lorsqu'on est en présence d'une concavité osseuse, lorsqu'une racine est à proximité ou lorsque la crête osseuse est mince.



Figure 5: Implant à col large type XP

Col à conicité inversée

Lorsque le diamètre du col de l'implant est inférieur au diamètre du corps implantaire, le col est à conicité inversée, favorisant ainsi le volume osseux au niveau crestal. Il est indiqué pour les crêtes osseuses étroites.



Figure 6: Implant Bone Level à conicité inversée (Nobel Active®)

Col de type Switching Platform

Pour ce type de col, le diamètre interne du col est réduit sans qu'il y ait obligatoirement une réduction du diamètre implantaire. Par conséquent, le pilier présente un diamètre réduit par rapport à l'implant : l'espace biologique est alors horizontal et non vertical.

Les implants avec Switching Platform seront plus particulièrement détaillés dans la partie 1.7.



Figure 7 : implant avec Switching Platform

Col implantaire festonné

Dans les implants à plateforme festonnée, le col implantaire est asymétrique reproduisant la morphologie festonnée du rebord alvéolaire. Ce type de col permet de préserver l'espace biologique et ainsi prévenir la perte osseuse. Il est particulièrement intéressant lorsque des implants sont mis en place côte à côte : il permet de limiter la résorption osseuse interproximale.

Il est indiqué dans les édentements antérieurs (extraction / implantation immédiate) ou dans les édentements postérieurs en présence de résorption crestale asymétrique, il permet alors de limiter l'enfouissement de l'implant et donc d'éviter de diminuer la longueur d'implant. [4], [5]



Figure 8 : implant à col festonné

Col lisse, implant « Tissue Level »

Lisse, droit, évasé ou large, le col apparaît dans la cavité buccale, au niveau gingival qu'il traverse au moins partiellement : on parle de col juxta-gingival et d'implant Tissue Level. Il se trouve alors exposé à l'environnement buccal et de ce fait, il ne doit favoriser, ni la formation ni la rétention de la plaque bactérienne et doit être aisément nettoyable : il est « poli miroir », ce qui correspond à un état de surface favorable à l'intégration gingivale et défavorable à la plaque dentaire.

Ce col transgingival permet de positionner le micro-gap de la jonction prothétique à distance de la crête osseuse éloignant ainsi la zone d'irritation.

En effet, la position de l'interface pilier / implant joue un rôle important dans le remodelage tissulaire : selon Hermann et al (2000) [6] plus l'interface se situe à distance de l'os, moins la résorption osseuse est importante.

L'avantage principal de ce type d'implant est la simplicité du protocole chirurgical : il ne nécessite qu'une seule étape, on parle alors d'implant « en un temps chirurgical ». Cicatrisations osseuse et gingivale se font simultanément, cela constitue un gain de temps et un gain psychologique pour le patient.

Cependant il ne permet pas le port de prothèse amovible pendant la phase de cicatrisation car cela risque une mise en charge des implants. De plus, la gestion de l'esthétique est difficile avec le col implantaire au niveau gingival, notamment chez les patients avec un biotype fin et / ou un sourire gingival.

Col avec micro-spires, implant « Bone Level »

Si le col est droit ou à conicité inversée, situé au niveau osseux, il présente alors un état de surface rugueux propice à l'ostéointégration : on parle de col juxta-osseux et d'implant Bone Level. La rugosité se traduit par la présence de micro-spires resserrées au niveau du col par rapport au corps de l'implant : la rétention osseuse au niveau crestal est meilleure ce qui améliore la stabilité primaire et, par ailleurs, la répartition des contraintes au niveau de la crête osseuse est plus homogène. [2][7]. Cependant, dans le cas d'une péri-implantite, cet état de surface favorise d'une part l'adhésion des bactéries et d'autre part complique l'accès à l'instrumentation pour un nettoyage optimal.

Ce type de col positionne la tête de l'implant au niveau de l'os crestal, la limite entre l'implant et le pilier se situe donc au niveau de la crête osseuse créant ainsi une zone d'irritation responsable d'une cratérisation péri-implantaire.

Avec ce type d'implant, le pilier joue à la fois le rôle de support prothétique mais également de bague transgingivale : on retrouve le manchon gingival autour de la base du pilier. [8]

Ces implants Bone Level peuvent être mis en place en un ou deux temps chirurgicaux.

Lorsqu'ils sont mis en place en un temps, un pilier de cicatrisation transgingival est vissé sur l'implant le complétant pour assurer la portion transgingivale. Cicatrisations osseuse et muqueuse se feront simultanément, de la même façon qu'un implant Tissue Level. La seule différence est qu'il sera possible de choisir ultérieurement la hauteur et la morphologie de la partie transgingivale du pilier.

Lorsqu'ils sont mis en place en deux temps chirurgicaux :

- le premier temps correspond à la pose de l'implant, celui-ci sera enfoui et recouvert totalement par la gencive après mise en place de la vis de couverture.
- le second temps chirurgical, réalisé après la phase d'ostéointégration de l'implant (environ 3mois), permettra la poursuite des étapes prothétiques. En effet c'est à la suite de cette deuxième intervention que la gencive pourra cicatriser autour du pilier de cicatrisation.

Ces deux étapes permettent la maturation osseuse des cas difficiles (fumeur, pose d'implant sur greffe osseuse ...) permettant d'obtenir un meilleur pourcentage de succès, mais obligent la réalisation d'une réintervention au niveau osseux responsable d'une possible résorption[9].

Ce type d'implant favorise l'esthétique par le choix de piliers transgingivaux (piliers standards, piliers personnalisés), cependant le coût des pièces d'accastillage est plus élevé, majorant le coût de traitement.



	Bone Level (BL) implant enfoui	Tissue Level (TL) implant juxta-gingival
		
Description	<ul style="list-style-type: none"> • Col juxta-osseux : micro-gap, connectique au niveau crestal • Col rugueux avec microspires, droit ou à conicité inversée : <ul style="list-style-type: none"> - Meilleure rétention de l'os crestal - Meilleure répartition des contraintes - Semble mieux éviter les pertes osseuses • Ce type d'implant peut être utilisé en un ou deux temps chirurgicaux 	<ul style="list-style-type: none"> - Col juxta-gingival, transmuqueux, exposé à l'environnement buccal dès le jour de la pose : micro-gap, connectique à distance de l'os - Col lisse « poli miroir », droit ou évasé : <ul style="list-style-type: none"> - Favorable à l'intégration gingivale - Défavorable à la plaque dentaire • Ce type d'implant est utilisé en un temps chirurgical
Avantages	<ul style="list-style-type: none"> • Technique historiquement validée • Permet la maturation osseuse des cas difficiles lorsqu'il est utilisé en 2 temps chirurgicaux • Favorise l'esthétique par le choix de pilier transgingivaux 	<ul style="list-style-type: none"> • Cicatrisation osseuse et muqueuse simultanées • Évite le second temps opératoire : gain psychologique pour le patient et gain de temps • Permet la mise en fonction immédiate
Inconvénients	<ul style="list-style-type: none"> • Le plus souvent : deux étapes chirurgicales • Coût de la technique et de l'accastillage • Réintervention au niveau osseux 	<ul style="list-style-type: none"> • Pas de port de prothèse amovible : risque de mise en charge potentielle • Peu de tolérance microbienne • Gestion esthétique difficile

Figure 9: Tableau comparatif des caractéristiques principales des implants Bone Level et Tissue Level

1.3. Description de la connectique

La connectique représente le système de jonction entre l'implant et toute pièce de l'accastillage implantaire qui vient s'y fixer transitoirement (porte implant lors de la chirurgie, vis de couverture, vis de cicatrisation, transfert d'empreinte...) ou définitivement (pilier prothétique...).

In fine c'est l'ensemble prothétique final qui viendra s'y fixer de façon pérenne.

C'est un emboîtement entre une pièce mâle et une pièce femelle qui connecte le pilier prothétique au corps implantaire endo-osseux.



Figure 10 a : système transvissé (empilé), b : système scellé [8]

Les forces occlusales et les contraintes mécaniques vont s'exercer au niveau de cette zone créant ainsi des micro-mouvements du pilier sur l'implant pouvant être à l'origine d'une augmentation du micro-gap au niveau de l'interface implant pilier.

La stabilité des tissus mous péri-implantaires et la santé de l'espace biologique dépendent donc de cette connectique.

Par conséquent, le type de connexion entre l'implant et la prothèse conditionne la pérennité des restaurations sur implants à court, moyen et long terme.

En effet il existe différents types de connectiques :

- les connexions passives :
 - les connexions passives externes
 - les connexions passives internes : polygonales et coniques
- les connexions actives (internes uniquement)
- les connexions particulières, spécifiques d'un implant ou d'un laboratoire : par exemple connexions trilobée et In Link® (voir chapitre 1.5.3)

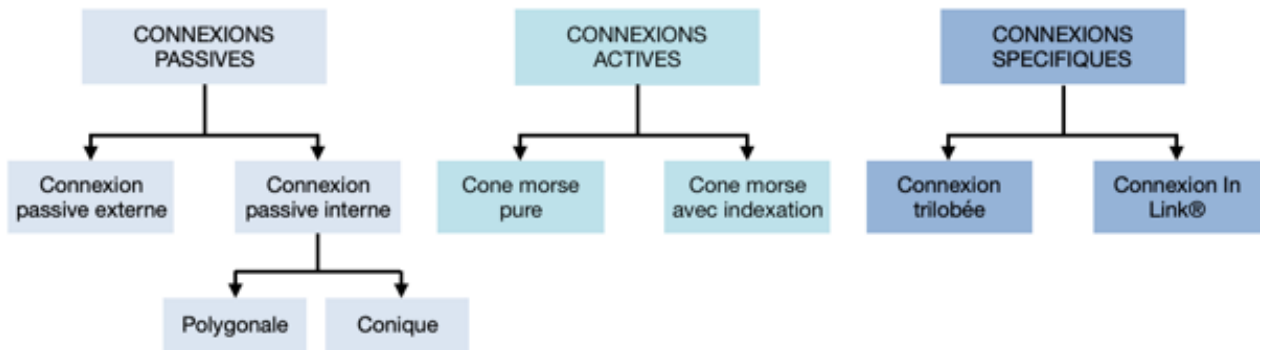


Figure 11 : organigramme des différentes connectiques implantaires

1.4. Cahier des charges de la connectique

1.4.1. Enjeux biologiques

La connectique doit être **biocompatible**.

C'est à dire que les matériaux utilisés eux même doivent être biologiquement acceptés par l'organisme. En effet, ils ne doivent pas provoquer de réaction allergique, inflammatoire ou immunologique, ils ne doivent pas détériorer les tissus adjacents et ne doivent pas être toxiques ou cancérogènes. [10] Le titane reste la référence actuelle en terme de biocompatibilité.

L'état de surface de la connectique doit être lisse afin d'éviter la rétention et l'accumulation de plaque et ne pas créer de réaction inflammatoire des tissus environnants.

Elle doit être **étanche**.

Le micro hiatus existant au niveau de l'interface implant / pilier - pouvant être augmenté lors des micromouvements - peut favoriser la diffusion et l'infiltration de bactéries au sein des tissus péri-implantaires. [11][12]

L'accumulation de bactéries et des produits de dégradations générés par celles-ci entraînent une augmentation des cellules inflammatoires dans les tissus ce qui va entraîner à court terme une perte d'os (péri-implantite) et à long terme un échec implantaire (retrait de l'implant).

Ce hiatus est moins important dans les connectiques internes (50 μm pour les hexagones externes contre 30 μm pour les hexagones internes) et particulièrement dans les connectiques actives (0,8 nm). [13] [14]

1.4.2. Enjeux mécaniques

La qualité mécanique de la connectique conditionne aussi la pérennité d'une restauration implantaire. Pour une durabilité maximale elle doit posséder des **propriétés mécaniques** élevées afin de maintenir l'intégrité des composants soumis aux contraintes occlusales.

La connectique doit être usinée à partir de matériaux suffisamment **résistants** afin de ne pas céder une fois la mise en fonction de l'implant : le titane reste encore une fois le matériau de choix bien que la zircone présente des propriétés intéressantes [10].

Par ailleurs, la géométrie de la connectique joue un rôle dans le transfert des forces occlusales à l'os. Ainsi elle devra permettre une répartition optimale des contraintes occlusales à l'os marginal et être suffisamment **rigide** pour s'opposer aux micromouvements lors de la mise en charge afin d'éviter toute fracture pilier / vis ou dévissage [15]

Elle peut être **anti-rotationnelle**, c'est à dire que l'emboîtement permet une indexation précise du pilier et interdit ainsi toute rotation.

Dans le cas contraire, la connectique est dite « non anti-rotationnelle ».

Elle doit être **précise**.

En effet l'adaptation des pièces usinées au sein de l'interface pilier / implant doit être parfaite.

Dans le cas contraire, il existe un risque mécanique type fracture du pilier ou de la vis et un risque biologique par accumulation de bactéries entraînant ainsi des péri-implantites. [9]

1.4.3. Enjeux esthétiques

La connectique doit permettre un rendu esthétique et biomimétique optimal en reproduisant au mieux le profil d'émergence naturel d'une dent et en favorisant une bonne épaisseur de tissus kératinisés. [16]

1.4.4. Enjeux ergonomiques

Elle doit être ergonomique, facile d'utilisation pour les praticiens afin de favoriser les transferts entre le laboratoire de prothèses et la clinique. [12]

Les avantages sont les suivants :

- positionnement des piliers reproductible et contrôlable (sans radiographie)
- empreinte facilitée
- possible divergence entre axe prothétique et axe implantaire
- démontable
- nombre réduit d'instruments mis en œuvre (tournevis)
- gain de temps

Par ailleurs, le rapport qualité / prix doit être optimal.

1.5. Les différents types de connectiques

1.5.1. Connexions passives

Les connexions passives sont le plus souvent constituées d'un dispositif géométrique (hexagone, octogone, dodécagone) et d'une vis. Le dispositif géométrique a pour rôle de protéger la vis et d'empêcher la mobilisation du pilier en flexion et en rotation, c'est ce qu'on appelle l'indexation (voir 1.6.).

Dans ce type de connexion, aucune force n'est développée à l'interface des parties mâles et femelles, seule la vis assure l'assemblage et le maintien des composants. [17]

Lorsque la vis est engagée dans son pas de vis elle descend de manière passive jusqu'à son enfoncement complet. Ce n'est qu'alors qu'intervient le serrage (torque ou couple) appliqué à la tête de la vis. Le serrage plaque fortement les spires de la vis dans leurs contreparties. Il permet le rapprochement de la prothèse et de l'implant.

L'efficacité d'une connexion passive dépend de sa géométrie mais également du jeu entre les pièces mâles et femelle. Ce jeu correspond à la tolérance qui est nécessaire à l'emboîtement et est responsable d'une certaine liberté de rotation. A jeu égal, plus le polygone de la connexion possède de cotés, plus la liberté de rotation augmente donc la liberté de rotation croit des hexagones ($5,7^\circ$) aux dodécagones en passant par les octogones ($7,5^\circ$). (Binon, 1996) [18][19]

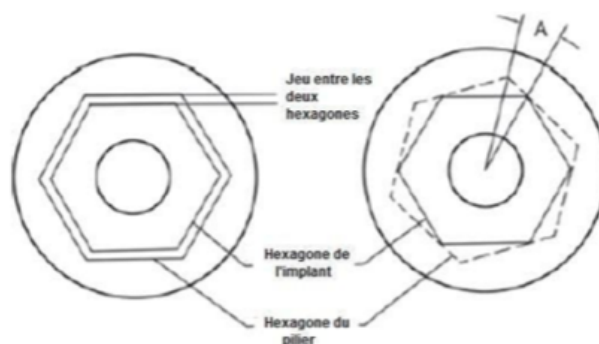


Figure 12 : jeu de rotation entre l'implant (hexagone externe) et le pilier.[19]

Ces connexions passives présentent l'avantage d'être facilement démontables dans le cas où il est nécessaire de ré intervenir. Mais cet avantage constitue également un inconvénient majeur par le risque accru de dévissage qu'il présente. [20]

1.5.1.1. Connexions passives externes

Une connectique est dite externe, lorsque la partie mâle est constituée par la plateforme implantaire et la partie femelle par le pilier.



Figure 13 : Implant Tissue Level à connectique passive hexagonale externe

Historiquement, c'est le principe de connectique externe qui a prévalu, pour des raisons mécaniques principalement (la résistance modérée des matériaux implantaires usinables rendant impossible la mise en œuvre de connectiques internes). En effet l'hexagone externe est la forme géométrique la plus ancienne utilisée par Branemark dans ses prothèses transvissées sur pilotis. L'implant à connexion passive externe est systématiquement un implant Tissue Level.

La surface prothétique de l'implant (partie mâle) possède une forme de plateau surmontée en son centre d'un hexagone associé à un pas de vis central.

Le rôle de l'hexagone est double :

- fonction de verrouillage du pilier sur l'implant
- fonction d'indexation permettant le repositionnement précis du pilier

Le pilier est donc emboîté sur l'hexagone puis vissé / transvissé, la bonne mise en place du pilier sera alors contrôlée par radiographie. [20]

Ce type de connexion est d'une grande souplesse sur le plan prothétique, permettant une prothèse plurale en direct implant en présence d'implants divergents sans utiliser des piliers coniques.

Cependant, l'hexagone externe présente de nombreux inconvénients :

- la hauteur de rétention prothétique est réduite, il existe donc un risque plus important de dévissage
- lors de l'insertion du pilier il est fréquent de pincer le manchon gingival péri-implantaire
- sur le plan esthétique la morphologie du joint « à plat » est défavorable.

1.5.1.2. Connexions passives internes

Une connectique est dite interne lorsque la partie femelle est dans l'implant et la partie mâle est portée par le pilier. Ce type de connectique permet une liaison plus profonde entre l'implant et le pilier, une diminution de la hauteur des composants prothétiques, une diminution des contraintes sur la vis dans le cadre d'une connexion passive et une diminution de l'ouverture du joint pilier / implant sous effet de contraintes horizontales.

Ces connexions internes ont été développées afin d'améliorer le système anti-rotationnel.

Il existe de nombreuses formes géométriques au sein des connexions passives internes qui servent de repère de position du pilier : connexions polygonales, connexions trilobées ...

Ces connectiques présentent de nombreux avantages : elles sont faciles d'utilisation, elles protègent la vis de fixation lors des forces en flexion, l'engagement anti-rotationnel est meilleur et il en est de même pour l'étanchéité (diminution des micro mouvements pilier implant sous l'effet des forces en flexion).

En revanche, les connexions internes obligent à avoir des parois implantaire très fines au niveau du col, ce qui constitue un point de fragilité : risque de fracture du col implantaire. L'essor de nouveaux alliages titane (grade 4 et 5), beaucoup plus résistants, ont permis de pallier à cet inconvénient majeur et permet alors d'utiliser ce type de connexion avec plus de sérénité. [21][22]

1.5.1.2.1. Polygone interne

La forme géométrique la plus courante au sein des connexions passives internes est le polygone. Le nombre de faces du polygone étant égal au nombre de positions du pilier.

Par ailleurs, plus le nombre de positions est restreint plus le positionnement devra être précis.

Parmi les polygones internes, la connexion hexagonale interne est la plus utilisée. Elle est plus simple d'utilisation que l'hexagone externe, notamment au niveau prothétique.

Elle permet 6 positionnements de piliers différents, la variation du positionnement étant de 30 degrés. Les hexagones internes présentent une grande solidité et un faible taux de dévissage.

Les implants Straumann® utilisent cette géométrie de connectique.

On retrouve également les connexions octogonales (8 côtés) et les dodécagones (12 côtés, permettent de varier la position du pilier selon un pas de 15° au lieu de 30° avec un hexagone). Ces dernières permettent d'augmenter le nombre de positionnements des piliers par rapport à l'hexagone.

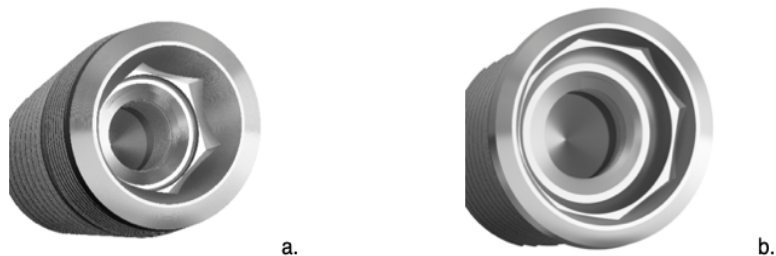


Figure 14: Implants Tissue Level à connectiques polygonales internes passives; a : hexagone interne, b : octogone interne

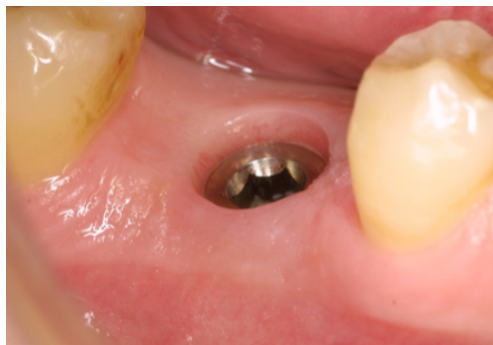

Figure 15 : vue clinique d'une connexion hexagonale interne

1.5.1.2.2. Connexion interne conique

La connexion interne conique n'est pas indexée, elle ne possède pas de dispositif géométrique. En effet la partie mâle du pilier est conique, lisse tandis que la partie femelle au niveau de l'implant est toujours indexée, mais celle-ci ne sera pas utilisée par le pilier.

Il existe alors une infinité de position du pilier sur l'implant. Le plus souvent, ce type de connectique est utilisé pour les éléments prothétiques vissés sur l'implant (et non transvissés) (ex : attachements Locator®, piliers conique MUA – Multi Unit Abutment).



Figure 16 : connectique interne conique

1.5.2. Connexions actives

La connexion active a été mise au point après les premières connexions passives, elle repose sur un principe de rétention très différent.

En effet elle correspond à la mise en place en force d'un cône mâle dans un cône femelle, le cône mâle ayant un diamètre légèrement supérieur à celui de la partie femelle. Il s'agit donc d'un mécanisme d'interférence relevant du principe du cône morse.

Ce type de connexion a été développé pour répondre aux problèmes de dévissage. En effet, ici, la vis n'est pas le moyen d'union des pièces. Cette dernière est assurée par la pression et la friction développées à leur interface. L'application d'une force d'engagement par l'intermédiaire de la vis est nécessaire pour rendre les deux pièces actives : la vis n'a ici qu'un rôle d'activation et non de rétention. En cas de dévissage, ces forces de friction perdurent donc le pilier restera malgré tout en place. [20] Cette surface de contact maximale entre les pièces mâle et femelle offre une plus grande stabilité et limite donc non seulement les risques de dévissage mais également les risques de fractures. [21]

Cette friction entraîne l'absence d'espace entre les composants, elle supprime alors le jeu en rotation des connexions passives. [23] Il est alors nécessaire que les pièces soient parfaitement propres, sans interposition quelconque. Cette réduction du micro gap à l'interface pilier / implant permet de limiter la prolifération bactérienne et l'inflammation péri-implantaire, d'améliorer l'étanchéité et de favoriser la stabilité des tissus mous.

De plus la répartition des forces le long de l'implant est optimale, il n'existe donc pas de risque de surcharge sur l'os péri-implantaire. [21]

En revanche, dans le sens vertical, l'enfoncement de la partie mâle représentée par pilier, est mal contrôlé donc imprécis à reproduire.

Pour pallier à cette imprécision, lors des prises d'empreinte les transferts d'empreinte ne sont pas vissés en actif mais en passif. Il existe donc un risque de non passivité de la restauration lié à ces possibles imprécisions lors des transferts effectués entre le laboratoire et le cabinet.

Cette friction entre les parties mâle et femelle joue un rôle anti-rotationnel (mais attention cela ne signifie pas qu'il existe une indexation), diminue l'épaisseur du joint pilier implant (microgap) et apporte une meilleure répartition des contraintes.

1.5.2.1. Cône morse pur

Le cône morse pur repose sur l'emboîtement de deux éléments dont les parois ne sont pas parallèles mais convergentes. Ce concept très utilisé dans l'industrie pour assembler des pièces entre elles a été développé par Stephen Morse. L'emboîtement des cônes provoqué par vissage ou impaction s'oppose par friction à la désolidarisation. On parle de soudure à froid puisque les pièces ne sont plus démontables. [20]

Il faut cependant différencier les vrais cônes morses « principe mécanique » à 5° et les cônes morses utilisés en implantologie dont l'angulation varie de 5 à 11°. En effet, dans les connectiques actives, on ne recourt jamais à un véritable cône morse et donc à une soudure à froid puisqu'il est nécessaire de pouvoir déposer le pilier si besoin lors des différentes étapes prothétiques.

L'angulation des cônes permet d'obtenir une connexion « auto-bloquante » et donc soulager la vis.

Ce type de connectique ne présente pas d'indexation, il n'existe pas de repère de positionnement du pilier ce qui constitue l'inconvénient majeur.

Les cônes morses purs sont moins simples à utiliser cliniquement car si la rotation relative des cônes offre une infinité de positions, le repositionnement entre le laboratoire de prothèse et la clinique s'en trouve compliqué. Il est donc nécessaire d'utiliser une clé de repositionnement précise lors des étapes prothétiques.



Figure 17 : Vue en coupe d'une connexion basée sur le principe du cône morse (implant Ankylos de Friadent®) [17]

1.5.2.2. Cône morse avec indexation

Afin de remédier à l'inconvénient des connectiques type cône morse pure, les connexions cône morse avec indexation ont été développées.

Le cône morse avec indexation peut être qualifié de connexion hybride. En effet il ajoute au cône morse des connexions actives des artifices géométriques type polygone (hexagone le plus souvent, ex : implant Zimmer®).

Cela permet d'allier sécurité mécanique des actives et simplicité d'utilisation des passives tout en soulageant la vis de transfixation. [17] La communication avec le laboratoire de prothèse s'en trouve alors facilitée.

Il existe à l'heure actuelle (2019) une convergence de l'ensemble des laboratoires vers ce type de connectique (c'est le cas des 5 ou 6 grands majors).

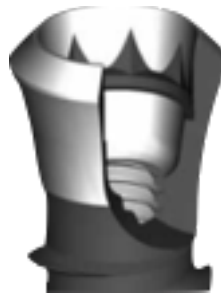

Figure 18 : Vue en coupe d'une connexion basée sur le principe du cône morse avec indexation (implant Straumann®) [17]

1.5.3. Connexions particulières, spécifiques d'un implant ou d'un laboratoire

1.5.3.1. Connexion interne trilobée

Ce type de connexion, développé par le laboratoire Nobel Biocare®, présente une morphologie géométrique spécifique. En effet la stabilité anti-rotationnelle de cette connexion interne trilobée est assurée par trois rainures verticales semi-circulaires prolongées par un fût, puis un filetage interne dans le corps de l'implant qui reçoit la vis de transfixation. [24] Il existe alors trois positionnements possibles du pilier par rapport à l'implant.

Lors de la pose de l'implant, il faut cependant s'assurer qu'un des lobes est bien positionné face à la table vestibulaire, c'est un repère pour le choix de l'angulation des piliers. [20]

La connexion interne trilobée est une connexion simple avec lequel il existe moins de risque d'erreurs de positionnement du pilier / de la prothèse lors du transfert entre la clinique et le laboratoire.




Figure 19 : Implant Bone Level à connexion interne passive trilobée (Nobel® Replace)

1.5.3.2. Connexion In Link[®]

La connexion In Link[®] est un système de verrouillage intégré à la prothèse : le logement du verrou est usiné au sein de l'intrados prothétique. [25]

Ce type de connexion a été mis en place par Anthogyr[®] dans le but de simplifier la réalisation prothétique pour les praticiens.

Cette connectique trouve son indication dans le cadre de prothèses plurales transvissées partielles ou complètes. Il s'agit d'une connexion plane non indexée, seule la partie la plus coronaire de la connectique de l'implant est utilisée.

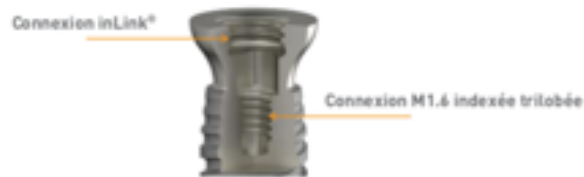

Figure 20 : Implant Tissue Level Axiom (Anthogyr[®]) avec sa double connexion : connexion In Link[®] pour les restaurations plurales transvissées et connexion indexée trilobée pour les restaurations unitaires

Ce système de verrouillage est composé :

- d'un verrou de fixation
- et d'une bague de maintien



Figure 21 : schéma des différents composants du système de fixation intégré au sein de la prothèse et venant s'insérer sur la connexion In Link[®].

Il est activé via une clé sphérique ce qui permet un accès angulé au verrou de fixation. Cela rend donc possible le positionnement optimal du puit d'accès au niveau occlusal.

De plus, ce système autorise une divergence entre axe implantaire et axe prothétique.

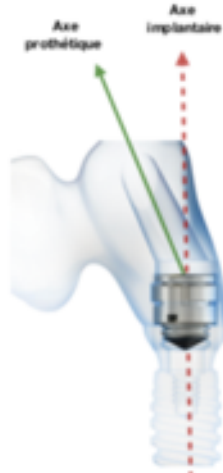


Figure 22 : Représentation 3D permettant de visualiser la divergence possible entre axe prothétique et axe implantaire avec le système Axiom (Anthogyr®)

On retrouve cette connectique sur les implants Axiom TL d'Anthogyr® ou sur les implants Axiom BL via le pilier In Link® vissé.

Ce pilier, existant en différentes hauteurs, permet de passer d'un implant BL à TL, il fait office de « bague transgingivale » et rapporte la connexion In Link® à l'implant BL.

Il est vissé à l'aide d'une clé hexagonale



Figure 23a : Implant Tissue Level (Anthogyr®) avec connexion In Link®, b : Implant Bone Level sur lequel est vissé un pilier In Link®.

Cette connectique présente de nombreux avantages :

- rattrapage d'axes implantaires divergents
- émergence de puit d'accès angulée
- absence de pilier, système de verrou intégré à la prothèse [25]

1.5.4. Tableaux récapitulatifs

CONNEXIONS CLASSIQUES	Connexions passives	Connexion externe	
		<ul style="list-style-type: none"> • La plus ancienne • D'une grande souplesse 	
		Connexion interne	
		Hexagone interne	Connexion conique
	<ul style="list-style-type: none"> • Simplicité d'utilisation • 6 positions • Grande solidité • Faible taux de dévissage 		<ul style="list-style-type: none"> - Infinité de positions - Pas d'indexation
	Connexions actives	Cône morse pur	
		<ul style="list-style-type: none"> • Pas d'indexation • Transfert clinique / laboratoire compliqué • Réduction du micro-gap = étanchéité de la connectique • Grande solidité 	
		Cône morse modifié	
<ul style="list-style-type: none"> • Indexation : transfert clinique / laboratoire facilité • Étanchéité • Solidité 			

Figure 24 : Tableau récapitulatif des caractéristiques des connexions implantaire classiques

CONNEXIONS SPECIFIQUES	Connexion In Link® (Anthogyr®)
	<ul style="list-style-type: none"> • Système de verrouillage intégré à la prothèse • Bague de maintien + verrou de fixation activé à l'aide d'une clé sphérique • Divergence implantaire possible • Divergence axe implantaire / axe prothétique possible • Indication : prothèse plurale transvissée partielles ou totales
	Connexion interne Trilobée (Nobel®)
	<ul style="list-style-type: none"> • Simple • Moins de risque d'erreurs

Figure 25 : Tableau récapitulatif des caractéristiques des connexions implantaires spécifiques

1.6. Indexation

En prothèse implanto-portée, l'indexation peut exister aux 2 interfaces : entre l'implant et le pilier et / ou entre le pilier et la prothèse (c'est à dire que la partie coronaire du pilier est indexée).

L'indexation est un système mécanique anti-rotationnel qui, au niveau de l'interface implant / pilier, permet le transfert, plus ou moins précis, du positionnement de l'analogue. [23]

Donc lorsque l'emboîtement des pièces prothétiques permet un positionnement précis, reproductible et interdit toute rotation du pilier dans l'implant ou de la prothèse sur le pilier, la connexion est dite anti-rotationnelle, indexée. [8]

1.6.1. Les différents systèmes

D'après Belvèze, les systèmes d'indexation sont obligatoirement passifs, car dans le cas contraire, nous ne pourrions pas faire d'empreinte en direct implant à ciel ouvert, l'analogue restant bloqué dans l'implant avec les risques de déchirement ou de déformation de l'empreinte [23].

Il existe différents systèmes : les systèmes sans indexation et les systèmes d'indexation polygonale.

Dans les systèmes sans indexation, le pilier possède une infinité de positions dans l'implant : il n'existe aucun repère mécanique permettant le repositionnement [23]. La jonction ne permet donc pas le repositionnement précis du pilier, elle est non indexée, non anti-rotationnelle. Pour transférer le plus fidèlement possible la position du pilier entre le laboratoire de prothèse et la clinique, il sera alors nécessaire d'utiliser une clé de repositionnement.

A l'inverse, dans les systèmes d'indexation polygonale (hexagone, octogone, dodécagone...), la connexion est anti-rotationnelle. Le dispositif géométrique sert d'artifice mécanique permettant un emboîtement précis des pièces entre elles. [23]

Cependant plus le nombre de faces du polygone augmente, plus le jeu en rotation sera important. Inversement, plus le nombre de faces du polygone est faible plus la position du pilier sur l'implant est verrouillée.

1.6.1. Utilité de l'indexation

L'indexation est une caractéristique indispensable dans de nombreuses situations cliniques.

Au niveau de l'interface implant / pilier, il est obligatoire que le pilier soit indexé lorsque celui-ci est asymétrique (pilier angulé, pilier esthétique avec col festonné) ou lorsqu'il est modifiable, c'est-à-dire lorsqu'il fait des allers retours entre la clinique et le laboratoire de prothèse (pilier standard modifiable, pilier personnalisé). Cette caractéristique favorise alors la transmission des informations entre le chirurgien dentiste et le prothésiste.

A l'inverse, lorsqu'un pilier plein ou qu'un pilier droit non modifiable est mis en place, l'indexation n'est pas essentielle.

La présence ou non de l'indexation anti-rotationnelle au sein de cette interface dépend donc avant tout du type de pilier utilisé en vue de la réalisation de notre élément prothétique sus jacent.

Au niveau de l'interface pilier / prothèse, la présence de méplat(s) anti-rotationnel(s) est indispensable dans le cadre d'une restauration unitaire lorsque le pilier est symétrique. Cela permet le repositionnement exact de l'élément prothétique sur le pilier et évite le descellement / dévissage.

En revanche, le col festonné d'un pilier esthétique ou personnalisé empêche la rotation de l'élément prothétique, l'indexation n'est donc pas utile, même dans le cadre d'une restauration unitaire.

Lors de la réalisation de restaurations prothétiques implanto-portées plures, il n'est pas nécessaire que le pilier ait des propriétés anti-rotationnelles : la pluralité des piliers empêche à elle seule la rotation. Attention le pilier peut tout de même présenter un / des méplat(s) sans qu'il(s) soi(en)t utilisé(s) : l'intrados prothétique n'en tient alors pas compte.

(Voir chapitre 2 pour les différents types de piliers et leurs caractéristiques)

1.7. Switching Platform – plateforme de commutation

De nombreuses études ont montré qu'il se produit une lyse osseuse verticale de 1,5 à 2 mm (1ère spire) dans l'année suivant la restauration prothétique. [26]

Différentes étiologies possibles ont été mises en évidence tel que le positionnement de l'implant, le manque de tissu kératinisé péri-implantaire, l'absence d'espace biologique suffisant, la présence de contraintes mécaniques générées par la mise en charge...

Afin d'y remédier, la connectique avec Switching Platform a été développée.

Le Switching Platform correspond à un pilier sous dimensionné par rapport au diamètre du col de l'implant : un espace biologique horizontal est alors créé. [26]–[28]

Le terme Platform Switching s'oppose au concept conventionnel de Platform Matching où le diamètre du pilier et celui de la plateforme implantaire sont identiques.




Figure 26: Platform Matching (absence de décalage horizontal (gauche)) vs Platform Switching (décalage horizontal (droite))

Seuls les implants à connectique interne peuvent présenter un Switching Platform.

Cette différence de diamètre crée un décalage dans le sens horizontal ce qui éloigne le micro-gap du rebord osseux. Cela va permettre de réduire la résorption crestale péri-implantaire en favorisant l'adhésion des tissus mous autour de la partie transgingivale. L'espace biologique péri-implantaire sera alors respecté. [20][29]

La préservation du niveau d'os et la stabilité des tissus mous favorisent ainsi l'esthétique de la reconstitution mais surtout la pérennité prothétique. [30]

Sur le plan biologique, le sertissage gingival péri-implantaire autour du pilier (ou de la partie transgingivale) établie une véritable barrière contre les agressions externes et permet alors de réduire la lyse osseuse. De plus l'infiltrat inflammatoire se situerait dans une zone d'exposition limitée inférieure à 90° par rapport aux tissus péri-implantaires au lieu d'une surface d'exposition directe de 180° observé avec le système conventionnel. Le confinement de l'infiltrat inflammatoire engendrerait une moindre inflammation des tissus mous et de l'os crestal environnant.

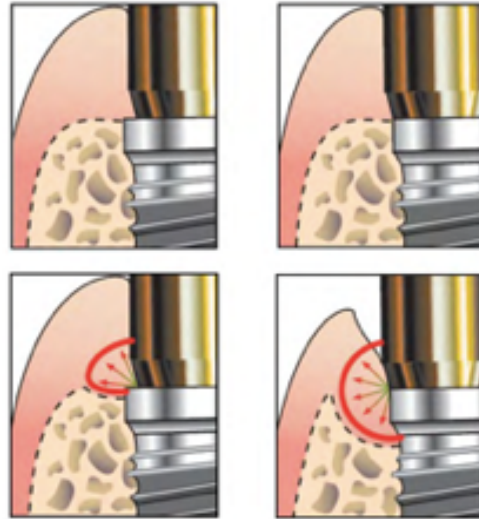


Figure 27: différence de diffusion bactérienne et de lyse osseuse au niveau du joint implant / pilier avec Switching Platform (gauche) et sans Switching Platform (droite) [20]

Sur le plan esthétique, le maintien du capital osseux contribue à garantir l'esthétique en assurant un meilleur soutien des tissus mous. En effet la réduction du diamètre du pilier permet de favoriser la quantité de tissu kératinisé et ainsi préserver, voir restaurer la géométrie des papilles, conserver ou recréer un contour gingival adapté et obtenir un profil d'émergence optimal, le plus naturel possible.

Sur le plan mécanique, le Switching Platform permet une meilleure répartition des contraintes occlusales au niveau de l'os à l'origine d'une réduction de la lyse osseuse. En effet les forces occlusales qui s'appliquent sur un implant entraînent une déformation élastique du corps implantaire, responsable de micromouvements au niveau de la connectique et de contraintes au niveau de l'os marginal. Or avec le concept du Switching Platform, la distribution plus homogène des charges au centre de l'implant et non à son sommet évite ainsi une cratérisation autour du col.

Le Switching Platform peut également être incorporé dans la morphologie de l'implant Tissue Level : le diamètre de la partie transgingivale lisse est réduit par rapport à la partie possédant les spires. Ce type d'implant Tissue Level a été développé par Anthogyr®.

L'avantage principal de cet implant est le déplacement de l'interface pilier implant à distance de l'os ce qui favorise la quantité des tissus mous autour du col et diminue l'agression au niveau osseux.



Figure 28: Implant Tissue Level avec Switching Platform intégré (implant Anthogyr®)

2. Les piliers implantaires

Il existe actuellement un large panel de piliers implantaires sur le marché ce qui complique le choix du praticien. Ce choix est une des étapes cruciales qui conditionnent la qualité des restaurations prothétiques implanto-portées ainsi que leur pérennité à long terme.

La présence du pilier au sein du système implanto-prothétique n'est cependant pas obligatoire : Certaines restaurations sont en effet directement transvissées sur les implants.

2.1. Le rôle du pilier

Le pilier, lorsqu'il est présent, permet la jonction entre la pièce maitresse qu'est l'implant et l'élément prothétique.

Cette pièce de l'accastillage prothétique comprend plusieurs parties :

- une partie **connectique** qui s'insère dans / sur l'implant, qui peut être indexée ou non
- une partie **transgingivale** : la hauteur et l'évasement de cette partie est variable en fonction de la quantité de tissus kératinisés et du type d'implant (Bone Level ou Tissue Level) mis en place.

En effet en présence d'un implant Tissue Level, cette partie peut être réduite voir totalement absente.

- et une partie **coronaire**, droite ou angulée, avec ou sans indexation, sur laquelle l'élément prothétique est mis en place par scellement (prothèse scellée supra-implantaire) ou par vissage (prothèse transvissée).

Le pilier se doit d'assurer 3 fonctions : [31]

- fonction **prothétique** : établir et maintenir une connexion stable entre l'implant et la restauration prothétique
- fonction **mécanique** : transmettre les forces de manière régulière sur l'os péri-implantaire, résister à l'ensemble des contraintes occlusales et éviter toute rotation de la prothèse sus-jacente.
- fonction **biologique** : maintenir les tissus mous péri-implantaires stables et non inflammatoires

Le choix du pilier implantaire est fonction de critères extrinsèques (marque et type d'implant, connectique, taille de la plateforme, type de prothèse envisagée) et intrinsèques à la situation clinique (hauteur transgingivale, angulation du pilier, hauteur de la partie coronaire) [32]

Une étude de faisabilité est alors réalisée avant tout traitement implantaire afin d'aboutir à un projet prothétique compatible avec la situation anatomique et ce, en utilisant un guide radiologique. [31]

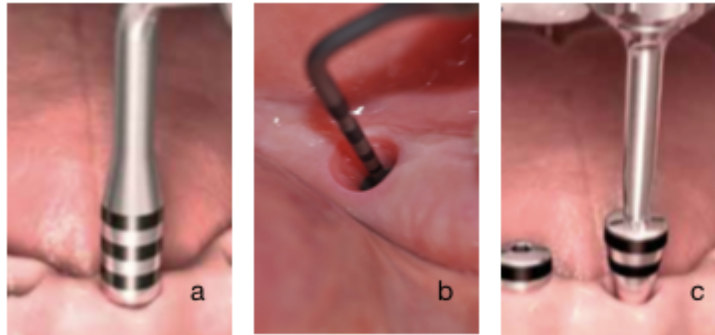


Figure 29: mesure de la hauteur transgingivale, a : jauge de profondeur, b : sonde graduée, c : pilier de cicatrisation gradué

En fonction du type de prothèse implanto-portée à réaliser (transvissée, scellée ou amovible) il existe un certains nombres de piliers :

- piliers pour prothèse implanto-portée transvissée :
 - piliers calcinables (prothèse en direct implant)
 - piliers transgingivaux
- piliers pour prothèse implanto-portée scellée :
 - piliers pleins vissés (droits)
 - piliers transvissés (droits ou angulés)
 - piliers anatomiques
- piliers pour prothèse amovible supra-implantaire :
 - attachements axiaux
 - barre de jonction

Les caractéristiques de chacun seront développés dans les parties qui suivent.

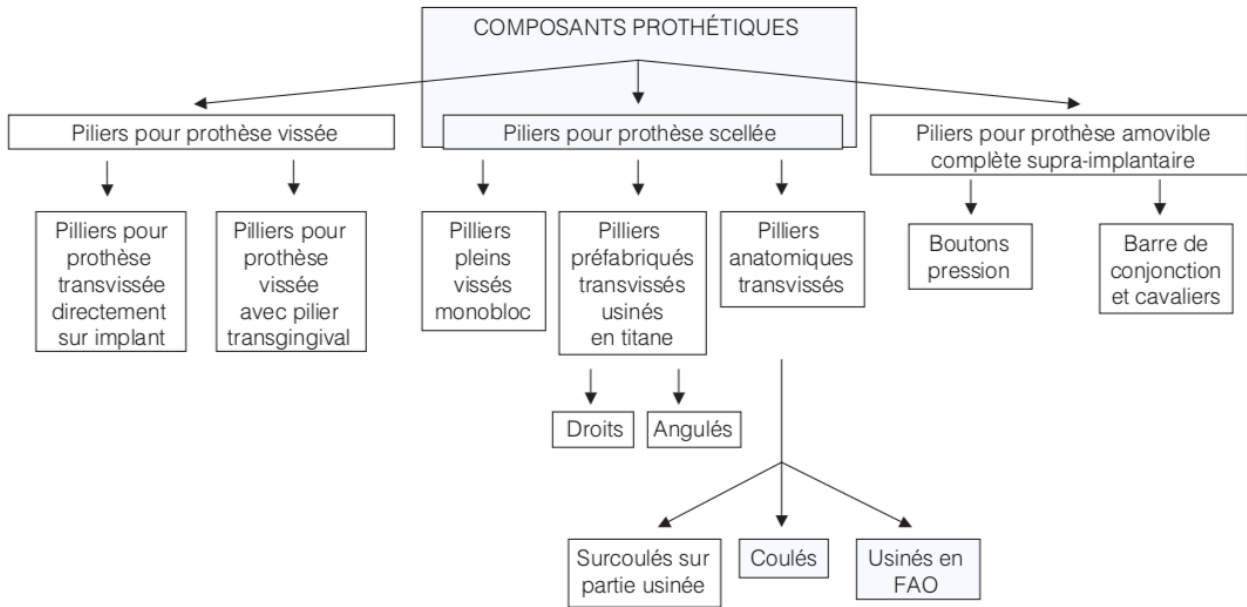


Figure 30 : Organigramme des différents composants prothétiques d'après G. Toque, O. Laplanche, JR. Ettore, C. Zerbib [17]

2.2. Les piliers de prothèse scellée

La prothèse scellée sur implants utilise des piliers vissés (par rotation autour de leur axe, ils ne présentent alors aucune indexation et doivent être droits et symétriques) ou transvissés (ils peuvent alors être angulés, asymétriques).

Une fois mis en place, la situation clinique s'apparente à de la prothèse dento-portée : l'élément prothétique, unitaire ou plural, est scellé sur le(s) pilier(s).

La prothèse scellée sur implant répond donc aux mêmes principes biomécaniques que la prothèse classique dento-portée, qui sont :

- insertion : conicité suffisante des parois pour permettre l'insertion et parallélisme des piliers implantaires dans le cadre d'une restauration plurale
- rétention : ajustage intime et friction entre le pilier et l'élément prothétique (la conicité des parois du pilier ne doit pas être trop importante)
- stabilisation : opposition de parois, index antirationnel en prothèse unitaire représenté par un méplat au niveau de la partie coronaire du pilier ou une limite cervicale festonnée afin d'éviter la rotation, surface offerte au scellement la plus grande possible

Avantages	Inconvénients
<ul style="list-style-type: none"> • Restauration esthétique • Pas de puit d'accès à la vis en occlusal : conservation de la morphologie occlusale • Compensation des axes implantaires et prothétiques possible 	<ul style="list-style-type: none"> • Compromis fixité / démontabilité • Ciment de scellement : risque de mucosite / péri-implantite • Nécessite une hauteur occlusale prothétiquement utilisable suffisante : minimum 7mm

Figure 31: Tableau récapitulatif des avantages et inconvénients de la prothèse scellée supra implantaire

Selon leur conception et leur morphologie on distingue plusieurs types de piliers pour prothèse scellée :

- piliers standards :
 - piliers standards vissés pleins
 - piliers standards transvissés, droits, angulés ou esthétiques, modifiables ou non modifiables.
- piliers personnalisés

2.2.1. Les piliers standards

Ces piliers possèdent une morphologie standard pouvant s'adapter à la grande majorité des situations cliniques.

Ils sont proposés en différents diamètres et hauteurs en fonction de l'épaisseur de tissu kératinisé disponible.

2.2.1.1. Les piliers standards vissés = piliers pleins droits

Les piliers monoblocs sont usinés par fabricant, le plus souvent en titane, selon des côtes et des angulations standards. Ils présentent le plus souvent un méplat anti-rotationnel au niveau de la partie coronaire permettant d'éviter la rotation de la prothèse sus-jacente lorsqu'elle est unitaire. Leurs dimensions sont choisies selon la situation clinique.

Une fois mis en place sur l'implant par rotation sur lui-même, le pilier est vissé et torqué définitivement grâce à une clé dynamométrique : il n'est donc pas modifiable. [17]

La morphologie et les dimensions du pilier sont connues ce qui permet d'utiliser un transfert de pilier lors de l'empreinte de positionnement réalisée en direct pilier. [17]

Une fois l'empreinte coulée, le laboratoire utilise :

- Soit une chape calcinable créée par le fabricant à l'image exacte du pilier, qui peut être complétée par céroplastie puis coulée,
- Soit une chape surcoulée à partir d'un composant usiné,
- Soit la chape est réalisée directement par céroplastie.

Des systèmes de cartographie de pilier permettent également l'usinage de chapes zircone parfaitement adaptées.

Ces piliers standard droits vissés présentent l'avantage d'être simple d'utilisation, cependant leurs indications restent très limitées. En effet ils peuvent être mis en place en postérieur dans le cadre de prothèse unitaire ou dans le cadre de prothèse plurale de faible étendue lorsque les axes implantaires sont suffisamment parallèles entre eux. Le résultat esthétique obtenu avec ce type de pilier est moins satisfaisant, la limite cervicale plane ne permet pas l'obtention d'un galbe gingival.

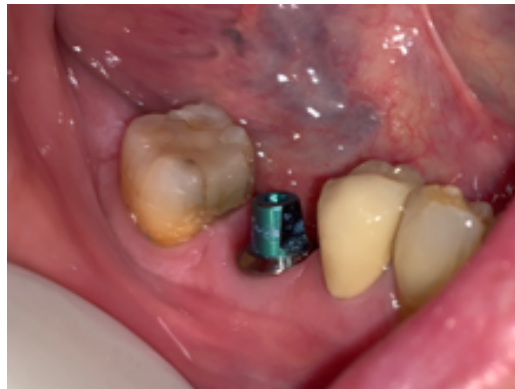

Figure 32: Vue clinique d'un pilier plein mis en place sur un implant Bone Level (Straumann) au niveau de 46

2.2.1.2. Les piliers standards transvissés

Les piliers standards transvissés sont les piliers plus utilisés en prothèse scellée.

En fonction du type d'implant mis en place (Bone Level ou Tissue Level), le pilier peut être choisi avec ou sans partie transgingivale : [17]

- pour un implant Bone Level, le pilier possède une partie transgingivale
- pour un implant Tissue Level, la partie transgingivale est représentée par le col lisse de l'implant, le pilier n'en possède pas ou celle-ci est réduite, complétant ainsi la partie lisse du col implantaire

Différentes hauteurs et évasements de cette partie transgingivale sont disponibles, le choix est fonction de la situation clinique, du diamètre du col implantaire, de l'évasement nécessaire, de la taille de la coiffe ...

La partie coronaire du pilier, assurant la rétention prothétique, se décline également en différentes hauteurs, différentes angulations.

Au sein des piliers transvissés on distingue : [33]

- Les piliers **droits** : toutes les parois convergent en direction occlusale selon la même angulation. La partie prothétique dispose le plus souvent de méplats anti-rotationnels utilisés dans le cadre d'une prothèse unitaire, déchargés en prothèse plurale.
- Les piliers **angulés** : les parois convergent selon une angulation différente. Ils sont indiqués lorsqu'il existe une divergence entre les axes implantaires ou une divergence entre axe implantaire et prothétique.
- Les piliers **esthétiques** : la limite cervicale du pilier est festonnée, suivant ainsi le design gingival voir implantaire, le cas échéant, ce qui améliore l'esthétique de la portion cervicale et évite la rotation de la pièce prothétique, qu'elle soit unitaire ou plurale

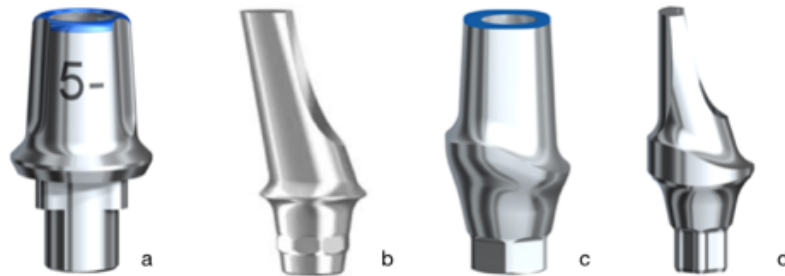


Figure 33: vue d'ensemble des piliers standards transvissés pour prothèse scellée. a : pilier standard droit, b : pilier standard angulé, c : pilier standard esthétique droit, d : pilier standard esthétique angulé

Le choix du pilier peut se faire de trois manières différentes :

- en réalisant une empreinte préalable en direct implant : le pilier sera choisi sur le moulage de travail
- en utilisant des répliques de piliers en plastique : le choix se fait cliniquement en vérifiant le parallélisme entre les différents piliers et la hauteur occlusale prothétiquement utilisable. Le pilier est alors commandé et adressé en même temps que l'empreinte en direct implant au laboratoire.
- en utilisant des répliques de piliers en plastique : le choix se fait directement en clinique en vérifiant le parallélisme entre les différents piliers et la hauteur occlusale prothétiquement utilisable. Le pilier est alors commandé puis mis en place et torqué définitivement en bouche : l'empreinte est réalisée sur le pilier. [34]

2.2.1.2.1. Les piliers standards transvissés non modifiables

Ces piliers standards ne doivent pas être modifiés lorsque le choix de pilier se fait cliniquement via les répliques plastiques et qu'il est mis en place puis torqué définitivement. Une empreinte de pilier est donc nécessaire, grâce à un transfert de pilier.

Le laboratoire de prothèse réalisera alors l'intrados prothétique à partir de l'analogue de pilier et donc sur la réplique.

Ces piliers standards transvissés droits ou angulés sont donc non modifiables : toute modification réalisée en bouche ou au laboratoire ne pourra être reportée puisque les piliers définitifs ne font pas d'allers retours entre la clinique et le laboratoire.

Le résultat esthétique obtenu avec ce type de pilier est moins bon qu'avec un pilier esthétique ou personnalisé. En effet, l'embase est plane ce qui ne permet pas un soutien des tissus péri-implantaires et une adaptation homothétique au profil d'émergence d'une dent. De plus, l'impossibilité de modification limite la personnalisation du profil cervical et de la morphologie dentaire.

Les piliers standards transvissés non modifiables sont indiqués en prothèse scellée unitaire dans les secteurs postérieurs non esthétiques.

2.2.1.2.2. Les piliers standards transvissés modifiables

Lorsque l'empreinte est réalisée en direct implant et que le choix de pilier se fait sur le modèle de travail ou lorsque le pilier est choisi cliniquement et qu'il est transféré au laboratoire, le pilier est dit modifiable. En effet ce dernier fera l'aller retour entre clinique et laboratoire ce qui nécessitera le plus souvent une clé de repositionnement pour avoir une parfaite concordance entre les deux.

Il pourra alors être modifié uniquement par soustraction au laboratoire de prothèse pour compenser une divergence d'axes, une insuffisance de hauteur prothétique ... seule la partie prothétique est modifiable, l'embase ne l'est pas. Cependant, ces modifications sont limitées par l'orifice de la vis et par les exigences de la prothèse fixe : insertion, rétention, sustentation, stabilité.

Les piliers standards transvissés, droits ou angulés, modifiables sont indiqués en prothèse scellée, unitaire ou plurale.

2.2.2. Les piliers personnalisés / anatomiques

La morphologie des piliers personnalisés, dits anatomiques, est spécifique à chaque situation clinique, elle se rapproche de celle d'un moignon dentaire préparé associé à une connectique fraisée.

Ils sont utilisés dans les situations complexes de prothèse scellée unitaire ou plurale lorsque les axes implantaires sont très divergents ou lors de réhabilitations esthétiques. [17]

En effet ces piliers permettent une grande adaptation : forme de la partie coronaire, angulation, festonnage de la limite cervicale, hauteur de la partie transgingivale, Switching Platform ... Ces caractéristiques favorisent l'intégration des tissus mous péri-implantaires autour de la restauration prothétique implantaire.

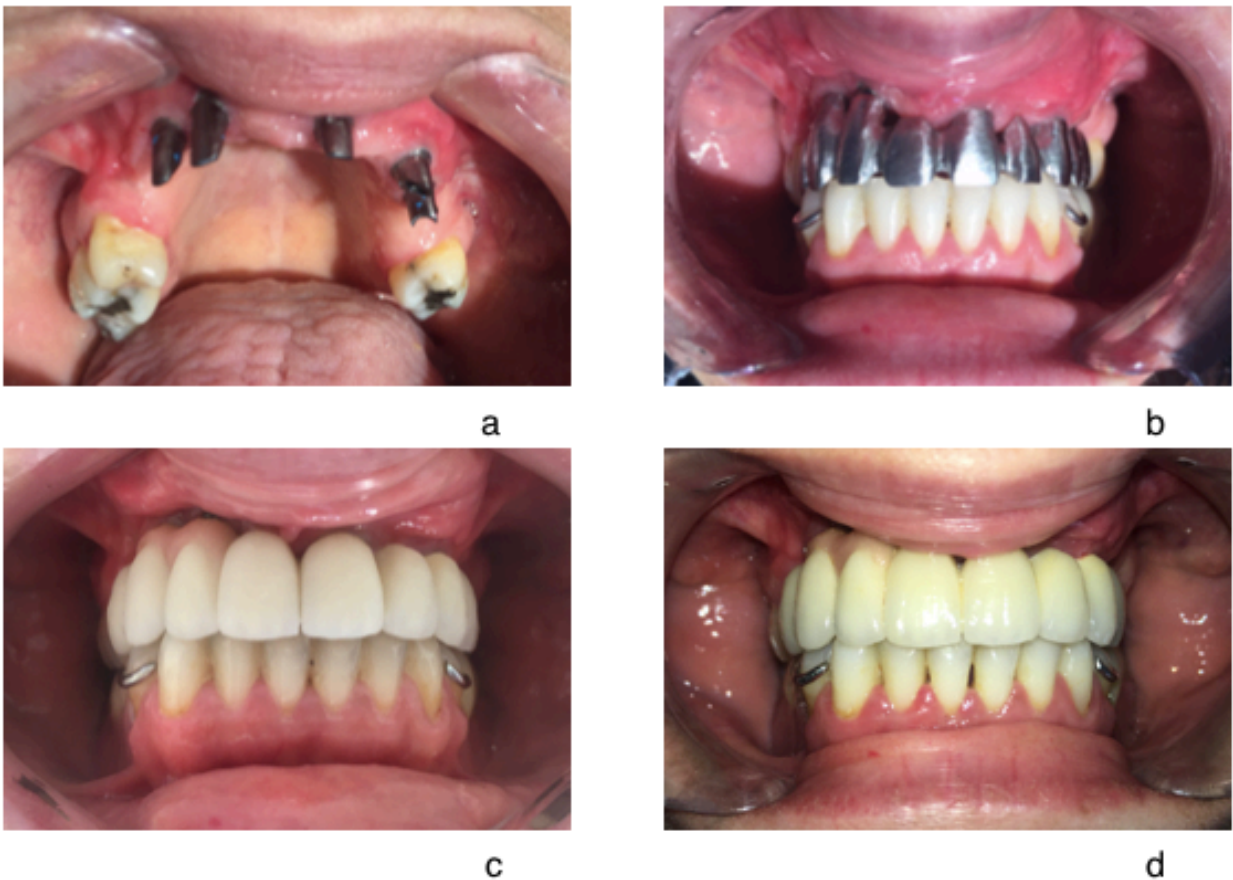


Figure 34: photos cliniques d'un cas de prothèse scellée plurale sur piliers anatomiques réalisé au CHU de Nice, a : piliers anatomiques en position de 13, 12, 21, 23, 24, b : essai de l'armature métallique, c : essai du biscuit, d : scellement de la prothèse

Il existe différents procédés de mise en forme : [17]

- sur-coulés en or à partir d'une partie coronaire calcinable surmontant une base en or ou titane usinée dont il faut déterminer la hauteur au préalable
- coulés en alliage semi ou non précieux à partir d'une pièce entièrement calcinable.

Ce procédé de mise en forme est moins précis : la qualité de la connexion dépend de la qualité de la coulée. Or, comme nous avons pu le voir précédemment, cette connexion pilier / implant est une zone sensible dont l'ajustage est très important pour la pérennité de la restauration.

- usinés par fabrication assistée par ordinateur (FAO) à partir d'une pièce titane ou zirconie via une conception par copie d'une cire laboratoire (Procera®, Nobel Biocare®) ou totalement numérique (Atlantis®, Lava®, Dentsply®)

2.3. Les piliers de prothèses transvissées

Au sein des restaurations transvissées on distingue la prothèse transvissée en direct implant et la prothèse transvissée sur pilier.

Dans le cadre d'une prothèse transvissée en direct implant, pilier et prothèse forment une pièce unique qui sera directement transvissée sur l'implant tandis qu'en présence d'une prothèse transvissée sur pilier, la prothèse est transvissée sur le pilier qui lui même est transvissé sur l'implant.

Contrairement à la prothèse scellée, l'assemblage en prothèse transvissée se fait uniquement par vissage contrôlé par clé dynamométrique (contrôle du couple de serrage en Newton), il ne répond donc à aucun impératif de rétention.

Avantages	Inconvénients
<ul style="list-style-type: none">• Démontage aisé avec possibilité de réintervention facilité• Insertion facile• Absence de ciment de scellement dans l'espace péri-implantaire• Faible hauteur occlusale prothétiquement utilisable nécessaire : minimum 5 mm	<ul style="list-style-type: none">• Esthétique approximatif de la région cervicale• Puit d'accès à la vis : esthétique, fragilité de la partie cosmétique occlusale, moindre résistance au dévissage

Figure 35: Tableau récapitulatif des avantages et inconvénients de la prothèse transvissée sur implant

Selon leur conception et leur morphologie on distingue plusieurs types de piliers pour prothèse transvissée :

- les piliers calcinables
- les piliers multi-unit non modifiables, droits ou angulés

2.3.1. Restaurations prothétiques monobloc : piliers calcinables

Ce type de restauration simplifie les procédures cliniques (pas d'essayage de pilier) et permet de réduire le nombre d'étages et donc le coût prothétique.

Dans le cadre de prothèse transvissée en direct implant, la connexion entre l'implant et prothèse fait partie intégrante de l'infrastructure prothétique : on parle de restaurations monobloc.

Pour cela des piliers Ti base, calcinables, sont utilisés ; on peut les segmenter en deux parties pour les décrire :

- la partie transgingivale est une base en titane dont la hauteur, la présence ou non d'une indexation sont choisies en fonction de la situation clinique
- cette partie est surmontée d'une gaine calcinable qui sera surcoulée et incluse dans l'infrastructure prothétique : pilier et prothèse ne forment plus qu'une seule et unique pièce.

Ce type de pilier est indiqué en prothèse unitaire lorsque la hauteur occlusale prothétiquement utilisable est réduite et en prothèse plurale de type Brånemark (sur implants à connectique externe le plus souvent), mais attention dans ce cas la divergence entre les implants doit être faible : la contre-indication majeure pour la prothèse transvissée en direct implant est la non concordance de l'axe implantaire et de l'axe prothétique. [17], [33]



Figure 36: piliers avec embase titane et gaine calcinable pour restauration prothétique transvissée monobloc sur implants

2.3.2. Les piliers standards non modifiables droits ou angulés : multi unit

Les piliers standards non modifiables pour prothèse transvissée sont des mini-piliers qui permettent de transférer la connexion implant / pilier au niveau gingival sur des implants BL. Ils sont parfois qualifiés de « piliers transgingivaux » [17]

Le choix de la conicité et de la hauteur transgingivale de ces piliers se fait en fonction de la situation clinique (axes implantaire, épaisseur de tissu kératinisé).

Ce type de pilier possède des caractéristiques particulières aussi bien au niveau de son interface avec la prothèse qu'avec l'implant.

Il est conique, de faible hauteur (d'où le terme de mini pilier) et peut être rotationnel ou non à l'interface avec la prothèse en fonction de la présence ou de l'absence de méplats / crénelages. Il peut être droit, c'est à dire que le col est de même hauteur sur toute sa circonférence, ou **angulé**, la hauteur de bague varie ce qui permet de rattraper une divergence entre axe implantaire et / ou prothétique.

La connexion avec l'implant peut être quant à elle indexée ou non pour un pilier droit, mais est obligatoirement indexée pour un pilier angulé afin de permettre le bon repositionnement en cas de dévissage.




Figure 37: piliers multi-unit, a : pilier angulé avec indexation hexagonale, b : pilier droit non indexé présentant un crénelage au niveau de la partie coronaire (anti-rotationnel)

Ces piliers MUA (Multi-Unit Abutment) permettent donc de compenser une divergence d'axes implantaire de façon très importante, utile dans le cadre de restaurations plurales.

Ce type de pilier peut être :

- mis en place sur les implants, transvissé et torqué définitivement. Une empreinte sur piliers en utilisant les transferts de piliers sera faite : le laboratoire de prothèse réalisera l'intrados à partir des analogues.
- choisi sur le modèle de travail après réalisation d'une empreinte en direct implants utilisant des transferts d'implants. Le laboratoire de prothèse réalisera l'intrados directement sur les piliers définitifs.

Dans les deux cas, une fois terminée, la prothèse sera elle aussi transvissée sur ces minis piliers. Ils sont principalement indiqués pour la prothèse plurale transvissée de grande étendue (bridge céramique ou prothèse en résine), mais trouvent parfois leur indication sur une prothèse unitaire lorsque la hauteur occlusale prothétiquement utilisable est réduite.

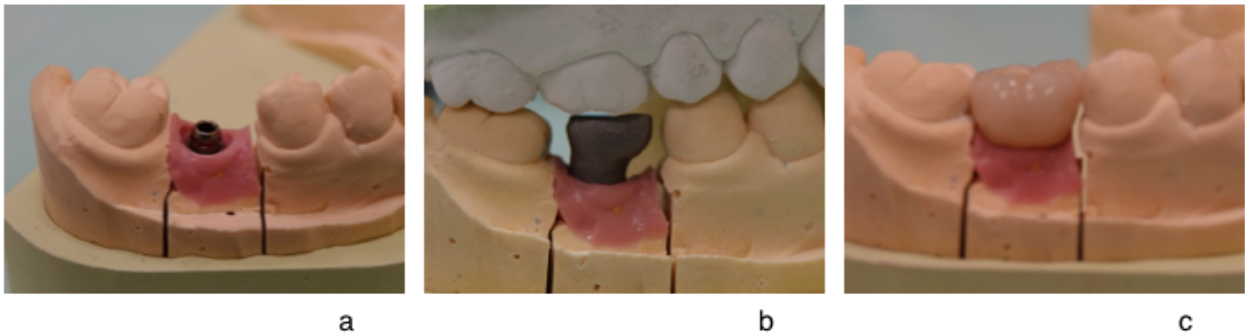


Figure 38: vues des moulages d'une coiffe unitaire transvissée sur mini-pilier en secteur postérieur, a : mini pilier droit indexé avec méplats coronaires, b : armature métallique de la coiffe, c : coiffe définitive

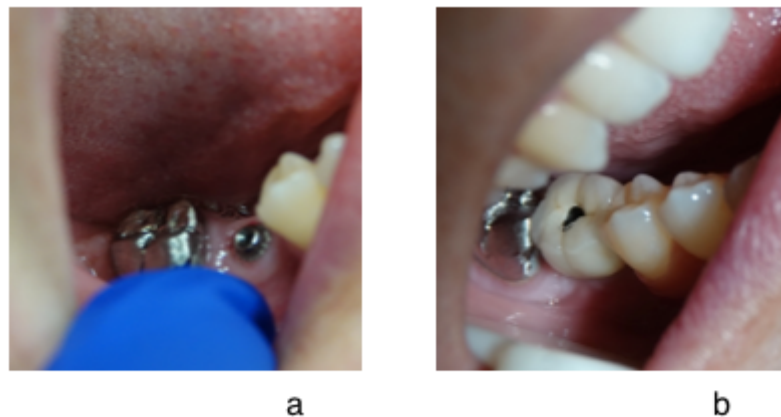


Figure 39: vues cliniques, a : mini pilier transvissé torqué définitivement, b : coiffe unitaire sur 46 mise en place définitivement par vissage, puis comblement du puit d'accès à la vis avec du téflon et un composite.

2.3.3. Prothèse transvissée amovo-inamovible

La prothèse transvissée amovo-inamovible est constituée de deux éléments : une barre et une contre barre.

La barre métallique est transvissée sur des implants à hexagone externe ou sur des mini-piliers transvissés. La contre barre fait quant à elle partie intégrante de l'intrados de la prothèse. On retrouve au niveau de l'extrados prothétique palatin ou lingual trois taquets (le plus souvent, car en avoir trois permet d'obtenir une bonne stabilité, sans risque de bascule) qui sont clipsés à l'intérieur de la barre afin de fixer la prothèse.

Ce type de système est facilement démontable par le praticien, mais reste une solution fixe pour le patient.

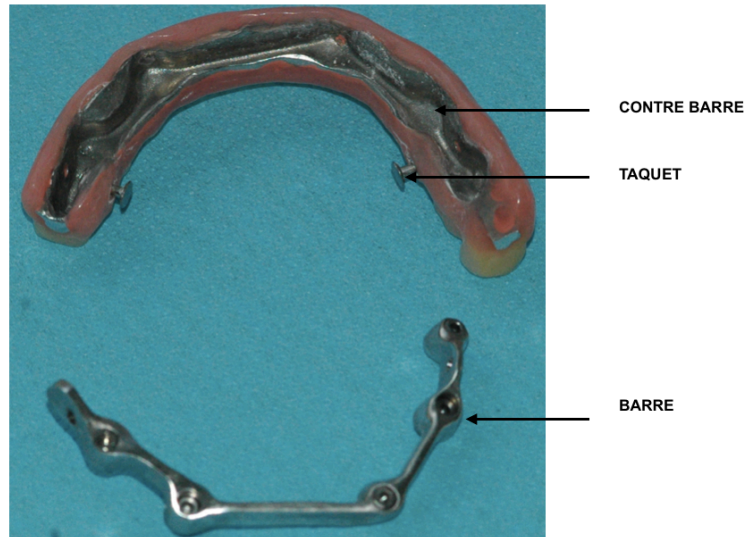


Figure 40: photo clinique d'une prothèse amovo-inamovible avec système de barre – contre barre et taquets.

2.4. Tableau comparatif des différents types de piliers

	Morphologie de l'embase	Morphologie coronaire	Type de prothèse	Indications
Piliers usinés	anatomique	anatomique	scellée	Unitaires et plurales
Piliers standards modifiables	semi-anatomique	anatomique	scellée	unitaires et plurales
Piliers standards non modifiables	cylindre	cylindre	scellée	unitaires
Piliers standards coniques	cylindre	cône	transvissée	plurales

Figure 41: Tableau récapitulatif du choix de pilier selon Renaud Noharet, Bernard Cannas, Luc Gillot [31]

2.5. La temporisation en prothèse fixée supra-implantaire scellée ou transvissée : les différents types de piliers provisoires

Le principe de la prothèse transitoire est, comme en prothèse conventionnelle, d'assurer le maintien des fonctions orales par un système aisément démontable.

Il existe trois types de temporisation en prothèse fixée sur implant, que ce soit pour une prothèse scellée ou transvissée.




Figure 42: piliers provisoires pour prothèse fixée implanto-portée a : capuchon pour pilier standard non modifiable, b : piliers provisoires droits, lisse, sans et avec indexation pour prothèse scellée, c : piliers provisoires angulés, lisses, sans et avec indexation pour prothèse scellée, d : piliers provisoires droit, rugueux, sans et avec indexation pour prothèse transvissée.

- Le premier type est un simple capuchon en plastique (*figure 42a*) qui est mis en place sur un pilier standard non modifiable. Il n'a alors qu'une fonction de protection linguale et de protection du pilier. Mais il peut aussi servir de support pour la réalisation d'un provisoire résine. Selon le type de pilier et son design, il est clipsé ou scellé.
- Le second type, pour prothèse provisoire scellée est un tube provisoire, transvissé en direct implant. Son design coronaire répond aux principes des préparations pour prothèse fixée : parois convergentes hautes et à l'extrados lisse. Il peut être droit ou angulé (*figure 42 b et c*). Il est en métal ou en plastique, voire en PEEK et peut être retouché en dehors de la bouche pour corriger de minimes problèmes d'axe. La coiffe provisoire est scellée provisoirement sur le pilier après obturation du puit d'accès à la vis.

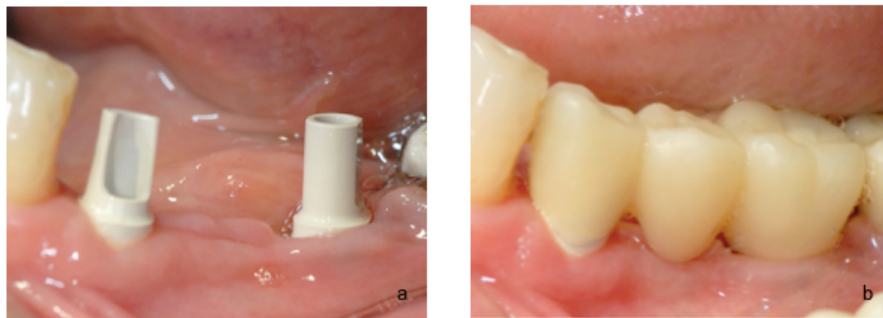


Figure 43: cas clinique d'un bridge provisoire transvissé, a : mise en place des tubes provisoires lisses, b : mise en place du bridge par scellement provisoire

- Le troisième type pour prothèse provisoire transvissée est un tube provisoire à l'extrados rugueux, métallique ou plastique, possédant des rainures horizontales : il sert de support, il est utilisé dans le cadre d'une prothèse provisoire transvissée, de petite ou grande étendue il est toujours droit (*figure 42 d*).

Ce type de pilier provisoire permet, en prothèse unitaire principalement, de réaliser une dent provisoire dont la partie transgingivale, modèlera, pendant la phase de cicatrisation secondaire, les tissus gingivaux, formant ainsi un véritable berceau gingival péri-implantaire par compression muqueuse. Ce dernier sera répliqué grâce à une empreinte anatomique.

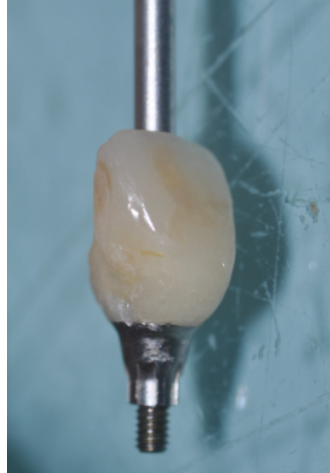

Figure 44 : couronne provisoire transvissée dont la partie sous gingivale est modelée, sur tube rugueux métallique

Ce type de piliers rugueux est également utilisé pour la réalisation de prothèse complète transvissée provisoire, notamment au maxillaire : les tubes provisoires sont mis en place sur des piliers coniques et la prothèse amovible complète (P.A.C.) utilisée pendant la phase pré-implantaire est perforée au niveau de ces tubes pour y être ensuite solidarisée. Cette P.A.C. est ensuite transformée en prothèse fixée transvissée par suppression du palais, des extensions et adjonction d'un renfort métallique sur toute la longueur d'arcade

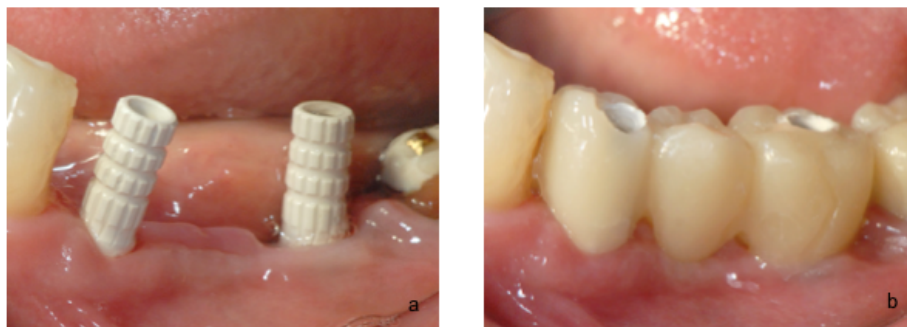


Figure 45: cas clinique d'un bridge provisoire transvissé, a : mise en place des tubes provisoires rugueux, b : solidarisation du bridge laboratoire aux tubes par rebasage à la résine

2.6. Les piliers pour prothèses amovibles supra-implantaires

La PACSI (prothèse amovible complète supra implantaire) est une prothèse amovible complète conventionnelle qui bénéficie d'un complément de rétention et de stabilisation par des implants. Au maxillaire la PACSI est stabilisée par quatre implants tandis qu'à la mandibule elle est stabilisée par deux implants symphysaires.

Le consensus de l'université de Mc Gill proposé en 2002 [22] considère la PACSI à appui muqueux comme le traitement minimum acceptable pour compenser l'édentement total mandibulaire.

Dans certains cas, en effet, la réhabilitation de l'édenté complet mandibulaire par une prothèse conventionnelle reste insuffisante et ne permet pas de répondre à tous les impératifs d'où l'idée de recourir à un nombre réduit d'implants.

La prothèse amovible complète doit obéir à 3 impératifs biomécaniques afin d'assurer son équilibre : c'est la triade de Housset. [35] Ces 3 impératifs sont la sustentation, la stabilisation et la rétention.

La sustentation est l'ensemble des forces axiales qui s'opposent à l'enfoncement de la prothèse dans ses tissus de soutien.

La stabilisation est l'ensemble des forces qui s'opposent aux mouvements de translation horizontale ou de rotation de la prothèse

La rétention est l'ensemble des forces axiales qui s'opposent à l'éloignement de la prothèse de sa surface d'appui.

En PACSI, sustentation et stabilisation sont assurées par les tissus ostéo-fibro-muqueux alors que la rétention est assurée par les attachements implantaires.

Les implants servant de rétention aux appareils amovibles sont soit :

- déconnectés : c'est à dire qu'un système de rétention individuel (attachements sphériques, Locator®) est mis en place sur chacun des implants.
- connectés par un système de barre qui relie les implants entre eux.

Le choix du système de rétention dépend de deux types de critères : des **critères généraux** fonction des caractéristiques intrinsèques du système, et des **critères spécifiques** de la situation clinique. Le système retenu doit être simple, efficace et fiable [36].

Remarque : ce genre de système de rétention peut être utilisé dans le cas de PAP mais manque de preuves scientifiques.

Avantages	Inconvénients
<ul style="list-style-type: none"> • Améliore la stabilité et la rétention de la PAC • Améliore l'efficacité masticatoire • Résultat esthétique satisfaisant : soutient des lèvres, sourire gingival facile à gérer • Hygiène et entretien plus aisé qu'avec une prothèse fixée 	<ul style="list-style-type: none"> • Différence de comportement des surfaces d'appui : dépressibilité muqueuse, rigidité implantaire

Figure 46: tableau récapitulatif des avantages et inconvénients de la Prothèse Amovible Complète supra-Implantaire (PACSI)

2.6.1. Les barres de jonction

Les implants sont reliés entre eux par une barre qui assure la contention des piliers et la rétention de la prothèse amovible. Ceci va permettre de répartir les forces sur l'ensemble des piliers implantaires.

La rétention est assurée par des cavaliers, courts ou longs, en métal ou en matière plastique qui se clipsent sur le profil de la barre. [35]

Il existe différentes sections de barres : [37]

- section ronde
- section ovoïde
- section rectangulaire, en U inversé
- barre / contre barre avec attachement axiaux

Selon le type de barre, la liaison entre la barre et l'attachement cavalier peut être rigide ou articulée. Lorsqu'elle est rigide, la liaison s'oppose à tout mouvement de la PAC (barre de section rectangulaire, barre / contre barre). en revanche, lorsqu'elle est articulée, la liaison autorise certains mouvements lors des fonctions manducatrices (section ronde / ovoïde) [35] [37]

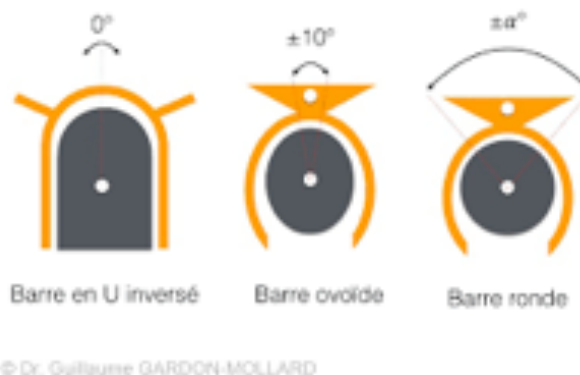

Figure 47: schéma représentatif du type de liaison, articulée ou rigide, en fonction du type de barre.

Les barres de jonction sont mises en place sur les implants de deux manière différentes. Elles sont soit vissées directement sur des implants à connectique externe soit vissées sur les implants par l'intermédiaire de piliers transgingivaux, type multi-unit, ce qui permet de rattraper des axes implantaires divergents.

Ces barres peuvent être réalisées par coulée au laboratoire à partir de maquettes calcinables ou par CFAO dans un centre d'usinage. Le titane sera le matériau de choix du fait des ses propriétés mécaniques élevées, de sa biocompatibilité et de sa légèreté.

Avantages	Inconvénients
<ul style="list-style-type: none"> • Faible divergence des axes implantaires possible • Contention des implants entre eux • Indiqués dans le cadre de résorption osseuse importante 	<ul style="list-style-type: none"> • Encombrement • Perte de sustentation fibro-muqueuse • Difficulté de nettoyage

Figure 48: tableau récapitulatif des avantages et inconvénients de la barre de jonction pour PACSI

2.6.1.1. Barre d'Ackermann

La barre d'Ackermann est le système le plus classique constitué d'une barre de section ronde ou ovoïde et de ses cavaliers. La barre d'Ackermann permet donc une rotation des cavaliers autour de la barre (liaison articulée).

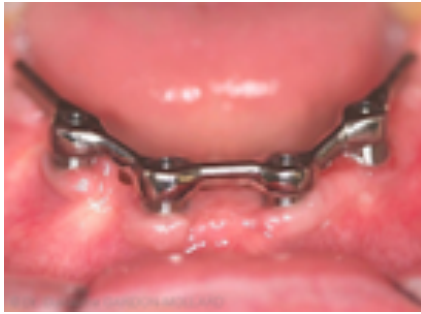

Figure 49: photo clinique d'une barre d'Ackermann mandibulaire[38]

2.6.1.2. Barre de Dolder

La barre de Dolder est une barre de section ovoïde, très rigide sur laquelle vient se clipper un cavalier continu. Ce dernier est semblable à une gouttière métallique en forme de U, dont la longueur est identique à celle de la barre. La fixation du cavalier dans la résine est assurée par une deuxième gouttière perforée et soudée à la première en un seul point. [39]

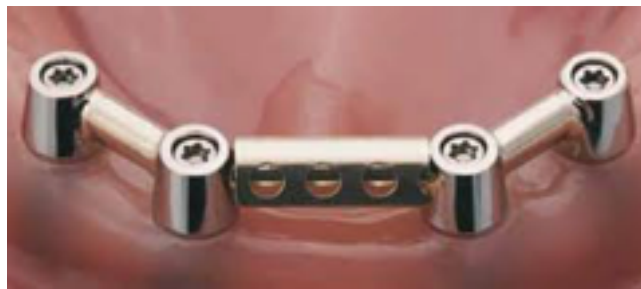

Figure 50: représentation 3D de la barre de Dolder avec son cavalier

2.6.1.3. Barre de Hader

La barre de Hader est une barre dont la section est en forme de voute romane : la partie supérieure est circulaire tandis que la partie inférieure est rectangulaire.

Ce type de barre possède une rigidité augmentée grâce à la portion rectangulaire. [39]

Les cavaliers existent selon différents niveaux de rétention en fonction de la situation clinique.



Figure 51: barre de Hader

2.6.1.4. Système de barre et contre barre

C'est une barre de section carrée sur laquelle viennent se fixer des attachements axiaux.

Lors de la coulée de la barre, les parties femelles des attachements axiaux y sont incluses tandis que les parties mâles sont mises en place dans l'intrados prothétique. [37]

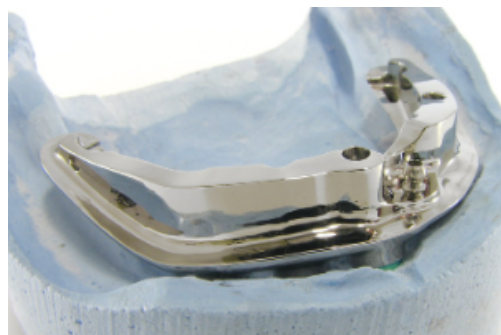

Figure 52: système barre contre barre pour PACSI

2.6.2. Attachements axiaux : système de boutons pressions (Locator®, boule)

Les attachements axiaux se présentent comme des liaisons mécaniques, c'est à dire qu'ils sont constitués d'une partie mâle s'emboîtant dans une partie femelle.

La partie mâle, solidaire du pilier, est vissée ou transvissée sur l'implant. Elle existe dans différentes hauteurs afin de s'adapter au mieux à la hauteur de gencive péri-implantaire.

La partie femelle est quant à elle incluse au sein de la prothèse amovible au laboratoire de prothèse ou directement en bouche. [40]

Ce type d'attachement est le plus souvent constitué à partir d'alliage titane

Les attachements axiaux présentent de nombreux avantages : ils sont faciles à mettre en œuvre, ils permettent de préserver la sustentation fibro-muqueuse, la rétention et stabilisation sont augmentées, et ils sont peu encombrants.

2.6.2.1. Attachements sphériques

La partie mâle sphérique est vissée sur l'implant tandis que la partie femelle est mise en place dans l'intrados de la prothèse.

La rétention est assurée par force de friction directe entre les parties mâle et femelle obtenue par des lamelles métalliques activables, incluses ou non dans un boîtier métallique. Les lamelles s'écartent au moment où elles agrippent la partie sphérique, puis se resserrent une fois en place dans la contre-dépouille.

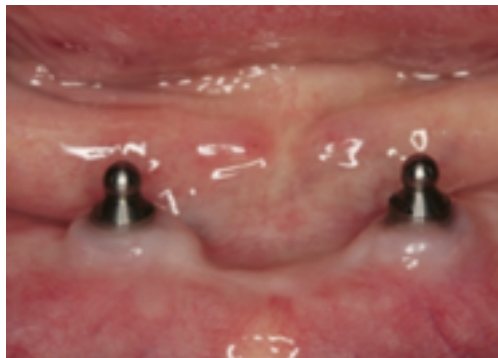

Figure 53: photo clinique d'attachements sphériques symphysaire [41]

Ce type d'attachement ne tolère qu'une faible divergence implantaire (maximum 10°). De ce fait, ce système est de moins en moins utilisé depuis l'essor des Locator®.

2.6.2.2. Locator®

Les attachements Locator® sont à ce jour les plus utilisés en PACSI du fait de leur simplicité d'utilisation et de leurs avantages.

Le Locator® est composée d'une partie mâle cylindrique, le pilier vissé et torqué définitivement sur l'implant et d'une partie femelle rétentive, insérée dans la prothèse.

La hauteur transgingivale du pilier varie en fonction de la situation clinique : seule la partie rétentive émerge dans la cavité buccale, ce qui correspond à environ 1,5mm. [35]

La partie femelle est constituée de différents éléments :

- un boîtier titane
- et des inserts de rétention en Nylon dont la force de rétention est matérialisée par une couleur différente

Ces inserts assurent une double rétention :

- rétention interne : sur la partie mâle
- rétention externe : autour de la partie mâle

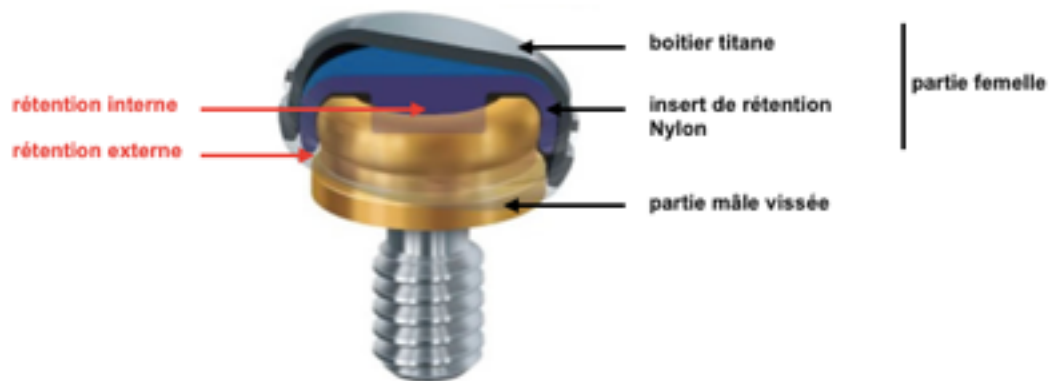


Figure 54: schéma récapitulatif des différents composants de l'attachement Locator® et de la double rétention.

Cette caractéristique permet d'obtenir une très bonne rétention de la prothèse mais la tolérance en cas de divergence implantaire est moindre. C'est pourquoi lorsque la divergence des implants est trop importante, seule la rétention externe est utilisée : la rétention est diminuée tandis que la tolérance est augmentée. Les inserts sont sans rétention interne. [35]




Figure 55: schéma d'un attachement Locator® avec rétention externe uniquement

La rétention est donc assurée ici par friction directe entre les parties mâles et femelle, obtenue par un insert plastique non activable inclus dans un boîtier métallique.

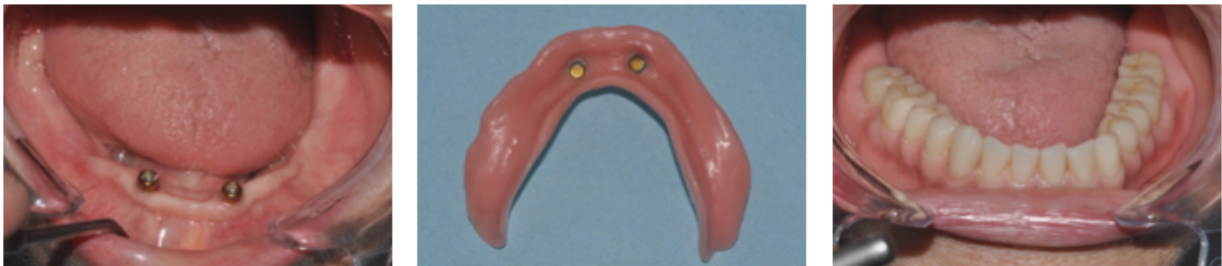

Figure 56: attachements Locator®, a : vue clinique des parties mâles mises en place, b : boîtiers titane (partie femelle) dans l'intrados prothétique sans les inserts nylon, c : PACSI mise en place

Les attachements Locator® présentent de nombreux avantages :

- ils possèdent une double rétention, interne et externe
- l'encombrement au sein de la cavité buccale est faible
- ils supportent des divergences jusqu'à 40°
- la liaison entre le nylon et le titane est non rigide : faible usure
- différents choix de rétention : la force de rétention est en adéquation avec la situation clinique
- ils sont compatibles avec de nombreux systèmes implantaires
- le protocole de mise en place est simple
- facilité d'entretien

2.6.3. Critères de choix du système de rétention pour PACSI

2.6.3.1. Critères généraux intrinsèques au type d'attachement

2.6.3.1.1. Simplicité

Pour le praticien et le prothésiste, le système d'attachement doit être simple de réalisation, de maintenance. D'après Walton et coll., il n'existe pas de différence significative quant à la durée de traitement et au nombre de séances nécessaires à la réalisation d'une PACSI stabilisée par barre de conjonction ou par attachements axiaux. [36], [42]

Pour le patient, le système doit permettre une insertion aisée mais surtout un entretien facilité d'autant plus que ce type de système s'adressent à des patients dont l'acuité visuelle et la dextérité sont diminuées. [36]

2.6.3.1.1. Efficacité

Lors de la fonction, une force de rétention de 10 à 20 N (Newton) serait nécessaire à la rétention d'une PAC. Cavaliers et attachements axiaux présentent chacun une efficacité suffisante en terme de rétention.

Cette dernière est cependant parfois trop importante par rapport à la force musculaire limitée des patients âgés qui ne permet pas le désengagement des attachements. Il est donc intéressant de pouvoir moduler cette rétention (inserts de rétention en Nylon des Locator®). [36]

2.6.3.1.2. Fiabilité

Avec le temps, l'usure plus ou moins rapide des pièces se traduit cliniquement par une diminution de la valeur de rétention initiale. La maintenance consiste donc à compenser cette usure soit en réactivant les ailettes métalliques (cavaliers / attachements sphériques), soit en changeant les inserts plastiques (Locator®). Le coût de cette maintenance doit également être pris en compte lors du choix du système. [42]

2.6.3.2. Critères spécifiques à la situation clinique

2.6.3.2.1. Situation de la PACSI

Au maxillaire, 4 à 6 implants sont mis en place lors de la réalisation de la PACSI. Ces implants sont le plus souvent solidarisés par une barre de conjonction afin de résister aux contraintes pendant la fonction. A l'inverse, l'utilisation d'attachements axiaux unitaires conduit très souvent à la perte d'ostéointégration par surcharge fonctionnelle sur ces implants.

A la mandibule, 2 à 4 implants sont placés en région symphysaire. Il n'est pas impératif de solidariser ces implants. Le choix se fera alors selon d'autres critères cliniques.

2.6.3.2.2. Degré de résorption osseuse et qualité osseuse

Plus le degré de résorption osseuse est important, plus il est intéressant d'augmenter le nombre d'implants et de les solidariser par un système de barre de conjonction. [35][43] En effet cela permet de rigidifier l'ensemble. Dans les cas de résorption extrême, le rapport hauteur prothétique / hauteur implantaire est très défavorable contre-indiquant alors des systèmes d'attachements individuels. [36] Il en est de même lorsque l'on est en présence d'un os de faible qualité osseuse (type IV selon la classification de Lekholm et Zarb).

2.6.3.2.3. Niveau de décalage des bases osseuses

Dans le cadre de classe II et III squelettique selon la classification de Ballard, la mise en place d'implants permet de faciliter la réalisation prothétique. (41)

En effet cela permet un montage prothétique en accord avec les tests de phonation, déglutition ... et donc optimise les rapports entre les PAC maxillaire et mandibulaire

2.6.3.2.4. Espace inter-crête

L'examen clinique et l'élaboration prothétique pré-implantaire permettent de déterminer avec précision la situation des futurs attachements ainsi que le volume disponible au sein de la base prothétique. Il est donc impératif de connaître les dimensions des attachements (parties mâle et femelle) afin de choisir les plus adaptés. Dans le cadre de hauteur inter-crête réduite, il est préférable d'utiliser des attachements axiaux. [35]

2.6.3.2.5. Forme de la crête

Dans le plan horizontal, il existe trois formes de crête :

- trapézoïdale
- ogivale
- arrondie

La barre de jonction est plus indiquée dans le cadre d'une crête de forme trapézoïdale. en effet, plus la partie antérieure de la crête est curviligne, moins une barre de jonction rectiligne reliant 2 implants est indiquée. Cependant, en augmentant le nombre d'implants, on segmente la barre en différentes parties ce qui permet de l'utiliser malgré tout.

Les systèmes d'attachements axiaux sont indiqués dans toutes les situations. [35], [36], [43]

2.6.3.2.6. Encombrement en bouche

Une barre de jonction nécessite un espace prothétique plus important. En effet, pour tout type de barre l'espace minimum nécessaire est de 10mm tandis qu'il est de 5 à 6mm pour des attachements Locator®. [35]

2.6.3.2.7. Parallélisme implantaire

Les systèmes d'attache axiaux tolèrent une divergence implantaire de 5 à 10° (augmentée avec les Locator® via les bagues). En effet une telle divergence ne compromet pas l'insertion mais entraîne une usure prématurée des pièces.

Au contraire, les barres de jonction, via les piliers transgingivaux, permettent de rattraper une divergence importante. [35], [36]

2.6.3.2.8. Distance inter-implantaire

La mise en place d'un cavalier nécessite une distance inter-implantaire minimale de 8 à 10mm. Cependant la distance ne doit pas être supérieure à 15mm afin d'éviter toute déformation de la barre pendant la fonction.

Les attache axiaux ne nécessitent pas de distance inter-implantaire particulière. [35], [36], [43]

2.6.3.2.9. Mise en charge fonctionnelle des implants

Avec le concept actuel de mise en charge immédiate des patients édentés totaux, les barres de jonction ont une nouvelle indication. En effet, la stabilité primaire de l'implant est le critère permettant de décider si oui ou non on peut faire de la mise en charge immédiate. La barre de jonction rigidifie l'ensemble et sert à la fois de contention chirurgicale externe et d'attache pour la prothèse. [35], [36] La barre doit être conçue pour résister à l'ensemble des mouvements fonctionnels. [44]

2.6.3.2.10. Coût

La réalisation d'une barre de jonction présente un coût financier supérieur aux attache axiaux car nécessite plus d'étapes laboratoires. [36], [43]

2.6.3.3. Tableau récapitulatif

	Attechements mécaniques axiaux	Barres de conjonction
Simplicité de mise en œuvre	+++	++
Simplicité d'entretien par le patient	++	+
Efficacité de la rétention	++	+++
Fiabilité (corrosion, usure...)	++	++
PACSI maxillaire	-	++
PACSI mandibulaire	++	++
• crête mandibulaire trapézoïdale	++	+++
• crête mandibulaire curviligne ou ogivale	+++	++
- résorption importante et/ou faible qualité osseuse	++	+++
• espace inter-crête et/ou volume prothétique limités	++	+
• aparallélisme implantaire	++	++
• faible distance inter-implantaire	++	-
• mise en charge immédiate	-	+++
Légende : +++ excellent, ++ bien, + acceptable, - insuffisant		

Figure 57: Tableau comparatif des différents types de systèmes d'attache-ments supra-implantaires selon O. FROMENTIN (2003)
modifié [36]

2.7. Assemblage de la connectique vissée ou transvissée.

Le vissage est l'application d'un couple de serrage (Newton centimètre) à la vis. [45]

Le torque est essentiel en prothèse supra implantaire scellée ou transvissée et doit être strictement égal à la valeur donnée par le fabricant.

Si le serrage est trop léger, l'adaptation des éléments prothétiques (connexion implant / pilier ou pilier / prothèse) n'est pas optimale ; de plus il existe des risques de dévissage et de fracture de la vis par fatigue. [46] A l'inverse, si le serrage est excessif, les contraintes occlusales transmises au niveau du col entraînent une résorption péri-implantaire ainsi qu'un risque de fracture de la vis. [14][8]

Par conséquent, le contrôle du couple de serrage lors de la mise en place des éléments prothétiques implanto-portés est essentiel pour éviter toutes complications ultérieures. [45] Le vissage sera donc réalisé via une **clé dynamométrique** afin d'appliquer le couple de serrage optimal donné par les recommandations du fabricant.

Il existe différents types de clés dynamométriques : les clés à ressort et les clés à friction.

La clé dynamométrique à ressort s'adapte sur le tournevis manuel. Une tige le long du corps de la clé se courbe afin de contrôler le couple de serrage jusqu'à la graduation correspondante.



Figure 58: clé dynamométrique à ressort de chez Nobel Biocare®

La clé à friction s'adapte elle aussi sur le tournevis manuel. Pour appliquer le couple de serrage désiré il suffit de paramétrer la valeur à l'extrémité du corps de la clé.



Figure 59: clé dynamométrique à friction de chez Zimmer®

Ces dispositifs de serrage doivent être calibrés et vérifiés régulièrement. Ils sont également stérilisés à chaque utilisation.

Cependant, ces clés dynamométriques présentent des limites en terme de précision du couple de serrage appliqué. En effet, d'après de nombreuses études, aucun des systèmes ne permet d'obtenir avec précision le couple de serrage voulu : il existe des variations autour de la valeur souhaitée. [47]

Le protocole de vissage doit suivre strictement la séquence suivante [46] :

- au préalable, les différentes pièces de la connectique sont inspectées et contrôlées pour déceler toute altération de la morphologie
- les pièces sont nettoyées et désinfectées (Povidone Iodée Bétadine verte TM®)
- la suprastructure à assembler est mise en place sur l'implant à l'aide du tournevis manuel afin de vérifier la bonne coaptation
- **un premier vissage** est réalisé au couple de serrage optimal avec la clé dynamométrique
- un délai de 10 mn permet la relaxation de la vis (principe mécanique de libération partielle des contraintes après vissage)
- **un second vissage** est réalisé au même couple que précédemment.

2.8. Conclusion

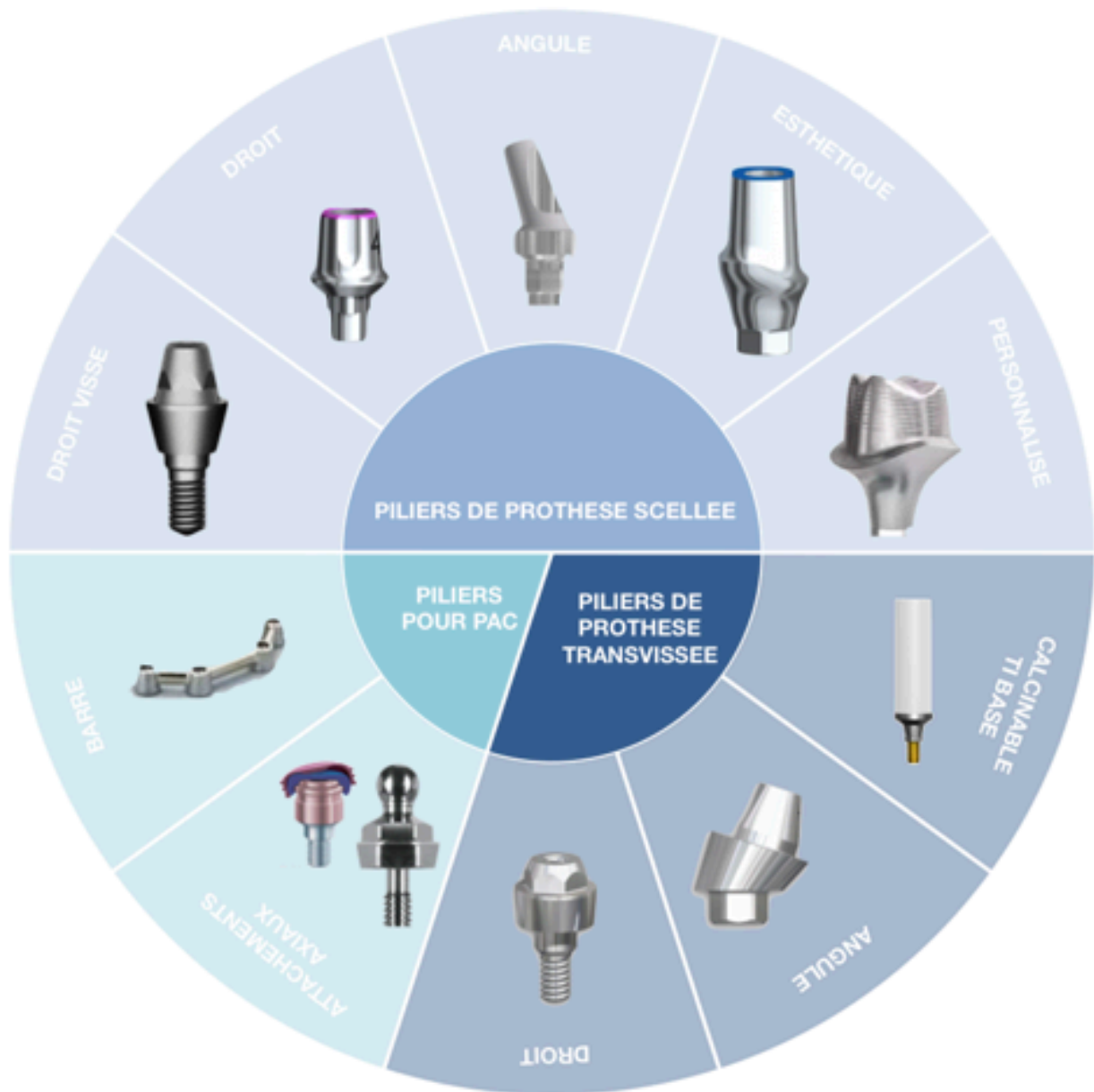


Figure 60: schéma récapitulatif des différents types de piliers

3. Les différents types d'empreintes en prothèse implantaire

L'empreinte réalisée en vue de la fabrication d'un élément prothétique implanto-porté est une empreinte de **positionnement** et **d'environnement**. En effet, contrairement aux empreintes classiques dentaires, la morphologie des éléments à enregistrer est déjà connue (piliers, implants) : elle est donnée par les analogues.

3.1. Objectifs des empreintes en prothèse implantaire

De nombreuses spécificités existent en prothèse implanto-portée. En effet la morphologie du support (implant ou pilier) est connue, le laboratoire utilisera alors des répliques, des analogues de ce support. L'empreinte permet alors de positionner cette réplique dans l'environnement tissulaire. De plus le support à enregistrer est ankylosé (absence de ligament autour de l'implant), c'est pourquoi ce type d'empreinte exige une grande précision dimensionnelle. [48]

L'empreinte est réalisée après vérification de l'ostéointégration des implants et cicatrisation muqueuse : son sourd à la percussion, absence de mobilité latérale et en rotation de l'implant, absence d'image radio-claire péri-implantaire, gencive saine non inflammatoire et cicatrisée. [34], [48]

Les buts de l'empreinte en implantologie sont les suivants :

- enregistrer la position de l'implant ou du pilier dans les trois dimensions par rapport aux dents et aux structures voisines [49]
- enregistrer l'indexation de l'implant ou l'angulation du pilier et l'indexation de ce dernier [49]
- enregistrer les structures dentaires voisines
- enregistrer la forme du berceau gingival péri-implantaire.

Le modèle de travail est donc ainsi la reproduction exacte de la situation clinique dentaire, implantaire et gingivale par l'utilisation du transfert, de la réplique et d'un silicone figurant la fausse gencive [50], [51]

Cahier des charges des empreintes en prothèse dento-portée	Cahier des charges des empreintes en prothèse implanto-portée
<ul style="list-style-type: none"> • Enregistrement de la morphologie de la dent pilier qui est inconnue • Enregistrement des surfaces axiales et occlusale de la dent pilier • Enregistrement des limites cervicales de la dent pilier • Enregistrement du profil d'émergence • Enregistrement des surfaces proximales des dents adjacentes à la dent pilier • Enregistrement de l'anatomie des dents restantes • Enregistrement de l'environnement tissulaire 	<ul style="list-style-type: none"> • La morphologie de l'implant ou du pilier est connue, moindre précision dans l'enregistrement des détails • Enregistrement de la position de l'implant / du pilier • Enregistrement de l'environnement tissulaire • Enregistrement des surfaces proximales des dents adjacentes à l'implant • Enregistrement de l'anatomie des dents restantes

Figure 61: Tableau comparatif du cahier des charges des empreintes en prothèse implantaire et prothèse conventionnelle

L'empreinte est une étape cruciale et incontournable en prothèse sur implants comme en prothèse dento-portée classique.

Le but de l'empreinte et de son traitement au laboratoire est d'obtenir la plus grande précision de la prothèse supra-implantaire : la rigidité des supports implantaires impose une grande précision. [34] En effet, la principale difficulté en prothèse sur implants est d'obtenir une adaptation passive des éléments prothétiques sur les implants ou les piliers : passivité de l'armature est le maître-mot en prothèse sur implants. [48], [50] Elle contribue au maintien de l'ostéointégration et de la santé des tissus parodontaux. Si la passivité n'est pas obtenue, des contraintes vont s'exercer au niveau de l'implant et notamment au niveau du col, à l'origine d'un risque non négligeable de lyse osseuse péri-implantaire.

3.2. Empreintes en prothèse fixe sur implants

Dans le cadre de la prothèse fixe sur implants il existe deux types d'empreintes : les empreintes de situation de l'implant (« direct implant ») et les empreintes de situation de pilier (« direct pilier ») [49]

Les empreintes réalisées en direct implant sont des empreintes de positionnement de l'implant utilisant un transfert d'implant pour réplique d'implant tandis que les empreintes du pilier implantaire utilisent un transfert de pilier pour réplique de pilier.

Parmi ces deux types d'empreintes on peut différencier deux techniques d'empreintes : les directes et les indirectes.

Lorsque le transfert d'implant ou de pilier est retiré au moment de la désinsertion, les empreintes sont dites directes, ce sont des empreintes réalisées en Pick Up et Snap On.

En revanche, lorsque le transfert d'implant ou de pilier reste en bouche lors du retrait, il est enlevé juste après et mis en place dans l'empreinte, ce sont les empreintes indirectes : Twist Lock ou Pop In. [49]

3.2.1. Empreinte en Pick Up

Les empreintes réalisées en Pick Up sont des empreintes à « ciel ouvert » c'est à dire que le(s) transfert(s) dépasse(nt) du porte empreinte. C'est la technique d'empreinte la plus précise car celle qui génère le moins de contraintes sur le matériau d'empreinte lors de la désinsertion. L'empreinte en Pick Up a montré sa supériorité dans de nombreuses études [52], [53] C'est donc la technique de choix pour les empreintes de prothèse fixée supra-implantaire. [49]

Le porte empreinte utilisé est rigide, perforé en regard des transferts. Il peut s'agir d'un porte empreinte du commerce évidé, mais le meilleur choix reste un porte-empreinte individuel en résine, il permet en effet une empreinte plus précise.

Il doit répondre au cahier des charges suivant :

- insertion facile sur les transferts d'empreinte
- position adéquate du porte empreinte en bouche facilement repérable
- épaisseur de matériau homogène.

Dans ce type d'empreinte, les transferts métalliques restent dans l'empreinte lors de la désinsertion, ils possèdent une forme rétentive avec des rainures transversales [34], [50]

3.2.1.1. Etapes de réalisation :

1. Mise en place du transfert :

Lorsque l'empreinte Pick Up est réalisée en direct implant, le transfert d'implant est transvissé sur l'implant. Il faut alors vérifier l'absence de rebord osseux au niveau de la base de l'implant Bone Level (BL) qui peut gêner la mise en place du transfert.

Lorsque l'empreinte Pick Up est réalisée sur pilier, le transfert de pilier est transvissé sur le pilier. Dans les deux cas, les transferts d'empreintes sont transvissés manuellement, sans contrôle de couple de serrage. Leur bonne en place est vérifiée par radio rétroalvéolaire puis ils sont torqués à 10 Ncm (le torque dépend des données fabricant). [48]

Il faut savoir que lors d'empreinte pour prothèse plurale, il peut être intéressant de solidariser les transferts entre eux à l'aide de résine (ex : Duralay® mise en place par incréments afin de limiter la rétraction de prise) afin de diminuer les risques de mobilité et donc les risques d'erreur lors de la coulée au laboratoire. [48] Cependant, d'après G. Duminil et coll. (2008), dans le cas d'implants à connectique interne et d'axes divergents, la solidarisation peut s'opposer à la désinsertion pouvant entraîner des tensions et des tirages nuisibles à la précision. [34]

2. Essayage du porte empreinte :

Comme vu précédemment, le porte empreinte utilisé peut être un PEI fenestré en regard des implants ou c'est un porte empreinte du commerce qui est adapté : on évite en regard des implants.

Le porte empreinte est donc inséré afin de vérifier l'absence d'interférences avec les transferts, les dents voisines et les éléments muqueux environnants lors de sa mise en place.

3. Prise d'empreinte :

Le matériau light est injecté en bouche au niveau cervical des transferts pour enregistrer l'environnement tissulaire et au niveau des faces occlusales des secteurs dentés, puis le porte empreinte chargé de matériau lourd est inséré en bouche.

Les transferts dépassent du PE et la vis est accessible.

4. Désinsertion :

Dans un premier temps les transferts sont dévissés à travers la fenêtre du porte-empreinte, il faut alors s'assurer que la vis est totalement dégagée du pas de vis. [48]

Puis, dans un second temps, le porte empreinte est désinséré axialement : les transferts restent en position dans le matériau grâce aux rétentions.

5. Vérification de l'empreinte :

Lors de la vérification de l'empreinte, les transferts doivent être parfaitement immobiles, il ne doit pas y avoir de bulles, de déchirement au niveau des transferts et de l'environnement muqueux.

L'empreinte doit refléter parfaitement la situation clinique.

Le transfert restant en situation dans le matériau d'empreinte, celui-ci est peu sollicité au niveau élastique au moment de la désinsertion du porte empreinte [50]

6. Mise en place de l'analogue :

Cette étape peut être réalisée au cabinet ou au laboratoire de prothèse. La mise en place de l'analogue sur le transfert est une étape délicate car toute mobilisation du transfert doit être évitée afin de réduire les risques d'erreurs. [34]

Dans le cas d'une empreinte en direct implant, l'analogue d'implant est mis en place sur le transfert d'implant.

A l'inverse, dans le cas d'une empreinte sur pilier, l'analogue de pilier est mis en place sur le transfert de pilier.

Dans les deux cas, le transfert est transvissé sur l'analogue puis la position est contrôlée et validée afin de traiter l'empreinte. [48]

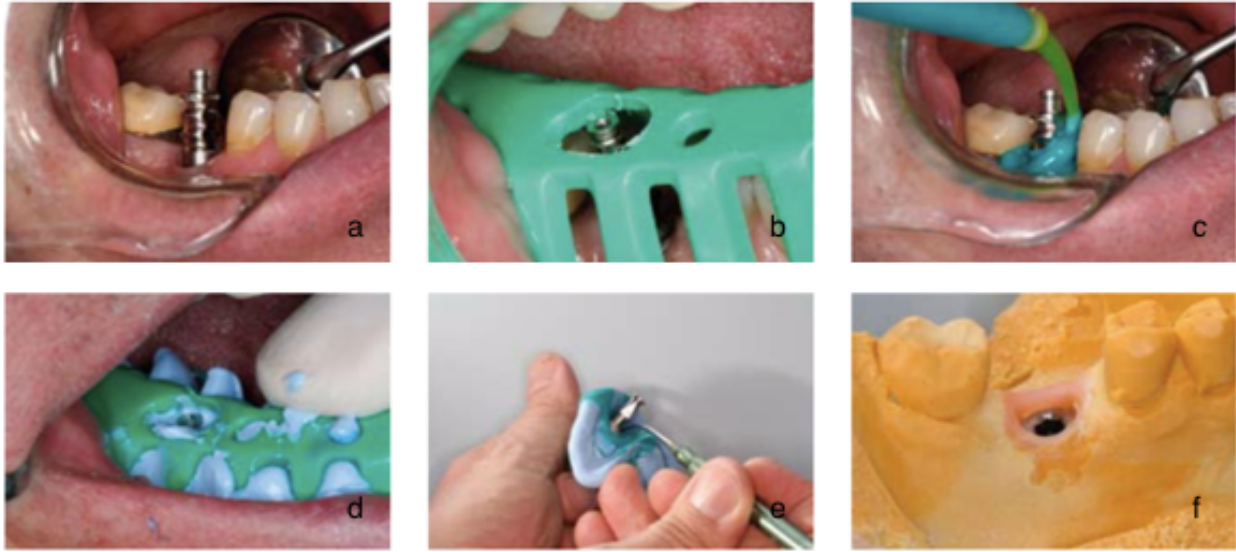

Figure 62: Empreinte Pick up en direct implant, a : un transfert métallique muni de rétentions est vissé sur l'implant, b : le porte empreinte est ajouré en regard de la vis du transfert, c : le silicone fluide est injecté contre la muqueuse autour du transfert, d : après mise en place du porte empreinte, l'accès à la vis est rapidement dégagé, e : de la cire recouvre la limite transfert / analogue, f : vue du modèle après moulage, la cire est facilement dégagée pour donner accès aux limites (Cas clinique DUMINIL, TARDIVO, TEXIER – Panorama des techniques d'empreinte en prothèse implanto-portée 2008) [34]

3.2.1.2. Avantages, inconvénients, indications

Avantages	Inconvénients	Indications
<ul style="list-style-type: none"> • Diminution des contraintes sur le matériau lors de la désinsertion • Plus grande précision car solidarisation des transferts avant de prendre l'empreinte 	<ul style="list-style-type: none"> • Hauteur importante occupée par les transferts • Insertion du PE délicate • Impossibilité de désinsérer l'empreinte sans dévisser tous les transferts : impose de revisser toutes les vis de cicatrisation en même temps • Nécessite une ouverture buccale suffisante • Contre indiquée en cas divergence implantaire importante 	<ul style="list-style-type: none"> - Nombre important de piliers ou d'implants - Axes implantaires divergents (25) - Implants très enfouis

Figure 63: tableau récapitulatif des avantages, inconvénients et indications de la technique d'empreinte par Pick up

3.2.2. Empreinte en Snap On

Les empreintes réalisées en Snap On sont des empreintes à « ciel fermé », c'est à dire que les transferts ne dépassent pas du porte empreinte.

3.2.2.1. Etapes de réalisation

1. Mise en place du transfert :

Lors des empreintes Snap On en direct implant le transfert d'implant est inséré sur l'implant en respectant l'indexation de celui-ci, il est clipsé dessus.

De la même façon, lors des empreintes Snap On sur pilier le transfert de pilier est clipsé sur le pilier en respectant l'indexation de la partie prothétique du pilier si celle-ci existe.

Particularités des transferts Snap On de la marque Straumann® :

Les transferts d'empreinte Snap On de la marque Straumann® présentent certaines particularités par rapport aux transferts de d'autres marques. Ces particularités permettent de stabiliser au mieux le transfert et ainsi éviter tout risque d'erreur lors de la prise d'empreinte.

Le transfert d'implant ou de pilier est constitué de deux parties : une coiffe d'empreinte et un cylindre de repositionnement.

Pour les empreintes en direct implant, dans un premier temps la coiffe d'empreinte est mise en place sur le col implantaire de l'implant Tissue Level : les ailettes doivent être mise en place en vestibulaire et en linguale, un premier clic doit être entendu. [34]

Puis, dans un second temps, le cylindre de repositionnement est mis en place, il est clipsé (2ème clic) sur l'implant en respectant son indexation.

Pour les empreintes sur pilier, la mise en place du transfert se fait de la même manière que précédemment sauf que la coiffe d'empreinte et le cylindre de repositionnement s'adaptent sur le pilier.

2. Essayage du porte empreinte :

Lors de l'insertion du porte empreinte en bouche, il faut vérifier la bonne adaptation et l'absence d'interférences avec les dents ou le transfert. Le porte empreinte n'est pas évidé au niveau des transferts.

3. Prise d’empreinte :

En bouche, du silicone light est injecté en cervical autour du transfert pour enregistrer l’environnement gingival puis le porte empreinte chargé de matériau lourd est inséré.

4. Désinsertion :

Lors de la désinsertion, le transfert d’implant ou de pilier, qu’il soit en une ou deux parties est emporté dans l’empreinte grâce à ses rétentions.

5. Mise en place de l’analogue

Dans le cas d’une empreinte en direct implant, l’analogue d’implant est clipsé sur le transfert d’implant. A l’inverse, dans le cas d’une empreinte sur pilier, l’analogue de pilier est clipsé dans le transfert de pilier.

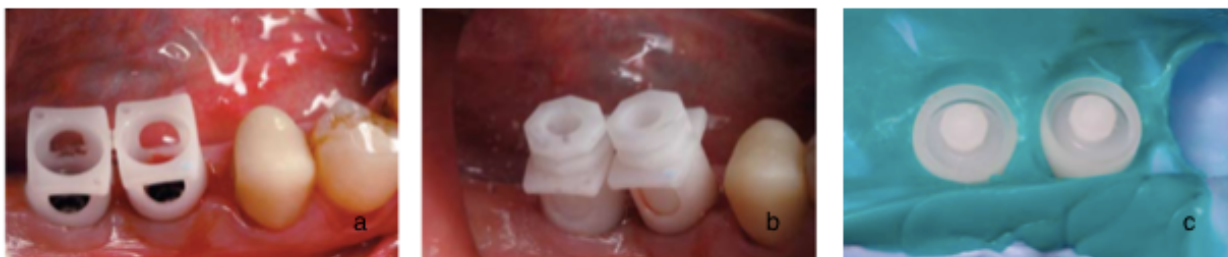

Figure 64: Empreinte Snap On en direct implant (Straumann), a : des coiffes d’empreinte s’ajustent sur le col implantaire, b : les cylindres de positionnement complètent le dispositif d’empreinte, c : vue de l’intrados de l’empreinte (Cas clinique DUMINIL, TARDIVO, TEIXIER – Panorama des techniques d’empreintes en prothèse implanto-portée 2008) [34]

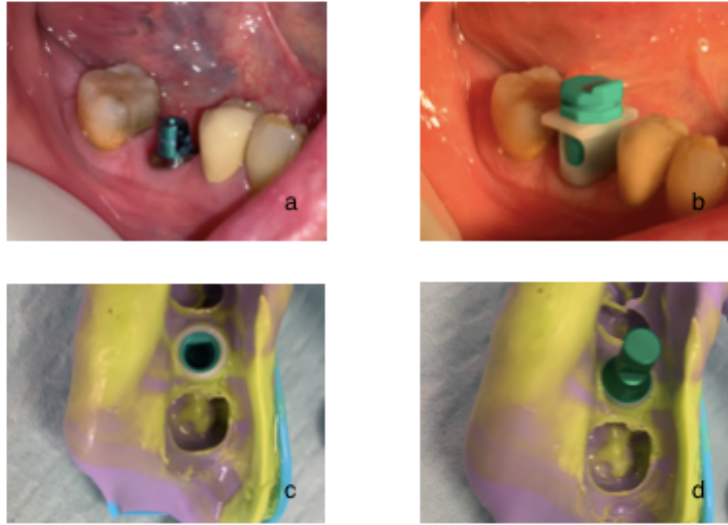


Figure 65: Empreinte Snap on sur pilier plein, a : vue clinique du pilier plein torqué définitivement, b : mise en place de la coiffe d'empreinte et du cylindre de positionnement, c : vue de l'intrados de l'empreinte après désinsertion, d : vue de l'intrados de l'empreinte après mise en place de l'analogue de pilier

3.2.2.2. Avantages, inconvénients, indications

Avantages	Inconvénients	Indications
<ul style="list-style-type: none"> • Simplicité de mise en œuvre • Faible hauteur nécessaire 	<ul style="list-style-type: none"> • Moindre précision car contrainte sur le matériau lors de la désinsertion • Technique inadaptée si les implants sont trop divergents 	<ul style="list-style-type: none"> - Patients avec réflexe nauséeux - Faible hauteur disponible - Empreinte pour coiffe unitaire ou faible nombre d'implants

Figure 66: Tableau récapitulatif des avantages, inconvénients et indications de la technique d'empreinte en Snap On

3.2.3. Empreinte en Twist lock = Pop in

Les empreintes réalisées en Twist Lock sont des empreintes à « ciel fermé ». Les transferts ne sont pas emportés dans l'empreinte mais mis en place ultérieurement : il existe alors un aléa de repositionnement des transferts. [54], [55]

De plus, lors du retrait, le transfert n'est pas dans l'axe de la désinsertion ce qui induit des contraintes sur le matériau : il existe un risque important de déformation et donc d'erreur [48]

Ce type d'empreinte peut être indiqué lorsque des préparations sur dents naturelles adjacentes doivent être enregistrées sur la même empreinte, pour un implant unitaire et / ou lorsque l'ouverture buccale est limitée.

3.2.3.1. Étapes de réalisation

1. Mise en place des transferts :

Le transfert de pilier ou d'implant est transvissé ou vissé sur le pilier ou l'implant.

Pour ce type d'empreinte, la morphologie du transfert est convergente en direction occlusale tout en possédant une anatomie spécifique avec méplats ou cannelures permettant un repositionnement unique. [48]

Une fois mis en place, il est nécessaire de contrôler radiographiquement le positionnement.

2. Essayage du porte empreinte :

Lors de l'essayage du porte-empreinte, il faut vérifier la bonne adaptation et l'absence d'interférence avec les dents ou le transfert.

Le porte-empreinte n'est pas perforé en regard des transferts

3. Prise d'empreinte :

Le silicone light (matériau de faible viscosité) est injecté en cervical autour du transfert pour enregistrer l'environnement gingival puis le porte empreinte chargé de matériau lourd (matériau de haute viscosité) est inséré en bouche. [34]

4. Désinsertion :

Lors de la désinsertion axiale de l'empreinte, le transfert reste en bouche.

5. Dévissage du transfert et mise en place de l'analogue

Une fois l'empreinte désinsérée, le transfert est dévissé puis soit le transfert est repositionné dans l'empreinte puis l'analogue est fixé dans un second temps, soit le transfert est transvissé / vissé sur l'analogue puis l'ensemble transfert / analogue est mis en place dans l'empreinte.

Cette étape peut être réalisée au laboratoire ou au cabinet par le chirurgien dentiste.

Si la mise en place de l'analogue est réalisée au laboratoire, le transfert est envoyé avec le numéro de la dent correspondant.




Figure 67: Empreinte Twist lock en direct implant, a : les transferts sont vissés sur les implants, b : vue de l'intrados de l'empreinte après désinsertion, c : les transferts sont dévissés puis assemblés avec les analogues, d : l'ensemble transfert/analogue est mis en place dans l'empreinte, e : empreinte avant coulée du moulage

3.2.3.2. Avantages, inconvénients, indications

Avantages	Inconvénients	Indications
<ul style="list-style-type: none"> • Simplicité de mise en œuvre • Faible hauteur disponible • Possibilité de dévisser les transferts un par un : moins douloureux au moment du revissage des vis de cicatrisation • Ce protocole évite les distorsions et / ou les déchirements du matériau d'empreinte 	<ul style="list-style-type: none"> • Précision moindre • Contraintes sur le matériau lors de la désinsertion de l'empreinte et de la réinsertion des transferts • Risque d'erreur lors de la réinsertion des transferts dans l'empreinte • Inadaptée si les implants sont trop divergents 	<ul style="list-style-type: none"> - Patients avec réflexe nauséeux - Faible hauteur disponible - Empreinte pour coiffe unitaire ou faible nombre d'implants

Figure 68: Tableau récapitulatif des avantages, inconvénients et indications de la technique d'empreinte par Twist Lock

3.2.4. Les empreintes numériques en prothèse implantaire

L'empreinte optique en prothèse implantaire associe les principes de l'empreinte implantaire (empreinte de position d'un élément de morphologie connue permettant de positionner un analogue) et de l'empreinte optique (numérisation intra buccale des arcades).

Au niveau du secteur implanté, l'empreinte optique se fait en deux temps.

Dans un premier temps, la vis de cicatrisation est déposée. La caméra enregistre l'hémi-arcade concernée par la zone de l'implant pour capter l'environnement muqueux péri-implantaire.

Dans un second temps un transfert d'empreinte (scan body) spécifique de l'implant posé est mis en place.

Une seconde numérisation enregistre la position du transfert par correction de l'empreinte numérique initiale.

L'arcade antagoniste et l'occlusion en OIM sont également numérisées, une fois le transfert déposé.

Ces éléments sont adressés par voie numérique au laboratoire de prothèse, sous forme d'un fichier STL.

Le technicien indique trois points de repère sur la surface du transfert et sur l'analogue virtuel correspondant, ce qui provoque l'alignement des deux images et donc le positionnement exact de l'analogue : le modèle virtuel avec analogue d'implant est ainsi créé.

La conception et la fabrication des piliers suit alors idéalement le même protocole que les piliers anatomiques fraisés.

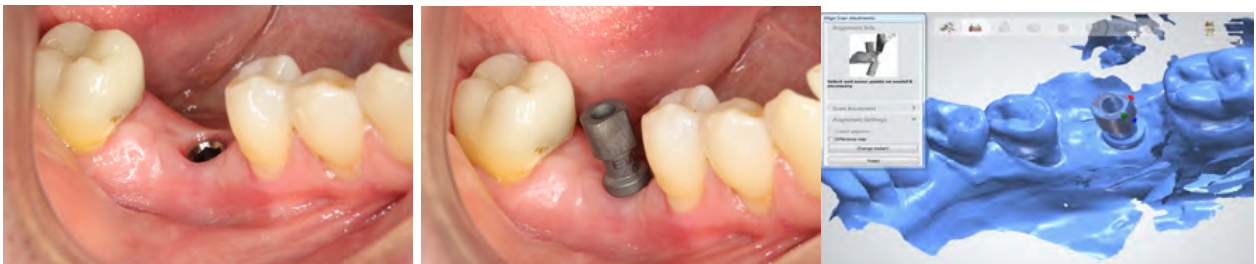

Figure 69: Empreinte numérique pour prothèse implantaire a : vis de cicatrisation déposée b : mise en place du scan body c : image numérique du moulage virtuel obtenu

3.3. Les empreintes en prothèse amovible supra-implantaire

3.3.1. Empreinte sur barre de jonction

Comme vu précédemment, la barre de jonction peut être soit transvissée sur des piliers transgingivaux type piliers multi-unit, soit être transvissée directement sur des implants à connectique externe.

L'empreinte sera donc réalisée en fonction de la situation clinique :

- empreinte des piliers multi-unit en utilisant des transferts de piliers
- empreinte direct implants avec des transferts d'implants

Dans les deux cas, l'empreinte se fera en utilisant un porte-empreinte individuel, en deux temps cliniques. Dans un premier temps, les surfaces muqueuses seront enregistrées via un joint périphérique réalisé en dynamique et une empreinte surfacique avec matériau polysulfure. Dans un second temps, l'empreinte des transferts est réalisée en Snap On ou Pop In suivant la technique choisie.

3.3.2. Empreinte sur attachement axiaux

Une prothèse amovible supra-implantaire stabilisée par des attachements Locator® peut être réalisée selon deux techniques différentes : la méthode indirecte et la méthode directe. Soit la prothèse amovible complète est réalisée comme une prothèse conventionnelle sans implant puis les attachements sont connectés après 15 jours de port de la prothèse (méthode directe au fauteuil qui réduit les risques de fracture de la PACSI car dépressibilité muqueuse) soit l'empreinte secondaire est réalisée avec les attachements en place, la prothèse sera conçue directement sur les implants (méthode indirecte au laboratoire)

Lorsque l'empreinte secondaire est réalisée avec les attachements axiaux en place, ces derniers sont vissés et torqués définitivement sur les deux implants symphysaires.

Les objectifs de cette empreinte dissociée, réalisée en deux temps, sont d'enregistrer les appuis muqueux postérieurs et la position des attachements. [34]

Cette empreinte secondaire se fait en différentes étapes avec deux matériaux différents.

Dans un premier temps les coiffes de transferts sont mises en place sur les attachements. Le porte empreinte individuel issu de l'empreinte primaire est alors essayé, il doit être ajusté au niveau des crêtes postérieures et ne doit pas interférer avec les transferts.

Dans un second temps les muqueuses sont enregistrées à l'aide d'un joint périphérique réalisé de manière conventionnelle à la prothèse complète et d'une empreinte surfacique au polysulfure.

Dans un troisième temps la position des attachements est enregistrée : du plâtre d'empreinte (type Snow White) est mis en place dans la partie antérieure du porte empreinte individuel qui est alors inséré en bouche jusqu'à prise complète. Lors de la désinsertion, les coiffes de transfert sont emportées dans l'empreinte.

Enfin les analogues de piliers - des attachements - sont mis en place sur les transferts. [34]

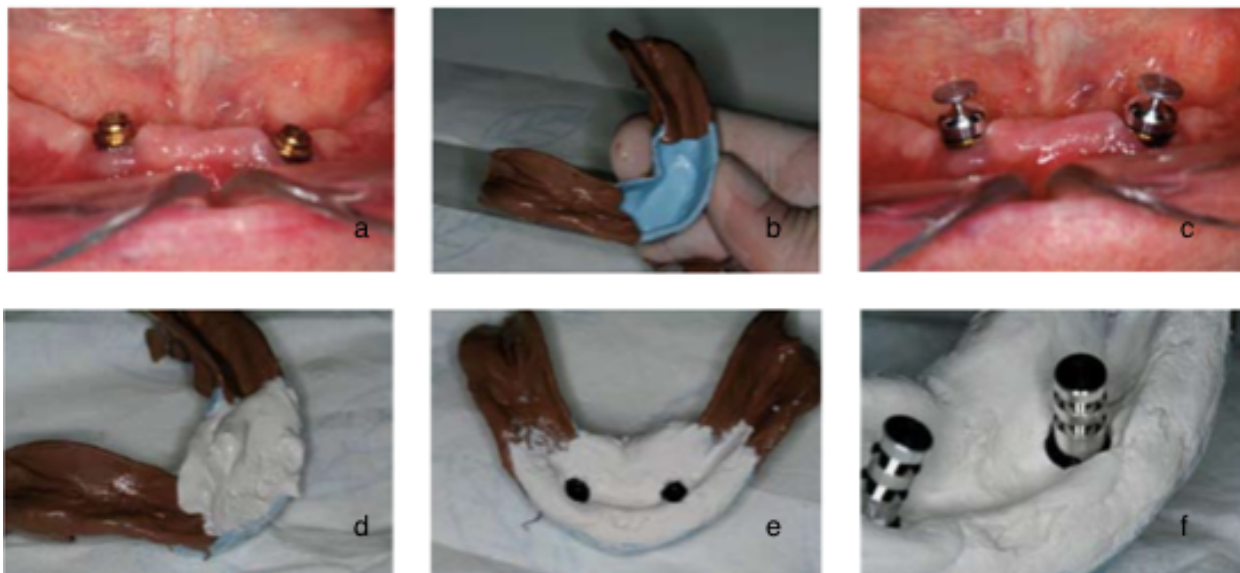


Figure 70: Empreinte en 2 temps sur attachements axiaux, a : deux attachements Locator ont été placés sur les implants, b : l'empreinte des crêtes postérieures est prise avec matériau polysulfure, c : les transferts d'empreinte sont encliquetés sur les attachements, d : du plâtre Snow White garnit la partie antérieure du porte-empreinte, e : vue de l'empreinte désinsérée, f : des analogues d'attachement sont placés dans les transferts (cas clinique DUMINIL, TARDIVO, TEXIER – panorama des techniques d'empreinte en prothèse implanto-portée 2008) [34]

3.4. Critères de choix du type d'empreinte à réaliser

3.4.1. Ouverture buccale

Lorsque l'ouverture buccale est réduite, les empreintes en Pick Up sont déconseillées. En effet pour ce type d'empreinte, il est nécessaire d'avoir un espace suffisant pour la hauteur du transfert plus celle du tournevis. [49]

Il en est de même pour les zones d'accès difficile - dent postérieure - qui ne permettent pas une dextérité suffisante. [6]

3.4.2. Axes implantaires

Lorsque les axes implantaires sont parallèles, les empreintes peuvent être réalisées en Pick Up ou Snap On.

En revanche lorsqu'il existe une divergence entre les implants supérieure à 8°, les forces nécessaires à la désinsertion entraînent une contrainte génératrice d'imprécisions ; seules les empreintes en direct peuvent être réalisées (Snap On et Pick Up) et non les empreintes indirectes (Twist Lock). [27], [50]

3.4.3. Nombre d'implants

Plus le nombre d'implants est élevé, plus il y a de risque d'imprécisions. Par conséquent, il est nécessaire d'utiliser une clé de validation en plâtre - clé de Sheffield - pour s'assurer de la passivité de l'armature. En effet passivité est le maître-mot en prothèse implantaire.

De 1 à 3 implants, les différentes techniques d'empreintes sont équivalentes.

Lorsque le nombre d'implants est supérieur à 3, les empreintes en Pick Up sont plus indiquées car elles entraînent moins de risques d'erreur et facilitent la fabrication de la clé de validation. La précision peut être encore augmentée en solidarissant les transferts avec de la résine en bouche lors de la prise d'empreinte. [49]

Il reste tout de même possible de réaliser des empreintes en Snap On, elles offrent des résultats satisfaisants en terme de précision.

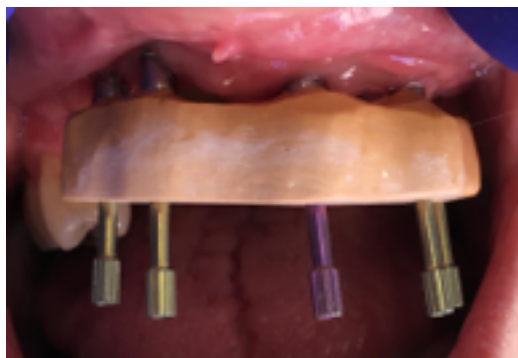


Figure 71: Vue clinique d'une Clé de Sheffield mise en place afin de vérifier la fidélité de l'empreinte de travail

3.4.4. Position verticale de l'implant par rapport à la gencive / profondeur de l'enfouissement

La position verticale de l'implant par rapport à la gencive est le paramètre qui influence le plus le choix du transfert. En effet la précision de l'empreinte diminue avec l'enfouissement car il est impossible de contrôler visuellement de la bonne mise en place du transfert. Dans ce cas, les empreintes en Pick Up sont plus indiquées car le contrôle du vissage est plus performant. [49]

3.4.5. Type de mise en charge

Dans le cadre d'une mise en charge implantaire immédiate, le patient est fatigué par l'intervention, l'ouverture buccale est faible à ce moment, une empreinte en Snap On est donc plus indiquée. [49]

3.4.6. Réflexe nauséux

Chez un patient nauséux, l'empreinte doit pouvoir être désinsérée rapidement. Les empreintes en Pick Up sont donc contre-indiquées à l'inverse des empreintes en Snap On.

3.5. Indications et contre-indications des différentes empreintes

Techniques d'empreintes	Techniques directes			Technique indirecte
	Snap on sur pilier et direct implant	Pick up sur piliers	Pick up direct implant	Pop In direct implant
ouverture buccale	faible	importante	importante	faible
réflexe nauséux	oui	non	non	oui
axes implantaires	divergence > 15° possible	divergence >15°	divergence <15°	divergence <15°
nombres d'implants	maximum	maximum	maximum	maximum
position verticale de l'implant par rapport à la gencive	juxta ou légèrement infra-gingival	infra-gingival profond	infra-gingival profond	infra-gingival profond
mise en charge	immédiate	immédiate	immédiate	retardée

Figure 72: tableau récapitulatif des indications et contre-indications des différentes techniques d'après Y. Benhamou, Y. Allard, Y. Charbit, P. Mahler - La prise d'empreinte en prothèse sur implants : problèmes et erreurs - 2010. [49]

3.6. Les matériaux d'empreinte en prothèse implanto-portée.

Il existe trois grandes familles de matériaux d'empreinte : les élastomères, les hydrocolloïdes et les plâtres. Ils sont tous biphasiques, c'est à dire qu'ils présentent une phase plastique avant la prise et une phase élastique après la prise.

Les matériaux d'empreinte en prothèse implanto-portée ne répondent pas aux mêmes critères de choix qu'en prothèse conventionnelle, ils doivent être particulièrement rigides pour immobiliser les transferts d'empreinte. [34]

3.6.1. Les élastomères

Pour rappel, au sein des élastomères on distingue quatre sous types : les polysulfures, les polyéthers, les silicones de type A et les silicones de type C.

Les silicones A (polyvinylsiloxanes) et les polyéthers sont les matériaux les plus utilisés pour les empreintes de positionnement en prothèse implanto-portée. [50]

La précision de ces deux matériaux est semblable, seules deux propriétés les distinguent : la stabilité dimensionnelle et la mouillabilité.

Les silicones A présentent une plus grande stabilité dimensionnelle, ils sont donc plus indiqués lorsque les implants sont divergents. Ces derniers sont utilisés uniquement en double mélange. Les polyéthers présentent quant à eux une plus grande mouillabilité, une grande rigidité et ils sont faciles d'utilisation. Ils sont alors contre-indiqués dans le cas d'une atteinte parodontale modérée à sévère, de bridge avec piliers fragiles et d'implants divergents.

Les polysulfures peuvent eux, être utilisés en prothèse amovible complète supra-implantaire.

3.6.2. Les hydrocolloïdes

Les hydrocolloïdes peuvent être réversibles ou irréversibles (alginate).

Ils sont peu utilisés en prothèse sur implants car ils sont assez fragiles. On les utilise le plus souvent pour les empreintes préliminaires ou pour les empreintes de l'arcade antagoniste.

3.6.3. Les plâtres

Ils sont indiqués pour les cas d'édentements totaux afin d'enregistrer le positionnement des implants. En effet la stabilité dimensionnelle et la rigidité des plâtres assurent une grande précision. [49] [50]

Ils présentent de nombreux avantages : faible variation dimensionnelle, rigidité importante ce qui permet de ne pas solidariser les transferts d'empreinte dans le cadre de prothèse plurale. Cependant la mise en œuvre clinique de ce matériau est l'inconvénient majeur.

4. Intégration pédagogique du travail réalisé

L'objectif majeur de ce travail est la réalisation de documents pédagogiques destinés aux étudiants en formation initiale ou continue, constituant des ressources pédagogiques qui pourront être intégrées aux différents modes d'enseignement.

La liste des connaissances nécessaires et le rythme de leur intégration à la formation a été proposée par Mattheos et Coll. en 2008 à l'issue d'une conférence de consensus européenne qui rappelle également la pyramide de Miller.

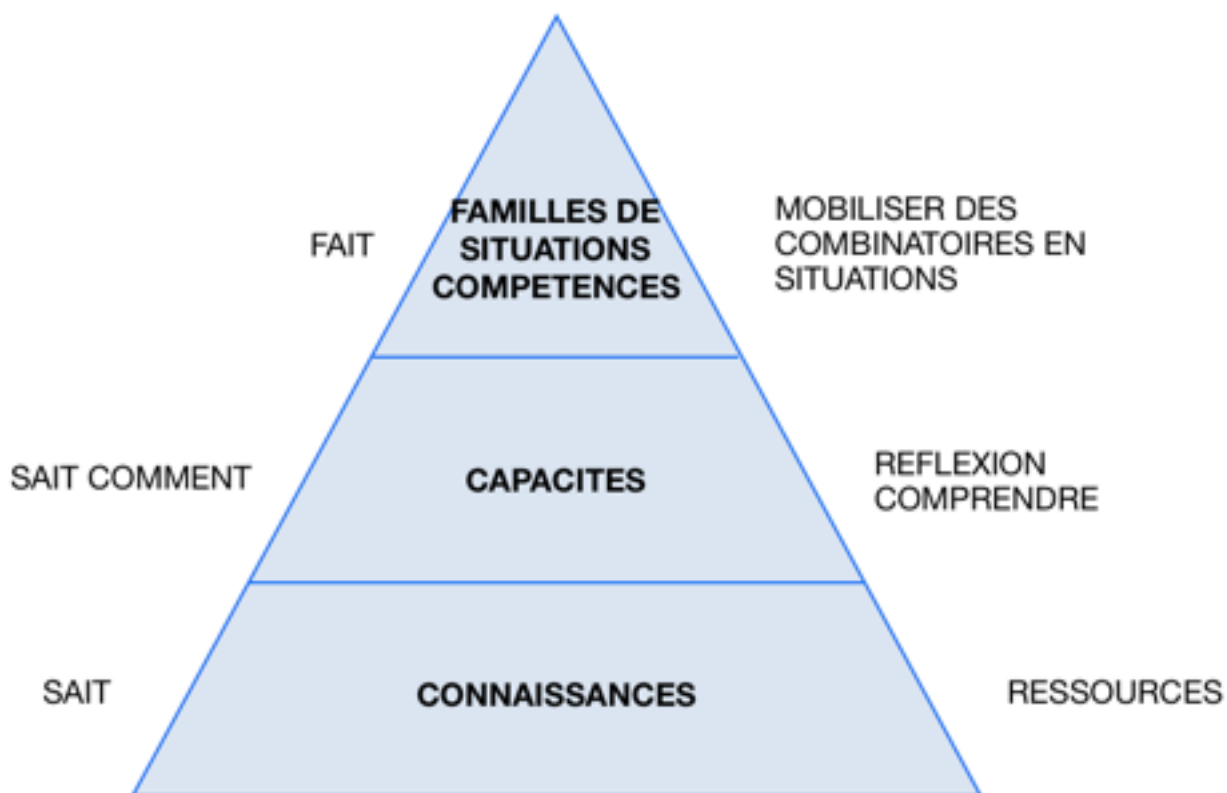


Figure 73 : adaptation de la pyramide de Miller dans une définition de la compétence en 3 dimensions (modifié)

Le travail proposé s'inscrit dans le socle de la pyramide de Miller en fournissant des ressources utilisables sous des formes variées.

4.1. Documents vidéos

Au delà du texte qui précède, la majeure partie du travail réalisé dans cette thèse réside dans l'élaboration d'images et vidéos explicatives, destinées aux étudiants en formation initiale ou continue.

La liste de ces vidéos est récapitulée dans le tableau ci dessous :

Nobel ®	<ul style="list-style-type: none">• Différence entre un implant Bone Level et Tissue Level• Morphologie implantaire : implant cylindro-conique vs cylindrique• Connexions passives hexagonales internes et externes• Mise en place d'un pilier de cicatrisation sur une connectique à hexagone externe par vissage• Mise en place d'un pilier standard non modifiable sur une connectique interne trilobée• Mise en place d'un pilier standard festonné sur une connectique interne hexagonale• Mise en place d'un pilier standard angulé non modifiable sur une connectique hexagonale interne• Mise en place d'un attachement Locator® sur une connectique hexagonale interne• Piliers pour prothèse transvissée en direct implant• Piliers provisoires• Caractéristiques du Switching Platform• Empreinte Pick Up en direct implant• Empreinte Snap On sur pilier standard non modifiable• Empreinte twist lock en direct implant• Empreinte twist lock sur pilier MUA (Multi Unit Abutment)
Zimmer ®	<ul style="list-style-type: none">• Attachement axial sphérique pour prothèse amovible complète : partie mâle, partie femelle et transfert d'empreinte• Piliers pour prothèse scellée : pilier esthétique droit ou angulé et pilier plein (avec son analogue et sa coiffe calcinable)• Piliers pour prothèse transvissée : pilier MUA (droit ou angulé), TiBase, tube entièrement calcinable pour prothèse en direct implant

	<ul style="list-style-type: none"> • Accastillage prothétique pour la réalisation d'une empreinte sur pilier MUA droit : transfert d'empreinte, analogue • Accastillage prothétique pour la réalisation d'empreintes en direct implants : transferts d'implants pour empreinte en twist lock, Pick Up et analogues correspondants. • Mise en place d'un tube provisoire titane transvissé sur pilier MUA • Mise en place d'un tube provisoire plastique transvissé sur implant et réalisation du provisoire.
Anthogyr®	<ul style="list-style-type: none"> - Spécificités des connectiques des implants Tissue Level de la marque : double connexion - Connexion In Link® : gestion d'axes implantaires divergents - Connexion In Link® : gestion d'une divergence entre axe implantaire et prothétique - Mise en place d'une prothèse unitaire sur un implant TL - Piliers sur implant BL à connectique trilobée interne : pilier standard droit, pilier esthétique angulé

Figure 74: tableau récapitulatif des documents vidéos réalisés.

Ces vidéos sont présentées au cours lors des préAO (présentation Assistée par Ordinateur) par l'enseignant ou intégrées à un LMS (Learning Management System).

4.2. Intégration au LMS Moodle : les bases conceptuelles pédagogiques des LMS

L'évolution progressive des modèles pédagogiques, d'un modèle behavioriste centré sur l'enseignement vers un modèle centré sur l'apprentissage constructiviste partagé (socio-constructivisme) a modifié les paradigmes d'acquisition des connaissances.

Les LMS sont basés sur 4 concepts pédagogiques sous jacents : [56]

Le constructivisme

Ce point de vue affirme que les gens **construisent** activement leurs nouvelles connaissances en interagissant avec leur voisinage.

Tout ce que nous voyons, lisons, entendons, ressentons ou touchons est comparé à vos connaissances antérieures et si cela est viable dans notre monde mental, pourra former une nouvelle connaissance qui nous appartiendra. Cette connaissance est renforcée si nous pouvons l'utiliser avec succès dans un environnement plus large. L'individu n'est pas seulement une banque de mémoire qui absorbe passivement de l'information, et la connaissance ne peut pas non plus être « transmise » juste en lisant quelque chose ou en écoutant quelqu'un.

Ce qui ne veut pas dire qu'il est impossible d'apprendre en lisant une page web ou en assistant à un cours mais ceci insiste sur le fait qu'il n'y a pas seulement un transfert d'information d'un cerveau à un autre : l'apprentissage est conditionné par l'interprétation.

Le constructionisme

Le « **constructionnisme** » affirme que l'apprentissage est particulièrement efficace lorsque l'on construit quelque chose pour que d'autres l'expérimentent. Cela peut prendre plusieurs formes, d'une phrase énoncée ou d'un courriel, à des éléments plus complexes comme un tableau peint, une maison ou un logiciel.

Par exemple, la lecture de cette page à plusieurs reprises n'empêche pas de l'oublier dès demain. Mais essayer d'expliquer ces idées à quelqu'un d'autre avec ses propres mots, concevoir une présentation expliquant ces concepts, va impliquer une meilleure compréhension pour soi même et une meilleure intégration à ses propres idées. La prise de notes personnelles lors d'un cours (notes qui ne seront parfois jamais relues) procède de ce principe de constructivisme.

Le socio-constructivisme

Ce concept étend les précédents à un groupe social construisant des choses pour un autre groupe, en créant en collaboration, une culture d'artéfacts partagés, avec un sens partagé. Si l'on est immergé dans une telle culture d'objets partagés, on apprend à chaque instant comment faire partie intégrante de cette culture, à tous les niveaux.

Une tasse en fournit un très simple exemple. L'objet peut être utilisé pour de nombreuses choses, mais sa forme suggère une certaine « connaissance » sur la capacité à contenir des liquides. Un exemple plus complexe est un cours en ligne.

La « forme » des outils logiciels indique bien sûr certaines choses sur le fonctionnement des cours en ligne, mais les activités et textes produits dans le groupe aideront à se faire une idée du comportement de chaque personne dans ce groupe.

Lié et détaché

Ce concept s'intéresse aux motivations des individus dans le cadre d'une discussion.

Un comportement **détaché** consiste à rester « objectif » et proche des « faits », et à défendre son opinion à l'aide de la logique en cherchant les lacunes des idées d'autrui.

Un comportement **lié** consiste en une approche plus empathique, qui accepte la subjectivité, essayant d'écouter et de poser des questions afin de comprendre le point de vue de l'autre. Un comportement **construit** est celui d'une personne sensible à ces deux approches et capable de choisir la plus appropriée des deux dans une situation concrète.

En général, dans une communauté d'apprentissage, une saine proportion de comportement lié est un très puissant stimulant pour l'apprentissage, non seulement parce qu'il permet le rapprochement des personnes, mais aussi en favorisant une réflexion plus profonde et un examen des propres croyances de chacun.

Ces concepts associés permettent de voir l'apprentissage sous une forme différente : l'enseignant n'est plus seulement un acteur de la publication de données qu'il estime devoir être connues et l'évaluateur de cette acquisition.

L'apprenant n'est plus le réceptacle de cette connaissance délivrée mais peut être tour à tour un enseignant et un apprenant.

Le travail d'« enseignant » passe ainsi du rôle de « source de la connaissance » à celui de pôle d'influence et modèle de la culture de classe. Il s'agit d'avoir des contacts personnalisés et adaptés aux besoins d'apprentissage de chaque étudiant, et d'animer les discussions et les activités de façon à atteindre collectivement les objectifs d'apprentissage de la classe.

L'évolution simultanée des technologies de l'information et de la communication met des outils performants à la disposition des processus d'apprentissage. Un **Learning Management System (LMS)** est un logiciel qui accompagne et gère un processus d'apprentissage ou un parcours pédagogique. En français, on parle de « plateforme d'apprentissage ou d'e-learning ou d'environnement numérique d'apprentissage »

Ce genre de système informatique propose un espace numérique de travail (ENT) comprenant des outils de gestion de contenu (texte, vidéos, images, liens Internet...) et d'interface avec les apprenants mais aussi des tests d'évaluation soumis à validation par l'enseignant ou proposés comme activités de régulation en auto-évaluation.

Ces plates-formes *e-learning* sont ainsi des solutions informatiques qui incluent différentes fonctionnalités pour concevoir, administrer et tutorer des cours ou parcours de formation en ligne accessibles à distance avec différentes technologies (ordinateur, visio et webconférences, tablettes, smartphones...).

Moodle est une de ces plateformes d'apprentissage en ligne. Le mot « Moodle » est l'abréviation de *Modular Object-Oriented Dynamic Learning Environment* : « Environnement orienté objet d'apprentissage dynamique modulaire ».

Outre la création de cours à l'aide d'outils intégrés (ressources et activités) à l'usage des formateurs, Moodle offre des possibilités d'organisation des cours sous forme de filières (catégories et sous-catégories, cohortes...) qui lui donnent également des caractéristiques propres à la mise en place de dispositifs complets d'enseignement.

À un système de gestion de contenu, Moodle ajoute aussi de nombreux outils d'interactions pédagogiques et communicatives créant un environnement d'apprentissage en ligne : cette application permet de créer, via le réseau, des interactions entre pédagogues, apprenants et ressources pédagogiques.

Grâce à son architecture modulaire, Moodle profite de plugins développés par sa communauté pour permettre l'extension de ses fonctionnalités et répondre ainsi à des besoins spécifiques (santé, technique...).

Tout en offrant les mêmes fonctionnalités que Jalon, l'ancienne plateforme d'e-learning de l'UNS, Moodle apporte de nouvelles possibilités :

- La possibilité de rédiger des pages de contenu directement en ligne
- De nouvelles activités comme les leçons, wiki, scorm, base de données, choix du groupe...
- La gestion des groupes personnels
- Les chemins pédagogiques
- Le suivi de la progression des étudiants

Adopté au sein de l'UCA (Université Côte d'Azur) comme plateforme d'e-learning dès 2019/2020 Moodle a été utilisé dans le cadre de cette thèse.

Les 3 thèmes d'apprentissage développés dans cette thèse seront donc accessibles aux étudiants sur Moodle dès la rentrée 2019/2020.

4.3 Exemples du cours Implantologie Prothétique sur Moodle



The screenshot shows the Moodle course interface for 'Prothèse Implantaire'. At the top, there is a header with the University of Nice Sophia Antipolis logo and the course title 'Implantologie Prothétique...'. Below the header is a navigation bar with links for 'Accueil', 'Tableau de bord', 'Événements', 'Mes cours', 'Cours actuel', 'Activer le mode édition', and 'Vue standard'. The main content area shows the course title 'Prothèse Implantaire' and three featured activities: 'La connectique Implantaire' (with a 'New Activity' badge), 'Les piliers Implantaires', and 'Les empreintes en prothèses...'. On the right side, there is a 'Navigation' sidebar with a tree view showing the course structure: 'Tableau de bord', 'Accueil du site', 'Pages du site', 'Mes cours', 'Formation', 'Implantologie', 'Prothétique', 'Participants', 'Badges', 'Compétences', 'Notes', 'Général', and 'La connectique'.

Figure 75: Page d'accueil du cours de prothèse Implantaire

Chacun des 3 chapitres comprend des ressources multiples destinées à l'apprentissage de l'apprenant :

- Pages de cours sous plusieurs formes (étiquette, livre...)
- Des images ou Vidéos pédagogiques réalisées par Céline BENEJAM
- Des Articles en téléchargement pour approfondir un sujet
- Des Liens internet (plateformes vidéos ou autres cours)
- Des Images ou Vidéos de démonstration clinique

Cours

Les piliers Implantaires

Cette section du cours traite des piliers implantaires : rôle des piliers prothétiques, différents types de piliers et leur spécificités, leur manipulation et leur mode d'assemblage

LE PILIER IMPLANTAIRE

Le pilier, lorsqu'il est présent, permet la jonction entre la pièce maitresse qu'est l'implant et l'élément prothétique.

Cette pièce de l'accastillage prothétique comprend plusieurs parties :

- une **partie connectique** qui s'insère dans / sur l'implant, qui peut être indexée ou non
- une **partie transgingivale**: la hauteur et l'évasement de cette partie est variable en fonction de la quantité de tissus kératinisés et du type d'implant (Bone Level ou Tissue Level) mis en place.

En effet en présence d'un implant Tissue Level, cette partie peut être réduite voir totalement absente.

- et une **partie coronaire**, droite ou angulée, avec ou sans indexation, sur laquelle l'élément prothétique est mis en place par scellement (prothèse scellée supra-implantaire) ou par vissage (prothèse transvissée).

Navigation: Implantologie Prothétique > Participants > Badges > Compétences > Notes > Général > La connectique Implantaire > Les piliers Implantaires > Les empreintes en prothèse

Figure 76: exemple : Page de cours (sous forme d'étiquette) du cours Piliers Implantaire

Université Nice Sophia Antipolis
Membre de UNIVERSITÉ CÔTE D'AZUR

Implantologie Prothétique ...

Accueil | Tableau de bord | Événements | Mes cours | Cours actuel

Activer le mode édition | Vue standard

Mes cours > Formation > Implantologie Prothétique > La connectique Implantaire > Livre connectique

Livre connectique

1. la connectique Implantaire

Les connectiques implantaires

Préalables indispensables : parties constitutives d'un implant

La quasi totalité des systèmes implantaires actuels (2019) met en œuvre des implants dit axiaux, en forme de vis, insérés par rotation après préparation du site osseux par forage et alésage. Leur fonction finale est d'être support d'un système prothétique visant à restaurer les fonctions orales et l'esthétique.

(Les systèmes non axiaux, exceptionnels, ne sont pas développés dans ce travail)

Pour rappel, dans sa version la plus commune, le système implanto-prothétique est composé de trois parties :

- une partie endo-osseuse (voire transgingivale) : l'implant lui même
- une partie endo-buccale fonctionnelle : la prothèse implantaire
- une partie non systématique qui fait la jonction entre les deux, qui est donc endo-buccale et parfois transgingivale : le pilier implantaire.

Table des matières

1. la connectique Implantaire

Navigation

Tableau de bord
Accueil du site
Pages du site
Mes cours
Formation
Implantologie Prothétique
Participants
Badges
Compétences
Notes

Figure 77: exemple : Page de cours (sous forme de Livre) du cours Connectiques Implantaires


Figure 78: exemple : Page de cours intégrant une vidéo pédagogique sur la connectique implantaire et le pilier (Céline BENEJAM)

Moodle intègre également de nombreux outils d'évaluation :

- Des Tests de connaissance (QCM), utilisés en auto apprentissage, utilisés comme évaluation notée par l'enseignant, voire utilisés comme prérequis pour déverrouiller l'accès aux chapitres suivant (l'obtention d'une note de 7/10 par exemple permettant d'avoir accès aux parties de cours suivantes).
- Des Devoirs à réaliser sous des formes multiples (un texte à rédiger, une vidéo à réaliser...) en un temps donné ou sur une période déterminée.
- Des Wimms, exercices interactifs ayant pour principe de toujours présenter un élément aléatoire.
- Des Ateliers, permettant de réaliser des devoirs évalués par ses pairs.
- Des Leçons, processus pédagogiques plus complexes permettant de mettre l'étudiant en situation de diagnostic et de résolution clinique par exemple.

Exemple de tests d'évaluation

Pas encore répondu
Noté sur 1,00
Marquer la question
Modifier la question



Veillez choisir une réponse :

- a. Ce pilier implantaire est un pilier conique pour prothèse transvissée pour un implant à connectique externe
- b. Ce pilier implantaire est un pilier conique pour prothèse scellée
- c. Ce pilier implantaire est un pilier pour prothèse amovible supra-implantaire
- d. Ce pilier implantaire est un pilier conique pour prothèse transvissée pour un implant à connectique interne

Navigation du test

1 2

Terminer le test...

Prévisualiser à nouveau

Navigation

- Tableau de bord
- Accueil du site
- Pages du site
- Mes cours
 - Formation
 - Implantologie Prothétique
 - Participants
 - Badges
 - Compétences
 - Notes
 - Général
 - La connectique implantaire
 - Les piliers Implantaires
 - test Piliers Implantaires**
 - Les empreintes en prothèse implantaire
 - Empreintes en PFI et PACSI

Figure 79: exemple de question intégrée au test de connaissance (45 questions au total)

A l'issue du test, lorsque toutes les questions ont été complétées, l'étudiant, selon le paramétrage souhaité par l'enseignant, pourra avoir accès aux réponses et bénéficier d'un feedback.

Veillez choisir une réponse :

- a. Ce pilier implantaire est un pilier conique pour prothèse transvissée pour un implant à connectique externe ❌
- b. Ce pilier implantaire est un pilier conique pour prothèse scellée
- c. Ce pilier implantaire est un pilier pour prothèse amovible supra-implantaire
- d. Ce pilier implantaire est un pilier conique pour prothèse transvissée pour un implant à connectique interne

Votre réponse est incorrecte.
La réponse correcte est : Ce pilier implantaire est un pilier conique pour prothèse transvissée pour un implant à connectique interne

- Les empreintes en prothèse implantaire
- Empreintes en PFI et PACSI

Administration

- Administration du test
 - Paramètres
 - Dérogations de groupe
 - Dérogations utilisateur
 - Modifier le test
 - Prévisualisation

Figure 80: accès étudiant aux corrections du test

Moodle est une plateforme d'e-learning très complète, permettant la mise en œuvre d'une véritable pédagogie centrée sur l'apprenant, en proposant des parcours pédagogiques adaptés à toutes les thématiques et à toutes les formes d'apprentissage.

La multiplicité des outils pédagogiques qu'elle propose permettra une évolution rapide des méthodes d'enseignement. Le travail réalisé dans cette thèse constitue une banque de données multimédias qui favorisera ces évolutions.

Conclusion

L'implantologie a profondément modifié notre approche dans le traitement de l'édentement, favorisant le rétablissement des fonctions orales par le traitement de cet édentement, tout en assurant la préservation tissulaire des dents adjacentes pour l'édentement partiel, et en améliorant confort et manducation des édentés complets.

Il est donc fondamental que les omnipraticiens puissent maîtriser la conception et la réalisation des prothèses implanto-portées. Chaque cas est unique, c'est pourquoi il existe une grande diversité au sein de l'accastillage prothétique (type de connectiques, types de piliers).

Il a donc été développé de façon simple et précise dans cette thèse afin de favoriser la prise en charge par les étudiants, de patients nécessitant une réhabilitation implanto-portée et ce, dès le début de leur stage hospitalier. En effet, à ce jour il est important qu'un étudiant à la fin de son cursus ait pu au moins réaliser des cas simples de prothèses sur implants.

La plateforme pédagogique Moodle permettra, dès la rentrée 2019 par l'intermédiaire des cours en e-learning, intégrant les vidéos pédagogiques réalisées dans le cadre de ce travail, de faciliter l'abord de la prothèse implanto-portée par les étudiants de la faculté de Nice.

Iconographie

Figure 1 : schéma récapitulatif des différentes parties d'un système implanta-prothétique unitaire	7
https://dr-lescuyer-francois.chirurgiens-dentistes.fr/content/les-implants-dentaires-puteaux-et-la-défence-92800	
Figure 2 : tableau récapitulatif des différentes parties constitutives d'un implant	8
Figure 3 a : Implant Bone Level à col droit rugueux, b : implant Tissue Level à col droit lisse	9
a : https://alpha-bio.net/it/products/implant-system/internal-hex-implants/atid/	
b : https://www.nobelbiocare.com/fr/fr/home/products-and-solutions/implant-systems/nobelreplace-tapered.html	
Figure 4 : Implant Tissue Level à col lisse évasé.....	10
Figure 5 : Implant à col large type XP.....	10
https://www.3dcelo.com/2018/05/28/morphologie-implantaire-et-criteres-de-selection-1-2/	
Figure 6 : Implant Bone Level à conicité inversée (Nobel Active®)	11
https://www.medimatch.co.uk/dental-catalogue/implants/nobelactive-implants-narrow-platform/	
Figure 7 : implant avec Switching Platform.....	11
https://glidewell dental.com/education/inclusive-dental-implant-magazine/volume-7-issue-3/dental-implants-scientific-inquiry	
Figure 8 : implant à col festonné.....	12
https://www.lefildentaire.com/articles/clinique/implantologie/a-propos-de-l-implant-osseospeed-tx-profile-d-astra-tech/	
Figure 9 : Tableau comparatif des caractéristiques principales des implants Bone Level et Tissue Level	15
Figure 10 a : système transvissé (empilé), b : système scellé [8]	16
Figure 11 : organigramme des différentes connectiques implantaire	17
Figure 12 : jeu de rotation entre l'implant (hexagone externe) et le pilier.[19]	20
Figure 13 : Implant Tissue Level à connectique passive hexagonale externe	21

Figure 14: Implants Tissue Level à connectiques polygonales internes passives; a : hexagone interne, b : octogone interne	23
a : https://www.etk.dental/fr/produits-et-solutions/implant-naturall3/	
b : https://www.etk.dental/fr/produits-et-solutions/implant-aesthetica2/	
Figure 15 : vue clinique d'une connexion hexagonale interne.....	23
Figure 16 : connectique interne conique	24
http://genericimplants.com/fr/like-i/46-pilier-conique.html	
Figure 17 : Vue en coupe d'une connexion basée sur le principe du cône morse (implant Ankylos de Friadent®) [17].....	26
Figure 18 : Vue en coupe d'une connexion basée sur le principe du cône morse avec indexation (implant Straumann®) [17].....	27
Figure 19 : Implant Bone Level à connexion interne passive trilobée (Nobel® Replace)	28
http://www.perfect-smile.pt/6%20Nobel%20Biocare.html	
Figure 20 : Implant Tissue Level Axiom (Anthogyr®) avec sa double connexion : connexion In Link® pour les restaurations plurales transvissées et connexion indexée trilobée pour les restaurations unitaires	29
https://www.anthogyr.fr	
Figure 21 : schéma des différents composants du système de fixation intégré au sein de la prothèse et venant s'insérer sur la connexion In Link®.....	29
https://www.anthogyr.fr/sites/default/files/atoms/files/fr_2018-04_c183_cat-nouveautes-aml_lr_pages.pdf	
Figure 22 : Représentation 3D permettant de visualiser la divergence possible entre axe prothétique et axe implantaire avec le système Axiom (Anthogyr®).....	30
https://www.anthogyr.fr/sites/default/files/atoms/files/fr_2018-04_c183_cat-nouveautes-aml_lr_pages.pdf	
Figure 23a : Implant Tissue Level (Anthogyr®) avec connexion In Link®, b : Implant Bone Level sur lequel est vissé un pilier In Link®.....	30
https://www.anthogyr.fr/sites/default/files/atoms/files/fr_2018-04_c183_cat-nouveautes-aml_lr_pages.pdf	
Figure 24 : Tableau récapitulatif des caractéristiques des connexions implantaires classiques...31	
Figure 25 : Tableau récapitulatif des caractéristiques des connexions implantaires spécifiques.32	
Figure 26: Platform Matching (absence de décalage horizontal (gauche)) vs Platform Switching (décalage horizontal (droite)).....	35
https://www.nobelbiocare.com/blog/tips-and-techniques/platform-switching-dental-implants/	

Figure 27: différence de diffusion bactérienne et de lyse osseuse au niveau du joint implant / pilier avec Switching Platform (gauche) et sans Switching Platform (droite) [20]	36
Figure 28: Implant Tissue Level avec Switching Platform intégré (implant Anthogyr®) https://www.anthogyr.fr/produits/implants/solution-axiom-multi-level/axiom-tissue-level	37
Figure 29: mesure de la hauteur transgingivale, a : jauge de profondeur, b : sonde graduée, c : pilier de cicatrisation gradué.....	39
Figure 30 : Organigramme des différents composants prothétiques d’après G. Toque, O. Laplanche, JR. Ettore, C. Zerbib [17].....	40
Figure 31: Tableau récapitulatif des avantages et inconvénients de la prothèse scellée supra implantaire	41
Figure 32: Vue clinique d’un pilier plein mis en place sur un implant Bone Level (Straumann) au niveau de 46	42
Figure 33: vue d’ensemble des piliers standards transvissés pour prothèse scellée. a : pilier standard droit, b : pilier standard angulé, c : pilier standard esthétique droit, d : pilier standard esthétique angulé	43
a.c.d. https://store.nobelbiocare.com/international/en/abutments/final-abutments?cat=1992 b. http://www.medicaexpo.fr/prod/ebi-inc/product-72580-868740.html	
Figure 34: photos cliniques d’un cas de prothèse scellée plurale sur piliers anatomiques réalisé au CHU de Nice, a : piliers anatomiques en position de 13, 12, 21, 23, 24, b : essai de l’armature métallique, c : essai du biscuit, d : scellement de la prothèse.....	46
Figure 35: Tableau récapitulatif des avantages et inconvénients de la prothèse transvissée sur implant	48
Figure 36: piliers avec embase titane et gaine calcifiable pour restauration prothétique transvissée monobloc sur implants.....	49
http://alphabiofrance.com/fr/114-piliers-à-surcouler	
Figure 37: piliers multi-unit, a : pilier angulé avec indexation hexagonale, b : pilier droit non indexé présentant un crénelage au niveau de la partie coronaire (anti-rotationnel).....	50
http://www.globald.com/implantologie-orthodontie-maxillo-faciale/implantologie/evl/prothese/	
Figure 38: vues des moulages d’une coiffe unitaire transvissée sur mini-pilier en secteur postérieur, a : mini pilier droit indexé avec méplats coronaire, b : armature métallique de la coiffe, c : coiffe définitive	51

Figure 39: vues cliniques, a : mini pilier transvissé torqué définitivement, b : coiffe unitaire sur 46 mise en place définitivement par vissage, puis comblement du puit d'accès à la vis avec du téflon et un composite.	51
Figure 40: photo clinique d'une prothèse amovo-inamovible avec système de barre – contre barre et taquets.....	52
Figure 41: Tableau récapitulatif du choix de pilier selon Renaud Noharet, Bernard Cannas, Luc Gillot [31].....	53
Figure 42: piliers provisoires pour prothèse fixée implanto-portée a : capuchon pour pilier standard non modifiable, b : piliers provisoires droits, lisse, sans et avec indexation pour prothèse scellée, c : piliers provisoires angulés, lisses, sans et avec indexation pour prothèse scellée, d : piliers provisoires droit, rugueux, sans et avec indexation pour prothèse transvissée.	53
Figure 43: cas clinique d'un bridge provisoire transvissé, a : mise en place des tubes provisoires lisse, b : mise en place du bridge par scellement provisoire	54
Figure 44 : couronne provisoire transvissée dont la partie sous gingivale est modelée, sur tube rugueux métallique	55
Figure 45: cas clinique d'un bridge provisoire transvissé, a : mise en place des tubes provisoires rugueux, b : solidarisation du bridge laboratoire aux tubes par rebasage à la résine.....	55
Figure 46: tableau récapitulatif des avantages et inconvénients de la Prothèse Amovible Complète supra-Implantaire (PACSI).....	57
Figure 47: schéma représentatif du type de liaison, articulée ou rigide, en fonction du type de barre.....	58
Figure 48: tableau récapitulatif des avantages et inconvénients de la barre de jonction pour PACSI	58
Figure 49: photo clinique d'une barre d'Ackermann mandibulaire[38].....	59
Figure 50: représentation 3D de la barre de Dolder avec son cavalier	59
https://www.straumann.com/content/dam/media-center/straumann/fr-ch/documents/brochure/technical-information/ch_153.252_fr_straumann_systemes_ancrages_protheses_hybrides.pdf	
Figure 51: barre de Hader	60
http://www.oraldesign.fr/Francais/7/barresprocera.php4	
Figure 52: système barre contre barre pour PACSI.....	60

<http://www.oraldesign.fr/Francais/7/barresprocera.php4>

- Figure 53:** photo clinique d'attachements sphériques symphysaire[41]61
- Figure 54:** schéma récapitulatif des différents composants de l'attachement Locator® et de la double rétention.62
- Figure 55:** schéma d'un attachement Locator® avec rétention externe uniquement63
- Figure 56:** attachements Locator®, a : vue clinique des parties mâles mises en place, b : boîtiers titane (partie femelle) dans l'intrados prothétique sans les inserts nylon, c : PACSI mise en place63
- Figure 57:** Tableau comparatif des différents types de systèmes d'attachements supra-implantaires selon O. FROMENTIN (2003) modifié [36]68
- Figure 58:** clé dynamométrique à ressort de chez Nobel Biocare®69
<https://store.nobelbiocare.com/be/fr/instruments/cle-a-torque>
- Figure 59:** clé dynamométrique à friction de chez Zimmer®69
<http://www.medicaexpo.fr/prod/zimmer-dental/product-74636-809548.html>
- Figure 60:** schéma récapitulatif des différents types de piliers71
- Figure 61:** Tableau comparatif du cahier des charges des empreintes en prothèse implantaire et prothèse conventionnelle73
- Figure 62:** Empreinte Pick up en direct implant, a : un transfert métallique muni de rétentions est vissé sur l'implant, b : le porte empreinte est ajouré en regard de la vis du transfert, c : le silicone fluide est injecté contre la muqueuse autour du transfert, d : après mise en place du porte empreinte, l'accès à la vis est rapidement dégagé, e : de la cire recouvre la limite transfert / analogue, f : vue du modèle après moulage, la cire est facilement dégagée pour donner accès aux limites (Cas clinique DUMINIL, TARDIVO, TEXIER – Panorama des techniques d'empreinte en prothèse implanto-portée 2008) [34].....77
- Figure 63:** tableau récapitulation des avantages, inconvénients et indications de la technique d'empreinte par Pick up77
- Figure 64:** Empreinte Snap On en direct implant (Straumann), a : des coiffes d'empreinte s'ajustent sur le col implantaire, b : les cylindres de positionnement complètent le dispositif d'empreinte, c : vue de l'intrados de l'empreinte (Cas clinique DUMINIL, TARDIVO, TEIXIER – Panorama des techniques d'empreintes en prothèse implanto-portée 2008) [34]79
- Figure 65:** Empreinte Snap on sur pilier plein, a : vue clinique du pilier plein torqué définitivement, b : mise en place de la coiffe d'empreinte et du cylindre de

positionnement, c : vue de l'intrados de l'empreinte après désinsertion, d : vue de l'intrados de l'empreinte après mise en place de l'analogue de pilier.....	80
Figure 66: Tableau récapitulatif des avantages, inconvénients et indications de la technique d'empreinte en Snap On	80
Figure 67: Empreinte Twist lock en direct implant, a : les transferts sont vissés sur les implants, b : vue de l'intrados de l'empreinte après désinsertion, c : les transferts sont dévissés puis assemblés avec les analogues, d : l'ensemble transfert/analogue est mis en place dans l'empreinte, e : empreinte avant coulée du moulage.....	82
https://www.idweblogs.com/e-implanto-proth/transferts-dempreinte-implantaire-pick-up-twist-lock-ou-snap-on/	
Figure 68: Tableau récapitulatif des avantages, inconvénients et indications de la technique d'empreinte par Twist Lock.....	82
Figure 69 Empreinte numérique pour prothèse implantaire a : vis de cicatrisation déposée b : mise en place du scan body c : image numérique du moulage virtuel obtenu.....	82
Figure 70: Empreinte en 2 temps sur attachements axiaux, a : deux attachements Locator ont été placés sur les implants, b : l'empreinte des crêtes postérieures est prise avec matériau polysulfure, c : les transferts d'empreinte sont encliquetés sur les attachements, d : du plâtre Snow White garnit la partie antérieure du porte-empreinte, e : vue de l'empreinte désinsérée, f : des analogues d'attachement sont placés dans les transferts (cas clinique DUMINIL, TARDIVO, TEXIER – panorama des techniques d'empreinte en prothèse implantaire portée 2008) [34]	84
Figure 71: Vue clinique d'une Clé de Sheffield mise en place afin de vérifier la fidélité de l'empreinte de travail	86
Figure 72: tableau récapitulatif des indications et contre-indications des différentes techniques d'après Y. Benhamou, Y. Allard, Y. Charbit, P. Mahler - La prise d'empreinte en prothèse sur implants : problèmes et erreurs - 2010. [49]	87
Figure 73 : adaptation de la pyramide de Miller dans une définition de la compétence en 3 dimensions (modifié).....	90
Figure 74: tableau récapitulatif des documents vidéos réalisés.	92
Figure 75 : page d'accueil du cours elearning Moodle	93
Figure 76 : page de cours (sous forme d'étiquette) du cours Piliers Implantaires	98
Figure 77 : exemple : page de cours (sous forme de livre) du cours Connectiques implantaires.....	98

Figure 78 : exemple : page de cours intégrant une vidéo pédagogique sur la connectique implantaire et le pilier	99
Figure 79 : exemple de question intégrée au test de connaissance (45 questions au total)	100
Figure 80 : accès étudiants aux corrections du test	100

Bibliographie

- [1] N. Mattheos *et al.*, « Teaching and assessment of implant dentistry in undergraduate and postgraduate education : a European consensus », *Eur. J. Dent. Educ.*, vol. 13, p. 10-17, 2009.
- [2] Hanine Klouz, « Morphologie implantaire et critères de sélection », *3D Celo*, 04-juin-2018. .
- [3] U. Grunder, S. Gracis, et M. Capelli, « Influence of the 3-D bone-to-implant relationship on esthetics », *Int. J. Periodontics Restorative Dent.*, vol. 25, n° 2, p. 113-119, avr. 2005.
- [4] D. French, BSc, DDS, et D. Perio, « extraction et mise en place immédiate de l'implant festonné NobelPerfect : technique nouvelle avec couronne provisoire cimentée », *J. Assoc. Dent. Can.*, vol. 70, n° 11, déc. 2004.
- [5] D. L. Cochran *et al.*, « Bone response to loaded implants with non-matching implant-abutment diameters in the canine mandible », *J. Periodontol.*, vol. 80, n° 4, p. 609-617, avr. 2009.
- [6] J. S. Hermann, J. D. Schoolfield, R. K. Schenk, D. Buser, et D. L. Cochran, « Influence of the size of the microgap on crestal bone changes around titanium implants. A histometric evaluation of unloaded non-submerged implants in the canine mandible », *J. Periodontol.*, vol. 72, n° 10, p. 1372-1383, oct. 2001.
- [7] S. Hansson, « A conical implant-abutment interface at the level of the marginal bone improves the distribution of stresses in the supporting bone. An axisymmetric finite element analysis », *Clin. Oral Implants Res.*, vol. 14, n° 3, p. 286-293, juin 2003.
- [8] A. Wiskott, « Connectique implantaire vissée », *Réal. Clin.*, vol. 26, p. 61-68, avr. 2015.
- [9] M. Parker Hickin, J. A. Shariff, P. J. Jennette, J. Finkelstein, et P. N. Papapanou, « incidence and determinants of dental implant failure : a review of electronic health records in a US dental school », *J. Dent. Educ.*, oct. 2017.
- [10] F. Labatut, « Les connectiques implantaires et leur incidence sur l'espace biologique », Faculté de chirurgie dentaire, Toulouse III, 2014.
- [11] H. Antoun et D. Uettwiller, « Le joint pilier-implant : influence sur la stabilité osseuse marginale », *J. Parodontol. Implantol. Orale*, vol. 28, p. 189-205, juin 2009.
- [12] Michel BARTALA, « La jonction implant-pilier prothétique », *Clin. Prat.*, p. 49-51, sept. 2008.
- [13] E. C. L. de C. e M. Dias *et al.*, « Evaluation of implant-abutment microgap and bacterial leakage in five external-hex implant systems: an in vitro study », *Int. J. Oral Maxillofac. Implants*, vol. 27, n° 2, p. 346-351, avr. 2012.
- [14] H.-J. Chun, H.-S. Shin, C.-H. Han, et S.-H. Lee, « Influence of implant abutment type on stress distribution in bone under various loading conditions using finite element analysis », *Int. J. Oral Maxillofac. Implants*, vol. 21, n° 2, p. 195-202, avr. 2006.
- [15] C. Baudoin et V. Benani, « Un projet prothétique en implantologie. », *Quintessence Int.*, vol. 136, 2003.
- [16] « Tout savoir sur la connexion implant-pilier - Article 3Dcelo », *3D Celo*, 21-mai-2018. .
- [17] G. Toque, O. Laplanche, J-R. Ettore, et C. Zerbib, « Composants prothétiques et connexions en prothèse sur implants », *Cah. Prothèse*, vol. 140, déc. 2007.
- [18] P. P. Binon, « The effect of implant/abutment hexagonal misfit on screw joint stability », *Int. J. Prosthodont.*, vol. 9, n° 2, p. 149-160, avr. 1996.
- [19] S. C. Kano, P. P. Binon, G. Bonfante, et D. A. Curtis, « The effect of casting procedures on rotational misfit in castable abutments », *Int. J. Oral Maxillofac. Implants*, vol. 22, n° 4, p. 575-579, août 2007.
- [20] Manon d'Adhemar de Lantagnac, « Evolution des connectiques implantaires: état actuel

des connaissances », Faculté d'odontologie, Marseille, 2017.

[21] M. Abdallah, H. Moussaoui, A. Boujoual, A. Chafii, et A. Andoh, « Les différentes connexion en implantologie. ! », p. 1.

[22] J. S. Feine *et al.*, « The McGill consensus statement on overdentures. Mandibular two-implant overdentures as first choice standard of care for edentulous patients », *Gerodontology*, vol. 19, n° 1, p. 3-4, juill. 2002.

[23] C. Belveze et B. Stabik, « L'indexation en prothèse implantaire », *Strat. Prothétique*, vol. 9, p. 237-242, oct. 2009.

[24] Arthur Jorioz, « choix du design implantaire : une comparaison des cinq systèmes majeurs en implantologie en 2014 », Faculté d'odontologie, Lyon, 2014.

[25] « Connexion inLink® I Solution implantaire Anthogyr France ». [En ligne]. Disponible sur: <https://www.anthogyr.fr/produits/implants/solution-axiom-multi-level/connexion-inlink>. [Consulté le: 11-mai-2019].

[26] R. J. Lazzara et S. S. Porter, « Platform switching: a new concept in implant dentistry for controlling postrestorative crestal bone levels », *Int. J. Periodontics Restorative Dent.*, vol. 26, n° 1, p. 9-17, févr. 2006.

[27] X. Rodríguez-Ciurana *et al.*, « The effect of interimplant distance on the height of the interimplant bone crest when using platform-switched implants », *Int. J. Periodontics Restorative Dent.*, vol. 29, n° 2, p. 141-151, avr. 2009.

[28] X. Rodríguez, X. Vela, J. L. Calvo-Guirado, J. Nart, et C. F. J. Stappert, « Effect of platform switching on collagen fiber orientation and bone resorption around dental implants: a preliminary histologic animal study », *Int. J. Oral Maxillofac. Implants*, vol. 27, n° 5, p. 1116-1122, oct. 2012.

[29] Álvaro Navajas Acedo, Xavier Rodriguez, Xavier Vela Nebot, et Jaime Jiménez Garcia, « Arrangement of Peri-implant Connective Tissue Fibers Around Platform-Switching Implants with Conical Abutments and Its Relationship to the Underlying Bone: A Human Histologic Study », *Borg Bcn*, 2016.

[30] M. Davarpanah, S. Szmukler-Moncler, et P. Khoury, « The concept of platform-switching and its applications », *Implants*, vol. 3, n° 14, p. 185-198, 2008.

[31] R. Noharet, B. Cannas, et L. Gillot, « Piliers implantaires : anticiper le choix », *Inf. Dent.*, vol. 20, p. 5, mai 2010.

[32] Edouard MILLAC, « Implantologie : document pédagogique pour la formation initiale », Faculté d'odontologie, Nice, 2018.

[33] C. Payer et J. Denis, « Prothèse unitaire sur implants : vissée ou scellée ? », *Strat. Prothétique*, vol. 9, n° 4, p. 269-278, 2009.

[34] G. Duminiil, D. Tardivo, et T. Texier, « Panorama des techniques d'empreinte en prothèse implanto-portée », *Strat. Prothétique*, vol. 8, n° 4, oct. 2008.

[35] A. Abdelkoui, S. Berrada, L. Fajri, N. Merzouk, et A. Abdedine, « Attachement Locator : mode d'utilisation clinique, étape par étape, en prothèse amovible complète stabilisée sur implants », *Actual. Odonto-Stomatol.*, n° 280, p. 5, déc. 2016.

[36] N. Courtin, « Critères de choix d'un pilier implantaire en prothèse fixée », Faculté d'odontologie, Clermont Ferrand, 2012.

[37] C. RIGNON-BRET, *Attachements et prothèses complètes supra-radiculaires et supra-implantaires*. 2008.

[38] Hanine Klouz, « La prothèse amovible complète supra-implantaire (PACSI) », *3D Celo*, 17-juill-2018. .

[39] C. RIGNON-BRET et JM. RIGNON-BRET, *Prothèse amovible complète. prothèse immédiate. prothèse supra radulaire et implantaire*. 2002.

[40] E. Duval, « Étude comparative des différents systèmes d'attachement en prothèse

- implanto-stabilisée », Faculté d'odontologie, Nante, 2014.
- [41] C. Rignon-Bret, « Prothèse supra-implantaire : la solution au problème de l'édentement », *TITANE*, vol. 7, n° 4, p. 3, déc. 2010.
- [42] M. CHARRIER et R. de VALBRAY, « Prothèse supra-implantaire stabilisée : critères de choix des systèmes d'attachement », *Fil Dent.*, vol. 62, p. 11-14, avr. 2011.
- [43] Hanine Klouz, « Choix entre attachements axiaux et barre de jonction pour la PACSI », *3D Celo*, 23-juill-2018. .
- [44] M. Chiapasco, C. Gatti, E. Rossi, W. Haefliger, et T. H. Markwalder, « Implant-retained mandibular overdentures with immediate loading. A retrospective multicenter study on 226 consecutive cases », *Clin. Oral Implants Res.*, vol. 8, n° 1, p. 48-57, févr. 1997.
- [45] Olivier Fromentin et Romain Popelut, « Comprendre et contrôler le vissage en prothèse implantaire », *Altern. Prothétiques*, vol. 28, p. 43-51.
- [46] S. Winkler, K. Ring, J. D. Ring, et K. G. Boberick, « Implant screw mechanics and the settling effect: overview », *J. Oral Implantol.*, vol. 29, n° 5, p. 242-245, 2003.
- [47] E. Britton-Vidal *et al.*, « Accuracy and precision of as-received implant torque wrenches », *J. Prosthet. Dent.*, vol. 112, n° 4, p. 811-816, oct. 2014.
- [48] O. Laplanche, G. Duminim, T. Texier, et D. Serre, « La prothèse fixée sur implants : séquences cliniques spécifiques », *Cah. Prothèse*, vol. 140, déc. 2007.
- [49] Y. Benhamou, Y. Allard, Y. Charbit, et P. Mahler, « La prise d'empreintes en prothèse sur implants : problèmes et erreurs », *Strat. Prothétique*, vol. 10, n° 4, p. 291-300, sept. 2010.
- [50] Blanchard JP., « Les techniques d'empreintes implantaires : de l'empreinte unitaire à l'empreinte complète. », *Inf. Dent.*, vol. 32, 2012.
- [51] Margossian P., Koubi S., Maille G., Loyer E., Laborde G., et Laurent M., « La communication cabinet / laboratoire, clé du succès prothétique », *Inf. Dent.*, vol. 36, sept. 2012.
- [52] W. G. Assuncao, H. G. Filho, et O. Zaniquelli, « Evaluation of transfer impressions for osseointegrated implants at various angulations », *Implant Dent.*, vol. 13, n° 4, p. 358-366, déc. 2004.
- [53] D. Herbst, J. C. Nel, C. H. Driessen, et P. J. Becker, « Evaluation of impression accuracy for osseointegrated implant supported superstructures », *J. Prosthet. Dent.*, vol. 83, n° 5, p. 555-561, mai 2000.
- [54] M. F. Daoudi, D. J. Setchell, et L. J. Searson, « A laboratory investigation of the accuracy of two impression techniques for single-tooth implants », *Int. J. Prosthodont.*, vol. 14, n° 2, p. 152-158, avr. 2001.
- [55] K. Akça et M. C. Cehreli, « Accuracy of 2 impression techniques for ITI implants », *Int. J. Oral Maxillofac. Implants*, vol. 19, n° 4, p. 517-523, août 2004.
- [56] « lms.univ-cotedazur.fr », *lms.univ-cotedazur.fr*. [En ligne]. Disponible sur: <https://lms.univ-cotedazur.fr>. [Consulté le: 14-juin-2019].

Serment d'Hippocrate

En présence des Maîtres de cette Faculté, de mes chers condisciples, devant l'effigie d'Hippocrate,

Je promets et je jure, au nom de l'Être Suprême, d'être fidèle aux lois de l'Honneur et de la probité dans l'exercice de La Médecine Dentaire.

Je donnerai mes soins gratuits à l'indigent et n'exigerai jamais un salaire au-dessus de mon travail, je ne participerai à aucun partage clandestin d'honoraires.

Admis dans l'intérieur des maisons, mes yeux ne verront pas ce qui se passe, ma langue taira les secrets qui me seront confiés et mon état ne servira pas à corrompre les mœurs ni à favoriser le crime.

Je ne permettrai pas que des considérations de religion, de nation, de race, de parti ou de classe sociale viennent s'interposer entre mon Devoir et mon patient.

Je garderai le respect absolu de la vie humaine dès sa conception.

Même sous la menace, je n'admettrai pas de faire usage de mes connaissances médicales contre les lois de l'Humanité.

Respectueux et reconnaissant envers les Maîtres, je rendrai à leurs enfants l'instruction que j'ai reçue de leurs pères.

Que les hommes m'accordent leur estime si je suis fidèle à mes promesses,

Que je sois couvert d'opprobre et méprisé de mes confrères si j'y manque.

Approbation – Improbation

Les opinions émises par les dissertations présentées, doivent être considérées comme propres à leurs auteurs, sans aucune approbation ou improbation de la Faculté de Chirurgie dentaire (1).

Lu et approuvé,

Vu,
Nice, le

Le Président du jury,

Le Doyen de la Faculté de
Chirurgie Dentaire de l'UNS

Professeur

Professeur Laurence LUPI

(1) Les exemplaires destinés à la bibliothèque doivent être obligatoirement signés par le Doyen et par le Président du Jury.

Céline BENEJAM

**PROTHESE SUPRA-IMPLANTAIRE:
CONNECTIQUES, PILIERS IMPLANTAIRES ET EMPREINTES.**

**Intégration pédagogique au LMS
(Learning Management System)**

Thèse : Chirurgie Dentaire, Nice, 2019, n°42-57-19-20

Directeur de thèse : Docteur LAPLANCHE Olivier

Mots-clés : Prothèse implanto-portée, connectiques, piliers, empreintes, bases fondamentales.

Résumé :

Ce travail a pour objectif de fournir un support purement pédagogique visant à améliorer l'abord de la prothèse implanto-portée par les étudiants de la faculté de Nice dans le cadre de leur formation initiale en utilisant une plateforme d'apprentissage novatrice (Moodle) avec LMS (Learning Management System).

Un premier chapitre présente les différentes parties d'un implant et plus particulièrement le col avec la connectique implantaire ainsi que l'indexation.

Un second chapitre expose les différents types de piliers que l'on utilise en prothèse fixée implanto-portée scellée ou transvissée et en prothèse amovible supra implantaire.

Un troisième chapitre détaille l'empreinte en prothèse implantaire : les buts, les différentes techniques, les étapes de réalisation, les matériaux d'empreintes ...

Un quatrième et dernier chapitre synthétise l'intégration pédagogique de cette thèse (et donc des vidéos pédagogiques) au sein de la plateforme Moodle.

