



HAL
open science

Armature en zircone couplée à un revêtement en disilicate de lithium appliquée au bridge colle cantilever dans le cadre du remplacement d'une incisive latérale maxillaire : données actuelles et perspectives d'avenir

Flore Moradei

► **To cite this version:**

Flore Moradei. Armature en zircone couplée à un revêtement en disilicate de lithium appliquée au bridge colle cantilever dans le cadre du remplacement d'une incisive latérale maxillaire : données actuelles et perspectives d'avenir. Médecine humaine et pathologie. 2019. dumas-02365843

HAL Id: dumas-02365843

<https://dumas.ccsd.cnrs.fr/dumas-02365843>

Submitted on 15 Nov 2019

HAL is a multi-disciplinary open access archive for the deposit and dissemination of scientific research documents, whether they are published or not. The documents may come from teaching and research institutions in France or abroad, or from public or private research centers.

L'archive ouverte pluridisciplinaire **HAL**, est destinée au dépôt et à la diffusion de documents scientifiques de niveau recherche, publiés ou non, émanant des établissements d'enseignement et de recherche français ou étrangers, des laboratoires publics ou privés.

ARMATURE EN ZIRCON COUPLÉE À UN REVÊTEMENT EN
DISILICATE DE LITHIUM APPLIQUÉE AU BRIDGE COLLÉ
CANTILEVER DANS LE CADRE DU REMPLACEMENT D'UNE
INCISIVE LATÉRALE MAXILLAIRE, DONNÉES ACTUELLES ET
PERSPECTIVES D'AVENIR

Année 2019

Thèse n°42-57-19-18

THÈSE

Présentée et publiquement soutenue devant
la Faculté de Chirurgie Dentaire de Nice
Le 26 Juin Par

FLORE MORADEI

Née le 01 Octobre 1991 à Draguignan
Pour obtenir le grade de :

DOCTEUR EN CHIRURGIE DENTAIRE (Diplôme d'État)

Examineurs :

Madame le Professeur
Monsieur le Docteur
Monsieur le Docteur
Monsieur le Docteur
Monsieur le Docteur

Armelle Manière
Romain Ceinos
Yves Allard
Gwenaël Borie
Jean Richelme

Présidente du jury
Directeur de thèse
Assesseur
Assesseur
Membre invité

CORPS ENSEIGNANT

56^{ème} section : DEVELOPPEMENT, CROISSANCE ET PREVENTION

Sous-section 01 : ODONTOLOGIE PEDIATRIQUE ET ORTHOPEDIE DENTO-FACIALE

Professeur des Universités : Mme MANIERE-EZVAN Armelle

Professeur des Universités : Mme MULLER-BOLLA Michèle

Maître de Conférences des Universités : Mme JOSEPH Clara

Assistant Hospitalier Universitaire : Mme AIEM Elody

Assistant Hospitalier Universitaire : Mme MASUCCI Caterina

Assistante Associée-Praticien Associé : Mme OUEISS Arlette

Sous-section 02 : PREVENTION, EPIDEMIOLOGIE, ECONOMIE DE LA SANTE, ODONTOLOGIE LEGALE

Professeur des Universités : Mme LUPI Laurence

Assistant Hospitalier Universitaire : Mme BORSA Leslie

Assistant Hospitalier Universitaire : Mme MERIGO Elisabetta

57^{ème} section : CHIRURGIE ORALE ; PARODONTOLOGIE ; BIOLOGIE ORALE

Sous-section 01 : CHIRURGIE ORALE ; PARODONTOLOGIE ; BIOLOGIE ORALE

Professeur des Universités : Mme PRECHEUR-SABLAYROLLES Isabelle

Maître de Conférences des Universités : M. COCHAIS Patrice

Maître de Conférences des Universités : Mme DRIDI Sophie Myriam

Maître de Conférences des Universités : Mme RAYBAUD Hélène

Maître de Conférences des Universités : Mme VINCENT-BUGNAS Séverine

Maître de Conférences des Universités : Mme VOHA Christine

Assistant Hospitalier Universitaire : M. BORIE Gwenaël

Assistant Hospitalier Universitaire : M. CHARBIT Mathieu

Assistant Hospitalier Universitaire : Mme FISTES Elene-Maria

58^{ème} section : REHABILITATION ORALE

Sous-section 01 : DENTISTERIE RESTAURATRICE, ENDODONTIE, PROTHESES, FONCTION-DYSFONCTION, IMAGERIE, BIOMATERIAUX

Professeur des Universités : Mme BERTRAND Marie-France

Professeur des Universités : M. BOLLA Marc

Professeur des Universités : Mme LASSAUZAY Claire

Professeur des Universités : M. MAHLER Patrick

Professeur des Universités : M. MEDIONI Etienne

Professeur Emérite : M. ROCCA Jean-Paul

Maître de Conférences des Universités : M. ALLARD Yves

Maître de Conférences des Universités : Mme BRULAT-BOUCHARD Nathalie

Maître de Conférences des Universités : M. CEINOS Romain

Maître de Conférences des Universités : Mme EHRMANN Elodie

Maître de Conférences des Universités : M. LAPLANCHE Olivier

Maître de Conférences des Universités : M. LEFORESTIER Eric

Maître de Conférences des Universités : Mme POUYSSEGUR-ROUGIER Valérie

Assistant Hospitalier Universitaire : Mme ABID Sarah

Assistant Hospitalier Universitaire : Mme AZAN Cindy

Assistant Hospitalier Universitaire : Mme DEMARTY Laure

Assistant Hospitalier Universitaire : Mr LAMBERT Gary

Assistant Hospitalier Universitaire : M. MORKOWSKI-GEMMI Thomas

Assistant Hospitalier Universitaire : M. PARNOT Maximilien

Assistant Hospitalier Universitaire : Mme PETITTI-MASSIERA Marine

Assistant Hospitalier Universitaire : Mme SOSTHE Anne-Laure

REMERCIEMENTS

À Madame le Professeur Armelle Manière

*Docteur en Chirurgie Dentaire qualifiée en Orthopédie Dento-faciale
Professeur des Universités – Praticien Hospitalier
Sous-section 56.01 Développement, Croissance et Prévention - Discipline ODF*

Pour m'avoir fait l'honneur d'accepter la présidence du jury.

Pour l'attention que vous avez porté aux étudiants en tant que doyenne de la faculté et que vous leur portez encore.

Pour la qualité de votre enseignement en orthodontie, votre gentillesse, votre écoute et votre compréhension. Veuillez trouver dans ce travail le témoignage de ma sincère reconnaissance et de mon profond respect.

À Monsieur le Docteur Yves Allard

*Docteur en Chirurgie Dentaire
Maître de Conférences des universités – Praticien Hospitalier
Sous-section 58.01 Réhabilitation Orale - Discipline Prothèse*

Pour avoir accepté si spontanément de siéger au sein de ce jury.

Votre expérience, votre disponibilité et votre humour sont autant de facteurs indispensables au bon déroulement de nos études.

C'était un plaisir d'avoir été à vos côtés en clinique. Une chose est sûre elles n'auraient pas été les mêmes sans vous. Veuillez trouver ici l'expression de mes sincères remerciements et de mon profond respect.

À Monsieur le Docteur Romain Ceinos

Docteur en Chirurgie Dentaire

Maitre de Conférences des Universités – Praticien hospitalier

Sous-section 58.01 Réhabilitation orale - Discipline Dentisterie Restauratrice, Endodontie

Pour avoir accepté de diriger ce travail et pour m'avoir aidé à le mener à bien. Sans vous, une chose est sûre le cas et les photos ne seraient pas de même qualité.

Je voudrais vous remercier pour la qualité de votre enseignement, pour ce véritable plaisir de partager qui vous anime, vos conseils et votre disponibilité. Vous êtes un élément indispensable à cette faculté.

Veillez trouver ici le témoignage de ma sincère gratitude et de ma profonde considération.

À Monsieur le Docteur Gwenaël Borie

Docteur en chirurgie dentaire

Assistant Hospitalier Universitaire

Sous-section 57.01 Chirurgie Orale, Parodontologie, Biologie Orale - Discipline Parodontologie

Je vous remercie d'avoir accepté mon invitation à siéger dans ce jury. Ce fut un réel plaisir de partager mes années cliniques et universitaires avec vous. Merci de votre enseignement et de vos conseils.

Veillez trouver à travers ce travail ma sincère reconnaissance et ma profonde considération.

À Monsieur le Docteur Jean Richelme

Docteur en chirurgie dentaire à Nice

C'est un honneur et une évidence de vous compter dans mon jury comme membre invité. Sans vous le sujet de cette thèse n'existerait probablement pas.

Je vous remercie pour les quelques mois passés au sein de votre cabinet, pour toutes les choses que vous m'avez apprises, montrées et expliquées (souvent plusieurs fois). Merci d'avoir su me transmettre la passion de ce métier mais aussi sa rigueur. Vous êtes un praticien exceptionnel auquel on a envie de ressembler.

Merci infiniment pour votre gentillesse, patience et générosité.

Tables des matières

1	Introduction	1
2	Réhabilitation prothétique dans le cadre du remplacement de l'incisive latérale maxillaire.....	2
2.1	Les solutions prothétiques fixées lors d'une ouverture d'espace.....	3
2.1.1	Solution implanto-portée.....	3
2.1.2	Solution dento-Portée	6
2.1.2.1	À préparation corono-périphérique.....	6
2.1.2.1.1	Bridge conventionnel.....	6
2.1.2.1.2	Bridge en extension ou bridge cantilever.....	7
2.1.2.2	À préparation partielle	7
2.1.2.2.1	Le bridge collé	7
2.1.2.2.2	Bridge cantilever à ailette	8
2.2	La solution du bridge cantilever collé : une thérapeutique d'avenir	11
3	Les céramiques.....	14
3.1	Définitions	14
3.2	Classification	15
3.3	Propriétés	17
3.4	La zircone	18
3.4.1	Définition.....	18
3.4.2	Les caractéristiques générales et microstructure	18
3.4.3	Sous-classification.....	20
3.4.4	Les limites de la zircone	21
3.4.4.1	Le collage de la zircone.....	21
3.4.4.2	Dégradation à basse température	24
3.4.4.3	Problème d'adhésion	24
3.4.4.4	Chipping et fracture	25
3.4.5	La zircone PRETTAU	26
3.4.5.1	Composition.....	26
3.4.5.2	Caractéristiques	26
4	Description de la technique de laboratoire.....	27
5	Cas Clinique : application clinique.....	39
6	Indications et perspectives d'avenir	45
7	Conclusion.....	49
8	Table des figures	50
9	Table des tableaux	51
10	Bibliographie.....	52

1 Introduction

L'intégration esthétique antérieure au niveau prothétique est un challenge quotidien pour le chirurgien-dentiste. Les situations de traumatisme et d'agénésie, en particulier au maxillaire, représentent des causes d'absence dentaire couramment rencontrées. En effet, la fréquence des traumatismes en denture permanente atteint 10 à 35 % (1) de la population avec un pic dans la tranche des 18-23 ans. Les dents les plus touchées sont (1) :

- les incisives centrales maxillaires (53,1 à 79,9 %) ;
- les incisives latérales maxillaires (15,7 à 21,1 %) ;
- les incisives centrales mandibulaires (3,8 à 13,3 %).

Les situations d'agénésie en denture permanente sont présentes chez 10 à 25 % de la population (2). La fréquence de l'agénésie de l'incisive latérale maxillaire varie entre 1 et 3 % en moyenne selon les auteurs (3). Qu'il s'agisse de la perte d'une dent par traumatisme ou d'une agénésie, l'inconfort esthétique et la forte gêne social sont ainsi deux raisons qui amènent le patient à consulter au sein de nos cabinets. Chez le patient jeune, ces deux situations posent une problématique thérapeutique majeure en raison de la croissance du sujet et de la nécessité de restaurer urgemment un calage de l'espace créé par l'édentement. Pendant des années l'implantologie a été le gold standard dans le remplacement de la perte de l'organe dentaire en secteur antérieur. Cependant, les échecs esthétiques implantaires sur le moyen/long terme, l'avènement du collage et l'amélioration constante des céramiques dentaires ont permis au bridge collé cantilever d'offrir une alternative thérapeutique séduisante aux praticiens. Depuis cette dernière décennie le couple dentiste-prothésiste n'a eu de cesse en partenariat avec les firmes industriels de poursuivre l'amélioration de la technique du cantilever collé. Les procédures cliniques prothétiques contemporaines visent à parfaire les propriétés mécaniques et esthétiques de cette méthode avec comme corolaire une préservation tissulaire maximale.

Ce travail de thèse propose dans un premier temps d'exposer les avantages/inconvénients des différentes options prothétiques fixes lors de l'absence d'une incisive latérale maxillaire. Un panorama réactualisé des céramiques dentaires va permettre dans un second temps d'introduire le cœur de notre thématique : la présentation d'une technique innovante élaborée par le prothésiste Fabio Levratto. Ce nouveau procédé de cantilever à armature zircon et revêtement au disilicate de lithium va être illustré au décours d'un cas clinique réalisé au CHU St Roch, pôle d'Odontologie de Nice.

2 Réhabilitation prothétique dans le cadre du remplacement de l'incisive latérale maxillaire

Le remplacement de l'incisive latérale supérieure est une situation que le chirurgien-dentiste doit être en mesure de gérer en fonction de plusieurs paramètres : la situation clinique, l'âge du patient, ses exigences et ses possibilités financières (4).

Plusieurs solutions prothétiques sont envisageables en fonction de la perte tissulaire pour le patient. À l'image du Gradient Thérapeutique décrit par les Drs Tirlet et Attal (5) et tout en respectant le concept de conservation tissulaire du Dr Magne au sein du « puzzle biologique » (6), voici les différentes solutions thérapeutiques possibles dans le traitement de l'édentement unitaire antérieur : orthodontie, éclaircissement, érosion infiltration, micro/macro abrasion, résine composite, facette, restauration partielle, coiffe périphérique.

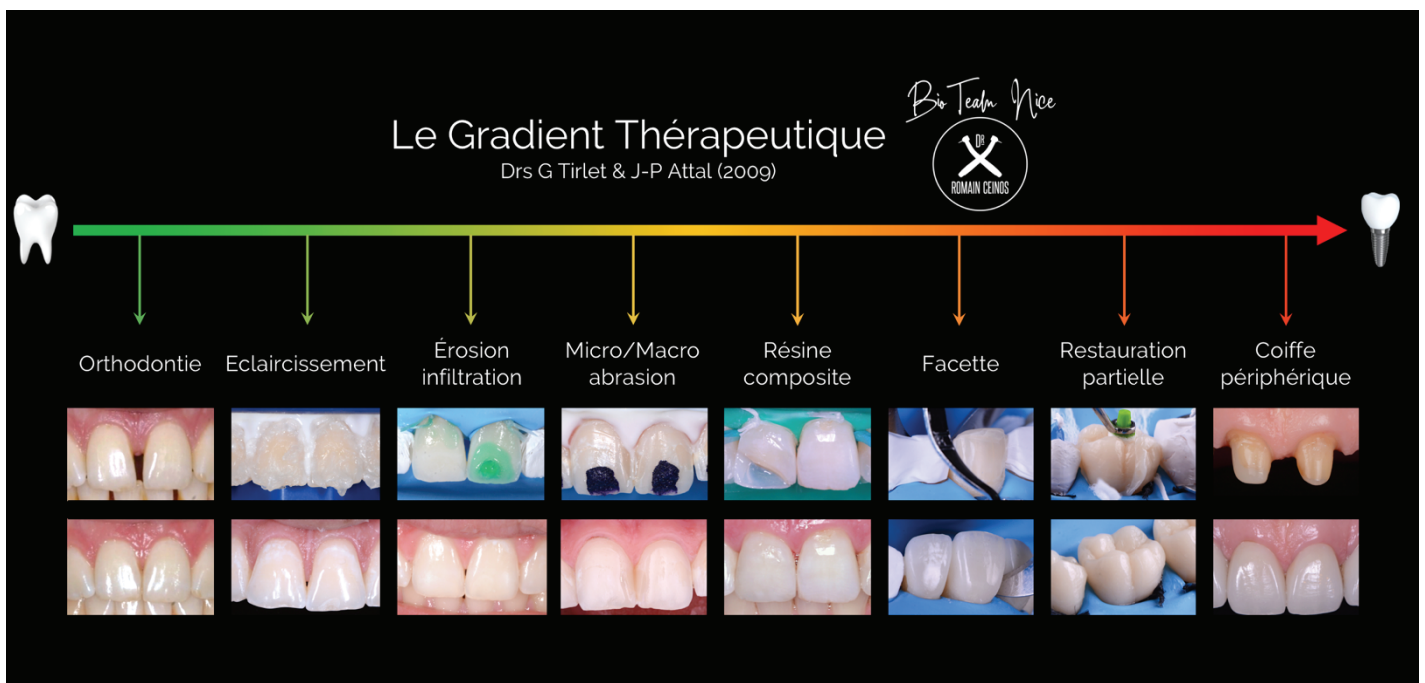


Figure 1: Le Gradient Thérapeutique

2.1 Les solutions prothétiques fixées lors d'une ouverture d'espace

2.1.1 Solution implanto-portée

Avec l'avènement de l'implantologie et de son développement rapide, le remplacement d'une dent absente dans le secteur antérieur par un implant est apparu initialement comme une solution à privilégier (7).

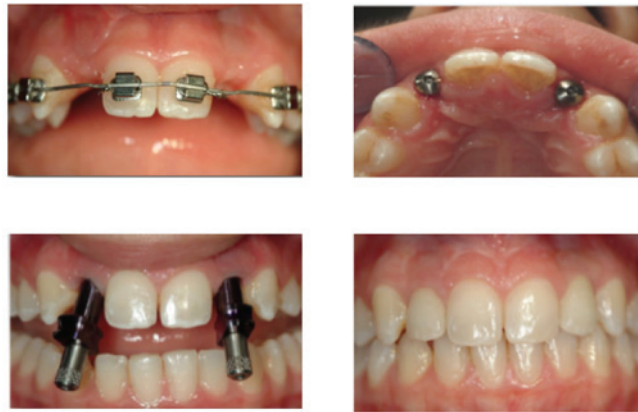

Figure 2 : Agénésie bilatérale des incisives latérales maxillaires : les différentes étapes prothétiques avant, pendant, après la pose des implants (cas clinique Dr J. Richelme)

L'implantologie au niveau du secteur antérieur s'avère être un défi complexe, à cela s'ajoute de nombreuses contre-indications d'ordre générales et/ou locales (8)(9)(10)(11). De plus, sur le long terme les complications fonctionnelles et esthétiques ne sont pas négligeables avec des réinterventions souvent délicates, voire, impossibles.

Il est indispensable de faire un examen clinique minutieux pour exclure les situations à risque afin d'éviter les échecs implantaires (12) :

- Une ligne du sourire haute ;
- Un parodonte fin et festonné : il est caractérisé par un tissu gingival fragile et translucide. La gencive kératinisée est en faible quantité et de médiocre qualité. L'os est fin, festonné et présente souvent des fenestrations. Les papilles interdentaires sont souvent pointues (longues et fines) (13). Ce type de parodonte présente également des récessions suite à un acte implantaire (14). L'intégration esthétique implantaire sera donc plus difficile à obtenir avec un parodonte fin et festonné qu'avec un parodonte plat et épais ;
- Insuffisance osseuse ;
- Édentement unilatéral ;
- Forte demande esthétique.

Bien que l'implant offre une solution fiable (le taux de survie reporté avoisine les 97% (15),(16)) et hautement esthétique à moyen terme (7), il n'en reste pas moins un remplacement artificiel.

Sur le long terme on observe de nombreux échecs esthétiques et fonctionnels (17),(18) :

- L'implant se comporte comme un système rigide contrairement à une dent naturelle. Cette ankylose couplée à la croissance continue des maxillaires pose fréquemment le problèmes de (12),(19) :
 - L'alignement et de l'harmonie des collets des prothèses implantaire par rapport aux dents naturelles adjacentes ;
 - Non-alignement des bords libres interdentaires ;

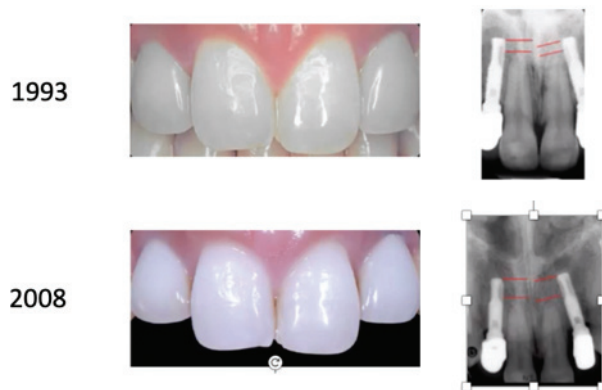


Figure 3 : Autre exemple avec radiographie

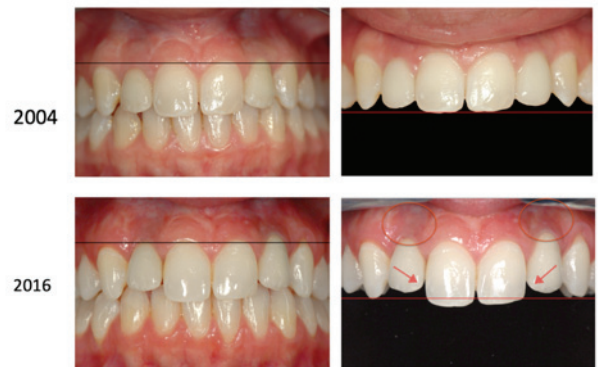

Figure 4 : Impact esthétique de la croissance continue du maxillaire

- Dérive mésiale entraînant l'apparition de diastèmes ;

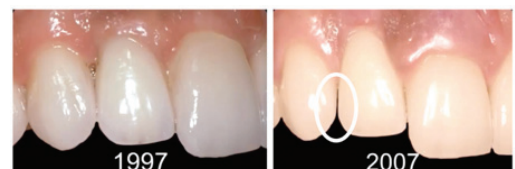

Figure 5 : Conséquence de la dérive mésiale : apparition d'un diastème

- Infraclusion de l'implant : différence entre la dent naturelle et la couronne implantoportée allant de 0,12 à 1,86 mm en moyenne (20) ;

- Une perte osseuse alvéolaire ;
- Apparition gingivale grise par transparence de l'accastillage implantaire.

Cette notion de « croissance continue du maxillaire » est bien connue chez l'adolescent (21),(22) : sur des individus jeunes avec un potentiel de croissance résiduelle, on constate des résultats esthétiques médiocres dans les restaurations antérieures sur implants. C'est en partie pour cela que l'on attend la fin de sa croissance avant d'envisager toute solution implantaire.

Ceci n'est pas exclusif aux adolescents, de nombreuses publications scientifiques récentes affirment que cette croissance diminue après 20 ans, mais reste présente (19).

Ce serait une croissance plus lente et plus importante chez la femme mais peut aussi être un phénomène rapide et important. Aussi, les patients avec une rotation postérieure continue de la mandibule combinée à une hyperdivergence (= « Long face syndrome ») auraient plus de risques de présenter une infraclusion. Les conséquences sur le long terme sont les mêmes que chez l'adolescent.

À partir de ces informations, nous pouvons citer trois facteurs de risques à la pose d'implants dans le secteur antérieur liés à cette notion de « croissance résiduelle » (20) :

- Âge ;
- Sexe ;
- Type facial.

Dans tous les cas, cette croissance résiduelle touche 70 à 80% des patients dans les secteurs antérieurs quels que soit l'âge et le sexe et reste un paramètre essentiel à prendre en compte dans la planification des traitements implantaires.

2.1.2 Solution dento-Portée

Selon l'HAS : « Un bridge est un dispositif qui vise à remplacer une ou plusieurs dents manquante(s) et qui est fixé sur des dents ou sur des implants ; ces appuis sont les piliers. Les dents absentes sont remplacées par les éléments intermédiaires qui représentent la travée du bridge. Un bridge est donc composé de moyens d'ancrage, d'un ou de plusieurs intermédiaire(s) et de connexions (jonction entre les différents éléments). » (23)

On décrit quatre sortes de bridges :

- Les bridges dits « conventionnels » ;
- Les bridges à ancrages coronaires partiels ou bridge inlay/onlay ;
- Les bridges en extension, dit cantilever ;
- Les bridges collés.

Depuis le rapport de l'HAS de 2016, nous pouvons y ajouter les bridges collés cantilever (23).

2.1.2.1 À préparation corono-périphérique

2.1.2.1.1 Bridge conventionnel

Le bridge conventionnel dento-porté est une construction prothétique fixée sur des éléments dentaires. La dent support est appelée un pilier, la dent manquante un intermédiaire, les deux éléments étant réunis par une connexion pour former une travée. Ainsi le bridge prend appui de chaque côté sur la dent bordant l'édentement et comprend deux connexions (24).

C'est une solution prothétique fixée toujours actuelle mais que l'on ne réalise pas systématiquement en cas de remplacement d'une dent absente. C'est une solution de choix lorsque les dents piliers ne sont plus saines et si :

- Il y a des obstacles anatomiques contre indiquant la pose d'un implant (Sinus, nerf dentaire mandibulaire) ;
- Le patient présente des contre-indications implantaires.

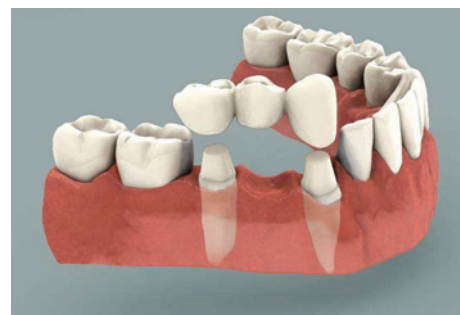

Figure 6 : Représentation d'un bridge dentaire conventionnel.

2.1.2.1.2 Bridge en extension ou bridge cantilever

Ceci est une variante du bridge classique. Il reprend les principes de la préparation du bridge conventionnel. Au lieu de prendre appui sur les deux dents bordant l'édentement il prend appui sur les dents du même côté de l'édentement avec cette fois-ci une connexion unique entre le pilier et la dent à remplacer : on parle alors de bridge « en extension » ou cantilever. L'intermédiaire devient ainsi une structure en porte-à-faux. Du fait de celui-ci, les indications de cette solution prothétique sont limitées par rapports aux contraintes occlusales et/ou parafunctions.

Généralement, le bridge en extension est composé d'un ou de deux piliers et d'un élément en extension, remplaçant la dent manquante, préférentiellement, orienté en mésial. Mais il est également possible de retrouver une extension au sein d'un bridge conventionnel, afin de remplacer une dent postérieure en l'absence de pilier distal (24).

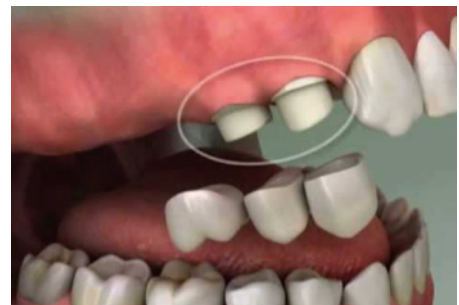

Figure 7 : Bridge cantilever ayant pour dents piliers 14 et 15. La 16 est en extension.

2.1.2.2 À préparation partielle

2.1.2.2.1 Le bridge collé

Les bridges conventionnels présentent un recul clinique important. Cependant, ils nécessitent une préparation importante des dents piliers pour accueillir la pièce prothétique (13),(24). Ainsi le concept de bridge collé a été créé dans l'optique de favoriser une économie tissulaire dentaire maximale.

Un bridge collé « traditionnel » est donc composé de deux ailettes métalliques collées sur les faces linguales des deux dents piliers bordant l'édentement et d'un intermédiaire.

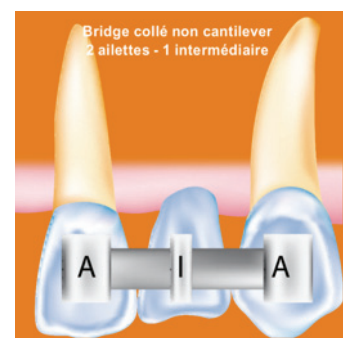


Figure 8 : Bridge collé à 2 ailettes

C'est une solution prothétique qui a vu le jour en France en 1973 avec Rochette. Il propose un bridge à ailettes présentant des perforations rétentives (25).

Ces bridges ont ensuite largement été décrits et étudiés dans la littérature. Au niveau international, et sur le plan clinique, la preuve scientifique de la performance de cette thérapeutique est étoffée par de nombreuses publications (26).

Pjetursson et al dans une revue systématique, à partir de 6110 articles et 214 abstracts, sélectionnent 17 études qui répondent à leurs critères : la méta-analyse ayant suivi a montré une survie élevée des bridges collés de 87,7 % à 5 ans, même si les complications restent fréquentes (principalement des décollements) (27).

Cependant, c'est une solution qui reste principalement préconisée lorsque les conditions anatomiques ne sont pas favorables à l'implant (exemple : volume osseux insuffisant) ou comme une solution temporaire (28),(29),(30).

2.1.2.2.2 Bridge cantilever à ailette

Le bridge collé cantilever contemporain est constitué d'une seule ailette collée sur un pilier qui est solidarifiée par une connexion à l'intermédiaire : c'est un élément en extension. Dans le secteur antérieur, maxillaire ou mandibulaire, la dent pilier est soit l'incisive centrale (pour le remplacement d'une centrale ou d'une latérale) soit la canine (pour le remplacement de la latérale). Sur le plan mécanique, le cantilever se comporte comme une poutre encastrée qui subit des efforts de flexion. La connexion devra être suffisamment résistante et la portée du

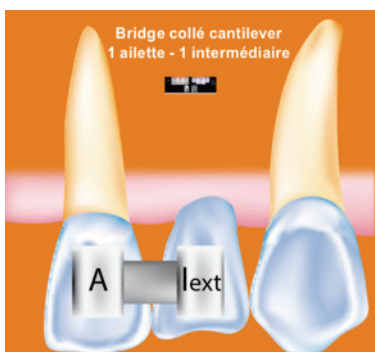


Figure 9 : Bridge collé cantilever ou en extension

cantilever ne doit pas être trop importante. Les bridges collés cantilever sont indiqués en cas d'édentement unitaire antérieur lorsqu'il existe au moins une dent adjacente peu ou pas délabrée, avec la présence d'émail sur la face linguale. De plus un espace prothétique d'au moins 0,8 mm est nécessaire pour loger l'ailette (26).

Pourquoi le concept a-t-il évolué en privilégiant une seule ailette ?

Il a été constaté que les bridges collés, à l'époque en métal, qui présentaient des décollements partiels, avaient été convertis en bridge collé cantilever en coupant simplement l'ailette décollée et ces bridges restaient fonctionnels (31).

En 1991, Dunne et Millar ont montré que la longévité des bridges collés diminuait avec l'augmentation du nombre d'ailettes de l'infrastructure. Auparavant, Olin et al avaient aussi mis en évidence que les bridges collés avec plus de deux ailettes présentaient une probabilité double de présenter un échec (32), ce que Djemal et al. confirmeront (33). On peut noter que cette même observation sera renouvelée en 2005 avec l'étude de Kern (34) qui compare le taux de survie clinique des bridges collés conventionnels (à deux ailettes) avec les bridges collés en extension (à une seule ailette). Sur cinq ans d'observations et pour un total de 37 bridges, les taux de survie sont alors de :

- 73,9 % dans le groupe des bridges à deux ailettes ;
- 92,3% dans le groupe des bridges collés en extension.

Ces décollements partiels entraînent une percolation au niveau du joint de collage pouvant favoriser le développement de caries.

Cas clinique : Mme X consulte en 1985 car elle est atteinte d'agénésie des deux incisives latérales supérieures. Un bridge collé à deux ailettes métalliques est réalisé. En 2018 lors d'un contrôle chez son dentiste, deux caries palatines sont observées sous les ailettes métalliques des canines. Ceci est le résultat d'un décollement partiel du bridge et d'une infiltration du joint de collage. Le praticien décide de le transformer en bridge collé à une seule ailette : les caries sont traitées, le bridge d'origine est conservé et le risque de décollement et de percolation du bridge est diminué.

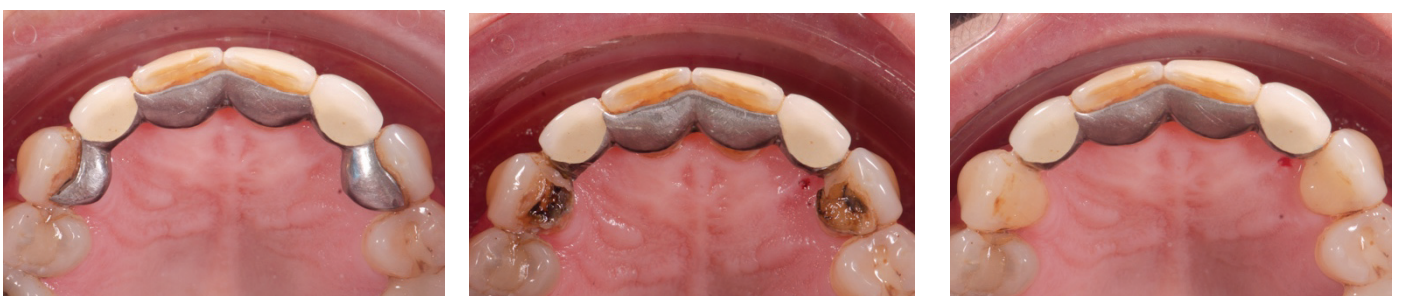

Figure 10 : Transformation d'un bridge collé à deux ailettes métalliques en un bridge cantilever collé (Cas clinique Dr Jean Richelme)

Depuis les principes du bridge collé de Rochette dans les années 1970, le bridge collé cantilever a bien évolué : du bridge à deux ailettes métalliques, au bridge collé cantilever céramique contemporain à mono-ailette.

En dépit de ces conclusions et de ces chiffres encourageants, le bridge cantilever collé est souvent encore considéré à tort comme une solution secondaire à l'implant ou une solution de temporisation.

Cependant grâce :

- Au principe d'économie tissulaire supporté par la philosophie du Gradient Thérapeutique ;

- Au développement du collage ;

- À l'amélioration des propriétés optiques et mécaniques des céramiques ;

- Au recul clinique ;

- Aux travaux récents du Dr Attal et du Dr Tirlet (4),(26) où le bridge collé cantilever est remis en avant comme étant une solution thérapeutique durable et de choix dans le cas d'un édentement unitaire antérieur ;

- À l'HAS en 2016 qui publie un rapport d'évaluation technologique en vue « d'évaluer les bridges en extension (ou cantilever) et les bridges collés dans le traitement de l'édentement partiel (principalement unitaire). » (23).

Le bridge cantilever ne doit plus être désormais considéré comme une solution de second choix ou provisoire : c'est une véritable solution prothétique pérenne que le praticien se doit de connaître dans le cadre de son exercice.

2.2 La solution du bridge cantilever collé : une thérapeutique d'avenir

Parmi les propositions prothétiques énoncées ci-dessus, les deux solutions de choix dans le remplacement d'un édentement unitaire antérieur sont :

- La solution implanto-portée ;
- La solution dento-portée avec un bridge collé cantilever en céramique.

Selon quels critères le choix thérapeutique doit-il s'orienter ?

Le tableau récapitulatif ci-après permet d'obtenir une vue d'ensemble des informations selon les dernières données acquises de la science nécessaires pour orienter le praticien dans ses choix.

NB : - Loi de Mars 2004 -

Toutes les solutions prothétiques doivent être présentées et expliquées au patient afin de l'orienter au mieux vers la solution la plus adaptée à sa situation clinique en l'absence de « perte de chance ».

Bridge cantilever céramique		Implant	
Avantages	<ul style="list-style-type: none"> - Restauration efficace même en cas de volume osseux insuffisant - Mise en œuvre rapide en fonction de la nécessité ou non de préparation parodontale - Préservation tissulaire = préparation tissulaire à minima - Haut degrés de satisfaction du patient - Réintervention simple - Excellent rapport coût/efficacité 	Avantages	<ul style="list-style-type: none"> ○ Recul clinique ○ Satisfaction du patient ○ Préservation des tissus dentaires adjacents ○ Possibilité de mise en charge esthétique immédiate
Inconvénients	<ul style="list-style-type: none"> ○ Collage minutieux sous champ opératoire ○ Risque de perte d'étanchéité liée soit à un mauvais protocole de collage, soit par percolation due à une sur sollicitation mécanique du joint 	Inconvénients	<ul style="list-style-type: none"> ○ Coût ○ Nombreuses contres indications locales et générales ○ Réintervention délicate ○ Patient jeune avec croissance résiduelle importante ○ Croissance résiduelle toujours présente chez l'adulte ○ Mise en œuvre délicate → praticien expérimenté

<p><i>Échecs</i></p>	<ul style="list-style-type: none"> ○ Fracture ○ Décollement 	<p><i>Échecs</i></p>	<ul style="list-style-type: none"> ○ <i>Péri-implantite</i> ○ <i>Fracture vis ou implant</i> ○ Échecs esthétiques : <ul style="list-style-type: none"> - Visibilité du col implantaire - Ligne des collets anarchiques - Non alignement des bords libres interdentaires - Diastème - Perte osseuse alvéolaire
<p><i>Réintervention</i></p>	<ul style="list-style-type: none"> - Simple : ○ Réalisation d'une nouvelle prothèse ○ Recollement sous champ opératoire <p><i>Avec un nouveau contrôle de l'occlusion en OIM ou RC, en propulsion et diduction.</i></p>	<p><i>Réintervention</i></p>	<ul style="list-style-type: none"> - Délicate voire impossible notamment en cas d'échec esthétique <p><i>C'est pour cela qu'il est important de réaliser un examen clinique pré implantaire méticuleux d'autant plus en antérieur. (Risque accru si : gencive avec biotype fin, manque de tissus kératinisé, sourire gingival, forte demande esthétique...).</i></p>

Tableau 1 : Tableau comparatif bridge collé cantilever / implant

Au vu des données scientifiques évoquées précédemment et de ce tableau récapitulatif, le bridge collé cantilever semble être **une solution thérapeutique de choix** dans le traitement de l'édentement unitaire antérieur de l'incisive latérale maxillaire et des incisives mandibulaires.

Il est important de noter que de nouvelles études sur le long terme sont nécessaires afin d'étudier plus précisément le taux de réussite et d'échec du bridge collé cantilever.

3 Les céramiques

3.1 Définitions

Le terme céramique provient du mot « keramos » signifiant argile en grec. Ils façonnaient l'argile puis le passaient au four à 900°C pour en fixer la forme.

Puis, ce terme s'est étendu à la porcelaine et à d'autres produits essentiellement constitués de silicates ou feldspaths représentant les céramiques classiques.

Aujourd'hui on appelle céramiques des matériaux inorganiques, composés d'oxydes, de carbures, de nitrures et de borures. Les céramiques présentent des liaisons chimiques fortes de nature ionique ou covalente. Elles sont d'abord mises en forme à partir d'une poudre de granulométrie adaptée qui est agglomérée. Puis, une deuxième étape consiste à densifier et consolider cet agglomérat par un traitement thermique appelé frittage (35).

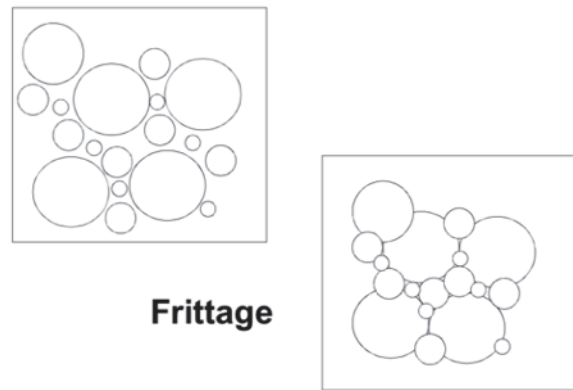


Figure 11 : Schématisation de l'action de frittage

Les céramiques sont composées de deux phases distinctes :

- Une phase vitreuse ;
- Une phase cristalline dispersée mais très organisée.

Le verre est translucide mais fragile. Plus les cristaux incrustés sont gros et nombreux, plus ils confèrent à la céramique des propriétés mécaniques intéressantes, au détriment des propriétés optiques (35).

3.2 Classification

Le monde des céramiques est en constante évolution. Il existe de nombreux produits sur le marché et chaque année des nouveaux apparaissent.

Choisir la bonne céramique pour la bonne indication clinique n'est pas facile et le praticien peut vite faire le mauvais choix. C'est pourquoi une classification précise (composition et méthode de fabrication / potentiel d'adhésion / indications...) et mise à jour est indispensable. Cela lui permettra de faire les bons choix et de communiquer plus facilement avec son prothésiste et/ou ses patients.

Les classifications existantes sont trop générales, restrictives et imprécises :

- La corrélation entre pourcentage de phase vitreuse, rendu esthétique et propriétés mécaniques n'est plus toujours vrai. En effet une zircone peut être hautement esthétique et son indication n'est plus limité à un matériau d'infrastructure. A l'inverse une vitrocéramique renforcée peut avoir des propriétés mécaniques excellentes.
- Elles n'incluent pas les céramiques hybrides contenant une matrice résineuse (reconnue officiellement par l'American Dental Association comme étant une céramique).

Des auteurs se sont intéressés à ce sujet et nous proposons une nouvelle classification réunissant tous ces critères (36) :

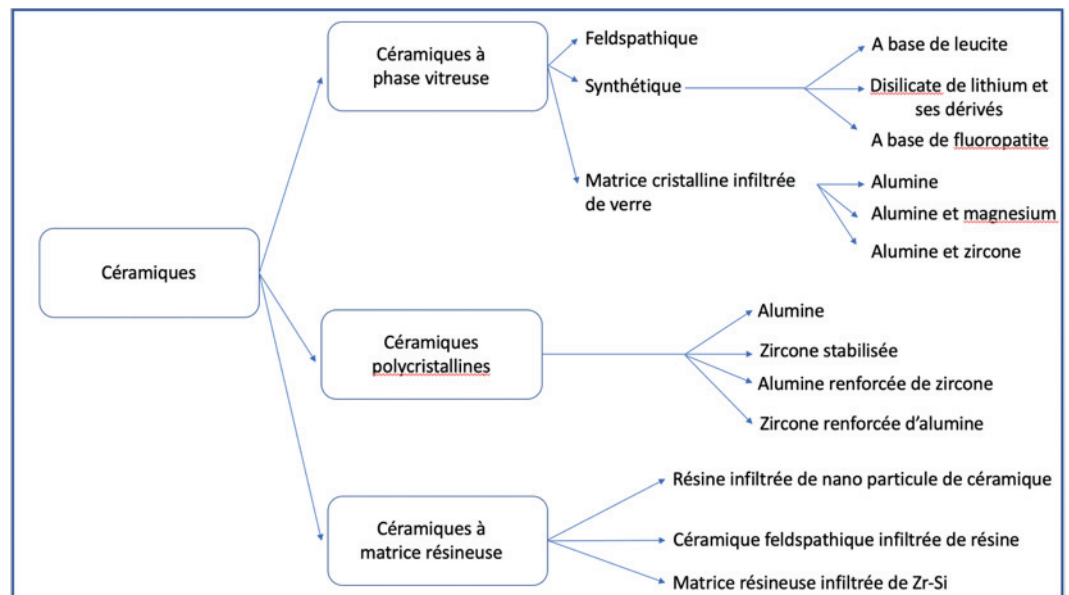


Figure 12 : Classification des céramiques

Joint à cette classification, un tableau récapitulatif contenant les informations nécessaires à la bonne compréhension des matériaux afin de les utiliser dans la limite de leurs indications :

	Méthode de fabrication	Infrastructure (IS) Monobloc (M) Suprastructure (S)	Potentiel d'adhésion	Indications clinique				
				Facette	Inlay Onlay	Couronne - Antérieur (A) - Postérieur (P)	Bridge	Pilier Implantaire
1 – Céramique à phase vitreuse								
1.1 Céramique feldspathique								
	- Die réfractaire - Feuille de platine - Pressé	M / S	Oui	✓				
1.2 Céramique synthétique								
a. A base de leucite	- Pressé - CAD/CAM	IS / M	Oui	✓	✓	✓ (A)		
b. Disilicate de lithium et ses dérivés	- Pressé - CAD/CAM	IS / M	Oui	✓	✓	✓ (A/P)	3 unités jusqu'à la 3 ^{ème} prémolaire	✓
c. A base de fluorapatite	- Pressé - Stratifié	S	Oui	-	-	-	-	-
1.3 Matrice cristalline infiltrée de verre								
a. Alumine	- CAD/CAM - Coulé	IS	Oui			✓ (A/P)	3 unités antérieures	
b. Alumine et magnésium	- CAD/CAM - Coulé	IS	Oui			✓ (A)		
c. Alumine et zircon	- CAD/CAM - Coulé	IS	Oui			✓ (A/P)	3 unités postérieures	
2 – Céramique polycristalline								
2.1 Alumine	CAD/CAM	IS	Non	✓		✓ (A/P)	✓	
2.2 Zircon stabilisée	CAD/CAM	IS / M	Non			✓ (A/P)	✓	✓
2.3 ZTA / ATZ *	CAD/CAM	IS / M	Non			✓ (A/P)	✓	✓
3 - Céramique à matrice résineuse								
3.1 Résine infiltrée de nano particule de céramique	CAD/CAM	M	Non	✓	✓	✓ A/P		
3.2 Céramique feldspathique infiltrée de résine	CAD/CAM	M	Oui	✓	✓	✓ A/P		
3.3 Matrice résineuse infiltrée de Zr-Si	CAD/CAM	M	Non	✓	✓	✓ A/P		

Tableau 2 : Classification des céramiques : informations complémentaires

* ZTA = alumine renforcée par de la zircon / ATZ = Zircon renforcée par de l'alumine

3.3 Propriétés

L'ensemble des propriétés spécifiques à chacune des céramiques présentes sur le marché est ici synthétisé dans le tableau suivant (31),(37)-(38) :

Matériau	Composition	Flexion (MPa)	Ténacité (MPa)	Translucidité
Email Dentine		<180 <207	1,5 3	
Céramique à phase vitreuse				
Céramique feldspathique				
Céramiques feldspathique conventionnelle	Silice	90	1,6	+++
Céramique synthétique				
Empress 2	Silice + disilicate de lithium	350	1,6	- ++
IPS e-max press	Silice + disilicate de lithium	400	2,75	- 3 niveau d'opacité
IPS e-max CAD	Silice + disilicate de lithium	360	2,25	- 2 niveaux d'opacité, MO 5 teintes, LO 9 teintes + 4 bleachs
Matrice cristalline infiltrée de verre				
In ceram Spinell	- MgAl ₂ O ₃ + infiltration	350	2,2	++
In ceram Alumina	- Al ₂ O ₃ + infiltration	500	4,5	-
In ceram Zirconia	- Al ₂ O ₃ /ZrO ₂ + + infiltration	700	6,2	-
Céramique polycristalline				
Céramique alumineuse (Procera alumina)	Al ₂ O ₃ haute densité	700	4,5	-
Y-TZP	ZrO ₂ Y ₂ O ₃	1000-1200	8,4	+/-
Zircone translucide (PRETTAU / Katana Zirconia)	ZrO ₂ Y ₂ O ₃	850-1200		+
Zircone renforcée par de l'oxyde d'aluminium (ATZ) / alumine renforcée par de la zircone (ZTA)	-	750	6,2	-/+
ZLS : Céramique vitreuse dopée à l'oxyde de zirconium (VITA SUPRINITY)	ZrO ₂ + Li ₂ O + SiO ₂	370 à 420	2	++
Céramique à matrice résineuse				
Résine infiltrée de nanoparticule de céramique (Ultimate LAVA)	Matrice résineuse infiltrée de nanoparticule de zircone et de silice	220	2,21	++
Céramique feldspathique infiltrée de matrice résineuse (Enamic VITA)	-	140-160	1,5 – 1,7	++

Tableau 3 : Récapitulatifs des propriétés des différentes céramiques

3.4 La zircone

3.4.1 Définition

Le nom du métal, zirconium vient de l'arabe « zargon » (de couleur dorée). Le dioxyde de zirconium (ZrO_2) = la zircone est issu du minerai zircon ($ZrSiO_4$) qui a été découvert par le chimiste allemand Heinrich Klaproth en 1789 (39). La zircone est utilisée depuis de nombreuses années dans l'industrie notamment en aéronautique et dans le secteur de la mécanique et de la chimie. Dans le secteur dentaire, la zircone fait son apparition dans les années 1978-80 avec les premiers implants réalisés par le fabricant Frialit. Puis en 1988, le professeur SADOUN réalise les premières communications au symposium de céramique et en 1989 il publie un communiqué sur l'alumine + zircone dopée à l'yttrium. À partir des années 1990, la zircone s'est étendue à tout le domaine dentaire (tenons en zircone, en implantologie de faux moignons et en orthodontie avec la réalisation des brackets (40)).

Dans la classification des céramiques dentaires, elle fait partie des céramiques dites polycristallines, c'est-à-dire qu'elle ne contient pas de phase vitreuse. Elle est uniquement constituée de cristaux hautement condensés par frittage. Le résultat est un matériau très dense, il sera très résistant mais d'aspect opaque.

3.4.2 Les caractéristiques générales et microstructure

Selon la température à laquelle elle se trouve, la zircone peut présenter trois phases cristallographiques aux propriétés différentes (35),(41) :

- La forme monolithique est stable de la température ambiante à 1170° , sans propriété mécanique intéressante ;

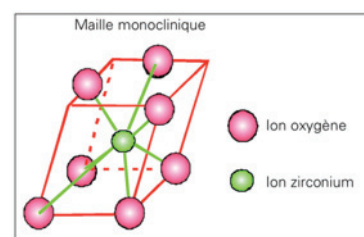


Figure 13 : Maille monolithique

- La forme tétragonale ou quadratique est stable de 1170° à 2370° . La maille quadratique est la forme qui confère des propriétés mécaniques optimales pour l'usage en odontologie ;

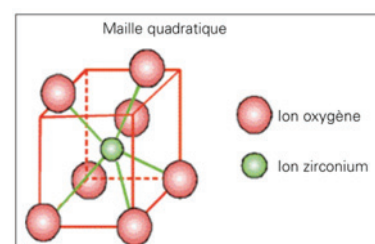


Figure 14 : Maille quadratique

- La forme cubique est stable de 2370°C jusqu'au point de fusion à 2690°C.

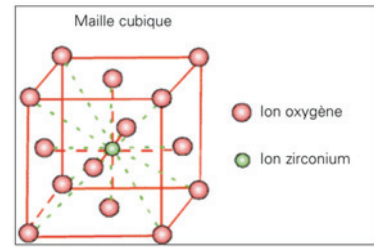


Figure 15 : Maille cubique

À température ambiante, la structure cristalline de la zirconite est de type monoclinique. Lorsque l'on chauffe ce matériau à 1100°C pour réaliser le frittage d'une infrastructure céramique par exemple, la structure devient tétragonale puis cubique à 2300°C. Au cours du refroidissement, les transformations inverses se produisent. Elles sont accompagnées de variations dimensionnelles liées au changement des paramètres des mailles cristallines.

Plus précisément au refroidissement la transformation tétragonale → monoclinique s'accompagne d'une expansion des cristaux de 3 à 4% qui provoque une fracture de la céramique. C'est pourquoi la zirconite utilisée en odontologie n'est pas de la zirconite pure : elle contient environ 3% d'Yttrium (Y2O3). Cela lui permet de posséder une structure stable même à température ambiante. Ce matériau est appelé 3Y-TZP. L'avantage de cette zirconite dopée à l'Yttrium est sa capacité de transformation cristalline sous contrainte (transformation martensitique = évite la propagation de la fissure) (42).

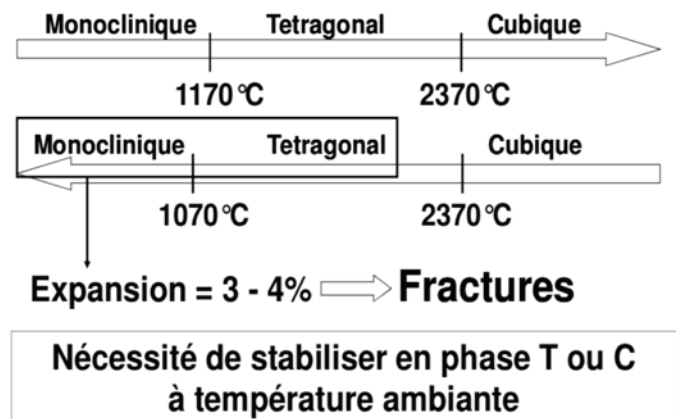


Figure 16 : Schématisation de la transformation allotropique de la zirconite

3.4.3 Sous-classification

Une sous classification des zircons a été faite en fonction de leur microstructure (36) :

- La zircone totalement stabilisée (FSZ) ;
- La zircone partiellement stabilisée (PSZ) ;
- La zircone stabilisée en phase tétragonne (TZP) : toutes les zircons utilisées dans l'art dentaire sont TZP. La plus connue est la zircone stabilisée à l'yttrium = Y-TZP et notamment la 3Y-TZP = Stabilisée avec 3%mol d'yttrium.

C'est sous cette forme là que la zircone présente la résistance à la flexion (900-1200MPa) la plus élevée et la meilleure résistance à la fracture ($9e10 \text{ MPa(m)}^{1/2}$) après usinage et frittage (43),(44).

Pendant des années la zircone est vue comme une céramique très résistante mais très opaque donc inesthétique. Cela explique pourquoi elle était essentiellement utilisée comme céramique d'infrastructure. Depuis, de nombreux laboratoires ont cherché à améliorer cette dernière afin d'en étendre les indications en conservant ses propriétés mécaniques et en améliorant ses propriétés optiques.

Ainsi des zircons stabilisées avec des qualités esthétiques améliorées et une importante résistance à la flexion (850MPa) apparaissent (36) :

- Des zircons translucides où l'on peut choisir en amont la teinte du disque à usiner (A1, A2, A3, A4) ;
- Des zircons où la translucidité est encore améliorée et :
 - o On a également ce choix dans la teinte des disques mais en plus la possibilité de maquiller cette zircone avant la cuisson de frittage (ex : zircone PRETTAU) ;
 - o Des disques de zircons où l'on trouve directement dans la masse de la palette les masses dentine / dentine translucide / email (ex : Katana zirconia).

Ces améliorations permettent à la zircone utilisée jusque-là uniquement en tant qu'infrastructure d'être utilisée comme infrastructure pour des restaurations antérieures hautement esthétique mais aussi en monobloc en postérieur comme en antérieur.

3.4.4 Les limites de la zircone

3.4.4.1 *Le collage de la zircone*

Comme vu précédemment, la zircone fait partie des céramiques dites polycristallines. Elle ne contient pas de phase vitreuse. De ce fait, le mordantage à l'acide fluorhydrique de la surface sera inefficace. De plus la zircone ne contient pas de silice ce qui explique l'inefficacité de l'utilisation du silane.

C'est pourquoi le collage des céramiques zircone a longtemps été considéré impossible. Cependant, depuis les années 2000, des études ont montré des résultats encourageants lorsque l'on applique des résines adhésives contenant du 10-méthacryloxydecaéthyl hydroxyphosphate (10-MDP) sur des céramiques polycristallines.

Il est important de rappeler que la zircone peut être scellée avec un ciment de scellement conventionnel si une rétention suffisante est présente dans le design de la pièce prothétique (45).

Différentes méthodes de traitement de surface ont depuis été développées pour potentialiser l'utilisation de systèmes adhésifs pour coller la zircone.

Les différents traitements de surface de la zircone décrits dans la littérature :

- L'acide fluorhydrique (46) (47) (48)
- Le sablage ou air abrasion (49)
- Traitement tribochimique de surface (50)
- La silanisation (49)
- Pyrolyse de silice (51)
- Traitement par dépôt de plasma (52) (53)
- Traitement de surface par laser (54) (55)
- Traitement par procédé sol-gel (56)
- Traitement avant usinage (57)

Les différents systèmes adhésifs utilisés pour le collage de la zircone :

- Le Panavia :

Ce produit a été le premier ciment composite adhésif à être lancé sur le marché en 1983 avec PanaviaTMEX. C'est une colle à potentiel adhésif qui possède le monomère MDP et est à prise duale. C'est le produit qui possède le plus de recul clinique et a fait ses preuves quant à son efficacité pour le collage de la zircone (58).

- Le RelyX Unicem 3M ESPE

Il appartient à la famille des colles auto-adhésives et est dit auto-mordant, c'est-à-dire qu'il ne nécessite pas de traitement préalable des surfaces dentaires et prothétiques. Il est également à prise duale et est disponible en différentes teintes. Bien que le traitement de surface ne soit pas nécessaire, le fabricant en recommande deux :

- Alternative n°1 : sablage à l'oxyde d'alumine (40 µm) suivi d'un nettoyage à l'alcool ;
- Alternative n°2: traitement tribochimique avec CoJetTM/RocatecTM (3M ESPE) (traitement tribochimique) suivi de l'application d'un silane (RelyXTM Ceramic Primer, 3M ESPE).

- Le Superbond C&E (Sun medical)

Super-Bond C&B est un ciment dentaire adhésif, chémostabilisable, à base de résine contenant le monomère 4-META et un catalyseur à base TBB (tri-n-butyl borane).

Ses propriétés adhésives propres sont élevées et les résultats obtenus avec la réalisation d'un pré-traitement tels que le Rocatec® (traitement tribochimique) ne donnent pas de résultat significativement différent [53],[78].

Une revue de la littérature de 2016 (59), recense les protocoles donnant les meilleurs résultats. Ce sont les protocoles appliquant les traitements de surface suivants : traitement tribochimique et le traitement par air-abrasion à l'aide de particules d'alumines suivi de l'application d'un adhésif contenant le monomère MDP. Malgré un très grand nombre d'études retrouvées sur le collage de la zircone, les études cliniques à long terme sont encore rares.

Le pionnier en la matière, Mathias Kern publie en 2015 un article (60) proposant une synthèse des meilleures preuves scientifiques disponibles sur le collage de la zircone et des céramiques polycristallines en général.

Cette étude met en avant une forte supériorité des valeurs de collage lorsque l'on applique le protocole suivant : sablage à pression modérée associé à l'utilisation d'un primaire ou d'une résine de collage contenant un monomère de phosphate.

C'est une méthode simple à mettre en œuvre au cabinet et fiable de par son recul clinique. C'est pourquoi lorsque d'autres méthodes de traitement de surface apparaissent elles peuvent parfois être mise à mal surtout lorsque ces méthodes ont un temps de mise en œuvre long (ex : traitement par procédé sol-gel), qu'elles nécessitent des procédures complexes d'un point de vue technique ou qu'elle demande un investissement matériel conséquent (exemple : traitement plasma).

En novembre 2017, au cours du congrès de l'ADF, Matthias Kern réaffirme lors de sa conférence sur « Les options céramiques : comment gérer la zircone? » que l'on peut bel et bien coller la zircone de manière sûre avec un traitement de surface spécifique préalable. Il énonce d'ailleurs lors de son intervention le protocole qui semble le plus fiable de par sa simplicité de mise en œuvre et de par son recul (61) :

- 1- Sablage doux : traitement par air-abrasion à l'aide de particules d'alumines de 50µm à une pression de 0,25Mpa ;
- 2- Nettoyage de la pièce à l'alcool afin d'éliminer les particules d'alumines ;
- 3- Utilisation d'un produit à base de monomère MDP tel que le Panavia™.

De manière générale nous pouvons retenir (62) :

- Essayage de la pièce en bouche ;
- Décontamination de la pièce (exempt d'acide phosphorique car cela entraîne une inhibition du collage) ;
- Sablage doux : sabler l'intrados de la pièce en zircone à l'alumine (particules de 20µm à 50 µm maximum) sous une pression maximale de 1bar (= 15 Psi) ;
- Rinçage et séchage ;
- Utilisation d'un système de collage à base de 10-MDP (monomère phosphate).

Au vu des données actuelles de la science, la zircone ne peut plus être considérée comme un matériau qui ne se colle pas. Cependant, le « collage » de celle-ci reste toujours dans le débat et encore beaucoup de praticiens voient le collage de la zircone comme quelque chose de « contre-nature ». Des études sur le long terme sont nécessaires afin d'établir un consensus sur la meilleure méthode permettant de coller la zircone.

3.4.4.2 Dégradation à basse température

La dégradation à basse température (Low temperature Degradation = LTD) ou vieillissement de la zircone est un procédé bien connu. Cela consiste en une lente transformation spontanée des cristaux de la phase tétragonale en phase monoclinique, en l'absence de toute contrainte mécanique et en milieu humide. L'inconvénient est la diminution des propriétés mécaniques et esthétiques du matériau en raison d'une dégradation de la surface de la zircone. Au début, un soulèvement se produit par augmentation du volume des grains de proche en proche, des micro fissures apparaissent entre les grains et la surface devient rugueuse. L'eau peut alors pénétrer en profondeur. Puis du fait des contraintes externes, il y a expulsion de grains formant alors des cratères à la surface de la zircone. La finalité est la fracture de celle-ci (63),(64).

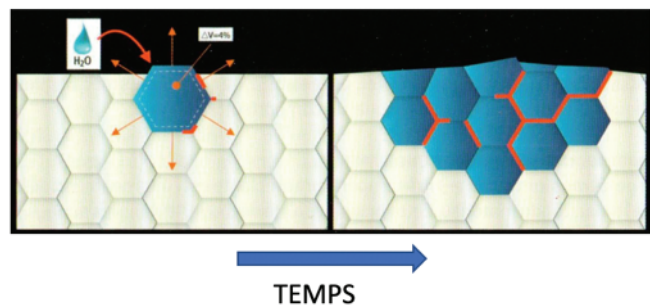


Figure 17 : Dégradation de proche en proche à basse température en présence d'eau

3.4.4.3 Problème d'adhésion

Contrairement à la liaison céramo-métallique où l'on a à la fois une liaison mécanique et chimique, (c'est ce qu'on appelle l'effet de frettage), la liaison céramo-céramique serait essentiellement due à une action mécanique (même si une éventuelle liaison chimique est suggérée par certains articles (65)).

Ainsi la liaison mécanique jouerait un rôle majeur dans l'intégration des restaurations céramo-céramiques : le traitement de surface, la finition de surface et la méthode de réalisation de la céramique cosmétique auront une incidence sur la force de cette liaison.

Pour valider leur utilisation clinique, les restaurations doivent obtenir une force de liaison de 25 MPa ou plus (essai de flexion en trois point et un essai de cisaillement). Malgré le peu d'articles à ce sujet, ceux rapportés expriment une force de liaison de 25 MPa ou plus, soit le minimum requis pour une possible utilisation clinique (66).

D'autres facteurs peuvent influencer la force de cette adhésion entre céramique d'infrastructure et céramique cosmétique :

- Le coefficient de dilatation thermique (CDT) : La résistance de la liaison varie considérablement selon le type de céramique utilisé en supra structure. Ceci est dû au différentiel de coefficient de dilatation thermique entre les deux céramiques (67),(68). Ce différentiel entre zircone et céramique cosmétique doit être compris entre 0,3 et 1,5 $10^{-6}K^{-1}$ (69). C'est dans le cas où le CDT de la zircone est inférieur à celui de la céramique cosmétique que l'on peut observer des délaminations et des microfissures de cette dernière (70),(71) ;
- Le nombre de cuisson : Le nombre de cuisson suite à la stratification de l'armature peut influencer la force de liaison ;
- Le refroidissement : Un refroidissement trop rapide de la restauration après frittage de la céramique cosmétique peut être délétère pour la liaison.

3.4.4.4 Chipping et fracture

Le point faible de toute restauration prothétique céramo-céramique reste la céramique cosmétique dont les propriétés mécaniques sont faibles.

Il est nécessaire de concevoir des schémas d'armatures, d'avoir une gestion correcte de l'occlusion permettant le soutien de la céramique cosmétique et ainsi éviter tout porte à faux pouvant entraîner chipping et fracture.

Une autre solution serait d'utiliser ces nouvelles zircons translucides esthétiques en monobloc seulement ou en monobloc et de stratifier seulement la face vestibulaire. Cela permettrait d'éviter les éclats de céramiques cosmétiques aux points d'occlusion.

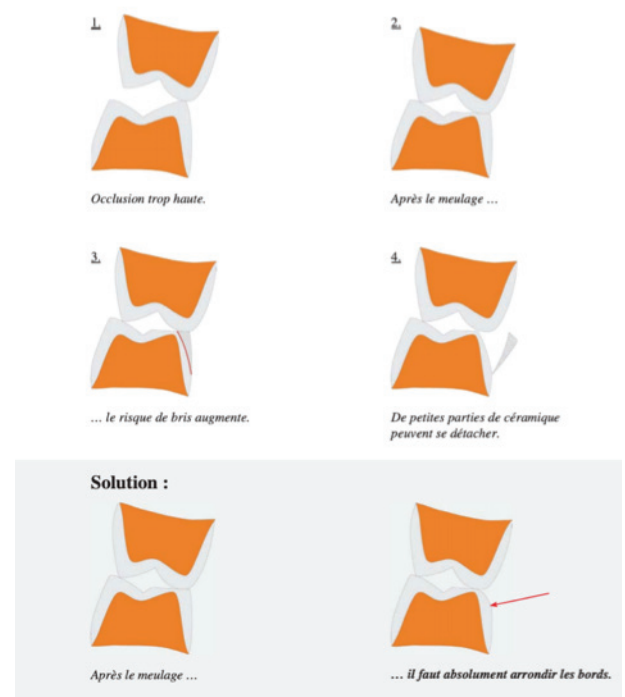


Figure 18 : Schématisation d'éclat de la céramique cosmétique

3.4.5 La zircone PRETTAU

La zircone ne cesse d'évoluer. On cherche à l'améliorer pour en retirer le maximum de bénéfices : maintenir sa forte résistance mécanique, améliorer son rendu esthétique et son potentiel de collage...

C'est ainsi qu'un nouveau type de zircone voit le jour et se fait une véritable place dans l'art dentaire : la zircone PRETTAU et ses dérivés avec chacune ses particularités propres (PRETTAU 2 Dispersive/ PRETTAU 4 Anterior ...)

Elle se présente sous forme de disque où l'on choisit son épaisseur, diamètre et teinte en fonction de la situation clinique. Sur chacun de ces disques apparaît un pourcentage (20 %, 30 %) correspondant à la rétraction que subira le matériau lors du frittage et la température de frittage.

3.4.5.1 Composition

La zircone Prettau est différente des autres types de zircone d'infrastructure. Ses propriétés mécaniques sont réduites de 20% car on y a introduit des éléments permettant d'améliorer sa translucidité.

Sa composition dans les principales phases est la suivante :

- Oxyde de zirconium < 86 % ;
 - Oxyde d'aluminium < 1 % ;
 - Oxyde d'yttrium < 6 % ;
 - Oxyde d'atrium < 5 % ;
 - Masse vitreuse et additifs < 3 %.
- La stabilisation partielle à l'yttrium et l'enrichissement à l'aluminium confèrent au zircone Prettau des propriétés optimales. Notamment une haute résistance à la flexion (jusqu'à 1200 MPa), une haute résistance à la température ainsi qu'un facteur de rétrécissement constant.

3.4.5.2 Caractéristiques

On obtient ainsi une céramique avec :

- Translucidité plus élevée grâce à la microstructure optimisée de la zircone ;
- Pas d'écaillage de la céramique ;
- Pas d'abrasion par rapport à l'antagoniste ;
- 200% d'accroissement de la résistance grâce au manque de céramique cosmétique.

4 Description de la technique de laboratoire

Le laboratoire Levratto (Monaco, MC) a cherché à cumuler les avantages de la résistance mécanique de la zircone aux propriétés de collage aisées de la vitrocéramique.

L'objectif avoué est de trouver ici une solution prothétique « idéale » dans le cadre de restauration conservatrice adhésive sans rétentioin et nécessitant une certaine résistance (bridge cantilever, bridge onlay/onlay). En effet, chercher à coller une couronne où la rétentioin mécanique est idéalement présente ne relève d'aucun enjeu majeur.

Pour répondre à cette problématique, ses recherches se sont portées à la mise en œuvre d'une chape en zircone couplée à du disilicate de lithium venant littéralement « napper » l'intrados de l'ailette à coller. Présentation de la technique en pas à pas :

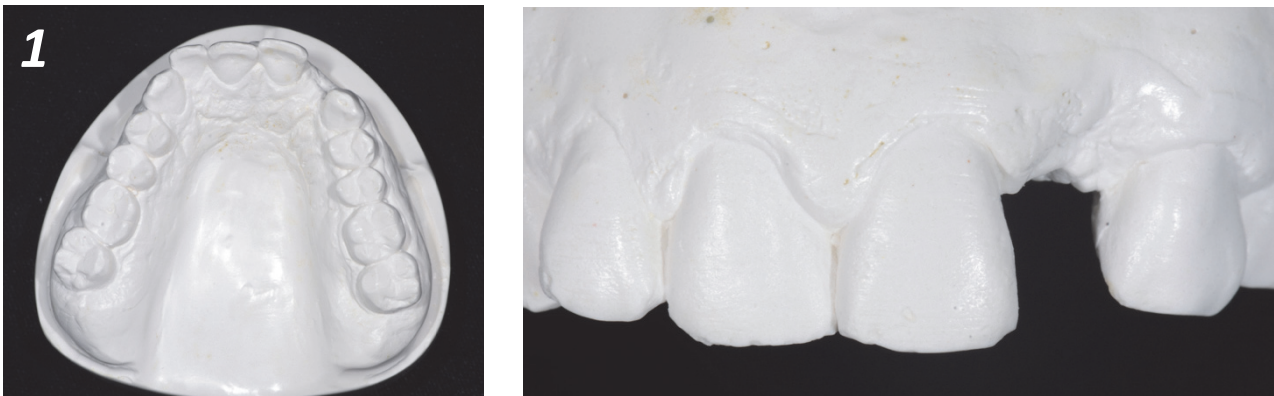


Figure 19 : Coulée des modèles d'étude en plâtre

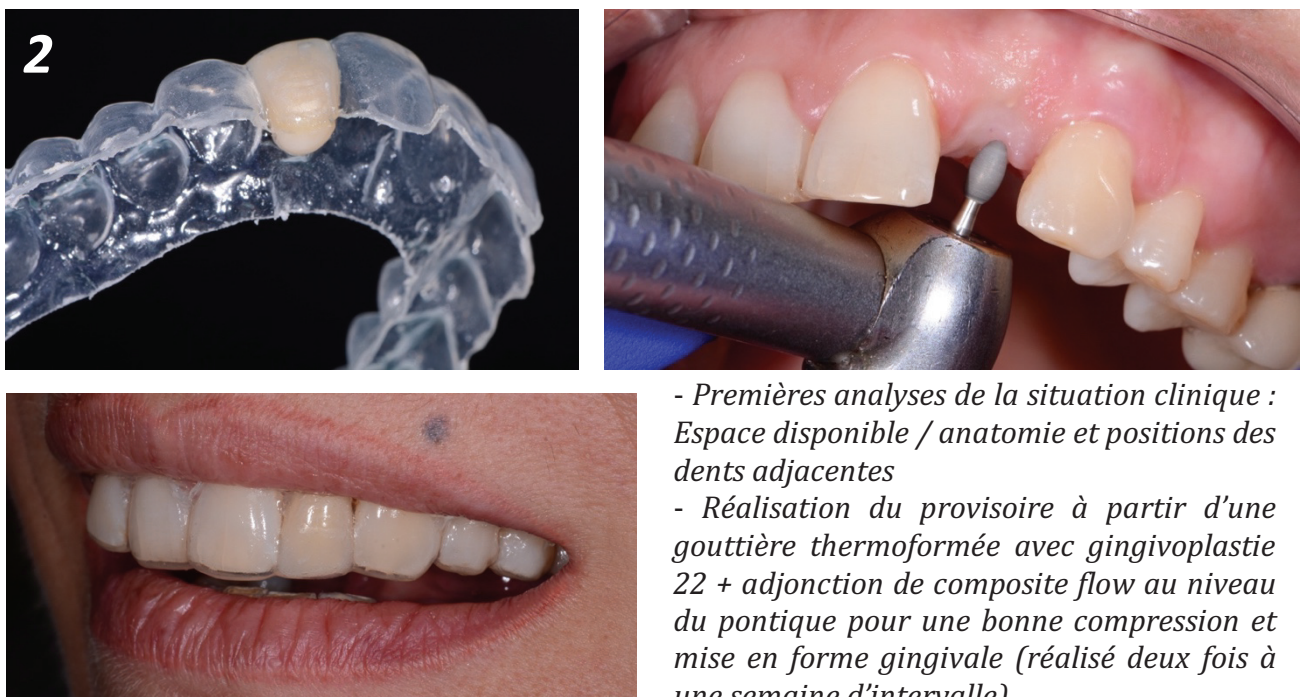

Figure 20 : Gingivoplastie et provisoire

- Premières analyses de la situation clinique : Espace disponible / anatomie et positions des dents adjacentes
- Réalisation du provisoire à partir d'une gouttière thermoformée avec gingivoplastie 22 + adjonction de composite flow au niveau du pontique pour une bonne compression et mise en forme gingivale (réalisé deux fois à une semaine d'intervalle).

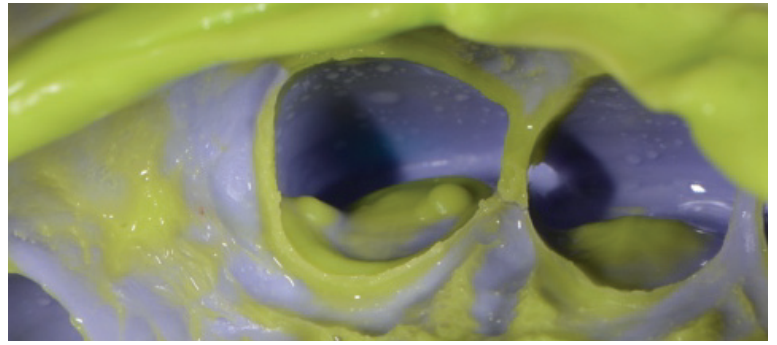
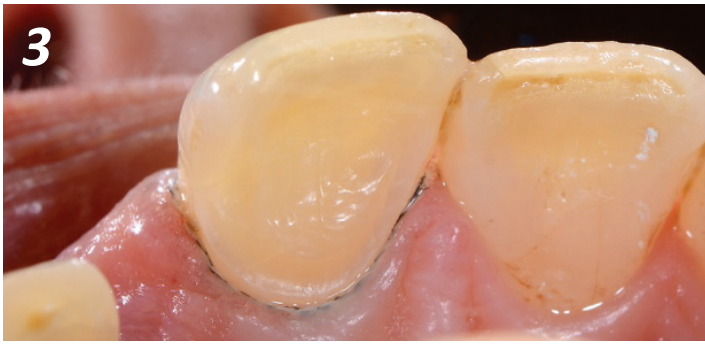


Figure 21 : Préparation et empreinte

Préparation de la face palatine 21 - Prise d'empreinte en double mélange au silicone - Prise de l'occlusion -
Prise de la teinte + photographie pour le laboratoire.

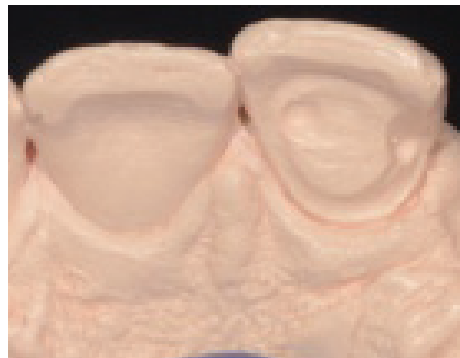
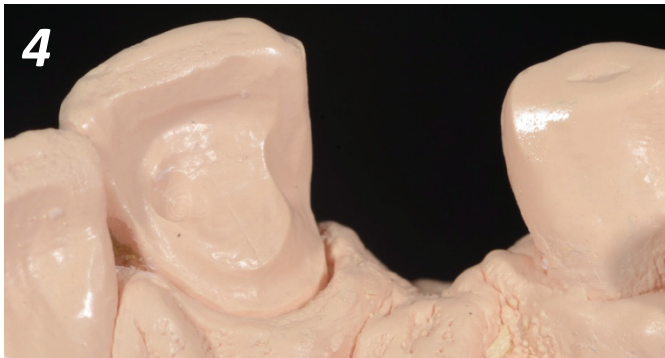

Figure 22 : Coulée des modèles de travail en résiné polyuréthane + duplicata

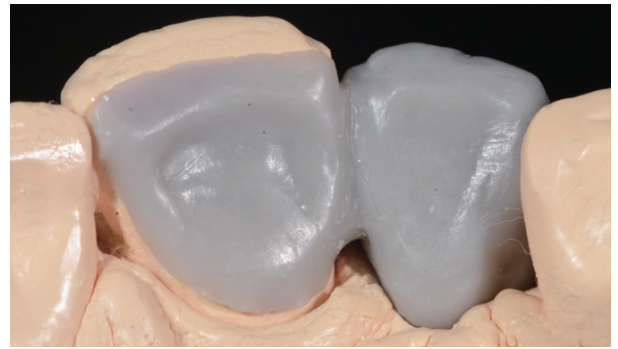
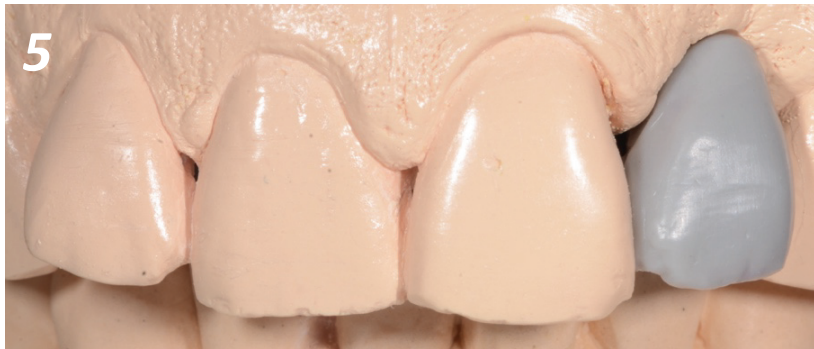

Figure 23 : Wax-up préfigurant la future prothèse

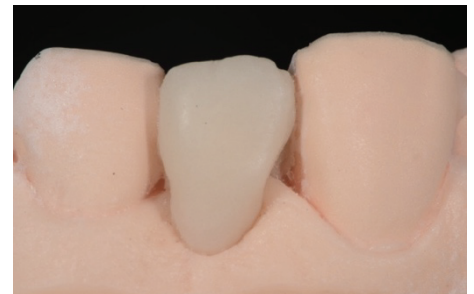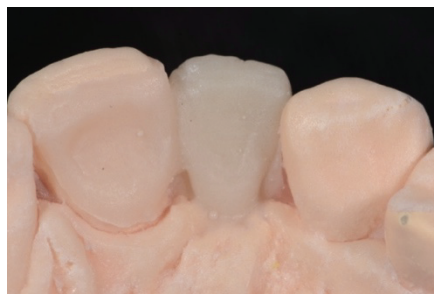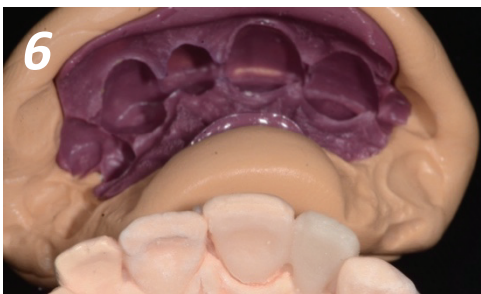
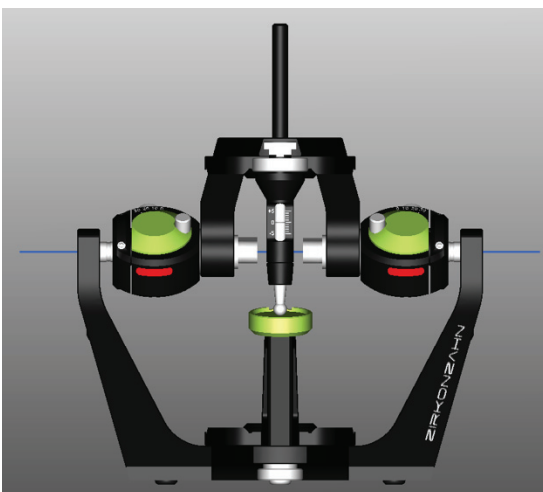
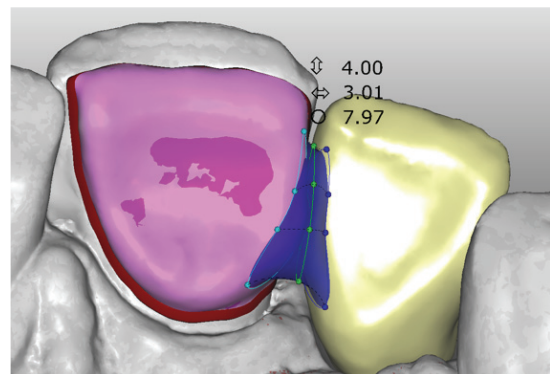
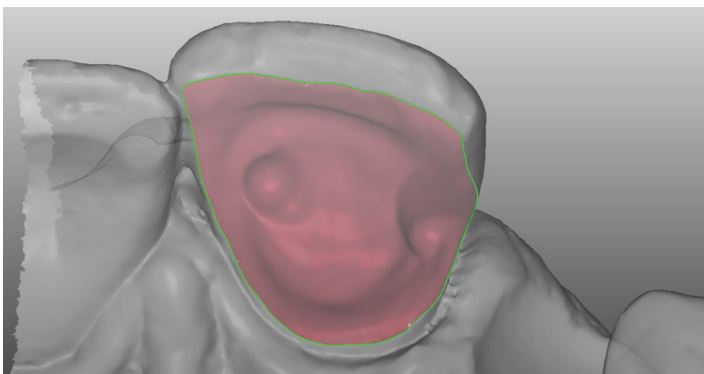
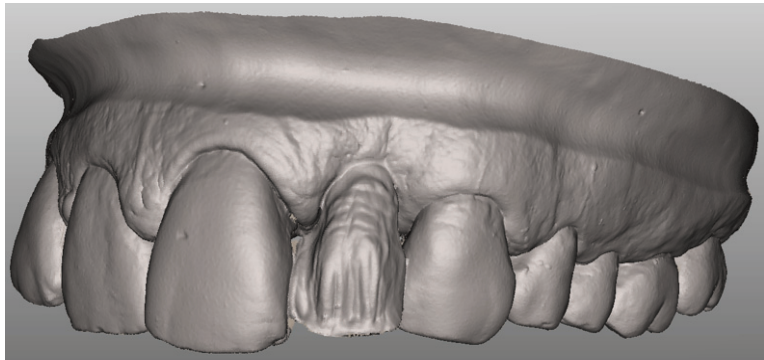
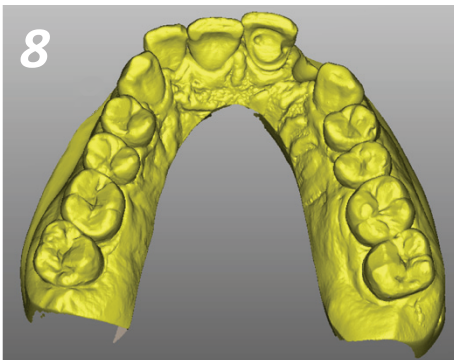


Figure 24 : Isomoulage du wax-up et transfert en résine

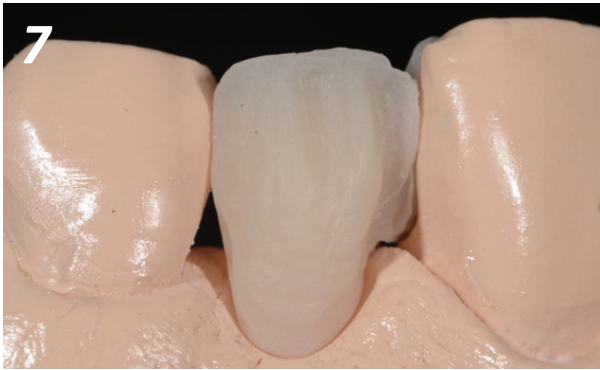

Figure 25 : Taille de la pièce en résine : préfigure l'infrastructure zircone



Scan du model de travail et du modèle avec la pièce résine taillée sur le logiciel Zirkonzahn

Préfiguration sur le logiciel de la future prothèse :

- Anatomie / position
- Les limites de l'ailette
- Le point de contact entre 22 et 23
- L'aire de la connexion : minimum 9mm²

Contrôle à chaque étape de préfiguration sur l'articulateur du logiciel.

Figure 26 : Scan du modèle de travail et de la pièce résine sur le logiciel Zirkonzahn




Figure 27 : Dernier réglage avant usinage de la pièce

Détermination des fraises : ici les plus fines possibles 0,5 et 0,3 mm

Sélection du disque de zircone :

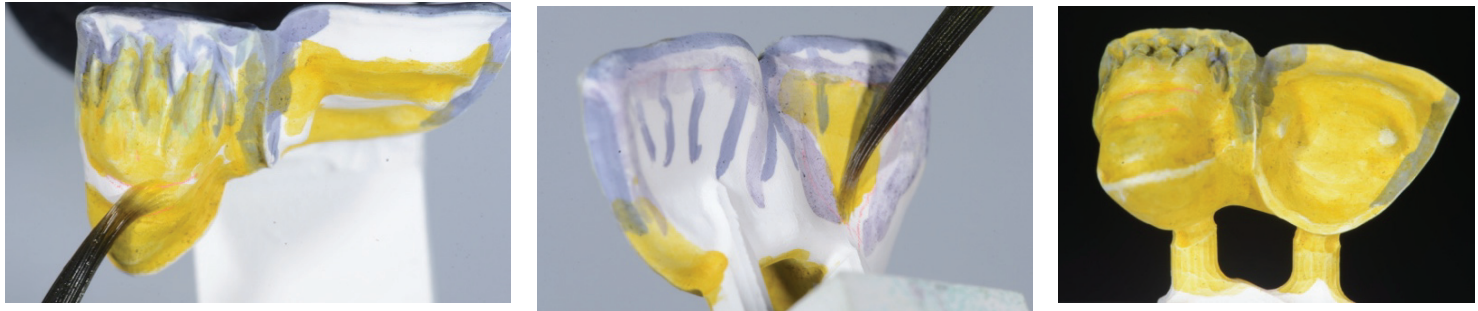

- Diamètre
- Épaisseur
- Teinte

Positionnement de la pièce sur le disque.



Figure 28 : Désinsertion de la pièce

Désinsertion de la pièce du disque de zircone en gardant impérativement le socle maintenant la pièce : lui permettra d'être stable lors des étapes de frittage et du pressage du disilicate.



Finition plus fine à l'aide d'une fraise et d'une spatule en zircone : Première caractérisation macro géographique de l'infrastructure zircone.

Maquillage avant frittage avec Colour Liquid de Prettau permettra d'avoir une première distinction entre les différentes masses et un jeu de translucidité.

Figure 29 : Finition fine et maquillage



Figure 30 : Armature avant cuisson

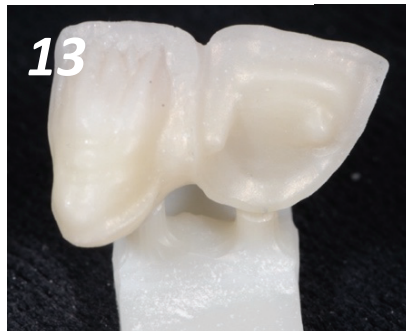

Figure 31 : Armature à la sortie du four

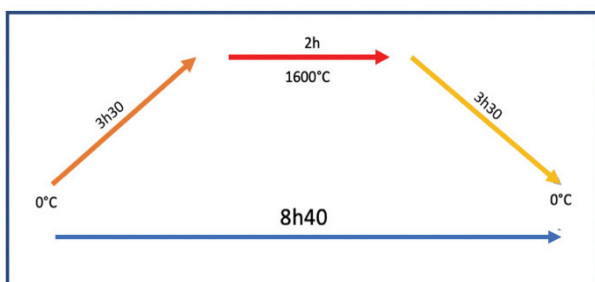
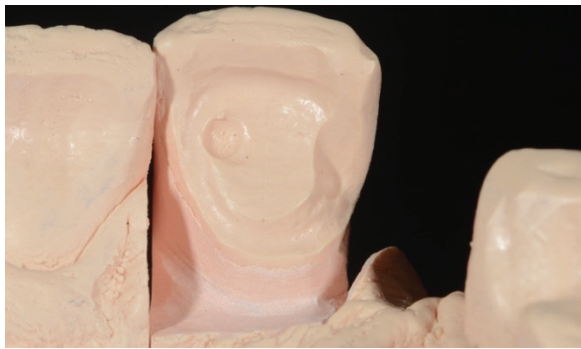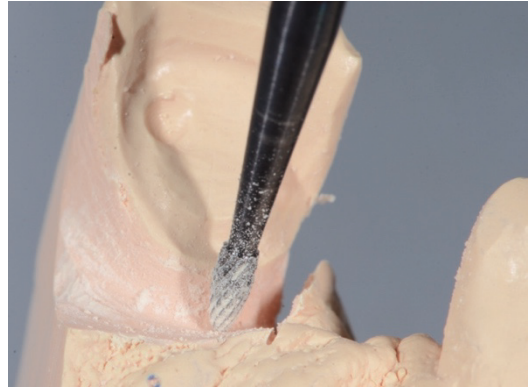
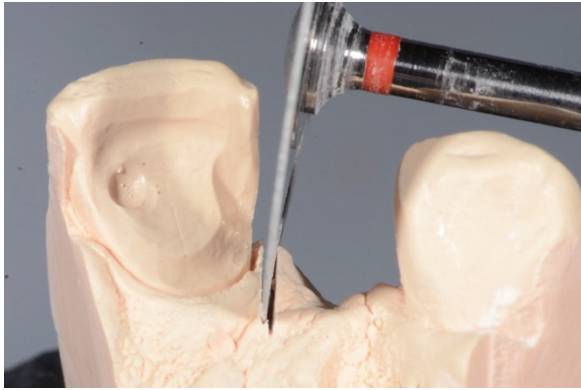
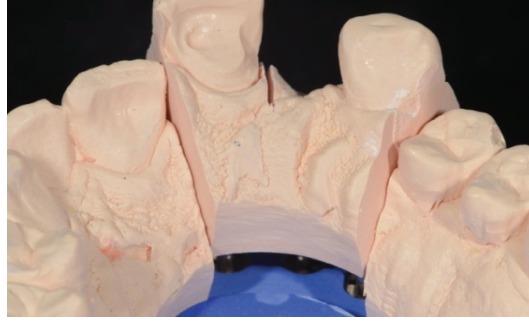
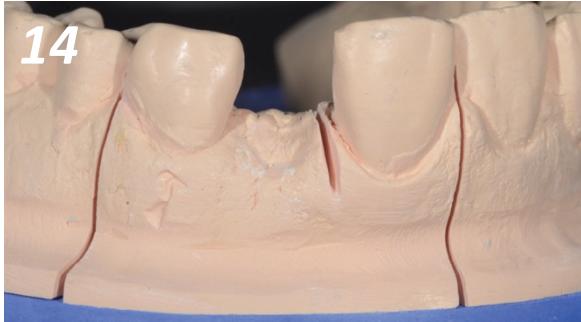


Figure 32 : Graphique schématisant les changements de température lors du frittage de la zircone Prettau



- Mises-en die de la 21 à la 23
- Détourage de la 21

Figure 33 : Préparation du modèle de travail

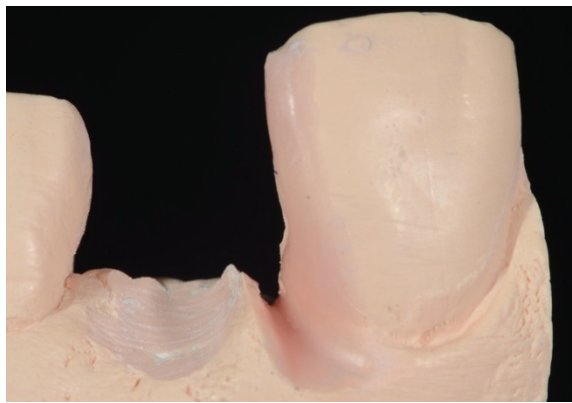
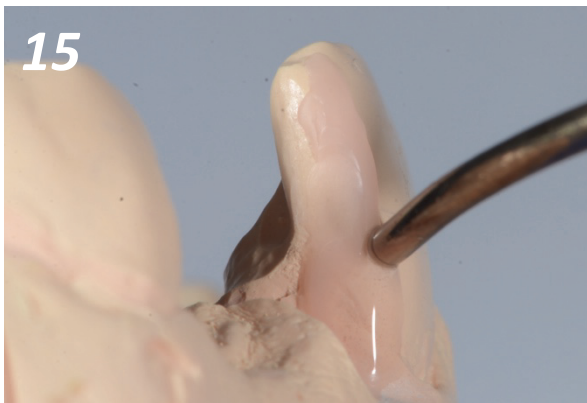


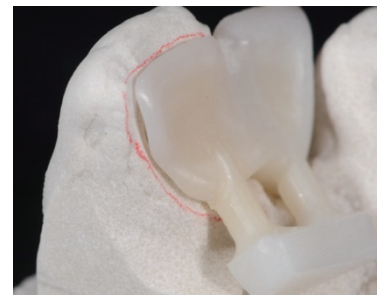
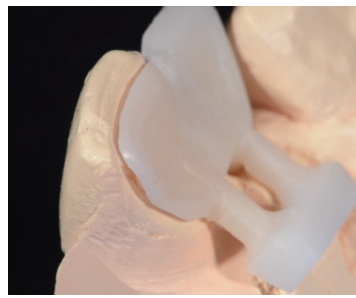
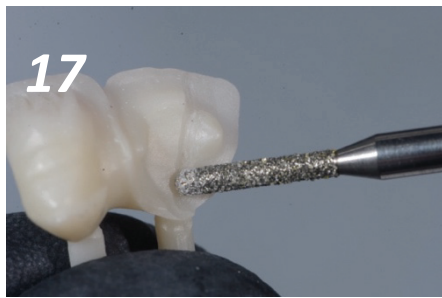
Figure 34 : Renforcement à la cire des parties fines et anguleuses

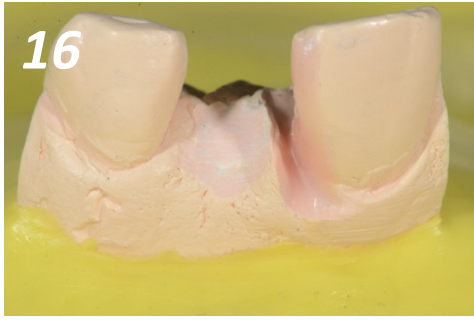
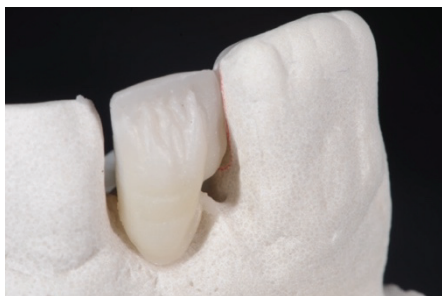
Figure 35 : Duplicata du bloc 21 à 23 en matériaux de revêtement réfractaire

On réalise un duplicata en matériaux de revêtement réfractaire (G-Cera ORBIT VEST de GC) à l'aide d'une clé en silicone spéciale.

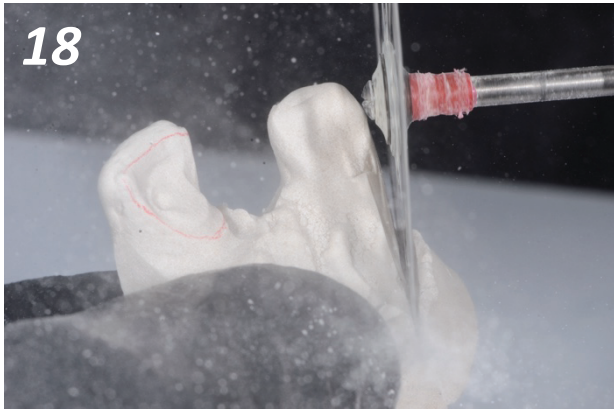
Dubli gum de chez WIELAND : Contrairement aux silicones habituels (50% de base / 50% de catalyseur) c'est un silicone où les proportions sont nettement différentes (90% de base et 10 % de catalyseur). Il permet un enregistrement extrêmement précis mais très rigide. Ceci entraîne fréquemment une fracture du duplicata à la désinsertion de celui-ci. C'est pourquoi l'étape précédente de renforcement des parties fines et anguleuses à la cire est indispensable.



- Réduction de l'intrados de l'ailette de l'épaisseur d'une demi fraise soit à 0,5mm ;
- Avancée de proche en proche en contrôlant à chaque étape sur le modèle de travail ;
- Essayage et contrôle final sur le modèle dupliqué.

Figure 36 : Réduction homothétique de l'intrados de l'ailette

Une technique plus précise et plus reproductible est en cours de brevetage. Le laboratoire utilise un système de pantographe : cela permet de faire une réduction homothétique sur toute la surface de l'ailette. Ils choisissent l'épaisseur qu'ils souhaitent supprimer (allant de 0,2 mm minimum à 1mm) et où ils souhaitent en supprimer. Une fois validée la réduction se fait à l'aide de fraises diamantée fines. Ils peuvent également paramétrer l'axe grâce à un plateau qui s'oriente de 0 à 35° selon l'axe du modèle. À noter que cette étape peut également être faite à partir de l'armature en résine (photo7) : le fraisage est plus facile car la résine est beaucoup moins dense que l'armature zircone.



Réduction du duplicata au maximum en prenant soin de conserver :

- Les limites de la préparation intactes ;
- Les zones de point de contact ;
- La partie gingivale sous le pontique.

Faire un trou de 2,5mm de diamètre traversant de part en part la 21.

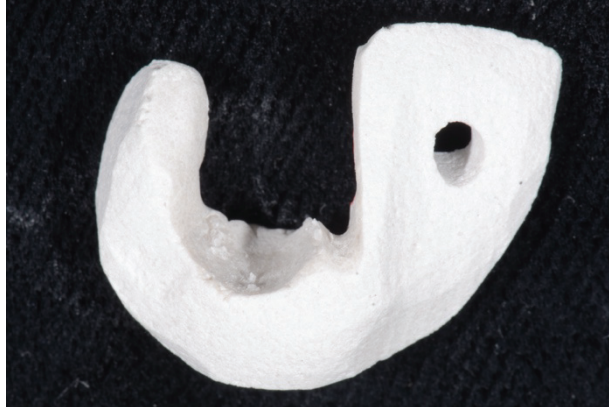

Figure 37 : Préparation du bloc dupliqué

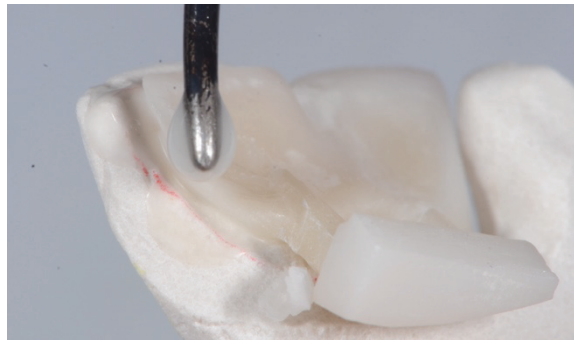
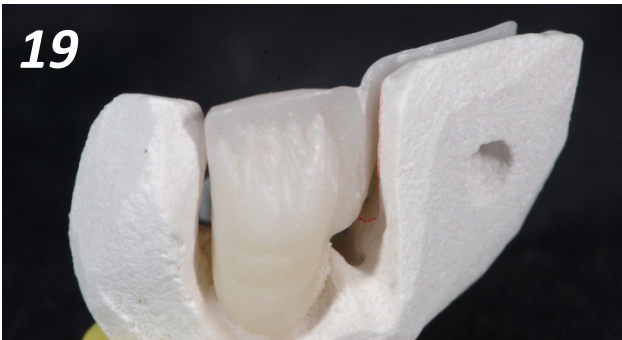

Figure 38 : Comblement de l'espace créé à la cire

Repositionnement de l'armature sur le duplicata : bien stabilisée grâce au socle toujours présent et à l'élément de rétention de l'ailette.

Comblement de l'espace dévolu au disilicate par la mise en place de cire.

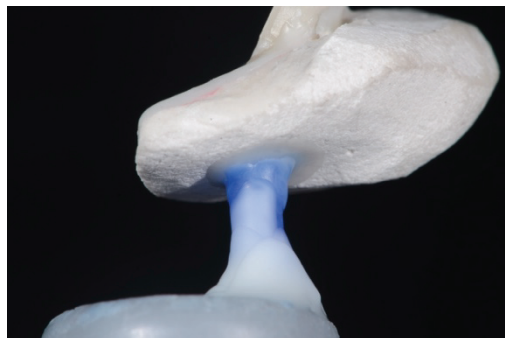
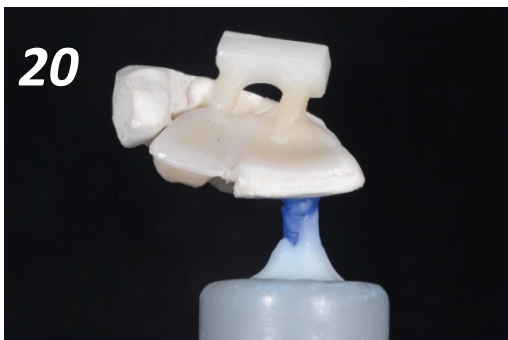

Figure 39 : Positionnement sur la tige de coulée

Positionnement de l'ensemble sur la tige de coulée de 3mm
La tige prend appui en vestibulaire dans la perforation réalisée auparavant.

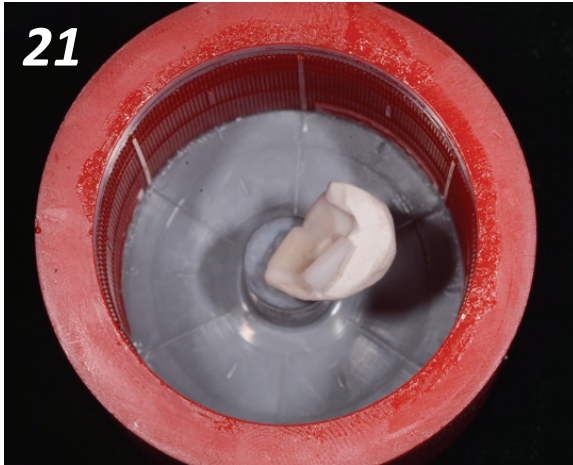


Figure 40 : Mise en revêtement de l'armature zircone pour la pressée de disilicate de lithium

On place l'ensemble dans un cylindre que l'on remplit de matériaux de revêtement réfractaire.

Temps de prise du matériau = 45minutes



Figure 41 : Désinsertion du bloc contenant la pièce en zircone



La cire va fondre et l'espace créé entre l'intrados de l'ailette et la face palatine préparée sera maintenu.

Figure 42 : Pyrolyse de la cire : montée en température à 850°C pendant 45 minutes





Figure 43 : Pressage du disilicate de lithium

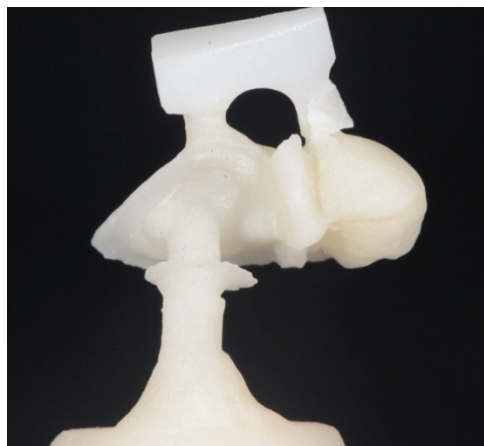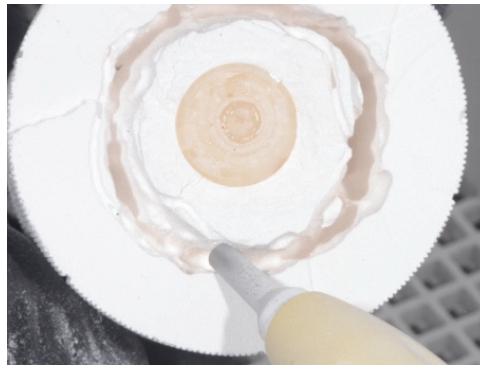
Immédiatement après la montée en température : pressage du disilicate de lithium :

A - Insertion de la pastille de disilicate de lithium et mise en place du piston ;

B - Positionnement dans le four ;

C - Montée en température puis montée en pression :

La température monte progressivement jusqu'à 910- 925°C. Une fois atteinte, il y a un palier pendant 15 minutes. C'est ensuite que le piston s'actionne et va venir exercer la pression nécessaire (3,5 bar) pour presser le disilicate dans l'espace laissé vacant par la cire.



Découpe du cylindre à l'aide d'un disque puis d'une sableuse afin de récupérer notre pièce.

Figure 44 : Désinsertion de la pièce

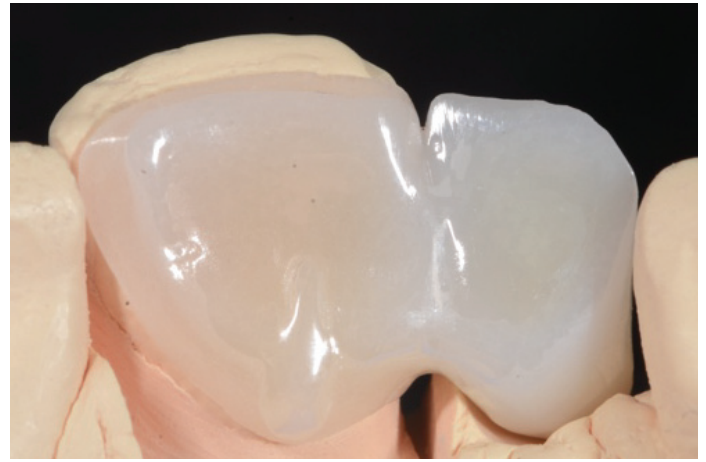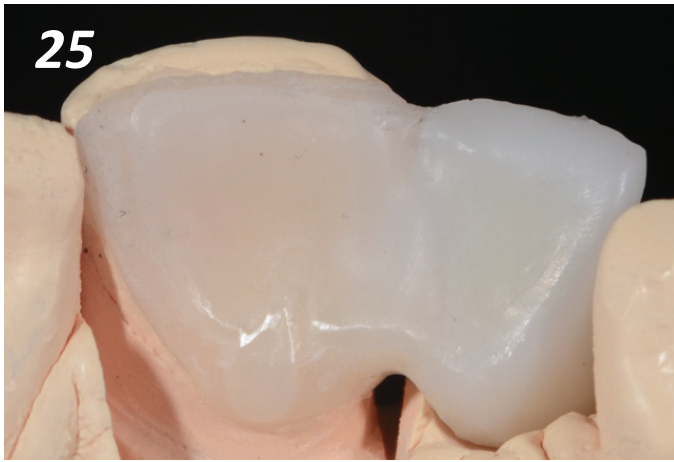


Figure 45 : Préparation avant stratification de l'infrastructure

- Retrait du socle seulement à cette étape ;
- Suppression des excès de disilicate de lithium ;
- Ouverture de l'embrasure ;
- Polissage.

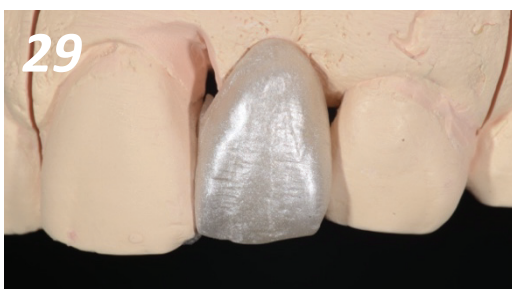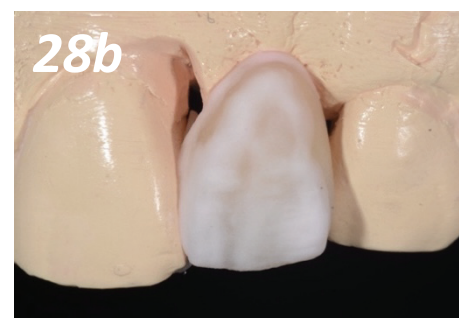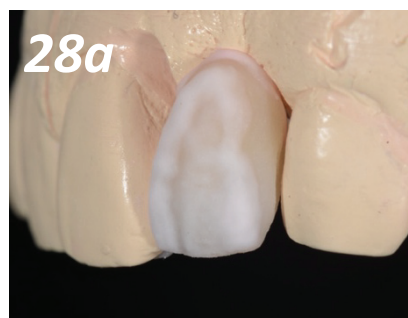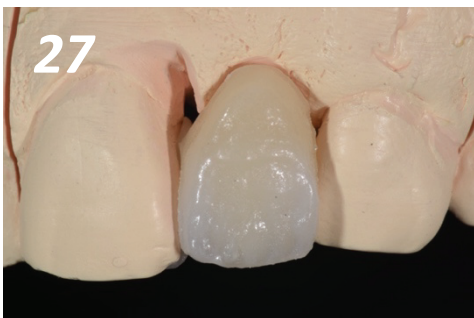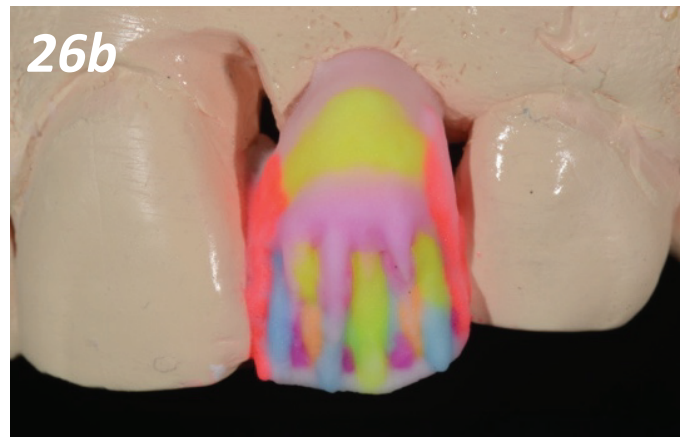


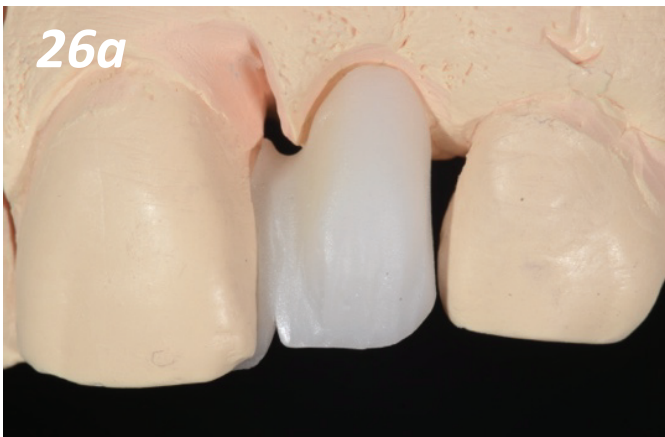Figure 46 : 26a-29 : Dernières étapes

Stratification de la face vestibulaire de la 22 en céramique (26a-26b), résultat après cuisson (27), finition : deuxième stratification des caractérisations de la dent puis deuxième cuisson (28a-28b), contrôle des états de surface à la poudre d'argent (29)

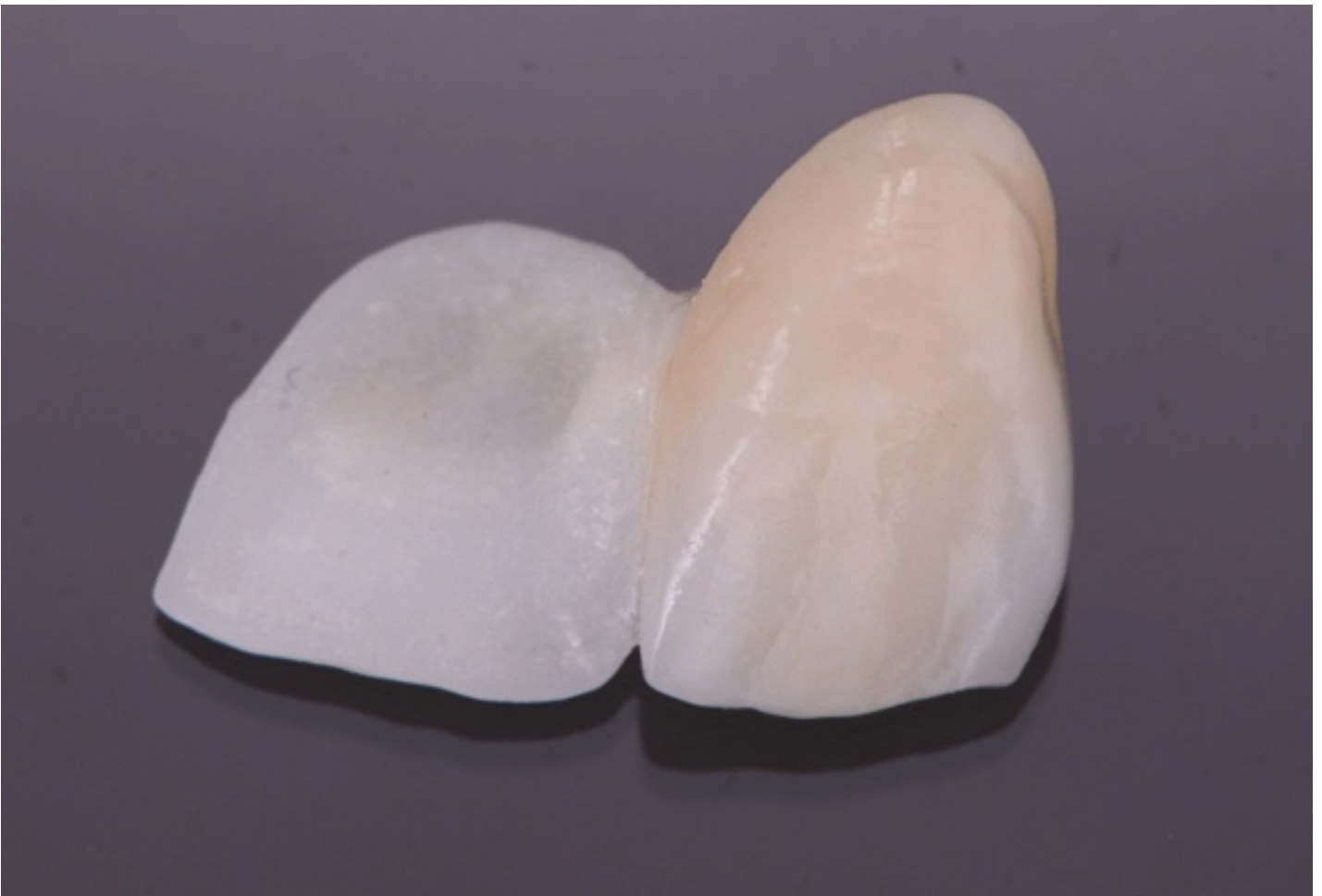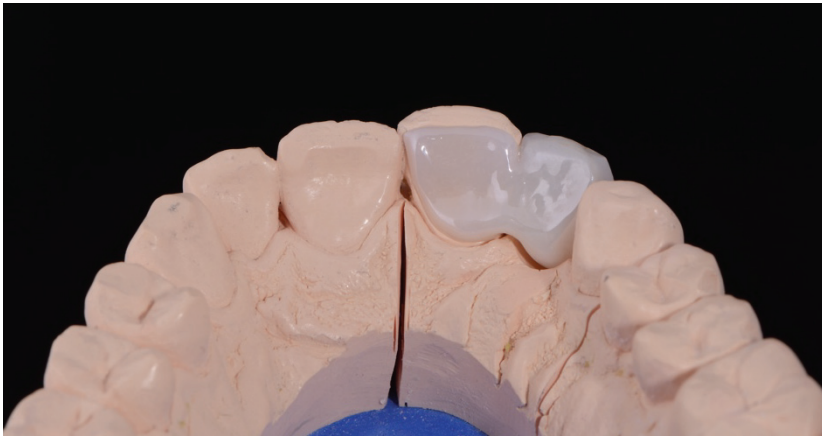

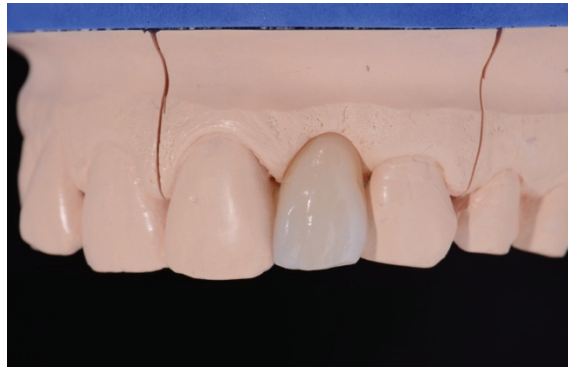
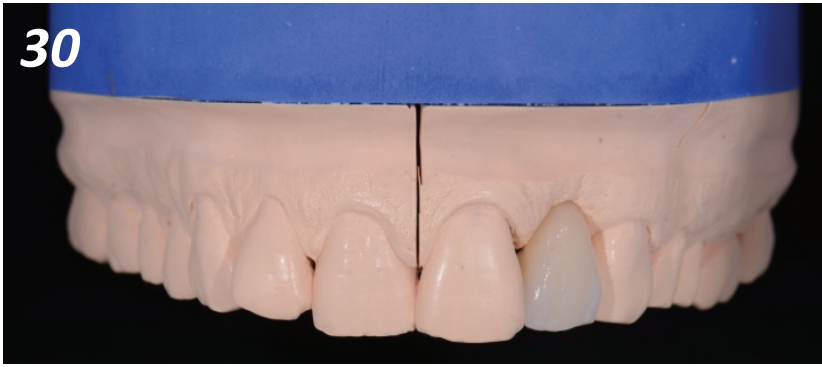Figure 47 : Résultat final

5 Cas Clinique : application clinique

Madame X est reçue en consultation au CHU de Nice suite à la perte d'un provisoire collé dans le secteur antérieur remplaçant la 22. Elle est très affectée par l'absence de sa dent et aimerait savoir quelles solutions prothétiques définitives il existe malgré des possibilités financières modérées.

L'examen clinique révèle un défaut d'alignement du bloc incisivo-canin et une occlusion de type classe 2. On lui explique l'importance d'un traitement orthodontique si l'on souhaite des résultats optimaux.

La patiente ne se sent pas motivée et n'a pas les ressources financières suffisantes. Cependant, le positionnement dentaire (classe II) laisse un espace prothétique suffisant pour envisager toutes les propositions prothétiques.

Les différentes solutions possibles lui sont exposées et expliquées :

- Solution amovible définitive (PAPIM une dent en 12) ;
- Solution implantaire (Implant en 12) ;
- Solution de prothèse fixée avec un bridge collé cantilever céramique avec ou sans traitement orthodontique préalable.

Le bridge collé cantilever céramique est alors la solution prothétique retenue.

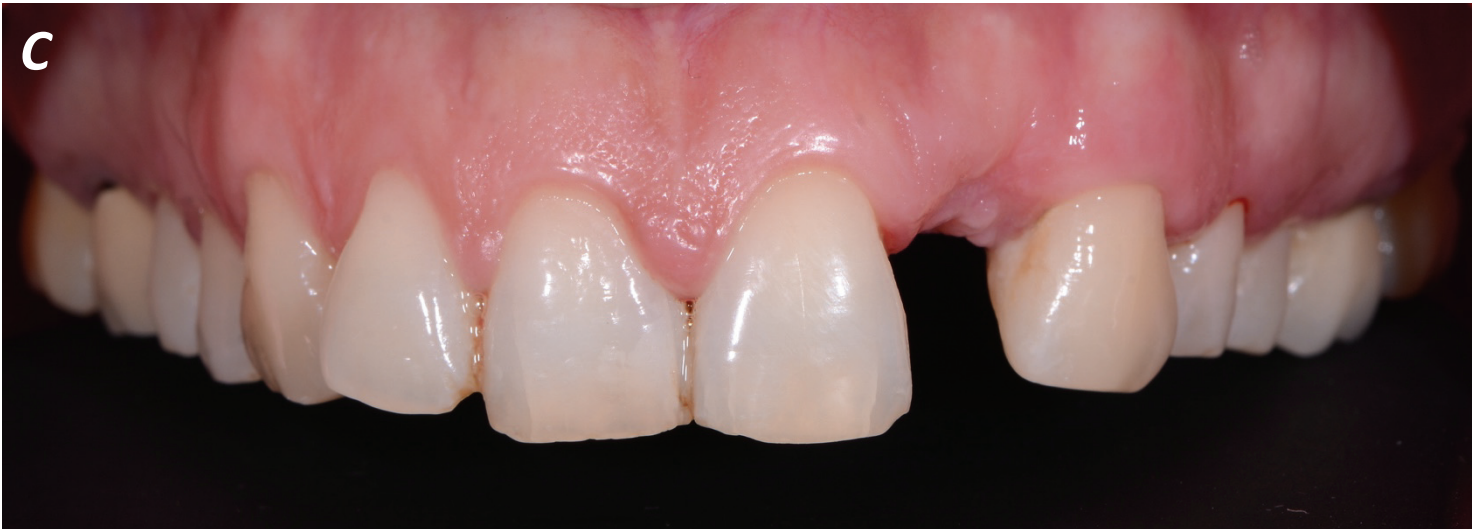
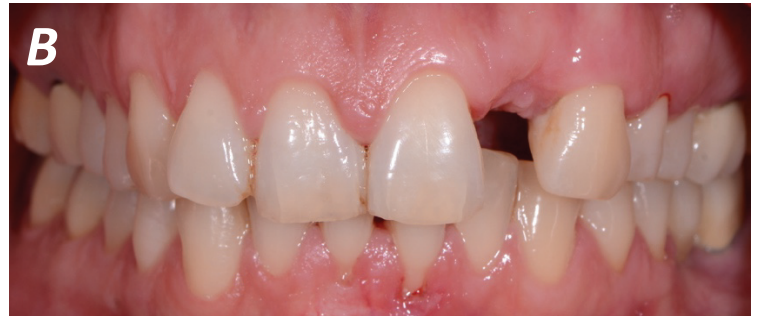
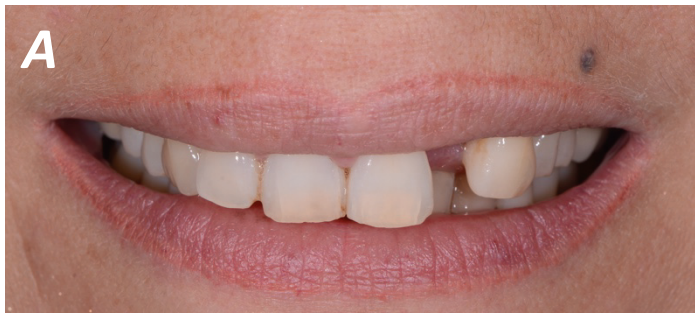Figure 48 : A-C : Situation initiale
Sourire initiale (A), vue intra-orale (B), vue à fort grossissement avec contrasteur (C)

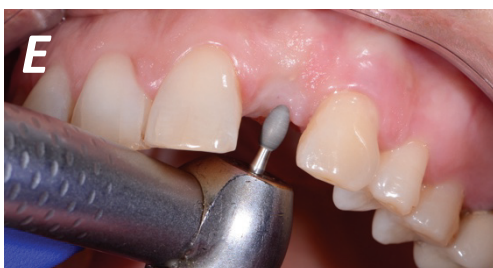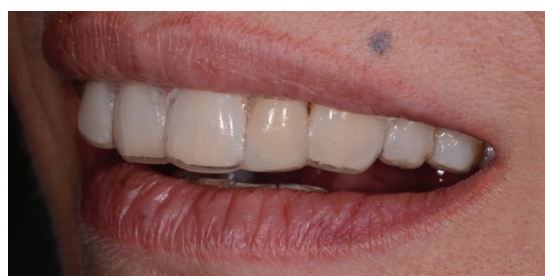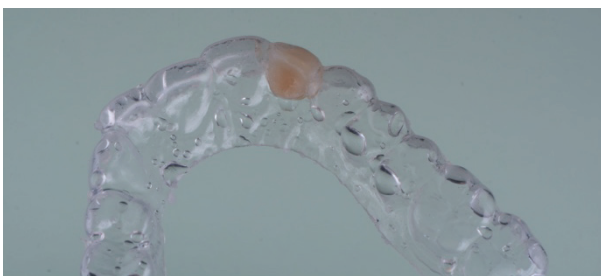


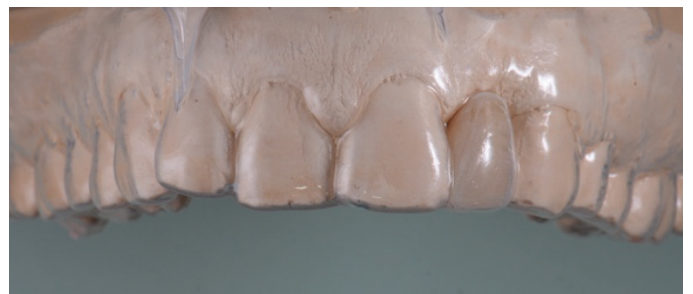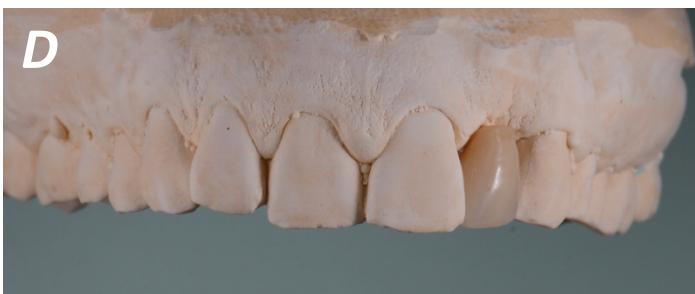Figure 49 : D-E : Provisoire et gingivoplastie
Réalisation d'un provisoire à l'aide d'une dent du commerce et d'une gouttière thermoformée (D)
Mise en forme gingivale : gingivoplastie et adjonction de composite flow au niveau du pontique entraînant une compression gingivale (E)

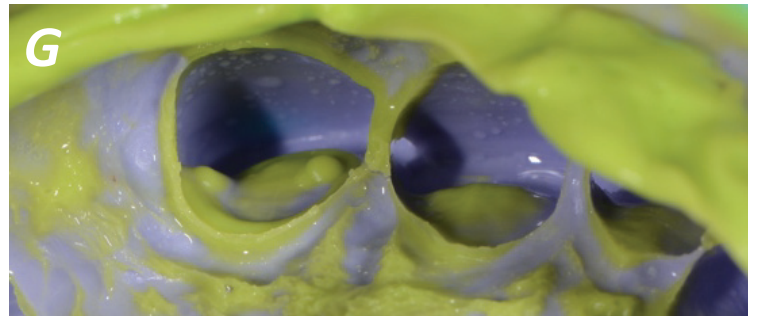
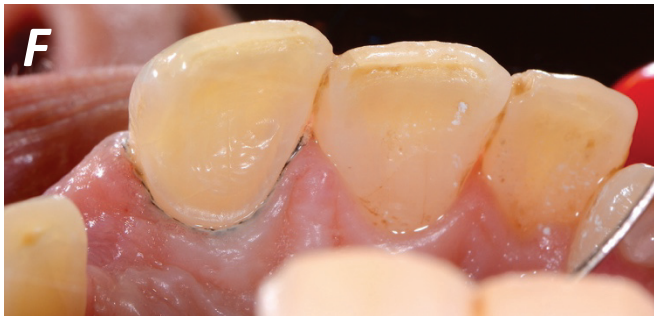

Figure 50 : F-G : Préparation et empreinte
Préparation amélaire de la face palatine de la 21 avec pose d'un cordonné rétracteur : congé palatin en cervical, boîte proximale en regard de la zone édentée, macro-puit controlatérale de stabilisation (F), empreinte au silicone en double mélange : limite nette et précise (G).

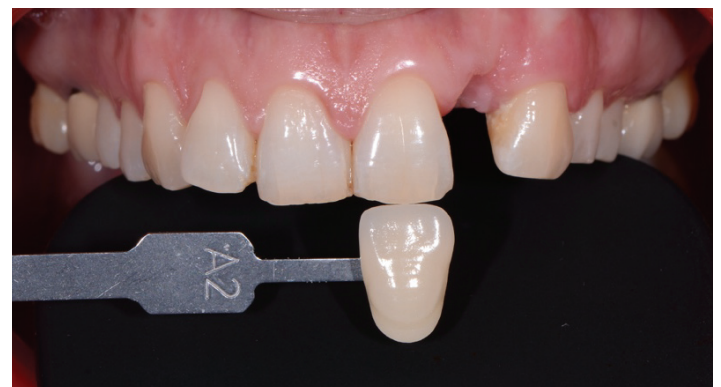
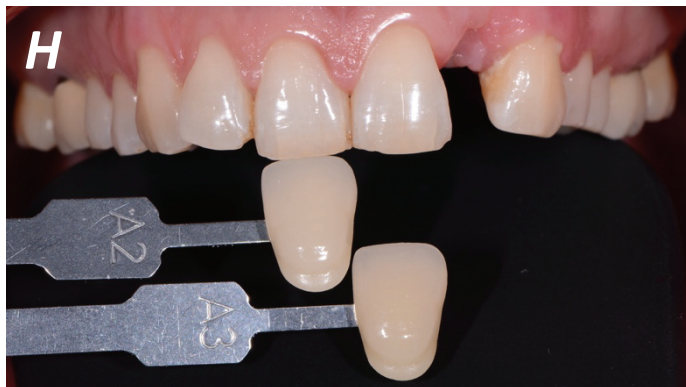
Figure 51 : Enregistrement de la couleur
Couleur sélectionnée : A2 (Vita classique) + envoi de photographie en complément à Mr Levratto

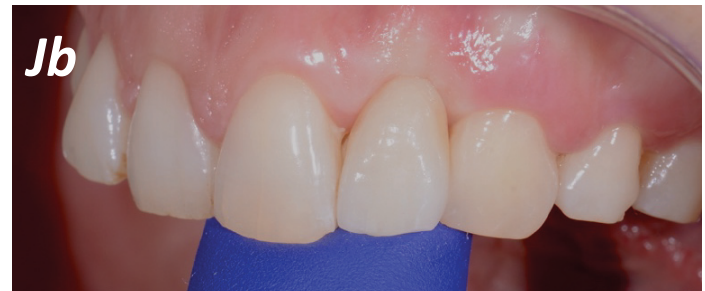
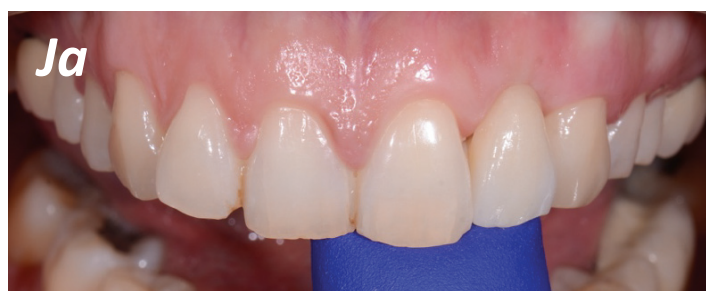
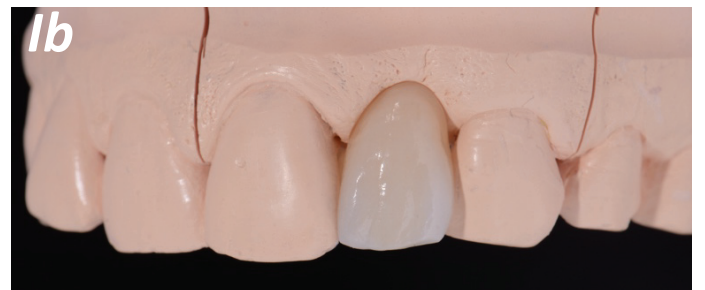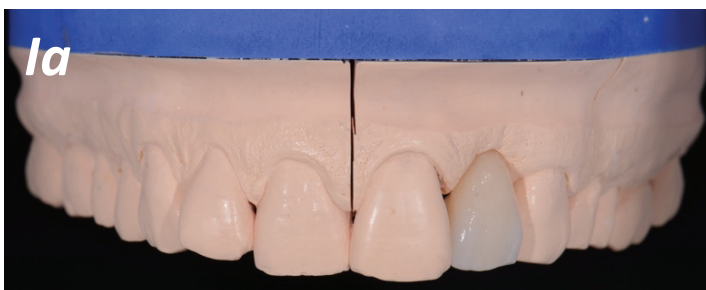Figure 52 : Ia-Jb : Essayage
Prothèse sur le modèle vu de face (Ia), prothèse sur le modèle vue latérale gauche (Ib), essayage en bouche vu de face (Ja), vue latérale gauche (Jb)

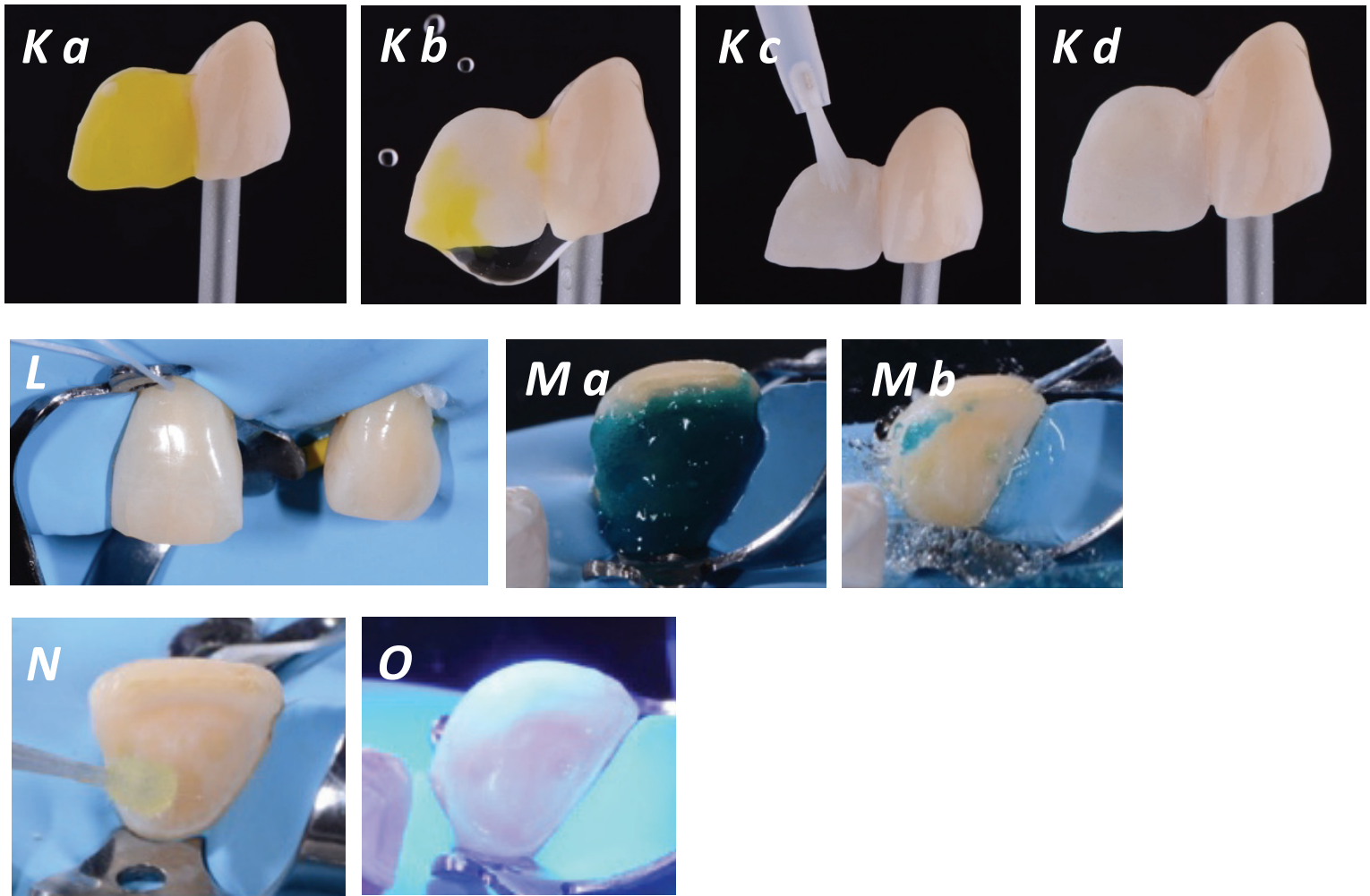


Figure 53 : K-O : Conditionnement prothétique et tissulaire

Mordançage de l'intrados de l'ailette à l'acide fluorhydrique à 9% pendant 90 secondes (Ka) puis rinçage (Kb). Nettoyage de la pièce dans un bain à ultrason rempli d'alcool (4minutes), puis séchage. Application d'un silane en fine couche pendant 1minutes puis séchage (Kc), application de l'adhésif sans photo polymérisation et mettre la pièce à l'abris de la lumière.

Les dents sont isolées avec un champ opératoire de type digue caoutchoutée associé à des ligatures actives pour exposer l'intégralité de la zone cervicale palatine de la 21 (L). Les tissus sont conditionnés avec un système M&R11 par un mordançage acide orthophosphorique à 37% pendant 30 secondes (Ma), rinçage (Mb) puis un séchage à l'aide d'un pellet de coton. L'adhésif est appliqué à la microbrush (N) avant d'être polymérisé (O).

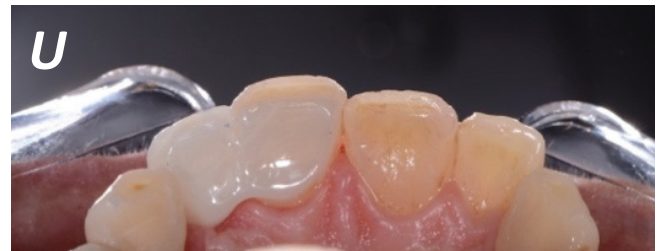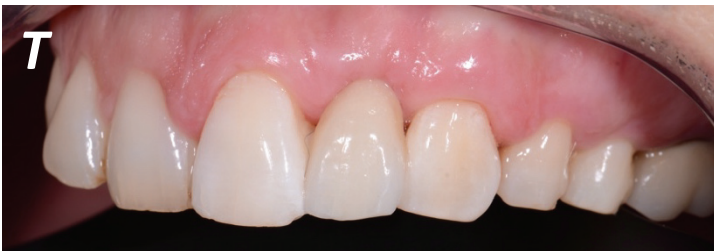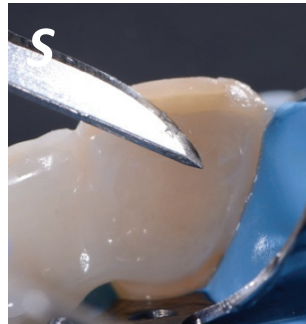


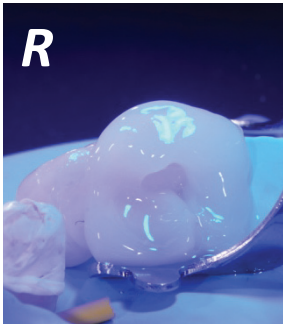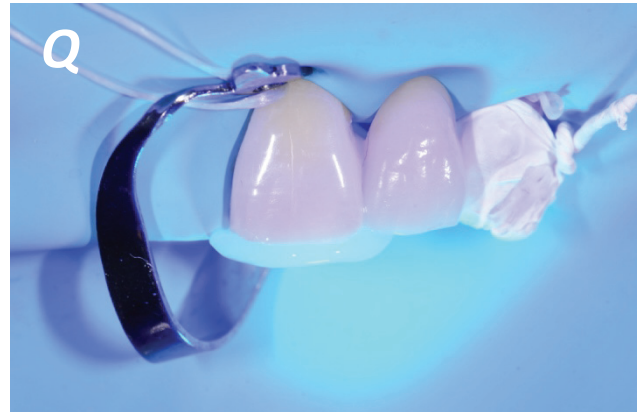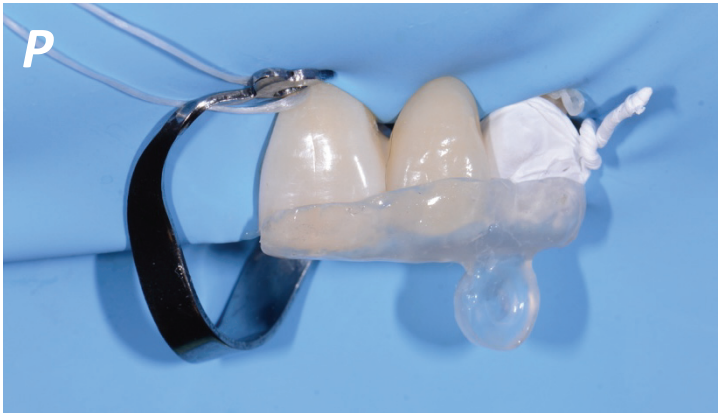Figure 54 : P-U : Pose, polymérisation et finition

Application du composite de collage dans l'intrados de l'ailette puis on positionne la pièce doucement et on la stabilise dans la bonne position à l'aide de la clé de repositionnement (P), photopolymérisation 60 secondes par face (Q). Polymérisation terminale des limites sous un film de glycérine (R). Nettoyage/ rinçage et retrait des excès manuellement au bistouri en vestibulaire (S). Dépose de la digue pour les retraits d'excès en palatin avec une fraise extra fine et réglages de l'occlusion (T, U).

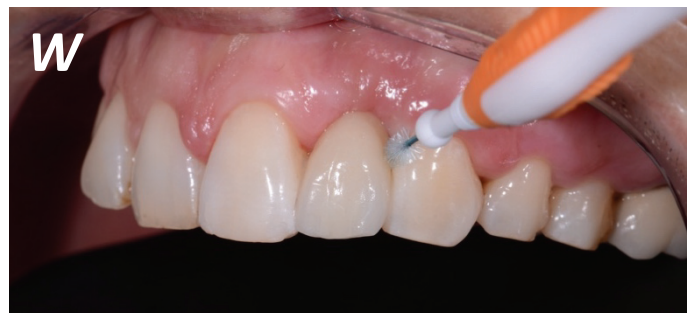
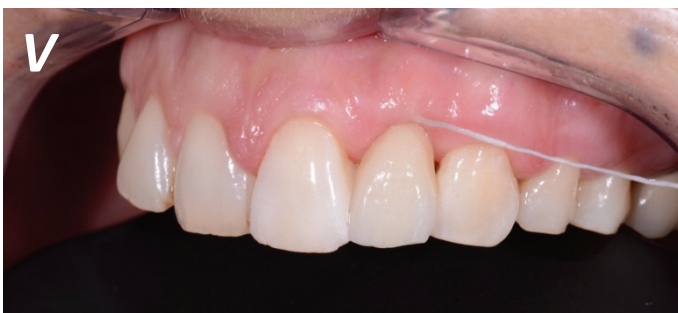
Figure 55 : Prophylaxie

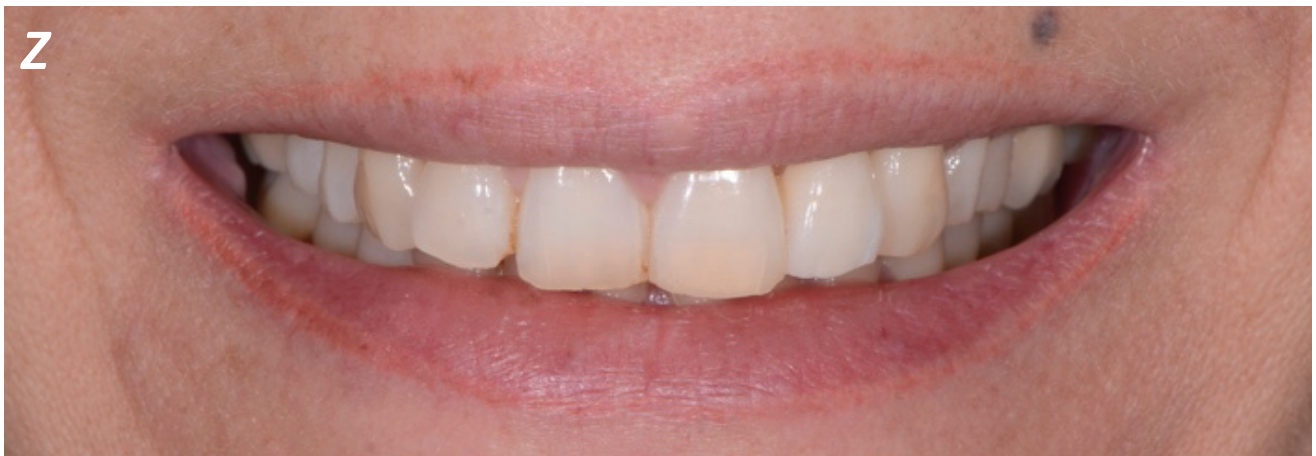
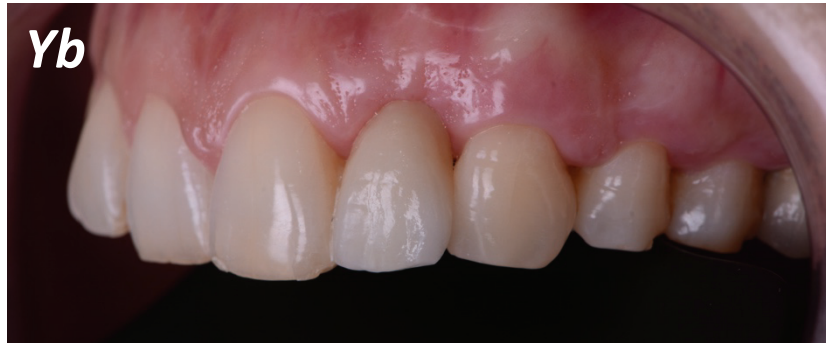
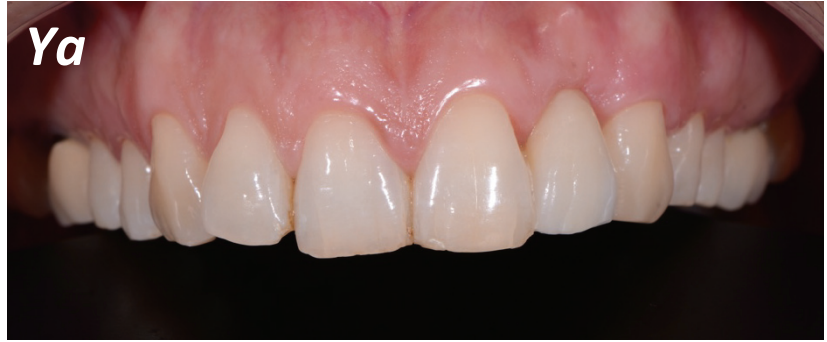Figure 56 : Résultat à une semaine

6 Indications et perspectives d'avenir

La technique de laboratoire présentée ci-dessus est utilisée uniquement lorsque l'on veut associer : Économie tissulaire – Rétention limitée – Résistance

À partir de ces trois notions, on peut dresser un tableau d'indications pour étendre son utilisation sans en dépasser les limites :

	Indications
Antérieur	<u>Bridgé collé cantilever</u> dans le cadre du remplacement de : <ul style="list-style-type: none">- Incisive latérale maxillaire ;- Incisives mandibulaires ;- Incisive centrale maxillaire.
Postérieur	Bridge onlay ou inlay lors d'édentement unitaire

C'est une technique fastidieuse et qui prend du temps comparé à une pièce simplement usinée.

Il serait inutile d'appliquer cette technique pour des restaurations où une rétention suffisante est présente (exemple : couronne, bridge conventionnel) ou bien qui ne requière pas des propriétés mécaniques particulières (exemple : inlay/onlay, facette).

Des études et un recul clinique à moyen-long terme sont nécessaires pour valider scientifiquement cette technique de laboratoire. Cependant, les résultats obtenus à ce jour sont d'une grande satisfaction tant sur le plan mécanique qu'esthétique pour le praticien comme pour le patient.

Voici quelques cas cliniques illustrant ces indications :

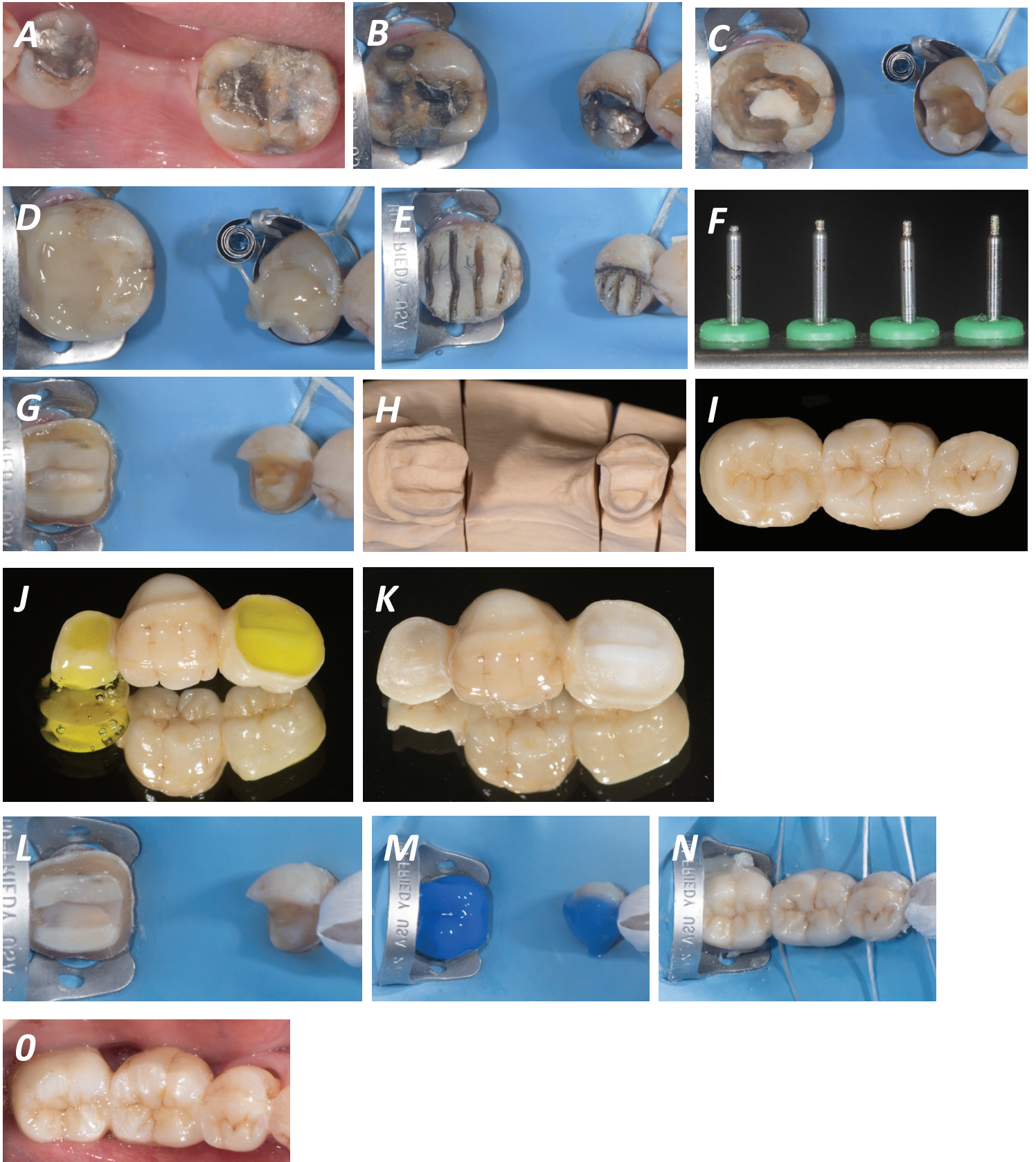


Figure 57 : A-O : Cas clinique - bridge onlay 37-36-35 (Cas Dr J.Richelme)

Patiente présentant un édentement unitaire postérieur. Les dents bordant l'édentement présentent des soins à l'amalgame plus adaptés et infiltrés. L'implantologie étant contre indiquée dans son cas, la solution prothétique choisie est le bridge onlay. Situation initiale : soin à l'amalgame infiltré (A), mise en place d'un champ opératoire et ligature de la 35 (B), dépose de l'ancien soin et curetage carieux (C), reconstitution à la résine composite (D), préparation pour onlay avec des fraises calibrées (E,F), dent préparée et prête pour l'empreinte (G), modèle de travail (H), bridge onlay au retour du laboratoire (I), mise en condition prothétique de la pièce (J,K), mise en condition tissulaire (L,M), collage et mise en place de la pièce (N), résultat après polissage et contrôle de l'occlusion (O)

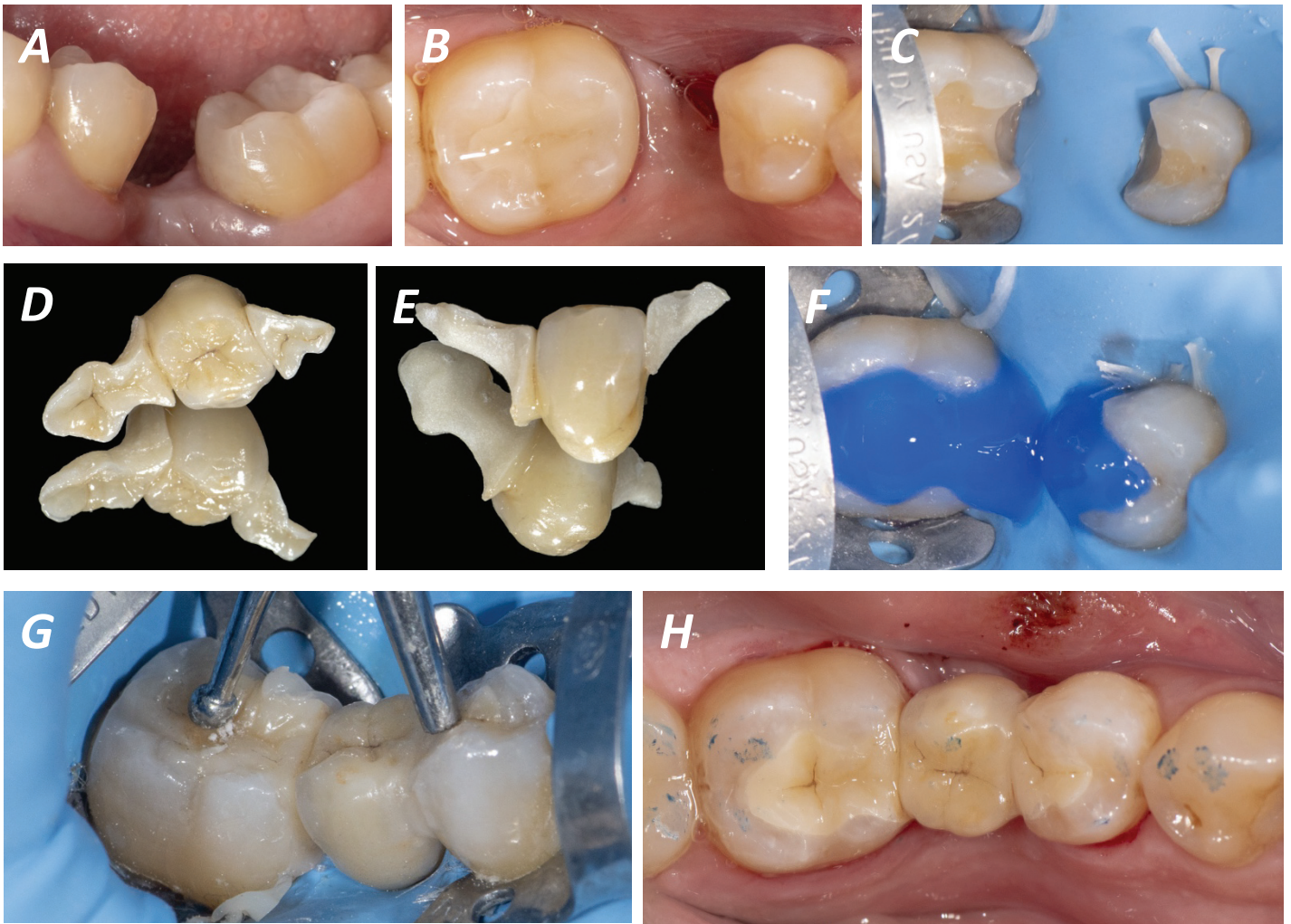


Figure 58 : A-H : Cas clinique : bridge onlay 46 - 45 - 44 (Cas du Dr J.Richelme)

Édentement unitaire postérieure en présence de dents versées de part et d'autre. Les dents bordant l'édentement présentent des soins à la résine composite. Au vu de ces éléments le praticien fait le choix de réaliser un bridge inlay.

Situation initiale (A, B), dépose des anciens soins à la résine composite et préparation de la dent puis empreinte (C), pièce au retour du laboratoire (D), mise en condition prothétique de la pièce (E), mise en condition tissulaire (F), collage de la pièce (G), résultat après polissage et contrôle de l'occlusion.

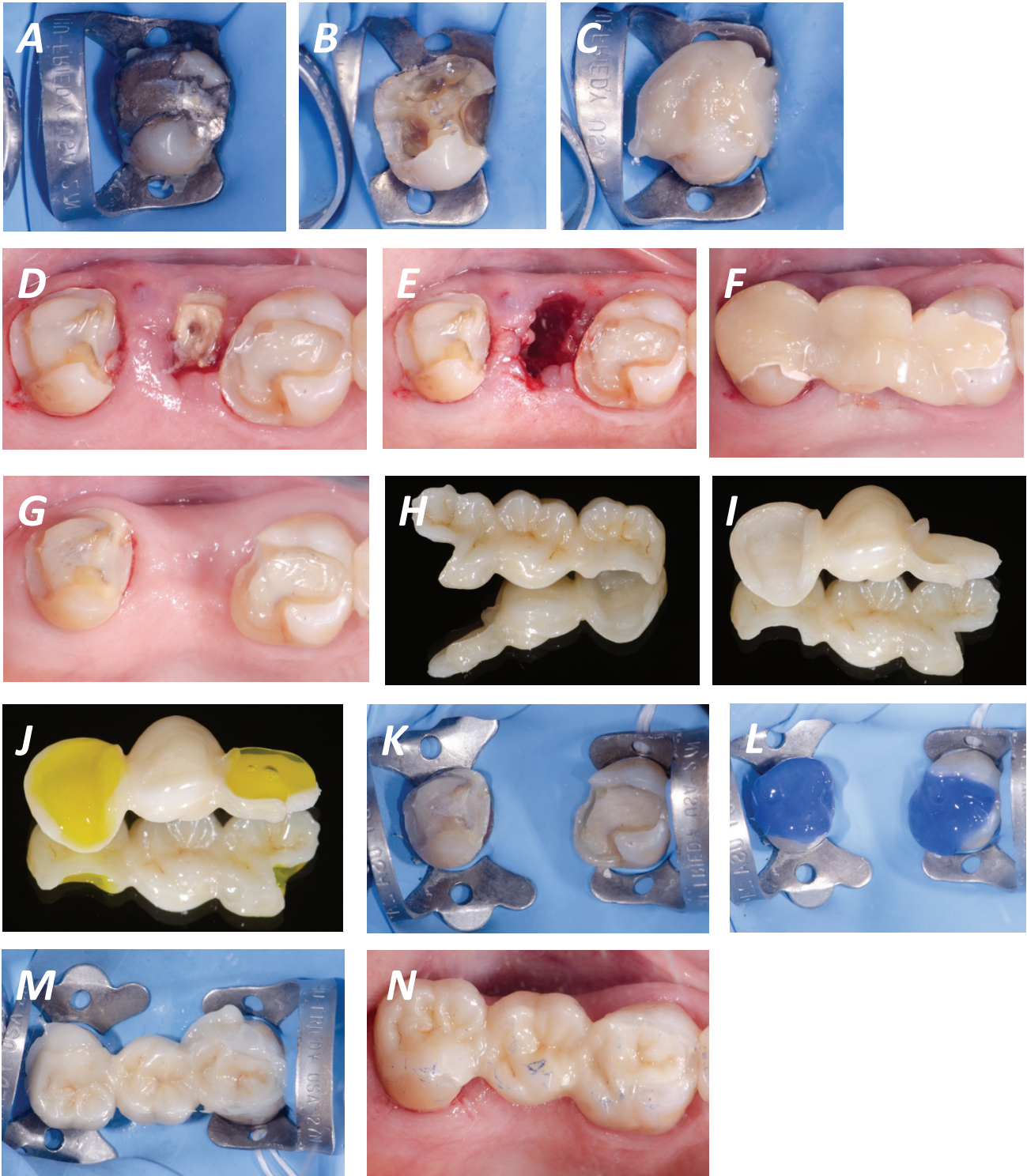


Figure 59 : A-N : Cas clinique : Bridge inlay-onlay 28 - 27 – 26

Suite à l'extraction de la racine résiduelle de la 27, madame X souhaite remplacer sa dent absente. De part et d'autre de l'édentement on retrouve des soins inadaptés. De plus nous sommes en présence d'un sinus procident. Au vu de ces éléments le bridge inlay onlay est la solution de choix.

Situation initiale de la 28 (A), dépose du soin (B), reconstitution de la dent à la résine composite (C), préparation des dents (D), avulsion de la 27 (E), temporisation avec un provisoire scellé au ciment carboxylate (F), situation après cicatrisation (G), pièce au retour du laboratoire (H), mise en condition prothétique (I, J), pose d'un champ opératoire et nettoyage de la dent avant mise en condition tissulaire (K), mise en condition tissulaire (L), collage de la pièce (M), polissage et contrôle de l'occlusion (N).

7 Conclusion

Les solutions prothétiques collées prônant une économie tissulaire maximale sont l'avenir de la dentisterie conservatrice.

Au travers ce travail de thèse nous avons cherché à démontrer la place du bridge collé cantilever dans l'arsenal thérapeutique d'un praticien lorsqu'il souhaite remplacer une incisive latérale maxillaire.

La technique présentée de rebasage d'une infrastructure zircone au disilicate de lithium s'est développée en suscitant initialement une certaine crainte. Les résultats à moyen terme *in vivo* et les propriétés mécaniques éprouvées *in vitro* (en cours de publication) sont pour autant extrêmement encourageants.

Cette technique s'avère fastidieuse dans sa réalisation au laboratoire et donc nécessairement plus coûteuse. Cependant les avantages que cristallise cette nouvelle association zircone/vitrocéramique sont nombreux :

- Résistante accrue grâce à l'armature zircone ;
- Hautement esthétique grâce au développement de zircone translucide (zircone Prettau) ;
- Une prothèse d'une épaisseur plus fine mais aussi avec une zone de connexion réduite ;
- Diminution des épaisseurs de préparation tissulaire conventionnellement requises.

De plus cette technique de laboratoire bien qu'elle soit née en pensant au bridge collé cantilever peut trouver un domaine d'application élargie : les perspectives d'avenir concernent notamment son utilisation dans le secteur postérieur (bridge à ancrage collé partiel).

Cette méthode est donc sans nul doute prometteuse mais la prudence nous impose de minorer notre enthousiasme en raison du manque actuel de recul clinique sur le long terme.

8 Table des figures

Figure 1: Le Gradient Thérapeutique.....	2
Figure 2 : Agénésie bilatérales des incisives latérales maxillaires : les différentes étapes prothétiques avant, pendant, après la pose des implants (cas clinique Dr J.Richelme)	3
Figure 3 : Autre exemple avec radiographie.....	4
Figure 4 : Impact esthétique de la croissance continu du maxillaire.....	4
Figure 5 : Conséquence de la dérive mésiale : apparition d'un diastème.....	4
Figure 6 : Représentation d'un bridge dentaire conventionnel.....	6
Figure 7 : Bridge cantilever ayant pour dents piliers 14 et 15. La 16 est en extension.....	7
Figure 8 : Bridge collé à 2 ailettes.....	7
Figure 9 : Bridge collé cantilever ou en extension.....	8
Figure 10 : Transformation d'un bridge collé à deux ailettes métalliques en un bridge cantilever collé (Cas clinique Dr Jean Richelme).....	9
Figure 11 : Schématisation de l'action de frittage.....	14
Figure 12 : Classification des céramiques.....	15
Figure 13 : Maille monolithique.....	18
Figure 14 : Maille quadratique.....	18
Figure 15 : Maille cubique.....	19
Figure 16 : Schématisation de la transformation allotropique de la zircone.....	19
Figure 17 : Dégradation de proche en proche à basse température en présence d'eau.....	24
Figure 18 : Schématisation d'éclat de la céramique cosmétique.....	25
Figure 19 : Coulée des modèles d'étude en plâtre.....	27
Figure 20 : Gingivoplastie et provisoire.....	27
Figure 21 : Préparation et empreinte.....	28
Figure 22 : Coulée des modèles de travail en résiné polyuréthane + duplicata.....	28
Figure 23 : Wax-up préfigurant la future prothèse.....	28
Figure 24 : Isomoulage du wax-up et transfert en résine.....	28
Figure 25 : Taille de la pièce en résine : préfigure l'infrastructure zircone.....	29
Figure 26 : Scan du modèle de travail et de la pièce résine sur le logiciel Zirkozahn.....	29
Figure 27 : Dernier réglage avant usinage de la pièce.....	30
Figure 28 : Désinsertion de la pièce.....	30
Figure 29 : Finition fine et maquillage.....	31
Figure 30 : Armature avant cuisson.....	31
Figure 31 : Armature à la sortie du four.....	31
Figure 32 : Graphique schématisant les changements de température lors du frittage de la zircone Prettau.....	31
Figure 33 : Préparation du modèle de travail.....	32
Figure 34 : Renforcement à la cire des parties fines et anguleuses.....	32
Figure 35 : Duplicata du bloc 21 à 23 en matériaux de revêtement réfractaire.....	33
Figure 36 : Réduction homothétique de l'intrados de l'ailette.....	33
Figure 37 : Préparation du bloc dupliqué.....	34
Figure 38 : Comblement de l'espace créé à la cire.....	34
Figure 39 : Positionnement sur la tige de coulée.....	34
Figure 40 : Mise en revêtement de l'armature zircone pour la pressée de disilicate de lithium.....	35
Figure 41 : Désinsertion du bloc contenant la pièce en zircone.....	35
Figure 42 : Pyrolyse de la cire : montée en température à 850°C pendant 45 minutes.....	35
Figure 43 : Pressage du disilicate de lithium.....	36
Figure 44 : Désinsertion de la pièce.....	36
Figure 45 : Préparation avant stratification de l'infrastructure.....	37
Figure 46 : 26a-29 : Dernières étapes.....	37
Figure 47 : Résultat final.....	38
Figure 48 : A-C : Situation initiale.....	40
Figure 49 : D-E : Provisoire et gingivoplastie.....	40
Figure 50 : F-G : Préparation et empreinte.....	41
Figure 51 : Enregistrement de la couleur.....	41
Figure 52 : Ia-Jb : Essayage.....	41
Figure 53 : K-O : Conditionnement prothétique et tissulaire.....	42
Figure 54 : P-U : Pose, polymérisation et finition.....	43
Figure 55 : Résultat à une semaine.....	44
Figure 56 : A-O : Cas clinique - bridge onlay 37-36-35 (Cas Dr J.Richelme).....	46
Figure 57 : A-H : Cas clinique : bridge onlay 46 - 45 - 44 (Cas du Dr J.Richelme).....	47
Figure 58 : A-N : Cas clinique : Bridge inlay-onlay 28 - 27 - 26.....	48

9 Table des tableaux

Tableau 1 : Tableau comparatif bridge collé cantilever / implant.....	13
Tableau 2 : Classification des céramiques : informations complémentaires.....	16
Tableau 3 : Récapitulatifs des propriétés des différentes céramiques	17

10 Bibliographie

1. Gassner R, Bösch R, Tuli T, Emshoff R. Prevalence of dental trauma in 6000 patients with facial injuries. *Oral Surgery, Oral Medicine, Oral Pathology, Oral Radiology, and Endodontology*. 1999 Jan;87(1):27–33.
2. Matalova E, Fleischmannova J, Sharpe PT, Tucker AS. Tooth Agenesis: from Molecular Genetics to Molecular Dentistry. *Journal of Dental Research*. 2008 Jul;87(7):617–23.
3. Polder BJ, Van't Hof MA, Van der Linden FPGM, Kuijpers-Jagtman AM. A meta-analysis of the prevalence of dental agenesis of permanent teeth. *Community Dentistry and Oral Epidemiology*. 2004 Jun;32(3):217–26.
4. Tirlet G, Attal J. Les bridges collés cantilever en vitrocéramique renforcée au disilicate de lithium. *Réalités Cliniques*. 2015;26:12.
5. Tirlet G, Attal JP. Le Gradient thérapeutique un concept médical pour les traitements esthétiques. *L'information dentaire*. 2009;41.
6. Magne Pa. Interview. *British Dental Journal*. 2012 Aug;213(4):189–91.
7. Mangano C, Levrini L, Mangano A, Mangano F, Macchi A, Caprioglio A. Esthetic Evaluation of Implants Placed after Orthodontic Treatment in Patients with Congenitally Missing Lateral Incisors: Esthetic Evaluation of Implants after Treatment. *Journal of Esthetic and Restorative Dentistry*. 2014 Jan;26(1):61–71.
8. SAMAMA Y, MENCEUR S, BOUNIOL H. L'agénésie des incisives latérales maxillaires : données actuelles sur les solutions thérapeutiques en cas d'ouverture des espaces. 2008 Feb 28;3(2):115–27.
9. Cessot J. Agénésie de l'incisive latérale permanente maxillaire : solutions thérapeutiques. Thèse d'exercice. 2013 Jun;115.
10. Hwang D, Wang H-L. Medical Contraindications to Implant Therapy: Part I: Absolute Contraindications: *Implant Dentistry*. 2006;15(4):353–60.
11. Hwang D, Wang H-L. Medical Contraindications to Implant Therapy: Part II: Relative Contraindications: *Implant Dentistry*. 2007;16(1):13–23.
12. Bahat O. Lectures on esthetics, continued cranio-facial growth and its impact. Oded Bahact regarding dental implants. *Academy of Osseointegration's Annual Meeting*. 2015 Mar;
13. Piombini Claire. Gestion de l'esthétique en implantologie dans le secteur antérieur maxillaire. Thèse d'exercice. 2007;140.
14. Schincaglia GP, Nowzari H. Surgical treatment planning for the single-unit implant in aesthetic areas. *Periodontol 2000*. 2001;27:162–82.
15. Busenlechner D, Fürhauser R, Haas R, Watzek G, Mailath G, Pommer B. Long-term implant success at the Academy for Oral Implantology: 8-year follow-up and risk factor analysis. *Journal of Periodontal & Implant Science*. 2014;44(3):102.
16. Moraschini V, Poubel LA da C, Ferreira VF, Barboza E dos SP. Evaluation of survival and success rates of dental implants reported in longitudinal studies with a follow-up period of at least 10 years: a systematic review. *International Journal of Oral and Maxillofacial Surgery*. 2015 Mar;44(3):377–88.
17. Grunder U, Gracis S, Capelli M. Influence of the 3-D bone-to-implant relationship on esthetics. *Int J Periodontics Restorative Dent*. 2005 Apr;25(2):113–9.
18. Russe P, Margossian P. Incisive latérale maxillaire sur implant : les clés du succès esthétique. 2014;(168):14.
19. Stuart J. Froum. Craniofacial growth in adults and its implications for implant reconstruction. Vol. Chapter 26.

20. Chang M, Wennström JL. Longitudinal Changes in Tooth/Single-Implant Relationship and Bone Topography: An 8-Year Retrospective Analysis: Longitudinal Changes in Tooth/Single-Implant Relationship. *Clinical Implant Dentistry and Related Research*. 2012 Jun;14(3):388–94.
21. Heij DGO, Opdebeeck H, van Steenberghe D, Kokich VG, Belser U, Quirynen M. Facial development, continuous tooth eruption, and mesial drift as compromising factors for implant placement. *Int J Oral Maxillofac Implants*. 2006 Dec;21(6):867–78.
22. Op Heij DG, Opdebeeck H, Steenberghe D, Quirynen M. Age as compromising factor for implant insertion. *Periodontology 2000*. 2003 Oct;33(1):172–84.
23. NAHMIAS. HAS, Évaluation des prothèses plurales en extension (bridges cantilever) et des prothèses plurales collées (bridges collés). 2016;112.
24. Walter B. Prothèse fixée, Approche clinique. 2016. (JPIO).
25. Rochette AL. Attachment of a splint to enamel of lower anterior teeth. *J Prosthet Dent*. 1973 Oct;30(4 Pt 1):418–23.
26. Attal J, Tirlet G. Le cantilever : une nouvelle géométrie pour les bridges collés. *revue de synthèse*. 26:10.
27. Pjetursson BE, Tan WC, Tan K, Brägger U, Zwahlen M, Lang NP. A systematic review of the survival and complication rates of resin-bonded bridges after an observation period of at least 5 years.
28. Pjetursson BE, Lang NP. Prosthetic treatment planning on the basis of scientific evidence. *Journal of Oral Rehabilitation*. 2008 Jan;35(s1):72–9.
29. Pjetursson BE, Zwahlen M, Lang NP. Quality of reporting of clinical studies to assess and compare performance of implant-supported restorations. *Journal of Clinical Periodontology*. 2012 Feb;39:139–59.
30. Younes F, Raes F, Berghe LV, De Bruyn H. A retrospective cohort study of metal-cast resin-bonded fixed dental prostheses after at least 16 years. *Eur J Oral Implantol*. 2013;6(1):61–70.
31. Shaw MJ, Tay WM. Clinical performance of resin-bonded cast metal bridges (Rochette bridges). A preliminary report. *Br Dent J*. 1982 Jun 1;152(11):378–80.
32. Olin PS, Hill EM, Donahue JL. Clinical evaluation of resin-bonded bridges: a retrospective study. *Quintessence Int*. 1991 Nov;22(11):873–7.
33. Djemal S, Setchell D, King P, Wickens J. Long-term survival characteristics of 832 resin-retained bridges and splints provided in a post-graduate teaching hospital between 1978 and 1993. *Journal of Oral Rehabilitation*. 1999 Apr;26(4):302–20.
34. Kern M. Clinical long-term survival of two-retainer and single-retainer all-ceramic resin-bonded fixed partial dentures. *Quintessence Int*. 2005 Feb;36(2):141–7.
35. Cours de biomatériaux : les céramiques dentaires.
36. Gracis S, Thompson V, Ferencz J, Silva N, Bonfante E. A New Classification System for All-Ceramic and Ceramic-like Restorative Materials. *The International Journal of Prosthodontics*. 2016 May;28(3):227–35.
37. Mainjot A. La zircone dans tous ses états. In 2016.
38. Céramiques vitreuses de la prochaines génération.pdf.
39. Abd El-Ghany OS, Sherief AH. Zirconia based ceramics, some clinical and biological aspects: Review. *Future Dental Journal*. 2016 Dec;2(2):55–64.
40. Decker A, Sadoun M. A zirconium ceramic bracket. *Inf Dent*. 1989 Nov 23;71(41):4009–15.
41. Mahiat Y. La zircone : cette méconnue. *Stratégie prothétique*. fevrier;6(1):55–66.
42. Dejou J. La zircone... cette belle inconnue. *Clinic*. 2010;31:8–10.
43. Christel P, Meunier A, Heller M, Torre JP, Peille CN. Mechanical properties and short-termin vivo evaluation of yttrium-oxide-partially-stabilized zirconia. *Journal of Biomedical Materials Research*. 1989

Jan;23(1):45–61.

44. Guazzato M, Albakry M, Ringer SP, Swain MV. Strength, fracture toughness and microstructure of a selection of all-ceramic materials. Part II. Zirconia-based dental ceramics. *Dental Materials*. 2004 Jun;20(5):449–56.
45. Obradovic-Djuricic K, Medic V, Dodic S, Gavrilov D, Antonijevic D, Zrilic M. Dilemmas in zirconia bonding: A review. *Srpski arhiv za celokupno lekarstvo*. 2013;141(5–6):395–401.
46. Dupuis V, Felenc S, Margerit J. Matériaux de l'interface dento-prothétique - Le scellement et le collage. 2011. (Guide clinique).
47. Sriamporn T, Thamrongananskul N, Busabok C, Poolthong S, Uo M, Tagami J. Dental zirconia can be etched by hydrofluoric acid. *Dental Materials Journal*. 2014;33(1):79–85.
48. Lee M-H, Son J, Kim K-H, Kwon T-Y. Improved Resin–Zirconia Bonding by Room Temperature Hydrofluoric Acid Etching. *Materials*. 2015 Mar 2;8(3):850–66.
49. Kern M, Thompson VP. Sandblasting and silica coating of a glass-infiltrated alumina ceramic: Volume loss, morphology, and changes in the surface composition. *The Journal of Prosthetic Dentistry*. 1994 May;71(5):453–61.
50. Hooshmand T, Vannoort R, Keshvad A. Storage effect of a pre-activated silane on the resin to ceramic bond. *Dental Materials*. 2004 Sep;20(7):635–42.
51. Matinlinna JP, Vallittu PK. Silane based concepts on bonding resin composite to metals. *The journal of contemporary dental practice*. 2007;8(2):1–8.
52. Tabari K, Hosseinpour S, Mohammad-Rahimi H. The Impact of Plasma Treatment of Cercon® Zirconia Ceramics on Adhesion to Resin Composite Cements and Surface Properties. *Journal of Lasers in Medical Sciences*. 2017 Aug 29;8(Suppl 1):S56–61.
53. Han G-J, Kim J-H, Cho B-H, Oh K-H, Jeong J-J. Promotion of resin bonding to dental zirconia ceramic using plasma deposition of tetramethylsilane and benzene. *European Journal of Oral Sciences*. 2017 Feb;125(1):81–7.
54. Kasraei S, Rezaei-Soufi L, Heidari B, Vafae F. Bond strength of resin cement to CO₂ and Er:YAG laser-treated zirconia ceramic. *Restorative Dentistry & Endodontics*. 2014;39(4):296.
55. Kara O, Kara HB, Tobi ES, Ozturk AN, Kilic HS. Effect of Various Lasers on the Bond Strength of Two Zirconia Ceramics. *Photomedicine and Laser Surgery*. 2015 Feb;33(2):69–76.
56. Lung CYK, Kukk E, Matinlinna JP. The effect of silica-coating by sol-gel process on resin-zirconia bonding. *Dental Materials Journal*. 2013;32(1):165–72.
57. Phark J-H, Duarte S, Blatz M, Sadan A. An in vitro evaluation of the long-term resin bond to a new densely sintered high-purity zirconium-oxide ceramic surface. *The Journal of Prosthetic Dentistry*. 2009 Jan;101(1):29–38.
58. Wolfart M, Lehmann F, Wolfart S, Kern M. Durability of the resin bond strength to zirconia ceramic after using different surface conditioning methods. *Dental Materials*. 2007 Jan;23(1):45–50.
59. Tzanakakis E-GC, Tzoutzas IG, Koidis PT. Is there a potential for durable adhesion to zirconia restorations? A systematic review. *The Journal of Prosthetic Dentistry*. 2016 Jan;115(1):9–19.
60. Kern M. Bonding to oxide ceramics—Laboratory testing versus clinical outcome. *Dental Materials*. 2015 Jan;31(1):8–14.
61. Kern M. Can we bond to zirconia ? *BMC*. 2016;1(1):70–1.
62. G Gregoire, Ciers J-Y, Taleb C. Les céramiques usinées Partie2 - Principes communs de conditionnements avant collage. *BMC*. 2017;2(2):86–91.

63. Chevalier J. What future for zirconia as a biomaterial? *Biomaterials*. 2006 Feb;27(4):535–43.
64. Flinn BD, deGroot DA, Mancl LA, Raigrodski AJ. Accelerated aging characteristics of three yttria-stabilized tetragonal zirconia polycrystalline dental materials. *The Journal of Prosthetic Dentistry*. 2012 Oct;108(4):223–30.
65. Fischer J, Grohmann P, Stawarczyk B. Effect of zirconia surface treatments on the shear strength of zirconia/veneering ceramic composites. *Dent Mater J*. 2008 May;27(3):448–54.
66. Guess PC, Kuliš A, Witkowski S, Wolkewitz M, Zhang Y, Strub JR. Shear bond strengths between different zirconia cores and veneering ceramics and their susceptibility to thermocycling. *Dental Materials*. 2008 Nov;24(11):1556–67.
67. Swain MV. Unstable cracking (chipping) of veneering porcelain on all-ceramic dental crowns and fixed partial dentures. *Acta Biomaterialia*. 2009 Jun;5(5):1668–77.
68. Göstemeyer G, Jendras M, Borchers L, Bach F-W, Stiesch M, Kohorst P. Effect of thermal expansion mismatch on the Y-TZP/veneer interfacial adhesion determined by strain energy release rate. *Journal of Prosthodontic Research*. 2012 Apr;56(2):93–101.
69. Sailer I, Fehér A, Filser F, Gauckler LJ, Lüthy H, Hämmerle CHF. Five-year clinical results of zirconia frameworks for posterior fixed partial dentures. *Int J Prosthodont*. 2007 Aug;20(4):383–8.
70. Aboushelib M, Dejager N, Kleverlaan C, Feilzer A. Microtensile bond strength of different components of core veneered all-ceramic restorations. *Dental Materials*. 2005 Oct;21(10):984–91.
71. Saito A, Komine F, Blatz MB, Matsumura H. A comparison of bond strength of layered veneering porcelains to zirconia and metal. *The Journal of Prosthetic Dentistry*. 2010 Oct;104(4):247–57.

Serment d'Hippocrate

En présence des Maîtres de cette Faculté, de mes chers condisciples, devant l'effigie d'Hippocrate,

Je promets et je jure, au nom de l'Être Suprême, d'être fidèle aux lois de l'Honneur et de la probité dans l'exercice de La Médecine Dentaire.

Je donnerai mes soins gratuits à l'indigent et n'exigerai jamais un salaire au-dessus de mon travail, je ne participerai à aucun partage clandestin d'honoraires.

Admis dans l'intérieur des maisons, mes yeux ne verront pas ce qui se passe, ma langue taira les secrets qui me seront confiés et mon état ne servira pas à corrompre les mœurs ni à favoriser le crime.

Je ne permettrai pas que des considérations de religion, de nation, de race, de parti ou de classe sociale viennent s'interposer entre mon Devoir et mon patient.

Je garderai le respect absolu de la vie humaine dès sa conception.

Même sous la menace, je n'admettrai pas de faire usage de mes connaissances médicales contre les lois de l'Humanité.

Respectueux et reconnaissant envers les Maîtres, je rendrai à leurs enfants l'instruction que j'ai reçue de leurs pères.

Que les hommes m'accordent leur estime si je suis fidèle à mes promesses,

Que je sois couvert d'opprobre et méprisé de mes confrères si j'y manque.

Approbation – Improbation

Les opinions émises par les dissertations présentées, doivent être considérées comme propres à leurs auteurs, sans aucune approbation ou improbation de la Faculté de Chirurgie dentaire (1).

Lu et approuvé,

Vu,
Nice, le

Le Président du jury,

Le Doyen de la Faculté de
Chirurgie Dentaire de l'UNS

Professeur Armelle Manière

Professeur Laurence LUPI

Flore Moradei

ARMATURE EN ZIRCON COUPLÉE À UN REVÊTEMENT EN DISILICATE DE LITHIUM APPLIQUÉE AU BRIDGE COLLÉ CANTILEVER DANS LE CADRE DU REMPLACEMENT D'UNE INCISIVE LATÉRALE MAXILLAIRE, DONNÉES ACTUELLES ET PERSPECTIVES D'AVENIR

Thèse : Chirurgie Dentaire, Nice, 2019, n°42-57-19-18

Directeur de thèse : Docteur Romain Ceinos

Mots-clés : Prothèse fixée, bridge collé cantilever, zircon, disilicate de lithium

Résumé :

Le remplacement de l'incisive latérale maxillaire est une situation couramment rencontrée par le chirurgien-dentiste au sein de sa pratique. La thérapeutique représente dans ce contexte un double challenges : le rétablissement de la fonction corrélée à une intégration esthétique de la prothèse au sein du sourire. Plusieurs modalités de traitements sont envisageables, parmi celles-ci l'emploi du bridge collé cantilever est particulièrement séduisant en raison de son avantageuse économie tissulaire.

Un panorama contemporain des céramiques dentaires est ici proposé en préambule. Une meilleure connaissance des biomatériaux céramiques actuellement à notre disposition permettra ainsi de mieux appréhender la thématique principale de ce travail de thèse : la présentation d'une technique innovante de cantilever bi-céramique. Ce nouveau procédé de cantilever dont le crédit revient au prothésiste Levratto F. (Monaco) propose de coupler une armature en zircon à un revêtement en disilicate de lithium pour potentialiser les avantages de chacune des céramiques employées.

La mise en œuvre de cette prothèse hybride sera illustrée au travers d'un cas clinique réalisé au CHU St Roch, pôle d'Odontologie de Nice. Les avantages et inconvénients d'un tel procédé seront l'occasion d'exposer les éventuelles perspectives d'avenir de cette prothèse d'un nouveau genre.