



**HAL**  
open science

## Complications secondaires en implantologie et prothèses implantaires.

Élise Wolff

► **To cite this version:**

Élise Wolff. Complications secondaires en implantologie et prothèses implantaires.. Médecine humaine et pathologie. 2019. dumas-02366003

**HAL Id: dumas-02366003**

**<https://dumas.ccsd.cnrs.fr/dumas-02366003>**

Submitted on 15 Nov 2019

**HAL** is a multi-disciplinary open access archive for the deposit and dissemination of scientific research documents, whether they are published or not. The documents may come from teaching and research institutions in France or abroad, or from public or private research centers.

L'archive ouverte pluridisciplinaire **HAL**, est destinée au dépôt et à la diffusion de documents scientifiques de niveau recherche, publiés ou non, émanant des établissements d'enseignement et de recherche français ou étrangers, des laboratoires publics ou privés.

UNIVERSITÉ NICE-SOPHIA ANTIPOLIS  
FACULTÉ DE CHIRURGIE DENTAIRE  
24 Avenue des Diabls Bleus, 06357 Nice Cedex 04

# COMPLICATIONS SECONDAIRES EN IMPLANTOLOGIE ET PROTHESES IMPLANTAIRES.

Année 2019

Thèse n°42-57-19-21

## THÈSE

Présentée et publiquement soutenue devant  
la Faculté de Chirurgie Dentaire de Nice  
Le 18 Juillet 2019 Par

**Mademoiselle WOLFF Elise**

Née le 29 12 1993 à Cannes

Pour obtenir le grade de :

**DOCTEUR EN CHIRURGIE DENTAIRE (Diplôme d'État)**

---

Examineurs :

Monsieur le Professeur P. MAHLER  
Monsieur le Docteur O. LAPLANCHE

Madame le Docteur M. DRIDI

Monsieur le Docteur Y. ALLARD

Monsieur le Docteur T. MORKOWSKI-GEMMI

Président du jury  
Directeur de thèse  
Assesseur  
Assesseur  
Membre invité

---

## CORPS ENSEIGNANT

### 56<sup>ème</sup> section : DEVELOPPEMENT, CROISSANCE ET PREVENTION

#### **Sous-section 01 : ODONTOLOGIE PEDIATRIQUE ET ORTHOPEDIE DENTO-FACIALE**

Professeur des Universités : Mme MANIERE-EZVAN Armelle

Professeur des Universités : Mme MULLER-BOLLA Michèle

Maître de Conférences des Universités : Mme JOSEPH Clara

Assistant Hospitalier Universitaire : Mme AIEM Elody

Assistant Hospitalier Universitaire : Mme MASUCCI Caterina

Assistante Associée-Praticien Associé : Mme OUEISS Arlette

#### **Sous-section 02 : PREVENTION, EPIDEMIOLOGIE, ECONOMIE DE LA SANTE, ODONTOLOGIE LEGALE**

Professeur des Universités : Mme LUPI Laurence

Assistant Hospitalier Universitaire : Mme BORSA Leslie

Assistant Hospitalier Universitaire : Mme MERIGO Elisabetta

### 57<sup>ème</sup> section : CHIRURGIE ORALE ; PARODONTOLOGIE ; BIOLOGIE ORALE

#### **Sous-section 01 : CHIRURGIE ORALE ; PARODONTOLOGIE ; BIOLOGIE ORALE**

Professeur des Universités : Mme PRECHEUR-SABLAYROLLES Isabelle

Maître de Conférences des Universités : M. COCHAI Patrice

Maître de Conférences des Universités : Mme DRIDI Sophie Myriam

Maître de Conférences des Universités : Mme RAYBAUD Hélène

Maître de Conférences des Universités : Mme VINCENT-BUGNAS Séverine

Maître de Conférences des Universités : Mme VOHA Christine

Assistant Hospitalier Universitaire : M. BORIE Gwenaël

Assistant Hospitalier Universitaire : M. CHARBIT Mathieu

Assistant Hospitalier Universitaire : Mme FISTES Elene-Maria

### 58<sup>ème</sup> section : REHABILITATION ORALE

#### **Sous-section 01 : DENTISTERIE RESTAURATRICE, ENDODONTIE, PROTHESES, FONCTION-DYSFONCTION, IMAGERIE, BIOMATERIAUX**

Professeur des Universités : Mme BERTRAND Marie-France

Professeur des Universités : M. BOLLA Marc

Professeur des Universités : Mme LASSAUZAY Claire

Professeur des Universités : M. MAHLER Patrick

Professeur des Universités : M. MEDIONI Etienne

Professeur Emérite : M. ROCCA Jean-Paul

Maître de Conférences des Universités : M. ALLARD Yves

Maître de Conférences des Universités : Mme BRULAT-BOUCHARD Nathalie

Maître de Conférences des Universités : M. CEINOS Romain

Maître de Conférences des Universités : Mme EHRMANN Elodie

Maître de Conférences des Universités : M. LAPLANCHE Olivier

Maître de Conférences des Universités : M. LEFORESTIER Eric

Maître de Conférences des Universités : Mme POUYSSEGUR-ROUGIER Valérie

Assistant Hospitalier Universitaire : Mme ABID Sarah

Assistant Hospitalier Universitaire : Mme AZAN Cindy

Assistant Hospitalier Universitaire : Mme DEMARTY Laure

Assistant Hospitalier Universitaire : Mr LAMBERT Gary

Assistant Hospitalier Universitaire : M. MORKOWSKI-GEMMI Thomas

Assistant Hospitalier Universitaire : M. PARNOT Maximilien

Assistant Hospitalier Universitaire : Mme PETITTI-MASSIERA Marine

Assistant Hospitalier Universitaire : Mme SOSTHE Anne-Laure

## REMERCIEMENTS

### **A Monsieur le Professeur Patrick MAHLER**

*Docteur en Chirurgie Dentaire – Professeur des Universités / Praticien Hospitalier*

Je vous remercie de m'avoir fait l'honneur d'accepter de présider ce jury de thèse. Pendant ces 3 années de clinique j'ai eu la chance de pouvoir travailler à vos côtés. J'ai pu compter sur vos conseils et vos connaissances que vous avez à cœur de partager. Grâce à vous j'ai pu découvrir l'univers des LASER et toute ses possibilités. Vous m'avez fait confiance et avez su me transmettre votre passion. Merci pour tout ce que vous avez fait et continuez à faire pour moi. Je vous prie de trouver dans ce travail l'expression de ma reconnaissance et de mon profond respect.

### **A Monsieur le Docteur Olivier LAPLANCHE**

*Docteur en Chirurgie Dentaire – Maître de Conférence des Universités / Praticien Hospitalier*

Je vous remercie de l'honneur que vous m'avez fait en acceptant de diriger ce travail et ce malgré vos nombreuses obligations hospitalières et universitaires. Tout au long de ces années vous avez su partager et enseigner votre discipline en nous faisant garder à l'esprit que rien n'est immuable. Il est à chacun de devoir continuer à se former et à évoluer. Ce fut un réel plaisir de travailler en clinique avec vous. Soyez assuré de ma reconnaissance et de mon profond respect.

### **A Madame le Docteur Sophie Myriam DRIDI**

*Docteur en Chirurgie Dentaire – Maître de Conférence des Universités / Praticien Hospitalier*

Je vous remercie d'avoir accepté de participer à la rédaction de ce travail. Nous avons que peu travaillé ensemble en clinique mais vous avez toujours été disponible, patiente et impliquée. Votre passion du travail et la recherche de la perfection nous pousse à toujours donner le meilleur de nous. Merci pour votre implication et vos encouragements, soyez assurée de ma plus grande gratitude.

### **A Monsieur le Docteur Yves ALLARD**

*Docteur en Chirurgie Dentaire – Maître de Conférence des Universités / Praticien Hospitalier*

Je vous remercie d'avoir accepté de participer à ce jury de thèse. J'ai eu la chance d'être votre aide opératoire le jeudi. Je n'oublierai pas nos débats sur la dentisterie mais également sur le ski cet autre monde qui nous tient à cœur. Merci pour votre enseignement, vous avez su me faire dédramatiser bien des situations. Au plaisir de vous voir sur les pistes.

### **A Monsieur le Docteur Thomas GEMMI-MORKOWSKI**

*Docteur en Chirurgie Dentaire – Assistant Hospitalo-Universitaire*

Je vous remercie d'avoir accepté de participer à ce jury, ce soir, en tant que membre invité. Votre passion pour notre profession, votre amour de la pédagogie, votre enthousiasme, votre bonne humeur perpétuelle et ce quelques soient les circonstances m'ont accompagné tout au long de ces années cliniques rendant mes vacances cliniques riches d'enseignement et d'optimisme. Je vous remercie sincèrement pour votre implication sans faille auprès de nous les étudiants. Soyez assuré de ma plus grande gratitude et de mon plus profond respect.

## TABLE DES MATIERES

<b>I. INTRODUCTION.....</b>	<b>7</b>
<b>II. DOGMES BIOMECANIQUES D'UNE REHABILITATION IMPLANTAIRE.....</b>	<b>9</b>
1. Le ligament alvéolo-dentaire.....	9
2. Analyse de la répartition des charges.....	14
2.1 Répartition des forces au niveau de l'os cortical.....	14
2.2 Répartition des forces au niveau de l'os spongieux.....	16
2.3 Comparaison de la répartition des charges entre les dents, les piliers implantaires et les implants.....	17
2.4 Incidence de la forme, du diamètre et de la longueur de l'implant dans la répartition des charges.....	18
2.5 Apport du platform switching dans la répartition des charges.....	20
3. Concept de la vis.....	24
4. Concept occlusal.....	26
4.1 Impératifs occlusaux.....	26
4.2 Prothèse unitaire.....	26
4.2.1 Secteur antérieur.....	27
4.2.2 Spécificité de l'implant en position de canine .....	28
4.2.3 Secteur postérieur (prémolaires-molaires).....	28
4.3 Prothèse plurale.....	29
4.3.1 Antérieure.....	29
4.3.2 Postérieure.....	29
4.4 Prothèse complète - grande étendue.....	30
4.4.1 Prothèse complète uni-maxillaire implanto-portée.....	30
4.4.2 Prothèse complète bi-maxillaire implanto-portée.....	30
4.5 Prothèse amovible implanto-retendue.....	31
4.5.1 Prothèse amovible complète uni-maxillaire implanto-retendue.....	31
4.5.2 Prothèse amovible complète bi-maxillaire implanto-retendue.....	31
5. Impact du positionnement des implants sur la répartition des contraintes .....	31
5.1 Edentement unitaire antérieur.....	32
5.2 Edentement unitaire postérieur.....	32
5.3 Edentement plural antérieur.....	34
5.4 Edentement plural postérieur.....	34
5.5 Réhabilitation complète d'une arcade.....	35

<b>III. GESTION DES COMPLICATIONS LIEES A LA CONCEPTION DU PROJET PROTHETIQUE SUPRA - IMPLANTAIRE</b> .....	36
1. Problème d'axe .....	36
2. Conséquence de la croissance osseuse continue des maxillaires .....	38
3. Absence de correspondance entre l'émergence implantaire et le projet prothétique.....	38
4. Résorption osseuse.....	39
5. Trouble de la phonation.....	40
<b>IV. COMPLICATIONS MECANIQUES</b> .....	42
1. Fracture d'un implant.....	42
1.1 Étiologie.....	42
1.2 Facteurs de risques .....	42
1.2.1 Facteurs de risques liés au patient.....	42
1.2.2 Facteurs de risques liés à l'implant.....	43
1.2.3 Facteurs de risques liés à la prothèse.....	44
1.3 Prise en charge.....	45
2. Fracture d'une vis.....	46
2.1 Fracture d'une vis de pilier.....	46
2.1.1 Étiologie.....	46
2.1.2 Prise en charge.....	47
2.2 Fracture d'une vis prothétique.....	48
2.2.1 Étiologie.....	48
2.2.2 Prise en charge.....	48
3. Fractures prothétiques.....	48
3.1 Fracture d'armature.....	48
3.1.1 Étiologie.....	48
3.1.2 Prise en charge.....	49
3.2 Fracture de prothèse amovible implanto-retenue.....	49
3.2.1 Étiologie.....	49
3.2.2 Prise en charge.....	49
3.3 Fracture de la céramique.....	50
3.3.1 Étiologie.....	50
3.3.2 Prise en charge .....	50
3.4 Fracture de la prothèse antagoniste .....	50
3.4.1 Étiologie.....	50
3.4.2 Prise en charge.....	50
4. Dévissage accidentel.....	51
4.1 Étiologie .....	51
4.2 Diagnostic différentiel .....	52
4.3 Prise en charge .....	52

5. Détérioration du filetage interne.....	52
5.1 Étiologie.....	52
5.2 Prise en charge.....	53
6. Gestion de l'ovalisation de la tête d'une vis.....	53
<b>V. COMPLICATIONS INFECTIEUSES .....</b>	<b>55</b>
1. Mucosite .....	56
1.1 Définition .....	56
1.2 Étiologie.....	56
1.3 Diagnostic.....	59
1.4 Traitement .....	59
2. Péri-implantite.....	60
2.1 Définition.....	60
2.2 Étiologie.....	60
2.3 Facteurs de risques.....	60
2.3.1 Facteurs de risques liés au patient.....	60
2.3.2 Facteurs de risques liés au tissu.....	61
2.3.3 Facteurs de risques liés à l'implant.....	61
2.4 Diagnostic.....	62
2.5 Traitement.....	62
2.5.1 Conservation de l'implant.....	63
2.5.2 Dépose de l'implant.....	70
2.5.3 Arbre décisionnel du traitement des péri-implantites.....	72
3. Lésion péri-apicale implantaire (LPI).....	73
3.1 Définition.....	73
3.2 Étiologie .....	73
3.3 Diagnostic.....	74
3.4 Diagnostic différentiel.....	77
3.5 Traitement.....	77
4. Problématique de l'antibiothérapie .....	79
<b>VI. CONCLUSION.....</b>	<b>81</b>
<b>Annexes.....</b>	<b>87</b>
<b>Bibliographie .....</b>	<b>88</b>
<b>Tables des illustrations .....</b>	<b>96</b>

## **I. INTRODUCTION :**

La préoccupation de l'Homme à vouloir remplacer les dents manquantes remonte à l'époque de la période antique (à 1000 après J-C). Au cours du temps les matériaux utilisés n'ont cessés d'évoluer : initialement d'origine animale, humaine ou minérale, il faut attendre 1930 pour que le titane soit introduit (1).

La fin du XX<sup>e</sup> siècle marque un tournant dans l'histoire de l'implantologie.

Après une longue période d'essai durant laquelle de nombreux designs d'implants ont été testés, l'implant endo-osseux ostéointégré de Branemark voit le jour.

Fruit de longues années de réflexion, de remise en question des principes biologiques, l'implantologie telle que nous la connaissons apparaît (1).

Depuis elle n'a cessé de se démocratiser et fait désormais partie intégrante de nos solutions thérapeutiques. Malheureusement aucun traitement n'est fiable à 100%, et les réhabilitations implantaire n'y échappent pas.

La gestion des complications secondaires représente l'enjeu de demain.

Comment prendre en charge ces situations ? Quels sont les gestes à éviter pour ne pas empirer la situation ? Cette complication aurait-elle pu être évitée ?

La réponse à ces questions réside avant tout dans la connaissance du système implantaire et de ses spécificités.

Quel rôle joue le ligament alvéolaire ? Que signifie son absence ?

En quoi le réglage de l'occlusion est-il différent par rapport au système dentaire ?

Quelle fonction remplit la vis prothétique ?

Maintes fois abordés ces thèmes évoquent certainement à chacun des souvenirs plus ou moins lointains de certaines conférences, publications ou cours en amphithéâtre.

La solution à ces interrogations nous ramène aux dogmes de biomécanique qui régissent le système implantaire. Ces principes fondamentaux constituent la clé permettant la compréhension des complications.

Cette thèse s'adresse aux néophytes comme aux praticiens rompus à l'implantologie.

Au-delà de la gestion des complications le but de ces travaux est la compréhension de leurs étiologies afin de permettre à chacun de les anticiper.

Ces travaux se scindent en deux parties.

La première partie est consacrée aux caractéristiques du système implantaire et aborde : le rôle du ligament alvéolodentaire, la spécificité de l'occlusion, la transmission des forces, .....

La deuxième partie traite de la gestion des complications liées à la conception du projet ( mauvais axe, croissance continue du maxillaire, ...) des complications mécaniques (fracture d'un implant, d'une vis, d'une armature ..), et des complications infectieuses ( mucosite, péri-implantite, lésion péri-apicale).

Pour chaque situation les différentes étiologies sont définies ainsi que les solutions pour les prendre en charge.



Bien que ces travaux soient basés sur les dernières données de la littérature, une bonne compréhension des dogmes biomécaniques du système implantaire permet à chacun de trouver les réponses pour prendre en charge ces situations.

In fine tout cela n'est qu'une question de bon sens et de mécanique ...

*« Étudie, non pour savoir plus, mais pour savoir mieux »  
Sénèque*

## II. DOGMES BIOMECHANIQUES D'UNE REHABILITATION IMPLANTAIRE :

La biomécanique se définit comme l'application de la mécanique à des systèmes biologiques. Combinant à la fois la compréhension du fonctionnement du système biologique et des forces physiques appliquées.

Ainsi la connaissance du comportement biomécanique des implants est essentielle pour comprendre les principes fondamentaux de la réhabilitation implanto-portée, garant de son succès.

Le comportement biomécanique d'un implant par rapport à une dent est nettement différent et moins performant.

### 1. Le ligament alvéolo-dentaire :

Aussi appelé desmodonte, ligament parodontal ou périodonte.

Il se définit comme la structure conjonctive reliant la racine et l'os alvéolaire, grâce à un réseau de fibres appelées fibres de Sharpey.

Celui-ci présente un potentiel réparateur très élevé et une activité métabolique très intense. Fortement irrigué et innervé, ce dernier assume plusieurs rôles :

#### Nutritif :

Par la présence de nombreux vaisseaux sanguins et lymphatiques (Cf partie V).

#### Régénérateur cellulaire :

Par la présence de nombreuses cellules osseuses, cémentaires, mésenchymateuses et fibroblastiques.

#### Régulateur et coordinateur des mouvements mandibulaires :

Le ligament est composé de fibres du système autonome ainsi que de mécanorécepteurs sensoriels et des fibres nerveuses nociceptives responsables de la proprioception.

Les mécanorécepteurs et les fibres nociceptives renseignent le système nerveux central sur (2)(3) :

- la position de la mâchoire;
- les mouvements des dents;
- la parole;
- le contact entre les dents lors de la déglutition et de la mastication;
- la migration physiologique des dents;
- la douleur en cas de surcharge et/ou de lésions.

Leurs présences permettent la mise en place de mécanismes d'adaptation du système nerveux jouant un rôle déterminant dans l'adaptation du jeu musculaire en fonction de la présence d'interférence ou de surguidage (4).

L'information transmise par les récepteurs desmodontaux d'une dent est très précise et discriminatoire, avec un seuil de détection de charge très bas de l'ordre de 0,8g pour les Incisives et canines, 1,2 g pour les prémolaires et 2,2g pour les molaires (5).

Les récepteurs sont capables de détecter de très faibles variations d'amplitude, de déterminer la direction et la vitesse d'application des forces.

On parle de sensibilité épicrotique.

Ils sont présents en grand nombre dans le secteur incisivo-canin et vont en diminuant des prémolaires vers les molaires (3)(4)(6).

Leurs données sont transmises aux ganglions de Gasser puis au noyau sensitif du nerf V, par des fibres myélinisées de gros diamètre.

En fonction des informations enregistrées par les récepteurs desmodontaux, le noyau sensitif va réguler les muscles masticateurs.

En présence de charges fonctionnelles les muscles élévateurs seront activés, a contrario en présence de surcharge les muscles élévateurs seront inhibés et les muscles abaisseurs activés (3)(6).

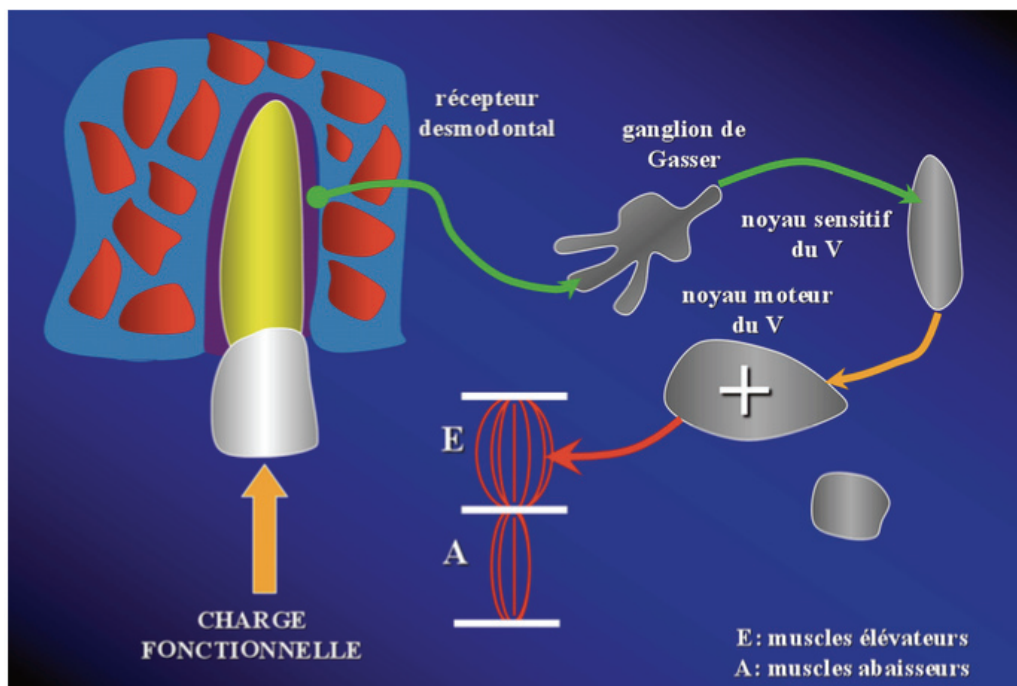


Figure 1. Régulation proprioceptive en présence d'une charge fonctionnelle.  
D'après Bert 2015.

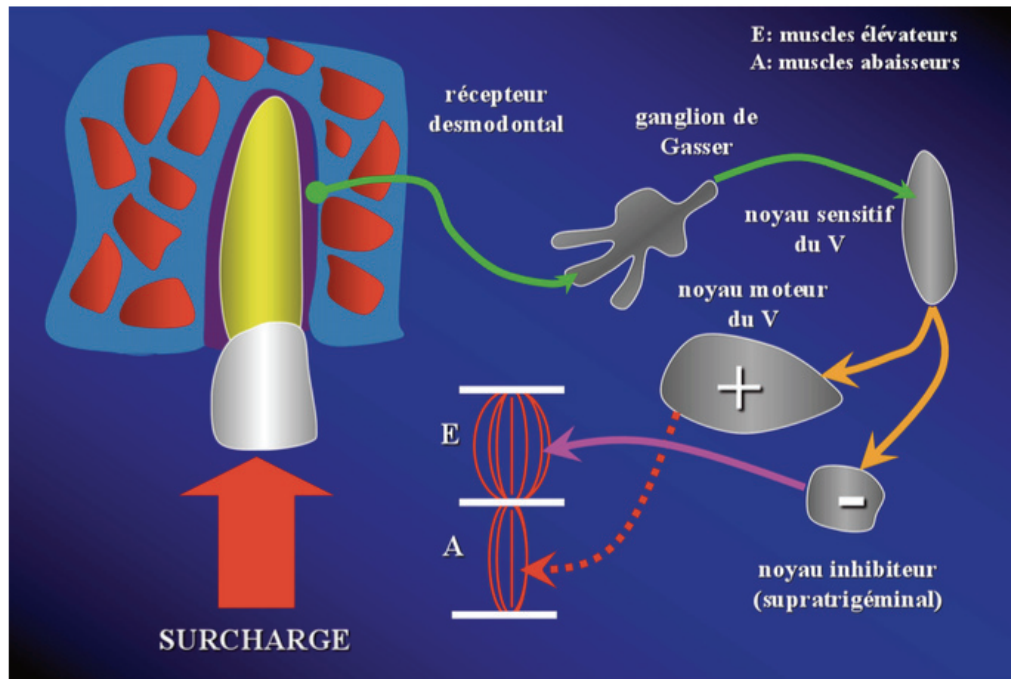


Figure 2. Régulation proprioceptive en présence d'une surcharge.  
D'après Bert 2015.

Dans le système implantaire, l'implant étant ankylosé dans l'os, les récepteurs desmodontaux sont absents, le système proprioceptif n'existe pas.

On parle de sensibilité protopathique, transmise par des fibres de petit calibre avec des terminaisons simples sans récepteurs présents au sein de l'os et proche de la jonction os-implant.

Cette sensibilité appartient au système autonome responsable d'activités inconscientes de l'organisme, ce système d'action est lent et n'intervient pas dans la modulation de l'activité musculaire mais dans la modulation osseuse.

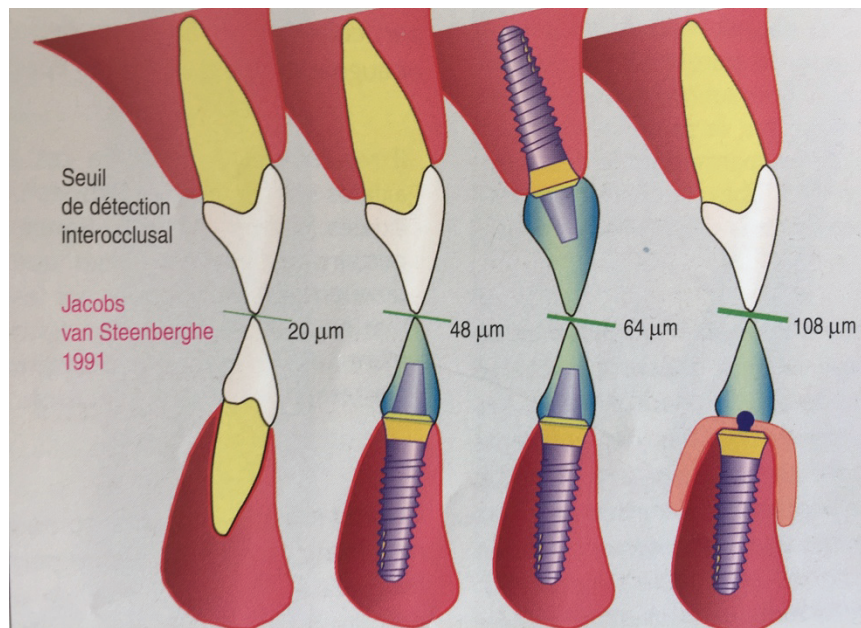
L'information est transmise via les ostéocytes véritables mécanosenseurs de l'os puis véhiculée par le canal de Havers contenant une fibre nerveuse.

A la suite du traumatisme osseux généré par la pause de l'implant, le processus de cicatrisation va se mettre en place induisant une néovascularisation ; la formation des canaux de Havers et l'apparition de nouvelles terminaisons nerveuses à proximité de l'implant (5).

Cependant cette sensibilité est grossière. Le processus de régulation musculaire est dépendant de l'élément faisant face à l'implant, grâce au seuil de détection interdenteaire.

L'étude de Bert et Missika en 1992 et la méta-analyse d'Hlgaski en 2014 arrivent à la conclusion que le seuil de sensibilité d'un implant est de 8,34 g soit pratiquement 10 fois plus que le seuil d'une dent du secteur antérieur (5).

Le seuil de détection interocclusal sera plus élevé lorsque deux réhabilitations implantaires s'affronteront (4).



**Figure 3.:** *Seuil de détection interocclusal.*  
D'après Le Gall et Lauret 2011.

*Amortisseur des charges :*

Le ligament est responsable d'une mobilité physiologique de la dent, permettant de s'adapter face à une surcharge occlusale et d'amortir les forces.

Cette mobilité augmente en fonction du morphotype de la dent, de la présence d'une mobilité de type 2 ou de lésions parodontales.

Dans le système implantaire ce ligament est absent et la mobilité clinique s'en trouve nettement diminuée (4).

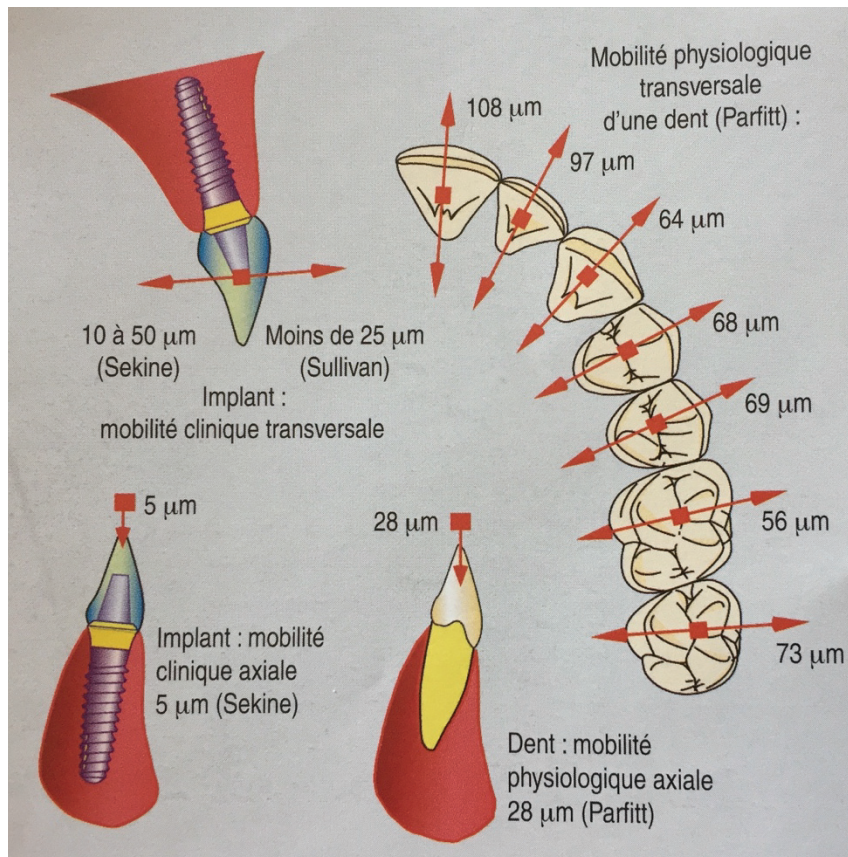


Figure 4. Comparaison mobilité physiologique dentaire et mobilité clinique implantaire. D'après Le Gall et Lauret.2011

Face à une répétition d'excès de charge le ligament va accroître son pouvoir élastique augmentant alors la mobilité de la dent. A l'arrêt de l'application de ces forces la dent reviendra peu à peu dans sa position initiale (4).

Lors de l'application de forces transversales sur une dent le centre de rotation va être déplacé vers l'apex de la racine grâce à la présence du ligament, ainsi qu'à la forme conique de la racine et de son orientation. Permettant une dissipation des forces le plus éloigné possible de la crête alvéolaire.

Dans le système implantaire en absence de ligament le centre de rotation ne peut pas se déplacer.

Le centre de rotation sera d'autant plus proche du col de l'implant que celui-ci sera mal positionné et de forme cylindrique.

Les forces transmises à l'os seront maximales entraînant à terme des résorptions osseuses et /ou la fracture de l'implant.

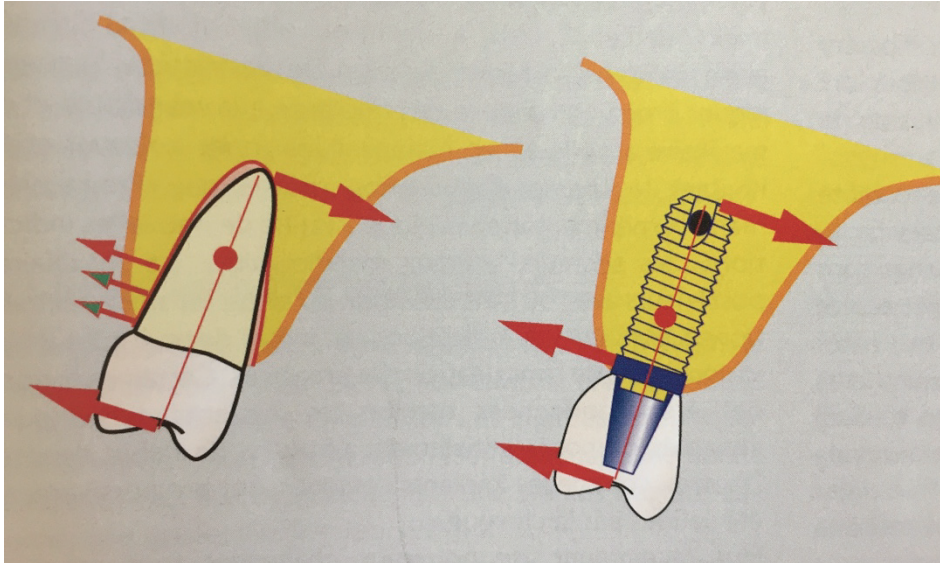


Figure 5. Comparaison du centre de rotation dent-implant.  
D'après Le Gall et Lauret 2011.

## 2. Analyse de la répartition des charges :

### 2.1 Répartition des forces au niveau de l'os cortical :

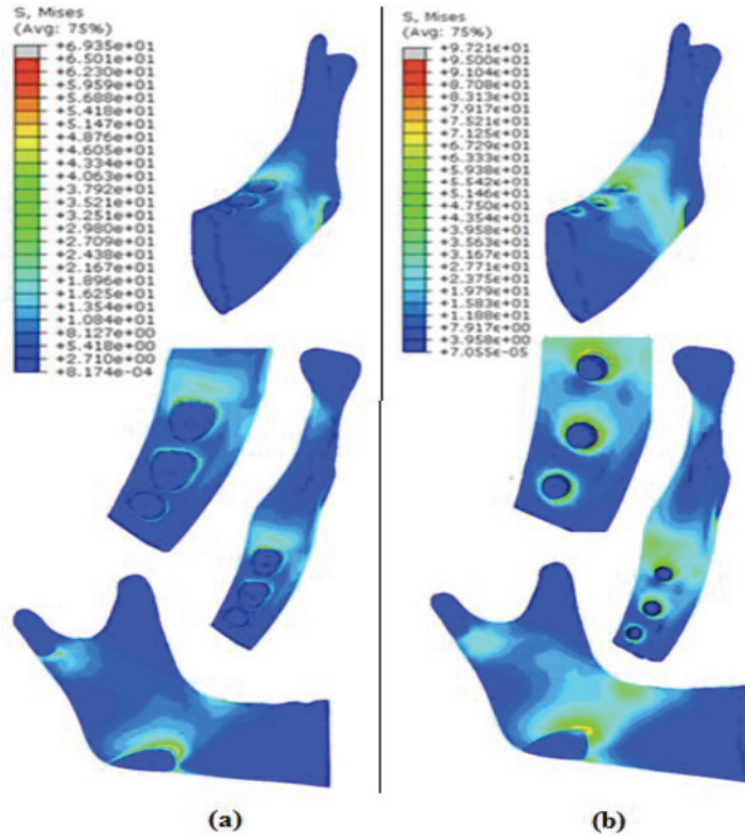
En absence de ligament dento-alvéolaire, l'implant est directement en contact avec l'os. Sans amortisseurs l'énergie transmise à l'implant va s'accumuler au niveau des zones de contact les plus importantes.

L'étude présentée par Gouasmi et al, lors du XXIII<sup>e</sup> congrès français de mécanique en 2017, réalisée à l'aide de modèle numérique, met en évidence la différence de répartition des charges entre le système dentaire et le système implantaire (7).

Comme dans la plupart des recherches, les charges occlusales appliquées sont quasiment statiques, dirigées dans les trois sens de l'espace (X,Y,Z) et non cycliques et dynamiques. La quantité de charge appliquée n'est pas réelle mais se rapproche au maximum de la réalité (Figure 6).

Dents	Charge appliquée sur les dents (MPa)		
	corono-apical (Z)	linguo-buccal (X)	disto-mesial (Y)
Molaire en position de 7	-8	3	-3
Molaire en position de 6	-8	3	-3
Prémolaire	-4	1.5	-1.5

Figure 6. Étude des concentrations des charges au niveau de l'os cortical et spongieux.  
D'après l'étude du Pr Noailles et coll. 2009.



**Figure 7.** Comparaison de la répartition des charges au niveau de l'os cortical entre un système dentaire (a) et un système implantaire (b).  
D'après l'étude de Gouasmi et coll. 2017

Dans les deux situations on retrouve des contraintes élevées sur la zone correspondant à l'insertion des fibres musculaires sur l'angle de la mandibule et au niveau de la molaire en position de 7.

Le système implantaire présente une accumulation d'énergie au niveau du col des implants d'une valeur maximal 97,21Mpa au niveau de l'implant situé en position de 7 (7).

L'étude réalisée en 2009 par le Pr Noailles et Milley, recoupe les travaux menés par l'équipe de Gouasmi, en précisant que la concentration au niveau cortical concerne les 5 premiers millimètres (8).



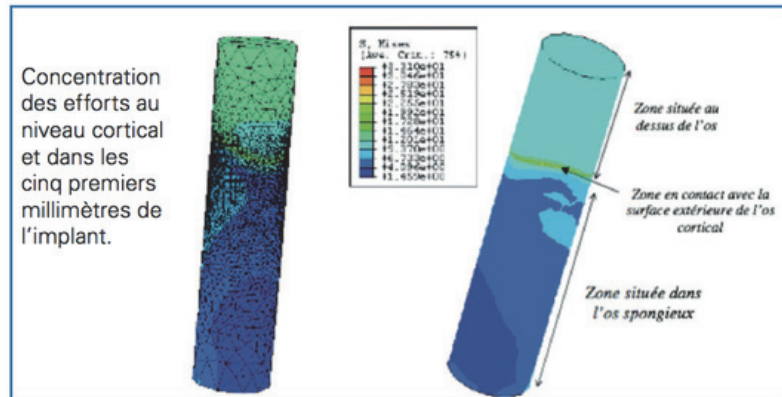


Figure 8. Étude des concentration des charges au niveau de l'os cortical et spongieux. D'après l'étude du Pr Noailles et coll. 2009.

## 2.2 Répartition des forces au niveau de l'os spongieux :

L'os spongieux présente un module d'Young dix fois plus petit que l'os cortical, de ce fait l'intensité des contraintes est moins intense que pour l'os cortical.

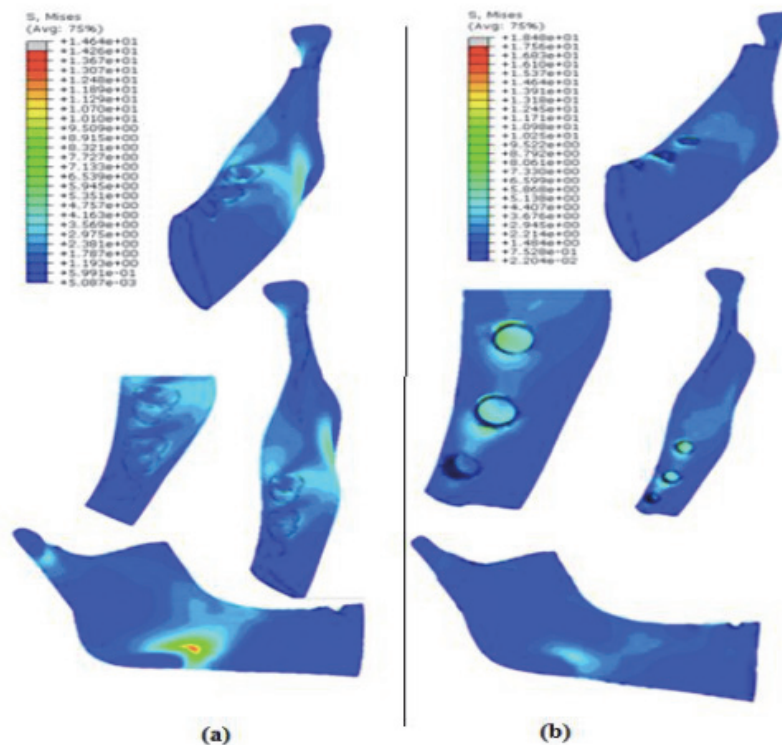


Figure 9. Comparaison de la répartition des charges dans l'os spongieux entre le système dentaire (a) et le système implantaire (b). D'après l'étude de Gouasmi et coll. 2017.

On constate une répartition homogène dans le système dentaire (a) et une surcharge au niveau du col implantaire (b) essentiellement au niveau de l'implant en position de 7. Les auteurs n'expliquent pas la différence de charge au niveau de l'angle de la mandibule (7).

### 2.3 Comparaison de la répartition des charges entre les dents, les piliers implantaires et les implants :

Au niveau du système dentaire la distribution des champs de contrainte est localisée pour les trois dents au niveau cervical, zone au contact de l'os pour une valeur maximal de 42.56 Mpa (7).

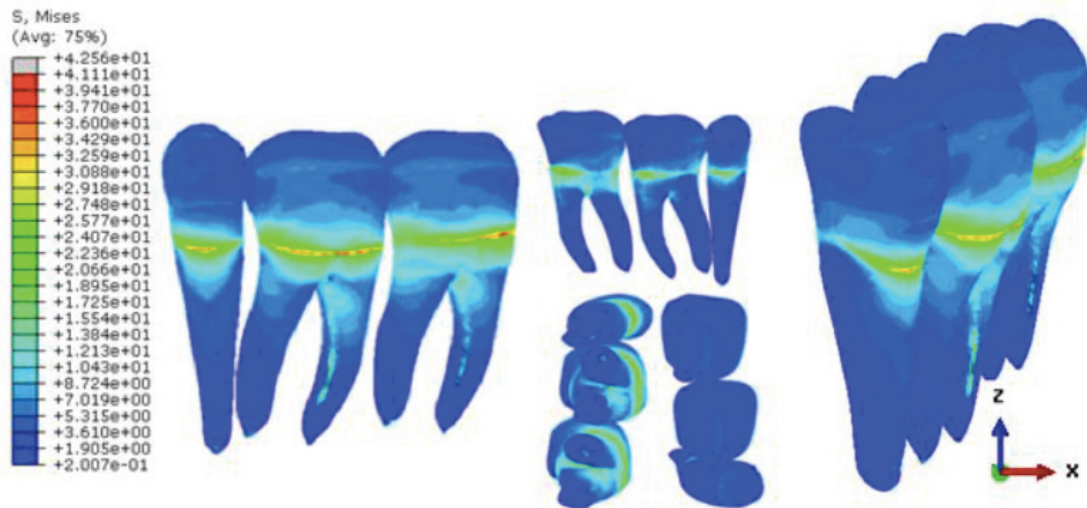


Figure 10. Étude de la répartition des charges sur les dents.  
D'après Gouasmi et coll. 2017.

Dans le système implantaire le maximum de force est enregistré au niveau du pilier et de l'implant en position de 6 pour une valeur de 47.56 Mpa.

Les forces restent essentiellement localisées au niveau du col implantaire, et sont quantitativement plus élevées sur la partie implantaire que sur la partie interne de l'os cortical (7).

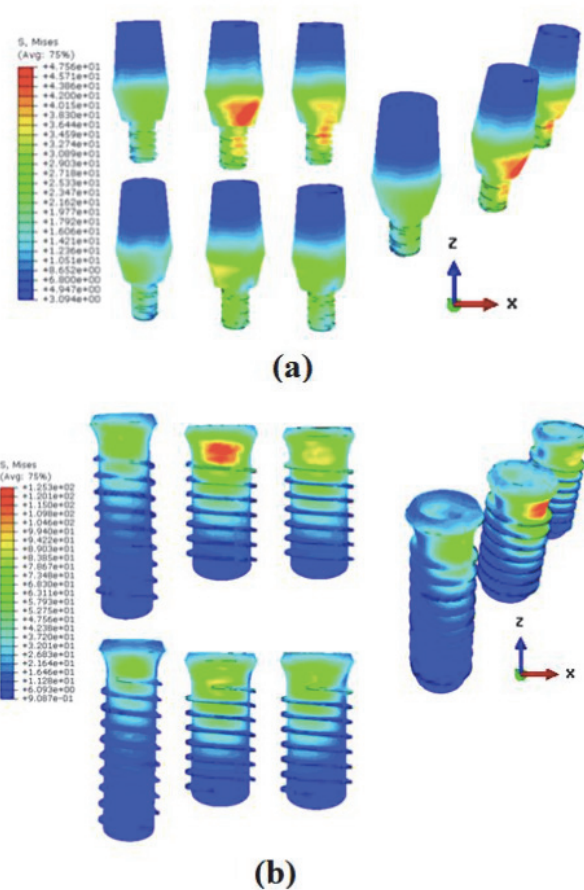


Figure 11. Étude de la répartition des forces sur les implants et piliers. D'après Gouasmi et coll. 2017.

#### 2.4 Incidence de la forme, du diamètre et de la longueur de l'implant dans la répartition des charges :

Le praticien doit choisir la morphologie implantaire, le diamètre et la longueur les mieux adaptés à la situation clinique.

Le volume osseux présent et les éléments nobles environnants sont les principaux paramètres pris en compte. Cependant la répartition optimale des charges, gage de pérennité, doit devenir un facteur essentiel dans la décision de la forme, de la longueur et du diamètre de l'implant choisi (8).

En 2009 le Pr Noailles et le Pr Milley se sont intéressés à l'influence de la forme, du diamètre et de la longueur de l'implant sur la répartition des contraintes.

En comparant la répartition des charges entre les implants de forme conique et les implants de forme cylindrique, ils ont pu constater que les forces exercées au niveau de l'os cortical et de l'os spongieux étaient moins importantes et mieux réparties avec un implant de forme conique qu'avec un implant de forme cylindrique (8).

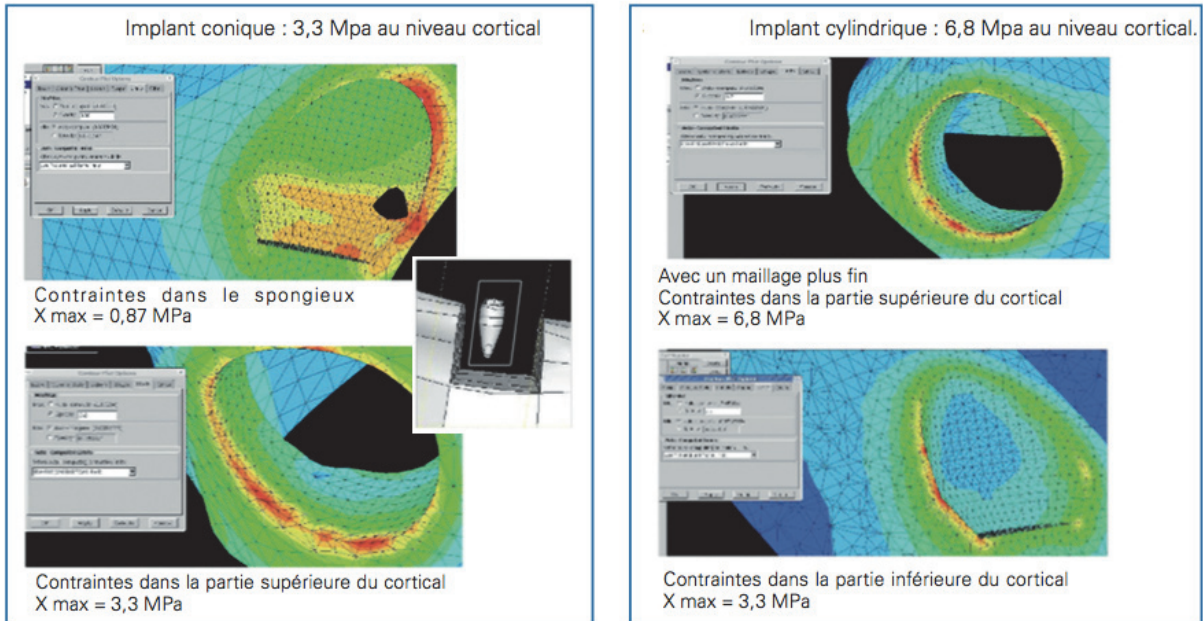


Figure 12. Comparaison des forces appliquées sur un implant conique et cylindrique.  
D'après l'étude du Pr Nouailles et coll. 2009.

En confrontant des implants de différents diamètres, il en ressort une réduction de plus de 35% des contraintes au niveau osseuse lorsque le diamètre de l'implant passe de 3,4 à 4,5 mm.

Au-delà de 4,5 mm la réduction des contraintes est négligeable.

Les implants de gros diamètre n'apportent pas d'avantages mécaniques significatifs mais permettent une meilleur gestion du profil d'émergence (8).

L'examen de la répartition des charges en fonction de la longueur de l'implant a permis de mettre en évidence une diminution maximale des contraintes pour les implants mesurant 12 mm (8).

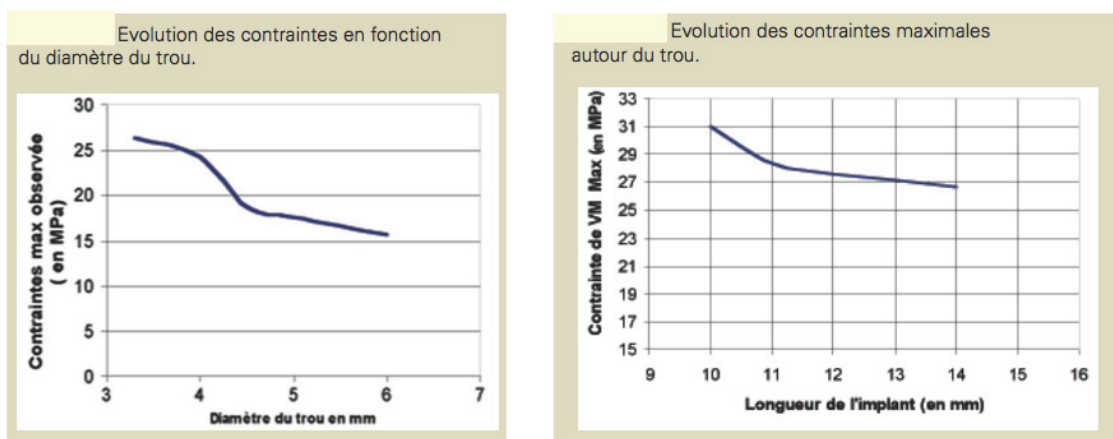


Figure 13. Courbes d'évolution des contraintes en fonction du diamètre et de la longueur.  
D'après l'étude du Pr Nouailles et coll. 2009.

## 2.5 Apport du platform switching dans la répartition des charges :

Le concept du platform switching se caractérise par la mise en place d'un pilier de diamètre inférieur au col implantaire.

La réduction du pilier apporte de nombreux avantages tant sur le plan biologique que mécanique.

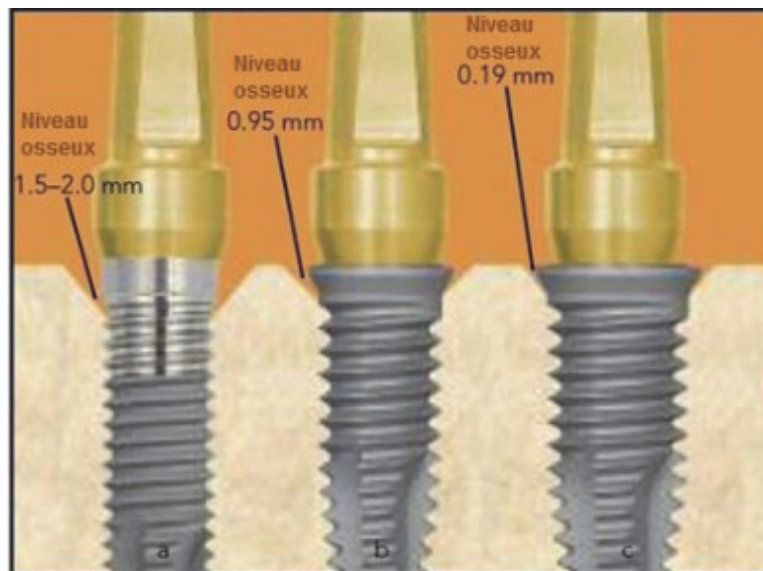
L'étude de Cocchetto R et coll. en 2009 détermine que plus le platform switching est augmenté (distance entre la jonction implant-pilier et la crête osseuse) plus le niveau osseux est préservé.

L'étude a porté sur 10 patients et 15 implants, le même protocole a été respecté pour la pose de chaque implant et les patients ont été suivis pendant 18 mois.

Une évaluation de la hauteur de l'os crétal a été faite à 8 semaines post opératoire, au moment de l'insertion de la prothèse à 12 mois puis à 18 mois post opératoire.

L'évaluation de la hauteur a été faite par cliché rétro-alvéolaire réalisée à l'aide d'angulateur. Le calcul du déficit osseux a été réalisé par un logiciel de conception (AutoCAD).

Sur 15 implants posés, 14 présentent une perte osseuse variant de 0,18 à 0,28 mm ; la moyenne variant de 1,5 à 2 mm avec un système standard (diamètre du pilier identique au diamètre du col implantaire) (9).



**Figure 14.** Étude du volume de perte osseuse en fonction des systèmes.  
(a) absence de platform switching; (b) platform switching classique; (c) platform switching profond.  
D'après Cocchetto R et coll. 2009.

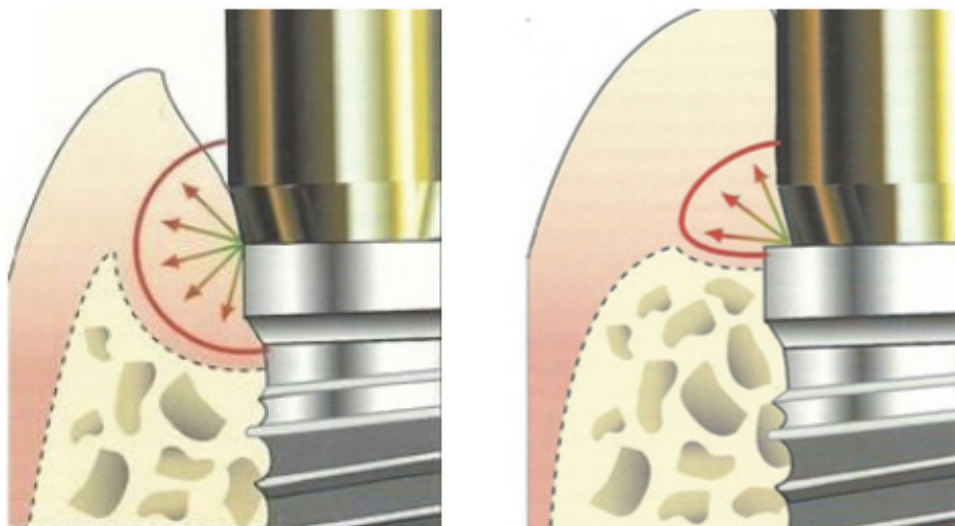
La diminution de la résorption osseuse avec le système platform switching s'explique par la mise en place d'un espace biologique péri-implantaire dans le sens horizontal et vertical.

Dans un système normal la jonction entre le pilier et l'implant présente un hiatus (plus ou moins important en fonction des fabricants).

Cet espace est rapidement colonisé par les bactéries après l'insertion du pilier. La présence de ces éléments pathogènes engendre une irritation permanente des tissus environnants, aboutissant à une perte osseuse.

Plus cette jonction est enfouie sous le niveau osseux plus la résorption est importante.

Le système platform switching permet la mise en place d'une épaisseur de gencive conséquente dans le sens horizontal et la formation d'une barrière étanche autour de la connexion. En déportant la zone irritative vers l'intérieur le rayonnement des bactéries présentes au niveau du hiatus est diminué (10)(11)(12).



**Figure 15.** Comparaison du rayon de diffusion bactérien entre un système pilier-implant classique et un système platform switching. D'après Szmukler-Moncler S et coll. 2008.

La diminution du diamètre du pilier entraîne également une diminution de la quantité de forces appliquées au niveau du col implantaire et un déplacement des forces vers le centre de l'implant.

Tabata et coll. en 2011 comparent la répartition des forces sur le tissu osseux sur 3 systèmes différents à l'aide de modèles numériques.

RP : système standard.  
Pilier et implant de diamètre identique 4,1mm.

PS : système platform switching.  
Diamètre de l'implant 5,0mm et diamètre du pilier plus fin de 4,1mm.

WP : système standard.  
Pilier et implant de diamètre identique 5,0mm.

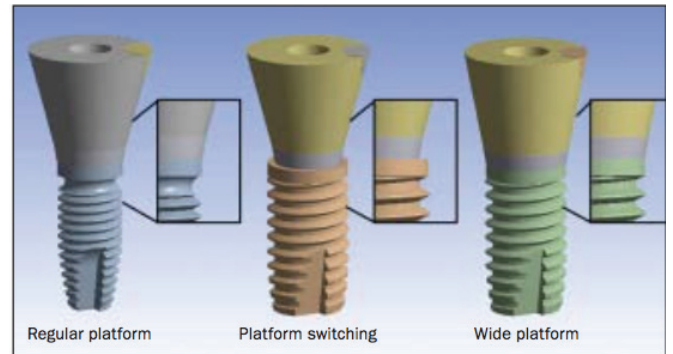


Figure 16. Illustration des 3 systèmes comparés.  
D'après Tabata et coll. 2011.

Chaque système a été soumis à des contraintes axiales et obliques, et les forces de traction et de compression appliquées à l'os ont été enregistrées.

Après l'étude des résultats il est constaté que le platform switching a permis une réduction des forces de compression de 19,4% lors d'application de charge axiale et de 21,9% lors d'application des charges obliques. Les forces de traction ont quant à elles été réduites de 46,6% dans le sens axial et de 26,7% dans le sens oblique (13).

Les résultats de l'étude de Tabata et coll. rattachent les conclusions de plusieurs études. L'utilisation de platform switching permet la réduction des contraintes transmises à l'os péri-implantaire.

Plusieurs valeurs ont été proposées pour quantifier cette réduction. Cependant au vue du nombre de variables entrant en compte, il est actuellement impossible de statuer sur une valeur (10)(12)(14).

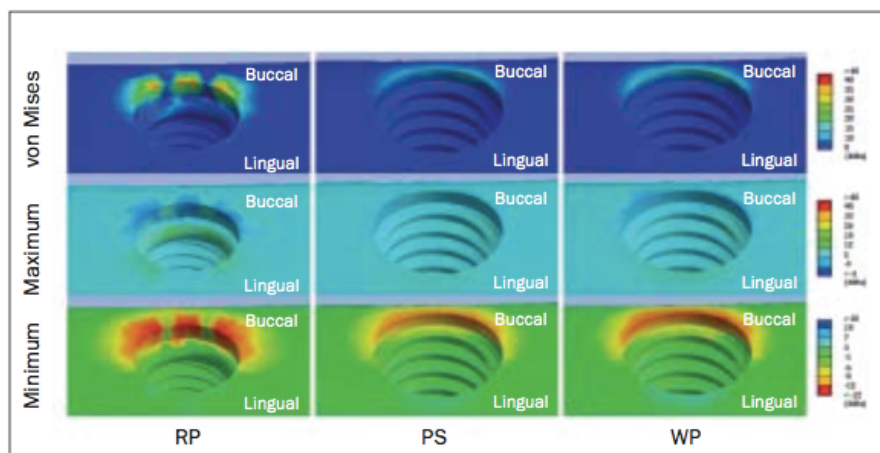
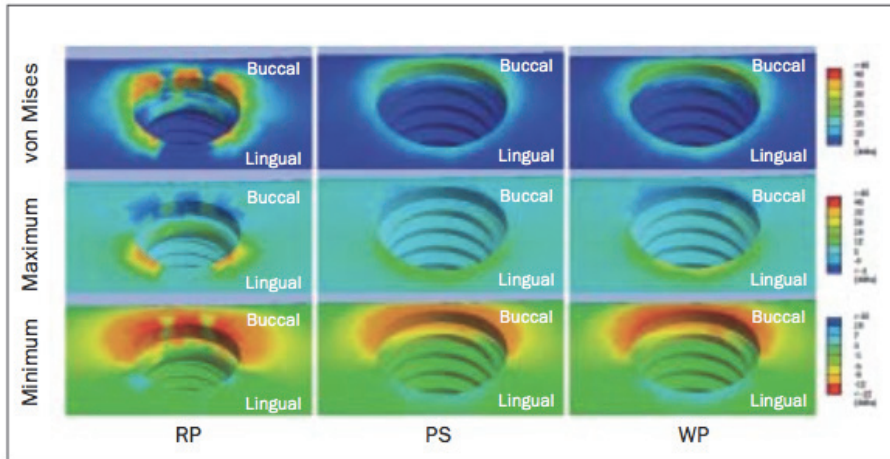


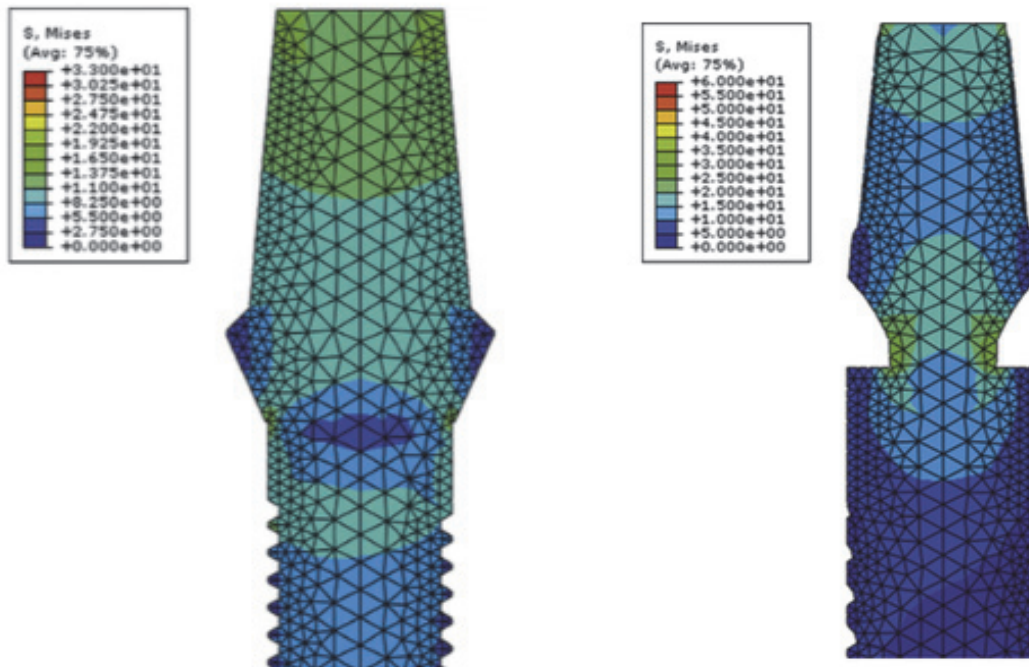
Figure 17. Illustration de la répartition des forces sous contrainte axiale, sur les systèmes RP, PS et WN.  
(Min = force de compression, Max = force de traction, Von mises = critères synthétisant les différentes contraintes.)

D'après Tabata et coll. 2011.



**Figure 18.** Illustration de la répartition des forces sous contraintes obliques, sur les systèmes RP, PS et WN.  
 (Min = force de compression, Max = force de traction, Von mises = critères synthétisant les différentes contraintes.)  
 D'après Tabata et coll. 2011.

L'amélioration des répartitions des forces au niveau osseux n'est cependant pas sans conséquences. Les forces enregistrées au niveau de la base du pilier sont nettement augmentées engendrant un risque accru de fracture du pilier ou de la vis (12)(14).



**Figure 19 a et b.** Étude de la répartition des charges sur un système normal et un système platform switching.  
 D'après Liu et coll. 2014.



### 3. Concept de la vis :

Dans le cas de réhabilitation prothétique transvissée, nous retrouvons une première vis assurant la liaison entre notre pilier et l'implant et une deuxième vis assurant la liaison entre la couronne et le pilier.

Si les contraintes exercées au niveau de la vis dépassent ses capacités d'absorption mécanique, ceci peut engendrer :

- une perte d'assemblage;
- une fracture de vis;
- une fracture du col implantaire;
- une fracture du pilier.

Pouvant contraindre le praticien à fraiser le pilier ou bien à déposer l'implant. Il est important de comprendre le fonctionnement de ces vis et l'étiologie de leurs fractures afin de gérer au mieux leur dépose.

La vis agit comme un ressort ayant une capacité d'élasticité et d'allongement générée par la tension exercée sur celle-ci lors du serrage.

Il est important de distinguer la **précharge** du **serrage**.

Le serrage n'intervient qu'une fois la tête de la vis au contact du pilier. Ce serrage correspond à l'application d'un couple de force à la tête de la vis, permettant de faire avancer les spires de la vis dans le filetage interne du pilier, ce couple est appelé précharge.

Une fois le contact établi entre la tête de la vis et le pilier, le couple va entraîner un allongement de la vis, mettant la vis sous tension.

De par son pouvoir d'élasticité cette dernière va se raccourcir formant le serrage.

Cette force de serrage augmentera d'autant plus que le coefficient de friction entre les spires de la vis et le filetage interne de l'implant sera important (8)(10).

L'augmentation du coefficient de friction est dû à l'utilisation de métaux présentant de faibles forces de cisaillement tel que l'or, le carbone, le téflon...

Interposer entre les deux surfaces en contact ces métaux agissent comme des lubrifiants permettant d'augmenter la précharge pour un même couple de force.

L'utilisation de vis en or est optimale, cependant le coût est élevé. Les fabricants ont donc développé d'autres systèmes de vis de titane présentant alors des revêtements particuliers : téflon, carbone, tungsten, or... (10)(15)

Les vis en titane ou en or présentent une capacité d'élasticité très importante, une fois serrées elles sont déformées. Les vissages et dévissages successifs que l'on rencontre dans les étapes prothétiques sont mal supportés et fragilisent grandement les vis.

Les vis présentant un revêtement sont sujettes au même problème, le vissage et dévissage successifs sont susceptibles d'endommager la pellicule de revêtement

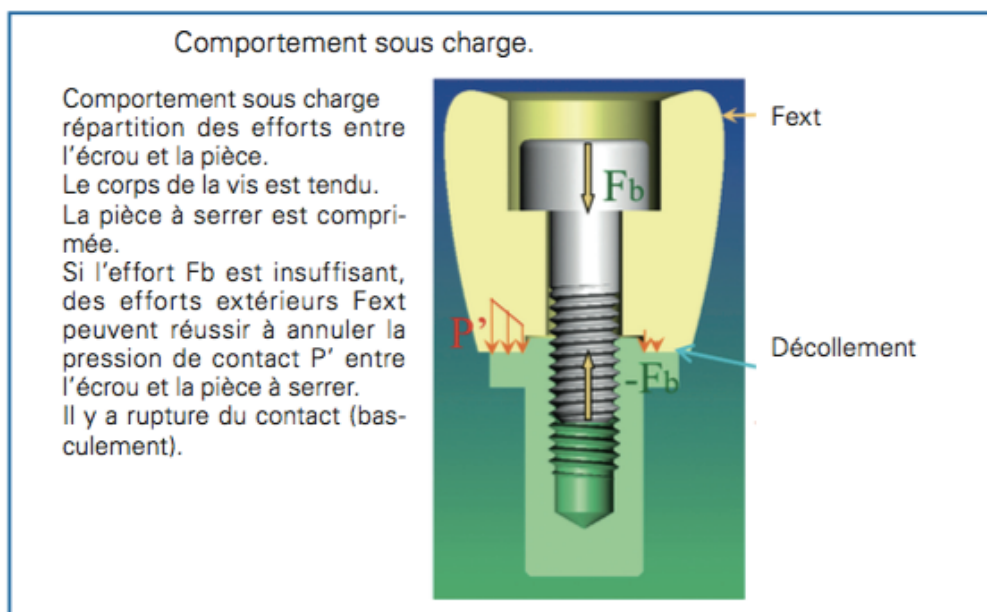
Il est donc préconisé d'utiliser ces vis uniquement lors de l'insertion et de la mise en place de la prothèse définitive (8)(10).

Pour chaque système implantaire un couple de force (précharge) optimal est conseillé (variant de 20 à 45 N/cm) par le fabricant afin de donner une tension suffisante pour obtenir un allongement de la vis sans entraîner de déformation permanente. Ce couple de force idéale représente 75% de la force nécessaire pour fracturer la vis (16)(17).

En présence d'excès de tension, de défaut de parallélisme entre la tête de la vis, le haut de la pièce prothétique, l'intrados et le plateau implantaire ; les deux pièces réunies par la vis sont susceptibles de s'écarter et d'entraîner un desserrement (8)(10).

Cet excès de tension peut-être dû :

- lors du vissage : entraînant alors une déformation de la tête de vis ou un allongement excessif du corps de celle-ci;
- par une surcharge occlusale statique ou dynamique.



**Figure 20.** Illustration des différentes forces en jeux.  
D'après Noailles et coll. 2009.

L'usure des pièces en contact est susceptible de diminuer la distance qui sépare les points d'ancrage du ressort entraînant un relâchement des tensions et une diminution de l'allongement du corps de la vis (16).

Ainsi les piliers usinés sont préférés aux piliers coulés. Les piliers coulés présentent des irrégularités de surface qui s'usent avec le temps et augmentent les risques de dévissage (8)(16).

Lors de l'application initiale de tension, 2 à 10% de la force transmise à la vis sont perdus dans les premières minutes par phénomène de relaxation de l'ancrage on parle d'effet « settling ». La compression des micros-abrasions présentes à la surface des deux éléments va entraîner un léger jeu entre les deux pièces une fois qu'elles se seront adaptées.

Pour pallier cette perte de tension Narang et coll. en 2011 puis Rainville et coll. en 2012 préconisent de resserrer la vis 10 min après le serrage initial en y appliquant la même tension (10)(16)(18).

#### 4. Concept occlusal :

##### 4.1 Impératifs occlusaux :

Dans le cas de réhabilitation implantaire, c'est tout le concept occlusal qui doit être adapté afin de pallier l'absence du ligament alvéolo-dentaire et ses implications.

La localisation de la réhabilitation ainsi que son étendue sont des éléments clés à prendre en compte.

Les principes d'équilibration occlusale implantaire proviennent des concepts appliqués sur dents naturelles et ajustées aux particularités implantaires, ces principes émis par Misch sont les suivant (19)(20)(21):

- stabilité bilatéral en occlusion centrée (OIM) ;
- répartition uniforme des contacts occlusaux et des forces ;
- absence de prématurité et d'interférence ;
- guide antérieur efficace ;
- mouvements latéraux uniformes et égaux sans interférence du côté travaillant et non travaillant.

La répartition des points de contact en occlusion d'intercuspide maximale (OIM) se doit d'être homogène, simultanée, de même intensité, répartie sur un maximum de dents et obtenue sur le chemin de fermeture physiologique.

Pour pallier l'absence du ligament dentoalvéolaire, le réglage de l'OIM demande une extrême précision, afin d'éviter toute suroclusion (4)(20).

La direction et l'intensité des forces transmises au corps de l'implant dépend de l'inclinaison des cuspidés de la face occlusale.

Afin de réduire l'application des forces transversales et de favoriser une transmission axiale vers la zone apicale, les auteurs s'accordent sur la nécessité de diminuer l'angulation cuspidienne, de réduire la surface des tables occlusales (30 à 40% au niveau des molaires), de réduire le nombre de points de contact en un seul point et centré sur l'axe de l'implant (le corps de l'implant se trouvant idéalement sous la fosse centrale) (1)(20)(22)(22).

Le schéma occlusal choisit dépend de la prothèse la plus instable, quelles que soient la portée et la localisation de la réhabilitation implantaire.

##### 4.2 Prothèse unitaire :

Le réglage de l'occlusion dans le cas de réhabilitation unitaire doit s'intégrer dans le schéma occlusal fonctionnel du patient ; en prenant en compte le potentiel de mobilité des dents adjacentes et antagonistes lors de pressions occlusales fortes exercées au moment de la déglutition.

On nous inculque l'idée que les prothèses implantaires doivent nécessairement être en sous occlusion mais ceci n'est que partiellement vrai.

Le réglage des points de contact en OIM doit se faire en deux temps (22)(23):

- Sous **pression occlusale légère**, les points de contact doivent être présents uniquement sur les dents, la réhabilitation implanto-portée ne doit pas participer. L'implant doit être en légère sous-occlusion.
- Sous **pression occlusale forte**, au moment de la déglutition, les points de contact doivent être semblables sur les dents naturelles et sur la réhabilitation implanto-portée.

Ce résultat est obtenu grâce à la légère sous-occlusion de départ qui permet de pallier l'absence de mobilité de l'implant.

Dans le cas de mobilité clinique importante des dents, le réglage occlusal est difficile et la réhabilitation implantaire se trouvera en surocclusion. La seule solution afin d'arriver à un schéma occlusal équilibré est la réduction de la mobilité clinique par contention (4).

L'équilibrage des charges occlusales doit se faire de façon à répartir les forces maximales sur les dents adjacentes et à limiter les forces latérales sur les prothèses implanto-portées.

#### 4.2.1 Secteur antérieur :

Que l'antagoniste soit une dent naturelle, une prothèse implanto-portée, une prothèse fixée multi-piliers ou une prothèse amovible les principes d'équilibrage sont identiques :

- Le schéma occlusal choisit correspond au schéma fonctionnel dans lequel le patient évolue en position d'OIM.
- **En statique** le réglage de l'occlusion doit être réalisé en deux temps comme expliqué ultérieurement.  
Le risque principal étant l'apparition de surocclusion au long terme due à la mobilité des dents adjacentes. Les contrôles réguliers sont essentiels pour éviter des parafunctions. (22)(23)  
Dans la situation où *l'antagoniste est une réhabilitation implanto-portée ou fixée multi-piliers*, nombre d'auteurs préconisent une absence total de contact. (22)
- **En dynamique**, lors de la propulsion ou en latéralité la prothèse implanto-portée ne doit que très peu intervenir afin de minimiser l'application des forces transversales sur l'implant.

*Dans la situation où l'antagoniste est une dent naturelle* la réhabilitation implanto-portée ne doit que très peu participer, sans être en sous occlusion, afin d'éviter toute égression.

*Dans la situation où l'antagoniste est une prothèse implanto-portée ou une prothèse fixée multi-piliers*, la prothèse ne doit pas participer en latéralité et en propulsion.

*Dans la situation où l'antagoniste est une prothèse amovible*, le guidage doit être assuré par les dents naturelles tout en privilégiant la stabilité de la prothèse amovible (22)(20)(23).

#### 4.2.2 Spécificité de l'implant en position de canine :

La canine joue un rôle essentiel, intervenant lors du calage, du guidage et en sortie de cycle de mastication pour recentrer la mandibule.

Les charges appliquées y sont donc axiales, obliques et latérales. Physiologiquement la dent naturelle est munie de nombreux récepteurs afin d'éviter toute surcharge, ce qui n'est pas le cas lorsque cette dernière est remplacée par un implant.

En statique ou en propulsion les dents naturelles adjacentes participent également aux mouvements, le réglage de l'occlusion ne nécessite donc pas de précaution particulière.

Ce qui n'est pas applicable en latéralité, le choix du schéma occlusal va dépendre de l'absence ou de la présence de récepteurs desmodontaux en antagoniste et de la localisation de la canine (maxillaire ou mandibulaire).

Nous retrouvons actuellement dans la littérature plusieurs concepts occlusaux concernant le remplacement de la canine, mais aucun consensus n'est à ce jour défini (23).

Mariani expose en 2008 que le choix du schéma occlusal dépend avant tout de la localisation de la canine remplacée et non de la nature de l'antagoniste.

Si la canine se trouve au maxillaire la fonction de groupe comprenant une incisive latérale et une prémolaire est de rigueur.

La densité osseuse de l'os maxillaire étant fine et les forces appliquées en latéralité étant dirigées en vestibulaire, la fonction de groupe permet une meilleure répartition des forces.

A la mandibule, la densité osseuse étant plus importante et les forces étant appliquées en lingual, la fonction canine est préconisée (22).

Bert en 2015 propose une approche différente. Pour lui le choix du schéma occlusal dépend avant tout de la nature de l'antagoniste.

Si l'élément antagoniste est une dent naturelle ses récepteurs desmodontaux suffisent à la régulation neurophysiologique et la mise en place d'une fonction canine est de rigueur.

Cependant si l'antagoniste est un implant une fonction de groupe doit être mis en place. (3)

Le choix du schéma occlusal et de la possibilité de réaliser une réhabilitation implantaire reviendra au praticien en fonction de la situation clinique et de son bon sens.

La solution implantaire n'étant pas toujours envisageable.

#### 4.2.3 Secteur postérieur (prémolaires - molaires) :

De par leur anatomie occlusale et leur position sur l'arcade les prémolaires et les molaires dents bi-cuspidées et multi-cuspidées sont plus sujettes aux interférences latérales et aux surcharges occlusales.

L'établissement d'un guide antérieur fonctionnel est essentiel pour assurer la désocclusion des dents postérieures. Lorsque le groupe incisivo-canin est a fonctionnel l'établissement d'une fonction de groupe du côté travaillant est préconisé (20).

Les forces étant plus importantes dans ce secteur, concernant les réhabilitations en position de molaire il est recommandé de:

- favoriser des implants de gros diamètre ;
- faire concorder le centre de l'implant avec le centre de la table occlusale prothétique et le point de contact unique en OIM ;
- réduire l'inclinaison des pentes cuspidiennes ;
- réduire le diamètre de la table occlusale ;
- éviter les réhabilitations par cantilever ;
- limiter au maximum les forces obliques ou latérales (22)(23).

#### 4.3 Prothèse plurale :

##### 4.3.1 Antérieure :

Les prothèses plurales (comprenant au moins deux implants) antérieures sont des réhabilitations susceptibles de participer aux trois fonctions : centrage, calage et guidage. Étant ainsi sujet à des forces obliques, puissantes néfastes pour les implants.

Quelques règles essentielles sont à appliquer lors de la réalisation du projet implanto-porté afin de limiter au maximum les surcharges occlusales :

- nombre et diamètre des implants adaptés à la situation clinique ;
- répartition adéquate du nombre d'implants ;
- absence de dents prothétiques en cantilever ;
- adapter le recouvrement et le surplomb pour faciliter le guide antérieur, et limiter les forces appliquées sur les implants.

En statique toutes les dents de la prothèse doivent être en contact.

En propulsion le guide antérieur doit comprendre au moins deux contacts incisifs de chaque côté de la ligne médiane, permettant une désocclusion minimale des dents postérieurs de 0,8mm.

En latéralité une fonction de groupe est préconisée (20)(22)(23).

##### 4.3.2 Postérieure :

Il est préconisé de solidariser les implants entre eux afin d'augmenter la surface portante et de répartir au mieux les charges occlusales.

Le guidage antérieur ne doit concerner que les secteurs antérieurs et permettre aux dents postérieures une désocclusion totale et rapide.

En latéralité les secteurs postérieurs ne doivent participer qu'en présence de fonction de groupe. L'anatomie occlusale doit alors présenter des pentes cuspidiennes réduites et des contacts réduits et harmonieux répartis sur l'ensemble des dents (20).

#### 4.4 Prothèse complète - grande étendue :

Dans le cas de réhabilitation complète le différentiel de mobilité avec les dents adjacentes n'est plus un problème.

L'équilibration occlusale en position de relation centré (RC) ou en position de convenance sera différente des principes appliqués sur dents naturelles et semblable aux principes appliqués en prothèse amovible totale.

La lingualisation des contacts sur les faces occlusales ainsi que la répartition des contacts sur les secteurs antérieurs et postérieurs en statique sont gage d'une bonne répartition des charges sur l'ensemble de la réhabilitation prothétique et d'une sensation de confort pour le patient (20)(22).

##### 4.4.1 Prothèse complète uni-maxillaire implanto-portée :

###### Face à des dents naturelles (20)(22) :

De nombreux auteurs s'accordent sur la nécessité de réaliser des prothèses à faible recouvrement antérieur afin que le guide antérieur ne soit que très peu prononcé mais présent.

La fonction de groupe est préconisée en latéralité. Les contacts répartis uniquement sur le côté travaillant permettent une meilleure répartition des charges.

Dans le cas de réhabilitation complète uni-maxillaire mandibulaire la fonction canine peut être envisagée.

###### Face à une prothèse amovible complète (20) :

Comme nous l'avons vu précédemment les contacts en statique doivent être répartis de façon harmonieuse sur l'ensemble des implants.

La spécificité de cette situation clinique est retrouvée dans le réglage des points de contact en dynamique.

L'antagoniste étant une prothèse amovible le principe d'occlusion bilatéralement équilibré s'applique afin de stabiliser la prothèse.

- latéralité : présence de contact du côté travaillant et non travaillant ;
- propulsion : présence de contact sur le guide antérieur et dans le secteur postérieur.

##### 4.4.2 Prothèse complète bi-maxillaire implanto-portée (20)(22) :

L'absence total de récepteurs desmodontaux, le réglage de l'occlusion doit se faire dans un souci de répartition des charges.

En statique nous retrouverons un calage postérieur important associé à des contacts antérieurs pour garantir une répartition des forces optimales.

Toujours dans un souci de répartition des forces, en latéralité le concept de fonction de groupe est préconisé.

En propulsion le guide antérieur doit permettre une désocclusion des dents postérieures, Il est préconisé de créer un guide antérieur plus ouvert que sur dent naturelle, et un recouvrement limité afin de limiter le stress des forces latérales.

Nous retrouvons dans la littérature deux courants de pensées différentes concernant le schéma occlusal à appliquer en latéralité dans la situation de prothèse complète uni-maxillaire (face à une denture naturelle) ou bi-maxillaire implanto-portée.

Comme nous l'avons vu précédemment la fonction de groupe est préconisée pour assurer une meilleure répartition des charges.

Mariani et coll. affirment que la partie prothétique solidarissant l'ensemble des implants, cela rend possible la mise en place de la fonction canine (22).

Là encore aucun dogme n'est admis ; il revient au praticien de déterminer du meilleur schéma occlusal à appliquer en fonction de la situation clinique et de son bon sens clinique.

La répartition harmonieuse des forces appliquées aux prothèses supra-implantaires est gage de succès et de pérennité du traitement.

L'équilibration occlusale lors de la mise en fonction, dans les six premiers mois suivant la pose, et par la suite de façon annuelle est essentielle au succès (20).

#### 4.5 Prothèse amovible implanto-retendue :

Les contraintes occlusales sont absorbées en partie par la fibro-muqueuse et par les implants.

##### 4.5.1 Prothèse amovible complète uni-maxillaire implanto-retendue :

*Face à des dents naturelles ou à une prothèse complète implanto-portée ou à une prothèse amovible complète (20)(24) :*

Le principe de l'occlusion bilatéralement équilibrée est appliqué afin d'assurer une répartition harmonieuse des forces dans l'axe des dents et de la crête ainsi qu'une stabilité de la prothèse.

Bien que difficile à mettre en place face à des dents naturelles ou à une prothèse complète implanto-portée il est nécessaire d'obtenir au moins trois points en latéralité et propulsion.

Des contacts dans le secteur antérieur et postérieur sont retrouvés en propulsion ainsi que des contacts du côté travaillant et non travaillant en latéralité.

##### 4.5.2 Prothèse amovible complète bi-maxillaire implanto-retendue : (20)

Les principes d'occlusion sont les mêmes que ceux appliqués à une prothèse uni-maxillaire.

Bien qu'en présence d'attachements antérieurs et postérieurs l'occlusion bilatéralement équilibrée n'est plus indispensable, les attachements servant de rétention en fin de cycle.

## 5. Impact du positionnement des implants sur la répartition des contraintes :

Le choix du nombre d'implants et de leurs positionnements est un point primordial, déterminant la répartition des forces et garant d'une bonne intégration biomécanique.

Dans le cas où plusieurs implants supportent une même réhabilitation prothétique les forces appliquées sont réparties et les contraintes subies par chaque implant sont diminuées.



Idéalement le nombre d'implants considéré pour une réhabilitation doit correspondre au nombre de racines perdues.

En prenant en compte l'espace mésio-distal disponible, le positionnement des éléments nobles, le profil d'émergence recherché ainsi que la morphologie dentaire, l'application de ce dogme est difficile à mettre en adéquation (1)(25).

Des critères de positionnement endo-osseux des implants ont été établis afin de garantir un résultat pérenne :

- maintien de **2 mm** d'espace entre l'implant, le foramen mentonnier ou le nerf ;
- maintien de **2 mm** d'espace entre le bord périphérique d'un implant et une dent ; et de **3 mm** entre deux implants ;
- maintien de **2 mm** de cortical dans le sens vestibulo-lingual.

Au-delà de ces principes généraux on retrouve quelques spécificités propres à la localisation de l'édentement et au type de réhabilitation prothétique envisagé.

#### 5.1 Edentement unitaire antérieur :

Le remplacement d'une dent unitaire par réhabilitation implanto-portée dans le secteur antérieur est un véritable défi esthétique.

Beaucoup d'éléments sont à prendre en compte afin d'assurer le succès du traitement. La forme, la teinte, l'axe d'émergence des dents adjacentes mais également les tissus environnants, leur volume, leur texture, la forme et la position des papilles.

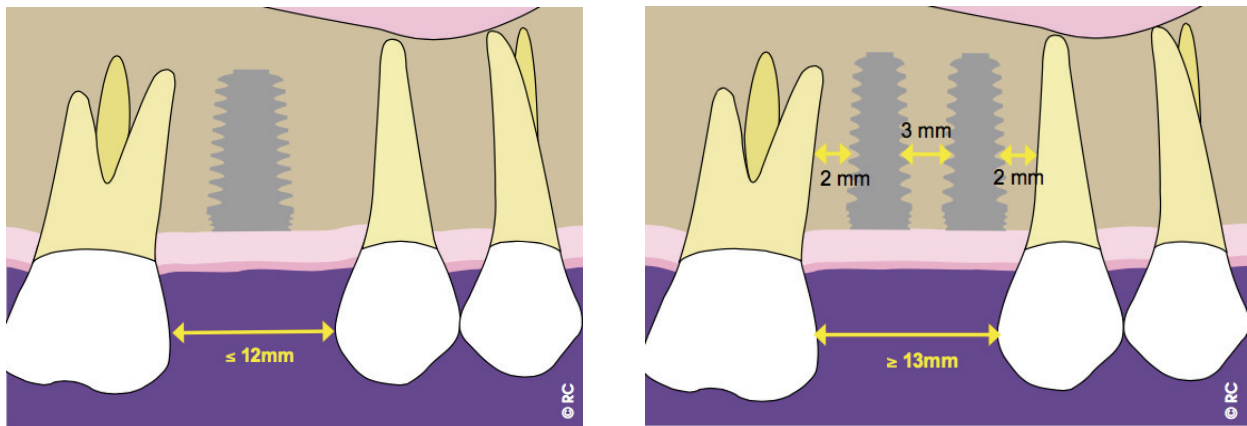
Le respect des critères énoncés précédemment ne suffit pas à assurer un résultat optimal, une bonne gestion de la phase prothétique est nécessaire pour préserver au mieux les tissus environnants et assurer une juste répartition des contraintes. (26)

#### 5.2 Edentement unitaire postérieur :

L'objectif premier d'une réhabilitation implantaire dans un secteur postérieur (prémolaire ou molaire) est principalement d'ordre fonctionnel.

Dans cette situation l'élément-clé à prendre en compte est le diamètre mésio-distal disponible. Jusqu'à **12 mm** la réhabilitation à l'aide d'un seul implant de diamètre plus ou moins important permet de s'adapter à la situation.

**Au-delà de 13 mm** la nécessité de remplacer la dent manquante par 2 implants doit être envisagé, les risques de complication mécanique et infectieuse étant très importants si l'édentement n'est compensé que par un seul implant (27).



**Figure 21.** Illustration des principaux paramètres à prendre en compte.  
D'après Gadeau et coll. 2009.

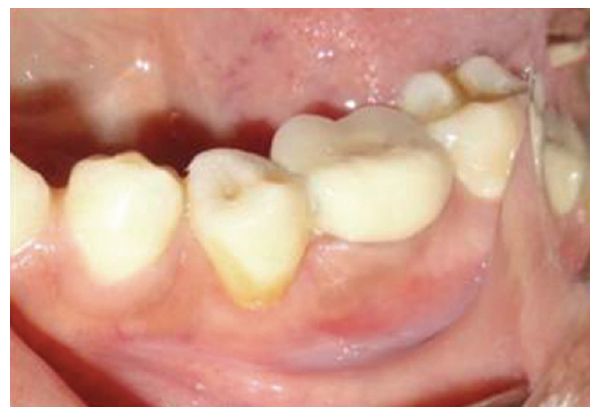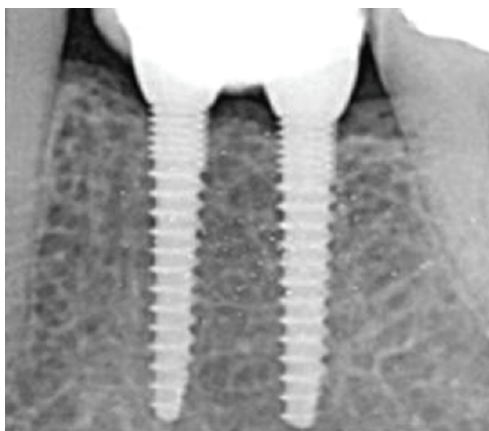
D'autres impératifs prothétiques sont également à prendre en compte telle que la hauteur prothétique disponible qui doit être au minimum de **4 mm** (6 mm du niveau osseux à la dent antagoniste) ou le profil d'émergence afin de permettre un nettoyage adéquat (27).

Cas spécifique du remplacement d'une molaire :

Dans le cas du remplacement d'une molaire deux options sont possible le remplacement par un implant de gros diamètre ou le remplacement par deux implants solidarisés à une couronne.

Le remplacement d'une molaire par deux implants assure un réel avantage mécanique, générant une meilleur répartition des contraintes.

Cependant cela ne doit pas se faire au détriment du respect des critères de positionnement endo-osseux, au risque de causer des complications infectieuses (28)(29).



**Figure 22.** Réhabilitation d'une molaire avec 2 implants.  
D'après Penmesta et Murphy 2016.

### 5.3 Edentement plural antérieur : (30)

Dans le cas de réhabilitation plurale antérieure la réussite du traitement dépend exclusivement de son intégration esthétique.

Malheureusement la situation du contour gingival ainsi que la présence des papilles est très aléatoire rendant la réhabilitation peu prédictible.

Ce qui doit pousser le praticien à envisager ce type de réhabilitation avec prudence.

Une analyse esthétique préalable à la décision thérapeutique est essentielle, afin de pouvoir identifier les difficultés et en informer le patient.

Le choix du nombre d'implants, de leurs diamètres ainsi que leurs positionnements sont à intégrer dans un schéma général et doit permettre un maintien au long terme des tissus osseux et muqueux.

Ici plus que jamais les critères endo-osseux cités précédemment sont essentiels à prendre en compte.

Le respect de ces derniers, associés à la mesure de l'espace prothétique disponible et les dimensions du volume osseux, constituent les données essentielles pour guider le praticien dans le choix de la réhabilitation implanto-portée optimale.

Plusieurs schémas de réhabilitation sont envisageables :

- 4 implants 4 couronnes ;
- 2 implants en position de latérale, 4 couronnes ;
- 2 implants en position de centrale, 4 couronnes avec 2 cantilevers ;
- 2 implants en position de centrale et latérale, 4 couronnes dont 2 en cantilever ;
- 3 implants 4 couronnes avec une gencive rose pour cacher l'émergence implantaire.

Une multitude de combinaisons sont possibles, tout dépendra de la situation clinique.

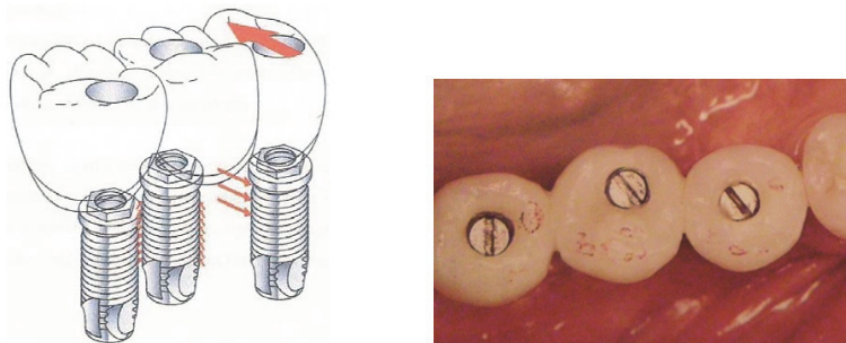
Il appartient à chaque praticien de prendre une décision en adéquation avec son bon sens clinique.

### 5.4 Edentement plural postérieur :

La particularité d'une réhabilitation implantaire plurale réside dans le choix du nombre d'implants et de leurs positionnements.

Le nombre d'implants peut, soit être égal au nombre d'éléments prothétiques dans le cas de couronne unitaire ou solidarisée, soit être inférieur aux nombres d'éléments prothétiques dans le cas de réhabilitation sous forme de bridge (25).

Si le nombre d'implants correspond au nombre d'éléments prothétiques, il est préférable de les placer en les décalant l'un par rapport à l'autre de 2- 3 mm dans le sens vestibulo-lingual. Les implants ainsi placés forment un triangle de sustentation permettant de réduire les contraintes latérales (25)(31).



**Figure 23.** Implants disposés en tripode.  
D'après Denes 2009.

### 5.5 Réhabilitation complète d'une arcade :

Dans le cas de réhabilitation complète implanto-portée le choix du nombre d'implants et leurs positionnements sont une étape-clé déterminant la réussite et la pérennité du traitement. La réhabilitation prothétique doit être pensée afin de garantir une répartition des forces optimales entre les différents implants.

Ainsi plus le nombre d'implants sera important plus les contraintes seront réparties (1)(32). La solidarisation des couronnes et l'absence de cantilever révèlent une répartition optimale des forces (33).

### III. GESTION DES COMPLICATIONS LIEES A LA CONCEPTION DU PROJET PROTHETIQUE SURPA - IMPLANTAIRE :

#### 1. Problème d'axe :

Ce problème est fréquemment retrouvé dans le cas de réhabilitation prothétique maxillaire unitaire.

Un mauvais positionnement de l'implant peut faire disparaître une papille, modifier une morphologie coronaire et dans certaines situations extrêmes rendre l'implant inexploitable, obligeant ça à dépose.

La gestion de cette complication passe avant tout par sa prévention et nécessite une analyse précise (6).

#### Positionnement de l'implant :

##### *Sens apico-coronaire (34) :*

Un enfouissement excessif de l'implant entraîne une résorption osseuse importante et une diminution du volume papillaire.

L'étude de Choquet et coll. en 2001 détermine qu'en présence d'une distance inférieure à 5 mm entre le point de contact inter-dentaire et la crête osseuse la papille est présente dans 100% des cas. Au-delà de 5 mm la papille n'est présente que dans 50% des cas (35).

En 2005 l'étude de Zetu et Wang apporte des précisions, et détermine une distance idéale en fonction de chaque situation clinique (36).

Distance point de contact-os alvéolaire (mm) pour une papille présente à 100 %	Auteur
Papille interdentaire	< 5 Tarnow <i>et al.</i> (1992)
	< 4,5 Kois (2001)
Papille implanto-dentaire	< 4,5 Salama <i>et al.</i> (1998, 2002); Salama (2001)
Papille implant-implant	< 3,5 Tarnow <i>et al.</i> (2003)
Papille implant-pontique	< 5,5 Salama <i>et al.</i> (2004)
Papille dent-pontique	< 6,5 Salama <i>et al.</i> (2004)
Papille pontique-pontique	< 6 Salama <i>et al.</i> (2004)

Figure 24. Étude de Zetu et Wang sur la distance entre le point de contact et l'os alvéolaire  
D'après Noharet et Viennot 2014.

A contrario un enfouissement insuffisant de l'implant ne respecte pas l'espace biologique péri-implantaire. Le risque majeur étant la visibilité de l'implant par transparence.

Les dernières recommandations préconisent de positionner l'implant à **3 mm** de la gencive marginale souhaitée.

*Sens Mésio-distal (34) :*

Le maintien d'un espace biologique péri-implantaire est gage d'un résultat esthétique. Un minimum de **2mm** d'espace entre un implant et une dent et de **3 mm** entre le bord périphérique de deux implants est nécessaire pour maintenir une papille. En dessous de ces valeurs le pic osseux va se réduire, engendrant une diminution de la papille voire sa disparition complète.

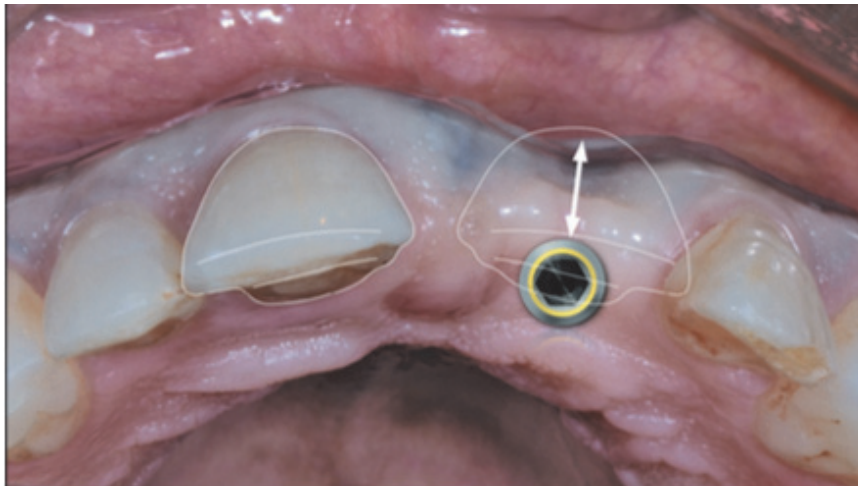
D'un point de vue prothétique, il est indispensable de faire correspondre le centre de l'implant au zénith de la couronne implantaire.

Le zénith joue un rôle clé dans l'harmonie et la symétrie du sourire, il impose la morphologie de la couronne et définit les lignes de transition.

*Sens vestibulo-palatin (34) :*

En denture naturelle racines et couronne ne présentent pas le même axe. Cependant en implantologie il est essentiel que les deux soient confondues afin de garantir un résultat esthétique.

L'axe de l'implant doit correspondre à la position du cingulum de la prothèse, et se retrouve donc au contact de la corticale palatine.

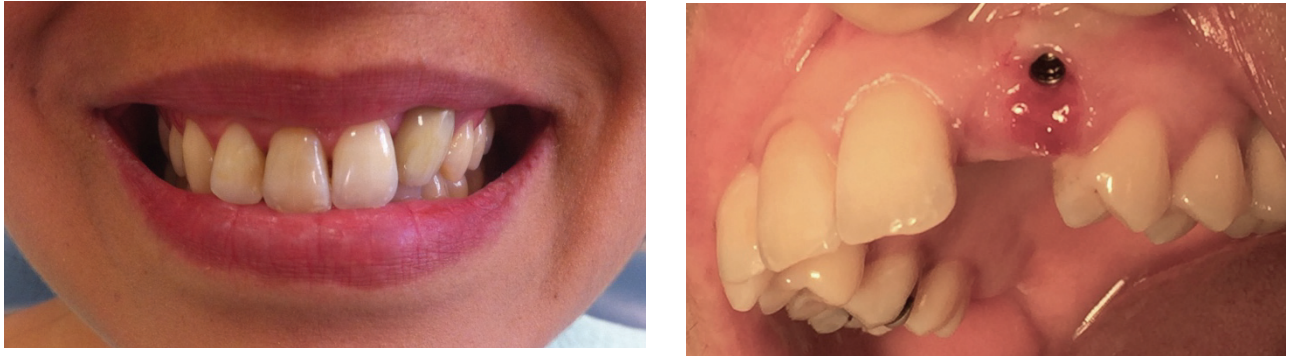

**Figure 25.** *Projet prothétique simulé sur photo. Positionnement palatin en regard du cingulum, respect des 2 mm de corticale vestibulaire. D'après Noharet et Viennat. 2016.*

Afin de garantir le maintien de la corticale vestibulaire, Grunder en 2005 réévalue l'épaisseur minimale de cortical à conserver à **2 mm** et non plus à 1,5, afin d'éviter toute perte osseuse pouvant générer une dent prothétique longue et disgracieuse (37).

L'évaluation du volume osseux initial est essentielle. Une quantité minimale osseuse est requise dans le sens horizontal et vertical afin d'éviter des implants positionnés trop haut ou trop vestibulaires.

Un aménagement osseux préalable reste indispensable pour envisager certaines réhabilitations implantaire au risque d'un résultat inesthétique ou d'une contre-indication au traitement implantaire (34).



**Figure 26 a et b.** Pose d'un implant suite à une agénésie de 22 et 23.  
*Le faible volume osseux a contraint le praticien à poser l'implant sans pouvoir respecter les recommandations de positionnement. L'implant a été déposé et une greffe osseuse horizontale et verticale a été réalisée.*  
*Iconographie du Dr WOLFF O.*

## 2. Conséquence de la croissance osseuse continue des maxillaires :

En 1989 Behrents montre que la croissance osseuse du maxillaire supérieur est continue ; pouvant aller de quelques dixièmes de millimètres à 5-6 mm. Les femmes de type longiligne étant plus particulièrement concernées (38).

Cette croissance continue entraîne au long terme l'apparition d'un décalage au niveau des bords incisifs et de l'alignement des collets.

Dans le cas où les deux incisives centrales sont impliquées la symétrie est conservée, l'impact esthétique est minime.

Si le patient découvre très peu, la simple réflexion de la prothèse suffira à rétablir un aspect esthétique.

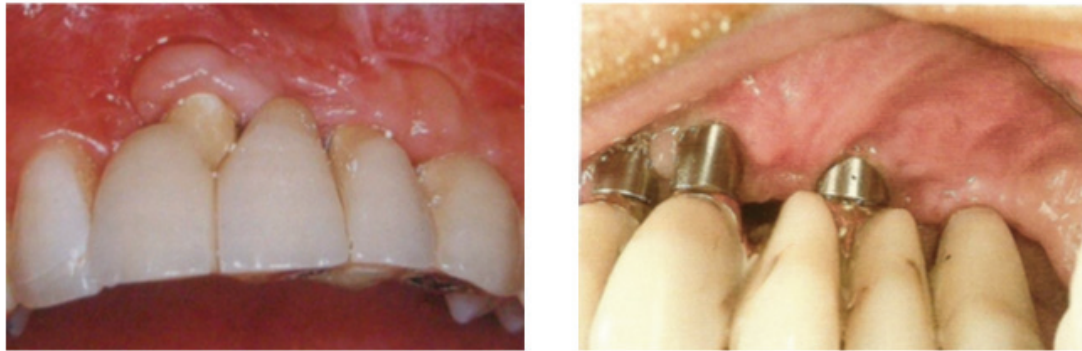## 3. Absence de correspondance entre l'émergence implantaire et le projet prothétique :

Le projet de réhabilitation implantaire est avant tout une conception prothétique; l'implant n'existe que par la prothèse qu'il supporte.

Afin de garantir un résultat optimal l'émergence implantaire doit correspondre à l'élément prothétique.

Dans le cas où cette correspondance n'est pas respectée l'émergence implantaire peut coïncider avec une embrassure, rendant le résultat très inesthétique et difficile à la maintenance.

Une fois encore la gestion de cette complication passe par son anticipation et la réalisation d'une bonne analyse, de wax up, de guide chirurgicaux ...  
Lors d'une grande réhabilitation il est préférable d'éviter la pose d'implant dans le secteur antérieur afin de permettre une meilleure gestion esthétique et phonétique (31).



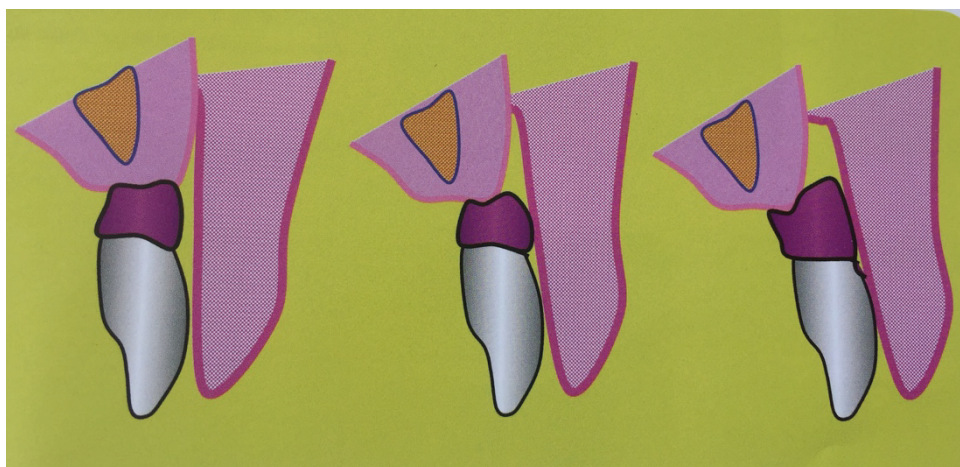
**Figure 27.** Absence de coïncidence entre l'émergence implantaire et l'élément prothétique.  
D'après Denes 2009.

#### 4. Résorption osseuse :

Le type et le volume de résorption osseuse impacteront le choix de la réhabilitation prothétique.

Quel que soit le type de réhabilitation envisagée et le volume de perte osseuse ; dans le cadre de réhabilitation complète ou de grande étendue impliquant le secteur antérieur il est préconisé de ne pas poser d'implant dans le secteur incisif.

L'absence d'implant dans cette région permet une plus grande liberté pour la réalisation prothétique, un meilleur rendu esthétique et un soutien de la lèvre correct.



**Figure 28.** En absence d'implant dans le secteur antérieur, le choix de la position de la réhabilitation prothétique est facilité. D'après Bert 2016.



*Résorption verticale dans le cas de réhabilitation unitaire :*

Une résorption osseuse verticale localisée entraînera une différence du niveau osseux entre le site implantaire et les dents adjacentes. Si ce différentiel est supérieur à **3 mm**, la longueur des couronnes est importante et le résultat disgracieux.

*Résorption modérée dans le cas de réhabilitation complète :*

Dans le cas de résorption faible tout type de réhabilitation est envisageable, scellée comme transvissée, juxta ou supra-gingivale en fonction de la ligne du sourire.

*Résorption osseuse moyenne dans le cas de réhabilitation complète :*

Un apport de biomatériaux reste le meilleur moyen de compenser cette perte osseuse.

Dans le cas où celle-ci n'est pas envisageable, quel que soit le motif deux options sont possibles.

Dans le cas où le patient ne découvre pas il est possible de réaliser une réhabilitation fixe en céramique scellée ou transvissée, avec des dents prothétiques longues.

Si le patient découvre, un bridge munis d'une fausse gencive en résine ou en céramique est préférable.

*Résorption osseuse importante dans le cas de réhabilitation complète :*

La réalisation de greffe osseuse pré-implantaire est le gold standard.

Cependant la réhabilitation prothétique transvissée en résine est envisageable.

Ce compromis offre un résultat esthétique satisfaisant au détriment de la maintenance, pouvant générer des inflammations gingivales (6)(31).

## 5. Trouble de la phonation :

Les troubles phonétiques concernent principalement les réhabilitations implantaires situées au maxillaire, associées à une perte osseuse ancienne dans le sens vertical et horizontal.

Deux étiologies sont identifiées :

- la présence d'espace entre le bridge et la gencive laissant un passage d'air;
- la présence de protubérance prothétique du côté palatin.

La présence d'espace entre le bridge et la gencive permet de conserver un accès aux brosettes interdentaire et garantit une bonne maintenance.

Cependant ces espaces créent une perte « d'étanchéité » dans le secteur antérieur entraînant des troubles de prononciation des phonèmes « S, F et T ».

Le gestion de cette complication consiste donc à retrouver une étanchéité en « rebouchant » les espaces.

Si la prothèse est en résine un simple ajout de résine suffira.

Dans le cas de bridge complet en céramique ou de réhabilitation unitaire le rajout de céramique et une nouvelle cuisson sont parfois suffisants.

Quand cela est insuffisant ou impossible, la réfection de la prothèse est inéluctable.

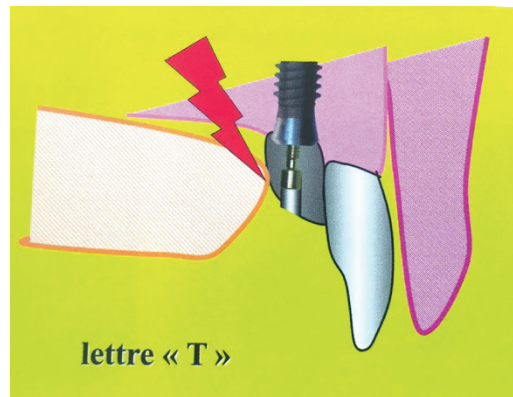
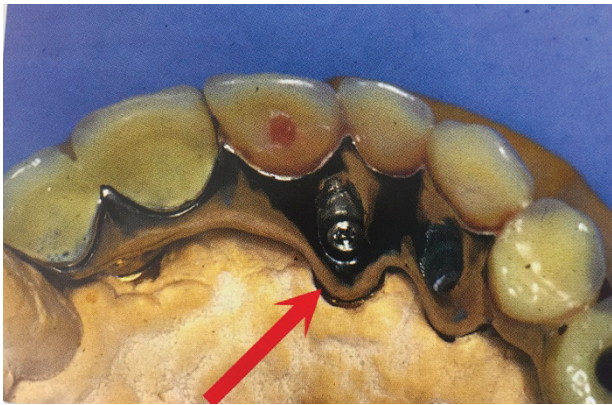
La prévision des complications phonétiques est impossible. Tous les patients ne sont pas concernés malgré la présence d'espace ouvert.

Pjetursson et coll. en 2003 mettent en évidence que sur une période de 10 ans, seulement 2 % des patients rencontrent des problèmes phonétiques dus à une perte d'étanchéité (39).

La présence de protubérances prothétiques dans le secteur antérieur va gêner la langue lors de la prononciation et empêcher la création d'étanchéité.

Outre la dépose de l'implant et la réalisation d'une nouvelle prothèse aucun traitement n'est possible.

La gestion de cette complication réside dans son anticipation et l'absence d'implant dans le secteur antérieur. Permettant ainsi une meilleure gestion de l'étanchéité et de l'esthétique.



**Figure 29 a et b.** Illustration protubérance prothétique dans le secteur antérieur.  
D'après Bert 2016

## IV. COMPLICATIONS MECANIQUES :

### 1. Fracture d'un implant :

La fracture d'un implant est une complication biomécanique rare, on l'estime à 2 fractures pour 1000 implants , et présente un taux d'incidence variant entre 0,98% et 1,5% (40).

#### 1.1 Étiologie :

Les fractures des implants sont des fractures dites de fatigue et non de choc (6)(41)(42).

Une surcharge de flexion conduit au cours du temps une déformation du métal générant des micro-fractures, entraînant à terme la rupture du métal. (42)

La notion de temps est essentielle, Gargallo identifie les 3<sup>é</sup> et la 4<sup>é</sup> années comme période à hauts risques (40).




Figure 30. 3D Confocal Laser Scanning Microscopic.  
D'après l'étude de Capodiferro et coll. 2006.

#### 1.2 Facteurs de risques :

De nombreux facteurs de risques liés au patient, à l'implant ou à la prothèse ont été identifiés.

##### 1.2.1 Facteurs de risques liés au patient :

- Le bruxisme (43)(40).

Gargallo identifie en 2008 le bruxisme comme un facteur de risque majeur; dans son étude 83 % de ses patients ayant fracturé un implant étaient bruxoman.

En 2017 Tabrizi conclu, lors de son étude rétrospective réalisée sur 18 700 implants, que le bruxisme apparaît comme le facteur de risque principal des fractures implantaires.

- Surcharge biomécanique (41)(6)(43)(44).

Après les premiers mois de mise en charge la puissance manducatrice du patient augmente. L'absence de proprioception propre au système implantaire ne permettant pas la modulation de la contraction des muscles et de la pression exercée.

En fonction de l'antagoniste une régulation de substitution s'établira. Face à une dent les récepteurs desmodontaux prendront en charge la proprioception ; face à une prothèse amovible la muqueuse buccale jouera le rôle de récepteur ; face à un autre implant aucune alternative de régulation ne pourra se mettre en place et les risques de surcharge seront majorés.

- Perte osseuse autour de l'implant (44)(45)(40).

Cette perte osseuse résulte soit d'un problème infectieux soit d'une surcharge mécanique. La réponse osseuse en fonction de la charge appliquée est décrite par les lois de Wolff en 1892 et maintes fois vérifiées depuis par la recherche fondamentale.

L'os se forme et se résorbe en fonction des contraintes mécaniques, sa résistance varie en fonction de la direction de ces charges appliquées.

Ainsi en présence d'une insuffisance de charge ou d'une surcharge l'os se résorbe, en présence de charge physiologiquement acceptable l'os se maintient ou se renforce.

Le diagramme illustre les lois de Wolff de 1892. À gauche, une flèche verticale ascendante est étiquetée 'Sollicitations osseuses'. À droite, une table à deux colonnes relie les niveaux de sollicitation à leurs effets osseux correspondants.

Efforts supérieurs aux limites physiologiques	Résorption osseuse
Efforts supérieurs à la normale à l'intérieur des limites physiologiques	Formation osseuse
Efforts normaux	État d'équilibre
Sollicitations insuffisantes	Fonte osseuse hypotrophie

Wolff, 1892

Figure 31. Lois de Wolff 1892. D'après Bert 2016

Quand la crête osseuse coïncide avec la limite apicale de la vis du pilier le risque de fracture implantaire augmente de façon considérable.

#### 1.2.2 Facteurs de risques liés à l'implant :

- Localisation de l'implant (43)(40)(46).

Bien que le taux de fracture soit comparable au maxillaire et à la mandibule, il apparaît que la proportion de fracture est plus importante pour les implants localisés à la place d'une prémolaire ou d'une molaire. Cette constatation faite par Balshi en 1996 et reprise par Gargallo en 2008 précisant que 80,9 % des implants fracturés au cours de son étude se trouvaient dans cette zone ; puis par Tabrizi en 2017 constatant 94,6% d'implants fracturés en région postérieure.

- Design de l'implant (43)(44).

La forme de l'implant (conique, cylindrique, cylindro-conique, tapered) joue un rôle majeur dans la répartition des charges. Sur les implants au design conique et tapered les contraintes sont essentiellement localisées au niveau crestale.

- Diamètre / longueur d'implant inadapté (6)(44)(43).

L'équipe de Tabarzi met en avant que les implants au diamètre inférieur à 3,75mm ont un risque de fracture plus important.

-Défaut du système implantaire (6)(41).

-Type de titane (4).

Les premières générations d'implants étaient composées de titane pur de grade 1, présentant une bonne résistance aux forces axiales et une grande fragilité aux forces non axiales.

Les modification du titane au grade 4 et l'introduction d'alliages ont améliorée les performances mécaniques.

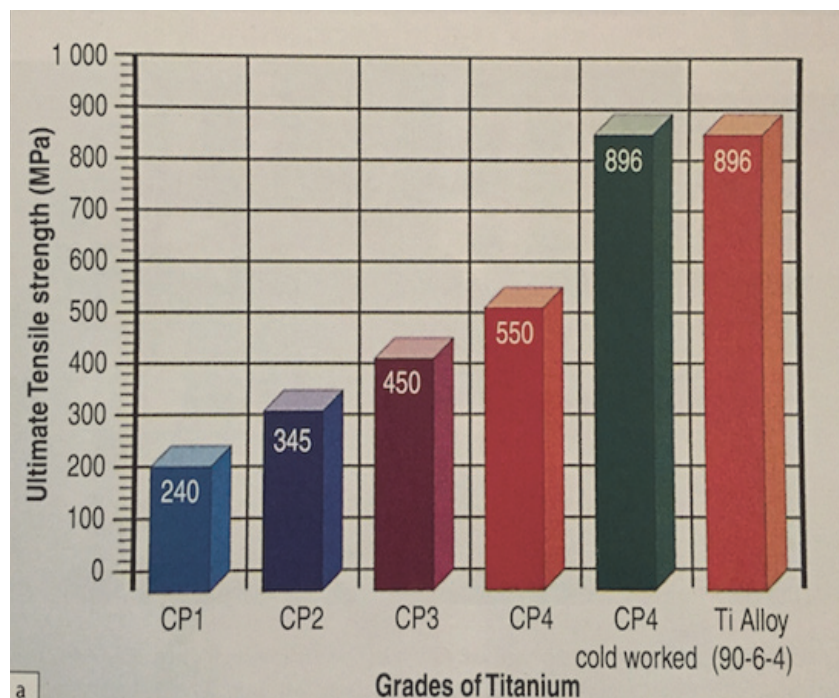


Figure 32. Tableau comparatif (Zimmer dental) de la résistance des différents grades de titane. D'après Le Gall et Lauret 2011.

### 1.2.3 Facteurs de risques liés à la prothèse :

- Défaut de conception et/ou de réalisation de la prothèse (6)(43)(40).

Tabrizi avance que les réhabilitations prothétiques avec des cantilevers et les réhabilitations prothétiques transvissées présentent un taux de fracture implantaire élevée.

- Descellement partiel de la prothèse (6).
- Occlusion non passive (41)(40).
- Connectique implantaire (44).
- Corrosion galvanique(41).
- Fracture de céramique.

Afin de déterminer si un implant est à risque de fracture, il est nécessaire de relever les différents signes cliniques présents et d'étudier ces variables dans un contexte global.

Dans ce but l'équipe de Sanchez-Perez propose un tableau issu des observations de différents auteurs classant différents facteurs de risques à prendre en compte.

En présence de plus de trois facteurs, le risque de fracture est considéré comme élevé (41).

<b>Patient factors</b>	<b>Implant factors</b>	<b>Prosthetic fractures</b>
Pocket depth > 5 mm	Diameter < 4 mm	Loosening/torsion prosthesis screw
Bone loss	Crown/implant > 1	Cantilevers
Overload (bruxism)	Implants design	Ceramic fracture

Figure 33. Tableau récapitulatif des facteurs de risques de fracture d'implant  
D'après Sanchez-perez et coll. 2010.

### 1.3 Prise en charge :

Le traitement à privilégier face à cette complication est la dépose de l'implant (41).  
En fonction de la localisation de la fracture deux approches sont envisageables.

Si le filetage interne est visible l'utilisation d'un tourne à gauche sera privilégié.

Dans le cas contraire il faudra utiliser la tréphine.

La dépose d'un implant doit toujours se faire dans un souci d'économie tissulaire, il faudra veiller à connaître le système implantaire et le diamètre de l'implant afin de choisir la tréphine adéquate.

Une autres alternative thérapeutique est possible. En fonction du type de fracture, du contexte clinique - physiologique et psychologique du patient il est possible de conserver la partie apicale de l'implant et de réadapter la partie prothétique (41).

Pour cela il est nécessaire que le filetage interne de l'implant soit suffisant pour garantir une rétention prothétique.

Cette solution à court terme n'est à envisager que dans un certain contexte, la dépose de l'implant reste la solution la plus pérenne.

## 2. Fracture d'une vis :

### 2.1 Fracture d'une vis de pilier :

Cette fracture concerne dans la majorité des cas la portion supérieure, lisse de la vis et la partie supérieure du filetage de l'implant, la vis n'étant plus sous tension le morceau restant est alors « libre ».

Dans de rare cas la fracture se situe dans le tiers apical, le morceau de vis restant étant encore sous pression sa dépose en est que plus compliquée. (16)(6)



Figure 34 a et b. Rétro-alvéolaire et fragment de vis illustrant la localisation de la fracture d'une vis de pilier. D'après Ahmad et coll. 2010.

Les vis d'ancrage situées dans la région prémolaire/molaire présentent une prévalence supérieure de fractures liées essentiellement aux forces occlusales associées à cette localisation (16).

#### 2.1.1 Étiologie :

On distingue deux types de fractures.

Les fractures immédiates dues à une mauvaise utilisation des matériaux de la part du praticien et les fractures de fatigue dues à une usure des matériaux dans le temps.

Chaque type de fractures présentent plusieurs origines (6)(16)(17).

Fracture <b>immédiate</b>	Fracture de <b>fatigue</b>
<ul style="list-style-type: none"><li>- Serrage initial trop fort</li><li>- Serrage initial réalisé sur une vis mal positionnée</li><li>- Erreur de fabrication</li></ul>	<ul style="list-style-type: none"><li>- Dévissage antérieur fréquent</li><li>- Surcharge occlusale</li><li>- Mobilité de la couronne</li><li>- Défaut de conception prothétique</li><li>- Erreur de fabrication</li></ul>

Le type de connectique du pilier joue un rôle dans la transmission des forces. Les piliers à hexagone externe présentent plus de fractures, le potentiel de micromouvement et de rotation étant plus important que sur leur homologue à hexagone interne (16).

### 2.1.2 Prise en charge :

La seule solution envisageable est la dépose du morceau localisé dans la partie interne de l'implant.

La complexité de ce geste étant d'y arriver sans endommager le filetage interne de l'implant et sans pousser le morceau de vis vers le tiers apical.

De nombreux praticiens ont comme réflexe l'utilisation d'ultrason pour mobiliser la vis. Or le titane est un matériau fragile et ductile, le contact de la pointe de l'insert va créer des encoches dans la partie interne de l'implant ne permettant plus à la vis de remonter.

Quel que soit le type de fracture, la partie supérieure du fragment présentera toujours des aspérités à sa surface.

L'utilisation de sonde ou de fraises diamantées montées sur une turbine non connectée à l'unité va permettre d'accrocher la surface dans le but de remonter le fragment en y appliquant une force dans le sens anti-horaire.

Une fois que la tête du fragment apparaît celui-ci devient préhensible.

L'utilisation d'une pince pour finir le dévissage est alors possible.

Dans le cas où le fragment est bloqué dans le tiers apical sous une certaine pression, la sonde et la fraise ne pourront pas agir.

Dans cette situation il est nécessaire d'utiliser un kit comprenant un cylindre guide et un foret tourne-à-gauche spécifique à l'implant.

Le centreur va permettre de forer dans l'axe de la vis sans abîmer le filetage.

Une fois le foret introduit dans le fragment il ne reste plus qu'à changer le sens de rotation du micro-moteur pour le sortir (17).




Figure 35. Illustration d'utilisation d'un centreur et d'un foret tourne à gauche.  
D'après Dr Fillion et Dr Jakubowicz-Kohen.

En cas d'impossibilité à dévisser le morceau, la dépose de l'implant est inéluctable.



## 2.2 Fracture d'une vis prothétique :

La fracture des vis de prothèse concerne le tiers supérieur de la vis, sous la tête.

On y retrouve à cet endroit un rétrécissement, on parle de « point de faiblesse » ; conçu expressément pour faciliter la dépose en cas de fracture.

### 2.2.1 Étiologie :

Les origines des fractures de vis prothétiques sont identiques aux origines de fractures de vis de pilier (cf partie précédente 2.1).

### 2.2.2 Prise en charge :

Tout comme les fractures de vis de pilier, le seul traitement envisageable est la dépose du fragment.

Grâce à leur point de faiblesse la majorité des fractures concernent le tiers supérieur de la vis, rendant celle-ci préhensible.

Il est nécessaire de pouvoir y accéder, pour cela la prothèse doit être déposée.

Une fois le fragment visible, à l'aide de pince à suture ou de pince souple, il ne reste qu'à dévisser la vis.

En cas d'échecs des forets tourne-à-gauche fins existent, il est nécessaire de contacter le fabricant, certains proposent des forets adaptés .

En derniers recours , la dépose du pilier peut être envisagé et son remplacement évite la dépose de l'implant (6)(17).

## 3. Fractures prothétiques :

Comme nous avons pu le voir précédemment (cf partie I) en l'absence de ligament dento-alvéolaire (ne pouvant réguler la pression exercée en occlusion), les réhabilitations implantaire ne présentent aucune proprioception.

L'étude de Carlson et coll. en 1985 montre que la puissance manducatrice des patients augmente considérablement dans les 2 mois suivant la réhabilitation implantaire et ce pendant 3 ans (1)(6).

### 3.1 Fracture de l'armature :

#### 3.1.1 Étiologie :

L'augmentation de la puissance manducatrice du patient se présente comme l'étiologie principale des fractures d'armature.

Plusieurs cofacteurs y sont associés :

- diamètre de l'armature trop faible, hauteur et/ou largeur pas assez conséquente (6)(47).
- Non-respect des principes biomécaniques (6).

La réalisation d'extension n'est possible qu'en présence de forces occlusales faibles avec des armatures de diamètre important.

Face à une prothèse adjointe la réalisation d'extension est possible, ce qui n'est pas le cas face à des dents naturelles ou à une réhabilitation implantaire, les forces appliquées étant trop importantes.

- Extension cantilever trop importante (6)(20)(47).

L'extension ne doit pas dépasser **15 mm** à la mandibule et **10mm** au maxillaire.

- Mauvaise utilisation des matériaux (6)(47).

Le choix du matériau pour réaliser l'armature est essentiel.

Il faut différencier les matériaux ductiles (ayant la capacité d'une déformation plastique) des matériaux à rupture fragile (absence totale de déformation plastique).

Le titane est ductile, la zircone est à rupture fragile.

- Absence de passivité de l'armature (48).

### 3.1.2 Prise en charge :

La réparation d'une armature est impossible, la dépose et la réalisation d'une nouvelle prothèse est inéluctable.

L'analyse des facteurs associés et leurs modifications est essentielle pour assurer la pérennité de la nouvelle armature (6).

## 3.2 Fracture de prothèse amovible implanto-retenue :

Le pourcentage de fractures ou de fissures des appareils implanto-retenues est estimé entre 5 à 9% (6).

### 3.2.1 Étiologie :

L'augmentation de la puissance manducatrice du patient ainsi que la présence de zones de faiblesses dues à la mise en place d'éléments rétentifs dans l'intra-do prothétique sont les deux causes de fractures. (6)

### 3.2.2 Prise en charge :

Deux options de traitement sont envisageables.

La prothèse **est conservable**, une grille coulée est réalisée et incorporée dans la prothèse.

La prothèse **n'est pas conservable**, une nouvelle prothèse est alors réalisée avec un renfort métallique coulé incorporé (6).

### 3.3 Fracture de la céramique :

#### 3.3.1 Étiologie :

L'augmentation de la puissance manducatrice du patient se présente comme l'étiologie principale de la fracture de céramique ou de « chipping ».

Associée à des cofacteurs :

- céramique non soutenue, déficience due une infrastructure ne respectant pas l'anatomie occlusale;
- défaut lors du montage de la céramique et/ ou de la cuisson;
- mauvaise équilibration occlusale;
- présence de parafonctions (49).

#### 3.3.2 Prise en charge :

La gestion de la fracture ou du chipping passe par l'adjonction de céramique ou la réalisation d'un nouveau montage en céramique en fonction de la localisation et de l'étendue du défaut. Ce qui implique une dépose de la prothèse.

Dans la situation de prothèse scellée, la dépose nécessitera peut-être la découpe de l'armature et la réalisation d'une nouvelle prothèse.

### 3.4 Fracture de la prothèse antagoniste :

Les fractures des prothèses antagonistes concernent essentiellement les prothèses faisant face à des réhabilitations prothétiques supra-implantaires complètes.

#### 3.4.1 Étiologie :

L'augmentation de la puissance manducatrice du patient se présente comme l'étiologie principale des fractures et fêlures des prothèses adjacentes antagonistes .

Chez les patients édentés depuis de nombreuses années l'augmentation des forces masticatrices peut-être très long à se mettre en place (6).

#### 3.4.2 Prise en charge :

Comme pour le traitement des fractures de prothèses implanto-retenue, l'incorporation d'une grille coulée dans la prothèse est inéluctable.

Soit la prothèse est conservable et la grille est rajoutée, soit la prothèse n'est pas conservable et une nouvelle prothèse est réalisée avec une grille incorporée (6).

#### 4. Dévisage accidentel :

Le dévissage est la complication la plus fréquente, sa probabilité de survenue serait de 8,6% (6).

##### 4.1 Étiologie :

Différentes origines sont possibles.

###### - Défaut de serrage (6)(10)(45).

Chaque fabricant établit un couple de serrage optimal permettant d'optimiser les capacités élastiques de la vis.

L'application d'une force inférieure entraînera un desserrement ultérieur alors que l'application d'une force supérieure génèrera sa fracture .

La vis ayant atteint sa phase plastique, sa déformation devient irréversible jusqu'à atteindre son point de rupture.

Le serrage peut être réalisé à l'aide de clés dynamométriques ou d'un moteur.

Une étude de 2015 montre que les clés dynamométriques permettent un serrage de  $\pm 10\%$  de la valeur indiquée.

A contrario le moteur est d'une grande précision cependant l'application des forces se fait de façon brutale et non progressive comme avec une clé, ce qui occasionne un désagrément pour le patient.

Un desserrement dans les 2-3 mois suivant le vissage initial est possible, la perte de rétention s'explique par « la mise en place » des matériaux et cela malgré un bon serrage.

Si un deuxième desserrement apparaît il faudra revoir l'adaptation prothétique et occlusale.

###### - Problème d'adaptation prothétique (6)(10).

Le problème peut concerner l'adaptation du pilier ou bien de la prothèse dans le cas de couronne transvissée.

La mauvaise adaptation de la pièce peut-être la conséquence d'un problème lors de l'empreinte; d'un défaut de positionnement des transferts en bouche, le résultat d'un mauvais repositionnement dans l'empreinte, ou d'un manque de précision lors de la fabrication des éléments.

Les pièces usinées offrent une précision supérieure aux pièces coulées dont la correction des microbulles et le polissage des éléments rendent l'adaptation des pièces aléatoires.

Le défaut d'adaptation va réduire la friction naturelle entre les deux pièces ; la vis devra supporter plus de contrainte causant à terme un dévissage ou une fracture.

###### - Problème d'occlusion (6)(17).

Une surcharge occlusale peut entraîner un desserrement et à terme une fracture.

De par l'absence de ligament et l'ankylose fonctionnelle de l'implant, la seule mobilité possible se trouve au niveau de la vis, provoquant une latéralisation du complexe pilier-coiffe, un desserrement et à terme une fracture.

Le concept occlusal de la réhabilitation prothétique peut être source de desserrement.

Une mauvaise répartition des forces peut générer une surcharge localisée sur certains implants pouvant entraîner des desserrements.

- Angulation du pilier (10).

A cause de la répartition des forces, un pilier coudé présente une plus grande probabilité de desserrement qu'un pilier droit et cela quel que soit le type de connexion (interne ou externe).

#### 4.2 Diagnostic différentiel :

Le signe clinique principal étant la mobilité, comme pour la fracture d'un implant, d'un pilier ou une perte d'ostéo-intégration.

Le diagnostic repose sur la localisation du centre de rotation et le cliché radiographique (6).

#### 4.3 Prise en charge :

Tout dépendra de l'étiologie.

Face à un desserrement dans les 2-3 premiers mois suivant la mise en place de l'élément prothétique un simple revissage suffira.

Dans les autres situations la vis subissant des contraintes plus importantes, le risque de fracture est majoré.

La vis devra alors être remplacée. Les facteurs de risques modifiés; la surcharge occlusale éliminée, le concept occlusal réévalué et la prothèse refaite au besoin.

### 5. Détérioration du filetage interne :

Le filetage interne est l'élément-clé de connexion pour le pilier ou pour la couronne dans le cas d'une réhabilitation transvissée, sa détérioration peut se solder par la dépose de l'implant.

#### 5.1 Étiologie :

On retrouve différentes causes d'endommagement (6).

- Axe de vissage erroné.

Suite à un mauvais positionnement de la vis dû à une accessibilité restreinte ou une mauvaise technique de vissage, le filetage va être faussé.

Une fois endommagé la vis se repositionnera inmanquablement dans le mauvais axe.

- Complication lors de la dépose d'une vis fracturée.

L'utilisation d'un tourne-à-gauche non centré sur l'axe de la vis va occasionner un endommagement du filetage.

## 5.2 Prise en charge :

L'objectif est de rétablir le filetage interne par taraudage.

La majorité des systèmes implantaires actuels présentent des tarauds spécifiques à leurs implants.

Un taraud présente un bout mousse permettant de centrer l'instrument dans l'axe du filetage puis les spires apparaissent de façon progressive pour rectifier la partie endommagée.

Le plus important étant de bien positionner le taraud dans l'axe du filetage, en plus du contrôle visuel, un contrôle radiographique peut-être réalisé.

Une fausse route pourrait se solder par la réalisation d'un faux filetage pouvant conduire à une perforation et à la dépose de l'implant.

Une fois le taraud dans le bon axe, il est activé et vissé dans le bon axe (6).



Figure 36. Taraud  
D'après ETK

## 6. Gestion de l'ovalisation de la tête d'une vis :

L'ovalisation d'un pas de vis est dû à l'utilisation d'un tournevis non adapté.

Les dimensions des puits varient de quelques millimètres d'un fabricant à l'autre et d'un implant à l'autre chez le même fabricant.

<b>Fabricant</b>	<b>Diamètre tournevis (mm)</b>
Alphabio (50)	1,5 – 1,25
Ankylos (51)	1
Anthogyr (52)	1,20
Astra (53)	1,27
Zimmer (54)	1,25

L'ovalisation sera d'autant plus rapide que les vis sont constituées de matériau très ductile, de faible résistance mécanique (6).

### 1<sup>re</sup> Solution (6) :

Le matériau de la vis étant ductile le but va être de recréer une accroche au sein du puits.

Le principe est similaire au protocole appliqué en mécanique.

Un tournevis ou clé « Torx » en forme d'étoile, au diamètre variable (augmentant en direction du manche), va venir s'impacter dans le puits de la vis.

Un léger coup de maillet chirurgical peut aider à bien encastrer la clé dans le puits.

L'accroche ainsi créée est suffisante pour le dévissage.

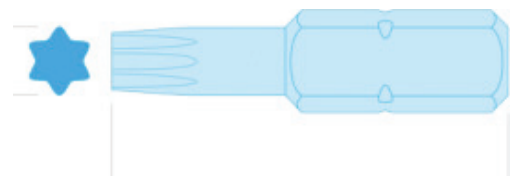


Figure 37. Embout torx  
D'après le catalogue Falcom

Des tournevis Torx sont désormais vendus par certains fabricants d'implants, néanmoins les embouts T5 vendus dans le commerce sont tout aussi efficaces une fois stérilisés.

2<sup>e</sup> Solution : (6)

En cas d'échec avec l'embout Torx, l'objectif va être la destruction de la tête de vis afin de libérer la partie prothétique.

La tête de vis est éliminée à l'aide d'une fraise diamantée de diamètre légèrement inférieur à celui du puits.

Une fois la tête éliminée, la partie prothétique libérée permet de faire apparaître la partie émergente de la vis, préhensible à l'aide d'une pince prothétique.

Le tournevis universel n'existe pas, l'utilisation du tournevis fourni par le fabricant est préconisé pour éviter cette complication.

## V. COMPLICATIONS INFECTIEUSES :

Les bactéries du microbiote parodontal sont la principale étiologie des complications infectieuses péri-implantaires (55)(56).

Les biofilms présents à la surface des dents sont constitués d'une grande variété de bactéries Gram + et Gram -.

Genres à Gram positif	Genres à Gram négatif
<b>Cocci</b>	
<i>Peptococcus</i>	<i>Neisseria</i>
<i>Peptostreptococcus</i>	<i>Veillonella</i>
<i>Streptococcus</i>	
<b>Bacilles</b>	
<i>Actinomyces</i>	<i>Actinobacillus</i>
<i>Bifidobacterium</i>	<i>Bacteroides</i>
<i>Corynebacterium</i>	<i>Campylobacter</i>
<i>Eubacterium</i>	<i>Capnocytophaga</i>
<i>Lactobacillus</i>	<i>Fusobacterium</i>
<i>Propionibacterium</i>	<i>Haemophilus</i>
<i>Rothia</i>	<i>Klebsiella</i>
	<i>Leptotrichia</i>
	<i>Prevotella</i>
	<i>Porphyromonas</i>
	<i>Pseudomonas</i>
	<i>Selenomonas</i>
	<i>Treponema</i>

Certaines ont été identifiées comme des agents étiologiques des lésions carieuses (*Streptococcus*, *Lactobacillus*, *Actinomyces*...) et d'autres comme des agents étiologiques des maladies parodontales (*Porphyromonas gingivalis*, *Fusobacterium nucleatum*, *Prevotella intermedia*, *Actinobacillus actinomycetemcomitans*...) (57).

Quelques minutes après l'exposition des surfaces implantaires dans la cavité buccale, des biofilms vont se créer et permettre l'absorption des bactéries isolées (56)(58).

Avec le temps, ces biofilms vont peu à peu se minéraliser pour former le tartre(57)(59).

La quantité et la diversité de ces biofilms évoluent tout au long de notre vie et sont influencés par de nombreux facteurs et cofacteurs (59).

Certains sont propres aux parodontites (55) :

- faible hygiène bucco-dentaire;
- faible hauteur de gencive kératinisée;
- pathologies systémiques;
- facteurs génétiques;
- habitudes de vies nocives vis à vis du parodonte : tabac, alcool;
- facteurs iatrogènes (excès de ciment de scellement, conception prothétique...).

D'autres sont spécifiques aux implants :

- état de surface implantaire;
- remodelage tissulaire suite à l'ostéointégration.



Le développement bactérien au contact des tissus péri-implantaires va aboutir à un processus inflammatoire localisé; dans un premier temps aux tissus mous, puis aux tissus durs, entraînant à terme une perte osseuse. (60)

On distingue ainsi 3 types de complication infectieuse implantaire :

- les mucosites ;
- les péri-implantites ;
- les lésions péri-apicale implantaires.

## 1. Mucosite :

### 1.1 Définition :

La mucosite se définit comme une **inflammation réversible** des tissus mous péri-implantaires, **sans perte osseuse** autour de l'implant (61).

Il s'agit du corolaire de la gingivite induite par la plaque propre aux dents.

### 1.2 Étiologie :

La cause principale de cette inflammation est l'accumulation de biofilms, associée à certains cofacteurs (61).

Une hygiène bucco-dentaire perfectible va entraîner l'accumulation de biofilms autour de l'implant, déclenchant une réponse inflammatoire au niveau de l'attache épithélio-conjonctive supra-crestale (9-36).

Malgré une grande similitude au niveau pathologique, l'attache épithélio-conjonctive du système dentaire et péri-implantaire présente des différences histologiques (12)(62).

Dans le système dentaire, l'espace biologique commence du fond du sulcus et s'étend jusqu'au sommet de la crête osseuse.

Cet espace de jonction dent-gencive est constitué de 2 parties :

- l'attache épithéliale ou épithélium de jonction;
- l'attache conjonctive.

L'attache épithéliale située au contact de la dent est constituée d'une couche fine, s'étendant du fond du sillon gingival jusqu'à la jonction amélo-cémentaire.

L'attache conjonctive est majoritairement constituée de fibres de collagène, reliant les différentes structures anatomiques entre elles (dents, gencives...), ces fibres s'organisent dans les 3 sens de l'espace.

Ainsi l'espace biologique joue un rôle protecteur pour le parodonte vis à vis du milieu extérieur (12)(63).

Autour du système implantaire, on retrouve un espace biologique constitué des deux mêmes structures : l'attache épithéliale et l'attache conjonctive.

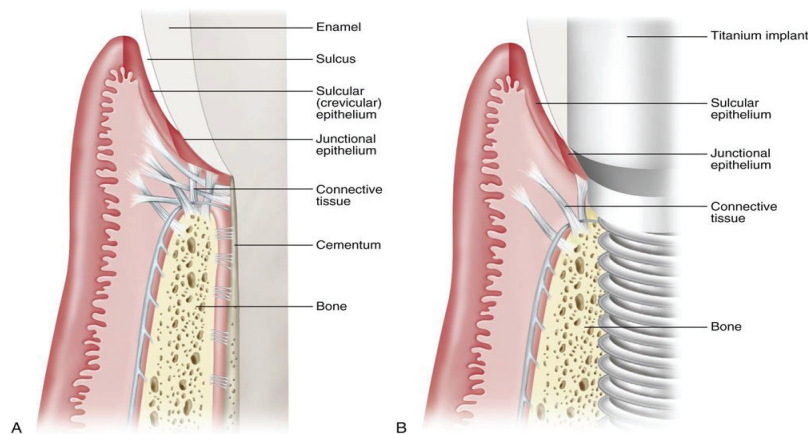
Il s'étend du fond du sulcus jusqu'à la crête osseuse ou sous la crête osseuse en cas de cratérisation.

Cet espace va se former durant la cicatrisation, l'attache conjonctive va présenter une hauteur stable alors que l'attache épithéliale s'épaissira avec le temps.

L'attache épithéliale péri-implantaire présente de grandes similitudes avec son homologue du système dentaire; cependant au lieu d'avoir une adhésion à la dent, les tissus viendront adhérer au titane ou à la céramique grâce à des hémidesmosomes et une lame basale (61)(12) (63).

Au niveau de l'attache conjonctive la différence provient de l'organisation des fibres de collagène.

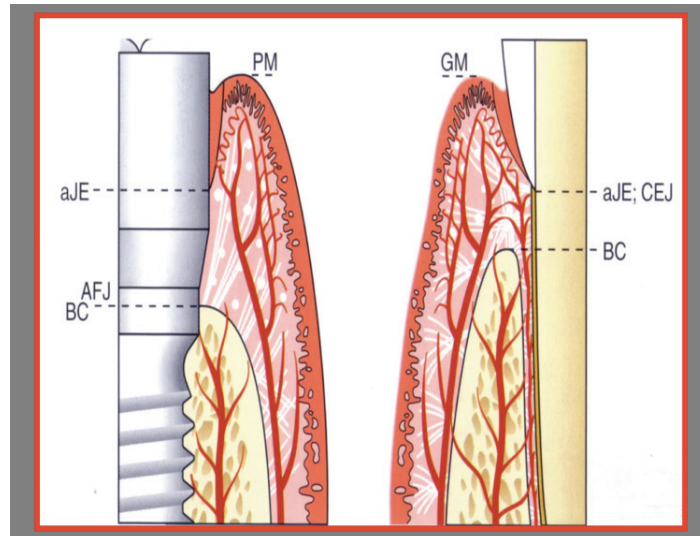
Au lieu d'être organisées en 3 dimensions, on les retrouve parallèles à la surface implantaire formant « un col » (12)(63).



**Figure 38.** Comparaison histologique système dentaire et implantaire.

On note aussi dans le système implantaire une absence de ligament ; l'implant étant directement au contact de l'os on parle alors « d'ankylose fonctionnelle ».

Cette absence entraîne une diminution de la vascularisation qui ne se fait que par les vaisseaux périostés et corticaux (12)(63).

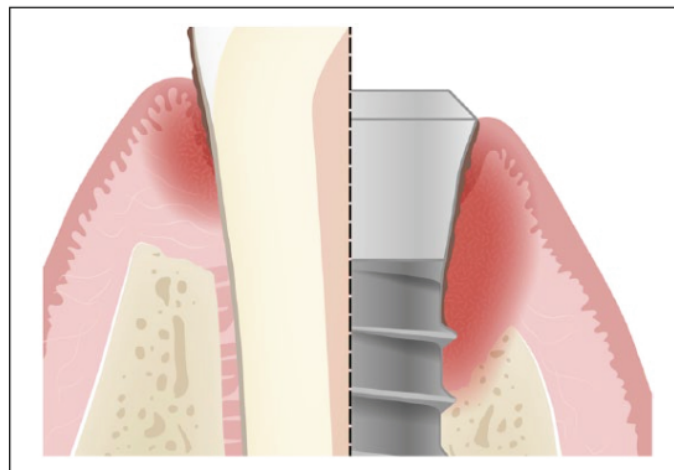


**Figure 39.** *Vascularisation système dentaire et implantaire.  
D'après le cours du Dr Rathelot 2016.*

Cette différence histologique amène des réponses différentes face aux agressions bactériennes ou iatrogènes.

En absence de ligament et en présence d'une attache conjonctive en forme de « col » la barrière physique de protection se trouve amoindrie.

L'invasion bactérienne se fera plus rapidement et plus profondément, provoquant une réponse inflammatoire locale non spécifique et une réponse immunitaire spécifique (56)(58)(59).



**Figure 40.** *Comparaison évolution inflammatoire dans les 2 systèmes.*

Les principaux cofacteurs de risques associés étant (61) :

- le tabac;
- la radiothérapie;
- le diabète;
- la surface implantaire;
- la conception prothétique supra-implantaire;
- la hauteur de gencive kératinisée (<2mm);
- l'excès de ciment de scellement.

### 1.3 Diagnostic :

Le diagnostic s'établit en recoupant les signes cliniques et radiographiques.

- *Signes cliniques* (61) :
  - érythème;
  - gonflement;
  - saignement au sondage;
  - suppuration.
- *Signes radiographiques* :
  - absence de perte osseuse.

### 1.4 Traitement :

Une thérapie non chirurgicale par débridement, associée au retour à une bonne hygiène et des bains de bouche antimicrobiens sont préconisés (55)(61).

L'identification de cofacteurs associés est essentielle afin de pouvoir les supprimer et favoriser la guérison.

En fonction du degré d'inflammation, il faudra parfois compter plus de trois semaines avant d'obtenir une cicatrisation complète (56)(61).

Comme le démontre l'étude rétrospective réalisée par Costa et coll. en 2012, il reste indispensable d'enrayer l'évolution de cette inflammation des tissus mous, afin d'éviter qu'elle ne gagne les tissus durs sous-jacents, engendrant alors une péri-implantite.

Dans cette étude 80 patients souffrant de mucosite sont sélectionnés, parmi eux certains intègrent un programme de maintenance d'hygiène orale.

Cinq ans plus tard, on constate 18% de patients atteints de péri-implantite dans le groupe de maintenance et 43% dans le groupe contrôle.

Il est incontestable que la mucosite est le préambule de la péri-implantite, même si tous les mécanismes exacts ne sont actuellement pas vraiment connus (64).

## 2. Péri-implantite :

### 2.1 Définition :

En 2016, l'équipe de Ramanauskaite arrivait à la conclusion qu'il n'y avait aucun consensus concernant la définition et les signes caractéristiques de la péri-implantite (65).

En 2017 lors du World Workshop, l'équipe de Renvert identifie les signes caractéristiques faisant consensus dans la littérature et permettant de définir la péri-implantite.

Ainsi les principaux signes caractéristiques sont la présence de **signes cliniques inflammatoires** spécifiques à la mucosite, associés à une **perte osseuse** péri-implantaire  $\geq 2\text{mm}$  (bien que la perte osseuse ne soit pas linéaire) diagnostiquée par un cliché radiographique (la plateforme de l'implant servant de référence)(65).

### 2.2 Étiologie :

La péri-implantite est l'évolution clinique de la mucosite, tout comme la parodontite l'est de la gingivite dans le système dentaire.

En absence de ligament et en présence d'une attache conjonctive moins organisée (cf partie 1.2 sur l'étiologie des mucosites), l'infiltrat bactérien va progresser jusqu'à atteindre la crête osseuse (59).

La destruction des tissus est engendrée par les bactéries parodontopathiques et leurs facteurs d'agression (enzymes lytiques, toxines, métabolites).

Ces dernières stimulent les cellules hôtes à produire des enzymes et des cytokines responsables des voies de dégradation tissulaire, provoquant une réponse immune spécifique. Engendrant la stimulation des ostéoclastes et de la suppression de l'ostéogenèse (59)(58)(66).

### 2.3 Facteurs de risques :

Bien que les mécanismes permettant le passage de la mucosite à la péri-implantite restent encore inconnus certains facteurs de risques ont été identifiés tels que l'antécédent de parodontite ainsi que 9 cofacteurs (64).

Ces derniers ont été étudiés en 2015 par l'équipe de Marcantonio (67) puis en 2017 lors du World Workshop par l'équipe de Schwarz (64) qui permettent d'arriver aux conclusions suivantes :

#### 2.3.1 Facteurs de risques liés au patient :

##### *Tabac :*

Le tabac n'est jamais isolé mais toujours associé à d'autres variables (antécédent parodontite, diabète ...) ce qui ne permet pas de l'inculper seul en tant que facteur de risque.

On note cependant une différence d'incidence de péri-implantite entre les groupes fumeurs et non-fumeurs.

*Facteur génétique :*

Il existe un potentiel lien de causalité avec certains gènes polymorphes, agissant sur IL-1, IL-6, CD14-159 C/T, TNF $\alpha$ , -308 A/G et OGL.

Cependant le manque d'études cliniques avec des échantillons de tailles suffisantes ne permet pas de tirer de conclusions.

*Diabète :*

Costa et coll. réalisent en 2012 (68) une étude rétrospective de patients diabétiques équilibrés atteints de mucosite. Ils arrivent à la conclusion que ces patients n'ont pas plus de risque de développer une péri-implantite que les patients non diabétiques.

Cependant les patients présentant un taux d'HBA1c compris entre 7 % et 9 % , auraient plus de risque de développer des péri-implantites.

Ainsi Tawil et coll. en 2008 (69) et Daubert et coll. en 2015 (70) mettent en avant un lien de causalité entre diabète et taux élevé de HBA1c.

Cependant le groupe d'étude du World Workshop 2017 arrive à la conclusion que les preuves avancées ne permettent pas d'établir un lien de causalité.

*Maladie systémique (autre que le diabète) :*

L'impact des maladies systémiques autre que le diabète est très peu étudié.

A ce jour des études ont été réalisées sur les patients présentant des pathologies cardiovasculaires et des arthrites rhumatoïdes, sans trouver un facteur de risque augmenté.

2.3.2 Facteurs de risques liés au tissu :

*Gencive:*

Les études mettent en évidence qu'une absence de gencive ou une hauteur réduite (<2mm) impacte l'hygiène bucco-dentaire.

On retrouve un indice de plaque plus élevé due à l'inconfort généré par cette absence ou cette diminution.

Le World Workshop conclut que la quantité de gencive affecte l'hygiène bucco-dentaire mais ne constitue pas un facteur de risque.

2.3.3 Facteurs de risques liés à l'implant :

*Facteur iatrogène (mal position implantaire-sur contour prothétique...):*

En absence de preuves et d'études il est admis qu'une malposition ou un design prothétique inadéquat influence l'hygiène bucco-dentaire du patient et l'intervention du professionnel dans la phase de maintenance.

*Excès de ciment :*

Les études rapportent une corrélation entre l'excès de ciment et la prévalence des péri-implantites.

Cependant la proportion de péri-implantites sur les sites présentant un excès de ciment varie de 9% à 81% en fonction des études.

Il est souligné que la présence de ciment de scellement augmente la rétention et la formation des biofilms, sans pour autant conclure à un lien de cause à effet.

### *Sur-occlusion :*

Les études ne sont pas convaincantes et aucune preuve actuelle ne permet de conclure à un facteur de risque augmenté.

### *Particules de titane :*

Deux études des équipes de Wilson (71) en 2015 et Fretwurst (72) en 2016, réalisées à partir de prélèvements humains de tissus durs et mous ; ont mis en évidence la présence de particules de métal plus précisément de titane et de fer dans les tissus péri-implantaires sains ou atteints de péri-implantite.

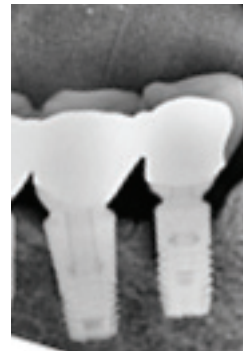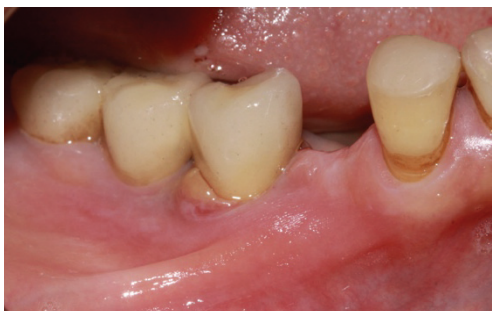L'équipe de Olmedo (73) précise que le taux de particules est plus élevé autour des implants présentant des péri-implantites.

Cependant le World Workshop conclut à un manque de preuves dans l'évaluation du rôle de ces particules dans la pathogenèse des péri-implantites.

## 2.4 Diagnostic :

Le diagnostic repose sur l'interprétation de l'examen clinique et radiographique (64) :

- *Examen clinique :*
  - Inflammation des tissus mous, saignement au sondage et/ou suppuration.
  - Augmentation du sillon sulculaire péri-implantaire.
- *Examen radiographique*
  - En présence de radiographie de contrôle après mise en charge de l'implant : perte osseuse progressive.
  - En absence de cliché radiographique initial. Perte osseuse radiographique  $\geq 3\text{mm}$ , et/ ou sondage  $\geq 6\text{mm}$ .



**Figure 41 a et b.** Examen clinique et radiographique d'une lésion péri-implantaire sur l'implant en position de 44.  
Photos clinique Dr Dridi.

## 2.5 Traitement :

En fonction de l'avancée de la pathologie il faudra dans un premier temps déterminer si l'implant est conservable.

En fonction de chaque situation il faudra déterminer les facteurs favorables à la conservation ou à la dépose tant sur les plans clinique, psychologique que financier.

<i>Facteur favorable à la <b>Conservation</b></i>	<i>Facteur favorable à la <b>Dépose</b></i>
<ul style="list-style-type: none"> <li>- Hauteur de gencive attachée &gt;2mm</li> <li>- Réhabilitation prothétique esthétique</li> <li>- Pilier stratégique de la reconstitution prothétique</li> <li>- Motivation du patient</li> </ul>	<ul style="list-style-type: none"> <li>- Mobilité de l'implant</li> <li>- Perte osseuse supérieure à la moitié de la longueur totale de l'implant.</li> <li>- Problème systémique (diabète, biphosphonate, chimiothérapie, parodontie...)</li> <li>- Conception prothétique iatrogène</li> <li>- Accessibilité pour la maintenance difficile.</li> </ul>

Si l'implant est conservable il reviendra au praticien de choisir le but du traitement : arrêter la progression de la pathologie , régénérer ou non le volume osseux perdu (74).

#### 2.5.1 Conservation de l'implant :

La péri-implantite étant une maladie inflammatoire d'origine bactérienne, la réussite du traitement dépendra de la capacité à désorganiser le biofilm et à décontaminer le site infecté. Pour des pertes osseuses < 2mm un traitement non chirurgical est envisageable, au-delà la décontamination ne sera pas optimale et il sera nécessaire d'intervenir chirurgicalement pour augmenter les chances de succès.

#### 1<sup>e</sup> Assainissement :

Le but de cette première étape va être de désorganiser les biofilms et de réduire au maximum l'inflammation avant l'intervention chirurgicale.

Une antibiothérapie d'une semaine avant la séance de débridement, associée à des bains de bouche à la chlorhexidine et un drainage manuel est essentiel pour abaisser la charge bactérienne et diminuer l'inflammation des tissus.

Le débridement est réalisé à l'aide d'ultra-sons, afin d'éviter les débris de titane, et une altération de la surface implantaire, il est préconisé d'utiliser des inserts spéciaux en carbone - oxyde de titane - plastique - téflon - recouverts d'une pellicule de titane, ou bien des petites brochettes en titane (74)(75).

A la fin du débridement un rinçage du sillon sulculaire péri-implantaire à l'aide d'antiseptique comme la chlorhexidine ou une solution saline est recommandé (74).

Seulement en absence d'écoulement purulent la chirurgie sera envisageable.

Jusque-là le patient continuera les bains de bouche et le drainage manuel à l'aide de gels antiseptiques.



## II<sup>e</sup> Geste chirurgical :

L'intervention chirurgicale consiste à élever un lambeau pour avoir accès au défaut osseux, et réaliser la désinfection du site.

- **Débridement mécanique** des surfaces tissulaire-osseuse-implantaire à l'aide de curettes et d'ultra-sons.
- **Décontamination des surfaces.**  
Rinçage des surfaces à la chlorhexidine (antiseptique) seul ou combiné avec un traitement laser, une thérapie photodynamique, ou par air abrasion.

Le succès du traitement d'une péri-implantite passe par l'élimination des bactéries. Mais comment éliminer les endotoxines sur une surface préalablement traitée, rugueuse et présentant des spires difficiles d'accès pour nos instruments?

### Traitement laser :

Il existe plusieurs types de lasers classés qui se distinguent par leur longueur d'onde et leur coefficient d'absorption par les tissus (76).

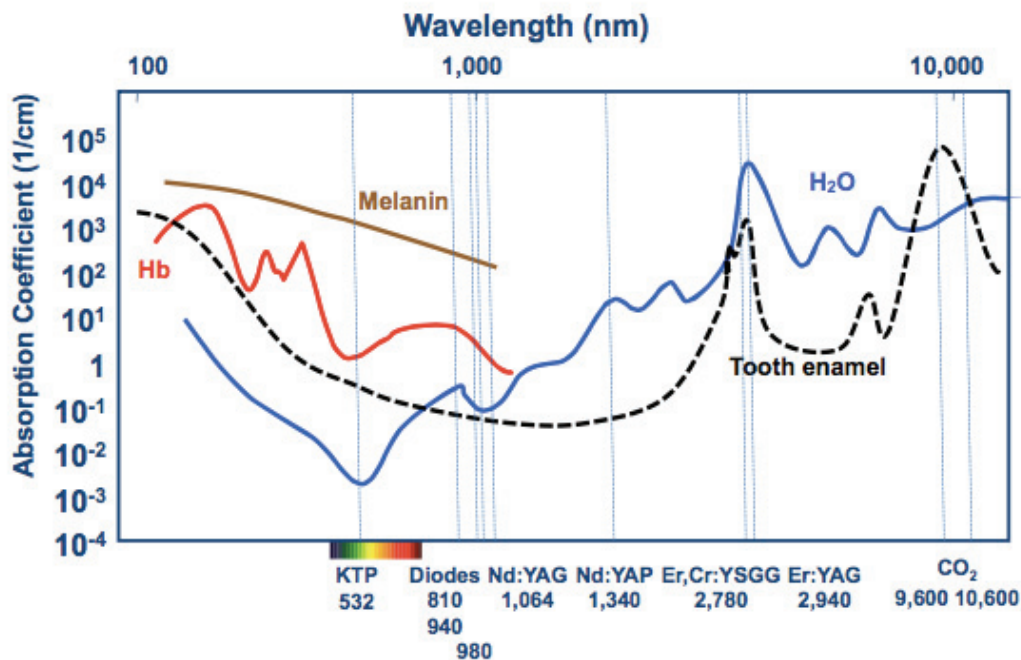


Figure 42. Courbe d'absorption. D'après Aoki 2015.

En fonction de la composition chimique du tissu cible, de sa couleur et du type de longueur d'onde le faisceau peut interagir de 4 façons différentes : (76)

- **Réflexion.** Le faisceau se réfléchit à la surface.
- **Transmission.** La lumière traverse le tissu.
- **Absorption.** Le faisceau est absorbé par le tissu générant un effet thérapeutique.
- **Diffraction.** Une partie de l'énergie est absorbé par les tissus superficiels, l'autre partie est transmise au tissu profond.

Parmi ces 4 interactions seules l'absorption et la diffraction apportent un effet thérapeutique. Plus l'énergie sera absorbée moins elle sera diffractée et inversement.

L'énergie diffractée est transmise au tissu profond sous forme de chaleur entraînant en fonction de la température: la dénaturation des protéines, un effet de coagulation, de vaporisation ou de carbonisation.

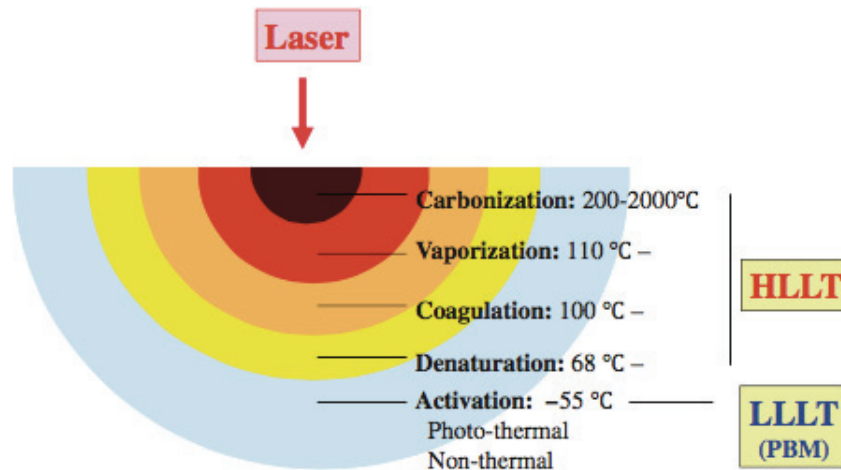


Figure 43. Illustration des différents effets en fonction de la variation thermique. D'après Aoki 2015.

En fonction de la composition chimique du tissu et de sa couleur, le faisceau laser interagit de différentes façons avec le tissu entraînant: l'ablation, la carbonisation, l'hémostase, l'inhibition microbienne ou la bio stimulation.

Dans le cas du traitement des péri-implantites le laser doit permettre l'élimination du biofilm sans générer une augmentation de température, susceptible d'altérer la surface implantaire et la surface osseuse.

Bien que de nombreuses études rapportent de très bons résultats avec le laser CO2, les Erbium se présentent comme les laser de choix.

De part son fort coefficient d'absorption dans l'eau l'énergie transmise par le faisceau va entraîner une vaporisation des molécules d'eau présentes au sein des microorganismes ou des tissus. L'accumulation de vapeur va provoquer des micro-explosions entraînant une ablation des tissus par dégradation mécanique sans entraîner une grande élévation de température (76).

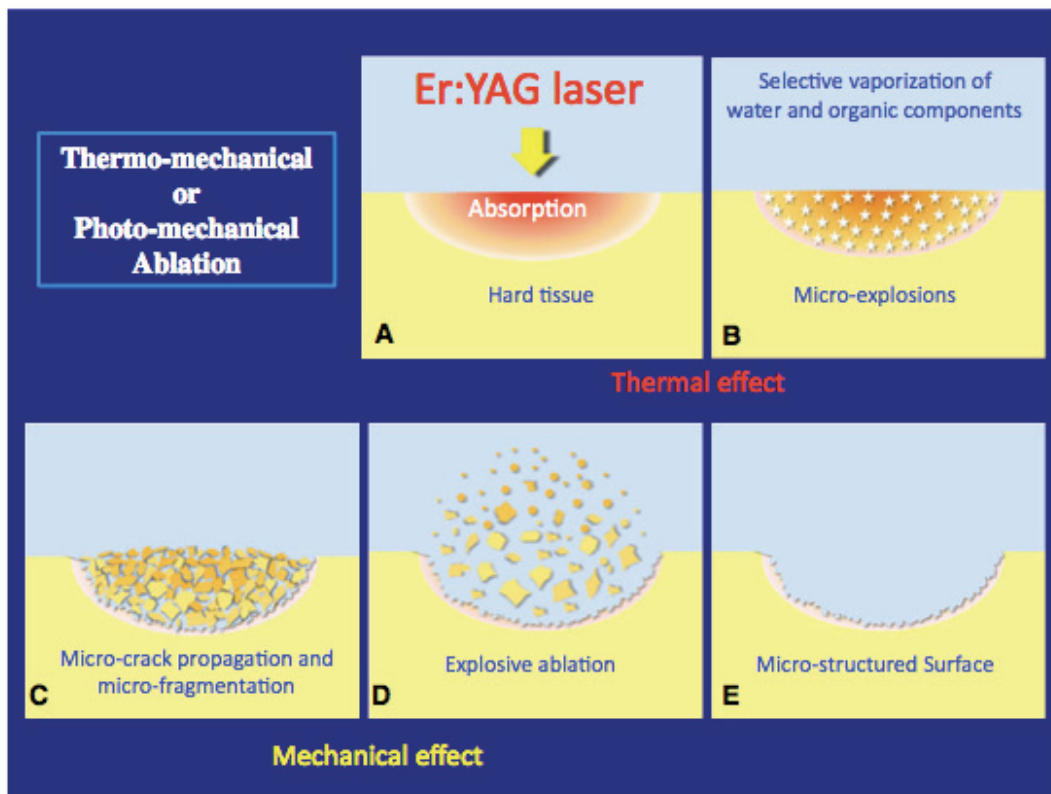


Figure 44. Illustration du mécanisme d'ablation d'un Er:YAG.  
D'après Aoki 2015.

Ainsi l'Erbium permet : (76) (77) (à condition de respecter certains paramètres)

- La décontamination de la surface implantaire sans altération;
- La décontamination de la surface osseuse et gingivale;
- L'élimination des biofilms bactériens;
- Une faible élévation de la température;
- L'élimination du tartre;
- L'élimination de toute matière organique ou calcique sur la surface implantaire, favorisant ainsi l'ostéointégration.

Dans le cas du traitement des péri-implantites par technique non chirurgicale, les études concluent à une absence significative de bénéfice à long terme. Les groupes ayant été traités avec un laser présentent de meilleurs résultats que les groupes traités par technique classique (ultra-sons, curettes, antibiotiques locaux...) dans les premiers mois. Puis lors des contrôles à 6 mois, 12 mois, 48 mois les résultats deviennent comparables. (78)(79)(80)(81)(82)(83)(84)(85)

Dans le cas de traitement chirurgical l'adjonction du laser est controversé.

Bien que certaines études notent un réel bénéfice (86)(87)(88), certaines ne démontrent aucun avantage. (85)(89)(90)(91)(92)

Cependant aux vues du nombre de variables et de l'absence de reproductibilité ces conclusions sont à prendre avec circonspection.

### Thérapie Photodynamique Antibactérienne (TPA) (93)(94) :

Le principe d'action de cette thérapie repose sur l'utilisation d'un agent coloré photosensible capable de se lier à une cellule cible. Si celle-ci est composée de micro-organisme on parle alors de thérapie photodynamique antibactérienne.

Suite à une irradiation lumineuse spécifique, l'agent dit « activé » va alors produire des espèces réactives de l'oxygène tels que les radicaux libres et l'oxygène singulet.

Cette thérapie présente l'intérêt d'avoir à la fois un effet antibactérien et anti-inflammatoire.

A travers les tissus toutes les radiations ne se diffusent pas de la même façon, les radiations rouges et infrarouges étant les plus efficaces seules ces dernières sont utilisées.

Le choix de la longueur d'onde de ces radiations est très importante car toutes ne sont pas capables d'engendrer une réaction photodynamique.

Ainsi, les longueurs d'ondes comprises entre 600nm et 1200nm sont appelées « fenêtre optique des tissus » ; les longueurs d'ondes supérieures à 800nm génèrent une énergie insuffisante pour engendrer un phénomène photodynamique.

La majorité des photosensibilisants sont donc activés par une lumière rouge ayant une longueur d'onde comprise entre 630nm et 700nm pour une pénétration de 0,5cm à 630nm et 1,5 cm à 700nm.

Une fois la molécule irradiée, pour chaque photon reçu, un électron passera de son état stable à un état excité.

Pour retrouver un état stable l'énergie reçue doit être restituée, pour cela 3 mécanismes sont possibles :

- transition non radiative : restitution d'énergie sous forme de chaleur.
- transition radiative : restitution d'énergie par transmission électromagnétique.
- réaction photochimique ou photophysique : altération d'une entité moléculaire.

La réaction photochimique, aussi appelée « action photodynamique », est constituée de deux mécanismes.

- *Mécanisme 1* : La molécule excitée réalise un transfert d'électrons, ce qui crée des radicaux qui réagiront avec l'oxygène pour former des radicaux de peroxyde.
- *Mécanisme 2* : La molécule excitée va transférer son énergie à une molécule d'oxygène stable. Cette molécule à son tour excitée va donner un singulet d'oxygène, très réactif envers les molécules riches en électrons.

Les deux voies se produisent de façon simultanée, entraînant une oxydation de certaines biomolécules telles que les acides aminés, les bases nucléiques et les lipides.

Généralisant ainsi une altération de protéines, de l'ADN et des membranes ; entraînant à terme la mort cellulaire.

L'action de la photothérapie à une action locale est limitée, toute réaction cessant avec l'arrêt de l'émission lumineuse.

Le TPA présente également une action anti-inflammatoire en réduisant la virulence des facteurs bactériens tels que les lipopolysaccharides (LPS).

Les LPS présents sur la face externe de la membrane des bactéries GRAM – (catégorie à laquelle appartiennent nos bactéries parodontogènes), va permettre à ces derniers de se lier aux récepteurs LTR4 présents à la surface des macrophages et de les activer.

Une fois activés soit les macrophages participent à la réaction inflammatoire en tant qu'acteurs cellulaires soit ils sécrètent des cytokines pro-inflammatoires (IL1 -TNF-IL6) responsables du recrutement des cellules inflammatoires (59).

En réduisant la virulence des LPS c'est toute la réaction inflammatoire des cellules hôtes qui se voit réduite.

▪ **Aménagement tissulaire et/ou prothétique.**

En fonction du type de défaut osseux, il sera possible de réaliser un comblement osseux, ou une gingivectomie associée à une implantoplastie.

- Défaut osseux circonférentiel : chirurgie régénérative par comblement osseux.
- Défaut osseux horizontal : chirurgie résectrice par implantoplastie, apicalisation des tissus ou gingivectomie.

Dans l'étude de Daugela et coll. publié en 2016, sur les différents protocoles de chirurgie régénératifs, il est question de déterminer quel traitement offre les résultats les plus reproductibles.

Il y est comparé les complements par os autogène-allogène – xénogène avec et sans membrane sur des études de 2006 à 2016. Ils constatent que les complements par os autogène (définis comme « gold standard » dans les régénérations osseuses) présentent une perte de volume osseux de comblement de près de 40% durant la durée de cicatrisation post chirurgicale, alors que l'os xénogène présente une stabilité volumique plus importante sur plusieurs années après l'intervention.

Malgré tout aucune conclusion n'est faite sur la supériorité d'utilisation d'un matériel sur un autre, trop de paramètres entrant en compte.

Concernant l'utilisation de membranes, ils arrivent à la conclusion qu'elles ne présentent pas de réels bénéfices (95).

### III<sup>e</sup> Maintenance :

Un traitement implantaire est un travail d'équipe où le patient a le rôle principal, sans lui le traitement est voué à l'échec.

Après traitement d'une péri-implantite sont rôle n'en est que plus important.

Il est de notre devoir de s'assurer que tout est mis en place pour faciliter cette maintenance et maintenir une certaine assiduité dans le temps :

- accès prothétique facilité;
- présence de gencive kératinisée;
- suivi régulier : rendez-vous de maintenance.

La fréquence des rendez-vous dépendra avant tout des facteurs de risques propres à chaque situation clinique, à chaque patient et à l'évolution de l'état général et local de ce dernier.

Chez les patients à hauts risques infectieux, il est préconisé d'espacer les rendez-vous de 3 mois et chez un patient sans risque particulier de 5 à 6 mois (74)(96).

## Déroulement d'une séance de maintenance (75)(97)(66) :

- [Évaluation de la situation :](#)

### **Interrogatoire médical**

Vérification de l'absence de changement de l'état de santé par rapport au questionnaire médical initial.

### **Examen clinique**

- Aspect clinique des tissus mous :

Rechercher des signes d'inflammation; la présence d'érythème, de gonflement ou de modification du contour gingival.

Réaliser un suivi iconographique (photos) de l'évolution des tissus. Depuis la mise en fonction de l'implant et au cours de chaque séance de maintenance.

- Mesure de l'indice de plaque :

Contrôler, évaluer l'efficacité du brossage.

Aucune classification concernant l'indice de plaque autour des implants n'existe.

L'important étant d'utiliser la même classification d'une séance à l'autre pour permettre une évaluation du contrôle de plaque au long terme.

#### **Indice de plaque *Silness et Loe***

0 = Pas de plaque,

1 = Un film adhère au bord marginal libre de la dent,

2 = Accumulation modérée de dépôt mou,

3 = Surface dentaire recouverte d'une quantité abondante de plaque.

- Sondage péri-implantaire :

Le sondage reste un moyen sûr d'évaluer l'état tissulaire.

Afin de ne pas abîmer l'attache tissulaire, il est préconisé d'utiliser une sonde en plastique en y appliquant une pression faible; de 0,15 Newton au maximum.

Lors de ce sondage il faudra évaluer la présence ou non de saignement et de suppuration.

La hauteur du sondage doit quant à être consignée et comparée avec les valeurs précédentes.

La valeur de référence étant idéalement la valeur du sondage effectué quelques semaines après l'insertion de la prothèse.

- Évaluation de la Mobilité :

L'évaluation de la mobilité est systématique.

L'important étant d'identifier son origine : implantaire ou prothétique. Afin d'adopter la prise en charge thérapeutique adéquate.

Dans le cas de réhabilitation plurale de grande étendue l'évaluation de la mobilité se fera par la dépose de la partie prothétique afin de pouvoir tester chaque implant.

- Évaluation de l'occlusion

Le schéma occlusal doit être réévalué à chaque séance afin de s'assurer de l'absence de para-fonction (surcharge occlusale).

## Examen radiographique :

Évaluation du niveau osseux « physiologique » en comparant le cliché radio du jour de la mise en fonction et de celui un an plus tard.

Afin d'éviter toute erreur d'interprétation, il est préférable de réaliser les clichés radiographiques à l'aide d'angulateur de RINN.

- [Protocole clinique :](#)

L'objectif est l'élimination du biofilm et du tartre supra et sous gingival sans altérer la structure implantaire ou prothétique.

Le débridement buccal global est réalisé à l'aide d'ultra-sons et de curettes spéciales sans abîmer les surfaces (cf partie précédente 1<sup>e</sup> l'assainissement), ni générer d'inconfort pour le patient (75)(97).

Afin de parfaire le débridement, il est préconisé de terminer par un aéropolisseur à faible granulométrie, avec du sodium bicarbonate ou du sodium hydrocarbonate, ce qui permet l'élimination d'endotoxines bactériennes (84% à 98 % des cas) et 100 % du biofilm (75)(97).

Le polissage à l'aide de cupules, ou de brossettes accompagnées d'une pâte à polir, est affiné par le passage du fil dentaire dans les espaces inter proximaux (75)(97).

De nombreux protocoles de maintenance incluent une étape finale d'irrigation sous gingivale à la chlorhexidine 0,12%, suivis de bains de bouche sur une période allant de quelques jours à plusieurs mois.

Cependant les données de la littérature ne mettent pas en évidence de réel bénéfice à l'utilisation d'agents antiseptiques (75).

En fonction de l'efficacité de l'hygiène bucco-dentaire, il est important de revoir et d'adapter les techniques de brossage personnelles du patient.

Un traitement implantaire ne s'arrête pas le jour de la pose des prothèses, la maintenance implantaire est une étape à part entière et dynamique du traitement.

Garant du maintien du traitement au long terme, elle permet une diminution de l'incidence des complications et de leur sévérité (75).

### 2.5.2 Dépose de l'implant :


La dépose d'un implant doit être le plus conservateur possible pour les tissus environnants.

L'objectif est de casser l'interface os-implant en le dévissant, en cas d'échec il faudra alors fraiser l'os autour de l'implant.

Deux instruments ont été créés pour cela, le tourne-à-gauche conçu pour dévisser (utilisable sur les implants à connectique interne ou externe) et le trépan conçu pour fraiser l'os autour de l'implant (différent diamètre existant dans un souci d'économie tissulaire).



**Figure 45: Trépan.**  
D'après Wendy et coll. 2017



**Figure 46 : Tourne-à-gauche.**  
D'après Wendy et coll. 2017.

Dans les situations de péri-implantite, la dépose sera plus facile que dans les cas de fracture où l'implant est parfaitement ostéointégré.

Différentes marques d'implant proposent leur propre kit, certains étant même compatibles avec d'autres marques.

Une fois l'implant déposé, il est envisageable d'en reposer un immédiatement après avoir bien nettoyé le site ou bien d'attendre une cicatrisation complète avant d'intervenir de nouveau.



### 2.5.3 Arbre décisionnel du traitement des péri-implantites :

La prise en charge thérapeutique d'une péri-implantite peut se résumer par l'arbre décisionnel suivant :

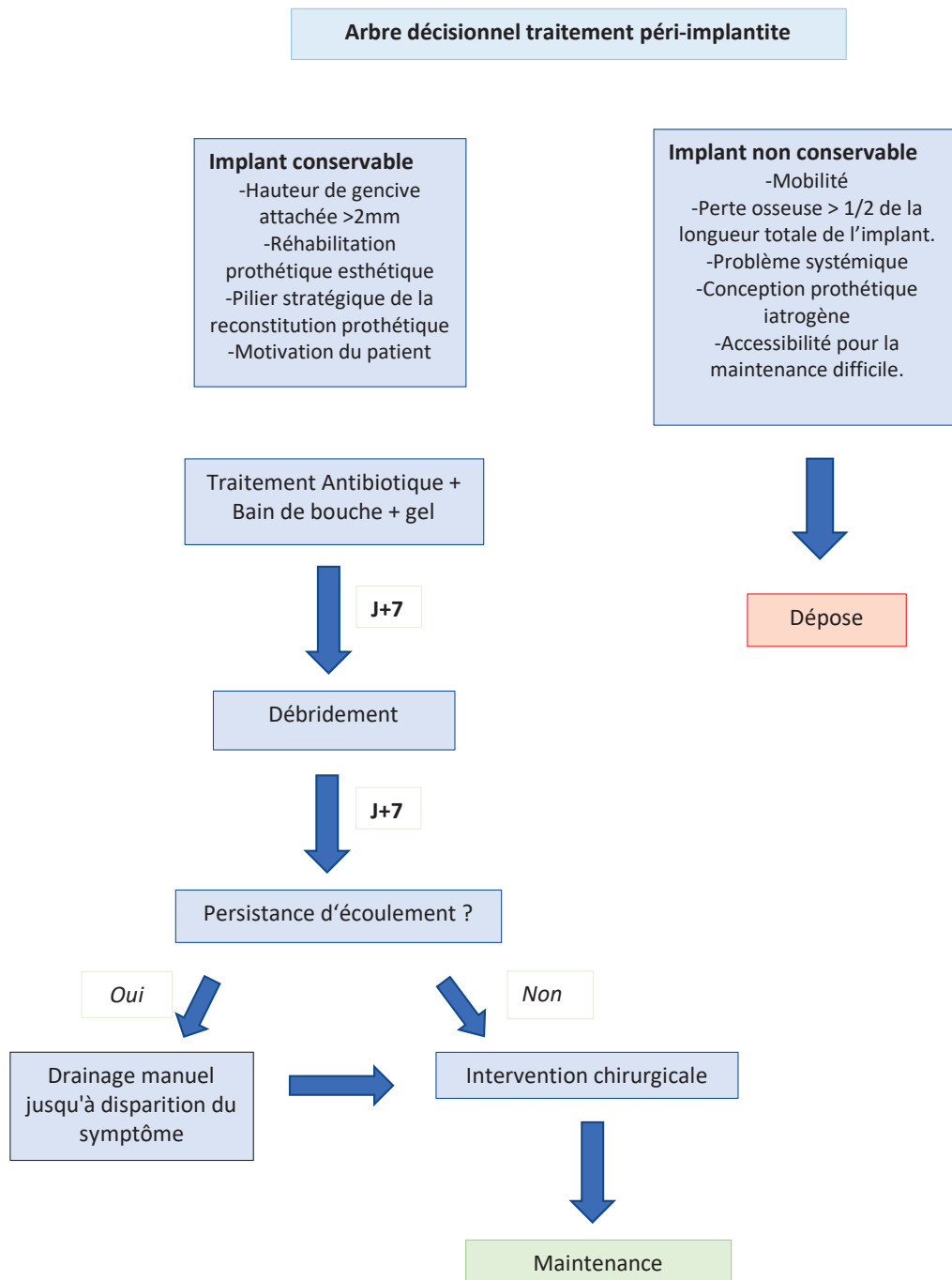


Figure 47. Arbre décisionnel du traitement des péri-implantites

Cependant ce modèle reste un guide théorique. Il est important d'y intégrer le facteur humain avec ses motivations, son contexte psychologique et financier, propre à chaque patient.

### 3. Lésion péri-apicale implantaire (LPI) :

#### 3.1 Définition :

Aussi connue sous le nom de péri-implantite rétrograde, cette complication apparaît 2 à 8 semaines après la pose voire au-delà de 4 ans.

Elle se caractérise par la présence d'une image radio claire limitée à la zone du péri-apex de l'implant ; la zone coronaire étant ostéointégrée.

Le diagnostic s'établit en interprétant les signes cliniques et radiographiques.

Ces derniers étant comparables à ceux d'une lésion péri-apicale dentaire (98).

#### 3.2 Étiologie :

Aujourd'hui, il n'existe aucune certitude sur l'étiologie de leur développement (98) (99).

La majorité des auteurs s'accordent à dire que les LPI résultent d'une contamination bactérienne, issue de différents modes de contamination.

L'antécédent d'infection péri-apicale au niveau du site d'implantation est évoqué comme le mode de contamination le plus probable (98)(6), vient ensuite la contamination du péri-apex implantaire par contact avec une lésion péri-apicale d'une dent adjacente ou d'un site infecté comme le sinus.

À cela s'ajoute la contamination lors de la pose de l'implant, lors de sa fabrication (100) (101) ou par le placement de l'implant dans la cavité nasale. (98)

Cependant Romanos (2011) et Lefever (2013) remettent en question la cause bactérienne.

Leurs études mettent en évidence que la présence de bactéries au sein des LPI n'est pas systématique.

L'étude histologique réalisée par l'équipe de Romanos montre que sur 32 implants présentant des LPI, seulement 1 présente une contamination bactérienne et 3 présentent un os nécrotique aseptique (102).

Lefever quant à lui a prélevé des échantillons sur 21 implants présentant cette complication. Seulement 9 de ces derniers étaient contaminés par plus de 4 bactéries ; pour un taux de bactéries anaérobiques supérieur aux bactéries aérobiques (103).

Ainsi les dernières études évoquent l'étiologie :

- mécanique : par compression excessive de l'os au niveau du péri-apex de l'implant lors de la pose (98).

- virale : L'étude de Verdugo met en avant l'association de l'Ebstein-Barr virus et des pathologies parodontales. Le virus accélérât la pathologie parodontale et la perte osseuse. Malgré l'incertitude des mécanismes d'action, l'équipe du Dr Verdugo arrive à la conclusion que le virus induit une immunosuppression localisée et favorise la production de bactéries anaérobiques.

Ainsi les patients porteurs du virus, auraient un risque plus élevé de développer des LPI par co-contamination salivaire (104).

- immunologique : patient porteur du HIV (100).

### 3.3 Diagnostic :

Le diagnostic s'établit en interprétant les signes cliniques et radiographiques.

- *Signes Cliniques* :

Sensation de compression associée à une douleur aiguë, spontanée et localisée. Douleur qui n'est pas accentuée lors des tests de percussion.

En fonction du stade d'évolution de la pathologie on peut noter la présence d'un gonflement ou d'une fistule pouvant être associés à un écoulement purulent, et/ou à une mobilité.

- *Signes radiographiques* :

Image radio claire au niveau de l'apex de l'implant, bien définie sur des lésions de petite étendue, devenant floue sur des lésions de grande étendue.

Le recoupement de ces différents signes cliniques et radiographiques ont permis d'établir différentes classifications (105) :

- *Classification de Reiser et Nevins en 1995* : différencie les lésions actives (infectées) et inactives.

**Lésion inactive** : cavité osseuse due à une ostéotomie trop importante par rapport à la longueur de l'implant posé.

**Lésion active** : Contamination du péri-apex de l'implant par proximité avec une lésion péri-apicale d'une dent adjacente.

- *Classification de Sussman en 1998* : Décrit 2 types de lésions

**Type 1** : Trauma direct ou indirect de la dent adjacente lors du forage.

**Type 2** : Contamination du péri-apex par contact avec une lésion d'origine endodontique sur une dent adjacente.

- *Classification de Penarrocha-Diago et coll. en 2012* : basé sur le stade d'évolution des lésions

**Stade 1** : Caractérisée par une absence de suppuration une douleur aiguë, une gencive érythémateuse et une absence d'image radiographique.

**Stade 2** : Présente les mêmes signes cliniques que le stade 1, on note cependant un écoulement purulent et l'examen radiographique présente une image radioclaire visible à l'apex de l'implant.

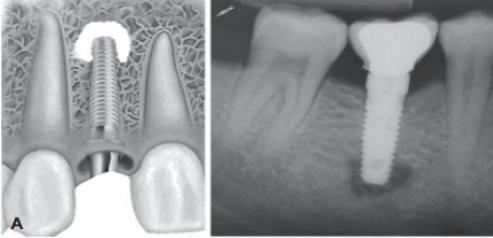
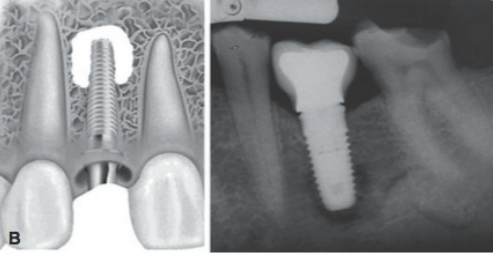
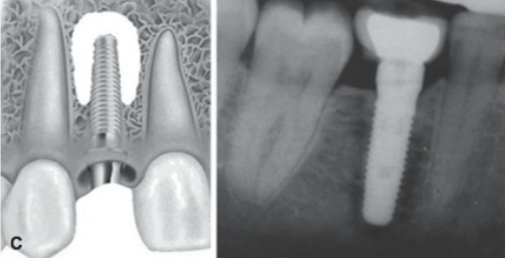
**Stade 3** : Présence d'une douleur sourde, d'un écoulement purulent et d'une fistule, d'un léger gonflement et d'une gencive érythémateuse. L'examen radiographique révèle une perte osseuse.

- PIST classification proposée par Kadkhodazadeh et Reza en 2013.

Classification	Definition/Origin	1 <sup>st</sup> step of treatment	Schematic figures
<b>Primarily: periodontitis</b>			
P-1	Secondarily: apical peri-implantitis	Pulp vitality test RCT +/- surgical intervention	
P-2	Secondarily: marginal peri-implantitis	Nonsurgical +/-surgical debridement of involved areas	
P-3	Secondarily: marginal and periapical peri-implantitis	Combination	
<b>Primarily: peri-implantitis</b>			
I-1	Secondarily: apical periodontitis	Pulp vitality test RCT surgical intervention of involved implant +/-tooth	
I-2	Secondarily: marginal periodontitis	Nonsurgical +/-surgical debridement of involved areas	
I-3	Secondarily: marginal and apical periodontitis	Combination	
<b>Separately:</b>			
S-1	Apical lesions	For involved tooth: RCT, follow-up, peri-apical surgery For implant: follow-up, surgery	
S-2	Marginal lesions	Nonsurgical +/-surgical debridement of involved areas	
S-3	Apical and marginal lesions	Combination	
<b>Traumatic lesions:</b>			
T0	Non symptomatic	Follow-up	
T-1			

Figure 48. PIST classification.  
D'après Kadkhodazadeh et Reza 2013.

-Rucha et al proposent en 2016 une classification radiographique basée sur le calcul du pourcentage de perte osseuse par rapport à la longueur totale de l'implant.

<p><b>Class I</b> Mild class</p>	<p>Perte osseuse &lt;25% de la longueur de l'implant depuis l'apex.</p>  <p><b>Figure 49. Mild class.</b> D'après Rucha et coll 2016.</p>
<p><b>Class II</b> Moderate class</p>	<p>Perte osseuse de 25 à 50% de la longueur de l'implant depuis l'apex.</p>  <p><b>Figure 50. Moderate class.</b> D'après Rucha et coll. 2016.</p>
<p><b>Classe III</b> Advanced class</p>	<p>Perte osseuse &gt; 50% de la longueur de l'implant depuis l'apex.</p>  <p><b>Figure 51. Advanced class.</b> D'après Rucha et coll. 2016.</p>

A ce jour aucune classification ne fait l'unanimité (101).

### 3.4 Diagnostic différentiel :

Il faudra différencier une LPI asymptomatique d'une surpréparation lors du forage. Cette distinction se fait grâce au cliché retro-alvéolaire de contrôle réalisé le jour de la pose de l'implant, si une image radioclaire, bien définie est visible au bout de l'apex il faudra surveiller son évolution (100).

### 3.5 Traitement :

Le traitement dépendra de l'étiologie et des signes cliniques associés.

En 2016 Sarmast et coll. (100) proposent un arbre décisionnel thérapeutique issu de leur revue de littérature.

Cette dernière est basée sur 21 articles publiés en anglais, présentant chacun des rapports de cas, incluant des populations d'étude variant de 1 à 32 patients (cf annexe n°1).

il est ainsi comparé différentes approches thérapeutiques, chirurgicales ou non et leurs résultats. Mettant en évidence qu'un traitement chirurgical est plus efficace qu'un traitement par simple antibiothérapie.

Mais ne permettant pas de différencier les deux protocoles chirurgicaux : le débridement ou l'apexotomie en terme d'efficacité (comme en conclu aussi Temmerman 2014 (98) et Lefever 2013 (103)) .

La distinction entre les deux protocoles est faite par Temmerman et coll. (98); sans évoquer la supériorité d'une technique par rapport à une autre, il attribue à chacune des approches un résultat spécifique.

Ainsi l'élimination du tissu de granulation par débridement simple est nécessaire pour arrêter la destruction osseuse, alors que la résection apicale implantaire est préférable pour entreprendre une régénération osseuse guidée.

Le protocole de débridement a été étudié par l'équipe de Qu et coll. 2014 (106) , qui apporte des précisions sur la phase de rinçage.

Une fois la lésion nettoyée, elle devra s'accompagner d'un rinçage à l'eau saline et/ ou de Chlorhexidine (la concentration n'étant pas spécifiée) .

Ataullah et coll. 2006, préconise un temps d'application de 5min (107).

Une fois le rinçage fini l'application d'un gel de tétracycline (pour une durée de 1 min) ou d'une pâte d'hydroxyde de calcium est évoquée, afin de terminer la désinfection.

A travers cette étude Qu et coll. évoquent la nécessité d'une antibiothérapie en amont de chaque intervention chirurgicale afin de diminuer la progression de l'infection.

En l'absence de consensus thérapeutique et de preuve de supériorité significative d'un protocole, l'arbre décisionnel proposé par Sarmast et coll. , respectant la notion de gradient thérapeutique apparaît aujourd'hui comme la référence.

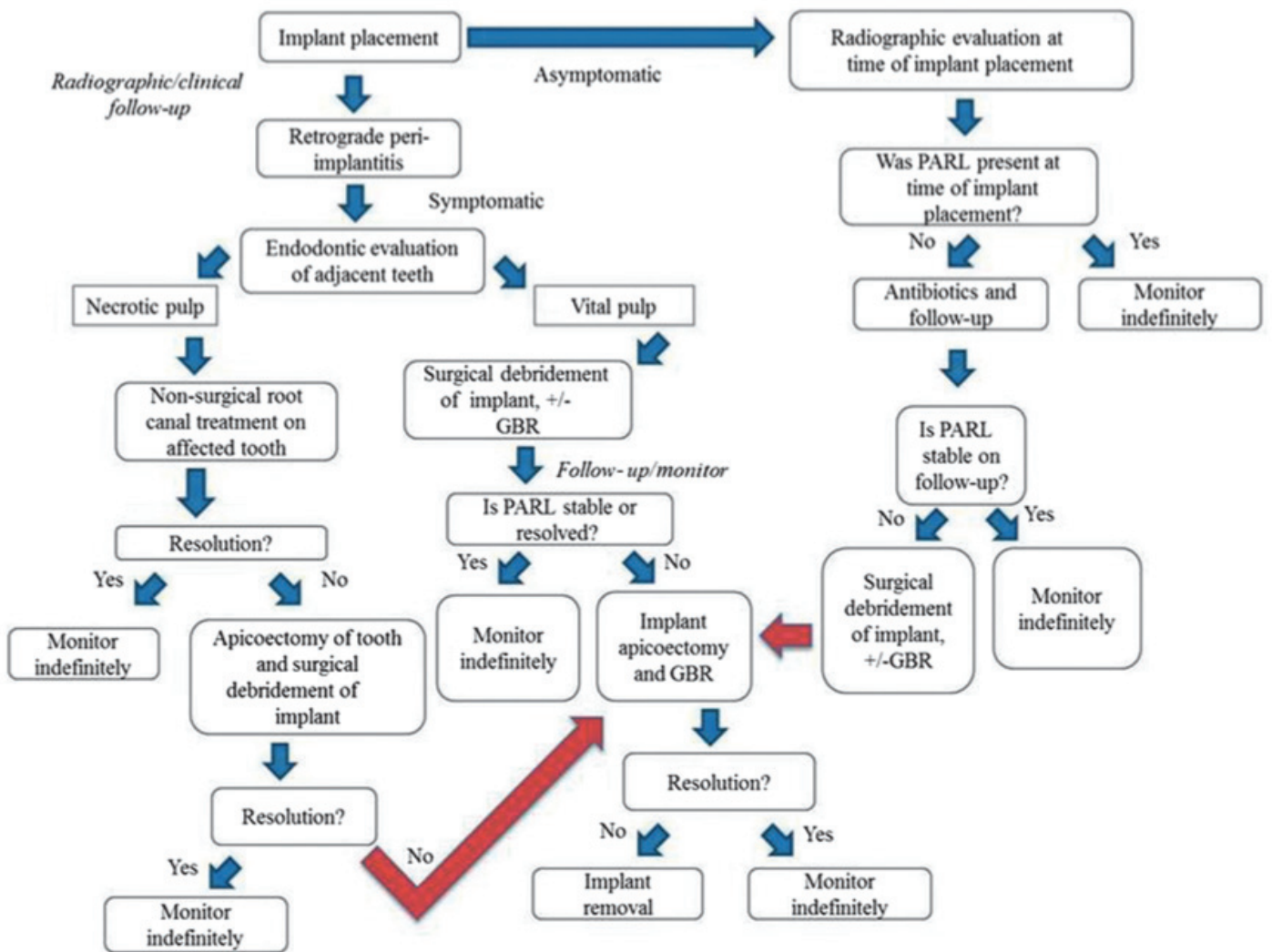


Figure 52. Arbre décisionnel de la gestion des LPI, proposé par Sarmast.

#### 4. Problématique de l'antibiothérapie :

A une époque où la résistance aux antibiotiques par sélection de bactéries résistantes devient un réel problème, nous devons nous poser la question de l'intérêt réel de nos prescriptions et ne pas perdre de vue notre balance avantage/bénéfice, risque.

Les dernières recommandations de bonne pratique publiées par l'ANSM et l'AFSSAPS en 2011 ne préconisent pas l'utilisation d'antibiotique chez un patient sain dans le cadre de la pose d'un implant dans des conditions strictes d'asepsie, de son dégagement ou du traitement chirurgical de péri-implantite.

Actes bucco-dentaires invasifs	Patient		
	population générale	immunodéprimé	à haut risque d'endocardite infectieuse
<b>Chirurgie préimplantaire :</b>			
Élévation du plancher sinusien avec ou sans matériau de comblement	R	R*	acte contre-indiqué
Greffe osseuse en onlay	R <sub>c</sub>	R*	acte contre-indiqué
Membrane de régénération osseuse ou matériau de comblement	R	R*	acte contre-indiqué
<b>Chirurgie implantaire :</b>			
Pose de l'implant	-	R*	acte contre-indiqué
Dégagement de l'implant	-	R*	acte contre-indiqué
<b>Chirurgie des péri-implantites :</b>			
Lambeau d'accès, comblement, greffe osseuse, membrane	-	R*	acte contre-indiqué

- : prescription non recommandée.

R : prescription recommandée.

En indice : grade de la recommandation. Si celui-ci n'est pas indiqué, comprendre « Accord professionnel ».

\* Chez le patient immunodéprimé, le rapport entre bénéfice de l'intervention et risque infectieux devra être pris en compte.

Figure 53. *Recommandations ANSM*

Cependant des études récentes ont montré l'intérêt d'une antibiothérapie prophylactique avant la pose d'implant (60)(108)(109)(110)(111)(112)(113).

Les différents auteurs s'accordent sur le fait que la prise d'antibiotique 1 heure avant la pose permet de réduire le taux d'échec implantaire.

En conclusion de sa méta-analyse réalisée en 2014 Alta-Ali précise qu'une antibiothérapie prophylactique réduit de 66, 9%, le taux d'échec implantaire, sans pour autant réduire l'incidence des infections post-opératoires.

Malgré tout l'interprétation de ce chiffre encourageant est à prendre avec un peu de recul ; la durée de suivi des patients ne fait pas partie des critères d'inclusion de cette méta-analyse et aucune information n'est apportée à ce sujet (114).

La couverture antibiotique post opératoire n'ayant pas montré de différence significative par rapport à une antibioprofylaxie, les auteurs préconisent la prise de 2 g d'amoxicilline 1 heure avant l'intervention et en cas d'allergie 600mg de Clamoxyl.



Les experts internationaux suggèrent l'intérêt de réaliser les prochaines études sur un large échantillon afin de déterminer le type d'antibiotique et la dose la plus efficace.

Face à cette contradiction quelle conduite devons-nous adopter ?

Devons-nous faire confiance aux recommandations officielles basées sur des « accords d'experts » établis en 2011, ou devons-nous suivre les dernières données actuelles de la science basées sur des études plus récentes à fort niveau de preuves ?

## **VI. CONCLUSION :**

Les implants font aujourd'hui partie intégrante de notre arsenal thérapeutique, près de 10 millions d'implants sont posés chaque année dans le monde (115).

Bien que le taux de complications implantaire soit de 5 %, leur gestion reste aléatoire (6).

La compréhension et l'application des principaux concepts propres à l'implantologie sont essentielles afin d'éviter les complications, la meilleure gestion de ces aléas reste leur anticipation.

Le corps est une machine complexe et brillante. Pour chaque variation de la situation idéale un système de régulation a été pensé, un composant du corps permettant de revenir à une situation normale.

Cependant dans le système implantaire le rôle de régulateur revient au praticien, ainsi la gestion des complications fait désormais partie de notre profession.

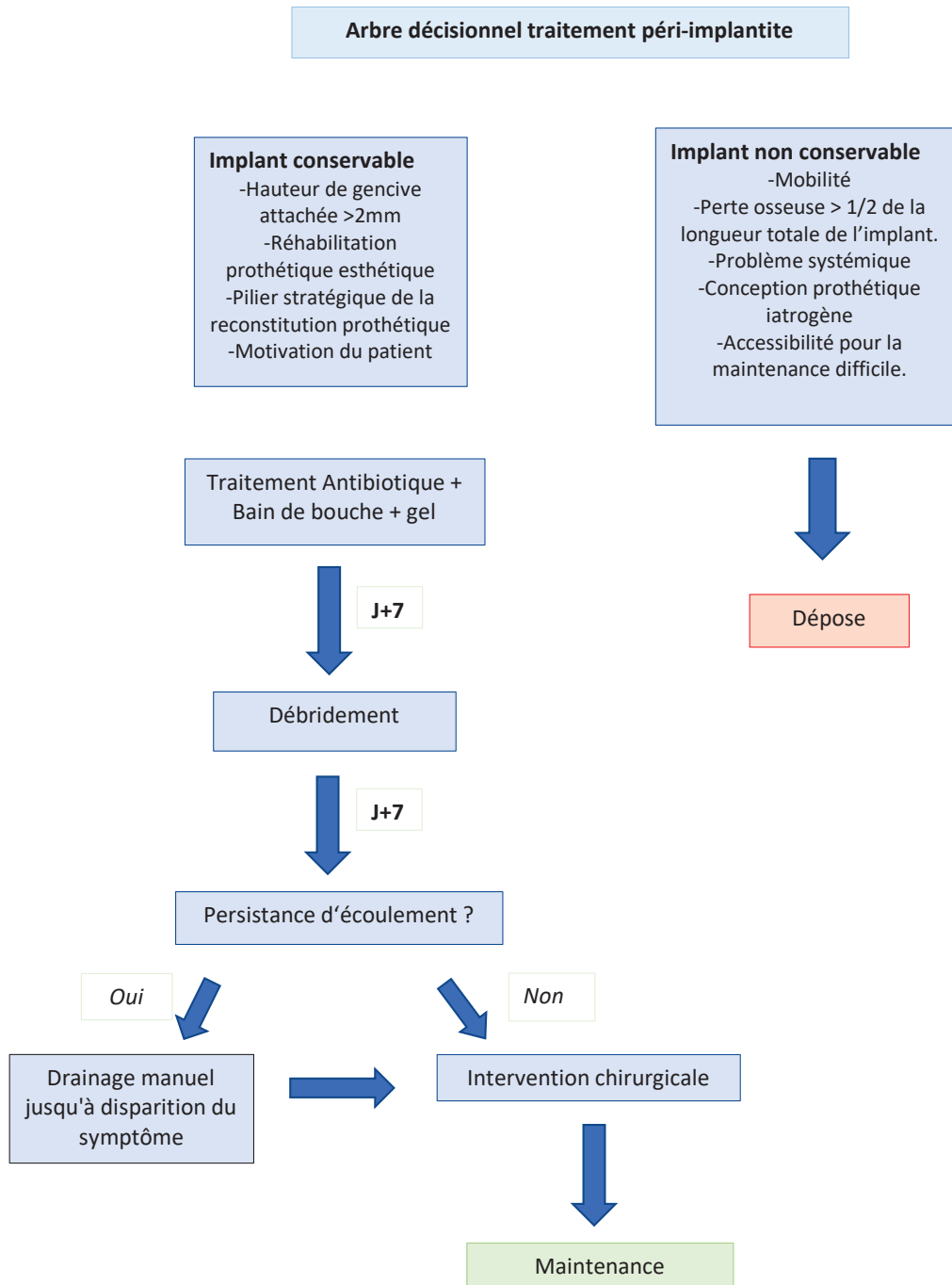
Afin de faciliter la prise en charge de ces complications, la synthèse de ces recherches a été résumée dans le tableau suivant.

Complications Esthétiques et fonctionnelles	Étiologie	Gestion
Problème d'axe	Mauvais positionnement de l'implant.	Dépose de l'implant
Croissance continue des maxillaires	Croissance osseuse	Réfection de la prothèse <b>ou</b> Dépose de l'implant
Absence de correspondance implant/prothèse	Mauvais positionnement de l'implant.	Compensation prothétique <b>ou</b> Dépose de l'implant
Résorption osseuse	Perte osseuse	Compensation prothétique
Trouble de la phonation	Passage d'air Protubérance prothétique	Comblement des espaces <b>ou</b> Réfection prothétique <b>ou</b> Dépose de l'implant dans le secteur antérieur et réfection prothétique
Complications mécaniques	Étiologie	Gestion
Fracture d'un implant	Fracture de « fatigue »	Dépose de l'implant
Fracture d'une vis de pilier	Serrage initial trop fort Serrage réalisé sur une vis mal positionnée Erreur de fabrication Desserrement antérieur fréquent Surcharge occlusale Mobilité de la couronne Défaut de conception prothétique	Dépose fragment <b>ou</b> Dépose de l'implant
Fracture d'une vis de prothèse	<i>Idem</i>	<i>Idem</i>

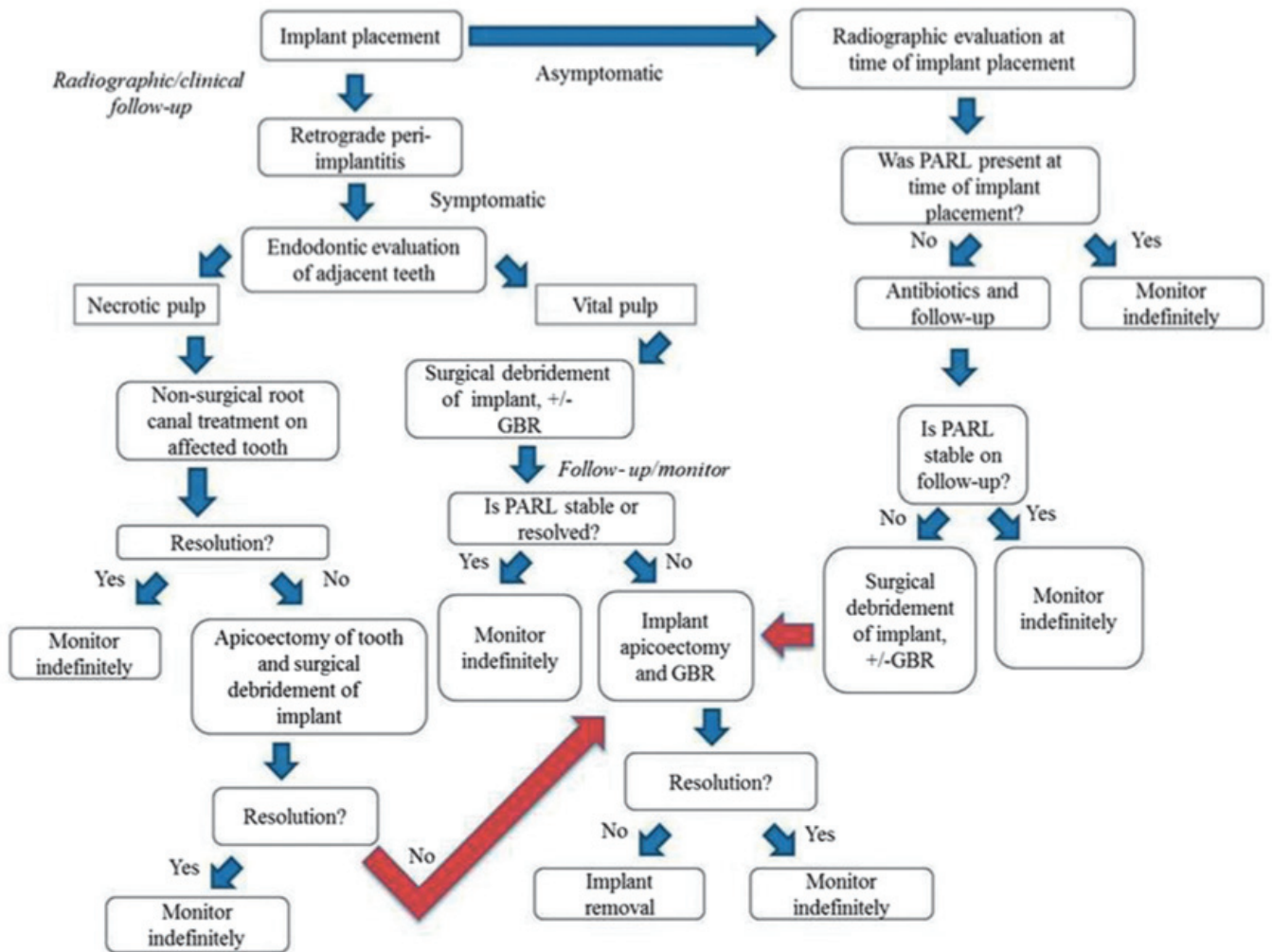
Fracture d'une armature	Augmentation de la puissance manducatrice	Réfection de la prothèse
Fracture de prothèse amovible implanto-retenue	Augmentation de la puissance manducatrice	Prothèse conservable : réparation et incorporation d'une grille coulée <b>ou</b> Prothèse non conservable : réfection avec renfort métallique.
Fracture de céramique	Augmentation de la puissance manducatrice	Adjonction céramique <b>ou</b> Réfection de la prothèse
Fracture de la prothèse antagoniste	Augmentation de la puissance manducatrice	Prothèse conservable : réparation et incorporation d'une grille coulée <b>ou</b> Prothèse non conservable : réfection avec renfort métallique.
Dévissage accidentel	Défaut de serrage Problème d'adaptation prothétique Problème d'occlusion Angulation du pilier	2-3 premiers mois après insertion de la prothèse : revissage Après 2-3 mois, changement de la vis et vissage
Détérioration du filetage interne	Axe de vissage erroné Complication lors de la dépose d'une visse fracturée	Réfection du filetage interne
Gestion de l'ovalisation de la tête d'une vis	Utilisation d'un tournevis non adapté	Rétablissement du puits avec un tournevis Torx <b>ou</b> Destruction de la tête de la vis

Complications infectieuses	Étiologie	Traitement
Mucosite	Contamination bactérienne	Débridement Motivation à l'hygiène Bain de bouche antimicrobiens
Péri-implantite	Contamination bactérienne	Voir arbre décisionnel N° 1
Lésion péri-apicale	Contamination bactérienne	Voir arbre décisionnel N°2

**Arbre décisionnel n°1 :**



**Arbre décisionnel n°2 :**



**Annexes :**

**Annexe N°1 :** tableau comparatif des différentes études sélectionnées dans la revue de littérature de l'équipe de Sarmast en 2016.

Author	Treatment Modalities	Follow-Up Time	Success/Failure
Bretz et al. (1997) <sup>31</sup>	Surgical debridement of lesion, bone graft, and membrane; RCT on adjacent tooth	17 months	Success
Piattelli et al. (1998) <sup>44</sup>	Systemic antibiotics as solo therapy	N/A	Failure
Ayangco and Sheridan (2001) <sup>30</sup>	Surgical debridement of lesion and detoxification with 250 mg TCN paste	8 months to 8 years	Success
Flanagan (2002) <sup>32</sup>	Surgical debridement of lesion with placement of calcium hydroxide paste into bony defect	11 months	Success
Park et al. (2004) <sup>36</sup>	Systemic antibiotics plus 0.12% chlorhexidine mouthwash	6 months	Failure
Quirynen et al. (2005) <sup>24</sup>	Surgical debridement of lesion and bone graft in two cases; adjacent teeth received RCT	18 months	1 Failure, 9 Success
Ataullah et al. (2006) <sup>29</sup>	Surgical debridement of lesion, bone graft, and membrane	>6 months	Success
Tözüm et al. (2006) <sup>28</sup>	RCT of adjacent tooth with subsequent apicoectomy of tooth and surgical debridement of lesion, bone graft, and membrane	6 months	Success
Balshi et al. (2007) <sup>20</sup>	Surgical debridement of lesion, implant apex resection, detoxification with TCN paste, bone graft, and membrane	4.54 years	1 Failure, 38 Success
Nedir et al. (2007) <sup>42</sup>	Surgical debridement of lesion and implant apex resection	2 years	Success
Dahlin et al. (2009) <sup>41</sup>	Surgical debridement of lesion and implant apex resection	6 months to 3 years	Success
Steiner (2008) <sup>45</sup>	RCT of adjacent tooth	>2 years	Success
Mohamed et al. (2010) <sup>35</sup>	Surgical debridement of lesion, bone substitute, and membrane; RCT of adjacent tooth	N/R	1 Failure, 3 Success
Waasdorp and Reynolds (2010) <sup>39</sup>	Systemic antibiotics as solo therapy	2 years	Success
Chan et al. (2011) <sup>27</sup>	Surgical debridement of lesion, bone graft, and/or membrane	6 months	Success
Zhou et al. (2012) <sup>40</sup>	Surgical debridement of lesion and detoxification with TCN paste	1 to 3 years	Success
Mohamed et al. (2012) <sup>34</sup>	Surgical debridement, detoxification, bone graft, platelet-rich fibrin, and RCT on adjacent tooth	1 year	Success
Penarrocha-Diago et al. (2013) <sup>43</sup>	Surgical debridement	1 year	Success
Quaranta et al. (2014) <sup>38</sup>	Surgical debridement and detoxification with TCN paste membrane	5 years	Success
Kutlu et al. (2016) <sup>33</sup>	Surgical debridement, implant apical resection, bone graft, membrane, and platelet-rich fibrin	1 year	Success



## **Bibliographie :**

1. Richard O. Aspects biomécaniques de la prothèse implantaire fixée. [Nancy]: Henry Poincare-Nancy 1; 2002.
2. Boucehba S, Moussa. Innervation et-vascularisation-de-lorgane-dentaire [Internet]. 10:42:47 UTC [cité 30 mars 2019]; CHU de Beni Messous. Disponible sur: <https://fr.slideshare.net/multidiscipline1/innervation-etvascularisationdelorganedentaire>
3. Bert M. Fonction occlusale de la canine en implantologie. ActualOdonto-Stomatol. nov 2015;273(6).
4. Le Gall MG, Lauret J-F. La fonction occlusale. Implications cliniques. 3 édition entièrement revue et mise à jou. CdP. 2011. 291 p.
5. Bert M. Intégration neurophysiologique d'un implant dentaire. ActualOdonto-Stomatol. juin 2018;290(4).
6. Bert M. Gestion pratique des complications en implantologie. EDP Sciences. 328 p. (Repères).
7. Gouasmi S, Megueni A, Habib B. Analyse numérique du comportement biomécanique des implants dentaires. 23<sup>ème</sup> congrès français de mécanique; 2017 sept 1; Lille.
8. Noailles J, Milley A, Beau T. La vis, clef de voute en implantologie. Stratégie protéhtique. Septembre-Octobre;9(4):289-94.
9. Cocchetto R, Caddeo F. Evaluation of hard tissue response around wider platform-switched implants. The International Journal of Periodontics & restorative dentistry. 2010;30(2):163-71.
10. Wasmer N. Les différents types de connexions implantaires: description, avantages, inconvénients et critères de choix. Lorraine; 2013.
11. Rignon-Bret C, Gérot C, Jakubowicz-kohen B. Le concept de platform switching: revue de synthèse. Implant. 2013;(19):87-99.
12. Rathelot B. Anatomie, histologie, physiologie des tissus peri-implantaires. 2016.
13. Tabata LF, Rochas EP, Barao VAR, Assuncao W. Platform switching: biomechanical evaluation using three-dimensional finite element analysis. The International Journal of Oral Maxillofacial Implants. 2011;26(3):482-91.
14. Liu S, Tang C, Yu J, Dai W, Bao Y, Hu D. The effect of platform switching on stress distribution in implants and periimplant bone studied by nonlinear finite element analysis. The Journal of Prosthetic Dentistry. nov 2014;112(5):1111-8.
15. Stuker RA, Teixeira E, Beck J, Costa N. Preload and torque removal evaluation of three différent abutment screws for single standing implant restorations. Journal of applied oral science. 2008;16:55-8.

16. Rainville Louise, Dubois M, Emond C, St-George A, Durand R, Boudrias P. Vis de pilier fracturées: analyse de la problématique et techniques de récupération. *Journal de l'ordre des dentistes du Québec*. nov 2012;49(5):6-11.
17. Fillion M, Jakubowicz-kohen B. Gestion des complications en prothèse supra-implantaire. *Clinic Focus*.
18. Narang P, Gupta H, Arora A, Bhandari A. Biomechanics of implant abutment connection : A review. *Indian Journal of Stomatology*. 2011;2(2):113-6.
19. Kim Y, Oh T-J, Misch C, Wang H-L. Occlusal considerations in implant therapy: clinical guidelines with biomechanical rationale. *Clin Oral Impl*. 2005;(16):26-35.
20. Dominicé E. L'occlusion en implantologie: le point en 2015. Toulouse III-Paul Sabatier; 2015.
21. Swaminathan Y, Rao G. Implant Protected Occlusion. *Journal of Dental and Medical Sciences*. déc 2013;11:20-5.
22. Mariani P, Margossian P, Laborde G. Choix d'un concept occlusal en implantologie. 2ème partie: applications pratiques. *Stratégie protétique*. juin 2008;8(3).
23. SINS H. Gestion de l'occlusion en prothèse implantaire fixée. [LILLE]: Du droit et de la santé Lille 2; 2016.
24. Gross M. Occlusion in implant dentistry. A review of the literature of prosthetic determinants and current concepts. *Australian dental journal*. 2008;(53):S60-8.
25. Simon J, Baranes M, Nisand D, Brient M, Gadeau M, Tchetchou Y, et al. Traitement de l'édentement plural postérieur. *Réalité clinique*. 2009;20(1):39-48.
26. Jeannin V, Cortasse B. Implantologie unitaire dans le secteur esthétique: considérations biologiques et stratégies prothétiques. [Internet]. *Le fil dentaire*. 2013. Disponible sur: <https://www.lefildentaire.com/articles/clinique/implantologie/implantologie-unitaire-dans-le-secteur-esthetique-considerations-biologiques-et-strategies-prothetiques/>
27. Gadeau M, Baranes M, Nisand D, Arnal H, Brient M, Simon J, et al. Traitement de l'édentement unitaire postérieur. *Réalité clinique*. 2009;20(1):23-30.
28. Pisani M, Presotto A, Mesquita M, Barao V, Kemmoku D, Del bel Cury A. Biomechanical behavior of 2-implant-and -single-implant-retained mandibular overdentures with conventional or mini implants. *The Journal of Prosthetic Dentistry*. 120(3):421-30.
29. Penmetsa R, Murthy K. Replacement of a molar with two narrow-diameter dental implants. *Journal of Indian Society of Periodontology*. 2016;20:651-4.
30. Brient M, Nisand D, Baranes M, Arnal H, Gadeau M, Simon J, et al. Traitement de l'édentement plural antérieur. *Réalités cliniques*. 2009;20(1):31-8.
31. Denes M. Gestion des échecs et complications post-opératoires en implantologie. [Nancy]: Henri Poincaré Nancy 1; 2009.

32. Bhering C, Mesquita M, Kemmoku D, Noritomi P, Consani R, Barao V. Comparison between all-on-four and all-on-six treatment concepts and framework material on stress distribution in atrophic maxilla: a prototyping guided 3D-FEA study. *Materials Science and Engineering*. 2016;715-25.
33. Barao VAR, Delben J, Lima J, Cabral T, Assuncao W. Comparison of different designs of implant-retained overdentures and fixed full-arch implant-supported prosthesis on stress distribution in edentulous mandible- A computed tomography-based three dimensional finite element analysis. *Journal of Biomechanics*. 2013;(46):1312-20.
34. Noharet R, Viennot S. Secteur antérieur et implants: défi esthétique. *JPIO Esthétique*. :121-38.
35. Choquet V, Hermans M, Adriaenssens P, Daelemans P, Tarnow DP, Malevez C. Clinical and radiographic evaluation of the papilla level adjacent to single-tooth dental implants. A retrospective study in the maxillary anterior region. *J Periodontol*. oct 2001;72(10):1364-71.
36. Zetu L, Wang H-L. Management of inter-dental/inet-implant papilla. *J Clin periodontol*. 2005;32:831-9.
37. Grunder U, Gracis S, Capelli M. Influence of the 3-D bone-to-implant relationship on esthetics. *Int J Periodontics Restorative Dent*. 2005;25(2):113-9.
38. Behrents R. Growth in the aging craniofacial skeleton. Center for human growth and development edit. Michigan: Ann Arbor; 1989.
39. Pjetursson B, Karoussis I. Technical and biological complications/failures with single crowns and fixed partial dentures on implants: a 10-year prospective cohort study. *Clin Oral Impl Res*. 2005;16:326-34.
40. Gargallo Albiol J, Satorres-Nieto M, Puyuelo Capablo JL, Sánchez Garcés MA, Pi Urgell J, Gay Escoda C. Endosseous dental implant fractures: an analysis of 21 cases. *Med Oral Patol Oral Cir Bucal*. 1 févr 2008;13(2):E124-128.
41. Sánchez-Pérez A, Moya-Villaescusa MJ, Jornet-Garcia A, Gomez S. Etiology, risk factors and management of implant fractures. *Med Oral Patol Oral Cir Bucal*. 1 mai 2010;15(3):e504-508.
42. Capodiferro S, Favia G, Scivetti M, De Frenza G, Grassi R. Clinical management and microscopic characterisation of fatigue-induced failure of a dental implant. Case report. *Head Face Med*. 22 juin 2006;2:18.
43. Tabrizi R, Behnia H, Taherian S, Hesami N. What Are the Incidence and Factors Associated With Implant Fracture? *J Oral Maxillofac Surg*. sept 2017;75(9):1866-72.
44. Chichou A, Diss A. Les complications prothétiques en prothèse fixe supra-implantaire. *Clinic Focus*.
45. Bert M, Missika P. Les clés du succès en implantologie. Prévenir les complications et les échecs. Cdp. 2009. 200 p.
46. Balshi TJ. An analysis and management of fractured implants: a clinical report. *Int J*

Oral Maxillofac Implants. oct 1996;11(5):660-6.

47. Bozini T, Tzanas K. A meta-analysis of prosthodontic complication rates of implant-supported fixed dental prostheses in edentulous patients after an observation period of at least 5 years. *Int J Oral Maxillofac Implants*. 2011;26(2):304-18.
48. Brincat T, Brincat G. Interet d'un système de passivation des armatures par soudure laser en implantologie orale. *Clinical Focus*.
49. Wittneben J-G, Buser D, Salvi GE, Bürgin W, Hicklin S, Brägger U. Complication and failure rates with implant-supported fixed dental prostheses and single crowns: a 10-year retrospective study. *Clin Implant Dent Relat Res*. juin 2014;16(3):356-64.
50. Catalogue Alpha-Bio [Internet]. Disponible sur: <http://alphabiofrance.com/fr/132-instruments-de-mise-en-place>
51. Catalogue Ankylos [Internet]. Disponible sur: [https://www.dentalimplant-elearning.com/docs/documents/20120828041224\\_DENTSPLY\\_-\\_ANKYLOS.pdf](https://www.dentalimplant-elearning.com/docs/documents/20120828041224_DENTSPLY_-_ANKYLOS.pdf)
52. Denteo Biotech dental 1. 2019. Disponible sur: <https://www.denteo.fr/fr/tournevis-contre-angle/616-tournevis-hexagonale-12-mm-.html>
53. Denteo Biotech dental. 2019. Disponible sur: <https://www.denteo.fr/fr/tournevis-contre-angle/615-tournevis-hexagonale-12-mm-.html>
54. Catalogue Zimmer [Internet]. Disponible sur: [https://www.zimmerbiometdental.com/en-US/wps/wcm/connect/dental/9140dd5a-e019-4f7e-a34b-e08c22331b75/4925FR\\_11\\_11\\_TSV\\_AV\\_Pros+Overview\\_FR+Final+to+RA\\_SECURED.pdf?MOD=AJPERES&CACHEID=ROOTWORKSPACE.Z18\\_1O041O02L8PÄF0A9JPRUH520H79140dd5a-e019-4f7e-a34b-e08c22331b75](https://www.zimmerbiometdental.com/en-US/wps/wcm/connect/dental/9140dd5a-e019-4f7e-a34b-e08c22331b75/4925FR_11_11_TSV_AV_Pros+Overview_FR+Final+to+RA_SECURED.pdf?MOD=AJPERES&CACHEID=ROOTWORKSPACE.Z18_1O041O02L8PÄF0A9JPRUH520H79140dd5a-e019-4f7e-a34b-e08c22331b75)
55. Lindhe J, Meyle J, Group D of European Workshop on Periodontology. Peri-implant diseases: Consensus Report of the Sixth European Workshop on Periodontology. *J Clin Periodontol*. sept 2008;35(8 Suppl):282-5.
56. Salvi GE, Cosgarea R, Sculean A. Prevalence and Mechanisms of Peri-implant Diseases. *J Dent Res*. janv 2017;96(1):31-7.
57. Séguier S, Coulomb B, Tedesco A-C. Apport de la thérapie photodynamique dans le traitement des parodontopathies chez l'homme. *EMC*. 27 oct 2014;1-5.
58. Belibaskis GN, Charalampakis G, Bostanci N, Stadlinger B. Peri-implant infections of oral biofilm etiology. *Advances in Experimental Medicine and Biology*. 2015;69-84.
59. Chardin H, Barsotti O, Bonnaure-Mallet M. Microbiologie en odonto-stomatologie. Malloine. 2006. 329 p.
60. Chen Z, Chen D, Zhang S, Tang L, Li Q. Antibiotic prophylaxis for preventing dental implant failure and postoperative infection: A systematic review of randomized controlled trials. *Am J Dent*. avr 2017;30(2):89-95.
61. Heitz-Mayfield LJA, Salvi GE. Peri-implant mucositis. *J Periodontol*. juin 2018;89

Suppl 1:S257-66.

62. Dr Voha C. Cours : La Muqueuse buccale. 2013 2014.
63. LABATUT Francois. Les connectiques implantaires et leur incidence sur l'espace biologique. Toulouse III-Paul Sabatier; 2014.
64. Swarcz F, Derks J, Monje A, Wang H-L. Peri-implantitis. J Periodontol. 21 juin 2018;S267-90.
65. Renvert S, Rutger Persson G, Pirith FQ, Camargo PM. Peri-implant health, peri-implant mucositis, and peri-implantitis: Case definitions and diagnostic considerations. Journal of Periodontology. 21 juin 2018;S304-12.
66. Berglundh T, Armitage G, Araujo MG, Avila-Ortiz G, Blanco J, Camargo PM, et al. Peri-implant diseases and conditions: Consensus report of workgroup 4 of the 2017 World Workshop on the Classification of Periodontal and Peri-Implant Diseases and Conditions. J Clin Periodontol. juin 2018;45 Suppl 20:S286-91.
67. Marcantonio C, Nicolis LG, Marcantonio E, Leal Zandim-Barcelos D. Prevalence and possible risk factors of peri-implantitis: a concept review. The Journal of Contemporary Dental Practice. sept 2015;750-7.
68. Costa FO, Takenaka-Martinez S, Cota LOM, Ferreira SD, Silva GLM, Costa JE. Peri-implant disease in subjects with and without preventive maintenance: a 5-year follow-up. J Clin Periodontol. févr 2012;39(2):173-81.
69. Tawil G, Younan R, Azar P, Sleilati G. Conventional and advanced implant treatment in the type II diabetic patient: surgical protocol and long-term clinical results. Int J Oral Maxillofac Implants. août 2008;23(4):744-52.
70. Daubert DM, Weinstein BF, Bordin S, Leroux BG, Flemming TF. Prevalence and predictive factors for peri-implant disease and implant failure: a cross-sectional analysis. J Periodontol. mars 2015;86(3):337-47.
71. Wilson TG, Valderrama P, Burbano M, Blansett J, Levine R, Kessler H, et al. Foreign bodies associated with peri-implantitis human biopsies. J Periodontol. janv 2015;86(1):9-15.
72. Fretwurst T, Buzanich G, Nahles S, Woelber JP, Riesemeier H, Nelson K. Metal elements in tissue with dental peri-implantitis: a pilot study. Clin Oral Implants Res. sept 2016;27(9):1178-86.
73. Olmedo DG, Nalli G, Verdú S, Paparella ML, Cabrini RL. Exfoliative cytology and titanium dental implants: a pilot study. J Periodontol. janv 2013;84(1):78-83.
74. Wang WC, Lagoudis M, Yeh C-W, Paranhos KS. Management of peri-implantitis - A contemporary synopsis. Singapore Dent J. déc 2017;38:8-16.
75. BROCHERY B, JAOUÏ L. La maintenance en implantologie. Revue d'Odonto Stomatologie. févr 2015;61-74.
76. Aoki A, Mizutani K, Schwarz F, Sculean A, Yukna R, Takasaki A, et al. Periodontal

and peri-implant wound healing following laser therapy. *Periodontology* 2000. 2015;68:217-69.

77. Wakim RN, Namour M, Viet Nguyen H, Peremans A, Zeinoun T, Vanheusden A, et al. Decontamination of dental implant surfaces by the Er:YAG laser beam: a comparative in vitro study of various protocols. *Dentistry journal*. 2018;6(66):1-14.

78. Kostakis G, Konstantinidis I, Karoussis I, Ma X, Chu H. A systematic review and meta-analysis of the effect of various laser wavelengths in the treatment of peri-implantitis. *J Periodontol*. 2014;(85):11203-13.

79. Persson G, Roos-Jansaker A, Lindahl C, Renvert S. Microbiologic results after non-surgical erbium-doped: yttrium, aluminum, and garnet laser or air-abrasive treatment of peri-implantitis: a randomized clinical trial. *J Periodontol*. 2011;(82):1267-78.

80. Muthukuru M, Zainvi A, Esplugues E, Flemming TF. Non-surgical therapy for the management of peri-implantitis: a systematic review. *Clin Oral Impl Res*. 2012;(23):77-83.

81. Quadri T, Poddani P, Javed F, Gustafsson A. A short-term evaluation of Nd:YAG laser as an adjunct to scaling and root planing in the treatment of periodontal inflammation. *J Periodontol*. 2010;(81):1161-6.

82. Schwarz F, Bieling K, Bonsmann M, Latz T, Becker J. Non surgical treatment of moderate and advanced periimplantitis lesions: a controlled clinical study. *Clin oral investig*. 2006;(10):279-88.

83. Schwarz F, Bieling K, Nuesry E, Sculean A, Becker J. Clinical and histological healing pattern of peri-implantitis lesions following non-surgical treatment with an Er:YAG laser. *Lasers Surg Med*. 2006;(38):663-71.

84. Schwarz F, Sculean A, Rothamel D, Schwenzer K, Georg T, Becker J. Clinical evaluation of an Er:YAG laser for nonsurgical treatment of peri-implantitis: a pilot study. *Clin Oral Impl Res*. 2005;(16):44-52.

85. Lin G-H, Suárez López Del Amo F, Wang H-L. Laser therapy for treatment of peri-implant mucositis and peri-implantitis: An American Academy of Periodontology best evidence review. *J Periodontol*. juill 2018;89(7):766-82.

86. Azzeh MM. Er, Cr:YSGG Laser-Assisted Surgical Treatment of Peri-Implantitis With 1-Year Reentry and 18-Month Follow-Up. *J Periodontol*. oct 2008;79(10):2000-5.

87. Schwarz F, Aoki A, Sculean A, Becker J. The impact of laser application on periodontal and peri-implant wound healing. *Periodontology* 2000. 2009;(51):79-108.

88. Sculean A, Schwarz F, Becker J. Anti-infective therapy with an Er:YAG laser: influence on peri-implant healing. *Expert rev med devices*. 2005;(2):267-76.

89. Schwarz F, Hegewald A, John G, Sahm N, Becker J. Four-year follow-up of combined surgical therapy of advanced peri-implantitis evaluating two methods of surface decontamination. *J Clin periodontol*. 2013;(40):962-7.

90. Schwarz F, John G, Mainusch S, Sahm N, Jurgen B. Combined surgical therapy of peri-implantitis evaluating two methods of surface debridement and decontamination. A two-year

clinical follow up report. *J Clin periodontol.* 2012;(39):789-97.

91. Schwarz F, Sahn N, Iglhaut G, Becker J. Impact of the method of surface debridement and decontamination on the clinical outcome following combined surgical therapy of peri-implantitis: a randomized controlled clinical study. *J Clin periodontol.* 2011;(38):276-84.

92. Renvert S, Polyzois I, Claffey N. Surgical therapy for the control of peri-implantitis. *Clin oral implants re.* 2012;(23):84-94.

93. KAABAR O. La thérapie photodynamique en médecine bucco-dentaire. de Lorraine; 2012.

94. Augros C, Bezzina ME, Bertrtand M, Rocca J. Parodontie Laser assistée. *Réalité clinique.* juin 2012;23(2):139-48.

95. Daugela P, Cicciù M, Saulacic N. Surgical Regenerative Treatments for Peri-Implantitis: Meta-analysis of Recent Findings in a Systematic Literature Review. *J Oral Maxillofac Res* [Internet]. 9 sept 2016 [cité 19 oct 2018];7(3). Disponible sur: <https://www.ncbi.nlm.nih.gov/pmc/articles/PMC5100640/>

96. Hartshorne J. Is peri-implant maintenance therapy (PIMT) important for preventing peri-implant disease? *INTERNATIONAL DENTISTRY- AFRICAN EDITION.* 6(2).

97. HASSANEYN S. Maintenance en implantologie. In *Le fil dentaire*; 2014.

98. Temmeran A, Al. Etiology and treatment of periapical lesions around dental implants. *Periodontology 2000.* Volume 66. 2014;247-54.

99. Sarmast ND, Wang HH, Sajadi AS, Angelov N, Dorn SO. Classification and Clinical Management of Retrograde Peri-implantitis Associated with Apical Periodontitis: A Proposed Classification System and Case Report. *J Endod.* nov 2017;43(11):1921-4.

100. Sarmast ND, Wang HH, Soldatos NK, Angelov N, Dorn S, Yukna R, et al. A Novel Treatment Decision Tree and Literature Review of Retrograde Peri-Implantitis. *J Periodontol.* 2016;87(12):1458-67.

101. Peñarrocha-Diago M, Peñarrocha-Diago M, Blaya-Tárraga J-A. State of the art and clinical recommendations in periapical implant lesions. 9th Mozo-Grau Ticare Conference in Quintanilla, Spain. *J Clin Exp Dent.* mars 2017;9(3):e471-3.

102. Romanos GE, Froum S, Costa-Martins S, Meitner S, Tarnow DP. Implant periapical lesions: etiology and treatment options. *J Oral Implantol.* 2011;37(1):53-63.

103. Lefever D, Van Assche N, Temmerman A, Teughels W, Quirynen M. Aetiology, microbiology and therapy of periapical lesions around oral implants: a retrospective analysis. *J Clin Periodontol.* mars 2013;40(3):296-302.

104. Verdugo F, Castillo A, Simonian K, Castillo F, Farez-Vidal E, D'Addona A. Periodontopathogen and Epstein-Barr virus-associated periapical periodontitis may be the source of retrograde infectious peri-implantitis. *Clin Implant Dent Relat Res.* févr 2015;17(1):199-207.

105. Shah R, Thomas R, Kumar ABT, Mehta DS. A Radiographic Classification for

Retrograde Peri-implantitis. *J Contemp Dent Pract.* 1 avr 2016;17(4):313-21.

106. Qu C, Meng H, Han J. Implant periapical lesion--a review and a case report with histological evaluation. *Clin Oral Implants Res.* sept 2014;25(9):1099-104.

107. Atallah K, Chee LF, Peng LL, Lung HHK. Management of retrograde peri-implantitis: a clinical case report. *J Oral Implantol.* 2006;32(6):308-12.

108. Esposito M, Grusovin M, Loli V, Coulthard P, Worthington H. Does antibiotic prophylaxis at implant placement decrease early implant failures ? A Cochrane systematic review. *Euro J Oral Implantol.* Summer 2010;101-10.

109. Esposito M, Grusovin M, Worthington H. Intervention for replacing missing teeth: antibiotics at dental implant placement to prevent complications. *Cochrane Database syst rev.* 31 juill 2013;

110. Esposito M, Grusovin M, Coulthard P, Oliver R, Worthington H. The efficacy of antibiotic prophylaxis at placement of dental implants: a Cochrane systematic review of randomised controlled clinical trials. *Euro J Oral Implantol.* Summer 2008;95-103.

111. Bafail AS, Alamri AM, Spivakovsky S. Effect of antibiotics on implant failure and postoperative infection. *Evid Based Dent.* juin 2014;15(2):58.

112. CANE C. Prescription des antibiotiques en implantologie: enquête auprès des praticiens implantologistes de haute-vienne. Bordeaux; 2017.

113. Parker Hickin Ma, Shariff JA, Jennette PJ, Finkelstein J, Papapanou PN. Incidence and Determinants of Dental Implant Failure: A Review of Electronic Health Records in a U;S. Dental School. *Journal of Dental Education.* oct 2017;81(10):1233-41.

114. Ata-Ali J, Ata-Ali F, Ata-Ali F. Do antibiotics decrease implant failure and postoperative infections? A systematic review and meta-analysis. *Int J Oral Maxillofac Surg.* janv 2014;43(1):68-74.

115. Poulard S. Implication du virus epstein-barr au cours de la peri-implantite vers un modele etiopathogenique innovant a l'origine de la perte des prothèses dentaires implanto-portées; [Nice]; 2018.



**Table d'illustration :**

<b>Figure 1.</b> Régulation proprioceptive en présence d'une charge fonctionnelle. D'après Bert 2015.....	10
<b>Figure 2.</b> Régulation proprioceptive en présence d'une surcharge. D'après Bert 2015.....	11
<b>Figure 3.</b> Seuil de détection interocclusal. D'après Le Gall et Lauret 2011.....	12
<b>Figure 4.</b> Comparaison mobilité physiologique dentaire et mobilité clinique implantaire. D'après Le Gall et Lauret 2011.....	13
<b>Figure 5.</b> Comparaison du centre de rotation dent-implant. D'après Le Gall et Lauret 2011..	14
<b>Figure 6.</b> Étude des concentrations de charges au niveau de l'os cortical et spongieux. D'après l'étude du Pr Nouailles et coll. 2009.....	14
<b>Figure 7.</b> Comparaison de la répartition des charges au niveau de l'os cortical entre un système dentaire (a) et un système implantaire (b). D'après l'étude de Gouasmi et coll. 2017.....	15
<b>Figure 8.</b> Étude des concentrations des charges au niveau de l'os cortical et spongieux. D'après l'étude du Pr Noailles et coll. 2009.....	16
<b>Figure 9.</b> Comparaison de la répartition des charges dans l'os spongieux entre le système dentaire (a) et le système implantaire (b). D'après l'étude de Gouasmi et coll. 2017.....	16
<b>Figure 10.</b> Étude de la répartition des charges sur les dents. D'après Gousami et coll. 2017..	17
<b>Figure 11.</b> Étude de la répartition des forces sur les implants et piliers. D'après Gouasmi et coll. 2017.....	18
<b>Figure 12.</b> Comparaison des forces appliquées sur un implant conique et cylindrique. D'après l'étude de Pr Nouailles et coll. 2009.....	19
<b>Figure 13.</b> Courbes d'évolution des contraintes en fonction du diamètre et de la longueur. D'après l'étude du Pr Nouailles et coll. 2009.....	19
<b>Figure 14.</b> Étude du volume de perte osseuse en fonction des systèmes. (a) absence de platform switching; (b) platform switching classique; (c) platform switching profond. D'après Coccheto R et coll.2009.....	20
<b>Figure 15.</b> Comparaison du rayon de diffusion bactérien entre un système pilier-implant classique et un système platform switching. D'après Szmuker-Moncler S et coll. 2008.....	21

<b>Figure 16.</b> Illustration des 3 systèmes comparés. D'après Tabata et coll. 2011.....	22
<b>Figure 17.</b> Illustration de la répartition des forces sous contraintes axiale, sur les systèmes RP, PS et WN. (Min = force de compression, Max force de traction, Von mises = critères synthétisant les différentes contraintes.) D'après Tabata et coll. 2011.....	22
<b>Figure 18.</b> Illustration de la répartition des forces sous contraintes obliques, sur les systèmes RP, PS et WN. (Min = force de compression, Max = force de traction, Von mises = critères synthétisant les différentes contraintes.) D'après Tabata et coll. 2011..	23
<b>Figure 19 a et b.</b> Étude de la répartition des charges sur un système normal et un système platform switching. D'après Liu et coll. 2014.....	23
<b>Figure 20.</b> Illustration des différentes forces en jeux. D'après Noailles et coll. 2009.....	25
<b>Figure 21.</b> Illustration des principaux paramètres à prendre en compte. D'après Gardeau et coll. 2009.....	33
<b>Figure 22.</b> Réhabilitation d'une molaire avec 2 implants. D'après Penmesta et Murphy 2016.....	33
<b>Figure 23.</b> Implants disposés en tripode. D'après Denes 2009.....	35
<b>Figure 24.</b> Étude de Zetu et Wang sur la distance entre le point de contact et l'os alvéolaire. D'après Naharet et Viennat 2014.....	36
<b>Figure 25.</b> Projet prothétique simulé sur photo. Positionnement palatin en regard du cingulum, respect des 2mm de corticale vestibulaire. D'après Noharet et Viennat. 2016.....	37
<b>Figure 26 a et b.</b> Pose d'un implant suite à une agénésie de 22 et 23. Le faible volume osseux a contraint le praticien à poser l'implant sans pouvoir respecter les recommandations de positionnement. L'implant a été déposé et une greffe osseuse horizontale et verticale a été réalisée. Iconographie du Dr WOLFF O.....	38
<b>Figure 27.</b> Absence de coïncidence entre l'émergence implantaire et l'élément prothétique. D'après Denes 2009.....	39
<b>Figure 28.</b> En absence d'implant dans le secteur antérieur, le choix de la position de la réhabilitation prothétique est facilité. D'après Bert 2016.....	39
<b>Figure 29 a et b.</b> Illustration protubérance prothétique dans le secteur antérieur. D'après Bert 2016.....	41
<b>Figure 30.</b> 3D Confocal Laser Scanning Microscopic. D'après l'étude de Capodiferra et coll. 2006.....	42

<b>Figure 31.</b> Lois de Wolff 1892. D'après Bert 2016.....	43
<b>Figure 32.</b> Tableau comparatif (Zimmer dental) de la résistance des différents grades de titane. D'après Le Gall et Lauret 2011.....	44
<b>Figure 33.</b> Tableau récapitulatif des facteurs de risques de fracture d'implant. D'après Sanchez-Perez et coll. 2010.....	45
<b>Figure 34 a et b.</b> Rétro-alvéolaire et fragment de vis illustrant la localisation de la fracture d'une vis de pilier. D'après Ahmad et coll. 2010.....	46
<b>Figure 35.</b> Illustration d'utilisation d'un centreur et d'un foret tourne à gauche. D'après Fillion et Dr Jakubowicz-Kahen.....	47
<b>Figure 36.</b> Taraud. D'après ETK.....	53
<b>Figure 37.</b> Embout torx. D'après le catalogue Falcom.....	53
<b>Figure 38.</b> Comparaison histologique système dentaire et implantaire.....	57
<b>Figure 39.</b> Vascularisation système dentaire et implantaire. D'après le cours du Dr Rathelot 2016.....	58
<b>Figure 40.</b> Comparaison évolution inflammatoire dans les 2 systèmes.....	58
<b>Figure 41 a et b.</b> Examen clinique et radiographique d'une lésion péri-implantaire sur l'implant en position de 44. Photos clinique Dr Dridi.....	62
<b>Figure 42.</b> Courbe d'absorption. D'après Aoki 2015.....	64
<b>Figure 43.</b> Illustration des différents effets en fonctions de la variation thermique. D'après Aoki 2015.....	65
<b>Figure 44.</b> Illustration du mécanismes d'ablation d'un Er :YAG. D'après Aoki 2015.....	66
<b>Figure 45.</b> Trépan. D'après Wendy et coll. 2017.....	71
<b>Figure 46.</b> Tourne-à-gauche. D'après Wendy et coll. 2017.....	71
<b>Figure 47.</b> Arbre décisionnel du traitement des péri-implantites.....	72
<b>Figure 48.</b> PIST Classification D'après Kadkhodazadeh et Reza 2013.....	75
<b>Figure 49.</b> Mild Class. D'après Rucha et coll. 2016.....	76
<b>Figure 50.</b> Moderate class. D'après Rucha et coll. 2016.....	76

<b>Figure 51.</b> Advanced class. D’après Rucha et coll. 2016.....	76
<b>Figure 52.</b> Arbre décisionnel de la gestion des LPI, proposé par Sarmast.....	78
<b>Figure 53.</b> Recommandations ANSM.....	79

## *Serment d'Hippocrate*

*En présence des Maîtres de cette Faculté, de mes chers condisciples, devant l'effigie d'Hippocrate,*

*Je promets et je jure, au nom de l'Être Suprême, d'être fidèle aux lois de l'Honneur et de la probité dans l'exercice de La Médecine Dentaire.*

*Je donnerai mes soins gratuits à l'indigent et n'exigerai jamais un salaire au-dessus de mon travail, je ne participerai à aucun partage clandestin d'honoraires.*

*Admis dans l'intérieur des maisons, mes yeux ne verront pas ce qui se passe, ma langue taira les secrets qui me seront confiés et mon état ne servira pas à corrompre les mœurs ni à favoriser le crime.*

*Je ne permettrai pas que des considérations de religion, de nation, de race, de parti ou de classe sociale viennent s'interposer entre mon Devoir et mon patient.*

*Je garderai le respect absolu de la vie humaine dès sa conception.*

*Même sous la menace, je n'admettrai pas de faire usage de mes connaissances médicales contre les lois de l'Humanité.*

*Respectueux et reconnaissant envers les Maîtres, je rendrai à leurs enfants l'instruction que j'ai reçue de leurs pères.*

*Que les hommes m'accordent leur estime si je suis fidèle à mes promesses,*

*Que je sois couvert d'opprobre et méprisé de mes confrères si j'y manque.*

## Approbation – Improbation

Les opinions émises par les dissertations présentées, doivent être considérées comme propres à leurs auteurs, sans aucune approbation ou improbation de la Faculté de Chirurgie dentaire (1).

Lu et approuvé,

Vu,  
Nice, le

Le Président du jury,

Le Doyen de la Faculté de  
Chirurgie Dentaire de l'UNS

Professeur

Professeur Laurence LUPI

(1) Les exemplaires destinés à la bibliothèque doivent être obligatoirement signés par le Doyen et par le Président du Jury.

## COMPLICATIONS SECONDAIRES EN IMPLANTOLOGIE ET PROTHESES IMPLANTAIRES.

**Thèse** : Chirurgie Dentaire, Nice, 2019, n°42-57-19-21

**Directeur de thèse** : Docteur Olivier Laplanche

**Mots-clés** : implant, gestion des complications, prothèse implantaire, infection bactérienne, fracture.

### **Résumé**:

Le traitement implantaire fait désormais partie intégrante de notre arsenal thérapeutique. Les réhabilitations implanto-portées sont aujourd’hui des traitements qui se banalisent tant pour le patient que pour le praticien.

Malgré la simplification des protocoles chirurgicaux et l’évolution de la phase prothétique, le taux de complication secondaire ne cesse de croître.

Il devient indispensable pour chaque praticien de savoir les anticiper et le cas échéant les reconnaître et assurer leurs gestions.

Cette thèse a pour but de fournir un support exhaustif basé sur les dernières données de la littérature, afin de faciliter à chacun la gestion des complications secondaires en implantologie.

Après un rappel succinct des principes de biomécanique en implantologie la gestion des complications liées à la conception du projet de réhabilitation puis les complications mécaniques et infectieuses sont abordées.

Pour chaque complication l’étiologie est défini, les points-clés pour déterminer le diagnostic sont abordés et un protocole de prise en charge est établi.