



**HAL**  
open science

# L'incidence oblique antérieure gauche individualisée pour le positionnement de la sonde ventriculaire droite : cohorte comparative avec la méthode fluoroscopique classique

Alexandre Poulard

► **To cite this version:**

Alexandre Poulard. L'incidence oblique antérieure gauche individualisée pour le positionnement de la sonde ventriculaire droite : cohorte comparative avec la méthode fluoroscopique classique. Médecine humaine et pathologie. 2019. dumas-02380837

**HAL Id: dumas-02380837**

**<https://dumas.ccsd.cnrs.fr/dumas-02380837v1>**

Submitted on 26 Nov 2019

**HAL** is a multi-disciplinary open access archive for the deposit and dissemination of scientific research documents, whether they are published or not. The documents may come from teaching and research institutions in France or abroad, or from public or private research centers.

L'archive ouverte pluridisciplinaire **HAL**, est destinée au dépôt et à la diffusion de documents scientifiques de niveau recherche, publiés ou non, émanant des établissements d'enseignement et de recherche français ou étrangers, des laboratoires publics ou privés.

UNIVERSITE DE NICE – SOPHIA ANTIPOLIS

FACULTE DE MEDECINE

ANNEE 2019

---

**THESE**

**POUR LE DIPLOME D'ETAT**

**DE**

**DOCTEUR EN MEDECINE**

**L'incidence oblique antérieure gauche  
individualisée pour le positionnement  
de la sonde ventriculaire droite :  
cohorte comparative avec  
la méthode fluoroscopique classique**

*Présentée et soutenue publiquement le 01 octobre 2019*

Par

**Alexandre POULARD**

Né le 01 Septembre 1990 à Cannes

**Président du Jury**

Monsieur le Professeur Emile FERRARI

**Directeur de thèse**

Monsieur le Docteur Fabien SQUARA

**Assesseurs**

Madame le Docteur Nathalie BERKANE

Madame le Docteur Pamela MOCERI

Monsieur le Docteur Didier SCARLATTI

FACULTE DE MEDECINE

Liste des enseignants au 1er septembre 2019 à la Faculté de Médecine de Nice

**Doyen**

**Pr. BAQUÉ Patrick**

**Vice-doyens**

**Pédagogie** Pr. ALUNNI Véronique

**Recherche** Pr DELLAMONICA Jean

**Etudiants** M. JOUAN Robin

**Chargé de mission projet Campus** Pr. PAQUIS Philippe  
**Conservateur de la bibliothèque** Mme AMSELLE Danièle  
**Directrice administrative des services** Mme CALLEA Isabelle

**Doyens Honoraires** M. RAMPAL Patrick  
M. BENCHIMOL Daniel

**PROFESSEURS CLASSE EXCEPTIONNELLE**

M.	BAQUÉ Patrick	Anatomie - Chirurgie Générale (42.01)
M.	BERNARDIN Gilles	Réanimation Médicale (48.02)
M.	BOILEAU Pascal	Chirurgie Orthopédique et Traumatologique (50.02)
M.	DARCOURT Jacques	Biophysique et Médecine Nucléaire (43.01)
M.	ESNAULT Vincent	Néphrologie (52-03)
M.	FUZIBET Jean-Gabriel	Médecine Interne (53.01)
M.	GILSON Éric	Biologie Cellulaire (44.03)
M.	GUGENHEIM Jean	Chirurgie Digestive (52.02)
M.	HASSEN KHODJA Reda	Chirurgie Vasculaire (51.04)
M.	HÉBUTERNE Xavier	Nutrition (44.04)
M.	HOFMAN Paul	Anatomie et Cytologie Pathologiques (42.03)
Mme	ICHAÏ Carole	Anesthésiologie et Réanimation Chirurgicale (48.01)
M.	LACOUR Jean-Philippe	Dermato-Vénérologie (50.03)
M.	LEFTHERIOTIS Georges	Chirurgie vasculaire ; médecine vasculaire (51.04)
M.	MARQUETTE Charles-Hugo	Pneumologie (51.01)
M.	MARTY Pierre	Parasitologie et Mycologie (45.02)
M.	MICHIELS Jean-François	Anatomie et Cytologie Pathologiques (42.03)
M.	MOUROUX Jérôme	Chirurgie Thoracique et Cardiovasculaire (51.03)
Mme	PAQUIS Véronique	Génétique (47.04)
M.	PAQUIS Philippe	Neurochirurgie (49.02)
M.	QUATREHOMME Gérald	Médecine Légale et Droit de la Santé (46.03)
M.	RAUCOULES-AIMÉ Marc	Anesthésie et Réanimation Chirurgicale (48.01)
M.	ROBERT Philippe	Psychiatrie d'Adultes (49.03)
M.	THYSS Antoine	Cancérologie, Radiothérapie (47.02)
M.	TRAN Albert	Hépto Gastro-entérologie (52.01)

## PROFESSEURS PREMIERE CLASSE

Mme	ASKENAZY-GITTARD Florence	Pédopsychiatrie (49.04)
M.	BARRANGER Emmanuel	Gynécologie Obstétrique (54.03)
M.	BÉRARD Étienne	Pédiatrie (54.01)
Mme	BLANC-PEDEUTOUR Florence	Cancérologie – Génétique (47.02)
M.	BONGAIN André	Gynécologie-Obstétrique (54.03)
Mme	BREUIL Véronique	Rhumatologie (50.01)
M.	CASTILLO Laurent	O.R.L. (55.01)
M.	CHEVALLIER Patrick	Radiologie et Imagerie Médicale (43.02)
M.	DE PERETTI Fernand	Anatomie-Chirurgie Orthopédique (42.01)
M.	DRICI Milou-Daniel	Pharmacologie Clinique (48.03)
M.	FERRARI Émile	Cardiologie (51.02)
M.	FERRERO Jean-Marc	Cancérologie ; Radiothérapie (47.02)
M.	FONTAINE Denys	Neurochirurgie (49.02)
M.	GIBELIN Pierre	Cardiologie (51.02)
M.	HANNOUN-LEVI Jean-Michel	Cancérologie ; Radiothérapie (47.02)
M.	LEVRAUT Jacques	Médecine d'urgence (48.05)
M.	LONJON Michel	Neurochirurgie (49.02)
M.	MOUNIER Nicolas	Cancérologie, Radiothérapie (47.02)
M.	PADOVANI Bernard	Radiologie et Imagerie Médicale (43.02)
M.	PICHE Thierry	Gastro-entérologie (52.01)
M.	PRADIER Christian	Épidémiologie, Économie de la Santé et Prévention (46.01)
Mme	RAYNAUD Dominique	Hématologie (47.01)
M.	ROSENTHAL Éric	Médecine Interne (53.01)
M.	SCHNEIDER Stéphane	Nutrition (44.04)
M.	STACCINI Pascal	Biostatistiques et Informatique Médicale (46.04)
M.	THOMAS Pierre	Neurologie (49.01)
M.	TROJANI Christophe	Chirurgie Orthopédique et Traumatologique (50.02)



## PROFESSEURS DEUXIEME CLASSE

Mme	ALUNNI Véronique	Médecine Légale et Droit de la Santé (46.03)
M.	ANTY Rodolphe	Gastro-entérologie (52.01)
M.	BAHADORAN Philippe	Cytologie et Histologie (42.02)
Mme	BAILLIF Stéphanie	Ophtalmologie (55.02)
Mme	BANNWARTH Sylvie	Génétique (47.04)
M.	BENIZRI Emmanuel	Chirurgie Générale (53.02)
M.	BENOIT Michel	Psychiatrie (49.03)
M.	BERTHET Jean-Philippe	Chirurgie Thoracique (51-03)
M.	BOZEC Alexandre	ORL- Cancérologie (47.02)
M.	BREAUD Jean	Chirurgie Infantile (54-02)
Mme	BUREL-VANDENBOS Fanny	Anatomie et Cytologie pathologiques (42.03)
M.	CHEVALIER Nicolas	Endocrinologie, Diabète et Maladies Métaboliques (54.04)
Mme	CHINETTI Giulia	Biochimie-Biologie Moléculaire (44.01)
M.	CLUZEAU Thomas	Hématologie (47.01)
M.	DELLAMONICA Jean	Réanimation médicale (48.02)
M.	DELOTTE Jérôme	Gynécologie-obstétrique (54.03)
M.	FAVRE Guillaume	Néphrologie (44-02)
M.	FOURNIER Jean-Paul	Thérapeutique (48-04)
Mlle	GIORDANENGO Valérie	Bactériologie-Virologie (45.01)
Mme	GIOVANNINI-CHAMI Lisa	Pédiatrie (54.01)
M.	GUÉRIN Olivier	Méd. In ; Gériatrie (53.01)
M.	IANNELLI Antonio	Chirurgie Digestive (52.02)
M.	ILIE Marius	Anatomie et Cytologie pathologiques (42.03)
M	JEAN BAPTISTE Elixène	Chirurgie vasculaire (51.04)
M.	PASSERON Thierry	Dermato-Vénérologie (50-03)
M.	ROHRLICH Pierre	Pédiatrie (54.01)
M.	ROUX Christian	Rhumatologie (50.01)
M.	RUIMY Raymond	Bactériologie-virologie (45.01)
Mme	SACCONI Sabrina	Neurologie (49.01)
M.	SADOUL Jean-Louis	Endocrinologie, Diabète et Maladies Métaboliques (54.04)
M.	VANBIERVLIET Geoffroy	Gastro-entérologie (52.01)

## MAITRES DE CONFERENCES DES UNIVERSITES – PRATICIENS HOSPITALIERS

M.	AMBROSETTI Damien	Cytologie et Histologie (42.02)
M.	BENOLIEL José	Biophysique et Médecine Nucléaire (43.01)
Mme	BERNARD-POMIER Ghislaine	Immunologie (47.03)
M.	BRONSARD Nicolas	Anatomie Chirurgie Orthopédique et Traumatologique (42.01)
M.	CAMUZARD Olivier	Chirurgie Plastique (50-04)
Mme	CONTENTI-LIPRANDI Julie	Médecine d'urgence (48-04)
M.	DOGLIO Alain	Bactériologie-Virologie (45.01)
M	DOYEN Jérôme	Radiothérapie (47.02)
M.	FOSSE Thierry	Bactériologie-Virologie-Hygiène (45.01)
M.	GARRAFFO Rodolphe	Pharmacologie Fondamentale (48.03)
Mme	HINAULT Charlotte	Biochimie et biologie moléculaire (44.01)
M.	HUMBERT Olivier	Biophysique et Médecine Nucléaire (43.01)
Mme	LAMY Brigitte	Bactériologie-virologie (45.01)
Mme	LONG-MIRA Elodie	Cytologie et Histologie (42.02)
Mme	MAGNIÉ Marie-Noëlle	Physiologie (44.02)
M.	MASSALOU Damien	Chirurgie Viscérale (52-02)
Mme	MOCERI Pamela	Cardiologie (51.02)
M.	MONTAUDIE Henri	Dermatologie (50.03)
Mme	MUSSO-LASSALLE Sandra	Anatomie et Cytologie pathologiques (42.03)
M.	NAÏMI Mourad	Biochimie et Biologie moléculaire (44.01)
Mme	POMARES Christelle	Parasitologie et mycologie (45.02)
M.	SAVOLDELLI Charles	Chirurgie maxillo-faciale et stomatologie (55.03)
Mme	SEITZ-POLSKI Barbara	Immunologie (47.03)
M.	SQUARA Fabien	Cardiologie (51.02)
M.	TESTA Jean	Épidémiologie Économie de la Santé et Prévention (46.01)
Mme	THUMMLER Susanne	Pédopsychiatrie (49-04)
M.	TOULON Pierre	Hématologie et Transfusion (47.01)

#### **MAITRE DE CONFERENCES DES UNIVERSITES**

M. DARMON David Médecine Générale (53.03)  
Mme GROS Auriane Orthophonie (69)

#### **PROFESSEURS AGREGES**

Mme LANDI Rebecca Anglais

#### **PRATICIEN HOSPITALIER UNIVERSITAIRE**

M. DURAND Matthieu Urologie (52.04)  
M. SICARD Antoine Néphrologie (52-03)

#### **PROFESSEURS ASSOCIES**

M. GARDON Gilles Médecine Générale (53.03)  
Mme MONNIER Brigitte Médecine Générale (53.03)

#### **MAITRES DE CONFERENCES ASSOCIES**

Mme CASTA Céline Médecine Générale (53.03)  
M. GASPERINI Fabrice Médecine Générale (53.03)  
M. HOGU Nicolas Médecine Générale (53.03)

## PROFESSEURS HONORAIRES

M. AMIEL Jean	M. FREYCHET Pierre
M ALBERTINI Marc	M. GASTAUD Pierre
M. BALAS Daniel	M. GÉRARD Jean-Pierre
M. BATT Michel	M. GILLET Jean-Yves
M. BLAIVE Bruno	M. GRELLIER Patrick
M. BOQUET Patrice	M. GRIMAUD Dominique
M. BOURGEON André	M. JOURDAN Jacques
M. BOUTTÉ Patrick	M. LAMBERT Jean-Claude
M. BRUNETON Jean-Noël	M. LAZDUNSKI Michel
Mme BUSSIERE Françoise	M. LEFEBVRE Jean-Claude
M. CAMOUS Jean-Pierre	M. LE FICHOUX Yves
M. CANIVET Bertrand	Mme LEBRETON Elisabeth
M. CASSUTO Jill-patrice	M. MARIANI Roger
M. CHATEL Marcel	M. MASSEYEFF René
M. COUSSEMENT Alain	M. MATTEI Mathieu
Mme CRENESSE Dominique	M. MOUIEL Jean
M. DAR COURT Guy	Mme MYQUEL Martine
M. DELLAMONICA Pierre	M. ORTONNE Jean-Paul
M. DELMONT Jean	M. PRINGUEY Dominique
M. DEMARD François	M. SANTINI Joseph
M. DESNUELLE Claude	M. SAUTRON Jean Baptiste
M. DOLISI Claude	M. SCHNEIDER Maurice
Mme EULLER-ZIEGLER Liana	M. TOUBOL Jacques
M. FENICHEL Patrick	M. TRAN Dinh Khiem
M. FRANCO Alain	M. VAN OBBERGHEN Emmanuel
	M. ZIEGLER Gérard

## M.C.U. HONORAIRES

M. ARNOLD Jacques	M. GIUDICELLI Jean
M. BASTERIS Bernard	M. MAGNÉ Jacques
M. BENOLIEL José	Mme MEMRAN Nadine
Mlle CHICHMANIAN Rose-Marie	M. MENGUAL Raymond
Mme DONZEAU Michèle	M. PHILIP Patrick
M. EMILIOZZI Roméo	M. POIRÉE Jean-Claude
M. FRANKEN Philippe	Mme ROURE Marie-Claire
M. GASTAUD Marcel	

## *REMERCIEMENTS*

---

### *AUX MEMBRES DU JURY*

*A Monsieur le Président du jury, Professeur Emile FERRARI,*

Vous me faites l'honneur de présider le jury de ma thèse. Je vous remercie pour votre enseignement, tout autant pédagogique que rigoureux, n'attendant pas moins de nous que l'excellence. Je vous prie de croire à l'expression de mon profond respect.

*A mon directeur de thèse, Monsieur le Docteur Fabien SQUARA,*

Merci énormément pour ton aide et ta disponibilité permanente. Je n'ai pas été ton interne dans le service, néanmoins j'ai pu grandement bénéficier de ton savoir, et ce avec ta constante bonne humeur. Tu m'as accordé ta confiance en me proposant de poursuivre les travaux que tu as entrepris et j'en suis honoré. Tes idées novatrices et ton implication dans la recherche participeront sans nul doute dans l'évolution des pratiques médicales. La rythmologie niçoise bénéficie avec toi d'un atout inestimable.

*A Madame le Docteur Nathalie BERKANE,*

Je te remercie d'avoir accepté de juger mon travail. Je n'ai jamais caché le plaisir d'être passé à deux reprises à Cannes, et je suis certain que tes qualités humaines et médicales associées à ton sérieux te permettront de poursuivre la dynamique entreprise dans le service. C'est un privilège de faire prochainement partie de ton équipe et je te remercie de la confiance que tu m'accordes.

*A Madame le Docteur Pamela MOCERI,*

Je te remercie d'avoir accepté de juger ce travail de thèse. A la hauteur de ton dévouement au travail, de ta rigueur et de ton exigence se hisse une grande bienveillance et patience à notre égard. Merci pour tous tes enseignements et pour ton aide indispensable à la réalisation de mon mémoire.

*A Monsieur le Docteur Didier SCARLATTI,*

Je te remercie de ta présence au sein de ce jury. Tu as été l'un de mes deux supers premiers chefs au CHU et tu as participé sans aucun doute à mon goût pour la rythmologie. J'ai toujours beaucoup apprécié les petits cours de rythmo que tu nous donnais avec grande pédagogie ainsi que tes protocoles, véritable lifevest du néo-interne ! Un grand merci pour ta gentillesse, ta patience et le temps que tu as dévoué à ma formation.

## AU CHU DE NICE

Au docteur Olivier CHICHE, l'autre de mes deux super premiers chefs du CHU. Par ta présence et ton encadrement rigoureux, tu as fait de mon arrivée au CHU un atterrissage en douceur. Tes compétences médicales, ton sérieux et tes qualités humaines aussi bien au service du malade que pour notre apprentissage font de toi un modèle à suivre. Je suis fière d'avoir pu me former à tes côtés. Je te souhaite le meilleur dans ta nouvelle vie, et c'est avec plaisir que je siroterai un bon verre de Diplomatico avec toi.

Au docteur David BERTORA, merci pour ta gentillesse, tes longues et complètes explications, et ta présence que j'ai particulièrement appréciées lors de mon passage dans ton unité, mais également tout au long de mon internat au CHU.

Au docteur Michel THIRY, charismatique et charmeur, qu'on ne dérange jamais. Merci pour ta disponibilité et ces visites mémorables au 4<sup>e</sup> étage.

Au docteur Delphine BAUDOUY, merci pour ta grande disponibilité et la transmission de ton savoir clinique et échographique avec toute la rigueur et le sérieux que l'on te connaît. J'ai beaucoup appris à tes côtés. Et je peux me vanter de n'avoir jamais subi de broiement trapèzien de ta part, à moins que ça ne soit uniquement le fait de n'être jamais passé dans ton unité.

Au docteur Nassim REDJIMI, merci pour cet agréable semestre en ta compagnie aux soins intensifs, toi l'homme aux multiples secrets, coronarographe vétérinaire et rolleriste olympique à tes heures perdues.

Au docteur Camille WEHRLIN, toujours souriante et motivée, c'est un plaisir de travailler avec toi. Mes vœux de bonheur pour ta petite famille.

Au docteur Guillaume THEODORE, merci pour tes enseignements rythmologiques.

Au docteur Dan SCHOUVER, l'hyperactif qui carbure à l'adrénaline, au sens figuré comme au sens propre ! Merci pour les vastes connaissances que tu as partagées avec nous lors de ton clinicat aux soins, et avant cela pendant les confs de cardio.

Au docteur Charlotte DAVID, experte en sevrage de la sonde d'entraînement et terreur de l'hypokaliémie ! Merci pour ces bons moments passés à tes côtés.

Au docteur Pamela GATTO, merci pour ta gentillesse et ces petites pauses café au 4<sup>e</sup>.

Au docteur Sithi BUN, dernière recrue de la team rythmo. Merci pour toutes les notions que tu m'as apprises sur ces quelques mois.

Au docteur Mohamed OUCHATER, pour tes connaissances dans tous les domaines de la cardiologie et ton aide lors de mon premier semestre au CHU.

A toute l'équipe formidable d'infirmiers, aides-soignants, ASH et secrétaires, de l'USIC et des étages, que je ne me risquerai pas à citer de peur d'en oublier. Merci pour votre bonne humeur, votre gentillesse et votre aide surtout à mes débuts. Je garde de très bons souvenirs avec vous, autant les journées que pendant mes gardes nocturnes infernales, ayant régulièrement été baptisé de « chat noir ».

## AU CH DE CANNES

Au docteur Thierry TIBI, vous avez été mon tout premier maître en tant que jeune interne. J'ai rencontré une personne profondément humaine, totalement dévouée à ses patients et à son service, dirigeant son équipe avec autant d'autorité et d'exigence que de bienveillance et d'attention. J'ai considérablement bénéficié de votre savoir et du temps que vous m'avez consacré pour acquérir les bases de notre profession, et je vous en remercie sincèrement. Soyez assuré que je vous tiens en très haute estime.

Au docteur Laurent BALI, merci pour le partage de tes connaissances, ta grande disponibilité et ton accueil chaleureux au bloc.

Au docteur Nathaniel BITTON, merci pour ton aide lors de mes débuts à Cannes et l'incitation à la prise d'initiative et sortir de sa zone de confort quand il était tentant de rester passif.

Au docteur Sabine DURERO, pour le temps que vous m'avez accordé afin de me former en échographie vasculaire.

Au docteur Manuel IMIANITOFF, pour ton accueil chaleureux sur l'hôpital et dans le cockpit de la salle d'IRM.

Au docteur Edouard LAMMENS, kitesurfeur, apiculteur et coronarographe, une polyvalence qui m'a toujours amusé. Merci ta bonne humeur communicative.

Au docteur Laurent LIPRANDI, merci pour l'apprentissage de la rythmologie à tes côtés et le partage de ta vision unique des thérapeutiques en cardiologie ! C'est un réel plaisir de pouvoir venir me former au bloc avec toi.

Au docteur Andrei LOZBA, pour tous ces bons moments en salle d'écho.

Au docteur Anne TALBODEC, pour ta gentillesse et ta formation en échographie.

Au docteur Gilles ZEMMOUR, le sage du triumvirat des cathétériseurs. Merci pour ton aide, ta bonne ambiance et pour ta gestion unique des appels de début de soirée.

A toute l'équipe paramédicale en or du service.

Je suis honoré d'intégrer votre équipe dès le mois de novembre.

## AU CH D'ANTIBES

Un grand merci à l'équipe du service de pneumologie qui m'a accueillie dans mes débuts, aux Dr Christine ROTOMONDO, Lionel LEROUSSEAU, Sabine MARCO et Ileana TIMOTIN ainsi qu'à toute l'équipe paramédicale.

Je remercie également l'équipe de cardiologie du Dr François BERNASCONI qui a participé à ma formation pendant les gardes et les échos, en tout particulièrement le Dr Julien TOMI.

## A L'INSTITUT ARNAULT TZANCK

A toute l'équipe des anesthésistes réanimateurs de l'institut, merci pour les connaissances que vous nous avez transmises et pour votre sympathie au quotidien, que ce soit en réa, au bloc ou pendant les gardes. Aux docteurs Julien CADY, Philippe CAMARASA, Arnaud CAUSERET, Arnaud DE LA CHAPELLE, Diane LENA, Michèle MACCARIO, c'était un plaisir de travailler à vos côtés pendant ce semestre.

Merci aux Dr Jean-Pierre ELBEZE et Alain MIHOUBI, pour le partage de votre immense savoir en échographie, votre patience et votre disponibilité.

Aux Dr Laurent DROGOU, Philippe DURAND, Claude-Jean MATIOTTINI et Pierre MEYER, des talents bien reconnus de la cardiologie interventionnelle. Merci pour vos enseignements dans chacune de vos spécialités respectives. Au Dr Laura GAGLIARDI, avec qui nous avons passé de bons moments aux urgences cardio.

Aux chirurgiens cardiaques, les Dr Stéphane LOPEZ, Michel TAPIA et Jacques TEBOUL, merci pour votre accueil au bloc opératoire, qui m'a permis d'acquérir un minimum de « culture chirurgicale » nécessaire à la bonne prise en charge de nos patients.

## A MES CO-INTERNES

A Benjamin, j'aurais pu te classer parmi mes chefs du CHU, mais notre aventure commune s'étend bien au-delà. De nos premières années de médecine en commun, au sein de la Baba Team, puis pendant nos stages d'externes jusqu'à ma déclaration en tant que porté disparu à l'approche des ECN, et enfin nos retrouvailles en internat de cardiologie. Merci pour ces bons moments passés à l'IAT puis notre super semestre à l'USIC. Malgré notre petite année de différence, tu as toujours réussi à m'apprendre beaucoup, ou bien est-ce le fait de ma mémoire légendaire, qui sait ? Les internes dont tu as la charge ont énormément à apprendre auprès de toi, s'ils s'habituent à ton état permanent de surexcitation complètement pathologique ! Je te considère comme un véritable ami, sincère et toujours disponible y compris dans les moments de doutes. Je te souhaite plein de bonheur avec Faustine.

A Philippe, mon premier co-interne, avec qui le mot compagnonnage prend tout son sens. Merci pour l'aide inconditionnelle que tu m'as apportée. Tout autant compétent et sérieux dans le travail que capable de débiter un flot de conneries sans limites, tu étais notre maître en la matière. Je te souhaite le meilleur dans ta carrière de plombier à Bastia avec la Peduzz.

A Greg, merci pour ton extrême gentillesse, ton aide et tout ce que tu m'as transmis sur ces rares gardes de Pasteur mais surtout lors de mon passage à Cannes. Tous mes vœux de bonheur avec Axelle et ta nouvelle petite famille.

A Mikaël, je pourrais te répéter les mêmes compliments, vous formez une équipe de choc avec Greg. Disponible, compétent et motivé pour aider et former les jeunes. Merci. Je te souhaite plein de bonheur avec Cécile et ta famille.



A Gauthier, merci pour ton aide et ta présence en tant que sénior pendant ces gardes déchainées que l'on a faites ensemble. Nous sommes la preuve que deux « chats noirs » ne s'annulent pas. Je ne devrais peut-être pas te dire que j'ai tendance à porter la poisse à Didier au bloc... C'est en tout cas un plaisir de venir me former avec toi en rythmo.

A Benjamin Essayagh, je n'ai jamais pleinement eu l'occasion de travailler avec toi, mais ça ne saurait tarder. Au plaisir de te revoir à Cannes.

A Maria, l'italienne à fort caractère avec son cœur de mama pour nous tous. Merci pour ces super semestres passés ensemble aussi bien à Cannes qu'au CHU. Tous mes vœux de bonheur pour toi et ta famille.

A Aude, une histoire commune qui remonte également à la fac, au bon vieux temps du BDE. Je garde un souvenir impérissable de cette campagne où nous avons joué les cinéastes et de tous ces moments avant l'ère de l'externat. C'est un plaisir de t'avoir retrouvée en cardiologie et d'avoir bossé avec toi.

A Momo, « t'es un patron » ! Toujours jovial et agréable à vivre, j'ai passé d'excellents moments à tes côtés, au CHU comme à l'extérieur. Grâce à toi, je me rappellerai toujours comment parler aux collègues avec ton style inimitable !

A Etienne, notre éternel indécis mais qui a fait le bon choix de la meilleure spécialité du monde. Merci pour ce semestre ensemble, je te souhaite le meilleur pour la suite.

A Stéphane, dit le canard. Je sais que je vais t'entendre râler pendant des jours après ça, mais c'est comme ça qu'on t'aime ! Je ne garde que des bons souvenirs de ce semestre de purge qu'on a affronté ensemble. Je te souhaite plein de bonheur avec Mareva.

A Lolita, bonne humeur perpétuelle, même dans une conjoncture apocalyptique aux soins, et systématiquement prête à donner un coup de main. C'est toujours agréable de bosser avec toi.

A Clara, notre marseillaise survoltée au rire communicatif. J'ai passé un très bon 1<sup>er</sup> semestre au CHU à tes côtés.

A Jules, la force tranquille. J'ai passé une excellente année, un réel plaisir de te côtoyer aussi bien au travail que dehors tous ensemble avec un bon verre ! Cannes n'est pas loin et je continuerai volontiers à venir préparer les Margaritas. Mes vœux de bonheur avec Juliana.

A Julie, j'ai passé une super dernière année à tes côtés. Tu es toujours dynamique et pleine de volonté, avec un petit brin de folie ! Je souhaite le meilleur pour la suite.

A Baptiste, « le préféré ». Enthousiaste et très volontaire, ayant un don manifeste pour la flatterie mais s'avérant être profondément sincère. J'ai particulièrement apprécié travailler avec toi et c'est toujours un plaisir de te voir aussi bien au CHU que loin du travail.

A Alexandre Rodière, le cœur sur la main, tu ferais beaucoup pour aider tes amis. J'apprécie tes qualités humaines et je suis ravi d'avoir fait ta connaissance. Je te souhaite plein de bonheur avec Lucile.

A Marie, notre parisienne adoptée. Petit à petit tu prends confiance et c'est un plaisir de te découvrir. J'ai apprécié ces deux semestres passés avec toi sur le CHU. Je te souhaite de pleinement t'épanouir dans la cardiologie.

A Julie et Morgan, le combo d'urgentistes complètement dégénérés. Merci pour les super moments passés avec vous deux aussi bien aux soins qu'à l'extérieur.

A Charlotte, Adil et Mustafa, mes co-internes de Cannes et Antibes, qui ont fait de ces semestres d'excellents moments.

A mes amis des bancs de la faculté, perdus de vue depuis mais à qui je souhaite tout le meilleur pour leur vie professionnelle et personnelle

De la baba team et du groupe M. gbg style : Remy, Michael, Anaïs, Maria, JB, Raphaëlle, Valentin... Et les amis du BDE, en particulier Kevin et sa petite femme Soline, François, Romain,

A Hélène,

Même si nos chemins se sont séparés, je n'oublie pas que tu y es pour beaucoup dans ma réussite au concours, et je t'en remercie.

Je te souhaite sincèrement tout le meilleur pour ta vie professionnelle et personnelle.

### *A MA FAMILLE*

A mes grand parents Dany, Clara et Lucien, que j'espère rendre fiers.

A mon grand-père Philippe, parti trop tôt, qui l'aurait été sans nul doute.

A ma tante et mon oncle, Dominique et Christian, merci pour votre soutien et votre affection quelles que soient les situations.

A Carole et Eric, pour votre oreille toujours à l'écoute, vos bons conseils et votre disponibilité. Mes meilleurs vœux de bonheur au sein de votre petite famille avec Maxence et Alice.

*A Léa,*

*Ma plus belle rencontre*

*Ce semestre aux soins intensifs m'aura permis de découvrir une jeune femme profondément humaine, particulièrement investie auprès de ses patients, consciencieuse et même plutôt perfectionniste, à l'orientation littéraire et une sensibilité artistique diamétralement opposés à ma rigueur scientifique et pour finir d'une incomparable beauté.*

*Tu es une femme incroyable.*

*J'espère parcourir un long chemin auprès de toi.*

*Je t'aime*

*A mon frère Sébastien,*

*Tu es mon petit frère, un geek en puissance comme moi, avec beaucoup de points communs et avec qui je m'entends merveilleusement bien depuis toujours.*

*Cela fait déjà plus de dix ans que j'ai quitté la maison, et malgré notre proximité géographique il n'a pas été facile de conserver un lien suffisamment profond pour être ton confident et je m'en désole.*

*Néanmoins, je suis absolument certain que tu trouveras ta voie et réussiras parfaitement dans tous les aspects de ta vie, quels que soient tes choix.*

*Je suis fier de toi.*

*Et sache que je serai toujours présent pour toi.*

*Je t'aime*

*A mes parents Virginie et Guy,*

*C'est grâce à vous que je suis parvenu jusqu'ici. Je vous remercie du fond du cœur pour l'éducation et les valeurs que vous m'avez transmises, l'amour et le soutien inconditionnel que vous m'avez offert et qui font de moi la personne que je suis aujourd'hui.*

*Je suis fier d'être votre fils.*

*Cette thèse est votre entière contribution et je vous dédie pleinement ce moment.*

*Je vous aime*

## *SOMMAIRE*

---

<b>Abréviations</b> .....	<b>19</b>
<b>Généralités</b> .....	<b>20</b>
I. Anatomie et Electrophysiologie .....	20
1. Anatomie de base <sup>1</sup> .....	20
2. Tissu conducteur.....	20
II. Physiopathologie des Arythmies .....	24
1. Bradycardies .....	24
2. Tachycardies .....	29
III. Différents types de prothèses.....	30
1. Stimulateur cardiaque .....	30
2. Défibrillateur automatique implantable (DAI) .....	30
3. Autres dispositifs de stimulation ou de défibrillation .....	31
IV. Indications .....	32
V. Complications des prothèses cardiaques .....	34
1. Complications des voies d’abord (per-opératoire).....	34
2. Complications de la loge.....	35
3. Complications des sondes .....	35
4. Complications hémodynamiques de la stimulation .....	36
VI. Effets Déléteres de la Stimulation Ventriculaire Droite .....	37
VII. Procédure d’Implantation .....	41
1. Déroulement de l’intervention .....	41
2. Positionnement des sondes par technique fluoroscopique standard .....	42
3. Mauvaise spécificité de l’OAG 40° pour la position septale.....	48
4. Incidence OAG individualisée .....	50
5. Axes cardiaques anatomiques (septal, VD et VG).....	56
<b>Objectifs de l’étude</b> .....	<b>58</b>
<b>Matériel et méthodes</b> .....	<b>59</b>
I. Design de l’étude et population.....	59
II. Procédure d’implantation et de détermination de l’OAG Individualisée .....	59
1. Généralités .....	59
2. Groupe contrôle : OAG 40° .....	59
3. Groupe d’étude : OAG individualisée .....	60
4. Détermination de la position de la sonde par fluoroscopie.....	60
5. Détermination de la position réelle de la sonde par échocardiographie .....	60

III.	Suivi des patients .....	61
IV.	Critères de jugement .....	61
1.	Critère principal .....	61
2.	Critères secondaires .....	61
V.	Analyse statistique .....	61
<b>Résultats</b>	.....	<b>62</b>
I.	Caractéristiques de la population .....	62
II.	Critère Principal.....	64
III.	Critères Secondaires .....	64
IV.	Angle d'Incidence OAG Individualisée .....	65
V.	Corrélation Fluoroscopie / Echographie.....	66
<b>Discussion</b>	.....	<b>69</b>
I.	Résultats principaux .....	69
II.	Implications futures de l'OAG Individualisée.....	70
III.	Limites .....	70
<b>Conclusion</b>	.....	<b>71</b>
<b>Résumé</b>	.....	<b>72</b>
<b>Abstract</b>	.....	<b>73</b>
<b>Bibliographie</b>	.....	<b>74</b>
<b>Serment d'Hippocrate</b>	.....	<b>81</b>

## *ABRÉVIATIONS*

---

ACC	<i>American College of Cardiology</i>
ACR	Arrêt cardio-respiratoire
AHA	<i>American Heart Association</i>
BAV	Bloc atrio-ventriculaire
CCVD	Chambre de chasse du ventricule droit
CRT	<i>Cardiac resynchronisation therapy</i>
DAI	Défibrillateur automatique implantable
DDD	Mode de stimulation double chambre
DS	Dysfonction sinusale
ECG	Electrocardiogramme
ESC	<i>European society of cardiology</i>
ETT	Echocardiographie trans thoracique
FEVG	Fraction d'éjection du ventricule gauche
HRS	<i>Heart Rhythm Society</i>
IRM	Imagerie par résonance magnétique
NAV	Nœud AV, nœud atrioventriculaire
OAD	Oblique antérieure droite
OAG	Oblique antérieure gauche
OD	Oreillette droite
PM	Pacemaker, stimulateur cardiaque
RVOT	infundibulum = CCVD
TV	Tachycardie ventriculaire
VCI	Veine cave inférieure
VCS	Veine cave supérieure
VD	Ventricule droit
VVI	Mode de stimulation monochambre ventriculaire



### **I. ANATOMIE ET ELECTROPHYSIOLOGIE**

#### **1. Anatomie de base<sup>1</sup>**

Le cœur est un organe musculaire multi-cavitaire situé dans le médiastin antérieur, permettant la circulation sanguine pulsée au niveau artériel par sa capacité contractile régulière et autonome. On distingue les cavités cardiaques droites des cavités gauches, qui ne communiquent pas ensemble en l'absence de pathologie, le septum inter-auriculaire séparant les deux oreillettes et le septum interventriculaire séparant les cavités ventriculaires. Les étages auriculaires et ventriculaires sont par ailleurs totalement isolés mécaniquement et électriquement par un tissu fibreux, et les valves atrio-ventriculaires (tricuspide et mitrale) permettent le passage sanguin. Le « cœur droit » draine le sang veineux de la veine cave inférieure et supérieure jusque dans le ventricule droit, via l'oreillette droite et la valve tricuspide. Le ventricule droit éjecte son volume dans les artères pulmonaires. La circulation pulmonaire dite « petite circulation », est un circuit à faible résistance, qui permet les échanges gazeux pulmonaires. Le « cœur gauche » reçoit le sang oxygéné et le propulse dans la circulation systémique « grande circulation » perfusant les organes.

#### **2. Tissu conducteur**

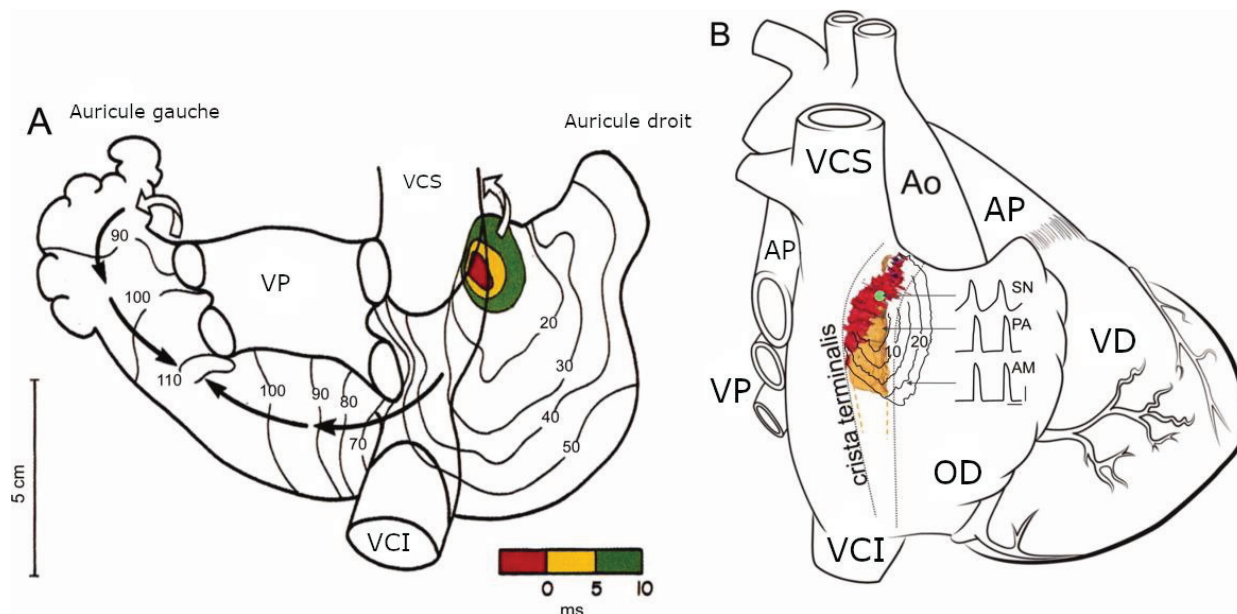
L'innervation intrinsèque du cœur (système « cardionecteur »)<sup>2-4</sup> permet la génération de potentiels d'action automatisés et la transmission de ces influx électriques aux différentes cavités via les voies de conduction, afin d'assurer une contraction des myocytes régulière et synchronisée (synchronisation atrio-ventriculaire, intra-ventriculaire et inter-ventriculaire).

En dehors de situations pathologiques, chaque cycle d'activation cardiaque implique les structures suivantes dans l'ordre<sup>5</sup> :

##### **2.1 Nœud sinusal (de Keith et Flack)**

Il s'agit d'un groupement cellulaire situé principalement à la surface du cœur, dans le sillon terminal (sulcus terminalis), à la jonction entre la veine cave supérieure et l'oreillette droite<sup>6-8</sup> (Figure 1), vascularisé par l'artère du nœud sinusal, le plus souvent issue de la coronaire droite. Etant pourvu des cellules avec l'automatisme cardiaque le plus rapide, le nœud sinusal impose sa fréquence au reste du tissu conducteur et constitue le « pacemaker » physiologique du cœur (rythme sinusal).

Figure 1 : Cellules du nœud sinusal et sa séquence d'activation (d'après N. Chandler et al.<sup>7</sup>)  
 (A) vue dorsale du cœur après dissection chirurgicale de la face antérieure : zone pacemaker principale en rouge, séquence d'activation représentée par les lignes isochrones  
 (B) vue schématique du cœur : nœud sinusal en rouge, zone pacemaker principale en vert, zone para-sinusale en orange



VCI : veine cave inférieure, VCS : veine cave supérieure, OD : oreillette droite, VD : ventricule droit, VP : veines pulmonaires, AP : artère pulmonaire, Ao : aorte

## 2.2 Conduction intra-auriculaire (inter-nodale)

La dépolarisation se propage au sein du myocarde atrial de proche en proche mais également au sein d'arrangements de cellules musculaires inter-atriales, formant des voies conductrices préférentielles : les faisceaux internodaux postérieur, moyen et antérieur dont est issu le faisceau de Bachmann à destination de l'oreillette gauche<sup>9,10</sup>.

L'activation électrique (dépolarisation) des oreillettes est responsable de l'onde P sur l'ECG de surface, et précède la contraction de celles-ci.

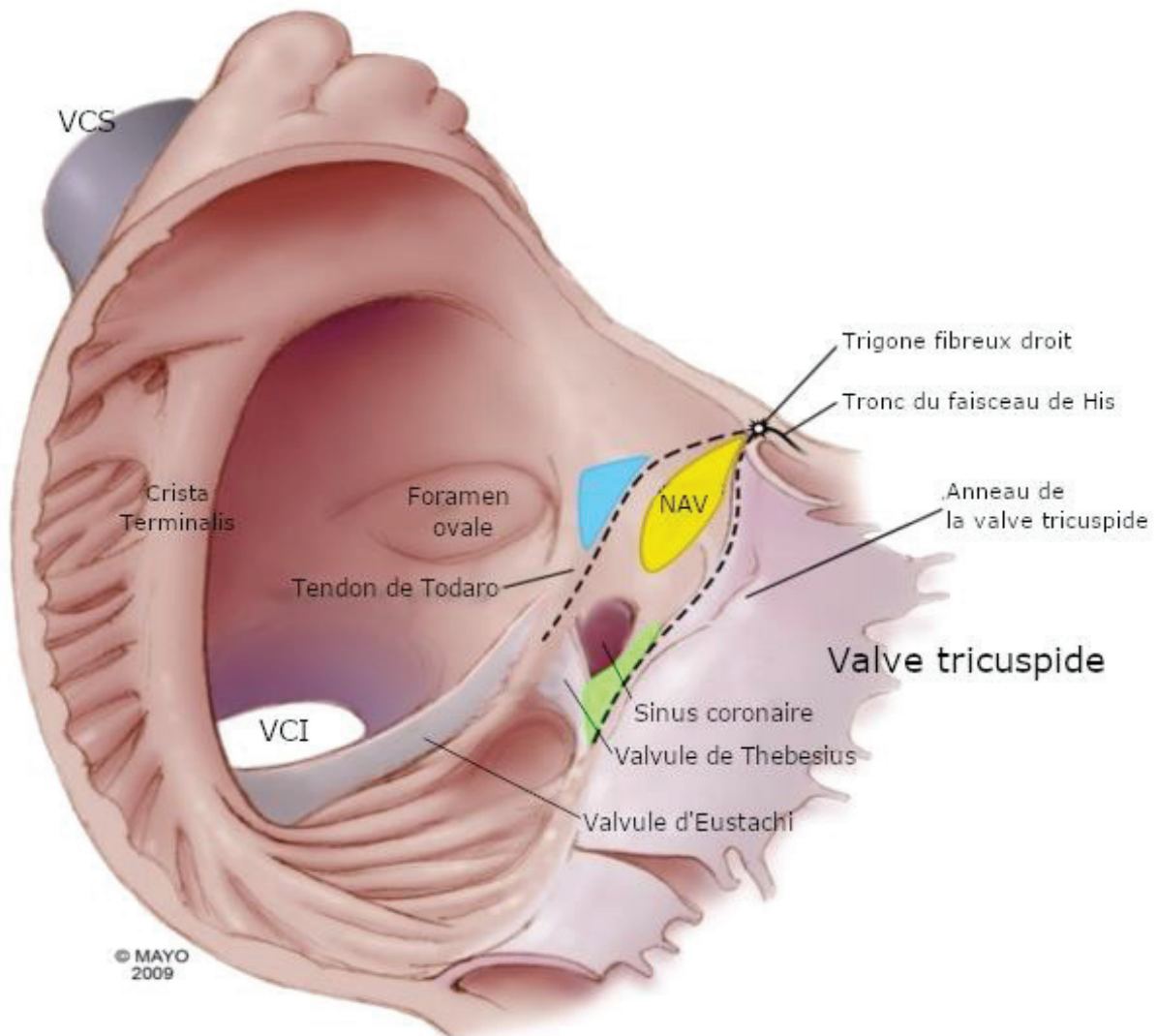
## 2.3 Nœud atrio-ventriculaire (d'Aschoff-Tawara)

Situé dans la partie antérieure du septum inter-atrial, au sein d'une zone anatomique (le triangle de Koch<sup>11,12</sup>) délimitée par l'ostium du sinus coronaire et le feuillet septal de la valve tricuspide (Figure 2). En situation physiologique (absence de voie accessoire), le nœud AV est l'unique point de transmission des influx entre l'étage atrial et l'étage ventriculaire.

Le nœud AV (tout comme le nœud sinusal) est composé de fibres à dépolarisation lente et une période réfractaire allongée ce qui retarde l'arrivée de l'influx au niveau ventriculaire. Ce délai induit permet d'achever la systole auriculaire avant le début de la systole ventriculaire, mais surtout prévient la transmission aux ventricules d'un rythme atrial trop rapide, grâce à une conduction dite décrémenteille (plus le nœud est stimulé rapidement, plus la conduction est lente).

Enfin, il possède également un automatisme de fréquence intrinsèque plus lente, pouvant palier à une défaillance du nœud sinusal (rythme d'échappement jonctionnel).

Figure 2 : Anatomie du triangle de Koch (adapté de P.G. Macedo et al.<sup>12</sup>)  
 Triangle de Koch (en pointillés) délimité par le tendon de Todaro, le feuillet septal de la valve tricuspide et l'ostium du sinus coronaire. Le nœud atrio-ventriculaire est situé à l'apex du triangle et où se forme à son extrémité le corps du faisceau de His dans le septum membraneux.



## 2.4 Conduction intra-ventriculaire

Le tronc du faisceau de His, en continuité du nœud AV, se prolonge dans le septum interventriculaire jusqu'à sa division en deux branches droite et gauche. Les deux branches descendent le long du septum en direction de l'apex avant de se ramifier au niveau sous endocardique pour former le réseau de Purkinje<sup>13</sup>. La branche gauche est rapidement divisée en deux héli-branches antérieure et postérieure (Figure 3). L'activation des myocytes ventriculaires se fait à partir des fibres de Purkinje, de l'endocarde vers l'épicarde.

Contrairement aux fibres lentes des nœuds, le réseau de His-Purkinje est constitué de fibres à dépolarisation rapide permettant une transmission de l'influx quasi synchrone à l'ensemble du myocarde ventriculaire, et donc une contraction des deux ventricules simultanée<sup>14</sup>.

Cette dépolarisation synchrone de l'ensemble des ventricules se traduit par un complexe QRS fin sur l'ECG de surface<sup>15</sup>.

Figure 3 : Schéma des voies conductrices du cœur (adapté de P.A. Iaizzo<sup>13</sup>)

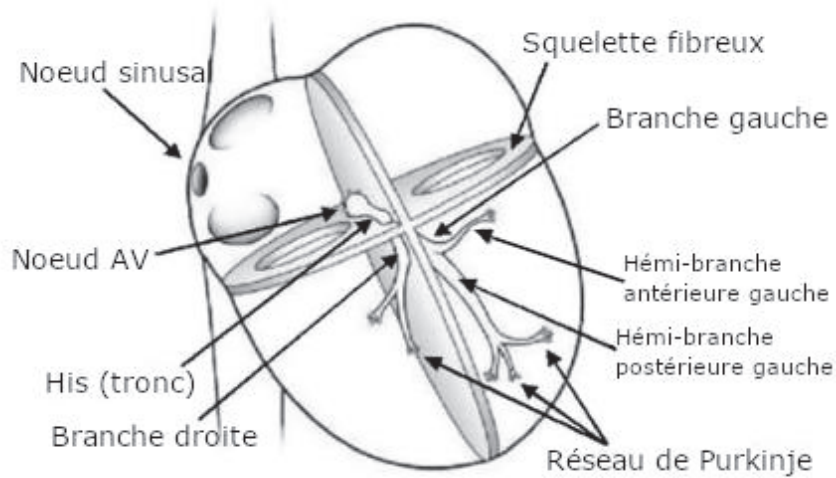
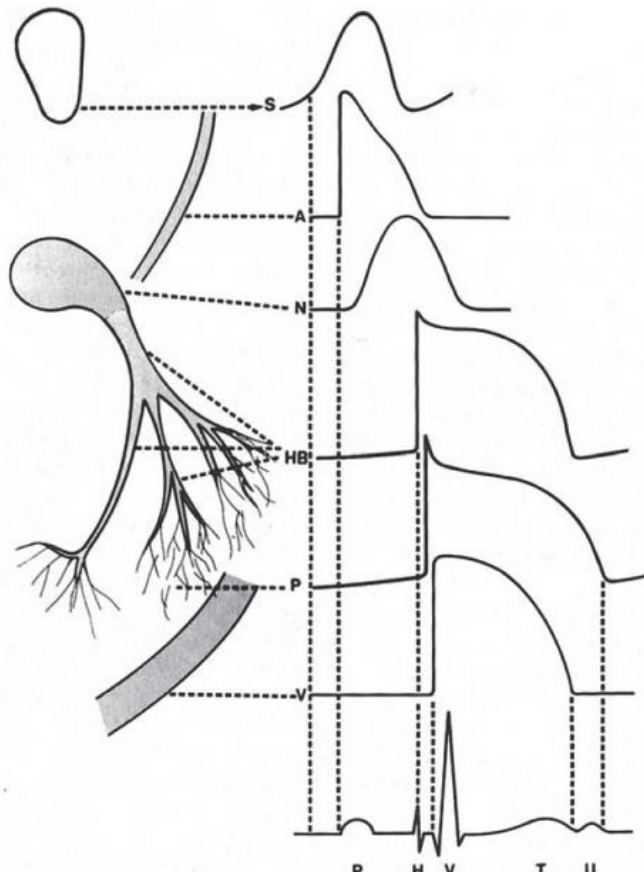


Figure 4 : Aspect du potentiel d'action à chaque étage du tissu conducteur formant l'aspect électrique de surface (d'après A. Leenhardt et al.<sup>15</sup>)



S: nœud sinusal, A: oreillettes, N: nœud AV, HB: His, P: Purkinje, V: ventricules  
ECG de surface :

P: dépolarisation atriale, H: dépolarisation Hissienne non visible sur tracé réel, QRS: dépolarisation ventriculaire, T et U: repolarisation ventriculaires  
NB : Dépolarisations nodale, hissienne et du purkinje non visibles sur ECG de surface

## II. PHYSIOPATHOLOGIE DES ARYTHMIES

On distingue les troubles conductifs responsables de bradycardies et les arythmies rapides.

### 1. Bradycardies

A tous les étages du tissu conducteur, une dysfonction peut être responsable de bradycardie, qui peut rester asymptomatique ou se traduire cliniquement avec essentiellement asthénie, dyspnée, insuffisance cardiaque, lipothymies ou syncopes, et dans les cas extrêmes mort subite (bloc atrio-ventriculaire sans échappement)

#### 1.1 Dysfonction sinusale

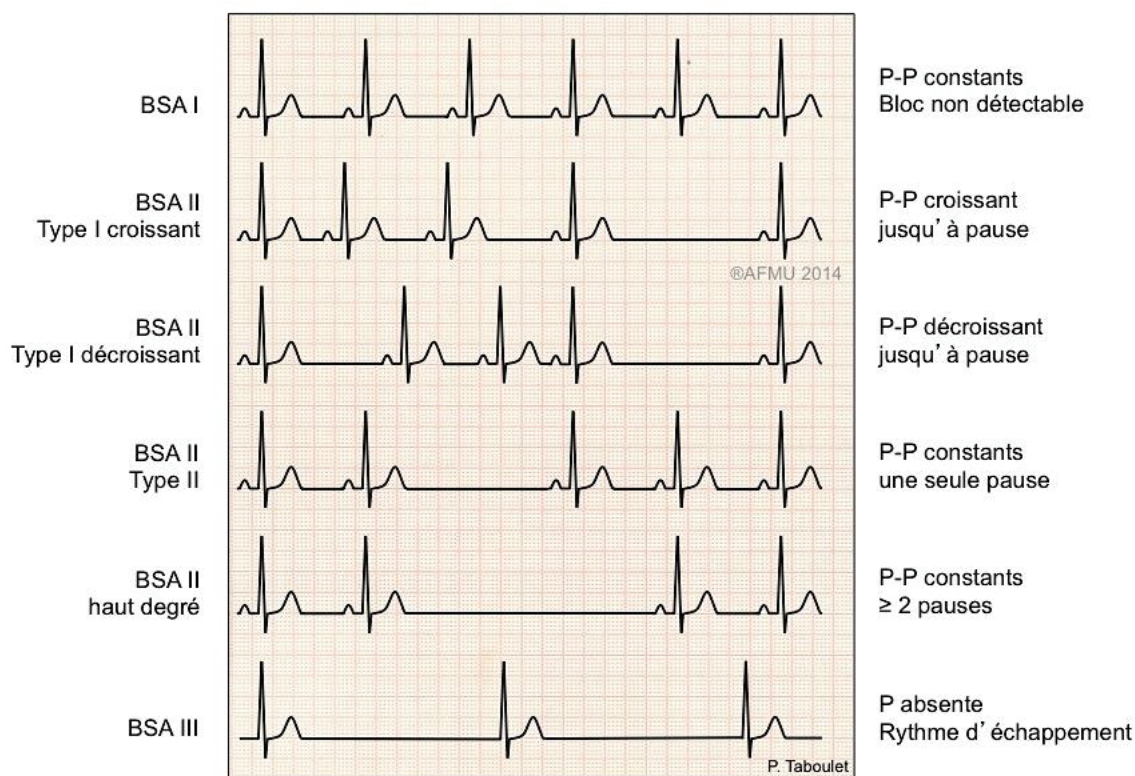
A l'étage atrial, les pathologies du nœud sinusal sont regroupées sous le terme de dysfonction sinusale incluant différentes anomalies qui ne peuvent pas toutes être distinguées sans exploration du potentiel sinusal en électrophysiologie :

- Les déficiences du nœud sinusal par altération du fonctionnement de son automatisme, responsable de **bradycardies** sinusales avec éventuellement **incompétence chronotrope** (accélération de la fréquence cardiaque insuffisante à l'effort), de **pauses** ou **paralysies sinusales**.
- Le **bloc sino-atrial** avec un automatisme sinusal préservé, mais bloc en sortie du nœud empêchant la transmission de l'influx aux oreillettes.  
Il existe 3 types de BSA (Figure 5)<sup>16</sup> :

- 1<sup>er</sup> degré : allongement de la conduction sino-atriale, sans traduction sur l'ECG de surface
- 2<sup>e</sup> degré type I : allongement progressif de l'espace PP jusqu'à une pause avec disparition de l'onde P (période de Wenckebach sino-atrial)
- 2<sup>e</sup> degré type II : disparition de l'onde P intermittente avec un intervalle étant un multiple de l'espace PP normal (ex : dans le BSA 2/1 l'intervalle de la pause est 2x l'espace PP initial)
- 3<sup>e</sup> degré : aucune activité sinusale visualisée (possible onde P d'échappement atrial ectopique ou onde P rétrograde d'un échappement jonctionnel ou ventriculaire)



Figure 5 : ECG de surface des différents types de blocs sino-atriaux (d'après P. Taboulet<sup>16</sup>)



Les bradyarythmies de présentation aiguë, qu'il s'agisse d'une dysfonction sinusale ou d'un BAV, doivent dans un premier temps faire éliminer une étiologie secondaire transitoire ou réversible, car leur traitement dépend de la cause sous-jacente. Les étiologies iatrogènes dominent<sup>17</sup> (antiarythmiques de classe I, bêtabloquants, amiodarone, inhibiteurs calciques bradycardisants). La dysfonction sinusale est également rencontrée au cours de l'infarctus du myocarde, souvent transitoire, de mécanisme mixte vagal et ischémique, préférentiellement lors d'une ischémie du territoire coronaire droit ou circonflexe dont dépend de façon variable l'artère du nœud sinusal (vascularisé dans 60% des cas par la coronaire droite<sup>18,19</sup>). Les troubles électrolytiques (en particulier l'hyperkaliémie) sont aussi pourvoyeurs.

Parmi les bradycardies d'évolution chronique, on oppose les formes persistantes et les intermittentes<sup>20,21</sup>. Les bradycardies persistantes chroniques ont une origine intrinsèque (organique) par fibrose nodale. Les étiologies intrinsèques de dysfonction sinusale sont dominées par la maladie dégénérative du tissu conducteur<sup>22,23</sup>, associée à l'âge, et souvent intégré dans le cadre de la maladie rythmique atriale (syndrome bradycardie-tachycardie avec alternance de rythme sinusal, dysfonction sinusale et arythmies rapides : fibrillation atriale, flutter ou tachycardie atriale focale). Ces troubles sont par ailleurs plus fréquemment associés à des pathologies du nœud atrio-ventriculaire<sup>24-26</sup>. Lorsque ces dysfonctions sont mal tolérées, leur prise en charge se fait par l'implantation d'un stimulateur cardiaque (les indications sont résumées en partie IV).

Les bradycardies intermittentes sont de diagnostic plus délicat, et ajoutent dans leurs étiologies possibles, des mécanismes extrinsèques, en particulier les syncopes réflexes vasovagales ou par hyper-réflexie sino-carotidienne. Ces étiologies ne bénéficient que dans de très rares cas d'une stimulation cardiaque (si la syncope est à composante cardio-inhibitrice majoritaire plutôt que vasoplégique)<sup>20</sup>.

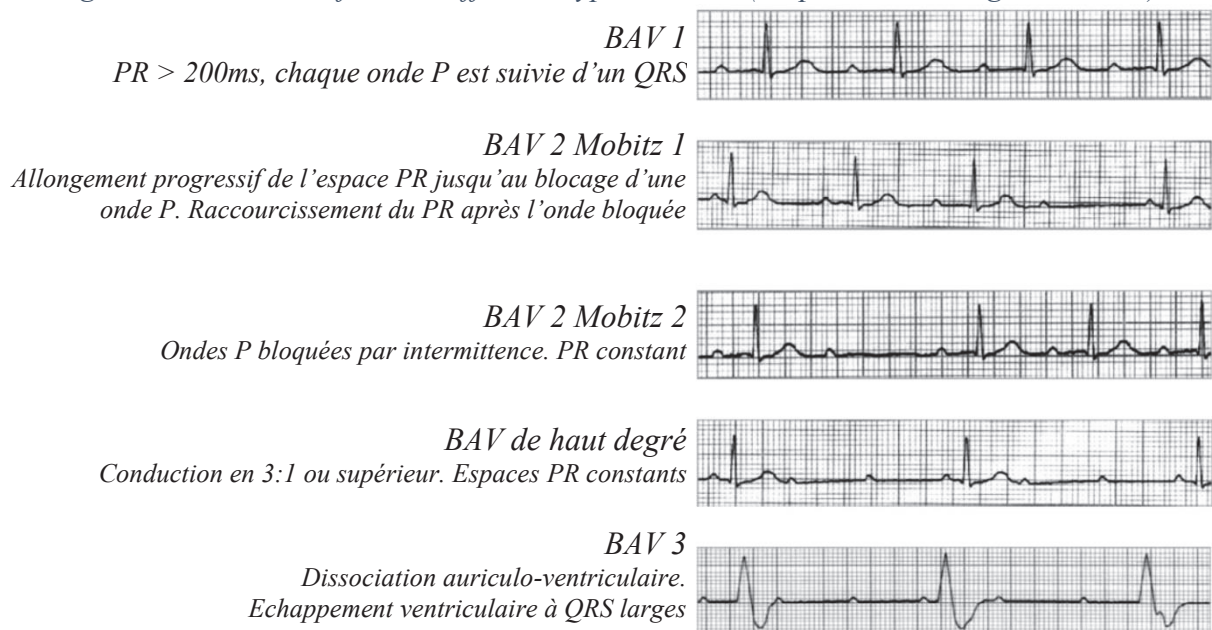
## 1.2 Bloc atrio-ventriculaire

Les blocs atrio-ventriculaires traduisent des troubles conductifs pouvant siéger au niveau du nœud atrio-ventriculaire, du tronc du faisceau de His ou de ses deux branches simultanément.

Les BAV sont classés en 3 groupes selon leur présentation électrocardiographique<sup>21,27</sup> :

- 1<sup>er</sup> degré : allongement du temps de conduction atrio-ventriculaire, se traduisant sur l'ECG par un allongement fixe de l'espace PR > 200ms, considéré jusqu'à présent comme majoritairement bénin<sup>28-30</sup>, et dans plus de 80% des cas de siège nodal lorsque le QRS est fin<sup>31-33</sup>.
- 2<sup>e</sup> degré : échec de conduction en 1:1 mais avec persistance d'une relation AV<sup>34</sup> :
  - Type Mobitz 1 (Wenckebach) : allongement progressif du temps de conduction AV (espace PR) jusqu'à interruption complète de la conduction (onde P bloquée) de manière périodique (Periode de Luciani-Wenckebach, par exemple : 3/2 signifiant 3 ondes P pour 2 QRS). Ce bloc est généralement de siège nodal en présence de QRS fins<sup>21,33,35</sup>.
  - Type Mobitz 2 : interruption de la conduction intermittente, sans allongement au préalable du temps de conduction (par exemple : une onde P bloquée sur 3, avec espaces PR constants). Traduit quasi systématiquement une atteinte infra-nodale, du His (intra-hissien) ou de ses branches (infra-hissien)<sup>33</sup>, de mauvais pronostic, évoluant vers le BAV complet<sup>34,36</sup>.
- 3<sup>e</sup> degré ou complet : interruption complète de la conduction atrio-ventriculaire, se traduisant par une dissociation auriculo-ventriculaire. Le pronostic du patient dépend de l'étiologie sous-jacente et du siège du bloc<sup>37</sup> (majoritairement infra-nodal lorsque les QRS sont larges<sup>33</sup>) qui conditionne le foyer d'échappement et sa fréquence. En l'absence d'échappement, la persistance de ce bloc est responsable d'une mort subite.

Figure 6 : ECG de surface de différents types de BAV (d'après J.M. Mangrum et al.<sup>21</sup>)



Le pronostic et la tolérance de ces blocs dépendent de leur siège et il est possible de distinguer<sup>33</sup> :

- **Les atteintes nodales**

Siège de la majorité des BAV 1 (87%) et des BAV2 Mobitz 1 (72%) lorsque les QRS sont fins (c'est-à-dire en l'absence de bloc de branche). Un BAV 2 Mobitz 2 n'est en revanche jamais nodal.

Dans le cas d'un BAV complet nodal, le foyer d'échappement est haut, dans la distalité du nœud AV en aval du bloc (jonctionnel), avec des QRS fins (en l'absence de bloc de branche associé). L'activation des deux ventricules reste synchrone, et la fréquence d'échappement relativement haute, ce qui en fait un bloc de bon pronostic.

- **Les atteintes intra-hissiennes (tronculaire)**

Les atteintes tronculaires sont plus rarement la cause d'un BAV 1 (13% des BAV1 à QRS fins) ou d'un BAV2 Mobitz 1 (9%). Ce mécanisme est plus volontiers responsable de BAV 2 Mobitz 2 (66% des cas lorsque les QRS sont fins).

En cas de BAV complet, la morphologie de l'échappement sera identique à l'atteinte nodale (QRS fins en l'absence de bloc de branche associé) mais avec une fréquence beaucoup plus lente.

Contrairement au bloc nodal, le bloc tronculaire n'a pas de conduction décrémente et n'est pas sensible aux stimulations parasympathiques. Le réseau His-Purkinje est caractérisé par une conduction tout ou rien, et le bloc tronculaire est causé par une augmentation de la période réfractaire, aggravé par une accélération de la fréquence atriale<sup>38</sup>. Ce niveau d'atteinte partage le pronostic défavorable des blocs situés en aval.

- **Les atteintes infra-hissiennes (infra-tronculaires)**

Blocs par atteinte des deux branches ou des trois faisceaux (branche droite et deux hémibranches gauches).

En cas de BAV2, il persiste une conduction résiduelle intermittente sur l'une des trois branches, avec des QRS élargis (bloc de branche).

En cas de BAV complet, l'échappement est à QRS large, de siège ventriculaire (sous la bifurcation hissienne) très lent.

La distinction reposant uniquement sur un tracé de surface peut s'avérer difficile, les lésions pouvant être associées (par exemple bloc nodal avec bloc de branche surajouté responsable de QRS larges ou BAV complet de siège nodal avec échappement à QRS larges en l'absence d'échappement jonctionnel compétent). Seule l'exploration électrophysiologique permet une distinction claire entre les mécanismes. Dans tous les cas, la présentation clinique et la tolérance est fortement évocatrice d'un mécanisme et l'indication de stimulation cardiaque ne nécessite pas toujours d'en faire la distinction.



La majorité des BAV évoluant sur un mode chronique persistant sont d'origine intrinsèque, le plus souvent dégénératif (maladie de Lenègre)<sup>37</sup> avec atteinte fasciculaire isolée avant d'évoluer sur le BAV paroxystique puis permanent. Le BAV peut compliquer également à terme certaines cardiopathies (cardiopathies dilatées ou hypertrophiques, valvulopathie aortique calcifiée) ou peut survenir sur des séquelles de radiothérapie thoracique, en post chirurgie cardiaque ou post-TAVI. Ces blocs relèvent d'une stimulation cardiaque (indications détaillées dans le Tableau 1).

Au contraire, les BAV évoluant sur un mode aigu sont généralement secondaires à un événement ponctuel et relèvent d'un traitement en première intention de la cause sous-jacente. Les étiologies les plus fréquentes sont<sup>37</sup> :

- **Infarctus du myocarde inférieur**, de siège nodal par hypertonie vagale ou ischémie (artère du nœud AV issue dans 90% des cas de la coronaire droite<sup>18,19</sup>), très souvent régressif spontanément ou après reperfusion<sup>39</sup>.
- **Infarctus du myocarde antérieur**, de siège infra-nodal, par ischémie du tronc ou des branches hissiennes (vascularisation par les artères septales), aggravant nettement l'hémodynamique déjà précaire des patients présentant ce type d'infarctus ainsi que leur pronostic (signe un infarctus étendu)<sup>39</sup>.
- Métabolique : **hyperkaliémie** essentiellement
- Causes **iatrogènes** médicamenteuses (intoxication aux bradycardisants ou anti-arythmiques) ou traumatique lors d'un cathétérisme cardiaque (régressif spontanément).
- Certaines causes **inflammatoires** telles que la myocardite, ou **infectieuses**, en particulier l'endocardite bactérienne avec abcès septal, certaines viroses ou encore la maladie de Lyme (qui a fait l'objet de récentes propositions de prise en charge<sup>40</sup>).

Comme pour les dysfonctions sinusales, les étiologies réflexes vaso-vagales ou par hyper-reflexie sino-carotidienne sont pourvoyeuses de BAV, de présentation paroxystique.

## 2. Tachycardies

Les tachycardies sont à dichotomiser en deux groupes d'étiologies de pronostic radicalement différent.

Les arythmies supra-ventriculaires atriales (fibrillation, flutter ou tachycardie atriale) ou jonctionnelles (réentrées intra-nodales ou par voies accessoires) sont des troubles du rythme fréquents, ne mettant pas immédiatement en jeu le pronostic vital. Leur prise en charge varie fortement selon le type de tachycardie et le profil de risque du patient, mais dans tous les cas ne nécessitent pas l'implantation d'un défibrillateur.

Au contraire, les arythmies ventriculaires soutenues nécessitent une prise en charge<sup>41,42</sup> agressive urgente (en dehors de certaines formes sur cœur sain) car mettant le pronostic immédiatement en jeu. On distingue classiquement trois formes d'arythmies ventriculaires<sup>13,15,41</sup> potentiellement létales :

- La **tachycardie ventriculaire** : classiquement régulière à QRS larges avec dissociation auriculo-ventriculaire. Plusieurs mécanismes existent selon l'étiologie sous-jacente : phénomènes de réentrée sur séquelles de fibrose (cardiopathie ischémique, myocardite, cardiomyopathie hypertrophique, dysplasie arythmogène, TV de branche à branche dans les cardiopathies dilatées) ou automatisme cellulaire anormal (TV infundibulaire, TV polymorphe cathécholergique). La tolérance et le pronostic dépendent surtout de la cardiopathie sous-jacente et la fréquence de la TV qui conditionnent la préservation ou non de l'hémodynamique, mais surtout du risque de dégradation en fibrillation ventriculaire.
- Les **torsades de pointes** : tachycardie ventriculaire polymorphe caractérisée par la rotation en torsade de l'axe des QRS. Généralement en courtes salves auto-résolutives (moins de 30 secondes) mais quelquefois soutenues, responsable de syncope ou de mort subite, la tolérance hémodynamique étant systématiquement médiocre (fréquence ventriculaire entre 200 et 250/min). En cas de torsade soutenue, l'évolution se fait très rapidement vers la fibrillation ventriculaire. Le mécanisme initiateur est toujours le phénomène R sur T : une ESV survient en période réfractaire relative du cycle cardiaque (sommet de l'onde T), souvent au décours d'un phénomène de cycle court-long-court allongeant l'intervalle QT. Le risque dépend directement de l'allongement préexistant du QT (bradycardie, hypokaliémie, médicaments allongeurs du QT, QT long congénital). En dehors des étiologies congénitales, le traitement repose sur la correction du facteur favorisant et n'indique généralement pas l'implantation d'un défibrillateur.
- La **fibrillation ventriculaire** : d'emblée ou succédant à une arythmie ventriculaire plus organisée, elle est caractérisée par une activité ventriculaire totalement anarchique, hémodynamiquement inefficace, systématiquement responsable d'un arrêt cardio-respiratoire.

### III. DIFFERENTS TYPES DE PROTHESES

Les prothèses cardiaques implantables répondent à deux besoins essentiels : la stimulation atriale ou ventriculaire permettant de traiter les bradycardies (et la resynchronisation bi-ventriculaire dans l'insuffisance cardiaque) ainsi que la stimulation anti-tachycardique et la défibrillation pour le traitement des arythmies ventriculaires rapides. En fonction de la thérapie souhaitée, on oppose les deux dispositifs principaux : le stimulateur cardiaque et le défibrillateur automatique implantable (DAI).

#### 1. Stimulateur cardiaque

Également nommé par son terme anglophone « pacemaker », il fournit des impulsions électriques stimulant les cellules cardiaques en cas de trouble conducteur.

Le pacemaker est constitué de deux parties :

- Le boîtier en titane, intégrant la batterie (Lithium-Ion actuellement), l'antenne de radiofréquence pour l'interrogation et la programmation du dispositif, ainsi que les circuits électroniques permettant la détection et l'analyse des signaux électriques du cœur, la mémorisation des événements et la génération des impulsions électriques conduites au myocarde par les sondes.
- Les sondes endocavitaires, reliant le boîtier au cœur, fixées dans les cavités droites (sondes à barbe accrochées dans les trabéculations du myocarde, ou sondes vissées dans le myocarde).

En fonction de l'indication, on utilise classiquement une sonde ventriculaire droite seule (stimulateur monochambre), une sonde ventriculaire associée à une sonde atriale (double-chambre) ou encore avec une troisième sonde dans le sinus coronaire permettant la stimulation du ventricule gauche dans les cas de resynchronisation bi-ventriculaire (triple-chambre).

#### 2. Défibrillateur automatique implantable (DAI)

Le défibrillateur implantable possède les capacités de stimulation du pacemaker, mais bénéficie en plus de thérapies anti-tachycardiques :


- La **stimulation anti-tachycardique** (ATP) dont le principe est de stimuler à fréquence rapide pour tenter d'interrompre un phénomène de réentrée pérennisant une tachycardie ventriculaire.
- La **défibrillation** elle-même, au décours de tentatives d'ATP échouées ou d'emblée dans le cas de tachycardies extrêmes (fibrillation ventriculaire en particulier). Un choc électrique est délivré à l'aide d'un courant de haute intensité et haute tension en quelques millisecondes (30-40 joules en 7ms)

Le boîtier du défibrillateur possède, en plus des éléments communs avec le pacemaker, un condensateur ainsi que son circuit de charge, qui sera alimenté dès la détection d'une arythmie rapide avant de pouvoir délivrer le choc. La sonde ventriculaire droite possède, en plus du dipôle à l'extrémité permettant la stimulation, une ou deux électrodes de défibrillation (coil).

### 3. Autres dispositifs de stimulation ou de défibrillation

Les prothèses les plus courantes possèdent des sondes endocavitaires fixées dans le myocarde. Il existe cependant d'autres dispositifs tels que la stimulation/défibrillation épicardique (électrodes placées à la surface du cœur), les stimulateurs sans sonde (sonde autonome implantée par voie veineuse fémorale) ou encore le défibrillateur sous cutané (sonde pré-sternale). Ces techniques plus rares peuvent répondre à des besoins spécifiques, en particulier pour préserver le capital veineux, mais possèdent également leurs inconvénients propres.

Figure 7 : Exemple de prothèses et leurs composants



En haut à gauche : Exemple de stimulateur double chambre avec ses sondes à vis

En haut à droite : Vue éclatée d'un boîtier de défibrillateur implantable

En bas : différentes sondes : à barbe (passive) ou à vis (active)

#### IV. INDICATIONS

Les indications d'implantation des stimulateurs et défibrillateurs sont bien codifiées, et découlent directement de la physiopathologie explicitée précédemment, en particulier des risques évolutifs de chaque situation.

Les recommandations d'implantation de stimulateur cardiaque résumées dans le Tableau 1 sont issues de l'ESC 2013 et des récentes guidelines ESC sur la prise en charge des syncopes de 2018.

Tableau 1: Indications de stimulation (ESC 2013 - 2018)

Indication	Niveau de recommandation
<b>Dysfonction sinusale symptomatique</b> persistante ou paroxystique (dont maladie rythmique atriale)	
- avec bonne corrélation bradycardie-symptômes	I B
- corrélation avec une syncope incertaine	IIa C
- corrélation avec d'autres symptômes incertaine	IIb C
<b>BAV 3 et BAV2 M2</b> (acquis, symptomatique ou non) Dont FA lente	I C
<b>BAV2 M1 symptomatique</b> ou intra/infra Hissien	IIa C
<b>BAV1 &gt; 300ms symptomatique</b>	IIa C
<b>Bloc de branche alternant</b> (symptomatique ou non)	I C
<b>Syncope et bloc bifasciculaire</b>	
- Exploration électrophysiologique anormale : HV $\geq$ 70ms ou bloc intra/infra Hissien ou pauses symptomatiques > 3sec / asymptomatiques > 6sec	I B
- Exploration non faite ou négative (empirique)	IIb B
<b>Syncopes réflexes avec pauses</b> (par DS ou BAV) <i>Indications si symptomatologie sévère, récurrente, imprévisible, patient &gt; 40ans avec composante cardio-inhibitrice prédominante</i>	
Syncope par réflexe vaso-vagal :	
- avec pauses spontanées (holter longue durée ou implantable) symptomatiques > 3sec ou asymptomatiques > 6sec	IIa B
- pauses induites au tilt-test	IIb B
Syncopes par hyper-réflexie sino-carotidienne	IIa B
<b>Pauses asymptomatiques &gt; 6sec</b> (avec atcd de syncope)	IIa C
DS ou BAV haut degré après chirurgie cardiaque ou TAVI	I C
Pathologies neuro-musculaires si HV allongé	--

Les indications d'implantation de défibrillateur en prévention d'une mort subite (résumées en Tableau 2) sont issues des recommandations de l'ESC 2015 ainsi que des recommandations conjointes AHA/ACC/HRS 2017 sur la prise en charge des troubles du rythme ventriculaire et la prévention de la mort subite.

Tableau 2 : Indications d'implantation de DAI (ESC 2015 et AHA/ACC/HRS 2017)

Indications	Niveau reco.	
	ESC	AHA/HRS
<b><u>Prévention secondaire</u></b>		
<b>ACR sur TV/FV ou TV mal tolérée</b> en l'absence de cause réversible (> 48h d'un IDM)	I	I
<b>Cardiopathie (ischémique ou non)</b> - <b>TV soutenue bien tolérée</b> sans cause réversible - <b>Syncope inexplicée et SVP positive</b>	I C	I B-NR I B-NR
<b>Non indiqué si TV monomorphe bien tolérée sur cœur sain</b> (FEVG normale / pas de canalopathie)		
<b>ACR sur spasme coronarien</b> en cas de faible efficacité ou tolérance du traitement médical		IIa B-NR
<b><u>Prévention primaire</u></b>		
<b>Cardiopathie ischémique</b>		
- <b>A <u>plus de 40jours d'un IDM</u> ou de 90j après revascularisation</b> Sous traitement médical bien conduit > 3 mois - <b>FEVG ≤ 35% si NYHA II-III</b> - <b>FEVG ≤ 30% si NYHA I</b>	I A	I A
- <b>Au <u>décours d'un IDM &lt;40j</u> ou revascularisation &lt; 90j</b> - <b>FEVG ≤ 40% avec TVNS et SVP positive (TV soutenue)</b>		I B-R
<b>Cardiopathie dilatée non ischémique</b>		
- <b>FEVG ≤ 35%</b> avec NYHA II-III sous traitement optimal > 3 mois	I B	I A
- <b>Laminopathie</b> (mutation <i>LMNA</i> ) avec ≥ 2 facteurs de risque (FEVG < 45%, TVNS, homme, pas de mutation faux-sens)	IIa B	IIa B-NR
<b>Cardiomyopathie hypertrophique</b> Selon score de risque de mort subite à 5ans (HCM Risk-SCD Score) ( <u>TVNS</u> , <u>MS famille</u> , <u>syncope</u> , âge, gradient, <u>épaisseur VG &gt; 30mm</u> , diamètre OG)		
- <b>Haut risque ≥ 6%</b>	IIa B	
- Risque intermédiaire 4-6%	IIb B	

<b>Dysplasie arythmogène du ventricule droit</b>		
- <b>Mort subite / TV soutenue / Dysfonction VD ou FEVG ≤ 35%</b>		I B-NR
- <b>TV soutenue bien tolérée</b>	IIa B	IIa B-NR
- <b>Syncope</b>	IIb C	IIa B-NR
- <b>Autre facteur de risque</b> (TVNS, SVP+, MS famille, génétique, dysfonction VD ou VG, QRS large)	IIb C	IIa B-NR
<b>Sarcoïdose cardiaque</b>		
- <b>FEVG ≤ 35%</b>		I
- <b>Syncope</b>		IIa B-NR
- <b>Cicatrice IRM ou PET TDM</b>		IIa B-NR
- <b>Indication de stimulation</b>		IIa B-NR
<b>Syndrome QT long</b>		
- <b>Syncope ou TV sous bêtabloquant</b>	IIaB	I B-NR
<b>Syndrome de Brugada (type 1)</b>		
- <b>Syncope ou TV</b>	IIa	I B-NR
- <b>FV induite pendant SVP</b>	IIbC	
<b>TV catécholergique polymorphe</b>		
- <b>Syncope ou TV sous bêtabloquant</b>		I B-NR

(ACR : arrêt cardio-respiratoire ; TV : tachycardie ventriculaire ; TVNS : TV non soutenue ; FV : fibrillation ventriculaire ; SVP : stimulation ventriculaire programmée lors d'une exploration électrophysiologique ; MS : mort subite)

## V. COMPLICATIONS DES PROTHESES CARDIAQUES

Comme toute procédure interventionnelle, les implantations de stimulateurs et défibrillateurs peuvent être marquées par des complications péri-procédurales, d'incidence variable (3-10%<sup>43-45</sup>) selon le type de procédure et l'inclusion des complications bénignes ou non (hématomes). Nous ne détaillerons que les complications des sondes endocavitaires.

### 1. **Complications des voies d'abord (per-opératoire)**

Les complications péri-opératoires (per procédures et post procédure précoce < 6 semaines) sont essentiellement dues aux complications de la voie d'abord et du cathétérisme, ainsi que les complications de la loge. Les différentes voies d'abord sont détaillées en partie 0. De manière non exhaustive, nous pouvons citer :

- **Pneumothorax** : complication principale de l'abord sous clavier (1.3-5% des cas lors d'une ponction à l'aveugle avec repères anatomiques<sup>44,46-49</sup>), plus rare en abord axillaire ou céphalique (<1%)<sup>49-53</sup>. A suspecter en cas de dyspnée, de douleur thoracique ou d'air lors de la ponction. Dans tous les cas, la réalisation d'une radiographie thoracique doit être systématique à 24h de l'implantation, pour diagnostiquer un éventuel pneumothorax paucisymptomatique.



- **Plaie vasculaire** (artérielle ou veineuse) avec hémothorax ou hémomédiastin : beaucoup plus rare, également favorisée par l'abord sous clavier.

## 2. Complications de la loge

- **Ecchymose** : très fréquente et totalement bénigne ne nécessitant aucun traitement
- **Hématome de loge** (0.5-4%<sup>44,49,50,54</sup>) : à prévenir avec une adaptation des traitements anti-coagulants/anti-aggrégants, une hémostase soignée per-opératoire, et un pansement compressif. La nécessité de réintervention est rare (tension de la loge menaçant les sutures), mais l'hématome reste dans tous les cas un facteur de risque d'infection de loge (OR 8.46 [4.01-17.86] dans une méta-analyse de plus de 200 000 patients)<sup>55</sup>.
- **Infection de loge** : complication grave retrouvée dans environ 0.5-1.5% des cas<sup>43,44,50,53-56</sup>. L'infection peut être facilement évoquée devant un aspect inflammatoire, une réouverture ou suppuration de la loge. Il faut néanmoins l'évoquer en cas de fièvre avec hémocultures positives, même en l'absence de signes locaux. Dans les deux cas, le risque est l'**endocardite sur sonde** qui partage les mêmes complications que l'endocardite infectieuse sur valves. Le matériel devra être explanté sous couverture antibiotique et réimplanté (si indication formelle) en controlatéral après stérilisation complète.

## 3. Complications des sondes

- **Effractions myocardiques**<sup>57</sup> : responsables d'un **épanchement péricardique** et dans le cas extrême d'une **tamponnade**. Incidence moyenne de 0.82% des patients (0 à 6.37%) sur une méta-analyse de 60 700 patients<sup>58</sup>, survenant pour la majorité dans le mois (subaigu) et dans les 24h pour ¼ des patients (aigu). Aucune différence de risque n'a été retrouvée selon la compatibilité IRM ou la cavité implantée (atrial / ventriculaire). Cependant les sondes à fixation actives sont plus à risque (OD 4.25 [1.00-17.95], p=0.05) ainsi que le nombre de sondes implantées (DDD > VVI, OR 3.50 [1.48-8.28], p<0.01). Les sondes de stimulation semblent également plus à risque que les sondes de défibrillation<sup>56,59</sup> (l'hypothèse de leur finesse est avancée, qui à force constante, induit une augmentation de la pression inversement proportionnelle à la diminution de la surface de contact). Par ailleurs, de nombreuses publications montrent un risque majoré de perforation pour les sondes placées en position latérale ou antéro-latérale atriale<sup>56</sup>, ainsi qu'en position apical ou paroi libre VD<sup>56,59-61</sup>.
- **Déplacement de sonde** : concerne environ 1.4% des sondes, plus fréquemment les sondes atriales (1.9%) et les sondes de DAI (1.8%) que les sondes de stimulation ventriculaire (0.3%)<sup>56</sup>, et dans la majorité des cas avant la sortie d'hospitalisation<sup>56</sup>. Le déplacement est responsable d'un défaut d'écoute (détection) et/ou de stimulation, nécessitant un repositionnement de la sonde.
- **Dysfonction de sonde** : par lésion de l'isolant ou du conducteur, ou inflammation distale responsable de fibrose (à distance de l'implantation), retrouvé dans 0.5% des cas lors de la première année dans le registre de Ghani et al<sup>56</sup>. Les dysfonctions concernent plus largement les sondes de DAI (0.8%) que les sondes atriales (0.1%). Contrairement aux déplacements précoces, les dysfonctions de sondes surviennent plus à distance (après 2 mois)<sup>56</sup>. Le nombre de dysfonctions de sondes de DAI augmente avec le temps (15% à 5ans, 40% à 8ans)<sup>62</sup>.



#### 4. Complications hémodynamiques de la stimulation

- **Syndrome du pacemaker**<sup>63-65</sup> : complication hémodynamique liée à la stimulation ventriculaire sans synchronisation à l'oreillette (sonde unique ventriculaire VVI ou selon les paramétrage d'un stimulateur double chambre, par exemple mode VVI, DDI ou DVI). Dans cette situation, la stimulation ventriculaire entraîne une conduction rétrograde vers les oreillettes, qui se contractent en même temps que le ventricule (en systole), donc contre des valves atrio-ventriculaires fermées. Outre la perte de la synchronisation atrio-ventriculaire (perte de la systole atriale, représentant 15-20% du remplissage du VG), cette contraction sur valves fermées est responsable d'une brusque élévation des pressions atriales, déclenchant par voie réflexe une hypotension et un reflux vers les veines pulmonaires.
- **Asynchronisme inter et intraventriculaire** : lié à la stimulation VD qui engendre de fait un retard de la contraction ventriculaire gauche. Cet asynchronisme est responsable d'une perte de débit cardiaque, délétère chez les patients déjà insuffisants cardiaques. En outre, la stimulation VD peut aggraver une insuffisance mitrale pré-existante.
- **Cardiomyopathie rythmique induite par la stimulation** : altération de la fraction d'éjection du VG secondaire à une stimulation prolongée du ventricule droit (cf Chapitre IV)

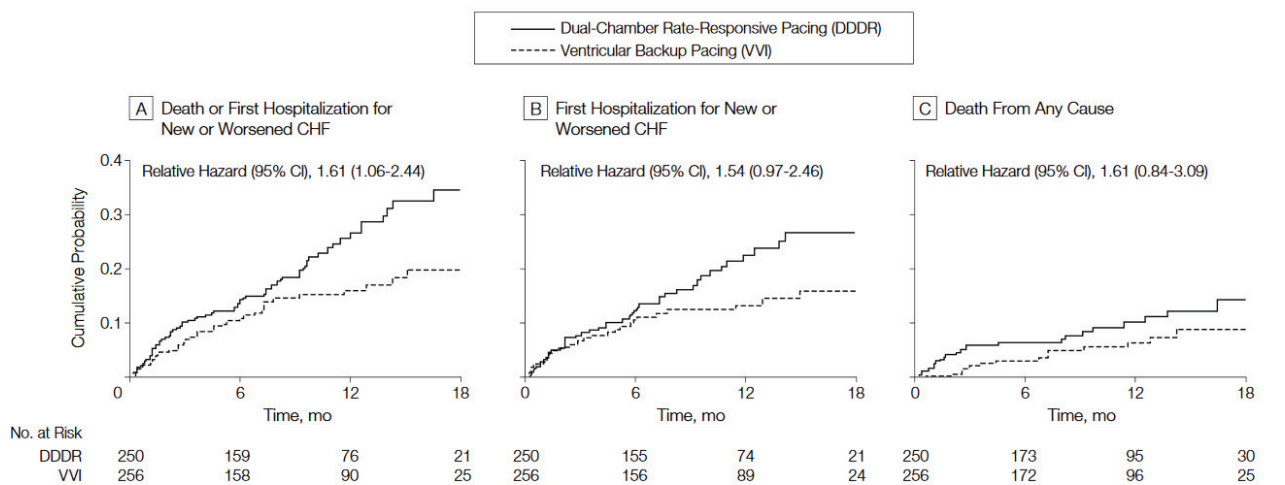
## VI. EFFETS DELETERES DE LA STIMULATION VENTRICULAIRE DROITE

Grâce aux travaux réalisés sur les 30 dernières années<sup>66-68</sup>, il est bien reconnu que la stimulation ventriculaire droite entraîne un asynchronisme inter-ventriculaire (retard de contraction du ventricule gauche) et intra-ventriculaire (contraction du septum avant la paroi latérale du VG) pouvant conduire à moyen terme à une altération de la fonction systolique et diastolique du ventricule gauche. Cette altération est étiquetée cardiomyopathie induite par la stimulation, en l'absence de toute autre cause retrouvée.

Deux essais cliniques randomisés confirment ce risque :

- Etude DAVID (Dual chamber And VVI Implantable Defibrillator)<sup>69</sup> qui compare, chez 506 patients insuffisants cardiaques avec FEVG  $\leq 40\%$ , implantés d'un DAI mais n'ayant pas d'indication de stimulation, le mode VVI-40 (stimulation ventriculaire en backup si la fréquence cardiaque chute sous 40/min) et DDDR-70 (stimulation atriale et ventriculaire asservie avec synchronisation A/V, avec une fréquence minimum de 70/min). L'étude montre à 1 an une **augmentation du critère composite mortalité et hospitalisation pour insuffisance cardiaque dans le groupe le plus stimulé DDDR-70** (HR 1.61, IC95% [1.06-2.44], p 0.02)

*Figure 8 : Survie jusqu'au critère de jugement  
(décès ou première hospitalisation pour insuffisance cardiaque)  
D'après DAVID Trial. JAMA 2002*

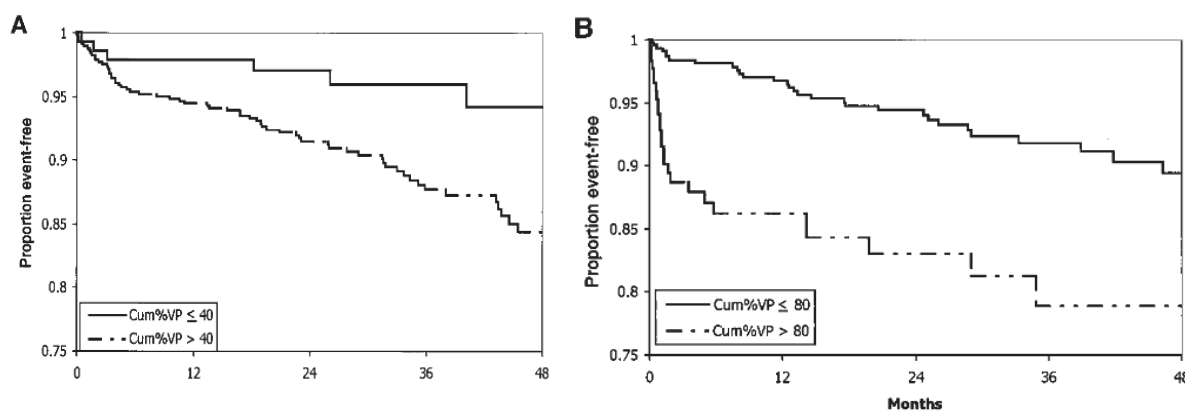


For all plots, time zero is the day of randomization. CI indicates confidence interval. A, Survival to death or first hospitalization for congestive heart failure (CHF). Unadjusted  $P=.02$ ; adjusted for sequential monitoring,  $P=.03$ . B, Survival to first hospitalization for CHF. Patients are censored at death. Log-rank  $P=.07$ . C, Survival to death from any cause. Log-rank  $P=.15$ .

- Etude MOST (MOde Selection Trial)<sup>70</sup> qui compare chez 1339 patients avec FEVG préservée et QRS fins, ayant une indication de stimulation pour dysfonction sinusale, le mode DDDR-60 (préservation synchronisation A/V) versus VVIR-60 (stimulation ventriculaire uniquement). L'étude montre une **augmentation du risque d'insuffisance cardiaque** quel que soit le mode, directement **corrélée au taux de stimulation VD**.

Figure 9 : Courbe de survie sans événement (première hospitalisation pour insuffisance cardiaque) selon le pourcentage de stimulation ventriculaire (Cum%VP)

A) mode DDDR mode ; B) mode VVIR  
D'après MOST Trial. Circulation 2003



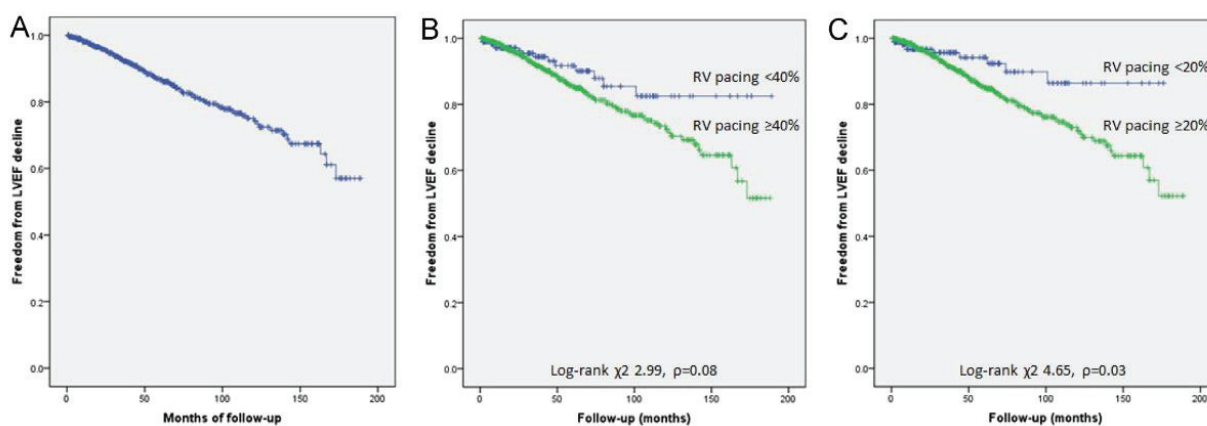
Les analyses réalisées à partir des données des études DAVID et MOST ont permis d'identifier le seuil de 40% de stimulation en DDDR comme prédictif de réhospitalisation pour insuffisance cardiaque.

Plus récemment, Kiehl et al<sup>71</sup> montre chez 823 patients implantés pour BAV complet ayant une FEVG préservée (> 50%), sur un suivi moyen de 4 ans, une incidence de 12.3% de cardiopathie induite par la stimulation, avec **un risque fortement associé à une stimulation VD ≥ 20% du temps** (HR 6.76, IC95% [2.08-22.0], p 0.002).

Figure 10 : Courbes de survie à 15 ans sans dégradation de FEVG ≤ 40%

(A) pour toute la cohorte ; (B) pour la cohorte stratifiée en sous groupes < 40% et ≥ 40% de stimulation VD (C) en sous groupes < 20% et ≥ 20%

D'après Kiehl et al. Heart Rhythm 2016



Différentes stratégies ont été mises en place pour diminuer les effets délétères de cette stimulation<sup>72</sup>. Ainsi, des algorithmes permettant la préservation de la conduction intrinsèque et donc la diminution du pourcentage de stimulation, ont été développés (non utilisables par définition dans le BAV complet permanent). Pour un patient avec une FEVG ≤ 50% chez qui un fort taux de stimulation est attendu, il est également possible et recommandé (IIaB ESC 2013<sup>20</sup>) de mettre en place une resynchronisation d'emblée par stimulation bi-ventriculaire (Etude BLOCK HF<sup>73</sup>).



La métaanalyse de Shimony et al.<sup>75</sup> publiée en 2012 (Figure 11), réussit néanmoins à montrer que la stimulation non apicale est associée avec une meilleure FEVG au terme du suivi (+4.27 points de FEVG IC95% [1.15 , 7.4%]). Ce résultat est plus net en analyse de sous-groupes ne prenant en compte que les études avec un suivi prolongé (> 1an) : + 7.53pts de FEVG, IC95% [2.79 , 12.27%]. En stratifiant sur les critères de FEVG à l'inclusion, on observe une différence significative pour études incluant des FEVG  $\leq$  40-45% (+3.71% IC95% [0.72 , 6.70%]) mais pas pour les FEVG  $\geq$  40-50% (+3.38pts IC95% [-0.62 , 7.38%] NS).

Un récent essai randomisé avec une période de suivi de 2ans (Etude Protect-Pace<sup>76</sup>), n'a pas mis en évidence de bénéfice d'une stimulation septale par rapport à la stimulation apicale chez des patients avec une fraction d'éjection ventriculaire gauche > 40%. Cependant, comme l'explique l'auteur, il persiste toujours, à l'instar de toutes les autres études, une grande incertitude quant à la réelle position septale. Dans cet essai, le succès d'une réelle implantation septale (relecture des images de scopies par un comité) n'est que de 66% : 8.4% sont en réalité à l'apex, 21.2% en position non apicale non septale (paroi libre antérieure ou latérale, donc sans bénéfice attendu par rapport à la stimulation apicale) et 3.4% indéterminé. Il faut également rappeler que la fiabilité de la technique fluoroscopique actuelle est remise en cause<sup>74</sup> et qu'une procédure bénéficiant d'une meilleure spécificité permettrait éventuellement de mettre en évidence le bénéfice de la stimulation septale.

Il reste toujours difficile de faire une recommandation formelle quant à la meilleure position de la sonde VD chez les patients avec FEVG préservée (malgré une évidente non infériorité du site septal). Cependant la tendance majoritaire est à l'implantation en position septale, étant au moins aussi efficace qu'en apical, avec une meilleure tolérance de la stimulation à long terme fortement suspectée et un risque de perforation myocardique théoriquement nul (sous réserve d'une réelle position septale).

## VII. PROCEDURE D'IMPLANTATION

### 1. Déroulement de l'intervention

L'implantation d'un stimulateur ou défibrillateur est classiquement réalisée sous anesthésie locale ou sédation légère avec une préparation et une asepsie stricte. Le stimulateur est généralement implanté du côté du bras non dominant du patient et le défibrillateur systématiquement à gauche en raison de l'axe de défibrillation.

Une incision de 4cm est réalisée sous la clavicule, dans le sillon delto-pectoral, permettant l'accès aux différents abords veineux et la création de la loge sous cutanée où sera inséré le boîtier.

Trois abords veineux différents peuvent être réalisés, à la discrétion de l'opérateur, selon son expérience, la morphologie et l'anatomie du patient :

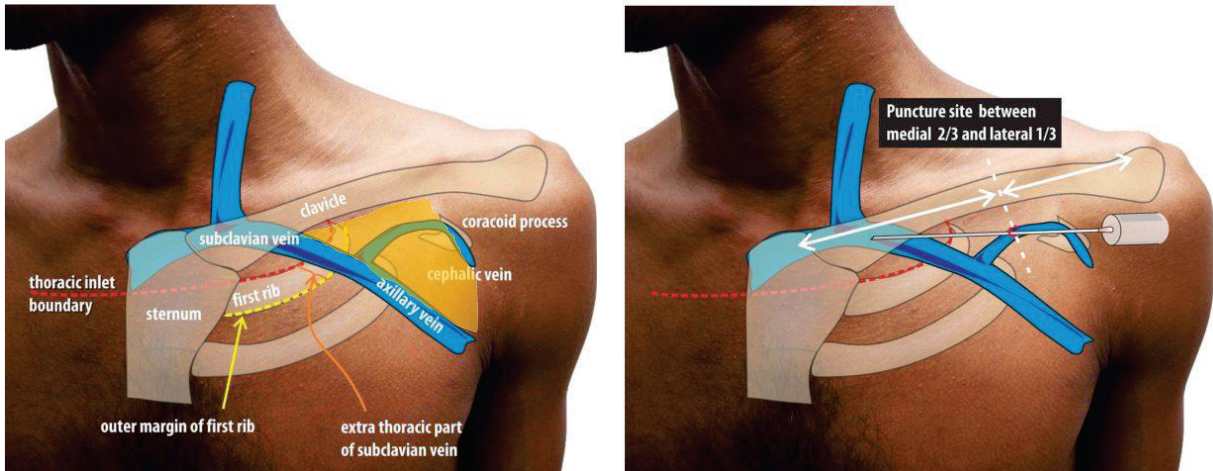
- **La voie céphalique** : dans le sillon delto-pectoral, l'opérateur dissèque progressivement les plans graisseux afin de dénuder puis canuler la veine céphalique (branche de la veine axillaire). Cette approche est préférée, du fait de son moindre risque de complications, en particulier une incidence de pneumothorax très faible<sup>49-53</sup> et une absence de « crush-syndrome »<sup>53,62,77,78</sup> (dégradation des sondes par contraintes mécaniques au niveau de la jonction costo-claviculaire). Cependant, le diamètre de la veine est variable selon les individus, ce qui peut gêner l'implantation de plusieurs sondes, et l'incidence d'hématome de loge et de déplacement de sondes y est plus fréquente qu'en sous clavier.
- **La voie sous clavière** : ponction de la veine sous clavière, après repérage anatomique, éventuellement guidée par fluoroscopie ou par échographie. Accès de plus grand diamètre, plus simple et rapide, mais au prix d'une incidence plus élevée de pneumothorax lors des ponctions à l'aveugle<sup>44,46-49</sup>, ainsi que l'exposition au risque de crush syndrome.
- **La voie axillaire** : veine située en amont de la veine sous clavière, avant son passage sous la clavicule, au niveau du bord latéral de la première côte. Elle est ponctionnée sous guidage scopique avec ou sans veinographie. Une récente étude réalisée dans le service a montré une rapidité accrue de la procédure avec une sécurité identique par rapport à l'abord céphalique, avec une courbe d'apprentissage rapide<sup>50</sup>.

Quelle que soit la technique d'abord, une fois le réseau veineux canulé, les sondes sont introduites jusque dans les cavités cardiaques puis fixées sous repérage fluoroscopique.

L'extrémité proximale de la sonde est fixée dans le connecteur du boîtier, et ce dernier enfoui dans la loge précédemment réalisée. Pour finir, les différents plans cutanés sont suturés.



Figure 12 : Repères anatomiques pour les différentes voies d'abord  
D'après A. Pradeep, howtopace.com

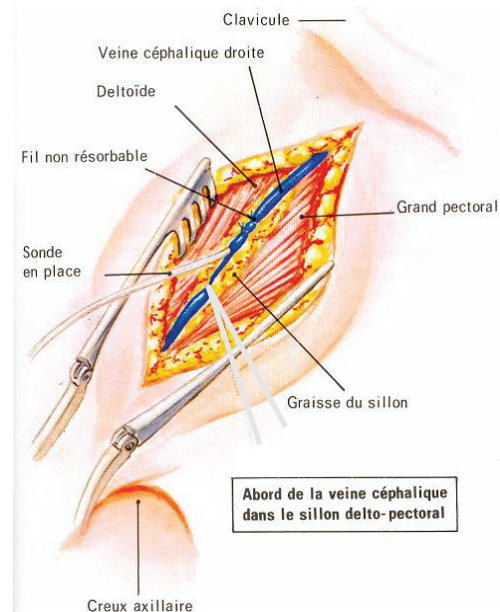
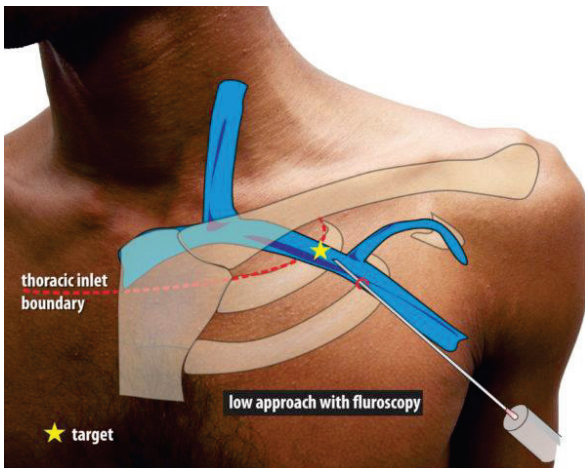


Haut gauche : réseau veineux et rapports osseux (sillon delto-pectoral représenté en jaune)

Haut droit : abord sous clavier

Bas gauche : abord axillaire

Bas droit : abord céphalique



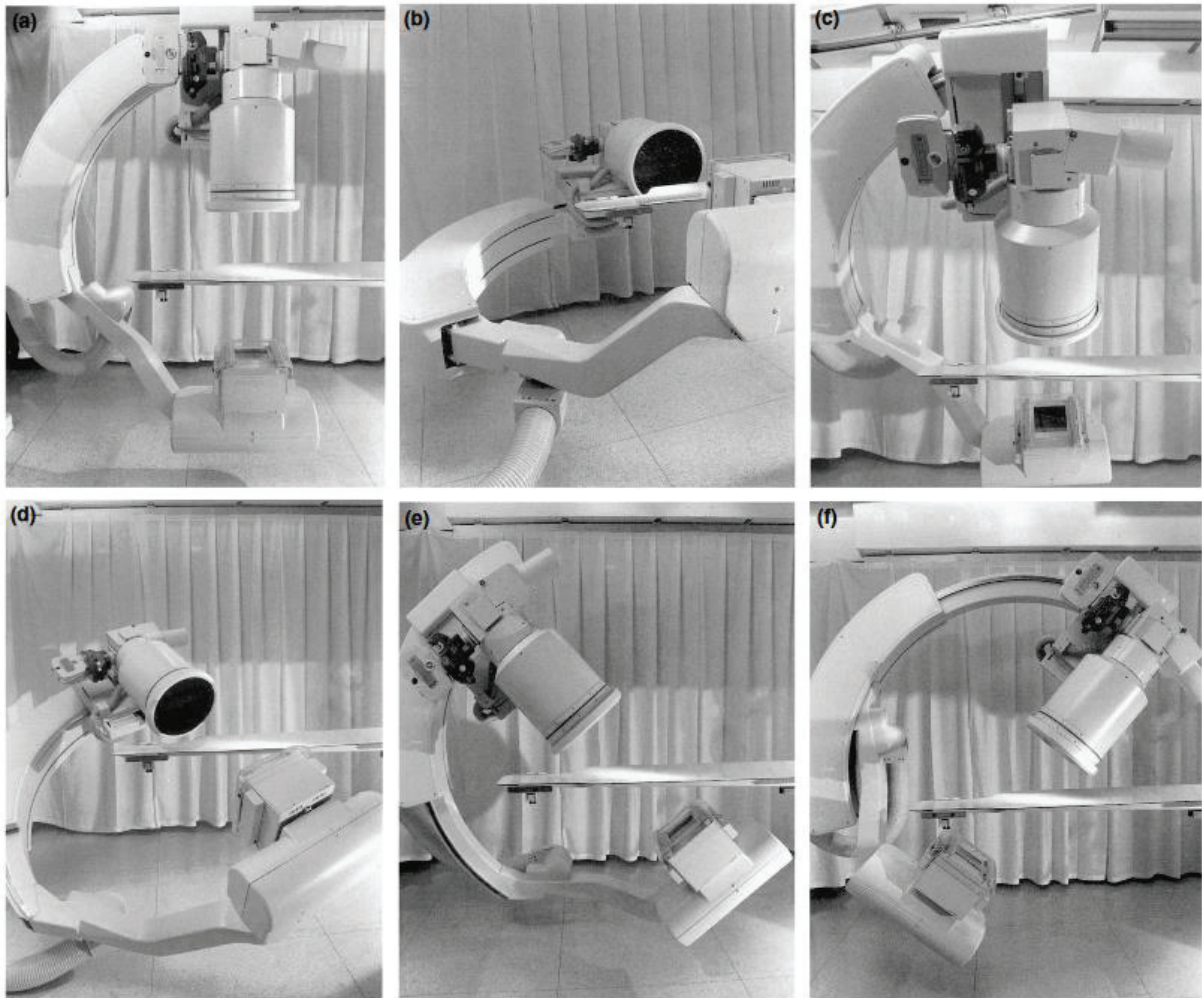
## 2. Positionnement des sondes par technique fluoroscopique standard

La sonde atriale est généralement implantée dans l'auricule droite, mais il est également possible de la positionner sur la paroi latérale (avec cependant un risque élevé de perforation)<sup>56</sup> ou le septum atrial. La sonde ventriculaire droite, comme nous l'avons précédemment détaillé, est historiquement positionnée à l'apex, mais la quasi-totalité des rythmologues ont abandonné cette position en raison du risque de tamponnade et le faisceau d'arguments indiquant un risque probablement plus élevé de cardiopathie rythmique. La position privilégiée est actuellement le septum interventriculaire.

Pour guider le positionnement de la sonde, le praticien utilise un système de radiologie dynamique appelé fluoroscopie. Différentes incidences (Figure 13) permettent de visualiser l'orientation des guides et sondes dans l'espace, l'image de radioscopie n'étant qu'une représentation plane d'une géométrie 3D.

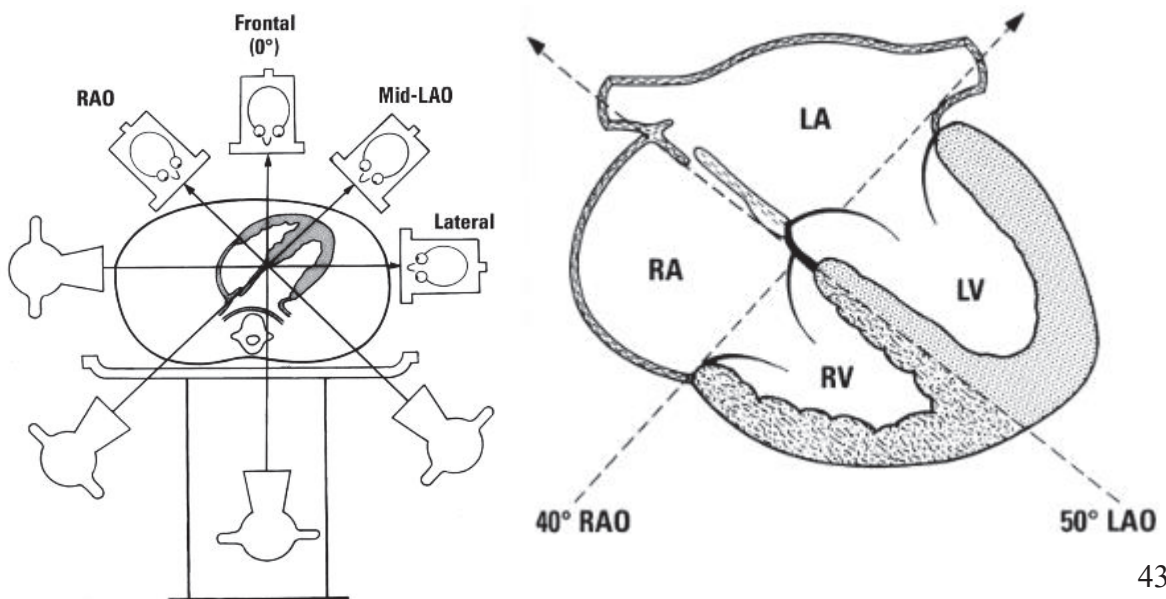


Figure 13 : Déplacement du système de fluoroscopie (générateur de rayons X, amplificateur de brillance et arceau) en fonction des différentes incidences souhaitées



(a) Antéro-Postérieur (frontal) ; (b) Latéral gauche 90° ;  
 (c) Oblique antérieure droite ; (d) Oblique antérieure gauche crâniale ;  
 (e) AP avec inclinaison crâniale ; (f) AP avec inclinaison caudale

Figure 14 : Représentation des incidences projetées sur le cœur

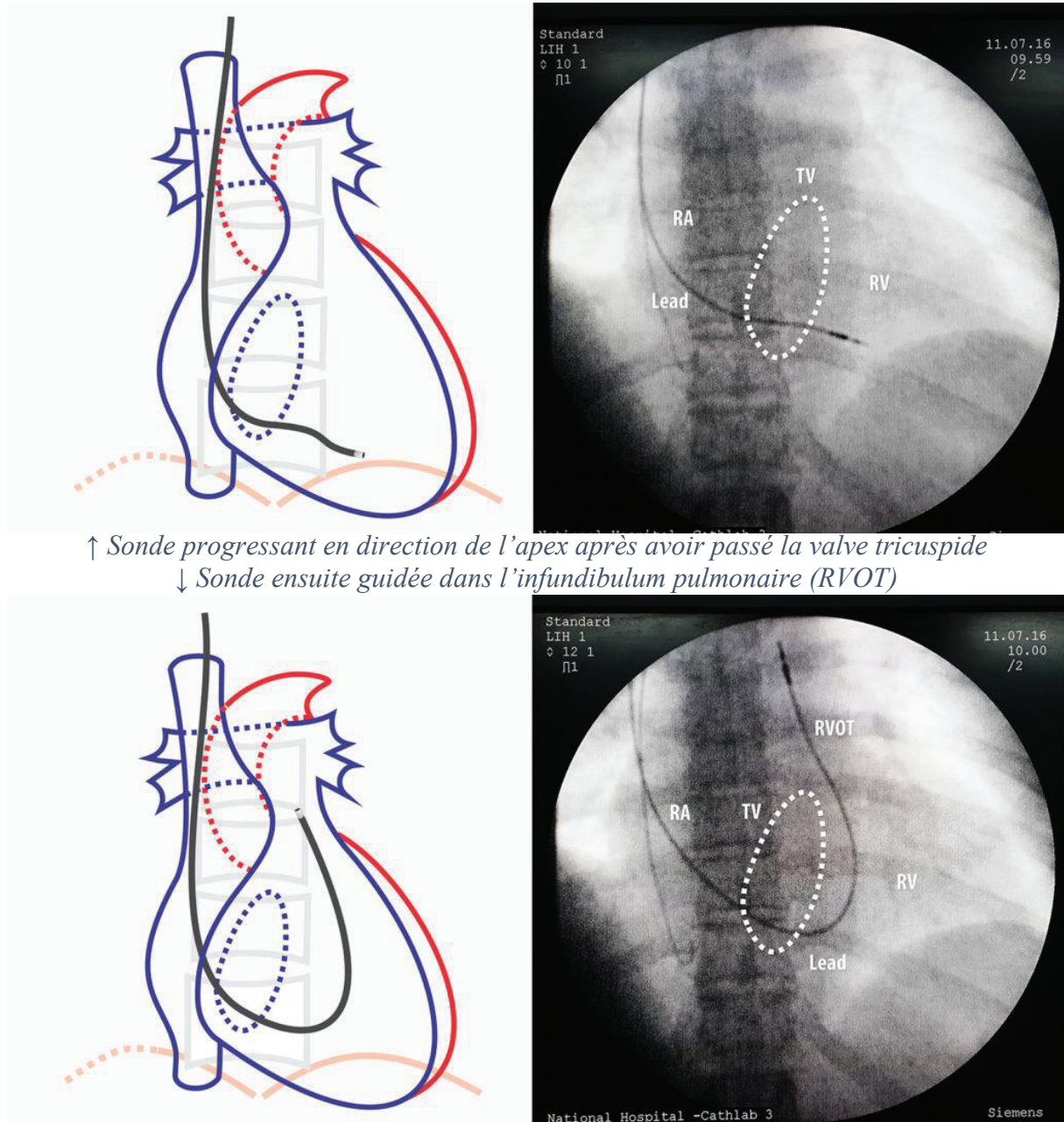


Les trois incidences les plus utilisées en rythmologie interventionnelle sont :

- **L'incidence antéro-postérieure**

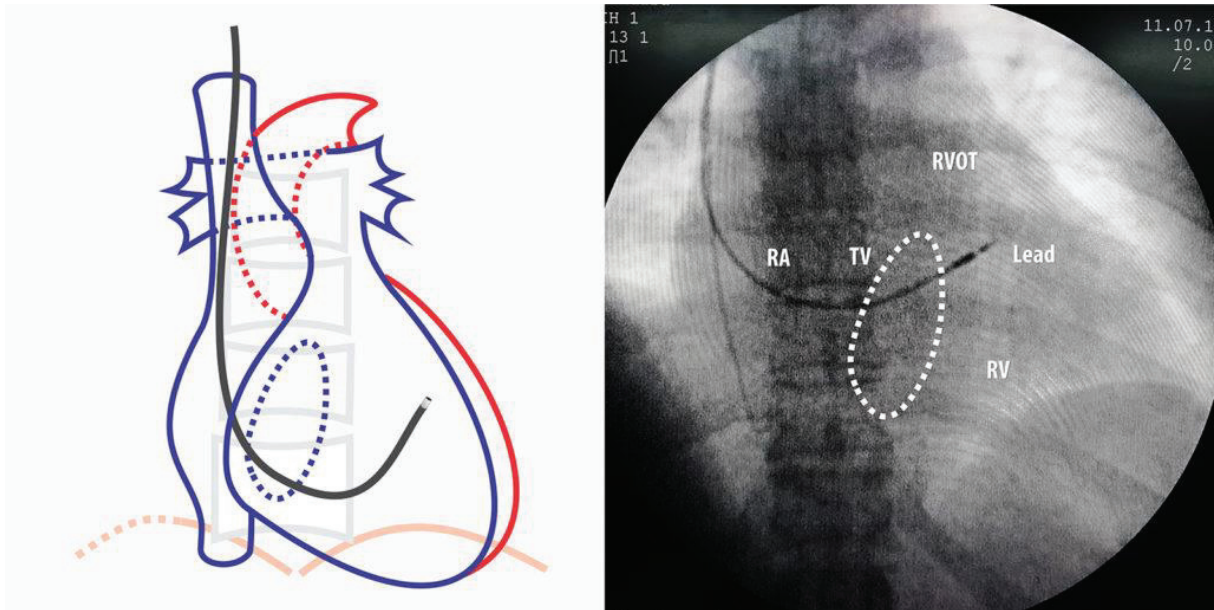
Incidence identique à la radiographie thoracique de face. La silhouette cardiaque en position anatomique est visualisée : la paroi libre VD est la plus antérieure, le septum plus en arrière, séparés par la cavité ventriculaire droite, puis le cœur gauche en arrière et plus excentré sur la gauche (le bord supérieur du cœur est dessiné par le ventricule gauche). Cette incidence guide le positionnement de la sonde atriale. Le positionnement initial de la sonde ventriculaire droite est fait dans cette incidence, qui permet de définir 3 localisations de la sonde : apex, milieu de cavité VD ou infundibulum. Du fait de la rotation de l'axe cardiaque, il est difficile d'apprécier la distance entre la valve tricuspide et l'apex, et donc correctement situer la hauteur de la sonde dans le cœur, qui sera nettement mieux estimée en oblique droite.

Figure 15 : Images de fluoroscopie et représentation schématique du cœur avec différentes positions de la sonde VD – incidences antéro-postérieure. D'après A. Pradeep, howtopace.com

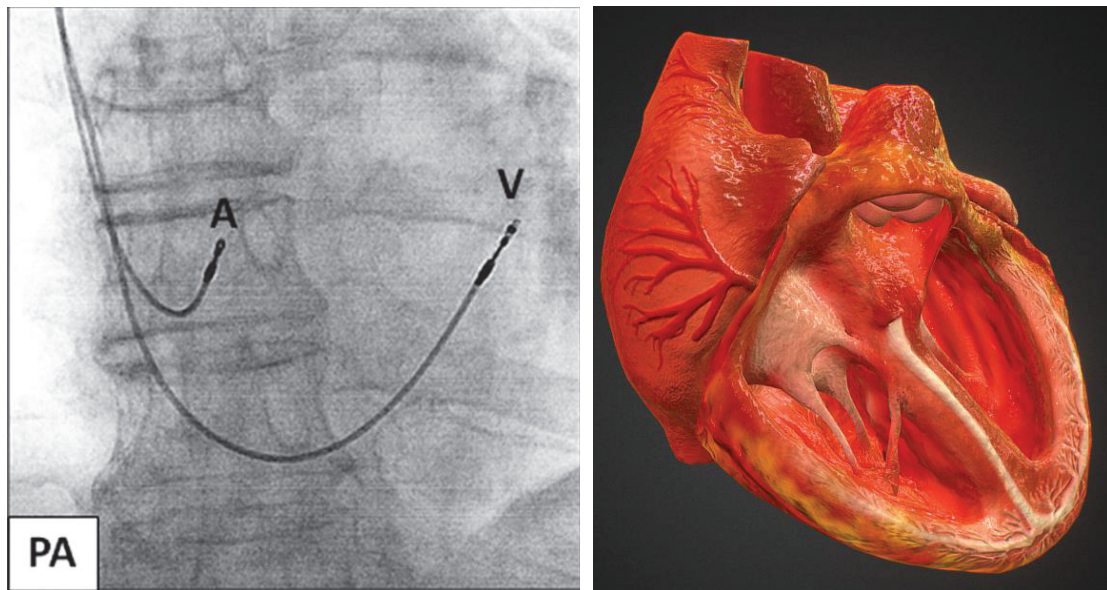


↑ Sonde progressant en direction de l'apex après avoir passé la valve tricuspide  
↓ Sonde ensuite guidée dans l'infundibulum pulmonaire (RVOT)





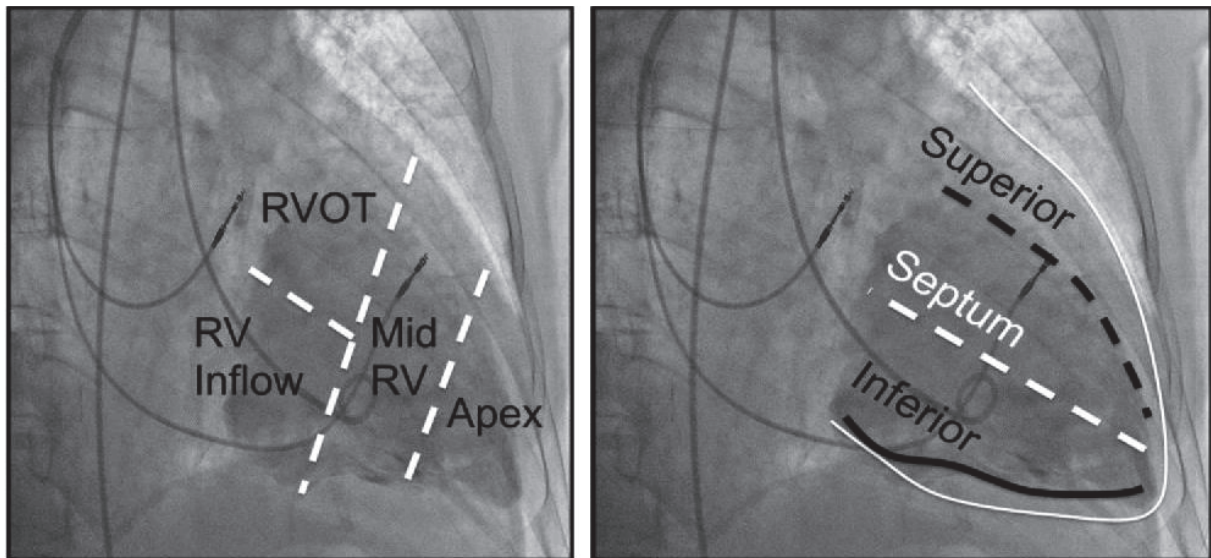
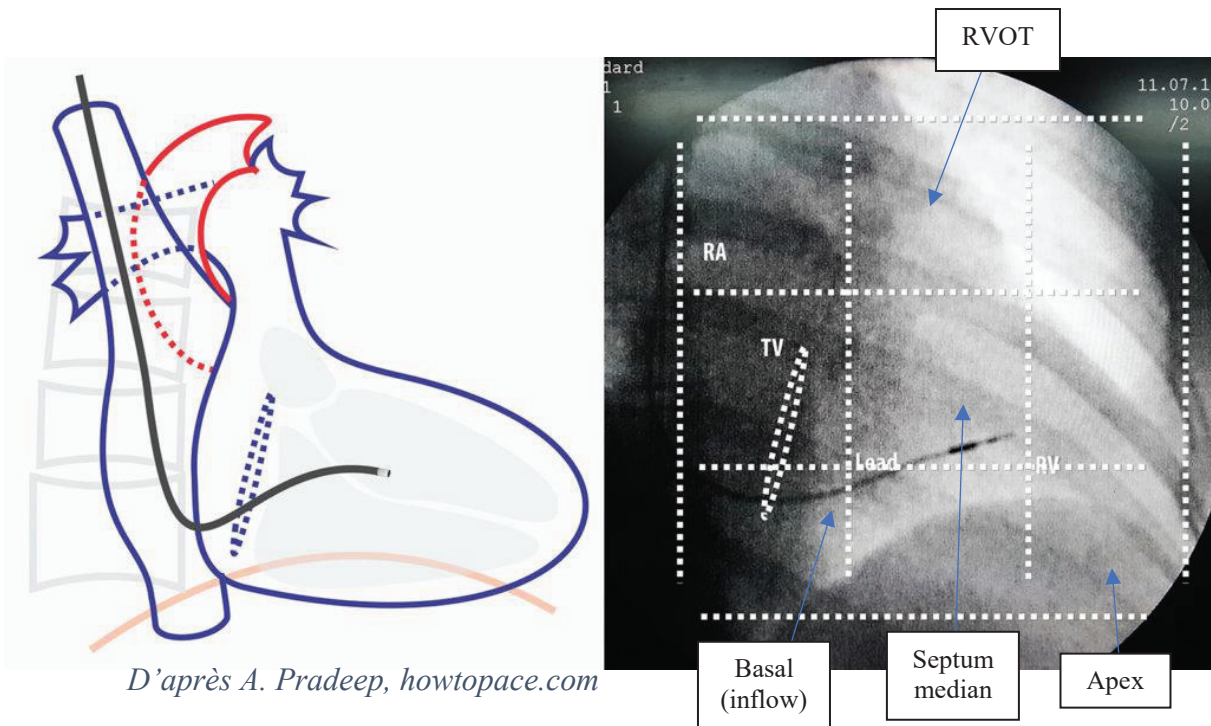
*Enfin, la sonde est reculée depuis l'infundibulum pour la faire chuter dans la cavité cardiaque en position médiane du VD*



*Gauche : Position finale de la sonde atriale (A) et ventriculaire (V) en fluoroscopie  
Droite : Visualisation 3D du cœur en coupe dans cette incidence*

- **L'incidence oblique antérieure droite 30°**

Cette incidence perpendiculaire au septum interventriculaire permet de visualiser l'ensemble des cavités droites et correspond idéalement à une coupe du cœur droit dans sa longueur. Le septum étant déroulé dans la longueur, la silhouette cardiaque projetée permet de bien repérer l'apex, mais aussi les différents étages du septum : septum basal (chambre d'admission, inflow), septum médian et infundibum (chambre d'éjection, RVOT). Cette incidence est également très utilisée pour éliminer un positionnement accidentel dans le sinus coronaire. S'il est possible de définir la hauteur par rapport au septum, il reste néanmoins impossible de dire si la sonde est effectivement orientée vers le septum ou vers la paroi libre (vers nous) : il faut pour cela réaliser l'incidence oblique antérieure gauche.



*D'après B.J. Pang PACE 2013*



- **L'incidence oblique antérieure gauche 40°**

L'incidence est cette fois parallèle au septum, nous observons depuis l'apex du cœur dans le cas d'un angle d'OAG idéal. Il est alors possible de définir l'orientation de la sonde vers le septum (0-90°) ou vers la paroi libre latérale (90-180°). Un axe proche de la verticale peut être septal mais doit faire suspecter une orientation paroi libre antérieure.

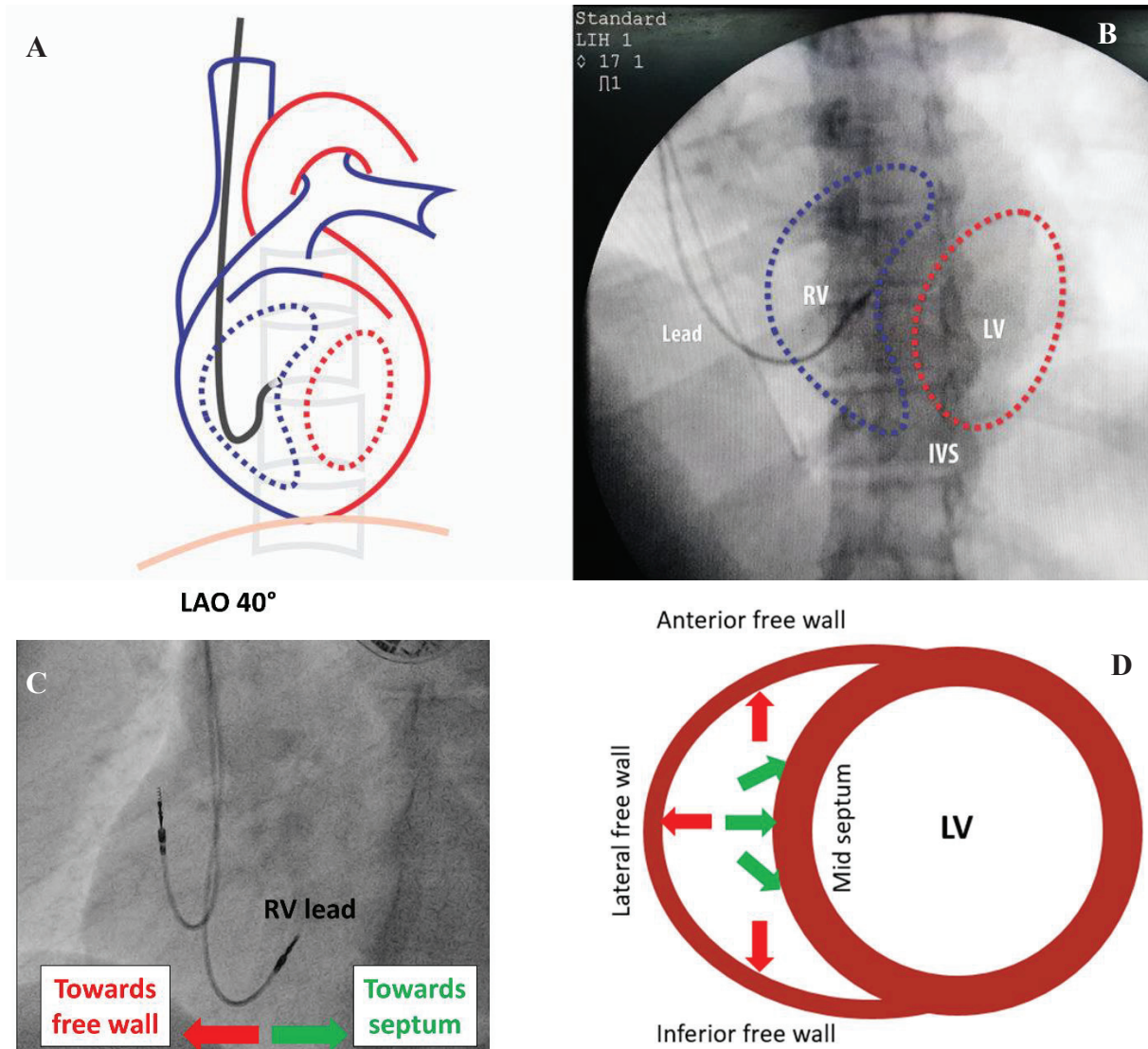


Figure 16 : **A et D)** représentation schématique du cœur dans une incidence OAG idéale - parfaitement alignée -, avec une vue de profil du septum. **B)** Visualisation schématique des cavités cardiaques et du septum superposée à une incidence fluoroscopique en OAG 40°.

**C)** Exemple d'OAG 40° avec une extrémité distale de sonde VD orientée vers la droite suggérant une position septale.

LV, ventricule gauche ; RV, ventricule droit ; LAO, OAG ; IVS, veine cave inférieure

### 3. Mauvaise spécificité de l'OAG 40° pour la position septale

L'incidence capitale pour vérifier la bonne orientation de la sonde vers le septum est l'oblique antérieure gauche à 40°, considérée comme étant dans l'axe cardiaque et donc qui devrait permettre un alignement parfait avec le septum interventriculaire. Plusieurs études remettent déjà en question la précision de cette incidence fluoroscopique<sup>79-81</sup>.

L'étude préliminaire de Squara et al.<sup>74</sup> a comparé la position fluoroscopie définie en OAG 40°, classée en deux groupes (position septale vs paroi libre), par rapport à la réelle position de la sonde évaluée en échocardiographie transthoracique. Cent patients devant bénéficier de l'implantation d'un stimulateur ou défibrillateur ont été inclus de manière prospective. **Sur 85 patients ayant une position septale en fluoroscopie OAG 40°, seuls 63 d'entre eux sont réellement sur le septum en échographie (74%) et donc un quart des patients sont implantés en paroi libre.** L'étude montre une excellente sensibilité (Se = 95,5%) de la fluoroscopie pour déterminer une réelle position septale mais une **spécificité médiocre** (Sp = 35,3%). La Figure 17 montre des exemples de position fluoroscopique correctement estimée par rapport à l'échographie, et la Figure 18 montre des exemples d'erreur de classification en fluoroscopie.

Cette étude réalisée dans notre centre confirme la mauvaise précision de la fluoroscopie pour prédire une position septale, comme l'avaient suggéré des études précédentes de plus petite taille, aussi bien en échographie<sup>79</sup> que scanner<sup>80,81</sup>.

La mauvaise corrélation entre l'orientation visualisée de la sonde en OAG 40° et sa réelle position en échographie peut être expliquée par une grande variation de l'axe anatomique du cœur selon les patients. Une étude IRM<sup>82</sup> réalisée sur 72 patients sains montre une grande variabilité de l'axe cardiaque du ventricule gauche en coupe transversale, avec des valeurs dispersées de 32° à 61° (par rapport à un axe vertical, le 0° étant l'avant du thorax), démontrant bien qu'une unique incidence à 40° n'est pas adaptée à tous les patients.

Pouvoir cibler une position septale avec une grande précision a une importance majeure. Comme nous l'avons déjà exposé, placer une sonde en paroi libre est à risque à la fois de complication immédiate (perforation myocardique avec épanchement jusqu'à tamponnade) mais également à long terme avec un risque probablement majoré d'altération de la fonction systolique par rapport à une stimulation septale.

Figure 17 : Exemple de patients avec une position fluoroscopique et échographique concordante

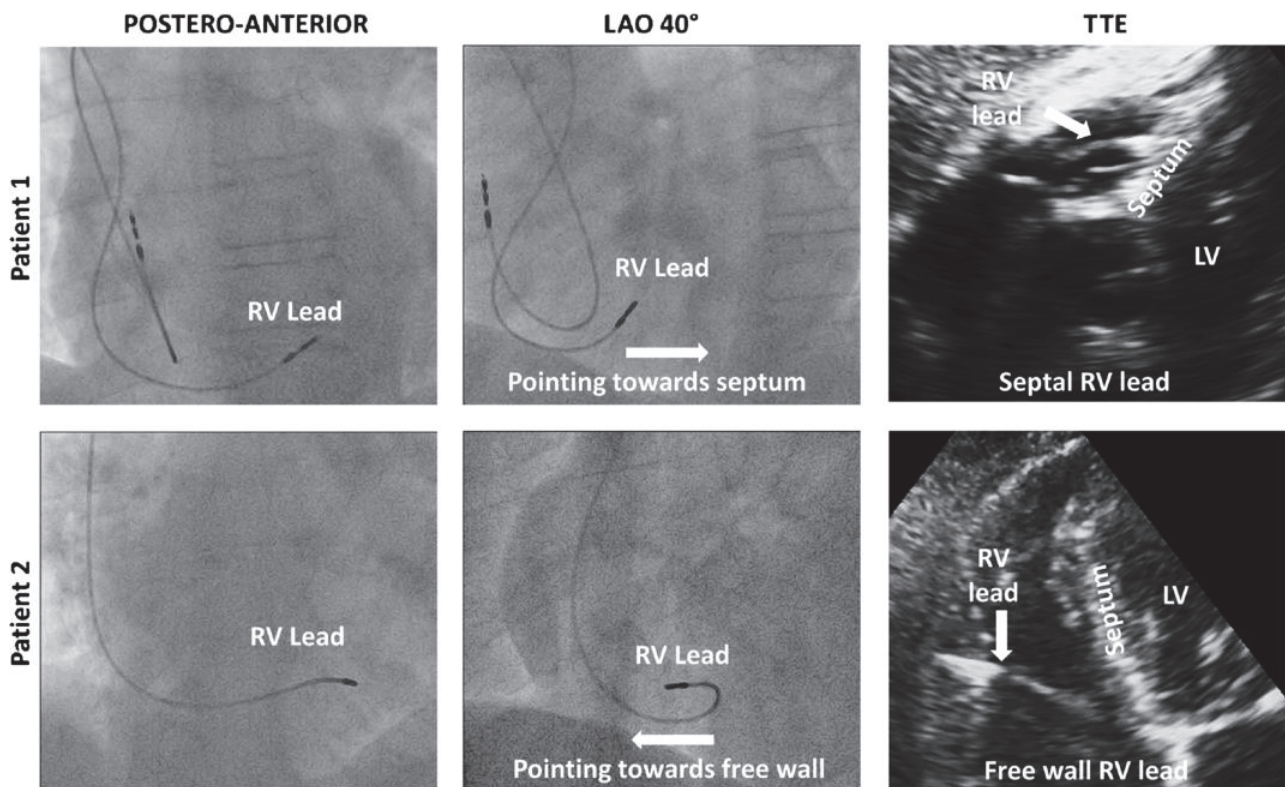
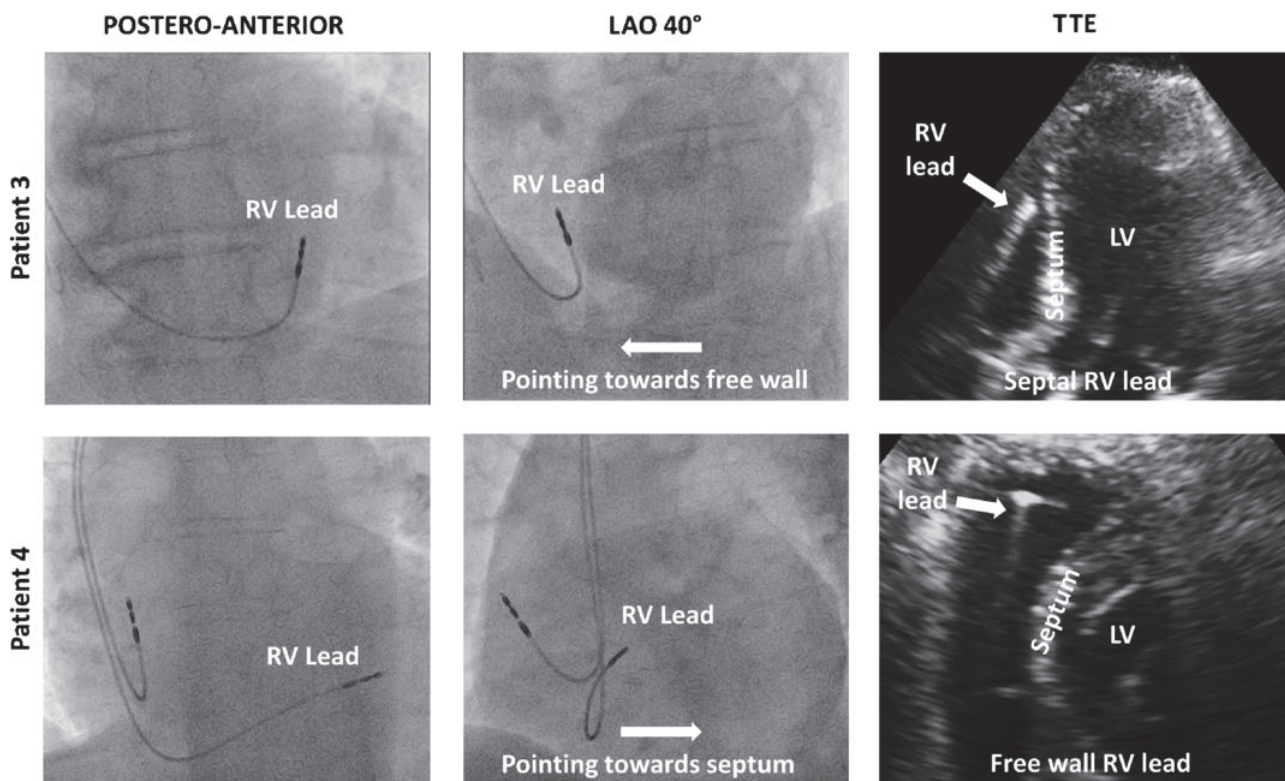


Figure 18 : Exemple de patients avec une position fluoroscopique erronée par rapport à l'échographie



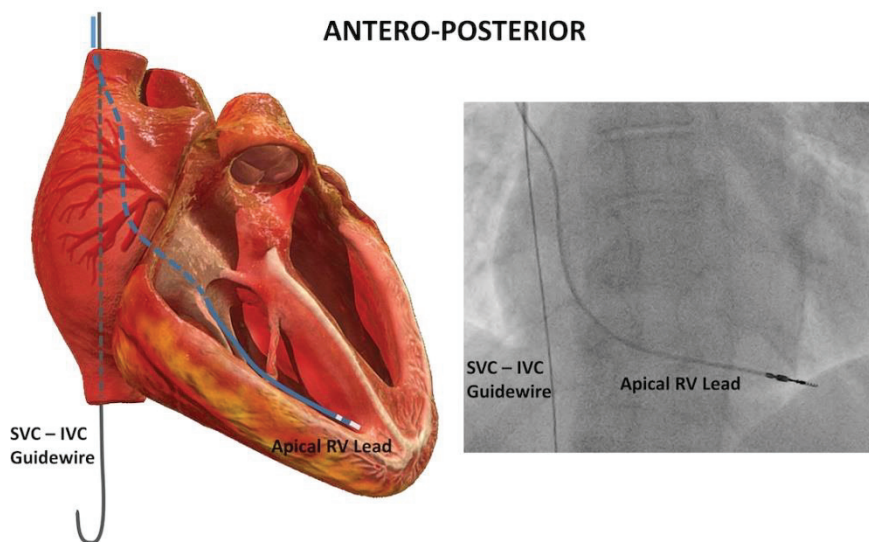


#### 4. Incidence OAG individualisée

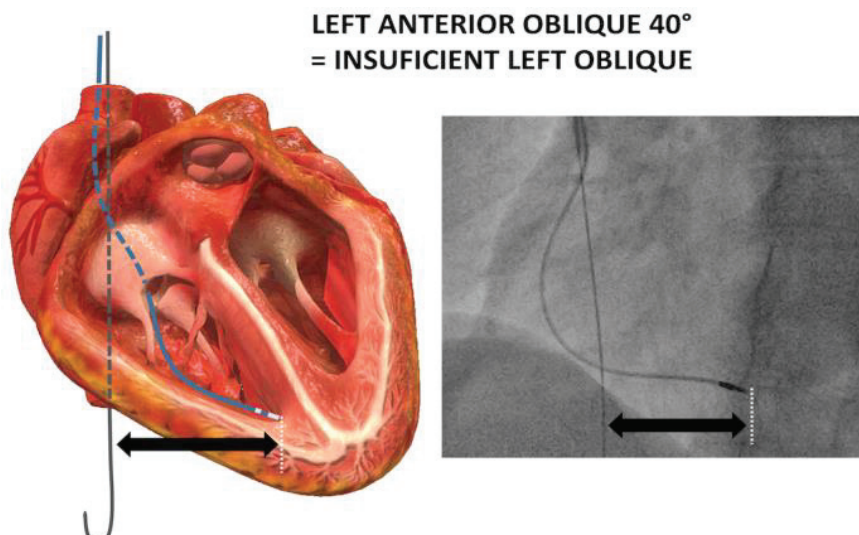
Suite au constat de la faible précision de l'incidence oblique gauche classique pour implanter une sonde en position septale, une nouvelle technique permettant une incidence OAG dite « individualisée » pour obtenir un alignement avec le septum le plus précis possible, a été développée par Squara et al.<sup>83</sup>

L'objectif de la procédure est d'obtenir une incidence personnalisée pour chaque patient, offrant une réelle vue de profil du septum. Dans un premier temps, après la réalisation de l'abord veineux, un guide (guide 0,35mm en J) est inséré dans la veine cave supérieure jusqu'à la veine cave inférieure, en incidence antéro-postérieure, marquant l'axe longitudinal postérieur du cœur.

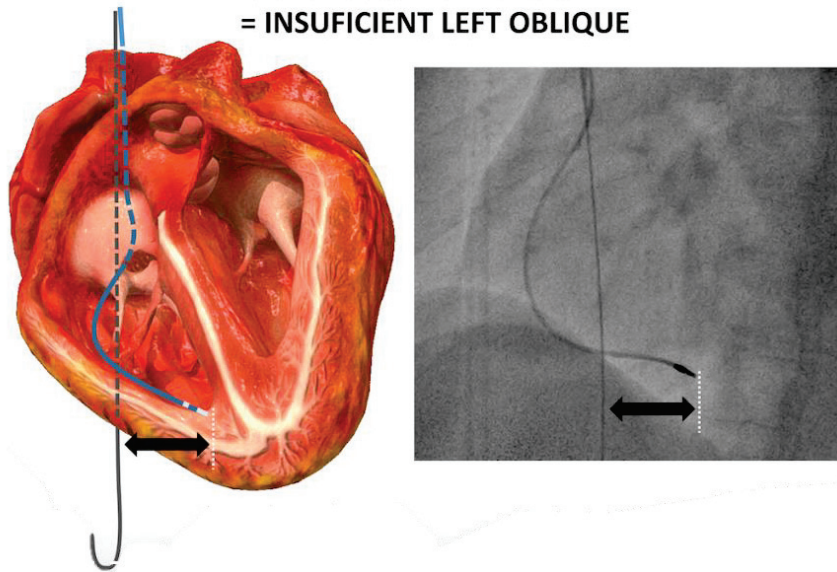
Ensuite, la sonde ventriculaire droite est poussée à travers la valve tricuspide jusqu'à l'apex VD, en utilisant les incidences antéro-postérieures +/- OAD 30°. La pointe de la sonde permet par la suite le repérage de l'apex VD.



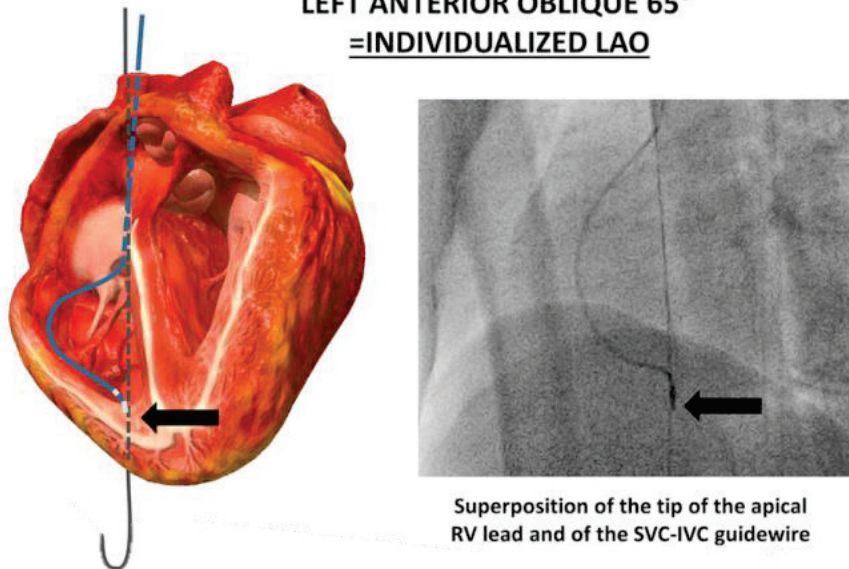
Enfin, l'incidence OAG 40° est réalisée puis ajustée par **pas de 5°** jusqu'à ce que le guide VCS-VCI (repère postérieur) et l'extrémité distale de la sonde VD (repère apical) soient parfaitement superposés. L'OAG individualisée est le degré d'OAG permettant la **superposition des deux repères**. L'angle maximum d'OAG a été défini à 70° pour éviter de compromettre le champ stérile.



**LEFT ANTERIOR OBLIQUE 50°  
= INSUFFICIENT LEFT OBLIQUE**



**LEFT ANTERIOR OBLIQUE 65°  
= INDIVIDUALIZED LAO**



Superposition of the tip of the apical RV lead and of the SVC-IVC guidewire

Après avoir déterminé l'angle d'OAG individualisée, la procédure d'implantation peut être poursuivie de manière habituelle, en utilisant l'OAG individualisée au lieu de l'OAG 40° pour déterminer la position septale.

Dans l'étude initiale de faisabilité de la procédure<sup>83</sup>, l'OAG individualisée a été déterminée mais n'a pas guidé l'implantation de la sonde, qui a toujours été réalisée en OAG 40°, car cette nouvelle technique n'avait pas encore fait preuve de sa fiabilité. L'étude a inclus 100 patients, la moitié dans un groupe d'implantation classique en OAG 40°, l'autre moitié dans un groupe pour lequel l'OAG individualisée est déterminée, mais la sonde fixée en OAG 40°.

Le calcul des sensibilités et spécificités des deux procédures fluoroscopiques pour prédire la bonne position de la sonde par rapport à la référence échographique est résumé dans le Tableau 3.

Tableau 3 : Tests statistiques des procédures OAG 40° et OAG individualisée comparées à la référence échographique

	OAG 40°	OAG individualisée
<b>Sensibilité</b>	91%	100%
<b>Spécificité</b>	40%	89%
<b>Valeur prédictive positive</b>	78%	94%
<b>Valeur prédictive négative</b>	67%	100%

Dans les deux groupes, la sensibilité était bonne (probabilité d’avoir une position septale en fluoroscopie chez des patients ayant une sonde réellement septale en ETT), mais la spécificité très mauvaise dans le groupe OAG 40° par rapport à l’OAG individualisée (probabilité d’avoir une position non septale en fluoroscopie chez des patients ayant une sonde réellement non septale en ETT), avec une différence significative  $p = 0,002$ .

L’étude du groupe OAG individualisée a par ailleurs montré que l’angle optimal était pour la majorité des patients  $\geq 60^\circ$  (29/50 patients 58%). Aucun patient n’avait d’angle  $< 40^\circ$ , comme en témoigne la Figure 19.

La Figure 20 présente un exemple de sonde implantée en OAG 40° avec une orientation postérieure (vers la droite) suggérant une position septale. La réalisation de l’OAG individualisée (déterminée chez ce patient à 60°) montre en réalité une position en paroi libre (orientation antérieure – vers la gauche de l’extrémité de la sonde VD), ce que confirme le contrôle échographique. La Figure 21 montre chez ce même patient, les différentes incidences fluoroscopiques de 40° à 70°. Enfin, la Figure 22 présente différents patients du groupe OAG individualisée, en comparant l’incidence OAG 40° vs OAG individualisée, avec le contrôle échographique correspondant.

Figure 19 : Répartition des angles d’incidence individualisée dans la population d’étude

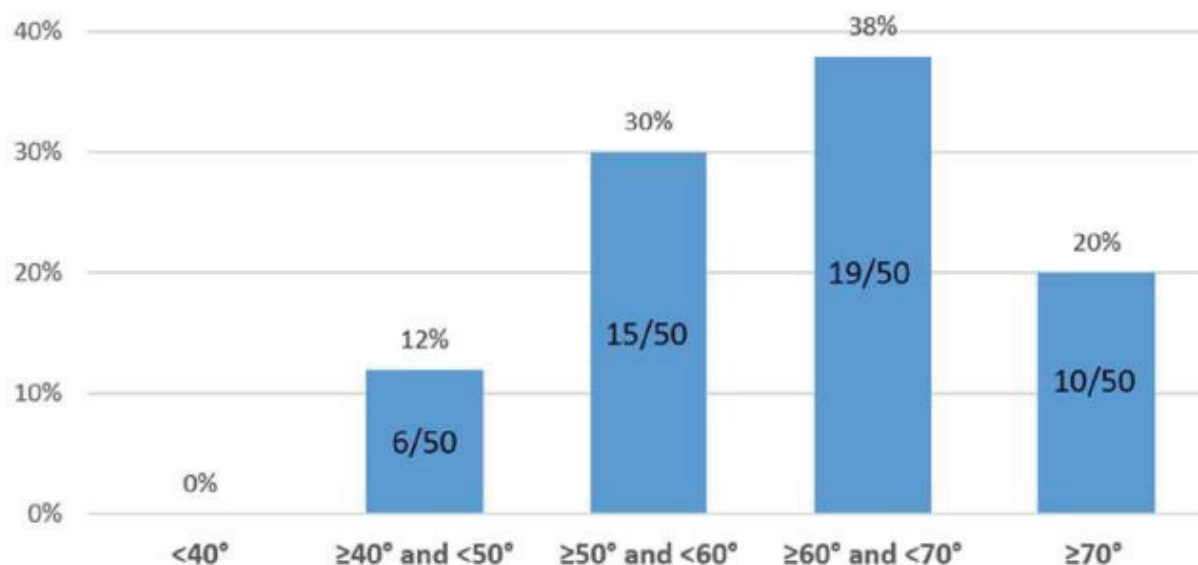
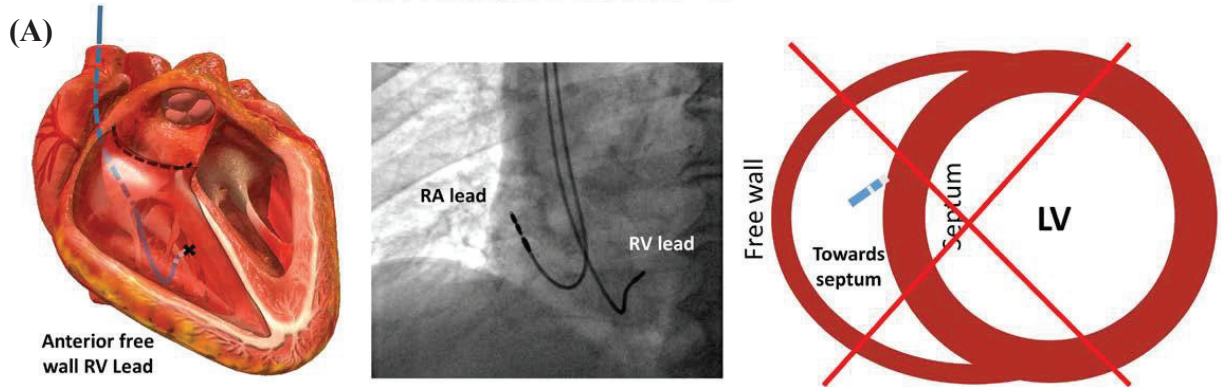


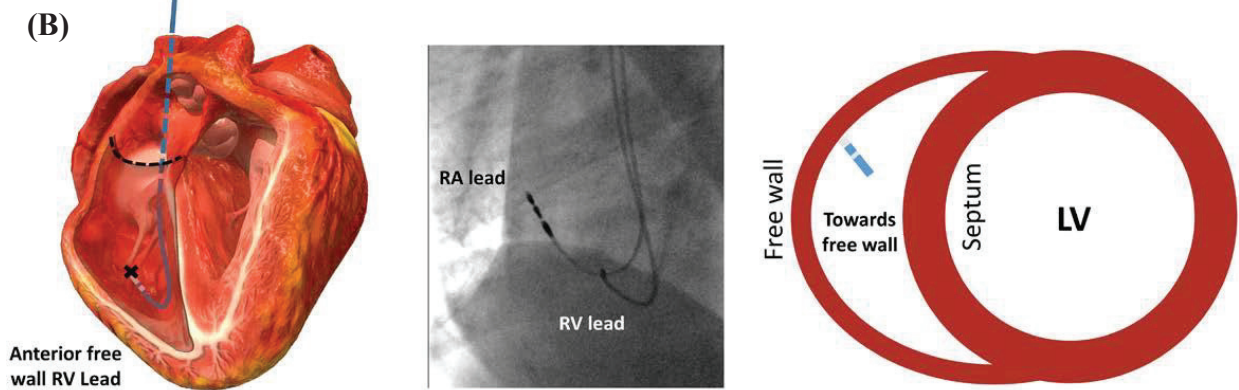


Figure 20 : (A) Exemple de sonde considérée septale en OAG 40° (B) en réalité sur la paroi libre en incidence individualisée, (C) position confirmée par contrôle ETT.

**LEFT ANTERIOR OBLIQUE 40°**



**LEFT ANTERIOR OBLIQUE 60° = INDIVIDUALIZED LAO**



**TRANSTHORACIC ECHOCARDIOGRAPHY**

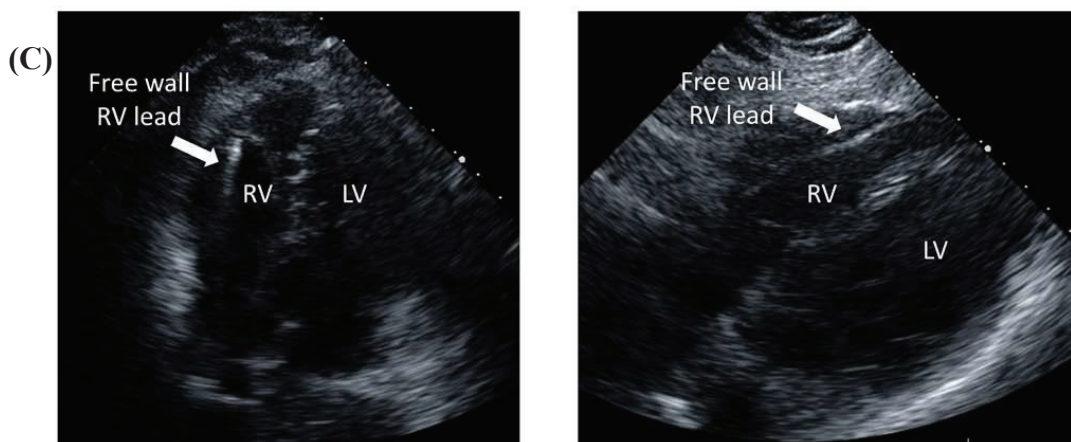


Figure 21 : (même patient que Figure 20) Incidences fluoroscopiques à différents angles montrant la variation progressive de la position de l'extrémité de la sonde VD. OAG individualisée déterminée à 60° chez ce patient.

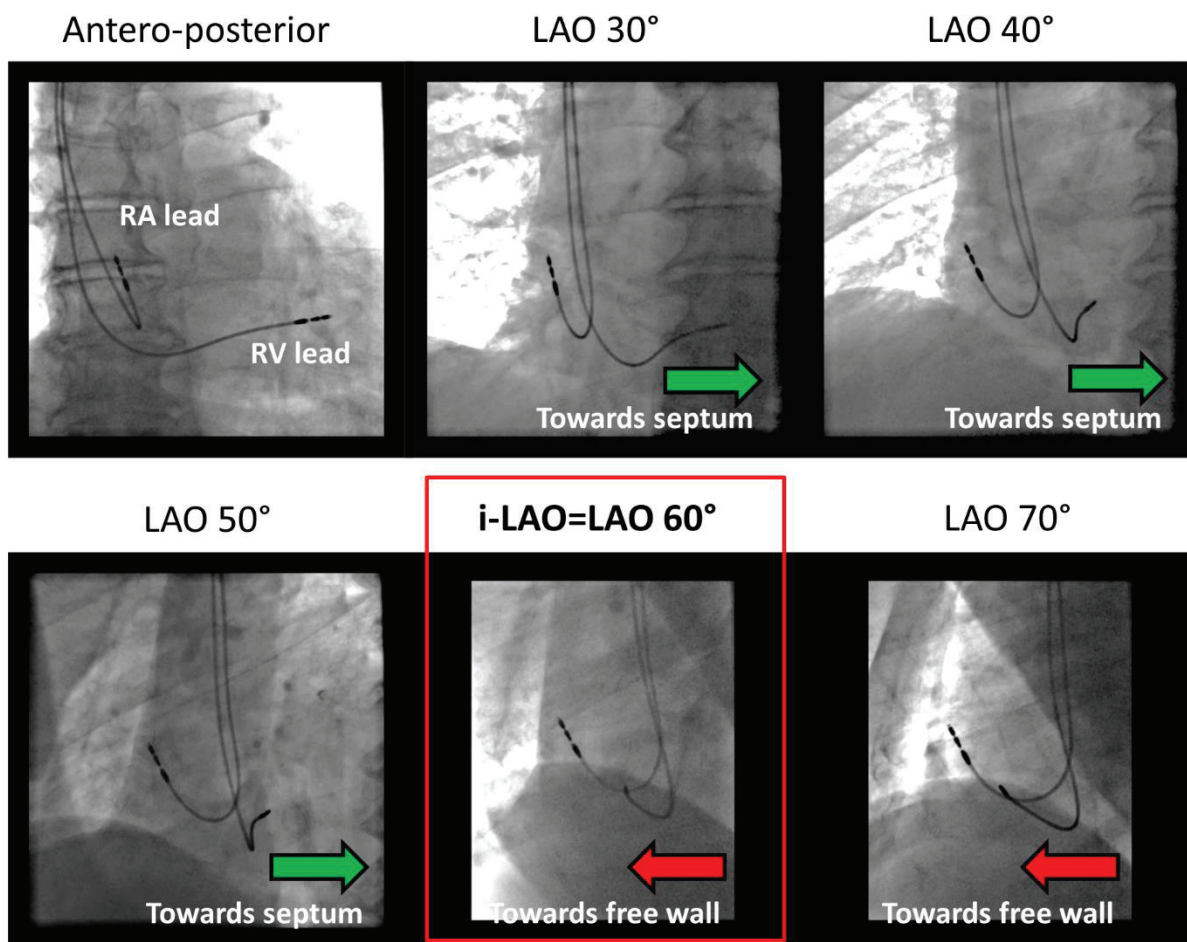
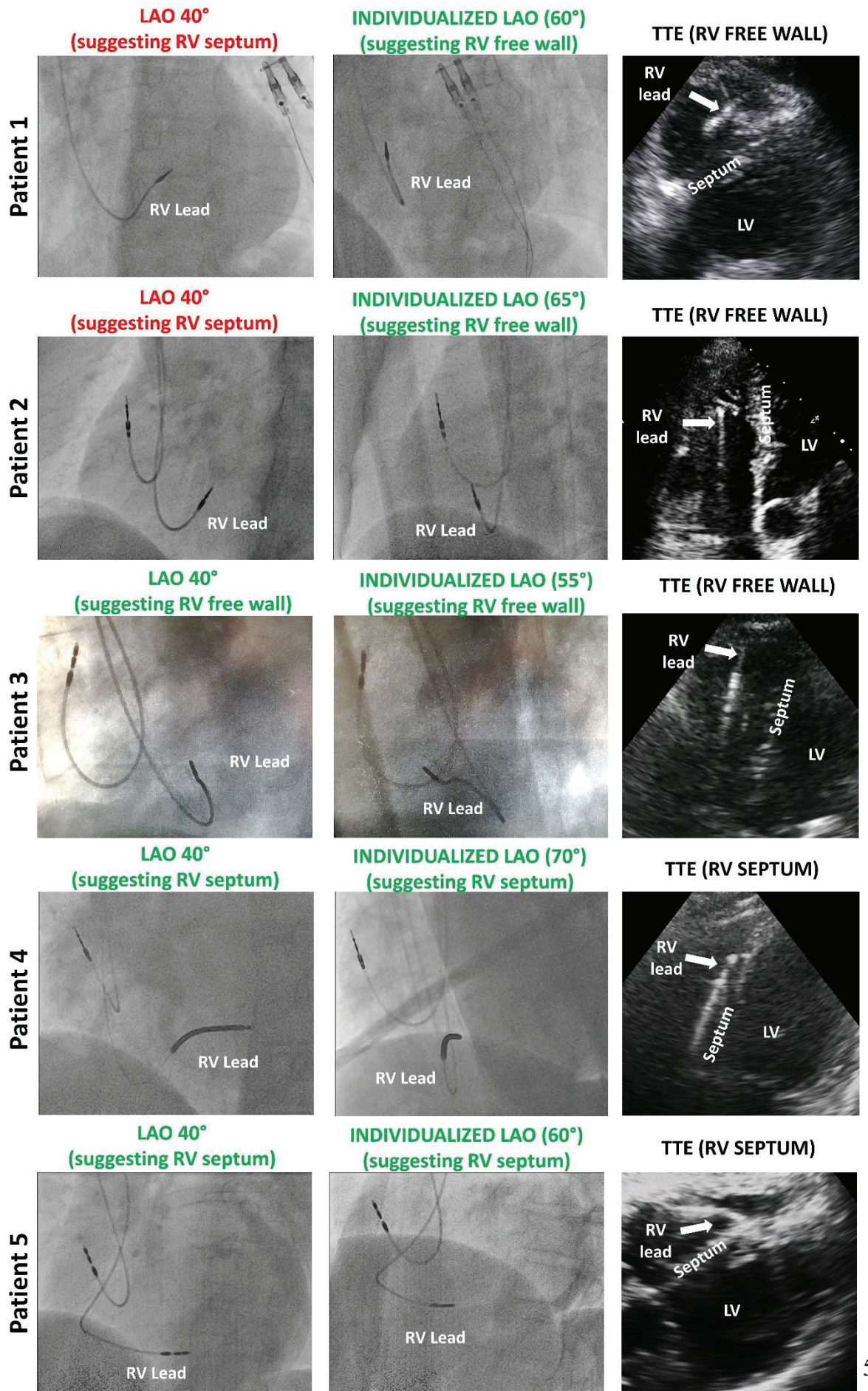




Figure 22 : Exemples de patients du groupe OAG individualisée de l'étude, avec comparaison de l'OAG 40° et OAG individualisée, ainsi que ETT correspondante



## 5. Axes cardiaques anatomiques (septal, VD et VG)

La faible corrélation entre l'orientation de l'extrémité distale de la sonde en OAG 40° et sa réelle position peut être expliquée par le fait que l'incidence à 40° a été choisie arbitrairement, étant une approximation de l'axe ventriculaire gauche. Il a déjà été démontré dans plusieurs études scanographiques et IRM, la variabilité importante de cet axe<sup>82,84-86</sup>.

Une autre étude de Squara et al., actuellement en cours de soumission, a été réalisée sur une cohorte prospective de 26 patients qui ont bénéficié d'une implantation de sonde avec utilisation de l'OAG individualisée, ainsi que d'un scanner cardiaque afin d'étudier les axes anatomiques du cœur et leur corrélation avec l'incidence individualisée. Les axes cardiaques longitudinaux ventriculaire droit, gauche et septal ont été déterminés par scanner, en aveugle par rapport à l'incidence individualisée déterminée. La composante horizontale des différents axes (Figure 23) a ensuite été comparée à l'angle de l'OAG individualisée.

Dans cette cohorte, la valeur médiane de l'angle d'OAG individualisée était 57,5°, dispersé entre 47,5 et 70° (limite maximale supérieure de la procédure pour ne pas compromettre le champ stérile). Les mesures TDM ont montré une grande variabilité inter-individuelle des axes, avec un axe longitudinal VD médian de 64,5° (48°-90°), un axe septal médian de 52,5° (39°-74°) et un axe VG médian de 37° (25°-67°). On observe que l'angle de 40° de l'OAG classique correspond à la médiane des axes VG et non du septum. Du fait de la forme grossièrement triangulaire du cœur, l'angle de l'axe horizontal du VD est toujours supérieur à celui du septum, lui-même supérieur à l'angle de l'axe VG.

Une forte corrélation a été mise en évidence entre l'angle d'OAG individualisée et l'angle de l'axe horizontal septal ( $r = 0,91$ ), mais également avec les axes VD ( $r = 0,84$ ) et VG ( $r = 0,86$ ). De plus, jusqu'à une valeur de 70° (limite technique maximale d'angle en OAG individualisée), l'angle d'OAG individualisée était, chez tous les patients, compris entre les valeurs de l'angle septal et l'angle de l'axe VD (Figure 24), ce qui confirme la proche relation entre les axes cardiaques anatomiques et l'OAG individualisée.



Figure 23 : Représentation des 3 axes cardiaques (grand axe VD, VG et septum) dans le plan horizontal (scanner cardiaque injecté en coupe axiale)

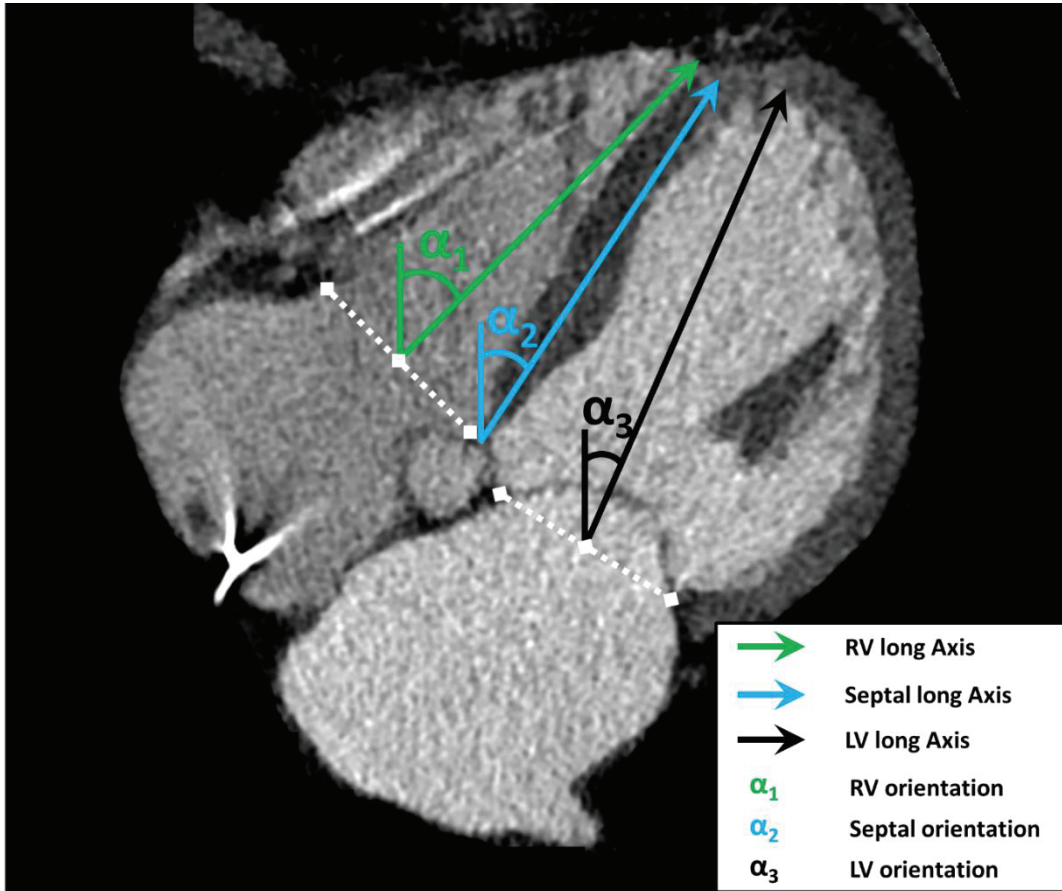
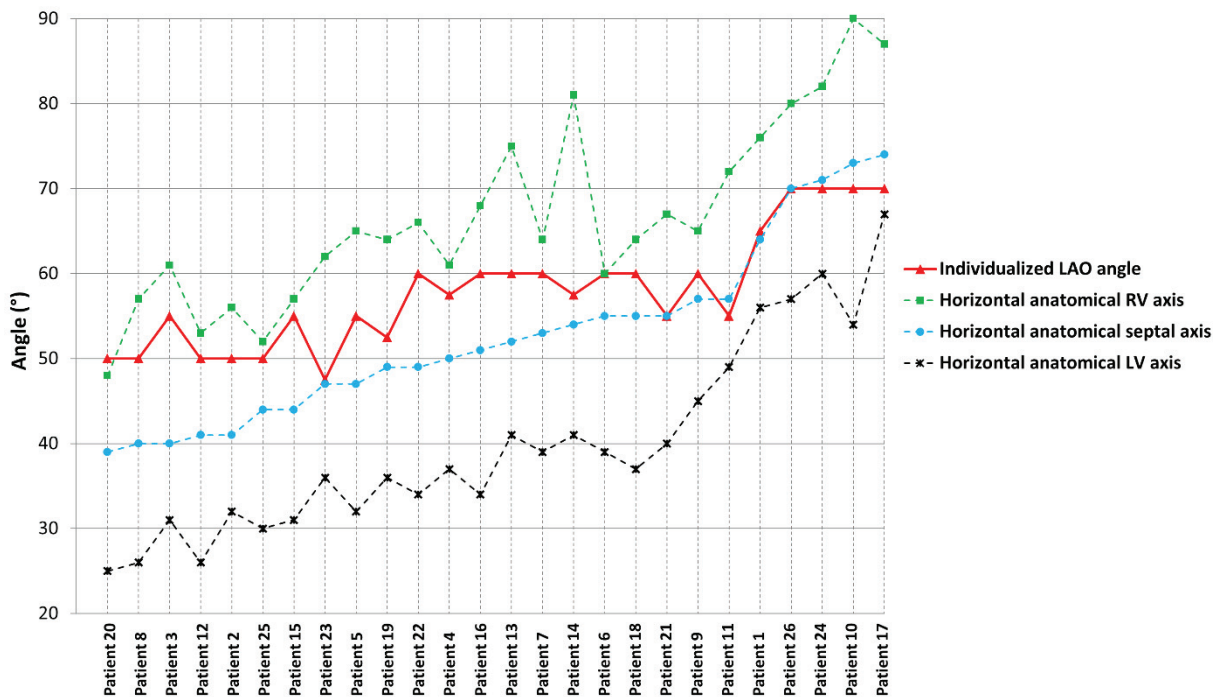


Figure 24 : Graphique représentant la valeur des différents angles mesurés pour chaque patient, classé par ordre croissant d'angle horizontal de l'axe septal



## ***OBJECTIFS DE L'ETUDE***

---

Plusieurs études conduites dans notre centre ont tout d'abord permis de mettre en évidence le manque de fiabilité des incidences classiques fluoroscopiques pour le positionnement des sondes VD sur le septum, puis mis en lumière une nouvelle procédure afin de déterminer une incidence individualisée pour chaque patient. Nous avons démontré la faisabilité et la fiabilité de l'incidence individualisée pour déterminer la position septale ou non d'une sonde, contrôlée par échographie. Néanmoins, dans ces cohortes l'OAG individualisée n'a pas influencé la procédure d'implantation.

Pour définitivement proposer cette nouvelle pratique, il est nécessaire de réaliser cette procédure auprès d'une cohorte prospective, afin d'évaluer si l'implantation de sonde en utilisant l'OAG individualisée permet un positionnement septal plus fiable que la technique fluoroscopique classique.

## ***MATERIEL ET METHODES***

---

### **I. DESIGN DE L'ETUDE ET POPULATION**

Nous avons réalisé une étude de cohorte prospective longitudinale, monocentrique, au sein du service de cardiologie du CHU de Nice. Tous les patients nécessitant une implantation de stimulateur cardiaque ou de défibrillateur (DAI) avec des sondes endocavitaires ont été inclus de manière consécutive, quel que soit le type de prothèse (VVI, DDD ou resynchronisation CRT), y compris en cas de présence d'une sonde implantée antérieurement. Toutes les procédures d'implantation ont suivi les recommandations de bonne pratique édictées par la société européenne de cardiologie<sup>20,42,87</sup>, et tous les patients ont signé un consentement éclairé. Les caractéristiques démographiques et cliniques des patients ont été recueillies lors de l'inclusion.

L'étude est non randomisée, tous les patients inclus à partir du début de la cohorte (décembre 2018) ont bénéficié d'une implantation utilisant l'OAG individualisée (groupe d'étude). Le groupe contrôle est issu des cohortes de nos précédentes études, utilisant la technique fluoroscopique classique.

### **II. PROCEDURE D'IMPLANTATION ET DE DETERMINATION DE L'OAG INDIVIDUALISEE**

#### **1. Généralités**

Avant l'intervention, chaque patient bénéficiait d'une antibioprophylaxie intraveineuse (cefuroxime 1,5g ou vancomycine 1g en cas d'allergie aux céphalosporines). L'abord veineux était réalisé par dissection de la veine céphalique ou par ponction de la veine axillaire, comme décrit précédemment. En cas d'échec de ces deux accès, un abord par ponction de la veine sous-clavière était réalisé. Des sondes à vis ont été utilisées pour tous les patients, aussi bien pour la sonde atriale que ventriculaire. Un mandrin droit préformé à la main permet d'aider au positionnement de la sonde sur le septum. Le boîtier de stimulateur ou défibrillateur était ensuite placé dans une loge pré-pectorale, et les plans intra-dermiques refermés avec une suture en surjet. Un pansement compressif était installé puis retiré 24h après l'intervention.

#### **2. Groupe contrôle : OAG 40°**

Pour les patients du groupe contrôle, la technique fluoroscopique classique était utilisée pour l'implantation de la sonde VD.

Comme déjà décrit précédemment, l'incidence antéro-postérieure était utilisée pour guider la sonde à travers la valve tricuspide et déterminer sa position au milieu du VD, à l'apex ou dans la chambre de chasse (RVOT).

L'incidence oblique antérieure droite (OAD) 30° permettait d'écartier un positionnement accidentel dans le sinus coronaire en cas de suspicion (en l'absence d'extrasystoles ventriculaires déclenchées au passage de la sonde par exemple).

Enfin, l'incidence oblique antérieure gauche 40° était réalisée afin de déterminer la position septale ou en paroi libre. Une orientation postérieure (vers la droite) de l'extrémité de la sonde définissait une position septale, tandis qu'une orientation antérieure (vers la gauche), inférieure ou supérieure définissait respectivement une position en paroi libre latérale, inférieure ou antérieure.

Seuls les patients de la cohorte ayant une position supposée septale en OAG 40° ont été inclus dans ce groupe contrôle.

### **3. Groupe d'étude : OAG individualisée**

Pour les patients du groupe d'étude, l'angle d'OAG individualisée était déterminé selon la technique précédemment détaillée.

Pour rappel, après la réalisation de l'abord veineux, un guide métallique en J 0.35mm était positionné verticalement de la veine cave supérieure à la veine cave inférieure en utilisant une incidence antéro-postérieure, réalisant le repère postérieur.

La sonde VD était ensuite introduite et poussée au maximum à l'apex, en utilisant les incidences antéro-postérieure et OAD 30° si nécessaire, réalisant le repère apical.

Enfin, le degré d'incidence de l'OAG était progressivement ajusté, par pas de 5° jusqu'à obtenir une superposition parfaite de l'extrémité de la sonde et du guide postérieur. Dans les cas où la variation de 5° résultait en une variation trop importante de l'angle (le repère apical franchit la ligne du guide postérieur sans superposition), une valeur intermédiaire était choisie (par exemple, si 60° était insuffisant et 65° trop important, une valeur moyenne de 62,5° était choisie). Une valeur maximale d'angle était définie à 70° pour éviter de compromettre le champ stérile.

Le reste de la procédure est identique aux techniques classiques, mais en utilisant l'angle déterminé d'OAG individualisée pour positionner la sonde septale (orientation vers la droite, postérieure).

### **4. Détermination de la position de la sonde par fluoroscopie**

Toutes les incidences fluoroscopiques générées étaient enregistrées et visionnées. La position finale de la sonde a été classée selon 7 possibilités (septum médian, apical ou infundibulaire, paroi libre antérieure, latérale, inférieure ou apicale) puis dichotomisée en septal vs paroi libre.

### **5. Détermination de la position réelle de la sonde par échocardiographie**

Dans les 48h suivant l'intervention, la position réelle était évaluée par échographie cardiaque transthoracique (sur des appareils IE33, CX50 ou Epic, Philips Medical Systems ; ou Venue 40, GE Healthcare). Plusieurs incidences étaient réalisées pour déterminer la position précise de l'extrémité distale de la sonde. Des boucles et images ont été enregistrées et revues à distance. La position échographique de la sonde a alors été classée selon les 7 localisations possibles précédemment décrites puis séparée en septal ou paroi libre.

### **III. SUIVI DES PATIENTS**

Au décours de la procédure, la cicatrice de la loge du pacemaker était examinée quotidiennement et une radiographie thoracique réalisée à 24 heures pour vérifier l'absence de déplacement des sondes ou de pneumothorax. La programmation de la prothèse était réalisée immédiatement au décours de l'implantation puis avant la sortie d'hospitalisation à 48 heures. Un suivi en consultation avec le rythmologue implanteur était réalisé à 2 mois, permettant un examen de la cicatrice, la réalisation d'un électrocardiogramme et la programmation de la prothèse. Les complications de l'implantation étaient recueillies prospectivement jusqu'à deux mois après l'intervention.

### **IV. CRITERES DE JUGEMENT**

#### **1. Critère principal**

Nous avons étudié le taux de succès d'implantation réellement septale de la sonde ventriculaire droite, confirmée par échographie cardiaque transthoracique, en utilisant l'incidence OAG individualisée par rapport au groupe contrôle utilisant la procédure fluoroscopique classique.

#### **2. Critères secondaires**

Les critères secondaires évalués sont des critères de sécurité, en comparant entre les deux groupes : le temps de scopie total (minutes), la dose de rayonnement reçu par le patient (produit dose-surface PDS en mGy.cm<sup>2</sup>) et le taux de complications secondaires à la procédure pendant les deux mois de suivi : épanchement péricardique / tamponnade, déplacement de sonde, hématome de loge significatif nécessitant une réintervention, pneumothorax, infection de loge ou endocardite sur sonde, thrombose sous-clavière.

### **V. ANALYSE STATISTIQUE**

Les analyses statistiques ont été réalisées à l'aide du logiciel MedCalc 19.1 (MedCalc Software bv, Ostend, Belgium).

Les variables continues ont été exprimées en moyenne +/- écart type et les variables catégorielles (qualitatives) ont été exprimées en nombre de sujets (%). Les différences entre des variables continues ont été analysées par le test de Mann-Whitney, et par le test du Chi-2 pour les variables catégorielles.

Pour toutes les analyses, une valeur  $p < 0.05$  a été considérée comme statistiquement significative.

## RÉSULTATS

### I. CARACTERISTIQUES DE LA POPULATION

Nous avons inclus 143 patients, 58 dans le groupe d'étude OAG individualisée et 85 dans le groupe contrôle OAG 40° classique. L'âge moyen de notre population était de  $77.8 \pm 11.5$  ans, avec une majorité d'hommes (55,9%) et plus de la moitié des patients porteurs d'une cardiopathie (53%).

Pour chaque groupe, les caractéristiques démographiques sont détaillées dans le Tableau 4. Il y avait significativement plus de patients porteurs d'une cardiopathie, quelle que soit l'étiologie, dans le groupe d'étude par rapport au groupe contrôle ; mais au contraire plus de valvulopathies dans le groupe contrôle. Il n'a pas été observé de différence significative concernant l'âge, le sexe, les facteurs de risque cardiovasculaires et surtout la prise d'un traitement anticoagulant.

Concernant le type de prothèse implantée (Tableau 5 et Figure 25), on observe une nette prédominance de l'implantation de stimulateurs (92.9%) dans le groupe contrôle par rapport au groupe d'étude (77.6%), dans laquelle il a donc été implanté plus de défibrillateurs. Pour chaque sous population en fonction du type de prothèse implantée (PM/DAI), il n'existe pas de différence significative concernant le nombre de dispositifs monochambre (VVI) ou double chambre (DDD) implantés. Il y a cependant plus d'appareils de resynchronisation (CRT) implantés dans le groupe d'étude.

Tableau 4 : Caractéristiques démographiques de la population

	Population totale (n = 143)	Groupe d'étude <u>OAG individualisée</u> (n = 58)	Groupe contrôle <u>OAG 40°</u> (n = 85)	p
Age	77.8 ± 11.5	77.7 ± 11.3	77.9 ± 11.7	0.93
Sexe féminin	63 (44.1%)	26 (44.8%)	37 (43.5%)	0.88
Hypertension	77 (53.8%)	29 (50.0%)	48 (56.5%)	0.45
Diabète	35 (24.5%)	17 (29.3%)	18 (21.2%)	0.27
Dyslipidémie	50 (35.0%)	21 (36.2%)	29 (34.1%)	0.80
Traitement anticoagulant	60 (42.0%)	20 (34.5%)	40 (47.1%)	0.13
Cardiopathie (toutes)	76 (53.1%)	37 (63.8%)	39 (45.9%)	0.035*
Coronaropathie	43 (30.1%)	20 (34.5%)	23 (27.1%)	0.34
Valvulopathie	22 (15.4%)	3 (5.17%)	19 (22.4%)	0.005*
FEVG altérée (<50%)	28 (19.6%)	15 (25.9%)	13 (15.3%)	0.12

Age exprimé en moyenne ± écart type ; autres valeurs exprimées en nombre de sujets (%)

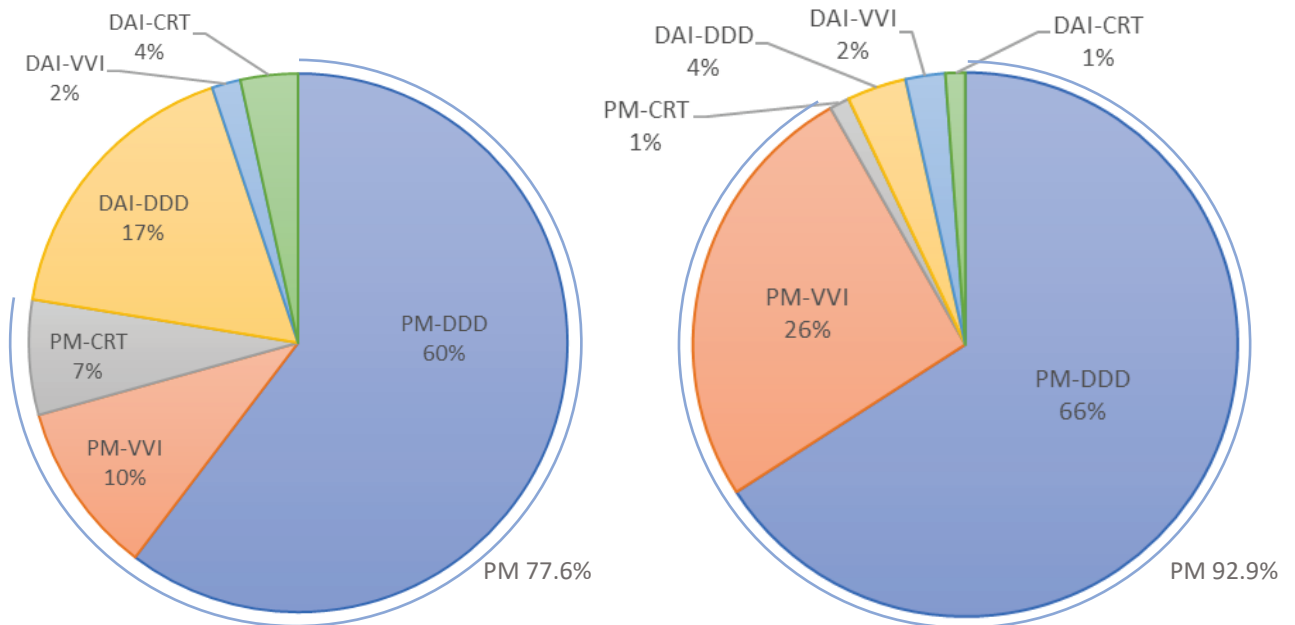
\* valeur  $p < 0.05$  statistiquement significative

Tableau 5 : Proportion des différentes prothèses implantées

	Groupe d'étude OAG individualisée (n = 58)	Groupe contrôle OAG 40° (n = 85)	p
<b>Pacemaker</b>	<b>45 (77.6%)</b>	<b>79 (92.9%)</b>	<b>0.008*</b>
VVI	6	22	0.06
DDD	35	56	0.40
CRT-P	4	1	0.038*
<b>Défibrillateur</b>	<b>13 (22.4%)</b>	<b>6 (7.1%)</b>	<b>0.008*</b>
VVI	1	2	0.15
DDD	10	3	0.24
CRT-D	2	1	0.94
<b>Toutes CRT</b>	<b>6</b>	<b>2</b>	<b>0.041*</b>

Les comparaisons et valeur p des sous-types VVI,DDD,CRT sont calculées par rapport à la population de chaque type de prothèse respectivement (PM/DAI) ; \*valeur p < 0.05 statistiquement significative

Figure 25 : Diagramme des différents types de prothèses implantées



Gauche : groupe d'étude OAG individualisée ; Droite : groupe contrôle OAG 40°



## II. CRITERE PRINCIPAL

Une réelle position septale de la sonde ventriculaire droite lors du contrôle échographique a été retrouvée pour l'ensemble des 58 patients (100%) du groupe d'étude OAG individualisée par rapport à 63 des 85 patients (74.1%) du groupe contrôle ( $p < 0.0001$ ).

	Groupe d'étude <u>OAG individualisée</u> (n = 58)	Groupe contrôle <u>OAG 40°</u> (n = 85)	<i>p</i>
<b><u>Sonde septale en ETT</u></b>	<b>58 (100%)</b>	<b>63 (74.1%)</b>	<b>&lt; 0.0001</b>

## III. CRITERES SECONDAIRES

Le temps de fluoroscopie moyen pour l'ensemble de la population était de  $4\text{min}39 \pm 4\text{min}$  et n'était pas significativement différent entre les deux groupes ( $4\text{min}57 \pm 4\text{min}$  versus  $4\text{min}27 \pm 4\text{min}$  ;  $p = 0.15$ ).

Le rayonnement reçu par le patient, exprimé en Produit Dose x Surface (PDS) ( $\text{mGy.cm}^2$ ), était significativement plus important dans le groupe d'étude ( $3190.0 \pm 3303.3 \text{ mGy.cm}^2$ ) que dans le groupe témoin ( $2076.7 \pm 1826.2$  ;  $p = 0.005$ ), y compris en excluant de la comparaison les procédures de resynchronisation plus irradiantes ( $2459.0 \pm 1529.4 \text{ mGy.cm}^2$  vs  $1944.9 \pm 1356.5 \text{ mGy.cm}^2$  pour les groupes étude et contrôle respectivement ;  $p = 0.03$ ). En observant isolément chaque type de prothèse (PM, DAI, CRT), il n'est en revanche pas noté de différence statistiquement significative entre les deux groupes.

Tableau 6 : Caractéristiques procédurales de la population

	Groupe d'étude <u>OAG individualisée</u> (n = 58)	Groupe contrôle <u>OAG 40°</u> (n = 85)	<i>p</i>
<b>Temps de fluoroscopie (min)</b>	<b><math>4.95 \pm 4.03</math></b>	<b><math>4.45 \pm 4.03</math></b>	<b>0.15</b>
<b>Irradiation (<math>\text{mGy.cm}^2</math>)</b>	<b><math>3190.0 \pm 3303.3</math></b>	<b><math>2076.7 \pm 1826.2</math></b>	<b>0.005*</b>
Irradiation sauf CRT (n=135)	$2459.0 \pm 1529.4$	$1944.9 \pm 1356.5$	0.03*
Irradiation DAI sauf CRT (n=16)	$2992.7 \pm 1174.0$	$2610.2 \pm 1874.8$	0.23
Irradiation PM sauf CRT (n=119)	$2315.8 \pm 1593.3$	$1902.3 \pm 1321.5$	0.15
Irradiation CRT (n=8)	$9525.7 \pm 6841.7$	$7544.5 \pm 8247.0$	0.51
<b>Toutes complications</b>	<b>1 (1.7%)</b>	<b>4 (4.7%)</b>	<b>0.34</b>
Epanchement péricardique	0	2	0.24
Déplacement de sonde	1	0	0.22
Hématome significatif	0	0	1
Pneumothorax	0	1	0.41
Infection de prothèse	0	1	0.41
Thrombose sous-clavière	0	0	1

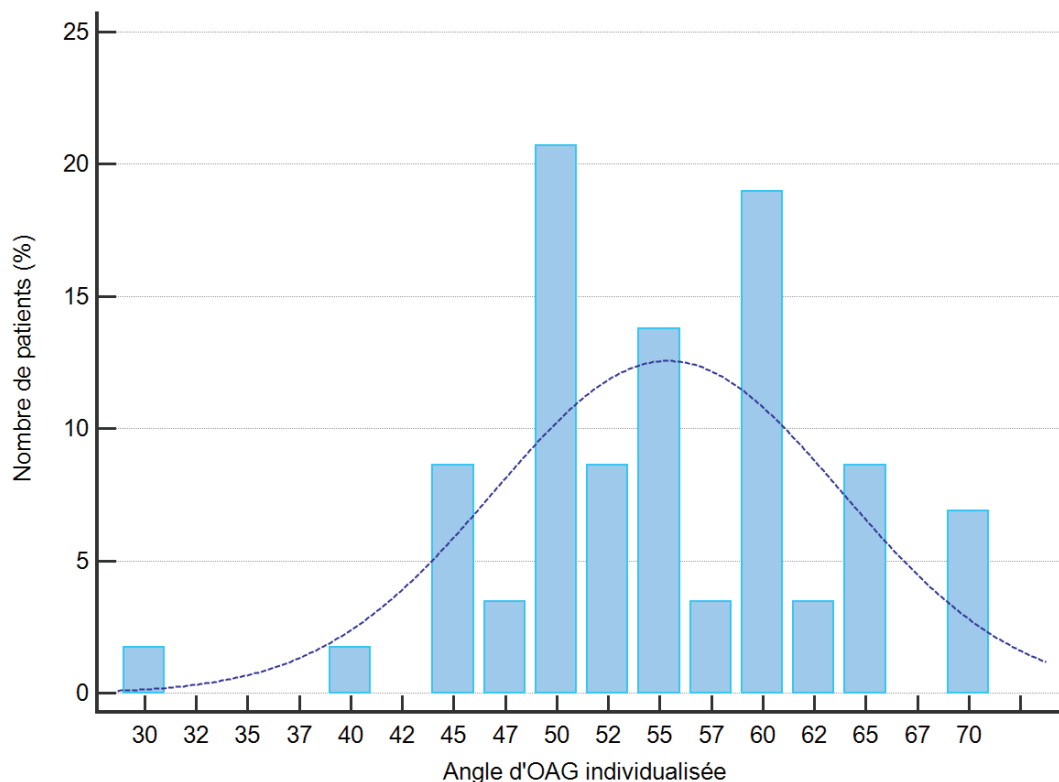
Au total, nous avons noté, pendant la période de suivi, 5 complications (3,5%), 1 dans le groupe d'étude (1.7%) et 4 dans le groupe contrôle (4.7%), différence non statistiquement significative ( $p = 0.34$ ). Un patient du groupe d'étude a présenté un déplacement de sonde ventriculaire droite pendant la période de suivi, ayant nécessité une réintervention.

A noter la présence de deux épanchements péricardiques (2.4%) survenus pendant la procédure, uniquement dans le groupe contrôle, dont un pronostic vital engagé, le patient ayant présenté une tamponnade nécessitant un drainage percutané par voie sous-xiphoïdienne en urgence.

#### IV. ANGLE D'INCIDENCE OAG INDIVIDUALISEE

Pour les 58 patients du groupe d'étude, la moyenne de l'angle d'OAG individualisée était de  $55^\circ \pm 8^\circ$  avec une médiane de  $55^\circ$ . La majorité des patients (65,5%) présentaient un angle d'OAG individualisée entre 50 et 60°. Une faible proportion de patients a en réalité un angle proche de  $40^\circ$  (12% ont un angle  $\leq 45^\circ$ ).

Figure 26 : Distribution de l'angle d'incidence individualisée du groupe d'étude



## V. CORRELATION FLUOROSCOPIE / ECHOGRAPHIE

Les tableaux ci-dessous présentent la corrélation entre la position visualisée en fluoroscopie et la position réelle échographique dans les deux groupes.

OAG individualisée (n = 58)						
Echographie cardiaque trans-thoracique		Toutes positions septales	Septum CCVD	Septum médian	Septum apical	Total
	Toutes les positions septales	58				58
	Septum CCVD		1			1
	Septum médian			50	1	51
	Septum apical			3	3	6
	Toutes positions paroi libre	0				0
	<b>Total</b>	<b>58</b>	1	53	4	58

Fluoroscopie classique OAG 40° (n = 85)						
Echographie cardiaque trans-thoracique		Toutes positions septales	Septum CCVD	Septum médian	Septum apical	Total
	Toutes les positions septales	63				63
	Septum CCVD		-	-	-	0
	Septum médian		1	48	-	49
	Septum apical		-	2	12	14
	Toutes positions paroi libre	22				22
	PL antérieure		1	17	3	21
	PL latérale		-	-	-	0
	PL inférieure		-	1	-	1
	PL apicale		-	-	-	0
<b>Total</b>	<b>85</b>	2	68	15	85	

Figure 27 : Exemples de patients du groupe contrôle

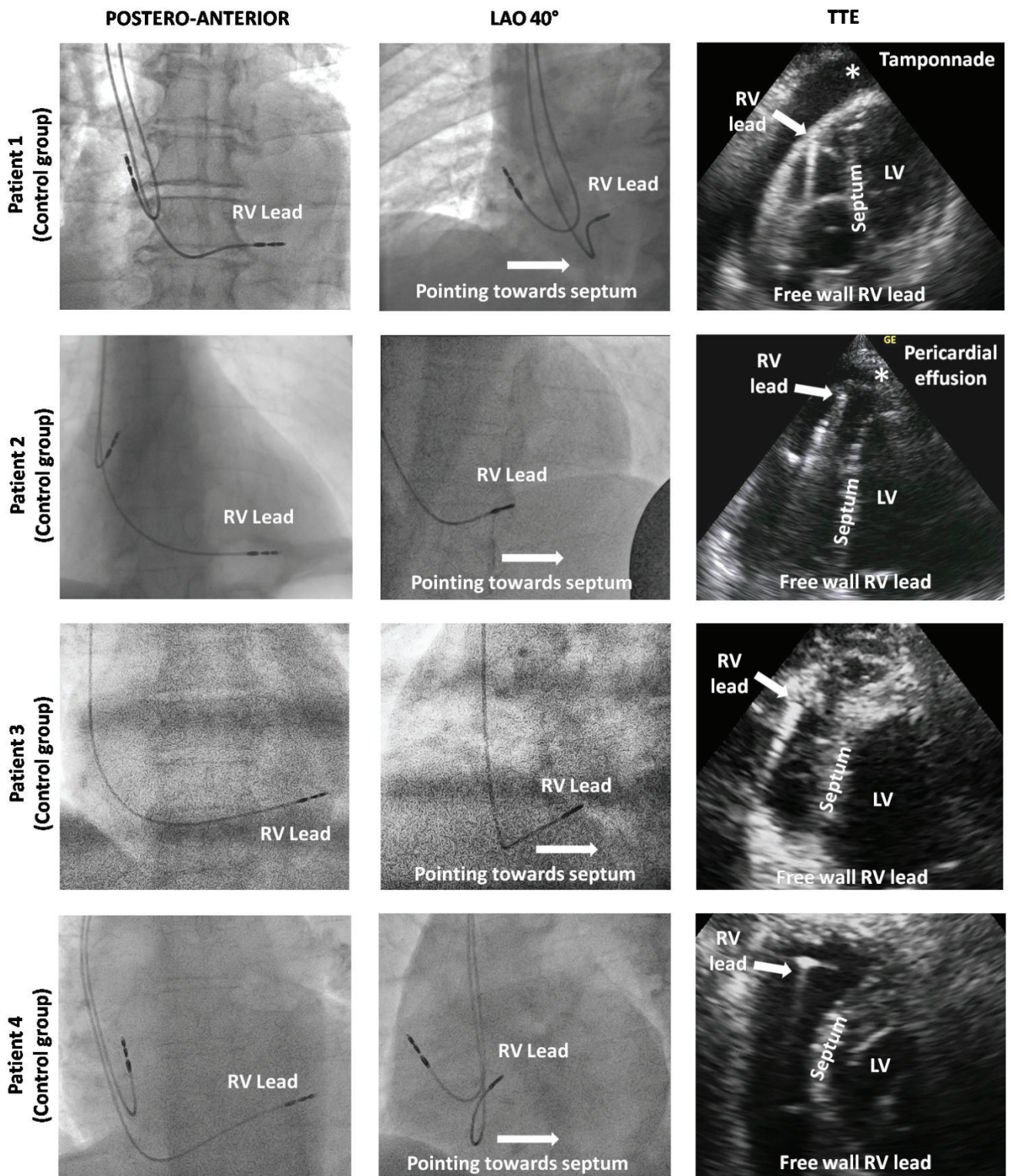
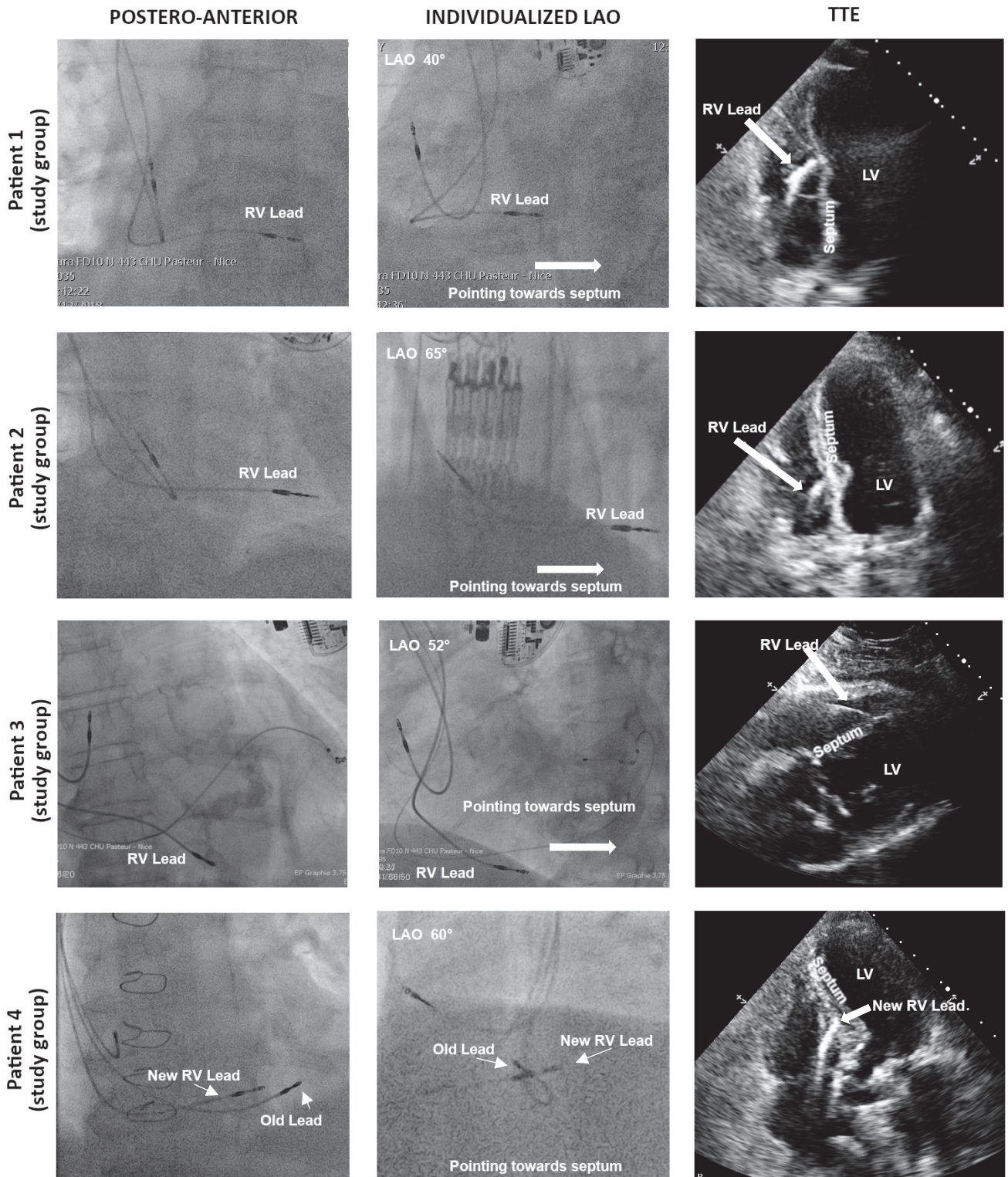




Figure 28 : Exemples de patients du groupe d'étude



## *DISCUSSION*

---

### **I. RESULTATS PRINCIPAUX**

Notre étude confirme la nette supériorité de l'incidence oblique antérieure gauche individualisée pour chaque patient, avec un positionnement septal systématiquement réussi et une sécurité au moins identique à la procédure classique.

Après avoir démontré l'excellente spécificité de ce nouveau repérage fluoroscopique<sup>83</sup>, cette étude montre pour la première fois la faisabilité et l'efficacité de l'OAG individualisée pour guider l'implantation de la sonde ventriculaire droite. La simplicité de mise en œuvre de la technique permet une courbe d'apprentissage rapide, qui une fois maîtrisée, permet l'amélioration de la sécurité des implantations, au prix d'une augmentation négligeable du temps de procédure (généralement moins de 3 minutes).

Au cours d'une implantation, le risque principal immédiat, rare mais potentiellement gravissime, est la perforation myocardique pouvant rapidement conduire à la tamponnade. L'erreur de classification d'une sonde supposée septale en utilisant les critères fluoroscopiques classiques, expose à ce risque lors de la fixation de la sonde en paroi libre, tels qu'ont subi deux patients de la cohorte. Ce risque devient théoriquement inexistant en cas de fixation septale de la sonde ventriculaire droite. De plus, comme nous l'avons détaillé en introduction, la stimulation apicale permanente, et de manière générale non septale, est potentiellement responsable sur le long terme d'une désynchronisation ventriculaire accrue avec une dégradation de la FEVG plus fréquente, pouvant engendrer une cardiomyopathie rythmique induite par la stimulation.

En revanche, la procédure individualisée semble significativement plus associée à une exposition aux rayonnements. Cependant, les deux groupes ne sont pas comparables en termes de types de prothèses implantées, le groupe contrôle ayant bénéficié quasi exclusivement de stimulateurs (93%), par rapport au groupe d'étude qui inclus plus de DAI et de resynchronisations. Or ces procédures, et en particulier la resynchronisation, sont responsables d'irradiations plus importantes. En excluant les resynchronisations de la comparaison, la différence reste significative, mais en comparant l'irradiation causée par chaque type de procédure prise isolément (PM / DAI / CRT), il n'existe plus de différence significative entre les deux groupes. Il s'agit néanmoins d'une analyse de sous-groupe exposée à un biais d'attrition et un risque de perte de puissance. Dans tous les cas, cette différence est à mettre en balance avec une faible significativité clinique. Pour mémoire, une coronarographie simple expose en moyenne à 30-40 Gy.cm<sup>2</sup> soit 30000-40000 mGy.cm<sup>2</sup> (CNCH 2010), donc un rapport supérieur à 10x l'exposition des procédures d'implantation (à l'exclusion des resynchronisations).

Concernant l'angle d'OAG individualisée, nous avons pu découvrir que l'angle idéal est très variable et surtout bien éloigné de 40° qui reflète incorrectement l'axe médian du septum, ce qui est confirmé par l'étude parallèle scanographique (cf Figure 24). Cette variabilité individuelle semble responsable des échecs rencontrés par les techniques fluoroscopiques classiques. La détermination précise de l'incidence à adopter est cruciale puisque la variation de seulement quelques degrés peut radicalement changer l'orientation de la sonde, et donc induire une erreur de classification.

Bien que la procédure d'OAG individualisée soit facile à mettre en œuvre, si le rythmologue souhaite l'utilisation d'une incidence fixe, nos données suggèrent l'utilisation d'un angle bien supérieur à 40°, probablement autour de 55-60°. Une sous-évaluation de l'angle d'OAG expose au risque d'erreur de classification fluoroscopique et donc une fixation en paroi libre. Cependant, utiliser un angle supérieur à l'axe septal est bien moins problématique, puisque l'orientation postérieure de la sonde garderait sa spécificité pour le septum. En revanche, la perte de sensibilité pourrait rendre la procédure plus difficile, impliquant des repositionnements de la sonde, puisque certaines positions septales seraient dans cette incidence visualisées par une orientation antérieure de la sonde (vers la gauche), interprétées par l'opérateur comme paroi libre. Enfin, l'utilisation fixe d'un angle de 60° expose toujours au risque de fixation en paroi libre pour tous les patients ayant un axe plus grand (11 patients sur 58 soit 19% dans notre cohorte).

## **II. IMPLICATIONS FUTURES DE L'OAG INDIVIDUALISEE**

Outre le bénéfice en termes de sécurité clinique attendu, le développement de cette technique pourrait ouvrir la voie à de nouveaux essais cliniques. En effet, les différentes études réalisées sur les effets moins délétères de la stimulation septale par rapport aux sites non-septaux, montrent des résultats discordants, et n'obtiennent toujours pas de franc consensus. Etant donné que la majorité des études réalisées se basent sur les repères fluoroscopiques classiques pour déterminer la position septale ou apicale de la sonde, une part importante de ces populations d'études pourraient avoir une sonde non septale classée en position septale. Ce biais de classement pourrait être une explication du manque de résultats significatifs des essais randomisés.

## **III. LIMITES**

Notre étude a présenté certaines limites. Tout d'abord, le schéma d'étude non randomisé a induit des différences significatives dans les caractéristiques des groupes (plus de cardiopathies quelle que soit la cause dans le groupe d'étude mais au contraire plus de valvulopathies dans le groupe contrôle). S'il est envisageable que la présence d'une cardiopathie, en particulier dilatée, puisse modifier les axes anatomiques du cœur, le groupe contrôle ayant moins de sujets atteints, n'a probablement pas été pénalisé par cette différence, et donc sans incidence sur le résultat final.

L'autre limite notable est l'absence de validation de la précision de l'échographie transthoracique pour déterminer la position de la sonde, par rapport à d'autres examens (échographie 3D, TDM, IRM). Il n'existe cependant pas de gold standard, et l'échocardiographie 2D, avec une excellente résolution spatiale et temporelle, nous a permis une visualisation de l'extrémité distale de la sonde chez tous les patients. S'il existe un risque d'erreur (aussi bien en fluoroscopie qu'en échographie) quant à la position fine de la sonde (apex, médian, basal), le caractère septal ou non septal n'a posé aucune difficulté en échographie. Nous n'avons par ailleurs pas réalisé de contrôle par scanner cardiaque injecté du fait de l'exposition aux rayonnements et surtout de la fonction rénale altérée chez un certain nombre de nos patients.

L'étude n'étant pas randomisée, le contrôle échographique n'a pas été réalisée en aveugle ce qui constitue un biais de jugement potentiel. Cependant, toutes les images fluoroscopiques et échographiques ont été enregistrées et peuvent bénéficier d'une relecture indépendante.



## *CONCLUSION*

---

L'incidence OAG individualisée permet systématiquement l'implantation en position septale de la sonde ventriculaire droite. Cette procédure rapide à mettre en œuvre offre un gain de sécurité en évitant les complications du positionnement des sondes en paroi libre, et devrait de ce fait remplacer les repères fluoroscopiques classiques. De plus, l'utilisation de l'OAG individualisée au sein d'essais randomisés de plus grande envergure pourrait permettre de finalement statuer sur le caractère protecteur de la stimulation septale par rapport à la stimulation apicale, en éliminant un biais de classement certain.

## *RESUME*

---

**Introduction.** L'incidence oblique antérieure gauche individualisée (OAG-I) a montré qu'elle permet une meilleure identification de la position de la sonde au sein du ventricule droit (VD) par rapport aux critères fluoroscopiques classiques.

**Objectif.** Evaluer le taux d'implantation réellement septale à l'aide de l'incidence OAG individualisée dans une cohorte prospective de patients devant bénéficier de la mise en place d'une sonde ventriculaire de pacemaker ou défibrillateur.

**Méthodes.** L'OAG-I était définie comme le degré d'angle d'OAG qui permettait la superposition parfaite de l'apex VD (en utilisant l'extrémité de la sonde VD temporairement placée à l'apex) et l'axe postérieur de la VCS-VCI (visualisé par un guide), auquel nous avons ajouté une angulation caudale de 10-15° pour mieux approcher une réelle vue de profil du septum. Dans le groupe d'étude, nous avons fixé la sonde ventriculaire sur le septum grâce à l'orientation postérieure (vers la droite) de l'extrémité de la sonde sur une incidence OAG individualisée. Nous avons inclus dans le groupe contrôle des patients avec une sonde d'orientation postérieure en OAG 40°, suggérant une implantation septale. La réelle position de la sonde était évaluée en utilisant l'échocardiographie transthoracique et comparée entre les deux groupes.

**Résultats.** Nous avons inclus 58 patients dans le groupe d'étude et 85 dans le groupe contrôle. La réelle position de la sonde sous échographie était septale chez l'ensemble des 58 patients du groupe d'étude (100%) vs. 63/85 (74.1%) patients du groupe contrôle ( $p < 0.001$ ). Les caractéristiques de la procédure et les complications étaient comparables entre les deux groupes, mais la survenue d'un épanchement péricardique/tamponnade n'a eu lieu que dans le groupe contrôle (2/85 ; 2.4%), chez des patients avec une sonde en paroi libre du VD.

**Conclusion.** L'OAG individualisée permet systématiquement la position septale de la sonde ventriculaire droite et devrait par conséquent remplacer les critères fluoroscopiques actuels.

**Mots clés :** stimulateur cardiaque ; défibrillateur implantable ; fluoroscopie.

## *ABSTRACT*

---

**Background.** Individualized left anterior oblique projection (I-LAO) has demonstrated better identification of right ventricular (RV) lead positioning than classical fluoroscopy criteria. We evaluated if the use of I-LAO at the time of RV lead placement enabled more constant septal positioning than using classical fluoroscopy criteria.

**Aim:** To assess true septal RV lead implantation success using individualized OAG in a prospective cohort of patients undergoing pacemaker or defibrillator implantation.

**Methods.** I-LAO was defined by the degree of LAO that allowed the perfect superposition of the RV apex (using the tip of the RV lead temporarily placed at the apex) and of the SVC-IVC axis (materialized by a guidewire), to which we added a caudal angle of 10-15° to best approximate a true profile view of the septum. In the study group, the ventricular septum was targeted using I-LAO in patients undergoing pacemaker/defibrillator implantation, using the rightwards orientation of the RV lead tip. We used a control group of patients demonstrating rightwards orientation of the RV lead tip in LAO 40° at end-procedural fluoroscopy, suggesting septal positioning. True RV lead placement was then assessed using TTE and compared between both groups.

**Results.** We included 58 patients in the study group and 85 in the control group. True RV lead positioning in TEE was septal in all 58 (100%) patients of the study group vs. 63/85 (74.1%) patients of the control group ( $p < 0.001$ ). Procedural data and complications were comparable in both groups, but pericardial effusion/tamponade occurred only in the control group (2/85; 2.4%), in patients with RV free wall leads.

**Conclusion.** Individualized LAO allows constant septal RV lead positioning and should therefore replace generic fluoroscopy criteria.

**Keywords:** pacemaker; implantable cardiac defibrillator; fluoroscopy.

## BIBLIOGRAPHIE

---

- 1 Batti SE, Latrémouille C, Houserou TL. Anatomie du cœur. *EMC - Cardiologie* 2017; **12**: 1–15 [Article 11-001-A-10].
- 2 Anderson RH, Yanni J, Boyett MR, Chandler NJ, Dobrzynski H. The anatomy of the cardiac conduction system. *Clin Anat* 2009; **22**: 99–113.
- 3 Sánchez-Quintana D, Doblado-Calatrava M, Cabrera JA, Macías Y, Saremi F. Anatomical Basis for the Cardiac Interventional Electrophysiologist. *Biomed Res Int.* 2015; **2015**: 1–24.
- 4 Dobrzynski H, Anderson RH, Atkinson A, Borbas Z, D'Souza A, Fraser JF *et al.* Structure, function and clinical relevance of the cardiac conduction system, including the atrioventricular ring and outflow tract tissues. *Pharmacol Ther* 2013; **139**: 260–288.
- 5 Betts TR, Ho SY, Sanchez-Quintana D, Roberts PR, Anderson RH, Morgan JM. Three-Dimensional Mapping of Right Atrial Activation During Sinus Rhythm and Its Relationship to Endocardial Architecture. *J Cardiovasc Electrophysiol* 2002; **13**: 1152–1159.
- 6 Dobrzynski H, Li J, Tellez J, Greener ID, Nikolski VP, Wright SE *et al.* Computer Three-Dimensional Reconstruction of the Sinoatrial Node. *Circulation* 2005; **111**: 846–854.
- 7 Chandler N, Aslanidi O, Buckley D, Inada S, Birchall S, Atkinson A *et al.* Computer Three-Dimensional Anatomical Reconstruction of the Human Sinus Node and a Novel Paranodal Area. *Anat Rec* 2011; **294**: 970–979.
- 8 Nooma K, Saga T, Iwanaga J, Tabira Y, Watanabe K, Tubbs RS *et al.* A novel method with which to visualize the human sinuatrial node: Application for a better understanding of the gross anatomy of this part of the conduction system. *Clin Anat* 2019.
- 9 Ho SY, Sánchez-Quintana D. The importance of atrial structure and fibers. *Clin Anat* 2009; **22**: 52–63.
- 10 Ho SY, Cabrera JA, Sanchez-Quintana D. Left Atrial Anatomy Revisited. *Circ Arrhythm Electrophysiol* 2012; **5**: 220–228.
- 11 Klimek-Piotrowska W, Hołda MK, Koziej M, Sałapa K, Piątek K, Hołda J. Geometry of Koch's triangle. *Europace* 2016; **19**:452-457.
- 12 Macedo PG, Patel SM, Bisco SE, Asirvatham SJ. Septal accessory pathway: anatomy, causes for difficulty, and an approach to ablation. *Indian Pacing Electrophysiol J* 2010; **10**:292–309.
- 13 Iaizzo PA. Handbook of Cardiac Anatomy, Physiology, and Devices. Springer; 2015.
- 14 Sedmera D, Gourdie RG. Why Do We Have Purkinje Fibers Deep in Our Heart? *Physiol Res* 2014; **63** Suppl 1:S9-18.

- 15 Leenhardt A, Sebag C, Extramiana F, Algalarrondo V. L'essentiel en rythmologie. Lavoisier, 2012.
- 16 Taboulet P. La conduction intracardiaque: Partie 1. Physiopathologie et blocs de conduction supranodaux. *Ann Fr Med Urgence*. 2014; **4**: 295–302.
- 17 Sodeck GH, Domanovits H, Meron G, Rauscha F, Losert H, Thalmann M *et al*. Compromising bradycardia: Management in the emergency department. *Resuscitation*. 2007; **73**: 96–102.
- 18 Loukas M, Sharma A, Blaak C, Sorenson E, Mian A. The Clinical Anatomy of the Coronary Arteries. *J Cardiovasc Transl Res*. 2013; **6**: 197–207.
- 19 Patel S. Normal and Anomalous Anatomy of the Coronary Arteries. *Semin Roentgenol*. 2008; **43**: 100–112.
- 20 2013 ESC Guidelines on cardiac pacing and cardiac resynchronization therapy: The Task Force on cardiac pacing and resynchronization therapy of the European Society of Cardiology (ESC). Developed in collaboration with the European Heart Rhythm Association (EHRA). *Eur Heart J*. 2013; **34**: 2281–2329.
- 21 Mangrum JM, DiMarco JP. The Evaluation and Management of Bradycardia. *N Engl J Med*. 2000; **342**: 703–709.
- 22 Bashour TT, Francisco MDS. Classification of sinus node dysfunction. *Am Heart J*. 1995; **110**(6): 1251-6.
- 23 Semelka M, Gera J, Usman S. Sick Sinus Syndrome: A Review. *Am Fam Physician*. 2013; **87**(10): 691-6.
- 24 Hosoda J, Ishikawa T, Sumita S, Matsushita K, Matsumoto K, Kimura Y *et al*. Development of Atrioventricular Block and Diagnostic Value of Stored Electrograms in Patients With Sick Sinus Syndrome and Implanted Pacemaker. *Circ J*. 2015; **79**: 1263–1268.
- 25 Brandt J, Anderson H, Fåhraeus T, Schüller H. Natural history of sinus node disease treated with atrial pacing in 213 patients: Implications for selection of stimulation mode. *J Am Coll Cardiol*. 1992; **20**: 633–639.
- 26 Sutton R, Kenny R-A. The Natural History of Sick Sinus Syndrome.: Sick Sinus Syndrome-Histoire Naturelle. *Pacing Clin Electro*. 1986; **9**: 1110–1114.
- 27 Bagliani G, Leonelli FM, De Ponti R, Mesoletta E, Padeletti L. Atrioventricular Nodal Conduction Disease. *Card Electrophysiol Clin*. 2018; **10**: 197–209.
- 28 Holmqvist F, Daubert JP. First-Degree AV Block-An Entirely Benign Finding or a Potentially Curable Cause of Cardiac Disease?: First-Degree AV Block. *Ann Noninvasive Electrocardiol*. 2013; **18**: 215–224.
- 29 Kwok CS, Rashid M, Beynon R, Barker D, Patwala A, Morley-Davies A *et al*. Prolonged PR interval, first-degree heart block and adverse cardiovascular outcomes: a systematic review and meta-analysis. *Heart*. 2016; **102**: 672–680.



- 30 Aro AL, Anttonen O, Kerola T, Junttila MJ, Tikkanen JT, Rissanen HA *et al.* Prognostic significance of prolonged PR interval in the general population. *Eur Heart J.* 2014; **35**: 123–129.
- 31 Narula OS, Cohen LS, Samet P, Lister JW, Scherlag B, Hildner FJ. Localization of A-V conduction defects in man by recording of the his bundle electrogram. *Am J Cardiol.* 1970; **25**: 228–237.
- 32 Bexton RS, Camm AJ. First degree atrioventricular block. *Eur Heart J.* 1984; **5**: 107–109.
- 33 Puech P, Grolleau R, Guimond C. Incidence of Different Types of A-V Block and their Localization by his Bundle Recordings. In: *The conduction system of the heart: structure, function and clinical implications.* Martinus Nijhoff Medical Division, 1978, p. 467–484.
- 34 Bexton RS, Camm AJ. Second degree atrioventricular block. *Eur Heart J.* 1984; **5**: 111–114.
- 35 Barold SS, Herweg B. Second-degree atrioventricular block revisited. *Herzschrittmacherther Elektrophysiol.* 2012; **23**: 296–304.
- 36 Wogan JM, Lowenstein SR, Gordon GS. Second-degree atrioventricular block: mobitz type II. *J Emerg Med.* 1993; **11**: 47–54.
- 37 John RM. Atrioventricular Block. In: *Cardiac Electrophysiology: From Cell to Bedside.* Elsevier, 2018, p. 1003–1010.
- 38 Jain G, Hudson CJ, Littmann L. His bundle block. *Heart Lung.* 2005; **34**: 321–323.
- 39 Ibanez B, James S, Agewall S, Antunes MJ, Bucciarelli-Ducci C, Bueno H *et al.* 2017 ESC Guidelines for the management of acute myocardial infarction in patients presenting with ST-segment elevation. *Eur Heart J.* 2018; **39**: 119–177.
- 40 Yeung C, Baranchuk A. Diagnosis and Treatment of Lyme Carditis. *J Am Coll Cardiol.* 2019; **73**: 717–726.
- 41 Al-Khatib SM, Stevenson WG, Ackerman MJ, Bryant WJ, Callans DJ, Curtis AB *et al.* 2017 AHA/ACC/HRS Guideline for Management of Patients With Ventricular Arrhythmias and the Prevention of Sudden Cardiac Death. *Circulation.* 2018; **138**: e210–e271.
- 42 Priori SG, Blomström-Lundqvist C, Mazzanti A, Blom N, Borggrefe M, Camm J *et al.* 2015 ESC Guidelines for the management of patients with ventricular arrhythmias and the prevention of sudden cardiac death: The Task Force for the Management of Patients with Ventricular Arrhythmias and the Prevention of Sudden Cardiac Death of the European Society of Cardiology (ESC) Endorsed by: Association for European Paediatric and Congenital Cardiology (AEPC). *Eur Heart J.* 2015; **36**: 2793–2867.
- 43 Link MS, Estes III NAM, Griffin JJ, Wang PJ, Maloney JD, Kirchhoffer JB *et al.* Complications of Dual Chamber Pacemaker Implantation in the Elderly. *J Interv Card Electrophysiol.* 1998; **2**: 175–179.

- 44 Kirkfeldt RE, Johansen JB, Nohr EA, Jorgensen OD, Nielsen JC. Complications after cardiac implantable electronic device implantations: an analysis of a complete, nationwide cohort in Denmark. *Eur Heart J*. 2014; **35**: 1186–1194.
- 45 Connolly SJ, Kerr CR, Gent M, Roberts RS, Yusuf S, Gillis AM *et al*. Effects of Physiologic Pacing versus Ventricular Pacing on the Risk of Stroke and Death Due to Cardiovascular Causes. *N Engl J Med*. 2000; **342**: 1385–1391.
- 46 McGee DC. 030320 Preventing Complications of Central Venous Catheterization. *N Engl J Med*. 2003; **348**: 1123–33.
- 47 Fragou M, Gravvanis A, Dimitriou V, Papalois A, Kouraklis G, Karabinis A *et al*. Real-time ultrasound-guided subclavian vein cannulation versus the landmark method in critical care patients: A prospective randomized study: *Crit Care Med*. 2011; **39**: 1607–12.
- 48 Lalu MM, Fayad A, Ahmed O, Bryson GL, Fergusson DA, Barron CC *et al*. Ultrasound-Guided Subclavian Vein Catheterization: A Systematic Review and Meta-Analysis. *Crit Care Med*. 2015; **43**: 1498–1507.
- 49 Benz AP, Vamos M, Erath JW, Hohnloser SH. Cephalic vs. subclavian lead implantation in cardiac implantable electronic devices: a systematic review and meta-analysis. *Europace*. 2019; **21**: 121–129.
- 50 Squara F, Tomi J, Scarlatti D, Theodore G, Mocerri P, Ferrari E. Self-taught axillary vein access without venography for pacemaker implantation: prospective randomized comparison with the cephalic vein access. *Europace*. 2017; **19**: 2001–2006.
- 51 Ramza BC, Rosenthal L, Hui R, Nsah E, Savader S, Lawrence JH *et al*. Safety and Effectiveness of Placement of Pacemaker and Defibrillator Leads in the Axillary Vein Guided by Contrast Venography. *Am J Cardiol*. 1997; **80**: 892–896.
- 52 Antonelli D, Feldman A, Freedberg NA, Turgeman Y. Axillary Vein Puncture Without Contrast Venography for Pacemaker and Defibrillator Leads Implantation. *Pacing Clin Electrophysiol*. 2013; **36**: 1107–1110.
- 53 Calkins H, Ramza BM, Brinker J, Atiga W, Donahue K, Nsah E *et al*. Prospective Randomized Comparison of the Safety and Effectiveness of Placement of Endocardial Pacemaker and Defibrillator Leads Using the Extrathoracic Subclavian Vein Guided by Contrast Venography Versus the Cephalic Approach. *Pacing Clin Electrophysiol*. 2001; **24**: 456–464.
- 54 Shakya S, Matsui H, Fushimi K, Yasunaga H. In-hospital complications after implantation of cardiac implantable electronic devices: Analysis of a national inpatient database in Japan. *J Cardiol*. 2017; **70**: 405–410.
- 55 Polyzos KA, Konstantelias AA, Falagas ME. Risk factors for cardiac implantable electronic device infection: a systematic review and meta-analysis. *Europace*. 2015; **17**: 767–777.

- 56 Ghani A, Delnoy PPHM, Ramdat Misier AR, Smit JJJ, Adiyaman A, Ottervanger JP *et al.* Incidence of lead dislodgement, malfunction and perforation during the first year following device implantation. *Neth Heart J.* 2014; **22**: 286–291.
- 57 Katoh M, Sugimura Y. Pacemaker Lead Perforation through the Right Ventricle. *Intern Med.* 2014; **53**: 2831–2831.
- 58 Vamos M, Erath JW, Benz AP, Bari Z, Duray GZ, Hohnloser SH. Incidence of Cardiac Perforation With Conventional and With Leadless Pacemaker Systems: A Systematic Review and Meta-Analysis: Meta-Analysis of Pacemaker Lead Perforation. *J Cardiovasc Electrophysiol.* 2017; **28**: 336–346.
- 59 Cano Ó, Andrés A, Alonso P, Osca J, Sancho-Tello M-J, Olagüe J *et al.* Incidence and predictors of clinically relevant cardiac perforation associated with systematic implantation of active-fixation pacing and defibrillation leads: a single-centre experience with over 3800 implanted leads. *Europace.* 2017; **19**: 96-102.
- 60 Burri H, Sunthorn H, Dorsaz P-A, Viera I, Shah D. Thresholds and Complications with Right Ventricular Septal Pacing Compared to Apical Pacing. *Pacing Clin Electrophysiol.* 2007;**30** Suppl 1: S75-8.
- 61 Migliore F, Zorzi A, Bertaglia E, Leoni L, Siciliano M, De Lazzari M *et al.* Incidence, Management, and Prevention of Right Ventricular Perforation by Pacemaker and Implantable Cardioverter Defibrillator Leads. *Pacing Clin Electrophysiol.* 2014; **37**: 1602–1609.
- 62 Kleemann T, Becker T, Doenges K, Vater M, Senges J, Schneider S *et al.* Annual Rate of Transvenous Defibrillation Lead Defects in Implantable Cardioverter-Defibrillators Over a Period of >10 Years. *Circulation.* 2007; **115**: 2474–2480.
- 63 Heldman D, Mulvihill D, Nguyen H, Messenger JC, Rylaarsdam A, Evans K *et al.* True Incidence of Pacemaker Syndrome. *Pacing Clin Electro.* 1990; **13**: 1742–1750.
- 64 Furman S. Pacemaker Syndrome. *Pacing Clin Electro.* 1994; **17**: 1–5.
- 65 Travill CM, Sutton R. Pacemaker syndrome: an iatrogenic condition. *Heart.* 1992; **68**: 163–166.
- 66 Rosenqvist M, Isaaz K, Botvinick EH, Dae MW, Cockrell J, Abbott JA *et al.* Relative importance of activation sequence compared to atrioventricular synchrony in left ventricular function. *Am J Cardiol.* 1991; **67**: 148–156.
- 67 Tantengco MVT, Thomas RL, Karpawich PP. Left ventricular dysfunction after long-term right ventricular apical pacing in the young. *J Am Coll Cardiol.* 2001; **37**: 2093–2100.
- 68 Nielsen JC, Kristensen L, Andersen HR, Mortensen PT, Pedersen OL, Pedersen AK. A randomized comparison of atrial and dual-chamber pacing in 177 consecutive patients with sick sinus syndrome. *J Am Coll Cardiol.* 2003; **42**: 614–623.
- 69 Wilkoff BL, The DAVID Trial Investigators. Dual-Chamber Pacing or Ventricular Backup Pacing in Patients With an Implantable Defibrillator: The Dual Chamber and VVI Implantable Defibrillator (DAVID) Trial. *JAMA.* 2002; **288**: 3115.

- 70 Sweeney MO, Hellkamp AS, Ellenbogen KA, Greenspon AJ, Freedman RA, Lee KL *et al.* Adverse Effect of Ventricular Pacing on Heart Failure and Atrial Fibrillation Among Patients With Normal Baseline QRS Duration in a Clinical Trial of Pacemaker Therapy for Sinus Node Dysfunction. *Circulation.* 2003; **107**: 2932–2937.
- 71 Kiehl EL, Makki T, Kumar R, Gumber D, Kwon DH, Rickard JW *et al.* Incidence and predictors of right ventricular pacing-induced cardiomyopathy in patients with complete atrioventricular block and preserved left ventricular systolic function. *Heart Rhythm.* 2016; **13**: 2272–2278.
- 72 Akerström F, Pachón M, Puchol A, Jiménez-López J, Segovia D, Rodríguez-Padial L *et al.* Chronic right ventricular apical pacing: Adverse effects and current therapeutic strategies to minimize them. *Int J Cardiol.* 2014; **173**: 351–360.
- 73 Curtis AB, Worley SJ, Adamson PB, Chung ES, Niazi I, Sherfese L *et al.* Biventricular Pacing for Atrioventricular Block and Systolic Dysfunction. *N Engl J Med.* 2013; **368**: 1585–1593.
- 74 Squara F, Scarlatti D, Riccini P, Garret G, Mocerri P, Ferrari E. Classical fluoroscopy criteria poorly predict right ventricular lead septal positioning by comparison with echocardiography. *J Interv Card Electrophysiol.* 2018; **52**: 209–215.
- 75 Shimony A, Eisenberg MJ, Filion KB, Amit G. Beneficial effects of right ventricular non-apical vs. apical pacing: a systematic review and meta-analysis of randomized-controlled trials. *Europace.* 2012; **14**: 81–91.
- 76 Kaye GC, Linker NJ, Marwick TH, Pollock L, Graham L, Pouliot E *et al.* Effect of right ventricular pacing lead site on left ventricular function in patients with high-grade atrioventricular block: results of the Protect-Pace study. *Eur Heart J.* 2015; **36**: 856–862.
- 77 Paiva L, Providencia R, Faustino A, Nascimento J. Subclavian crush syndrome AND subcutaneous ICD in primary prevention patients: *J Cardiovasc Med (Hagerstown).* 2017; **18**: 717–718.
- 78 Gupta K, Villareal RP, Rasekh A, Massumi A. Pacemaker lead entrapment syndrome. *Tex Heart Inst J.* 2003; **30**: 84–85.
- 79 Mărgulescu AD, Şuran BM, Rimbaş RC, Dulgheru RE, Silişte C, Vinereanu D. Accuracy of Fluoroscopic and Electrocardiographic Criteria for Pacemaker Lead Implantation by Comparison with Three-Dimensional Echocardiography. *J Am Soc Echocardiogr.* 2012; **25**: 796–803.
- 80 Pang BJ, Joshi SB, Lui EH, Tacey MA, Ling L-H, Alison J *et al.* Validation of Conventional Fluoroscopic and ECG Criteria for Right Ventricular Pacemaker Lead Position Using Cardiac Computed Tomography. *Pacing Clin Electrophysiol.* 2014; **37**: 495–504.
- 81 Sharma G, Salahuddin S, Sanders P, Gupta H, Gulati G, Jagia P *et al.* Inadequacy of fluoroscopy and electrocardiogram in predicting septal position in RVOT pacing – Validation with cardiac computed tomography. *Indian Heart J.* 2016; **68**: 174–180.

- 82 Engblom H, Hedstrom E, Palmer J, Wagner GS, Arheden H. Determination of the left ventricular long-axis orientation from a single short-axis MR image: relation to BMI and age. *Clin Physiol Funct Imaging*. 2004; **24**: 310–315.
- 83 Squara F, Scarlatti D, Riccini P, Garret G, Mocerri P, Ferrari E. Individualized Left Anterior Oblique Projection: A Highly Reliable Patient-Tailored Fluoroscopy Criterion for Right Ventricular Lead Positioning. *Circ Arrhythm Electrophysiol* 2018; **11**:e006107.
- 84 Engblom H, Foster JE, Martin TN, Groenning B, Pahlm O, Dargie HJ *et al*. The relationship between electrical axis by 12-lead electrocardiogram and anatomical axis of the heart by cardiac magnetic resonance in healthy subjects. *Am Heart J*. 2005; **150**: 507–512.
- 85 Foster JE, Engblom H, Martin TN, Wagner GS, Steedman T, Ferrua S *et al*. Determination of left ventricular long-axis orientation using MRI: changes during the respiratory and cardiac cycles in normal and diseased subjects. *Clin Physiol Funct Imaging*. 2005; **25**: 286–292.
- 86 Sathananthan G, Aggarwal G, Zahid S, Byth K, Chik W, Friedman D *et al*. Computed tomography-guided in vivo cardiac orientation and correlation with ECG in individuals without structural heart disease and in age-matched obese and older individuals: In Vivo Cardiac Orientation and Correlation with ECG. *Clin Anat*. 2015; **28**: 487–493.
- 87 Brignole M, Moya A, de Lange FJ, Deharo J-C, Elliott PM, Fanciulli A *et al*. 2018 ESC Guidelines for the diagnosis and management of syncope. *Eur Heart J*. 2018; **39**: 1883–1948.



## *SERMENT D'HIPPOCRATE*

---

En présence des Maîtres de cette Faculté, de mes chers condisciples et selon la tradition d'Hippocrate :

Je promets et je jure d'être fidèle aux lois de l'honneur et de la probité dans l'exercice de la Médecine.

Je donnerai mes soins gratuits à l'indigent, et n'exigerai jamais un salaire au-dessus de mon travail.

Je ne permettrai pas que des considérations de religion, de nation, de race viennent s'interposer entre mon devoir et mon patient.

Admis à l'intérieur des maisons, mes yeux n'y verront pas ce qui s'y passe, ma langue taira les secrets qui me seront confiés et mon état ne servira pas à corrompre les mœurs ni à favoriser le crime.

Respectueux et reconnaissant envers mes Maîtres, je rendrai à leurs enfants l'instruction que j'ai reçue de leurs pères.

Que les hommes m'accordent leur estime si je suis fidèle à mes promesses. Que je sois couvert d'opprobre et méprisé de mes confrères si j'y manque.