HAL
open science

L'angioplastie pulmonaire dans la prise en charge de l'HTAP post-embolique. Expérience du 3e centre français

Mohamed Labbaoui

To cite this version:

Mohamed Labbaoui. L'angioplastie pulmonaire dans la prise en charge de l'HTAP post-embolique. Expérience du 3e centre français. Médecine humaine et pathologie. 2019. dumas-02380867

HAL Id: dumas-02380867

https://dumas.ccsd.cnrs.fr/dumas-02380867v1

Submitted on 26 Nov 2019

HAL is a multi-disciplinary open access archive for the deposit and dissemination of scientific research documents, whether they are published or not. The documents may come from teaching and research institutions in France or abroad, or from public or private research centers.

L'archive ouverte pluridisciplinaire **HAL**, est destinée au dépôt et à la diffusion de documents scientifiques de niveau recherche, publiés ou non, émanant des établissements d'enseignement et de recherche français ou étrangers, des laboratoires publics ou privés.

UNIVERSITE DE NICE – SOPHIA ANTIPOLIS
FACULTE DE MEDECINE DE NICE

ANNEE 2019

THESE
POUR LE DIPLOME D'ETAT
DE
DOCTEUR EN MEDECINE

L'angioplastie pulmonaire dans la prise en charge de l'HTAP post-embolique. Expérience du 3ème centre français.

Présentée et soutenue le 09 Octobre 2019 à Nice

Par Mohamed LABBAOUI

Né le 29 Mai 1991, à NICE

DIRECTEUR DE THESE :

Pr Emile FERRARI	CHU de Nice, Cardiologie	Président du Jury

MEMBRES DU JURY :

Pr Jean-Philippe BERTHET	CHU de Nice, Chirurgie Thoracique	Assesseur
Pr Charles-Hugo MARQUETTE	CHU de Nice, Pneumologie	Assesseur
Dr Delphine BAUDOUY	CHU de Nice, Cardiologie	Assesseur
Dr Pamela MOCERI	CHU de Nice, Cardiologie	Assesseur

Liste des enseignants au 1er septembre 2018 à la Faculté de Médecine de Nice

Doyen

Pr. BAQUÉ Patrick

Vice-doyens

Pédagogie	**Pr. ALUNNI Véronique**
Recherche	**Pr DELLAMONICA jean**
Etudiants	**M. JOUAN Robin**

Chargé de mission projet Campus	**Pr. PAQUIS Philippe**

Conservateur de la bibliothèque	Mme AMSELLE Danièle
Directrice administrative des services	Mme CALLEA Isabelle

Doyens Honoraires	M. RAMPAL Patrick
	M. BENCHIMOL Daniel

Liste des enseignants au 1er septembre 2018 à la Faculté de Médecine de Nice

PROFESSEURS CLASSE EXCEPTIONNELLE

M.	AMIEL Jean	Urologie (52.04)
M.	BAQUÉ Patrick	Anatomie - Chirurgie Générale (42.01)
M.	BERNARDIN Gilles	Réanimation Médicale (48.02)
M.	BOILEAU Pascal	Chirurgie Orthopédique et Traumatologique (50.02)
M.	DARCOURT Jacques	Biophysique et Médecine Nucléaire (43.01)
M.	ESNAULT Vincent	Néphrologie (52-03)
M.	FENICHEL Patrick	Biologie du Développement et de la Reproduction (54.05)
M.	FUZIBET Jean-Gabriel	Médecine Interne (53.01)
M.	GILSON Éric	Biologie Cellulaire (44.03)
M.	GUGENHEIM Jean	Chirurgie Digestive (52.02)
M.	HASSEN KHODJA Reda	Chirurgie Vasculaire (51.04)
M.	HÉBUTERNE Xavier	Nutrition (44.04)
M.	HOFMAN Paul	Anatomie et Cytologie Pathologiques (42.03)
Mme	ICHAI Carole	Anesthésiologie et Réanimation Chirurgicale (48.01)
M.	LACOUR Jean-Philippe	Dermato-Vénéréologie (50.03)
M.	LEFTHERIOTIS Geogres	Chirurgie vasculaire ; médecine vasculaire (51.04)
M.	MARQUETTE Charles-Hugo	Pneumologie (51.01)
M.	MARTY Pierre	Parasitologie et Mycologie (45.02)
M.	MICHIELS Jean-François	Anatomie et Cytologie Pathologiques (42.03)
M.	MOUROUX Jérôme	Chirurgie Thoracique et Cardiovasculaire (51.03)
Mme	PAQUIS Véronique	Génétique (47.04)
M.	PAQUIS Philippe	Neurochirurgie (49.02)
M.	QUATREHOMME Gérald	Médecine Légale et Droit de la Santé (46.03)
M.	RAUCOULES-AIMÉ Marc	Anesthésie et Réanimation Chirurgicale (48.01)
M.	ROBERT Philippe	Psychiatrie d'Adultes (49.03)
M.	SANTINI Joseph	O.R.L. (55.01)
M.	THYSS Antoine	Cancérologie, Radiothérapie (47.02)
M.	TRAN Albert	Hépato Gastro-entérologie (52.01)

Liste des enseignants au 1er septembre 2018 à la Faculté de Médecine de Nice

PROFESSEURS PREMIERE CLASSE

Mme	ASKENAZY-GITTARD Florence	Pédopsychiatrie (49.04)
M.	BARRANGER Emmanuel	Gynécologie Obstétrique (54.03)
M.	BÉRARD Étienne	Pédiatrie (54.01)
Mme	BLANC-PEDEUTOUR Florence	Cancérologie – Génétique (47.02)
M.	BONGAIN André	Gynécologie-Obstétrique (54.03)
Mme	BREUIL Véronique	Rhumatologie (50.01)
M.	CASTILLO Laurent	O.R.L. (55.01)
M.	CHEVALLIER Patrick	Radiologie et Imagerie Médicale (43.02)
M.	DE PERETTI Fernand	Anatomie-Chirurgie Orthopédique (42.01)
M.	DRICI Milou-Daniel	Pharmacologie Clinique (48.03)
M.	FERRARI Émile	Cardiologie (51.02)
M.	FERRERO Jean-Marc	Cancérologie ; Radiothérapie (47.02)
M.	FONTAINE Denys	Neurochirurgie (49.02)
M.	GIBELIN Pierre	Cardiologie (51.02)
M.	HANNOUN-LEVI Jean-Michel	Cancérologie ; Radiothérapie (47.02)
M.	LEVRAUT Jacques	Médecine d'urgence (48.05)
M.	LONJON Michel	Neurochirurgie (49.02)
M.	MOUNIER Nicolas	Cancérologie, Radiothérapie (47.02)
M.	PADOVANI Bernard	Radiologie et Imagerie Médicale (43.02)
M.	PICHE Thierry	Gastro-entérologie (52.01)
M.	PRADIER Christian	Épidémiologie, Économie de la Santé et Prévention (46.01)
Mme	RAYNAUD Dominique	Hématologie (47.01)
M.	ROSENTHAL Éric	Médecine Interne (53.01)
M.	SCHNEIDER Stéphane	Nutrition (44.04)
M.	STACCINI Pascal	Biostatistiques et Informatique Médicale (46.04)
M.	THOMAS Pierre	Neurologie (49.01)
M.	TROJANI Christophe	Chirurgie Orthopédique et Traumatologique (50.02)

Liste des enseignants au 1er septembre 2018 à la Faculté de Médecine de Nice

PROFESSEURS DEUXIEME CLASSE

Mme	ALUNNI Véronique	Médecine Légale et Droit de la Santé (46.03)
M.	ANTY Rodolphe	Gastro-entérologie (52.01)
M.	BAHADORAN Philippe	Cytologie et Histologie (42.02)
Mme	BAILLIF Stéphanie	Ophtalmologie (55.02)
Mme	BANNWARTH Sylvie	Génétique (47.04)
M.	BENIZRI Emmanuel	Chirurgie Générale (53.02)
M.	BENOIT Michel	Psychiatrie (49.03)
M.	BOZEC Alexandre	ORL- Cancérologie (47.02)
M.	BREAUD Jean	Chirurgie Infantile (54-02)
M.	CHEVALIER Nicolas	Endocrinologie, Diabète et Maladies Métaboliques (54.04)
Mme	CHINETTI Giulia	Biochimie-Biologie Moléculaire (44.01)
M.	CLUZEAU Thomas	Hématologie (47.01)
M.	DELLAMONICA Jean	réanimation médicale (48.02)
M.	DELOTTE Jérôme	Gynécologie-obstétrique (54.03)
M.	FOURNIER Jean-Paul	Thérapeutique (48-04)
Mlle	GIORDANENGO Valérie	Bactériologie-Virologie (45.01)
Mme	GIOVANNINI-CHAMI Lisa	Pédiatrie (54.01)
M.	GUÉRIN Olivier	Méd. In ; Gériatrie (53.01)
M.	IANNELLI Antonio	Chirurgie Digestive (52.02)
M.	ILIE Marius	Anatomie et Cytologie pathologiques (42.03)
M	JEAN BAPTISTE Elixène	Chirurgie vasculaire (51.04)
M.	PASSERON Thierry	Dermato-Vénéréologie (50-03)
M.	ROGER Pierre-Marie	Maladies Infectieuses ; Maladies Tropicales (45.03)
M.	ROHRLICH Pierre	Pédiatrie (54.01)
M.	ROUX Christian	rhumatologie (50.01)
M.	RUIMY Raymond	Bactériologie-virologie (45.01)
Mme	SACCONI Sabrina	Neurologie (49.01)
M.	SADOUL Jean-Louis	Endocrinologie, Diabète et Maladies Métaboliques (54.04)

Liste des enseignants au 1er septembre 2018 à la Faculté de Médecine de Nice

MAITRES DE CONFÉRENCES DES UNIVERSITÉS - PRATICIENS HOSPITALIERS

M.	AMBROSETTI Damien	Cytologie et Histologie (42.02)
M.	BENOLIEL José	Biophysique et Médecine Nucléaire (43.01)
Mme	BERNARD-POMIER Ghislaine	Immunologie (47.03)
M.	BRONSARD Nicolas	Anatomie Chirurgie Orthopédique et Traumatologique (42.01)
Mme	BUREL-VANDENBOS Fanny	Anatomie et Cytologie pathologiques (42.03)
M.	DOGLIO Alain	Bactériologie-Virologie (45.01)
M	DOYEN Jérôme	Radiothérapie (47.02)
M	FAVRE Guillaume	Néphrologie (52.03)
M.	FOSSE Thierry	Bactériologie-Virologie-Hygiène (45.01)
M.	GARRAFFO Rodolphe	Pharmacologie Fondamentale (48.03)
Mme	HINAULT Charlotte	Biochimie et biologie moléculaire (44.01)
M.	HUMBERT Olivier	Biophysique et Médecine Nucléaire (43.01)
Mme	LAMY Brigitte	Bactérilogie-virologie (45.01)
Mme	LONG-MIRA Elodie	Cytologie et Histologie (42.02)
Mme	MAGNIÉ Marie-Noëlle	Physiologie (44.02)
Mme	MOCERI Pamela	Cardiologie (51.02)
M.	MONTAUDIE Henri	Dermatologie (50.03)
Mme	MUSSO-LASSALLE Sandra	Anatomie et Cytologie pathologiques (42.03)
M.	NAÏMI Mourad	Biochimie et Biologie moléculaire (44.01)
Mme	POMARES Christelle	Parasitologie et mycologie (45.02)
M.	SAVOLDELLI Charles	Chirurgie maxillo-faciale et stomatologie (55.03)
Mme	SEITZ-POLSKI barbara	Immunologie (47.03)
M.	TESTA Jean	Épidémiologie Économie de la Santé et Prévention (46.01)
M.	TOULON Pierre	Hématologie et Transfusion (47.01)

Liste des enseignants au 1er septembre 2018 à la Faculté de Médecine de Nice

PROFESSEUR DES UNIVERSITÉS

M.	HOFLIGER Philippe	Médecine Générale (53.03)

MAITRE DE CONFÉRENCES DES UNIVERSITÉS

M.	DARMON David	Médecine Générale (53.03)

PROFESSEURS AGRÉGÉS

Mme	LANDI Rebecca	Anglais

PRATICIEN HOSPITALIER UNIVERSITAIRE

M.	DURAND Matthieu	Urologie (52.04)

PROFESSEURS ASSOCIÉS

M.	GARDON Gilles	Médecine Générale (53.03)
Mme	MONNIER Brigitte	Médecine Générale (53.03)

MAITRES DE CONFÉRENCES ASSOCIÉS

Mme	CASTA Céline	Médecine Générale (53.03)
M.	GASPERINI Fabrice	Médecine Générale (53.03)
M.	HOGU Nicolas	Médecine Générale (53.03)

Liste des enseignants au 1er septembre 2018 à la Faculté de Médecine de Nice

Constitution du jury en qualité de 4ème membre

Professeurs Honoraires

M ALBERTINI Marc
M. BALAS Daniel
M. BATT Michel
M. BLAIVE Bruno
M. BOQUET Patrice
M. BOURGEON André
M. BOUTTÉ Patrick
M. BRUNETON Jean-Noël
Mme BUSSIERE Françoise
M. CAMOUS Jean-Pierre
M. CANIVET Bertrand
M. CASSUTO Jill-patrice
M. CHATEL Marcel
M. COUSSEMENT Alain
Mme CRENESSE Dominique
M. DARCOURT Guy
M. DELLAMONICA Pierre
M. DELMONT Jean
M. DEMARD François
M. DESNUELLE Claude
M. DOLISI Claude
Mme EULLER-ZIEGLER Liana
M . FRANCO Alain
M. FREYCHET Pierre
M. GASTAUD Pierre
M. GÉRARD Jean-Pierre
M. GILLET Jean-Yves
M. GRELLIER Patrick
M. GRIMAUD Dominique
M. HARTER Michel
M. JOURDAN Jacques
M. LAMBERT Jean-Claude
M. LAZDUNSKI Michel
M. LEFEBVRE Jean-Claude
M. LE FICHOUX Yves
Mme LEBRETON Elisabeth
M. MARIANI Roger
M. MASSEYEFF René
M. MATTEI Mathieu
M. MOUIEL Jean
Mme MYQUEL Martine
M. ORTONNE Jean-Paul
M. PRINGUEY Dominique
M. SAUTRON Jean Baptiste
M. SCHNEIDER Maurice
M. TOUBOL Jacques
M. TRAN Dinh Khiem
M VAN OBBERGHEN Emmanuel
M. ZIEGLER Gérard

M.C.U. Honoraires

M. ARNOLD Jacques
M. BASTERIS Bernard
Mlle CHICHMANIAN Rose-Marie
Mme DONZEAU Michèle
M. EMILIOZZI Roméo
M. FRANKEN Philippe
M. GASTAUD Marcel
M. GIUDICELLI Jean
M. MAGNÉ Jacques
Mme MEMRAN Nadine
M. MENGUAL Raymond
M. PHILIP Patrick
M. POIRÉE Jean-Claude
Mme ROURE Marie-Claire

REMERCIEMENTS

A Monsieur le Président du Jury, le Professeur Emile FERRARI. Vous me faites l'honneur de me proposer ce travail et de présider le jury de ma thèse. Votre encadrement durant mon internat m'a apporté énormément de rigueur aussi bien sur le plan professionnel que personnel. Je vous remercie du savoir et de la manière d'être que vous m'avez inculqué durant ces années. Je vous remercie également de votre confiance en me proposant de faire partie de votre équipe pour les deux années à venir. Soyez assuré de ma haute considération.

A Monsieur le Professeur Jean Philippe BERTHET. Je vous remercie d'avoir accepté de juger ce travail avec votre expérience dans la prise en charge chirurgicale de la maladie post-embolique chronique. J'avais énormément apprécié mon stage dans votre unité de chirurgie thoracique en tant qu'externe et je vous remercie de votre présence dans ce jury de thèse.

A Monsieur le Professeur Charles-Hugo MARQUETTE. Avec votre grande expérience dans l'hypertension artérielle pulmonaire, votre présence dans ce jury de thèse est un honneur. Votre dévouement dans la formation des étudiants en médecine m'a apporté énormément de rigueur au cours de mon cursus à la faculté de médecine de Nice. Je vous remercie de votre présence dans ce jury de thèse.

A Madame le Docteur Delphine BAUDOUY. Ta présence dans le jury de ma thèse est un honneur. Travailler à tes côtés au I2 puis en consultation a été un énorme plaisir. Etant jeune interne, tu m'as appris la rigueur et le sérieux au cours de ma formation et je t'en suis très reconnaissant. Je te remercie d'avoir accepté de faire partie de mon jury de thèse. C'est également un grand plaisir pour moi de travailler à tes côtés pour les 2 années à venir.

A Madame le Docteur Pamela MOCERI. Je te remercie d'avoir accepté de juger mon travail de thèse. Ta rigueur et surtout ton dévouement pour la formation des internes ont forgé mon évolution sur le plan personnel et professionnel durant mon internat. Je te remercie de me faire l'honneur d'être dans ce jury de thèse. Je suis impatient de poursuivre mon travail dans le service au vu de la quantité et de la qualité du savoir que j'ai encore à apprendre à tes côtés.

A ma famille :

A mes parents, votre éducation et dévouement m'ont permis de gravir les étapes de la vie et d'arriver à la fin de mes longues études. Votre soutien permanent et dévoué dans les moments difficiles est la meilleure preuve de l'empreinte que vous avez forgé dans ma vie. Vous avez mis vos vies entre parenthèses pendant toutes ces années d'études pour que nous soyons dans les meilleures conditions pour réussir. Je vous aime et vous remercie de tous les efforts que vous avez consacré pour moi.

A ma grand-mère, merci pour ton éducation et ton soutien pendant toutes ces années. Je suis fier de faire partie de cette famille dans laquelle tu as pu forger des valeurs et des principes forts. A mon grand-père parti cette année, grandir avec ton éducation a été une grande chance pour moi. A mes grands-parents paternels partis trop tôt.

A ma sœur **Hayet**, ta gentillesse, sagesse et soutien durant toutes les épreuves de ma vie resteront à jamais gravés. En étant l'ainée et la plus solide de nous trois, tu es toujours présente pour nous soutenir. Tu es une personne de référence dans ma vie et je te souhaite toute la réussite pour le futur. Je te souhaite également plein de bonheur dans ta vie personnelle avec **Sami**.

A ma sœur **Afifa**, merci pour ton soutien durant toutes ces années. Tu représentes la personne qui m'a permis de me construire depuis mon enfance et je te remercie énormément de tout ce que tu as fait pour moi. Je partage tellement de bons souvenirs avec toi et grandir à tes côtés est l'une des meilleures expériences de ma vie ! Je te souhaite plein de bonheurs avec **Driss** et **Yasmine**.

A mes oncles et tantes qui m'ont apporté l'amour et le soutien indispensables durant toutes ces années. Les réunions de famille organisées grâce à vous ont forgé en moi les valeurs que je garderai toute ma vie. Je vous remercie pour tout.

A mes cousins et cousines, beaucoup de bons souvenirs que j'ai vécu grâce à vous ! Votre présence dans ma vie est une grande chance et gage de belles aventures à venir.

A Bilel, mon cousin parti trop tôt dans des circonstances bouleversantes. Je te dédie ce travail car tu as été une personne proche et importante dans ma vie.

Au CHU DE NICE :

Au **Dr Fabien Squara**, mon premier semestre au CHU à tes côtés m'a apporté énormément de bonheur et de plaisir dans le travail. Avec ta classe et ta gentillesse je garderai en souvenir les bons moments passés avec toi ! Merci pour tout.

Au **Dr Guillaume Theodore**, merci pour la formation que tu m'as apporté pendant mon internat. Tu es une référence en rythmologie et tes conseils et avis toujours dans la bonne humeur resteront à jamais gravés dans mon esprit.

Au **Dr David Bertora**, je ne suis pas passé dans ton unité mais j'ai quand même perfectionné mes connaissances en cardiologie et en échocardiographie à tes côtés. Ta sympathie et bonne humeur sont des qualités. Merci David.

Au **Dr Michel Thiry**, travailler à tes côtés à été et sera toujours un grand plaisir pour moi. Je garderai toujours en souvenir les discussions « passionnantes » qu'on partageait en consultation. Merci pour tout Michel.

Au **Dr Didier Scarlatti**, je te remercie énormément de la formation que tu nous as apporté en rythmologie pendant ces années notamment avec les cours et les protocoles que tu as développé. Ta bonne humeur et gentillesse m'ont permis de progresser dans d'excellentes conditions. Merci encore.

Au **Dr Camille Wehrlin**, je garde un excellent souvenir de mon semestre avec toi au I2. Etant jeune interne, tu étais ma chef et au fur et à mesure des semestres tu es devenue une très bonne amie. Aussi bien à l'hôpital comme en dehors, je garderai d'excellents souvenirs. Merci pour tout et je te souhaite beaucoup de bonheur avec Julien et Ulysse.

Au **Dr Nassim Redjimi**, durant mon passage à l'USIC, tu m'as transmis tes qualités humaines et professionnelles. Et au fil des années, j'ai pu développer une amitié précieuse que je souhaite garder à vie ! Merci pour tous ces bons moments et je te souhaite le meilleur pour le futur. J'ai hâte de vivre de nouvelles aventures avec toi !

Au **Dr Dan Schouver**, étant jeune interne aux soins intensifs, je ne pourrai jamais te remercier assez pour tout ce que tu m'as appris. Grâce à ton savoir et à ta pédagogie j'ai pu énormément progresser au cours de mon internat. Tu es une source d'inspiration pour moi. Merci pour tout !

Au **Dr Olivier Chiche**, tes qualités humaines, ton sérieux et tes connaissances m'ont beaucoup apporté pendant mon internat. Je n'ai jamais été dans ton unité mais je pense que tu as largement contribué à ma formation et je te remercie pour tout.

Au **Dr Charlotte David**, merci pour ton soutien pendant mon semestre en consultation. Je te souhaite plein de bonheur pour le futur.

Au **Dr Pamela Gatto**, travailler à tes côtés était un énorme plaisir. Ta bonne humeur et ta gentillesse apportent énormément de bonheur au quotidien. Merci !

Au **Dr Pierre Cerboni**, je garde de très bons souvenirs de mon passage aux soins intensifs. Grâce à votre expérience et votre sens clinique, j'ai énormément progressé au cours de mon internat. Merci pour tout.

Un grand merci à toute l'équipe paramédicale (IDE, aides-soignants, ASH) : travailler à vos côtés aussi bien de jour comme de nuit et toujours dans la bonne humeur a été un grand plaisir et une grande aide pour moi. Merci également à l'équipe du bloc interventionnel, qui grâce à leur investissement, ont permis l'aboutissement de ce travail.

Un merci tout particulier aux secrétaires du service (**Alison, Boye, Carole, Coco, Estelle, Patricia…**), j'ai été ravi de travailler à vos côtés.

Au CH de Fréjus :

Au **Dr Kaïs Bouharba**, un grand merci pour tout ce que tu m'as appris au cours de mon 1er semestre. Ta gentillesse et ta bonne humeur sont des qualités en or. Au fur et à mesure du semestre tu es devenu un ami et je te remercie pour tous ces bons moments.

Au **Dr Florent Zettelmaier**, ton implication dans le service et ton sens clinique m'ont énormément apporté au cours de mon 1er semestre à Fréjus. Je n'oublierai jamais nos longues discussions entre le bloc et l'USIC. Travailler à tes côtés était un énorme plaisir et je te remercie pour tout.

Au **Dr Hind Mourafi**, tu m'as appris l'échographie en tant que jeune interne et je te remercie pour tout. Tes qualités humaines sont immenses et travailler avec toi était un bonheur. Merci encore !

Au **Dr Jérôme Romero**, travailler avec toi dans la bonne humeur et la joie a été un immense plaisir pour moi. Merci pour tous ces moments passés à Fréjus. Je te souhaite plein de bonheur avec Bérangère.

Au **Dr Xavier Lamit** et **Dr Jean-Philippe Alary**, merci pour tout ce que vous m'avez transmis toujours dans la bonne humeur.

Un grand merci à mes co-internes sans qui ce stage n'aurait pas été aussi bien. Merci à **Louis** pour tous ces bons moments passés à la coloc de l'internat.

Au CH D'Antibes :

Au **Dr Julien Tomi**, étant jeune externe, tu es la personne qui m'a donné envie de faire cette spécialité. Mon passage à Antibes m'a permis de me former à tes côtés et d'énormément progresser. Tu m'as transmis l'amour et la rigueur du métier et je t'en suis très reconnaissant.

Au **Dr Nathaniel Bitton**, je te remercie pour tout ce que tu m'as appris pendant mon semestre à Antibes. Tu as des qualités humaines en or. Je garderai en souvenir les bons moments passés avec toi à rire de tout ! Merci encore.

Aux **Docteurs François Bernasconi, Anne Bellemain, Laurent Jacq et Ahmed Tounsi,** merci pour la confiance que vous m'avez accordé et pour tout ce que vous m'avez appris pendant mon semestre à Antibes.

Un grand merci à l'équipe paramédicale dans les services mais également aux consultations. Travailler à vos côtés était un immense plaisir. Merci aux secrétaires **Patricia** et **Hafida**.

Au service de Réanimation Médicale (CHU de Nice) :

Au **Dr Denis Doyen**, je te remercie de m'avoir proposé de réaliser mon travail de mémoire et je suis ravi d'avoir progressé et avancé dans ma formation d'interne à tes côtés. Tes connaissances médicales et ta rigueur forgent l'esprit et font de toi un modèle pour moi. Bien sûr, je n'oublierai jamais les bons moments passés à rire de tout et ceci m'a permis de passer un excellent semestre à tes côtés.

Au **Pr Jean Dellamonica**, votre investissement dans le service est exemplaire. Vous m'avez apporté des connaissances médicales et une rigueur tant sur le plan médical qu'humain au cours de mon semestre. Je vous remercie encore de m'avoir formé à la réanimation médicale.

Au **Pr Gilles Bernardin**, mon passage dans votre unité de réanimation médicale en tant qu'externe puis interne a énormément contribué à ma formation médicale. Je vous remercie de votre accueil.

Aux **Dr Hervé Hyvernat**, **Dr Sonia Boyer-Suavet**, **Dr Mathieu Buscot**, c'était un réel plaisir de passer 6 mois à vos côtés en réanimation. Vous m'avez transmis énormément de savoir toujours dans la bonne humeur. Je vous remercie pour tout.

A mes co-internes, **Antoine, Clémence, Vincent A. et Vincent B.**, j'ai passé le meilleur semestre de mon internat avec vous. Les discussions médicales collégiales et surtout les longues parties de pétanque et baby resteront à jamais gravées dans mon esprit ! Merci beaucoup et à très vite.

A l'institut Arnault Tzanck :

Merci à toute l'équipe d'anesthésie-réanimation de l'IAT (**Dr Cady, Dr Camarasa, Dr Causeret, Dr Delachapelle, Dr Lena, Dr Maccario**) de m'avoir initié à la réanimation cardiaque. J'ai adoré travailler à vos côtés pendant ce semestre.

Au **Dr Elbeze** et **Dr Mihoubi**, merci de votre patience et de votre enseignement en salle d'échographie. Votre dévouement et rigueur dans le travail sont une source d'inspiration pour moi.

Au **Dr Lopez, Dr Tapia** et **Dr Teboul**, merci pour vos qualités humaines et pour votre accueil au bloc opératoire durant mon semestre.

Au **Dr Adjedj, Dr Durand**, **Dr Mariottini** et **Dr Meyer**, merci de votre accueil, votre confiance et de la formation enrichissante dont vous m'avez fait part durant mon semestre à l'IAT.

Au **Dr Laurent Drogoul**, merci pour ton accueil à l'IAT. Travailler dans la joie et la bonne humeur à tes côtés était un énorme plaisir pour moi. Merci pour tous tes conseils sur le plan professionnel et personnel au cours de mon semestre. Tu es une source d'inspiration pour moi ! Je te souhaite plein de bonheur pour le futur.

A mes co-internes à l'IAT, **Carole** et **Eric**, merci pour tous les bons moments passés à vos côtés. Ce semestre en réanimation cardiaque avec vous a été très enrichissant.

Un grand merci à l'équipe du 4ème étage avec **Priscillia**, **Manon**, **Dounia, Michele** et **Flo** ! Merci également aux personnels du bloc et du KT 10 lits avec qui j'ai passé de merveilleux moments durant mon semestre. Enfin, merci à l'équipe de la réanimation cardiaque avec qui j'ai passé des nuits de gardes parfois mouvementées mais toujours dans la bonne humeur.

A mes co-internes :

A **Mikael**, tu as amplement participé à ma formation au CHU mais surtout à Antibes où on a passé un formidable semestre ensemble. Passer du temps avec toi était et sera toujours un plaisir pour moi. Merci pour tout et je te souhaite plein de bonheur avec ta famille !

A **Philippe**, je me rappelle des gardes doublées avec toi où tu m'as appris les fondements du métier. Merci pour tous ces moments passés à l'USIC où j'ai énormément apprécié ton amitié, tes qualités humaines et ta gentillesse. Je te souhaite plein de bonheur avec **Mathilde**.

A **Benjamin Sartre**, je te remercie de ton amitié et de toute l'aide que tu m'as apporté pendant ces années. Tu as toujours été disponible pour moi aussi bien dans les bons moments que lors des grandes purges ! Je suis très heureux de continuer mon travail à tes côtés. Je te souhaite le meilleur avec **Faustine**.

A **Benjamin Essayagh**, partager mon bureau avec toi pendant 6 mois a été une des plus belles expériences que j'ai eu pendant mon internat. En plus d'avoir appris à tes côtés j'ai surtout développé une merveilleuse amitié ! Merci Mani pour tous ces moments ! Je te souhaite plein de bonheur avec **Chelsea**.

A **Maria**, je te remercie pour tous ces semestres passés à travailler ensemble. Tu es une personne formidable. Je te souhaite plein de bonheur avec ta petite famille.

A **Aude**, ces 4 ans d'internat à tes côtés ont été très intenses en émotions. Ton soutien durant les premiers semestres notamment au CHU restera à jamais gravé dans mon esprit. Cette dernière année avec le mémoire et la thèse m'a montré à quel point tu étais formidable ! Au fil des années j'ai pu développer une très belle amitié que j'espère garder à vie ! Je te souhaite plein de bonheur avec **Medhi**.

A **Alex**, merci pour tous ces moments passés avec toi durant notre internat. Tu as été un fidèle compagnon et je me rappellerai toujours de ces trajets pour Aix passés ensemble !

A **Etienne**, merci pour toutes ces années passées ensemble. Je te souhaite plein de bonheur et de réussite pour le futur.

A **Fanny**, merci pour ce semestre passé ensemble en USIC. Te connaître a été un immense plaisir pour moi ! Je te souhaite le meilleur pour le futur.

A **Julie** et **Morgan**, votre passage furtif pendant 3 mois a laissé énormément de marques ! j'ai été ravi de travailler avec vous et c'est un grand plaisir pour moi de vous voir en dehors de l'hôpital !

A **Clara**, je t'ai connu surtout lors de ton 1er semestre au CHU où tu as montré à quel point tu pouvais être révolutionnaire ! Garde ton sourire et ta gentillesse car ce sont des qualités en or.

A **Lolita**, merci pour ta générosité et tes qualités humaines. Te côtoyer pendant ces années m'a énormément fait plaisir. Garde ta bonne humeur et ton sourire ! Je te souhaite énormément de bonheur avec **Cédric**.

A **Stéphane**, je te connais depuis plusieurs années maintenant et c'est toujours un plaisir de passer des moments avec toi à l'hôpital comme à l'extérieur. Je te souhaite plein de bonheur avec **Mareva**.

A **Julie**, je t'ai connu au cours de ton 1er semestre au CHU et c'est toujours un réel bonheur de te voir. Merci pour tous les moments passés à tes côtés.

A **Jules**, alias «la barca », plus qu'un co-interne tu es surtout un très bon ami que je connais depuis le lycée et avec qui j'ai apprécié tous les moments passés. Brièvement voisin, tu as été surtout une personne à l'écoute, compréhensive et toujours sereine. Ne change surtout pas ! Hâte de continuer à travailler avec toi et surtout de passer des soirées inoubliables ! Je te souhaite plein de bonheur avec **Juliana**.

A **Baptiste**, révélation de l'année, grâce à ton sourire et à ta manière d'être tu es rapidement devenu l'interne préféré de tout le monde. Mais pour moi tu es devenu un excellent ami avec qui j'ai vécu des moments formidables ! Dans les bons comme les mauvais moments, ta présence a toujours été une joie intense pour moi. Merci pour tout et n'oublie pas pour le futur : « là où tu poses ton pied le mien suivra » !

A **Alex Rodière**, te connaissant depuis des années maintenant, te voir me rejoindre au cours de l'internat a été un immense plaisir. Tu es vraiment une personne formidable et j'espère que notre amitié durera pour toujours. Plein de bonheur avec **Lucile**.

A **Marie**, merci pour tous ces bons moments passés au cours de mon dernier semestre au CHU. Je te souhaite le meilleur pour le futur !

A mes amis :

A **Pierre Michel**, 10 ans qu'on se suit dans cette purge ! Mais 10 années formidables car j'ai partagé à tes côtés les meilleurs comme les moins bons moments de ma vie. De la P1 jusqu'à la fin de nos études, tu as été un ami en or et je te remercie pour tous ces bons souvenirs à tes côtés ! J'ai hâte de commencer cette nouvelle étape de la vie avec toi !

A **JB Lotte**, je garde tellement de bons souvenirs de notre amitié depuis maintenant plusieurs années. Les stages d'externat avec tous les bons moments resteront à jamais gravés dans ma mémoire. Merci pour tout.

A **Colin**, alias le « shkurou », te connaître durant toutes ces années m'a apporté une telle richesse dans ma vie. Merci pour ton amitié qui, malgré la distance, ne s'est jamais estompée. Tu es quelqu'un de formidable et j'espère te voir rapidement revenir dans la région !

A **Sofia**, souriante et toujours de bonne humeur, je te remercie pour tout le soutien que tu m'as apporté dans les bons comme les mauvais moments depuis toutes ces années. Je garderai pour toujours en souvenir les excellents moments passés avec toi. Je te souhaite plein de bonheur et de joie dans ta vie ! Merci pour tout So !

A la Fox-Team**, Max, Lucas, Robin, Romain, Virgil** ! Votre soutien et amitié durant toutes ces années ont été un tel bonheur pour moi ! Je me rappellerai toujours de ces heures passées avec vous en mode « machina » à Saint Jean. Les sorties sur garib et puis les soirées inoubliables resteront à jamais gravées dans mon esprit. Le temps avance mais notre amitié restera toujours présente ! Merci pour tout !

A **Alicia**, **Léa**, **Val**, **Rabou**, **Coco**, **Maddy** tellement de bons souvenirs vécus avec vous ! Malgré la distance, c'est toujours un plaisir de vous revoir ! Merci pour tout !

A **Mika Levraut**, merci pour tous ces moments passés depuis notre externat. Ta gentillesse et ta bonne humeur en toute situation sont des qualités en or. Je te souhaite plein de bonheur pour le futur !

A **Roxane**, te connaître depuis maintenant plusieurs années est un réel plaisir pour moi. Je me rappellerai toujours des gardes purges passées à Antibes ! Merci pour ton amitié précieuse !

A **Nathalie**, merci pour ton amitié et tous ces bons moments passés ensemble. Te revoir est et sera toujours un grand plaisir pour moi !

A **Amandine**, c'est toujours un moment de plaisir et de joie de te voir depuis maintenant 10 ans avec la P1 passée ensemble ! Merci pour ton amitié.

A **Leonard**, nos premières rencontres se sont passées durant d'énormes soirées et avec le temps j'ai tellement apprécié ton amitié et ta franchise ! Hâte de continuer à découvrir la bonne musique avec toi ! Merci pour tout mon Léo !

A **Dylan,** merci pour ton amitié et notamment pour ces bons moments passés avec toi ! Hâte de revivre l'intensité des matchs de CR7 ensemble ! Je te souhaite plein de bonheur avec **Julia**.

PLAN

HYPERTENSION ARTERIELLE PULMONAIRE POST-EMBOLIQUE p.22

I. Définition p.23
II. Epidémiologie et facteurs de risque de survenue de l'HTAP post-embolique p.23
III. Présentation clinique et diagnostic de l'HTAP post-embolique p.25
1. Clinique et examens paracliniques de 1er intention
2. Echocardiographie transthoracique
3. Scintigraphie pulmonaire
4. Scanner thoracique
5. Cathétérisme cardiaque
6. Angiographie pulmonaire
IV. Prise en charge actuelle p.32
1. Traitement médical
2. Thrombo-endartériectomie pulmonaire
3. Angioplastie pulmonaire
a. Efficacité de l'angioplastie pulmonaire
b. Sécurité de l'angioplastie pulmonaire
c. Mauvais répondeurs à la revascularisation par angioplastie
V. Démarche thérapeutique p.41

NOTRE TRAVAIL – OBJECTIF p.43

MATERIEL ET METHODES p.45

I. Patients de l'étude p.46
II. Caractéristiques recueillies de notre population p.47
1. Clinique
2. Biologie
3. Echocardiographie transthoracique
4. Cathétérisme cardiaque

III. Angioplastie pulmonaire p.49
1. Description des procédures
2. Sécurité
IV. Analyse statistique p.52

RESULTATS p.53

I. Caractéristiques de notre population p.54
II. Procédures d'angioplastie pulmonaire p.56
III. Suivi p.58
1. Données cliniques et biologiques
2. Données échocardiographiques
3. Données hémodynamiques

DISCUSSION p.66

CONCLUSION p.73

RESUME p.75

ABSTRACT p.77

TABLE DES ILLUSTRATIONS p.80

ABREVIATIONS p.82

ANNEXES p.84

BIBLIOGRAPHIE p.88

SERMENT D'HIPPOCRATE p.94

HYPERTENSION ARTERIELLE PULMONAIRE POST-EMBOLIQUE

I. Définition

L'hypertension artérielle pulmonaire (HTAP) post-embolique est la conséquence de l'obstruction chronique du réseau vasculaire artériel pulmonaire suite à l'épisode de maladie thrombo-embolique veineuse (embolie pulmonaire et/ou thrombose veineuse profonde). Les conséquences sont une élévation chronique des résistances vasculaires pulmonaires et une dysfonction ventriculaire droite[1]. Selon la classification actuelle de l'OMS, cette maladie définit le groupe IV de l'hypertension artérielle pulmonaire, et est associée à un mauvais pronostic en l'absence de diagnostic et de traitement précoces[1].

II. Epidémiologie et facteurs de risque de survenue de l'HTAP post-embolique

La survenue d'hypertension pulmonaire post-embolique au décours de la maladie thrombo-embolique veineuse aigue n'est pas un évènement rare. Selon les données de la littérature, 0,5 à 6,2% des patients avec antécédent d'embolie pulmonaire développent une HTAP post-embolique[2-3]. L'évaluation prospective menée par Pengo *et al.* retrouvait une incidence cumulative de maladie post-embolique de 1%, 3,1% et 3,8% à six mois, un an et deux ans respectivement après un épisode thromboembolique pulmonaire initial[3]. Au vu de l'incidence annuelle d'embolie pulmonaire évaluée à environ 100 000 patients en France, l'évolution vers une HTAP post-embolique pourrait concerner jusqu'à 6 000 patients par an[4].

Les raisons pouvant mener à une thrombolyse physiologique insuffisante au décours des maladies thrombo-emboliques veineuses aigues sont mal connues. Des facteurs de risque ont été décrits et peuvent contribuer au développement de l'hypertension chronique, et cela malgré une anticoagulation curative[5-12] (tableau 1).

La présence d'anomalie de l'hémostase est associée à un sur-risque de survenue de la maladie post-embolique. Au cours d'études évaluant les troubles de coagulation, les patients avec HTAP post-embolique présentaient plus d'anticorps anticoagulants circulants et des taux de facteur VIII supérieurs par rapport aux patients témoins[5,6]. Ces facteurs de risque liés aux

coagulopathies sont responsables d'une diminution de la fibrinolyse endogène. Ils contribuent également à augmenter le risque de récidive de maladie thromboembolique veineuse accentuant ainsi la probabilité d'évolution vers une hypertension artérielle pulmonaire chronique. Au contraire, la variation des taux de protéines C et S, d'anti-thrombine et la présence de mutation du facteur V ne différaient pas entre les patients avec HTAP post-embolique et patients témoins[7].

L'état d'inflammation chronique avec l'élévation des taux de C-reactive protein (CRP) et des cytokines inflammatoires est davantage retrouvé chez les patients développant une HTAP post-embolique[8]. Cet état inflammatoire entrainerait une diminution de la fibrinolyse endogène et la persistance de thrombi artériels[9].

Ces facteurs de risque sont relativement rares et ont été évalués a posteriori chez des patients atteints d'HTAP post-embolique. Ces éléments ne permettent pas de stratifier le risque d'évolution vers une hypertension chronique chez les patients avec épisode thromboembolique veineux aigu.

L'évaluation des facteurs de risque est également limitée par la proportion de patients développant une maladie chronique sans diagnostic clinique initial d'épisode thromboembolique aigu. Au moment du diagnostic de l'HTAP post-embolique, un antécédent d'embolie pulmonaire n'est retrouvé que chez 74.8% des patients et une thrombose veineuse profonde chez 56.1% des patients[10].

Tableau 1. Facteurs de risque de survenue de l'HTAP post-embolique

Embolie pulmonaire aigue
Embolies pulmonaires récidivantes
Défect perfusionnel étendu
Embolie pulmonaire idiopathique
Pression artérielle pulmonaire élevée à la phase initiale
Coagulopathie
Syndrome des antiphospholipides (SAPL)[5]
Elévation des taux des facteurs VIII[6], von Willebrand et inhibiteur de l'activateur du plasminogène 1[11]
Groupes sanguins non O
Elévation des taux de lipoprotéine A[12]
Autres facteurs de risque
Splénectomie
Présence de shunt atrio-ventriculaire
Inflammation chronique
Stimulateur cardiaque / dispositif intraveineux central
Hypothyroïdie supplémentée
Antécédent de cancer

III. Présentation clinique et diagnostic de l'HTAP post-embolique

1. Clinique et examens paracliniques de 1er intention

L'évolution des maladies thromboemboliques aigues sous traitement anticoagulant bien conduit est généralement excellente. Elle est marquée par la dissolution rapide des thrombi et une disparition des symptômes. A distance de l'événement aigu, la persistance de symptômes à type de dyspnée chronique ou la présence de signes d'insuffisance cardiaque droite (turgescence jugulaire, œdèmes périphériques, hépatomégalie, éclat de B2 à l'auscultation cardiaque) peut correspondre à un signal de progression vers l'HTAP post-embolique[1].

En pratique le diagnostic de la maladie est souvent tardif dû à une présentation clinique insidieuse et/ou à une symptomatologie atypique. Selon le registre européen de l'HTAP post-embolique, le diagnostic de la maladie est effectué à plus d'un an après le début des symptômes (14 mois)[10].

D'un autre coté, la persistance d'une dyspnée en l'absence de maladie post-embolique est fréquente. Au cours d'une étude réalisant un suivi sur une période de plus de 3 ans des patients avec épisode d'embolie pulmonaire aigue, Klok *et al.* retrouvaient une dyspnée d'effort chez 36% des patients alors que moins de 4% de la cohorte évoluait vers une hypertension pulmonaire chronique[13]. Cette présentation clinique peut retarder le diagnostic et par conséquence l'introduction des thérapeutiques.

Des anomalies sur l'électrocardiogramme (ECG) ont été décrites et peuvent suggérer la persistance d'hypertension pulmonaire chez les patients ayant un antécédent de maladie thromboembolique veineuse. La persistance de signes de surcharge ventriculaire droite sur l'ECG (ondes T négatives sur les dérivations précordiales, axe droit, bloc de branche droit…) est corrélée à une évolution vers une hypertension pulmonaire chronique avec une valeur prédictive positive de plus de 80% [14]. Ces éléments sur l'électrocardiogramme sont des signes d'évolution tardifs de la maladie.

La réalisation de radiographie thoracique peut aider au diagnostic d'HTAP post-embolique. Au cours d'une étude évaluant les anomalies radiographiques chez les patients avec hypertension pulmonaire chronique, Satoh *et al.* retrouvent que la présence de zones pulmonaires avasculaires et la dilatation de l'artère pulmonaire droite descendante (>20mm) sont associées au diagnostic de la maladie chronique avec une sensibilité de 78% et une spécificité de 92%[15]. Comme pour l'électrocardiogramme, ces signes radiographiques sont retrouvés à des stades avancés de la pathologie.

2. Echocardiographie transthoracique

Selon les recommandations actuelles de l'ESC, la persistance d'une dyspnée à plus de 3 mois de l'événement thromboembolique aigu nécessite la réalisation d'une démarche diagnostique afin d'évaluer la possibilité d'une évolution vers une hypertension pulmonaire post-embolique[16]. (Figure 1).

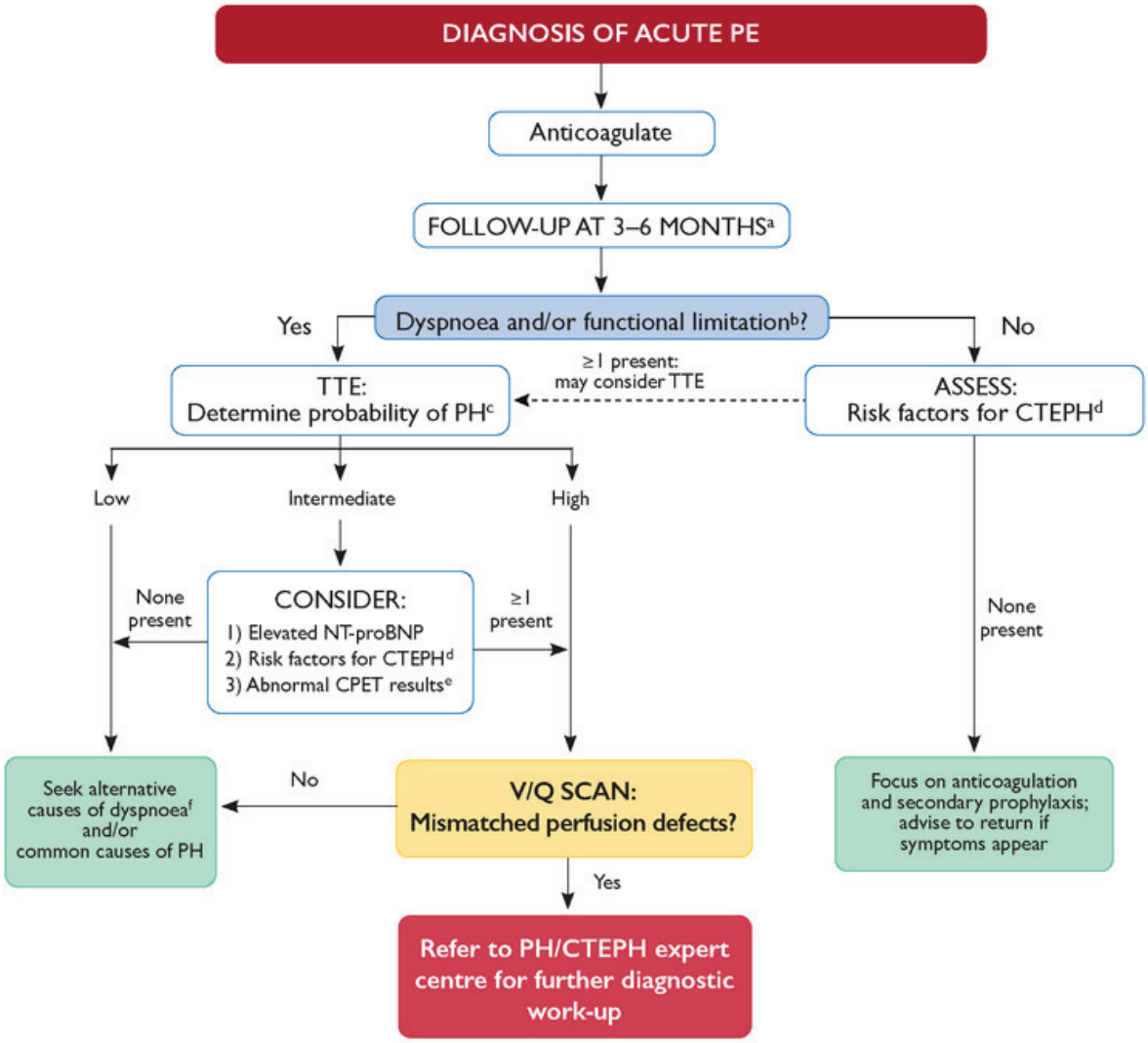

Figure 1. Algorithme diagnostic de l'HTAP post-embolique selon les recommandations de l'ESC/ERS 2019[16].

En cas de suspicion clinique d'HTAP post-embolique, l'échocardiographie transthoracique est l'examen paraclinique à réaliser en 1er intention et permet, grâce à une approche hémodynamique et morphologique d'évoquer le diagnostic[17]. L'évaluation par échocardiographie détermine le pic de vélocité de l'insuffisance tricuspide et suggère le diagnostic d'HTAP en cas de vitesse supérieure à 2,8 m/s[16]. D'autres signes d'hypertension pulmonaire sont recherchés notamment la dysfonction ventriculaire droite, la dilatation des cavités droites et les anomalies au doppler artériel pulmonaire[17]. Cependant, une partie de ces anomalies échocardiographiques peuvent manquer au stade précoce de la maladie[18].

3. Scintigraphie pulmonaire

En cas de persistance de symptômes cliniques à distance de l'évènement thromboembolique aigu, la scintigraphie pulmonaire de ventilation/perfusion permet de corroborer l'évolution vers une maladie chronique post-embolique[16]. L'examen met en évidence des défects perfusionnels systématisés bilatéraux sans anomalie ventilatoire associée[19]. Bien que peu utilisée[20], la scintigraphie pulmonaire est un examen clé pour aiguiller le diagnostic d'HTAP post-embolique avec une sensibilité supérieure à 95% et une spécificité entre 90 et 95%[21].

Malgré la puissance diagnostique de l'examen dans les formes chroniques de la pathologie, l'interprétation de la scintigraphie sans examen de référence au moment de l'évènement aigu est souvent difficile. Au cours d'une étude évaluant la résolution des thrombi à distance des embolies pulmonaires, plus de 50% des patients présentaient une persistance des défects perfusionnels et des images de thrombi à plus de 6 mois après l'épisode aigu sans évolution systématique vers une hypertension chronique[22].

4. Scanner thoracique

Le scanner thoracique n'est pas recommandé en première ligne dans le diagnostic de l'HTAP post-embolique[16]. Bien que l'examen soit caractérisé par une forte sensibilité et spécificité dans le diagnostic de l'embolie pulmonaire aigue. L'interprétation de l'imagerie

par scanner dans la maladie chronique post-embolique peut être difficile. La présence de thrombi distaux au cours de certaines HTAP post-emboliques rend difficile le diagnostic à l'examen tomodensitométrique.

Dans la maladie post-embolique chronique, le scanner thoracique peut retrouver des thrombi marginés différents des thrombi présents dans l'embolie pulmonaire aiguë en raison de leur raccordement pariétal dans la paroi vasculaire[23,24]. Mais des images de thrombi artériels pulmonaires marginaux proximaux peuvent être présentes au cours de l'HTAP de type non post-embolique[25].

L'imagerie vasculaire obtenue en scanner thoracique injecté fournit des informations complémentaires à celles obtenues par la scintigraphie ou l'angiographie pulmonaire, en retrouvant une diminution du diamètre de la lumière artérielle et un épaississement de la paroi artérielle pulmonaire[26].

5. Cathétérisme cardiaque droit

Le cathétérisme cardiaque droit représente l'examen de référence dans la démarche diagnostique de l'HTAP[1]. Le diagnostic est retenu après confirmation d'une hypertension artérielle pulmonaire pré-capillaire, définie par une élévation de la pression artérielle pulmonaire moyenne (PAPm) $\geq$ 25 mmHg et une pression artérielle pulmonaire d'occlusion (PAPO) $\leq$ 15 mmHg[1].

6. Angiographie pulmonaire

L'angiographie pulmonaire permet de confirmer le caractère post-embolique de l'HTAP. L'apport de l'angiographie sélective des artères pulmonaires permet d'évaluer le caractère proximal ou distal des obstructions et guide ainsi la démarche thérapeutique. Cinq signes caractéristiques peuvent être retrouvés au cours de l'angiographie pulmonaire et permettent d'évoquer le diagnostic de maladie post-embolique[27] :

- Un arrêt cupuliforme de la progression du produit de contraste traduisant l'obstruction complète de l'artère pulmonaire (*poutching defect*).
- Des irrégularités et/ou une rectitude exagérée de la paroi artérielle pulmonaire.
- Des changements de calibre brutaux des artères pulmonaires.
- Des bandes transversales correspondant à des cordages traversant et rétrécissant la lumière artérielle (*web defect*).
- Le manque de branches artérielles pulmonaires segmentaires ou lobaires avec absence de parenchymographie en regard.

Ces caractéristiques angiographiques sont présentées sur la figure 1.

Figure 2 – Angiographies pulmonaires sélectives dans l'HTAP post-embolique[28]

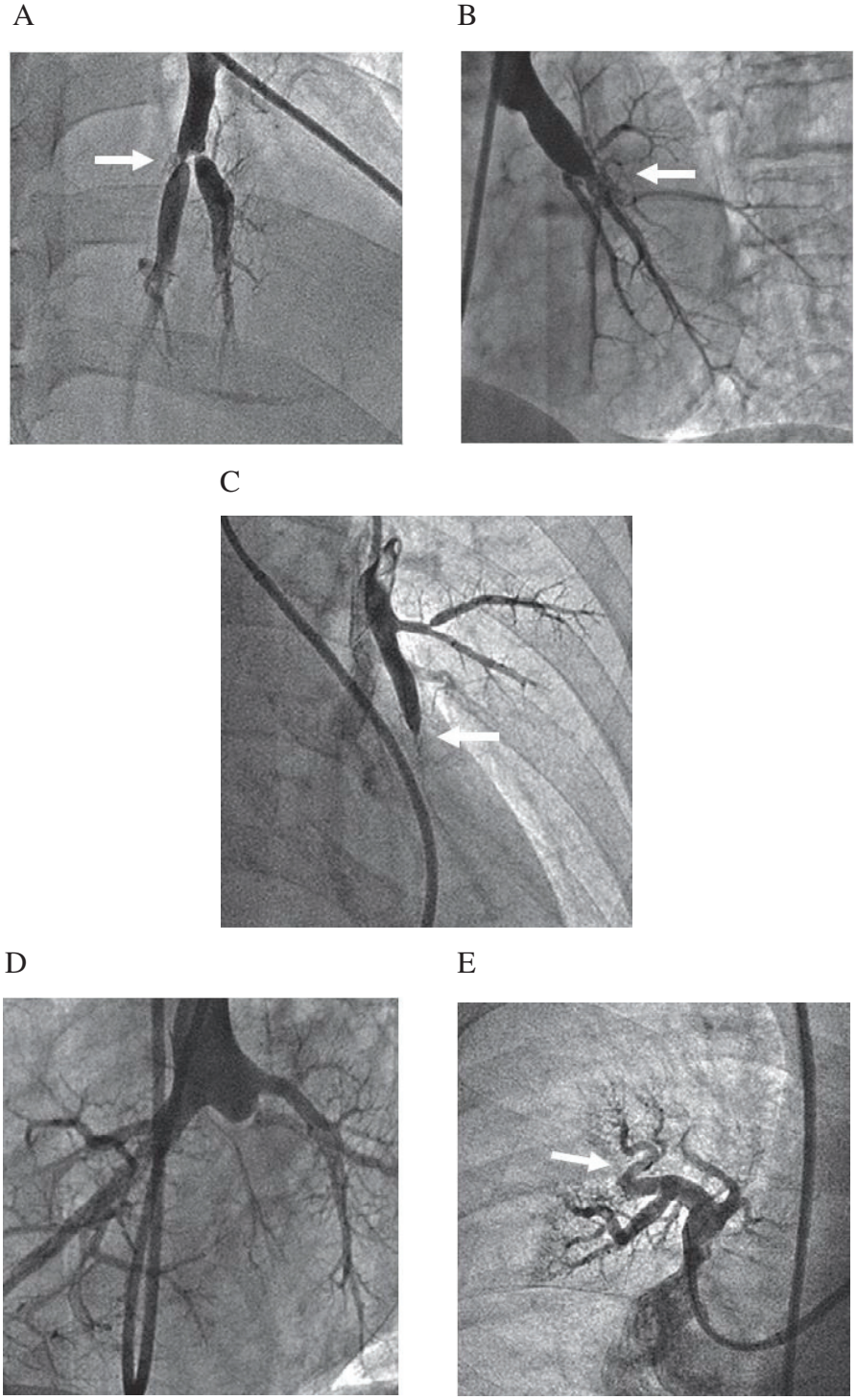

A- Rétrécissement vasculaire.

B- Bandes transversales : « *web defect* ».

C- Lésion sub-occlusive d'une artère pulmonaire.

D- Arrêt cupuliforme : « *poutching defect* ».

E- Lésions sur artères pulmonaires tortueuses.

IV. Prise en charge actuelle

1. Traitement médical

Le traitement médical optimal de l'HTAP post-embolique vise à éviter les récidives (traitement de fond par anticoagulation à dose curative au long cours), à traiter les symptômes d'insuffisance cardiaque droite préexistante (traitement diurétique) et à palier l'hypoxémie chronique (oxygénothérapie de longue durée)[1].

Selon les recommandations actuelles, les traitements spécifiques de l'HTAP sont justifiés chez les patients inéligibles à une prise en charge chirurgicale (thrombo-endartériectomie pulmonaire)[1]. En préopératoire, les données rétrospectives suggèrent que l'utilisation de traitement spécifique de l'HTAP chez les patients avec maladie post-embolique n'apporte pas de bénéfice sur l'efficacité chirurgicale et retarde la prise en charge[29].

Le riociguat (molécule activatrice de la guanylate cyclase soluble) est recommandé pour la prise en charge de l'HTAP post-embolique. Sa validation a été faite au cours d'une étude multicentrique, randomisée versus placebo, chez 261 patients récusés pour une prise en charge chirurgicale (étude « CHEST-1 »)[30]. L'utilisation du riociguat est associée à une amélioration des paramètres cliniques (dyspnée et test de marche 6 minutes) et hémodynamiques (baisse significative des résistances vasculaires pulmonaires de 29%)[30].

Chez les patients avec maladie post-embolique, l'utilisation de traitement spécifique par inhibiteur des récepteurs de l'endothéline a été évaluée au cours de 2 études randomisées versus placebo. Ainsi, l'utilisation du bosentan (étude « BENEFIT »)[31] et plus récemment du macitentan (étude « MERIT »)[32] a permis une amélioration modérée de la symptomatologie des patients avec réduction des résistances vasculaires pulmonaires[31,32]. Contrairement au traitement par riociguat, le traitement par inhibiteur des récepteurs de l'endothéline n'est pas recommandé à ce jour[1].

Les autres thérapeutiques spécifiques de l'HTAP (prostacyclines et inhibiteurs de la phosphodiestérase de type 5) ont été évaluées chez les patients avec HTAP post-embolique au cours d'études cas-témoins de faible population ou dans des sous groupes d'études randomisées d'HTAP[33,34]. Ces thérapeutiques ne sont pas recommandées dans la prise en charge de l'HTAP post-embolique[1].

2. Thrombo-endartériectomie pulmonaire

Les recommandations actuelles indiquent une prise en charge chirurgicale en première intention par thrombo-endartériectomie pulmonaire chez les patients éligibles à la chirurgie[1,35].

La prise en charge chirurgicale nécessite un centre expert dans la réalisation de la procédure. Les critères d'éligibilité des patients sont définis par la présence d'une dyspnée NYHA III ou IV ainsi que l'augmentation des pressions artérielles pulmonaires avec des PAPm > 30 mmHg et des résistances vasculaires pulmonaires > 300 dynes·s·cm^{-5} [36]. Les patients âgés, avec des comorbidités et des résistances vasculaires pulmonaires très élevées (> 1 500 dynes·s·cm^{-5}) sont contre-indiqués à la chirurgie[10]. Selon le registre européen, uniquement 56.8% des patients avec HTAP post-embolique sont éligibles et ne présentent pas de contre-indication[37].

La mortalité post-opératoire est variable selon l'expérience des centres de compétence et les comorbidités des patients. Selon le registre international de suivi des patients avec HTAP post-embolique, la mortalité intra-hospitalière des patients opérés est de 4.7%. Elle s'élève à 7% à 1 an et jusqu'à 12.8% en cas de résistances vasculaires pulmonaires > 1 200 dynes·s·cm [37].

Le taux de complication péri-opératoire est important (49.2%) avec principalement la survenue de sepsis, de troubles neurologiques et de saignements[37]. On note la persistance d'une pression artérielle pulmonaire élevée chez 31% des patients operés[38].

Sur le long terme, le suivi d'une cohorte britannique de 880 patients opérés par thrombo-endartériectomie pulmonaire retrouve un taux de survie de 86%, 84%, 79%, et 72% à 1, 3, 5, et 10 ans respectivement[39]. Ces résultats en termes de survie sont variables selon les

centres opérateurs au vu de la complexité de la procédure et de l'expérience nécessaire afin de garantir une prise en charge chirurgicale. Plus récemment, le suivi d'une cohorte de patients opérés en Asie retrouvait un taux de survie plus péjoratif de 50% à 5 ans[40].

3. Angioplastie pulmonaire

L'approche thérapeutique par angioplastie pulmonaire a été initiée par Feinstein *et al.* (2001) en alternative à la thrombo-endartériectomie pulmonaire chez les patients inéligibles au traitement chirurgical[41]. L'idée de l'équipe américaine de Boston, était de revasculariser les artères pulmonaires grâce à une approche innovante par dilatation percutanée au ballon. La technique permettait une amélioration de la symptomatologie des patients (dyspnée) et une réduction des résistances vasculaires pulmonaires (baisse de 9 mmHg des PAPm). Malgré un bénéfice clinique et hémodynamique sur la pathologie post-embolique chronique, la technique était grevée d'un taux de complications très important de 61%, notamment par la survenue de nombreux œdèmes de reperfusion. La mortalité au décours des interventions était de 5,6%[41].

Au vu du taux de complications important rencontré au cours de la première série réalisée par l'équipe de Feinstein *et al.*, le développement de la technique a été momentanément abandonné.

Depuis 2012, l'angioplastie pulmonaire s'est développée par l'amélioration de la technique par des centres essentiellement japonais qui ont apporté un progrès majeur sur le plan de la sécurité et de l'efficacité[42-50]. Le progrès de la technique a permis une réduction significative du risque de complications rencontrées lors des premières séries[42-50].

a. Efficacité de l'angioplastie pulmonaire

Les études évaluant l'efficacité retrouvent une amélioration de la dyspnée et de la distance au test de marche 6 minutes (TM6) chez des patients initialement contre-indiqués à la thrombo-endartériectomie pulmonaire[42-50]. Les patients revascularisés par la technique d'angioplastie au ballon augmentent leur périmètre de marche au test de marche 6 minutes jusqu'à 100 mètres[42-50]. Cette amélioration sur le plan clinique est rapidement constatée dans les suites des procédures. Au cours d'une étude évaluant à 3 semaines les paramètres cliniques et respiratoires post-angioplastie, l'équipe japonaise de Fukui *et al.* retrouvait une

régression de la dyspnée avec une augmentation significative du pic de VO_2[43]. Cette diminution des symptômes est associée à une amélioration de la qualité de vie des patients[44].

Sur le plan échocardiographique, l'angioplastie pulmonaire permet une amélioration des paramètres fonctionnels du ventricule droit et l'augmentation de l'index cardiaque[45,46]. Au cours d'une étude évaluant l'échocardiographie trans-thoracique post-angioplastie, les patients revascularisés présentaient un remodelage ventriculaire avec diminution des volumes ventriculaires droits et amélioration des paramètres fonctionnels analysés par étude de déformation du ventricule droit[46].

Sur le plan hémodynamique, la technique est associée à une réduction des PAPm et des résistances vasculaires pulmonaires. Ainsi, sur l'ensemble des études, la procédure d'angioplastie pulmonaire est associée à une réduction moyenne de 17 mmHg de PAPm[42-50] et une réduction des résistances vasculaires pulmonaires jusqu'à 65%[47]. Plusieurs séances d'angioplastie sont nécessaires afin de mettre en évidence une réduction des résistances vasculaires pulmonaires. Le tableau 2 résume l'efficacité retrouvée dans les études publiées depuis 2012.

Tableau 2. Efficacité de l'angioplastie pulmonaire dans les études publiées depuis 2012.

	Mizoguchi (2012)	Andreassen (2013)	Inami (2014)	Fukui (2014)	Ogawa (2017)
n	68	20	54	20	308
RVP (%)	- 65	- 33	- 37	- 44	- 57
PAPm (mmHg)	- 20	- 12	-18	- 12	- 19

Sur le long terme, les bénéfices de l'angioplastie pulmonaire semblent durables. Au cours d'une étude évaluant l'efficacité de la technique avec un suivi de 2,8 années, les patients traités maintiennent un bénéfice en termes de baisse des pressions artérielles pulmonaires[48]. Le recours aux thérapeutiques médicamenteuses spécifiques de l'HTAP et à l'oxygénothérapie est diminué à distance des revascularisations pulmonaires[48].

En termes de bénéfice sur la mortalité, l'évaluation au long cours des patients revascularisés retrouve un taux de survie à 1, 3, et 5 ans de 98.7%, 98.0%, et 95.5% [48].
Pour rappel, le tableau 3 représente la comparaison des taux de survie jusqu'à 10 ans des patients avec HTAP post-embolique traités par angioplastie pulmonaire et thrombo-endartériectomie pulmonaire. Les patients revascularisés par angioplastie pulmonaire étaient contre-indiqués ou inéligibles à la chirurgie.

Tableau 3. Taux de survie selon la prise en charge de l' HTAP post-embolique[39,48].

	1 an	3 ans	5 ans	10 ans
Angioplastie pulmonaire (%)	98.7	98	95.5	NC
Thrombo-endartériectomie Pulmonaire (%)	86	84	79	72

Figure 3. Angiographies pulmonaires sélectives au cours d'une procédure d'angioplastie pulmonaire[49]

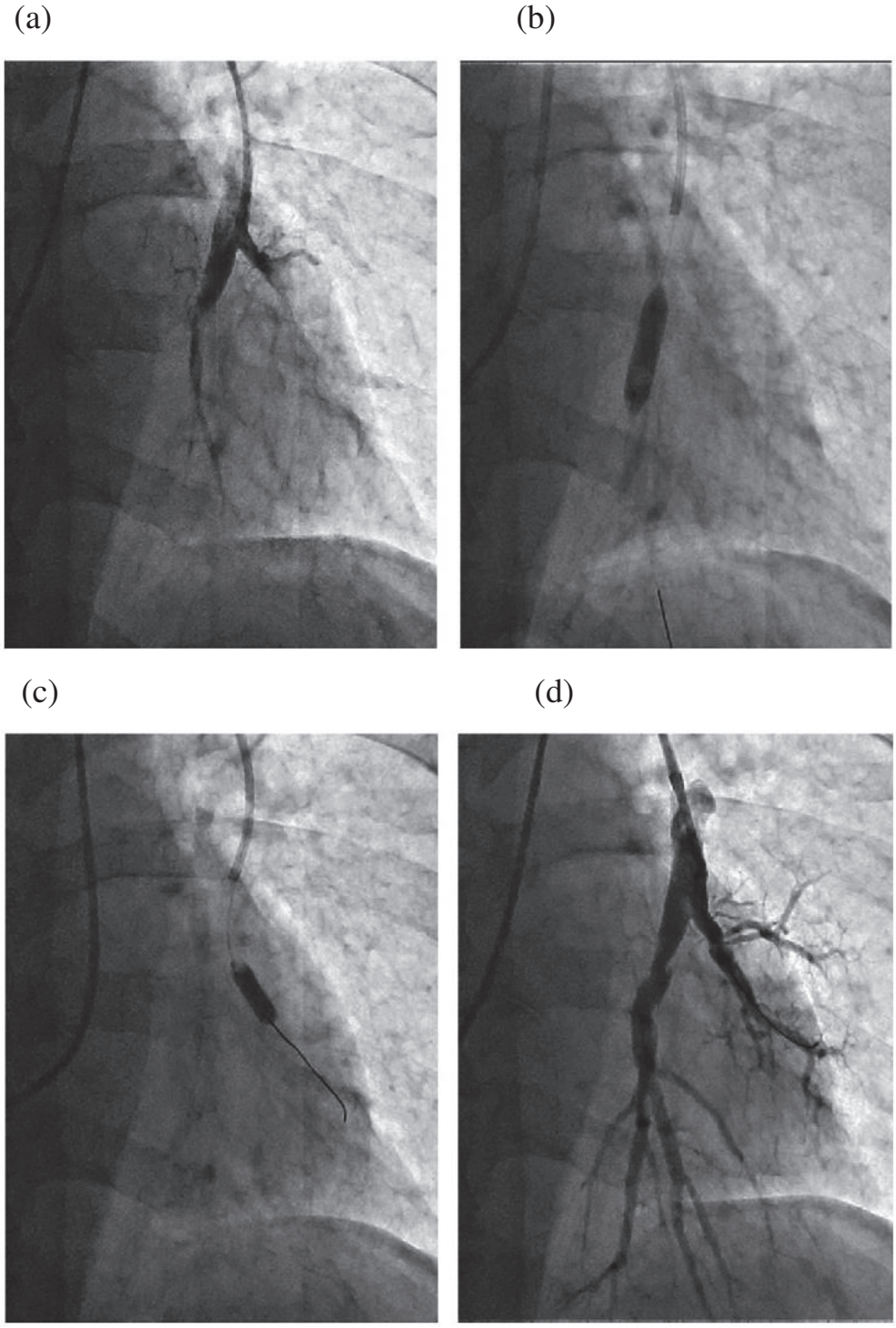

- (a) Angiographie sélective pré-angioplastie pulmonaire : occlusion des artères pulmonaires du lobe inférieur gauche
- (b)(c) Angioplastie artères pulmonaires par ballon (A9 et A10 gauche)
- (d) Angiographie sélective post-angioplastie pulmonaire

b. Sécurité de l'angioplastie pulmonaire

Parmi les complications pouvant survenir au cours des procédures d'angioplastie pulmonaire, les deux plus fréquentes sont l'œdème pulmonaire de reperfusion et l'hémoptysie.[50-51] Le tableau 4 résume les taux de complications retrouvés dans les études publiées depuis 2012.

- *Œdème de reperfusion*

La complication la plus courante est l'œdème pulmonaire de reperfusion avec une incidence au cours des premières études de 53 à 60 % [42]. Cet œdème est lié à une hyperémie dans le territoire revascularisé et survient dans les 24 heures suivant la procédure. Le tableau clinique peut se manifester par une hypoxémie associée à des images d'infiltrats des zones traitées à la radiographie de thorax (Figure 4). Plusieurs facteurs de risque favorisant la survenue d'œdème pulmonaire ont été décrits notamment une pression artérielle pulmonaire initiale importante, un taux élevé initial de B-type natriuretic peptide (BNP) et un défaut de développement des artères bronchiques[41,52]. Au cours d'une étude évaluant les complications au cours des procédures d'angioplastie pulmonaire, Inami *et al.* ont défini un score prédictif de survenue d'œdème de reperfusion : score « PEPSI » (Pulmonary Edema Predictive Scoring Index)[50].

Une revascularisation limitée, quitte à multiplier le nombre de séances, permet de réduire le risque d'œdème pulmonaire péri-procédural. L'utilisation de ballon sous-dimensionné avec une revascularisation en plusieurs séances de la même lésion cible permet de diminuer les complications sans modifier l'efficacité des angioplasties[53].

- *Hémoptysie*

L'incidence des hémoptysies au cours des angioplasties pulmonaires est de 0 à 7%[42,47,54]. Les hémoptysies sont certainement causées par des traumatismes vasculaires ou perforations induites par les guides ou éventuellement les ballons d'angioplastie au cours des procédures[55]. Le remaniement intimal des parois des artères pulmonaires lié à la maladie post-embolique semble augmenter le risque de saignement au cours des angioplasties[51].

Ces hémoptysies peuvent nécessiter l'antagonisation d'un éventuel traitement anticoagulant. L'étape ultérieure est l'approche par inflation prolongée au ballon qui doit permettre de tarir le saignement au sein des lésions artérielles pulmonaires. La mise en place de coils en amont de la perforation ou l'angioplastie avec implantation de stent couvert peuvent être nécessaires. En cas de dégradation clinique, un traitement de soutien par support hémodynamique et ventilatoire en milieu de soins intensifs reste un recours théorique[55].

Tableau 4. Taux de complications de l'angioplastie pulmonaire dans les études publiées depuis 2012.

	Mizoguchi (2012)	Andreassen (2013)	Inami (2014)	Fukui (2014)	Ogawa (2017)
n	68	20	54	20	308
Complications (%)	13	9.5	7.9	0	36
Mortalité (%)	1.5	10	1.9	0	3.9

c. Mauvais répondeurs à la revascularisation par angioplastie pulmonaire

Malgré l'ensemble des bénéfices associés à la procédure, un certain nombre de patients répondent peu ou pas à l'approche par angioplastie. Au cours d'une étude récente évaluant les pressions pulmonaires dans les suites d'angioplastie, Tsuji *et al.* retrouvent une persistance d'hypertension pulmonaire chez 23% des patients bénéficiant de la technique[56]. Les patients répondant moins bien à la revascularisation pulmonaire par angioplasties présentaient une maladie d'évolution plus ancienne et des pressions artérielles pulmonaires diastoliques plus élevées. La persistance d'une HTAP dans les suites du traitement par angioplastie chez ces patients est probablement liée à une atteinte micro-vasculaire pulmonaire[56].

Le faible bénéfice de la technique d'angioplastie chez certains patients peut être également expliqué par la présence de formes anatomiques d'artères pulmonaires inaccessibles au geste de dilatation au ballon. Les lésions de type occlusion complète ou sur des artères tortueuses sont plus difficiles à aborder par technique d'angioplastie (images D et E de la figure 2).

Figure 4. Complications possibles au cours des angioplasties pulmonaires[49]

(a) (b)

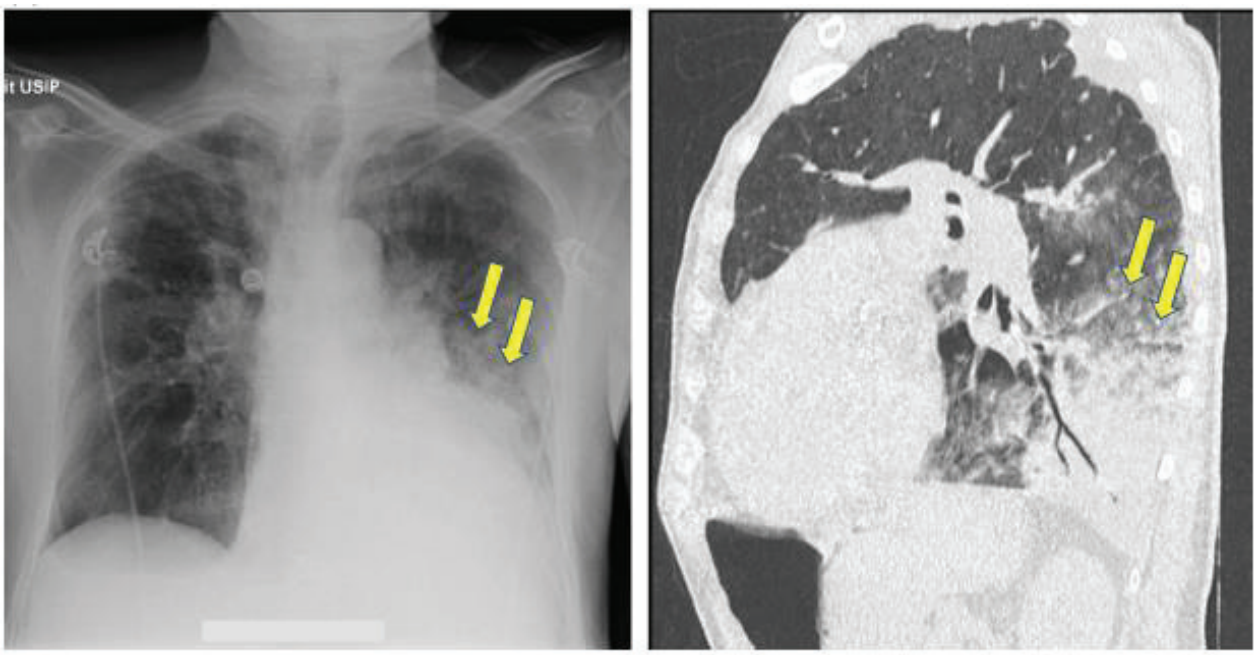

(c)

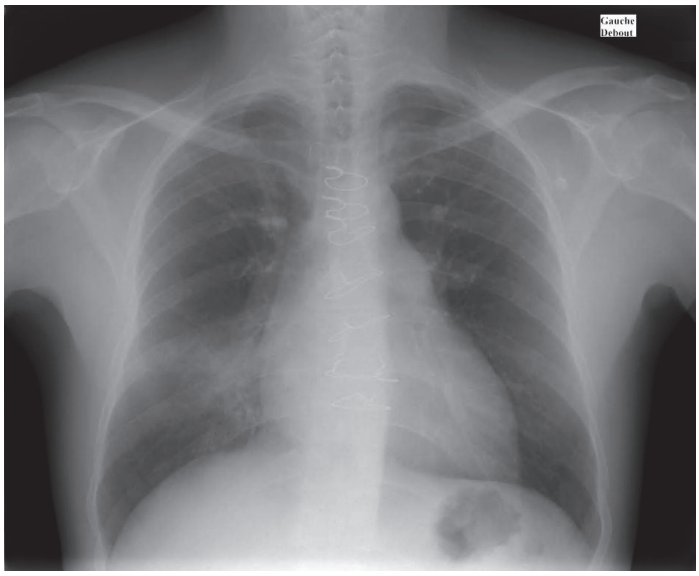

- Hémorragie intra-alvéolaire du lobe inferieur gauche post-angioplastie pulmonaire sur la radiographie thoracique (a) et sur une coupe sagittale de scanner thoracique (b)[49].
- Œdème de reperfusion post angioplastie pulmonaire réalisée au CHU de Nice avec opacité alvéolaire systématisée au lobe pulmonaire inferieur droit sur la radiographie thoracique (c).

V. Démarche thérapeutique

Les patients diagnostiqués avec une hypertension pulmonaire post-embolique symptomatique doivent être référés au sein de centres de compétence où une équipe pluridisciplinaire pourra établir une prise en charge selon l'évaluation fonctionnelle et hémodynamique[1].

La scintigraphie pulmonaire ventilation/perfusion, le scanner thoracique et l'angiographie pulmonaire sélective permettent de guider le choix thérapeutique[1].

Les options thérapeutiques entre chirurgie, angioplastie pulmonaire et traitement médical diffèrent selon la localisation anatomique des thrombi au sein du lit vasculaire pulmonaire[57]. La technique chirurgicale permet d'extraire les thrombi dans les artères pulmonaires proximales, lobaires et segmentaires. L'approche par angioplastie au ballon assure une revascularisation du lit artériel lobaire, segmentaire et sous segmentaire jusqu'à un diamètre de 2 mm. Enfin, le traitement médical cible principalement l'atteinte microvasculaire distale avec un effet vasodilatateur permettant une réduction des pressions artérielles pulmonaires et une augmentation du débit[57]. Ces 3 options thérapeutiques, qui ne s'excluent pas, sont schématisées sur la figure 5.

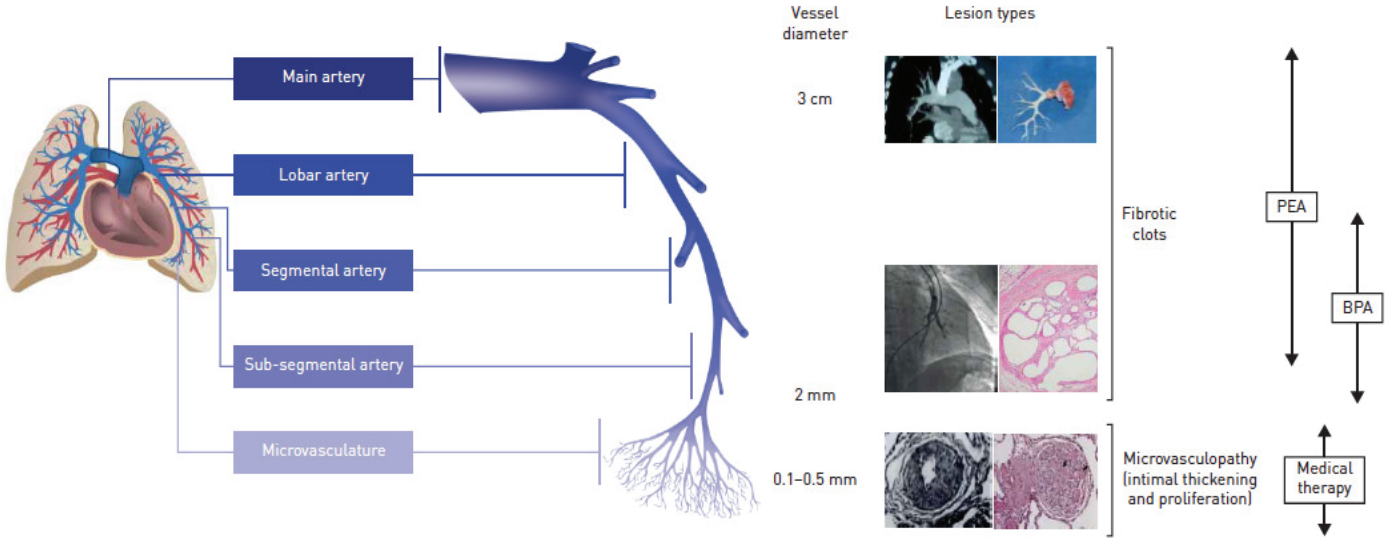

Figure 5. Orientation thérapeutique de l'HTAP post-embolique selon la localisation anatomique des thrombi[57].

Ainsi, les recommandations actuelles indiquent une prise en charge par angioplastie pulmonaire chez les patients avec HTAP post-embolique contre-indiqués à la chirurgie (recommandation de niveau II-B)[1]. La figure 6 détaille l'algorithme de prise en charge de la pathologie post-embolique selon les recommandations de l'ESC/ERS sur le diagnostic et la thérapeutique de l'HTAP[1].

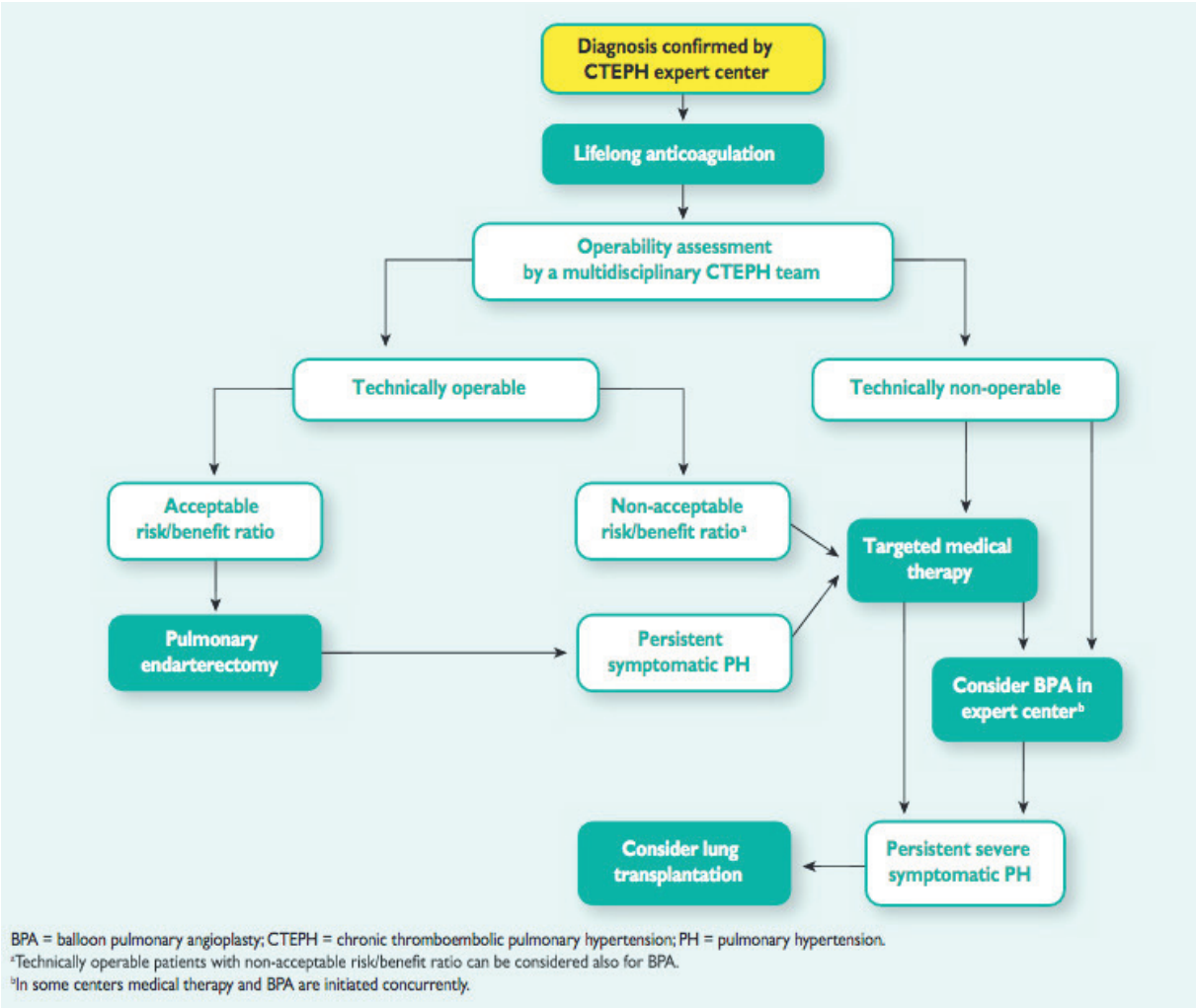

Figure 6. Algorithme de prise en charge de l'HTAP post-embolique selon les recommandations de l'ESC/ERS 2016 sur le diagnostic et la thérapeutique de l'HTAP[1]

NOTRE TRAVAIL

Ces dernières années ont vu le développement croissant de la technique d'angioplastie pulmonaire dans la prise en charge de l'HTAP post-embolique. Cependant, les données de la littérature restent peu nombreuses et ce lié au faible nombre de centres pratiquant la technique. Selon les recommandations actuelles datant de 2016, la revascularisation pulmonaire par angioplastie au ballon est considérée comme une alternative thérapeutique en cas de non indication à la chirurgie[1].

Le taux de complications, bien qu'en diminution depuis les premières séries d'angioplastie, est une limite majeure pour autoriser le développement plus large de cette technique.

Le CHU de Nice, labélisé centre de compétence dans le diagnostic et la thérapeutique de l'HTAP, est le 3ème centre en France développant un programme d'angioplastie pulmonaire chez les patients avec HTAP post-embolique récusés à la chirurgie. Il nous semble légitime, pertinent et nécessaire d'évaluer nos pratiques concernant le déploiement de la technique d'angioplastie pulmonaire dans notre centre.

L'objectif principal de cette étude est d'évaluer notre expérience locale de la mise en place de l'angioplastie pulmonaire, de comparer nos premiers résultats en termes d'efficacité et de sécurité à ceux de la littérature mais aussi de discuter certains points du protocole pré et péri-procédural.

MATÉRIEL ET METHODES

I. Patients de l'étude

Nous avons réalisé une étude observationnelle au sein du service de cardiologie de l'Hôpital Pasteur (CHU de Nice). Nous décrivons notre expérience locale de la mise en place de l'angioplastie pulmonaire et analysons les résultats en termes d'efficacité et de sécurité des 16 premiers patients avec HTAP post-embolique bénéficiant de la technique d'angioplastie pulmonaire. Les procédures ont été réalisées à partir de décembre 2016.

Le diagnostic d'HTAP post-embolique était porté chez l'ensemble des patients selon les recommandations actuelles[1]. Ce diagnostic était retenu après la confirmation d'une hypertension artérielle pulmonaire pré-capillaire au cathétérisme cardiaque droit, définie par une élévation de la pression artérielle pulmonaire moyenne (PAPm) ≥ 25 mmHg et une pression artérielle pulmonaire d'occlusion (PAPO) ≤ 15 mmHg. La scintigraphie pulmonaire ventilation/perfusion, le scanner thoracique injecté et éventuellement l'angiographie pulmonaire sélective permettaient de confirmer le caractère post-embolique de l'hypertension.

Les patients avec HTAP post-embolique symptomatiques étaient considérés éligibles à l'angioplastie pulmonaire lorsque les études angiographiques et tomodensitométriques confirmaient l'obstruction des branches des artères pulmonaires moyennes et distales avec une maladie inaccessible à une prise en charge chirurgicale par thrombo-endartériectomie pulmonaire. La procédure était également indiquée en cas de présence de comorbidités ou d'un risque péri-opératoire élevé contre-indiquant la thérapeutique chirurgicale.

Les critères d'inclusion des patients étaient :

- Diagnostic d'HTAP post-embolique certain.
- Dyspnée NYHA ≥ II.
- Lésions des artères pulmonaires accessibles à une revascularisation par angioplastie pulmonaire.

II. Caractéristiques recueillies de notre population

1. Clinique

Lors de l'inclusion, les données suivantes étaient récupérées chez l'ensemble des patients à partir de l'interrogatoire et de la consultation du dossier médical :

- Les données démographiques (âge, sexe, poids, taille, IMC).
- Les antécédents médico-chirurgicaux, notamment les antécédents de maladie thromboembolique veineuse.
- Antécédent de thrombo-endartériectomie pulmonaire.
- Type d'anticoagulation au long cours.
- Traitement spécifique de l'HTAP et autres traitements délivrés.

Un recueil des éléments cliniques suivant était effectué par consultation du dossier médical avant la première procédure d'angioplastie pulmonaire et dans les 3 mois suivant la dernière procédure :

- Evaluation de la dyspnée selon le stade fonctionnel New York Heart Association (NYHA)
- Résultat du test de marche 6 minutes (TM6) avec détermination de la distance totale parcourue, saturation en oxygène et évaluation de la dyspnée selon l'échelle de Borg au temps 0 et 6 minutes.

2. Biologie

Une évaluation des données biologiques était réalisée avant la première séance d'angioplastie pulmonaire et dans les 3 mois suivant la dernière procédure. Les éléments suivant étaient recueillis :

- Le dosage du taux de B-type natriuretic peptide (BNP).
- Le dosage du taux de Troponine I haute sensibilité.
- Evaluation de la fonction rénale par le dosage de la créatinine et estimation du débit de filtration glomérulaire.

3. Echocardiographie transthoracique

Une échocardiographie trans-thoracique a été réalisée de manière systématique chez tous les patients avant la première procédure d'angioplastie pulmonaire et dans les 3 mois suivant la dernière procédure. Les échocardiographies ont été réalisées à l'aide d'un échographe Philips EPIQ-7 ultrasound system (Philips Medical System, Andover, MA) et d'une sonde d'échographie X5-1 (Philips Medical System, Andover, MA). Les mesures ont été effectuées selon les recommandations de l'American Society of Echocardiography (ASE) et de l'European Association of Cardiovascular Imaging (EACVI)[58,59].
Les examens ont été réalisés par des opérateurs formés à l'acquisition des mesures spécifiques du ventricule droit.

Les paramètres échocardiographiques suivants étaient recueillis :

- Evaluation morphologique et hémodynamique ventriculaire droite :
    - Indice de contraction longitudinale : TAPSE (tricuspid annular plane systolic excursion) et onde S à l'anneau tricuspide.
    - Indice de contraction isovolumique : accélération isovolumique (IVA).
    - Indice de fonction globale : Index de TEI.
    - Diamètre ventriculaire droit, ratio VD/VG.
    - Estimation des PAPs par sommation du gradient d'insuffisance tricuspide et l'estimation de la pression de l'oreillette droite selon la dilatation et la variabilité respiratoire de la veine cave inférieure.
    - Estimation du débit pulmonaire par recueil de l'ITV sous pulmonaire.
    - Diamètre et compliance de la veine cave inférieure.
    - Etude de la cinétique septale (septum paradoxal).

- Evaluation de la fonction systolique ventriculaire gauche par estimation de la FEVG et détermination du débit cardiaque et index cardiaque.
- Analyse de la fonction diastolique ventriculaire gauche par recueil du doppler pulsé trans-mitral et étude du doppler tissulaire à l'anneau mitral.

4. Cathétérisme cardiaque

L'évaluation hémodynamique cardiaque droite a été déterminée par recueil des paramètres du cathétérisme droit avant la première séance de revascularisation pulmonaire et dans les 3 mois après la dernière procédure. Le cathétérisme cardiaque était réalisé au laboratoire d'hémodynamique du service de cardiologie du CHU de Nice avec un système d'imagerie interventionnelle Artis Q Floor-mounted system (Siemens Healthineers Global).

Les paramètres hémodynamiques suivants étaient recueillis :

- Fréquence cardiaque.
- Pressions artérielles systolique, diastolique aortique.
- Pressions artérielles systolique, diastolique et moyenne pulmonaire.
- Pression capillaire pulmonaire par évaluation de la pression artérielle pulmonaire d'occlusion.
- Pression atriale droite.
- Débit et index cardiaque déterminés par technique de thermodilution.
- Résistances vasculaires pulmonaires.

III. Angioplastie pulmonaire

1. Description des procédures

Les données relatives aux procédures d'angioplasties pulmonaires suivantes étaient recueillies chez l'ensemble des patients :

- Nombre d'artères pulmonaires revascularisées par procédure et au total par patient.
- Quantité de produit de contraste iodé utilisée par procédure.
- Temps de scopie par procédure.
- Quantification de l'irradiation délivrée au patient par détermination du produit Dose*Surface (PDS).

Un Protocole de soins a été élaboré et validé afin d'encadrer le déroulement des procédures d'angioplastie pulmonaire (Cf Annexe).
Un consentement éclairé oral et écrit détaillant les principes de la procédure et les éventuelles complications était recueilli auprès des patients avant les interventions.

Sur le plan de la thérapeutique anti-thrombotique, un arrêt de l'anticoagulation était effectué 48 heures avant la réalisation de l'angioplastie pulmonaire. En l'absence de complication, la reprise de l'anticoagulation était réalisée 24 heures après l'intervention. Une évaluation biologique avec bilan de coagulation et de la fonction rénale était réalisée avant la procédure.

Un cathétérisme de l'artère pulmonaire était réalisé par abord veineux fémoral par désilet de 5 à 7 French. Après évaluation des pressions artérielles pulmonaires, une angiographie pulmonaire sélective de secteur anatomique (lobe, pyramide) était effectuée afin d'évaluer les lésions à revasculariser. Les angiographies étaient réalisées par l'administration de produit de contraste iodé Xenetix 300mg/ml (Guerbet France). L'ensemble du matériel utilisé est présenté en annexe.

L'anatomie vasculaire pulmonaire était évaluée selon la segmentation artérielle de Cabrol (annexe). Suite à la mise en évidence des lésions des branches des artères pulmonaires, des revascularisations pulmonaires étaient effectuées par ballons pour artères coronaires de dimension 3 à 5 mm et par ballons pour artères périphériques de plus de 5 mm. La revascularisation des lésions était effectuée par des dilatations aux ballons répétées avec des pressions de 1 à 10 athmosphères et des durées moyennes de 20 secondes. Le tableau présenté en annexe détaille les pressions d'inflation et la taille des ballons utilisés pour chaque segment à revasculariser. Durant les angioplasties, une coopération des patients était nécessaire afin de tenir l'apnée quelques secondes.

L'efficacité immédiate était évaluée par l'amélioration de la perfusion artérielle pulmonaire et par l'apparition d'un retour veineux pulmonaire efficace.

La décision de traitement par angioplastie était prise sur une approche multiparamétrique. Ainsi, la revascularisation était réalisée en cas de présence d'un defect perfusionnel correspondant au segment ou lobe vascularisé par l'artère pulmonaire pathologique sur la scintigraphie ventilation/perfusion. En cas de discordance entre angiographie et scintigraphie, une évaluation des lésions artérielles pulmonaires était effectuée par technique « *Fractional Flow Reserve* » (FFR) afin d'évaluer le retentissement hémodynamique des sténoses. Dans certains cas, une évaluation par imagerie endovasculaire avec le recours aux techniques de Tomographie par Cohérence Optique (OCT) et d'échographie endovasculaire (IVUS) a été réalisée afin de guider le geste de revascularisation artérielle pulmonaire.

En prévention des risques de complication (œdème de reperfusion, lésions vasculaires et insuffisance rénale aigue), la revascularisation se limitait à quelques segments anatomiques pulmonaires lors de chaque séance d'angioplastie. De même, la quantité d'iode utilisée au cours des interventions était limitée à 150-200 ml.

2. Sécurité

Toutes les complications survenant pendant et au décours des procédures d'angioplastie pulmonaire ont été recueillies.

La procédure était suspendue en cas de désaturation, d'apparition d'une dyspnée ou d'hémoptysie. Après les procédures d'angioplastie pulmonaire, les patients bénéficiaient d'une surveillance clinique rapprochée. Les patients étaient systématiquement hospitalisés en service de soins intensifs de cardiologie pour une durée de 12 à 24 heures. En cas de signe clinique pouvant suggérer une complication, une radiographie thoracique était effectuée au décours de l'angioplastie.

La survenue d'un œdème de reperfusion était traitée par oxygénothérapie et surveillance en milieu de soins intensifs cardiologiques. En cas d'hémoptysie et au vu de l'arrêt de l'anticoagulation au moment de la procédure, une approche invasive était prévue par inflation prolongée de ballonnet d'angioplastie et éventuellement pose de stent couvert ou embolisation par coils.

IV. Analyse statistique

Les analyses statistiques ont été réalisées à l'aide du logiciel SPSS (Statistical Package for Social Science software, version 19, Chicago, Illinois, USA). Les variables continues sont présentées sous forme de médianes et de leurs 25ème et 75ème percentiles. Les variables catégorielles sont présentées sous forme de pourcentages. Les paramètres cliniques, biologiques, échocardiographiques et hémodynamiques ont été comparés avant traitement et dans les mois suivant la dernière procédure d'angioplastie pulmonaire à l'aide du test de Wilcoxon. Les différences étaient considérées comme significatives lorsque la valeur de p était $< 0,05$.

RESULTATS

I. Caractéristiques de notre population

Depuis décembre 2016, 71 procédures d'angioplastie pulmonaire ont été réalisées chez 16 patients. Parmi les patients, 9 (56%) étaient de sexe féminin et l'âge médian était de 72 ans. Le patient le plus âgé avait 84 ans.

Tous les patients étaient inéligibles à une prise en charge chirurgicale par thrombo-endartériectomie pulmonaire ou avaient exprimé le refus d'une thérapeutique chirurgicale. Un patient avait un antécédent de prise en charge chirurgicale par thrombo-endartériectomie pulmonaire et présentait une HTAP post-embolique résiduelle sévère.

Sur le plan clinique, les patients étaient symptomatiques avec une dyspnée de stade NYHA médian à 3 [3-3]. Le détail des stades NYHA est présenté dans le tableau 5. Un antécédent clinique avéré de maladie thrombo-embolique veineuse était retrouvé chez 15 patients (94%).

Sur le plan thérapeutique :

L'ensemble des patients étaient traités par un anticoagulant au long cours à dose curative. Quinze patients (94%) par NACO et un patient par anti-vitamine K (6%).

Un traitement spécifique de l'HTAP était prescrit chez 11 patients (73%) : pour 11 patients (69%) du riociguat et pour 2 patients (12%) un antagoniste des récepteurs de l'endothéline. Aucun patient n'était traité par prostacycline. Enfin, un traitement diurétique était présent chez 9 patients (56%).

L'évaluation du bilan biologique avant angioplastie retrouvait un taux de BNP moyen à 426 pg/ml [228-550] et de troponine à 33 ng/ml [17-68]. Cinq patients (31%) présentaient une insuffisance rénale chronique avec un débit de filtration glomérulaire inférieur à 60 ml/min/1,73m^2.

L'ensemble des caractéristiques de la population sont résumées dans le tableau 5.

Tableau 5. Caractéristiques générales de la population

	Valeurs
Caractéristiques cliniques	
Age (années)	72 [58.5-75.5]
Sexe (%Homme/ %Femme)	44 (7) /56 (9)
Poids (kg)	74 [69-82.5]
Taille (cm)	165 [162-172]
Indice de masse corporelle (kg/m^2)	27.1 [25-27.3]
Pression artérielle systolique / diastolique (mmHg)	138 [133-150] / 84 [73-90]
Fréquence cardiaque (battements/min)	74 [68-90]
Dyspnée NHYA I / II / III / IV (%)	0 / 3 (18%) / 10 (64%) / 3 (18%)
Comorbidités	
Antécédent de maladie thrombo-embolique veineuse % (n)	94 (15)
Insuffisance rénale chronique % (n)	31 (5)
Antécédent de néoplasie % (n)	19 (3)
Dysthyroïdie % (n)	12 (2)
Thrombophilie % (n)	12 (2)
Stimulateur cardiaque / Dispositif intraveineux central % (n)	6 (1)
Thérapeutiques	
Antécédent de thrombo-endartériectomie pulmonaire % (n)	6 (1)
Traitement anticoagulant % (n)	100 (16)
Rivaroxaban % (n)	56 (9)
Apixaban % (n)	38 (6)
Anti-vitamine K % (n)	6 (1)
Traitement spécifique HTAP % (n)	69 (11)
Riociguat % (n)	69 (11)
Antagoniste des récepteurs de l'endothéline % (n)	12 (2)
Prostacycline % (n)	0 (0)
Traitement diurétique % (n)	56 (9)
Biologie	
B-type natriuretic peptide (pg/ml)	426 [228-550]
Troponine (ng/l)	33 [17-68]
Créatinine (µmol/l)	97 [76-110]
Débit de filtration glomérulaire (ml/min/1.73m^2)	65 [48-76]

Les résultats sont exprimés sous forme de médianes et de leurs 25ème et 75ème percentiles pour les variables quantitatives et sous forme de pourcentages et du nombre de patients pour les variables catégorielles.

II. Procédures d'angioplastie pulmonaire

Au total, 155 vaisseaux ont été revascularisés sur un ensemble de 71 procédures d'angioplastie pulmonaire. Chaque patient a bénéficié d'une médiane de 5 [3-6] procédures avec un nombre de 2,2 [1,9-2,7] vaisseaux revascularisés par intervention. Toutes les procédures ont été réalisées par technique d'angioplastie au ballon. Deux patients ont nécessité une angioplastie avec implantation de stent.

Afin de prévenir le risque de complication rénale lié à l'utilisation de produit de contraste iodé, la quantité était limitée avec en moyenne l'utilisation de 157 ml [134-167] par procédure. La durée de scopie était de 20,4 minutes [18,7-23,9] par intervention avec une quantité d'irradiation par procédure estimée en produit dose*surface à 928,8 µGy.m² [905,7-1240,5].

En termes de sécurité, 7 complications sont survenues sur un total de 71 procédures (9.8%) chez 6 patients.

Un œdème de reperfusion, diagnostiqué dans les 24 heures suivant l'angioplastie pulmonaire, est survenu au cours de 2 procédures (2,8%). Les patients présentaient un tableau clinique d'aggravation modérée de la dyspnée suivant les 24 heures post-procédure avec présence de crépitants à l'auscultation pulmonaire et d'infiltrats des zones traitées à la radiographie de thorax. L'évolution était marquée par la régression rapide des symptômes après oxygénothérapie. Aucun recours à un support ventilatoire invasif ni hospitalisation en réanimation n'a été nécessaire.

Quatre hémoptysies (5,6%) sont survenues sur le total des interventions. Un patient a présenté une extravasation de produit de contraste lors du contrôle angiographique sans hémoptysie clinique. Les hémoptysies sont survenues dans les suites immédiates d'angioplastie au ballon. Les saignements étaient de faible abondance sans évolution vers des tableaux de détresse respiratoire ou de choc hémorragique. Ces complications ont été spontanément résolutives dans 2 cas (per-procédure), et ont nécessité une inflation prolongée au ballon dans 2 cas.

Aucune défaillance hémodynamique n'est survenue au décours des procédures d'angioplastie pulmonaire. Aucun décès n'est survenu au moment des interventions ou pendant la période de suivi de 1 mois après la dernière procédure.

L'ensemble des caractéristiques liées au déroulement des procédures d'angioplastie pulmonaire sont résumées dans le tableau 6.

Tableau 6. Descriptions des procédures d'angioplasties pulmonaire

	Valeurs
Procédures d'angioplastie pulmonaire	
Nombre total de procédure	71
Nombre de procédure par patient	5 [3-6]
Nombre total de vaisseaux revascularisés	155
Nombre de vaisseaux revascularisés par procédure	2.2 [1.9-2.7]
Quantité de produit de contraste utilisée par procédure (ml)	157 [134-167]
Durée de scopie par procédure (minutes)	20.4 [18.7-23.9]
Quantité d'irradiation par procédure (PDS en µGy.m²)	928.8 [905.7-1240.5]
Complications	
Nombre total de complication % (n) (% par rapport au total des procédures)	9.8 % (7)
Œdème de reperfusion % (n)	2.8 % (2)
Œdème de reperfusion nécessitant un support ventilatoire (VNI ou ventilation mécanique) % (n)	0 (0)
Lésions vasculaires artérielles pulmonaires % (n)	7 % (5)
Hémoptysie per-procédure % (n)	5.6 % (4)
Défaillance hémodynamique et/ou ventriculaire droite	0 (0)
Insuffisance rénale aigue % (n)	0 (0)
Décès	0 (0)

Les résultats sont exprimés sous forme de médianes et de leurs 25ème et 75ème percentiles pour les variables quantitatives et sous forme de pourcentages et du nombre de patients pour les variables catégorielles.
PDS : Produit Dose x *Surface / VNI : Ventilation non invasive*

III. Suivi

Une évaluation des paramètres cliniques, biologiques, échocardiographiques et hémodynamiques a été réalisée avant la première procédure d'angioplastie pulmonaire et dans les suites de la dernière intervention avec une médiane de suivi de 97 jours [88.5-108].

1. Données cliniques et biologiques

L'évaluation clinique et biologique avant et dans les suites de la dernière procédure d'angioplastie pulmonaire retrouve une amélioration des paramètres clinico-biologiques chez les patients avec HTAP post-embolique.

Sur le plan clinique, la revascularisation pulmonaire est associée à une diminution significative des symptômes de dyspnée avec une baisse du stade NYHA médian de 3 [3-3] avant angioplastie à 2 [2-2] au cours du suivi (le détail des classes fonctionnelles NYHA est présenté sur le tableau 7 et la figure 8). L'évaluation fonctionnelle par test de marche 6 minutes retrouve une amélioration des capacités physiques des patients post-angioplastie pulmonaire. Ainsi, la distance totale parcourue au cours du test de marche 6 minutes a augmenté de 35 mètres après la prise en charge (307 mètres [231-387] à 342 mètres [288-412], p=0.006). De même, la saturation en oxygène et l'évaluation de la dyspnée selon l'échelle de Borg au temps 6 minutes se sont améliorées au cours des tests post-angioplastie pulmonaire (84% [83-86] à 87% [85-90] ; p=0.004 et stade 5 [3-6] à 3 [2-4] ; p= 0.011).

Sur le plan biologique, le traitement par angioplastie pulmonaire est associé à une diminution significative des taux de BNP (426 pg/ml [228-550] à 81 pg/ml [60-173] ; p=0.001). La fonction rénale s'est améliorée après traitement avec une diminution significative de la créatinine au cours du suivi (97 µmol/L [76-110] à 91 µmol/L [78-100] ; p=0,046). Le dosage du taux de troponine avant et dans les suites de la revascularisation pulmonaire ne retrouve pas de différence significative.

L'ensemble des évaluations clinico-biologiques sont détaillées sur le tableau 7.

Tableau 7. Comparaison des données cliniques et biologiques avant et après procédures d'angioplastie pulmonaire

	Avant Angioplasties Pulmonaires	Après Angioplasties Pulmonaires	*p*
Données Cliniques			
Dyspnée (NYHA)	3 [3-3]	2 [2-2]	0.01
Dyspnée (NHYA) I / II / III / IV (%)	I : 0 (0%) / II : 3 (18%) III : 10 (64%) / IV : 3 (18%)	I : 1 (6%) / II : 14 (88%) III : 1 (6%) / IV : 0 (0%)	0.01
Test de marche 6 minutes (TM6)			
Distance totale (m)	307 [231-387]	342 [288-412]	0.006
Saturation en oxygène au temps 0 min (%)	93 [91-96]	94 [91-96]	0.1
Saturation en oxygène au temps 6 min (%)	84 [83-86]	87 [85-90]	0.004
Echelle dyspnée (Borg) au temps 0 min	1 [1-2]	0 [0-0]	0.024
Echelle dyspnée (Borg) au temps 6 min	5 [3-6]	3 [2-4]	0.011
Données Biologiques			
B-type natriuretic peptide (pg/ml)	426 [228-550]	81 [60-173]	0.001
Troponine (µg/mL)	33 [17-68]	23 [17-51]	0.504
Créatinine (µmol/L)	97 [76-110]	91 [78-100]	0.046
Débit de filtration glomérulaire (ml/min/1.73m^2)	65 [48-76]	67 [52-78]	0.080

Les résultats sont exprimés sous forme de médianes et de leurs 25ème et 75ème percentiles pour les variables quantitatives et sous forme de pourcentages et du nombre de patients pour les variables catégorielles.
NYHA : New York Heart Association

2. Données échocardiographiques

La comparaison des données échocardiographiques avant procédure d'angioplastie pulmonaire et dans les suites de la revascularisation retrouve une amélioration des paramètres morphologiques, fonctionnels et hémodynamiques ventriculaires droits.

L'évaluation morphologique montre un remodelage ventriculaire dans les suites de la revascularisation pulmonaire avec une diminution significative du ratio des diamètres ventriculaires droits par rapport aux diamètres ventriculaires gauches (1,27 [1,19-1,35] contre 1,1 [1,07-1,22] ; p=0,006). On note également une tendance à une diminution du diamètre ventriculaire droit dans les suites de la revascularisation (48 mm [46-49] contre 46 mm [41-49] ; p=0,06).

La fonction ventriculaire droite longitudinale est améliorée de façon significative entre l'échocardiographie initiale et celle réalisée au cours du suivi après revascularisation pulmonaire avec un TAPSE médian à 17 mm [15-19] initialement contre 20 [19-22] mm au cours du suivi (p=0.004) et une onde S à l'anneau tricuspide évoluant de 11 cm/s [9,4-12,5] à 12,7 cm/s [11-14,5] (p=0.012). L'évaluation de la contraction isovolumique ventriculaire droite retrouve une augmentation de l'accélération (IVA) avec une valeur médiane avant traitement de 1,6 m/s^2 [1,24-1,9] puis 2,05 m/s^2 [1,83-2,25] au cours du suivi (p=0,005).
La fonction globale ventriculaire droite évaluée par l'index de Tei est améliorée au cours du suivi avec une valeur initiale de 0,5 [0,4-0,55] puis 0,45 [0,35-0,5] (p=0,045).

L'évaluation des paramètres hémodynamiques dans les suites de la revascularisation pulmonaire retrouve une baisse significative des PAPs estimées avant traitement à 83,5 mmHg [70-98] puis à 62 mmHg [57-70] au cours du suivi (p=0,002). De plus, la pression atriale droite, estimée par l'intermédiaire du diamètre de la veine cave inférieure, a diminué de manière significative avec une veine cave inférieure dilatée avant traitement à 21 mm [18-25] retrouvant un diamètre normal à 16 mm [14-18] (p=0,002).
Parmi les paramètres hémodynamiques, le traitement par angioplastie pulmonaire est associé à une augmentation des débits et index cardiaques au cours du suivi après traitement évoluant de 4,26 l/min [3,85-5] et 2,4 $l/min/m^2$ [2,3-2,6] à 4,5 l/min [4,1-5,4] et 2,6 $l/min/m^2$ [2,3-2,7] (p=0,004 et p=0,01 respectivement).

L'ensemble des paramètres échocardiographiques sont présentés sur le tableau 8.

Tableau 8. Comparaison des données échocardiographiques avant et après procédures d'angioplastie pulmonaire

	Avant Angioplasties Pulmonaires	Après Angioplasties Pulmonaires	*p*
Données Echocardiographiques			
Diamètre ventriculaire droit (mm)	48 [46-49]	46 [41-49]	0.1
Ratio des diamètres ventriculaires droit/gauche	1.27 [1.19-1.35]	1.1 [1.07-1.22]	0.006
Septum paradoxal, % (n)	86 (13)	60 (9)	0.046
Pic de vélocité d'insuffisance tricuspide (m/s)	4.03 [3.7-4.22]	3.7 [3.13-3.8]	0.003
Diamètre veine cave inférieure (mm)	21 [18-25]	16 [14-18]	0.002
Pression artérielle pulmonaire systolique (mmHg)	83.5 [70-98]	62 [57-70]	0.002
Pic Onde S (cm/s)	11 [9.4-12.5]	12.7 [11-14.5]	0.012
Tricuspid annular plane systolic excursion (TAPSE) (mm)	17 [15-19]	20 [19-22]	0.004
Accélération isovolumique (IVA en m/s^2)	1.6 [1.24-1.9]	2.05 [1.83-2.25]	0.005
Indice de Tei	0.5 [0.4-0.55]	0.45 [0.35-0.5]	0.045
ITV sous-pulmonaire (cm)	12.2 [10.9-14.9]	17 [14.5-18.2]	0.002
Débit cardiaque (l/min)	4.26 [3.85-5]	4.5 [4.1-5.4]	0.004
Index cardiaque ($l/min/m^2$)	2.4 [2.3-2.6]	2.6 [2.3-2.7]	0.01
Fraction d'éjection ventriculaire gauche (%)	60 [60-65]	60 [60-65]	1
Dysfonction diastolique, % (n)	0 (0)	0 (0)	1
Rapport E/A	0.74 [0.62-0.77]	0.85 [0.7-1]	0.005
Rapport E/e'	5.9 [5-7.8]	7 [5.7-7.4]	0.09

Les résultats sont exprimés sous forme de médianes et de leurs 25ème et 75ème percentiles pour les variables quantitatives et sous forme de pourcentages et du nombre de patients pour les variables catégorielles.
ITV : Intégrale temps-vitesse

3. Données hémodynamiques

La comparaison des données hémodynamiques avant procédure d'angioplastie pulmonaire et au cours du suivi retrouve une amélioration des paramètres dans les suites de la revascularisation.

L'angioplastie pulmonaire est associée à une diminution significative des pressions artérielles pulmonaires systoliques et moyennes au cours du suivi de 19 mmHg et 9 mmHg respectivement (p=0,035 et p=0,03). La pression de l'oreillette droite baisse de manière significative de 6 mmHg (p=0,043). L'évaluation des débits et index cardiaques retrouve une tendance à une amélioration dans les suites de la revascularisation pulmonaire évoluant de 4,8 l/min [3,9-5,3] et 2,2 l/min/m^2 [2-2,5] avant traitement à 5,2 l/min [4,7-6,4] et 2,6 l/min/m^2 [2,4-3,7] au cours du suivi (p=0,091 et p=0,075 respectivement).

Cette diminution significative des pressions artérielles pulmonaires associée à une augmentation du débit cardiaque sont les conséquences d'une baisse significative des résistances vasculaires pulmonaires de 35%. Les résistances étaient de 8,6 [6,8-10,8] UI Wood avant traitement et ont diminué à 5,6 UI Wood [5,1-6,6] au cours du suivi (p=0,018).

Les paramètres hémodynamiques sont présentés sur le tableau 9.

Tableau 9. Comparaison des données hémodynamiques avant et après procédures d'angioplastie pulmonaire.

	Avant Angioplasties Pulmonaires	Après Angioplasties Pulmonaires	*p*
Cathétérisme cardiaque			
Fréquence cardiaque (battements/min)	73 [69-81]	71 [63-76]	0.293
Pression artérielle systolique (mmHg)	137 [132-142]	141 [127-147]	0.726
Pression artérielle diastolique (mmHg)	80 [74-86.5]	87 [80-94]	0.401
Pression capillaire (mmHg)	9 [7-11]	12 [8.7-15]	0.112
Pression artérielle pulmonaire moyenne (mmHg)	45 [43.8-47]	36 [33.5-43.5]	0.03
Pression artérielle pulmonaire systolique (mmHg)	76 [74-82.3]	57 [53.5-74.5]	0.035
Pression artérielle pulmonaire diastolique (mmHg)	27 [23.5-30]	23 [18-25]	0.122
Pression télé-diastolique ventriculaire droite (mmHg)	14 [12-15]	11.5 [10-15]	0.552
Pression de l'oreillette droite (mmHg)	11 [7.5-13.5]	5 [4-7.8]	0.043
Débit cardiaque (l/min)	4.8 [3.9-5.3]	5.2 [4.7-6.4]	0.091
Index cardiaque (l/min/m^2)	2.2 [2-2.5]	2.6 [2.4-3.7]	0.075
Résistances vasculaires pulmonaires (UI Wood)	8.6 [6.8-10.8]	5.6 [5.1-6.6]	0.018

Les résultats sont exprimés sous forme de médianes et de leurs 25ème et 75ème percentiles pour les variables quantitatives et sous forme de pourcentages et du nombre de patients pour les variables catégorielles.

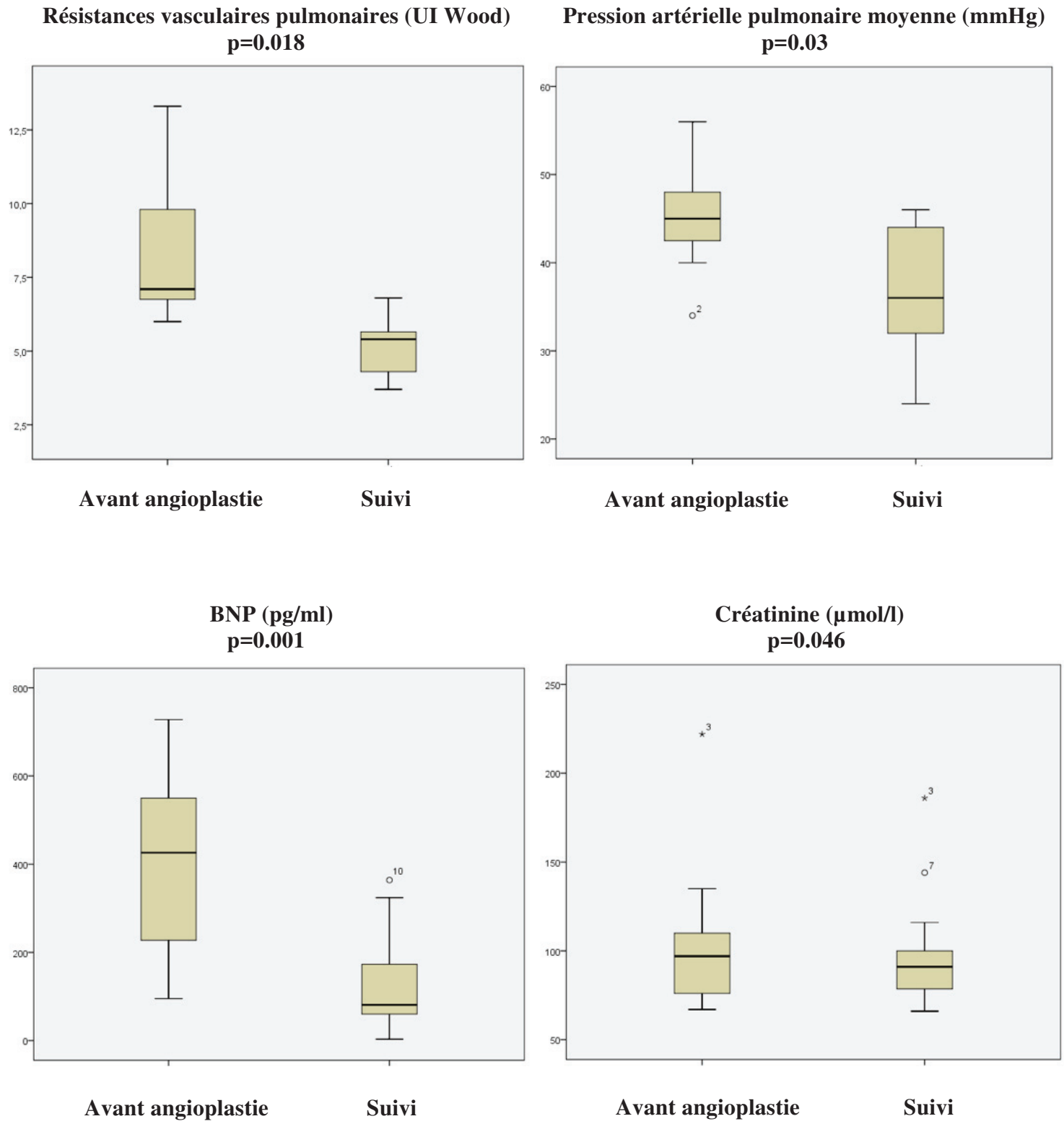

Figure 7. Evolution des paramètres hémodynamiques et biologiques après angioplastie pulmonaire

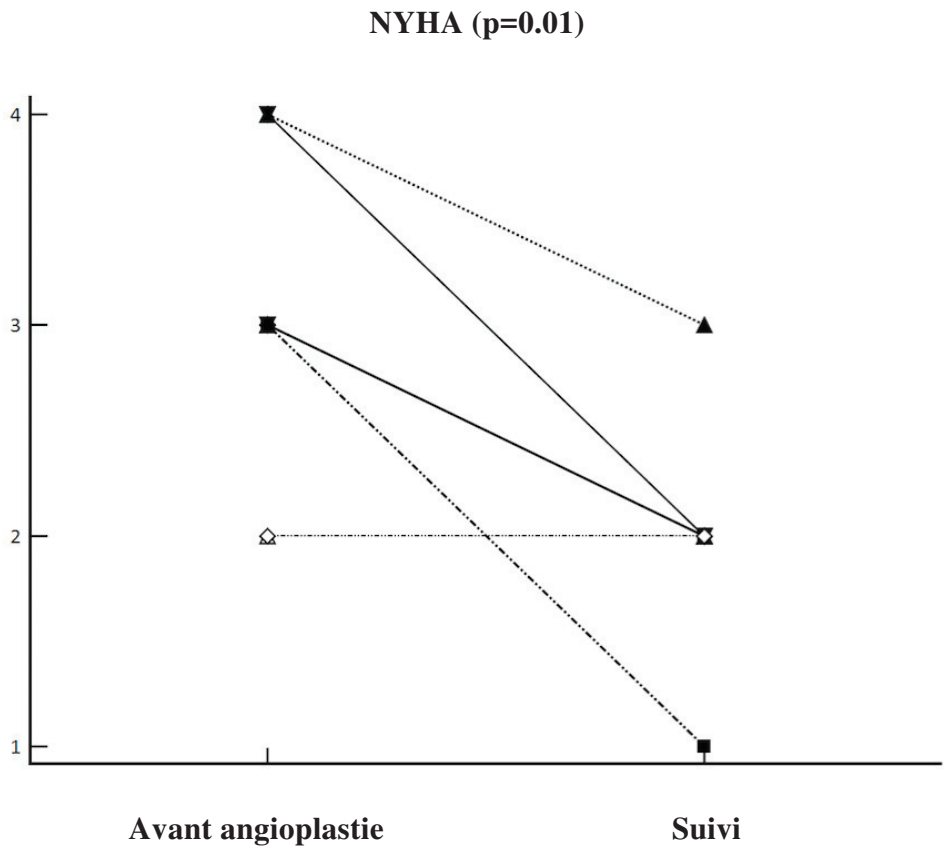

Figure 8. Evolution des stades fonctionnels NYHA après angioplastie pulmonaire

DISCUSSION

Notre étude décrit la mise en place de l'angioplastie pulmonaire dans le 3ème centre français réalisant la technique. Nous rapportons les résultats en termes d'efficacité et de sécurité des procédures effectuées chez les patients avec HTAP post-embolique contre-indiqués à une prise en charge chirurgicale.

Les recommandations actuelles indiquent une prise en charge chirurgicale par thrombo-endartériectomie pulmonaire en première intention chez les patients éligibles[1]. Cette technique permet de lever l'obstruction vasculaire pulmonaire avec cependant des taux de mortalité péri-opératoire d'environ 5% dans les meilleurs centres de référence[37]. Un patient sur deux se voit contre indiqué en raison d'une atteinte trop distale ou de comorbidités. Le taux de complications péri-opératoires est en effet de 49.2% sur le registre international prospectif[37]. Enfin l'évaluation des pressions pulmonaires à distance de la thrombo-endartériectomie retrouve la persistance ou la récurrence d'une HTAP chez 31% des patients à 3 mois[38].

D'un autre coté, le pronostic des patients avec HTAP post-embolique inéligibles à la chirurgie est sombre. Au cours d'une étude prospective évaluant la survie de 76 patients inéligibles à la thrombo-endartériectomie pulmonaire, Riedel et al retrouvent un taux de survie de moins de 20% à 2 ans en cas de PAPm supérieures à 50 mmHg.[60] De même, en évaluant la survie des patients récusés pour la chirurgie sous traitement anticoagulant seul, Lewczuk *et al.* retrouvent un taux de mortalité de plus de 90% à 3 ans lorsque les PAPm sont supérieures à 30 mmHg[61].

Ainsi, la revascularisation pulmonaire par angioplastie au ballon pourrait être une alternative thérapeutique et une opportunité chez les patients avec HTAP post-embolique inéligibles à la prise en charge chirurgicale ou avec récidive d'HTAP dans les suites opératoires.

Les résultats rapportés depuis 2012 par les études japonaises et européennes retrouvent une amélioration significative sur le plan fonctionnel et hémodynamique. Les études décrivent une amélioration de la dyspnée (classe fonctionnelle NYHA) et de la distance au test de marche 6 minutes (TM6) avec une augmentation du périmètre de marche jusqu'à 100 mètres[42-50]. Sur le plan hémodynamique, la procédure d'angioplastie pulmonaire est associée

à une réduction moyenne de 17 mmHg des PAPm[42-50] et une réduction des résistances vasculaires pulmonaires jusqu'à 65%[47]. L'évaluation échocardiographique retrouve également une amélioration des paramètres fonctionnels et hémodynamiques du ventricule droit ainsi qu'une augmentation de l'index cardiaque chez les patients revascularisés[45,46].

Au cours de notre étude, le traitement par angioplastie pulmonaire est associé à une amélioration sur le plan clinique avec une diminution significative et parfois spectaculaire de la dyspnée évaluée par la classification fonctionnelle NYHA. On retrouve également une augmentation significative des distances parcourues au cours des tests de marche 6 minutes. Les paramètres hémodynamiques évalués par échocardiographie transthoracique et cathétérisme cardiaque montrent une diminution significative des PAPm de 9 mmHg et des résistances vasculaires pulmonaires de 35%. Nos résultats décrivent une tendance à l'augmentation de l'index cardiaque au cours du suivi. Selon la revue de la littérature, ces résultats suggèrent que le développement de l'angioplastie pulmonaire dans notre centre présente une efficacité thérapeutique équivalente par rapport aux résultats des autres centres de compétence pratiquant la technique.

Neuf patients traités par angioplastie pulmonaire dans notre centre étaient âgés de plus de 70 ans. L'efficacité thérapeutique est similaire sur le plan clinique et hémodynamique par rapport aux patients plus jeunes sans sur risque de complications. Ces résultats sont également décrits dans la littérature[62]. Chez ces patients souvent contre indiqués à la chirurgie, la revascularisation par angioplastie pulmonaire représente une alternative thérapeutique majeure.

Sur un total de 71 procédures, 7 complications sont survenues pendant et au décours des angioplasties pulmonaires (9.8% des séances) : Parmi les complications, 4 hémoptysies (5,6%) de faible abondance et une extravasation de produit de contraste sans hémoptysie clinique. Tous les saignements ont régressé de manière spontanée ou après traitement par inflation prolongée au ballon. Un œdème de reperfusion a été diagnostiqué au cours de 2 procédures (2.8%) avec bonne évolution sous oxygénothérapie et surveillance clinique. Aucune complication grave n'est survenue. Aucun décès n'est à déplorer à un mois.

Le taux de complications au cours de notre étude est inférieur à ceux de la littérature. En effet, les résultats en termes de sécurité sur 1 408 procédures rapportées par le plus grand registre multicentrique japonais retrouvent un taux de complications de 36.3% avec principalement des œdèmes de reperfusion (17.8%) et des hémoptysies (14%)[63]. La mortalité dans les 30 jours suivant les interventions est de 3.9%[63].

Dans notre étude, nous avons fait le choix de réaliser les procédures d'angioplastie pulmonaires avec arrêt et/ou réversion complète des anticoagulants. Ce choix a surement participé au faible taux de complications hémorragiques. Le risque thrombotique induit par l'arrêt des anticoagulants sur une fenêtre de courte durée nous paraissait faible et à mettre en balance avec le risque de complications hémorragiques pouvant survenir sous anticoagulants. Aucun évènement thrombotique n'est survenu au cours du suivi.

Au cours de notre étude, le taux d'œdème de reperfusion (2.8%) est également inférieur à celui des données de la littérature. La diminution du risque d'œdème de reperfusion est principalement liée à une technique d'angioplastie prudente et peu agressive avec notamment la limitation du nombre de vaisseaux revascularisés par procédure (revascularisation limitée à un lobe pulmonaire par séance) et l'utilisation de ballons sous dimensionnés. Cette stratégie thérapeutique a été évaluée au cours d'études dans les centres de compétence japonais. Elle est actuellement conseillée car la revascularisation trop brutale et trop importante des territoires obstrués favoriserait le risque d'œdème de reperfusion[50,51].

L'utilisation de certains outils comme l'OCT (Optimal Coherence Tomography), et la FFR (Fractional Flow Reserve) nous a permis de mieux interpréter certaines lésions vues en angiographie. Leur développement a été initié dans l'angioplastie pulmonaire par les opérateurs japonais impliqués dans l'amélioration de la revascularisation pulmonaire depuis 2012. La technique d'évaluation hémodynamique par FFR permet de mieux caractériser les lésions significatives et, en ciblant une amélioration significative (FFR <0.80) mais non optimale (FFR =1), de diminuer le risque de survenue d'œdème de reperfusion[64-66]. A l'image de leur développement dans les pathologies coronaires, ces techniques sont des outils qui peuvent permettre de mieux comprendre et d'appréhender les images vues en angiographie. Elles rallongent la durée des procédures et ont un coût mais l'objectif est d'acquérir une expérience suffisante des interprétations des images afin de s'en passer ensuite quasi définitivement.

Un des facteurs limitant l'angioplastie pulmonaire est l'utilisation de produit de contraste iodé. Malgré la nécessité de plusieurs séances d'angioplastie pulmonaire pour chaque patient (médiane de 5 [3-6] procédures par patient), aucune insuffisance rénale aigue n'est survenue au décours des interventions malgré l'utilisation en moyenne de 157 ml [134-167] de produit de contraste iodée par procédure. Au cours de notre étude, nous avons même retrouvé une amélioration de la fonction rénale au cours du suivi avec une baisse significative des taux de créatinine (97 µmol/L [76-110] avant traitement et 91 µmol/L [78-100] au cours du suivi ; p=0,046). Ce bénéfice sur la fonction rénale est déjà décrit dans la littérature[67]. L'amélioration de la fonction rénale chez les patients avec hypertension chronique post-embolique est probablement liée à 2 mécanismes. Le premier étant l'augmentation du débit cardiaque dans les suites de la revascularisation. Le deuxième est la réduction de la congestion veineuse, liée à l'insuffisance cardiaque, dans les suites de la revascularisation chez les patients avec hypertension pulmonaire.

Avant l'introduction de la technique d'angioplastie pulmonaire au CHU de Nice, l'apprentissage de la technique a nécessité une collaboration active avec le 1er centre français (CHU de Grenoble) réalisant les angioplasties pulmonaires depuis 2013. Par ailleurs, à mi-parcours, Dr Taniguchi, un opérateur d'une des équipes japonaises très impliquées dans la recherche et l'amélioration de la technique, a été invité pendant 7 jours à participer et à échanger sur les techniques d'angioplastie pulmonaire.

Dans ces conditions et au vu des résultats de notre étude, la courbe d'apprentissage de la technique n'a pas eu d'impact négatif en termes de sécurité. Il nous semble que ces échanges sont fondamentaux et que la mise en place de formation ou de « proctoring » pour les opérateurs des nouveaux centres voulant réaliser les angioplasties pulmonaires devra être un prérequis obligatoire.

La réalisation des angioplasties pulmonaires dans notre centre a été encadrée par l'élaboration de protocoles de soins. Cette démarche a permis la formalisation de la prise en charge des patients avant, au cours et au décours des procédures et a participé à une meilleure sécurité. La participation des patients au moment des interventions tient également une place majeure dans la réussite et la sécurité de la technique. Le maintien de l'apnée par les patients pendant quelques secondes aux moments des dilatations au ballon est nécessaire afin d'optimiser la qualité des images angiographiques mais aussi pour faciliter la progression des guides et du matériel d'angioplastie.

La démarche menant au diagnostic de l'HTAP post-embolique a été réalisée selon les recommandations de l'ESC décrites en introduction[16]. Dans notre expérience, cette démarche a été marquée par un certain nombre de discordances entre les différents examens paracliniques. Chez deux patients, la scintigraphie pulmonaire retrouvait des défects perfusionnels lobaires de localisation très discordante avec les lésions retrouvées en angiographie pulmonaire sélective. Chez un autre, le scanner thoracique réalisé dans un premier temps dans le bilan de l'HTAP ne retrouvait pas de signes évoquant un caractère post-embolique. Probablement du fait d'une atteinte modérément distale alors que la réponse à l'angioplastie a été très probante dans ce cas.

La survenue de ces discordances pourrait être plus fréquente qu'il n'y paraît. Dans la mesure où l'HTAP post-embolique est une des formes d'HTAP curables, il nous semble important de garder un regard critique sur chaque examen paraclinique et en cas de doute de recourir à l'angiographie sélective. Ce rôle devrait être assumé par les RCP ou Staff des centres de compétence de l'HTAP où les dossiers sont vus et analysés par des experts. Le développement en cours d'autres techniques d'imageries telles que l'imagerie par résonnance magnétique et la tomographie par émission de positon pourrait apporter une aide au diagnostic de la maladie[68,69].

Au cours du suivi, 11 patients (69%) recevaient un traitement spécifique de l'HTAP par riociguat. Ce traitement recommandé et qui a démontré une efficacité clinique et hémodynamique dans la prise en charge de l'HTAP post-embolique[30] peut représenter un biais sur les résultats de l'angioplastie pulmonaire au cours de notre étude. Mais parmi les patients traités par riociguat, les doses des traitements n'étaient pas modifiées entre la première procédure et la fin du suivi chez 72% des patients limitant ainsi ce biais sur l'évaluation de l'efficacité de l'angioplastie pulmonaire.

Prochainement, l'étude française « RACE » évaluera l'efficacité de la thérapeutique par angioplastie pulmonaire comparée au traitement médical par riociguat chez 124 patients inéligibles à la chirurgie (ClinicalTrials.gov Identifier: NCT02634203).

Il nous a semblé important de réfléchir à plusieurs axes de recherche et de projets pouvant aider à mieux évaluer l'angioplastie pulmonaire, à optimiser sa technique et à développer son utilisation.

En 1er lieu, une meilleure connaissance des facteurs de risque d'évolution vers une HTAP post-embolique chez les patients ayant présenté une EP nous semble un véritable enjeu médical. Si des facteurs de risque de survenue d'une HTAP post-embolique semblent être identifiés, ils restent clairement insuffisants pour distinguer les patients à risque. La mise en place de database, de sérothèques et DNA-thèques chez les patients ayant présenté une EP permettrait de caractériser le phénotype qui prédispose à une évolution vers une maladie chronique et de prévenir autant que faire se peut les diagnostics trop tardifs d'HTAP post-embolique.

Deuxièmement, sur le plan purement technique, l'utilisation de certains outils qui ont fait leur preuve en cardiologie interventionnelle ou en pathologie neuro-vasculaire mérite d'être réfléchie et testée (extension de guides, laser, athérectomie, stent…) afin d'améliorer encore la technique d'angioplastie pulmonaire.

Troisièmement, la création de réseaux incluant centres Japonais, Européens et Américains avec des réflexions et des travaux communs permettra une amélioration plus rapide des pratiques et l'organisation de travaux indispensables à l'avancée de la technique. Ces améliorations pourront ainsi préciser les bonnes indications de la thérapeutique et permettront de mieux cibler les patients répondeurs.

Enfin, si l'étude « RACE » va comparer le traitement médical à l'angioplastie pulmonaire, l'heure est venue de comparer l'angioplastie pulmonaire à la chirurgie dans un essai randomisé. Les taux de décès et de complications de la technique d'endartériectomie mais aussi le taux de récidives post-opératoires confrontés aux résultats déjà probants et en constante amélioration de l'angioplastie pulmonaire ne permettront plus de s'affranchir d'une comparaison directe des 2 techniques.

CONCLUSION

L'hypertension artérielle pulmonaire post-embolique est une pathologie de mauvais pronostic pouvant concerner jusqu'à 6 000 patients par an en France. Depuis plusieurs années, la prise en charge chirurgicale par thrombo-endartériectomie pulmonaire a été le choix de prédilection. Cependant, de nombreux patients restent inéligibles ou présentent des contre-indications à la chirurgie.

La prise en charge des patients avec HTAP post-embolique non opérables a évolué avec le développement et le perfectionnement de l'angioplastie pulmonaire au sein des centres de compétence. Cette évolution va certainement se poursuivre grâce à l'optimisation de la technique notamment par une meilleure reconnaissance des patients répondeurs, un meilleur diagnostic de la maladie post-embolique et le recours aux techniques d'imagerie et d'évaluation fonctionnelle intra-vasculaire.

Au cours de notre expérience, nous avons montré la faisabilité de la technique d'angioplastie pulmonaire dans la prise en charge de l'HTAP post-embolique avec des résultats en termes d'efficacité et de sécurité similaires aux autres centres de compétence.

À l'image du développement du remplacement valvulaire aortique percutané (TAVI) en cardiologie dans les maladies aortiques, la technique d'angioplastie pulmonaire pourrait être proposée en première intention chez tous les patients bons candidats. Le recours à cette technique devrait être considéré comme une stratégie thérapeutique établie pour les patients inopérables. Ainsi, le récent symposium mondial sur l'hypertension pulmonaire à Nice en 2018 recommande une prise en charge par angioplastie pulmonaire en complément des thérapeutiques médicamenteuses chez les patients avec HTAP post-embolique inopérables. Cette prise en charge doit être réalisée dans des centres de compétence offrant une approche diagnostique et thérapeutique par des équipes multidisciplinaires.

RESUME

Introduction / Objectifs : Au décours d'un épisode thromboembolique veineux aigu, 1 à 6% des patients développent une hypertension artérielle pulmonaire (HTAP) post-embolique. Le traitement de choix de l'HTAP post-embolique est la chirurgie par thrombo-endartériectomie pulmonaire. Cependant, un patient sur deux est inéligible ou présente des contre-indications au traitement chirurgical. La revascularisation pulmonaire par angioplastie au ballon est une alternative thérapeutique chez ces patients. L'objectif de l'étude est de décrire notre expérience locale de la mise en place de l'angioplastie pulmonaire et de comparer nos résultats en termes d'efficacité et de sécurité à ceux de la littérature.

Méthodes : Les patients traités par angioplasties pulmonaires avaient un diagnostic certain d'HTAP post-embolique et étaient inéligibles au traitement chirurgical. Les patients bénéficiaient de plusieurs séances d'angioplastie pulmonaire avec une fenêtre d'arrêt des traitements anticoagulants. Un recueil des données cliniques, biologiques et hémodynamiques a été réalisé avant la première procédure et à distance du traitement. Les données relatives au déroulement des interventions et les possibles complications ont été relevées au moment des procédures et au cours du suivi.

Résultats : Depuis décembre 2016, 71 procédures d'angioplastie pulmonaire ont été réalisées chez 16 patients. Chaque patient a bénéficié d'une médiane de 5 [3-6] procédures avec un nombre de 2,2 [1,9-2,7] vaisseaux revascularisés par intervention. Sur une médiane de suivi de 97 jours [88.5-108], la revascularisation pulmonaire est associée à une amélioration des symptômes de dyspnée avec une baisse du stade fonctionnel NYHA (p=0.01) et une augmentation de 35 mètres de la distance parcourue au cours du test de marche 6 minutes (p=0.006). L'évaluation biologique retrouve une diminution significative des taux de BNP (426 pg/ml [228-550] à 81 pg/ml [60-173] ; p=0.001) et une amélioration de la fonction rénale (p=0,046). Les données échocardiographiques montrent une amélioration des paramètres morphologiques, fonctionnels et hémodynamiques ventriculaires droits au cours du suivi. L'évaluation hémodynamique retrouve une diminution significative des pressions artérielles pulmonaires systoliques et moyennes de 19 mmHg et 9 mmHg respectivement (p=0,035 et p=0,03). Au cours du suivi, nous retrouvons une baisse significative des résistances vasculaires pulmonaires de 35% (p=0.018).

En termes de sécurité, 7 complications sont survenues sur un total de 71 procédures (9,8%). Quatre hémoptysies (5,6%) non graves et 2 œdèmes de reperfusion rapidement résolutifs ont été diagnostiqués au décours des interventions. Aucun décès ni complication grave ne sont survenus au moment des procédures ou durant la période de suivi.

Conclusion : Au cours de notre mise au point initiale, nous avons montré la faisabilité de la technique d'angioplastie pulmonaire dans la prise en charge de l'HTAP post-embolique inéligible à la chirurgie avec des résultats en termes d'efficacité et de sécurité similaires à ceux décrits dans la littérature.

ABSTRACT

Introduction / Purpose: After an acute pulmonary embolism, 1 to 6% of patients may develop post-embolic pulmonary arterial hypertension (PAH). To date, the treatment of choice for post-embolic PAH is pulmonary thromboendarterectomy surgery. However, one in two patients is ineligible to surgical treatment. Pulmonary revascularization by balloon angioplasty is an emerging therapeutic alternative in these patients. The purpose of this study is to describe our first local experience with pulmonary angioplasty and to compare our results in terms of efficacy and safety with those of the literature.

Methods: Patients treated with pulmonary angioplasty had a definitive diagnosis of post-embolic PAH and were not eligible for surgical treatment. The patients benefited from several sessions of pulmonary angioplasty. Anticoagulant treatments were stopped. Clinical, biological and hemodynamic data were collected before and after the last intervention. Complications were reported during the procedures and follow-up.

Results: Since December 2016, 71 pulmonary angioplasty procedures have been performed in 16 patients. Each patient received a median of 5 [3-6] procedures with 2.2 [1.9-2.7] vessels revascularized per procedure. On a median follow-up of 97 days [88.5-108], pulmonary revascularization was associated with improvement in symptoms of dyspnea with a decrease in NYHA functional status ($p = 0.01$) and a 35-meter increase in 6 minutes walk test ($p = 0.006$). The biological evaluation found a significant decrease in BNP levels (426 µg / ml [228-550] at 81 µg / ml [60-173], $p=0.001$) and an improvement in renal function ($p = 0.046$). Echocardiographic data show an improvement in right ventricular morphological, functional and hemodynamic parameters during follow-up. The hemodynamic assessment found a significant decrease in systolic and mean pulmonary arterial pressures of 19 mmHg and 9 mmHg respectively ($p = 0.035$ and $p = 0.03$). During follow-up, we found a significant decrease in pulmonary vascular resistances by 35% ($p = 0.018$).
In terms of safety, 7 complications occurred out of a total of 71 procedures (9.8%). Four non-severe haemoptysis (5.6%) during the procedure and 2 reperfusion edema after the procedure. No deaths or serious complications occurred during the procedures or during the follow-up period. This complication rate is lower than that described in the literature

Conclusion: Under certain conditions, we demonstrate the feasibility of implementing the pulmonary angioplasty technique in the management of post-embolic PAH ineligible for surgery with results in terms of efficacy and safety similar to those described in the literature.

Control/Tracking Number: 20-A-11280-ACC
Activity: ACC Abstract
Current Date/Time: 9/24/2019 12:31:26 PM

PULMONARY ANGIOPLASTY WITHOUT ANTICOAGULANTS MAY REDUCE THE RATE OF HEMOPTYSIS AND MAKE THE PROCEDURE SAFER.

Author Block: Emile Ferrari, Mohamed Labbaoui, Pamela Moceri, Delphine Baudouy, Sylvie Leroy, Yu Taniguchi, Cardiology department CHU Pasteur, Nice, France.

Abstract:

Background: Balloon Pulmonary Angioplasty (BPA) in chronic thromboembolic pulmonary hypertension (CTEPH) is fraught with a significant risk of hemoptysis and reperfusion edema that may limit the expected benefit. Anticoagulant treatment is empirically not stopped during angioplasty procedures.
Methods: We describe a series of 90 BPA procedures in 19 patients without anticoagulants. Before BPA, 3 patients received warfarin, 16 received rivaroxaban or apixaban. Anticoagulant therapy was discontinued 72-96h previously in warfarin patients and 24-36h previously in patients receiving oral anticoagulants other than warfarin. On a median follow-up of 97 days, BPA was associated with improvement in NYHA functional status (p=0.01) in BNP levels (p=0.001) in mean pulmonary arterial pressures and pulmonary vascular resistances decreases: p=0.03 and p=0.018 respectively.
Results: In terms of safety, 7 complications occurred out of 90 procedures (7.7%). Four non-severe hemoptysis (4.4%) occurring during the procedures, one contrast dye extravasation without hemoptysis and 2 reperfusion edema occurring several hours after the procedure. Hemoptysis resolved spontaneously in 3 cases. The fourth was treated with prolonged inflation of the balloon and resolved after a few minutes. There has been no decline in hemoglobin. No thrombotic complications occurred. This 4.4% hemoptysis rate is much lower than that described in the literature which is around 14% (Ogawa W *et al.* Circ Cardiovasc Qual Outcomes. 2017). In all patients the anticoagulant treatment was resumed at h36. In the 3 patients who presented with hemoptysis, resumption of treatment was recommended at half dose for 48h.
Conclusion: In this pilot study, where anticoagulant treatments were stopped before 90 BPA procedures, the hemoptysis rate is much lower than expected without thrombotic complications. This needs to be confirmed in a dedicated study. Withdrawal of anticoagulants may help minimize one of the most feared complications during BPA.

Category (Complete): 35. Pulmonary Hypertension.
Keyword (Complete): Balloon pulmonary angioplasty: Anticoagulation; Pulmonary arterial hypertension.
Suggested Keyword (Complete): SAFETY.
Clinical Implications (Complete):
*My study will help enable cardiovascular clinicians to: reduce BPA complication rate.

Presentation Preference (Complete): Oral or Poster Presentation.
Institution Information (Complete):
***Responsible Institution 1:** Cardiology department CHU Pasteur.
***City**: Nice.
***Country:** France.
Choose a Lead Investigator: 000003452812|Ferrari|Emile.

TABLE DES ILLUSTRATIONS

Tableau 1 : Facteurs de risque de survenue de l'HTAP post-embolique.

Tableau 2 : Efficacité de l'angioplastie pulmonaire dans les études publiées depuis 2012.

Tableau 3 : Taux de survie selon la thérapeutique de l'HTAP post-embolique.

Tableau 4 : Taux de complications de l'angioplastie pulmonaire dans les études publiées depuis 2012.

Tableau 5 : Caractéristiques générales de la population.

Tableau 6 : Description des procédures d'angioplastie pulmonaire.

Tableau 7 : Comparaison des données cliniques et biologiques avant et après procédures d'angioplastie pulmonaire.

Tableau 8 : Comparaison des données échocardiographiques avant et après procédures d'angioplastie pulmonaire.

Tableau 9 : Comparaison des données hémodynamiques avant et après procédures d'angioplastie pulmonaire.

Figure 1 : Algorithme diagnostic de l'HTAP post-embolique selon les recommandations de l'ESC/ERS 2019.

Figure 2 : Angiographies pulmonaires sélectives dans l'HTAP post-embolique.

Figure 3 : Angiographies pulmonaires sélectives au cours d'une procédure d'angioplastie pulmonaire.

Figure 4 : Complications possibles au cours des angioplasties pulmonaires.

Figure 5 : Orientation thérapeutique de l'HTAP post-embolique selon la localisation anatomique des thrombi.

Figure 6 : Algorithme de prise en charge de l'HTAP post-embolique selon les recommandations de l'ESC/ERS 2016 sur le diagnostic et la thérapeutique de l'HTAP.

Figure 7 : Evolution des paramètres hémodynamiques et biologiques après angioplastie pulmonaire.

Figure 8 : Evolution de la classe fonctionnelle NYHA après angioplastie pulmonaire

Annexe 1 : Protocole de soins des procédures d'angioplastie pulmonaire (CHU de Nice).

Annexe 2 : Matériels utilisés au cours des interventions d'angioplastie pulmonaire.

Annexe 3 : Segmentation artérielle pulmonaire selon Cabrol. Pressions d'inflation et tailles des ballons utilisés pour chaque segment artériel pulmonaire.

ABREVIATIONS (1/2)

ACC	American College of Cardiology
BNP	B-type natriuretic peptide
CHU	Centre hospitalier universitaire
CRP	C-reactive protein
ECG	Electrocardiogramme
ESC	European Society of Cardiology
ETT	Echocardiographie trans-thoracique
FEVG	Fraction d'éjection ventriculaire gauche
FFR	Fractional Flow Reserve
HTAP	Hypertension artérielle pulmonaire
IMC	Indice de masse corporelle
ITV	Intégrale temps-vitesse
IVA	Accélération iso-volumique
IVUS	Echographie endovasculaire
MTEV	Maladie thromboembolique veineuse
NYHA	New York Heart Association
OCT	Tomographie par cohérence optique
OMS	Organisation mondiale de santé
PAPm	Pression artérielle pulmonaire moyenne
PAPO	Pression artérielle pulmonaire d'occlusion
PAPs	Pression artérielle pulmonaire systolique

ABREVIATIONS (2/2)

PDS	Produit Dose*Surface
PEPSI	Pulmonary Edema Predictive Scoring Index
TAPSE	Tricuspid annular plane systolic excursion
TM6	Test de marche 6-minutes
VD	Ventricule droit
VG	Ventricule gauche

Annexe 1 : Protocole d'angioplastie pulmonaire 1/2 (CHU de Nice)

	BLOC DE CARDIOLOGIE INTERVENTIONNELLE	Hôpital PASTEUR		Page 1/2
CHU NICE	Protocole BPA (Angioplastie Pulmonaire)	Création	MàJ	Vérification
		12/11/2018	12/11/2018	12/11/2018
		Approbation	Diffusion	Application
Soins	Elaboration : Pr FERRARI	Pr FERRARI	Pr FERRARI	12/11/2018
		Validation : Pr FERRARI		

AVANT 1ère procédure

- Evaluation Classe fonctionnelle NYHA
- Echo Cardio – Strain VD
- Scintigraphie et scanner injecté
- BNP
- Saturation en air ambiant
- Kt droit exhaustif
- Consentement signé ++
- Stop anticoagulant (délai nécessaire) +++
- Créatinine / Coag
- 1 voie veineuse
- Prévoir 1 place en USIC

Technique et Matériel

- Désilet 4F. Queue de cochon. Guide d'échange 0.35 dans l'AP.
- Prise de pressions
- Désilet Cook Flexor 6F, rigide ou souple
- Kt guide MB ou JR 6F
- Guide 0.14 BMW ou Pilot
- Ballons coronaires 3 à 5 mm et périphériques Terumo MUSO qui montent sur 0.14.

A Proximité :

- Coils pour embolisation
- Sulfate de protamine si Héparine
- PPSB si Xarelto ou Eliquis

IDE : Pendant la procédure vérifier :

- Saturation ++
- Apparition d'une toux +++
- Hémoptysie ++
- Quantité d'iode totale
- Passage systématique à l'USIC

- Si dyspnée ou désaturation pendant la surveillance -> radio thorax.

Annexe 1 : Protocole d'angioplastie pulmonaire 2/2 (CHU de Nice)

CHU NICE	BLOC DE CARDIOLOGIE INTERVENTIONNELLE	Hôpital PASTEUR		Page 2/2
	Protocole BPA (Angioplastie Pulmonaire)	Création	MàJ	Vérification
		12/11/2018	12/11/2018	12/11/2018
		Approbation	Diffusion	Application
Soins	Elaboration : Pr FERRARI	Pr FERRARI	Pr FERRARI	12/11/2018
		Validation : Pr FERRARI		

AVANT chaque procédure suivante :

- Evaluation Classe fonctionnelle NYHA
- Echo Cardio strain VD
- BNP

CHU de Nice. Service de Cardiologie
Date : 12/11/2018

Validation :

Document validé électroniquement

Annexe 2 : Matériels d'angioplastie pulmonaire

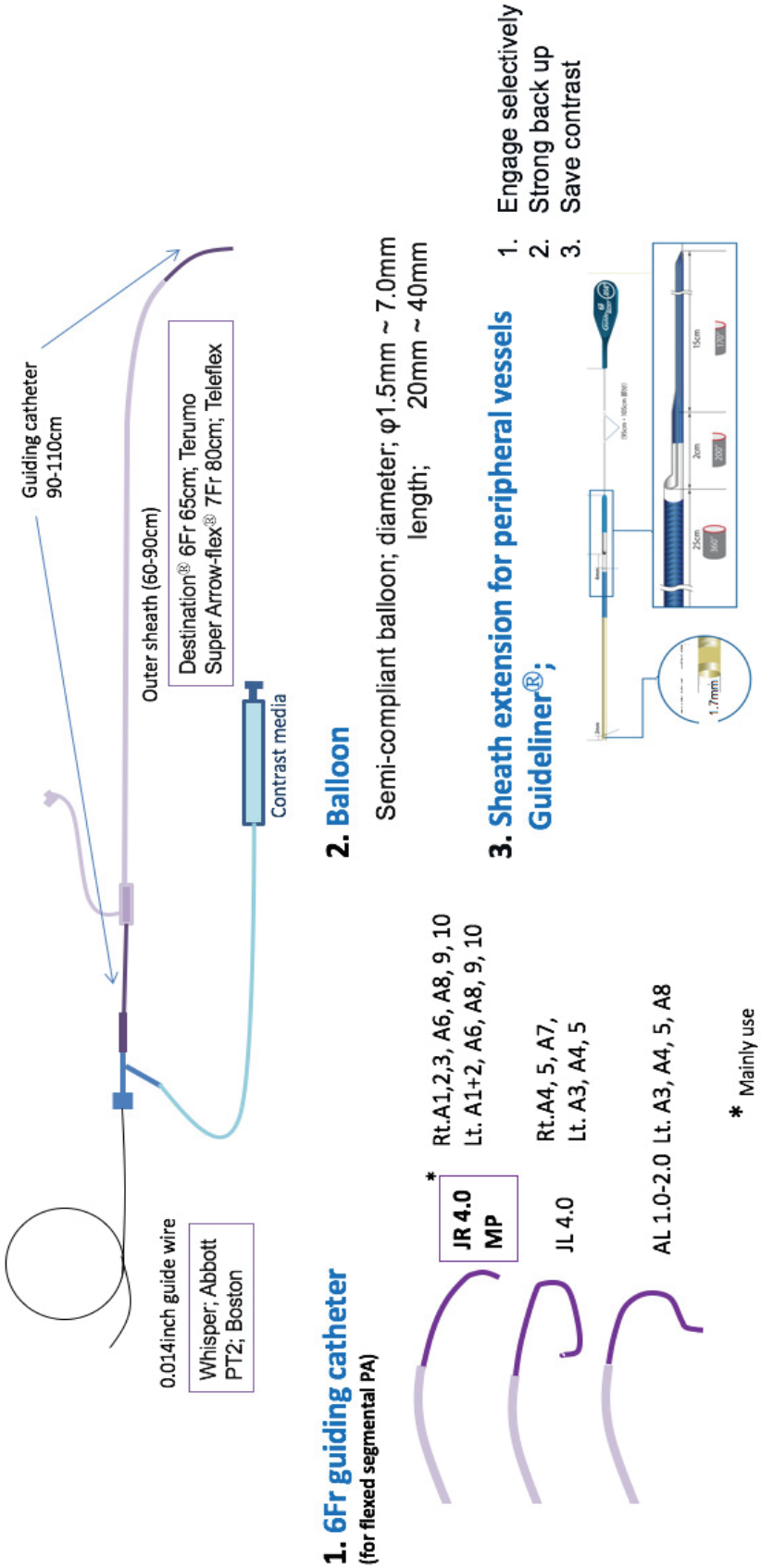

Annexe 3 : Segmentation artérielle pulmonaire selon Cabrol.
Pressions d'inflation et tailles des ballons utilisés pour chaque segment.

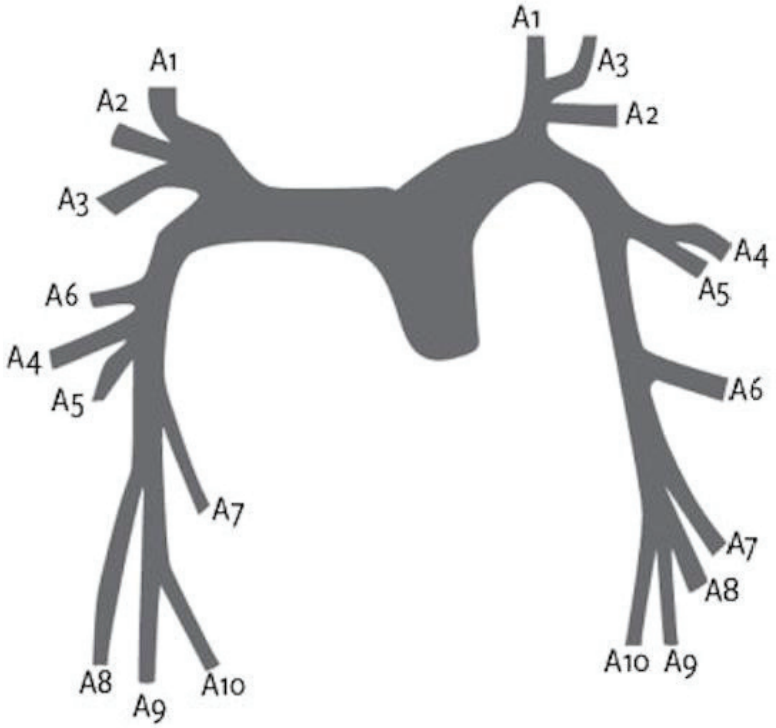

Segment	Balloon size mm	Pressure atm
Right lung		
A6	4	4
A8	4	4
A9	6	6
A10	8	8
Left lung		
A8	6	6
A9	4	8
A10	6	8

BIBLIOGRAPHIE

1. Galiè N, Humbert M, Vachiery J-L, et al. 2015 ESC/ERS Guidelines for the diagnosis and treatment of pulmonary hypertension: The Joint Task Force for the Diagnosis and Treatment of Pulmonary Hypertension of the European Society of Cardiology (ESC) and the European Respiratory Society (ERS): Endorsed by: Association for European Paediatric and Congenital Cardiology (AEPC), International Society for Heart and Lung Transplantation (ISHLT). Eur Heart J 2016;37(1):67–119.

2. Guérin L, Couturaud F, Parent F, et al. Prevalence of chronic thromboembolic pulmonary hypertension after acute pulmonary embolism. Prevalence of CTEPH after pulmonary embolism. Thromb Haemost 2014;112(3):598–605.

3. Pengo V, Lensing AWA, Prins MH, et al. Incidence of chronic thromboembolic pulmonary hypertension after pulmonary embolism. N Engl J Med 2004;350(22):2257–64.

4. Delluc A, Tromeur C, Le Ven F, et al. Current incidence of venous thromboembolism and comparison with 1998: a community-based study in Western France. Thromb Haemost 2016;116(5):967–74.

5. Jiang X, Du Y, Cheng C-Y, et al. Antiphospholipid Syndrome in Chronic Thromboembolic Pulmonary Hypertension: A Well-Defined Subgroup of Patients. Thromb Haemost 2019;119(9):1403-1408.

6. Bonderman D, Turecek PL, Jakowitsch J, et al. High prevalence of elevated clotting factor VIII in chronic thromboembolic pulmonary hypertension. Thromb Haemost 2003;90(3):372–6.

7. Bonderman D, Wilkens H, Wakounig S, et al. Risk factors for chronic thromboembolic pulmonary hypertension. Eur Respir J 2009;33(2):325–31.

8. Quarck R, Nawrot T, Meyns B, Delcroix M. C-reactive protein: a new predictor of adverse outcome in pulmonary arterial hypertension. J Am Coll Cardiol 2009;53(14):1211–8.

9. Zabini D, Heinemann A, Foris V, et al. Comprehensive analysis of inflammatory markers in chronic thromboembolic pulmonary hypertension patients. Eur Respir J 2014;44(4):951–62.

10. Pepke-Zaba J, Delcroix M, Lang I, et al. Chronic thromboembolic pulmonary hypertension (CTEPH): results from an international prospective registry. Circulation 2011;124(18):1973–81.

11. Incalcaterra E, Meli F, Muratori I, et al. Residual vein thrombosis and onset of post-thrombotic syndrome: influence of the 4G/5G polymorphism of plasminogen activator inhibitor-1 gene. Thromb Res 2014;133(3):371–4.

12. Ignatescu M, Kostner K, Zorn G, et al. Plasma Lp(a) levels are increased in patients with chronic thromboembolic pulmonary hypertension. Thromb Haemost 1998;80(2):231–2.

13. Klok FA, van Kralingen KW, van Dijk APJ, Heyning FH, Vliegen HW, Huisman MV. Prevalence and potential determinants of exertional dyspnea after acute pulmonary embolism. Respir Med 2010;104(11):1744–9.

14. Lewczuk J, Ajlan AW, Piszko P, Jagas J, Mikulewicz M, Wrabec K. Electrocardiographic signs of right ventricular overload in patients who underwent pulmonary embolism event. Are they useful in diagnosis of chronic thromboembolic pulmonary hypertension ? J Electrocardiol 2004;37(3):219–25.

15. Satoh T, Kyotani S, Okano Y, Nakanishi N, Kunieda T. Descriptive patterns of severe chronic pulmonary hypertension by chest radiography. Respir Med 2005;99(3):329–36.

16. Konstantinides SV, Meyer G, Becattini C, et al. 2019 ESC Guidelines for the diagnosis and management of acute pulmonary embolism developed in collaboration with the European Respiratory Society (ERS)The Task Force for the diagnosis and management of acute pulmonary embolism of the European Society of Cardiology (ESC). Eur Heart J pii: 1901647.

17. Bossone E, D'Andrea A, D'Alto M, et al. Echocardiography in pulmonary arterial hypertension: from diagnosis to prognosis. J Am Soc Echocardiogr Off Publ Am Soc Echocardiogr 2013;26(1):1–14.

18. Held M, Linke M, Jany B. Echocardiography and right heart catheterization in pulmonal hypertension. Dtsch Med Wochenschr 1946 2014;139(30):1511–7.

19. Worsley DF, Palevsky HI, Alavi A. Ventilation-perfusion lung scanning in the evaluation of pulmonary hypertension. J Nucl Med Off Publ Soc Nucl Med 1994;35(5):793–6.

20. McLaughlin VV, Langer A, Tan M, et al. Contemporary trends in the diagnosis and management of pulmonary arterial hypertension: an initiative to close the care gap. Chest 2013;143(2):324–32.

21. Tunariu N, Gibbs SJR, Win Z, et al. Ventilation-perfusion scintigraphy is more sensitive than multidetector CTPA in detecting chronic thromboembolic pulmonary disease as a treatable cause of pulmonary hypertension. J Nucl Med Off Publ Soc Nucl Med 2007;48(5):680–4.

22. Nijkeuter M, Hovens MMC, Davidson BL, Huisman MV. Resolution of thromboemboli in patients with acute pulmonary embolism: a systematic review. Chest 2006;129(1):192–7.

23. Grosse A, Grosse C, Lang I. Evaluation of the CT imaging findings in patients newly diagnosed with chronic thromboembolic pulmonary hypertension. PloS One 2018;13(7):e0201468.

24. Grosse A, Grosse C, Lang IM. Distinguishing Chronic Thromboembolic Pulmonary Hypertension From Other Causes of Pulmonary Hypertension Using CT. AJR Am J Roentgenol 2017;209(6):1228–38.

25. Ascha M, Renapurkar RD, Tonelli AR. A review of imaging modalities in pulmonary hypertension. Ann Thorac Med 2017;12(2):61–73.

26. Tardivon AA, Musset D, Maitre S, et al. Role of CT in chronic pulmonary embolism: comparison with pulmonary angiography. J Comput Assist Tomogr 1993;17(3):345–51.

27. Auger WR, Fedullo PF, Moser KM, Buchbinder M, Peterson KL. Chronic major-vessel thromboembolic pulmonary artery obstruction: appearance at angiography. Radiology 1992;182(2):393–8.

28. Chronic Thromboembolic Pulmonary Hypertension: Evolving Therapeutic Approaches for Operable and Inoperable Disease. J Am Coll Cardiol 2018;71(21):2468–86.

29. Jensen KW, Kerr KM, Fedullo PF, et al. Pulmonary hypertensive medical therapy in chronic thromboembolic pulmonary hypertension before pulmonary thromboendarterectomy. Circulation 2009;120(13):1248–54.

30. Ghofrani H-A, D'Armini AM, Grimminger F, et al. Riociguat for the treatment of chronic thromboembolic pulmonary hypertension. N Engl J Med 2013;369(4):319–29.

31. Jaïs X, D'Armini AM, Jansa P, et al. Bosentan for treatment of inoperable chronic thromboembolic pulmonary hypertension: BENEFiT (Bosentan Effects in iNopErable Forms of chronIc Thromboembolic pulmonary hypertension), a randomized, placebo-controlled trial. J Am Coll Cardiol 2008;52(25):2127–34.

32. Ghofrani H-A, Simonneau G, D'Armini AM, et al. Macitentan for the treatment of inoperable chronic thromboembolic pulmonary hypertension (MERIT-1): results from the multicentre, phase 2, randomised, double-blind, placebo-controlled study. Lancet Respir Med 2017;5(10):785–94.

33. Suntharalingam J, Treacy CM, Doughty NJ, et al. Long-term use of sildenafil in inoperable chronic thromboembolic pulmonary hypertension. Chest 2008;134(2):229–36.

34. Cabrol S, Souza R, Jais X, et al. Intravenous epoprostenol in inoperable chronic thromboembolic pulmonary hypertension. J Heart Lung Transplant Off Publ Int Soc Heart Transplant 2007;26(4):357–62.

35. Jenkins D, Madani M, Fadel E, D'Armini AM, Mayer E. Pulmonary endarterectomy in the management of chronic thromboembolic pulmonary hypertension. Eur Respir Rev Off J Eur Respir Soc 2017;26(143).

36. Jamieson SW, Auger WR, Fedullo PF, et al. Experience and results with 150 pulmonary thromboendarterectomy operations over a 29-month period. J Thorac Cardiovasc Surg 1993;106(1):116–26; discussion 126-127.

37. Mayer E, Jenkins D, Lindner J, et al. Surgical management and outcome of patients with chronic thromboembolic pulmonary hypertension: results from an international prospective registry. J Thorac Cardiovasc Surg 2011;141(3):702–10.

38. Freed DH, Thomson BM, Berman M, et al. Survival after pulmonary thromboendarterectomy: effect of residual pulmonary hypertension. J Thorac Cardiovasc Surg 2011;141(2):383–7.

39. Cannon JE, Su L, Kiely DG, et al. Dynamic Risk Stratification of Patient Long-Term Outcome After Pulmonary Endarterectomy: Results From the United Kingdom National Cohort. Circulation 2016;133(18):1761–71.

40. Chen Y-J, Ho C-T, Tsai F-C, et al. Outcomes of Pulmonary Endarterectomy for Chronic Thromboembolic Pulmonary Hypertension at a Single Center in Taiwan. Acta Cardiol Sin 2019;35(2):153–64.

41. Feinstein JA, Goldhaber SZ, Lock JE, Ferndandes SM, Landzberg MJ. Balloon pulmonary angioplasty for treatment of chronic thromboembolic pulmonary hypertension. Circulation 2001;103(1):10–3.

42. Kataoka M, Inami T, Hayashida K, et al. Percutaneous transluminal pulmonary angioplasty for the treatment of chronic thromboembolic pulmonary hypertension. Circ Cardiovasc Interv 2012;5(6):756–62.

43. Fukui S, Ogo T, Goto Y, et al. Exercise intolerance and ventilatory inefficiency improve early after balloon pulmonary angioplasty in patients with inoperable chronic thromboembolic pulmonary hypertension. Int J Cardiol 2015;180:66–8.

44. Darocha S, Pietura R, Pietrasik A, et al. Improvement in Quality of Life and Hemodynamics in Chronic Thromboembolic Pulmonary Hypertension Treated With Balloon Pulmonary Angioplasty. Circ J Off J Jpn Circ Soc 2017;81(4):552–7.

45. Broch K, Murbraech K, Ragnarsson A, et al. Echocardiographic evidence of right ventricular functional improvement after balloon pulmonary angioplasty in chronic thromboembolic pulmonary hypertension. J Heart Lung Transplant Off Publ Int Soc Heart Transplant 2016;35(1):80–6.

46. Tsugu T, Murata M, Kawakami T, et al. Changes in Right Ventricular Dysfunction After Balloon Pulmonary Angioplasty in Patients With Chronic Thromboembolic Pulmonary Hypertension. Am J Cardiol 2016;118(7):1081–7.

47. Mizoguchi H, Ogawa A, Munemasa M, Mikouchi H, Ito H, Matsubara H. Refined balloon pulmonary angioplasty for inoperable patients with chronic thromboembolic pulmonary hypertension. Circ Cardiovasc Interv 2012;5(6):748–55.

48. Inami T, Kataoka M, Yanagisawa R, et al. Long-Term Outcomes After Percutaneous Transluminal Pulmonary Angioplasty for Chronic Thromboembolic Pulmonary Hypertension. Circulation 2016;134(24):2030–2.

49. Taniguchi Y, Matsubara H. Novelties in balloon pulmonary angioplasty. Respir Med Res 2019;75:26–8.

50. Inami T, Kataoka M, Shimura N, et al. Pulmonary edema predictive scoring index (PEPSI), a new index to predict risk of reperfusion pulmonary edema and improvement of hemodynamics in percutaneous transluminal pulmonary angioplasty. JACC Cardiovasc Interv 2013;6(7):725–36.

51. Ejiri K, Ogawa A, Fujii S, Ito H, Matsubara H. Vascular Injury Is a Major Cause of Lung Injury After Balloon Pulmonary Angioplasty in Patients With Chronic Thromboembolic Pulmonary Hypertension. Circ Cardiovasc Interv 2018;11(12):e005884.

52. Takei M, Kataoka M, Kawakami T, Yamada Y, Yamada M, Fukuda K. Under-developed bronchial arteries as a risk factor for complications in balloon pulmonary angioplasty. Int J Cardiol 2016;203:1016–7.

53. Matsubara H, Ogawa A. A long way to go after the initial experience with balloon pulmonary angioplasty. Eur Respir J 2017;49(6).

54. Andreassen AK, Ragnarsson A, Gude E, Geiran O, Andersen R. Balloon pulmonary angioplasty in patients with inoperable chronic thromboembolic pulmonary hypertension. Heart Br Card Soc 2013;99(19):1415–20.

55. Hosokawa K, Abe K, Oi K, Mukai Y, Hirooka Y, Sunagawa K. Balloon pulmonary angioplasty-related complications and therapeutic strategy in patients with chronic thromboembolic pulmonary hypertension. Int J Cardiol 2015;197:224–6.

56. Tsuji A, Ogo T, Ueda J, et al. Predictors of residual pulmonary hypertension after balloon pulmonary angioplasty in patients with chronic thromboembolic pulmonary hypertension. Int J Cardiol 2017;226:118–20.

57. Madani M, Ogo T, Simonneau G. The changing landscape of chronic thromboembolic pulmonary hypertension management. Eur Respir Rev Off J Eur Respir Soc 2017;26(146).

58. Mitchell C, Rahko PS, Blauwet LA, et al. Guidelines for Performing a Comprehensive Transthoracic Echocardiographic Examination in Adults: Recommendations from the American Society of Echocardiography. J Am Soc Echocardiogr 2019;32(1):1–64.

59. Lang RM, Badano LP, Mor-Avi V, et al. Recommendations for Cardiac Chamber Quantification by Echocardiography in Adults: An Update from the American Society of Echocardiography and the European Association of Cardiovascular Imaging. Eur Heart J - Cardiovasc Imaging 2015;16(3):233–71.

60. Riedel M, Stanek V, Widimsky J, Prerovsky I. Longterm follow-up of patients with pulmonary thromboembolism. Late prognosis and evolution of hemodynamic and respiratory data. Chest 1982;81(2):151–8.

61. Lewczuk J, Piszko P, Jagas J, et al. Prognostic factors in medically treated patients with chronic pulmonary embolism. Chest 2001;119(3):818–23.

62. Yanagisawa R, Kataoka M, Inami T, et al. Safety and efficacy of percutaneous transluminal pulmonary angioplasty in elderly patients. Int J Cardiol 2014;175(2):285–9.

63. Ogawa A, Satoh T, Fukuda T, et al. Balloon Pulmonary Angioplasty for Chronic Thromboembolic Pulmonary Hypertension: Results of a Multicenter Registry. Circ Cardiovasc Qual Outcomes 2017;10(11).

64. Inami T, Kataoka M, Shimura N, et al. Pressure-wire-guided percutaneous transluminal pulmonary angioplasty: a breakthrough in catheter-interventional therapy for chronic thromboembolic pulmonary hypertension. JACC Cardiovasc Interv 2014;7(11):1297–306.

65. Sugimura K, Fukumoto Y, Satoh K, et al. Percutaneous transluminal pulmonary angioplasty markedly improves pulmonary hemodynamics and long-term prognosis in patients with chronic thromboembolic pulmonary hypertension. Circ J Off J Jpn Circ Soc 2012;76(2):485–8.

66. Tatebe S, Fukumoto Y, Sugimura K, et al. Optical coherence tomography as a novel diagnostic tool for distal type chronic thromboembolic pulmonary hypertension. Circ J Off J Jpn Circ Soc 2010;74(8):1742–4.

67. Kimura M, Kataoka M, Kawakami T, Inohara T, Takei M, Fukuda K. Balloon pulmonary angioplasty using contrast agents improves impaired renal function in patients with chronic thromboembolic pulmonary hypertension. Int J Cardiol 2015;188:41–2.

68. Kreitner K-F, Kunz RP, Ley S, et al. Chronic thromboembolic pulmonary hypertension - assessment by magnetic resonance imaging. Eur Radiol 2007;17(1):11–21.

69. Sakao S, Daimon M, Voelkel NF, et al. Right ventricular sugars and fats in chronic thromboembolic pulmonary hypertension. Int J Cardiol 2016;219:143–9.

En présence des Maîtres de cette Faculté, de mes chers condisciples et selon la tradition d'Hippocrate :

Je promets et je jure d'être fidèle aux lois de l'honneur et de la probité dans l'exercice de la Médecine.

Je donnerai mes soins gratuits à l'indigent, et n'exigerai jamais un salaire au- dessus de mon travail.

Je ne permettrai pas que des considérations de religion, de nation, de race viennent s'interposer entre mon devoir et mon patient.

Admis à l'intérieur des maisons mes yeux n'y verront pas ce qui s'y passe, ma langue taira les secrets qui me seront confiés et mon état ne servira pas à corrompre les mœurs ni à favoriser le crime.

Respectueux et reconnaissant envers mes Maîtres je rendrai à leurs enfants l'instruction que j'ai reçue de leurs pères.

Que les hommes m'accordent leur estime si je suis fidèle à mes promesses.
Que je sois couvert d'opprobre et méprisé de mes confrères si j'y manque.