



HAL
open science

Résection complète du ligament croisé antérieur pour dégénérescence mucoïde : étude rétrospective de 24 cas

Marie Castoldi

► **To cite this version:**

Marie Castoldi. Résection complète du ligament croisé antérieur pour dégénérescence mucoïde : étude rétrospective de 24 cas. Médecine humaine et pathologie. 2018. dumas-02381519

HAL Id: dumas-02381519

<https://dumas.ccsd.cnrs.fr/dumas-02381519>

Submitted on 26 Nov 2019

HAL is a multi-disciplinary open access archive for the deposit and dissemination of scientific research documents, whether they are published or not. The documents may come from teaching and research institutions in France or abroad, or from public or private research centers.

L'archive ouverte pluridisciplinaire **HAL**, est destinée au dépôt et à la diffusion de documents scientifiques de niveau recherche, publiés ou non, émanant des établissements d'enseignement et de recherche français ou étrangers, des laboratoires publics ou privés.

UNIVERSITÉ DE NICE SOPHIA ANTIPOLIS
FACULTÉ DE MÉDECINE

THÈSE D'EXERCICE DE MÉDECINE
pour l'obtention du
DIPLÔME D'ÉTAT DE DOCTEUR EN MÉDECINE
par
CASTOLDI Marie
née le 20 décembre 1989

**RÉSECTION COMPLÈTE DU LIGAMENT CROISÉ ANTÉRIEUR
POUR DÉGÉNÉRESCENCE MUCOÏDE :
ÉTUDE RÉTROSPECTIVE DE 24 CAS**

Soutenue et présentée publiquement
le 12 octobre 2018
à la **Faculté de Médecine de Nice**

Monsieur le Professeur TROJANI Christophe

Président du jury

Monsieur le Professeur BOILEAU Pascal

Assesseur

Monsieur le Professeur DE PERETTI Fernand

Assesseur

Monsieur le Professeur GONZALEZ Jean-François

Assesseur

Monsieur le Docteur AZAR Michel

Directeur de thèse

UNIVERSITÉ NICE SOPHIA ANTIPOLIS
FACULTÉ DE MÉDECINE

Liste des enseignants au 1er mars 2018 à la Faculté de Médecine de Nice

Doyen	Pr. BAQUÉ Patrick
Vice-doyens	Pr. ALUNNI Véronique
Pédagogie	Pr DELLAMONICA Jean
Recherche	
Chargé de mission projet Campus	Pr. PAQUIS Philippe

Conservateur de la bibliothèque	Mme AMSELLE Danièle
Directrice administrative des services	Mme CALLEA Isabelle
Doyens Honoraires	M. AYRAUD Noël
	M. RAMPAL Patrick
	M. BENCHIMOL Daniel

PROFESSEURS CLASSE EXCEPTIONNELLE

M. AMIEL Jean	Urologie (52.04)
M. BERNARDIN Gilles	Réanimation Médicale (48.02)
M. BOILEAU Pascal	Chirurgie Orthopédique et Traumatologique (50.02)
M. DARCOURT Jacques	Biophysique et Médecine Nucléaire (43.01)
M. ESNAULT Vincent	Néphrologie (52-03)
Mme EULLER-ZIEGLER Liana	Rhumatologie (50.01)
M. FENICHEL Patrick	Biologie du Développement et de la Reproduction (54.05)
M. FUZIBET Jean-Gabriel	Médecine Interne (53.01)
M. GASTAUD Pierre	Ophtalmologie (55.02)
M. GILSON Éric	Biologie Cellulaire (44.03)
M. HASSEN KHODJA Reda	Chirurgie Vasculaire (51.04)
M. HÉBUTERNE Xavier	Nutrition (44.04)
M. HOFMAN Paul	Anatomie et Cytologie Pathologiques (42.03)
Mme ICHAI Carole	Anesthésiologie et Réanimation Chirurgicale (48.01)
M. LACOUR Jean-Philippe	Dermato-Vénérologie (50.03)
M. LEFTHERIOTIS Georges	Chirurgie vasculaire ; médecine vasculaire (51.04)
M. MARQUETTE Charles-Hugo	Pneumologie (51.01)
M. MARTY Pierre	Parasitologie et Mycologie (45.02)
M. MICHIELS Jean-François	Anatomie et Cytologie Pathologiques (42.03)
M. MOUROUX Jérôme	Chirurgie Thoracique et Cardiovasculaire (51.03)
Mme PAQUIS Véronique	Génétique (47.04)
M. PAQUIS Philippe	Neurochirurgie (49.02)
M. QUATREHOMME Gérald	Médecine Légale et Droit de la Santé (46.03)
M. RAUCOULES-AIMÉ Marc	Anesthésie et Réanimation Chirurgicale (48.01)
M. ROBERT Philippe	Psychiatrie d'Adultes (49.03)
M. SANTINI Joseph	O.R.L. (55.01)

M. THYSS Antoine Cancérologie, Radiothérapie (47.02)
 M. TRAN Albert Hépto Gastro-entérologie (52.01)

PROFESSEURS PREMIERE CLASSE

Mme ASKENAZY-GITTARD Florence Pédopsychiatrie (49.04)
 M. BAQUÉ Patrick Anatomie - Chirurgie Générale (42.01)
 M. BARRANGER Emmanuel Gynécologie Obstétrique (54.03)
 M. BÉRARD Étienne Pédiatrie (54.01)
 Mme BLANC-PEDEUTOUR Florence Cancérologie – Génétique (47.02)
 M. BONGAIN André Gynécologie-Obstétrique (54.03)
 Mme BREUIL Véronique Rhumatologie (50.01)
 M. CASTILLO Laurent O.R.L. (55.01)
 M. DE PERETTI Fernand Anatomie-Chirurgie Orthopédique (42.01)
 M. DRICI Milou-Daniel Pharmacologie Clinique (48.03)
 M. FERRARI Émile Cardiologie (51.02)
 M. FERRERO Jean-Marc Cancérologie ; Radiothérapie (47.02)
 M. GIBELIN Pierre Cardiologie (51.02)
 M. GUGENHEIM Jean Chirurgie Digestive (52.02)
 M. HANNOUN-LEVI Jean-Michel Cancérologie ; Radiothérapie (47.02)
 M. LONJON Michel Neurochirurgie (49.02)
 M. MOUNIER Nicolas Cancérologie, Radiothérapie (47.02)
 M. PADOVANI Bernard Radiologie et Imagerie Médicale (43.02)
 M. PICHE Thierry Gastro-entérologie (52.01)
 M. PRADIER Christian Épidémiologie, Économie de la Santé et Prévention (46.01)
 Mme RAYNAUD Dominique Hématologie (47.01)
 M. ROSENTHAL Éric Médecine Interne (53.01)
 M. SCHNEIDER Stéphane Nutrition (44.04)
 M. STACCINI Pascal Biostatistiques et Informatique Médicale (46.04)
 M. THOMAS Pierre Neurologie (49.01)

PROFESSEURS DEUXIEME CLASSE

Mme ALUNNI Véronique Médecine Légale et Droit de la Santé (46.03)
 M. ANTY Rodolphe Gastro-entérologie (52.01)
 M. BAHADORAN Philippe Cytologie et Histologie (42.02)
 Mme BAILLIF Stéphanie Ophtalmologie (55.02)
 M. BENIZRI Emmanuel Chirurgie Générale (53.02)
 M. BENOIT Michel Psychiatrie (49.03)
 M. BREAUD Jean Chirurgie Infantile (54-02)
 M. CHEVALIER Nicolas Endocrinologie, Diabète et Maladies Métaboliques (54.04)
 M. CHEVALLIER Patrick Radiologie et Imagerie Médicale (43.02)
 Mme CHINETTI Giulia Biochimie-Biologie Moléculaire (44.01)
 M. CLUZEAU Thomas Hématologie (47.01)
 M. DELLAMONICA Jean Réanimation médicale (48.02)
 M. DELOTTE Jérôme Gynécologie-obstétrique (54.03)
 M. FONTAINE Denys Neurochirurgie (49.02)
 M. FOURNIER Jean-Paul Thérapeutique (48-04)
 Mlle GIORDANENGO Valérie Bactériologie-Virologie (45.01)
 M. GUÉRIN Olivier Gériatrie (48.04)
 M. IANNELLI Antonio Chirurgie Digestive (52.02)
 M JEAN BAPTISTE Elixène Chirurgie vasculaire (51.04)
 M. LEVRAUT Jacques Anesthésiologie et Réanimation Chirurgicale (48.01)
 M. PASSERON Thierry Dermato-Vénéréologie (50-03)

M. ROGER Pierre-Marie	Maladies Infectieuses ; Maladies Tropicales (45.03)
M. ROHRICH Pierre	Pédiatrie (54.01)
M. ROUX Christian	Rhumatologie (50.01)
M. RUIMY Raymond	Bactériologie-virologie (45.01)
Mme SACCONI Sabrina	Neurologie (49.01)
M. SADOUL Jean-Louis	Endocrinologie, Diabète et Maladies Métaboliques (54.04)
M. TROJANI Christophe	Chirurgie Orthopédique et Traumatologique (50.02)

MAITRES DE CONFÉRENCES DES UNIVERSITÉS - PRATICIENS HOSPITALIERS

M. AMBROSETTI Damien	Cytologie et Histologie (42.02)
Mme BANNWARTH Sylvie	Génétique (47.04)
M. BENOLIEL José	Biophysique et Médecine Nucléaire (43.01)
Mme BERNARD-POMIER Ghislaine	Immunologie (47.03)
M. BRONSARD Nicolas (42.01)	Anatomie Chirurgie Orthopédique et Traumatologique
Mme BUREL-VANDENBOS Fanny	Anatomie et Cytologie pathologiques (42.03)
M. DOGLIO Alain	Bactériologie-Virologie (45.01)
M DOYEN Jérôme	Radiothérapie (47.02)
M FAVRE Guillaume	Néphrologie (52.03)
M. FOSSE Thierry	Bactériologie-Virologie-Hygiène (45.01)
M. GARRAFFO Rodolphe	Pharmacologie Fondamentale (48.03)
Mme GIOVANNINI-CHAMI Lisa	Pédiatrie (54.01)
Mme HINAULT Charlotte	Biochimie et biologie moléculaire (44.01)
M. HUMBERT Olivier	Biophysique et Médecine Nucléaire (43.01)
Mme LAMY Brigitte	Bactériologie-Virologie (45.01)
Mme LEGROS Laurence	Hématologie et Transfusion (47.01)
Mme LONG-MIRA Elodie	Cytologie et Histologie (42.02)
Mme MAGNIÉ Marie-Noëlle	Physiologie (44.02)
Mme MOCERI Pamela	Cardiologie (51.02)
Mme MUSSO-LASSALLE Sandra	Anatomie et Cytologie pathologiques (42.03)
M. NAÏMI Mourad	Biochimie et Biologie moléculaire (44.01)
Mme POMARES Christelle	Parasitologie et mycologie (45.02)
Mme SEITZ-POLSKI Barbara	Immunologie (47.03)
M. TESTA Jean	Épidémiologie Économie de la Santé et Prévention (46.01)
M. TOULON Pierre	Hématologie et Transfusion (47.01)

PROFESSEUR DES UNIVERSITÉS

M. HOFLIGER Philippe	Médecine Générale (53.03)
----------------------	---------------------------

MAITRE DE CONFÉRENCES DES UNIVERSITÉS

M. DARMON David	Médecine Générale (53.03)
-----------------	---------------------------

PROFESSEURS AGRÉGÉS

Mme LANDI Rebecca	Anglais
-------------------	---------

PRATICIEN HOSPITALIER UNIVERSITAIRE

M. DURAND Matthieu	Urologie (52.04)
M. ILIE Marius	Anatomie et Cytologie pathologiques (42.03)

PROFESSEURS ASSOCIÉS

M. GARDON Gilles	Médecine Générale (53.03)
Mme HURST Samia	Thérapeutique (48.04)

M. PAPA Michel

Médecine Générale (53.03)

MAITRES DE CONFÉRENCES ASSOCIÉS

M BALDIN Jean-Luc

Médecine Générale (53.03)

Mme CASTA Céline

Médecine Générale (53.03)

M. HOGU Nicolas

Médecine Générale (53.03)

Mme MONNIER Brigitte

Médecine Générale (53.03)

Constitution du jury en qualité de 4ème membre

Professeurs Honoraires

M ALBERTINI Marc

M. GILLET Jean-Yves

M. BALAS Daniel

M. GRELLIER Patrick

M. BATT Michel

M. GRIMAUD Dominique

M. BLAIVE Bruno

M. HARTER Michel

M. BOQUET Patrice

M. JOURDAN Jacques

M. BOURGEON André

M. LAMBERT Jean-Claude

M. BOUTTÉ Patrick

M. LAZDUNSKI Michel

M. BRUNETON Jean-Noël

M. LEFEBVRE Jean-Claude

Mme BUSSIERE Françoise

M. LE FICHOUX Yves

M. CAMOUS Jean-Pierre

Mme LEBRETON Elisabeth

M. CANIVET Bertrand

M. LOUBIERE Robert

M. CASSUTO Jill-Patrice

M. MARIANI Roger

M. CHATEL Marcel

M. MASSEYEFF René

M. COUSSEMENT Alain

M. MATTEI Mathieu

Mme CRENESSE Dominique

M. MOUIEL Jean

M. DARCOURT Guy

Mme MYQUEL Martine

M. DELLAMONICA Pierre

M. ORTONNE Jean-Paul

M. DELMONT Jean

M. PRINGUEY Dominique

M. DEMARD François

M. SAUTRON Jean Baptiste

M. DESNUELLE Claude

M. SCHNEIDER Maurice

M. DOLISI Claude

M. TOUBOL Jacques

M. FRANCO Alain

M. TRAN Dinh Khiem

M. FREYCHET Pierre

M. VAN OBBERGHEN

Emmanuel

M. GÉRARD Jean-Pierre

M. ZIEGLER Gérard

M.C.U. Honoraires

M. ARNOLD Jacques

M. GIUDICELLI Jean

M. BASTERIS Bernard

M. MAGNÉ Jacques

Mlle CHICHMANIAN

Rose-Marie

Mme MEMRAN Nadine

Mme DONZEAU Michèle

M. MENGUAL Raymond

M. EMILIOZZI Roméo

M. PHILIP Patrick

M. FRANKEN Philippe

M. POIRÉE Jean-Claude

M. GASTAUD Marcel

Mme ROURE Marie-Claire

REMERCIEMENTS

À mon Maître et Président du Jury, Monsieur le Professeur TROJANI

Je vous remercie de m'avoir confié ce travail et d'avoir accepté de présider mon jury de thèse. Vous incarnez cette grande équipe, sur le plan humain comme chirurgical. Vous voir faire une prothèse de genou est comme regarder un chef d'orchestre. Figure paternelle du service, vous aimez nous faire partager votre expérience immense, et vous nous apprenez à chercher des solutions simples aux problèmes compliqués. C'est un honneur de profiter de votre enseignement clinique et chirurgical.

À mon Maître, chef de service d'Orthopédie et jury, Monsieur le Professeur BOILEAU

Je vous remercie d'avoir accepté de juger mon travail. Être votre élève dans ce service est un honneur. J'admire l'exigence avec laquelle vous défendez la pratique hospitalière d'une chirurgie d'excellence. Vous nous apprenez que l'adresse chirurgicale n'est rien sans le raisonnement diagnostique et la stratégie, et votre enseignement dépasse largement le spectre de la technique chirurgicale.

À mon Maître, chef de service de Traumatologie et jury, Monsieur le Professeur DE PERETTI

Je vous remercie d'avoir accepté de juger mon travail. Vos enseignements quotidiens d'anatomie, de traumatologie et votre expérience en expertise ont marqué mon internat comme les générations avant moi. En vrai patron, vous savez être présent pour les cas difficiles et trancher les situations impossibles.

À mon Maître et jury, Monsieur le Professeur GONZALEZ

Je vous remercie d'avoir accepté de juger mon travail. Vos enseignements au bloc opératoire comme en consultation sont précieux, et votre expérience contribue à enrichir l'orthopédie niçoise.

À mon jury et Directeur de thèse, Monsieur le Docteur Michel AZAR

Je te remercie d'avoir accepté de diriger ce travail de thèse. Tu as patiemment supporté mes objections, répondu à mes questions et tuné inlassablement ce travail. J'ai essayé de mettre les plus belles jantes alu à cette présentation, j'espère que tu en seras fier !

À tous mes maîtres d'internat

Madame le Docteur Florence BASTIANI, précision chirurgicale et escarpins
 Monsieur le Docteur Jean-Yves KURZENNE, sagesse et circoncisions
 Monsieur le Professeur Michel LONJON, pour la voie ptériale et les surjets de dure-mère
 Monsieur le Professeur Philippe PAQUIS, parce qu'on y arrive toujours
 Monsieur le Docteur Jean-Luc CLÉMENT, flegme et vissage pédiculaire les yeux fermés
 Monsieur le Docteur Jacques TABUTIN, pour qui j'ai persévéré (esprit de contradiction)
 Monsieur le Docteur Pierre-Marie CAMBAS fausse indifférence, moustache, charbonnage de France
 Monsieur le Docteur Frédéric VOGT, pour la bienveillance et les malléoles
 Monsieur le Docteur Régis BERNARD DE DOMPSURE, épeler pour mieux régner
 Madame le Professeur Elvire SERVIEN, à la tête d'un service d'excellence
 Monsieur le Professeur Sébastien LUSTIG, et les porte-râpes décalés

À mes chefs de clinique et assistants

Ode à la patience dont vous avez dû faire preuve au quotidien pour m'expliquer que j'ai tort. Contrairement à ce que peuvent laisser penser mes "oui mais", j'ai toujours entendu et écouté vos conseils et vos remarques. Vous m'avez tous aidé à grandir et progresser pendant ces 4 premières années d'internat, et vous continuerez à m'apprendre encore longtemps. Merci pour tout !

Jean-François LECOMPTE qui m'a appris à être interne, ouvrir un porte-aiguille sans les doigts, et qu'un enfant pouvait servir plusieurs fois (le compte est bon)
 Olivier ROSELLO pour la rigueur, la pédagogie, et les interros surprises entre deux tendons de porc
 Fabien ALMAIRAC pour ces heures passées à carboniser des tumeurs (facile) et m'avoir appris qu'on n'est jamais fatigué
 Cécile BATAILLER mon modèle d'orthopédiste désolée
 Romain GAILLARD auteur du score du même nom et roi du jeu de mots
 Antoine SCHNEIDER et ses alter ego Septic-Man et Dépass-Man
 Stanislas GUNST Castafiore ? Ta g-----
 Florent PENNES pour ma première vis
 Ronny BENSID est-ce que tu as MAL quand j'appuie là ?
 Lauryl DECROOCCQ Superwoman à scie et sang chaud
 Maxime CAVALIER t'as fait du sport ce weekend ?
 Hugo DARMANTE rigueur et cheat days
 Jean-Luc RAYNIER pour la poésie
 Marc-Olivier GAUCI Cannes forever
 Mikael CHELLI Stat-Man
 Vincent LAVOUE tu connais pas l'opération
 Gilles CLOWEZ pour les gardes à 8 fractures ouvertes

À Henri

pour une enfance pleine d'histoires d'Indochine et d'Afrique, d'explications interminables sur le corps humain, de récits d'Histoire de France avec dates à l'appui (plus ou moins exactes...). Pour ton amour, tes attentions discrètes. Pour tes coronaires qui se débouchaient en entendant ma voix, un miracle de la médecine. Pour avoir inspiré presque toutes mes vocations jusqu'à la dernière. Pour m'avoir fait voyager dans tes mille vies, parachutiste, chirurgien de guerre, navigateur, humanitaire, soigneur d'oliviers... et surtout pour avoir excellé dans ta vie de grand-père. Tu me manques comme au premier jour. Le hasard m'a ramenée sur la côte que tu avais quittée à 18 ans et j'ai l'impression tu m'accompagnes à chaque étape de ce long chemin. Tu aurais dû être là aujourd'hui.



À Minus

mon moi en mieux! Petite boule rouge aux oreilles décollées devenue (presque) adulte, te voir grandir a été une folle et belle aventure. Tu m'impressionnes par ta maturité, ta détermination et ton aisance dans le monde. Ton humour n'a de rival que le mien. Tu pourras courir le monde comme agent secret ou présidente d'ONG, mais tu reviendras toujours aux sources - mozza, pizza et sista.

À mes parents adorés

je ne peux pas exprimer avec des mots tout ce que vous m'avez apporté. Tout ce que je suis, tout ce que j'ai, je vous le dois. Vous m'avez aimée, soutenue, supportée pendant les crises d'indépendance précoces, vous avez respecté mes choix même ceux que vous ne compreniez pas, toujours présents pour me rattraper.

Daddy, tu es la source de ma curiosité insatiable. De ma culture culinaire et Desprogienne, mon goût pour les chaussettes bien rangées, Schumi et les lignes bien droites, mon humour douteux. Tu me pardonneras un jour, j'espère, de n'avoir pas suivi tes traces dans l'administration territoriale (une Ferrari ?).

Maman, ton dévouement pour nous ne connaît aucune limite. Tu as réussi le grand écart impossible, mère douce et protectrice, femme forte et indépendante, exemplaire et infatigable au travail comme à la maison. Grâce à toi j'ai toujours cru que je pouvais tout faire, tu as été mon premier modèle.

À Aymen

mon allié. Sans toi, je ne serais pas arrivée ici en un seul morceau. Du contrôle parental pendant les révisions (donne moi le code!!) aux plus grandes leçons de médecine (huile d'olive et eau de mer), tu m'aides à prendre du recul sur le quotidien. Mélange improbable d'un homme droit et sage, et d'un grand enfant au coeur pur et à la tête pleine de rêves. La douceur de ta mère et la fierté de ton père. Un humour étrange et assez de caractère pour résister à ma mauvaise foi... l'alliage parfait.

À Mamie Jacqueline

la Force pas du tout tranquille. Peu important les épreuves, tu avances sans regarder en arrière. Cette famille n'existerait pas sans cette jeune fille téméraire déterminée à aller soigner les lépreux à l'autre bout du monde. Tes connaissances médicales remontent peut-être à la guerre de Crimée (ou plus) mais je ne me lasse pas d'écouter tes histoires.

À Mamie Louise

ton caractère latin bien trempé et ton esprit aiguisé ont traversé les générations. Et les gnocchi...

À Papi Henri

ta fierté discrète, le travail d'une vie bâtie avec la persévérance du fils de maçon, et la Scopa.

À Syrah

le meilleur chien du monde, et de l'univers.

À La famille, en grand, en désordre, pour se ressourcer, bruyante et (parfois) apaisante : Parrain, Martine, Jean-Marc et Michèle, Isabelle, Nathalie.

Pierre et Nathalie, pour m'avoir fait partager vos étés corses et les Noël aux quatre coins de la France.

Les pièces rapportées qui ont agrandi la famille : Marc et son clan Fernandez, Caroline et les VDH, Ouria, Georges.

Marraine et Jérôme

Ma Anto

Les cousins, Nicolas et Anne-Fleur, Aurélien, Julia, Ange et Noé, David et Emeline, Cédric, Clio, Pierre et Thomas, Sandrine, Fred, Robin et Lise, Loïc, Marion, Maxou et Mathilde.

Mention très spéciale pour l'équipe cousinades marseillaises supplément sushi : Cécile, ta spontanéité et les licornes, Mathilde, avec ta faim de changer le monde.

À ma deuxième famille de l'autre côté de la mer, tout en rires et couleurs : Moufida et Farhat, Wafa et Habib, Faika et Fawzi, Imen et Kamel, Samar et Abdelatif, petit Saif devenu grand. Tous les oncles et tantes, Mounira, les enfants, Ziya, Nouran, Naouras, Rayan, Nadir, Sadiq, les cousins.

À mes amis fidèles malgré les kilomètres, votre présence à mes côtés est le plus beau des cadeaux. J'espère que les séjours répétés sur ma côte finiront par vous convaincre de me suivre!

Louwic, le plus ancien. J'ai l'impression qu'on a grandi ensemble, et c'est peut-être le cas - après tout, je t'ai connu vêtu d'une peau de mouton et désormais tu renies le saucisson (tentative d'alexandrin). Les nuques et autres chagrins d'amour n'avaient aucun secret pour nous. Tu traites ta vie comme une aventure et c'est tout le mal que je te souhaite! Un coup de Mistral est si vite arrivé...

Honey, mon double. Tu es 95% de mes bons souvenirs de P1, du pied dans la porte après 23h aux orgies Friends & pâte à cookies crue. Et à tes parents pour m'avoir toujours accueillie à Charbo les bras ouverts. Après les débats à rallonges et les engueulades à New York, l'éloignement a rendu notre amitié plus calme! Je suis admiratrice et heureuse de la vie que tu t'es fabriquée. Sur ma demande, un charmant Naoufal (à défaut de Sacha) gardera un oeil sur toi en attendant qu'un courant vous renvoie vers la Province.

Clédoux, oh Clédoux. Que d'aventures ensemble, des bancs de Saint Just à ceux du Traffic neuf places en passant par tous les pubs irlandais du Vieux Lyon à la recherche d'Yvon, et les tomates au houmous... Tu restes à ce jour la seule personne capable de me sortir le dimanche matin pour acheter des poireaux en bord de Saône. J'attends les prochains flux migratoires qui vous rapprocheront peut-être, Olive, Charlégonde et toi, de mon petit bout de mer!

Stellou, ma baroudeuse. Après 10 ans et 10 déménagements chacune, on se retrouve toujours avec le même plaisir! Tu regardes le monde (et plutôt bien) à travers ta caméra et je sais que tu penseras à moi dans ton discours aux Oscars.

Claudine et ses petits bouchons. Ton coeur pur est allé s'aérer en Bretagne pour le plus grand malheur de mon porte-monnaie, mais je traverserai la France en diagonale mille fois pour toi et les chars à voile (autre tentative d'alexandrin).

Loulou, toute une histoire! Jar Jar Binks à la bonne humeur indémodable et âme sensible sous les blagues, tu nous a fait gagner Chloé comme camarade de voyage helvétiquement cool!

Stephanouch, mon étape grenobloise, toujours le sac à dos prêt pour l'aventure, toujours là pour les copains, Caro, mon clown inépuisable au coeur d'artichaut, Mémé la courageuse qui pense qu'elle a un coeur d'artichaut...! Nicoo, pour les virées marseillaises et ta bonne humeur permanente, et ta Douce!

Mes copines de la côte en vrac - Marine, Marion, Audrey...

Les copains de Saint Just et après, Benj, Marie, Mathilde et Max, Marion, Hugo, Clément, Camille... toute la clique et j'en oublie

Ma famille de Charleston, Philippe et Marie-Laure, Camille, Kerranna, Courtney, Dragon Bones, Vidya, et tous les autres

À ma famille de l'hôpital

Tous mes co-internes passés et présents, une médaille pour m'avoir supportée et soutenue malgré mon doux caractère, je vous aime

Mention spéciale à Gastaldi, complice de premier stage option paillettes

Aurélie, neurowarrior

Tristan et Caro chez les bisounours

Hafid pour les plans machiavéliques et les buffets à volonté

La team de traumatologie, Hugo Tristan Yann P. Henri Romain Yann S. tous solidaires

Mes frères sur la colline, Vac Debroche et Canettos vous avez été mon rayon de soleil tous les jours, votre bêtise n'a d'égal que vos talents d'archivistes

Ma belle équipe du 5ème, mes chouchous : MCT notre mascotte à stéthoscope, Adil & Antoine couple de l'année, John l'orthopédiste à chemise le plus rapide de l'Ouest, Yannick à paillettes

Le reste de la team ortho Nice, Jérémy Christophe Thomas Bastien Emilien Karim Gaya et Grégoire.

Aux infirmiers et infirmières, aides-soignants et secrétaires, au bloc et en hospit, de tous les services qui ont eu la patience d'apprendre à me connaître !

À Lenval pour mes premiers pas, Fanny, Stella, Smain, Pauline, Mai et tous les autres

Au Pavillon G, Nabil mon loulou, Lolotte, Fabienne, Rose, Sissi, Sandra, Fanny, Alex, Jojo, Nora, Rahil, etc.

À Cannes, bien sûr Audrey et Julie, Mémé et Titon, Alexandra, Clothilde, Oliv et Patrick, et tous les autres

À la Croix-Rousse, le noyau dur du bloc-karaoké, Nadège, Léa, Margaux, Jérémy, Valérie, Stéphanie, Coralie, et j'en oublie. Et en hospit, Chef, Joanna, Héli, Audrey, etc.

À la gigantesque équipe d'Ortho-Traumatologie Pasteur 2, bloc services et consultations! Trop nombreux pour être tous nommés, vous êtes devenus ma deuxième famille au fil de ces trois longs semestres.

Mention spéciale aux plâtrières en chef Mag, Christelle, Morgane et Elo, aux abonnées de l'Est Kati et Alicia, à l'équipe de Hanche & Genou, et à toute la famille du bloc pour ces heures passées à travailler (un peu) et rire (beaucoup) avec vous!

Les mots qui restent

Jean-François Lecompte

Le repos de garde c'est pas fait pour se reposer, c'est fait pour travailler

Jean-Luc Clément

D'abord on fait ce qui est décrit. Ensuite quand on fait bien, on peut innover

Olivier Rosello

Ton problème c'est que tu sais pas par où commencer, donc tu fais rien

Philippe Paquis

On y arrive toujours

Jacques Tabutin

L'Orthopédie est un sport d'homme, ce n'est pas fait pour les femmes

Vous avez du jus de navet dans les veines

Les hommes ne vous feront pas de cadeau dans ce métier, il faut être plus dure qu'eux

Elvire Servien

Dans deadline il y a "dead"

Cécile Batailler

Désolée

Marc-Olivier Gauci

La greffe fait précisément 12,5 degrés. Mais en orthopédie l'avantage c'est qu'on peut écraser les choses

Régis Bernard de Domsure

Oh là là

Fernand de Peretti

C'est très très grave

Celui qui a la grosse tête, il faut lui faire tremper dans l'eau froide pour la faire rétrécir

Pascal Boileau

C'est pas un puzzle les gars

La loi, c'est nous

La chirurgie c'est comme conduire une voiture, quand tu arrives à un rond-point faut ralentir

Christophe Trojani

Écoute-moi

Dieu est bon avec les chirurgiens

J'ai toujours voulu être boucher

Vous savez le problème avec les Niçois ? Quand ils sont pas contents, ça se sait.

SOMMAIRE

1. PREMIÈRE PARTIE - Dégénérescence mucoïde du ligament croisé antérieur	14
1.1. Définition	14
1.2. Physiopathologie	14
1.3. Présentation clinique	15
1.4. Recommandations thérapeutiques actuelles	15
1.5. Revue de la littérature 1999 - 2018	16
1.6. Analyse de la littérature	19
2. DEUXIÈME PARTIE - Étude clinique originale	21
2.1. Introduction	21
2.2. Matériel et Méthodes	21
2.2.1 Critères d'inclusion et exclusion	21
2.2.2. Design de l'étude	22
2.2.3. Protocole opératoire	24
2.2.4. Analyses statistiques	25
2.3. Résultats	25
2.3.1. Douleur postérieure	25
2.3.2. Amplitudes articulaires	25
2.3.3. Laxité - Instabilité	26
2.3.4. Scores fonctionnels - Pratique sportive	28
2.3.5. Douleurs associées	29
2.3.6. Kyste mucoïde	30
2.3.7. Arthrose fémorotibiale	31
2.4. Discussion	32
2.4.1. Douleur postérieure	32
2.4.2. Amplitudes articulaires	32
2.4.3. Laxité - Instabilité	33
2.4.4. Scores fonctionnels - Pratique sportive	34
2.4.5. Douleurs associées	36
2.4.6. Kyste mucoïde	36
2.4.7. Arthrose radiologique	36
2.4.8. Limites de l'étude	37
2.5. Conclusion	37
2.6. Références	38
3. TROISIÈME PARTIE - Article	40

1. PREMIÈRE PARTIE - Dégénérescence mucoïde du ligament croisé antérieur

1.1. Définition

La dégénérescence mucoïde du ligament croisé antérieur (DMLCA) est un phénomène dégénératif peu connu et rarement rapporté avant les années 2000. Elle consiste en une accumulation de glycosaminoglycanes (comme l'acide hyaluronique) entre les fibrilles de collagène qui forment les fibres ligamentaires. Cette substance mucoïde envahit parfois un seul faisceau, le faisceau antéro-médial ou postéro-latéral, mais plus souvent la totalité du LCA, qui est augmenté de volume. Les fibres du LCA restent continues dans la dégénérescence mucoïde, bien que les radiologues interprètent régulièrement son aspect IRM comme une rupture partielle du LCA. Le diagnostic est affirmé sur l'IRM en séquence T1 et T2, avec un aspect typique en "branche de céleri" qui correspond à l'épaississement antéro-postérieur du LCA par la substance mucoïde en hypersignal T1 et T2, entre les fibres continues du LCA [1]. Bergin et al. [2] ont retrouvé 1% de dégénérescence mucoïde du LCA sur plus de 4000 IRM de genou, pour des patients de 42 ans d'âge moyen avec un sex ratio à 1. Salvati et al. [3] ont plus récemment analysé plus de 1200 IRM de genou et diagnostiqué dans 5,3% des cas une dégénérescence mucoïde du LCA, tous confirmés secondairement par arthroscopie. Un tiers de ces lésions du LCA comporte des caractéristiques à la fois de dégénérescence et de kyste mucoïde, confirmant que la pathogenèse de ces deux entités distinctes est liée. Notre travail ne porte que sur la dégénérescence mucoïde. Parmi les patients atteints d'arthrose débutante ou ayant des facteurs de risques d'arthrose, la prévalence de la dégénérescence mucoïde augmente à 9% [4]. Cette étude de Hovis et al. ont également mis en évidence que la DMLCA était associée à significativement plus de lésions chondrales et du ménisque interne. Une autre étude sur la base de données américaine Osteoarthritis Initiative [5] a observé une association entre DMLCA et diminution de l'interligne fémorotibial au recul maximal de 4 ans. D'après Kim et al. [6], la dégénérescence mucoïde du LCA était associée dans 96% des cas à des modifications arthrosiques visibles en arthroscopie. Bien que l'association entre DMLCA et arthrose ait été prouvée, on ne sait pas si la DMLCA accélère le développement de l'arthrose ou si l'arthrose est un facteur prédisposant à la DMLCA.

1.2. Physiopathologie

Plusieurs hypothèses existent concernant la physiopathologie de la DMLCA. Le simple vieillissement du tissu ligamentaire est une étiologie possible, mais au contraire de la dégénérescence mucoïde des ménisques, la DMLCA est un phénomène peu fréquent et qui touche régulièrement des patients de moins de 40 ans. Plusieurs auteurs relèvent un antécédent de traumatisme bénin dans les mois précédant l'apparition des symptômes [7]. Les fibroblastes du LCA sécrètent des glycosaminoglycanes en réponse aux stimuli traumatiques, nourrissant l'hypothèse d'un facteur

déclenchant traumatique. Dans une hypothèse microtraumatique similaire, un conflit entre le LCA et une échancrure intercondylienne naturellement étroite ou envahie par des ostéophytes serait responsable de la DMLCA. En effet, il a été démontré que les patients atteints de DMLCA possèdent une échancrure plus étroite et plus verticale que les patients indemnes [8]. Il est cependant possible que l'échancrure rétrécie soit une conséquence de la DMLCA et non sa cause. Un autre facteur prédisposant à la DMLCA pourrait être la pente tibiale postérieure. En effet, Jung et al. [9] ont démontré que des patients atteints de dégénérescence mucoïde avaient une pente tibiale postérieure significativement plus élevée (13,5°) que des patients indemnes (9,4°), et que le genou controlatéral non atteint. Plusieurs auteurs [10] ont noté lors de l'arthroscopie la disparition ou l'aspect très inflammatoire de la membrane synoviale qui recouvre habituellement le LCA. Lee et al. [11] ont montré en 1996 que la membrane synoviale isole les ligaments croisés du liquide synovial. Amiel et al. [12] ont réalisé en 1985 un modèle animal de synovectomie du LCA qui entraînait une augmentation de l'activité de la collagénase, enzyme capable d'endommager le LCA. Ces expériences sont anciennes et n'ont pas été reproduites chez l'être humain, mais elles entretiennent l'hypothèse que l'atteinte de la membrane synoviale du LCA serait en cause dans la pathogénie de la dégénérescence mucoïde.

1.3. Présentation clinique

Cliniquement, la DMLCA se manifeste au premier plan par une douleur postérieure permanente du genou, aggravée en fin de flexion et parfois en fin d'extension. Le deuxième symptôme invalidant est la limitation des amplitudes articulaires en flexion (autour de 100°) et de manière inconstante en extension (flessum variable). Les symptômes apparaissent progressivement, parfois après un traumatisme bénin. L'explication admise de ces symptômes est mécanique, par l'encombrement du LCA dans l'échancrure. La tension des fibres ligamentaires par la substance mucoïde est également évoquée comme cause de la douleur postérieure. Les patients atteints de DMLCA ne sont pas instables, et présentent rarement une hydarthrose modérée. Chez les patients présentant un flessum et des douleurs principalement en fin d'extension, une atteinte isolée du faisceau postéro-latéral du LCA était visualisée lors de l'arthroscopie [6]. Plus rarement, une atteinte isolée du faisceau antéro-médial a été rapportée, mais la plupart des lésions de DMLCA atteignent les deux faisceaux du LCA [13, 14, 15].

1.4. Recommandations thérapeutiques actuelles

Une revue de la littérature par Lintz et al. publiée en 2011 [16] reprend la physiopathologie, l'épidémiologie, le diagnostic et les différents traitements disponibles de la DMLCA. Le traitement médical n'étant pas efficace sur les symptômes de la DMLCA, différents traitements chirurgicaux ont été décrits depuis près de 20 ans. Sous arthroscopie, il est possible de réaliser une résection partielle des portions pathologiques du LCA, au couteau motorisé (shaver) ou à la sonde de radiofréquence

[17]. Cette résection partielle doit préserver d'après les auteurs au minimum 50% du volume initial du LCA. La résection partielle peut être associée à une plastie de l'échancrure à l'ostéotome et à la fraise, au cas par cas en fonction du conflit observé en peropératoire entre la partie antérieure du LCA et l'échancrure intercondylienne. Une alternative thérapeutique est la résection complète du LCA au couteau motorisé. Lintz et al. [16] recommandaient, en conclusion de leur revue, un traitement chirurgical sous arthroscopie consistant en une résection partielle du LCA la plus économe possible associée au cas par cas à une plastie de l'échancrure. Cet objectif de préservation du LCA était justifié par la crainte d'occasionner chez ces patients stables une laxité antérieure chronique, avec ses conséquences à court terme (instabilité) et moyen à long terme (arthrose). La revue de Lintz et al. ne réunit cependant pas les critères d'une réelle méta-analyse, car les études recensées sont de faible puissance, utilisant des critères de jugement variables d'une étude à l'autre, et ne décrivent souvent pas leurs résultats de manière précise et comparable. Nous avons réalisé une revue exhaustive de la littérature afin de recenser les données existantes à ce jour sur les trois options thérapeutiques connues pour la dégénérescence mucoïde du LCA.

1.5. Revue de la littérature 1999 - 2018

La dégénérescence mucoïde du LCA est un sujet peu traité dans la littérature scientifique. La recherche des termes "mucoïd degeneration" et "ACL" sur la base de données internationale Pubmed donne 54 résultats, dont 29 articles traitant spécifiquement de dégénérescence mucoïde du LCA, et seulement 15 articles rapportant les résultats des différentes prises en charges thérapeutiques. Le niveau de preuve de ces 15 études est faible (niveaux 3 et 4). La dégénérescence mucoïde du LCA a été décrite pour la première fois en 1999 par Kumar et al. [18], puis dans sept autres séries de cas isolés dans les années 2000 [19-24]. Ces articles rapportent des cas cliniques très similaires : un ou deux patients d'âge moyen atteints de DMLCA, présentant des douleurs postérieures en flexion et une limitation des amplitudes articulaires (flexion moyenne à 90-100°, flessum variable), un traitement chirurgical par résection partielle du LCA sous arthroscopie, et des résultats cliniques satisfaisants à un suivi maximal de 6 mois à 2 ans avec une disparition des douleurs et une récupération complète ou presque des amplitudes articulaires, sans laxité clinique ni instabilité. Six cohortes rétrospectives (dont une comparative non appariée) et deux cohortes prospectives non comparatives ont été publiées entre 2004 et 2017.

La première de ces cohortes, publiée par Narvekar et al. [25] dans *Arthroscopy* en 2004, avait inclus 5 patients entre 35 et 45 ans atteints de DMLCA et pour qui une résection partielle (appelée "debulking") associée à une plastie de l'échancrure intercondylienne avait été réalisée. Au recul maximal entre 6 et 21 mois, tous les patients avaient un amendement complet des douleurs postérieures, et 4 patients sur 5 avaient une récupération de la flexion complète. Les patients ne

rapportaient pas d'instabilité subjective et le test du Lachman était à arrêt dur. Les quatre cohortes suivantes avaient des effectifs plus importants.

En 2008, Kim et al. [10] ont décrit une série de 106 genoux atteints de DMLCA (42 à 80 ans), dont le point commun est une douleur en fin d'extension. Cette étude est la seule série de DMLCA focalisée sur les douleurs en extension, et seuls 20% des patients inclus présentent également un déficit de flexion. Le traitement arthroscopique de ces patients a consisté en une résection isolée du faisceau postéro-latéral, associée au cas par cas à une plastie de l'échancrure. Au recul maximal, de 2 ans minimum, 87% des patients rapportaient une amélioration des douleurs en extension, et 53% d'amendement total des douleurs. 82% des déficits d'extension et 58% des déficits de flexion étaient normalisés. Aucune instabilité ni laxité clinique n'était notée au recul maximal, et 86% des patients étaient satisfaits de l'intervention.

En 2010, l'équipe versaillaise de Lintz et al. [13] publie dans OTSR une série hétérogène bicentrique de 29 genoux atteints de DMLCA : 12 résections partielles dont 2 associées à une plastie de l'échancrure, et 17 résections complètes ou subtotaux (plus de 50% du volume du LCA). L'âge moyen des patients était de 49 ans (22 à 68 ans). Ces patients ont été suivis pendant 6 ans en moyenne, un suivi supérieur aux autres études. Alors que les études précédentes décrivaient une absence de laxité ou d'instabilité au recul, Lintz et al. rapportent un test de Lachman à arrêt dur retardé ou mou pour 97% des patients, et une proportion croissante d'instabilité post-opératoire, jusqu'à 48% au recul maximal. Les patients instables pratiquaient tous une activité sportive en préopératoire. Deux patients ont nécessité une ligamentoplastie secondaire (7%) et deux patients ont été ré-opérés pour une arthroplastie partielle ou totale. Le soulagement des douleurs postérieures était efficace avec 93% d'amendement des douleurs et 21 degrés de gain de flexion moyen (entre 0 et 60°) pour une flexion préopératoire moyenne de 97 degrés. Cette étude est la première à objectiver la translation tibiale antérieure suite à la résection du LCA pour DMLCA, grâce à une laximétrie TELOS™ [26], obtenant en moyenne 8,3 mm de différentiel entre le genou opéré et le genou sain. Des scores fonctionnels [27] étaient également recueillis pour la première fois : le score IKDC subjectif était en moyenne de 71/100 au recul, et le score KOOS global à 78/100, pour un KOOS Sport à 64/100. Les patients avec les résultats fonctionnels les plus bas avaient également une proportion plus élevée de lésions chondrales et/ou méniscales observées en per-opératoire. Cette étude possède le recul le plus élevé concernant la DMLCA, et des évaluations post-opératoires précises (TELOS, gain de flexion quantifié, scores fonctionnels détaillés), cependant son interprétation est limitée par le caractère hétérogène de la série. En effet, résections partielles et complètes du LCA ne sont pas différenciées dans la présentation des résultats. On ne sait donc pas si l'instabilité est survenue après résection partielle ou complète du LCA, ni dans quel délai en fonction

des patients. On ne sait pas si les meilleurs résultats cliniques ont été obtenus après résection partielle ou complète.

En 2012, Chudasama et al. [28] publient une cohorte prospective de 20 patients atteints de DMLCA, 41 ans en moyenne (28 à 54 ans), dont les symptômes étaient principalement en extension, avec 90% de flexum pour seulement 10% de déficit de flexion. Une résection partielle du LCA était réalisée, associée à une plastie de l'échancrure dans un tiers des cas. Pour un patient, la résection a été considérée comme trop importante et une ligamentoplastie aux ischio-jambiers a été réalisée dans la même session opératoire. Au recul moyen de 2 ans, 60% des patients avaient un soulagement complet des douleurs et 35% une amélioration significative. Le score IKDC subjectif avait progressé de 34/100 à 73/100 au recul, 85% des patients étaient satisfaits. Aucune instabilité n'était rapportée au recul, le test de Lachman était à arrêt dur retardé chez 70% des patients et arrêt dur chez les 30% restants.

En 2013, Morice et al. [14] publient une cohorte homogène de 23 genoux atteints de DMLCA et traités par résection partielle du LCA (appelée "plastie circulaire de réduction"), d'âge moyen 50 ans (31 à 70 ans) et suivis en moyenne 32 mois (8 mois à 5 ans). Au recul, 87% des patients avaient une flexion symétrique, 80% avaient un soulagement complet des douleurs, aucune instabilité subjective n'était relevée, 83% des patients avaient un Lachman à arrêt dur et 20% avaient une laximétrie différentielle entre 2 et 4mm au GNRB™ [26]. La même année, Cha et al. [15] publient une série rétrospective de 66 patients entre 35 et 75 ans, atteints de DMLCA avec un déficit d'extension plus fréquent (82%) que le déficit de flexion (53%), et traités par résection partielle du LCA associée si besoin à une plastie de l'échancrure. Le soulagement des douleurs était obtenu pour 94% des patients, 92% des déficits de flexion et 90% des déficits d'extension étaient normalisés. Au recul moyen de 22 mois, 4 patients (6%) présentaient une instabilité subjective, et 10% des genoux avaient une translation tibiale antérieure différentielle au KT1000 supérieure à 5mm. Le score fonctionnel de Lysholm avait progressé de 50/100 en préopératoire à 83/100 au recul.

En 2014, Pandey et al. [7] publient une cohorte prospective de 11 patients atteints de DMLCA, 40 ans d'âge médian (21 à 59 ans), opérés d'une résection partielle (appelée "débridement partiel") du LCA. 63% des patients rapportaient un traumatisme mineur dans les mois précédant l'apparition des symptômes. Au recul médian de 13 mois, la flexion complète était récupérée dans tous les cas et aucune instabilité n'était rapportée. Il persistait cependant une douleur modérée à la marche ou à la montée d'escaliers chez 64% des patients.

En 2015, Kusano et al. [29] rapportent quatre cas de jeunes patients (26 à 38 ans) atteints de DMLCA avec limitation de flexion et douleur postérieure, opérés d'une résection partielle (50%) du LCA pour deux d'entre eux, et d'une résection complète pour les deux autres. Les symptômes initiaux ont été

complètement amendés chez tous les patients. Une ligamentoplastie aux ischio-jambiers a été planifiée immédiatement pour les deux patients avec une résection complète. Les deux patients avec une résection partielle n'étaient pas instables en post-opératoire immédiat, ils ont pu reprendre leur pratique sportive jusqu'à la rupture traumatique du reliquat de LCA à deux ans post-opératoires.

Une étude rétrospective publiée en juin 2018 par Hotchen et al. [30] compare pour la première fois le traitement chirurgical conservateur (débridement arthroscopique du LCA) au traitement médical dans une série de 31 patients. Le traitement médical consistait en une association de kinésithérapie et médicaments antalgiques, éventuellement des infiltrations de corticoïdes ou visco-supplémentation. Pour ce groupe de patients, le diagnostic de DMLCA était en fait posé a posteriori lors de la relecture des IRM pour l'étude. Initialement, en l'absence de diagnostic spécifique, ces patients avaient donc reçu un traitement symptomatique pour la limitation d'amplitudes et les douleurs postérieures. Cette étude met en évidence un défaut de diagnostic de cette pathologie : sur 4632 IRM de genou étudiées, 31 IRM présentaient les caractéristiques de dégénérescence mucoïde du LCA (0,7%), dont 24 patients n'ayant pas été diagnostiqués lors de la consultation initiale malgré une présentation clinique typique. À un follow-up moyen de 4 ans, 72% de ces patients non diagnostiqués avaient une consommation chronique au moins hebdomadaire d'anti-inflammatoires, et leur score fonctionnel Lysholm moyen était de 67/100, sans amélioration par rapport au score initial. Les patients ayant eu un traitement chirurgical par résection partielle du LCA présentaient au suivi moyen de 2,8 ans un Lysholm à 92/100, et un soulagement total des douleurs postérieures. Cette étude montre donc l'absence d'efficacité des traitements médicaux sur les symptômes du LCA, et la méconnaissance de cette pathologie entraînant un défaut de diagnostic fréquent.

1.6. Analyse de la littérature

Nous avons tiré 3 conclusions de cette revue de la littérature. Premièrement, le traitement de la dégénérescence mucoïde du LCA a fait l'objet de seulement six études de 20 patients ou plus, avec un faible niveau de preuve (cohortes mono ou bicentriques, non comparatives, rétrospectives pour la plupart) et un recul moyen limité (1 à 3 ans). Deuxièmement, les résultats de la résection complète du LCA n'ont fait l'objet d'aucune étude, à part une cohorte hétérogène de résections partielles et complètes qui n'a pas différencié les résultats des deux techniques. Troisièmement, le traitement recommandé par la revue de Lintz et al. [16] (résection partielle du LCA associée au cas par cas à une plastie de l'échancrure) donne des résultats fonctionnels globalement très satisfaisants par rapport au handicap préopératoire, avec une proportion limitée d'instabilité post-opératoire (0 à 6%) à court terme. Il persiste cependant plusieurs questions sur ce traitement. Tout d'abord le risque de récurrence, car plusieurs auteurs admettent que la préservation du capital ligamentaire implique de laisser en place des fibres contenant encore de la substance mucoïde. Aucune récurrence de DMLCA n'a

été décrite à court terme après résection partielle, mais il convient de poursuivre le suivi de ces cohortes. L'instabilité subjective par rupture du reliquat de LCA peut également survenir plusieurs années après une résection partielle [29], un suivi à moyen et long terme est donc nécessaire pour connaître le vrai taux d'instabilité post-opératoire. La quantité de LCA à réséquer est quant à elle laissée à l'appréciation de l'opérateur, en fonction du faisceau concerné, des conflits avec l'échancrure et le plateau tibial, avec la limite de 50% du volume initial, difficilement évaluable. On peut donc se poser la question de la reproductibilité de cette technique. Se pose également la question de la plastie de l'échancrure, qui est réalisée au cas par cas en fonction des conflits en extension. La plupart des études de résection partielle associent un nombre variable de plasties de l'échancrure, et il n'est peut-être pas pertinent d'analyser leurs résultats comme des cohortes uniformes. Concernant la douleur postérieure, les études rapportent en moyenne 90% de soulagement. Cependant une seule étude a utilisé une échelle précise d'évaluation de la douleur [6], les autres se contentant de décrire un soulagement des douleurs sans préciser l'intensité d'éventuelles douleurs résiduelles, ni leur localisation. En effet, Lintz et al. [13] et Cha et al. [15] ont rapporté des douleurs associées non postérieures, probablement liées aux pathologies fréquemment associées à la DMLCA (arthrose fémorotibiale, lésions méniscales, syndromes fémoro-patellaires). La distinction des douleurs postérieures et non postérieures paraît donc indispensable pour une évaluation correcte des traitements de la DMLCA. De même, concernant les limitations d'amplitudes articulaires, les résultats de la résection partielle du LCA sont globalement décrits comme satisfaisants alors que peu d'études quantifient le gain de flexion ou la flexion au recul comparée au genou controlatéral. Lintz et al. [13] et Morice et al. [14] rapportent respectivement 21° et 18,5° de gain de flexion, ce qui ne paraît pas suffisant pour récupérer une flexion symétrique, en sachant que la flexion préopératoire moyenne décrite dans les études varie entre 90 et 100°. L'évolution de l'arthrose après résection partielle du LCA n'a pas non plus été étudiée. La résection complète du LCA n'ayant jamais été étudiée, on ne connaît pas ses résultats sur la douleur postérieure, la récupération des amplitudes ni l'instabilité post-opératoire. L'état actuel des connaissances est suffisant pour recommander la résection partielle du LCA pour le traitement de la dégénérescence mucoïde, mais insuffisant pour écarter la résection complète de l'arsenal thérapeutique. Afin de comparer de manière fiable la résection partielle avec ou sans plastie de l'échancrure et la résection complète du LCA, une étude prospective randomisée à trois bras serait nécessaire. Au vu de la faible fréquence de la dégénérescence mucoïde, cette étude devrait être multicentrique, avec des inclusions sur plusieurs années et un suivi à moyen terme, 5 ans minimum. Au préalable, une étude rétrospective sur une cohorte uniforme de patients opérés d'une résection complète du LCA pour dégénérescence mucoïde permettra d'évaluer les résultats de ce traitement.

2. DEUXIÈME PARTIE - Étude clinique originale

2.1. Introduction

La dégénérescence mucoïde du ligament croisé antérieur (DMLCA) est une pathologie bénigne peu fréquente, décrite pour la première fois en 1999 par Kumar et al. [18]. Elle est caractérisée cliniquement par des douleurs postérieures du genou et une limitation des amplitudes articulaires en flexion, et de manière plus inconstante en extension [13]. L'infiltration mucoïde diffuse du ligament est un phénomène dégénératif qui s'accompagne dans certains cas d'un kyste mucoïde intra-ligamentaire [2]. Cette pathologie concerne des hommes et femmes entre 30 et 60 ans avec une prévalence radiologique estimée de 1 à 5% [2, 3] et nombre de lésions asymptomatiques. L'aspect est spécifique en IRM, à type d'épaississement sagittal du ligament croisé antérieur (LCA) en forme de branche de céleri [1]. A ce jour, il n'existe pas de consensus concernant le traitement à proposer aux patients présentant une DMLCA. Les séries publiées de dégénérescence mucoïde du LCA analysent majoritairement des résections partielles du LCA, associées au cas par cas à des plasties de l'échancrure intercondylienne [6, 14, 15, 28]. Ces traitements considérés comme conservateurs sont réalisés dans le but de limiter le risque d'instabilité après résection du LCA chez des patients encore jeunes et actifs [13, 29]. La résection complète du LCA a été présentée comme option thérapeutique par Lintz et al. [16], mais aucune étude n'a évalué spécifiquement les résultats de la résection complète du LCA pour dégénérescence mucoïde. Les promoteurs du traitement par résection complète du LCA considèrent que la dégénérescence mucoïde altère progressivement les fonctions mécaniques du LCA et le rend obsolète. Ainsi, sa résection complète n'entraînerait pas d'instabilité subjective, et serait la plus efficace dans le traitement des symptômes.

L'objectif de cette étude est d'évaluer les résultats cliniques et radiologiques d'un groupe homogène de patients ayant bénéficié d'une résection complète du LCA pour dégénérescence mucoïde. L'hypothèse de cette étude est que la résection complète du LCA est efficace dans le traitement de la douleur postérieure et la restauration des amplitudes articulaires, et n'occasionne pas d'instabilité clinique.

2.2. Matériel et Méthodes

Cette étude rétrospective monocentrique a été réalisée dans le service de chirurgie orthopédique du CHU de Nice. La population cible était les patients opérés d'une résection complète du LCA natif sous arthroscopie pour dégénérescence mucoïde.

2.2.1. Critères d'inclusion et exclusion

Le premier critère d'inclusion était le diagnostic de dégénérescence mucoïde du LCA, symptomatique (limitation d'amplitudes articulaires et/ou douleur postérieure du genou), posé sur

l'IRM (systématique) et confirmé par l'aspect macroscopique du LCA sous arthroscopie. Les autres critères d'inclusion étaient le traitement chirurgical par résection complète du LCA sous arthroscopie, et un recul minimum de 12 mois post-opératoires.

Le diagnostic radiologique de dégénérescence mucoïde du LCA était affirmé sur les coupes sagittales en séquence T1 et T2. Dans la DMLCA, le diamètre antéro-postérieur du LCA est augmenté à plus de 10mm [16, 31], avec des fibres continues et un aspect inhomogène classiquement décrit en "branche de céleri" sur les séquences T2 [1] (figure 1). Histologiquement, à l'analyse anatomopathologique du tissu réséqué, cet aspect inhomogène correspond à l'accumulation de glycosaminoglycanes entre les fibres du ligament, révélés par la coloration au bleu Alcian.

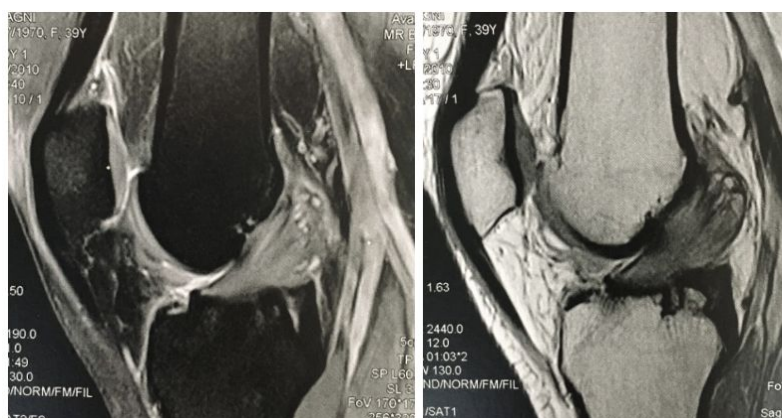


Figure 1. Image IRM de dégénérescence mucoïde du LCA. Coupe sagittale, séquences T2 et T1.

Les critères d'exclusion étaient un antécédent de ligamentoplastie du LCA, une résection partielle du LCA, un kyste mucoïde isolé sans dégénérescence mucoïde, et la réalisation d'un geste chirurgical concomitant non arthroscopique. La résection du LCA pouvait être associée à un ou plusieurs gestes arthroscopiques ne concernant pas le LCA.

2.2.2. Design de l'étude

Les patients ont été recherchés rétrospectivement sur la base de données informatisée du service de chirurgie orthopédique du CHU de Nice (Ortho+), avec les mots-clés "dégénérescence mucoïde", "kyste du ligament croisé antérieur" et "résection du ligament croisé antérieur". Trente-huit patients répondaient à ces critères de recherche (figure 2). Sur ces 38 patients, 2 patients avaient été opérés pour une syndrome de cyclope suite à une ligamentoplastie du LCA. Trois patients présentaient un kyste isolé du LCA sans dégénérescence mucoïde. Une résection du LCA avait été réalisée dans le cadre d'une synovite villonodulaire (SVNH). Trois patients avaient été opérés d'une résection partielle du LCA. Un patient était décédé. Un patient a été perdu de vue. Quatre patientes n'avaient pas le recul minimum de 12 mois post-opératoires. Ces patients ont été exclus de l'étude. Au total, 23 patients (24 genoux) ont été retenus pour cette étude rétrospective.

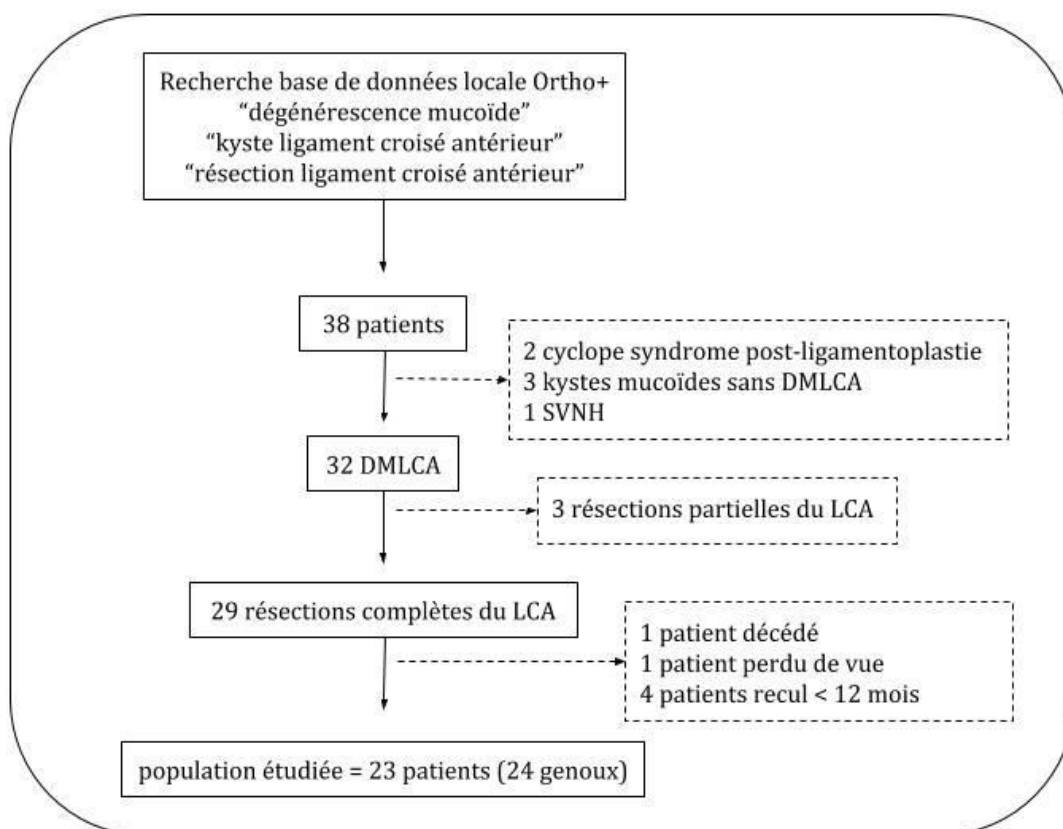


Figure 2. Flow-chart de l'étude rétrospective.

Les données clinico-radiologiques initiales étaient extraites du dossier médical. Les patients ont tous été revus en consultation avec un suivi minimum de 12 mois et un bilan radio-clinique, par un évaluateur n'ayant pas pratiqué l'intervention. Les éventuelles complications intercurrentes et reprises chirurgicales étaient répertoriées.

Les critères principaux de jugement étaient :

- la douleur postérieure du genou (Échelle Numérique Simple ou ENS)
- le gain de flexion (en degrés).

Les critères secondaires étaient :

- l'instabilité subjective
- la laxité antérieure clinique (Lachman-Trillat, test du ressaut)
- le gain d'extension
- les douleurs associées
- les scores fonctionnels (IKDC subjectif pré et post-opératoire et KOOS)
- la pratique sportive
- la laximétrie (TELOS™) [26]
- l'arthrose fémorotibiale sur radiographies standard en charge (score IKDC arthrose).

2.2.3. Protocole opératoire

La chirurgie était réalisée sous arthroscopie, en ambulatoire. Les voies d'abord standard antéromédiale et antérolatérale étaient réalisées. Le bilan lésionnel recherchait d'éventuelles lésions méniscales et/ou chondrales. Le diagnostic était confirmé par la présence de substance mucoïde entre les fibres continues du LCA hypertrophique (figure 3). Un kyste mucoïde pouvait être également visualisé à l'insertion du LCA. Le ligament était intégralement résectué au shaver, ainsi que l'éventuel kyste associé. Les éventuelles lésions méniscales étaient également traitées.

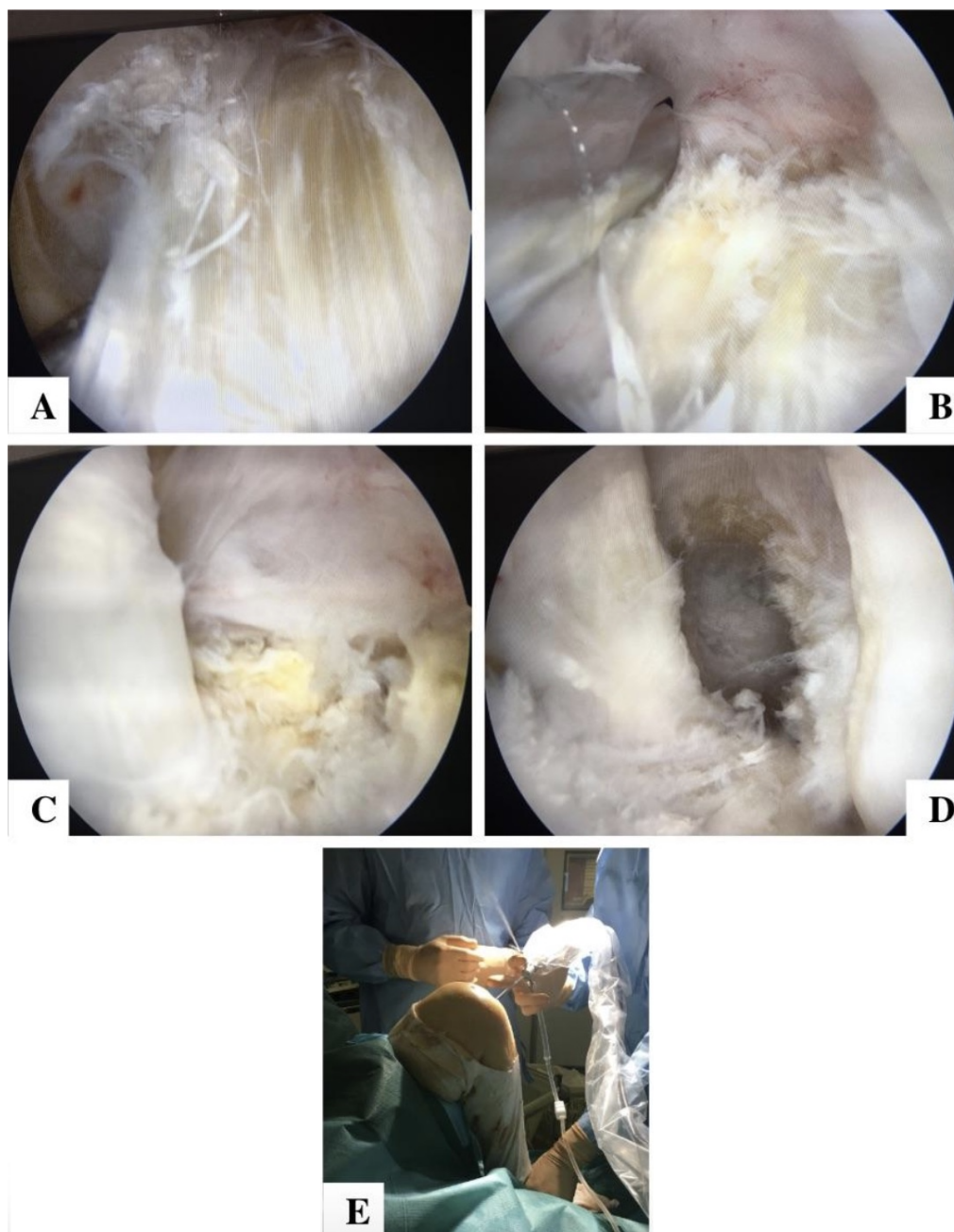


Figure 3. Image arthroscopique de dégénérescence mucoïde du LCA (genou gauche).
A - Bord antérieur du LCA, fibres continues sans membrane synoviale. B - Extériorisation de substance mucoïde entre les fibres du LCA. C - Substance mucoïde au pied du LCA. D - Échancrure vide après résection complète au couteau motorisé. E - Flexion complète du genou en fin d'intervention.

Le protocole post-opératoire était standard. L'appui total immédiat était autorisé sans attelle, les mobilités du genou en flexion-extension étaient progressivement récupérées dès le premier jour post-opératoire sans limitation d'amplitudes. L'auto-rééducation était aidée par des séances hebdomadaires de kinésithérapie jusqu'à récupération des amplitudes articulaires.

2.2.4. Analyses statistiques

Les analyses statistiques ont été réalisées avec l'application gratuite en ligne Easymedstat (www.easymedstat.com; Neuilly-Sur-Seine; France). Le test de Wilcoxon, le test non paramétrique de Mann-Whitney, le test de Student, le test de Fisher et le test de comparaison des proportions (avec approximation Z) ont été utilisés de manière adaptée pour la comparaison des variables de l'étude. Le risque alpha a été fixé à 5% ($\alpha = 0,05$).

2.3. Résultats

Les 23 patients inclus (24 genoux) ont été opérés entre janvier 2011 et novembre 2017, ont été revus avec un recul moyen de 3 ans (de 1 à 7 ans). L'âge moyen à l'inclusion était de 53 ans (28 à 74). Le sex ratio était de 0,4, avec 16 femmes pour 7 hommes. Trois patients avaient eu avant l'inclusion une chirurgie arthroscopique pour ménissectomie interne. Pour 5 patients (21%), un autre geste arthroscopique a été réalisé dans le même temps opératoire que la résection du LCA : 2 ménissectomies internes, une ménissectomie interne et externe, 2 sections de l'aileron rotulien externe.

2.3.1. Douleur postérieure

La douleur postérieure a été mesurée avec l'échelle numérique simple (ENS) chez tous les patients en préopératoire, pour une moyenne de 6,5/10. Au recul, l'ENS moyenne était de 1,1/10 ($\Delta = -5,5$ [-6,5 - -4,5] ; $p = 0,0001$). La douleur postérieure avait régressé chez 100% des patients, et totalement disparu chez 58% des patients. L'ENS au recul était supérieure à 4/10 pour une patiente (4%). Aucune récurrence douloureuse a posteriori n'a été recensée.

2.3.2. Amplitudes articulaires

En préopératoire, les patients présentaient tous un déficit de flexion, avec une flexion moyenne de 107 degrés (entre 60 et 130 degrés). Dix genoux (42%) présentaient un flessum entre 5 et 30° ; au total 58% des patients présentaient un déficit d'extension, pour une extension maximale moyenne de -3° (flessum). Au recul, un gain de flexion a été observé chez tous les patients, 28° en moyenne avec des extrêmes de 5 à 90° ([20,3 - 35,5] ; $p = 0,0001$). Un gain d'extension était observé chez 13 des 14 patients présentant un déficit d'extension initial (93%), en moyenne de 5° ([8,3 - 1,6] ; $p < 0,05$). Au recul, la flexion maximale moyenne était de 135° (entre 105 et 150°), et les patients avaient

en moyenne une hyperextension de 2°. L'amplitude articulaire moyenne est passée de 104° en préopératoire, à 137° au recul ($\Delta = 32,9$ [22,6 - 43,3] ; $p = 0,0001$). Il persistait un flessum modéré (5°) chez 2 patients (8%).

2.3.3. Laxité - Instabilité

En préopératoire, aucun patient n'avait présenté de laxité clinique ni d'instabilité. Six patients (25%) ont développé une instabilité subjective dans la période post-opératoire, dont trois avec un ressaut positif (12%) et un ayant nécessité une reconstruction du LCA a posteriori (4%). Ces instabilités sont toutes apparues dans les 6 mois suivant la résection du LCA. Certains patients ont décrit une sensation d'instabilité à la marche sur les premiers mois post-opératoires, spontanément résolutive par la suite. Ces sensations, correspondant à un dyssynchronisme fémoro-patellaire de la période post-opératoire immédiate, n'ont pas été considérées comme une instabilité antéro-externe.

Le TELOS différentiel au recul, disponible pour 18 patients, était en moyenne de 4 mm avec une valeur maximale de 13 mm (figure 4). Le TELOS différentiel était plus élevé chez les patients instables (6,8mm) que chez les patients stables (3,2mm), de façon non significative ($p > 0,05$). 90% des patients ayant un TELOS différentiel inférieur à 5mm n'étaient pas instables. Huit patients (44%, $n = 18$) avaient un TELOS différentiel supérieur ou égal à 5 mm, dont 50% avaient une instabilité subjective.

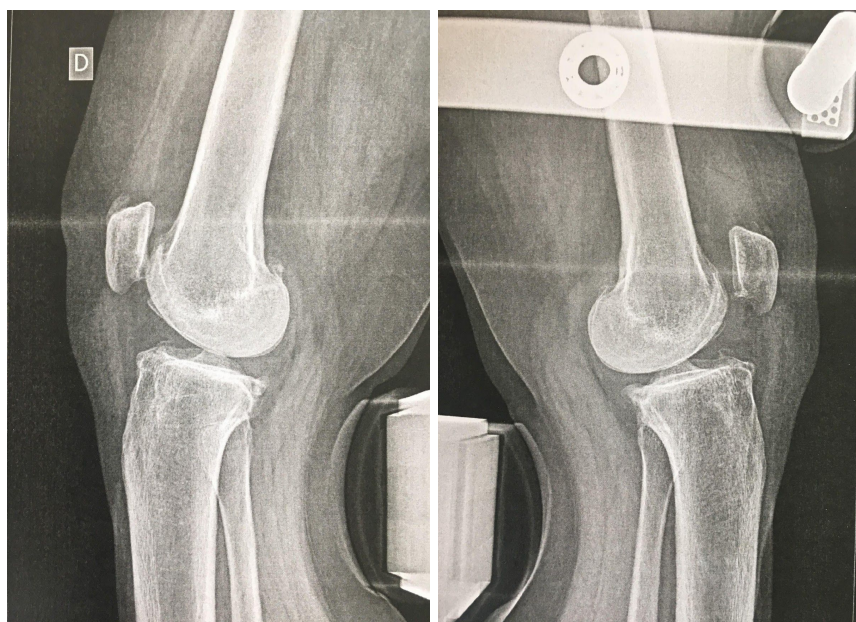


Figure 4. Clichés TELOS post-opératoires - résection complète du LCA à gauche.
A - Genou non opéré, translation tibiale antérieure 13mm. B - Genou opéré, translation tibiale antérieure 26mm

Il y avait une différence non significative d'âge médian entre les patients cliniquement instables (50 ans, IC 95% [46-54]) et les patients non instables (55,5 ans, IC 95% [45-61]). On n'observait pas de

corrélation entre la pente tibiale postérieure et l'apparition d'une instabilité en post-opératoire. La pente tibiale postérieure moyenne était de 10,2 degrés. Les 6 patients instables ne pratiquaient aucun sport en préopératoire. Un de ces patients a recommencé une activité sportive non-pivot en post-opératoire. Aucun des patients sportifs n'a développé une instabilité post-opératoire. La proportion d'instabilité clinique était identique entre les patients atteints d'arthrose et les patients sans arthrose radiologique en préopératoire (33%).

Les résultats des scores fonctionnels post-opératoires étaient superposables entre les patients stables et instables (figure 5). L'IKDC subjectif moyen était de 69/100 chez les patients instables, et 72,9 chez les patients stables ($p > 0,05$).

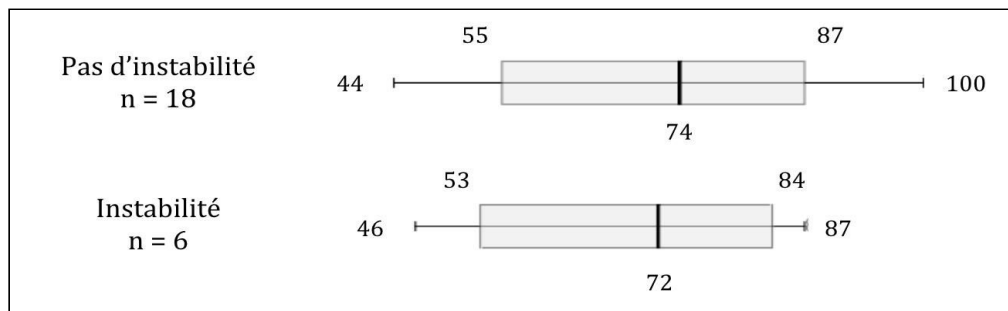


Figure 5. Répartition du score IKDC subjectif en fonction de l'instabilité ressentie : médiane, intervalle de confiance, valeurs extrêmes ($p > 0,05$)

La patiente ayant nécessité une reconstruction secondaire du LCA était une femme, 41 ans à l'inclusion, opérée des deux genoux lors de la même session opératoire. En préopératoire, elle consultait pour une limitation de flexion bilatérale à 120 degrés sans déficit d'extension, et une douleur postérieure associée à des douleurs antérieures. Elle n'avait pas d'activité sportive régulière. Chez cette patiente, la dégénérescence mucoïde du LCA était associée à un kyste mucoïde postérieur à l'insertion proximale du LCA. Son IKDC subjectif préopératoire était de 38/100. Elle avait une pente tibiale postérieure élevée (13 degrés), et ne présentait pas d'arthrose radiologique (IKDC B). En post-opératoire, on relevait une disparition totale des douleurs (postérieure et antérieure) sur les deux genoux, et la flexion maximale était normalisée à 130 degrés. Le Lachman était à arrêt dur retardé du côté droit, à arrêt mou avec ressaut positif du côté gauche. La patiente décrivait une instabilité quotidienne du côté gauche à la marche avec chutes, pas d'instabilité du côté droit. La translation tibiale antérieure en TELOS était de 15mm à droite, 17mm à gauche. A 18 mois post-opératoires, devant la persistance des symptômes d'instabilité invalidante du côté gauche, une ligamentoplastie secondaire selon la technique DIDT a été réalisée. La patiente a été vue en consultation à 3 ans de la ligamentoplastie et 5 ans de la résection bilatérale. Elle ne relatait plus d'épisodes d'instabilité depuis la ligamentoplastie gauche, le ressaut était négatif sur les deux genoux.

2.3.4. Scores fonctionnels - Pratique sportive

L'IKDC subjectif préopératoire moyen était de 38,8/100. Au recul, on notait une progression moyenne de 33,9 points (entre 10 et 68 points) jusqu'à un IKDC de 71,9/100 ($\Delta = 33,9$; IC 95% = [27,9 ; 39,9] $p < 0,0001$). Les patients ont rempli en auto-questionnaire le score fonctionnel KOOS en post-opératoire. Les résultats étaient très bons sur les items symptômes-raideur, douleur et vie quotidienne (respectivement 85, 84 et 87/100), et bons sur l'item qualité de vie (71/100) (figure 6). En revanche, le KOOS sports avait une moyenne de 57/100 et une grande hétérogénéité des résultats (entre 0 et 100/100) (figure 7). Un quart des patients avaient oublié leur genou. Au recul, 22 patients (92%) se disaient satisfaits ou très satisfaits de l'opération.

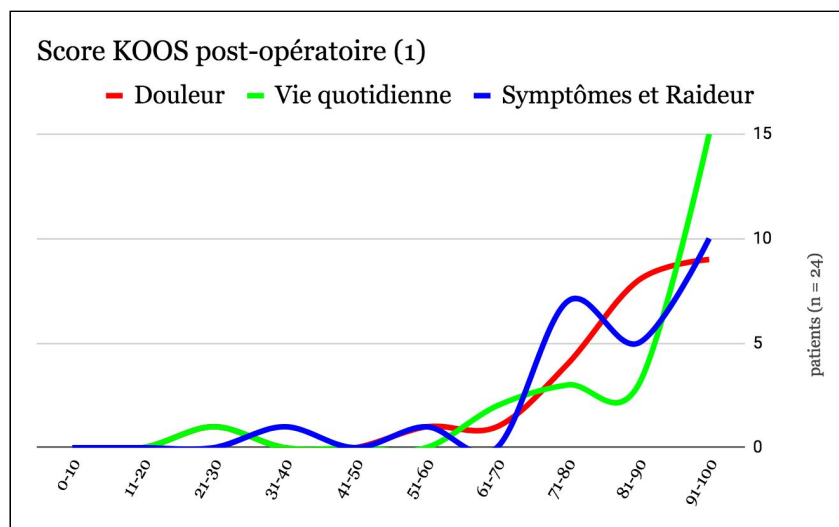


Figure 6. Score KOOS Douleur, Vie quotidienne et Symptômes en post-opératoire de résection du LCA pour dégénérescence mucoïde.

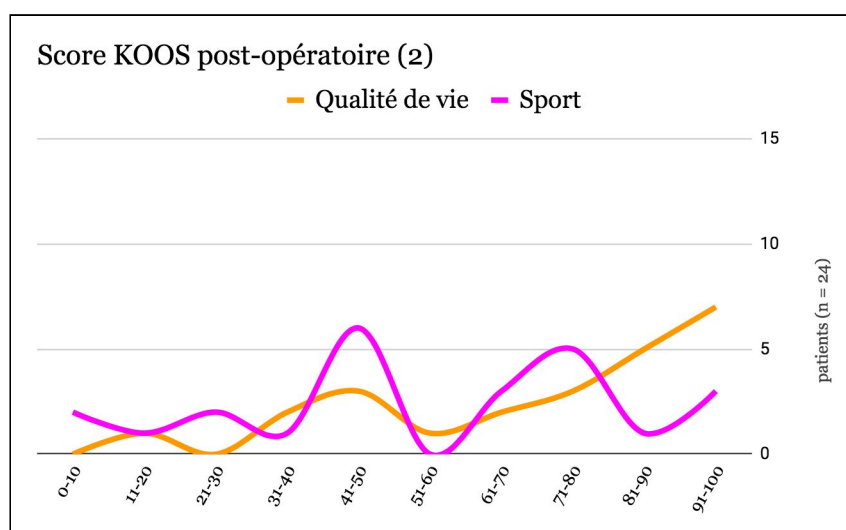


Figure 7. Score KOOS Sport et Qualité de vie en post-opératoire de résection du LCA pour dégénérescence mucoïde.

En préopératoire immédiat, 18 patients (75%) n'avaient pas de pratique sportive régulière ou occasionnelle, et six (25%) pratiquaient un sport sans pivot. Au dernier recul, les patients qui pratiquaient déjà un sport non pivot avaient poursuivi leur activité, et cinq patients avaient pu commencer ou reprendre une activité sportive dont 2 avec pivot (figure 8).

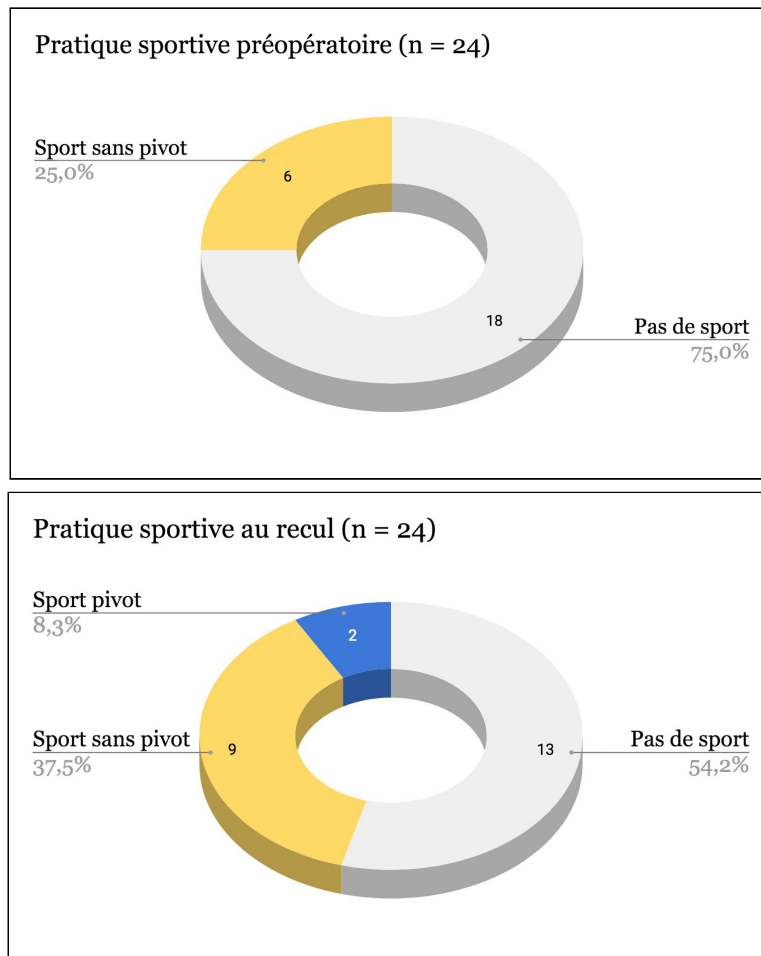


Figure 8. Pratique sportive avant et après résection du LCA pour dégénérescence mucoïde du LCA.

2.3.5. Douleurs associées

En pré-opératoire, 67% des patients avaient des douleurs associées aux douleurs postérieures (principalement compartiment fémorotibial interne ou externe et compartiment fémoropatellaire). Au recul, 42% des patients décrivaient ces douleurs. Sur les 16 patients présentant des douleurs associées en préopératoire, 8 (50%) n'avaient plus aucune douleur au recul. A l'inverse, 2 patients atteints d'arthrose interne rapportaient au recul des douleurs non pré-existantes du compartiment interne. Les douleurs associées ayant persisté étaient localisées au compartiment interne dans 70% des cas (corrélées à une arthrose fémorotibiale interne radiologique débutante), et antérieures dans 30% des cas.

Une différence non significative concernant les résultats fonctionnels a été retrouvée entre les patients présentant des douleurs associées préopératoires et ceux présentant une douleur

postérieure isolée (figure 9). L'IKDC subjectif moyen au recul était de 70,6/100 en présence de douleurs associées, contre 74,4/100 lorsque la douleur postérieure était isolée ($p = 0,569$). 37% des patients avec des douleurs associées préopératoires avaient un IKDC subjectif au recul inférieur à 60/100, contre 12% des patients avec douleur postérieure isolée ($p = 0,352$).

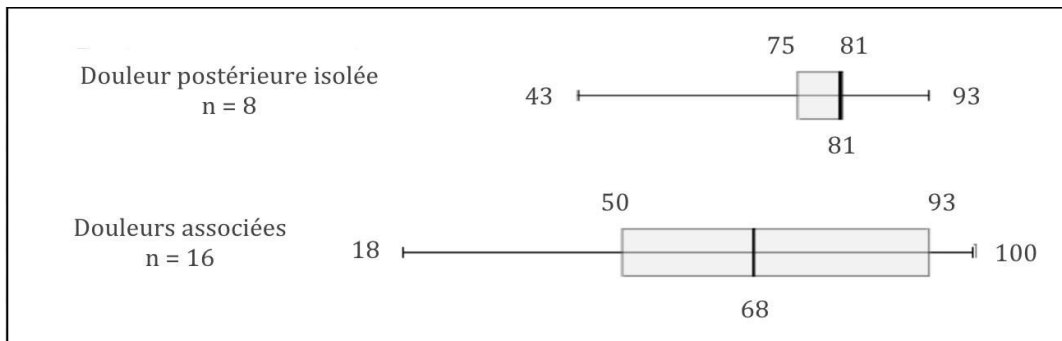


Figure 9. Distribution du score KOOS Qualité de vie en fonction des douleurs associées préopératoires : médiane, intervalle de confiance, valeurs extrêmes ($p > 0,05$).

2.3.6. Kyste mucoïde

Onze patients (46%) avait un kyste mucoïde intra-ligamentaire associé à la dégénérescence mucoïde du LCA (figure 10). Ces patients avaient une douleur postérieure significativement moins élevée que les patients sans kyste, à la fois en préopératoire (respectivement 5,8/10 versus 7,4/10, $p < 0,05$) et en post-opératoire (0,3 versus 1,8, $p < 0,05$). Il n'y avait pas de corrélation entre la présence d'un kyste mucoïde et l'instabilité post-opératoire. Il existait une différence non significative concernant l'IKDC subjectif post-opératoire, avec une médiane à 83/100 pour les patients avec kyste mucoïde, et 67/100 pour les patients sans kyste ($p = 0,134$).

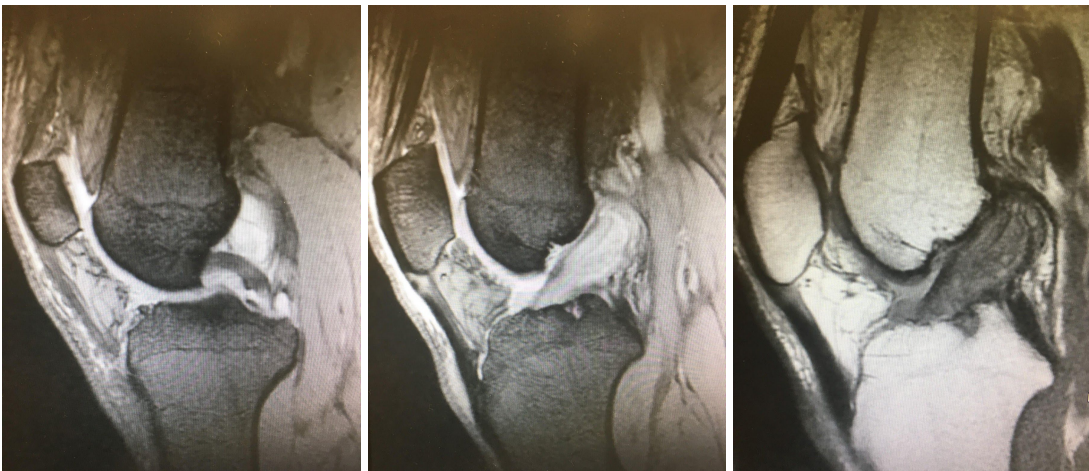


Figure 10. Images IRM d'un kyste mucoïde intra-ligamentaire associé à une dégénérescence mucoïde du LCA. Coupe sagittale, séquences T2 et T1.

2.3.7. Arthrose fémorotibiale

A l'inclusion, 33% des patients présentaient une arthrose radiologique fémorotibiale débutante (IKDC C ou D). Au recul moyen de 3 ans, 52% des patients présentaient une arthrose IKDC C (pincement fémoro-tibial inférieur à 50%) ou D (supérieur à 50%), augmentation non significative ($p = 0,19$) (figure 11). Pour 29% des patients, une aggravation d'une classe IKDC ou plus était observée entre l'inclusion et la dernière consultation (figure 12). Cette évolution était constatée à un recul moyen de 4 ans (de 20 mois à 7 ans).

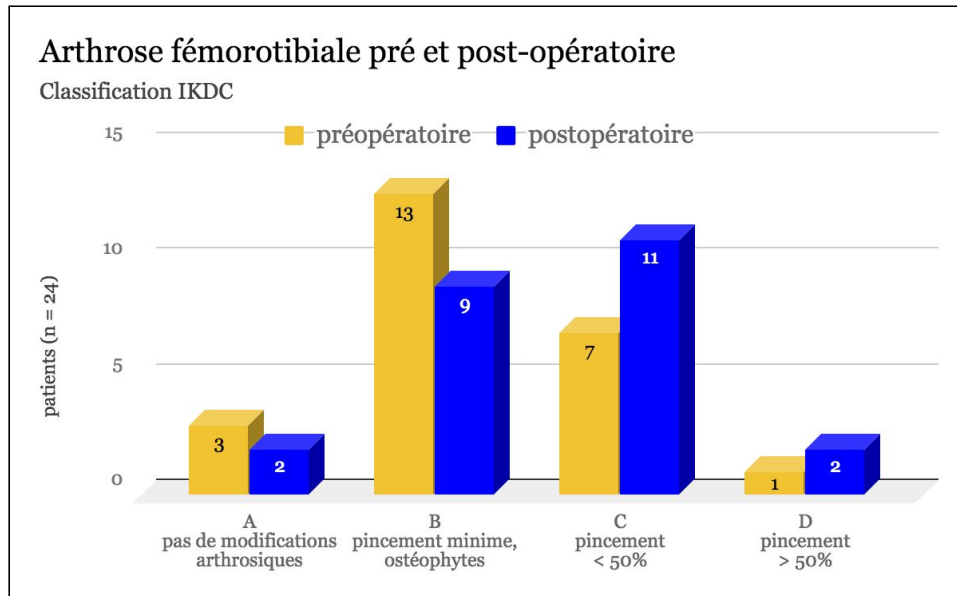


Figure 11. Arthrose fémorotibiale mesurée sur radiographies du genou de face (incidence schuss) selon la classification IKDC, en préopératoire et au recul.

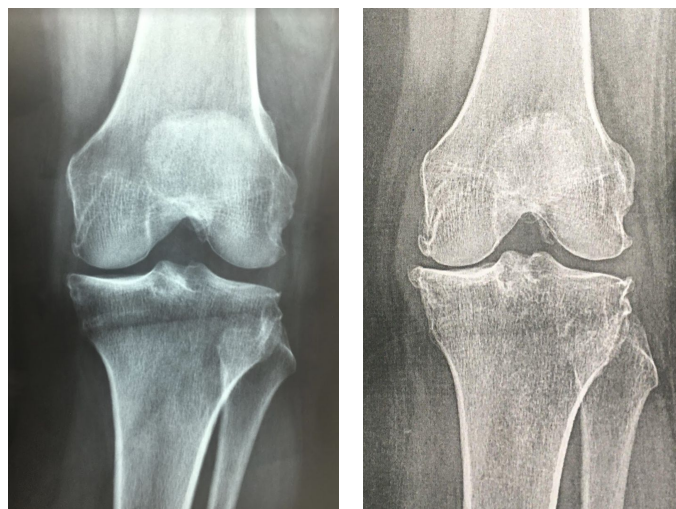


Figure 12. Radiographies de genou avant et après résection complète du LCA.
A - cliché de face en schuss, 2014, arthrose fémorotibiale interne IKDC stade C
B - cliché de face en schuss, 2018, arthrose fémorotibiale interne IKDC stade D

2.4. Discussion

La démographie de notre population était comparable aux autres séries publiées sur la dégénérescence mucoïde du LCA. Les faibles effectifs expliquent que le sex ratio varie d'une étude à l'autre, en moyenne proche de 1, contre 0,4 dans notre série. L'âge moyen de nos patients à l'inclusion est dans les normes de la littérature, entre 40 et 55 ans selon les études. Aucune récurrence n'a été observée après résection complète du LCA, comme après résection partielle dans les séries publiées.

2.4.1. Douleur postérieure

Pour tous nos patients, la résection complète du LCA a permis une amélioration significative de la douleur postérieure, qui s'est entièrement amendée dans 58% des cas. Dans les études précédentes, Les auteurs décrivaient entre 80 et 95% de soulagement des douleurs, complet ou non [13, 14, 15, 28], sans préciser le mode d'évaluation des douleurs. En effet, Lintz et al. [13] et Morice et al. [14] rapportent respectivement 93% et 80% de résolution complète des douleurs. Cependant, le mode d'évaluation de la douleur par question binaire ("votre douleur est-elle soulagée?") peut sous-évaluer les douleurs résiduelles par rapport à une évaluation quantitative validée (ex. échelle numérique simple utilisée dans notre étude). Il n'est donc pas possible de comparer nos résultats avec ceux des techniques de résection partielle sur ce critère. Dans notre série, le seul critère préopératoire significativement associé à des douleurs post-opératoires moindres était la présence d'un kyste mucoïde du LCA associé à la dégénérescence mucoïde. Ce résultat pourrait être expliqué par la décompression de l'échancrure postérieure à l'ablation d'un kyste mucoïde particulièrement volumineux. Cependant, chez ces patients porteurs d'un kyste mucoïde la douleur postérieure était également moins intense en préopératoire.

2.4.2. Amplitudes articulaires

Les amplitudes articulaires en flexion ont été significativement améliorées chez tous les patients de notre étude. Le déficit d'extension, présent chez 58% de nos patients, a également été significativement corrigé. Peu d'études ont mesuré précisément les gains de flexion et d'extension en post-opératoire. Lintz et al. [13] rapportent un gain de flexion moyen de 21° sans différencier les résections complètes des résections partielles du LCA, et Morice et al. retrouvent 18,5° [14], contre 28° dans notre étude. Kim et al. [6] rapportent seulement 58% de normalisation de la flexion suite à la résection isolée du faisceau posterolateral du LCA sur 106 genoux, tandis que Cha et al. [15] et Morice et al. [14] relèvent respectivement 92% et 87% de récupération complète de la flexion. Nos résultats sont comparables avec 83% de récupération d'une flexion complète.

Parmi les séries de 20 patients ou plus, seules deux ont quantifié le déficit d'extension préopératoire, entre 82% [15] et 100% [6] des patients. Dans ces deux séries, la résection partielle du LCA (associée au cas par cas à une plastie de l'échancrure) avait permis la récupération de l'extension complète respectivement chez 90% et 82% des patients concernés. Dans notre étude, la résection complète du LCA a également permis de normaliser l'extension chez 86% des patients concernés.

2.4.3. Laxité - Instabilité

Notre étude recense 25% d'instabilité subjective suite à la résection complète du LCA, dont une seule patiente (4%) ayant nécessité une ligamentoplastie secondaire, 18 mois après la résection. Dans les séries précédentes, on retrouve une prévalence de l'instabilité post-opératoire variant entre 0% [6, 14, 28] et 6% [15] pour les traitements dits conservateurs (résection partielle associée ou non à une plastie de l'échancrure), et jusqu'à 50% pour la cohorte de Lintz et al. [13] mêlant traitement conservateur et traitement radical (résection totale). Dans la série de Lintz et al., une ligamentoplastie secondaire pour 29 patients avait dû être réalisée. On ne sait pas si ce patient avait eu une résection partielle ou complète du LCA. Dans la littérature, il n'existe pas de facteur prédictif d'une instabilité secondaire à la résection (partielle ou totale) du LCA. Les petits effectifs des études existantes (1 à 30 patients pour la plupart) et la prévalence faible de cette pathologie expliquent probablement qu'aucun facteur de risque d'instabilité post-opératoire ne se dégage de ces cohortes. D'après nos analyses, le développement d'une instabilité post-opératoire n'était pas associé au jeune âge relatif, à l'activité sportive, la pente tibiale postérieure, un kyste mucoïde, l'absence d'arthrose, et le TELOS post-opératoire n'était pas significativement plus élevé. Le manque de puissance de notre échantillon peut expliquer ces résultats. La patiente ayant nécessité une ligamentoplastie secondaire possédait certains facteurs de risques suspectés : jeune âge (moins de 45 ans à l'inclusion), pente tibiale postérieure élevée, absence d'arthrose associée. Il est impossible de tirer de conclusions à partir de l'étude d'un seul cas, d'autant plus que le genou controlatéral de cette patiente, identique en préopératoire et ayant reçu le même traitement, n'a jamais entraîné d'instabilité invalidante malgré une translation tibiale antérieure au TELOS supérieure à 10mm.

Dans notre cohorte, l'instabilité était bien tolérée dans la vie quotidienne par 5 des 6 patients atteints. Leurs scores fonctionnels, IKDC comme KOOS, étaient superposables à ceux des patients stables. L'âge (55 ans en moyenne) et l'absence d'activité sportive intense en pivot peuvent expliquer l'adaptation quotidienne à une instabilité modérée. Ces résultats confortent également l'hypothèse selon laquelle la dégénérescence mucoïde altère la fonction mécanique du LCA, entraînant une adaptation progressive du genou.

Dans les résections partielles du LCA, une rupture non traumatique du LCA résiduel, brutale ou progressive, peut survenir quelques années après la chirurgie et occasionner une instabilité [15, 29].

Au contraire, les instabilités sur résection complète du LCA dans notre étude surviennent dans les mois suivant l'intervention. Il est donc aisé de poser l'indication de ligamentoplastie dans un deuxième temps si l'instabilité persiste et se révèle gênante dans les activités quotidiennes. De plus, les taux d'instabilité des cohortes de résections partielles peuvent être sous-estimés par le suivi limité des patients. En effet, Lintz et al. [13] décrivent un taux d'instabilité post-opératoire de 14% à 6 mois de suivi, augmentant progressivement jusqu'à 48% au recul maximal (moyenne 6 ans, de 1 à 10 ans), bien supérieur au taux de 25% de notre série qui est resté identique de 6 mois au recul maximal moyen de 3 ans. De même, Kusano et al. [29] décrivent une rupture traumatique du LCA résiduel deux ans après la résection partielle chez des patients jeunes et sportifs. La rupture secondaire du LCA résiduel peut donc se produire plusieurs années après la résection partielle chez des patients plus sédentaires. Or, les séries ayant publié des taux d'instabilité entre 0 et 5% et de très bons résultats cliniques sur la flexion et les douleurs postérieures ont un recul maximal moyen de 24 mois pour Chudasama et al. [28], 32 mois pour Morice et al. [14], et 22 mois pour Cha et al. [15]. Ces cohortes de résection partielle doivent donc être revues à moyen et long terme avant de conclure sur l'effet des résections partielles sur la stabilité antéro-externe du genou.

2.4.4. Scores fonctionnels - Pratique sportive

Tous les patients de notre série ont présenté après résection du LCA une amélioration significative du score IKDC subjectif. Le score IKDC est représentatif de la fonction quotidienne du genou mais aussi de son retentissement sur l'activité physique et sportive. Le score moyen au recul de 71/100 était identique à la série de Lintz et al. [13]. Les patients atteints de DMLCA présentent initialement un handicap majeur : le score IKDC préopératoire moyen était 39/100. Malgré une progression majeure (plus de 30 points en moyenne), trois quarts des patients ne retrouvent donc pas un genou complètement oublié. Des pathologies associées (arthrose fémorotibiale, douleur fémoro-patellaire) sont en cause dans la moitié des cas.

D'autres études ont également utilisé des scores fonctionnels [13, 15, 30] afin de mesurer le retentissement de la DMLCA sur la vie quotidienne des patients, et quantifier l'amélioration post-opératoire des symptômes. Les scores de Lysholm, Oxford, IKDC et KOOS représentent la fonction du genou dans la vie quotidienne, ils n'intègrent pas tous la fonction du genou dans les activités physiques et sportives. Les scores de Lysholm et Oxford sont plus axés sur les symptômes de l'arthrose, alors que l'IKDC subjectif et le KOOS [27] comportent des sections spécifiques sur le sport. Les études portant sur la dégénérescence mucoïde du LCA s'accordent sur le profil souvent sédentaire des patients atteints, mais aucune ne décrit précisément l'impact de la pathologie et de son traitement chirurgical sur la pratique sportive. Par exemple, dans la série de Hotchen et al. [30], le Lysholm post-opératoire chez les patients traités chirurgicalement était excellent (92/100 contre 60/100 en préopératoire, et 67/100 avec traitement médical), mais le Lysholm ne prend pas en

compte l'activité physique et aucune mention n'est faite de la capacité de ces patients à pratiquer des sports pivot ou en ligne.

Dans la cohorte de Lintz et al. [13], les 14 patients (48%) instables étaient décrits comme pratiquant une activité sportive régulière et intense, sans indication sur le niveau sportif des autres patients. Le score KOOS Sport moyen à 64/100 (patients stables et instables confondus) indiquait un résultat plus modeste sur les performances sportives, alors que les sections Douleur, Vie quotidienne et Symptômes dépassent 80/100. Ces résultats sont similaires à ceux de notre série, avec d'excellents résultats sur les symptômes et la vie quotidienne, plus hétérogènes concernant l'activité sportive. La série de quatre cas de Kusano et al. [30] étudiait des patients sportifs de moins de 40 ans présentant une DMLCA. Pour deux de ces patients, une résection arthroscopique de 50% du volume total du LCA avait été réalisée (résection complète dans les deux autres cas). Le traitement s'était montré efficace sur les symptômes mais une rupture traumatique du LCA résiduel dans les 2 ans post-opératoires avait nécessité une reconstruction secondaire. Ces résultats posent la question de l'intérêt réel des résections partielles du LCA chez les patients jeunes et sportifs. En effet, ce traitement est choisi pour limiter l'instabilité post-opératoire et permettre la poursuite des activités sportives, mais ces patients sont aussi les plus sujets à une rupture secondaire du reliquat de LCA. Dans cette étude de Kusano et al., les quatre patients ont nécessité une reconstruction secondaire, mais dans des circonstances différentes. Pour les deux patients opérés d'une résection complète, la ligamentoplastie a été programmée dans les mois qui suivaient. Les patients opérés d'une résection partielle ont subi une rupture traumatique lors d'un entraînement sportif, potentiellement associée à des lésions traumatiques chondrales et/ou méniscales, avant de bénéficier d'une ligamentoplastie deux ans après le traitement de leur dégénérescence mucoïde.

Dans notre étude, sur les 6 patients rapportant une instabilité en post-opératoire, aucun n'avait une pratique sportive préopératoire. À l'inverse, parmi les 18 patients non instables au recul, 33% avaient une pratique sportive préopératoire, et au recul moyen de 3 ans tous ces patients avaient pu poursuivre leur activité sportive. En post-opératoire, 5 patients ont pu recommencer une activité sportive qu'ils avaient arrêtée à cause des symptômes de DMLCA, dont un malgré une instabilité occasionnelle et deux en pivot. Ces résultats s'éloignent de l'hypothèse admise selon laquelle la pratique sportive serait rendue impossible par la résection complète du LCA et une instabilité subséquente. Au contraire, dans notre population de 53 ans d'âge moyen à l'inclusion, ces résultats témoignent de la même adaptation physiologique à l'absence de LCA que l'on observe régulièrement dans les ruptures des patients de plus de 40 ans [32]. En effet, la majorité de ces patients sont capables de retourner à leur niveau sportif antérieur, sports pivot inclus, après

rééducation précoce et renforcement musculaire adapté. La disparition des symptômes invalidants de la DMLCA permet même la reprise d'activités rendues impossibles par la maladie.

2.4.5. Douleurs associées

La DMLCA est fréquemment associée à d'autres pathologies dégénératives (méniscope, chondropathie fémorotibiale ou fémoro-patellaire). Lintz et al. [13] recensent 37% de douleurs associées non postérieures, Cha et al. 25% [15], contre 67% dans notre série. Dans notre série, un tiers des douleurs associées ont été entièrement soulagées par la résection du LCA. La persistance de deux tiers des douleurs associées est logiquement expliquée par les pathologies associées non traitées par la résection du LCA. Cependant, Lintz et al. [13] rapportent dans leur série hétérogène une persistance de 100% des douleurs associées préopératoires. Il se pourrait donc qu'une partie de ces douleurs non postérieures soit également due à la DMLCA, et que la résection complète du LCA soit plus efficace que les résections partielles dans leur traitement. Aucune série homogène de résection partielle n'a quantifié les douleurs associées résiduelles en post-opératoire, ne permettant pas de vérifier cette hypothèse.

Concernant les scores fonctionnels, les patients avec douleurs associées préopératoires avaient des résultats plus variables que les patients présentant une douleur postérieure isolée. Ce paramètre n'a pas été étudié dans les autres études, mais il est capital pour l'information préopératoire des patients présentant plusieurs pathologies dégénératives afin d'adapter leurs attentes.

2.4.6. Kyste mucoïde

Salvati et al. ont analysé plus de 1200 IRM de genou [3] et retrouvé 5,3% de dégénérescences mucoïdes et kystes mucoïdes du LCA, tous confirmés secondairement par arthroscopie. Un tiers de ces lésions du LCA comportent des caractéristiques à la fois de dégénérescence et de kyste, confirmant que la pathogenèse de ces deux types de lésions mucoïdes est liée. Dans notre série, la présence d'un kyste mucoïde associé dans près d'un cas sur deux à la DMLCA était associée à une douleur postérieure pré et post-opératoire moindre. Ce résultat est difficile à interpréter et n'a pas été décrit précédemment dans la littérature. Il n'y avait pas de lien entre la présence d'un kyste mucoïde et l'instabilité ou l'arthrose.

2.4.7. Arthrose radiologique

L'arthrose radiologique pré et post-opératoire n'est pas décrite dans les séries de DMLCA. Dans notre étude, cette analyse présentait un intérêt d'autant plus que 6 patients avaient un recul supérieur à 5 ans. L'aggravation de l'arthrose radiologique au recul (29%) n'est pas significative dans notre série à faible effectif, mais elle pose la question du risque de précipiter une arthrose fémorotibiale avec la laxité créée par la résection du LCA [33]. En effet, chez les patients relativement jeunes avec une activité sportive surtout en charge, il paraîtrait licite de les informer de ce risque - d'autant plus qu'il n'a pas encore été prouvé que la ligamentoplastie limite la progression

de l'arthrose sur laxité antérieure. Cependant, la chondropathie dégénérative notamment dans l'échancrure intercondylienne est avancé comme potentiel facteur déclenchant de la pathologie dans les théories concernant la physiopathologie de la DMLCA [6]. Kwee et al. [5] ont montré sur une volumineuse série d'IRM que la DMLCA est associée à une diminution de l'interligne fémorotibial chez les patients avec peu d'usure chondrale initiale. La progression observée de l'arthrose fémorotibiale est donc peut-être due à la DMLCA elle-même plus qu'à son traitement par résection du LCA. Elle peut aussi être expliquée par l'histoire naturelle d'un genou d'âge moyen. Il faudrait comparer à moyen et long terme les patients opérés avec des patients atteints de dégénérescences mucoïdes non traitées, pour déterminer si la résection du LCA joue un rôle dans la gonarthrose de la DMLCA ou si son évolution est identique avec et sans traitement chirurgical.

2.4.8. Limites de l'étude

Les limites de cette étude sont liées à son faible effectif, à son caractère rétrospectif et à l'absence de groupe comparatif. Cependant, c'est une étude originale car elle est la première évaluation clinico-radiologique d'une série homogène de résection complète du LCA sous arthroscopie pour dégénérescence mucoïde.

2.5. Conclusion

La résection complète du LCA est une technique efficace et acceptable pour le traitement de la dégénérescence mucoïde du LCA. Son efficacité sur les symptômes principaux invalidants (douleur postérieure et limitation des amplitudes articulaires) est comparable aux résultats publiés des techniques de résection partielle du LCA. La récupération de la flexion maximale semble supérieure. La laxité antérieure clinique est systématique. Une instabilité subjective survient chez un patient sur quatre en post-opératoire, mais son retentissement fonctionnel est limité : un patient sur 24 a nécessité une ligamentoplastie secondaire. La résection partielle du LCA semble occasionner moins d'instabilité, dans les limites d'un suivi à court terme pour ces séries. Le mode de vie des patients atteints de DMLCA est en majorité sédentaire, cependant la résection complète du LCA permet la poursuite et la reprise d'activités sportives chez 46% des patients. À ce stade, aucun critère préopératoire n'a été corrélé à l'instabilité. Une alternative thérapeutique serait la résection-reconstruction du LCA en une session opératoire, si l'on met en évidence un ou plusieurs facteurs de risque fortement associés au développement d'instabilité post-opératoire. Une étude multicentrique serait nécessaire pour obtenir une puissance suffisante, étant donné la taille des cohortes de DMLCA publiées à ce jour. En attendant, les patients atteints de DMLCA doivent être informés du risque d'instabilité post-opératoire après résection partielle ou complète du LCA. En cas de douleurs associées, notamment antérieures ou fémorotibiales internes, ils auront une chance sur trois d'être entièrement soulagés par la résection complète du LCA.

2.6. RÉFÉRENCES

1. Papadopoulou P. The celery stalk sign. *Radiology* 2007 Dec;245(3):916-7.
2. Bergin D, Morisson WB, Carrino JA, Nallamshetty SN, Bartolozzi AR. Anterior cruciate ligament ganglia and mucoid degeneration: coexistence and clinical correlation. *AJR Am J Roentgenol.* 2004 May;182(5):1283-7.
3. Salvati F, Rossi F, Limbucci N, Pistoia ML, Barile A, Masciocchi C. Mucoid metaplastic-degeneration of anterior cruciate ligament. *J Sports Med Phys Fitness* 2008 Dec;48(4):483-7.
4. Hovis KK, Alizai H, Tham SC, Souza RB, Nevitt MC et al. Non-traumatic anterior cruciate ligament abnormalities and their relationship to osteoarthritis using morphological grading and cartilage T2 relaxation times: data from the Osteoarthritis Initiative (OAI). *Skeletal Radiol.* 2012 Nov;41(11):1435-43.
5. Kwee RM, Hafezi-Nejad N, Roemer FW, Zikria BA, Hunter DJ, Guermazi A, Demehri S. Association of Mucoid Degeneration of the Anterior Cruciate Ligament at MR Imaging with Medial Tibiofemoral Osteoarthritis Progression at Radiography: Data from the Osteoarthritis Initiative. *Radiology.* 2018 Jun;287(3):912-921.
6. Kim TH, Lee DH, Lee SH, Kim JM, Kim CW, Bin SI. Arthroscopic treatment of mucoid hypertrophy of the anterior cruciate ligament. *Arthroscopy* 2008 Jun;24(6):642-9.
7. Pandey V, Suman C, Sharma S, Rao SP, Kiran Acharya K et al. Mucoid degeneration of the anterior cruciate ligament: Management and outcome. *Indian J Orthop.* 2014 Mar;48(2):197-202.
8. Cha JH, Lee SH, Shin MJ, Choi BK, Bin SI. Relationship between mucoid hypertrophy of the anterior cruciate ligament (ACL) and morphologic change of the intercondylar notch: MRI and arthroscopy correlation. *Skeletal Radiol.* 2008 Sep;37(9):821-6.
9. Jung KH, Cho SD, Park KB, Youm YS. Relation between mucoid degeneration of the anterior cruciate ligament and posterior tibial slope. *Arthroscopy.* 2012 Apr;28(4):502-6.
10. McIntyre J, Moelleken S, Tirman P (2001) Mucoid degeneration of the anterior cruciate ligament mistaken for ligamentous tears. *Skeletal Radiol* 30(6):312–315
11. Lee SH, Petersilge CA, Trudell DJ, Haghghi P, Resnick DL. Extrasynovial spaces of the cruciate ligaments: anatomy, MR imaging, and diagnostic implications. *AJR Am J Roentgenol.* 1996 Jun;166(6):1433-7.
12. Amiel D, Billings E Jr, Harwood FL. Collagenase activity in anterior cruciate ligament: protective role of the synovial sheath. *J Appl Physiol* (1985). 1990 Sep;69(3):902-6.
13. Lintz F, Pujol N, Dejour D, Boisrenoult P, Beaufils P. Anterior cruciate ligament mucoid degeneration: selecting the best treatment option. *Orthop Traumatol: Surg Res.* 2010 Jun;96(4):400-6.
14. Morice A, Coupry A, Lintz F, Robert H. Reduction plasty for hypertrophic anterior cruciate ligament mucoid degeneration: clinical and knee laxity outcomes in 23 cases. *Orthop Traumatol: Surg Res.* 2013 Oct;99(6):693-7.
15. Cha JR, Lee CC, Cho SD, Youm YS, Jung KH. Symptomatic mucoid degeneration of the anterior cruciate ligament. *Knee Surg Sports Traumatol Arthrosc.* 2013 Mar;21(3):658-63.
16. Lintz F, Pujol N, Boisrenoult P, Bargoin K, Beaufils P, Dejour D. Anterior cruciate ligament mucoid degeneration: a review of the literature and management guidelines. *Knee Surg Sports Traumatol Arthrosc.* 2011 Aug;19(8):1326-33.

17. Hotchen AJ, Melton JTK. Radiofrequency Ablation for Muroid Degeneration of the Anterior Cruciate Ligament. *Arthrosc Tech*. 2018 Apr 9;7(5):e459-e463.
18. Kumar A, Bickerstaff DR, Grimwood JS, Suvarna SK. Muroid cystic degeneration of the cruciate ligament. *J Bone Joint Surg Br* 1999 Mar;81(2):304-5.
19. Fealy S, Kenter K, Dines JS, Warren RF. Muroid degeneration of the anterior cruciate ligament. *Arthroscopy*. 2001 Nov-Dec;17(9):E37.
20. Nishimori M, Sumen Y, Sakaridani K. Muroid degeneration of the anterior cruciate ligament--a report of two cases. *Magn Reson Imaging*. 2004 Nov;22(9):1325-8.
21. Hsu CJ, Wang SC, Fong YC, Huang CY, Chiang IP et al. Muroid degeneration of the anterior cruciate ligament. *J Chin Med Assoc*. 2006 Sep;69(9):449-52.
22. Motmans R, Verheyden F. Muroid degeneration of the anterior cruciate ligament. *Knee Surg Sports Traumatol Arthrosc*. 2009 Jul;17(7):737-40.
23. El Kadi KI, Marcaillou F, Blanc S, Salloum B, Dimontagliari C, Boutayeb F. Muroid degeneration of the anterior cruciate ligament: a case report. *Pan Afr Med J*. 2013 Jun 20;15:59.
24. Choubey R, Jain A. Muroid Degeneration of the Anterior Cruciate Ligament: A Case Report and Review of Literature. *J Orthop Case Rep*. 2015 Jul-Sep;5(3):87-9.
25. Narvekar A, Gajjar S. Muroid degeneration of the anterior cruciate ligament. *Arthroscopy*. 2004 Feb;20(2):141-6.
26. Lefevre N, Bohu Y, Naouri JF, Klouche S, Herman S. Validity of GNRB® arthrometer compared to Telos™ in the assessment of partial anterior cruciate ligament tears. *Knee Surg Sports Traumatol Arthrosc*. 2014 Feb;22(2):285-90.
27. Collins NJ, Misra D, Felson DT, Crossley KM, Roos EM. Measures of knee function: International Knee Documentation Committee (IKDC) Subjective Knee Evaluation Form, Knee Injury and Osteoarthritis Outcome Score (KOOS), Knee Injury and Osteoarthritis Outcome Score Physical Function Short Form (KOOS-PS), Knee Outcome Survey Activities of Daily Living Scale (KOS-ADL), Lysholm Knee Scoring Scale, Oxford Knee Score (OKS), Western Ontario and McMaster Universities Osteoarthritis Index (WOMAC), Activity Rating Scale (ARS), and Tegner Activity Score (TAS). *Arthritis Care Res (Hoboken)*. 2011 Nov;63 Suppl 11:S208-28.
28. Chudasama CH, Chudasama VC, Prabhakar MM. Arthroscopic management of muroid degeneration of ACL. *Indian J Orthop* 2012 Sep;46(5):561-5.
29. Kusano M, Horibe S, Tanaka Y, Yonetani Y, Kanamoto T, Shiozaki Y, et al. Early reconstruction should be considered in younger patients with symptomatic muroid degeneration of the anterior cruciate ligament. *Asia Pac J Sports Med Arthrosc Rehabil Technol*. 2015 May 7;2(3):95-97.
30. Hotchen AJ, Demetriou C, Edwards D, Melton JTK. Muroid Degeneration of the Anterior Cruciate Ligament: Characterization of Natural History, Femoral Notch Width Index, and Patient Reported Outcome Measures. *J Knee Surg*. Epub 2018 Jun 13.
31. Fernandes JL, Viana SL, Mendonça JL, Freitas FM, Bezerra AS et al. Muroid degeneration of the anterior cruciate ligament: magnetic resonance imaging findings of an underdiagnosed entity. *Acta Radiol* 2008 Feb;49(1):75-9.
32. Ciccotti MG, Lombardo SJ, Nonweiler B, Pink M. Non-operative treatment of ruptures of the anterior cruciate ligament in middle-aged patients. *J Bone Joint Surg Am*. 1994 Sep;76(9):1315-21
33. Dejour H, Walch G, Deschamps G, Chambat P. Arthrosis of the knee in chronic anterior laxity. *Rev Chir Orthop Reparatrice Appar Mot*. 1987;73(3):157-70.

3. TROISIÈME PARTIE - Article

Soumis le 7 septembre 2018 à la REVUE DE CHIRURGIE ORTHOPÉDIQUE ET RÉPARATRICE DE L'APPAREIL MOTEUR

Bénéfices de la résection complète du LCA pour dégénérescence mucoïde.

Castoldi M, Azar M, Gonzalez JF, Boileau P, Trojani C

INTRODUCTION

La dégénérescence mucoïde du ligament croisé antérieur (DMLCA) est une pathologie bénigne peu fréquente, décrite pour la première fois en 1999 par Kumar et al. [1] caractérisée cliniquement par des douleurs postérieures du genou et une limitation des amplitudes articulaires en flexion et de manière plus inconstante en extension [2]. L'infiltration mucoïde diffuse du ligament est un phénomène dégénératif qui s'accompagne dans certains cas d'un kyste mucoïde intra-ligamentaire [3]. Cette pathologie concerne des hommes et femmes entre 30 et 60 ans avec une prévalence radiologique estimée de 1 à 5% [3, 4] et nombre de lésions asymptomatiques. L'aspect est spécifique en IRM, à type d'épaississement sagittal du ligament croisé antérieur (LCA) en forme de branche de céleri [5]. Les séries publiées de dégénérescence mucoïde du LCA analysent pour la plupart les résections partielles du LCA, associées au cas par cas à des plasties de l'échancrure intercondylienne [6-9]. Ces auteurs défendent de tels traitements conservateurs par crainte d'occasionner une instabilité en réséquant la totalité du LCA chez des patients encore jeunes et actifs [10, 11]. D'autres auteurs ont évoqué une autre option de traitement, la résection complète du LCA [2]. A ce jour, il n'y a pas de consensus sur le traitement à proposer aux patients présentant une DMLCA. De plus, aucune étude n'a évalué spécifiquement les résultats de la résection complète du LCA pour dégénérescence mucoïde isolée.

Ainsi, l'objectif de cette étude est d'évaluer les résultats cliniques d'un groupe homogène de

patients présentant une dégénérescence mucoïde isolée du LCA et ayant bénéficié d'une résection complète du LCA. L'hypothèse de cette étude est que la résection complète du LCA est efficace pour le traitement de la douleur postérieure et la restauration des amplitudes articulaires, sans occasionner d'instabilité clinique.

MATÉRIEL ET MÉTHODES

Patients et Protocole de l'étude

Il s'agit d'une étude rétrospective monocentrique, réalisée sur une population de patients présentant une DMLCA et ayant bénéficié d'une résection isolée du LCA. La population étudiée a été recherchée rétrospectivement sur le logiciel *Ortho+*, sur lequel sont colligés tous les patients opérés dans le service depuis 2004, avec les mots-clés "dégénérescence mucoïde", « kyste du LCA » et "résection du ligament croisé antérieur".

Trente-huit patients répondaient à ces critères de recherche (Figure 1). Sur ces 38 patients, 2 avaient été opérés pour un syndrome de cyclope suite à une ligamentoplastie du LCA ; trois présentaient un kyste isolé du LCA sans dégénérescence mucoïde ; un avait eu une résection du LCA dans le cadre d'une synovite villonodulaire ; trois patients avaient bénéficié d'une résection partielle du LCA pour dégénérescence mucoïde ; un était décédé et un perdu de vue. Quatre patients opérés en 2018 n'avaient pas le recul minimum de 12 mois post-opératoires. Ces 15 patients ont été exclus de l'étude.

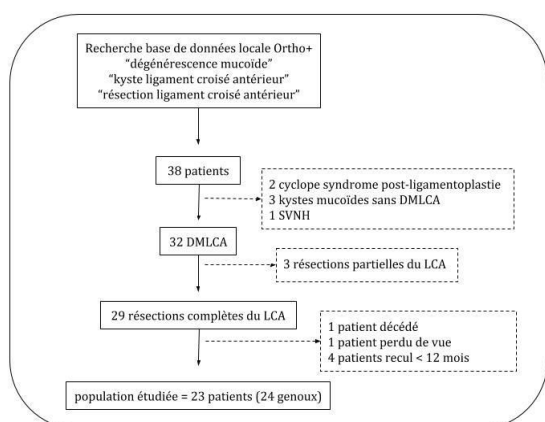


Figure 1 : Flow Chart de l'étude rétrospective.

Le diagnostic de dégénérescence mucoïde du LCA symptomatique était posé sur l'association de limitation des amplitudes articulaires, de douleur postérieure du genou, et d'un aspect pathognomonique à l'IRM, réalisée systématiquement. Le diagnostic radiologique de dégénérescence mucoïde du LCA était affirmé sur les coupes sagittales en séquence T1 et T2. Le diamètre antéro-postérieur du LCA est augmenté à plus de 10mm [10, 12], avec des fibres continues et un aspect inhomogène classiquement décrit en "branche de céleri" sur les séquences T2 [5] (Figure 2).

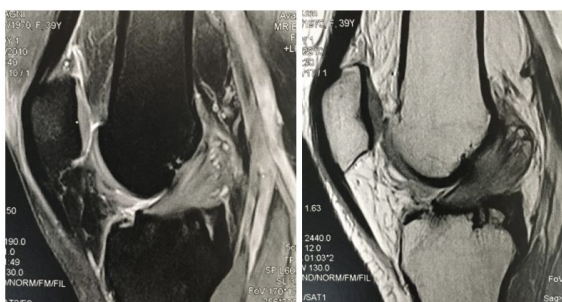


Figure 2 : Image IRM de dégénérescence mucoïde du LCA en « branche de céleri ». Coupe sagittale, séquences T2 et T1.

Vingt-trois patients (24 genoux) opérés entre janvier 2011 et août 2017 ont été revus avec un recul moyen de 3 ans (12 mois à 7 ans). Ils avaient entre 28 et 74 ans au moment de l'intervention chirurgicale, pour un âge moyen de 53 ans. Le sex ratio était de 0,4 avec 16 femmes pour 7 hommes. Trois patients avaient eu avant la résection du LCA une chirurgie arthroscopique pour ménisectomie interne. Pour 5 patients (21%), un autre geste arthroscopique a été réalisé dans le même temps opératoire que la résection du LCA : 2 ménisectomies internes, une ménisectomie

bilatérale, 2 sections de l'aileron rotulien externe.

Méthode d'évaluation

Les patients ont tous été revus en consultation avec un suivi minimum de 12 mois, avec bilan radio-clinique, par un évaluateur (MC) n'ayant pas pratiqué l'intervention initiale. Les critères principaux de jugement étaient le gain de flexion (en degrés) et la douleur postérieure du genou évaluée à l'aide d'une Échelle Numérique Simple (ENS). Les critères secondaires étaient l'instabilité subjective, la laxité antérieure clinique (Lachman-Trillat, test du ressaut), le gain d'extension, les douleurs associées, les scores fonctionnels IKDC subjectif pré et post-opératoire [13] et KOOS [14], la pratique sportive pré et post-opératoire, la laximétrie (TELOS™) [15], l'arthrose fémorotibiale sur radiographies standard en charge (score IKDC arthrose). Les complications intercurrentes et reprises chirurgicales étaient répertoriées.

Méthode opératoire

La chirurgie était réalisée sous arthroscopie, en ambulatoire. Les voies d'abord standard antéromédiale et antérolatérale étaient réalisées, une ou deux voies accessoires en cas de geste associé. Le bilan lésionnel recherchait d'éventuelles lésions méniscales ou chondrales. Le diagnostic était confirmé par la présence de substance mucoïde entre les fibres continues du LCA hypertrophiée (Figure 3). Un kyste mucoïde pouvait être également visualisé à l'insertion du LCA. Le ligament était intégralement réséqué au shaver, ainsi que l'éventuel kyste associé. Les éventuelles lésions méniscales étaient également traitées. En post-opératoire, l'appui total immédiat était autorisé, la mobilisation du genou en flexion-extension était réalisée dès le premier jour post-opératoire sans limitation d'amplitude. L'auto-rééducation était aidée par des séances hebdomadaires de kinésithérapie jusqu'à récupération des amplitudes articulaires.

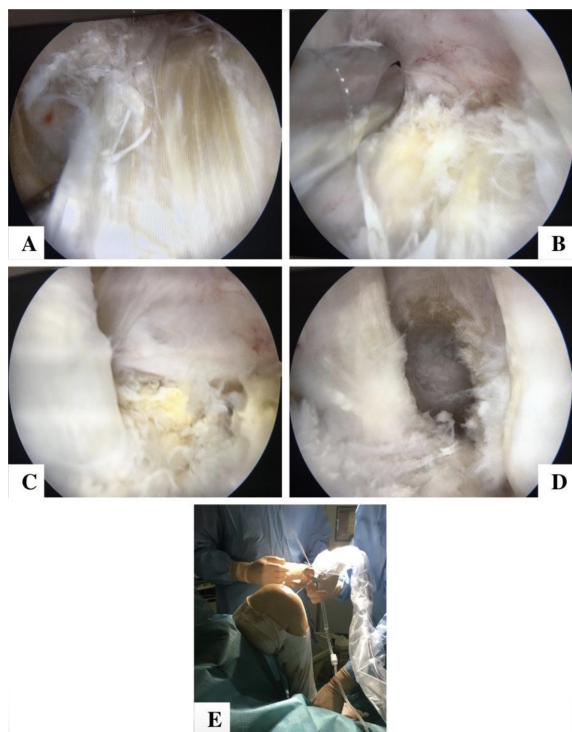


Figure 3 : Image arthroscopique de dégénérescence mucoïde du LCA (genou gauche)

- A - bord antérieur du LCA, fibres continues sans membrane synoviale
- B - extériorisation de substance mucoïde entre les fibres du LCA
- C - substance mucoïde au pied du LCA
- D - échancrure vide après résection complète au couteau motorisé
- E - flexion complète du genou en fin d'intervention

Analyses statistiques

Les analyses statistiques ont été réalisées avec l'application gratuite en ligne Easymedstat (www.easymedstat.com; Neuilly-Sur-Seine; France). Le test de Wilcoxon, le test non paramétrique de Mann-Whitney, le test de Student, le test de Fisher et le test de comparaison des proportions (avec approximation Z) ont été utilisés de manière adaptée pour la comparaison des variables de l'étude. Le risque alpha était fixé à 5% ($\alpha = 0,05$).

RÉSULTATS

Douleur postérieure

La douleur postérieure était observée chez tous les patients en préopératoire, mesurée par échelle numérique simple (ENS) à 6,5/10 en moyenne. Au recul, sa valeur moyenne était de 1,1/10 ($\Delta = -5,5 [-6,5 ; -4,5]$; $p = 0,0001$).

La douleur postérieure avait régressé chez 100% des patients, et totalement disparu chez 58% des patients. L'ENS au recul était supérieure à 4/10 pour une patiente (4%). Aucune récurrence douloureuse a posteriori n'a été recensée.

Amplitudes articulaires

En préopératoire, les patients présentaient tous un déficit de flexion, avec une flexion moyenne de 107 degrés (entre 60 et 130 degrés). Dix genoux (42%) présentaient un flessum entre 5 et 30 degrés; 4 patients sans flessum présentaient un déficit d'hyperextension par rapport au genou controlatéral. Au total, 58% des patients présentaient un déficit d'extension. La moyenne d'extension maximale était un flessum de 3 degrés. Un gain de flexion (de 5 à 90 degrés) a été observé chez tous les patients, et un gain d'extension chez 13 des 14 patients présentant un déficit d'extension initial (93%). L'amplitude articulaire moyenne est passée de 104 degrés en préopératoire, à 137 degrés au recul ($\Delta = 32,9 [22,6 - 43,3]$; $p = 0,0001$), avec un gain de flexion moyen de 28 degrés ($[20,3 - 35,5]$; $p = 0,0001$) et un gain d'extension moyen de 5 degrés ($[8,3 - 1,6]$; $p < 0,05$). Au recul, la flexion maximale moyenne était de 135 degrés (entre 105 et 150 degrés), et les patients avaient en moyenne une hyperextension de 2 degrés. Il persistait un flessum modéré (5 degrés) chez 2 patients (8%).

Laxité - Instabilité

En préopératoire, aucun patient ne présentait de laxité clinique ni d'instabilité. En post-opératoire, 46% avaient un Lachman-Trillat à arrêt mou, 50% à arrêt dur retardé. Six patients (25%) ont développé une instabilité clinique ressentie dans la période post-opératoire, dont trois avec un ressaut positif (12%) et un ayant nécessité une reconstruction du LCA a posteriori (4%). Ces instabilités se sont toutes manifestées dans les 6 mois suivant la résection du LCA.

Le TELOS™ différentiel au recul, disponible pour 18 patients, était en moyenne de 4 mm avec une valeur maximale de 13mm. Le TELOS™ différentiel était plus élevé chez les patients instables (6,8mm) que chez les patients stables (3,2mm), de façon non

significative ($p > 0,05$). 90% des patients ayant un TELOS™ différentiel inférieur à 5mm n'étaient pas instables. Huit patients (44%, $n = 18$) avaient un TELOS™ différentiel supérieur ou égal à 5mm, dont 50% avaient une instabilité ressentie.

Il y avait une différence non significative d'âge médian entre les patients cliniquement instables (50 ans, IC 95% [46-54]) et les patients non instables (55,5 ans, IC 95% [45-61]). On n'observait pas de corrélation entre la pente tibiale postérieure et l'apparition d'une instabilité en post-opératoire. La pente tibiale postérieure moyenne était de 10,2 degrés. Les 6 patients instables ne pratiquaient aucun sport en préopératoire. Un de ces patients a recommencé une activité sportive non-pivot en post-opératoire. Aucun des patients sportifs n'a développé une instabilité post-opératoire. La proportion d'instabilité clinique était identique entre les patients atteints d'arthrose et les patients sans arthrose radiologique en préopératoire (33%).

Les résultats des scores fonctionnels post-opératoires étaient superposables entre les patients stables et instables. L'IKDC subjectif moyen était de 69/100 chez les patients instables, et 72,9 chez les patients stables ($p > 0,05$).

Scores fonctionnels - Pratique sportive

L'IKDC subjectif préopératoire moyen était de 38,8/100. Au recul, on notait une progression moyenne de 33,9 points (entre 10 et 68 points) jusqu'à un IKDC moyen de 71,9/100 ($\Delta = 33,9$; IC 95% = [27,9 ; 39,9] $p < 0,0001$). Le score fonctionnel KOOS retrouvait en moyenne de très bons résultats sur les items symptômes-raideur, douleur et vie quotidienne (respectivement 85, 84 et 87/100), et de bons résultats sur l'item qualité de vie (71/100) (Figure 4). En revanche, le KOOS sports était en moyenne de 57/100 avec une grande hétérogénéité des résultats (de 0 à 100/100) (Figure 5).

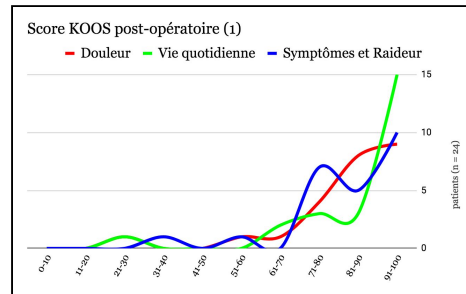


Figure 4 : Scores KOOS Douleur, Vie quotidienne et Symptômes en post-opératoire de la résection du LCA pour dégénérescence mucoïde.

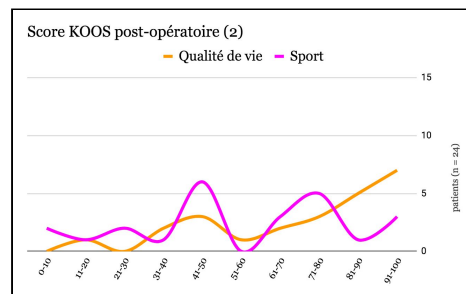


Figure 5 : Scores KOOS Sport et Qualité de vie en post-opératoire de la résection du LCA pour dégénérescence mucoïde.

Un quart des patients avaient oublié leur genou. En préopératoire immédiat, 18 patients (75%) n'avaient pas de pratique sportive régulière ou occasionnelle, et 6 (25%) pratiquaient un sport sans pivot. Au dernier recul, 5 patients avaient pu recommencer une activité sportive dont 2 avec pivot, et les patients qui pratiquaient déjà un sport en ligne avaient poursuivi leur activité (Figure 6).

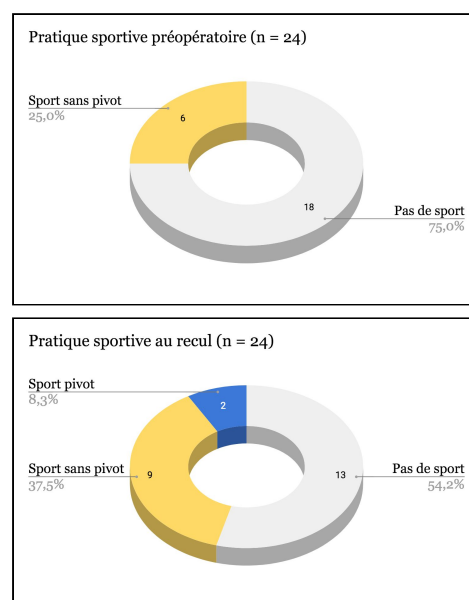


Figure 6 : Pratique sportive avant et après résection du LCA pour dégénérescence mucoïde du LCA.

Douleurs associées

En pré-opératoire, 67% des patients avaient des douleurs associées aux douleurs postérieures (compartiment fémorotibial interne ou externe, compartiment fémoropatellaire). En post-opératoire, 42% des patients avaient encore des douleurs associées. Le soulagement complet des douleurs a été observé chez 8 des 16 patients présentant des douleurs associées en préopératoire, notamment chez 3 patients décrivant des douleurs intra-articulaires globales en préopératoire. Les douleurs associées ayant persisté sont des douleurs du compartiment interne dans 70% des cas (corrélées à une arthrose fémorotibiale interne radiologique débutante), et antérieures dans 30% des cas. Au recul, 2 patients présentant une arthrose fémorotibiale interne ont rapporté une douleur du compartiment interne non préexistante.

Une différence non significative concernant les résultats fonctionnels a été retrouvée entre les patients présentant des douleurs associées préopératoires et ceux présentant une douleur postérieure isolée (Figure 7). L'IKDC subjectif moyen au recul était de 70,6/100 avec douleurs associées, contre 74,4/100 avec douleur postérieure isolée ($p = 0,569$). 37% des patients avec douleurs associées préopératoires avaient un IKDC subjectif au recul inférieur à 60/100, contre 12% des patients avec douleur postérieure isolée ($p = 0,352$).

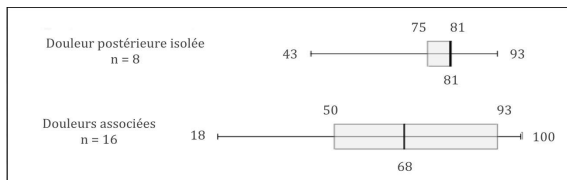


Figure 7 : Distribution du score KOOS Qualité de vie en fonction des douleurs associées ($p > 0,05$).

Kyste mucoïde

Onze patients (46%) avaient un kyste mucoïde intra-ligamentaire associé à la dégénérescence mucoïde du LCA (Figure 8). Ces patients avaient une douleur postérieure significativement moins élevée que les patients sans kyste, à la fois en préopératoire (respectivement 5,8/10 versus 7,4/10, $p < 0,05$) et en post-opératoire (0,3 versus 1,8, $p < 0,05$). Il n'y avait pas de corrélation entre la

présence d'un kyste mucoïde et l'instabilité post-opératoire. Il existait une différence non significative concernant l'IKDC subjectif post-opératoire, avec une médiane à 83/100 pour les patients avec kyste mucoïde, et 67/100 pour les patients sans kyste ($p = 0,134$).

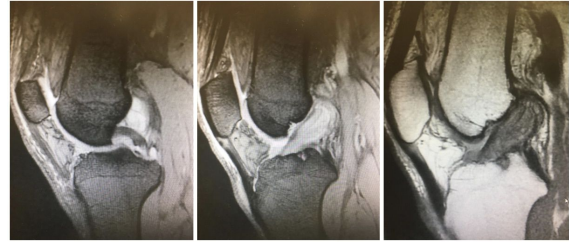


Figure 8 : Images IRM d'un kyste mucoïde intra-ligamentaire associé à une dégénérescence mucoïde du LCA. Coupe sagittale, séquences T2-T1.

Arthrose radiologique

A l'inclusion, 33% des patients présentaient une arthrose radiologique fémorotibiale débutante (IKDC C ou D). Au recul moyen de 3 ans, 52% des patients présentaient une arthrose IKDC C (pincement fémoro-tibial inférieur à 50%) ou D (supérieur à 50%), cette progression n'étant pas significative ($p = 0,19$). Pour 29% des patients, on observait une aggravation d'au moins une classe IKDC depuis l'intervention chirurgicale (Figure 9). Ces patients avaient été revus avec un recul moyen de 4 ans (de 20 mois à 7 ans).

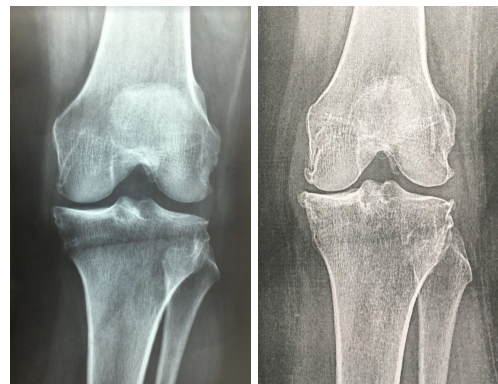


Figure 9 : Radiographies de genou avant et après résection complète du LCA.

A - cliché de face en schuss, 2014, arthrose fémorotibiale interne IKDC stade C
B - cliché de face en schuss, 2018, arthrose fémorotibiale interne IKDC stade D

DISCUSSION

Cette étude montre que la résection complète du LCA sous arthroscopie pour DMLCA isolée permet de diminuer de façon significative les douleurs postérieures du genou et d'augmenter de façon significative les amplitudes articulaires.

Pour tous nos patients, la résection complète du LCA a permis une amélioration significative de la douleur postérieure, qui s'est entièrement amendée dans 58% des cas. Lintz et al. [2] et Morice et al. [9] rapportent respectivement 93% et 80% de résolution complète des douleurs. Cependant, le mode d'évaluation de la douleur par question binaire ("votre douleur est-elle soulagée?") peut sous-évaluer les douleurs résiduelles par rapport à une évaluation quantitative validée comme l'échelle numérique simple utilisée dans notre étude.

Si les amplitudes articulaires ont été significativement améliorées chez tous les patients de notre étude, aussi bien en flexion qu'en extension, ces gains de mobilité sont systématiquement rapportés dans les séries publiées. Ainsi, Lintz et al. [2] rapportent un gain de flexion moyen de 21 degrés, résections complètes et partielles confondues, et Morice et al. rapportent 18,5 degrés [9] de gain de flexion après résection partielle, contre 28 degrés dans notre étude. Kim et al. [6] rapportent seulement 58% de normalisation de la flexion suite à la résection isolée du faisceau posterolateral du LCA sur 106 genoux, tandis que Cha et al. [7] et Morice et al. [9] relèvent respectivement 92% et 87% de récupération complète de la flexion. Parmi les séries de 20 patients ou plus, seules deux ont quantifié le déficit d'extension préopératoire, entre 82% [7] et 100% [6] des patients. Dans ces deux séries, la résection partielle du LCA, associée au cas par cas à une plastie de l'échancrure, avait permis la récupération de l'extension complète respectivement chez 90% et 82% des patients concernés. Dans notre étude, la résection complète du LCA a également permis de normaliser l'extension chez 86% des patients concernés.

25% de nos patients ont rapporté une instabilité clinique ressentie suite à la résection complète du LCA, mais une seule patiente a dû

bénéficier d'une reconstruction secondaire du LCA un an après la résection. Dans les séries précédentes, on retrouve une prévalence de l'instabilité post-opératoire variant entre 0% [6, 8, 9] et 5% [7] pour les traitements dits conservateurs (résection partielle associée ou non à une plastie de l'échancrure), et jusqu'à 50% pour la cohorte de Lintz et al. [2] mêlant traitement conservateur et traitement radical (résection totale). Aucun facteur préopératoire n'est décrit dans la littérature comme prédictif d'une instabilité secondaire à la résection (partielle ou totale) du LCA, probablement du fait de la faiblesse des effectifs des séries publiées. Dans notre série, cette instabilité était bien tolérée dans la vie quotidienne par 5 des 6 patients atteints, avec des scores fonctionnels superposables. En effet, l'âge (55 ans en moyenne) et l'absence d'activité sportive en pivot peuvent expliquer l'adaptation quotidienne à une instabilité modérée. La série de 4 cas de Kusano et al. [11] étudiait des patients sportifs de moins de 40 ans présentant une DMLCA. Pour deux de ces patients, une résection partielle arthroscopique avait été réalisée. Le traitement s'était montré efficace sur les symptômes mais une rupture du LCA résiduel dans les 2 ans post-opératoires avait nécessité une reconstruction secondaire chez les deux patients. Ces informations nourrissent l'hypothèse logique selon laquelle l'instabilité post-opératoire se révèle chez les patients jeunes et sportifs, mais la littérature ne permet pas de le démontrer. Dans le cas d'une résection complète du LCA, il est aisé de poser l'indication de reconstruction dans un deuxième temps si l'instabilité se révèle gênante dans les activités quotidiennes.

Tous les patients de notre série ont présenté après résection du LCA une amélioration significative du score IKDC subjectif, représentatif de la fonction quotidienne du genou mais aussi de son retentissement sur l'activité physique et sportive. Les trois autres séries qui rapportent des résultats fonctionnels [2, 7, 16] retrouvent la même amélioration. Dans la cohorte de Lintz et al. [2], les 14 patients (48%) instables étaient décrits comme pratiquant une activité sportive régulière et intense, sans indication sur le niveau sportif

des autres patients. Le score KOOS sports moyen à 64/100 (patients stables et instables confondus), alors que les sections douleur, vie quotidienne et symptômes dépassent 80/100, indiquait un résultat plus modeste sur les performances sportives. Ces résultats sont similaires à ceux de notre série avec d'excellents résultats sur les symptômes et la vie quotidienne, plus hétérogènes concernant l'activité sportive.

La DMLCA est fréquemment associée à d'autres pathologies dégénératives. Lintz et al. [2] recensent 37% de douleurs associées, Cha et al. [7] 25%. Dans notre série, seules un tiers des douleurs associées ont été entièrement soulagées par la résection du LCA. Ce résultat s'explique par les pathologies associées non traitées par la résection du LCA. Ainsi, les résultats fonctionnels des patients avec douleurs associées préopératoires étaient moins uniformes que pour les patients présentant une douleur postérieure isolée. Salvati et al. ont étudié plus de 1200 IRM de genou [4] et retrouvé 5,3% de dégénérescence mucoïde et kystes mucoïdes du LCA, tous confirmés secondairement par arthroscopie. Un tiers de ces lésions du LCA comportent des caractéristiques à la fois de dégénérescence et de kyste mucoïde, confirmant que la pathogenèse de ces deux types de lésions mucoïdes est liée. Dans notre série, près d'un patient sur deux avait un kyste mucoïde du LCA associé à la dégénérescence mucoïde. La présence d'un kyste était associée à une douleur postérieure moindre, en pré et post-opératoire. Ce résultat n'a pas été décrit précédemment dans la littérature. L'arthrose radiologique pré et post-opératoire n'est pas décrite dans les séries de DMLCA. Dans notre étude, cette analyse était d'autant plus intéressante que 6 patients avaient un recul supérieur à 5 ans. L'aggravation de l'arthrose radiologique au recul n'est pas significative dans notre série à faible effectif, mais elle pose la question du risque de précipiter une arthrose fémorotibiale avec la résection du LCA. En effet, chez les patients relativement jeunes avec une activité sportive surtout en charge, il paraîtrait licite de les informer de ce risque. Cependant, dans la physiopathologie de la DMLCA sujette à différentes théories,

certain auteurs avancent que la chondropathie dégénérative notamment dans l'échancrure fémorale serait un facteur déclenchant de la pathologie [6]. Kwee et al. [17] ont montré sur une volumineuse série d'IRM que la DMLCA est naturellement associée à une diminution de l'interligne fémorotibial chez les patients avec peu d'usure chondrale.

Les limites de cette étude sont liées à son faible effectif, à son caractère rétrospectif et à l'absence de groupe comparatif. Cependant, c'est la première évaluation clinico-radiologique d'une série homogène de résection complète du LCA sous arthroscopie pour dégénérescence mucoïde.

CONCLUSION

Ainsi, cette étude permet de conclure que la résection complète du LCA pour dégénérescence mucoïde du LCA est une stratégie efficace sur les douleurs postérieures et la limitation des amplitudes articulaires, qui engendre ainsi une amélioration significative de la fonction du genou. Les résultats sur les symptômes principaux de la DMLCA semblent similaires aux traitements conservateurs. Une instabilité ressentie apparaît en post-opératoire dans un quart des cas, mais son retentissement fonctionnel est faible. En cas de douleurs associées, notamment antérieures ou fémorotibiales internes, les patients n'auront qu'une chance sur trois d'être entièrement soulagés par la résection complète du LCA.

RÉFÉRENCES

1. Kumar A, Bickerstaff DR, Grimwood JS, Suvarna SK. Mucoïd cystic degeneration of the cruciate ligament. *J Bone Joint Surg Br* 1999 Mar;81(2):304-5.
2. Lintz F, Pujol N, Dejour D, Boisrenoult P, Beaufils P. Anterior cruciate ligament mucoïd degeneration: selecting the best treatment option. *Orthop Traumatol: Surg Res*. 2010 Jun;96(4):400-6.
3. Bergin D, Morisson WB, Carrino JA, Nallamshetty SN, Bartolozzi AR. Anterior cruciate ligament ganglia and mucoïd degeneration: coexistence and

- clinical correlation. *AJR Am J Roentgenol.* 2004 May;182(5):1283-7.
4. Salvati F, Rossi F, Limbucci N, Pistoia ML, Barile A, Masciocchi C. Muroid metaplastic-degeneration of anterior cruciate ligament. *J Sports Med Phys Fitness* 2008 Dec;48(4):483-7.
 5. Papadopoulou P. The celery stalk sign. *Radiology* 2007 Dec;245(3):916-7.
 6. Kim TH, Lee DH, Lee SH, Kim JM, Kim CW, Bin SI. Arthroscopic treatment of muroid hypertrophy of the anterior cruciate ligament. *Arthroscopy* 2008 Jun;24(6):642-9.
 7. Cha JR, Lee CC, Cho SD, Youm YS, Jung KH. Symptomatic muroid degeneration of the anterior cruciate ligament. *Knee Surg Sports Traumatol Arthrosc.* 2013 Mar;21(3):658-63.
 8. Chudasama CH, Chudasama VC, Prabhakar MM. Arthroscopic management of muroid degeneration of ACL. *Indian J Orthop* 2012 Sep;46(5):561-5.
 9. Morice A, Coupry A, Lintz F, Robert H. Reduction plasty for hypertrophic anterior cruciate ligament muroid degeneration: clinical and knee laxity outcomes in 23 cases. *Orthop Traumatol: Surg Res.* 2013 Oct;99(6):693-7.
 10. Lintz F, Pujol N, Boisrenoult P, Bargoin K, Beaufils P, Dejour D. Anterior cruciate ligament muroid degeneration: a review of the literature and management guidelines. *Knee Surg Sports Traumatol Arthrosc.* 2011 Aug;19(8):1326-33.
 11. Kusano M, Horibe S, Tanaka Y, Yonetani Y, Kanamoto T, Shiozaki Y, et al. Early reconstruction should be considered in younger patients with symptomatic muroid degeneration of the anterior cruciate ligament. *Asia Pac J Sports Med Arthrosc Rehabil Technol.* 2015 May 7;2(3):95-97.
 12. Fernandes JL, Viana SL, Mendonça JL, Freitas FM, Bezerra AS, Lima GA, et al. Muroid degeneration of the anterior cruciate ligament: magnetic resonance imaging findings of an underdiagnosed entity. *Acta Radiol* 2008 Feb;49(1):75-9.
 13. Grevnerts HT, Terwee CB, Kvist J. The measurement properties of the IKDC-subjective knee form. *Knee Surg Sports Traumatol Arthrosc.* 2015 Dec;23(12):3698-706.
 14. Roos EM, Lohmander LS. The Knee injury and Osteoarthritis Outcome Score (KOOS): from joint injury to osteoarthritis. *Health Qual Life Outcomes.* 2003 Nov 3;1:64.
 15. Lefevre N, Bohu Y, Naouri JF, Klouche S, Herman S. Validity of GNRB[®] arthrometer compared to Telos[™] in the assessment of partial anterior cruciate ligament tears. *Knee Surg Sports Traumatol Arthrosc.* 2014 Feb;22(2):285-90.
 16. Hotchen AJ, Demetriou C, Edwards D, Melton JTK. Muroid Degeneration of the Anterior Cruciate Ligament: Characterization of Natural History, Femoral Notch Width Index, and Patient Reported Outcome Measures. *J Knee Surg.* Epub 2018 Jun 13.
 17. Kwee RM, Hafezi-Nejad N, Roemer FW, Zikria BA, Hunter DJ, Guermazi A, Demehri S. Association of Muroid Degeneration of the Anterior Cruciate Ligament at MR Imaging with Medial Tibiofemoral Osteoarthritis Progression at Radiography: Data from the Osteoarthritis Initiative. *Radiology.* 2018 Jun;287(3):912-921.

RÉSUMÉ

Soumission prévue SOFCOT et SFA 2019

Introduction. La dégénérescence mucoïde du ligament croisé antérieur (DMLCA) se manifeste par des douleurs postérieures du genou et une limitation des amplitudes articulaires notamment en flexion. Plusieurs auteurs favorisent les traitements dits conservateurs comme la résection partielle du LCA et des plasties de l'échancre, dans le but de limiter un risque d'instabilité post-opératoire. Il n'existe pas de consensus concernant le traitement de cette pathologie, et la résection complète du LCA n'a pas fait l'objet d'une étude homogène. Notre hypothèse est que la résection complète du LCA permet un traitement efficace de la douleur postérieure et la restauration des amplitudes articulaires, sans occasionner d'instabilité clinique.

Matériel et Méthodes. Vingt-trois patients (24 genoux) de 28 à 74 ans (sex ratio 0,4) ont été opérés d'une résection complète du LCA entre 2011 et 2017, et évalués rétrospectivement avec un suivi minimum de 12 mois. Les critères de jugement principaux étaient la douleur postérieure (échelle numérique simple) et le gain de flexion. Tous les patients ont été évalués cliniquement, radiologiquement, et sur le plan fonctionnel par les scores IKDC subjectif et KOOS.

Résultats. La douleur postérieure préopératoire était évaluée à 6,5/10 et la flexion maximale à 107 degrés. Au recul moyen de 3 ans, la douleur postérieure était à 1/10 ($p = 0,0001$). Le gain de flexion était de 28 degrés ($p = 0,0001$). L'IKDC subjectif avait progressé de 38,8 à 71,9/100 ($p < 0,001$). Les items du KOOS Symptômes, Douleur et Vie quotidienne étaient supérieurs à 80/100. Les résultats de l'item Sport étaient plus hétérogènes avec une moyenne de 57/100. La laxité différentielle au TELOS™ ($n = 18$) était de 4 mm (de 0 à 13mm). Six patients (25%) ont développé une instabilité clinique, dont un seul ayant nécessité une reconstruction secondaire du LCA. Ces patients n'avaient pas d'activité sportive préopératoire. Aucun paramètre préopératoire n'était corrélé à l'apparition d'instabilité post-opératoire. Pour 7 patients (29%), l'arthrose radiologique avait progressé d'un grade IKDC ($p = 0,1916$). Les douleurs associées (fémorotibiale interne et antérieure), présentes chez deux tiers des patients, n'avaient qu'une chance sur 3 d'être soulagées par la résection du LCA.

Discussion. La résection complète du LCA pour DMLCA est une stratégie efficace sur les douleurs postérieures et la limitation des amplitudes articulaires, avec une amélioration significative de la fonction du genou. Une instabilité ressentie apparaît dans un cas sur 4 avec un retentissement fonctionnel limité, et sans facteurs de risque préopératoires objectivés.



SERMENT D'HIPPOCRATE

En présence des Maîtres de cette faculté, de mes chers condisciples et devant l'effigie d'HIPPOCRATE,

Je promets et je jure d'être fidèle aux lois de l'honneur et de la probité dans l'exercice de la Médecine.

Je donnerai mes soins gratuitement à l'indigent et n'exigerai jamais un salaire au-dessus de mon travail. Je ne participerai à aucun partage clandestin d'honoraires.

Admis dans l'intimité des maisons, mes yeux ne verront pas ce qui s'y passe ; ma langue taira les secrets qui me seront confiés et mon état ne servira pas à corrompre les mœurs, ni à favoriser le crime.

Je ne permettrai pas que des considérations de religion, de nation, de race, de parti ou de classe sociale viennent s'interposer entre mon devoir et mon patient.

Je garderai le respect absolu de la vie humaine.

Même sous la menace, je n'admettrai pas de faire usage de mes connaissances médicales contre les lois de l'humanité.

Respectueuse et reconnaissante envers mes Maîtres, je rendrai à leurs enfants l'instruction que j'ai reçue de leurs pères.

Que les hommes m'accordent leur estime si je suis fidèle à mes promesses.

Que je sois couverte d'opprobre et méprisée de mes confrères si j'y manque.

RÉSUMÉ

Introduction. La dégénérescence mucoïde du ligament croisé antérieur (DMLCA) se manifeste par des douleurs postérieures du genou et une limitation des amplitudes articulaires notamment en flexion. Il n'existe pas de consensus concernant le traitement de cette pathologie.

Hypothèse. La résection complète du LCA permet un traitement efficace de la douleur postérieure et la restauration des amplitudes articulaires et n'occasionne pas d'instabilité clinique.

Matériel et Méthodes. Vingt-trois patients (24 genoux) de 28 à 74 ans (sex ratio 0,4) ont été opérés d'une résection complète du LCA entre 2011 et 2017, et évalués rétrospectivement avec un suivi minimum de 12 mois. Les critères de jugement principaux étaient la douleur postérieure (échelle numérique simple) et le gain de flexion. Tous les patients étaient évalués à l'aide des scores IKDC subjectif et KOOS.

Résultats. La douleur postérieure préopératoire était évaluée à 6,5/10 et la flexion maximale à 107 degrés. Au recul moyen de 3 ans, la douleur postérieure était à 1/10 ($p = 0,0001$); le gain de flexion était de 28 degrés ($p = 0,0001$) et le gain d'extension de 5 degrés ($p < 0,05$). L'IKDC subjectif avait progressé de 38,8 à 71,9/100 ($p < 0,001$). Les items du KOOS Symptômes, Douleur et Vie quotidienne étaient supérieurs à 80/100. La laxité différentielle était de 4 mm (de 0 à 13mm) au TELOS™, réalisé chez 18 patients. Six patients (25%) ont développé une instabilité clinique, dont un seul ayant nécessité une reconstruction secondaire du LCA. Aucun paramètre préopératoire n'était corrélé à l'apparition d'instabilité après résection du LCA. Chez 7 patients (29%), l'arthrose radiologique avait progressé d'un grade IKDC ($p = 0,1916$).

Discussion. La résection complète du LCA pour DMLCA est une stratégie efficace sur les douleurs postérieures et la limitation des amplitudes articulaires. Une instabilité ressentie apparaît dans un cas sur 4, avec un retentissement fonctionnel limité.

Niveau de preuve. IV, série rétrospective.

Mots clés. Ligament croisé antérieur, Dégénérescence mucoïde, Arthroscopie, IRM