



HAL
open science

Élaboration d'un e-learning sur les dermatoses granulomateuses

Paola Berniolles

► **To cite this version:**

Paola Berniolles. Élaboration d'un e-learning sur les dermatoses granulomateuses. Sciences du Vivant [q-bio]. 2019. dumas-02388794

HAL Id: dumas-02388794

<https://dumas.ccsd.cnrs.fr/dumas-02388794v1>

Submitted on 2 Dec 2019

HAL is a multi-disciplinary open access archive for the deposit and dissemination of scientific research documents, whether they are published or not. The documents may come from teaching and research institutions in France or abroad, or from public or private research centers.

L'archive ouverte pluridisciplinaire **HAL**, est destinée au dépôt et à la diffusion de documents scientifiques de niveau recherche, publiés ou non, émanant des établissements d'enseignement et de recherche français ou étrangers, des laboratoires publics ou privés.



Faculté des sciences
médicales et paramédicales
Aix-Marseille Université

Elaboration d'un e-learning sur les dermatoses granulomateuses

T H È S E

Présentée et publiquement soutenue devant

LA FACULTÉ DES SCIENCES MEDICALES ET PARAMEDICALES

DE MARSEILLE

Le 15 Octobre 2019

Par Madame Paola BERNIOLLES

Née le 2 mai 1991 à Aix-En-Provence (13)

Pour obtenir le grade de Docteur en Médecine

D.E.S. de DERMATOLOGIE & VÉNÉRÉOLOGIE

Membres du Jury de la Thèse :

Monsieur le Professeur BERBIS Philippe	Président
Monsieur le Professeur DELAPORTE Emmanuel	Assesseur
Monsieur le Professeur KAPLANSKI Gilles	Assesseur
Madame le Docteur KOEPPPEL Marie-Christine	Assesseur

AIX-MARSEILLE UNIVERSITE

Président : Yvon BERLAND

FACULTE DES SCIENCES MEDICALES ET PARAMEDICALES

Doyen Georges LEONETTI

Vice-doyen aux Affaires Générales et aux Sciences Médicales : Patrick DESSI
Vice-doyen aux Sciences Paramédicales : Philippe BERBIS

Direction d'école :

- **Ecole de Médecine** : Jean-Michel VITON
- **Ecoles de Maïeutique** : Carole ZAKARIAN
- **Ecoles des Sciences de la Réadaptation** : Philippe SAUVAGEON
- **Ecoles des Sciences Infirmières** : Sébastien COLSON

Asseseurs :

- aux Etudes : Kathia CHAUMOITRE
- à la Recherche : Jean-Louis MEGE
- aux Prospectives Hospitalo-Universitaires : Frédéric COLLART
- aux Enseignements Hospitaliers : Patrick VILLANI
- à l'Unité Mixte de Formation Continue en Santé : Fabrice BARLESI
- pour le Secteur Nord : Stéphane BERDAH
- aux centres hospitaliers non universitaires : Jean-Noël ARGENSON

Chargés de mission :

- 1^{er} cycle : Jean-Marc DURAND et Marc BARTHET
- 2^{ème} cycle : Marie-Aleth RICHARD
- 3^{ème} cycle DES/DESC : Pierre-Edouard FOURNIER
- Licences-Masters-Doctorat : Pascal ADALIAN
- DU-DIU : Véronique VITTON
- Stages Hospitaliers : Franck THUNY
- Sciences Humaines et Sociales : Pierre LE COZ
- Préparation à l'ECN : Aurélie DAUMAS
- Démographie Médicale et Filiation : Roland SAMBUC
- Relations Internationales : Philippe PAROLA
- Etudiants : Arthur ESQUER

Chef des services généraux : Déborah ROCCHICCIOLI

Chefs de service :

- Communication : Laetitia DELOUIS
- Examens : Caroline MOUTTET
- Intérieur : Joëlle FAVREGA
- Maintenance : Philippe KOCK
- Scolarité : Christine GAUTHIER

DOYENS HONORAIRES

M. Yvon BERLAND
M. André ALI CHERIF
M. Jean-François PELLISSIER

PROFESSEURS HONORAIRES

MM	AGOSTINI Serge	MM	FAVRE Roger
	ALDIGHIERI René		FIECHI Marius
	ALESSANDRINI Pierre		FARNARIER Georges
	ALLIEZ Bernard		FIGARELLA Jacques
	AQUARON Robert		FONTES Michel
	ARGEME Maxime		FRANCOIS Georges
	ASSADOURIAN Robert		FUENTES Pierre
	AUFFRAY Jean-Pierre		GABRIEL Bernard
	AUTILLO-TOUATI Amapola		GALINIER Louis
	AZORIN Jean-Michel		GALLAIS Hervé
	BAILLE Yves		GAMERRE Marc
	BARDOT Jacques		GARCIN Michel
	BARDOT André		GARNIER Jean-Marc
	BERARD Pierre		GAUTHIER André
	BERGOIN Maurice		GERARD Raymond
	BERNARD Dominique		GEROLAMI-SANTANDREA André
	BERNARD Jean-Louis		GIUDICELLI Roger
	BERNARD Pierre-Marie		GIUDICELLI Sébastien
	BERTRAND Edmond		GOUDARD Alain
	BISSET Jean-Pierre		GOUIN François
	BLANC Bernard		GRILLO Jean-Marie
	BLANC Jean-Louis		GRISOLI François
	BOLLINI Gérard		GROULIER Pierre
	BONGRAND Pierre		HADIDA/SAYAG Jacqueline
	BONNEAU Henri		HASSOUN Jacques
	BONNOIT Jean		HEIM Marc
	BORY Michel		HOUEL Jean
	BOTTA Alain		HUGUET Jean-François
	BOURGEADE Augustin		JAQUET Philippe
	BOUVENOT Gilles		JAMMES Yves
	BOUYALA Jean-Marie		JOUVE Paulette
	BREMOND Georges		JUHAN Claude
	BRICOT René		JUIN Pierre
	BRUNET Christian		KAPHAN Gérard
	BUREAU Henri		KASBARIAN Michel
	CAMBOULIVES Jean		KLEISBAUER Jean-Pierre
	CANNONI Maurice		LACHARD Jean
	CARTOUZOU Guy		LAFFARGUE Pierre
	CAU Pierre		LAUGIER René
	CHABOT Jean-Michel		LE TREUT Yves
	CHAMLIAN Albert		LEVY Samuel
	CHARREL Michel		LOUCHET Edmond
	CHAUVEL Patrick		LOUIS René
	CHOUX Maurice		LUCIANI Jean-Marie
	CIANFARANI François		MAGALON Guy
	CLEMENT Robert		MAGNAN Jacques
	COMBALBERT André		MALLAN- MANCINI Josette
	CONTE-DEVOLX Bernard		MALMEJAC Claude
	CORRIOL Jacques		MARANINCHI Dominique
	COULANGE Christian		MARTIN Claude
	DALMAS Henri		MATTEI Jean François
	DE MICO Philippe		MERCIER Claude
	DESSEIN Alain		METGE Paul
	DELARQUE Alain		MICHOTEY Georges
	DEVIN Robert		MILLET Yves
	DEVRED Philippe		MIRANDA François
	DJIANE Pierre		MONFORT Gérard
	DONNET Vincent		MONGES André
	DUCASSOU Jacques		MONGIN Maurice
	DUFOUR Michel		MONTIES Jean-Raoul
	DUMON Henri		NAZARIAN Serge
	ENJALBERT Alain		NICOLI René

MM NOIRCLERC Michel
OLMER Michel
OREHEK Jean
PAPY Jean-Jacques
PAULIN Raymond
PELOUX Yves
PENAUD Antony
PENE Pierre
PIANA Lucien
PICAUD Robert
PIGNOL Fernand
POGGI Louis
POITOUT Dominique
PONCET Michel
POUGET Jean
PRIVAT Yvan
QUILICHINI Francis
RANQUE Jacques
RANQUE Philippe
RICHAUD Christian
RIDINGS Bernard
ROCHAT Hervé
ROHNER Jean-Jacques
ROUX Hubert
ROUX Michel
RUFO Marcel
SAHEL José
SALAMON Georges
SALDUCCI Jacques
SAN MARCO Jean-Louis
SANKALE Marc
SARACCO Jacques
SASTRE Bernard
SCHIANO Alain
SCOTTO Jean-Claude
SEBAHOUN Gérard
SERMENT Gérard
SERRATRICE Georges
SOULAYROL René
STAHL André
TAMALET Jacques
TARANGER-CHARPIN Colette
THOMASSIN Jean-Marc
UNAL Daniel
VAGUE Philippe
VAGUE/JUHAN Irène
VANUXEM Paul
VERVLOET Daniel
VIALETTES Bernard
WEILLER Pierre-Jean

PROFESSEURS HONORIS CAUSA

1967

MM. les Professeurs DADI (Italie)
CID DOS SANTOS (Portugal)

1974

MM. les Professeurs MAC ILWAIN (Grande-Bretagne)
T.A. LAMBO (Suisse)

1975

MM. les Professeurs O. SWENSON (U.S.A.)
Lord J.WALTON of DETCHANT (Grande-Bretagne)

1976

MM. les Professeurs P. FRANCHIMONT (Belgique)
Z.J. BOWERS (U.S.A.)

1977

MM. les Professeurs C. GAJDUSEK-Prix Nobel (U.S.A.)
C.GIBBS (U.S.A.)
J. DACIE (Grande-Bretagne)

1978

M. le Président F. HOUPHOUET-BOIGNY (Côte d'Ivoire)

1980

MM. les Professeurs A. MARGULIS (U.S.A.)
R.D. ADAMS (U.S.A.)

1981

MM. les Professeurs H. RAPPAPORT (U.S.A.)
M. SCHOU (Danemark)
M. AMENT (U.S.A.)
Sir A. HUXLEY (Grande-Bretagne)
S. REFSUM (Norvège)

1982

M. le Professeur W.H. HENDREN (U.S.A.)

1985

MM. les Professeurs S. MASSRY (U.S.A.)
KLINSMANN (R.D.A.)

1986

MM. les Professeurs E. MIHICH (U.S.A.)
T. MUNSAT (U.S.A.)
LIANA BOLIS (Suisse)
L.P. ROWLAND (U.S.A.)

1987

M. le Professeur P.J. DYCK (U.S.A.)

1988

MM. les Professeurs R. BERGUER (U.S.A.)
W.K. ENGEL (U.S.A.)
V. ASKANAS (U.S.A.)
J. WEHSTER KIRKLIN (U.S.A.)
A. DAVIGNON (Canada)
A. BETTARELLO (Brésil)

1989

M. le Professeur P. MUSTACCHI (U.S.A.)

1990

MM. les Professeurs J.G. MC LEOD (Australie)
J. PORTER (U.S.A.)

1991

MM. les Professeurs J. Edward MC DADE (U.S.A.)
W. BURGDORFER (U.S.A.)

1992

MM. les Professeurs H.G. SCHWARZACHER (Autriche)
D. CARSON (U.S.A.)
T. YAMAMURO (Japon)

1994

MM. les Professeurs G. KARPATI (Canada)
W.J. KOLFF (U.S.A.)

1995

MM. les Professeurs D. WALKER (U.S.A.)
M. MULLER (Suisse)
V. BONOMINI (Italie)

1997

MM. les Professeurs C. DINARELLO (U.S.A.)
D. STULBERG (U.S.A.)
A. MEIKLE DAVISON (Grande-Bretagne)
P.I. BRANEMARK (Suède)

1998

MM. les Professeurs O. JARDETSKY (U.S.A.)

1999

MM. les Professeurs J. BOTELLA LLUSIA (Espagne)
D. COLLEN (Belgique)
S. DIMAURO (U. S. A.)

2000

MM. les Professeurs D. SPIEGEL (U. S. A.)
C. R. CONTI (U.S.A.)

2001

MM. les Professeurs P-B. BENNET (U. S. A.)
G. HUGUES (Grande Bretagne)
J-J. O'CONNOR (Grande Bretagne)

2002

MM. les Professeurs M. ABEDI (Canada)
K. DAI (Chine)

2003

M. le Professeur Sir T. MARRIE (Canada)
G.K. RADDA (Grande Bretagne)

2004

M. le Professeur M. DAKE (U.S.A.)

2005

M. le Professeur L. CAVALLI-SFORZA (U.S.A.)

2006

M. le Professeur A. R. CASTANEDA (U.S.A.)

2007

M. le Professeur S. KAUFMANN (Allemagne)

PROFESSEURS EMERITE

2008

M. le Professeur	LEVY Samuel	31/08/2011
Mme le Professeur	JUHAN-VAGUE Irène	31/08/2011
M. le Professeur	PONCET Michel	31/08/2011
M. le Professeur	KASBARIAN Michel	31/08/2011
M. le Professeur	ROBERTOUX Pierre	31/08/2011

2009

M. le Professeur	DJIANE Pierre	31/08/2011
M. le Professeur	VERVLOET Daniel	31/08/2012

2010

M. le Professeur	MAGNAN Jacques	31/12/2014
------------------	----------------	------------

2011

M. le Professeur	DI MARINO Vincent	31/08/2015
M. le Professeur	MARTIN Pierre	31/08/2015
M. le Professeur	METRAS Dominique	31/08/2015

2012

M. le Professeur	AUBANIAC Jean-Manuel	31/08/2015
M. le Professeur	BOUVENOT Gilles	31/08/2015
M. le Professeur	CAMBOULIVES Jean	31/08/2015
M. le Professeur	FAVRE Roger	31/08/2015
M. le Professeur	MATTEI Jean-François	31/08/2015
M. le Professeur	OLIVER Charles	31/08/2015
M. le Professeur	VERVLOET Daniel	31/08/2015

2013

M. le Professeur	BRANCHEREAU Alain	31/08/2016
M. le Professeur	CARAYON Pierre	31/08/2016
M. le Professeur	COZZONE Patrick	31/08/2016
M. le Professeur	DELMONT Jean	31/08/2016
M. le Professeur	HENRY Jean-François	31/08/2016
M. le Professeur	LE GUICHAOUA Marie-Roberte	31/08/2016
M. le Professeur	RUF0 Marcel	31/08/2016
M. le Professeur	SEBAHOUN Gérard	31/08/2016

2014

M. le Professeur	FUENTES Pierre	31/08/2017
M. le Professeur	GAMERRE Marc	31/08/2017
M. le Professeur	MAGALON Guy	31/08/2017
M. le Professeur	PERAGUT Jean-Claude	31/08/2017
M. le Professeur	WEILLER Pierre-Jean	31/08/2017

2015

M. le Professeur	COULANGE Christian	31/08/2018
M. le Professeur	COURAND François	31/08/2018
M. le Professeur	FAVRE Roger	31/08/2016
M. le Professeur	MATTEI Jean-François	31/08/2016
M. le Professeur	OLIVER Charles	31/08/2016
M. le Professeur	VERVLOET Daniel	31/08/2016

2016

M. le Professeur	BONGRAND Pierre	31/08/2019
M. le Professeur	BOUVENOT Gilles	31/08/2017
M. le Professeur	BRUNET Christian	31/08/2019
M. le Professeur	CAU Pierre	31/08/2019
M. le Professeur	COZZONE Patrick	31/08/2017
M. le Professeur	FAVRE Roger	31/08/2017
M. le Professeur	FONTES Michel	31/08/2019
M. le Professeur	JAMMES Yves	31/08/2019
M. le Professeur	NAZARIAN Serge	31/08/2019
M. le Professeur	OLIVER Charles	31/08/2017
M. le Professeur	POITOUT Dominique	31/08/2019
M. le Professeur	SEBAHOUN Gérard	31/08/2017
M. le Professeur	VIALETTE Bernard	31/08/2019

2017

M. le Professeur	ALESSANDRINI Pierre	31/08/2020
M. le Professeur	BOUVENOT Gilles	31/08/2018
M. le Professeur	CHAUVEL Patrick	31/08/2020
M. le Professeur	COZZONE Pierre	31/08/2018
M. le Professeur	DELMONT Jean	31/08/2018
M. le Professeur	FAVRE Roger	31/08/2018
M. le Professeur	OLIVER Charles	31/08/2018
M. le Professeur	SEBBAHOUN Gérard	31/08/2018

2018

M. le Professeur	MARANINCHI Dominique	31/08/2021
M. le Professeur	BOUVENOT Gilles	31/08/2019
M. le Professeur	COZZONE Pierre	31/08/2019
M. le Professeur	DELMONT Jean	31/08/2019
M. le Professeur	FAVRE Roger	31/08/2019
M. le Professeur	OLIVER Charles	31/08/2019

PROFESSEURS DES UNIVERSITES-PRATICIENS HOSPITALIERS

AGOSTINI FERRANDES Aubert	CHINOT Olivier	GRIMAUD Jean-Charles
ALBANESE Jacques	CHOSSEGROS Cyrille	GROB Jean-Jacques
ALIMI Yves	<i>CLAVERIE Jean-Michel Surnombre</i>	GUEDJ Eric
AMABILE Philippe	COLLART Frédéric	GUIEU Régis
AMBROSI Pierre	COSTELLO Régis	GUIS Sandrine
ANDRE Nicolas	COURBIERE Blandine	GUYE Maxime
ARGENSON Jean-Noël	COWEN Didier	GUYOT Laurent
ASTOUL Philippe	CRAVELLO Ludovic	GUYS Jean-Michel
ATTARIAN Shahram	CUISSET Thomas	HABIB Gilbert
AUDOUIN Bertrand	CURVALE Georges	HARDWIGSEN Jean
AUQUIER Pascal	DA FONSECA David	HARLE Jean-Robert
AVIERINOS Jean-François	DAHAN-ALCARAZ Laetitia	<i>HOFFART Louis Disponibilité</i>
AZULAY Jean-Philippe	DANIEL Laurent	HOUVENAEGHEL Gilles
BAILLY Daniel	DARMON Patrice	JACQUIER Alexis
BARLESI Fabrice	D'ERCOLE Claude	JOURDE-CHICHE Noémie
BARLIER-SETTI Anne	D'JOURNO Xavier	JOUVE Jean-Luc
BARTHET Marc	DEHARO Jean-Claude	KAPLANSKI Gilles
BARTOLI Christophe	DELAPORTE Emmanuel	KARSENTY Gilles
BARTOLI Jean-Michel	DELPERO Jean-Robert	KERBAUL François
BARTOLI Michel	DENIS Danièle	KRAHN Martin
BARTOLOMEI Fabrice	DISDIER Patrick	LAFFORGUE Pierre
BASTIDE Cyrille	DODDOLI Christophe	LAGIER Jean-Christophe
BENSOUSSAN Laurent	DRANCOURT Michel	LAMBAUDIE Eric
BERBIS Philippe	DUBUS Jean-Christophe	LANCON Christophe
BERDAH Stéphane	DUFFAUD Florence	LA SCOLA Bernard
<i>BERLAND Yvon Surnombre</i>	DUFOUR Henry	LAUNAY Franck
BERNARD Jean-Paul	DURAND Jean-Marc	LAVIEILLE Jean-Pierre
BEROUD Christophe	DUSSOL Bertrand	LE CORROLLER Thomas
BERTUCCI François	EUSEBIO Alexandre	LECHEVALLIER Eric
BLAISE Didier	FAKHRY Nicolas	LEGRE Régis
BLIN Olivier	<i>FAUGERE Gérard Surnombre</i>	LEHUCHER-MICHEL Marie-Pascale
BLONDEL Benjamin	FELICIAN Olivier	LEONE Marc
BONIN/GUILLAUME Sylvie	FENOLLAR Florence	LEONETTI Georges
BONELLO Laurent	FIGARELLA/BRANGER Dominique	LEPIDI Hubert
BONNET Jean-Louis	FLECHER Xavier	LEVY Nicolas
<i>BOTTA/FRIDLUND Danielle Surnom</i>	FOURNIER Pierre-Edouard	MACE Loïc
BOUBLI Léon	<i>FRANCES Yves Surnombre</i>	MAGNAN Pierre-Edouard
BOUFI Mourad	FRANCESCHI Frédéric	<i>MATONTI Frédéric Disponibilité</i>
BOYER Laurent	FUENTES Stéphane	MEGE Jean-Louis
BREGEON Fabienne	GABERT Jean	MERROT Thierry
BRETELLE Florence	GABORIT Bénédicte	METZLER/GUILLEMAIN Catherine
BROUQUI Philippe	GAINNIER Marc	MEYER/DUTOUR Anne
BRUDER Nicolas	GARCIA Stéphane	MICCALEF/ROLL Joëlle
BRUE Thierry	GARIBOLDI Vlad	MICHEL Fabrice
BRUNET Philippe	GAUDART Jean	MICHEL Gérard
BURTEY Stéphane	GAUDY-MARQUESTE Caroline	MICHEL Justin
CARCOPINO-TUSOLI Xavier	GENTILE Stéphanie	MICHELET Pierre
CASANOVA Dominique	GERBEAUX Patrick	MILH Mathieu
CASTINETTI Frédéric	GEROLAMI/SANTANDREA René	MOAL Valérie
CECCALDI Mathieu	GILBERT/ALESSI Marie-Christine	MONCLA Anne
CHAGNAUD Christophe	GIORGI Roch	MORANGE Pierre-Emmanuel
CHAMBOST Hervé	GIOVANNI Antoine	MOULIN Guy
CHAMPSAUR Pierre	GIRARD Nadine	MOUTARDIER Vincent
CHANEZ Pascal	GIRAUD/CHABROL Brigitte	<i>MUNDLER Olivier Surnombre</i>
CHARAFFE-JAUFFRET Emmanuelle	GONCALVES Anthony	NAUDIN Jean
CHARREL Rémi	GORINCOUR Guillaume	NICOLAS DE LAMBALLERIE Xavier
<i>CHARPIN Denis Surnombre</i>	GRANEL/REY Brigitte	NICOLLAS Richard
CHAUMOITRE Kathia	GRANVAL Philippe	OLIVE Daniel
CHIARONI Jacques	GREILLIER Laurent	OUAFIK L'Houcine

PAGANELLI Franck	ROCHE Pierre-Hugues	THOMAS Pascal
PANUEL Michel	ROCH Antoine	THUNY Franck
PAPAZIAN Laurent	ROCHWERTGER Richard	TREBUCHON-DA FONSECA Agnès
PAROLA Philippe	ROLL Patrice	TRIGLIA Jean-Michel
<i>PARRATTE Sébastien Disponibilité</i>	ROSSI Dominique	TROPIANO Patrick
PELISSIER-ALICOT Anne-Laure	ROSSI Pascal	TSIMARATOS Michel
PELLETIER Jean	ROUDIER Jean	TURRINI Olivier
PERRIN Jeanne	SALAS Sébastien	VALERO René
PETIT Philippe	<i>SAMBUC Roland Surnombre</i>	VAROQUAUX Arthur Damien
PHAM Thao	SARLES Jacques	VELLY Lionel
PIERCECCHI/MARTI Marie-Dominique	SARLES/PHILIP Nicole	VEY Norbert
PIQUET Philippe	SARLON-BARTOLI Gabrielle	VIDAL Vincent
PIRRO Nicolas	SCAVARDA Didier	VIENS Patrice
POINSON François	SCHLEINITZ Nicolas	VILLANI Patrick
RACCAH Denis	SEBAG Frédéric	VITON Jean-Michel
RANQUE Stéphane	SEITZ Jean-François	VITTON Véronique
RAOULT Didier	SIELEZNEFF Igor	VIEHWEGER Heide Elke
REGIS Jean	SIMON Nicolas	VIVIER Eric
REYNAUD/GAUBERT Martine	STEIN Andréas	XERRI Luc
REYNAUD Rachel	TAIEB David	
RICHARD/LALLEMAND Marie-Aleth	THIRION Xavier	

PROFESSEUR DES UNIVERSITES

ADALIAN Pascal
 AGHABABIAN Valérie
 BELIN Pascal
 CHABANNON Christian
 CHABRIERE Eric
 FERON François
 LE COZ Pierre
 LEVASSEUR Anthony
 RANJEVA Jean-Philippe
 SOBOL Hagay

PROFESSEUR CERTIFIE

BRANDENBURGER Chantal

PRAG

TANTI-HARDOUIN Nicolas

PROFESSEUR ASSOCIE DE MEDECINE GENERALE A MI-TEMPS

ADNOT Sébastien
 FILIPPI Simon

MAITRE DE CONFERENCES DES UNIVERSITES - PRATICIEN HOSPITALIER

ACHARD Vincent (<i>disponibilité</i>)	EBBO Mikaël	NGUYEN PHONG Karine
AHERFI Sarah	FABRE Alexandre	NINOVE Laetitia
ANGELAKIS Emmanouil (<i>dispo oct 2018</i>)	FAURE Alice	NOUGAIREDE Antoine
ATLAN Catherine (<i>disponibilité</i>)	FOLETTI Jean- Marc	OLLIVIER Matthieu
BARTHELEMY Pierre	FOUILLOUX Virginie	OVAERT Caroline
BEGE Thierry	FROMNOT Julien	PAULMYER/LACROIX Odile
BELIARD Sophie	GASTALDI Marguerite	PESENTI Sébastien
BERBIS Julie	GELSI/BOYER Véronique	RESSEGUIER Noémie
BERGE-LEFRANC Jean-Louis	GIUSIANO Bernard	REY Marc
BERTRAND Baptiste	GIUSIANO COURCAMBECK Sophie	ROBERT Philippe
BEYER-BERJOT Laura	GONZALEZ Jean-Michel	SABATIER Renaud
BIRNBAUM David	GOURIET Frédérique	SARI-MINODIER Irène
BONINI Francesca	GRAILLON Thomas	SAVEANU Alexandru
BOUCRAUT Joseph	GRISOLI Dominique	SECQ Véronique
BOULAMERY Audrey	GUERIN Carole	SUCHON Pierre
BOULLU/CIOCCA Sandrine	GUENOUN MEYSSIGNAC Daphné	TABOURET Emeline
BUFFAT Christophe	GUIDON Catherine	TOGA Caroline
CAMILLERI Serge	HAUTIER/KRAHN Aurélie	TOGA Isabelle
CARRON Romain	HRAIECH Sami	TOMASINI Pascale
CASSAGNE Carole	KASPI-PEZZOLI Elise	TOSELLO Barthélémy
CHAUDET Hervé	L'OLLIVIER Coralie	TROUSSE Delphine
CHRETIEN Anne-Sophie	LABIT-BOUVIER Corinne	TUCHTAN-TORRENTS Lucile
COZE Carole	LAFAGE/POCHITALOFF-HUVALE Marina	VELY Frédéric
CUNY Thomas	LAGIER Aude (<i>disponibilité</i>)	VION-DURY Jean
DADOUN Frédéric (<i>disponibilité</i>)	LAGOUANELLE/SIMEONI Marie-Claude	ZATTARA/CANNONI Hélène
DALES Jean-Philippe	LEVY/MOZZICONACCI Annie	
DAUMAS Aurélie	LOOSVELD Marie	
DEGEORGES/VITTE Joëlle	MANCINI Julien	
DELLIAUX Stéphane	MARY Charles	
DESPLAT/JEGO Sophie	MASCAUX Céline	
DEVILLIER Raynier	MAUES DE PAULA André	
DUBOURG Grégory	MILLION Matthieu	
DUFOUR Jean-Charles	MOTTOLA GHIGO Giovanna	

MAITRES DE CONFERENCES DES UNIVERSITES

(mono-appartenants)

ABU ZINEH Mohammad	DEGIOANNI/SALLE Anna	RUEL Jérôme
BARBACARU/PERLES T. A.	DESNUES Benoît	THOLLON Lionel
BERLAND/BENHAIM Caroline	MARANINCHI Marie	THIRION Sylvie
BOUCAULT/GARROUSTE Françoise	MERHEJ/CHAUVEAU Vicky	VERNA Emeline
BOYER Sylvie	MINVIELLE/DEVICTOR Bénédicte	
COLSON Sébastien	POGGI Marjorie	

MAITRE DE CONFERENCES DES UNIVERSITES DE MEDECINE GENERALE

CASANOVA Ludovic
GENTILE Gaëtan

MAITRES DE CONFERENCES ASSOCIES DE MEDECINE GENERALE à MI-TEMPS

BARGIER Jacques
BONNET Pierre-André
CALVET-MONTREDON Céline
GUIDA Pierre
JANCZEWSKI Aurélie

MAITRE DE CONFERENCES ASSOCIE à MI-TEMPS

MATHIEU Marion
REVIS Joana

ANATOMIE 4201

CHAMPSAUR Pierre (PU-PH)
LE CORROLLER Thomas (PU-PH)
PIRRO Nicolas (PU-PH)

GUENOUN-MEYSSIGNAC Daphné (MCU-PH)
LAGIER Aude (MCU-PH) disponibilité

THOLLON Lionel (MCF) (60ème section)

ANATOMIE ET CYTOLOGIE PATHOLOGIQUES 4203

CHARAFE/JAUFFRET Emmanuelle (PU-PH)
DANIEL Laurent (PU-PH)
FIGARELLA/BRANGER Dominique (PU-PH)
GARCIA Stéphane (PU-PH)
XERRI Luc (PU-PH)

DALES Jean-Philippe (MCU-PH)
GIUSIANO COURCAMBECK Sophie (MCU PH)
LABIT/BOUVIER Corinne (MCU-PH)
MAUES DE PAULA André (MCU-PH)
SECQ Véronique (MCU-PH)

**ANESTHESIOLOGIE ET REANIMATION CHIRURGICALE ;
MEDECINE URGENCE 4801**

ALBANESE Jacques (PU-PH)
BRUDER Nicolas (PU-PH)
LEONE Marc (PU-PH)
MICHEL Fabrice (PU-PH)
VELLY Lionel (PU-PH)

GUIDON Catherine (MCU-PH)

ANGLAIS 11

BRANDENBURGER Chantal (PRCE)

**BIOLOGIE ET MEDECINE DU DEVELOPPEMENT
ET DE LA REPRODUCTION ; GYNECOLOGIE MEDICALE 5405**

METZLER/GUILLEMAIN Catherine (PU-PH)
PERRIN Jeanne (PU-PH)

BIOPHYSIQUE ET MEDECINE NUCLEAIRE 4301

GUEDJ Eric (PU-PH)
GUYE Maxime (PU-PH)
MUNDLER Olivier (PU-PH) Surnombre
TAIEB David (PU-PH)

BELIN Pascal (PR) (69ème section)
RANJEVA Jean-Philippe (PR) (69ème section)

CAMMILLERI Serge (MCU-PH)
VION-DURY Jean (MCU-PH)

BARBACARU/PERLES Téodora Adriana (MCF) (69ème section)

**BIostatISTIQUES, INFORMATIQUE MEDICALE
ET TECHNOLOGIES DE COMMUNICATION 4604**

CLAVERIE Jean-Michel (PU-PH) Surnombre
GAUDART Jean (PU-PH)
GIORGI Roch (PU-PH)

CHAUDET Hervé (MCU-PH)
DUFOUR Jean-Charles (MCU-PH)
GIUSIANO Bernard (MCU-PH)
MANCINI Julien (MCU-PH)

ABU ZAINEH Mohammad (MCF) (5ème section)
BOYER Sylvie (MCF) (5ème section)

ANTHROPOLOGIE 20

ADALIAN Pascal (PR)

DEGIOANNI/SALLE Anna (MCF)
VERNA Emeline (MCF)

BACTERIOLOGIE-VIROLOGIE ; HYGIENE HOSPITALIERE 4501

CHARREL Rémi (PU PH)
DRANCOURT Michel (PU-PH)
FENOLLAR Florence (PU-PH)
FOURNIER Pierre-Edouard (PU-PH)
NICOLAS DE LAMBALLERIE Xavier (PU-PH)
LA SCOLA Bernard (PU-PH)
RAOULT Didier (PU-PH)

AHERFI Sarah (MCU-PH)
ANGELAKIS Emmanouil (MCU-PH) disponibilité octobre 2018
DUBOURG Grégory (MCU-PH)
GOURIET Frédérique (MCU-PH)
NOUGAIREDE Antoine (MCU-PH)
NINOVE Laetitia (MCU-PH)

CHABRIERE Eric (PR) (64ème section)
LEVASSEUR Anthony (PR) (64ème section)
DESNUES Benoit (MCF) (65ème section)
MERHEJ/CHAUVEAU Vicky (MCF) (87ème section)

BIOCHIMIE ET BIOLOGIE MOLECULAIRE 4401

BARLIER/SETTI Anne (PU-PH)
GABERT Jean (PU-PH)
GUIEU Régis (PU-PH)
OUAFIK L'Houcine (PU-PH)

BUFFAT Christophe (MCU-PH)
FROMNOT Julien (MCU-PH)
MOTTOLA GHIGO Giovanna (MCU-PH)
SAVEANU Alexandru (MCU-PH)

BIOLOGIE CELLULAIRE 4403

ROLL Patrice (PU-PH)

GASTALDI Marguerite (MCU-PH)
KASPI-PEZZOLI Elise (MCU-PH)
LEVY-MOZZICONNACCI Annie (MCU-PH)

CARDIOLOGIE 5102

AVIERINOS Jean-François (PU-PH)
BONELLO Laurent (PU PH)
BONNET Jean-Louis (PU-PH)
CUISSSET Thomas (PU-PH)
DEHARO Jean-Claude (PU-PH)
FRANCESCHI Frédéric (PU-PH)
HABIB Gilbert (PU-PH)
PAGANELLI Franck (PU-PH)
THUNY Franck (PU-PH)

CHIRURGIE DIGESTIVE 5202

BERDAH Stéphane (PU-PH)
HARDWIGSEN Jean (PU-PH)
SIELEZNEFF Igor (PU-PH)

BEYER-BERJOT Laura (MCU-PH)

CHIRURGIE GENERALE 5302

DELPERO Jean-Robert (PU-PH)
MOUTARDIER Vincent (PU-PH)
SEBAG Frédéric (PU-PH)
TURRINI Olivier (PU-PH)

BEGE Thierry (MCU-PH)
BIRNBAUM David (MCU-PH)

CHIRURGIE ORTHOPEDIQUE ET TRAUMATOLOGIQUE 5002

ARGENSON Jean-Noël (PU-PH)
 BLONDEL Benjamin (PU-PH)
 CURVALE Georges (PU-PH)
 FLECHER Xavier (PU PH)
PARRATTE Sébastien (PU-PH) Disponibilité
 ROCHWERGER Richard (PU-PH)
 TROPIANO Patrick (PU-PH)

OLLIVIER Matthieu (MCU-PH)

CANCEROLOGIE ; RADIOTHERAPIE 4702

BERTUCCI François (PU-PH)
 CHINOT Olivier (PU-PH)
 COWEN Didier (PU-PH)
 DUFFAUD Florence (PU-PH)
 GONCALVES Anthony (PU-PH)
 HOUVENAEGHEL Gilles (PU-PH)
 LAMBAUDIE Eric (PU-PH)
 SALAS Sébastien (PU-PH)
 VIENS Patrice (PU-PH)

SABATIER Renaud (MCU-PH)
 TABOURET Emeline (MCU-PH)

CHIRURGIE THORACIQUE ET CARDIOVASCULAIRE 5103

COLLART Frédéric (PU-PH)
 D'JOURNO Xavier (PU-PH)
 DODDOLI Christophe (PU-PH)
 GARIBOLDI Vlad (PU-PH)
 MACE Loïc (PU-PH)
 THOMAS Pascal (PU-PH)

FOUILLOUX Virginie (MCU-PH)
 GRISOLI Dominique (MCU-PH)
 TROUSSE Delphine (MCU-PH)

CHIRURGIE VASCULAIRE ; MEDECINE VASCULAIRE 5104

ALIMI Yves (PU-PH)
 AMABILE Philippe (PU-PH)
 BARTOLI Michel (PU-PH)
 BOUFI Mourad (PU-PH)
 MAGNAN Pierre-Edouard (PU-PH)
 PIQUET Philippe (PU-PH)
 SARLON-BARTOLI Gabrielle (PU PH)

HISTOLOGIE, EMBRYOLOGIE ET CYTOGENETIQUE 4202

LEPIDI Hubert (PU-PH)

ACHARD Vincent (MCU-PH) disponibilité
 PAULMYER/LACROIX Odile (MCU-PH)

DERMATOLOGIE - VENEREOLOGIE 5003

BERBIS Philippe (PU-PH)
 GAUDY/MARQUESTE Caroline (PU-PH)
 GROB Jean-Jacques (PU-PH)
 RICHARD/LALLEMAND Marie-Aleth (PU-PH)

DUSI

COLSON Sébastien (MCF)

ENDOCRINOLOGIE ,DIABETE ET MALADIES METABOLIQUES ; GYNECOLOGIE MEDICALE 5404

BRUE Thierry (PU-PH)
 CASTINETTI Frédéric (PU-PH)
 CUNY Thomas (MCU PH)

EPIDEMIOLOGIE, ECONOMIE DE LA SANTE ET PREVENTION 4601

AUQUIER Pascal (PU-PH)
 BOYER Laurent (PU-PH)
 GENTILE Stéphanie (PU-PH)
SAMBUC Roland (PU-PH) Surnombre
 THIRION Xavier (PU-PH)

BERBIS Julie (MCU-PH)
 LAGOUANELLE/SIMEONI Marie-Claude (MCU-PH)
 RESSEGUIER Noémie (MCU-PH)

MINVIELLE/DEVICTOR Bénédicte (MCF)(06ème section)
 TANTI-HARDOUIN Nicolas (PRAG)

CHIRURGIE INFANTILE 5402

GUYS Jean-Michel (PU-PH)
 JOUVE Jean-Luc (PU-PH)
 LAUNAY Franck (PU-PH)
 MERROT Thierry (PU-PH)
 VIEHWEGER Heide Elke (PU-PH)
 FAURE Alice (MCU PH)
 PESENTI Sébastien (MCU-PH)

CHIRURGIE MAXILLO-FACIALE ET STOMATOLOGIE 5503

CHOSSEGROS Cyrille (PU-PH)
 GUYOT Laurent (PU-PH)

FOLETTI Jean-Marc (MCU-PH)

CHIRURGIE PLASTIQUE, RECONSTRUCTRICE ET ESTHETIQUE ; BRÛOLOGIE 5004

CASANOVA Dominique (PU-PH)
 LEGRE Régis (PU-PH)

BERTRAND Baptiste (MCU-PH)
 HAUTIER/KRAHN Aurélie (MCU-PH)

GASTROENTEROLOGIE ; HEPATOLOGIE ; ADDICTOLOGIE 5201

BARTHET Marc (PU-PH)
 BERNARD Jean-Paul (PU-PH)
BOTTA-FRIDLUND Danielle (PU-PH) Surnombre
 DAHAN-ALCARAZ Laetitia (PU-PH)
 GEROLAMI-SANTANDREA René (PU-PH)
 GRANDVAL Philippe (PU-PH)
 GRIMAUD Jean-Charles (PU-PH)
 SEITZ Jean-François (PU-PH)
 VITTON Véronique (PU-PH)

GONZALEZ Jean-Michel (MCU-PH)

GENETIQUE 4704

BEROUD Christophe (PU-PH)
 KRAHN Martin (PU-PH)
 LEVY Nicolas (PU-PH)
 MONCLA Anne (PU-PH)
 SARLES/PHILIP Nicole (PU-PH)

NGYUEN Karine (MCU-PH)
 TOGA Caroline (MCU-PH)
 ZATTARA/CANNONI Héléne (MCU-PH)

GYNECOLOGIE-OBSTETRIQUE ; GYNECOLOGIE MEDICALE 5403

AGOSTINI Aubert (PU-PH)
 BOUBLI Léon (PU-PH)
 BRETELLE Florence (PU-PH)
 CARCOPINO-TUSOLI Xavier (PU-PH)
 COURBIERE Blandine (PU-PH)
 CRAVELLO Ludovic (PU-PH)
 D'ERCOLE Claude (PU-PH)

IMMUNOLOGIE 4703

KAPLANSKI Gilles (PU-PH)
 MEGE Jean-Louis (PU-PH)
 OLIVE Daniel (PU-PH)
 VIVIER Eric (PU-PH)

FERON François (PR) (69ème section)

BOUCRAUT Joseph (MCU-PH)
 CHRETIEN Anne-Sophie (MCU PH)
 DEGEORGES/VITTE Joëlle (MCU-PH)
 DESPLAT/JEGO Sophie (MCU-PH)
 ROBERT Philippe (MCU-PH)
 VELY Frédéric (MCU-PH)

BOUCAULT/GARROUSTE Françoise (MCF) 65ème section)

MALADIES INFECTIEUSES ; MALADIES TROPICALES 4503

BROUQUI Philippe (PU-PH)
 LAGIER Jean-Christophe (PU-PH)
 PAROLA Philippe (PU-PH)
 STEIN Andréas (PU-PH)

MILLION Matthieu (MCU-PH)

MEDECINE D'URGENCE 4805

KERBAUL François (PU-PH)
 MICHELET Pierre (PU-PH)

**MEDECINE INTERNE ; GERIATRIE ET BIOLOGIE DU
 VEILLISSEMENT ; MEDECINE GENERALE ; ADDICTOLOGIE 5301**

BONIN/GUILLAUME Sylvie (PU-PH)
 DISDIER Patrick (PU-PH)
 DURAND Jean-Marc (PU-PH)
FRANCES Yves (PU-PH) Surnombre
 GRANEL/REY Brigitte (PU-PH)
 HARLE Jean-Robert (PU-PH)
 ROSSI Pascal (PU-PH)
 SCHLEINITZ Nicolas (PU-PH)

EBBO Mikael (MCU-PH)

GENTILE Gaëtan (MCF Méd. Gén. Temps plein)

ADNOT Sébastien (PR associé Méd. Gén. à mi-temps)
 FILIPPI Simon (PR associé Méd. Gén. à mi-temps)

BARGIER Jacques (MCF associé Méd. Gén. À mi-temps)
 BONNET Pierre-André (MCF associé Méd. Gén à mi-temps)
 CALVET-MONTREDON Céline (MCF associé Méd. Gén. à temps plein)
 GUIDA Pierre (MCF associé Méd. Gén. à mi-temps)
 JANCZEWSKI Aurélie (MCF associé Méd. Gén. À mi-temps)

NUTRITION 4404

DARMON Patrice (PU-PH)
 RACCAH Denis (PU-PH)
 VALERO René (PU-PH)

ATLAN Catherine (MCU-PH) disponibilité
 BELIARD Sophie (MCU-PH)

MARANINCHI Marie (MCF) (66ème section)

ONCOLOGIE 65 (BIOLOGIE CELLULAIRE)

CHABANNON Christian (PR) (66ème section)
 SOBOL Hagay (PR) (65ème section)

IMMUNOLOGIE ; TRANSFUSION 4701

BLAISE Didier (PU-PH)
 COSTELLO Régis (PU-PH)
 CHIARONI Jacques (PU-PH)
 GILBERT/ALESSI Marie-Christine (PU-PH)
 MORANGE Pierre-Emmanuel (PU-PH)
 VEY Norbert (PU-PH)

DEVILLIER Raynier (MCU PH)
 GELSI/BOYER Véronique (MCU-PH)
 LAFAGE/POCHITALOFF-HUVALE Marina (MCU-PH)
 LOOSVELD Marie (MCU-PH)
 SUCHON Pierre (MCU-PH)

POGGI Marjorie (MCF) (64ème section)

MEDECINE LEGALE ET DROIT DE LA SANTE 4603

BARTOLI Christophe (PU-PH)
 LEONETTI Georges (PU-PH)
 PELISSIER-ALICOT Anne-Laure (PU-PH)
 PIERCECCHI-MARTI Marie-Dominique (PU-PH)

TUCHTAN-TORRENTS Lucile (MCU-PH)

BERLAND/BENHAIM Caroline (MCF) (1ère section)

MEDECINE PHYSIQUE ET DE READAPTATION 4905

BENSOUSSAN Laurent (PU-PH)
 VITON Jean-Michel (PU-PH)

MEDECINE ET SANTE AU TRAVAIL 4602

LEHUCHER/MICHEL Marie-Pascale (PU-PH)

BERGE-LEFRANC Jean-Louis (MCU-PH)
 SARI/MINODIER Irène (MCU-PH)

NEPHROLOGIE 5203

BERLAND Yvon (PU-PH) Surnombre
 BRUNET Philippe (PU-PH)
 BURTEY Stéphanne (PU-PH)
 DUSSOL Bertrand (PU-PH)
 JOURDE CHICHE Noémie (PU PH)
 MOAL Valérie (PU-PH)

NEUROCHIRURGIE 4902

DUFOUR Henry (PU-PH)
 FUENTES Stéphane (PU-PH)
 REGIS Jean (PU-PH)
 ROCHE Pierre-Hugues (PU-PH)
 SCAVARDA Didier (PU-PH)

CARRON Romain (MCU PH)
 GRAILLON Thomas (MCU PH)

NEUROLOGIE 4901

ATTARIAN Sharham (PU PH)
 AUDOIN Bertrand (PU-PH)
 AZULAY Jean-Philippe (PU-PH)
 CECCALDI Mathieu (PU-PH)
 EUSEBIO Alexandre (PU-PH)
 FELICIAN Olivier (PU-PH)
 PELLETIER Jean (PU-PH)

OPHTALMOLOGIE 5502

DENIS Danièle (PU-PH)
 HOFFART Louis (PU-PH) *Disponibilité*
 MATONTI Frédéric (PU-PH) *Disponibilité*

PEDEPSYCHIATRIE; ADDICTOLOGIE 4904

DA FONSECA David (PU-PH)
 POINSO François (PU-PH)

OTO-RHINO-LARYNGOLOGIE 5501

DESSI Patrick (PU-PH)
 FAKHRY Nicolas (PU-PH)
 GIOVANNI Antoine (PU-PH)
 LAVIEILLE Jean-Pierre (PU-PH)
 MICHEL Justin (PU-PH)
 NICOLLAS Richard (PU-PH)
 TRIGLIA Jean-Michel (PU-PH)
 DEVEZE Arnaud (MCU-PH) *Disponibilité*
 REVIS Joana (MAST) (Orthophonie) (7ème Section)

**PHARMACOLOGIE FONDAMENTALE -
PHARMACOLOGIE CLINIQUE; ADDICTOLOGIE 4803**

BLIN Olivier (PU-PH)
 FAUGERE Gérard (PU-PH) *Surnombre*
 MICALLEF/ROLL Joëlle (PU-PH)
 SIMON Nicolas (PU-PH)
 BOULAMERY Audrey (MCU-PH)

PARASITOLOGIE ET MYCOLOGIE 4502

RANQUE Stéphane (PU-PH)
 CASSAGNE Carole (MCU-PH)
 L'OLLIVIER Coralie (MCU-PH)
 MARY Charles (MCU-PH)
 TOGA Isabelle (MCU-PH)

PHILOSOPHIE 17

LE COZ Pierre (PR) (17ème section)
 MATHIEU Marion (MAST)

PEDIATRIE 5401

ANDRE Nicolas (PU-PH)
 CHAMBOST Hervé (PU-PH)
 DUBUS Jean-Christophe (PU-PH)
 GIRAUD/CHABROL Brigitte (PU-PH)
 MICHEL Gérard (PU-PH)
 MILH Mathieu (PU-PH)
 REYNAUD Rachel (PU-PH)
 SARLES Jacques (PU-PH)
 TSIMARATOS Michel (PU-PH)
 COZE Carole (MCU-PH)
 FABRE Alexandre (MCU-PH)
 OVAERT Caroline (MCU-PH)
 TOSELLO Barthélémy (MCU-PH)

PHYSIOLOGIE 4402

BARTOLOMEI Fabrice (PU-PH)
 BREGEON Fabienne (PU-PH)
 GABORIT Bénédicte (PU-PH)
 MEYER/DUTOUR Anne (PU-PH)
 TREBUCHON/DA FONSECA Agnès (PU-PH)

BARTHELEMY Pierre (MCU-PH)
 BONINI Francesca (MCU-PH)
 BOULLU/CIOCCA Sandrine (MCU-PH)
 DADOUN Frédéric (MCU-PH) (*disponibilité*)
 DELLIAUX Stéphane (MCU-PH)
 REY Marc (MCU-PH)

PSYCHIATRIE D'ADULTES ; ADDICTOLOGIE 4903

BAILLY Daniel (PU-PH)
 LANCON Christophe (PU-PH)
 NAUDIN Jean (PU-PH)

RUEL Jérôme (MCF) (69ème section)
 THIRION Sylvie (MCF) (66ème section)

PSYCHOLOGIE - PSYCHOLOGIE CLINIQUE, PCYCHOLOGIE SOCIALE 16

AGHABABIAN Valérie (PR)

PNEUMOLOGIE; ADDICTOLOGIE 5101**RADIOLOGIE ET IMAGERIE MEDICALE 4302**

BARTOLI Jean-Michel (PU-PH)
 CHAGNAUD Christophe (PU-PH)
 CHAMOITRE Kathia (PU-PH)
 GIRARD Nadine (PU-PH)
 GORINCOUR Guillaume (PU-PH)
 JACQUIER Alexis (PU-PH)
 MOULIN Guy (PU-PH)
 PANUEL Michel (PU-PH)
 PETIT Philippe (PU-PH)
 VAROQUAUX Arthur Damien (PU-PH)
 VIDAL Vincent (PU-PH)

ASTOUL Philippe (PU-PH)
 BARLESI Fabrice (PU-PH)
 CHANEZ Pascal (PU-PH)
 CHARPIN Denis (PU-PH) *Surnombre*
 GREILLIER Laurent (PU PH)
 REYNAUD/GAUBERT Martine (PU-PH)

MASCAUX Céline (MCU-PH)
 TOMASINI Pascale (MCU-PH)

REANIMATION MEDICALE ; MEDECINE URGENCE 4802

GAINNIER Marc (PU-PH)
 GERBEAUX Patrick (PU-PH)
 PAPAZIAN Laurent (PU-PH)
 ROCH Antoine (PU-PH)

THERAPEUTIQUE; MEDECINE D'URGENCE; ADDICTOLOGIE 4804

AMBROSI Pierre (PU-PH)
 VILLANI Patrick (PU-PH)

DAUMAS Aurélie (MCU-PH)

RHUMATOLOGIE 5001

GUIS Sandrine (PU-PH)
 LAFFORGUE Pierre (PU-PH)
 PHAM Thao (PU-PH)
 ROUDIER Jean (PU-PH)

UROLOGIE 5204

BASTIDE Cyrille (PU-PH)
 KARSENTY Gilles (PU-PH)
 LECHEVALLIER Eric (PU-PH)
 ROSSI Dominique (PU-PH)

REMERCIEMENTS

A Monsieur le Professeur Philippe BERBIS, directeur de thèse et Président du jury

Vous êtes à l'origine de ce sujet et me faites l'honneur de présider cette thèse et je vous en suis reconnaissante. J'ai beaucoup appris à vos côtés, autant de votre grand sens clinique que de vos qualités humaines et relationnelles avec vos patients. Je vous remercie pour tout le savoir dont vous m'avez fait profiter et de la confiance que vous m'accordez pour la suite de mon parcours.

A Monsieur le Professeur Emmanuel DELAPORTE,

Vous me faites l'honneur de siéger dans mon jury de thèse et de juger ce travail. Je vous remercie pour vos qualités d'enseignant qui me poussent à toujours progresser, mais également pour votre disponibilité et votre écoute. Soyez assuré de mon profond respect.

A Monsieur le Professeur Gilles KAPLANSKI,

Je suis très honorée de votre présence dans mon jury de thèse. Je vous remercie de m'avoir accueilli dans votre service où j'ai pu découvrir le monde de la médecine interne. J'ai beaucoup appris au cours de ces 6 mois et souhaite vous remercier pour votre sens de la pédagogie. Je vous prie d'accepter l'expression de ma profonde estime.

A Madame le Docteur Marie-Christine KOEPPÉL,

Je vous remercie d'avoir participé à ce travail de thèse et d'avoir accepté de siéger dans ce jury. J'ai énormément appris au cours de ces 2 semestres passés à vos côtés, autant de vos connaissances en dermatologie théorique et pratique que de votre rigueur. Recevez ici l'expression de ma profonde admiration.

Enfin, un grand merci au **Docteur Nicolas MACAGNO** pour sa participation, sa disponibilité et son aide dans ce travail de thèse. Merci également pour toutes les connaissances et les bons conseils transmis au cours des 6 mois passés à tes côtés.

A Alexis, merci pour ton soutien inégalable, ta bienveillance sans faille, et pour ton aide si précieuse dans l'élaboration de cette thèse. Tu as été mon ami et mon amour, mon compagnon de travail, de voyages, du quotidien...et même de galères !! Merci pour tous ces beaux souvenirs. Garde ton humour, ta force, ta passion et ta grande générosité

Un grand merci à tous les médecins et personnels paramédicaux que j'ai eu la chance de rencontrer au cours de mon cursus :

A Stéphanie, Yasmine, Emilie, Astrid, mes premières CCA, merci de m'avoir fait

découvrir la dermatologie et surtout de votre patience face à mes débuts chaotiques !
Merci à **Virginie**, ma première cointernne, pour son écoute et son soutien précieux.
Merci à **Christiane, Nora, Orlane, Lila, Angèle, Elisa, Nathalie, Bernadette**, pour leur sourire quotidien et leur gentillesse.

A Nausicaa et Cécilia, merci pour tout ce que vous m'avez appris et pour votre présence rassurante. Merci à **Isa**, pour ton sourire et ta bonne humeur à toute épreuve ! Merci à **Glad'**, pour ton humour sans en avoir l'air, ta force de caractère et ton goût de la fiesta qui nous inspirent ! Merci à **Marie Barboni**, alliée du 04, pour ces fous rires partagés et son dévouement remarquable.

A Safia, merci pour ton calme, ta présence réconfortante et ton soutien au cours de mes 6 mois passés à Toulon, autant à l'hôpital que pour nos « tea time » ou soirées ciné qui me laissent des souvenirs chaleureux. J'ai énormément appris à tes côtés. Merci à **Monsieur Morand**, pour tout ce que vous m'avez transmis et pour votre bienveillance. Merci à **Aude et Monsieur Boyé** pour votre gentillesse et vos connaissances partagées. Merci à **Claire et ...Claire**, mes 2 cointernnes d'alternance, mais aussi à **Caro et Vanida**, mes petits soleils de ces courtes journées d'hiver mais longues journées de travail.

A Carole, Nadia et Nadim, merci pour votre aide et vos bons conseils au cours de ces 6 mois passés à l'IHU.

A Jess, Manu, Doris mais aussi Mathilde, Céline, Audrey, Maxime et Claudie, merci pour tous ces bons moments partagés à l'hôpital et ailleurs. Merci à toi **Micha** d'avoir veillé comme personne à ma formation, et de toujours savoir me redonner le sourire ! Mention particulière pour **Sarah**, pour son aide précieuse dans l'élaboration de cette thèse, sa douceur et sa sérénité.

A Aurélie, merci pour ta gentillesse et tes bons plans multiples (bijoux, voyages et autres..) et de m'avoir épaulé tout au long de mon stage en anapath.

A toute l'équipe exceptionnelle du service de médecine interne de la Conception : **Karin, Rodolphe, PA** pour tout ce que vous m'avez appris, votre disponibilité et votre patience, sans oublier **Anne, Maelys, Angèle, Bérénice, Sylvie et Cardiata** pour votre accueil chaleureux et tous ces bons moments partagés.

A toute l'équipe de l'hôpital Saint-Joseph : **Nathalie, Elodie, Agathe, Laurène et Judith**, sans oublier **ma Coco et Pierre**, pour leur accueil exceptionnel et leur gentillesse sans limite. Vous avez tous été une véritable bouffée d'oxygène au cours de ces 6 derniers mois qui n'ont pas été faciles pour moi. Merci pour votre écoute, vos mots justes et pour la confiance que vous m'avez accordé. Les repas partagés à l'emblématique « Zinc », lieu de prédilection des confidences et des meilleurs « scoops », resteront gravés !

Enfin, à mes collègues de la dermatologie : **Marie, Claire, Antoine, Madeleine, Shannon, Laurie, Bérangère, Marvin et Antoine**, pour ces belles soirées partagées. Ambiance assurée !

A mes amis :

Aux manoscoquines et manoscoquins, le sang !:

- A mon **Nanou**, le bro', le sang !, parce qu'on a grandi ensemble et que le temps et tout le reste s'arrête quand tu es là
- A ma **Marine**, et à son petit chou, qui de près ou de loin restera toujours ma petite étoile qui ne demande qu'à briller
- A ma **Bibi**, ma Queen, ma Beyoncé from Brasil, ma besta des premiers temps, et à son petit polichinelle que j'aime déjà tant, je veux qu'on danse ensemble pour la vie
- A ma **Noune**, ma tigresse au grand cœur, toujours là dans les meilleurs moments comme les pires, tu trouves toujours les mots magiques qui réchauffent le cœur
- A ma **Loulou**, ma princesse du ghetto, pour ta douceur et la justesse de tes mots, pour ton amour des petits bonheurs simples. Tu sais rendre chaque moment mémorable
- A ma **Dodo**, pour ta sagesse qui apaise et ton côté rock qui décoiffe, ta joie de vivre est communicative
- A ma **Marie**, pour ton côté rêveuse et ton petit grain de folie qui pimente nos vies
- A mon **Loulou**, mon Big Daddy, pour ton humour toujours bien placé et ta bonne humeur à toute épreuve. Je te rappelle que LE PLAN élaboré ensemble depuis 10 ans démarre maintenant, THE GAME IS ON
- A **Rémy**, pour ton dévouement sans faille au Uno et surtout pour toutes ces soirées chaleureuses
- A **Gaby**, baroudeur de l'extrême, merci de rendre heureuse mon petit soleil, pour ton sourire radieux et tes bons sons partagés

A mes marseillais préférés :

A mes ladiiiiiies :

- **Manon** que j'aime d'amour, ma reine de Saba, merci d'avoir rendu ces années de galères si douces, pour ton sens de l'amitié et ta force tranquille qui m'ont porté. Merci de toujours me garder une place privilégiée pour tous les grands moments et de m'accorder ta confiance (saches que quand mon tour viendra, bon ok ce n'est pas demain la veille, tu seras aux premières Loj'). Grosse pensée pour mon petit chou Gaspard, qui déborde déjà d'amour et qui m'inonde de bonheur à chaque sourire
- **Agathe**, ma Donuts, pilier des premiers instants, partenaire de choc de la course, des Häagen-Dazs, des séries pourries mais qui font du bien (on ne citera pas de nom), des confidences les plus secrètes, des plans pas toujours bons, merci d'être toujours là tout simplement
- **Anna**, ma beauté italienne, parce qu'on est sur la même orbite, satellisé un peu à distance de la planète Terre, pas très loin de la lune. Tu ne finis jamais de me surprendre. Merci pour ta tendresse et ton côté aventurière qui m'emportent
- **Alexandra**, THE Queen du dancefloor, pour ton amour de la vie à toute épreuve et ta force incroyable ! Tu seras toujours un exemple pour moi. Pensée pour le petit diamant à ton cou que l'on n'oublie pas et qui manque
- **Elise**, ma cuisinière hors pair, pour ton immense générosité et ton écoute exceptionnelle. Merci de cadrer un peu ce groupe et de permettre que toutes nos

petites virées ne manquent de rien (#tapisdebain)

- **Megan**, ma parisienne préférée, pour ta folie douce que j'aime tant, tes petites exigences insupportables mais qui finalement nous poussent souvent vers le haut, et pour tout l'amour que tu donnes

- **FloFlobeach**, mannequin à l'accent chantant qui réchauffe, pour ton côté superwoman que j'admire, tes paroles apaisantes et les pures musiques que tu me fais découvrir (« Cho-cho-chocolat »)

A **Valou**, ma commère préférée, pour ton sens inouï de l'accueil et tes bons conseils

A **Martin**, grand pianiste, pour ta bonne humeur et ton humour

Aux hommes de mes ladiiiiiies : **Charlie, Fredo, Vincent, JB, Antoine et Jeremy**, merci de supporter nos jérémiades et nos déboires

Sans oublier **Momo, Poupou, Alex, Mathilde, Nico et Charlotte**, pour votre sens de la fête partagé !

Grosse dédicace aux « petits », les petites merveilles qui me subjuguent et que j'aime tant voir grandir : **Léonard, Lila et la petite Charlotte**

A ma douce **Marie** des hauteurs de Vauban, pour ton grand cœur, tes petits plats qui remplissent de bonheur et ton amour du partage

A mes copines de toujours, mes « Baudigirls », Alice et Emilie, mes colocataires du petit paradis. Pour que nos rendez-vous annuels ne soient jamais manqués

Aux MITEUX :

- A **Maxou**, mon allié préféré de la dermato', des virées parisiennes mais aussi des concerts et des meilleures bringues. Gardes ton modjo calédonien qu'on aime tant

- A **Clairou**, ma confidente, mon réconfort. Merci pour ton soutien permanent et ton rire chaleureux et communicatif. Pour que les soirées sushis-Chablis ne finissent jamais...et que le road trip en Afrique du Sud se concrétise très vite !

- A **Alice**, ma zinzin préférée, ma psychothérapeute attirée. Merci pour ces bouffées d'air apaisantes qui m'ont réchauffées le cœur ces 6 derniers mois, « je te le djiiiiis » moi

- A **Simsim**, merci d'apporter un peu de culture à ce groupe et pour tous ces débats enivrants même si parfois inutiles ahah, et surtout merci de répondre présent à chaque fois que j'en ai eu besoin

A mes pépites de l'année 2019 qui se reconnaîtront :

- A **Marine**, la sagesse de la Mama, merci pour ton soutien infaillible et à toute heure (!) et tes conseils précieux. En fait sans toi y'a « R ».

- A **Marcellus**, pour toutes nos conversations existentielles et constructives, et toutes ces musiques partagées

- A **Marie-Monique**, mon « feeder » attiré, pour ton goût de la liberté et les bonheurs simples partagés, et aussi pour me faire utiliser si souvent le mot « subjugué »

A ma famille :

A mes parents, sans qui rien ne serait possible. Merci de m'avoir tout offert, tout permis, de m'avoir toujours soutenu, accompagné et réconforté, et de la confiance que vous m'avez accordé tout au long de ces années. Vous serez toujours mon premier modèle.

A ma sœur Sacha, mon plus grand soleil, les petits bonheurs sont quotidiens avec toi. Tu es mon homard pour la vie, même quand on sera toutes les deux des chats.

A ma Soizio, mon étoile du Berger qui veille sur moi depuis toujours. Merci pour ta générosité sans limites, pour tout ce que tu m'as donné et tout ce que tu continues de m'apporter. J'ai toujours admiré ta liberté, ton honnêteté et ton amour de la vie et du partage. Tu sais rendre magique chaque moment passé avec toi.

A toute la famille et proches amis qui me font le plaisir d'être présents ce soir :

- **A mes oncles, cousines et cousins**, tous les prétextes sont bons pour nos grandes fiestas et ces moments de pur bonheur partagé. Merci d'être toujours présents pour moi
- **A Eric, Alain et Nicole**, merci pour ces rendez-vous annuels au goût de vacances et de dolce vita des soirs d'été
- **A Eliane, Alain, Michel et Mamadou**, jamais très loin dans les grands moments, merci pour vos bons conseils et votre présence chaleureuse

ABREVIATIONS	4
INTRODUCTION	5
MATERIELS ET METHODES	6
1. Le e-learning	6
1.1. Etats des lieux.....	6
1.2. Quelques définitions.....	7
1.3. Les concepts de formation ouverte et de formation à distance.	8
1.4. Architecture du dispositif e-learning	10
1.5. Les différentes formes de e-learning.....	10
1.6. Le blended learning ou formation hybride ou multimodale	11
1.7. L'ingénierie pédagogique	11
1.8. Guide d'aide à la conception d'un e-learning	13
1.9. Juridiction	13
2. Elaboration d'un e-learning sur les dermatoses granulomateuses	14
2.1. La phase d'analyse	14
2.1.1. Choix de la thématique	14
2.1.2. Public cible ou apprenants.....	14
2.2. Phase de design de la formation ou scénarisation pédagogique (Storyboard).....	15
2.2.1. Objectifs.....	15
2.2.2. Séquençage du e-learning.....	15
2.2.3. Méthodologie d'évaluation	15
2.3. La phase de développement	16
2.3.1. Contenu pédagogique	16
Le texte.....	16
Les iconographies	16
2.3.2. Structure du e-learning	16

Granulome à corps étranger.....	17
Manifestations cutanées de la sarcoïdose.....	18
Granulomes palissadiques	18
Autres granulomatoses cutanées aseptiques.....	18
Tuberculose cutanée	19
Lèpre	19
Mycobactéries atypiques	19
Histologie des granulomes cutanés.....	19
Cas cliniques	20
Questionnaire de satisfaction	20
Forum	20
2.4. Phase d'implantation.....	20
2.5. Phase d'évaluation.....	21
2.5.1. Evaluation du e-learning	22
2.5.2. Evaluation des étudiants.....	22
RESULTATS	23
1. Participation	23
2. Résultats du questionnaire de satisfaction.....	23
2.1. Temps total nécessaire à la réalisation du e-learning	23
2.2. Appréciation globale.....	24
2.3. Appréciation du bénéfice attendu de la formation	24
2.4. Appréciation du format et de la structure du e-learning.....	24
2.5. Appréciation concernant la difficulté des cas cliniques.....	26
DISCUSSION	26
CONCLUSION	31
REFERENCES	32
ANNEXES	49

1. ANNEXE 1 : Support de e-learning sur les dermatoses granulomateuses	49
1.1. Introduction sur les dermatoses granulomateuses	49
1.2. Granulomes à corps étranger.....	51
Granulomes à corps étranger : fichier Word	54
1.3. Manifestations cutanées de la sarcoïdose	59
Manifestations cutanées de la sarcoïdose : fichier Word.....	67
1.4. Granulomes palissadiques	72
Granulomes palissadiques : introduction	72
Granulome annulaire	74
Nécrobiose lipoïdique	83
Nodules des maladies rhumatismales	89
Xanthogranulome nécrobiotique	94
Dermatite interstitielle granulomateuse.....	98
Granulomes palissadiques : fichier Word.....	102
1.5. Autres granulomatoses cutanées aseptiques.....	114
Lupus miliaire disséminé de la face	114
Dermatite granulomateuse orale juvénile.....	117
Macrochéilite granulomateuse de Miescher.....	120
Granulomatose des déficits immunitaires congénitaux.....	123
Réactions granulomateuses diverses	126
Autres granulomatoses aseptiques : fichier Word.....	127
1.6. Tuberculose cutanée.....	132
Tuberculose cutanée : fichier Word	149
1.7. Lèpre	160
Lèpre : fichier Word	182
1.8. Mycobactéries atypiques.....	205
Mycobactéries atypiques : généralités.....	205

Mycobactéries à croissance lente.....	209
Mycobactéries à croissance rapide.....	214
Mycobactéries atypiques : fichier Word	220
1.9. Histologie des granulomes cutanés	237
2. ANNEXE 2 : QCM	254
2.1. Test granulomes à corps étranger	254
2.2. Test manifestations cutanées de la sarcoïdose	255
2.3. Test granulomes palissadiques.....	257
Test granulome annulaire	257
Test Nécrobiose lipoïdique	258
Test nodules des maladies rhumatismales	260
Test xanthogranulome nécrobiotique.....	261
Test dermatite interstitielle granulomateuse	262
2.4. Test autres dermatoses cutanées aseptiques.....	263
2.5. Test tuberculose cutanée.....	264
2.6. Test lèpre	265
2.7. Test mycobactéries atypiques.....	267
3. ANNEXE 3 : cas cliniques	268
3.1. Cas clinique 1.....	268
3.2. Cas clinique 2.....	271
3.3. Cas clinique 3.....	274
4. ANNEXE 4 : questionnaire de satisfaction.....	281

ABREVIATIONS

TIC : Technologies de l'Information et de la Communication

HAS : Haute Autorité de Santé

FOAD : Formation Ouverte et à Distance
DES : Diplôme d'Etudes Spécialisées
EAO : Enseignement Assisté par Ordinateur
FFFOD : Forum Français de Formation Ouverte et à Distance
TICE : Technologies de l'Information et de la Communication pour l'Enseignement
FAD : Formation à Distance
EAD : Enseignement à Distance
DFAD : Dispositif de Formation à Distance
ADDIE : Analyse Design Développement Implantation Evaluation
SAM : Successive Approximation Medical
FAO : Food and Agriculture Organization of the United Nations
QCM : Questions à choix multiples
QROC : Questions à Réponses Ouvertes et Courtes
ENT : Environnement Numérique de Travail
CIPE : Centre d'Innovation Pédagogique et d'Evaluation
EBM : Evidence Based Medecine

INTRODUCTION

Les entreprises et organisations, ainsi que les apprenants potentiels que nous sommes tous, ont intégré l'ère du numérique et l'utilisation quotidienne des TIC (Technologies de l'Information et de la Communication). De plus en plus de personnes, salariées ou autres, ont eu l'occasion d'expérimenter un module e-learning.

En France, le e-learning s'est tout d'abord développé dans les grandes entreprises, présentant pour principal avantage une formation jugée plus rapide et moins coûteuse.

Les TIC apportent un avantage certain à la formation à distance, même s'il s'avère souvent difficile d'en mesurer l'efficacité et le gain économique.

Les défis du e-learning sont les suivants :

- comment acquérir toujours plus de compétences très rapidement ?

- comment réduire les coûts de production et de diffusion tout en garantissant la qualité pédagogique des contenus de formation ?

Le développement du e-learning n'épargne pas le milieu de la santé. Son utilisation est croissante ces dernières années chez les professionnels de santé.

Il permet de réaliser des activités de formation non présentielles. Il s'agit le plus souvent de l'utilisation d'ordinateurs ou d'appareils mobiles (smartphones, tablettes, etc.) connectés à Internet.

L'HAS (Haute Autorité de Santé) a publié en 2015 un guide de conception de formation ouverte et à distance (FOAD) (1), dont le e-learning fait partie (la FOAD comprend également des formations à distance via des supports d'apprentissage papiers, des médias audiovisuels ou autres supports).

Le e-learning se prête particulièrement bien à l'enseignement de la dermatologie, car il s'agit d'une spécialité médicale où l'apprentissage et la démarche diagnostique se basent en grande partie sur l'observation, l'iconographie devenant alors un outil majeur du processus de formation.

L'objectif de notre travail était d'élaborer un e-learning sur les dermatoses granulomateuses destiné aux internes inscrits en DES de Dermatologie et de Vénérologie à l'Université Aix-Marseille (Faculté des Sciences Médicales et Paramédicales), ce travail s'intégrant dans un projet de création d'enseignement en ligne sur de multiples thématiques adressé aux internes de notre spécialité.

MATERIELS ET METHODES

1. Le e-learning

1.1. Etats des lieux

L'enseignement à distance a débuté au XIXe siècle, en Angleterre, de manière concomitante à l'arrivée du courrier postal. Il était destiné aux citoyens britanniques qui ne pouvaient suivre des enseignements dans une université traditionnelle.

Avec le développement de tous les moyens de communication (radio, téléphone, télévision, satellites), puis de l'informatique (1970-1980), les programmes et les

pratiques d'enseignement assisté par ordinateur (EAO) se sont développés, permettant de transformer le système éducatif en diminuant les coûts et en améliorant la qualité et la diffusion au plus grand nombre.

L'évolution de la stratégie européenne, très inspirée des pratiques d'Amérique du Nord, a aussi fait évoluer les programmes éducatifs et les pratiques de formation.

Sous l'impulsion de la Commission européenne, les systèmes éducatifs et universitaires français ont mis en œuvre dès les années 1990 différents programmes pour encourager le développement des usages du numérique à l'école et à l'université.

En 1995, en France, le Forum français de la formation ouverte et à distance (FFFOD) s'est donné pour mission d'élaborer des propositions pour une politique de développement de la formation ouverte et à distance (FOAD).

C'est par la circulaire du 20 juillet 2001 que s'officialise la FOAD en France qui va permettre le financement de programmes et l'évolution progressive des pratiques de formation (2).

En 2004, le FFFOD a collaboré avec l'Afnor (Association française de normalisation) à l'élaboration et à la diffusion du référentiel des bonnes pratiques de la FOAD (3).

Toujours en 2004, le ministère de l'Enseignement supérieur et de la Recherche a établi le programme « COMPETICE » qui correspond à un outil de référence pour le pilotage de projet dans le cadre des TICE.

Le développement des TIC dans tous les métiers de la formation, y compris dans le domaine de la santé, nécessite le développement de nouvelles compétences pour les formateurs mais aussi pour les apprenants (1).

1.2. Quelques définitions

Qu'est-ce que le e-learning ?

Il s'agit tout d'abord d'un apprentissage.

Apprendre est le processus par lequel une personne acquiert des connaissances et

des savoir-faire.

La formation sert à développer des connaissances et des compétences.

Le « e » de e-learning est l'abréviation de « électronique ». Le e-learning devrait donc être traduit par « apprentissage électronique », mais cette appellation n'est pas très satisfaisante, et le terme d'« apprentissage en ligne » est celui retenu dans le guide de l'HAS (1).

Plusieurs définitions du e-learning ont été proposées, voici la définition retenue par la Commission européenne :

« Le e-learning est l'utilisation de nouvelles technologies multimédias et de l'Internet, pour améliorer la qualité de l'apprentissage en facilitant l'accès à des ressources et des services, ainsi que les échanges et la collaboration à distance ».

Il fait partie des formations ouvertes et/ou à distance (FOAD) mais ne les résume pas, et peut être intégré dans un apprentissage mixte (mode présentiel et à distance) (1).

Qu'est-ce qu'un dispositif de formation ?

Il s'agit de l'ensemble des moyens techniques, logistiques et humains organisés dans le temps et dans l'espace pour répondre à la demande du commanditaire pour la formation d'une population précise.

Qu'est-ce que les TICE ?

Les Technologies de l'Information et de la Communication pour l'Education (TICE) recouvrent les outils et produits numériques pouvant être utilisés dans le cadre de l'éducation et de l'enseignement. Ils regroupent un ensemble d'outils conçus et utilisés pour produire, traiter, entreposer, échanger, classer, retrouver et lire des documents numériques à des fins d'enseignement et d'apprentissage.

Le parcours de formation en e-learning correspond à l'ensemble des modules permettant d'acquérir des compétences précises, modules eux-mêmes composés de séquences.

1.3. Les concepts de formation ouverte et de formation à distance.

La formation à distance (FAD) ou enseignement à distance (EAD) est un enseignement où l'enseignant et l'élève sont dans des lieux différents. Il peut se faire par voie électronique mais aussi par voie postale. Il peut être synchrone (dans un même temps) ou asynchrone (l'enseignant et l'élève ne font pas le cours en même temps).

La première définition officielle de la FOAD a été éditée par le ministère de l'emploi et de la solidarité lors de la circulaire de juillet 2001 (2):

« Une formation ouverte et/ou à distance, est un dispositif souple de formation organisé en fonction de besoins individuels ou collectifs (individus, entreprises, territoires). Elle comporte des apprentissages individualisés et l'accès à des ressources et compétences locales ou à distance. Elle n'est pas exécutée nécessairement sous le contrôle permanent d'un formateur ».

Actuellement, l'HAS distingue :

- la formation à distance, lorsqu'il y a une rupture de l'unité de lieu
- la formation ouverte, lorsqu'il y a une rupture de l'unité de temps et d'action, dans un lieu commun
- la formation ouverte et à distance, lorsqu'il y a une rupture de l'unité de lieu et de temps et d'action

La FOAD s'appuie sur les principes de l'auto-apprentissage et de la motivation de l'apprenant (indispensable pour réussir un apprentissage en ligne) et son accompagnement.

Dans la mise en place d'un Dispositif de Formation à Distance (DFAD), de nombreuses composantes entrent en jeu :

- > Composantes organisationnelles : le rôle des acteurs va être modifié lors de la mise en place d'un DFAD
- > Composantes pédagogiques : le e-learning modifie en profondeur les modes d'apprentissage en centrant la formation sur l'apprenant.
- > Composantes didactiques : le contenu des modules entre pour une grande part dans la réussite (ou l'échec) des projets de formation
- > Composante géographique : les TICE font tomber les frontières temporelles et géographiques

- > Composante économique : les coûts ne sont pas les mêmes que la formation présentielle.
- > Composante technologique : la réussite d'un projet e-learning ne doit pas être compromise par des contraintes techniques mal évaluées ou mal prises en compte. Les blocages techniques découragent très vite les apprenants et font monter très vite le taux d'abandon des apprenants.

1.4. Architecture du dispositif e-learning

Un dispositif e-learning se compose :

- d'un support de diffusion (intranet ou extranet)
- d'une offre de formation sous forme de modules répondant à des objectifs pédagogiques précis.

En résumé : les apprenants se connectent au support de diffusion et suivent leur parcours de formation.

Ils peuvent interrompre et reprendre leur cours quand ils le souhaitent. Le parcours, les résultats et les différentes visites sont enregistrés.

1.5. Les différentes formes de e-learning

Dans le programme COMPETICE se dessinent 5 scénarios :

- scénario 1 : « présentiel enrichi » par l'usage de supports multimédias. Les enseignants enrichissent leurs cours par la projection de ressources textuelles, graphiques, audio et vidéo.
- scénario 2 : « présentiel amélioré » en amont et en aval où l'enseignant met à la disposition des étudiants un certain nombre de ressources avant et après le cours.
- scénario 3 : « présentiel allégé » où certains apprentissages s'effectuent en dehors de la présence physique du formateur. L'essentiel de la formation se réalise en présence des enseignants mais quelques heures de cours sont remplacées par des activités d'autoformation.

- scénario 4 : « présentiel réduit » où l'essentiel de la formation se fait en dehors de la présence de l'enseignant.
- scénario 5 : « présentiel quasi-inexistant ». C'est la formation ouverte et à distance ou à longue distance. L'essentiel de la formation se fait en dehors de la présence de l'enseignant.

1.6. Le blended learning ou formation hybride ou multimodale

Le blended learning, actuellement synonyme de formation hybride ou multimodale, se caractérise par un mélange de présentiel et de distanciel dans des proportions variables, par un éventail de différentes stratégies et modalités d'apprentissage. Les dispositifs de blended learning proposent des outils synchrones et asynchrones avec des modalités pédagogiques multiples : conférences virtuelles, classe virtuelle, auto-formation, auto-évaluation, ateliers. Les modalités doivent être choisies en fonction des objectifs, des cibles et des contraintes.

Ce mélange entre distanciel et présentiel présentent de nombreux bénéfices, notamment une meilleure adaptation aux besoins, au style d'apprentissage, et un meilleur accompagnement des apprenants.

1.7. L'ingénierie pédagogique

L'ingénierie de formation est la démarche qui vise à produire la formation la plus adaptée possible au public cible donc aux apprenants. Elle cherche la meilleure adéquation entre les moyens déployés (activités, personne, coût) et la finalité de la formation.

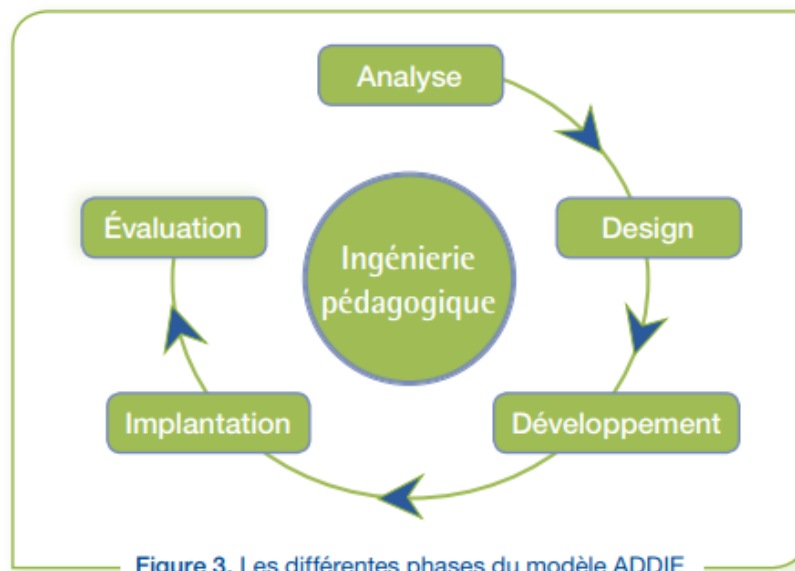
Il existe principalement 2 modèles en matière d'ingénierie pédagogique du e-learning :

- la méthode ADDIE (Analyse Design Développement Implantation Evaluation), la plus utilisée actuellement car la plus facile pour les novices. Elle suit un processus régulier d'étapes à franchir.

- la méthode SAM (Successive Approximation Model) qui concerne des personnes plus expérimentées, où une phase pilote est rapidement mise en place, progressivement remaniée au cours du temps.

Le modèle ADDIE comprend 5 phases :

- la phase d'analyse, qui consiste à analyser les besoins de formation (contexte, objectifs, risques, apprenants etc.)
- la phase de design de la formation ou scénarisation pédagogique, qui consiste à définir le synopsis et le scénario pédagogique, donc à choisir les modalités, le contenu de la formation, sa durée etc.
- la phase de développement, qui consiste à produire les ressources nécessaires, donc les différents supports de formation (documents, éléments multimédias etc.).
- la phase d'implantation, qui consiste à mettre la formation à la disposition des apprenants, donc à mettre en ligne les modules de e-learning sur la plateforme choisie.
- la phase d'évaluation de la formation, qui contrôle si les objectifs de la formation sont atteints.



HAS, Avril 2015

1.8. Guide d'aide à la conception d'un e-learning

Il existe dans la littérature des guides qui décrivent les étapes de conception d'un programme de e-learning.

Notamment, nous pouvons citer deux références :

- le référentiel de l'Association française de normalisation (référentiel Afnor) (3)
- et le guide de la Food and Agriculture Organization of the United Nations (FAO) de 2012 (4)

En ce qui concerne spécifiquement le monde de la santé, l'Organisation mondiale de la santé (OMS) a publié en 2015 une revue systématique concernant l'intérêt du e-learning en formation initiale (5).

1.9. Juridiction

Les formations en e-learning sont des œuvres protégeables par le droit d'auteur, qui protège les créations intellectuelles, « quels qu'en soient le genre, la forme d'expression, le mérite ou la destination », selon l'article L. 112-1 du Code de la propriété intellectuelle (6).

Aucune formalité administrative n'est nécessaire pour revendiquer la protection de l'œuvre mais il est recommandé de prévoir les moyens d'établir la preuve d'une création en cas de litige, par exemple en déposant « une enveloppe Soleau » auprès de l'un des 19 centres de l'institut national de la propriété intellectuelle, ou en déposant sa création auprès d'un officier ministériel (notaire ou huissier de justice).

Par ailleurs, il est important de rappeler l'implication du droit à l'image (7) et du secret médical (8): les images médicales diffusées au cours d'une formation doivent être strictement anonymes sous peine de violation du secret médical pénalement sanctionnée.

2. Elaboration d'un e-learning sur les dermatoses granulomateuses

Nous avons choisi de suivre le modèle ADDIE dans la conception de notre e-learning.

Les différentes étapes de ce modèle seront donc détaillées.

2.1. La phase d'analyse

2.1.1. Choix de la thématique

Nous rappelons que ce travail s'intègre dans un projet de création d'enseignement en ligne sur de multiples thématiques adressé aux internes de notre spécialité.

Notamment, sont déjà disponibles sur la plateforme :

- un e-learning sur les hypodermes élaboré par le Docteur Emmanuelle Combes
- un e-learning sur les manifestations dermatologiques associées à la polyarthrite rhumatoïde et aux spondylarthropathies élaboré par le Docteur Sarah Devez
- un e-learning sur les dermatoses bulleuses élaboré par le Docteur Alexis Brüe

Nous avons choisi le thème des dermatoses granulomateuses car il représente un chapitre particulièrement vaste et difficile de notre spécialité.

En effet, les présentations cliniques sont multiples et englobent de nombreuses étiologies, dont la majorité correspond à des pathologies rares que les internes ne sont pas amenés à rencontrer fréquemment au cours de leurs stages. Notamment, nous pouvons citer la lèpre et la tuberculose cutanée, très rares en France mais dont le diagnostic ne doit pas être mis en défaut par le dermatologue.

Par ailleurs, les dermatoses granulomateuses ont une définition clinico-histologique. Par conséquent, leur illustration par photos cliniques et histologiques sur format e-learning semble adapter.

2.1.2. Public cible ou apprenants.

Cet enseignement était destiné aux étudiants de 3^{ème} cycles inscrits en DES de Dermatologie et Vénérologie à l'Université Aix-Marseille.

2.2. Phase de design de la formation ou scénarisation pédagogique (Story-board)

2.2.1. Objectifs

Les objectifs de cette formation étaient les suivants :

- savoir tenir un interrogatoire permettant d'orienter le diagnostic
- pouvoir décrire et analyser les manifestations cliniques des dermatoses granulomateuses et orienter le diagnostic en conséquence
- pouvoir analyser une lame histologique de granulome ou savoir tirer du compte rendu les informations pertinentes (type de granulome, type d'infiltrat, présence de nécrose ou non, signes associés)
- pouvoir faire une corrélation entre la clinique et l'anatomopathologie
- connaître les maladies ou les atteintes systémiques associées à ces dermatoses et savoir les dépister
- connaître les principes du traitement

2.2.2. Séquençage du e-learning

L'enseignement a été divisé en deux grandes parties :

- les dermatoses granulomateuses non infectieuses
- les dermatoses granulomateuses infectieuses

La séquence « dermatoses granulomateuses non infectieuses » comprenait les chapitres ou sections suivants :

- granulomes à corps étrangers
- manifestations cutanées de la sarcoïdose
- granulomes palissadiques
- autres granulomatoses aseptiques

La séquence « dermatose granulomateuses infectieuses » comprenait les chapitre ou sections suivants :

- tuberculose cutanée
- lèpre
- mycobactéries atypiques

2.2.3. Méthodologie d'évaluation

Il a été décidé d'évaluer les étudiants selon deux modalités :

- par la réalisation de QCM après chaque section,
- par la rédaction de QROC à partir de trois cas cliniques élaborés respectivement par le Professeur Berbis, le Professeur Delaporte et le Docteur Koepfel, et portant sur les thématiques suivantes : sarcoïdose cutanée, lèpre et granulome annulaire.

2.3. La phase de développement

2.3.1. Contenu pédagogique

Le texte

Les bases théoriques ayant permis l'élaboration du texte ont été recueillies par revue de littérature en utilisant la base de données Pubmed, mais également par la lecture du traité de dermatologie rédigé par le Docteur Jean Hilaire Saurat et intitulé « Dermatologie et infections sexuellement transmissibles, 5^{ème} édition », et par la lecture des traités EMC Dermatologie, disponibles sur l'Environnement Numérique de Travail (ENT) de l'Université Aix-Marseille (9–202).

Les iconographies

Les photographies cliniques des patients ont été fournies par le Professeur Berbis et le Professeur Delaporte du service de Dermatologie de l'Hôpital Nord de Marseille. Celles-ci ont été anonymisées.

Les images histologiques provenaient de la collection du Docteur Macagno du service d'Anatomie et Cytologie Pathologiques de l'hôpital de la Timone.

2.3.2. Structure du e-learning

Les cours ont été rédigés sous deux formats :

- un format PowerPoint puis fichier PDF synthétique et illustré par des photographies cliniques et des images histologiques, dans le but de transmettre les points essentiels que l'étudiant doit intégrer
- un format Word plus complet permettant une meilleure compréhension et un approfondissement des différentes thématiques

Les principales références bibliographiques ayant permis l'élaboration des cours étaient notées à la fin de chaque chapitre correspondant.

Les QCM correspondants à chacune des différentes sections devaient être remplis pour permettre à l'étudiant de s'autoévaluer sur la thématique en question.

Une fois l'ensemble du module e-learning réalisé, l'étudiant avait accès aux trois cas cliniques qui permettaient, par la rédaction de QROC, une évaluation globale de l'enseignement.

Un forum était également créé dans une volonté d'interaction, afin que les étudiants puissent poser leurs questions ou commenter le e-learning à chaque étape de l'enseignement.

Le module e-learning comprenait les sections suivantes :

- Dermatose granulomateuse : introduction
- Granulomes à corps étranger
- Manifestations cutanées de la sarcoïdose
- Granulomes palissadiques
- Autres granulomatoses cutanées aseptiques
- Tuberculose cutanée
- Lèpre
- Mycobactéries atypiques
- Histologie des granulomes cutanés
- Cas cliniques
- Questionnaire de satisfaction
- Forum

L'ensemble du module e-learning est disponible en annexe 1, les QCM en annexe 2 et les cas cliniques en annexe 3.

Le support mis en ligne était le suivant :




Granulome à corps étranger

Dermatoses granulomateuses non infectieuses: granulomes à corps étranger

-  Granulome à corps étranger
-  Les granulomes à corps étranger
-  Test granulomes à corps étrangers

Manifestations cutanées de la sarcoïdose

Dermatoses granulomateuses non infectieuses: sarcoïdose

-  Manifestations cutanées de la sarcoïdose
-  Manifestations cutanées de la sarcoïdose
-  Test manifestations cutanées de la sarcoïdose

Granulomes palissadiques

Dermatoses granulomateuses non infectieuses: granulomes palissadiques

-  Granulome palissadique introduction
-  Granulome annulaire
-  Nécrobiose lipoïdique
-  Nodules des maladies rhumatismales
-  Xanthogranulome nécrobiotique
-  Dermatite interstitielle granulomateuse
-  Granulomes palissadiques
-  Test granulome annulaire
-  Test nécrobiose lipoïdique
-  test nodules des maladies rhumatismales
-  Test xanthogranulome nécrobiotique
-  Test dermatite interstitielle granulomateuse

Autres granulomatoses cutanées aseptiques

Autres granulomatoses cutanées aseptiques

-  Lupus miliaire disséminé de la face
-  Dermate granulomateuse orale juvénile
-  Macrochéllite de Miescher
-  Granulomatose des déficits immunitaires congénitaux
-  Réactions granulomateuses diverses
-  Autres granulomatoses aseptiques
-  Test autres granulomatoses cutanées aseptiques

Tuberculose cutanée

Dermatose granulomateuse infectieuse: tuberculose cutanée

-  Tuberculose cutanée
-  Tuberculose cutanée
-  Test tuberculose cutanée

Lèpre

Dermatose granulomateuse infectieuse: lèpre

-  Lèpre
-  Lèpre
-  Test lèpre

Mycobactéries atypiques

Dermatose granulomateuse infectieuse: mycobactéries atypiques

-  1. Mycobacteries atypiques généralités
-  2. Mycobactéries à croissance lente
-  3. Mycobactéries à croissance rapide
-  Mycobactéries atypiques
-  Test mycobactéries atypiques

Histologie des granulomes cutanés

Histologie des granulomes cutanés

 Histologie des granulomes cutanés



Cas cliniques

Cas cliniques

 Cas clinique 1



 Cas clinique 2



 Cas clinique 3



Questionnaire de satisfaction

Questionnaire de satisfaction

 Questionnaire de satisfaction



Forum

Forum

 Forum: questions réponses sur les dermatoses granulomateuses



2.4. Phase d'implantation

Le support de diffusion choisi était l'Environnement Numérique de Travail (ENT) accessible par internet, et sous réserve d'identification, pour les étudiants inscrits à l'Université d'Aix-Marseille.

La plateforme pédagogique utilisée est appelée AMeTICE (pour Aix-Marseille eTICE). Elle permet aux enseignants d'y déposer des documents, de créer des cours et des modules d'évaluation sous différents formats.

Cette plateforme est accessible uniquement aux étudiants inscrits à l'Université Aix-Marseille, dès lors que leur inscription est effective.

La connexion est protégée par un mot de passe et un identifiant, et l'étudiant ne peut avoir accès qu'aux cours auxquels l'enseignant responsable l'a inscrit.

AMeTICE utilise les outils du logiciel libre de e-learning Moodle.

L'utilisation correcte de Moodle pour la création de cet e-learning a nécessité une formation d'une demi-journée réalisée auprès d'Anne-Marie CATELLA, ingénieur pédagogique de la section CIPE de l'Université.

L'inscription des étudiants du DES de Dermatologie et Vénérologie à cette formation a été réalisée par mes soins, tout comme la mise en ligne de l'ensemble du module e-learning en août 2019.

Les étudiants ont été informés de l'accessibilité du e-learning par mail.

2.5. Phase d'évaluation

Kirkpatrick définit quatre niveaux croissants d'évaluation de formation (100) :

- La satisfaction
- L'apport de connaissance
- Le changement de pratique
- Le résultat clinique

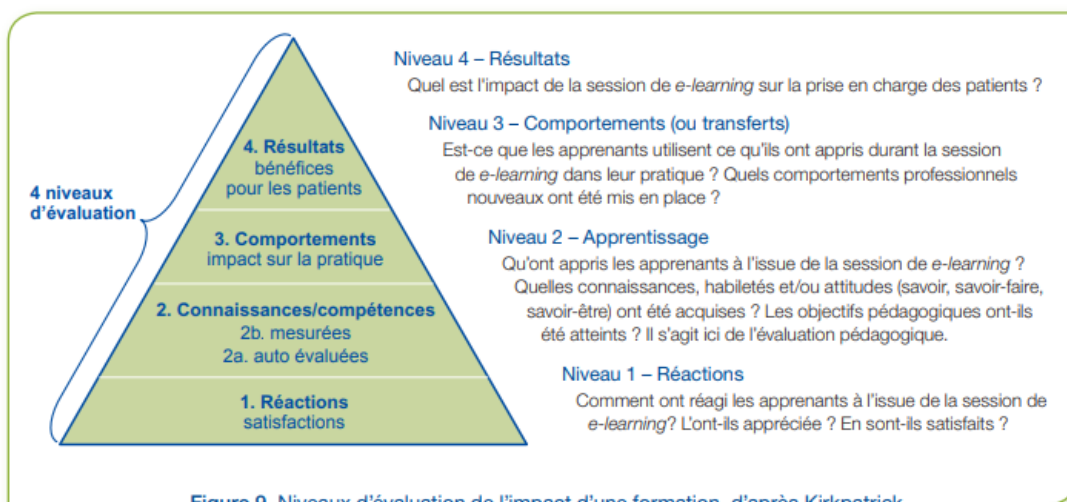


Figure 9. Niveaux d'évaluation de l'impact d'une formation, d'après Kirkpatrick

Le changement de pratique et le résultat clinique n'ont pas pu être évalués dans notre e-learning par manque de recul.

2.5.1. Evaluation du e-learning

Dans la volonté d'évaluer le dispositif de formation et de proposer des améliorations en conséquence, il a été demandé à l'ensemble des étudiants de répondre à un questionnaire de satisfaction.

Voici les items du questionnaire de satisfaction :

- Combien de temps avez-vous mis pour réaliser cet e-learning ?
- Trouvez-vous utile d'avoir accès à cette banque de données ?
- Pensez-vous reconsulter ce cours au cours de votre cursus ?
- Préférez-vous un cours magistral à ce cours ?
- Pensez-vous avoir progressé sur les dermatoses granulomateuses ?
- Quelle partie avez-vous préféré entre les cours, les QCM et les cas cliniques ?
- Préférez-vous les cas cliniques sous formes de QROC ou QCM ?
- Comment avez-vous trouvé la difficulté des cas cliniques ?

2.5.2. Evaluation des étudiants

Nous avons cherché à évaluer l'impact de la formation sur l'apprenant via :

- d'une part la réalisation des QCM après chaque section, élaborés par mes soins sous la supervision du Professeur Berbis, permettant une auto-évaluation spécifique à chaque chapitre
- d'autre part la rédaction de QROC à partir de trois cas cliniques élaborés par le Professeur Berbis, le Professeur Delaporte et le Docteur Koepfel, permettant une analyse globale des différents objectifs prédéfinis.

Les thématiques des cas cliniques étaient les suivantes :

- la sarcoïdose cutanée (cas clinique élaboré par le Professeur Berbis), car il s'agit d'un thème où l'ensemble des objectifs de cet e-learning sont mis à l'épreuve. En effet, il s'agit d'une pathologie où les présentations cliniques sont multiples, l'histologie est caractéristique et pour laquelle l'atteinte systémique n'est pas rare et doit être impérativement recherchée car potentiellement grave. Il est donc primordial

pour le dermatologue d'en faire le diagnostic.

- la lèpre (cas clinique élaboré par le Professeur Delaporte), devenue exceptionnelle en France, mais dont le diagnostic ne peut être mis en défaut, et dont les principes de prise en charge et les enjeux doivent être connus des dermatologues.

- le granulome annulaire (cas clinique élaboré par le Docteur Koepfel), car il s'agit d'une dermatose granulomateuse non infectieuse fréquemment rencontrée par les dermatologues.

RESULTATS

1. Participation

16 internes parmi les 17 inscrits au DES de Dermatologie et Vénérologie à la l'Université d'Aix-Marseille ont participé à notre e-learning, soit 94% de l'effectif total. Une interne n'a pas réalisé le e-learning en raison d'un problème technique (concernant les identifiants).

Plusieurs relances par mail et sms ont été nécessaires afin d'augmenter le taux de participation.

2. Résultats du questionnaire de satisfaction

2.1. Temps total nécessaire à la réalisation du e-learning

La majorité des internes (82%) avaient mis au total 3 heures ou moins afin de réaliser l'ensemble du e-learning.

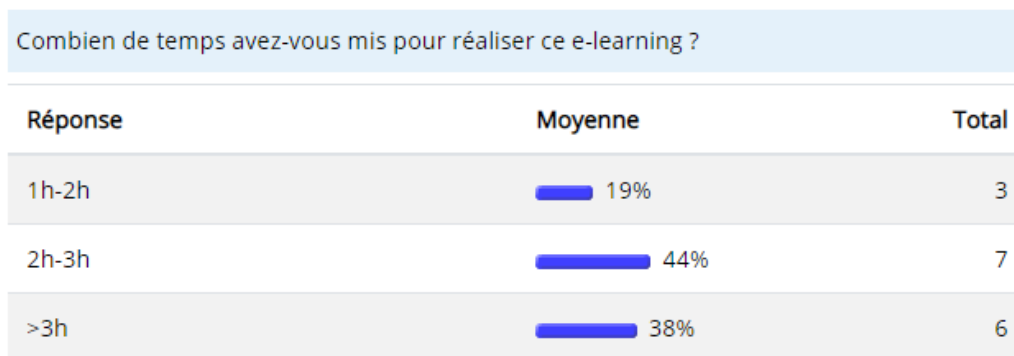


Figure 1. Temps total nécessaire à la réalisation de l'ensemble du e-learning

2.2. Appréciation globale

Tous les internes jugeaient utile d'avoir accès à cette banque de données et pensaient reconsulter cet enseignement au cours de leur cursus.

2.3. Appréciation du bénéfice attendu de la formation

La grande majorité des internes (94%) pensait avoir progressé sur les dermatoses granulomateuses après avoir réalisé cet enseignement.

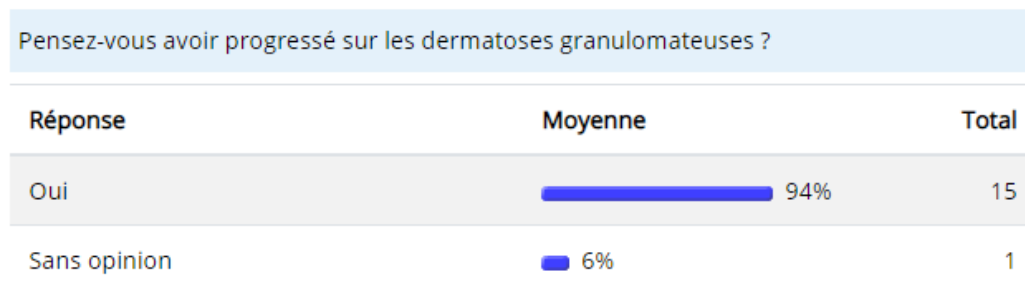


Figure 2. Appréciation du bénéfice attendu de la formation

2.4. Appréciation du format et de la structure du e-learning

8 internes (50%) déclaraient qu'ils auraient préféré un cours magistral au format e-learning pour cette formation.

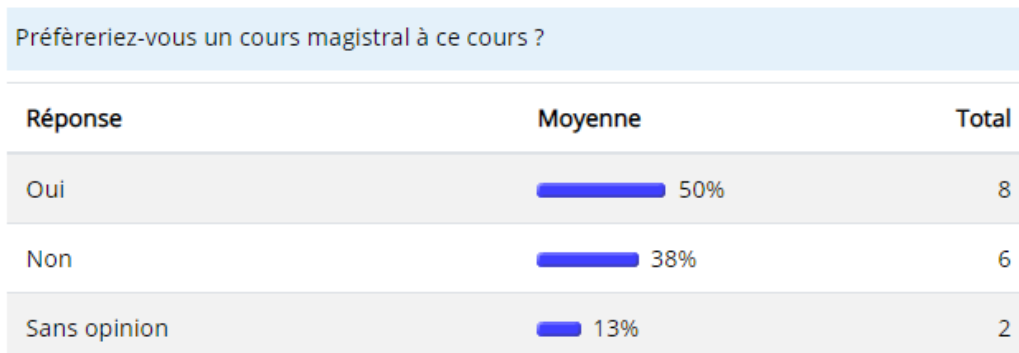


Figure 3. Préférences des internes concernant le format des cours

Parmi les 16 internes ayant réalisé cet enseignement :

- 6 internes (37,5%) déclaraient avoir préféré la partie « cas cliniques »
- 6 internes (37,5%) déclaraient avoir préféré la partie « cours »
- 2 internes (12,5%) déclaraient avoir préféré la partie « QCM »
- 1 interne (6,25%) déclarait avoir préféré les parties « cours » et « cas cliniques »
- 1 interne (6,25%) déclarait avoir préféré les parties « cours » et « QCM »

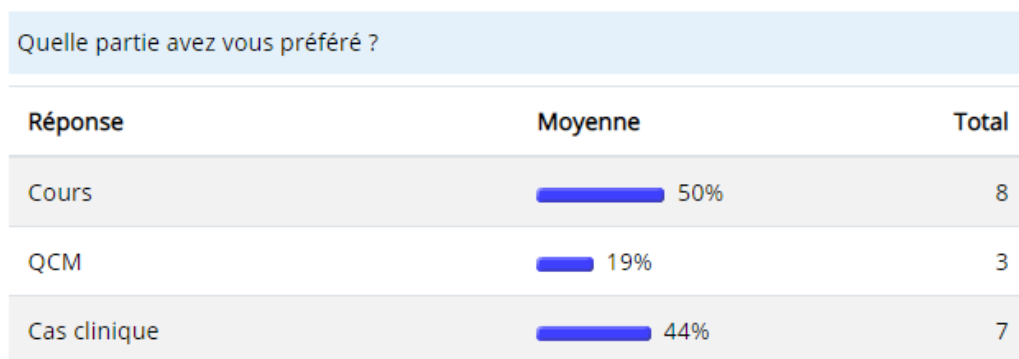


Figure 4. Préférences des internes concernant les différentes parties du e-learning

Concernant les cas cliniques, les internes n'ont pas exprimé de préférence sur la forme Question à Réponses Ouvertes et Courtes (QROC) par rapport à la forme QCM.

Préférez-vous les cas cliniques sous forme de Questions à Réponses Ouvertes et Courtes (QROC) aux QCM ?




Réponse	Moyenne	Total
Oui	 44%	7
Non	 44%	7
Sans opinion	 13%	2

Figure 5. Préférence des internes concernant la forme QROC à la forme QCM pour les cas cliniques

2.5. Appréciation concernant la difficulté des cas cliniques

La majorité des internes (75%) jugeait la difficulté des cas cliniques moyennement abordable.




Réponse	Moyenne	Total
Abordable	 19%	3
Moyennement abordable	 75%	12
Pas du tout abordable	 6%	1

Figure 6. Appréciation de la difficulté des cas cliniques

DISCUSSION

La méthode d'enseignement par e-learning est en pleine croissance et n'épargne pas le monde de la santé, et notamment l'enseignement médical.

Ce mode d'enseignement implique une connaissance de l'utilisation des supports numériques, ce qui ne semble pas représenter un frein pour les étudiants en médecine.

En effet, la majorité des étudiants inscrits en faculté de médecine déclare utiliser des ressources numériques, y compris des applications, aussi bien que des supports traditionnels (101).

Ce type de formation présente de nombreux avantages.

Notamment, il permet (102):

- d'apporter une formation au moment opportun
- d'offrir une formation souple en termes de lieu et de temps d'apprentissage
- de réduire les coûts de formation
- d'uniformiser et de personnaliser l'apprentissage
- d'accélérer l'apprentissage et de permettre une diffusion simultanée
- d'accroître l'accessibilité de la formation
- de s'appuyer sur la capacité d'auto-formation et d'autonomie des apprenants

C'est la modalité de formation la plus simple à mettre en œuvre et la plus rentable (1).

Les principaux inconvénients de cette méthode sont les suivants :

- il dépend de contraintes techniques qui peuvent constituer un obstacle pour l'apprenant. En effet, une interne n'a pas pu réaliser notre e-learning en raison de problèmes d'identification empêchant son accès au support.
- l'absence de contact humain et donc d'animation, de support, d'accompagnement
- le manque d'interactivité
- l'investissement initial important : le développement de produits de qualité nécessite du temps et des ressources
- le taux d'abandon élevé

La formation e-learning a montré son efficacité en comparaison à l'absence d'intervention.

En effet, les données de la littérature suggèrent que les programmes e-learning améliorent non seulement les connaissances mais également les compétences et les résultats cliniques comparativement à un groupe contrôle neutre.

On peut citer :

- une étude publiée en 2008, à laquelle cinquante internes en médecine ont participé, ayant montré grâce à un comparatif pré et post-test, l'amélioration de leurs connaissances concernant l'utilisation des ressources basées sur l'Evidence Based Medicine (EBM) (103).
- une étude publiée en 2002, dans laquelle ont été randomisés 46 généralistes, ayant montré l'amélioration de leur performance diagnostique concernant le cancer de la

peau (104).

- une étude publiée en 2008 incluant 113 généralistes, ayant montré l'amélioration de leur pratique clinique concernant la prise en charge du diabète de type 2 et de l'arrêt cardiaque (105).

Les données de la littérature concernant l'efficacité des programmes e-learning en comparaison aux cours magistraux sont plus contradictoires.

En effet, le mode d'enseignement présentiel comparé au mode d'enseignement en ligne semble équivalent en matière d'amélioration des connaissances et des compétences cliniques.

Deux études ont comparé un programme de formation continue sur l'Evidence Based Medicine (EBM) auprès de médecins, le même programme était délivré soit sur un mode présentiel (cours en face à face), soit sous format électronique (enregistrements et diaporama). Les évaluations ont montré une amélioration des connaissances pour les deux formats de cours sans différence significative entre les deux approches (209-210).

Une étude publiée en 2011, qui comparait une formation sur la prévention des chutes délivrée sous forme de cours en face à face ou sous format électronique, montrait également des résultats équivalents pour les trois premiers niveaux d'évaluation de Kirkpatrick (satisfaction des apprenants, connaissances et impact sur la pratique clinique) (107).

Certaines études montrent néanmoins des résultats favorables. On peut citer une revue systématique publiée en 2013 dans laquelle ont été analysées neuf études comparatives de programmes par e-learning réalisés auprès d'infirmières étudiantes ou diplômées versus cours traditionnel. Les résultats montrent une amélioration des connaissances et des compétences cliniques (notamment concernant les pansements) (108).

Les données de la littérature concernant la comparaison d'un programme e-learning versus un autre mode de délivrance sont variables.

Cook *et al.* (109) (étude concernant des étudiants en médecine interne soumis à un enseignement à propos de l'asthme, du diabète et de la dépendance à la nicotine) et Corton *et al.* (110) (étude concernant des étudiants en médecine ou chirurgie

pelvienne soumis à un enseignement concernant l'anatomie du bassin) ont comparé le format Web versus papier et n'ont pas trouvé de différence significative de l'efficacité de la formation selon le mode de délivrance de formation.

Sullivan *et al.* (111) ont comparé un cours en ligne sur le traitement de la douleur à la distribution de recommandations papier chez des étudiants en médecine interne. Le cours en ligne améliore les connaissances et les compétences de prise en charge.

Il semble que la durée du programme e-learning, c'est-à-dire le mode de délivrance court ou étalé, ne semble pas influencer l'amélioration des connaissances, des compétences et des résultats cliniques.

Cook *et al.* (216) ont réalisé une revue systématique de la littérature publiée en 2008, analysant vingt études en comparant le temps utilisé pour les cours en ligne versus les cours présentiels. La durée est similaire excepté si des interactions sont proposées (l'ajout d'activités interactives, comme des programmes audio ou vidéo, ou d'animations augmentent le temps au prix d'une meilleure acquisition des connaissances).

Kemper *et al.* (217) ont comparé quatre modalités temporelles de délivrance de 40 modules de e-learning :

- 4 modules par semaine pendant 10 semaines (avec relance par e-mail)
- 40 modules en accès libre avec 4 relances par semaine pendant 10 semaines
- 40 modules annoncés en 4 jours par e-mail
- 40 modules en accès libre et annoncés une fois par e-mail

Aucune différence entre les groupes n'a été démontrée.

Par ailleurs, les études disponibles suggèrent que les interactions entre participants et/ou enseignants permettent une meilleure acquisition des objectifs d'apprentissages (218-221) et que l'utilisation d'un système de relance (par sms ou e-mail) renforce l'implication des participants dans le programme e-learning (222,223). Plusieurs relances par mails et sms ont d'ailleurs été nécessaires à l'augmentation du taux de participation à notre enseignement.

Les cas cliniques ont particulièrement été appréciés par les participants de notre e-learning.

L'analyse de la littérature comparant ce mode d'enseignement à un mode traditionnel

délivre des résultats variables et suggère plutôt une équivalence au niveau de l'amélioration des connaissances et des compétences cliniques (224–226).

Des améliorations de notre e-learning sont envisageables.

En effet, se pose premièrement la question d'une acquisition des connaissances et des compétences cliniques à long terme.

Or, peu de données sont disponibles dans la littérature à ce sujet, mais il semblerait que le mode d'enseignement en ligne, comparé à un groupe contrôle, n'est pas suffisant pour maintenir dans le temps l'apport des connaissances et des compétences cliniques (227,228).

On peut imaginer une mise à jour régulière du e-learning, ainsi qu'une évaluation des participants répétée dans le temps, par exemple via la publication de nouveaux cas cliniques ou QCM dans la volonté d'entretenir les connaissances et compétences acquises.

La majorité des internes ayant participé à notre enseignement déclarait qu'ils auraient préféré un cours magistral au format e-learning.

Il semblerait que de meilleurs résultats d'apprentissage soient obtenus par les programmes de e-learning mixte ou blended learning, qui associe de façon équilibrée enseignement en ligne et présentiel.

En effet, l'analyse de la littérature montre que le mode d'enseignement présentiel associé à une formation en ligne, comparé au mode d'enseignement traditionnel seul ou à une formation en ligne seule, est supérieur au niveau de l'amélioration des connaissances, des compétences cliniques et des résultats cliniques (229–233).

Notamment, Dolev *et al.* (234) ont montré une amélioration dans la performance de détection des mélanomes par des internes en dermatologie avec le programme eDerm ajouté à l'enseignement classique. Cette étude en cross-over montre que l'application du e-learning après le stage présentiel apporte les meilleurs résultats de détection.

Dans le cadre de notre travail, on peut imaginer l'organisation de sessions présentiels succédant et complétant le e-learning, afin de renforcer les connaissances acquises et de répondre aux éventuelles questions des étudiants. La correction des cas cliniques en groupe ou l'organisation de sessions interactives sous la forme de Quizz photos peuvent être envisagées.

CONCLUSION

L'utilisation du e-learning chez les professionnels de santé s'est particulièrement développée ces dernières années.

La dermatologie est une spécialité médicale se prêtant particulièrement bien à ce mode d'enseignement car l'iconographie est un outil majeur de la formation des futurs dermatologues (apprentissage et démarche diagnostique par l'observation).

Nous avons élaboré un module de e-learning sur les dermatoses granulomateuses à l'attention des internes inscrits au DES de Dermatologie et Vénérologie de l'Université d'Aix-Marseille, car il s'agit d'un chapitre complexe de notre spécialité, englobant de nombreuses présentations cliniques et histologiques et de multiples étiologies, dont la plupart représentent des dermatoses rares pas toujours rencontrées par les étudiants au cours de leur formation.

Ce travail s'intègre dans un projet de création d'enseignement en ligne sur de multiples thématiques adressé aux internes de notre spécialité.

Notre module e-learning a été mis en ligne sur la plateforme pédagogique AMeTICE de l'Environnement Numérique de Travail de l'Université Aix-Marseille, sous la forme de cours aux formats PowerPoint et Word, de QCM et de cas cliniques. Un forum a également été créé dans un but d'interaction.

Les étudiants ont bien accepté ce programme puisque la totalité des participants considérait cette formation utile et pensait avoir progressé sur la thématique.

Ce type d'enseignement présente de nombreux avantages particulièrement adaptés aux étudiants en médecine, notamment il permet une formation souple en termes de lieu et de temps d'apprentissage et s'appuie sur la capacité d'auto-formation et d'autonomie des apprenants.

Les contraintes techniques du e-learning ne représentent pas de réel frein pour cette population habituée aux supports numériques.

Des améliorations de notre enseignement sont envisageables par l'organisation de séances en présentiel et par la mise à jour et l'alimentation régulière du module afin de pallier au manque d'interaction et de consolider les connaissances des étudiants sur le long terme.

REFERENCES

1. Haute Autorité de Santé. E-learning Guide de conception de formation ouverte et à distance dans le monde de la santé. 2015. https://www.has-sante.fr/upload/docs/application/pdf/2015-09/guide_e-learning_rapport_complet.pdf.
2. Ministère de l'emploi et de la solidarité. CIRCULAIRE DGEFP n°2001/22 du 20 juillet 2001 relative aux formations ouvertes et/ou à distance. <https://travail-emploi.gouv.fr/publications/picts/bo/05092001/A0160004.htm>.
3. Référentiel de bonnes pratiques en formation ouverte et à distance. Référentiel de bonnes pratiques publié par AFNOR. 2004. https://www.centre-info.fr/IMG/pdf/presse_rbp.pdf.
4. Ghirardini B, Landriscina F, Shapiro B. Méthodologies pour le développement de cours e-learning. Un guide pour concevoir et élaborer des cours d'apprentissage numérique [Internet]. FAO; 2011 [cité 1 sept 2019]. Disponible sur: <http://agris.fao.org/agris-search/search.do?recordID=XF2015004492>
5. World Health Organization, Al-Shorbaji N, Artun R, Cra J, Majeed A, Wheeler E. eLearning for undergraduate health professional education. A systematic review informing a radical transformation of health workforce development. Genève: WHO; 2015).
6. Code de la Propriété Intellectuelle. Article L111-1 à L112-4. https://www.legifrance.gouv.fr/affichCode.do;jsessionid=EB003F86A714F8998FBDF06E5A655536.tplgfr27s_2?cidTexte=LEGITEXT000006069414&dateTexte=20190508.
7. Code Civil. Articles 7 à 15. <https://www.legifrance.gouv.fr/affichCode.do?idSectionTA=LEGISCTA000006117610&cidTexte=LEGITEXT000006070721>.
8. Code de la Santé Publique. Article L1110-4. <https://www.legifrance.gouv.fr/affichCodeArticle.do?idArticle=LEGIARTI000031929082&cidTexte=LEGITEXT000006072665&dateTexte=20160128>.
9. Molina-Ruiz AM, Requena L. Foreign Body Granulomas. *Dermatol Clin*. juill 2015;33(3):497-523.
10. Terziroli Beretta-Piccoli B, Mainetti C, Peeters M-A, Laffitte E. Cutaneous Granulomatosis: a Comprehensive Review. *Clin Rev Allergy Immunol*. févr 2018;54(1):131-46.
11. Lo Schiavo A, Ruocco E, Gambardella A, O'Leary RE, Gee S. Granulomatous dysimmune reactions (sarcoidosis, granuloma annulare, and others) on differently injured skin areas. *Clin Dermatol*. sept 2014;32(5):646-53.
12. Ledon JA, Savas JA, Yang S, Franca K, Camacho I, Nouri K. Inflammatory nodules following soft tissue filler use: a review of causative agents, pathology and treatment options. *Am J Clin Dermatol*. oct 2013;14(5):401 - 11.

13. Requena L, Cerroni L, Kutzner H. Histopathologic patterns associated with external agents. *Dermatol Clin.* oct 2012;30(4):731- 48, vii.
14. Kluger N, Plantier F, Moguelet P, Fraitag S. [Tattoos: natural history and histopathology of cutaneous reactions]. *Ann Dermatol Venereol.* févr 2011;138(2):146- 54; quiz 144- 5, 155.
15. Wang LL, Thomas WW, Friedman O. Granuloma formation secondary to silicone injection for soft-tissue augmentation in facial cosmetics: Mechanisms and literature review. *Ear Nose Throat J.* févr 2018;97(1- 2):E46- 51.
16. Ibrahim O, Overman J, Arndt KA, Dover JS. Filler Nodules: Inflammatory or Infectious? A Review of Biofilms and Their Implications on Clinical Practice. *Dermatol Surg.* janv 2018;44(1):53.
17. Narins RS, Beer K. Liquid injectable silicone: a review of its history, immunology, technical considerations, complications, and potential. *Plast Reconstr Surg.* sept 2006;118(3 Suppl):77S-84S.
18. English JC. Clinical Atlas of Granulomatous Disorders. *Dermatol Clin.* juill 2015;33(3):609- 30.
19. Wick MR. Granulomatous & histiocytic dermatitides. *Semin Diagn Pathol.* mai 2017;34(3):301- 11.
20. Holl-Ulrich K, Rose C. [Non-infectious granulomatous inflammation: Focus on the lungs and skin]. *Pathol.* mars 2016;37(2):172- 82.
21. Asai J. What is new in the histogenesis of granulomatous skin diseases? *J Dermatol.* mars 2017;44(3):297- 303.
22. Iannuzzi MC, Fontana JR. Sarcoidosis: clinical presentation, immunopathogenesis, and therapeutics. *JAMA.* 26 janv 2011;305(4):391- 9.
23. Iannuzzi MC, Rybicki BA, Teirstein AS. Sarcoidosis. *N Engl J Med.* 22 nov 2007;357(21):2153- 65.
24. Baughman RP, Lower EE, du Bois RM. Sarcoidosis. *Lancet Lond Engl.* 29 mars 2003;361(9363):1111- 8.
25. Mañá J, Marcoval J. Skin manifestations of sarcoidosis. *Presse Medicale Paris Fr* 1983. juin 2012;41(6 Pt 2):e355-374.
26. Eishi Y, Suga M, Ishige I, Kobayashi D, Yamada T, Takemura T, et al. Quantitative analysis of mycobacterial and propionibacterial DNA in lymph nodes of Japanese and European patients with sarcoidosis. *J Clin Microbiol.* janv 2002;40(1):198- 204.
27. Prezant DJ, Dhala A, Goldstein A, Janus D, Ortiz F, Aldrich TK, et al. The incidence, prevalence, and severity of sarcoidosis in New York City firefighters. *Chest.* nov 1999;116(5):1183- 93.

28. Müller-Quernheim J, Prasse A, Zissel G. Pathogenesis of sarcoidosis. *Presse Médicale*. 1 juin 2012;41(6, Part 2):e275- 87.
29. Rybicki BA, Major M, Popovich J, Maliarik MJ, Iannuzzi MC. Racial differences in sarcoidosis incidence: a 5-year study in a health maintenance organization. *Am J Epidemiol*. 1 févr 1997;145(3):234- 41.
30. Valentonyte R, Hampe J, Huse K, Rosenstiel P, Albrecht M, Stenzel A, et al. Sarcoidosis is associated with a truncating splice site mutation in BTNL2. *Nat Genet*. avr 2005;37(4):357- 64.
31. Ahmed I, Harshad SR. Subcutaneous sarcoidosis: is it a specific subset of cutaneous sarcoidosis frequently associated with systemic disease? *J Am Acad Dermatol*. janv 2006;54(1):55- 60.
32. Antonovich DD, Callen JP. Development of sarcoidosis in cosmetic tattoos. *Arch Dermatol*. juill 2005;141(7):869- 72.
33. Baughman RP, Judson MA, Teirstein A, Lower EE, Lo K, Schlenker-Herceg R, et al. Chronic facial sarcoidosis including lupus pernio: clinical description and proposed scoring systems. *Am J Clin Dermatol*. 2008;9(3):155- 61.
34. Spiteri MA, Matthey F, Gordon T, Carstairs LS, James DG. Lupus pernio: a clinico-radiological study of thirty-five cases. *Br J Dermatol*. mars 1985;112(3):315- 22.
35. Henderson CL, Lafleur L, Sontheimer RD. Sarcoidal alopecia as a mimic of discoid lupus erythematosus. *J Am Acad Dermatol*. juill 2008;59(1):143- 5.
36. Garrido-Ruiz MC, Enguita-Valls AB, de Arriba MG, Vanaclocha F, Peralto JLR. Lichenoid sarcoidosis: a case with clinical and histopathological lichenoid features. *Am J Dermatopathol*. juin 2008;30(3):271- 3.
37. Mendoza V, Vahid B, Kozic H, Weibel S. Clinical and pathologic manifestations of necrobiosis lipidica-like skin involvement in sarcoidosis. *Jt Bone Spine Rev Rhum*. déc 2007;74(6):647- 9.
38. Ichiki Y, Kitajima Y. Ulcerative sarcoidosis: case report and review of the Japanese literature. *Acta Derm Venereol*. 2008;88(5):526- 8.
39. Ezughah FI, Ghaly AF, Evans A, Green CM. Vulval sarcoid: a systemic presentation of sarcoidosis. *J Obstet Gynaecol J Inst Obstet Gynaecol*. oct 2005;25(7):730- 2.
40. Aranegui B, Garcia-Cruz A, de la Torre C, González-Valladares MG. Trachyonychia and sarcoidosis. *J Am Acad Dermatol*. juill 2010;63(1):159- 60.
41. Cribier B, Caille A, Heid E, Grosshans E. Erythema nodosum and associated diseases. A study of 129 cases. *Int J Dermatol*. sept 1998;37(9):667- 72.

42. Mangas C, Fernández-Figueras M-T, Fité E, Fernández-Chico N, Sàbat M, Ferrándiz C. Clinical spectrum and histological analysis of 32 cases of specific cutaneous sarcoidosis. *J Cutan Pathol.* déc 2006;33(12):772-7.
43. Hanno R, Needelman A, Eiferman RA, Callen JP. Cutaneous sarcoidal granulomas and the development of systemic sarcoidosis. *Arch Dermatol.* avr 1981;117(4):203-7.
44. Mañá J, Marcoval J, Graells J, Salazar A, Peyrí J, Pujol R. Cutaneous involvement in sarcoidosis. Relationship to systemic disease. *Arch Dermatol.* juill 1997;133(7):882-8.
45. Khatri KA, Chotzen VA, Burrall BA. Lupus pernio: successful treatment with a potent topical corticosteroid. *Arch Dermatol.* mai 1995;131(5):617-8.
46. Tsuboi H, Yonemoto K, Katsuoka K. A 14-year-old girl with lichenoid sarcoidosis successfully treated with tacrolimus. *J Dermatol.* mai 2006;33(5):344-8.
47. Zic JA, Horowitz DH, Arzubiaga C, King LE. Treatment of cutaneous sarcoidosis with chloroquine. Review of the literature. *Arch Dermatol.* juill 1991;127(7):1034-40.
48. Jones E, Callen JP. Hydroxychloroquine is effective therapy for control of cutaneous sarcoidal granulomas. *J Am Acad Dermatol.* sept 1990;23(3 Pt 1):487-9.
49. Baltzan M, Mehta S, Kirkham TH, Cosio MG. Randomized trial of prolonged chloroquine therapy in advanced pulmonary sarcoidosis. *Am J Respir Crit Care Med.* juill 1999;160(1):192-7.
50. Webster GF, Razsi LK, Sanchez M, Shupack JL. Weekly low-dose methotrexate therapy for cutaneous sarcoidosis. *J Am Acad Dermatol.* mars 1991;24(3):451-4.
51. Baughman RP, Winget DB, Lower EE. Methotrexate is steroid sparing in acute sarcoidosis: results of a double blind, randomized trial. *Sarcoidosis Vasc Diffuse Lung Dis Off J WASOG.* mars 2000;17(1):60-6.
52. Henderson CA, Ilchyshyn A, Curry AR. Laryngeal and cutaneous sarcoidosis treated with methotrexate. *J R Soc Med.* oct 1994;87(10):632-3.
53. Kaye O, Palazzo E, Grossin M, Bourgeois P, Kahn MF, Malaise MG. Low-dose methotrexate: an effective corticosteroid-sparing agent in the musculoskeletal manifestations of sarcoidosis. *Br J Rheumatol.* juill 1995;34(7):642-4.
54. Estines O, Revuz J, Wolkenstein P, Bressieux JM, Roujeau JC, Cosnes A. [Sarcoidosis: thalidomide treatment in ten patients]. *Ann Dermatol Venereol.* mai 2001;128(5):611-3.
55. Israel HL, McComb BL. Chlorambucil treatment of sarcoidosis. *Sarcoidosis.* mars 1991;8(1):35-41.

56. Nguyen YT, Dupuy A, Cordoliani F, Vignon-Pennamen MD, Lebbé C, Morel P, et al. Treatment of cutaneous sarcoidosis with thalidomide. *J Am Acad Dermatol.* févr 2004;50(2):235- 41.
57. Weidenthaler-Barth B. [Clinical and histological spectrum of palisaded granulomatous dermatitides : Granuloma annulare, necrobiosis lipoidica, rheumatoid nodules, and necrobiotic xanthogranuloma]. *Hautarzt Z Dermatol Venerol Verwandte Geb.* juill 2017;68(7):536- 41.
58. Kohlmann J, Schüürmann M, Simon J -C., Treudler R. Palisaded neutrophilic and granulomatous dermatitis in a patient with chronic myelomonocytic leukaemia. *J Eur Acad Dermatol Venereol.* juin 2019;33(6):e241- 2.
59. Magro CM, Crowson AN, Schapiro BL. The interstitial granulomatous drug reaction: a distinctive clinical and pathological entity. *J Cutan Pathol.* févr 1998;25(2):72- 8.
60. Sanguenza OP, Caudell MD, Mengesha YM, Davis LS, Barnes CJ, Griffin JE, et al. Palisaded neutrophilic granulomatous dermatitis in rheumatoid arthritis. *J Am Acad Dermatol.* août 2002;47(2):251- 7.
61. Bremner R, Simpson E, White CR, Morrison L, Deodhar A. Palisaded neutrophilic and granulomatous dermatitis: an unusual cutaneous manifestation of immune-mediated disorders. *Semin Arthritis Rheum.* déc 2004;34(3):610- 6.
62. Penas PF, Jones-Caballero M, Fraga J, Sánchez-Pérez J, García-Díez A. Perforating granuloma annulare. *Int J Dermatol.* mai 1997;36(5):340- 8.
63. Wang J, Khachemoune A. Granuloma Annulare: A Focused Review of Therapeutic Options. *Am J Clin Dermatol.* juin 2018;19(3):333- 44.
64. Piette EW, Rosenbach M. Granuloma annulare: Pathogenesis, disease associations and triggers, and therapeutic options. *J Am Acad Dermatol.* sept 2016;75(3):467- 79.
65. Keimig EL. Granuloma Annulare. *Dermatol Clin.* juill 2015;33(3):315- 29.
66. Butsch F, Weidenthaler-Barth B, von Stebut E. [Granuloma annulare]. *Hautarzt Z Dermatol Venerol Verwandte Geb.* nov 2015;66(11):867- 75; quiz 876- 7.
67. Reyes-Baraona F, Hasbún P, González S, Zegpi MS. [Subcutaneous granuloma annulare: a case report]. *Rev Chil Pediatr.* 2017;88(5):652- 5.
68. Requena L, Fernández-Figueras MT. Subcutaneous granuloma annulare. *Semin Cutan Med Surg.* juin 2007;26(2):96- 9.
69. Hawryluk EB, Izikson L, English JC. Non-infectious granulomatous diseases of the skin and their associated systemic diseases: an evidence-based update to important clinical questions. *Am J Clin Dermatol.* 2010;11(3):171- 81.

70. O'Brien JP. Actinic Granuloma: An Annular Connective Tissue Disorder Affecting Sun and Heat-Damaged (Elastotic) Skin. *Arch Dermatol.* 1 avr 1975;111(4):460- 6.
71. Djilali-Bouzina F, Grange F, Krzisch S, Schnebelen M-P, Grosshans E, Guillaume J-C. [Annular elastolytic giant cell granuloma]. *Ann Dermatol Venereol.* sept 2010;137(8- 9):536- 40.
72. Mistry BD, Alavi A, Ali S, Mistry N. A systematic review of the relationship between glycemic control and necrobiosis lipoidica diabetorum in patients with diabetes mellitus. *Int J Dermatol.* déc 2017;56(12):1319- 27.
73. Sibbald C, Reid S, Alavi A. Necrobiosis Lipoidica. *Dermatol Clin.* juill 2015;33(3):343- 60.
74. Burillo-Martinez S, Maroñas-Jimenez L, Morales-Raya C, Gutiérrez García-Rodrigo C, Postigo-Llorente C, Rodríguez-Peralto JL. Necrobiosis lipoidica of the glans penis: a case report and literature review. *J Dtsch Dermatol Ges J Ger Soc Dermatol JDDG.* oct 2016;14(10):1040- 1.
75. Suárez-Amor Ó, Pérez-Bustillo A, Ruiz-González I, Rodríguez-Prieto MÁ. Necrobiosis Lipoidica Therapy with Biologicals: An Ulcerated Case Responding to Etanercept and a Review of the Literature. *Dermatology.* 2010;221(2):117- 21.
76. Ferreli C, Atzori L, Rongioletti F. *Necrobiosi lipoidica.* SICS Editore; 2019. 20 p.
77. Nguyen K, Washenik K, Shupack J. Necrobiosis lipoidica diabetorum treated with chloroquine. *J Am Acad Dermatol.* févr 2002;46(2 Suppl Case Reports):S34-36.
78. Binamer Y, Sowerby L, El-Helou T. Treatment of ulcerative necrobiosis lipoidica with topical calcineurin inhibitor: case report and literature review. *J Cutan Med Surg.* déc 2012;16(6):458- 61.
79. Reid SD, Ladizinski B, Lee K, Baibergenova A, Alavi A. Update on necrobiosis lipoidica: a review of etiology, diagnosis, and treatment options. *J Am Acad Dermatol.* nov 2013;69(5):783- 91.
80. Peckruhn M, Tittelbach J, Elsner P. Update: Treatment of necrobiosis lipoidica. *J Dtsch Dermatol Ges J Ger Soc Dermatol JDDG.* févr 2017;15(2):151- 7.
81. Muller SA, Winkelmann RK. Necrobiosis lipoidica diabetorum. A clinical and pathological investigation of 171 cases. *Arch Dermatol.* mars 1966;93(3):272- 81.
82. O'Toole EA, Kennedy U, Nolan JJ, Young MM, Rogers S, Barnes L. Necrobiosis lipoidica: only a minority of patients have diabetes mellitus. *Br J Dermatol.* févr 1999;140(2):283- 6.

83. Yamamoto T. Cutaneous necrobiotic conditions associated with rheumatoid arthritis: important extra-articular involvement. *Mod Rheumatol.* juill 2013;23(4):617- 22.
84. Baan H, Haagsma CJ, van de Laar M a. FJ. Corticosteroid injections reduce size of rheumatoid nodules. *Clin Rheumatol.* févr 2006;25(1):21 - 3.
85. Yamamoto T. Cutaneous manifestations associated with rheumatoid arthritis. *Rheumatol Int.* juill 2009;29(9):979- 88.
86. Lora V, Cerroni L, Cota C. Skin manifestations of rheumatoid arthritis. *G Ital Dermatol E Venereol Organo Uff Soc Ital Dermatol E Sifilogr.* avr 2018;153(2):243- 55.
87. Sayah A, English JC. Rheumatoid arthritis: a review of the cutaneous manifestations. *J Am Acad Dermatol.* août 2005;53(2):191 - 209; quiz 210 - 2.
88. Gordon DA, Stein JL, Broder I. The extra-articular features of rheumatoid arthritis. A systematic analysis of 127 cases. *Am J Med.* avr 1973;54(4):445 - 52.
89. Panayi GS, Wooley P, Batchelor JR. Genetic basis of rheumatoid disease: HLA antigens, disease manifestations, and toxic reactions to drugs. *Br Med J.* 11 nov 1978;2(6148):1326 - 8.
90. Burmester G-R, Kivitz AJ, Kupper H, Arulmani U, Florentinus S, Goss SL, et al. Efficacy and safety of ascending methotrexate dose in combination with adalimumab: the randomised CONCERTO trial. *Ann Rheum Dis.* 1 juin 2015;74(6):1037 - 44.
91. Krieckaert CL, Nurmohamed MT, Wolbink GJ. Methotrexate reduces immunogenicity in adalimumab treated rheumatoid arthritis patients in a dose dependent manner. *Ann Rheum Dis.* 1 nov 2012;71(11):1914 - 5.
92. Prevoo MLL, Hof MAV, Kuper HH, Leeuwen MAV, Putte LBAVD, Riel PLCMV. Modified disease activity scores that include twenty-eight-joint counts development and validation in a prospective longitudinal study of patients with rheumatoid arthritis. *Arthritis Rheum.* 1995;38(1):44 - 8.
93. Wood AJ, Wagner MVU, Abbott JJ, Gibson LE. Necrobiotic xanthogranuloma: a review of 17 cases with emphasis on clinical and pathologic correlation. *Arch Dermatol.* mars 2009;145(3):279 - 84.
94. Szalat R, Pirault J, Fermand J-P, Carrié A, Saint-Charles F, Olivier M, et al. Physiopathology of necrobiotic xanthogranuloma with monoclonal gammopathy. *J Intern Med.* sept 2014;276(3):269 - 84.
95. El Benaye J, Oumakhir S, Ghfir M, Sedrati O. [Dapsone efficacy in lupus miliaris disseminatus faciei: two cases]. *Ann Dermatol Venereol.* sept 2011;138(8 - 9):597 - 600.
96. Ayhan E, Alabalik U, Avci Y. Dermoscopic evaluation of two patients with lupus miliaris disseminatus faciei. *Clin Exp Dermatol.* juin 2014;39(4):500 - 2.

97. Borhan R, Vignon-Pennamen M-D, Morel P. [Lupus miliaris disseminatus faciei: 6 cases]. *Ann Dermatol Venereol.* juill 2005;132(6-7 Pt 1):526- 30.
98. Sehgal VN, Srivastava G, Aggarwal AK, Belum VR, Reddy V, Sharma S. Lupus miliaris disseminatus faciei part II: an overview. *Skinmed.* août 2005;4(4):234 - 8.
99. Gupta D, Dewan SP, Kaur A, Malhotra SK, Kaur S, Gambir ML. Lupus miliaris disseminatus faciei. *Indian J Dermatol Venereol Leprol.* déc 1996;62(6):371 - 2.
100. Dev T, Thami T, Longchar M, Sethuraman G. Lupus miliaris disseminatus faciei: a distinctive facial granulomatous eruption. *BMJ Case Rep.* 14 juill 2017;2017.
101. Toda-Brito H, Aranha JMP, Tavares ES. Lupus miliaris disseminatus faciei. *An Bras Dermatol.* déc 2017;92(6):851 - 3.
102. Cymerman R, Rosenstein R, Shvartsbeyn M, Meehan SA, Kornreich C. Lupus miliaris disseminatus faciei. *Dermatol Online J.* 16 déc 2015;21(12).
103. Hodak E, Trattner A, Feuerman H, Feinmesser M, Tsvieli R, Mitrani-Rosenbaum S, et al. Lupus miliaris disseminatus faciei--the DNA of *Mycobacterium tuberculosis* is not detectable in active lesions by polymerase chain reaction. *Br J Dermatol.* oct 1997;137(4):614 - 9.
104. Milagre ACX, Almeida APM de, Rezende HD, Almeida LM de, Peçanha MAP. GRANULOMATOUS PERIORAL DERMATITIS WITH EXTRA-FACIAL INVOLVEMENT IN CHILDHOOD: GOOD THERAPEUTIC RESPONSE WITH ORAL AZITHROMYCIN. *Rev Paul Pediatr Orgao Of Soc Pediatr Sao Paulo.* déc 2018;36(4):511 - 4.
105. Lipozenčić J, Hadžavdić SL. Perioral dermatitis. *Clin Dermatol.* févr 2014;32(1):125- 30.
106. Frieden IJ, Prose NS, Fletcher V, Turner ML. Granulomatous perioral dermatitis in children. *Arch Dermatol.* mars 1989;125(3):369- 73.
107. Williams HC, Ashworth J, Pembroke AC, Breathnach SM. FACE--facial Afro-Caribbean childhood eruption. *Clin Exp Dermatol.* mai 1990;15(3):163 - 6.
108. Mokos ZB, Kummer ACB, Mosler EL, Čeović R, Basta-Juzbašić A. PERIORAL DERMATITIS: STILL A THERAPEUTIC CHALLENGE. *Acta Clin Croat.* 2015;54(2):179- 85.
109. Martínez Martínez ML, Azaña-Defez JM, Pérez-García LJ, López-Villaescusa MT, Rodríguez Vázquez M, Faura Berruga C. Granulomatous cheilitis: a report of 6 cases and a review of the literature. *Actas Dermosifiliogr.* oct 2012;103(8):718- 24.
110. Cousin F, Grezard P, Berard F, Perrot H. [Melkersson-Rosenthal syndrome]. *Ann Med Interne (Paris).* déc 1998;149(8):495 - 501.

111. Răchișan AL, Hrușcă A, Gheban D, Căinap S, Pop TL, Băican A, et al. Granulomatous cheilitis of Miescher: the diagnostic proof for a Melkersson-Rosenthal syndrome. *Romanian J Morphol Embryol Rev Roum Morphol Embryol.* 2012;53(3 Suppl):851- 3.
112. Gossman W, Agrawal M, Jamil RT, Gharbi A, Sonthalia S. Cheilitis Granulomatosa (Miescher Melkersson Rosenthal Syndrome) [Internet]. StatPearls Publishing; 2019 [cité 2 sept 2019]. Disponible sur: <https://www.ncbi.nlm.nih.gov/books/NBK470396/>
113. Miest R, Bruce A, Rogers RS. Orofacial granulomatosis. *Clin Dermatol.* août 2016;34(4):505- 13.
114. Alhazmi K, Berville S, Moyal-Barracco M, Plantier F. [Miescher's granulomatous vulvitis]. *Ann Dermatol Venereol.* sept 2018;145(8- 9):492- 9.
115. Grosshans E, Pfeffer S. [Melkersson-Rosenthal syndrome. Miescher's granulomatous macrocheilitis]. *Ann Dermatol Venereol.* 1991;118(3):245- 51.
116. Woelke S, Valesky E, Bakhtiar S, Pommerening H, Pfeffermann LM, Schubert R, et al. Treatment of Granulomas in Patients With Ataxia Telangiectasia. *Front Immunol.* 2018;9:2000.
117. Siegfried EC, Prose NS, Friedman NJ, Paller AS. Cutaneous granulomas in children with combined immunodeficiency. *J Am Acad Dermatol.* nov 1991;25(5 Pt 1):761- 6.
118. Aghamohammadi A, Abolhassani H, Rezaei N, Kalantari N, Tamizifar B, Cheraghi T, et al. Cutaneous granulomas in common variable immunodeficiency: case report and review of literature. *Acta Dermatovenerol Croat ADC.* 2010;18(2):107- 13.
119. Harp J, Coggshall K, Ruben BS, Ramírez-Valle F, He SY, Berger TG. Cutaneous granulomas in the setting of primary immunodeficiency: a report of four cases and review of the literature. *Int J Dermatol.* juin 2015;54(6):617- 25.
120. Leclerc-Mercier S, Moshous D, Neven B, Mahlaoui N, Martin L, Pellier I, et al. Cutaneous granulomas with primary immunodeficiency in children: a report of 17 new patients and a review of the literature. *J Eur Acad Dermatol Venereol JEADV.* juill 2019;33(7):1412- 20.
121. Mitra A, Gooi J, Darling J, Newton-Bishop JA. Infliximab in the treatment of a child with cutaneous granulomas associated with ataxia telangiectasia. *J Am Acad Dermatol.* sept 2011;65(3):676- 7.
122. Malphettes M, Oksenhendler E, Galicier L, Fieschi C. [Granulomatous disease in common variable immunodeficiency]. *Rev Med Interne.* janv 2008;29(1):28- 32.
123. Van Horn SA, Johnson KM, Childs JM. Rheumatoid-nodule-like cutaneous granuloma associated with recombinaise activating gene 1-deficient severe

- combined immunodeficiency: A rare case. *J Cutan Pathol.* déc 2018;45(12):940-3.
124. Buchbinder D, Hauck F, Albert MH, Rack A, Bakhtiar S, Shcherbina A, et al. Rubella Virus-Associated Cutaneous Granulomatous Disease: a Unique Complication in Immune-Deficient Patients, Not Limited to DNA Repair Disorders. *J Clin Immunol.* janv 2019;39(1):81-9.
 125. Artac H, Bozkurt B, Talim B, Reisli I. Sarcoid-like granulomas in common variable immunodeficiency. *Rheumatol Int.* nov 2009;30(1):109-12.
 126. Esenboga S, Akal C, Karaatmaca B, Erman B, Dogan S, Orhan D, et al. Two siblings with PRKDC defect who presented with cutaneous granulomas and review of the literature. *Clin Immunol Orlando Fla.* déc 2018;197:1-5.
 127. Franco-Paredes C, Marcos LA, Henao-Martínez AF, Rodríguez-Morales AJ, Villamil-Gómez WE, Gotuzzo E, et al. Cutaneous Mycobacterial Infections. *Clin Microbiol Rev.* 2018;32(1).
 128. Benchikhi H, Chiheb S. Tuberculosis cutánea. *EMC - Dermatol.* 1 juin 2015;49(2):1-8.
 129. MacGregor RR. Cutaneous tuberculosis. *Clin Dermatol.* juin 1995;13(3):245-55.
 130. Sehcal VN, Wagh SA. Cutaneous Tuberculosis. *Int J Dermatol.* 1990;29(4):237-52.
 131. Barbagallo J, Tager P, Ingleton R, Hirsch RJ, Weinberg JM. Cutaneous tuberculosis: diagnosis and treatment. *Am J Clin Dermatol.* 2002;3(5):319-28.
 132. Keijsers RRMC, Bovenschen HJ, Seyger MMB. Cutaneous complication after BCG vaccination: case report and review of the literature. *J Dermatol Treat.* déc 2011;22(6):315-8.
 133. Santos JBD, Figueiredo AR, Ferraz CE, Oliveira MH de, Silva PG da, Medeiros VLS de. Cutaneous tuberculosis: epidemiologic, etiopathogenic and clinical aspects - part I. *An Bras Dermatol.* avr 2014;89(2):219-28.
 134. Hill MK, Sanders CV. Cutaneous Tuberculosis. *Microbiol Spectr.* 2017;5(1).
 135. Bravo FG, Gotuzzo E. Cutaneous tuberculosis. *Clin Dermatol.* avr 2007;25(2):173-80.
 136. Mehta PK, Raj A, Singh N, Khuller GK. Diagnosis of extrapulmonary tuberculosis by PCR. *FEMS Immunol Med Microbiol.* oct 2012;66(1):20-36.
 137. Hay RJ. Cutaneous infection with Mycobacterium tuberculosis: how has this altered with the changing epidemiology of tuberculosis? *Curr Opin Infect Dis.* avr 2005;18(2):93-5.

138. Mascaró JM, Baselga E. Erythema induratum of bazin. *Dermatol Clin.* oct 2008;26(4):439- 45, v.
139. Sehgal VN. Lichen scrofulosorum: current status. *Int J Dermatol.* juin 2005;44(6):521- 3.
140. Handog EB, Gabriel TG, Pineda RTV. Management of cutaneous tuberculosis. *Dermatol Ther.* juin 2008;21(3):154- 61.
141. High WA, Evans CC, Hoang MP. Cutaneous miliary tuberculosis in two patients with HIV infection. *J Am Acad Dermatol.* mai 2004;50(5 Suppl):S110-113.
142. Muto J, Kuroda K, Tajima S. Papular tuberculides post-BCG vaccination: case report and review of the literature in Japan. *Clin Exp Dermatol.* juill 2006;31(4):611- 2.
143. Barroso Pereira JC. [Comparative analyses between tuberculids and extrapulmonary tuberculosis - Another face for *Mycobacterium tuberculosis*]. *Rev Port Pneumol.* juin 2008;14(3):391- 407.
144. Sehgal VN, Sehgal R, Bajaj P, Srivastava G, Bhattacharya S. Tuberculosis verrucosa cutis (TBVC). *J Eur Acad Dermatol Venereol JEADV.* juill 2000;14(4):319- 21.
145. Scollard DM, Dacso MM, Abad-Venida ML. Tuberculosis and Leprosy: Classical Granulomatous Diseases in the Twenty-First Century. *Dermatol Clin.* juill 2015;33(3):541- 62.
146. van Zyl L, du Plessis J, Viljoen J. Cutaneous tuberculosis overview and current treatment regimens. *Tuberc Edinb Scotl.* déc 2015;95(6):629- 38.
147. Machan A, Hanafi T, Hjira N, Boui M. Tuberculous gummas: Epidemiological, clinical, bacteriological, immunological, and therapeutic features. *Int J Mycobacteriology.* sept 2018;7(3):203- 11.
148. Dias MFRG, Bernardes Filho F, Quaresma MV, Nascimento LV do, Nery JA da C, Azulay DR. Update on cutaneous tuberculosis. *An Bras Dermatol.* déc 2014;89(6):925- 38.
149. Fenske NA, Millns JL. Resistant cutaneous infection caused by *Mycobacterium chelonae*. *Arch Dermatol.* mars 1981;117(3):151- 3.
150. Lin Y-C, Chiu H-C, Hsiao C-H, Jee S-H, Liao Y-H. Cutaneous *Mycobacterium fortuitum* infection mimicking lupus vulgaris. *Br J Dermatol.* juill 2002;147(1):170- 3.
151. Kullavanijaya P, Sirimachan S, Surarak S. Primary cutaneous infection with *Mycobacterium avium intracellulare* complex resembling lupus vulgaris. *Br J Dermatol.* févr 1997;136(2):264- 6.

152. Rositto A, Molinaro L, Larralde M, Ranalletta M, Drut R. Disseminated cutaneous eruption after BCG vaccination. *Pediatr Dermatol.* déc 1996;13(6):451-4.
153. Degitz K, Steidl M, Thomas P, Plewig G, Volkenandt M. Aetiology of tuberculids. *Lancet Lond Engl.* 23 janv 1993;341(8839):239-40.
154. Friedel J, Piémont Y, Truchetet F, Cattan E. [Mesotherapy and cutaneous mycobacteriosis caused by *Mycobacterium fortuitum*: alternative medicine at risk]. *Ann Dermatol Venereol.* 1987;114(6-7):845-9.
155. Cribier B, Grosshans E. [Bazin's erythema induratum: obsolete concept and terminology]. *Ann Dermatol Venereol.* 1990;117(12):937-43.
156. Seckin D, Hízel N, Demirhan B, Tuncay C. The diagnostic value of polymerase chain reaction in erythema induratum of Bazin. *Br J Dermatol.* déc 1997;137(6):1011-2.
157. Thami GP, Kaur S, Kanwar AJ, Mohan H. Lichen scrofulosorum: a rare manifestation of a common disease. *Pediatr Dermatol.* avr 2002;19(2):122-6.
158. Oliva SM, Redini L, Bases OM, Ortega G, Messina OG, Maranzana A, et al. Cutaneous tuberculosis in patients with AIDS. *AIDS Patient Care STDs.* déc 1997;11(6):443-9.
159. Forbes BA, Hall GS, Miller MB, Novak SM, Rowlinson M-C, Salfinger M, et al. Practice Guidelines for Clinical Microbiology Laboratories: Mycobacteria. *Clin Microbiol Rev.* 2018;31(2).
160. Penna MLF, Penna GO, Iglesias PC, Natal S, Rodrigues LC. Anti-PGL-1 Positivity as a Risk Marker for the Development of Leprosy among Contacts of Leprosy Cases: Systematic Review and Meta-analysis. *PLoS Negl Trop Dis.* 2016;10(5):e0004703.
161. Geluk A. Correlates of immune exacerbations in leprosy. *Semin Immunol.* 2018;39:111-8.
162. Van Veen NHJ, Nicholls PG, Smith WCS, Richardus JH. Corticosteroids for treating nerve damage in leprosy. *Cochrane Database Syst Rev.* 23 mai 2016;(5):CD005491.
163. Ferreira SMB, Yonekura T, Ignotti E, Oliveira LB de, Takahashi J, Soares CB. Effectiveness of rifampicin chemoprophylaxis in preventing leprosy in patient contacts: a systematic review of quantitative and qualitative evidence. *JBI Database Syst Rev Implement Rep.* 2017;15(10):2555-84.
164. Espinosa OA, Benevides Ferreira SM, Longhi Palacio FG, Cortela D da CB, Ignotti E. Accuracy of Enzyme-Linked Immunosorbent Assays (ELISAs) in Detecting Antibodies against *Mycobacterium leprae* in Leprosy Patients: A Systematic Review and Meta-Analysis. *Can J Infect Dis Med Microbiol J Can Mal Infect Microbiol Medicale.* 2018;2018:9828023.

165. Errichetti E, Stinco G. Dermatoscopy of Granulomatous Disorders. *Dermatol Clin.* oct 2018;36(4):369- 75.
166. Sadhu S, Mitra DK. Emerging Concepts of Adaptive Immunity in Leprosy. *Front Immunol.* 2018;9:604.
167. Mazini PS, Alves HV, Reis PG, Lopes AP, Sell AM, Santos-Rosa M, et al. Gene Association with Leprosy: A Review of Published Data. *Front Immunol.* 2015;6:658.
168. Cambri G, Mira MT. Genetic Susceptibility to Leprosy-From Classic Immune-Related Candidate Genes to Hypothesis-Free, Whole Genome Approaches. *Front Immunol.* 2018;9:1674.
169. Aarão TL de S, de Sousa JR, Falcão ASC, Falcão LFM, Quaresma JAS. Nerve Growth Factor and Pathogenesis of Leprosy: Review and Update. *Front Immunol.* 2018;9:939.
170. Gupta SK. Histoid leprosy: review of the literature. *Int J Dermatol.* nov 2015;54(11):1283- 8.
171. Dallmann-Sauer M, Correa-Macedo W, Schurr E. Human genetics of mycobacterial disease. *Mamm Genome Off J Int Mamm Genome Soc.* 2018;29(7- 8):523- 38.
172. Pinheiro RO, Schmitz V, Silva BJ de A, Dias AA, de Souza BJ, de Mattos Barbosa MG, et al. Innate Immune Responses in Leprosy. *Front Immunol.* 2018;9:518.
173. Saleem MD, Oussedik E, Picardo M, Schoch JJ. Acquired disorders with hypopigmentation: A clinical approach to diagnosis and treatment. *J Am Acad Dermatol.* mai 2019;80(5):1233-1250.e10.
174. Fischer M. Leprosy - an overview of clinical features, diagnosis, and treatment. *J Dtsch Dermatol Ges J Ger Soc Dermatol JDDG.* août 2017;15(8):801 - 27.
175. de Sousa JR, Sotto MN, Simões Quaresma JA. Leprosy As a Complex Infection: Breakdown of the Th1 and Th2 Immune Paradigm in the Immunopathogenesis of the Disease. *Front Immunol.* 2017;8:1635.
176. Cruz RC da S, Bühner-Sékula S, Penna MLF, Penna GO, Talhari S. Leprosy: current situation, clinical and laboratory aspects, treatment history and perspective of the uniform multidrug therapy for all patients. *An Bras Dermatol.* déc 2017;92(6):761 - 73.
177. Oliveira MBB de, Diniz LM. Leprosy among children under 15 years of age: literature review. *An Bras Dermatol.* avr 2016;91(2):196 - 203.
178. Ozturk Z, Tatliparmak A. Leprosy treatment during pregnancy and breastfeeding: A case report and brief review of literature. *Dermatol Ther.* janv 2017;30(1).

179. Barreto JG, Frade MAC, Bernardes Filho F, da Silva MB, Spencer JS, Salgado CG. Leprosy in Children. *Curr Infect Dis Rep.* juin 2017;19(6):23.
180. Rocha RH, Emerich PS, Diniz LM, Oliveira MBB de, Cabral ANF, Amaral ACV do. Lucio's phenomenon: exuberant case report and review of Brazilian cases. *An Bras Dermatol.* oct 2016;91(5 suppl 1):60-3.
181. Sengupta U. Recent Laboratory Advances in Diagnostics and Monitoring Response to Treatment in Leprosy. *Indian Dermatol Online J.* avr 2019;10(2):106-14.
182. Horta-Baas G, Hernández-Cabrera MF, Barile-Fabris LA, Romero-Figueroa M del S, Arenas-Guzmán R. Multibacillary leprosy mimicking systemic lupus erythematosus: case report and literature review. *Lupus.* sept 2015;24(10):1095-102.
183. Gomes Lima Santos N, Perez Pereira Ramos K, Shanmugam S, Oliveira de Carvalho F, Garcez Barreto Teixeira L, Ramos Silva É, et al. New therapeutic patents used for the treatment of leprosy: a review. *Epidemiol Infect.* 2018;146(14):1746-9.
184. Gaschignard J, Grant AV, Thuc NV, Orlova M, Cobat A, Huong NT, et al. Pauci- and Multibacillary Leprosy: Two Distinct, Genetically Neglected Diseases. *PLoS Negl Trop Dis.* 2016;10(5):e0004345.
185. Tatipally S, Srikantam A, Kasetty S. Polymerase Chain Reaction (PCR) as a Potential Point of Care Laboratory Test for Leprosy Diagnosis-A Systematic Review. *Trop Med Infect Dis.* 1 oct 2018;3(4).
186. Polycarpou A, Walker SL, Lockwood DNJ. A Systematic Review of Immunological Studies of Erythema Nodosum Leprosum. *Front Immunol.* 2017;8:233.
187. Fonseca AB de L, Simon M do V, Cazzaniga RA, de Moura TR, de Almeida RP, Duthie MS, et al. The influence of innate and adaptive immune responses on the differential clinical outcomes of leprosy. *Infect Dis Poverty.* 6 févr 2017;6(1):5.
188. Rodrigues GA, Qualio NP, de Macedo LD, Innocentini L, Ribeiro-Silva A, Foss NT, et al. The oral cavity in leprosy: what clinicians need to know. *Oral Dis.* sept 2017;23(6):749-56.
189. Sotiriou MC, Stryjewska BM, Hill C. Two Cases of Leprosy in Siblings Caused by Mycobacterium lepromatosis and Review of the Literature. *Am J Trop Med Hyg.* 7 sept 2016;95(3):522-7.
190. Oliveira ALG de, Chaves AT, Menezes CAS, Guimarães NS, Bueno LL, Fujiwara RT, et al. Vitamin D receptor expression and hepcidin levels in the protection or severity of leprosy: a systematic review. *Microbes Infect.* 2017;19(6):311-22.

191. Morand J-J, Maslin J, Darie H. Manifestations cutanéomuqueuses des mycobactéries environnementales (dont *Mycobacterium ulcerans*). EMC - Dermatol-Cosmétologie. 1 mai 2005;2(2):65- 91.
192. Bhambri S, Bhambri A, Del Rosso JQ. Atypical mycobacterial cutaneous infections. Dermatol Clin. janv 2009;27(1):63- 73.
193. Kothavade RJ, Dhurat RS, Mishra SN, Kothavade UR. Clinical and laboratory aspects of the diagnosis and management of cutaneous and subcutaneous infections caused by rapidly growing mycobacteria. Eur J Clin Microbiol Infect Dis Off Publ Eur Soc Clin Microbiol. févr 2013;32(2):161- 88.
194. Gonzalez-Santiago TM, Drage LA. Nontuberculous Mycobacteria: Skin and Soft Tissue Infections. Dermatol Clin. juill 2015;33(3):563- 77.
195. Wu U-I, Holland SM. Host susceptibility to non-tuberculous mycobacterial infections. Lancet Infect Dis. août 2015;15(8):968- 80.
196. Sander MA, Isaac-Renton JL, Tyrrell GJ. Cutaneous Nontuberculous Mycobacterial Infections in Alberta, Canada: An Epidemiologic Study and Review. J Cutan Med Surg. oct 2018;22(5):479- 83.
197. Fowler J, Mahlen SD. Localized cutaneous infections in immunocompetent individuals due to rapidly growing mycobacteria. Arch Pathol Lab Med. août 2014;138(8):1106- 9.
198. Street ML, Umbert-Millet IJ, Roberts GD, Su WP. Nontuberculous mycobacterial infections of the skin. Report of fourteen cases and review of the literature. J Am Acad Dermatol. févr 1991;24(2 Pt 1):208- 15.
199. Jogi R, Tying SK. Therapy of nontuberculous mycobacterial infections. Dermatol Ther. 2004;17(6):491- 8.
200. Fabroni C, Buggiani G, Lotti T. Therapy of environmental mycobacterial infections. Dermatol Ther. juin 2008;21(3):162- 6.
201. Johnson MG, Stout JE. Twenty-eight cases of *Mycobacterium marinum* infection: retrospective case series and literature review. Infection. déc 2015;43(6):655- 62.
202. Zingue D, Bouam A, Tian RBD, Drancourt M. Buruli Ulcer, a Prototype for Ecosystem-Related Infection, Caused by *Mycobacterium ulcerans*. Clin Microbiol Rev. 2018;31(1).
203. Kirkpatrick D, Kirkpatrick J. Evaluating Training Programs: The Four Levels. Berrett-Koehler Publishers; 2006. 399 p.
204. Wynter L, Burgess A, Kalman E, Heron JE, Bleasel J. Medical students: what educational resources are they using? BMC Med Educ. 25 janv 2019;19(1):36.

205. Maisonneuve H, Chabot O. L'Internet en formation médicale continue : aussi efficace que les formations dites présentielles. *Presse Médicale*. oct 2009;38(10):1434- 42.
206. Kim S, Willett LR, Murphy DJ, O'Rourke K, Sharma R, Shea JA. Impact of an Evidence-Based Medicine Curriculum on Resident Use of Electronic Resources: A Randomized Controlled Study. *J Gen Intern Med*. nov 2008;23(11):1804- 8.
207. PHD BG, PHD AB, MD TM, MD TB, MD SJM, MFA NC. The effectiveness of an internet-based tutorial in improving primary care physicians' skin cancer triage skills. *J Cancer Educ*. 1 mars 2002;17(1):7- 11.
208. Weston CM, Sciamanna CN, Nash DB. Evaluating Online Continuing Medical Education Seminars: Evidence for Improving Clinical Practices. *Am J Med Qual*. nov 2008;23(6):475- 83.
209. Davis J, Crabb S, Rogers E, Zamora J, Khan K. Computer-based teaching is as good as face to face lecture-based teaching of evidence based medicine: a randomized controlled trial. *Med Teach*. janv 2008;30(3):302- 7.
210. Hadley J, Kulier R, Zamora J, Coppus SF, Weinbrenner S, Meyerrose B, et al. Effectiveness of an e-learning course in evidence-based medicine for foundation (internship) training. *J R Soc Med*. juill 2010;103(7):288- 94.
211. Maloney S, Haas R, Keating JL, Molloy E, Jolly B, Sims J, et al. Effectiveness of Web-Based Versus Face-To-Face Delivery of Education in Prescription of Falls-Prevention Exercise to Health Professionals: Randomized Trial. *J Med Internet Res*. 22 déc 2011;13(4):e116.
212. Du S, Liu Z, Liu S, Yin H, Xu G, Zhang H, et al. Web-based distance learning for nurse education: a systematic review: Web-based distance learning for nursing education. *Int Nurs Rev*. juin 2013;60(2):167- 77.
213. Cook DA, Dupras DM, Thompson WG, Pankratz VS. Web-Based Learning in Residents' Continuity Clinics: A Randomized, Controlled Trial. *Acad Med*. janv 2005;80(1):90.
214. Corton MM, McIntire DD, Wai CY, Ling FW, Wendel GD. A comparison of an interactive computer-based method with a conventional reading approach for learning pelvic anatomy. *Am J Obstet Gynecol*. 1 nov 2006;195(5):1438- 43.
215. Sullivan MD, Gaster B, Russo J, Bowlby L, Rocco N, Sinex N, et al. Randomized Trial of Web-based Training About Opioid Therapy for Chronic Pain. *Clin J Pain*. août 2010;26(6):512.
216. Cook DA, Levinson AJ, Garside S. Time and learning efficiency in Internet-based learning: a systematic review and meta-analysis. *Adv Health Sci Educ*. 1 déc 2010;15(5):755- 70.
217. Kemper KJ, Gardiner P, Gobble J, Mitra A, Woods C. Randomized controlled trial comparing four strategies for delivering e-curriculum to health care professionals [ISRCTN88148532]. *BMC Med Educ*. 11 janv 2006;6:2.

218. Cook DA, Levinson AJ, Garside S, Dupras DM, Erwin PJ, Montori VM. Instructional Design Variations in Internet-Based Learning for Health Professions Education: A Systematic Review and Meta-Analysis. *Acad Med.* mai 2010;85(5):909- 22.
219. Bluestone J, Johnson P, Fullerton J, Carr C, Alderman J, BonTempo J. Effective in-service training design and delivery: evidence from an integrative literature review. *Hum Resour Health.* 1 oct 2013;11(1):51.
220. Wong G, Greenhalgh T, Pawson R. Internet-based medical education: a realist review of what works, for whom and in what circumstances. *BMC Med Educ.* 2 févr 2010;10(1):12.
221. Curran VR, Fleet LJ, Kirby F. A comparative evaluation of the effect of internet-based CME delivery format on satisfaction, knowledge and confidence. *BMC Med Educ.* 29 janv 2010;10(1):10.
222. Alipour S, Moini A, Jafari-Adli S, Gharaie N, Mansouri K. Comparison of Teaching about Breast Cancer via Mobile or Traditional Learning Methods in Gynecology Residents. *Asian Pac J Cancer Prev.* 2012;13(9):4593- 5.
223. Abdolrasulnia M, Collins BC, Casebeer L, Wall T, Spettell C, Ray MN, et al. Using email reminders to engage physicians in an Internet-based CME intervention. *BMC Med Educ.* 29 sept 2004;4(1):17.
224. Cook DA, Erwin PJ, Triola MM. Computerized Virtual Patients in Health Professions Education: A Systematic Review and Meta-Analysis. *Acad Med.* oct 2010;85(10):1589.
225. Mounsey A, Reid A. A randomized controlled trial of two different types of web-based instructional methods: One with case-based scenarios and one without. *Med Teach.* sept 2012;34(9):e654 - 8.
226. Cook DA, Thompson WG, Thomas KG. Case-Based or Non-Case-Based Questions for Teaching Postgraduate Physicians: A Randomized Crossover Trial. *Acad Med.* oct 2009;84(10):1419.
227. Salter SM, Karia A, Sanfilippo FM, Clifford RM. Effectiveness of E-learning in Pharmacy Education. *Am J Pharm Educ.* 1 mai 2014;78(4):83.
228. Bell DS, Harless CE, Higa JK, Bjork EL, Bjork RA, Bazargan M, et al. Knowledge Retention after an Online Tutorial: A Randomized Educational Experiment among Resident Physicians. *J Gen Intern Med.* 1 août 2008;23(8):1164 - 71.
229. Talib N, Onikul R, Filardi D, Simon S, Sharma V. Effective educational instruction in preventive oral health: hands-on training versus web-based training. *Pediatrics.* mars 2010;125(3):547 - 53.
230. Kerfoot BP, Baker H, Jackson TL, Hulbert WC, Federman DD, Oates RD, et al. A Multi-Institutional Randomized Controlled Trial of Adjuvant Web-Based Teaching to Medical Students. *Acad Med.* mars 2006;81(3):224.

231. Schilling K, Wiecha EJ, Polineni D, Khalil MS. An Interactive Web-based Curriculum on Evidence-. 2006.
232. Stewart A, Inglis G, Jardine L, Koorts P, Davies MW. A randomised controlled trial of blended learning to improve the newborn examination skills of medical students. Arch Dis Child - Fetal Neonatal Ed. 1 mars 2013;98(2):F141-4.
233. Gordon M, Chandratilake M, Baker P. Improved junior paediatric prescribing skills after a short e-learning intervention: a randomised controlled trial. Arch Dis Child. 1 déc 2011;96(12):1191-4.
234. Dolev JC, O'Sullivan P, Berger T. The eDerm online curriculum: a randomized study of effective skin cancer teaching to medical students. J Am Acad Dermatol 2011;65(6):e165-e71

ANNEXES

1. ANNEXE 1 : Support de e-learning sur les dermatoses granulomateuses

1.1. Introduction sur les dermatoses granulomateuses

DERMATOSES GRANULOMATEUSES

Introduction

Les dermatoses granulomateuses représentent un groupe hétérogène de dermatoses dont le mécanisme physiopathologique est mal connu.

Elles traduisent une réaction inflammatoire granulomateuse à une grande variété de stimuli (infection, inflammation systémique, néoplasie, désordres métaboliques et chimiques) correspondant à un large éventail de présentations cliniques et histologiques.

Cliniquement, la lésion élémentaire est une papule infiltrée, indolore, arrondie, bien limitée, plus ou moins érythémateuse, de coloration jaunâtre à la vitropression (aspect « gelée de pomme »), de surface lisse ou finement squameuse (il n'y a pas de participation épidermique).

On distingue selon la présentation clinique, les formes LOCALISEES des formes DISSEMINÉES.

Histologiquement, il s'agit d'une lésion inflammatoire chronique proliférative constituée de cellules mononucléées (lymphocytes et macrophages mononucléés), parfois de cellules épithélioïdes et de cellules géantes multinucléées. S'y associent fréquemment des phénomènes de nécrose et de fibrose avec en conséquence une évolution destructrice et cicatricielle.

Selon l'architecture, on distingue les granulomes NODULAIRE, PALISSADIQUE ou INTERSTITIEL.

Selon l'étiologie, on distingue les granulomes INFECTIEUX des granulomes NON INFECTIEUX

Physiopathologie

La physiopathologie des dermatoses granulomateuses est inconnue.

Le granulome correspond à une forme spécifique d'inflammation impliquant surtout les cellules dendritiques, les lymphocytes T et les macrophages (type cellulaire dominant).

Les fonctions principales des macrophages tissulaires (ou histiocytes) sont la phagocytose, l'élimination des micro-organismes et la présentation antigénique.

Ils jouent également un rôle dans l'induction et la production de cytokines et de chémokines.

L'hypothèse proposée est celle de l'induction d'une réaction inflammatoire non spécifique par un corps étranger, accompagnée d'une réaction d'hypersensibilité spécifique retardée à un antigène, conduisant à la formation d'un granulome. Cette hypothèse implique à la fois les processus d'inflammation innée et adaptative.

Les récepteurs membranaires cellulaires, représentés par les Toll Like Récepteurs (TLR), les récepteurs cytoplasmiques et les Nucleotid-binding Oligomerization Domain (NOD), sont des acteurs majeurs de l'immunité innée en tant que protéine de détection microbienne.

Un petit nombre de ces récepteurs peut détecter un large panel de pathogènes humains, aussi bien qu'une variété d'autres molécules impliquant des dommages tissulaires : il s'agit du phénomène de Pattern Recognition (reconnaissance de forme).

Les antigènes endogènes (Damage Associated Moléculaire Pattern=DAMPs) ou environnementaux (Pathogen Associated Moléculaire Pattern=PAMPs) se liant à ces récepteurs vont déclencher une cascade inflammatoire entraînant la sécrétion de cytokines pro-inflammatoires qui vont activer les neutrophiles, les macrophages et les cellules dendritiques.

Les macrophages formant le granulome appartiennent à un des deux types de macrophages activés : les macrophages activés classiquement (M1) ou les macrophages activés alternativement (M2). Les M1 sont stimulés par les ligands du TLR et par l'interféron gamma et sont associés à une réponse de type TH1 et donc à une forte activité antimicrobienne (expression élevée de cytokines pro-inflammatoires et haute production de nitrogènes réactifs et oxygènes intermédiaires). Les M2 sont stimulés par les interleukines 4, 10 et 13 (IL-4, IL-10 et IL-13) et sont associés à une expression de cytokines anti-inflammatoires responsables d'une immunorégulation et d'un remodelage tissulaire (dominant dans les infections parasitaires). Un type de macrophage semble prédominer dans les formes spécifiques de granulomes mais les deux phénotypes peuvent coexister pour maintenir une balance entre réponse pro (M1) et anti (M2) inflammatoire.

Le milieu riche en cytokines au cours de l'activation de l'immunité innée entraîne la maturation des cellules présentatrices d'antigènes (CPA), surtout les cellules dendritiques.

Les CPA présentent le peptide antigénique aux lymphocytes T (LT) qui vont entraîner une différenciation des cellules T (immunité adaptative).

Différentes combinaisons de facteurs solubles/cytokines/chémokines relarguées par M1 et M2 déterminent différents schémas d'activation, de migration et de type de réponse cellulaire T.

Les M1 sont associés à des réponses de type TH1 (IL-2, INF-gamma) et TH17 (IL-17).

Les M2 sont associés à une réponse de type TH2 (déclenchée potentiellement par un parasite).

Dermatoses granulomateuses non infectieuses

Dans les granulomes non infectieux, on distingue :

- les granulomes à corps étrangers exogènes et endogènes
- la sarcoïdose
- les granulomes palissadiques : granulome annulaire, nécrobiose lipoïdique, nodules rhumatoïdes et rhumatismaux et dermatite interstitielle granulomateuse
- les autres granulomes cutanés aseptiques : lupus miliaire disséminé, rosacée lupoïde, granulomatose orofaciale, granulomatose des déficits immunitaires, maladie de Crohn, pyoderma gangrenosum granulomateux

Dermatoses granulomateuses infectieuses

Les granulomes cutanés infectieux sont le plus souvent liés à des mycobactéries, bien qu'une infection parasitaire (leishmaniose) ou fongique soit possible.

Seront développées particulièrement :

- la lèpre
- la tuberculose cutanée
- les mycobactéries atypiques

Dans les dermatoses granulomateuses disséminées d'origine infectieuse, le plus souvent le germe n'est pas retrouvé dans les lésions car il s'agit souvent d'une réaction d'hypersensibilité retardée aux antigènes infectieux.

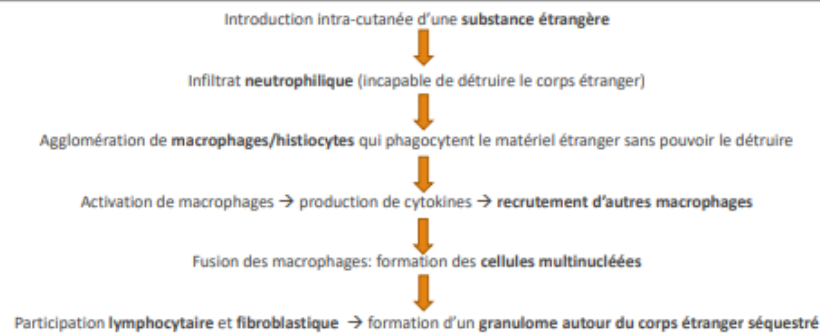
1.2. Granulomes à corps étranger

Granulomes à corps étrangers

Définition

- Réaction tissulaire à l'**introduction d'un corps étranger** dans la peau
- Réaction histologique bien définie: **granulome xénique**
 - granulome centré par le corps étranger
 - essentiellement constitué de **macrophages mononucléés** et de **cellules géantes multinucléées**
 - répartition irrégulière
- On distingue:
 - les granulomes à corps étrangers **endogènes**
 - les granulomes à corps étrangers **exogènes**

Physiopathologie



Granulomes à corps étrangers exogènes

- **Tatouages**
- **Granulomes silicotiques**
 - après traumatisme accidentel ou opératoire
 - au cours de la sarcoïdose
- **Implants cosmétiques:**
 - produits **résorbables**: collagène, acide hyaluronique, etc.
 - produits **non résorbables**: paraffinomes, oléomes, silicone

Granulomes à corps étranger endogènes

Peuvent se former en réaction:

- Aux débris de **poils** ou **kératine**
- De cristaux de **cholestérol** ou **acide urique**
- De **sébum** ou **parasite saprophyte** de la peau

Des réactions granulomateuses de résorption sont possibles (granulome lipophagique, pseudoxanthome élastique etc.)

BIBLIOGRAPHIE

- Ana M.Molina-Ruiz, *Dermatol Clin.*, 2015 Jul ;33(3):497-523
- Benedetta Terziroli Beretta-Piccoli, *Clin Rev Allergy immunol.*, 2018 Feb;54(1):131-146
- Lo Schiavo A, *Clin Dermatol.*, 2014 Sep-Oct;32(5):646-53
- Ledon JA, *Am J Clin Dermatol.*, 2013 Oct;14(5):401-11
- Requena L, *Dermatol Clin.*, 2012 Oct;30(4):731-48
- Kluger N, *Ann Dermatol Venereol.*, 2011 Feb;138(2):146-54
- Wang LL, *Ear Nose Throat J.*, 2018 Jan-Feb;97(1-2):E46-E51
- Ibrahim O, *Dermatol Surg.*, 2018 Jan;44(1):53-60
- Narins RS, *Plast Reconstr Surg.*, 2006 Sept;118(3 Suppl):775-84S
- Joseph JC, *Dermatol Clin.*, 2015 Jul;33(3):609-30



Granulomes à corps étranger : fichier Word

LES GRANULOMES A CORPS ETRANGERS EXOGENES ET ENDOGENES

Introduction

L'introduction d'un corps étranger dans la peau n'entraîne pas systématiquement de réaction tissulaire :

- la substance introduite peut être résorbée par voie veineuse ou lymphatique. Dans ce cas, elle disparaît du site d'introduction ce qui ne préjuge pas de sa disparition totale de l'organisme.
- si le corps étranger introduit est une substance inerte, celle-ci n'est pas résorbée mais aucune réaction immunologique ne se produit.

A contrario, l'introduction de certains corps étrangers dans la peau peut s'accompagner d'une réponse tissulaire correspondant à une réaction histologique bien définie : le granulome xénique. Celui-ci correspond à la formation d'un granulome centré par le corps étranger, essentiellement constitué de macrophages mononucléés et de cellules géantes multinucléées de répartition irrégulière avec de nombreux noyaux dans un volumineux plasmode.

Le mécanisme physiopathologique proposé est le suivant :

- la réponse initiale à l'introduction d'une substance étrangère implique un infiltrat neutrophilique incapable de détruire les particules introduites
- cet infiltrat est ensuite remplacé par une agglomération d'histiocytes ou macrophages qui vont phagocyter le matériel étranger sans parvenir à le détruire : celui-ci persiste dans le cytoplasme des macrophages qui vont alors s'activer et produire des cytokines conduisant au recrutement d'autres macrophages
- les macrophages individuels fusionnent pour former les cellules géantes multinucléées. Les lymphocytes et les fibroblastes participent également à la réponse inflammatoire
- se forme alors un granulome autour du matériel étranger qui se retrouve séquestré, isolé du reste du corps

Rarement, la réaction granulomateuse induite par le corps étranger a un substrat immunologique et traduit l'existence d'une granulomatose systémique sous-jacente. Le modèle histologique du granulome est alors épithélioïde.

Le mécanisme physiopathologique précis est inconnu : l'hypothèse d'une immunodépression relative sur certaines zones de la peau étant à l'origine d'une susceptibilité accrue à la formation de granulomes causés par des infections ou des traumatismes est proposée.

Granulomes à corps étrangers exogènes

Ils correspondent généralement à des granulomes xéniques.

Certains granulomes à corps étranger ont un aspect histologique particulier, en lien avec le type de matériel étranger.

➤ Tatouages

Les tatouages correspondent à l'introduction de pigment insoluble dans le derme qu'ils soient esthétiques ou accidentels (charbon, goudron, etc).

Différentes complications ont été décrites (de plus en plus rares depuis l'amélioration des conditions d'hygiène et la moindre utilisation de substances toxiques comme les sels de mercure):

- les complications infectieuses
- phénomène de Koebner sur la zone tatouée (dermatose sous-jacente)
- réaction allergique au pigment tatoué
- réaction photosensible
- développement tumoral sur le tatouage
- réaction diverse
- complication systémique (rare) : uvéite, sarcoïdose systémique

En histologie, le pigment est facilement visible par la coloration HES (Hematoxylin-Eosin-Stained). Celui-ci peut s'accompagner de diverses réactions d'hypersensibilité :

- infiltrat lympho-histiocytaire impliquant la totalité de l'épaisseur du derme
- réaction lichénoïde (semble être plus fréquente avec le pigment rouge)
- granulome sarcoïdosique
- réaction de type granulome annulaire
- nécrobiose lipoïdique
- dermatite granulomateuse perforante
- vascularite
- réaction pseudo-lymphomateuse
- réaction de type morphée

Généralement, l'épiderme sus-jacent est normal. Il peut exister une spongiose ou une hyperplasie pseudo-épithéliomateuse.

➤ Granulomes silicotiques :

Les granulomes silicotiques sont décrits dans d'autres situations particulières :

- après un traumatisme cutané accidentel ou opératoire : épaissement papulo-nodulaire de la cicatrice contenant des particules de silice tellurique ou de talc chirurgical, après un temps de latence de plusieurs années.
- au cours de la sarcoïdose : constitution de granulomes silicotiques sur d'anciennes cicatrices d'évolution parallèle à la maladie.

Histologiquement, il s'agit d'un granulome épithélioïde constitué de nodules confluents ou séparés par des travées conjonctivales, entourés de lymphocytes peu nombreux. On peut retrouver dans les cellules géantes des inclusions minérales qui correspondent aux particules de silice, brillantes, biréfringentes en lumière polarisée. En leur absence, il est impossible de distinguer un granulome silicotique d'une sarcoïde nodulaire.

En pratique, devant tout granulome sur cicatrice d'apparition tardive, il est conseillé de faire un bilan de sarcoïdose même en cas d'inclusion de silice, y compris en l'absence d'autre point d'appel clinique.

➤ Implants cosmétiques

Les injections de produits de comblement sont fréquemment utilisées en dermatologie esthétique dans le traitement des rides, la correction des cicatrices atrophiques et l'augmentation des tissus mous.

Bien qu'ils possèdent un faible pouvoir intrinsèque toxique, tous les produits de comblement peuvent s'accompagner d'une réaction d'hypersensibilité.

Par ailleurs, les nouvelles techniques de micro-perforation (multiples micro-piqûres à l'aiguille favorisant la délivrance des topiques et le rajeunissement cutané), peuvent induire des réactions d'hypersensibilité locale et systémique par l'introduction de particules immunogènes dans le derme.

2 grands types de produit de comblement sont utilisés :

- produits biodégradables (en quelques mois) ou bio-résorbables (en quelques années)
- produits permanents ou non résorbables

Les différentes réactions à ces produits peuvent être respectivement :

- sévères mais réversibles en quelques mois ou années dans le 1^{er} cas (acide hyaluronique, collagène)
- sévères sans tendance à la guérison spontanée dans le second cas

Le plus souvent, il s'agit cliniquement de nodules linéaires ou infiltration en regard des sites d'injections, à distinguer des réactions immédiates après injection ou des papules visibles en cas de répartition inhomogène du produit.

Lorsque l'identification du produit injecté est inconnue ou imprécise, l'examen histologique permet d'établir le diagnostic.

Quelques exemples de réactions aux produits résorbables ou biodégradables

Le collagène

Le collagène bovin est utilisé dans la correction des rides, des cicatrices atrophiques et dans l'augmentation des tissus mous. Sa durée d'action est généralement inférieure à 6 mois.

Des tests cutanés sont préconisés avant la réalisation des injections car 3% de la population pourra présentera une réaction d'hypersensibilité retardée au produit.

Histologiquement, on observera :

- des granulomes xéniques
- des réactions de type granulome annulaire (granulome palissadique) au site d'injection
- formation kystique ou abcès
- sarcoïdose disséminée ou panniculite granulomateuse (rarement)

Le collagène bovin se distingue bien du collagène humain au microscope (aspect homogène et plus épais, non biréfringent en lumière polarisée).

Le collagène porcine est également utilisé en produit de comblement avec de bons résultats esthétiques et peu d'effet indésirables. Les tests cutanés préalables ne sont pas nécessaires avant son utilisation.

En histologie conventionnelle, le collagène porcine est plus difficilement discernable du collagène humain que le collagène bovin.

L'acide hyaluronique (HA)

L'acide hyaluronique est utilisé en dermatologie esthétique pour combler les rides du visage et les tissus mous (augmentation et correction de tous les types de défauts, tels que cicatrices et lipotrophie faciale).

Son effet dure environ 6 mois.

Il n'a pas de spécificité d'organe ou d'espèce.

Ainsi, en théorie, il n'y a pas de risque de réaction allergique.

Très peu de réactions d'hypersensibilité secondaires aux injections d'acide hyaluronique ont été rapportées.

Histologiquement, on observe un granulome à corps étranger avec de nombreuses cellules géantes multinucléées entourant un matériel amorphe basophile extracellulaire (correspondant au gel d'acide hyaluronique injecté). Rarement, il peut s'agir d'un granulome éosinophilique ou neutrophilique sans signe d'infection.

De faibles quantités d'HA peuvent également être observées dans les cellules géantes multinucléées.

L'acide hyaluronique est positif au bleu alcian et négatif en lumière polarisée.

Quelques exemples de réactions aux produits non résorbables :

Paraffinomes et oléomes

Ils sont secondaires à l'injection accidentelle ou volontaire, voire thérapeutique, de paraffine ou d'huile dans le derme.

La paraffine n'est plus utilisée en tant que produit de comblement du fait de la fréquence des effets indésirables.

Néanmoins, du fait de son caractère non résorbable, il est toujours possible d'observer des réactions secondaires à des injections pratiquées plusieurs années auparavant.

Cliniquement, il s'agit de plaques scléreuses rétractiles adhérentes au plan profond, souvent ulcérées et douloureuses, se développant lentement autour de la zone d'injection du produit gras.

Histologiquement, il s'agit essentiellement d'une panniculite lobulaire avec formation de cavités de taille très variable (de 20 µm à 25 mm) dans la graisse sous-cutanée, entourées d'histiocytes spumeux et de cellules géantes multinucléées. On remarque un certain degré de sclérose du tissu conjonctif adjacent.

Silicone

Le silicone est le produit de comblement le plus utilisé dans l'augmentation des tissus mous.

Il a récemment été utilisé dans le traitement de la lipoatrophie des patients infectés par le VIH traités par anti-protéase.

Le gel silicotique peut migrer à distance du site injecté et donner naissance à une réaction inflammatoire entravant le diagnostic.

Néanmoins, il n'y a pas de relation établie entre la survenue d'une sclérodémie systémique ou d'une autre connectivite et l'utilisation d'implants mammaires contenant du gel de silicone, en dépit des nombreuses controverses publiées dans la littérature.

Granulomes à corps étrangers endogènes

Un granulome à corps étranger peut se former en réaction :

- aux débris de poils ou kératine (pénétration de follicule pilo-sébacé dans le derme ou rupture de kyste épidermique)
- de cristaux de cholestérol ou d'acide urique
- de sébum ou de parasite saprophyte de la peau

Tous ces granulomes débutent par une phase inflammatoire et évoluent vers une cicatrice fibreuse.

Des réactions granulomateuses de résorption sont possibles :

- autour de foyers d'altération du tissu conjonctif dermique (pseudoxanthome élastique, calcinose)
- dans les lésions dégénératives de la graisse hypodermique (granulome lipophagique)

Ces granulomes :

- peuvent se résorber spontanément


- peuvent persister (une exérèse chirurgicale peut alors être préconisée)
- peuvent être le témoin d'une maladie sous-jacente (sarcoïdose)

1.3. Manifestations cutanées de la sarcoïdose

Manifestations cutanées de la sarcoïdose



Epidémiologie

- Concerne **10 à 40%** des sarcoïdoses
 - Exclusivement cutanée dans 25% cas
 - Pic de fréquence aux alentours de **40-50 ans**
 - Plus fréquentes chez les **femmes**
- 

Physiopathologie et facteurs de risque

Pathogénèse inconnue, probablement **multifactorielle**:

- Susceptibilité **génétique** (HLA)
- Facteurs **environnementaux**
- Agents **infectieux** (mycobactérie, propionobacterium)

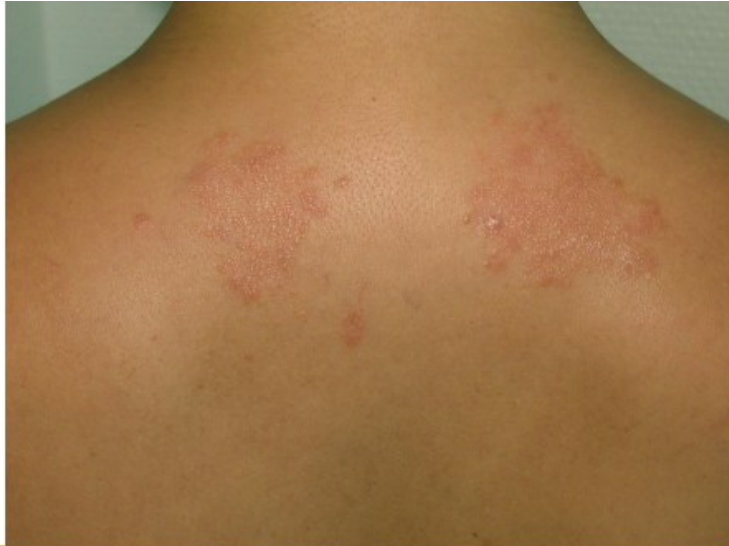Chronicité de la maladie: serait liée à la persistance d'une surexpression de **cytokines TH1** (TNF alpha et l'IL-8) après activation des cellules T naïves par présentation antigénique

Manifestations cutanées spécifiques: caractéristiques

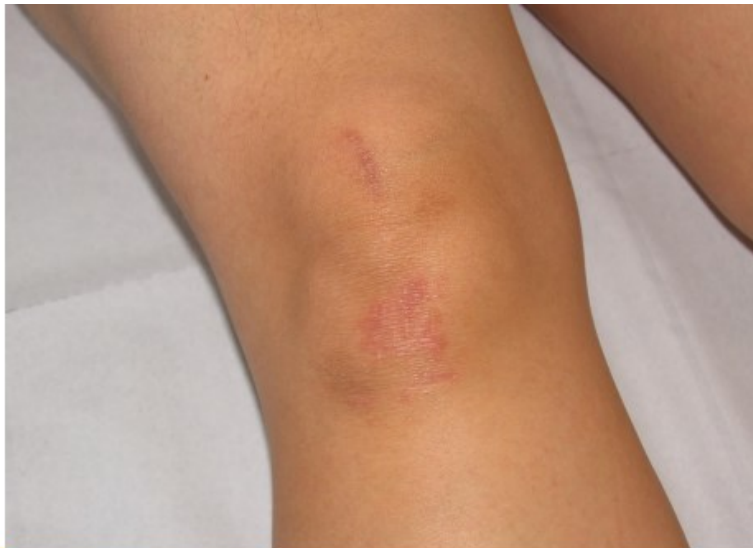- **Asymptomatiques**
- **Infiltrées**, indurées, dermiques ou hypodermiques
- Coloration **jaune ocre à violet foncé, lupoïde** à la vitropression
- Pas de topographie préférentielle hormis **visage et zones péri-orificielles**
- Histologie (caractéristique mais non pathognomonique): **granulome tuberculoïde sans nécrose caséuse**
- Evolution **chronique**

Manifestations cutanées spécifiques

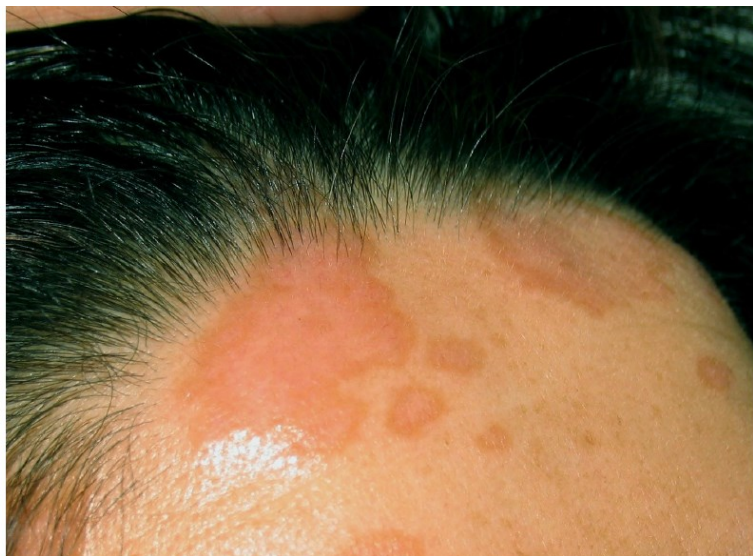- Sarcoïde à **petits nodules**
- Sarcoïde à **gros nodules**
- **Nodules hypodermiques** (sarcoïdes de Darier-Roussy)
- Les **nodules sur cicatrices**
- Lésions en **plaques infiltrantes** (lupus pernio)
- Formes **trompeuses** (érythrodermique, psoriasiforme, ulcérées, lichénoïdes etc.)
- Formes **topographiques** (muqueuse, phanères, syndrome d'Heerfort ou de Mikulicz)



Collection Pr BERBIS, CHU Nord, Marseille



Collection Pr BERBIS, CHU Nord, Marseille



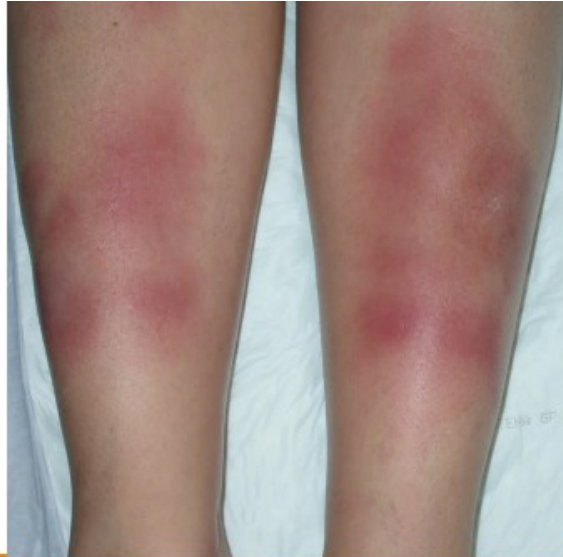Collection Pr BERBIS, CHU Nord, Marseille

Manifestations cutanées spécifiques: histologie

- Identique qu'elles que soient les formes: granulome tuberculoïde sans nécrose caséuse
- Structures **épithélioïdes nodulaires** bien limitées dermiques profondes
- Séparées par **travées de tissu conjonctif**
- Entourée d'une **couronne lymphocytaire**
- Jamais de nécrose caséuse au centre du nodule
- **Nécrose fibrinoïde** possible
- Type cellulaire majoritaire: cellules **épithélioïdes**

Manifestations cutanées non spécifiques:

- **L'érythème noueux** (syndrome de Löfgren: érythème noueux, adénopathies médiastinales et hilaires et polyarthralgies)
- Manifestations secondaires à l'**hypercalcémie**: exceptionnelles
- L'**hippocratisme digital**: traduit l'atteinte pulmonaire



Collection Pr BERBIS, CHU Nord, Marseille

Diagnostic

Il repose sur **3 éléments**:

- **Tableau clinique évocateur**
- **Granulome tuberculoïde sans nécrose caséuse à l'histologie**
- **Élimination** des autres granulomatoses

Bilan initial

- **NFS:** lymphopénie et anémie fréquentes
- **Biochimie:** hyperprotidémie avec augmentation des IgG, hypercalcémie et hypercalciurie inconstantes ou intermittentes.
- **IDR à la tuberculine:** anergie dans 60% à 80% cas
- **ECA:** élévation
- **Bilan rénal et hépatique** (créatinémie, transaminases, PAL, GGT)
- **Gazométrie artérielle**
- **ECG** à la recherche de troubles du rythme (myocardite)
- **EFR** (mesures de la diffusion et du DLCO)
- **Examen ophtalmologique**
- **Radiographie du thorax** plus ou moins scanner thoracique
- Selon les cas: IRM cérébrale, PET-TDM


Evolution

- **Evolution lente** des sarcoïdes (plusieurs années): lésions chroniques
- Evolution possible des lésions: affaissement, ulcérations, cicatrice
- Erythème noueux: bon pronostic
- Lésions cutanées: le plus souvent **inaugurales** mais peuvent survenir à **tous les stades** de la maladie → rester attentif aux **atteintes systémiques**

Facteurs de mauvais pronostic

- Début de la maladie **après 40 ans**
- Origine **afro-américaine**
- **Absence d'érythème noueux**
- Durée des symptômes sur **plus de 6 mois**
- **Splénomégalie**
- Atteinte de **plus de 3 organes**
- **Stade III pulmonaire**

Traitement



BIBLIOGRAPHIE (1)

- Benedetta Terziroli Beretta-Piccoli, *Clin Rev Allergy immunol.*, 2018 Feb;54(1):131-146
- Joseph JC, *Dermatol Clin.*, 2015 Jul;33(3):609-30
- Wick MR, *Semin Diagn Pathol*, 2017 May;34(3):301-311
- Holl-Ulrich K, *Pathologie.*, 2016 Mar;37(2):172-82
- Lo Schiavo A, *Clin Dermatol.*, 2014 Sep-Oct;32(5):646-53
- Asai J, *J.Dermatol.*, 2017 Mar;44(3):297-303
- Iannuzzi M.C., *JAMA*, 2011;305:391-399
- Iannuzzi M.C., *N Engl J Med*, 2007;357:2153-2165
- Baughman R.P., *Lancet*, 2003;361:1111-1118
- Mañá J., *Presse Med* 2012;41:e355-e374
- Eishi Y., *J Clin Microbiol.*, 2002;40:198-204

BIBLIOGRAPHIE (2)

- Prezant D.J., *Chest* 1999;116:1183-1193
- Müller-Quernheim J., *Presse Med*, 2012;41:e275-e287
- Rybicki B.A., *Am J Epidemiol.*, 1997;145:234-241
- Valentonyte R., *Nat Genet.*, 2005;37:357-364
- Ahmed I., *J Am Acad Dermatol.*, 2006;54:55-60
- Antonovich D.D., *Arch Dermatol.*, 2005;141:869-872
- Baughman R.P., *Am J Clin Dermatol.*, 2008;9:155-161
- Spiteri M.A., *Br J Dermatol.*, 1985;112:315-322
- Henderson C.L., *J Am Acad Dermatol.*, 2008;59:143-145
- Garrido-Ruiz M.C., *Am J Dermatopathol.*, 2008;30:271-273

BIBLIOGRAPHIE (3)

- Mendoza V., *Joint Bone Spine*, 2007;74:647-649
- Ichiki Y., *Acta Derm Venereol.*, 2008;88:526-528
- Ezughah F.I., *J Obstet Gynaecol.*, 2005;25:730-732
- Aranegui B., *J Am Acad Dermatol.*, 2010;63:159-160
- Cribier B., *Int J Dermatol.*, 1998;37:667-672
- Mangas C., *J Cutan Pathol.*, 2006;33:772-777
- Hanno R., *Arch Dermatol.*, 1981;117:203-207
- Mana J., *Arch Dermatol.*, 1997;133:882-888
- Khatri K.A., *Arch Dermatol.*, 1995;131:617-618
- Tsuboi H., *J Dermatol.*, 2006;33:344-348

BIBLIOGRAPHIE (4)

- Zic J.A., *Arch Dermatol.*, 1991;127:1034-1040
- Jones E., *J Am Acad Dermatol.* 1990;23:487-489
- Baltzan M., *Am J Respir Crit Care Med.*, 1999;160:192-197
- Webster G.F., *J Am Acad Dermatol* 1991;24:451-454
- Baughman R.P., *Sarcoidosis Vasc Diffuse Lung Dis.*, 2000;17:60-66
- Henderson C.A., *J R Soc Med.*, 1994;87:632-633
- Kaye O., *Br J Rheumatol.*, 1995;34:642-644
- Estines O., *Ann Dermatol Venereol.*, 2001;128:611-613
- Israel H.L., *Sarcoidosis*, 1991;8:35-41
- Nguyen Y.T., *J Am Acad Dermatol.*, 2004;50:235-241

BIBLIOGRAPHIE (5)

- Khanna D., *J Rheumatol.*, 2003;30:1864-1867
- Bachelez H., *Arch Dermatol.*, 2001;137:69-73
- Baughman R.P., *Arch Dermatol.*, 2012;148:262-264
- Baughman R.P., *Clin Dermatol.*, 2007;25:334-340
- Toussiro E., *Rev Med Interne*, 2010;31:828-37
- Londner C., *Rev Med Interne*, 2011;32:109-13.

MANIFESTATIONS CUTANÉES DE LA SARCOÏDOSE

Introduction

La sarcoïdose, ou maladie de Besnier-Boeck-Shaumann, est une granulomatose diffuse pouvant toucher tous les organes.

Elle est définie par sa lésion histologique : granulome inflammatoire tuberculoïde sans nécrose caséuse.

Elle touche préférentiellement la femme et connaît un pic de fréquence aux alentours de 40-50 ans.

La pathogénèse de la sarcoïdose est inconnue, probablement multifactorielle :

- prédisposition génétique : différents allèles HLA seraient associés à la sarcoïdose (étude japonaise)
- facteurs environnementaux : augmentation de la fréquence de la sarcoïdose chez les travailleurs exposés à la poussière organique industrielle dans une étude contrôlée
- agents infectieux les plus fréquemment rapportés comme potentiellement inducteurs:
 - . *Mycobacterium* : le génome et des protéines d'origine mycobactérienne ont été identifiés dans certains tissus sarcoïdiques
 - . *Propionibacterium* : *P. acnes* est le seul micro-organisme isolé par culture dans les sarcoïdes.

La chronicité de la maladie serait liée à la persistance d'une surexpression de cytokines TH1 comme le TNF alpha et l'IL-8 après activation des cellules T naïves par présentation antigénique.

Les manifestations cutanées de la sarcoïdose sont inconstantes (10 à 40% selon les séries) et très polymorphes (la sarcoïdose cutanée est une grande simulatrice).

Elles sont souvent classées en manifestations spécifiques (granulomateuses à l'histologie) et non spécifiques.

Elles sont importantes à reconnaître car permettent le diagnostic (car souvent inaugurales ou concomitantes des atteintes systémiques) et incitent à rechercher des localisations viscérales et donc à réaliser un bilan initial.

La sarcoïdose est exclusivement cutanée dans 25% des cas, la prédominance féminine est alors plus nette que dans les autres manifestations. Le risque d'association à une forme systémique est inconnu et l'atteinte cutanée n'est pas corrélée à la sévérité de l'évolution systémique.

La résolution est spontanée en 2 à 5 ans dans 60% cas (des cytokines de la réponse TH1 comme l'IL-10 pourraient contribuer dans la down régulation de la réaction immunitaire et la régression des lésions granulomateuses).

Les manifestations cutanées spécifiques

Leur fréquence est variable (de 9 à 35%), plus élevée chez les sujets noirs où elles sont plus sévères, autour de la cinquantaine et dans les sarcoïdoses systémiques qu'elles peuvent révéler.

Elles ont les caractéristiques suivantes :

- asymptomatiques : non prurigineuses et non douloureuses
- infiltrées, indurées, enchâssées dans le derme ou l'hypoderme, sans participation épidermique (parfois desquamation)
- coloration jaune ocre à violet foncé avec un aspect lupoïde à la vitropression (dit en « gelée de

coing ») laissant apparaître des grains jaunâtres « sucre d'orge ».

- pas de topographie préférentielle (en dehors du visage, en particulier les paupières et les zones péri-orificielles)
- évolution chronique
- histologie caractéristique mais non pathognomonique : granulome tuberculoïde sans nécrose caséuse dans le derme et parfois l'hypoderme.

➤ **Les sarcoïdes à petits nodules**

Elles correspondent à des lésions papuleuses arrondies de 1 à 3 mm, fermes, indolores, de coloration rosée, orangée, érythémateuses à violacées, isolées ou multiples, siégeant préférentiellement sur la face (paupières, sillon naso-génien), les épaules, les faces d'extension des membres et le thorax. Elles évoluent par poussée, pouvant laisser des cicatrices hypochromiques et télangiectasiques. Elles sont parfois éruptives et peuvent avoir une disposition annulaire ou serpigneuse selon la régression des lésions.

➤ **Les sarcoïdes à gros nodules**

Similaires aux précédentes, elles se distinguent par leur taille : 5 à 20 mm. Elles sont préférentiellement de couleur violacée ou rouge-brunâtres avec une infiltration lupoiïde à la vitropression.

Elles siègent dans le derme profond des extrémités, du tronc, de la face, et plus fréquemment sur les avant-bras. Elles ont tendance à la coalescence et peuvent former des bandes linéaires, rapportées aussi sur les doigts. Contrairement à l'érythème noueux, ces nodules sont indolores.

Ils s'affaissent également en laissant des cicatrices télangiectasiques et sont parfois circinés. La forme angiolumpoidé (de Brocq-Pautrier) se retrouve essentiellement chez la femme et correspond à une plaque bien limitée de couleur brun-rouge parfois violacée ou jaunâtre, de consistance molle, recouverte de télangiectasies, touchant le canthus interne ou la face latérale du nez.

➤ **Les nodules hypodermiques (sarcoïdes de Darier-Roussy)**

Souvent associés aux formes systémiques, ils siègent de façon préférentielle au niveau des membres (extrémités) et sur le tronc. Ils sont indolores, non adhérents au plan profond ou superficiel, surmontés d'un épiderme normal.

➤ **Les nodules sur cicatrices**

La localisation de nodules sarcoïdosiques sur d'anciennes cicatrices (parfois 20 ans après) ou sur les tatouages est classique : l'apparition d'une infiltration ou d'une teinte violacée est évocatrice.

La participation viscérale est alors fréquente.

➤ **Les lésions en plaques, infiltrantes.**

Elles sont souvent associées aux formes systémiques et siègent préférentiellement sur le visage et les extrémités (dos des mains, doigts).

Elles sont érythémato-violacées avec fréquemment une bordure serpiginieuse.

La forme caractéristique est le lupus pernio correspondant à une plaque violacée de consistance dure, siégeant sur le visage (surtout sur le nez pouvant s'étendre sur les joues en « ailes de papillon ») ou sur les doigts simulant des engelures, et peuvent s'accompagner de lésions muqueuses (nez, pharynx, larynx) ou osseuses sous-jacentes (déformations des doigts devenant enflés ou boudinés, formations kystiques).

➤ **Autres formes parfois trompeuses**

- Erythrodermiques : lésions en plaques rose ou violacées, lisses ou squameuses, plus ou moins infiltrées, siégeant aux membres, rares et le plus souvent associées à d'autres lésions.
- Palmo-plantaire : érythémato-squameuse
- Ulcérées
- Chalazodermiques
- Alopéciantes
- Micropapuleuses lichénoïdes
- Papulonécrotiques à type de prurigo
- Éléphantiasiques
- Hypo ou hyperpigmentées
- Psoriasiformes
- Pseudo-nécrobiose lipoïdique

➤ **Formes topographiques particulières**

- Atteinte des phanères : dystrophie unguéale (onycholyse sous-unguéale, pterygium, épaissement), souvent associées à une atteinte osseuse sous-jacente.
- Formes muqueuses : à rechercher systématiquement. Atteinte de la conjonctive, de la muqueuse buccale ou du voile du palais sous forme de nodule ou plaque infiltrée hyperémiques, avec une forme particulière correspondant à la macrochéilite.
- Le syndrome d'Heerfort : associant atteinte parotidienne, lacrymale, uvéite et fièvre.
- Le syndrome de Mikulicz : associant atteinte lacrymale et salivaire (cliniquement : hypertrophie parotidienne et tuméfaction en regard des glandes lacrymales responsables d'un syndrome sec oculo-buccal)

➤ **Histologie**

Elle est identique qu'elle que soit les lésions spécifiques de sarcoïdose et correspond à une structure histologique épithélioïde nodulaire bien limitée entouré d'une couronne lymphocytaire. Il n'y a jamais de nécrose caséuse au centre du nodule, mais la présence de nécrose fibrinoïde est possible.

Ces structures nodulaires sont dermiques profonds, séparées les unes des autres par des travées de tissu conjonctif.

Les cellules épithélioïdes sont abondantes et constituent le type cellulaire majoritaire. Ce sont de grandes cellules allongées à cytoplasme faiblement éosinophile, avec un noyau central à chromatine micro-granuleuse, comportant 1 ou 2 nucléoles.

Dans chaque nodule, on peut également trouver des cellules géantes de Langhans contenant plus ou moins des inclusions PAS-positives.
Dans les lésions anciennes, une fibrose interstitielle circonscrit les nodules.

Les manifestations cutanées non spécifiques

➤ L'érythème noueux

Le syndrome de Löfgren associe un érythème noueux, des adénopathies médiastinales et hilaires et des polyarthralgies. C'est la forme la plus caractéristique de sarcoïdose aiguë.

➤ Manifestations cutanées secondaires à l'hypercalcémie

Elles sont exceptionnelles.

➤ L'hippocratisme digital.

Il traduit l'atteinte pulmonaire de la sarcoïdose.

Diagnostic

Le diagnostic de la sarcoïdose cutanée repose sur 3 éléments :

- un tableau clinique évocateur
- une histologie montrant la présence d'un granulome tuberculoïde sans nécrose caséuse
- l'élimination des autres granulomatoses

Certains examens peuvent aider au diagnostic sans être déterminants :

- NFS : discrète anémie et lymphopénie fréquentes
- biochimie : hyperprotidémie avec augmentation des IgG, hypercalcémie et hypercalciurie inconstantes ou intermittentes.
- anergie tuberculique dans 60 à 80% des cas
- élévation de l'ECA

Le bilan initial comporte :

- IDR à la tuberculine
- radiographie du thorax plus ou moins scanner thoracique
- EFR avec mesures de la diffusion du DLCO
- gazométrie artérielle
- biologie standard (NFS, bilan rénal, hépatique, calcémie)
- ECA
- ECG à la recherche de trouble du rythme (myocardite)
- examen ophtalmologique
- selon les données cliniques et paracliniques : IRM (atteinte cérébrale, osseuse et musculaire), PET-TDM (montre les lésions évolutives et peut déceler les atteintes occultes notamment cardiologique et neurologique, ou guider une biopsie)

Evolution et pronostic

L'évolution des sarcoïdes est particulièrement lente (elle peut durer plusieurs années).

Les lésions sarcoïdiques peuvent s'affaïsser en leur centre, donnant un aspect annulaire, ou, plus rarement, s'ulcérer.

Les lésions papuleuses sont généralement de bon pronostic, avec une régression spontanée dans les 2 ans le plus souvent.

Les lésions en plaques sont volontiers chroniques. Le lupus pernio évolue le plus souvent sur plusieurs années, et laissera place à une cicatrice en cas de guérison.

L'érythème noueux est de bon pronostic. Son évolution est comparable à celle de tout érythème noueux.

Les lésions cutanées dans la sarcoïdose sont le plus souvent inaugurales, mais peuvent survenir à tous les stades de la maladie. Il est donc important de rester attentif aux potentielles atteintes systémiques et de les rechercher régulièrement.

Les facteurs de mauvais pronostic de la sarcoïdose sont les suivants :

- début de la maladie après 40 ans
- origine afro-américaine
- absence d'érythème noueux
- durée des symptômes sur plus de 6 mois
- splénomégalie
- atteinte de plus de 3 organes
- stade III pulmonaire

Traitement

Il dépend de l'extension et du type de lésion.

Le plus souvent, les sarcoïdes sont très rebelles au traitement et ne constituent qu'une gêne esthétique.

Concernant les traitements des formes graves ou étendues :

- **Traitement de 1^{ère} intention :**
 - Dermocorticoïdes ou corticothérapie intra-lésionnelle en cas de lésions limitées
 - Anti-paludéens de synthèse dans les formes cutanées étendues
 - Corticothérapie générale en cas d'atteinte systémique, en cas d'échec des anti-paludéens de synthèse dans les formes cutanées pures. C'est le traitement le plus efficace pour toutes les formes particulières pour leur intensité, leur localisation et leur durée
 - Méthotrexate : en alternative ou en relais de la cortisone

- **Traitement de 2^{ème} intention :**
 - Autres immunosuppresseurs : Mycophénolate Mofétil, Aziathioprine, Cyclophosphamide
 - Anti-TNF alpha
 - Minocycline (discuté, attention au risque d'hypersensibilité chez les sujets afro-antillais)
 - Doxycycline

- **Traitement de 3^{ème} intention (anecdotique) :**
 - Apremilast

- Leflunomid
- Thalidomide
- Chlorambucil
- Azathioprine
- Allopurinol
- Quinacrine
- PUVA
- PDT
- Isotrétinoïne
- Tacrolimus topique
- Pentoxiphylline
- Adalimumab
- Dapsone
- Laser
- Chirurgie.

1.4. Granulomes palissadiques

Granulomes palissadiques : introduction

Granulomes palissadiques: introduction




Granulomes palissadiques: définition

- Regroupe un certains nombre d'affections ayant la **même présentation histologique**
- Définition histologique:
 - réaction **inflammatoire granulomateuse nodulaire**
 - essentiellement constituée **d'histiocytes**
 - disposition **palissadique autour de foyers d'altération du tissu conjonctif**



Les différentes entités

- Granulome annulaire
 - Nécrobiose lipoïdique
 - Nodules rhumatoïdes
 - Xanthogranulome nécrobiotique
 - Dermatite granulomateuse interstitielle
- 

Distinction histologique

Les **anomalies au centre du granulome** aident à différencier les entités

- Présence de **mucine** dans le **granulome annulaire**
- Présence de **nécrose** dans la **nécrobiose lipoïdique**
- **Nécrose massive avec fibrine** dans les **nodules rhumatoïdes**

BIBLIOGRAPHIE

- **Benedetta Terziroli Beretta-Piccoli**, *Clin Rev Allergy immunol.*, 2018 Feb;54(1):131-146
- **Wendeinthal-Barth B**, *Hautarzt*, 2017 Jul;68(7):536-541
- **Joseph JC**, *Dermatol Clin.*, 2015 Jul;33(3):609-30
- **Wick MR**, *Semin Diagn Pathol*, 2017 May;34(3):301-311
- **Lo Schiavo A**, *Clin Dermatol.*, 2014 Sep-Oct;32(5):646-53
- **Holl-Ulrich K**, *Pathologe.*, 2016 Mar;37(2):172-82
- **Rosenbach M**, *Dermatol Clin.*, 2015 Jul;33(3):373-87
- **Asai J**, *J.Dermatol.*, 2017 Mar;44(3):297-303
- **Magro C.M.**, *J Cutan Pathol.*, 1998;25:72-78
- **Sanguenza O.P.**, *J Am Acad Dermatol.*, 2002;47:251-257
- **Bremner R.**, *Semin Arthritis Rheum.*, 2004;34:610-616

Granulome annulaire

Granulome annulaire

Définition et épidémiologie

- Maladie cutanée **inflammatoire**
- **Fréquente** et **bénigne**
- Evolution **chronique**
- Souvent **spontanément régressive**
- Peut survenir à **tout âge**, souvent **avant 30 ans**
- Plus fréquent chez la **femme** (sex ratio 2/1)

Physiopathologie

- Etiologie **inconnue**
- Hypothèses proposées: **post-infectieuse** ou **post-traumatique**, suggérant une réaction d'**hypersensibilité retardée**
- Association causale à des **maladies systémiques** non prouvée mais souvent suggérée:
 - thyroïdites auto-immune et dyslipidémie
 - diabète (données contradictoires)
 - hépatite auto-immune, cholangite biliaire primitive
 - sarcoïdose
 - syndrome de sweet
 - polyarthrite rhumatoïde
- **Prédisposition familiale** évoquée (HLA B-w35)

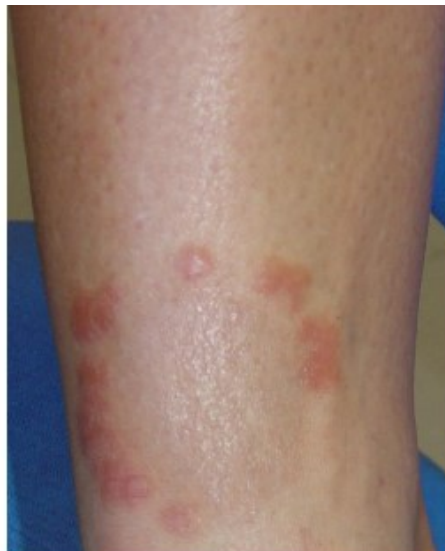Clinique: les différentes formes

4 formes cliniques sont individualisées:

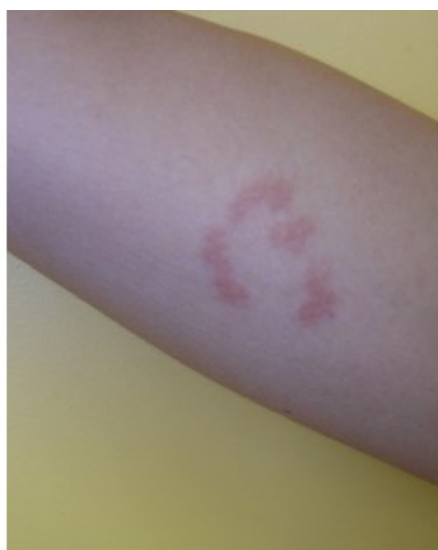- La forme **localisée**
- La forme **généralisée**
- La forme **perforante**
- La forme **sous-cutanée**

Clinique: la forme localisée

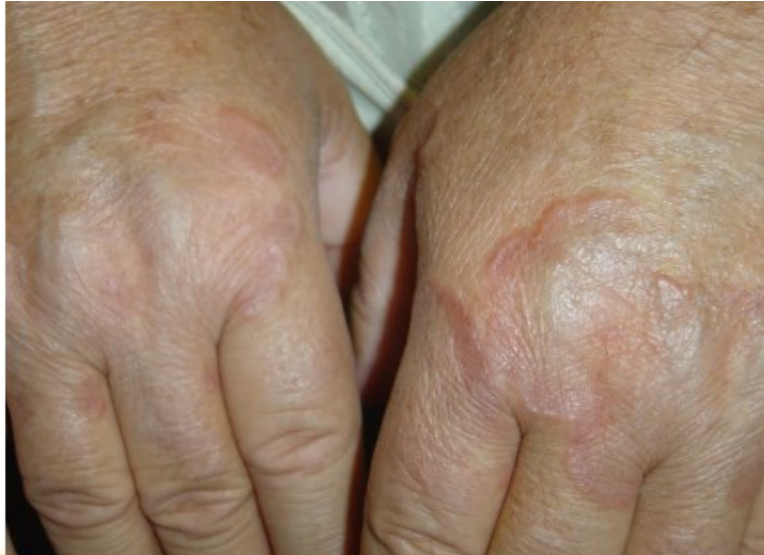- La plus **fréquente** (75%), touche l'**adulte jeune**
- Nombre limité de **petites papules fermes** intradermiques de 2 à 4 mm, couleur de peau normale ou érythémateuse, plus ou moins confluentes, de **disposition annulaire ou arciforme** et d'extension **centrifuge**
- Pas de participation épidermique
- Localisation: **face dorsale des extrémités** (mains et pieds), la **face latérale des doigts**, peuvent s'étendre sur les poignets, les avant-bras voire les coudes, et les chevilles
- Epargne la région palmoplantaire et les muqueuses
- **Asymptomatiques**
- Evolution **spontanément favorable** le plus souvent (quelques mois à 2 ans)



Collection Pr BERBIS, CHU Nord, Marseille



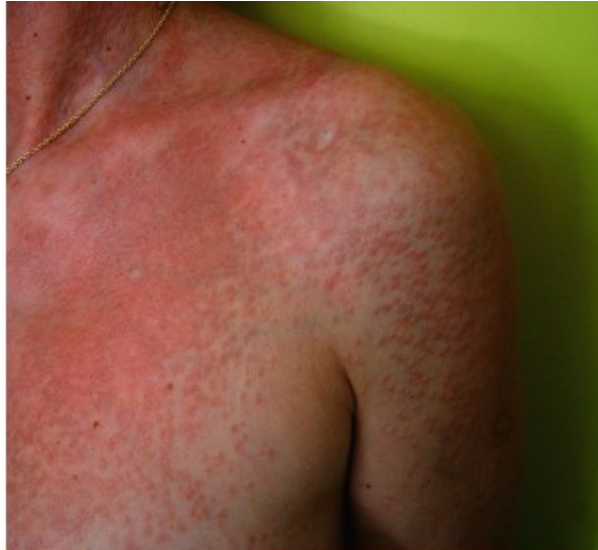Collection Pr BERBIS, CHU Nord, Marseille



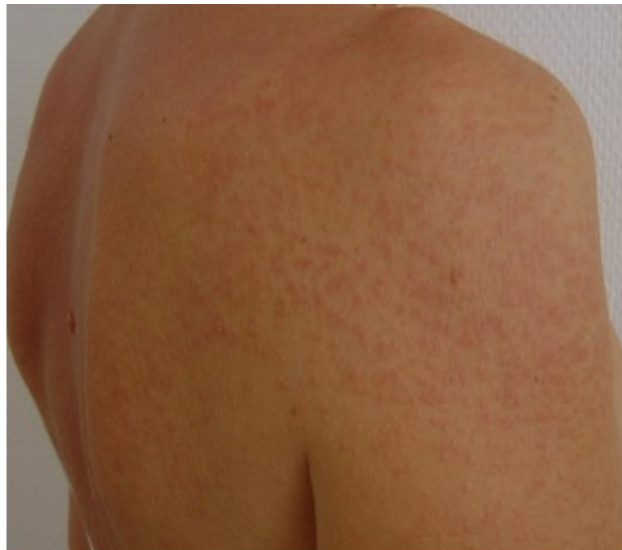Collection Pr BERBIS, CHU Nord, Marseille

Clinique: la forme généralisée

- Plus fréquente chez l'homme, les enfants avant 10 ans, les adultes après 40 ans, les patients VIH
- Moins souvent spontanément régressives
- Différentes formes:
 - **granulome annulaire généralisé** : survenue simultanée d'au moins 10 plaques annulaires touchant les membres, le cou et le tronc
 - **granulome annulaire disséminé papuleux**: centaine de petites papules de 1 à 2 mm érythémateuses plus ou moins coalescentes
 - **granulome annulaire atypique ou interstitiel**: grandes lésions maculeuses érythémato-violacées du tronc et de la partie proximale des membres
- Respectent le cuir chevelu, la région palmoplantaire et les muqueuses



Collection Pr BERBIS, CHU Nord, Marseille



Collection Pr BERBIS, CHU Nord, Marseille

Clinique: la forme perforante

- Forme rare touchant principalement l'**enfant**
- **Petites papules ombiliquées** centrées par une cicatrice ou une croûte (**élimination trans-épidermique du tissu conjonctif altéré**) voire une pustule, siégeant sur les **doigts et les mains**
- Caractère **saisonnier** possible (améliorées l'hiver et aggravées l'été).

Clinique: la forme sous-cutanée

- Forme rencontrée chez l'**enfant** principalement
- **Nodules fermes** du derme ou de l'hypoderme de 1 à 5 cm d'apparition brutale (pseudonodules rhumatoïdes), isolés ou groupés en amas
- Siègent sur les **extrémités**, les **mains**, les régions **pré-tibiales** et **périorbitaires**, le **cuir chevelu** et les **fesses**
- **Indolores**
- **Régression spontanée** classique comme dans la forme localisée

Histologie

- Définition: infiltrat **histiocytaire** de **disposition palissadique** autour de **foyer de nécrobiose** incomplète du tissu conjonctif
- Lésions **focales** du derme superficiel ou moyen
- On distingue:
 - la **dégénérescence tissulaire**: foyers de dégénérescence incomplète de tissu conjonctif dermique (devient granuleux, basophile ou éosinophile), constitué de fibres de collagènes altérées entre lesquelles on observe des dépôts de fibrine et de **mucine** visible au bleu alcian (clé du diagnostic de granulome annulaire)
 - l'**infiltrat granulomateux**: autour des vaisseaux sanguins et autour des foyers de dégénérescence tissulaire, composé d'histiocytes et quelques lymphocytes, avec cellules géantes peu nombreuses voire absentes

Forme particulière: le granulome actinique

- Zones **photo-exposées** (visage et cou)
- Une ou plusieurs **plaques annulaires**, érythémateuses et infiltrées, lentement migratrices, avec **centre plus ou moins atrophique ou hypopigmenté**
- Facteurs de risques: **phototype clair** et **âge avancé** (dommages photo-induits)
- Histologie:
 - granulome histiocytaire **riche en cellules géantes**
 - **élastophagocytose** et **signes d'héliodermie** marqués (atrophie épidermique et élastose)
 - granulome **tuberculoïde** ou **interstitiel** plutôt que palissadique
 - absence de dépôt de mucine

Forme particulière: le granulome élastolytique à cellules géantes (GEACG)

- **Rare**
- Touche principalement la **femme entre 30 et 50 ans**
- Zones **photo-exposées**, y compris visage
- Lésions papuleuses érythémateuses de **disposition annulaire**
- Histologie:
 - **infiltrat granulomateux** avec histiocytes parfois épithélioïdes et cellules géantes
 - **élastophagocytose marquée** responsable de la disparition du réseau élastique au centre des plaques annulaires
 - pas de nécrobiose
 - pas de dépôts de mucine

Autres formes atypiques

- Granulomes annulaires:
 - **photodistribués**
 - **palmaires**
 - **muqueux** (muqueuse orale)
- Rechercher une **néoplasie solide**, une **hémopathie** ou une **maladie systémique**

Prise en charge

- **Abstention** thérapeutique (lésions spontanément régressives)
- **Régression parfois observée après biopsie** de la bordure d'une plaque (phénomène inexpliqué)
- Formes **non régressives et généralisées**: **aucun consensus** thérapeutique par manque d'études contrôlées
- Rechercher **un facteur déclenchant ou une maladie systémique dans les formes généralisées**:
 - sérologies VIH et VHC,
 - glycémie à jeun, bilan lipidique,
 - NFS,
 - bilan thyroïdien
- Formes **disséminées atypiques**: rechercher une **tumeur solide** ou une **hémopathie**

Traitement utilisés en pratique

- **Forme localisée**:
 - **corticothérapie locale** (topique ou intra-lésionnelle) : traitement de 1^{ère} intention
 - cryothérapie
 - tacrolimus topique
 - PUVA thérapie localisée
 - photothérapie dynamique (PDT)
 - lasers
- **Forme généralisée** :
 - **PUVA thérapie** (la plus prometteuse)
 - UVB thérapie
 - photothérapie dynamique
 - corticothérapie générale (peu recommandée car rechutes très fréquentes à l'arrêt et effets secondaires à long terme)
 - isotrétinoïne
 - disulone
 - hydroxychloroquine
 - ciclosporine
 - biothérapie (antiTNF)
 - diméthylfumarate
 - thalidomide

BIBLIOGRAPHIE (1)

- Benedetta Terziroli Beretta-Piccoli, *Clin Rev Allergy immunol.*, 2018 Feb;54(1):131-146
- Smith MD, Granuloma annulare, *Int J Dermatol*, 1997, 36 : 340-348
- Wendeinthal-Barth B, *Hautarzt*, 2017 Jul;68(7):536-541
- Joseph JC, *Dermatol Clin.*, 2015 Jul;33(3):609-30
- Wick MR, *Semin Diagn Pathol.*, 2017 May;34(3):301-311
- Lo Schiavo A, *Clin Dermatol.*, 2014 Sep-Oct;32(5):646-53
- Holl-Ulrich K, *Pathologe.*, 2016 Mar;37(2):172-82
- Rosenbach M, *Dermatol Clin.*, 2015 Jul;33(3):373-87
- Asai J, *J.Dermatol.*, 2017 Mar;44(3):297-303
- Thornsberry LA, *Am J Clin Dermatol.*, 2013 Aug;14(4):279-90
- Wang J, *Am J Clin Dermatol.*, 2018 Jun;19(3):333-344

BIBLIOGRAPHIE (2)

- Ewan W. Piette, *J Am Acad Dermatol.*, 2016;75:467-65
- Keimig EL., *Dermatol Clin.*, 2015 Jul;33(3):315-29
- F. Butsch, *Hautarzt*, 2015, 66:867-877
- F. Reyes-Baraona, *Rev Chil Pediatr.*, 2017;88(5):652-655
- L. Requena, *Semin Cutan Med Surg.*, 2007, Jun;26(2):96-9.
- Hawryluk E.B., *Am J Clin Dermatol.*, 2010;11:171-181
- O'Brien J.P., *Arch Dermatol.*, 1975;111:460-466
- Djilali-Bouzina F., *Ann Dermatol Venereol.*, 2010;137:536-540

Nécrobiose lipoïdique

Nécrobiose lipoïdique

Définition et épidémiologie

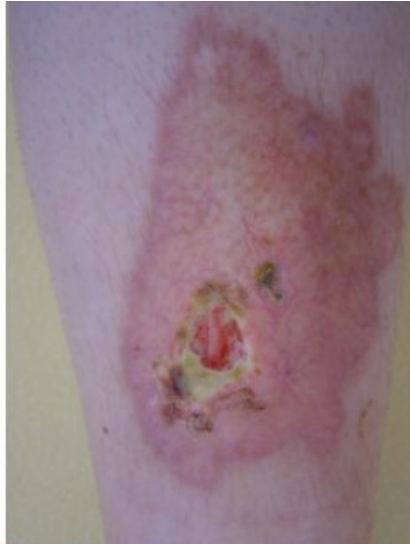- Dermatose granulomateuse **bénigne**
- Définition **clinico-histologique**:
 - nécrobiose: inflammation déclenchée par la mort cellulaire
 - lipoïdique: apparence clinique jaunâtre des lésions due aux dépôts lipidiques secondaires à la dégénérescence du collagène.
- Concernant essentiellement **l'adulte jeune**
- Prédominance **fémnine** (sex ratio de 3/1)

Physiopathologie et facteurs de risque

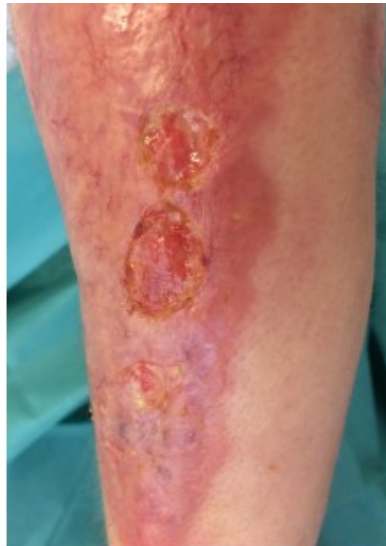- Classiquement associée au **diabète** bien que rare dans cette population (0,3 à 1,2%)
- Rôles pathologiques suggérés:
 - de la **microangiopathie** (hypoxie chronique conduisant à l'épaississement de la paroi des petits vaisseaux dû aux dépôts de glycoprotéines)
 - du **transporteur érythrocytaire humain du glucose Glut-1** surexprimé dans les lésions de nécrobiose lipoïdique
- Maladies associées en dehors du diabète:
 - **maladies inflammatoires de l'intestin** (maladie de Crohn ou RCH)
 - **thyroïdites auto-immunes** (Hashimoto et Basedow)

Clinique

- Forme typique: **dermatite sclérodermiforme atrophiante** des régions pré-tibiales
- Petites papules fermes érythémateuses ou nodules indolores confluent pour former des plaques ovoïdes :
 - **d'extension progressive**
 - à **bordure indurée violacée**
 - au **centre brun** progressivement **atrophique, jaunâtre** et **télangiectasique**
- **Dermoscopie utile au stade précoce** : télangiectasies ramifiées et vaisseaux en épingle à cheveux sur fond jaunâtre.
- Atteinte **bilatérale** et **multiple** le plus souvent
- Autres localisations possibles dans 15% des cas (mains, doigts, avant-bras, cuir chevelu, tronc, visage, chevilles, dos des pieds, verge):
 - généralement associées à la forme pré-tibiale
 - Lésions plus papuleuses et nodulaires, moins atrophiques, se rapprochant du granulome annulaire



Collection Pr BERBIS, CHU Nord, Marseille



Collection Pr BERBIS, CHU Nord, Marseille

Evolution clinique

- Evolution **chronique**:
 - **induration progressive** des plaques
 - +/- adhérence au plan **ostéopériosté**
 - +/- **ulcération**: douleurs et cicatrisation difficile
 - +/- **surinfection**
- Evolution carcinomateuse décrite sur lésions anciennes après plusieurs années (rare)
- **Rémission dans 15%** des cas après 1 à 35 ans au prix de **cicatrices atrophiques**


Histologie

- Dépend du **stade évolutif** et du site de la biopsie
- Granulome **palissadique** ou **interstitiel**
- Difficile à discerner du granulome annulaire. Éléments en faveur d'une nécrobiose lipodique:
 - caractère **plus profond et diffus** des lésions (pouvant atteindre l'hypoderme, respectant le derme superficiel)
 - **horizontalisation** des foyers de nécrobiose
 - absence ou la rareté des dépôts de mucine
 - présence d'**altérations vasculaires** (turgescence endothéliale, fibrose pariétale avec hyalinisation témoignant de la microangiopathie)
 - présence de dépôts lipidiques intra ou extra-cellulaires sous formes d'**histiocytes spumeux**
 - richesse de l'infiltrat en **cellules géantes**


Forme particulière: la granulomatose disciforme chronique et progressive de Miescher

- Atteinte **isolée du visage ou du cuir chevelu** chez le **non diabétique**
- Clinique: **plaque polycyclique**
 - de 2 à 5 cm de diamètre s'élargissant progressivement
 - glabre, lisse
 - rouge brunâtre à bords francs non infiltrés
- Histologie:
 - **absence de nécrobiose** fréquente
 - infiltrat granulomateux diffus du derme riche en cellules géantes de type **xénique** ou de type Langhans avec **signes d'élastophagie**
- Appartenance discutée: pourrait être rapprochée du granulome d'O'Brien ou de la sarcoïdose

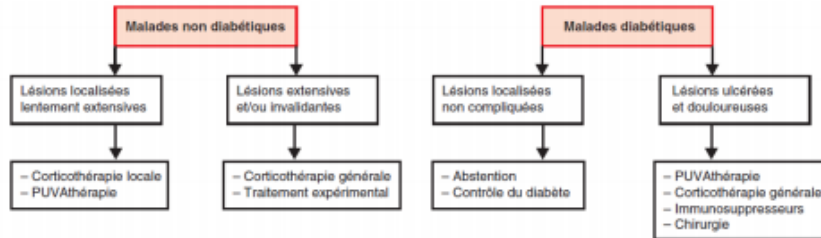
Traitements locaux

- Les plus utilisés
 - **Dermocorticoïdes** (en occlusion)
 - **Corticothérapie intra-lésionnelle**
- } Emploi limité du fait du risque d'atrophie et du surinfection
- **Tacrolimus topique**
 - Anti-TNF intra-lésionnel
 - Exérèse chirurgicale avec greffe possible pour les formes
 - localisées
 - douloureuses
 - ulcéreuses
- Risque de récurrence locale ou d'un résultat esthétique décevant
- 

Traitements généraux

- **Equilibre du diabète** même si évolution non parallèle à celle de la nécrobiose lipoïdique
 - **Corticothérapie générale**
 - **PUVA-thérapie**
 - Antipaludéens de synthèse
 - Ciclosporine
 - Pentoxifylline
 - Diméthylfumarate
 - Photothérapie dynamique
 - Mycophénolate-mofetil
 - Oxygénothérapie hyperbare
- 

Traitement: arbre décisionnel



BIBLIOGRAPHIE (1)

- Benedetta Terziroli Beretta-Piccoli, *Clin Rev Allergy immunol.*, 2018 Feb;54(1):131-146
- Wendeinthal-Barth B, *Hautarzt*, 2017 Jul;68(7):536-541
- Joseph JC, *Dermatol Clin.*, 2015 Jul;33(3):609-30
- Wick MR, *Semin Diagn Pathol*, 2017 May;34(3):301-311
- Lo Schiavo A, *Clin Dermatol.*, 2014 Sep-Oct;32(5):646-53
- Holl-Ulrich K, *Pathologe.*, 2016 Mar;37(2):172-82
- Rosenbach M, *Dermatol Clin.*, 2015 Jul;33(3):373-87
- Asai J, *J.Dermatol.*, 2017 Mar;44(3):297-303
- Mistry BD, *Int J Dermatol*, 2017, Dec;56(12):1319-1327
- Sibbald C., *Dermatol Clin.*, 2015, Jul;33(3):343-60

BIBLIOGRAPHIE (2)

- Burillo-Martinez S, *J Dtsch Dermatol Ges.*, 2016, Oct;14(10):1040-1041
- Lynch JM, *J Cutan Pathol.*, 2004, May;31(5):353-61
- Lynch JM, *J Cutan Pathol.*, 2004, Jul;31(6):409-18
- Peyri J, *Semin Cutan Med Surg.*, 2007, 26:87-89
- Suarez-Amor O, *Dermatology*, 2010;221(2):117-21
- Borgia F, *Photodiagnosis Photodyn Ther.*, 2014, Dec;11(4):516-8
- Nguyen K, *J Am Acad Dermatol*, 2002, Feb;46:S34-6
- Binamer Y, *J Cutan Med Surg.*, 2012, Nov-Dec;16(6):458-61
- Reid SD, *J Am Acad Dermatol*, 2013 Nov;69(5):783-791
- Peckruhn M, *J Dtsch Dermatol Ges.*, 2017, Feb;15(2):151-157



BIBLIOGRAPHIE (3)

- Muller S.A., *Arch Dermatol.*, 1966;93:272-281
- O'Toole E.A., *Br J Dermatol.*, 1999;140:283-286
- Reid S.D., *J Am Acad Dermatol.*, 2013;69:783-791



Nodules des maladies rhumatismales

Nodules des maladies rhumatismales

Définition et épidémiologie

Deux entités distinctes

- **Les nodules rhumatoïdes:**
 - manifestation extra-articulaire **la plus fréquente** de la polyarthrite rhumatoïde (PR)
 - survient chez **20 à 30%** des patients
 - concernent les adultes avec une **PR séropositive et active** (forme sévère)
 - plus rarement décrits dans la maladie de Still de l'enfant, le lupus érythémateux systémique (LES) ou la spondylarthrite ankylosante (SpA)
- **Les nodules rhumatismaux:**
 - manifestation cutanée des fièvres rhumatismales: **rhumatisme articulaire aigu** (RAA)
 - après infection à **streptocoque bêta-hémolytique du groupe A**
 - atteinte **cardiaque**
 - devenus exceptionnels (comme le RAA)

Physiopathologie

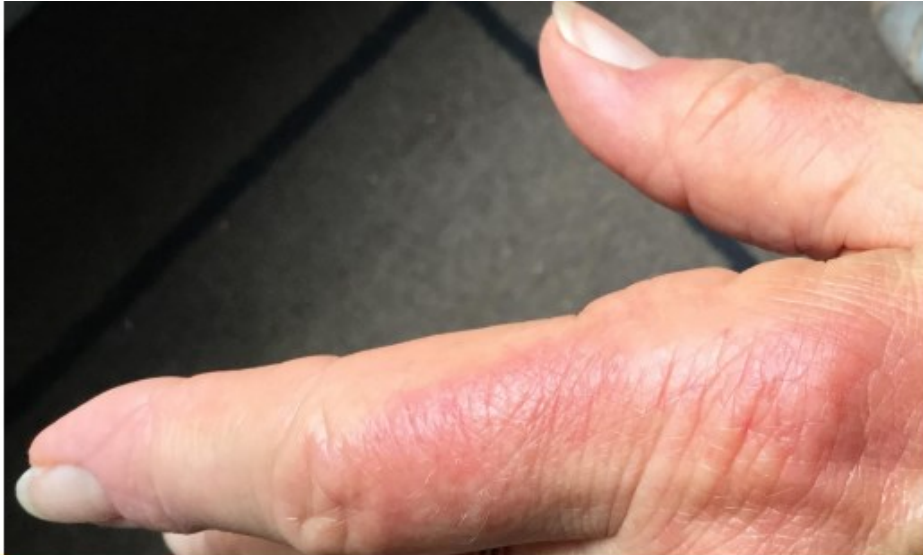- Les nodules rhumatoïdes: plusieurs mécanismes proposés
 - **traumatismes**
 - libération **d'enzymes protéolytiques**
 - **vascularite** liée aux complexes immuns
 - **réponse immunitaire spécifique** liée aux lymphocytes T
 - prédisposition **génétique**
- Les nodules rhumatismaux:
 - secondaires à **l'infection par le streptocoque bêta-hémolytique du groupe A**

Nodules rhumatoïdes

- Nodules dermo-hypodermiques:
 - **indolores**
 - adhérents au **périoste**
 - localisés sur les **faces d'extension des articulations** (olécrâne, surface ulnaire de l'avant-bras, face d'extension des mains, MCP et IPP etc)
 - localisations **viscérales** possibles
- Leur présence au diagnostic = **facteur prédictif de sévérité** avec:
 - atteinte **articulaire érosive**
 - atteintes **extra-articulaires fréquentes** (notamment vascularite).
- Evolution **chronique**
- **Ulcération, fistulisation** ou **surinfection** possible
- **Régression** possible

Nodulose rhumatoïde

- Association de:
 - nodules **cutanés**
 - à des **localisations intra-osseuses juxta-articulaires**,
- Imagerie (radiographie):
 - aspect **géodique** des régions **épiphyssaires**
 - à distinguer des lésions synoviales destructrices de la PR



Collection Pr BERBIS, CHU Nord, Marseille

Nodulose rhumatoïde accélérée

- Apparition de multiples nodules cutanés **après introduction d'un traitement systémique**:
 - classiquement **Méthotrexate**
 - anti-TNF alpha: Etanercept, Infliximab, Adalimumab
 - Léflunomide
 - Azathioprine
- **Physiopathologie inconnue**

Nodules rhumatismaux

- Nodules sous-cutanés:
 - **indolores**
 - **juxta-articulaires**
 - au contact des proéminences osseuses.
- Par rapport au nodules rhumatoïdes:
 - plus **petite taille**
 - évolution **plus courte**
- Tendance à la **régression spontanée** avec l'amélioration de la maladie rhumatismale

Histologie:

Similaire pour tous les nodules des maladies rhumatismales

- Nodule hypodermique ou dermique profond caractérisé par trois zones distinctes :
 - une **zone centrale de nécrose fibrinoïde** collagénique très colorable à l'acide périodique de Schiff (PAS), ronde ou polycyclique
 - une **palissade histiocytaire** au pourtour, avec quelques cellules géantes
 - en périphérie un **tissu inflammatoire de granulation** de type bourgeon charnu avec des infiltrats lymphoïdes péri-capillaires. Des polynucléaires peuvent être présents.
- Au **stade évolué**, on observe:
 - de la **fibrose** (surtout dans le nodule rhumatoïde)
 - une **néogenèse capillaire** de type cicatriciel et des **calcifications**
- Éléments permettant la distinction avec le granulome annulaire profond:
 - absence de dépôts de mucine
 - présence d'une **fibrose d'enkystement**
 - présence de **nombreuses cellules géantes**

Nodules rhumatoïdes: traitement

- **Abstention** thérapeutique
- **Traitement local** proposé :
 - injections intralésionnelles de **corticoïdes** (souvent efficaces)
 - **exérèse chirurgicale** pour nodules volumineux avec compression nerveuse ou échec des corticoïdes.
- **Cas sévères: traitement systémique** pouvant être proposé:
 - **corticothérapie** générale
 - dapsone
 - anti-paludéens de synthèse
 - colchicine
- Noduloses accélérées induite:
 - arrêt du méthotrexate
 - D-pénicillamine en l'absence de régression à l'arrêt

BIBLIOGRAPHIE (1)

- Benedetta Terziroli Beretta-Piccoli, *Clin Rev Allergy immunol.*, 2018 Feb;54(1):131-146
- Wendenthaler-Barth B, *Hautarzt*, 2017 Jul;68(7):536-541
- Joseph JC, *Dermatol Clin.*, 2015 Jul;33(3):609-30
- Wick MR, *Semin Diagn Pathol*, 2017 May;34(3):301-311
- Lo Schiavo A, *Clin Dermatol.*, 2014 Sep-Oct;32(5):646-53
- Holl-Ulrich K, *Pathologe.*, 2016 Mar;37(2):172-82
- Rosenbach M, *Dermatol Clin.*, 2015 Jul;33(3):373-87
- Asai J, *J.Dermatol.*, 2017 Mar;44(3):297-303
- Xue Y, *Am J Clin Dermatol.*, 2016 Apr;17(2):147-62
- Yamamoto T., *Mod Rheumatol.*, 2013;23:617-622

BIBLIOGRAPHIE (2)

- Baan H., *Clin Rheumatol.*, 2006;25:21-23
- Dash S., *J Rheumatol.*, 1999;26:1396-1399
- Hawryluk E.B., *Am J Clin Dermatol.*, 2010;11:171-181
- Yamamoto T., *Rheumatol Int.*, 2009, Juill;29(9):979-88
- Lora V, *G Ital Dermatol E Venereol Organo Uff Soc Ital Dermatol E Sifilogr.*, 2018, avr;153(2):243-55
- Sayah A., *J Am Acad Dermatol.*, 2005, août;53(2):191-209; quiz 210-2
- Gordon DA, *Am J Med.*, 1973, avr;54(4):445-52

Xanthogranulome nécrobiotique

Xanthogranulome nécrobiotique

Généralités

- Dermatose granulomateuse **très rare**
- Dans 80% cas: association à une **paraprotéine monoclonale de type IgG** kappa ou lambda (MGUS ou myélome)
 - interaction avec nombreuses lipoprotéines
 - modification de l'homéostasie lipidique macrophagique.
- Autres associations:
 - **cryoglobulinémie**
 - **syndrome lymphoprolifératif**

Clinique

- Plaques ou nodules **infiltrés** de coloration **jaunâtre**, brune ou érythémateuse
- Localisation évocatrice: **zone périorbitaire**
- Autres localisations: tronc et membres
- Complications locales des lésions:
 - **ulcération** possible
 - cicatrices avec **complications ophtalmologiques** (blépharite, troubles oculomoteurs, proptose)
- Atteintes extra-cutanées exceptionnelles (larynx, pharynx, cœur, poumon, ovaire, rein, foie, rate, etc.)

Evolution

- **Lentement progressive:**
 - augmentation de la taille des lésions
 - augmentation du nombre de lésions
- **Régression spontanée possible**



Histologie

- Infiltrat **granulomateux** du derme et de l'hypoderme:
 - **plurifocal**
 - riche en **cellules géantes atypiques**
 - riche en **cellules de Touton** (cellules géantes chargées en lipides)
 - séparé par des plages de **nécrobiose** contenant des **cristaux de cholestérol**
- Généralement: granulome de type **interstitiel** mais organisation **palissadique** possible au contact des plages de nécrobiose
- Présence de plasmocytes et de nodules lymphoïdes possible

Prise en charge

- **Surveillance régulière:**
 - de la survenue d'une **MGUS**
 - de la transformation d'une MGUS en **myélome** nécessaire
- En cas de myélome: le **traitement spécifique** permet généralement la régression des lésions
- Dans les autres cas: **traitement non codifié**. Ont été proposés :
 - la corticothérapie générale
 - le chlorambucil
 - le melphalan
 - le thalidomide
 - la plasmaphérese

BIBLIOGRAPHIE (1)

- **Benedetta Terziroli Beretta-Piccoli**, *Clin Rev Allergy immunol.*, 2018 Feb;54(1):131-146
- **Wendeinhaler-Barth B**, *Hautarzt*, 2017 Jul;68(7):536-541
- **Joseph JC**, *Dermatol Clin.*, 2015 Jul;33(3):609-30
- **Wick MR**, *Semin Diagn Pathol*, 2017 May;34(3):301-311
- **Lo Schiavo A**, *Clin Dermatol.*, 2014 Sep-Oct;32(5):646-53
- **Holl-Ulrich K**, *Pathologe.*, 2016 Mar;37(2):172-82
- **Rosenbach M**, *Dermatol Clin.*, 2015 Jul;33(3):373-87
- **Asai J**, *J.Dermatol.*, 2017 Mar;44(3):297-303
- **Wood A.J.**, *Arch Dermatol.*, 2009;145:279-284
- **Szalat R.**, *J Intern Med.*, 2014;276:269-284

BIBLIOGRAPHIE (2)

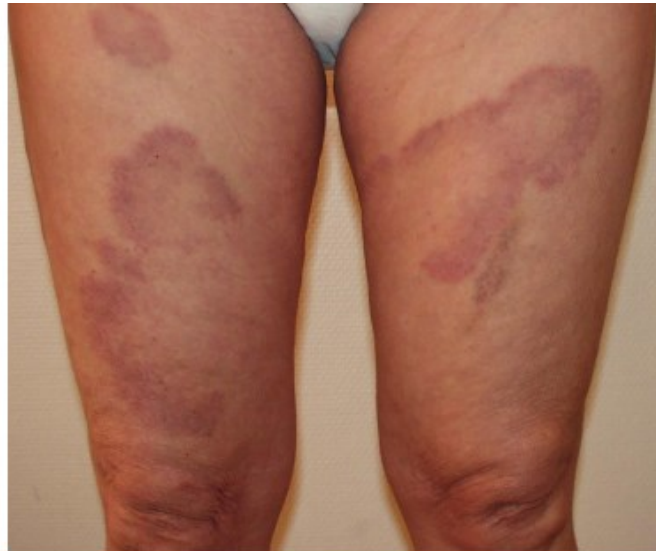- Panayi GS, Wooley P, Batchelor JR. Genetic basis of rheumatoid disease: HLA antigens, disease manifestations, and toxic reactions to drugs. *Br Med J.* 11 nov 1978;2(6148):1326-8.
- Burmester G-R, Kivitz AJ, Kupper H, Arulmani U, Florentinus S, Goss SL, et al. Efficacy and safety of ascending methotrexate dose in combination with adalimumab: the randomised CONCERTO trial. *Ann Rheum Dis.* juin 2015;74(6):1037-44.
- Krieckaert CL, Nurmohamed MT, Wolbink GJ. Methotrexate reduces immunogenicity in adalimumab treated rheumatoid arthritis patients in a dose dependent manner. *Ann Rheum Dis.* nov 2012;71(11):1914-5.
- Prevoo ML, van 't Hof MA, Kuper HH, van Leeuwen MA, van de Putte LB, van Riel PL. Modified disease activity scores that include twenty-eight-joint counts. Development and validation in a prospective longitudinal study of patients with rheumatoid arthritis. *Arthritis Rheum.* janv 1995;38(1):44-8.

Dermatite interstitielle granulomateuse

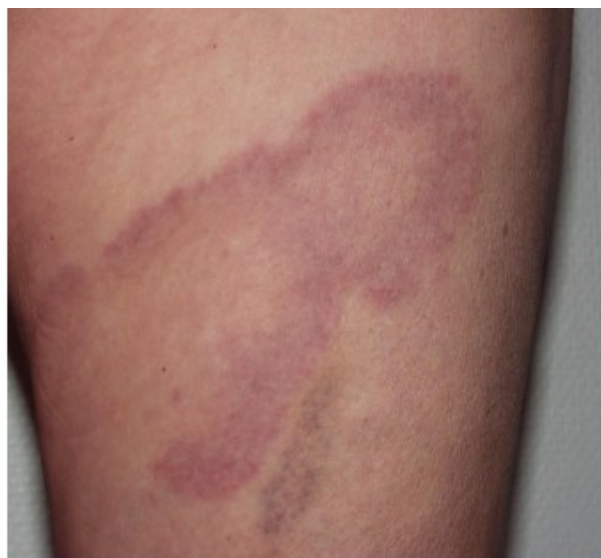Dermatite interstitielle granulomateuse

Généralités

- Touche préférentiellement la **femme**
- Survient souvent dans un contexte de:
 - **maladie auto-immune mal étiquetée** (PR, lupus érythémateux, hépatite auto-immune, syndrome des antiphospholipides, autres connectivites, thyroïdite auto-immune),
 - **lymphoprolifération**
 - ou de **cancer solide** (polyarthrite et dermatite interstitielle granulomateuse paranéoplasique).
- Evolution: marquée par une **alternance de poussée et de rémission** (régression des lésions en 6 à 12 mois)



Collection Pr BERBIS, CHU Nord, Marseille



Collection Pr BERBIS, CHU Nord, Marseille

Histologie

- Granulome
 - **histiocytaire**
 - **interstitiel diffus et dense** du derme réticulaire
 - adoptant une **disposition en bande**
- Altérations particulières du tissu conjonctif :
 - faisceaux de collagène individuels **altérés, hypercolorables et éosinophiles**, entourés d'une **palissade histiocytaire** (« rosette »)
 - absence de dépôt de mucine
 - absence de vascularite
 - cellules géantes peu nombreuses
 - quelques neutrophiles et éosinophiles surtout autour du collagène altéré.

La dermatite interstitielle granulomateuse médicamenteuse

- Médicaments incriminés: anti-TNF alpha, IEC, inhibiteurs calciques, anti-épileptiques etc
- Délai d'apparition des lésions **très variable** (4 semaines à plusieurs années)
- Clinique:
 - **macules ou plaques annulaires** asymptomatiques
 - localisations: extrémités, plis, face interne des avant-bras ou région inter mammaire
- Histologie: proche de la forme classique avec un infiltrat histiocytaire interstitiel, mais avec présence :
 - de **lymphocytes atypiques**
 - d'**éosinophiles**
 - d'**élastophagie**
 - de **cellules géantes**
 - d'une **dermatite vacuolaire** de l'interface voire d'une **dermatite lichénoïde**
 - de **granulomes extra-vasculaires nécrosants**
- Traitement: **arrêt du médicament** en cause

La dermatite granulomateuse palissadique neutrophilique

- Survient au cours de diverses **affections systémiques**:
 - syndrome de Churg et Strauss et maladie de Wegener
 - lymphoproliférations
 - lupus érythémateux systémiques et polyarthrite rhumatoïde
 - colite inflammatoire
- Clinique: **plaques érythémateuses** du tronc ou **papules** des membres (coudes, doigts), de la face ou du cou, parfois **ombiliquées ou nécrotiques, multiples** et souvent **symétriques**
- Histologie: infiltrat **histiocytaire palissadique et interstitiel** avec :
 - de nombreux **neutrophiles** avec **leucocytoclasie** et avec ou sans vascularite des petits vaisseaux dermiques
 - une **nécrose basophile** en plage du tissu conjonctif
 - parfois des éosinophiles
 - parfois du granulome nécrosant extravasculaire

Prise en charge

- Traitement **non codifié**
- Repose sur le **traitement de la maladie systémique** associée qui doit toujours être recherchée
- Amélioration possible des lésions sous:
 - **corticoïdes topiques**
 - **antipaludéens de synthèse**
 - **dapsone**
- Traitement essayés dans les cas réfractaires:
 - AINS
 - méthotrexate
 - ciclosporine
 - anti-TNF
 - tocilizumab.

BIBLIOGRAPHIE (1)

- Benedetta Terziroli Beretta-Piccoli, *Clin Rev Allergy immunol.*, 2018 Feb;54(1):131-146
- Wendeinthal-Barth B, *Hautarzt*, 2017 Jul;68(7):536-541
- Joseph JC, *Dermatol Clin.*, 2015 Jul;33(3):609-30
- Wick MR, *Semin Diagn Pathol*, 2017 May;34(3):301-311
- Lo Schiavo A, *Clin Dermatol.*, 2014 Sep-Oct;32(5):646-53
- Holl-Ulrich K, *Pathologe.*, 2016 Mar;37(2):172-82
- Rosenbach M, *Dermatol Clin.*, 2015 Jul;33(3):373-87
- Asai J, *J.Dermatol.*, 2017 Mar;44(3):297-303
- Hawryluk E.B., *Am J Clin Dermatol.*, 2010;11:171-181

BIBLIOGRAPHIE (2)

- Panayi GS, Wooley P, Batchelor JR. Genetic basis of rheumatoid disease: HLA antigens, disease manifestations, and toxic reactions to drugs. *Br Med J.* 11 nov 1978;2(6148):1326-8.
- Burmester G-R, Kivitz AJ, Kupper H, Arulmani U, Florentinus S, Goss SL, et al. Efficacy and safety of ascending methotrexate dose in combination with adalimumab: the randomised CONCERTO trial. *Ann Rheum Dis.* juin 2015;74(6):1037-44.
- Krieckaert CL, Nurmohamed MT, Wolbink GJ. Methotrexate reduces immunogenicity in adalimumab treated rheumatoid arthritis patients in a dose dependent manner. *Ann Rheum Dis.* nov 2012;71(11):1914-5.
- Prevoo ML, van 't Hof MA, Kuper HH, van Leeuwen MA, van de Putte LB, van Riel PL. Modified disease activity scores that include twenty-eight-joint counts. Development and validation in a prospective longitudinal study of patients with rheumatoid arthritis. *Arthritis Rheum.* janv 1995;38(1):44-8.

Granulomes palissadiques : fichier Word

GRANULOMES CUTANES PALISSADIQUES

Introduction :

Les granulomes cutanés palissadiques regroupent un certain nombre d'affections ayant la même définition histologique correspondant à une réaction inflammatoire granulomateuse nodulaire essentiellement constituée d'histiocytes, de disposition palissadique autour de foyers d'altération du tissu conjonctif dermo-hypodermique (appelés nécrobiose, avec détérioration des faisceaux collagène et parfois élastiques, mais aussi régénération et formation de néovaisseaux).

Différentes entités répondent à cette définition :

- le granulome annulaire
- la nécrobiose lipoidique
- les nodules rhumatoïdes
- le xanthogranulome nécrobiotique
- la dermatite granulomateuse interstitielle

Les anomalies au centre du granulome permettent généralement de différencier les différentes formes : dépôts de mucine dans granulome annulaire, présence de nécrose dans la nécrobiose lipoidique et nécrose massive avec fibrine dans les nodules rhumatoïdes.

Certaines granulomatoses cutanées habituellement non palissadiques peuvent exceptionnellement avoir cette présentation : granulome à corps étranger, dermatoses infectieuses (syphilis et tréponématose endémique), acrodermatite chronique atrophiante de Pick-Herxheimer, tophus goutteux.

Le granulome annulaire

Il s'agit d'une maladie inflammatoire cutanée bénigne et fréquente, d'évolution chronique mais souvent spontanément régressive.

Il est plus fréquent chez la femme (sex ratio de 2/1), et peut survenir à tous les âges mais préférentiellement chez les moins de 30 ans. Il peut également s'observer chez l'enfant.

L'étiologie est inconnue. L'hypothèse infectieuse ou post-infectieuse a souvent été proposée malgré l'absence de documentation microbiologique dans l'ensemble des études (VIH, VHB, VHC, EBV, VZV, HSV, borréliose, infections fongiques et mycobactériennes), tout comme l'hypothèse post-traumatique (piqûres d'insecte ou traumatismes physiques minimes, IDR, tatouage, mésothérapie etc.), suggérant une réaction d'hypersensibilité retardée.

L'association causale à des maladies systémiques n'existe pas chez l'enfant et n'a pas été prouvée chez l'adulte, bien que la fréquence du granulome annulaire semble plus importante chez les patients atteints de thyroïdite auto-immune ou de dyslipidémie.

Les données concernant le lien entre diabète et granulome annulaire sont contradictoires.

D'autres associations ont été évoquées : hépatites auto-immunes, cholangite biliaire primitive, sarcoïdose, syndrome de sweet, polyarthrite rhumatoïde.

Des cas de granulome annulaire d'origine médicamenteuse ont été proposés, notamment dans les suites d'une biothérapie (réaction paradoxale) ou d'une vaccination (BCG, hépatite B), mais aussi avec d'autres molécules (Amlor, Allopurinol etc).

Une prédisposition familiale a également été suggérée (association au HLA B-w35 rapportée).

Aspects cliniques

4 formes cliniques sont individualisées : localisée, généralisée, perforante et sous-cutanée.

➤ La forme localisée

C'est la forme la plus fréquente (75% des granulomes annulaires), survenant chez l'adulte jeune. Elle se compose d'un nombre limité de petites papules fermes intradermiques de 2 à 4mm, couleur de peau normale ou érythémateuse, plus ou moins confluentes, de disposition annulaire ou arciforme et d'extension centrifuge. Il n'y a pas de participation épidermique. Le centre de la lésion peut prendre une forme déprimée ou pigmentée.

Ces lésions se disposent classiquement sur la face dorsale des extrémités (mains et pieds), parfois sur la face latérale des doigts, et peuvent s'étendre sur les poignets, les avant-bras voire les coudes, et les chevilles.

Elles peuvent également siéger sur les oreilles, la nuque et les saillies articulaires des membres. Elles ne sont pas symptomatiques, en particulier non douloureuses et non prurigineuses, et épargnent généralement la région palmoplantaire et les muqueuses.

L'évolution est spontanément favorable dans la plupart des cas, en quelques mois à 2 ans.

➤ Les formes généralisées

Elles sont plus fréquentes chez les hommes, notamment les enfants de moins de 10 ans ou les adultes de plus de 40 ans, et chez les patients VIH, et sont moins souvent spontanément régressives.

Elles correspondent soit :

- à la survenue simultanée d'au moins 10 plaques annulaires (granulome annulaire généralisé) touchant les membres, le cou et le tronc.

- à la survenue d'une centaine de petites papules de 1 à 2 mm érythémateuses plus ou moins coalescentes (granulome annulaire disséminé papuleux)

- à la survenue de grandes lésions maculeuses érythémato-violacées du tronc et de la partie proximale des membres (granulome annulaire atypique ou granulome annulaire interstitiel).

Elles respectent généralement le cuir chevelu, la région palmoplantaire et les muqueuses.

Dans les formes disséminées atypiques, des syndromes paranéoplasiques sur tumeurs solides ou lymphomes ont été rapportés.

➤ La forme perforante

Il s'agit d'une forme rare touchant principalement l'enfant. Il correspond à des petites papules ombiliquées centrées par une cicatrice ou une croûte (correspondant à l'élimination trans-épidermique du tissu conjonctif altéré) voire une pustule, siégeant sur les doigts et les mains. Les lésions pourraient avoir un caractère saisonnier (améliorées l'hiver et aggravées l'été).

➤ La forme sous-cutanée

Il s'agit d'une forme rencontrée chez l'enfant principalement, formée de nodules fermes du derme ou de l'hypoderme de 1 à 5cm d'apparition brutale (pseudonodules rhumatoïdes), isolés ou groupés en amas, siégeant généralement sur les extrémités, les mains, les régions pré-tibiales et péri-orbitaires, le cuir chevelu et les fesses.

Ces nodules sont indolores et la peau en regard est d'aspect normal.

Leur régression spontanée est classique comme dans la forme localisée.

Histologie

Le granulome annulaire correspond typiquement à un infiltrat histiocytaire de disposition palissadique autour de foyer de nécrobiose incomplète du tissu conjonctif.

Les lésions prédominent dans le derme superficiel et moyen et sont focales.

On distingue :

- **La dégénérescence tissulaire** : foyers de dégénérescence incomplète de tissu conjonctif dermique qui devient granuleux, basophile ou éosinophile, constitué de fibres de collagènes altérées entre lesquelles on peut observer des dépôts de fibrine et de mucine visible au bleu alcian (clé du diagnostic de granulome annulaire permettant de le différencier des autres granulomes palissadiques). Les fibres élastiques sont conservées, au moins en partie, sauf dans les formes élastophagiques, expliquant la régression possible des lésions sans cicatrice. Il n'y a pas d'atteinte vasculaire.
- **L'infiltrat granulomateux** : disposé autour des vaisseaux sanguins et autour des foyers de dégénérescence tissulaire, il se compose essentiellement d'histiocytes et de quelques lymphocytes. Il n'est pas toujours de disposition palissadique et peut avoir une disposition interstitielle sans organisation. On peut trouver des granulomes tuberculoïde de manière occasionnelle. On observe rarement des polynucléaires éosinophiles ou neutrophiles, parfois en leucocytoclasie. Les cellules géantes sont peu nombreuses, voire absentes. Dans la forme perforante, la lésion est très superficielle et s'accompagne d'une ulcération épidermique. Dans la forme sous-cutanée, la disposition est franchement plus palissadique autour de larges foyers de nécrose. Le problème du diagnostic différentiel avec le nodule rhumatoïde se pose alors.

Formes particulières

Certaines affections sont considérées comme des variantes de granulomes annulaires :

- **Le granulome actinique**

Décrit par O'Brien, il survient sur zones photo-exposées (visage et cou surtout) et correspond à une ou plusieurs plaques annulaires, érythémateuses et infiltrées, lentement migratrices, dont le centre peut être atrophique ou hypopigmenté. Les facteurs de risques seraient un phototype clair et à un âge avancé, conduisant aux dommages photo-induits.

Histologiquement, il s'agit d'un granulome histiocytaire riche en cellules géantes avec élastophagocytose. On observe également des signes d'héliodermie marqués avec atrophie épidermique et élastose solaire importante.

Le granulome est volontiers tuberculoïde ou interstitiel plutôt que palissadique. Les cellules géantes sont plus nombreuses que dans le granulome annulaire et il n'y a pas de dépôts de mucine.

- **Le granulome élastolytique annulaire à cellules géantes (GEACG)**

Il s'agit d'une affection rare, touchant principalement la femme entre 30 et 50 ans. Il est formé de lésions papuleuses érythémateuses de disposition annulaire, siégeant en zones photoexposées, y compris le visage.

L'histologie montre un infiltrat granulomateux avec histiocytes parfois épithélioïdes, cellules

géantes et élastophagocytose marquée responsable de la disparition du réseau élastique au centre des plaques annulaires. Il n'y a pas de nécrobiose ni de dépôt de mucine.

➤ **Autres formes atypiques**

Des granulomes annulaires photodistribués, palmaires et muqueux (muqueuse orale) ont été décrits.

Dans ces cas particuliers, il convient de rechercher une néoplasie solide, une hémopathie ou une maladie systémique.

Traitement

Dans la majeure partie des cas, l'abstention thérapeutique est la règle puisque les lésions sont spontanément régressives (forme localisée et sous-cutanée de l'enfant).

Des régressions sont parfois observées après biopsie de la bordure d'une plaque. Ce phénomène est discuté et n'a jamais été expliqué de façon satisfaisante. Le relargage de cytokines provoqué par le traumatisme et la cicatrisation induite pourraient constituer une piste.

Pour les formes non régressives et généralisées, il n'existe aucun consensus thérapeutique par manque d'études contrôlées.

Il convient de rechercher un facteur déclenchant ou une maladie systémique dans les formes généralisées: sérologies VIH et VHC, glycémie à jeun, bilan lipidique, NFS, bilan thyroïdien. Par ailleurs, dans les formes disséminées atypiques, il faut rechercher une tumeur solide ou une hémopathie (étiologie paranéoplasique possible).

Le retentissement esthétique et l'extension des lésions a conduit à l'utilisation de nombreuses thérapeutiques dont aucune n'a pu prouver son efficacité.

A titre indicatif, les traitements utilisés sont les suivants, à pondérer en fonction de la balance bénéfique/risque et des comorbidités du patient :

- **Dans les formes localisées**
 - Corticothérapie locale (topique ou intra-lésionnelle) : traitement de 1^{ère} intention des formes localisées
 - Cryothérapie
 - Tacrolimus topique
 - PUVA thérapie localisée
 - Photothérapie dynamique (PDT)
 - Lasers

- **Dans les formes généralisées (résultats inégaux)**
 - PUVA thérapie (la plus prometteuse)
 - UVB thérapie
 - Photothérapie dynamique
 - Corticothérapie générale (peu recommandée car rechutes très fréquentes à l'arrêt et effets secondaires à long terme)
 - Biothérapie (anti-TNF alpha)
 - Isotrétinoïne
 - Diméthylfumarate
 - Thalidomide

- Anti-paludéens de synthèse
- Dapsone
- Vitamine E
- Vitamine D
- Ciclosporine
- Méthotrexate
- Combinaison d'antibiothérapies (Rifampicine, Ofloxacine, Minocycline)
- Doxycycline
- Antituberculeux (Rifampicine, Isoniazide, Pyrazinamide)
- Pentoxifylline
- Hydroxyurée

La nécrobiose lipoïdique

Il s'agit d'une dermatose granulomateuse bénigne, classiquement associée au diabète, bien qu'elle soit rare dans cette population puisque seulement 0,3 à 1,2% des patients diabétiques développeront une nécrobiose lipoïdique.

Le rôle pathologique de la micro-angiopathie est suggéré par l'association fréquente avec le diabète (hypoxie chronique conduisant à l'épaississement de la paroi des petits vaisseaux dû aux dépôts de glycoprotéines).

Par ailleurs, un rôle pathogène du transporteur érythrocytaire humain du glucose Glut-1 a été proposé du fait de sa surexpression dans les lésions de nécrobiose lipoïdique chez les diabétiques et non diabétiques

Plusieurs cas de nécrobiose lipoïdique ont été rapportés au cours de maladies inflammatoires de l'intestin (maladie de Crohn ou rectocolite hémorragique) et de thyroïdites auto-immunes (thyroïdite de Hashimoto et maladie de Basedow).

Elle touche principalement l'adulte jeune, préférentiellement les femmes (sex ratio de 3/1).

Le terme nécrobiose correspond à l'inflammation histologique déclenchée par la mort cellulaire, alors que le terme lipoïdique se réfère à l'apparence clinique jaunâtre des lésions due aux dépôts lipidiques secondaires à la dégénérescence du collagène.

Aspects cliniques

La forme typique correspond à une dermatite sclérodermiforme atrophiante des régions pré-tibiales. Les lésions débutent sous la forme de petites papules fermes érythémateuses ou de nodules indolores qui vont progressivement confluer pour former des plaques ovoïdes d'extension progressive, à bordure indurée violacée et centre brun progressivement atrophique, jaunâtre et télangiectasique.

La dermoscopie peut être utile au stade précoce : on peut observer des télangiectasies ramifiées et des vaisseaux en épingle à cheveux sur fond jaunâtre.

L'atteinte est bilatérale et multiple le plus souvent mais peut être unilatérale et unique.

L'évolution est chronique, les plaques s'indurant progressivement et pouvant adhérer au plan ostéopériosté voire s'ulcérer et se surinfecter.

En cas d'ulcérations, des douleurs peuvent apparaître et la cicatrisation est difficilement.

Rarement, une évolution carcinomateuse a été décrite sur des lésions anciennes après plusieurs années.

Dans 15% cas, les lésions sont présentes dans d'autres localisations (mains, doigts, avant-bras, cuir chevelu, tronc, visage, chevilles, dos des pieds, verge) et généralement associées à la forme pré-tibiale. Les lésions sont alors plus papuleuses et nodulaires, moins atrophiques, se rapprochant du granulome annulaire.

Une rémission survient dans 15% des cas après 1 à 35 ans d'évolution au prix de cicatrices atrophiques.

La granulomatose disciforme chronique et progressive de Miescher est une forme particulière par son atteinte isolée du visage ou du cuir chevelu chez le non diabétique. Cliniquement, il s'agit d'une plaque polycyclique de 2 à 5 cm de diamètre s'élargissant progressivement, glabre, lisse, rouge brunâtre à bords francs non infiltrés. Histologiquement, l'absence de nécrobiose est fréquente. L'appartenance de cette entité est discutée, elle pourrait être rapprochée du granulome d'O'Brien ou de la sarcoïdose.

Histologie

Les aspects histologiques dépendant du stade évolutif et du site de la biopsie.

Le granulome peut être palissadique ou interstitiel.

On peut observer :

- Au niveau de la bordure : infiltrat inflammatoire histiocytaire palissadique avec nécrobiose marquée et sclérose, sur toute la hauteur du derme et parfois dans l'hypoderme
- Des altérations vasculaires (turgescence endothéliale, fibrose pariétale avec hyalinisation témoignant de la microangiopathie).
- Des macrophages spumeux chargés de lipides, responsables de la couleur jaunâtre de la lésion
- Des lymphocytes péri-capillaires et des plasmocytes en profondeur
- Un épiderme normal, atrophique ou hyperkératosique

Il est souvent difficile de discerner l'histologie d'un granulome annulaire et de la nécrobiose lipoïdique.

Les éléments en faveur d'une nécrobiose lipoïdique sont les suivants :

- le caractère plus profond et diffus des lésions (pouvant atteindre l'hypoderme, respectant le derme superficiel)
- l'horizontalisation des foyers de nécrobiose
- l'absence ou la rareté des dépôts de mucine
- la présence d'altérations vasculaires
- la présence de dépôts lipidiques intra ou extra-cellulaires sous formes d'histiocytes spumeux
- la richesse de l'infiltrat en cellules géantes

Dans la granulomatose de Miescher, il n'y a pas de nécrose mais un infiltrat granulomateux diffus du derme riche en cellules géantes de type xénique ou de type Langhans avec des signes d'élastophagie.

Traitement

Il convient de rechercher un diabète à ne pas méconnaître, bien que l'évolution de la nécrobiose lipoïdique ne semble pas corrélée à l'équilibre glycémique.

De nombreuses options thérapeutiques ont été proposées avec une efficacité aléatoire.

- **Traitements locaux (les plus utilisés)**

- Dermocorticoïdes (en occlusion)
- Corticothérapie intra-lésionnelle

Leur emploi est limité du fait des effets secondaires potentiels : majoration de la composante atrophique cutanée, risque de surinfection

- Tacrolimus topique
- Anti-TNF intra-lésionnel
- Exérèse chirurgicale avec greffe possible pour les formes localisées, douloureuses ou ulcéreuses (mais risque de récurrence locale ou d'un résultat esthétique décevant)

➤ **Traitements systémiques proposés**

- Corticothérapie générale
- PUVA-thérapie
- Antipaludéens de synthèse
- Ciclosporine
- Pentoxifylline
- Diméthylfumarate
- PDT
- Mycophénolate-mofetil
- Oxygénothérapie hyperbare

Les nodules des maladies rhumatismales

Aspects cliniques

➤ **Nodules rhumatoïdes**

C'est la manifestation extra-articulaire la plus fréquente de la polyarthrite rhumatoïde.

Ils surviennent chez 20 à 30% des patients atteints de polyarthrite rhumatoïde.

Ce sont des nodules dermo-hypodermiques indolores adhérents au périoste, localisés sur les faces d'extension des articulations (olécrâne, surface ulnaire de l'avant-bras, face d'extension des mains, métacarpo-phalangiennes et inter-phalangiennes proximales, épaules, tubérosités ischiatiques, sacrum, genoux, pieds), survenant principalement chez les adultes avec une polyarthrite rhumatoïde séropositive et des signes d'activité de la maladie (forme sévère, destructrice, vascularite rhumatoïde).

Leur présence au diagnostic est considérée comme un facteur prédictif de sévérité, avec atteinte articulaire érosive et atteintes extra-articulaires fréquentes (notamment vascularite).

Parfois, les nodules s'ulcèrent, se surinfectent ou se drainent.

La nodulose rhumatoïde correspond à l'association de ces nodules cutanés à des localisations intra-osseuses juxta-articulaires, prenant un aspect géodique des régions épiphysaires sur les radiographies, à distinguer des lésions synoviales destructrices de la polyarthrite rhumatoïde.

Des localisations viscérales de ces nodules sont possibles (yeux, myocarde, valves cardiaques, poumons, cordes vocales, plèvre, péritoine, paroi abdominale, capsule splénique etc).

Ils peuvent précéder de plusieurs années l'apparition des lésions articulaires. Leur évolution est chronique, insidieuse. La régression est possible, surtout si le mécanisme irritatif disparaît.

La nodulose rhumatoïde accélérée, dont la physiopathologie est inconnue, correspond à une situation clinique particulière où de multiples nodules cutanés apparaissent rapidement après l'introduction d'un traitement systémique (classiquement après introduction du méthotrexate, mais possible également avec l'éta nercept, l'infliximab, l'adalimumab, le léflunomide ou l'azathioprine).

Plus rarement, on décrit des nodules « rhumatoïdes » dans le cadre de la maladie de Still de l'enfant, au cours d'un lupus érythémateux systémique ou d'une spondylarthrite ankylosante.

Plusieurs mécanismes physiopathologiques ont été proposés :

- traumatismes
- libération d'enzymes protéolytiques
- vascularite liée aux complexes immuns
- réponse immunitaire spécifique liée aux lymphocytes T
- prédisposition génétique

➤ **Nodules rhumatismaux**

C'est la manifestation cutanée caractéristique des fièvres rhumatismales (rhumatisme articulaire aigu) avec atteinte cardiaque grave, après infection à streptocoque bêta-hémolytique du groupe A. Celles-ci sont devenues exceptionnelles, tout comme les nodules rhumatismaux.

Ce sont des nodules sous-cutanés indolores, juxta-articulaires, au contact des proéminences osseuses.

Ils sont de plus petite taille et d'évolution plus courte que les nodules rhumatoïdes.

Ils ont tendance à disparaître spontanément quand la maladie rhumatismale s'améliore.

Les nodules rhumatismaux ou rhumatoïdes apparaissant en dehors de toute symptomatologie rhumatismale sont le plus souvent des granulomes annulaires profonds (« nodules pseudo-rhumatoïdes »), en particulier chez l'enfant dans la région céphalique.

Histologie

Elle est similaire pour tous les nodules des maladies rhumatismales.

Le nodule, hypodermique ou dermique profond, se caractérise par trois zones distinctes :

- une zone centrale de nécrose fibrinoïde collagénique très colorable à l'acide périodique de Schiff (PAS), ronde ou polycyclique
- une palissade histiocytaire au pourtour, avec quelques cellules géantes
- en périphérie un tissu inflammatoire de granulation de type bourgeon charnu avec des infiltrats lymphoïdes péri-capillaires. Des polynucléaires peuvent être présents.

A un stade évolué, on peut observer de la fibrose (surtout dans le nodule rhumatoïde), une néogenèse capillaire de type cicatriciel et des calcifications.

Les éléments permettant la distinction avec le granulome annulaire profond sont les suivants :

- l'absence de dépôts de mucine
- la présence d'une fibrose d'enkystement
- la présence de nombreuses cellules géantes

C'est surtout l'existence d'une polyarthrite rhumatoïde qui permet de retenir le diagnostic.

Traitement

L'évolution des nodules est imprévisible, non parallèle à celle de la PR.
Le plus souvent, ils sont stables. Ils peuvent grossir lentement, disparaître spontanément ou sous traitement de la PR et réapparaître plus tard.

L'abstention thérapeutique est la règle.

Sinon, un traitement local peut être proposé :

- les injections intralésionnelles de corticoïdes sont souvent efficaces
- l'exérèse chirurgicale est parfois proposée pour des nodules volumineux avec compression nerveuse ou échec des corticoïdes.

Pour les cas sévères, un traitement systémique par corticothérapie générale, dapsone, anti-paludéens de synthèse ou colchicine peut être proposé.

Concernant les noduloses accélérées induite, La D-pénicillamine peut être utilisée lorsque l'arrêt du Méthotrexate ne s'accompagne pas d'une régression.

Les nodules rhumatismaux disparaissent avec le traitement du rhumatisme articulaire aigu et n'ont pas de traitement spécifiquement dédié.

Le xanthogranulome nécrobiotique

Aspects cliniques

Il s'agit d'une dermatose granulomateuse très rare se traduisant par des plaques ou nodules infiltrés de coloration jaunâtre, brune ou érythémateuse, siégeant de façon très évocatrice dans la zone périorbitaire, mais pouvant toucher également le tronc et les membres.

Les lésions sont parfois ulcérées et cicatricielles et peuvent fréquemment s'accompagner de complications ophtalmologiques (blépharite, troubles oculomoteurs, proptose).

Les atteintes extra-cutanées sont exceptionnelles (larynx, pharynx, cœur, poumon, ovaire, rein, foie, rate, etc.).

Dans 80% cas, le xanthogranulome nécrobiotique s'associe à une paraprotéine monoclonale de type IgG kappa ou lambda (MGUS ou myélome) qui va interagir avec de nombreuses lipoprotéines et va ainsi modifier l'homéostasie lipidique macrophagique.

De la même façon, une cryoglobulinémie ou un syndrome lymphoprolifératif peuvent également s'associer au xanthogranulome nécrobiotique.

L'évolution est lentement progressive avec augmentation de la taille et du nombre de lésions. La régression spontanée est possible.

Histologie

Le derme et l'hypoderme sont le siège d'un infiltrat granulomateux plurifocal, riche en cellules géantes atypiques et en cellules de Touton (cellules géantes chargées en lipides), séparé par des plages de nécrobiose contenant des cristaux de cholestérol.

Généralement, le granulome est de type interstitiel mais il peut avoir une organisation palissadique au contact des plages de nécrobiose.

La présence de plasmocytes et de nodules lymphoïdes est possible.

Traitement

La surveillance régulière de la survenue d'une MGUS ou de la transformation d'une MGUS en myélome est nécessaire.

Dans les cas où le xanthogranulome nécrobiotique s'associe à un myélome, le traitement du myélome permet généralement la régression des lésions.

Dans les autres cas, le traitement n'est pas codifié. Ont été proposés :

- la corticothérapie générale
- le Chlorambucil
- le Melphalan
- le Thalidomide
- la plasmaphérèse

La dermatite interstitielle granulomateuse

Elle correspond à un cadre anatomoclinique particulier.

Aspects cliniques

Elle touche préférentiellement les femmes et se traduit par l'apparition progressive de cordons érythémateux indurés, asymptomatique, verticaux, des plis axillaires et des parois thoraciques latérales. Des plaques ou nodules érythémateux, bruns ou violacés sont également possibles, sur les cuisses, les bras ou le tronc, parfois confluentes ou annulaires.

L'éruption est parfois associée à des polyarthralgies et survient dans un contexte de maladie auto-immune souvent mal étiquetée (PR, lupus érythémateux, hépatite auto-immune, syndrome des antiphospholipides, autres connectivites, thyroïdite auto-immune), de lymphoprolifération ou de cancer solide (polyarthrite et dermatite interstitielle granulomateuse paranéoplasique).

Ces arthrites accompagnent, précèdent ou suivent les lésions cutanées.

L'évolution est marquée par une alternance de poussée et de phase de rémission. Les lésions régressent en 6 à 12 mois.

Histologie

Elle se caractérise par la présence d'un granulome histiocytaire interstitiel diffus et dense du derme réticulaire, adoptant une disposition en bande, avec altérations particulières du tissu conjonctif :

- faisceaux de collagène individuels altérés, hypercolorables et éosinophiles, entourés d'une palissade histiocytaire (« rosette »)
- absence de dépôt de mucine.
- absence de vascularite
- les cellules géantes sont peu nombreuses
- on peut observer quelques neutrophiles et éosinophiles accompagnant les histiocytes, surtout autour du collagène altéré.

Cet aspect histologique peut être difficile à différencier d'un granulome annulaire interstitiel. En pratique, des explorations complémentaires sont nécessaires devant un aspect de dermatose interstitielle histiocytaire qui n'est pas absolument typique de granulome annulaire.

Les différentes formes

➤ **La dermatite interstitielle granulomateuse médicamenteuse**

Elle correspond à une réaction granulomateuse interstitielle induite par un médicament.

Parmi les médicaments possiblement incriminés, on cite :

- les anti-TNF
- les IEC
- les inhibiteurs calciques
- les antiépileptiques
- les hypolipémiants
- les antihistaminiques
- les antidépresseurs
- les bêtabloquants

Le délai d'apparition des lésions est très variable (de 4 semaines à plusieurs années)

Clinique

Elle se présente sous la forme de macules ou plaques annulaires asymptomatiques siégeant préférentiellement sur les extrémités, les plis, la face interne des avant-bras ou la région inter-mammaire.

Histologie

Elle est proche de la forme classique avec un infiltrat histiocytaire interstitiel, mais on peut observer la présence :

- de lymphocytes atypiques,
- d'éosinophiles,
- d'élastophagie,
- de cellules géantes
- d'une dermatite vacuolaire de l'interface voire d'une dermatite lichénoïde.
- de granulomes extra-vasculaires nécrosants

Traitement

Le traitement consiste en l'arrêt du médicament en cause.

Le diagnostic différentiel avec une forme interstitielle de mycosis fongoïde se pose autant sur le plan clinique qu'histologique. La disparition des lésions après arrêt du traitement est le critère le plus fiable pour distinguer ces diagnostics.

➤ **La dermatite granulomateuse palissadique neutrophilique**

Elle survient au cours de diverses affections systémiques (syndrome de Churg et Strauss, maladie de Wegener, lymphoproliférations, lupus érythémateux systémiques, polyarthrite rhumatoïde, colite inflammatoire) et correspond à un cadre anatomoclinique renvoyant à diverses dénominations dans la littérature :

- granulome nécrosant extra-vasculaire
- granulome de Churg-Strauss
- papules rhumatoïdes

Clinique

Il s'agit de plaques érythémateuses du tronc ou de papules des membres (coudes, doigts), de la face ou du cou, parfois ombiliquées ou nécrotiques, multiples et souvent symétriques.

Le mécanisme d'apparition de ces lésions n'est pas connu mais leur localisation élective suggère une participation traumatique.

Histologie

L'infiltrat histiocytaire est palissadique et interstitiel et s'associe :

- à de nombreux neutrophiles avec leucocytoclasie et avec ou sans vascularite des petits vaisseaux dermiques
- une nécrose basophile en plage du tissu conjonctif
- parfois des éosinophiles
- parfois du granulome nécrosant extravasculaire

Traitement

Le traitement de la dermatite interstitielle granulomateuse et de la dermatite granulomateuse palissadique neutrophilique n'est pas codifié et repose sur le traitement de la maladie systémique associée qui doit toujours être recherchée.

Une amélioration des lésions cutanées est possible sous corticoïdes topiques, antipaludéens de synthèse ou dapsone.

Un traitement par AINS, méthotrexate, ciclosporine et même anti-TNF ou tocilizumab dans les cas réfractaires, ont été essayés.

Dans la dermatite interstitielle granulomateuse médicamenteuse, le traitement repose sur l'arrêt du traitement, la régression des lésions confirmant le diagnostic.

1.5. Autres granulomatoses cutanées aseptiques

Lupus miliaire disséminé de la face

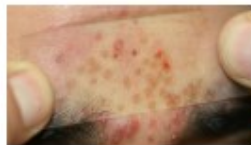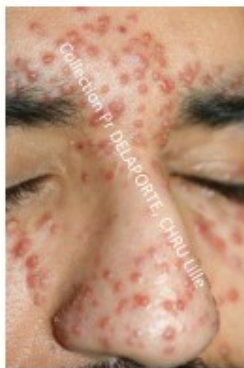Le lupus miliaire disséminé de la face (LMDF)



Généralités

- Dermatose inflammatoire granulomateuse **rare**
- Touche principalement l'**adulte jeune**
- Etiologie **indéterminée**
 - origine tuberculeuse suspectée mais *Mycobacterium tuberculosis* jamais identifié dans les lésions de LMDF
 - considérée par certains comme forme granulomateuse de rosacée mais nettes différences cliniques et histologiques
 - implication suspectée de *Demodex folliculorum*, de *Propionibacterium acnes* et du follicule pilo-sébacé, dont la rupture entraînerait une réaction auto-immune granulomateuse
- Entité parfois décrite sous le terme **FIGURE** pour **Facial Idiopathic Granulomas with Regressiv Evolution**
- Pas d'association à une pathologie systémique sous-jacente

Clinique



- Eruption **bilatérale, symétrique** et **centro-faciale**
- Lésions papuleuses
 - très **lupoïdes** à la vitropression
 - **monomorphes**
 - de couleur **rouge-brun**
 - parfois **nécrotiques**
 - localisation: **face**, y compris paupières et lèvre supérieure
 - +/- disposition **péri-orale**
- Dermoscopie: aspect de « **strawberry pattern** »
 - **bouchons de kératine** au niveau des follicules pileux
 - structures **vasculaires** (vaisseaux linéaires et en épingle à cheveux)
- Atteintes extra-faciales rapportées (axillaire)

Histologie

- Granulomes présents dans le derme:
 - **lympho-épithélioïdes géantocellulaires**
 - centrés par de **larges plages de nécrose caséuse**
- Aspect histologique variable selon le **stade évolutif**:
 - stade **précoce** : **infiltrat lympho-histiocytaire** péri-annexiel et péri-vasculaire
 - stade **plus avancé** : granulome **épithélioïde avec ou sans nécrose** centrale, **abcès** ou infiltrat inflammatoire non granulomateux **aspécifique**
 - stade **tardif** : **fibrose périfolliculaire** accompagnée d'un infiltrat cellulaire **non spécifique** possible

Prise en charge

- **Régression spontanée** possible en 12 à 24 mois laissant place à des cicatrices en « pic à glace »
- Traitement par **cyclines** peut être prescrit en 1^{ère} intention (Doxycycline ou Minocycline)
- Autres traitements proposés (efficacité variable):
 - isotrétinoïne
 - dapsonne
 - corticoïdes
 - clofazimine
 - métronidazole
 - tacrolimus topique
- **Prévention des cicatrices** par utilisation précoce de **corticoïdes** possible
- Traitement des cicatrices: **laser CO2** (bonne efficacité)

BIBLIOGRAPHIE (1)

- El Benaye J., *Ann Dermatol Venereol.*, 2011, Aug-Sep;138(8-9):597-600
- Ayhan E., *Clin Exp Dermatol.*, 2014, Jun;39(4):500-2
- Borhan R., *Ann Dermatol Venereol.*, 2005, Jun-Jul;132(6-7 Pt 1):526-30
- Sehgal VN, *Skinmed*, 2005, Jul-Aug;4(4):234-8
- Gupta D, *Indian J Dermatol Venereol Leprol.*, 1996, Nov-Dec;62(6):371-2
- Dev T, *BMJ case Rep.*, 2017, Jul;2017.pii:bcr-2017-221118
- Toda-Brito H., *An Bras Dermatol.*, 2017, 92(6):851-3
- Cymerman R., *Dermatol Online J.*, 2015, Dec 16;21(12)
- Hodak E., *Br. J. Dermatol.*, 1997, 137, 614

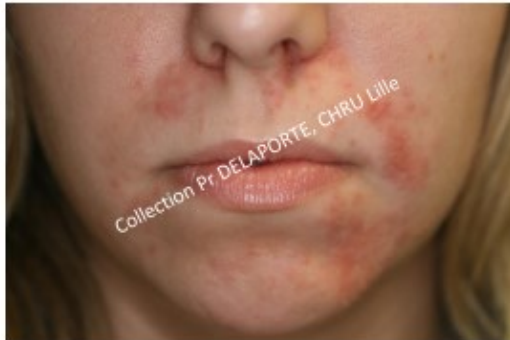Dermatite granulomateuse orale juvénile

Dermatite granulomateuse péri- orale juvénile

Généralités

- Variante granulomateuse de la dermatose péri-orale
- **Etiologie inconnue**
- Touche préférentiellement:
 - les **enfants de peau noire** avant la puberté
 - avec une **prédominance masculine**
- Aussi décrite sous le terme **FACE pour Facial Afro-Caribbean Childhood Eruption**
- Entité à distinguer:
 - d'une sarcoïdose
 - d'une rosacée granulomateuse
 - d'un lupus miliaire disséminé de la face

Clinique



- Très proche du lupus miliaire disséminé de la face
- Lésions papuleuses:
 - **asymptomatiques**
 - très **monomorphes**
 - localisation: région **péri-orale et péri-nasale, paupières et oreilles**
 - persistantes sur plusieurs mois puis **disparition sans cicatrice**
- Atteintes extra-faciales très rares (région génitale, nuque, partie supérieure du tronc et membres supérieurs)

Histologie

- **Infiltrat granulomateux:**
 - de la partie supérieure du derme et en région péri-folliculaire
 - constitué de macrophages, de lymphocytes et de cellules géantes
- Les lésions granulomateuses ne s'accompagnent **pas de nécrose**



Prise en charge

- **Régression spontanée** en quelques mois ou années
- Lésions favorisées par l'**application de dermocorticoïdes à rechercher et stopper**
- **Pas de traitement codifié** mais certains traitements peuvent être efficaces :
 - les cyclines (contre-indiqué chez l'enfant de moins de 8 ans)
 - le métronidazole topique
 - l'azithromycine
 - l'érythromycine topique
 - le tacrolimus topique

BIBLIOGRAPHIE (1)

- Kim YJ, *Ann dermatol*, 2011, Aug;23(3):386-8
- Wagner G, *Hautarzt*, 2014, Oct;65(10):903-7
- Milagre ACX, *Rev Paul Pediatr.*, 2018, Oct-Dec;36(4):511-514
- Lee GL, *Dermatol Clin.*, 2015, Jul;33(3):447-55
- Lipozncic J, *Clin Dermatol.*, 2014, Jan-Feb;32(1):125-30
- Mocos ZB, *Acta Clin Croat.*, 2015, Jun;54(2):179-85
- Tempark T, *Am J Clin Dermatol*, 2014, Apr;15(2):101-13
- Frieden I., *Arch Dermatol.*, 1989, 125, 369
- Williams H.C., *Clin Exp Dermatol.*, 1990, 15, 163

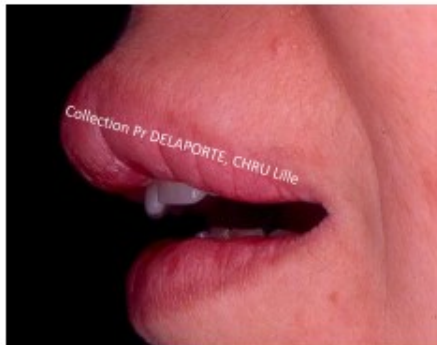Macrochéilite granulomateuse de Miescher

La macrochéilite granulomateuse de Miescher

Généralités

- Dermatose granulomateuse **rare d'étiologie indéterminée**
- Touche les **adultes jeunes entre 20 et 40 ans**, mais possible chez l'enfant
- Hypothèses physiopathologiques proposées:
 - prédisposition **génétique**
 - facteurs **immunologiques** : altération locale de l'immunité innée
 - mécanisme **allergiques**
 - agents **microbiens** (*Mycobacterium tuberculosis*, *Borrelia burgdorferi*, *Saccharomyces cerevisiae*, *Candida albicans*) : implication suggérée mais jamais démontrée
- Peut faire partie du **syndrome de Melkersson-Rosenthal** associant:
 - macrochéllite
 - langue scrotale
 - paralysie faciale bilatérale ou à bascule
- Chéilites granulomateuses similaires décrites dans la **maladie de Crohn** ou dans certaine **réaction allergique de contact aux sels minéraux** (Cobalt).

Clinique



- **Inflammation chronique hypertrophique de la lèvre** (chéllite) pouvant s'étendre:
 - aux joues (paréite)
 - au front (métopite)
 - aux paupières (blépharite)
 - ou à l'ensemble du visage (prosopite)
- Localisation:
 - lèvre supérieure ++
 - peut impliquer la lèvre inférieure
- **Asymptomatique**
- **Evolution par poussée** de durée variable (plusieurs heures à plusieurs jours) +/- induration constante
- **Atteinte similaire organes génitaux** (balanoposthites et vulvites)

Histologie

- **Non nécessaire au diagnostic** mais peut aider:
 - dans les formes incomplètes
 - pour éliminer les diagnostics différentiels (maladie de Crohn, sarcoïdose)
- On observe:
 - un œdème du derme et du chorion, associé à un **infiltrat polymorphe** composé de lymphocytes, plasmocyte, cellules géantes multinucléées
 - des **granulomes épithélioïdes** arrondis ou allongés engainant les vaisseaux dermiques ou pénétrant les capillaires lymphatiques dilatés (**endolymphangite épithélioïde oblitérante**)
 - +/- de la fibrose

Prise en charge

- Traitement est empirique
- Régression spontanée possible mais rare
- **Corticoïdes locaux** (topiques ou intra-lésionnels): les plus utilisés
- **Corticothérapie générale en cure courte** parfois prescrite
- Nombreux autres traitements d'efficacité variable essayés: tacrolimus topique, thalidomide, dapsone, doxycycline etc.
- Chirurgie envisageable pour les lésions non évolutives

BIBLIOGRAPHIE (1)

- Cancian M, *Allergy Athsma Clin Immunol.*, 2019 Jan 5;15:1
- Martinez Martinez ML, *Actas Dermatosifiliogr.*, 2012 ,Oct;103(8):718-24
- Cousin F, *Ann Med Interne*, 1998 Dec;149(8):495-501
- Rachisan AL, *Rom J Morphol Embryol.*, 2012;53(3 Suppl):851-3
- Friedrich W, *Laryngorhinootologie*, 1990, Nov;69(11):564-8
- Miest R, *Clin Dermatol*, 2016, Jul-Aug;34(4):505-13
- Alhazmi K, *Ann Dermatol Venereol*, 2018, Aug - Sep;145(8-9):492-499
- Grosshans E., *Ann Dermatol Venereol.*, 1991, 118, 245

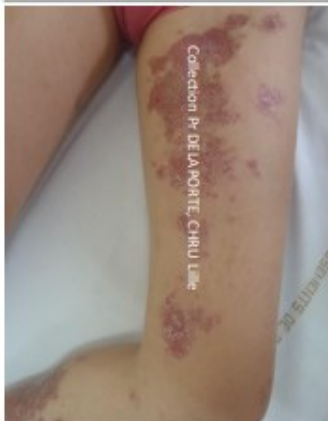Granulomatose des déficits immunitaires congénitaux

Granulomatose des déficits immunitaires congénitaux

Généralités

- Lésions granulomateuses **nécrosantes simulant un lupus tuberculeux** d'évolution parfois très mutilante décrites dans de nombreux syndromes de déficit immunitaire primitifs
- Mécanisme physiopathologique de la formation des granulomes inconnu
 - hypothèse d'un **dérèglement immunitaire impliquant les lymphocytes T et B et les cellules NK** (défaut de lymphocytes B mémoire, lymphopénie T CD4, activation des granulomes par cellules NK)
 - **souche vaccinale du virus de la rubéole** mis en évidence dans les lésions granulomateuses suggérant un rôle potentiel du vaccin
- Pas de facteur déclenchant retrouvé généralement
 - persistance de la **souche vaccinale du virus de la rubéole** suggéré comme facteur déclenchant dans la formation de granulome

Clinique



- Lésions érythémateuses:
 - **papuleuses ou nodulaires**
 - **disséminées**
 - **squameuses**
 - +/- **atrophiques, ulcérées**
 - confluent en **plaques** d'extension progressive
 - localisations: visage, membres, tronc et fesses
- Localisations relativement respectées:
 - cuir chevelu
 - région palmo-plantaire
 - abdomen
 - dos
- **Manifestations granulomateuses extra-cutanées possibles:** osseuse, synoviale, pulmonaire, hépatique, digestive, splénique, conjonctivale, ganglionnaire, oculaire

Histologie

- Différents types de granulomes rapportés +/- associés chez le **même patient**:
 - granulomes **épithélioïdes sans nécrose caséuse (sarcoïdique)**
 - granulomes **tuberculoïdes avec nécrose caséuse**
 - granulomes **palissadiques et nécrobiotiques**
- Prédominance fréquente de **lymphocytes T CD8** dans les lésions avec **ratio CD4/CD8 < 1** (élément important pour le diagnostic différentiel avec la sarcoïdose)

Prise en charge

- En l'absence de traitement: **croissance progressive** des lésions.
- 1^{ère} étape du traitement = **restauration immunitaire** si possible
 - greffe
 - ou immunoglobulines intra-veineuses
- **Pas de recommandations**:
 - antibiotiques, dapsone ou hydroxychloroquine semblent non efficaces
 - corticoïdes locaux ou généraux et les immunosuppresseurs (notamment méthotrexate): efficacité variable selon les cas
 - anti-TNF semblent prometteurs (indication restant à définir)

BIBLIOGRAPHIE (1)

- Woelke S, *Front Immunol*, 2018, Sep 18;9:2000
- Mitra A, *Br J Dermatol.*, 2005, Jul;153(1):194-9
- Siegfried EC, *J Am Acad Dermatol.*, 1991, Nov;25(5 Pt 1):761
- Aghamohammadi A, *Acta Dermatovenerol Croat.*, 2010;18(2):107-13
- Harp J., *Int J Dermatol.*, 2015, Jun;54(6):617-25
- Leclerc-Mercier S, *J Eur Acad Dermatol Venereol.*, 2019 Mar 14
- Sillevs Smitt JH, *Curr Opin Pediatr.*, 2013 Aug;25(4):492-7
- Levine TS, *Br J Dermatol.*, 1994 Jan;130(1):118-20
- De Jager M, *J Cutan Pathol*, 2008 May;35(5):467-72
- Franxman TJ, *J Clin Immunol.*, 2014 Oct;34(7):820-7

BIBLIOGRAPHIE (2)

- Mitra A, *J Am Acad Dermatol.*, 2011, Sep;65(3):676-677
- Malphettes M, *Rev Med Interne*, 2008 Jan;29(1):28-32
- Shoimer I, *J Cutan Med Surg*, 2016, May;20(3):259-62
- Nanda A, *Am J Dermatopathol.*, 2014, Oct;36(10):832-7
- Van Horn SA, *J Cutan Pathol.*, 2018, Dec;45(12):940-943
- Buchbinder D, *J Clin Immunol.*, 2019, Jan;39(1):81-89
- Artac H., *Rheumatol Int.*, 2009, Nov;30(1):109-12
- Esenboga S, *Clin Immunol.*, 2018, Dec;197:1-5

Réactions granulomateuses diverses

Réactions granulomateuses diverses

Généralités

- Réactions cutanées granulomateuses (nodules épithélioïdes bien circonscrits) fréquentes dans de nombreuses situations inflammatoires non infectieuses:
 - les **cancers ou leur métastase**
 - les **processus lymphoprolifératifs** (pseudolymphome ou mycosis fongoïde)
 - les **maladies neutrophiliques** (pyoderma gangrenosum granulomateux)
 - la **maladie de Crohn**

Autres granulomatoses aseptiques : fichier Word

AUTRES GRANULOMATOSES CUTANÉES ASEPTIQUES

Le lupus miliaire disséminé de la face (LMDF)

Il s'agit d'une dermatose inflammatoire granulomateuse rare touchant principalement l'adulte jeune, d'étiologie indéterminée.

Dans la littérature, cette entité peut être décrite sous le terme FIGURE pour Facial Idiopathic Granulomas with Regressive Evolution.

Initialement, une origine tuberculeuse était suspectée, mais *Mycobacterium tuberculosis* n'a jamais été identifié dans les lésions de LMDF.

Certains auteurs considéraient le LMDF comme une forme granulomateuse de rosacée, mais les différences cliniques et histologiques de ces 2 entités ne permettent pas de retenir cette hypothèse. Certaines études suggèrent l'implication de *Demodex folliculorum*, de *Propionibacterium acnes* et du follicule pilo-sébacé, dont la rupture entraînerait une réaction auto-immune granulomateuse.

Aspects cliniques

Cliniquement, l'éruption est bilatérale, symétrique et centro-faciale. Les lésions sont papuleuses très lupoïdes à la vitropression, monomorphes, de couleur rouge-brun, parfois nécrotiques, apparaissant sur la face, y compris sur les paupières et la lèvre supérieure.

Elles ont parfois une disposition péri-orale.

En dermoscopie, on peut voir des bouchons de kératine au niveau des follicules pileux, associés à des structures vasculaires (vaisseaux linéaires et en épingle à cheveux), l'ensemble donnant un aspect de « strawberry pattern ».

Des atteintes extra-faciales ont été rapportées dans la littérature (notamment axillaire).

En revanche, le LMDF ne s'associe pas à une pathologie systémique sous-jacente

Histologie

L'examen histologique montre la présence dans le derme de granulomes lympho-épithélioïdes géantocellulaires centrés par de larges plages de nécrose caséuse.

L'aspect histologique peut varier selon le stade évolutif de la lésion :

- à un stade précoce : on peut observer un infiltrat lympho-histiocytaire péri-annexiel et péri-vasculaire
- à un stade plus avancé : il peut exister un granulome épithélioïde avec ou sans nécrose centrale, la présence d'un abcès ou d'un infiltrat inflammatoire non granulomateux aspécifique.
- au stade tardif : une fibrose périfolliculaire accompagnée d'un infiltrat cellulaire non spécifique peut s'installer.

Traitement

La régression spontanée est possible en 12 à 24 mois, laissant place à des cicatrices en « pic à glace ».

Un traitement par Cyclines peut être prescrit en 1^{ère} intention (Doxycycline ou Minocycline).

D'autres traitements ont été proposés dans la littérature, avec une efficacité variable :

- l'Isotrétinoïne
- la Dapsone
- les corticoïdes

- la Clofazimine
- le Métronidazole
- le Tacrolimus topique

La prévention des cicatrices par l'utilisation précoces de corticoïdes est possible.

Le laser est utilisé en traitement des cicatrices, avec une bonne efficacité (laser CO2).

La dermatite granulomateuse péri-orale juvénile

Il s'agit d'une variante granulomateuse de la dermatose péri-orale, d'étiologie inconnue, aussi décrite dans la littérature sous le terme FACE pour Facial, Afro-Caribbean Childhood Eruption.

Aspects cliniques

Elle est très proche du lupus miliaire disséminé de la face.

Les lésions sont papuleuses, asymptomatiques, très monomorphes et prédominent dans la région péri-orale et péri-nasale, sur les paupières et les oreilles.

Elles touchent préférentiellement les enfants de peau noire avant la puberté, avec une prédominance masculine. Les lésions persistent généralement sur plusieurs mois avant de disparaître sans laisser de cicatrice.

Les atteintes extra-faciales sont très rares, rapportées dans la littérature par quelques cas, touchant la région génitale, la nuque, la partie supérieure du tronc et les membres supérieurs.

Cette entité doit être distinguée :

- d'une sarcoïdose, rare chez l'enfant et s'accompagnant généralement de signes systémiques avec à l'histologie un aspect de granulome « nu », sans infiltrat inflammatoire surajouté.
- d'une rosacée granulomateuses, impliquant la région médio-faciale et s'accompagnant d'un érythème, de lésions pustuleuses, de flush et de télangiectasies, plus fréquente chez la femme de 30 à 50 ans.
- d'un LMDP, touchant préférentiellement l'adulte, avec des lésions plutôt centro-faciales ou des paupières évolution vers et la présence de nécrose caséuse à l'histologie.

Histologie

L'infiltrat granulomateux siège dans la partie supérieure du derme et en région péri-folliculaire.

Il est constitué de macrophages, de lymphocytes et de cellules géantes.

Les lésions granulomateuses ne s'accompagnent pas de nécrose.

Traitement

Les lésions régressent spontanément en quelques mois ou années.

Elles peuvent être favorisées par l'application de dermocorticoïdes qu'il faut rechercher à l'interrogatoire, la première étape du traitement consistant alors à l'arrêt d'une telle application.

Il n'y a pas de traitement codifié mais certains traitements peuvent être efficaces :

- les Cyclines (contre-indiqué chez l'enfant de moins de 8 ans)
- le Métronidazole topique
- l'Azithromycine
- l'Erythromycine topique
- Tacrolimus topique

La macrochéilite granulomateuse de Miescher

Il s'agit d'une dermatose granulomateuse rare d'étiologie indéterminée, touchant préférentiellement les adultes jeunes entre 20 et 40 ans, mais également possible chez l'enfant.

Plusieurs hypothèses physiopathologiques ont été proposées :

- prédisposition génétique
- facteurs immunologiques : altération locale de l'immunité innée
- mécanisme allergiques
- agents microbiens (*Mycobacterium tuberculosis*, *Borrelia burgdorferi*, *Saccharomyces cerevisiae*, *Candida albicans*) : implication suggérée mais jamais démontrée.

Aspects cliniques

Elle correspond à une inflammation chronique hypertrophique de la lèvre (chéilite) pouvant s'étendre aux joues (paréite), au front (métopite), aux paupières (blépharite), ou à l'ensemble du visage (prosopite).

Elle touche principalement la lèvre supérieure, mais peut impliquer la lèvre inférieure, et ne s'accompagne pas de prurit ou de douleur.

La maladie évolue par poussée d'une durée variable (plusieurs heures à plusieurs jours), même si un œdème permanent peut parfois être observé, laissant place progressivement à une induration.

Elle peut faire partie d'un tableau associant macrochéilite, langue scrotale et paralysie faciale bilatérale ou à bascule correspondant au syndrome de Melkersson-Rosenthal.

Des lésions granulomateuses identiques ont été décrites au niveau des organes génitaux (balanoposthites et vulvites).

Des chéilites granulomateuses similaires ont été décrites dans la maladie de Crohn ou dans certaine réaction allergique de contact aux sels minéraux (Cobalt).

Histologie

Elle n'est pas nécessaire au diagnostic mais peut aider dans les formes incomplètes ou pour éliminer les diagnostics différentiels (maladie de Crohn, sarcoïdose).

On observe un œdème du derme et du choriion, associé à un infiltrat polymorphe composé :

- de lymphocytes
- de plasmocytes
- cellules géantes multinucléées
- de granulomes épithélioïdes arrondis ou allongés engainant les vaisseaux dermiques ou pénétrant les capillaires lymphatiques dilatés (endolymphangite épithélioïde oblitérante).

Il peut exister un certain degré de fibrose

Traitement

Il s'agit d'une entité rare pour laquelle le traitement est empirique (par manque d'étude contrôlée).

La régression spontanée est possible mais rare.

Les corticoïdes locaux (topiques ou intra-lésionnels) sont les traitements les plus utilisés. Une corticothérapie générale en cure courte est parfois prescrite.

D'autres traitements ont été essayés, avec une efficacité variable :

- Tacrolimus topique
- Thalidomide
- Dapsone

- Doxycycline
- Mycophénolate Mofetil
- Azathioprine
- Methotrexate
- Hydroxychloroquine
- anti-TNFalpha

La chirurgie est envisageable pour les lésions non évolutives

Granulomatose des déficits immunitaires congénitaux

Des lésions granulomateuses nécrosantes simulant un lupus tuberculeux et d'évolution parfois très mutilante, en dehors de toute documentation infectieuse, ont été décrites dans de nombreux syndromes de déficit immunitaire primitifs dont :

- la granulomatose septique familiale
- l'agammaglobulinémie
- l'hypogammaglobulinémie congénitale
- la maladie de Griscelli-Prunieras (associant hypopigmentation, trouble neurologique et immunodéficience).
- l'ataxie-télangiectasie
- le déficit immunitaire combiné sévère
- le déficit immunitaire combiné variable (DICV)
- le Wiskott-Aldrich syndrome

Le mécanisme physiopathologique de la formation de ces granulomes est inconnu.

L'hypothèse d'un dérèglement immunitaire impliquant les lymphocytes T et B et les cellules NK est proposée : chez les patients présentant un déficit combiné des lymphocytes B et T, les cellules NK seraient capables d'activer continuellement les macrophages et donc, la formation de granulome. Les études suggèrent principalement un défaut de lymphocytes B mémoire et une lymphopénie T CD4 dans la formation de granulomes.

L'inflammation granulomateuse dépend de la voie interféron gamma via les lymphocytes T helpers et les cellules NK activées, conduisant à la transformation des macrophages en histiocytes épithélioïdes et en cellules géantes.

Alors que la voie Th1, Th17 et les cellules NK favorisent la formation de granulome, les lymphocytes T régulateurs, certains lymphocytes B et la voie Th2 sont impliqués dans l'inhibition de leur développement.

En particulier, ces lésions granulomateuses seraient la conséquence d'un déséquilibre entre les macrophages du tissu cutané activés par les cellules NK et/ou les lymphocytes T, et le rétrocontrôle insuffisant de cette activation par l'interleukine 10 (produite par les T régulateurs et les cellules Th2), sensée inhiber la production d'interféron-gamma par les cellules Th1.

Généralement, on ne trouve pas de facteur déclenchant au développement des granulomes chez ces patients.

La souche vaccinale du virus de la rubéole a été mise en évidence dans les lésions granulomateuses de plusieurs patients décrits dans la littérature, suggérant un rôle potentiel du vaccin et de la persistance de la souche vaccinale comme facteur déclenchant dans la formation de granulome, et soulevant le problème de la stratégie de vaccination chez ces patients immunodéprimés.

Aspects cliniques

Les lésions érythémateuses, papuleuses ou nodulaires, disséminées confluent en plaques d'extension progressive, touchant fréquemment le visage et les membres, mais aussi le tronc et les fesses.

Le cuir chevelu, la région palmo-plantaire, l'abdomen et le dos semblent moins affectés.

Elles sont souvent squameuses, atrophiques et ulcérées.

Des manifestations granulomateuses extra-cutanées sont possibles : osseuse, synoviale, pulmonaire, hépatique, digestive, splénique, conjonctivale, ganglionnaire, oculaire.

Histologie

Différents types de granulomes ont été rapportés, parfois associés chez le même patient ou au sein de la même biopsie :

- granulomes épithélioïdes sans nécrose caséuse (sarcoïdique)
- granulomes tuberculoïdes avec nécrose caséuse
- granulomes palissadiques et nécrobiotiques

Fréquemment, on retrouve une prédominance de lymphocytes T CD8 dans les lésions avec un ratio CD4/CD8 inférieur à 1, ce qui semble être un élément important pour le diagnostic différentiel (rapport CD4/CD8 supérieur à 1 dans la sarcoïdose).

Traitement

En l'absence de traitement, on note une croissance progressive des lésions.

Si possible, la restauration (greffe) ou substitution (immunoglobulines intra-veineuses) du système immunitaire est la 1^{ère} étape du traitement mais suffit rarement à la disparition des lésions.

Cette affection est rare, ce qui explique l'absence de recommandations concernant la prise en charge :

- les traitements antibiotiques, l'utilisation de la Dapsone ou de l'Hydroxychloroquine ne semblent pas efficaces
- les corticoïdes locaux ou généraux et les immunosuppresseurs (notamment le Méthotrexate) ont une efficacité variable selon les cas
- les anti-TNF semblent prometteurs, mais leur indication reste à définir compte-tenu de l'absence de connaissance des effets indésirables et notamment du risque infectieux chez ses patients.

Réactions granulomateuses diverses

Il est fréquent d'observer des réactions cutanées granulomateuses sous forme de nodules épithélioïdes bien circonscrits dans de nombreuses situations inflammatoires non infectieuses parmi lesquelles :

- les cancers ou leur métastase
- les processus lymphoprolifératifs (pseudolymphome ou mycosis fongoïde)
- les maladies neutrophiliques (pyoderma gangrenosum granulomateux)
- maladie de Crohn

1.6. Tuberculose cutanée

Tuberculose cutanée

Introduction

- Atteinte cutanée liée à l'infection d'une mycobactérie du **complexe tuberculosis** parmi:
 - *Mycobacterium tuberculosis* le plus souvent,
 - *Mycobacterium bovis*
 - **bacille de Calmette et Guérin (BCG)**: variété atténuée de *M. bovis* utilisée pour la vaccination
 - exceptionnellement par *Mycobacterium africanum*
- Très grand **polymorphisme** clinique
- **Statut immunitaire du sujet infecté**: joue un grand rôle dans l'hétérogénéité des présentations cliniques
- Plusieurs classifications:
 - de Byet: selon mode d'infestation
 - distinction actuelles: tuberculoses cutanées vraies et tuberculides
 - formes pauci et multi-bacillaire (PCR)

Classification de Byet

- Selon le **mode d'infestation**
- **Tuberculose cutanée exogène**: inoculation directe du bacille dans la peau
 - chancre tuberculeux et tuberculose verruqueuse
 - certains cas de lupus tuberculeux
- **Tuberculose cutanée endogène**:
 - par **contiguïté** ou **auto-inoculation** : scrofuloderme, tuberculose orificielle
 - par **dissémination hématogène** : lupus tuberculeux, gommes tuberculeuses, tuberculose miliaire aiguë, tuberculides papulo-nécrotiques
 - par **dissémination lymphatique** : lupus tuberculeux.

Distinction actuelle

- « **Tuberculoses cutanées vraies** » = inflammation granulomateuse avec **mise en évidence de *M. tuberculosis*** par examen direct, culture ou PCR :
 - le chancre tuberculeux
 - la tuberculose verruqueuse
 - le lupus vulgaire
 - les scrofulodermes
 - les gommes tuberculeuses métastatiques,
 - la tuberculose orificielle
 - la miliaire tuberculeuse
 - certains cas de tuberculides papulonécrotiques
- **Formes de tuberculides = BK jamais retrouvé** mais inflammation granulomateuse cutanée et bonne **réponse thérapeutique aux antituberculeux**:
 - le lichen scrofulosorum
 - l'érythème induré de Bazin
 - certains cas de tuberculides papulonécrotiques

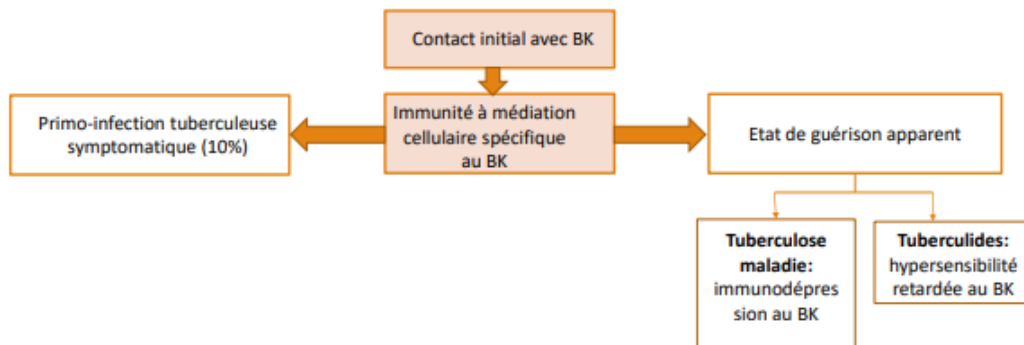
Epidémiologie

- Représente **1%** de l'ensemble des formes cliniques de tuberculose
- Prévalence mondiale augmente avec fréquence de l'**infection VIH** ou **immunodépression** toute cause confondue
- **Transmission interhumaine** possible sauf pour *M. bovis*
- Incidence globale en augmentation dans les pays industrialisés:
 - augmentation de la précarité et de l'immigration de sujets provenant de zones à forte endémie
 - infection par le VIH
 - développement des biothérapies (notamment anti-TNF alpha)

Physiopathologie

- **Premier contact avec BK:**
 - généralement **pulmonaire**: inhalation de gouttelettes de Pflügge au contact d'un malade ayant une tuberculose pulmonaire
 - plus rarement: **cutané** ou **digestif**
- Formation d'un **chancre d'inoculation** pulmonaire ou cutané puis **dissémination sanguine ou lymphatique** → localisations **secondaires** (apex, reins, épiphyses, cerveau, peau)
- Tuberculose cutanée = **invasion cutanée par *M. tuberculosis***
 - **exogène** : par inoculation directe
 - **endogène** : secondaire à la dissémination hématogène ou lymphatique de l'infection pulmonaire ou par contiguïté d'un organe de proximité infecté
- *M. bovis*: transmission directe par **contact de la peau avec une lésion de l'animal infecté** (bovins)
- **Bacille de Calmette et Guérin (BCG)**: inoculation directe lors de la **vaccination**

Physiopathologie



Clinique

- **Tableaux cutanés très variés :**
 - papules inflammatoires
 - nodules
 - ulcères
 - pustules
 - plaques verruqueuses etc...
- **Signes systémiques fréquents:**
 - fièvre
 - sueurs nocturnes
 - AEG avec perte de poids
- **Signes extra-cutanés selon les formes**
 - tuberculose pulmonaire
 - atteinte ganglionnaire etc...

Histologie

- Lésion caractéristique = **granulome épithélio-giganto-cellulaire**
 - formé de **cellules épithélioïdes**: cellules de Langhans
 - entourées par une **couronne de lymphocytes**
 - aspect du **granulome très variable selon la réponse immunitaire de l'hôte** (composition cellulaire variable)
- Coloration de Ziehl:
 - **présence de B.A.A.R.**: déficience de la réponse immunitaire
 - plus fréquents au stade précoce
- **Nécrose caséuse centrale**:
 - très en faveur de la tuberculose
 - rarement observée

Mise en évidence BK

- Preuves **directes** sur prélèvement de pus ou biopsie:
 - **examen direct**: recherche de **B.A.A.R**
 - **culture**: diagnostic d'espèce et antibiogramme
 - **PCR**: détection rapide de l'ADN microbien, diagnostic d'espèce et identification de gène de résistance
 - **Xpert**: test moléculaire rapide permettant la détection du BK et la résistance aux antituberculeux (rifampicine)
 - **histologie**: visualisation de **B.A.A.R** à la coloration de Ziehl
- Preuves **indirectes**:
 - **IDR** à la tuberculine: lecture à 72h, positivité = papule érythémateuse > 5 mm
 - **Quantiféron**: quantité d'interféron gamma produite par lymphocytes, ne distingue pas infection ancienne ou active
 - **histologie**: granulomes épithélioïde avec nécrose caséuse

Diagnostic positif tuberculose cutanée

- Difficile:
 - grand polymorphisme clinique
 - défaut de documentation microbiologique fréquent (examen bactériologique et culture)
 - absence de spécificité du granulome tuberculoïde.
- Repose sur un **faisceau d'arguments**:
 - **épidémiologiques**
 - **cliniques**
 - **immunologiques**
 - **histologiques**
 - **bactériologiques**
 - et **élimination des diagnostics différentiels**
- Vaccination par le BCG: n'est pas un argument contre le diagnostic

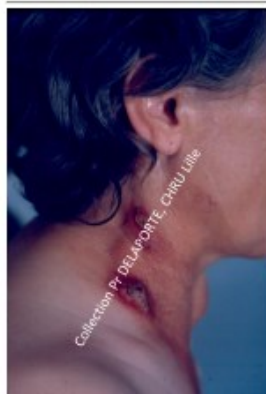Examens utiles au diagnostic de tuberculose cutanée

- **IDR** à la tuberculine
- **Quantiféron** (en alternative à l'IDR)
- **Examen direct et culture** sur
 - biopsie en périphérie de la lésion
 - ou ponction d'abcès à l'aiguille (proscrire les écouvillonnages).
- **PCR**
- **Examen histologique**
- **Dépistage atteintes extra-cutanées**
 - une radiographie du thorax
 - l'examen direct et la culture de différents prélèvements : crachats, selles, urines
- **Sérologie VIH** recommandée dans toutes les formes de tuberculose

Formes cliniques: le chancre tuberculeux cutané

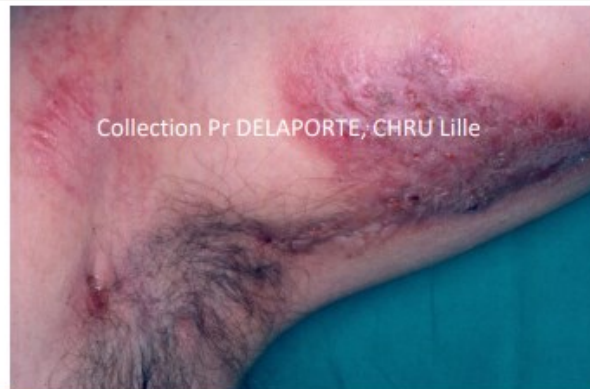- Exceptionnel, concerne sujets **non immunisés contre *M. tuberculosis*** (enfants et nourrissons ++)
- **Inoculation directe** du BK par blessure infectante ou infection d'une lésion suivie de 1 à 3 semaines d'incubation
- Clinique:
 - localisations: face, membres, muqueuses orogénitales
 - initialement **nodule érythémateux qui s'ulcère**
 - phase d'état : **ulcération à bords décollés** recouverte de croûtes avec souvent ADP satellite +/- fistulisée
- Evolution:
 - persistance sur **plusieurs mois**
 - complications: lupus tuberculeux ou érythème noueux
- Investigations
 - **IDR: Initialement négative ou faible puis se positive**
 - **positivité examen direct et culture**
 - histologie: infiltrat polymorphe non spécifique puis **granulome épithélioïdo-giganto-cellulaire** +/- mise en évidence BK

Formes cliniques: les scrofulodermes



- Nodule sous-cutané non inflammatoire → ramollissement progressif = abcès fluctuant indolore (abcès froid) → fistulisation = **ulcérations violacées à bords décollés et fond jaunâtre et pus**
- Lésion unique (++) , parfois multiples
- **AEG** sans fièvre
- **Auto-inoculation** à partir de scrofuloderme possible

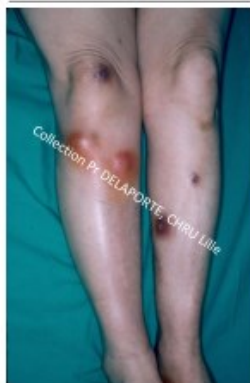Formes cliniques: les scrofulodermes



Formes cliniques: les scrofulodermes

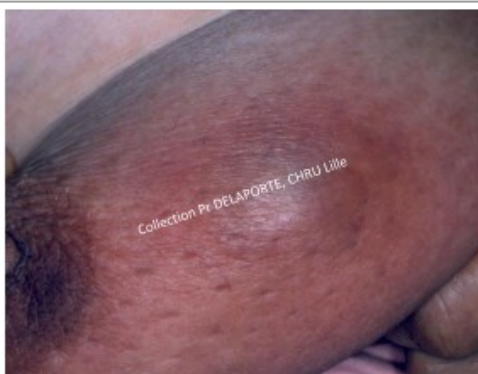
- Formés par **contiguïté d'un foyer tuberculeux** (ostéoarticulaire et ganglionnaire surtout)
- Evolution: cicatricielle, atrophique et pigmentée avec brides irrégulières se forment (écrouelles)
- Investigations:
 - **IDR souvent positive**
 - examen direct: **B.A.A.R** fréquemment visualisés
 - histologie profonde: **granulomes tuberculoïdes** dans l'hypoderme +/- nécrose caséuse centrale
 - **imagerie: recherche foyer sous-jacent** foyers viscéraux à distance (pulmonaire)

Formes cliniques: gommages tuberculeuses



- Lésions **nodulaires dermohypodermiques** bien limitées non inflammatoires indolores → ramollissement → ulcération = **larges lésions creusées à bords décollés**
- Contiennent un **matériel caséux purulent** verdâtre et épais

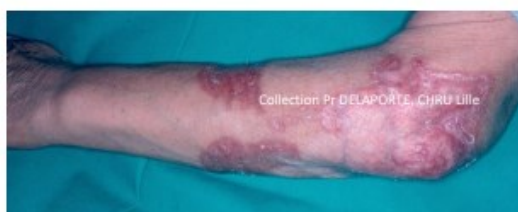Formes cliniques: gommages tuberculeuses



Formes cliniques: gommages tuberculeuses

- **Abcès froids métastatiques** dus à la dissémination de *M. tuberculosis* dans les tissus sous-cutanés à partir d'un foyer tuberculeux profond (guéri ou non)
- Plus fréquentes chez les sujets **immunodéprimés ou dénutris**
- Evolution **chronique et cicatricielle**
- Investigations:
 - **BK identifiés** à l'examen direct, en culture ou histologie
 - histologie: **granulome tuberculoïde** profond avec **nécrose caséuse** centrale

Formes cliniques: lupus vulgaire ou tuberculeux

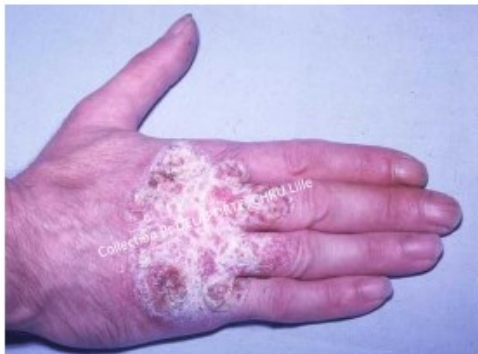

- Prédominance **féminine**
- Lésions initiales = **lupomes** (petites lésions molles lupoïde à la vitropression) → confluence = **placard annulaire de centre pseudo-cicatriciel** → nouveaux lupomes peuvent survenir sur la zone centrale
- Zone périphérique érythémato-violacée et croûteuse
- Nombreuses formes cliniques décrites (polymorphisme)

Formes cliniques: lupus vulgaire ou tuberculeux

- Pas d'association à un foyer viscéral évolutif mais **réactivation cutanée d'une tuberculose latente**
- Evolution: **chronique, lentement progressive** +/- compliquée (carcinome épidermoïde)
- Investigations:
 - **IDR souvent positive**, culture positive dans 50% cas
 - histologie: épiderme hyperplasique, atrophique ou ulcéré et **granulome tuberculoïde sans nécrose caséuse** dans le derme, **coloration de Ziehl souvent négative**

Formes cliniques: tuberculose verruqueuse

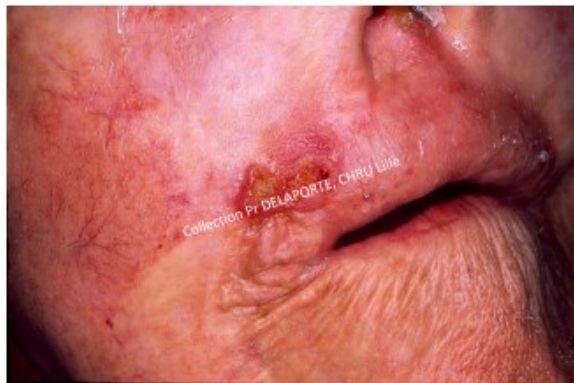

- **Papule cornée d'extension progressive** → formation de lésions à surface verruqueuse, kératosiques
- **Indolores**, entourées d'une aréole inflammatoire
- Localisation préférentielle: **extrémités**
- Extension progressive parfois serpentineuse avec atrophie centrale

Formes cliniques: tuberculose verruqueuse

- Secondaire à la **réinoculation du BK** sujet antérieurement sensibilisé (bouchers, éleveurs etc.)
- Investigations:
 - **culture est rarement rentable** (positive dans 1/3 cas)
 - histologie: **hyperkératose orthokératosique avec papillomatose** et acanthose, **granulomes épithélio-giganto-cellulaires** dans le derme, nécrose caséuse inconstante

Formes cliniques: tuberculose péri-orificielle



- Lésions **ulcérées à bords irréguliers décollés**, violacés et à fond purulent
- **Douloureuses** (gênant l'alimentation)
- Localisation **péri-orificielle** (bouche, langue, région anogénitale)

Formes cliniques: tuberculose péri-orificielle

- Forme **très rare**, prédominance **masculine**, sujets présentant **un foyer tuberculeux évolutif** (pulmonaire, digestif ou urinaire) → lésions secondaires à **l'auto-inoculation**
- Evolution: **pas de régression** spontanée, exulcérations périphériques confluentes avec **ADP inflammatoires satellites**
- Investigations:
 - **culture souvent positive**
 - histologie: **infiltrat inflammatoire massif non spécifique**, +/- B.A.A.R, hyperplasie épidermique, +/- granulomes (formes chroniques)

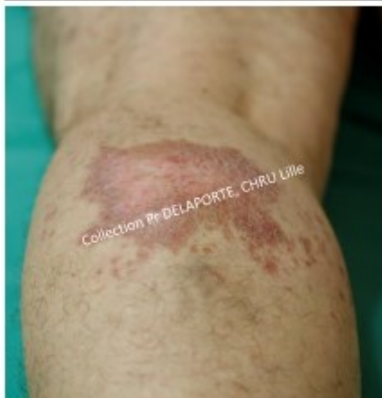Formes cliniques: miliaire cutanée

- Secondaire à la **dissémination hémotogène** du BK à partir d'un **foyer viscéral** ou après **primo-infection** chez l'immunodéprimé (notamment VIH positif), **âges extrêmes**
- Clinique:
 - **AEG ++**: fièvre, nombreuses autres foyers secondaires
 - **multiples petites papules polymorphes diffuses** érythémateuses ou violacées +/- confluentes, pustuleuses ou purpuro-nécrotiques
 - autres: placards ulcéro-nécrotiques, nodules sous-cutanés, lésions muqueuses
- **Evolution péjorative**: souvent **fatale** malgré traitement
- Investigations:
 - **IDR négative**
 - **examen direct et culture très souvent positifs**
 - histologie: infiltration de **lymphocytes et polynucléaires** +/- composante **nécrotique et hémorragique**

Formes cliniques: les tuberculides

- Formes **abacillaires**, réaction d'**hypersensibilité retardée** par relargage d'antigène d'un foyer tuberculeux souvent méconnu
- Regroupent:
 - **lichen scrofulosorum**
 - **tuberculides papulonécrotiques**
 - **érythème induré de Bazin**
- **IDR toujours positive**
- PCR sur prélèvements cutanés: +/- positive
- **Evolution inconstante sous traitement** antituberculeux

Tuberculides: lichen scrofulosorum



- **Papules folliculaires avec hyperkératose filiforme**
- +/- composante pustuleuse
- **Pouvant confluer en placard à surface granitée**
- **Localisation: tronc et membres**, plus rarement face

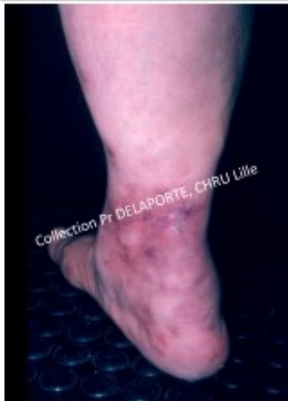Tuberculides: lichen scrofulosorum

- Touche préférentiellement l'**enfant** ou l'**adulte jeune**
- Constamment associé à **tuberculose ancienne ou évolutive ganglionnaire ou osseuse**
- Investigations:
 - **IDR toujours positive**
 - histologie: **ébauche de granulome tuberculoïde** avec infiltrat disposé autour du follicule pileux, (orifice rempli de lamelles cornées parakératosiques)

Tuberculides: tuberculides papulonécrotiques

- Clinique:
 - lésions **papuleuses érythémateuses infiltrées** et indurées
 - +/- pustuleuses, recouvertes de croûtes
 - **évoluant nécrotique et cicatricielle**: cicatrices varioliformes déprimées
 - localisation: face d'extension des membres, face dorsale doigts et orteils, fesses, région lombaire
 - **bilatérales et symétriques**
- Evoluent par **poussées**
- Histologie: **granulomes tuberculoïdes avec nécrose caséuse**

Tuberculides: érythème induré de Bazin



- **Hypodermite nodulaire chronique évoluant par poussées précédées de fièvre asthénie**
- Favorisées par surmenage, plus fréquentes en hiver
- Lésions **bilatérales** = nodules fermes de 1 à 2 cm (1 à 10 nodules), douloureux, pouvant confluer pour former des placards infiltrés violacés +/- desquamation en périphérie
- Localisation: **1/3 inférieur et postérieur des jambes**
- Evolution: +/- **ulcération** nodules (1/3 cas s'ulcérer) ou **régression** = hyperpigmentation post-inflammatoire sans atrophie

Tuberculides: érythème induré de Bazin

- **Hypodermite nodulaire chronique** (étiologie tuberculeuse discutée)
 - la mise en évidence du BK dans les lésions très rare, même en PCR
 - l'histologie non spécifique : granulome tuberculoïde
 - récurrence malgré traitement antituberculeux
 - **tuberculose doit être considérée comme une étiologie possible** et doit être recherchée
- Touche préférentiellement les **femmes de 40 ans**
- Investigations:
 - **IDR positive**
 - histologie: **infiltrat lymphohistiocytaire** hypodermique touchant les **lobules puis les septas**

Formes cliniques: tuberculose cutanée chez le VIH

- L'infection par le VIH :
 - est un facteur d'évolution vers la **tuberculose maladie**
 - est un facteur de risque de **tuberculose extra-pulmonaire**
 - est un facteur de **mauvais pronostic de la tuberculose**
 - **Toutes les formes cliniques** peuvent s'observer
 - **Evolution plus rapide** par diffusion hématogène
 - **Miliaire cutanée généralisée** = forme caractéristique
- Il est recommandé de **réaliser une sérologie VIH chez tous les patients atteints de tuberculose**, y compris cutanée

Formes cliniques: liée au BCG

- Terrain: **nouveau-nés, les enfants < 6 ans, immunodéprimés**
- BCG utilisé dans:
 - la **vaccination** antituberculeuse
 - des protocoles d'**immunothérapie anti-cancéreuse**
- Complications:
 - **spécifiques locorégionales**: ulcération, abcès, adénite, lupus vulgaire ou tuberculides
 - **spécifiques générales**: **bécégite** (dissémination lymphatique et hématogène du BCG)
- Indication **traitement antituberculeux non consensuelle** (dépend du risque de dissémination)

Traitement

- Identique à celui des tuberculoses systémiques → association d'antibiothérapies (isoniazide, rifampicine, pyrazinamide, éthambutol)
- 2 phases :
 - **phase intensive de 2 mois (quadrithérapie)**
 - **phase de stérilisation pendant 4 mois** ou plus (bi-thérapie par Rifampicine et Isoniazide)
- En pratique:
 - tuberculoses cutanées « vraies » = relèvent toutes d'un **traitement antibacillaire** (au moins 6 mois)
 - **tuberculides** : le **traitement antibacillaire discuté** même si classiquement prescrit. Autres: colchicine, corticotéhrapie
 - **BCGites: isoniazide 5 mg/kg/j seul pendant 6 mois** ou PCT (risque de chimiorésistance)
 - chimiorésistance du BK confirmée par antibiogramme: choix à adapter selon profil de résistance de la souche isolée

Prévention

- **Prévention primaire** fait appel :
 - à la **vaccination par le BCG**
 - à **l'élévation du niveau de vie**
- **Prophylaxie secondaire** implique :
 - le **traitement du cas** par un protocole bien conduit et complet
 - le **dépistage clinique et radiologique** d'une tuberculose dans l'entourage du cas ainsi que son traitement
 - la **déclaration obligatoire** des cas

BIBLIOGRAPHIE (1)

- Franco Paredes C, *Clin Microbiol Rev.*, 2018, Nov 14;32(1). pii: e00069-18
- Benchikhi H, *EMC*, 2015, 98-360-A-10
- Macgregor RR, *Clinics in Dermatology*, 1995;13:245-255
- Virendra N, *International Journal of Dermatology*, May 1990, Vol.29, No.4
- Barbagallo J, *Am J Clin Dermatol.*, 2002; 3(5):319-328
- Ullah Kakakhell K, *International Journal of Dermatology*, Jul-Aug 1989, Vol.28
- Sambit N, *International Journal of Dermatology*, Feb 1994, Vol.33, No.2
- Keijsers RR, *J Dermatol Treat.*, 2011 Dec;22(6):315-8
- Chakraborty R, *Mymensingh Med J.*, 2016 Apr;25(2):385-91
- Charifa A, StatPearls [internet]. Treasure Islands (FL): StatPearl Publishing; 2019-

BIBLIOGRAPHIE (2)

- Belo Dos Santos J, *An Bras Dermatol.*, 2014, 89(2):219-28
- Michael K, *Microbiology Spectrum*, 2016, 5(1):TNMI7-0010-2016
- Francisco G, *Clinics in Dermatology*, 2007, 25, 173-180
- Mehta PK, *FEMS Immunol Med Microbiol.*, 2012, Oct;66(1):20-36
- Hay RJ, *Curr Opin Infect Dis.*, 2005, Apr;18(2):93-5
- Mascaro JM, *Dermatol Clin.*, 2008, Oct;26(4):439-45
- Sehgal VN, *Int J Dermatol.*, 2005, Jun;44(6):521-3
- Handog EB, *Dermatologic Therapy*, 2008, Vol.21, 154-161
- High WA, *J Am Acad Dermatol.*, 2004, May;50(5 Suppl):S110-3
- Muto J, *Clin Exp Dermatol.*, 2006, Jul;31(4):611-2

BIBLIOGRAPHIE (3)

- Barroao Pereira JC, *Rev Port Pneumol*, 2008, XIV (3):391-407
- Sehagl VN, *JEADV*, 2000, 14, 313-333
- Scollard DM, *Dermatol Clin.*, 2015, Jul;33(3):541-62
- Van Zyl L, *Tuberculosis (Edinb)*, 2015, Dec;95(6):629-638
- Machan A, *Int J Micobacteriol.*, 2018, Jul-Sep;7(3):203-211
- Dias MF, *An Bras Dermatol.*, 2014, Nov-Dec;89(6):925-38
- Fenske NA, *Arch Dermatol.*, 1981, 117, 151
- Lin YC, *Br J Dermatol.*, 2002, 147, 170
- Kullavanijava P, *Br J Dermatol.*, 1997, 136, 264
- Rositto, *Pediatr Dermatol.*, 1996, 13, 451



BIBLIOGRAPHIE (4)

- Degitz K, *Lancet*, 1993, 341, 239
- Friedel J, *Ann Dermatol Venereol.*, 1987, 114, 845
- Cribier B, *Ann Dermatol Venereol.*, 1990, 117, 937
- Seckin D, *Br J Dermatol.*, 1997, 137, 1011
- Thami GP, *Pediatr Dermatol.*, 2002, 19, 122
- Oliva SM, *AIDS patients care STDS*, 1997, Dec;11(6):443-9



Tuberculose cutanée : fichier Word

TUBERCULOSE CUTANEE

Introduction

Il s'agit d'une affection rare correspondant aux atteintes cutanées causées par l'infection d'une mycobactérie du complexe tuberculosis parmi lesquelles : *Mycobacterium tuberculosis* le plus souvent, mais aussi *Mycobacterium bovis* et le bacille de Calmette et Guérin (variété atténuée de *M. bovis* utilisée pour la vaccination), exceptionnellement par *Mycobacterium africanum*.

Les manifestations cutanées de la tuberculose sont souvent méconnues, responsables d'un très grand polymorphisme clinique et souvent difficiles à confirmer.

Le statut immunitaire du sujet infecté joue un grand rôle dans l'hétérogénéité des présentations cliniques, comme c'est le cas dans la lèpre.

Différentes classifications existent, la plus utilisée est la classification de Beyt, fondée sur le mode d'infestation et le statut immunitaire du sujet infecté. Elle distingue :

- la tuberculose cutanée exogène (inoculation directe du bacille dans la peau) : chancre tuberculeux et tuberculose verruqueuse, certains cas de lupus tuberculeux
- la tuberculose cutanée endogène
 - > par contiguïté ou auto-inoculation : scrofuloderme, tuberculose orificielle
 - > par dissémination hématogène : lupus tuberculeux, gommages tuberculeuses, tuberculose miliaire aiguë, tuberculides papulo-nécrotiques
 - > par dissémination lymphatique : lupus tuberculeux.

Actuellement on distingue :

- > Les formes de « tuberculoses cutanées vraies », correspondant à une inflammation granulomateuse associée à la mise en évidence de *M. tuberculosis* par examen direct, culture ou PCR :
 - le chancre tuberculeux,
 - la tuberculose verruqueuse,
 - le lupus vulgaire,
 - les scrofulodermes,
 - les gommages tuberculeuses métastatiques,
 - la tuberculose orificielle,
 - la miliaire tuberculeuse
 - certains cas de tuberculides papulonécrotiques
- > Les formes de tuberculides où le BK n'est jamais retrouvé. C'est alors l'inflammation granulomateuse cutanée et la bonne réponse thérapeutique aux antituberculeux qui suggèrent fortement la responsabilité du BK. Ces formes incluent :
 - le lichen scrofulosorum,
 - l'érythème induré de Bazin
 - certains cas de tuberculides papulonécrotiques.

Plus récemment, suite au développement de la PCR-BK, la tuberculose cutanée a pu être classée en formes pauci-bacillaires et multi-bacillaires (sur le modèle de la lèpre).

Epidémiologie

La tuberculose cutanée représente 1% de l'ensemble des formes cliniques de tuberculose. Sa prévalence dans le monde augmente avec la fréquence de l'infection par le VIH ou de l'immunodépression toute cause confondue.

La transmission interhumaine est possible, sauf pour *M. bovis*.

L'incidence globale de la tuberculose augmente dans les pays industrialisés. Ceci peut s'expliquer par l'augmentation de la précarité et de l'immigration de sujets provenant de zones à forte endémie et par l'infection VIH.

Par ailleurs, le développement des biothérapies et notamment des anti-TNF alpha favorise également la tuberculose.

Physiopathologie

Le premier contact avec le bacille de Koch est généralement pulmonaire, par inhalation de gouttelettes de Pflügge au contact d'un malade ayant une tuberculose pulmonaire. Plus rarement, ce premier contact est cutané ou digestif.

Il se forme alors un chancre d'inoculation qui peut être soit pulmonaire, soit cutané, à partir duquel la dissémination est possible par voie sanguine ou lymphatique.

Des localisations secondaires (foyers) peuvent alors s'installer:

- aux apex pulmonaires
- aux reins
- dans les épiphyses
- dans le cerveau
- dans la peau

La tuberculose cutanée résulte donc de l'invasion cutanée par *M. tuberculosis* (ou bacille de Koch) qui peut être :

- exogène : par inoculation directe de la bactérie conduisant à une cascade immunitaire et à la formation de granulome. Les présentations cliniques sont multiples.
- endogène : secondaire à la dissémination hématogène ou lymphatique de l'infection pulmonaire ou par contiguïté d'un organe de proximité infecté (ganglions).

Pour *M. bovis*, la transmission est directe par contact de la peau avec une lésion de l'animal infecté (bovins).

Pour le bacille de Calmette et Guérin (BCG), l'inoculation est directe lors de la vaccination.

Après le contact initial, se développe l'immunité à médiation cellulaire (réponse spécifique au BK).

Dans 10 % des cas, se développe une tuberculose symptomatique : c'est la primo-infection tuberculeuse.

Dans 90 % des cas, tous les foyers guérissent et les sujets infectés ne développent pas de tuberculose car ils sont immunisés. En revanche, cette tuberculose peut se réactiver à la suite d'une immunodépression : c'est la tuberculose maladie.

Il existe un spectre clinique dépendant de l'immunité à médiation cellulaire, comme cela est observé dans la lèpre, permettant de distinguer des formes multi-bacillaires, intermédiaires et pauci-bacillaires.

La qualité de cette immunité à médiation cellulaire spécifique au BK repose sur le couple macrophage-lymphocyte T activé.

A titre d'exemple :

- il a été démontré une augmentation du rapport lymphocytes CD4/CD8 dans les granulomes de

lupus vulgaire, témoignant d'une immunité cellulaire forte.

- à l'inverse, ce rapport est diminué dans les scrofulodermes.
- les tuberculides sont considérées comme des réactions cutanées d'hypersensibilité cellulaire retardée aux antigènes mycobactériens. Ce sont par conséquent des réactions hyperimmunes.

La présentation clinique de la tuberculose cutanée va donc dépendre de différents facteurs :

- la virulence de la souche
- la voie d'inoculation
- le statut immunitaire du sujet infecté et de sa sensibilité au BK

Clinique

Les tableaux cutanés sont très variés : papules inflammatoires, nodules, ulcères, pustules, plaques verruqueuses etc...

Des signes systémiques sont souvent présents (fièvre, sueurs nocturnes, AEG avec perte de poids), tout comme les signes extra-cutanés selon les formes (tuberculose pulmonaire, ganglionnaire associées etc...)

Histopathologie

La lésion caractéristique est le granulome épithélio-giganto-cellulaire, formé par des cellules épithélioïdes contenant un nombre variable de cellules de Langhans, entourées par une couronne de lymphocytes.

L'aspect du granulome est très variable selon la prédominance des cellules qui le constituent, elles-mêmes fonction de la qualité de la réponse immunitaire de l'hôte. La coloration de Ziehl peut montrer la présence de BAAR, signe d'une déficience de la résistance immunitaire

La présence d'une nécrose caséuse centrale, très en faveur de la tuberculose, est rarement observée.

Au stade précoce, on peut observer :

- une ulcération superficielle
- une hyperplasie de l'épiderme
- un infiltrat dense du derme composé de neutrophiles, de lymphocytes et de plasmocytes.
- les B.A.A.R (bacilles acido-alcool-résistants)

A un stade plus avancé :

- les cellules inflammatoires chroniques et les granulomes remplacent les neutrophiles
- la nécrose caséuse apparaît
- les B.A.A.R sont plus rares

Investigations

Afin de mettre en évidence l'infection par le BK, on peut s'aider de preuves directes et indirectes.

- **Preuves directes, apportées par le prélèvement de pus ou une biopsie avec:**
 - *Examen direct sur simple frottis* à la recherche de bacilles acido-alcool-résistants (B.A.A.R) après coloration : technique rapide et peu coûteuse mais peu sensible dans les formes pauci-

bacillaires et peu spécifique (l'acido-alcool-résistance étant une caractéristique de toutes les mycobactéries).

- **Culture** : elle se fait sur milieu de Lowenstein-Jensen et nécessite un délai de 28 jours en moyenne. C'est le moyen le plus sûr du diagnostic positif car le plus sensible. Après un délai supplémentaire de 2 à 3 semaines, le diagnostic d'espèce et l'antibiogramme (recherche de résistance aux antibiotiques) sont également possibles. Des techniques plus coûteuses utilisant d'autres milieux de cultures sont réalisables et permettent de réduire le délai de 15 jours. La difficulté repose sur l'existence des formes pauci-bacillaires et l'accessibilité à des laboratoires performants. Dans les meilleurs des cas (formes multi-bacillaires), la culture n'est positive qu'une fois sur deux. La culture en milieu liquide permet de raccourcir le délai à 15 jours.
- **La PCR** : technique d'amplification génique du BK sur broyat de fragment biopsique. Elle permet la détection rapide de l'ADN mycobactérien. La sensibilité et la spécificité de la PCR-BK est très variable en fonction des laboratoires qui l'utilisent. L'application directe de la PCR sur les cultures semble plus judicieuse, permettant rapidement un diagnostic d'espèce et la détection de gènes de résistance (identification par sondes nucléiques des mycobactéries du complexe tuberculosis en deux heures, une fois que l'organisme a suffisamment poussé en culture).
- **Le Xpert** : il s'agit d'un test moléculaire rapide qui permet de détecter le BK mais aussi la résistance aux antituberculeux, en particulier à la rifampicine.
- **L'examen histologique** : visualisation des B.A.A.R à coloration de Ziehl.

➤ Preuves indirectes

- **L'IDR à la tuberculine** : correspondant à l'inoculation de tuberculine purifiée en intradermique à la face interne de l'avant-bras, avec lecture de la réaction à 72 heures. Une réaction positive se traduit par l'apparition d'une papule érythémateuse dont le diamètre est corrélé à un contact ancien ou actuel avec le BK et à la qualité de la réponse immunitaire : un diamètre supérieur à 5 mm signifie qu'il existe une réaction spécifique à la tuberculine. Plus le diamètre de la papule est important, plus la spécificité envers *M. tuberculosis* est grande. Une IDR à la tuberculine négative atteste de l'absence d'immunisation ou d'une immunité contre le BK défaillante, même en présence de BK dans l'organisme (patient immunodéprimé par exemple). La positivité de l'IDR à la tuberculine, surtout en cas de forte réaction (notamment phlycténulaire) est un argument fort pour le diagnostic. Cependant, en cas de malnutrition ou d'immunodépression, l'IDR peut être négative. La meilleure preuve immunologique en faveur de la tuberculose est le passage à la positivité d'une IDR anciennement négative (« virage » de l'IDR).
 - **Le Quantiféron ou Interféron gamma release assay (IGRA)** : correspondant au dosage de la quantité d'interféron gamma spécifiquement produite par les lymphocytes. Il s'agit d'un marqueur indirect de l'exposition à *M. tuberculosis* qui indique la présence d'une réponse cellulaire immune contre ce germe. Ce marqueur ne peut distinguer une exposition ancienne d'une tuberculose latente ou active. En conséquence, la sensibilité de ce test chez les immunodéprimés est faible de même que la valeur prédictive vers une tuberculose évolutive.
 - **L'examen histologique** : granulomes épithélioïdes avec nécrose caséuse.

En pratique, devant une suspicion de tuberculose cutanée, les examens suivants peuvent être utiles au diagnostic :

- l'IDR à la tuberculine
- le Quantiféron (en alternative à l'IDR)

- l'examen direct et la culture sur biopsie en périphérie de la lésion ou ponction d'abcès à l'aiguille (proscrire les écouvillonnages).
- la PCR
- l'examen histologique

Afin de dépister les atteintes extra-cutanées, les examens suivants peuvent être utiles :

- une radiographie du thorax
 - l'examen direct et la culture de différents prélèvements : crachats, selles, urines
- La réalisation d'une sérologie VIH est recommandée dans toutes les formes de tuberculose.

➤ Le diagnostic positif

Le diagnostic positif de la tuberculose cutanée est difficile du fait du grand polymorphisme clinique, du défaut de documentation microbiologique fréquent (examen bactériologique et culture) et de l'absence de spécificité du granulome tuberculoïde.

Ainsi, il repose sur un faisceau d'arguments épidémiologiques, cliniques, immunologiques, histologiques et bactériologiques, et sur l'élimination des diagnostics différentiels.

La vaccination par le BCG n'est pas un argument contre le diagnostic.

Formes cliniques

➤ Le chancre tuberculeux

Il est exceptionnel comparativement à la primo-infection pulmonaire et concerne les sujets non immunisés contre *M. tuberculosis* (surtout les enfants et nourrissons).

Il prédomine à la face, aux membres inférieurs et aux muqueuses orogénitales.

L'inoculation du BK est directe (par blessure infectante ou infection d'une lésion).

L'incubation après inoculation est de 1 à 3 semaines : apparition d'un nodule érythémateux qui s'ulcère.

A la phase d'état : on observe une ulcération à bords décollés recouverte de croûtes.

Il existe souvent une adénopathie satellite qui peut se fistuliser.

Le chancre peut persister plusieurs mois, il peut se compliquer d'un lupus tuberculeux ou plus rarement d'un érythème noueux.

L'inoculation cutanée de *M.bovis* est possible chez les sujets au contact du bétail (éleveurs, vétérinaires).

Initialement négative ou faible, l>IDR va se positiver.

Le BK peut être mis en évidence à l'examen direct ou la culture

Sur le plan histologique : on constate uniquement un infiltrat polymorphe non spécifique.

Après plusieurs semaines, se forme un granulome épithélioïdo-giganto-cellulaire, souvent constitué après l'atteinte ganglionnaire. Les bacilles de Koch peuvent être mis en évidence au stade précoce, plus difficilement au stade granulomateux.

➤ Les scrofulodermes

Ils se forment par contiguïté d'un foyer tuberculeux ostéoarticulaire, osseux, épидидymaire mais surtout ganglionnaire, notamment dans la région du cou.

La lésion est le plus souvent unique, même si les formes multiples sont possibles. Elles surviennent dans un contexte d'altération de l'état général sans fièvre.

Elle correspond à un nodule sous-cutané non inflammatoire, qui se ramollit progressivement pour former un abcès fluctuant indolore (abcès froid), puis se fistulise pour former des ulcérations violacées à bords décollés et fond jaunâtre, de taille variable.

Les orifices fistuleux laissent sourdre un pus sérogrumeux ou caséux.

L'auto-inoculation à partir de scrofuloderme est possible.

L'évolution est cicatricielle, atrophique et pigmentée et des brides irrégulières se forment (ce sont les lésions appelées écrouelles).

L'IDR à la tuberculine est souvent positive.

L'examen direct du pus ou d'un fragment biopsique retrouve fréquemment des B.A.A.R.

La biopsie cutanée doit être profonde car les granulomes siègent dans l'hypoderme : granulome tuberculoïde fait d'un amas de cellules épithélioïdes et de cellules géantes de Langhans entourées de cellules mononucléées. Une nécrose caséuse centrale peut être observée.

L'imagerie permet de montrer le foyer sous-jacent et d'éventuels foyers tuberculeux viscéraux à distance, en particulier pulmonaire.

➤ Les gommes tuberculeuses

Elles correspondent à des abcès froids métastatiques dus à la dissémination de *M. tuberculosis* dans les tissus sous-cutanés à partir d'un foyer tuberculeux profond (guéri ou non).

Elles sont plus fréquentes chez les sujets immunodéprimés ou dénutris.

Cliniquement, il s'agit de lésions nodulaires dermohypodermiques, bien limitées, non inflammatoires, indolores, évoluant vers le ramollissement puis l'ulcération formant de larges lésions creusées à bords décollés.

Ces lésions contiennent un matériel caséux purulent verdâtre et épais.

L'évolution est chronique et cicatricielle (la cicatrisation est possible en cas de restauration de l'immunité).

Les lésions sont habituellement riches en BK, identifiés à l'examen direct, la culture ou l'histologie. Cette dernière montre un granulome tuberculoïde profond avec nécrose caséuse centrale.

➤ Le lupus vulgaire ou lupus tuberculeux.

Cette forme touche préférentiellement la femme.

Il se localise dans la région cervico-faciale le plus souvent en Europe, alors que la localisation au tronc et aux fesses est fréquemment rapportée en Asie.

Cliniquement, les lésions initiales correspondent à des lupomes (petites lésions molles lupoïde à la vitropression). Celles-ci vont ensuite confluer pour former un placard annulaire de centre pseudo-cicatriciel (alternance de zones lisses cicatricielles et de zones scléro-croûteuses irrégulières).

De nouveaux lupomes peuvent survenir sur la zone centrale.

La zone périphérique est érythémato-violacée et croûteuse.

Généralement, le lupus vulgaire ne s'associe pas à un foyer viscéral évolutif mais correspondrait à une réactivation cutanée d'une tuberculose latente.

De nombreuses formes cliniques ont été décrites témoignant d'un grand polymorphisme :

- la forme plane érythémateuse ou violacée, finement squameuse en périphérie et à centre atrophique cicatriciel, qui peut simuler un lupus chronique, une maladie de Bowen, voire un carcinome basocellulaire de type sclérodermiforme
- la forme annulaire à forte extension centrifuge à distinguer du lupus subaigu et d'une dermatophytie
- la forme psoriasiforme
- le lupus serpiginieux à bordure irrégulière, d'aspect verruqueux et d'évolution chronique
- le lupus tumidus : lésion rouge jaunâtre, infiltrée, d'évolution lentement extensive sans ulcération
- le lupus scléreux avec périphérie verruqueuse
- le lupus myxomateux : masse molle jaunâtre localisée au lobe de l'oreille
- le lupus ulcérovégétant (lupus vorax) qui touche préférentiellement la pointe du nez et qui évolue vers une mutilation (fait discuter les étiologies des ulcérations centrofaciales : leishmaniose, lèpre, carcinome, granulome centrofacial, mycose profonde, lymphome, syphilis tertiaire etc)
- le lupus congestif
- le lupus muqueux

L'évolution est chronique, lentement progressive, sur plusieurs années, parfois compliquée par le développement d'un carcinome épidermoïde.

L'IDR est souvent positive.

La culture est positive uniquement dans 50% des cas.

L'histologie montre un épiderme hyperplasique, atrophique ou ulcéré et le derme est le siège de granulome tuberculoïde sans nécrose caséuse. La coloration de Ziehl est généralement négative.

➤ La tuberculose verruqueuse

Elle est secondaire à la réinoculation du BK chez un sujet antérieurement sensibilisé.

Par conséquent, elle s'observe principalement chez les bouchers, les éleveurs de bétail, les vétérinaires.

Cliniquement, il s'agit d'une papule cornée d'extension progressive donnant naissance à une ou plusieurs lésions à surface verruqueuse, kératosiques, indolores, entourées d'une aréole inflammatoire, de localisation préférentielle aux extrémités, d'extension progressive parfois serpiginieuse, avec atrophie centrale.

La culture est rarement rentable (positive dans 1/3 cas).

Sur le plan histologique, on peut observer :

- une hyperkératose orthokératosique avec papillomatose et acanthose
- des granulomes épithélio-giganto-cellulaires dans le derme
- la nécrose caséuse est inconstante

➤ La tuberculose péri-orificielle

Il s'agit d'une forme très rare de tuberculose cutanée, touchant préférentiellement les hommes présentant un foyer tuberculeux évolutif (le plus souvent pulmonaire, digestif ou urinaire).

Les lésions sont secondaires à l'auto-inoculation à partir de ce foyer proche d'un orifice naturel : bouche, narines, anus.

Cliniquement, les lésions sont ulcérées, à bords irréguliers décollés, violacés et à fond purulent, et douloureuses (gênant l'alimentation).

Elles se localisent en zone péri-orificielle : bouche, langue, région anogénitale où elles sont plus végétantes voire verruqueuses.

Elles n'ont pas tendance à la régression spontanée et de nombreuses petites exulcérations périphériques se forment et confluent, souvent accompagnées d'adénopathies inflammatoires satellites.

La culture est souvent positive.

Sur le plan histologique, on peut observer :

- un infiltrat inflammatoire massif, non spécifique
- des B.A.A.R de façon inconstante
- une hyperplasie épidermique pseudoépithéliomateuse est possible, pouvant faire évoquer un carcinome
- des granulomes dans les formes chroniques où il est souvent difficile de retrouver des B.A.A.R

➤ La miliaire cutanée

Les lésions sont secondaires à la dissémination hématogène du BK à partir d'un foyer viscéral ou après une primo-infection chez les patients immunodéprimés (notamment VIH positif).

Elles touchent préférentiellement les âges extrêmes de la vie.

Cliniquement, on observe de multiples petites papules polymorphes diffuses, érythémateuses ou violacées, parfois confluentes, pustuleuses ou purpuro-nécrotiques.

L'état général est souvent très altéré avec fièvre et de nombreuses autres localisations tuberculeuses secondaires.

On peut également observer des placards ulcéro-nécrotiques, des nodules sous-cutanés et des lésions muqueuses.

Le pronostic est péjoratif chez ces patients le plus souvent très fragiles (âges extrêmes, immunodépression) et l'évolution est le plus souvent fatale malgré un traitement bien conduit.

L'IDR est ou devient négative, signant l'immunodépression.

L'examen direct et la culture sont très souvent positifs.

Sur le plan histologique, on observe :

- une infiltration de lymphocytes et de polynucléaires
- une composante nécrotique et hémorragique fréquente

➤ Les tuberculides

Celles-ci sont à distinguer des formes précédemment décrites.

Ce sont des formes abacillaires, liées à une réaction d'hypersensibilité retardée par relargage d'antigène d'un foyer tuberculeux souvent méconnu.

En revanche, la PCR réalisée sur les prélèvements cutanés est parfois positive.

L'origine tuberculeuse est suspectée par la positivité de l'IDR.

L'évolution sous traitement antituberculeux est inconstante.

- *Les tuberculides papulonécrotiques*

Elles correspondent à des lésions papuleuses érythémateuses infiltrées et indurées, parfois pustuleuses, recouvertes de croûtes, évoluant vers la nécrose en laissant des cicatrices varioliformes déprimées.

Elles évoluent par poussées et touchent préférentiellement la face d'extension des membres, la face dorsale des doigts et des orteils, les fesses et la région lombaire de façon bilatérale et symétrique.

L'IDR à la tuberculine est toujours positive alors que la bactériologie est négative.

A l'histologie, on observe des granulomes tuberculoïdes avec nécrose caséuse.

- *Le lichen scrofulosorum*

Il touche préférentiellement l'enfant ou l'adulte jeune et est constamment associé à une tuberculose ancienne ou évolutive ganglionnaire ou osseuse.

Cliniquement, il s'agit de papules folliculaires avec hyperkératose filiforme, avec parfois une composante pustuleuse, pouvant confluer en placard à surface granitée, touchant essentiellement le tronc et les membres, plus rarement la face.

Des lésions papuleuses non folliculaires lichénoïdes peuvent s'y associer.

L'IDR est toujours positive.

A l'histologie, on peut observer une ébauche de granulome tuberculoïde avec un infiltrat se disposant autour du follicule pileux, l'orifice de celui-ci étant rempli de lamelles cornées parakératosiques.

- *L'érythème induré de Bazin*

Il s'agit d'une hypodermite nodulaire chronique dont l'étiologie tuberculeuse est discutée :

- la mise en évidence du BK dans les lésions est très rare, même en PCR

- l'histologie est non spécifique : granulome tuberculoïde

- la récurrence des lésions est fréquente malgré le traitement antituberculeux

Certains auteurs l'intègre dans la « vasculite nodulaire de Montgomery », dont les caractéristiques cliniques et histologiques sont similaires.

Le terme de vascularite nodulaire serait préférable à celui d'érythème induré.

Malgré un cadre nosologique pas clair, la tuberculose doit être considérée comme une étiologie possible de l'érythème induré de Bazin et doit être recherchée.

Il touche préférentiellement les femmes aux alentours de 40 ans.

Cliniquement, il s'agit d'une hypodermite nodulaire chronique évoluant par poussées précédées d'une fièvre et d'une asthénie, favorisées par le surmenage et survenant fréquemment en hiver. Les lésions sont bilatérales, constituées de nodules fermes de 1 à 2 cm (1 à 10 nodules), douloureux, pouvant confluer pour former des placards infiltrés violacés, avec parfois une composante desquamative en périphérie.

Elles siègent de façon préférentielle au 1/3 inférieur et postérieur des jambes.

Les nodules peuvent s'ulcérer dans 1/3 cas, ou régresser, laissant place à une hyperpigmentation post-inflammatoire sans atrophie.

L'évolution est chronique sur plusieurs années.

L'IDR est très positive.

Le dosage du Quantiféron est préconisé.

A l'histologie, on observe un infiltrat lymphohistiocytaire hypodermique touchant les lobules puis les septas. Une atteinte du derme est possible.

Il peut exister une atteinte artérielle et des thromboses des veines de petits et moyens calibres, plus ou moins associée à de la nécrose fibrinoïde et de la leucocytoclasie.

A un stade plus avancé, des granulomes tuberculoïdes avec nécrose caséuse sont possibles, de disposition périvasculaires.

➤ Tuberculose cutanée chez le VIH

L'infection par le VIH :

- est un facteur d'évolution vers la tuberculose maladie
- est un facteur de risque de tuberculose extra-pulmonaire
- est un facteur de mauvais pronostic de la tuberculose

Toutes les formes cliniques peuvent s'observer, mais l'évolution est généralement plus rapide du fait de la diffusion hématogène.

La miliaire cutanée généralisée est une forme caractéristique de tuberculose cutanée chez le sujet infecté par le VIH.

Il est recommandé de réaliser une sérologie VIH chez tous les patients atteints de tuberculose, y compris cutanée.

➤ La forme liée au Bacille de Calmette et Guérin

Elle touche préférentiellement les nouveau-nés, les enfants de moins de 6 ans et les immunodéprimés.

Le BCG est utilisé dans la vaccination antituberculeuse mais également dans des protocoles d'immunothérapie anti-cancéreuse.

On distingue les complications spécifiques des complications non spécifiques à l'injection du BCG.

• *Complications non spécifiques*

Le plus souvent locales :

- Eczéma
- Infection secondaire à pyogène
- Granulome, apparaissant après 4 à 6 semaines

Les complications générales sont exceptionnelles et surviennent de façon retardée (après 4 à 8 semaines) : éruption maculeuses, érythème noueux, tuberculides papuleuses.

Les complications générales immédiates sont possibles : choc anaphylactique, urticaire.

• *Complications spécifiques*

Locorégionales :

- Ulcération étendue supérieure à 1cm, ou persistante au-delà de 4 mois après la vaccination
- Un abcès sous-cutané évoluant vers la fistulisation ou l'ulcération
- Une adénite survenant dans le territoire de drainage du site de la vaccination dans les 2 à 8 semaines, correspondant à la dissémination du BCG. Celle-ci peut régresser ou évoluer vers la suppuration.
- Le lupus vulgaire ou tuberculides papuleuses (très rares), survenant dans un délai variable après la vaccination (quelques semaines à plusieurs années) : aspect classique avec ou sans adénopathies locorégionales, évoluant lentement.

Générales appelées les « bécérites », correspondant à la dissémination lymphatique ou hémotogène du BCG :

- soit dans un organe : os, moelle osseuse, ganglions, poumons, méninges etc..
- soit dans le sang

En cas de suspicion de complications spécifiques, la responsabilité du BCG doit être confirmée sur différents arguments :

- anamnestiques (contage tuberculeux, immunodépression primitive ou acquise)
- cliniques
- histologiques
- bactériologiques (recherche de B.A.A.R, culture).

L'indication, non consensuelle, du traitement antituberculeux doit être guidée par le risque de dissémination.

Dans le cas des abcès ou adénite, une ponction est possible mais l'exérèse chirurgicale est à éviter. Une surveillance simple peut être préconisée.

Traitement

Le traitement est identique à celui des tuberculoses systémiques : association d'antibiothérapies (Isoniazide, Rifampicine, Pyrazinamide, Ethambutol).

Il se découpe généralement en 2 phases :

- une phase intensive de 2 mois (quadrithérapie) : le but étant de rendre le patient moins contagieux et d'éviter la sélection de mutants résistants
- une phase de stérilisation pendant 4 mois ou plus (bi-thérapie par Rifampicine et Isoniazide)

En pratique :

- Les tuberculoses cutanées « vraies » relèvent toutes d'un traitement antibacillaire d'au moins six mois, voire plus, si elles s'associent à des foyers viscéraux.
- Concernant les tuberculides : le traitement est discuté, même s'il est classiquement prescrit. Cependant, en l'absence de tuberculose évolutive sous-jacente, il semble peu justifié si l'on considère les tuberculides comme réaction d'hypersensibilité cellulaire retardée aux antigènes mycobactériens. D'autres traitements ont ainsi été proposés (corticothérapie, colchicine etc..) sans qu'une évaluation fiable de leur efficacité soit possible.
- Les BCGites peuvent être traitées par isoniazide 5 mg/kg par jour seul pendant 6 mois. Cependant, du fait du risque de résistance, la polychimiothérapie est souvent prescrite d'emblée.
- En cas de chimiorésistance du BK confirmée par antibiogramme, le choix de ces molécules est à adapter en fonction du profil de résistance de la souche isolée.

Prévention

La prévention primaire de la tuberculose cutanée fait appel :

- à la vaccination par le BCG
- à l'élévation du niveau de vie

La prophylaxie secondaire implique :

- le traitement du cas par un protocole bien conduit et complet
- le dépistage clinique et radiologique d'une tuberculose dans l'entourage du cas ainsi que son traitement
- la déclaration obligatoire des cas.

1.7. Lèpre

Lèpre

Epidémiologie

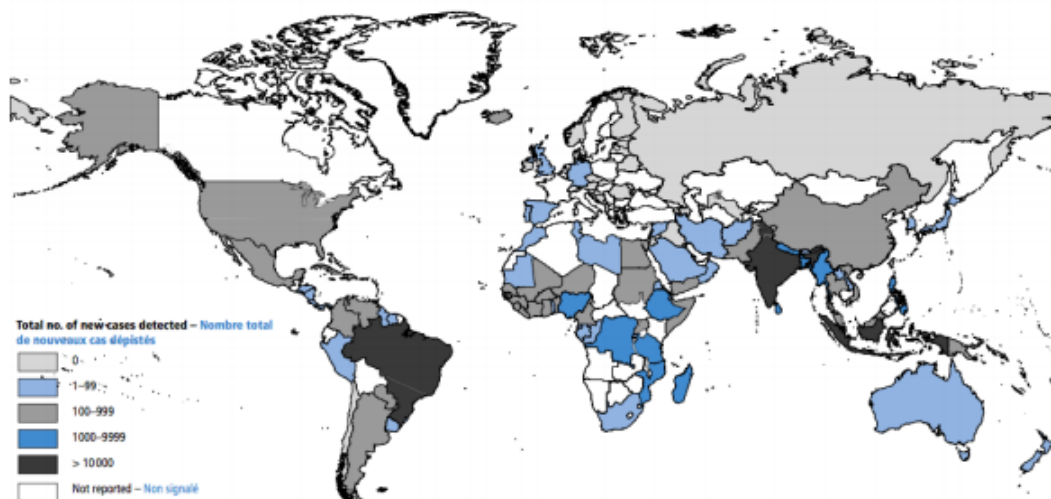
- **Diminution progressive de la prévalence** dans de nombreux pays (quelques millions de cas mondiaux dans les années 80 versus quelques centaines de milliers aujourd'hui)
- Mais taux de **dépistage de nouveaux cas quasi-inchangé à l'échelle mondiale** (210 758 cas en 2015 notifiés par 106 pays)
- Données françaises (2007):
 - **disparition lèpre autochtone**: nouveaux cas = immigrés, DOM-TOM, séjour en pays d'endémie
 - nouveaux cas régulièrement détectés aux Antilles, Guyane, Réunion, Nouvelle Calédonie et Polynésie française (mais taux de détection annuelle < 1/10 000 habitants)
 - îles de Mayotte: maladie toujours endémique

Table 1 Registered prevalence of leprosy and number of new cases detected in 136 countries or territories, by WHO Region, 2015
 Tableau 1 Prévalence enregistrée de la lèpre et nombre de nouveaux cas dépistés dans 136 pays ou territoires, par Région OMS en 2015

WHO Region – Région OMS	Number of cases registered (prevalence/ 10 000 population), first quarter of 2015 – Nombre de cas enregistrés (prévalence/ 10 000 habitants), premier trimestre 2015	Number of new cases detected (new-case detection rate/100 000 population), 2014 – Nombre de nouveaux cas dépistés (taux de dépistage des nouveaux cas/100 000 habitants), 2014
African – Afrique	20 564 (0.27)	20 004 (2.6)
Americas – Amériques	27 955 (0.31)	28 806 (3.2)
Eastern Mediterranean – Méditerranée orientale	2865 (0.05)	2167 (0.34)
South-East Asia – Asie du Sud-Est	117 451 (0.61)	156 118 (8.1)
Western Pacific – Pacifique occidental	5773 (0.03)	3645 (0.2)
Europe		18 (0.004)
Total	174 608 (0.29)	210 758 (3.2)

OMS, No 35, 2016, 91, 405-420

Map 1 Geographical distribution of new leprosy cases, 2015
 Carte 1 Répartition géographique des nouveaux cas de lèpre en 2015



OMS, No 35, 2016, 91, 405-420

Epidémiologie

- Distribution: **homme > femme** (sex ratio 2/1), touche **tous les âges**
- Transmission:
 - **réservoir humain** (patients multibacillaires avec nombreux bacilles dans les sécrétions nasales)
 - **lésions cutanées ulcérées: source de contamination**
 - mode de pénétration mal connu: voies aériennes supérieures favorisée par lésion muqueuse
 - transmission materno-foetale suggérée
- Durée d'incubation: variable selon les formes
 - **3 à 5 ans** pour les formes **tuberculoïdes**
 - **7 à 10 ans** pour les formes **lépromateuses**

Bactériologie

- *M. leprae*
 - mycobactérie à **croissance lente** (12 jours)
 - **bacille acido-alcoolo-résistant** (B.A.A.R)
 - parasitisme **intra-cellulaire** obligatoire (cellules phagocytaires)
- Tropisme **cutané** et **neurologique**
- Mise en évidence
 - **non cultivable in vitro**
 - techniques d'inoculation à l'animal (lourdes, seulement certains centres)
 - **PCR**: identification et détection résistance médicamenteuse

Immunopathologie

Réponse à **médiation cellulaire spécifique** médiée par **lymphocyte T** avec selon qualité de la réponse:

- **Absence de maladie** (95% cas)
- **Lèpre maladie** (5% cas) avec soit
 - forme **tuberculoïde** (60% cas): bonne immunité contre *M. leprae*, granulomes lymphoépithélioïdes avec peu de bacilles en histologie
 - forme **lépromateuse** (40% cas): immunité faible contre *M. leprae*, macrophages spumeux (« cellules de Virchow ») avec nombreux bacilles en multiplication en histologie

Réponse **humorale**: production d'anticorps anti-*M. leprae* (faible chez patients tuberculoïdes) **sans action protectrice** vis-à-vis du bacille

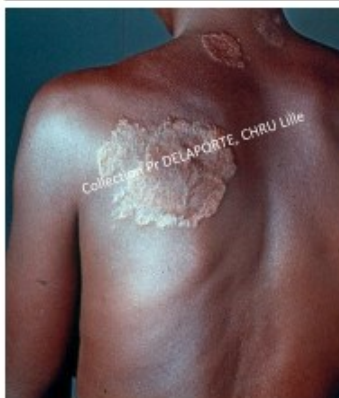
Immunogénétique

- Contrôle génétique à **2 niveaux**:
 - **Susceptibilité à la lèpre proprement dite**: association d'**HLA** de classe I et II
 - **Susceptibilité à une des formes cliniques**: tuberculoïde ou lépromateuse selon **gène HLA** et **TLR 2**
- Autres gènes impliqués dans la susceptibilité à la maladie et aux différentes formes:
 - **NRAMP1**
 - gène du **TNF- α**
 - gène de la **laminine**
 - gène de l'**IL-10**
 - gène du récepteur de l'**IL12**

Clinique: généralités

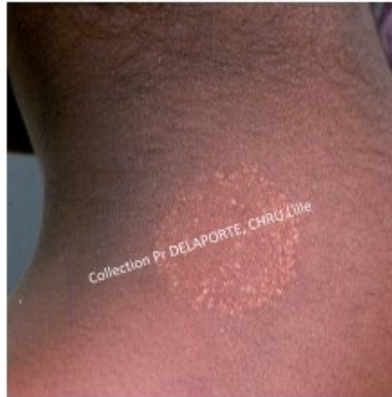- Manifestations **révélatrices**:
 - **cutanées** avec ou sans signes neurologiques le plus souvent
 - **neurologiques** isolées: plus rares
 - autres organes (os, œil etc): exceptionnelles
- **2 grandes formes** de lèpre sur le plan dermatologique:
 - **tuberculoïde**: lésions peu nombreuses (<10), asymétriques, **hypo ou anesthésiques** (pathognomonique)
 - **lépromateuse**: lésions multiples (>20), symétriques, pas ou très peu anesthésiques
- Atteinte **neurologique**
- **Autres atteintes**: oculaire, ORL, ostéoarticulaire, rénale, musculaire, autres

Clinique: lèpre tuberculoïde



- Lésions **peu nombreuses** (<10), **asymétriques**, **hypo ou anesthésiques** (pathognomonique de la lèpre tuberculoïde), disparaissent **sans cicatrice** sous traitement
- Lésions **maculeuses**:
 - **hypochromiques**
 - de **grande taille** (>5 cm)
 - **limites nettes**
- Lésions **infiltrées**
 - en totalité ou en bordure (aspect annulaire)
 - **érythémateuses** ou **hypochromiques**
 - succèdent ou non aux lésions maculeuses
 - **grande taille** (>5 cm)

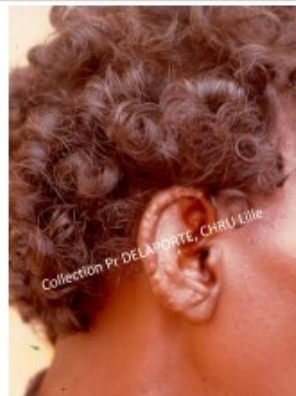Clinique: lèpre tuberculoïde



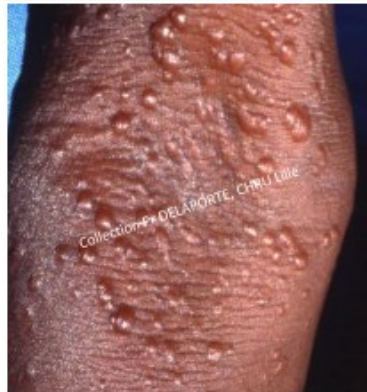Clinique: lèpre lépromateuse

- Lésions multiples (>20), symétriques, peu ou pas anesthésiques, disparaissent sans cicatrice sous traitement
- Atteinte extrémités (doigts, orteils)/lobules oreilles
- Lésions maculeuses:
 - +/- hypochromiques (peau noire) ou érythémato-cuivrée (peau claire)
 - de petite taille (0,5 à 2 cm)
 - limites floues
- Lésions infiltrées
 - en totalité (papulo-nodule = lépromes) ou en bordure (aspect annulaire avec lésions de grande taille jusqu'à 5-10 cm)
 - confluence des lésions sans traitement (« faciès léonin »)
 - érythémateuses ou cuivrées
 - succèdent aux lésions maculeuses
 - petite taille (0,5 à 2 cm)

Clinique: lèpre lépromateuse



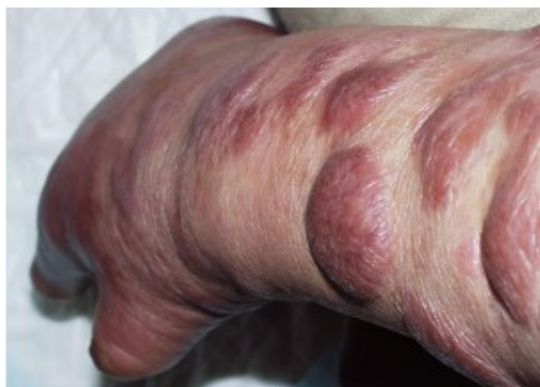Clinique: lèpre lépromateuse



Clinique: classification de Ridley et Jopling

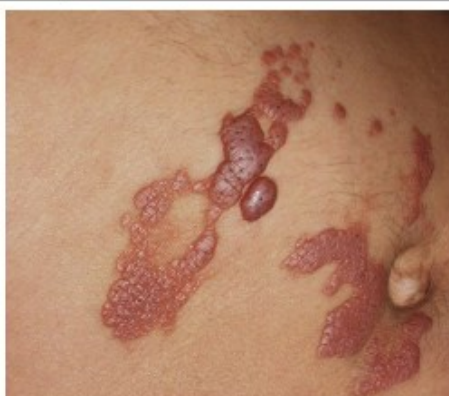Formes cliniques	Nombre de lésion	Caractéristiques des lésions	Hypo-anesthésie des lésions
Tuberculoïde polaire	1	Maculeuse ou infiltrée	Anesthésie
Boderline tuberculoïde	2 à 10	Maculeuse ou infiltrée Grande taille (5 à 20 cm) +/- annulaires Asymétriques	Hypo ou anesthésie
Borderline boderline	> ou = 10	Annulaires 5 à 15 cm Bordure floue	Peu ou pas d'anesthésie
Boderline lépromateuse	> 10	Lépomes ou annulaires Bilatérales et symétriques	Normoesthésie
Lépromateuse polaire	50 à 100	Macules ou lépomes Bilatérales et symétriques +/- Infiltration orteils/doigts/lobules Alopécie queue du sourcil	Normoesthésie

Clinique: forme borderline



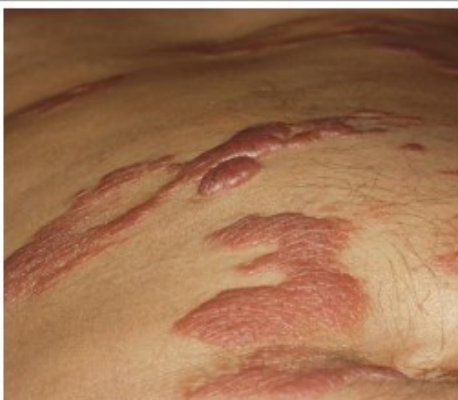Collection Pr BERBIS, CHU Nord, Marseille

Clinique: forme borderline



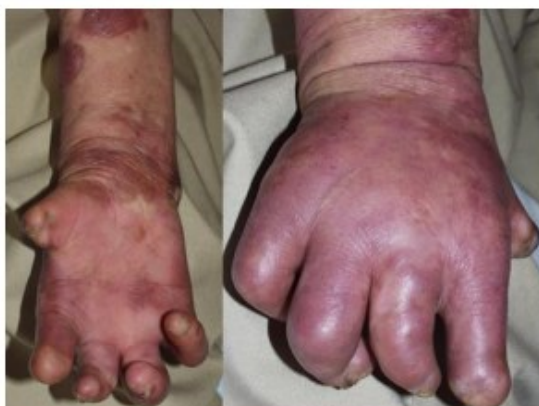Collection Pr BERBIS, CHU Nord, Marseille

Clinique: forme borderline



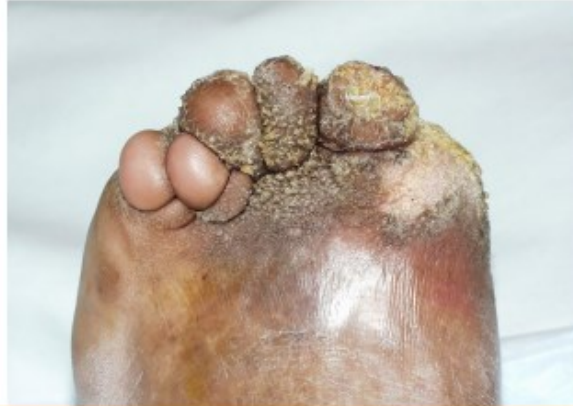Collection Pr BERBIS, CHU Nord, Marseille

Clinique: forme borderline



Collection Pr BERBIS, CHU Nord, Marseille

Clinique: forme borderline



Collection Pr BERBIS, CHU Nord, Marseille

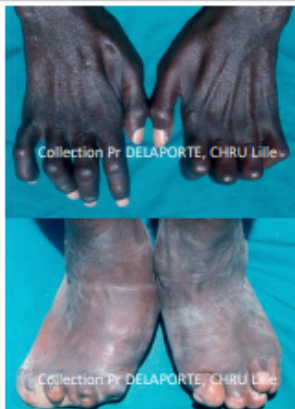Clinique: atteinte neurologique

- **Commune à toutes les formes** de la maladie:
 - **hypertrophie de nerfs** (quasi-pathognomonique de la lèpre)
 - **déficit sensitif non systématisé** (gravité car responsables des troubles trophiques)
 - **déficit moteur** (responsable des déformations des doigts et orteils)
- **Forme tuberculoïde**
 - atteinte d'un ou quelques nerfs
 - **asymétrique**
 - rapidement **sévère** et **déficitaire**
- **Forme lépromateuse:**
 - atteinte **multiple, bilatérale** et symétrique
 - longtemps **silencieuse** (hypertrophies isolées)
 - **déficitaires** lors des **états réactionnels**

Clinique: atteinte ORL

- Liée à la présence du **bacille dans les muqueuses**
- Atteinte **sévère = maladie évoluée**
- **Atteinte nasale:**
 - initialement: rhinite séreuse
 - secondairement: rhinite croûteuse et mucopurulente avec volumineux lépromes
 - stade évoluée: rhinite atrophique
 - stade tardif: +/- résorption cartilage et os propres du nez → déformation « **en selle** » ou « **en lorgnette** »
- **Atteinte buccale et laryngée:**
 - lépromes des lèvres, épiglotte, voile du palais
 - infiltration structures adjacentes +/- fibrose/sténose laryngée

Clinique: atteinte ostéoarticulaire



- Concernent uniquement les **extrémités**
- **Spécifiques** = liées à la **pénétration dans l'os du *M. leprae*** par voie hématogène
 - patients **lépromateux**
 - géodes ou pseudokystes des méta et épiphyses phalangiennes à l'imagerie
 - atteinte articulaire = ostéoarthrite destructrice (déformation en « **tampon de wagon** »)
- **Secondaires** = liées aux **troubles trophiques et vasculaires** de l'atteinte **neurologique**
 - formes **tuberculoïde** et **lépromateuse**
 - évolution non corrélée au traitement de la lèpre
 - **déformations importantes** (raccourcissement doigts et orteils et déviation axiale) et complications **infectieuses** (ostéoarthrites) → **handicap**

Clinique: autres atteintes

- **Oculaires** (hypertrophie des nerfs cornéens = pathognomonique)
- **Articulaires** (arthrite/arthralgies, atteinte sacro-iliaque): états réactionnels surtout
- **Musculaires**: amyotrophie secondaire à l'atteinte neurologique surtout
- **Rénale**: secondaires surtout (glomérulonéphrite dans l'érythème noueux, amylose)
- **Autres** (infiltration du bacille possible dans de nombreux organes):
 - foie
 - ganglions
 - moelle osseuse
 - rate
 - cellules endothéliales
 - organes génitaux chez l'homme (orchite, orchépididymite)

Clinique: les formes particulières

- Lèpre **indéterminée**: stade précoce, diagnostic difficile, chez l'enfant surtout
- Lèpre **Lucio-Latapi**: Amérique du Sud, forme lépromateuse polaire, infiltration diffuse myxoedématoïde
- Lèpre **histoïde**: forme lépromateuse de définition clinico-histologique
- Lèpre **nerveuse pure**: tuberculoïde ou lépromateuse
- Lèpre de **l'enfant**: formes indéterminée ou tuberculoïde
- Lèpre et **grossesse**: contamination in utero possible, aggravation des formes lépromateuses on traitées, érythème noueux lépreux
- Lèpre et **VIH**: toutes les formes et états réactionnels indépendants du degré d'immunodéficience, réaction de réversion à l'initiation du traitement antirétroviral fréquente

Clinique: lèpre indéterminée



Paraclinique: bactériologie

- Recherche du **bacille de Hansen** (BH) dans le **mucus nasal** (frottis) ou le **suc dermique** (lobule des oreilles, lésions cutanées)
- Comptage du BH par coloration de Ziehl-Neelsen ou Fite-Faraco:
 - **Index bactériologique (IB)** = nombre de BH vus par champ **sans tenir compte de leur morphologie**
 - **Index morphologique (IM)** = pourcentage de **formes homogènes** (bâtonnets entiers) vues sur **100 BH**
- IDR de Mitsuda à la lépromine: n'est plus utilisé
- PCR n'a pas sa place actuellement dans le diagnostic

Paraclinique: bactériologie

IB selon l'échelle semi-logarithmique de Ridley:

- (-) = absence de BH
- 1+ = 1 à 10 BH/100 champs
- 2+ = 1 à 10 BH/10 champs
- 3+ = 1 à 10 BH/champ
- 4+ = 10 à 100 BH/champ
- 5+ = 100 à 1000 BH/champ
- 6+ = plus de 1000 BH/champ

Forme tuberculoïde:

- IB négatif ou < à 2+
- IM toujours négatif

Forme lépromateuse:

- IB positif, > à 2+
- IM positif (1 à 30% ou plus)

Paraclinique: histologie

• Lèpre tuberculoïde:

- infiltrat **tuberculoïde nodulaire**
- disposition péri-annexielle et péri-nerveuse +/- **destruction**
- composition: cellules histiocytaires à **différenciation épithélioïde** +/- cellules géantes de type Langhans, nombreux lymphocytes en couronne
- coloration de Ziehl: **pas de BH** (ou exceptionnellement)

• Lèpre lépromateuse:

- infiltrat dense respectant le derme papillaire dont il est séparé par une bande claire (bande de Unna)
- disposition péri-capillaire, péri-annexielle et péri-nerveuse, **sans destruction**
- **filets nerveux épaissis** en « pelure d'oignon »
- composition: histiocytes **spumeux** (« **cellules de Virchow** »), rares lymphocytes
- **BH nombreux** souvent regroupés en amas ou « globi » dans les **histiocytes** et les **nerfs**

Etats réactionnels: généralités

- Complications **immunologiques** pouvant survenir **sans, sous ou après traitement**
- Deux types d'états réactionnels : les réactions de **type 1 et 2**
- Réactions de **type 1**:
 - **réaction réverse (RR)**
 - **réaction de dégradation**
- Réactions de **type 2** :
 - **érythème noueux lépreux (ENL)**
 - **phénomène de Lucio**

Etats réactionnels: réaction de réversion

- Réaction d'**hypersensibilité retardée**: **renforcement de l'immunité** à médiation cellulaire vis-à-vis du BH → déplacement de la maladie vers le pôle **tuberculoïde**
 - uniquement patients **borderline**
 - urgence **médicale +/- chirurgicale**
 - fréquente: 15 % à 45 % des cas
 - survient spontanément (10 %) ou sous (6 à 24 mois) ou après traitement (1 mois à 10 ans)
 - généralement unique
- Forme typique:
 - apparition brutale **turgescence lésions préexistantes +/- ulcération, survenue ou aggravation hypoesthésie** des lésions
 - pas de signes généraux
 - **névrite aigue/subaiguë, hypertrophique, douloureuse et déficitaire** (paralysie et/ou une anesthésie en quelques heures ou jours)
 - autres : manifestations articulaires (téno-synovite, polyarthrite), iridocyclites ou uvéites
- Histologie:
 - **œdème dermique**
 - augmentation du nombre des **lymphocytes**
 - différenciation **épithélioïde** des histiocytes
 - négativation ou **chute brutale de l'IB**

Etats réactionnels: réaction de dégradation

- Déplacement vers le **pôle lépromateux** en lien avec l'**absence de traitement**
- Manifestations:
 - augmentation **nombre et taille** des lésions
 - aspect de plus en plus **lépromateux**

Etats réactionnels: érythème noueux lépreux

- **Aucune modification de l'immunité** à médiation cellulaire vis-à-vis du BH
 - uniquement patients **lépromateux** (BL ou LL)
 - apparaît **avant** (15-25 %) et **pendant** le traitement (1ères années)
 - volontiers **récidivant** (facteurs déclenchants: infections, grossesse ou stress)
- Forme typique:
 - **fièvre et AEG** (élévation TNF- α sérique)
 - **nodules dermohypodermiques** chauds, douloureux, sans localisation préférentielle, indépendants des lésions spécifiques
 - **névrite aiguë/subaiguë** hypertrophique, douloureuse, **peu déficitaire** initialement
 - autres manifestations: polyADP, arthralgies/artrites, épisclérite/iridocyclite, orchépididymite, glomérulonéphrite aiguë
 - à long terme: cécité, névrite déficitaire, insuffisance rénale par amylose
- Biologie: hyperleucocytose à **PNN**, **syndrome inflammatoire**, **immuns complexes circulants**
- Histologie:
 - **vascularite leucocytoclasique** dans le derme et l'hypoderme
 - un **infiltrat lépromateux** plus ou moins dense
 - exceptionnellement: nécrose fibrinoïde
 - **examen bactériologique +/- positif** selon ancienneté

Etats réactionnels: phénomène de Lucio

- Etat réactionnel de type 2 proche de l'ENL apparaissant uniquement au cours de la lèpre **lépromateuse diffuse de Lucio-Latapi**
- Manifestations:
 - +/- fièvre/AEG
 - lésions **maculeuses douloureuses**, cuisantes, purpuriques, bullo-hémorragiques ou nécrotiques
 - localisation préférentielle: membres
 - taille variable (0,5 à 5 cm)
 - forme triangulaire ou étoilée
 - évolution par **poussée**
- Histologie:
 - **vascularite granulomateuse et nécrosante** des artérioles
 - présence de **nombreux BH dans cellules endothéliales**

Critères	Tuberculoïde polaire	Borderline tuberculoïde	Borderline borderline	Borderline lépromateuse	Lépromateuse polaire
Atteinte cutanée	1 à 2, limite nette, anesthésiques	2 à 10, hypo- ou anesthésiques, asymétriques	10 ou +, mal limitées, +/- hypoesthésiques, asymétriques	>10 lépromes, normoesthésiques, symétriques	50 à 100 lépromes, normoesthésiques, symétriques
Atteinte nerveuse	0 à 1	1 à 2	X nerfs, bilatéral et symétrique	X nerfs, bilatéral et symétrique	X nerfs, bilatéral et symétrique
IB	0	1-2+	3-4+	4-5+	5-6+
Histologie	Infiltrat lympho-épithélioïde, Ziehl -	Infiltrat lympho-épithélioïde, Ziehl + ou -	Infiltrat épithélioïde, Ziehl ++	Infiltrat virchowien, Ziehl +++	Infiltrat virchowien, Ziehl +++
Réaction Mitsuda (IDR)	+++	++/-	-	-	-
Réactions de type 1	-	+	++	++	-
Réactions de type 2	-	-	-	+	++

Classification de Ridley et Jopling, caractéristiques cliniques, bactériologiques et histologiques des différentes formes de lèpre et états réactionnels

Traitement: anti-bacillaires de la polychimiothérapie (PCT)

- Regroupent classiquement :
 - la **rifampicine**
 - la **dapsone** (Disulone)
 - le **clofazimine** (Lamprène)
- Autres médicaments anti-bacillaires (non recommandés par l'OMS mais utilisés en cas de contre-indication aux autres traitements) par ordre de préférence:
 - l'**ofloxacine** **moxifloxacine**
 - la **minocycline**
 - la **clarithromycine**
 - dérivé de la rifampicine: **rifapentine**

Traitement: modalités de la PCT

- Répartition des patients en **deux groupes** selon la **clinique** ou la **charge bacillaire**:
 - le **groupe pauci-bacillaire** (PB)
 - et le **groupe multi-bacillaire** (MB).
- Classification **bactériologique (1982)**:
 - patients **PB = index bactériologique (IB) négatif**
 - patients **MB = IB positif** quelle que soit sa valeur
- Classification **clinique (1994)**:
 - patients **PB = < 5 lésions** (maculeuses ou infiltrées ou nodules), **hypo- ou anesthésiques**, disposition **asymétrique** avec un **seul nerf** atteint
 - patients **MB = 5 lésions ou plus**, **hypoesthésiques**, disposition **symétrique** avec atteinte de **plusieurs nerfs**
- **OMS**
 - patients **PB: formes indéterminée, TT et BT**
 - patients **MB: BB, BL, LL**

Groupe d'âge	Médicament	Posologie et fréquence	Durée	
			MB	PB
Adulte	Rifampicine	600 mg une fois par mois	12 mois	6 mois
	Clofazimine	300 mg une fois par mois et 50 mg par jour		
	Dapsone	100 mg par jour		
Enfants (10–14 ans)	Rifampicine	450 mg une fois par mois	12 mois	6 mois
	Clofazimine	150 mg une fois par mois, 50 tous les deux jours		
	Dapsone	50 mg par jour		
Enfants < 10 ans ou < 40 kg	Rifampicine	10 mg / kg une fois par mois	12 mois	6 mois
	Clofazimine	6 mg / kg une fois par mois et 1 mg / kg deux fois par semaine		
	Dapsone	2 mg / kg par jour		

Schéma thérapeutique recommandé selon l'OMS

Traitement: réaction réverse (RR)

- Urgence médicale +/- chirurgicale
- Corticothérapie (CTC) 0,5 à 1mg/kg/jour de prednisone minimum 6 mois
 - si pas d'efficacité à 10-15 jours: neurolyse
 - décroissance CTC à débuter dans les 3 semaines suivant la régression des signes neurologiques
 - régression rapide des lésions cutanées sous CTC (s'affaissent et deviennent squameuses)
- Si contre-indication CTC: AINS ou acide acétyl-salicylique
- Formes sévères:
 - ciclosporine efficace mais récidive
 - association prednisone/azathioprine
- RR tardive:
 - CTC générale selon le même schéma
 - ne pas reprendre traitement anti-bacillaire

Traitement: réaction de dégradation

- Traitement anti-bacillaire selon schéma classique
- Risque de réaction réverse rapide après introduction traitement

Traitement: érythème noueux lépreux (ENL)

- **Forme typique:**
 - **thalidomide 400mg/j en 2 prises minimum 3 mois:** le plus rapidement efficace (2 à 4 jours) mais effets secondaires (neurologique, tératogénicité, thromboses etc.) et pas toujours disponible
 - **pentoxifylline 1 200 à 1 600 mg/j:** action moins rapide (21 jours) mais mieux tolérée
 - **corticothérapie générale 0,5 à 1mg/kg/j:** efficace en 3 semaines, mais à éviter (corticodépendance des ENL)
- ENL a minima: pentoxifylline, AINS, antipaludéens de synthèse, colchicine
- **ENL sévère et résistants:**
 - augmentation posologie **clofazimine à 200-300mg/jour sur maximum 3 mois**
 - plasmaphérese/échanges plasmatiques
- **ENL chronique:**
 - **thalidomide à faible dose** (50mg tous les 2 jours ou 1 à 2 fois par semaine)
 - AINS
- ENL corticodépendant: +/- efficaces
 - méthotrexate, ciclosporine, azathioprine, mycophénolate-mofétil
 - infliximab

Traitement: phénomène de Lucio

- **Difficile**
- **Thalidomide (400 mg/j) + corticothérapie générale (1 mg/kg)** nécessaire le plus souvent
- Evolution souvent **fatale** dans un tableau de cachexie et de surinfection

Traitement: chirurgie

- **Névrites (décompression par neurolyse)**, indications:
 - névrites aiguës déficitaires **ne répondant pas au traitement médical** (corticothérapie générale)
 - les **abcès** caséeux intra-nerveux
 - +/- névrites subaiguës ou **chroniques douloureuses** non déficitaires
 - **maux perforants plantaires**
- **Traitement chirurgical palliatif**: complications ostéoarticulaires et neurotrophique
- Traitement des **paralysies** et **déformations** une fois la **maladie contrôlée**

Prophylaxie

- **Isolement du patient non justifié**:
 - période d'incubation de la maladie très longue (exposition entourage bien avant diagnostic)
 - une fois le diagnostic posé : prise de rifampicine rend rapidement le patient lépromateux non infectant (patients tuberculoïdes non contagieux)
- Chimio prophylaxie:
 - aucune actuellement proposée
 - dapson: pas de preuve de l'efficacité
 - rifampicine: risque de résistance si utilisation prolongée en monothérapie
- Dépistage et poly-chimiothérapie précoce de toutes les formes mais surtout des formes multibacillaires
- Pas de vaccin disponible
 - BCG: effet protecteur dans 30 à 60 % des cas

BIBLIOGRAPHIE (1)

- Flageul B, *EMC*, 2010, 98-370-A-10
- Franco Paredes C, *Clin Microbiol Rev.*, 2018, Nov 14;32(1). pii: e00069-18
- Forbes BA, *Clin Microbiol Rev.*, 2018, Jan 31;31(2). pii: e00038-17
- Scollard DM, *Dermatol Clin.*, 2015, Jul;33(3):541-62
- Penna ML, *PLoS Negl Trop Dis.*, 2016, May 18;10(5):e0004703
- Geluk A., *Semin Immunol.*, 2018, Oct;39:111-118
- Van Veen NH, *Cochrane Database Syst Rev.*, 2016, May 23;(5):CD005491
- Ferreira SMB, *JBI Database System Rev Implement Rep.*, 2017 Oct;15(10):2555-2584
- Espinosa OA, *Can J Infect Dis Med Microbiol.*, 2018, Nov 25;2018:9828023
- Errichetti E, *Dermatol Clin.*, 2018, Oct;36(4):369-375

BIBLIOGRAPHIE (2)

- Sadhu S, *Front Immunol.*, 2018, Apr 9;9:604
- Mazini PS, *Front Immunol.*, 2016, Jan 12;6:658
- Cambri G, *Front Immunol.*, 2018, Jul 20;9:1674
- Aarao TLS, *Front Immunol.*, 2018, May 7;9:939
- Gupta SK, *Int J Dermatol.*, 2015, Nov;54(11):1283-8
- Dallmann-Sauer M, *Mamm Genome.*, 2018, Aug;29(7-8):523-538
- Pinheiro RO, *Front Immunol.*, 2018, Mar 28;9:518
- Saleem MD, *J Am Acad Dermatol.*, 2019, May;80(5):1233-1250.e10
- Fischer M, *J Dtsch Dermatol Ges.*, 2017, Aug;15(8):801-827
- De Sousa JR, *Front Immunol.*, 2017, Nov 28;8:1635

BIBLIOGRAPHIE (3)

- Cruz RCDC, *An Bras Dermatol.*, 2017, Nov-Dec;92(6):761-773
- Oliveira MB, *An Bras Dermatol.*, 2016, Apr;91(2):196-203
- Ozturk Z, *Dermatol Ther.*, 2017, Jan;30(1)
- Barreto JG, *Curr Infect Dis Rep.*, 2017, Jun;19(6):23
- Rocha RH, *An Bras Dermatol.*, 2016, Sep-Oct;91(5 suppl 1):60-63
- Sengupta U, *Indian Dermatol Online J.*, 2019, Mar-Apr;10(2):106-114
- Horta-Baas G, *Lupus*, 2015, Sep;24(10):1095-102
- Gomes Lima Santos N, *Epidemiol Infect.*, 2018, Oct;146(14):1746-1749
- Gaschignard J, *Plos Negl Trop Dis.*, 2016, May 24;10(5):e0004345
- Tatipally S, *Trop Med Infect Dis.*, 2018, Oct 1;3(4). pii: E107

BIBLIOGRAPHIE (4)

- Polycarpou A, *Front Immunol.*, 2017, Mar 13;8:233
- Fonseca AB, *Infect Dis Poverty*, 2017, Feb 6;6(1):5
- Rodrigues GA, *Oral Dis.*, 2017, Sep;23(6):749-756
- Sotiriou MC, *Am J Trop Med Hyg.*, 2016, Sep 7;95(3):522-7
- Oliveira ALG, *Microbes Infect.*, 2017, Jun;19(6):311-322

Lèpre : fichier Word

LEPRE

Épidémiologie

➤ Situation mondiale

L'introduction de la polychimiothérapie (PCT) dans les programmes de lutte contre la lèpre au milieu des années 1980 s'est traduite par une nette réduction de la prévalence de la maladie : le nombre de cas de lèpre est passé de 5,4 millions à quelques centaines de milliers aujourd'hui.

Cette diminution substantielle a amené l'Assemblée mondiale de la Santé à préconiser en 1991 l'élimination mondiale de la lèpre en tant que problème de santé publique d'ici l'an 2000.

Les stratégies mondiales de lutte antilépreuse ont été élaborées autour de cette cible jusqu'à l'élimination de la lèpre en tant que problème de santé publique en 2000 au niveau mondial, puis en 2005 au niveau national pour la plupart des pays. Depuis, les stratégies mondiales quinquennales de lutte contre la lèpre visent une réduction de la charge de morbidité mesurée en termes de nouveaux cas atteints de difformités visibles ou d'incapacité.

Chaque année, l'OMS recueille des informations issues des programmes nationaux de lutte contre la lèpre relatives à la prévalence de la lèpre (définie comme le nombre de patients sous traitement à un moment donné), aux nouveaux cas dépistés et à l'achèvement du traitement.

La dernière enquête épidémiologique de l'OMS date de 2015.

Pour l'année 2015, des informations supplémentaires ont été demandées dans 2 domaines : la législation et les politiques existantes permettant la discrimination contre les personnes touchées par la lèpre d'une part, et les nouveaux cas de lèpre nés à l'étranger d'autres part. Ainsi, 136 pays ont envoyé des statistiques annuelles sur la lèpre, soit en utilisant le modèle fourni par l'OMS soit en utilisant d'autres supports : 26 pays de la Région africaine (AFR), 23 pays de la Région des Amériques (AMR), 20 pays de la Région de la Méditerranée orientale (EMR), 28 pays de la Région européenne (EUR), 11 pays de la Région de l'Asie du Sud-Est (SEAR) et 26 pays de la Région du Pacifique occidental (WPR). Quarante-deux pays ou territoires n'ont pas envoyé leur rapport. Les statistiques annuelles de la lèpre pour 2015 collectées par les programmes nationaux comprenaient des données sur les nouveaux cas (nombre total de cas, nombre de cas de lèpre multi-bacillaire (MB), nombre de cas féminins, nombre de cas pédiatriques et nombre de cas en incapacités) notifiés au cours de l'année 2015.

Le *Tableau 1* montre la prévalence de la lèpre dans chaque Région de l'OMS. À la fin de l'année de rapport, 174 608 patients atteints de lèpre dans le monde recevaient une PCT, ce qui correspond à un taux de prévalence de 0,29 pour 10 000 habitants, un chiffre en baisse par rapport à celui de 0,32 pour 10 000 en 2014. Le taux de dépistage des nouveaux cas correspond au nombre de cas dépistés au cours de l'année pour 100 000 habitants. Pendant l'année de rapport, 210 758 nouveaux cas de lèpre ont été dépistés dans le monde. Le taux de dépistage des nouveaux cas s'élevait à 3,2 pour 100 000 habitants, une baisse marginale (3141 cas) par rapport à l'année précédente.

Table 1 Registered prevalence of leprosy and number of new cases detected in 136 countries or territories, by WHO Region, 2015
 Tableau 1 Prévalence enregistrée de la lèpre et nombre de nouveaux cas dépistés dans 136 pays ou territoires, par Région OMS en 2015

WHO Region – Région OMS	Number of cases registered (prevalence/ 10 000 population), first quarter of 2015 – Nombre de cas enregistrés (prévalence/ 10 000 habitants), premier trimestre 2015	Number of new cases detected (new-case detection rate/100 000 population), 2014 – Nombre de nouveaux cas dépistés (taux de dépistage des nouveaux cas/100 000 habitants), 2014
African – Afrique	20 564 (0.27)	20 004 (2.6)
Americas – Amériques	27 955 (0.31)	28 806 (3.2)
Eastern Mediterranean – Méditerranée orientale	2965 (0.05)	2167 (0.34)
South-East Asia – Asie du Sud-Est	117 451 (0.61)	156 118 (8.1)
Western Pacific – Pacifique occidental	5773 (0.03)	3645 (0.2)
Europe		18 (0.004)
Total	174 608 (0.29)	210 758 (3.2)

L'évolution montre une diminution progressive globale de 265 661 cas en 2006 à 210 758 cas en 2015. Des augmentations marginales du nombre de nouveaux cas ont été observées entre 2014 et 2015 dans les Régions AFR et SEAR où le nombre de cas est passé de 18 597 (en 2014) à 20 004 (en 2015) et de 154 834 (en 2014) à 156 118 (en 2015), respectivement. La Région SEAR concentre 74% des nouveaux cas de lèpre dans le monde, contre 14% pour la Région AMR et 9% pour la Région AFR. Les Régions WPR et EMR représentent 2% et 1% des nouveaux cas de lèpre dans le monde, respectivement. Globalement, le dépistage des nouveaux cas décroît lentement dans toutes les Régions de l'OMS.

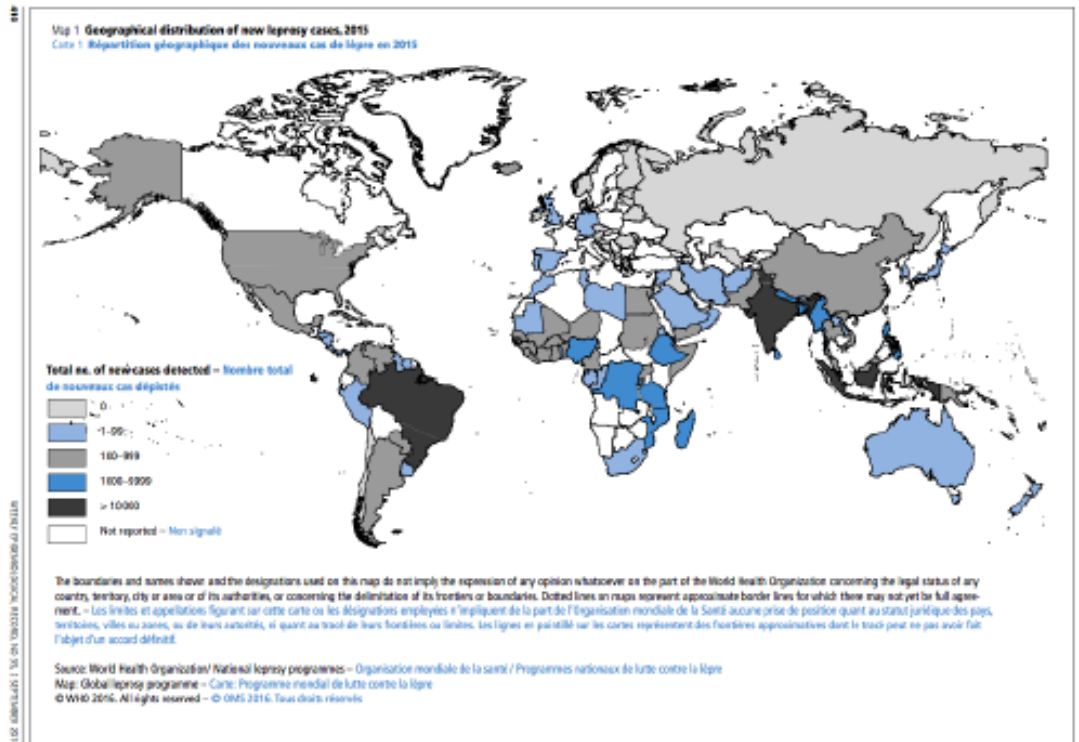
La légère augmentation du dépistage des nouveaux cas observée dans les Régions AFR et SEAR peut s'expliquer, en partie, par les campagnes de sensibilisation à la lèpre et de dépistage des cas menées dans le cadre des programmes nationaux.

La répartition géographique de la lèpre dans le monde a été analysée pour montrer les pays qui ont dépisté des nouveaux cas en 2015 : le résultat de cette analyse est présenté *Carte 1*.

L'observance de la polychimiothérapie est source de préoccupations. Les taux de guérison les plus faibles enregistrés étaient de 14,9% pour les patients paucibacillaires et de 6% pour les patients multibacillaires. De nombreux pays ont indiqué des taux de guérison suboptimaux (<85%), soulignant la nécessité d'améliorer l'observance de la polychimiothérapie afin d'éviter les rechutes et la résistance aux antimicrobiens.

Les données recueillies sur les patients nés à l'étranger révèlent une importante question liée à la migration : 18 pays ont notifié 768 cas nés à l'étranger. Leurs proportions parmi les nouveaux cas variaient de 0,4% au Yémen à 100% à Bahreïn, en Syrie et à Hong Kong.

22 pays sont aujourd'hui considérés comme ayant une « charge élevée de morbidité due à la lèpre » (y compris une transmission élevée) : Angola, Bangladesh, Brésil, Comores, Côte d'Ivoire, Égypte, États fédérés de Micronésie, Éthiopie, Inde, Indonésie, Kiribati, Madagascar, Mozambique, Myanmar, Népal, Nigeria, Philippines, République démocratique du Congo, République Unie de Tanzanie, Soudan, Soudan du Sud et Sri Lanka.



Au total, la prévalence de la lèpre diminue progressivement dans de nombreux pays : néanmoins, les taux de dépistage des nouveaux cas restent quasiment inchangés à l'échelle mondiale et dans différentes régions. Au total, 210 758 nouveaux cas ont été notifiés par 106 pays. Certains pays d'endémie de lèpre n'ont pas communiqué leurs données.

Les dernières données concernant la France datent de 2007.

Les nouveaux cas détectés sont soit d'origine immigrée soit originaires des départements et territoires d'outre-mer (DOM-TOM) (cas autochtones) soit, mais plus exceptionnellement, des patients d'origine métropolitaine avec toujours une notion de séjour en pays d'endémie. En Métropole, on peut considérer que la lèpre autochtone a disparu. Les deux derniers cas autochtones diagnostiqués en 1983 et 1987 étaient des patients immunodéprimés dont un avait été en contact avec un patient lépromateux. Aux Antilles, en Guyane, à la Réunion, en Nouvelle-Calédonie et en Polynésie française, de nouveaux cas sont régulièrement détectés (20 cas en 2007), mais le taux de détection annuelle est inférieur au seuil de 1/10 000 habitants (0,24 à 1,15/100 000 habitants). En revanche, dans l'île de Mayotte, Tom des Comores, la maladie est toujours endémique avec, en 2007, un taux de détection de 36/100 000 habitants (68 nouveaux cas) pour une population de 187 000 habitants et un taux de prévalence de 6,2/10 000 habitants

➤ Facteurs de distribution

La lèpre touche préférentiellement l'homme que la femme (sex ratio 2/1) et peut toucher tous les âges.

➤ Mode de transmission

Le principal réservoir de *M. leprae* ou bacille de Hansen (BH) est humain et concerne uniquement les patients qui excrètent de nombreux BH dans leur sécrétions nasales (patients dits lépromateux).

Chez ses patients, on retrouve également de nombreux BH dans les selles et le lait maternelle. Seules les lésions cutanées ulcérées peuvent être sources de contamination. Des cas de lèpre ont pu être observés chez des signes Mangabey et les tatous sauvages (à 9 bandes).

Le mode de pénétration de *M. leprae* est mal connu. La voie la plus probable serait les voies aériennes supérieures, favorisées par l'existence de lésions muqueuses. Des contaminations accidentelles par effraction cutanée ont été rapportées chez l'homme. Par ailleurs, une transmission materno-fœtale in utero est suggérée par la mise en évidence du BH dans le placenta et le sang du cordon, d'IgM anti-*M. leprae* chez les nouveau-nés et les cas de lèpre chez les nourrissons de moins d'un an. Ce mode de transmission concernerait les femmes lépromateuses non traitées.

➤ Durée d'incubation

La durée d'incubation est variable selon les formes de lèpre : de 3 à 5 ans dans les formes tuberculoïdes et de 7 à 10 ans dans les formes lépromateuses. En pratique, elle varie de 6 mois à plus de 20 ans.

Bactériologie

Mycobacterium leprae appartient à la famille des mycobactéries atypiques à croissance lente (12 jours). Il s'agit d'un bacille acido-alcoolo-résistant (B.A.A.R) à parasitisme intracellulaire obligatoire dans les cellules phagocytaires mononucléées (macrophages etc).

➤ Métabolisme de *M. leprae*

L'activité métabolique de *M. leprae* est relativement faible en comparaison des autres mycobactéries. Le bacille possède une O-diphényloxydase qui, en agissant sur les dérivés de la phénylalanine, pourrait jouer un rôle dans la dépigmentation des lésions cutanées. Il possède également des peptidases, en particulier une glutamate-décarboxylase qui pourrait expliquer son tropisme pour le tissu nerveux dont l'acide glutamique est un des constituants essentiels. *M. leprae* synthétise de l'acide folique, ce qui explique sa sensibilité aux inhibiteurs foliques comme la dapsonne.

➤ Génétique de *M. leprae*

Le bacille ne possède qu'un seul chromosome circulaire, plus court que celui de *M. tuberculosis*. Seulement la moitié de son génome a des phases de lecture potentiellement codantes et moins de 10 % des gènes potentiellement codants sont propres à *M. leprae*, les autres sont communs à *M. tuberculosis* et *M. leprae*

L'étude par PCR de souches de BH provenant des cinq continents a permis de confirmer que la maladie résultait d'une souche unique qui s'est peu modifiée dans le temps et que son point de départ se situerait en Afrique de l'Est.

➤ Mise en évidence de *M. leprae*

Le BH n'est toujours pas cultivable in vitro et le seul moyen actuellement de le cultiver repose sur les techniques d'inoculation à l'animal, techniques lourdes réalisées seulement dans certains centres (culture sur coussinets plantaires de souris immunocompétentes et culture chez des animaux naturellement sensibles comme le signe Mangabey d'Afrique et le tatou à 9 bandes d'Amérique Centrale).

Les techniques de *polymerase chain reaction* (PCR) permettent la détection de BH et de résistance médicamenteuse. Les résistances médicamenteuses sont associées à des mutations génomiques sur le gène *rpoB* pour la rifampicine, sur le gène *gyrA* pour les quinolones et sur le gène *folI* pour la disulone. La recherche de ces mutations par PCR devrait remplacer la technique d'étude de résistance bacillaire par inoculation au coussinet plantaire de souris

Immunopathologie

➤ Réponse immunitaire à médiation cellulaire

Après un contact prolongé avec *M. leprae*, seuls 5 % des sujets vont développer la maladie et parmi eux environ 60 % une forme tuberculoïde immunocompétente et 40 % une forme lépromateuse anergique. La résistance des individus lors du contact avec *M. leprae* dépend de la qualité de la réponse immunitaire à médiation cellulaire spécifique régulée par les lymphocytes T.

Le niveau de la réponse est responsable du développement ou non de la maladie et également de sa forme clinique.

Le témoin d'une très bonne immunité à médiation cellulaire vis-à-vis de *M. leprae* est l'absence de maladie.

Celui d'une bonne immunité est le développement d'une forme tuberculoïde caractérisée histologiquement par un granulome lymphoépithélioïde capable de détruire les bacilles comme en témoigne leur absence ou leur faible nombre en leur sein.

Celui d'une faible immunité est la survenue d'une forme lépromateuse dont l'infiltrat est constitué de macrophages spumeux (« cellules de Virchow ») contenant de nombreux bacilles en multiplication.

➤ Mécanisme de formation du granulome lymphoépithélioïde

La formation d'un granulome lymphoépithélioïde nécessite un recrutement de lymphocytes T immunocompétents et la différenciation épithélioïde des macrophages.

M. leprae va venir se fixer à des récepteurs cellulaires transmembranaires présents sur les macrophages, les *toll-like receptor* (TLR).

La fixation de *M. leprae* au TLR2, présent à la surface de nombreuses cellules (monocytes, macrophages, cellules dendritiques, cellules de Schwann, etc.), va induire une activation des macrophages, conduisant à la production de diverses cytokines dont le *tumor necrosis factor alpha* (TNF- α) qui agit comme un facteur autocrine d'activation macrophagique.

Sous son action, le macrophage activé va réaliser le morcellement du BH en de nombreux antigènes peptidiques qui pourront être présentés aux lymphocytes T.

La présentation d'antigènes aux lymphocytes T aboutit au recrutement, à la prolifération et à la stimulation de lymphocytes T *helper* CD4+ ou cytotoxiques/suppresseurs CD8+ spécifiques de *M. leprae* ou non spécifiques.

Les macrophages activés produisent également de l'interleukine 12/23 (IL-12/23) et/ou de l'IL-10. L'IL-12/23, comme le TNF- α , favorise la prolifération et la différenciation des macrophages en cellules épithélioïdes et celles des lymphocytes T en lymphocytes de type Th1, producteurs de cytokines amplificatrices de la réponse inflammatoire : IL-2, TNF- α et interféron gamma (IFN- γ).

À l'inverse, l'interleukine 10 (IL-10) inhibe la différenciation macrophagique et favorise la prolifération et la différenciation des lymphocytes T en lymphocytes de type Th2, producteurs de cytokines inhibitrices de la réponse inflammatoire : IL-4, IL-5 (production d'anticorps).

➤ Mécanisme de cytotoxicité

Des lymphocytes T cytotoxiques de phénotype CD8+ et parfois CD4+ sont présents dans le sang et les lésions cutanées des patients tuberculoïdes, mais pas des patients lépromateux.

Ces lymphocytes T cytotoxiques secrètent dans les macrophages infectés des molécules cytotoxiques qui induisent non seulement la lyse des macrophages infectés, mais également la mort des mycobactéries, par leur action bactéricide directe.

➤ Phénomènes suppresseurs

Dans la lèpre lépromateuse, des phénomènes suppresseurs inhibent ou diminuent la réponse immunitaire. Ces phénomènes seraient exercés par certains macrophages producteurs d'IL-10 et de *transforming growth factor bêta* (TGF- β) et par une sous-classe de lymphocytes T CD8+ de type 2, spécifiques de *M. leprae*.

➤ Mécanisme de toxicité nerveuse

La pénétration de *M. leprae* dans les cellules de Schwann impliquerait plusieurs molécules de la paroi du bacille, capables d'adhérer à la laminine 2 entourant la partie axonale des cellules de Schwann. L'apoptose des cellules de Schwann pourrait être un des mécanismes de l'atteinte neurologique de la maladie. Sa survenue pourrait être liée à la fixation de *M. leprae* sur le TLR2 exprimé à la surface des cellules de Schwann.

➤ Réponse immunitaire humorale

La pénétration de *M. leprae* dans l'organisme induit une production d'anticorps faible chez les patients tuberculoïdes et d'autant plus importante que la charge bacillaire est importante chez les patients lépromateux. Ces anticorps anti-*M. leprae* n'ont aucune action protectrice vis-à-vis du bacille.

Immunogénétique

Les études sur la génétique de la susceptibilité individuelle à la lèpre sont en faveur d'un contrôle génétique qui s'exercerait à deux niveaux.

- Le premier niveau est celui de la susceptibilité à la lèpre proprement dite (lèpre per se). Des associations entre certains groupes HLA de classe I (haplotype HLA-A*1102-B*4006-cw*1502) et surtout de classe II (HLA-DRB1*15 et HLA-DRB1*16 ; HLA-DRB1*04 et DRB1*10) et résistance ou susceptibilité ont été décrites.

Une autre association étroite entre la région q25 du chromosome 6 (6q25) et la lèpre per se a été découverte.

- Le second niveau est celui de la susceptibilité à une des formes cliniques, tuberculoïde ou lépromateuse, de la maladie. Elle serait contrôlée par plusieurs gènes : les gènes de la région HLA (région 6p21), le gène du TLR2.

Certains haplotypes d'autres gènes seraient aussi prédisposants soit à la susceptibilité ou à la résistance, soit à certaines formes de la maladie. C'est le cas du gène *NRAMP1*, du gène du TNF- α , de la laminine, de l'IL-10, du récepteur de l'IL-12.

Clinique

En raison du tropisme particulier de *M. leprae*, les manifestations révélatrices sont essentiellement des manifestations cutanées avec ou sans signes neurologiques, plus rarement des manifestations neurologiques isolées et exceptionnellement des atteintes d'autres organes (œil, os, etc.).

➤ Lésions cutanées

Il existe deux grandes formes de lèpre sur le plan dermatologique, dont les caractéristiques sont opposées : la forme lépromateuse et la forme tuberculoïde.

Lèpre tuberculoïde

Dans cette forme, les lésions sont peu nombreuses (inférieures à 10), sans disposition préférentielle, souvent asymétriques.

Elles peuvent être *maculeuses* ou *infiltrées*.

Les *lésions maculeuses* sont hypochromiques, planes, de grande taille (plus de 5 cm de diamètre), avec une limite nette par rapport à la peau saine avoisinante. Leur surface peut être normale ou discrètement sèche.

Les *lésions infiltrées*, succédant ou non à des lésions maculeuses, sont des lésions en relief, hypochromiques et/ou érythémateuses. De taille supérieure à 5 cm, elles peuvent atteindre 15 à 20 cm de diamètre. Ces lésions peuvent être soit infiltrées en totalité, constituant des placards surélevés à bordures bien découpées, soit infiltrées seulement en bordure prenant un aspect annulaire avec un centre d'aspect parfois normal et une bordure surélevée nette.

Qu'elles soient maculeuses ou infiltrées, les lésions tuberculoïdes sont toujours *hypo-* ou *anesthésiques*. Cette hypoesthésie ou anesthésie est pathognomonique de la lèpre. Sous traitement et en l'absence d'état réactionnel, les lésions tuberculoïdes disparaissent sans laisser de cicatrice. Les troubles sensitifs à leur niveau peuvent persister ou disparaître selon la précocité du traitement.

L'hypo ou anesthésie d'une lésion cutanée est pathognomonique de la lèpre dans sa forme tuberculoïde, mais l'absence d'hypo ou anesthésie n'élimine pas une lèpre, mais dans une forme lépromateuse.

Lèpre lépromateuse

Les lésions lépromateuses peuvent également être *maculeuses* ou *infiltrées*, seul point commun avec les lésions tuberculoïdes.

Les *lésions maculeuses* sont des lésions planes, de petite taille, de 0,5 à 2 cm de diamètre, plus ou moins hypochromiques sur peau noire et de teinte érythématocuvrée sur peau claire, à limites floues par rapport à la peau saine avoisinante. Leur surface est généralement normale.

Les *lésions infiltrées* résultent de l'infiltration des lésions maculeuses. Cette infiltration peut être globale et les lésions ont alors l'aspect de papules ou de papulonodules appelés « lépromes », de petite taille (0,5 à 2 cm de diamètre), de teinte érythémateuse ou cuivrée. L'infiltration peut parfois se faire en bordure des lésions maculeuses, réalisant alors des lésions annulaires dont le centre est plus ou moins infiltré et dont la bordure est large (1 à 2 cm) et mal limitée par rapport à la peau saine avoisinante. Ces lésions annulaires sont généralement de plus grande taille que les lésions à type de lépromes et peuvent atteindre 5 à 10 cm de diamètre.

Les lésions lépromateuses sont généralement très nombreuses, classiquement supérieures à 20 lésions, pouvant aller jusqu'à plus de 100 lésions. Elles ont une disposition bilatérale et symétrique sur le corps. Elles n'ont pas de localisation préférentielle, cependant, il est habituel d'observer des lépromes ou une infiltration diffuse au niveau des lobules des oreilles et, au niveau des extrémités, une infiltration responsable d'un aspect boudiné des doigts et des orteils. En l'absence de traitement, les lésions lépromateuses, particulièrement les lépromes, peuvent confluer et entraîner, au niveau du visage, le classique faciès léonin associé à une chute de la queue des sourcils et des cils.

Quelles soient maculeuses ou infiltrées, les lésions lépromateuses ne sont *pas ou très peu hypoesthésiques*.

Sous l'effet du traitement et en l'absence d'états réactionnels, les lésions disparaissent sans laisser de cicatrice, sauf en cas d'infiltration très importante, particulièrement au niveau du lobule des oreilles, où il peut persister après guérison un aspect atrophique et chalazodermique (fripé).

Classification de Ridley et Jopling

En 1966, Ridley et Jopling ont proposé une classification fondée non seulement sur des critères cliniques, mais également histologiques, bactériologiques et immunologiques.

Cette classification distingue cinq formes de la maladie : deux formes « polaires » tuberculoïde et lépromateuse et trois formes « borderline » ou « intermédiaires ».

Toujours reconnue par l'OMS, l'intérêt de cette classification, outre sa précision clinique, est de permettre de prévoir la survenue ou pas d'états réactionnels, de complications immunologiques parfois sévères.

Sur le plan cutané, les caractéristiques des cinq formes sont les suivantes :

- forme tuberculoïde polaire (TT) : une seule lésion cutanée maculeuse ou infiltrée, anesthésique.
- forme borderline tuberculoïde (BT) : deux à dix lésions cutanées de grande taille (5 à plus de 20 cm) maculeuses ou infiltrées et alors volontiers annulaires, disposées de façon asymétrique et toujours hypo- ou anesthésiques avec souvent quelques lésions « satellites » de petite taille à proximité des lésions plus importantes.
- forme borderline borderline (BB) : la forme borderline borderline comporte dix ou plus lésions cutanées uniquement annulaires, de 5 à 15 cm de diamètre, à bordures floues, peu ou pas hypoesthésiques.
- forme borderline lépromateuse (BL) : La forme borderline lépromateuse comprend de nombreuses (plus de 10) lésions de type lépromes et de type annulaires, bilatérales et symétriques, normoesthésiques.
- forme lépromateuse polaire (LL) : nombreuses lésions (50 à 100 ou plus), exclusivement à type de macules et/ou de lépromes normoesthésiques, bilatérales et symétriques. Une infiltration du lobule des oreilles, des doigts et des orteils ainsi qu'une alopécie de la queue des sourcils sont habituelles, particulièrement dans les formes évoluées.

➤ **Atteinte neurologique**

Les signes de l'atteinte neurologique sont communs à toutes les formes de la maladie.

Les différences portent seulement sur le nombre de nerfs périphériques atteints et sur la gravité de l'atteinte.

Dans les *formes tuberculoïdes*, l'atteinte intéresse un ou quelques nerfs de façon asymétrique et elle est généralement rapidement sévère et déficitaire.

Dans les *formes lépromateuses*, l'atteinte est multiple, bilatérale et symétrique. Elle reste assez longtemps silencieuse à type d'hypertrophie isolée et les déficits sensitivomoteurs sont généralement provoqués par la survenue d'états réactionnels.

Hypertrophie des nerfs périphériques

Il s'agit d'un signe quasiment pathognomonique de l'atteinte neurologique au cours de la lèpre. Parfois visible ou palpable, elle est souvent douloureuse spontanément ou à la pression.

Déficit sensitif et/ou moteur

Ces déficits ne s'accompagnent pas de l'abolition des réflexes ostéo-tendineux.

Le déficit sensitif se manifeste initialement par des paresthésies/engourdissements évoluant vers l'hypo ou l'anesthésie d'une partie ou de la totalité du territoire du nerf atteint, responsable au maximum d'une anesthésie en « gants et chaussettes ».

L'absence de systématisation de l'atteinte sensitive est caractéristique de l'atteinte neurologique de la lèpre.

L'atteinte sensitive de la lèpre fait toute la gravité de la maladie puisqu'elle est responsable à long terme de troubles trophiques de type mal perforant plantaire.

Le déficit moteur se manifeste initialement par une faiblesse musculaire voire une paralysie, responsables secondairement d'une amyotrophie et des déformations des doigts et des orteils classiques de la lèpre : « griffe cubitale », « main de singe », aspects en « marteau » des orteils. L'atteinte du nerf sciatique poplité externe est responsable d'un steppage.

➤ **Autres atteintes**

Elles sont exceptionnellement révélatrices de la maladie et concernent essentiellement les formes lépromateuses avancées.

Elles sont spécifiques ou secondaires.

L'atteinte oculaire

Le BH est probablement présent très précocement dans l'œil et en particulier les larmes, même si les atteintes sont essentiellement visibles à partir de la 5^{ème} année d'évolution.

Un dépistage précoce est donc essentiel.

On peut observer à la lampe à fente une hypertrophie des nerfs cornéens, signe quasi-pathognomonique de la maladie. Elle disparaît sous traitement ou laisse place à des calcifications.

Par ailleurs, on peut observer des lépromes au niveau :

- des paupières, responsables d'une obstruction des canaux lacrymaux et d'un syndrome sec
- de la conjonctive, responsable de kératite ponctuée superficielle voire une kératite interstitielle micronodulaire

L'atteinte ORL

Elle est liée à la présence du BH dans les muqueuses.

Les atteintes sévères sont synonymes d'une maladie évoluée.

L'atteinte nasale est caractérisée initialement par une rhinite séreuse : congestion de la muqueuse plus ou moins granulations jaunâtres ou grisâtres. Secondairement, la rhinite devient croûteuse et muco-purulente avec de volumineux lépromes. A un stade plus avancé, la rhinite est atrophique. Enfin, une résorption du cartilage et parfois des os propres du nez est possible, responsable d'une déformation « en selles » ou « en lorgnette ».

Une atteinte buccale et laryngée est possible par la localisation de lépromes sur les lèvres, le voile du palais et l'épiglotte. L'infiltration diffuse ensuite progressivement aux structures adjacentes. A termes, et exceptionnellement aujourd'hui, l'atteinte évolue vers la fibrose avec sténose laryngée.

Atteintes articulaires et musculaires

Les atteintes articulaires sont essentiellement observées dans les états réactionnels et ne seraient pas rares chez les cas de lèpre lépromateuses. Il s'agit le plus souvent d'arthralgies, parfois de mono ou polyarthrite. L'atteinte de l'articulation sacro-iliaque serait classique. On peut également observer une infiltration des doigts et des orteils (le syndrome des « doigts boudinés ») évoluant vers des déformations similaires à celles de la polyarthrite rhumatoïde.

Les atteintes musculaires concernent essentiellement les amyotrophies secondaires aux atteintes neurologiques, mais des infiltrations lépromateuses des muscles striés sont possibles bien que rares.

Atteintes osseuses et ostéoarticulaires

Elles peuvent être spécifiques ou secondaires, concernent uniquement les extrémités, sont tardives avec des déformations cliniques et des aspects radiologiques caractéristiques.

Les lésions osseuses spécifiques concernent les patients lépromateux et sont en lien avec la pénétration directe de *M. leprae* dans l'os par voie hématogène. Elles forment des géodes ou pseudokystes visibles à l'imagerie, unique ou multiples, des méta et épiphyses phalangiennes. Lorsqu'elles gagnent l'articulation, elles donnent lieu à une ostéoarthrite destructrice spécifique avec déformation en « tampon de wagon ».

Les lésions osseuses secondaires sont beaucoup plus fréquentes et concernent les lèpre tuberculoïdes et lépromateuses. Elles sont secondaires aux troubles trophiques et vasculaires en lien avec l'atteinte neurologique. Elles évoluent pour leur propre compte et ne répondent pas au traitement spécifique de la lèpre. Sur le plan clinique, elles se traduisent par une limitation des amplitudes articulaires, des déformations à type de raccourcissement des doigts ou des orteils ou de déviations axiales. Sur le plan radiologique, on peut observer des images :

- d'ostéoporose diffuse
- d'érosions à type d'encoche
- d'ostéolyse latérale des phalanges en « sucre d'orge sucé »
- d'ostéolyse frontale des phalanges en « virgule »

Les complications infectieuses des plaies chroniques (notamment les maux perforants plantaires) sont également très fréquentes et donnent lieu à des ostéite et ostéoarthrites. Elles touchent fréquemment l'avant pied (dans 2/3 des cas) et peuvent conduire à des déformations et amputations.

Atteinte rénale

Elle est le plus souvent secondaire, touchant les patients lépromateux ayant présenté des érythèmes noueux avec glomérulonéphrite ou un mal perforant plantaire chronique avec amylose secondaire.

Les atteintes spécifiques en lien avec l'infiltration directe du BH dans le parenchyme rénal sont exceptionnelles.

Atteintes des autres organes

L'infiltration de nombreux organes par le BH est possible, notamment :

- le foie
- les ganglions
- la moelle osseuse
- la rate
- les cellules endothéliales
- les organes génitaux chez l'homme avec orchite ou orchépididymite non douloureuse évoluant vers l'atrophie

➤ Les formes cliniques

La lèpre indéterminée

Elle s'observe au stade précoce de la maladie et est de diagnostic difficile : la discrétion des signes cliniques la fait souvent passer inaperçue.

Elle concerne essentiellement les enfants.

Elle correspond à une lésion arrondie discrètement hypochromique de 2 à 5 cm de diamètre, à limites floues, sans ou avec des troubles de la sensibilité (très légers).

La guérison spontanée est classique mais l'évolution vers une forme tuberculoïde ou lépromateuse est possible.

La lèpre Lucio-Latapi

Elle s'observe essentiellement en Amérique du Sud.

Il s'agit d'une forme lépromateuse polaire caractérisée par l'installation progressive d'une infiltration cutanée diffuse sans nodule individualisable, donnant à la peau un aspect brillant et myxoedématoïde.

Au début, cette infiltration donne au visage un aspect de « bonne santé » d'où son appellation de « lepra bonita ». Progressivement s'installe une atrophie cutanée avec peau sèche, vieillie et alopécique.

La lèpre histoïde

Il s'agit d'une forme lépromateuse de définition clinico-histologique.

Cliniquement, il s'agit de nodules érythémateux siégeant préférentiellement sur les reliefs osseux, de 0.5 à 1.5 cm, parfois ombiliqués, normo-esthésiques, indurés, pouvant s'ulcérer.

Il peut s'y associer des lésions papuleuses, des placards infiltrés parfois annulaires et des nodules sous-cutanés fixes et indolores, non inflammatoires.

L'atteinte neurologique est de type lépromateux, sans particularité. La charge bacillaire est très élevée avec des index morphologique (IM) et bactériologique (IB) toujours très positifs.

La lèpre nerveuse pure

Caractérisée par une atteinte neurologique isolée, elle peut être tuberculoïde, touchant un ou deux nerfs, ou lépromateuse bilatérale et symétrique.

Elle est rarement diagnostiquée au stade de simple hypertrophie nerveuse, mais le plus souvent au stade de troubles sensitifs et/ou moteurs et surtout de troubles trophiques distaux.

Son diagnostic est généralement difficile. Il peut être clinique et radiologique (déformations distales caractéristiques) ou bactériologique.

Parfois, la biopsie nerveuse est nécessaire. Elle montre, dans les formes récentes, un infiltrat tuberculoïde ou lépromateux avec quelques BH et plus tardivement une fibrose peu spécifique.

La PCR *M. leprae* pourrait aider au diagnostic.

Le développement secondaire de lésions cutanées dans les mois ou années suivantes est possible.

La lèpre de l'enfant

On note une nette prédominance des formes indéterminées et tuberculoïdes dont une forme tuberculoïde « papulonodulaire » caractérisée par une ou plus rarement plusieurs lésions nodulaires, de 1 à 3 cm, érythémateuses qui guérissent spontanément.

Lèpre et grossesse

La contamination in utero est possible.

Par ailleurs, il a été signalé une plus grande fréquence d'enfants de faible poids.

La grossesse peut provoquer une aggravation de la maladie chez les patientes lépromateuses non traitées et des érythèmes noueux lépreux.

Lèpre et VIH

Bien que les zones d'endémie des deux affections se recoupent, il n'a pas été observé de recrudescence de la lèpre, contrairement aux autres mycobactéries.

Toutes les formes de lèpre et d'états réactionnels ont été observées indépendamment du degré d'immunodéficience.

Il semblerait qu'il y ait une augmentation des formes lépromateuses parmi les nouveaux cas co-infectés par le VIH et que les poussées névritiques soient plus fréquentes chez ces patients.

La lèpre fait maintenant partie des maladies du syndrome inflammatoire de reconstitution immunitaire (IRIS) en raison de la survenue non rare d'une réaction de réversion (RR) révélatrice de la maladie lors de la mise sous traitement antirétroviral.

La réponse au traitement antibacillaire est la même que celle des patients VIH négatifs.

Examens complémentaires

➤ Bactériologie

La recherche de BH se fait dans le suc dermique prélevé au niveau des lobules des oreilles et des lésions cutanées. Les prélèvements du mucus nasal ne sont plus recommandés, car ils sont difficiles à réaliser et peu fiables.

Le comptage des BH, réalisé après coloration de Ziehl-Neelsen ou de Fite-Faraco, permet de déterminer l'IM et l'IB.

L'IB correspond au nombre de BH (formes homogènes et granuleuses) vus par champ examiné sans tenir compte de leur morphologie.

L'IM se définit comme le pourcentage de formes homogènes (bâtonnets entiers) vues sur 100 BH.

L'IB s'exprime selon l'échelle semi-logarithmique de Ridley :

- (-) = absence de BH
- 1 + = 1 à 10 BH/100 champs
- 2 + = 1 à 10 BH/10 champs
- 3 + = 1 à 10 BH/champ
- 4 + = 10 à 100 BH/champ
- 5 + = 100 à 1000 BH/champ
- 6 + = plus de 1000 BH/champ

Dans les formes tuberculoïdes :

- l'IB est négatif dans le mucus nasal et le suc dermique du lobule des oreilles et négatif ou inférieur à 2 + dans les lésions
- L'IM est toujours négatif

Dans les formes lépromateuses :

- l'IB est positif, supérieur à 2 + dans tous les prélèvements
- L'IM est positif (1 % à 30 % ou plus)

➤ Immunologie

L'intradermoréaction à la lépromine n'est plus utilisée en pratique clinique.

La sérologie antiphénolglycolipide 1 spécifique de *M. leprae* de type IgM a une bonne spécificité, mais sa sensibilité est insuffisante pour l'utiliser en routine comme moyen diagnostique (positivité chez 75 % à 100 % des lépromateux, mais chez seulement 15 % à 30 % des tuberculoïdes).

Elle est cependant parfois utilisée dans la détection et la surveillance des contacts sains intrafamiliaux de patients lépromateux, les contacts qui ont des taux élevés d'anticorps étant considérés comme « à risque ». Le décodage du génome de *M. leprae* a permis de déterminer de nombreux nouveaux antigènes de *M. leprae* dont la spécificité et la réactivité sérologique sont à l'étude.

➤ Histologie

Lèpre tuberculoïde

L'infiltrat tuberculoïde est un infiltrat nodulaire à disposition péri-annexielle et surtout péri-nerveuse, fait de cellules histiocytaires à différenciation épithélioïde, parfois de cellules géantes de type Langhans, et de nombreux lymphocytes souvent disposés en couronne. Les filets nerveux cutanés et les glandes sudorales sont infiltrés et parfois complètement détruits par l'infiltrat. La coloration de Ziehl ne montre pas ou exceptionnellement de BH.

Lèpre lépromateuse

L'infiltrat lépromateux généralement dense respecte le derme papillaire dont il est séparé par une bande claire, la bande de Unna. Il a une disposition péri-capillaire, péri-annexielle et péri-nerveuse, mais n'est pas destructeur. Les filets nerveux sont épaissis en « pelure d'oignon ». L'infiltrat est constitué avant tout d'histiocytes à cytoplasme spumeux, les « cellules de Virchow

», et de rares lymphocytes. Les BH sont nombreux souvent regroupés en amas ou « globi » dans les histiocytes et les nerfs.

Lèpre histoïde

L'histologie des nodules typiques est un infiltrat dermique et hypodermique massif, nodulaire, pseudo-encapsulé, constitué de cellules fusiformes disposées en travées et de rares lymphocytes et plasmocytes. Les BH sont extrêmement nombreux. On peut parfois retrouver sur une même biopsie ou sur une autre lésion moins typique un aspect de type lépromateux avec des cellules de Virchow.

Lèpre indéterminée

L'histologie montre un très discret infiltrat lymphohistiocytaire à disposition grossièrement péri-sudoral et péri-nerveux. Cet aspect est souvent peu spécifique. La recherche de BH est généralement négative.

Les états réactionnels

Il s'agit de complications immunologiques pouvant survenir sans, sous ou après traitement.

On distingue deux types d'états réactionnels :

- les réactions de type 1 : réaction réverse (RR) et de dégradation
- les réactions de type 2 : l'érythème noueux lépreux (ENL) et le phénomène de Lucio

➤ Réaction de type 1

Réaction réverse/réaction de réversion

Elle ne s'observe que chez les patients borderline BT, BB ou BL.

Elle correspond à une réaction d'hypersensibilité retardée responsable d'un renforcement de l'immunité à médiation cellulaire vis-à-vis du BH. Il s'en suit un déplacement de la maladie vers le pôle tuberculoïde (BL → BB → BT, BB → BT, BT → TT).

C'est une urgence médicale et parfois chirurgicale.

Elle est fréquente, touchant 15 % à 45 % des cas.

Elle peut parfois survenir spontanément (10 %), mais elle apparaît plus fréquemment au cours des 6 (formes BT, BB) à 24 (formes BL) premiers mois de traitement.

Depuis l'application des traitements de courte durée, on a également noté la survenue de RR dites « tardives » en raison de leur apparition après arrêt de traitement.

La réaction de réversion est généralement unique.

Dans sa *forme typique*, elle se traduit par :

- l'apparition brutale d'un œdème et d'une turgescence des lésions préexistantes qui, parfois, peuvent s'ulcérer

- la survenue ou l'aggravation d'une hypoesthésie des lésions.

Le plus souvent il n'y a pas de signes généraux.

Sous traitement médical (corticothérapie générale), les lésions cutanées s'affaissent, deviennent finement squameuses et disparaissent lentement (plusieurs mois) en laissant habituellement des cicatrices atrophiques et/ou achromiques.

L'atteinte nerveuse fait toute la gravité de la RR. Elle réalise un tableau de névrite aiguë ou

subaiguë, hypertrophique, douloureuse et surtout déficitaire. Une paralysie et/ou une anesthésie totale dans les territoires intéressés peut s'installer en quelques heures ou jours.

Par ailleurs on peut observer :

- des manifestations articulaires (téno-synovite, polyarthrite),
- des iridocyclites ou des uvéites

Les signes histologiques de RR sont observés de façon variable en fonction de la classification de départ et une confrontation des aspects au moment du diagnostic et lors de l'épisode réactionnel est parfois nécessaire pour les apprécier. Il s'agit :

- d'un œdème dermique,
- d'une augmentation du nombre des lymphocytes
- d'une différenciation épithélioïde des histiocytes.

Une négativation ou une chute brutale de l'index bactériologique (lorsqu'il était positif au départ) est habituelle. Les examens biologiques sont normaux.

Une forme cutanée pure est possible, on observe alors une turgescence des lésions discrète et parfois d'emblée squameuse.

Une réaction réverse tardive survient chez 10 à 45% des patients après l'arrêt de la polychimiothérapie (PCT) dans des délais très variables de 1 mois à 10 ans.

Elles répondent aux critères des RR sous traitement, mais elles sont souvent moins intenses. Elles débutent volontiers de façon trompeuse avec, avant l'apparition des signes cutanés :

- des troubles neurologiques peu francs à type de paresthésies diffuses,
- d'une poussée de téno-synovite ou d'iridocyclite.

Comme les RR sous traitement, elles sont volontiers responsables de névrites avec séquelles. Elles sont souvent très difficiles à distinguer des rechutes particulièrement en pays d'endémie où les examens paracliniques sont souvent difficiles à réaliser.

Cette distinction est importante, car elle implique une conduite thérapeutique différente avec mise sous corticothérapie générale seule en cas de réaction réverse tardive et reprise de la PCT seule en cas de rechute.

Réaction de dégradation

Elle résulte d'un déplacement vers le pôle lépromateux lié habituellement à l'absence de traitement.

Elle se manifeste par une augmentation du nombre et de la taille des lésions qui prennent un aspect de plus en plus lépromateux.

➤ Réactions de type 2

L'érythème noueux lépreux

L'ENL correspond au phénomène d'Arthus ou maladie à immuns complexes circulants (ICC).

Il ne s'accompagne d'aucune modification de l'immunité à médiation cellulaire du patient vis-à-vis du BH.

En revanche, on observe une franche élévation du TNF- α sérique, responsable des symptômes généraux.

Il ne s'observe que chez les patients lépromateux BL et LL.

Il peut apparaître avant (15-25 %) et surtout durant les premières années de traitement.

Il est volontiers récidivant et les poussées peuvent être provoquées par des infections intercurrentes (sinus, dents), la grossesse ou les stress.

Dans sa *forme typique*, l'ENL se traduit par l'apparition, dans un contexte de fièvre et d'altération de l'état général :

- de nodules dermohypodermiques chauds, douloureux, sans localisation préférentielle, indépendants des lésions spécifiques lépromateuses. Ces nodules disparaissent en quelques jours sans cicatrice, tandis que d'autres apparaissent.
- une atteinte névritique à type de névrite aiguë ou subaiguë, hypertrophique, douloureuse, peu déficitaire au départ est habituelle.

D'autres manifestations peuvent se voir :

- polyadénopathies douloureuses,
- arthralgies, arthrites,
- épisclérite ou iridocyclite,
- orchépididymite,
- glomérulonéphrite aiguë.

À long terme, la répétition habituelle des poussées peut entraîner :

- une névrite déficitaire,
- une insuffisance rénale par amylose,
- une cécité.

Sur le plan biologique, il existe :

- une hyperleucocytose à polynucléaires neutrophiles,
- un syndrome inflammatoire,
- des immuns complexes circulants à des taux parfois élevés.

Histologiquement, on peut voir :

- une vascularite leucocytoclasique dans le derme et l'hypoderme
- un infiltrat lépromateux plus ou moins dense
- exceptionnellement une nécrose fibrinoïde. L'examen bactériologique peut être positif ou négatif selon l'ancienneté de la maladie.

Il faut souligner que la diminution de l'index bactériologique est généralement plus lente chez les patients lépromateux avec ENL et ce, tant que récidivent les poussées.

D'autres formes cliniques sont possibles :

- ENL bulleux
- ENL ulcéré
- ENL fruste avec peu de signes généraux et peu de lésions cutanées (survient habituellement lorsque l'ENL devient chronique).

Le phénomène de Lucio

Il est considéré comme un état réactionnel de type 2, proche de l'ENL, mais qui apparaît exclusivement au cours de la lèpre lépromateuse diffuse de Lucio-Latapi.

Dans un contexte où initialement l'altération de l'état général et la fièvre peuvent manquer surviennent par poussées des lésions maculeuses douloureuses, cuisantes, purpuriques, bullo-hémorragiques ou nécrotiques, localisées préférentiellement sur les membres. De taille variable (0,5 à 5 cm), les lésions ont typiquement une forme triangulaire ou étoilée.

Histologiquement, il existe une vascularite granulomateuse et nécrosante des artéoles avec présence de nombreux BH dans les cellules endothéliales.

Son traitement est difficile et l'évolution est souvent fatale dans un tableau de cachexie et de surinfection.

Traitement

- Les médicaments anti-bacillaires de la polychimiothérapie

Ils regroupent classiquement :

- la rifampicine
- la dapsons (Disulone)
- le clofazimine (Lamprène)

Les autres médicaments anti-bacillaires sont les suivants :

- l'ofloxacine
- la minocycline
- la clarithromycine

À l'exception du traitement minute des formes mono-lésionnelles, aucun de ces anti-bacillaires ne fait partie des protocoles thérapeutiques recommandés actuellement par l'OMS, car ils font toujours l'objet d'études de posologies et d'associations optimales.

Ils peuvent cependant être proposés en cas de contre-indication à l'un des anti-bacillaires classiques, en utilisant l'ordre de préférence suivant : ofloxacine, minocycline et clarithromycine.

➤ Les modalités du traitement anti-bacillaire

Depuis 1982, la polychimiothérapie antibacillaire (PCT) contenant systématiquement de la rifampicine (RMP) est obligatoire afin d'éviter la survenue de résistance bacillaire.

Dans les pays d'endémie, les modalités de la PCT sont habituellement celles recommandées par l'OMS.

Polychimiothérapie de l'OMS

Les modalités de la PCT (OMS) sont fondées sur la répartition des patients en deux groupes :

- le groupe pauci-bacillaire (PB)
- et le groupe multi-bacillaire (MB).

Ces deux groupes se distinguent soit par la charge bacillaire, soit par la clinique.

La classification bactériologique, historiquement la première proposée (1982), définit :

- les patients PB comme les patients à index bactériologique (IB) négatif
- et les patients MB comme les patients à IB positif quelle que soit sa valeur.

Les difficultés techniques rencontrées sur le terrain l'ont rendue peu utilisable en routine. Elle reste cependant pratiquée dans les centres spécialisés.

La classification clinique (1994) définit :

- les patients PB comme les patients ayant moins de cinq lésions (maculeuses ou infiltrées ou nodules), hypo- ou anesthésiques, à disposition asymétrique avec un seul nerf atteint
- et les patients MB comme les patients ayant cinq ou plus de cinq lésions, hypoesthésiques, à disposition plus symétrique, avec atteinte de plusieurs nerfs.

En 1998, l'OMS a proposé de distinguer un troisième groupe de patients, le groupe PB à lésion unique qui inclut les patients ayant une seule lésion hypochromique ou érythémateuse, hypo- ou anesthésique, sans atteinte nerveuse.

Cette classification clinique a l'avantage d'être simple et reproductible. Cependant, elle impose que tous les critères soient respectés sous peine d'erreurs non seulement de classification, mais également de diagnostic. C'est pourquoi, actuellement, l'OMS propose de l'utiliser sans exclure la classification bactériologique.

Polychimiothérapie antibacillaire recommandée par l'Organisation mondiale de la santé (OMS) [26, 69, 79-82].

Lèpre PB	RMP : 600 mg/1 fois par mois supervisée ^(a) (450 mg) ^(b) (300 mg) ^(c) + DDS : 100 mg/j (50 mg) ^(b) (25 mg) Durée de 6 mois
Lèpre MB	RMP : 600 mg/1 fois par mois supervisée ^(a) (450 mg) ^(b) (300 mg) ^(c) + DDS : 100 mg/j (50 mg) ^(b) (25 mg) ^(c) + CLO : 300 mg/1 fois par mois supervisée ^(a) (150 mg) ^(b) (100 mg) ^(c) et 50 mg/j (50 mg/2 j) ^(b) (50 mg/2 fois par semaine) ^(c) Durée de 12 (ou 24) mois

PB : paucibacillaire ; MB : multibacillaire ; RMP : rifampicine ; DDS : dapsons ; CLO : clofazimine.

^(a) Devant le praticien.

^(b) Enfant de 10-14 ans.

^(c) Enfant de moins de 10 ans.

Dans le cas de la lèpre pauci-bacillaire à lésion unique

Le traitement par ROM (Rifampicine, Ofloxacine, Minocycline) nécessite impérativement, avant d'être appliqué, de respecter tous les éléments cliniques de son diagnostic.

Une surveillance post-thérapeutique de plusieurs années est recommandée, car les rechutes ne sont pas rares (4 %).

De nouvelles recommandations sont actuellement disponibles, proposées par l'OMS, où le traitement des formes pauci-bacillaires (forme indéterminée, TT et BT) ne diffère de celui des formes multi-bacillaires (BB, BL et LL) que par la durée du traitement (6 mois ou 12 mois).

Groupe d'âge	Médicament	Posologie et fréquence	Durée	
			MB	PB
Adulte	Rifampicine	600 mg une fois par mois	12 mois	6 mois
	Clofazimine	300 mg une fois par mois et 50 mg par jour		
	Dapsone	100 mg par jour		
Enfants (10-14 ans)	Rifampicine	450 mg une fois par mois	12 mois	6 mois
	Clofazimine	150 mg une fois par mois, 50 tous les deux jours		
	Dapsone	50 mg par jour		
Enfants < 10 ans ou < 40 kg	Rifampicine	10 mg / kg une fois par mois	12 mois	6 mois
	Clofazimine	6 mg / kg une fois par mois et 1 mg / kg deux fois par semaine		
	Dapsone	2 mg / kg par jour		

Stratégie thérapeutique recommandée par l'OMS

La polychimiothérapie quotidienne

Dans les pays développés, une PCT quotidienne comportant deux schémas thérapeutiques est généralement proposée et les patients sont classés selon la classification de Ridley et Jopling.

Polychimiothérapie antibacillaire quotidienne [66, 84]. Chez l'enfant de moins de 40 kg, les doses sont adaptées au poids : RMP : 10 mg/kg ; DDS : 2 mg/kg ; CLO : 2 mg/kg.

Formes TT-BT RMP : 600 mg/j
+ CLO : 100 mg/j ou DDS : 100 mg/j
Durée : jusqu'à guérison clinique (6-18 mois)

Formes BB,-BL-LL RMP : 600 mg/j
+ DDS : 100 mg/j
+ CLO : 100 mg/j
Durée : jusqu'à IB = 0 ou IB < 1 + (2-4 ans)

RMP : rifampicine ; DDS : dapsone ; CLO : clofazimine ; TT : tuberculoïde polaire ; BT : borderline tuberculoïde ; BB : borderline borderline ; BL : borderline lépromateuse ; LL : lépromateuse polaire ; IB : index bactériologique.

Formes tuberculoïde polaire (TT), borderline tuberculoïde (BT)

Le choix entre DDS et CLO est guidé par l'existence ou non d'une atteinte neurologique :

- la CLO (100 à 300 mg/j) accélérerait la récupération neurologique et aurait une action préventive sur la survenue des névrites.
- les effets habituels (sécheresse cutanée, coloration rouge violacé de la peau) de la CLO sont en outre moins stigmatisants dans les pays tempérés car non connus comme preuve d'un traitement antilépreux.

Enfin, l'association RMP-CLO ne nécessite aucune surveillance biologique.

➤ Traitement des états réactionnels

Réaction de type 1 : Réaction réverse

Il s'agit d'une urgence médicale et chirurgicale et, dans la mesure du possible.
Le risque majeur est l'apparition rapide d'une névrite aiguë déficitaire dont la réversibilité est directement liée à la rapidité d'instauration du traitement.

Dans la *réaction réverse typique*, le traitement repose sur la corticothérapie générale prescrite à la dose de 0,5 à 1 mg/kg par jour de prednisone d'une durée minimale de 6 mois pour éviter les récives.

Son efficacité est jugée surtout sur la sédation des signes neurologiques.

Lorsque les signes, en particulier moteurs, ne régressent pas en 10 à 15 jours, une neurolyse destinée à décompresser les nerfs doit être pratiquée. Elle est souvent associée à des résections ligamentaires ou osseuses ou des déviations du trajet normal du nerf pour supprimer une compression externe.

Le repos et l'immobilisation (attelles) du ou des nerfs atteints sont indispensables.

La diminution de la corticothérapie est débutée dans les 3 semaines qui suivent la disparition des signes neurologiques et non pas de celle des lésions cutanées.

En effet, sous corticoïdes, les lésions se désinfectent rapidement et deviennent squameuses, mais leur disparition totale est souvent très longue (6 à 12 mois, voire plus).

S'il existe des contre-indications à la corticothérapie ou si la RR est subaiguë, les anti-inflammatoires non stéroïdiens et en particulier l'acide acétylsalicylique (Aspirine) 2 g/j peuvent être utilisés.

Dans la *réaction réverse cutanée pure*, une corticothérapie locale biquotidienne (niveau 3 ou 4) peut parfois être suffisante, mais sous surveillance étroite pour dépister la survenue de névrite aiguë.

Dans la *réaction réverse sévère*, La ciclosporine A (5-7 mg/kg) est efficace, mais avec des récives fréquentes et souvent sévères à l'arrêt.

L'association de prednisone et d'azathioprine peut être efficace.

Dans la *réaction réverse tardive*, une corticothérapie générale selon le schéma ci-dessus doit être entreprise et, en revanche, le traitement bacillaire ne doit pas être repris. Pour certains, la régression des signes sous corticothérapie correspond à un test diagnostique lorsqu'il existe un doute avec une rechute de la maladie.

Réaction de type 1 : Réaction de dégradation

La réaction de dégradation se traite par antibacillaire selon les schémas classiques.

Attention à la survenue d'une réaction de réversion rapidement après l'introduction du traitement.

Réaction de type 2 : Érythème noueux lépreux

Dans l'*érythème noueux lépreux typique* :

* Le thalidomide est le traitement le plus rapidement efficace.

Les effets secondaires sont nombreux (tératogénicité, somnolence, survenue de polyneuropathies sensitives inconstamment réversibles à l'arrêt, difficilement appréciable dans la lèpre, accidents thromboemboliques etc.) et il n'est délivré qu'en milieu hospitalier en France.

Il est rarement disponible en pays d'endémie.

Sa posologie habituelle en dose d'attaque est de 400 mg/j répartis en deux prises avec un effet généralement spectaculaire, en 2 à 4 jours. La durée du traitement est au minimum de 3 mois.

* La pentoxifylline (Torental) diminue, comme le thalidomide, la production de TNF- α .

Prescrite à la dose de 1 200 à 1 600 mg/j elle constitue une très bonne alternative au thalidomide, mais son action est moins rapide (21 jours). Elle est bien tolérée et n'a pas d'effets secondaires sévères.

* La corticothérapie générale à la dose de 0,5 à 1 mg/kg par jour elle est efficace en 3 semaines, mais elle doit être évitée dans la mesure du possible en raison d'une fréquente corticodépendance des poussées d'ENL.

Dans l'*érythème noueux lépreux a minima*, la pentoxifylline est le traitement de première intention. Les anti-inflammatoires non stéroïdiens (acide acétylsalicylique : 2 à 3 g/j), les antipaludéens de synthèse et la colchicine peuvent s'avérer utiles.

Dans l'*érythème noueux lépreux sévère résistant aux traitements habituels*, une augmentation de la posologie de clofazimine à 200 ou 300 mg/j peut être proposée, mais sur une période maximale de 3 mois et sous surveillance (risque d'entéropathie). Des plasmaphèreses et des échanges plasmatiques ont été essayés avec succès.

Dans l'*érythème noueux lépreux chronique*, la thalidomide peut être prescrit plusieurs mois, mais à faible dose (50 mg tous les 2 jours ou 1 à 2 fois par semaine). Les anti-inflammatoires non stéroïdiens (AINS) au long cours sont parfois suffisants.

Dans l'*érythème noueux lépreux corticodépendant*, la ciclosporine A, le méthotrexate, l'azathioprine, le mycophénolate mofétil et l'infliximab ont été essayés avec plus ou moins de succès dans quelques cas.

Réaction de type 2 : Phénomène de Lucio

Difficile, il repose sur l'utilisation du Thalidomide (400 mg/j) et nécessite souvent une corticothérapie générale (1 mg/kg).

➤ Traitement chirurgical

Il peut concerner :

* Le traitement chirurgical des névrites : décompression par neurolyse (incision de la gaine nerveuse) avec comme indications :

- les névrites aiguës déficitaires ne répondant pas au traitement médical (corticothérapie générale)
- les abcès caséux intra-nerveux

- plus ou moins les névrites subaiguës ou chroniques douloureuses non déficitaires et les maux perforants plantaires. Une dérivation du nerf ou une résection tendineuse ou osseuse sont alors souvent associées pour diminuer la compression extra-nerveuse présente dans les défilés anatomiques.

* Le traitement chirurgical palliatif : prise en charge des complications ostéoarticulaires et neuro-trophiques évoluant pour leur propre compte même après guérison, et responsables de l'invalidité des patients.

* Le traitement des paralysies et des déformations : envisageable uniquement lorsque la maladie est contrôlée (absence d'états réactionnels+++) et que ces paralysies et déformations sont elles-mêmes stabilisées :

- la chirurgie plastique permet au visage de corriger la destruction de la partie cartilagineuse et/ou osseuse de la cloison nasale.

- aux mains, la chirurgie a pour but de restituer au patient les fonctions principales que sont l'opposition du pouce et la préhension. Transferts ligamentaires et musculaires (opération de Zancolli, opération des poulies de Bunnel), arthrodèses et capsulodèses permettent de corriger l'instabilité articulaire.

- aux membres inférieurs, le steppage du pied par paralysie du nerf sciatique poplitée externe peut être corrigé par la transposition du muscle jambier postérieur ou par arthrodèse de la cheville.

- les déformations osseuses du pied sont souvent difficiles à corriger par la chirurgie qui repose essentiellement sur les arthrodèses.

➤ Prophylaxie

La question de l'isolement du patient

L'isolement du patient n'est absolument plus justifié, d'une part, parce que la période d'incubation de la maladie est très longue, ce qui suppose que l'entourage a été exposé au BH bien avant que le diagnostic ne soit fait et que, d'autre part, une fois le diagnostic posé, la prise de Rifampicine rend rapidement le patient lépromateux non infectant (les patients tuberculoïdes ne sont pas contagieux).

Chimioprophylaxie

L'existence d'une chimioprophylaxie efficace serait souhaitable, en particulier pour les sujets contacts intrafamiliaux plus exposés au risque de développer la maladie.

La dapsonne n'est pas recommandée, parce qu'elle n'a jamais réellement fait la preuve de son efficacité.

Du fait de la survenue rapide de résistance sous monothérapie par la rifampicine (ou un des nouveaux anti-bacillaires), son utilisation prolongée en prophylaxie est inenvisageable.

Les premiers résultats d'essais de prise unique de 300 mg de rifampicine sont discordants.

En définitive, aucune chimioprophylaxie n'est actuellement à proposer.

Vaccination

Comme pour la tuberculose, la vaccination aurait pour but de faire disparaître les formes lépromateuses contagieuses (équivalent des tuberculoses miliaires).

Elle serait destinée aux sujets à risque, aux contacts proches et notamment ceux ayant un taux élevé d'anticorps anti-PGL1.

La méta-analyse des nombreux essais de vaccination par le bacille de Calmette et Guérin (BCG) montre un effet protecteur moyen de moins 26 %. Cet effet, observé surtout chez l'enfant,

diminue avec l'âge et ne s'exerce pas vis-à-vis de la lèpre en général, mais surtout vis-à-vis des formes lépromateuses, dont elle diminue la fréquence.

La revaccination augmenterait la protection et elle est recommandée dans certains pays comme le Brésil.

D'autres essais de vaccination par *M. leprae* tué ou par des associations BCG + *M. leprae* tué ou par d'autres mycobactéries tuées (*Mycobacterium Indian Cancer Research Center*, etc.) donnent des résultats plus controversés.

1.8. Mycobactéries atypiques

Mycobactéries atypiques : généralités

Mycobactéries atypiques: généralités

Introduction

- **Mycobactérie atypique = environnementales = non tuberculeuses**
 - mycobactéries n'appartenant pas au complexe tuberculeux
- Plus de **170 espèces identifiées**
- Responsables de diverses maladies dont **infections cutanées et des tissus mous** → tableaux **polymorphes et non spécifiques**
- Partagent avec les autres mycobactéries l'aspect de **bacille acido-alcool-résistant (B.A.A.R)**
- **Éléments du diagnostic:**
 - anamnestiques
 - cliniques
 - microbiologiques
 - élimination diagnostic différentiel

Classification de Runyon

Réaction à la lumière et durée de croissance	Mycobactéries environnementales pathogènes	Mycobactéries environnementales peu ou non pathogènes
ME photochromogènes (pigmentation jaune-orange en présence de lumière) et de croissance lente (> 7 jours)	<i>M. marinum</i> <i>M. kansasii</i>	<i>M. asiaticum</i> <i>M. simiae</i>
ME scotochromogènes (pigmentation même en l'absence de lumière) à croissance lente (> 7 jours)	<i>M. scrofulaceum</i> <i>M. szulgai</i>	<i>M. gordonae</i> <i>M. flavescens</i> <i>M. xenopi</i>
ME non chromogènes à croissance lente (> 7 jours)	<i>M. ulcerans</i> <i>M. avium-intracellulare</i>	<i>M. malmoense</i> <i>M. haemophilum</i> <i>M. terrae</i> <i>M. gastri</i>
ME non chromogènes à croissance rapide (< 7 jours)	<i>M. chelonae</i> <i>M. fortuitum</i> <i>M. abscessus</i>	<i>M. smegmatis</i>

ME : mycobactéries environnementales ; M. : *Mycobacterium*.

Morand J-J, EMC, 2016, 98-365-A-10

Distinction actuelle

- En pratique, on distingue **deux grands groupes**:
 - mycobactéries à **croissance rapide** : colonies en culture **en 7 jours**
 - mycobactéries à **croissance lente** : colonies en culture **en plus de 7 jours**
- **Mycobactéries à croissance rapide divisées en 5 groupes** (fonction de la pigmentation et de la similitude génétique) :
 - *Mycobacterium fortuitum*
 - *Mycobacterium abscessus/chelonae*
 - *Mycobacterium mucogenicum*
 - *Mycobacterium smegmatis*
 - les mycobactéries à croissance et pigmentation rapide
- **Mycobactéries à croissance lente** :
 - *Mycobacterium marinum*
 - *Mycobacterium ulcerans*
 - *Mycobacterium kansasii*
 - *Mycobacterium haemophilum*
 - *Mycobacterium scrofulaceum*

Epidémiologie

- Réservoir **environnemental** (eau du robinet ++, eaux, sols, plantes), résistance naturelle aux désinfections classiques, supportent grande variation de pH, température, salinité etc..
- **Pas de transmission interhumaine** rapportée
- Infection cutanée après **traumatisme directe ou chirurgie (infections nosocomiales)**
- Atteinte **disséminée** possible chez la patients **immunodéprimés**: VIH, corticothérapie au long cours etc..

Méthodes diagnostiques

- **Qualité du prélèvement** indispensable: transport immédiat en laboratoire dédié à température ambiante (dans un tube stérile)
- **Examen direct**: permet diagnostic **précoce**
 - recherche de **B.A.A.R** par la **coloration de Ziehl**
- **Culture: méthode de référence** la plus sensible
 - plusieurs tubesensemencés et incubés à différentes température
 - progrès: culture en milieu liquide
- **Méthodes d'identification**: PCR, autres
- **Histologie**:
 - +/- présence de **B.A.A.R**
 - +/- **granulome tuberculoïde**

Histologie

- **Peu spécifique en phase précoce :**
 - réaction inflammatoire à polynucléaires neutrophiles, lymphocytes et macrophages volontiers spumeux
 - selon degré d'immunité cellulaire : formation de granulome
- **Granulome tuberculoïde avec:**
 - cellules **épithélioïdes**
 - **cellules géantes** de type Langhans
 - lymphocytes périphériques
 - parfois nécrose éosinophilique centrale sans nécrose caséuse
 - plus évocateur de la maladie chez l'immunocompétent et notamment de l'infection à *M. marinum*
 - en fait rarement observé
- +/- mise en évidence de **B.A.A.R**

Antibiogramme

- Absence de consensus
- Selon espèce identifiée : choix des antibiotiques testés différent
- **Parfois indispensable au choix du traitement**
- Biologie moléculaire: détection en moins de 24h mutations du gène *rpoB* conférant une résistance à la rifampicine

Thérapeutique

- **Absence de consensus**
- Schématiquement :
 - mycobactéries à **croissance lente**: **tri ou quadri-antibiothérapie** comportant habituellement un ou deux **antituberculeux** majeurs sur une **durée prolongée**
 - mycobactéries à **croissance rapide**: naturellement **insensibles aux médicaments antituberculeux** de première ligne
- Mycobactérie à **croissance rapide** habituellement sensibles à une **mono ou bi-antibiothérapie** comportant:
 - un **macrolide** de nouvelle génération
 - et une **fluoroquinolone ou un aminoside** sur une durée plus courte

BIBLIOGRAPHIE (1)

- Franco Paredes C, *Clin Microbiol Rev.*, 2018, Nov 14;32(1). pii: e00069-18
- Morand J-J, *EMC*, 2016, 98-365-A-10
- Bhambri S, *Dermatol Clin.*, 2009, Jan;27(1):63-73
- Kothavade RJ, *Eur J Clin Microbiol Infect Dis.*, 2013, Feb;32(2):161-88
- Gonzalez-Santiago TM, *Dermatol Clin.*, 2015, Jul;33(3):563-77
- Wu UI, *Lancet Infect Dis.*, 2015, Aug;15(8):968-80
- Sander MA, *J Cutan Med Surg.*, 2018, Sep/Oct;22(5):479-483
- Fowler J, *Arch Pathol Lab Med.*, 2014, Aug;138(8):1106-9
- Marcy L, *J Am Acad Dermatol.*, 1991, 24:208-15
- Jogi R, *Dermatologic Therapy*, 2004, Vol. 17, 491-498
- Fabroni C, *Dermatologic Therapy*, 2008, Vol. 21, 162-166

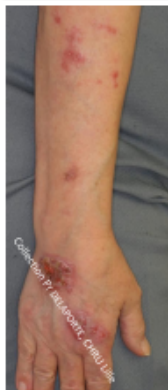Mycobactéries à croissance lente

Mycobactéries à croissance lente

M. marinum: introduction

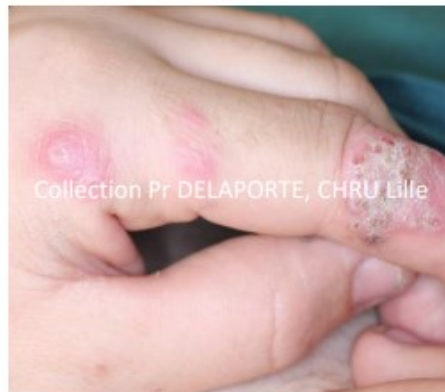- « **Granulome des piscines, des aquariums ou des viviers** »
- Réservoir **aquatique** (eau douce ou salée)
 - hébergé par crustacés, poissons, dauphins et tortues
- Contamination par contact avec une **plaie ou par piqûre**
 - sujets exposés: pêcheurs, poissonniers mais aussi aquariophiles (nettoyage de l'aquarium)
 - infections par contact avec reptiles en vivarium rapportées
- Infection de l'**immunocompétent**
- Infections sous traitement anti-TNF rapportées

M. marinum: clinique



- Initialement
 - apparition **papule ou nodule érythémateux indolore** au point d'inoculation
 - souvent aux **extrémités**
- Evolutions possibles:
 - verruqueuse
 - végétante
 - ou ulcérée laissant soudre un liquide séro-sanguin
- **Extension loco-régionale possible** (20% cas): nodules similaires de disposition **sporotrichoïde**
- **Extension plus profonde** (30% cas): tissus sous-cutanés, tendons, os et articulations, surtout sous **corticothérapie**
- **Dissémination systémique rare** (croissance de *M. marinum* à 37°C limitée): patients **immunodéprimés ++**

M. marinum: clinique



M. marinum: paraclinique

- **Histologie évocatrice:**
 - **granulome tuberculoïde sans nécrose caséuse**. Parfois: granulome sarcoïdosique ou palissadique
 - présence de **B.A.A.R** rarement objectivée
 - phase initiale: infiltrat inflammatoire peu spécifique
 - +/- modification épiderme: acantholyse, hyperplasie, exocytose
- **Culture: isolation possible**
 - à **32°C après 10 à 28 jours** d'incubation mais culture à prolonger 6 semaines
 - colonies = muqueuses, photochromogènes, de couleur jaune
 - pas d'activité catalasique et uréasique
- **PCR:** non utilisée en routine pour le diagnostic

M. marinum: thérapeutique

- Infections **cutanées superficielles**, utilisation en **monothérapie** :
 - clarithromycine
 - doxycycline
 - minocycline
 - bactrim
- Autres cas (infection **plus étendue, plus profonde**): **poly-antibiothérapie** recommandée
 - cas sévères: association **rifampicine avec éthambutol** (semble être la plus efficace)
- Antibiothérapie **prolongée (au moins 6 mois)** avec poursuite du traitement 2 mois après disparition des lésions
- **Guérison spontanée possible**: formes mineures de l'immunocompétent
- **Antibiogramme non nécessaire sauf après échec thérapeutique**
- Traitement chirurgical non recommandé en dehors des formes profondes (atteinte des tissus sous-cutanés, des os ou des articulations)

M. ulcerans: introduction

- 3ème infection mycobactérienne humaine la **plus fréquente après tuberculose et lèpre**
- Agent causal de l'**ulcère de Buruli** (Afrique de l'Ouest et Australie)
- Contamination à partir du **milieu extérieur** (terre, plantes, proximité points d'eau) par effraction cutanée (microtraumatismes)
- Facteur de **virulence** = **toxine mycolactone** (propriétés cytotoxiques, coagulantes et immunosuppressives) → **nécrose des tissus**
- **Physiopathogénie très complexe**: dépend de l'**immunité** de l'hôte et de la **pathogénicité** de l'agent infectieux

M. ulcerans: clinique

- Incubation longue: **plusieurs mois** (variable mode de contamination et l'immunité de l'hôte)
- 3 phases:
 - **phase pré-ulcéreuse** (tuméfaction, nodule, plaque ou placard)
 - **phase ulcéreuse** (caractéristique: aspect décollé des bords)
 - **phase cicatricielle**
- Localisation: **extrémités**
- Atteinte osseuse et ostéoarticulaire possible

M. ulcerans: paraclinique

- **Diagnostic = clinique**
- Examen direct: présence de **B.A.A.R dans 1/3 à 2/3 cas**
- **Culture: longue et difficile**, sur milieu de Lowenstein-Jensen (au moins 6 semaines d'incubation à 30-35°C)
- Histologie:
 - **inflammation importante**, surtout au niveau des berges
 - **hémorragie et nécrose** hypoderme par panniculite septale et lobulaire
 - **vascularite leucocytoclastique +/- occlusion vasculaire**
 - +/- visualisation de bacilles
 - granulome: manque à la phase initiale mais peut s'observer à un stade plus tardif

M. ulcerans: thérapeutique

- Enjeux multiples :
 - stériliser le foyer infectieux
 - assurer la réparation tissulaire
 - limiter les complications fonctionnelles
- Guérison spontanée possible (environ 1/3 cas)
- Traitement médical recommandé par l'OMS = **bi-antibiothérapie de 8 semaines par rifampicine et streptomycine**
- **Traitement chirurgical** = réservé aux formes d'**extension persistante après 4 semaines d'antibiothérapie** ou nécessité **débridement tissus infectés/nécrotiques**
- +/- greffe cutanée
- Kinésithérapie, **prévention infirmités**

BIBLIOGRAPHIE (1)

- Franco Paredes C, *Clin Microbiol Rev.*, 2018, Nov 14;32(1). pii: e00069-18
- Morand J-J, *EMC*, 2016, 98-365-A-10
- Bhambri S, *Dermatol Clin.*, 2009, Jan;27(1):63-73
- Gonzalez-Santiago TM, *Dermatol Clin.*, 2015, Jul;33(3):563-77
- Wu UI, *Lancet Infect Dis.*, 2015, Aug;15(8):968-80
- Sander MA, *J Cutan Med Surg.*, 2018, Sep/Oct;22(5):479-483
- Marcy L, *J Am Acad Dermatol.*, 1991, 24:208-15
- Jagi R, *Dermatologic Therapy*, 2004, Vol. 17, 491-498
- Johnson MG, *Infection*, 2015, Dec;43(6):655-62
- Zingue D, *Clin Microbiol Rev.*, 2017, Dec 13;31(1). pii: e00045-17
- Fabroni C, *Dermatologic Therapy*, 2008, Vol. 21, 162-166

Mycobactéries à croissance rapide

Introduction

- **3 agents principaux** : *M. fortuitum*, *M. abscessus*, *M. chelonae*
- Incidence en augmentation
- Agents contaminants usuels de l'eau et des cosmétiques → nombreuses situations cliniques incluant :
 - traumatismes
 - chirurgie
 - procédures cosmétiques
- **Tableaux cliniques multiples** (abcès, nodules, fistules..) +/- atteinte disséminée chez immunodéprimés
- **Culture et antibiogramme indispensables pour guider traitement** (→ résistance aux antituberculeux), à répéter à chaque échec thérapeutique
- **Traitement = non codifié** → au moins **bithérapie antibiotique prolongée (4 à 6 mois)**
- Avis spécialisé infectiologique ++

M. fortuitum: introduction

- La **plus courante** des infections causées par mycobactéries à croissance rapide
- Réservoir = **environnemental** (eau, sol, poussière)
- Infections **nosocomiales** mais *M. fortuitum* moins souvent impliqué dans procédures cosmétiques
- Infection humaine = sporadique par inoculation directe à l'occasion d'un traumatisme ou d'une procédure invasive
- Affecte généralement **sujets jeunes immunocompétents** → infection **localisée** (bon pronostic)
- Infection **opportuniste** avec atteinte **disséminée** chez patients **immunodéprimés** ou sous **corticothérapie**

M. fortuitum: clinique



- **Nodule sous-cutané** généralement **unique** localisé au **site opératoire** ou du traumatisme
- Atteinte **disséminée** possible chez patients **immunodéprimés** (VIH, traitement immunosuppresseur ou autre) → tableau **d'adénopathies multiples** en l'absence de lésion cutanée possible

M. fortuitum: paraclinique

- **Biopsies cutanées** à réaliser pour **culture et examen histologique**
- **Culture:**
 - croissance des souches **rapide** (environ 3 jours) sur milieu enrichi de Lowenstein-Jensen.
 - peut croître à **43°C**
 - colorations spéciales négatives le plus souvent, mais diagnostic non exclu
- **Amplification génique du gène codant l'ARN 16S** permet d'affirmer sa présence dans les échantillons positifs
- **Pas de critère histologique spécifique** pour établir le diagnostic
 - infiltrat inflammatoire **granulomateux**
 - **abcès** dermiques et sous-cutanés
 - cellules géantes rarement présentes

M. fortuitum: thérapeutique

- **Non codifiée**
- **Mono-antibiothérapie non recommandée**
- Sensibilité in vitro: clarithromycine, azithromycine, lévofloxacine, ciprofloxacine, moxifloxacine, minocycline, doxycycline, linézolide, bactrim
- Traitement IV utilisables: amikacine, imipénème, céfoxitine
- **Traitement chirurgical = non négligeable** dans formes localisées
 - seule
 - ou en association avec l'antibiothérapie
- En pratique :
 - **association amikacine/céfotaxime pendant 1 mois** préconisée dans formes **disséminées**
 - **clarithromycine** efficace dans **formes localisées** en **association chirurgie**

M. abscessus: introduction

- Fait partie du **complexe *M.chelonae/abscessus***
- Réservoir = **environnemental** (eau, sol, poussière)
- Endémique dans sud-est des Etats-Unis (de la Floride au Texas)
- **Espèce la plus pathogène des 3** (parmi *M.fortuitum*, *M.chelonae* et *M.abscessus*) →
possiblement responsable d'une atteinte **pulmonaire**
- Contamination = **contact direct zone d'effraction cutanée avec eau ou sol souillés**
(traumatisme pénétrant) → infections postopératoires, post-injections, après séances de
mésothérapie ou acupuncture (utilisation de matériel contaminé ou non stérilisé)
- Patients **immunocompétents**

M. abscessus: clinique

- **Abcès sous-cutané** au site d'inoculation
- Autres présentations possibles :
 - fistulisations
 - ulcérations
 - nodules
- Evolution souvent marquée par **atteinte ganglionnaire sporotrichoïde**
- Atteinte **disséminée** possible chez patients **immunodéprimés** (rare) :
 - nodules sous-cutanés rouge-violacés multiples
 - atteinte ganglionnaire→ **infection difficile à traiter et pronostic mauvais**

M. abscessus: paraclinique

- **Biopsies cutanées** à réaliser à visée **bactériologique** (culture et antibiogramme) et **histologique**
- Histologie = **3 patterns identifiés**:
 - **inflammation granulomateuse** du derme profond et du tissu sous-cutané
 - **abcès** associés à une **réaction granulomateuse**
 - **inflammation granulomateuse** du derme profond et du tissu sous-cutané **sans infiltrat neutrophilique**
- B.A.A.R rarement mis en évidence

M. abscessus: thérapeutique

- **Absence de consensus**, traitement **souvent difficile**
- Choix antibiothérapie basé sur **sensibilité in vitro de la souche aux différentes molécules** (antibiogramme)
- Sensibilité habituelle: clarithromycine, azythromycine, linézolide, clofazimine
- **Résistance aux macrolides possible**
- Traitement IV possibles: amikacine, céfoxitine, tigécycline, imipénème
- **Traitement chirurgical essentiel** : drainage d'abcès, exérèse de corps étrangers
- **Bithérapie préconisée** (incluant la clarithromycine) à poursuivre **4 à 6 mois**

M. chelonae: introduction

- Réservoir = **environnemental, animal et humain**
- Infections **sévères et disséminées** plus fréquentes que pour les autres → contexte d'**immunodépression** (corticothérapie ou traitement immunosuppresseur, leucémie ou après transplantation d'organe)
- Infections sous anti-TNF alpha décrites
- Infections = **sporadiques** mais **épidémies** rapportées après utilisation d'**eau contaminée** et suite à des **pratiques cosmétiques** (injections de toxines botuliques, liposuccions, soins de pédicure etc..)
- Colonisation lésions cutanées préexistantes possible

M. chelonae: clinique

- **Présentation clinique variée :**
 - infection cutanée disséminée (présentation classique) → multiples nodules indolores +/- ulcérés
 - cellulite localisée
 - infection de cathéters
 - ostéomyélite
 - abcès
 - infection du site opératoire, +/- fistulisée
 - infection matériel prothétique
- Lésions = **indolores et d'extension lente**



M. chelonae: paraclinique

- **Biopsies cutanées** à réaliser à visée **bactériologique et histologique**
- Histologie montre:
 - **abcès neutrophiliques**
 - associés à un **infiltrat granulomateux**
- B.A.A.R pas toujours mis en évidence

M. chelonae: traitement

- Absence de consensus → antibiogramme essentiel au choix du traitement
- Sensibilité habituelle: clarithromycine, moxifloxacine, linézolide, doxycycline, clofazimine, ciprofloxacine, lévofloxacine
- Molécules IV possibles: tobramycine, amikacine, imipénème, tigécycline
- Résistances acquises à la clarithromycine utilisée en monothérapie rapportées
- De manière générale: **monothérapie non recommandée**
- Traitement chirurgical adjuvant peut être indiqué

BIBLIOGRAPHIE (1)

- Franco Paredes C, *Clin Microbiol Rev.*, 2018, Nov 14;32(1). pii: e00069-18
- Morand J-J, *EMC*, 2016, 98-365-A-10
- Bhambri S, *Dermatol Clin.*, 2009, Jan;27(1):63-73
- Kothavade RJ, *Eur J Clin Microbiol Infect Dis.*, 2013, Feb;32(2):161-88
- Gonzalez-Santiago TM, *Dermatol Clin.*, 2015, Jul;33(3):563-77
- Wu UI, *Lancet Infect Dis.*, 2015, Aug;15(8):968-80
- Sander MA, *J Cutan Med Surg.*, 2018, Sep/Oct;22(5):479-483
- Fowler J, *Arch Pathol Lab Med.*, 2014, Aug;138(8):1106-9
- Marcy L, *J Am Acad Dermatol.*, 1991, 24:208-15
- Jogi R, *Dermatologic Therapy*, 2004, Vol. 17, 491-498
- Fabroni C, *Dermatologic Therapy*, 2008, Vol. 21, 162-166

Mycobactéries atypiques : fichier Word

MYCOBACTERIES ATYPIQUES

Introduction

Les mycobactéries n'appartenant pas au complexe tuberculeux (*M. tuberculosis*, *africanum* et *bovis*) ni à *M. leprae* responsable de la lèpre sont appelées mycobactéries non tuberculeuses, mycobactéries atypiques ou mycobactéries environnementales.

Ce sont des bactéries ubiquitaires pouvant entraîner diverses maladies, y compris des infections de la peau et des tissus mous.

Plus de 170 espèces de mycobactéries non tuberculeuse ont été identifiées, la plupart pouvant être incriminées dans des infections cutanéomuqueuses.

Elles partagent avec les autres espèces du genre mycobacterium leur aspect de bacille acido-alcool-résistant (ayant la propriété de retenir les colorants même après exposition à des solutions de décoloration fortes tels que les acides et les alcools). Ce sont des bactéries aérobies strict ou microaérophile, immobiles, non capsulées, non sporulantes, avec une paroi riche en lipides.

Les tableaux cliniques qui découlent de l'infection par ces mycobactéries sont très polymorphes et non spécifiques.

Le diagnostic repose donc sur des différents éléments : anamnestiques, cliniques, microbiologiques, et l'élimination des diagnostics différentiels.

La classification de Runyon, utilisant des critères morphologiques, de croissance et de pigmentation à la lumière, était traditionnellement utilisée. Actuellement, les techniques de diagnostic rapide en PCR (identification des souches en biologie moléculaire) sont de plus en plus utilisées et tendent à remplacer les techniques d'identification biochimiques.

Classification de Runyon

Réaction à la lumière et durée de croissance	Mycobactéries environnementales pathogènes	Mycobactéries environnementales peu ou non pathogènes
ME photochromogènes (pigmentation jaune-orange en présence de lumière) et de croissance lente (> 7 jours)	<i>M. marinum</i> <i>M. kansasii</i>	<i>M. asiaticum</i> <i>M. smitiae</i>
ME scotochromogènes (pigmentation même en l'absence de lumière) à croissance lente (> 7 jours)	<i>M. scrofulaceum</i> <i>M. szulgai</i>	<i>M. goodii</i> <i>M. flavescens</i> <i>M. xenopi</i>
ME non chromogènes à croissance lente (> 7 jours)	<i>M. ulcerans</i> <i>M. avium-intracellulare</i>	<i>M. malmoense</i> <i>M. haemophilum</i> <i>M. terrae</i> <i>M. gastri</i>
ME non chromogènes à croissance rapide (< 7 jours)	<i>M. chelonae</i> <i>M. fortuitum</i> <i>M. abscessus</i>	<i>M. smegmatis</i>

ME : mycobactéries environnementales ; M. : *Mycobacterium*.

En pratique, on distingue deux grands groupes de mycobactéries non tuberculeuses :

- les mycobactéries à croissance rapide : colonies en culture en 7 jours
- les mycobactéries à croissance lente : colonies en culture en plus de 7 jours

Les mycobactéries à croissance rapide sont divisées en 5 groupes (en fonction de la pigmentation et de la similitude génétique) :

- *Mycobacterium fortuitum*
- *Mycobacterium abscessus/chelonae*
- *Mycobacterium mucogenicum*
- *Mycobacterium smegmatis*
- les mycobactéries à croissance et pigmentation rapide

Les mycobactéries à croissance lente comprennent :

- *Mycobacterium marinum*
- *Mycobacterium ulcerans*
- *Mycobacterium kansasii*
- *Mycobacterium haemophilum*
- *Mycobacterium scrofulaceum*

Selon les espèces, différentes températures, milieu de culture ou temps d'incubation sont nécessaires.

La plupart de ces mycobactéries peuvent être isolées depuis l'environnement (eau, sols, plantes, animaux) à l'exception de *Mycobacterium haemophilum* et *ulcerans*, rarement isolés.

L'eau du robinet est considérée comme le réservoir principal des mycobactéries atypiques pathogènes pour l'homme.

Ces mycobactéries sont difficiles à éradiquer car résistantes aux désinfectants et aux techniques de décontamination classiques (car se développent et se protègent dans un biofilm).

La preuve d'une transmission interhumaine n'a pas été rapportée.

Epidémiologie

Face à une infection liée aux mycobactéries atypiques, il convient de rechercher des expositions liées à l'environnement ou des causes favorisantes plutôt qu'un contact interhumain.

Leur résistance naturelle aux procédés de désinfection classique contribue au maintien de certaines espèces dans les circuits de distribution d'eau.

Les mycobactéries atypiques supportent de grandes variations de température, pH, salinité, ainsi que des concentrations élevées en métaux lourds, ce qui explique aussi bien leur persistance dans les estuaires des rivières qu'à l'intérieur de canalisations galvanisées.

A cela s'ajoute leur capacité à synthétiser des biofilms et à dégrader des composés autres que le carbone ou l'azote, comme le benzène, le trichloroéthylène, les alcanes, propanes etc.

Ces agents opportunistes sont capables d'infecter de nombreux tissus humains.

Chez les sujets immunocompétents, la plupart des atteintes pulmonaires sont associées à des affections respiratoires chroniques.

Les atteintes de la peau, des tissus mous et des os apparaissent dans les suites d'un traumatisme ou d'une chirurgie.

L'atteinte peut être disséminée chez les patients sous corticothérapie générale ou dans un contexte d'immunodépression (VIH etc).

Méthodes diagnostiques

Prélèvement

La qualité du prélèvement est impérative pour assurer le diagnostic d'infection à mycobactérie environnementale, d'où l'intérêt de l'effectuer directement au laboratoire ou de coordonner la réalisation des biopsies ou écouvillonnages, leur acheminement en milieu adapté et dans les délais les plus brefs.

Les prélèvements d'abcès ou de plaies présentent un risque de contamination par la flore commensale et doivent être décontaminés préalablement. Il existe plusieurs méthodes à base de soude à 4% ou d'acide dilué.

Les prélèvements sont recueillis dans un tube sec stérile et acheminés de suite au laboratoire à température ambiante. En cas d'impossibilité, le prélèvement doit être conservé à 4°C.

Sur de petites pièces de biopsies de peau ou adénopathie, quelques gouttes de sérum physiologique stérile peuvent être ajoutés.

Examen direct

La plupart des mycobactéries ayant une croissance lente, l'examen direct par coloration d'un frottis ou d'une apposition est essentielle pour un diagnostic précoce, et les méthodes classiques de coloration gardent toute leur valeur.

Pour déterminer l'acido-alcool-résistance qui reste la première orientation, on pratique la coloration de Ziehl-Neelsen à la fuchsine phéniquée ou la technique à l'auramine O ou à l'acridine orange qui utilise un fluorochrome.

Les méthodes d'observations directes microscopiques ne sont pas très sensibles, en particulier pour les prélèvements non pulmonaires. Les bacilles de 4 à 6 µm de longueur et de 0,2 à 0,6 µm de diamètre sont légèrement incurvés, irréguliers mais la présence possible de cocci et de forme filamenteuse peut poser un problème de diagnostic différentiel avec les *Nocardia*. Une lame colorée par un fluorochrome peut être recolorée par le Ziehl-Neelsen pour confirmation et étude morphologique.

Culture

La méthode de référence la plus sensible reste la culture.

Plusieurs tubes doivent être ensemencés et incubés à différentes températures (37°C, mais aussi 30°C pour *M. marinum*, *M. ulcerans* et *M. chelonae* et 42°C pour *M. xenopi*). Les cultures en milieu à base d'œufs (Lowenstein-Jensen) ou agar (Middlebrook 7H10) peuvent être ensemencées en première intention suivant les possibilités au laboratoire.

Beaucoup de progrès ont été réalisés en ce qui concerne les milieux de culture, avec l'apparition des milieux liquides, certains étant biphasiques, d'autres basés sur une détection radiométrique.

D'une manière générale, il est recommandé de ne pas se contenter d'un seul isolement de mycobactérie atypique pour retenir cet agent comme l'étiologie d'une infection.

Méthodes d'identification

A côté des méthodes biochimiques classiques (*niacin-test*, activité nitrate réductase, activité catalase thermolabile, influence du pyruvate sur la culture, hydrolyse du Tween), d'autres méthodes d'identification ont été développées :

- les méthodes d'hybridation ADN
- les méthodes d'hybridations moléculaires, utilisées après ou sans amplification à partir de cultures permettant une identification rapide et précise des mycobactéries environnementales les plus courantes.
- des sondes nucléiques complémentaires de l'ARNr 16S sont directement utilisées sur le culot de

centrifugation d'un flacon de milieu liquide.

- les études chromatographiques à haute performance permettent l'analyse des acides gras pariétaux des mycobactéries permettant une identification en quelques heures sur culture
- des tests immunochromatographiques simples d'emploi à partir de cultures en milieu liquides ont été développés
- l'amplification des ADN des mycobactéries qui requièrent des laboratoires équipés et du personnel entraîné aux techniques de biologie moléculaire. Leurs inconvénients sont liés principalement au risque de contamination dans le laboratoire et à la présence d'inhibiteurs dans le prélèvement. Les amorces peuvent amplifier des séquences spécifiques de l'ADN codant l'ARNr 16S ou des gènes codant des séquences d'insertion.

L'histologie

Elle est peu spécifique en phase précoce et comporte :

- une réaction inflammatoire à polynucléaires neutrophiles, lymphocytes et macrophages volontiers spumeux
- selon le degré d'immunité cellulaire : la formation de granulome liée à l'activation macrophagique stimulée par l'interféron gamma, lui-même contrôlé par une cascade cytokinique dont le principal médiateur est l'interleukine 12.

Le granulome tuberculoïde avec cellules épithélioïdes, cellules géantes de type Langhans, lymphocytes périphériques et parfois nécrose éosinophilique centrale sans nécrose caséeuse est plus évocateur de la maladie chez l'immunocompétent et notamment de l'infection à *M. marinum*, mais il est en fait rarement observé.

A ce stade, les colorations spécifiques objectivent rarement des bacilles acido-alcool-résistants, d'autant plus que l'acido-alcool-résistance est relative et qu'en pratique, seulement une bactérie sur 100 ou 1000 résiste à ce traitement, de sorte que la coloration de Ziehl n'est positive qu'au-delà de ce seuil.

La mise en évidence de B.A.A.R sur étalement cytologiques ou coupes histologiques peut également faire appel à l'imprégnation argentique de Gomori-Grocott, aux colorations de Kinyoun, Wade-Fite, et à celle de l'auramine (plus rapide et plus sensible sauf pour les mycobactéries à croissance rapide qu'elle colore faiblement).

Antibiogramme

L'étude de sensibilité aux antibiotiques des mycobactéries environnementales ne fait pas encore l'objet d'un consensus.

Selon l'espèce identifiée, le choix des antibiotiques testés en milieu liquide par méthode radiométrique, ou sur milieu gélosé solide, afin de déterminer les concentrations minimales inhibitrices sera différent.

Pour les mycobactéries à croissance lente, on utilise :

- Rifampicine, Rifabutine
- Clarithromycine ou Azithromycine
- Ethambutol
- Ciprofloxacine
- Amikacine

Pour les mycobactéries à croissance rapide, on utilise :

- Rifampicine, Rifabutine
- Clarithromycine
- Vancomycine

- Amikacine
- Tobramycine
- Gatifloxacine, Moxifloxacine, Ciprofloxacine, Lévofloxacine
- Céfoxitine
- Linézolide
- Doxycycline
- Thriméthoprime-sulfaméthoxazole
- Imipénème

En biologie moléculaire, on peut détecter en moins de 24h les mutations du gène *rpoB* conférant une résistance à la rifampicine.

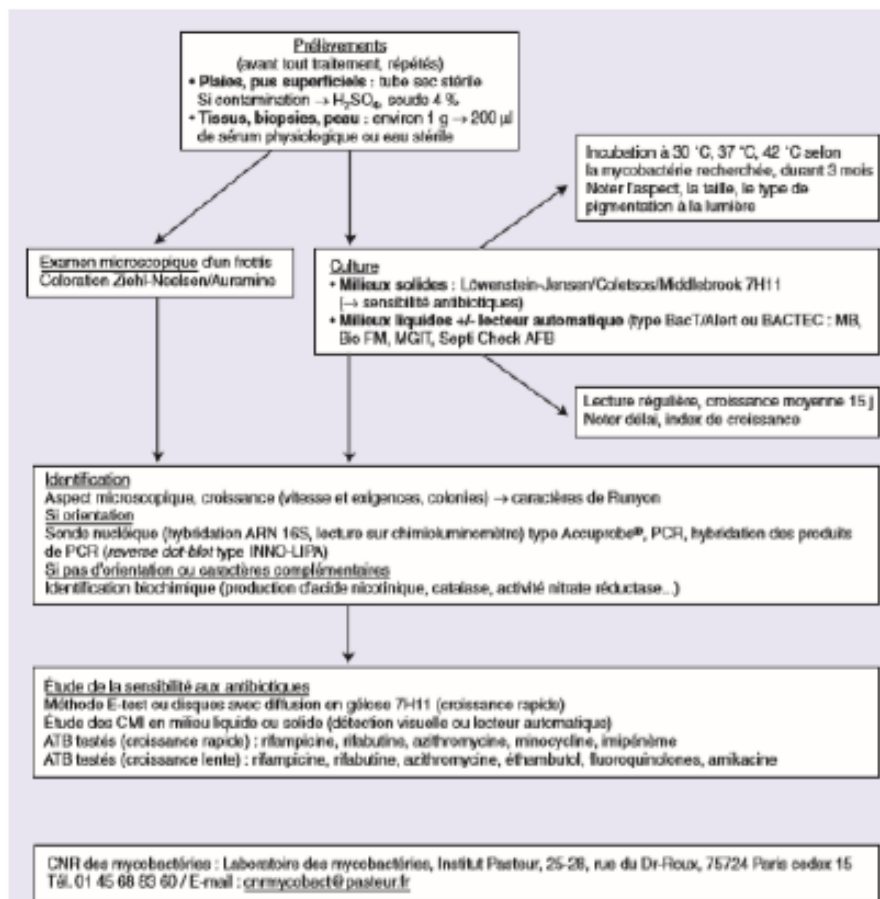


Figure 2. Arbre décisionnel. Démarche diagnostique biologique. ARN : acide ribonuclease ; PCR : polymérase chaîne réaction ; CMI : concentration minimale inhibitrice ; ATB : antibiotiques.

Thérapeutique

La thérapeutique fait rarement l'objet d'un consensus car il s'agit le plus souvent d'expérience sur des séries limitées ou de résultats d'antibiogramme.

Schématiquement :

- les mycobactéries à croissance lente bénéficient d'une tri ou quadri-antibiothérapie comportant habituellement un ou deux antituberculeux majeurs sur une durée prolongée
- les mycobactéries à croissance rapide sont naturellement insensibles aux médicaments

antituberculeux de première ligne mais habituellement sensibles à une mono ou bi-antibiothérapie comportant un macrolide de nouvelle génération et une fluoroquinolone ou un aminoside sur une durée plus courte.

Mycobactéries à croissance lente

➤ *Mycobacterium marinum*

Connu sous le nom de « granulome des piscines, des aquariums ou des viviers », il s'agit d'une mycobactérie dont le réservoir est aquatique (eau douce ou salée).

Il est hébergé par les crustacés, les poissons, les dauphins et les tortues. La contamination se fait par contact avec une plaie ou par piqûre.

Les sujets exposés sont donc les pêcheurs, les poissonniers mais aussi les aquariophiles (lors du nettoyage de l'aquarium).

Des infections par contact avec des reptiles en vivarium ont également été rapportées.

Depuis l'utilisation de chlore dans les piscines, les infections après baignades en piscine ont nettement diminué.

L'infection à *mycobacterium marinum* touche généralement l'immunocompétent.

Des infections sous traitement anti-TNF ont été rapportées.

Clinique

L'infection à *M. marinum* se manifeste initialement par l'apparition d'une papule ou nodule érythémateux indolore au point d'inoculation, souvent aux extrémités.

Une évolution verruqueuse, végétante ou ulcérée laissant souder un liquide séro-sanguin est possible.

Une extension loco-régionale peut s'observer avec apparition de nodules similaires à disposition sporotrichoïde (le long des voies lymphatiques) dans 20% cas.

Une extension plus profonde aux tissus sous-cutanés, tendons, os et articulations peut se voir dans environ 30% cas, surtout sous corticothérapie.

La dissémination systémique est rare car la croissance de *M. marinum* à 37°C est limitée. Elle s'observe essentiellement chez les patients immunodéprimés.

Paraclinique

L'examen histologique est assez évocateur mettant en évidence un granulome tuberculoïde sans nécrose caséuse. Parfois, le granulome est sarcoïdosique ou palissadique.

La présence de B.A.A.R est rarement objectivée. A la phase initiale, on observe essentiellement un infiltrat inflammatoire peu spécifique avec présence de polynucléaires neutrophiles, de lymphocytes et de macrophages.

Des modifications de l'épiderme peuvent se voir :

- acantholyse
- hyperplasie pseudo-épithéliomateuse
- exocytose

Il est possible d'isoler *M. marinum* en culture, à 32°C, généralement après 10 à 28 jours d'incubation mais la culture doit être prolongée pour 6 semaines.

Les colonies obtenues sont muqueuses, photochromogènes et de couleur jaune.

Cette mycobactérie ne possède pas d'activité catalasique et uréasique.

La PCR n'est pas d'utilisation courante pour le diagnostic.

Thérapeutique

Dans les infections cutanées superficielles, peuvent être utilisées en monothérapie :

- Clarithromycine
- Doxycycline
- Minocycline
- Bactrim

Dans autres cas (infection plus étendue, plus profonde) une poly-antibiothérapie est recommandée.

Dans les cas sévères (y compris les formes sporotrichoïdes), l'association de la Rifampicine avec l'Ethambutol semble être la combinaison la plus efficace.

L'antibiothérapie doit être prolongée (au moins 6 mois) avec poursuite du traitement 2 mois après la disparition des lésions.

La guérison spontanée est possible dans les formes mineures de l'immunocompétent.

Contrairement aux autres mycobactéries non tuberculeuses, la réalisation d'un antibiogramme n'est pas nécessaire sauf après échec thérapeutique.

Le traitement chirurgical n'est pas recommandé en dehors des formes profondes avec atteinte des tissus sous-cutanés, des os ou des articulations.

➤ *Mycobacterium ulcerans*

Il s'agit de la 3ème infection mycobactérienne humaine la plus fréquente après la tuberculose et la lèpre.

Mycobacterium ulcerans est l'agent causal de l'ulcère de Buruli, agent pathogène majeur de l'Afrique de l'Ouest et de l'Australie.

L'infection sévit dans des foyers proches de points d'eau (lacs, marécages, rivières).

La mycobactérie serait présente dans la terre et vivrait en symbiose avec les racines des plantes, la transmission pouvant être favorisée lorsque la terre est inondée ou remuée (inondation, déforestation), responsable de la dissémination du germe.

On suppose que la contamination se fait à partir du milieu extérieur par effraction cutanée (microtraumatismes).

D'autres vecteurs sont suspectés, sans que la preuve de leur implication ait pu être apportée : moustiques, insectes aquatiques ou arthropodes.

Les enfants semblent particulièrement exposés en lien avec leur contact fréquent avec le sol et l'eau (jeux) et probablement avec leur immunité acquise peu développée envers les mycobactéries.

La transmission interhumaine semble exceptionnelle.

Le facteur de virulence de *M. ulcerans* est sa toxine mycolactone (exotoxine lipidique nécrosante), aux propriétés cytotoxiques, coagulantes et immunosuppressives locales et systémiques, responsables de la nécrose des tissus.

La physiopathogénie de la maladie est très complexe et comme toute infection à mycobactérie, elle dépend avant tout de l'immunité de l'hôte génétiquement programmée et acquise et de la pathogénicité de l'agent infectieux. Il semble qu'il existe de nombreux sujets infestés qui demeurent asymptomatiques. À l'occasion d'une baisse de l'immunité, la maladie s'exprime et son intensité, notamment l'extension osseuse, est fonction des capacités de défense de l'hôte. La mycolactone entraîne l'apoptose puis la nécrose des cellules de l'hypoderme et des cellules de

l'inflammation dont les macrophages.

Les cytokines qui interviennent dans le processus d'activation de l'immunité cellulaire sont inhibées (*tumor necrosis factor* [TNF] alpha, interféron gamma, interleukine [IL]-1, IL-2, IL-10, IL-8, etc.).

M. ulcerans produit un biofilm particulier constitué d'une matrice extracellulaire abondante, comportant plus de 80 protéines dont la mycolactone, disposées dans des vésicules très cytotoxiques notamment contre les macrophages et les adipocytes, peu immunogènes, et conférant une résistance importante aux antibiotiques

La mycobactérie se développe idéalement entre 30 et 33°C, ce qui explique son tropisme pour la peau.

La culture de *M. ulcerans* est difficile, nécessitant plusieurs mois, c'est pourquoi les techniques de détection moléculaire sont utilisées.

A noter, les patients HIV positifs ont un risque augmenté de développer une infection à mycobactérie non tuberculeuse, excepté *M. ulcerans*.

Clinique

La période d'incubation serait longue, de l'ordre de plusieurs mois, variable selon le mode de contamination et l'immunité du sujet infecté.

Les extrémités sont le plus fréquemment touchées, bien que des atteintes du tronc, de la tête et des organes génitaux ont été décrites.

On distingue 3 phases dans la maladie :

- une phase pré-ulcéreuse
- une phase ulcéreuse
- une phase cicatricielle

Le plus souvent il n'y a pas ou peu de signes généraux et le tableau évolue à bas bruit.

La phase pré-ulcéreuse se caractérise par une tuméfaction sous-cutanée ferme, non adhérente au plan profond, sous la forme d'un nodule, d'une plaque ou d'un placard indolore. Cette phase correspondant à la nécrose hypodermique en lien avec la diffusion de *M. ulcerans*.

Après un délai très variable allant de quelques jours à plusieurs années, on peut voir apparaître à la surface de cette infiltration sous-cutanée, une composante phlycténulaire, nécrotique ou pustuleuse, voire une fonte purulente impressionnante.

Dans la phase ulcéreuse, la surface cutanée s'élimine et laisse place à un ulcère profond, atteignant l'aponévrose.

La caractéristique de cet ulcère réside dans l'aspect décollé des bords (caractéristique commune aux ulcères mycobactériens).

Des débris nécrotiques jaunâtres et un liquide séro-purulent s'éliminent lentement laissant place à un tissu de granulation.

La peau péri-ulcéreuse est infiltrée, pigmentée, polychrome, parfois desquamative, faisant douter de sa vitalité.

Il existe un grand polymorphisme clinique.

L'atteinte osseuse ou ostéoarticulaire est possible (arthrite et ostéomyélite).

Paraclinique

Le diagnostic d'ulcère de Buruli est le plus souvent clinique du fait d'un accès limité aux techniques de laboratoire.

La PCR est un moyen rapide d'obtenir une identification avec une sensibilité de 70% à 80%, cette méthode est de plus en plus utilisée.

Le taux de positivité est variable selon la forme clinique (ulcère>cellulite>nodule) et la topographie (peau>os).

La présence de B.A.A.R à l'examen direct d'un prélèvement réalisé au sein de l'ulcère est positive dans 1/3 à 2/3 cas selon les séries.

Il est long et difficile d'obtenir des colonies en culture sur milieu de Lowenstein-Jensen (au moins 6 semaines d'incubation à 30-35°C).

L'examen histologique est assez caractéristique (dans l'idéal, il faut réaliser une biopsie d'une berge de l'ulcère comprenant le derme profond) :

- inflammation importante, surtout au niveau des berges
- présence d'hémorragie et d'une nécrose de l'hypoderme par panniculite septale et lobulaire
- présence d'une vascularite leucocytoclasique, d'occlusion vasculaire
- les bacilles sont bien colorés par la méthode de Zielh-Nielsen, de Grocott ou l'auramine, et sont objectivés dans le collagène du fascia ou au sein des lobules graisseux, en extracellulaire dans la zone nécrotique et en intra-macrophagique à la lisière de l'ulcération
- la présence de granulome manque à la phase initiale mais peut s'observer à un stade plus tardif

Traitement

Les enjeux du traitement de l'ulcère de Buruli sont multiples :

- stériliser le foyer infectieux
- assurer la réparation tissulaire
- limiter les complications fonctionnelles

La guérison spontanée est possible (environ 1/3 cas).

Le traitement médical actuellement recommandé par l'OMS est une bi-antibiothérapie de 8 semaines par Rifampicine et Streptomycine.

Les associations Rifampicine/Amikacine ou Rifampicine/Ofloxacine ont également été proposées. Dans tous les cas, il est nécessaire d'utiliser au minimum une bithérapie afin d'éviter les résistances, à poursuivre au moins 2 mois.

Le traitement chirurgical doit être réservé aux formes d'extension persistante après 4 semaines d'antibiothérapie ou en cas de nécessité de débridement des tissus infectés/nécrotiques.

La greffe cutanée peut être réalisée afin d'aider à la cicatrisation.

Dans les formes graves et les ostéomyélites, l'amputation est parfois nécessaire.

La kinésithérapie active et passive, visant à mobiliser les articulations concernées par le processus, doit être aussi précoce que possible pour éviter les complications invalidantes.

La prévention des infirmités repose sur une sensibilisation des acteurs de santé au diagnostic et à la prise en charge précoce des formes débutantes.

L'éducation sanitaire doit mettre en garde les populations rurales du risque de contamination par le milieu hydrotellurique lors de la fréquentation des points d'eau. La limitation de l'extension de l'endémie passe par une réflexion sur les conséquences des aménagements hydrauliques.

La vaccination BCG, et plus récemment un vaccin comportant l'antigène 85A diminuerait le risque de contracter un ulcère de Buruli mais surtout de développer une atteinte osseuse.

➤ **Mycobacterium kansasii**

M.kansasii est classiquement responsable d'une infection pulmonaire semblable à la tuberculose.

En zone d'endémie (Etats-Unis), on le retrouve dans l'eau du robinet mais pas dans le sol ou les points d'eau naturels, à l'inverse des autres mycobactéries non tuberculeuses.

Des lésions cutanées ont été rapportées après exposition avec de l'eau contaminée, en particulier en cas de traumatisme local.

Chez l'immunocompétent, l'infection est le plus souvent, indolente, localisée avec atteinte cutanée seule.

Les lésions sont généralement nodulaires ou ulcérées, non douloureuses.

Une disposition sporotrichoïde des lésions est possible.

Une dissémination est possible chez l'immunodéprimé.

Le traitement n'est pas codifié.

Les antituberculeux sont classiquement utilisés, tout comme la Minocycline, la Doxycycline et l'Erythromycine.

Du fait du risque de résistance, le choix de l'antibiothérapie doit se faire en fonction de l'antibiogramme et des différentes sensibilités de la souche.

➤ **Mycobacterium haemophilum**

Le réservoir et le mode de contamination de *M. haemophilum* est inconnu.

Il touche particulièrement les sujets immunodéprimés et les enfants immunocompétents (avec adénopathies).

Les tableaux cliniques sont multiples (allant de l'atteinte localisée à l'atteinte systémique avec lésions cutanées disséminées).

Sur le plan dermatologique, les lésions peuvent prendre la forme :

- de papules érythémateuses
- de plaques
- de nodules
- d'abcès nécrotiques
- d'ulcères chroniques

Elles ne sont pas douloureuses initialement mais peuvent le devenir lorsqu'elles évoluent.

Le traitement n'est pas codifié et comprend généralement différents antibiotiques en association (Clarithromycine, Ciprofloxacin et Rifabutine).

Le pronostic sans séquelle est bon dans les formes cutanées localisées.

Dans ces formes, l'excision chirurgicale doit être considérée.

➤ **Mycobacterium avium-intracellulaire**

Le complexe *M. avium-intracellulare* regroupe deux espèces *M. avium* et *M. intracellulare* non différenciables sur le plan de la pathogénie (chez l'homme) mais également sur le plan du phénotype. Ce sont des critères génétiques (en particulier l'analyse des séquences de l'acide ribonucléique [ARN] 16S ribosomique) qui ont permis de les distinguer. Leur réservoir est très vaste (eau, sol, poussières, oiseaux).

M. avium peut se développer à une température de 45°C, son pH optimum est de 5, et il résiste relativement bien à la chloration. Cette mycobactérie peut donc être retrouvée dans les circuits de distribution d'eau chaude, en particulier à l'hôpital.

La contamination se fait par aérosols (gouttelettes de taille <5µ pouvant pénétrer les alvéoles pulmonaires) ou ingestion d'eau contaminée.

Chez l'immunocompétent avec des facteurs favorisants (séquelles de tuberculose, bronchectasies, mucoviscidose, néoplasies), *M. avium* est responsable de pneumopathies.

Chez l'enfant, il est associé à des adénites, plutôt cervicales, ayant tendance à se fistuliser.

Chez l'immunodéprimé (sida), le complexe *M. avium-intracellulare* est responsable de pneumopathies sans lésion préexistante, mais son expression la plus commune est la forme disséminée suite à une mycobactériémie lorsque le taux de lymphocytes T4 est inférieur à 100/mm³.

L'isolement de la mycobactérie dans les selles ou les expectorations d'un sidéen traduit une contamination (digestive ou respiratoire) et est un facteur prédictif d'évolution vers la forme généralisée, celle-ci survenant dans les six à neuf mois en moyenne en l'absence de traitement antirétroviral.

Clinique

Chez l'immunocompétent, l'atteinte cutanée est exceptionnelle à type de papulonodules ou de lésions ulcérées.

Chez l'immunodéprimé, elle peut s'exprimer par une atteinte cutanée et ganglionnaire isolée, mais généralement c'est lors des formes disséminées que surviennent de façon non systématique de multiples lésions cutanées polymorphes parfois pustuleuses ou varioliformes, rarement à disposition sporotrichoïde et exceptionnellement de localisation muqueuse.

La mycobactérie contribuait à l'évolution fatale lors de sida. Lors du phénomène de restauration immunitaire après introduction de la trithérapie, on peut observer une poussée évolutive de l'infection à *M. avium-intracellulare* avec nécrose des lésions.

Paraclinique

Le diagnostic de certitude d'infection à mycobactéries du complexe *M. avium-intracellulare* est apporté par la culture sur milieu de Löwenstein à partir de prélèvements (expectorations, biopsies, ponctions pleurales ou ganglionnaires, coprocultures, hémocultures, liquide céphalorachidien) qui doivent être répétés, un seul isolement ne suffisant pas à affirmer le diagnostic.

Les hémocultures sontensemencées sur flacons spéciaux (Bactec en milieu de Middlebrook) ou sur tubes de centrifugation-lyse (tube Isolator et centrifugation).

L'isolement se fait en niveau de confinement P2.

La mise en culture est précédée d'un examen direct microscopique après coloration à l'auramine ou par Ziehl-Nielsen.

L'obtention de colonies est lente et les tubes doivent être conservés au moins quatre semaines à l'étuve. Les colonies sont muqueuses, le plus souvent incolores, parfois pigmentées en jaune.

L'emploi de différents milieux de culture permet une première approche, *M. avium* se développant mieux sur des géloses au sang par rapport à des géloses agar à base d'œuf, que *M. intracellulare*.

Une première identification à partir des caractères biochimiques de base peut être complétée par l'étude chromatographique des acides gras pariétaux.

Les techniques d'amplification de génome (PCR) à partir d'échantillons positifs permettent d'affirmer la présence de mycobactéries du complexe *M. avium-intracellulare*.

À partir d'échantillons provenant de ponction d'adénite à l'aiguille fine, des techniques de PCR en temps réel ont été mises au point avec des amorces permettant l'identification du genre *Mycobacterium* et de l'espèce *M. avium*. Cette méthode, beaucoup plus sensible que l'examen direct et la mise en culture, est également très spécifique et ne présente pas de réactions croisées avec d'autres mycobactéries ou d'autres agents pathogènes à l'origine de lymphadénites.

Traitement

La rifabutine, l'éthambutol, la clarithromycine et l'azithromycine sont actifs sur le complexe *M.avium-intracellulare*.

➤ *Mycobacterium scrofulaceum*

Son réservoir est représenté par les réserves naturelles d'eau froide (lacs). On ne l'isole pas de réseaux d'adduction et de distribution. C'est aussi un saprophyte des nombreuses plantes. La contamination se fait par ingestion ou aérosols.

Clinique

Cette mycobactérie atypique, outre les pneumopathies, est responsable chez l'enfant de moins de 5 ans d'adénopathies cervicales superficielles d'évolution fistulisée dont le principal diagnostic différentiel est l'écrouelle tuberculeuse.

Chez l'immunodéprimé, on décrit des formes disséminées à type de scrofules et lésions nodulaires ulcérées ayant tendance à se chroniciser.

Paraclinique

M. scrofulaceum se cultive en 12 à 15 jours et forme des colonies jaunâtres plutôt muqueuses pouvant se développer à 42°C.

L'amplification génique du gène codant l'ARN 16S permet d'affirmer sa présence dans les échantillons.

C'est l'examen histologique de biopsies objectivant des granulomes tuberculoïdes qui fait évoquer le diagnostic.

Traitement

Les antibiotiques actifs sont la Rifampicine, l'Isoniazide, la Streptomycine, la Cyclosérine et la Clarithromycine mais on observe souvent des résistances, d'où la nécessité d'un traitement chirurgical ganglionnaire.

Mycobactéries à croissance rapide

Les infections cutanées et des tissus mous par des mycobactéries à croissance rapide sont principalement causées par 3 agents :

- *M.fortuitum*
- *M.abscessus*
- *M.chelonae*

Les autres mycobactéries potentiellement impliquées sont celles du groupe *M.smegmatus*.

L'incidence des infections à mycobactéries à croissance rapide est en augmentation, et elles sont désormais reconnues comme agents contaminants usuels de l'eau et des cosmétiques.

Dans les infections nosocomiales, l'eau non stérilisée est une source de contamination fréquente.

Elles sont associées à de nombreuses situations cliniques incluant :

- les traumatismes
- la chirurgie
- les procédures cosmétiques

L'atteinte peut être disséminée chez les patients immunodéprimés.

Les tableaux cliniques sont multiples :

- nodules sous-cutanés
- abcès
- cellulite
- ulcères
- nodules à disposition sporotrichoïde
- lésion fistulisée
- papules
- érythème
- pustules et folliculite

Le diagnostic de ces infections est souvent retardé car les prélèvements et culture mycobactériologiques sont rarement pratiqués dans ces contextes.

La culture mycobactériologique et la réalisation d'un antibiogramme sont indispensables pour identifier l'espèce et guider le traitement antibiotique, et doivent être répétés à chaque échec thérapeutique.

M. fortuitum, *abscessus* et *chelonae* sont habituellement résistants aux traitements anti-tuberculeux, mais fréquemment sensibles à de nombreux antibiotiques classiques.

Le traitement n'est pas codifié mais il est classiquement recommandé d'utiliser au moins une bithérapie antibiotique de façon prolongée (4 à 6 mois).

Dans les cas sévères, une antibiothérapie parentérale peut être nécessaire initialement, relayée per os pour 6 à 12 mois.

La chirurgie peut constituer un traitement adjuvant intéressant dans certains cas.

Dans tous les cas, il est recommandé de prendre un avis spécialisé infectiologique.

➤ **Mycobacterium fortuitum**

C'est la plus courante des infections causées par des mycobactéries à croissance rapide.

Le réservoir est environnemental : eau, sol, poussière.

Les infections nosocomiales sont possibles mais contrairement aux autres infections liées aux mycobactéries à croissance rapide, *M. fortuitum* est moins souvent impliqué dans celles liées aux procédures cosmétiques.

L'infection humaine est sporadique, par inoculation directe de la mycobactérie à l'occasion d'un traumatisme ou d'une procédure invasive.

Des infections secondaires à des tatouages, des soins de pédicures ou de mésothérapie ont cependant été décrites.

M. fortuitum affecte généralement les sujets jeunes immunocompétents, sous la forme d'infection localisée de bon pronostic, mais est de plus en plus rapporté comme infection opportuniste avec atteinte disséminée chez les patients immunodéprimés ou sous corticothérapie.

Clinique

Classiquement, *M. fortuitum* se manifeste sous la forme d'un nodule sous-cutané généralement unique, localisé au site opératoire ou du traumatisme.

Une atteinte disséminée est possible chez les patients immunodéprimés (VIH, traitement immunosuppresseur ou autre). Chez ses patients, un tableau d'adénopathies multiples en l'absence de lésion cutanée est possible.

Paraclinique

Des biopsies des lésions cutanées doivent être réalisées pour culture et examen histologique.

En culture, la croissance des souches est rapide (environ 3 jours sur milieu enrichi de Lowenstein-Jensen). La particularité de *M. fortuitum* est qu'il peut croître à 43°C.

L'amplification génique du gène codant l'ARN 16S permet d'affirmer sa présence dans les échantillons positifs.

Généralement, les colorations spéciales sont négatives mais cela n'exclue pas le diagnostic. Il n'existe pas de critère histologique spécifique permettant d'établir le diagnostic mais on observe généralement un infiltrat inflammatoire granulomateux ainsi que des abcès dermiques et sous-cutanés. Des cellules géantes sont rarement présentes

Traitement

Il n'est pas codifié mais classiquement, *M. fortuitum* est plus sensible aux antibiotiques que *M. chelonae* ou *abscessus*, et un traitement per os est suffisant.

Toutefois, certaines souches sont résistantes aux macrolides.

La mono-antibiothérapie n'est pas recommandée.

In vitro, *M. fortuitum* est sensible :

- à la clarithromycine
- l'azithromycine
- la lévofloxacine
- la ciprofloxacine
- la moxifloxacine
- la minocycline
- la doxycycline
- le linézolide
- le bactrim

Lorsqu'un traitement intraveineux est nécessaire, les molécules suivantes peuvent être utilisées :

- l'amikacine
- l'imipénème
- la céfoxitine

Le traitement chirurgical est un outil non négligeable dans les formes localisées, seule ou en association avec l'antibiothérapie.

En pratique :

- l'association Amikacine/Cefotaxime pendant 1 mois est préconisée dans les formes disséminées
- la Clarithromycine est efficace dans les formes localisées en association avec la chirurgie.

➤ *Mycobacterium abscessus*

Il fait partie du complexe *M.chelonae/abscessus*.

Le réservoir est environnemental (eau, sol, poussière).

Il est endémique dans le sud-est des Etats-Unis, de la Floride au Texas.

Après *M.fortuitum*, *M.abscessus* et la seconde infection liée aux mycobactéries à croissance rapide la plus fréquente.

C'est l'espèce la plus pathogène des 3 (parmi *M.fortuitum*, *M.chelonae* et *M.abscessus*), possiblement responsable d'une atteinte pulmonaire en plus de l'atteinte cutanée.

La contamination se fait par contact direct d'une zone d'effraction cutanée avec de l'eau ou le sol souillés (traumatisme pénétrant), généralement chez des patients immunocompétents.

Des infections postopératoires, post-injections, après des séances de mésothérapie ou d'acupuncture ont été rapportées, en lien avec l'utilisation de matériel contaminé ou non stérilisé.

Clinique

Initialement, l'infection se présente sous la forme d'un abcès sous-cutané au site d'inoculation.

D'autres présentations sont possibles : fistulisations, ulcérations, nodules.

L'évolution est souvent marquée par une atteinte ganglionnaire sporotrichoïde.

Une atteinte disséminée est possible chez les patients immunodéprimés (rare) : nodules sous-cutanés rouge-violacés multiples, avec atteinte ganglionnaire. Dans ce cas, l'infection est difficile à traiter et le pronostic mauvais.

Paraclinique

Des biopsies cutanées doivent être réalisées à visée bactériologique (culture et antibiogramme) et histologique.

En histologie, 3 patterns ont été identifiés dans l'infection cutanée à *M. abscessus* :

- inflammation granulomateuse du derme profond et du tissu sous-cutané
- présence d'abcès associés à une réaction granulomateuse
- inflammation granulomateuse du derme profond et du tissu sous-cutané, sans infiltrat neutrophilique

Les B.A.A.R sont rarement mis en évidence.

Traitement

Il n'y a pas de consensus concernant la prise en charge des infections cutanées à *M.abscessus*.

Le choix de l'antibiothérapie doit être basé sur la sensibilité in vitro de la souche aux différentes molécules (antibiogramme), bien que l'efficacité in vivo ne soit pas toujours la même et dépende également du statut immunitaire de l'hôte.

Il s'agit d'une infection souvent difficile à traiter.

M.abscessus est généralement sensible à la Clarithromycine, à l'Azithromycine, le Linézolide et la Clofazimine, bien qu'un gène de résistance aux macrolides ait été mis en évidence dans certaines souches.

Une bithérapie est préconisée (incluant la Clarithromycine) à poursuivre 4 à 6 mois.

En cas de nécessité de traitement parentéral, peuvent être utilisés : Amikacine, Cefoxitine, Tigecycline, Imipénème.
Par ailleurs, le traitement chirurgical est essentiel à la prise en charge : drainage d'abcès, excision de corps étrangers.

➤ *Mycobacterium chelonae*

Le réservoir est environnemental, animal et humain.

Les infections sévères et disséminées liées à *M.chelonae* sont plus fréquentes que pour les autres mycobactéries et ont souvent été rapportées dans un contexte d'immunodépression (corticothérapie ou traitement immunosuppresseur, leucémie ou après transplantation d'organe). Des infections sous anti-TNF alpha ont également été décrites.

La plupart des infections sont sporadiques mais des épidémies ont été rapportées après l'utilisation d'eau contaminée et suite à des pratiques cosmétiques comme les injections de toxines botuliques, les liposuccions ou les augmentations mammaires, ou encore dans les salons de tatouage ou de beauté (bains de pieds, soins de pédicure).

M.chelonae peut également coloniser des lésions cutanées préexistantes comme les lésions d'hidradénite suppurée.

Clinique

La présentation clinique est variée :

- infection cutanée disséminée (présentation classique) sous la forme de multiples nodules indolores plus ou moins ulcérés
- cellulite localisée
- infection de cathéters
- ostéomyélite
- abcès
- infection du site opératoire, plus ou moins fistulisée
- infection de matériel prothétique

Les lésions sont généralement indolores et d'extension lente.

Paraclinique

Comme pour les autres mycobactéries, des biopsies cutanées doivent être réalisées à visée bactériologique et histologique.

L'examen histologique montre des abcès neutrophilique associés à un infiltrat granulomateux.

Les B.A.A.R ne sont pas toujours mis en évidence.

Traitement

Là encore, il n'existe pas de consensus et l'antibiogramme est essentiel au choix du traitement.

M. chelonae est généralement sensible à :

- la clarithromycine
- la moxifloxacine
- le linézolide
- la doxycycline
- la clofazimine
- la ciprofloxacine
- la lévofloxacine

Les molécules administrées par voie parentérale possiblement utilisables sont les suivantes :

- la tobramycine
- l'amikacine
- l'imipénème
- la tigécycline

Des résistances acquises à la clarithromycine utilisée en monothérapie ont été rapportées. De manière générale, il n'est pas recommandé d'utiliser une monothérapie.

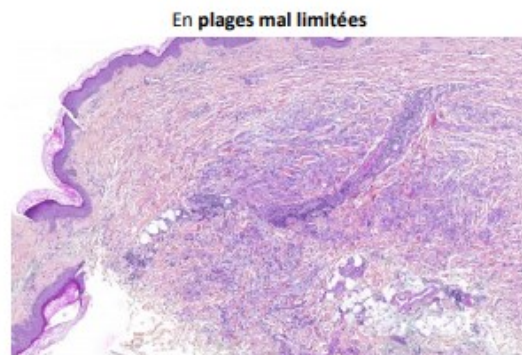
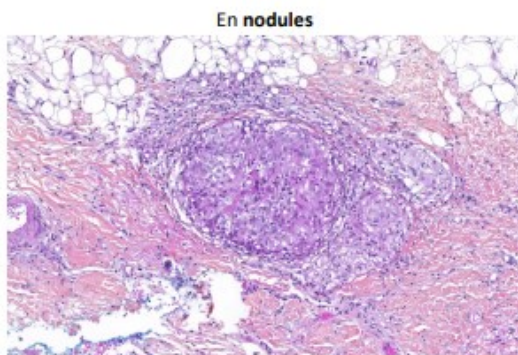
Un traitement chirurgical adjuvant peut être indiqué selon les cas.

1.9. Histologie des granulomes cutanés

HISTOLOGIE DES GRANULOMES CUTANÉS

Qu'est ce qu'un granulome?

- Infiltrat inflammatoire tissulaire composé essentiellement d'**histiocytes/macrophages** disposés



S'y associe d'autres types cellulaires: lymphocytes, plasmocytes, PNN, PNE
Présence constante de **fibroblastes voire fibrose** selon le stade

Collection Dr MACAGNO, CHU Timone, Marseille

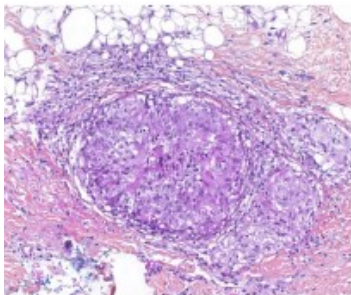
Différents types d'histiocytes

- **Classiques:** cytoplasme modérément abondant
- **Xanthomisés:** cytoplasme abondant renfermant des lipides (« spumeux »)
- **Cellules épithélioïdes:**
 - grandes cellules mononucléées à cytoplasme abondant, limites peu nettes, noyau allongé
 - disposées de manière cohésive: rappelle un épithélium
 - perte du pouvoir de phagocytose et déplacement
- **Cellules pluri-nucléées:** fusion de plusieurs cellules épithélioïdes
 - de **Langhans:** noyaux disposés en couronne
 - de **Müller:** noyaux disposés au hasard
 - de **Touton:** noyaux agencés en cercle au centre avec cytoplasme microvacuolaire en périphérie dû à l'accumulation de lipides

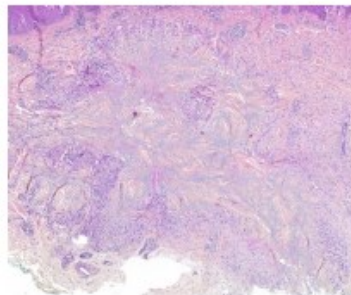
Différents types de granulomes

- Distinction histologique en fonction de l'architecture

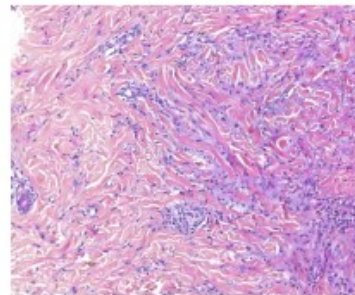
Nodulaire
Sarcoïdose
Corps étranger
Infectieux



Palissadique
Granulome annulaire
Nécrobiose lipéidique
Nodules rhumatoïde



Interstitielle
Dermatose interstitielle
granulomateuse
Granulome annulaire



Collection Dr MACAGNO, CHU Timone, Marseille

Différents types de granulomes

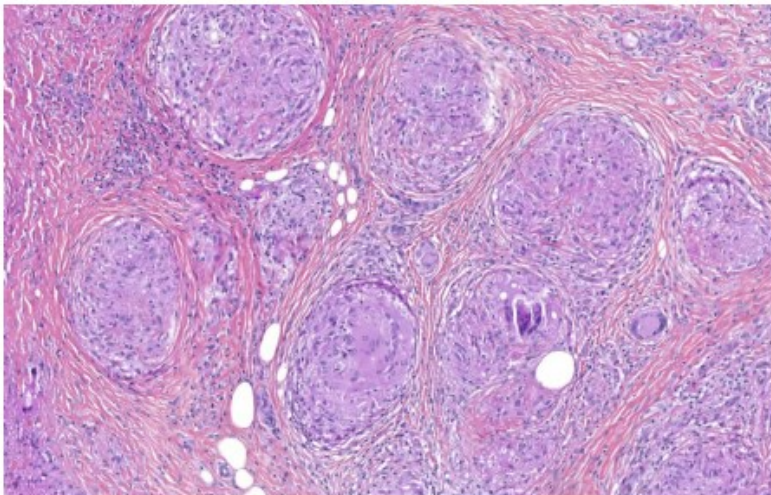
- Architecture nodulaire, palissadique, interstitielle
- +/- nécrose, nécrobiose collagène, autres cellules inflammatoires, corps étranger, suppuration



6 types de granulomes:

Sarcoïdique
Tuberculoïde
Nécrobiotique
À corps étranger
Suppuratifs
Interstitiel

1) Granulome sarcoïdique



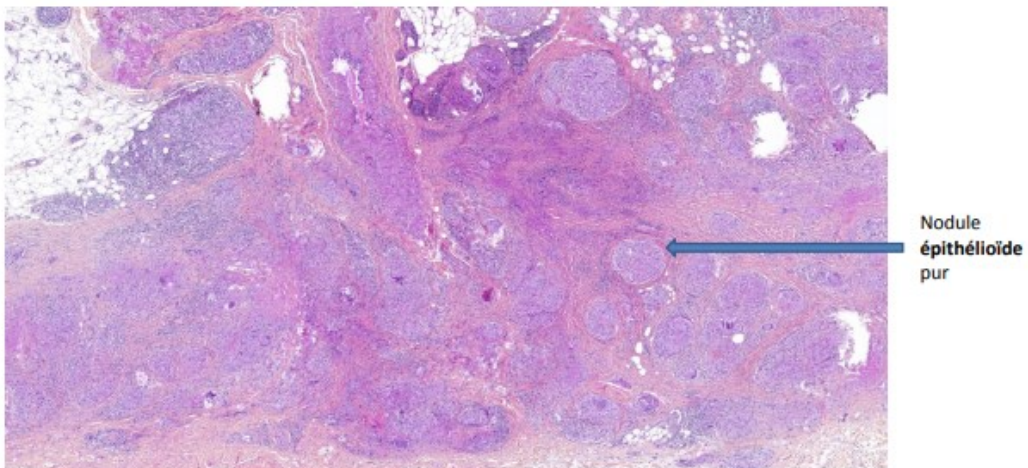
- Bien **limités**
- **Arrondis** ou **ovales**
- Constitués d'histiocytes **épithélioïdes** et de quelques cellules **plurinucléées**
- Entourés d'une discrète **couronne de lymphocytes et plasmocytes**, voire « nus » (peu d'inflammation)

Collection Dr MACAGNO, CHU Timone, Marseille

Granulome sarcoïdosique: étiologies

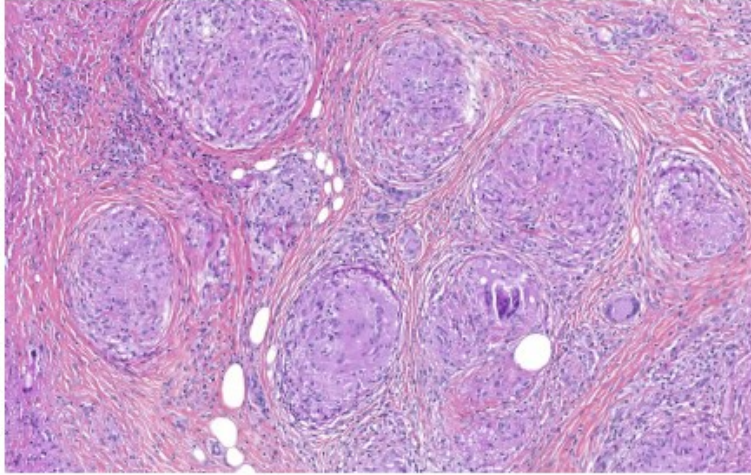
- **Sarcoïdose**: granulomes nus, pauvres en cellules géantes, non nécrotiques, sans tropisme annexiel
- **Corps étrangers**
- **Granulomatose orofaciale** (macrochéilite de Miescher): granulomes peu nombreux, péri-vasculaires (expliquant l'œdème)

Sarcoïdose



Collection Dr MACAGNO, CHU Timone, Marseille

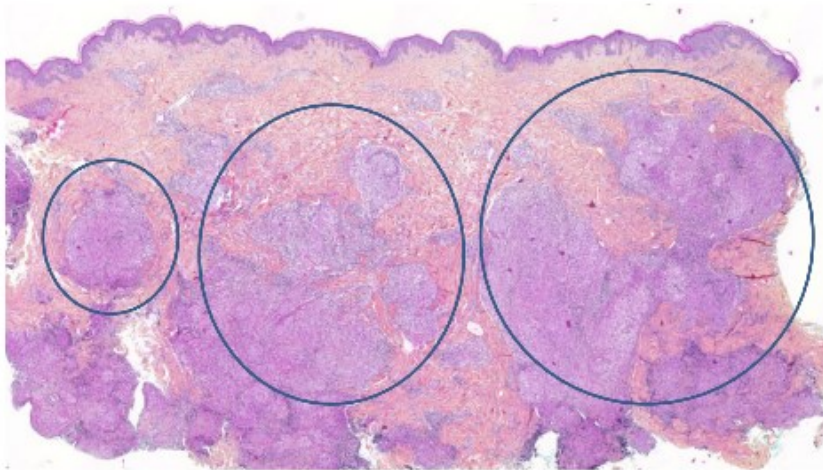
Sarcoïdose



Infiltrat **nodulaire** bien limité parfois entouré d'une **couronne lymphocytaire**

Collection Dr MACAGNO, CHU Timone, Marseille

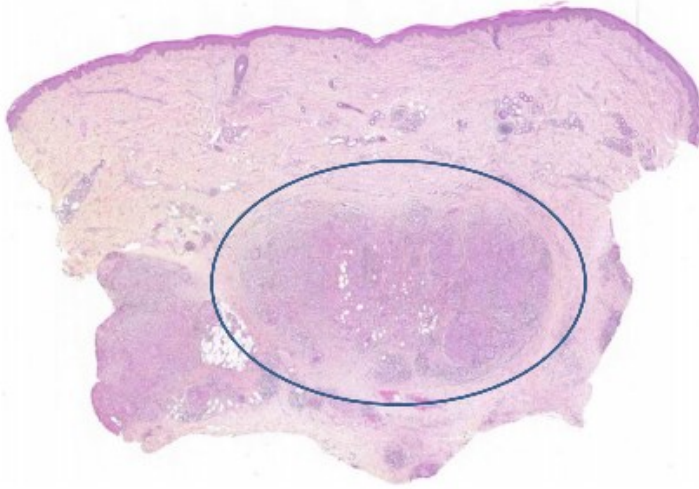
Sarcoïdose



Infiltrat dispersé dans le derme sans distribution particulière

Collection Dr MACAGNO, CHU Timone, Marseille

Sarcoïdose



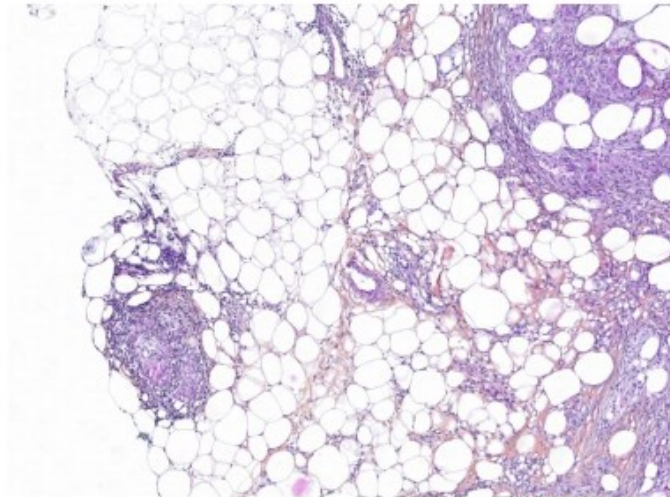
Infiltrat **nodulaire bien limité**

Localisation **hypodermique**
possible

Granulome « **nu** »

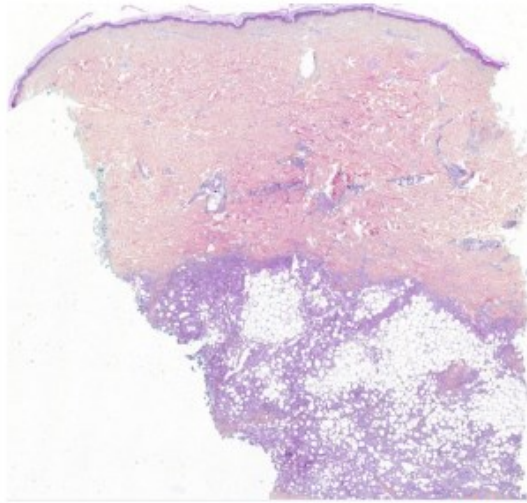
Collection Dr MACAGNO, CHU Timone, Marseille

Sarcoïdose hypodermique



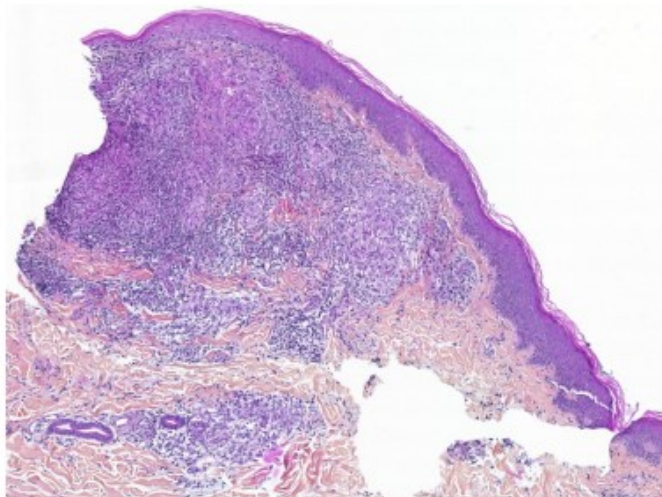
Collection Dr MACAGNO, CHU Timone, Marseille

Sarcoïdose hypodermique



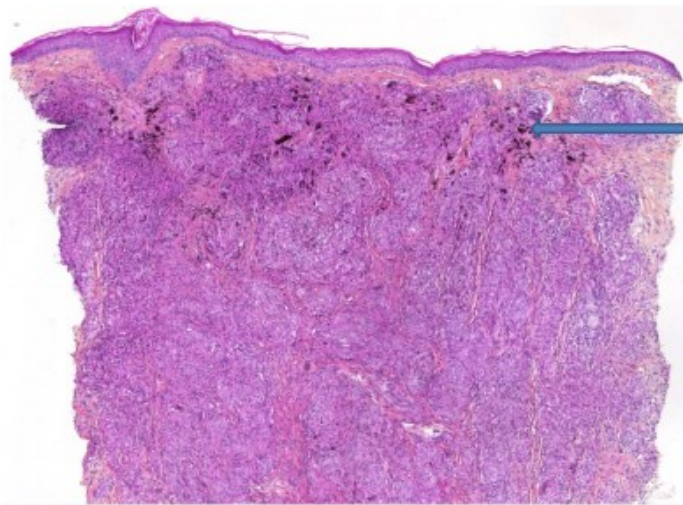
Collection Dr MACAGNO, CHU Timone, Marseille

Sarcoïdose papuleuse



Collection Dr MACAGNO, CHU Timone, Marseille

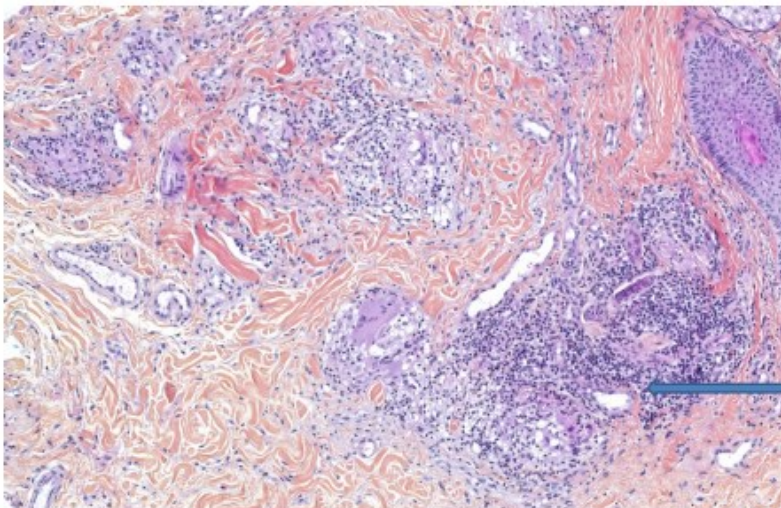
Sarcoïdose sur tatouage



Pigment du tatouage

Collection Dr MACAGNO, CHU Timone, Marseille

Granulomatose orofaciale



Granulomes **peu nombreux**

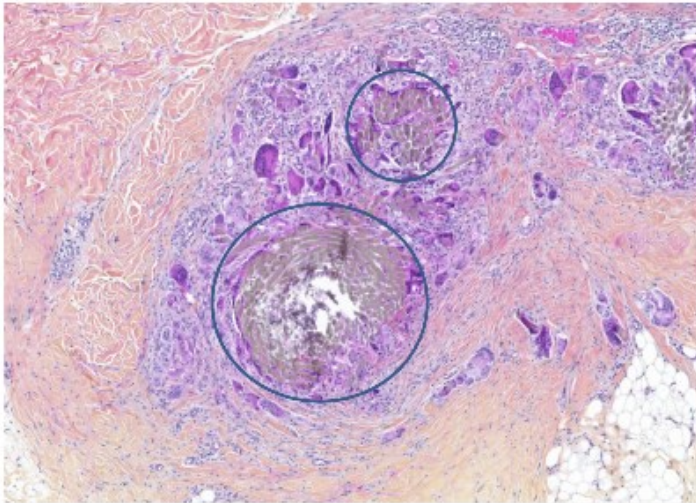
Infiltrat **périvasculaire**
(**œdème**)

Collection Dr MACAGNO, CHU Timone, Marseille

2) Granulomes à corps étrangers

- Matériel **endogène** ou **exogène** identifiable
- +/- **biréfringent** en lumière **polarisée**
- Histiocytes parfois **épithélioïdes**, **cellules géantes**

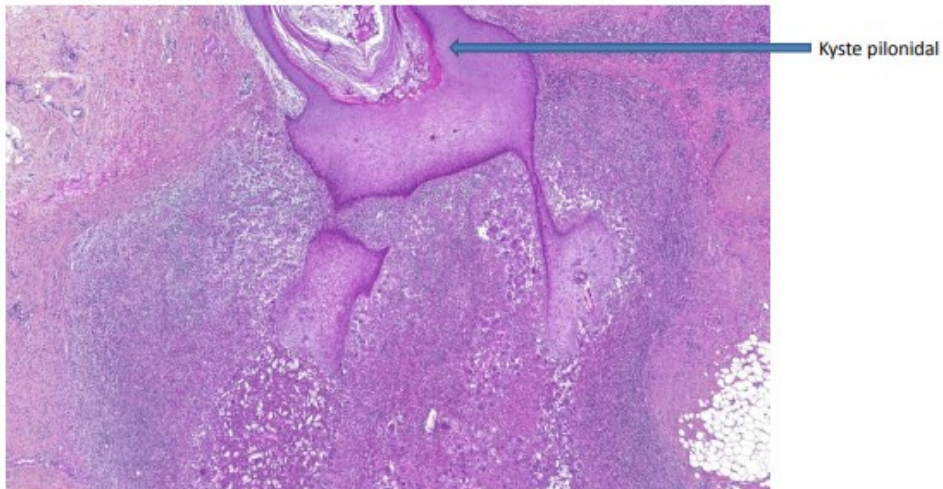
Corps étranger exogène



Fil à suture

Collection Dr MACAGNO, CHU Timone, Marseille

Corps étranger endogène



Collection Dr MACAGNO, CHU Timone, Marseille

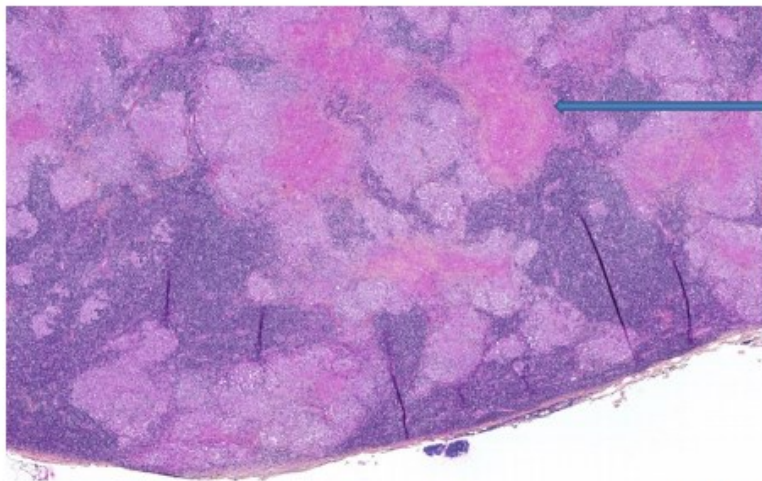
3) Granulome tuberculoïde

- **Mal limités**
- +/- confluents
- Présence de **nécrose caséuse** au centre si **tuberculose**
- Constitués de cellules **épithélioïdes** +/- cellules **plurinucléées**
- Entourés d'une importante **couronne de lymphocytes et plasmocytes**

Granulome tuberculoïde: étiologies

- **Infectieuses:** tuberculose, lèpre, mycobactéries atypiques, leishmaniose etc..
- **Non infectieuses:**
 - lupus miliaire disséminé de la face
 - dermatite granulomateuse péri-orale juvénile
 - rosacée granulomateuse
 - corps étranger

Tuberculose ganglionnaire



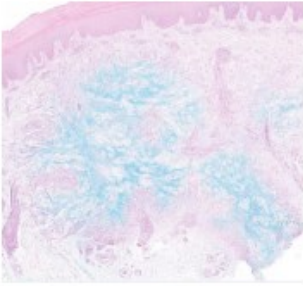
Nécrose caséuse

Collection Dr MACAGNO, CHU Timone, Marseille

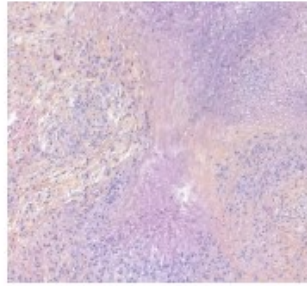
4) Granulome nécrobiotique

- Histiocytes agencés autour d'une **zone centrale**:

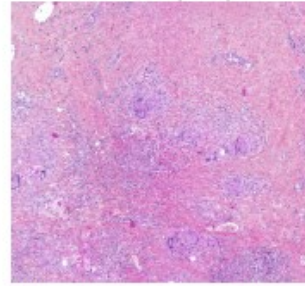
De **mucine**:
granulome annulaire



De **fibrine**:
nodule rhumatoïde



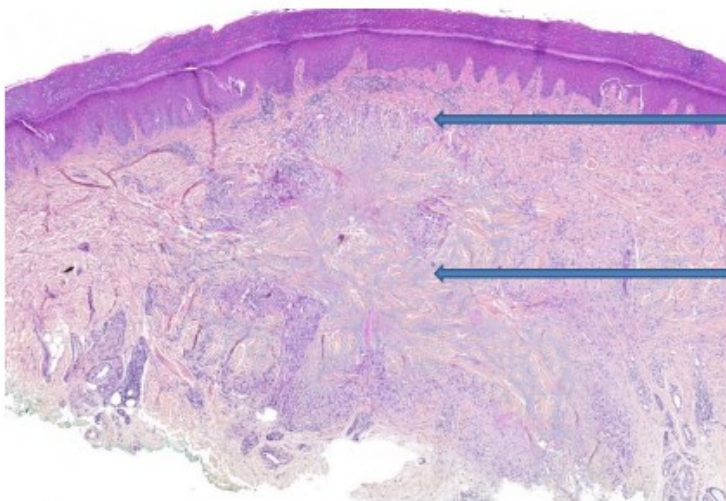
De **collagène
nécrobiotique/dégénéré**:
nécrobiose lipoïdique



La zone de collagène altéré peut être le siège de dépôts (mucine, fibrine) ou **renfermer des débris cellulaires (PNN, PNE)**

Collection Dr MACAGNO, CHU Timone, Marseille

Granulome annulaire

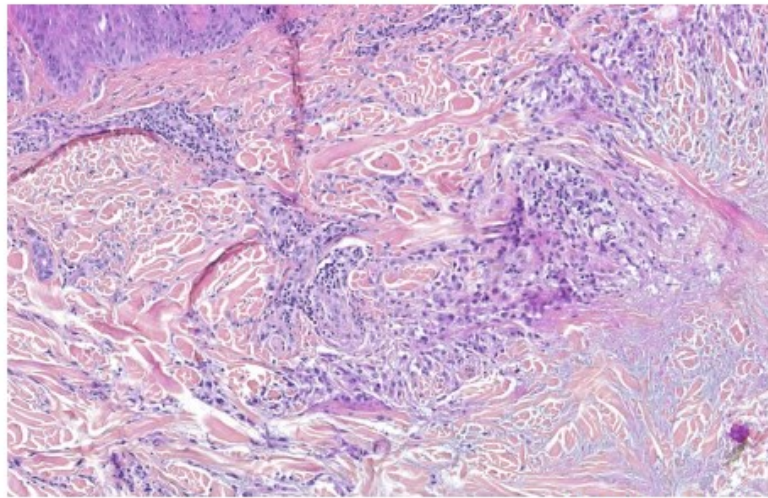


Infiltrat macrophagique
mononucléé disposé en
couronne (palissade)

Altération du tissu conjonctif

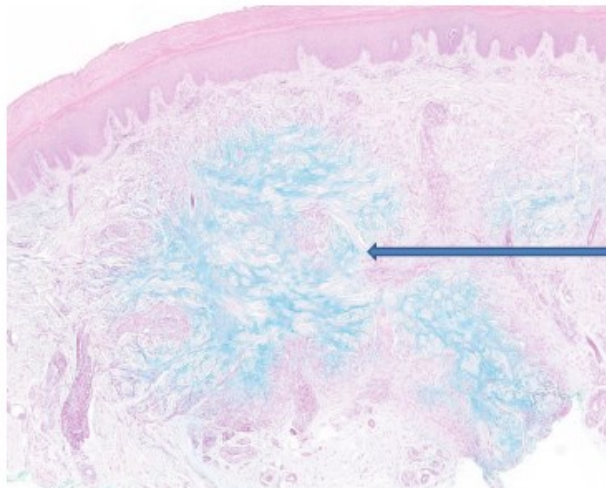
Collection Dr MACAGNO, CHU Timone, Marseille

Granulome annulaire



Collection Dr MACAGNO, CHU Timone, Marseille

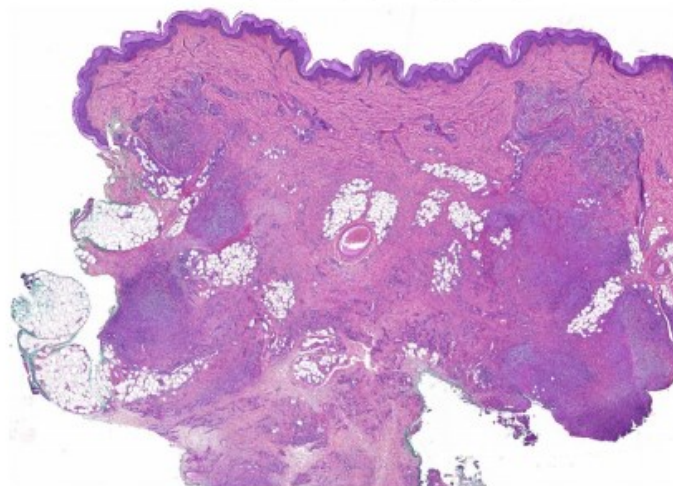
Granulome annulaire



Dépôts de mucine

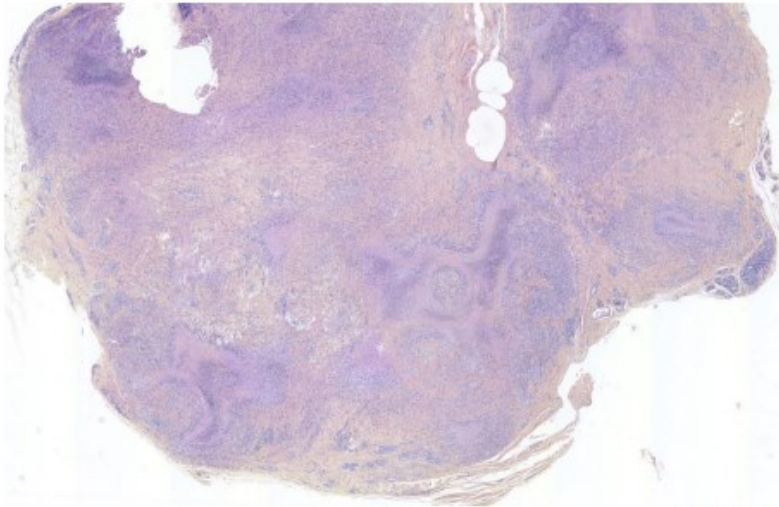
Collection Dr MACAGNO, CHU Timone, Marseille

Granulome annulaire



Collection Dr MACAGNO, CHU Timone, Marseille

Nodule rhumatoïde

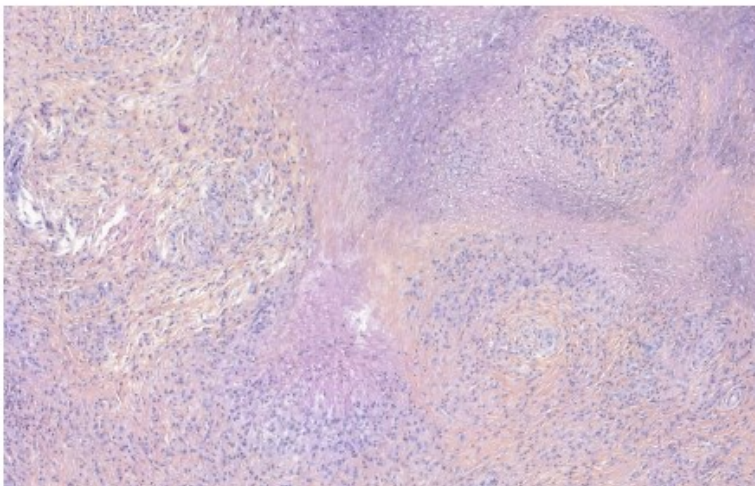


Nodules **fibreux** du tissu sous-cutané

De plusieurs **mm voire cm**

Collection Dr MACAGNO, CHU Timone, Marseille

Nodule rhumatoïde



Nodules centrés par zone de **nécrobiose** homogène +/- **fibrinoïde** contenant polynucléaires altérés

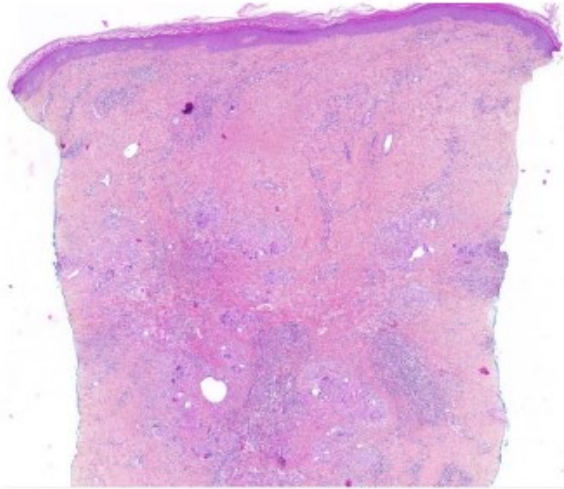
En **périphérie**: histiocytes allongés et lymphocytes formant une **palissade**

+/- PNE, plasmocytes

Vascularite leucocytoclasique rare

Collection Dr MACAGNO, CHU Timone, Marseille

Nécrobiose lipéidique



Atteinte du derme moyen et profond, **pas d'intervalle de derme sain**

Partie centrale: plage de **nécrobiose mal limitée**

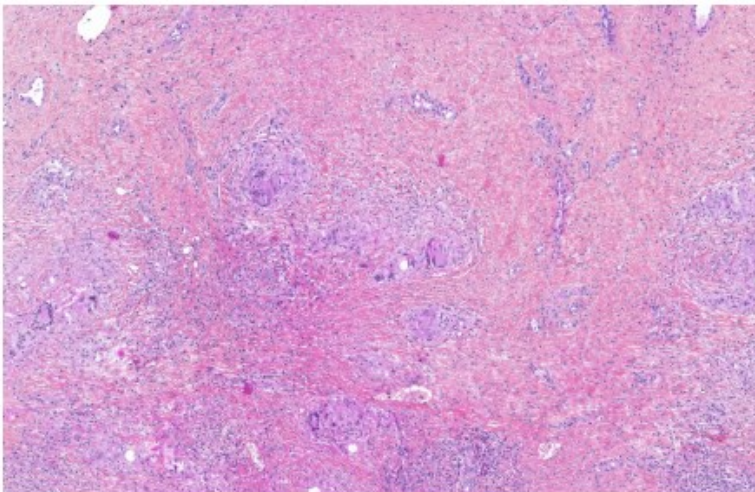
+/- mucine

+/- cristaux de cholestérol ou lipides (rare)

Evolution: nécrobiose remplacée par **fibrose**

Collection Dr MACAGNO, CHU Timone, Marseille

Nécrobiose lipéidique



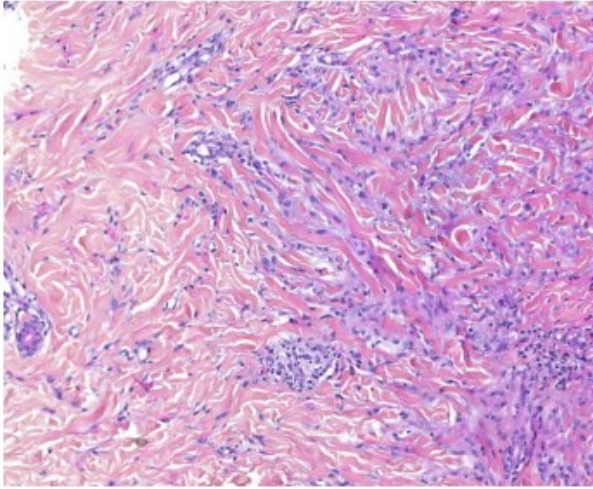
Zone **centrale nécrotique**

Entourée d'un infiltrat:

- **histiocytaire**
épithélioïde ou spumeux, mono ou multinucléés et de
- **lymphocytaire** +/- organisé en follicule
- **plasmocytaire**

Collection Dr MACAGNO, CHU Timone, Marseille

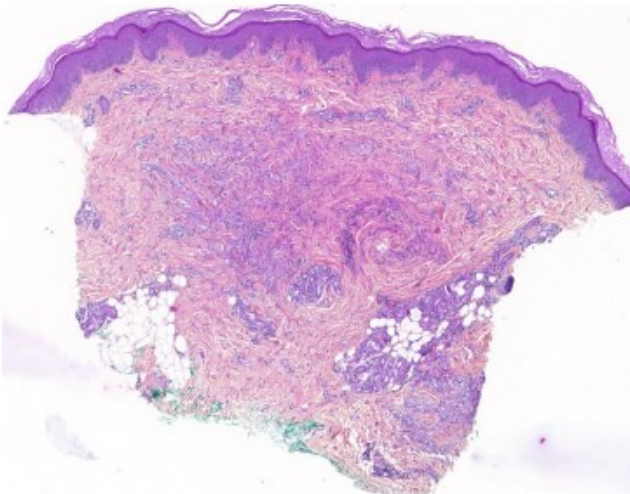
5) Granulome interstitiel



- Infiltrat histiocytaire interstitiel
- Faire un **bleu alcian** pour différencier un **granulome annulaire** d'une **dermatose interstitielle granulomateuse**

Collection Dr MACAGNO, CHU Timone, Marseille

Dermatite interstitielle granulomateuse



Infiltrat histiocytaire dense **dermique moyen et profond**

Entourant des fibres de **collagène dénaturé**

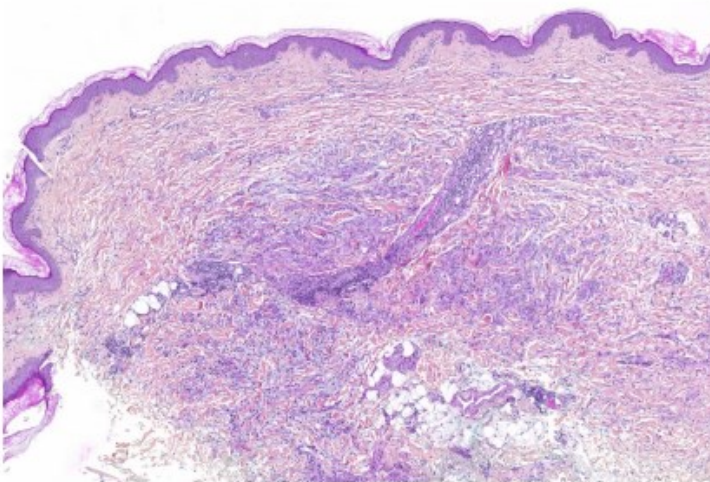
+/- **PNN** mêlés aux histiocytes

Absence de vascularite

Absence de dépôt de mucine

Collection Dr MACAGNO, CHU Timone, Marseille

Granulome annulaire interstitiel

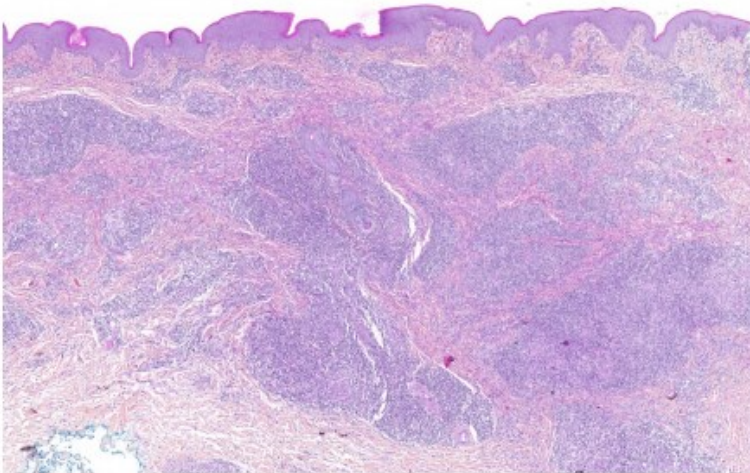


Pratiquement **pas de nécrobiose**

Infiltrat histiocytaire **réticulé**
dissociant des fibres de
collagène peu altéré

Collection Dr MACAGNO, CHU Timone, Marseille

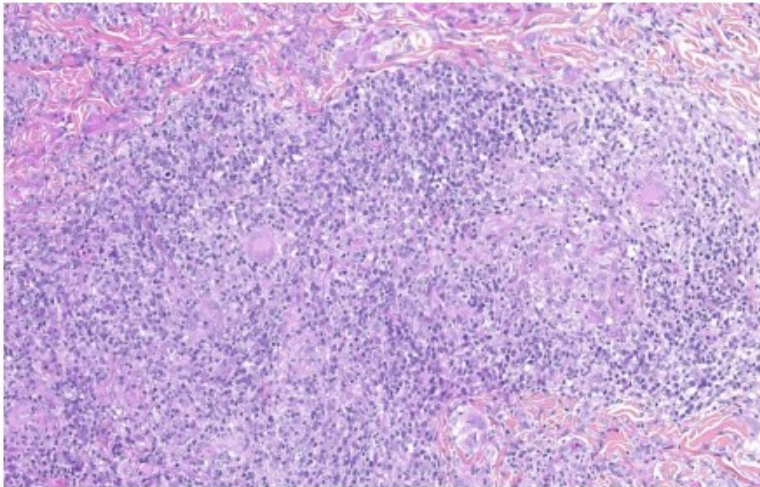
6) Granulome suppuratif



- Granulomes **épithélioïdes mal limités**
- Centrés par un **abcès** à PNN +/- cellules plurinucléées

Collection Dr MACAGNO, CHU Timone, Marseille

Granulome infectieux



Infiltrat inflammatoire dense

Collection Dr MACAGNO, CHU Timone, Marseille

2. ANNEXE 2 : QCM

2.1. Test granulomes à corps étranger

Question 1

Pas encore répondu

Noté sur 1,00

Marquer la question

Modifier la question

Parmi les affirmations suivantes concernant les granulomes à corps étranger, quelles sont les réponses justes ?

Veillez choisir au moins une réponse :

- a. l'introduction d'un corps étranger dans la peau entraîne systématiquement une réaction tissulaire
- b. l'infiltrat inflammatoire est essentiellement composé de macrophages mononucléés et de cellules géantes multinucléées
- c. ils existent des granulomes à corps étranger endogène
- d. si le corps étranger introduit est une substance inerte, celle-ci n'est pas résorbée mais aucune réaction immunologique ne se produit
- e. la réaction histologique classique correspondant à la réponse tissulaire secondaire à l'introduction d'un corps étranger est un granulome tuberculoïde

Réponses : b, d, e

Question 2

Pas encore répondu

Noté sur 1,00

Marquer la question

Modifier la question

Parmi les affirmations suivantes concernant les granulomes à corps étrangers exogènes, quelles sont les réponses justes ?

Veillez choisir au moins une réponse :

- a. tous les produits de comblement peuvent s'accompagner d'une réaction d'hypersensibilité
- b. les granulomes silicotiques peuvent apparaître sur cicatrice plusieurs années après l'intervention chirurgicale
- c. les tatouages sont une cause possible de granulome
- d. les granulomes silicotiques peuvent s'observer dans la sarcoïdose
- e. devant tout granulome sur cicatrice d'apparition tardive, il est conseillé de faire un bilan de sarcoïdose même en cas d'inclusion de silice, y compris en l'absence d'autre point d'appel clinique

Réponses : a, b, c, d, e

Question 3
Pas encore répondu
Noté sur 1,00
Marquer la question
Modifier la question

Parmi les affirmations suivantes concernant les granulomes à corps étranger endogènes quelles sont les réponses justes ?

Veillez choisir au moins une réponse :

- a. la résorption spontanée de ces granulomes est impossible
- b. un granulome à corps étranger peut se former secondairement à un débris de poil ou de kératine
- c. tous ces granulomes débutent par une phase inflammatoire et évoluent vers une cicatrice fibreuse
- d. des réactions granulomateuses de résorption sont possibles

Réponses : a, b, c

2.2. Test manifestations cutanées de la sarcoïdose

Question 1
Pas encore répondu
Noté sur 1,00
Marquer la question
Modifier la question

Parmi les affirmations suivantes concernant les manifestations cutanées de la sarcoïdose, quelles sont les réponses justes ?

Veillez choisir au moins une réponse :

- a. la lésion histologique caractéristique correspond à un granulome tuberculoïde sans nécrose caséuse
- b. elles touchent préférentiellement les hommes
- c. elles peuvent survenir à tous les stades de la maladie
- d. les lésions cutanées sont très monomorphes
- e. elles concernent 10 à 40% des sarcoïdoses

Réponses : a, b, e

Question 2
Pas encore répondu
Noté sur 1,00
Marquer la question
Modifier la question

Parmi les affirmations suivantes concernant les caractéristiques des manifestations cutanées spécifiques de la sarcoïdose, quelles sont les réponses justes ?

Veillez choisir au moins une réponse :

- a. elles sont lupoïdes à la vitropression
- b. en histologie, il n'y a jamais de nécrose caséuse mais la présence de nécrose fibrinoïde est possible
- c. il existe une participation épidermique
- d. elles sont infiltrées
- e. elles sont prurigineuses
- f. elles ont une évolution aigue

Réponses : b, c, f

Question 3

Pas encore répondu

Noté sur 1,00

Marquer la question

Modifier la question

Parmi les affirmations suivantes concernant les manifestations cutanées de la sarcoïdose, quelles sont les réponses justes ?

Veillez choisir au moins une réponse :

- a. la forme angioloïde (de Brocq-Pautrier) touche essentiellement le canthus externe
- b. l'érythème noueux correspond à une manifestation cutanée spécifique de la sarcoïdose
- c. les sarcoïdes à petits nodules évoluent par poussée et peuvent laisser place à des cicatrices hypochromiques et télangiectasiques
- d. le syndrome d'Heerfort correspond à l'association d'une fièvre avec uvéite, atteinte lacrymale et parotidienne
- e. les sarcoïdes de Darier-Roussy (nodules hypodermiques) s'associent souvent aux formes systémiques
- f. les nodules sur cicatrice peuvent apparaître plusieurs années après le traumatisme

Réponses : b, c, e, f

Question 4

Pas encore répondu

Noté sur 1,00

Marquer la question

Modifier la question

Concernant le diagnostic de sarcoïdose cutanée, quelles sont les réponses justes ?

Veillez choisir au moins une réponse :

- a. l'abaissement de l'enzyme de conversion de l'angiotensine est un argument pour le diagnostic
- b. l'IDR à la tuberculine peut aider au diagnostic
- c. l'histologie est pathognomonique
- d. un tableau clinique évocateur suffit au diagnostic

Réponses : c

Question 5

Pas encore répondu

Noté sur 1,00

Marquer la question

Modifier la question

Concernant le bilan initial de sarcoïdose cutanée, quelles sont les réponses justes ?

Veillez choisir au moins une réponse :

- a. un examen ophtalmologique doit être réalisé
- b. un ECG doit être réalisé
- c. il n'est pas indispensable en l'absence de point d'appel évoquant une atteinte systémique
- d. des EFR doivent être réalisées
- e. une radiographie du thorax ne suffit pas, le scanner thoracique est indispensable

Réponses : b, c, d

Question 6

Pas encore répondu

Noté sur 1,00

🚩 Marquer la question

⚙️ Modifier la question

Parmi les affirmations suivantes concernant les manifestations cutanées de la sarcoïdose, quelles sont les réponses justes ?

Veillez choisir au moins une réponse :

- a. la présence d'une splénomégalie est un facteur de bon pronostic
- b. un début précoce avant 40 ans de la maladie est un facteur de mauvais pronostic
- c. leur régression spontanée est possible
- d. l'origine afro-américaine est un facteur de mauvais pronostic
- e. l'érythème noueux est un facteur de mauvais pronostic
- f. concernant les lésions cutanées, l'abstention thérapeutique est tout à fait envisageable

Réponses : a, c, e, f

2.3. Test granulomes palissadiques

Test granulome annulaire

Question 1

Pas encore répondu

Noté sur 1,00

🚩 Marquer la question

⚙️ Modifier la question

Parmi les affirmations suivantes concernant le granulome annulaire, quelles sont les réponses justes ?

Veillez choisir au moins une réponse :

- a. une association causale avec les thyroïdites auto-immune et la dyslipidémie est suggérée
- b. il s'agit d'une maladie rare mais bénigne
- c. les lésions apparaissent plutôt après 30 ans
- d. il est plus fréquent chez les hommes
- e. la régression spontanée est fréquente

Réponses : b, e

Question 2

Pas encore répondu

Noté sur 1,00

🚩 Marquer la question

⚙️ Modifier la question

Parmi les affirmations suivantes concernant le granulome annulaire, quelles sont les réponses justes ?

Veillez choisir au moins une réponse :

- a. 5 formes cliniques ont été décrites
- b. la forme perforante touche principalement l'enfant
- c. la forme localisée n'a pas de localisation préférentielle
- d. la forme généralisée est plus fréquente chez l'enfant et l'adulte après 40 ans
- e. en général, la région palmo-plantaire et les muqueuses sont respectées

Réponses : c, d, e

Question 3

Pas encore répondu

Noté sur 1,00

Marquer la question

Modifier la question

Parmi les affirmations suivantes concernant l'histologie du granulome annulaire, quelles sont les réponses justes ?

Veuillez choisir au moins une réponse :

- a. l'infiltrat se dispose autour de foyer de nécrobiose
- b. l'infiltrat est histiocytaire de disposition palissadique
- c. les cellules géantes sont nombreuses
- d. la présence de mucine visible au bleu alcian aide au diagnostic
- e. les lésions touchent l'hypoderme

Réponses : a, b, c

Question 4

Pas encore répondu

Noté sur 1,00

Marquer la question

Modifier la question

Parmi les affirmations suivantes concernant le granulome annulaire, quelles sont les réponses justes ?

Veuillez choisir au moins une réponse :

- a. le granulome élastolytique à cellules géantes (GEACG) est une forme rare où il existe une élastophagocytose marquée en histologie
- b. il convient de rechercher une hémopathie ou une tumeur solide dans les formes atypiques
- c. il convient de rechercher un facteur déclenchant ou une maladie systémique dans les formes généralisées
- d. le granulome actinique est une forme particulière favorisée par les dommages photo-induits

Réponses : a, b, c, d

Question 5

Pas encore répondu

Noté sur 1,00

Marquer la question

Modifier la question

Parmi les affirmations suivantes concernant le granulome annulaire, quelles sont les réponses justes ?

Veuillez choisir au moins une réponse :

- a. il n'existe aucun consensus thérapeutique concernant les formes non régressives et généralisées
- b. la corticothérapie générale peut être proposée en 1^{ère} intention dans les formes localisées
- c. la recherche d'un diabète, d'une dyslipidémie ou d'une dysthyroïdie est justifiée dans les formes disséminées
- d. un traitement doit toujours être proposé

Réponses : b, d

Test Nécrobiose lipoidique

Question 1

Pas encore répondu

Noté sur 1,00

🚩 Marquer la question

⚙️ Modifier la question

Parmi les affirmations suivantes concernant la nécrobiose lipoidique, quelles sont les réponses justes ?

Veuillez choisir au moins une réponse :

- a. elle concerne 10% des patients diabétiques
- b. l'association causale aux thyroidites auto-immunes est suggérée
- c. il s'agit d'une dermatose bénigne
- d. l'association causale aux maladies inflammatoires de l'intestin est suggérée
- e. elle concerne essentiellement les sujets âgés

Réponses : a, d, e

Question 2

Pas encore répondu

Noté sur 1,00

🚩 Marquer la question

⚙️ Modifier la question

Parmi les affirmations suivantes concernant la nécrobiose lipoidique, quelles sont les réponses justes ?

Veuillez choisir au moins une réponse :

- a. l'atteinte est le plus souvent unilatérale et unique
- b. l'évolution est le plus souvent chronique
- c. elle n'existe pas de topographie préférentielle
- d. la rémission sans cicatrice est classique

Réponses : c

Question 3

Pas encore répondu

Noté sur 1,00

🚩 Marquer la question

⚙️ Modifier la question

Concernant l'histologie de la nécrobiose lipoidique, quelles sont les réponses justes ?

Veuillez choisir au moins une réponse :

- a. les aspects varient selon le stade évolutif de la lésion
- b. la présence d'histiocytes spumeux est classique
- c. les cellules géantes sont nombreuses
- d. la présence de mucine visible au bleu alcian est en faveur du diagnostic de nécrobiose lipoidique plutôt que de granulome annulaire
- e. elle est facile à distinguer du granulome annulaire

Réponses : a, d, e

Question 4

Pas encore répondu

Noté sur 1,00

🚩 Marquer la question

⚙️ Modifier la question

Parmi les affirmations suivantes concernant la nécrobiose lipoidique, quelles sont les réponses justes ?

Veuillez choisir au moins une réponse :

- a. l'existence d'un diabète doit être systématiquement recherché devant la mise en évidence d'une nécrobiose lipoidique
- b. l'emploi de la corticothérapie locale doit être limité compte-tenu des effets secondaires potentiels
- c. l'évolution du diabète et celle de la nécrobiose lipoidique sont parallèles

Réponses : a, c

Test nodules des maladies rhumatismales

Question 1

Pas encore répondu

Noté sur 1,00

Marquer la question

Modifier la question

Parmi les affirmations suivantes concernant les nodules des maladies rhumatismales, quelles sont les réponses justes ?

Veuillez choisir au moins une réponse :

- a. les nodules rhumatoïdes concernent essentiellement les adultes avec une polyarthrite rhumatoïde peu active et séronégative
- b. les nodules rhumatismaux sont fréquents
- c. les nodules rhumatoïdes correspondent à la manifestation extra-articulaire la plus fréquente de la polyarthrite rhumatoïde
- d. les nodules rhumatismaux sont secondaire à l'infection au streptocoque bêta-hémolytique du groupe A
- e. la nodulose rhumatoïde associe une atteinte cutanée et osseuse

Réponses : a, c, e

Question 2

Pas encore répondu

Noté sur 1,00

Marquer la question

Modifier la question

Parmi les affirmations suivantes concernant les nodules rhumatoïdes, quelles sont les réponses justes ?

Veuillez choisir au moins une réponse :

- a. ils sont classiquement localisés sur les faces d'extension des articulations
- b. ils sont douloureux
- c. leur évolution est chronique le plus souvent
- d. les localisations viscérales sont possibles

Réponses : a, c, d

Question 3

Pas encore répondu

Noté sur 1,00

Marquer la question

Modifier la question

Parmi les affirmations suivantes concernant les nodules rhumatoïdes, quelles sont les réponses justes ?

Veuillez choisir au moins une réponse :

- a. ils sont de grandes taille
- b. ils sont indolores
- c. ils sont juxta-articulaires
- d. ils ne régressent pas avec l'amélioration de la maladie rhumatismale

Réponses : a, c

Question 4

Pas encore répondu

Noté sur 1,00

Marquer la question

Modifier la question

Concernant l'histologie des nodules des maladies rhumatismales, quelles sont les affirmations justes ?

Veillez choisir au moins une réponse :

- a. elle correspond à un nodule dermique superficiel
- b. on distingue 3 zones dans le nodule : une zone centrale de nécrose fibrinoïde, une palissade histiocytaire au pourtour et un tissu inflammatoire de granulation en périphérie
- c. on peut observer de la fibrose et des calcifications à un stade évolué
- d. elle est similaire pour tous les nodules des maladies rhumatismales

Réponses : a, c, d

Question 5

Pas encore répondu

Noté sur 1,00

Marquer la question

Modifier la question

Concernant les nodules des maladies rhumatismales, quelles sont les affirmations justes ?

Veillez choisir au moins une réponse :

- a. la disparition spontanée des nodules rhumatoïde est possible
- b. l'évolution de nodules rhumatoïdes est parallèle à celle de la polyarthrite rhumatoïde
- c. l'abstention thérapeutique est la règle

Réponses : b, c

Test xanthogranulome nécrobiotique

Question 1

Pas encore répondu

Noté sur 1,00

Marquer la question

Modifier la question

Parmi les affirmations suivantes concernant le xanthogranulome nécrobiotique, quelles sont les réponses justes ?

Veillez choisir au moins une réponse :

- a. des complications ophtalmologiques sont possibles
- b. l'association à une cryoglobulinémie ou un syndrome lymphoprolifératif est possible
- c. il s'agit d'une dermatose fréquente
- d. il faut systématiquement rechercher l'association à une paraprotéine monoclonale
- e. la localisation péri-orbitaire est évocatrice

Réponses : b, c, d, e

Question 2

Pas encore répondu

Noté sur 1,00

Marquer la question

Modifier la question

Parmi les affirmations suivantes concernant le xanthogranulome nécrobiotique, quelles sont les réponses justes ?

Veillez choisir au moins une réponse :

- a. en histologie, le granulome est plutôt interstitiel mais l'organisation palissadique est possible
- b. la régression spontanée des lésions est possible
- c. l'infiltrat granulomateux est unifocal
- d. classiquement, on ne voit pas de nécrobiose en histologie
- e. l'infiltrat granulomateux est riche en cellules de Touton

Réponses : a, b, d

Test dermatite interstitielle granulomateuse

Question 1

Pas encore répondu

Noté sur 1,00

Marquer la question

Modifier la question

Parmi les affirmations suivantes concernant la dermatite granulomateuse interstitielle, quelles sont les réponses justes ?

Veuillez choisir au moins une réponse :

- a. cliniquement, on peut observer des cordons, des plaques ou des nodules
- b. le traitement repose sur celui de la maladie associée
- c. elle survient systématiquement dans un contexte de maladie auto-immune
- d. l'évolution est stable et chronique
- e. elle peut survenir dans un contexte de cancer solide ou lymphoprolifération
- f. elle touche préférentiellement la femme

Réponses : a, b, e, f

Question 2

Pas encore répondu

Noté sur 1,00

Marquer la question

Modifier la question

Parmi les affirmations suivantes concernant l'histologie de la dermatite granulomateuse interstitielle, quelles sont les réponses justes ?

Veuillez choisir au moins une réponse :

- a. la présence de mucine est fréquente
- b. les cellules géantes sont nombreuses
- c. le granulome est interstitiel et adopte une disposition en bande
- d. il existe une altération du tissu conjonctif entouré d'une palissade histiocytaire

Réponses : a, d

Question 3

Pas encore répondu

Noté sur 1,00

Marquer la question

Modifier la question

Parmi les affirmations suivantes concernant la dermatite granulomateuse interstitielle médicamenteuse, quelles sont les réponses justes ?

Veuillez choisir au moins une réponse :

- a. il existe classiquement une dermatite vacuolaire de l'interface à l'histologie
- b. on peut observer des lymphocytes atypiques à l'histologie
- c. le délai d'apparition des lésions est toujours inférieure à 1 an
- d. le traitement se résume à l'arrêt du traitement en cause
- e. parmi les médicaments incriminés, on peut citer les anti-TNF, les IEC et les inhibiteurs calciques

Réponses : a, c, d, e

Question 4

Pas encore répondu

Noté sur 1,00

Marquer la question

Modifier la question

Parmi les affirmations suivantes concernant la dermatite granulomateuse palissadique neutrophilique, quelles sont les réponses justes ?

Veuillez choisir au moins une réponse :

- a. les lésions cutanées correspondent à des plaques le plus souvent uniques ou asymétriques
- b. la nécrose basophile du tissu conjonctif peut s'observer en histologie
- c. elle peut survenir au cours d'un lupus érythémateux systémique ou une maladie de Wegener
- d. il existe de nombreux polynucléaires neutrophiles sans leucocytoclase en histologie
- e. on peut observer un granulome palissadique et interstitiel en histologie

Réponses : a, c, e

2.4. Test autres dermatoses cutanées aseptiques

Question 1

Pas encore répondu

Noté sur 1,00

Marquer la question

Modifier la question

Parmi les affirmations suivantes concernant le lupus miliaire disséminé de la face, quelles sont les réponses justes ?

Veuillez choisir au moins une réponse :

- a. elle est fréquemment associée à une pathologie systémique sous-jacente
- b. en histologie, les granulomes sont centrés par de larges plages de nécrose caséuse
- c. les cyclines sont prescrites en 1^{ère} intention
- d. l'atteinte est symétrique et centro-faciale
- e. il s'agit d'une dermatose inflammatoire fréquente

Réponses : c, d, e

Question 2

Pas encore répondu

Noté sur 1,00

Marquer la question

Modifier la question

Parmi les affirmations suivantes concernant la dermatite granulomateuse orale juvénile, quelles sont les réponses justes ?

Veuillez choisir au moins une réponse :

- a. elle touche essentiellement l'adulte jeune
- b. on observe fréquemment de larges plages de nécrose en histologie
- c. il faut toujours rechercher une application de dermocorticoïdes
- d. il existe une prédominance masculine
- e. les lésions cutanées sont polymorphes

Réponses : b, e

Question 3

Pas encore répondu

Noté sur 1,00

🚩 Marquer la question

⚙️ Modifier la question

Parmi les affirmations suivantes concernant la macrochéilite granulomateuse de Miescher, quelles sont les réponses justes ?

Veuillez choisir au moins une réponse :

- a. elle touche préférentiellement l'adulte jeune entre 20 et 40 ans
- b. la régression spontanée des lésions est possible et fréquente
- c. elle touche préférentiellement la lèvre inférieure
- d. elle peut s'étendre aux joues, au front, aux paupières, ou à l'ensemble du visage
- e. elle peut faire partie du syndrome de Melkersson-Rosenthal

Réponses : a, c, d

Question 4

Pas encore répondu

Noté sur 1,00

🚩 Marquer la question

⚙️ Modifier la question

Parmi les affirmations suivantes concernant les granulomatoses associées aux déficits immunitaires congénitaux, quelles sont les réponses justes ?

Veuillez choisir au moins une réponse :

- a. les granulomes sont toujours uniquement cutanés
- b. les lésions cutanées ne sont jamais nécrosantes
- c. la régression spontanée des lésions est fréquente
- d. le cuir chevelu et la région palmo-plantaire sont généralement respectés
- e. en histologie, plusieurs types de granulomes coexistent fréquemment chez le même patient

Réponses : c, d

2.5. Test tuberculose cutanée

Question 1

Pas encore répondu

Noté sur 1,00

🚩 Marquer la question

⚙️ Modifier la question

Parmi les affirmations suivantes concernant la tuberculose cutanée, quelles sont les réponses justes ?

Veuillez choisir au moins une réponse :

- a. la tuberculose cutanée représente 1% de l'ensemble des formes cliniques de tuberculose
- b. l'incidence globale de la tuberculose est en augmentation ces dernières années dans les pays industrialisés
- c. dans les tuberculides, le BK est très souvent mis en évidence
- d. la classification de Byet distingue les tuberculoses cutanées endogènes des tuberculoses cutanées exogènes
- e. le statut immunitaire du sujet infecté joue un rôle important dans la présentation clinique

Réponses : a, b, d, e

Question 2

Pas encore répondu

Noté sur 1,00

Marquer la question

Modifier la question

Parmi les affirmations suivantes concernant la tuberculose cutanée, quelles sont les réponses justes ?

Veuillez choisir au moins une réponse :

- a. la réalisation d'une sérologie VIH est recommandée dans toutes les formes de tuberculose
- b. l'IDR et le Quantiféron sont des preuves directes d'un contact avec le BK
- c. l'histologie caractéristique est un granulome épithélio-giganto-cellulaire
- d. la présence de nécrose caséuse en histologie est très en faveur d'une tuberculose
- e. la PCR permet une détection rapide de l'ADN microbien, le diagnostic d'espèce et l'identification de gène de résistance

Réponses : a, b, c, e

Question 3

Pas encore répondu

Noté sur 1,00

Marquer la question

Modifier la question

Parmi les affirmations suivantes concernant la tuberculose cutanée, quelles sont les réponses justes ?

Veuillez choisir au moins une réponse :

- a. la miliaire cutanée généralisée est une forme caractéristique de tuberculose cutanée chez le VIH
- b. les gommages tuberculeux sont formés par contiguité avec un foyer tuberculeux
- c. la tuberculose est la seule étiologie possible de l'érythème induré de Bazin
- d. le lichen scrofulosorum appartient au spectre des tuberculides
- e. les scrofulodermes se développent à partir d'un foyer tuberculeux à distance, profond

Réponses : c, e

Question 4

Pas encore répondu

Noté sur 1,00

Marquer la question

Modifier la question

Parmi les affirmations suivantes concernant la tuberculose cutanée, quelles sont les réponses justes ?

Veuillez choisir au moins une réponse :

- a. le traitement antituberculeux des « tuberculoses cutanées vraies » est identique à celui des formes systémiques avec une phase intensive de 2 mois (quadrithérapie) et une phase de stérilisation d'au moins 4 mois (bithérapie)
- b. le traitement antituberculeux (polyantibiothérapie) est systématique, y compris pour les tuberculides
- c. des complications locorégionales et générales sont possibles après vaccination ou immunothérapie par le BCG

Réponses : a, c

2.6. Test lèpre

Question 1

Pas encore répondu

Noté sur 1,00

Marquer la question

Modifier la question

Parmi les affirmations suivantes concernant la lèpre, quelles sont les réponses justes ?

Veuillez choisir au moins une réponse :

- a. *Mycobacterium Leprae* est une mycobactérie à croissance rapide
- b. la durée d'incubation est variable selon les formes cliniques mais ne dépasse jamais 5 ans
- c. il existe une susceptibilité génétique à lèpre et aux différentes formes cliniques de lèpre
- d. dans la forme tuberculoïde, l'immunité du sujet infecté contre *Mycobacterium Leprae* est faible
- e. *Mycobacterium Leprae* n'est pas cultivable in vitro

Réponses : c, e

Question 2

Pas encore répondu

Noté sur 1,00

Marquer la question

Modifier la question

Parmi les affirmations suivantes concernant la lèpre, quelles sont les réponses justes ?

Veuillez choisir au moins une réponse :

- a. il existe principalement 5 formes de lèpre dans la classification de Ridley et Jopling
- b. la lèpre est une maladie essentiellement cutanée et neurologique
- c. dans la forme lépromateuse, les lésions cutanées sont souvent multiples
- d. l'hypertrophie des nerfs et quasiment pathognomonique de la lèpre
- e. dans la forme tuberculoïde, les lésions cutanées sont très rarement hypo ou anesthésiques

Réponses : a, b, d, e

Question 3

Pas encore répondu

Noté sur 1,00

Marquer la question

Modifier la question

Parmi les affirmations suivantes concernant la lèpre, quelles sont les réponses justes ?

Veuillez choisir au moins une réponse :

- a. les troubles trophiques et vasculaires en lien avec la neuropathie peuvent entraîner des déformations sévères avec raccourcissement des doigts et des orteils et déviation axiale
- b. les états réactionnels sont des complications immunologiques survenant uniquement après traitement
- c. dans les formes tuberculoïdes, l'index bactériologique est toujours supérieur à 2 selon l'échelle de Ridley
- d. il existe des lèpres avec atteinte neurologique pure
- e. en histologie, l'infiltrat tuberculoïde à une disposition péri-annexielle et péri-nerveuse

Réponses : a, b, d

Question 4

Pas encore répondu

Noté sur 1,00

Marquer la question

Modifier la question

Parmi les affirmations suivantes concernant la lèpre, quelles sont les réponses justes ?

Veuillez choisir au moins une réponse :

- a. la réaction de réversion est une urgence médicale voire chirurgicale
- b. l'érythème noueux lépreux ne s'accompagne pas d'une modification de l'immunité à médiation cellulaire vis-à-vis du bacille de Hansen
- c. l'érythème noueux lépreux ne concerne que les patients lépromateux
- d. la réaction de dégradation correspond au déplacement vers le pôle tuberculoïde en l'absence de traitement
- e. la réaction de réversion ne concerne que les patients boderline

Réponses : a, b, d, e

Question 5

Pas encore répondu

Noté sur 1,00

Marquer la question

Modifier la question

Parmi les affirmations suivantes concernant la lèpre, quelles sont les réponses justes ?

Veillez choisir au moins une réponse :

- a. les modalités de la polychimiothérapie dépendent de la charge bacillaire
- b. dans la réaction de réversion, un traitement par thalidomide est recommandé en 1^{ère} intention
- c. les antibacillaires classiques correspondent à la dapsone, à la rifampicine et à la minocycline
- d. dans l'érythème noueux lépreux, la corticothérapie est le traitement de choix
- e. dans les formes multibacillaires, un traitement d'au moins 1 an est recommandé par l'OMS

Réponses : b, c

2.7. Test mycobactéries atypiques

Question 1

Pas encore répondu

Noté sur 1,00

Marquer la question

Modifier la question

Parmi les affirmations suivantes concernant les mycobactéries atypiques, quelles sont les réponses justes ?

Veillez choisir au moins une réponse :

- a. toutes les mycobactéries atypiques sont naturellement insensibles aux antituberculeux
- b. plus de 100 espèces ont été identifiées
- c. le réservoir est environnemental
- d. la transmission interhumaine est classique
- e. toutes les mycobactéries atypiques ont une croissance lente

Réponses : a, c

Question 2

Pas encore répondu

Noté sur 1,00

Marquer la question

Modifier la question

Parmi affirmations suivantes concernant *Mycobacterium Marinum*, quelles sont les réponses justes ?

Veillez choisir au moins une réponse :

- a. le réservoir est tellurique
- b. une antibiothérapie courte de moins de 6 mois peut suffire
- c. son isolation en culture est possible (à 32°C)
- d. il concerne essentiellement l'immunodéprimé
- e. la réalisation d'un antibiogramme est indispensable

Réponses : c

Question 3

Pas encore répondu

Noté sur 1,00

🚩 Marquer la question

⚙️ Modifier la question

Parmi affirmations suivantes concernant *Mycobacterium Ulcerans*, quelles sont les réponses justes ?

Veillez choisir au moins une réponse :

- a. la guérison spontanée est possible
- b. il s'agit d'une mycobactérie à croissance rapide
- c. l'aspect décollé des bords de l'ulcère est caractéristique
- d. le traitement correspond à une monothérapie prolongée
- e. il sécrète une toxine responsable de la nécrose des tissus
- f. le tableau clinique comprend 3 phases caractéristiques
- g. c'est l'agent causal de l'ulcère de Buruli

Réponses : a, b, c, e, g

Question 4

Pas encore répondu

Noté sur 1,00

🚩 Marquer la question

⚙️ Modifier la question

Parmi les affirmations suivantes concernant *M. Fortuitum*, *M. Chelonae* et *M. Abscessus*, quelles sont les réponses justes ?

Veillez choisir au moins une réponse :

- a. ce sont des mycobactéries à croissance rapide
- b. *M. Abscessus* peut être responsable d'une atteinte pulmonaire
- c. elles peuvent compliquer des procédures cosmétiques
- d. *M. Fortuitum* affecte généralement les sujets immunocompétents
- e. la culture et l'antibiogramme ne sont pas indispensables au choix du traitement

Réponses : a, b, d, e

3. ANNEXE 3 : cas cliniques

3.1. Cas clinique 1

Cas clinique 1

Patient âgé de 40 ans, se présentant aux urgences, au retour d'un voyage en Asie pour fièvre, asthénie, dyspnée.

A l'examen clinique, des poly-adénopathies de petite taille sont palpées dans plusieurs territoires ganglionnaires. De plus, sur le tronc, existent des lésions papuleuses, de petite taille, apparues il y a quelques mois mais n'ayant pas amené le patient à consulter car asymptomatiques.

Le bilan biologique montre une lymphopénie.

Question 1
Pas encore répondu
Noté sur 1,00
Retirer la marque
Modifier la question

Que devez vous rechercher comme autres signes cliniques dermatologiques ?

Paragraphe B I [Liste à puces] [Liste numérotée] [Liens] [Insertion] [Image] [Smiley] [Tableau]

Réponse :

- Caractère infiltré des lésions
- Coloration des lésions
- Lésions muqueuses
- Disposition et localisation des lésions
- Caractère symptomatique (prurit) ou non
- Recherche d'autres dermatoses : dermite séborrhéique, sarcome de Kaposi
- Atteinte palmoplantaire

Question 2
Pas encore répondu
Noté sur 1,00
Marquer la question
Modifier la question

Quel est l'examen biologique à demander ?

Paragraphe B I [Liste à puces] [Liste numérotée] [Liens] [Insertion] [Image] [Smiley] [Tableau]

Réponse : sérologie VIH

Question 3
Pas encore répondu
Noté sur 1,00
Marquer la question
Modifier la question

Quels diagnostics évoquez-vous devant ces papules du tronc ?

Paragraphe B I [Liste à puces] [Liste numérotée] [Liens] [Insertion] [Image] [Smiley] [Tableau]

Réponse :

Dermatoses infectieuses :

- miliaire tuberculeuse
- coccidioïdomycose et paracoccidioïdomycose
- pénicilliose
- aspergillose
- syphilis

Dermatoses non infectieuses :

- sarcoïdose
- lymphome
- granulome annulaire généralisé

Question 4
Pas encore répondu
Noté sur 1,00
Marquer la question
Modifier la question

Etablissez-vous un lien entre l'atteinte pulmonaire et les signes dermatologiques ?

Paragraphe **B** *I*

Réponse : oui (Infection opportuniste liée à l'immunodépression, néoplasie pulmonaire, lymphome ou sarcoïdose pulmonaire).

Question 5
Pas encore répondu
Noté sur 1,00
Marquer la question
Modifier la question

La biopsie cutanée montre des altérations du collagène dermique, un infiltrat lymphohistiocytaire.
Quelles données histologiques manquantes doivent vous être données pour préciser votre diagnostic ?

Paragraphe **B** *I*

Réponse :

- Caractère granulomateux et type de granulome : palissadique, tuberculoïde, sarcoidosique
- Foyer de nécrobiose
- Présence de nécrose caséuse
- Présence de B.A.A.R
- Présence de filaments/mycose

Question 6
Pas encore répondu
Noté sur 1,00
Marquer la question
Modifier la question

Quelles colorations spéciales peuvent être demandées ?

Paragraphe **B** *I*

Réponse : bleu alcian (recherche de dépôt mucineux), coloration de Ziehl-Neelsen

Question 7
Pas encore répondu
Noté sur 1,00
Marquer la question
Modifier la question

Vous concluez finalement à un granulome annulaire disséminé. Quelles pathologies annexes devez-vous rechercher ?

Paragraphe **B** *I*

Réponse :

- SIDA
- Hémopathie/lymphome ou néoplasie solide
- Diabète, dyslipidémie, thyroïdite auto-immune
- Maladies auto-immunes (hépatite auto-immune, cholangite biliaire primitive, polyarthrite rhumatoïde)
- Sarcoïdose
- Infections opportunistes

Question 8

Pas encore répondu

Noté sur 1,00

Marquer la question

Modifier la question

Suite à la découverte de la lymphopénie , un traitement spécifique est mis en place. Peut - il avoir une action sur la dermatose ?

Paragraphe B I

Réponse : oui

Question 9

Pas encore répondu

Noté sur 1,00

Marquer la question

Modifier la question

Si oui : quel peut en être le mécanisme ?

Paragraphe B I

Réponse : par restauration immunitaire, remontée du taux de lymphocytes TCD4 et du rapport CD4/CD8

Question 10

Pas encore répondu

Noté sur 1,00

Marquer la question

Modifier la question

Si non : que pouvez-vous proposer ?

Paragraphe B I

Réponse : abstention thérapeutique, photothérapie ou dapsone. A discuter avec l'infectiologue et en l'absence d'interaction médicamenteuse avec le traitement antirétroviral.

3.2. Cas clinique 2

Cas clinique 2

Vous recevez en consultation une patiente de 60 ans, adressée pour des lésions hypodermiques récidivantes depuis plusieurs mois, évoluant par poussée.

Elle a consulté de nombreux médecins pour ce problème: plusieurs antibiothérapies ont été prescrites par différents médecins généralistes dans l'hypothèse d'un érysipèle, sans efficacité.

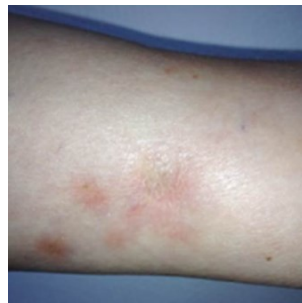Elle a également consulté un phlébologue qui a réalisé un doppler veineux des membres inférieurs qui s'avère strictement normal.

Dans ses antécédents, on note essentiellement une primo-infection tuberculeuse dans l'enfance, un diabète de type 2 bien équilibré sous metformine, et un cancer du sein droit traité par chirurgie et radio-chimiothérapie adjuvante il y a 5 ans, avec dernier bilan de suivi à 8 mois sans anomalie.

Son traitement comporte uniquement de la metformine.

Lors de votre interrogatoire et de votre examen clinique, vous relevez une altération de l'état général depuis quelques semaines associée à une dyspnée d'effort et une toux sèche, un fébricule à 37,8°C, ainsi qu'une lésion érythémato-violacée de la pointe du nez infiltrée, de consistance ferme, évoluant depuis plusieurs semaines.

Vous objectivez également les lésions nodulaires hypodermiques suivantes, prédominantes sur la face inférieure et postérieure des jambes:



Question 1

Pas encore répondu

Noté sur 1,00

Marquer la question

Modifier la question

Vous réalisez une biopsie d'une de ces lésions qui vous montre des lésions granulomateuses dermiques et hypodermiques, sans nécrose caséuse, sous la forme de structure épithélioïdes nodulaires bien limitées, séparées par des travées de tissu conjonctif et entourée d'une couronne lymphocytaire.

Il n'y a pas de foyer de nécrobiose.

Quels diagnostics peut-on évoquer ? Sur quels arguments ? Quel est le diagnostic que vous retenez en priorité ?

Réponse :

- Granulome annulaire profond : caractère granulomateux des lésions, femme, diabète
- Sarcoïdose : femme, histologie de sarcoïdose, lésion faciale évocatrice de lupus pernio, signes fonctionnels pulmonaire (toux sèche, dyspnée) compatibles avec une atteinte systémique thoracique
- Erythème induré de Bazin : femme, prédominance des lésions sur la face postérieure et inférieure des jambes, primo-infection tuberculeuse dans l'enfance
- Le diagnostic retenu en priorité est celui de sarcoïdose
- . Absence d'insuffisance veineuse sur le doppler éliminant l'érythème induré de Bazin
- . Absence de foyer de nécrobiose et d'infiltrat histiocytaire palissadique sur l'histologie et diabète bien équilibré en défaveur du granulome annulaire

Question 2
Pas encore répondu
Noté sur 1,00
Marquer la question
Modifier la question

Quels sont les éléments du bilan paraclinique que vous faites ?

Paragraphe **B** *I* ☰ ☰ 🔗 🔗 🔗 🖼️ 😊 📺

Réponse :

- NFS: lymphopénie et anémie fréquentes
 - Biochimie avec calcémie, calciurie, électrophorèse des protéines sériques: hyperprotidémie avec augmentation des IgG, hypercalcémie et hypercalciurie (inconstantes ou intermittentes)
 - IDR à la tuberculine: anergie dans 60% à 80% cas
 - ECA: élévation
 - Bilan rénal et hépatique (créatinémie, transaminases, PAL, GGT)
 - Gazométrie artérielle
 - ECG à la recherche de troubles du rythme (myocardite)
 - EFR (mesures de la diffusion et du DLCO)
 - Examen ophtalmologique
 - Scanner thoracique injecté d'emblée devant les signes fonctionnels pulmonaires après arrêt de la metformine (pendant 48h à compter de la date du scanner)
- Biopsie de la lésion faciale pour confirmer le lupus pernio
- Dosage du Quantiféron afin de confirmer la primo-infection tuberculeuse

Question 3
Pas encore répondu
Noté sur 1,00
Marquer la question
Modifier la question

Vous retenez finalement le diagnostic de sarcoïdose.
Le scanner thoracique objective des adénomégalies médiastinales et hilaires, associées à la présence de micronodules diffus à contours irréguliers de distribution lymphatique, c'est-à-dire prédominant dans les zones péri-bronchovasculaires, sous-pleurales et au niveau des septas peri-lobulaires.
Par ailleurs, le Quantiféron que vous avez demandé s'avère positif.
Quelle est votre conduite à tenir à ce stade ?

Paragraphe **R** *I* ☰ ☰ 🔗 🔗 🔗 🖼️ 😊 📺

Réponse :

Poursuite des explorations pneumologiques : avis spécialisé, réalisation d'une fibroscopie LBA +/- biopsie des adénomégalies ou micronodules pulmonaires afin de confirmer l'atteinte pulmonaire de la sarcoïdose et éliminer une tuberculose pulmonaire.

Question 4
Pas encore répondu
Noté sur 1,00
Marquer la question
Modifier la question

Le pneumologue confirme l'atteinte thoracique évolutive de la sarcoïdose qui justifie l'introduction d'une corticothérapie systémique à 1 mg/kg/jour.
Quels sont les éléments de votre bilan pré-thérapeutique ?

Paragraphe **B** *I* ☰ ☰ 🔗 🔗 🔗 🖼️ 😊 📺

Réponse :

- Evaluation des anomalies lipidiques : recherche d'une dyslipidémie
- Bilan standard (NFS plaquettes, fonction rénale et hépatique, ionogramme sanguin) : attention à la kaliémie
- Dosage de l'hémoglobine glyquée et avis endocrinologique pour autorisation de l'introduction de cortisone et suivi rapproché
- Bilan phosphocalcique, dosage de la vitamine D et réalisation d'une ostéodensitométrie osseuse +/- avis rhumatologue pour introduction d'un traitement préventif anti-ostéoporotique
- S'assurer de l'absence de troubles visuels +/- avis ophtalmologique à la recherche d'un glaucome
- S'assurer de l'absence de symptomatologie digestive évocatrice d'ulcère
- ECG et contrôle de la tension artérielle
- Mammographie et avis oncologue référent pour autorisation corticothérapie au long cours
- Avis pneumologique concernant la positivité du Quantiféron et la nécessité ou non de l'introduction d'un traitement par Rifinah

Question 5
Pas encore répondu
Noté sur 1,00
Marquer la question
Modifier la question

Concernant la lésion faciale, quel traitement pouvez-vous proposer en association à la corticothérapie ? Sous-couvert de quelles précautions ?

Paragraphe B I

Réponse :

- Hydroxychloroquine (Plaquenil)
- Après examen ophtalmologique avec champ visuel et vision des couleurs et dosage du G6PD pour s'assurer de l'absence de déficit

3.3. Cas clinique 3

Cas clinique 3

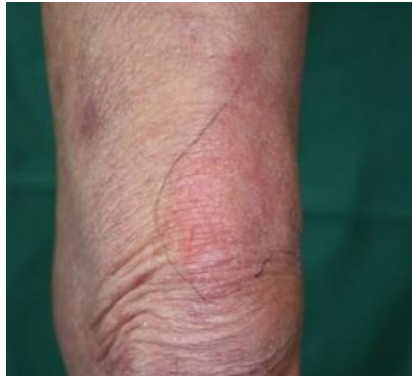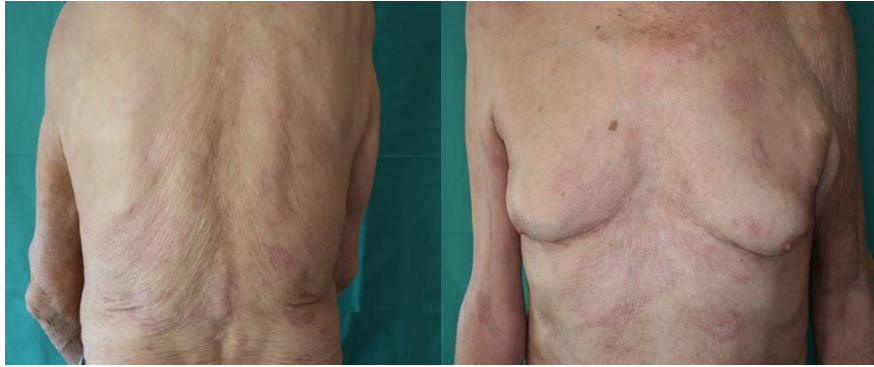Un homme de 78 ans, caucasien, aux antécédents de poliomyélite avec séquelle motrice du bras droit est adressé en consultation de Dermatologie pour lésions diffuses évoluant depuis plusieurs années.

Il est actuellement hospitalisé en périphérie pour bilan de chute avec fracture de l'humérus gauche.

A l'examen, vous notez de nombreux placards inflammatoires de taille variable, non prurigineux, d'évolution centrifuge lente, à bords nets discrètement papuleux, prédominant sur le tronc (figures 1 et 2), avec hypochromie centrale et de disposition asymétrique. Il existe également quelques lésions des membres (figure 3).

Il vous dit ne pas être gêné par ces lésions et n'avoir jamais consulté pour cela.

Par contre, il est ennuyé depuis six mois par une difficulté à la marche, qui selon lui explique sa chute, pour laquelle il a positionné un embout métallique à l'avant de sa semelle gauche pour éviter de l'user anormalement (figure 4).



Question 1

Pas encore répondu

Noté sur 1,00

Marquer la question

Modifier la question

Question 1 : Au vu des lésions du tronc, citez les quatre diagnostics possibles :

Paragraphe

B *I* [Liste à puces] [Liste numérotée] [Liens] [Images] [Émoticônes] [Vidéo]

Réponse :

- Morphée en plaques multiples
- Granulome annulaire (GA)
- Sarcoidose
- Lèpre

Question 2

Pas encore répondu

Noté sur 1,00

Marquer la question

Modifier la question

Quelle localisation préférentielle cherchez-vous en faveur du diagnostic de morphee ?

Paragraphe B I [Liste à puces] [Liste numérotée] [Liens] [Images] [Smiley] [Tableau]

Réponse :

Zones de striction vestimentaire (ceinture chez l'homme)

Question 3

Pas encore répondu

Noté sur 1,00

Marquer la question

Modifier la question

Dans une optique uniciste de votre démarche diagnostic, vous intégrez le trouble de la marche, ce qui n'est pas en faveur du GA. Par ailleurs, vous n'observez pas de lésion typique de GA en regard des articulations des mains ni des coudes. Vous décidez donc de ne pas privilégier cette hypothèse diagnostique sachant que vous ne pourrez l'éliminer définitivement qu'au vu du compte rendu histopathologique. Que vous évoque le trouble de la marche ? Ce trouble vous oriente-t-il vers l'une ou l'autre des deux hypothèses restantes ?

Paragraphe B I [Liste à puces] [Liste numérotée] [Liens] [Images] [Smiley] [Tableau]

Réponse :

- Steppage par atteinte du sciatique poplité externe (SPE)
- Non, car il peut s'observer dans les deux maladies bien que la fréquence ne soit pas la même

Question 4

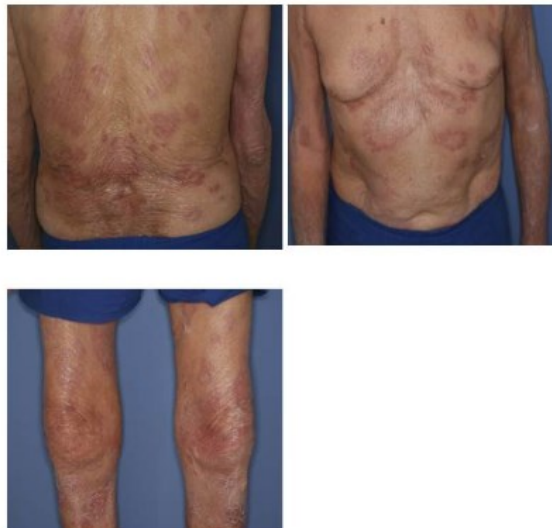
Pas encore répondu

Noté sur 1,00

Marquer la question

Modifier la question

Les lésions n'évoluent pas vers la sclérose et il n'y a aucune prédominance dans la zone de la ceinture, ce qui vous permet d'éliminer une morphee. Le steppage est confirmé (figure 5).



Quelles questions devez-vous lui poser et que cherchez-vous cliniquement pour faire le distinguo entre les deux hypothèses restantes ?

Réponse :

En faveur de la sarcoïdose :

- Notion de toux sèche et/ou de dyspnée ;
- Episode d'œil rouge douloureux (iridocyclite) ;
- Arthralgie (genoux, chevilles, coudes et poignets principalement) ;
- Myalgie ou faiblesse musculaire ;
- Hépatomégalie (10%) / Splénomégalie (15%) ;
- Adénopathie périphérique (30%), principalement cervicale basse, sus-claviculaire et épi trochléenne ;
- Modification de cicatrices anciennes ;
- Autres signes de neuropathie périphérique : paresthésie, douleurs, hypoesthésie / amyotrophie et faiblesse musculaire. L'atteinte neurologique, rare (3 à 5 % des cas) est plutôt centrale (nerf facial et système nerveux central)

En faveur de la Lèpre :

- Un séjour en zone d'endémie lépreuse ;
- Caractère hypo ou anesthésique des plaques ;
- Autres atteintes neurologiques sensitivomotrices sans abolition des réflexes ostéotendineux et en particulier la « main de singe » par atteinte du nerf cubital.
- Hypertrophie des nerfs périphériques (Cubital, tibial postérieur, SPE)

Question 5

Pas encore répondu

Noté sur 1,00

Marquer la question

Modifier la question

Le patient vous apprend qu'il a séjourné pendant 17 ans au Mali. Il travaillait comme ingénieur à Bamako et comme il était bon bricoleur, il allait souvent rendre service à l'institut Marchoux, hôpital spécialisé dans la prise en charge des malades lépreux.

A l'examen histologique, la simple présence de granulomes épithélioïdes sans nécrose caséuse ne permet pas d'éliminer la sarcoïdose. Quelles précisions demandez-vous à l'histopathologiste en faveur du diagnostic de Lèpre ?



Réponse :

- Disposition péri-annexielle et surtout péri-nerveuse des granulomes qui présentent souvent une couronne lymphocytaire
- Présence de bacilles de Hansen isolées (pas de globi) à la coloration de Ziehl-Neelsen

Question 6

Pas encore répondu

Noté sur 1,00

Marquer la question

Modifier la question

Comment allez-vous compléter les investigations diagnostiques ?



Réponse :

- Diagnostic bactériologique : recherche de *Mycobacterium leprae* dans le mucus nasal (frottis) et le suc dermique d'une scarification auriculaire
- L'IDR de Mitsuda à la lépromine n'est plus utilisé en routine
- La PCR n'a pas sa place actuellement dans le diagnostic de Lèpre

Question 7

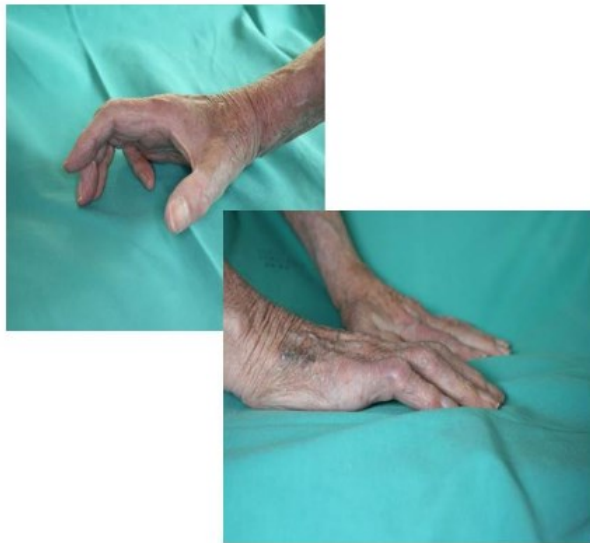Pas encore répondu

Noté sur 1,00

Marquer la question

Modifier la question

Les plaques sont discrètement hypo-esthésiques et il existe une hypertrophie des nerfs ulnaires avec griffe cubitale depuis un an. La radio des poumons est normale. La recherche de bacilles de Hansen est positive dans le mucus nasal et le suc dermique. Comment classez-vous ce patient selon les deux classifications en vigueur ?



Réponse :

- Selon la classification de Ridley et Jopling, ce patient présente une Lèpre borderline borderline (BB) : plus de dix lésions cutanées annulaires, de 5 à 15 cm de diamètre à bordures papuleuses, peu ou pas hypo-esthésiques
- Selon la classification de l'OMS, il s'agit d'une lèpre multibacillaire qui comprend les formes BB, BL et LL.

Question 8

Pas encore répondu

Noté sur 1,00

Marquer la question

Modifier la question

Quel est le principal risque évolutif de cette forme de Lèpre ? Décrivez succinctement.

Paragraphe

B *I* [Liste à puces] [Liste numérotée] [Liens] [Images] [Émoticônes] [Vidéo]

Réponse :

La Lèpre BB est une forme très instable évoluant vers une réaction réverse (type 1) qui peut

se produire dans les deux sens :

- Inversion lors du passage vers le versant à forte immunité (BT ou TT) dû à une modification d'immunité cellulaire spécifique de *mycobacterium leprae*. Il s'agit d'une poussée inflammatoire des lésions cutanées qui deviennent œdémateuses avec névrite hypertrophique douloureuse et risque de déficit sensitivomoteur total et définitif en l'absence de traitement.
- Dégradation : il s'agit de l'évolution vers le pôle lépromateux de patients interpolaires pas ou mal traités dont l'immunité s'est dégradée. Cette réaction est favorisée par une infection intercurrente ou une malnutrition. Elle se traduit par une aggravation progressive et peu voyante des lésions cutanées et nerveuses.

Question 9
Pas encore répondu
Noté sur 1,00
Marquer la question
Modifier la question

Qu'est ce que l'érythème noueux lépreux ?

Paragraphe B I

Réponse :

- Il s'agit d'un état réactionnel dit de type 2 (avec le phénomène de Lucio) qui survient dans les lèpres lépromateuses souvent après introduction du traitement ou déclenchement par une infection ou une grossesse.
- Les lésions sont des nouures siégeant sur le visage ou les extrémités et s'accompagnant d'une atteinte nerveuse, d'une poly-adénopathie, d'une atteinte articulaire, oculaire et parfois testiculaire et rénale.

Question 10
Pas encore répondu
Noté sur 1,00
Marquer la question
Modifier la question

Quelles sont les deux conséquences de l'infection par le VIH sur la Lèpre ?

Paragraphe B I

Réponse :

- Gravité de la maladie du fait de l'immunosuppression avec forme lépromateuse d'emblée
- Survenue d'une Lèpre au cours du syndrome de restauration immunitaire déclenché par les anti-rétro-viraux. Il s'agit alors le plus souvent de formes borderline en réaction d'inversion

Question 11

Pas encore répondu

Noté sur 1,00

Marquer la question

Modifier la question

Quelles sont les bases du traitement que vous allez prescrire chez ce patient ?

Paragraphe B I [Liste à puces] [Liste numérotée] [Liens] [Image] [Smiley] [Tableau]

Réponse :

- Rifamycine (Rifampicine°) 600 mg par mois en prise supervisée
- Clofazimine (Lamprene°) 50 mg par jour, associé à une prise mensuelle supervisée de 300mg
- Dapsone (Disulone°) 100 mg par jour.

Ce traitement sera à prendre pendant 12 mois compte tenu qu'il s'agit d'une forme multibacillaire.

Selon les recommandations actuelles, les formes paucibacillaires sont traitées de la même manière mais pour une durée de six mois.

Question 12

Pas encore répondu

Noté sur 1,00

Marquer la question

Modifier la question

Quels sont les antibiotiques qui peuvent également être utilisés dans la Lèpre en alternative au traitement classique (Rifamycine / Clofazimine / Dapsone) que vous avez prescrit ?

Paragraphe B I [Liste à puces] [Liste numérotée] [Liens] [Image] [Smiley] [Tableau]

Réponse :

- Quinolones : Ofloxacine, Moxifloxacine
- Cyclines : Minocycline
- Macrolides : Clarithromycine
- Dérivé de la Rifamycine : Rifapentine

Question 13

Pas encore répondu

Noté sur 1,00

Marquer la question

Modifier la question

Vous revoyez le patient 9 mois après le début du traitement. Il présente une multiplication des lésions cutanées, une aggravation neurologique avec déficit bilatéral des releveurs du pied, une hypoesthésie en chaussette et une anesthésie de la pointe du nez ainsi qu'une neuropathie sensitivomotrice axonale sévère des quatre membres. Tous les prélèvements confirment bien le diagnostic de Lèpre multibacillaire. Qu'en déduisez-vous ?

Paragraphe B I [Liste à puces] [Liste numérotée] [Liens] [Image] [Smiley] [Tableau]

Réponse :

- Inobservance. Le traitement n'a pas été pris par le patient en raison du dénis total du diagnostic. Il faut en effet tenir compte de la connotation extrêmement péjorative de ce

diagnostic en particulier chez ces patients ayant vécu dans l'entourage les malades lépreux et ayant pu observer les séquelles physiques terribles de cette infection

- C'est la raison pour laquelle il est nécessaire d'envisager une supervision de la prise mensuelle de la Rifamycine et du Lamprène. Dans le cas présent le patient n'avait pas reconsulté.

Question 14
Pas encore répondu
Noté sur 1,00
Marquer la question
Modifier la question

Quels sont les principes de la prophylaxie de la Lèpre ?


Paragraphe B I

Réponse :

- Dépistage et poly-chimiothérapie précoce de toutes les formes mais surtout des formes multibacillaires
- Il n'y a pas de chimiothérapie préventive efficace
- Il n'y a pas de vaccin. Seul le BCG confère un effet protecteur dans environ 30 à 60 % des cas

4. ANNEXE 4 : questionnaire de satisfaction

Questionnaire de satisfaction

 Imprimer un questionnaire vierge

- 1 Combien de temps avez-vous mis pour réaliser ce e-learning ?

 - <1h
 - 1h-2h
 - 2h-3h
 - >3h
- 2 Trouvez-vous utile d'avoir accès à cette banque de données ?

 - Oui
 - Non
 - Sans opinion
- 3 Pensez-vous reconsulter ce cours au cours de votre cursus ?

 - Oui
 - Non
 - Sans opinion
- 4 Préférez-vous un cours magistral à ce cours ?

 - Oui
 - Non
 - Sans opinion
- 5 Pensez-vous avoir progressé sur les dermatoses granulomateuses ?

 - Oui
 - Non
 - Sans opinion
- 6 Quelle partie avez vous préféré ?

 - Cours
 - QCM
 - Cas clinique
- 7 Préférez-vous les cas cliniques sous forme de Questions à Réponses Ouvertes et Courtes (QROC) aux QCM ?

 - Oui
 - Non
 - Sans opinion
- 8 Comment avez-vous trouvé la difficulté des cas cliniques ?

 - Abordable
 - Moyennement abordable
 - Pas du tout abordable

SERMENT D'HIPPOCRATE

Au moment d'être admis(e) à exercer la médecine, je promets et je jure d'être fidèle aux lois de l'honneur et de la probité.

Mon premier souci sera de rétablir, de préserver ou de promouvoir la santé dans tous ses éléments, physiques et mentaux, individuels et sociaux.

Je respecterai toutes les personnes, leur autonomie et leur volonté, sans **aucune discrimination selon leur état ou leurs convictions**. J'interviendrai pour les protéger si elles sont affaiblies, vulnérables ou menacées dans leur intégrité ou leur dignité. Même sous la contrainte, je ne ferai pas **usage de mes connaissances contre les lois de l'humanité**.

J'informerai les patients des décisions envisagées, de leurs raisons et de leurs conséquences.

Je ne tromperai **jamais leur confiance** et **n'exploiterai pas le pouvoir hérité** des circonstances pour forcer les consciences.

Je donnerai mes soins à l'indigent et à quiconque me les demandera. Je ne me laisserai pas influencer par la soif du gain ou la recherche de la gloire.

Admis(e) dans l'intimité des personnes, je tairai les secrets qui me seront confiés. **Reçu(e) à l'intérieur des maisons, je respecterai les secrets des foyers** et ma conduite ne servira pas à corrompre les mœurs.

Je ferai tout pour soulager les souffrances. Je ne prolongerai pas abusivement les agonies. Je ne provoquerai jamais la mort délibérément.

Je préserverai l'indépendance nécessaire à l'accomplissement de ma mission. Je n'entreprendrai rien qui dépasse mes compétences. Je les entretiendrai et les perfectionnerai pour assurer au mieux les services qui me seront demandés.

J'apporterai mon aide à mes confrères ainsi qu'à leurs familles dans l'adversité.

Que les hommes et mes confrères m'accordent leur estime si je suis fidèle à mes promesses ; que je sois déshonoré(e) et méprisé(e) si j'y manque.

RESUME

Introduction : L'utilisation du e-learning chez les professionnels de santé s'est particulièrement développée ces dernières années. La dermatologie est une spécialité visuelle qui se prête particulièrement à cette méthode d'enseignement. L'objectif de notre travail était d'élaborer un e-learning sur les dermatoses granulomateuses adressé aux internes inscrits en D.E.S de Dermatologie et Vénérologie à l'Université Aix-Marseille (Facultés des Sciences Médicales et Paramédicales).

Matériel et Méthodes : Nous avons créé un module de e-learning consultable sur la plateforme pédagogique AMeTICE de l'Environnement Numérique de Travail de l'Université Aix-Marseille. Un questionnaire de satisfaction était rempli par les internes une fois l'enseignement terminé.

Résultats : 16 internes, soit 94% de l'effectif total, ont suivi la formation. Le temps total nécessaire à la réalisation de l'ensemble du e-learning était de 3 heures ou moins pour 82% des internes. La grande majorité d'entre eux (94%) pensait avoir progressé sur les dermatoses granulomateuses après avoir réalisé cette formation et tous jugeaient utile d'avoir accès à cette banque de données et pensaient avoir de nouveau recours à cet enseignement au cours de leur cursus.

Conclusion : Notre e-learning répond à un changement de méthode éducative dans les facultés. Des améliorations de notre enseignement sont envisageables par l'organisation de séances en présentiel et par la mise à jour et l'alimentation régulière du module afin de pallier au manque d'interaction et de consolider les connaissances des étudiants sur le long terme.

Mots-clés : e-learning, granulomes cutanés, dermatologie.