



**HAL**  
open science

**Reconstruction du ligament croisé antérieur et ténodèse latérale simplifiée - Une technique opératoire de ténodèse latérale simplifiée - Comment se croisent les tunnels? Étude anatomique. Évaluation à court terme: étude clinique et échographique**

Antoine-Guy Hue

► **To cite this version:**

Antoine-Guy Hue. Reconstruction du ligament croisé antérieur et ténodèse latérale simplifiée - Une technique opératoire de ténodèse latérale simplifiée - Comment se croisent les tunnels? Étude anatomique. Évaluation à court terme: étude clinique et échographique. Médecine humaine et pathologie. 2019. dumas-02390668

**HAL Id: dumas-02390668**

**<https://dumas.ccsd.cnrs.fr/dumas-02390668>**

Submitted on 3 Dec 2019

**HAL** is a multi-disciplinary open access archive for the deposit and dissemination of scientific research documents, whether they are published or not. The documents may come from teaching and research institutions in France or abroad, or from public or private research centers.

L'archive ouverte pluridisciplinaire **HAL**, est destinée au dépôt et à la diffusion de documents scientifiques de niveau recherche, publiés ou non, émanant des établissements d'enseignement et de recherche français ou étrangers, des laboratoires publics ou privés.

**FACULTE MIXTE DE MEDECINE ET DE PHARMACIE DE ROUEN**

ANNEE 2019

**THESE POUR LE  
DOCTORAT EN MEDECINE**

(Diplôme d'Etat)

Par

**HUE Antoine-Guy  
Né le 24 août 1989 à Dieppe**

Présentée et soutenue publiquement le 31 octobre 2019

---

**Reconstruction du ligament croisé antérieur et  
ténodèse latérale simplifiée**

- Une technique opératoire de ténodèse latérale simplifiée
  - Comment se croisent les tunnels ? Etude anatomique
  - Evaluation à court terme : Etude clinique et échographique
- 

**Président de jury : Monsieur le Professeur Franck DUJARDIN**

**Directeur de Thèse : Monsieur le Docteur Olivier COURAGE**

**Membres du Jury : Madame le Professeur Isabelle AUQUIT-AUCKBUR**

**Monsieur le Professeur Fabrice DUPARC**

**Monsieur le Docteur Mourad OULD-SLIMANE**

**Monsieur le Docteur Antoine SENIORIS**



**ANNEE UNIVERSITAIRE 2018 - 2019**

**U.F.R. SANTÉ DE ROUEN**

-----

DOYEN : **Professeur Pierre FREGER**

ASSESEURS : **Professeur Michel GUERBET**

**Professeur Benoit VEBER**

**Professeur Guillaume SAVOYE**

<b>I - MEDECINE</b>
---------------------

**PROFESSEURS DES UNIVERSITES – PRATICIENS HOSPITALIERS**

Mr Frédéric <b>ANSELME</b>	HCN	Cardiologie
Mme Gisèle <b>APTER</b>	Havre	Pédopsychiatrie
Mme Isabelle <b>AUQUIT AUCKBUR</b>	HCN	Chirurgie plastique
Mr Jean-Marc <b>BASTE</b>	HCN	Chirurgie Thoracique
Mr Fabrice <b>BAUER</b>	HCN	Cardiologie
Mme Soumeya <b>BEKRI</b>	HCN	Biochimie et biologie moléculaire
Mr Ygal <b>BENHAMOU</b>	HCN	Médecine interne
Mr Jacques <b>BENICHOU</b>	HCN	Bio statistiques et informatique médicale
Mr Olivier <b>BOYER</b>	UFR	Immunologie
Mme Sophie <b>CANDON</b>	HCN	Immunologie
Mr François <b>CARON</b>	HCN	Maladies infectieuses et tropicales
Mr Philippe <b>CHASSAGNE</b>	HCN	Médecine interne (gériatrie)
Mr Vincent <b>COMPERE</b>	HCN	Anesthésiologie et réanimation chirurgicale
Mr Jean-Nicolas <b>CORNU</b>	HCN	Urologie
Mr Antoine <b>CUVELIER</b>	HB	Pneumologie
Mr Jean-Nicolas <b>DACHER</b>	HCN	Radiologie et imagerie médicale
Mr Stéfan <b>DARMONI</b>	HCN	Informatique médicale et techniques de communication
Mr Pierre <b>DECHELOTTE</b>	HCN	Nutrition

Mr Stéphane <b>DERREY</b>	HCN	Neurochirurgie
Mr Frédéric <b>DI FIORE</b>	HCH-CB	Cancérologie
Mr Fabien <b>DOGUET</b>	HCN	Chirurgie Cardio Vasculaire
Mr Jean <b>DOUCET</b>	SJ	Thérapeutique - Médecine interne et gériatrie
Mr Bernard <b>DUBRAY</b>	CB	Radiothérapie
Mr Frank <b>DUJARDIN</b>	HCN	Chirurgie orthopédique - Traumatologique
Mr Fabrice <b>DUPARC</b>	HCN	Anatomie - Chirurgie orthopédique et traumatologique
Mr Eric <b>DURAND</b>	HCN	Cardiologie
Mr Bertrand <b>DUREUIL</b>	HCN	Anesthésiologie et réanimation chirurgicale
Mme Hélène <b>ELTCHANINOFF</b>	HCN	Cardiologie
Mr Manuel <b>ETIENNE</b>	HCN	Maladies infectieuses et tropicales
Mr Thierry <b>FREBOURG</b>	UFR	Génétique
Mr Pierre <b>FREGER</b>	HCN	Anatomie - Neurochirurgie
Mr Jean François <b>GEHANNO</b>	HCN	Médecine et santé au travail
Mr Emmanuel <b>GERARDIN</b>	HCN	Imagerie médicale
Mme Priscille <b>GERARDIN</b>	HCN	Pédopsychiatrie
M. Guillaume <b>GOURCEROL</b>	HCN	Physiologie
Mr Dominique <b>GUERROT</b>	HCN	Néphrologie
Mr Olivier <b>GUILLIN</b>	HCN	Psychiatrie Adultes
Mr Didier <b>HANNEQUIN</b>	HCN	Neurologie
Mr Claude <b>HOUDAYER</b>	HCN	Génétique
Mr Fabrice <b>JARDIN</b>	CB	Hématologie
Mr Luc-Marie <b>JOLY</b>	HCN	Médecine d'urgence
Mr Pascal <b>JOLY</b>	HCN	Dermato – Vénérologie
Mme Bouchra <b>LAMIA</b>	Havre	Pneumologie
Mme Annie <b>LAQUERRIERE</b>	HCN	Anatomie et cytologie pathologiques
Mr Vincent <b>LAUDENBACH</b>	HCN	Anesthésie et réanimation chirurgicale
Mr Joël <b>LECHEVALLIER</b>	HCN	Chirurgie infantile
Mr Hervé <b>LEFEBVRE</b>	HB	Endocrinologie et maladies métaboliques
Mr Thierry <b>LEQUERRE</b>	HB	Rhumatologie
Mme Anne-Marie <b>LEROI</b>	HCN	Physiologie
Mr Hervé <b>LEVESQUE</b>	HB	Médecine interne
Mme Agnès <b>LIARD-ZMUDA</b>	HCN	Chirurgie Infantile
Mr Pierre Yves <b>LITZLER</b>	HCN	Chirurgie cardiaque

Mr Bertrand <b>MACE</b>	HCN	Histologie, embryologie, cytogénétique
M. David <b>MALTETE</b>	HCN	Neurologie
Mr Christophe <b>MARGUET</b>	HCN	Pédiatrie
Mme Isabelle <b>MARIE</b>	HB	Médecine interne
Mr Jean-Paul <b>MARIE</b>	HCN	Oto-rhino-laryngologie
Mr Loïc <b>MARPEAU</b>	HCN	Gynécologie - Obstétrique
Mr Stéphane <b>MARRET</b>	HCN	Pédiatrie
Mme Véronique <b>MERLE</b>	HCN	Epidémiologie
Mr Pierre <b>MICHEL</b>	HCN	Hépatogastro-entérologie
M. Benoit <b>MISSET</b> ( <i>détachement</i> )	HCN	Réanimation Médicale Mr Jean-François
<b>MUIR</b> ( <i>surnombre</i> )	HB	Pneumologie
Mr Marc <b>MURAINÉ</b>	HCN	Ophtalmologie
Mr Christophe <b>PEILLON</b>	HCN	Chirurgie générale
Mr Christian <b>PFISTER</b>	HCN	Urologie
Mr Jean-Christophe <b>PLANTIER</b>	HCN	Bactériologie - Virologie
Mr Didier <b>PLISSONNIER</b>	HCN	Chirurgie vasculaire
Mr Gaëtan <b>PREVOST</b>	HCN	Endocrinologie
Mr Jean-Christophe <b>RICHARD</b> ( <i>détachement</i> )	HCN	Réanimation médicale - Médecine d'urgence
Mr Vincent <b>RICHARD</b>	UFR	Pharmacologie
Mme Nathalie <b>RIVES</b>	HCN	Biologie du développement et de la reproduction
Mr Horace <b>ROMAN</b> ( <i>disponibilité</i> )	HCN	Gynécologie - Obstétrique
Mr Jean-Christophe <b>SABOURIN</b>	HCN	Anatomie - Pathologie
Mr Guillaume <b>SAVOYE</b>	HCN	Hépatogastrologie
Mme Céline <b>SAVOYE-COLLET</b>	HCN	Imagerie médicale
Mme Pascale <b>SCHNEIDER</b>	HCN	Pédiatrie
Mr Michel <b>SCOTTE</b>	HCN	Chirurgie digestive
Mme Fabienne <b>TAMION</b>	HCN	Thérapeutique
Mr Luc <b>THIBERVILLE</b>	HCN	Pneumologie
Mr Christian <b>THUILLEZ</b> ( <i>surnombre</i> )	HB	Pharmacologie
Mr Hervé <b>TILLY</b>	CB	Hématologie et transfusion
M. Gilles <b>TOURNEL</b>	HCN	Médecine Légale
Mr Olivier <b>TROST</b>	HCN	Chirurgie Maxillo-Faciale
Mr Jean-Jacques <b>TUECH</b>	HCN	Chirurgie digestive
Mr Jean-Pierre <b>VANNIER</b> ( <i>surnombre</i> )	HCN	Pédiatrie génétique

Mr Benoît <b>VEBER</b>	HCN	Anesthésiologie - Réanimation chirurgicale
Mr Pierre <b>VERA</b>	CB	Biophysique et traitement de l'image
Mr Eric <b>VERIN</b>	HB	Service Santé Réadaptation
Mr Eric <b>VERSPYCK</b>	HCN	Gynécologie obstétrique
Mr Olivier <b>VITTECOQ</b>	HB	Rhumatologie
Mme Marie-Laure <b>WELTER</b>	HCN	Physiologie

### **MAITRES DE CONFERENCES DES UNIVERSITES – PRATICIENS HOSPITALIERS**

Mme Noëlle <b>BARBIER-FREBOURG</b>	HCN	Bactériologie – Virologie
Mme Carole <b>BRASSE LAGNEL</b>	HCN	Biochimie
Mme Valérie <b>BRIDOUX HUYBRECHTS</b>	HCN	Chirurgie Vasculaire
Mr Gérard <b>BUCHONNET</b>	HCN	Hématologie
Mme Mireille <b>CASTANET</b>	HCN	Pédiatrie
Mme Nathalie <b>CHASTAN</b>	HCN	Neurophysiologie
Mme Sophie <b>CLAEYSSENS</b>	HCN	Biochimie et biologie moléculaire
Mr Moïse <b>COEFFIER</b>	HCN	Nutrition
Mr Serge <b>JACQUOT</b>	UFR	Immunologie
Mr Joël <b>LADNER</b>	HCN	Epidémiologie, économie de la santé
Mr Jean-Baptiste <b>LATOCHE</b>	UFR	Biologie cellulaire
Mr Thomas <b>MOUREZ</b> ( <i>détachement</i> )	HCN	Virologie
Mr Gaël <b>NICOLAS</b>	HCN	Génétique
Mme Muriel <b>QUILLARD</b>	HCN	Biochimie et biologie moléculaire
Mme Laëtitia <b>ROLLIN</b>	HCN	Médecine du Travail
Mr Mathieu <b>SALAUN</b>	HCN	Pneumologie
Mme Pascale <b>SAUGIER-VEBER</b>	HCN	Génétique
Mme Anne-Claire <b>TOBENAS-DUJARDIN</b>	HCN	Anatomie
Mr David <b>WALLON</b>	HCN	Neurologie
Mr Julien <b>WILS</b>	HCN	Pharmacologie

### **PROFESSEUR AGREGE OU CERTIFIE**

Mr Thierry <b>WABLE</b>	UFR	Communication
Mme Mélanie <b>AUVRAY-HAMEL</b>	UFR	Anglais

## II - PHARMACIE

### PROFESSEURS

Mr Thierry <b>BESSON</b>	Chimie Thérapeutique
Mr Roland <b>CAPRON</b> (PU-PH)	Biophysique
Mr Jean <b>COSTENTIN</b> (Professeur émérite)	Pharmacologie
Mme Isabelle <b>DUBUS</b>	Biochimie
Mr François <b>ESTOUR</b>	Chimie Organique
Mr Loïc <b>FAVENNEC</b> (PU-PH)	Parasitologie
Mr Jean Pierre <b>GOULLE</b> (Professeur émérite)	Toxicologie
Mr Michel <b>GUERBET</b>	Toxicologie
Mme Isabelle <b>LEROUX - NICOLLET</b>	Physiologie
Mme Christelle <b>MONTEIL</b>	Toxicologie
Mme Martine <b>PESTEL-CARON</b> (PU-PH)	Microbiologie
Mr Rémi <b>VARIN</b> (PU-PH)	Pharmacie clinique
Mr Jean-Marie <b>VAUGEOIS</b>	Pharmacologie
Mr Philippe <b>VERITE</b>	Chimie analytique

### MAITRES DE CONFERENCES

Mme Cécile <b>BARBOT</b>	Chimie Générale et Minérale
Mr Jérémy <b>BELLIEN</b> (MCU-PH)	Pharmacologie
Mr Frédéric <b>BOUNOURE</b>	Pharmacie Galénique
Mr Abdeslam <b>CHAGRAOUI</b>	Physiologie
Mme Camille <b>CHARBONNIER (LE CLEZIO)</b>	Statistiques
Mme Elizabeth <b>CHOSSON</b>	Botanique
Mme Marie Catherine <b>CONCE-CHEMTOB</b>	Législation pharmaceutique et économie de la santé
Mme Cécile <b>CORBIERE</b>	Biochimie
Mr Eric <b>DITTMAR</b>	Biophysique
Mme Nathalie <b>DOURMAP</b>	Pharmacologie
Mme Isabelle <b>DUBUC</b>	Pharmacologie



Mme Dominique <b>DUTERTE- BOUCHER</b>	Pharmacologie
Mr Abdelhakim <b>ELOMRI</b>	Pharmacognosie
Mr Gilles <b>GARGALA</b> (MCU-PH)	Parasitologie
Mme Nejla EL <b>GHARBI-HAMZA</b>	Chimie analytique
Mme Marie-Laure <b>GROULT</b>	Botanique
Mr Hervé <b>HUE</b>	Biophysique et mathématiques
Mme Laetitia <b>LE GOFF</b>	Parasitologie – Immunologie
Mme Hong <b>LU</b>	Biologie
M. Jérémie <b>MARTINET</b> (MCU-PH)	Immunologie
Mme Marine <b>MALLETER</b>	Toxicologie
Mme Sabine <b>MENAGER</b>	Chimie organique
Mme Tiphaine <b>ROGEZ-FLORENT</b>	Chimie analytique
Mr Mohamed <b>SKIBA</b>	Pharmacie galénique
Mme Malika <b>SKIBA</b>	Pharmacie galénique
Mme Christine <b>THARASSE</b>	Chimie thérapeutique
Mr Frédéric <b>ZIEGLER</b>	Biochimie

#### **PROFESSEURS ASSOCIES**

Mme Cécile <b>GUERARD-DETUNCQ</b>	Pharmacie officinale
Mr Jean-François <b>HOUIVET</b>	Pharmacie officinale

#### **PROFESSEUR CERTIFIE**

Mme Mathilde <b>GUERIN</b>	Anglais
----------------------------	---------

#### **ASSISTANT HOSPITALO-UNIVERSITAIRE**

Mme Anaïs <b>SOARES</b>	Bactériologie
-------------------------	---------------

#### **ATTACHES TEMPORAIRES D'ENSEIGNEMENT ET DE RECHERCHE**

Mme Sophie <b>MOHAMED</b>	Chimie Organique
---------------------------	------------------

## LISTE DES RESPONSABLES DES DISCIPLINES PHARMACEUTIQUES

Mme Cécile <b>BARBOT</b>	Chimie Générale et minérale
Mr Thierry <b>BESSON</b>	Chimie thérapeutique
Mr Roland <b>CAPRON</b>	Biophysique
Mme Marie-Catherine <b>CONCE-CHEMTOB</b>	Législation et économie de la santé
Mme Elisabeth <b>CHOSSON</b>	Botanique
Mme Isabelle <b>DUBUS</b>	Biochimie
Mr Abdelhakim <b>ELOMRI</b>	Pharmacognosie
Mr Loïc <b>FAVENNEC</b>	Parasitologie
Mr Michel <b>GUERBET</b>	Toxicologie
Mr François <b>ESTOUR</b>	Chimie organique
Mme Isabelle <b>LEROUX-NICOLLET</b>	Physiologie
Mme Martine <b>PESTEL-CARON</b>	Microbiologie
Mr Mohamed <b>SKIBA</b>	Pharmacie galénique
Mr Rémi <b>VARIN</b>	Pharmacie clinique
M. Jean-Marie <b>VAUGEOIS</b>	Pharmacologie
Mr Philippe <b>VERITE</b>	Chimie analytique

### III – MEDECINE GENERALE

#### PROFESSEUR DES UNIVERSITES MEDECIN GENERALISTE

Mr Jean-Loup **HERMIL** (PU-MG)

UFR Médecine générale

#### MAITRE DE CONFERENCE DES UNIVERSITES MEDECIN GENERALISTE

Mr Matthieu **SCHUERS** (MCU-MG)

UFR Médecine générale

#### PROFESSEURS ASSOCIES A MI-TEMPS – MEDECINS GENERALISTE

Mme Laëtitia **BOURDON**

UFR Médecine Générale

Mr Emmanuel **LEFEBVRE**

UFR Médecine Générale

Mme Elisabeth **MAUVIARD**

UFR Médecine générale

Mr Philippe **NGUYEN THANH**

UFR Médecine générale

Mme Marie Thérèse **THUEUX**

UFR Médecine générale

#### MAITRE DE CONFERENCES ASSOCIE A MI-TEMPS – MEDECINS GENERALISTES

Mr Pascal **BOULET**

UFR Médecine générale

Mr Emmanuel **HAZARD**

UFR Médecine Générale

Mme Marianne **LAINÉ**

UFR Médecine Générale

Mme Lucile **PELLERIN**

UFR Médecine générale

Mme Yveline **SEVRIN**

UFR Médecine générale

## ENSEIGNANTS MONO-APPARTENANTS

### PROFESSEURS

Mr Serguei <b>FETISSOV</b> (med)	Physiologie (ADEN)
Mr Paul <b>MULDER</b> (phar)	Sciences du Médicament
Mme Su <b>RUAN</b> (med)	Génie Informatique

### MAITRES DE CONFERENCES

Mr Sahil <b>ADRIOUCH</b> (med) 905)	Biochimie et biologie moléculaire (Unité Inserm 905)
Mme Gaëlle <b>BOUGEARD-DENOYELLE</b> (med)	Biochimie et biologie moléculaire (UMR 1079)
Mme Carine <b>CLEREN</b> (med)	Neurosciences (Néovasc)
M. Sylvain <b>FRAINEAU</b> (med)	Physiologie (Inserm U 1096)
Mme Pascaline <b>GAILDRAT</b> (med)	Génétique moléculaire humaine (UMR 1079)
Mr Nicolas <b>GUEROUT</b> (med)	Chirurgie Expérimentale
Mme Rachel <b>LETELLIER</b> (med)	Physiologie
Mme Christine <b>RONDANINO</b> (med)	Physiologie de la reproduction
Mr Antoine <b>OUVRARD-PASCAUD</b> (med)	Physiologie (Unité Inserm 1076)
Mr Frédéric <b>PASQUET</b>	Sciences du langage, orthophonie
Mr Youssan Var <b>TAN</b>	Immunologie
Mme Isabelle <b>TOURNIER</b> (med)	Biochimie (UMR 1079)

### **CHEF DES SERVICES ADMINISTRATIFS : Mme Véronique DELAFONTAINE**

*HCN - Hôpital Charles Nicolle*

*HB - Hôpital de BOIS GUILLAUME*

*CB - Centre Henri Becquerel*

*CHS - Centre Hospitalier Spécialisé du Rouvray*

*CRMPR - Centre Régional de Médecine Physique et de Réadaptation*

*SJ - Saint Julien Rouen*

Par délibération en date du 3 mars 1967, la faculté a arrêté que les opinions émises dans les dissertations qui lui seront présentées doivent être considérées comme propres à leurs auteurs et qu'elle n'entend leur donner aucune approbation ni improbation.

# *Serment d'Hippocrate*

Au moment d'être admis à exercer la médecine, je promets et je jure d'être fidèle aux lois de l'honneur et de la probité. Mon premier souci sera de rétablir, de préserver ou de promouvoir la santé dans tous ses éléments, physiques et mentaux, individuels et sociaux. Je respecterai toutes les personnes, leur autonomie et leur volonté, sans aucune discrimination selon leur état ou leurs convictions. J'interviendrai pour les protéger si elles sont affaiblies, vulnérables ou menacées dans leur intégrité ou leur dignité. Même sous la contrainte, je ne ferai pas usage de mes connaissances contre les lois de l'humanité. J'informerai les patients des décisions envisagées, de leurs raisons et de leurs conséquences. Je ne tromperai jamais leur confiance et n'exploiterai pas le pouvoir hérité des circonstances pour forcer les consciences. Je donnerai mes soins à l'indigent et à quiconque me les demandera. Je ne me laisserai pas influencer par la soif du gain ou la recherche de la gloire.

Admis dans l'intimité des personnes, je tairai les secrets qui me seront confiés. Reçu à l'intérieur des maisons, je respecterai les secrets des foyers et ma conduite ne servira pas à corrompre les mœurs. Je ferai tout pour soulager les souffrances. Je ne prolongerai pas abusivement les agonies. Je ne provoquerai jamais la mort délibérément.

Je préserverai l'indépendance nécessaire à l'accomplissement de ma mission. Je n'entreprendrai rien qui dépasse mes compétences. Je les entretiendrai et les perfectionnerai pour assurer au mieux les services qui me seront demandés.

J'apporterai mon aide à mes confrères ainsi qu'à leurs familles dans l'adversité. Que les hommes et mes confrères m'accordent leur estime si je suis fidèle à mes promesses ; que je sois déshonoré et méprisé si j'y manque.

## **Remerciements**

### **A Monsieur le Professeur Franck Dujardin, Président de jury,**

Vous me faites l'honneur, Monsieur, de présider ce jury. La formation dans votre service est une chance pour tous les internes Rouennais. La diversité des pathologies et le nombre de patients à traiter font de votre service, un service exceptionnel. Votre expertise, votre exigence et votre dextérité sont un exemple pour nous tous. Je vous adresse mon profond respect et mes sincères remerciements.

### **A Monsieur le Docteur Olivier Courage, Directeur de Thèse,**

Monsieur, mon plus grand regret est de ne pas vous avoir connu plus tôt pendant mon internat. Je vous remercie pour les six mois que nous avons passé ensemble. Votre service n'est pas seulement une école de chirurgie mais également une école de la vie. Votre association, la HASS, grandit et diffuse votre vision de l'orthopédie à travers la France, j'espère vous faire honneur et participer au rayonnement de votre école.

### **A Madame le Professeur Isabelle Auquit-Auckbur,**

Madame, les six mois passés dans votre service m'ont apporté un grand niveau de formation en chirurgie reconstructrice et en chirurgie de la main. Votre passion pour la formation des internes, vos connaissances, votre technicité, votre humanité ont beaucoup participé à forger le chirurgien que je suis devenu. Ce serait un honneur pour moi de participer, si vous l'acceptez, à l'activité et au développement de votre service SOS main.

**A Monsieur le Professeur Fabrice Duparc,**

« La clavicule est un os plat en forme de S italique ». Monsieur, je me souviens de ces mots comme si c'était hier, c'était en septembre 2008, le premier jour de mon entrée à l'Université. Vous avez été le premier de mes Professeurs et aujourd'hui vous me faites l'honneur de juger ce travail. Vos connaissances en anatomie et votre expérience en chirurgie m'ont toujours impressionné. Le laboratoire que vous avez créé est une mine d'or pour nos travaux scientifiques et notre formation. Je vous remercie sincèrement pour tout ce que vous avez fait pour moi, très respectueusement.

**A Monsieur le Docteur Mourad Ould-Slimane,**

Mourad, toute chirurgie avec toi paraît si simple. Ta gentillesse, ton calme, ton habileté font de toi un grand chirurgien, même si je ne ferai probablement pas de chirurgie du rachis, tu m'as beaucoup apporté pendant mon internat et évidemment tu fais partie de mes Maîtres.

**A Monsieur le Docteur Antoine Senioris,**

On s'est connus externes, puis internes. Qui pensait que tu allais devenir un de mes mentors ? Tu as fait exploser l'activité du service d'orthopédie Dieppois et maintenant ton service est devenu incontournable dans la formation des internes Normands. J'ai eu l'honneur d'être ton premier interne, je suis encore très honoré que ton premier jury de Thèse soit le mien. Il y a encore beaucoup à construire à Dieppe et j'ai hâte de commencer !



## **A ma famille,**

Père, peut-être que, inconsciemment, ce qui m'a fait choisir cette spécialité est cet accident d'équitation en 1998, ayant entraîné une grave fracture du Cotyle. Cet événement ne t'a pas empêché de continuer à travailler de manière acharnée et cela a été un exemple pour moi. Tu m'as toujours poussé à travailler et ta fermeté, ta rigueur m'ont fait arriver où je suis aujourd'hui. Je t'en remercie sincèrement.

Mère, ton dévouement pour nous trois force le respect et l'admiration. Tu as toujours été là pour nous, c'est en grande partie grâce à toi que nous avons tous pu réussir et je t'en remercie.

A ma grande sœur, Julien et aux petits mignons, je regrette qu'on ne se voie pas suffisamment, Antonin et Capucine grandissent à une vitesse folle et j'ai l'impression de ne pas avoir vu passer ces années. Je suis heureux que vous soyez présents en ce jour important pour moi.

A ma petite sœur, tu es celle qui a nécessité le plus d'attention mais tu as tout de même su t'émanciper et je suis extrêmement fier de toi. Malgré le fait que je te taquine (quasiment) tout le temps, tu es toujours aux petits soins pour moi et je t'en remercie.

A mes grands-parents, vous avez toujours admiré ce que je faisais. Je suis extrêmement heureux de présenter mon travail de Thèse devant vous et je sais que Papy aurait aimé être là, il aurait été fier de moi, j'en suis sûr.

A mes oncles, tantes et cousins et cousines, vous avez toujours suivi de près ce que je faisais et je sais que vous êtes heureux pour moi. Je vous remercie du soutien que vous m'avez apporté, en particulier Hervé et Annie dont l'aide a souvent été précieuse.

A mes parrain et marraine, vous avez participé à mon éducation. Enfant, j'adorais passer quelques jours de mes vacances avec vous. Le temps a passé mais les sentiments sont toujours là.

A ma belle-famille, à qui j'ai toujours porté une profonde admiration.

## **A mes amis,**

A mes amis d'enfance, Boust, Chignard, Potter, Martin, tellement de souvenirs me viennent à l'esprit, il serait impossible de tous les évoquer. On a pris des chemins différents mais nous sommes toujours restés soudés et j'en suis très heureux. PS : Chignard on sait tous que c'est toi qui as mangé tous les pains au chocolat.

A mes amis du Lycée, Cyr, Tommy, Henri, Théo, Nananne, on ne se voit vraiment pas assez souvent, j'aurais vraiment été très heureux que vous soyez tous présents le jour de ma soutenance de Thèse.

A mes amis de l'externat, Alex et Justine, Guillaume Daubert et Juliette, Mérion, Ben, Maxime, Polobry, Florent, Bachir, Alain, Vinverd, Biteau. J'espère continuer à vous voir le plus souvent possible.

A mes co-internes de promotion, But et Jean-Jean. Ça faisait longtemps que les internes d'une promo d'orthopédie rouennaise n'avaient pas été aussi proches. On a formé un beau trio ! Une page se tourne, bilan : on a quand même bien rigolé !

Ah mince j'ai oublié Momo ! A toi aussi Momo !

A mes co-internes d'ortho, Martin tout petit, Dodo, LALEVEE le meilleur d'entre nous, Barbie, Monsieur Chang (alias Demi-lune, alias Jacky Chan), Rico Picasso, Lisouille, Tesson, PDS, Brejnev, Serviette, Yanis, Elise et Solène. Je serai un chef intransigent. Non je déconne on va encore bien rigoler !

A mes autres co-internes, Silvia, Anne-Carole, Ludivine, Vanaret, Poirot, Iad, Eveurard ! Marica, Pauline, Justine, Jordane, Hadrien. Sans oublier Tintin, avec qui j'ai passé un semestre génial chez Tonton, ça a vraiment été, pour moi, une heureuse surprise !

A mes collègues de travail et amis, Magaly, Florian Dos Blancos, Marion, Rachel, Clémence, Nathalie et les Couraquettes.

A mes Chefs, Rémi, Cédric, Saïd, Seb, Mathieu, Antoine, XR, Manu, Louis, Nico, Simon, Roberto, Lolita, Raphael, Dorothée. Merci pour la formation que vous m'avez apportée. Une pensée toute particulière pour Virg, qui a été beaucoup plus qu'une chef (je pense bien évidemment à la réflexion du patron XD).

**A ma bien-aimée, Servane,**

Ton intelligence et ta culture font de toi une femme forte et indépendante. Ta détermination, ton engagement au travail et ton dévouement pour les patients forcent le respect. Donner sans rien attendre en retour pourrait être ta devise. Ton calme, ta capacité à comprendre l'autre, permettent de régler chaque problème facilement, que ce soit dans ta vie professionnelle ou personnelle. Et ce, sans jamais dire un mot plus haut que l'autre. Gentille ? Ce mot n'est pas assez fort. C'est pour toutes ces raisons que je partage ma vie avec toi. Merci pour tout ce que tu m'apporte.

## Table des matières

1	Introduction .....	23
1.1	Historique de l'anatomie antéro-latérale du genou.....	23
1.2	Anatomie du ligament antérolatéral .....	25
1.2.1	Insertion fémorale du LAL.....	25
1.2.2	Les fibres du LAL .....	26
1.2.3	Insertion tibiale du LAL .....	26
1.3	Histologie du ligament antéro-latéral .....	27
1.4	Biomécanique du ligament antéro latéral .....	27
1.5	Diagnostic des lésions du ligament antéro-latéral .....	28
1.5.1	Diagnostic clinique.....	28
1.5.2	Examens complémentaires .....	28
1.6	Plasties antéro-latérales et ténodèses latérales.....	30
1.6.1	Le point isométrique de la plastie antérolatérale .....	31
1.6.2	Plasties antéro-latérales pures.....	32
1.6.2.1	Intervention de Lemaire .....	32
1.6.2.2	Intervention de Mac Intosh, première manière.....	33
1.6.2.3	Technique de J.-C. Imbert .....	33
1.6.3	Plasties du LCA et PAL par greffes indépendantes .....	34
1.6.3.1	Technique de Christel.....	34
1.6.3.2	Technique de P. Imbert.....	35
1.6.3.3	Technique de Sonnery-Cottet .....	36
1.6.4	Reconstruction du LCA et du LAL avec greffes continues.....	37
1.6.4.1	La technique de Mac Intosh, 2 <sup>ème</sup> manière .....	37
1.6.4.2	La technique « Mac In-Jones » de J.-L. Lerat .....	38
1.6.4.3	Technique « over the top » de Marcacci.....	39
1.6.4.4	Kenneth Jones associée à une greffe antéro-latérale au Gracile (KJT) .....	40
1.6.4.5	La plastie mixte au Fascia Lata (Mac FL).....	41
1.6.4.6	Technique de Saragaglia.....	41
1.6.4.7	Technique de Colombet.....	42
1.7	Indications des reconstructions du ligament antérolatéral.....	43
1.8	Objectifs .....	43
2	Technique opératoire de la ténodèse latérale du Dr Courage .....	44
2.1	Installation .....	44
2.2	Plastie intra-articulaire.....	44

2.2.1	Prélèvement du transplant .....	44
2.2.2	Préparation de la Greffe.....	45
2.2.3	Réalisation des tunnels et mise en place du transplant .....	45
2.3	Plastie extra-articulaire.....	45
2.3.1	Prélèvement de la bandelette .....	45
2.3.2	Réalisation du tunnel et fixation de la bandelette.....	46
2.4	Protocole de rééducation .....	49
3	Comment se croisent les tunnels ? Etude anatomique.....	50
3.1	Matériel et méthodes .....	51
3.1.1	Les sujets anatomiques .....	51
3.1.2	Forage du tunnel du LCA.....	52
3.1.3	Forage du tunnel de la ténodèse latérale.....	52
3.1.4	Analyse scanographique.....	54
3.1.4.1	Analyse de la distance entre les deux tunnels.....	54
3.1.4.2	Analyse de la position du point d'entrée du tunnel de la ténodèse.....	55
3.2	Résultats .....	56
3.3	Discussion .....	57
3.3.1	Position du point d'entrée de la ténodèse .....	57
3.3.2	Définir une zone de sécurité.....	57
3.3.3	Analyse de la direction des tunnels. ....	58
3.3.4	Limites de l'étude.....	61
3.4	Conclusion.....	62
4	Evaluation à court terme, étude clinique et échographique.....	63
4.1	Matériel et méthodes .....	63
4.1.1	Indications de la ténodèse latérale .....	63
4.1.2	Critères d'évaluation .....	64
4.1.2.1	Evaluation de la fonction.....	64
4.1.2.2	Recherche de complications .....	64
4.1.3	Evaluation échographique .....	65
4.1.4	Analyse statistique.....	65
4.2	Résultats .....	66
4.2.1	Evaluation clinique.....	66
4.2.1.1	Caractéristiques de la population.....	66
4.2.1.2	Complications.....	66
4.2.1.3	Résultats fonctionnels.....	66
4.2.1.4	Résultats échographiques .....	67

4.3	Discussion .....	68
4.3.1	Complications.....	68
4.3.1.1	Le taux de re-rupture .....	68
4.3.2	Résultats fonctionnels.....	69
4.3.2.1	Les scores .....	69
4.3.2.2	Les laxités.....	70
4.3.2.3	Les amplitudes articulaires .....	70
4.3.3	Evaluation échographique .....	71
4.3.4	Limites et points forts.....	73
5	Conclusion.....	73
6	Références .....	74
7	Résumé.....	81

## **Abréviations**

DI : Droit Interne (muscle gracile)

DT : Demi-Tendineux (muscle semi-tendineux)

EL : Epicondyle Latéral

FL : Fascia Lata

IKDC : International Knee Documentation Committee

KJ : Kenneth-Jones

LAL : Ligament Antéro-Latéral

LCL : Ligament Collatéral Latéral

LCA : Ligament Croisé Antérieur

PAL : Plastie Antéro-Latérale

SAMBBA: Single Anteromedial Bundle Biologic Augmentation

SFA : Société Francophone d'Arthroscopie

# 1 Introduction

Il existe aujourd'hui un regain d'intérêt pour les plasties antéro-latérales du genou qui sont recommandées comme gestes associés à une ligamentoplastie du ligament croisé antérieur dans certaines indications. De nombreuses techniques se sont développées, plus ou moins invasives et plus ou moins difficiles à réaliser.

Ce travail est réparti en trois grands points :

- La description d'une technique mini-invasive et simple à réaliser de ténodèse latérale avec greffes indépendantes.
- L'analyse du risque de conflit entre le tunnel de la plastie du LCA et celui de la plastie antéro-latérale par une étude anatomique.
- La recherche des complications à court terme de notre technique de ténodèse latérale par une étude clinique et l'évaluation, par une étude échographique, de l'aspect de la plastie.

## 1.1 Historique de l'anatomie antéro-latérale du genou

La découverte d'un « nouveau » ligament au genou en 2013 a été très médiatisée. Claes et al (1) décrit une structure qu'il nomme le ligament antéro-latéral (LAL) du genou. Cette structure anatomique avait déjà été décrite en 1879 par le chirurgien Paul Segond (2). Celui-ci parlait d'un épaississement capsulaire antéro-latéral se fixant juste en arrière du tubercule de Gerdy et se tendant lors de la rotation interne du genou, responsable d'une fracture à la partie proximale et antéro-latérale du tibia, connue sous le nom de fracture de Segond et pathognomonique d'une rupture du ligament croisé antérieur.

Tombées dans l'oubli pendant presque cent ans, les structures antéro-latérales du genou ont connu un regain d'intérêt dans les années 70 avec le développement des reconstructions du ligament croisé antérieur (LCA) et la notion de stabilité rotatoire du genou. Hughston et al (3) en 1976 s'intéresse de nouveau aux structures antéro-latérales du genou et décrit un ligament capsulaire latéral divisé en deux faisceaux : ménisco-fémoral et ménisco-tibial, impliqué dans la stabilité rotatoire.



L'anatomie antéro-latérale du genou a été revisitée par Terry et al (4) en 1986. Celui-ci propose de diviser le tractus ilio-tibial en cinq feuillets : Aponévrotique, superficiel, moyen, profond et capsulo-osseux. Les plans profond et capsulo-osseux sont en partie constitués par les fibres de Kaplan (5) reliant la face profonde du tractus à la face latérale du condyle externe. Le plan capsulo-osseux constitue une bande fibreuse qui part de la région supra-épicondylie latérale, est en continuité avec le septum inter-musculaire latéral et vient cravater le condyle externe du genou pour se fixer sur le tubercule de Gerdy.

Merican et Amis (6) en 2008 ont publié une étude anatomique sur les différents stabilisateurs antéro-latéraux du genou. Ceux-ci étaient divisés en trois feuillets : superficiel avec le tractus ilio-tibial ; intermédiaire avec des fibres transverses reliant la face profonde du tractus ilio-tibial à la patella, formant le rétinaculum latéral ; et un feuillet profond constitué de la capsule articulaire comprenant des épaisissements intervenant dans la stabilisation du genou.

C'est Vieira et al (7) qui donne le nom, en 2007, de ligament antéro-latéral au plan capsulo-osseux de Terry et al (4). Celui-ci formant avec le LCA, un « fer à cheval » pour contrôler la rotation du genou.

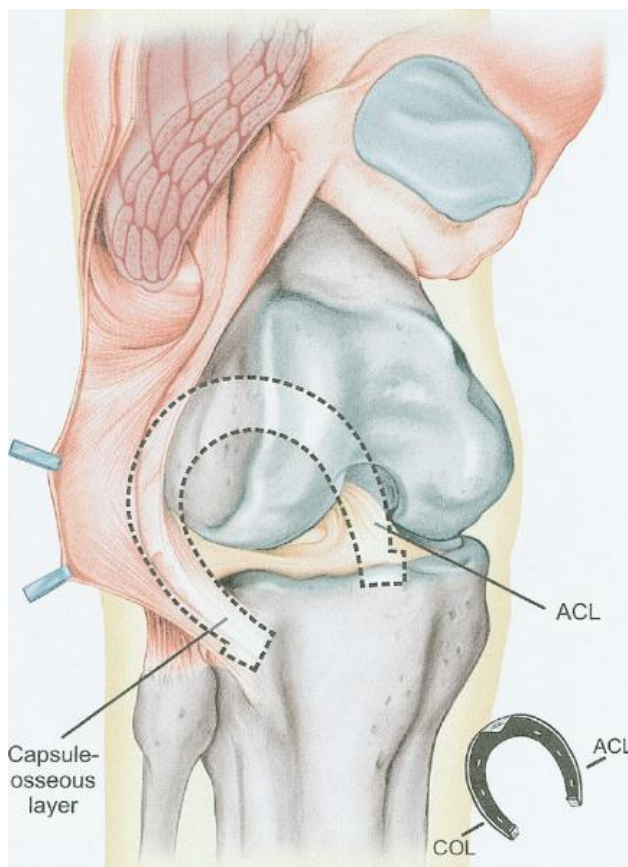


Figure 1: Synergie entre le LCA et le plan capsulo-osseux, Vieira et al (7)

## 1.2 Anatomie du ligament antérolatéral

### 1.2.1 Insertion fémorale du LAL

L'insertion fémorale du LAL mesure en moyenne 8,3mm. Elle se situe sur l'épicondyle latéral, juste en avant du ligament collatéral latéral, au-dessus et en arrière de l'insertion du tendon du muscle poplité (1). Daggett et al (8) décrit une insertion fémorale légèrement différente de celle de Claes. Il retrouve dans 23% des cas un LAL attaché directement sur l'épicondyle latéral (EL), dans 58% des cas il est inséré juste en proximal et en arrière de l'EL et dans 19% des cas il est inséré complètement proximal et postérieur à l'EL. Selon Dodds et al (9), son insertion fémorale se trouve à environ 8mm au-dessus et 4mm en arrière de l'EL.

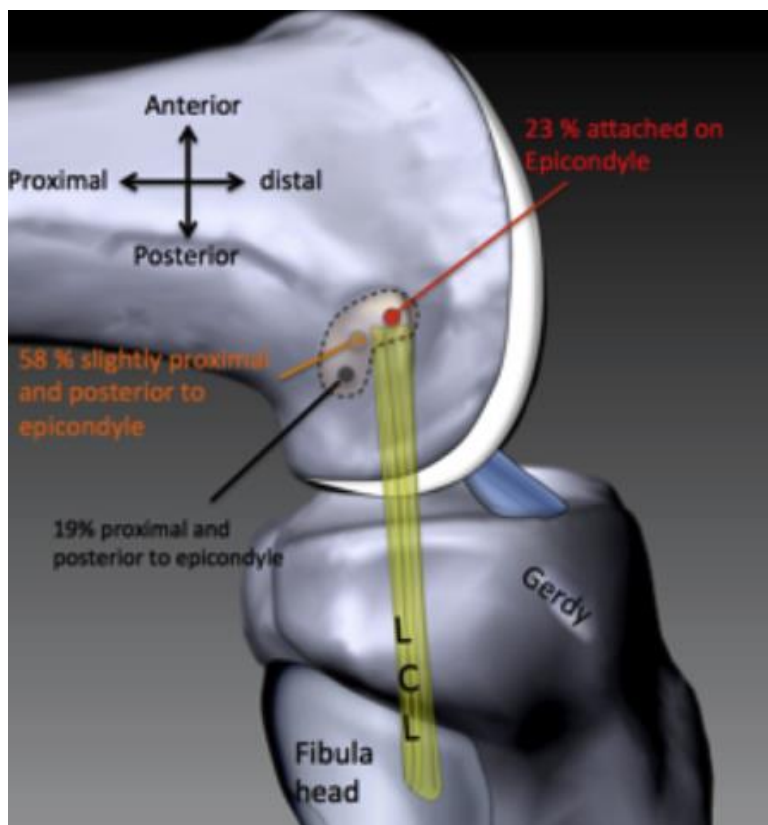


Figure 2: Différentes insertions fémorales du LAL, Daggett et al (8)

### 1.2.2 Les fibres du LAL

Les fibres les plus superficielles sont en continuité avec le septum intermusculaire latéral. Les fibres les plus postérieures se confondent avec celles du LCL. Le ligament se dirige en bas et en avant vers la région antéro-latérale du tibia. Il se fixe à la périphérie du ménisque latéral, on peut alors le diviser en segments ménisco-fémoral et ménisco-tibial. En regard de l'interligne articulaire, il mesure en moyenne 6,7mm de large (1). Sa longueur varie en fonction de la flexion et de la rotation du genou, celle-ci est en moyenne de 59mm (9).

### 1.2.3 Insertion tibiale du LAL

Son insertion tibiale mesure environ 11,2mm. Le centre de cette insertion est situé à environ 21,6 mm en arrière du tubercule de Gerdy et à 23,2 mm en avant de la tête de la Fibula (1). La surface d'insertion représente environ 64,9 mm<sup>2</sup> et se situe à 9,5 mm en distal par rapport à l'interligne articulaire (10).

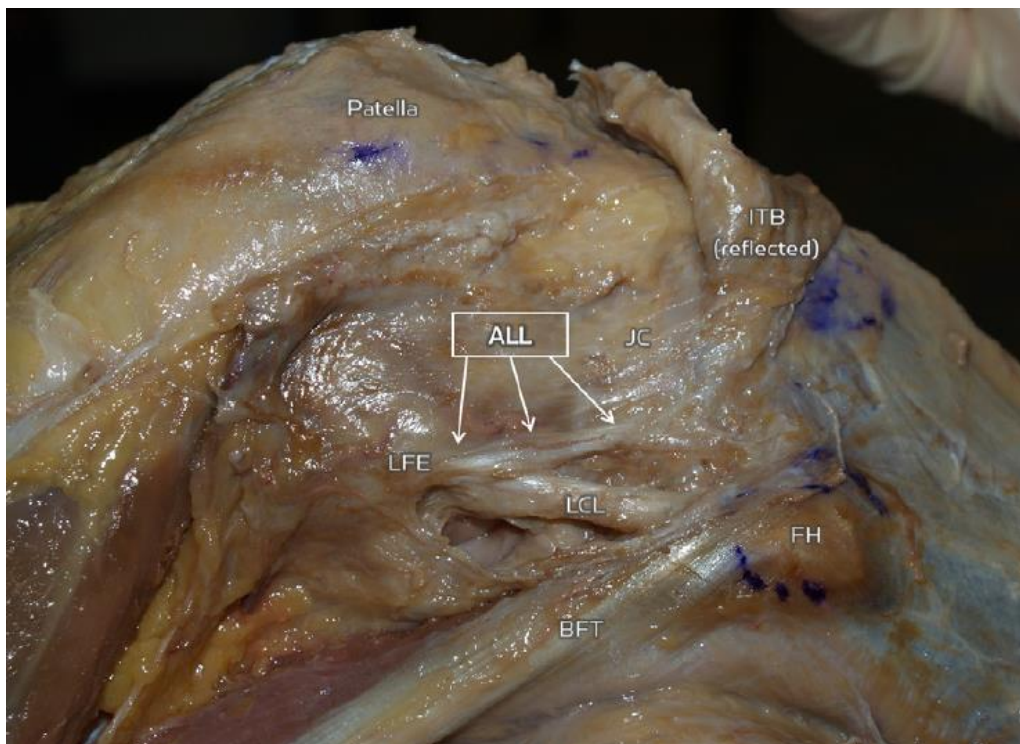


Figure 3: Anatomie du LAL, vue latérale du genou, Claes et al (1)

### 1.3 Histologie du ligament antéro-latéral

Le LAL présente toutes les caractéristiques d'un ligament avec des fibres de collagène organisées longitudinalement et des fibroblastes. En section transversale, on retrouve une nette distinction entre la capsule et le LAL (11). Son insertion fémorale peut être bien individualisée des insertions du LCL et du tendon poplité et présente des caractéristiques histologiques propres aux insertions ligamentaires avec une transition progressive d'un tissu fibreux à un tissu cartilagineux puis osseux.

En immunohistochimie, on retrouve que le LAL possède une innervation périphérique avec ses propres mécanorécepteurs.

### 1.4 Biomécanique du ligament antéro latéral

Les structures antéro-latérales du genou agissent en synergie avec le LCA pour contrôler la rotation interne. Parsons et al (12) a trouvé que le LCA contribue pour 35% au frein de la rotation interne lorsque le genou est proche de l'extension, sa contribution diminue avec la flexion du genou. Le LAL quant à lui y contribue pour 5%, genou proche de l'extension pour augmenter à 40%, genou fléchi à 60°. Le LAL est donc principalement un frein à la rotation interne du genou lorsque celui-ci est fléchi à plus de 35°, il est également un frein secondaire à la translation antérieure du tibia, genou fléchi à 60°. Le LCA reste le principal frein à la translation antérieure du tibia et est également le frein primaire à la rotation interne du genou lorsqu'il est fléchi à moins de 30° (12,13). Ces chiffres sont contestés, Kittl et al (14) attribue plus le contrôle de la rotation interne aux autres structures externes du genou (biceps fémoral, point d'angle postéro-latéral, tractus ilio-tibial). Les fibres de Kaplan, attachant le tractus ilio-tibial à la face postéro-externe du condyle externe et de la métaphyse distale du fémur joueraient également un rôle important dans le contrôle de la rotation interne du genou (15,16). Terry et al (17) a montré que des lésions du tractus ilio-tibial (en particulier du feuillet profond) étaient présentes lors des lésions du LCA et entraînaient une instabilité rotatoire.

De par ses insertions sur le segment moyen du ménisque externe, le LAL jouerait également un rôle dans la stabilisation de celui-ci (18).

## 1.5 Diagnostic des lésions du ligament antéro-latéral

### 1.5.1 Diagnostic clinique

Le test qui évalue à la fois la lésion du ligament croisé antérieur et la lésion des plans ligamentaires antéro-externes est le pivot shift test. Ce test consiste à réaliser de manière combinée une rotation interne du genou, l'application d'une force en valgus qui va subluser le plateau tibial externe en avant du fémur. Cette sublucation va se réduire lors de la flexion du genou et entraîner un ressaut, reproduisant les sensations d'instabilité du patient (19). Ce test est classé en grade 0 (normal) à 3 (explosif). Le grade est corrélé à l'importance de l'instabilité rotatoire et des sensations d'instabilité du patient (20). Un grade élevé du pivot shift test est également corrélé à une lésion du ligament antéro-latéral (21).

### 1.5.2 Examens complémentaires

Une radiographie standard de genou de face peut mettre en évidence une fracture de Segond correspondant à la désinsertion tibiale du LAL.

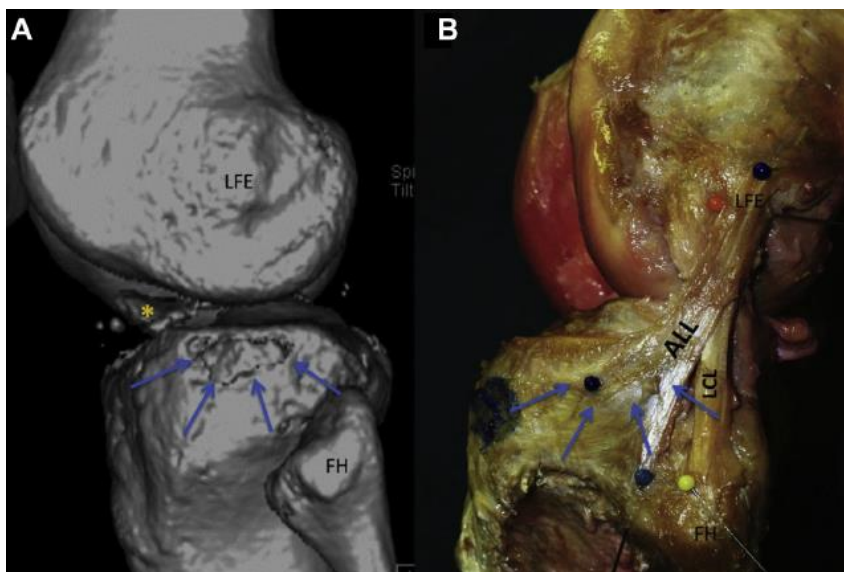


Figure 4: Correspondance entre la fracture de Segond et l'insertion tibiale du LAL. Van der watt et al (22)

A l'échographie, le LAL est visible dans 100% des cas pour Cavaignac et al (23). La bande fibreuse est visible de son insertion tibiale à son insertion fémorale. Chez les patients présentant une lésion du LCA, une Fracture de Segond est présente dans 50% des cas (visible à l'échographie) alors qu'elle n'est apparue qu'une seule fois sur une radiographie standard dans cette étude.

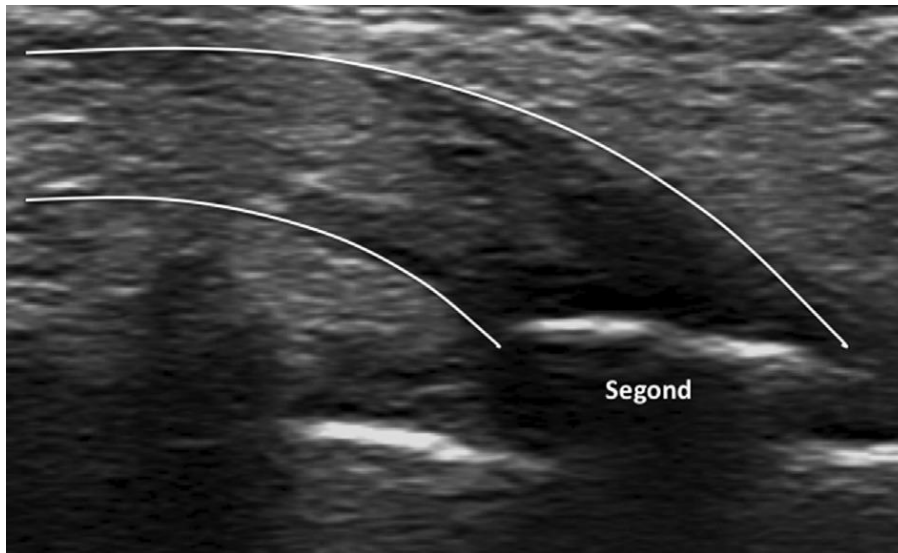


Figure 5: Echographie du LAL montrant une fracture de Segond (21).

A l'IRM, le LAL se distingue mieux à son insertion tibiale et méniscale qu'à son insertion fémorale du fait de sa proximité avec le LCL et le tendon poplité. Pour Porrino et al (24), le LAL est mis en évidence dans 100% des cas à l'IRM. Lorsqu'il existe une fracture de Segond, l'insertion du ligament sur la fracture est bien visible. Pour Cavaignac et al (21), l'échographie présente une meilleure sensibilité que l'IRM pour la détection des lésions du LAL car c'est un examen dynamique et elle présente une meilleure résolution spatiale. Dans son étude, l'échographie retrouve 63% de lésions du LAL contre 53% pour l'IRM. Une fracture de Segond était présente dans 13% des cas à l'IRM contre 50% à l'échographie. Pour Helito et al, la lésion se fait à la partie proximale du LAL dans 72% des cas (25), alors qu'elle est plutôt tibiale pour Cavaignac.

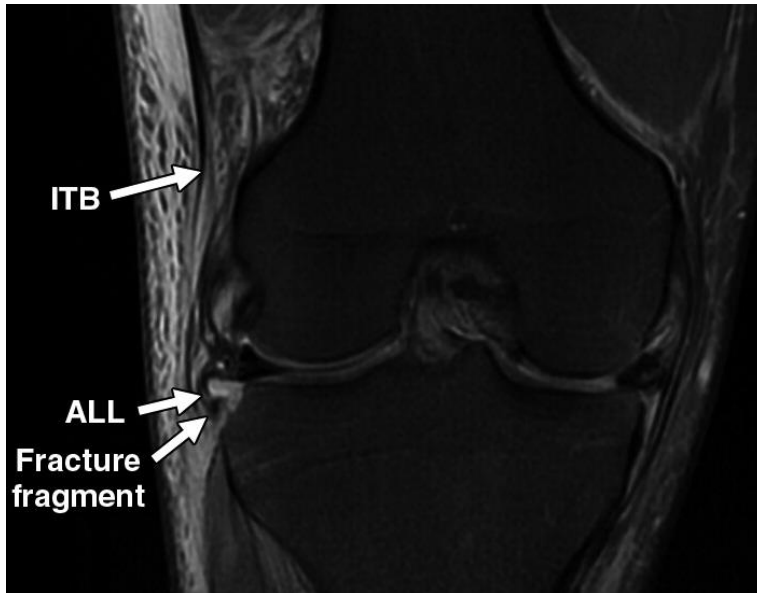


Figure 6: IRM du genou montrant le LAL attaché à une fracture de Segond (24)

## 1.6 Plasties antéro-latérales et ténodèses latérales

L'idée de la reconstruction du plan ligamentaire antéro-latéral est venue du fait que les plasties du LCA seules n'étaient pas toujours en mesure de restaurer la stabilité rotatoire du genou. Que ce soit la reconstruction du LAL ou du plan capsulo-osseux du tractus ilio-tibial, le but de cette plastie est de réaliser une bride antéro-latérale afin de freiner la rotation interne du genou.

Un grand nombre de techniques existent. Historiquement, la reconstruction du LAL pouvait se faire seule, il s'agissait de plastie antéro-latérale pure (Lemaire ou Mac Intosh première manière). Aujourd'hui, elle s'associe à la reconstruction du LCA, ce sont les plasties combinées. Les greffes peuvent être alors continues (Mac Intosh « over the top », Mac In-Jones etc...) ou indépendantes (DT4 + Lemaire ou plastie antérolatérale au DI etc...). La plastie intra-articulaire peut être réalisée avec un tendon rotulien, les tendons ischio-jambiers ou le fascia lata. La plastie antéro-latérale (PAL) peut être réalisée avec une bandelette de fascia lata ou avec le tendon du muscle Gracile. Il a été montré que l'adjonction d'une reconstruction du ligament antéro-latéral à la reconstruction du LCA réduit le phénomène d'instabilité rotatoire, par rapport à une reconstruction du LCA isolée (26,27).

### 1.6.1 Le point isométrique de la plastie antérolatérale

Les points de fixation de la plastie antéro-latérale doivent être particulièrement bien choisis. La plastie doit freiner la rotation interne du tibia par rapport au fémur pour empêcher les sensations d'instabilité sans provoquer de tension anormale sur le genou qui pourrait limiter les amplitudes articulaires. La tension de la plastie doit être maximale dans la position la plus à risque d'entraîner une instabilité.

Le principe d'isométrie consiste à créer deux points de part et d'autre d'une articulation étant séparés toujours par la même distance lorsque cette articulation est mobilisée. Les points isométriques sont souvent difficiles à trouver. Le point isométrique fémoral va varier en fonction de l'insertion tibiale de la plastie.

Krackow et al (28) en 1983 a, pour rechercher ce point isométrique, mesuré la distance entre plusieurs points placés sur le tibia et le fémur à la partie antéro-latérale du genou, puis il a mesuré cette distance suivant différents degrés de flexion. Il a retrouvé que la distance entre le tubercule de Gerdy et l'épicondyle latéral augmente avec la flexion du genou (points T3-F5). En revanche, il décrit un point F9 situé au-dessus et en arrière de l'épicondyle latéral qui présente une meilleure isométrie avec le tubercule de Gerdy. La distance T3-F9 est maximale à 30° de flexion et diminue légèrement lorsque le genou est en extension ou fléchi à plus de 30°. Ce qui est particulièrement intéressant puisque les sensations d'instabilité surviennent en semi-flexion.

Kittl et al (29) a décrit plus précisément les points isométriques tibiaux et fémoraux. Le point isométrique change si la greffe est passée sous ou au-dessus du LCL. Une plastie passée sous le LCL présente moins de variation de longueur qu'une plastie passée superficiellement. Si l'on réalise une insertion tibiale de la plastie en position anatomique, Kittl et al retrouve un point isométrique fémoral placé à 4mm en arrière et 8mm au-dessus de l'épicondyle latéral (point E3). Mais ce point n'est isométrique que jusqu'à 50° de flexion, au-delà, la distance entre les points diminue. Si la plastie est insérée sur le tubercule de Gerdy et passée superficiellement par rapport au LCL, le point E3 (4mm postérieur et 8mm proximal) provoque une légère augmentation de la tension du transplant. Le point E4 (6mm postérieur et 10mm proximal) va lui provoquer une légère diminution de la tension. Probablement que le point isométrique se trouve entre ces deux points.



La plastie doit être fixée à 30° de flexion et le pied en rotation neutre afin de contrôler au mieux le ressaut et d'éviter une surtension de la plastie (30).

Voici les grands principes des différentes techniques de PAL, cette revue n'étant pas exhaustive.

## 1.6.2 Plasties antéro-latérales pures

### 1.6.2.1 *Intervention de Lemaire*

Le Dr Lemaire a été le premier à décrire, en 1967, une plastie antéro-latérale du genou. Une bandelette de fascia lata de 16cm de long et de 1,5cm de large était prélevée. Celle-ci était laissée pédiculée sur le tubercule de Gerdy, passée en dessous du ligament collatéral latéral puis à travers un tunnel osseux au niveau de l'insertion du muscle gastrocnémien latéral. La bandelette était retournée, repassée sous le LCL puis suturée à elle-même (31–33).

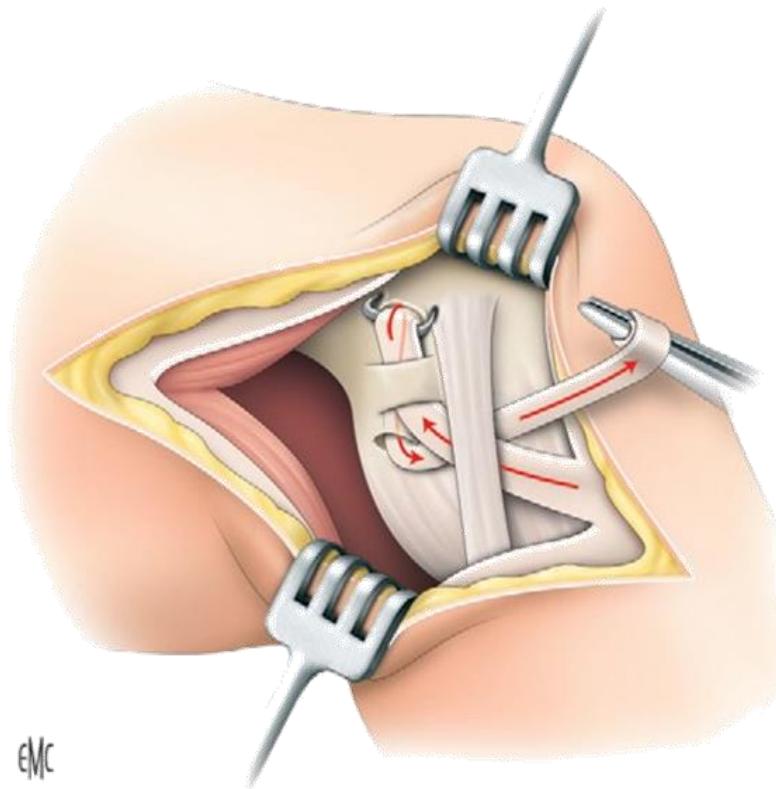


Figure 7: Intervention de Lemaire (34)

### 1.6.2.2 Intervention de Mac Intosh, première manière.

Cette intervention ressemble à celle de Lemaire mais elle n'utilise pas de tunnel intra osseux. La bandelette de Fascia Lata est laissée pédiculée sur le tubercule de Gerdy et est passée à travers le septum intermusculaire latéral en arrière du fémur après avoir été passée sous le LCL, puis celle-ci est suturée à elle-même, en repassant sous le LCL (35) .

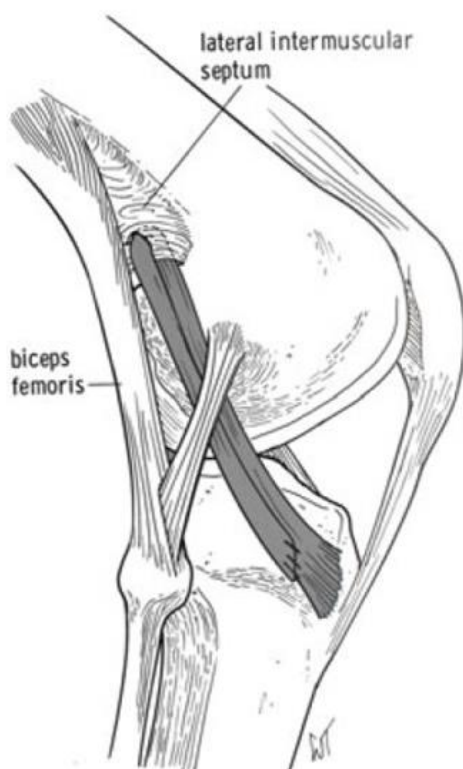


Figure 8: Intervention de Macintosh, première manière (35)

### 1.6.2.3 Technique de J.-C. Imbert

Cette technique utilise un transplant os-tendon-os prélevé aux dépens du quart externe du tendon rotulien. Le transplant est prélevé à la manière d'un Kenneth-Jones en réalisant une baguette osseuse tibiale et rotulienne. Le tractus ilio-tibial est incisé, libération de l'épicondyle latéral, réalisation du tunnel osseux fémoral au point isométrique et mise en

place, dans le fémur, de la baguette rotulienne. Celle-ci est fixée à l'aide d'une agrafe ou d'une vis d'interférence. Le tunnel tibial est réalisé au travers du tubercule de Gerdy et la baguette tibiale est également fixée grâce à une vis d'interférence (36).

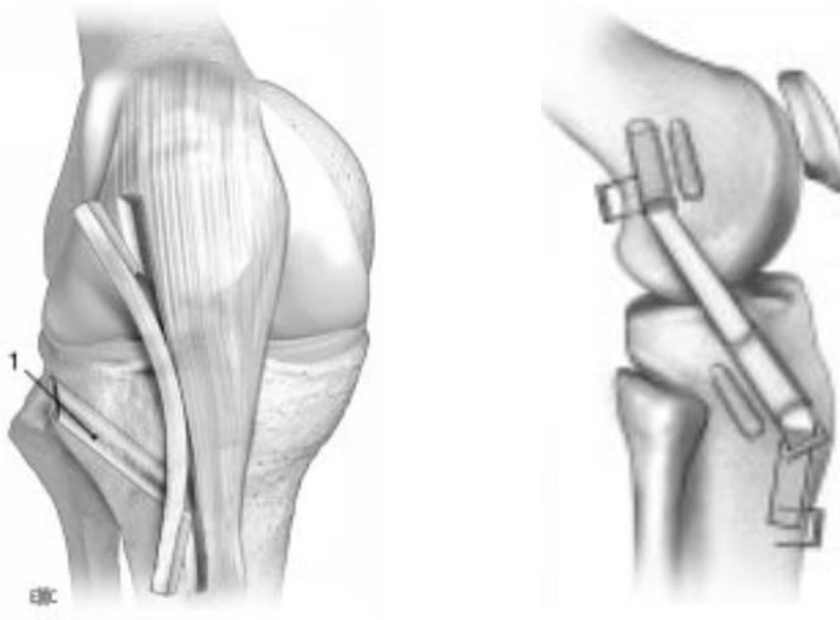


Figure 9A et B : Technique de J.-C. Imbert (36)

### 1.6.3 Plasties du LCA et PAL par greffes indépendantes

#### 1.6.3.1 *Technique de Christel*

C'est une modification de la plastie antéro-latérale de Lemaire. L'incision cutanée est moins grande, une bandelette de fascia Lata de 75mm de large et 12cm de long est prélevée et est laissée attachée au tubercule de Gerdy. La bandelette est twistée à 180° et est fixée dans le tunnel fémoral, au point isométrique, à l'aide d'une vis d'interférence (37). Celle-ci n'est pas passée en dessous du LCL. On peut lui associer une technique de Kenneth Jones, un DIDT ou une greffe courte pour la plastie du LCA.

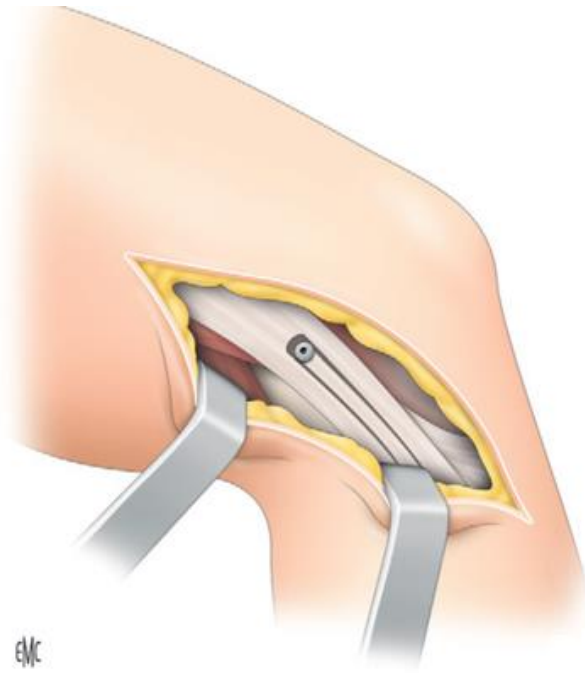


Figure 10A : Technique de Christel (34)

#### 1.6.3.2 Technique de P. Imbert

Cette technique consiste à réaliser une greffe courte au semi-tendineux pour reconstruire le LCA, maintenue par un système d'endo-bouton. La PAL est réalisée avec le tendon du Gracile replié en deux (DT4 + DI2). Le Gracile est fixé dans le fémur au point isométrique. Elle est fixée juste au-dessus et en arrière du tubercule de Gerdy avec des vis d'interférence (38).

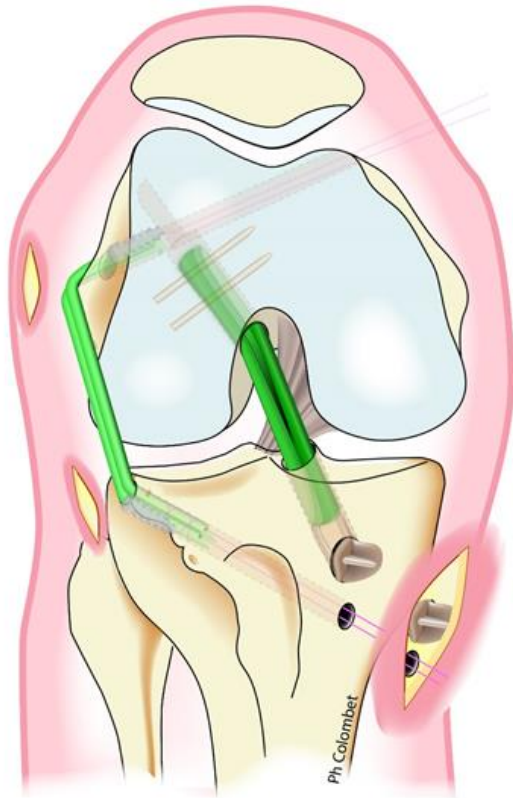

Figure 11: Technique de P. Imbert (34)

### 1.6.3.3 Technique de Sonnery-Cottet

Elle associe une technique SAMBBA (39) pour la reconstruction du LCA (fixé dans le fémur par un endo-bouton et dans le tibia par une vis) à une PAL au DI. Pour la PAL, le but est de créer un V avec la greffe, qui aura pour sommet l'insertion fémorale. Elle est fixée par une vis d'interférence dans le fémur. Puis, elle est passée en percutané sous le fascia lata et fixée au tibia. Il existe un brin antérieur fixé juste au-dessus et en dehors du tubercule de Gerdy et un brin postérieur fixé à mi-chemin entre le tubercule de Gerdy et la tête de la Fibula (40).

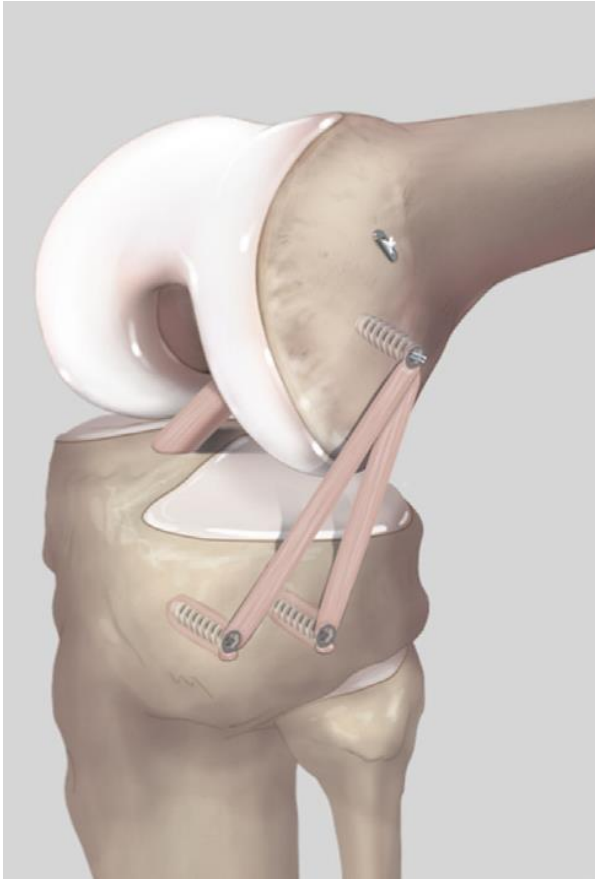


Figure 12: Technique de Sonnery-Cottet (40)

#### 1.6.4 Reconstruction du LCA et du LAL avec greffes continues

##### 1.6.4.1 La technique de Mac Intosh, 2<sup>ème</sup> manière

Une grande Bandelette de fascia Lata est prélevée à la manière de Lemaire, celle-ci est passée à travers le septum intermusculaire en arrière du fémur pour bifurquer en intra-articulaire. C'est une technique dite « over the top ». La bandelette est ensuite passée à travers un tunnel tibial avec un point d'entrée réalisé sur le foot print tibial du LCA. Celle-ci est fixée dans le tibia à l'aide d'une vis d'interférence (41).

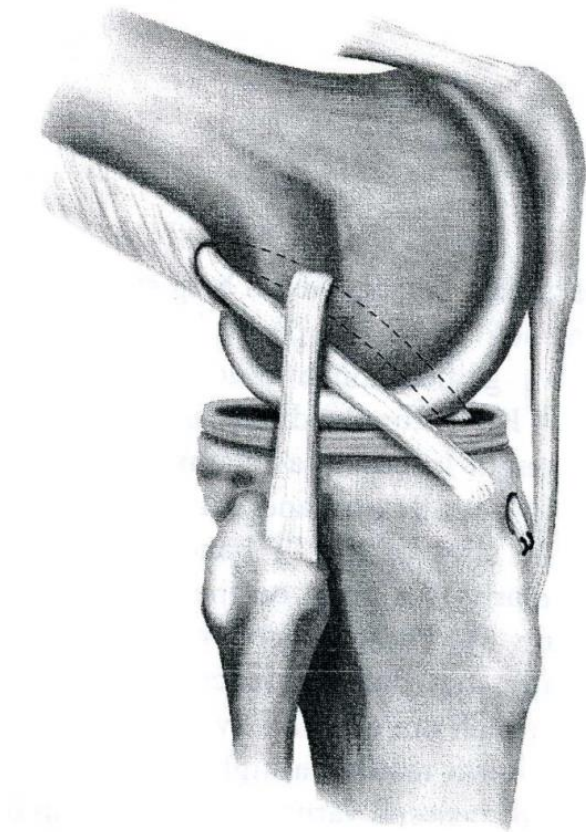


Figure 13: Technique de Mac Intosh, 2ème manière (41)

#### 1.6.4.2 La technique « Mac In-Jones » de J.-L. Lerat

C'est l'association d'une technique de Mac Intosh et d'un Kenneth Jones. Une grande incision cutanée est réalisée à la face antérieure du genou. On prélève le tiers interne du tendon rotulien avec une baguette osseuse tibiale et rotulienne. On prolonge le prélèvement de la greffe dans le tendon quadricipital sur une quinzaine de centimètres. On réalise un tunnel tibial et un tunnel fémoral. La partie intra-articulaire du viseur fémoral est positionnée sur le foot print fémoral du LCA, la partie extra-articulaire du viseur est positionnée au point isométrique de Kittl. Le transplant est passé dans le tibia puis dans le fémur et est bloqué par des vis d'interférence, ceci réalise une fixation os-os. Puis on réalise le retour externe avec la partie du transplant correspondant au tendon quadricipital. Un tunnel dans le tubercule de Gerdy est réalisé, la greffe est passée sous le LCL puis à travers ce tunnel et est suturée à elle-même (42).

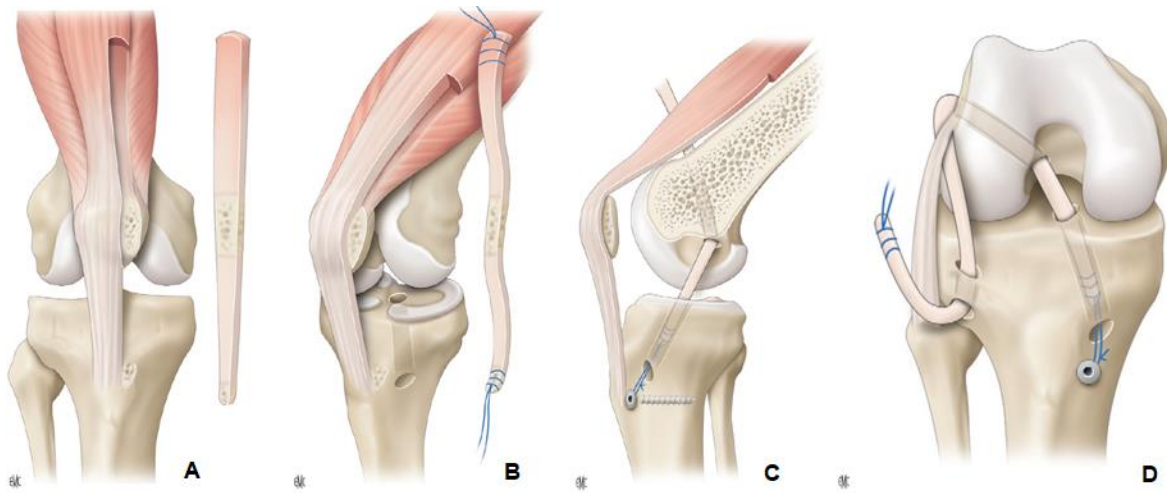


Figure 14A, B, C, D: Technique "Mac In-Jones"(34)

#### 1.6.4.3 Technique « over the top » de Marcacci

Cette technique utilise une greffe de tendons ischio-jambiers et combine une plastie intra-articulaire et une plastie antéro-latérale. Les tendons du semi-tendineux et du gracile sont laissés pédiculés au tibia. La greffe est passée à travers un tunnel tibial puis passée en arrière du condyle fémoral externe pour revenir se fixer sur le tubercule de Gerdy (43).

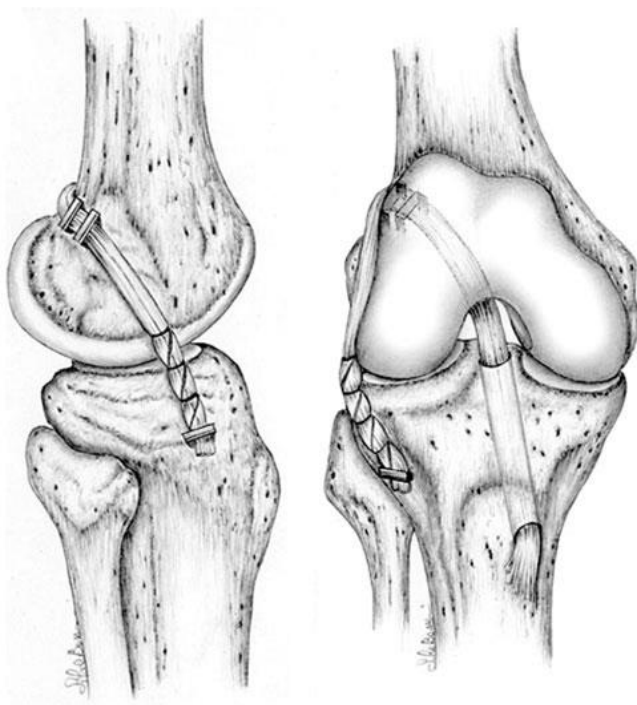


Figure 15: Technique de Marcacci (44)



#### 1.6.4.4 *Kenneth Jones associée à une greffe antéro-latérale au Gracile (KJT)*

Un prélèvement de tendon rotulien de type KJ est réalisé puis un prélèvement du tendon du gracile. La baguette rotulienne est fixée dans le tibia et la baguette tibiale est fixée dans le fémur. Cette dernière est impactée sans vis, il faut faire attention de créer une baguette de forme conique (en « bouchon de champagne ») qui viendra se bloquer dans le fémur. Le tendon du gracile est passé à travers cette baguette et servira à réaliser la plastie antéro-latérale. Le tendon rotulien est descendu par le tunnel fémoral, il se bloque dans le fémur et sera fixé dans le tibia par une vis d'interférence. Le gracile est passé sous le LCL puis à travers un tunnel dans tubercule de Gerdy. La greffe est ensuite tendue et suturée à elle-même (45).

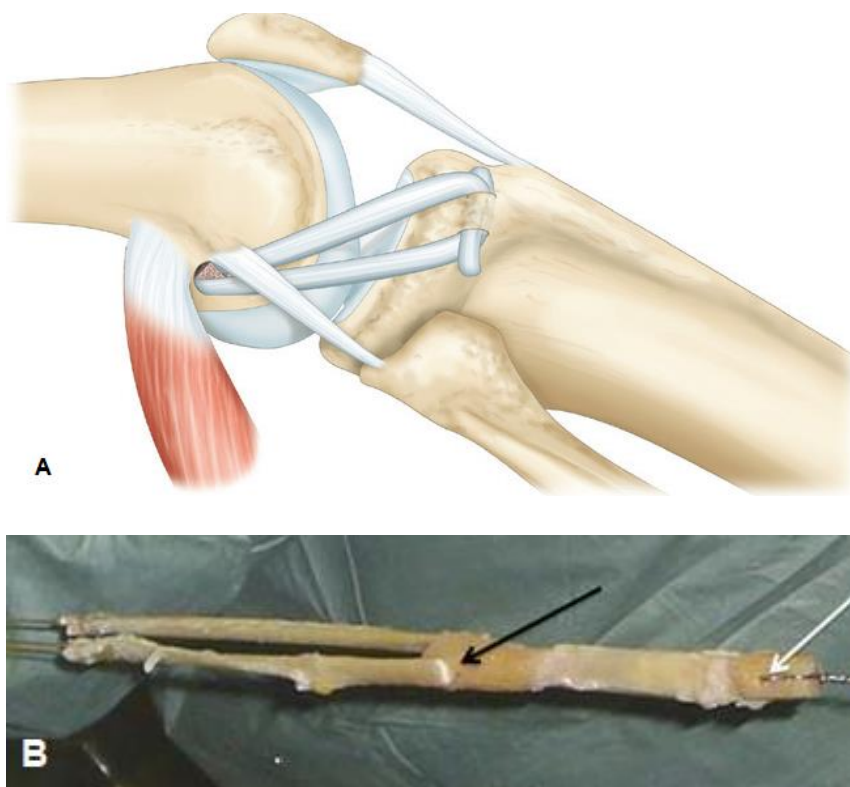


Figure 16A et B: KJT (KJ + PAL au gracile) (30,45)

#### 1.6.4.5 La plastie mixte au Fascia Lata (Mac FL)

Une Bandelette de fascia lata d'environ 20cm et long, 1 cm de large en distal et 3 cm de large en proximal est prélevée. Celle-ci est laissée pédiculée sur le tubercule de Gerdy. Elle est passée à travers un tunnel fémoral pour réaliser dans le même temps la plastie intra et extra-articulaire. Puis elle est fixée dans le tibia à l'aide d'une vis d'interférence. Il n'y a pas de fixation dans le fémur (46).

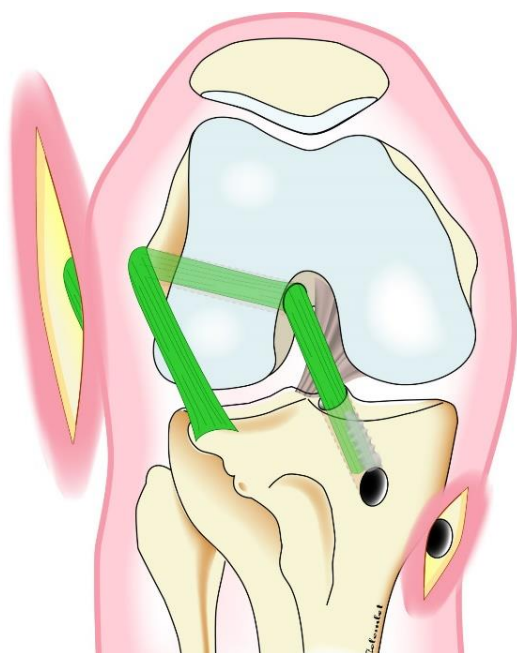


Figure 17: La plastie mixte au fascia lata (34)

#### 1.6.4.6 Technique de Saragaglia

C'est une technique utilisant les tendons ischio-jambiers. Ils sont laissés pédiculés puis passés dans le tunnel tibial et fémoral pour réaliser la plastie intra-articulaire. La greffe est préparée de sorte qu'il y ait 4 brins intra et 2 brins extra-articulaires. Une vis d'interférence bloque la plastie du LCA dans le tibia et le fémur. La PAL est suturée au fascia lata à son insertion sur le tubercule de Gerdy (47).

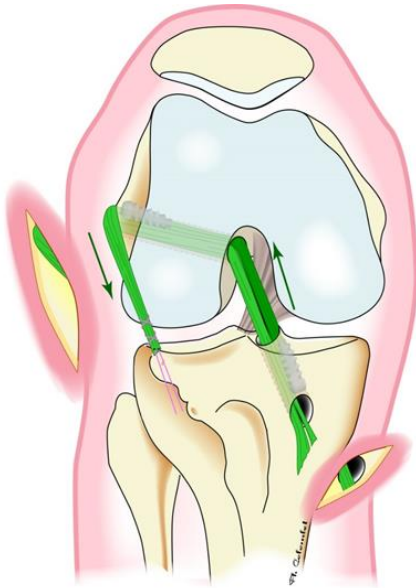

Figure 18: technique de Saragaglia (34)

#### 1.6.4.7 Technique de Colombet

Elle est proche de la technique de Saragaglia mais les tendons ischio-jambiers ne sont pas laissés pédiculés. La PAL est fixée dans le tubercule de Gerdy par une vis d'interférence. La plastie du LCA est fixée par un endo-bouton ou une vis dans le tibia et par une vis dans le fémur (48).

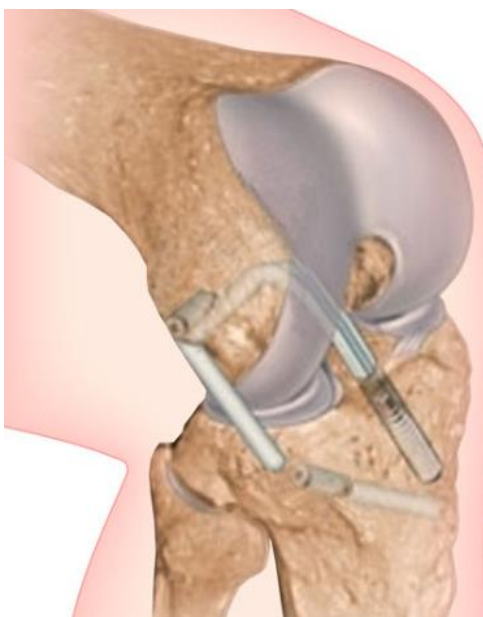


Figure 19: technique de Colombet (48)

## 1.7 Indications des reconstructions du ligament antérolatéral

Les indications ne sont pas encore consensuelles. On peut proposer une PAL en cas de reprise chirurgicale de ligamentoplastie du LCA, en cas de ressaut rotatoire explosif, en cas de laxité chronique ou chez les patients hyperlaxes, en cas de fracture de Segond (49), chez les sportifs de haut niveau pratiquant un sport pivot-contact (50). Il existe quelques contre-indications : en cas de lésion postéro-latérale associée à la rupture du LCA, une plastie antérolatérale provoquerait une subluxation postérieure du plateau tibial externe. Lorsque les physes sont encore ouvertes, une PAL pourrait engendrer des troubles de croissance (45). En l'absence de lésion des plans ligamentaires antéro-latérales, il n'y aurait pas d'intérêt à la réalisation d'une PAL (51).

## 1.8 Objectifs

Comme nous l'avons vu, il existe une multitude de techniques de plastie antéro-latérale, plus ou moins difficiles à réaliser et plus ou moins invasives. Le premier objectif de ce travail est de décrire la technique de ténodèse latérale simplifiée du Dr Courage, il s'agit d'une technique mini-invasive et simple à réaliser.

Cette technique utilise des greffes indépendantes (DIDT ou KJ pour le LCA) et une technique de type Lemaire modifiée pour la ténodèse latérale. Le risque de la réalisation de greffes indépendantes est de créer un conflit entre les deux tunnels fémoraux, mais ce risque a très peu été évalué. Le deuxième objectif est d'analyser la manière dont se croisent les tunnels sur des sujets anatomiques.

C'est une technique originale qui n'a pas été évaluée cliniquement. Le troisième objectif est de réaliser une étude prospective pour analyser les résultats cliniques à court terme et en rechercher les complications. Cette étude clinique est combinée à une étude échographique qui évaluera la visibilité de la PAL et recherchera une rupture précoce de la plastie.

## 2 Technique opératoire de la ténodèse latérale du Dr Courage

### 2.1 Installation

Le patient est installé en décubitus dorsal, une barre à genou est positionnée sous le pied permettant une flexion du genou à 90° et un garrot est mis en place le plus haut possible avec un appui latéral positionné contre celui-ci.

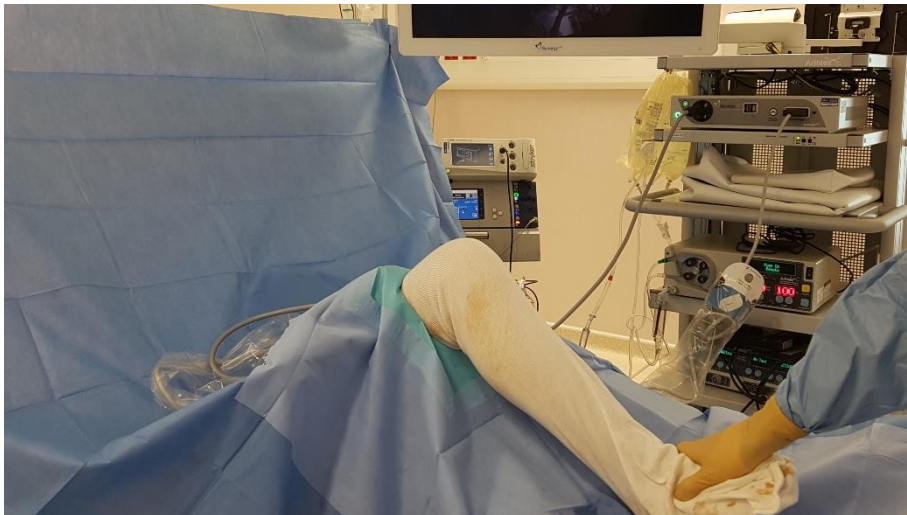

Figure 20: Installation du patient

### 2.2 Plastie intra-articulaire

#### 2.2.1 Prélèvement du transplant

Elle peut être réalisée avec un tendon rotulien ou avec une greffe courte de type DT4, mais dans la plupart des cas, nous réalisons la plastie du LCA avec une greffe aux ischio-jambiers de type DIDT. On prélève les tendons par voie antérieure, l'incision se fait trois travers de doigt en dessous de l'interligne articulaire, centrée sur la face antéro-interne du tibia. Elle mesure 2 à 3 cm. S'en suit la dissection de la graisse et la libération du plan aponévrotique. Les tendons sont bombants sous ce plan et sont repérés facilement à l'aide d'une pince. On incise au bistouri froid au bord supérieur des tendons, ce qui va donner l'impression de crever « une bulle » (52) et permet d'accéder aux tendons. Un carré dissecteur est introduit dans l'espace. Le premier tendon est le plus fin, c'est le gracile. Le tendon le plus profond est le plus épais, c'est le semi-tendineux. On exerce une traction sur les tendons puis on coupe progressivement les vinculae. Les deux tendons sont prélevés à l'aide d'un stripper.

### 2.2.2 Préparation de la Greffe

La plastie est initialement laissée attachée en distal pour préparer la greffe. On élimine le résidu de muscle et on mesure 20cm de longueur, on coupe l'excédent. Les deux tendons sont regroupés et on passe une boucle à mi-distance afin de replier la greffe en deux. On faufile juste au-dessus de la boucle afin de la fixer. Ceci constituera la partie fémorale du transplant. On faufile les deux autres brins que l'on laisse indépendants afin de bien pouvoir les équilibrer puis on détache la greffe.

### 2.2.3 Réalisation des tunnels et mise en place du transplant

Après avoir mesuré le diamètre de la greffe, on réalise des tunnels de taille adaptée. On commence par le tunnel tibial : On réalise un tunnel complet à l'aide de l'ancillaire de visée tibial Arthrex. Mise en place d'un bouchon afin de ne pas vider l'articulation. Puis le tunnel fémoral (inside-out) : On utilise un viseur décalé de 6mm placé en arrière du condyle externe. Le genou est plié au maximum puis on met en place une broche à chas à environ 10h30 ou 1h30. Réalisation d'un tunnel borgne d'environ 2cm de long. On passe les fils relais à travers le tunnel. On vérifie la bonne position du tunnel en plaçant l'optique par la voie interne et on monte la greffe, celle-ci est fixée par des vis d'interférence résorbables.

## 2.3 Plastie extra-articulaire

### 2.3.1 Prélèvement de la bandelette

Cette technique est une variante de celle décrite par Christel et al (37) avec une incision cutanée plus petite et une greffe qui n'est pas disséquée jusqu'au tubercule de Gerdy.

On repère l'épicondyle latéral, l'incision se fait sur 4cm vers le haut en partant de l'épicondyle, dans l'axe de la cuisse. Dissection du plan sous cutané au bistouri électrique et libération du tractus ilio-tibial. On prélève une bandelette de fascia lata de 1cm de large sur 5cm de long. En distal, la bandelette est disséquée jusqu'à la partie inférieure de l'épicondyle et ne se fait pas jusqu'au tubercule de Gerdy.



Figure 21 : Incision cutanée, l'extrémité de la pince montrant l'épicondyle latéral, genou gauche

### 2.3.2 Réalisation du tunnel et fixation de la bandelette

On soulève la greffe et on réalise le tunnel au point isométrique. On peut le réaliser directement avec une mèche diamètre 6mm ou mettre en place une broche guide préalablement. On palpe l'épicondyle latéral au doigt, le point isométrique se trouve entre le point E3 et E4 de Kittl et al (29), 4 à 6mm en arrière et 8 à 10mm en proximal de celui-ci. On palpe au doigt l'épicondyle latéral et on se positionne un travers de doigt en proximal et un demi-travers de doigt en postérieur. On vise en avant et en distal, vers la trochlée. Le tunnel mesure 2cm de long.

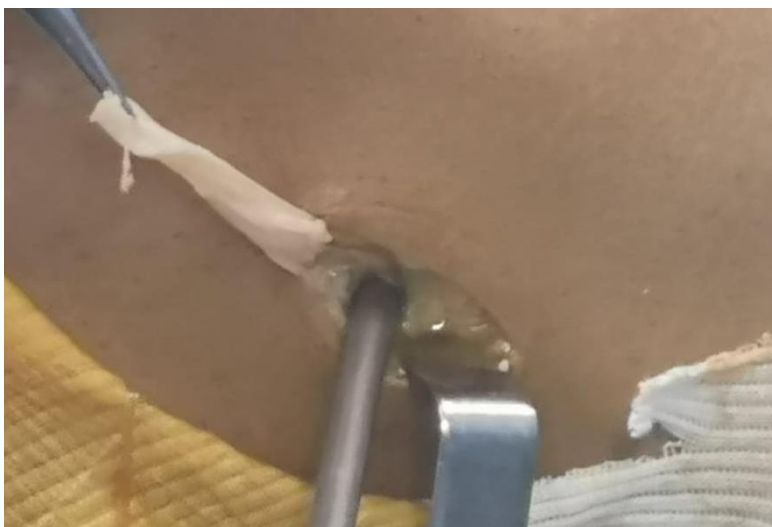
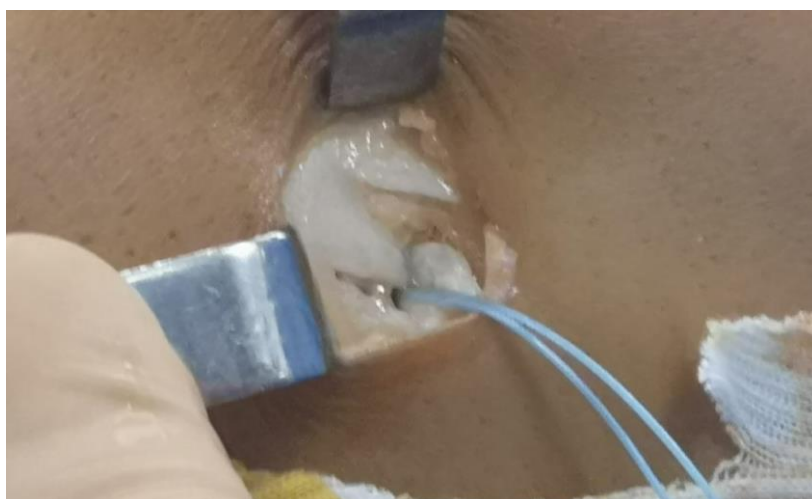
Figure 22: Transplant retourné, réalisation du tunnel avec une mèche de 6mm (même orientation que la figure 21)

On passe une boucle de fil non résorbable autour du transplant puis on introduit la bandelette dans le tunnel à l'aide d'une ancre Swivelock (Arthrex) diamètre 6.25mm longueur 19mm. La bandelette est tendue genou à 30° de flexion et en rotation neutre. La bandelette n'est pas passée sous le LCL. Fermeture du Fascia Lata en recouvrant bien la vis et fermeture de la peau.



*Figure 23: Passage de la bandelette dans la boucle et mise en place de l'ancre Swivelock (Arthrex), (même orientation que la figure 21)*



*Figure 24: Transplant inséré dans le tunnel (même orientation que la figure 21)*





Figure 25: Bandelette fixée dans le fémur et fascia lata refermé (même orientation que la figure 21)

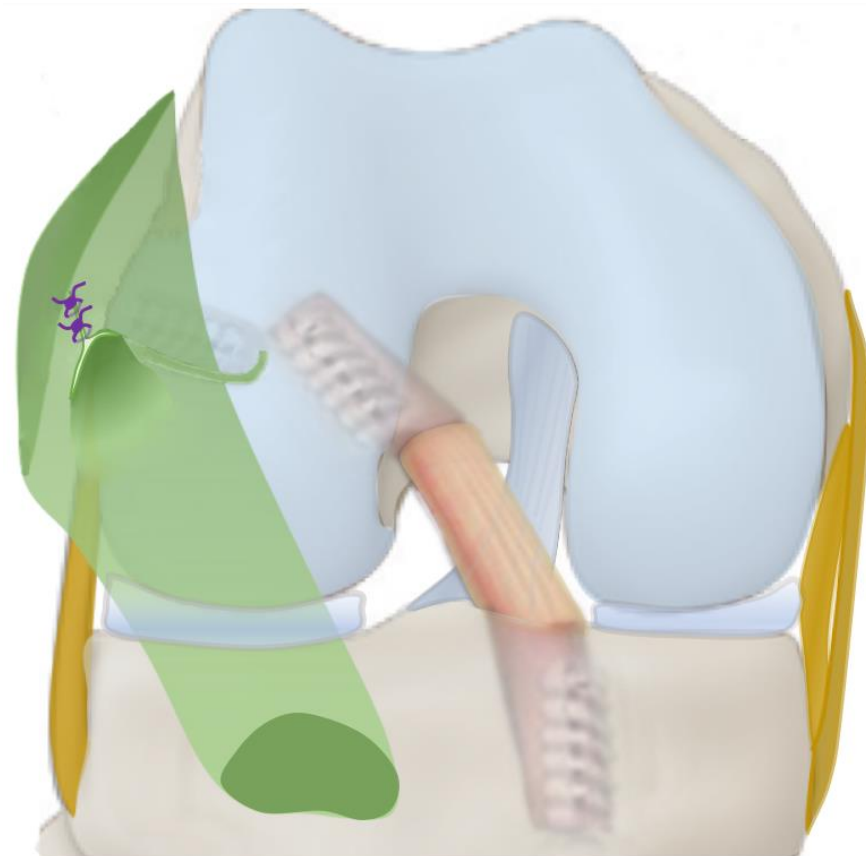


Figure 26: Schémas d'un genou droit, vu de face, en flexion. Plastie intra-articulaire et ténodèse latérale

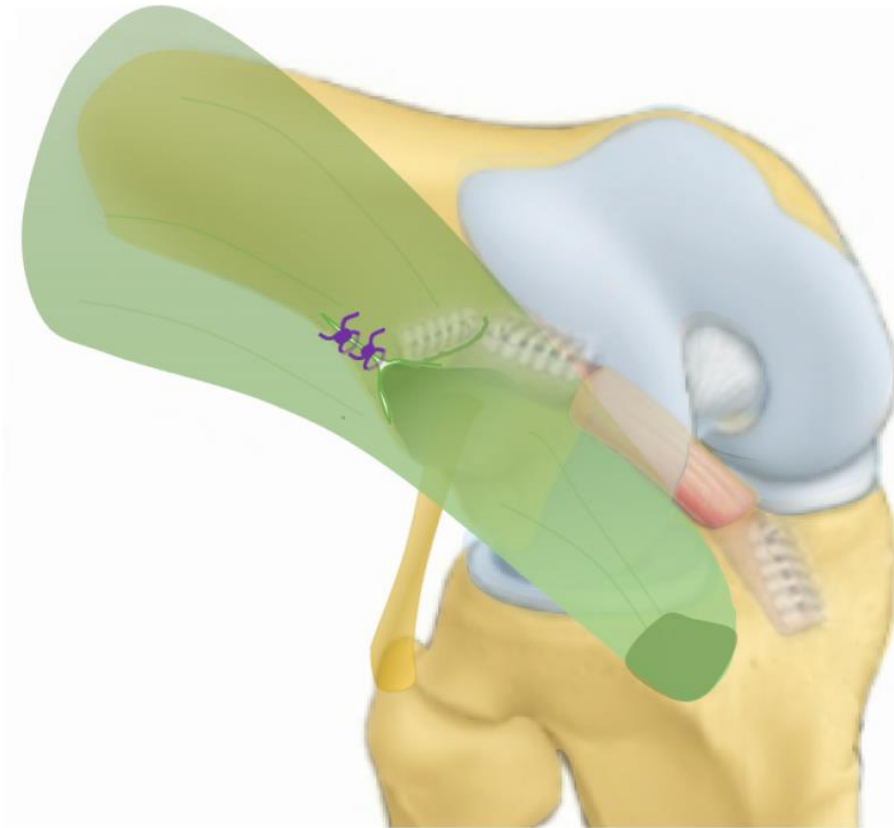


Figure 27: Schémas d'un genou droit, vu de 3/4. Plastie intra-articulaire et ténodèse latérale

## 2.4 Protocole de rééducation

Un protocole de rééducation standard pour les reconstructions du LCA est réalisé. La chirurgie se fait en ambulatoire. Le patient porte une attelle réfrigérée 3 semaines, l'appui total est donné immédiatement en post-opératoire. De la kinésithérapie à type de renfort musculaire et maintien des amplitudes articulaires est réalisée d'emblée. Les exercices sur velo sont autorisés dès que les amplitudes articulaires le permettent. La course à pied sur terrain plat est autorisée à 3 mois, sur terrain accidenté à 6 mois. Les sports pivots contacts sont repris après 9 mois post-opératoires.

### 3 Comment se croisent les tunnels ? Etude anatomique

Le positionnement de la greffe pour le LCA est très importante ; un grand nombre des échecs lors des ligamentoplasties du LCA sont liés à un mauvais positionnement des tunnels en particulier pour le tunnel fémoral (53). La méthode la plus classique pour bien positionner le point d'entrée du tunnel fémoral est celle de l'horloge. Le tunnel doit être positionné à 10h30 pour un genou droit ou 1h30 pour un genou gauche. On peut utiliser un viseur décalé de 5 à 7 mm en fonction de l'épaisseur du transplant. Le tunnel doit être positionné en arrière du sillon inter-condylien latéral. Dans tous les cas, la position du tunnel doit être vérifiée par la voie antéro-interne afin de mieux voir le bord postérieur du condyle externe. Reynaud et al (54) retrouvait, lors d'une analyse scanographique de 135 plasties du LCA, environ 20% d'erreur de positionnement de type 2 de Magnussen (53). Il retrouvait seulement 2% d'erreur majeure de positionnement. Le positionnement per-opératoire du tunnel dépend de l'appréciation du chirurgien, les critères de positionnement du tunnel sont parfois difficiles à évaluer.

Il n'y a pas de différence dans le positionnement du point d'entrée des tunnels lorsqu'on utilise une technique inside-out ou outside-in. C'est simplement la direction et l'inclinaison du tunnel qui va varier (54).

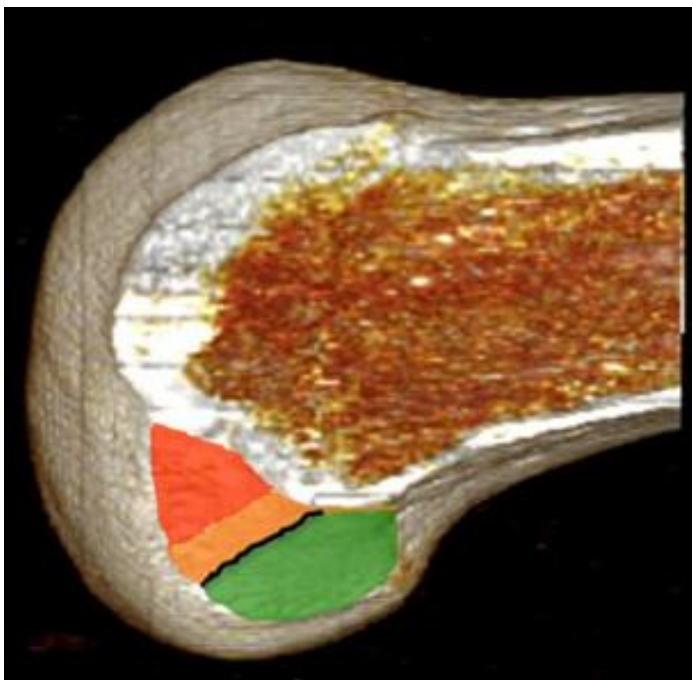


Figure 28: Positionnement du tunnel, le vert étant la position optimale (53)

Le positionnement du tunnel de la ténodèse est également très important. Il doit se faire au point isométrique de Kittl. Nous n'utilisons pas d'ancillaire spécifique pour positionner le tunnel et la direction de celui-ci a très peu été étudiée dans la littérature. Les auteurs réalisant des plasties du LAL avec greffes indépendantes ne décrivent pas parfaitement la direction de leur tunnel (38,40). Il est difficile de savoir s'il existe un risque de conflit entre les deux tunnels.

L'objectif principal de cette étude est de réaliser différentes visées pour le tunnel de la ténodèse, associée à la réalisation d'un tunnel du LCA (en visée inside-out et outside-in) afin de mesurer la distance entre les deux tunnels et de déterminer quelle visée présente le moins de risque d'entraîner un conflit. Le second objectif de l'étude est de déterminer la reproductibilité du positionnement du point d'entrée du tunnel de ténodèse en utilisant notre technique de repérage au doigt.

### 3.1 Matériel et méthodes

Nous avons réalisé une étude anatomique au Laboratoire d'Anatomie du Pr Duparc à la Faculté de Médecine de Rouen. 12 genoux frais ont été étudiés. Nous avons créé deux groupes de sujets. Le groupe 1 comportait les sujets pour lesquels a été réalisée une visée inside-out. Le groupe 2 comprenait les sujets pour lesquels a été réalisée une visée outside-in. Pour chaque groupe, nous avons réalisé différentes visées pour le tunnel de la ténodèse latérale et nous avons mesuré la distance entre les deux tunnels.

#### 3.1.1 Les sujets anatomiques

Les sujets étaient conservés frais à une température de 3 à 6 degrés, une solution à base de formol était injectée dans l'artère carotide. Les genoux étaient libres, avec le fémur et les deux os de la jambe coupés à mi-diaphyse. Ils étaient fixés par le fémur dans un étau.

### 3.1.2 Forage du tunnel du LCA

Pour la technique inside-out, on réalisait les voies d'abord arthroscopiques habituelles. Le LCA était réséqué au shaver. La visée était réalisée à l'aide d'un viseur décalé de 6mm (Arthrex) placé à 10h30 ou 1h30 en fonction du côté. Le genou était plié au maximum puis on introduisait une broche diamètre 2mm, en position anatomique de la zone d'insertion du LCA, en arrière du sillon inter-condylien latéral. On réalisait un tunnel borgne de 2,5cm de long pour un diamètre de 9mm.

Pour la technique outside-in, nous avons utilisé un ancillaire de DT4 (Arthrex) sans décalage par rapport au bord postérieur du condyle. Le viseur était placé en arrière du sillon inter-condylien latéral, également à 10h30 ou 1h30. Le viseur était réglé à 120° et était positionné dans un plan frontal. Réalisation d'un rétro-tunnel de 2,5cm de long et 9mm de large.

Les tunnels étaient volontairement longs et larges puisque s'il n'existe pas de conflit entre ces tunnels, il n'en existera pas avec des tunnels plus petits.

### 3.1.3 Forage du tunnel de la ténodèse latérale

On a réalisé la ténodèse suivant la technique décrite plus haut. Le point d'entrée du tunnel était réalisé un travers de doigt en proximal de l'épicondyle latéral et un demi-travers de doigt en arrière. Pour chaque groupe, différentes visées étaient réalisées, celles-ci sont résumées dans le tableau 1 et illustrées dans la figure 29. Le tunnel était réalisé, pour les visées 1, 2 et 3 avec mise en place préalable d'une broche diamètre 2mm et pour les visées 4, 5 et 6 sans broche. Le tunnel mesurait 2,5cm de long pour un diamètre de 6mm.

Tableau 1: Trajets des différentes visées du tunnel de ténodèse

<b>Visée 1</b>	Mi-distance entre l'épicondyle médial et la berge médiale de la trochlée
<b>Visée 2</b>	Vers la berge médiale de la trochlée
<b>Visée 3</b>	Au-dessus de la trochlée
<b>Visée 4</b>	Base de la trochlée
<b>Visée 5</b>	En distal, dans un plan coronal, 45° en dedans
<b>Visée 6</b>	45° vers l'arrière, en distal et en dedans

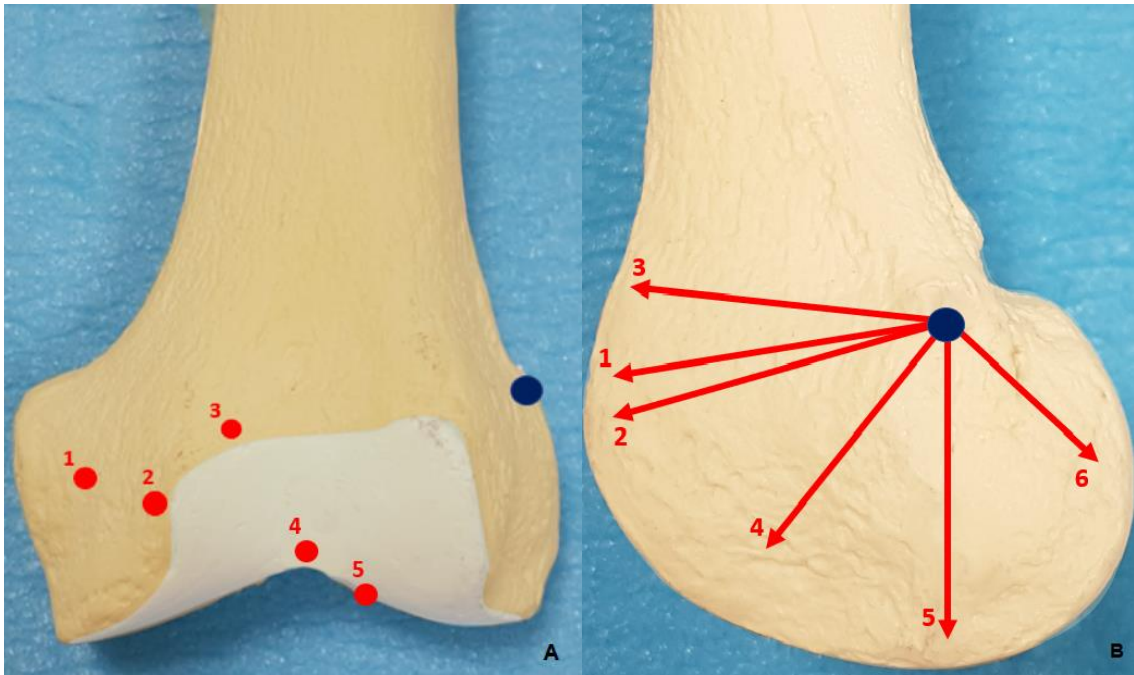


Figure 29A et B : Différentes visées du tunnel de la ténodèse

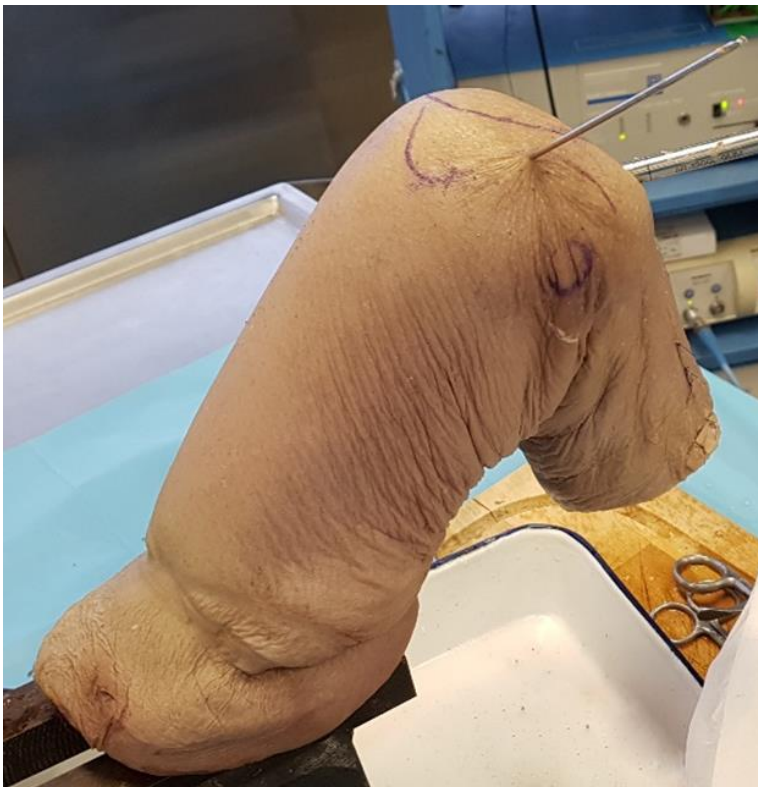

Figure 30: Photographie du genou fixé dans l'étau par le fémur. Broche mise en place pour la visée en berge médiale de trochlée (visée numéro 2)

### 3.1.4 Analyse scanographique

Pour chaque genou, un scanner était réalisé afin d'analyser la manière dont se croisent les deux tunnels. On a réalisé des coupes fines de 0.625mm avec un voltage de 140kV afin d'optimiser la qualité des images. L'acquisition était faite en fenêtre osseuse et en fenêtre tissus mous.

#### 3.1.4.1 Analyse de la distance entre les deux tunnels

On réalisait une mesure de la ligne bi-épicondylienne afin d'évaluer la taille des genoux et de déterminer si celle-ci est homogène.

Pour chaque genou, on a réalisé des reconstructions dans les trois plans de l'espace à l'aide du logiciel RadiAnt Dicom Viewer®. On réalisait une coupe passant longitudinalement, dans l'axe du tunnel de la ténodèse puis on faisait tourner le plan en prenant ce tunnel comme axe de rotation. La mesure était réalisée lorsqu'on obtenait la plus petite distance possible entre les deux tunnels.

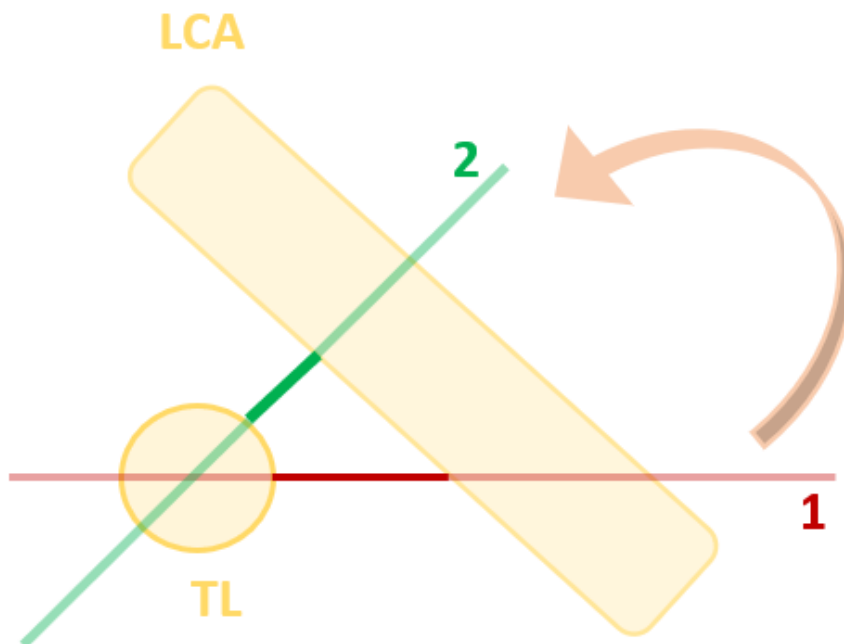


Figure 31: Schéma de la réalisation des mesures de distance entre les tunnels. TL = Tunnel de ténodèse vu dans son axe. 1 = plan de coupe ne mesurant pas la plus petite distance entre les tunnels. 2 = Après rotation du plan de coupe autour de l'axe du TL, mesure de la plus petite distance.

On réalisait une mesure de 2 cm dans l'axe du tunnel de ténodèse à partir du point d'entrée (longueur de la vis Swivelock), puis on mesurait la distance entre les deux tunnels. Un exemple est illustré dans la figure 32.

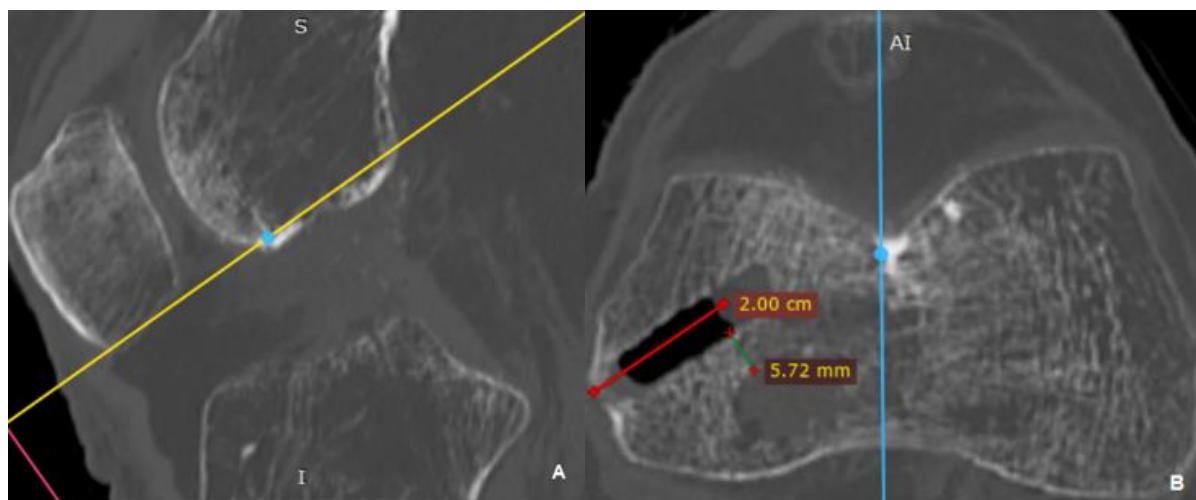


Figure 32A : Coupe sagittale, correspondant à la ligne bleue de l'autre plan de coupe, passant par la trochlée. B : Coupe dans l'axe du tunnel de ténodèse, correspondant à la ligne jaune du plan de coupe A (ici visée à la base de la trochlée : numéro 4). Mesure de la distance entre les deux tunnels. Ici, le tunnel du LCA est comblé par du liquide

#### 3.1.4.2 Analyse de la position du point d'entrée du tunnel de la ténodèse

Pour la position du point d'entrée de la ténodèse, on a réalisé des reconstructions 3D des genoux. Sur une vue latérale, on réalisait une mesure dans l'axe de la diaphyse fémorale pour connaître la distance entre l'orifice et l'épicondyle latéral dans le sens cranio-caudal et une mesure perpendiculaire à cet axe pour connaître la distance antéro-postérieure. La mesure est illustrée dans la figure 33.



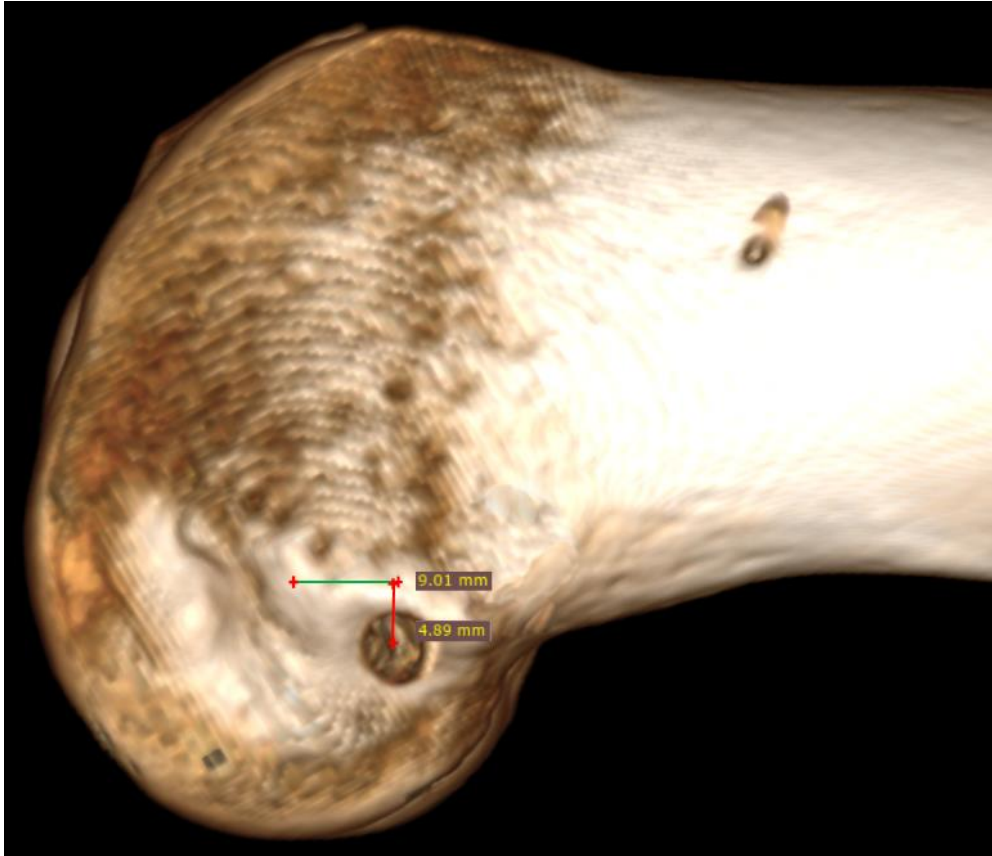


Figure 33: Mesure de la position de l'orifice du tunnel de ténodèse

### 3.2 Résultats

La mesure moyenne de la ligne bi-épicondylienne est de 7,6cm (+/-0.3). La distance moyenne entre le point d'entrée de la ténodèse et l'épicondyle latéral est de 7,2mm (+/-1,2) en proximal, elle est de 4,0mm (+/-0,9) en arrière. Les résultats de la distance entre les deux tunnels sont résumés dans les tableaux 2 et 3.

Tableau 2: distance entre les deux tunnels pour la technique inside-out

Type de visée	Distance entre les tunnels (mm)
1	1,6
2	4,1
3	3,9
4	5,6
5	7,3
6	9,1

Tableau 3: distance entre les deux tunnels pour la technique outside-in

Type de visée	Distance entre les tunnels (mm)
1	2,5
2	4,8
3	4,9
4	5,7
5	7,6
6	8,2

### 3.3 Discussion

#### 3.3.1 Position du point d'entrée de la ténodèse

Cette étude montre que notre technique de repérage du point isométrique fémoral de la ténodèse latérale (un travers de doigt en proximal et un demi-travers de doigt en postérieur) est assez reproductible. Il existe très peu de variation de la position du point d'entrée du tunnel entre les sujets. En revanche, nous avons toujours tendance à le positionner trop distal et trop antérieur par rapport au point isométrique. Nous avons retrouvé une moyenne de 4,0 mm en arrière et 7,2mm en proximal par rapport à l'épicondyle latéral alors que nous voulions le placer entre 4 et 6mm en arrière et entre 8 et 10mm au-dessus. Ce positionnement n'est tout de même pas aberrant et reste dans la région du point isométrique. Selon l'étude de Kittl et al (29) ce positionnement ne va pas entrainer une grande variation de longueur de la plastie lors des mouvements de flexion-extension du genou.

#### 3.3.2 Définir une zone de sécurité

Notre étude a permis de décrire une zone de sécurité pour la direction du tunnel de la ténodèse. La distance entre les deux tunnels est bien différente selon le type de visée. Plus on va viser en distal, plus cette distance est grande. Si l'on veut utiliser une broche guide, la visée ne peut pas se faire vers le bas, il faudra alors viser le plus possible vers l'avant. Ce type de visée est plus difficile car elle nécessite de baisser le plus possible sa main et on peut être gêné par la table. Dans notre étude, pour la visée numéro 3, nous avons toujours tendance à faire ressortir la broche plus médialement que prévu. Si l'on veut viser en distal, on ne peut pas utiliser de broche guide. Nous avons montré que c'est dans cette zone qu'il y a le moins

de risque de conflit, en revanche le réglage de la tension de la plastie est plus difficile puisqu'on ne peut pas utiliser de fil tracteur.

Au-delà du risque de conflit, le fait de réaliser les deux tunnels trop proches l'un de l'autre pourrait faire effondrer la paroi qui les sépare, augmentant ainsi le risque de ballonisation des tunnels ou d'altération de la fixation de la greffe lorsqu'elle se fait par vis d'interférence.

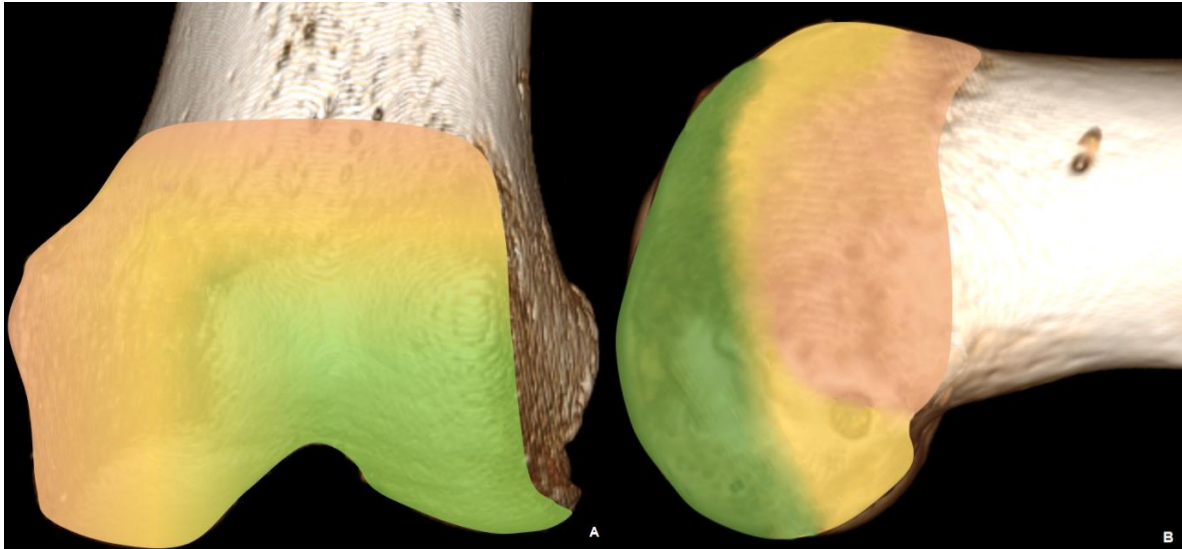


Figure 34 : A Schémas de la zone de sécurité vue de face, B vue de profil. Zone verte = distance entre les deux tunnels > 5mm. Zone jaune = distance entre 3 et 5mm. Zone rouge = distance < 3mm.

### 3.3.3 Analyse de la direction des tunnels.

Nous aurions pu penser que la visée outside-in serait moins à risque de conflit que la visée inside-out puisque le point de sortie de la broche est plus postérieur. En réalité, sur une vue de profil, les deux points de sortie des broches (inside-out et outside-in) sont alignés avec l'orifice du tunnel de ténodèse. L'angle de visée (pour le tunnel de ténodèse) à risque d'entraîner un conflit est donc le même pour les deux techniques (figures 35 et 36).

Evidemment, sur une vue de face, la visée outside-in est plus horizontale mais cela n'entraîne pas de différence sur les distances mesurées.

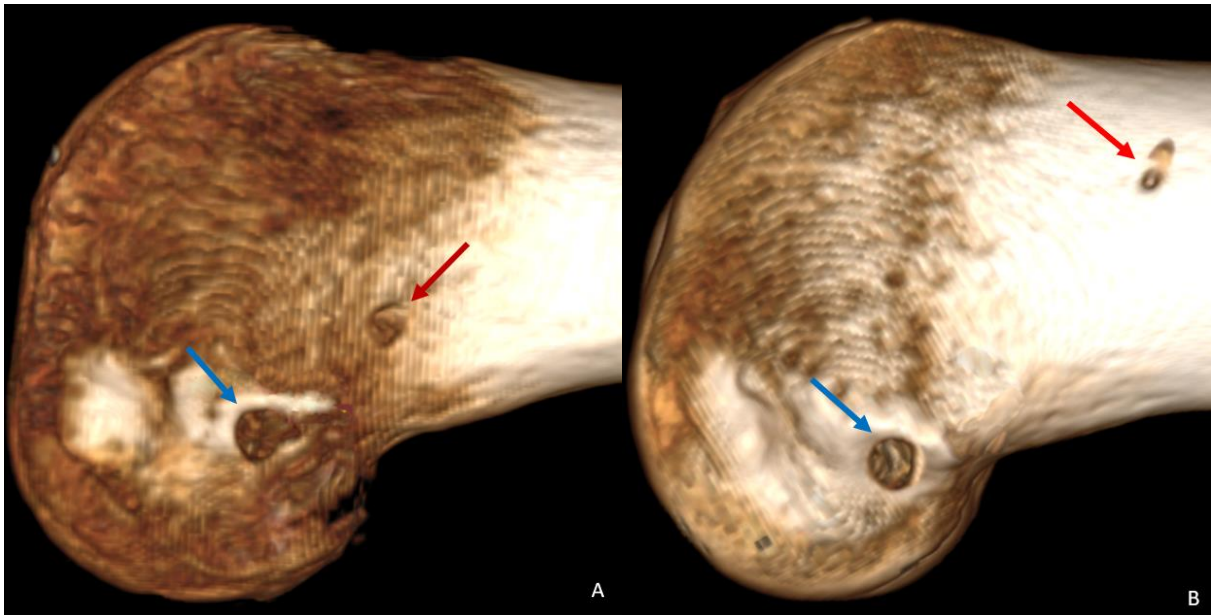


Figure 35 A et B : Genou vu de profil, la flèche rouge montrant l'orifice de sortie de la broche du tunnel du LCA, la flèche bleue montrant le tunnel de ténodèse. A : technique outside-in. B : technique inside-out. Les trois points sont alignés.

Si on schématise la direction du tunnel du LCA, on comprend facilement que plus on réalise la visée du tunnel de ténodèse en proximal, plus le risque de conflit est élevé, à l'inverse plus on vise en distal, plus la distance entre deux tunnels est grande.

Les points d'entrée du tunnel du LCA et de la ténodèse sont à peu près au même niveau, dans le plan antéro-postérieur et dans le plan cranio-caudal. Il est évidemment important d'avoir des tunnels bien positionnés. En effet la malposition du tunnel du LCA expose au risque de raideur du genou et de rupture du transplant (53). De plus, si le tunnel du LCA est trop antérieur, la distance entre les deux tunnels va diminuer (si l'on réalise une visée du tunnel de ténodèse vers l'avant). Également, le point d'entrée du tunnel de ténodèse est très important, si on le positionne trop en arrière ou proximal, le risque de conflit est augmenté.

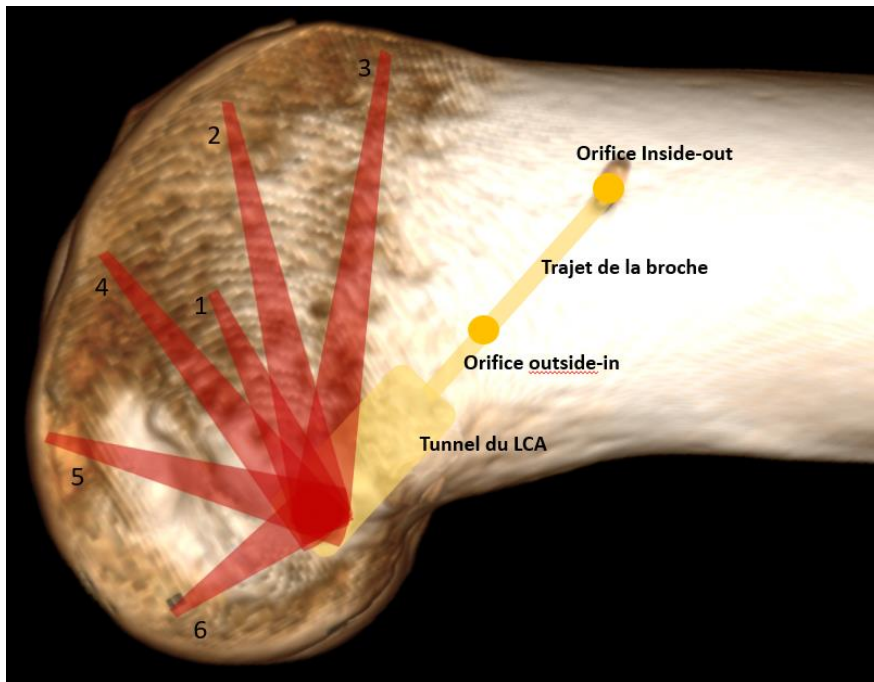


Figure 36: Schéma de la position du tunnel du LCA et des différentes visées du tunnel de ténodèse

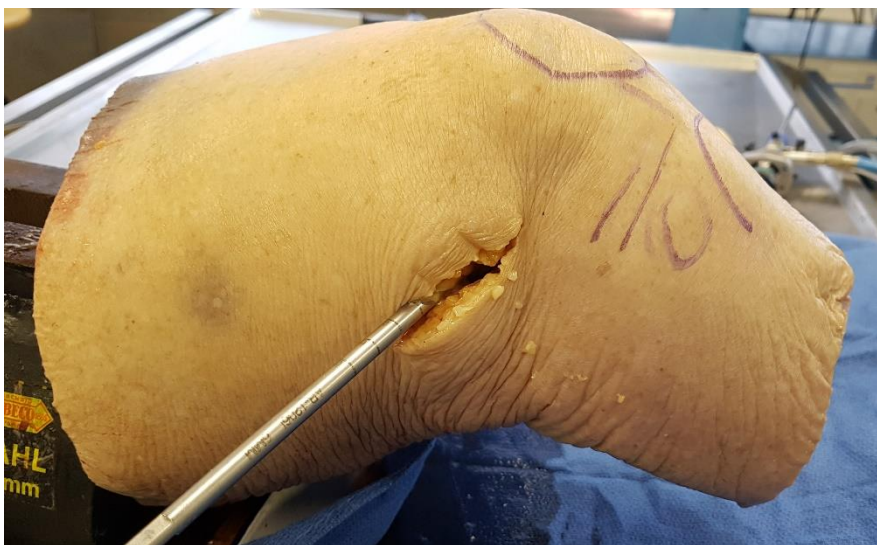

Figure 37: Exemple de visée pour la ténodèse, visée numéro 5

La visée numéro 6 est intéressante. D'une part car c'est celle qui présente le moins de risque de conflit (nous avons retrouvé une distance de 9,1mm pour la technique inside-out et 8,2mm pour la technique outside-in). D'autre part les deux tunnels sont parfaitement parallèles. Il est possible que le fait qu'ils soient parallèles augmente le risque d'effondrement de l'os spongieux entre les tunnels (par rapport à des tunnels orthogonaux), pouvant ainsi mettre en défaut la fixation des transplants. De plus la visée était difficile à réaliser avec un risque

d'effraction de la corticale postérieure du condyle externe. Nous ne recommanderons donc pas ce type de visée.

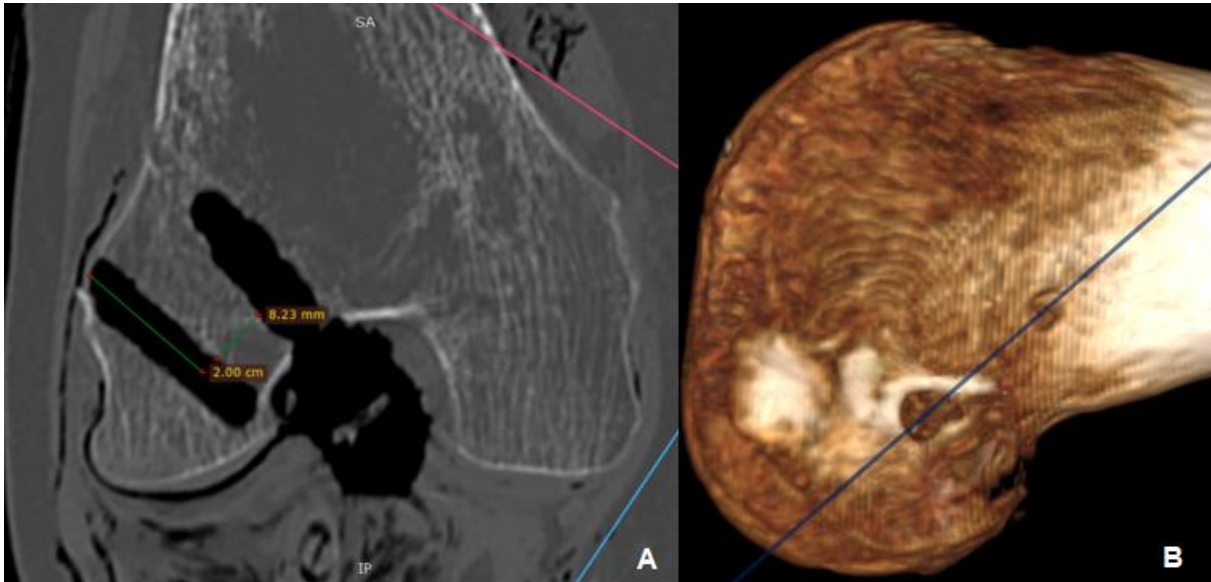


Figure 38: Visée numéro 6, technique outside-in. A : Coupe oblique, passant dans l'axe des deux tunnels. B : Vue 3D du plan de coupe.

Il existe très peu d'études sur ce sujet dans la littérature, seulement trois articles publiés, tous très récents (2019). Smeets et al (55) retrouve un taux de conflit entre les deux tunnels de 67%. Il utilise une technique inside-out pour le LCA avec un point de sortie de la broche très latéral donc plus proche du tunnel de ténodèse que dans notre étude. Deux techniques de visées étaient utilisées pour la ténodèse, l'une qui ressemble à notre visée numéro 1 et l'autre encore plus proximale. Ceci est donc en accord avec nos résultats. Le même auteur montre dans une autre étude qu'il faut plutôt viser dans un plan axial et en avant pour éviter le conflit mais n'évalue pas les visées distales (56).

### 3.3.4 Limites de l'étude

Nous avons utilisé des sujets anatomiques frais, de bonne qualité. Néanmoins, certains genoux étaient un peu raides. Ceci n'a pas posé de problème pour la technique outside-in. En revanche, pour la technique inside-out, nous avons eu parfois des difficultés à bien plier le genou pour mettre la broche guide. Peut-être que sur certains genoux, le tunnel du LCA vise trop vers l'arrière, ce qui aurait probablement augmenté la distance entre les tunnels. Nos

visées, lorsque le genou était raide, ne sont cependant pas aberrantes puisque nous n'avons pas eu d'effraction de la corticale postérieure du condyle et la bonne position du tunnel était vérifiée par la voie interne, pendant l'intervention, et sur le scanner.

Nos valeurs pour la technique outside-in ne sont valables que si on règle le viseur à 120°. Si l'angle est plus faible, la manière dont se croisent les tunnels va changer. Il existera surtout un risque de placer l'endo-bouton trop près de l'orifice du tunnel de ténodèse. Probablement que si le tunnel du LCA est trop horizontal, le risque de conflit augmente.

### 3.4 Conclusion

Lorsqu'on réalise une ligamentoplastie du LCA et ténodèse latérale avec tunnels indépendants, le risque de conflit entre les deux tunnels est faible. Cependant, il faut faire attention à ne pas réaliser un tunnel de ténodèse en visant trop proximal et en dedans, qui est la visée la plus à risque. Il faut préférer viser en distal afin de s'éloigner le plus possible du tunnel du LCA (la visée 4 ou 5). Lorsqu'on utilise une broche guide, il faut alors réaliser une visée la plus antérieure possible, au-dessus de la trochlée (visée 2 ou 3). Cette étude nous a fait modifier notre technique de visée pour la ténodèse latérale.

Notre technique pour trouver le point isométrique est fiable et reproductible, il ne faut pas hésiter à le réaliser assez haut et en arrière de l'épicondyle latéral.

## 4 Evaluation à court terme, étude clinique et échographique

Nous l'avons vu, la re-description récente du ligament antéro-latéral du genou et sa potentielle lésion lors des ruptures du LCA a permis de donner une certaine logique aux ténodèses latérales et aux plasties antéro-latérales qui étaient déjà réalisées depuis de nombreuses années. Depuis, le nombre de plasties extra-articulaires lors des reconstructions du LCA augmente de manière importante. Ces techniques sont parfois difficiles à réaliser et peuvent nécessiter une incision cutanée et une dissection importante.

Nous avons décrit une technique mini-invasive et simple à réaliser. L'objectif principal de ce travail est d'évaluer les résultats cliniques à court terme de cette technique, en particulier d'en rechercher les complications.

L'objectif secondaire est né de l'hypothèse suivante : si les résultats de cette technique sont similaires à ceux des plasties intra-articulaires isolées, peut-être est-ce lié à un défaut de tension de la plastie antéro-latérale, voire même à sa rupture. Nous avons donc réalisé une étude échographique afin de rechercher une rupture du transplant antéro-latéral. Aucune étude de ce type n'existe dans la littérature, nous voulions également décrire l'aspect échographique de la ténodèse.

### 4.1 Matériel et méthodes

Nous avons réalisé une étude prospective monocentrique et mono-opérateur à l'Hôpital Privé de l'Estuaire, au Havre. La période d'inclusion était de Décembre 2018 à avril 2019. Nous avons réalisé cette étude dans le cadre du suivi post-opératoire des patients opérés d'une ligamentoplastie du LCA et ténodèse latérale selon notre technique. Il s'agissait de la consultation à 6 mois post-opératoires.

#### 4.1.1 Indications de la ténodèse latérale

Nos indications de ténodèse latérale étaient les suivantes : reprise chirurgicale, ressaut rotatoire explosif, laxité chronique et chez les patients hyperlaxes, chez les sportifs de haut niveau ou les patients pratiquants un sport pivot-contact.



Les critères d'inclusion étaient tous les patients opérés d'une ligamentoplastie du LCA et ténodèse latérale par le Dr Courage. Il n'y avait aucun critère d'exclusion.

#### 4.1.2 Critères d'évaluation

##### 4.1.2.1 *Evaluation de la fonction*

Nous avons évalué les résultats cliniques à l'aide de deux scores fonctionnels : le score IKDC et le score Lysholm. Nous avons également recherché une laxité antéro-postérieure et rotatoire résiduelle à l'aide du test de Lachmann et du pivot shift test. Ces tests, très subjectifs, étaient réalisés par un opérateur expérimenté (Dr Courage).

Le test de Lachmann était considéré comme négatif lorsqu'il existait un arrêt dur. Le pivot shift test était considéré comme négatif lorsqu'il n'existait aucun ressaut ou un petit ressaut à une croix, sans instabilité décrite par le patient. On réalisait également une mesure des amplitudes articulaires.

##### 4.1.2.2 *Recherche de complications*

Nous avons recherché l'existence de complications cicatricielles : La présence de douleurs à la palpation de la vis d'interférence ou du tractus ilio-tibial en aval de la vis, ou tout autre problème décrit par le patient.

Nous avons également recherché un déficit de rotation interne du genou opéré d'une ténodèse latérale, par rapport au côté controlatéral. Le patient était assis, hanches fléchies à 90°, genoux fléchis à 90° et chevilles positionnées à la verticale sous les genoux. On demandait au patient de réaliser une rotation interne maximale active du genou et de la cheville. Une photographie était réalisée en alignant par au-dessus le genou et la cheville. La mesure des angles se faisait grâce à l'application du Collège des Jeunes Orthopédistes. Cette méthode de mesure a été validée dans la littérature (57). On mesurait l'angle réalisé entre l'axe de la cuisse et l'axe du pied en prenant le centre de la cheville comme sommet de l'angle.

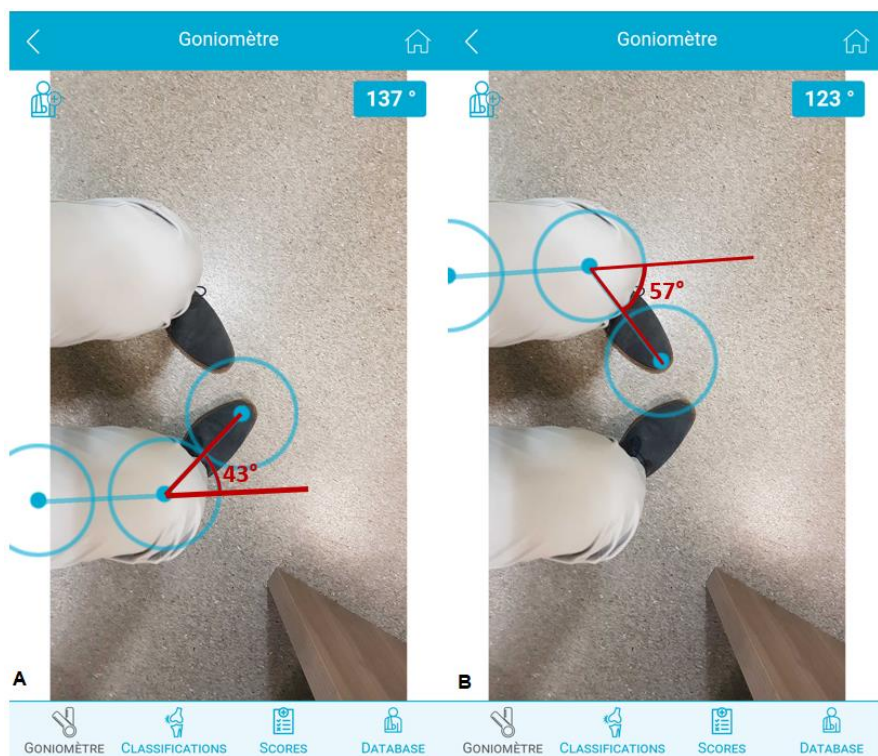


Figure 39: Application du CJO, mesure des angles de rotation interne du genou. A: côté opéré, B: côté sain.

#### 4.1.3 Evaluation échographique

Pour chaque patient était réalisée une échographie lors de la consultation des six mois. Nous avons recherché s'il existait une bandelette visible et si on pouvait voir une rupture de celle-ci. Nous avons recherché un dépassement de la vis d'interférence et si celle-ci pouvait être responsable de douleurs. L'appareil utilisé était le Synergy MSK Ultrasound® (société Arthrex).

#### 4.1.4 Analyse statistique

Les données sont exprimées en moyennes et écart-types. Une analyse statistique a été réalisée pour la recherche du déficit de rotation interne du genou afin d'évaluer s'il existait une différence par rapport au côté controlatéral. Nous avons réalisé un test de Wilcoxon-Mann-Whitney à l'aide du logiciel NCSS 11 (NCSS statistical software). Les résultats étaient considérés comme significatifs si  $p < 0,05$ .

## 4.2 Résultats

### 4.2.1 Evaluation clinique

#### 4.2.1.1 Caractéristiques de la population

Nous avons suivi 14 patients opérés d'une ligamentoplastie du LCA et ténodèse latérale durant la période juin 2018 à décembre 2018. 9 patients étaient opérés d'une ligamentoplastie de première intention et 5 patients d'une reprise pour échec de ligamentoplastie. 5 patients pratiquaient leur sport en compétition ou étaient en sport-étude. 9 patients pratiquaient un sport pivot. Deux patients présentaient des lésions cartilagineuses fémoro-tibiales internes de grade 2. 5 patients présentaient une lésion méniscale dont deux ont été suturées.

Tableau 4: caractéristiques de la population

<i>Caractéristiques pré-opératoires</i>	
Age (min-max)	31 (18-53)
Sexe (H/F)	10/4
Délais après traumatisme (mois) (min-max)	9 (2-24)
Lachmann positif	14
Pivot shift test positif	14
Sensations d'instabilités	14

#### 4.2.1.2 Complications

Nous n'avons eu aucune complication post-opératoire précoce ou tardive. Les amplitudes articulaires étaient toutes libres, aucun patient ne se plaignait de raideur du genou. Aucune douleur à la palpation du tractus ilio-tibial en aval de la vis mais deux patients présentaient des douleurs à la palpation de la vis. 7 patients présentaient une cicatrice élargie mais aucun autre problème cicatriciel.

#### 4.2.1.3 Résultats fonctionnels

Le test de Lachmann et le pivot shift test était toujours négatifs et aucun patient ne se plaignait de sensation d'instabilité. La reprise de la course à pied sur terrain plat se faisait aux alentours de 3-4 mois. Les résultats fonctionnels sont résumés dans le tableau 5.

Tableau 5: Scores fonctionnels des patients à 6 mois

Score fonctionnel	Moyenne +/- écart type (min-max)
IKDC /100	87,5 +/- 2,4 (82,8-90,8)
Lysholm /100	90,3 +/- 3,2 (86-96)
<i>Détail score IKDC</i>	
Symptômes /37	30,3 +/- 1,0 (29-32)
Activités sportives /40	37,4 +/- 0.9 (36-39)
Fonction globale /10	8,4 +/- 1,7 (5-10)

La moyenne de rotation interne des genoux opérés est de 48,9° (+/- 3,4°). La moyenne de rotation interne des genoux sains est de 53,1° (+/-3,9°). L'analyse statistique ne retrouve pas de différence significative entre la rotation interne du genou opéré et du genou sain (p=0,071).

#### 4.2.1.4 Résultats échographiques

La bandelette était individualisable dans seulement 3 cas. Pour les autres cas, il existait un amas fibreux autour de la vis provoquant l'accolement du fascia lata sur la face externe du condyle. Aucune rupture de bandelette n'a été repérée. La vis dépassait de deux millimètres dans deux cas.

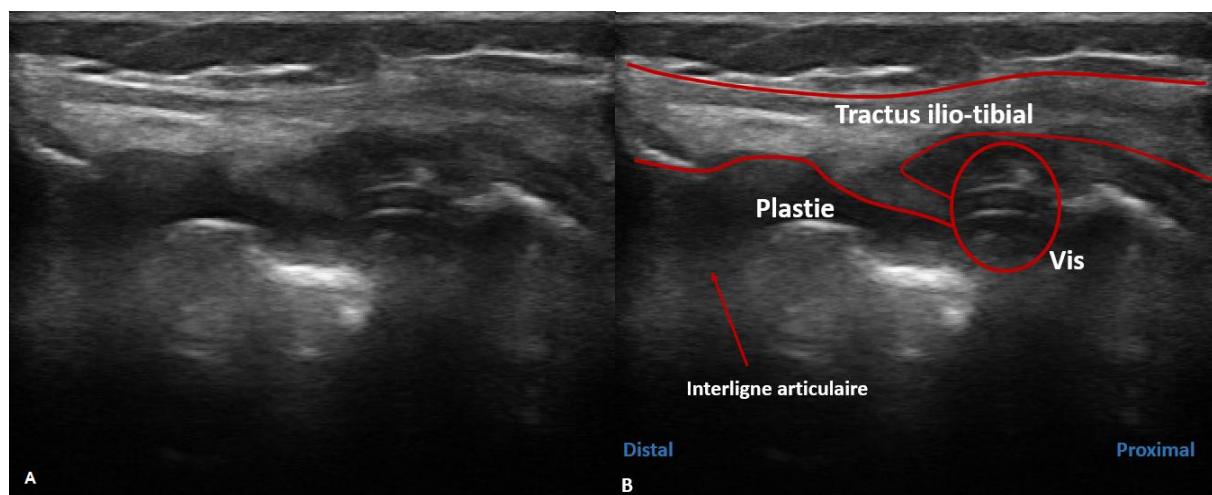


Figure 40 A : Echographie de la plastie extra-articulaire. B : Description de l'échographie.

## 4.3 Discussion

### 4.3.1 Complications

Notre série est petite, néanmoins il s'agit d'une étude prospective et celle-ci ne retrouve aucune complication. L'élargissement de la cicatrice est habituel dans cette région. Il existait simplement deux patients présentant des douleurs à la palpation de la vis. Ce sont ceux dont la vis d'interférence dépassait de deux millimètres. Il faut donc prendre soins de bien enfouir la vis car celle-ci devient facilement gênante. Le taux de douleur à l'insertion de la plastie antéro-latérale est de 2,9% dans la littérature (58). Panisset et al (59) retrouve un taux de complication précoces de 12% dont la moitié étaient des hématomes post-opératoires, 0,6% d'infection, 1 cas de phlébite. L'absence de ce type de complication (en particulier d'hématome post-opératoire) dans notre série peut être expliquée par le caractère très peu invasif de notre technique de ténodèse. En effet, dans l'étude de Panisset et al, la majorité des plasties était réalisée en prenant une grande bande de fascia lata (plastie mixte au fascia lata, intervention de Lemaire etc...). Il retrouvait également un taux de douleur à l'insertion fémorale de la plastie extra-articulaire de 2,4%, 4 arthrolyses pour syndrome du cyclope, 1 mobilisation, 6 ménisectomies (1,5%) lors de la première année postopératoire.

#### 4.3.1.1 *Le taux de re-rupture*

Il est prouvé que la plastie antéro-latérale abaisse les contraintes sur la plastie intra-articulaire de 43% (60), donc protège la greffe et diminue le taux de re-rupture. L'étude comparative de Sonnery-Cottet et al (26) pour le symposium de la SFA en 2017 retrouve un taux de rupture itérative d'environ 10,8% pour la technique DT4 et environ 16,8% pour une plastie type Kenneth-Jones à un délais moyen 38 mois, alors que le groupe plastie aux ischio-jambiers et plastie antérolatérale retrouve un taux de re-rupture de 4,1%. Il faut noter que cette étude a été réalisé chez des patients jeunes (<25 ans dans 75% des cas) et pratiquant majoritairement un sport pivot contact ce qui accroît fortement le risque de re-rupture. En effet, une étude Scandinave à propos de presque 46000 patients retrouve un taux de reprise de l'ordre de 4% (61), avec un risque de re-rupture plus important dans le groupe ischio-jambiers versus KJ. D'autres études ne retrouvent aucune différence (62). Imbert et al retrouve (58) un taux d'échec des plasties combinées intra et extra-articulaires de 5,4% (73% lié à un nouveau traumatisme), le taux de re-rupture monte à 8% lors de la première année (2,8% dans la série

de Panisset et al (59)). Notre étude n'a pas mis en évidence de re-rupture mais l'évaluation de notre taux de rupture du transplant n'est évidemment pas pertinente puisque les ruptures itératives se font majoritairement dans les deux ans post-opératoires et que nos patients n'avaient pas repris toutes leurs activités. Il faudra poursuivre notre évaluation afin de comparer notre taux à celui de la littérature.

## 4.3.2 Résultats fonctionnels

### 4.3.2.1 *Les scores*

Cette technique de ténodèse latérale n'est pas enraidissante pour le genou. Les patients présentent des scores fonctionnels tout à fait similaires à ceux de la littérature (58). L'étude pour le symposium de la SFA en 2016 retrouve un score IKDC à 86,4 (+/- 11,8) et un score de Lysholm à 91,3 (+/- 9,61) à un délai moyen de 6,8 ans. La littérature retrouve habituellement des scores IKDC entre 85 et 90 et un score de Lysholm entre 90 et 95, un taux de re-rupture aux alentours de 8% et un taux de retour au sport de 95% (63–65). Le taux de retour au sport est aux alentours de 82%, le retour au même niveau serait plutôt autour de 63% (66). Il n'a pas été montré de différence en terme de score fonctionnel entre reconstruction isolée du LCA et reconstruction associée à une plastie antéro-latérale (67,68). Le type de plastie intra-articulaire a également très peu d'influence sur les résultats (68). En revanche, l'adjonction de cette plastie diminue le taux de rupture itérative et améliore le taux de retour au sport au même niveau (67). La comparaison des résultats des différentes plasties antéro-latérales est très peu abordée dans la littérature. Batailler et al (69) a comparé les résultats de deux techniques de PAL (Gracilis : KJT, fascia lata : KJL2) et ne retrouve pas de différence. Le taux de reprise a été seulement influencé par le nombre important de syndrome du cyclope dans le groupe KJT. Nous avons retrouvé un score IKDC moyen de 87,5 et un score de Lysholm moyen de 90,3, ce qui est en accord avec les données de la littérature. Evidemment nos résultats sont à modérer car ils ont été calculés sur la base des activités que les patients étaient capables de faire à 6 mois d'une ligamentoplastie (en général course à pied sur terrain plat ou légèrement accidenté, vélo etc...), ils n'avaient pas repris toutes leurs activités en particulier les sports pivot, ils sont donc probablement légèrement surestimés. Néanmoins, il n'existait aucun déficit fonctionnel franc.

#### 4.3.2.2 *Les laxités*

La littérature montre que le taux de laxité rotatoire résiduelle avec un ressaut franc ou explosif est d'environ 4% (58), ce taux est inférieur à celui des plasties intra-articulaires isolées (26,27,70,71). Dans notre série, tous les patients présentaient un ressaut inférieur ou égal à une croix en post-opératoire. Ceci est expliqué par le faible recul de la série et l'absence de reprise des sports pivot par les patients. En effet, une distension ligamentaire et une adaptation du genou vont survenir avec la reprise des activités sportives.

Les études retrouvent systématiquement une laxité antéro-postérieure significativement augmentée par rapport au côté sain (95% de laxité différentielle < 5mm) lors de la réalisation du test de Lachmann instrumental (58) alors même que les résultats fonctionnels sont bons. Nous avons donc choisi d'évaluer la laxité résiduelle antéro-postérieure seulement par le test de Lachmann clinique puisque le plus important est d'obtenir un arrêt dur et non retardé par rapport au côté controlatéral, une absence de ressaut rotatoire ainsi que des scores fonctionnels satisfaisants. Dans notre étude, le test de Lachmann était toujours négatif.

#### 4.3.2.3 *Les amplitudes articulaires*

Tous les patients avaient des amplitudes articulaires libres mais présentaient un petit déficit dans les amplitudes extrêmes sans vraiment ressentir de gêne fonctionnelle. La mesure de la rotation interne du genou fléchi à 90° ne retrouvait pas de différence entre les deux genoux. Mais le nombre de sujets nécessaires pour mettre en évidence une différence a été calculé à 36, probablement qu'avec une série plus importante nous aurions mis en évidence une différence. La navigation a montré que l'adjonction d'une plastie antérolatérale réduit la rotation interne lors de la flexion du genou, par rapport à un côté sain (72,73). Monaco et al (74) retrouve avec la navigation une rotation interne, genou fléchi à 30°, de 35,7°, diminuant à 28,9° après reconstruction isolée du LCA et à 20,9° après LCA et ténodèse latérale. Mais cet outil n'est pas utilisable en pratique courante. Il n'existe pas d'étude précise sur l'évaluation clinique du déficit de rotation interne chez les patients opérés d'une plastie antérolatérale. L'étude de la SFA 2017 (50) retrouve 13,7% de déficit de rotation interne, genou fléchi à 90°, mais ne précise pas la manière dont la mesure a été réalisée ni l'importance du déficit.

Notre étude a permis de décrire une méthode simple pour évaluer le déficit de rotation interne du genou et de le comparer au côté controlatéral. Il faut préciser que cette méthode n'évalue pas seulement la rotation interne du genou mais combine la rotation du genou et de la cheville voire même l'adduction de l'avant pied. Cette évaluation de la rotation de la cheville et du pied associée à la rotation interne du genou n'a que peu d'importance puisque que la mesure est comparée au côté controlatéral. Il faudra néanmoins valider cette méthode avec une série plus importante. Il serait également intéressant d'évaluer la rotation interne préopératoire du genou avec lésion du LCA par cette méthode et de la comparer aux données post-opératoires, après reconstruction du LCA et ténodèse latérale. L'évaluation du déficit de rotation interne du genou pourrait permettre au chirurgien d'apprendre à ne pas mettre une tension excessive dans sa greffe afin de ne pas trop modifier la cinématique du genou.

#### 4.3.3 Evaluation échographique

L'échographie permet de visualiser le ligament antéro-latéral, son éventuelle rupture ou une fracture de Segond (21,23). Une étude très récente de Cavaignac et al (75) utilise l'échographie pour valider la position des points de fixation de la reconstruction antéro-latérale. Mais aucune étude n'a été réalisée pour évaluer échographiquement l'aspect des plasties antéro-latérales. Une rupture de la plastie pourrait survenir de manière asymptomatique ou au contraire, les échecs du contrôle de la stabilité rotatoire lors d'une reconstruction par plastie combinée (4% de ressaut rotatoire résiduel (58)) pourraient être en rapport avec un échec de la plastie extra-articulaire.

Notre étude n'a retrouvé aucune rupture de la ténodèse mais l'évaluation de celle-ci était très difficile. Il ne nous a pas été possible de prouver que l'amas fibreux retrouvé jouait son rôle de ténodèse. Nous pensons tout de même qu'il jouait bien ce rôle au vu du déficit de rotation interne des patients (même si la comparaison au côté controlatérale ne retrouvait pas de différence significative). Nous avons tout de même pu montrer que la bandelette pouvait être parfois bien visualisée.

Il peut paraître étonnant de réaliser une ténodèse qui fixe l'ensemble du tractus ilio-tibial à la face postéro-externe et supérieure du condyle fémoral, alors que celui-ci est normalement mobile et glisse sur le fémur lors des mouvements de flexion-extension. Mais cela n'avait aucune traduction clinique. Nous pouvons penser que notre technique agit un peu à la manière



des fibres de Kaplan qui fixent le fascia lata à la face postéro-externe de la métaphyse fémorale distale. Le fait de ne pas disséquer toute la bandelette jusqu'au tubercule de Gerdy (comme une technique de Lemaire (33) ou de Christel (37)) va permettre une plus large insertion tibiale de celle-ci, un peu comme le ferait une technique de Sonnery-Cottet (40) ou le KJT (45), et va probablement mieux répartir les contraintes.

Nous ne savons pas comment se comporte le fascia lata lorsqu'il a été traumatisé par une prise de greffe type Mac FL (46) ou plastie de Lemaire. Également, peut-être qu'une technique mini-invasive type Sonnery-Cottet (40) ou Imbert (38) provoque l'accolement du tractus sur la plastie. Dans la technique de Saragaglia (47), la plastie mixte vient se fixer directement sur le tractus, alors même que les résultats sont bons. Il serait très intéressant d'analyser la manière dont se comporte le tractus et la plastie à la face externe du genou après ces techniques de PAL ainsi que d'évaluer leur aspect à long terme.

Nous avons pu évaluer un cas de tenodèse latérale type Lemaire réalisé dans un autre centre, à 5 ans de recul (patient non inclus dans l'étude). Le patient présentait un déficit de rotation interne évalué à 12° selon notre méthode et des scores fonctionnels tout à fait satisfaisants. La greffe est bien visualisée et apparaît tendue à l'échographie. En revanche, nous n'avons pas réussi à préciser si le tractus était bien mobile par rapport au condyle externe.

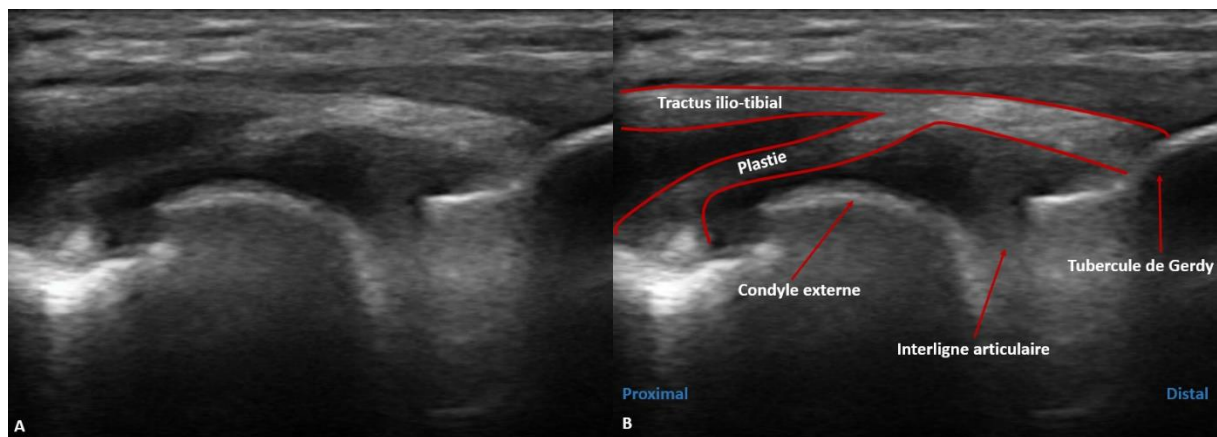


Figure 41 A : Echographie de la plastie de Lemaire. B : Description de l'échographie.

#### 4.3.4 Limites et points forts

La limite principale de notre étude était évidemment sa petite taille et son faible recul. Mais le but premier de cette étude était l'évaluation des complications post-opératoires précoces et la recherche d'un déficit fonctionnel engendré par la plastie. La seconde limite concerne l'évaluation échographique. Celle-ci était faite en consultation de chirurgie, lors du suivi du patient, par un opérateur peu formé à l'échographie. Il serait intéressant de poursuivre notre évaluation en faisant réaliser l'échographie par un radiologue afin de mettre en évidence une éventuelle rupture de la plastie et de réaliser une évaluation dynamique plus poussée.

Le point fort de l'étude est qu'elle est mono-opérateur et que l'évaluation clinique était faite par un praticien entraîné. Il s'agit également d'une étude originale mêlant clinique et imagerie, évaluant une technique novatrice et des paramètres non étudiés dans la littérature.

## 5 Conclusion

Nous avons réalisé un travail complet sur une technique opératoire de ténodèse latérale simplifiée, combinant étude anatomique, clinique et paraclinique. Nous avons montré que notre technique est simple et fiable, qu'elle présente peu de complication et des scores fonctionnels satisfaisants. L'évaluation à plus long terme sur une série plus importante est néanmoins nécessaire.

L'étude échographique était une ouverture sur les techniques d'imagerie qui pourraient permettre de mieux suivre nos patients. Beaucoup de choses restent à faire dans ce domaine et de nombreux auteurs s'y intéressent.

L'étude anatomique était très intéressante, elle nous a permis d'avoir une vision en 3D du genou lorsqu'on réalise une ligamentoplastie et ténodèse. Cette étude nous a fait modifier notre technique de visée pour la ténodèse latérale.

## 6 Références

1. Claes S, Vereecke E, Maes M, Victor J, Verdonk P, Bellemans J. Anatomy of the anterolateral ligament of the knee. *J Anat.* oct 2013;223(4):321-8.
2. Segond P-F. Recherches cliniques et expérimentales sur les épanchements sanguins du genou par entorse. Paris: Bureaux du Progrès médical; 1879.
3. Hughston JC, Andrews JR, Cross MJ, Moschi A. Classification of knee ligament instabilities. Part II. The lateral compartment. *J Bone Joint Surg Am.* mars 1976;58(2):173-9.
4. Terry GC, Hughston JC, Norwood LA. The anatomy of the iliopatellar band and iliotibial tract. *Am J Sports Med.* févr 1986;14(1):39-45.
5. Kaplan EB. The iliotibial tract; clinical and morphological significance. *J Bone Joint Surg Am.* juill 1958;40-A(4):817-32.
6. Merican AM, Amis AA. Anatomy of the lateral retinaculum of the knee. *J Bone Joint Surg Br.* avr 2008;90(4):527-34.
7. Vieira ELC, Vieira EA, da Silva RT, Berlfein PA dos S, Abdalla RJ, Cohen M. An anatomic study of the iliotibial tract. *Arthroscopy.* mars 2007;23(3):269-74.
8. Daggett M, Ockuly AC, Cullen M, Busch K, Lutz C, Imbert P, et al. Femoral Origin of the Anterolateral Ligament: An Anatomic Analysis. *Arthroscopy.* 1 mai 2016;32(5):835-41.
9. Dodds AL, Halewood C, Gupte CM, Williams A, Amis AA. The anterolateral ligament: Anatomy, length changes and association with the Segond fracture. *Bone Joint J.* mars 2014;96-B(3):325-31.
10. Kennedy MI, Claes S, Fuso FAF, Williams BT, Goldsmith MT, Turnbull TL, et al. The Anterolateral Ligament: An Anatomic, Radiographic, and Biomechanical Analysis. *Am J Sports Med.* juill 2015;43(7):1606-15.
11. Caterine S, Litchfield R, Johnson M, Chronik B, Getgood A. A cadaveric study of the anterolateral ligament: re-introducing the lateral capsular ligament. *Knee Surg Sports Traumatol Arthrosc.* nov 2015;23(11):3186-95.
12. Parsons EM, Gee AO, Spiekerman C, Cavanagh PR. The biomechanical function of the anterolateral ligament of the knee. *Am J Sports Med.* mars 2015;43(3):669-74.
13. Monaco E, Ferretti A, Labianca L, Maestri B, Speranza A, Kelly MJ, et al. Navigated knee kinematics after cutting of the ACL and its secondary restraint. *Knee Surg Sports Traumatol Arthrosc.* 1 mai 2012;20(5):870-7.
14. Kittl C, El-Daou H, Athwal KK, Gupte CM, Weiler A, Williams A, et al. The Role of the Anterolateral Structures and the ACL in Controlling Laxity of the Intact and ACL-Deficient Knee. *Am J Sports Med.* févr 2016;44(2):345-54.

15. Lutz C, Sonnery-Cottet B, Niglis L, Freychet B, Clavert P, Imbert P. Behavior of the anterolateral structures of the knee during internal rotation. *Orthop Traumatol Surg Res.* sept 2015;101(5):523-8.
16. Kennedy MI, LaPrade CM, Geeslin AG, LaPrade RF. An Overview of Clinically Relevant Biomechanics of the Anterolateral Structures of the Knee. *Tech Orthop.* déc 2018;33(4):213-8.
17. Terry GC, Norwood LA, Hughston JC, Caldwell KM. How iliotibial tract injuries of the knee combine with acute anterior cruciate ligament tears to influence abnormal anterior tibial displacement. *Am J Sports Med.* févr 1993;21(1):55-60.
18. Vincent J-P, Magnussen RA, Gezmez F, Uguen A, Jacobi M, Weppe F, et al. The anterolateral ligament of the human knee: an anatomic and histologic study. *Knee Surg Sports Traumatol Arthrosc.* janv 2012;20(1):147-52.
19. Bach BR, Warren RF, Wickiewicz TL. The pivot shift phenomenon: results and description of a modified clinical test for anterior cruciate ligament insufficiency. *Am J Sports Med.* déc 1988;16(6):571-6.
20. Tanaka M, Vyas D, Moloney G, Bedi A, Pearle AD, Musahl V. What does it take to have a high-grade pivot shift? *Knee Surg Sports Traumatol Arthrosc.* avr 2012;20(4):737-42.
21. Cavaignac E, Faruch M, Wytrykowski K, Constant O, Murgier J, Berard E, et al. Ultrasonographic Evaluation of Anterolateral Ligament Injuries: Correlation With Magnetic Resonance Imaging and Pivot-Shift Testing. *Arthroscopy.* 1 juill 2017;33(7):1384-90.
22. Van der Watt L, Khan M, Rothrauff BB, Ayeni OR, Musahl V, Getgood A, et al. The Structure and Function of the Anterolateral Ligament of the Knee: A Systematic Review. *Arthroscopy.* 1 mars 2015;31(3):569-582.e3.
23. Cavaignac E, Wytrykowski K, Reina N, Pailhé R, Murgier J, Faruch M, et al. Ultrasonographic Identification of the Anterolateral Ligament of the Knee. *Arthroscopy.* 1 janv 2016;32(1):120-6.
24. Porrino J, Maloney E, Richardson M, Mulcahy H, Ha A, Chew FS. The anterolateral ligament of the knee: MRI appearance, association with the Segond fracture, and historical perspective. *AJR Am J Roentgenol.* févr 2015;204(2):367-73.
25. Helito CP, Helito PVP, Costa HP, Demange MK, Bordalo-Rodrigues M. Assessment of the Anterolateral Ligament of the Knee by Magnetic Resonance Imaging in Acute Injuries of the Anterior Cruciate Ligament. *Arthroscopy.* janv 2017;33(1):140-6.
26. Sonnery-Cottet B, Saithna A, Cavalier M, Kajetanek C, Temponi EF, Daggett M, et al. Anterolateral Ligament Reconstruction Is Associated With Significantly Reduced ACL Graft Rupture Rates at a Minimum Follow-up of 2 Years: A Prospective Comparative Study of 502 Patients From the SANTI Study Group. *Am J Sports Med.* 1 juin 2017;45(7):1547-57.

27. Hewison CE, Tran MN, Kaniki N, Remtulla A, Bryant D, Getgood AM. Lateral Extra-articular Tenodesis Reduces Rotational Laxity When Combined With Anterior Cruciate Ligament Reconstruction: A Systematic Review of the Literature. *Arthroscopy*. oct 2015;31(10):2022-34.
28. Krackow KA, Brooks RL. Optimization of knee ligament position for lateral extraarticular reconstruction. *Am J Sports Med*. oct 1983;11(5):293-302.
29. Kittl C, Halewood C, Stephen JM, Gupte CM, Weiler A, Williams A, et al. Length change patterns in the lateral extra-articular structures of the knee and related reconstructions. *Am J Sports Med*. févr 2015;43(2):354-62.
30. Neyret P, Demey G, Servien E, Lustig S. *Traité de chirurgie du Genou*. 2ème édition. Paris: Elsevier Masson; 2012. 396 p.
31. Dodds AL, Gupte CM, Neyret P, Williams AM, Amis AA. Extra-articular techniques in anterior cruciate ligament reconstruction: a literature review. *J Bone Joint Surg Br*. nov 2011;93(11):1440-8.
32. Neyret P, Palomo JR, Donell ST, Dejour H. Extra-articular tenodesis for anterior cruciate ligament rupture in amateur skiers. *Br J Sports Med*. mars 1994;28(1):31-4.
33. Lemaire M. Ruptures anciennes du ligament croisé antérieur. Fréquence-Clinique-Traitement. *J.chir*. 1967;93(3):311-20.
34. Colombet P. Historique des plasties intra et antéro-latérales. Techniques actuelles. Symposium SFA; 2016; Paris.
35. MacIntosh D, Darby T. Lateral substitution reconstruction. In proceedings universities, colleges, councils and associations. *J Bone Joint Surg*. 1976;58-B:142.
36. Imbert J-C, Kelberine F. Traitement chirurgical des lésions du ligament croisé antérieur. EMC. 2000;44-791.
37. Christel P, Djian P. Anterio-lateral extra-articular tenodesis of the knee using a short strip of fascia lata. *Rev Chir Orthop Reparatrice Appar Mot*. sept 2002;88(5):508-13.
38. Imbert P. Minimally invasive extra-articular anterolateral reinforcement: a new technique. *Arthroscopy*. août 2007;23(8):907.e1-4.
39. Sonnery-Cottet B, Freychet B, Murphy CG, Pupim BHB, Thaunat M. Anterior Cruciate Ligament Reconstruction and Preservation: The Single-Anteromedial Bundle Biological Augmentation (SAMBBA) Technique. *Arthrosc Tech*. déc 2014;3(6):e689-693.
40. Sonnery-Cottet B, Barbosa NC, Tuteja S, Daggett M, Kajetanek C, Thaunat M. Minimally Invasive Anterolateral Ligament Reconstruction in the Setting of Anterior Cruciate Ligament Injury. *Arthroscopy Techniques*. 1 févr 2016;5(1):e211-5.
41. MacIntosh D, Tregonning R. A follow-up study and evaluation of 'over the top' repair of acute tears of the anterior cruciate ligament. *J Bone Joint Surg Br*. 1977;59:505.

42. Lerat JL, Dupré La Tour L, Herzberg G, Moyon B. Review of 100 patients operated on for chronic anterior laxity of the knee by a procedure derived from the Jones and MacIntosh methods. Value of dynamic radiography for the objective analysis of the results. *Rev Chir Orthop*. 1987;73 Suppl 2:201-4.
43. Marcacci M, Zaffagnini S, Iacono F, Neri MP, Loreti I, Petitto A. Arthroscopic intra- and extra-articular anterior cruciate ligament reconstruction with gracilis and semitendinosus tendons. *Knee Surg Sports Traumatol Arthrosc*. 1998;6(2):68-75.
44. Marcacci M, Zaffagnini S, Marcheggiani Muccioli GM, Neri MP, Bondi A, Nitri M, et al. Arthroscopic intra- and extra-articular anterior cruciate ligament reconstruction with gracilis and semitendinosus tendons: a review. *Curr Rev Musculoskelet Med*. 5 avr 2011;4(2):73-7.
45. Magnussen RA, Jacobi M, Demey G, Lustig S, Servien E, Neyret P. Lateral Extra-articular Augmentation of ACL Reconstruction. *Techniques in Knee Surgery*. 1 déc 2011;10(4):224-30.
46. Lutz C, Sonnery-Cottet B, Imbert P, Barbosa NC, Tuteja S, Jaeger J-H. Combined Anterior and Anterolateral Stabilization of the Knee With the Iliotibial Band. *Arthrosc Tech*. 14 mars 2016;5(2):e251-6.
47. Saragaglia D, Pison A, Refaie R. Lateral tenodesis combined with anterior cruciate ligament reconstruction using a unique semitendinosus and gracilis transplant. *Int Orthop*. août 2013;37(8):1575-81.
48. Colombet PD. Navigated intra-articular ACL reconstruction with additional extra-articular tenodesis using the same hamstring graft. *Knee Surg Sports Traumatol Arthrosc*. mars 2011;19(3):384-9.
49. Ariel de Lima D, Helito CP, Lima FRA de, Leite JAD. Surgical indications for anterior cruciate ligament reconstruction combined with extra-articular lateral tenodesis or anterolateral ligament reconstruction. *Rev Bras Ortop*. 19 sept 2018;53(6):661-7.
50. Hulet C, Potel J. *L'arthroscopie*. Paris: Elsevier; 2015. 1329 p.
51. Herbst E, Arilla FV, Guenther D, Yacuzzi C, Rahnama-Azar AA, Fu FH, et al. Lateral Extra-articular Tenodesis Has No Effect in Knees With Isolated Anterior Cruciate Ligament Injury. *Arthroscopy*. 2018;34(1):251-60.
52. Lanternier H, de Cussac JB, Collet T. Short medial approach harvesting of hamstring tendons. *Orthop Traumatol Surg Res*. avr 2016;102(2):269-72.
53. Magnussen RA, Debieux P, Benjamin B, Lustig S, Demey G, Servien E, et al. A CT-based classification of prior ACL femoral tunnel location for planning revision ACL surgery. *Knee Surg Sports Traumatol Arthrosc*. juill 2012;20(7):1298-306.
54. Reynaud O, Batailler C, Lording T, Lustig S, Servien E, Neyret P. Three dimensional CT analysis of femoral tunnel position after ACL reconstruction. A prospective study of one hundred and thirty five cases. *Int Orthop*. 2017;41(11):2313-9.

55. Smeets K, Bellemans J, Lamers G, Valgaeren B, Bruckers L, Gielen E, et al. High risk of tunnel convergence during combined anterior cruciate ligament and anterolateral ligament reconstruction. *Knee Surg Sports Traumatol Arthrosc.* févr 2019;27(2):611-7.
56. Smeets K, Van Haver A, Van den Bempt S, Verheyden M, Bruckers L, Verdonk P, et al. Risk analysis of tunnel collision in combined anterior cruciate ligament and anterolateral ligament reconstructions. *Knee.* 17 août 2019;
57. Milani P, Coccetta CA, Rabini A, Sciarra T, Massazza G, Ferriero G. Mobile smartphone applications for body position measurement in rehabilitation: a review of goniometric tools. *PM R.* nov 2014;6(11):1038-43.
58. Imbert P, Lustig S, Steltzlen C, Batailler C, Colombet P, Dalmay F, et al. Midterm results of combined intra- and extra-articular ACL reconstruction compared to historical ACL reconstruction data. Multicenter study of the French Arthroscopy Society. *Orthop Traumatol Surg Res.* 2017;103(8S):S215-21.
59. Panisset JC, Pailhé R, Schlatterer B, Sigwalt L, Sonnery-Cottet B, Lutz C, et al. Short-term complications in intra- and extra-articular anterior cruciate ligament reconstruction. Comparison with the literature on isolated intra-articular reconstruction. A multicenter study by the French Arthroscopy Society. *Orthop Traumatol Surg Res.* 2017;103(8S):S231-6.
60. Engebretsen L, Lew WD, Lewis JL, Hunter RE. The effect of an iliotibial tenodesis on intraarticular graft forces and knee joint motion. *Am J Sports Med.* avr 1990;18(2):169-76.
61. Gifstad T, Foss OA, Engebretsen L, Lind M, Forssblad M, Albrektsen G, et al. Lower risk of revision with patellar tendon autografts compared with hamstring autografts: a registry study based on 45,998 primary ACL reconstructions in Scandinavia. *Am J Sports Med.* oct 2014;42(10):2319-28.
62. Poehling-Monaghan KL, Salem H, Ross KE, Secrist E, Ciccotti MC, Tjoumakaris F, et al. Long-Term Outcomes in Anterior Cruciate Ligament Reconstruction: A Systematic Review of Patellar Tendon Versus Hamstring Autografts. *Orthop J Sports Med.* 14 juin 2017;5(6).
63. Alessio-Mazzola M, Formica M, Russo A, Sanguineti F, Capello AG, Lovisolo S, et al. Outcome after Combined Lateral Extra-articular Tenodesis and Anterior Cruciate Ligament Revision in Professional Soccer Players. *J Knee Surg.* 18 sept 2018;
64. Louis M-L, D'ingrado P, Ehkirch FP, Bertiaux S, Colombet P, Sonnery-Cottet B, et al. Combined intra- and extra-articular grafting for revision ACL reconstruction: A multicentre study by the French Arthroscopy Society (SFA). *Orthop Traumatol Surg Res.* 2017;103(8S):S223-9.
65. Marcacci M, Zaffagnini S, Giordano G, Iacono F, Presti ML. Anterior cruciate ligament reconstruction associated with extra-articular tenodesis: A prospective clinical and radiographic evaluation with 10- to 13-year follow-up. *Am J Sports Med.* avr 2009;37(4):707-14.

66. Ardern CL, Webster KE, Taylor NF, Feller JA. Return to sport following anterior cruciate ligament reconstruction surgery: a systematic review and meta-analysis of the state of play. *Br J Sports Med.* juin 2011;45(7):596-606.
67. Cerciello S, Batailler C, Darwich N, Neyret P. Extra-Articular Tenodesis in Combination with Anterior Cruciate Ligament Reconstruction: An Overview. *Clin Sports Med.* janv 2018;37(1):87-100.
68. Mouarbes D, Menetrey J, Marot V, Courtot L, Berard E, Cavaignac E. Anterior Cruciate Ligament Reconstruction: A Systematic Review and Meta-analysis of Outcomes for Quadriceps Tendon Autograft Versus Bone-Patellar Tendon-Bone and Hamstring-Tendon Autografts. *Am J Sports Med.* 21 févr 2019;363546518825340.
69. Batailler C, Lustig S, Reynaud O, Neyret P, Servien E. Complications and revision surgeries in two extra-articular tenodesis techniques associated to anterior cruciate ligament reconstruction. A case-control study. *Orthop Traumatol Surg Res.* avr 2018;104(2):197-201.
70. Björnsson H, Samuelsson K, Sundemo D, Desai N, Sernert N, Rostgård-Christensen L, et al. A Randomized Controlled Trial With Mean 16-Year Follow-up Comparing Hamstring and Patellar Tendon Autografts in Anterior Cruciate Ligament Reconstruction. *Am J Sports Med.* sept 2016;44(9):2304-13.
71. Sajovic M, Strahovnik A, Dernovsek MZ, Skaza K. Quality of life and clinical outcome comparison of semitendinosus and gracilis tendon versus patellar tendon autografts for anterior cruciate ligament reconstruction: an 11-year follow-up of a randomized controlled trial. *Am J Sports Med.* oct 2011;39(10):2161-9.
72. Imbert P, Belvedere C, Leardini A. Knee laxity modifications after ACL rupture and surgical intra- and extra-articular reconstructions: intra-operative measures in reconstructed and healthy knees. *Knee Surg Sports Traumatol Arthrosc.* sept 2017;25(9):2725-35.
73. Geeslin AG, Moatshe G, Chahla J, Kruckeberg BM, Muckenhirn KJ, Dornan GJ, et al. Anterolateral Knee Extra-articular Stabilizers: A Robotic Study Comparing Anterolateral Ligament Reconstruction and Modified Lemaire Lateral Extra-articular Tenodesis. *Am J Sports Med.* 2018;46(3):607-16.
74. Monaco E, Maestri B, Conteduca F, Mazza D, Iorio C, Ferretti A. Extra-articular ACL Reconstruction and Pivot Shift: In Vivo Dynamic Evaluation With Navigation. *Am J Sports Med.* juill 2014;42(7):1669-74.
75. Cavaignac E, Castoldi M, Marot V, Courtot L, Gracia G, Reina N. Minimally Invasive Ultrasound-Guided Anterolateral Ligament Reconstruction With Autologous 2-Strand Gracilis Graft. *Arthrosc Tech.* 5 juin 2019





## 7 Résumé

Depuis quelques années, il existe une augmentation du nombre de reconstruction du ligament antéro-latéral en complément des ligamentoplasties du LCA. Ces reconstructions ont même fait l'objet d'un symposium de la SFA en 2016. Il existe une multitude de techniques, que ce soit ténodèse latérale au fascia lata ou reconstruction par greffe tendineuse. Ces reconstructions peuvent être fixées dans des tunnels continus entre le LCA et la plastie antéro-latérale ou par des tunnels indépendants. Ces techniques peuvent être plus ou moins invasives et plus ou moins difficiles à réaliser.

Le but de ce travail est de réaliser une étude complète sur une technique de ténodèse simplifiée au fascia lata. Dans un premier temps nous allons décrire la technique de ténodèse latérale du Dr Courage. Cette technique utilise des tunnels indépendants, ce qui nous a amené à nous poser la question du risque de conflit entre le tunnel du LCA et celui de la ténodèse. Le deuxième temps de ce travail est la présentation d'une étude anatomique évaluant ce risque et permettant d'affiner notre technique de réalisation des tunnels. Cette technique de ténodèse est originale et n'a pas été évaluée. Le troisième temps de ce travail sera donc de rechercher les complications à court terme de cette technique par une étude clinique et échographique.

Notre étude anatomique permet de montrer que le risque de conflit entre les deux tunnels existe mais celui-ci est faible. Elle montre également que la réalisation du tunnel de ténodèse en visant en distal présente le moins de risque de conflit (par rapport aux visées en proximal et en dedans). Notre étude clinique ne retrouve pas de complication majeure, les scores fonctionnels sont bons. L'étude échographique est une ouverture sur les possibilités d'évaluation des plasties antéro-latérales grâce à ce type d'imagerie. Aucune étude de ce genre n'a été réalisée.