



HAL
open science

Syndrome du petit pectoral après prothèse totale d'épaule inversée : une étude anatomique

Jean-Edern Ollivier

► **To cite this version:**

Jean-Edern Ollivier. Syndrome du petit pectoral après prothèse totale d'épaule inversée : une étude anatomique. Médecine humaine et pathologie. 2019. dumas-02390712

HAL Id: dumas-02390712

<https://dumas.ccsd.cnrs.fr/dumas-02390712>

Submitted on 3 Dec 2019

HAL is a multi-disciplinary open access archive for the deposit and dissemination of scientific research documents, whether they are published or not. The documents may come from teaching and research institutions in France or abroad, or from public or private research centers.

L'archive ouverte pluridisciplinaire **HAL**, est destinée au dépôt et à la diffusion de documents scientifiques de niveau recherche, publiés ou non, émanant des établissements d'enseignement et de recherche français ou étrangers, des laboratoires publics ou privés.

UFR DE SANTE DE ROUEN NORMANDIE

ANNEE 2019

**THESE POUR LE
DOCTORAT EN MEDECINE**

(Diplôme d'État)

Par

OLLIVIER Jean-Edern

Né le 26 août 1988 à Saint Germain en Laye

PRESENTEE ET SOUTENUE PUBLIQUEMENT LE 31 OCTOBRE 2019

**SYNDROME DU PETIT PECTORAL APRES
PROTHESE TOTALE D'EPAULE INVERSEE :
UNE ETUDE ANATOMIQUE**

PRESIDENT DU JURY

Monsieur le Professeur Franck DUJARDIN

DIRECTEUR DE THESE

Monsieur le Docteur Jérôme GARRET

MEMBRES DU JURY

Monsieur le Professeur Fabrice DUPARC

Madame le Professeur Isabelle AUQUIT-AUCKBUR

Monsieur le Docteur Jean MATSOUKIS

Monsieur le Docteur Olivier COURAGE

ANNEE UNIVERSITAIRE 2018 - 2019

U.F.R. SANTÉ DE ROUEN

DOYEN : **Professeur Benoît VEBER**

ASSESEURS : **Professeur Michel GUERBET**
Professeur Agnès LIARD-ZMUDA
Professeur Guillaume SAVOYE

I - MEDECINE

PROFESSEURS DES UNIVERSITES – PRATICIENS HOSPITALIERS

Mr Frédéric ANSELME	HCN	Cardiologie
Mme Gisèle APTER	Havre	Pédopsychiatrie
Mme Isabelle AUQUIT AUCKBUR	HCN	Chirurgie plastique
Mr Jean-Marc BASTE	HCN	Chirurgie Thoracique
Mr Fabrice BAUER	HCN	Cardiologie
Mme Soumeya BEKRI	HCN	Biochimie et biologie moléculaire
Mr Ygal BENHAMOU	HCN	Médecine interne
Mr Jacques BENICHOU	HCN	Bio statistiques et informatique médicale
Mr Olivier BOYER	UFR	Immunologie
Mme Sophie CANDON	HCN	Immunologie
Mr François CARON	HCN	Maladies infectieuses et tropicales
Mr Philippe CHASSAGNE	HCN	Médecine interne (gériatrie)
Mr Vincent COMPERE	HCN	Anesthésiologie et réanimation chirurgicale
Mr Jean-Nicolas CORNU	HCN	Urologie
Mr Antoine CUVELIER	HB	Pneumologie
Mr Jean-Nicolas DACHER	HCN	Radiologie et imagerie médicale
Mr Stéfan DARMONI	HCN	Informatique médicale et techniques de communication
Mr Pierre DECHELOTTE	HCN	Nutrition

Mr Stéphane DERREY	HCN Neurochirurgie
Mr Frédéric DI FIORE	HCH-CB Cancérologie
Mr Fabien DOGUET	HCN Chirurgie Cardio Vasculaire
Mr Jean DOUCET	SJ Thérapeutique - Médecine interne et gériatrie
Mr Bernard DUBRAY	CB Radiothérapie
Mr Frank DUJARDIN	HCN Chirurgie orthopédique - Traumatologique
Mr Fabrice DUPARC	HCN Anatomie - Chirurgie orthopédique et traumatologique
Mr Eric DURAND	HCN Cardiologie
Mr Bertrand DUREUIL	HCN Anesthésiologie et réanimation chirurgicale
Mme Hélène ELTCHANINOFF	HCN Cardiologie
Mr Manuel ETIENNE	HCN Maladies infectieuses et tropicales
Mr Thierry FREBOURG	UFR Génétique
Mr Pierre FREGER	HCN Anatomie - Neurochirurgie
Mr Jean François GEHANNO	HCN Médecine et santé au travail
Mr Emmanuel GERARDIN	HCN Imagerie médicale
Mme Priscille GERARDIN	HCN Pédiopsychiatrie
M. Guillaume GOURCEROL	HCN Physiologie
Mr Dominique GUERROT	HCN Néphrologie
Mr Olivier GULLIN	HCN Psychiatrie Adultes
Mr Didier HANNEQUIN	HCN Neurologie
Mr Claude HOUDAYER	HCN Génétique
Mr Fabrice JARDIN	CB Hématologie
Mr Luc-Marie JOLY	HCN Médecine d'urgence
Mr Pascal JOLY	HCN Dermato – Vénérologie
Mme Bouchra LAMIA	Havre Pneumologie
Mme Annie LAQUERRIERE	HCN Anatomie et cytologie pathologiques
Mr Vincent LAUDENBACH	HCN Anesthésie et réanimation chirurgicale
Mr Joël LECHEVALLIER	HCN Chirurgie infantile
Mr Hervé LEFEBVRE	HB Endocrinologie et maladies métaboliques
Mr Thierry LEQUERRE	HB Rhumatologie
Mme Anne-Marie LEROI	HCN Physiologie
Mr Hervé LEVESQUE	HB Médecine interne
Mme Agnès LIARD-ZMUDA	HCN Chirurgie Infantile
Mr Pierre Yves LITZLER	HCN Chirurgie cardiaque
Mr Bertrand MACE	HCN Histologie, embryologie, cytogénétique

M. David MALTETE	HCN	Neurologie
Mr Christophe MARGUET	HCN	Pédiatrie
Mme Isabelle MARIE	HB	Médecine interne
Mr Jean-Paul MARIE	HCN	Oto-rhino-laryngologie
Mr Loïc MARPEAU	HCN	Gynécologie - Obstétrique
Mr Stéphane MARRET	HCN	Pédiatrie
Mme Véronique MERLE	HCN	Épidémiologie
Mr Pierre MICHEL	HCN	Hépatogastro-entérologie
M. Benoit MISSET (<i>détachement</i>)	HCN	Réanimation Médicale Mr Jean-François
M. Jean-François MUIR (<i>surnombre</i>)	HB	Pneumologie
Mr Marc MURAINÉ	HCN	Ophthalmologie
Mr Christophe PEILLON	HCN	Chirurgie générale
Mr Christian PFISTER	HCN	Urologie
Mr Jean-Christophe PLANTIER	HCN	Bactériologie - Virologie
Mr Didier PLISSONNIER	HCN	Chirurgie vasculaire
Mr Gaëtan PREVOST	HCN	Endocrinologie
Mr Jean-Christophe RICHARD (<i>détachement</i>)	HCN	Réanimation médicale - Médecine d'urgence
Mr Vincent RICHARD	UFR	Pharmacologie
Mme Nathalie RIVES	HCN	Biologie du développement et de la reproduction
Mr Horace ROMAN (<i>disponibilité</i>)	HCN	Gynécologie - Obstétrique
Mr Jean-Christophe SABOURIN	HCN	Anatomie - Pathologie
Mr Guillaume SAVOYE	HCN	Hépatogastrologie
Mme Céline SAVOYE-COLLET	HCN	Imagerie médicale
Mme Pascale SCHNEIDER	HCN	Pédiatrie
Mr Michel SCOTTE	HCN	Chirurgie digestive
Mme Fabienne TAMION	HCN	Thérapeutique
Mr Luc THIBERVILLE	HCN	Pneumologie
Mr Christian THUILLEZ (<i>surnombre</i>)	HB	Pharmacologie
Mr Hervé TILLY	CB	Hématologie et transfusion
M. Gilles TOURNEL	HCN	Médecine Légale
Mr Olivier TROST	HCN	Chirurgie Maxillo-Faciale
Mr Jean-Jacques TUECH	HCN	Chirurgie digestive
Mr Jean-Pierre VANNIER (<i>surnombre</i>)	HCN	Pédiatrie génétique
Mr Benoît VEBER	HCN	Anesthésiologie - Réanimation chirurgicale
Mr Pierre VERA	CB	Biophysique et traitement de l'image

Mr Eric VERIN	HB	Service Santé Réadaptation
Mr Eric VERSPYCK	HCN	Gynécologie obstétrique
Mr Olivier VITTECOQ	HB	Rhumatologie
Mme Marie-Laure WELTER	HCN	Physiologie

MAITRES DE CONFERENCES DES UNIVERSITES – PRATICIENS HOSPITALIERS

Mme Noëlle BARBIER-FREBOURG	HCN	Bactériologie – Virologie
Mme Carole BRASSE LAGNEL	HCN	Biochimie
Mme Valérie BRIDOUX HUYBRECHTS	HCN	Chirurgie Vasculaire
Mr Gérard BUCHONNET	HCN	Hématologie
Mme Mireille CASTANET	HCN	Pédiatrie
Mme Nathalie CHASTAN	HCN	Neurophysiologie
Mme Sophie CLAEYSSSENS	HCN	Biochimie et biologie moléculaire
Mr Moïse COEFFIER	HCN	Nutrition
Mr Serge JACQUOT	UFR	Immunologie
Mr Joël LADNER	HCN	Épidémiologie, économie de la santé
Mr Jean-Baptiste LATOCHE	UFR	Biologie cellulaire
Mr Thomas MOUREZ (<i>détachement</i>)	HCN	Virologie
Mr Gaël NICOLAS	HCN	Génétique
Mme Muriel QUILLARD	HCN	Biochimie et biologie moléculaire
Mme Laëtitia ROLLIN	HCN	Médecine du Travail
Mr Mathieu SALAUN	HCN	Pneumologie
Mme Pascale SAUGIER-VEBER	HCN	Génétique
Mme Anne-Claire TOBENAS-DUJARDIN	HCN	Anatomie
Mr David WALLON	HCN	Neurologie
Mr Julien WILS	HCN	Pharmacologie

PROFESSEUR AGREGE OU CERTIFIE

Mr Thierry WABLE	UFR	Communication
Mme Mélanie AUVRAY-HAMEL	UFR	Anglais

II - PHARMACIE

PROFESSEURS

Mr Thierry BESSON	Chimie Thérapeutique
Mr Roland CAPRON (PU-PH)	Biophysique
Mr Jean COSTENTIN (Professeur émérite)	Pharmacologie
Mme Isabelle DUBUS	Biochimie
Mr François ESTOUR	Chimie Organique
Mr Loïc FAVENNEC (PU-PH)	Parasitologie
Mr Jean Pierre GOULLE (Professeur émérite)	Toxicologie
Mr Michel GUERBET	Toxicologie
Mme Isabelle LEROUX - NICOLLET	Physiologie
Mme Christelle MONTEIL	Toxicologie
Mme Martine PESTEL-CARON (PU-PH)	Microbiologie
Mr Rémi VARIN (PU-PH)	Pharmacie clinique
Mr Jean-Marie VAUGEOIS	Pharmacologie
Mr Philippe VERITE	Chimie analytique

MAITRES DE CONFERENCES

Mme Cécile BARBOT	Chimie Générale et Minérale
Mr Jérémy BELLIEN (MCU-PH)	Pharmacologie
Mr Frédéric BOUNOURE	Pharmacie Galénique
Mr Abdeslam CHAGRAOUI	Physiologie
Mme Camille CHARBONNIER (LE CLEZIO)	Statistiques
Mme Elizabeth CHOSSON	Botanique
Mme Marie Catherine CONCE-CHEMTOB	Législation pharmaceutique et économie de la santé
Mme Cécile CORBIERE	Biochimie
Mr Eric DITTMAR	Biophysique
Mme Nathalie DOURMAP	Pharmacologie
Mme Isabelle DUBUC	Pharmacologie

Mme Dominique DUTERTE- BOUCHER	Pharmacologie
Mr Abdelhakim ELOMRI	Pharmacognosie
Mr Gilles GARGALA (MCU-PH)	Parasitologie
Mme Nejla EL GHARBI-HAMZA	Chimie analytique
Mme Marie-Laure GROULT	Botanique
Mr Hervé HUE	Biophysique et mathématiques
Mme Laetitia LE GOFF	Parasitologie – Immunologie
Mme Hong LU	Biologie
M. Jérémie MARTINET (MCU-PH)	Immunologie
Mme Marine MALLETER	Toxicologie
Mme Sabine MENAGER	Chimie organique
Mme Tiphaine ROGEZ-FLORENT	Chimie analytique
Mr Mohamed SKIBA	Pharmacie galénique
Mme Malika SKIBA	Pharmacie galénique
Mme Christine THARASSE	Chimie thérapeutique
Mr Frédéric ZIEGLER	Biochimie

PROFESSEURS ASSOCIES

Mme Cécile GUERARD-DETUNCQ	Pharmacie officinale
Mr Jean-François HOUIVET	Pharmacie officinale

PROFESSEUR CERTIFIE

Mme Mathilde GUERIN	Anglais
----------------------------	---------

ASSISTANT HOSPITALO-UNIVERSITAIRE

Mme Anaïs SOARES	Bactériologie
-------------------------	---------------

ATTACHES TEMPORAIRES D'ENSEIGNEMENT ET DE RECHERCHE

Mme Sophie MOHAMED	Chimie Organique
---------------------------	------------------

LISTE DES RESPONSABLES DES DISCIPLINES PHARMACEUTIQUES

Mme Cécile BARBOT	Chimie Générale et minérale
Mr Thierry BESSON	Chimie thérapeutique
Mr Roland CAPRON	Biophysique
Mme Marie-Catherine CONCE-CHEMTOB	Législation et économie de la santé
Mme Elisabeth CHOSSON	Botanique
Mme Isabelle DUBUS	Biochimie
Mr Abdelhakim ELOMRI	Pharmacognosie
Mr Loïc FAVENNEC	Parasitologie
Mr Michel GUERBET	Toxicologie
Mr François ESTOUR	Chimie organique
Mme Isabelle LEROUX-NICOLLET	Physiologie
Mme Martine PESTEL-CARON	Microbiologie
Mr Mohamed SKIBA	Pharmacie galénique
Mr Rémi VARIN	Pharmacie clinique
M. Jean-Marie VAUGEOIS	Pharmacologie
Mr Philippe VERITE	Chimie analytique

III – MEDECINE GENERALE

PROFESSEUR DES UNIVERSITES MEDECIN GENERALISTE

Mr Jean-Loup **HERMIL** (PU-MG) UFR Médecine générale

MAITRE DE CONFERENCE DES UNIVERSITES MEDECIN GENERALISTE

Mr Matthieu **SCHUERS** (MCU-MG) UFR Médecine générale

PROFESSEURS ASSOCIES A MI-TEMPS – MEDECINS GENERALISTE

Mme Laëtitia **BOURDON** UFR Médecine Générale

Mr Emmanuel **LEFEBVRE** UFR Médecine Générale

Mme Elisabeth **MAUVIARD** UFR Médecine générale

Mr Philippe **NGUYEN THANH** UFR Médecine générale

Mme Marie Thérèse **THUEUX** UFR Médecine générale

MAITRE DE CONFERENCES ASSOCIE A MI-TEMPS – MEDECINS GENERALISTES

Mr Pascal **BOULET** UFR Médecine générale

Mr Emmanuel **HAZARD** UFR Médecine Générale

Mme Marianne **LAINÉ** UFR Médecine Générale

Mme Lucile **PELLERIN** UFR Médecine générale

Mme Yveline **SEVRIN** UFR Médecine générale

ENSEIGNANTS MONO-APPARTENANTS

PROFESSEURS

Mr Serguei FETISSOV (med)	Physiologie (ADEN)
Mr Paul MULDER (phar)	Sciences du Médicament
Mme Su RUAN (med)	Génie Informatique

MAITRES DE CONFERENCES

Mr Sahil ADRIOUCH (med) 905)	Biochimie et biologie moléculaire (Unité Inserm 905)
Mme Gaëlle BOUGEARD-DENOYELLE (med)	Biochimie et biologie moléculaire (UMR 1079)
Mme Carine CLEREN (med)	Neurosciences (Néovasc)
M. Sylvain FRAINEAU (med)	Physiologie (Inserm U 1096)
Mme Pascaline GAILDRAT (med)	Génétique moléculaire humaine (UMR 1079)
Mr Nicolas GUEROUT (med)	Chirurgie Expérimentale
Mme Rachel LETELLIER (med)	Physiologie
Mme Christine RONDANINO (med)	Physiologie de la reproduction
Mr Antoine OUVRARD-PASCAUD (med)	Physiologie (Unité Inserm 1076)
Mr Frédéric PASQUET	Sciences du langage, orthophonie
Mr Youssan Var TAN	Immunologie
Mme Isabelle TOURNIER (med)	Biochimie (UMR 1079)

CHEF DES SERVICES ADMINISTRATIFS : Mme Véronique DELAFONTAINE

HCN - Hôpital Charles Nicolle

CB - Centre Henri Becquerel

CRMPR - Centre Régional de Médecine Physique et de Réadaptation

HB - Hôpital de BOIS GUILLAUME

CHS - Centre Hospitalier Spécialisé du Rouvray

SJ - Saint Julien Rouen

Par délibération en date du 3 mars 1967, la faculté a arrêté que les opinions émises dans les dissertations qui lui seront présentées doivent être considérées comme propres à leurs auteurs et qu'elle n'entend leur donner aucune approbation ni improbation.

REMERCIEMENTS

A mon Maître et Président de jury,

Monsieur le Professeur Franck DUJARDIN

Je vous remercie de me faire l'honneur de présider ce jury.

La discipline que vous nous avez imposée et la formation de grande qualité que vous nous avez prodiguée ont été indispensables à ma progression.

Veillez trouver ici l'expression de ma sincère gratitude.

A mon Maître et Juge,

Monsieur le Professeur Fabrice DUPARC

Je vous remercie de me faire l'honneur de juger ce travail.

Vous m'avez initié à la chirurgie de l'épaule et êtes à l'origine de ma passion pour cette articulation. Votre savoir et votre rigueur forcent l'admiration. Vous avez également mis à ma disposition les moyens de réaliser ce travail et je vous en suis grandement reconnaissant.

Veillez trouver dans ce travail le témoignage de mon plus profond respect.

A mon Maître et Juge,

Madame le Professeur Isabelle AUQUIT-AUCKBUR

Je vous remercie de me faire l'honneur de juger ce travail.

Vous m'avez fait découvrir et apprécier la chirurgie de la main tout autant que celle de l'épaule. Votre enseignement, tant sur le plan théorique que pratique est admirable et a été indispensable à l'exercice de ma future spécialité. J'espère avoir la chance de pouvoir poursuivre mon investissement en chirurgie de la main à vos côtés.

Veillez trouver ici l'expression de mes plus sincères remerciements.

A mon Maître et Juge,

Monsieur le Docteur Jean MATSOUKIS

Je vous remercie de me faire l'honneur de juger ce travail.

Je vous suis infiniment reconnaissant de la confiance que vous m'accordez depuis le début de mon internat.

Vous m'avez appris la belle chirurgie, précise, reproductible et exsangue, témoin d'une maîtrise remarquable que j'espère atteindre lors de mon exercice.

Je vous remercie également de me faire l'honneur de m'accueillir dans votre équipe et je ferai tout pour me montrer digne de cette confiance.

Veillez trouver dans ce travail l'expression de ma sincère gratitude.

A mon Maître et Juge,

Monsieur le Docteur Olivier COURAGE

Je vous remercie de me faire l'honneur de juger ce travail.

Votre enthousiasme pour la chirurgie et votre soif de connaissances et de perfectionnement sont pour moi des exemples.

Votre bienveillance à l'égard de vos internes est unique et votre enseignement tant sur le plan chirurgical qu'humain est inestimable.

Finir l'internat à vos côtés est une chance.

Veillez trouver dans ce travail l'expression de mes plus sincères remerciements.

A mon Maître et Directeur de thèse,

Monsieur le Docteur Jérôme GARRET

Je vous remercie de m'avoir fait l'honneur de diriger ce travail avec la bienveillance et la rigueur qui vous caractérise.

Vous avez toujours considéré vos fellows comme vos enfants sur le plan professionnel et dans ce sens j'éprouve une grande fierté à faire partie de cette famille.

L'admiration que je vous porte tant sur le plan professionnel que personnel n'est pas mesurable.

Que ce travail soit le reflet, à la fois de mon attachement, de mon profond respect et de mon éternelle gratitude.

A mes parents, pour tout l'amour et le soutien sans faille que vous m'apportez, qui m'ont permis de réaliser mes rêves.

A Sélène, la meilleure sœur qu'un frère puisse espérer et qui a toujours cru en moi. **A Maxime**, le beau-frère idéal avec qui j'aimerais pouvoir passer encore plus de temps.

A mes beaux-parents, Christel et Michel,

Je vous remercie pour votre accueil chaleureux au sein de la famille avec toute la gentillesse qui vous caractérise.

A ma belle-famille, Gaëlle, Benoît, Amélie, Adrien et Isabel que j'aimerais voir bien plus fréquemment.

A mon filleul, Alexandre, qui a le plus beau sourire de tous les bébés 😊

A toute ma famille espagnole qui m'a transmis la langue et la culture de mon deuxième pays.

A Olivier, mon jeune, avec qui j'ai vécu tant de choses et avec qui il me reste tant d'autres choses à vivre.

A Bao Hey Masculation Heartfriend, Minhou, Pardo, GI Chris qui m'ont fait vivre le meilleur externat du monde ! Venez me retrouver dans ma campagne bande de Parigos !!!

A Guytou, mon Jean-Guy préféré, je suis fier de partager ce jour de thèse avec toi ! On l'a commencé ensemble et on finit cet internat ensemble !

A Michaël, ton charisme et ton humour n'ont pas d'égal mon pote ! J'espère qu'on te gardera avec nous longtemps !

A tous mes collègues de chirurgie orthopédique, que je considère également comme une famille : XR, Louay, Antoine, Matthieu, Hayder, Mourad, Manu, Benji, Laure, Louis, notre tata Virg, Nico, le Rkain, Rémi, Sikiki, le prince Saïd, Papouille, Charles, Senioris, Camille, Phanou, Amaury, Hadrien, Houssam, Jordane, ma Popynette, Justinou, Marie-Ca, Ahmed, Momo, Martinette, Dodo, Matthieu (le meilleur d'entre nous), Chan, Rico, Tesson, El loco, Lisouille, Brejniev, Solène, Élise, Serviette, Yanis et les petits nouveaux que je n'ai pas encore la chance de connaître !

A tous mes autres co-internes qui m'ont fait vivre des moments heureux : Chloé et Adrian, Justine, Popo, Isabelle, Silvia, Evrad, Fanny, Mickaël, Benji...

A toute l'équipe paramed du CHU qui fait partie de la famille d'orthopédie : ma Clémounou (ensemble ça a commencé difficilement mais ce n'est pas prêt de se terminer !), Laurita, Pauline, Carla (reviens !), Luciana, Sarah, Élise, Dimitri, Nancy (DV2-3 ok mais pas sans toi), tous ceux du bloc mais aussi à ceux qui sont partis : Justine, Elise, Xav, Florian... (FH est mort, Vive FH !)

A Monod, ma future maison : Maître GUIFFAULT, monsieur GUELMI, Azad et Simon avec qui j'ai hâte de travailler depuis mon 3^{ème} semestre !

Mais évidemment, aussi Émilie (la mienne !), Caro, Julie, Elodie, Sophie, Brigitte, Patricia, Martina, Fred, Philippe, Aniceto, Jacky et tous les autres... qui font de cet hôpital un bel endroit où s'épanouir.

A mon équipe lyonnaise : Thomas et nos Despé post-bloc, Lady D'ESCRIENNE (la meilleure de toute !! « T'as encore oublié la plaque »), l'indispensable et merveilleuse Virginie, et Philippe (mais si, Lyon va gagner contre des grandes équipes un jour !). Quelle équipe incroyable vous faites !!! Merci pour tous ces moments en votre compagnie.

A la formidable équipe de l'HPE : Nathalie, les Couragettes : Safia, Bibiche, Zaza, madame ADE, Marie-MATHILDE, Béné ; et les Courgettes : Colombe (Rapace ?), Marie, Gwen mais aussi Benoît (reviens à Monod !) Coralie, Emilie, Marine. Sans oublier PEPounette mon super co-interne et grand maître incontesté du genou !

Aux plasticiens qui nous ont supporté pendant 6 mois et à ces parties de billard qui ont rythmé notre stage. (Spécial bisou à Raphaël et Lolita !)

A Souki, Maya, Belle, Jafar, Boule de neige et Vaiana... mais sans oublier Bulle et Rebelle.

Et à tous ceux que j'ai oublié...

Enfin un très grand merci à **monsieur BELLONCLE, Émilie, Philippe, Marion, Abdelkader, Mattéo et Charlotte**, qui, dans l'ordre, m'ont grandement aidé au laboratoire et sans qui ce travail n'aurait pas été possible.

A Elaine,

La femme de ma vie.

Pour ton amour, ton soutien, ta patience et tes attentions quotidiennes
qui m'ont permis de réaliser l'inspéré.

Je te dédie cette thèse.

RESUME

INTRODUCTION

L'arthroplastie inversée d'épaule modifie l'anatomie gléno-humérale et influence ainsi la dynamique péri-scapulaire avec notamment une modification du rythme scapulo-huméral et une participation plus importante de l'articulation scapulo-thoracique dans les mouvements d'élévation du membre supérieur.

Parmi les complications postopératoires des arthroplasties totales d'épaule, les troubles neurologiques sont plus fréquents après les arthroplasties inversées qu'après les arthroplasties anatomiques. La principale étiologie décrite spécifique des arthroplasties inversées pouvant expliquer cette différence de fréquence est l'allongement du membre inhérent au dessin de la prothèse inversée.

Notre hypothèse était que le recrutement plus important de l'articulation scapulo-thoracique puisse être responsable d'une majoration dynamique de la tension du muscle petit pectoral et ainsi d'une majoration de la pression que ce dernier exerce sur le plexus brachial sous-jacent réalisant un syndrome du petit pectoral.

MATERIEL ET METHODES

Nous avons mené une étude anatomique afin de mesurer la force exercée par le muscle petit pectoral sur le plexus brachial lors du test de Ross avant puis après mise en place d'une prothèse totale inversée d'épaule et enfin après ténotomie du petit pectoral au raz de son insertion sur le processus coracoïde.

RESULTATS

Notre étude a porté sur 11 épaules. La force exercée par le muscle petit pectoral sur le plexus brachial était significativement plus élevée après la mise en place de l'arthroplastie : $2,40 \pm 0,96$ N vs $4,26 \pm 2,09$ N ($p < 0,001$). Après ténotomie, cette force était significativement diminuée, à la fois par rapport à celle exercée sur le plexus brachial après l'arthroplastie ($0,92 \pm 0,64$ N vs $4,26 \pm 2,09$ N ($p < 0,004$)) mais également par rapport à celle précédant cette arthroplastie ($0,92 \pm 0,64$ N vs $2,40 \pm 0,96$ N ($p < 0,001$)).

CONCLUSION

Notre étude suggère que les arthroplasties inversées d'épaules pourraient être responsables d'une majoration dynamique de la pression exercée par le muscle petit pectoral sur le plexus brachial sous-jacent réalisant un syndrome du petit pectoral. Ce dernier pourrait être une étiologie, spécifique de ce type d'arthroplastie, responsable de douleurs thoraciques antérieures ainsi que de troubles neurologiques postopératoires du membre supérieur notamment dans le cadre d'un « double crush syndrome ».

Mots clés : prothèse totale d'épaule inversée ; syndrome du petit pectoral ; syndrome du défilé cervico-thoraco-brachial ; double crush syndrome

TABLE DES MATIERES

LISTE DES ABREVIATIONS	21
LISTE DES FIGURES ET GRAPHIQUES	22
I. INTRODUCTION	22
A. LA PROTHESE TOTALE D'ÉPAULE INVERSEE	23
1. Généralités.....	23
2. Concepts biomécaniques	24
3. Le rythme scapulo-huméral	26
4. Résultats.....	29
5. Complications	30
B. LES SYNDROMES COMPRESSIFS	33
1. Le syndrome du défilé cervico-thoraco-brachial	33
2. Le syndrome du petit pectoral	38
3. Le « double crush syndrome »	40
C. OBJECTIFS DE NOTRE ETUDE	41
II. MATERIEL ET METHODES.....	43
A. POPULATION ETUDIEE	43
B. METHODOLOGIE.....	44
C. MATERIEL UTILISE	46
D. PROCEDURE EXPERIMENTALE	47
E. LES CRITERES DE JUGEMENT	54
F. ANALYSE STATISTIQUE	54
III. RESULTATS	55
IV. DISCUSSION.....	60
A. UNE NOUVELLE ETIOLOGIE	63
B. LE « DOUBLE CRUSH SYNDROME ».....	64
C. PROPOSITION DE PRISE EN CHARGE	64
1. La consultation préopératoire	65
2. Le suivi postopératoire	71
V. CONCLUSION.....	73
VI. REFERENCES BIBLIOGRAPHIQUES.....	74
VII. ANNEXES	82
A. ANNEXE 1 – DONNEES TECHNIQUES DU CAPTEUR.....	82
B. ANNEXE 2 – ÉVALUATION DU CAPTEUR.....	86

LISTE DES ABREVIATIONS

ABD : abduction

EA : élévation antérieure

EAST : elevated arm stress test

EMG : électromyogramme

GH : gléno-humérale

PTEA : prothèse totale d'épaule anatomique

PTEI : prothèse totale d'épaule inversée

RE : rotation externe

RSH : rythme scapulo-huméral

SDCTB : syndrome du défilé cervico-thoraco-brachial

SPP : syndrome du petit pectoral

SSV : Subjective Shoulder Value

ST : scapulo-thoracique

LISTE DES FIGURES ET GRAPHIQUES

Figure 1 : Recrutement des fibres du muscle deltoïde dans l'élévation active.....	24
Figure 2 : Représentation schématique du rythme scapulo-huméral (RSH).....	26
Figure 3 : Représentation d'une PTEI lors d'une élévation du bras à l'horizontale.....	27
Figure 4 : Les trois espaces pouvant être le lieu d'un conflit anatomique dans le cadre d'un SDCTB.....	33
Figure 5 : Anatomie du muscle petit pectoral et sa relation avec le plexus brachial.....	35
Figure 6 : Test de Ross.....	43
Figure 7 : Procédure d'estimation de la mobilité scapulaire.....	47
Figure 8 : Procédure expérimentale.....	52
Figure 9 : Exercice d'étirement du muscle petit pectoral.....	68
Figure 10 : Ténotomie du muscle petit pectoral sous arthroscopie.....	71
Graphique 1 : Corrélation entre la force exercée sur le capteur et la valeur de résistance mesurée par le multimètre.....	44
Graphique 2 : Évolution de la force exercée par le muscle petit pectoral sur le plexus brachial	55
Graphique 3 : Évolution des amplitudes articulaires.....	57
Graphique 4 : Évolution de la longueur du bras.....	58

I. INTRODUCTION

A. La prothèse totale d'épaule inversée

1. Généralités

Présentée par Paul-Marie Grammont en 1987 ⁽¹⁾ dans le cadre des omarthroses associées à une rupture massive de la coiffe des rotateurs, la prothèse totale d'épaule inversée (PTEI) est, de nos jours, une solution dans la prise en charge de diverses pathologies de l'épaule.

Le nombre de PTEI implantées chaque année ne cesse d'augmenter ^(2,3), notamment depuis son approbation par l' " US Food and Drug Administration" en 2004. En 2014, Palsis et al. ⁽³⁾ notaient que 64 % des prothèses d'épaules implantées aux États-Unis étaient des PTEI, soit plus de 36 000 unités, contre 44 % de prothèses totales d'épaule anatomiques (PTEA).

Bien que la plus classique des indications soit l'arthropathie de la coiffe des rotateurs (auparavant dénommée « omarthrose excentrée »), les indications se sont depuis étendues à diverses situations tel que des fractures de l'extrémité proximale de l'humérus récentes ou séquellaires, des dysplasies de glène, des tumeurs ou des révisions d'arthroplasties ^(4,5).

2. Concepts biomécaniques

Le concept biomécanique de la prothèse inversée repose sur l'augmentation du bras de levier du deltoïde par médialisation et distalisation du centre de rotation de l'épaule qui devient unique ⁽⁶⁾.

L'augmentation du bras de levier du deltoïde restaure ainsi l'élévation antérieure active en cas d'épaule pseudo-paralytique. Une épaule pseudo-paralytique se définit comme une élévation antérieure active inférieure à 90° avec une mobilité passive normale. Elle est le plus souvent la conséquence d'une atteinte d'au moins trois tendons de la coiffe des rotateurs ⁽⁷⁾.

L'indication principale de la PTEI est donc l'épaule pseudo-paralytique persistante, ceci dans le cadre d'une arthropathie de la coiffe des rotateurs mais également quel que soit le statut du cartilage gléno-huméral. En effet l'épaule est la seule articulation dont l'arthroplastie totale peut être envisagée sans arthrose car nous ne disposons pas de meilleure solution chirurgicale que cette arthroplastie afin de restaurer l'élévation antérieure active d'une épaule pseudo-paralytique.

Sur le plan biomécanique, la médialisation du centre de rotation permet de recruter davantage de fibres antérieures et postérieures du deltoïde (*Figure 1*). Cependant les contreparties de cette médialisation sont les risques d'une encoche scapulaire inférieure, d'une instabilité, d'une perte de la rotation externe et interne, et d'une déformation du contour de l'épaule.

La distalisation du centre de rotation augmente la tension du muscle deltoïde et restaure ainsi sa fonction. Cependant les contreparties de cette distalisation sont le risque de fracture de l'épine ainsi que celui de lésion du plexus brachial infra claviculaire par étirement.

Après le développement des prothèses inversées de type « Grammont » ⁽¹⁾ associées à une importante médialisation, l'évolution des PTEI se fait dorénavant vers la latéralisation, soit au niveau de la glène, soit de l'humérus, soit encore au niveau des deux. La question du centre de rotation « idéal » d'une PTEI se pose actuellement. De plus, ce dernier est-il le même pour chaque pathologie de l'épaule ? Jusqu'où peut-on latéraliser le centre de rotation de l'épaule ? De nombreuses questions restent en suspens et vont animer notre réflexion dans les mois à venir.

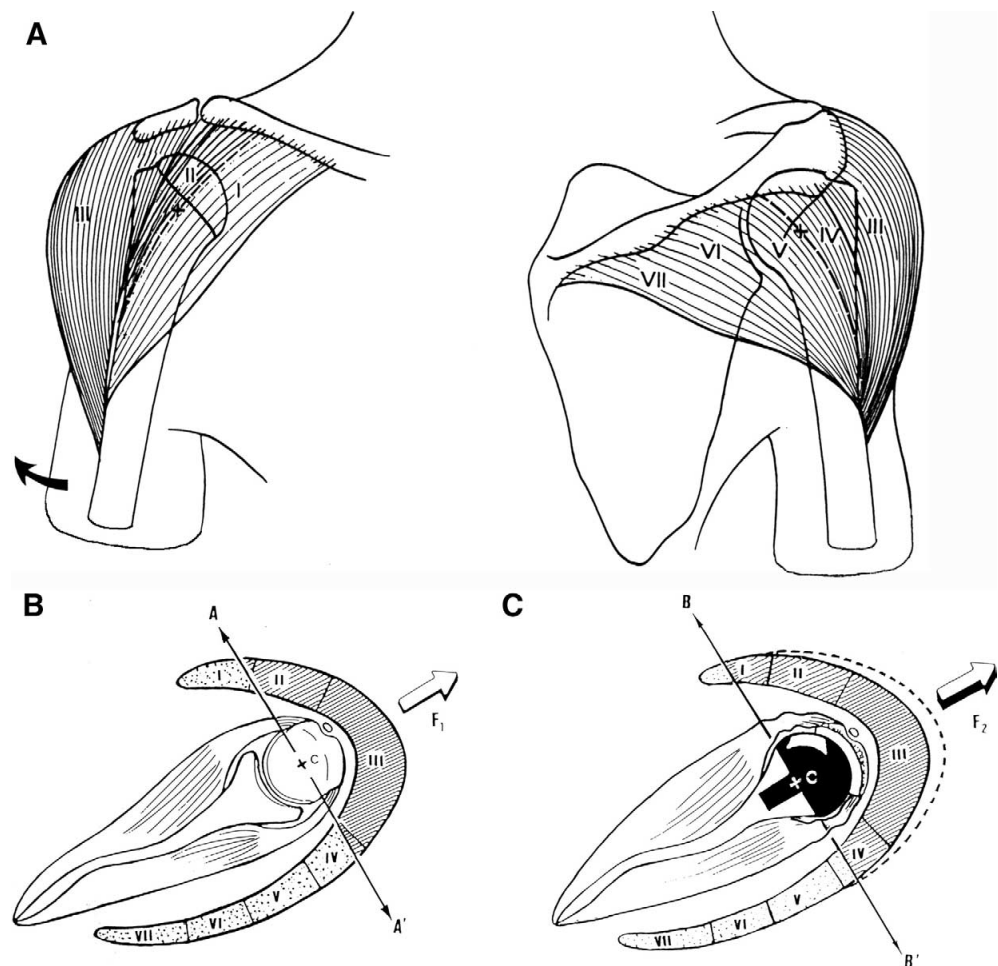


Figure 1 : Recrutement des fibres du muscle deltoïde dans l'élévation active.

(A) Les 7 segments du muscle deltoïde selon Kapandji. (8) (B) Sur une épaule native, seul le deltoïde moyen (segment III) et une partie du deltoïde antérieur (segment II) participent à l'élévation active. (C) La médialisation du centre de rotation d'une PTEI permet de recruter davantage de fibres antérieures et postérieures du deltoïde (segments I et IV) pour réaliser l'élévation active. D'après Boileau et al. (6)

Par voie de conséquence la réinvention de la dynamique gléno-humérale par la PTEI entraîne des modifications de la cinématique du complexe articulaire de l'épaule et se répercute notamment sur l'articulation scapulo-thoracique.

3. Le rythme scapulo-huméral

Le rythme scapulo-huméral (RSH) décrit par Codman en 1934 ⁽⁹⁾ puis précisé par Inman et al. ⁽¹⁰⁾ est défini comme le rapport entre la rotation effectuée dans l'articulation gléno-humérale (GH), correspondant au début du mouvement d'abduction du membre supérieur, et celle effectuée dans l'articulation scapulo-thoracique (ST), correspondant à la sonnette latérale de la scapula et participant également à l'abduction du membre. On le calcule mathématiquement par le rapport GH/ST. (*Figure 2*)

Globalement, chez les sujets sains les éléments suivants sont rapportés ⁽¹¹⁾:

- entre 0 et 30° : l'essentiel du mouvement se situe au niveau de la GH
- au-delà de 30° : le rapport GH/ST évolue de façon non linéaire avec en moyenne 2° dans la GH pour 1° dans la ST

Ainsi, au-delà de 30°, les auteurs ont mis en évidence une contribution de la gléno-humérale (GH) deux fois plus importante que celle de la scapulo-thoracique (ST) chez des sujets sains.

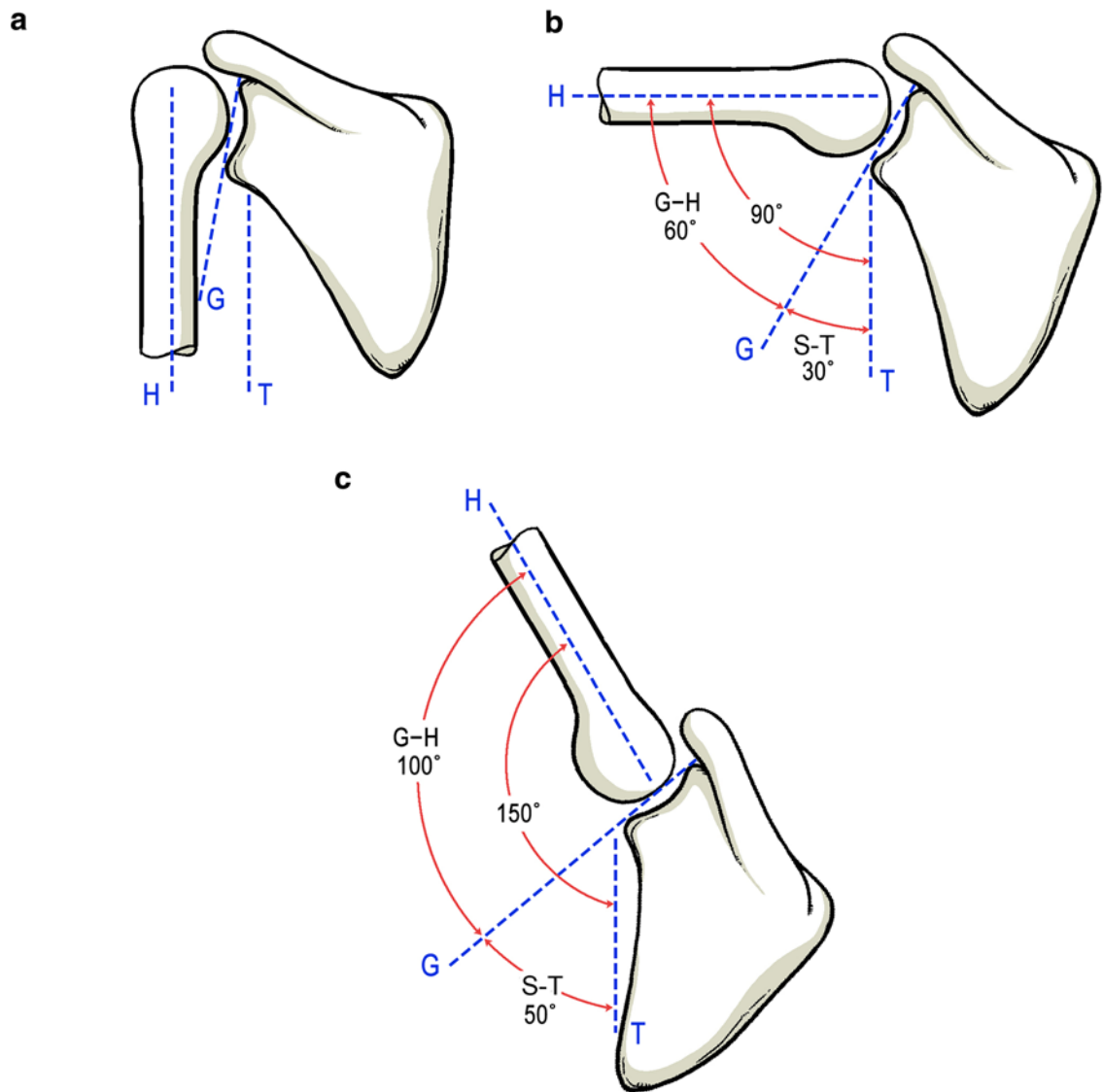


Figure 2 : Représentation schématique du rythme scapulo-huméral (RSH).

(a) Position de repos. (b) Élévation du bras à l'horizontale.

(c) Élévation du bras au-dessus de l'horizontale.

H = axe de l'humérus ; G = axe de la glène ; T = axe du thorax

G-H = amplitude gléno-humérale ; S-T = amplitude scapulo-thoracique

D'après Kim et al. (12)

Les patients porteurs d'une PTEI présentent une modification du RSH au cours de l'élévation du membre supérieur : l'essentiel du mouvement se situe toujours au niveau de la néo-articulation GH, néanmoins il existe une contribution plus importante de la ST et une contribution moins importante de la GH en

comparaison à une épaule native ⁽¹²⁻¹⁶⁾. Kwon et al. ⁽¹⁴⁾ ont notamment montré que, chez ces patients porteurs d'une PTEI, la contribution de la ST dans le mouvement global de l'épaule augmentait dans tous les plans d'élévation de l'épaule. Enfin de Toledo et al. ⁽¹⁵⁾ ont observé les mêmes résultats lorsque le membre portait, ou non, une charge.

En conclusion l'articulation scapulo-thoracique est plus sollicitée chez les patients porteurs d'une PTEI. (Figure 3)

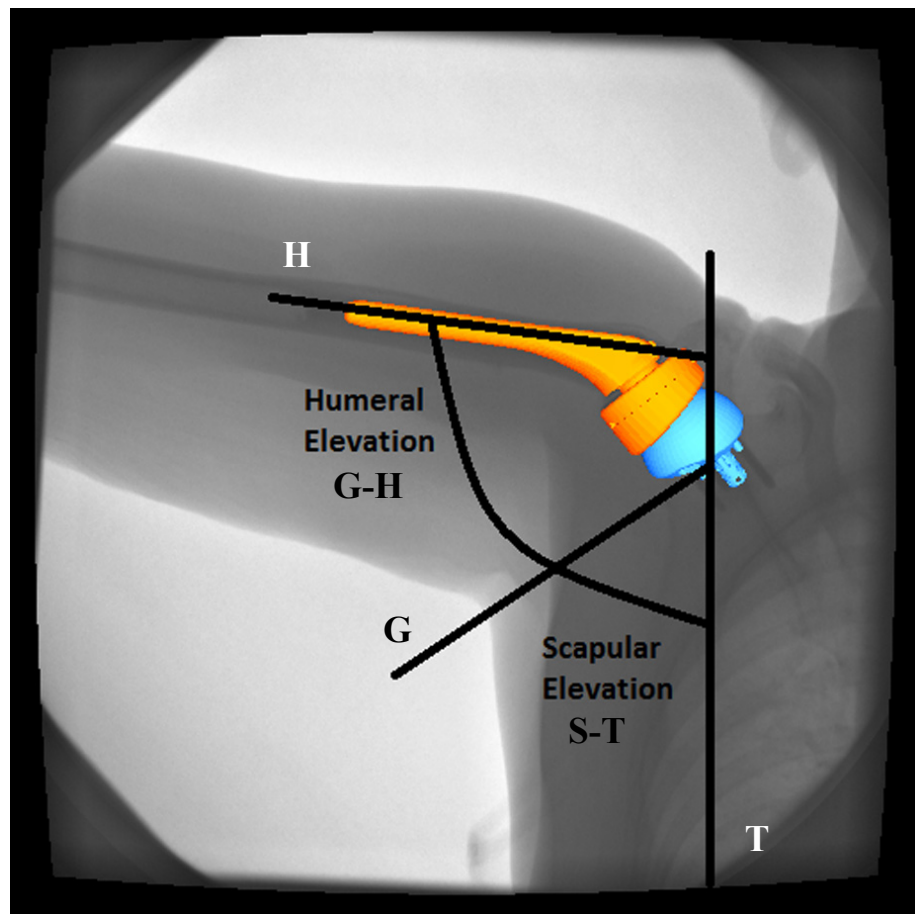


Figure 3 : Représentation d'une PTEI lors d'une élévation du bras à l'horizontale.

H = axe de l'humérus ; G = axe de la glène ; T = axe du thorax

G-H = amplitude gléno-humérale ; S-T = amplitude scapulo-thoracique

D'après Walker et al. (16)

4. Résultats

Les résultats cliniques postopératoires sont très satisfaisants et durables dans le temps. En 2018, une méta-analyse de Ernstbrunner et al. ⁽¹⁷⁾ a étudié les résultats à long terme des PTEI implantées dans un contexte de pathologie de la coiffe des rotateurs. Elle retrouva, à près de 10 ans, une amélioration du score de Constant absolu et pondéré préopératoire respectivement de 24 à 59 points et de 33 % à 74 %. Le SSV (Subjective Shoulder Value) passait de 23 % à 72 %. L'élévation antérieure active et l'abduction étaient également significativement améliorées respectivement de 66° à 127° et de 63° à 113°. Ils n'ont cependant pas mis en évidence d'amélioration significative de la rotation externe passant de 19° à 24°.

Favard et al. ⁽¹⁸⁾ retrouvaient dans leur série un taux de survie global de 92 % à 10 ans et de 84 % à 15 ans. Le taux de survie atteignait même 97 % à 10 ans pour les patients qui présentaient une arthropathie de la coiffe des rotateurs.

De plus, l'étendue des indications de PTEI touche une population de plus en plus jeune, avec une demande fonctionnelle plus élevée, mais dont les résultats cliniques restent très satisfaisants et durables ⁽¹⁹⁻²¹⁾.

5. Complications

Le taux de complications des PTEI est cependant relativement élevé et notamment plus important que celui des PTEA. La méta-analyse de Zumstein et al. ⁽²²⁾ retrouvait 20,9 % de complications postopératoires dont 10,1 % de révision. De plus le taux de complication était près de trois fois plus important dans le cadre d'une PTEI de révision en comparaison à une PTEI de première intention : respectivement 33,3 % et 13,4 %.

Les principales complications décrites dans cette méta-analyse étaient :

- L'instabilité (4,7 %)
- L'infection (3,8 %)
- Le descellement glénoïdien aseptique (3,5 %)
- Les fractures de l'acromion ou de l'épine de la scapula (1,5 %)
- Le désassemblage de la glénosphère (1,5 %)
- Le désassemblage de l'implant huméral ou la luxation du polyéthylène (1,5 %)
- La fracture de l'humérus (1,4 %)
- Le descellement de la tige humérale (1,3 %)
- Les troubles neurologiques (1,2 %)
- Autres (0,5 %)

On note donc que les troubles neurologiques occupent, dans cette étude, une part relativement rare mais non négligeable des complications postopératoires. Les données de la littérature concernant cette complication sont d'ailleurs très variables, allant de 0 % à 10 % ⁽²²⁻²⁶⁾. Boileau et al. ⁽⁴⁾ rapportèrent 2 % de troubles neurologiques objectivés dans leur série et Walch et al. ⁽²⁷⁾ 3,6 % dans la leur.

Cependant cette complication est très certainement sous-estimée de par sa récupération presque toujours complète ⁽²⁸⁾.

Ainsi Lädermann et al. ⁽²⁹⁾ réalisèrent un électromyogramme (EMG) pré- et postopératoire chez des patients opérés d'une PTEI. Ils purent ainsi dépister les atteintes neurologiques non objectivées dans les séries précédentes et mirent en évidence une atteinte neurologique postopératoire chez 47 % de ces patients.

Les diverses étiologies retrouvées dans la littérature ⁽²⁸⁻³³⁾ pouvant être responsables de ces troubles neurologiques postopératoires sont :

- Des phénomènes d'étirement :
 - par des mobilisations excessives du membre en peropératoire
 - par l'allongement global du membre inhérent au dessin non anatomique de la prothèse inversée

- Des phénomènes de compression :
 - par un instrument, notamment les écarteurs, en peropératoire
 - par extrusion de ciment dans le cadre de prothèses cimentées
 - par l'apparition secondaire d'un hématome postopératoire

- Un traumatisme nerveux direct au cours de l'intervention

- Une complication anesthésique du bloc interscalénique

Toutes ces étiologies sont communes aux interventions de PTEI et de PTEA en dehors de l'allongement du membre, inhérent au dessin non anatomique de la prothèse inversée.

Or, dans leur série de 2011, Lädermann et al. ⁽²⁹⁾ mirent en évidence un risque 10 fois supérieur d'avoir un trouble neurologique postopératoire après une PTEI qu'après une PTEA.

Ainsi, actuellement, l'allongement du membre est la seule étiologie décrite à notre connaissance, spécifique aux PTEI, pouvant être responsable de cette différence de fréquence de troubles neurologiques postopératoires.

Enfin, ces troubles neurologiques, lorsqu'ils sont symptomatiques, peuvent être responsables d'insatisfaction de la part des patients, voire d'incapacité ou même de dépression ⁽³⁴⁾.

B. Les syndromes compressifs

Parmi les nombreux syndromes compressifs intéressant la région scapulaire, notre intérêt se porte ici sur le syndrome du défilé cervico-thoraco-brachial (SDCTB) ainsi que sur le syndrome du petit pectoral (SPP).

Le SPP était initialement décrit comme partie intégrante du SDCTB. A présent de nombreux praticiens isolent le syndrome du petit pectoral comme pathologie à part entière ⁽³⁵⁾. Cependant une bonne compréhension du SDCTB est nécessaire afin de mieux identifier le SPP.

1. Le syndrome du défilé cervico-thoraco-brachial

Le SDCTB est une pathologie considérée comme rare. Il fait cependant l'objet de très nombreuses publications. On le retrouve ainsi à la deuxième place en nombre de publications concernant les compressions nerveuses, derrière le syndrome du canal carpien ⁽³⁶⁾. Certains experts l'estiment tout de même largement sous diagnostiqué, il pourrait concerner près de 8 % de la population ^(37,38). Sa forme neurologique serait également incriminée dans 5 à 10 % des douleurs du membre supérieur ^(39,40). On le retrouve le plus souvent chez des patients âgés de 20 à 60 ans et principalement chez les femmes (sex-ratio : 4 pour 1) ⁽⁴¹⁻⁴³⁾.

Ce syndrome résulte d'un conflit anatomique dynamique situé dans la traversée cervico-thoraco-brachiale composée d'espaces anatomiques déterminés par des structures osseuses, musculaires, aponévrotiques et tendineuses, que doivent franchir les éléments vasculaires et nerveux destinés aux membres. La physiopathologie reste discutée mais trois principales causes sont admises : les

anomalies structurelles anatomiques, les causes post-traumatiques et les dysfonctions acquises posturales ⁽⁴⁴⁾.

La traversée cervico-thoraco-brachiale peut se diviser en 3 espaces pouvant être le lieu d'un conflit anatomique dynamique (*Figure 4*) :

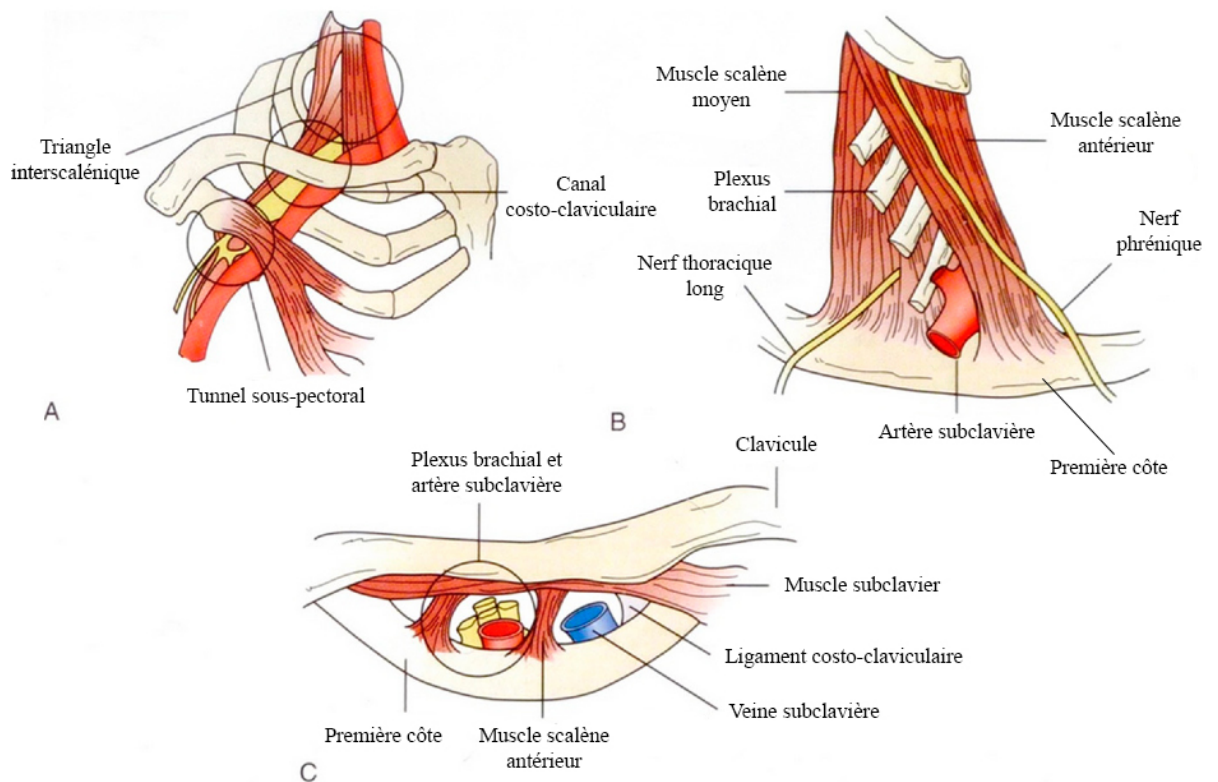


Figure 4 : Les trois espaces pouvant être le lieu d'un conflit anatomique dans le cadre d'un SDCTB. (A) Le tunnel sous-pectoral ; (B) Le triangle interscalénique ; (C) Le canal costo-claviculaire. D'après Sanders et al. (45)

- Le triangle interscalénique :

Il constitue l'espace le plus proximal. Cet espace est composé de piliers musculaires et d'un plancher osseux. Il est limité en avant par le muscle scalène antérieur, en arrière par les muscles scalènes moyens et postérieurs et en bas par la première côte dont l'obliquité dépend de la morphologie du patient. Par cet espace se glissent l'artère sous-clavière et les trois troncs du plexus brachial. La veine subclavière est, quant à elle, située dans le défilé préscalénique, en avant du muscle scalène antérieur, derrière la clavicule.

- Le canal costo-claviculaire :

Il constitue l'espace intermédiaire de la traversée. Il est limité en haut et en avant par la clavicule et en arrière par la première côte. Les variations du muscle sous-clavier conditionnent la forme de son orifice antérieur. Ainsi le rebord tendineux inférieur du muscle transforme l'orifice antérieur du canal costo-claviculaire en un orifice ostéotendineux pratiquement indéformable et vulnérant pour les éléments vasculonerveux qui viennent à son contact. Cet orifice laisse passer d'avant en arrière, la veine subclavière, l'artère sous-clavière et les trois faisceaux du plexus brachial, disposés en triangle. L'orifice postérieur est donc strictement interosseux car délimité par le bord postérieur de la clavicule et le bord inscrit de la première côte.

- Le tunnel sous-pectoral, ou espace sous-coracoïdien :

Il constitue l'espace le plus distal de la traversée et est responsable du SPP. Il est limité en avant par le muscle petit pectoral, s'insérant médialement sur les 3^{ème}, 4^{ème} et 5^{ème} côtes et latéralement sur le processus coracoïde ; en arrière par le muscle subscapulaire occupant la fosse subscapulaire et s'insérant latéralement sur le tubercule mineur de l'humérus ; en haut par le processus coracoïde. On retrouve de bas en haut et d'avant en arrière la veine axillaire, l'artère axillaire et les trois faisceaux du plexus brachial. (*Figure 5*)

Dans 15 % des cas, le bord externe du muscle petit pectoral est fibreux, épais et peut former un arceau ou un rebord rectiligne agressif pour le pédicule vasculo-nerveux. De plus, un muscle petit pectoral, contracté et raccourci, qui entraîne l'abaissement, l'abduction et l'antépropulsion de la scapula provoque un rétrécissement du tunnel sous-pectoral ⁽⁴⁶⁾. Enfin l'abduction du bras, la répropulsion de la ceinture scapulaire ainsi que les mouvements ventilatoires retentissent également sur le contenu de ce tunnel.

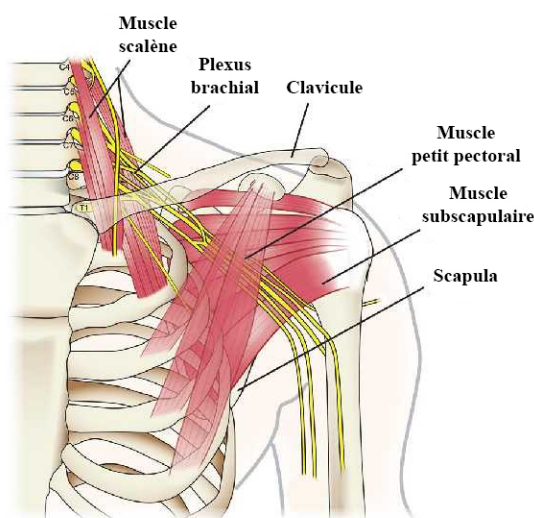


Figure 5 : Anatomie du muscle petit pectoral et sa relation avec le plexus brachial

La compression intermittente et dynamique des structures vasculo-nerveuses peut se manifester par des signes artériels, veineux et/ou neurologiques le plus souvent subjectifs et plus ou moins intriqués dans un contexte algique.

La symptomatologie la plus fréquente est neurologique concernant près de 95 % des cas : douleurs du membre supérieur, paresthésies, faiblesse, perte de la dextérité, bras lourd, mais aussi cervicalgies et céphalées occipitales ^(47,48).

S'en suivent les manifestations vasculaires, beaucoup moins fréquentes :

- veineuses (5 à 8 % des cas) : œdème, lourdeur du membre supérieur, réseau veineux apparent...
- artérielles (1 à 2 % des cas) : ischémie digitale, froideur, pâleur, douleurs, crampes musculaires, claudications intermittentes...

Ces symptômes peuvent survenir de manière progressive ou brutale, avec ou sans facteur déclenchant. Ils peuvent être favorisés par des mouvements d'abduction et d'antépulsion prolongés du bras ou par la simple position allongée.

Les complications de ce syndrome sont rares. Ce sont les embolies artérielles réalisant une ischémie aiguë au niveau du membre supérieur, les thromboses veineuses aiguës d'effort ainsi que les amyotrophies.

Cette présentation clinique dynamique et très hétérogène est difficilement objectivable et rend l'analyse de cette pathologie difficile justifiant les controverses sur le sujet.

2. Le syndrome du petit pectoral

Le SPP est donc une compression du plexus brachial au niveau du tunnel sous-pectoral.

Les cas de SPP ont été le plus souvent décrits dans le cadre d'accidents de la route, de chutes ou des traumatismes liés à des mouvements répétitifs ⁽⁴⁹⁾. Le SPP lié au sport a également été bien décrit chez les patients pratiquant des sports bras en l'air ⁽⁴⁹⁻⁵¹⁾. Ces activités ou blessures créent probablement une hypertrophie, une hémorragie, un gonflement et une fibrose du muscle petit pectoral ⁽⁵²⁾.

Sa symptomatologie est, dans la très grande majorité des cas, neurologique pure et similaire à celle du SDCTB neurologique ⁽³⁵⁾. Dans le cadre de notre travail, nous allons donc cibler notre intérêt sur les cas de compression nerveuse au sein du tunnel sous-pectoral et nous allons donc, par la suite, considérer le SPP dans sa composante neurologique exclusive.

Les symptômes communément retrouvés sont ainsi : douleurs du membre supérieur, paresthésies, faiblesse, perte de la dextérité, sensation de bras lourd mais également cervicalgies ou céphalées occipitales. Le patient peut également présenter des douleurs thoraciques antérieures en regard du tunnel sous-pectoral ou de son insertion sur le processus coracoïde.

L'interrogatoire puis l'examen clinique préciseront le territoire siège de paresthésies ou de douleurs. La palpation recherchera une douleur du muscle petit pectoral ou de son insertion sur le processus coracoïde ainsi qu'un éventuel signe de Tinel (percussion du nerf en amont d'une zone comprimée) sur le trajet du plexus brachial.

Enfin différentes manœuvres peuvent déclencher une symptomatologie douloureuse et mettre ainsi en évidence une compression du plexus brachial ^(53,45). Aucune d'entre elle n'est cependant spécifique du syndrome du petit pectoral.

On retiendra, de façon non exhaustive, les tests de provocation suivants :

- Le test de Roos ou EAST (« Elevated Arm Stress Test ») : le sujet est assis ou debout, le membre examiné est placé à 90° d'abduction et 90° de rotation externe. A noter que le test de Ross original demande au patient d'exécuter des mouvements lents d'ouverture et de fermeture de la main. Or Sanders et al. ⁽⁴⁵⁾ précisent qu'il n'est pas nécessaire de réaliser ces mouvements des mains et que la position seule suffit.
Le test est positif si des paresthésies ou des douleurs à l'inspiration profonde apparaissent dans les 60 secondes. Si ces symptômes apparaissent entre 5 et 30 secondes, cela signe une compression modérée à sévère du plexus brachial.
- Test d'Eden ou Falconer : le bras est tendu le long du corps, épaules en rétropulsion afin de fermer l'espace costo-claviculaire. L'examineur recherche l'apparition d'une douleur possiblement irradiante dans le membre.
- Test de Wright : le membre examiné est placé en abduction à 180° et rotation externe du bras. L'examineur recherche une abolition du pouls, des douleurs ou paresthésies.

3. Le « double crush syndrome »

Décrit pour la première fois par Upton et McComas en 1973 ⁽⁵⁴⁾, le « double crush syndrome » correspond à la compression d'un nerf en deux sites distincts augmentant ainsi, de façon synergique, son dysfonctionnement ^(55,56).

Au niveau d'un seul site, une compression de plus de 30 mmHg entraîne une altération durable de la vascularisation endoneurale, source d'œdème et d'hypertrophie conjonctivale conduisant à l'autoentretien du phénomène et ainsi à l'apparition de lésions ischémiques. Histologiquement cela se traduit par une prolifération fibroblastique et la création d'un tissu cicatriciel responsable d'une altération de la gaine de myéline des fibres nerveuses, ainsi que par une raréfaction des axones en aval ⁽⁵⁶⁾. Ces lésions sont alors responsables d'un dysfonctionnement du transfert axonal antérograde et rétrograde et donc d'une altération de la transmission de l'influx nerveux. Dans le cadre d'un « double crush syndrome », l'atteinte distale du nerf le rendrait plus susceptible à un autre élément compressif situé en amont, du fait de l'altération de la conduction axonale rétrograde.

Ainsi une souffrance nerveuse distale préexistante asymptomatique (nerf médian au poignet, nerf ulnaire au coude...) pourrait être décompensée par une compression plus proximale, par exemple au niveau du tunnel sous-pectoral et ainsi devenir symptomatique.

Sanders et al. ^(49,50,57) soutiennent que cette association n'est pas rare mais mal diagnostiquée. En effet, dans leur série, de nombreux patients chez qui un diagnostic de SDCTB a été initialement posé, présentaient en réalité un SPP isolé ou associé à un second syndrome compressif plus distal réalisant ce « double crush syndrome ».

C. Objectifs de notre étude

Les troubles neurologiques postopératoires compliquant la mise en place d'une PTEI sont décrits comme relativement rares mais ces derniers sont très certainement sous-estimés. De plus Lädemann et al. ⁽²⁹⁾ mirent en évidence un risque 10 fois supérieur d'avoir un trouble neurologique postopératoire après une PTEI qu'après une PTEA.

Les différentes étiologies actuellement décrites dans la littérature pouvant expliquer ces troubles sont toutes communes à la mise en place d'une PTEI ou d'une PTEA en dehors de l'allongement du membre, inhérent au dessin non anatomique de la prothèse inversée.

De plus, nous avons vu que la mise en place d'une PTEI modifiait la dynamique gléno-humérale et scapulo-thoracique avec notamment une participation plus importante de l'articulation scapulo-thoracique dans tous les plans d'élévation du membre supérieur ⁽¹⁴⁾.

L'hypothèse de notre étude était que la modification de cette dynamique péri-scapulaire pourrait être la cause de la survenue d'un syndrome du petit pectoral responsable de l'apparition de troubles neurologiques du membre supérieur.

Nous avons ainsi réalisé une étude sur des corps donnés à la science afin de mesurer la pression exercée par le muscle petit pectoral sur le plexus brachial avant puis après mise en place d'une PTEI et enfin après ténotomie du muscle petit pectoral.

Les objectifs de cette étude étaient de répondre à trois questions :

- La mise en place d'une PTEI accentue-t-elle la pression exercée par le muscle petit pectoral sur le plexus brachial ?
- L'allongement du membre par la mise en place d'un insert huméral en polyéthylène plus épais majore-t-il cette pression ?
- La ténotomie du muscle petit pectoral permet-elle de diminuer la pression exercée par ce muscle sur le plexus brachial ?

II. MATERIEL ET METHODES

Afin de tester notre hypothèse, nous avons réalisé une étude anatomique au sein du Laboratoire d'anatomie de la faculté de Médecine-Pharmacie de Rouen dirigé par monsieur le Professeur Fabrice DUPARC – 22 boulevard Gambetta – Rouen.

A. Population étudiée

L'étude anatomique a porté sur 6 corps donnés à la science.

Chaque sujet était embaumé par perfusion carotidienne de 5 litres d'une solution permettant de conserver une souplesse musculaire, tendineuse et articulaire. La formule de cette solution pour 10 litres de préparation était : formol 30 % (500 ml), alcool (500 ml), glycérol (200 ml), phénol (100 g), sulfate de sodium (250 g), nitrate de potassium (250 g), choral hydraté (500 g) et de l'eau. Ils étaient conservés à 3°C et réchauffés avant l'expérimentation afin d'obtenir une souplesse gléno-humérale et scapulo-thoracique satisfaisante.

Les critères d'inclusion des sujets étaient :

- Patient masculin ou féminin
- Sujet en bon état de conservation

Les critères d'exclusion des sujets étaient :

- Antécédents de chirurgie de l'épaule ou du thorax
- Amplitude en élévation antérieure inférieure à 120° ou en abduction inférieure à 100° ou en rotation externe inférieure à 20°
- Mauvais état de conservation

B. Méthodologie

Parmi les différents tests cliniques décrits dans le cadre du diagnostic du SPP ^(53,45) nous avons choisi de réaliser le test de Ross, bien décrit par Sanders et Annest ⁽⁴⁵⁾ et adapté aux conditions de notre étude. De plus ce test possède la plus grande valeur prédictive positive (92 %) parmi ceux précédemment cités ⁽⁵⁸⁾.

Cette manœuvre, que nous avons réalisé sous contrôle goniométrique, place le membre à 90° d'abduction et 90° de rotation externe. Ce test mobilise ainsi l'articulation scapulo-thoracique et met en tension le muscle petit pectoral rétrécissant le tunnel sous-pectoral. (*Figure 6*)

Nous avons alors comparé la pression exercée par le muscle petit pectoral sur le plexus brachial lors de cette manœuvre, avant puis après mise en place d'une prothèse totale d'épaule inversée et enfin après ténotomie du muscle petit pectoral.

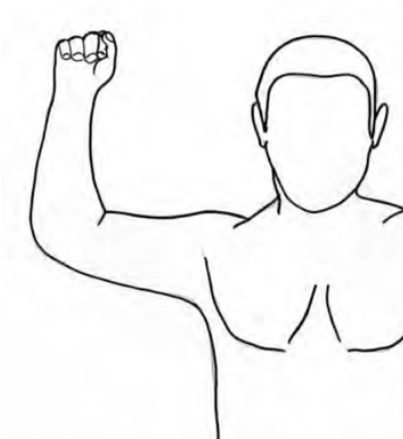

Figure 6 : Test de Ross

Afin de mesurer la pression exercée par le muscle petit pectoral sur le plexus brachial nous avons décidé d'utiliser un capteur de pression glissé au sein du tunnel sous-pectoral, directement au contact du plexus. La mesure, dont les valeurs s'exprimaient en ohm, s'effectuait à l'aide d'un multimètre automatique numérique.

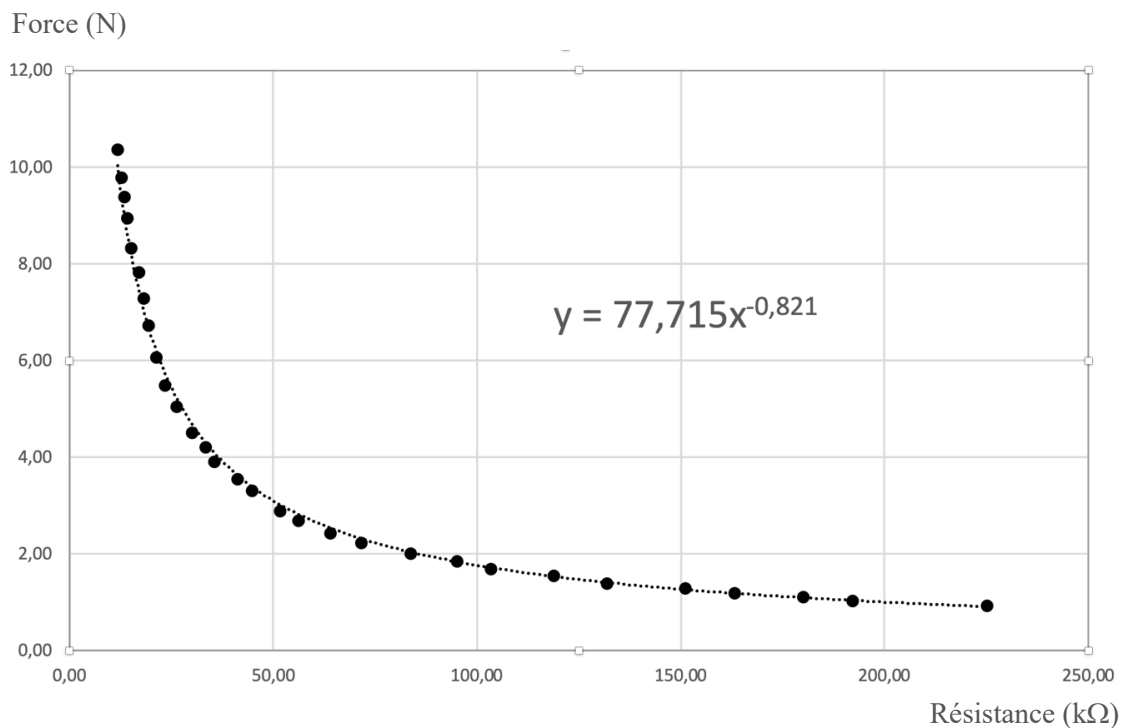
La corrélation entre la résistance mesurée en ohm (Ω) par le multimètre et la masse appliquée sur le capteur a été évaluée par 30 mesures indépendantes (*Annexe 2*). Puis la mesure de la masse a été convertie en Newton afin d'exprimer une force, par la formule :

$$1 \text{ kgf} = 9,806 \text{ 65 N}$$

Cette évaluation préalable du capteur a permis la réalisation d'une courbe de corrélation entre la mesure en ohm (Ω) affichée par notre capteur et la force réelle en Newton (N) exercée sur celui-ci (*Graphique 1*). Cette corrélation n'était pas linéaire, confirmant les données techniques fournies par le constructeur du capteur (*Annexe 1*). L'équation de cette courbe était :

$$y = 77,715 x^{-0,821}$$

$y = \text{force (N)}$; $x = \text{résistance (k}\Omega\text{)}$



Graphique 1 : Corrélation entre la force exercée sur le capteur (en Newton) et la valeur de résistance mesurée par le multimètre (en kilo-ohm).

Ceci nous a permis de convertir les valeurs de résistance (en kilo-ohm) affichées par le multimètre en valeurs de force (en Newton) subie par le capteur. La surface du capteur ne variant pas, la variation de cette force était identique à celle de la pression exercée par le muscle petit pectoral.

Ainsi nous étions capables d'estimer la variation de cette pression exercée par le muscle petit pectoral sur le plexus brachial. C'est cette variation de pression qui fait l'objet de notre travail et non la mesure d'une valeur absolue de pression ou de force. En effet les conditions expérimentales sur des corps donnés à la science n'auraient pas permis d'extrapoler les mesures de ces valeurs absolues aux patients opérés dans le cadre de notre exercice chirurgical quotidien. A l'inverse, la variation de la pression estimée au sein du tunnel sous-pectoral lors de ces expériences peut, elle, parfaitement être le reflet de la situation clinique de nos patients.

C. Matériel utilisé

- Prothèse d'épaule inversée IsaOnlay™ (Société Move Up™) et ancillaires associés
- Capteur de pression IEE® (International Electronics & Engineering®) CP149 (FSR149AS) 10 g à 10 kg
- Multimètre automatique numérique Morpilot® 178

D. Procédure expérimentale

Le déroulement de chaque expérimentation s'effectuait ainsi :

- Préparation du sujet :
 - Réchauffement du sujet afin d'obtenir une souplesse articulaire satisfaisante.
 - Installation du sujet en position demi-assise avec une angulation du tronc à 45° par rapport au plan de l'horizontal, afin de reproduire les conditions chirurgicales habituelles ⁽⁵⁹⁾.
 - Vérification de l'absence de raideur articulaire et mesure des amplitudes articulaires : élévation antérieure / abduction / rotation externe coude au corps.
 - Estimation de la mobilité scapulo-thoracique et notamment de la sonnette latérale de la scapula par mesure de l'élévation de l'angle postéro-externe de l'acromion (X), mesure de la translation horizontale de la pointe de la scapula (Y) et mesure de l'angle de rotation externe lors d'une élévation de 120° dans le plan de la scapula ($\Delta\alpha = \alpha_2 - \alpha_1$).
(Figure 7)
 - Estimation de la longueur du bras par mesure de la distance entre l'acromion et l'olécrâne, coude fléchi ⁽⁶⁰⁾.

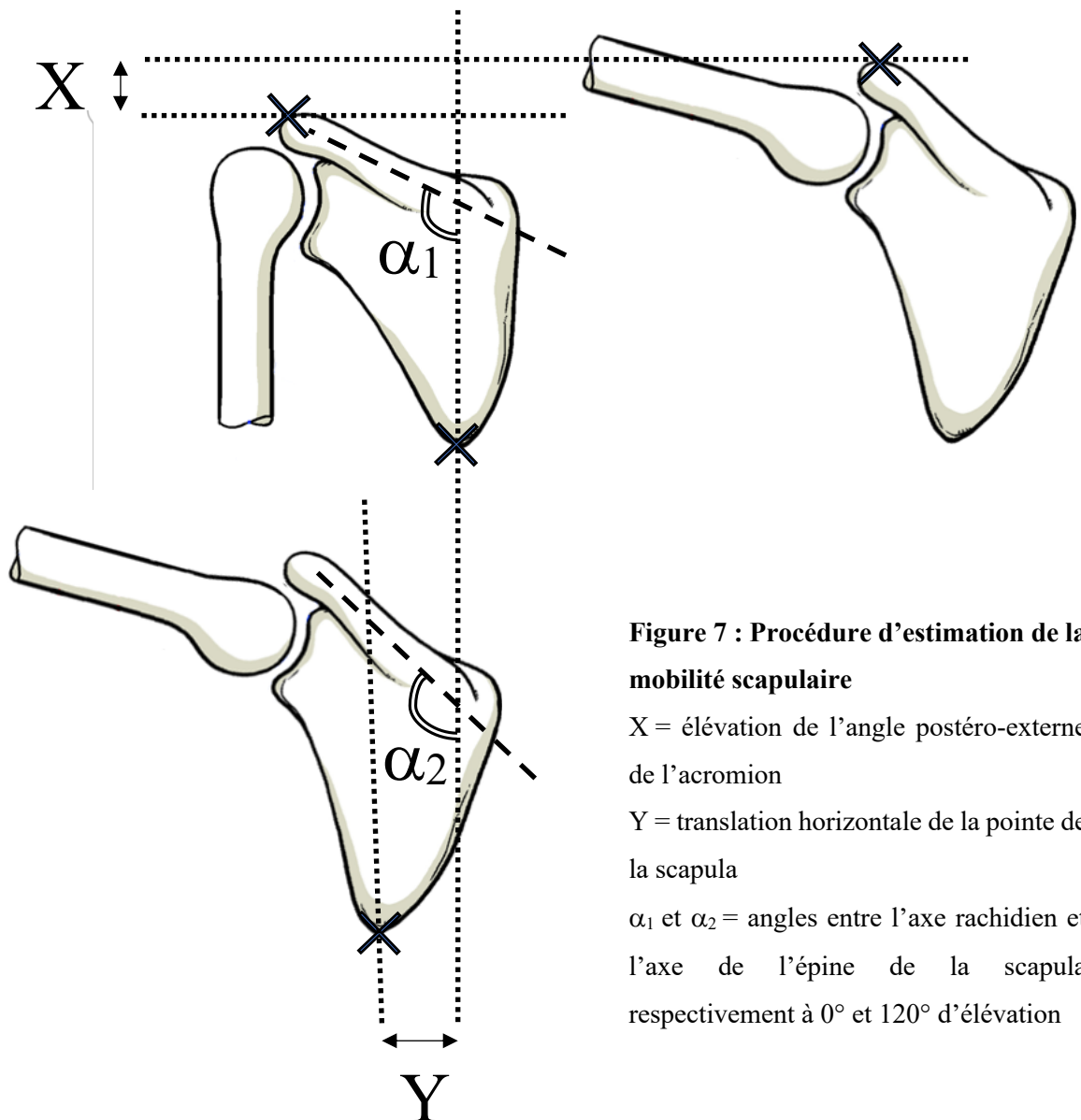


Figure 7 : Procédure d'estimation de la mobilité scapulaire

X = élévation de l'angle postéro-externe de l'acromion

Y = translation horizontale de la pointe de la scapula

α_1 et α_2 = angles entre l'axe rachidien et l'axe de l'épine de la scapula respectivement à 0° et 120° d'élévation

- Réalisation d'une trachéotomie chirurgicale ⁽⁶¹⁾ permettant la mise en place d'une sonde d'intubation reliée à une pompe dotée d'un manomètre afin de simuler une cage thoracique en inspiration.

- Implantation de la prothèse inversée d'épaule et réalisation des mesures :
 - Réalisation d'une voie d'abord delto-pectorale et ouverture de l'espace delto-pectoral. (*Figure 8 a. et b.*)
 - Exposition de la face antérieure du tendon subscapulaire par excision du fascia clavi-pectoral entre bord latéral tendon conjoint en dedans, le bord antérieur du ligament acromio-coracoïdien en haut et le bord latéral du deltoïde en dehors.
 - Libération soigneuse du plan profond du muscle petit pectoral. Mise en place du capteur de pression fixé à l'aide d'une suture sous le muscle petit pectoral. (*Figure 8 c.*)
 - Réalisation d'une première série de mesures de la pression exercée par le muscle petit pectoral sur le plexus brachial lors du test de Ross.

NB : Afin de diminuer le risque de biais de mesure, lors de chaque temps nécessitant une mesure à l'aide du capteur de pression, celle-ci était réalisée à 3 reprises. La valeur retenue était la moyenne de ces 3 valeurs mesurées.

- Ouverture de l'intervalle de la coiffe des rotateurs.
- Ténotomie verticale du subscapulaire le long de l'axe de la diaphyse humérale en plein corps du tendon en regard du col huméral antérieur, juste à la partie interne de la petite tubérosité.
- La capsule gléno-humérale est ensuite détachée sur le versant huméral jusqu'au pôle inférieur du col huméral.

- Un écarteur de tête humérale de type Fukuda est placé dans l'articulation gléno-humérale permettant de récliner la tête humérale en arrière.
- Ténotomie juxta glénoïdienne du biceps et résection de la portion intra-articulaire.
- Section du ligament gléno-huméral inférieur entre sa portion antérieure et sa portion postérieure permettant une translation postérieure de la tête humérale et une meilleure exposition de la glène.
- Exposition de la tête humérale et résection des éventuels ostéophytes.

Temps huméral :

- Identification du col anatomique de la tête humérale, repérage du point d'entrée et descente du guide centromédullaire au sommet de la tête humérale, dans l'axe de la diaphyse. (*Figure 8 d.*)
- Réalisation de la coupe humérale orientée à 20° de rétroversion à l'aide du guide de coupe. (*Figure 8 e.*)
- Impaction des tiges humérales d'essai de tailles croissantes jusqu'à obtenir une bonne stabilisation en torsion. (*Figure 8 f. et g.*)
- Resurfaçage de la coupe humérale grâce à l'instrument dédié permettant d'obtenir une coupe parfaitement affleurante à l'implant.
- Mise en place du protecteur de tige sur l'implant huméral.

Temps glénoïdien :

- Exposition de la glène, curetage du cartilage articulaire et exposition de l'os sous-chondral. (*Figure 8 h.*)
- Mise en place de la broche guide à l'aide de l'instrument dédié afin de positionner la future métaglène au pôle inférieur de la glène.
- Fraisage de la glène sur la broche guide, préparation du plot central et impaction d'une embase glénoïdienne de taille adaptée. Mise en place de 4 vis aux 4 points cardinaux de l'embase afin de la fixer solidement. (*Figure 8 i.*)
- Mise en place d'une glénosphère de taille adaptée.

Finalisation humérale :

- Ablation du protecteur de tige humérale et mise en place de l'insert huméral de plus petite épaisseur (+2 mm) correspondant au diamètre de la glénosphère choisie.
- Réduction de l'articulation et contrôle de la stabilité de celle-ci.
- Luxation gléno-humérale et mise en place de la tige humérale définitive IsaOnlay™ (Société Move Up™) sans ciment correspondant à l'essai. Contrôle de la stabilité rotatoire de l'implant huméral et réduction gléno-humérale. (*Figure 8 j.*)

- Estimation de la longueur du bras, mesure des amplitudes articulaires puis réalisation d'une seconde série de mesures de la pression exercée par le muscle petit pectoral sur le plexus brachial. (*Figure 8 k.*)
- Augmentation d'épaisseur de l'insert huméral en polyéthylène (insert +5 mm ou +8 mm selon les sujets).
- Estimation de la longueur du bras, mesure des amplitudes articulaires puis réalisation d'une troisième série de mesures de la pression exercée par le muscle petit pectoral sur le plexus brachial.
- Section de l'insertion tendineuse du muscle petit pectoral au raz du processus coracoïde. (*Figure 8 l.*)
- Estimation de la longueur du bras, mesure des amplitudes articulaires puis réalisation d'une quatrième série de mesures de la pression exercée par le muscle petit pectoral sur le plexus brachial comme décrit ci-dessus. A noter que les mesures effectuées après ténotomies étaient en conséquence réalisées avec la PTEI et l'insert huméral en polyéthylène épais en place.
- Luxation gléno-humérale et vérification de la bonne stabilité des implants mis en place.

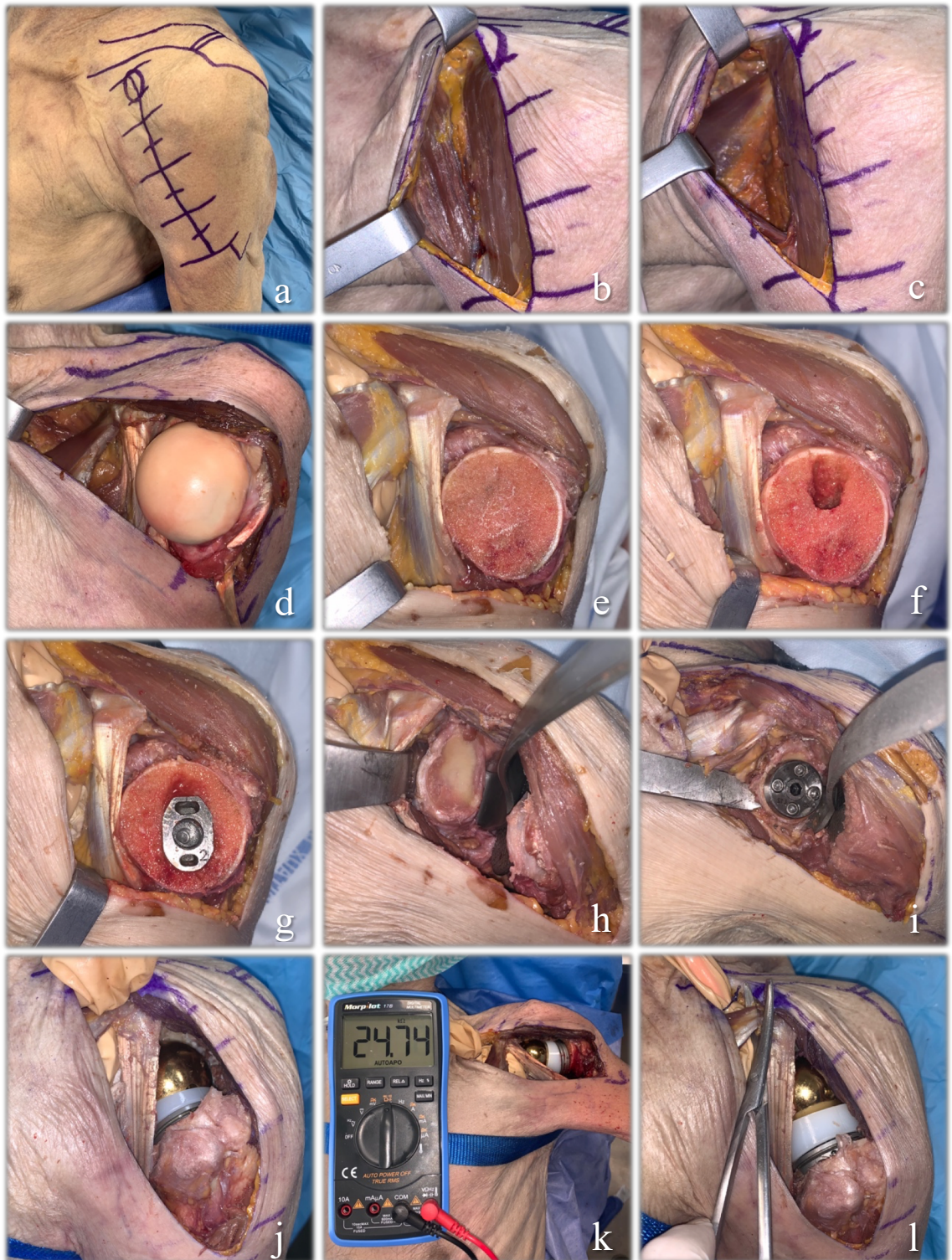


Figure 8 : Procédure expérimentale. a. voie d'abord delto-pectorale ; b. sillon delto-pectoral ; c. exposition du muscle petit pectoral ; d. luxation gléno-humérale ; e. f. g. préparation humérale ; h. i. préparation glénoïdienne ; j. PTEI en place ; k. mesure de la pression sous le muscle petit pectoral lors du test de Ross ; l. ténotomie du muscle petit pectoral.

E. Les critères de jugement

Le critère de jugement principal était la variation de la pression mesurée sous le muscle petit pectoral contre le plexus brachial, lors des différents temps de l'expérimentation.

Les critères de jugement secondaires étaient :

- Les amplitudes articulaires après la mise en place de la prothèse d'épaule.
- L'allongement du bras estimé par la variation de la distance entre l'acromion et l'olécrâne, coude fléchi, au cours de l'expérimentation.

F. Analyse statistique

L'ensemble des données a été recueilli grâce au logiciel Microsoft® Office Excel 2019.

L'analyse statistique des données a été menée à l'aide du logiciel Microsoft® Office Excel 2019 et du site internet de tests statistiques en ligne « BiostaTGV »⁽⁶²⁾.

La distribution des valeurs ne suivant pas la loi normale nous avons utilisé le test des rangs signés de Wilcoxon pour échantillons appariés afin de comparer les mesures prises au sein du tunnel sous-pectoral aux différents temps clés.

La significativité statistique était retenue pour un $p < 0,05$.

III. RESULTATS

Les sujets ayant permis la réalisation de l'expérience étaient 3 hommes et 3 femmes, dont l'âge moyen de décès était de 89 ans (de 75 à 102 ans).

L'épaule gauche du premier sujet, un homme décédé à l'âge de 90 ans, a été exclue de notre étude car celle-ci présentait un antécédent chirurgical associé à une lésion du muscle petit pectoral. Nous avons donc pu étudier 11 épaules.

Il n'y a eu aucune complication lors de la pose des prothèses. Toutes ont présenté une excellente stabilité primaire, notamment rotatoire, tout au long de la réalisation des expériences.

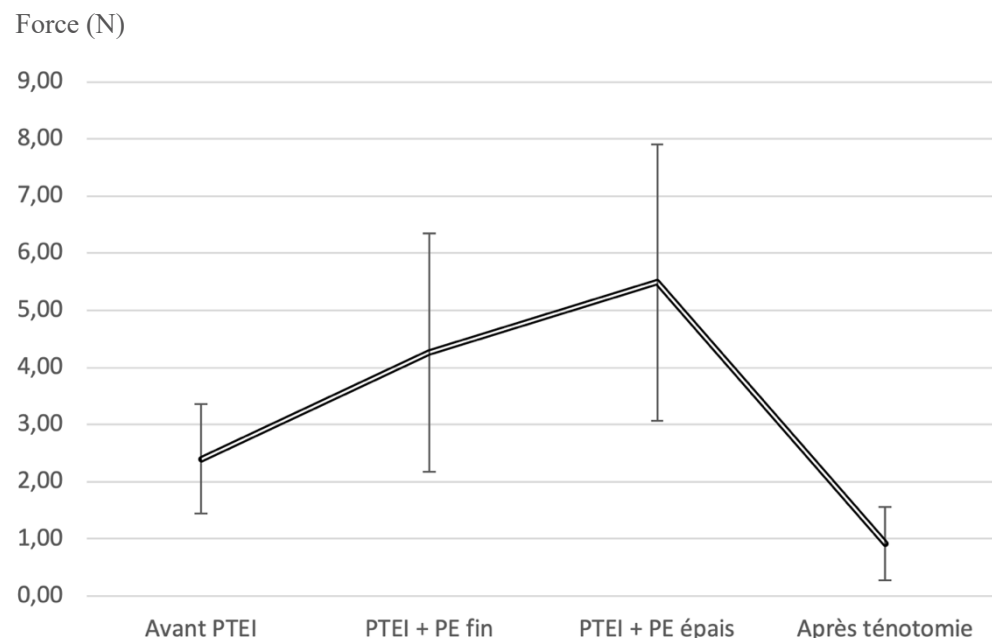
Dans un premier temps, toutes les prothèses ont été implantées avec un insert huméral en polyéthylène de 2 mm d'épaisseur. Cet insert était, pour chaque épaule étudiée, le plus adapté. Il permettait systématiquement une mobilité satisfaisante ainsi qu'une parfaite stabilité prothétique. Dans un second temps, lors de l'augmentation d'épaisseur du polyéthylène, 5 épaules ont pu être réduites avec un polyéthylène de 8 mm d'épaisseur, 5 épaules avec un polyéthylène de 5 mm d'épaisseur et une épaule n'a pas pu être évaluée avec un polyéthylène plus épais que celui mis en place initialement.

Lors du test de Ross, la force exercée par le muscle petit pectoral sur le plexus brachial sous-jacent était significativement plus élevée après la mise en place de la PTEI : $2,40 \pm 0,96$ N vs $4,26 \pm 2,09$ N ($p < 0,001$).

De plus, après augmentation de l'épaisseur de l'insert huméral en polyéthylène, la force exercée par le muscle petit pectoral sur le plexus brachial était de nouveau significativement plus élevée qu'avec l'insert en polyéthylène fin initial : $4,21 \pm 2,19$ N vs $5,49 \pm 2,42$ N ($p < 0,002$).

Enfin, après ténotomie, la force exercée par le muscle petit pectoral sur le plexus brachial était significativement diminuée. Cette diminution était significative que ce soit en la comparant avec les temps liés à un insert en polyéthylène fin ou à un insert en polyéthylène épais : respectivement $0,92 \pm 0,64$ N vs $4,26 \pm 2,09$ N ($p < 0,004$) et $0,90 \pm 0,67$ N vs $5,49 \pm 2,42$ N ($p < 0,002$). Mais cette diminution était également significative comparé au temps préopératoire, dénué d'arthroplastie : $0,92 \pm 0,64$ N vs $2,40 \pm 0,96$ N ($p < 0,001$).

(Graphique 2)



Graphique 2 : Évolution de la force exercée par le muscle petit pectoral sur le plexus brachial (en Newton)

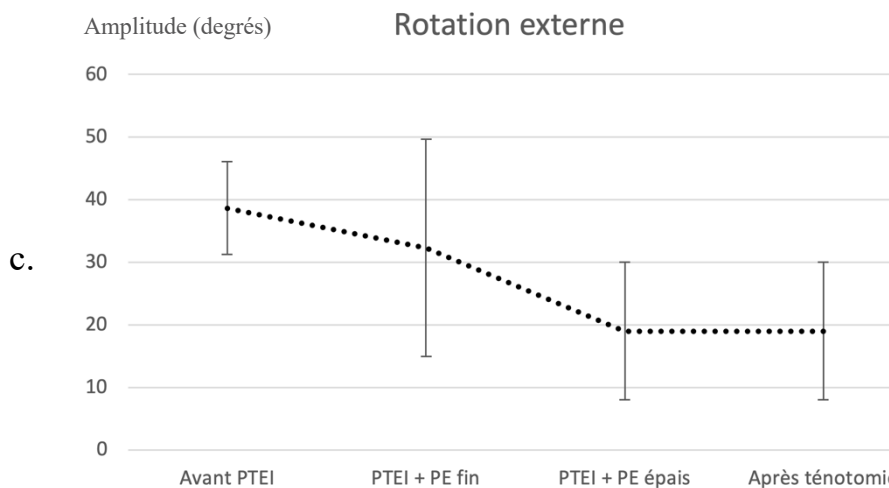
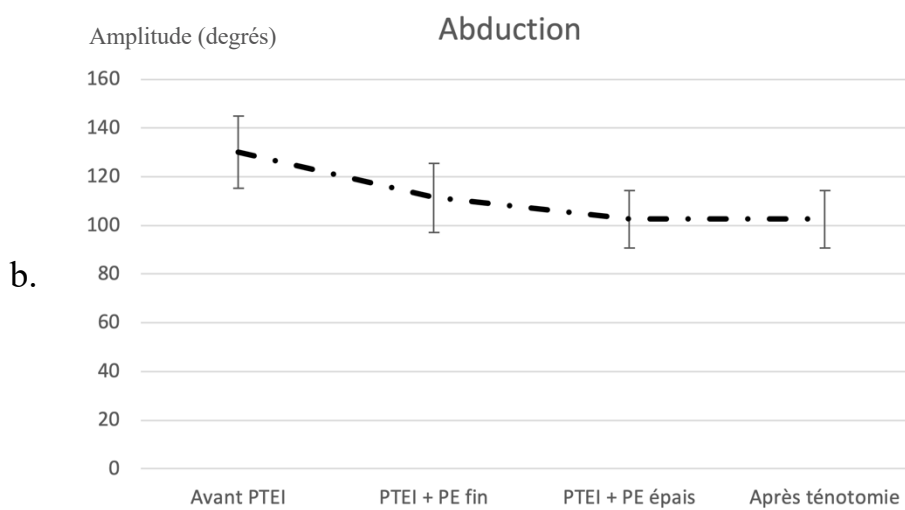
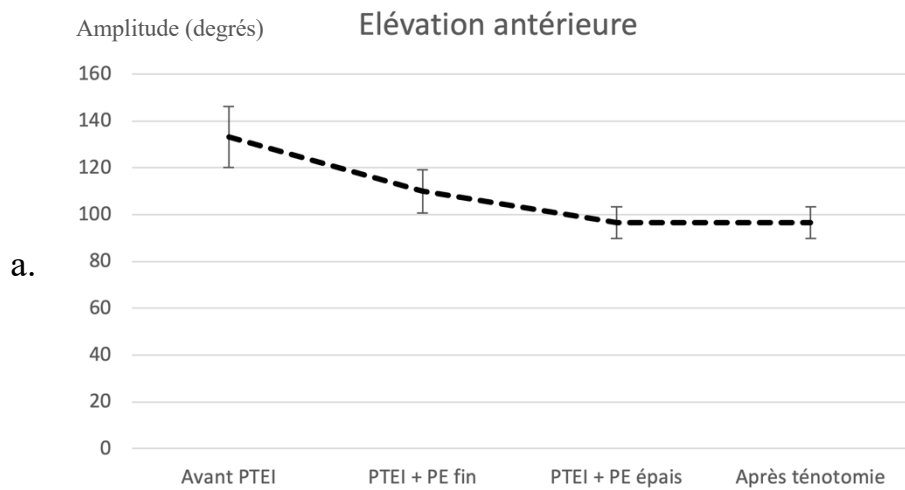
PTEI = Prothèse Totale d'Épaule Inversée ; PE = polyéthylène

Les barres d'erreur représentent les écarts types

La mesure des mobilités avant l'arthroplastie retrouvait en moyenne $134^{\circ} \pm 12^{\circ}$ d'élévation antérieure (EA), $130^{\circ} \pm 15^{\circ}$ d'abduction (ABD) et $39^{\circ} \pm 7^{\circ}$ de rotation externe coude au corps (RE).

Après la mise en place de la PTEI associée à l'insert huméral en polyéthylène fin, l'élévation antérieure était de $110^{\circ} \pm 9^{\circ}$, l'abduction de $111^{\circ} \pm 14^{\circ}$ et la rotation externe de $32^{\circ} \pm 17^{\circ}$. La mise en place d'un insert huméral en polyéthylène plus épais modifia les amplitudes articulaires à $97^{\circ} \pm 7^{\circ}$ d'élévation antérieure, $103^{\circ} \pm 12^{\circ}$ d'abduction et $19^{\circ} \pm 11^{\circ}$ de rotation externe. Enfin la ténotomie n'influença pas ces amplitudes. (*Graphique 3*)

L'estimation de la mobilité scapulo-thoracique préopératoire retrouva une élévation moyenne de l'angle postéro-externe de l'acromion de $3,7 \pm 1,2$ cm, une translation horizontale moyenne de la pointe de la scapula de $2,1 \pm 1,0$ cm et une rotation externe moyenne de la scapula de $12,2 \pm 3,1^{\circ}$ lors d'une élévation de 120° du membre supérieur dans le plan de la scapula.



Graphique 3 : Évolution des amplitudes articulaires (en degrés)

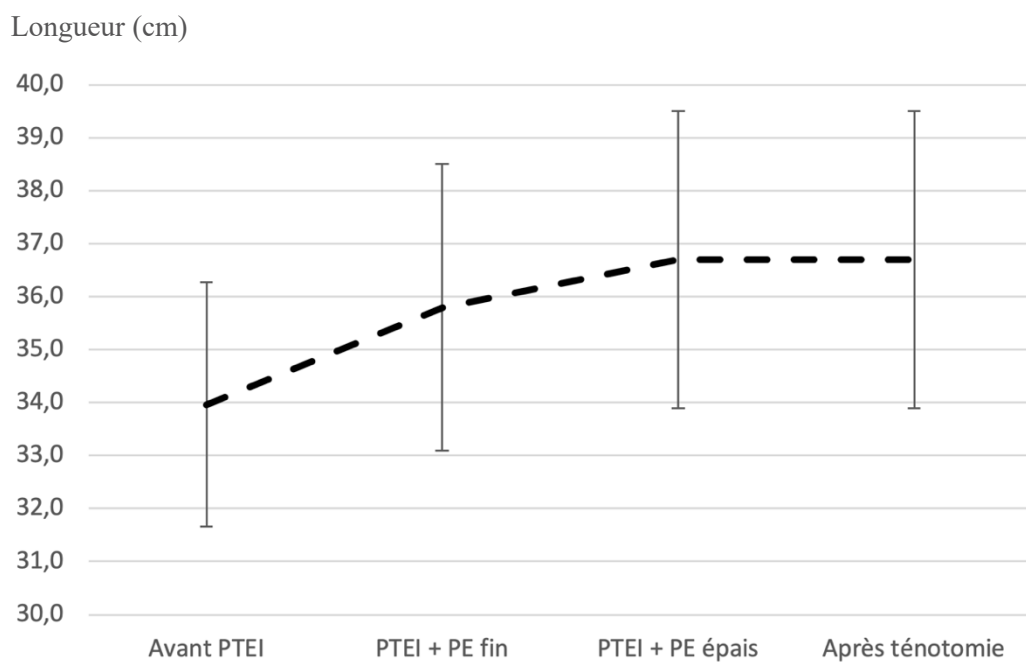
a. élévation antérieure b. abduction c. rotation externe

PTEI = Prothèse Totale d'Épaule Inversée

PE = polyéthylène

Les barres d'erreur représentent les écarts types

La longueur moyenne des bras, estimée par mesure de la distance entre l'acromion et l'olécrâne, coude fléchi, était de $34,0 \pm 2,3$ cm avant l'arthroplastie. Après la mise en place de la PTEI associée à l'insert huméral en polyéthylène fin la longueur moyenne était de $35,8 \pm 2,7$ cm, soit un allongement d'environ 1,8 cm. Puis elle était de $36,7 \pm 2,8$ cm après augmentation de l'épaisseur de l'insert en polyéthylène. Enfin la ténotomie n'influença pas la longueur du bras. (Graphique 4)



Graphique 4 : Évolution de la longueur du bras (en centimètres)

PTEI = Prothèse Totale d'Épaule Inversée

PE = polyéthylène

Les barres d'erreur représentent les écarts types

IV. DISCUSSION

Le développement de la PTEI a marqué le début d'une nouvelle ère en chirurgie de l'épaule. Elle a permis de rétablir une fonction chez des patients pour lesquels aucune solution satisfaisante n'existait précédemment.

Néanmoins cette chirurgie n'est pas dénuée de risques et présente notamment un risque de troubles neurologiques postopératoires sous-estimé.

Après mise en place des arthroplasties associées à l'insert huméral en polyéthylène le plus adapté (2mm d'épaisseur), les mobilités que nous avons obtenues étaient en moyenne de $134^{\circ} \pm 12^{\circ}$ d'élévation antérieure, $130^{\circ} \pm 15^{\circ}$ d'abduction et $39^{\circ} \pm 7^{\circ}$ de rotation externe coude au corps. Ces valeurs sont comparables aux moyennes obtenues dans les récentes séries cliniques dont Ernstbrunner et al. ⁽¹⁷⁾ font la revue systématique : en moyenne 127° d'élévation antérieure, 113° d'abduction et 24° de rotation externe coude au corps. Ceci permet de confirmer la bonne mobilité théorique de nos arthroplasties dans le cadre de notre étude. A noter que les amplitudes articulaires de notre étude, légèrement supérieures à celles de la littérature, peuvent être liées au fait que ce soient des mobilités passives alors que les résultats présentés dans la littérature traitent de mobilités actives. Ceci est d'autant plus pertinent que les patients cités dans les séries cliniques ayant bénéficié d'une PTEI ont pu présenter un défaut de rotation externe préopératoire n'ayant pu être rétabli par l'arthroplastie.

Afin d'estimer la souplesse des articulations scapulo-thoraciques de nos sujets nous avons mesuré en préopératoire, lors d'une élévation à 120° du membre dans le plan de la scapula, l'élévation moyenne de l'angle postéro-externe de l'acromion à $3,7 \pm 1,2$ cm, la translation horizontale moyenne de la pointe de la scapula à $2,1 \pm 1,0$ cm et la rotation externe moyenne de la scapula à $12,2^\circ \pm 3,1^\circ$. Kim et al. ⁽¹²⁾ retrouvaient dans leur population de 67,4 ans d'âge moyen, lors de la même manœuvre, une translation horizontale moyenne de 5,0 cm et une rotation externe moyenne de $22,3^\circ$. Plusieurs autres études rapportent des rotations externes plus importantes, cependant les expériences ont été réalisées sur des sujets bien plus jeunes ⁽⁶³⁻⁶⁵⁾. En effet Endo et al. ⁽⁶⁶⁾ montrèrent que les mobilités scapulo-thoraciques diminuaient avec l'âge. On peut donc penser que la souplesse scapulo-thoracique de nos sujets n'était pas aussi satisfaisante que chez des sujets vivants. Ce biais est la conséquence de nos conditions expérimentales sur des corps donnés à la science et conservés à basse température, malgré l'embaumement réalisé avec une solution permettant de conserver les souplesses articulaires et le réchauffement des sujets avant la réalisation de nos mesures. Ce biais tendrait à minimiser nos résultats puisque la tension du muscle petit pectoral se fait lors de mobilisation scapulo-thoracique.

L'allongement moyen des bras après mise en place d'une PTEI associée à l'insert huméral en polyéthylène le plus adapté (2mm d'épaisseur), était dans notre étude, de 18 mm par rapport à la longueur préopératoire. La revue de littérature conduite par Lädemann et al. à ce sujet retrouvait un allongement moyen entre 15 mm et 27 mm ⁽⁶⁰⁾. Nos données sont donc cohérentes en regard de celles de la littérature.

Nos résultats suggèrent enfin qu'après la mise en place d'une PTEI, la pression exercée par le muscle petit pectoral sur le plexus brachial augmente de façon significative : $2,40 \pm 0,96$ N vs $4,26 \pm 2,09$ N ($p < 0,001$). De plus, l'augmentation de l'épaisseur de l'insert huméral en polyéthylène majore, là encore, significativement cette pression : $4,21 \pm 2,19$ N vs $5,49 \pm 2,42$ N ($p < 0,002$). Enfin la ténotomie du petit pectoral au raz de son insertion coracoïdienne diminue cette pression, jusqu'à être significativement inférieure à celle précédant l'arthroplastie : $0,92 \pm 0,64$ N vs $2,40 \pm 0,96$ N ($p < 0,001$).

En tout état de cause, nous pouvons soulever deux principaux biais inhérents à notre étude.

En premier lieu, du fait de la nature de celle-ci, sur corps donnés à la science, conservés à basse température, la souplesse articulaire, tendineuse et musculaire, bien que satisfaisante, n'est pas exactement celle de sujets vivants. Ainsi les muscles étaient souples mais ne présentaient ni leur tonus ni leur élasticité habituelle. Ainsi l'état du muscle petit pectoral peut donc influencer les résultats de notre étude.

Par ailleurs, à la différence des sujets vivants, les tissus de nos sujets n'ont pas cicatrisé après la mise en place de la prothèse. Cet état pourrait être responsable d'une souplesse gléno-humérale accrue puisque cette articulation a été grandement libérée afin de permettre la mise en place de la prothèse (ténotomie du muscle subscapulaire, ouverture capsulaire, section du ligament gléno-huméral inférieur...).

A. Une nouvelle étiologie

Lädemann et al. ⁽²⁹⁾ avaient mis en évidence que les patients opérés d'une PTEI présentaient 10 fois plus de risque d'être victimes d'un trouble neurologique postopératoire que les patients opérés d'une PTEA. Or la seule étiologie spécifique des PTEI décrite, à notre connaissance, était l'allongement du membre supérieur inhérent au dessin de la prothèse.

Une nouvelle étiologie pourrait donc être la compression du plexus brachial au sein du tunnel sous-pectoral réalisant un syndrome du petit pectoral. Elle serait également spécifique des PTEI en raison de la modification du rythme scapulo-huméral qu'elles entraînent. Une plus grande sollicitation de l'articulation scapulo-thoracique lors de l'élévation du membre majorerait la tension du muscle petit pectoral comprimant ainsi davantage le plexus au sein du tunnel sous-pectoral.

Nos résultats sont en faveur de cette hypothèse.

De plus nous avons mis en évidence que le muscle petit pectoral exerçait une pression encore plus importante sur le plexus lorsqu'on augmentait l'épaisseur de l'insert huméral en polyéthylène. Nous pouvons émettre l'hypothèse que lorsque l'arthroplastie est trop contrainte par un insert trop épais, cela diminue la souplesse gléno-humérale majorant ainsi le recrutement scapulo-thoracique et donc la tension du muscle petit pectoral comprimant ainsi davantage le plexus sous-jacent.

Cette étiologie n'a encore jamais été décrite dans la littérature à notre connaissance.

B. Le « double crush syndrome »

Ainsi le syndrome du petit pectoral pourrait être créé ou décompensé par la mise en place d'une PTEI et devenir responsable de troubles neurologiques postopératoires.

Ce syndrome pourrait parfaitement être isolé. Il pourrait également être associé à un second syndrome compressif préexistant, notamment un syndrome canalaire distal débutant, réalisant un « double crush syndrome »^(67,68).

C'est le phénomène notamment observé par Lädermann et al. dans leur série de prothèses totales d'épaule⁽²⁹⁾ puisque 33 % des patients ayant présenté un trouble neurologique postopératoire objectivé à l'EMG, présentaient en fait une aggravation électromyographique d'un trouble neurologique préexistant (syndrome du canal carpien ou syndrome du nerf ulnaire au coude).

C. Proposition de prise en charge

Nous avons vu que le risque de trouble neurologique postopératoire était 10 fois supérieur après une PTEI qu'après une PTEA. De plus, parmi les étiologies spécifiques des PTEI pouvant expliquer ces troubles, nous avons identifié l'allongement du membre et le SPP.

L'allongement du membre est dépendant des concepts biomécaniques de la prothèse inversée et permet une mise en tension du deltoïde indispensable à la stabilité et la bonne fonction de l'épaule.

Le SPP est cependant un trouble que l'on peut dépister en préopératoire mais également prendre en charge en postopératoire.

1. La consultation préopératoire

En préopératoire, au cours de la consultation posant l'indication d'une arthroplastie inversée d'épaule, il paraît donc important de dépister les deux éléments d'un éventuel « double crush syndrome » postopératoire. Ceci d'autant plus que la prévalence des syndromes canaux du membre supérieur responsables de compressions nerveuses est importante ⁽⁶⁹⁾.

Tout d'abord le dépistage d'une compression nerveuse distale préexistante au membre supérieur doit nous amener à rechercher des douleurs siégeant typiquement dans le territoire sensitif du nerf intéressé et le plus souvent associées à des acroparesthésies. On analysera leurs caractéristiques : siège, manœuvres provocatrices, accalmies induites par des traitements ou le repos, et on reconstituera la chronologie du développement de ces signes. Parfois, le tableau est moins typique et peut associer un engourdissement, une faiblesse notamment à la main, un lâchage d'objets, une sensation de peau cartonnée ou des douleurs musculaires profondes. Le caractère nocturne des signes, dans les formes débutantes, et l'existence de facteurs positionnels (conduite, jardinage, bricolage, téléphone) peuvent orienter le diagnostic. Le signe de Tinel (percussion du nerf en amont d'une zone comprimée) peut reproduire une douleur vive et des paresthésies dans le territoire du nerf concerné. Il peut être complété par le test de pression digitale en amont de la compression ou par des tests dynamiques visant à augmenter la pression intra-canaulaire ou l'étirement du nerf. L'examen de la sensibilité recherche ensuite une altération de la sensibilité discriminative, fréquente dans les formes évoluées. L'examen de la motricité teste les différents

muscles grâce à la classification internationale côté de M0 à M5, contrôle la présence des réflexes ostéotendineux et recherche une éventuelle amyotrophie signant une dénervation musculaire et donc la sévérité du syndrome compressif neurologique.

Sur le plan paraclinique, un EMG permet d'objectiver l'atteinte nerveuse préopératoire, de localiser la lésion et éventuellement d'en préciser le mécanisme (compression, étirement) ⁽⁷⁰⁻⁷²⁾.

Ensuite, cette consultation préopératoire doit être l'occasion de dépister un éventuel syndrome du petit pectoral.

L'interrogatoire peut retrouver des activités physiques et/ou sportives impliquant des mouvements répétitifs des membres supérieurs (port de charges lourdes, natation, volley-ball, sport de lancer...) ou un traumatisme passé (accident de la voie publique, chute...).

L'examen cherchera en premier lieu à déceler une douleur à la palpation thoracique antérieure en regard du tunnel sous-pectoral, au niveau de la pointe du processus coracoïde ou plus largement sous la clavicule ou proche de la fosse axillaire. Le signe de Tinel aura, ici aussi, sa place et la percussion sous le processus coracoïde recherchera l'apparition d'une douleur ou de paresthésies irradiant au membre supérieur.

Ensuite, parmi les différents tests de provocation décrits ⁽⁴⁵⁾, le test de Ross, comme réalisé lors de notre expérience anatomique et possédant la plus haute valeur prédictive positive ⁽⁵⁸⁾, nous paraît le plus approprié : le patient est assis ou debout, le membre examiné est placé à 90° d'abduction et 90° de rotation externe (en position de « haut les mains »). Le patient doit réaliser des inspirations profondes. Ce test est positif si des paresthésies ou des douleurs du membre surélevé apparaissent dans les 60 secondes. Si ces symptômes apparaissent entre 5 et 30 secondes, cela signe une compression modérée à sévère du plexus brachial.

Gillard et al. ⁽⁵⁸⁾ conseillent tout de même d'associer les tests de provocation afin de sensibiliser le diagnostic.

A noter que si les symptômes provoqués dessinent un territoire neurologique précis, on peut suspecter la reproduction d'un « double crush syndrome » et donc rechercher l'atteinte distale incriminée par un examen neurologique attentif voire un EMG.

Si un SPP est suspecté après cet examen clinique, un test diagnostique est indiqué afin de le confirmer. Celui-ci consiste à réaliser un bloc musculaire du petit pectoral à l'aide de lidocaïne 1 % non adrénalinée. Ce geste peut être réalisé en salle de consultation dédiée sous guidage échographique. A la différence d'un bloc du plexus brachial, l'injection doit se faire au sein même du corps musculaire du petit pectoral. L'injection d'un volume total de 4 ml est suffisante. Celle-ci doit se réaliser par injections successives de 0,3 à 0,5 ml de lidocaïne tout en déplaçant régulièrement l'aiguille afin que le produit diffuse dans une zone de 1 à 2 cm de profondeur sur 2 cm de largeur. L'effet obtenu, environ 1 minute après l'injection et durant 30 minutes, sera un relâchement musculaire dont l'objectif est de temporairement diminuer la pression que le muscle petit pectoral exerce sur le plexus brachial. Ainsi, si le test de provocation du SPP précédemment réalisé se négative après le bloc musculaire du petit pectoral, cela confirme l'hypothèse diagnostique ⁽⁴⁵⁾. Les effets indésirables de ce test sont dus à la diffusion de la lidocaïne et donc au bloc partiel du plexus brachial : anesthésie partielle du membre supérieur et paresthésies.

De façon similaire des études sont actuellement en cours afin d'injecter de la toxine botulique au sein du muscle petit pectoral en cas de suspicion clinique de syndrome du petit pectoral. Ce test pourrait à la fois être à visée diagnostique et à la fois à visée thérapeutique si le soulagement des symptômes persistaient dans le temps.

L'imagerie n'aura pas sa place dans ce dépistage car elle est avant tout sensible aux anomalies d'ordre vasculaire mais non neurologique. L'EMG reviendra, lui, négatif le plus souvent car dans le cadre d'un syndrome compressif dynamique débutant, il n'y aura pas de lésion neurologique déjà constituée ⁽⁴⁶⁾. A noter tout de même que certaines équipes ont, ces dernières années, perfectionné une technique de mesure de l'activité du nerf cutané médial de l'avant-bras qui pourrait être altérée chez les patients souffrants d'un SPP ou d'un SDCTB neurologique ^(73,74).

Un SDCTB neurologique présenterait une symptomatologie distale similaire au SPP mais l'examen clinique mettrait en évidence des céphalées occipitales ainsi que des cervicalgies en lieu et place des douleurs thoraciques antérieures décrites précédemment. Un signe de Tinel pourrait également être retrouvé à la percussion du plexus brachial au niveau cervical.

Dans l'hypothèse où un trouble neurologique préexisterait à l'implantation d'une PTEI, il peut être conseillé de traiter cette pathologie avant de réaliser l'arthroplastie.

Ainsi, si un syndrome compressif distal isolé du membre supérieur (canal carpien, compression du nerf ulnaire au coude...) était mis en évidence cliniquement et confirmé à l'EMG, il serait nécessaire de le prendre en charge médicalement voire chirurgicalement selon les recommandations relatives à la pathologie en question.

Si un SPP était confirmé, plusieurs stratégies thérapeutiques peuvent se dessiner.

Tout d'abord, le traitement médical, conservateur, consiste en une rééducation avec correction de la posture ainsi que des exercices d'étirements du muscle petit pectoral. Plusieurs techniques d'étirements existent ⁽⁷⁵⁾.

Classiquement le patient peut se tenir debout, face à une porte ouverte, mains posées de part et d'autre de l'encadrement de la porte, à hauteur du visage. En se penchant en avant, celui-ci étire ses muscles petits pectoraux. Cette position d'étirement doit être maintenue 15 à 20 secondes et répétée à 3 reprises espacées successivement de 15 à 20 secondes de repos. L'exercice est à réaliser 3 fois par jour, tous les jours. (*Figure 9*)



Figure 9 : Exercice d'étirement du muscle petit pectoral

Des résultats peuvent être attendus à partir du 3^{ème} mois. Dans le cas contraire une indication chirurgicale est classiquement posée. Celle-ci consiste alors en la réalisation d'une ténotomie du muscle petit pectoral ⁽⁴⁵⁾. Deux voies d'abord chirurgicales sont classiquement décrites dans la littérature : la voie axillaire décrite par Ross, réalisée lorsque des gestes complémentaires sont associés à la ténotomie du muscle petit pectoral (résection d'une côte surnuméraire, résection de la première côte ou neurolyse du plexus brachial) et la voie delto-pectorale lorsque seule la ténotomie du muscle petit pectoral est indiquée. La ténotomie par voie delto-pectorale présente alors des suites plus simples ^(76,77). Dans le cadre d'un SPP isolé, les résultats de cette ténotomie sont bons avec 85 % de résultats satisfaisants. Cependant, en cas d'association avec un SDCTB, le taux de résultats satisfaisants chute à 35 % ^(35,49).

Malgré tout, dans le cadre d'un patient présentant une indication de PTEI, ces manœuvres d'étirement du muscle petit pectoral peuvent être difficiles à réaliser compte tenu de la pathologie d'épaule nécessitant l'arthroplastie. L'alternative peut donc être d'emblée chirurgicale chez ces patients.

En effet nos résultats ont bien montré que la pression exercée par le muscle petit pectoral sur le plexus diminuait significativement après sa ténotomie.

Nous pouvons ainsi proposer à un patient présentant à la fois une indication de PTEI et un tableau clinique de SPP, de réaliser une rééducation avec étirements du muscle petit pectoral comme décrite ci-dessus. En cas d'impossibilité à réaliser cette rééducation ou en cas d'inefficacité de celle-ci, nous pourrions poser l'indication de la ténotomie du muscle petit pectoral au raz de son insertion sur le processus coracoïde au cours de la réalisation de l'arthroplastie programmée.

Cela permettrait de proposer une solution simple et définitive au SPP puisque ce geste serait complémentaire d'une opération chirurgicale déjà programmée.

2. Le suivi postopératoire

Dans le cadre du suivi d'une arthroplastie inversée d'épaule, des douleurs antérieures à la palpation du processus coracoïde ou en regard du tunnel sous-pectoral combinées, ou non, à des paresthésies du membre supérieur doivent faire suspecter un SPP. Si le reste de l'examen confirme cette suspicion de SPP créé ou décompensé au décours d'une arthroplastie inversée d'épaule, une rééducation postopératoire avec étirement du muscle petit pectoral peut probablement améliorer la situation.

Cependant celle-ci peut être limitée par l'arthroplastie en place. Dans le cas d'absence d'amélioration clinique une indication chirurgicale peut être envisagée. Nous proposons alors de réaliser la ténotomie du muscle petit pectoral sous arthroscopie.

La technique opératoire de la ténotomie du muscle petit pectoral sous arthroscopie est bien décrite dans la littérature dans le cadre de l'exploration du plexus brachial ⁽⁷⁸⁾. Une voie optique sous-acromiale antérieure permet la création d'une seconde voie antérieure, instrumentale, sous contrôle endoscopique, environ 2 cm en bas et en dedans de la première voie. Une bursectomie antérieure élargie est réalisée jusqu'à l'exposition du processus coracoïde et visualisation du tendon du muscle petit pectoral s'insérant sur son versant médial. La ténotomie peut alors être réalisée à l'aide d'une sonde d'électrocoagulation. (*Figure 10*)

Dans les suites, une rééducation immédiate peut être réalisée afin de prévenir l'enraidissement de l'épaule.

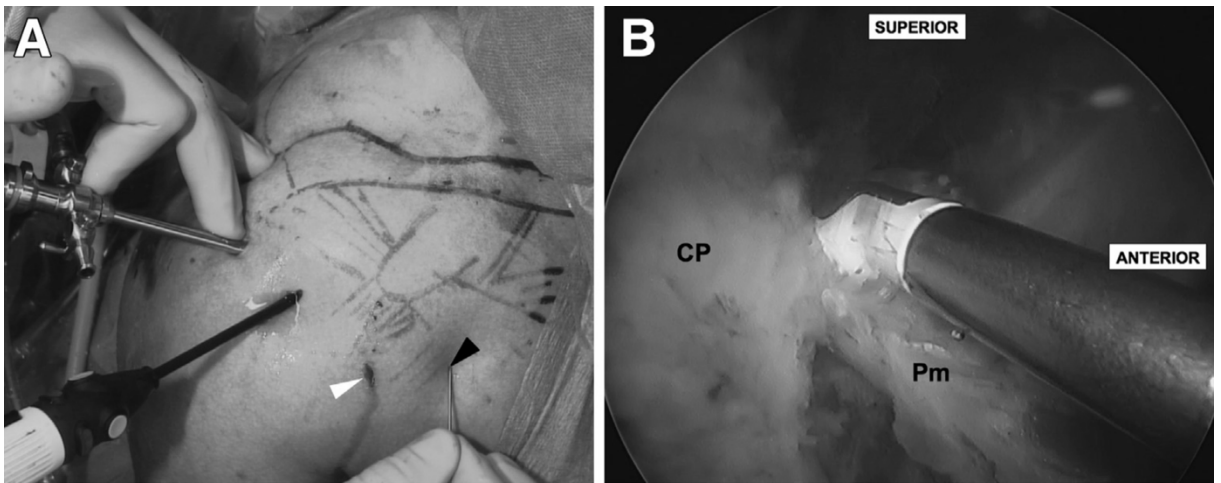


Figure 10 : Ténotomie du muscle petit pectoral sous arthroscopie.

A. Voies d'abords antérieures.

B. Réalisation de la ténotomie.

CP = processus coracoïde / Pm = tendon du muscle petit pectoral

Selon Lafosse et al. (78)

V. CONCLUSION

L'arthroplastie inversée d'épaule peut se compliquer de troubles neurologiques postopératoires du membre supérieur. Notre étude anatomique suggère que ces prothèses, modifiant l'anatomie gléno-humérale et par voie de conséquence la dynamique péri-scapulaire, pourraient être responsables d'une majoration de la pression exercée par le muscle petit pectoral sur le plexus brachial sous-jacent créant ou décompensant un syndrome du petit pectoral. Ceci pourrait s'expliquer par la modification du rythme scapulo-huméral que ce type de prothèse entraîne, majorant ainsi la tension du muscle petit pectoral de façon dynamique. Cette compression neurologique proximale pourrait enfin être responsable d'un « double crush syndrome » à l'origine de décompensation de syndromes canaux distaux au décours de l'arthroplastie.

Chez les patients présentant un syndrome de petit pectoral préopératoire nous pourrions ainsi discuter, après échec d'une rééducation appropriée, la réalisation d'une ténotomie du muscle petit pectoral au raz de son insertion sur le processus coracoïde lors de la mise en place de l'arthroplastie par voie delto-pectorale. Dans le cas où l'on poserait le diagnostic au décours d'une arthroplastie inversée, et toujours après échec d'une rééducation appropriée, la ténotomie du muscle petit pectoral pourrait être une solution réalisable sous arthroscopie.

La validation *in vivo* de notre hypothèse permettrait de poursuivre les investigations dans cette voie.

VI. REFERENCES BIBLIOGRAPHIQUES

1. Grammont PM, Trouilloud P, Laffay JP, Deries X. Etude et réalisation d'une nouvelle prothèse d'épaule. *Rhumatologie*. 1987;39:407-18.
2. Lübbeke A, Rees JL, Barea C, Combescure C, Carr AJ, Silman AJ. International variation in shoulder arthroplasty. *Acta Orthop*. déc 2017;88(6):592-9.
3. Palsis JA, Simpson KN, Matthews JH, Traven S, Eichinger JK, Friedman RJ. Current Trends in the Use of Shoulder Arthroplasty in the United States. *Orthopedics*. 1 mai 2018;41(3):e416-23.
4. Boileau P, Watkinson D, Hatzidakis AM, Hovorka I. Neer Award 2005: The Grammont reverse shoulder prosthesis: results in cuff tear arthritis, fracture sequelae, and revision arthroplasty. *J Shoulder Elb Surg Am Shoulder Elb Surg Al*. oct 2006;15(5):527-40.
5. Hyun YS, Huri G, Garbis NG, McFarland EG. Uncommon indications for reverse total shoulder arthroplasty. *Clin Orthop Surg*. déc 2013;5(4):243-55.
6. Boileau P, Watkinson DJ, Hatzidakis AM, Balg F. Grammont reverse prosthesis: design, rationale, and biomechanics. *J Shoulder Elbow Surg*. févr 2005;14(1 Suppl S):147S-161S.
7. Lädermann A, Denard PJ, Collin P. Massive rotator cuff tears: definition and treatment. *Int Orthop*. déc 2015;39(12):2403-14.
8. Kapankji IA. The physiology of Joints. In Baltimore: Williams & Wilkins; 1970.
9. Codman EA. Normal motions of the shoulder joint. In: The shoulder. Thomas Todd. Boston; 1934. p. 32-64.
10. Inman VT, Saunders JB, Abbott LC. Observations of the function of the shoulder joint. 1944. *Clin Orthop*. sept 1996;(330):3-12.

11. McClure PW, Michener LA, Sennett BJ, Karduna AR. Direct 3-dimensional measurement of scapular kinematics during dynamic movements in vivo. *J Shoulder Elbow Surg.* juin 2001;10(3):269-77.
12. Kim M-S, Lim K-Y, Lee D-H, Kovacevic D, Cho N-Y. How does scapula motion change after reverse total shoulder arthroplasty? A preliminary report. *BMC Musculoskelet Disord.* 29 oct 2012;13:210.
13. Alta TDW, de Toledo JM, Veeger HE, Janssen TWJ, Willems WJ. The active and passive kinematic difference between primary reverse and total shoulder prostheses. *J Shoulder Elbow Surg.* sept 2014;23(9):1395-402.
14. Kwon YW, Pinto VJ, Yoon J, Frankle MA, Dunning PE, Sheikhzadeh A. Kinematic analysis of dynamic shoulder motion in patients with reverse total shoulder arthroplasty. *J Shoulder Elbow Surg.* sept 2012;21(9):1184-90.
15. de Toledo JM, Loss JF, Janssen TW, van der Scheer JW, Alta TD, Willems WJ, et al. Kinematic evaluation of patients with total and reverse shoulder arthroplasty during rehabilitation exercises with different loads. *Clin Biomech Bristol Avon.* oct 2012;27(8):793-800.
16. Walker D, Matsuki K, Struk AM, Wright TW, Banks SA. Scapulohumeral rhythm in shoulders with reverse shoulder arthroplasty. *J Shoulder Elbow Surg.* juill 2015;24(7):1129-34.
17. Ernstbrunner L, Andronic O, Grubhofer F, Camenzind RS, Wieser K, Gerber C. Long-term results of reverse total shoulder arthroplasty for rotator cuff dysfunction: a systematic review of longitudinal outcomes. *J Shoulder Elbow Surg.* avr 2019;28(4):774-81.
18. Favard L, Berhouet J, Bacle G, Alami G, Walch G. Reversed Shoulder Arthroplasty. Survival Rate at 10 Years. *E-Mém Académie Natl Chir.* 2017;16:001-3.
19. Otto RJ, Clark RE, Frankle MA. Reverse shoulder arthroplasty in patients younger than 55 years: 2- to 12-year follow-up. *J Shoulder Elbow Surg.*

mai 2017;26(5):792-7.

20. Ernstbrunner L, Suter A, Catanzaro S, Rahm S, Gerber C. Reverse Total Shoulder Arthroplasty for Massive, Irreparable Rotator Cuff Tears Before the Age of 60 Years: Long-Term Results. *J Bone Joint Surg Am.* 18 oct 2017;99(20):1721-9.

21. Friedman RJ, Cheung EV, Flurin P-H, Wright T, Simovitch RW, Bolch C, et al. Are Age and Patient Gender Associated With Different Rates and Magnitudes of Clinical Improvement After Reverse Shoulder Arthroplasty? *Clin Orthop.* 2018;476(6):1264-73.

22. Zumstein MA, Pinedo M, Old J, Boileau P. Problems, complications, reoperations, and revisions in reverse total shoulder arthroplasty: A systematic review. *J Shoulder Elbow Surg.* 1 janv 2011;20(1):146-57.

23. Bohsali K, Wirth M, Rockwood C. Complications of total shoulder arthroplasty. *J Bone Jt Surg-Am Vol.* 1 oct 2006;88(10):2279-92.

24. Molé D, Favard L. [Excentered scapulohumeral osteoarthritis]. *Rev Chir Orthop Reparatrice Appar Mot.* oct 2007;93(6 Suppl):37-94.

25. Klein M, Juschka M, Hinkenjann B, Scherger B, Ostermann PAW. Treatment of comminuted fractures of the proximal humerus in elderly patients with the Delta III reverse shoulder prosthesis. *J Orthop Trauma.* déc 2008;22(10):698-704.

26. Wierks C, Skolasky RL, Ji JH, McFarland EG. Reverse total shoulder replacement: intraoperative and early postoperative complications. *Clin Orthop.* janv 2009;467(1):225-34.

27. Walch G, Bacle G, Lädermann A, Nové-Josserand L, Smithers CJ. Do the indications, results, and complications of reverse shoulder arthroplasty change with surgeon's experience? *J Shoulder Elbow Surg.* nov 2012;21(11):1470-7.

28. Nagda SH, Rogers KJ, Sestokas AK, Getz CL, Ramsey ML, Glaser DL, et al. Neer Award 2005: Peripheral nerve function during shoulder

arthroplasty using intraoperative nerve monitoring. *J Shoulder Elbow Surg.* juin 2007;16(3 Suppl):S2-8.

29. Lädemann A, Lübbecke A, Mélis B, Stern R, Christofilopoulos P, Bacle G, et al. Prevalence of neurologic lesions after total shoulder arthroplasty. *J Bone Joint Surg Am.* 20 juill 2011;93(14):1288-93.

30. Parisien RL, Yi PH, Hou L, Li X, Jawa A. The risk of nerve injury during anatomical and reverse total shoulder arthroplasty: an intraoperative neuromonitoring study. *J Shoulder Elbow Surg.* juill 2016;25(7):1122-7.

31. Lenoir H, Dagneaux L, Canovas F, Waitzenegger T, Pham TT, Chammas M. Nerve stress during reverse total shoulder arthroplasty: a cadaveric study. *J Shoulder Elbow Surg.* févr 2017;26(2):323-30.

32. Sherfey MC, Edwards TB. Cement extrusion causing radial nerve palsy after shoulder arthroplasty: A case report. *J Shoulder Elbow Surg.* 1 mai 2009;18(3):e21-4.

33. Kam AW, Lam PH, Haen PSWA, Tan M, Shamsudin A, Murrell GAC. Preventing brachial plexus injury during shoulder surgery: a real-time cadaveric study. *J Shoulder Elbow Surg.* mai 2018;27(5):912-22.

34. Razmjou H, Woodhouse LJ, Holtby R. Neuropathic Pain after Shoulder Arthroplasty: Prevalence, Impact on Physical and Mental Function, and Demographic Determinants. *Physiother Can Physiother Can.* 2018;70(3):212-20.

35. Sanders RJ, Anest SJ. Thoracic outlet and pectoralis minor syndromes. *Semin Vasc Surg.* juin 2014;27(2):86-117.

36. Doneddu PE, Coraci D, De Franco P, Paolasso I, Caliandro P, Padua L. Thoracic outlet syndrome: wide literature for few cases. Status of the art. *Neurol Sci Off J Ital Neurol Soc Ital Soc Clin Neurophysiol.* mars 2017;38(3):383-8.

37. Sanders RJ, Hammond SL, Rao NM. Thoracic outlet syndrome: a review. *The Neurologist.* nov 2008;14(6):365-73.

38. Ferrante MA. The thoracic outlet syndromes. *Muscle Nerve.* juin

2012;45(6):780-95.

39. Urschel JD, Hameed SM, Grewal RP. Neurogenic thoracic outlet syndromes. *Postgrad Med J*. 1 nov 1994;70(829):785-9.

40. Merle M, Borrelly J. Les syndromes de la traversée cervicothoracobrachiale. *Chir Main*. 1 déc 2004;23:S35-54.

41. Cherington M, Cherington C. Thoracic outlet syndrome: reimbursement patterns and patient profiles. *Neurology*. mai 1992;42(5):943-5.

42. Wilbourn AJ. Thoracic outlet syndromes. *Neurol Clin*. août 1999;17(3):477-97, vi.

43. Wilbourn AJ. 10 most commonly asked questions about thoracic outlet syndrome. *The Neurologist*. sept 2001;7(5):309-12.

44. Laulan J, Fouquet B, Rodaix C, Jauffret P, Roquelaure Y, Descatha A. Thoracic Outlet Syndrome: Definition, Aetiological Factors, Diagnosis, Management and Occupational Impact. *J Occup Rehabil*. 1 sept 2011;21(3):366-73.

45. Sanders RJ, Anest SJ. Pectoralis Minor Syndrome: Subclavicular Brachial Plexus Compression. *Diagn Basel Switz*. 28 juill 2017;7(3).

46. Sucher BM. Thoracic outlet syndrome-postural type: ultrasound imaging of pectoralis minor and brachial plexus abnormalities. *PM R*. janv 2012;4(1):65-72.

47. Sanders RJ, Hammond SL, Rao NM. Diagnosis of thoracic outlet syndrome. *J Vasc Surg*. sept 2007;46(3):601-4.

48. Freischlag J, Orion K. Understanding thoracic outlet syndrome. *Scientifica*. 2014;2014:248163.

49. Sanders RJ, Rao NM. The forgotten pectoralis minor syndrome: 100 operations for pectoralis minor syndrome alone or accompanied by neurogenic thoracic outlet syndrome. *Ann Vasc Surg*. août 2010;24(6):701-8.

50. Sanders RJ, Anest SJ, Goldson E. Neurogenic thoracic outlet and pectoralis minor syndromes in children. *Vasc Endovascular Surg*. juill

2013;47(5):335-41.

51. Simovitch RW, Bal GK, Basamania CJ. Thoracic outlet syndrome in a competitive baseball player secondary to the anomalous insertion of an atrophic pectoralis minor muscle: a case report. *Am J Sports Med.* juin 2006;34(6):1016-9.

52. Stewman C, Vitanzo PC, Harwood MI. Neurologic thoracic outlet syndrome: summarizing a complex history and evolution. *Curr Sports Med Rep.* avr 2014;13(2):100-6.

53. Hixson KM, Horris HB, McLeod TCV, Bacon CEW. The Diagnostic Accuracy of Clinical Diagnostic Tests for Thoracic Outlet Syndrome. *J Sport Rehabil.* sept 2017;26(5):459-65.

54. Upton AM, Mccomas A. The double crush in nerve-entrapment syndromes. *The Lancet.* 18 août 1973;302(7825):359-62.

55. Kane PM, Daniels AH, Akelman E. Double Crush Syndrome. *J Am Acad Orthop Surg.* sept 2015;23(9):558-62.

56. Dahlin LB, Lundborg G. The neurone and its response to peripheral nerve compression. *J Hand Surg Edinb Scotl.* févr 1990;15(1):5-10.

57. Sanders RJ. Recurrent neurogenic thoracic outlet syndrome stressing the importance of pectoralis minor syndrome. *Vasc Endovascular Surg.* janv 2011;45(1):33-8.

58. Gillard J, Pérez-Cousin M, Hachulla É, Remy J, Hurtevent J-F, Vinckier L, et al. Diagnosing thoracic outlet syndrome: contribution of provocative tests, ultrasonography, electrophysiology, and helical computed tomography in 48 patients. *Joint Bone Spine.* 1 oct 2001;68(5):416-24.

59. Nerot C, Ohl X. Primary shoulder reverse arthroplasty: surgical technique. *Orthop Traumatol Surg Res OTSR.* févr 2014;100(1 Suppl):S181-190.

60. Lädermann A, Edwards TB, Walch G. Arm lengthening after reverse shoulder arthroplasty: a review. *Int Orthop.* mai 2014;38(5):991-1000.

61. Meaudre E, Moncriol A, Bordes J, Cotte J, Cathelinaud O, Boret H, et al. Trachéotomie chirurgicale et trachéotomie percutanée en réanimation. *EMC*

- Anesth-Réanimation. 2012;9(2):1-20.

62. BiostaTGV - Statistiques en ligne [Internet]. Disponible sur: <https://biostatgv.sentiweb.fr/>

63. Johnson GR, Stuart PR, Mitchell S. A method for the measurement of three-dimensional scapular movement. Clin Biomech Bristol Avon. sept 1993;8(5):269-73.

64. Crosbie J, Kilbreath SL, Hollmann L, York S. Scapulohumeral rhythm and associated spinal motion. Clin Biomech Bristol Avon. févr 2008;23(2):184-92.

65. Roren A, Lefevre-Colau M-M, Poiraudeau S, Fayad F, Pasqui V, Roby-Brami A. A new description of scapulothoracic motion during arm movements in healthy subjects. Man Ther. févr 2015;20(1):46-55.

66. Endo K, Yukata K, Yasui N. Influence of age on scapulo-thoracic orientation. Clin Biomech Bristol Avon. déc 2004;19(10):1009-13.

67. Wood VE, Biondi J. Double-crush nerve compression in thoracic-outlet syndrome. J Bone Joint Surg Am. janv 1990;72(1):85-7.

68. Narakas AO. The role of thoracic outlet syndrome in the double crush syndrome. Ann Chir Main Memb Supérieur Organe Off Soc Chir Main Ann Hand Up Limb Surg. 1990;9(5):331-40.

69. Latinovic R, Gulliford MC, Hughes R a. C. Incidence of common compressive neuropathies in primary care. J Neurol Neurosurg Psychiatry. févr 2006;77(2):263-5.

70. Colbert SH, Mackinnon SE. Nerve compressions in the upper extremity. Mo Med. déc 2008;105(6):527-35.

71. Tang DT, Barbour JR, Davidge KM, Yee A, Mackinnon SE. Nerve entrapment: update. Plast Reconstr Surg. janv 2015;135(1):199e-215e.

72. Hobson-Webb LD, Juel VC. Common Entrapment Neuropathies. Contin Minneap Minn. avr 2017;23(2, Selected Topics in Outpatient Neurology):487-511.

73. Seror P. Medial antebrachial cutaneous nerve conduction study, a new tool to demonstrate mild lower brachial plexus lesions. A report of 16 cases. *Clin Neurophysiol Off J Int Fed Clin Neurophysiol.* oct 2004;115(10):2316-22.
74. Machanic BI, Sanders RJ. Medial antebrachial cutaneous nerve measurements to diagnose neurogenic thoracic outlet syndrome. *Ann Vasc Surg.* mars 2008;22(2):248-54.
75. Morais N, Cruz J. The pectoralis minor muscle and shoulder movement-related impairments and pain: Rationale, assessment and management. *Phys Ther Sport Off J Assoc Chart Physiother Sports Med.* janv 2016;17:1-13.
76. Vemuri C, Wittenberg AM, Caputo FJ, Earley JA, Driskill MR, Rastogi R, et al. Early effectiveness of isolated pectoralis minor tenotomy in selected patients with neurogenic thoracic outlet syndrome. *J Vasc Surg.* mai 2013;57(5):1345-52.
77. Ammi M, Péret M, Henni S, Daligault M, Abraham P, Papon X, et al. Frequency of the Pectoralis Minor Compression Syndrome in Patients Treated for Thoracic Outlet Syndrome. *Ann Vasc Surg.* févr 2018;47:253-9.
78. Lafosse T, Le Hanneur M, Popescu I-A, Bihel T, Masméjean E, Lafosse L. All-Endoscopic Resection of an Infraclavicular Brachial Plexus Schwannoma: Surgical Technique. *Arthrosc Tech.* août 2018;7(8):e869-73.

VII. ANNEXES

A. Annexe 1 – Données techniques du capteur

IEE International Electronics & Engineering



Please contact your closest retailer for additional information

DATA SHEET FOR STANDARD SENSOR TYPE CP149-150-151-152-153-154-174 (FROM 2011)

Sensor Description

Sensor Type	Pressure Sensitive Single Sensor
Typical applications	Infinite variable resistive user interface devices
Number of active areas / cells	1
Dimensions and available connectors	See layout drawings on annexe

Manufacturing Tolerances

Length and width tolerances	according DIN 7151 IT 14
Thickness	Nominal value (see drawings) +/- 12 %
Total manufacturing tolerance	+/- 0.8 mm

Base Materials

Topside substrate	PET film
Laminating adhesive	Acrylic
Backside substrate	PET film
Backing adhesive (upon request)	Acrylic

Operating Parameters

Standby resistance (no load)	$R_{NL} > 1 \text{ M}\Omega$
Typical activation resistance range for a pressure range of	$1 \text{ M}\Omega > R_L > 2 \text{ k}\Omega$
Typical Conductor lead resistance	$0.5\text{-}100 \text{ N/cm}^2$ (i.e. per cm^2 of activated area)
Typical lifetime when used according to application advice (see page 2)	$\leq 25 \Omega$
Typical sensor response time on single activation	$> 1.000.000$ cycles @ 1 kg/cm^2 and 1Hz
Current density	2-3 ms (mechanical)
Parasitic capacitance	$< 1 \text{ mA/cm}^2$ (of activated area)
Power dissipation	$< 1 \text{ nF}$
	$< 1 \text{ mW/cm}^2$ (of activated area)

Operating Conditions

Nominal operating voltage	1..5 V
	Use pulsed voltage (duty cycle $< 2 \%$) for extended lifetime and heavy duty conditions
Operating temperature range	-40 to +85 °C (-40 to 185 °F)
Operating humidity range	$\leq 95 \%$ R.H.

This general specification sheet has been created on 15.03.11 and supersedes all previous versions.

Standard Test Criteria at Time of Delivery

Standby resistance	R _{NL} > 1 MΩ @ RT and 5 V DC
Measuring device	IEE load applicator (see table 1 for load values)
Force probe surface material	Rubber pad
Thickness of pad	2 mm +/- 0.2 mm
Rubber hardness	65 Shore A (+/- 10 Shore A)
Endtest criteria:	

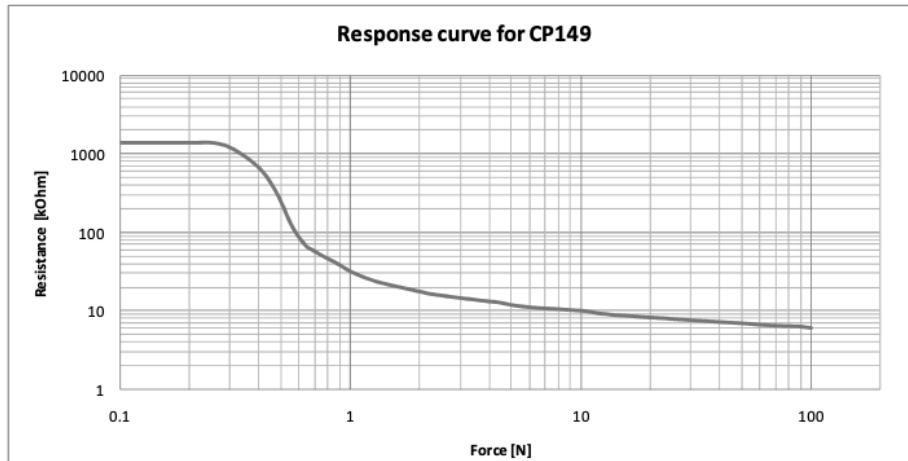
Sensor Type	Detection area dimension	Force probe diameter	Test weight load	Typical resistance at test load
Standard 149	circular, Ø 6mm	4 mm	500 g	30 kΩ > R _L > 3 kΩ
Standard 150	8.1 × 7.5 mm	6 mm	1100 g	15 kΩ > R _L > 5 kΩ
Standard 151	circular, Ø 12 mm	6 mm	1100 g	15 kΩ > R _L > 5 kΩ
Standard 152	circular, Ø 16 mm	6 mm	1100 g	15 kΩ > R _L > 5 kΩ
Standard 153	22.3 × 21.6 mm	6 mm	1100 g	15 kΩ > R _L > 5 kΩ
Standard 154	40.6 × 40.3 mm	6 mm	1100 g	15 kΩ > R _L > 5 kΩ
Standard 174	circular, Ø 25 mm	6 mm	1100 g	15 kΩ > R _L > 5 kΩ

Application Advice

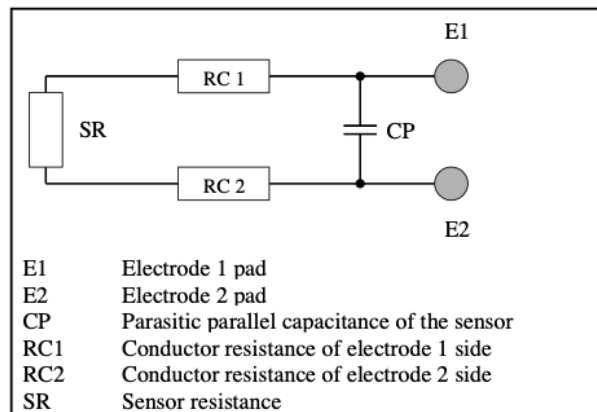
- The sensor should be mounted onto an even, smooth, and hard support surface like, e.g., a plastic, glass or metal plate.
- The actuator should always be placed perpendicular to the sensor surface in the centre of the active area. Avoid offset mounting. Ensure that the actuator is smaller than the active area of the sensor. If this is not feasible, use a soft activator for force transmission and distribution like, e.g., a soft rubber with hardness ≤ 25 Shore A.
- Do not expose the sensor to permanent load to avoid possible signal drift.
- Never bend the sensor in the active area to avoid mechanical pre-load and false signals.
- Do not bend the connection tail to a radius < 8 mm to avoid broken conductor lines.
- All sensors feature an air vent. Take care not to block it and to avoid liquids from penetrating through it.

This general specification sheet has been created on 15.03.11 and supersedes all previous versions.

Example of response curve



[Response curve depending on actuator shape material and design
Measurements performed with a 4mm probe diameter covered with a 2mm thick rubber of 65 Shore A]

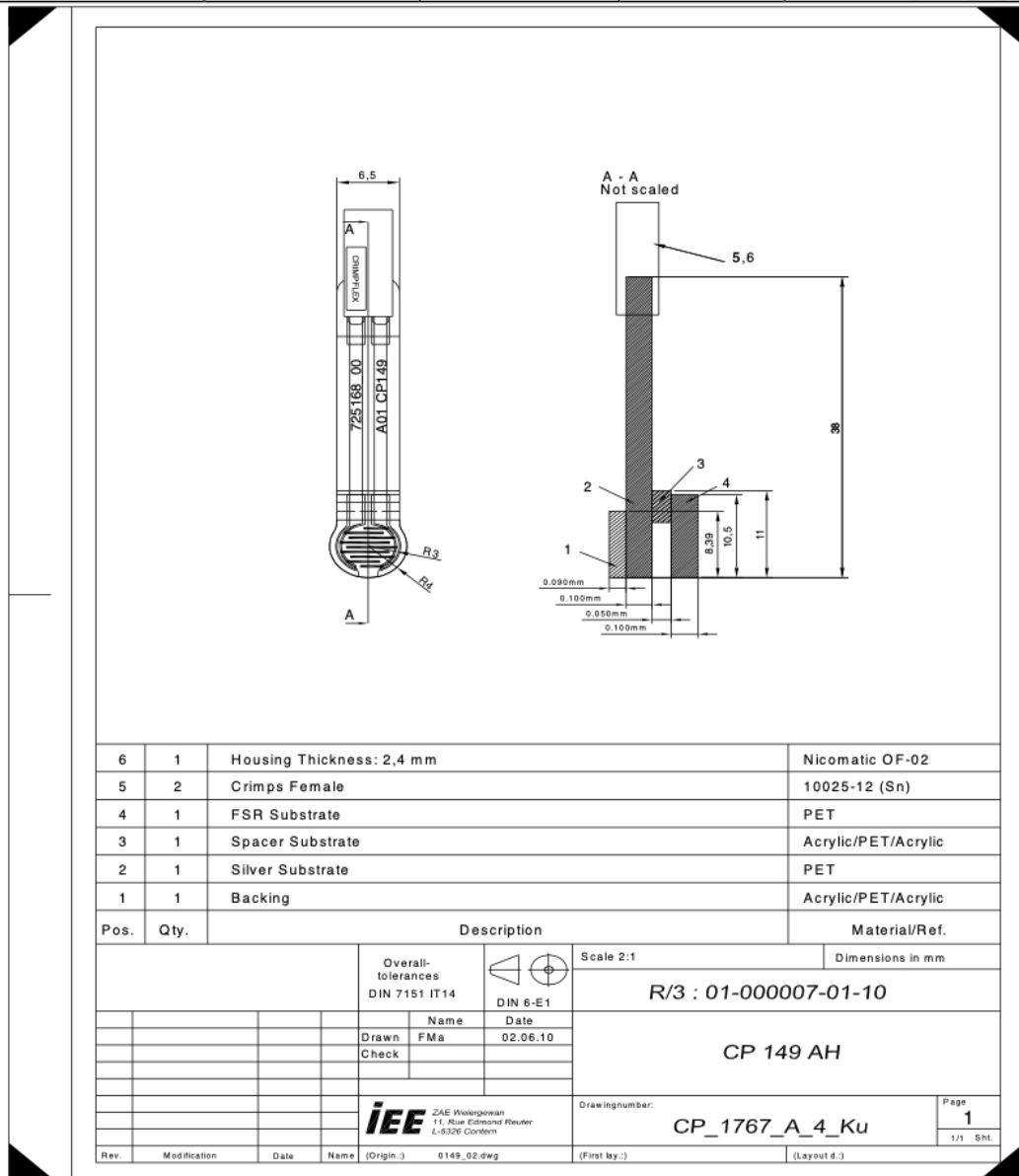


Simplified sensor equivalent circuit

Use an ohmmeter with PC interface option for dynamic data recording. An ordinary ohmmeter will be sufficient, if you do not intend to record data.


This general specification sheet has been created on 15.03.11 and supersedes all previous versions.

Sensor Reference	Backing adhesive	Crimp type	Housing	Sensor drawing
CP 149 NN	No	No crimps	No	CP_1770_A_4_Ku
CP 149 NS	No	Male	No	CP_1768_A_4_Ku
CP 149 NH	No	Female	Yes	CP_1769_A_4_Ku
CP 149 AN	Yes	No crimps	No	CP_1765_A_4_Ku
CP 149 AS	Yes	Male	No	CP_1766_A_4_Ku
CP 149 AH	Yes	Female	Yes	CP_1767_A_4_Ku



B. Annexe 2 – Évaluation du capteur

Afin d'adapter le capteur à nos conditions expérimentales et de sensibiliser les mesures nous avons apposé sur chaque face de ce dernier deux disques de 4 cm x 3 cm percés de trous afin de le suturer au muscle petit pectoral et prévenir ainsi tout déplacement lors des manipulations. L'épaisseur totale du capteur était de 6mm. (ANNEXE 2 – Figure 1)



ANNEXE 2 – Figure 1 : Capteur de pression adapté aux conditions de notre étude

Nous avons par la suite évalué le capteur en l'état à l'aide d'un support adapté permettant de contrôler la masse appliquée sur celui-ci, en l'augmentant progressivement. (ANNEXE 2 – Figure 2)

Les données du multimètre étaient ainsi recueillies sur le logiciel Microsoft® Office Excel 2019 afin d'établir une corrélation entre les valeurs affichée sur le multimètre en ohm (Ω) et la masse exerçant une pression sur le capteur. La conversion en en Newton était enfin réalisée grâce à la formule :

$$1 \text{ kg}_f = 9,806 \text{ 65 N}$$

(ANNEXE 2 - Tableau 1) (Graphique 1)

Masse (g)	97	108	115	124	132	144
Force (N)	0,95	1,06	1,13	1,22	1,29	1,41
Résistance (kΩ)	225,50	192,90	180,10	163,60	151,30	131,90


Masse (g)	159	175	191	206	230	250
Force (N)	1,56	1,72	1,87	2,02	2,26	2,45
Résistance (kΩ)	118,80	103,40	95,40	83,60	71,60	64,40


Masse (g)	277	297	339	363	400	431
Force (N)	2,72	2,91	3,32	3,56	3,92	4,23
Résistance (kΩ)	56,16	51,47	44,79	41,24	35,49	33,27

Masse (g)	462	517	561	620	687	746
Force (N)	4,53	5,07	5,50	6,08	6,74	7,32
Résistance (kΩ)	29,99	26,09	23,40	21,31	19,33	18,03

Masse (g)	801	852	915	960	1000	1058
Force (N)	7,86	8,36	8,97	9,41	9,81	10,38
Résistance (kΩ)	17,01	15,12	14,07	13,29	12,64	11,80

ANNEXE 2 - Tableau 1 : Correspondance entre la masse appliquée sur le capteur (en grammes), la force correspondante (en Newton) et la valeur de résistance mesurée par le multimètre (en kilo-ohm)





ANNEXE 2 – Figure 2 : Évaluation de la correspondance entre la masse appliquée sur le capteur (en grammes) et la résistance mesurée par le multimètre (en kilo-ohm)