



**HAL**  
open science

# Premières molaires permanentes compromises ou condamnées chez l'enfant et l'adolescent : conduites à tenir en orthodontie

Alexie Gabarré

► **To cite this version:**

Alexie Gabarré. Premières molaires permanentes compromises ou condamnées chez l'enfant et l'adolescent : conduites à tenir en orthodontie. Médecine humaine et pathologie. 2019. dumas-02390718

**HAL Id: dumas-02390718**

**<https://dumas.ccsd.cnrs.fr/dumas-02390718v1>**

Submitted on 3 Dec 2019

**HAL** is a multi-disciplinary open access archive for the deposit and dissemination of scientific research documents, whether they are published or not. The documents may come from teaching and research institutions in France or abroad, or from public or private research centers.

L'archive ouverte pluridisciplinaire **HAL**, est destinée au dépôt et à la diffusion de documents scientifiques de niveau recherche, publiés ou non, émanant des établissements d'enseignement et de recherche français ou étrangers, des laboratoires publics ou privés.

PREMIÈRES MOLAIRES PERMANENTES COMPROMISES OU  
CONDAMNÉES CHEZ L'ENFANT ET L'ADOLESCENT:  
CONDUITES A TENIR EN ORTHODONTIE

Année 2019

Thèse n°42-57-19-26

**THÈSE**

Présentée et publiquement soutenue devant  
la Faculté de Chirurgie Dentaire de Nice  
Le 4 octobre 2019 Par

**Madame Alexie GABARRÉ**

Née le 4 novembre 1992 à Marseille  
Pour obtenir le grade de :

**DOCTEUR EN CHIRURGIE DENTAIRE (Diplôme d'État)**

---

Examineurs :

Madame le Professeur  
Madame le Professeur  
Madame le Docteur  
Madame le Docteur  
Madame le Docteur

Armelle MANIERE EZVAN  
Michèle MULLER-BOLLA  
Clara JOSEPH  
Caterina MASUCCI  
Arlette OUEISS

Président du jury  
Assesseur  
Assesseur  
Directeur de thèse  
Membre invité

---



## CORPS ENSEIGNANT

### 56<sup>ème</sup> section : DEVELOPPEMENT, CROISSANCE ET PREVENTION

#### **Sous-section 01 : ODONTOLOGIE PEDIATRIQUE ET ORTHOPEDIE DENTO-FACIALE**

Professeur des Universités : Mme MANIERE-EZVAN Armelle

Professeur des Universités : Mme MULLER-BOLLA Michèle

Maître de Conférences des Universités : Mme JOSEPH Clara

Assistant Hospitalier Universitaire : Mme AIEM Elody

Assistant Hospitalier Universitaire : Mme MASUCCI Caterina

Assistante Associée-Praticien Associé : Mme OUEISS Arlette

#### **Sous-section 02 : PREVENTION, EPIDEMIOLOGIE, ECONOMIE DE LA SANTE, ODONTOLOGIE LEGALE**

Professeur des Universités : Mme LUPI Laurence

Assistant Hospitalier Universitaire : Mme BORSA Leslie

Assistant Hospitalier Universitaire : Mme MERIGO Elisabetta

### 57<sup>ème</sup> section : CHIRURGIE ORALE ; PARODONTOLOGIE ; BIOLOGIE ORALE

#### **Sous-section 01 : CHIRURGIE ORALE ; PARODONTOLOGIE ; BIOLOGIE ORALE**

Professeur des Universités : Mme PRECHEUR-SABLAYROLLES Isabelle

Maître de Conférences des Universités : M. COCHAIS Patrice

Maître de Conférences des Universités : Mme DRIDI Sophie Myriam

Maître de Conférences des Universités : Mme RAYBAUD Hélène

Maître de Conférences des Universités : Mme VINCENT-BUGNAS Séverine

Maître de Conférences des Universités : Mme VOHA Christine

Assistant Hospitalier Universitaire : M. BORIE Gwenaël

Assistant Hospitalier Universitaire : M. CHARBIT Mathieu

Assistant Hospitalier Universitaire : Mme FISTES Elene-Maria

### 58<sup>ème</sup> section : REHABILITATION ORALE

#### **Sous-section 01 : DENTISTERIE RESTAURATRICE, ENDODONTIE, PROTHESES, FONCTION-DYSFONCTION, IMAGERIE, BIOMATERIAUX**

Professeur des Universités : Mme BERTRAND Marie-France

Professeur des Universités : M. BOLLA Marc

Professeur des Universités : Mme LASSAUZAY Claire

Professeur des Universités : M. MAHLER Patrick

Professeur des Universités : M. MEDIONI Etienne

Professeur Emérite : M. ROCCA Jean-Paul

Maître de Conférences des Universités : M. ALLARD Yves

Maître de Conférences des Universités : Mme BRULAT-BOUCHARD Nathalie

Maître de Conférences des Universités : M. CEINOS Romain

Maître de Conférences des Universités : Mme EHRMANN Elodie

Maître de Conférences des Universités : M. LAPLANCHE Olivier

Maître de Conférences des Universités : M. LEFORESTIER Eric

Maître de Conférences des Universités : Mme POUYSSEGUR-ROUGIER Valérie

Assistant Hospitalier Universitaire : Mme ABID Sarah

Assistant Hospitalier Universitaire : Mme AZAN Cindy

Assistant Hospitalier Universitaire : Mme DEMARTY Laure

Assistant Hospitalier Universitaire : Mr LAMBERT Gary

Assistant Hospitalier Universitaire : M. MORKOWSKI-GEMMI Thomas

Assistant Hospitalier Universitaire : M. PARNOT Maximilien

Assistant Hospitalier Universitaire : Mme PETITTI-MASSIERA Marine

Assistant Hospitalier Universitaire : Mme SOSTHE Anne-Laure

# REMERCIEMENTS

## **A Madame le Professeur Armelle MANIERE-EZVAN**

Docteur en chirurgie dentaire Spécialiste qualifiée en ODF  
Professeur des Universités, Praticien Hospitalier  
Responsable de la sous-section Orthopédie Dento-Faciale

*Je vous remercie de m'avoir fait l'honneur d'accepter la présidence de ce jury et je vous prie de recevoir toute ma gratitude pour l'attention portée à ce travail.*

*Je mesure la chance que j'ai d'apprendre chaque jour à vos côtés.*

*Vous transmettez avec pédagogie et enthousiasme votre passion pour l'orthodontie et j'espère un jour faire preuve d'autant de qualités professionnelles et humaines. Je saurai me souvenir de tout ce que vous m'avez enseigné pour soigner au mieux mes patients. Soyez assurée de mon profond respect et de mes sincères remerciements pour tout ce que vous m'avez apporté et m'apporterez encore jusqu'à la fin de mon internat.*

## **A Madame le professeur Michèle MULLER-BOLLA**

Docteur en chirurgie dentaire  
Professeur des Universités, Praticien Hospitalier  
Responsable de la sous-section de Pédodontie

*Je vous remercie d'avoir accepté de faire partie de ce jury de thèse. J'apprécie votre gentillesse et votre disponibilité lorsque nous avons besoin de vos conseils en pédodontie. Vous avez toujours répondu à mes questions avec pédagogie, en transmettant votre savoir et vos compétences. À travers ce travail, veuillez trouver l'expression de ma gratitude et de mon sincère respect.*

## **A Madame le Docteur Clara JOSEPH**

Docteur en chirurgie dentaire  
Maître de conférences des Universités, Praticien Hospitalier  
Sous-section de Pédodontie

*Je vous remercie d'avoir accepté de siéger dans ce jury. Votre bonne humeur et votre sympathie font de nos échanges des moments toujours très agréables. Votre disponibilité lorsque j'ai besoin de vos connaissances et compétences est également très appréciable.*

*Veuillez recevoir, à travers ce travail, ma reconnaissance et mon profond respect.*

## **A Madame le Docteur Caterina MASUCCI**

Docteur en chirurgie dentaire, spécialiste qualifiée en ODF  
Assistant hospitalo-universitaire  
Sous-section Orthopédie Dento-faciale

*Je vous suis très reconnaissante d'avoir accepté la direction de cette thèse et pour votre implication dans ce travail. Votre bienveillance, votre gentillesse, votre pédagogie et votre disponibilité contribuent à me faire progresser à chaque vacation. Merci pour tout ce que vous m'avez transmis depuis que vous avez rejoint l'équipe d'ODF. Travailler et apprendre avec vous est un réel plaisir. Veuillez recevoir, à travers ce travail, l'expression de mon plus grand respect et de ma gratitude.*

## **A Madame le Docteur Arlette OUEISS**

Docteur en chirurgie dentaire, spécialiste qualifiée en ODF  
Assistante Associée – Praticien Associée  
Sous-section Orthopédie Dento-faciale

*Je suis très heureuse de vous compter parmi les membres de ce jury. Vous avez été mon premier repère à mon arrivée et vous avez su m'expliquer et me faire acquérir les rudiments de l'orthodontie. Merci pour votre patience, vos précieux conseils et votre sympathie. Vous transmettez votre savoir avec beaucoup de dynamisme et de pédagogie. Pour tout ce que vous m'avez apporté, veuillez recevoir, à travers ce travail, l'expression de ma plus grande reconnaissance et de mon profond respect.*



# Table des matières

I.	INTRODUCTION .....	7
II.	La première molaire permanente immature : une dent particulière .....	9
A.	Rappels anatomiques .....	9
1.	La première molaire maxillaire .....	9
2.	La première molaire mandibulaire.....	9
3.	Caractéristiques anatomiques spécifiques à la molaire immature .....	10
B.	Rappels histologiques.....	10
1.	Définition d'une dent permanente immature .....	10
2.	Immaturité de l'email .....	11
3.	Immaturité de la dentine .....	12
4.	Immaturité pulpo-radriculaire .....	13
C.	Mise en place de la première molaire permanente .....	14
1.	Formation.....	14
2.	Eruption .....	14
D.	Rôles de la première molaire permanente .....	15
1.	Mastication .....	15
2.	Clé de voûte de l'occlusion .....	16
3.	Guide de la denture permanente .....	16
4.	Établissement du diagnostic et du plan de traitement.....	17
III.	Pathologies affectant la première molaire permanente .....	18
A.	Les lésions carieuses .....	18
1.	Définition et épidémiologie .....	18
2.	Conséquences cliniques sur les DPI .....	19
B.	Les parodontopathies.....	20
1.	Parodontites agressives.....	20
2.	Parodontites chroniques.....	21
3.	Conséquences cliniques.....	21
C.	Les anomalies de structures.....	21
1.	Dysplasies de l'émail d'origine génétique : les Amélogénèses Imparfaites Héréditaires (AIH) .....	21
2.	Dysplasies de l'émail d'origine non génétique : MIH.....	23
3.	Anomalies de la dentine : DI et DD .....	27
4.	Odontodysplasie régionale .....	32

D.	Les anomalies d'éruption de la première molaire permanente.....	34
1.	Rétention et inclusion de la PMP .....	34
2.	Défaut primaire d'éruption (DPE).....	36
3.	Le défaut mécanique d'éruption ou ankylose isolée.....	39
IV.	Conséquences de la perte précoce d'une première molaire permanente.....	42
A.	Dentaires.....	42
B.	Troubles occlusaux.....	46
C.	Bases osseuses et os alvéolaire.....	47
D.	Parodonte.....	47
E.	Orthodontiques .....	47
1.	Allongement du temps de traitement.....	47
2.	Réduction de l'ancrage .....	48
3.	Conséquences sur les anomalies alvéolo- dentaires .....	49
V.	Extraire ou conserver les molaires compromises ou délabrées .....	50
A.	Indications d'extraction.....	50
1.	Pathologiques.....	50
2.	Orthodontiques .....	50
B.	Contre-indications à l'extraction .....	51
1.	Contre-indications relatives .....	51
2.	Contre-indications absolues.....	51
C.	Critères décisionnels .....	52
1.	Age et moment d'extraction .....	52
2.	Etat des molaires atteintes .....	54
3.	Présence des germes des 3èmes molaires.....	56
4.	Typologie squelettique .....	58
5.	Nécessité ou non d'un traitement orthodontique.....	58
6.	Classe d'Angle et Dysharmonie Dento-Maxillaire (DDM) .....	58
7.	Nombre de PMP atteintes .....	62
8.	Motivation du patient et des parents et hygiène bucco-dentaire .....	63
VI.	Plan de traitement après perte d'une PMP .....	65
A.	Fermeture de l'espace d'extraction .....	65
1.	Spontanée.....	65
2.	Orthodontique.....	68
B.	Maintien de l'espace d'extraction / Réouverture de l'espace .....	76
C.	Remplacement de la PMP .....	80

1. Prothèse fixe dento-portée .....	80
2. Solution prothétique implanto-portée .....	80
3. Auto-transplantation .....	81
VII. CONCLUSION .....	86
VIII. Bibliographie .....	88

## I. INTRODUCTION

La première molaire permanente (PMP) est une dent particulière. En 1900, E. Angle la qualifie de « pierre angulaire de l'occlusion » et base sa classification sur sa position antéro-postérieure, définissant ainsi la normalité des rapports inter-dentaires et les différentes malocclusions.

Elle joue un rôle primordial dans l'organisation de la denture, dans les fonctions occlusales (notamment de calage) et dans la fonction masticatoire.

Cependant, elle est aussi la dent permanente la plus fréquemment atteinte par les lésions carieuses. Une revue de littérature réalisée en 2017 a montré que 50% des enfants de plus de 11 ans présentaient au moins une PMP cariée (22).

En effet, son anatomie occlusale complexe, son éruption lente en denture mixte à un âge où l'hygiène bucco-dentaire est parfois négligée, sa position distale sur l'arcade rendant son nettoyage difficile et l'immaturation de ses tissus constitutionnels au moment de son éruption font de cette dent le « carrefour de tous les dangers ».

Si la carie reste la principale pathologie affectant la PMP, une autre affection à la prévalence importante est également responsable d'un délabrement voire de la perte des PMP : l'hypominéralisation molaire-incisive ou MIH.

Cette anomalie de structure amélaire altère la composition de l'émail qui est alors fragile et se clive sous l'effet des forces masticatoires, exposant la dentine sous-jacente aux agressions bactériennes. Les PMP hypoplasiques sont ainsi beaucoup plus cario-sensibles que des PMP saines.

Le délabrement de la PMP pose un véritable dilemme aux chirurgiens-dentistes et aux orthodontistes : faut-il conserver à tout prix la PMP chez l'enfant ou faut-il accepter de l'extraire dans certaines situations cliniques ?

Même si les dents permanentes immatures présentent un bon potentiel de guérison face aux lésions carieuses, les thérapeutiques notamment endodontiques sur ces dernières sont bien souvent complexes et les erreurs de diagnostic et les mauvais traitements sont fréquents.

Certains délabrements coronaires sont tels que les restaurations conservatrices ne peuvent qu'au mieux garantir une survie à court terme de la PMP compromise.

Ainsi, lorsque le pronostic de survie sur l'arcade est mauvais, la réflexion autour de l'extraction de ces dents est justifiée.

Les avulsions de la PMP ont été très souvent controversées notamment par Angle qui les considérait comme des « mutilations ».

En effet, les PMP sont rarement les dents de choix pour réaliser des extractions à visée orthodontique mais l'avulsion de dents délabrées revêt plus de sens que celle de prémolaires saines.

Les extractions de PMP compromises réalisées en denture mixte, avant l'âge de 12 ans peuvent ainsi constituer, en association ou non avec de l'orthodontie, une très bonne alternative thérapeutique.

Cependant, elles ne doivent être indiquées qu'après une analyse précise de la situation clinique et l'étude de nombreux critères décisionnels.

L'objectif de ce travail est d'apporter aux praticiens des éléments leur permettant de prendre la décision la plus adaptée, au moment idéal d'intervention et de développer les différentes possibilités thérapeutiques à mettre en œuvre chez un enfant ou un jeune adolescent ayant perdu une ou plusieurs PMP.

Dans un premier temps, nous rappellerons les caractéristiques principales de la PMP ainsi que ses rôles fondamentaux et nous mettrons en évidence le lien entre ces caractéristiques et la vulnérabilité des PMP.

Nous nous intéresserons ensuite aux différentes pathologies pouvant affecter cette dent et entraîner sa perte.

Enfin, nous étudierons les conséquences de la perte d'une PMP, les critères décisionnels d'extraction ou de conservation et les différentes solutions thérapeutiques pouvant être mises en œuvre après son extraction.



## II. La première molaire permanente immature : une dent particulière

### A. Rappels anatomiques

#### 1. La première molaire maxillaire

La première molaire maxillaire possède 3 racines : une racine palatine, une racine mésio vestibulaire et une racine disto-vestibulaire. Chacune des racines contient un à plusieurs canaux notamment la racine mésio vestibulaire qui comporte souvent 2 canaux. Les racines peuvent parfois être fusionnées (1).

La couronne de la première molaire maxillaire est la seule dont la face palatine est plus large que la face vestibulaire. Cette face palatine présente une particularité : le tubercule de Carabelli. Le diamètre de la ligne de plus grand contour et celui de la table occlusale sont perpendiculaires contrairement aux autres dents de l'arcade où ils sont parallèles (1).

On dénombre 3 à 4 cuspides : au minimum 2 cuspides vestibulaires et une cuspide palatine disposées en triangle, très souvent une quatrième cuspide existe, elle est située en disto-lingual. Les 3 cuspides principales forment un triangle. La cuspide mésio-linguale est la plus massive. Elle vient se loger dans la fosse de la molaire mandibulaire antagoniste lors des relations occlusales de classe 1 décrites par Angle.

On distingue la présence d'un pont d'émail marqué caractéristique de cette dent, reliant les cuspides disto-vestibulaires et mésio-linguale. La forme globale de la couronne est un parallélogramme (grand contour) (2).

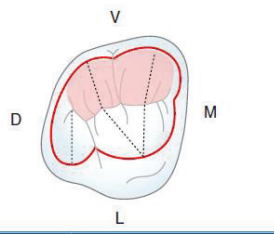


Figure 1 : Anatomie occlusale de la première molaire maxillaire (2)

#### 2. La première molaire mandibulaire

La première molaire mandibulaire possède 2 racines : une mésiale et une distale et 3 à 4 canaux. La couronne comporte 5 cuspides : 3 cuspides vestibulaires et 2 linguales et parfois une cuspide mésio-linguale supplémentaire. La forme globale de la couronne est un pentagone ou un trapèze (2).

Le diamètre mésio-distal est plus important que le vestibulo-lingual, et ce diamètre est le plus grand parmi toutes les autres dents de l'arcade. Les sillons qui séparent les cuspides forment une croix au niveau de la face occlusale (3). La fosse centrale reçoit la cuspide mésio-linguale de la première molaire maxillaire dans les relations occlusales de classe I selon Angle.

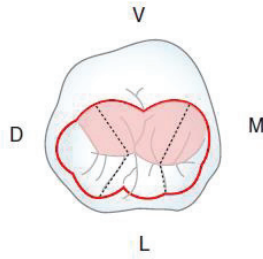


Figure 2: Anatomie occlusale de la première molaire mandibulaire (2)

### 3. Caractéristiques anatomiques spécifiques à la molaire immature

La Première Molaire Permanente (PMP) immature possède une surface occlusale complexe, non encore usée par la mastication et l'attrition physiologique. Cette surface est constituée de nombreuses dépressions : les sillons, les puits et les fissures (4).

Ces zones sont des portes d'entrée de la maladie carieuse par accumulation du biofilm bactérien, car difficilement et donc incomplètement accessibles au brossage (5,6).

La face occlusale de la PMP demeure le site dentaire le plus atteint par les lésions carieuses en partie en raison de cette anatomie occlusale complexe (5).

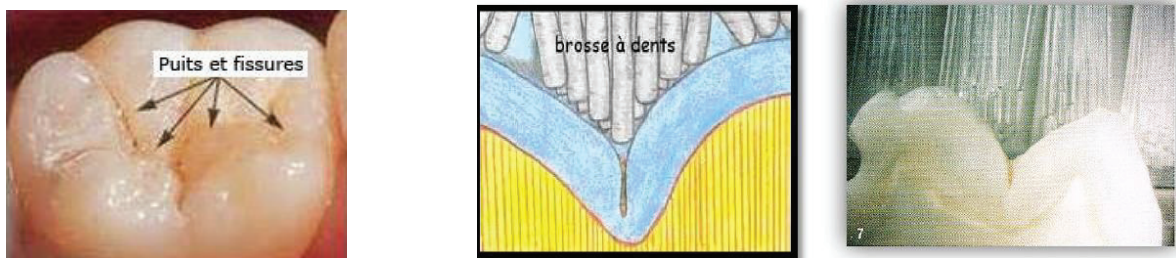


Figure 3: Puits et fissures de la PMP : des zones difficiles d'accès au brossage

## B. Rappels histologiques

### 1. Définition d'une dent permanente immature

La plupart des traitements orthodontiques sont réalisés chez les enfants et jeunes adolescents. La majorité des dents sur l'arcade, si elles sont permanentes, sont alors dites immatures. La période d'immaturité dentaire s'étend du moment où la dent réalise son éruption dans la cavité orale jusqu'à la mise en place de la jonction cémento-dentinaire apicale. Durant cette période, d'une durée variable selon la dent, une maturité des tissus a lieu.

## 2. Immaturité de l'email

Les Dents Permanentes Immatures (DPI) sont particulièrement sensibles aux lésions carieuses. Pour expliquer ce phénomène il est nécessaire de s'intéresser à l'histologie et à la physiologie de l'email.

S'il est admis que, lorsque la dent fait son éruption son email a atteint son niveau de minéralisation définitif (environ 96% de phase minérale), il a aussi été démontré que ce dernier était immature et poreux (6).

L'email va subir dès l'apparition de la dent sur l'arcade dentaire une maturation dite « post-éruptive ». Elle est caractérisée par des cycles de déminéralisation / reminéralisation successifs induits par le pH de la cavité buccale. Lors de ces cycles, de nombreux échanges ioniques ont lieu à l'interface biofilm/email et c'est à ce moment que le fluor, le calcium et le phosphate environnants sont incorporés à la surface amélaire. Ces cycles répétés sont responsables à terme de la maturation de l'email (5,6).

La porosité de l'email d'une DPI s'explique par la structure microscopique et les mécanismes de formation de l'email lors de l'amélogénèse :

- *Au niveau de sa structure microscopique* : la phase minérale de l'email se compose d'hydroxyapatites empilées et regroupées, formant les prismes de l'email. Ces cristallites sont imbriquées les unes sur les autres, laissant un espace très infime à la matrice organique, à l'interface entre prismes et substances inter prismatiques. Cette disposition induit des espaces inter-cristallins, véritables réseaux poreux autorisant la diffusion et les échanges aqueux et d'ions (6).




Figure 4: Structure microscopique de l'email vu au MBE

- *Lors de l'amélogénèse* : l'apposition de couches d'email successives « en pelures d'oignons » forme des lignes de croissances appelées stries de Retzius. Leurs extrémités, les périkymaties, créent des dépressions à la surface amélaire. Ce micro relief contribue à la porosité de l'email tant que ce dernier n'est pas effacé par la mise en fonction de la dent (6).

Ainsi l'email de la DPI est un email plus fragile car poreux et donc cario-sensible.

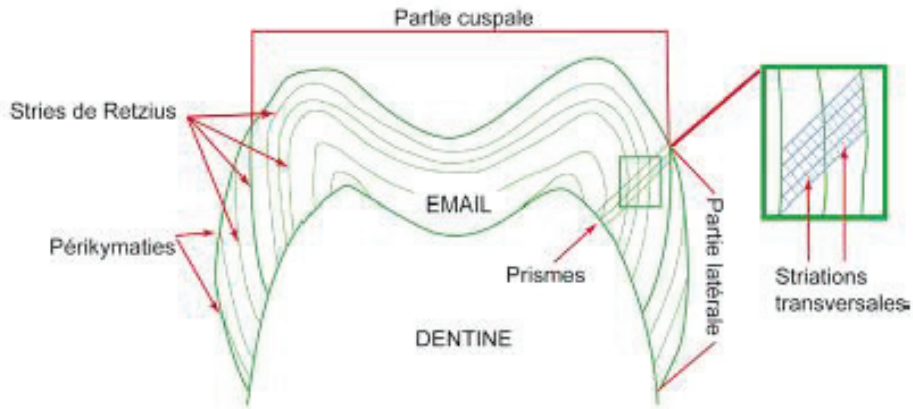


Figure 5: Les différentes stries de croissance amélaire

### 3. Immaturité de la dentine

La DPI présente également une immaturité de la dentine. En effet lors de la dentinogénèse, les odontoblastes secrètent en premier lieu la dentine primaire, du développement dentaire jusqu'à la rhizagénèse. A la fin de l'édification radiculaire, de la dentine sera sécrétée tout au long de la vie de la dent sur l'arcade, on parle alors de dentine secondaire. Enfin, en cas d'agression physique, chimique ou bactérienne, de la dentine tertiaire sera produite (dentine réactionnelle ou de réparation).

Lors de son éruption, la DPI ne bénéficie donc pas de la présence de dentine secondaire pendant une période d'environ 3 ans. Cela a pour conséquence une chambre et un volume pulpaire importants, et des cornes pulpaires non rétractées, proche de la surface amélaire.

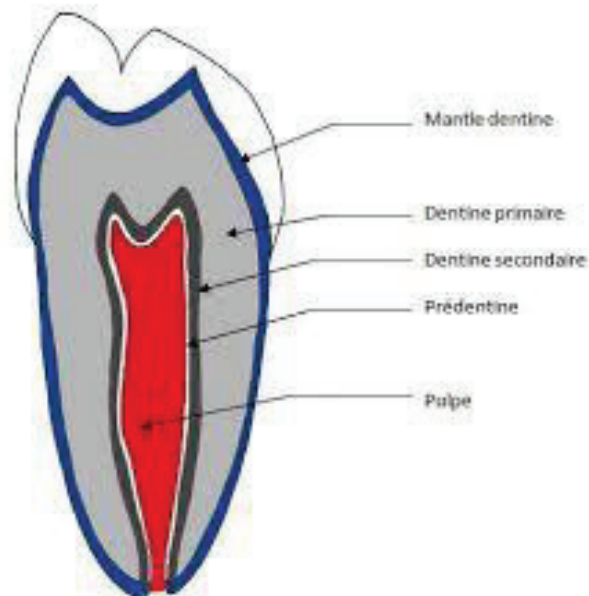


Figure 6: Les différents types de dentine

De plus, cette dentine est également dite immature car la sécrétion de dentine péricanaliculaire n'a pas encore eu lieu. L'oblitération progressive des tubuli par cette dentine péricanaliculaire et sa bordure hyperminéralisée n'est alors pas encore réalisée et les canalicules sont en grande majorité ouverts (environ 80% au niveau du plafond pulpaire). La dentine de la DPI est donc elle aussi poreuse et perméable.

Cliniquement, ces observations permettent d'affirmer qu'une fois l'émail détruit par le processus carieux, la dentine de la DPI est facilement éliminée et la progression de la carie se fait rapidement, donnant lieu à des destructions coronaires importantes (6,7).

#### 4. Immaturité pulpo-radulaire

La pulpe immature est un tissu conjonctif lâche, constitué essentiellement de cellules (odontoblastes et cellules indifférenciées) avec moins de fibres que dans la pulpe mature.

La pulpe immature est richement vascularisée et les fibres nerveuses que l'on retrouve en majorité sont les fibres C amyéliniques ce qui explique que souvent les lésions carieuses ne provoquent pas de douleurs importantes sur les DPI (8).

Lorsque la dent fait son éruption, sa racine n'est pas complètement formée.

Nolla a décrit en 1960 les différents stades de développement de la dent permanente.

Selon ce dernier, l'édification radulaire commencerait au stade 6 et au stade 8 les 2/3 de la racine seraient édifiés. C'est à ce moment que la dent permanente fait son éruption.

Il faudra ensuite environ 1 à 4 ans supplémentaires pour que l'apex soit complètement fermé et donc que la dent soit mature, au stade 10 de Nolla (tableau 1).

Ainsi les thérapeutiques sur DPI doivent être adaptées car si elles disposent d'un bon potentiel de guérison, les erreurs de diagnostics et de traitements sont nombreuses (6).

#### Développement de la dent permanente

Stades de Nolla	Description
Stade 0	Absence de crypte
Stade 1	Présence de crypte
Stade 2	Calcification initiale
Stade 3	Un tiers de la couronne est minéralisé
Stade 4	Deux tiers de la couronne sont minéralisés
Stade 5	La couronne est minéralisée
Stade 6	Début d'édification radulaire
Stade 7	Un tiers de la racine est minéralisé
Stade 8	Deux tiers de la racine sont minéralisés. La dent fait son éruption
Stade 9	La racine est édifiée, l'apex est non fermé
Stade 10	L'extrémité apicale de la racine est achevée, la jonction mémento dentinaire est en place

Tableau 1: Les stades de Nolla, 1960 (6)



## C. Mise en place de la première molaire permanente

### 1. Formation

Les molaires permanentes sont dites monophysaires. En effet, elles ne remplacent aucune dent temporaire mais apparaissent en arrière des molaires temporaires sur l'arcade. A la différence des autres dents de l'arcade elles ne proviennent pas de la lame dentaire mais leur bourgeon se forme au niveau d'une prolifération distale de cette lame dentaire. (8)

La phase dite d'initiation (odontogénèse) de la PMP se fait in utéro entre 3mois ½ et 4 mois.

Le début de minéralisation coronaire (apposition d'émail et de dentine) a lieu au moment de la naissance.

La couronne est complètement achevée entre 2.5 et 3 ans.

L'éruption dans la cavité buccale a lieu en moyenne entre 6 et 7 ans et la radiculogénèse est achevée entre 9 et 10 ans soit environ 3 ans après l'éruption de la dent sur arcade (8).

	Phase d'initiation	Début de minéralisation coronaire	Couronne achevée	Eruption	Edification radiculaire achevée
<b>1<sup>ère</sup> molaire permanente</b>	3m1/2 – 4m in utéro	naissance	2.5-3 ans	6-7 ans	9-10 ans

Tableau 2: Chronologie de développement de la première molaire permanente

### 2. Eruption

L'éruption d'une dent se déroule en 3 phases :

- *Une phase pré éruptive intra osseuse* : il s'agit d'un mécanisme d'éruption intra osseux caractérisé par des phénomènes de résorptions/ appositions osseuses qui permettent le déplacement de la dent en direction de la cavité buccale. Cette phase se termine par la fusion de l'épithélium adamantin externe à l'épithélium buccal.
- *Une phase éruptive pré fonctionnelle* : la dent fait son apparition sur l'arcade et poursuit son éruption jusqu'au plan occlusal.
- *Une phase éruptive fonctionnelle* : il s'agit de l'éruption post occlusale. Au cours de sa vie sur arcade la dent subira des mouvements post éruptifs destinés à assurer son occlusion fonctionnelle compensant les phénomènes physiologiques ou pathologiques d'usure (attrition, érosion, abrasion...) ou d'absence de la dent antagoniste (associé alors à une égression) (8).

La première molaire permanente fait son éruption dans la cavité buccale vers 6 ans.

Ekstrand *et al.* , dans leur étude de 2003 ont montré que l'âge moyen d'éruption était de 6.3 ans en moyenne chez la fille et de 6.1 ans chez le garçon. La période d'éruption d'une dent se définit par l'intervalle de temps qui s'écoule entre l'apparition d'une partie de la face occlusale

(les cuspides) et la mise en occlusion de la dent le long du canal gubernaculaire. Elle a été évaluée dans cette même étude à 15 mois en moyenne pour la PMP (9).

Carvalho *et al.* ont démontré dans une étude que la proportion de lésions carieuses actives était plus importante parmi les dents en cours d'éruption en comparaison avec les dents en occlusion fonctionnelle (10).

En effet, cette longue période d'éruption de la PMP constitue une période de risques de développement carieux par accumulation de plaque dentaire :

- Eruption de la PMP souvent ignorée des parents et enfants et importance sous-estimée(7)
- Position très distale sur l'arcade, difficile d'accès au brossage pour l'enfant qui manque encore de dextérité (7)
- La PMP en éruption présente de nombreuses zones de stagnation du biofilm par absence de désorganisation mécanique liée à la mastication, à l'auto nettoyage ou au brossage au niveau de ces zones (sillons, puits et fissures...) (5)
- La face occlusale de la PMP se situe en dessous du plan d'occlusion établi par les DT ce qui constitue une gêne au brossage (6)
- Le caractère inflammatoire de la gencive en regard de la PMP en éruption peut également être un frein au brossage (6).

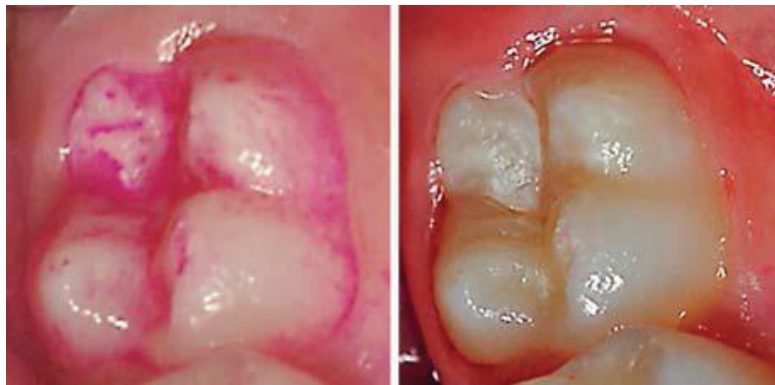

Figure 7 : Mise en évidence de plaque dentaire sur une PMP en cours d'éruption (10)

## D. Rôles de la première molaire permanente

### 1. Mastication

La mastication est la fonction oro-faciale qui permet d'initier la digestion des aliments. Elle se déroule en cycles et associe l'action de muscles faciaux, de la langue et des arcades dentaires.

Au niveau des arcades dentaires, on distingue 2 types de mouvements masticatoires décrits par Lauret et Le Gall (1998) : l'incision et la dilacération- trituration.

La dilacération s'effectue au niveau des dents postérieures pluricuspidées (11).

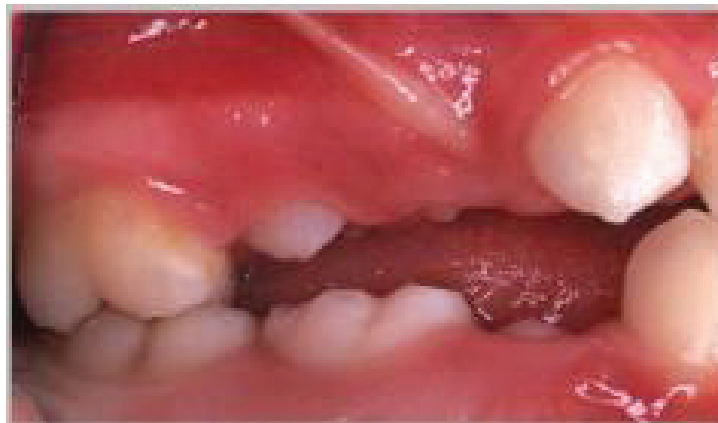La PMP est la dent qui présente la plus grande surface occlusale, elle participe donc de façon importante à la fonction masticatoire.

Selon Glikman, la dent de six ans fournit 36,7 % de l'efficacité totale d'une zone de mastication. La perte d'une ou plusieurs PMP a ainsi pour conséquence la diminution du nombre de contacts inter arcades.

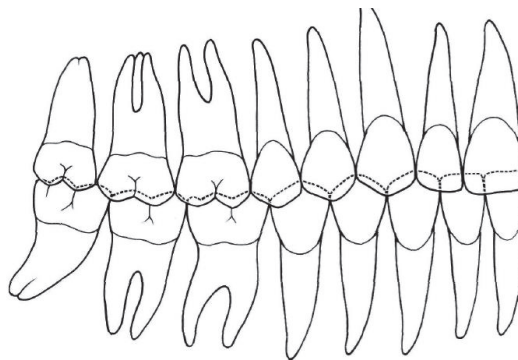
Cette diminution entraîne à son tour une réduction de l'efficacité masticatoire (12).  
La perte d'efficacité masticatoire est estimée à 25% lors d'extractions de PMP (13).

## 2. Clé de voûte de l'occlusion

Angle a énoncé en 1900 que la première molaire était la « clé de voûte » de l'occlusion. Les premières molaires permanentes étant les premières dents pluri-cuspidées à faire leur éruption chez l'enfant, elles forment lors de leur rencontre, le couple dentaire antagoniste offrant la plus grande stabilité occlusale. Le rôle occlusal principal des molaires est le calage. Idéalement, l'anatomie de la PMP permet d'obtenir des rapports occlusaux optimaux (une dent / 2 dents) en classe I d'Angle (14).



*Figure 8: Couple de PMP antagonistes : stabilité de la mandibule et fonction de calage (Legall)*



*Figure 9: L'occlusion engrenante (1 dent / 2 dents) (16)*

## 3. Guide de la denture permanente

Lorsqu'elle est présente, la PMP représente un guide d'éruption pour les prémolaires et pour la seconde molaire permanente.

Une extraction précoce de la PMP entrainera une dérive distale et une rotation de la seconde prémolaire (notamment mandibulaire).

Une extraction trop tardive (durant ou après l'éruption de la M2) entrainerait une fermeture d'espace spontanée insuffisante (15).

#### 4. Établissement du diagnostic et du plan de traitement

L'observation des relations sagittales inter-arcades au niveau des PMP en vue vestibulaire et en intercuspitation maximale permet de définir la classe d'Angle. Cette classification se compose de 3 classes :

- *La classe I* : la PMP mandibulaire est mésialée d'une demi-cuspide par rapport à la dent de 6 ans maxillaire.
- *La classe II* : distocclusion des PMP mandibulaires par rapport à la PMP maxillaire.

La classe II comporte deux divisions :

- la classe II division 1 : les incisives maxillaires sont vestibulées
  - La classe II division 2 : les incisives centrales maxillaires sont linguo-versées
- *La classe III* : mésiocclusion des PMP mandibulaires.

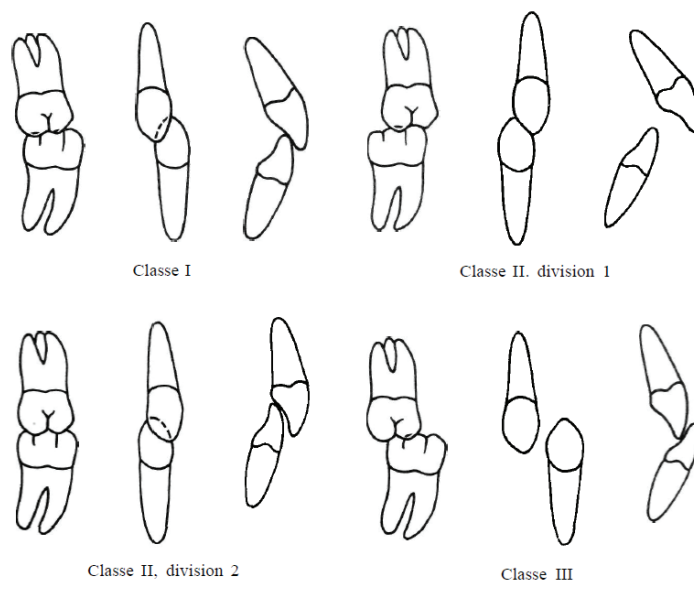


Figure 10: Les classes d'Angle (16)

La position de la PMP permet donc de définir dans le sens antéro-postérieur une malocclusion. Cette position influe sur le choix du plan de traitement.

En effet le praticien aura pour objectif en fin de traitement d'obtenir une occlusion stable. Anatomiquement les PMP sont faites pour être en classe I. La recherche de la classe I en fin de traitement a longtemps été considérée comme le « *gold standard* » occlusal. Il est désormais également admis que les classes II et III molaires totales sont acceptables physiologiquement, car elles conduisent également à une stabilité occlusale et à un bon calage. En fonction de la position initiale de la PMP, le praticien pourra donc définir en partie son plan de traitement (16).

### III. Pathologies affectant la première molaire permanente

#### A. Les lésions carieuses

##### 1. Définition et épidémiologie

La carie dentaire est définie par l'Organisation Mondiale de la Santé comme « un processus pathologique localisé, d'origine externe, apparaissant après l'éruption de la dent.

Il s'accompagne d'un ramollissement des tissus durs et évolue vers la formation d'une cavité. »(17).

La carie est une maladie infectieuse, transmissible, chronique et multifactorielle qui s'initie par des changements microbiologiques au sein du biofilm (18,19).

Fejerskov et Manjii ont réalisé un schéma mettant en évidence les principaux facteurs impliqués dans la formation d'une lésion carieuse, soulignant ainsi son caractère multifactoriel (20).

La destruction localisée des tissus durs dentaires est liée à la production d'acides par la fermentation bactérienne des glucides provenant de l'alimentation. Cette production d'acide par les bactéries cariogènes est à l'origine d'une baisse du pH entraînant la déminéralisation des tissus durs.

L'apparition d'une lésion carieuse dépend notamment du respect de l'équilibre entre facteurs pathogènes et facteurs de défense.

Lorsque le pH de la cavité buccale est inférieur à 5.5, la carie évolue car le tampon salivaire n'a plus lieu et le phénomène de déminéralisation est alors plus important que celui de reminéralisation (17).

Une lésion carieuse peut donc être stoppée lors des stades précoces si l'on supprime les facteurs responsables de son apparition et que l'on rétablit cet équilibre (19).

À l'échelle mondiale, on estime que 2,4 milliards de personnes souffrent de caries des dents permanentes (21), ce qui fait de cette pathologie le 3ème fléau mondial. La carie dentaire reste un problème majeur de santé publique dans de nombreux pays.

Selon les données de l'OMS, dans le monde, 60 % à 90 % des enfants scolarisés sont atteints de lésions carieuses (17).

Malgré la baisse du nombre de lésions carieuses depuis les années 70, on observe que, dans différents pays et population, les surfaces occlusales des PMP et des secondes molaires permanentes restent le plus fréquemment touchées (5).

Alkhadra *et al*, d'après leur revue de littérature de 2017, affirment qu'à 11 ans plus de 50% des enfants présentent des caries sur une ou plusieurs PMP (22).



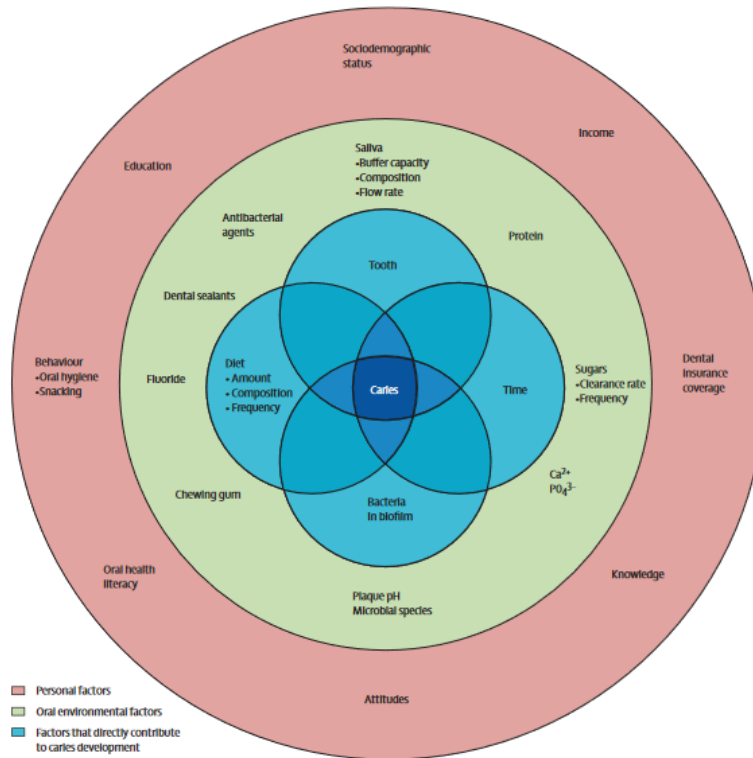


Figure 11: Les différents facteurs impliqués dans le développement d'une lésion carieuse(20)

## 2. Conséquences cliniques sur les DPI

Les lésions carieuses entraînent une cavitation par destruction des tissus minéralisés de l'organe dentaire.

Sur les dents permanentes immatures, l'immaturité tissulaire expose la dent à une destruction importante ainsi qu'à une atteinte pulpaire rapide.

L'atteinte de la pulpe peut conduire à la perte de la vitalité pulpaire et ainsi à l'absence d'édification radiculaire (17).

La quantité de tissus durs détruite, la progression rapide, l'absence de symptomatologie avant une atteinte sévère ainsi que la difficulté de traitement des DPI (apex ouverts, atteintes pulpaires rapides...) peuvent conduire à la perte prématurée de ces dents (4).

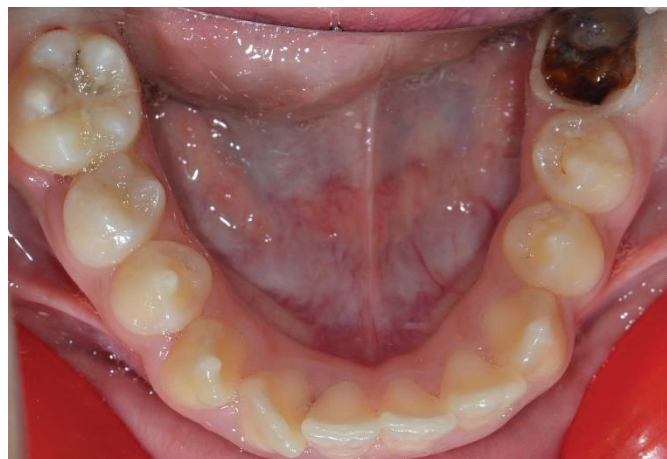

Figure 12: Carie sur la face occlusale d'une 36 d'une patiente de 11 ans.

## B. Les parodontopathies

Les pathologies gingivales bien que fréquentes chez les enfants et adolescents ne sont pas abordées ici car elles ne sont pas responsables de pertes dentaires.

### 1. Parodontites agressives

La prévalence de la parodontite agressive varie entre 0,1 et 15 % de la population, selon le type de population étudiée et selon les critères exacts de définition de la pathologie.

Elles peuvent être localisées, notamment aux incisives et PMP ou généralisées à l'ensemble des dents. Ces formes de parodontite agressive possèdent des caractéristiques cliniques propres et communes.

La forme qui atteint le plus fréquemment l'enfant et l'adolescent est la forme localisée, nouvellement désignée « parodontite localisée aux premières molaires et incisives de stade III ou IV »(23).

La parodontite agressive affecte des sujets en bonne santé générale. Elle s'exprime dans un contexte d'incohérence entre la quantité des dépôts bactériens et tartriques présents et l'importance des pertes d'attaches et osseuses, et est associée à une prédisposition familiale et une susceptibilité individuelle.

On retrouve également des critères secondaires :

- Une flore microbienne spécifique avec des bactéries hautement pathogènes : *Actinobacillus actinomycetemcomitans* et *Porphyromona gingivalis*
- Une fonction phagocytaire anormale
- Une réponse macrophagique augmentée
- Un possible arrêt spontané de l'évolution de la pathologie (24,25).

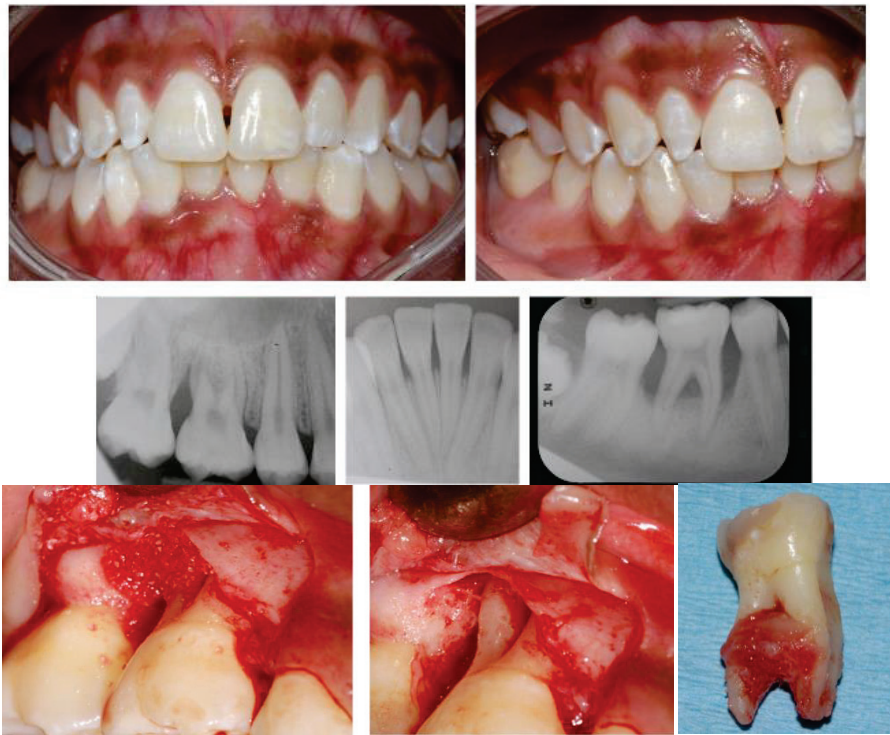

Figure 13: Parodontite sévère de grade III chez une jeune adolescente (Photos du Dr Dridi).

## 2. Parodontites chroniques

A ce jour, la parodontite dite chronique selon l'ancienne classification des maladies parodontales d'Armitage et coll. 1998 n'est plus considérée comme une entité de parodontite induite par la plaque dentaire. Il s'agit seulement d'une expression clinique d'évolution lente essentiellement observée chez l'adulte, ce qui permet de la distinguer (avec d'autres facteurs) de la parodontite agressive.

La présence de parodontites chroniques chez l'enfant est controversée : certains auteurs affirment qu'aucune étude n'a permis de mettre en évidence la présence de cette pathologie chez l'enfant (25) tandis que d'autres déclarent que la parodontite chronique peut être observée au stade débutant chez l'enfant et l'adolescent (26).

## 3. Conséquences cliniques

Les parodontites sont des pathologies qui débutent par une inflammation gingivale et qui se propagent en direction apicale entraînant ainsi la destruction des tissus parodontaux profonds. Ce processus de destruction peut conduire, en l'absence de traitement à une perte des dents atteintes. Les parodontites demeurent une des principales causes des extractions dentaires notamment chez l'adulte (27).

Les premières molaires permanentes sont les plus sévèrement atteintes chez l'enfant et l'adolescent en cas de parodontite agressive localisée ou de stade III et IV. Ainsi, en l'absence de traitement, ces molaires peuvent être rapidement compromises voir condamnées.

### C. Les anomalies de structures

#### 1. Dysplasies de l'émail d'origine génétique : les Amélogénèses Imparfaites Héréditaires (AIH)

##### a) *Définition et épidémiologie*

L'amélogénèse imparfaite héréditaire (AIH) est une maladie génétique dont la prévalence dans la population varie de 1/4000 à de 1/14 000. Elle peut revêtir différentes formes cliniques, être associée ou non à un syndrome.

L'AIH se traduit cliniquement par une atteinte de l'émail de l'ensemble des dents temporaires et/ou définitives. Ce défaut amélaire peut être qualitatif ou quantitatif définissant ainsi la forme clinique.

Elle peut être héréditaire et familiale ou bien être un cas isolé, résultant d'une mutation génétique sur un ou plusieurs gènes impliqués dans la formation et la minéralisation de l'émail (AMELX, ENAM, KLK4...etc.) (28, 29,30).

##### b) *Classification de Witkop*

La classification la plus utilisée aujourd'hui encore pour le diagnostic des AIH est celle de WITKOP (1988). Elle décrit 4 catégories majeures d'AIH en se basant en premier lieu sur le phénotype. Ces 4 formes principales sont ensuite divisées en 15 sous types en fonction toujours du phénotype mais également du mode de transmission (31).

Les 4 formes cliniques principales de l'AIH sont les suivantes :

- *La forme hypoplasique* : les défauts amélaire sont quantitatifs. La dureté de l'émail est normale mais sa quantité et son épaisseur sont réduites (voir absentes). Les anomalies correspondent à des puits et des stries.
- *La forme hypominéralisée* : défaut qualitatif de l'émail. Sa dureté est diminuée bien que sa quantité soit normale. Il s'agit d'un émail jaune orangé, mou au sondage, dont les surfaces sont rugueuses et se clivant facilement.
- *La forme hypomature* : il s'agit là aussi de défauts qualitatifs. La quantité amélaire est normale, au sondage la dureté est subnormale. L'émail est plus fragile et présente une coloration allant du blanc crayeux au brun.
- *La forme hypomature ou hypoplasique et taurodontisme* : on retrouve les symptômes de la forme hypomature ou hypoplasique avec un taurodontisme associé (28, 29,30).

Type I	-Hypoplastic
IA	-hypoplastic, pitted autosomal dominant
IB	-hypoplastic, local autosomal dominant
IC	-hypoplastic, local autosomal recessive
ID	-hypoplastic, smooth autosomal dominant
IE	-hypoplastic, smooth X-linked dominant
IF	-hypoplastic, rough autosomal dominant
IG	-enamel agenesis, autosomal recessive
Type II	-Hypomaturation
IIA	-hypomaturation, pigmented autosomal recessive
IIB	-hypomaturation, X-linked recessive
IID	-snow capped teeth, autosomal dominant?
Type III	-Hypocalcified
IIIA	-autosomal dominant
IIIB	-autosomal recessive
Type IV	-Hypomaturation-hypoplastic with taurodontism
IVA	-Hypomaturation-hypoplastic with taurodontism, autosomal dominant
IVB	-Hypoplastic-hypomaturation with taurodontism, autosomal dominant

*Figure 14: Classification de Witkop (1988) (31)*

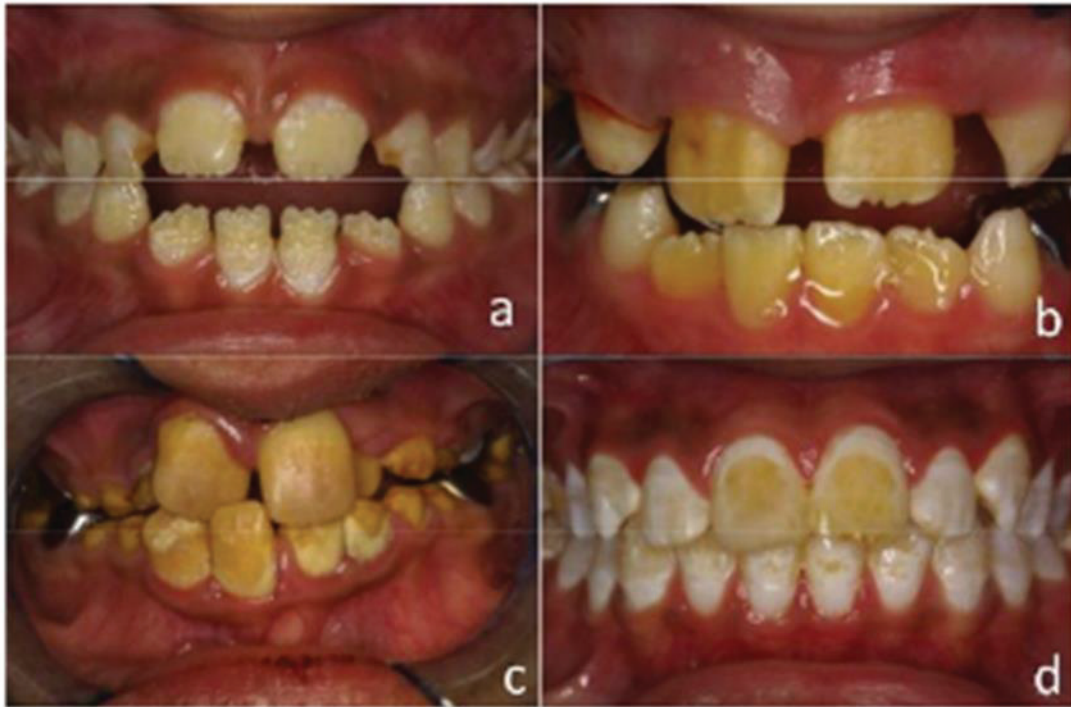

Figure 15: Les différentes formes cliniques d'AIH ( a et b : forme hypoplasique , c : forme hypominéralisée ; d : forme hypomature) (29)

### c) Conséquences cliniques

L'AIH, quelle que soit sa forme, entraîne une altération amélaire. Cette dernière conduit à une fragilité des dents et on observe fréquemment chez les enfants atteints : des sensibilités dentaires voir des douleurs, une attrition, des béances associées à une hyperdivergence et une réduction de la longueur d'arcade (par perte des dents au niveau postérieur) (32).

La période d'éruption de la denture permanente qui débute à 6 ans avec la PMP est une période difficile pour les enfants présentant une amélogénèse imparfaite. Certaines formes d'AIH présentent des dents hypersensibles dont l'émail s'effrite, ce qui empêche une bonne hygiène bucco-dentaire et qui rend la restauration de ces dents particulièrement difficile (31).

## 2. Dysplasies de l'émail d'origine non génétique : MIH

### a) Définition et épidémiologie

L'hypominéralisation molaire incisive également appelée MIH a été définie en 2001 par Weerheijm *et al.* comme : « une hypominéralisation d'origine systémique atteignant une à 4 premières molaires permanentes, fréquemment associée à une atteinte des incisives permanentes » (33).

La prévalence de cette pathologie varie de 3.6 à 25% selon les études. Cette différence de prévalence s'explique en fonction des pays et des cohortes étudiées, et de la définition de la pathologie (33).



L'étiologie est encore assez méconnue mais semble être multifactorielle. Il est avéré que la MIH résulte d'une perturbation systémique de l'amélogénèse lors du stade de maturation précoce des améloblastes ou même encore plus tôt lors de la phase de sécrétion.

Les différents facteurs potentiellement responsables de l'anomalie que l'on retrouve dans la littérature sont : les problèmes respiratoires, les complications périnatales, les dioxines, l'hypoxie du nouveau-né, l'utilisation répétée d'antibiotiques, les maladies de l'enfance, les vaccins précoces, les perturbateurs endocriniens comme le bisphénol A ... (33,34).

Des facteurs intrinsèques comme les prédispositions génétiques peuvent également être impliqués dans cette anomalie : certaines études semblent suggérer que des polymorphismes des gènes codant pour des protéines amélaire et des enzymes pourraient être responsables de la pathologie (35).

### b) Conséquences cliniques et classification

Cliniquement, l'émail hypominéralisé est plus mou et poreux qu'un émail sain.

Les opacités amélaire varient du blanc au jaune voire au brun, et présentent une marge de démarcation avec l'émail sain. Elles sont retrouvées majoritairement sur les faces occlusales et vestibulaires. L'émail au niveau de ces opacités a une épaisseur relativement normale mais est poreux et plus fragile.

La sévérité des lésions amélaire varie d'un patient à l'autre mais il existe également une variabilité intra- individuelle.

En effet, les lésions sont en général asymétriques et chez un même patient, certaines molaires sont atteintes et d'autres non. En revanche lorsqu'une dent est sévèrement touchée la controlatérale l'est généralement aussi.

Les défauts amélaire au niveau des incisives sont moins importants qu'au niveau des molaires car elles ne sont pas exposées aux forces masticatoires. Quand plusieurs molaires sont atteintes, le risque que les incisives soient également touchées est augmenté (36).

La classification actuelle distingue 3 formes de MIH suivant le degré d'atteinte des dents : la forme légère, la forme modérée et la forme sévère dont les caractéristiques sont décrites dans le tableau 3.







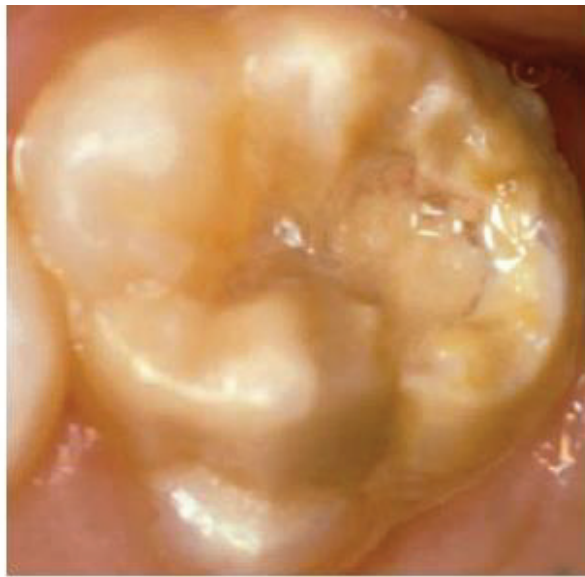	MIH léger	MIH modérée	MIH sévère
Caractéristiques cliniques	Molaires : opacité isolée de couleur blanc crème pas de perte d'émail au niveau de ces opacités pas d'hypersensibilité pas de lésion carieuse associée Incisives : atteinte légère ou inexistante	Molaires : une ou plusieurs faces atteintes sans effondrement (initial) des cuspides perte de l'émail après l'éruption légère sensibilité Incisives : opacité modérée et bien délimitée	Molaires : plusieurs faces atteintes avec effondrement cuspidien dès l'éruption hypersensibilité importante lésion carieuse associée Incisives : opacité plus importante souvent associée à une teinte plus marquée
Molaires			
Incisives			

Tableau 3: Classification des MIH (28)

La forme légère se limite à des changements de teinte, sans perte d'émail avec des opacités isolées. Dans les formes modérée et sévère on retrouve une fracture post éruptive de l'émail (et donc une perte amélaire) mais la forme sévère s'accompagne en plus d'une hypersensibilité dentaire et souvent de lésions carieuses associées à l'émail hypominéralisé (28).

Histologiquement, l'émail affecté par le MIH contient une quantité de protéines plus importante que l'on retrouve entre les prismes amélaire. Il est alors sujet à l'effritement et à la fracture sous l'action des forces masticatoires. Parfois, une perte de l'émail peut se produire extrêmement rapidement après l'éruption de la dent permanente. On parle de « *post eruptive breakdown* ». Cette perte de la couche amélaire expose la dentine sous-jacente, qui n'est alors plus protégée.



*Figure 16: Première molaire maxillaire atteinte de MIH, avec perte amélaire post-éruptive (36)*

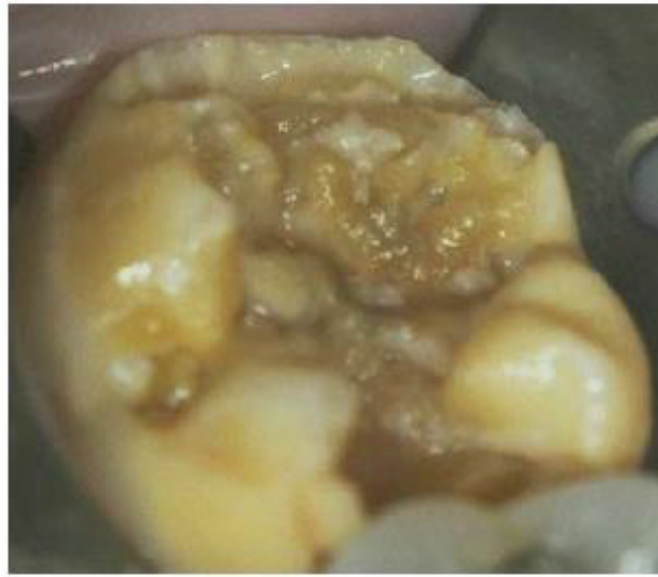Les bactéries peuvent alors atteindre la pulpe par les canalicules dentinaires et entraîner une inflammation responsable d'une hypersensibilité. Cette dernière entraîne une difficulté de nettoyage des surfaces dentaires atteintes et une accumulation de plaque responsable d'une augmentation du risque carieux sur ces dents (34).

Des études transversales conduites dans le monde ont montrées que le MIH est fortement associé aux caries et aux besoins de restauration en denture permanente (37).

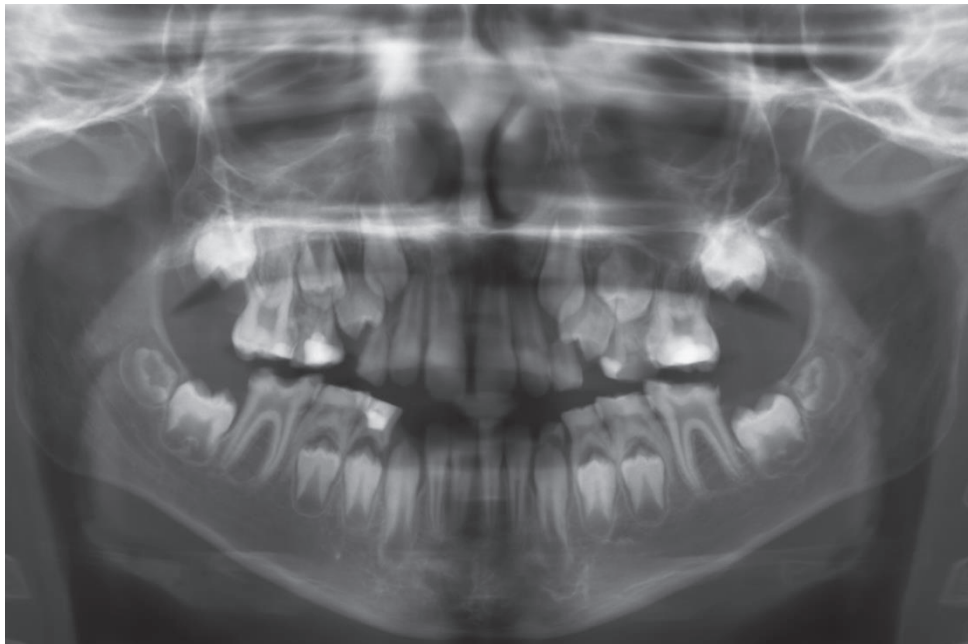Jälevik et Klingberg dans leur étude suédoise ont mis en évidence que les enfants atteints de MIH subissent 10 fois plus de traitements dentaires de leurs premières molaires permanentes que les enfants du même âge non atteints (groupe contrôle) (38).

Arrow *et al.* ont également démontré que ces dents étaient 14 fois plus sujettes aux caries en comparaison avec des PMP saines (39).

Les PMP atteintes de MIH sont donc des dents fragiles, au niveau desquelles des caries sont susceptibles de se développer facilement.



*Figure 17: Lésion carieuse sur PMP mandibulaire atteinte de MIH (36)*



*Figure 18: Radiographie panoramique d'un enfant atteint de MIH montrant l'atteinte des 4 PMP*

*(Dr GABARRE J-P)*

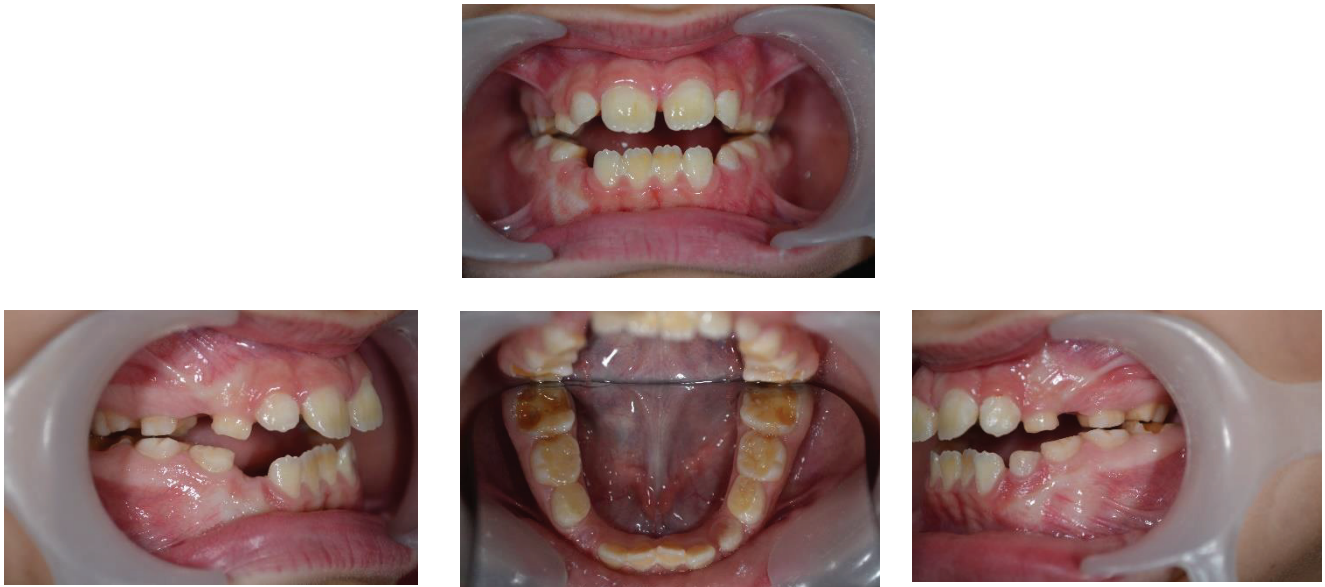

Figure 19: Jeune patient atteint de MIH. (Photos du Dr GABARRE J-P)

Dans les cas les plus sévères, lorsque les PMP ne peuvent être restaurées correctement ou qu'elles présentent un mauvais pronostic à long terme, l'extraction, associée le plus souvent à un traitement orthodontique est alors l'alternative thérapeutique de choix (33).

### 3. Anomalies de la dentine : Dentinogénèses Imparfaites (DI) et Dysplasie Dentinaires (DD)

#### a) Définitions et épidémiologie

Les dentinogénèses imparfaites (DI) et les dysplasies dentinaires (DD) font partie d'un groupe d'affections génétiques autosomiques dominantes caractérisées par une structure dentinaire anormale affectant la denture primaire et/ou la denture permanente.

La prévalence des DI est de 1/6000 à 1/8000 et celle des DD est de 1/100 000.

Elles résultent de mutations du gène codant pour la DSPP, une protéine impliquée dans la minéralisation dentinaire.

Les phénotypes cliniquement observés sont très variables en fonction des mutations (40,41).

#### b) Classifications et conséquences cliniques

A l'examen clinique on retrouve notamment pour les DI des dents translucides, dont la teinte varie du bleu gris au jaune - brun ambré et des couronnes de forme globuleuse.

L'émail n'est pas altéré mais est facilement clivable, se détachant de la dentine sous-jacente faiblement minéralisée et altérée. Elle est alors exposée aux forces masticatoires entraînant son usure rapide et précoce par attrition et abrasion.

La perte de DVO est alors une des conséquences observables de ces pathologies.

Les DD revêtent différents aspects selon leur type (42,43).

Shields en 1973 a établi une classification qui permet de distinguer 3 types de DI et 2 types de DD :

- *La DI de type I*

Il s'agit de la forme associée à une ostéogénèse imparfaite. Les patients atteints d'ostéogénèse imparfaite présentent dans 50% des cas une DI de type 1.

Cliniquement, on retrouve des dents translucides, de teinte brun ambré, dont l'usure est importante.

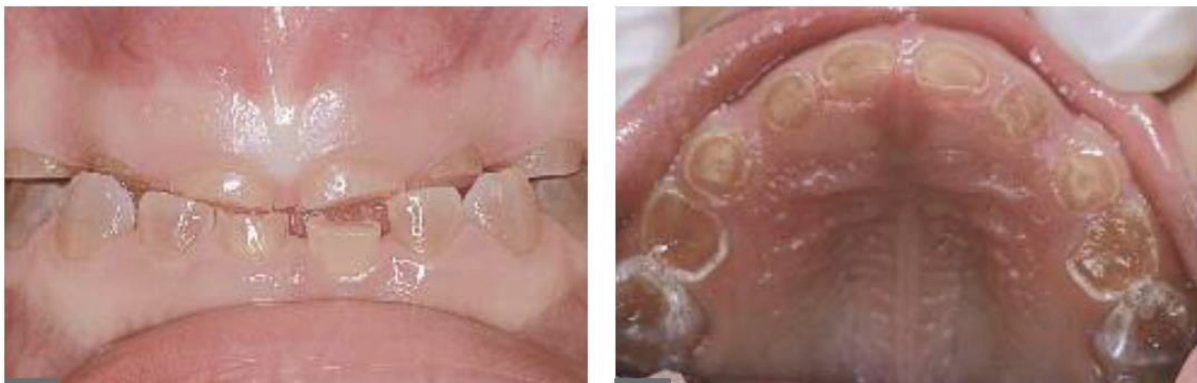Radiographiquement, les dents ont des racines courtes, la dentine est hypertrophiée (apposition continue de dentine) menant à l'oblitération pulpaire canalaire dans certains cas (40,41).

- *La DI de type II*

Également surnommée « maladie de Capdepon » ou « dentine opalescente héréditaire », il s'agit de la forme la plus fréquente de DI (41).

Les symptômes dentaires cliniques sont semblables à ceux de la DI de type I (teinte brun ambré à bleuté, translucide, couronnes globuleuses avec constriction au collet...) (40).

Les signes radiologiques sont également identiques avec une oblitération pulpaire canalaire que l'on retrouve parfois juste après l'éruption de la dent, des racines grêles, une constriction corono-radiculaire et la présence de lésions inflammatoires péri apicales fréquentes (sans origine carieuse causale) (41).



*Figure 20: DI de type II chez un enfant de 6 ans (41)*



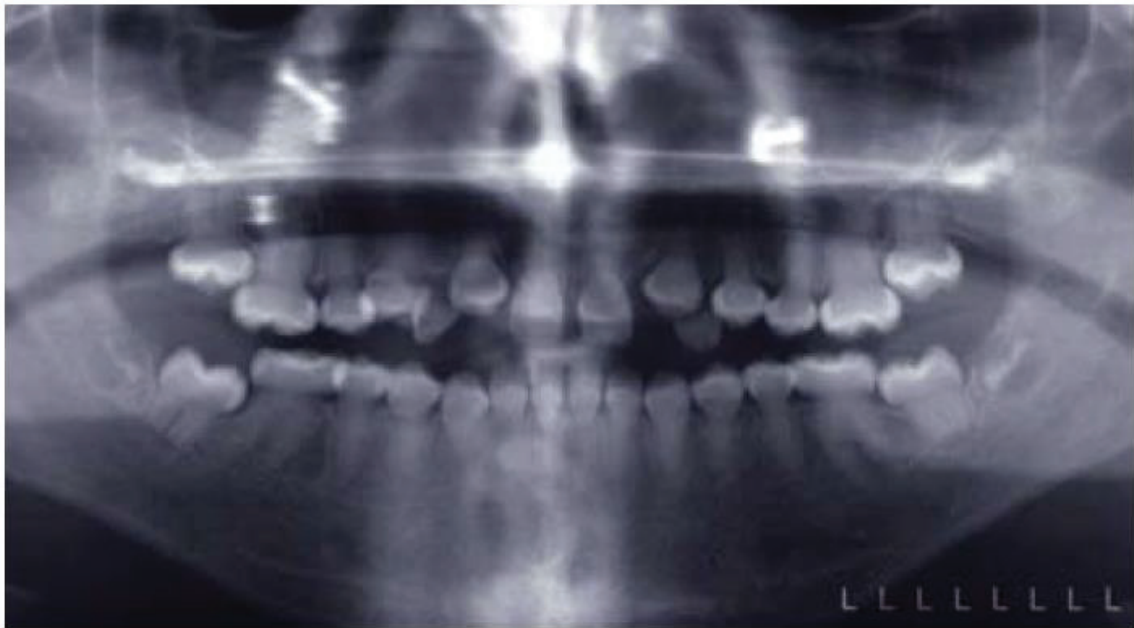

Figure 21: Radiographie panoramique d'un enfant de 9 ans atteint de DI de type II. (43)

- *La DI de type III*

Cette forme plus rare est également appelée DI de Brandywine ou du Maryland.

Les caractéristiques sont similaires à celles des types I et II mais on observe des expositions pulpaire fréquentes et les dents ont un aspect radiologique dit « en coquillage » en raison de l'importance du volume de la pulpe camérale et de l'hypertrophie dentinaire.

Les pulpolithes sont également fréquents (40,41).

- *La dysplasie dentinaire de type I ou « radiculaire »*

Cette anomalie touche les 2 dentures. Les couronnes dentaires ont un aspect normal au niveau de la teinte, de la forme et de la consistance mais les racines sont extrêmement courtes (voir absentes) et coniques.

Les dents sont en conséquence mobiles et leur exfoliation peut survenir facilement.

La pulpe est quasiment inexistante tant au niveau canalaire que caméral (il subsiste parfois une chambre pulpaire en forme de croissant) et on observe fréquemment à l'examen radiologique des lésions péri apicales sur des dents non cariées (44).

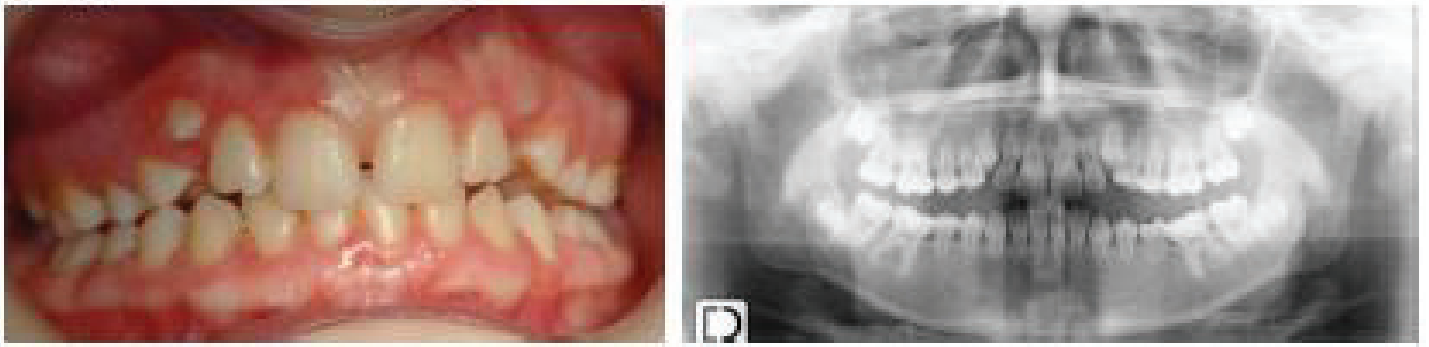


Figure 22: Dysplasie dentinaire de type I. Les racines sont extrêmement courtes. (44)

- La dysplasie dentinaire de type II ou « coronaire »

En denture temporaire, les couronnes dentaires présentent les mêmes symptômes cliniques et radiologiques que les DI de type II : dents translucides, de couleur jaune-brun ambré, avec attrition importante, et chambres pulpaire et pulpes canalaire oblitérées.

Les dents permanentes ont un aspect quasiment normal (léger changement de teinte au collet avec constriction cervicale) mais à l'examen radiologique on découvre une chambre pulpaire en forme typique de « chardon ». Des calcifications au niveau de la pulpe camérale sont fréquemment retrouvées entraînant une oblitération partielle de cette dernière (41).

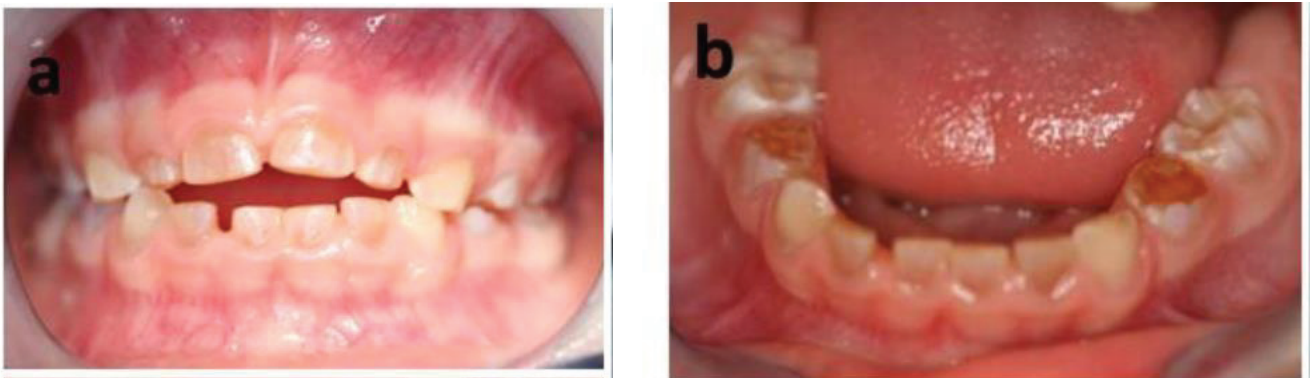


Figure 23: DD de type II chez un enfant de 4 ans(44)

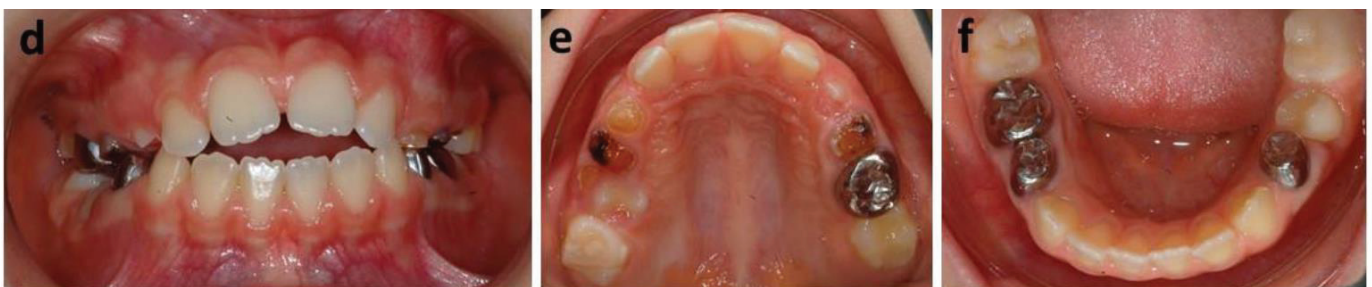


Figure 24: DD de type II chez un enfant de 10 ans (44)

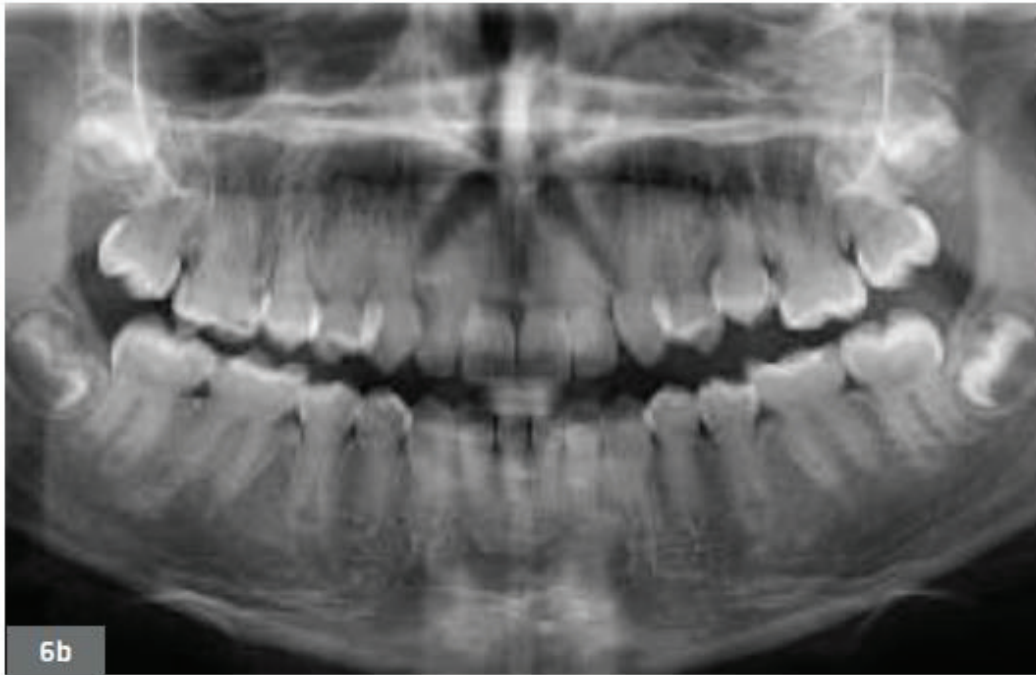


Figure 25 : Radiographie panoramique d'un adolescent de 13 ans atteint de DD de type II(41)

En 2014, De la Dure Molla *et al.* ont décrit une nouvelle classification des anomalies dentinaires isolées : la classification MIM (Mendelian Inheritance in Man). Celle-ci tient désormais compte à la fois du phénotype clinique des pathologies mais également de l'aspect génétique. Elle permet de mieux expliquer la variabilité phénotypique de ces pathologies qui dépendrait de la localisation de la mutation sur le gène et à l'expression variable des allèles. La classification MIM distingue 2 entités distinctes : les DI classées en 3 types (légère, modérée et sévère) et qui englobent désormais la DD de type II et la DD de type I qui devient une entité à part entière sous le terme de DD radiculaire. La dentinogénèse imparfaite de type I ne fait pas partie de cette classification car elle n'est pas isolée mais associée à l'ostéogénèse imparfaite (41,44).

OMIM	Classification de Shield	Nouvelle classification proposée
125400	Dysplasie dentinaire de type I	<b>Dysplasie dentinaire radiculaire</b>
125420	Dysplasie dentinaire de type II	<b>Dentinogénèse imparfaite</b> • Forme légère • Forme modérée • Forme sévère
125490	Dentinogénèse imparfaite de type II	
125500	Dentinogénèse imparfaite de type III	

Figure 26: Classification MIM (De la Dure Molla, 2014) (44)



Les dents atteintes de troubles héréditaires de la dentine (DD et DI) sont donc des dents fragiles, susceptibles à l'usure précoce et rapide et à l'apparition de lésions carieuses par perte de la couche amélaire protectrice.

La présence de foyers apicaux, les oblitérations pulpaire et les calcifications intra pulpaire fréquemment retrouvés dans ces affections rendent complexe le traitement endodontique de ces dents.

En fonction du type de DI ou de DD et de la sévérité de l'affection, le pronostic des dents atteintes est plus ou moins sombre (41,43).

Un traitement adéquat doit être mis en place le plus précocement possible afin de :

- prévenir la perte de DVO en la stabilisant
- assurer la protection des dents de l'usure et des lésions carieuses
- restaurer l'esthétique et la fonction (28).

Les premières molaires permanentes faisant leur éruption en premier dans la cavité buccale lors de la mise en place de la denture permanente, elles sont, de fait, les plus exposées à une possible usure précoce.

Leur protection par des traitements restaurateurs puis prothétiques sera nécessaire afin d'éviter leur perte prématurée (41,43).

#### 4. Odontodysplasie régionale

##### a) *Définition et épidémiologie*

L'odontodysplasie régionale (ODR) est une anomalie du développement dentaire extrêmement rare (45).

Elle affecte l'ensemble des tissus dentaires des dents temporaires et permanentes de façon localisée (46).

Selon Oh oud Nasser Alotaibi *et al*, en 2015 on dénombrait 176 cas d'ODR.

Cette pathologie semble plus affecter les femmes que les hommes (47).

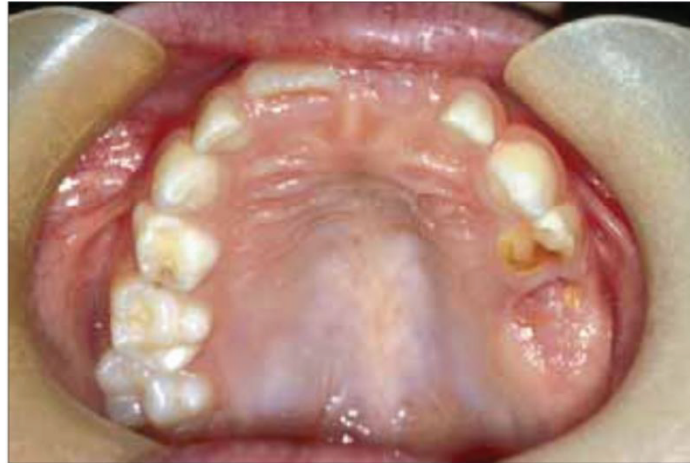L'étiologie est aujourd'hui encore incertaine mais plusieurs auteurs s'accordent à dire que l'étiologie la plus probable serait une anomalie vasculaire locale entraînant une ischémie au niveau d'un site dentaire et que l'association de plusieurs facteurs peut également être responsable de la pathologie (45,47).

##### b) *Conséquences cliniques*

Le maxillaire est plus souvent touché que la mandibule et les dents antérieures sont plus atteintes que les postérieures (47).

Les principales manifestations cliniques sont les suivantes (46) :

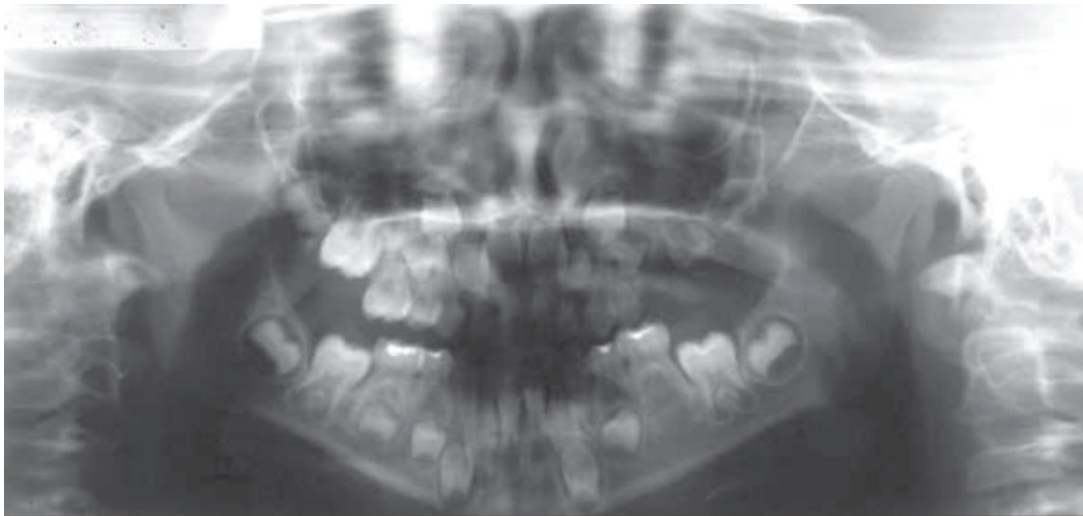
- Localisée préférentiellement à un quadrant dentaire, touchant plusieurs dents dans les 2 dentures.
- Hypocalcification et hypominéralisation amélaire et dentinaire
- Dents petites, de forme anormale, avec anomalies de teinte (brun-jaunâtre)
- Échec ou retard d'éruption en raison de l'arrêt de la formation radiculaire
- Lésions inflammatoires péri apicales sans lésion carieuse causale.



*Figure 27: Atteinte du quadrant supérieur gauche chez un enfant atteint d'ODR(45)*

Radiologiquement, l'émail et la dentine sont moins radio-opaques et il n'existe pas de contraste entre ces 2 structures. Les couches amélares et dentinaires sont amincies et leur limite est floue ce qui confère aux dents leur aspect de « dents fantômes » (45).

Les dents peuvent présenter un « développement arrêté » avec une racine courte, un apex et une chambre pulpaire larges. La chambre pulpaire contient souvent des pulpolithes (47).



*Figure 28: Atteinte du quadrant supérieur gauche chez un enfant atteint d'ODR(45)*

Bien qu'extrêmement rare, cette anomalie de développement et de structure peut donc être responsable de la perte précoce d'une ou de plusieurs molaires permanentes.

Le traitement de cette affection est assez controversé. Certains auteurs préconisent l'avulsion des dents atteintes car elles sont des sources infectieuses potentielles tandis que d'autres favorisent une approche conservatrice en essayant de maintenir au maximum ces dents sur l'arcade pour permettre un bon développement des mâchoires (47).

Dans le cas où des abcès ou des lésions péri-apicales sont visibles, les dents doivent être extraites et remplacées rapidement par une solution prothétique (45).

## D. Les anomalies d'éruption de la première molaire permanente

Les anomalies d'éruption des PMP sont rares. Leur prévalence a été estimée à 0.01 % (48). Raghoobar, en 1991 a distingué d'une part les dents gênées dans leur mécanisme d'éruption par la présence d'un obstacle mécanique, sans altération du processus d'éruption et d'autre part les dents présentant un défaut du processus d'éruption, sans obstacle. Cette 2<sup>ème</sup> catégorie regroupe 2 affections distinctes : le défaut primaire d'éruption (DPE) et le défaut mécanique d'éruption (DME) ou ankylose (49).

Plus récemment, en 2010, Frazier-Bowers *et al.* ont également divisé les échecs d'éruptions en 2 catégories : les anomalies liées à une dysfonction biologique et les échecs dus à un obstacle physique (50).

### 1. Rétention et inclusion de la PMP

Les premières molaires permanentes peuvent être retenues, incluses ou enclavées. La HAS dans ses recommandations en 2008 a défini ces termes :

- *Une dent retenue* est « une dent immature, gênée dans son éruption et qui conserve un potentiel évolutif »
- *Une dent incluse* est « une dent mature qui n'a pas fait son éruption après la date physiologique et dont le sac péricoronaire ne présente pas de communication avec la cavité buccale. »
- *Une dent enclavée* est « une dent mature, incluse ou non, dont l'éruption s'arrête du fait d'un obstacle. L'obstacle étant éliminé, une dent qui conserve un potentiel évolutif peut poursuivre son éruption » (51).

L'inclusion, la rétention ou l'enclavement d'une molaire peuvent avoir différentes étiologies (52,53):

#### - Causes générales :

On retrouve dans les étiologies générales d'une part les facteurs héréditaires et congénitaux avec les prédispositions familiales et les grands syndromes (trisomie 21, maladie de Crouzon, la dysplasie cléidocrânienne ou les fentes labio-alvéolo-palatines...) et d'autre part les facteurs endocriniens et nutritionnels ( hypothyroïdie , carences vitaminiques...).

#### - Causes régionales :

Une DDM et un encombrement important peuvent être à l'origine de la rétention ou de l'inclusion d'une dent.

- Causes locales :

Dans la plupart des cas la présence d'un obstacle sur le chemin de l'éruption de la dent est responsable de l'inclusion mais elle peut également provenir d'une anomalie du chemin d'éruption en raison d'une orientation anormale du germe dentaire.

Les obstacles les plus fréquemment retrouvés sont (49) :

- Les germes surnuméraires
- Les Odontomes
- Les kystes
- Les formations tumorales ou pseudo tumorales
- Un tissu gingival fibreux et épais

Lorsqu'une dent est incluse, retenue ou enclavée, les traitements doivent prévoir la suppression de l'obstacle, l'aménagement d'un espace suffisant et une traction orthodontico-chirurgicale si nécessaire. En cas d'échec l'avulsion de la dent doit être envisagée (52).

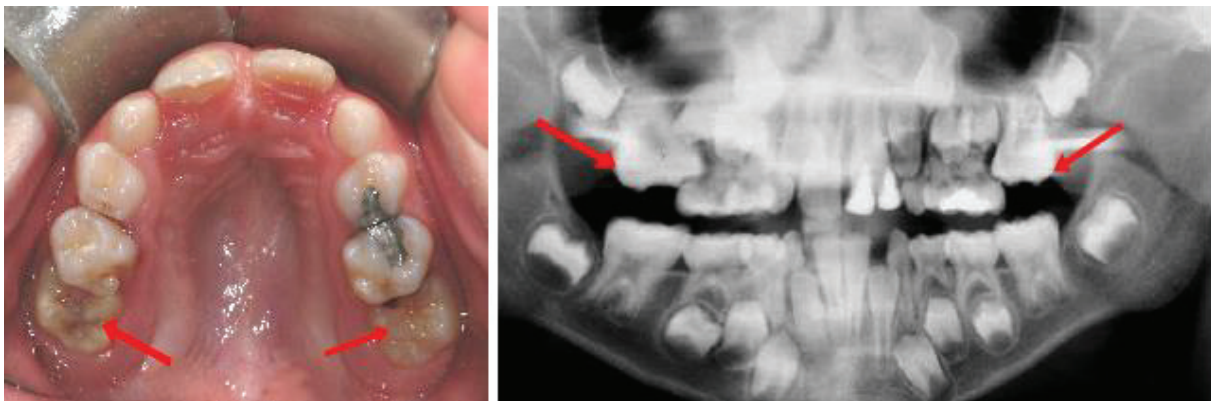


Figure 29: Anomalie d'éruption des 16 et 26 bloquées par les 2èmes molaires temporaires.  
(<https://www.orthodontisteenligne.com/eruption-dentaire>)

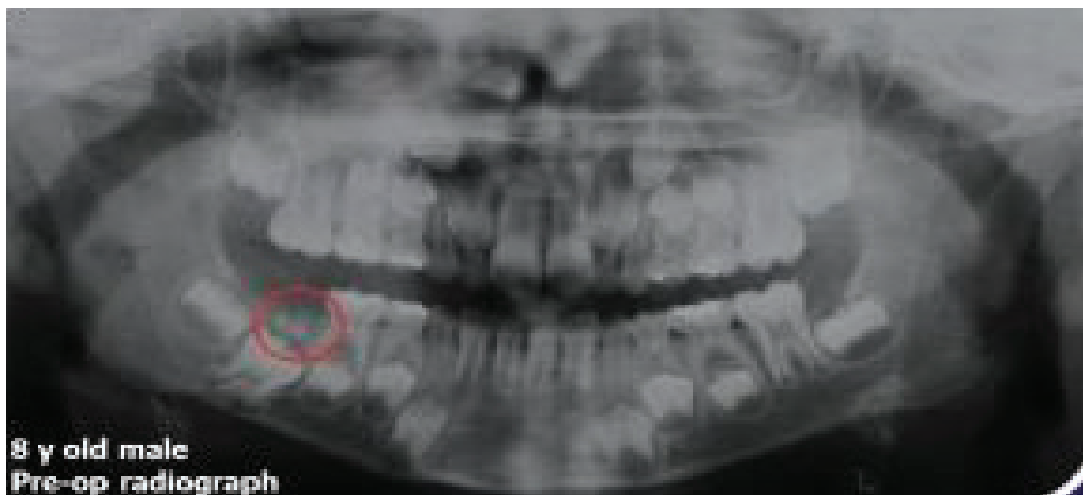

Figure 30: Présence d'un odontome ayant entraîné la rétention de la 46 (Frazier Bowers et coll. 2015)

## 2. Défaut primaire d'éruption (DPE)

### a) *Définition et épidémiologie*

Le défaut primaire d'éruption (DPE) également désigné par le terme anglo-saxon « *primary failure of eruption* » est une affection rare, d'origine génétique, définie comme l'échec d'éruption d'une dent non ankylosée en l'absence d'étiologie locale ou systémique.

L'éruption peut être partielle ou ne pas avoir eu lieu en raison d'une perturbation du mécanisme d'éruption (48,53).

Decker *et al.* en 2008 ont mis en évidence la composante génétique dans l'étiologie des DPE. En effet, une mutation du gène codant pour le récepteur 1 de l'hormone parathyroïde (PTHr1) serait impliquée, et dans la plupart des cas on retrouve d'autres membres de la famille atteints également (54).

La prévalence des DPE est estimée à 0.06% et la PMP est touchée dans 90% des cas (54).

### b) *Conséquences cliniques et classification*

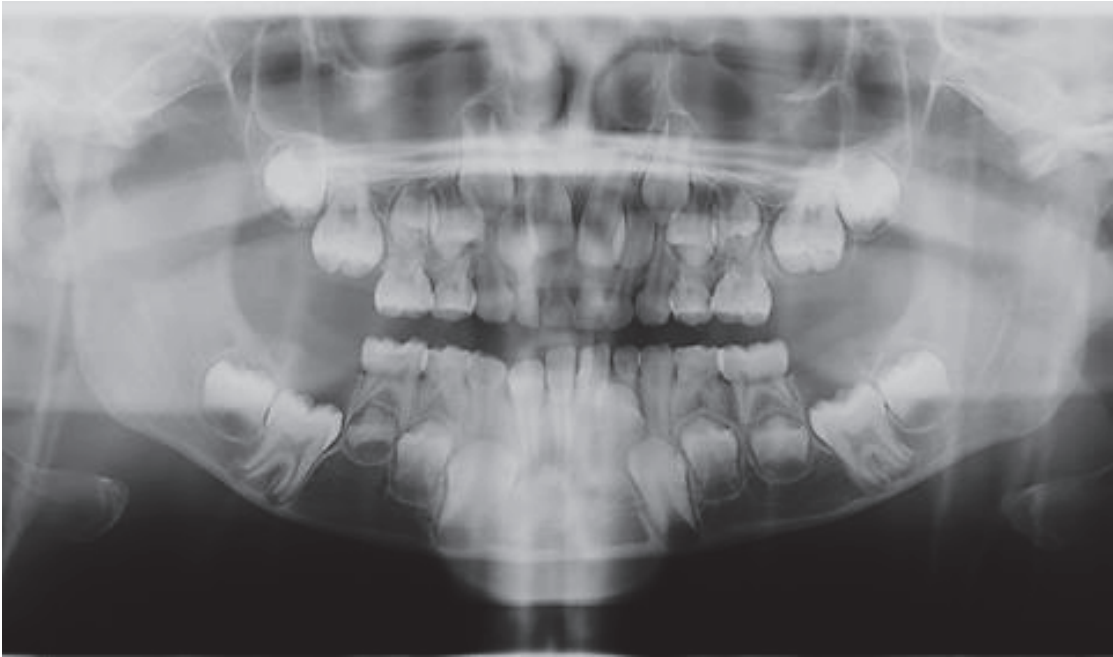
Les DPE présentent des caractéristiques cliniques typiques (48) :

- Les dents postérieures sont le plus fréquemment atteintes
- Les dents distales à la première dent atteinte le sont aussi
- Présence d'une béance/ infraclusion postérieure
- Les dents atteintes ne répondent pas aux mécaniques orthodontiques
- Les 2 dentures peuvent être atteintes
- Absence d'obstacle sur le chemin d'éruption

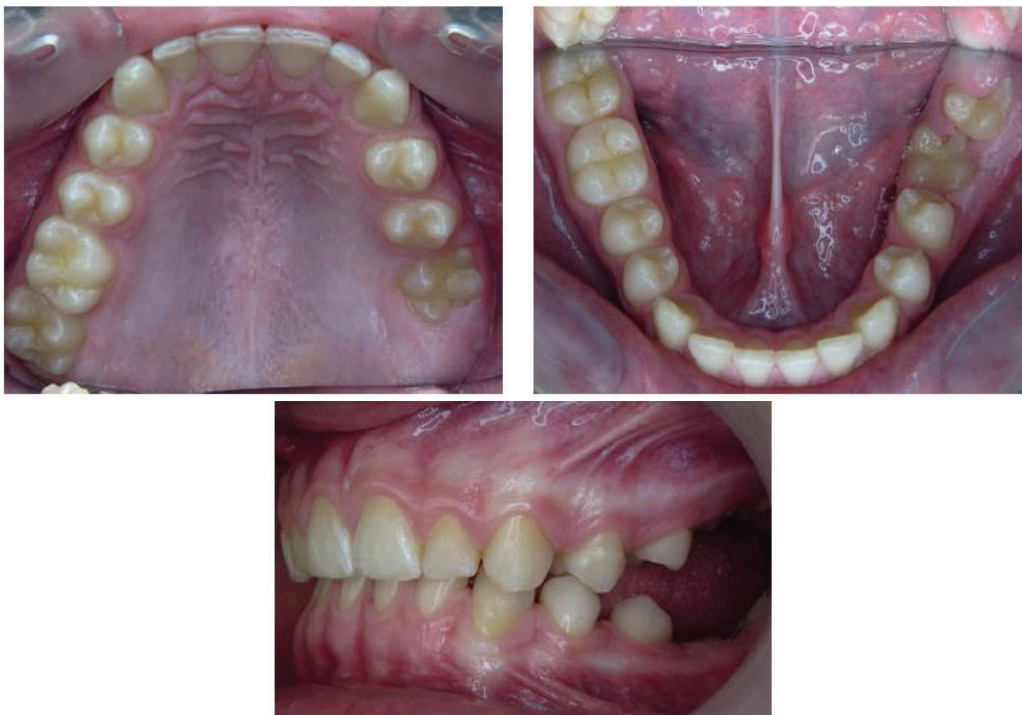On retrouve également fréquemment une malocclusion de classe III, des agénésies multiples et une ankylose des dents temporaires dans le tableau clinique des DPE (54).

Radiologiquement, on observe des résorptions osseuses supra coronaires dites en « cheminée ». Cette apparence, caractéristique des DPE, suggère qu'un processus classique de résorption osseuse a lieu et témoigne de la déficience des forces éruptives pour permettre le déplacement de la dent en direction occlusale (48,54).





*Figure 31: Radiographie panoramique d'une enfant de 7 ans atteinte de DPE (48)*



*Figure 32: Photographies intra buccales d'un enfant de 12 ans atteint de DPE(54)*

Frazier- Bowers a décrit 3 formes de DPE (48) :

- DPE de type 1

Toutes les dents atteintes présentent le même déficit de potentiel éruptif avec une béance progressive en antérieur vers le postérieur.

- DPE de type 2

La dent en distal de la première dent affectée présente un meilleur potentiel éruptif, bien qu'il reste insuffisant.

- DPE de type 3

Il regroupe les patients qui sont affectés à la fois par des DPE de type 1 et des DPE de type 2 dans différents quadrants.

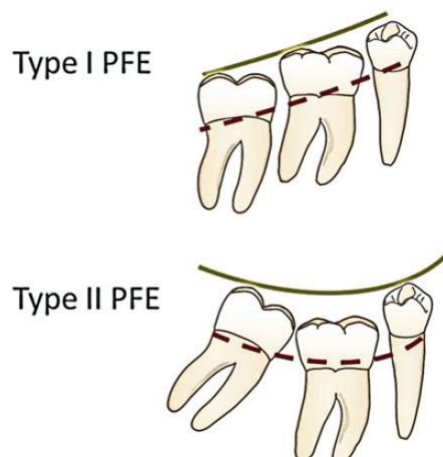


Figure 33: Les différents types de DPE

Les traitements des DPE sont nombreux et doivent être adaptés au cas par cas.

Les thérapeutiques orthodontiques ne peuvent pas être entreprises sur ces dents car elles se soldent toujours par un échec.

En période de croissance, chez l'enfant et l'adolescent, il a été montré dans différentes études que le traitement de l'infraclusion postérieure peut se faire par des prothèses amovibles réajustées au cours du temps pour suivre la croissance des maxillaires. Cette intervention précoce a pour but de rétablir une DVO correcte et d'empêcher une usure prématurée des secteurs antérieurs.

A la fin de la croissance, si l'infraclusion est inférieure à 5 mm, des réhabilitations prothétiques de type onlays peuvent être réalisées sur les dents atteintes de DPE afin de rétablir une occlusion fonctionnelle.

Les solutions chirurgicales existent également et sont plutôt réservées aux cas présentant une atteinte de plusieurs quadrants. Il s'agit des ostéotomies segmentaires et de la distraction ostéogénique. Elles permettent au mieux de retrouver une occlusion fonctionnelle acceptable,



et, au pire, elles permettent de placer les dents dans une position plus favorable pour la réalisation d'éléments prothétiques ultérieurs.

Enfin, les extractions des dents atteintes suivies de greffes et de restaurations implantaires restent une solution, mais ces dernières peuvent être complexes en fonction de la profondeur d'inclusion, mettant en danger les structures anatomiques avoisinantes (48, 54).

### 3. Le défaut mécanique d'éruption ou ankylose isolée

#### a) *Définition et épidémiologie*

Le défaut mécanique d'éruption (DME) ou ankylose isolée est une anomalie d'éruption caractérisée par une fusion du cément dentaire et de l'os alvéolaire. Au niveau de cette fusion, le ligament parodontal est détruit et remplacé par du tissu osseux. Ce phénomène peut se produire à n'importe quel moment de l'éruption.

Les 2 dentures peuvent être atteintes et les dents le plus fréquemment touchées sont les molaires temporaires (55).

L'étiologie est le plus souvent traumatique mais elle est peut également être idiopathique (54). On retrouve également comme facteurs causaux potentiels : les désordres métaboliques, une prédisposition génétique, une insuffisance de croissance verticale osseuse... (56)

#### b) *Conséquences cliniques*

Le signe clinique le plus frappant de l'ankylose est l'infraclusion. En effet, la dent, si elle a entamé son éruption, est toujours située sous le plan d'occlusion (55).

D'autres anomalies dentaires sont fréquemment associées au DME comme des agénésies, l'hypercémentose, des cémentomes... (48)

Contrairement aux DPE, une seule dent est atteinte et les dents distales ne sont pas touchées.

L'ankylose est responsable à terme (55) :

- du déplacement des dents adjacentes (en version) par perte du point de contact
- de l'égression de la dent antagoniste
- d'une béance
- d'une perte osseuse verticale
- d'un déplacement du milieu interdentaire, dévié du côté de la dent concernée par l'ankylose.

Le diagnostic d'ankylose surtout chez l'enfant est difficile à établir (risque de confusion avec les DPE) (48).

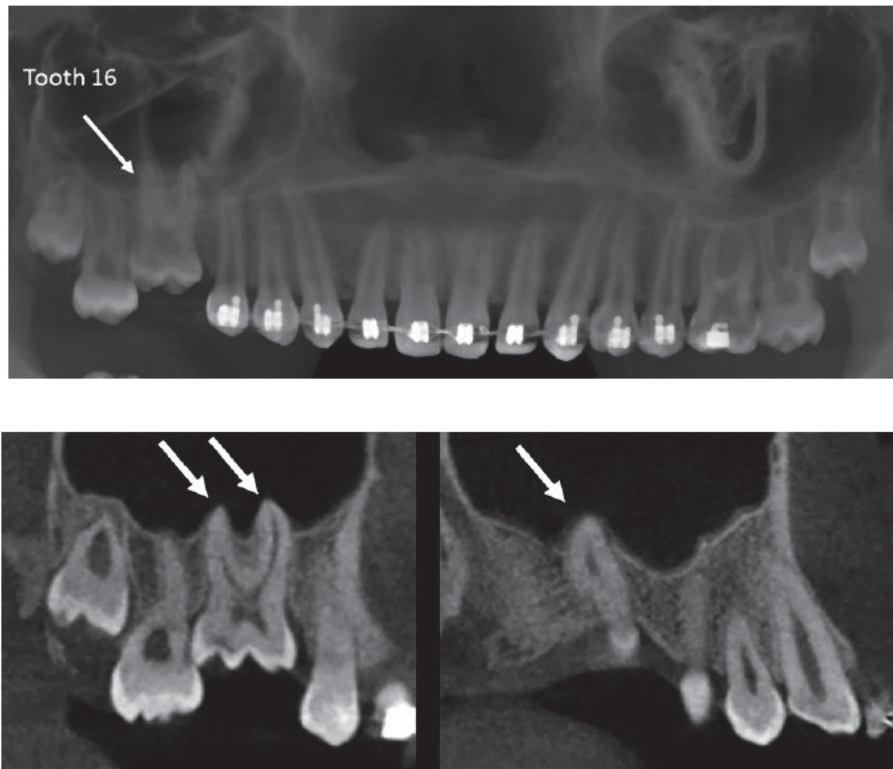
Cliniquement, la dent est immobile et le test de la percussion donne un son métallique caractéristique signant l'absence de ligament parodontal. Mais ce signe n'est présent que chez 1/3 des patients.

Radiologiquement on retrouve une apparence d'« enfouissement » de la dent, mais l'absence de ligament n'est observable que lorsqu'au moins 20% de la racine est ankylosée (55).

L'utilisation du CBCT permet de visualiser les zones ankylosées et d'apporter une aide précieuse au diagnostic (55).

Les traitements de l'ankylose isolée ressemblent à ceux mis en place pour les DPE (Réhabilitation par onlays, ostéotomies ...) mais 2 solutions supplémentaires sont possibles : la luxation chirurgicale suivie d'une traction orthodontique immédiate ou d'une réimplantation intentionnelle.

La solution de l'extraction de la dent atteinte est également envisageable (54).

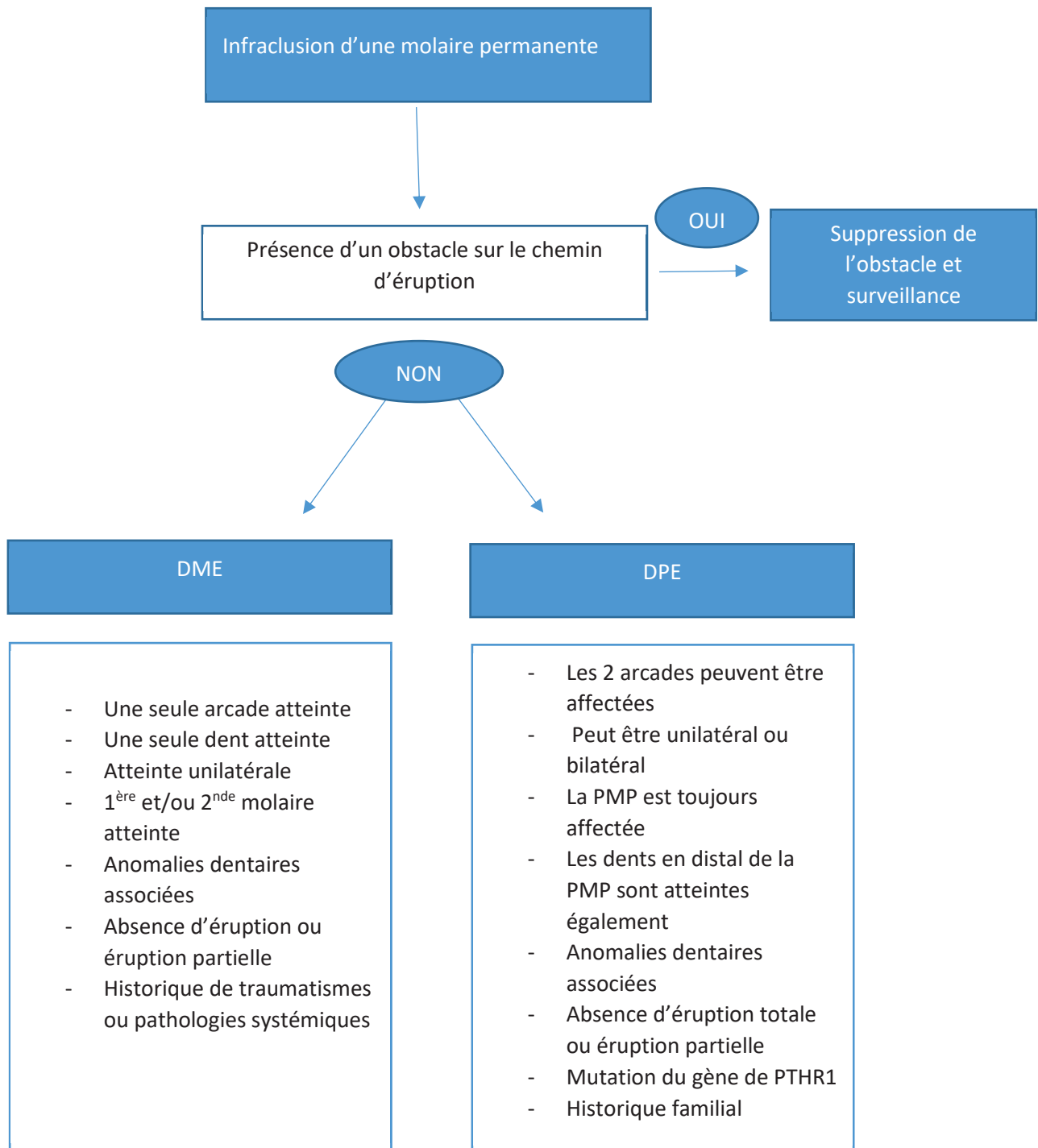


*Figure 34: Images issues d'un CBCT montrant l'ankylose de la 16 avec l'absence de ligament au niveau des racines palatine et vestibulaire. (55)*

Le diagnostic différentiel avec les autres anomalies d'éruption doit être établi de façon précoce afin d'offrir au patient le traitement le mieux adapté.

Des radiographies de contrôle effectuées par exemple à 6 mois puis un an d'intervalle afin d'apprécier l'évolution des secondes molaires permanentes peuvent permettre d'établir un diagnostic différentiel certain.

Le diagramme suivant décrit la démarche diagnostique face à un échec de l'éruption d'une molaire permanente :



*Figure 35: Diagnostic différentiel des anomalies d'éruption de la PMP  
(Composition personnelle)*

Ainsi les anomalies d'éruption sont nombreuses et peuvent aboutir à la perte précoce d'une PMP lorsque l'atteinte est trop sévère ou lorsque les autres solutions thérapeutiques ont échoué.

## **CONCLUSION/ A RETENIR :**

*La PMP est une dent susceptible d'être atteinte par de nombreuses pathologies mettant en danger sa conservation sur l'arcade parmi lesquelles on retrouve notamment :*

- *Les lésions carieuses*
- *Le MIH*
- *Les anomalies de structures*
- *Les anomalies d'éruption*
- *Les parodontopathies*

*Il convient d'être particulièrement vigilant chez l'enfant et le jeune adolescent afin de dépister précocement toute anomalie ou pathologie sur ces dents.*

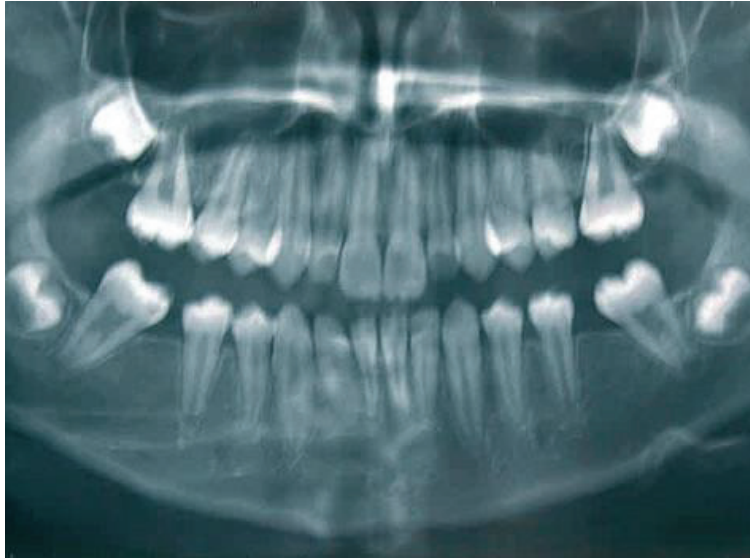
## **IV. Conséquences de la perte précoce d'une première molaire permanente**

### **A. Dentaires**

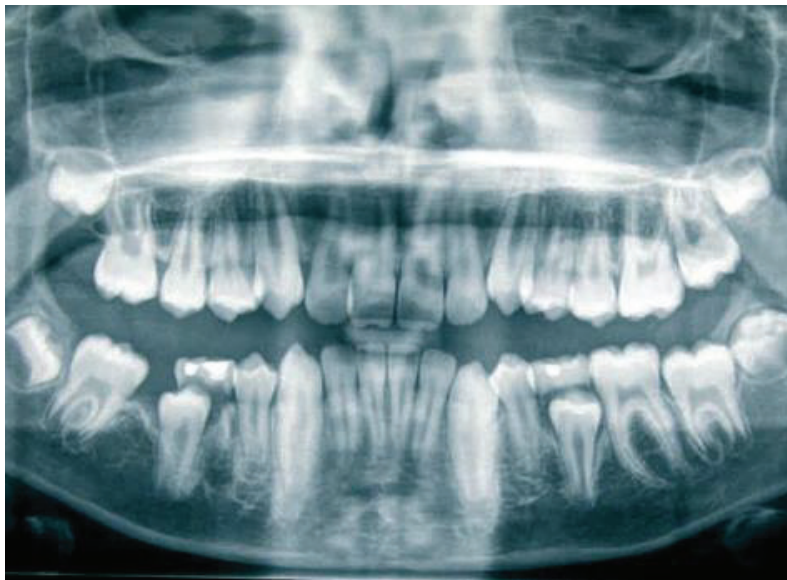La perte des PMP entraîne la création d'un édentement postérieur qui, lorsqu'il n'est pas rapidement compensé est responsable de nombreuses modifications intra et inter-arcades. Les positions des dents adjacentes et antagonistes vont subir des changements. Il a été mis en évidence dans la littérature notamment :

### **Au niveau des dents adjacentes :**

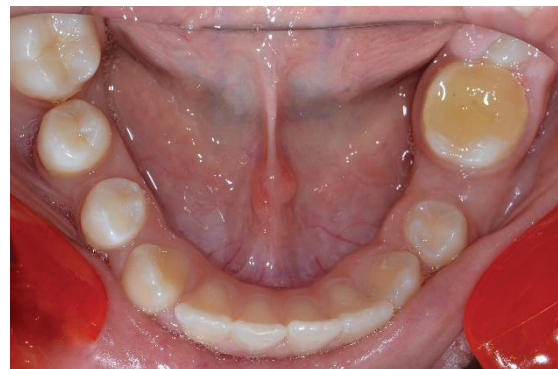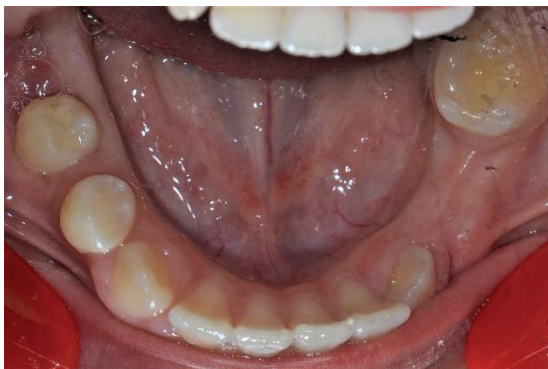- La mésioversion coronaire des secondes molaires permanentes et leur migration mésiale dans l'espace d'extraction de la PMP. La seconde molaire s'incline également lingualement car la paroi alvéolaire linguale est plus fine en lingual qu'en vestibulaire (57,58).
- La distalisation des prémolaires et des canines : Ceci est surtout vrai pour les secondes prémolaires mandibulaires. En effet, lorsque l'extraction de la PMP a lieu avant l'âge de 8 ans, la seconde prémolaire n'a alors pas effectué son éruption, et en perdant son guide (la PMP) elle dérive distalement, échappant ainsi à la zone de bifurcation des racines de la seconde molaire temporaire. Elle réalise alors son éruption en un site plus distal, au niveau de l'alvéole de la PMP car cette dernière offre un chemin d'éruption moins résistant que l'os situé directement au-dessus de la 2<sup>nd</sup>e prémolaire. On peut alors constater une rétention du germe de la seconde prémolaire sous la seconde molaire permanente si son angle d'éruption est très distal (58,59).
- L'apparition de diastèmes et la déviation de la ligne inter-incisive sont également rapportées (du côté de l'extraction de la PMP) (13).



*Figure 36: Radio panoramique montrant la mésioversion de 37 et 47 après extraction de 36/46 et la mise en place de 17/27 en place de 16/26. (4)*



*Figure 37: Distalisation de 45 suite à l'avulsion de la 46. (4)*



*Figure 38: Distalisation de 44 et 45 suite à la perte de la 46 chez une patiente de 11 ans. 9 mois séparent les 2 photographies.*



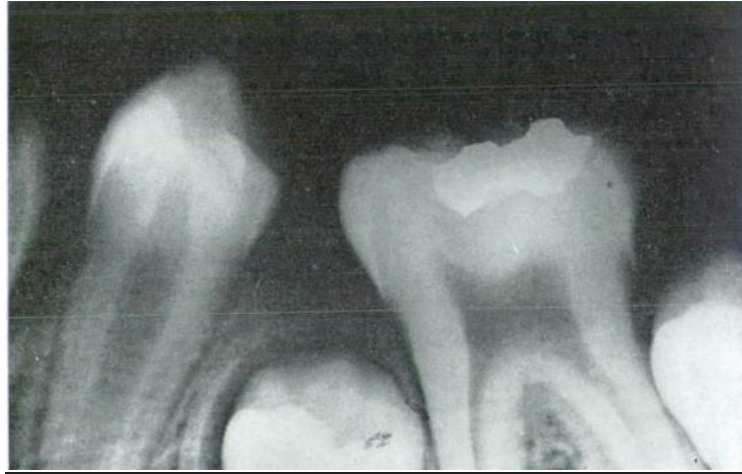

Figure 39: Rétention du germe de la 2ème prémolaire suite à la perte de la PMP (63).

**Au niveau des dents antagonistes :**

Lorsqu'une PMP est perdue précocement la dent antagoniste va s'égresser progressivement vers l'espace d'extraction. Cela peut conduire à d'importantes perturbations occlusales et aboutir à terme à des complications pour remplacer la dent manquante.

Si le déplacement des dents antagonistes et adjacentes vers le segment édenté, par égression ou version est trop important, le remplacement de la dent extraite nécessitera des thérapeutiques orthodontiques (ingression, redressement, fermeture diastèmes...) ou prothétiques (réduction accrue des dents piliers, coronoplastie ou coiffe dento-portée sur dent antagoniste) afin de retrouver un espace suffisant pour la réhabilitation (60).

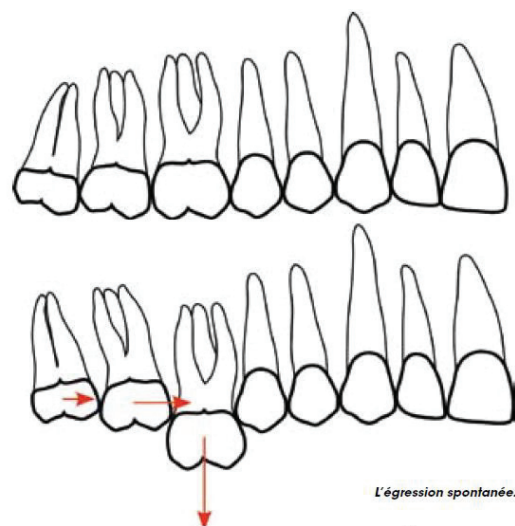


Figure 40 : Schéma représentant l'égression spontanée de la 16 en cas de perte de la 46 (81)

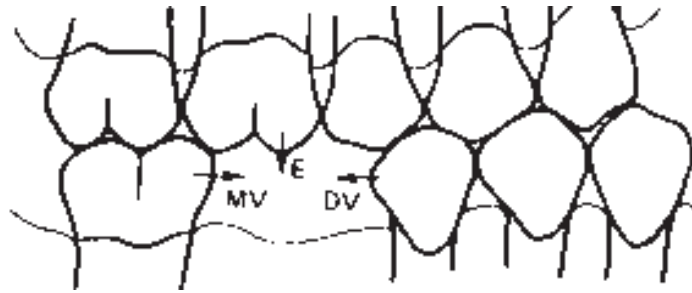


Figure 41: Schéma résumant l'ensemble des mouvements possibles des dents adjacentes et antagonistes en l'absence de la PMP (63)

### Conséquences sur les autres dents de l'arcade :

- secteur incisif

Au maxillaire, les répercussions des extractions de PMP sur le secteur incisif sont discutées. Elles sont quasiment nulles pour certains auteurs et pour d'autres, une légère amélioration de l'encombrement antérieur a été observée (13,61).

En présence d'une dysharmonie dento-maxillaire (DDM) au niveau antérieur de l'arcade, on constate après les extractions de PMP à la mandibule une diminution de l'encombrement incisif tandis qu'au maxillaire on observe la création d'espaces libres au niveau des canines (13).

A la mandibule, Normando et Cavacami ont montré que la perte bilatérale des PMP se traduit par une inclinaison linguale des incisives et une rétrusion.

Les effets des avulsions de molaires mandibulaires sur le recouvrement sont également discutés puisque certaines études ont mis en évidence une augmentation de ce dernier et d'autres n'ont pu noter de différence significative (13,57).

- secteur latéral et postérieur

En présence d'une DDM latérale ou postérieure, l'avulsion des PMP aura un effet positif sur l'encombrement.

- Troisièmes molaires

L'extraction des PMP aurait comme conséquence sur les DDS une amélioration de leur angulation initiale avec un redressement de leur grand axe et une augmentation de leur vitesse d'édification radiculaire.

Cependant, en fonction du moment où la PMP est extraite, la mise en place de la DDS homolatérale va dépendre de plusieurs facteurs. Si la mésialisation de la seconde molaire est mise en œuvre trop tôt et que la dent de sagesse est encore immature alors le germe de la DDS peut ne pas se mésialiser spontanément et ne pas suivre la 2<sup>ème</sup> MP.

En revanche si l'avulsion de la PMP a lieu au moment où la DDS est en phase d'éruption alors le germe se mésialera pour suivre la 2<sup>ème</sup> MP (62).



## B. Troubles occlusaux

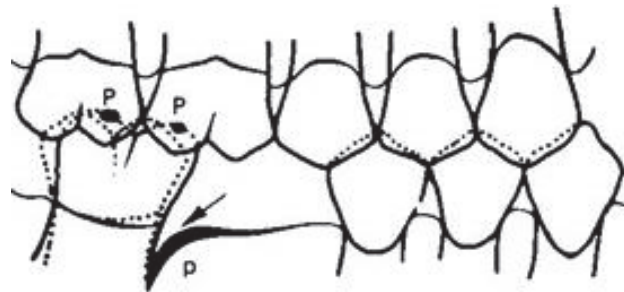
Selon Douyère et Courson, la perte d'une ou plusieurs molaires est responsable au niveau occlusal de l'apparition d'interférences (4).

Ceci s'explique notamment par l'inclinaison linguale de la 2<sup>nd</sup>e molaire permanente qui peut aboutir à une occlusion en ciseaux, à l'origine de ces interférences (58).

Dans le cas de la perte d'une PMP mandibulaire, l'égression de la PMP antagoniste est génératrice d'interférences occlusales.

L'égression de la PMP maxillaire prévient la dérive mésiale de la seconde molaire mandibulaire mais augmente sa version mésiale (58).

Il résulte de la mésio-version de la 2<sup>nd</sup>e molaire permanente mandibulaire une prématurité occlusale liée à la rencontre précoce de la cuspide disto-vestibulaire de cette dernière avec l'antagoniste (63).



*Figure 42: Prématurités par mésio-version de la 2<sup>nd</sup>e molaire inférieure et égression de la PMP antagoniste. (63)*

Afin d'éviter cette prématurité 2 phénomènes peuvent se produire :

- Une mobilité dentaire apparaît car le parodonte n'est pas assez solide pour résister au trauma occlusal. Dans ce cas la mésioversion s'aggrave.
- Le soutien parodontal est suffisamment résistant et c'est l'ensemble de la mandibule qui adopte une nouvelle position pour éviter la prématurité. On parle de contact déflecteur, responsable d'une nouvelle occlusion dite de « confort » qui peut causer de nombreux dysfonctionnements de l'ATM et une fatigabilité musculaire (63).

## C. Bases osseuses et os alvéolaire

- *Au niveau de l'os alvéolaire*

L'extraction d'une PMP est toujours responsable d'une perte du volume osseux notamment dans le sens vestibulo-lingual, ce qui rend souvent complexe le déplacement de la seconde molaire permanente dans l'espace d'extraction. Cette perte osseuse s'observe également au niveau vertical avec une réduction de hauteur significative de la crête après extraction (64).

- *Au niveau des bases osseuses*

Dans le sens vertical, le sujet de la conséquence de la perte d'une molaire sur la croissance des bases osseuses et sur la dimension verticale d'occlusion est controversé. Si certaines études ont mis en évidence que la diminution du volume dentaire pouvait avoir un effet sur ces deux paramètres, certains auteurs ont affirmé qu'il n'y avait aucun effet significatif (4).

Dans le sens transversal, lors d'extraction asymétrique de PMP, Cäglaröglu *et al.* ont noté dans leur étude une légère asymétrie squelettique du tiers inférieur de la face chez certains patients en cours de croissance (65).

## D. Parodonte

L'extraction d'une PMP et la mésioversion de la seconde molaire qui en résulte (notamment mandibulaire) vont modifier localement les relations dento-parodontales. La fermeture incomplète de l'espace d'extraction de la PMP est responsable de la perte de la continuité d'arcade et donc de la perte de points de contacts inter-dentaires (13).

L'auto nettoyage au cours de la mastication et l'hygiène par le patient ne sont plus aussi efficaces et les conditions locales favorisent l'accumulation de plaque dentaire, responsable d'une inflammation du site.

Au niveau de la face mésiale de la seconde molaire, la gencive prend l'aspect d'un bourrelet ou d'un rouleau et il y a formation d'une poche parodontale.

Des études ont montré que le redressement de l'axe de la molaire entraîne une réduction de la profondeur de cette poche (66).

Les traumatismes occlusaux expliqués plus haut sont également un facteur nocif pour le parodonte des dents voisines et adjacentes des PMP.

## E. Orthodontiques

### 1. Allongement du temps de traitement

Il est aujourd'hui communément admis que la dent se déplace en gression de 1 à 1.5 mm par mois lorsqu'on lui applique une force (67).

Lors de la perte d'une ou plusieurs PMP l'objectif du traitement orthodontique peut être la réouverture de l'espace de la PMP ou bien sa fermeture.

Le diamètre mésio-distal d'une PMP étant environ de 10 mm, la fermeture de l'espace nécessitera un temps de traitement plus long que lors de la fermeture d'espace de prémolaire.

Le traitement par extraction des PMP sera également plus long qu'un traitement sans extraction. En effet la durée moyenne d'un traitement est estimée dans la littérature à 24.6 mois avec des extractions contre 21.3 mois en moyenne sans extraction (68).

Le choix d'une réouverture de l'espace sera plus rapide à mettre en œuvre mais nécessitera parfois le recul et le redressement de la 2<sup>nd</sup>e molaire permanente et la mésialisation de la 2<sup>nd</sup>e prémolaire afin d'aménager un espace suffisant pour une réhabilitation ultérieure.

## 2. Réduction de l'ancrage

L'ancrage dentaire est défini comme la « résistance d'une dent au déplacement » (67). Chaque dent possède une valeur d'ancrage particulière qui est fonction de la surface ou du volume radiculaire (67,69).

COEFFICIENTS D'ANCRAGE SELON FREEMAN, JARABAK ET NABBOUT-FAURE															
<i>Tableau 2.II</i>															
	U1	U2	U3	U4	U5	U6	U7	L1	L2	L3	L4	L5	L6	L7	
Surface radiculaire en mm <sup>2</sup> Freeman	230	194	282	312	254	533	-	170	200	270	237	240	475	-	
Volume radiculaire en mm <sup>3</sup> d'après Nabbout-Faure	321	209	366	287	296	594	545	162	171	306	240	282	564	534	
Coefficient d'ancrage de Jarabak	4	3	8	7	6	9	-	1	2	8	5	5	10	-	
Coefficient d'ancrage d'après Nabbout-Faure	2	1.5	2.25	2	2	4	3.5	1	1	2	1.5	2	3.5	3.5	

Tableau 4: Les différents coefficients d'ancrage des dents (67)

On constate que les premières molaires permanentes possèdent les coefficients d'ancrage les plus importants.

Au cours d'un traitement, les dents sont le plus souvent mobilisées par groupe et non de façon individuelle. Les valeurs d'ancrage d'une arcade et /ou d'un groupe de dents s'obtiennent par la somme de l'ensemble des coefficients individuels de chaque dent présente. Ainsi, la perte d'une ou plusieurs PMP entraîne la réduction de l'ancrage dentaire d'une arcade et d'un ou plusieurs groupes de dent. Cette perte peut entraîner la nécessité de compléments d'ancrage qui peuvent être muqueux, mixtes (dentaire et muqueux), squelettiques (mini-vis d'ancrage squelettique, mini-plaques...) ou même extra oraux (forces extra-orales..) (67,69).

### 3. Conséquences sur les anomalies alvéolo-dentaires

- ***Classe II division 1***

L'extraction des PMP chez un patient présentant une malocclusion de classe II.1 ne permet pas d'amélioration de la malocclusion.

Lorsque les avulsions des PMP sont localisées au maxillaire ; les secondes molaires permanentes évoluent en lieu et place des PMP établissant de nouveau une relation de classe II. Lorsqu'elles sont localisées à la mandibule, les avulsions de PMP n'améliorent pas la relation occlusale de classe II car il n'y a pas de mésialisation totale de la seconde molaire permanente à la place de la PMP (13).

- ***Classe II division 2***

L'avulsion de PMP chez les sujets présentant une classe II.2 aggrave la pathologie en augmentant l'importance du recouvrement dans le sens vertical (supraclusion aggravée) (13).

- ***Classe III***

Les extractions chez un sujet classe III entraînent une diminution de la boîte à langue et une diminution du volume maxillaire déjà réduit chez les patients présentant une brachymaxillie.

En revanche, certaines études ont mis en évidence chez certains patients présentant une prognathie mandibulaire un succès thérapeutique par avulsions thérapeutiques des PMP mandibulaires (62).

Cependant, la prognathie doit être légère sans quoi aucun traitement orthodontique avec ou sans avulsions ne sera suffisant pour corriger la dysmorphose.

### CONCLUSION / A RETENIR

*La perte d'une ou plusieurs PMP a de nombreuses conséquences au niveau des dents, du parodonte, de l'occlusion et des bases osseuses du patient. L'espace d'édentement de la ou des PMP doit rapidement être maintenu, fermé ou compensé pour éviter ces conséquences. Un traitement orthodontique aura pour objectif l'amélioration du contexte occlusal par redressement des dents adjacentes et ingression des dents antagonistes afin de permettre une réhabilitation prothétique ultérieure ou bien la fermeture des espaces par la mise en place des secondes molaires en lieu et place des premières molaires.*

## V. Extraire ou conserver les molaires compromises ou délabrées

### A. Indications d'extraction

#### 1. Pathologiques

Les indications des avulsions des PMP sont les conséquences d'une atteinte pathologique trop sévère ou de l'échec d'un traitement conservateur et /ou endodontique.

Toutes les pathologies décrites dans la partie II peuvent entraîner un délabrement important de la PMP et compromettre sa survie sur l'arcade à court ou moyen terme.

On se trouve principalement en présence des situations cliniques suivantes (13, 62, 70) :

- Présence de lésions carieuses étendues sur les PMP
- MIH ayant entraîné des délabrements coronaires importants
- Restauration coronaire ou coronoradiculaire de la PMP impossible
- Fracture radiculaire de la PMP
- Nécrose de la PMP avec anatomie canalaire complexe rendant le traitement endodontique difficile
- Perforation du plancher radiculaire
- PMP infectée avec trajet fistuleux inaccessible, provoquant des abcès apicaux ou des cellulites.

#### 2. Orthodontiques

Les extractions des PMP ne sont pas les extractions de choix en ODF. En effet, lorsque des avulsions sont nécessaires, les prémolaires sont les dents le plus souvent extraites.

On retrouve cependant de rares indications purement orthodontiques où les PMP sont extraites à la place des prémolaires (71) :

- Patient hyperdivergent présentant une dysharmonie dento-maxillaire antérieure et postérieure, en présence des 3<sup>èmes</sup> molaires saines et sans anomalie de forme.
- Avulsions des PMP maxillaires en association avec extractions des 4 prémolaires lors de classe II sévère sans croissance et sans coopération.

Les indications des extractions de molaires découlent le plus souvent de leurs pathologies. De plus, lorsqu'elles sont compromises, leur extraction sera préférée à celle des prémolaires saines dans le cas d'un traitement orthodontique par extractions.

## B. Contre-indications à l'extraction

Ces contre-indications sont à prendre en compte dans le cas où la molaire présente un pronostic peu favorable à court ou moyen terme. Dans les cas où la molaire n'est pas conservable et où l'avulsion est inévitable ces contre-indications ne s'appliquent pas.

### 1. Contre-indications relatives

Les contre-indications relatives à l'avulsion des PMP sont (13, 62, 72) :

- Enclavement de la dent de sagesse dans le même secteur que la PMP à extraire
- Extractions de PMP mandibulaires en cas de classe II d'Angle et des PMP maxillaires en cas de classe III
- Absence d'encombrement ou de proalvéolie
- Bruxisme (en raison des prématurités temporaires qui apparaissent lors de la fermeture des espaces, responsables de surcharges occlusales)
- Patient type brachycéphale avec croissance horizontale et diminution de l'étage inférieur et supraclusion antérieure.
- Nombre et localisation des PMP délabrées

### 2. Contre-indications absolues

Les contre-indications absolues à l'avulsion d'une ou plusieurs PMP sont (13, 62) :

- Mauvaise hygiène bucco- dentaire, manque de coopération et de motivation de la part de l'enfant et/ ou des parents, contexte psycho-social complexe
- Refus de traitement multi attaches
- Anomalies de forme de la seconde prémolaire (du côté où on envisage d'extraire la PMP)
- Agénésie de la Dent De Sagesse (DDS) ou agénésie de la seconde prémolaire du côté de la PMP à extraire
- Microdontie de la DDS souvent associée à une microdontie de la seconde prémolaire

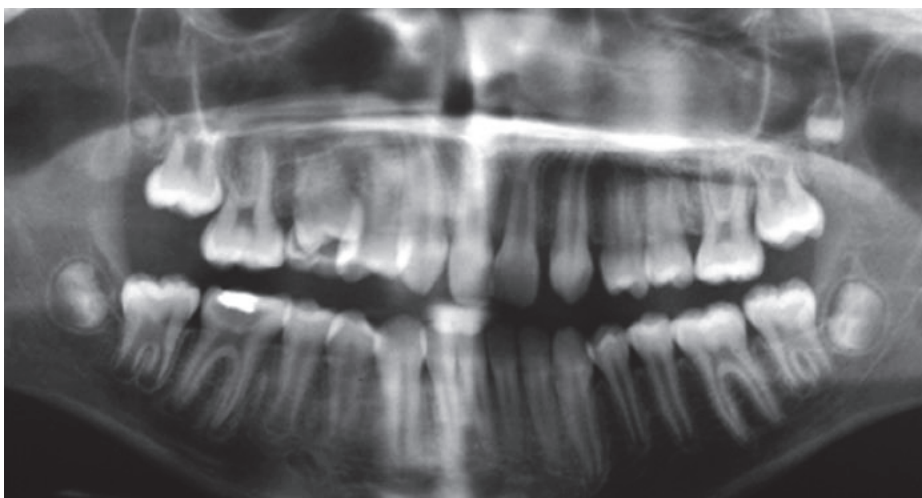


Figure 43: Microdontie des 18 et 28 (cliché du Pr J-L Sixou)



Les contre-indications concernant les agénésies et anomalies de forme, notamment de la DDS sont aujourd'hui plus discutées selon les auteurs et ne semblent pas toujours être une contre-indication absolue. (58, 72)

Ces contre-indications sont des éléments à prendre en compte et font partie des critères décisionnels développés ci-dessous.

### C. Critères décisionnels

#### 1. Age et moment d'extraction (4, 13, 58, 59, 61, 73, 74)

L'âge du patient et le « *timing of extraction* » ou moment de l'extraction est un des critères décisionnels majeurs dans le choix d'une avulsion de première molaire permanente.

En effet, il a été démontré dans la littérature qu'un moment d'extraction idéal et programmé peut permettre d'éviter les conséquences néfastes de la perte d'une PMP et l'apparition de malocclusions.

On peut distinguer quatre périodes d'âges dentaires en fonction desquelles les résultats de l'avulsion de la PMP seront plus ou moins satisfaisants.

- ***Phase d'établissement de la denture mixte : entre 6 ans ½ et 8 ans ½***

A cet âge, l'extraction d'une ou plusieurs PMP est trop précoce. Si la fermeture complète de l'espace peut être espérée au maxillaire par mésialisation naturelle de la seconde molaire permanente, à la mandibule cela n'est pas possible. Les conséquences seront également une dérive distale du germe de la seconde prémolaire et sa rotation.

De plus, à cet âge, il n'y a pas la possibilité d'objectiver radiologiquement l'existence des germes des troisièmes molaires.

Il conviendra alors d'essayer au maximum de retarder l'avulsion d'une PMP jusqu'à la phase de denture mixte stable afin d'éviter les conséquences de la perte d'une PMP sur les dents antagonistes et voisines notamment.

- ***Denture mixte stable : entre 8 ans ½ et 10 ans ½***

Les auteurs semblent s'accorder sur le fait que le moment d'extraction idéal d'une PMP se situe au sein de cette période pour obtenir une fermeture spontanée et complète de l'espace par migration mésiale de la seconde molaire. A cet âge, la 2<sup>nde</sup> molaire est au stade 7 de Nolla.

Au maxillaire, le germe possède initialement un axe à orientation distale. Si l'avulsion de la PMP maxillaire est réalisée à ce stade, une migration mésiale et un redressement du germe se produit.

A la mandibule, le germe de la 2<sup>nde</sup> molaire est légèrement mésio-versé.

Une translation du germe a lieu en direction du site occupé anciennement par la PMP avec une légère mésio-version. Si les germes des DDS sont présents, la mise en place de la seconde molaire en place de la PMP et de la DDS en place de la seconde molaire se fait naturellement, notamment au maxillaire.

Selon Gill *et al*, l'avulsion doit être réalisée avant l'éruption de la seconde molaire permanente. Saber *et al*. estiment également que l'extraction doit être réalisée lorsque débute la furcation radiculaire au niveau du germe de la seconde molaire permanente.

Pour Rahal *et al*, l'extraction de la molaire maxillaire permanente à 10 ans ½ accélérerait l'éruption et la mésialisation de la seconde molaire maxillaire, assurant ainsi une fermeture complète de l'espace sans nécessité d'intervention orthodontique.

Dans leur revue systématique de 2015, Eichenberger *et al*. ont montré qu'au maxillaire les meilleurs résultats en termes de fermeture d'espace spontanée étaient obtenus chez les enfants âgés de 8 ans à 10 ans ½ et que les extractions réalisées au cours de cette période tendaient à présenter les meilleurs résultats cliniques.

A la mandibule, les résultats sont plus hétérogènes et leur méta-analyse de six études a montré que les groupes âgés de moins de 8 ans et de plus de 11.5 ans semblent présenter de moins bon résultats cliniques que les groupes âgés de 8.5 ans à 11.5 ans.

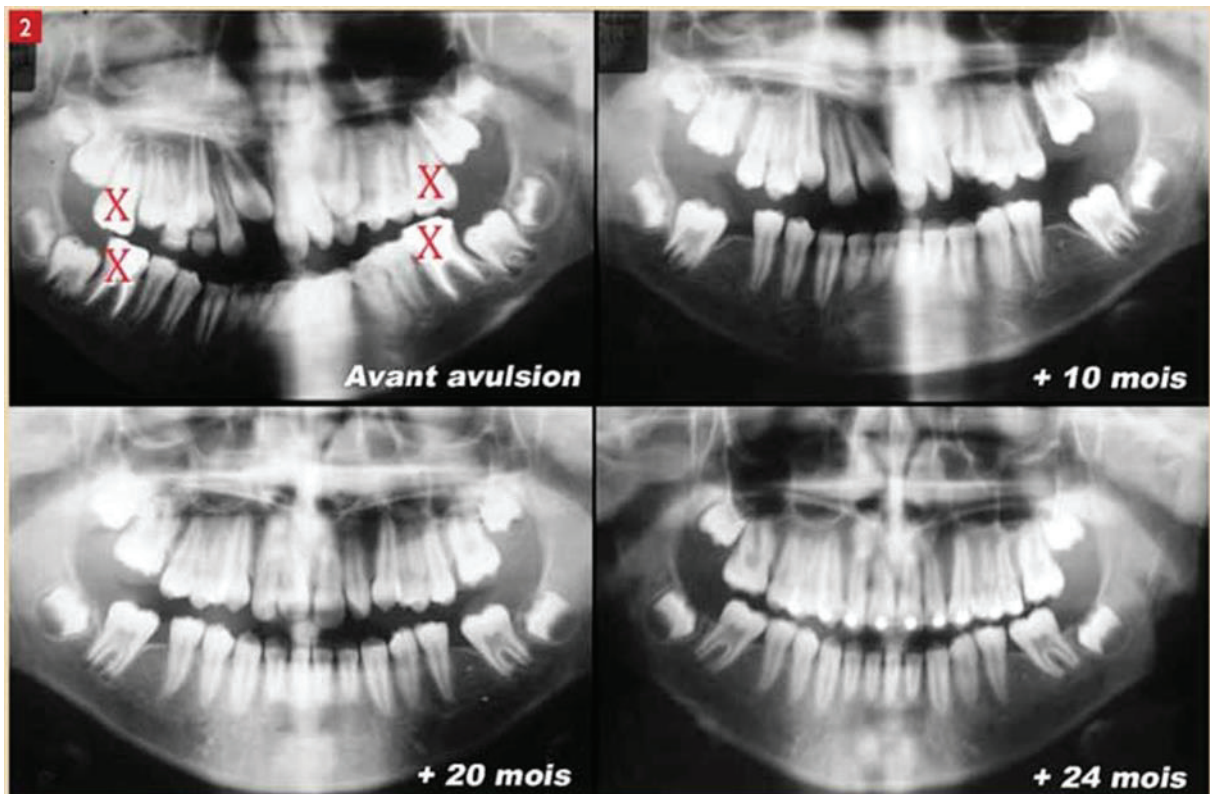


Figure 44: Avulsions des 4 PMP à l'âge idéal : fermeture spontanée des espaces par mise en place des secondes molaires. Les germes des DDS se sont également mésialés.

- **Phase d'établissement de la denture adolescente: entre 10 ans ½ et 11ans ½ et denture adolescente stable : entre 11 ans ½ et 12 ans ½**

Durant ces périodes, la fermeture d'espace spontanée et complète ne peut plus être obtenue. La question d'un traitement orthodontique doit alors être étudiée afin de déterminer si l'on peut fermer l'espace ou s'il faut le maintenir ou l'ouvrir, en fonction du contexte orthodontique du patient.

Les extractions tardives aboutissent à des fermetures d'espaces incomplètes et des points de contacts insuffisants. La seconde molaire a débuté son éruption ou est déjà présente sur l'arcade. L'extraction d'une PMP dans ce contexte aboutira nécessairement à un traitement pour compenser l'édentement. Ce traitement pourra être orthodontique, prothétique ou chirurgical avec autotransplantation.

Bien souvent ces situations impliquent une prise en charge pluridisciplinaire.

Selon Echeinberger *et al*, les extractions réalisées après 11.5 ans à la mandibule comme au maxillaire présentent les moins bons résultats cliniques.

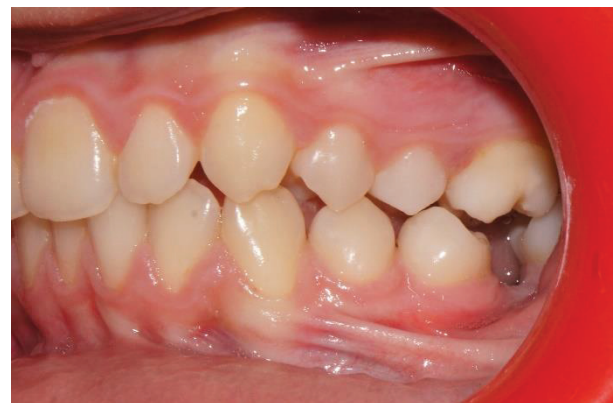
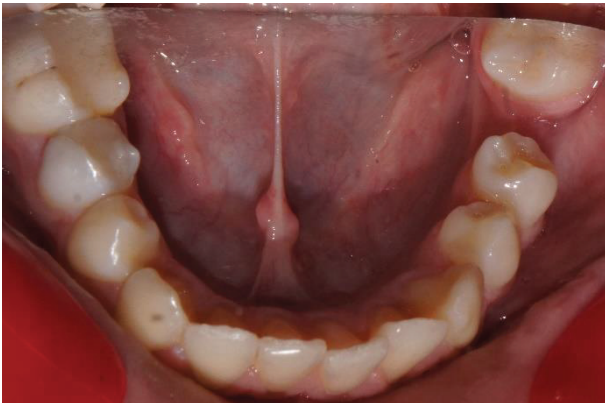
Figure 45: Avulsion tardive de 36 à 11 ans. On constate la fermeture incomplète de l'espace de la 36 avec un diastème résiduel entre 35 et 37 et la mésio-version de la 37.

## 2. Etat des molaires atteintes (58, 72, 75)

L'extraction d'une PMP dépend notamment de son état pathologique.

La discussion d'extraction ou de conservation d'une PMP doit se faire idéalement en denture mixte, quand la fermeture spontanée de l'espace est encore possible.

L'avulsion d'une PMP peut se discuter en présence notamment de :

- Restauration coronaire étendue et profonde
- Pulpite irréversible
- Lésion périapicale d'origine endodontique
- Molaires hypoplasiques /MIH

En fonction de la sévérité de ces pathologies ou de l'échec d'autres thérapeutiques, l'avulsion peut être envisagée.

On distingue 3 situations cliniques distinctes en fonction de l'état de la PMP : soit la molaire est condamnée et doit être extraite immédiatement, soit la molaire est maintenable sur l'arcade

et son avulsion peut être différée jusqu'au moment idéal, soit la molaire est conservable avec un pronostic correct sur le moyen terme.

- *La molaire est condamnée*

Si la PMP est condamnée et que son avulsion ne peut être différée, les conséquences de sa perte seront fonction de divers paramètres tels que ceux vus précédemment : âge dentaire au moment de l'extraction, stade du germe de la seconde molaire permanente, présence d'une DDS ....

Les conséquences d'une perte trop précoce ou trop tardive seront néfastes tandis qu'une perte en denture mixte, avant l'éruption de la seconde molaire permanente peut aboutir à une fermeture spontanée de l'espace d'extraction, ce qui est souhaitable en l'absence d'anomalies associées.

- *La molaire est maintenable*

Si la PMP est maintenable à court terme sur l'arcade et que son avulsion peut être différée de quelques années, certains paramètres supplémentaires sont à évaluer avant d'extraire tels la relation de classe d'Angle et l'encombrement notamment au maxillaire et donc la nécessité d'un traitement orthodontique, la présence des DDS...

En revanche, s'il n'y a aucun besoin de traitement orthodontique associé et que le germe de la 3<sup>ème</sup> molaire est présent, il faut extraire la ou les PMP maintenables pour permettre le remplacement de la PMP par la seconde molaire, suivie par la DDS.

- *La molaire est conservable à moyen terme*

Il s'agit d'une situation où une PMP est délabrée mais peut être conservée à moyen terme après un traitement conservateur ou prothétique.

La décision de conservation ou d'avulsion doit alors être prise en fonction de différents critères et du plan de traitement global du patient.

Etat de la PMP	Attitude thérapeutique
Condamnée	Extraction idéalement entre 8 et 10 ans pour permettre une fermeture spontanée (notamment au maxillaire)
Conservable	Extraction indiquée ou non en fonction du plan de traitement orthodontique et du contexte global.
Maintenable	<p><u>Si malocclusion associée</u> : telle une Classe II ou un encombrement maxillaire : ne pas extraire d'emblée mais conserver la PMP en mainteneur d'espace et d'os puis correction de la DDM ou de la classe II</p> <p><u>Si aucune malocclusion</u> : extraire pour permettre la mésialisation de la seconde molaire (si présence de la DDS)</p> <p>En absence de la DDS : maintenir la PMP pour conserver l'os → ne pas extraire dans l'immédiat</p>

Tableau 5: Attitudes thérapeutiques en fonction de l'état de la PMP

### 3. Présence des germes des 3èmes molaires (62, 72, 74)

Selon Bassigny, lors de l'extraction d'une PMP « le succès final de la thérapeutique dépend de la mise en place satisfaisante de la dent de sagesse ».

La présence de la troisième molaire est un critère de décision important dans le choix de la conservation ou de l'extraction d'une PMP.

Sayagh *et al.* ont montré dans leur étude de 2012 que la présence de la DDS était le critère de décision le plus cité et considéré comme le plus important par les pédodontistes et les orthodontistes lors d'un traitement par avulsions de PMP.

Bien que son absence ne constitue pas, pour de nombreux auteurs, une contre-indication absolue, elle doit être objectivée et prise en compte en début de traitement.

La décision d'extraire des PMP en l'absence des germes des DDS est alors très « cas-dépendant ».

La présence d'une DDS peut assurer selon le moment de l'extraction, une réhabilitation de la perte dentaire sans avoir recours à un traitement prothétique.

En effet, si l'extraction a lieu au moment idéal, la mise en place spontanée de la seconde molaire permanente puis de la 3<sup>ème</sup> molaire (en place de la PMP et de la seconde molaire) assurera une réhabilitation naturelle de la perte de la PMP.



Si l'extraction est plus tardive, la présence du germe de la DDS peut permettre son autotransplantation pour remplacer la PMP extraite, afin d'éviter le recours à un traitement implanto-prothétique.

En revanche, une mésialisation trop précoce de la 2<sup>nd</sup>e molaire, avec un germe de la DDS immature, empêchera la mésialisation de ce dernier.

Il convient donc de s'assurer idéalement de la présence des germes des DDS mais également de leur stade de maturité lorsqu'un traitement par avulsions de PMP est envisagé afin d'obtenir un résultat optimal.

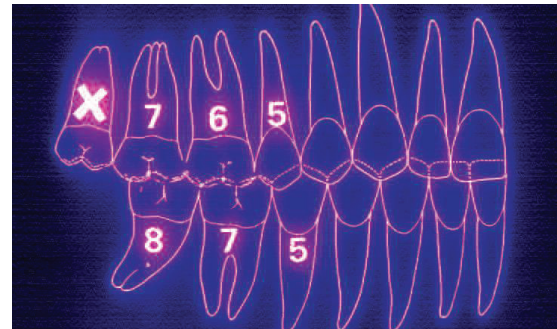
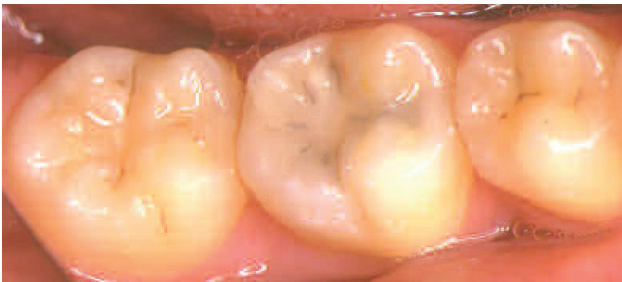

Figure 46: Exemple d'un traitement avec avulsion de la 46, mise en place de la 47 et la 48 s'est naturellement mésialée au contact de 47. (62)

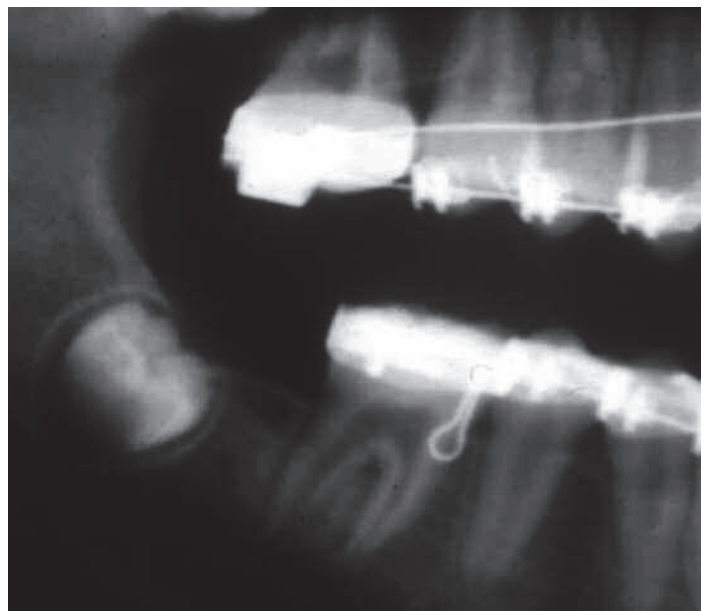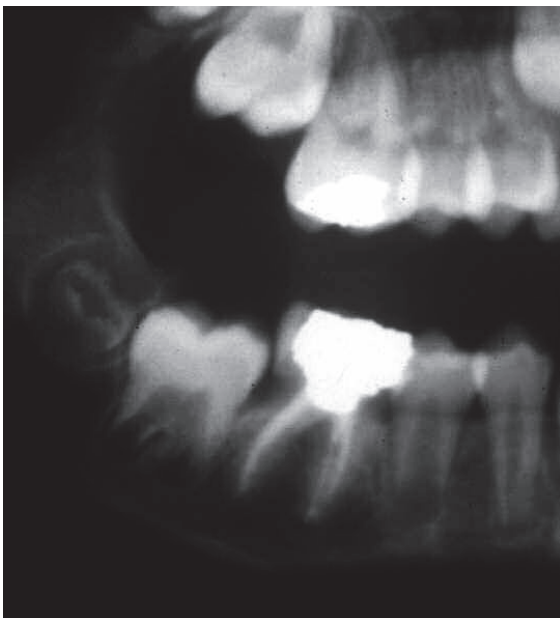


Figure 47: Germe de la 48 très immature au moment de l'avulsion de la 46. On constate l'absence de mésialisation du germe après mise en place trop précoce de 47. (62)



#### 4. Typologie squelettique (71, 72, 76)

La typologie squelettique et le profil du patient doivent impérativement être analysés avant d'indiquer des avulsions de PMP (si elles sont évitables) comme avant tout type d'extractions orthodontiques.

On évitera ainsi les avulsions de PMP chez un patient présentant un profil très rétrusif ou une typologie hypodivergente importante avec un schéma de croissance horizontal.

Dans leur article de 2010, Ong et Bleakley contre-indiquent l'extraction des premières molaires chez les patients hypodivergents en Classe II division 2, car la diminution du recouvrement et la fermeture de l'espace seraient alors difficiles à obtenir.

#### 5. Nécessité ou non d'un traitement orthodontique (62, 74)

Lorsqu'un patient présente une ou plusieurs PMP compromises, avant de décider de leur conservation ou de leur extraction, il convient de distinguer si le patient présente ou non des anomalies orthodontiques et donc un besoin de traitement.

- ***Le patient ne présente pas de malocclusion associée***

On cherchera idéalement à obtenir une fermeture spontanée des espaces en extrayant la ou les PMP au moment optimal.

L'étude de Sayagh *et al.* a montré qu'en l'absence de besoin de traitement orthodontique les praticiens sont beaucoup plus favorables à l'extraction de la PMP maxillaire et à la fermeture si nécessaire des espaces résiduels qu'à l'extraction et à la fermeture d'espace de la PMP mandibulaire où une option implanto-prothétique (ou une autotransplantation) est alors préférée pour compenser la perte dentaire.

- ***Le patient présente une malocclusion associée***

En fonction de la malocclusion et de la DDM associée, la réflexion portera sur l'utilisation de l'espace libéré par les extractions et la gestion de l'ancrage afin de corriger l'anomalie.

L'attitude thérapeutique à adopter selon les anomalies orthodontiques observées sera décrite dans le critère décisionnel suivant.

#### 6. Classe d'Angle et Dysharmonie Dento-Maxillaire (DDM) (13, 58, 72, 77)

La classe d'Angle du patient et l'importance de la DDM sont des facteurs qui vont guider le praticien dans son choix de conservation ou d'extraction de PMP compromises et délabrées et dans celui des extractions compensatrices et équilibrantes (en fonction du nombre de PMP atteintes également).

La présence d'un encombrement est un des critères les plus importants à considérer pour l'établissement d'une occlusion satisfaisante après l'extraction de PMP selon Gill *et al.*

En règle générale, dans les cas où une ou plusieurs PMP sont compromises, si une importante DDM est présente et que des extractions de dents permanentes sont indiquées afin de résoudre l'encombrement, l'avulsion d'une ou plusieurs PMP est alors plus justifiée que celle de prémolaires saines.

Par ailleurs, pour Ong et Beakley, les cas de traitements orthodontiques par fermetures d'espaces de PMP sont plus faciles en cas d'encombrement important.

- *Classe I d'Angle*

En présence d'une classe I l'attitude thérapeutique va être guidée par l'importance et la localisation sur l'arcade de la DDM (antérieure, latérale ou postérieure).

- *DDM faible à modérée*

En cas de DDM antérieure, si les PMP sont très délabrées, il convient d'extraire les PMP mandibulaires au moment idéal d'extraction (entre 8 et 10 ans environ). Ainsi la fermeture de l'espace sera quasiment totale et l'espace résiduel servira à corriger la DDM.

Au maxillaire, les PMP seront conservées jusqu'à l'arrivée sur l'arcade des secondes molaires permanentes car, en cas d'extraction, la mésialisation des secondes molaires est très rapide et l'espace de la PMP est alors consommé sans avoir corrigé l'encombrement.

Selon Cobourne *et al*, dans ces cas de classe I avec DDM peu importante, le but est d'extraire les PMP au moment idéal pour que l'éruption de la seconde molaire permanente se fasse dans une situation occlusale optimale.

En cas de DDM latérale, souvent constatée en cas de perte précoce de la seconde molaire temporaire, la migration des PMP a entraîné un manque de place et donc un encombrement dans la région des prémolaires. Dans ces cas, l'avulsion des PMP permet de réduire cet encombrement et de diminuer la quantité de mésialisation de la seconde molaire permanente.

Au maxillaire il convient toutefois d'être prudent car la mésialisation de la seconde molaire permanente peut parfois se produire plus rapidement que l'éruption de la seconde prémolaire, empêchant ainsi la correction de l'encombrement latéral.

En présence d'une classe I d'Angle avec DDM faible ou modérée, si aucune thérapeutique orthodontique n'est envisagée, des avulsions compensatrices et équilibrantes des PMP non atteintes peuvent être entreprises : nous aborderons le détail de ces extractions dans le critère décisionnel portant sur le nombre de PMP atteintes.

- *DDM importante*

L'extraction de PMP ne peut pas résoudre spontanément un encombrement important, surtout si ce dernier se situe au niveau antérieur de l'arcade.

Dans ces cas, l'avulsion des PMP devra être différée jusqu'au moment de l'éruption des secondes molaires permanentes. Les PMP serviront alors de mainteneurs d'espace (et d'os) naturels. A la suite de l'avulsion des PMP, l'ancrage des secondes molaires notamment maxillaires sera indispensable et permettra d'utiliser l'espace libéré par l'extraction pour corriger l'encombrement antérieur.

- Au maxillaire : la seconde molaire devra être maintenue à l'aide d'un ancrage qui pourra être squelettique ou dento-muqueux (mini implants ou Gosh Nance ou arc de Nance par exemple) afin d'éviter sa mésialisation qui se produit facilement lorsque cette dent est utilisée comme ancrage dentaire.
- A la mandibule : la seconde molaire peut être utilisée comme ancrage direct car sa mésialisation est beaucoup plus difficile à obtenir. Mais dans certains cas où sa mésialisation n'est vraiment pas souhaitée (DDM importante, proalvéolie incisive mandibulaire) des moyens d'ancrages pourront être rajoutés : courbures de tip back sur l'arc, arc lingual, mini implants...

- *Classe II d'Angle*

Les cas d'extraction de PMP en présence d'une classe II sont plus délicats à planifier, notamment à l'arcade maxillaire où la mésialisation rapide des secondes molaires permanentes doit être gérée.

- *Au maxillaire*

En présence d'une PMP compromise, il peut être idéal de maintenir cette PMP jusqu'à l'éruption complète de la seconde molaire permanente afin de conserver la totalité de l'espace d'extraction de la PMP.

Cet espace libre servira ultérieurement à permettre la correction de la classe II et la correction du surplomb incisif.

- *A la mandibule*

L'extraction d'une PMP mandibulaire doit être faite au moment idéal d'extraction dans la mesure du possible afin de permettre la meilleure fermeture spontanée possible de l'espace d'avulsion par la seconde molaire permanente. Si une forte DDM est associée et que les DDS sont présentes, la PMP doit également être extraite au moment idéal pour être remplacée par la seconde molaire ; ensuite, certains auteurs affirment que ce sont les prémolaires mandibulaires qui seront extraites si nécessaire pour résoudre l'encombrement. Mais cette solution est toutefois discutée car elle implique 4 extractions à l'arcade mandibulaire et est donc invasive. Il sera, dans ces situations, plus judicieux de surveiller l'éruption de la seconde molaire et de conserver l'espace entre la seconde prémolaire et la seconde molaire pour traiter l'encombrement.

Lors de l'avulsion d'une PMP mandibulaire, la PMP maxillaire antagoniste se retrouve en occlusion avec la seconde molaire temporaire ou la seconde prémolaire (cf. figure 48). Ce contact suffit en général pour empêcher l'égression de la PMP maxillaire. Si ce calage est insuffisant, un appareil orthodontique de maintien tel qu'un arc transpalatin par exemple sera mis en place afin de maintenir verticalement la molaire maxillaire.

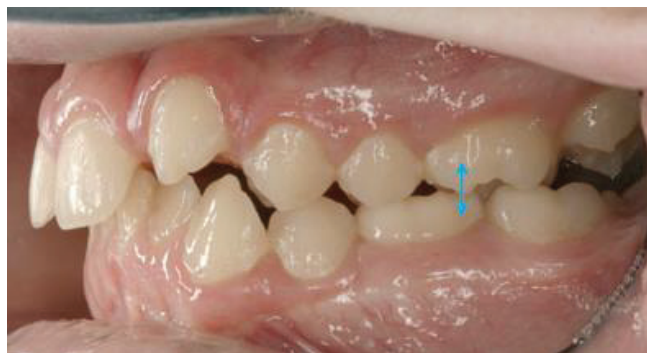

Figure 48: Exemple d'un calage d'une PMP maxillaire avec la seconde molaire temporaire antagoniste. Ce contact occlusal empêcherait l'égression excessive de la 26 si la 36 venait à être extraite. (72)

En présence d'une classe II.2, les extractions doivent être évitées au maximum, notamment à l'arcade mandibulaire. En effet, il est extrêmement difficile d'obtenir la fermeture des espaces d'extractions chez ces patients hypodivergents et présentant une supraclusion importante.

Si une PMP maxillaire est compromise, l'attitude à adopter sera la même qu'en cas de classe II.1 : conserver les PMP délabrées et compromises sur l'arcade jusqu'à l'éruption de la seconde molaire permanente.

- **Classe III d'Angle**

La complexité du traitement des malocclusions de classe III nécessite de prendre des précautions avant de programmer une quelconque extraction. En règle générale, les avulsions sont contre indiquées notamment à l'arcade maxillaire. Un plan de traitement orthodontique devra être établi pour ces patients avant d'extraire des PMP.

PMP délabrée/compromise	Classe I	Classe II	Classe III
<i>Maxillaire</i>	<p><u>Sans DDM :</u> extraction au moment idéal pour fermeture spontanée</p> <p><u>Avec DDM :</u> maintien des secondes MP avec ancrage</p>	Attendre l'éruption complète des secondes molaires en maintenant les PMP compromises sur arcade.	Les avulsions de PMP maxillaires sont contre indiquées.
<i>Mandibulaire</i>	Idem maxillaire mais ancrage moins nécessaire	Extraction au moment idéal sauf en présence d'une classe II.2	A éviter.

Tableau 6: Attitudes thérapeutiques face à des PMP compromises en fonction de la classe d'Angle du patient.

## 7. Nombre de PMP atteintes (13, 58, 72, 75)

Le nombre de molaires compromises et/ou délabrées est un critère pouvant guider le praticien dans ses choix d'extraction et dans son plan de traitement global.

De même, il peut conduire à des avulsions d'autres dents saines ou non, antagonistes ou controlatérales.

On parle dans le premier cas d'avulsions compensées et dans le second d'avulsions équilibrées.

- *Les extractions compensées (ou compensatrices)*

Elles consistent en l'avulsion d'une PMP antagoniste à la PMP délabrée.

La question de ces avulsions compensatrices se pose notamment en denture mixte, lorsqu'une PMP mandibulaire est perdue et qu'un traitement orthodontique fixe ne peut être mis rapidement en place en raison du nombre de dents temporaires restantes. La PMP maxillaire peut alors s'égresser et venir perturber la mise en place de la seconde molaire permanente. L'avulsion de la PMP maxillaire est alors une possibilité et évite ainsi cette « *over eruption* » et améliore les chances de fermeture de l'espace de la PMP mandibulaire.

Mais l'apparition des nouvelles techniques orthodontiques telles que l'utilisation de mini-vis pour l'ingression des molaires maxillaires ont toutefois supprimé la pratique de cette avulsion compensatrice uniquement liée à l'égression de la PMP maxillaire.

- *Les extractions équilibrées (ou balancées)*

Elles désignent l'extraction d'une dent controlatérale à la PMP à extraire. Elles ne concernent pas forcément une PMP, il peut s'agir d'une prémolaire par exemple. Ces avulsions ont pour but de symétriser la situation intra arcade et d'éviter une déviation du milieu inter-incisif lors d'une fermeture d'espace purement orthodontique unilatérale. Une fois encore, l'apport des nouvelles techniques d'ancrages squelettiques par mini-vis a limité l'indication de ces avulsions.

Elles sont indiquées lorsque les 2 PMP d'une arcade sont atteintes bilatéralement, et lorsqu'il existe une DDM importante associée à une PMP délabrée.

Des lignes de conduite ont été établies par différents auteurs et reprises par Legris dans son article de 2019 (19) :

- « Si 4 PMP sont atteintes, il faudra les extraire toutes les 4 »
- « Si 3 PMP sont atteintes, le praticien peut extraire 4 PMP afin de symétriser »
- « Si 2 PMP dans les segments diamétralement opposés doivent être extraites, l'extraction des 4 est de règle »
- « L'extraction de 2 PMP mandibulaires entraîne celle de leurs homologues maxillaires, avulsion dite compensatrice »
- « L'extraction de 2 PMP maxillaires n'entraîne pas celle des molaires mandibulaires (sauf si encombrement existant) »
- « Si 2 PMP antagonistes doivent être extraites, il n'est pas nécessaire de considérer l'avulsion des PMP dans le segment opposé, dite extraction équilibrante à moins qu'il n'y ait un encombrement »
- « L'extraction unilatérale d'une PMP mandibulaire entraîne celle de la dent antagoniste. »
- « A la mandibule, l'avulsion équilibrante de la PMP controlatérale est requise pour éviter une déviation de la ligne inter incisive du côté de l'extraction »

- « L'extraction unilatérale d'une PMP maxillaire ne commande pas toujours celle de la dent antagoniste, excepté lorsqu'il existe un encombrement».

Ces lignes guides ne sont applicables qu'après analyse du contexte global, incluant la motivation, l'hygiène, la nécessité ou pas d'un traitement orthodontique...En effet, notamment chez un patient nécessitant un traitement orthodontique, ces lignes ne doivent pas être forcément suivies car il existe désormais des moyens thérapeutiques permettant de contrôler les dents dans le sens vertical (ingression) ou transversal (éviter un décalage des lignes inter incisives et recentrer) notamment par l'usage de mini-vis.

Aujourd'hui elles sont plutôt déconseillées en raison de l'importance des PMP qu'il convient d'essayer de conserver au maximum.

Nombre et localisation des PMP compromises / condamnées	Attitude thérapeutique
4 PMP atteintes	Avulsions des 4 PMP compromises
3 PMP atteintes	Avulsions des 4 PMP pour symétriser
1 PMP maxillaire et 1 PMP mandibulaire dans secteurs opposés	Avulsions des 4 PMP
2 PMP mandibulaires à extraire	Avulsions compensatrices des 2 PMP maxillaires
2 PMP maxillaires à extraire	Pas d'avulsions compensatrices des 2 PMP mandibulaires sauf en cas d'encombrement mandibulaire important
2 PMP antagonistes à extraire	Pas nécessaire d'extraire les controlatérales
Extraction unilatérale d'une PMP mandibulaire	Avulsion de la PMP antagoniste
Extraction unilatérale d'une PMP maxillaire	Pas d'avulsion de l'antagoniste

*Tableau 7: Conduite à tenir en fonction du nombre et de la localisation des PMP atteintes, (Chez un patient sans malocclusion) selon Legris, 2019. **Ces attitudes sont à adapter après analyse globale de chaque du cas.***

#### 8. Motivation du patient et des parents et hygiène bucco-dentaire (62, 74, 75)

Lorsqu'un traitement orthodontique doit être mis en place afin de fermer un ou plusieurs espaces de PMP extraites, la motivation du patient est un critère de choix important.

Ce critère était cité dans 75% des cas par les pédodontistes et orthodontistes dans l'étude de Sayagh *et al.*

En effet, ce type de traitement est souvent long et compliqué. La coopération du patient et sa motivation sont alors essentielles pour parvenir à atteindre les objectifs et ne pas avoir à interrompre le traitement en cours de route.

De même la compréhension du plan de traitement par les parents est indispensable et les différentes options thérapeutiques doivent leur être transmises, avec leurs avantages et leurs inconvénients afin d'obtenir leur consentement éclairé.

L'hygiène bucco-dentaire (HBD) est également un point à ne pas négliger avant d'entamer le traitement. Si la ou les PMP ont été perdues en raison de lésions carieuses, l'enfant ou l'adolescent présente un Risque Carieux Elevé (RCI).

Ce RCI doit absolument être contrôlé en amont et les techniques d'hygiène bucco-dentaire parfaitement comprises et maîtrisées.



Dans le cas d'un refus de traitement long ou d'une incapacité à présenter une HBD correcte, un maintien de l'espace peut être proposé afin de permettre le remplacement de la PMP en fin de croissance par auto- transplantation ou par traitement implanto-prothétique.

Tous ces paramètres (HBD, motivation, nécessité de traitement ODF) sont donc à prendre en compte et la décision d'extraire ou de conserver en dépendra.

L'entente du trinôme patient-parents-praticien est une des clés pour parvenir au bon choix thérapeutique en fonction de la situation clinique.

## CONCLUSION / A RETENIR

*La connaissance des indications / contre-indications d'avulsions des PMP ainsi que des critères décisionnels permet au praticien de faire le choix qui conviendra le mieux à la situation clinique du patient. Un raisonnement clair doit être mené en s'appuyant sur les différents critères de décisions décrits ci-dessus.*

*Le praticien devra être vigilant notamment sur :*

- *L'âge dentaire du patient*
- *La présence des germes des DDS et l'absence d'anomalies de formes ou de nombre de dents*
- *Le nombre et l'état des PMP atteintes*
- *Le contexte psycho-social et la motivation du patient et des parents*
- *L'indication d'un traitement orthodontique*
- *La présence de malocclusion associée, de DDM*
- *La typologie squelettique du patient*

## VI. Plan de traitement après perte d'une PMP

### A. Fermeture de l'espace d'extraction

Chez l'enfant et l'adolescent, la solution idéale lorsque les critères sont réunis, est la fermeture de l'espace spontanée ou orthodontique, avec la mise en place de la seconde molaire permanente en place de la PMP suivie par la 3<sup>ème</sup> molaire permanente. Le traitement orthodontique peut également consister en la distalisation des prémolaires et du secteur antérieur afin de corriger une malocclusion, une proalvéolie ou un encombrement.

Cependant, la fermeture orthodontique des espaces d'extraction de molaires, notamment à la mandibule, est souvent longue et complexe.

Nous allons voir dans cette partie les différentes possibilités de fermeture : spontanée ou « provoquée » et les différentes techniques orthodontiques pouvant être mises en œuvre afin de fermer les espaces.

#### 1. Spontanée

La fermeture spontanée d'un ou plusieurs espaces d'extraction de PMP peut être espérée comme nous l'avons vu dans les précédentes parties, si les conditions sont favorables notamment à l'arcade maxillaire. Lorsque le germe de la DDS est présent, cette solution permet une réhabilitation complète de la perte dentaire, sans intervention orthodontique ni restauration prothétique. Il s'agit de la situation idéale, pouvant être mise en place chez un patient ne présentant pas d'anomalie orthodontique.

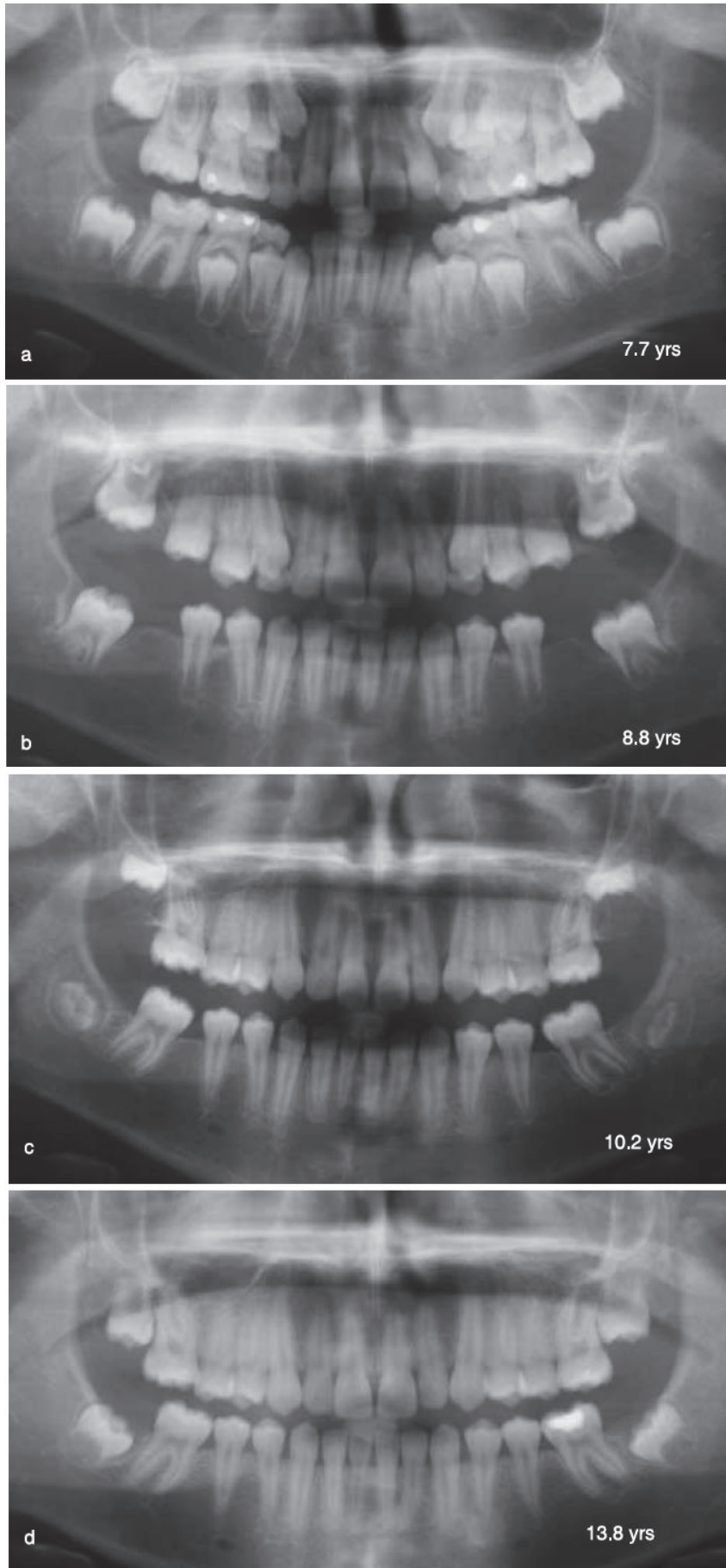
Pour que cette fermeture spontanée ait lieu, il faut que plusieurs paramètres soient réunis tels que :

- Moment idéal de l'extraction de la PMP: entre 8 et 10 ans, quand la seconde molaire permanente n'a pas encore fait son éruption dans la cavité orale et que son germe se situe au niveau du collet de la PMP.
- Présence des germes des troisièmes molaires
- Absence de malocclusion associée

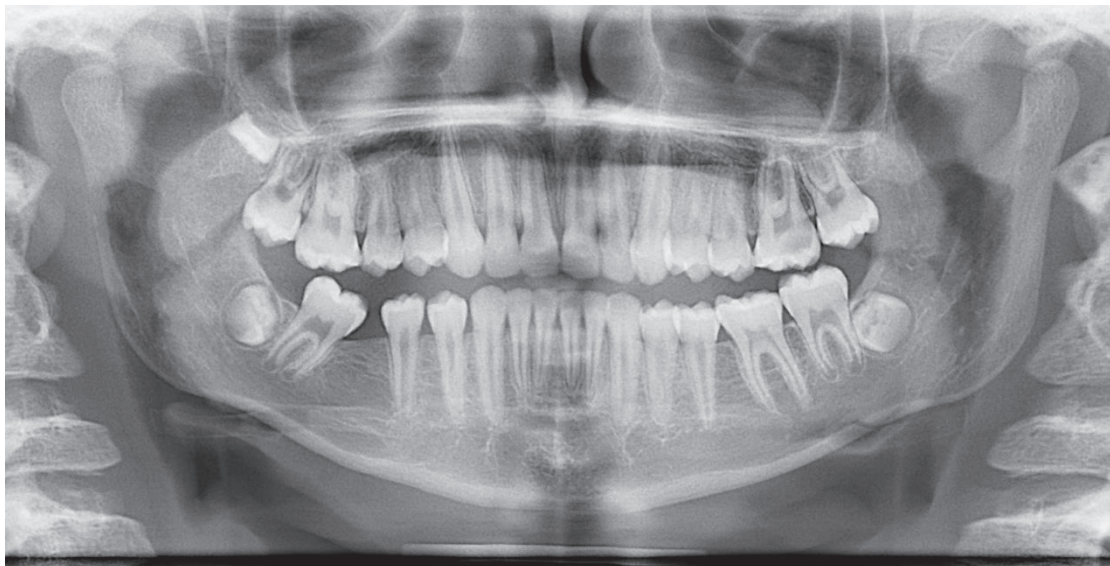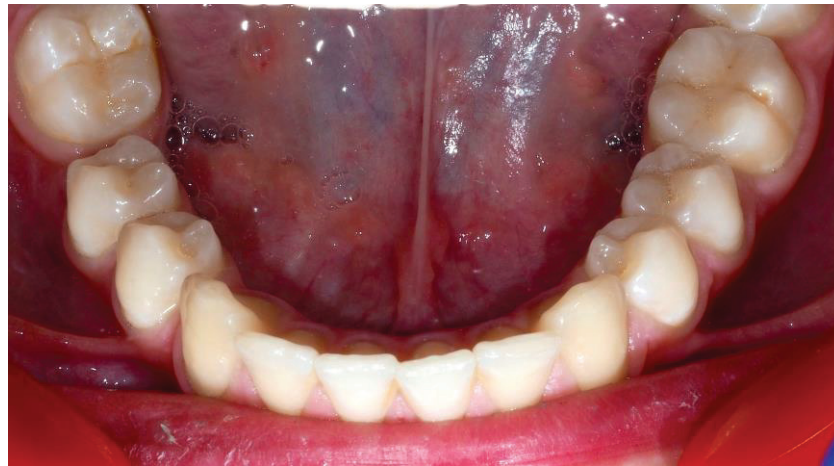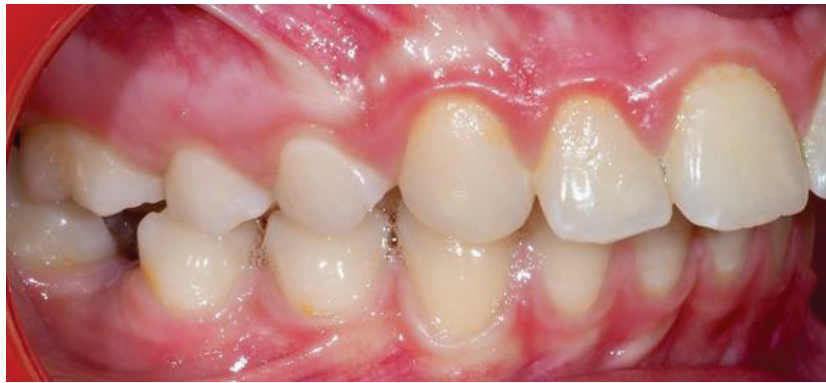Cependant, même en présence de ces conditions, la fermeture de l'espace peut être incomplète et un diastème résiduel peut persister entre la seconde prémolaire et la seconde molaire permanente, notamment à la mandibule. En effet à l'arcade mandibulaire, la fermeture est bien souvent plus complexe et incomplète. Cela s'explique notamment par la densité osseuse de la mandibule, beaucoup plus importante que celle du maxillaire. Châteauneuf a énoncé qu'une même force, chez un même sujet, produit un déplacement trois fois plus important au maxillaire qu'à la mandibule. (16,78)

Dans leur étude de 2007, Jälevik *et al.* ont étudié chez des enfants ayant perdu au moins une PMP en raison de MIH : la fermeture d'espace spontanée, le développement de la denture et le besoin de traitement orthodontique.

Les résultats ont montré que 56 % des patients ont présenté une fermeture d'espace spontanée avec une évolution et un développement favorable de la denture sans besoin de traitement ODF (79).



*Figure 49: Avulsions des 4 PMP chez une patiente âgée de 8 ans et 2 mois. On constate la fermeture complète des espaces des extractions avec la mise en place des secondes molaires. Les germes des DDS ont suivi et présentent un bon axe d'éruption. (79)*



*Figure 50: Patient de 11 ans ayant perdu sa 46 à l'âge de 9 ans. Malgré le fait que l'avulsion ait eu lieu au moment idéal, l'espace de la 46 n'a pas été complètement fermé par la mésialisation spontanée de la 47. 44 et 45 se sont également distalées. Une fermeture d'espace orthodontique est nécessaire.*

*(Documents F.Vives)*

## 2. Orthodontique

La fermeture orthodontique des espaces d'extractions des PMP peut consister soit en la distalisation des secteurs latéraux, soit en la mésialisation des secondes molaires permanentes, soit les deux en fonction de la situation clinique.

### a) *Distalisation des secteurs latéraux (13, 58, 62, 75)*

L'objectif d'un traitement par extractions de PMP compromises peut être la distalisation des secteurs latéraux c'est-à-dire le recul des prémolaires puis des canines et enfin des incisives dans les espaces d'extractions dans le but de corriger la ou les anomalies orthodontiques en se servant des espaces libérés par les avulsions.

En cas de classe II, il faudra réaliser une distalisation des secteurs latéraux maxillaires et une mésialisation éventuelle des secteurs postérieurs mandibulaires.

En présence d'une DDM mandibulaire, il sera nécessaire de distaliser des secteurs latéraux mandibulaires (et maxillaires).

Au maxillaire, comme nous l'avons déjà abordé les avulsions de PMP doivent être différées au maximum car elles vont servir de mainteneur d'espace. Dans l'idéal, elles ne seront extraites qu'une fois la seconde molaire en occlusion fonctionnelle sur l'arcade. En effet, dès leur extraction, une mésialisation des secondes molaires permanentes se produit et l'espace disponible pour le recul des secteurs antérieurs et latéraux est alors réduit.

En fonction du plan de traitement (quantité de classe II, d'encombrement, de repositionnement incisif) le recours à un ancrage des secondes molaires peut s'avérer nécessaire.

Le type d'ancrage se discute en fonction de la situation clinique, du souhait du praticien de maintenir au maximum l'ancrage ou de le perdre légèrement. On retrouvera selon les cas des ancrages dentaires (arc transpalatin, arc lingual), dento-muqueux (arc de Nance, Gosh-Nance) ou squelettiques (mini-vis ; mini-plaques). Ils auront pour rôle le maintien des secondes molaires dans leur position initiale en évitant leur dérive mésiale.

A la mandibule, la seconde molaire mandibulaire est en elle-même un ancrage suffisant pour le recul des secteurs latéraux.



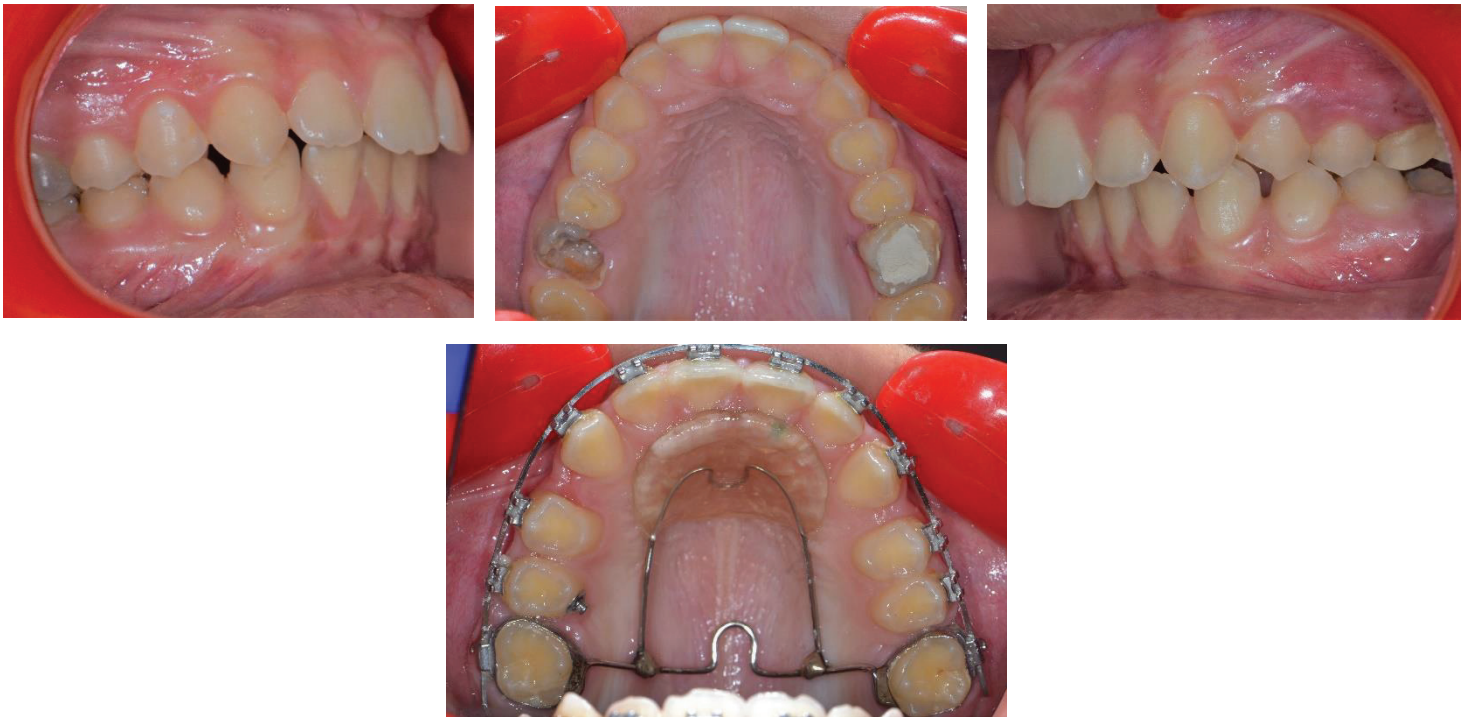

Figure 51 : Cas de classe II chez une patiente de 13 ans. 16 et 26 ont été conservées jusqu'à ce que les secondes molaires maxillaires soient en occlusion fonctionnelle. Un moyen d'ancrage de type Gosh Nance est utilisé au maxillaire après les extractions des PMP

*b) Mésialisation de la seconde molaire permanente*

Dans les cas où la mésialisation complète des secondes molaires permanentes n'a pas eu lieu et lorsqu'on ne souhaite pas se servir de l'espace libéré par l'avulsion de la PMP pour corriger une anomalie, la fermeture de l'espace d'extraction doit alors se faire de façon orthodontique, uniquement par la mésialisation de la seconde molaire à la place de la PMP.

Les différentes techniques de mésialisation des secondes molaires décrites ci-dessous sont essentiellement utilisées à la mandibule : en effet, la mésialisation de la seconde molaire maxillaire se fait de manière aisée, en travaillant en perte d'ancrage à l'aide de différents auxiliaires (chainettes élastomériques par exemple), en raison de la moindre résistance de l'os spongieux maxillaire ; la mésialisation de la seconde molaire mandibulaire est difficile en raison d'un os cortical épais de la mandibule et de l'anatomie radriculaire des molaires mandibulaires qui présentent des racines très larges dans leur dimension vestibulo-linguale, compliquant leur translation mésiale (80).

Lorsque l'extraction de la PMP (surtout à la mandibule) est ancienne, la seconde molaire présente généralement une mésio-version importante.

Préalablement à toute technique de mésialisation de cette dernière, elle devra être redressée afin de permettre son déplacement.

Cependant, le redressement de l'axe de la seconde molaire ne doit pas la distaler concomitamment.



Différentes techniques peuvent être mises en œuvre telles que des courbures du 2ème ordre (tip-back) sur l'arc ou bien la mise en place d'une mini-vis en distal de la seconde molaire, dans la zone du trigone rétro molaire avec ancrage direct à la mini-vis par chaînette élastomérique (81).

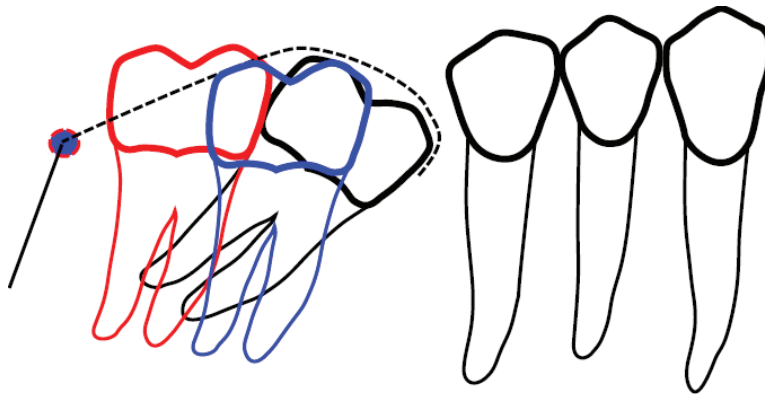


Figure 52: Redressement de l'axe de la seconde molaire mandibulaire à l'aide d'une mini vis en distal, dans le trigone rétro molaire.

On observe un redressement et une ingression de la molaire (en bleu sur le schéma). Il reste impossible d'obtenir de cette façon une distogression vraie de la molaire (en rouge). (81)

Une fois l'axe de la molaire redressé, le déplacement mésial de celle-ci peut avoir lieu. Les différentes techniques de mésialisation seront décrites ci-dessous.

L'ancrage du secteur antérieur est très important et délicat à gérer. La mésialisation de la molaire ne doit pas avoir lieu sans prendre de précautions particulières car elle peut induire un recul du secteur antérieur non désiré. L'ancrage repose alors soit sur les dents antérieures soit sur un ancrage squelettique jouant le rôle de support de traction directe ou celui de renfort de l'ancrage antérieur pour une traction indirecte.

***-Mésialisation de la seconde molaire permanente sans ancrage squelettique : nécessité d'un ancrage antérieur dentaire ou d'auxiliaire de mésialisation de la seconde MP***

- Arc à boucle de fermeture et tractions intermaxillaires (TIM) de classe II

Le principe est similaire à celui décrit dans la technique « Edgewise –Tweed Merrieffield » lors des cas d'extraction de 14/24/35/45 pour la correction des classes II.

Dans cette technique, les PMP mandibulaires sont mésialées au moyen d'arc à boucles de fermeture (*shoe horn ou bull loop*) situées entre la prémolaire et la première molaire. Dans le cas d'avulsions de PMP, la boucle est placée entre la seconde molaire et la deuxième prémolaire.

Après des étapes de traitement multi-attaches classique, (alignement, nivellement) la mise en place d'un arc rigide en acier de section importante, mais autorisant le glissement est nécessaire (18x25 ou 19x25 acier le plus souvent pour des gorges en 22x28).

L'activation de la boucle entraîne son ouverture. En cherchant à se refermer, la boucle permet la mésialisation de la molaire.

Des tractions intermaxillaires de classe II sont rajoutées pour contrôler la mésialisation, éviter une distalisation des secteurs antérieurs et une contraction de l'arcade mandibulaire. (82)

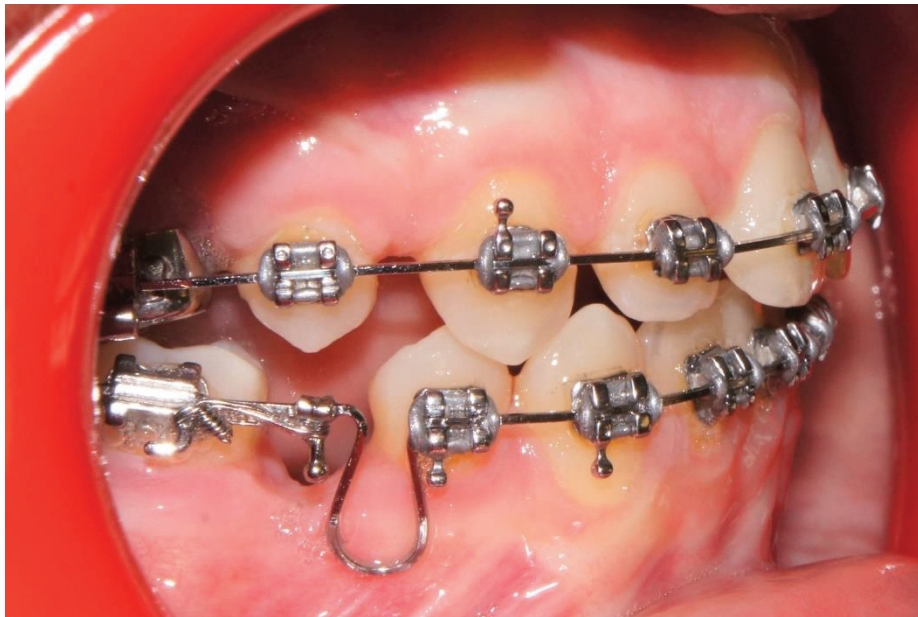


Figure 53: Exemple d'un arc à boucle de fermeture pour mésialier une PMP (46)

- Ancrage des dents antérieures et auxiliaires de mésialisation

L'ancrage au niveau des dents antérieures peut être obtenu en : (71)

- Solidarisant les dents antérieures de l'arcade avec une ligature continue serrée (Lace back)
- Ajoutant du torque radiculo-lingual actif sur les incisives mandibulaires
- Augmentant le 2<sup>ème</sup> ordre sur les canines (tip forward)

Cependant, l'ancrage ainsi obtenu n'est pas toujours suffisant : il faudra surveiller une éventuelle distalisation antérieure nécessitant alors la pose de TIM II pour aider à la mésialisation de la seconde MP.

Bassigny a également décrit l'utilisation d'un arc lingual au contact des cingulum, collé sur les incisives comme renfort d'ancrage pour mésialer les secondes molaires dans le cas d'avulsions de PMP. (62)

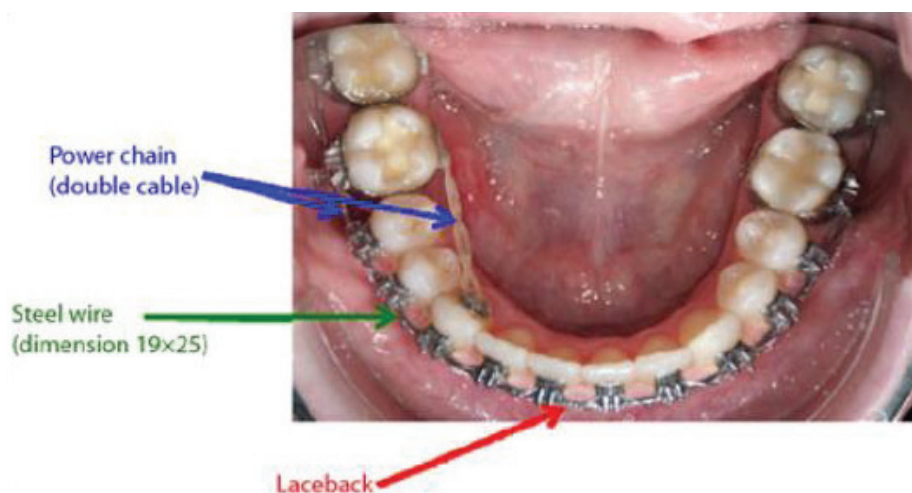
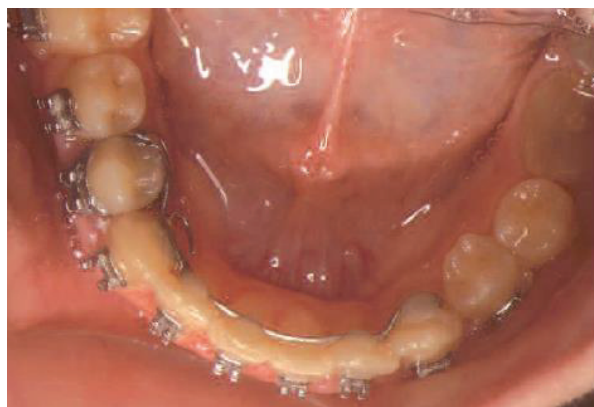
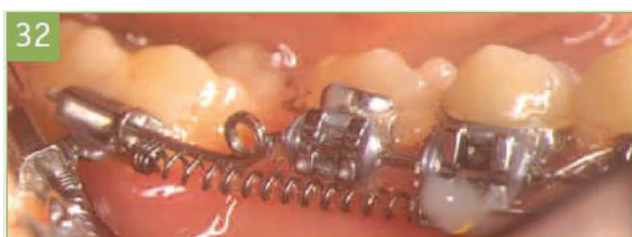
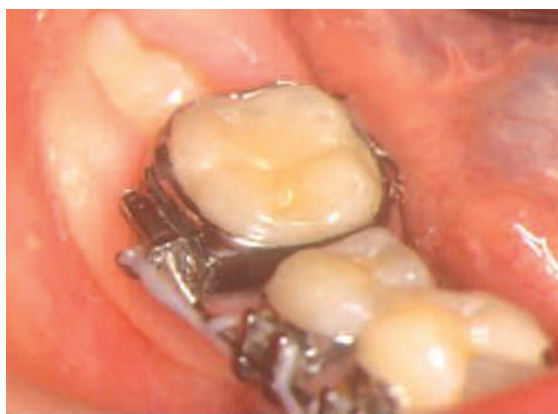Figure 54: exemple d'une mésialisation d'une seconde molaire permanente avec chaînette élastomérique et ancrage antérieur par ligature continue. (85)



*Figure 55: Arc lingual collé sur les incisives mandibulaires et soudé sur bague de 44 afin de renforcer l'ancrage antérieur et de mésialer la 37. (62)*

Différents auxiliaires de mésialisation peuvent être utilisés tels que les chainettes élastomériques ou des ressorts NiTi.



*Figure 56: Exemple de différents systèmes de mésialisation de la seconde molaire permanente : chainette élastomérique et ressort NiTi. (62)*

Stepovich, dans son étude de 1979, a montré que la fermeture d'espace de 10 mm ou plus au moyen d'arc à boucles était possible sans complication majeure chez l'enfant (absence de résorption ou de version des dents adjacentes). De même, il a noté chez le sujet jeune une bonne apposition d'os alvéolaire entourant la seconde molaire au niveau du site d'extraction de la PMP (83).

Les inconvénients et donc les limites de ces techniques, lorsqu'on recherche uniquement une mésialisation de la molaire sont les effets parasites qu'elles génèrent :

- un mouvement réciproque de recul du secteur antérieur car l'ancrage antérieur est insuffisant (84)
- une asymétrie de l'arcade avec déviation de la ligne inter incisive du côté de l'extraction en cas de mésialisation unilatérale (85, 86)
- une rétraction des tissus mous, notamment des lèvres avec une incidence sur le profil à prendre en compte en cas de recul antérieur (85).

***-Mésialisation de la seconde molaire permanente avec ancrage squelettique (69,71,84,86,87):***

Les ancrages squelettiques en orthodontie regroupent les mini-vis et les mini-plaques. Ce sont des dispositifs temporaires, qui permettent de renforcer l'ancrage dentaire dans certaines situations : ancrage dentaire insuffisant, support parodontal réduit, agénésies ou extractions multiples...

Ils ont ainsi rendu possible le traitement de certaines situations cliniques qui auparavant n'auraient pu être traitées en orthodontie conventionnelle et sont venus renforcer l'arsenal de moyens d'ancrage à la disposition du praticien.

Ils assurent, à la différence de tous les autres systèmes, un ancrage absolu évitant toute perte d'ancrage non contrôlée puisque ils ne s'appuient pas sur les dents.

Ces dispositifs sont fixés dans l'os et il s'établit une interface os/mini-vis essentiellement fibreuse. On parle de fibro-intégration.

L'ancrage obtenu est donc un ancrage mécanique qui dépend majoritairement de la stabilité primaire au moment de la pose.



*Figure 57: Exemples de systèmes d'ancrage squelettique : mini-vis à gauche et mini-plaque à droite (69)*

Leur utilisation dans les cas de mésialisation de la seconde molaire mandibulaire est ainsi judicieuse car ils permettent de déplacer la molaire sans entraîner d'effets parasites au niveau du secteur antérieur. La mini-vis peut avoir un rôle de renfort d'ancrage antérieur : on parle alors d'ancrage indirect, ou bien elle peut servir directement de support au dispositif de mésialisation : on parle alors d'ancrage direct.

Préalablement à la pose de la mini-vis et à la mésialisation, certaines étapes doivent être respectées :

- La courbe de Spee doit avoir été nivelée et les dents doivent être alignées
- Un arc en acier rigide de section importante doit être mis en place
- Le contrôle dans les 3 dimensions de l'espace de la molaire à mésialiser doit être assuré par des courbures sur l'arc : toe in, tip back, torque
- Une 2<sup>ème</sup> force de traction linguale ou palatine est nécessaire pour éviter les rotations de la molaire.

Le site d'implantation préférentiel pour mésialiser une seconde molaire permanente se situe dans l'espace inter-radicaire entre les canines et les premières prémolaires ou entre la première et

la seconde prémolaire. La mise en place d'une mini-vis entre l'incisive latérale et la canine mandibulaire est également possible mais uniquement pour un ancrage indirect.

- Mésialisation avec ancrage direct

Le dispositif de mésialisation connecte directement la seconde molaire permanente à la mini-vis

Deux techniques sont décrites par Darqué et Ellouz : la mécanique par glissement ou la mécanique à boucle (86).

La mécanique par glissement consiste à établir une force de traction mésialante directement entre la dent et la mini-vis, en se rapprochant du centre de résistance de la dent à l'aide d'un « lever arm ».

L'inconvénient de cette technique est qu'elle nécessite une hauteur du *lever arm* assez longue pour éviter la mésoversion de la molaire. Cependant, cette hauteur sera limitée bien souvent par la profondeur du vestibule du patient et il se produira alors une mésoversion molaire.

Cette dernière a pour conséquence un effet de coin dit « *bending* » lié à la friction entre l'arc et le tube de la molaire.

Cet effet de coin transmet aux incisives une force mésialante, entraînant leur vestibuloversion.

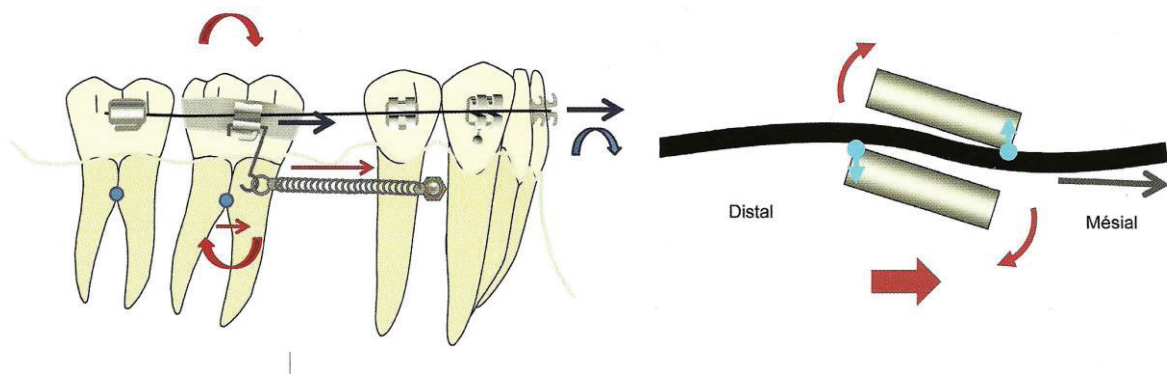
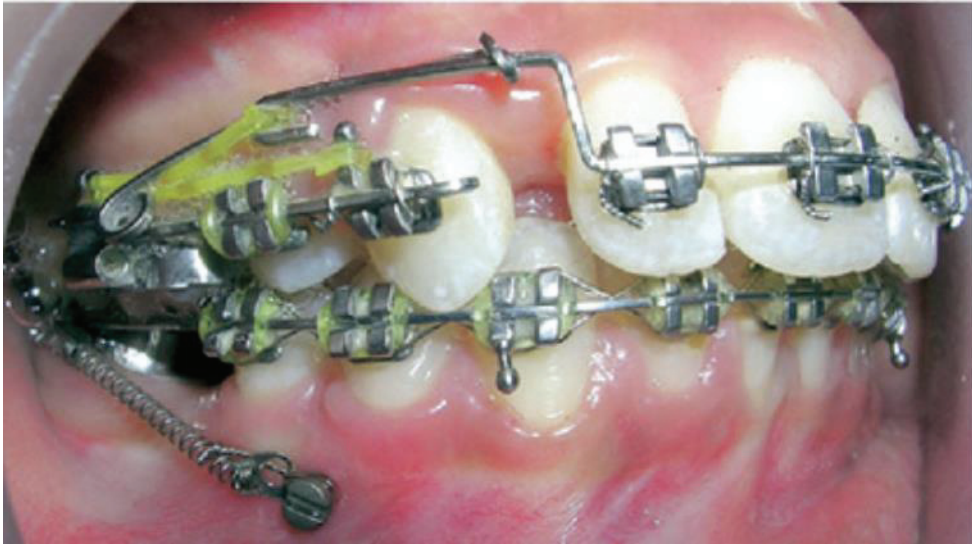

Figure 58: Mésialisation d'une molaire par ancrage direct avec mécanique de glissement et à droite effet de coin lors de la mésoversion de la molaire. (86)

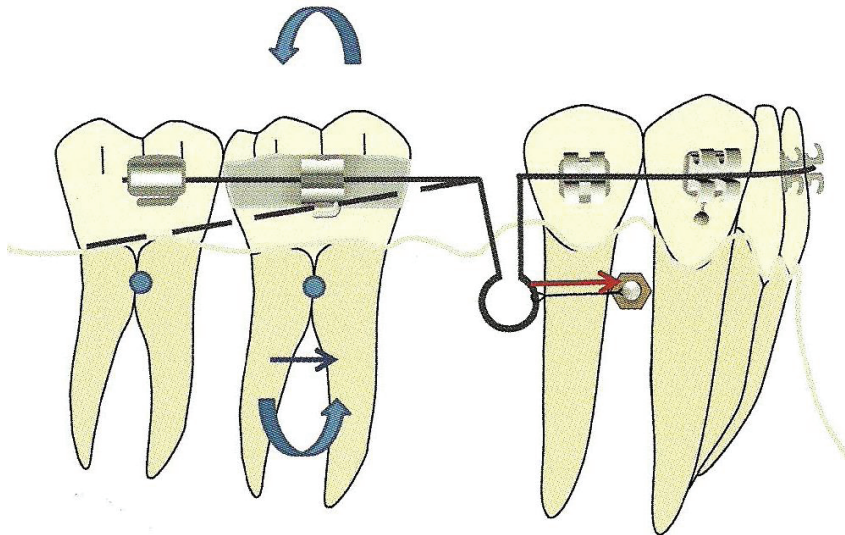




*Figure 59: Mésialisation par ancrage direct à l'aide d'un ressort NiTi allant de la seconde MP à la mini-vis. (80)*

La mécanique à boucle consiste à rajouter à la technique de mésialisation par arc à boucle classique une mini-vis. La jambe mésiale de la boucle est alors solidarisée à la mini-vis passivement afin d'éviter la transmission de forces vers le secteur antérieur.

Cette technique permet de supprimer l'effet de coin vu ci-dessus mais présente des inconvénients liés au volume de la boucle : inconfort, réduction de l'espace d'activation en fin de mésialisation, difficulté de maîtriser le rapport moment/ force...



*Figure 60: Mésialisation par ancrage direct avec mécanique à boucle. (86)*

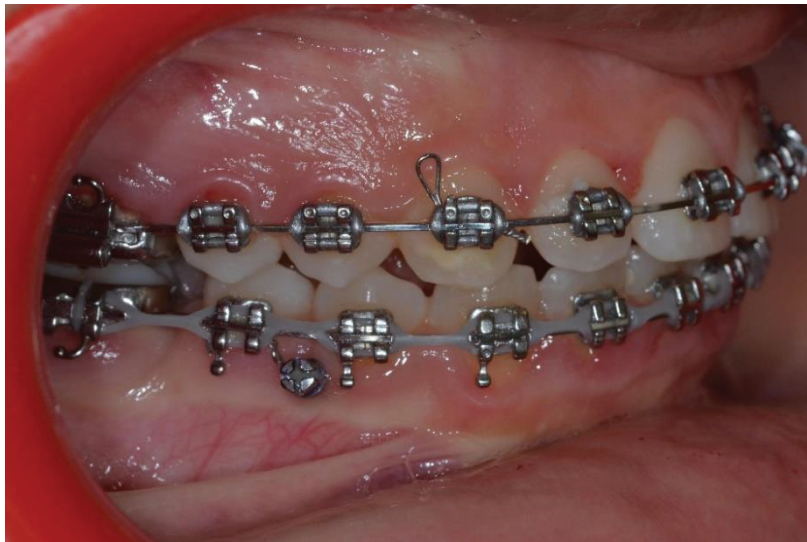

- Mésialisation avec ancrage indirect :

Le secteur antérieur à l'espace édenté est solidarisé à la mini-vis qui joue ici le rôle de renfort d'ancrage du secteur antérieur.

Le système de traction s'établit de la seconde molaire à la seconde prémolaire qui est ancrée à la mini-vis à l'aide d'une ligature métallique par exemple ou par collage composite.

Cette technique permet d'éviter à la fois l'utilisation de boucle ou de *lever arm* et les effets parasites sur le secteur antérieur.



*Figure 61: Mésialisation de la 47 avec ancrage indirect: la seconde prémolaire est solidarisée à la mini vis.  
(Photo du Dr Camia)*

Au maxillaire, si nécessaire, la mésialisation molaire peut se faire également à l'aide d'ancrages squelettiques. Les techniques utilisées sont les mêmes que celles décrites pour la mandibule ci-dessus. Une mini-vis peut toutefois être ajoutée en palatin pour contrôler la rotation.

#### B. Maintien de l'espace d'extraction / Réouverture de l'espace

Cette option thérapeutique peut être évoquée dans toutes les situations décrites dans les parties précédentes où les conditions ne sont pas favorables à un traitement par fermeture d'espace d'extraction de la PMP. En fonction des critères décisionnels décrits plus haut et de la situation clinique, le praticien peut donc choisir de maintenir ou de rouvrir l'espace d'extraction de la PMP dans le but de traiter l'édentement soit par une restauration prothétique (dento ou implanto-portée) à la fin de la croissance du patient, soit par une auto transplantation de la dent de sagesse.

- Maintien de l'espace

Dès lors que la décision d'extraire une ou plusieurs PMP est prise et que le praticien ne souhaite pas fermer l'espace, il est possible de maintenir l'espace d'extraction pour une réhabilitation ultérieure.

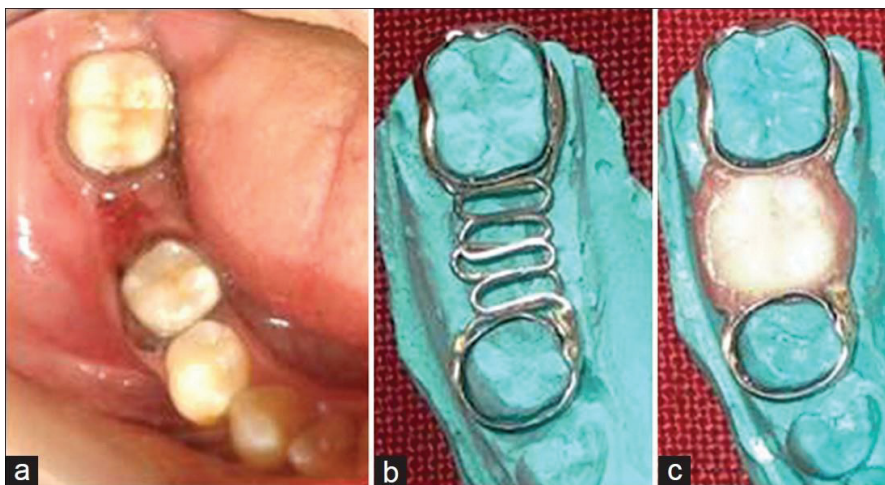
Cette solution peut être choisie par exemple chez un patient ne présentant pas d'anomalie orthodontique, avec une absence de germe de la DDS du côté de la PMP condamnée, en attendant la fin de la croissance. Elle implique la mise en place d'un mainteneur d'espace. Ce dernier devra être posé rapidement après l'extraction, afin d'éviter les migrations des dents adjacentes.

Les mainteneurs d'espace sont en général décrits en denture temporaire ou mixte dans les cas de perte de molaires temporaires et très peu d'articles abordent le maintien de l'espace d'une PMP chez l'adolescent.

Dans leur article de 2012, Rajashekhara *et al.* décrivent les différentes possibilités de maintien de l'espace d'une PMP perdue précocement ou de son remplacement (88) :

- Mainteneur d'espace fixe de type « *band loop* » encastré entre la seconde prémolaire et la seconde molaire
- Bridge conventionnel
- Bridge collé en résine
- Prothèse implanto- portée
- Auto-transplant

Ils ont choisi, dans leur cas clinique de maintenir, chez un jeune enfant, l'espace d'une PMP mandibulaire par un bridge reposant sur 2 bagues orthodontiques scellées sur la seconde MP et la seconde prémolaire. Une dent prothétique du commerce est placée en inter de bridge. Cette solution permet de préserver l'espace mésio-distal, d'éviter l'égression de la dent antagoniste et de rétablir une mastication efficace.



*Figure 62: Exemple d'un mainteneur d'espace fixe posé chez un enfant de 13 ans pour préserver l'espace de la 46 perdue précocement. Il s'agit d'un bridge fabriqué sur bagues orthodontiques supportant une dent prothétique. (88)*

Dans les cas de pertes bilatérales de PMP, un arc lingual ou un arc de Nance scellés sur les secondes molaires permanentes pour prévenir leur migration mésiale peuvent également être utilisés.

- Réouverture de l'espace (81, 87, 89)

Si l'avulsion de la PMP est ancienne et que l'espace d'extraction n'a pas été préservé à l'aide d'un mainteneur d'espace, l'espace disponible pour une réhabilitation est réduit en raison des migrations des dents adjacentes et / ou antagonistes.

Une orthodontie à visée pré-prothétique ou pré-autotransplantation afin de rétablir l'espace nécessaire est alors indispensable.

Son objectif sera de corriger les effets parasites des dents adjacentes et antagonistes :

- Redressement de l'axe de la seconde molaire, correction de sa rotation et distalisation si besoin
- Mésialisation des prémolaires si elles se sont distalées
- Ingression de la PMP antagoniste si nécessaire

Elle devra également rétablir le parallélisme des axes des dents bordant l'édentement pour permettre la bonne intégration parodontale de la prothèse et éviter une proximité radiculaire qui empêcherait la mise en place d'un implant ou d'un transplant dentaire.

La réouverture de l'espace fait appel aux techniques orthodontiques conventionnelles mais aussi aux techniques d'ancrages squelettiques.

Comme nous l'avons vu dans le paragraphe sur la mésialisation de la seconde molaire, une traction sur mini-vis d'ancrage rétro-molaire permet de corriger l'axe de cette dernière en le redressant ce qui augmente la taille de l'espace disponible entre la seconde molaire permanente et la seconde prémolaire.

L'utilisation d'un ressort d'ouverture (en Nickel-titane) permet également la réouverture de l'espace.

Le ressort comprimé entre la seconde molaire et la seconde prémolaire délivre une force sur la couronne de la molaire versée qui entraîne un redressement et un déplacement distal de la couronne. Réciproquement, une mésialisation des prémolaires a lieu. L'ensemble des forces délivrées permet un déplacement contrôlé de la dent : une force, par « *tipping* », entraîne la couronne en direction distale et une autre force entraîne la racine en direction mésiale. Mais cette technique a pour inconvénient de provoquer une légère égression de la seconde molaire permanente qui devra être corrigée par des courbures de 2<sup>ème</sup> ordre sur l'arc.

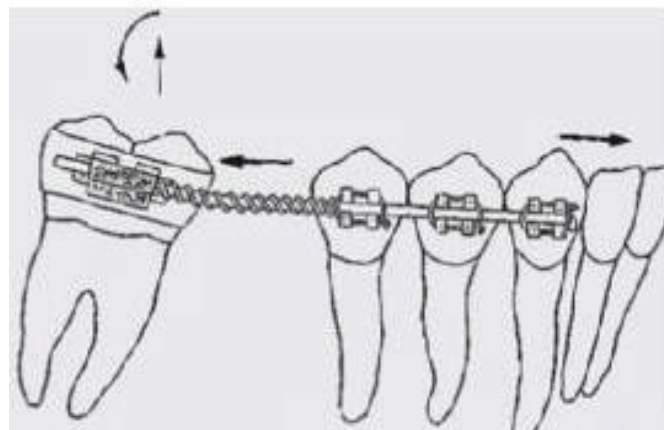
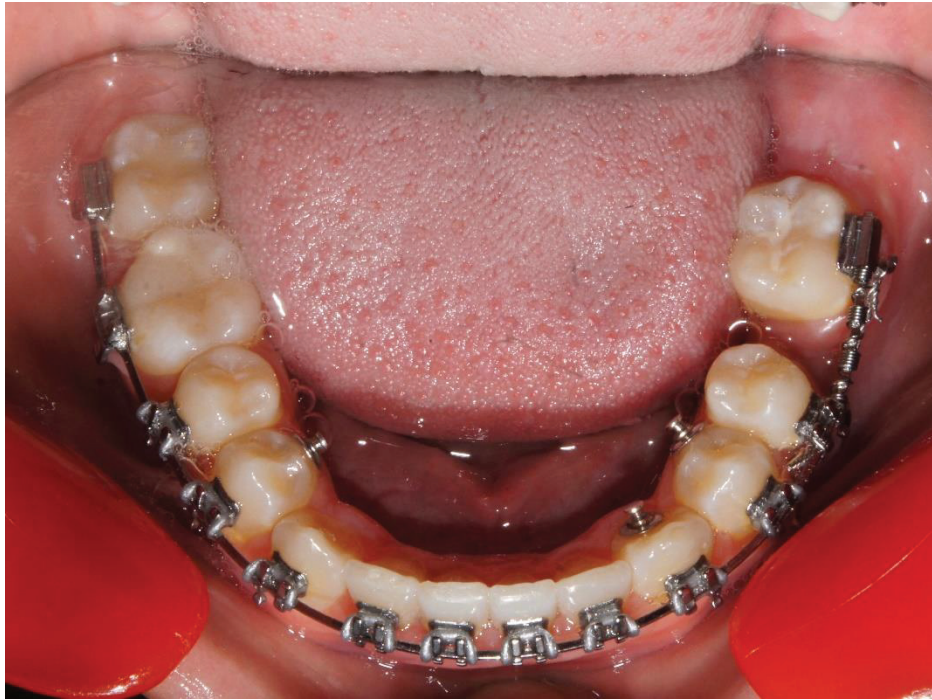
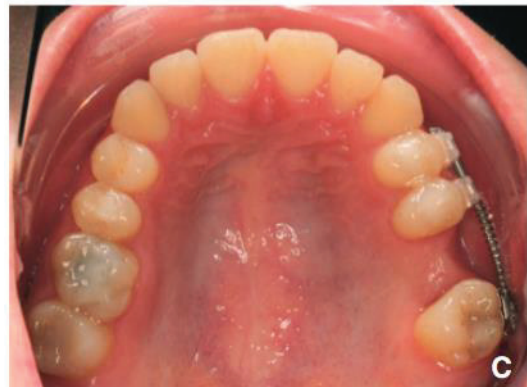
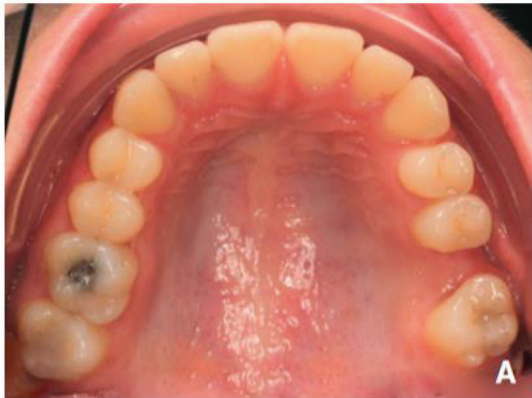Figure 63: Ressort en compression pour distaler la 47 (87)



*Figure 64: Redressement et distalisation de la 37 mésio-versée à l'aide d'un ressort NiTi comprimé (photo du Dr Browarski)*



*Figure 65: Réouverture de l'espace de 26 au moyen d'un arc sectionnel et d'un ressort comprimé (89)*



## C. Remplacement de la PMP

### 1. Prothèse fixe dento-portée

Le remplacement de la PMP peut se faire en ayant recours à la prothèse fixée.

Bien souvent, cette phase de restauration prothétique ne peut se faire qu'après une phase orthodontique de préparation comme nous l'avons vu dans la partie sur la réouverture de l'espace.

Chez l'enfant, les traitements prothétiques en secteur postérieur ne doivent pas être entrepris en raison de la croissance résiduelle, avant 16 ans chez les filles et 18 ans chez les garçons(90).

Différentes solutions s'offrent au praticien face à un édentement postérieur unitaire :

- Bridge conventionnel (2 piliers et un inter)
- Bridge collé
- Bridge à ancrages coronaires partiels

Le bridge conventionnel est une solution invasive, puisqu'elle nécessite une préparation des dents bordant l'édentement. Lorsque les dents adjacentes sont saines, cette solution n'est pas envisageable car elle ne respecte pas le principe d'économie tissulaire.

Les bridges présentent un taux de survie de 80-85 % à 10 ans, ce taux chute à 65 % à 25 ans, impliquant ainsi une ré-intervention probable au cours de la vie du patient et fragilisant de nouveau les dents supports (91).

Le bridge collé, bien que moins invasif, n'est également pas une solution de choix en secteur postérieur car il présente un taux de décollement important, lié à l'importance des forces développées par la mastication (92).

Le bridge coronaire à ancrages partiels est peu utilisé et entraîne également un délabrement (même modéré) des dents adjacentes. Il n'est pas recommandé chez le sujet jeune (90).

Pour ces raisons, chez l'enfant et l'adolescent, la prothèse conjointe ne semble pas être la solution de choix pour le remplacement d'une PMP extraite.

### 2. Solution prothétique implanto-portée

La solution implanto-prothétique est la restauration de choix en présence d'un édentement unitaire postérieur.

Elle ne demande aucune préparation des dents adjacentes et respecte le principe d'économie tissulaire.

La mise en place d'un implant pour remplacer une PMP nécessite un parallélisme des axes coronaires et radiculaires des dents bordant l'édentement. Cela implique souvent une orthodontie pré implantaire pour aménager l'espace nécessaire. (89)

En revanche, comme pour les prothèses fixées, les implants ne peuvent pas être posés chez un adolescent avant la fin de la croissance. Le taux de survie d'un implant à 5 ans est de 93% à 95 % cela implique donc des contrôles réguliers tout au long de la vie du patient et la possibilité de réintervention. (93)

Cette solution imposera également un maintien de l'espace d'une durée importante et lorsque l'adulte jeune sera en âge d'y recourir, des interventions chirurgicales de greffes osseuses seront

bien souvent nécessaires pour compenser la fonte de l'os alvéolaire et rétablir un volume osseux convenable (89).

### 3. Auto-transplantation

L'auto-transplantation dentaire est définie comme une technique de déplacement chirurgical d'une dent d'un site buccal à un autre chez un même patient (94).

Elle a pour but le remplacement d'une dent absente ou condamnée par une dent fonctionnelle. Cette technique a été décrite précisément en 1954 par M.L. Hale (95).

Elle a connu une popularité variable, en raison de ses résultats non prédictibles et du manque d'études scientifiques sur le devenir à long terme des dents transplantées.

Aujourd'hui, l'auto-transplantation donne des résultats plus prédictibles en raison des avancées dans le domaine chirurgical et dans la compréhension des mécanismes biologiques. (94)

Andreasen, en 1990, a montré sur un échantillon de 151 transplantations de 3<sup>èmes</sup> molaires permanentes un taux de survie de 96 % avec un suivi post opératoire allant de 6 mois à 20 ans (96).

Dans leur étude, Reich *et al.* ont mis en évidence avec un échantillon de 44 auto-transplantations de molaires permanentes chez des patients âgés de 11 à 25 ans, un taux de succès atteignant les 95.5% après 19 mois de suivi (91).

L'une des indications principales des auto-transplantations dentaires est la perte d'une PMP en raison de lésions carieuses ou de MIH (91, 95).

Dans ces cas, le transplant de choix est une 3<sup>ème</sup> molaire. Chez l'adolescent la dent condamnée est extraite et la 3<sup>ème</sup> molaire est avulsée et replacée au niveau du site receveur (96).

Les principaux critères de succès de l'auto-transplantation sont (91, 95) :

- au niveau du patient :

Le patient doit être en bonne santé générale, présenter une bonne hygiène bucco-dentaire, être coopérant et disponible pour les visites de contrôle.

- Au niveau du site receveur :

Le site receveur doit être sain (absence d'inflammation ou infection) et le support osseux doit être suffisant dans les 3 dimensions de l'espace pour assurer le maintien de la dent transplantée.

- Au niveau du transplant :

L'avulsion de la dent « transplant » doit être la moins traumatique possible afin de préserver le ligament parodontal et le cément pour éviter l'ankylose du transplant. Les dents transplantées doivent être saines, avec une anatomie normale et peuvent être matures ou immatures mais les meilleurs résultats ont été obtenus dans la littérature avec des dents immatures dont les racines n'étaient formées qu'à moitié ou aux deux tiers. Le taux de succès rapporté de l'auto-transplantation est de plus de 80% si la dent transplantée est immature au moment de la chirurgie.

L'avantage majeur de cette technique est qu'elle peut être réalisée chez l'adolescent avant la fin de sa croissance à la différence des prothèses dento ou implanto-portées (91).



Elle présente également d'autres atouts (91, 95,96) :

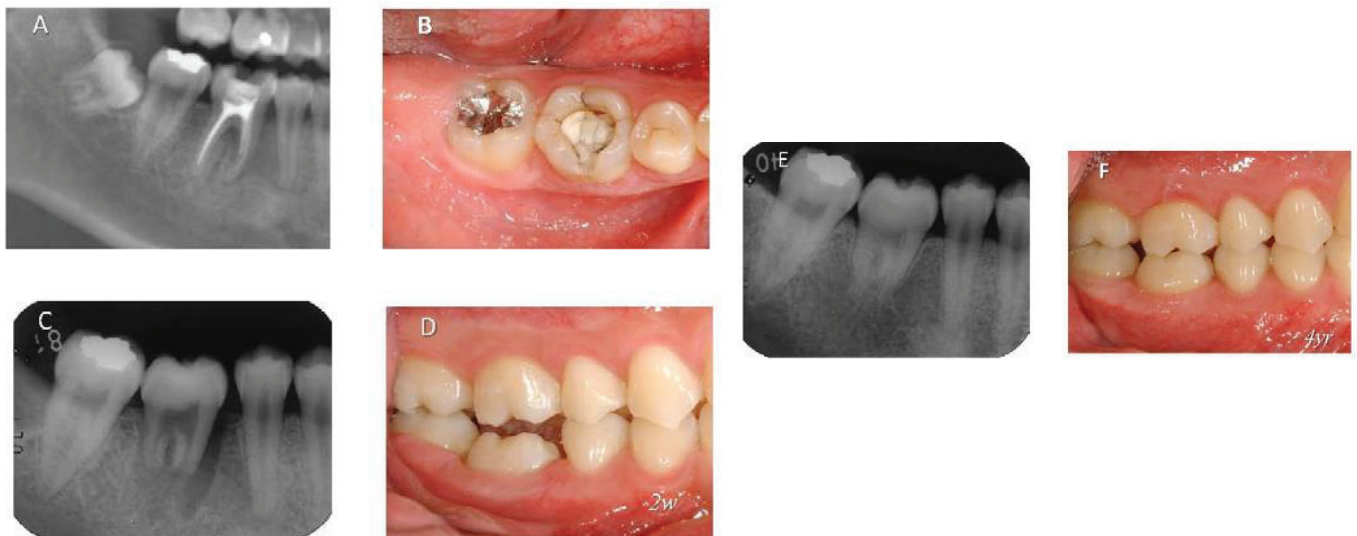
- La dent transplantée garde sa proprioception et sa vitalité
- Elle peut être déplacée orthodontiquement si besoin
- Elle préserve le volume osseux alvéolaire pour la mise en place d'un implant à la fin de la croissance si nécessaire
- Elle est peu couteuse à la différence des solutions prothétiques.

Malheureusement, dans les cas de remplacement d'une PMP par auto-transplantation d'une troisième molaire, il arrive fréquemment que l'on ne puisse attendre le moment optimal d'évolution du germe à transplanter pour extraire la PMP.

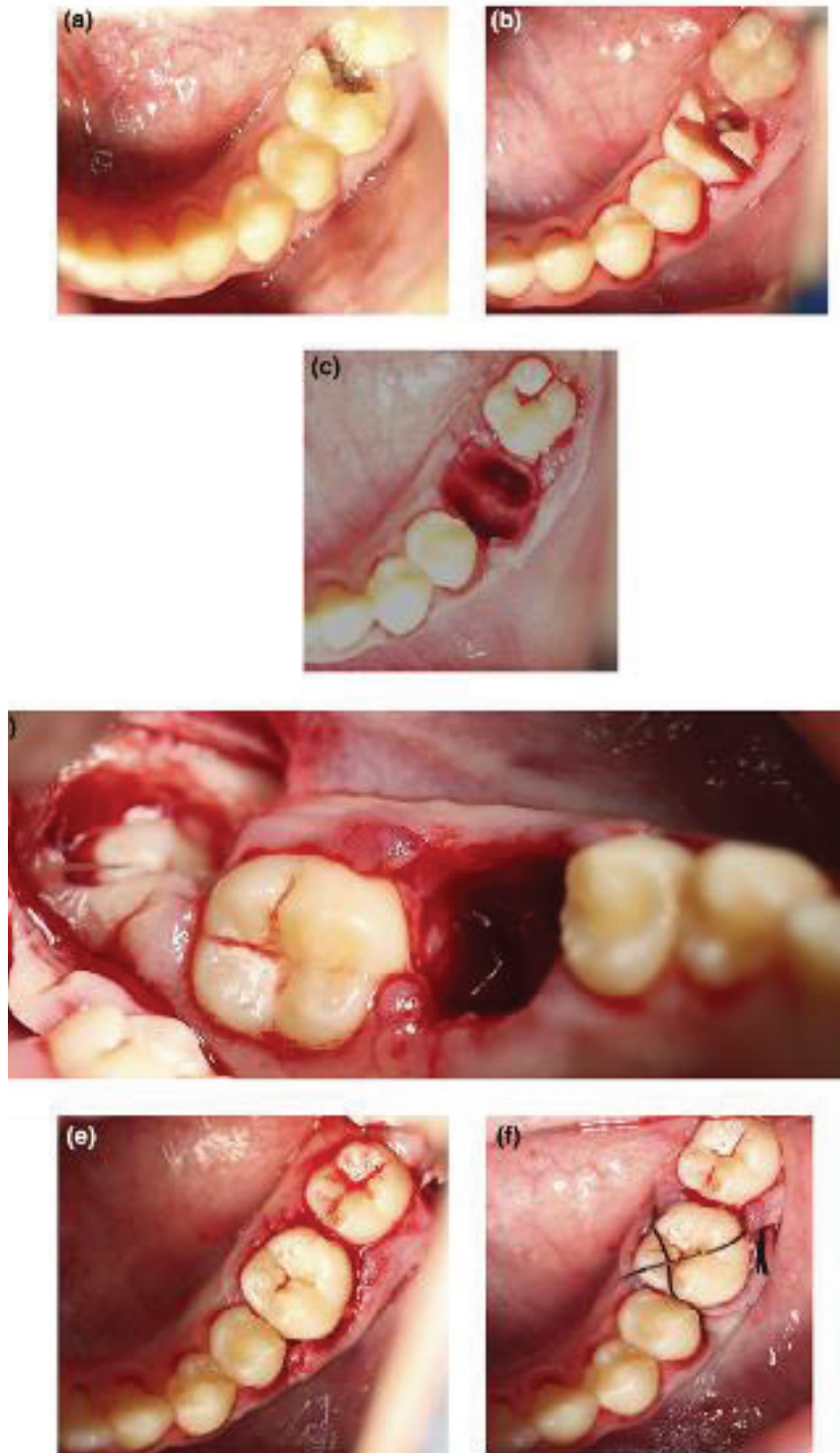
Certains auteurs ont ainsi décrit la mise en place d'un germe avec une rhizogénèse très peu avancée dans le but de conserver l'os alvéolaire après avulsion.

Cette dernière aboutit le plus souvent à une longueur radiculaire courte du transplant, impliquant souvent le recours à une nouvelle auto-transplantation ultérieure, avec un nouveau germe de DDS suffisamment mature ou bien à la mise en place d'un implant si la croissance est terminée (96).

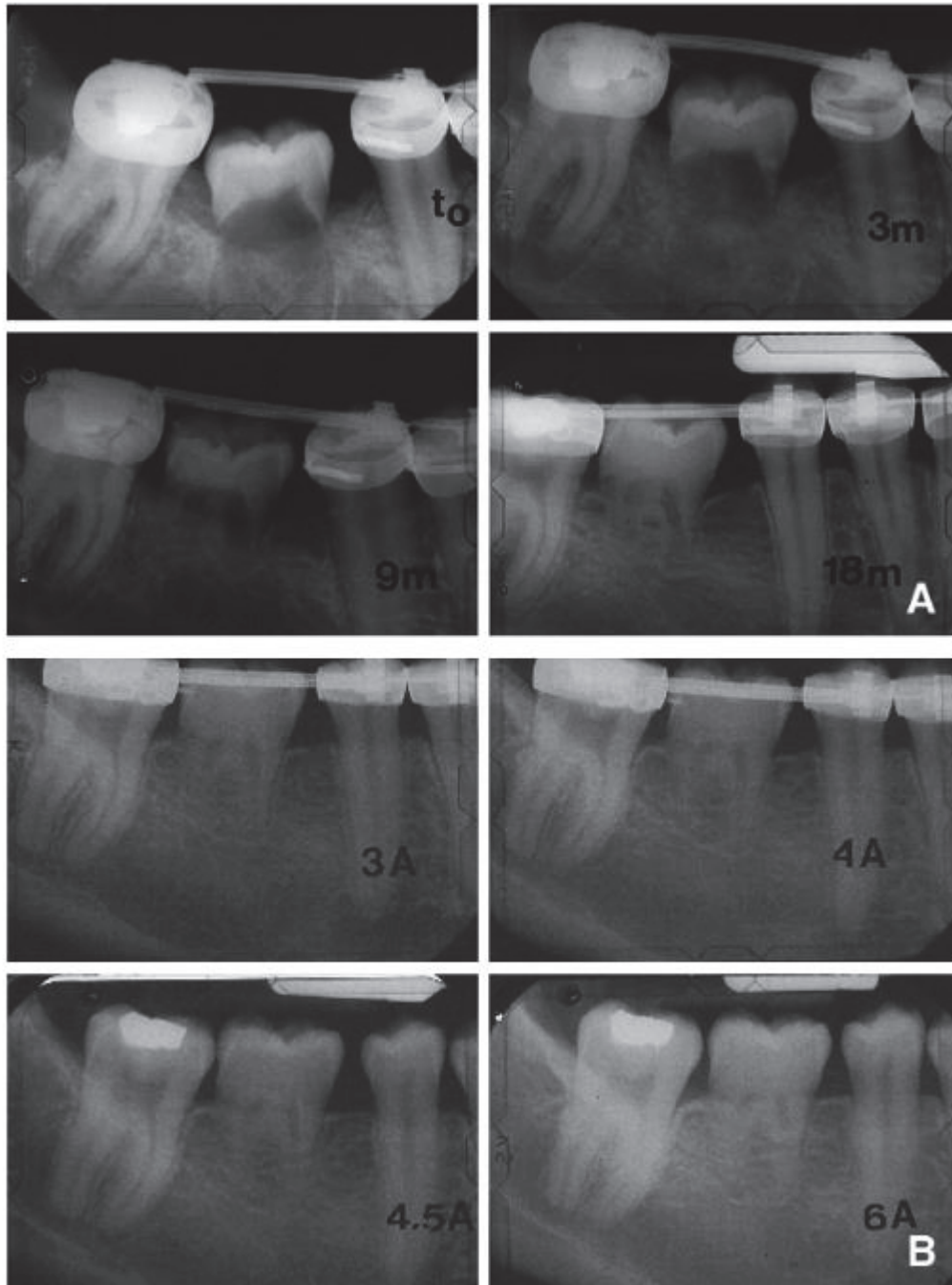
De plus cette solution n'est pas sans risque et peut présenter des complications au niveau de la dent transplantée telles que l'ankylose et des résorptions de remplacement, inflammatoires ou de surface (91, 94, 95, 96).



*Figure 66 : 46 fortement délabrée et fracturée chez un jeune adulte de 18 ans (images A et B). La 46 a été extraite et la 48 a été transplantée à sa place (image C). A 15 jours post opératoire, (photo D) on remarque que le transplant n'est pas en occlusion. Après 4 ans de suivi, le transplant a poursuivi sa rhizogénèse, on n'observe aucune complication et il est désormais en occlusion (photo F). L'auto-transplantation a été un succès. (94)*



*Figure 67: La 36 est condamnée en raison d'une lésion carieuse occluso-distale (photo a), elle est extraite de façon atraumatique (photos b et c). La 38 est ensuite extraite et auto-transplantée au niveau du site d'extraction de la 36 (photos d et e). Un point de suture vient stabiliser le transplant en fin d'intervention (photo f). (91)*

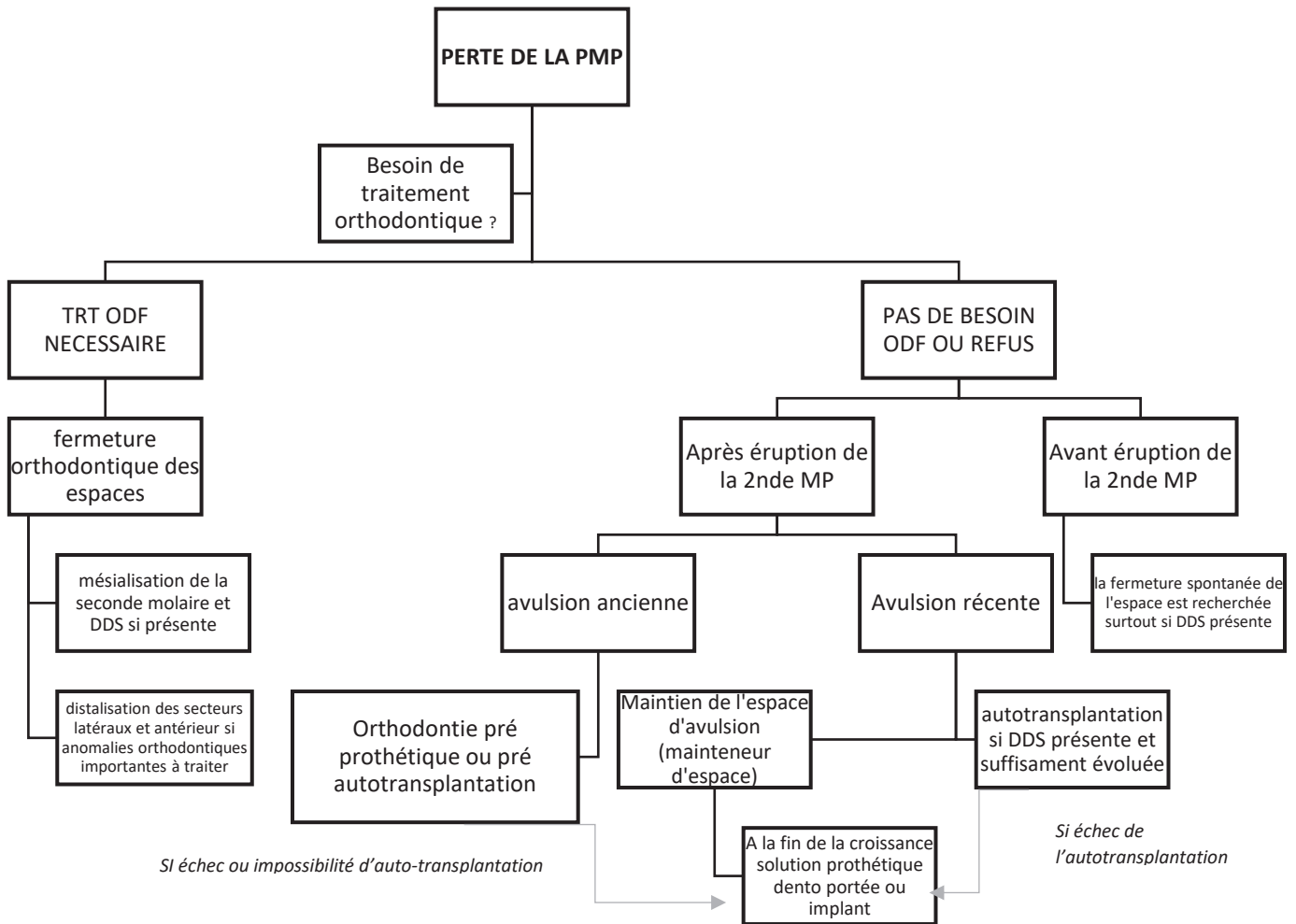


*Figure 68: Remplacement d'une 46 par le germe de 48 dont la rhizagénèse est très peu avancée (images A). Bien que les racines demeurent courtes, à 6 ans post opératoire le transplant est toujours en place (images B). (96).*

Ainsi, l'autotransplantation peut être une solution dans les cas de perte de PMP chez l'adolescent ou l'adulte jeune mais elle impose la présence d'un germe de DDS de morphologie correcte avec une édification radiculaire suffisante au moment de la chirurgie pour augmenter les chances de succès à long terme.

Toutefois, chez le jeune enfant, la décision d'extraire une PMP doit parfois être prise avant même que les germes des DDS ne soient visibles sur une radio panoramique, ne permettant pas ainsi de choisir cette alternative thérapeutique.

**EN CONCLUSION / A RETENIR :**



*Figure 69: Attitudes thérapeutiques face à la perte d'une PMP chez un enfant ou adolescent  
(Composition personnelle)*

## VII. CONCLUSION

Les diverses campagnes de prévention et une sensibilisation importante à l'hygiène bucco-dentaire ont permis de diminuer la prévalence des lésions carieuses depuis les années 70. En dépit de ces efforts, la PMP reste, de nos jours, la dent la plus fréquemment extraite en raison de lésions carieuses ou de MIH. La réflexion sur le traitement des PMP compromises chez l'enfant est donc toujours un sujet d'actualité.

L'importance et la valeur stratégique de la PMP doivent conduire le clinicien à essayer de conserver au maximum cette dent sur l'arcade.

Cependant, la sévérité des délabrements coronaires et la complexité des soins sur les dents permanentes immatures empêchent parfois d'assurer un bon pronostic de survie à la PMP compromise.

C'est dans ce contexte que les avulsions de PMP délabrées, compensées par la mise en place spontanée ou orthodontique de la seconde MP et de la dent de sagesse, peuvent être envisagées.

Les PMP compromises ou condamnées représentent ainsi un véritable challenge pour le praticien et la prise en charge de ces dernières doit être multidisciplinaire, faisant intervenir le chirurgien-dentiste, l'orthodontiste et le pédodontiste dans certaines situations complexes.

La standardisation de la prise en charge de ces cas est impossible, en raison notamment des nombreux critères décisionnels à prendre en compte devant chaque situation clinique.

Nous avons vu, à travers ce travail, que l'orthodontie avait toute sa place dans l'arsenal thérapeutique des PMP compromises ou condamnées.

Elle constitue dans la plupart des situations cliniques, chez l'enfant et le jeune adolescent, la solution de choix.

En effet, il s'agit de la thérapeutique la moins invasive, permettant de restaurer la perte de la PMP sans avoir recours à une intervention chirurgicale (auto-transplantation) ou à une restauration prothétique ultérieure, la dent de sagesse jouant alors le rôle de « roue de secours » naturelle de la PMP perdue. La solution orthodontique permet également de traiter dans le même temps une éventuelle malocclusion associée.

Le succès de cette thérapeutique dépendra notamment de l'entente du trinôme « patient-parents-orthodontiste » et de la motivation de chacun des acteurs car il s'agit de traitements souvent longs et complexes.

Ainsi, le praticien doit être en capacité de savoir indiquer, en fonction de l'ensemble des éléments à sa disposition, la conservation ou l'extraction de PMP délabrées afin d'offrir au patient la solution la plus adaptée et la plus pérenne possible.

« En dentisterie, rien n'est plus important qu'une grande qualité de soins précoces au niveau des premières molaires permanentes » (14).

A l'avenir, il faut espérer que cette affirmation se transforme en dogme et que les situations complexes de PMP compromises deviennent anecdotiques grâce à l'avènement du modèle préventif.

Des mesures de santé publique dans le domaine de la prévention, du dépistage et de l'accès aux soins doivent encore être menées pour diminuer la prévalence des lésions carieuses sur les PMP. Une meilleure prise en charge des enfants atteints de MIH doit également être entreprise pour éviter le délabrement et la perte précoce des dents affectées.

En attendant, une thérapeutique orthodontique bien conduite, répondant aux principes biomécaniques et physiologiques demeure une des stratégies les plus adaptées à la problématique de la perte de la PMP chez l'enfant.



## VIII. Bibliographie

1. Brun S, Raffo S, Proust JP. Morphologie comparée des dents humaines. 2003. [En ligne] Disponible sur [https://odontologie.univ-amu.fr/sites/odontologie.univ-amu.fr/files/polycopie\\_identification\\_dentaire.pdf](https://odontologie.univ-amu.fr/sites/odontologie.univ-amu.fr/files/polycopie_identification_dentaire.pdf)
2. Romerowski J, Bresson G. Morphologie dentaire de l'adulte : molaires. EMC - Médecine buccale 2011;6(2):1-18
3. Lautrou A. Abrégé d'anatomie dentaire. Masson; 1980. 241 p.
4. Douyère D, Courson F. La première molaire permanente délabrée chez l'enfant : conserver, temporiser ou extraire ? Rev Francoph Odontol Pediatr 2008;3(3):103-110.
5. Carvalho J, Caries Process on Occlusal Surfaces: Evolving Evidence and Understanding. Caries Res 2014 ; 48 (4) : 339-346
6. Opsahl Vital S. Formation et physiologie de la dent permanente immature : les répercussions cliniques. L'orthodontiste 2015;4(3):32-8.
7. Courson F, Vital S, Muller-Bolla M. Restaurations coronaires sur les molaires permanentes immatures. EMC-Médecine buccale 2013;8 (2) : 1-9.
8. Delbos Y, Vaysse F, Jacquelin L. Physiologie dentaire appliquée. 2009. [En ligne] disponible sur : <https://fr.scribd.com/doc/55623975/Physiologie-Dent>
9. Ekstrand KR, Christiansen J, Christiansen MEC. Time and duration of eruption of first and second permanent molars: a longitudinal investigation. Community Dent Oral Epidemiol 2003;31(5):344-50.
10. Carvalho J, Ekstrand KR, Thylstrup A. Dental Plaque and Caries on Occlusal Surfaces of First Permanent Molars in Relation to Stage of Eruption. J Dent Res 1989;68(5):773-9.
11. Boileau MJ, Bazert C, Sampeur-Tarrit M. Physiologie et physiopathologie de la mastication. EMC médecine buccale 2008 ; 1-12
12. Helkimo E, Carlsson G, Helkimo M. Chewing efficiency and state of dentition, Acta Odontologica Scandinavica 1978 ; 36(1) :33-41.
13. Legris S. Extraction de la première molaire permanente et incidences orthodontiques Rev Orthop Dento Faciale. 2019;53(1) :63-88.
14. Orthlieb JD, Manière-Ezvan A. Classe 2 ou Classe 3 molaire : comment établir une occlusion fonctionnelle ? Rev Orthop Dento Faciale 2019; 53(1) :9-20
15. Albadri S, Zaitoun H, McDonnell ST, Davidson LE. Extraction of first permanent molar teeth: results from three dental hospitals. Br Dent J 2007;203(7) : 1-5.
16. Bassigny, Francis. Manuel d'orthopédie dento-faciale. Masson; 1983. 205p
17. Lardinois J, Guéders A, Geerts S. Le point sur les données actuellement disponibles en épidémiologie de la carie chez les enfants belges. Rev Med Liège 2009; 64 (11) : 587-591

18. De la Dure-Molla M, Naulin-Ifi C, Eid-Blanchot C. Carie et ses complications chez l'enfant. EMC médecine buccale 2012; 7(5) :1-11.
19. Beauchamp J, Caufield PW, Crall JJ, Donly K, Feigal R, Gooch B, et al. Evidence-based clinical recommendations for the use of pit-and-fissure Sealants. J Am Dent Assoc 2008;139(3):257-68.
20. Selwitz RH, Ismail AI, Pitts NB. Dental caries. The Lancet 2007;369(9555):51-9.
21. Organisation mondiale de la santé. Santé bucco-dentaire [En ligne]. *Disponible sur: <http://www.who.int/fr/news-room/fact-sheets/detail/oral-health>*
22. Alkhadra T. A Systematic Review of the Consequences of Early Extraction of First Permanent First Molar in Different Mixed Dentition Stages. J Int Soc Prev Community Dent 2017;7(5):223-6.
23. Mattout C, Mattout P, Rachlin G, Houvenaeghel B. Nouvelle classification des conditions saines et pathologiques des tissus parodontaux et péri-implantaires. J Parodontol d'Implantologie orale 2018;37:1-10.
24. Duyninh T, Jame O, Bousquet P, Gibert P, Orti V. Classification des maladies parodontales. EMC - Odontologie 2005;1(1):58-66.
25. Brochery B, Hennequin A, Vaysse F, Bailleul-Forestier I. Parodonte de l'enfant et de l'adolescent. EMC-Médecine buccale. 2013 : 8(2) : 1-11
26. Calas-Bennasar I, Orti V, Gibert P, Jame O. Classifications des maladies parodontales. EMC - Médecine buccale 2013;8 (5):1-9
27. Hugoson A, Jordan T. Frequency distribution of individuals aged 20-70 years according to severity of periodontal disease. Community Dent Oral Epidemiol 1982;10(4):187-92.
28. Muller-Bolla M et al. Fiches pratiques d'odontologie pédiatrique. CDP. 2014.
29. Amélogénèses imparfaites [En ligne] *Disponible sur: [www.orphanet.fr](http://www.orphanet.fr)*
30. Bloch-Zupan A. Les amélogénèses imparfaites. Clinics 2010;31:512-516.
31. Crawford PJ, Aldred M, Bloch-Zupan A. Amelogenesis imperfecta. Orphanet J Rare Dis 2007;2(1) :1-11
32. Millet C, Noharet R, Bittar E, Pfeffer F, Duprez JP. Protocole de traitement de l'amélogénèse imparfaite. Clinics 2009;30: 1-6
33. Weerheijm KL. Molar Incisor Hypomineralization (MIH): Clinical presentation, aetiology and Management. Dent Update 2004;31(1):9-12.
34. Courson, Muller-Bolla. L'hypominéralisation molaire- incisive. EMC-Médecine buccale 2017;12(5) :1-6

35. Strub M, Jung S, Siebert T, Clauss F. Hypominéralisation molaire-incisive (MIH) : hétérogénéité des tableaux cliniques et incidences thérapeutiques. *Rev Orthop Dento Faciale* 2019;53(1) : 51-61.
36. Weerheijm KL. Molar Incisor Hypomineralisation (MIH). *Eur J Paediatr Dent* 2003;3:1-6.
37. Da Costa Silva CM, Mialhec FL, Ortega E. The impact of Molar-Incisor Hypomineralisation on dental caries in permanent first molars : A prospective cohort Study. *Oral Health Prev Dent* 2017; 15(6) :581-586.
38. Jälevik B, Klingberg GA. Dental treatment, dental fear and behaviour management problems in children with severe enamel hypomineralization of their permanent first molars. *Int J Paediatr Dent* 2002;12(1):24-32.
39. Arrow P. Oral hygiene in the control of occlusal caries. *Community Dent Oral Epidemiol* 1998;26(5):324-30.
40. Barron MJ, McDonnell ST, MacKie I, Dixon MJ. Hereditary dentine disorders: dentinogenesis imperfecta and dentine dysplasia. *Orphanet J Rare Dis* 2008;3(1):31 :1-10
41. Vanderzwalme-Gouvernaire A. Dentinogénèse imparfaite et dysplasie dentinaire. *Rev Odont Stomat* 2016;(45):171-9.
42. Davido N, Yasukawa K. Les anomalies dentaires de nombre, de forme, de volume et de structure. *Orthopédie dento-faciale, odontologie pédiatrique*. Maloine. Internat en odontologie. 2014. 224p
43. Millet C, Leterme A, Duprez J, Pfeffer F. Réhabilitation d'un cas de dentinogénèse imparfaite. *Stratégie prothétique* 2011; 11 (1) : 1-8.
44. De la Dure-Molla M, Fournier BP. Dentinogénèse imparfaite héréditaire et dysplasie dentinaire: révision de la classification. 2014. [En ligne] *disponible sur <http://ufr-paris-garanciere.fr/sites/default/files/files/Dentinogenese%20imparfaite%20he%CC%81re%CC%81ditaire%20et%20dysplaxie%20dentinaire%20re%CC%81vision%20de%20la%20classification.pdf>*
45. Cahuana A, González Y, Palma C. Clinical Management of Regional Odontodysplasia. *Pediatr Dent* 2005;27 :34-39
46. Mathew A, Dauravu LM, Reddy SN, Kumar KR, Venkataramana V. Ghost teeth: Regional odontodysplasia of maxillary first molar associated with eruption disorders in a 10-year-old girl. *J Pharm Bioallied Sci* 2015;7(2) : 800-803
47. Alotaibi ON. Regional odontodysplasia : an overview. *PODJ* 2015;35(2) :175-178.
48. Sharma G, Kneafsey L, Ashley P, Noar J. Primary failure of eruption or mechanical failure of eruption? *Orthod Update*. 2018;11(4):133-8.
49. Cohen-Lévy J, Cohen N. Anomalies d'éruption des molaires permanentes: diagnostic différentiel et explorations radiographiques. *Rev Orthop Dento-Faciale* 2015;49(3):217-30.

50. Frazier-Bowers SA, Puranik CP, Mahaney MC. The etiology of eruption disorders – further evidence of a ‘genetic paradigm’. *Semin Orthod* 2010;16(3):180-5.
51. Haroun A. Recommandations de l’HAS sur l’avulsion des troisièmes molaires. *Bull L’Union Natl Pour L’Intérêt L’Orthopédie Dento-Faciale* 2008;(37):22-37.
52. Marteau J-M, Boileau M-J. Dents incluses, sémiologie et principes thérapeutiques. *EMC - Orthopédie dentofaciale* 2014;9(1):1-10
53. Hanisch M, Hanisch L, Kleinheinz J, Jung S. Primary failure of eruption (PFE): a systematic review. *Head Face Med* 2018;14(5) :1-9
54. Deffrennes D, Cohen-Lévy J. Défaut primaire d’éruption (DPE) et ankylose des molaires permanentes : l’expérience du chirurgien. *Rev orthop dento-faciale* 2015;49(3):261-76.
55. Da Costa ED, Peyneau PD, Verner FS, Junqueira RB, De Almeida SM, Ambrosano GMB. Ankylosis of permanent first molar: diagnosis by Cone Beam Computed Tomography. *Int J Odontostomatol* 2017;11(3):319-25.
56. Loriato LB, Machado AW, Souki BQ, Pereira TJ. Late diagnosis of dentoalveolar ankylosis: Impact on effectiveness and efficiency of orthodontic treatment. *Am J Orthod Dentofacial Orthop* 2009;135(6):799-808.
57. Normando D, Cavacami C. The influence of bilateral lower first permanent molar loss on dentofacial morphology – a cephalometric study. *Dental Press J Orthod* 2010;15(6) :100-6
58. Gill DS, Lee RT, Tredwin CJ. Treatment planning for the loss of first permanent molars. *Dent Update* 2001;28(6):304-8.
59. Rahhal AA. Extraction timing of heavily destructed upper first permanent molars. *Open J Stomatol* 2014;4:161-8.
60. Shugars DA, Bader JD, Phillips SW, White BA, Brantley CF. The consequences of not replacing a missing posterior tooth. *J Am Dent Assoc* 2000;131(9):1317-23.
61. Saber AM, Altoukhi DH, Horaib MF, El-Housseiny AA, Alamoudi NM, Sabbagh HJ. Consequences of early extraction of compromised first permanent molar: a systematic review. *BMC Oral Health* 2018 ; 18(59) : 1-15
62. Bassigny F. Que faire en présence d’une première molaire très délabrée ou déjà extraite ? Plaidoyer pour l’option orthodontique. *Rev Odont Stomat* 2008;37:135-148
63. Deniaud C, Brulin F. Étude clinique des mésioversions molaires. *Rev Orthop Dento Faciale* 1974;8(3):323-39.
64. Cohen N, Cohen-Lévy J. La cicatrisation post-extractionnelle en orthodontie. *Rev Orthop Dento Faciale* 2014;48(2):155-72.
65. Çağlaroğlu M, Kilic N, Erdem A. Effects of early unilateral first molar extraction on skeletal asymmetry. *Am J Orthod Dentofacial Orthop* 2008;134(2):270-5.

66. Massif L, Frapier L. Orthodontie et parodontie. EMC - Orthopédie dentofaciale 2016;11(1):1-21.
67. Faure J. Biomécanique orthodontique. SID. 2011. (Les fondamentaux). 131p
68. Skidmore KJ, Brook KJ, Thomson WM, Harding WJ. Factors influencing treatment time in orthodontic patients. Am J Orthod Dentofacial Orthop 2006;129(2):230-8.
69. Bassigny F et Al. Nouvelles conceptions de l'ancrage en orthodontie. CdP.(guide clinique) 2013. 195p
70. Saih H, Bensouda S, Ousehal L, Elarabi S. Extraction «raisonnée» des dents de six ans en denture mixte : à propos d'un cas clinique. Rev Francoph Odontol Pédiatr 2009;4(4):178-83.
71. Boileau M-J. Orthodontie de l'enfant et du jeune adulte (tome 1) Elsevier Masson; 2011. 263 p.
72. Ong D-V, Bleakley J. Compromised first permanent molars: an orthodontic perspective. Aust Dent J 2010;55(1):2-14.
73. Eichenberger M, Erb J, Zwahlen M, Schätzle M. The timing of extraction of non-restorable first permanent molars: a systematic review. Eur J Paediatr Dent 2015;16(4):272-8.
74. Sayagh M, Maniere-Ezvan A, Vernet C, Muller-Bolla M. Therapeutic decisions in the presence of decayed permanent first molars in young subjects: A descriptive inquiry. Int Orthod 2012;10(3):318-36.
75. Maniere-Ezvan A. Dents permanentes immatures compromises : quelle décision thérapeutique ? Réal Clin 2012;23(4):311-319
76. Traves H, Roberts-Harry D, Sandy J. Orthodontics. Part 8: Extractions in orthodontics. Br Dent J 2004;196(4):195-203.
77. Cobourne MT, Williams A, Harrison M. A National clinical guidelines for the extraction of first permanent molars in children. Br Dent J 2014 ; 217(11) :643-648
78. Chateau M. Orthopédie dento-faciale tome 1. CdP. 1993. 333p
79. Jälevik B, Möller M. Evaluation of spontaneous space closure and development of permanent dentition after extraction of hypomineralized permanent first molars. Int J Paediatr Dent 2007;17(5):328-35.
80. Nagaraj K, Upadhyay M, Yadav S. Titanium screw anchorage for protraction of mandibular second molars into first molar extraction sites. Am J Orthod Dentofacial Orthop 2008;134(4):583-91.
81. Bernadat G. Traitement des pertes molaires. Bull L'Union Natl Pour L'Intérêt L'Orthopédie Dento-Faciale 2009;(39):4-16.
82. Horn AJ, Jegou I. Une nouvelle technique : l'Edgewise Tweed-Merrifield. Rev orthop dento faciale. 1995;29(4):511-27.

83. Stepovich M. A Clinical Study on Closing Edentulous Spaces in the Mandible. *Angle orthod* 1979;49(4) : 227-33
84. Baik U-B, Chun Y-S, Jung M-H, Sugawara J. Protraction of mandibular second and third molars into missing first molar spaces for a patient with an anterior open bite and anterior spacing. *Am J Orthod Dentofacial Orthop* 2012;141(6):783-95.
85. Jacobs C, Jacobs-Müller C, Luley C, Erbe C, Wehrbein H. Orthodontic space closure after first molar extraction without skeletal anchorage. *J Orofac Orthop* 2011;72(1):51-60.
86. Ellouz S, Darqué F. Mini implants : l'orthodontie de demain. *Quintessence internationale*. 2012. (Les essentiels). 250p
87. Bassigny F, Bonvarlet JM. L'orthodontie pré-prothétique pour praticiens initiés et non-initiés. CdP. 2009. (Guide clinique).
88. Rajashekhara B, Keyur J, Bhavna D, Poonacha K. Management of early loss of first permanent molar: A new technique. *J Indian Soc Pedod Prev Dent* 2012;30(4):349-51
89. Costi A. Préparation orthodontique à l'implantologie. *EMC-Médecine buccale* 2015 ; 10(5) :1-5
90. Lehmann N, Simon A, Tirlet G. Edentement unitaire : de l'observation clinique à la prise de décision thérapeutique. (1ère partie). *Rev OdontoStomatol* 2006;35:33-61.
91. Ong D, Itskovich Y, Dance G. Autotransplantation: a viable treatment option for adolescent patients with significantly compromised teeth. *Aust Dent J* 2016; 61:396-407.
92. Hebel K, Gajjar R, Hofstede T. Single tooth replacement: bridge vs implant supported restoration. *J Can Dent Assoc* 2000;66 :435-8
93. Medio M, Popelut A, De La Dure Molla M. Gestion des agénésies des 2 èmes prémolaires mandibulaires. *Rev Orthop Dento Faciale* 2014;48(4):377-88.
94. Tsukiboshi M, Yamuachi N, Tsukiboshi Y. Long-term outcomes of autotransplantation of teeth. A case series. *Dent Traumatol* 2019. *En cours de publication*
95. Clokie CML, Yau DM, Chano L. Autogenous tooth transplantation: an alternative to dental implant placement? *J Can Dent Assoc* 2001;67(2):92-6.
96. Recoing J. Transplantations et réimplantations dentaires. *EMC dentisterie* 2004;1(4):429-52.



## TABLE DES FIGURES

Figure 1 : Anatomie occlusale de la première molaire maxillaire (2).....	9
Figure 2: Anatomie occlusale de la première molaire mandibulaire (2).....	10
Figure 3:Puits et fissures de la PMP : des zones difficiles d'accès au brossage .....	10
Figure 4: Structure microscopique de l'émail vu au MBE.....	11
Figure 5: Les différentes stries de croissance amélaire .....	12
Figure 6: Les différents types de dentine .....	12
Figure 7 : Mise en évidence de plaque dentaire sur une PMP en cours d'éruption (10).....	15
Figure 8: Couple de PMP antagonistes : stabilité de la mandibule et fonction de calage (Legall).....	16
Figure 9: L'occlusion engrenante (1 dent / 2 dents) (16).....	16
Figure 10: Les classes d'Angle (16).....	17
Figure 11: Les différents facteurs impliqués dans le développement d'une lésion carieuse(20) .....	19
Figure 12:Carie sur la face occlusale d'une 36 d'une patiente de 11 ans. ....	19
Figure 13: Parodontite sévère de grade III chez une jeune adolescente (Photos du Dr Dridi). .....	20
Figure 14:Classification de Witkop (1988) (31) .....	22
Figure 15: Les différentes formes cliniques d'AIH ( a et b : forme hypoplasique , c : forme hypominéralisée ; d : forme hypomature) (29).....	23
Figure 16: Première molaire maxillaire atteinte de MIH, avec perte amélaire post-éruptive (36) .....	25
Figure 17: Lésion carieuse sur PMP mandibulaire atteinte de MIH (36) .....	26
Figure 18: Radiographie panoramique d'un enfant atteint de MIH montrant l'atteinte des 4 PMP.....	26
Figure 19: Jeune patient atteint de MIH. (Photos du Dr GABARRE J-P).....	27
Figure 20: DI de type II chez un enfant de 6 ans (41).....	28
Figure 21: Radiographie panoramique d'un enfant de 9 ans atteint de DI de type II. (43).....	29
Figure 22: Dysplasie dentinaire de type 1. Les racines sont extrêmement courtes. (44) .....	30
Figure 23: DD de type II chez un enfant de 4 ans(44) .....	30
Figure 24: DD de type II chez un enfant de 10 ans (44) .....	30
Figure 25 : Radiographie panoramique d'un adolescent de 13 ans atteint de.....	31
Figure 26: Classification MIM (De la dure molla, 2014) (44).....	31
Figure 27: Atteinte du quadrant supérieur gauche chez un enfant atteint d'ODR(45).....	33
Figure 28: Atteinte du quadrant supérieur gauche chez un enfant atteint d'ODR(45).....	33
Figure 29: Anomalie d'éruption des 16 et 26 bloquées par les 2èmes molaires temporaires. ( <a href="https://www.orthodontisteenligne.com/eruption-dentaire">https://www.orthodontisteenligne.com/eruption-dentaire</a> ) .....	35
Figure 30: Présence d'un odontome ayant entraîné la rétention de la 46 (Frazier Bowers et coll. 2015).....	35
Figure 31: Radiographie panoramique d'une enfant de 7 ans atteinte de DPE (48) .....	37
Figure 32: Photographies intra buccales d'un enfant de 12 ans atteint de DPE(54) .....	37
Figure 33: Les différents types de DPE.....	38
Figure 34: Images issues d'un CBCT montrant l'ankylose de la 16 avec l'absence de ligament au niveau des racines palatine et vestibulaire. (55).....	40

Figure 35: Diagnostic différentiel des anomalies d'éruption de la PMP .....	41
Figure 36: Radio panoramique montrant la mésioversion de 37 et 47 après extraction de 36/46 et la mise en place de 17/27 en place de 16/26. (4).....	43
Figure 37: Distalisation de 45 suite à l'avulsion de la 46. (4).....	43
Figure 38: Distalisation de 44 et 45 suite à la perte de la 46 chez une patiente de 11 ans. 9 mois séparent les 2 photographies.....	43
Figure 39: Rétention du germe de la 2ème prémolaire suite à la perte de la PMP (63).....	44
Figure 40 : Schéma représentant l'égression spontanée de la 16 en cas de perte de la 46 (81).....	44
Figure 41: Schéma résumant l'ensemble des mouvements possibles des dents adjacentes et antagonistes en l'absence de la PMP (63).....	45
Figure 42: Prématurités par mésio version de la 2nde molaire inférieure et égression de la PMP antagoniste. (63).....	46
Figure 43: Microdontie des 18 et 28 (cliché du Pr J-L Sixou).....	51
Figure 44: Avulsions des 4 PMP à l'âge idéal : fermeture spontanée des espaces par mise en place des secondes molaires. Les germes des DDS se sont également mésialés. ....	53
Figure 45: Avulsion tardive de 36 à 11 ans. On constate la fermeture incomplète de l'espace de la 36 avec un diastème résiduel entre 35 et 37 et la mésio-version de la 37.....	54
Figure 46: Exemple d'un traitement avec avulsion de la 46, mise en place de la 47 et la 48 s'est naturellement mésialée au contact de 47. (62).....	57
Figure 47: Germe de la 48 très immature au moment de l'avulsion de la 46. On constate l'absence de mésialisation du germe après mise en place trop précoce de 47. (62) .....	57
Figure 48: Exemple d'un calage d'une PMP maxillaire avec la seconde molaire temporaire antagoniste. Ce contact occlusal empêcherait l'égression excessive de la 26 si la 36 venait à être extraite. (72) .....	61
Figure 49: Avulsions des 4 PMP chez une patiente âgée de 8 ans et 2 mois. On constate la fermeture complète des espaces des extractions avec la mise en place des secondes molaires. Les germes des DDS ont suivi et présentent un bon axe d'éruption. (79).....	66
Figure 50: Patient de 11 ans ayant perdu sa 46 à l'âge de 9 ans. Malgré le fait que l'avulsion ait eu lieu au moment idéal, l'espace de la 46 n'a pas été complètement fermé par la mésialisation spontanée de la 47. 44 et 45 se sont également distalées. Une fermeture d'espace orthodontique est nécessaire.....	67
Figure 51 : Cas de classe II chez une patiente de 13 ans. 16 et 26 ont été conservées jusqu'à ce que les secondes molaires maxillaires soient en occlusion fonctionnelle. Un moyen d'ancrage de type Gosh Nance est utilisé au maxillaire après les extractions des PMP.....	69
Figure 52: Redressement de l'axe de la seconde molaire mandibulaire à l'aide d'une mini vis en distal, dans le trigone rétro molaire. ....	70
Figure 53: Exemple d'un arc à boucle de fermeture pour mésialier une PMP (46).....	71
Figure 54: exemple d'une mésialisation d'une seconde molaire permanente avec chaînette élastomérique et ancrage antérieur par ligature continue. (85) .....	71
Figure 55: Arc lingual collé sur les incisives mandibulaires et soudé sur bague de 44 afin de renforcer l'ancrage antérieur et de mésialer la 37. (62) .....	72
Figure 56: Exemple de différents systèmes de mésialisation de la seconde molaire permanente : chaînette élastomérique et ressort NiTi. (62) .....	72
Figure 57: Exemples de systèmes d'ancrage squelettique : mini-vis à gauche et mini-plaque à droite (69).....	73
Figure 58: Mésialisation d'une molaire par ancrage direct avec mécanique de glissement et à droite effet de coin lors de la mésioversion de la molaire. (86) .....	74

Figure 59: Mésialisation par ancrage direct à l'aide d'un ressort NiTi allant de la seconde MP à la mini-vis. (80) .....	75
Figure 60: Mésialisation par ancrage direct avec mécanique à boucle. (86) .....	75
Figure 61: Mésialisation de la 47 avec ancrage indirect: la seconde prémolaire est solidarisée à la mini vis. ....	76
Figure 62: Exemple d'un mainteneur d'espace fixe posé chez un enfant de 13 ans pour préserver l'espace de la 46 perdue précocement. Il s'agit d'un bridge fabriqué sur bagues orthodontiques supportant une dent prothétique. (88).....	77
Figure 63: Ressort en compression pour distaler la 47 (87).....	78
Figure 64: Redressement et distalisation de la 37 mésio-versée à l'aide d'un ressort NiTi comprimé (photo du Dr Browarski) .....	79
Figure 65: Réouverture de l'espace de 26 au moyen d'un arc sectionnel et d'un ressort comprimé (89) .....	79
Figure 66 : 46 fortement délabrée et fracturée chez un jeune adulte de 18 ans (images A et B). La 46 a été extraite et la 48 a été transplantée à sa place (image C). A 15 jours post opératoire, (photo D) on remarque que le transplant n'est pas en occlusion. Après 4 ans de suivi, le transplant a poursuivi sa rhizagénèse, on n'observe aucune complication et il est désormais en occlusion (photo F). L'auto-transplantation a été un succès. (94) .....	82
Figure 67: La 36 est condamnée en raison d'une lésion carieuse occluso-distale (photo a).La 36 est extraite de façon atraumatique (photos b et c) La 38 est alors extraite et auto-transplantée au niveau du site d'extraction de la 36 (photos d et e).Un point de suture vient stabiliser le transplant en fin d'intervention (photo f). (91) .....	83
Figure 68: Remplacement d'une 46 par le germe de 48 dont la rhizagénèse est très peu avancée (images A). Bien que les racines demeurent courtes, à 6 ans post opératoire le transplant est toujours en place (images B). (96). ....	84
Figure 69: Attitudes thérapeutiques face à la perte d'une PMP chez un enfant ou adolescent 85	

## LISTE DES TABLEAUX

Tableau 1: Les stades de Nolla, 1960 (6) .....	13
Tableau 2: Chronologie de développement de la première molaire permanente .....	14
Tableau 3: Classification des MIH (28) .....	24
Tableau 4: Les différents coefficients d'ancrage des dents (67) .....	48
Tableau 5: Attitudes thérapeutiques en fonction de l'état de la PMP .....	56
Tableau 6: Attitudes thérapeutiques face à des PMP compromises en fonction de la classe d'Angle du patient. ....	61
Tableau 7: Conduite à tenir en fonction du nombre et de la localisation des PMP atteintes ....	63

## Approbation – Improbation

Les opinions émises par les dissertations présentées, doivent être considérées comme propres à leurs auteurs, sans aucune approbation ou improbation de la Faculté de Chirurgie dentaire (1).

Lu et approuvé,

Vu,  
Nice, le

Le Président du jury,

Le Doyen de la Faculté de  
Chirurgie Dentaire de l'UNS

Professeur

Professeur Laurence LUPI

(1) Les exemplaires destinés à la bibliothèque doivent être obligatoirement signés par le Doyen et par le Président du Jury.

## *Serment d'Hippocrate*

*En présence des Maîtres de cette Faculté, de mes chers condisciples, devant l'effigie d'Hippocrate,*

*Je promets et je jure, au nom de l'Être Suprême, d'être fidèle aux lois*

*de l'Honneur et de la probité dans l'exercice de La Médecine Dentaire.*

*Je donnerai mes soins gratuits à l'indigent et n'exigerai jamais un salaire au-dessus de mon travail, je ne participerai à aucun partage clandestin d'honoraires.*

*Admis dans l'intérieur des maisons, mes yeux ne verront pas ce qui se passe, ma langue taira les secrets qui me seront confiés et mon état ne servira pas à corrompre les mœurs ni à favoriser le crime.*

*Je ne permettrai pas que des considérations de religion, de nation, de race, de parti ou de classe sociale viennent s'interposer entre mon Devoir et mon patient.*

*Je garderai le respect absolu de la vie humaine dès sa conception.*

## PREMIERES MOLAIRES PERMANENTES COMPROMISES OU CONDAMNÉES CHEZ L'ENFANT ET L'ADOLESCENT: CONDUITES A TENIR EN ORTHODONTIE

**Thèse** : Chirurgie Dentaire, Nice, 2019, n°42-57-19-26

**Directeur de thèse** : Dr MASUCCI Caterina

**Mots-clés** : Premières molaires permanentes, compromises, condamnées, perte molaire, mésialisation molaire, remplacement molaire, MIH, lésions carieuses, orthodontie.

### **Résumé:**

La première molaire permanente (PMP) est une dent particulière. Ses caractéristiques anatomiques et sa position stratégique sur l'arcade lui ont valu d'être qualifiée de « clé de l'occlusion » par Angle, rappelant ainsi ses rôles primordiaux dans les fonctions occlusales et masticatoires. Sa position antéro-postérieure sert, aujourd'hui encore, à établir les diagnostics des malocclusions en orthodontie. Si cette dent est un véritable pilier de l'appareil manducateur, elle est aussi la dent la plus vulnérable de la cavité orale. Victime préférentielle des lésions carieuses, elle est également le siège de nombreuses autres pathologies responsables de son délabrement voire de sa perte tel que le MIH.

La présence d'une ou plusieurs PMP délabrées chez un enfant constitue un véritable challenge pour le praticien qui doit alors choisir entre conserver, temporiser ou extraire. S'il n'est pas possible d'établir un protocole de traitement standard, il existe des critères décisionnels que le praticien doit connaître et prendre en compte afin de réaliser le choix thérapeutique le plus adapté à la situation clinique.

La valeur stratégique de la PMP voudrait que cette dent soit toujours conservée au maximum chez l'enfant. Cependant, face à la sévérité de certains délabrements, l'extraction d'une ou plusieurs PMP condamnées ou compromises, suivie de la fermeture des espaces spontanée ou orthodontique peut s'avérer être une solution offrant un bien meilleur pronostic au long terme.

L'objectif de ce travail est d'apporter aux praticiens des éléments leur permettant de prendre la décision la plus adéquate, au moment idéal d'intervention et de développer les différentes possibilités thérapeutiques à mettre en œuvre chez un enfant ayant perdu une ou plusieurs PMP.