



**HAL**  
open science

# Le noircissement dentaire volontaire : rituel esthétique et de prophylaxie dentaire

Hong-Dan Tran

► **To cite this version:**

Hong-Dan Tran. Le noircissement dentaire volontaire : rituel esthétique et de prophylaxie dentaire. Sciences du Vivant [q-bio]. 2019. dumas-02391515

**HAL Id: dumas-02391515**

**<https://dumas.ccsd.cnrs.fr/dumas-02391515>**

Submitted on 3 Dec 2019

**HAL** is a multi-disciplinary open access archive for the deposit and dissemination of scientific research documents, whether they are published or not. The documents may come from teaching and research institutions in France or abroad, or from public or private research centers.

L'archive ouverte pluridisciplinaire **HAL**, est destinée au dépôt et à la diffusion de documents scientifiques de niveau recherche, publiés ou non, émanant des établissements d'enseignement et de recherche français ou étrangers, des laboratoires publics ou privés.



Distributed under a Creative Commons Attribution - NonCommercial - NoDerivatives 4.0 International License

## **AVERTISSEMENT**

Cette thèse d'exercice est le fruit d'un travail approuvé par le jury de soutenance et réalisé dans le but d'obtenir le diplôme d'État de docteur en chirurgie dentaire. Ce document est mis à disposition de l'ensemble de la communauté universitaire élargie.

Il est soumis à la propriété intellectuelle de l'auteur. Ceci implique une obligation de citation et de référencement lors de l'utilisation de ce document.

D'autre part, toute contrefaçon, plagiat, reproduction illicite encourt toute poursuite pénale.



UNIVERSITÉ  
**PARIS**  
**DESCARTES**

MEMBRE DE

**U-PC**  
Université Sorbonne  
Paris Cité

## UNIVERSITÉ PARIS DESCARTES

FACULTÉ DE CHIRURGIE DENTAIRE

Année 2019

N°048

THÈSE

POUR LE DIPLÔME D'ÉTAT DE DOCTEUR EN CHIRURGIE DENTAIRE

Présentée et soutenue publiquement le : 16 juillet 2019

Par

**Hong-Dan TRAN**

### **Le noircissement dentaire volontaire : rituel esthétique et de prophylaxie dentaire**

Dirigée par M. le Docteur Jean-Claude Tavernier

JURY

Mme le Professeur Marysette Folliguet

Président

M. le Docteur Jean-Claude Tavernier

Assesseur

Mme le Docteur Alice Germa

Assesseur

Mme le Docteur Aurélie Truffinet

Assesseur





## Tableau des enseignants de la Faculté

DÉPARTEMENTS	DISCIPLINES	PROFESSEURS DES UNIVERSITÉS	MAÎTRES DE CONFÉRENCES
1. DÉVELOPPEMENT, CROISSANCE ET PRÉVENTION	ODONTOLOGIE PÉDIATRIQUE	Mme DAVIT-BÉAL Mme DURSUN Mme VITAL	M. COURSON Mme JEGAT Mme SMAIL-FAUGERON Mme VANDERZWALM
	ORTHOPÉDIE DENTO-FACIALE		Mme BENAHMED M. DUNGLAS Mme KAMOUN Mme LE NORCY
	PRÉVENTION, ÉPIDÉMIOLOGIE, ÉCONOMIE DE LA SANTÉ ET ODONTOLOGIE LÉGALE	Mme FOLLIGUET M. PIRNAY	Mme GERMA M. TAVERNIER
2. CHIRURGIE ORALE, PARODONTOLOGIE, BIOLOGIE ORALE	PARODONTOLOGIE	Mme COLOMBIER Mme GOSSET	M. BIOSSE DUPLAN M. GUEZ
	CHIRURGIE ORALE	M. MAMAN Mme RADOI	Mme EJEIL M. GAULTIER M. HADIDA M. MOREAU M. NGUYEN
	BIOLOGIE ORALE	Mme CHAUSSAIN M. GOGLY Mme SÉGUIER Mme POLIARD	M. ARRETO Mme BARDET (MCF) Mme CHARDIN M. FERRE M. LE MAY
3. RÉHABILITATION ORALE	DENTISTERIE RESTAURATRICE ENDODONTIE	Mme BOUKPESSI Mme CHEMLA	Mme BERÈS Mme BESNAULT M. BONTE Mme COLLIGNON M. DECUP Mme GAUCHER
	PROTHÈSES		M. CHEYLAN M. DAAS M. DOT M. EID Mme FOUILLOUX-PATEY Mme GORIN M. RENAULT M. RIGNON-BRET M. TIRLET M. TRAMBA Mme WULFMAN
	FONCTION-DYSFONCTION, IMAGERIE, BIOMATÉRIAUX	M. SALMON	M. ATTAL Mme BENBELAID Mme BENOÎT A LA GUILLAUME (MCF) M. BOUTER M. CHARRIER M. CHERRUAU M. FLEITER Mme FRON CHABOUIS Mme MANGIONE Mme TILOTTA
	PROFESSEURS ÉMÉRITES	M. BÉRENHOLC Mme BRION M. LASFARGUES M. LAUTROU M. LEVY	M. PELLAT M. PIERRISNARD M. SAFFAR Mme WOLIKOW
<i>Mise à jour le 23 avril 2019</i>			



## Remerciements

---

**À Mme le Professeur Marysette Folliguet**

*Docteur en Chirurgie dentaire*

*Spécialiste Qualifiée en Médecine bucco-dentaire*

*Docteur en Sciences odontologiques*

*Docteur d'État en Odontologie*

*Professeur des Universités, Faculté de Chirurgie dentaire Paris Descartes*

*Praticien Hospitalier, Assistance Publique-Hôpitaux de Paris*

*Vice-Doyen de la Faculté de Chirurgie dentaire Paris Descartes*

*Chevalier de l'ordre national de la Légion d'honneur*

*Officier de l'ordre des palmes académiques*

Qui me fait l'honneur de présider mon jury de thèse d'exercice. Je vous remercie par ailleurs pour les enseignements que vous m'avez transmis au long de mes études. Soyez assurée de ma reconnaissance la plus sincère.





**À M. le Docteur Jean-Claude Tavernier**

*Docteur en Chirurgie dentaire*

*Docteur de l'Université Paris Descartes*

*Docteur en Sciences odontologiques*

*Maître de Conférences des Universités, Faculté de Chirurgie dentaire Paris Descartes*

*Praticien Hospitalier, Assistance Publique-Hôpitaux de Paris*

*Chevalier de l'ordre national du mérite*

*Officier de l'ordre des palmes académique*

Qui me fait l'honneur d'avoir dirigé cette thèse d'exercice. Je vous remercie pour m'avoir guidée dans la réalisation de ce travail. Je tiens à vous témoigner ma reconnaissance pour l'enseignement et l'accompagnement bienveillants que vous nous apportez au sein de l'hôpital Charles Foix et à la faculté. Veuillez trouver ici le témoignage de mes plus sincères remerciements.



**À Mme le Docteur Alice Germa**

*Docteur en Chirurgie dentaire*

*Docteur de l'Université Paris-Sud*

*Maître de Conférences des Universités, Faculté de Chirurgie dentaire Paris Descartes*

*Praticien Hospitalier, Assistance Publique-Hôpitaux de Paris*

Pour m'avoir fait l'honneur de faire partie de ce jury. Je vous remercie pour les connaissances que vous m'avez transmises au cours de mon cursus et pour vos précieux conseils au cours de mes années cliniques à l'hôpital Charles Foix. Veuillez trouver ici l'expression de ma gratitude et de mon respect les plus sincères.



**À Mme le Docteur Aurélie Truffinet**

*Docteur en Chirurgie dentaire*

Qui me fait l'honneur de participer à ce jury de thèse d'exercice. Je tiens à vous remercier pour votre intérêt pour mon travail ainsi que pour votre disponibilité et votre contribution. Je vous serai toujours reconnaissante pour la bienveillance, la patience et vos conseils prodigués au cours de mon cursus clinique à Charles Foix. Veuillez retrouver l'expression de mes remerciements et de ma gratitude les plus sincères.



A Maman et à Papa, votre soutien immuable et votre amour inconditionnel sont tout pour moi.

A ma sœur Meimei, ma meilleure amie, mon pilier et ma plus précieuse alliée et personne.

A Yousra, ma meilleure tutrice. Tu m'as portée à bout de bras durant ces années dentaires. Merci pour tous ces fous rires, ton soutien moral et ta bienveillance.

A Cécilia, mon amie la plus proche et ma jumelle d'une autre mère.

A Laetitia, ma plus vieille amie et sa petite famille. Malgré la distance et les années, notre amitié reste indéfectible. A Megane pour ta gentillesse.

A Jihanne, qui aurait dû être ma meilleure binôme. Merci pour ton humour noir, ton cynisme et ton charisme caché qui me font mourir de rire.

A Sarah, sans qui je n'aurais pas pu traverser mes années cliniques. Merci pour ta gentillesse, ton soutien et ta générosité qui font de toi une très belle personne.

Au club des mamies et papy : Florence, qui veille à ma forme en me faisant courir et manger plus qu'il ne faut, Mushu la coco banana et Robin, mes fidèles amis d'HIV.

Merci à Louise, soutien et témoin de ma plus belle année.

A Laura, merci pour ta gentillesse, ta générosité, nos après-midis potins et thés magiques.

A Armen, le défenseur du D2 opprimé et du T1 orphelin. Il faut qu'on se fasse cette course de F1 qu'on a toujours repoussé !

A Hélène et Aline, les deux sœurs des biscuits Luu, pour votre soutien et votre amitié.

A Chou, le meilleur cousin que je n'ai jamais eu.

A Viviane et Daniel, merci pour votre générosité. Vous êtes des modèles de réussite pour moi.

A Melissa et à Carole, mes supers binômes de géronto avec qui mardi c'était géronto et pas encore Yoga.

A Antoine, le binôme ronchon pour lequel je n'ai jamais été là.

A Annelle, Emeline et Sonia mes autres supers T1 qui m'ont soutenue durant la d2.

A Claire-Adeline et Tanguy, merci à vous deux pour votre générosité et vos soirées.

A la série D : Sophie J. et Sophie O. , Stephou, Samuel,... On a passé de bons moments ensembles.

Au personnel soignant et à tous les camarades d'Ivry, pour votre entraide mutuelle et les galères qu'on a traversés ensembles.

Aux Dr Gilles Vallée et Dr Veidic, à Sabine et Sabrina, merci pour votre bienveillance lors de cette première expérience professionnelle. Vous m'avez tous beaucoup apporté.





# Table des matières

---

<b>INTRODUCTION</b> .....	<b>4</b>
<b>1 : GENERALITES</b> .....	<b>5</b>
1.1 DEFINITION ET TERMES.....	5
1.1.1. <i>Définition</i> .....	5
1.1.2 <i>Termes</i> .....	5
1.2 DIFFERENTES CLASSIFICATIONS DU NOIRCISSEMENT DENTAIRE.....	5
1.2.1 <i>Classification de Moorgat 1959</i> .....	6
1.2.2 <i>Classification de Chippaux 1961</i> .....	6
1.2.3 <i>Classification de Plenot 1975</i> .....	6
1.2.4 <i>Nouvelle classification morpho-descriptive du Dr Pierre-Alain Canivet et al., 2013</i> .....	7
1.3. DUREE DE COLORATION.....	7
1.4. RITUEL ESTHETIQUE ET SYMBOLIQUE .....	8
1.5. SENS SYMBOLIQUE DU NOIR .....	8
1.6. TRADITION EN PERDITION .....	9
<b>2 : NOIRCISSEMENT DENTAIRE DANS LE MONDE</b> .....	<b>10</b>
2.1. PRATIQUE REPANDUE MONDIALEMENT.....	10
2.2. ASIE DU SUD-EST.....	11
2.2.1 <i>Vietnam</i> .....	12
2.2.2 <i>Yunnan, Laos, Thaïlande</i> .....	14
2.2.3 <i>Plateau de l'Himalaya : Tibet et Birmanie</i> .....	15
2.3. MELANESIE.....	16
2.3.1 <i>Philippines</i> .....	16
2.3.2 <i>Indonésie, Malaisie, Bornéo</i> .....	17
2.4. JAPON .....	18
2.5. OCEANIE .....	20
2.6. INDE.....	21
2.7. OUEST DE L'AMAZONIE .....	22
2.8. AFRIQUE .....	23
2.8.1 <i>Madagascar</i> .....	23
2.8.2 <i>Maroc, Nigéria et l'Afrique du Sud</i> .....	24
2.9. RUSSIE.....	24
<b>3 : COMPOSITION, PROCEDES DE PRODUCTION ET METHODES D'APPLICATION</b> .....	<b>30</b>

3.1. POLYPHENOLS .....	30
3.2. PRODUITS DE NOIRCISSEMENT D'ORIGINE VEGETALE.....	33
3.3. PRODUITS NOIRCISSANTS D'ORIGINE ANIMALE .....	35
3.4. DIFFERENTS PROCEDES DE PRODUCTION ET D'APPLICATION DE NOIRCISSEMENT DENTAIRE .....	35
3.4.1. <i>Trois procédés de production d'agents noircissants dentaires d'origine végétale</i> .....	35
3.4.2. <i>Deux méthodes d'application de noircissement dentaire</i> .....	36
3.5. NATURE DE L'ADHESION DE L'AGENT NOIRCISSANT A L'EMAIL.....	36
3.5.1. <i>Liaison chimique</i> .....	36
3.5.2. <i>Adhésion mécanique</i> .....	36
<b>4 : NOIRCISSEMENT DENTAIRE PAR MASTICATION DE VEGETAUX .....</b>	<b>38</b>
4.1. COLORATIONS DENTAIRES EXOGENES .....	38
4.2. INTERACTION ENTRE LES TANINS ET LES PROTEINES DE LA PELLICULE ACQUISE EXOGENE .....	39
4.3. DURABILITE DE LA COLORATION DENTAIRE PAR MASTICATION.....	40
4.4. CONTRIBUTION DE LA MASTICATION DE PLANTES NOIRCISSANTES A LA PROPHYLAXIE DENTAIRE .....	40
4.5. ÉTUDE IN VITRO DES EFFETS ANTIBACTERIENS DES PLANTES MASTIQUEES POUR LE NOIRCISSEMENT DENTAIRE .....	40
<b>5 : NOIRCISSEMENT DENTAIRE PAR APPLICATION D'UN PRODUIT FERRO-TANNIQUE.....</b>	<b>42</b>
5.1. OHAGURO, LAQUAGE DENTAIRE ET OKO .....	42
5.1.1. <i>Solution ferro-tannique : Ohaguro et laquage dentaire vietnamien</i> .....	42
5.1.2. <i>Poudre ferro-tannique : Oko et Missi</i> .....	43
5.2. REACTION FERRO-TANNIQUE .....	43
5.2.1. <i>Réaction acide-base : gallate ferreux</i> .....	43
5.2.2. <i>Réaction d'oxydo-base : pyrogallate ferrique</i> .....	44
5.3. COULEUR NOIRE INFINIMENT ENTRETEHNEE PAR LE PYROGALLATE FERRIQUE.....	45
5.4. NATURE DE L'ADHESION DE LA SOLUTION FERRO-TANNIQUE A LA SURFACE AMELAIRE .....	46
5.4.1. <i>Étude de Suzuki et al. sur l'Ohaguro (1965)</i> .....	46
5.4.2. <i>Étude microscopique de Vu sur le laquage vietnamien (1937)</i> .....	46
5.5. ÉTUDE DE L'INFLUENCE DES SOLUTIONS NOIRCISSANTES BASEES SUR LE COMPLEXE FERRO-TANNIQUE SUR LA SURFACE AMELAIRE.....	47
5.6. ÉTUDE D'OMAYADA ET AL. SUR L'INFLUENCE DE LA COLORATION PAR SOLUTION FERRO-TANNIQUE SUR LA PREVALENCE CARIEUSE ET DES MALADIES PARODONTALES D'UNE POPULATION DE SAMOURAÏS .....	48
<b>6 : NOIRCISSEMENT DENTAIRE PAR APPLICATION DE PRODUITS ISSUS DE LA COMBUSTION VEGETALE .....</b>	<b>50</b>
6.1. GOUDRON DE BOIS.....	50
6.1.1. <i>Distillation sèche</i> .....	50
6.1.2. <i>Goudron de bois</i> .....	51
6.2. DIFFERENTES TECHNIQUES DE COMBUSTION .....	51
6.2.1. <i>Branches ou tiges brûlées pour en extraire la sève</i> .....	51

6.2.2. Écorce d'arbres fruitiers brûlés.....	52
6.2.3. Huile empyreumatique de noix de coco.....	52
6.3. ÉTUDE DE L'EFFET CARIOPROTECTEUR DES AGENTS NOIRCISANTS ISSUS DE LA COMBUSTION.....	53
6.3.1. Étude de Tayanin et Bratthall sur le goudron de bois de Dracontomelon dao.....	53
6.3.2. Étude de Suddharista et al. sur le goudron de bois de Cratoxylum formosum.....	54
<b>7 : NOIRCISSEMENT ET PROPHYLAXIE DENTAIRE.....</b>	<b>55</b>
7.1. MOYEN PRIMITIF DE PROPHYLAXIE CONTRE LA MALADIE CARIEUSE.....	55
7.2. ROLE DES POLYPHENOLS ISSUS DES AGENTS NOIRCISANTS DANS LA PREVENTION DU RISQUE CARIEUX.....	56
7.2.1. Augmentation de la résistance de la dent par protection et reminéralisation.....	56
7.2.2. Contrôle du biofilm dentaire et de la réduction de micro-organismes cariogènes.....	56
7.3. NOIRCISSEMENT DENTAIRE ET PREVENTION DES MALADIES PARODONTALES.....	58
7.3.1. Étude menée en Océanie sur l'Oko et son influence sur l'inflammation parodontale.....	58
7.3.2. L'action antibactérienne des polyphénols d'origine végétale sur les bactéries parodontopathogènes.....	59
7.4. ACTION ANTIBACTERIENNE DES AGENTS NOIRCISANTS DENTAIRES RENFORCEE EN PRESENCE DE COMPOSES MINERAUX.....	60
<b>8 : TOXICITE ET INCONVENIENTS LIES A LA PRATIQUE DU NOIRCISSEMENT DENTAIRE.....</b>	<b>62</b>
8.1. TOXICITE LIEE A L'INGESTION A HAUTE DOSE DE METABOLITES VEGETAUX.....	62
8.2. PRATIQUE EPROUVANTE PHYSIQUEMENT ET PSYCHOLOGIQUEMENT.....	62
8.3. MANQUE D'HYGIENE ORALE LIE AU DESIR DE PRESERVER LE NOIRCISSEMENT DENTAIRE.....	63
8.4. DELAQUAGE.....	63
<b>CONCLUSION.....</b>	<b>65</b>
<b>BIBLIOGRAPHIE.....</b>	<b>67</b>
<b>TABLE DES FIGURES.....</b>	<b>71</b>
<b>TABLE DES TABLEAUX.....</b>	<b>73</b>

## Introduction

---

Qui ne s'est jamais étonné à la vue de photographies de femmes âgées souvent asiatiques, arborant un sourire complètement noir ? Autrefois le noircissement dentaire était dans plusieurs parties du monde une pratique esthétique largement diffusée en société. Les femmes et les hommes se faisaient consciencieusement teindre les dents pour atteindre un idéal de beauté, celui d'avoir des dents noires et brillantes, un sourire dans lequel les dents disparaissaient complètement sous une couche de laque noire. De nos jours, cette pratique a disparu : le sourire blanc est désormais le canon de beauté en vogue.

Le noircissement dentaire trouve son origine à 2600 ans avant J. -C. aux Philippines. Cette pratique spécifique à différentes ethnies minoritaires dans le monde, présentait différents objectifs. D'une démarche esthétique à un objectif prophylactique, la coloration dentaire était souvent associée à des rituels ou était le signe d'une position sociale bien définie.

L'objectif principal de cette thèse sera de traiter de ce procédé de mutilation dentaire et de comprendre comment le noircissement dentaire a pu constituer une méthode primitive de prophylaxie dentaire pour les personnes qui le pratiquaient. Dans une première partie, le noircissement dentaire en tant qu'altération dentaire volontaire sera définie et décrite. Ensuite sera abordée la répartition du noircissement dentaire à travers le monde. Puis différentes parties seront consacrées aux méthodes de noircissement dentaire, leurs composants et leurs effets associés sur les dents. Puis enfin seront abordés l'aspect prophylactique du noircissement dentaire et ses limites.

# 1 : Généralités

---

## 1.1 Définition et termes

### 1.1.1. Définition

Le laquage dentaire appartient à la classe des mutilations dentaires additives. Il se définit comme étant une modification volontaire de la couleur de la surface dentaire à des fins esthétiques. Cette altération résulte le plus souvent de l'application d'une couche d'un produit coloré sur la surface amélaire. La coloration dentaire prend des formes diverses : en teinte (rouge, violet, vert et noir), en topographie et en procédés d'application. Nous nous intéresserons à la coloration noire, qui bien qu'elle puisse prendre différentes nuances allant du marron clair au noir, en passant par le violet, est désignée sous le terme de noircissement dentaire, traduction de l'anglais teeth blackening.

### 1.1.2 Termes

Bien que la désignation par laquage dentaire soit la plus communément utilisée, nous choisirons d'utiliser principalement celle de noircissement dentaire, qui englobe mieux les différentes méthodes de coloration dentaire. Le terme laquage a été employé d'abord par les premiers colons français en Indochine, en référence à l'aspect brillant d'objets laqués que l'on retrouve en Extrême-Orient. L'appellation laquage est utilisée aussi dans les classifications de mutilations dentaires françaises, à l'inverse de l'anglais où le terme de noircissement dentaire, traduit de l'expression teeth blackening est plus couramment employé. Nous n'utiliserons que le terme de laquage pour la méthode de noircissement employée au Vietnam, qui consiste réellement en un laquage, dans le sens où une couche de laque est appliquée préalablement sur la dent avant le noircissement à proprement dit. On retrouve aussi le noircissement dentaire dans la littérature sous les autres qualificatifs de teinture dentaire, vernis dentaire, peinture dentaire, coloration dentaire ou tatouage dentaire.

## 1.2 Différentes classifications du noircissement dentaire

Les mutilations dentaires rituelles se définissent comme une altération volontaire de la forme ou de l'aspect de l'organe dentaire. La pratique de modifications dentaires a été rapportée dans de nombreuses régions développées et sous-développées dans le monde, et certains de ces rituels persistent encore de nos jours. Elles incluent l'extraction, l'obturation, les incrustations, les abrasions et le laquage dentaire ou coloration intentionnelle des dents.

Depuis le début du XIXème siècle, différentes classifications de mutilations dentaires ou altérations bucco-dentaires volontaires ont été proposées. On en compte deux types :

- les classifications spécifiques qui sont établies en fonction d'un groupe ethnique précis, selon l'échantillon mis à la disposition de leur auteur.
- les classifications synthétiques, qui se veulent plus exhaustives.

Ces classifications indexent les mutilations dentaires selon leur aspect, leur forme, le nombre de faces ou d'angles mutilés selon des codes alphabétiques ou alphanumériques. Le noircissement dentaire sous la désignation de laquage dentaire est décrit dans la plupart des classements synthétiques présentés ci-dessous, avec plus ou moins de précision.

### **1.2.1 Classification de Moorgat 1959**

Moorgat distingue schématiquement trois types de modifications volontaires :

- les mutilations soustractives ;
- les mutilations de position ;
- les mutilations additives, qui se font par ajout de matière aux dents, avec ou sans préparation préalable.

Moorgat divise les mutilations additives en :

- mutilations par incrustation
- mutilations par laquage. Il distingue les mutilations additives par laquage selon leurs couleurs : en rouge ou en noir.

### **1.2.2 Classification de Chippaux 1961**

Chippaux en 1961, décrit quatre divisions d'altérations dentaires :

- les avulsions ;
- les amputations de couronne dentaire ;
- les mutilations par taille de la couronne ;
- les mutilations par incrustation ;
- le laquage ou tatouage dentaire.

### **1.2.3 Classification de Plenot 1975**

En 1975, Plenot propose une classification synthétique des mutilations dentaires partagées entre :

- les modifications de nombre,
- les modifications de position
- les modifications d'aspect.

Parmi les modifications d'aspect, on compte :

- les modifications par recouvrement métallique,
- les modifications de forme et de surface
- les modifications de teinte : noire, brune ou rougeâtre.

#### **1.2.4 Nouvelle classification morpho-descriptive du Dr Pierre-Alain Canivet et al., 2013**

En 2013, le professeur Pierre-Alain Canivet de l'université odontologique de Toulouse, propose une nouvelle classification morpho-descriptive, plus exhaustive et précise que les précédentes tentatives de classifications trop généralistes ou incomplètes. Pour un meilleur référencement des bases de données anthropologiques, cette classification est fondée sur une répartition en types et sous-types d'altération volontaire dentaire, selon l'aspect final de la dent. Canivet utilise un code alphanumérique pour désigner les familles, types et sous-types.

La classification repose sur 5 familles d'altération :

- les coronoplasties : C ;
- les améloplasties : A ;
- les ornements : O ;
- la suppression : S ;
- le laquage : L.

Canivet définit la famille L des laquages comme l'application d'un enduit teintant les dents visibles. Les laquages sont typés selon leur couleur :

- N : noir.
- R : rouge.
- V : vert

### **1.3. Durée de coloration**

Les dents sont colorées de façon permanente, semi-permanente, ou temporaire. Les personnes adeptes du noircissement dentaire peuvent s'appliquer une couche noircissante sur des périodes allant de hebdomadaires (comme au Sud de Madagascar<sup>1</sup>) à annuelles (comme le laquage dentaire Vietnamien<sup>2</sup>). Les intervalles de renouvellement des couches de coloration dentaire varient selon la composition et la durabilité des agents noircissants.

---

<sup>1</sup> Decary, « La bouche et les dents dans les coutumes malgaches ».

<sup>2</sup> Vu, « Le laquage des dents en Indochine ».

## 1.4. Rituel esthétique et symbolique

Quelle que soit la région du monde dans lequel il est présent, le noircissement dentaire est avant tout un rituel d'embellissement, un attribut de beauté lié à l'attirance sexuelle<sup>3</sup>. Il est accompli dans le but d'améliorer l'apparence individuelle. Les personnes qui pratiquent le noircissement dentaire portent une attention particulière à son application et à son entretien. Le noircissement dentaire fait partie d'une cérémonie rituelle<sup>4</sup>. Le noircissement peut être appliqué sur les dents par la personne elle-même ou bien par des guérisseurs traditionnels. Comme par exemple dans certaines régions rurales d'Afrique du Sud<sup>5</sup>. Divers outils sont utilisés : du plus simple comme les doigts, des cure-dents, à une trousse d'instruments d'application plus élaborée et raffinée des Japonais, constituée de pinceaux et de cure-dents.

Le noircissement dentaire est aussi intrinsèquement lié au processus de maturation sociale<sup>6</sup>. Pour beaucoup de groupes ethniques, la coloration dentaire est opérée au moment de la puberté. Il s'agit d'un moyen de montrer le passage d'une phase de la vie à une autre. La coloration dentaire comme les autres altérations dentaires, est en effet symboliquement pratiquée à l'occasion de nombreux événements rituels et sociaux<sup>7</sup>: les cérémonies d'initiation comme chez les Jivaros d'Amazonie au moment de la puberté<sup>8</sup>, au cours du mariage comme pour les hindous de la région Gujarat en Inde<sup>9</sup>, ou à l'entrée dans la société guerrière comme pour les samourais japonais. Cela peut constituer aussi un moyen d'affirmer son identité propre, ou bien de montrer son appartenance à la société à laquelle il appartient. Le noircissement dentaire est aussi un signe distinctif visuel signifiant sa classe sociale au sein de sa tribu. Citons les samourais japonais qui arboraient une denture noire en loyauté à leurs seigneurs ou bien les femmes mariées de l'époque Edo, qui faisaient de même pour symboliser leur statut marital.

## 1.5. Sens symbolique du noir

La couleur en effet a toujours été une expression symbolique en société. La manière dont est perçu le monde est déterminée par « les conventions culturelles à travers lesquelles on conceptualise les images que nous recevons » (Turner). Les connotations d'une couleur dépendent des critères

---

<sup>3</sup> Zumbroich, « 'The missī-stained finger-tip of the fair' : a cultural history of teeth and gum blackening in South Asia ».

<sup>4</sup> Pinchi et al., « Dental ritual mutilations and forensic odontologist practice : a review of the literature ».

<sup>5</sup> Pinchi et al.

<sup>6</sup> Zumbroich, « To strengthen the teeth and harden the gums - Teeth blackening as medical practice in Asia, Micronesia and Melanesia ».

<sup>7</sup> Pinchi et al., « Dental ritual mutilations and forensic odontologist practice ».

<sup>8</sup> Zumbroich et Stross, « Teeth blackening in Western Amazonia ».

<sup>9</sup> Sharma, *Marriage in indian society : from tradition to modernity*.



esthétiques, de la nature et de la situation sociale. La couleur de la dent ainsi reflète les concepts sociaux de beauté, de statut social et d'âge<sup>10</sup>.

Le noircissement dentaire est vecteur de significations sociales complexes par la symbolique représentée par la couleur noire. Le noir est avant tout choisi pour colorer les dents en opposition à la couleur blanche. Celle de la denture animale par exemple. Le noircissement dentaire permet d'humaniser son apparence, de retirer la composante agressive associée à un sourire animal, en faisant "disparaître" progressivement les dents à la vue<sup>11</sup>. Colorer ses dents est un moyen d'affirmer son humanité, d'asseoir, par exemple chez certaines tribus d'Amazonie occidentale, son statut de chasseur prédateur sur le reste de la faune<sup>12</sup>. La couleur blanche dans certains pays représente la mort, alors que le noir est symbole de vitalité, de jeunesse et de puissance. La couleur noire est aussi choisie en opposition à la pâleur du visage, qui selon certains critères esthétiques, se doit être le plus blanc possible, et seule une denture absolument noire permet de souligner cette blancheur<sup>13</sup>.

## 1.6. Tradition en perdition

Depuis le seizième siècle jusqu'à nos jours, des influences extérieures politiques et religieuses ont découragé et même pénalisé les modifications dentaires, propageant l'idéal de beauté occidental de dents blanches inaltérées<sup>14</sup>. Paradoxalement, alors que les premiers témoins du noircissement dentaire ont été les explorateurs espagnols et français qui ont découvert ces régions reculées, ces derniers ont aussi été les premiers à encourager l'abandon de cette pratique, choqués par cette coutume en contradiction avec les critères esthétiques européens. Les Jésuites qui ont en parallèle amené la christianisation dans ces régions, ont aussi persécuté la pratique et l'ont interdite légalement, en Océanie par exemple. Les écoliers des îles Salomon ne sont pas autorisés à exhiber une denture noircie et certains doivent se délaquer les dents de force<sup>15</sup>. Aux Philippines dans un documentaire filmé en 2014 sur la tribu B'laan, une femme de l'ancienne génération se lamente sur la perte de la tradition chez les plus jeunes, qui ne veulent pas se colorer les dents par crainte de moqueries de la part de leurs condisciples catholiques à l'école<sup>16</sup>.

Par conséquent le noircissement dentaire a de nos jours été presque complètement abandonné partout à travers le globe, excepté en Asie du Sud-Est où l'on peut encore croiser des vieilles personnes au sourire noir dans des tribus de Birmanie ou du Vietnam.

---

<sup>10</sup> Fukagawa, « Teeth color as a cultural form ».

<sup>11</sup> Zumbroich, « 'Teeth as black as a bumblebee's wings' : the ethnobotany of teeth blackening in Southeast Asia ».

<sup>12</sup> Zumbroich et Stross, « Teeth blackening in Western Amazonia ».

<sup>13</sup> Russia beyond, « Black teeth and dilated pupils : controversial beauty standards of XVII century Russia ».

<sup>14</sup> Zumbroich, « To strengthen the teeth and harden the gums - Teeth blackening as medical practice in Asia, Micronesia and Melanesia ».

<sup>15</sup> Zumbroich, « "We blacken our teeth with oko to make them firm" : teeth blackening in Oceania ».

<sup>16</sup> VPRO Metropolis, *Black and filed teeth in the Philippines*.

## 2 : Noircissement dentaire dans le monde

---

### 2.1. Pratique répandue mondialement

Bien qu'il ne soit plus retrouvé que chez d'infimes communautés indigènes dans le monde, le noircissement dentaire a été une pratique largement diffusée à travers les continents et les époques. En effet, le noircissement dentaire à base d'agents végétaux et minéraux est la forme de modification corporelle la plus retrouvée en Asie, en Micronésie et en Mélanésie<sup>17</sup>. On a rapporté aussi des traces de sa présence à Madagascar, en Amérique du Sud, en Afrique du Sud, en Inde et même en Russie. Comme en atteste le tableau ci-dessous, recensant les mentions dans la littérature du laquage dentaire par différentes tribus dans le monde, le noircissement dentaire est retrouvé sur tous les continents du monde excepté l'Europe. Il a été effectué par Pinchi et al. en 2015 à l'occasion d'une revue systématique de littérature sur les mutilations dentaires. Les articles sélectionnés couvrent une période de 1960 à 2013.

Tableau 1 : Tribus pratiquant le laquage et la coloration dentaire, selon les régions géographiques

Laquage et coloration	Noircissement	Coloration rouge
Sud-Est de l'Asie (Vietnam, Laos, Thaïlande, Philippines)	X	
Bornéo	X	
Malais	X	
Sud-Afrique	X	
Indiens Jivaros (Pérou)	X	
Equatoriens	X	
Maroc	X	X

Source : Pinchi et al, « Dental ritual mutilations and forensic odontologist practice : a review of the literature », 2015.

---

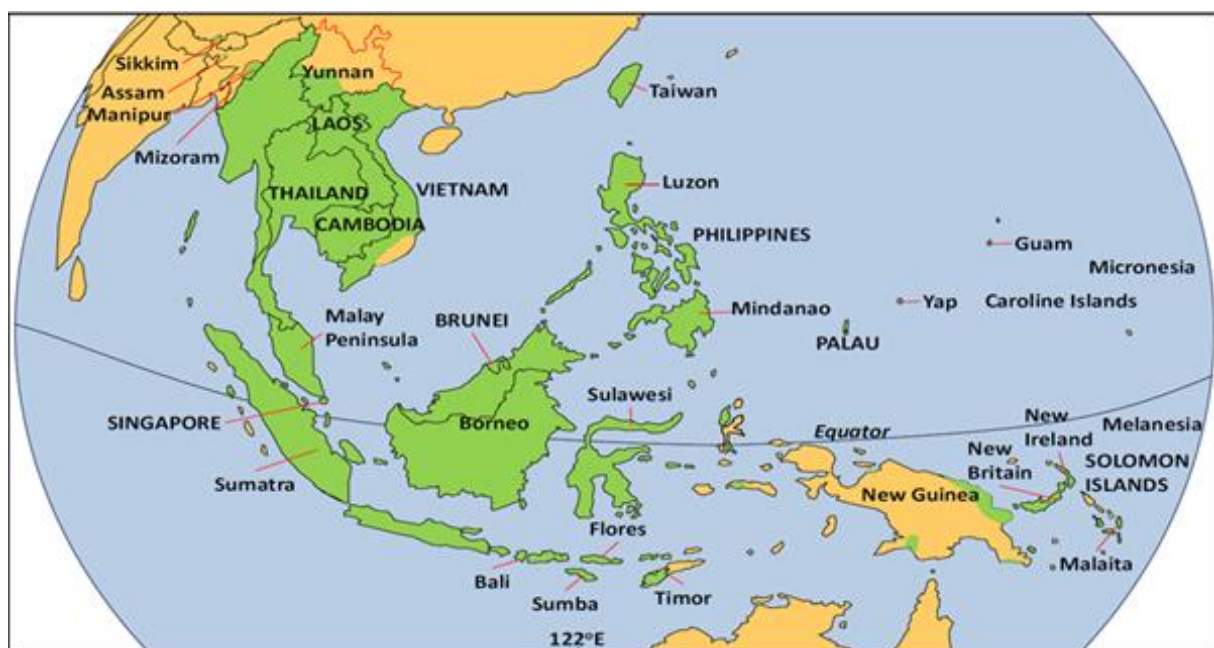<sup>17</sup> Zumbroich, « To strengthen the teeth and harden the gums - Teeth blackening as medical practice in Asia, Micronesia and Melanesia ».

On peut s'interroger quant à l'origine d'une telle diffusion à travers le monde et la similitude symbolique dans la pratique de ce rite. Certains auteurs suggèrent que les courants migratoires préhistoriques de populations pré-indonésiennes auraient contribué à sa propagation depuis l'Asie du Sud-Est vers l'Océanie et l'Amérique centrale<sup>18</sup>.

## 2.2. Asie du Sud-Est

C'est en Asie du Sud-Est qu'ont été retrouvées les premières traces de noircissement dentaire sur des crânes philippins datant du mésolithique vers 2500 avant JC<sup>19</sup>. On y retrouve aussi actuellement les derniers pratiquants du noircissement dentaire, majoritairement des personnes de vieilles générations qui perpétuent la tradition en Birmanie<sup>20</sup> et aux Philippines. Ci-dessous une carte établissant la distribution du noircissement dentaire en Asie et en Océanie en 2011 par Zumbroich, un ethnobotaniste ayant effectué de nombreuses études sur la teinture dentaire. Les trois grandes régions de l'Asie du Sud-Est sont concernées : la Micronésie avec les archipels philippins et indonésiens, la région au Sud de l'Himalaya avec la Birmanie et le Népal et la région du Mékong avec le Vietnam, la Thaïlande et le Sud de la Chine.

Figure 1 : Sud-Est de l'Asie, Micronésie et Mélanésie : les régions colorées en verts où le noircissement dentaire est pratiqué



Source : Zumbroich, « To strengthen the teeth and harden the gums . Teeth blackening as medical practice in Asia, Micronesia and Melanesia », 2011.

<sup>18</sup> Lewis et Elvin-Lewis, *Medical botany : plants affecting human health*.

<sup>19</sup> Suriyanto et Koesbardiati, « Dental modifications ».

<sup>20</sup> Zumbroich, « 'The missi-stained finger-tip of the fair' : a cultural history of teeth and gum blackening in South Asia ».

### 2.2.1 Vietnam

La tradition des dents laquées existe depuis plusieurs millénaires au Vietnam<sup>21</sup>, où elle a été largement répandue chez diverses ethnies dont les Kinh, l'ethnie majoritaire à 86%, couvrant l'ensemble du territoire. Elle concerne majoritairement les strates sociales supérieures de la population, pouvant s'offrir ce procédé cosmétique onéreux, pratiqué par des laqueurs spécialisés. En effet une denture noire et brillante a autrefois représenté un indispensable de beauté et de raffinement. Il permet de différencier les personnes qui l'arbovent, des animaux aux dents blanches. Elle représente aussi un rituel de passage à l'âge adulte, pour les filles et les garçons. Le laquage contribue à l'hygiène oro-buccale puisqu'elle est censée les protéger contre « le vers responsable de la carie » et masquer les colorations exogènes que provoquent la chique de bétel.

Figure 2 : Vieille dame vietnamienne arborant des dents noires



Source : Smith, « Flickr : Vietnamese lady with black teeth photographed in the Ha Long bay area », 2009.

Le noircissement dentaire trouve sa forme la plus élaborée au Vietnam<sup>22</sup>. Le produit de noircissement utilisé est composé de quatre ingrédients principaux : la gomme laque, le jus de citron, la noix de galle séchée et la résine d'écorce de noix de coco. La gomme laque (ou shellac) est l'élément essentiel. C'est une résine d'origine animale obtenue à partir de la sécrétion d'un insecte (*Laccifer lacca kerr*) de la famille des coccidés, des parasites de végétaux. C'est elle qui donne le nom de laquage dentaire au procédé de noircissement vietnamien.

Le laquage dentaire est une opération complexe qui varie d'une région à l'autre mais qui est essentiellement constituée de 5 étapes<sup>23</sup>:

---

<sup>21</sup> Lasserre et Diem, « Singularité culturelle et esthétique du sourire au Vietnam ».

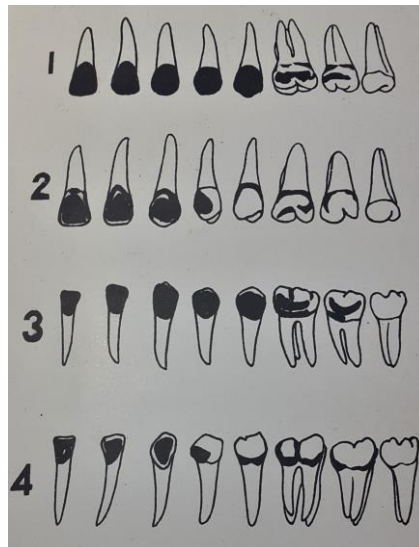
<sup>22</sup> Zumbroich, « 'Teeth as black as a bumblebee's wings' : the ethnobotany of teeth blackening in Southeast Asia ».

<sup>23</sup> Phung Thi Cuc, « Le laquage des dents au Viet-Nam et le shellac en dentisterie préventive ».

- une première phase préparatoire de la dent qui dure 3 jours : la surface dentaire est nettoyée et traitée, à l'aide de moyens mécaniques abrasifs (cure-dents, chiffon et ponce de verre) et chimiques (mordançage avec du jus de citron ou du vinaigre). Les personnes qui vont subir le noircissement ne doivent que se nourrir d'aliments mous et liquides et adopter une hygiène orale stricte.
- Puis vient l'étape de laquage à proprement dit. La gomme laque mélangée à de l'alcool de riz est appliquée sur la surface dentaire, pendant une dizaine de nuits consécutives. Elle vient renforcer et colorer la dent en rouge de façon transitoire. Ce revêtement adhésif de nature résineuse va donner son aspect lisse et brillant à la dent. Mais la couleur rouge considérée comme disgracieuse, doit être transformée plus tard en noir.
- Vient ensuite l'étape de teinture de cette couche de gomme laque en noir : le mélange des deux ingrédients principaux, la noix de galle et le sulfate de fer va permettre de noircir durablement la dent. Divers autres ingrédients botaniques pulvérisés comme l'écorce de grenadier, les graines de badianier, la cannelle et le clou de girofle y sont aussi associés. La coloration en noir du laquage est consolidée en appliquant du goudron noir issu de la combustion de l'écorce de noix de coco.
- En dernier lieu, vient l'entretien du laquage des dents : il a lieu tous les deux ou trois ans. Il consiste principalement à renouveler la coloration noire de la laque. Pendant des séances de quelques minutes, le laqueur réapplique le mélange en poudre de sulfate de fer et de noix de galle.

Les dents visibles, en particulier les blocs incisivo-canins sont les plus concernés par le noircissement. Plus on progresse vers les secteurs postérieurs, moins les dents présentent de faces colorées, comme on peut le constater sur la présentation ci-dessous, datant de 1937. Le dessin montre la topographie d'un laquage dentaire. Les faces linguales sont aussi colorées en moins grande proportion. Les numéros 1 et 3 représentent les faces vestibulaires des dents secteur 1 et 3 et les numéros 2 et 4 font référence aux faces linguales des dents secteur 2 et 3.

Figure 3 : Représentation d'une denture laquée de vieille date



Source : Vu, *Le laquage des dents en Indochine*, 1937.

### 2.2.2 Yunnan, Laos, Thaïlande

Dans le reste de l'Asie du Sud-Est, la tradition du noircissement dentaire a été également largement diffusée. On retrouve des mentions historiques de cette tradition à Taiwan, au Yunnan dans le Sud de la Chine, au Laos, en Thaïlande et au Cambodge<sup>24</sup> chez différentes ethnies minoritaires.

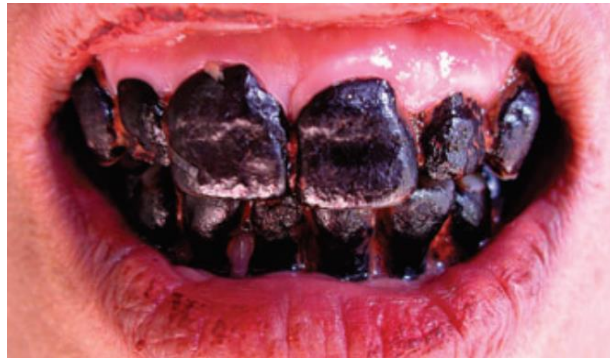Le peuple Kammu, une ethnie mon-khmer vivant reculée dans les collines du Vietnam, du Yunnan, de Thaïlande, du Myanmar et du Laos peut être mentionné. Tayanin et Svantesson, professeurs en sciences humaines à l'université suédoise de Lund ont rapporté que les femmes Kammu arborent une denture noire, pour des raisons esthétiques mais aussi dans le but de renforcer leurs dents et de les protéger des caries<sup>25</sup>. Tayanin et Brathall de l'université suédoise de Malmö, sont eux aussi allés directement interroger les Kammus sur leur méthode de noircissement dentaire. Les femmes de la tribu Kammu découpent en morceaux et brûlent séparément différentes écorces de *Cratoxylum formosum* et de *Croton cascarilloides*, des espèces de plantes à fleurs ainsi que des noix séchées *Dracontomelon dao* ou noyer du Pacifique. Des plaques métalliques de fer sont rapprochées du feu où les végétaux se font en même temps consommés et la suie visqueuse qui s'écoule du métal constitue l'agent noircissant<sup>26</sup>. Ce goudron est appliqué directement avec les doigts sur les dents.

<sup>24</sup> Zumbroich, « To strengthen the teeth and harden the gums - Teeth blackening as medical practice in Asia, Micronesia and Melanesia ».

<sup>25</sup> Tayanin, « Kammu in Vietnam ».

<sup>26</sup> Tayanin et Bratthall, « Black teeth : beauty or caries prevention ? Practice and beliefs of the Kammu people ».

Figure 4 : Dents noires d'une vieille femme Kammu vivant sur la frontière Vietnam-Laos



Source : Tayanin et Brathall, « Black teeth : beauty or caries prevention ? Practice and beliefs of the Kammu people », 2006.

### 2.2.3 Plateau de l'Himalaya : Tibet et Birmanie

Figure 5 : Noircissement dentaire en Birmanie



Source : Myanmar Tours Asia, « Story of Myanmar black teeth », 2014.

Sur les collines de l'Est Himalaya, du Népal jusqu'au Nord-Est de l'Inde, dans les régions du Meghalaya, et d'Assam au Nagaland, la tradition du noircissement dentaire est encore diffusée et pratiquée de nos jours chez les vieilles personnes. Non sans rappeler les coutumes de noircissement en Asie du Sud-Est, le fait de se noircir les dents pour les hommes et les femmes est considéré comme un rite de passage et les agents noircissants sont choisis en fonction de leurs vertus médicinales. Les agents noircissants sont surtout constitués de goudron issus de produits végétaux brûlés à l'aide de lames métalliques. Ils peuvent aussi consister en de simples feuilles qui sont mastiquées pour colorer les dents<sup>27</sup>.

---

<sup>27</sup> Zumbroich, « 'The missī-stained finger-tip of the fair' : a cultural history of teeth and gum blackening in South Asia ».

Figure 6 : Noircissement dentaire pratiqué par les vieilles générations de la tribu des Naga au Nord de l'Inde



Source : C. and G. Neuenhofer, « The missī-stained finger-tip of the fair : a cultural history of teeth and gum blackening in South Asia », 2009.

## 2.3. Mélanésie

### 2.3.1 Philippines

Il existe six types de mutilations dentaires retrouvées aux Philippines, la plupart étant des obturations et des améloplasties de forme variables, affectant généralement les dents antérieures. Le noircissement dentaire en fait bien sûr parti, bien qu'une des altérations dentaires les plus notables de la région reste l'ornementation en or des incisives maxillaires. Le noircissement dentaire est couramment retrouvé au sein des tribus primitives philippines, associé à d'autres altérations. La coloration dentaire a été une pratique esthétique très répandue aux Philippines. C'est sur l'île Palawan, une des îles constituant l'archipel philippin, qu'ont été retrouvées les premières traces de coloration dentaires, datant de 2660 av JC. Mais Galang en 1941 a constaté déjà sa disparition progressive. Elle reste alors encore répandue parmi les groupes ethniques du Nord des Philippines, dans la région du Luzon: les Kalingas, les Tinggians, les Pagans, les Negritos, les Bagobos, les Manobos et les Subanuns<sup>28</sup>. La composition et le procédé des noircissements dentaires varient d'une ethnie à l'autre. Par exemple les Manobos se contentent de mâcher une plante aux vertus narcotiques appelée le Maumau ou des parties de plantes comme leur racine pour se colorer les dents, tandis que les Kalingas brûlent l'écorce d'arbres comme les goyaviers pour obtenir une résine colorante et se l'appliquent à l'aide de leurs doigts. Les Tingguians eux ont recours à des procédés de teinture plus complexe, qui associent des

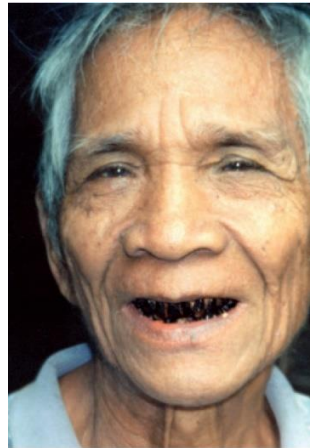
---

<sup>28</sup> Galang, « Filing and blackening of teeth among some philippine ethnic groups ».



extraits végétaux de tanins sous forme de poudre avec des composés minéraux pour former un pigment sombre de teinture<sup>29</sup>.

Figure 7 : Homme âgé aux dents noircies, Luzon, Philippines



Source : Zumbroich et Amores, « When black teeth were beautiful ; the history and ethnography of dental mutilations in Luzon, Philippines », 2009.

Un reportage réalisé en 2012 par la chaîne Vpro Metropolis<sup>30</sup>, a filmé des femmes de la tribu des B'laans aux Philippines qui pratiquent encore le noircissement dentaire. Elles y exposent les motivations derrière cette tradition millénaire. Avoir des dents noires est un signe de beauté alors que les dents blanches sont l'apanage des animaux.

Le noircissement dentaire véhicule d'autres messages. Dès qu'ils sont en âge de se marier, les adolescents filles et garçons, parent leurs dents de noir, s'ils veulent attirer le sexe opposé. Le laquage dentaire serait aussi considéré comme un moyen de préserver les dents et de les renforcer. Ce rituel ne se limite pas à son aspect esthétique, puisqu'il permet d'affirmer leur individualité et leur appartenance à la tribu, "elle sont des femmes de la tribu de Baan parce que leurs dents sont noires".

### 2.3.2 Indonésie, Malaisie, Bornéo

En Indonésie, le noircissement dentaire est désigné sous le terme *menghitamkan gigi*<sup>31</sup>. Il a été pratiqué dans les régions de Sumatra<sup>32</sup> Java, Bali, Kalimantan, Sulawesi, Sumba and Flores<sup>33</sup>.

En 2010, des traces de noircissements dentaires ont été retrouvées sur des dents appartenant à des crânes javanais et balinais datant de différentes ères préhistoriques (néolithique et mésolithique)<sup>34</sup>,

---

<sup>29</sup> Zumbroich et Salvador-Amores, « Gold work, filing and blackened teeth : dental modifications in Luzon ».

<sup>30</sup> VPRO Metropolis, *Black and filed teeth in the Philippines*.

<sup>31</sup> Martens, « Tooth transfiguration in Indonesia ».

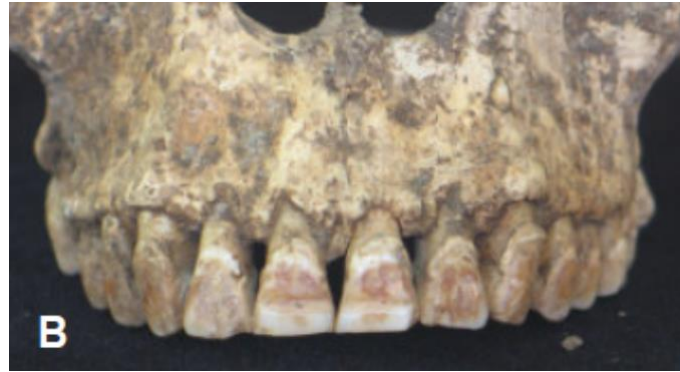<sup>32</sup> Lewis et Elvin-Lewis, *Medical botany : plants affecting human health*.

<sup>33</sup> Zumbroich, « 'Teeth as black as a bumblebee's wings' : the ethnobotany of teeth blackening in Southeast Asia ».

<sup>34</sup> Suriyanto et Koesbardiati, « Dental Modifications ».

signes d'une tradition datant de plusieurs millénaires sur l'archipel. Ces noircissements dentaires sont retrouvés fréquemment en combinaison avec d'autres formes de mutilations dentaires telles que les obturations et les abrasions volontaires.

Figure 8 : Obturations dentaires et noircissement dentaire sur un crâne datant du mésolithique retrouvé sur les îles Flores en Indonésie



Source : Suriyanto et Koesbardiati, «Dental modifications : a perspective of Indonesian chronology and the current applications », 2010.

Comme dans le reste de l'Asie du Sud-Est, on peut noter trois types d'agents noircissants :

- Des agents issus directement de végétaux et de leur mastication : dans le Sulawesi, du latex rouge a été appliqué directement sur les dents. A Java et à Sumatra où des jus d'une variété de mangroves et de figue ont été respectivement utilisés. La coloration noire n'est pas immédiate et apparaît avec l'oxydation dans le temps.
- La suie ou goudron issu des produits de la combustion de l'écorce de noix de coco nommé en indonésien gerang et d'autres types d'écorces comme ceux de goyavier ou d'un arbre nommé sinka sur l'île de Bornéo<sup>35</sup>.
- Des agents chimiques constitués de l'association de sels métalliques avec des extraits végétaux : les Tuaran Dayaks de l'île de Bornéo ont utilisé des copeaux de sulfate avec des fruits issus de palmiers à bétel pour se colorer les dents.

## 2.4. Japon

Au pays du Soleil Levant, le noircissement dentaire est connu sous le nom d'« Ohaguro ». Cet usage remonte à l'époque de Kofun au IIIe siècle après J.-C.<sup>36</sup>. L'Ohaguro a été pratiqué durant les différentes ères historiques japonaises mais sa fonction sociale et sa composition chimique ont évolué avec le temps. On observe deux pratiques distinctes, d'abord durant les époques de Heian (794 – 1185) et

---

<sup>35</sup> Martens, « Tooth transfiguration in Indonesia »

<sup>36</sup> Bruguès-Murata, « L'hygiène bucco-dentaire dans la culture populaire au Japon de l'époque Edo ».

Muromachi (1336 – 1573), puis pendant l'époque d'Edo (1603 – 1868) jusqu'à la restauration de l'ère Meiji (1868-1912)<sup>37</sup>.

- Époques Heian et Muromachi :

Elle est en majorité pratiquée par les aristocrates de la noblesse impériale et de la noblesse guerrière des Samourais<sup>38</sup>. Le produit utilisé pour les hommes et les femmes est alors composé d'une mixture de fruits et de plantes. Les jeunes filles en âge de se marier se noircissent les dents pour le rite de passage à l'âge adulte. Les hommes se teignent aussi les dents en signe de loyauté à leurs seigneurs.

- Époque Edo :

La coutume de se noircir les dents devient impopulaire auprès des hommes. Désormais seules les femmes mariées pour signifier leur statut marital et les geishas aiment arborer un sourire complètement noir. Se teindre les dents est aussi considéré pour elles comme un signe de beauté<sup>39</sup>. En effet il fait ressortir la blancheur de la peau et rappelle la noirceur des cheveux, deux autres critères esthétiques essentiels au Japon<sup>40</sup>. Les deux composantes alors principales de l'Ohaguro sont :

- Le Kanemizu, une sorte de mélange brun foncé d'acétate ferrique obtenu à partir de limailles de fer, qui sont dissoutes dans du vinaigre de riz
- Le Fushiko, une poudre blanche à 60% constituée d'acide tanin provenant de feuilles de laurier ou de noix de galle.

Pour se noircir les dents, les dames de l'époque Edo doivent se rincer la bouche avec de l'eau dans un premier temps. Puis la solution de Kanemizu est portée à ébullition et appliquée alternativement avec le Fushiko à la surface dentaire à l'aide de pinceaux. Le noircissement peut être optimisé par le mordantage préalable des dents avec du jus de fruit acide. L'opération dure une heure et peut être renouvelée pendant deux à trois jours jusqu'à ce que les dents soient durablement noircies.

Figure 9 : Trousses d'instrument pour l'application d'Ohaguro



Source : Brugues-Murata, « L'hygiène bucco-dentaire dans la culture populaire au Japon de l'époque Edo (1603 à 1867) », 2006.

<sup>37</sup> Ai, Ishikawa, et Seino, « "Ohaguro" Traditional tooth staining custom in Japan ».

<sup>38</sup> Corbière, « Les mutilations dentaires en Extrême-Orient : teintures et laquages ».

<sup>39</sup> Brown, « Ohaguro tooth staining in Edo Japan ».

<sup>40</sup> Carpentier, « A propos d'ethno-esthétique : les mutilations buccodentaires volontaires ».

L'Ohaguro a été interdit par un décret de l'Empereur en 1870 et aujourd'hui n'est plus retrouvé que dans les quartiers de Geisha à Kyoto. Il ne s'agit que d'un simple maquillage, de l'encre avec de l'essence de térébenthine que les acteurs de théâtre traditionnel et les geishas appliquent sur leurs dents, le temps de leur représentation.

Figure 10 : Geisha des quartiers de Kyoto aux dents noircies



Source : Brown, « Palaeoanthropology », 2012.

## 2.5. Océanie

Les explorateurs espagnols sont les premiers à rapporter des traces de la pratique de noircissement dentaire dans la région océanique. En 1568, lors de la découverte des Iles Salomon, Alvaro de Mendana y Neira, décrit ainsi les habitants insulaires : « les hommes comme les femmes se défigurent grandement en se noircissant les dents, ce qu'ils font volontairement ».

Le noircissement dentaire y est une pratique relativement répandue, commune sur les Îles Solomon<sup>41</sup> et en Papouasie Nouvelle Guinée, plus précisément sur les Îles de la nouvelle Bretagne et les Îles de la Nouvelle Irlande. Toujours en Océanie, à l'Ouest de la Micronésie, certains habitants de l'île de Guam, de la tribu des Chamarros et ceux des îles Palau et Yap ont aussi recouru au noircissement dentaire. Chez les Micronésiens, le noircissement dentaire peut revêtir différentes teintes, allant d'un brun rougeâtre à un noir affirmé. Il arrive que seuls certains quadrants soient colorés de façon à créer un motif noir sur les dents blanches.

La coloration semi-permanente des dents s'effectue par l'application de produits d'origine végétale. Ce sont des végétaux à haute teneur de tanin qui sont brûlés. Le produit obtenu qui peut être une poudre ou du goudron d'écorce associé avec différents types de sol (asphalte, sol tourbeux, sol volcanique, ou sol contenant du manganèse)<sup>42</sup>. Les Océaniens se l'appliquent directement sur les

---

<sup>41</sup> Bailit, « A possible benefit from tooth-blackening ».

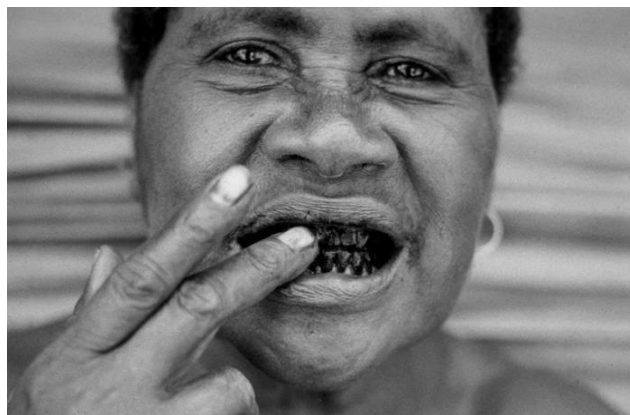<sup>42</sup> Zumbroich, « "We blacken our teeth with oko to make them firm" : teeth blackening in Oceania ».

dents. Les habitants des îles Salomon par exemple, transportent sur eux une boîte particulière finement décorée, renfermant la poudre d'écorce appelée Oko. Ainsi ils peuvent entretenir régulièrement la couleur de leurs dents.

Les dents noires de façon plus ou moins ritualisées, reflètent les critères esthétiques locaux. Elles symbolisent la maturité physique et sexuelle. Les dents noircies donnent du prestige et montrent l'élévation de l'individu qui les porte dans la société. Chez les Chamorros de l'île de Guam, le processus de noircissement dentaire est réservé aux élites sociales. Des cérémonies sont célébrées à cette occasion<sup>43</sup>.

Malgré sa large diffusion à travers l'Océanie et le fait d'avoir été profondément ancrée dans la culture indigène, la pratique du noircissement dentaire a disparu très rapidement avec la venue des colons occidentaux au XVIème siècle puis la christianisation du territoire<sup>44</sup>.

Figure 11 : Iles Salomon, Malaita, 1982 : Une femme Kwaio de Malaita sur les îles Salomons est en train de se noircir les dents pour accentuer sa beauté



Source : Sea, « Flickr : Solomon Islands Malaita black teeth », 1982.

## 2.6. Inde

Des témoignages de noircissement dentaire ont été rapportés dans la tradition culturelle perso-islamique du sous-continent Indien au XVIème siècle. L'agent noircissant nommé en sanskrit « Missi », est une mixture poudreuse composée de sulfate de fer et de cuivre, de tanins extraits de végétaux et d'agents aromatisants<sup>45</sup>. La pratique du Missi a été sanctifiée par Fatimah (vers 600), la fille du Prophète et s'est ancrée chez les musulmans d'Inde<sup>46</sup>.

---

<sup>43</sup> Tolentino, « Ancient chamorro body modification ».

<sup>44</sup> Zumbroich, « "We blacken our teeth with oko to make them firm" : teeth blackening in Oceania ».

<sup>45</sup> Zumbroich, « 'The missi-stained finger-tip of the fair' : a cultural history of teeth and gum blackening in South Asia ».

<sup>46</sup> Zumbroich.

Le missi a été pratiqué à la cour des sultans d'abord par les courtisanes et les prostituées, puis adopté par les hommes nobles. Il est associé à la maturation et l'attrait sexuel. Au XIX<sup>ème</sup> siècle encore, on l'applique par exemple aux jeunes garçons le jour de la cérémonie de leur circoncision.

Le noircissement dentaire au Missi est accompagné d'un noircissement des gencives.

Sharma en 2005, rapporte que dans la région de Gujarat, très influencée par la culture des précédents colons moghols musulmans, les jeunes mariées hindous apposent du Missi sur leurs dents le jour de leur mariage, la coloration dentaire représentant leur statut marital<sup>47</sup>. Le produit utilisé n'a pas la même composition que le Missi de l'époque de la cour des Moghols du XVI<sup>ème</sup> siècle, puisqu'il est à base de résine d'origine animale et non végétale. La résine utilisée est issue d'un insecte de type coccus. Elle colore en rouge et non en noir comme le Missi d'autrefois, la surface dentaire préalablement mordancée au citron ou au tamarin. La coloration peut durer vingt ans sur les dents<sup>48</sup>.

## 2.7. Ouest de l'Amazonie

Le noircissement dentaire a été pratiqué dans certains villages indigènes dans l'Ouest de l'Amazonie, au Pérou, en Equateur, au Panama, en Colombie et en Guyane. La tribu des Jivaros est un groupe ethnolinguistique réparti sur l'Equateur et le Pérou, chez qui la pratique du noircissement dentaire était répandue. La coloration dentaire et labiale avait pour but chez les Jivaros de renforcer leurs dents. En effet la région oro-buccale, et en particulier les dents représentent un site corporel symbolique important pour cette population. Selon leurs croyances mythologiques, les dents sont les portes qui donnent accès à leur énergie vitale<sup>49</sup>. L'état de leurs dents est intrinsèquement lié à leur statut prédateur de chasseur. Il est donc important de maintenir leur intégrité en les noircissant.

La coloration dentaire est aussi considérée pour les hommes et les femmes comme étant un attribut de beauté. Elle se pratique lors des grands changements de statut social, comme les cérémonies de passage à l'âge adulte. Durant ces cérémonies, les Jivaros adolescents ingurgitent des mixtures hallucinogènes, qui possèdent un goût amer. La mastication des feuilles qui produisent la coloration dentaire, atténuerait cette amertume.

La durée de la coloration peut être temporaire ou durer jusqu'à plusieurs années selon la variété de feuilles mastiquées. Il en va également de la teinte obtenue après mastication qui peut aller d'un violet à un noir affirmé, passant par un marron foncé<sup>50</sup>.

---

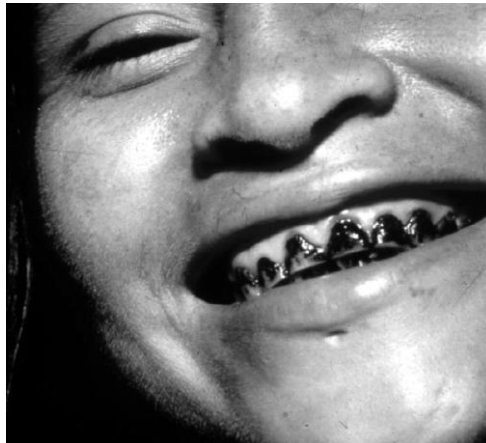<sup>47</sup> Sharma, *Marriage in indian society : from tradition to modernity*.

<sup>48</sup> Lewis et Elvin-Lewis, *Medical botany : plants affecting human health*.

<sup>49</sup> Lewis et Elvin-Lewis.

<sup>50</sup> Elvin-Lewis et Lewis, « The dental use of plants in Amazonia ».

Figure 12 : Jeune fille Jivaro aux dents noircies



Source : Elvin-Lewis et al., « The dental use of plants in Amazonia », 1965.

## 2.8. Afrique

### 2.8.1 Madagascar

Les explorateurs français Flacourt et Carpeau de Saussay au XVIIIème siècle ont été les premiers à décrire le phénomène du noircissement dentaire dans la culture malagasy. Ils ont observé que seulement certaines tribus du sud et du sud-est de l'île, se coloraient les dents en noir, à l'inverse de la majorité de l'île. Cette pratique qui aurait pour objectif de s'embellir, concernait les hommes et les femmes.

Trois méthodes sont pratiquées : la coloration peut être la conséquence de la mastication d'une plante ou d'une de ses parties, de l'application d'un produit issu de la combustion d'écorce de bois ou de l'application d'une teinture obtenue par l'association d'un complexe chimique de composés végétaux et métalliques.

La topographie dentaire du noircissement est variable selon les coutumes des différentes tribus<sup>51</sup>. Il peut concerner toutes les dents ou bien épargner parfois les incisives, dont la couleur blanche contraste avec le reste de la denture. A l'inverse, la coloration peut aussi ne concerner uniquement les molaires.

Pour certaines tribus, la coloration est temporaire et ne dure quelques jours. Pour d'autres la coloration dure dans le temps. S'ils souhaitent s'en défaire, les habitants de l'île se frottent les dents avec de la poudre de riz<sup>52</sup>.

---

<sup>51</sup> Decary, « La bouche et les dents dans les coutumes malgaches ».

<sup>52</sup> Decary.

Zumbroich<sup>53</sup> en 2012, en s'appuyant sur la littérature orale Malagasy, suggère que le noircissement dentaire tel qu'il a été observé à Madagascar et disparu aujourd'hui, serait l'expression d'une complexe série de croyances. Pour les Malgaches, le noircissement dentaire serait à la fois une solution pour préserver leurs dents jusqu'à la mort, tout en dissimulant leur sourire à autrui. En effet dévoiler des dents longues et visibles n'est pas pour eux un critère de beauté.

### **2.8.2 Maroc, Nigéria et l'Afrique du Sud**

D'autres mentions dans la littérature évoquent la coloration dentaire au Maroc, en Afrique du Sud et au Nigéria. Au Maroc, il s'agit plus à proprement dit de coloration dentaire rouge, qui est la conséquence de la mastication des noix de galle (*Cola Acuminata*) ou du fruit de mkua (*Hexalobus Senegalensis*)<sup>54</sup>. Dans les régions rurales d'Afrique du Sud, la coloration dentaire est verte. Elle est pratiquée au cours de cérémonies d'initiation à la puberté, par des soigneurs traditionnels. Les tenues et les instruments de ces derniers sont spécifiques à la cérémonie et au protocole de coloration (couteaux, des pipes, des os divinatoires et des fouets).

### **2.9. Russie**

Plusieurs observateurs occidentaux dont Samuel Collins, un médecin anglais ayant servi le tsar Alexis de Russie au XVII<sup>e</sup> siècle, ont rapporté l'habitude « étrange » des femmes russes de se noircir les dents. Pratiqué originellement par nécessité, pour dissimuler les caries des dames russes, le noircissement dentaire est devenu un critère de beauté par la suite. Il met en valeur le teint d'albâtre et leurs lèvres. La teinture utilisée est alors une substance à base de mercure hautement toxique.

---

<sup>53</sup> Zumbroich, « "Ny vazana tsy aseho vahiny" - "Don't show your molars to strangers" - Expressions of teeth blackening in Madagascar ».

<sup>54</sup> Pinchi et al., « Dental ritual mutilations and forensic odontologist practice : a review of the literature ».



Figure 13 : Mannequin maquillée et aux dents noircies à la mode russe du XVIème siècle



Source : Russia Beyond, « Beyond : black teeth and dilated pupils, controversial beauty standards of XVII Century Russia », 2018.

En conclusion, nous avons réuni au sein du tableau ci-dessous pour chaque région, les populations qui pratiquaient le noircissement dentaire et le protocole de coloration qui leurs sont associés.

Nous observons que:

- La pratique existe depuis plusieurs millénaires sur le continent asiatique. Elle est en voie de disparition depuis le XIXème siècle ;
- Principalement présente en Asie-Océanie, on la retrouve sur d'autres continents comme l'Afrique et l'Amérique du Sud ;
- Femmes et hommes sont concernés indistinctement ;
- C'est un rite de passage vers l'âge adulte destiné principalement aux adolescents ;
- Le laquage noir est la forme de coloration dentaire la plus retrouvée. Le laquage rouge et le laquage vert sont des exceptions en Afrique.

Tableau 2 : Tableau récapitulatif sur la pratique du noircissement dans le monde, les procédés et les rites sociaux associés

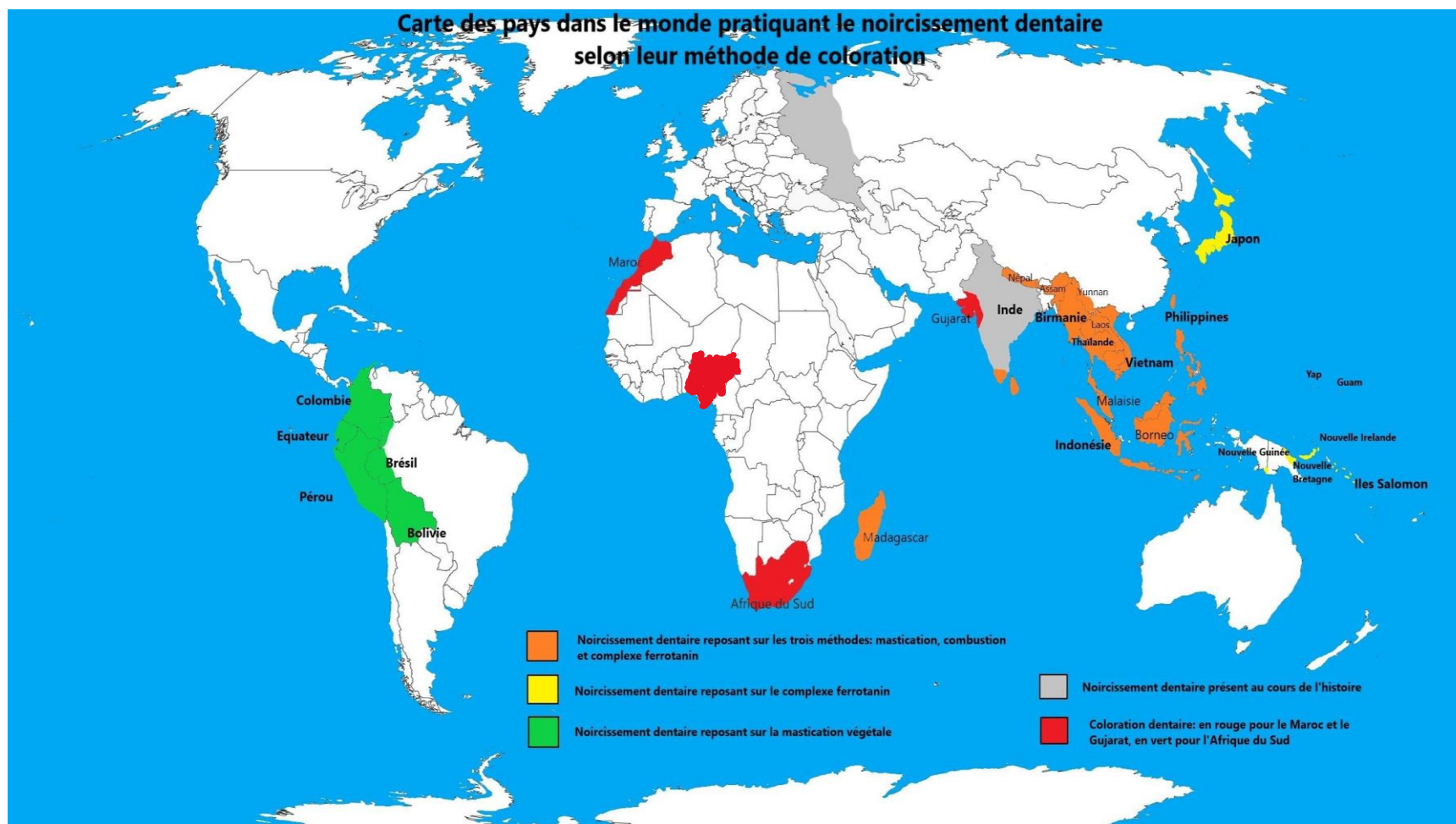
Région		Période		Population		Protocole		Classification du laquage dentaire selon Carnivet
Pays				Ethnie	Sexe et classe sociale concernée	Méthode de production	Plante/ partie de plante utilisée	
Asie	Vietnam	-2500 au XXème siècle		Presque toutes les ethnies au Vietnam dont les Kinh (ethnie majoritaire)	Hommes et femmes, adolescents	Laquage de shellac recouvert d'une teinture ferrotannique	Shellac, noix de galle séchées	LN : laquage noir
	Thaïlande, Laos, Yunnan			Kammus	Femmes	Goudron de bois	Tiges de <i>Cratoxylum formosum</i> , noix de <i>Dracotome lon Dao</i>	LN
	Tibet, Birmanie, Inde du Nord			Naga	Femmes et hommes	Mastication, combustion et produits ferrotannique	<i>Paedaria foetida</i>	LN

Mélanésie	Philippines	-2600 au XXIème siècle		Kalinga Tinggian Pagan, Negrito, Bagobo Manobo Subanu Ifugao	Hommes et femmes, adolescents	Masticati on, combusti on, mélange ferro- tannique	<i>Psidium guajava, Paedaria foetida</i>	LN
	Indonésie, Malaisie, Bornéo			Tuaran	Idem	idem	idem	LN
Océanie	Iles Salomon	XVIème siècle – XXI ème siècle		Kwaio	Hommes et femmes, adolescents	Oko: poudre ferro- tannique	Écorce de bois riche en tanin réduit en poudre et sols tourbeux	LN
	Ile de Guam	Idem		Chamorr os	Hommes et femmes	Oko	idem	
	Papouasie	Idem		Habitant s des îles de Nouvelle Irlande et Nouvelle Bretagne	Hommes et femmes	Oko	idem	LN
Japon		Heian et Murom achi			Femmes et hommes samourais et de la cour impériale	Mélange ferro- tannique: Ohaguro	Noix de galle séchées	LN
		Edo			Femmes mariées et geishas	Ohaguro	Noix de galle séchées	LN

		XVIème		Cour Perso-Islamique Moghole	Prostituées, courtisanes, hommes nobles	Mélange ferro-tannique		LN
Inde		De nos jours		Hindous de la région de Gujarat (Nord de l'Inde)	les mariés hommes et femmes		Sécrétions résineuses d'insectes <i>cocci</i>	LR: laquage rouge
	Madagascar	XVIII-XIXème siècle		Tribus du Sud et Sud-Est de l'île	Hommes et femmes, adolescents	Mastication, combustion et mélange ferro-tannique		LN
Afrique	Maroc, Nigéria, Afrique du Sud					Mastication de végétaux colorants	Noix de <i>Cola Acuminata</i> , Fruit du <i>Hexalobus Senegalensis</i>	LR
Russie		XVIème - XVIIème siècle			Femme de la noblesse Russe	Mercure		LN
Ouest Amazonie		XIXème - XXème siècles		Jivaros, Citaras	Adolescents filles et garçons	Mastication de plantes	Feuilles <i>Neea</i>	LN: coloration noire et violette

Source : Truffinet et auteur, Noircissement dentaire : rituel esthétique et de prophylaxie dentaire, 2019.

Figure 14 : Carte des pays dans le monde pratiquant le noircissement dentaire selon leur méthode de coloration



Source : Auteur, Noircissement dentaire : rituel esthétique et de prophylaxie dentaire, 2019.

## 3 : Composition, procédés de production et méthodes d'application

---

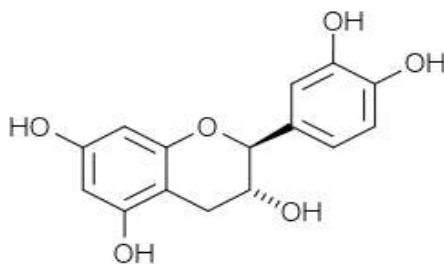
Les produits pour réaliser le noircissement dentaire sont principalement d'origine végétale, mais peuvent être aussi d'origine animale. Ils sont issus de l'environnement local des populations qui le pratique. Il existe une variabilité dans le choix des matières premières noircissantes selon la zone géographique.

La composition chimique de la couche noircissante appliquée varie donc aussi. Les molécules de polyphénols, sont retrouvées cependant dans tous les types de noircissement dentaire d'origine végétale. Ceux-ci sont soit directement disponibles sur les plantes et libérées lors de la mastication, soit une préparation est nécessaire pour les extraire.

### 3.1. Polyphénols

Polyphénol est un terme générique utilisé pour se référer à des substances chimiques présentant de multiples hydroxyles. Le polyphénol dans sa structure la plus simple se compose d'un acide carboxylique.

Figure 15 : Polyphénol



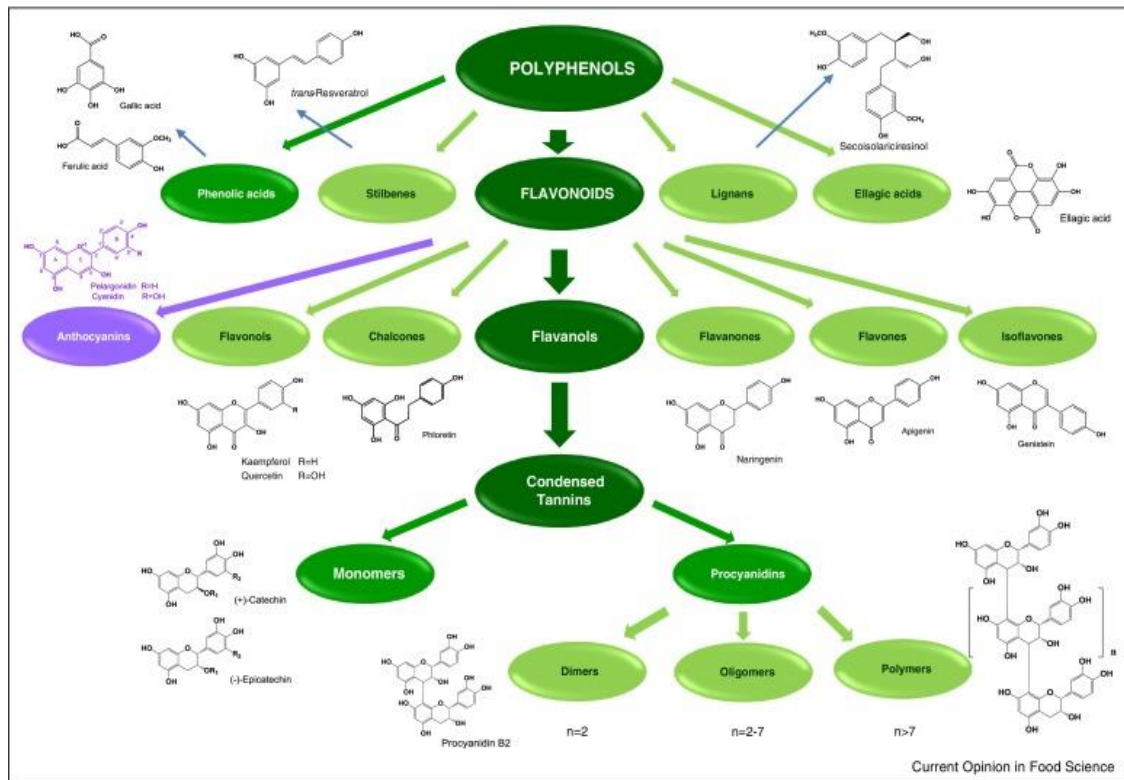
Source : Pancrat, « Wikimedia commons : polyphenol » , 2018.

Les polyphénols comprennent les flavonoïdes, les tanins, les anthocyanines, les acides phénoliques, les stilbènes, les coumarines, les lignans et les lignines<sup>55</sup>. Ces derniers constituent les différentes classes et sous-classes des polyphénols d'origines végétales. Malgré un squelette polyphénolique de base commune, ils possèdent des formules chimiques différentes, qui leur confèrent par conséquent des propriétés chimiques et physiques également différentes.

---

<sup>55</sup> Pereira et al., « Phenolics : from chemistry to biology ».

Figure 16 : Classification schématique des polyphénols



Source : Zhang et Tsoo, « Dietary polyphenols, oxidative stress and antioxidant and anti-inflammatory effects », 2016.

Parmi les agents phénoliques noircissants connus, on compte le tannin, les iridoïdes, les flavonoïdes, les anthraquinones et les xanthones<sup>56</sup>. Ils ne fournissent pas tous naturellement une couleur noire mais par oxydation ou par mélange chimique, peuvent s’assombrir et donner la couleur recherchée<sup>57</sup>. Ces substances en tant que métabolites secondaires ne jouent pas un rôle indispensable au métabolisme des plantes. Elles sont tout de même importantes pour leur résistance face aux agressions extérieures telles que les microorganismes pathogènes, les radicaux libres, les toxines ou encore les rayons UV<sup>58</sup>. En effet la majorité des polyphénols sont capables d’absorber grâce à leur cycle aromatique les rayons UV situés entre 400 nanomètres et 800 nanomètres de longueur d’onde. Ces longueurs d’onde reflètent le spectre de couleur visibles pour l’œil humain et expliquent pourquoi une telle diversité de couleurs peut être observée<sup>59</sup>.

<sup>56</sup> Zumbroich, « To strengthen the teeth and harden the gums - Teeth blackening as medical practice in Asia, Micronesia and Melanesia ».

<sup>57</sup> Nathoo, « The chemistry and mechanism of extrinsic and intrinsic discoloration ».

<sup>58</sup> Daglia, « Polyphenols as antimicrobial agents ».

<sup>59</sup> Zumbroich, « To strengthen the teeth and harden the gums - Teeth blackening as medical practice in Asia, Micronesia and Melanesia ».

La plupart des espèces végétales employées pour la coloration dentaire contiennent des composés phénoliques. Nous pouvons citer en exemple ici :

- L'espèce des *Fabacées* à laquelle les arbres d'*Albizia lebbek*, d'*Erythrina variegata* et du tamarinier appartiennent.

Figure 17 : Tamarinier



Source : Forest and Kim Stars, « Jardinage ooreka : tamarinier », 2016.

- L'espèce des *Myrtacées* : le goyavier ou *Psidium guajava*, l'arbre du *Rhodamnia cinerea* et la Rose de Myrte (*Rhodomyrtus tomentosa*) sont couramment employés pour le noircissement dentaire
- L'espèce de *Rhizophoracées* : le palétuvier de *Bruguiera gymnorrhiza* et de *Rhizophora*<sup>60</sup>.

Figure 18 : Rose de Myrte	Figure 19 : <i>Bruguiera gymnorrhiza</i>
	<p>Photo by: Chen Binghui</p>
<p>Source : Lynn, « Myrtle rose », 2014.</p>	<p>Source : Chen Binghui, Efloras gallery, 2014.</p>

<sup>60</sup> Zumbroich, « 'Teeth as black as a bumblebee's wings' : The ethnobotany of teeth blackening in Southeast Asia ».



### 3.2. Produits de noircissement d'origine végétale

Les pratiquants du noircissement dentaire puisent dans la diversité botanique de leur environnement, des plantes déjà connues pour leur pouvoir colorant et leurs vertus médicinales<sup>61</sup>.

Toutes les parties des plantes peuvent être utilisées selon différentes méthodes pour se colorer les dents. Les feuilles, les graines, les fleurs, les racines et les fruits par exemple sont préférés pour la mastication. Ils peuvent être aussi séchés, macérés ou réduits en poudre pour en extraire les polyphénols. Tandis que l'écorce et les tiges de bois sont plutôt brûlées pour obtenir des produits de combustion tels que de la sève, du latex, de la résine et du goudron de bois, qui appliqués directement sur les dents. Plus en détail et pour exemple, ci-dessous différentes parties de plante et leur application :

- Les feuilles : la tribu des Caqueta au Pérou et en Colombie mâchent des feuilles de *Neea Parviflora* pour obtenir une coloration noire qui dure plusieurs années<sup>62</sup> ;

Figure 20 : Feuilles de l'espèce *Neea*



Source : Sasaki, « RBG Kew », 2015.

- Le fruit : très populaire aux Philippines, au Vietnam et sur les îles Flores, le fruit Pædérie fétide est à l'origine de colorations violettes sur les dents lorsqu'il est écrasé. Il est couramment utilisé pour le noircissement dentaire bien qu'il provoque une halitose transitoire<sup>63</sup> ;
- Les fleurs : la teinture rouge issue des fleurs de Carthames des teinturiers (*Carthamus tinctorius*) a été utilisée sur les îles Visayas en Philippines centrales<sup>64</sup>;



---

<sup>61</sup> Zumbroich.



<sup>62</sup> Elvin-Lewis et Lewis, « The dental use of plants in Amazonia ».

<sup>63</sup> Marcoux, « Le laquage dentaire noir des ethnies vietnamiennes ».

<sup>64</sup> Scott, *Barangay sixteenth century Philippine culture and society*.

Figure 21 : Fruits du Pædérie fétide	Figure 22 : Carthame des teinturiers
	
Source : Lynn, « Flickrriver : Paedaria foetida fruit », 2014.	Source : Le Monde, « Jardinage », 2017.

- L'écorce : les bois des troncs des arbres de la famille de *Euphorbiaceae* sont couramment brûlés en Asie du Sud-Est pour se noircir les dents.
- La tige : la tige de *Cratoxylum formosum* est brûlée par le peuple des Kammas en Asie du Sud-Est pour obtenir un goudron noir directement appliqué sur les dents <sup>65</sup>;

Figure 23 : Ecorce d' <i>Albizia lebbek</i>	Figure 24 : Tige et feuilles de <i>Cratoxylum formosum</i>
	
Source : Geographer, « Bark of <i>Albizia lebbek</i> from a street tree in Quarry bay », 2012.	Source : Sechet, « Pak thiu <i>Cratoxylum formosum</i> », 2014.

- La sève : celle suintant des tiges de *Phyllanthus Boxifolius* par certaines tribus de l'île de Java qui se l'appliquent directement sur les dents à l'aide leurs doigts <sup>66</sup>;
- Le latex : le latex rouge collecté d'un arbuste appelé Pourghère (*Jatropha curcas*) est appliqué directement sur les dents des indigènes dans des parties du Sulawesi en Indonésie <sup>67</sup> ;

<sup>65</sup> Tayanin et Bratthall, « Black teeth : beauty or caries prevention ? Practice and beliefs of the Kammu people ».

<sup>66</sup> Martens, « Tooth transfiguration in Indonesia ».

<sup>67</sup> Martens, « Tooth transfiguration in Indonesia ».

- La résine : la résine issue de l'écorce du bois noir des Bas (*Albizia Lebbeck, Fabaceae*) sur Java.

### 3.3. Produits noircissants d'origine animale

Pour se colorer les dents, des produits d'origine animale peuvent être aussi utilisés. Il ne s'agit pas à proprement dit de noircissement dentaire car la coloration noire n'est pas obtenue. Des sécrétions résineuses d'insectes de type *coccus* sont appliqués directement sur les dents. En Amérique centrale, la tribu Nahu a recours à des extraits d'insectes *cocci* pour se colorer les dents en violet tandis qu'en Inde dans la région du Gujarat<sup>68</sup>, c'est de la résine rouge de l'arbre *Ficus religiosa* infectée par des insectes de type *coccus* qui est utilisée.

Cela est aussi vrai pour le procédé de laquage dentaire au Vietnam, où les dents sont, dans un premier temps, recouvertes de shellac ou gomme laque pour les renforcer, avant d'être colorées dans un second temps en noir. La gomme laque est une matière première d'origine naturelle, utilisée depuis des siècles pour de multiples applications. Il s'agit d'une sécrétion résineuse produite par des insectes appartenant à la super-famille des *Coccoidea* (Cochenille)<sup>69</sup>.

La gomme laque présente de bonnes propriétés filmogènes, une bonne adhérence sur de nombreuses surfaces dont les surfaces dentaires, un bel aspect et une dureté de ses films, un bon comportement avec d'autres résines, comme les polymères, et enfin une bonne résistance à l'usure en tant que revêtement<sup>70</sup>.

### 3.4. Différents procédés de production et d'application de noircissement dentaire

#### 3.4.1. Trois procédés de production d'agents noircissants dentaires d'origine végétale

Différents procédés de production d'agents noircissants végétaux existent selon les régions où cette pratique est présente. Les composés phénoliques extraits des végétaux produisent de trois manières différentes des agents noircissants dentaires<sup>71</sup>:

- Par la mastication des plantes : libérés et oxydés lors de l'exposition à l'air et la mastication des plantes colorantes, les polyphénols se lient directement avec les protéines de la pellicule acquise exogène et former des colorations exogènes.

---

<sup>68</sup> Lewis et Elvin-Lewis, *Medical botany : plants affecting human health*.

<sup>69</sup> Cachet, « La laque et la gomme laque : les seules résines commerciales d'origine animale ».

<sup>70</sup> Cachet.

<sup>71</sup> Zumbroich, « To strengthen the teeth and harden the gums - Teeth blackening as medical practice in Asia, Micronesia and Melanesia ».

- Par combustion : les polyphénols sont extraits par distillation sèche d'écorces ou de tiges de bois, sous forme volatile ou résineuse (sève, suc, latex) pour former un goudron de bois visqueux et noir applicable sur les dents ;
- Par mélange chimique : les tanins, une grande classe de polyphénols noircissants, qui sont extraits des noix de Galle réduite en poudre, ont la capacité d'interagir avec des ions ferriques en solution pour former un précipité noir, selon la même réaction chimique à l'origine de l'encre ou des teintures galliques.

Ces différentes méthodes de production d'agent noircissant seront développées par la suite dans leurs parties consacrées.

### **3.4.2. Deux méthodes d'application de noircissement dentaire**

La coloration par mastication se forme en bouche dès que les plantes se trouvent en bouche. Alors que les noircissements dentaires avec des produits issus de la combustion d'écorce et de la réaction chimique ferro-tannique nécessitent une application manuelle à la surface dentaire.

## **3.5. Nature de l'adhésion de l'agent noircissant à l'émail**

### **3.5.1. Liaison chimique**

Dans le cas de la mastication, le noircissement dentaire est le fait dans ce cas des colorations dentaires exogènes et la liaison est donc chimique comme nous le verrons dans la partie 4.

### **3.5.2. Adhésion mécanique**

En cas d'application de produit noircissant, la couche noircissante recouvrant la surface amélaire peut être de deux types :

- Une solution ferro-tannique ;
- Une résine : issue d'un goudron de bois résineux produit de la combustion d'écorce d'arbre, de l'exsudat résineux des arbres eux-mêmes (sève, latex, suc) ou de la sécrétion d'insectes sur les arbres qu'ils parasitent.

Très peu d'études se sont cependant intéressées à la nature chimique de la liaison de l'agent colorant à la surface amélaire et sa stabilité dans le temps. Ceci est probablement lié à la difficulté à recueillir des dents noircies pour analyse et à la disparition de la pratique du noircissement dentaire.

Toutefois les travaux de Ishikawa et Ai<sup>72</sup> en 1965 et de Vu en 1937 suggèrent que l'adhésion serait essentiellement mécanique. La théorie mécanique et d'adsorption<sup>73</sup> pourrait expliquer le phénomène d'adhésion du produit noircissant à la surface dentaire en cas d'application mécanique de produit noircissant (goudron de bois, sécrétion résineuse d'insectes, produit ferro-tannique).

La théorie mécanique d'adhésion stipule que l'adhésif, dans le cas qui nous intéresse le produit noircissant, est enchevêtré micro-mécaniquement avec les rugosités et irrégularités de surface de l'adhérent, ici la surface amélaire. Leur contact intime avec la surface amélaire dépend de trois facteurs que sont la mouillabilité de l'émail, la viscosité du produit noircissant et la morphologie et la rugosité de la surface amélaire<sup>74</sup>.

En conclusion :

- Ce sont les polyphénols, métabolites secondaires issus des végétaux, qui constituent les agents noircissants responsables de la coloration dentaire d'origine végétale.
- Il existe trois méthodes pour extraire les polyphénols des plantes et produire de coloration dentaire.
- Sont utilisés directement les fleurs, les fruits, les graines et les feuilles qui possèdent déjà un fort pouvoir colorant. Elles sont mâchées pures en bouche comme les feuilles de *Neea*.
- Ou bien les agents colorants sont extraits par combustion pour produire un goudron de bois noir et résineux.
- Les polyphénols peuvent aussi être issus d'extraits végétaux sous forme de poudre : poudre de Noix de galle et constituer l'élément tannique du produit ferro-tannique noircissant.
- Les produits noircissants ensuite, sont appliqués de deux manières différentes. Par la mastication, les agents noircissants libérés en bouche se fixent à la surface amélaire. Par application mécanique, les agents noircissants sous forme de goudron de bois ou de composé chimique ferro-tannique sont appliqués mécaniquement à la surface dentaire.
- L'adhésion entre les dents et les agents noircissants (excepté les agents masticatoires) est probablement de type mécanique.

---

<sup>72</sup> Ai, Ishikawa, et Seino, « "Ohaguro" traditional tooth staining custom in Japan ».

<sup>73</sup> Vu, « Le laquage des dents en Indochine ».

<sup>74</sup> Ai, Ishikawa, et Seino, « "Ohaguro" traditional tooth staining custom in Japan ».

## 4 : Noircissement dentaire par mastication de végétaux

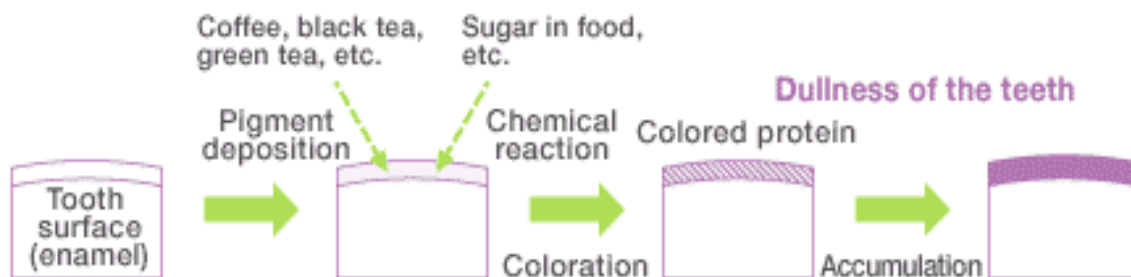
La mastication des plantes connues (feuilles, graines et fleurs colorantes) pour leur pouvoir colorant est la méthode de noircissement dentaire la plus simple et la plus utilisée. Par exemple, les feuilles de *Neea Parviflora* qui ont un fort pouvoir colorant<sup>75</sup>, sont mastiquées par Jivaros de l'Ouest de l'Amazonie pour se noircir durablement les dents.

Leur mastication libérerait des polyphénols dans la cavité buccale<sup>76</sup>. Ces derniers se lient à des protéines présentes en bouche, dont celles de la pellicule acquise exogène. Parmi les polyphénols les plus cités, on compte les tanins, les xanthones et les iridoïdes sont responsables de la pigmentation noire.

### 4.1. Colorations dentaires exogènes

Le procédé à l'origine de la coloration dentaire volontaire par agents masticatoires n'a jamais vraiment été documenté. Cependant de nombreuses études ont été menées pour éclaircir les mécanismes derrière les colorations dentaires exogènes, en particulier celles provoquées involontairement par l'ingestion de thé, de vins et d'autres aliments à fort pouvoir colorant.

Figure 25 : Le mécanisme des colorations exogènes



Source : Lion Corporation, « Mechanism of stains », 2016.

Nathoo a classé les mécanismes chimiques à l'origine de la formation des colorations. Le type N1 se réfère au matériau colorant (le chromogène), qui s'est lié à la surface dentaire et conduit à sa coloration. Les chromogènes organiques sont pris dans la pellicule acquise exogène qui recouvre l'émail dentaire et la couleur provoquée est déterminée par la couleur naturelle du chromogène<sup>77</sup>. Il

<sup>75</sup> Elvin-Lewis et Lewis, « The dental use of plants in Amazonia ».

<sup>76</sup> Lewis et Elvin-Lewis, *Medical botany : plants affecting human health*.

<sup>77</sup> Nathoo, « The chemistry and mechanism of extrinsic and intrinsic discoloration ».

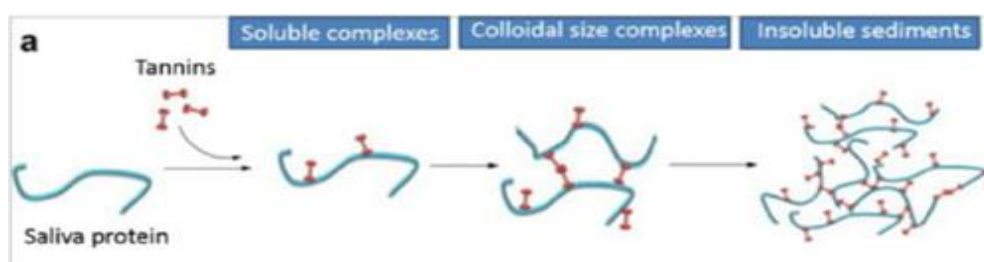
arrive aussi que ces chromogènes s'oxydent au fil du temps et adoptent une coloration plus sombre qui donne le noir à la surface amélaire: il s'agit du mécanisme de coloration N2 décrit par Nathoo. Le thé, le vin et le café sont connus pour provoquer des colorations dentaires exogènes de couleur brune<sup>78</sup>. Or comme les plantes employées pour le noircissement dentaire, le thé et le vin notamment sont connus pour présenter des polyphénols comme le tanin, dans leur composition. Le tanin issu des plantes masticatoires noircissantes, pourrait donc bien être à l'origine de l'aspect sombre des colorations dentaires<sup>79</sup>.

#### 4.2. Interaction entre les tanins et les protéines de la pellicule acquise exogène

Les tanins sont des composés phénoliques solubles de haut poids moléculaire. Ils ont la particularité de former des complexes insolubles en se combinant avec des protéines, la cellulose, la gélatine et la pectine<sup>80</sup>. Cette capacité à former des complexes insolubles est unique aux tanins. La réaction entre les tanins et les protéines se déroule en 2 étapes : en premier lieu la liaison entre le tanin et la protéine puis dans un second temps leur agrégation, à partir de laquelle résulte un précipité insoluble. Les protéines concernées sont des protéines riches en prolines (PRP), fréquemment retrouvées dans la salive des mammifères et qui font aussi parti des constituants de la pellicule acquise exogène<sup>81</sup>. De plus les tanins à pH neutre, qui est le pH le plus proche de celui de la salive, s'oxydent<sup>82</sup> et prennent une couleur plus sombre que leur couleur brune naturelle.

La formation de la coloration noire par mastication de plantes ou ingestion de produits contenant du tanin pourrait donc bien être la conséquence de la précipitation directe des tanins et d'autres polyphénols avec les protéines de la surface de l'émail.

Figure 26 : Interaction entre les tanins et les protéines et formation d'un complexe insoluble



Source : Vilela et al., « Journal of food science and technology wine phenolics : looking for a smooth mouthfeel », 2016.

<sup>78</sup> Lee et al., « Prevention of tea-induced extrinsic tooth stain ».

<sup>79</sup> Proctor et al., « Salivary proteins interact with dietary constituents to modulate tooth staining ».

<sup>80</sup> Adamczyk et al., « Tannins and their complex interaction with different organic nitrogen compounds and enzymes : old paradigms versus recent advances ».

<sup>81</sup> Hagerman et Butler, « The specificity of proanthocyanidin-protein interactions. »

<sup>82</sup> Engström et al., « The oxidative activity of ellagitannins dictates their tendency to form highly stabilized complexes with bovine serum albumin at increased pH ».

### **4.3. Durabilité de la coloration dentaire par mastication**

Le noircissement dentaire est un procédé qui doit durer en bouche plusieurs semaines à plusieurs années, pour assurer aux individus qui la pratiquent un entretien le moins rapproché possible. Il est conçu pour résister aux agressions mécaniques et chimiques apportées par l'ingestion des aliments mais surtout, résister à l'hydrolyse de la salive présente de façon permanente en bouche. La durabilité de la coloration dentaire dans le temps dépend principalement de la solubilité du colorant dans l'eau et de la concentration de l'aliment colorant. Ainsi n'est pas étonnant que certains Jivaros en Amazonie, qui mâchent une variété de feuille appartenant à l'espèce de *Neea*, voient leur noircissement dentaire durer jusqu'à un an<sup>83</sup> quand on sait que les complexes formés entre le tanin et les protéines riches en proline sont insolubles.

### **4.4. Contribution de la mastication de plantes noircissantes à la prophylaxie dentaire**

En 1983, Elvin-Lewis et W. H Lewis, des ethno-pharmacologistes se sont intéressés à la santé bucco-dentaire des Jivaros d'Amazonie. En faisant étudier des clichés intra-oraux à des chirurgiens-dentistes de l'école dentaire de l'université de Washington, ils se sont étonnés de trouver des dentures exemptes de maladies carieuses ou maladies parodontales sévères en dépit de l'absence d'hygiène buccale générale. Les auteurs avancent qu'une des explications derrière cette apparente prophylaxie dentaire résiderait en le fait que les locaux avaient pour usage de se teindre volontairement les dents en noir<sup>84</sup> en mâchant des plantes riches en tanin, connu pour ses propriétés antibactériennes.

Des réserves sont cependant à émettre quant à la pertinence scientifique de cette étude en raison de son ancienneté, le fait qu'elle n'a pas pris en compte d'autres facteurs pouvant influencer la prévalence carieuse chez les Jivaros comme leur régime alimentaire ou l'absence de groupe de contrôle auquel comparer ces observations.

### **4.5. Étude in vitro des effets antibactériens des plantes mastiquées pour le noircissement dentaire**

Elvin-Lewis et al. se sont ensuite intéressés aux effets anti-plaques des plantes que les Jivaros d'Amazonie mâchent pour leur noircissement dentaire<sup>85</sup>. Il a été trouvé que les six espèces de plantes et de fleurs examinées possèdent des taux équivalents en tanin, en acide gallique et autres composés polyphénoliques que le thé, connu lui aussi pour contenir du tanin. Les extraits de plantes ont prouvé in vitro leur efficacité anti-plaque en empêchant l'agrégation réversible de colonies de *Streptococcus*

---

<sup>83</sup> Elvin-Lewis et Lewis, « The dental use of plants in Amazonia ».

<sup>84</sup> Elvin-Lewis et Lewis, « The dental use of plants in Amazonia ».

<sup>85</sup> Elvin-Lewis, W. H. Lewis, E. Moeller, « Anti-plaque effects of Amazonian Jivaro tooth blackening plants ».



*sanguinis* et de *Actinomyces naeslundii*, deux bactéries cariogènes<sup>86</sup>. Les plantes noircissantes, ont montré aussi contenir des quantités intéressantes de fluor, ce qui pourraient aussi contribuer à leur effet anti-cariogénique.

En conclusion :

- Lors de la mastication de végétaux, de la même manière que le vin ou le thé colorent les dents, la libération de tanins issus de ces plantes en bouche, pourrait expliquer la formation de colorations exogènes à la surface amélaire.
- En effet le tanin a la particularité de former un précipité noir insoluble en se liant avec les protéines riches en proline de la pellicule acquise exogène recouvrant la surface amélaire.
- Des observations effectuées par des pharmacologistes Elwin-Lewis et al. Sur la tribu des Jivaros d'Amazonie pratiquant le noircissement dentaire par mastication de végétaux, ont rapporté que ces derniers dans les années 80 présentent une absence de maladie carieuse.
- Une des explications avancées derrière cette observation serait que le tanin et d'autres polyphénols issus d'agents noircissants végétaux possèdent des propriétés antibactériennes cariogènes et contribueraient ainsi à la prophylaxie dentaire des tribus Jivaros. Celles-ci ont été en effet démontrées par les mêmes auteurs au cours d'une étude in vitro.

---

<sup>86</sup> Chardin, Barsotti, et Bonnaure-Mallet, *Microbiologie en odonto-stomatologie*.

## 5 : Noircissement dentaire par application d'un produit ferro-tannique

---

L'un des deux agents colorants utilisé pour se noircir les dents est issu de la réaction chimique de composés ferriques (ions  $Fe^{2+}$ ) et d'acide gallique. Ce dernier est issu de la décomposition de tanins d'origine végétale. Comme pour fabriquer l'encre noire, méthode utilisée en Europe depuis le moyen-âge, les pigments noirs de cet agent reposent sur la formation d'un complexe noircissant insoluble appelé gallate ferrique.

### 5.1. Ohaguro, laquage dentaire et Oko

Le produit ferro-tannique appliqué sous l'appellation Ohaguro au Japon et de laquage au Vietnam est une solution. En Océanie il se présente plutôt sous la forme d'une poudre appelée Oko.

#### 5.1.1. Solution ferro-tannique : Ohaguro et laquage dentaire vietnamien

Cette méthode de noircissement est particulièrement présente au Japon avec l'Ohaguro et au Vietnam avec le laquage des dents. Les pratiquants du noircissement dentaire dans ces régions font réagir dans de l'eau, des ions ferreux (ions  $Fe^{2+}$ ) issus de morceaux de fer dissous dans du vinaigre et de l'acide gallique issu de la noix de galle réduite en poudre<sup>87</sup>.

La noix de galle est une excroissance retrouvée sur le tronc de différents arbres. Elle est sécrétée par un insecte qui vient pondre ses œufs dans l'écorce de l'arbre. Les noix de galle sont très concentrées en gallotanin et acide gallique, deux composés nécessaires à la réaction ferro-tannique.

Figure 27 : Noix de galle de chêne



Source : Griffith, « Cola-nut gall on Pedunculata Oak », 2008.

---

<sup>87</sup> Phung Thi Cuc, « Le laquage des dents au Viet-Nam et le shellac en dentisterie préventive ».

Du sucre est ensuite ajouté pour favoriser la suspension des ion  $Fe^{2+}$  et épaissir la solution ferro-tannique<sup>88</sup>. Cette dernière est chauffée jusqu'à prendre une couleur noire bleutée.

Les Japonais s'appliquent cette solution noircissante directement sur les dents tandis que les Vietnamiens l'ajoutent sur la couche de laque qui recouvre au préalable leurs dents.

### **5.1.2. Poudre ferro-tannique : Oko et Missi**

En Océanie, la méthode de noircissement dentaire repose aussi sur la formation de ce complexe ferro-tannique. Mais c'est une poudre noire dénommée Oko et non comme en Asie une solution, qui est appliquée sur les dents. Cette poudre contient également des composés ferreux fournis par des sols tourbeux volcaniques, des sols manganèses et d'autres sols riches en minéraux contenant des ions métalliques. Ce sont des feuilles d'amandier réduites en poudre, riches en tanin qui fournissent l'acide gallique nécessaires à la formation de l'agent noircissant<sup>89</sup>.

Dans l'Inde Moghole du XVIème siècle, l'agent noircissant dentaire appelé Missi était aussi retrouvé sous la forme de poudre d'extraits tanniques mélangés à des composés ferreux.

## **5.2. Réaction ferro-tannique**

La réaction de production du complexe ferro-tannique est complexe et a fait l'objet de nombreuses théories. Celle proposée par Krekel en 1999 est la plus communément admise<sup>90</sup>. Elle stipule que le gallate ferrique se forme à partir de l'acide gallique et des ions  $Fe^{2+}$  en deux réactions : une acido-basique dans un premier temps qui forme un intermédiaire ferreux, suivi immédiatement par une réaction d'oxydo-réduction qui aboutit au composé définitif insoluble<sup>91</sup>.

### **5.2.1. Réaction acide-base : gallate ferreux**

L'acide gallique et les ions ferreux forment ensemble, mélangés en solution, le gallate ferreux, un complexe tétraédral bis gallate. Il s'agit d'une réaction acide-base avec l'acide représenté par l'acide gallique et la base par les ions ferreux.

L'association donne naissance au composé intermédiaire qui est le gallate ferreux, incolore et soluble.

---

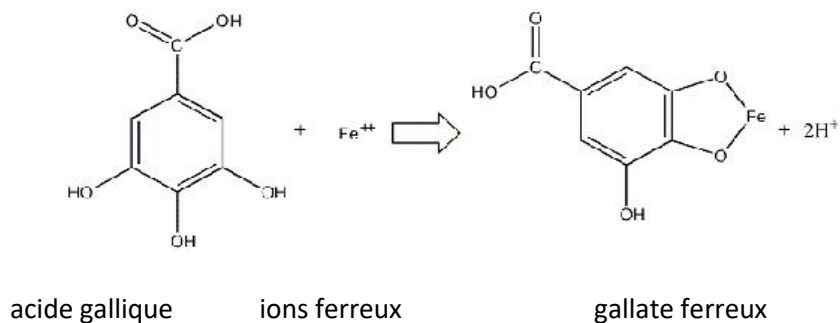
<sup>88</sup> Ai, Ishikawa, et Seino, « "Ohaguro" traditional tooth staining custom in Japan ».

<sup>89</sup> Ponce et al., « Elucidation of the  $Fe(III)$  gallate structure in historical iron gall ink ».

<sup>90</sup> Ponce et al.

<sup>91</sup> Lee et al., « Iron gall ink revisited : in situ oxidation of  $Fe(II)$ -tannin complex for fluidic-interface engineering ».

Figure 28 : Réaction acido-base entre l'acide gallique et les ions ferreux pour donner le gallate ferreux



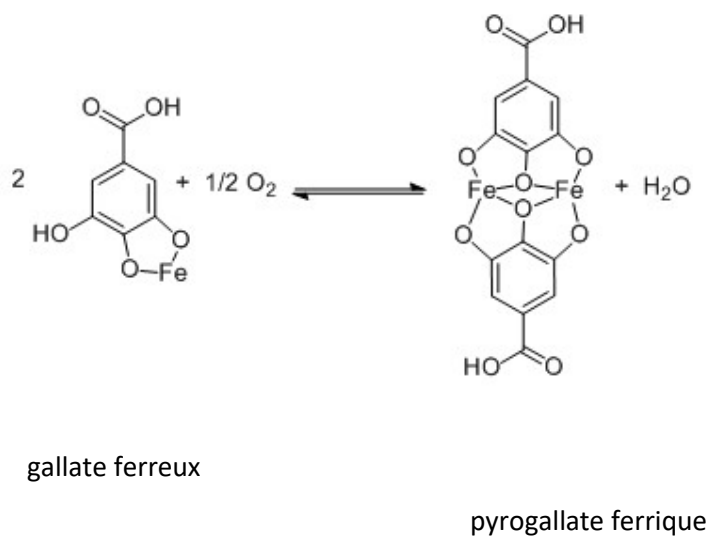
Source : Farusi, « Science in schools : issue 6 galls », 2007.

### 5.2.2. Réaction d'oxydo-base : pyrogallate ferrique

Presque immédiatement, le gallate ferreux nouvellement formé subit une oxydation.

L'oxygène est réduit en eau. Les ions  $\text{Fe}^{2+}$  du gallate ferreux sont oxydés en ions ferriques  $\text{Fe}^{3+}$  pour produire le pyrogallate ferrique, un complexe octaédral noir et insoluble<sup>92</sup>.

Figure 29 : Réaction d'oxydo-réduction de la réaction de Krekel



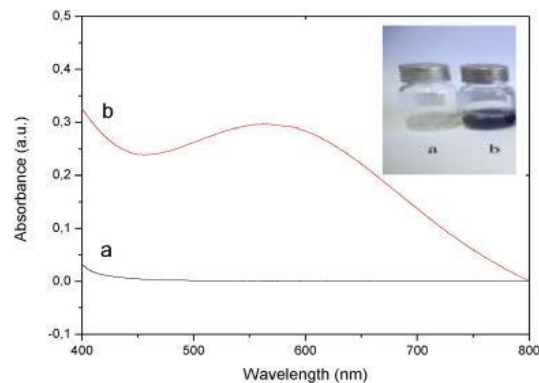
Source : Farusi, « Science in schools : issue 6 galls », 2007.

<sup>92</sup> Ponce et al., « Elucidation of the fe(III) gallate structure in historical iron gall ink ».

### 5.3. Couleur noire infiniment entretenue par le pyrogallate ferrique

Le pyrogallate ferrique est hautement absorbant sur un large spectre de longueurs d'ondes (comme illustré ci-contre de 400 à 800 nm de longueur d'onde)<sup>93</sup>.

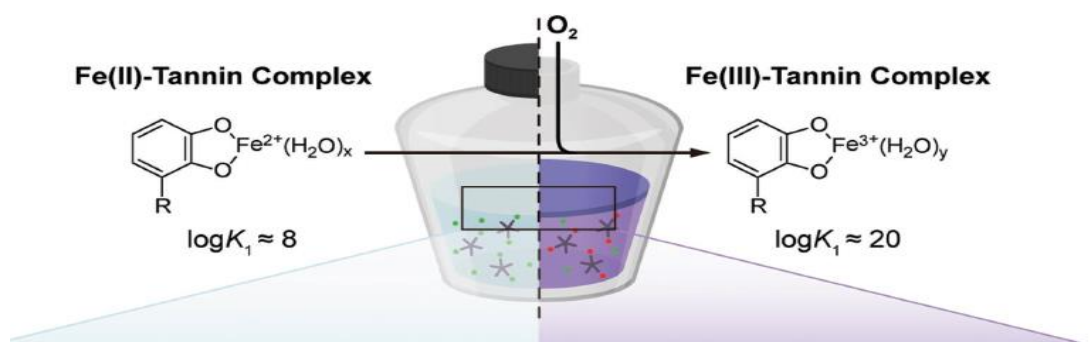
Figure 30 : Spectre d'absorption des ondes ultraviolettes de l'acide tannique (a) et du complexe ferro-tannique représentée en (b)



Source : Çakar et Ozakar, « Fe–tannic acid complex dye as photo sensitizer for different morphological ZnO based DSSCs », 2016.

La réaction de formation du pyrogallate ferrique étant incomplète, des ions  $\text{Fe}^{2+}$  restent en suspension dans la solution. Au contact de l'air et au fil du temps, ils continuent à s'oxyder et des complexes gallates ferriques se forment spontanément. C'est l'oxydation des ions  $\text{Fe}^{2+}$  et la formation infinie de gallates ferriques qui entretiennent la couleur noire de la solution.

Figure 31 : Oxydation infinie en solution des gallates ferreux et pyrogallates ferriques



Source : Lee et al., « Iron gall ink revisited: In situ oxidation of  $\text{Fe(II)}$ –tannin complex for fluidic-interface engineering », 2018.

<sup>93</sup> Çakar et Özakar, « Fe–tannic acid complex dye as photo sensitizer for different morphological ZnO based DSSCs ».

## 5.4. Nature de l'adhésion de la solution ferro-tannique à la surface amélaire

### 5.4.1. Étude de Suzuki et al. sur l'Ohaguro (1965)

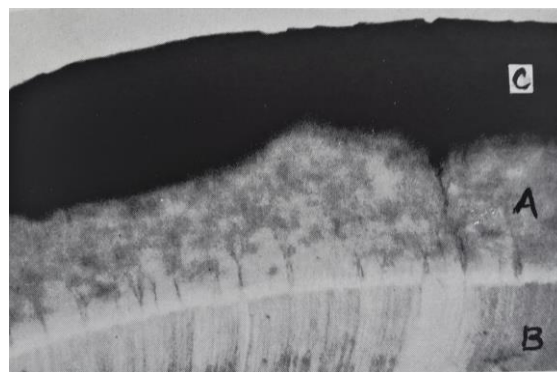
Suzuki et al. ont examiné microscopiquement des dents traitées avec la solution de noircissement japonaise, qui se rapproche comme vu précédemment de l'encre ferro-tannique. Ils se sont intéressés à la perméabilité, au degré de pénétration et de fixation de l'Ohaguro aux surfaces dentaires<sup>94</sup>.

Figure 32 : Section d'une dent traitée avec de l'Ohaguro

A : émail

B : dentine

C : émail dans lequel a pénétré la solution d'Ohaguro



Source : Suzuki, « "Ohaguro" traditional tooth staining custom in Japan », 1965.

Des dents ont été immergées durant des temps variables dans une solution ferro-tannique. Des sections de ces dents ont été examinées au microscope électronique. Comme illustré, l'Ohaguro n'a pénétré qu'en superficie la couche amélaire. Il a été déterminé que le degré de pénétration est proportionnel au temps d'immersion de la dent. Les auteurs ont aussi noté qu'une fine couche de déminéralisation est visible en dessous de la couche amélaire recouverte d'Ohaguro. Mais ils n'ont pas pu avancer plus d'hypothèses sur la nature physique ou chimique de l'adhésion entre le noircissant dentaire ferro-tannique et les composants inorganiques de l'émail.


### 5.4.2. Étude microscopique de Vu sur le laquage vietnamien (1937)

Une autre étude au microscope ultra-opaque de 1937 s'est intéressée au produit résineux recouvrant les dents laquées vietnamiennes. Il a aussi été déterminé que la couche de résine noircie avec une solution ferro-tannique ne pénètre qu'une partie de la couche la plus superficielle de l'émail.

---

<sup>94</sup> Ai, Ishikawa, et Seino, « "Ohaguro" Traditional tooth staining custom in Japan ».

Figure 33 : Coupe longitudinale d'une dent laquée observée au microscope ultra-opaque



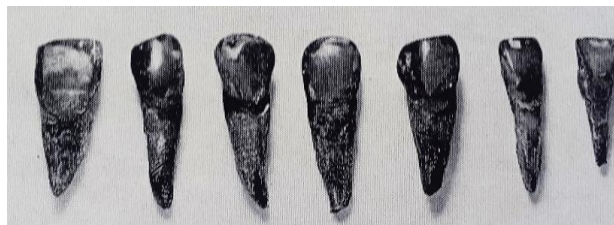Source : Vu, *Le laquage des dents en Indochine*, 1937.

## 5.5. Étude de l'influence des solutions noircissantes basées sur le complexe ferro-tannique sur la surface amélaire

Ishikawa et Ai en 1965 mènent différentes expériences in vitro pour déterminer l'action chimique de l'Ohaguro et plus précisément du complexe ferro-tanin sur la surface amélaire<sup>95</sup> :

- Des dents extraites et recouvertes d'Ohaguro et d'autres de contrôles ont été plongées 40 secondes dans des solutions d'hypochlorite. Les coupes longitudinales de dents laquées au microscope ne présentaient aucune altération à la surface de l'émail. A l'inverse les dents témoin possédaient une surface plus rugueuse et leurs bâtonnets amélaire étaient clairement exposés.
- De la même manière les dents noircies plongées un mélange 8mL de salive humaine et de pain n'ont montré aucune trace de déminéralisation après 76h d'incubation.
- Des incisives et des prémolaires plongées dans une solution ferro-tannique ont été soumises à des tests de rayure. Les auteurs ont conclu qu'une fois polies, leurs surfaces sont aussi dures et résistantes que l'émail naturel.

Figure 34 : Dents utilisées par Ishikawa et Ai pour le test de la résistance à la carie. Les dents immergées dans la salive n'ont pas perdu de leur brillant et ne montrent pas de déminéralisation.



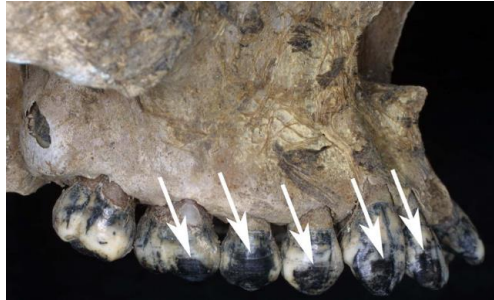Source : Ishikawa et al, « "Ohaguro" traditional tooth staining custom in Japan »,1965.

---

<sup>95</sup> Ai, Ishikawa, et Seino, « "Ohaguro" traditional tooth staining custom in Japan ».

## 5.6. Étude d'Oyamada et al. sur l'influence de la coloration par solution ferro-tannique sur la prévalence carieuse et des maladies parodontales d'une population de samourais

Figure 35 : Traces d'Ohaguro sur le crâne d'une adolescente appartenant à la classe des samourais



Source : Oyamada et al., « Sex differences of dental pathology in early modern Edo », 2016.

Oyamada et al. ont mené une recherche sur des crânes de samourais datant de l'ère Edo (XVIème siècle), pour étudier l'influence de l'Ohaguro sur la résistance de la dent aux attaques acides et aux maladies parodontales<sup>96</sup>. Ils les ont comparés aux crânes des paysans vivant à la même époque et dans la même région, qui eux n'ont pas pratiqué le noircissement dentaire. Les auteurs ont conclu que les femmes quelles que soient leurs classes sociales, ont montré une prévalence aux maladies carieuses inférieures aux hommes. L'explication la plus probable selon les chercheurs réside dans le fait que le régime alimentaire des hommes, samourais et paysans a été plus riche et donc plus cariogène que celui des femmes, bien moins nourries du fait de leur statut social inférieur lié à leur sexe.

Ils suggèrent cependant que le noircissement dentaire aurait tout de même pu contribuer à l'augmentation de la résistance des dents noircies aux attaques acides.

---

<sup>96</sup> Oyamada et al., « Sex differences of dental pathology in early modern samurai and commoners at Kokura in Japan ».



En conclusion :

- La production d'agent noircissant par mélange chimique entre ions ferreux et acide gallique issue du tanin a été pratiquée couramment au Japon, au Vietnam et en Océanie. L'agent noircissant ferro-tannique était appliqué dans les deux premiers pays sous forme d'une solution épaisse noircissante et dans le dernier sous forme de poudre.
- La réaction pour produire l'agent noircissant ferro-tannique se déroule en deux temps : il y a d'abord formation d'un composé transitoire incolore ferreux par réaction acido-base. Ensuite il y a oxydation de ce composé, pour aboutir au produit final qui constitue l'agent noircissant : le pyrogallate ferrique, noir et insoluble.
- La couche noircissante ferro-tannique dans le cas de l'Ohaguro ou du laquage dentaire vietnamien, n'adhère que superficiellement à la surface amélaire comme en attestent des coupes au microscope. La nature de la liaison de la couche noircissante ferro-tannique à l'émail dentaire n'a pas été élucidée.
- Les seules études menées dans les années 60 qui se sont intéressées à cette méthode ont démontré que les dents recouvertes de solution ferro-tannique d'Ohaguro possèdent in vitro une résistance à l'acidité et à la salive humaine.
- Une étude odonto-archéologique plus récente portant sur des crânes de samourais hommes et femmes du XVIème siècle, tend cependant à prouver que le régime alimentaire de ces derniers a eu plus d'influence sur la prévalence carieuse et de maladies parodontales que l'application d'Ohaguro.

## **6 : Noircissement dentaire par application de produits issus de la combustion végétale**

---

La combustion d'écorce et de bois résineux est une autre méthode de production d'agent noircissant dentaire. La combustion aboutit à la formation de ce qu'on appelle un goudron de bois noir, qui est appliqué directement sur les dents.

### **6.1. Goudron de bois**

#### **6.1.1. Distillation sèche**

La distillation sèche ou destructive est un procédé chimique qui permet de séparer les différents constituants d'un matériau solide dans un environnement faible en oxygène, amené à des températures très élevées<sup>97</sup>.

C'est ainsi que l'acide gallo-tannique et les autres polyphénols servant de pigments noirs au goudron de bois sont extraits. En effet la combustion d'écorce de bois résineux tels que les Euphorbiacées, connus pour concentrer du tanin à l'origine de la couleur brunegood, permet par ce processus de distillation sèche l'extraction de l'acide gallo-tannique.

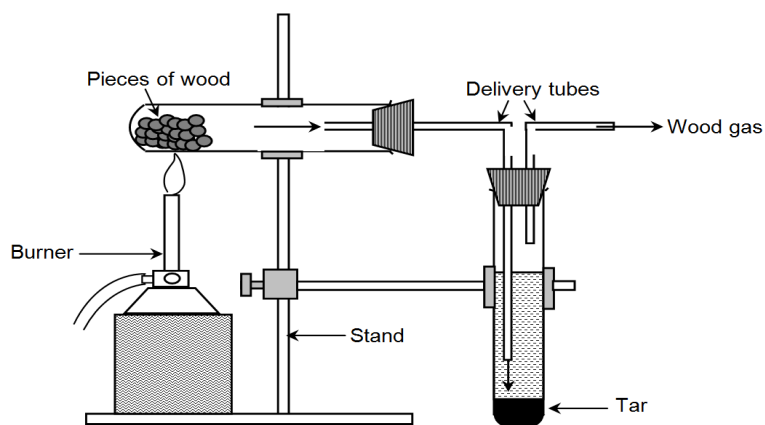
Les polyphénols sont ainsi extraits, sous forme volatile (fumée huileuse) ou sous forme de sève ou résine exsudée de l'écorce. Ils viennent directement se condenser et réagir avec les ions ferreux présents sur un morceau de fer, tenus au-dessus du feu où la plante est consommée. Un liquide visqueux noir, le goudron de bois se forme sur le morceau de fer et s'écoule goutte à goutte pour être recueilli à l'aide d'outils domestiques avant d'être appliqué directement sur les dents<sup>98</sup>.

---

<sup>97</sup> Laukkonen, « What is destructive distillation ? »

<sup>98</sup> Zumbroich, « To strengthen the teeth and harden the gums - Teeth blackening as medical practice in Asia, Micronesia and Melanesia ».

Figure 36 : Procédé de distillation sèche de bois en laboratoire pour aboutir à la formation de goudron de bois (tar en anglais)



Source : Kotoba, « Wood oil wo suichi », 2017.

### 6.1.2. Goudron de bois

Le goudron de bois est donc un liquide noirâtre et visqueux, issu de la combustion incomplète ou de la distillation destructive d'un bois résineux (c'est -à-dire capable de produire de la résine) comme les pins et les arbres fruitiers<sup>99</sup>. Sa viscosité lui est conférée par sa matrice résineuse<sup>100</sup>, la rendant plus adhérente et apte à colorer les dents. Les carbones libres, les hydrocarbures ainsi que d'autres métabolites secondaires tels que les polyphénols et le tanin qui constituent le goudron de bois<sup>101</sup>, jouent un rôle dans le développement de sa couleur noire.

## 6.2. Différentes techniques de combustion

Trois méthodes sont décrites pour obtenir le goudron de bois <sup>102</sup>.

### 6.2.1. Branches ou tiges brûlées pour en extraire la sève

Les jeunes de la tribu des Ifugaos au nord du Luzon, aux Philippines ont pour usage de chauffer des tiges d'*Eurya acuminata* au-dessus du feu pour en extraire une résine. Cette résine est ensuite appliquée digitalement sur les dents. Dans d'autres cas, la suie huileuse extraite du même bois est condensée sur une pièce de métal. Il s'en écoule un exsudat goudronneux, une mixture de produits carbonisés et de sève, que l'on fait couler goutte à goutte sur un outil domestique au fer.

<sup>99</sup> The editors of encyclopaedia britannica, « Wood tar : chemical compound ».

<sup>100</sup> Zumbroich, « 'Teeth as black as a bumblebee's wings': the ethnobotany of teeth blackening in Southeast Asia ».

<sup>101</sup> Amen-Chen, Pakdel, et Roy, « Separation of phenols from Eucalyptus wood tar ».

<sup>102</sup> Zumbroich, « 'Teeth as black as a bumblebee's wings': the ethnobotany of teeth blackening in Southeast Asia ».

### 6.2.2. Écorce d'arbres fruitiers brûlés

L'écorce d'arbres fruitiers est brûlée pour obtenir un goudron de bois. On citera les écorces de Karo Batak à Sumatra, d'un arbre d'une variété de durian sur les îles Flores et le goyavier<sup>103</sup>.

Figure 37 : Méthode traditionnelle de production d'agent noirissant dentaire démontrée par un membre de la tribu de Gaddang, Luzon




Source : Zumbroich, « 'Teeth as black as a bumblebee's wings': the ethnobotany of teeth blackening in South-East Asia », 2003.

### 6.2.3. Huile empyreumatique de noix de coco

Cette technique utilise des coques sèches de noix de coco. Le cocotier (*Cocos nucifera*) répandu en Asie du Sud-Est, sert à se noircir les dents, en plus d'autres utilisations. Une demi-coque est enflammée puis immédiatement recouverte par le deuxième hémisphère de coque possédant un trou à son sommet. La fumée huileuse est recueillie puis condensée sur un morceau de fer<sup>104</sup>. Le liquide collecté de couleur noire est nommé huile de coco empyreumatique. Il est directement appliqué au doigt à la surface dentaire.

Figure 38 : *Cocos nucifera*



Source : Toth, « Argoul : végétaux de Tahiti », 2013.

<sup>103</sup> Galang, « Filing and blackening of teeth among some philippine ethnic groups ».

<sup>104</sup> Marcoux et Robin, *Le laquage dentaire noir des ethnies vietnamiennes*.

### 6.3. Étude de l'effet carioprotecteur des agents noircissants issus de la combustion

#### 6.3.1. Étude de Tayanin et Bratthall sur le goudron de bois de *Dracontomelon dao*

Tayanin et Bratthall de l'université odontologique de Malmö<sup>105</sup> ont étudié l'effet antibactérien sur le *Streptococcus mutans* du goudron noircissant que la tribu des Kammus en Thaïlande a pour usage de s'appliquer sur les dents. Trois espèces végétales communément brûlées ont été étudiées, dont la noix de *Dracontomelon dao*. Les noix de *Dracontomelon dao* ont été brûlées selon l'usage des Kammus et le goudron qui en a coulé, a été recueilli sur des morceaux de fer. Le goudron frais, qui a une consistance visqueuse et est habituellement directement appliqué sur les dents avec l'index, a été placé sur des bandelettes plongées dans de la salive humaine contenant des *Streptococci mutans*. Les bandelettes porteuses de *Dracontomelon Dao* ont démontré une inhibition de la croissance des *Streptococci mutans*, tandis que les bandelettes contrôles recouvertes d'un goudron de bois suédois n'ont eu aucun effet sur la croissance bactérienne.

Figure 39 : Exemple de croissance de *Streptococci mutans* sur des bandelettes après incubation salivaire. A gauche la bandelette non traitée (contrôle). A droite la bandelette partiellement recouverte de goudron de noix de *Dracontomelon dao*.



Source : Tayanin et Bratthall, « Black teeth: beauty or caries prevention ? Practice and beliefs of the Kammu people »,2006.

Les résultats in vitro de l'étude indiquent donc un possible effet antimicrobien du goudron de bois de *Dracontomelon dao*, bien que les auteurs émettent des réserves quant aux résultats obtenus.

---

<sup>105</sup> Tayanin et Bratthall, « Black teeth : beauty or caries prevention ? Practice and beliefs of the Kammu people ».

En effet, la consommation de sucres des Kammus et autres facteurs de risques carieux qui peuvent influencer la présence de lésions carieuses en bouche n'ont pas été pris en compte.

### **6.3.2. Étude de Suddharista et al. sur le goudron de bois de *Cratoxylum formosum***

Suddharista et al.<sup>106</sup>, ont réussi à démontrer l'activité antibactérienne du *Cratoxylum formosum* brûlé, une autre plante dont le goudron de bois sert aussi à noircir les dents en Thaïlande, sur des colonies de *Streptococci mutans* incubées sur des plaques d'Agar. Le goudron de *Cratoxylum formosum* sur des plaques d'Agar agar a inhibé la croissance de trois souches différentes de *Streptococcus mutans*, avec des diamètres d'inhibition des zones de diffusion bactérienne de 9,5 mm à 11,5mm et une concentration minimale inhibitrice entre 48 et 97 microgrammes par litres d'extrait de *Cratoxylum formosum*. Or selon Rios et al. (1988), les extraits naturels crus qui démontrent une activité à des concentrations inférieures à 100 microgrammes par litre, possèdent un fort pouvoir antimicrobien.

En conclusion :

- En brûlant des tiges ou de l'écorce de bois, qui sont connues pour concentrer du tanin, les polyphénols sont extraits par distillation sèche. Ils viennent sous forme gazeuse ou résineuse se condenser sur des pièces métalliques pour former un goudron de bois noir et visqueux.
- Ce goudron est appliqué directement sur les dents à l'aide de cure-dents ou digitalement. Cette méthode de noircissement est couramment retrouvée aux Philippines et en Asie du Sud-Est notamment.
- Deux études in vitro récentes se sont intéressées aux propriétés antibactériennes de ce goudron de bois issu de la combustion de deux plantes différentes sur le *Streptococcus mutans* : une inhibition de croissance de colonies de *Streptococci mutans* a été constatée en présence de ces deux types de goudrons noircissants. Cependant plus d'études doivent être menées pour conclure à une réelle efficacité antibactérienne des goudrons noircissants.

---

<sup>106</sup> Suddhasthira et al., « Antimicrobial activity of *Cratoxylum formosum* on *Streptococcus mutans* ».

## 7 : Noircissement et prophylaxie dentaire

---

### 7.1. Moyen primitif de prophylaxie contre la maladie carieuse

Le noircissement dentaire, dans toutes les régions du monde où il est pratiqué, est un rituel avant tout esthétique. Cependant certaines croyances sur lesquelles se base la conception de santé bucco-dentaire locale, semblent aussi faire parties des raisons qui poussent certaines ethnies à se noircir les dents. Les Kammas et les Vietnamiens en Asie du Sud-Est ont été en effet persuadés que se colorer les dents les aideraient à lutter contre le “vers” responsables de la carie<sup>107</sup> et les Jivaros d’Amazonie se noircissaient aussi les dents pour les renforcer<sup>108</sup>. Avoir les dents noires a été par exemple synonyme de propreté bucco-dentaire au Vietnam<sup>109</sup>.

Dans ces régions reculées, à des époques où l’hygiène bucco-dentaire n’était pas encore diffusée et les soins dentaires réalisés par des empiriques locaux, le noircissement dentaire a pu constituer un acte de prophylaxie primitive, notamment contre la maladie carieuse<sup>110</sup>. On a vu en effet précédemment, que des études menées sur les trois différents procédés de production d’agent dentaire, suggéraient qu’ils pouvaient présenter des effets antibactériens sur le *Streptococcus mutans* et contribuer au renforcement des dents contre les agressions extérieures.

L’ethnobotaniste Zumbroich, avance que l’usage de la coloration dentaire serait intrinsèquement lié à une approche traditionnelle de la prévention dentaire<sup>111</sup>. Il se fonde sur le fait que les plantes employées par les indigènes pour se noircir les dents, étaient choisies pour leur pouvoir colorant mais aussi pour leur pouvoir médicinal, particulièrement sur la sphère orale. Par exemple le *Paedaria foetida* dont le fruit est couramment mâché en Asie du Sud-Est pour se colorer les dents, est aussi employé aussi comme analgésique dentaire<sup>112</sup>.

La plante tire ses propriétés colorantes et ses propriétés anti-nociceptives et anti-inflammatoires du même principe actif : les polyphénols tels que les iridoïdes et les anthraquinones qui y sont présents en forte quantité.

---

<sup>107</sup> Vu, « Le laquage des dents en Indochine ».

<sup>108</sup> Zumbroich et Stross, « Teeth blackening in Western Amazonia ».

<sup>109</sup> Flynn, « Black teeth : a primitive method of caries prevention in Southeast Asia ».

<sup>110</sup> Tayanin et Bratthall, « Black teeth : beauty or caries prevention ? Practice and beliefs of the Kammu people ».

<sup>111</sup> Zumbroich, « To strengthen the teeth and harden the gums - Teeth blackening as medical practice in Asia, Micronesia and Melanesia ».

<sup>112</sup> Zumbroich, « ‘Teeth as black as a bumblebee’s wings’: The ethnobotany of teeth blackening in Southeast Asia ».

## **7.2. Rôle des polyphénols issus des agents noircissants dans la prévention du risque carieux**

L'activité antimicrobienne sur des bactéries cariogènes telles que *Streptococcus mutans* ou *S. mitis*, de certains agents noircissants (goudron de bois, plantes masticatoires), pourrait donc être indicatrice de la présence de polyphénols<sup>113</sup>.

La prévention de la carie dentaire se base sur le renforcement des facteurs de protection et de reminéralisation de la dent ainsi que la réduction des facteurs responsables de sa déminéralisation<sup>114</sup>. Ces approches sont destinées à l'hôte, à sa flore cariogène et au régime alimentaire et se répartissent en quatre types d'action :

- L'augmentation de la résistance de la dent par protection et reminéralisation de ses tissus dentaires ;
- Le contrôle du biofilm bactérien et d'une réduction de micro-organismes cariogènes par l'utilisation d'agents antibactériens ;
- Le contrôle du régime alimentaire ;
- L'immunisation active ou passive<sup>115</sup>.

Les actions pharmacologiques des polyphénols d'origine végétale impliqués dans le noircissement dentaire, pourraient jouer un rôle primaire dans l'action préventive contre la maladie carieuse en agissant au niveau des deux premières stratégies précédemment citées.

### **7.2.1. Augmentation de la résistance de la dent par protection et reminéralisation**

Parmi les polyphénols employés dans le noircissement dentaire, le tanin et en particulier l'acide gallique qui sont issus de la noix de galle, ont prouvé in vitro posséder des propriétés de reminéralisation et d'inhibition de la déminéralisation amélaire, indépendamment du pH buccal<sup>116 117</sup>.

### **7.2.2. Contrôle du biofilm dentaire et de la réduction de micro-organismes cariogènes**

#### **7.2.2.1. Streptococcus mutans**

Les *Streptococci mutans* sont étroitement associés avec la pathogénicité des caries dentaires par leur capacité à synthétiser des glucanes insolubles qui servent d'ancrage à l'adhésion et à la colonisation

---

<sup>113</sup> Zumbroich, « To strengthen the teeth and harden the gums - Teeth blackening as medical practice in Asia, Micronesia and Melanesia ».

<sup>114</sup> Chardin, Barsotti, et Bonnaure-Mallet, *Microbiologie en odonto-stomatologie*.

<sup>115</sup> Chardin, Barsotti, et Bonnaure-Mallet.

<sup>116</sup> Chu et al., « Effect of compounds of *Galla chinensis* on remineralisation of initial enamel carious lesions in vitro ».

<sup>117</sup> Zhang et al., « Effect of enamel organic matrix on the potential of *Galla chinensis* to promote the remineralization of initial enamel carious lesions in vitro ».



de la dent à d'autres bactéries cariogènes<sup>118</sup>. C'est pourquoi l'utilisation d'agents antimicrobiens pour contrôler cette bactérie fait partie de l'une des stratégies de prévention de la carie dentaire et de son traitement.

En 2011, une équipe de dentistes et de chimistes de Naples<sup>119</sup>, effectue une revue systématique de la littérature sur le rôle antibactérien sur les *S. mutans* des polyphénols issus d'espèces végétales. Leurs recherches leur ont suggéré que les polyphénols présentent :

- Un effet direct contre les *S. mutans* ;
- Une interaction avec la membrane protéinique microbienne en inhibant l'adhésion des bactéries à la surface dentaire ;
- Une inhibition de la glycosyl transférase et amylase.

Différentes études sur les polyphénols issus d'agents noircissants ont appuyé ces propos :

- Le tanin a prouvé par exemple avoir un effet inhibiteur de croissance direct in vitro sur des colonies agar-agar de *S. mutans*<sup>120</sup> ;
- L'acide gallo tannique issu du tanin peut aussi faire diminuer l'adhérence bactérienne selon Hertel et al.<sup>121</sup> en 2017. Ils ont étudié in vivo et ex vivo l'impact de l'acide gallo-tannique sur la pellicule acquise exogène et ont évalué ses effets antibactériens et anti-adhérence. L'adhérence bactérienne et la formation de glycanes sur des pellicules acquises exogènes de dents bovines ont significativement été réduites après rinçage à l'acide gallo-tannique.
- Les extraits polyphénoliques du goyavier (des tanins, des alcaloïdes et des flavonoïdes), une plante couramment utilisée en combustion pour le noircissement dentaire, ont démontré posséder une activité inhibitrice de la glycosyl transférase<sup>122</sup>. En effet ces composants qui sont proches en poids et en structure du saccharose, en se liant avec l'enzyme GTF, bloquent son activité et inhibent ainsi la production de glucane, actrice clé de la matrice polysaccharidique responsable de l'agrégation bactérienne.

---

<sup>118</sup> Freedman, Birked, et Granath, « Analyses of glucans from cariogenic and mutant *Streptococcus mutans* ».

<sup>119</sup> Ferrazzano et al., « Plant polyphenols and their anti-cariogenic properties : a review ».

<sup>120</sup> Kang et al., « Inhibitory effect of methyl gallate and gallic acid on oral bacteria ».

<sup>121</sup> Hertel et al., « Effect of tannic acid on the protective properties of the in situ formed pellicle ».

<sup>122</sup> Bhagavathy, Mahendiran, et Kanchana, « Identification of glucosyl transferase inhibitors from *Psidium guajava* against *Streptococcus mutans* in dental caries ».

Figure 40 : Goyavier



Source : Office du tourisme de l'Est, « Réunion Est : carnet de voyage », 2017.

#### 7.2.2.2. Autres bactéries cariogènes

D'autres études menées ont montré que les polyphénols issus des agents noircissants possèdent également des propriétés antibactériennes sur d'autres bactéries cariogènes, colonisatrices précoces de la plaque dentaire :

- Les extraits de Goyaviers par exemple, peuvent aussi faire diminuer l'adhérence de *Streptococcus sanguinis*, *S. mitis* et *Actinomyces sp.* selon une étude menée par Razak et al.<sup>123</sup>.
- Les polyphénols issus de la fibre de noix de coco, aussi utilisée en combustion pour le noircissement dentaire, ont une action inhibitrice de croissance sur des colonies bactériennes cariogènes in vitro. En quantifiant la concentration minimale inhibitrice des extraits de la plante, testés sur des biofilms planctoniques et artificiels, il a été constaté que les bactéries orales *Prevotella intermedia*, *Porphyromonas gingivalis*, *Fusobacterium nucleatum*, *Streptococcus mutans* et *Lactobacillus casei*, ont été rapidement tuées en présence des extraits polyphénoliques<sup>124</sup>.

### 7.3. Noircissement dentaire et prévention des maladies parodontales

#### 7.3.1. Étude menée en Océanie sur l'Okou et son influence sur l'inflammation parodontale

En 1968, Bailit, sur les îles Salomon en Océanie, a comparé l'état parodontal chez des échantillons de 150 personnes de deux tribus différentes : les Kwaïos et les Nasiois. Les premiers ont la particularité

---

<sup>123</sup> Razak, Othman, et Rahim, « The effect of Piper betle and Psidium guajava extracts on the cell-surface hydrophobicity of selected early settlers of dental plaque ».

<sup>124</sup> Alviano et al., « Antinociceptive and free radical scavenging activities of Cocos nucifera L. (Palmae) husk fiber aqueous extract ».

de se noircir les dents avec de l'Oko ; tandis que les seconds n'en utilisent pas. Bailit a fait appel à l'indice de Russell pour comparer l'état parodontal des personnes par tranches d'âge et de sexe. Il a été constaté que bien qu'ils présentent des modes de vie, des régimes alimentaires et une hygiène orale semblables, les Kwaios présentent un état d'inflammation gingival moins important que les Nasiois<sup>125</sup>. Il en a déduit que l'usage et la composition du noircissement dentaire, qui sont les seules coutumes qui différencient le mode de vie des Kwaios de celui des Nasiois, expliquent probablement l'écart constaté sur l'état d'inflammation gingivale entre les deux groupes ethniques.

Cette étude est la seule historique traitant du rôle éventuel, que pourrait jouer le noircissement dentaire dans la prévention des maladies parodontales. Comme pour la prévention du risque carieux, ce sont les polyphénols d'origine végétale et leur action antibactérienne qui selon certains auteurs<sup>126</sup> contribueraient à diminuer l'inflammation parodontale.

### **7.3.2. L'action antibactérienne des polyphénols d'origine végétale sur les bactéries parodontopathogènes**

Une revue systématique a été effectuée par Bunte, Hense et Beikler sur des articles Medline de 2013 à 2018<sup>127</sup>, afin d'identifier les études rapportant les effets des polyphénols issus d'extraits végétaux sur les bactéries pathogènes à l'origine de l'inflammation parodontale. La revue a conclu que les polyphénols présentent un grand potentiel en tant que substance antimicrobienne et immunomodulatrice pour le traitement et la prévention de maladies parodontales.

Plus spécifiquement, peu d'articles traitent des effets de polyphénols extraits de végétaux utilisés pour le noircissement dentaire et leur action antibactérienne sur les bactéries parodontopathogènes. Cependant, certains triterpènes et certains xanthones issus du *Cratoxylum formosum* ont prouvé posséder un effet antibactérien efficace contre *Porphyromonas gingivalis*<sup>128</sup>. Les polyphénols des fibres de noix de coco<sup>129</sup> (*Cocos nucifera*) et le tanin<sup>130</sup> sont aussi inhibiteurs de l'activité bactérienne de *P. Gingivalis*.

---

<sup>125</sup> Bailit, « A possible benefit from tooth-blackening ».

<sup>126</sup> Lewis et Elvin-Lewis, *Medical botany : plants affecting human health*.

<sup>127</sup> Bunte, Hensel, et Beikler, « Polyphenols in the prevention and treatment of periodontal disease : a systematic review of in vivo, ex vivo and in vitro studies ».

<sup>128</sup> Bunte, Hensel, et Beikler.

<sup>129</sup> Alviano et al., « Antinociceptive and free radical scavenging activities of *Cocos nucifera* L. (Palmae) husk fiber aqueous extract ».

<sup>130</sup> Ho et al., « Antimicrobial activity of tannin components from *Vaccinium vitis-idaea* L. »

#### **7.4. Action antibactérienne des agents noircissants dentaires renforcée en présence de composés minéraux**

La discussion a porté sur les extraits végétaux mais les éléments minéraux, métalliques et terreux peuvent parfois jouer un rôle important dans le processus de noircissement dentaire. Le noircissement dentaire implique aussi des solutions métalliques, fournies par des solutions de fer ou des morceaux de fer corrodés, des terres de sols tourbeux ou volcaniques. En plus de démontrer par eux-mêmes des effets antibactériens, des études ont aussi montré que la présence des agents minéraux associés aux agents noircissants végétaux augmentent significativement l'activité antimicrobienne de ces derniers. Par exemple les graines de grenade qui sont aussi utilisées pour se colorer les dents, voient leurs effets antimicrobiens significativement accrus par l'addition de sels métalliques<sup>131</sup>. Une autre contribution plausible des composants inorganiques des noircisseurs dentaires concernerait aussi leurs effets sur la minéralisation amélaire. En effet Ishikawa et al.<sup>132</sup> ont étudié des travaux menés par Hayakawa et al. sur le degré de déminéralisation de dents plongés dans l'EDTA avec des ions ferriques. A partir cela, ils ont conclu que les ions ferriques de la solution ferro-tannique de noircissement dentaire pourraient aussi inhiber la déminéralisation amélaire, en empêchant la chélation des ions calciums par les acides gluconiques, lactiques et glutamiques présents naturellement en bouche.

---

<sup>131</sup> Gould et al., « Anti-microbial activities of pomegranate rind extracts : enhancement by cupric sulphate against clinical isolates of S. aureus, MRSA and PVL positive CA-MSSA ».

<sup>132</sup> Ai, Ishikawa, et Seino, « "Ohaguro" traditional tooth staining custom in Japan ».

En conclusion :

- Le noircissement dentaire constitue aussi un moyen de prophylaxie dentaire primitif pour les populations qui l'ont pratiqué ;
- L'effet antibactérien supposé et qui reste à prouver, des agents noircissants proviendrait des polyphénols d'origine végétale qui les constituent ;
- Les polyphénols en général et en particulier ceux issus des agents noircissants peuvent contribuer à lutter contre la maladie carieuse. Comme les tanins et les constituants phénoliques du goyavier par exemple, ils renforcent la dent au niveau de son mécanisme de déminéralisation/reminéralisation et en agissant comme agent anti-microbien et régulateur de plaque ;
- Les polyphénols peuvent aussi avoir un effet inhibiteur de croissance sur les bactéries parodontopathogènes ;
- Les constituants minéraux des agents noircissants tels que les ions métalliques ont aussi prouvé avoir une activité antimicrobienne et pourraient aussi contribuer à l'effet prophylactique général ;
- Cependant des études plus approfondies doivent être menées sur les polyphénols et plus spécifiquement encore pour ceux originaires des agents noircissants, pour confirmer scientifiquement leurs effets antibactériens sur les bactéries anti-cariogènes et parodontopathogènes.

## **8 : Toxicité et inconvénients liés à la pratique du noircissement dentaire**

---

### **8.1. Toxicité liée à l'ingestion à haute dose de métabolites végétaux**

L'utilisation d'agents noircissants impliquent souvent l'application de quantité importantes de mixture sur les dents. Cela soulève des interrogations quant à la toxicité éventuelle entraînée par l'ingestion de doses importantes de métabolites végétaux, comme les saponins, les minéraux et surtout les composés phénoliques. En effet malgré leur faible biotoxicité, les polyphénols peuvent être dangereux pour le système digestif s'ils sont absorbés à haute dose. Il est concevable que le noircissement dentaire contribue aux maladies et aux infections gastro-intestinales, les plus fréquentes causes de morbidité et de mortalité dans les régions durant les époques où il a été pratiqué<sup>133</sup>.

Un plus grand danger peut être redouté si les agents noircissants sont appliqués fréquemment voire quotidiennement : l'utilisation chronique de goudron de bois sur les dents expose à des risques car ce produit est issu de la combustion incomplète du bois. Cette combustion génère des quantités indéterminées d'hydrocarbures aromatiques polycycliques, connus pour être carcinogènes et tératogènes.

### **8.2. Pratique éprouvante physiquement et psychologiquement**

Cependant les premiers désagréments liés à cette pratique sont ressentis au moment du rite d'initiation au noircissement. Les cérémonies durant lesquelles des adolescents sont consacrés symboliquement à l'âge adulte par le noircissement dentaire, sont souvent perçues comme éprouvantes à la fois physiquement et émotionnellement. Souvent le processus de noircissement dentaire est associé à une période de privation plus ou moins ritualisée, durant laquelle les prises alimentaires sont interdites. Seulement de petites quantités de liquide sont avalées de manière à préserver les dents nouvellement noircies. Au cours de l'absorption des produits noircissants, les pratiquants du noircissement décrivent souvent une sensation de brûlure qui leur remplit la bouche<sup>134</sup>.

---

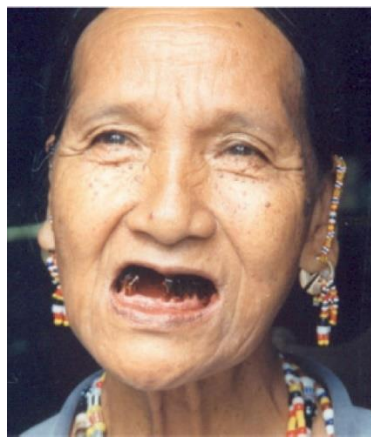
<sup>133</sup> Damon, « Human ecology in the Solomon islands : biomedical observations among four tribal societies ».

<sup>134</sup> Zumbroich, « To strengthen the teeth and harden the gums - Teeth blackening as medical practice in Asia, Micronesia and Melanesia ».

### 8.3. Manque d'hygiène orale lié au désir de préserver le noircissement dentaire

Le noircissement dentaire est selon des croyances bucco-dentaires locales associé à une bouche propre pour certaines ethnies. Les dents sont soigneusement nettoyées à l'aide de cure-dents et peuvent même être mordancées avec des jus de fruit acides avant d'être noircies. Avoir un sourire noir est une preuve d'hygiène orale. Malheureusement, certains mémoires de santé publique<sup>135</sup>, rapportent au contraire que la présence de dents noircies est plutôt corrélée à une négligence d'hygiène bucco-dentaire. En effet, les personnes qui arborent un noircissement dentaire, évitent de toucher à leurs dents afin de garder intacte la coloration esthétique noire qui les recouvre. L'absence d'hygiène est un facteur de risque connu pour les maladies carieuses et parodontales, que les vertus antibactériennes des polyphénols des noircissements dentaires ne peuvent compenser. Il n'est pas rare ainsi de voir des bouches aux dents noircies mais aussi aux dents absentes<sup>136</sup>.

Figure 41 : Sourire noir édenté, Luzon, Philippines



Source : Zumbroich et Amores, « When black teeth were beautiful , the history and ethnography of dental mutilations in Luzon, Philippines» 2009.

### 8.4. Délaquage

La coloration dentaire, bien réalisée peut durer plusieurs années, à tel point que les procédés de délaquage s'avèrent difficiles. Avec la diffusion du sourire blanc comme canon esthétique, certains praticiens, dans les pays où le noircissement dentaire a été pratiqué, ont pu être confrontés à des demandes de patients voulant se débarrasser de leur sourire noir. Ces derniers peu habitués à ce genre de motif de consultation, rapportent leurs multiples tentatives pour retirer la couche noire recouvrant

---

<sup>135</sup> Traore, « Les difficultés liées à la pratique de l'odonto-stomatologie en république de Guinée et ses conséquences en santé publique ».

<sup>136</sup> VPRO Metropolis, *Black and filed teeth in the Philippines*.

les dents<sup>137</sup> : en recourant à une méthode chimique en utilisant de l'hypochlorite de sodium, ou de manière mécanique en utilisant des curettes et des inserts ultra-sons.

Certaines personnes se délaquent elles-mêmes leurs dents en abrasant la couche noirissante avec des cosses de graines comme cet adolescent de Guadalcanal en Océanie<sup>138</sup>.

Figure 42 : Adolescent océanien avec les dents partiellement délaquées



Source : Brown, « “We blacken our teeth with Oko to make them Firm” : teeth blackening in Oceania », 2010.

---

<sup>137</sup> Vu, « Le laquage des dents en Indochine ».

<sup>138</sup> Zumbroich, « “We blacken our teeth with oko to make them firm” : teeth blackening in Oceania ».



## Conclusion

---

Depuis l'Ouest de l'Amazonie, jusqu'aux confins des îles Salomon en Océanie, en passant par Madagascar et les pays Sud-Est asiatiques, le noircissement dentaire a été largement pratiqué au sein de certains groupes ethniques minoritaires dans leur pays. La coloration dentaire dans toutes ces parties du monde est avant tout un rituel esthétique lié à l'attirance sexuelle. Il est ainsi symboliquement pratiqué à l'occasion de nombreux événements sociaux : les rites de passage à la puberté, les mariages ou l'entrée dans la société.

Trois méthodes de production d'agent noircissants dentaire sont communément admises. On compte la mastication d'agents végétaux noircissants qui colorent les dents de manière extrinsèque. La deuxième méthode rapportée est la production d'un goudron noircissant à partir de la combustion du bois. Enfin on note aussi la fabrication d'une solution ferro-tannique. Celle-ci provenant d'un mélange de plantes riches en tanin réagissant avec des composés ferreux. Ces deux derniers agents noircissants sont appliqués directement sur les dents.

L'idée de se noircir les dents pour les renforcer et les protéger des « vers » responsables de la carie est communément admise chez les pratiquants de la coloration dentaire. Quelques études in-vitro ont suggéré que les produits noircissants pourraient posséder des activités antibactériennes, particulièrement efficaces contre des bactéries orales comme *le Streptococcus mutans* et *le Porphyromonas gingivalis*. Ils constitueraient ainsi un moyen de prophylaxie dentaire primitive contre les maladies carieuses et parodontales. Des études restent à être menées spécifiquement sur le sujet pour aboutir à des conclusions plus significatives. Cependant la pratique du noircissement dentaire est aujourd'hui complètement abandonnée et rend son étude, selon des protocoles scientifiques rigoureux, difficile.

Malgré sa disparition, le noircissement dentaire continue d'exercer une certaine influence culturelle sur nos pratiques prophylactiques dentaires actuelles, qui même s'en inspirent parfois pour innover. Des études récentes par exemple, ont proposé l'application topique de polyphénols comme nouveau moyen de prévention dentaire. De la même manière que le noircissement dentaire qui consiste en une application locale à la surface dentaire de produits noircissants porteurs de polyphénols végétaux, l'application topique de polyphénols sur différentes surfaces dentaires, cutanées et autres fourniraient un nouveau moyen préventif intéressant contre les maladies se développant à partir de biofilms

comme les maladies dentaires<sup>139</sup>. A l'inverse du fluor, les polyphénols ont en effet l'avantage d'avoir une faible toxicité en plus de leurs activités antibactériennes<sup>140</sup>.

Comme à l'époque où le noircissement dentaire était en vogue, on se noircit aussi les dents de nos jours pour s'embellir : le dentifrice au charbon actif est actuellement un produit à la mode pour aider à atteindre l'idéal de dent d'un blanc immaculé. Du fait des hydrocarbures présents dans sa composition, ce dentifrice donne une couleur transitoire noire aux dents avant de les rendre selon les commerciaux plus blanches et éclatantes après rinçage : le principe actif du charbon étant censé capturer les impuretés qui ternissent le teint dentaire. Le charbon utilisé est parfois issu du même goudron que celui utilisé par les pratiquants du noircissement dentaire : des noix de *Dracotomelon dao* brûlées entrent dans la composition de certains de ces dentifrices<sup>141</sup>. L'efficacité scientifique de ces nouveaux produits d'hygiène reste cependant à être démontrée.

En adoptant une certaine vue de l'esprit, on peut considérer que le noircissement dentaire continue ainsi de perdurer dans nos pratiques d'hygiène bucco-dentaire à travers cette nouvelle forme transitoire et moderne, plus en phase avec les critères esthétiques actuels.

---

<sup>139</sup> Slobodníková et al., « Antibiofilm activity of plant polyphenols ».

<sup>140</sup> Slobodníková et al.

<sup>141</sup> Brooks, Bashirelahi, et Reynolds, « Charcoal and charcoal-based dentifrices : a literature review ».

## Bibliographie

---

- Adamczyk, B., J. Simon, V. Kitunen, S. Adamczyk, et A. Smolander. « Tannins and their complex interaction with different organic nitrogen compounds and enzymes : old paradigms versus recent advances ». *Chemistry open* 6, n° 5 (2017): 610-14. <https://doi.org/10.1002/open.201700113>.
- Ai, S., T. Ishikawa, et A. Seino. « "Ohaguro" traditional tooth staining custom in Japan ». *International dental journal* 15, n° 4 (1965): 426-41.
- Alviano, D. S., K. Rodrigues, S. G. Leitão, M. L. Rodrigues, M. E. Matheus, P. D. Fernandes, A. R. Antonioli, et C. Alviano. « Antinociceptive and free radical scavenging activities of Cocos nucifera L. (Palmae) husk fiber aqueous extract ». *Journal of ethnopharmacology* 92, n° 2-3 (2004): 269-73. <https://doi.org/10.1016/j.jep.2004.03.013>.
- Amen-Chen, C., H. Pakdel, et C. Roy. « Separation of phenols from eucalyptus wood tar ». *Biomass and bioenergy* 13, n° 1 (1997): 25-37. [https://doi.org/10.1016/S0961-9534\(97\)00021-4](https://doi.org/10.1016/S0961-9534(97)00021-4).
- Bailit, H. L. « A possible benefit from tooth-blackening ». *American anthropologist* 70, n° 2 (1968): 348-53. <https://doi.org/10.1525/aa.1968.70.2.02a00160>.
- Bhagavathy, S., C. Mahendiran, et R. Kanchana. « Identification of glucosyl transferase inhibitors from Psidium guajava against Streptococcus mutans in dental caries ». *Journal of traditional and complementary medicine* 9, n° 2 (2018): 124-37. <https://doi.org/10.1016/j.jtcme.2017.09.003>.
- Brooks, J. K., N. Bashirelahi, et M. A. Reynolds. « Charcoal and charcoal-based dentifrices : a literature review ». *The journal of the american dental association* 148, n° 9 (2017): 661-70. <https://doi.org/10.1016/j.adaj.2017.05.001>.
- Brown, P. « Ohaguro tooth staining in Edo Japan ». Peter Brown : palaeoanthropology, 2015. <http://www.peterbrown-palaeoanthropology.net/Ohaguro.html>.
- Bruguès-Murata, M. « L'hygiène bucco-dentaire dans la culture populaire au Japon de l'époque Edo ». *Swiss dental journal* 116 (2001): 833.
- Bunte, K., A. Hensel, et T. Beikler. « Polyphenols in the prevention and treatment of periodontal disease : a systematic review of in vivo, ex vivo and in vitro studies ». *Fitoterapia* 132 (2019): 30-39. <https://doi.org/10.1016/j.fitote.2018.11.012>.
- Cachet, X. « La laque et la gomme laque : les seules résines commerciales d'origine animale ». Thèse de doctorat, Université Paris 5, 1996.
- Çakar, S., et M. Özacar. « Fe-tannic acid complex dye as photo sensitizer for different morphological ZnO based DSSCs ». *Spectrochimica acta part A: Molecular and biomolecular spectroscopy* 163 (2016): 79-88. <https://doi.org/10.1016/j.saa.2016.03.031>.
- Carpentier, M. « A propos d'ethno-esthétique : les mutilations buccodentaires volontaires ». Thèse d'exercice, Université Henri Poincaré, 2011. <https://hal.univ-lorraine.fr/hal-01738931>.
- Chardin, H., O. Barsotti, et M. Bonnaure-Mallet. *Microbiologie en odonto-stomatologie*. Paris : Maloine, 2006.
- Chu, J. P., J. Y. Li, Y. Q. Hao, et X. D. Zhou. « Effect of compounds of Galla chinensis on remineralisation of initial enamel carious lesions in vitro ». *Journal of dentistry* 35, n° 5 (2007): 383-87. <https://doi.org/10.1016/j.jdent.2006.11.007>.
- Corbière, G. « Les mutilations dentaires en Extrême-Orient : teintures et laquages ». Thèse d'exercice, Université Paris Descartes, 2003.
- Daglia, M. « Polyphenols as antimicrobial agents ». *Current opinion in biotechnology, Food biotechnology - Plant biotechnology*, 23, n° 2 (2012): 174-81. <https://doi.org/10.1016/j.copbio.2011.08.007>.
- Damon, A. « Human ecology in the Solomon islands : biomedical observations among four tribal societies ». *Human ecology* 2, n° 3 (1974): 191-215.

- Decary, R. « La bouche et les dents dans les coutumes malgaches ». *Journal des africanistes* 23, n° 1 (1953): 35-42. <https://doi.org/10.3406/jafr.1953.1850>.
- Elvin-Lewis, M., et W. H. Lewis. « The dental use of plants in Amazonia ». *Odonto-stomatologie tropicale* 6, n° 4 (1983): 178-87.
- Elvin-Lewis, W. H. Lewis, E. Moeller. « Anti-plaque effects of Amazonian Jivaro tooth blackening plants ». *Journal of dental research* 68 (1989): 408.
- Engström, M. T., X. Sun, M. P. Suber, M. Li, J. - P. Salminen, et A. E. Hagerman. « The oxidative activity of ellagitannins dictates their tendency to form highly stabilized complexes with bovine serum albumin at increased pH ». *Journal of agricultural and food chemistry* 64, n° 47 (2016): 8994-9003. <https://doi.org/10.1021/acs.jafc.6b01571>.
- Ferrazzano, G., I. Amato, A. Ingenito, A. Zarrelli, G. Pinto, et A. Pollio. « Plant polyphenols and their anti-cariogenic properties : a review ». *Molecules* 16, n° 2 (2011): 1486-1507. <https://doi.org/10.3390/molecules16021486>.
- Flynn, M. « Black teeth : a primitive method of caries prevention in Southeast Asia ». *The journal of the american dental association* 95, n° 1 (1977): 96-97. <https://doi.org/10.14219/jada.archive.1977.0543>.
- Freedman, M., D. Birked, et K. Granath. « Analyses of glucans from cariogenic and mutant *Streptococcus mutans* ». *Infection and immunity* 21, n° 1 (1978): 17-27.
- Fukagawa, M. « Teeth color as a cultural form ». 深川歯科, 2014. [http://www.fukagawa.or.jp/research/Teeth\\_color.html](http://www.fukagawa.or.jp/research/Teeth_color.html).
- Galang, R. E. « Filing and blackening of teeth among some philippine ethnic groups ». *The philippine journal of sciences* 75, n° 4 (1941): 425-30.
- Gould, S. W. J., M. D. Fielder, Al. F. Kelly, et D. P. Naughton. « Anti-microbial activities of pomegranate rind extracts : enhancement by cupric sulphate against clinical isolates of *S. aureus*, MRSA and PVL positive CA-MSSA ». *BMC complementary and alternative medicine* 9 (2009): 23. <https://doi.org/10.1186/1472-6882-9-23>.
- Hertel, S., S. Pötschke, S. Basche, J. Delius, W. Hoth-Hannig, M. Hannig, et C. Hannig. « Effect of tannic acid on the protective properties of the in situ formed pellicle ». *Caries research* 51, n° 1 (2017): 34-45. <https://doi.org/10.1159/000451036>.
- Ho, K. Y., C. C. Tsai, J. S. Huang, C. P. Chen, T. C. Lin, et C. C. Lin. « Antimicrobial activity of tannin components from *Vaccinium vitis-idaea* L. ». *Journal of pharmacy and pharmacology* 53, n° 2 (2001): 187-91. <https://doi.org/10.1211/0022357011775389>.
- Kang, M. -S., J. -S. Oh, I. -C. Kang, S. -J. Hong, et C. -H. Choi. « Inhibitory effect of methyl gallate and gallic acid on oral bacteria ». *The journal of microbiology* 46, n° 6 (2008): 744-50. <https://doi.org/10.1007/s12275-008-0235-7>.
- Lasserre, J. - F., et C. T. H. Diem. « Singularité culturelle et esthétique du sourire au Vietnam ». *I.D. L'information dentaire* 92, n° 25 (2010): 5.
- Laukkonen, J. « What is destructive distillation ? » wiseGEEK, 2019. <http://www.wisegeek.com/what-is-destructive-distillation.htm>.
- Lee, H., W. Kim, W. Youn, T. Park, S. Lee, T. Kim, J. Mano, et I. Choi. « Iron gall ink revisited : in situ oxidation of Fe(II)-tannin complex for fluidic-interface engineering ». *Advanced materials* 30, n° 49 (2018): e1805091.
- Lee, R. J., A. Bayne, M. Tiangco, G. Garen, et A. K. Chow. « Prevention of tea-induced extrinsic tooth stain ». *International journal of dental hygiene* 12, n° 4 (2014): 267-72. <https://doi.org/10.1111/idh.12096>.
- Lewis, W. H., et P. F. Elvin-Lewis. *Medical botany : plants affecting human health*. 2nd ed. Hoboken : John Wiley & sons, 2003.
- Marcoux, A. « Le laquage dentaire noir des ethnies vietnamiennes ». Thèse d'exercice, Université Claude Bernard, 2018. <http://bibnum.univ-lyon1.fr/nuxeo/nxfile/default/1db6f5db-dc1e-440b-a5ce-98d88b7c7a0c/blobholder:0/Thod2017> MARCOUX Arnaud.pdf?mimetype=application/pdf.

- Martens, M. « Tooth transfigurement in Indonesia ». *Sulang language data and working papers : topics in lexicography*, 2013.  
[https://pdfs.semanticscholar.org/176b/e8b540e0cfc0552331cc3126f20e4c198866.pdf?\\_ga=2.92451741.1255663073.1557090619-1110156477.1557090619](https://pdfs.semanticscholar.org/176b/e8b540e0cfc0552331cc3126f20e4c198866.pdf?_ga=2.92451741.1255663073.1557090619-1110156477.1557090619).
- Nathoo, S. A. « The chemistry and mechanism of extrinsic and intrinsic discoloration ». *The journal of the american dental association* 128 (1997): 6S-10S.  
<https://doi.org/10.14219/jada.archive.1997.0428>.
- Oyamada, J., Y. Kitagawa, M. Hara, J. Sakamoto, T. Matsushita, T. Tsurumoto, et Y. Manabe. « Sex differences of dental pathology in early modern samurai and commoners at Kokura in Japan ». *Odontology* 105, n° 3 (2017): 267-74. <https://doi.org/10.1007/s10266-016-0275-0>.
- Pereira, D. M., P. Valentão, J. A. Pereira, et P. B. Andrade. « Phenolics : from chemistry to biology ». *Molecules* 14, n° 6 (2009): 2202-11. <https://doi.org/10.3390/molecules14062202>.
- Phung Thi Cuc. « Le laquage des dents au Viet-Nam et le shellac en dentisterie préventive ». Thèse d'exercice, Université Paris 5, 1973.
- Pinchi, V., P. Barbieri, F. Pradella, M. Focardi, V. Bartolini, et G. - A. Norelli. « Dental ritual mutilations and forensic odontologist practice : a review of the literature ». *Acta stomatologica Croatica* 49, n° 1 (2015): 3-13. <https://doi.org/10.15644/asc49/1/1>.
- Ponce, A., L. Brostoff, S. Gibbons, P. Zavalij, C. Viragh, J. Hooper, S. Alnemrat, et al. « Elucidation of the fe(III) gallate structure in historical iron gall ink ». *Analytical chemistry* 88, n° 10 (2016): 5152-58. <https://doi.org/10.1021/acs.analchem.6b00088>.
- Proctor, G. B., R. Pramanik, G. H. Carpenter, et G. D. Rees. « Salivary proteins interact with dietary constituents to modulate tooth staining ». *Journal of dental research* 84, n° 1 (2005): 73-78. <https://doi.org/10.1177/154405910508400113>.
- Razak, F. A., R. Y. Othman, et Z. H. Rahim. « The effect of Piper betle and Psidium guajava extracts on the cell-surface hydrophobicity of selected early settlers of dental plaque ». *Journal of oral science* 48, n° 2 (2006): 71-75. <https://doi.org/10.2334/josnusd.48.71>.
- Russia beyond. « Black teeth and dilated pupils : controversial beauty standards of XVII century Russia ». *Russia Beyond*, 2018. <https://www.rbth.com/lifestyle/327724-controversial-beauty-standards-of-russia>.
- Scott, W. H. *Barangay sixteenth century Philippine culture and society*, 1994. <http://archive.org/details/BarangaySixteenthCenturyPhilippineCultureAndSociety>.
- Sharma, U. *Marriage in indian society : from tradition to modernity*. New Delhi : Mittal publications, 2005.
- Slobodníková, L., S. Fialová, K. Rendeková, J. Kováč, et P. Mučaji. « Antibiofilm activity of plant polyphenols ». *Molecules* 21, n° 12 (2016): 17. <https://doi.org/10.3390/molecules21121717>.
- Suddhasthira, T., S. Thaweboon, N. Dendoung, B. Thaweboon, et S. Dechkunakorn. « Antimicrobial activity of Cratoxylum formosum on Streptococcus mutans ». *Southeast Asian journal of tropical medicine and public health* 37, n° 6 (2006): 4.
- Suriyanto, R. A., et T. Koesbardiati. « Dental modifications : a perspective of Indonesian chronology and the current applications ». *Dental Journal (Majalah Kedokteran Gigi)* 43, n° 2 (2010): 81. <https://doi.org/10.20473/j.djmk.v43.i2.p81-90>.
- Tayanin, G. L., et D. Bratthall. « Black teeth : beauty or caries prevention ? Practice and beliefs of the Kammu people ». *Community dentistry and oral epidemiology* 34, n° 2 (2006): 81-86. <https://doi.org/10.1111/j.1600-0528.2006.00264.x>.
- Tayanin, K. « Kammu in Vietnam ». *Kammu*, 2006. <http://blogg.ht.lu.se/rwaai/kam/kammuviet.html>.
- The editors of encyclopaedia britannica. « Wood tar : chemical compound ». In *Encyclopaedia Britannica*. Consulté le 8 novembre 2018. <https://www.britannica.com/science/wood-tar>.
- Tolentino, D. « Ancient chamorro body modification ». *Guampedia*, 2018. <https://www.guampedia.com/body-modification-in-ancient-guam/>.
- Traore, A. « Les difficultés liées à la pratique de l'odonto-stomatologie en république de Guinée et ses conséquences en santé publique », 2004. <https://docplayer.fr/12681657-Theme-les->

- difficultes-liees-a-la-pratique-de-l-odonto-stomatologie-en-republique-de-guinee-et-ses-consequences-en-sante-publique.html.
- VPRO Metropolis. *Black and filed teeth in the Philippines*. Consulté le 16 septembre 2018. <https://www.youtube.com/watch?v=vWrF33-7I5E>.
- Vu, N. H. « Le laquage des dents en Indochine ». Thèse d'exercice, Ecole de médecine et de pharmacie de plein exercice de l'Indochine, 1937.
- Zhang, L., L. Zou, J. Li, Y. Hao, L. Xiao, X. Zhou, et W. Li. « Effect of enamel organic matrix on the potential of *Galla chinensis* to promote the remineralization of initial enamel carious lesions in vitro ». *Biomedical materials* 4, n° 3 (2009): 034102. <https://doi.org/10.1088/1748-6041/4/3/034102>.
- Zumbroich, T. « "Ny vazana tsy aseho vahiny" - "Don't show your molars to strangers". Expressions of teeth blackening in Madagascar ». *Ethnobotany research and applications* 10 (2012): 523-40.
- . « 'Teeth as black as a bumble bee's wings' : the ethnobotany of teeth blackening in Southeast Asia ». *Ethnobotany research and applications* 7 (2009): 381-98. <https://doi.org/10.17348/era.7.0.381-398>.
- . « 'The missī-stained finger-tip of the fair' : a cultural history of teeth and gum blackening in South Asia ». *eJournal of Indian medicine* 8, n° 1 (2015): 1-32.
- . « To strengthen the teeth and harden the gums .Teeth blackening as medical practice in Asia, Micronesia and Melanesia ». *Ethnobotany research and applications* 9 (2011): 097. <https://doi.org/10.17348/era.9.0.97-113>.
- . « "We blacken our teeth with oko to make them firm" : teeth blackening in Oceania ». *Anthropologica* 57, n° 2 (2015): 17.
- Zumbroich, T. J., et B. Stross. « Teeth Blackening in Western Amazonia ». *Anthropos journal* 108, n° 1 (2013): 53-75.
- Zumbroich, T., et A. Salvador-Amores. « Gold work, filing and blackened teeth : dental modifications in Luzon ». *The Cordillera review* 2, n° 2 (2010): 3-42.

## Table des figures

---

Figure 1 : Sud-Est de l'Asie, Micronésie et Mélanésie : les régions colorées en verts où le noircissement dentaire est pratiqué .....	11
Figure 2 : Vieille dame vietnamienne arborant des dents noires .....	12
Figure 3 : Représentation d'une denture laquée de vieille date.....	14
Figure 4 : Dents noires d'une vieille femme Kammu vivant sur la frontière Vietnam-Laos.....	15
Figure 5 : Noircissement dentaire en Birmanie.....	15
Figure 6 : Noircissement dentaire pratiqué par les vieilles générations de la tribu des Naga au Nord de l'Inde.....	16
Figure 7 : Homme âgé aux dents noircies, Luzon, Philippines .....	17
Figure 8 : Obturations dentaires et noircissement dentaire sur un crâne datant du mésolithique retrouvé sur les îles Flores en Indonésie.....	18
Figure 9 : Trousses d'instrument pour l'application d'Ohaguro .....	19
Figure 10 : Geisha des quartiers de Kyoto aux dents noircies .....	20
Figure 11 : Iles Salomon, Malaita, 1982 : Une femme Kwaio de Malaita sur les îles Salomons est en train de se noircir les dents pour accentuer sa beauté .....	21
Figure 12 : Jeune fille Jivaro aux dents noircies .....	23
Figure 13 : Mannequin maquillée et aux dents noircies à la mode russe du XVIème siècle .....	25
Figure 14 : Carte des pays dans le monde pratiquant le noircissement dentaire selon leur méthode de coloration .....	29
Figure 15 : Polyphénol.....	30
Figure 16 : Classification schématique des polyphénols.....	31
Figure 17 : Tamarinier .....	32
Figure 18 : Rose de Myrte .....	32
Figure 19 : <i>Bruguiera gymnorrhiza</i> .....	32
Figure 20 : Feuilles de l'espèce <i>Neea</i> .....	33
Figure 21 : Fruits du <i>Pædérie fétide</i> .....	34
Figure 22 : Carthame des teinturiers.....	34
Figure 23 : Ecorce d' <i>Albizia Lebbeck</i> .....	34
Figure 24 : Tige et feuilles de <i>Cratoxylum formosum</i> .....	34
Figure 25 : Le mécanisme des colorations exogènes .....	38
Figure 26 : Interaction entre les tanins et les protéines et formation d'un complexe insoluble.....	39

Figure 27 : Noix de galle de chêne .....	42
Figure 28 : Réaction acido-base entre l'acide gallique et les ions ferreux pour donner le gallate ferreux .....	44
Figure 29 : Réaction d'oxydo-réduction de la réaction de Krekel .....	44
Figure 30 : Spectre d'absorption des ondes ultraviolettes de l'acide tannique (a) et du complexe ferro-tannique représentée en (b) .....	45
Figure 31 : Oxydation infinie en solution des gallates ferreux et pyrogallates ferriques .....	45
Figure 32 : Section d'une dent traitée avec de l'Ohaguro.....	46
Figure 33 : Coupe longitudinale d'une dent laquée observée au microscope ultra-opaque.....	47
Figure 34 : Dents utilisées par Ishikawa et Ai pour le test de la résistance à la carie. Les dents immergées dans la salive n'ont pas perdu de leur brillant et ne montrent pas de trace de déminéralisation.....	47
Figure 35 : Traces d'Ohaguro sur le crâne d'une adolescente appartenant à la classe des samouraïs	48
Figure 36 : Procédé de distillation sèche de bois en laboratoire pour aboutir à la formation de goudron de bois (tar en anglais) .....	51
Figure 37 : Méthode traditionnelle de production d'agent noircissant dentaire démontrée par un membre de la tribu de Gaddang, Luzon .....	52
Figure 38 : <i>Cocos nucifera</i> .....	52
Figure 39 : Exemple de croissance de <i>Streptococci mutans</i> sur des bandelettes après incubation salivaire. A gauche la bandelette non traitée (contrôle). A droite la bandelette partiellement recouverte de goudron de noix de <i>Dracontomelon dao</i> . .....	53
Figure 40 : Goyavier.....	58
Figure 41 : Sourire noir édenté, Luzon, Philippines.....	63
Figure 42 : Adolescent océanien avec les dents partiellement délaquées .....	64



## Table des tableaux

---

Tableau 1 : Tribus pratiquant le laquage et la coloration dentaire, selon les régions géographiques .	10
Tableau 2 : Tableau récapitulatif sur la pratique du noircissement dans le monde, les procédés et les rites sociaux associés.....	26



Vu, le Directeur de thèse

Vu, le Doyen de la Faculté de Chirurgie dentaire  
de l'Université Paris Descartes

Docteur Jean-Claude TAVERNIER

Professeur Louis MAMAN

Vu, le Président de l'Université Paris Descartes

Professeur Frédéric DARDEL

Pour le Président et par délégation,

Le Doyen Louis MAMAN



# **Le noircissement dentaire volontaire : rituel esthétique et de prophylaxie dentaire**

## **Résumé :**

Le laquage dentaire ou noircissement dentaire, « teeth blackening » plus justement désigné en anglais, appartient anthropologiquement à la catégorie de mutilations dentaires additives. Rite de passage à l'âge adulte et ornement esthétique, les femmes surtout mais aussi les hommes se colorent depuis plusieurs siècles les dents en noir. Cette pratique, qui tend à disparaître avec la mondialisation et l'influence grandissante de l'occident sur les mœurs, est retrouvée dans de nombreuses ethnies sur plusieurs continents. Elle peut prendre différentes formes, allant d'un processus complexe de superpositions de couches de gomme résine comme on peut en trouver au centre Vietnam, à la simple apposition d'un mélange chimique s'apparentant à de l'encre sur les dents au Japon, ou encore l'application d'extraits de plante obtenus par combustion comme aux Andes. Il était aussi d'usage de croire que le noircissement dentaire contribuait à l'hygiène bucco-dentaire et au renforcement des dents contre le risque carieux et les maladies parodontales. L'objectif principal de cette thèse sera de traiter de ce procédé de mutilation et de répondre à la question de savoir si le noircissement dentaire a constitué une méthode primitive de prophylaxie dentaire. Méthodologie : Une revue narrative sera effectuée sur des articles pour la plupart écrits en anglais et en français issus de revues d'anthropologie du début du XXème siècle à nos jours, de revues odontologiques de 1960 à nos jours, de Pubmed de 1980 à nos jours et d'autres sources Internet récentes de 2000 à nos jours.

## **Discipline :**

Anthropologie dentaire

## **Mots clés français (fMeSH et Rameau) :**

Comportement cérémoniel -- Dissertations universitaires ; Connaissances, attitudes et pratiques en santé -- ethnologie -- Dissertations universitaires ; Anthropologie dentaire -- Thèses et écrits académiques ; Mutilations dentaires -- Thèses et écrits académiques;

## **English keywords (MeSH) :**

Ceremonial Behavior -- Academic Dissertation ; Health Knowledge, Attitudes, Practice -- ethnology -  
- Academic Dissertation ;

Université Paris Descartes  
Faculté de Chirurgie dentaire  
1, rue Maurice Arnoux  
92120 Montrouge