



HAL
open science

Traitement des hématomes sous-maculaires par vitrectomie, injection sous rétinienne de rtPA et tamponnement gazeux : une étude observationnelle rétrospective unicentrique

Caroline Berthon

► To cite this version:

Caroline Berthon. Traitement des hématomes sous-maculaires par vitrectomie, injection sous rétinienne de rtPA et tamponnement gazeux : une étude observationnelle rétrospective unicentrique. Médecine humaine et pathologie. 2019. dumas-02394217

HAL Id: dumas-02394217

<https://dumas.ccsd.cnrs.fr/dumas-02394217>

Submitted on 4 Dec 2019

HAL is a multi-disciplinary open access archive for the deposit and dissemination of scientific research documents, whether they are published or not. The documents may come from teaching and research institutions in France or abroad, or from public or private research centers.

L'archive ouverte pluridisciplinaire **HAL**, est destinée au dépôt et à la diffusion de documents scientifiques de niveau recherche, publiés ou non, émanant des établissements d'enseignement et de recherche français ou étrangers, des laboratoires publics ou privés.

UNIVERSITÉ DE CLERMONT AUVERGNE
UFR DE MÉDECINE ET DES PROFESSIONS PARAMÉDICALES

THÈSE d'EXERCICE
pour le
DIPLOME D'ÉTAT DE DOCTEUR EN MEDECINE
par

BERTHON Caroline

Présentée et soutenue publiquement le jeudi 5 septembre 2019

**Traitement des hématomas sous-maculaires par vitrectomie, injection sous
rétinienne de rtPA et tamponnement gazeux : une étude observationnelle
rétrospective unicentrique**

Directrice de thèse :

Madame Eve ROUSSEAU, Docteur, Service d'ophtalmologie, CHU Clermont-Ferrand

Président du jury :

Monsieur Frédéric CHIAMBARETTA, Professeur, Faculté de médecine Clermont-Ferrand

Membres du Jury :

Monsieur Laurent GERBAUD, Professeur, Faculté de médecine Clermont-Ferrand

Monsieur Jean Louis KEMENY, Professeur, Faculté de médecine Clermont-Ferrand

Madame Isabelle SILLAIRE, Docteur, Service d'ophtalmologie, CHU Clermont-Ferrand

UNIVERSITÉ DE CLERMONT AUVERGNE
UFR DE MÉDECINE ET DES PROFESSIONS PARAMÉDICALES

THÈSE d'EXERCICE
pour le
DIPLOME D'ÉTAT DE DOCTEUR EN MEDECINE
par

BERTHON Caroline

Présentée et soutenue publiquement le jeudi 5 septembre 2019

**Traitement des hématomas sous-maculaires par vitrectomie, injection sous
rétinienne de rtPA et tamponnement gazeux : une étude observationnelle
rétrospective unicentrique**

Directrice de thèse :

Madame Eve ROUSSEAU, Docteur, Service d'ophtalmologie, CHU Clermont-Ferrand

Président du jury :

Monsieur Frédéric CHIAMBARETTA, Professeur, Faculté de médecine Clermont-Ferrand

Membres du Jury :

Monsieur Laurent GERBAUD, Professeur, Faculté de médecine Clermont-Ferrand

Monsieur Jean Louis KEMENY, Professeur, Faculté de médecine Clermont-Ferrand

Madame Isabelle SILLAIRE, Docteur, Service d'ophtalmologie, CHU Clermont-Ferrand



UNIVERSITE CLERMONT AUVERGNE

PRESIDENTS HONORAIRES
UNIVERSITE D'AUVERGNE

: **JOYON** Louis
: **DOLY** Michel
: **TURPIN** Dominique
: **VEYRE** Annie
: **DULBECCO** Philippe
: **ESCHALIER** Alain

PRESIDENTS HONORAIRES
UNIVERSITE BLAISE PASCAL

: **CABANES** Pierre
: **FONTAINE** Jacques
: **BOUTIN** Christian
: **MONTEIL** Jean-Marc
: **ODOUARD** Albert
: **LAVIGNOTTE** Nadine

PRESIDENT DE L'UNIVERSITE et
PRESIDENT DU CONSEIL ACADEMIQUE PLENIER
PRESIDENT DU CONSEIL ACADEMIQUE RESTREINT
VICE-PRESIDENT DU CONSEIL D'ADMINISTRATION
VICE-PRESIDENT DE LA COMMISSION DE LA RECHERCHE
VICE PRESIDENTE DE LA COMMISSION DE LA
FORMATION ET DE LA VIE UNIVERSITAIRE
DIRECTEUR GENERAL DES SERVICES

: **BERNARD** Mathias
: **DEQUIEDT** Vianney
: **WILLIAMS** Benjamin
: **HENRARD** Pierre

: **PEYRARD** Françoise
: **PAQUIS** François



UFR DE MEDECINE ET DES PROFESSIONS PARAMEDICALES

DOYENS HONORAIRES

: **DETEIX** Patrice
: **CHAZAL** Jean

DOYEN
RESPONSABLE ADMINISTRATIVE

: **CLAVELOU** Pierre
: **ROBERT** Gaëlle

LISTE DU PERSONNEL ENSEIGNANT

PROFESSEURS HONORAIRES :

MM. BACIN Franck - BEGUE René-Jean - BOUCHER Daniel - BOURGES Michel - BUSSIÈRE Jean-Louis - CANO Noël - CASSAGNES Jean - CATILINA Pierre - CHABANNES Jacques - CHAZAL Jean - CHIPPONI Jacques - CHOLLET Philippe - COUDERT Jean - DASTUGUE Bernard - DEMEOCQ François - DE RIBEROLLES Charles - ESCANDE Georges - M^{me} FONCK Yvette - MM. GENTOU Claude - GLANDDIER Gérard - M^{mes} GLANDDIER Phyllis - LAVARENNE Jeanine - MM. LAVERAN Henri - LEVAI Jean-Paul - MAGE Gérard - MALPUECH Georges - MARCHEIX Jean-Claude - MICHEL Jean-Luc - M^{me} MOINADE Simone - MM. MOLINA Claude - MONDIE Jean-Michel - PERI Georges - PETIT Georges - PHILIPPE Pierre - PLAGNE Robert - PLANCHE Roger - PONSONNAILLE Jean - RAYNAUD Elie - REY Michel - M^{me} RIGAL Danièle - MM. RISTORI Jean-Michel - ROZAN Raymond - SCHOEFFLER Pierre - SIROT Jacques - SOUTEYRAND Pierre - TANGUY Alain - TERVER Sylvain - THIEBLOT Philippe - TOURNILHAC Michel - VANNEUVILLE Guy - VIALLET Jean-François - M^{le} VEYRE Annie

PROFESSEURS EMERITES :

MM. - BEYTOU Jean - BOITEUX Jean-Paul - BOMMELAER Gilles - CHAMOIX Alain - DAUPLAT Jacques - DETEIX Patrice - ESCHALIER Alain - IRTHUM Bernard - JACQUETIN Bernard - KEMENY Jean-Louis - M^{me} LAFEUILLE Hélène - MM. LEMERY Didier - LESOURD Bruno - LUSSON Jean-René - RIBAL Jean-Pierre

PROFESSEURS DES UNIVERSITES-PRATICIENS HOSPITALIERS

PROFESSEURS DE CLASSE EXCEPTIONNELLE

| | |
|---|--|
| M. VAGO Philippe | Histologie-Embryologie Cytogénétique |
| M. AUMAITRE Olivier | Médecine Interne |
| M. LABBE André | Pédiatrie |
| M. AVAN Paul | Biophysique et Traitement de l'Image |
| M. DURIF Franck | Neurologie |
| M. BOIRE Jean-Yves | Biostatistiques, Informatique Médicale et Technologies de Communication |
| M. BOYER Louis | Radiologie et Imagerie Médicale option Clinique |
| M. POULY Jean-Luc | Gynécologie et Obstétrique |
| M. CANIS Michel | Gynécologie-Obstétrique |
| M ^{me} PENAULT-LLORCA Frédérique | Anatomie et Cytologie Pathologiques |
| M. BAZIN Jean-Etienne | Anesthésiologie et Réanimation Chirurgicale |

| | | |
|-----|------------------------|---|
| M. | BIGNON Yves Jean | Cancérologie option Biologique |
| M. | BOIRIE Yves | Nutrition Humaine |
| M. | CLAVELOU Pierre | Neurologie |
| M. | DUBRAY Claude | Pharmacologie Clinique |
| M. | GILAIN Laurent | O.R.L. |
| M. | LEMAIRE Jean-Jacques | Neurochirurgie |
| M. | CAMILLERI Lionel | Chirurgie Thoracique et Cardio-Vasculaire |
| M. | DAPOIGNY Michel | Gastro-Entérologie |
| M. | LLORCA Pierre-Michel | Psychiatrie d'Adultes |
| M. | PEZET Denis | Chirurgie Digestive |
| M. | SOUWEINE Bertrand | Réanimation Médicale |
| M. | BOISGARD Stéphane | Chirurgie Orthopédique et Traumatologie |
| M. | CONSTANTIN Jean-Michel | Anesthésiologie et Réanimation Chirurgicale |
| Mme | DUCLOS Martine | Physiologie |
| M. | SCHMIDT Jeannot | Thérapeutique |

PROFESSEURS DE
1ère CLASSE

| | | |
|-----|-----------------------|---|
| M. | DECHELOTTE Pierre | Anatomie et Cytologie Pathologique |
| M. | CAILLAUD Denis | Pneumo-phtisiologie |
| M. | VERRELLE Pierre | Radiothérapie option Clinique |
| M. | CITRON Bernard | Cardiologie et Maladies Vasculaires |
| M. | D'INCAN Michel | Dermatologie -Vénérologie |
| Mme | JALENQUES Isabelle | Psychiatrie d'Adultes |
| Mle | BARTHELEMY Isabelle | Chirurgie Maxillo-Faciale |
| M. | GARCIER Jean-Marc | Anatomie-Radiologie et Imagerie Médicale |
| M. | GERBAUD Laurent | Epidémiologie, Economie de la Santé et Prévention |
| M. | SOUBRIER Martin | Rhumatologie |
| M. | TAUVERON Igor | Endocrinologie et Maladies Métaboliques |
| M. | MOM Thierry | Oto-Rhino-Laryngologie |
| M. | RICHARD Ruddy | Physiologie |
| M. | RUIVARD Marc | Médecine Interne |
| M. | SAPIN Vincent | Biochimie et Biologie Moléculaire |
| M. | BAY Jacques-Olivier | Cancérologie |
| M. | BERGER Marc | Hématologie |
| M. | COUDEYRE Emmanuel | Médecine Physique et de Réadaptation |
| Mme | GODFRAIND Catherine | Anatomie et Cytologie Pathologiques |
| M. | ROSSET Eugénio | Chirurgie Vasculaire |
| M. | ABERGEL Armando | Hépatologie |
| M. | LAURICHESSE Henri | Maladies Infectieuses et Tropicales |
| M. | TOURNILHAC Olivier | Hématologie |
| M. | CHIAMBARETTA Frédéric | Ophthalmologie |
| M. | FILAIRE Marc | Anatomie – Chirurgie Thoracique et Cardio-Vasculaire |
| M. | GALLOT Denis | Gynécologie-Obstétrique |
| M. | GUY Laurent | Urologie |
| M. | TRAORE Ousmane | Hygiène Hospitalière |

| | |
|-------------------------|-----------------------------------|
| M. ANDRE Marc | Médecine Interne |
| M. BONNET Richard | Bactériologie, Virologie |
| M. CACHIN Florent | Biophysique et Médecine Nucléaire |
| M. COSTES Frédéric | Physiologie |
| M. FUTIER Emmanuel | Anesthésiologie-Réanimation |
| Mme HENG Anne-Elisabeth | Néphrologie |
| M. MOTREFF Pascal | Cardiologie |
| Mme PICKERING Gisèle | Pharmacologie Clinique |

**PROFESSEURS DE
2ème CLASSE**

| | |
|--------------------------------|---|
| Mme CREVEAUX Isabelle | Biochimie et Biologie Moléculaire |
| M. FAICT Thierry | Médecine Légale et Droit de la Santé |
| Mme KANOLD LASTAWIECKA Justyna | Pédiatrie |
| M. TCHIRKOV Andréï | Cytologie et Histologie |
| M. CORNELIS François | Génétique |
| M. DESCAMPS Stéphane | Chirurgie Orthopédique et Traumatologique |
| M. POMEL Christophe | Cancérologie – Chirurgie Générale |
| M. CANAVESE Fédérico | Chirurgie Infantile |
| M. LESENS Olivier | Maladies Infectieuses et Tropicales |
| M. RABISCHONG Benoît | Gynécologie Obstétrique |
| M. AUTHIER Nicolas | Pharmacologie Médicale |
| M. BROUSSE Georges | Psychiatrie Adultes/Addictologie |
| M. BUC Emmanuel | Chirurgie Digestive |
| M. CHABROT Pascal | Radiologie et Imagerie Médicale |
| M. LAUTRETTE Alexandre | Néphrologie Réanimation Médicale |
| M. AZARNOUSH Kasra | Chirurgie Thoracique et Cardiovasculaire |
| Mme BRUGNON Florence | Biologie et Médecine du Développement et de la Reproduction |
| Mme HENQUELL Cécile | Bactériologie Virologie |
| M. ESCHALIER Romain | Cardiologie |
| M. MERLIN Etienne | Pédiatrie |
| Mme TOURNADRE Anne | Rhumatologie |
| M. DURANDO Xavier | Cancérologie |
| M. DUTHEIL Frédéric | Médecine et Santé au Travail |
| Mme FANTINI Maria Livia | Neurologie |
| M. SAKKA Laurent | Anatomie – Neurochirurgie |
| M. BOURDEL Nicolas | Gynécologie-Obstétrique |
| M. GUIEZE Romain | Hématologie |
| M. POINCLOUX Laurent | Gastroentérologie |
| M. SOUTEYRAND Géraud | Cardiologie |

PROFESSEURS DES UNIVERSITES

M. CLEMENT Gilles
Mme MALPUECH-BRUGERE Corinne
M. VORILHON Philippe

Médecine Générale
Nutrition Humaine
Médecine Générale

PROFESSEURS ASSOCIES DES UNIVERSITES

Mme BOTTET-MAULOUBIER Anne
M. CAMBON Benoît

Médecine Générale
Médecine Générale

MAITRES DE CONFERENCES DES UNIVERSITES - PRATICIENS HOSPITALIERS

MAITRES DE CONFERENCES HORS CLASSE

Mme CHAMBON Martine
Mme BOUTELOUP Corinne

Bactériologie Virologie
Nutrition

MAITRES DE CONFERENCES DE 1ère CLASSE

M. MORVAN Daniel
Mlle GOUMY Carole
Mme FOGLI Anne
Mlle GOUAS Laetitia
M. MARCEAU Geoffroy
Mme MINET-QUINARD Régine
M. ROBIN Frédéric
Mlle VERONESE Lauren
M. DELMAS Julien
Mlle MIRAND Andrey
M. OUCHCHANE Lemlih

Biophysique et Traitement de l'Image
Cytologie et Histologie, Cytogénétique
Biochimie Biologie Moléculaire
Cytologie et Histologie, Cytogénétique
Biochimie Biologie Moléculaire
Biochimie Biologie Moléculaire
Bactériologie
Cytologie et Histologie, Cytogénétique
Bactériologie
Bactériologie Virologie
Biostatistiques, Informatique Médicale
et Technologies de Communication
Pharmacologie Médicale
Pédiatrie
Immunologie
Hygiène Hospitalière
Parasitologie et Mycologie
Radiologie et Imagerie Médicale

M. LIBERT Frédéric
Mlle COSTE Karen
M. EVRARD Bertrand
Mlle AUMERAN Claire
M. POIRIER Philippe
Mme CASSAGNES Lucie

M. LEBRETON Aurélien Hématologie

**MAITRES DE CONFERENCES DE
2ème CLASSE**

| | |
|-----------------------------|--|
| Mme PONS Hanaë | Biologie et Médecine du Développement et de la Reproduction |
| M. JABAUDON-GANDET Matthieu | Anesthésiologie – Réanimation Chirurgicale |
| M. BOUVIER Damien | Biochimie et Biologie Moléculaire |
| M. BUISSON Anthony | Gastroentérologie |
| M. COLL Guillaume | Neurochirurgie |
| Mme SARRET Catherine | Pédiatrie |
| M. MASDASY Salwan | Endocrinologie, Diabète et Maladies Métaboliques |
| Mme NOURRISSON Céline | Parasitologie - Mycologie |

MAITRES DE CONFERENCES DES UNIVERSITES

| | |
|------------------------------|--------------------------------------|
| Mme BONHOMME Brigitte | Biophysique et Traitement de l'Image |
| Mme VAURS-BARRIERE Catherine | Biochimie Biologie Moléculaire |
| M. BAILLY Jean-Luc | Bactériologie Virologie |
| Mlle AUBEL Corinne | Oncologie Moléculaire |
| M. BLANCHON Loïc | Biochimie Biologie Moléculaire |
| Mlle GUILLET Christelle | Nutrition Humaine |
| M. BIDET Yannick | Oncogénétique |
| M. MARCHAND Fabien | Pharmacologie Médicale |
| M. DALMASSO Guillaume | Bactériologie |
| M. SOLER Cédric | Biochimie Biologie Moléculaire |
| M. GIRAUDET Fabrice | Biophysique et Traitement de l'Image |
| Mme VAILLANT-ROUSSEL Hélène | Médecine Générale |
| Mme LAPORTE Catherine | Médecine Générale |
| M. LOLIGNIER Stéphane | Neurosciences – Neuropharmacologie |
| Mme MARTEIL Gaëlle | Biologie de la Reproduction |
| M. PINEL Alexandre | Nutrition Humaine |

MAITRES DE CONFERENCES ASSOCIES DES UNIVERSITES

| | |
|-------------------------|-------------------|
| M. TANGUY Gilles | Médecine Générale |
| M. BERNARD Pierre | Médecine Générale |
| Mme ESCHALIER Bénédicte | Médecine Générale |
| Mme RICHARD Amélie | Médecine Générale |

A NOTRE PRESIDENT DE THESE

Monsieur le Professeur Frédéric CHIAMBARETTA

Professeur des Universités

Chef de service d'ophtalmologie, CHU Clermont-Ferrand

Vous nous faites l'honneur de présider notre jury de thèse.

Vous nous guidez tout au long de notre cursus afin de nous enseigner cette exigeante spécialité qu'est l'ophtalmologie avec toute votre rigueur et votre perfectionnisme.

Je vous remercie pour ce travail que vous m'avez confié et qui m'a permis de me confronter au difficile exercice de la recherche clinique.

Je vous suis reconnaissante pour la confiance que vous m'avez accordée durant ma pratique clinique quotidienne.

Je suis très heureuse de pouvoir poursuivre notre collaboration au Centre Hospitalier de Vichy et je vous en remercie.

Soyez assuré de ma reconnaissance et de mon respect le plus profond.

A NOTRE DIRECTRICE DE THESE

Madame le Docteur Eve ROUSSEAU

Praticien Hospitalier

Service d'ophtalmologie, CHU Clermont-Ferrand

Je suis très honorée de ta présence dans ce jury de thèse et que tu m'aies fait confiance pour mener à bien ce travail en lien avec ton activité chirurgicale.

Merci pour ta gentillesse et ta simplicité. Ton humanisme, ton empathie envers les patients forcent au respect et à l'admiration.

Merci d'avoir pu passer une année à apprendre à tes côtés. J'espère être à la hauteur de tout ce que tu m'as enseigné.

Soit assurée de ma reconnaissance et de ma considération la plus profonde.

A NOTRE JURY DE THESE

Monsieur le Professeur Jean Louis KEMENY

Professeur Emérite

Responsable de l'unité d'Anatomie et Cytologie pathologiques GM, CHU Clermont-Ferrand

Je suis très heureuse de votre présence dans ce jury de thèse.

Nous vous remercions de l'intérêt que vous portez aux travaux réalisés dans notre service d'ophtalmologie.

Vous me faites l'honneur de juger ce travail, veuillez trouver ici toute l'expression de mon profond respect.

Monsieur le Professeur Laurent GERBAUD

Professeur des Universités

Chef de service d'épidémiologie, économie de la santé et prévention, CHU Clermont-Ferrand

Nous vous remercions d'avoir accepté de participer à ce jury.

Merci pour votre temps et l'intérêt que vous avez témoigné pour le sujet présenté ici.

Merci pour votre confiance et de m'avoir accueilli pendant 6 mois dans votre service où vous m'avez permis de m'essayer à cette exigeante discipline qu'est l'enseignement.

Soyez assuré de mon respect le plus profond.

Madame le Docteur Isabelle SILLAIRE

Praticien Hospitalier

Service d'ophtalmologie, CHU Clermont-Ferrand

Te compter parmi les membres de ce jury de thèse est un privilège. J'espère avoir mené à bien ce projet qui concerne ton activité chirurgicale.

Merci pour tes précieux conseils pour la préparation de ma soutenance.

Merci pour ton implication pour le bon fonctionnement du service et pour ta disponibilité envers les internes.

Merci pour cette année passée à apprendre à tes côtés. J'espère avoir un jour tes qualités chirurgicales.

Soit assurée de mon respect le plus profond et de toute ma reconnaissance.

TABLE DES MATIERES

| | |
|---|----|
| LISTE DES TABLEAUX ET FIGURES | 18 |
| LISTE DES ABREVIATIONS | 19 |
| INTRODUCTION | 20 |
| DEFINITIONS | 22 |
| 1- La Rétine | 22 |
| 1.1-La rétine centrale | 23 |
| 1.2- La fovéola | 23 |
| 1.3-La macula | 23 |
| 1.4-La rétine périphérique | 24 |
| 1.5- La vision | 24 |
| 1.6- Histologie | 25 |
| 1.7- La vascularisation artérielle | 30 |
| 1.8-La vascularisation veineuse | 30 |
| 2- La DMLA | 32 |
| 2.1- Le stade de MLA | 33 |
| 2.2- Le stade de DMLA exsudative | 34 |
| 2.3- Le stade de DMLA atrophique | 35 |
| 3- Les macroanévrismes artériels | 36 |
| 4- La rétinopathie diabétique | 37 |
| 5- Le rtPA ou altéplase | 39 |
| 6- La vitrectomie | 39 |
| 6.1- Voie d'accès | 40 |
| 6.2- Les trocarts de vitrectomie | 40 |
| 6.3- Le système d'infusion | 41 |
| 6.4- Le vitrétome | 42 |
| 6.5- Les systèmes de visualisation | 42 |
| 6.6- Autres instruments utilisés | 43 |
| 7- Le tamponnement gazeux | 44 |
| 8- La tomographie en cohérence optique module rétine | 45 |

| | |
|---|----|
| MATERIELS ET METHODES | 48 |
| 1- Objectifs de l'étude | 48 |
| 2- Les patients inclus | 48 |
| 3- Les patients exclus | 49 |
| 4- Le type de l'étude | 50 |
| 5- La sélection initiale des patients | 50 |
| 6- Le recueil des données des dossiers patient | 51 |
| 7- Le recueil des données de l'OCT Spectral Domain | 51 |
| 8- Les données manquantes | 53 |
| 9- L'acuité visuelle | 53 |
| 10- La chirurgie | 54 |
| 11- Critère de jugement principal | 54 |
| 12- Critères de jugement secondaires | 55 |
| 13-L'analyse des données | 58 |
| RESULTATS | 59 |
| 1- Caractéristiques démographiques et cliniques | 59 |
| 2- Résultats fonctionnels | 62 |
| 2.1-Sous-groupes étiologie sous-jacente | 63 |
| 2.2- Corrélation avec la quantité de rtPA | 64 |
| 2.3- Sous-groupes gaz de tamponnement | 64 |
| 3.4-Sous-groupes injection d'air en sous rétinien | 64 |
| 2.5- Sous-groupes IVT d'anti-VEGF | 65 |
| 2.6- Sous-groupes délai d'intervention | 65 |
| 3- Résultats anatomiques | 66 |
| 3.1- Sous-groupes localisation de l'HM | 66 |
| 3.2- Epaisseur rétinienne sus-jacente à l'HM | 67 |
| 3.3-Sous-groupes étiologie sous-jacente | 67 |
| 3.4-Corrélation avec la quantité de rtPA | 68 |
| 3.5-Sous-groupes gaz de tamponnement | 68 |
| 3.6-Sous-groupes IVT d'anti-VEGF | 68 |
| 3.7- Sous-groupes délai d'intervention | 69 |

| | |
|---|-----------|
| 4- Complications post opératoires et récidive..... | 69 |
| DISCUSSION..... | 71 |
| 1- Résultats des caractéristiques démographiques et cliniques..... | 71 |
| 1.1- ATCD de diabète, HTA, dyslipidémie..... | 71 |
| 1.2- Traitement par antiagrégant plaquettaire ou anticoagulant..... | 72 |
| 1.3- Etiologie sous-jacente à l'hématome..... | 72 |
| 2- Résultats anatomiques et fonctionnels..... | 73 |
| 2.1- La récupération visuelle finale..... | 73 |
| 2.2- Les données de l'OCT rétinien..... | 74 |
| 2.3- L'étiologie sous-jacente..... | 75 |
| 2.4- Le tamponnement gazeux..... | 75 |
| 2.5- L'injection d'air en sous rétinien..... | 76 |
| 2.6- Les IVT d'anti-VEGF..... | 76 |
| 2.7- Le délai entre l'apparition des symptômes et la prise en charge chirurgicale..... | 76 |
| 3- Les complications post-opératoires..... | 77 |
| 4- Les biais de l'étude..... | 78 |
| 4.1- Nombre de sujets inclus..... | 78 |
| 4.2- Biais de sélection..... | 78 |
| 4.3- Biais de mesure..... | 79 |
| 4.4- Biais de classement..... | 80 |
| CONCLUSION..... | 81 |
| BIBLIOGRAPHIE..... | 82 |
| ANNEXE I : TABLE DE CORRESPONDANCE ENTRE LES DIFFERENTES NOTATIONS D'ACUITE VISUELLE EN VISION DE LOIN..... | 88 |
| ANNEXE II : TABLEAU RECAPITULATIF DES RESULTATS DES ANALYSES STATISTIQUES COMPARATIVES ENTRE SOUS GROUPES..... | 89 |
| ANNEXE III : TABLEAU RECAPITULATIF DES RESULTATS DES ANNALYSES STATISTIQUES COMPARATIVES ENTRE MOYENNE INITIALE ET FINALE..... | 90 |

| |
|--------------------------------------|
| LISTE DES TABLEAUX ET FIGURES |
|--------------------------------------|

| | |
|---|----|
| Figure 1: la rétine centrale | 24 |
| Figure 2: couches cellulaires de la rétine | 29 |
| Figure 3: vascularisation rétine | 31 |
| Figure 4 : DMLA au stade de MLA, drusens séreux et altérations de l'épithélium pigmentaire ... | 33 |
| Figure 5: DMLA exsudative..... | 35 |
| Figure 6 : DMLA atrophique | 36 |
| Figure 7: hémorragie rétrohyaloïdienne révélant un macroanévrisme artériel..... | 37 |
| Figure 8: rétinopathie diabétique avec hémorragies rétinienne, microanévrismes, exsudats durs | 38 |
| Figure 9 : trocarts de vitrectomie..... | 41 |
| Figure 10: infusion endoculaire, vitréotome et lumière froide pour une vitrectomie à la pars plana | 43 |
| Figure 11: les 18 couches rétinienne décrites en SD-OCT | 47 |
| Figure 12: rétinographie: hématome maculaire avec hémorragie rétrohyaloïdienne, œil droit..... | 49 |
| Figure 13: OCT œil gauche: hématome sous rétinien..... | 52 |
| Figure 14: OCT œil droit: hématome sous l'épithélium pigmentaire | 52 |
| Figure 15: OCT œil droit: hématome mixte sous l'EP et sous rétinien | 53 |
| Figure 16: diagramme de flux des patients de l'étude..... | 59 |
| Figure 17 : pourcentage de patients opérés en fonction du mois de l'année | 62 |
| | |
| Tableau 1: Caractéristiques cliniques et démographiques des patients | 61 |
| Tableau 2: évolution de l'acuité visuelle finale en fonction de la pathologie sous-jacente (les acuités visuelles sont en logMAR)..... | 63 |
| Tableau 3: AV finale et variation finale de l'AV en fonction des complications | 70 |

LISTE DES ABREVIATIONS

AAP : Antiagrégants Plaquettaires

ATCD : Antécédents

AV : Acuité Visuelle

AVK : Antagonistes de la vitamine K

C2F6 : Perfluoroéthane

CHU : Centre Hospitalier Universitaire

DC : Décollement choroïdien

DMLA : Dégénérescence Maculaire Liée à l'Age

DR : Décollement de rétine

EMC : Epaisseur maculaire centrale

EP : Epithélium Pigmentaire

ET : Ecart Type

HM : Hématome sous-maculaire

HTA : Hypertension Artérielle

HSR : Hématome sous rétinien

HSEP : Hématome sous l'EP

IDM : Infarctus du Myocarde

IVT : Injection Intravitréenne

LogMAR : Valeur d'AV en échelle logarithmique de l'angle minimal de résolution

MA : Macroanévrisme

MLA : Maculopathie Liée à l'Age

MER : Membrane Epirétinienne

OCT : Tomographie en Cohérence Optique

OM : Œdème Maculaire

OMS : Organisation Mondiale de la santé

p : p-valeur

PKE : Extraction extra-capsulaire du cristallin par phakoémulsification

r : Coefficient de corrélation

rtPA : Recombinant tissue-Plasminogen Activator ou altéplase

SF6 : Hexafluorure de soufre

SD: Spectral Domain

TD: Time Domain

VEGF: Vascular Endothelial Growth Factor

INTRODUCTION

La survenue d'un hématorne maculaire est une pathologie rare mais grave, car potentiellement cécitante (1). Elle peut faire suite à un traumatisme du globe oculaire ou survenir sur une pathologie rétinienne préexistante, le plus souvent une DMLA, mais également un macroanévrisme, des stries angioïdes, d'autres causes de néovascularisation choroïdienne et autres pathologies maculaires (2,3).

En l'absence de traitement, on observe, dans la majorité des cas, une baisse de l'acuité visuelle qui continue à progresser après la survenue de l'hémorragie, avec une dégradation de l'acuité visuelle finale dans au moins 80% des cas (1,4). En effet, la présence d'un caillot de sang sous la macula va bloquer l'apport en oxygène et autres nutriments de l'EP aux photorécepteurs et au reste de la rétine externe. Survient d'abord un œdème de la couche des photorécepteurs, puis une destruction des photorécepteurs et de la rétine externe sus-jacente par contraction du caillot et par toxicité sérique (5). Une prise en charge précoce de ce type de complication est donc indiquée afin de limiter la perte visuelle.

Des études expérimentales ont bien démontré que l'injection sous-rétinienne de rtPA permet une amélioration anatomique concernant l'épaisseur de l'hématorne et l'intégrité des couches rétinienne (6–8). Actuellement, le traitement de référence des hématomes maculaires consiste en une vitrectomie par 3 voies d'abord trans-scléral, une injection de rtPA (0,1 à 0,2mL à la dilution de 0.2mg/mL) en sous rétinien et un tamponnement rétinien interne par air ou par gaz fluoré expansif, afin de repousser l'hématorne hors de l'aire maculaire, nécessitant un positionnement post-opératoire du patient tête inclinée à 45° vers l'avant au moins huit heures

par jour, pendant 48 heures, ce qui permet une amélioration significative de l'acuité visuelle finale ainsi que des critères anatomiques de l'hématome par rapport aux patients non traités (9–11).

Nous avons réalisé une étude observationnelle rétrospective, des cas pris en charge au CHU de Clermont-Ferrand depuis 2011 ayant bénéficié de ce traitement, afin d'évaluer leur récupération fonctionnelle et anatomique et d'étudier les différents facteurs de risques de survenue et les facteurs influençant l'évolution post-opératoire, en les comparant aux données de la littérature.

DEFINITIONS

1- La Rétine

La rétine est une fine membrane tapissant la surface interne du globe. C'est un tissu neurosensoriel. Sa double vascularisation est fournie par un système artériel propre, issu de l'artère centrale de la rétine et par un apport de voisinage situé au niveau de la choriocapillaire (12).

La rétine, élément essentiel du futur globe oculaire, se met en place très tôt au cours de la vie embryonnaire. Elle se forme à partir du tube neural. Elle est par conséquent d'origine ectodermique (12).

La rétine forme la tunique la plus interne du globe oculaire, recouvrant toute sa surface depuis la papille jusqu'à l'ora serrata. Plus en avant, elle se prolonge sur le corps ciliaire et l'iris, mais de façon rudimentaire, cette partie ayant perdu ses capacités photoréceptrices. Allant de la papille à l'ora serrata, elle adhère fortement à ces deux zones entre lesquelles elle tapisse la choroïde. Par l'intermédiaire de son feuillet externe, l'épithélium pigmentaire, elle est solidaire de la choroïde. La survenue d'un processus pathologique, tel un décollement de rétine, va séparer non pas la rétine de la choroïde mais l'épithélium pigmentaire du reste de la rétine, rouvrant l'espace embryologique entre les deux feuillets externe et interne de la rétine. Sur son versant interne, elle est en contact avec le vitré par l'intermédiaire de la membrane hyaloïde. Au niveau de la base du vitré, près de l'ora serrata, rétine et vitré contractent des adhérences importantes (12).

1.1-La rétine centrale

Elle mesure de 5 à 6 mm de diamètre. Elle est située au pôle postérieur de l'œil, entre les artères temporales (l'artère supérieure et l'artère inférieure). Elle comprend la fovéola, la fovéa, la région maculaire (12).

1.2- La fovéola

C'est une dépression centrale de la fovéa, située à 2 diamètres papillaires en dehors du bord temporal de la papille. Elle a un diamètre de 150 μm (12).

1.3-La macula

C'est une zone elliptique de 1,5 mm de large pour 1 mm de hauteur. Elle comprend la fovéola au centre et le clivus qui borde latéralement la dépression fovéolaire. Son aspect légèrement jaunâtre est dû à la présence d'un pigment xanthophylle. Les capillaires rétiniens s'arrêtent à 200 μ du centre de la fovéola, limitant ainsi une aire avasculaire centrale de 400 μ de diamètre (12).

La région maculaire : elle est formée par la fovéa, les régions parafovéale et péri-fovéale qui entourent la fovéa (12).

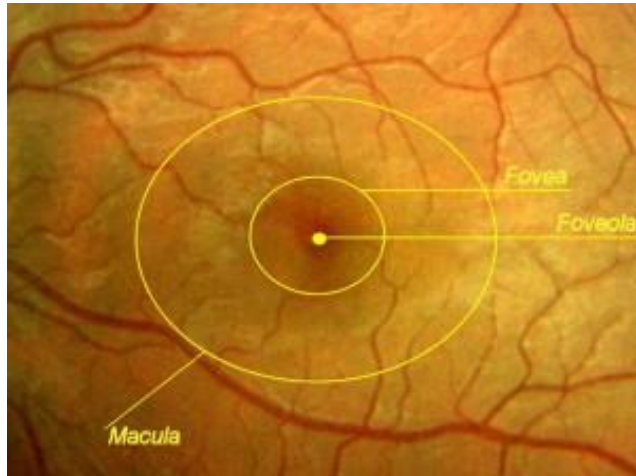


Figure 1: la rétine centrale

1.4-La rétine périphérique

Elle est classiquement divisée depuis Duke-Elder en 4 zones (12):

- La périphérie proche (au contact du pôle postérieur, elle s'étend sur 1,5 mm)
- La périphérie moyenne (elle mesure 3 mm)
- La périphérie éloignée (elle s'étend sur 9 à 10 mm du côté temporal et 16 mm du côté nasal)
- L'ora serrata ou extrême périphérie (elle mesure 2,1 mm en temporal et 0,8 mm en nasal).

1.5- La vision

C'est un phénomène sensoriel qui obéit au même schéma neuroanatomique que les autres voies sensitives et, comme ces dernières, elle emprunte une chaîne neuronale qui amène l'information visuelle au cortex. Cette chaîne de transmission comporte 3 neurones dont les corps cellulaires sont situés dans l'épaisseur même du neuroépithélium :

- La cellule photoréceptrice (cône ou bâtonnet, ce sont les éléments récepteurs, ils sont sensibles aux influx lumineux)
- La cellule bipolaire (premier neurone de transmission, il est l'équivalent d'un interneurone)
- La cellule ganglionnaire (deuxième neurone de transmission, il est celui par qui l'influx lumineux gagnera le corps genouillé latéral, c'est l'unité réceptrice fonctionnelle élémentaire)(12).

Les articulations synaptiques de ces trois cellules forment deux zones particulières : les couches plexiformes externe et interne (12).

À côté de ces trois neurones fondamentaux, le neuroépithélium contient d'autres cellules : des cellules d'association (cellules horizontales et cellules amacrines) et des cellules gliales (cellules de Müller, astrocytes et cellules microgliales)(12).

1.6- Histologie

La rétine humaine présente du point de vue histologique 10 couches. De l'extérieur vers l'intérieur, on trouve :

1.6.1- L'épithélium pigmentaire

C'est la couche la plus externe de la rétine. Elle s'étend de la papille à l'ora serrata. Elle se prolonge par l'épithélium pigmentaire du corps ciliaire. Des grains de mélanine donnent à cet épithélium

son caractère pigmenté. Leur concentration varie en fonction des zones rétiniennes (plus importante au centre) et avec les ethnies. Il a schématiquement 4 grands rôles :

- Un rôle d'écran (celui-ci est plus ou moins opaque, en fonction du degré de pigmentation)
- Un siège d'échanges (un siège d'échanges hydro électrolytiques, d'oxygène, par des phénomènes de transport passifs ou actifs. Son rôle est capital, la rétine externe et notamment les photorécepteurs étant sous la dépendance exclusive de la choriocapillaire)
- Un rôle dans le métabolisme de la vitamine A (elle stocke la vitamine A qui régénère la rhodopsine après photoréception et les pigments photosensibles des cônes)
- La phagocytose des articles externes des photorécepteurs (celle-ci permet leur régénération) Il adhère fortement à la membrane de Bruch, membrane perméable, dont l'épaisseur augmente avec l'âge (de 1,6 à 6 μ) (12).
-

1.6.2- La couche des photorécepteurs

Cônes et bâtonnets. Chez la plupart des vertébrés et chez l'homme, on distingue deux types de cellules photoréceptrices : les cellules à bâtonnets ou bâtonnets, et les cellules à cônes ou cônes. Épaisse en moyenne de 40 μ , cette couche est constituée de : 110 à 130 millions de bâtonnets ; 7 millions de cônes. La répartition des cônes et des bâtonnets est très différente :

- Au niveau de la fovéola seuls les cônes sont présents et nombreux : 150 000 par mm², puis leur nombre diminue en allant vers la périphérie.
- En dehors de la fovéola les premiers bâtonnets sont visibles à 500 μ de la fovéola. Ils atteignent leur concentration maximale aux environs de 5 à 6 mm du centre (12).

1.6.3- La membrane limitante externe

Située à la jonction des expansions externe et interne des photorécepteurs, elle se présente comme une fine lame perforée par ces cellules. Ce n'est pas une véritable membrane mais une zone d'adhérence entre les articles internes des photorécepteurs et les cellules de Müller (12).

1.6.4- La couche nucléaire externe

Elle est constituée par les expansions internes des cellules photoréceptrices et par quelques corps cellulaires des cellules de Müller. L'expansion interne des photorécepteurs comporte trois parties : la fibre externe, le corps cellulaire et la fibre interne dont l'extrémité va participer à la constitution de la couche plexiforme externe (12).

1.6.5- La couche plexiforme externe

Elle est constituée principalement par des synapses entre les photorécepteurs et les cellules bipolaires. En outre, elle contient les prolongements cytoplasmiques des cellules de Müller et des cellules horizontales. Cette couche se situe à la jonction des deux systèmes artériels vascularisant la rétine. Sa partie externe est sous la dépendance de la choriocapillaire. Sa partie interne dépend du réseau capillaire rétinien (12).

1.6.6- La couche nucléaire interne

Encore dénommée granuleuse interne, elle contient les corps cellulaires de 4 types de cellules : les cellules bipolaires, les cellules horizontales, les cellules amacrines et les cellules de Müller.

Cette couche n'existe pas au niveau de la fovéola. Les cellules bipolaires assurent la transmission de l'influx nerveux issu des photorécepteurs vers les cellules ganglionnaires. Les cellules horizontales sont des cellules d'association jouant probablement un rôle dans la diffusion et la modulation des influx nerveux. Les cellules amacrines sont des cellules d'association (12).

1.6.7- La couche plexiforme interne

Elle est absente au niveau de la fovéola (12).

1.6.8- La couche des cellules ganglionnaires

Elle est absente au niveau de la fovéola. La cellule ganglionnaire est un neurone présentant des dendrites qui s'étendent latéralement. Le corps cellulaire se situe dans la couche plexiforme interne. L'axone très long va former la couche des fibres optiques (12).

1.6.9- La couche des fibres optiques

Constituée par les axones des cellules ganglionnaires, son épaisseur augmente de la périphérie vers la papille, y atteignant 30 μ . Elle est également absente au niveau de la fovéola. Les fibres optiques non myélinisées convergent vers la papille. De plus, les vaisseaux artériels et veineux sont situés dans l'épaisseur même de cette couche. Ces fibres vont en grande majorité au corps genouillé latéral du thalamus. Elles sont disposées en faisceaux. Au total, 1,2 million de fibres optiques va constituer le nerf optique. Ces fibres transportent les influx nés dans 110 à 130

millions de bâtonnets et 4 à 7 millions de cônes. Il existe donc à ce niveau une concentration réelle de l'information visuelle (12).

1.6.5- La membrane limitante interne

Elément le plus interne de la rétine, c'est une véritable membrane. Au contact du vitré, elle répond à la base du vitré en avant et à la hyaloïde postérieure en arrière (12).

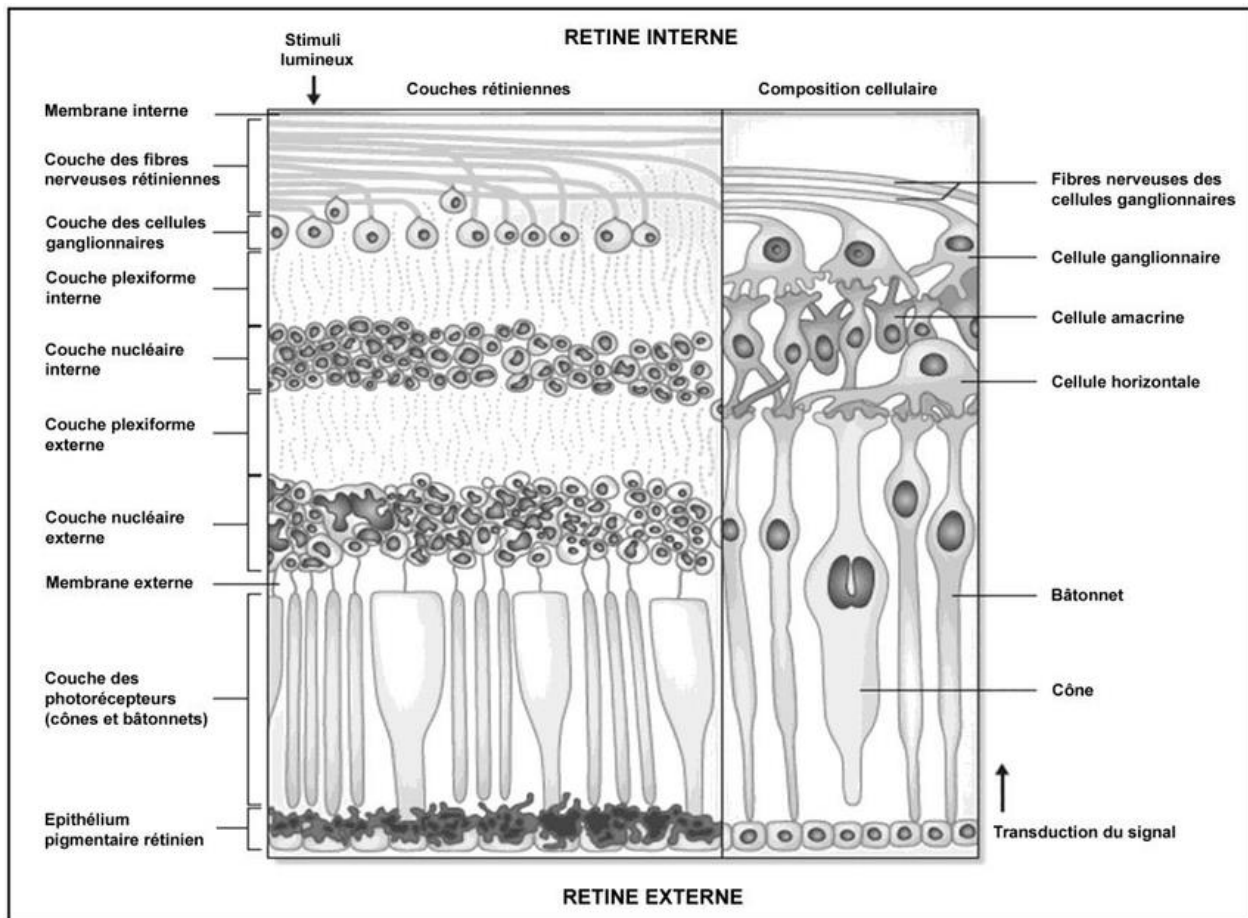


Figure 2:couches cellulaires de la rétine

1.7- La vascularisation artérielle

1.7.1- Vascularisation des couches externes

Elle se fait par diffusion à partir de la choriocapillaire, à travers la membrane de Bruch. La choriocapillaire forme une couche unique de capillaires d'un diamètre allant de 12 μ (au niveau maculaire) à 200 μ (au niveau de l'ora serrata). Elle provient des ramifications en arrière des artères ciliaires courtes postérieures et en avant des artères récurrentes du grand cercle artériel de l'iris (12).

1.7.2- Vascularisation des couches internes

Elle est assurée principalement par les branches de l'artère centrale de la rétine et accessoirement par des artères ciliorétiniennes inconstantes. Classiquement, juste après son émergence de la papille, elle se divise en 2 branches supérieure et inférieure qui se redivisent très vite pour donner 4 branches : 2 artères temporales, supérieure et inférieure, et 2 artères nasales, supérieure et inférieure. Artères et artérioles rétiniennes donnent naissance aux capillaires rétiniens. Leur principale caractéristique est d'être des capillaires continus, non fenêtrés, ce qui les oppose à ceux de la choriocapillaire (12).

1.8-La vascularisation veineuse

Le drainage veineux de la rétine est assuré principalement par la veine centrale de la rétine. Les veinules de petit calibre (1 à 2 μ), se réunissent de façon centripète, de l'ora vers la papille pour fournir des veines de plus en plus importantes qui se drainent habituellement dans 4 troncs : les

veines temporales supérieure et inférieure, les veines nasales supérieure et inférieure. La jonction des 2 branches- supérieures forme la veine supérieure ; celle des 2 branches inférieures, la veine inférieure(12). Ces 2 troncs vont se réunir pour former la veine de la rétine au niveau de la papille. Ainsi formé, le tronc veineux central se place sur le flanc temporal du tronc de l'artère centrale et chemine avec elle dans le nerf optique. Elle le quitte en même temps que l'artère, parfois plus en arrière, et va gagner le sinus caverneux, soit isolément, soit en se jetant dans la veine ophtalmique supérieure, parfois dans la veine ophtalmique moyenne (12).

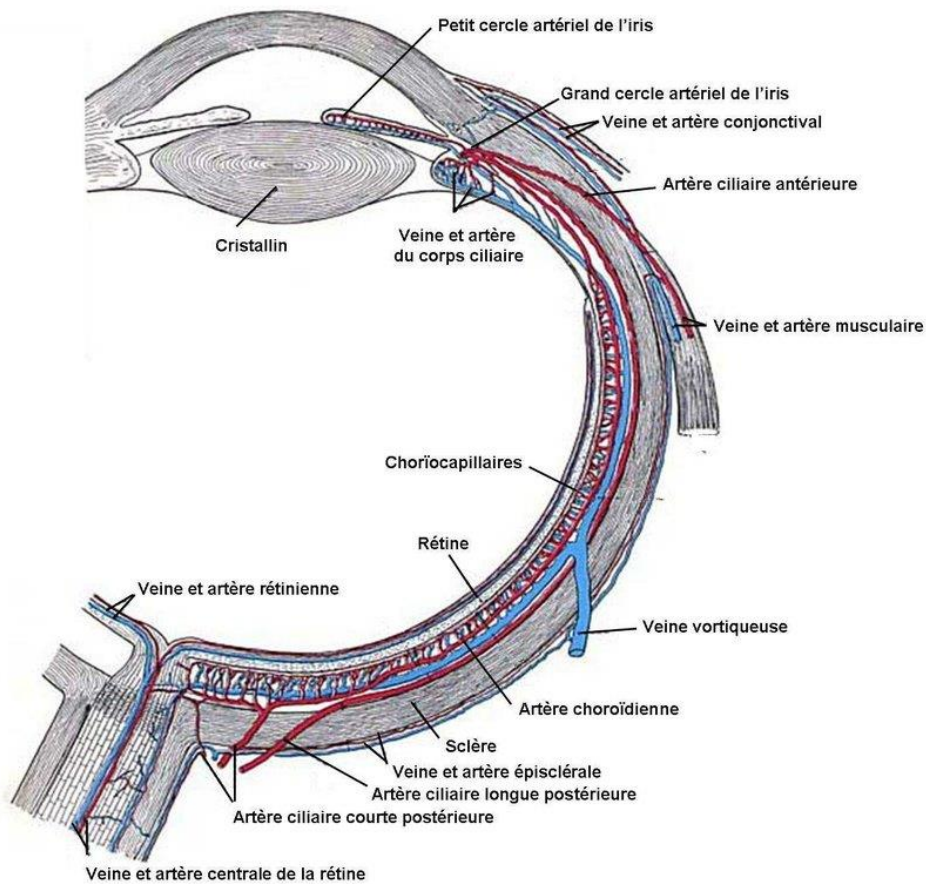


Figure 3: vascularisation rétine

2- La DMLA

La dégénérescence maculaire liée à l'âge est une atteinte maculaire tardive multifactorielle, apparaissant sur un terrain génétiquement prédisposé, et dont l'expression clinique est fonction de facteurs additionnels et environnementaux. Sa fréquence, croissante avec l'allongement de la durée de vie, en fait la première cause de cécité dans les pays développés chez les personnes de plus de 50 ans (13). Elle est caractérisée par la présence d'éléments cliniques spécifiques, comme des drusen ou des changements de l'EP. Les stades tardifs de la maladie sont associés à une altération visuelle.

Du point de vue anatomopathologique, la DMLA associe des modifications tissulaires physiologiques observées au cours du vieillissement à des modifications tissulaires pathologiques. Au cours du vieillissement, la capacité de phagocytose quotidienne des cellules de l'épithélium pigmentaire est progressivement saturée, ce qui entraîne une accumulation de lipofuscine dans les cellules épithéliales, jusqu'à occuper 19 % du volume cytoplasmique chez les sujets de plus de 80 ans (14). La membrane de Bruch présente par ailleurs une calcification, un épaissement et une fragmentation. Cet épaissement traduit un changement dans la composition protéique et lipidique de la membrane de Bruch, avec pour corollaire une diminution de sa perméabilité, altérant ainsi les échanges entre la choriocapillaire et l'épithélium pigmentaire sous-jacent. Au cours du vieillissement se produit également une raréfaction du lit vasculaire de la choriocapillaire avec un amincissement de la choroïde (de 200 μm à la naissance, à environ 90 μm à 90 ans)(15). Au cours de la DMLA, on peut observer toutes ces modifications anatomopathologiques, mais s'y associent aussi des dépôts anormaux très évocateurs de la maladie, les dépôts laminaires basaux

entre les cellules épithéliales, et des dépôts linéaires basaux entre la membrane basale de l'épithélium pigmentaire et la membrane de Bruch. Les caractéristiques cliniquement décelables s'observent ultérieurement.

2.1- Le stade de MLA

Au stade de MLA, la fonction visuelle est le plus souvent conservée (16). Une gêne visuelle aspécifique telle qu'une sensation de brouillard peut parfois être difficile à distinguer de la gêne liée au vieillissement normal du cristallin. Néanmoins, même à ce stade, il faut noter certains symptômes discrets mais évocateurs : une modification du sens chromatique (jaunissement des images) ou la nécessité d'une lumière plus intense à la lecture chez un sujet de plus de 50 ans (17).

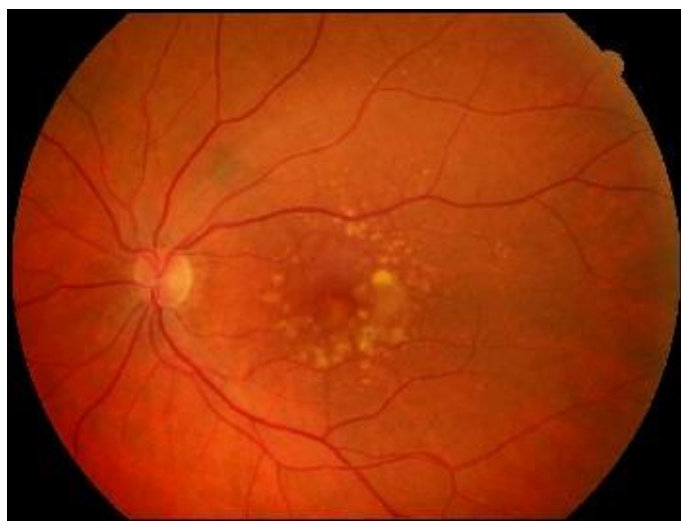


Figure 4 : DMLA au stade de MLA, drusens séreux et altérations de l'épithélium pigmentaire

La MLA, stade précoce de la maladie, est caractérisée par des altérations de l'épithélium pigmentaire cliniquement décelables siégeant dans l'aire maculaire, associées ou non à des drusen. Dans la majorité des cas, l'acuité visuelle est conservée et les lésions restent stables pendant plusieurs années. Néanmoins, le risque évolutif vers les stades avancés de DMLA, que ce soit la forme néovasculaire ou atrophique, peut aller jusqu'à 50 % à 5 ans si les lésions sont bilatérales (18).

2.2- Le stade de DMLA exsudative

Au stade de DMLA exsudative, le principal élément est la baisse de la vision centrale de loin et surtout de près. La difficulté à la lecture constitue en effet un marqueur évolutif important. La vision périphérique est habituellement conservée, sauf lors de la survenue de certaines complications (hémorragie intravitréenne, hématorne sous-rétinien volumineux). Le syndrome maculaire associe à la baisse d'acuité visuelle les métamorphopsies, ou des déformations telles que micropsies ou macropsies qui ont la même valeur. Elles sont le témoin direct d'un soulèvement de la rétine neurosensorielle et/ou de l'épithélium pigmentaire. Celles-ci peuvent être perçues par le patient, mais peuvent également être retrouvées à l'examen clinique sur la grille d'Amsler ou par un périmètre automatisé tel que le périmètre d'hyperacuité préférentielle (19). Un scotome peut parfois être décrit, en rapport avec une hémorragie maculaire par exemple. La baisse d'acuité visuelle est plus ou moins rapide en fonction de la forme clinique : typiquement bruyante en présence de néovaisseaux visibles préépithéliaux, la symptomatologie des néovaisseaux occultes sous-épithéliaux est plus insidieuse (20). Certains décollements de

l'épithélium pigmentaire peuvent s'accompagner paradoxalement d'une acuité visuelle relativement conservée, en l'absence d'hémorragies, de déchirure de l'épithélium pigmentaire ou de fibrose importante.

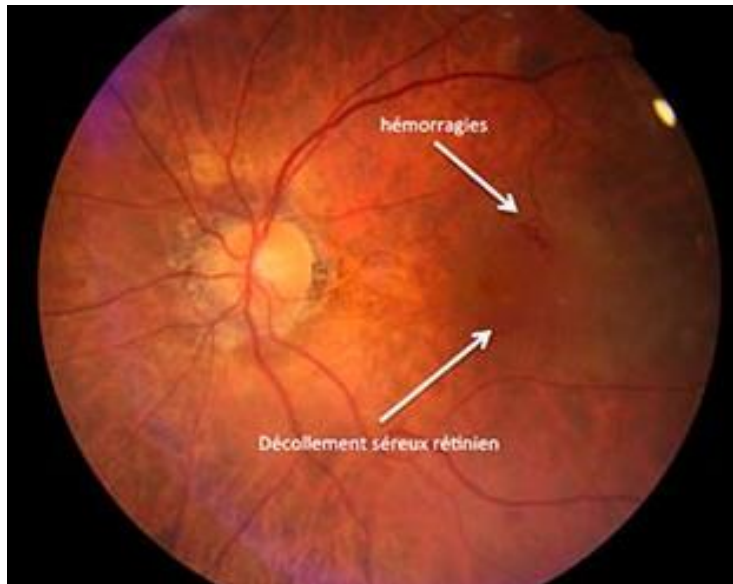


Figure 5: DMLA exsudative

2.3- Le stade de DMLA atrophique

Lors d'une DMLA de forme atrophique, la perte d'acuité visuelle centrale est lente, progressive, avec une gêne fonctionnelle le plus souvent indéterminée au début. La fonction visuelle peut même être conservée jusqu'à un stade avancé en cas d'épargne fovéolaire. La progression des zones d'atrophie périfovéales est responsable de petits scotomes paracentraux gênant la vision de près. Quand l'atrophie devient fovéale centrale, la baisse d'acuité visuelle est manifeste, entraînant un scotome absolu à la périmétrie. L'apparition de métamorphopsies évoque alors l'apparition d'une néovascularisation choroïdienne associée, pouvant survenir dans 20 % des cas

à 5 ans (21). Le trouble primitif se situe dans l'épithélium pigmentaire. La dégénérescence progressive par apoptose des cellules de l'épithélium pigmentaire entraîne secondairement des altérations de la choriocapillaire, puis des photorécepteurs, avec in fine une perte visuelle sévère (22). L'atrophie apparaît lorsque la perte cellulaire n'est plus compensée par l'étalement des cellules restantes qui jusque-là maintenait la continuité épithéliale.

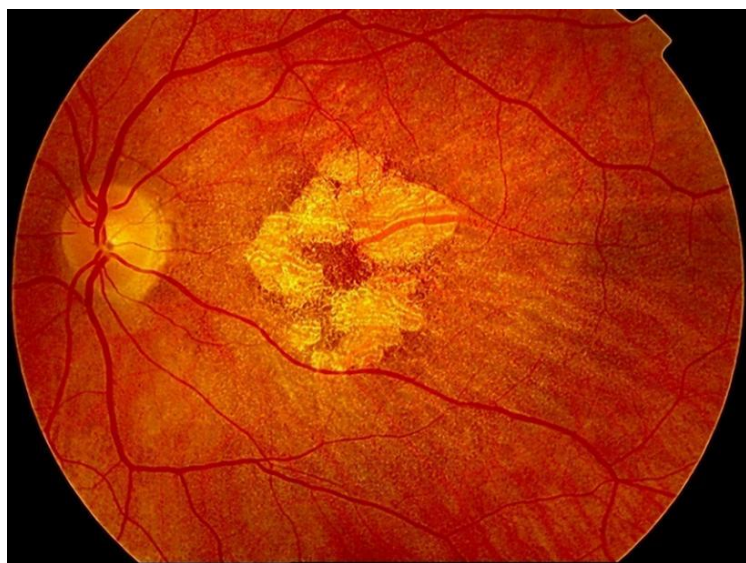


Figure 6 : DMLA atrophique

3- Les macroanévrismes artériels

Les macroanévrismes sont relativement rares et sont découverts souvent après 60 ans. Ils sont souvent associés à une HTA. Ils correspondent à une dilatation localisée d'une artère rétinienne avec un épaissement hyalin de la paroi artérielle (23). Ils peuvent être asymptomatiques ou se compliquer d'hémorragie rétinienne, sous rétinienne, pré rétinienne, d'occlusion artérielle en aval de leur localisation et d'exsudation. Cette exsudation peut être à l'origine d'un OM si le

macroanévrisme est situé près de la région maculaire, ce qui serait le cas pour plus de 50 % d'entre eux (23).

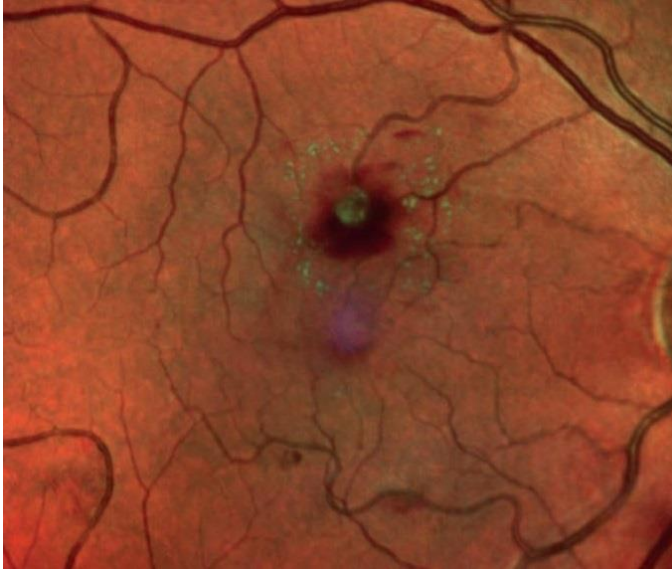

Figure 7: hémorragie rétrohyaloïdienne révélant un macroanévrisme artériel

4- La rétinopathie diabétique

La rétinopathie diabétique est la principale complication ophtalmologique du patient diabétique. Elle représente la première cause de cécité chez les sujets de moins de 60 ans dans les pays industrialisés (24).

Les lésions rétiniennes sont secondaires à l'hyperglycémie chronique. L'hyperglycémie induit des changements structuraux au niveau de la rétine avec une altération des structures neurosensorielles, une dysfonction vasculaire majeure avec apoptose des péricytes,

épaississement des membranes basales, altération des propriétés jonctionnelles des cellules endothéliales aboutissant à une rupture de la barrière hémato rétinienne (25).

Cliniquement, les lésions de rétinopathie diabétique sont appréciables au fond d'œil, sont décrits entre autres : microanévrismes, hémorragies rétiniennes ou intravitréennes, nodules cotonneux, exsudats durs, anomalies microvasculaires rétiniennes, dilatations veineuses, néovaisseaux pré-rétiniens et pré-papillaires. Leur classification selon le degré de sévérité permet d'estimer le pronostic fonctionnel et de guider l'attitude thérapeutique (26–28). La survenue d'hématome maculaire sous rétinien est retrouvée au stade de rétinopathie diabétique proliférante (29).

Le traitement des facteurs systémiques est impératif avec euglycémie (30), normotension artérielle (31) et correction des dyslipidémies (32). Du fait de lésions rétiniennes silencieuses dans les stades précoces, le dépistage systématique de la rétinopathie diabétique est essentiel chez tout patient diabétique (33).

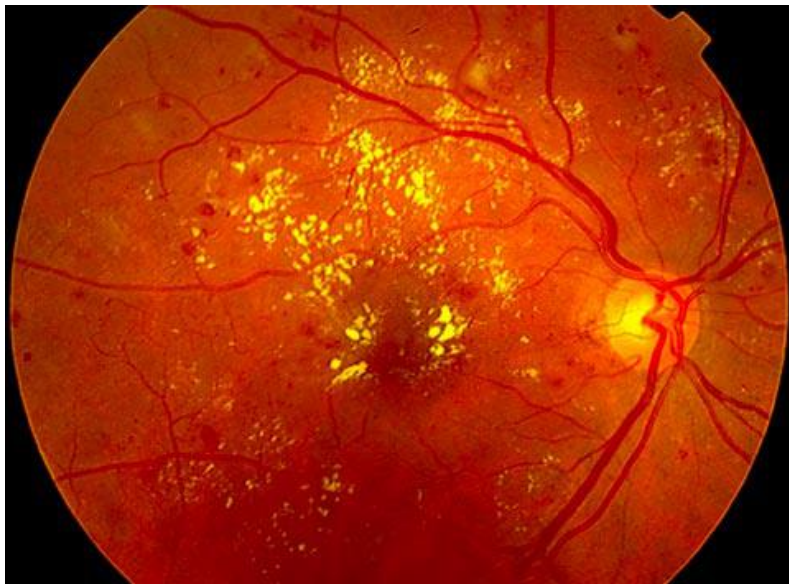

Figure 8: rétinopathie diabétique avec hémorragies rétiniennes, microanévrismes, exsudats durs

5- Le rtPA ou altéplase

L'altéplase est une glycoprotéine qui active la biotransformation du plasminogène en plasmine. Après administration intraveineuse, l'altéplase circulante reste relativement inactive. Elle n'est activée qu'après liaison à la fibrine et induit alors la conversion du plasminogène en plasmine, entraînant ainsi la dissolution du caillot de fibrine.

6- La vitrectomie

La vitrectomie consiste en l'ablation de tout ou partie du vitré. Elle constitue la première étape de la plupart des chirurgies rétinienne : pelage de membranes, trou maculaire, décollement de rétine, rétinopathie diabétique compliquée, ablation de corps étranger endo-oculaire, etc. L'instrumentation de la vitrectomie a considérablement évolué depuis le premier vitréotome mis au point par Machemer dans les années 1970 (34). Aujourd'hui, grâce à la généralisation de la vitrectomie transconjonctivale de petit calibre et la simplification des systèmes de visualisation du segment postérieur, l'apprentissage de la vitrectomie est plus rapide pour le chirurgien en formation et nettement plus sûre et confortable pour le patient. De fait, les indications thérapeutiques de la vitrectomie sont aujourd'hui plus précoces qu'elles ne l'étaient il y a encore dix ans, et les suites simples autorisent une prise en charge le plus souvent en ambulatoire.

Le but de la vitrectomie est de retirer, selon l'indication, de manière subtotale ou partielle le vitré, afin de supprimer les tractions vitréorétiniennes (tangentiels et/ou antéropostérieures) qui s'exercent à la surface de la rétine et/ou de faciliter l'accès chirurgical au tissu neurosensoriel.

6.1- Voie d'accès

L'accès chirurgical à la rétine se fait par la pars plana, portion du corps ciliaire située en arrière des procès ciliaires et en avant du début de la portion antérieure de la rétine (ora serrata), large de quelques millimètres et peu vascularisée. La pars plana est présente sur 360° et permet l'accès chirurgical au segment postérieur tout en respectant le cristallin en avant et la périphérie rétinienne en arrière. Les sclérotomies sont ainsi classiquement réalisées à 3 à 4 mm du limbe : 3 mm chez les pseudophakes et 4 mm chez les phakes. Chez le très jeune enfant, en fonction de la taille du globe, il faut se positionner à 3 mm, voire à 2,5 mm. Une attention particulière doit être portée au strict positionnement des sclérotomies nasales car la pars plana y est plus étroite qu'en temporal.

6.2- Les trocars de vitrectomie

Avec la généralisation des trocars 23, 25 et l'arrivée des 27 G, les sclérotomies sont réalisées en transconjonctival après simple décalage de la conjonctive afin de ne pas aligner les ouvertures conjonctivales et sclérales et permettre une meilleure étanchéité en fin d'intervention lors de leur retrait ; l'insertion est réalisée en inclinant le trocart de 30 à 45°. L'insertion ne doit pas être trop horizontale au risque de ne pas être totalement perforante et d'infuser sous la choroïde, ce risque étant particulièrement présent lors des inflammations oculaires en raison de l'épaississement choroïdien (traumatismes avec hématome choroïdien, uvéites postérieures, etc.). Les trocars transconjonctivaux présentent deux avantages majeurs : d'une part, une grande rapidité et simplicité d'installation et de retrait et, d'autre part, la limitation et la sollicitation de la base du

vitré lors de l'insertion et du retrait des instruments, limitant ainsi le risque de déhiscence iatrogène.

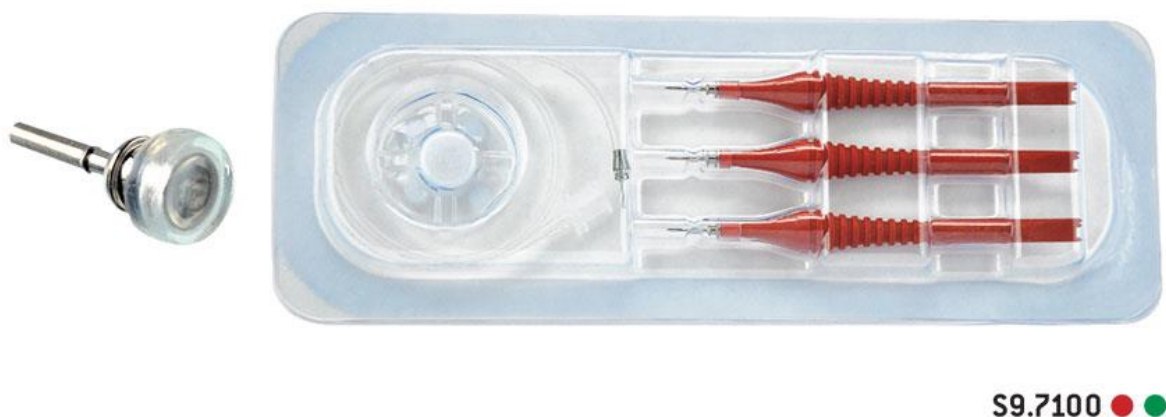


Figure 9 : trocarts de vitrectomie

6.3- Le système d'infusion

La mise en place d'un système d'infusion endo-oculaire vise à maintenir un tonus constant de manière à pouvoir effectuer les gestes endo-oculaires en sécurité. Le principal risque à l'installation est le mauvais positionnement de la sonde dans l'espace sous-choroïdien par perforation sclérochoroïdienne incomplète au niveau de l'ora serrata, du fait d'un défaut de pénétration de la pique dans les incisions directes ou d'un excès d'angulation à l'insertion du trocart dans les voies transconjonctivales, ou d'un épaissement choroïdien préexistant, qu'il soit hémattique (traumatisme), tumoral ou inflammatoire. Afin de limiter ce risque, il est recommandé de vérifier le positionnement du terminal d'infusion avant d'ouvrir l'irrigation.

6.4- Le vitréotome

La vraie révolution de la vitrectomie actuelle repose essentiellement sur les avancées technologiques des vitréotomes. Les performances des vitréotomes sont fonction de quatre caractéristiques : leur calibre ou taille, leur géométrie, leur vitesse de coupe et leur efficacité par cycle.

Deux grands systèmes de pompes existent : le système Venturi et le système péristaltique. Les deux présentent des avantages et ils sont le plus souvent combinés dans les dernières plateformes de vitrectomie disponibles. Le système Venturi, dit « à vide constant », correspond à une dépression créée par un flux d'air comprimé auquel est connecté le système d'aspiration du vitréotome. Il ne nécessite pas d'occlusion pour être efficace et a pour grand avantage d'être très réactif (pas de temps de latence). Le système Venturi requiert un branchement sur une source d'air comprimé au bloc opératoire. Le système à pompe péristaltique, dit « à débit constant », est autonome, interne à la plateforme de vitrectomie. La dépression est obtenue par un mouvement de rotation et de pincement de la tubulure. Ce système requiert une occlusion de la tête du vitréotome pour être efficace avec une montée en dépression progressive et donc une réactivité moins importante qu'avec le système Venturi.

6.5- Les systèmes de visualisation

La vitrectomie pour être réalisée « en sécurité » requiert une bonne visualisation de l'espace et des structures situées en arrière de la cristalloïde postérieure. Le système de visualisation pour la

vitrectomie associe une source lumineuse pour éclairer le site opératoire et un système optique permettant de se mettre au point et, au besoin, zoomer sur la zone d'intérêt.

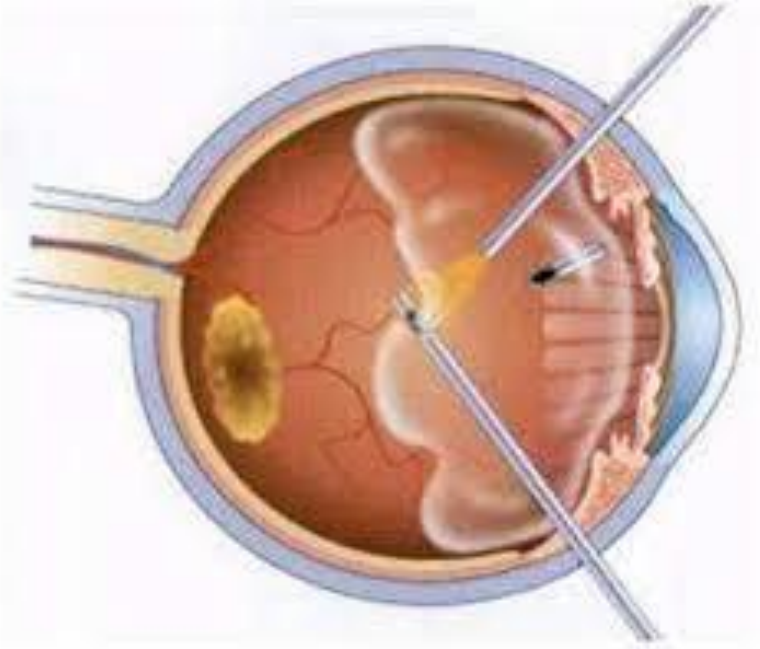


Figure 10: infusion endoculaire, vitréotome et lumière froide pour une vitrectomie à la pars plana

6.6- Autres instruments utilisés

La backflush est souvent utilisée pour certains échanges passifs ou pour aspirer certains dépôts (sang, pigment, triamcinolone, colorants, etc.)

Les canules d'injection sous-rétinienne montées sur une seringue permettent d'injecter sous la rétine différentes molécules pharmacologiques (recombinant tissue-plasminogen activator [rtPA] dans les hématomes sous-épithéliaux, thérapie génique, etc.). Les dernières canules fines à bout souple (25 G avec terminaison en 41 G) sont particulièrement efficaces et peu invasives (canule de DeJuan/Anh, Synergetics)

7- Le tamponnement gazeux

Injectés dans la cavité vitrénienne, les gaz fluorés voient leur volume initial augmenter par absorption de l'azote sanguin (35). Ceci leur confère deux propriétés essentielles qui les opposent à l'air : il est d'une part possible d'obtenir un plus grand volume intraoculaire et donc une plus grande surface de tamponnement interne pour une même quantité injectée ; la résorption lente du gaz après une phase d'expansion suivie d'une phase d'équilibre lui donne d'autre part une durée d'action plus longue. Taux d'expansion et longévité intraoculaire sont fonction du gaz fluoré utilisé.

Trois principaux gaz sont utilisés en chirurgie vitréorétinienne : l'hexafluorure de soufre (SF₆), le perfluoropropane (C₃F₈) et le perfluoroéthane (C₂F₆) : ce dernier, d'utilisation plus récente, a des propriétés intermédiaires entre les deux premiers. Le SF₆ voit son volume doubler en 48 heures après injection intravitrénienne ; il a une durée de tamponnement interne efficace d'environ 8 jours, et sa disparition totale (longévité) prend environ 15 jours. Le choix du gaz utilisé est fonction de la surface de tamponnement interne (par rapport à la quantité qu'il est possible d'injecter) et de la durée de tamponnement souhaitées.

Ils peuvent être mélangés avec de l'air afin de s'exempter de leur propriété expansive tout en gardant leur longévité.

L'injection dans la cavité vitrénienne est réalisée en utilisant la ligne d'infusion ou par une aiguille 30 gauge à travers la pars plana, à 3 ou 4 mm du limbe, afin d'essayer d'obtenir une bulle unique permettant la visualisation du fond d'œil, l'aiguille ne doit pénétrer que de quelques millimètres

dans la cavité vitréenne et l'injection doit être réalisée lentement en positionnant le globe de telle façon que l'extrémité de l'aiguille reste dans la bulle d'air initiale tout au long de l'injection.

Le risque principal est celui d'hypertonie peropératoire et post-opératoire. Une autre complication fréquente est la survenue d'une cataracte capsulaire postérieure ; cataracte par dessiccation, elle peut s'observer chaque fois qu'existe une surface de contact suffisante entre la bulle gazeuse et la face postérieure du cristallin.

8- La tomographie en cohérence optique module rétine

La tomographie en cohérence optique (OCT)(36) est une technique d'imagerie du fond d'œil, non invasive, qui permet d'obtenir in vivo des images en coupe optique de la rétine. Les images permettent d'analyser la jonction vitréorétinienne, les modifications de la structure du tissu rétinien et de mesurer avec précision l'épaisseur rétinienne sur tous les points de chaque coupe. Cette technologie est apparue au début des années 1990 avec l'OCT « time domain » (TD-OCT)(37).

Depuis 2007, une nouvelle génération d'appareils utilisant une technique plus sensible (résolution axiale de 4-7 μm) et beaucoup plus rapide (la vitesse d'acquisition varie de 18 000 à 60 000 A-scan/s) que le TD-OCT appelée « spectral domain » (SD-OCT) a fait son apparition (38). L'évolution technologique vers le SD-OCT a permis par la réduction des temps d'acquisition d'améliorer le rapport signal/bruit par la sommation et le moyennage des informations (coupes répétées au même endroit plusieurs fois). Elle a permis aussi de recueillir des quantités d'informations

beaucoup plus importantes dans un même délai (densité des coupes augmentée sur une même zone d'intérêt) permettant des acquisitions en volume.

L'épaisseur rétinienne (39) peut être mesurée en chaque point d'acquisition de la coupe, comme étant la distance comprise entre la ligne du profil antérieur de la rétine (premier pic de réflectivité après l'hypo-réflectivité vitrénne), et la face antérieure du complexe épithélium pigmentaire/choriocapillaire, qui constitue le pic principal d'hyper-réflectivité postérieure. En pratique, le logiciel de mesure automatique prend comme limite externe de la rétine la réflectivité de la jonction segments externes/segments internes (SE/SI) des photorécepteurs, sous-estimant légèrement l'épaisseur rétinienne, en particulier au niveau de la macula où cette couche est nettement séparée de l'épithélium pigmentaire, en raison de la longueur plus grande des articles externes des cônes centraux.

La mesure de l'épaisseur rétinienne peut être faite manuellement en positionnant des index sur ces deux limites. Elle peut être réalisée plus facilement, automatiquement, en déplaçant un curseur le long de la coupe. Le logiciel reconnaît automatiquement les limites antérieures et postérieures de la rétine et indique en chaque point mesuré l'épaisseur rétinienne.

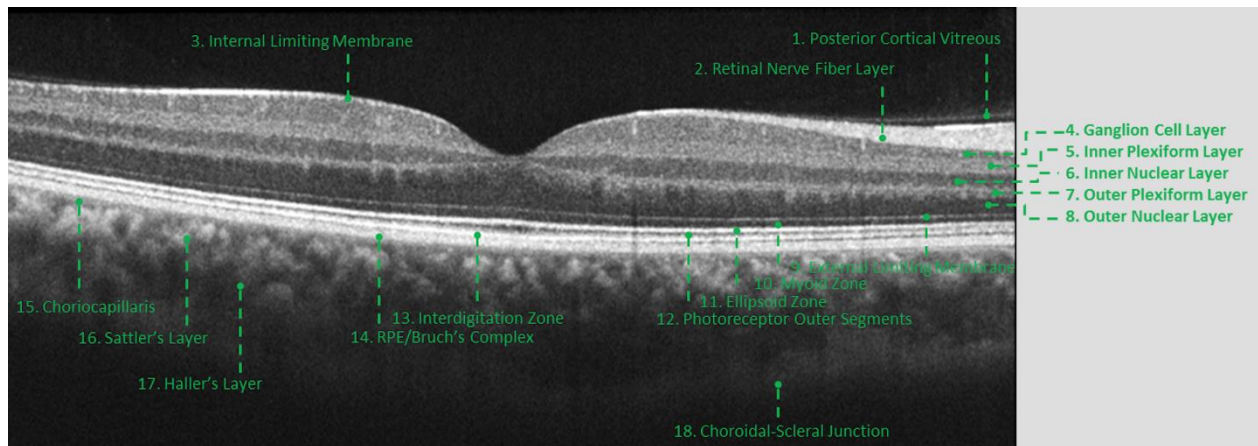


Figure 11: les 18 couches rétinienne décrites en SD-OCT

Selon l'« International Nomenclature for Optical Coherence Tomography Panel » (40), 18 bandes et couches hyper- ou hypo-réfléctives sont visualisables sur une imagerie maculaire normale en SD-OCT en commençant par le plus interne à l'interface vitréorétinienne et en progressant vers l'extérieur vers l'interface sclérochoroïdienne.

1- Objectifs de l'étude

Nous avons étudié la récupération fonctionnelle et anatomique des patients opérés par vitrectomie avec injection sous rétinienne de rtPA et tamponnement gazeux pour un hématorne maculaire. De plus, nous avons relevé les différents facteurs de risques de survenue et les facteurs pouvant possiblement influencer l'évolution post-opératoire.

Notre but est de démontrer que les patients pris en charge chirurgicalement pour un hématorne maculaire au CHU de Clermont-Ferrand ont une amélioration de l'acuité visuelle et une diminution de l'épaisseur de l'hématorne statistiquement significatives à leur visite finale (entre 6 mois et 1 an après la chirurgie) et cohérentes avec les données de la littérature et que les caractéristiques cliniques de nos patients sont comparables à celles retrouvées dans la littérature. De plus nous chercherons à mettre en évidence les facteurs de risques de survenue d'un hématorne maculaire et les facteurs influençant la récupération post-opératoire.

2- Les patients inclus

Les patients inclus dans un premier temps sont tous les patients d'ophtalmologie pour lesquels une dispensation de rtPA a été effectuée par la pharmacie du CHU Gabriel Montpied. Dans un deuxième temps, nous n'avons retenu que les patients pour lesquels le rtPA a été injecté en sous rétinien pendant le temps opératoire.

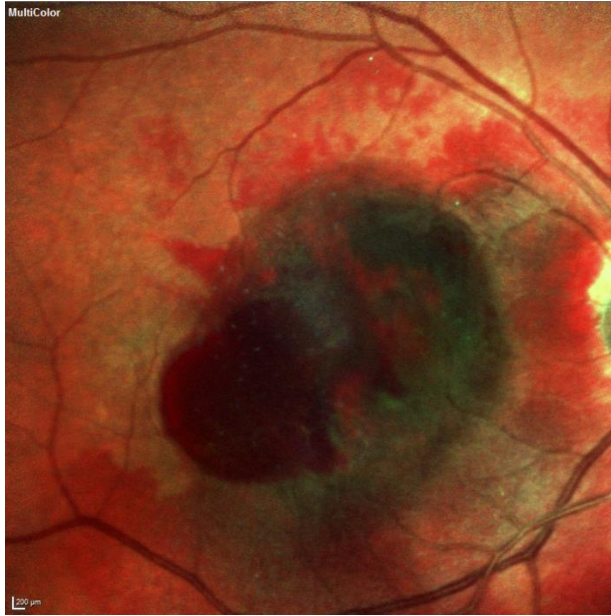

Figure 12: rétinothographie: hémotome maculaire avec hémorragie rétrohyaloïdienne, œil droit

3- Les patients exclus

Les patients exclus sont :

- ceux qui ont reçu une injection de rtPA en intra-vitréen
- ceux qui n'ont pas été traités par rtPA car la localisation de l'hématome était extra-maculaire
- ceux qui n'ont pas été traités par rtPA car l'hématome était choroidien
- ceux qui n'ont pas été traités par rtPA car il s'agissait d'une hémorragie rétrohyaloïdienne
- ceux qui n'ont pas été traités par rtPA car l'hématome était trop ancien avec un aspect de fibrose
- ceux pour lesquels l'hématome n'était pas suffisamment volumineux, inférieur à 1 diamètre papillaire

- ceux qui ont refusé l'intervention, après information claire loyale et appropriée des bénéfices et des risques de celle-ci.

4- Le type de l'étude

Il s'agit d'une étude observationnelle monocentrique rétrospective portant sur les patients pris en charge en ophtalmologie au CHU Gabriel Montpied de Clermont-Ferrand sur la période du 13/05/2011 au 19/06/2018.

5- La sélection initiale des patients

Dans un premier temps nous avons listé de manière sécurisée, via un tableur EXCEL, lequel est stocké sur un ordinateur du service du CHU Gabriel Montpied de Clermont-Ferrand et protégé par un logiciel approuvé par le Comité National de l'Informatique et des Libertés, tous les patients d'ophtalmologie ayant bénéficié d'une dispensation de rtPA par la pharmacie de l'hôpital. Chaque patient de l'étude est identifié en utilisant un code sujet qui lui est spécifique afin d'anonymiser leur identité sur le fichier EXCEL. Ce code sujet consiste en un numéro d'inclusion unique.

6- Le recueil des données des dossiers patient

Dans un deuxième temps, nous avons étudié chaque dossier médical, afin de ne retenir que les dossiers répondant aux critères d'inclusion.

Les données concernant l'âge, le sexe, la pathologie sous-jacente, le délai de prise en charge, les acuités visuelles, la date d'intervention, l'œil concerné, le type de gaz expansif, le statut « phake » ou « pseudophake » le jour de l'intervention, le nombre et la nature des IVT d'antiVEGF réalisées en post-opératoire, les complications post-opératoires et leur nature, la présence de facteurs de risque cardiovasculaire, la présence d'un traitement anticoagulant ou antiagrégant plaquettaire, la quantité de rtPA injectée ont été utilisées telles qu'elles ont été relevées dans le dossier médical.

7- Le recueil des données de l'OCT Spectral Domain

L'imagerie par OCT-SD (Spectralis[®] OCT, Heidelberg Engineering, Heidelberg, Germany; Software version 6.0.13.0) a été réalisée en utilisant un balayage de volume standard à grande vitesse de 19 sections, d'une longueur de 5,7 mm (20° × 15°) chacune, avec une distance de 240 µm entre elles, centrées au niveau de la région fovéale.

Nous avons analysé l'image OCT contenant la dépression fovéale la plus évidente (absence des couches internes de la rétine) (41) pour les données concernant la hauteur de l'hématome sous-maculaire (HM) ou l'épaisseur de la rétine sus-jacente maculaire centrale (EMC).

Les données concernant la localisation sous-rétinienne ou sous l'EP de l'hématome et la présence d'une membrane épirétinienne ont été évaluées sur l'ensemble des coupes centrées sur la fovéa des images OCT enregistrées lors des consultations des patients.

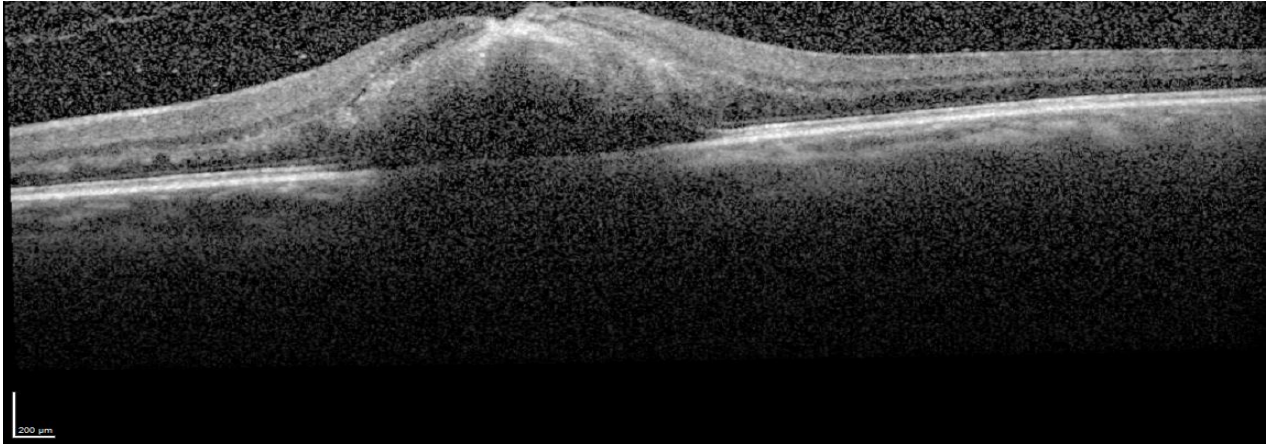


Figure 13: OCT œil gauche: hématome sous rétinien

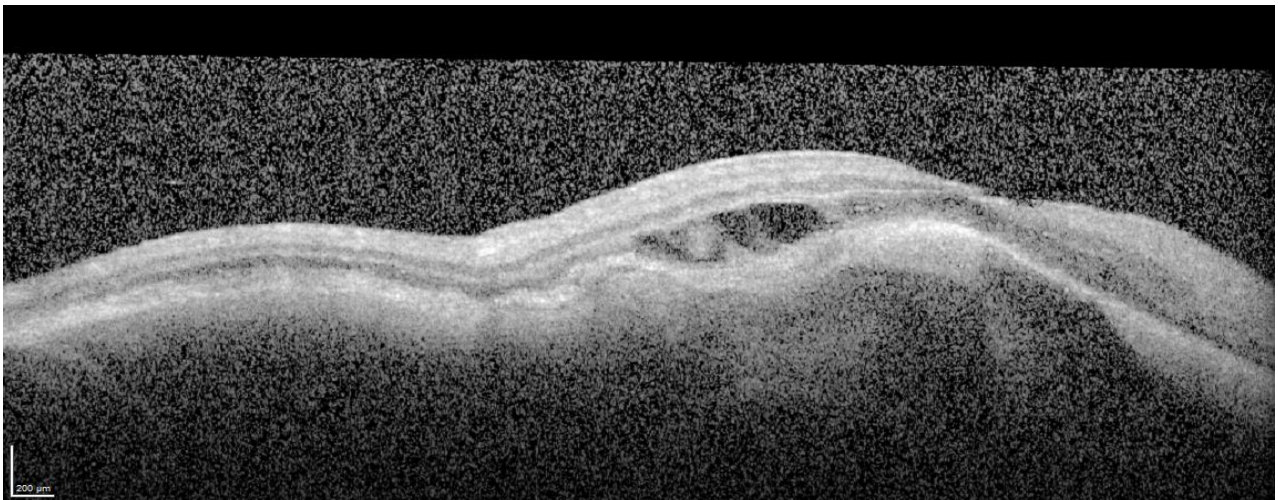


Figure 14: OCT œil droit: hématome sous l'épithélium pigmentaire

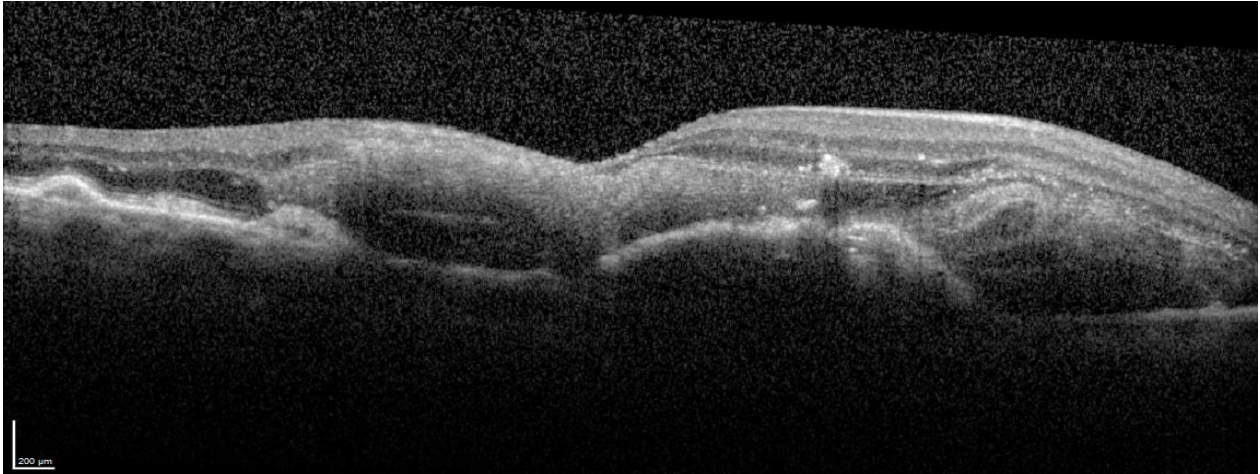


Figure 15: OCT œil droit: hémاتome mixte sous l'EP et sous rétinen

8- Les données manquantes

En cas de données manquantes dans le dossier patient de l'hôpital, nous avons recueilli celles-ci auprès de l'ophtalmologiste traitant en mains propres lorsqu'elles étaient disponibles.

9- L'acuité visuelle

Les acuités visuelles ont été transposées de l'échelle de Monoyer à l'échelle logarithmique de l'angle minimal de résolution (logMAR) pour les analyses statistiques. (Cf. annexe 1)

10- La chirurgie

4 chirurgiens ont réalisé les interventions. La chirurgie consistait en une vitrectomie par la pars plana, 20G avant mars 2012 puis 23G ensuite. Le décollement postérieur du vitré était effectué s'il n'était pas déjà présent. Le rtPA, à la dilution de 0.2mg/mL, était injecté dans l'espace sous-rétinien dans l'hématome, par une rétinotomie autocicatrisante, en utilisant une canule 41 Gauge, jusqu'à ce qu'un décollement de rétine suffisamment volumineux soit créé au pôle postérieur. Pour les patients les plus récemment opérés, une injection sous-rétinienne d'air était réalisée, conjointement à l'injection sous-rétinienne de rtPA. Après liquéfaction du caillot, un échange fluide-air complet était effectué, puis un tamponnement gazeux par SF6 ou C2F6 dilué. Après la chirurgie, le patient était tenu de respecter une position tête inclinée à 45° vers l'avant, 8 heures par jour pendant 48 heures.

Un consentement éclairé signé, a été recueilli auprès des patients avant la chirurgie.

11- Critère de jugement principal

Le critère de jugement principal est l'évolution finale de l'acuité visuelle après la chirurgie de l'hématome maculaire (différence entre l'AV initiale avant la chirurgie et l'AV finale entre 6 mois et 1 an).

12- Critères de jugement secondaires

Dans un premier temps, nous présenterons les caractéristiques cliniques et démographiques des patients que nous allons étudier sur les paramètres suivants :

- le nombre de patients inclus,
- l'âge,
- le sexe,
- l'étiologie sous-jacente à l'hématome maculaire,
- le statut « phake » ou « pseudophake » des patients,
- le nombre de patients ayant une HTA,
- le nombre de patients diabétiques,
- le nombre de patients ayant une dyslipidémie,
- le nombre de patients bénéficiant d'un traitement par antiagrégant plaquettaire le jour de l'intervention,
- le nombre de patients bénéficiant d'un traitement anticoagulant le jour de l'intervention,
- l'acuité visuelle antérieure moyenne,
- le nombre de patients ayant été opéré dans un délai inférieur ou égal à sept jours,
- la proportion de patients opérés pour chaque mois de l'année.

Dans un deuxième temps, nous décrirons les résultats fonctionnels :

- l'acuité visuelle initiale moyenne de l'œil atteint par l'HM,

- l'acuité visuelle moyenne, à 1 mois, 2 mois, 3 mois et finale (entre 6 mois et 1 an post-opératoire)
- l'évolution visuelle finale (entre 6 mois et 1 an post-opératoire)
 - o en fonction de l'étiologie de l'hématome maculaire
 - o en fonction du délai inférieur ou égal à 7 jours, ou supérieur à 7 jours
- le nombre moyen d'IVT d'anti-VEGF dont ont bénéficié les patients dans l'année suivant la chirurgie sur l'œil atteint par l'HM,
- le nombre moyen d'IVT dans chaque sous-groupe étiologique,
- l'évolution visuelle finale en fonction de si le patient a reçu ou non des IVT d'anti-VEGF en post-opératoire,
- la quantité moyenne de rtPA injectée en sous-rétinien et l'existence ou non d'un rapport entre quantité de rtPA injectée et évolution visuelle finale,
- le nombre de patients ayant eu une injection d'air en sous-rétinien pendant la chirurgie et l'évolution visuelle finale dans les 2 sous-groupes,
- le nombre de patients dont le tamponnement gazeux a été effectué par du SF6, le nombre de patients dont le tamponnement gazeux a été effectué par du C2F6 et l'évolution visuelle finale dans ces deux sous-groupes.

Ensuite nous décrivons les résultats anatomiques :

- l'épaisseur moyenne de l'hématome initiale et finale sur les coupes OCT (entre 6 mois et 1 an),
- l'épaisseur rétinienne moyenne sus-jacente à l'hématome finale,
- l'évolution visuelle finale en fonction de l'épaisseur rétinienne finale

- la proportion de localisation sous-rétinienne de l'hématome,
- la proportion de localisation sous l'EP de l'hématome,
- la proportion de localisation mixte,
- la récupération visuelle finale dans chacun des 3 sous-groupes (HSEP, HSR, mixte),
- l'évolution de l'épaisseur de l'hématome finale
 - o en fonction du type de pathologie sous-jacente,
 - o en fonction de si les patients ont reçu ou non des IVT d'anti-VEGF dans l'année suivant l'intervention,
 - o en fonction du délai de la prise en charge chirurgicale inférieure ou égale à 7 jours ou supérieure à 7 jours
 - o en fonction du tamponnement par SF6 ou C2F6
- l'existence ou non d'un rapport entre quantité rtPA injectée et évolution de l'épaisseur finale de l'hématome.

Enfin, nous nous intéresserons aux complications post-opératoires présentées par les patients :

- le nombre de patients ayant développé une MER dans l'année suivant la chirurgie,
- la proportion et la nature des complications post-opératoires autres que l'apparition d'une MER survenues dans l'année suivant la chirurgie,
- le taux de récurrence d'hématome maculaire, l'œil concerné,
- la récupération visuelle moyenne globale à 1 an pour chaque sous-groupe.

13-L'analyse des données

L'exploitation des données a été réalisée grâce à la collaboration avec l'équipe de biostatisticiens de la DRCI du CHU de Clermont-Ferrand.

Les analyses statistiques ont été réalisées avec le logiciel Stata (version 13 ; StataCorp, College Station, Texas, USA), en considérant un risque d'erreur de première espèce bilatéral de 5%. Une différence a été considérée comme statistiquement significative quand le degré de signification (p) était inférieur à 0.05 (risque $\alpha=5\%$). La population est décrite par des effectifs et pourcentages associés pour les variables catégorielles, et par la moyenne (\pm écart-type) ou la médiane [intervalle interquartile] pour les variables quantitatives, au regard de leur distribution statistique (normalité étudiée par le test de Shapiro-Wilk). Les comparaisons entre groupes indépendants concernant des paramètres de nature quantitative, ont été réalisées par le test t de Student ou par le test de Mann-Whitney si conditions du t-test non respectées (normalité, homoscedasticité étudiée par le test de Fisher-Snedecor). Les comparaisons entre groupes concernant des paramètres qualitatifs ont été effectuées par le test du Chi2 ou par le test exact de Fisher. La relation entre la récupération d'acuité visuelle finale et quantité moyenne de rtPA injectée en sous rétinien, ainsi que d'autres paramètres quantitatifs, a été mesurée par le coefficient de corrélation de Pearson ou Spearman si approprié.

RESULTATS

1- Caractéristiques démographiques et cliniques

Sur la période du 13 mai 2011 au 19 juin 2018, il y a eu une dotation de rtPA par la pharmacie du CHU de Clermont-Ferrand au service d'ophtalmologie, pour 78 yeux de 76 patients. Dix-neuf yeux de 19 patients ont été exclus : 10 car l'injection de rtPA peropératoire a été réalisée en intravitréen, 9 qui n'ont finalement pas eu d'injection de rtPA (5 car l'hématome était extra maculaire, 1 car il s'agissait d'une hémorragie pré-rétinienne rétroalôidienne, 1 car l'hématome était de localisation choroïdienne, 1 car l'hématome était ancien et d'aspect fibrosé et 1 qui a refusé l'intervention (après information claire loyale et appropriée des bénéfices et des risques).

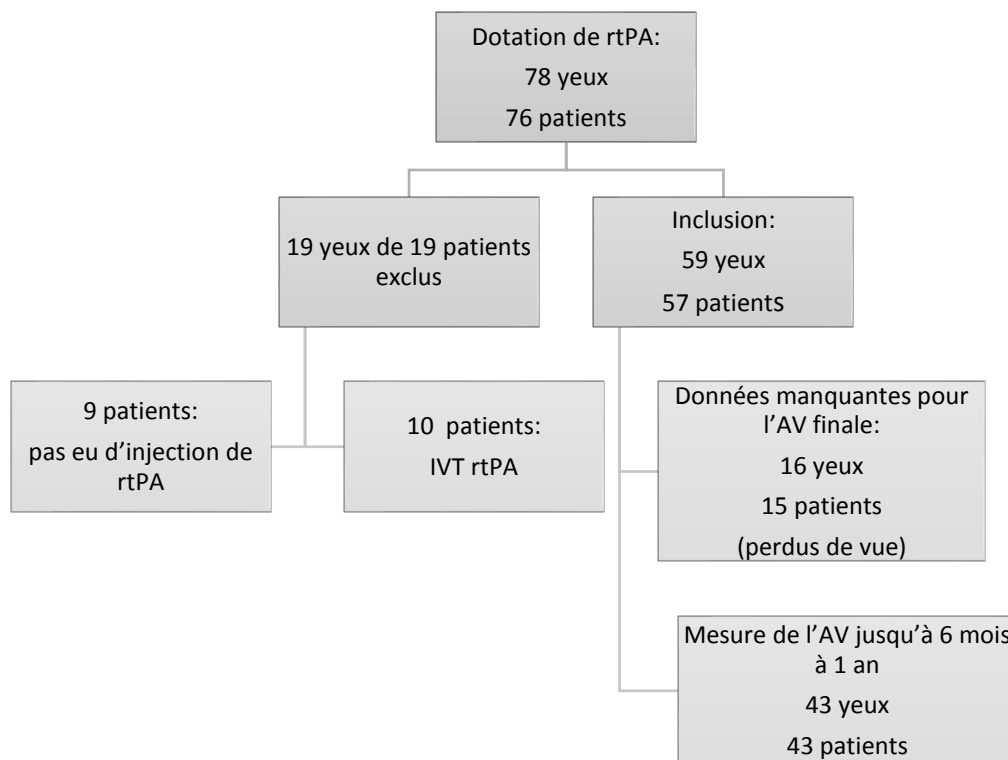


Figure 16: diagramme de flux des patients de l'étude

Un total de 57 patients (59 yeux) a donc été inclus. L'âge moyen de nos patients était de 77 ± 14 ans, 41 patients étaient de sexe féminin (69,5%).

Vingt-huit patients étaient hypertendus (47,5%), 10 étaient diabétiques (17%), 15 avaient une dyslipidémie (25,4%) ; 8 patients (13,6%) étaient à la fois traités pour une HTA et un diabète.

Dix-huit patients avaient un traitement antiagrégant plaquettaire (30,5%), plus précisément de l'acétylsalicylate de lysine dans 94% des cas et du clopidogrel dans les 6% restants. 10 avaient un traitement anticoagulant au long cours (17%): il s'agissait de warfarine dans 50% des cas et de fluindione dans les 50% restants.

Le délai moyen entre l'apparition de symptômes visuels et la prise en charge chirurgicale était de $5,8 \pm 5,5$ jours. 80,4% des patients (41 patients) ont été opérés dans un délai inférieur ou égal à 7 jours après l'apparition des symptômes visuels. L'œil atteint était l'œil droit dans 59 % des cas. Les patients étaient pseudophakes dans 57,6% des cas.

L'étiologie de l'hématome sous-rétinien était une DMLA dans 49 cas (83%), un macroanévrisme dans 6 cas (10,2%), une rétinopathie diabétique dans 2 cas (3,4%) et post-traumatique dans 2 cas (3,4%). L'âge moyen dans chaque sous-groupe était respectivement de 80 ± 9 ans, 72 ± 11 ans, 63 ± 5 ans et 26 ± 5 ans.

L'acuité visuelle (AV) moyenne antérieure à l'hémorragie de l'œil atteint était de $0,4 \pm 0,4$ logMAR. Pour cette variable, il n'y a pas de différence entre le sous-groupe DMLA ($0,4 \pm 0,6$ logMAR) et celui regroupant les autres pathologies ($0,4 \pm 0,4$ logMAR) ($p=0,9$).

| | n=57 |
|--|---------------|
| SEXE, n(%) | |
| Homme | 18 (30.5) |
| Femme | 41 (69.5) |
| AGE (années), moyenne \pm écart-type | 77 \pm 14 |
| Groupe DMLA | 80 \pm 9 |
| Groupe Macroanévrisme | 72 \pm 11 |
| Groupe Diabète | 63 \pm 5 |
| Groupe Traumatisme | 26 \pm 5 |
| PATHOLOGIE SOUS JACENTE, n(%) | |
| DMLA | 49 (83.1) |
| Macroanévrisme | 6 (10.2) |
| Diabète | 2 (3.4) |
| Traumatisme | 2 (3.4) |
| STATUT PSEUDOPHAKE, n(%) | 34 (57.6) |
| ŒIL ATTEINT, n(%) | |
| Droit | 35 (59.3) |
| Gauche | 24 (40.7) |
| ANTECEDENTS, n(%) | |
| HTA | 28 (47.5) |
| Dyslipidémie | 15 (25.4) |
| Diabète | 10 (17.0) |
| TRAITEMENT PERSONNEL, n(%) | |
| AAP | 18 (30.5) |
| Anticoagulant | 10 (17.0) |
| DELAI (jours), moyenne \pm écart-type | 5,8 \pm 5,5 |
| \leq 7 jours, n(%) | 41 (80.4) |
| $>$ 7 jours, n(%) | 10 (19.6) |
| AV ANTERIEURE (logMAR), moyenne \pm écart-type | 0,4 \pm 0,4 |
| MOIS DE LA CHIRURGIE, n(%) | |
| Avril à Juillet | 33 (56) |
| Août à Mars | 26 (44) |

Tableau 1: Caractéristiques cliniques et démographiques des patients

Quand on regarde le mois de l'année auquel est opéré chaque patient, on constate que 56% des patients ont été opérés entre les mois d'avril et juillet.

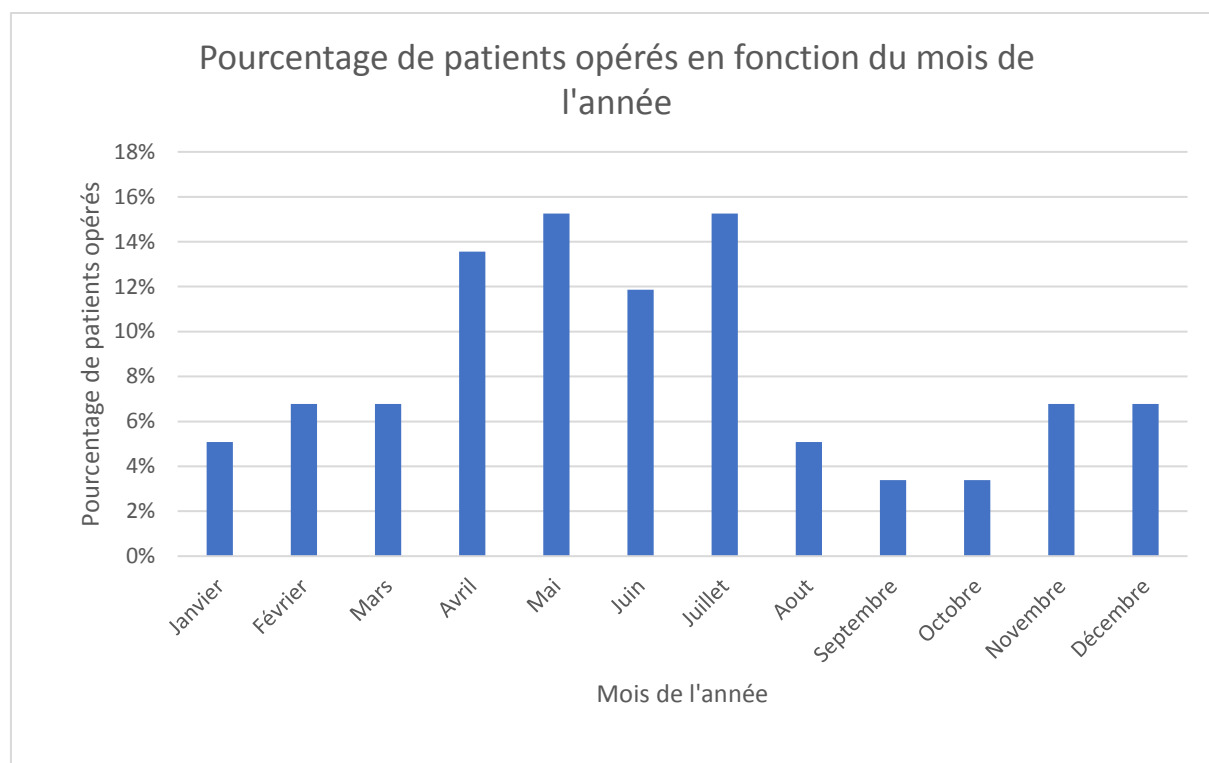


Figure 17 : pourcentage de patients opérés en fonction du mois de l'année

2- Résultats fonctionnels

L'AV initiale avant la chirurgie de l'œil atteint était en moyenne de $2,0 \pm 0,4$ logMAR, l'AV à 1 mois post-opératoire elle était de $1,5 \pm 0,6$ logMAR (n=53), à 2 mois elle était de $1,3 \pm 0,7$ logMAR (n=39), à 3 mois elle était de $1,4 \pm 0,7$ logMAR (n=37) et l'AV finale moyenne entre 6 mois et 1 an post opératoire était de $1,3 \pm 0,7$ logMAR, ce qui correspond à un gain d'acuité visuelle moyen de $0,7 \pm 0,7$ logMAR ($p < 0,0001$)

Soixante-douze pourcents des patients ont eu une amélioration de l'AV finale par rapport à leur AV avant la chirurgie (n=31), 18,6% (n=8) ont eu une détérioration de l'AV finale par rapport à l'AV pré opératoire et 9,3% (n=4) n'ont pas eu de variation entre AV initiale et finale.

2.1-Sous-groupes étiologie sous-jacente

Dans le sous-groupe DMLA le gain moyen d'acuité visuelle était de $0,6 \pm 0,7$ logMAR, dans le sous-groupe diabète le gain moyen d'acuité visuelle était de $0,2 \pm 0,6$ logMAR, dans le sous-groupe MA le gain moyen d'acuité visuelle était de $0,8 \pm 0,6$ logMAR et dans le sous-groupe post traumatique le gain moyen d'acuité visuelle était de $2,0 \pm 0,1$ logMAR.

La différence entre AV initiale et finale était significative dans le sous-groupe DMLA ($p= 0,0001$) ainsi que dans le sous-groupe regroupant les autres étiologies ($p= 0,02$).

| Sous-groupe | AV initiale \pm ET | AV finale \pm ET | Gain AV \pm ET |
|-------------|----------------------|--------------------|------------------|
| DMLA | $2,0 \pm 0,4$ | $1,3 \pm 0,7$ | $0,7 \pm 0,7$ |
| DIABETE | $1,5 \pm 1,2$ | $1,3 \pm 0,6$ | $0,2 \pm 0,6$ |
| MA | $1,9 \pm 0,5$ | $1,1 \pm 0,7$ | $0,8 \pm 0,6$ |
| POST-TRAUMA | $2,4 \pm 0$ | $0,4 \pm 0,1$ | $2,0 \pm 0,1$ |
| TOTAL | $2,0 \pm 0,4$ | $1,3 \pm 0,7$ | $0,7 \pm 0,7$ |

Tableau 2: évolution de l'acuité visuelle finale en fonction de la pathologie sous-jacente (les acuités visuelles sont en logMAR)

Il n'y avait pas de différence significative de récupération visuelle finale entre le sous-groupe DMLA et celui regroupant les autres étiologies ($0,6 \pm 0,7$ logMAR contre $0,9 \pm 0,8$ logMAR, ($p=0,23$).

2.2- Corrélation avec la quantité de rtPA

La quantité moyenne de rtPA injectée en sous-rétinien était de $0,21 \pm 0,22$ mL. La récupération visuelle finale n'était pas corrélée à la quantité de rtPA injectée ($r= 0,24$).

2.3- Sous-groupes gaz de tamponnement

Le tamponnement gazeux était réalisé par injection de C2F6 dans 67,8% des cas et par du SF6 dans les 32,2% restants. Il n'y avait pas de différence significative de récupération visuelle finale selon que le tamponnement gazeux soit réalisé par du SF6 ($0,8 \pm 0,7$ logMAR) ou du C2F6 ($0,5 \pm 0,7$ logMAR) ($p= 0,46$).

L'AV initiale ne semble pas avoir conditionné le choix entre l'emploi de SF6 ($2,0 \pm 0,4$ logMAR) ou de C2F6 ($2,0 \pm 0,4$ logMAR) ($p= 0,52$).

3.4-Sous-groupes injection d'air en sous rétinien

Huit yeux (13,6%) ont bénéficié d'une injection d'air en sous-rétinien conjointement à l'injection de rtPA pendant la chirurgie. Il n'y avait pas de différence de récupération visuelle finale entre le

sous-groupe ayant bénéficié d'une injection d'air en sous-rétinien ($0,7 \pm 1,0$ logMAR) et le sous-groupe n'ayant pas eu d'injection d'air en sous-rétinien ($0,6 \pm 0,7$ logMAR) ($p=0,88$).

2.5- Sous-groupes IVT d'anti-VEGF

Dans l'année post-opératoire, 38 patients (73,1%) ont eu des IVT d'anti-VEGF, dont 14 patients de l'aflibercept (27%), 24 du ranibizumab (46%) et 6 du bevacizumab (12%). Le nombre d'IVT était en moyenne de $2,4 \pm 2,3$ par patient dans l'année post-opératoire. Dans le sous-groupe DMLA, les patients avaient en moyenne reçu $2,8 \pm 2,3$ IVT dans l'année post-opératoire contre $0,2 \pm 0,4$ dans le sous-groupe MA ($p= 0,005$). Les patients des sous-groupes diabète et post-traumatique n'avaient pas reçu d'IVT dans l'année post-opératoire. Il n'y avait pas de différence de récupération visuelle entre les patients qui avaient reçu des IVT dans l'année post-opératoire par rapport à ceux qui n'en n'avaient pas reçu ($p= 0,81$).

2.6- Sous-groupes délai d'intervention

Quarante et un patients ont été opérés dans un délai inférieur ou égal à 7 jours après le début des symptômes (80,4%). Il n'y avait pas de différence de récupération visuelle entre les patients qui avaient été opérés dans un délai inférieur ou égal à sept jours ($0,6 \pm 0,6$ logMAR) et les autres ($0,9 \pm 0,7$ logMAR) ($p=0,15$).

3- Résultats anatomiques

L'épaisseur initiale de l'HM était de $834 \pm 418 \mu\text{m}$ et l'épaisseur finale entre 6 mois et 1 an post-opératoire (fibrose résiduelle) $206 \pm 298 \mu\text{m}$, soit une diminution moyenne de $712 \pm 393 \mu\text{m}$ ($p < 0,0001$).

Il n'y avait pas de corrélation entre l'épaisseur initiale de l'HM et la récupération visuelle finale ($r=0,18$) ni entre l'épaisseur finale de l'HM et la récupération visuelle finale ($r=-0,24$).

3.1- Sous-groupes localisation de l'HM

Onze patients avaient un hématorne uniquement sous-rétinien, 2 patients un hématorne uniquement sous l'EP et 24 un hématorne mixte (à la fois sous-rétinien et sous l'EP). Il n'y avait pas de différence significative de récupération visuelle finale selon la localisation de l'hématorne (mixte versus autre : $p=0,52$; sous-rétinien versus autres : $p=0,91$; sous l'EP versus autres : non calculable, car une seule donnée de récupération visuelle dans le sous-groupe hématorne sous l'EP).

La différence entre AV moyenne initiale et finale était statistiquement significative dans le sous-groupe hématorne mixte ($p=0,001$) mais pas dans le sous-groupe HSR ($p=0,07$).

La diminution finale d'épaisseur de l'HM était statistiquement significative dans le sous-groupe mixte ($p=0,0003$) ainsi que dans le sous-groupe sous-rétinien ($p=0,0005$). Il n'y avait pas de différence de variation finale de l'épaisseur de l'HM entre la localisation sous-rétinienne ($832 \pm 362 \mu\text{m}$) et mixte ($635 \pm 405 \mu\text{m}$) ($p=0,25$).

Nous n'avons pas de données OCT disponibles avant le 31/07/2013, soit 20 yeux pour lesquels nous n'avons pas pu évaluer la localisation de l'HM car celui-ci était survenu avant cette date et 2 yeux pour lesquels l'OCT n'a pas pu être réalisé pour cause de fixation inexistante, rendant l'acquisition des images impossible.

Il n'y avait pas de différence significative de récupération visuelle finale moyenne entre le sous-groupe qui a eu un OCT préopératoire permettant d'évaluer la localisation de l'HM ($0,7 \pm 0,7$ logMAR) et le sous-groupe qui n'a pas eu d'OCT préopératoire pour évaluer la localisation de l'HM ($0,5 \pm 0,7$ logMAR) ($p=0,49$). Néanmoins 25% des patients du sous-groupe qui n'avait pas eu d'OCT ont une détérioration de l'AV finale par rapport à l'AV initiale avant la chirurgie (4 patients sur 16) contre 14,8% des patients (4 patients sur 27) du sous-groupe qui avait eu un OCT.

3.2- Epaisseur rétinienne sus-jacente à l'HM

L'épaisseur rétinienne finale sus-jacente à l'hématome était de 227 ± 128 μm . Il n'y avait pas de corrélation entre la récupération visuelle finale et l'épaisseur rétinienne finale ($r=0,25$) et il n'y avait pas de différence significative entre l'épaisseur rétinienne sus-jacente à l'HM initiale (222 ± 97 μm) et finale (227 ± 128 μm) ($p=0,82$).

3.3-Sous-groupes étiologie sous-jacente

Il n'y avait pas de différence de variation finale d'épaisseur de l'HM en fonction du type de pathologie sous-jacente : 682 ± 383 μm pour les patients du sous-groupe DMLA, contre 910 ± 490

μm pour les patients du sous-groupe MA ($p=0,36$) (pas de données pour les patients du sous-groupe diabète et post-traumatique).

3.4-Corrélation avec la quantité de rtPA

La variation finale de l'épaisseur de l'hématome n'était pas corrélée à la quantité de rtPA injectée pendant la chirurgie ($r=0,04$).

3.5-Sous-groupes gaz de tamponnement

Il n'y avait pas de différence significative de variation finale de l'épaisseur de l'HM que le tamponnement gazeux soit réalisé par du SF6 ($906 \pm 333 \mu\text{m}$) ou du C2F6 ($643 \pm 399 \mu\text{m}$) ($p=0,16$).

L'épaisseur initiale de l'HM ne semble pas avoir conditionnée le choix entre l'emploi de SF6 ($912 \pm 438 \mu\text{m}$) ou de C2F6 ($799 \pm 413 \mu\text{m}$) ($p=0,46$).

3.6-Sous-groupes IVT d'anti-VEGF

Il n'y avait pas de différence de variation finale d'épaisseur de l'HM entre les patients qui avaient reçu des IVT dans l'année post-opératoire ($715 \pm 335 \mu\text{m}$) par rapport à ceux qui n'en n'avaient pas reçu ($691 \pm 795 \mu\text{m}$) ($p=0,92$)

3.7- Sous-groupes délai d'intervention

Il n'y avait pas de différence significative de variation finale de l'épaisseur de l'hématome en fonction de si la chirurgie avait été effectuée dans un délai inférieur ou égal à sept jours ($688 \pm 417 \mu\text{m}$) ou au-delà ($661 \pm 131 \mu\text{m}$) ($p=0,92$).

4- Complications post opératoires et récidive

Concernant les complications post-opératoires étant survenues dans l'année suivant la chirurgie de l'hématome, 17 patients ont développé une membrane épirétinienne (40,5%), 10 patients ont développé une cataracte nécessitant d'être opérée (40%), 7 patients ont présenté un décollement de rétine (13,5%) et 2 patients ont présenté un décollement choroïdien (3,8%) dont l'un était associé à un décollement de rétine.

Cinq patients ont eu une récidive de l'hématome sur le même œil (9,8%), conduisant pour 2 d'entre eux à une nouvelle intervention par vitrectomie, injection sous-rétinienne de rtPA et tamponnement gazeux.

Deux des patients n'ont pas été réopérés car la localisation de l'hématome était extra-maculaire et un car l'hématome était trop volumineux, au-delà de toute ressource thérapeutique et le patient après une information claire, loyale et appropriée, n'a pas souhaité une nouvelle intervention. L'étiologie sous-jacente était une DMLA chez les 5 patients.

La différence de récupération visuelle finale était significative entre les patients qui ont présenté un décollement de rétine et ceux qui n'en n'ont pas présenté ($p=0,02$).

Pour les autres complications, il n'y avait pas de différence significative en termes de récupération visuelle entre les patients qui ont présenté la complication et ceux qui ne l'ont pas présentée. Il n'y avait pas non plus de différence de récupération visuelle finale entre les patients qui ont eu une récurrence de l'HM et ceux qui n'ont pas eu de récurrence ($p=0,66$).

| Complication | AV finale (logMAR) | Variation finale AV (logMAR) |
|--------------|--------------------|------------------------------|
| MER + | $1,2 \pm 0,8$ | $0,7 \pm 0,8$ |
| MER- | $1,4 \pm 0,7$ | $0,7 \pm 0,7$ |
| PKE + | $1,3 \pm 0,7$ | $0,6 \pm 0,7$ |
| PKE - | $1,3 \pm 0,7$ | $0,8 \pm 0,8$ |
| DR + | $2,1 \pm 0,3$ | $0,1 \pm 0,5$ |
| DR - | $1,2 \pm 0,6$ | $0,8 \pm 0,7$ |
| DC + | $2,3 \pm 0$ | 0 |
| DC - | $1,3 \pm 0,7$ | $0,7 \pm 0,7$ |
| Récurrence + | $1,6 \pm 0,3$ | $0,5 \pm 0,4$ |
| Récurrence - | $1,4 \pm 0,7$ | $0,7 \pm 0,8$ |

Tableau 3: AV finale et variation finale de l'AV en fonction des complications

1- Résultats des caractéristiques démographiques et cliniques

1.1- ATCD de diabète, HTA, dyslipidémie

Dans notre étude, 47,5% des patients étaient traités pour une HTA et 17% des patients pour un diabète, ces taux sont supérieurs à ceux retrouvés dans la population générale. En effet, une étude épidémiologique de 2012 (42) portant sur le diabète de type 2 en France rapporte une prévalence de 5,5% pour un âge moyen de 65,9 ans (la prévalence de la rétinopathie diabétique est par ailleurs de 28,7% (43)). Concernant l'HTA, la prévalence est estimée à environ 32,3% en France, par l'étude Esteban de 2016 (44). Il est bien démontré que ces deux pathologies sont des facteurs de risque de survenue d'hématome maculaire (45), d'autant plus s'ils sont présents conjointement, le risque de survenue d'un hématome maculaire est alors multiplié par 4,8 (46). Dans notre étude, 13,6% des patients étaient traités pour ces 2 pathologies à la fois.

Par ailleurs, les 2 patients dont l'hématome maculaire survenait sur un macroanévrisme étaient traités pour une HTA; l'HTA étant un facteur de risque bien reconnu de macroanévrismes (47).

24,5% des patients de notre étude étaient traités pour une dyslipidémie, ce qui est cohérent avec les données de prévalence en France de l'INVS de 2014 qui retrouve une prévalence globale de 11,6% de patients traités, qui augmente à 39,1% pour les patients entre 65 et 84 ans (48).

1.2- Traitement par antiagrégant plaquettaire ou anticoagulant

Nous avons retrouvé que 30,5% des patients avaient un traitement antiagrégant plaquettaire le jour de la chirurgie, plus précisément de l'acétylsalicylate de lysine dans 94% des cas et du clopidogrel dans les 6% restants. Ces taux sont supérieurs à ceux retrouvés dans la littérature : en effet, les données de l'assurance maladie montrent que 3 à 5 % de la population est concernés par une prescription d'antiagrégants plaquettaires en France (49). Plus précisément chez les sujets de plus de 50 ans, 12,5% sont traités par aspirine à faible dose en prévention primaire (50). 17% de nos patients avaient un traitement par anticoagulant au long cours. Les données de l'ANSM rapportent que la prescription d'AVK concerne 1,7% des bénéficiaires du régime général en 2013 (51). 1 seul patient était traité à la fois par un antiagrégant plaquettaire et un anticoagulant. Il est bien décrit dans la littérature que le fait d'être traité par antiagrégant plaquettaire ou par anticoagulant augmente le risque de survenue d'hématome maculaire, d'autant plus s'ils sont associés (46)(45). Par ailleurs, il semble que les patients traités par acétylsalicylate de lysine aient un risque accru de développer une forme néovasculaire de DMLA (52).

1.3- Etiologie sous-jacente à l'hématome

La DMLA est décrite comme étant la principale étiologie sous-jacente aux hématomes maculaires (2) ce qui est bien mis en évidence dans notre étude, où l'étiologie sous-jacente à l'hématome était une DMLA dans 83,1% des cas. Les hématomes maculaires restent cependant une complication rare de la DMLA, son incidence est estimée à 5.4 cas par million d'habitants et par an en Ecosse (53), alors que la prévalence de la DMLA est, elle, estimée à 196 millions dans

le monde, soit 8.6% de la population entre 45-85 ans (13). Dans cette étude de Al-Hity et al., les HM survenaient dans 59% des cas chez des femmes, dans la nôtre, 73% des patients dont l'étiologie sous-jacente à l'HM était une DMLA étaient des femmes. Cependant, concernant le sexe ratio chez les patients atteints de DMLA, les études sont contradictoires et ne permettent pas de définir le rôle du sexe dans cette pathologie (54–56). Bien que dans la plupart des études portant sur les HM on retrouve un sex-ratio d'environ 2:1 pour les femmes, (9,10,57–59) l'influence du sexe sur le risque de survenue d'HM ne semble jamais avoir été étudié.

2- Résultats anatomiques et fonctionnels

2.1- La récupération visuelle finale

Nous retrouvons une amélioration significative de l'acuité visuelle finale, de $0,7 \pm 0,7$ logMAR avec des patients qui passent en moyenne d'une AV avant la chirurgie de « compte les doigts à 30 cm » à une AV de $1/20^{\text{ème}}$ entre 6 mois et 1 an post-opératoire. Ces résultats sont tout à fait cohérents avec ceux retrouvés dans d'autres études (11,34,58,60–67). Selon la classification de l'OMS de l'acuité visuelle (68), l'intervention permet aux patients de passer en moyenne de la catégorie 4 (cécité presque totale) à la catégorie 2 (déficience sévère), ce qui a un réel impact sur leur qualité de vie (69,70). Une AV de $1/20^{\text{ème}}$ permet à la personne de compter les doigts d'une main à 3 mètres et de s'orienter à l'extérieur du domicile alors qu'une AV à « compte les doigts à 30 cm » permet à la personne de voir la lumière mais elle ne parvient pas à compter les doigts d'une main à 1 mètre de distance.

2.2- Les données de l'OCT rétinien

La diminution finale moyenne de l'épaisseur de l'HM que nous retrouvons dans notre étude est statistiquement significative et du même ordre de grandeur que celle retrouvée dans la littérature (41,71).

Les résultats ne retrouvent pas de différence de variation finale d'épaisseur de l'HM, que celui-ci soit localisé en sous-rétinien ou mixte (à la fois sous rétinien et sous l'EP) et dans les 2 cas de figure, la différence entre l'épaisseur initiale et finale est statistiquement significative, ce qui est concordant avec les études déjà réalisées (60).

Nous n'avons pas pu comparer la récupération visuelle de ces 2 sous-groupes réunis à celle du sous-groupe « sous l'EP » étant donné que nous ne disposions que d'une seule valeur pour ce sous-groupe. Néanmoins la récupération visuelle de ce patient a été négative (-0,3 logMAR). Les études précédemment réalisées rapportent qu'en cas de localisation uniquement sous l'EP de l'HM, il n'y a pas d'amélioration de l'AV finale, contrairement aux autres localisations (60,72).

Vingt-cinq pour cents des patients du sous-groupe n'ayant pas eu d'OCT préopératoire pour évaluer la localisation de l'HM ont une détérioration de l'AV finale, contre 14,8% des patients du sous-groupe ayant eu un OCT préopératoire pour évaluer la localisation de l'HM, ceci est possiblement lié au fait certains patients n'ayant pas eu d'OCT préopératoire avaient une localisation uniquement sous l'EP de l'HM, entraînant un mauvais résultat visuel post-opératoire.

2.3- L'étiologie sous-jacente

Bien qu'il n'y ait pas de différence significative de récupération visuelle finale entre le sous-groupe DMLA et celui regroupant les autres étiologies, les résultats tendraient vers une récupération visuelle moindre dans le sous-groupe DMLA. Les effectifs dans les 2 sous-groupes pour la variable « variation finale de l'AV » sont très déséquilibrés (35 dans le groupe DMLA contre 5 dans celui regroupant les autres étiologies) ce qui peut être responsable d'un manque de puissance.

Il a déjà été prouvé que la DMLA en tant qu'étiologie sous-jacente à l'HM était un facteur de mauvaise récupération visuelle par rapport aux autres causes (73). En effet, cela serait dû au fait que les patients atteints de DMLA auraient une acuité visuelle antérieure plus faible par dysfonction rétinienne sous-jacente (67). Mais dans notre étude, lorsqu'on s'intéresse aux acuités visuelles antérieures à l'HM en fonction de la pathologie sous-jacente, il n'y a pas de différence entre le sous-groupe DMLA et celui regroupant les autres pathologies.

2.4- Le tamponnement gazeux

Dans notre étude nous ne trouvons pas de différence significative en termes de récupération visuelle que le tamponnement gazeux soit réalisé par du SF6 ou du C2F6, ni en termes de diminution de l'épaisseur de l'hématome.

Nos analyses vont dans le sens des études déjà réalisées à ce sujet (60) .

2.5- L'injection d'air en sous rétinién

Bien que dans notre étude il n'y ait pas de différence significative de récupération visuelle finale entre le sous-groupe ayant bénéficié d'une injection d'air en sous rétinién conjointement à l'injection de rtPA par rapport au sous-groupe ayant eu une injection sous-rétiniénne de rtPA seule, des études tendent à prouver que l'air injecté en sous-rétinién faciliterait le déplacement de l'HM en dehors de l'aire maculaire et permettrait d'obtenir un meilleur résultat post-opératoire (74).

2.6-Les IVT d'anti-VEGF

Bien que dans notre étude il n'y ait pas de différence de récupération visuelle entre les patients qui avaient reçu des IVT d'anti VEGF dans l'année post-opératoire par rapport à ceux qui n'en n'avaient pas reçu, les données de la littérature retrouvent que le fait d'être traité par anti-VEGF en post-opératoire permettrait de maintenir le gain en AV obtenu par la chirurgie à 6 mois comparativement aux autres patients (75). Certaines études préconisent même de réaliser une IVT d'anti-VEGF peropératoire, lorsque l'étiologie sous-jacente est une DMLA, afin d'obtenir de meilleurs résultats visuels (76).

2.7- Le délai entre l'apparition des symptômes et la prise en charge chirurgicale

Il a été démontré que chaque jour de délai entre l'apparition des symptômes et la chirurgie entraînait une détérioration de 0,003 unités logMAR d'acuité visuelle (77). En effet les HM récents inférieurs ou égaux à 14 jours semblent avoir des résultats post-opératoires plus

favorables en termes de récupération visuelle (78). Actuellement, les études tendent à prouver qu'il est nécessaire d'opérer les HM dans les 7 jours après l'apparition des symptômes afin de limiter la perte visuelle (67). Dans notre étude, il n'y avait pas de différence de récupération visuelle entre le sous-groupe ≤ 7 jours et >7 jours. Mais les effectifs des 2 sous-groupes étaient très déséquilibrés, avec un effectif de 6 patients dans le sous-groupe > 7 jours contre 37 dans celui ≤ 7 jours, entraînant certainement un manque de puissance statistique.

3- Les complications post-opératoires

Les données de la littérature retrouvent un taux de décollement de rétine dans l'année post-opératoire d'environ 10-11% (63) (79) contre 13,5% dans la nôtre. Cette donnée concernant la survenue ou non d'un décollement de rétine manque pour 5 patients de notre étude pour lesquels nous n'avons plus eu de nouvelles avant la visite finale (entre 6 mois et 1 an). Si l'on considère que ces patients n'ont pas présenté de décollement de rétine dans l'année post-opératoire, ce taux est alors de 12,3%, ce qui est plus proche des résultats des autres études.

Les taux de récurrence d'HM sont très variables selon les études ; en effet, une revue de la littérature de 2013 l'estime entre 0 et 27% selon les études (63) ce qui est cohérent avec le résultat que nous retrouvons.

Il est bien décrit que 27 à 80% des patients phakes développent une cataracte dans les 6 à 12 mois après une vitrectomie avec tamponnement gazeux. Plus les patients sont observants pour la position post-opératoire face vers le sol et plus le risque de développer une cataracte diminue

(80). En effet, l'apparition d'une cataracte par dessiccation dans ce contexte, résulte du contact entre le gaz de tamponnement et le cristallin ; ces gaz ayant une densité plus faible que les liquides, le positionnement tête inclinée vers l'avant limite donc ce contact, maintenant le gaz au contact du pôle postérieur et l'éloignant du cristallin.

4- Les biais de l'étude

4.1- Nombre de sujets inclus

La puissance de l'étude est affaiblie par un nombre limité de sujets, notamment dans certains sous-groupes, pour pouvoir mettre en évidence des différences significatives. Toutefois, l'inclusion des sujets a été la plus large possible, en incluant tous les patients d'ophtalmologie pour lesquels une dispensation de rtPA a été effectuée par la pharmacie du CHU de Clermont-Ferrand, permettant donc d'inclure tous les patients ayant été opérés par vitrectomie, injection sous-rétinienne de rtPA et tamponnement gazeux, depuis l'avènement de cette technique chirurgicale au CHU de Clermont-Ferrand. Une étude multicentrique permettrait probablement de réaliser des analyses plus sensibles au sein des différents sous-groupes.

4.2- Biais de sélection

Le recueil rétrospectif des données dans cette étude est à l'origine de plusieurs biais.

Tout d'abord, malgré le démarchage auprès des ophtalmologistes traitants de ville, nous avons un grand nombre de données manquantes, parfois plus de 50% pour certaines variables ce qui

peut induire un biais de sélection. Cela entraîne également un manque de puissance dans les analyses statistiques et limite les conclusions.

En effet, par exemple, pour la variable « AV finale », nous avons 27,1% de données manquantes et pour la variable « épaisseur finale de l'HM », nous avons 40,7% de données manquantes.

De plus, les données concernant l'OCT ne sont disponibles que pour les patients opérés à partir du 31/07/2013, par conséquent pour les variables relevées sur l'OCT initiale, nous avons 39% de données manquantes (20 yeux opérés avant cette date et 2 yeux pour lesquels l'OCT n'a pas pu être réalisé pour cause de fixation inexistante, rendant l'acquisition des images impossible)

4.3- Biais de mesure

Ensuite, les données concernant l'AV n'ont pas pu être collectées dans les mêmes conditions : elles ont été recueillies par de nombreuses personnes différentes et dans des boîtes de consultation différents, entraînant un biais de mesure.

Les données recueillies sur les images OCT ont été faites sur plusieurs appareils de marques différentes, car les ophtalmologistes de ville possédaient dans la plupart des cas un appareil différent de celui du CHU, entraînant un biais de mesure.

De plus, les mesures des images OCT ont été interprétées par un opérateur unique, sans aveugle, pouvant donner lieu à un biais de mesure.

4.4- Biais de classement

Concernant l'étiologie sous-jacente, nous avons classé les patients ayant une DMLA préexistante, les patients ayant des signes de DMLA sur l'œil adelphe et les patients ayant déclenché une DMLA dans l'année post-opératoire dans le sous-groupe « DMLA », sans preuve, notamment angiographique, de l'absence d'autre étiologie sous-jacente (l'effet masque dû au sang rendant celle-ci très difficilement interprétable) pouvant éventuellement aboutir à un biais de classement.

CONCLUSION

L'évaluation thérapeutique de ce protocole chirurgical de traitement des HM dont ont bénéficié les 57 patients du CHU de Clermont-Ferrand entre le 13 mai 2011 et le 19 juin 2018, donne des résultats favorables en comparaison à leur histoire naturelle, étant donné qu'il permet d'induire une amélioration de l'AV finale, qui passe en moyenne de « compte les doigts à 30 cm » avant la chirurgie à 1/20^{ème} entre 6 mois et 1 an post-opératoire ($p < 0,0001$) avec en parallèle une diminution statistiquement significative de l'épaisseur finale de l'hématome sous-maculaire ($712 \pm 393 \mu\text{m}$; $p < 0,0001$).

Néanmoins, le nombre restreint de sujets inclus et le grand nombre de données manquantes limitent les conclusions, notamment pour les analyses en sous-groupes. Il serait approprié de réaliser une étude multicentrique afin de préciser, entre autres, le pronostic propre à chaque étiologie sous-jacente à l'HM, en fonction des différents facteurs préopératoires.

D'autre part, il semble y avoir une recrudescence saisonnière des interventions entre avril et juillet, qu'il pourrait être intéressant de confirmer.

Le Doyen de l'UFR de Médecine,
Pierre CLAVELOU



Le Président du Jury,
Frédéric CHIAMBARETTA

A handwritten signature in blue ink, which appears to be 'Frédéric Chiambaretta', written in a cursive style.

BIBLIOGRAPHIE

1. Avery RL, Fekrat S, Hawkins BS, Bressler NM. NATURAL HISTORY OF SUBFOVEAL SUBRETINAL HEMORRHAGE IN AGE-RELATED MACULAR DEGENERATION. *RETINA*. 1996;16(3):183.
2. Hochman MA, Seery CM, Zarbin MA. Pathophysiology and management of subretinal hemorrhage. *Survey of Ophthalmology*. 1 nov 1997;42(3):195-213.
3. Berrocal MH, Lewis ML, Flynn HW. Variations in the Clinical Course of Submacular Hemorrhage. *American Journal of Ophthalmology*. 1 oct 1996;122(4):486-93.
4. Scupola A, Coscas G, Soubrane G, Balestrazzi E. Natural History of Macular Subretinal Hemorrhage in Age-Related Macular Degeneration. *OPH*. 1999;213(2):97-102.
5. Glatt H, Machemer R. Experimental subretinal hemorrhage in rabbits. *Am J Ophthalmol*. déc 1982;94(6):762-73.
6. Johnson MW, Olsen KR, Hernandez E. Tissue plasminogen activator treatment of experimental subretinal hemorrhage. *Retina (Philadelphia, Pa)*. 1991;11(2):250-8.
7. Lewis H, Resnick SC, Flannery JG, Straatsma BR. Tissue plasminogen activator treatment of experimental subretinal hemorrhage. *Am J Ophthalmol*. 15 févr 1991;111(2):197-204.
8. Benner JD, Hay A, Landers MB, Hjelmeland LM, Morse LS. Fibrinolytic-assisted removal of experimental subretinal hemorrhage within seven days reduces outer retinal degeneration. *Ophthalmology*. avr 1994;101(4):672-81.
9. Inoue M, Shiraga F, Shirakata Y, Morizane Y, Kimura S, Hirakata A. Subretinal injection of recombinant tissue plasminogen activator for submacular hemorrhage associated with ruptured retinal arterial macroaneurysm. *Graefes' Archive for Clinical and Experimental Ophthalmology*. oct 2015;253(10):1663-9.
10. Abboud M, Benzerroug M, Milazzo S. [Treatment of macular hematoma complicating AMD by vitrectomy, subretinal r-TPA injection, intravitreal injection of bevacizumab combined with gas tamponade: Report of 4 cases]. *J Fr Ophtalmol*. févr 2017;40(2):133-7.
11. de Jong JH, van Zeeburg EJT, Cereda MG, van Velthoven MEJ, Faridpooya K, Vermeer KA, et al. INTRAVITREAL VERSUS SUBRETINAL ADMINISTRATION OF RECOMBINANT TISSUE PLASMINOGEN ACTIVATOR COMBINED WITH GAS FOR ACUTE SUBMACULAR HEMORRHAGES DUE TO AGE-RELATED MACULAR DEGENERATION: An Exploratory Prospective Study. *Retina (Philadelphia, Pa)*. mai 2016;36(5):914-25.
12. Anatomie de l'Œil : la rétine [Internet]. [cité 11 nov 2018]. Disponible sur: http://www.fnro.net/ophtalmologie/Anatomie/AnatOE_Retine/AnatOE_Retine.html
13. Jonas JB, Cheung CMG, Panda-Jonas S. Updates on the Epidemiology of Age-Related Macular Degeneration. *Asia Pac J Ophthalmol (Phila)*. déc 2017;6(6):493-7.
14. Feeney-Burns L, Hilderbrand ES, Eldridge S. Aging human RPE: morphometric analysis of macular, equatorial, and peripheral cells. *Invest Ophthalmol Vis Sci*. févr 1984;25(2):195-200.

15. Ramrattan RS, van der Schaft TL, Mooy CM, de Bruijn WC, Mulder PG, de Jong PT. Morphometric analysis of Bruch's membrane, the choriocapillaris, and the choroid in aging. *Invest Ophthalmol Vis Sci.* mai 1994;35(6):2857-64.
16. Fine AM, Elman MJ, Ebert JE, Prestia PA, Starr JS, Fine SL. Earliest symptoms caused by neovascular membranes in the macula. *Arch Ophthalmol.* avr 1986;104(4):513-4.
17. Sloan LL. Variation of acuity with luminance in ocular diseases and anomalies. *Doc Ophthalmol.* 1969;26:384-93.
18. Ferris FL, Davis MD, Clemons TE, Lee L-Y, Chew EY, Lindblad AS, et al. A simplified severity scale for age-related macular degeneration: AREDS Report No. 18. *Arch Ophthalmol.* nov 2005;123(11):1570-4.
19. Loewenstein A, Malach R, Goldstein M, Leibovitch I, Barak A, Baruch E, et al. Replacing the Amsler grid: a new method for monitoring patients with age-related macular degeneration. *Ophthalmology.* mai 2003;110(5):966-70.
20. Soubrane G. *Les DMLAs.* Issy-les-Moulineaux: Elsevier Masson; 2007.
21. Schatz H, McDonald HR. Atrophic macular degeneration. Rate of spread of geographic atrophy and visual loss. *Ophthalmology.* oct 1989;96(10):1541-51.
22. Sarks JP, Sarks SH, Killingsworth MC. Evolution of geographic atrophy of the retinal pigment epithelium. *Eye (Lond).* 1988;2 (Pt 5):552-77.
23. Lavin MJ, Marsh RJ, Peart S, Rehman A. Retinal arterial macroaneurysms: a retrospective study of 40 patients. *Br J Ophthalmol.* nov 1987;71(11):817-25.
24. Yau JWY, Rogers SL, Kawasaki R, Lamoureux EL, Kowalski JW, Bek T, et al. Global prevalence and major risk factors of diabetic retinopathy. *Diabetes Care.* mars 2012;35(3):556-64.
25. Kaur C, Foulds WS, Ling EA. Blood-retinal barrier in hypoxic ischaemic conditions: basic concepts, clinical features and management. *Prog Retin Eye Res.* nov 2008;27(6):622-47.
26. Grading diabetic retinopathy from stereoscopic color fundus photographs--an extension of the modified Airlie House classification. ETDRS report number 10. Early Treatment Diabetic Retinopathy Study Research Group. *Ophthalmology.* mai 1991;98(5 Suppl):786-806.
27. Lecleire-Collet A, Erginay A, Angioi-Duprez K, Deb-Joardar N, Gain P, Massin P. Classification simplifiée de la rétinopathie diabétique adaptée au dépistage par photographies du fond d'œil. [/data/revues/01815512/00300007/674/ \[Internet\].](http://www.em-consulte.com/en/article/132886) 29 mars 2008 [cité 12 nov 2018]; Disponible sur: <http://www.em-consulte.com/en/article/132886>
28. Wilkinson CP, Ferris FL, Klein RE, Lee PP, Agardh CD, Davis M, et al. Proposed international clinical diabetic retinopathy and diabetic macular edema disease severity scales. *Ophthalmology.* sept 2003;110(9):1677-82.
29. Morse LS, Chapman CB, Elliott D, Benner JD, Blumenkranz MS, McCuen BW. Subretinal hemorrhages in proliferative diabetic retinopathy. *Retina (Philadelphia, Pa).* 1997;17(2):87-93.
30. Nathan DM, Buse JB, Davidson MB, Ferrannini E, Holman RR, Sherwin R, et al. Medical management of hyperglycemia in type 2 diabetes: a consensus algorithm for the initiation and adjustment of therapy: a

consensus statement of the American Diabetes Association and the European Association for the Study of Diabetes. *Diabetes Care*. janv 2009;32(1):193-203.

31. Holman RR, Paul SK, Bethel MA, Neil HAW, Matthews DR. Long-term follow-up after tight control of blood pressure in type 2 diabetes. *N Engl J Med*. 9 oct 2008;359(15):1565-76.
32. al KC et. Medical management for the prevention and treatment of diabetic macular edema. - PubMed - NCBI [Internet]. [cité 12 nov 2018]. Disponible sur: <https://www.ncbi.nlm.nih.gov/pubmed/23969020>
33. Haute Autorité de Santé - Stratégie médicamenteuse du contrôle glycémique du diabète de type 2 [Internet]. [cité 12 nov 2018]. Disponible sur: https://www.has-sante.fr/portail/jcms/c_1022476/fr/strategie-medicamenteuse-du-controle-glycemique-du-diabete-de-type-2
34. Auriol S, Mahieu L, Lequeux L, Quintyn JC, Pagot-Mathis V. [Pars plana vitrectomy, subretinal injection of recombinant tissue plasminogen activator and fluid-gas exchange in the management of massive submacular hemorrhages secondary to age-related macular degeneration]. *J Fr Ophtalmol*. févr 2010;33(2):84-91.
35. Norton EW. Intraocular gas in the management of selected retinal detachments. *Trans Am Acad Ophthalmol Otolaryngol*. avr 1973;77(2):OP85-98.
36. Masson E. Technique et interprétation de l'« optical coherence tomography » [Internet]. EM-Consulte. [cité 20 févr 2019]. Disponible sur: <https://www.em-consulte.com/article/168523/technique-et-interpretation-de-l-optical-coherence>
37. Huang D, Swanson EA, Lin CP, Schuman JS, Stinson WG, Chang W, et al. Optical coherence tomography. *Science*. 22 nov 1991;254(5035):1178-81.
38. van Velthoven MEJ, Faber DJ, Verbraak FD, van Leeuwen TG, de Smet MD. Recent developments in optical coherence tomography for imaging the retina. *Prog Retin Eye Res*. janv 2007;26(1):57-77.
39. Chan A, Duker JS, Ko TH, Fujimoto JG, Schuman JS. Normal Macular Thickness Measurements in Healthy Eyes Using Stratus Optical Coherence Tomography. *Arch Ophthalmol*. févr 2006;124(2):193-8.
40. Staurengi G, Sadda S, Chakravarthy U, Spaide RF, International Nomenclature for Optical Coherence Tomography (IN•OCT) Panel. Proposed lexicon for anatomic landmarks in normal posterior segment spectral-domain optical coherence tomography: the IN•OCT consensus. *Ophthalmology*. août 2014;121(8):1572-8.
41. Hirashima T, Moriya T, Bun T, Utsumi T, Hirose M, Oh H. OPTICAL COHERENCE TOMOGRAPHY FINDINGS AND SURGICAL OUTCOMES OF TISSUE PLASMINOGEN ACTIVATOR-ASSISTED VITRECTOMY FOR SUBMACULAR HEMORRHAGE SECONDARY TO AGE-RELATED MACULAR DEGENERATION. *Retina (Philadelphia, Pa)*. oct 2015;35(10):1969-78.
42. Eschwege E, Basdevant A, Crine A, Moisan C, Charles M-A. Type 2 diabetes mellitus in France in 2012: results from the ObEpi survey. *Diabetes Metab*. févr 2015;41(1):55-61.
43. Delcourt C, Massin P, Rosilio M. Epidemiology of diabetic retinopathy: expected vs reported prevalence of cases in the French population. *Diabetes Metab*. déc 2009;35(6):431-8.
44. Perrine A-L, Lecoffre C, Olié V. Prévalence de l'hypertension artérielle chez les adultes en France en 2015, étude ESTEBAN. *Revue d'Épidémiologie et de Santé Publique*. 1 mars 2018;66:S50.

45. Ying G-S, Maguire MG, Daniel E, Grunwald JE, Ahmed O, Martin DF, et al. Association between Antiplatelet or Anticoagulant Drugs and Retinal or Subretinal Hemorrhage in the Comparison of Age-Related Macular Degeneration Treatments Trials. *Ophthalmology*. févr 2016;123(2):352-60.
46. Moon SW, Oh J, Yu HG, Cho HY, Song SJ. Incidence and risk factors for macular hemorrhage following intravitreal ranibizumab injection for neovascular age-related macular degeneration. *J Ocul Pharmacol Ther*. août 2013;29(6):556-9.
47. Pantou RW, Goldberg MF, Farber MD. Retinal arterial macroaneurysms: risk factors and natural history. *British Journal of Ophthalmology*. 1 oct 1990;74(10):595-600.
48. [cité 21 févr 2019]. Disponible sur: <http://invs.santepubliquefrance.fr/fr../layout/set/print/Dossiers-thematiques/Maladies-chroniques-et-traumatismes/Maladies-cardio-neuro-vasculaires/L-hypercholesterolemie>
49. memo-antiplaquettaires_assurance-maladie.pdf [Internet]. [cité 14 janv 2019]. Disponible sur: https://www.ameli.fr/sites/default/files/Documents/5047/document/memo-antiplaquettaires_assurance-maladie.pdf
50. 08p03_argu_antiagregants_plaquettaires.pdf [Internet]. [cité 14 janv 2019]. Disponible sur: https://www.has-sante.fr/portail/upload/docs/application/pdf/2016-03/08p03_argu_antiagregants_plaquettaires.pdf
51. Actualisation du rapport sur les anticoagulants en France : Etat des lieux en 2014 et recommandations de surveillance - Point d'information - ANSM : Agence nationale de sécurité du médicament et des produits de santé [Internet]. [cité 14 janv 2019]. Disponible sur: <https://ansm.sante.fr/S-informer/Points-d-information-Points-d-information/Actualisation-du-rapport-sur-les-anticoagulants-en-France-Etat-des-lieux-en-2014-et-recommandations-de-surveillance-Point-d-information>
52. Ye J, Xu Y-F, He J-J, Lou L-X. Association between aspirin use and age-related macular degeneration: a meta-analysis. *Invest Ophthalmol Vis Sci*. 25 avr 2014;55(4):2687-96.
53. Al-Hity A, Steel DH, Yorston D, Gilmour D, Koshy Z, Young D, et al. Incidence of submacular haemorrhage (SMH) in Scotland: a Scottish Ophthalmic Surveillance Unit (SOSU) study. *Eye (Lond)*. 29 oct 2018;
54. Klein R, Klein BE, Jensen SC, Mares-Perlman JA, Cruickshanks KJ, Palta M. Age-related maculopathy in a multiracial United States population: the National Health and Nutrition Examination Survey III. *Ophthalmology*. juin 1999;106(6):1056-65.
55. Smith W, Assink J, Klein R, Mitchell P, Klaver CC, Klein BE, et al. Risk factors for age-related macular degeneration: Pooled findings from three continents. *Ophthalmology*. avr 2001;108(4):697-704.
56. Javitt JC, Zhou Z, Maguire MG, Fine SL, Willke RJ. Incidence of exudative age-related macular degeneration among elderly Americans. *Ophthalmology*. août 2003;110(8):1534-9.
57. Gök M, Karabaş VL, Aslan MŞ, Kara Ö, Karaman S, Yenihayat F. Tissue plasminogen activator-assisted vitrectomy for submacular hemorrhage due to age-related macular degeneration. *Indian J Ophthalmol*. juin 2017;65(6):482-7.
58. Bardak H, Bardak Y, Erçalık Y, Erdem B, Arslan G, Timlioglu S. Sequential tissue plasminogen activator, pneumatic displacement, and anti-VEGF treatment for submacular hemorrhage. *Eur J Ophthalmol*. mai 2018;28(3):306-10.

59. Hauptert CL, McCuen BW, Jaffe GJ, Steuer ER, Cox TA, Toth CA, et al. Pars plana vitrectomy, subretinal injection of tissue plasminogen activator, and fluid-gas exchange for displacement of thick submacular hemorrhage in age-related macular degeneration. *Am J Ophthalmol.* févr 2001;131(2):208-15.
60. Waizel M, Todorova MG, Kazerounian S, Rickmann A, Blanke BR, Szurman P. Efficacy of Vitrectomy Combined with Subretinal Recombinant Tissue Plasminogen Activator for Subretinal versus Subpigment Epithelial versus Combined Hemorrhages. *Ophthalmologica.* 2016;236(3):123-32.
61. Waizel M, Todorova MG, Rickmann A, Blanke BR, Szurman P. Efficacy of Vitrectomy Combined with Subretinal rtPA Injection with Gas or Air Tamponade. *Klin Monbl Augenheilkd.* avr 2017;234(4):487-92.
62. Garcia D, Mahieu L, Soubrane G, Salmon L, Renouvin A, Pagot-Mathis V, et al. Follow-up after surgery for hemorrhagic AMD. *J Fr Ophtalmol.* oct 2016;39(8):661-7.
63. Zeeburg EJT van, Meurs JC van. Literature Review of Recombinant Tissue Plasminogen Activator Used for Recent-Onset Submacular Hemorrhage Displacement in Age-Related Macular Degeneration. *OPH.* 2013;229(1):1-14.
64. Hesse L, Schmidt J, Kroll P. Management of acute submacular hemorrhage using recombinant tissue plasminogen activator and gas. *Graefe's Arch Clin Exp Ophthalmol.* 1 mars 1999;237(4):273-7.
65. Treumer F, Roeder J, Hillenkamp J. Long-term outcome of subretinal coapplication of rtPA and bevacizumab followed by repeated intravitreal anti-VEGF injections for neovascular AMD with submacular haemorrhage. *British Journal of Ophthalmology.* 1 mai 2012;96(5):708-13.
66. Singh RP, Patel C, Sears JE. Management of subretinal macular haemorrhage by direct administration of tissue plasminogen activator. *British Journal of Ophthalmology.* 1 avr 2006;90(4):429-31.
67. Ozkaya A, Erdogan G, Tarakcioglu HN. Submacular hemorrhage secondary to age-related macular degeneration managed with vitrectomy, subretinal injection of tissue plasminogen activator, hemorrhage displacement with liquid perfluorocarbon, gas tamponade, and face-down positioning. *Saudi J Ophthalmol.* déc 2018;32(4):269-74.
68. WHO | International Classification of Functioning, Disability and Health (ICF) [Internet]. WHO. [cité 24 févr 2019]. Disponible sur: <http://www.who.int/classifications/icf/en/>
69. Schliermann R, Heydenreich P, Bungter T, Anneken V. Health-related quality of life in working-age adults with visual impairments in Germany. *Disabil Rehabil.* 2017;39(5):428-37.
70. Leissner J, Coenen M, Froehlich S, Loyola D, Cieza A. What explains health in persons with visual impairment? *Health Qual Life Outcomes.* 3 mai 2014;12:65.
71. Treumer F, Wienand S, Purtskhvanidze K, Roeder J, Hillenkamp J. The role of pigment epithelial detachment in AMD with submacular hemorrhage treated with vitrectomy and subretinal co-application of rtPA and anti-VEGF. *Graefes Arch Clin Exp Ophthalmol.* juin 2017;255(6):1115-23.
72. Lincoff H, Kreissig I, Stopa M, Uram D. A 40 degrees gaze down position for pneumatic displacement of submacular hemorrhage: clinical application and results. *Retina (Philadelphia, Pa).* janv 2008;28(1):56-9.
73. Bennett SR, Folk JC, Blodi CF, Klugman M. Factors Prognostic of Visual Outcome in Patients With Subretinal Hemorrhage. *American Journal of Ophthalmology.* 1 janv 1990;109(1):33-7.

74. Kadonosono K, Arakawa A, Yamane S, Inoue M, Yamakawa T, Uchio E, et al. Displacement of submacular hemorrhages in age-related macular degeneration with subretinal tissue plasminogen activator and air. *Ophthalmology*. janv 2015;122(1):123-8.
75. Chang W, Garg SJ, Maturi R, Hsu J, Sivalingam A, Gupta SA, et al. Management of thick submacular hemorrhage with subretinal tissue plasminogen activator and pneumatic displacement for age-related macular degeneration. *Am J Ophthalmol*. juin 2014;157(6):1250-7.
76. Guthoff R, Guthoff T, Meigen T, Goebel W. Intravitreous injection of bevacizumab, tissue plasminogen activator, and gas in the treatment of submacular hemorrhage in age-related macular degeneration. *Retina (Philadelphia, Pa)*. janv 2011;31(1):36-40.
77. Dewilde E, Delaere L, Vaninbrouck I, Van Calster J, Stalmans P. Subretinal tissue plasminogen activator injection to treat submacular haemorrhage during age-related macular degeneration. *Acta Ophthalmol*. sept 2014;92(6):e497-498.
78. Hattenbach LO, Klais C, Koch FH, Gumbel HO. Intravitreous injection of tissue plasminogen activator and gas in the treatment of submacular hemorrhage under various conditions. *Ophthalmology*. août 2001;108(8):1485-92.
79. Hillenkamp J, Surguch V, Framme C, Gabel V-P, Sachs HG. Management of submacular hemorrhage with intravitreal versus subretinal injection of recombinant tissue plasminogen activator. *Graefes Arch Clin Exp Ophthalmol*. janv 2010;248(1):5-11.
80. Schaefer H, Al Dwairi R, Singh P, Ohrloff C, Kohnen T, Koch F. [Can Postoperative Accelerated Lens Opacification be Limited by Lying in « Face-Down Position » after Vitrectomy with Gas as Tamponade?]. *Klin Monbl Augenheilkd*. août 2015;232(8):966-75.

ANNEXE I : TABLE DE CORRESPONDANCE ENTRE LES DIFFERENTES NOTATIONS D'ACUITE VISUELLE EN VISION DE LOIN ; www.snof.org

| | NOTATION INDÉPENDANTE DE LA DISTANCE | NOTATION INDÉPENDANTE DE LA DISTANCE | NOTATION INDÉPENDANTE DE LA DISTANCE | NOTATION INDÉPENDANTE DE LA DISTANCE | NOTATION INDÉPENDANTE DE LA DISTANCE | NOTATION DEPENDANTE DE LA DISTANCE | NOTATION DEPENDANTE DE LA DISTANCE | NOTATION DEPENDANTE DE LA DISTANCE |
|--------------------------------------|---|--------------------------------------|--------------------------------------|--------------------------------------|--------------------------------------|--|--|--|
| Catégorie OMS | <i>α = angle visuel ou Angle de Résolution Minimum (ARM - MAR) en minutes d'arc (') (1)</i> | <i>Valeur Log MAR (1)</i> | <i>Notation Monoyer (2)</i> | <i>Fraction décimale (3)</i> | <i>Score ETDRS</i> | <i>Notation de Snellen distance de mesure à : 2 mètres</i> | <i>Notation de Snellen distance de mesure à : 4 mètres</i> | <i>Notation de Snellen distance de mesure à : 20 pieds</i> |
| Cat 5: Cécité totale | | +2,6 | pas de perception lumineuse | | | | | |
| Cat 4 : Cécité presque totale | 200 | +2,3 | 1/200 (voit bouger la main) | 0,005 | | | | 20/4000 |
| | 120 | +2,1 | 1/120 | 0,008 | | 2/240 | 4/480 | 20/2400 |
| | 100 | +2 | 1/100 (CLD à 30 cm) | 0,01 | | 2/200 | 4/400 | 20/2000 |
| | 80 | +1,9 | 1/80 | 0,0125 | | 2/160 | 4/320 | 20/1600 |
| | 60 | +1,8 | 1/60 | 0,016 | | 2/120 | 4/240 | 20/1200 |
| | 50 | +1,7 | 1/50 (CLD à 1 m) | 0,02 | | 2/100 | 4/200 | 20/1000 |
| Cat 3 : Cécité partielle | 40 | +1,6 | 1/40 | 0,025 | 5 | 2/80 | 4/160 | 20/800 |
| | 30 | +1,5 | 1/30 | 0,033 | 10 | 2/60 | 4/120 | 20/600 |
| | 25 | +1,4 | 1/25 | 0,04 | 15 | 2/50 | 4/100 | 20/500 |
| Cat 2 : déficience sévère | 20 | +1,3 | 1/20 | 0,05 | 20 | 2/40 | 4/80 | 20/400 |
| | 16 | +1,2 | 1/16 | 0,063 (0,06) | 25 | 2/32 | 4/63 | 20/320 |
| | 12,5 | +1,1 | 1/12 | 0,08 | 30 | 2/25 | 4/50 | 20/250 |
| Cat 1 : déficience moyenne | 10 | +1 | 1/10 | 0,1 | 35 | 2/20 | 4/40 | 20/200 |
| | 8 | +0,9 | 1,25/10 | 0,125 | 40 | 2/16 | 4/32 | 20/160 |
| | 6,3 | +0,8 | 1,6/10 | 0,16 | 45 | 2/12,5 | 4/25 | 20/125 |
| | 5 | +0,7 | 2/10 | 0,2 | 50 | 2/10 | 4/20 | 20/100 |
| | 4 | +0,6 | 2,5/10 | 0,25 | 55 | 2/8 | 4/16 | 20/80 |
| Vision rapprochée correcte | 3,2 | +0,5 | 3,2/10 | 0,32 (0,3) | 60 | 2/6,3 | 4/12,5 | 20/63 |
| | 2,5 | +0,4 | 4/10 | 0,4 | 65 | 2/5 | 4/10 | 20/50 |
| | 2 | +0,3 | 5/10 | 0,5 | 70 | 2/4 | 4/8 | 20/40 |
| | 1,6 | +0,2 | 6,3/10 | 0,63 (0,6) | 75 | 2/3,2 | 4/6,3 | 20/32 |
| Vision normale | 1,25 | +0,1 | 8/10 (7/10) | 0,8 | 80 | 2/2,5 | 4/5 | 20/25 |
| | 1 | 0 | 10/10 (9/10) | 1 | 85 | 2/2 | 4/4 | 20/20 |
| | 0,8 | -0,1 | 12,5/10 | 1,25 | 90 | 2/1,6 | 4/3,2 | 20/16 |
| | 0,63 | -0,2 | 16/10 | 1,6 | 95 | 2/1,25 | 4/2,5 | 20/12,5 |
| | 0,5 | -0,3 | 20/10 | 2 | 100 | 2/1 | 4/2 | 20/10 |

1. Seule la colonne avec les notations en angle visuel et la colonne avec les notations en Log MAR ont des valeurs exactes à un chiffre après la virgule. Toutes les autres colonnes sont des valeurs approchées avec une précision normalisée.
2. Notation courante
3. N'utiliser les valeurs entre parenthèses que pour identifier le degré d'acuité visuelle

ANNEXE II : TABLEAU RECAPITULATIF DES RESULTATS DES ANALYSES STATISTIQUES COMPARATIVES ENTRE SOUS GROUPES

| SOUS GROUPE | MOYENNE ± ET | EFFECTIF | p |
|--|--------------|----------|--------------|
| AV antérieure à l'hémorragie (logMAR) | | | |
| DMLA | 0,4 ± 0,6 | 27 | 0,90 |
| Autres | 0,4 ± 0,4 | 4 | |
| Variation finale AV (logMAR) | | | |
| DMLA | 0,6 ± 0,7 | 35 | 0,23 |
| Autres | 0,9 ± 0,8 | 8 | |
| SF6 | 0,8 ± 0,7 | 13 | 0,46 |
| C2F6 | 0,5 ± 0,7 | 30 | |
| Air en sous-rétinien + | 0,7 ± 1,0 | 7 | 0,88 |
| Air en sous-rétinien - | 0,6 ± 0,7 | 36 | |
| IVT antiVEGF + | 0,6 ± 0,7 | 51 | 0,81 |
| IVT antiVEGF - | 0,8 ± 0,8 | 11 | |
| Délai ≤ 7 jours | 0,6 ± 0,6 | 41 | 0,15 |
| Délai > 7 jours | 0,9 ± 0,7 | 10 | |
| Hématome mixte | 0,7 ± 0,7 | 18 | 0,52 |
| HSEP seul + HSR seul | 0,6 ± 0,8 | 10 | |
| HSR seul | 0,7 ± 0,8 | 9 | 0,91 |
| HSEP seul + mixte | 0,7 ± 0,7 | 19 | |
| OCT initial pour localisation HM | 0,7 ± 0,7 | 27 | 0,49 |
| Pas d'OCT initial | 0,5 ± 0,7 | 16 | |
| MER + | 0,7 ± 0,8 | 17 | 0,45 |
| MER- | 0,7 ± 0,7 | 25 | |
| PKE + | 0,6 ± 0,7 | 10 | 0,34 |
| PKE - | 0,8 ± 0,8 | 15 | |
| DR + | 0,1 ± 0,5 | 7 | 0,02 |
| DR - | 0,8 ± 0,7 | 45 | |
| DC + | 0 | 2 | 0,20 |
| DC - | 0,7 ± 0,7 | 50 | |
| Récidive + | 0,5 ± 0,4 | 5 | 0,66 |
| Récidive - | 0,7 ± 0,8 | 47 | |
| AV initiale (logMAR) | | | |
| SF6 | 2,0 ± 0,4 | 19 | 0,52 |
| C2F6 | 2,0 ± 0,4 | 40 | |
| IVT antiVEGF (nombre) | | | |
| DMLA | 2,8 ± 2,3 | 44 | 0,005 |
| MA | 0,2 ± 0,4 | 6 | |
| Variation finale d'épaisseur de l'HM (µm) | | | |
| DMLA | 682 ± 383 | 20 | 0,36 |
| MA | 910 ± 490 | 3 | |
| SF6 | 906 ± 333 | 6 | 0,16 |
| C2F6 | 643 ± 399 | 17 | |
| IVT antiVEGF + | 715 ± 335 | 20 | 0,92 |
| IVT antiVEGF - | 691 ± 795 | 3 | |
| Délai ≤ 7 jours | 688 ± 417 | 16 | 0,92 |
| Délai > 7 jours | 661 ± 131 | 3 | |
| HSR seul | 832 ± 362 | 9 | 0,25 |
| Hématome mixte | 635 ± 405 | 14 | |
| Epaisseur initiale HM (µm) | | | |
| SF6 | 912 ± 438 | 11 | 0,46 |
| C2F6 | 799 ± 413 | 25 | |

ANNEXE III : TABLEAU RECAPITULATIF DES RESULTATS DES ANNALYSES STATISTIQUES COMPARATIVES ENTRE MOYENNE INITIALE ET FINALE

| SOUS GROUPE | MOYENNE INITIALE ± ET | EFFECTIF | MOYENNE FINALE ± ET | EFFECTIF | p |
|---|-----------------------|----------|---------------------|----------|-------------------|
| AV (logMAR) | | | | | |
| Total | 2,0 ± 0,4 | 59 | 1,3 ± 0,7 | 43 | <0,0001 |
| DMLA | 2,0 ± 0,4 | 49 | 1,5 ± 0,1 | 35 | 0,0001 |
| Diabète + MA + post-traumatique | 1,9 ± 0,2 | 10 | 1,0 ± 0,2 | 8 | 0,02 |
| HSR seul | 2,0 ± 0,3 | 11 | 1,4 ± 0,8 | 8 | 0,07 |
| Hématome mixte | 2,0 ± 0,4 | 24 | 1,3 ± 0,7 | 18 | 0,001 |
| Epaisseur de l'HM (µm) | | | | | |
| Total | 834 ± 418 | 36 | 206 ± 298 | 35 | <0,0001 |
| HSR seul | 967 ± 528 | 11 | 151 ± 261 | 8 | 0,0005 |
| Hématome mixte | 771 ± 404 | 24 | 283 ± 59 | 12 | 0,0003 |
| Epaisseur rétinienne sus jacente à l'HM (µm) | | | | | |
| Total | 222 ± 97 | 37 | 227 ± 128 | 35 | 0,82 |

SERMENT D'HIPPOCRATE

(Conseil national de l'ordre des médecins)

Au moment d'être admis(e) à exercer la médecine, je promets et je jure d'être fidèle aux lois de l'honneur et de la probité.

Mon premier souci sera de rétablir, de préserver ou de promouvoir la santé dans tous ses éléments, physiques et mentaux, individuels et sociaux.

Je respecterai toutes les personnes, leur autonomie et leur volonté, sans aucune discrimination selon leur état ou leurs convictions. J'interviendrai pour les protéger si elles sont affaiblies, vulnérables ou menacées dans leur intégrité ou leur dignité. Même sous la contrainte, je ne ferai pas usage de mes connaissances contre les lois de l'humanité.

J'informerai les patients des décisions envisagées, de leurs raisons et de leurs conséquences. Je ne tromperai jamais leur confiance et n'exploiterai pas le pouvoir hérité des circonstances pour forcer les consciences.

Je donnerai mes soins à l'indigent et à quiconque me les demandera. Je ne me laisserai pas influencer par la soif du gain ou la recherche de la gloire.

Admis(e) dans l'intimité des personnes, je tairai les secrets qui me seront confiés. Reçu(e) à l'intérieur des maisons, je respecterai les secrets des foyers et ma conduite ne servira pas à corrompre les mœurs.

Je ferai tout pour soulager les souffrances. Je ne prolongerai pas abusivement les agonies. Je ne provoquerai jamais la mort délibérément.

Je préserverai l'indépendance nécessaire à l'accomplissement de ma mission. Je n'entreprendrai rien qui dépasse mes compétences. Je les entretiendrai et les perfectionnerai pour assurer au mieux les services qui me seront demandés.

J'apporterai mon aide à mes confrères ainsi qu'à leurs familles dans l'adversité.

Que les hommes et mes confrères m'accordent leur estime si je suis fidèle à mes promesses ; que je sois déshonoré(e) et méprisé(e) si j'y manque.

SERMENT D'HIPPOCRATE

En présence des Maîtres de cette FACULTE et de mes chers CONDISCIPLES, je promets et je jure d'être fidèle aux lois de l'Honneur et de la Probité dans l'exercice de la Médecine.

Je donnerai mes soins gratuits à l'indigent et je n'exigerai jamais un salaire au-dessus de mon travail. Admis dans l'intérieur des maisons, mes yeux ne verront pas ce qui s'y passe, ma langue taira les secrets qui me seront confiés et mon état ne servira pas à corrompre les mœurs ni à favoriser le crime.

Respectueux et reconnaissant envers mes MAÎTRES, je rendrai à leurs enfants l'instruction que j'ai reçue de leurs pères.

Que les HOMMES m'accordent leur estime si je suis fidèle à mes promesses. Que je sois couvert d'OPPROBRE et méprisé de mes confrères si j'y manque.

Traitement des hématomes sous-maculaires par vitrectomie, injection sous-rétinienne de rtPA et tamponnement gazeux : une étude observationnelle rétrospective unicentrique

Résumé :

BUTS DE L'ETUDE : Evaluer la récupération fonctionnelle et anatomique des hématomes sous-maculaires (HM) traités par vitrectomie, injection sous-rétinienne de rtPA et tamponnement gazeux, mettre en évidence les facteurs de risque de leur survenue ainsi que les facteurs influençant l'évolution post-opératoire.

MATERIELS ET METHODES : Il s'agit d'une étude rétrospective unicentrique. Cinquante-neuf yeux de 57 patients du CHU de Clermont-Ferrand ont été inclus, avec un hématome sous-maculaire (HM) ayant nécessité un déplacement chirurgical de celui-ci. Le critère de jugement principal portait sur la récupération visuelle finale post-opératoire. Les acuités visuelles (AV) ont été converties en échelle logarithmique de l'angle minimal de résolution (logMAR) pour les analyses statistiques.

RESULTATS : Le délai moyen entre l'apparition des symptômes et la chirurgie était de $5,8 \pm 5,5$ jours. L'acuité visuelle initiale était de $2,0 \pm 0,4$ logMAR, elle s'était améliorée en moyenne de $0,7 \pm 0,7$ logMAR à la visite finale ($p < 0,0001$). L'épaisseur de l'HM avait diminué en moyenne de 712 ± 393 μm ($p < 0,0001$) à la visite finale.

CONCLUSION : Le traitement des HM par vitrectomie, injection sous-rétinienne de rtPA et tamponnement gazeux permet une amélioration statistiquement significative de l'AV finale, quelle que soit l'étiologie sous-jacente, ainsi qu'une diminution significative de l'épaisseur de l'HM à l'OCT. Une étude multicentrique permettrait d'obtenir plus de puissance, afin de pouvoir conclure avec d'avantage de fiabilité sur les différents sous-groupes.

Mots clés :

- | | |
|---|------------------------------------|
| - Hématome sous-maculaire | - Vitrectomie |
| - Dégénérescence Maculaire liée à l'Age | - Tamponnement gazeux |
| - Tissue Plasminogen Activator | - Tomographie en Cohérence Optique |
| - Macroanévrisme | - Acuité visuelle |