



HAL
open science

La prothèse amovible complète unimaxillaire : enjeux et difficultés

Léa Barrau

► **To cite this version:**

Léa Barrau. La prothèse amovible complète unimaxillaire : enjeux et difficultés. Médecine humaine et pathologie. 2019. dumas-02398583

HAL Id: dumas-02398583

<https://dumas.ccsd.cnrs.fr/dumas-02398583>

Submitted on 7 Dec 2019

HAL is a multi-disciplinary open access archive for the deposit and dissemination of scientific research documents, whether they are published or not. The documents may come from teaching and research institutions in France or abroad, or from public or private research centers.

L'archive ouverte pluridisciplinaire **HAL**, est destinée au dépôt et à la diffusion de documents scientifiques de niveau recherche, publiés ou non, émanant des établissements d'enseignement et de recherche français ou étrangers, des laboratoires publics ou privés.

LA PROTHÈSE AMOVIBLE COMPLÈTE UNIMAXILLAIRE : ENJEUX ET DIFFICULTÉS

Année 2019

Thèse n°42-57-19-29

THÈSE

Présentée et publiquement soutenue devant
la Faculté de Chirurgie Dentaire de Nice
Le 21 octobre 2019
Par

Madame LÉA BARRAU

Né(e) le 11 novembre 1993 à Grasse
Pour obtenir le grade de :

DOCTEUR EN CHIRURGIE DENTAIRE (Diplôme d'État)

Examineurs :

Monsieur le Professeur
Madame le Docteur
Monsieur le Docteur
Madame le Docteur
Monsieur le Docteur

Marc BOLLA
Valérie POUYSSEGUR-ROUGIER
Romain CEINOS
Catherine PESCI
Mathieu CHARBIT

Président du jury
Directrice de thèse
Assesseur
Assesseur
Membre invité

CORPS ENSEIGNANT

56^{ème} section : DEVELOPPEMENT, CROISSANCE ET PREVENTION

Sous-section 01 : ODONTOLOGIE PEDIATRIQUE ET ORTHOPEDIE DENTO-FACIALE

Professeur des Universités : Mme MANIERE-EZVAN Armelle
Professeur des Universités : Mme MULLER-BOLLA Michèle
Maître de Conférences des Universités : Mme JOSEPH Clara
Assistant Hospitalier Universitaire : Mme AIEM Elody
Assistant Hospitalier Universitaire : Mme MASUCCI Caterina
Assistante Associée-Praticien Associé : Mme OUEISS Arlette

Sous-section 02 : PREVENTION, EPIDEMIOLOGIE, ECONOMIE DE LA SANTE, ODONTOLOGIE LEGALE

Professeur des Universités : Mme LUPI Laurence
Assistant Hospitalier Universitaire : Mme BORSA Leslie
Assistant Hospitalier Universitaire : Mme MERIGO Elisabetta

57^{ème} section : CHIRURGIE ORALE ; PARODONTOLOGIE ; BIOLOGIE ORALE

Sous-section 01 : CHIRURGIE ORALE ; PARODONTOLOGIE ; BIOLOGIE ORALE

Professeur des Universités : Mme PRECHEUR-SABLAYROLLES Isabelle
Maître de Conférences des Universités : M. COCHAIS Patrice
Maître de Conférences des Universités : Mme DRIDI Sophie Myriam
Maître de Conférences des Universités : Mme RAYBAUD Hélène
Maître de Conférences des Universités : Mme VINCENT-BUGNAS Séverine
Maître de Conférences des Universités : Mme VOHA Christine
Assistant Hospitalier Universitaire : M. BORIE Gwenaël
Assistant Hospitalier Universitaire : M. CHARBIT Mathieu
Assistant Hospitalier Universitaire : Mme FISTES Elene-Maria

58^{ème} section : REHABILITATION ORALE

Sous-section 01 : DENTISTERIE RESTAURATRICE, ENDODONTIE, PROTHESES, FONCTION-DYSFONCTION, IMAGERIE, BIOMATERIAUX

Professeur des Universités : Mme BERTRAND Marie-France
Professeur des Universités : M. BOLLA Marc
Professeur des Universités : Mme LASSAUZAY Claire
Professeur des Universités : M. MAHLER Patrick
Professeur des Universités : M. MEDIONI Etienne
Professeur Emérite : M. ROCCA Jean-Paul
Maître de Conférences des Universités : M. ALLARD Yves
Maître de Conférences des Universités : Mme BRULAT-BOUCHARD Nathalie
Maître de Conférences des Universités : M. CEINOS Romain
Maître de Conférences des Universités : Mme EHRMANN Elodie
Maître de Conférences des Universités : M. LAPLANCHE Olivier
Maître de Conférences des Universités : M. LEFORESTIER Eric
Maître de Conférences des Universités : Mme POUYSSEGUR-ROUGIER Valérie
Assistant Hospitalier Universitaire : Mme ABID Sarah
Assistant Hospitalier Universitaire : Mme AZAN Cindy
Assistant Hospitalier Universitaire : Mme DEMARTY Laure
Assistant Hospitalier Universitaire : Mr LAMBERT Gary
Assistant Hospitalier Universitaire : M. MORKOWSKI-GEMMI Thomas
Assistant Hospitalier Universitaire : M. PARNOT Maximilien
Assistant Hospitalier Universitaire : Mme PETITTI-MASSIERA Marine
Assistant Hospitalier Universitaire : Mme SOSTHE Anne-Laure

REMERCIEMENTS

A Monsieur le Professeur Marc BOLLA

Docteur en Chirurgie Dentaire

Professeur des Universités – Praticien Hospitalier

Je vous remercie sincèrement d'avoir accepté la présidence de ce jury avec autant de spontanéité et de plaisir.

C'est, dans un premier temps, en voyageant que j'ai découvert un professeur passionné, investi, rigoureux et drôle, puis en travaillant à vos côtés que j'ai pu bénéficier de vos conseils avisés si précieux. Avec votre femme, le Professeur Michèle MULLER-BOLLA, vous m'avez permis de progresser, d'apprendre sans limite et d'aller au bout des choses.

J'espère que nos chemins continueront de se croiser aussi souvent que cela sera possible.

Veillez trouver dans ce travail, ma reconnaissance et mon plus grand respect.

A Madame le Docteur Valérie POUYSSEGUR-ROUGIER

Docteur en Chirurgie Dentaire

Maitre de Conférences des Universités – Praticien Hospitalier

Je tiens particulièrement à vous remercier pour avoir accepté de diriger ce travail.

Grâce à vos précieux conseils, votre patience, votre amour infini pour l'enseignement, vous avez su m'accompagner, me temporiser, me corriger et m'apprendre autant à rédiger une thèse qu'à prendre en charge des patients avec rigueur, plaisir, et attention.

Tout ne peut pas hélas s'écrire ou se dire, mais sachez que vous êtes un véritable exemple pour moi.

Veillez trouver dans ce travail l'expression de mon admiration et de ma sincère reconnaissance.

A Monsieur le Docteur Romain CEINOS

Docteur en Chirurgie Dentaire

Maitre de Conférences des Universités – Praticien Hospitalier

C'est un réel plaisir que de vous compter parmi les membres de ce jury.

Je souhaite vous remercier pour tout l'attachement, la passion et l'engouement dont vous faites preuve en tant qu'enseignant. Vous n'avez cessé de m'impressionner au cours de mon cursus universitaire et hospitalier, tant par vos connaissances multiples que par l'habileté, la délicatesse et la rigueur de votre travail.

J'espère, dans un premier temps, vous rendre fier par ce travail, puis dans mon avenir professionnel par la suite.

A Madame le Docteur Catherine PESCI

Docteur en Chirurgie Dentaire
Praticienne Hospitalière

C'est un immense plaisir que de vous compter parmi les membres de ce jury.

Je suis très reconnaissante de l'apprentissage que vous m'avez offert au cours de ces années hospitalières. Vous avez su me montrer comment devenir un dentiste rempli d'humanité et de générosité. Je ne pense qu'aucun mot ne pourrait mieux vous décrire.

Merci également pour vos moments de folies, vos sourires, et votre énergie contagieuse. Ils ont su me donner une véritable bouffée d'air frais.

Je vous prie de trouver dans ce travail l'expression de toute ma gratitude et de mon profond respect.

A Monsieur le Docteur Mathieu CHARBIT

Docteur en Chirurgie Dentaire
Assistant Hospitalier Universitaire

Je vous remercie d'avoir accepté de participer à ce jury, bien que pour moi il n'en était pas possible autrement.

Vous m'avez fait découvrir la dentisterie et c'est grâce à vous si aujourd'hui je présente cette thèse. Je vous en serai éternellement reconnaissante.

Bienveillant, altruiste, dévoué, généreux et appliqué sont des adjectifs qui vous caractérisent et qui font de vous un excellent praticien.

Vous m'avez suivi tout au long de ces nombreuses années (de près ou de loin) en veillant sur moi, comme l'aurait fait un grand frère.

Veillez trouver dans ce travail l'expression de mon plus grand respect.

SOMMAIRE

| | |
|--|-----------|
| INTRODUCTION | 7 |
| CHAPITRE 1 : La prothèse amovible complète unimaxillaire, un traitement complexe..... | 8 |
| 1. ÉPIDEMIOLOGIE..... | 8 |
| 1.1. Données statistiques | 8 |
| 1.2. Facteurs de risque | 8 |
| 1.2.1. Augmentation croissante de la durée de vie | 8 |
| 1.2.2. Particularité de l'évolution de la santé bucco-dentaire..... | 9 |
| 1.2.3. Facteurs socio-culturels | 9 |
| 2. ETIOLOGIE | 10 |
| 2.1. Facteurs d'origines bucco-dentaires..... | 10 |
| 2.1.1. Lésions carieuses | 10 |
| 2.1.2. Maladies parodontales | 10 |
| 2.1.3. Lésions endodontiques | 10 |
| 2.1.4. Traumatismes dentaires et alvéolo-dentaires | 10 |
| 2.1.5. Extractions thérapeutiques..... | 11 |
| 2.1.6. Anodontie totale..... | 11 |
| 2.2. Avulsions liées à une pathologie générale | 11 |
| 3. PROTHESES AMOVIBLES COMPLETES UNIMAXILLAIRES | 12 |
| 3.1. Prothèse amovible complète immédiate | 15 |
| 3.2. Prothèse amovible complète conventionnelle d'usage | 16 |
| 3.3. Prothèse amovible complète implanto-portée..... | 16 |
| 4. ÉTAPES DE RÉALISATION D'UNE PROTHÈSE AMOVIBLE COMPLÈTE UNIMAXILLAIRE..... | 17 |
| 5. APPORT DU NUMÉRIQUE EN PROTHESE AMOVIBLE COMPLETE UNIMAXILLAIRE ... | 19 |
| 5.1. Numérique et empreintes primaires | 19 |
| 5.2. Numérique et empreintes secondaires | 19 |
| 5.3. Numérique et enregistrement des rapports intermaxillaires..... | 20 |
| 5.4. Les atouts du numérique | 20 |
| CHAPITRE 2 : Enjeux et difficultés de la prothèse amovible complète unimaxillaire | 22 |
| 1. ENJEUX ESTHÉTIQUES | 22 |
| 2.1. Choix des dents prothétiques | 24 |

| | | |
|--|--|-----------|
| 2.2. | Choix de la base prothétique | 29 |
| 2. | ENJEUX FONCTIONNELS..... | 30 |
| 2.1. | Examen clinique endo-buccal | 31 |
| 2.1.1. | Examen de l'arcade dentée | 31 |
| 2.1.2. | Examen de l'arcade édentée | 31 |
| 2.1.2.1. | Éléments anatomiques muqueux | 34 |
| 2.1.2.2. | Éléments anatomiques osseux | 38 |
| 2.1.2.3. | Mise en condition tissulaire..... | 41 |
| 2.2. | Différence de sensibilité proprioceptive | 42 |
| 2.3. | Relations squelettiques | 44 |
| 2.4. | Occlusion en prothèse amovible complète unimaxillaire | 46 |
| 2.4.1. | Généralités..... | 46 |
| 2.4.2. | Édentement maxillaire versus édentement mandibulaire | 47 |
| 2.4.3. | Occlusion en fonction de l'antagoniste | 47 |
| 2.4.3.1. | Arcade antagoniste totalement dentée | 47 |
| 2.4.3.2. | Arcade antagoniste partiellement dentée reconstituée par prothèse amovible..... | 50 |
| 2.4.3.3. | Arcade antagoniste partiellement dentée reconstituée par prothèse fixée dento-portée ou implanto-portée | 51 |
| 2.4.3.4. | Arcade antagoniste partiellement édentée mais non compensée | 51 |
| CHAPITRE 3 : Présentation d'un cas clinique de prothèse amovible complète unimaxillaire | | 53 |
| 1. | PRESENTATION..... | 53 |
| 2. | OBSERVATIONS CLINIQUES..... | 53 |
| 3. | PROPOSITIONS THERAPEUTIQUES | 54 |
| 4. | ÉTAPES CLINIQUES..... | 54 |
| 5. | MAINTENANCE OCCLUSALE | 58 |
| CONCLUSION | | 59 |
| ICONOGRAPHIE | | 60 |
| 1. | FIGURES | 60 |
| 2. | TABLEAUX | 62 |
| BIBLIOGRAPHIE | | 63 |

INTRODUCTION

L'édentement total est défini dans la littérature comme la perte ou l'absence de toutes les dents naturelles. C'est un handicap :

- ⇒ Physique par la perte du calage occlusal, l'étalement de la langue, l'affaissement de l'étage inférieur de la face, etc.
- ⇒ Psychologique de par la prégnance de la cavité buccale dans la vie affective et relationnelle de nos jours.
- ⇒ Social de par le rôle du sourire au sein de notre société où l'aspect physique « jeune et sain » est souvent synonyme de performance et donc de réussite espérée.

Ainsi, les répercussions de l'édentement total orientent les objectifs des solutions prothétiques que le chirurgien-dentiste peut proposer au patient.

La prothèse amovible complète présente de nombreux enjeux auxquels il est indispensable de ne pas déroger pour satisfaire le patient.

Au sein de ce travail, nous nous intéressons aux particularités spécifiques de l'édentement total unimaxillaire, qu'il soit mandibulaire ou maxillaire.

En effet, à la différence de la prothèse amovible complète bimaxillaire, la prothèse amovible unimaxillaire permettant la restauration de l'édentement mandibulaire ou maxillaire est soumise à un enjeu complexe supplémentaire : elle est tributaire de l'arcade antagoniste.

L'antagoniste pouvant être de différentes natures :

- ⇒ Denture naturelle
- Et/ou ⇒ Prothèse fixée dento-portée
- Et/ou ⇒ Prothèse fixée implanto-portée
- Et/ou ⇒ Prothèse amovible partielle

En 1962, CHARRY écrivait que « La construction d'une prothèse totale unique, en rapport, avec une arcade naturelle, pose plus de problèmes que n'importe quelle autre restauration prothétique ».

Depuis, de nombreuses nouvelles technologies ont vu le jour notamment avec l'entrée en scène du numérique (empreintes optiques et CFAO). Ces nouvelles technologies ont-elles apporté une avancée et des solutions facilitatrices pour la réalisation de prothèses amovibles complètes unimaxillaires ?

CHAPITRE 1 : La prothèse amovible complète unimaxillaire, un traitement complexe

1. ÉPIDEMIOLOGIE

Si les progrès obtenus en matière de santé bucco-dentaire sont évidents, pour autant, les cas d'édentements totaux ne disparaissent pas.

1.1. Données statistiques

Le recueil des données statistiques met en avant d'importantes disparités dans la prévalence (nombre de cas à un instant précis) et l'incidence (nombre de nouveaux cas pendant une durée donnée) de l'édentement total. (1)

Une enquête réalisée en 2013 dans 14 pays européens estime à 9,1 % la proportion de Français âgés de 65 à 74 ans totalement édentés contre 16,3 % en 1995. (2,3)

Par ailleurs, entre les années 1970 et 2000, le taux de patients totalement édentés a chuté en moyenne de 10% tous les 10 ans pour chaque tranche d'âge. Cependant, on a pu constater une augmentation du nombre brut due au vieillissement de la population : durant la même période, la population des plus de 55 ans a augmenté de 79%.

De 1991 à 2020, le nombre de personnes âgées de 75 à 84 ans aura augmenté de 6% chaque année. Il y a donc eu une forte augmentation de ces personnes au cours de ces dernières années et le chiffre ne fait qu'augmenter. (4,5)

1.2. Facteurs de risque

L'augmentation du nombre d'édentement total au sein de la population se justifie par 3 raisons principales :

- ⇒ L'augmentation croissante de la durée de vie
- ⇒ La particularité de l'évolution de la santé bucco-dentaire
- ⇒ Les facteurs socio-culturels et l'augmentation de la précarité associée à l'avancée en âge

1.2.1. Augmentation croissante de la durée de vie

L'âge est un facteur déterminant dans la prévalence de l'édentement total. Le vieillissement décrit l'ensemble des phénomènes observés au cours de l'avancée en âge, sur les plans physique, psychologique et somatique en termes de pertes et/ou gains. Ainsi, les populations les plus âgées sont les plus affectées. En France, les plus de 60 ans représentent un tiers de la population en 2015, alors qu'ils n'en représentaient qu'un cinquième en 2005. (6)

1.2.2. Particularité de l'évolution de la santé bucco-dentaire

L'accès aux soins dentaires est très variable d'une région à l'autre, ou même d'un pays à l'autre.

En 1998 au Royaume-Uni, 10% des habitants du sud de l'Angleterre étaient totalement édentés contre 17% en Ecosse.

Le système d'assurance santé, le niveau socio-économique ou encore la densité de chirurgiens-dentistes sont des facteurs déterminants dans la prévalence et l'incidence de l'édentement total. (7)

1.2.3. Facteurs socio-culturels (8–11)

⇒ Les mauvaises habitudes alimentaires

Le choix des aliments joue un rôle important dans les édentements prématurés, notamment les aliments sucrés.

⇒ La méconnaissance des moyens de prévention et des techniques de brossage

⇒ Le défaut de visites de contrôle préventives

Cette négligence se traduit par la prise en charge tardive des maladies bucco-dentaires suivie d'une nécessité de traitements lourds et onéreux.

Par ailleurs, l'absence de maintenance et de suivi mènent souvent à la perte des dernières dents conservées initialement.

⇒ Les difficultés liées à l'accès aux soins

Les déserts médicaux ou un état de santé général déficient peuvent par exemple dissuader un patient de consulter (diminution de la facilité de déplacement, etc.)

⇒ La barrière psychologique

La peur du dentiste ou bien l'acceptation de la dégradation de l'état bucco-dentaire comme un phénomène naturel du vieillissement jouent un rôle dans l'absence de suivi.

⇒ La classe sociale

Selon les enquêtes épidémiologiques, la classe sociale, le mode de vie ainsi que le niveau d'études auraient une grande influence sur la santé bucco-dentaire.

⇒ Les habitudes nocives

Les consommations de tabac, d'alcool ou de drogues sont statistiquement liées à une plus mauvaise santé bucco-dentaire et à un plus grand nombre de dents perdues

2. ETIOLOGIE

Les causes de l'édentation d'un patient doivent être recueillies lors de l'anamnèse. Elles orientent le praticien sur les objectifs du traitement, les attentes et la motivation du patient ainsi que sur ses éventuelles contre-indications.

2.1. Facteurs d'origines bucco-dentaires (12–14)

2.1.1. Lésions carieuses

L'évolution des lésions carieuses est la plupart du temps lente et progressive et peut laisser la cavité buccale relativement fonctionnelle jusqu'à un stade avancé de délabrement amenant le praticien à la décision d'avulsion (si le volume résiduel sain ne permet pas de réhabilitation prothétique) d'une, de plusieurs, ou de la totalité des dents présentes en bouche.

2.1.2. Maladies parodontales

L'inflammation continue du parodonte provoque la destruction des tissus de soutien de la dent. En l'absence de traitement adéquat, la maladie parodontale peut atteindre son stade terminal : résorption de l'os alvéolaire sévère et mobilité extrême des dents indiquant alors leur avulsion.

2.1.3. Lésions endodontiques

La persistance d'une lésion apicale symptomatique après un traitement endodontique ou un retraitement endodontique réalisé selon les données acquises de la science (échec du traitement par voie orthograde et rétrograde) indiquent l'avulsion de la dent causale.

2.1.4. Traumatismes dentaires et alvéolo-dentaires

Les chocs reçus au niveau des dents peuvent provoquer une fracture des tissus dentaires, de l'os alvéolaire ou une luxation des dents.

La localisation et l'orientation de la fracture sont déterminantes dans le pronostic des dents concernées. Une fracture au niveau cervical ou une fracture verticale ont un pronostic très défavorable pour la conservation des dents sur l'arcade. Une dent expulsée peut ne pas être retrouvée, ou être réimplantée trop tardivement pour envisager une conservation à long terme.

2.1.5. Extractions thérapeutiques

La réalisation d'un traitement orthodontique peut nécessiter l'avulsion de dents conservables dans certains cas de dysharmonie dento-maxillaire ou de décalage antéro-postérieur des arcades. Certaines dents peuvent également être extraites si elles compromettent la bonne réalisation d'une prothèse par un mauvais placement sur l'arcade (linguo version ou vestibulo version, égression, etc.).

2.1.6. Anodontie totale

Cette malformation se définit par l'absence congénitale de toutes les dents. Elle serait d'origine génétique ou due à l'exposition à des facteurs environnementaux pendant le développement dentaire. Elle se traite dès le plus jeune âge par une prothèse amovible complète orthodontique qui permet l'expansion du maxillaire.

2.2. **Avulsions liées à une pathologie générale (14)**

Certaines pathologies requièrent l'élimination de tous les foyers infectieux pour éviter une aggravation de l'état de santé général.

Par exemple, une maladie telle que le diabète non équilibré peut être la cause directe de la perte des dents sur le long terme.

De plus, la perte des dents peut également avoir pour origine la prise régulière de certains médicaments induisant une hyposialie.

Chez les patients à haut risque d'endocardite infectieuse, la présence de foyers infectieux d'origine dentaire indique systématiquement l'avulsion des dents concernées.

Les patients en attente de greffe, de radiothérapie, de chimiothérapie ou de traitement par bisphosphonates doivent réaliser un bilan bucco-dentaire pour éliminer les foyers infectieux. Si le temps, la compliance ou la motivation du patient ne permettent pas de réaliser de traitements conservateurs, les dents seront extraites.

En résumé, l'ensemble de ces éléments conduit à une constatation essentielle : la perte des dents reste une réalité clinique incontournable et par conséquent, l'édentement (partiel et total) ne disparaîtra pas et fait partie des préoccupations actuelles des chirurgiens-dentistes.

3. PROTHESES AMOVIBLES COMPLETES UNIMAXILLAIRES

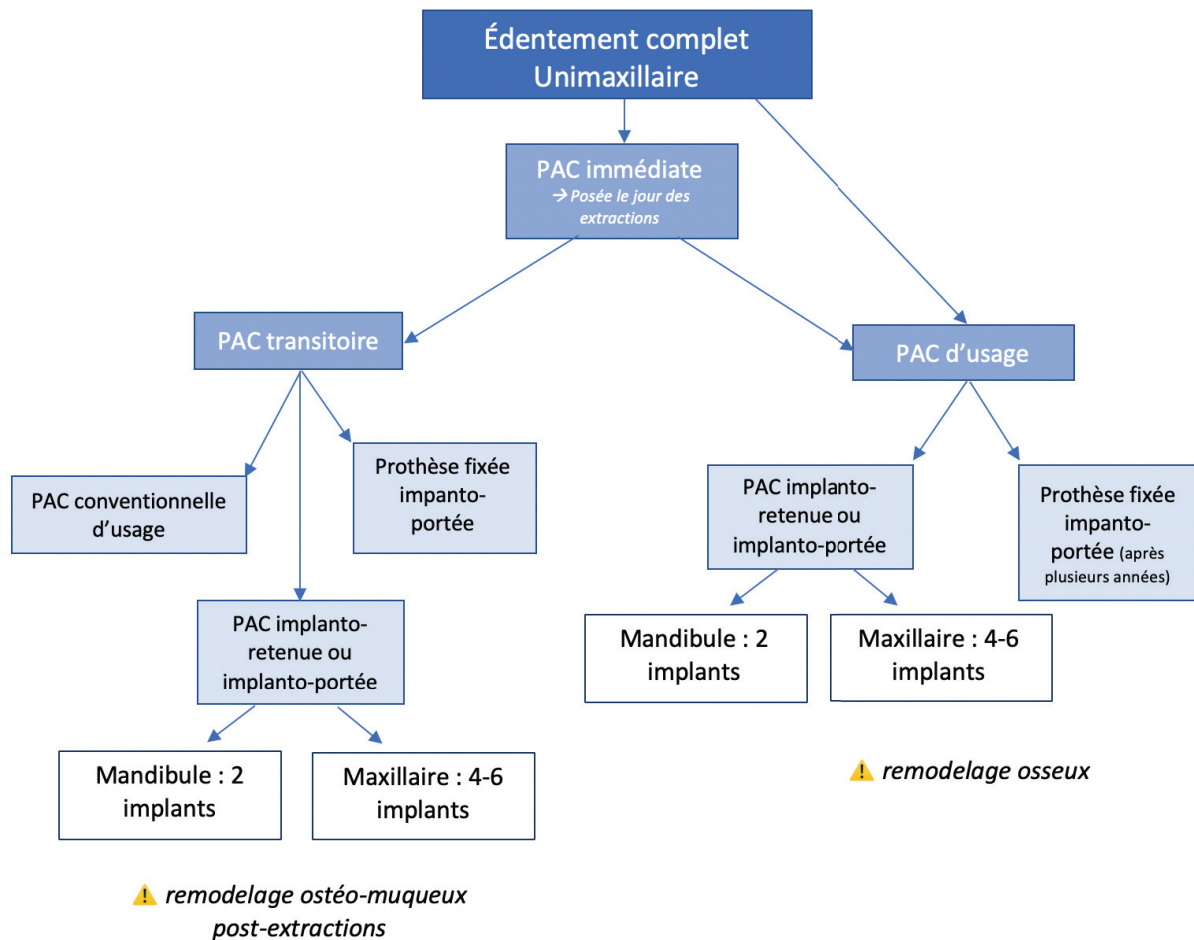


Figure 1 : Schéma personnel présentant les solutions de réhabilitation de l'édenté complet unimaxillaire

Les trois alternatives thérapeutiques possibles à l'édentement complet sont la prothèse amovible conventionnelle, la prothèse fixée implanto-portée et la prothèse amovible implanto-portée ou implanto-retendue.

Lorsque les conditions le permettent, la réhabilitation fixée est à privilégier en particulier chez les sujets jeunes car outre le confort qu'elle apporte, elle permet une réduction de la perte osseuse.

Chez les sujets âgés, la perte des dents, essentiellement d'origine parodontale, laisse généralement un terrain osseux réduit. Chez ces seniors, les possibilités de mettre en place un nombre important d'implants se heurtent souvent à des problèmes anatomiques dus à la résorption osseuse et à des contraintes financières. Devant les contre-indications à l'implantation, la prothèse amovible complète s'impose comme unique solution. Elle peut être transitoire ou d'usage, ou bien conventionnelle d'usage lorsque la cicatrisation osseuse est stabilisée.

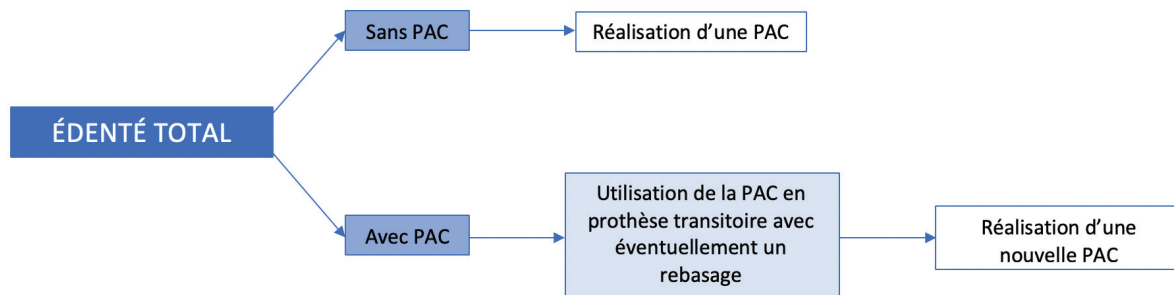


Figure 2 : Schéma personnel représentant la prise en charge d'un patient édenté total

Certains patients arrivent au cabinet avec au moins une arcade déjà totalement édentée. Cette arcade, mise de côté parfois depuis plusieurs années peut n'avoir jamais été réhabilitée. Le refus du patient à cette réhabilitation peut être justifié par plusieurs points notamment :

- L'aspect financier qui reste la raison principale dans la majorité des cas
- La peur du dentiste et/ou de porter une prothèse complète amovible
- L'aspect esthétique suffisamment masqué par les lèvres
- L'impossibilité de déplacement
- Le manque de motivation
- Etc.

Certains patients désirent économiser avant d'entamer tout soin, ou désirent attendre pour réaliser une réhabilitation implanto-portée, sans passer par l'étape de l'amovible très souvent mal acceptée. Une proposition de réalisation d'une prothèse amovible complète, accompagnée d'un devis est alors proposée au patient afin de réhabiliter l'arcade édentée.

A contrario, certains patients arrivent au cabinet déjà réhabilitée par une prothèse. Cette dernière peut alors être adaptée ou non à l'arcade et au patient. Il est alors important d'étudier :

- La mastication caractérisée par l'usure des dents sur cette prothèse existante
- Le confort caractérisé par la stabilité et la rétention de cette prothèse
- L'esthétique caractérisée par la forme, la position et la couleur des dents présentes sur la prothèse ainsi que la fausse gencive

En cas de prothèse non adaptée, il est alors préférable d'en réaliser une nouvelle. La prothèse déjà existante peut alors être utilisée comme prothèse provisoire avec réalisation si besoin d'un rebasage de la prothèse (mise en condition prothétique) afin d'améliorer la stabilité et la rétention de celle-ci avant et pendant la réalisation de la nouvelle prothèse.

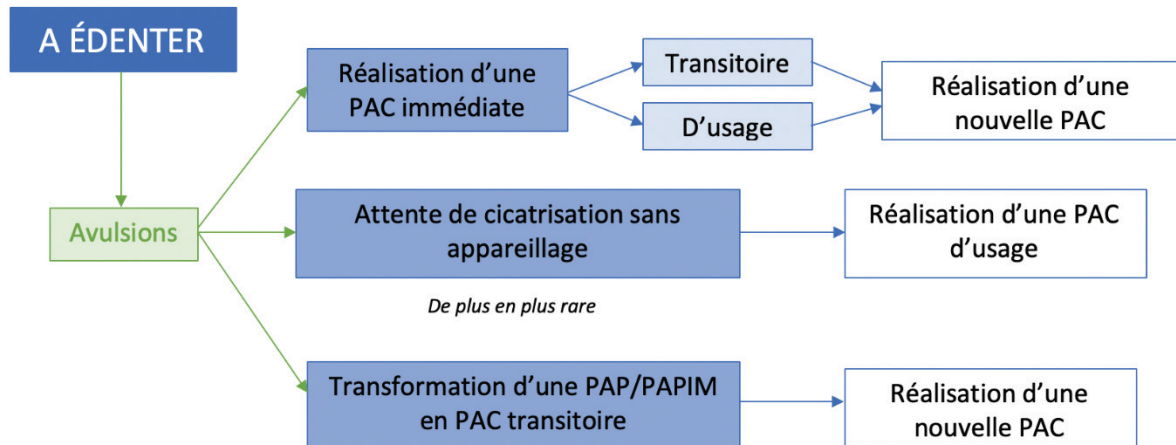


Figure 3 : Schéma personnel exposant les différentes possibilités de prises en charge d'un patient à édenté

Nous pouvons également rencontrer des patients chez qui les dents restantes, pour plusieurs raisons, ne peuvent être conservées. En effet, celles-ci sont parfois trop abimées, cariées, ou mobiles suite à la perte osseuse sévère elle-même consécutive à la perte de calage. Après concertation avec le patient et les explications données, l'indication d'avulsion est alors posée et un plan de traitement est proposé au patient. En effet, suite aux avulsions, plusieurs solutions peuvent être envisagées.

Il est possible de réaliser une prothèse amovible complète immédiate que l'on pose le jour des extractions. Ainsi, le patient ayant subi plusieurs avulsions, termine le rendez-vous avec des « dents » lui donnant la possibilité de continuer de sourire et d'interférer avec autrui. Cette prothèse amovible complète immédiate peut être transitoire. Elle permet alors de guider la cicatrisation des tissus ostéo-muqueux qui subiront de nombreux changements suite aux avulsions. Une fois la cicatrisation aboutie, une nouvelle prothèse amovible est alors réalisée, dans l'espoir d'obtenir une meilleure rétention, sustentation et stabilisation sur l'arcade.

Dans certains cas, le patient refuse tout appareillage au cours de la cicatrisation des tissus ostéo-muqueux suite aux avulsions. Ceci est de plus en plus rare, mais peut tout de même être rencontré notamment pour des raisons financières. Une fois la cicatrisation terminée une prothèse amovible complète d'usage est alors réalisée.

Par ailleurs, certains patients présentent un édentement sectoriel restauré par une prothèse amovible partielle à infrastructure métallique ou non. Lors de cette situation, il est intéressant d'utiliser la prothèse partielle comme prothèse provisoire en transformant celle-ci en prothèse complète par adjonction sur l'appareil des dents extraites. Le patient garde alors son appareil auquel, très souvent il s'est attaché, pendant la cicatrisation des tissus ostéo-muqueux. Par la suite, une nouvelle prothèse amovible complète sera réalisée.

Cette solution, quand elle est réalisable, doit être à privilégier. Le coût financier est réduit. Elle est moins « violente psychologiquement », et permet au patient de subir un moins grand traumatisme puisqu'elle a l'avantage de ne pas être un corps étranger pour lui, le patient y est habitué. On peut ensuite la faire évoluer en prothèse complète.

Ainsi le choix du plan de traitement dépend de la situation en bouche au moment de la prise en charge, du coût, de la motivation du patient et de ses doléances.

3.1. Prothèse amovible complète immédiate

La perte brutale des dernières dents, surtout antérieures, présente toujours un choc psychologique pour chaque patient candidat à l'édentation totale compte tenu de leur valeur psychique et des séquelles esthétiques et fonctionnelles de cette situation irréversible. Les patients ne peuvent se résigner à montrer cette mutilation même pour une courte durée. Cette réhabilitation permet l'élaboration d'une prothèse posée le jour même de l'extraction des dernières dents. (15)

La prothèse complète immédiate présente plusieurs avantages justifiant son intérêt. (16)

La mise en place de la prothèse au cours de la même séance que les extractions, permet :

- Meilleure organisation du caillot sanguin
- Réduction d'œdème par contention du caillot
- Restauration plus rapide des fonctions de l'appareil manducateur
- Confort postopératoire moral pour le patient
- Restauration du préjudice esthétique
- Guide de cicatrisation
- Soutien immédiat des organes para prothétiques

L'avantage majeur de cette éventualité thérapeutique réside dans le contrôle de la résorption osseuse à court et à moyen terme. Cependant, ce type de réhabilitation présente plusieurs difficultés à gérer durant toutes les étapes de réalisation, qui doivent être menées avec beaucoup de rigueur. Avant tout, le clinicien doit pratiquer un examen clinique complet, poser la bonne indication, organiser un plan de traitement bien détaillé et préparer le patient convenablement avant d'entamer la réhabilitation prothétique proprement dite. (17)

Pour un meilleur résultat, le praticien doit :

- Prendre des empreintes en statique et en dynamique précises
- Déterminer, enregistrer et transférer un rapport intermaxillaire correct
- Évaluer le plan d'occlusion résiduel et le futur plan d'occlusion prothétique
- Faire un choix de dents prothétiques judicieux
- Réaliser une rectification du modèle de travail en prévoyant la résorption et en corrigeant les contre dépouilles
- Permettre les conditions d'un montage esthétique correct (sans avoir la possibilité préalable d'effectuer l'essayage en bouche)
- Établir une occlusion statique et dynamique parfaitement stables
- Mener un acte chirurgical guidé très précis et des extractions atraumatiques
- Adapter l'intrados de la prothèse au fil de la cicatrisation
- Évaluer la résorption osseuse si présence de dents parodontosiques
- Instaurer un suivi régulier pour maintenir un résultat satisfaisant

Cette prothèse amovible complète immédiate est transitoire ou d'usage. (18)

La prothèse transitoire comme son nom l'indique a une durée provisoire en bouche. Elle constitue une réhabilitation pour le patient le temps de cicatrisation des tissus. Une fois celle-ci terminée et stabilisée, une prothèse plus ajustée aux tissus environnants et durable est envisagée.

Si une chirurgie est envisagée la prothèse transitoire peut servir de guide radiologique et guide chirurgical.

La prothèse d'usage, est très semblable à la transitoire, mais réalisée dans des conditions plus favorables aux empreintes, elle aura l'avantage d'être plus ajustée.

3.2. Prothèse amovible complète conventionnelle d'usage

Cette prothèse offre une solution amovible à l'édentement complet. Elle fait parfois suite à une prothèse amovible complète immédiate. C'est une réhabilitation « durable » (5 à 8 ans) offrant la meilleure rétention, sustentation et stabilisation puisqu'elle est réalisée quand la résorption osseuse est stabilisée.

3.3. Prothèse amovible complète implanto-portée

De nos jours et chez les personnes âgées, le passage à la prothèse amovible conventionnelle donne généralement satisfaction au maxillaire du fait de l'étendue des surfaces d'appui et de l'efficacité des joints périphériques et vélo-palatin. De ce fait, l'indication d'une prothèse amovible complète implanto-portée est rarement posée au maxillaire.

En revanche, lorsque celle-ci ne donne pas satisfaction au maxillaire, la solution implanto-portée (bridge complet fixe) sur 4 à 8 implants est privilégiée à la prothèse amovible complète implanto-portée si les conditions anatomiques, biologiques et financières le permettent. Toutefois, lorsque l'espace prothétique est important ou si les implants ne peuvent être placés que dans la zone antérieure (incisives, canines, premières prémolaires), la solution amovible implanto-portée peut être envisagée. Il faut alors privilégier la mise en place d'au moins 4 implants reliés par une barre fraisée. Une contre-barre placée dans l'intrados de la prothèse amovible permet ainsi de dégager la voûte palatine pour permettre au patient plus de sensations alimentaires (19). Il n'en est pas de même à la mandibule où la prothèse est généralement instable et inconfortable pour le patient. Le recours à une rétention complémentaire par la mise en place de 2 implants dans la symphyse constitue une solution privilégiée chez ces patients (consensus MacGill 2002).

De nos jours, l'implantologie faisant de plus en plus ses preuves tout le monde espère un retour à une dentition fixe.

4. ÉTAPES DE RÉALISATION D'UNE PROTHÈSE AMOVIBLE COMPLÈTE UNIMAXILLAIRE

Voici un tableau simplifié récapitulant les différentes étapes cliniques et laboratoires de réalisation d'une prothèse amovible complète unimaxillaire.

Certaines séances cliniques peuvent être regroupées au sein d'un seul rendez-vous (examen clinique, prises de radiographies, empreintes des prothèses existantes, etc.) et, à contrario certaines séances cliniques peuvent nécessiter plusieurs rendez-vous. Par exemple, en fonction de la situation clinique, la mise en condition tissulaire varie. Une étape chirurgicale peut être nécessaire ou plusieurs séances peuvent être indispensables avant que le patient ne se considère « prêt » à réaliser le plan de traitement proposé. (20)

| Séances | ETAPES CLINIQUES | ETAPES LABORATOIRES |
|---------|---|--|
| 1 | Accueil, examen clinique, radiographies | |
| 2 | | Empreinte des prothèses existantes |
| 3 | Mises en condition : <ul style="list-style-type: none"> • Tissulaire • Prothétique • Psychologique | |
| 4 | Réalisation de l'empreinte primaire + cartographie | |
| 5 | | <ul style="list-style-type: none"> • Traitement de l'empreinte primaire • Coulée du modèle primaire (d'étude) • Étude anatomique de l'empreinte primaire • Réalisation d'un porte empreinte individuel |
| 6 | Empreinte secondaire | |
| 7 | | Coulée du modèle secondaire (de travail) |
| 8 | | Réalisation de la maquette d'occlusion et du bourrelet en cire préfigurant les futures dents sur l'arcade |
| 9 | Réglage de la maquette d'occlusion et du bourrelet en cire | |
| 10 | Détermination et enregistrement des RIM + choix des dents | |
| 11 | | Transfert sur ASA |
| 12 | | Montage des dents antérieures |
| 13 | Essayage esthétique + Conseils d'utilisation | |
| 14 | | Montage des dents postérieures |
| 15 | Essayage fonctionnel | |
| 16 | | Polymérisation |
| 17 | Insertion + Équilibrage occlusale | |
| 18 | Suivi et contrôle de l'équilibre du plan d'occlusion prothétique : <ul style="list-style-type: none"> • 48h après la pose de la prothèse • 1 semaine après la pose de la prothèse • 1 mois après la pose de la prothèse • Tous les 6 mois pendant 1 an après la pose de la prothèse | |

Tableau 1 : Résumé des étapes clinique et laboratoire de réalisation d'une prothèse amovible complète unimaxillaire (cours PAC du Dr. Pouyssegur – Faculté d'Odontologie de Nice Sophia-Antipolis)

Dès la 1^{ère} consultation, l'histoire du patient vis-à-vis de son édentement est un point clé à prendre en considération.

« Le patient est-il édenté depuis longtemps ? »

« A-t'il déjà porté un appareil dentaire amovible ? »

Le plus important est de comprendre et connaître le ressenti moral du patient vis à vis de son édentement et vis à vis éventuellement de sa PAC existante, ainsi que vis à vis de sa future PAC. Cette dimension psychologique est importante puisqu'elle conditionne fortement l'évolution thérapeutique, l'acceptation et/ou l'adaptation à une future prothèse.

Il est également primordial, avant de commencer toute réhabilitation, de comprendre la demande du patient, pourquoi il n'a pas été réhabilité jusqu'à présent et de d'évaluer sa motivation. Cette dernière peut être :

- Esthétique
- Fonctionnelle afin de s'alimenter, partager les repas, etc.
- A la demande d'un tiers

C'est de ce dernier point dont nous nous méfierons le plus. En effet, dans ce cas précis, le patient n'aura pas, la plupart du temps, la même faculté d'adaptation.

Une fois toutes les informations récoltées, un travail psychologique et de motivation doit se mettre en place au sein de la relation praticien-patient. Cette relation est primordiale pour la réussite du plan de traitement et l'acceptation de la prothèse par le patient.

La relation patient-praticien peut prendre 2 formes :

- Évidente : les doléances paraissent objectives, la situation est clairement exprimée au patient ainsi que les possibilités et les limites, la communication est transparente et il y a une compréhension réciproque.
C'est une relation thérapeutique positive, qui entraîne probablement un succès, favorisé par la confiance que le patient accorde au dentiste.
- Floue : les demandes au praticien sont non explicites voire non exprimées et peu objectives. La communication est moins limpide, la situation délicate et il y a un risque d'incompréhension. Il faut alors redoubler de vigilance et interroger plus précisément pour éviter les futures insatisfactions.

Au quotidien, tout le monde s'accorde à reconnaître que la réalisation d'une prothèse amovible complète est très difficile, c'est d'ailleurs la prothèse la plus complexe à réaliser. On soigne dans ce cas précis un patient totalement édenté. En effet, quand on est au cabinet on a l'habitude de travailler sur les dents qui sont des tissus durs. Alors que, quand on arrive face à un patient totalement édenté, nous sommes face à des tissus mous, qui nécessitent une prise en charge différente.

En prothèse amovible complète unimaxillaire nous sommes confrontés à un problème supplémentaire qui est la variabilité de l'antagoniste.

Cela aura de nombreuses conséquences sur notre prothèse, c'est donc un élément indispensable à prendre en considération dès l'établissement du plan de traitement.

Par exemple, face à une arcade dentée mandibulaire, les dents en résine présentes sur la prothèse maxillaire ne cesseront de s'user dans le temps. Il faudra alors éventuellement envisager une autre solution de réhabilitation ou prévoir de changer les dents (2 ou 3 ans).

Nous évoquerons dans le chapitre suivant, les différentes difficultés inhérentes à la prothèse amovible complète unimaxillaire.

5. APPORT DU NUMERIQUE EN PROTHESE AMOVIBLE COMPLETE UNIMAXILLAIRE

L'informatique fait aujourd'hui partie intégrante de la vie courante et est en pleine expansion dans domaine médical, notamment au sein de l'activité du chirurgien-dentiste.

La conception et fabrication assistées par ordinateur (CFAO) est un ensemble de techniques et outils permettant de simplifier et d'automatiser les réalisations répétitives. Cette technique a fait son apparition dans les années 70 dans le domaine de l'industrie puis dans le domaine dentaire dans les années 80, avec les travaux de Duret et de Mormann sur la CFAO en odontologie. (21)

Dans le domaine de la prothèse dentaire, la CFAO désigne tous les équipements utilisés dans la chaîne numérique allant de la modélisation à la fabrication des prothèse dentaires. Elle intègre donc les équipements de numérisation 3D (scanners) ainsi que les équipements de fabrication à commande numérique. Ces équipements sont de 2 types :

- Les machines d'usinages (mise en forme par enlèvement de matière)
- Les machines de fabrications additives (mise en forme par ajout de matière)

A l'heure actuelle, de nombreuses études ont été faites portant chacune sur différentes étapes de réalisation d'une prothèse amovible complète. (21)

5.1. Numérique et empreintes primaires

Il n'existe à l'heure actuelle aucun moyen de remplacer les empreintes primaires classiques. La raison principale est la difficulté d'enregistrement de la morphologie des tissus mous. Ces tissus sont qui plus est très mobiles étant donné qu'ils sont soumis à de multiples et permanents jeux musculaires.

En revanche pour Duret, la prise d'empreintes optique évoluera du mode statique (comme sur le CEREC par exemple) au mode dynamique (semblable à des courtes séquences vidéos) (22). A partir de ce film, le logiciel reconstruira en 3D les volumes. Cependant, tout cela est à l'état de projet et d'expérimentation actuellement.

5.2. Numérique et empreintes secondaires

Aucune technique informatique ne permet de s'affranchir des techniques traditionnelles de réalisation des empreintes secondaire et ce pour les mêmes raisons que pour les empreintes primaires.

Cependant, une fois l'empreinte secondaire réalisée et coulée il est possible de numériser le moulage en plâtre issu de cette empreinte. Cela permet par la suite de travailler informatiquement avec le logiciel CAO.

5.3. Numérique et enregistrement des rapports intermaxillaires

Il existe 3 possibilités d'enregistrements des rapports intermaxillaires afin d'obtenir un fichier numérique :

- Par tomographie ou IRM, à partir de l'imagerie 3D obtenue par tomographie ou par conversion d'une IRM, le logiciel peut construire un modèle 3D du maxillaire ou de la mandibule du patient et modéliser les déplacements de cette dernière. (23)
- Par céphalogramme, réalisé lorsque le patient est en relation centrée. On sélectionne ensuite sur le logiciel 3 points des modèles en plâtre numérisés. Ces 3 points doivent être facilement repérables sur le céphalogramme pour être reportés sur celui-ci en frontal et en latéral. La correspondance permet alors l'intégration 3D du moulage. (24)
- Par un articulateur virtuel se basant sur un articulateur réel. Certaines parties de l'articulateur sont alors scannées et d'autres modélisées. Une fois modélisée, la position du modèle maxillaire est scannée en utilisant l'arc facial permettant de localiser la position du modèle maxillaire sur l'articulateur virtuel. Le modèle mandibulaire est ensuite positionné en relation centrée. (25)

5.4. Les atouts du numérique

De nos jours, finalement, les étapes de réalisation d'une prothèse complète amovible ne s'affranchissent pas de l'étape clinique classique mais peuvent par contre pour la plupart être numérisées par la suite. A partir des données numérisées obtenues, il est possible via un logiciel de CAO de conceptualiser la future prothèse.

Le numérique permet ainsi une confection rapide et reproductible de la prothèse.

Une fois la prothèse amovible complète immédiate réalisée par exemple, il est possible de reproduire facilement la prothèse pour réaliser :

- Un guide radiologique
- Un guide chirurgical
- Un duplicata
- Un montage directeur pour la réalisation de prothèses fixées implanto-retenues
- Etc.

L'avancée des techniques d'empreintes des tissus mous semble se préciser et donner de bons résultats toujours à l'état d'expérimentation. Leur réalité semble prometteuse et se profiler dans un avenir proche.

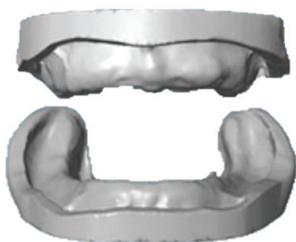


Figure 4 : Numérisation des modèles issus des empreintes primaires classiques (SIRIEX, 2016) (26)

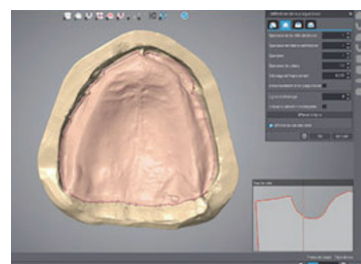


Figure 5 : Tracés des limites périphériques (SIRIEX, 2016) (26)

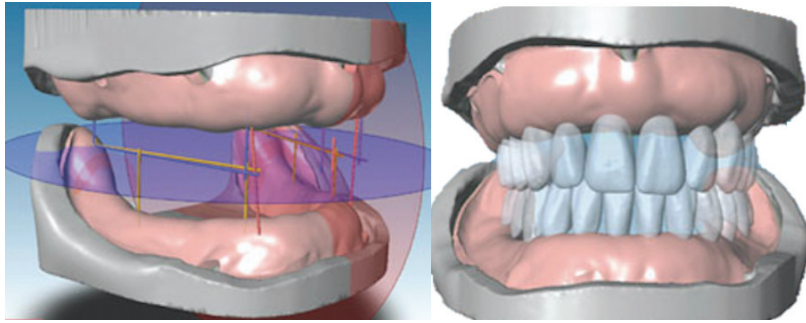


Figure 6 : Positionnement des bases et des dents au sein de nos arcades édentées (SIRIEX, 2016) (26)




Figure 7 : Usinage de la base maxillaire (SIRIEX, 2016) (26)

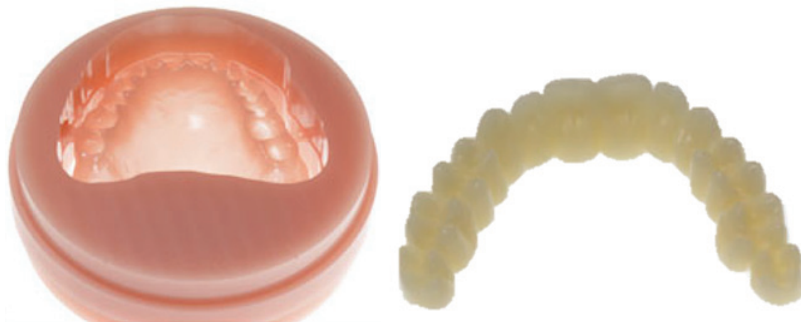

Figure 8 : Usinage de la base et des dents séparément (SIRIEX, 2016) (26)

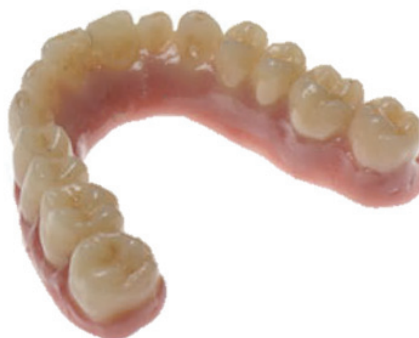

Figure 9 : Assemblage des dents et de la base de notre prothèse amovible complète (SIRIEX, 2016) (26)

CHAPITRE 2 :

Enjeux et difficultés de la prothèse amovible complète unimaxillaire

1. ENJEUX ESTHÉTIQUES

L'esthétique est une notion ancienne, dont le terme est apparu en 1835 dans le dictionnaire de l'Académie Française avec la définition suivante :

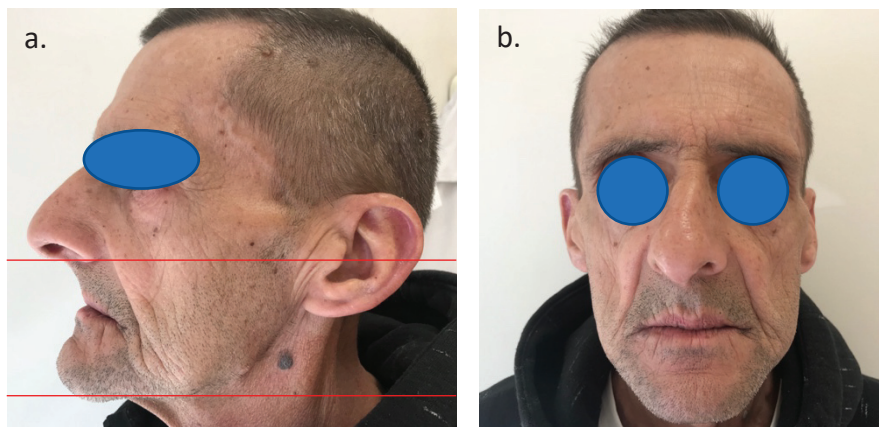
« Science qui a pour objet de rechercher et de déterminer les caractères du beau dans les productions de la nature ou de l'art ».

Aujourd'hui, l'esthétique fait partie intégrante de la société. L'intérêt majeur, que portent actuellement les patients à leur apparence, les rend de plus en plus exigeants. L'esthétique acquiert ainsi une place prépondérante dans toute reconstruction prothétique et constitue un défi pour le praticien.

La demande esthétique dépend de l'idée que se fait chaque personne de ce qui est « beau ». Elle n'est pas objective mais afin de rendre possible cette demande, le praticien a le devoir d'écouter et d'orienter le patient. Bien évidemment, une approche psychologique est parfois nécessaire afin de faire comprendre au patient que tout n'est pas toujours faisable. Pour cela, une relation de confiance entre le praticien et le patient doit s'établir pour créer un dialogue constructif et aboutir au résultat souhaité. (27)

Il existe plusieurs conséquences morphologiques suite à l'édentement complet donnant un aspect vieilli au visage :

- Perte de la dimension verticale d'occlusion
- Recul des lèvres
- Proéminence du menton
- Affaissement des commissures



Aspect de l'EIF en coup de hache

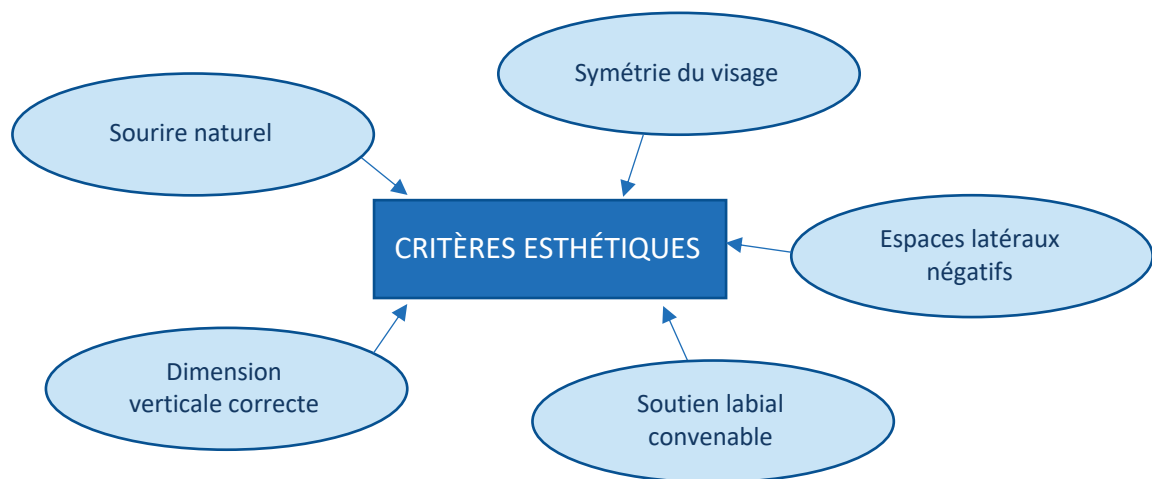
Figures 10 a et b : Photographies de profil et de face d'un patient présentant un édentement maxillaire non réhabilité. Cas clinique CHU Nice St Roch 2019.

Pour répondre aux exigences esthétiques attendues, la prothèse amovible complète se doit de restaurer l'aspect harmonieux du visage (dans ses dimensions et ses volumes).

La réussite d'une prothèse, assurant l'harmonie et le sourire du visage, dépend de l'analyse des différents paramètres esthétiques. Ces critères seront dépendants du type de morphologie du patient, de son âge ainsi que de son sexe. Il faudra :

- Restaurer une dimension verticale correcte
- Assurer un soutien labial convenable
- Respecter la symétrie du visage
- Redonner au patient le sourire le plus naturel possible en réalisant un montage harmonieux personnalisé et adapté à sa morphologie faciale

Le praticien doit prendre en compte les souhaits du patient concernant sa nouvelle apparence pour permettre la meilleure intégration prothétique par la suite. (28)



Le sourire caractérise un individu. C'est un moyen de communication fondamental dans le rapport à l'autre.

Il est composé de 3 éléments anatomiques :

- Les lèvres
- Les dents
- La gencive

La denture, elle, se caractérise par une régularité, un alignement et une homogénéité représentés par la symétrie du visage. Cette symétrie est modélisée par le milieu inter-incisif au niveau du sourire qu'il est indispensable de placer sur le bourrelet d'occlusion dès les premières étapes de la confection de notre prothèse.

De plus, la position antéro-postérieure des dents antérieures influence directement la position des lèvres et détermine le profil. La lèvre supérieure et l'étage inférieur de la face (EIF) sont ainsi soutenus par les 2/3 coronaires de l'incisive maxillaire.

Un surplomb trop important aboutit à un profil disgracieux et un recouvrement trop important engendre une diminution de la dimension verticale accentuant les rides.

Il est nécessaire lors des différents essayages de la future prothèse, de trouver un bon équilibre afin de soutenir au mieux les lèvres que ce soit dans le plan frontal ou sagittal.

En prothèse complète, c'est l'esthétique de la restauration qui est le premier élément visible et appréciable à la fois par le patient et son entourage. C'est une étape qui nécessite beaucoup d'attention et de maîtrise. (29)

La réussite esthétique d'une prothèse amovible complète passe par le bon choix et réalisation de 2 éléments indissociables :

- La base prothétique
- Les dents

2.1. Choix des dents prothétiques (30,31)

Lors de la réalisation d'une prothèse amovible, le choix des dents est un moment crucial nécessitant de prendre en compte plusieurs facteurs tels que :

- La puissance musculaire
- La coordination neuromusculaire
- La qualité des surfaces d'appui muqueuses et osseuses
- Les articulations temporo-mandibulaires (ATM)
- La salive
- Les habitudes masticatoires
- La surface des dents antagonistes (dents naturelles, dents artificielles)

En prothèse amovible complète unimaxillaire, le choix des dents pose des difficultés supplémentaires. Il faut tenir compte, en plus des éléments précédemment énoncés, des surfaces occlusales antagonistes qui peuvent être :

- Plates (usées)
- Cuspidées
- En résine
- En céramique
- En métal précieux ou non précieux
- Des dents naturelles

Pour maintenir une occlusion fonctionnelle, et préserver ainsi l'intégrité des structures occlusales des dents prothétiques et des dents restantes, il est recommandé d'opposer des matériaux dont la dureté et la résistance à l'usure sont équivalentes.

Deux familles de matériaux sont retrouvées aujourd'hui : les dérivés de matériaux polymériques (résines acryliques et résines composites) et les dents en porcelaine.

Bien que plus anciennes sur le marché, les dents en porcelaines ont progressivement été remplacées avec l'apparition des matériaux polymériques à partir des années 40. Aujourd'hui, environ 90% des dents commercialisées sont en matériaux polymériques contre 10% pour les dents en porcelaine. (30)

Le matériau le plus couramment utilisé pour les prothèses amovibles complètes est donc la résine thermoplastique acrylique et notamment le polyméthacrylate de méthyle (PMMA) obtenue en mélangeant un polymère (poudre) à un monomère (liquide) tous les deux contenant différents additifs (stabilisants, colorants, plastifiants, émulsionnants, etc.) (32). Ce

matériau possède plusieurs avantages expliquant son importante utilisation. Cependant celui-ci possède également de nombreux inconvénients.

| RESINE PMMA DES DENTS PROTHETIQUES | |
|---|---|
| AVANTAGES | INCONVENIENTS |
| Lésions chimiques avec la base prothétique | Abrasion dans le temps due à la faible résistance à l'usure des dents en résine acryliques |
| Esthétique immédiate satisfaisante | Non maintien de la dimension verticale réglée à l'origine |
| Absence de risque d'abrasion des antagonistes car leur dureté est inférieure à celle de l'émail, aux alliages dentaires et à la céramique | Risque de non préservation du plan d'occlusion avec risque d'égression des dents antagonistes |
| Équilibration et polissage aisés dus à leur faible résistance mécanique | Retouche occlusale peu précise |
| Dents non sonores lors des contacts | Sensibilité aux fluides buccaux engendrant une coloration de la dent (due aux colorants alimentaires ou au tabac par exemple) |
| Adaptation et correction par adjonction de résine chémostyrisable ou résine composite de façon temporaire ou définitive | Stabilité de teinte moindre par rapport aux dents céramiques |
| Maquillage aisé | Existence d'une certaine dissolution de la résine (de surface) |
| Accentuation de la stabilité de la prothèse | Efficacité masticatoire plus faible et qui diminue avec le temps entraînant un manque de tranchant |
| Facilité d'accès car grande diffusion commerciale | Difficulté pour le prothésiste de démonter les dents |
| Coût raisonnable | Manque relatif de translucidité, inconvénient pour réaliser une prothèse très esthétique |

Tableau 2 : Présentation des avantages et inconvénients de l'utilisation de la résine acrylique PMMA en prothèse amovible

Finalement, face à des dents naturelles, la résine acrylique ne semble pas présenter une résistance à l'usure suffisante pour apporter une solution pérenne au patient.

Pour contrer cela, les fabricants de dents artificielles ont tenté d'améliorer la résistance mécanique de leurs résines en augmentant par exemple le degré de réticulation ou bien en jouant sur la matrice organique. A l'heure actuelle, les fabricants semblent désigner par résine « renforcée » les résines acryliques dont la composition comprend des charges inorganiques.

Ivoclar a d'ailleurs réalisé des dents à la fois en résine acrylique conventionnelle pour la partie située au contact de la base résine mais également en résine composite (appelée Isosit) pour la partie occlusale et dont l'oligomère est l'UDMA (Uréthane Diméthacrylate) afin d'améliorer sa résistance à l'usure.

Malgré tout, seule la dureté des matériaux de types céramiques ou métalliques permet d'opposer ces derniers aux dents naturelles sans trop de risques d'altérations. Les matériaux métalliques semblent quant à eux ne pas répondre aux critères esthétiques s'opposant à leur utilisation.

Pour permettre une construction technique et artistique, le praticien possède de nombreuses lois, règles et connaissances. (33)

Le choix des dents varie en fonction de la personne. Il existe plusieurs paramètres de choix d'une dent :

- Forme (forme ronde, triangulaire, carrée, ...)
- Dimension (longueur et largeur)
- Position dans les 3 plans de l'espace (horizontal, frontal et sagittal)
- Couleur (définie par la teinte, saturation et luminosité)

Il existe, à la disposition des praticiens, diverses cartes de formes proposées par les industriels. Celles-ci sont généralement classées selon leurs emplacements sur l'arcade (antérieures et postérieures), leurs formes (prédominance carrée, triangulaire ou ronde) et selon leurs dimensions (largeur du groupe incisivo-canin et longueur des incisives centrales). (34)

C'est dans ce contexte que la société Ivoclar Vivadent a réalisé il y a quelques années, le FormSelector, présentant sous forme d'un cahier les dents de la gamme SR Phonares® II. Ces dents sont adaptées à la prothèse amovible complète puisqu'elles permettent une surface de contact plus large entre elles donnant un rendu esthétique meilleur (gencive moins apparente).

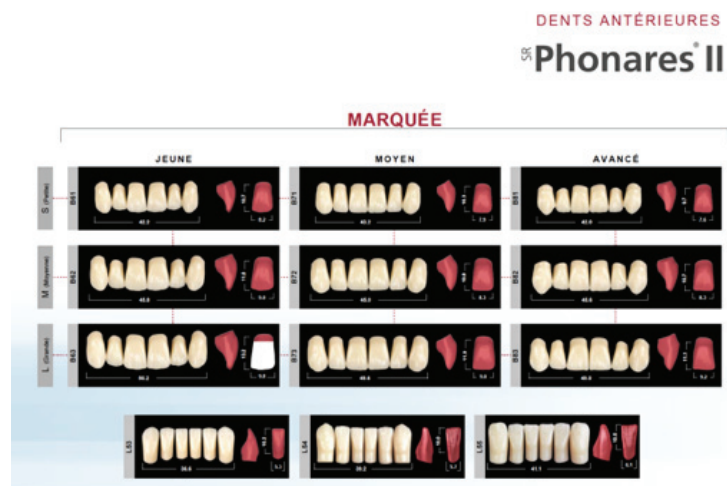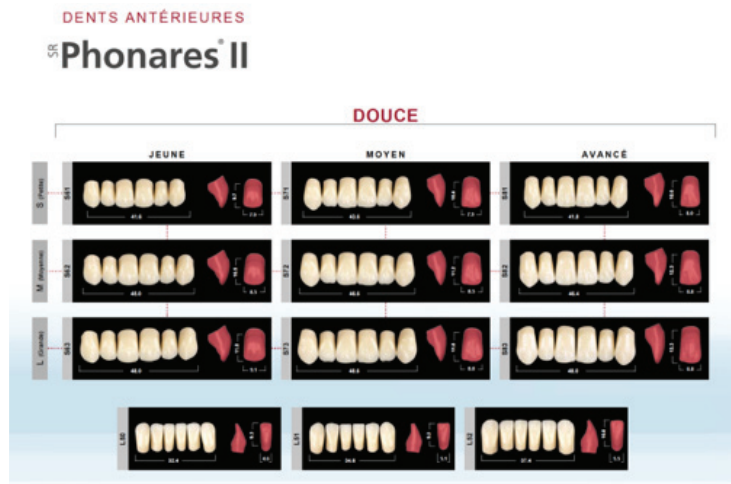


Figure 11 : Carte de forme des dents antérieures de la gamme SR Phonares® II d'Ivoclar Vivadent.

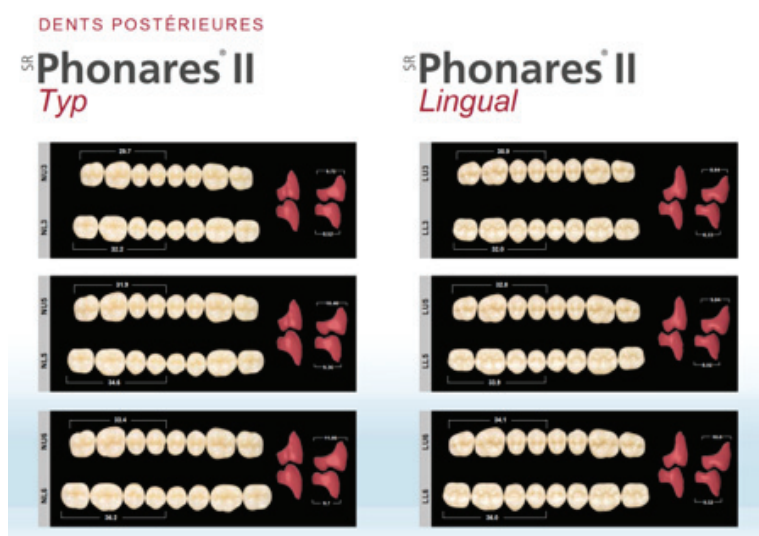


Figure 12 : Carte de forme des dents postérieures de la gamme SR Phonares® II d'Ivoclar Vivadent.

En plus du choix de la forme des dents, le choix de couleur est une étape très importante. Pour cela, de nombreux « teintiers » sont proposés par les industriels (figure 13 et 14) permettant de choisir dans l'ordre :

- La luminosité
- La saturation
- La teinte



Figure 13 : Teintier Chromascope Ivoclar Vivadent® - Henry Schein

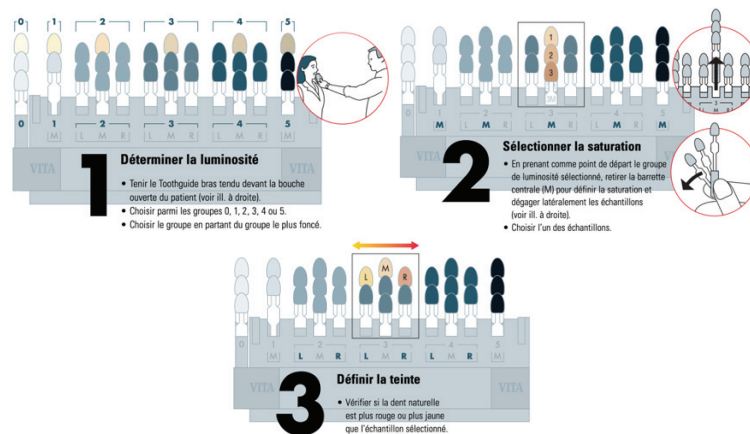


Figure 14 : Guide d'utilisation du teintier VITA toothguide 3D MASTER®

Dans le cas d'un édentement unimaxillaire, les dents antagonistes sont d'une grande utilité afin de choisir une couleur cohérente, adaptée et semblable pour obtenir le meilleur rendu esthétique.

Il est indispensable, quel que soit le type de dents, que le praticien communique à son prothésiste toutes les données dont il dispose et toutes les exigences du patient afin que le résultat soit satisfaisant. Pour obtenir des caractérisations particulières il est possible de maquiller les dents en apportant un colorant de surface.

Voici l'illustration d'une situation clinique initiale et finale d'un cas clinique pris en charge au CHU de Nice. Initialement, le patient présentait de nombreuses dents à l'état de racines ainsi que des dents cariées et abrasées. Il se plaignait de douleurs généralisées et l'esthétique de son sourire ne lui convenait plus. La décision d'extraire les dents au maxillaire ainsi qu'une majorité des dents à la mandibule fut prise afin de réaliser dans un premier temps une prothèse amovible complète immédiate au maxillaire et une prothèse amovible partielle provisoire à la mandibule. Nous pouvons alors observer la différence au niveau endo-buccal.

Cas clinique
Pris en charge par
A. SEMERIA
CHU de Nice
2019

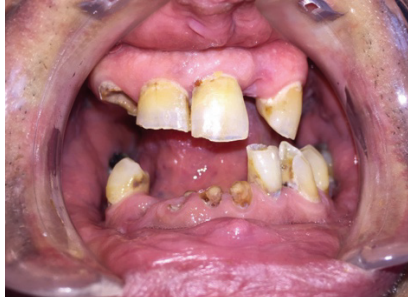

Figure 15 : Photographie de l'état endo-buccal initial lors de la prise de décision d'avulsions

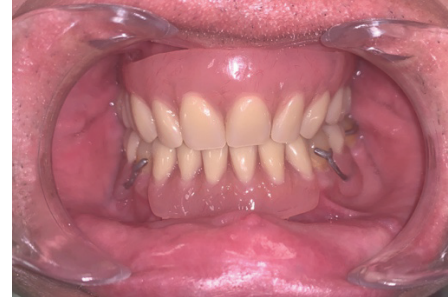

Figure 16 : Pose de la prothèse amovible complète immédiate maxillaire et de la prothèse amovible partielle provisoire à la mandibule le jour de l'avulsion des dents

Finalement, la possibilité de varier le choix des dents et leur agencement dans l'espace donne toute latitude au praticien pour optimiser cette composante esthétique.

2.2. Choix de la base prothétique

La base prothétique, quant à elle, permet de répondre aux différentes exigences notamment esthétiques mais également nécessaires à la restitution complète des fonctions (35) :

- Compenser la résorption osseuse alvéolaire
- Restaurer le soutien aux tissus labiaux et jugaux
- Effacer les rides, participer au comblement des sillons naso-géniens, et restaurer l'harmonie des lèvres
- Restaurer l'esthétique en reproduisant l'environnement parodontal sain du sujet denté
- Participer à la rétention prothétique en augmentant la surface de contact entre la salive et la base
- Assurer la pérennité du joint périphérique
- Faciliter l'action passive des muscles qui s'appuient sur l'extrado et favoriser le maintien de la prothèse sur les surfaces de contact par des surfaces polies stabilisatrices
- Stabiliser les prothèses en libérant les muscles déstabilisateurs et en favorisant les muscles stabilisateurs
- Équilibrer la pression entre les forces jugo-labiales et linguales
- Restaurer l'architecture palatine permettant la phonation

- Restaurer les fonctions masticatoires, gustatives et de déglutition
- Faciliter l'intégration physiologique et psychologique

Pour un rendu esthétique optimal, une individualisation et personnalisation de la base prothétique est indispensable afin de restaurer au mieux (36) :

- Papilles dentaires
- Embrasures gingivales
- Collets dentaires
- Gencive adhérente
- Texture et état de surface

Pour cela, il est possible de choisir la teinte de la gencive si cette dernière est apparente pour correspondre au mieux à la gencive antagoniste.

2. ENJEUX FONCTIONNELS

Face à un édentement unimaxillaire, de nombreux enjeux sont présents en fonction de la situation clinique intra-buccale du patient.

Par conséquent, des étapes pré-prothétiques sont parfois nécessaires. On citera :

- La mise en condition psychologique face à un édentement soudain
- La mise en condition tissulaire
- La mise en condition neuro-musculo-articulaire
- La chirurgie pré-prothétique
- Les aménagements du plan d'occlusion
- La gestion de l'esthétique

En effet, les tissus subissent dans la plupart des cas des modifications qui ne sont pas toujours profitables à l'installation d'une future prothèse en bouche. Pourtant, pour pouvoir recevoir les forces d'une prothèse, les tissus de soutien doivent être en priorité sains et stables.

De plus, lorsque l'on pose l'indication de réalisation d'une prothèse amovible complète unimaxillaire, il y a une composante importante à prendre en considération : la sensibilité proprioceptive subsistant à une seule arcade. En effet, 2 facteurs s'opposent : la proprioception de l'arcade dentée ou partiellement dentée et l'extéroception de l'arcade édentée.

Par ailleurs, le degré de résorption osseuse, la relation squelettique ainsi que la nature de l'arcade antagoniste sont des paramètres capitaux dans le choix du traitement. En effet la future prothèse, son adaptation et son acceptation dépendent essentiellement de l'arcade qui lui fait face. (37)

2.1. Examen clinique endo-buccal

En bouche, il y a variabilité des tissus en fonction de la situation clinique. Lors d'un édentement unimaxillaire, les 2 arcades s'opposent, on parle de dualité des tissus en présence.

2.1.1. Examen de l'arcade dentée (37)

Tout d'abord, le praticien évalue l'hygiène bucco-dentaire du patient. Ensuite, il réalise l'examen dentaire proprement dit. Ce dernier permet d'identifier d'éventuelles lésions carieuses, mobilités, dents absentes ou à extraire, égressions, malpositions dentaires ainsi que l'état des prothèses fixes ou amovibles présentes et le plan d'occlusion existant.

L'arcade dentée présente souvent de profondes perturbations face à une arcade dont l'édentement est non compensé. Il est impératif d'en reconnaître ou corriger les défauts par tous les moyens thérapeutiques existants. Il est alors primordial d'optimiser l'équilibre prothétique et de maintenir l'intégrité des surfaces d'appui ostéomuqueuses. Il est également indispensable de donner une attention toute particulière à l'analyse du niveau et de l'orientation du plan d'occlusion. En fonction de la situation clinique, il sera probablement nécessaire de réaliser :

- L'extraction des dents mobiles ou égressées si elles perturbent le niveau du plan d'occlusion ; si elles sont douloureuses ou infectées
- Des améloplasties soustractives ou des coronoplasties
- La correction des versions par orthodontie
- Des approches additives à l'aide de matériaux de restaurations ou prothétiques (composite, inlays/onlays, couronnes...)

De plus, l'analyse de cette arcade plus ou moins dentée et partiellement ou totalement reconstituée nous guide dans le choix prothétique de l'arcade édentée antagoniste qui peut être de trois types :

- Prothèse amovible complète unimaxillaire
- Prothèse amovible complète unimaxillaire implanto-retenue
- Prothèse fixée implanto-retenue

2.1.2. Examen de l'arcade édentée (38)

En cas d'édentement, seuls les tissus ostéo-muqueux persistent après les remaniements créés par les avulsions dentaires. La muqueuse, se trouve, de par la disparition des dents, sollicitée et au premier plan. Les tissus ostéo-muqueux sont alors très souvent non préparés et non habilités à recevoir les forces et contraintes d'une prothèse instable. La surface d'appui, assise de la prothèse, nécessite donc une appréciation quantitative et qualitative de ses composants osseux et muqueux. Le traitement prothétique optimal d'un édentement complet dépend étroitement de la qualité de ces tissus.

En bouche, on retrouve des indices biologiques. Ces indices, parfois invariables, sont principalement des éléments muqueux ou osseux et peuvent être situés sur l'arcade mandibulaire et maxillaire. Ils peuvent, dans certains cas, favoriser la rétention, sustentation et stabilisation de la prothèse. Ce sont alors des indices positifs.

A la mandibule

- Crête osseuse (haute, large, dure, régulière) (1)
- Poches de Fish (2)
- Tubercules rétro-molaires (3)
- Frange sub-linguale (4)

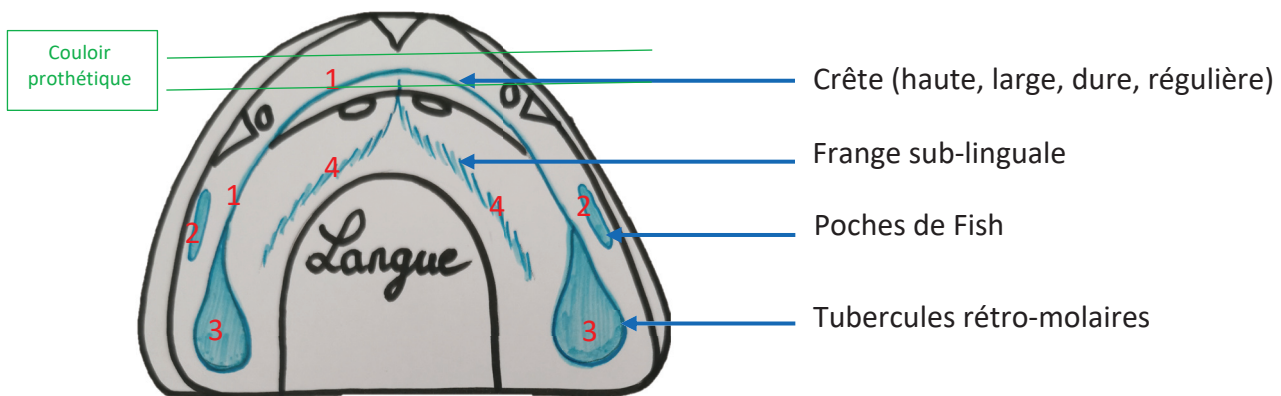


Figure 17 : Schéma personnel de l'arcade mandibulaire représentant les indices biologiques positifs à la mandibule

Au maxillaire

- Crête (osseuse + gingivale) (1)
- Espace ampulaire d'Einsenring (2)
- Tubérosités maxillaires (larges, dures, sans contre-dépouille ni tissus flottant mou) (3)
- Joint vélo-palatin (4)
- Palais (plat, dur, lisse) (5)

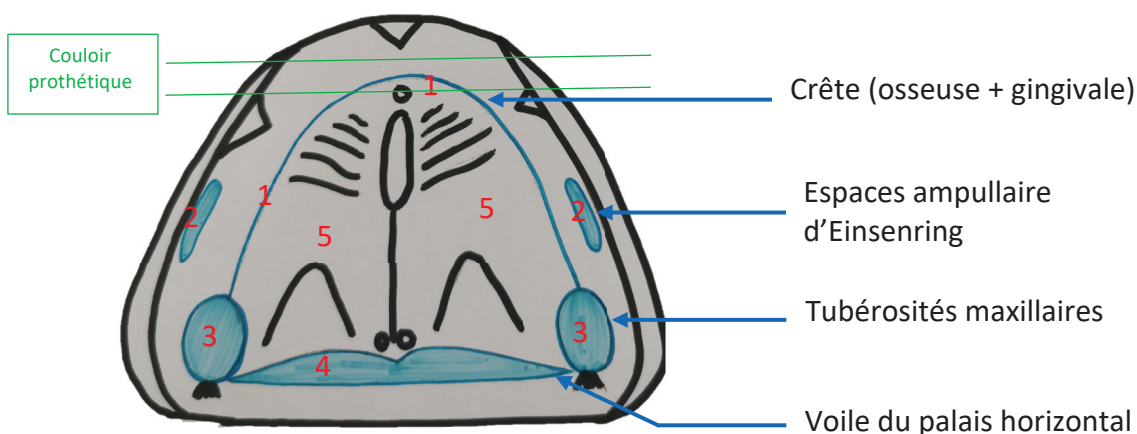


Figure 18 : Schéma personnel de l'arcade maxillaire représentant les indices biologiques positifs au maxillaire

A contrario, ils peuvent être défavorables à la stabilisation de la prothèse. Ces indices deviennent alors négatifs et il faut impérativement les reconnaître, les mettre en valeur pour ainsi les décharger sur la future prothèse. Les indices négatifs sont représentés en rouge sur les illustrations ci-dessous.

A la mandibule

- Crête négative ; crête flottante (1)
- Freins médians et latéraux à insertion haute (2)
- Langue (3)
- Trou mentonnier émergeant sur la crête résorbées (4)
- Ligne mylo-hyoïdienne de contre-dépouille (5)
- Apophyses géni saillantes et irrégulières (6)

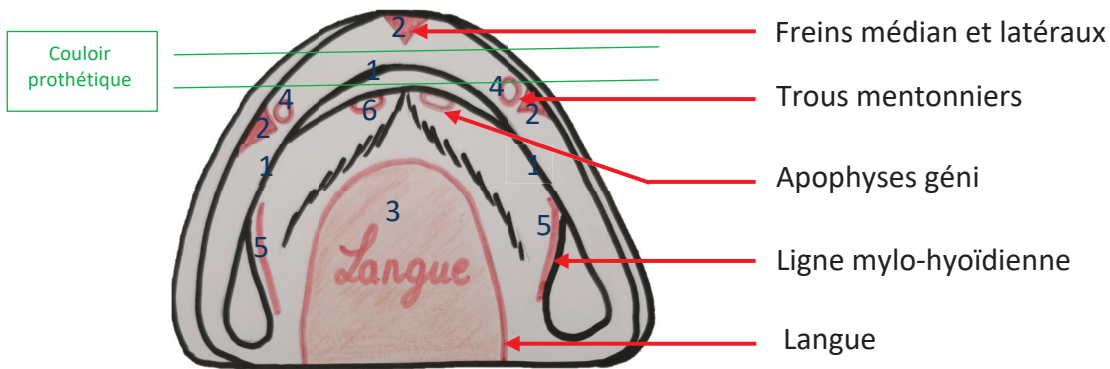


Figure 19 : Schéma personnel de l'arcade mandibulaire représentant les indices biologiques négatifs à la mandibule

Au maxillaire

- Crête négative ; crête flottante (1)
- Freins médians et latéraux à insertion basse (2)
- Raphé médian saillant (3)
- Zones de Schroeder (molles et dépressibles) (4)

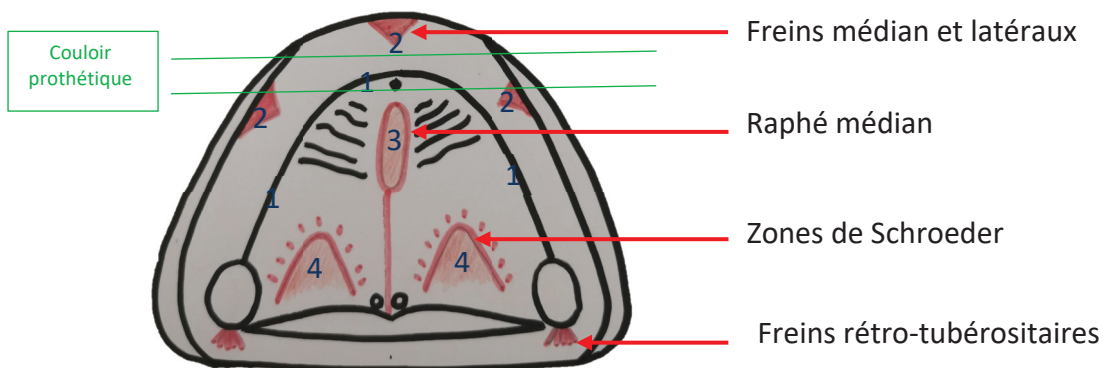


Figure 20 : Schéma personnel de l'arcade maxillaire représentant les indices biologiques négatifs au maxillaire

Une empreinte prise sur des tissus altérés ou déformés aboutit en général à la réalisation d'une prothèse instable qui, à son tour, accentue l'état tissulaire défailant actuel et participe à l'accélération de la résorption de l'os sous-jacent.

C'est pourquoi la restauration d'un état sain des structures de soutien apparaît comme la condition préalable indispensable à un traitement prothétique cohérent et efficace.

2.1.2.1. Éléments anatomiques muqueux

La muqueuse possède des particularités anatomiques. Dans certains cas, ces particularités peuvent devenir pathologiques et interférer avec le port de la prothèse.

On réalise avant l'élaboration de notre plan de traitement une palpation afin de distinguer le type de fibromuqueuse présente.

Une fibromuqueuse ferme et adhérente est favorable à un appui prothétique et à un enregistrement immédiat par une technique d'empreinte.

Une fibromuqueuse fine et fragile, peu dépressible, nécessite quant à elle une technique plus délicate lors de la prise d'empreinte afin d'obtenir des résultats satisfaisants. La présence de « crêtes flottantes » ou plus précisément d'une fibromuqueuse désinsérée impose très souvent un enregistrement différé, après une thérapeutique chirurgicale, ou bien une empreinte mixte à pression sélective soit plus précisément une empreinte réduisant le potentiel de déplacement des crêtes flottantes lors de la fonction. Elle doit donc enregistrer la crête flottante à l'état mucostatique, sans la comprimer ni la déplacer, mais également être anatomofonctionnelle et assurer une légère compression au niveau du reste de la surface d'appui saine (39). L'empreinte primaire elle, doit être mucostatique à l'alginate à consistance fluide limitant au maximum l'écrasement et la compression de la fibromuqueuse mobile (40).

Par ailleurs, il faut accorder une importance à l'insertion des freins qui, en cas d'attache haute, peut créer des problèmes de bascule de la prothèse. Dans ce cas, il sera nécessaire d'envisager une résection chirurgicale. (41)

A l'arcade édentée, les tissus ostéo-muqueux peuvent être perturbés en raison de l'existence d'anciennes prothèses inadaptées, ou au contraire l'absence au long cours de réhabilitation prothétique laissant à nu des tissus non appropriés.

Chez les patients possédant une ancienne prothèse parfois défectueuse et traumatisante, l'examen peut révéler des troubles de l'appareil masticatoire tels que :

- Apparition de douleurs
- Difficultés masticatoires
- Instabilités prothétiques
- Problèmes esthétiques
- Lésions intéressant la fibromuqueuse

La fibromuqueuse constitue le tissu de revêtement de la surface d'appui et est composée essentiellement d'un épithélium, d'une membrane basale et d'un tissu conjonctif. (42)

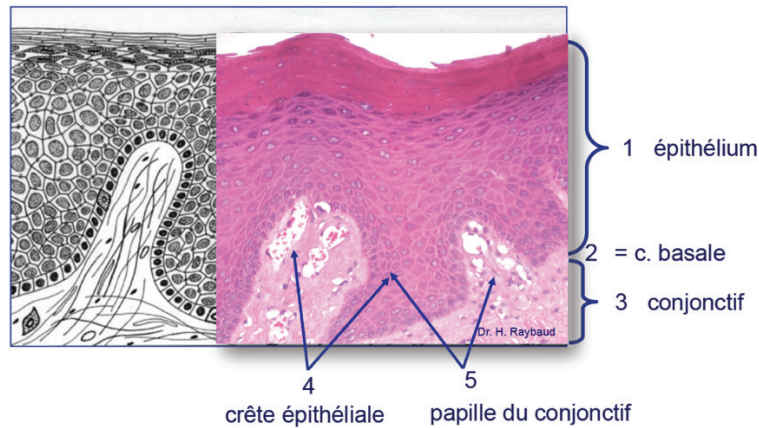


Figure 21 : Schéma et coupe histologique d'une fibromuqueuse. Dr. RAYBAUD (Cours d'Anapathologie à la faculté d'Odontologie de Nice Sophia-Antipolis)

Elle est kératinisée dans les zones les plus rigides ou les plus soumises aux frottements. En revanche, dans les zones les plus mobiles comme le plancher de la bouche et les faces internes des lèvres et des joues, toute kératinisation disparaît.

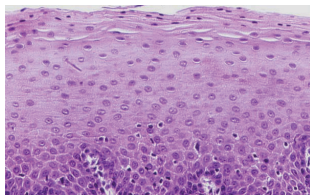


Figure 22 : Coupe histologique d'un épithélium malpighien non kératinisé tel qu'on le retrouve sur les muqueuses endo-buccales. Dr. RAYBAUD (Cours d'Anapathologie à la faculté d'Odontologie de Nice Sophia-Antipolis).

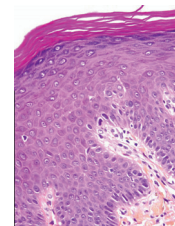


Figure 23 : Coupe histologique d'un épithélium malpighien kératinisé. Dr. RAYBAUD (Cours d'Anapathologie à la faculté d'Odontologie de Nice Sophia-Antipolis).

Elle a pour rôle : (43)

- La protection des tissus profonds contre les forces mécaniques de la cavité buccale
- La fonction sensorielle assurée par de nombreux récepteurs que l'on appelle extérocepteurs permettant par exemple de distinguer la douleur, la pression et d'apprécier le goût
- La régulation thermique
- La protection immunitaire permanente par un système immunitaire local
- L'amortissement des charges fonctionnelles transmises à l'os sous-jacent par son comportement visco-élastique
- La rétention prothétique grâce à la qualité de la fibromuqueuse (dense et adhérente à l'os sous-jacent) et son intimité de contact avec l'intrados prothétique (interposition d'un fin film salivaire)

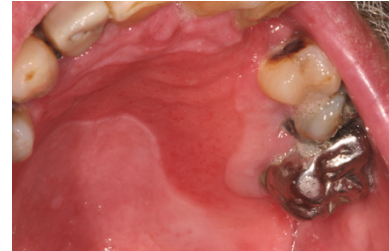La connaissance précise de la structure et des fonctions de la muqueuse buccale saine est indispensable à tout clinicien confronté quotidiennement aux modifications pathologiques de cette muqueuse.

Parmi les nombreuses lésions en rapport avec le port d'une prothèse amovible, nous pouvons citer :

- La **stomatite sous-prothétique** est une réaction érythémateuse localisée ou diffuse.

Traitement : Médical par prescription d'antifongique et traitement prothétique par rectification de la prothèse.

Figure 24 : Photographie d'une lésion due à une stomatite prothétique atrophique. Dr. RAYBAUD.



- La **chéilite angulaire** se manifeste cliniquement par une fissure craquelée, souvent érosive, oblique vers le bas irradiant des commissures. Elle peut être expliquée par une prothèse inadaptée avec une dimension verticale d'occlusion réduite.

Le traitement consiste à supprimer la cause en réalisant une nouvelle prothèse réajustant la dimension verticale d'occlusion physiologique. (42)

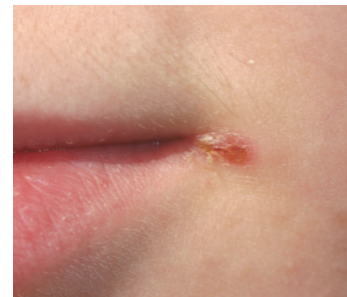

Figure 25 : Photographie d'une perlèche ou chéilite angulaire. Dr. RAYBAUD.

- Les **crêtes flottantes** apparaissent suite à un déséquilibre entre la résorption osseuse et la réduction de la fibromuqueuse. (41)
Elles sont souvent consécutives à une action traumatique :
 - Dents antagonistes sur la muqueuse édentée
 - Prothèse mal ajustée
 - Prothèse recevant des fonctions occlusales inadaptéesLe traitement est chirurgical par réduction à minima si les crêtes flottantes sont importantes et fibreuses sans composante inflammatoire.

- Les **hyperplasies fibreuses** sont dues à une irritation chronique induite par une pression excessive de la prothèse sur la muqueuse. L'hyperplasie est très souvent localisée au niveau du fond du vestibule antérieur, des zones de réflexion muqueuse ou sur les versants des crêtes. Le plus souvent l'irritation prothétique entraîne une sollicitation anarchique de la fibromuqueuse et aboutit à une ulcération.

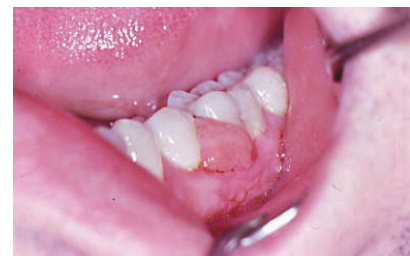

Figure 26 : Photographie d'une épulis fibreuse en inter-dentaire 35-36. Dr. RAYBAUD.

La lésion est réversible si on élimine la cause (modification de la prothèse et/ou une réduction par meulage des zones en surextension).
Il est également possible de réaliser une éviction par intervention chirurgicale à la lame froide. (44)

Comme on peut le voir, la gestion des pathologies induites par une prothèse complète ou partielle ancienne varie en fonction du type de lésion et de son étiologie.

Dans l'ensemble, le traitement comporte plusieurs phases, à savoir :

- La mise en place d'une hygiène prothétique et intra-buccale impeccable avec désinfection des prothèses par un nettoyage quotidien sous une action mécanique (telle qu'une brosse à dents pour prothèse) et chimique par un désinfectant tel que la chlorhexidine (mais non quotidiennement car risque de coloration de la résine) ou le savon de Marseille. Les muqueuses sont également nettoyées à l'aide d'une pâte gingivale et d'une brosse à poil souple adaptée pour la gencive.
- La correction des prothèses défectueuses aussi bien au niveau des limites vestibulaires, qu'au niveau occlusal afin d'obtenir une prothèse stable pour la guérison des lésions.
- La réalisation de nouvelles prothèses après la guérison des lésions.
- Une mise en condition tissulaire (seulement en cas de besoin) telle que :
 - La freinectomie
 - La réduction des crêtes flottantes
 - La suppression des replis muqueux
 - L'approfondissement vestibulaire ou lingual

Cela nous amène donc à réaliser un traitement préliminaire, avant la confection d'une nouvelle prothèse, qu'il est impératif de prendre en compte dans notre plan de traitement. (43)

A contrario, certains patients sont depuis longtemps édentés mais pour diverses raisons n'ont jamais porté d'appareil complet. Au fur et à mesure, le patient s'habitue à son environnement intra-buccal dépourvu de dents au maxillaire ou à la mandibule. Il s'adapte, mange de moins en moins d'aliments durs. Les sensations sont différentes, les tissus changent. La muqueuse, alors au premier plan, se transforme pour accepter les différents impacts qui lui font face. Elle se kératinise de plus en plus et devient plus résistante. L'os qui n'est plus sollicité par des pressions multiples transmises par les dents, disparaît progressivement. On assiste à un effondrement des crêtes osseuses qui sont pourtant un atout pour le maintien de la future prothèse complète.

Si une réhabilitation est mise en place, la prothèse peut apparaître alors comme un obstacle, une gêne immédiate très envahissante dans la bouche du patient et sera compliquée à accepter. Le patient a besoin de plus de temps pour changer ses habitudes et accepter cet élément nouveau en bouche. Le patient présente un risque plus important de ne pas porter la prothèse. Dans ce cas, il faut s'assurer de sa volonté et de son désir personnel d'avoir une prothèse ainsi que le prévenir de toutes les limites de cette dernière.

Finalement, plus la durée d'un édentement est longue, moins l'environnement intra-oral sera favorable à une réhabilitation.

2.1.2.2. Éléments anatomiques osseux

Plusieurs paramètres osseux sont évalués, les :

- Degrés de résorption
- Profondeurs et courbures de la voûte palatine au maxillaire
- Couloirs prothétiques
- Zones de contre-dépouille
- Exostoses (torus mandibulaire et/ou maxillaire, apophyse géni)
- Spicules osseuses cicatricielles

Pour un meilleur équilibre prothétique, le capital osseux doit être préservé. Dans le cas contraire, le consensus de Mac Gill en 2002, confirmé en 2009 par le consensus de York (45), stipule que le traitement minimal de l'édentement total mandibulaire répondant aux données acquises de la science et offrant les meilleures conditions thérapeutiques, consiste en une prothèse amovible retenue par 2 implants symphysaires.

La classification d'Atwood de 1963 définit parfaitement l'évolution du profil d'une crête osseuse édentée. L'os est en perpétuel remaniement. Après les extractions dentaires et la disparition de l'os alvéolaire, le degré de résorption dépend de facteurs locaux, mais aussi de facteurs généraux qui influent sur l'équilibre osseux de l'ensemble du squelette.

Atwood décrit les six stades de résorption osseuse mandibulaire à la suite d'une extraction dentaire : (46)

- Classe I : Avant l'extraction
- Classe II : Après l'extraction
- Classe III : Fort remaniement osseux de la crête édentée avec une faible résorption
- Classe IV : Forte résorption osseuse, crête édentée en lame de couteau
- Classe V : Léger remaniement osseux de la crête résiduelle
- Classe VI : Dépression osseuse ou crête « négative »

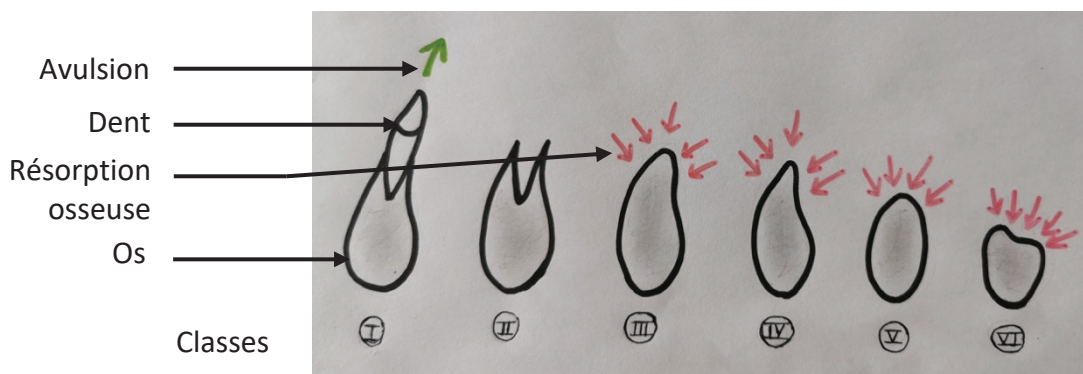


Figure 27 : Illustration personnelle des stades de résorption osseuse mandibulaire d'Atwood.

Quelle que soit la reconstitution prothétique retenue, une analyse quantitative et qualitative du tissu osseux est indispensable. (47)

| CLASSIFICATION DE LEKHOLM ET ZARB 1985 | | | |
|--|--|---------------------|---|
| Analyse quantitative | | Analyse qualitative | |
| A | Persistance de la majorité de la crête | 1 | Os résiduel très corticalisé |
| B | Résorption modérée de la crête | 2 | Épaisse couche d'os cortical qui entoure un noyau d'os trabéculaire dense |
| C | Résorption avancée de la crête | 3 | Fine couche d'os cortical qui entoure un noyau d'os trabéculaire dense |
| D | Résorption modérée de l'os basal | 4 | Très fine couche d'os cortical qui entoure un noyau d'os trabéculaire de faible densité |
| E | Résorption avancée de l'os basal | | |

Tableau 3 : Classification de l'analyse osseuse qualitative et quantitative de Lekholm et Zarb issu de l'ouvrage « Patient selection and preparation » de Lekholm et Zarb de 1985. (47)

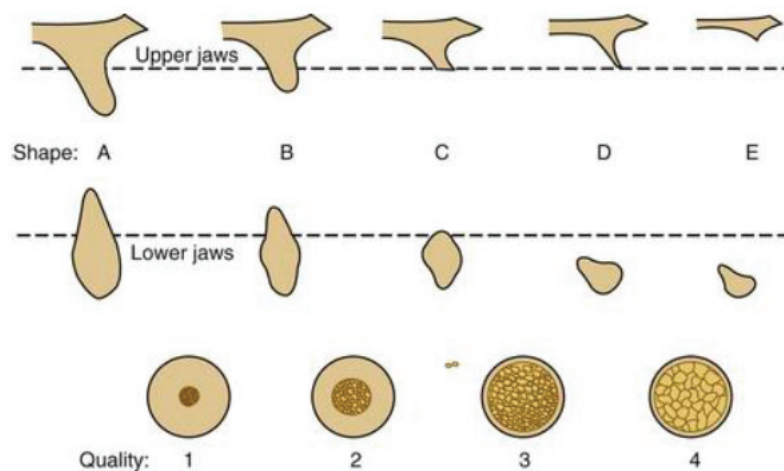


Figure 28 : Classification de la résorption osseuse quantitative et qualitative au niveau des arcades édentées selon Lekholm et Zarb issu de l'ouvrage « Patient selection and preparation » de Lekholm U et Zarb U de 1985. (47)

La résorption osseuse peut être limitée par différents moyens (28) :

- En préprothétique lors des extractions, grâce à des manœuvres d'avulsion atraumatiques préservant au maximum l'alvéole. Il est également possible de réaliser un comblement alvéolaire par xéno greffe ou greffe alloplastique.
- En réalisant des prothèses immédiates permettant de stimuler l'ostéogénèse.

Le palais est soumis à une ambiguïté telle que son anatomie peut tout autant améliorer la rétention que la sustentation, mais peut difficilement faire les 2 à la fois. Il faut un compromis idéal entre un palais plat, propice à une meilleure sustentation (les forces d'opposition à l'enfoncement augmentent avec l'horizontalité des surfaces) et un palais profond qui offre une meilleure rétention.

Le couloir prothétique est élémentaire pour la réalisation d'une prothèse complète. Lorsque l'importance de la résorption est accompagnée d'un envahissement des éléments périphériques, la situation devient défavorable. On peut dans certaines situations réaliser une mise en condition tissulaire mais les récurrences sont nombreuses car la situation ultérieure est gérée par un élément amovible.

Les zones de contre-dépouilles sont généralement situées au niveau para-tubérositaire et doivent être évaluées en fonction de l'axe d'insertion des bases. Une tubérosité de contre-dépouille unilatérale semble un moyen de rétention supplémentaire pour une prothèse insérée obliquement. Il faut néanmoins prévoir les frottements permanents de la prothèse lors de chaque mouvement. En cas de contre-dépouille bilatérales, la situation est plus délicate voir rédhibitoire. Un remodelage chirurgical doit être réalisé si elles empêchent l'insertion prothétique correcte.

Les crêtes osseuses sont évaluées pour visualiser d'éventuelles irrégularités. Elles constituent l'intrados de la base prothétique et peuvent être corrigées par simple adaptation à la prothèse transitoire jusqu'au remaniement osseux. Si aucun soulagement n'est constaté, une indication de traitement chirurgical peut être posé par une régularisation de crête.

Les excroissances osseuses, situées à des endroits défavorables, engendrent un mouvement de bascule compromettant la stabilité et la rétention. Des douleurs sur la zone concernée apparaissent par pincements de la muqueuse provoqués par la prothèse sous la pression occlusale. En fonction de leur situation anatomique, il est envisagé de décharger au niveau de la prothèse l'excroissance ou de réaliser une correction chirurgicale.

Les spicules osseux cicatriciels apparaissent après une ou plusieurs avulsions. Lors de la cicatrisation, la muqueuse se reforme, mais pas l'os en dessous. Si, lors de l'extraction, une épine osseuse est créée par la mise à nu de l'alvéole ou par rupture d'une paroi osseuse (vestibulaire, linguale...), cette épine sensibilise la gencive au-dessus et au moindre contact ou appui prothétique, engendre des douleurs pour le patient. Il faut alors intervenir chirurgicalement en réalisant une régularisation de crête ou en enlevant le spicule.

Les tori sont quant à eux variables d'un patient à un autre et sont souvent mis en évidence par des blessures ou des inconforts au niveau de cette zone. Pour éviter la compression de la muqueuse, on décharge l'intrado de la prothèse. Quand le torus est trop volumineux une intervention chirurgicale est effectuée.

Ces facteurs négatifs créent des difficultés de tous ordres :

- Manque de place pour les structures postiches
- Impossibilité de créer un équilibre biomécanique satisfaisant
- Douleurs
- Inconforts, etc.

Dans ce contexte, il est nécessaire de corriger ou même supprimer ces facteurs de risques afin d'éviter un échec thérapeutique. (48)

2.1.2.3. Mise en condition tissulaire (48–51)

La mise en condition tissulaire permet de :

- Redonner à tous les tissus muqueux, sous muqueux, conjonctifs, musculaires et glandulaires en contact avec l'intrados, l'extrados et les bords prothétiques un comportement histologique, morphologique et physiologique le plus favorable à la nouvelle fonction prothétique
- Optimiser la répartition des charges occlusales en augmentant et exploitant les surfaces d'appui le maximum possible
- Augmenter l'espace potentiel pour la prothèse
- Améliorer l'intégration psychologique et corporelle de la nouvelle prothèse (souvent plus volumineuse que les dents ou la prothèse déjà existante)

Pour conserver ou reconstruire un environnement occlusal physiologique accepté, deux démarches thérapeutiques de mise en condition tissulaire sont régulièrement retrouvées dans la littérature. Elles se distinguent par la difficulté du cas d'édentement total à traiter et par son intervention. Effectivement, elle peut être réalisée avant la prothèse d'usage, soit en pré prothétique ou au contraire après la réalisation de la prothèse d'usage, en post prothétique.

En pré prothétique, on réalise une prothèse provisoire qui conditionne les tissus pendant un temps défini (environ 4 à 6 semaines minimum) afin qu'ils soient le plus adaptés pour la prothèse d'usage réalisée par la suite. Cette prothèse permet de rendre aux surfaces d'appui toute leur capacité à soutenir les bases prothétiques et à participer à leur rétention. Elle permet de mettre en place des déterminants occlusaux correctement évalués tels que la dimension verticale, la relation centrée, le plan d'occlusion, etc. On obtient une rééducation neuromusculaire et neuro-articulaire. De plus, on perpétue les fonctions masticatoires, phonatoires et esthétiques élémentaires au patient pour un bon équilibre psychologique.

Dans certains cas, il est nécessaire d'effectuer une chirurgie pré prothétique. Celle-ci devient indispensable quand :

- Les corrections prothétiques n'ont pas amené d'amélioration au niveau des lésions
- Un ou plusieurs éléments muqueux s'opposent à l'insertion prothétique
- Un ou plusieurs éléments muqueux limitent la rétention, la sustentation ou la stabilité de la prothèse
- Les freins ou un vestibule pas assez marqué perturbent la stabilité de la base prothétique
- Les anomalies osseuses (telles que les racines incluses, les contre-dépouilles bilatérales, les irrégularités de crêtes ou les tori) n'ont pas pu être évitées ou corrigées

La prothèse complète amovible transitoire est posée immédiatement après l'acte chirurgical afin de guider une bonne cicatrisation adéquate à la situation endo-buccale.

En post prothétique, la mise en condition tissulaire est réalisée après l'insertion d'une prothèse complète d'usage. Face à une arcade antagoniste présentant une denture partielle ou totale, les tissus de revêtement subissent des forces compressives très importantes pas toujours bien réparties, ce qui crée des remaniements parfois défavorables, rendant la mise en condition tissulaire post prothétique indispensable.

Qu'elle soit pré ou post prothétique, la mise en condition tissulaire permet ainsi de redonner à des tissus très altérés leur aspect physiologique. Cette étape assure une bonne qualité des surfaces d'appui favorisant ainsi l'équilibre prothétique. La maîtrise des techniques de réalisation ainsi que la pose de l'indication de cette étape sont les éléments clés pour la réussite de la réhabilitation prothétique.

2.2. Différence de sensibilité proprioceptive (52–55)

La proprioception est la fonction permettant au système nerveux central d'être renseigné sur la position d'un muscle ou d'une articulation et sur les pressions exercées.

Dans le cas de l'organe dentaire, la proprioception renseigne les centres nerveux supérieurs sur les pressions reçus par les dents, ce qui permet à ces centres de moduler la contraction des muscles manducateurs pour l'augmenter ou au contraire la diminuer.

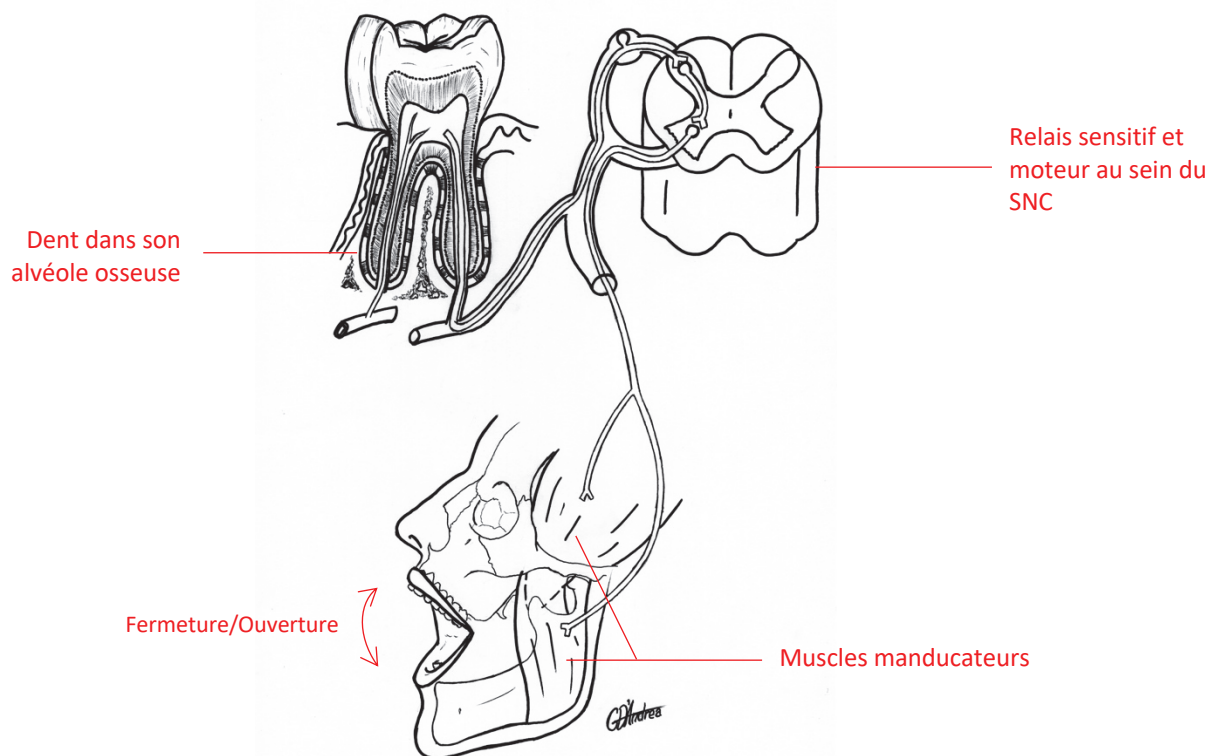


Figure 29 : Dessin schématique du Dr. Grégoire D'Andrea représentant la proprioception (de la pression reçue par les dents jusqu'à la contraction des muscles manducateurs)

L'origine de la proprioception dentaire est le récepteur desmodontal situé dans le ligament alvéolo-dentaire que l'on nomme également ligament parodontal ou desmodonte. Il est formé de nombreux trousseaux fibreux unissant le cément radicaire à l'os alvéolaire (figure 16).

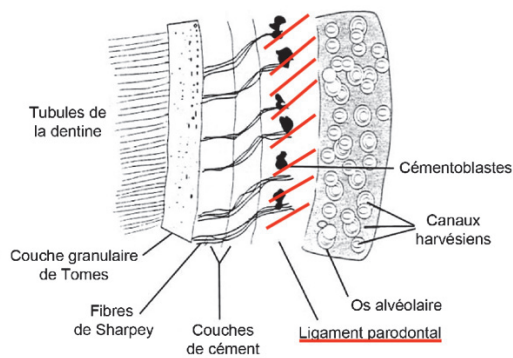


Figure 30 : Coupe schématique montrant la relation entre la dent (constituée de dentine et de cément), le ligament parodontal et l'os alvéolaire. (56)

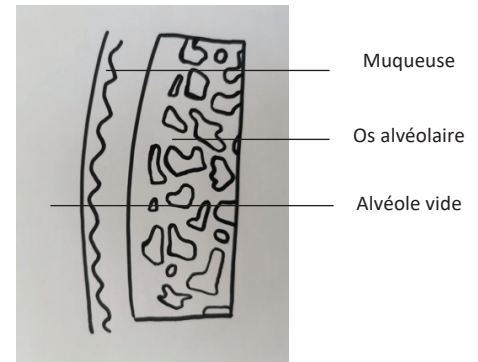


Figure 31 : Coupe schématique personnelle montrant une alvéole vide (suite à une avulsion), la muqueuse, l'os alvéolaire. (57)

Avec l'absence de dent sur l'arcade et uniquement la présence des tissus ostéomuqueux, on se retrouve sans desmodonte et donc, au niveau somatique, face à une extéroception muqueuse exclusivement (figure 31). La proprioception a disparu avec la disparition de toutes les dents. Une fois la prothèse amovible complète réalisée, celle-ci constitue un ensemble reposant sur des tissus de recouvrement. C'est la force exercée sur ces tissus qui renseigne les centres nerveux supérieurs sur la pression uniquement verticale. La pression non verticale concerne quant à elle toute la prothèse qui se trouve, dans une majorité des cas, déstabilisée.

Par opposition, à l'arcade dentée, la proprioception desmodontale est présente grâce aux mécano-récepteurs au sein des organes dentaires et du tissu parodontal. Chaque dent est considérée comme un organe à part entière avec des liaisons aux centres nerveux supérieurs. Elles reçoivent ainsi des pressions individuelles (verticales et non verticales) et peuvent s'adapter.

| OCCLUSION NATURELLE | OCCLUSION ARTIFICIELLE |
|---|--|
| Tissus parodontaux adaptés | Les prothèses reposent sur des tissus de recouvrement non adaptés à ce rôle de support |
| Les dents reçoivent des pressions individuelles | La PAC est un ensemble, une unité sur une base indéformable, une pression occlusale exagérée sur une dent retentit sur l'ensemble de la PAC |
| Les dents antérieures supportent bien les forces non verticales, l'incision ne concerne que les dents antérieures | L'ensemble de la PAC est concerné par les forces non verticales. L'incision concerne toutes les dents et la base. Un contact antérieur s'équilibre impérativement par un contact postérieur. |
| Proprioception permet le réflexe d'évitement et donc de protection | Extéroception. Pas de réflexe d'évitement. |
| Les 2 ^{èmes} molaires sont adaptées pour la mastication des aliments durs. Elles sont disposées de manière précise pour exercer un effet levier. | Force trop importante sur les 2 ^{èmes} molaires → effet de bascule (rocking effect) |

Tableau 4 : Principales différences entre occlusion naturelle et occlusion artificielle entre 2 prothèses amovibles complètes : occlusion totalement équilibrée (OTE)

2.3. Relations squelettiques

Les rapports inter arcades sont évalués aussi bien dans le sens sagittal que frontal.

Dans le plan sagittal, on distingue :

- La classe I avec des rapports harmonieux entre le maxillaire et la mandibule
- La classe II avec une prognathie maxillaire et/ou une rétromandibulie
- La classe III avec une prognathie de la mandibule et/ou rétroalvéolie maxillaire

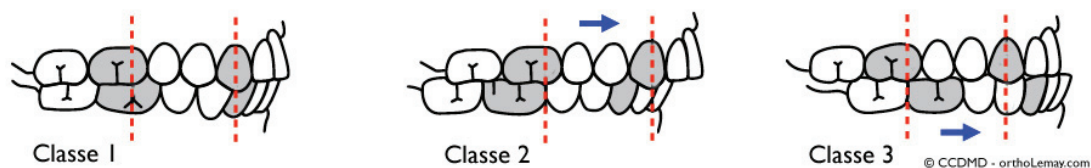


Figure 32 : Rapport inter-arcade représenté en 3 schémas distincts issus de cas de malocclusion traités par le Dr. Jules et disponibles sur orthoLemay.com

Dans le plan frontal, il existe deux types de relations interdentaires connues :

- La normocclusion
- L'inversé d'occlusion qui est projection de la surface d'appui maxillaire à l'intérieur de l'arc mandibulaire

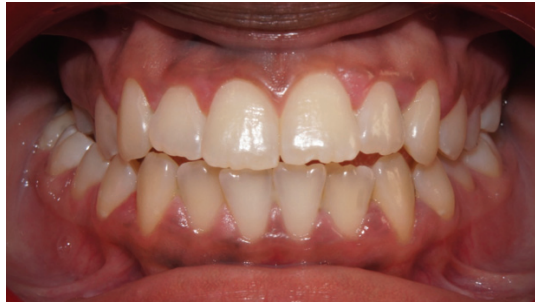

Figure 33 : Photographie d'un inversé d'occlusion unilatéral droit. Cas clinique du Dr. BROWARSKI Vincent.

La relation squelettique est un paramètre capital dans le choix de la future thérapeutique. En effet, les relations inter-arcades peuvent compromettre l'intégration d'une prothèse amovible complète unimaxillaire en compromettant sa stabilité. Pour éviter cela, il semble que l'occlusion totalement équilibrée soit la seule acceptable pour le traitement prothétique d'un patient totalement édenté. Ce concept occlusal repose sur :

- Maximum de contacts sur toutes les dents cuspidées en relation centrée ou en occlusion d'intercuspidie maximale afin de réassoir la prothèse sur ses bases lors de l'occlusion ainsi que lors de la déglutition et des excursions mandibulaires.
- Trépied de devin (soit 1 contact inter-arcade en antérieur et 1 contact inter-arcade en postérieur à droite et à gauche) au minimum, lors de la propulsion et diduction.

Le degré de résorption osseuse, la nature de l'arcade antagoniste ainsi que la relation squelettique sont des paramètres capitaux dans le choix de la future thérapeutique.

Dans les cas où le patient présente une classe squelettique II, un montage en classe occlusale II peut être préconisé. Cependant, plusieurs problématiques se présentent. Fréquemment, ce type de montage conduit au rétablissement d'un surplomb important entre les groupes incisivo-canins maxillaires et mandibulaires. Par conséquent, la lèvre inférieure aura tendance à s'interposer au niveau de l'espace ainsi créé. Le résultat est alors souvent inesthétique.

Il est donc primordial de trouver un équilibre pour satisfaire au maximum la fonction mais également l'esthétique. Pour cela, une harmonisation des contacts généralisés et simultanés aussi bien en intercuspidie maximale que lors des guidages en propulsion et latéralité est nécessaire. Le problème est d'autant plus complexe à résoudre que le décalage antérieur existant entre les crêtes maxillaire et mandibulaire est important. On essaye alors de privilégier, dès que possible, un montage en bout à bout avec vestibulisation des bords incisifs mandibulaires tout en gardant le talon des dents dans l'aire de sustentation d'Ackermann. (57,58)

Lorsqu'un patient présente une classe squelettique III avec une crête mandibulaire qui circonscrit entièrement la crête maxillaire, un montage en légère classe occlusale III peut être

recommandé. Cependant, il faut privilégier une légère linguo-version du groupe incisivo-canin inférieur et une vestibulo-version du bloc supérieur afin d'obtenir, au moins, un bout à bout incisif, permettant de compenser notre décalage squelettique. L'inversé d'occlusion est à proscrire car il a tendance à engendrer des morsures et une instabilité prothétique chez le patient. (59)

Finalement, la technique de montage est spécifique au type de décalage ainsi qu'à son ampleur. Ce montage est avant tout déterminé par l'arcade édentée qui nous donne un maximum d'informations sur le type de montage qu'il est possible de réaliser ou non. Quoiqu'il en soit, la classe I squelettique (la plus physiologique) reste la relation intermaxillaire idéale pour n'importe quelle reconstitution prothétique.

2.4. Occlusion en prothèse amovible complète unimaxillaire

2.4.1. Généralités

En face de l'arcade édentée, il peut exister de nombreuses situations différentes :

- Une arcade complètement dentée sans reconstitution prothétique
- Une arcade complètement dentée mais présentant des reconstitutions prothétiques fixées
- Une arcade partiellement dentée mais présentant des reconstitutions prothétiques fixées dento-portées ou implanto-portées
- Une arcade partiellement dentée dont les édentements sont compensés par une prothèse amovible
- Une arcade partiellement dentée dont les édentements sont compensés par de la prothèse fixée et de la prothèse amovible
- Une arcade partiellement dentée dont l'édentement n'est pas compensé
- Une arcade totalement édentée reconstituée par de la prothèse amovible implanto-portée ou par un bridge implanto-porté

La complexité de la réhabilitation prothétique en présence d'un édentement unimaxillaire provient essentiellement de cette multiplicité de situations. En effet, le schéma occlusal existe déjà au niveau de l'arcade dentée et est rarement adapté aux exigences de stabilisation posées par la prothèse amovible complète. (60)

L'analyse de cette arcade antagoniste nous guide dans le choix prothétique de l'arcade édentée. Une attention toute spécifique doit être donnée à l'analyse du niveau et de l'orientation du plan d'occlusion déterminés par les dents toujours en place. De la détermination du plan d'occlusion dépend l'intégration de la future prothèse. Le plan d'occlusion a 3 grands rôles principaux (61) :

- **Rôle stabilisateur** de la prothèse complète en supprimant au maximum les composantes horizontales des forces en présence, et en équilibrant les forces musculaires linguales et labio-jugales opposées
- **Rôle fonctionnel** en permettant au bol alimentaire d'être correctement disposé et maintenu de façon à favoriser une mastication et une déglutition aisées

- **Rôle esthétique** par la partie antérieure du plan d'occlusion (définie par le milieu inter-incisif maxillaire)

La réhabilitation de l'occlusion permet ainsi : (62)

- La stabilité de la future prothèse, également dépendante de la répartition uniforme des forces masticatrices
- La restauration des fonctions
 - Mastication
 - Déglutition
 - Phonation
- Le rétablissement de l'esthétique
- Le respect de l'intégrité des tissus de soutien

Cette analyse est d'autant plus importante et pointilleuse que l'arcade antagoniste dentée subit de fréquentes perturbations occlusales.

L'objectif est d'obtenir une répartition harmonieuse des charges occlusales, ainsi qu'une stabilité prothétique en relation centrée et lors des mouvements mandibulaires de diduction et de propulsion.

2.4.2. Édentement maxillaire versus édentement mandibulaire

L'édentement maxillaire représente un enjeu non seulement fonctionnel mais également esthétique. Faisant partie intégrante du sourire, les dents maxillaires sont un des premiers éléments que l'on remarque chez autrui.

Au mandibulaire, la situation est souvent plus complexe. En effet, l'aire de sustentation qui représente la surface d'appui de la prothèse est la plupart du temps réduite. De plus, la résorption osseuse est plus importante, laissant des crêtes osseuses très faibles voir quasiment inexistantes ou négatives n'aidant pas au maintien de l'appareil. Les tissus supports sont plus fragiles et défavorables à l'obtention d'une prothèse stable et rétentive. Par ailleurs, l'étalement de la langue envahit l'espace potentiel réservé à la prothèse, de même que sa mobilité permanente déstabilise la prothèse mandibulaire.

Que l'édentement soit maxillaire ou mandibulaire il nécessitera d'être restauré par un appareil amovible complet unimaxillaire dont la conception représente un défi pour le praticien.

2.4.3. Occlusion en fonction de l'antagoniste

2.4.3.1. Arcade antagoniste totalement dentée

En 1962, CHARRY écrivait « la construction d'une prothèse totale unique, en rapport, avec une arcade naturelle, pose plus de problèmes que n'importe quelle autre restauration

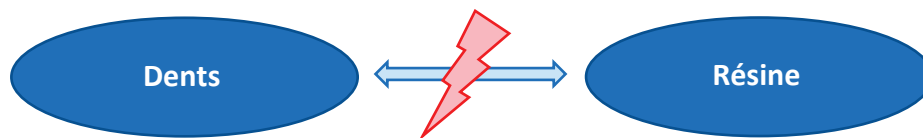
prothétique ». (63) Cette difficulté provient à la fois des impératifs de stabilisation, rétention et sustentation mais également de la spécificité occlusale de la prothèse unimaxillaire.

Lorsque l'on est en présence d'une arcade antagoniste totalement dentée, une étude occlusale au laboratoire est primordiale afin de savoir si la position des dents que l'on souhaite conserver répond à la position du plan d'occlusion prothétique souhaité et aux impératifs du schéma occlusal imposé par la future prothèse. Il faut également tenir compte de l'ensemble des critères de qualité d'une prothèse amovible complète et donner la priorité à la prothèse la moins stable soit la prothèse amovible complète et adapter l'arcade antagoniste pour la préparer à recevoir cette prothèse.

Si les dents naturelles restantes ont une position cohérente par rapport au plan d'occlusion prothétique, celles-ci sont conservées sans aménagement. Dans le cas contraire, il est parfois nécessaire d'apporter des corrections occlusales à la denture. Pour cela plusieurs solutions peuvent être envisagées (64) :

- Coronoplastie lorsque les volumes doivent être diminués
- Reconstitution prothétique lorsque les coronoplasties soustractives sont trop importantes
- Céroplastie (méthode de cire ajoutée) lorsque les volumes doivent être augmentés

Une autre grande problématique est la différence de matériaux qui s'opposent entre l'arcade dentée et l'arcade édentée réhabilitée par une prothèse amovible.



| Propriétés mécaniques de l'émail et de la dentine | | |
|---|---------|---------|
| | Email | Dentine |
| Module d'élasticité (Young) | 84 GPa | 18 GPa |
| Résistance à la compression | 384 MPa | 297 MPa |
| Dureté | 340 kHn | 60 kHn |

Tableau 5 : Propriétés mécaniques de l'émail et de la dentine constituant les éléments principaux d'une dent

En prothèse amovible, on travaille majoritairement avec de la résine acrylique dont la formule chimique de base est le polyméthyl méthacrylate (PMMA). (65)

| Propriétés mécaniques de la résine PMMA | |
|---|-----------------|
| Module d'élasticité (Young) | 2400 à 3500 MPa |
| Résistance à la compression | 75 MPa |
| Dureté | 18 à 22 kHn |

Tableau 6 : Propriétés mécaniques de la résine PMMA

La dureté et la résistance de ces 2 matériaux étant totalement différentes, des modifications dans le temps seront visibles particulièrement sur la prothèse amovible qui subira des usures relativement importantes.

- ⇒ Dans le cas d'un édentement maxillaire supérieur face à une denture naturelle, la prothèse amovible complète maxillaire (même d'usage) ne peut être qu'une solution transitoire. En effet, les différentes forces appliquées sur la prothèse au cours des multiples fonctions telles que la déglutition et la mastication créeront dans le temps une abrasion très importante de la résine. Les surfaces occlusales disparaîtront au fur et à mesure laissant en bouche une prothèse de moins en moins adaptée. Il est possible de faire une nouvelle prothèse mais le résultat in fine sera semblable. Pour contrer cette problématique, il faut mettre en place des dents en céramique de résistance supérieure à la résine. Une prothèse fixée implanto-portée, si le patient ne présente pas de contre-indications, semble ainsi plus fonctionnelle.
- ⇒ Dans le cas d'un édentement mandibulaire, la prothèse amovible complète en résine subit également l'usure dans le temps. De plus, d'autres problématiques sont rencontrées. La rétention est hélas moins efficace que pour la prothèse maxillaire. En effet, la mandibule est constamment en mouvement afin de permettre l'ouverture, la fermeture, la propulsion et la diduction déplaçant ainsi la prothèse proche de la musculature des joues, de la lèvre et de la langue, la déstabilisant.

Une difficulté supplémentaire d'ordre esthétique est omniprésente : la concordance de dimension, de forme, couleur, et d'éventuelles caractérisations des dents, lorsque les matériaux dentaires antagonistes sont différents.

Par ailleurs, avec une arcade toujours dentée, les forces masticatoires sont souvent plus intenses que pour un patient édenté totalement des 2 maxillaires. Les risques de fractures de la base prothétique sont donc accentués. Il est possible et souvent conseillé de placer un renfort métallique au niveau de l'intrado de la prothèse.

2.4.3.2. Arcade antagoniste partiellement dentée reconstituée par prothèse amovible

Pour rappel, une classification de l'édentement en fonction de sa situation sur l'arcade a été publiée en 1928 par Edouard Kennedy. (66)

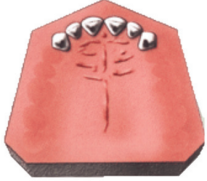
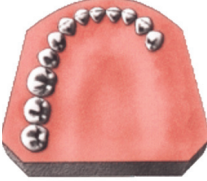
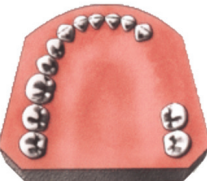

| Classification de Kennedy (1928) | | |
|--|--|--|
| Classe I | Edentement terminal bilatéral |  |
| Classe II | Edentement terminal unilatéral |  |
| Classe III | Edentement intercalaire bilatéral avec deux canines sur l'arcade |  |
| Classe IV | Edentement intercalaire antérieur |  |
| <p>A chaque fois qu'une (ou plusieurs dents adjacentes) est absente dans un segment denté, on parle d'une modification de la classe. Les classes sont définies par des chiffres romains, les modifications par des chiffres arabes.</p> | | |

Tableau 7 : Classification de l'édentement selon Kennedy de 1928.

La situation la plus fréquente est une arcade maxillaire édentée opposée à une arcade mandibulaire présentant un édentement de classe I de Kennedy avec persistance du bloc incisivo-canin.

Des phénomènes de résorption sont généralement présents :

- Centrifuges dans les secteurs postérieurs mandibulaires
- Centripètes dans le secteur antérieur mandibulaire ainsi que sur l'ensemble de l'arcade maxillaire supérieur

Par conséquent, le risque le plus important est l'enfoncement de la prothèse au cours du temps et particulièrement dans les zones postérieures. Si la prothèse s'enfonçe on a une perte du calage postérieur pouvant entraîner par la suite une diminution de la dimension verticale d'occlusion et un affaissement de l'étage inférieur de la face. La prothèse ne sera alors plus

adaptée pour réaliser les fonctions (mastication, phonation et déglutition) pour lesquelles elle a été conçue initialement.

2.4.3.3. Arcade antagoniste partiellement dentée reconstituée par prothèse fixée dento-portée ou implanto-portée

En prothèse fixe, on travaille majoritairement avec de la céramique. Les céramiques sont très résistantes en compression mais moins en traction et en flexion.

Le potentiel abrasif d'une céramique dépend de son état de surface et du manque d'homogénéité de sa structure. (65)

| Propriétés mécaniques des céramiques | |
|--------------------------------------|----------------------|
| Module d'élasticité (Young) | Entre 60 et 70 GPa |
| Résistance à la compression | Entre 350 et 500 MPa |
| Dureté | Entre 380 et 460 HVN |

Tableau 8 : Propriétés mécaniques des céramiques dentaires

La mastication représente une sollicitation mécanique importante entraînant une usure du matériau. Au vu des différences de propriétés mécaniques entre la résine et la céramique, il semble évident que lorsque ces deux matériaux sont confrontés en bouche, un phénomène d'usure se produit. On parle d'usure abrasive. Elle résulte d'un matériau dur endommageant la surface d'un matériau plus tendre.

Lorsque l'on est en présence d'une prothèse amovible complète unimaxillaire face à des couronnes et bridges multiples, une altération fonctionnelle se forme et une perte de la hauteur normale d'occlusion se crée par usure des dents prothétiques. Cette perte de hauteur peut engendrer des :

- Déséquilibres occlusaux
- Mauvaises répartitions de la charge occlusale
- Inadaptation de la reconstitution prothétique (au détriment de l'occlusion) par inefficacité occlusale
- Perte de l'occlusion totalement équilibrée sur la prothèse amovible complète
- Création de parafonctions

2.4.3.4. Arcade antagoniste partiellement édentée mais non compensée

Nous sommes parfois confrontés à un patient présentant uniquement l'ensemble incisivo-canin maxillaire ou mandibulaire avec une arcade totalement édentée en antagoniste. Fréquemment, ces édentements ne sont pas compensés étant donné que l'emplacement des dents absentes n'intervient pas dans le sourire. Les patients consultent alors pour restaurer les dents manquantes de l'arcade totalement édentée sans envisager de corriger l'arcade

partiellement dentée et sans tenir compte de la nécessité fonctionnelle ainsi que de l'importance de l'occlusion dans la tenue de la prothèse.

Cependant, il est très important, lors de la conception d'une prothèse de pouvoir rétablir un calage postérieur. Ce calage permet au patient de :

- Stabiliser la prothèse complète dans ses excursions
- Faciliter sa mastication et un choix alimentaire plus qualitatif
- Réassoir sur ses bases la prothèse complète lors de la déglutition

Ce sont des facteurs auxquels il est impératif de penser avant de s'engager dans la réalisation d'un appareil amovible complet.

Il semble en effet indispensable de réhabiliter la bouche entière soit les 2 arcades lorsque cela est nécessaire et pas seulement répondre à la demande esthétique du patient (qui sera forcément déçu ultérieurement face à l'instabilité fonctionnelle).

CHAPITRE 3 :

Présentation d'un cas clinique de prothèse amovible complète unimaxillaire

1. PRESENTATION

Monsieur X, 64 ans, consulte pour réhabiliter son édentement maxillaire suite à la rupture de son bridge maxillaire. Le patient se plaint également de la mobilité de plusieurs dents mandibulaires. Il ne souhaite pas de chirurgie implantaire car il a été déçu de sa dernière expérience. Il désire une solution durable à un prix raisonnable.

2. OBSERVATIONS CLINIQUES

Au maxillaire, il y a persistance de 3 dents dont 1 à l'état de racine : 14, 13 et 23 ainsi que d'un implant initialement porteur d'un bridge de la dent 14 à la dent 23 qui s'est fracturé. Aucune autre réhabilitation prothétique n'est présente.

A la mandibule, il y a persistance de 10 dents : 37, 36, 35, 33, 31, 41, 42, 43, 44, et 48 incluse dont 6 (37, 36, 35, 31, 41, et 42) présentant une mobilité de type 3 selon la classification de Lindh et Muhellmann : mobilité supérieure à 1 mm en horizontal et en vertical.

Une radiographie panoramique complète l'examen clinique. (Figure 34)

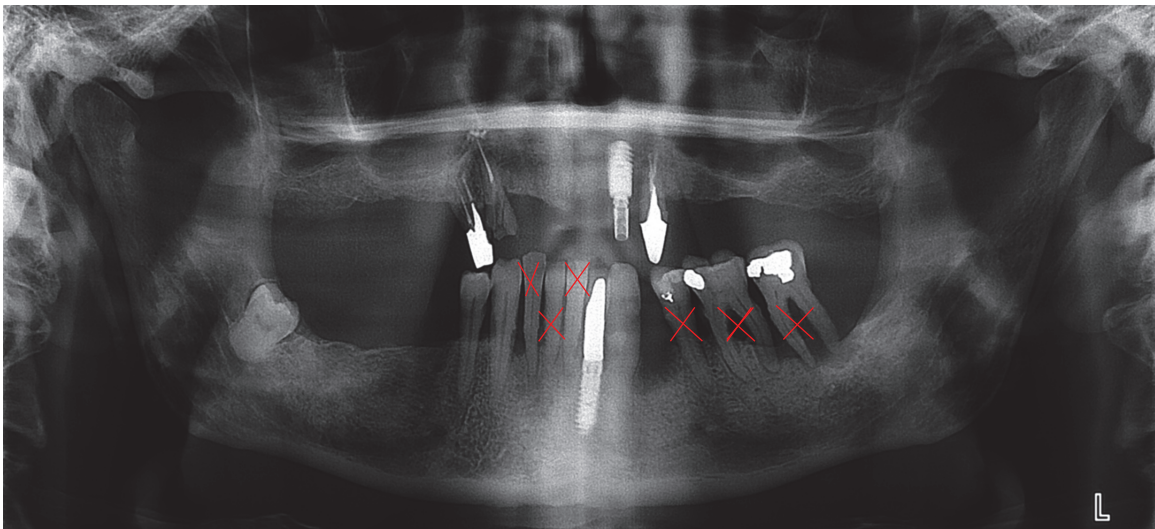


Figure 34 : Radiographie panoramique de la situation initiale du patient X

3. PROPOSITIONS THERAPEUTIQUES

Refusant tout traitement implantaire, le patient se voit proposer la réalisation d'une prothèse amovible complète maxillaire traditionnelle et à l'arcade mandibulaire d'une prothèse amovible partielle à infrastructure métallique de 10 dents : 37, 36, 35, 34, 31, 41, 42, 45, 46, 47.

Les dents 13, 14, 23, 31, 35, 36, 37, 41 et 42 seront extraites compte tenu de leurs mobilités trop importantes pour supporter les forces d'une prothèse amovible partielle.

On décide de conserver la dent 48 incluse car elle ne semble pas présenter de risque pour le patient.

On explique précisément au patient n'ayant jamais été appareillé en amovible, les limites de cette réhabilitation (comme on a pu le voir dans les chapitres précédents).

Par ailleurs, l'implant maxillaire est également conservé. Cependant, aucune mise en charge n'est effectuée dessus. En effet, celui-ci ne possède pas un axe adéquat avec la restauration envisagée (l'implant est vestibulé). De plus, l'implant est légèrement mobile et une visse de son ancien bridge fracturé (14-23) est cassée à l'intérieur.

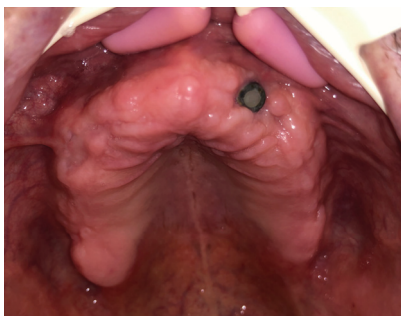


Figure 35 : Photographie endo-buccale de l'arcade maxillaire après avulsions des dents 13, 14, 24 et cicatrisation complète. Dr. DUBERTRAND.

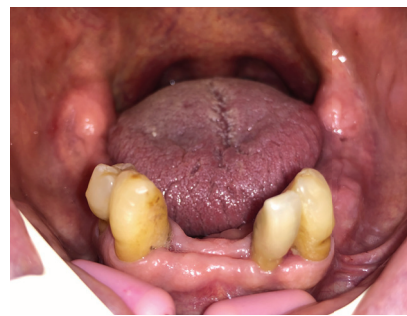

Figure 36 : Photographie endo-buccale de l'arcade mandibulaire après avulsions des dents 31, 35, 36, 37, 41, 42 et cicatrisation complète. Dr. DUBERTRAND.

4. ÉTAPES CLINIQUES

On réalise les avulsions des dents. Pour guider la cicatrisation et permettre au patient de s'alimenter avant de réaliser les prothèses d'usages, des prothèses transitoires sont proposées au patient. Cependant, le patient refuse pour raisons financières.

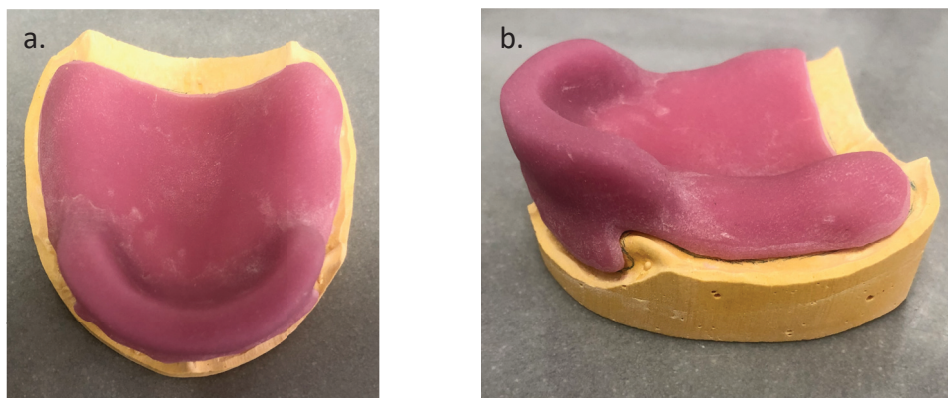
Afin d'obtenir une cicatrisation complète des tissus ostéo-muqueux, une période de 2 mois s'écoule.

Nous réalisons ensuite une empreinte d'étude à l'alginate du maxillaire (Figure 37) et de la mandibule afin de cartographier les éléments ostéo-muqueux importants et de réaliser à l'aide du modèle d'étude un porte-empreinte individuel (PEI) pour le maxillaire et pour la mandibule. Une fois les PEI conçus (Figures 38a et b), une empreinte secondaire anatomo-

fonctionnelle très précise du maxillaire est réalisée à la Permadyne (Figure 39). A la mandibule, une empreinte de travail est effectuée à l'alginate mais cette fois-ci avec le PEI. Les modèles sont montés sur articulateur, après détermination de la dimension verticale fonctionnelle et esthétique et enregistrement de la relation centrée au moyen de maquettes d'occlusion.

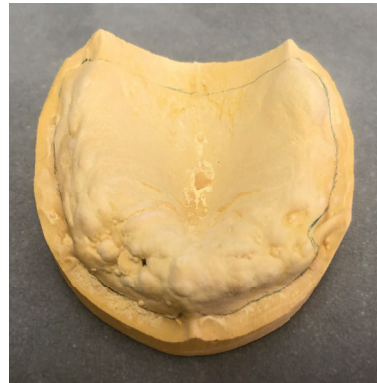

Figure 37 : Photographie du modèle d'étude issu de l'empreinte primaire. Dr. DUBERTRAND.



Figures 38 a et b : Photographies du porte-empreinte individuel (PEI) maxillaire. Dr. DUBERTRAND.

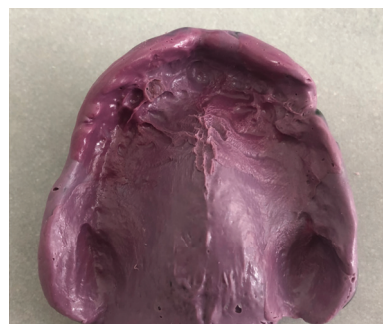


Figure 39 : Photographie de l'empreinte secondaire réalisée à l'aide du porte-empreinte individuel et d'un matériau de type Permadyne®. Dr. DUBERTRAND.

La couleur et la forme des dents sont choisies en collaboration avec le patient et un tiers influant de son entourage.

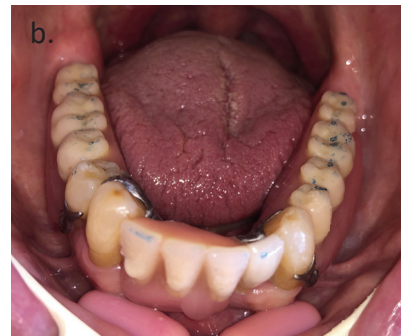
Un montage est réalisé (Figure 40) puis essayé au cabinet dentaire (Figure 41). Un contrôle de l'occlusion est effectué avec attention afin d'obtenir les points de contact les plus harmonieux possibles (Figures 42a et b). L'avis du patient et son ressenti sont demandés de manière à valider les éléments prothétiques.

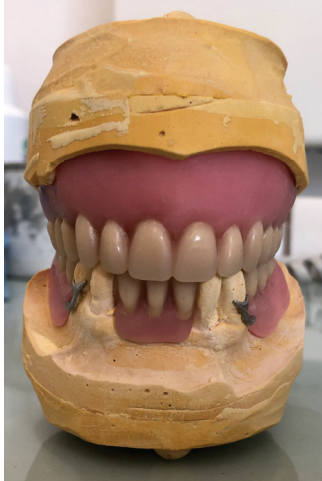

Figure 40 : Photographie du montage des prothèses maxillaire et mandibulaire. Dr. DUBERTRAND.

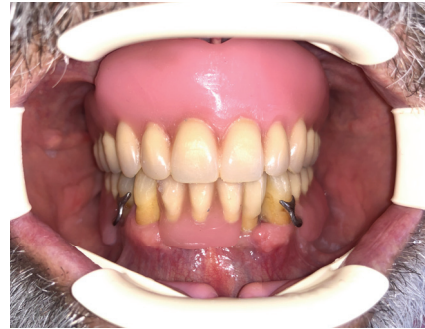

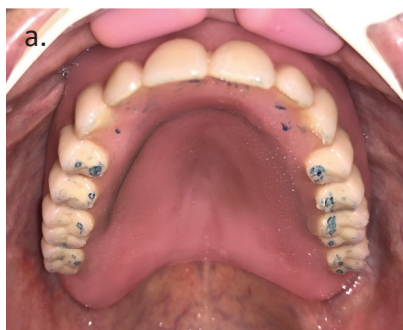Figure 41 : Photographie endo-buccale après essayage esthétique et fonctionnel des prothèses. Dr. DUBERTRAND.



Figures 42 a et b : Photographies endo-buccales de la prothèse maxillaire et mandibulaire après mise en évidence des points de contact par utilisation d'un papier d'occlusion. Dr. DUBERTRAND.

Les prothèses amovibles sont polymérisées au laboratoire. Le jour de l'insertion prothétique, une équilibration occlusale est effectuée, les conseils d'usage et d'entretien sont également rappelés au patient.

Le résultat final respecte le schéma occlusal bilatéralement équilibré et les données esthétiques sont validées avec le patient (Figures 43 à 45a et b).



Figure 43 : Photographie de face du patient X le jour de la pose des prothèses. Dr. DUBERTRAND.

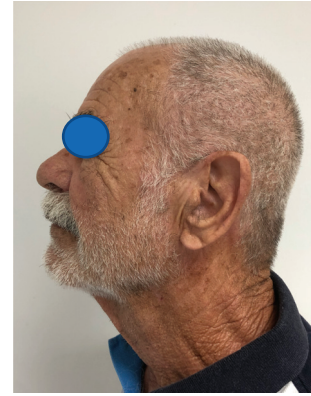
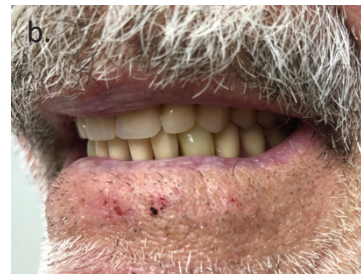
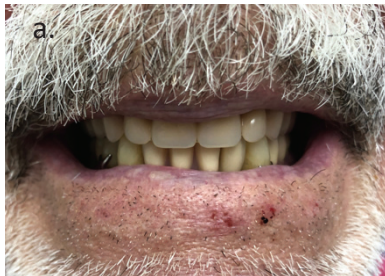Figure 44 : Photographie de profil du patient X le jour de la pose des prothèses. Dr. DUBERTRAND.



Figures 45 a et b : Photographies de face et de profil du sourire en occlusion d'intercuspidie maximale (OIM). Dr. DUBERTRAND.

5. MAINTENANCE OCCLUSALE

La maintenance joue un rôle prépondérant dans tous les traitements notamment pour le pronostic des restaurations. (Figure 46)

Après la pose de prothèse amovible, des contrôles sont effectués notamment 2 jours après la pose, puis 1 semaine plus tard, 2 semaines, 1 mois, etc. Petit à petit on augmente les délais entre les séances afin de laisser le temps au patient de s'adapter à son nouvel appareil et permettre de mieux cibler ce qui ne convient pas lors du prochain rendez-vous.

L'hygiène du patient et la maintenance du praticien sont essentielles en particulier pour l'arcade édentée qui nécessite un nettoyage quotidien par brossage de la prothèse ainsi qu'un brossage doux des surfaces ostéo-muqueuses.

Le contrôle périodique des éléments de la triade de Housset (sustentation, stabilisation, rétention) permet de détecter un phénomène de résorption et d'indiquer si besoin un rebasage.

Une maintenance occlusale est également effectuée. En effet, le schéma initialement défini lors du montage au laboratoire peut, au fil du temps, de manière imperceptible se modifier. Par exemple, les contacts en regard des dents restantes s'accroissent par usure des dents artificielles. Il est absolument indispensable de contrôler l'occlusion régulièrement et retoucher les dents pour retrouver le schéma occlusal bilatéralement équilibré gagnant.

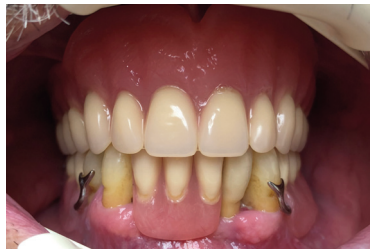

Figure 46 : Photographie des prothèses 1 semaine après la pose. Dr. DUBERTRAND.

CONCLUSION

La prothèse amovible complète unimaxillaire est un traitement complexe qui doit être parfaitement raisonné et maîtrisé pour assurer la pérennité prothétique et le confort occlusal du patient. Il faut détecter tous les pièges et passer le temps nécessaire à la réflexion avant d'agir.

Depuis des décennies, peu d'avancées ont été faites dans le domaine de la prothèse amovible complète, on constate seulement une amélioration de certaines propriétés de matériaux contribuant à la réalisation du traitement.

Il est indispensable de connaître les étapes de réalisation du traitement afin de pouvoir appréhender plus aisément les difficultés anatomiques, psychologiques, fonctionnelles et esthétiques pouvant se présenter. Il est important de rappeler que chaque patient est unique et qu'il est donc nécessaire de savoir s'adapter tout au long de la réalisation de la prothèse et d'en assurer un excellent suivi.

Par ailleurs, la thérapeutique de l'édentement total unimaxillaire s'inscrit dans un plan de traitement prothétique global devant être expliqué au patient, afin qu'il comprenne et accepte un traitement qui ne concernera pas toujours, uniquement l'arcade édentée.

Le décalage entre l'extéroception de l'arcade édentée et la proprioception de l'arcade antagoniste totalement ou partiellement dentée ajoute une difficulté supplémentaire au patient pour s'adapter à son appareil. Les différences de mobilités entre les restaurations des deux arcades, l'une présentant un appareil à appuis ostéo-muqueux exclusivement et l'autre à appuis dentaires, diminuent les chances d'intégration de la prothèse et donc de réussite du traitement. Il est finalement presque plus facile de s'adapter à une prothèse amovible complète bimaxillaire qui a l'avantage de ne pas présenter d'opposition de forces entre les deux arcades.

Enfin, comme s'accordent à le reconnaître tous les praticiens : « Devant la multiplicité et la diversité des situations cliniques rencontrées, la reconstruction prothétique implique une démarche analytique, et une approche rationnelle, pour appréhender avec méthode, les difficultés de conception et établir la chronologie des étapes du traitement ». (67)

1. FIGURES

| | |
|---|----|
| Figure 1 : Schéma personnel présentant les solutions de réhabilitation de l'édenté complet unimaxillaire | 12 |
| Figure 2 : Schéma personnel représentant la prise en charge d'un patient édenté total | 13 |
| Figure 3 : Schéma personnel exposant les différentes possibilités de prises en charge d'un patient à édenté | 14 |
| Figure 4 : Numérisation des modèles issus des empreintes primaires classiques (SIRIEX, 2016) (26) . | 20 |
| Figure 5 : Tracés des limites périphériques (SIRIEX, 2016) (26)..... | 20 |
| Figure 6 : Positionnement des bases et des dents au sein de nos arcades édentées (SIRIEX, 2016) (26) | 21 |
| Figure 7 : Usinage de la base maxillaire (SIRIEX, 2016) (26) | 21 |
| Figure 8 : Usinage de la base et des dents séparément (SIRIEX, 2016) (26)..... | 21 |
| Figure 9 : Assemblage des dents et de la base de notre prothèse amovible complète (SIRIEX, 2016) (26) | 21 |
| Figures 10 a et b : Photographies de profil et de face d'un patient présentant un édentement maxillaire non réhabilité. Cas clinique CHU Nice St Roch 2019. | 22 |
| Figure 11 : Carte de forme des dents antérieures de la gamme SR Phonares® II d'Ivoclar Vivadent.. | 27 |
| Figure 12 : Carte de forme des dents postérieures de la gamme SR Phonares® II d'Ivoclar Vivadent. | 27 |
| Figure 13 : Teintier Chromascop Ivoclar Vivadent® - Henry Schein | 28 |
| Figure 14 : Guide d'utilisation du teintier VITA toothguide 3D MASTER® | 28 |
| Figure 15 : Photographie de l'état endo-buccal initial lors de la prise de décision d'avulsions | 29 |
| Figure 16 : Pose de la prothèse amovible complète immédiate maxillaire et de la prothèse amovible partielle provisoire à la mandibule le jour de l'avulsion des dents | 29 |
| Figure 17 : Schéma personnel de l'arcade mandibulaire représentant les indices biologiques positifs à la mandibule | 32 |
| Figure 18 : Schéma personnel de l'arcade maxillaire représentant les indices biologiques positifs au maxillaire | 32 |
| Figure 19 : Schéma personnel de l'arcade mandibulaire représentant les indices biologiques négatifs à la mandibule | 33 |
| Figure 20 : Schéma personnel de l'arcade maxillaire représentant les indices biologiques négatifs au maxillaire | 33 |
| Figure 21 : Schéma et coupe histologique d'une fibromuqueuse. Dr. RAYBAUD (Cours d'Anapathologie à la faculté d'Odontologie de Nice Sophia-Antipolis)..... | 35 |
| Figure 22 : Coupe histologique d'un épithélium malpighien non kératinisé tel qu'on le retrouve sur les muqueuses endo-buccales. Dr. RAYBAUD (Cours d'Anapathologie à la faculté d'Odontologie de Nice Sophia-Antipolis). | 35 |

| | |
|--|----|
| Figure 23 : Coupe histologique d'un épithélium malpighien kératinisé. Dr. RAYBAUD (Cours d'Anapathologie à la faculté d'Odontologie de Nice Sophia-Antipolis)..... | 35 |
| Figure 24 : Photographie d'une lésion due à une stomatite prothétique atrophique. Dr. RAYBAUD. . | 36 |
| Figure 25 : Photographie d'une perlèche ou chéilite angulaire. Dr. RAYBAUD. | 36 |
| Figure 26 : Photographie d'une épulis fibreuse en inter-dentaire 35-36. Dr. RAYBAUD..... | 36 |
| Figure 27 : Illustration personnelle des stades de résorption osseuse mandibulaire d'Atwood..... | 38 |
| Figure 28 : Classification de la résorption osseuse quantitative et qualitative au niveau des arcades édentées selon Lekholm et Zarb issu de l'ouvrage « Patient selection and preparation » de Lekholm U et Zarb U de 1985. (47)..... | 39 |
| Figure 29 : Dessin schématique du Dr. Grégoire D'Andrea représentant la proprioception (de la pression reçue par les dents jusqu'à la contraction des muscles manducateurs)..... | 42 |
| Figure 30 : Coupe schématique montrant la relation entre la dent (constituée de dentine et de cément), le ligament parodontal et l'os alvéolaire. (56)..... | 43 |
| Figure 31 : Coupe schématique personnelle montrant une alvéole vide (suite à une avulsion), la muqueuse, l'os alvéolaire. | 43 |
| Figure 32 : Rapport inter-arcade représenté en 3 schémas distincts issus de cas de malocclusion traités par le Dr. Jules et disponibles sur orthoLemay.com..... | 44 |
| Figure 33 : Photographie d'un inversé d'occlusion unilatéral droit. Cas clinique du Dr. BROWARSKI Vincent..... | 45 |
| Figure 34 : Radiographie panoramique de la situation initiale du patient X..... | 53 |
| Figure 35 : Photographie endo-buccale de l'arcade maxillaire après avulsions des dents 13, 14, 24 et cicatrisation complète. Dr. DUBERTRAND..... | 54 |
| Figure 36 : Photographie endo-buccale de l'arcade mandibulaire après avulsions des dents 31, 35, 36, 37, 41, 42 et cicatrisation complète. Dr. DUBERTRAND. | 54 |
| Figure 37 : Photographie du modèle d'étude issu de l'empreinte primaire. Dr. DUBERTRAND..... | 55 |
| Figures 38 a et b : Photographies du porte-empreinte individuel (PEI) maxillaire. Dr. DUBERTRAND. | 55 |
| Figure 39 : Photographie de l'empreinte secondaire réalisée à l'aide du porte-empreinte individuel et d'un matériau de type Permadyne©. Dr. DUBERTRAND..... | 55 |
| Figure 40 : Photographie du montage des prothèses maxillaire et mandibulaire. Dr. DUBERTRAND. | 56 |
| Figure 41 : Photographie endo-buccale après essayage esthétique et fonctionnel des prothèses. Dr. DUBERTRAND. | 56 |
| Figures 42 a et b : Photographies endo-buccales de la prothèse maxillaire et mandibulaire après mise en évidence des points de contact par utilisation d'un papier d'occlusion. Dr. DUBERTRAND..... | 56 |
| Figure 43 : Photographie de face du patient X le jour de la pose des prothèses. Dr. DUBERTRAND. .. | 57 |
| Figure 44 : Photographie de profil du patient X le jour de la pose des prothèses. Dr. DUBERTRAND. | 57 |
| Figures 45 a et b : Photographies de face et de profil du sourire en occlusion d'intercuspidie maximale (OIM). Dr. DUBERTRAND..... | 57 |
| Figure 46 : Photographie des prothèses 1 semaine après la pose. Dr. DUBERTRAND. | 58 |

2. TABLEAUX

| | |
|---|----|
| Tableau 1 : Résumé des étapes clinique et laboratoire de réalisation d'une prothèse amovible complète unimaxillaire (cours PAC du Dr. Pouyssegur – Faculté d'Odontologie de Nice Sophia-Antipolis)..... | 17 |
| Tableau 2 : Présentation des avantages et inconvénients de l'utilisation de la résine acrylique PMMA en prothèse amovible..... | 25 |
| Tableau 3 : Classification de l'analyse osseuse qualitative et quantitative de Lekholm et Zarb issu de l'ouvrage « Patient selection and preparation » de Lekholm et Zarb de 1985. (47) | 39 |
| Tableau 4 : Principales différences entre occlusion naturelle et occlusion artificielle entre 2 prothèses amovibles complètes : occlusion totalement équilibrée (OTE) | 44 |
| Tableau 5 : Propriétés mécaniques de l'émail et de la dentine constituant les éléments principaux d'une dent | 48 |
| Tableau 6 : Propriétés mécaniques de la résine PMMA..... | 49 |
| Tableau 7 : Classification de l'édentement selon Kennedy de 1928. | 50 |
| Tableau 8 : Propriétés mécaniques des céramiques dentaires | 51 |

BIBLIOGRAPHIE

1. MÜLLER F, NAHARRO M, CARLSSON GE. What are the prevalence and incidence of tooth loss in the adult and elderly population in Europe? *Clin Oral Implants Res.* juin 2007;18:2-14.
2. STOCK C, JÜRGES H, SHEN J, BOZORGMEHR K, LISTL S. A comparison of tooth retention and replacement across 15 countries in the over-50s. *Community Dent Oral Epidemiol.* juin 2016;44(3):223-31.
3. BOURGEOIS D, BERGER P, HESCOT P, LECLERCQ MH, DOURY J. Oral health status in 65-74 years old adults in France, 1995. *Rev Epidemiol Sante Publique.* mars 1999;47(1):55-9.
4. DOUGLASS CW, SHIH A, OSTRY L. Will there be a need for complete dentures in the United States in 2020? *J Prosthet Dent.* janv 2002;87(1):5-8.
5. COLBY SL, ORTMAN JM. Projections of the Size and Composition of the U.S. Population: 2014 to 2060 [Internet]. U.S. Department of Commerce; 2015 p. 13. Disponible sur: census.gov
6. POMPIGNOLI M, RAUX D, DOUKHAN J-Y. Prothèse complète: clinique et laboratoire. 5ème édition. Vol. 1. Guide Clinique; 2017. 353 p.
7. STEELE JG, TREASURE E, PITTS NB, MORRIS J, BRADNOCK G. Total tooth loss in the United Kingdom in 1998 and implications for the future. *British Dental Journal.* 9 déc 2000;189:598.
8. HASSEL AJ, SAFALTIN V, GRILL S, SCHRÖDER J, WAHL H-W, Klotz A-L, et al. Risk factors for tooth loss in middle and older age after up to 10 years: An observational cohort study. *Archives of Oral Biology.* févr 2018;86:7-12.
9. HOLM G. Smoking as an additional risk for tooth loss. *J Periodontol.* nov 1994;65(11):996-1001.
10. BLANPAIN N, CHARDON O. Projections de population à l'horizon 2050. *INSEE Première* n° 1089. 2006;4.
11. OMS - ORGANISATION MONDIALE DE LA SANTÉ. Rapport mondial sur le vieillissement et la santé. 2015 p. 32.
12. PETERSEN PE, BOURGEOIS D, OGAWA H, ESTUPINAN-DAY S, NDIAYE C. The global burden of oral diseases and risks to oral health. *Bull World Health Organ.* sept 2005;83(9):661-9.
13. MISSIKA P, DROUHET G. Hygiène, asepsie, ergonomie: un défi permanent. Rueil-Malmaison: Éditions CdP; 2001. 118 p.
14. OMS - ORGANISATION MONDIALE DE LA SANTÉ. Santé bucco-dentaire [Internet]. WHO. [cité 15 sept 2018]. Disponible sur: <http://www.who.int/mediacentre/factsheets/fs318/fr/>
15. RUFENACHT CR. *Fundamentals of esthetics.* Chicago: Quintessence Pub. Co; 1990. 373 p.
16. BUDTZ-JORGENSEN E, CLAVEL R. *La prothèse totale: théorie, pratique et aspects médicaux.* Paris: Masson; 1995. 154 p.
17. RIGNON BRET C. La prothèse complète immédiate : données actuelles. *Stratégie Prothétique.* oct 2016;16(4):13.
18. BAGUI M, FAJRI L, BELHAJ K, EL MOHTARIME B, MERZOUK N. La prothèse complète immédiate d'usage : difficultés et gestion. *Actualités Odonto-Stomatologiques.* avr 2018;(289):4.
19. MILLET C, FOURNIER J. Prothèse amovible complète implanto-retenue. In: *Les dernières dents. Garder ou Extraire.* Information Dentaire; 2011. p. 137-47.

20. LEJOYEUX J. Prothèse complète. 3. éd. Paris: Maloine; 1976. 512 p.
21. ABDEL RAHMAN W. Contribution de l'informatique à la réalisation d'une prothèse amovible complète bimaxillaire [Thèse]. Université de Nantes; 2012. 71 p.
22. DURET F, PELISSIER B, DURET B. Peut-on envisager de faire des empreintes optiques en bouche ? Stratégie Prothétique. févr 2005;5(1):8.
23. CENTRE NATIONAL D'INNOVATION ET DE FORMATION DES PROTHÉSISTES DENTAIRES ET UNION NATIONALE PATRONALE DES PROTHÉSISTES DENTAIRES. Guide de la CFAO dentaire [Internet]. [cité 12 août 2019]. Disponible sur: <http://www.cnifpd.fr/guidecfao/index.html>
24. TSUJI M, NOGUCHI N, SHIGEMATSU M, YAMASHITA Y, IHARA K, SHIKIMORI M, et al. A new navigation system based on cephalograms and dental casts for oral and maxillofacial surgery. International Journal of Oral and Maxillofacial Surgery. 1 sept 2006;35(9):828-36.
25. SOLABERRIETA E, ETXANIZ O, MINGUEZ R, MUNIOZGUREN JMMM, ARIAS A. Design of a Virtual Articulator for the Simulation and Analysis of Mandibular Movements in Dental CAD/CAM. In 2009. p. 8.
26. SOENEN A, SIRIEIX C, CONTREPOIS M. Prothèse Amovible Complète & CFAO. Apport des logiciels dans la modélisation et la conception. LEFILDENTAIRE magazine dentaire. 1 déc 2015;4.
27. PARIS J-C, FAUHER A-J, TASSERY H. Le guide esthétique: comment réussir le sourire de vos patients. Paris: Quintessence international; 2004. 309 p.
28. FAJRI L, BERRADA S, ABDEDINE A. L'apport de l'exploration clinique dans le choix et l'orientation de la thérapeutique prothétique chez l'édenté complet. Revue d'Odonto-Stomatologie. mai 2008;17.
29. FAJRI L, ABDELKOUÏ A, ABDEDINE A. Approche esthétique en prothèse amovible complète. Actualités Odonto-Stomatologiques. nov 2013;(266):16-26.
30. MORIN A, LOPEZ I, COEURIOT JL, MILLET P. Dents artificielles et prothèse amovible. EMC - Odontologie. mars 2005;1(1):1-12.
31. PONS E. Considération occlusale en prothèse amovible complète unimaxillaire [Thèse]. Université Toulouse III – PAUL SABATIER; 2014. 100 p.
32. L'INSTITUT NATIONAL DE RECHERCHE ET DE SÉCURITÉ (INRS). Fabrication de prothèses dentaires. Guide pratique de ventilation. 1(16):40.
33. DELAPLANCHE C-A. L'esthétique en prothèse amovible complète [Thèse]. Université de Nantes; 2012. 163 p.
34. KIEFER C, AZUELOS A, BAIXE S, ETIENNE O, TADDEI C. Simplifiez-vous le choix des dents artificielles en prothèse amovible. Le Fil Dentaire. févr 2012;(70):3.
35. RIGNON BRET C, BENHAROCHE D, AUDOUX C. Caractérisation des bases prothétiques en prothèse amovible complète. Stratégie Prothétique. 2000;2:11.
36. GASTARD Y. La fausse gencive esthétique-fonctionnelle en prothèse amovible complète. Stratégie Prothétique. 15 sept 2007;7(4):261-9.
37. ABDELKOUÏ A, MERZOUK N, ABDEDINE A, BERRADA S. Étude et traitements préprothétiques en prothèse amovible complète unimaxillaire. Journal de Parodontologie & d'Implantologie Orale n°1. 1 mars 2015;3.
38. POUYSSEGUR V. Enseignement d'une thérapeutique de l'édentation totale : prothese

- amovible complete - Syllabus de la Faculté d'Odontologie de Nice-Sophia Antipolis. 2018 p. 58.
39. LAMB DJ. Problems and solutions in complete denture prosthodontics. London: Quintessence; 1993. 166 p.
 40. LYNCH CD, ALLEN PF. Management of the flabby ridge: using contemporary materials to solve an old problem. Br Dent J. 11 mars 2006;200(5):258-61.
 41. SLAOUI HASNAOUI J, SEFRIOUI A, FROMENTIN O, ABDEDINE A. Gestion d'un édentement complet maxillaire présentant une crête flottante antérieure. Actualités Odonto-Stomatologiques. sept 2010;(251):225-37.
 42. RAYBAUD H. Définition histopathologique des altérations élémentaires des muqueuses et de la peau - Syllabus de la Faculté d'Odontologie de Nice-Sophia Antipolis. 2018 p. 24.
 43. FAJRI L, BENFDIL F, MERZOUK N, EL MOHTARIM B, ABDEDINE A. Diagnostic et gestion des lésions muqueuses d'origine prothétique chez l'édenté complet. Actualités Odonto-Stomatologiques. 6 nov 2008;(243):225-38.
 44. RAYBAUD H. Tumeurs bénignes et pseudo-tumeurs des tissus mous oraux - Syllabus de la Faculté d'Odontologie de Nice-Sophia Antipolis. 2018 p. 21.
 45. BRITISH SOCIETY FOR THE STUDY OF PROSTHETIC DENTISTRY. The York consensus statement on implant-supported overdentures. Eur J Prosthodont Restor Dent. déc 2009;17(4):164-5.
 46. ATWOOD D. Postextraction changes in the adult mandible as illustrated by microradiographs of midsagittal sections and serial cephalometric roentgenograms. J Prosthet Dent.
 47. LEKHOLM U, ZARB G. Patient selection and preparation. Quintessence. 1985;(Tissue Integrated prosthesis).
 48. LASSAUZAY C. La préparation des surfaces d'appui : rôles de la prothèse complète amovible transitoire. Cahiers de Prothèse. 1998;(104):10.
 49. BAGUI M, FAJRI L, MOHTARIME BE, MERZOUK N. La place de la mise en condition tissulaire en prothèse adjointe totale. Actualités Odonto-Stomatologiques. avr 2016;(275):4.
 50. FAJRI L, BENFDIL F, ABDELKOUY A, MERZOUK N. Complete edentulous: A case report. Web Journal du Dentiste. 2016;10:11.
 51. HÛE O, BERTERETCHE M-V. Prothèse adjointe complète : la mise en condition tissulaire est-elle toujours d'actualité ? Actualités Odonto-Stomatologiques. juin 2014;(268):24-8.
 52. BERT M. Fonction occlusale de la canine en implantologie. Actualités Odonto-Stomatologiques. nov 2015;(273):6.
 53. ARCHIEN C, LOUIS J, HELFER M, MAHIAT Y, MINETTE C. La prothèse amovible complète unimaxillaire : un traitement complexe, de nombreux pièges à éviter. 2006;6:12.
 54. DUMINIL G, LAPLANCHE O, CARLIER J-M, RÉ J-F, SIMONET P, ORTHLIEB J-D. L'occlusion. Paris: Espace I.d; 2013. 224 p.
 55. ORTHLIEB JD. Occlusodontie pratique. CdP. Ruel-Malmaison; 2000. 213 p. (Collection JPIO 2000; vol. 1).
 56. LIEBERMAN DE, MEADOW RH. The biology of cementum increments (with an archaeological application). Mammal Review. 22(2):57-77.
 57. CURTIS TA, LANGER Y, CURTIS DA, CARPENTER R. Occlusal Considerations for Partially or Completely Edentulous Skeletal Class II Patients. Part I: Background Information. The Journal

- of Prosthetic Dentistry. août 1988;60(2):202-11.
58. CURTIS DA, CURTIS TA, LANGER Y, CARPENTER R. Occlusal Considerations for Partially or Completely Edentulous Skeletal Class II Patients. Part II: Treatment Concepts. The Journal of Prosthetic Dentistry. sept 1988;60(3):334-42.
 59. GASTARD Y. Gestion esthétique en classe III [Internet]. LEFILDENTAIRE magazine dentaire. 2013 [cité 6 juin 2019]. Disponible sur: <https://www.lefildentaire.com/articles/clinique/esthetique/gestion-esthetique-en-classe-iii/>
 60. ESCLASSAN R, PERRIER E, GHRENASSIA C, POMAR P, GUYONNET J-J. Traitement par prothèse complète unimaxillaire d'un cas d'échec implantaire. Actualités Odonto-Stomatologiques. déc 2007;(240):335-45.
 61. HANAU R. The articulation quint. Australian journal of dentistry. 1927;9.
 62. POUYSSEGUR V, ORLANDUCCI MH, PESCI-BARDON C, SERRE D. Prothèse amovible complète unimaxillaire : les difficultés liées à l'occlusion. Information Dentaire. 2001;(10):7.
 63. CHARRY JJ. Complete denture prosthodontics. 3rd Revised edition. McGraw-Hill; 1968. 384 p.
 64. HELFER M, LOUIS JP. Prothèse amovible complète unimaxillaire : un traitement souvent complexe [Internet]. Information Dentaire. [cité 9 sept 2018]. Disponible sur: http://_65430983298_1_1364270400.id.elteg.net/011025-23526-Prothese-amovible-complete-unimaxillaire-un-traitement-souvent-complexe.html
 65. CHEYLAN JM, ARCHIEN C. Biocompatibilité des métaux, alliages et céramiques dentaires. Réalité Clinique. 2005;16(2):17.
 66. MARTIN H. Choix du concept occlusal en prothèse amovible partielle en fonction de la classe d'édentement [Thèse]. Université de Nancy I; 2007. 92 p.
 67. SEFRIOUI A, BERRADA S, MERZOUK N, ABDEDINE A. Approche rationnelle de l'édentement complet maxillaire. Cahiers de prothèse. 2005;(130):10.

Serment d'Hippocrate

En présence des Maîtres de cette Faculté, de mes chers condisciples, devant l'effigie d'Hippocrate,

Je promets et je jure, au nom de l'Être Suprême, d'être fidèle aux lois de l'Honneur et de la probité dans l'exercice de La Médecine Dentaire.

Je donnerai mes soins gratuits à l'indigent et n'exigerai jamais un salaire au-dessus de mon travail, je ne participerai à aucun partage clandestin d'honoraires.

Admis dans l'intérieur des maisons, mes yeux ne verront pas ce qui se passe, ma langue taira les secrets qui me seront confiés et mon état ne servira pas à corrompre les mœurs ni à favoriser le crime.

Je ne permettrai pas que des considérations de religion, de nation, de race, de parti ou de classe sociale viennent s'interposer entre mon Devoir et mon patient.

Je garderai le respect absolu de la vie humaine dès sa conception.

Même sous la menace, je n'admettrai pas de faire usage de mes connaissances médicales contre les lois de l'Humanité.

Respectueux et reconnaissant envers les Maîtres, je rendrai à leurs enfants l'instruction que j'ai reçue de leurs pères.

Que les hommes m'accordent leur estime si je suis fidèle à mes promesses,

Que je sois couvert d'opprobre et méprisé de mes confrères si j'y manque.

Approbation – Improbation

Les opinions émises par les dissertations présentées, doivent être considérées comme propres à leurs auteurs, sans aucune approbation ou improbation de la Faculté de Chirurgie dentaire (1).

Lu et approuvé,

Vu,
Nice, le

Le Président du jury,

Le Doyen de la Faculté de
Chirurgie Dentaire de l'UNS

Professeur

Professeur Laurence LUPI

(1) Les exemplaires destinés à la bibliothèque doivent être obligatoirement signés par le Doyen et par le Président du Jury.

Léa BARRAU

LA PROTHÈSE AMOVIBLE COMPLÈTE UNIMAXILLAIRE : ENJEUX ET DIFFICULTÉS

Thèse : Chirurgie Dentaire, Nice, 2019, n°42-57-19-29

Directrice de thèse : **Docteur Valérie POUYSSEGUR**

Mots-clés : Prothèse amovible complète, unimaxillaire, occlusion, esthétique, fonctionnel, difficultés, enjeux

Résumé :

Bien que de nombreux progrès thérapeutiques aient vu le jour ces dernières années, l'édentement total et sa thérapeutique sont toujours une réelle préoccupation. La réalisation d'une prothèse amovible complète demande beaucoup d'attention et de rigueur.

En 1962, CHARRY écrivait « la construction d'une prothèse totale unique, en rapport, avec une arcade naturelle, pose plus de problèmes que n'importe quelle autre restauration prothétique ». Cette difficulté provient à la fois des impératifs de stabilisation, rétention et sustentation mais également de la spécificité occlusale de la prothèse unimaxillaire. C'est un traitement prothétique difficile d'autant plus lorsqu'il fait face à une arcade partiellement ou totalement dentée. Il est indispensable de connaître les étapes de réalisation du traitement afin de pouvoir appréhender plus aisément les difficultés anatomiques, psychologiques, fonctionnelles et esthétiques pouvant se présenter pour offrir au patient la prothèse amovible la plus pérenne possible.