



HAL
open science

Dysfonctionnements temporo-mandibulaires : élaboration de fiches de situations types

Naïs Paul-Sottocasa

► **To cite this version:**

Naïs Paul-Sottocasa. Dysfonctionnements temporo-mandibulaires : élaboration de fiches de situations types. Chirurgie. 2019. dumas-02400728

HAL Id: dumas-02400728

<https://dumas.ccsd.cnrs.fr/dumas-02400728>

Submitted on 9 Dec 2019

HAL is a multi-disciplinary open access archive for the deposit and dissemination of scientific research documents, whether they are published or not. The documents may come from teaching and research institutions in France or abroad, or from public or private research centers.

L'archive ouverte pluridisciplinaire **HAL**, est destinée au dépôt et à la diffusion de documents scientifiques de niveau recherche, publiés ou non, émanant des établissements d'enseignement et de recherche français ou étrangers, des laboratoires publics ou privés.

THESE

***POUR OBTENIR LE DIPLOME D'ETAT
DE DOCTEUR EN CHIRURGIE DENTAIRE***

Présentée et publiquement soutenue devant la

Faculté d'Odontologie de Marseille
(Doyen : Monsieur le Professeur Bruno FOTI)

Aix Marseille Université
(Président : Madame le Professeur Simone BONNAFOUS)
Administratrice provisoire

***Dysfonctionnements Temporo-Mandibulaires :
élaboration de fiches de situations types***

Présentée par :

PAUL Naïs

Née le 12 février 1993
A Marseille

Thèse soutenue le **Jedi 10 octobre 2019**

Devant le jury composé de

Président : Professeur DEJOU Jacques

Assesseurs : Professeur ORTHLIEB Jean-Daniel

Docteur GIRAUDEAU Anne

Docteur BALLESTER Benoît

THESE

***POUR OBTENIR LE DIPLOME D'ETAT
DE DOCTEUR EN CHIRURGIE DENTAIRE***

Présentée et publiquement soutenue devant la

Faculté d'Odontologie de Marseille
(Doyen : Monsieur le Professeur Bruno FOTI)

Aix Marseille Université
(Président : Madame le Professeur Simone BONNAFOUS)
Administratrice provisoire

***Dysfonctionnements Temporo-Mandibulaires :
élaboration de fiches de situations types***

Présentée par :

PAUL Naïs

Née le 12 février 1993

A Marseille

Thèse soutenue le **Jedi 10 octobre 2019**

Devant le jury composé de

Président : Professeur DEJOU Jacques

Assesseurs : Professeur ORTHLIEB Jean-Daniel

Docteur GIRAUDEAU Anne

Docteur BALLESTER Benoît

ADMINISTRATION

Mise à jour : septembre 2019

DOYENS HONORAIRES

PROFESSEUR	RAYMOND SANGIUOLO†
PROFESSEUR	HENRY ZATTARA
PROFESSEUR	ANDRE SALVADORI
PROFESSEUR	JACQUES DEJOU

DOYEN ASSESEURS

PROFESSEUR	BRUNO FOTI
PROFESSEUR	ANNE RASKIN
PROFESSEUR	FREDERIC BUKIET

DIRECTEURS DE DEPARTEMENTS

FORMATION INITIALE
RECHERCHE
FORMATION CONTINUE

PROFESSEUR	MICHEL RUQUET
PROFESSEUR	ANNE RASKIN
PROFESSEUR	FREDERIC BUKIET

CHARGES DE MISSION

RELATIONS INTERNATIONALES
INTERNAT ET DIPLOMES D'ETUDES SPECIALISEES
AFFAIRES GENERALES

PROFESSEUR	HERVE TASSERY
PROFESSEUR	VIRGINIE MONNET-CORTI
DOCTEUR	PATRICK TAVITIAN

RESPONSABLE DES SERVICES ADMINISTRATIFS ET TECHNIQUES

MADAME	KATIA LEONI
--------	-------------

LISTE DES ENSEIGNANTS

PROFESSEURS DES UNIVERSITES – PRATICIENS HOSPITALIERS DES CSERD

BUKIET FREDERIC (58-01)
DEJOU JACQUES (58-01)
FOTI BRUNO (56-02)
MONNET-CORTI VIRGINIE (57-01)
ORTHLIEB JEAN-DANIEL (58-01)
RASKIN ANNE (58-01)
RUQUET MICHEL (58-01)
TARDIEU CORINNE (56-01)
TARDIVO DELPHINE (56-02)
TASSERY HERVE (58-01)

PROFESSEURS DES UNIVERSITES

ABOUT Imad (65)

MAITRES DE CONFERENCES DES UNIVERSITES – PRATICIENS HOSPITALIERS DES CSERD

ABOUDHARAM GERARD (58-01)	LAURENT MICHEL (58-01)
BANDON DANIEL (56-01)	LAURENT PATRICK (57-01)
BELLONI DIDIER (57-01)	LE GALL MICHEL (56-01)
BOHAR JACQUES (56-01)	MAILLE GERALD (58-01)
CAMOIN ARIANE (56-01)	PHILIP-ALLIEZ CAMILLE (56-01)
CAMPANA FABRICE (57-01)	PIGNOLY CHRISTIAN (58-01)
CATHERINE JEAN-HUGUES (57-01)	POMMEL LUDOVIC (58-01)
ERARD-MAGNO ELISABETH (56-01)	PRECKEL BERNARD-ÉRIC (58-01)
GAUBERT JACQUES (56-01)	RÉ JEAN-PHILIPPE (58-01)
GIRAUD THOMAS (58-01)	ROCHE-POGGI PHILIPPE (57-01)
GIRAudeau ANNE (58-01)	STEPHAN GREGORY (58-01)
GUIVARC'H MAUD (58-01)	TAVITIAN PATRICK (58-01)
JACQUOT BRUNO (58-01)	TERRER ELODIE (58-01)
LABORDE GILLES (58-01)	TOSELLO ALAIN (58-01)
LAN ROMAIN (57-01)	

MAITRES DE CONFERENCES ASSOCIES

BLANCHET ISABELLE (56-01)
MENSE CHLOE (58-01)
THOLOZAN LEA (57-01)

ASSISTANTS HOSPITALIERS ET UNIVERSITAIRES

AL AZAWI HALA (56-01)	HADJ-SAID MEDHI (57-01)
BACHET-DORISON DAMIENNE (56-01)	JEANY MARION (58-01)
BALLESTER BENOIT (58-01)	LEVY LAURA (56-01)
BARBERO MAGALI (56-01)	MANSOUR SONIA (58-01)
BOYER ALEXANDRA (57-01)	MANSUY CHARLOTTE (58-01)
CAMBON ISABELLE (56-01)	MATTERA REMI (56-01)
CASAZZA ESTELLE (56-01)	MELLOUL SEBASTIEN (57-01)
CASTRO ROMAIN (57-01)	MICHEL-ROLLET LESLIE (58-01)
CHAUDESAYGUES NICOLAS (58-01)	PILLIOL VIRGINIE (58-01)
DE BELENET HUGUES (58-01)	REPETTO ANDREA (58-01)
DEVICTOR ALIX (58-01)	ROMANET YVAN (57-01)
DODDS MELINA (58-01)	SETTE ADRIEN (58-01)
DRAUSSIN THIERRY (56-02)	SILVESTRI FREDERIC (58-01)
DUMAS CATHY (57-01)	VINAÏ MICHAEL (56-01)

ASSISTANT ASSOCIE DES UNIVERSITES

LE FOURNIS CHLOE (57-01)

Intitulés des sections CNU :

- 56^{ème} section : *Développement, croissance et prévention*
- 56-01 *Odontologie pédiatrique et orthopédie dento-faciale*
- 56-02 : *Prévention – Epidémiologie – Economie de la santé – Odontologie légale*
- 57^{ème} section : *Chirurgie orale ; Parodontologie ; Biologie Orale*
- 57-01 : *Chirurgie orale – Parodontologie – Biologie orale*
- 58^{ème} section : *Réhabilitation orale*
- 58-01 : *Dentisterie restauratrice – Endodontie – Prothèses – Fonction-Dysfonction – Imagerie – Biomatériaux*

L'auteur s'engage à respecter les droits des tiers, et notamment les droits de propriété intellectuelle. Dans l'hypothèse où la thèse comporterait des éléments protégés par un droit quelconque, l'auteur doit solliciter les autorisations nécessaires à leur utilisation, leur reproduction et leur représentation auprès du ou des titulaires des droits. L'auteur est responsable du contenu de sa thèse. Il garantit l'Université contre tout recours. Elle ne pourra en aucun cas être tenue responsable de l'atteinte aux droits d'un tiers

Remerciements

Au Président du jury,

Monsieur le Professeur Jacques DEJOU

Je vous remercie de l'honneur que vous me faites en acceptant de présider ma thèse.

Merci également pour la qualité des enseignements que vous avez su nous transmettre au cours de mes années d'étude.

Je n'ai pas eu la chance de faire partie de votre vacation d'urgence, mais les quelques fois où j'y ai eu accès m'ont apporté confiance et rigueur dans ma pratique.

Soyez assuré, Monsieur, de ma profonde reconnaissance et de ma sincère gratitude.

À mon directeur de thèse,

Monsieur le Professeur Jean-Daniel ORTHLIEB

Je vous remercie infiniment pour le temps précieux
que vous m'avez consacré en acceptant d'être mon directeur de thèse.

Je vous remercie également pour votre disponibilité, votre présence, votre écoute,
vos enseignements lors des vacations cliniques et la passion que vous transmettez.

Apprendre mon métier à vos côtés a été un réel plaisir.

Je vous adresse très sincèrement ma gratitude et ma reconnaissance
pour tout ce que vous m'avez apporté.

À Madame le Docteur Anne GIRAUDEAU

Je vous remercie de me faire l'honneur d'être membre de mon jury.

Nous nous sommes peu croisées à la clinique mais le souvenir de votre gentillesse, de votre pédagogie, de l'ambiance chaleureuse qui régnait lors de vos TP d'occlusodontie ont motivé ma demande de participation au jury de ma thèse.

Soyez assurée de mes remerciements les plus sincères.

À Monsieur le Docteur Benoît BALLESTER

Je vous remercie infiniment d'avoir accepté de faire partie du jury de ma thèse.

Votre disponibilité malgré les très nombreuses sollicitations et l'attention que vous portez aux étudiants ont été d'une aide précieuse.

Vous avez su rendre le travail aux urgences agréable !

Savoir que nous pouvions toujours compter sur vous a facilité l'apprentissage de mon métier.

Veillez trouver ici l'expression de ma profonde gratitude pour votre présence et vos enseignements.

Sommaire

INTRODUCTION	1
GENERALITES	2
DEFINITION DES DTM.....	2
EPIDEMIOLOGIE	2
ETIOPATHOGENIE	2
PRINCIPES GENERAUX DE DIAGNOSTICS ET DE LA PRISE EN CHARGE DES DTM	4
PRINCIPES GENERAUX DE DIAGNOSTICS	4
<i>Un phénomène complexe</i>	4
<i>Diagnostic d'élimination</i>	4
Question 1 : La douleur vient-elle d'un problème dentaire ?	5
Question 2 : D'une douleur oro-faciale non DTM ?	5
Question 3 : Est-ce un DTM secondaire ?	5
Question 4 : Est-ce un DTM primaire ?	5
Question 5 : Quelle est la sous catégorie du DTM ?	5
Question 6 : Y a-t-il présence d'un bruxisme ou d'une dysfonction orale ?	5
Question 7 : Est-ce une algie chronique ?	6
Question 8 : S'agit-il d'une hypervigilance, une somatisation ?	6
<i>Critères diagnostiques de Recherche</i>	7
<i>Classification des DTM</i>	8
Classification DC/TMD	8
Classification SP-MA	9
Secondaire ou Primaire	9
Musculaire ou Articulaire	10
PRINCIPES GENERAUX DE PRISE EN CHARGE	14
<i>Les objectifs de la prise en charge des DTM</i>	14
<i>Les différents types de traitements des DTM</i>	15
<i>Algorithme thérapeutique des DTM</i>	15
<i>Types de prise en charge des DTM</i>	17
Type A – Traitement conservateur	17
Rééducation comportementale	17
Gymnothérapie	18
Kinésithérapie	18
Pharmacothérapie	19
Type B : Traitement orthopédique (orthèse occlusale)	19
Type C : Traitement structurel	20
Type D : Traitement préventif	20
SITUATIONS TYPES : ELABORATION DE FICHES CLINIQUES.....	21
PRESENTATION DES FICHES	21
UTILISATION DES FICHES	22
FICHES	23
<i>DDR grade I partielle</i>	23
<i>DDR grade II totale</i>	24
<i>DDR grade II totale / DDP grade III</i>	25
<i>DDP grade III aigu – Blocage bouche fermée</i>	26
<i>DDP grade III chronique</i>	28
<i>Blocage bouche ouverte</i>	29
<i>Blocage osseux - DTM secondaire</i>	30
<i>Séquelle d'une fracture du col du condyle</i>	31
<i>Atteinte dégénérative de l'ATM</i>	32
<i>DDP grade IV arthrosique</i>	33

<i>Architecture occlusale</i>	34
<i>Dysesthésie occlusale</i>	35
<i>Bruxisme - Collage, pour renforcer la PECC</i>	36
<i>Prothèse - Bruxisme</i>	37
<i>Myalgie faciale chronique - Psychologique</i>	38
<i>Myalgie faciale chronique - Mécanique</i>	39
<i>Dysfonction linguale</i>	40
CONCLUSION	41
ANNEXES	A
BIBLIOGRAPHIE	I

Dysfonctionnements Temporo-Mandibulaires : élaboration de fiches de situations types

Introduction

Les dysfonctions temporo-mandibulaires (DTM) sont, après la douleur dentaire, la cause la plus fréquente de douleurs oro-faciales.

Grâce à l'avancée des connaissances, il est aujourd'hui acquis que les DTM sont des phénomènes complexes, soumis à de multiples facteurs qui participent à son étiologie. Pour diagnostiquer ces dysfonctionnements, une approche multifactorielle est nécessaire et se doit d'intégrer plusieurs dimensions : psychosociale, biologique et structurelle.

La complexité du système manducateur ainsi que l'ensemble des signes et symptômes rendent le diagnostic souvent difficile et peuvent entraîner un traitement non adapté. Des tableaux cliniques classiques combinant des troubles souvent associés sont identifiables. Il est possible pour chacun de ces tableaux de dessiner une approche thérapeutique spécifique. Identifier ces situations cliniques permettrait aux praticiens de mieux aborder la prise en charge des DTM dans la pratique quotidienne. L'objectif de ce travail est donc de répertorier, sous forme de fiches, les situations types les plus généralement rencontrées dans la consultation des DTM.

Nous verrons dans un premier temps quelques généralités concernant les dysfonctionnements de l'Articulation Temporo-Mandibulaire (ATM) puis les principes de diagnostics et de prise en charge des DTM et enfin les fiches cliniques se rapportant aux situations les plus souvent rencontrées dans la consultation des DTM.

Généralités

Avant d'aborder la partie « fiches » de ce travail, qui représente le cœur du sujet, il paraît nécessaire de rappeler quelques connaissances sur les dysfonctionnements de l'appareil manducateur.

Définition des DTM

Durant le 20^{ème} siècle, la dénomination des pathologies de l'ATM a énormément évoluée. L'avancée des connaissances a permis de rendre compte que ces dysfonctionnements ne concernent pas seulement un élément anatomique mais un ensemble complexe : l'appareil manducateur. Actuellement, le terme le plus reconnu sur le plan international semble être les « dysfonctionnements temporomandibulaires » (DTM).

Le dysfonctionnement temporomandibulaire est l'expression symptomatique, le plus souvent douloureuse, d'une myoarthropathie de l'appareil manducateur (1). Les DTM se manifestent sous plusieurs formes : musculaires pures, articulaires pures ou, le plus souvent, combinées en musculo-articulaires.

Leur diagnostic est essentiellement clinique, avec la présence d'au moins un des trois signes cardinaux symbolisés dans l'acronyme « BAD » (2):

- « B » : Bruits au niveau des ATM au cours des mouvements mandibulaires (claquement, craquement, crépitation)
- « A » Algies faciales modulées par la fonction mandibulaire
- « D » Dyscinésie ou anomalie de la cinématique mandibulaire (limitation, déviation ou déflexion)

Epidémiologie

Une revue, regroupant des informations obtenues de 6 études de cohorte issues de 5 pays, a mis en évidence que les douleurs de la région temporomandibulaire affectent environ 11,3% des femmes et 6,5% des hommes (3). Une étude suédoise a confirmé ces résultats (4).

Les jeunes adultes sont plus touchés par des dysfonctionnements temporomandibulaires et ces derniers augmentent avec l'âge pour diminuer après 45 ans : Ainsi, il y a 2,5% de nouveaux cas par an chez les 18-24 ans et 4,5% chez les 35-44 ans (5).

Etiopathogénie

L'appareil manducateur est extrêmement adaptable à 3 niveaux : neuromusculaire, ostéo-articulaire et dentaire. En effet, l'articulation peut se remodeler, les dents s'usent et/ou migrent, la posture mandibulaire change, ou encore, le système nerveux central modifie le comportement de l'appareil manducateur.

Cette adaptabilité permet à cet ensemble de continuer de fonctionner sans nécessairement entraîner de dysfonction symptomatique en cas d'altération d'une structure. Quand une dysfonction apparaît, cela signifie que l'adaptabilité de l'appareil manducateur, ses capacités de tolérance, ont été dépassées.

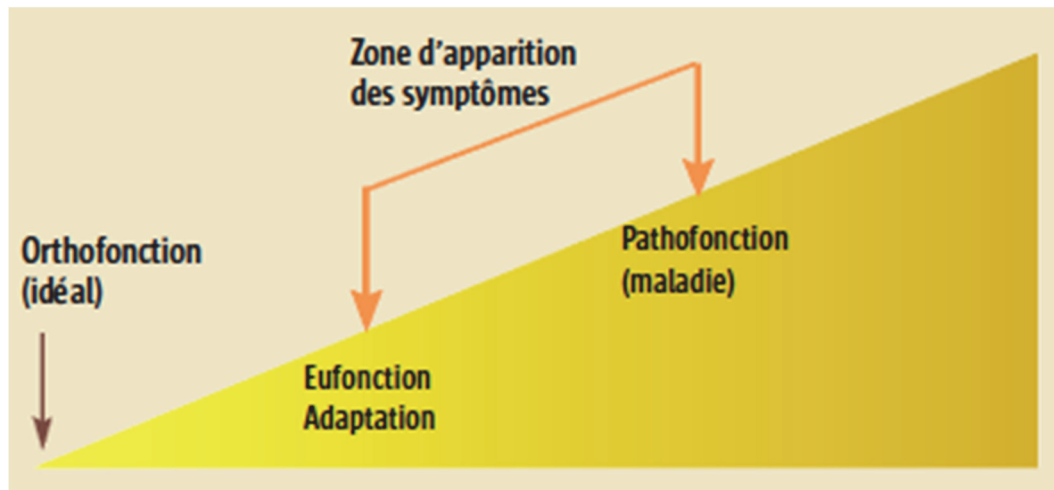


Figure 1 : Adaptation et DTM (2)

Le DTM n'est pas une maladie à caractère binaire mais un trouble fonctionnel qui se situe dans un continuum entre : (1)

- une absence de signe et de symptôme de DTM
- un DTM asymptomatique, nécessitant de simples conseils et une précaution thérapeutique
- un DTM symptomatique nécessitant une prise en charge

On sait aujourd'hui qu'un claquement articulaire n'est pas forcément lié à une anomalie de l'occlusion (6), et donc, modifier l'occlusion de chaque patient ayant un DTM n'est pas du tout adapté.

De nombreuses théories ont été élaborées au cours du 20^{ème} siècle créant une grande confusion dans la prise en charge des DTM.

Costen (7), en 1934, avance que la source des dysfonctionnements de l'ATM émane d'un d'une perte de calage occlusal postérieur. Cette approche mécaniste entraîne de nombreux traitements invasifs non adaptés. Dans les années 1990, on assiste avec Mohl et Dixon (8) à un désintérêt pour l'occlusion et une approche psycho-comportementale est prônée.

Mais depuis une trentaine d'années, de nombreux auteurs (9)(10) préfèrent proposer un modèle étiopathogénique à 3 dimensions :

- Mécanique : structure (typologie, ATM, occlusion, posture)
- Biologique : terrain musculo-articulaire
- Psycho-social : comportement

Pour chacune de ces dimensions, il existe des facteurs de risque de DTM, classés en 3 groupes par De Boever (11) :

Les facteurs prédisposant constituent les facteurs de risque à proprement parler :

- Dimension mécanique : anomalies de l'occlusion, perte de calage
- Dimension biologique : laxité ligamentaire, arthropathie chronique
- Dimension psycho-sociale : fragilité émotionnelle, parafunctions

Les facteurs déclenchant initient le DTM :

- Dimension mécanique : traumatisme, modification dentaire brutale
- Dimension biologique : arthrite rhumatoïde, déséquilibre hormonal, hypercondylie
- Dimension psycho-sociale : modification comportementale brutale (choc émotionnel), hyperesthésie

Les facteurs entretenant aggravent le DTM :

- Dimension mécanique : ventilation buccale, séquelles traumatiques osseuses, malocclusion, instabilité prothétique
- Dimension biologique : vieillissement, remodelage articulaire
- Dimension psycho-sociale : dépression, occluso-conscience exacerbée, allodynie

Principes généraux de diagnostics et de la prise en charge des DTM

Principes généraux de diagnostics

Un phénomène complexe

La confusion régnant autour des DTM s'explique par le fait qu'ils sont des phénomènes d'étiologie complexe, multifactoriels, dont le diagnostic est difficile à poser et les résultats thérapeutiques pas toujours compris.

De ce fait, leur prise en charge a été par moment excessive voire totalement insuffisante.

Actuellement, toute thérapeutique doit être mise en place après une approche générale du patient, fondée sur un modèle étiopathogénique à 3 dimensions et pragmatique, selon un protocole précis.

La prise en charge doit toujours être orientée vers une logique de simplicité, visant l'adaptation des structures plutôt qu'un idéal inatteignable et donc dangereux.

Diagnostic d'élimination

La sphère cranio-cervico-faciale peut-être le siège d'une multitude de symptômes. La variabilité des signes et des symptômes intra- et inter-individuelle impose, en plus de la connaissance de la physiopathologie et de la compétence clinique, une rigueur dans l'établissement du protocole diagnostic.

Orthlieb met au point une démarche diagnostique, en 2004 (2) puis la complète en 2017 (1), sous forme de 8 questions :

Question 1 : La douleur vient-elle d'un problème dentaire ?

Après avoir recueilli les motifs de consultation et l'anamnèse, le chirurgien-dentaire réalise un bilan initial (examen clinique, dentaire, occlusal, radiologique) et observe si un traitement dentaire ou traitement d'urgence est nécessaire.

Question 2 : D'une douleur oro-faciale non DTM ?

On recherche ensuite des douleurs non associées à un dysfonctionnement de l'appareil manducateur (BAD négatif) : otite, névralgie, céphalée, sinusite. Si un de ces phénomènes pathologiques est repéré, le chirurgien-dentiste réfère le patient chez un spécialiste (ORL, stomatologue).

Question 3 : Est ce un DTM secondaire ?

Dans ce cas, le BAD est positif mais les signes d'un DTM peuvent être la conséquence d'un processus morbide général (arthrite rhumatoïde, goutte, myopathie systémique...) ou régional (trama, cervicalgie...). S'il est lié à une odontopathie (infection dentaire, pericoronarite...), l'Odontologiste s'en charge. Sinon, il doit référer le patient pour identifier et prendre en charge la cause primaire. Les éventuelles séquelles du DTM secondaire pourront ensuite être prises en charge par l'Odontologiste.

Question 4 : Est ce un DTM primaire ?

On évalue l'état des ATM à l'aide d'un examen clinique dynamique : palpation, recrutement musculaire, cinématique mandibulaire. On cherche à identifier la forme du DTM : musculaire, articulaire ou musculo-articulaire. Dans ce cas, le BAD est positif, lié à un trouble fonctionnel intrinsèque à l'appareil manducateur.

Question 5 : Quelle est la sous catégorie du DTM ?

A l'aide de tests plus spécifiques, on cherche le type d'atteinte musculaire ou le type de dérangement intra-capsulaire de chaque ATM (auscultation, palpation intra-articulaire, plus rarement condylographie, imagerie) : désunion condylo-discale de grade I (partielle réductible), II (totale réductible), III (permanente), IV (permanente avec arthrose) ainsi que le niveau de l'inflammation associée (capsulite), de laxité ligamentaire, d'atteinte dégénérative.

Question 6 : Y a-t-il présence d'un bruxisme ou d'une dysfonction orale ?

La présence d'un bruxisme intense (structures dentaires atteintes) indique une prise en charge individualisée. Des dysfonctions orales sont recherchées : linguales, labiales, crispation péri-orale, succion, mâchonnement). On orientera chez un ORL ou un spécialiste du sommeil dans les cas suivants : ventilation nasale difficile, anomalie de posture du sommeil, suspicion d'apnée du sommeil.

Question 7 : Est-ce une algie chronique ?

Lorsqu'une douleur est présente depuis plus de 3 mois, le patient entre dans le cadre du syndrome douloureux chronique. La pathologie initiale et la maladie actuelle ne sont plus superposables. Dans ce cas, il faudra porter d'autant plus d'attention à la dimension psychosociale nécessitant souvent une approche pluridisciplinaire.

Question 8 : S'agit-il d'une hypervigilance, une somatisation ?

Passé 6 mois, la persistance d'inconfort occlusal peut entraîner une occluso-conscience exacerbée et inversement : on parle de « dysesthésie occlusale ». Un cercle vicieux s'est installé dont il est difficile de sortir. La mise en place d'une relation de confiance est indispensable avec le patient et la prise en charge est très spécifique.

DTM : Algorithme diagnostique

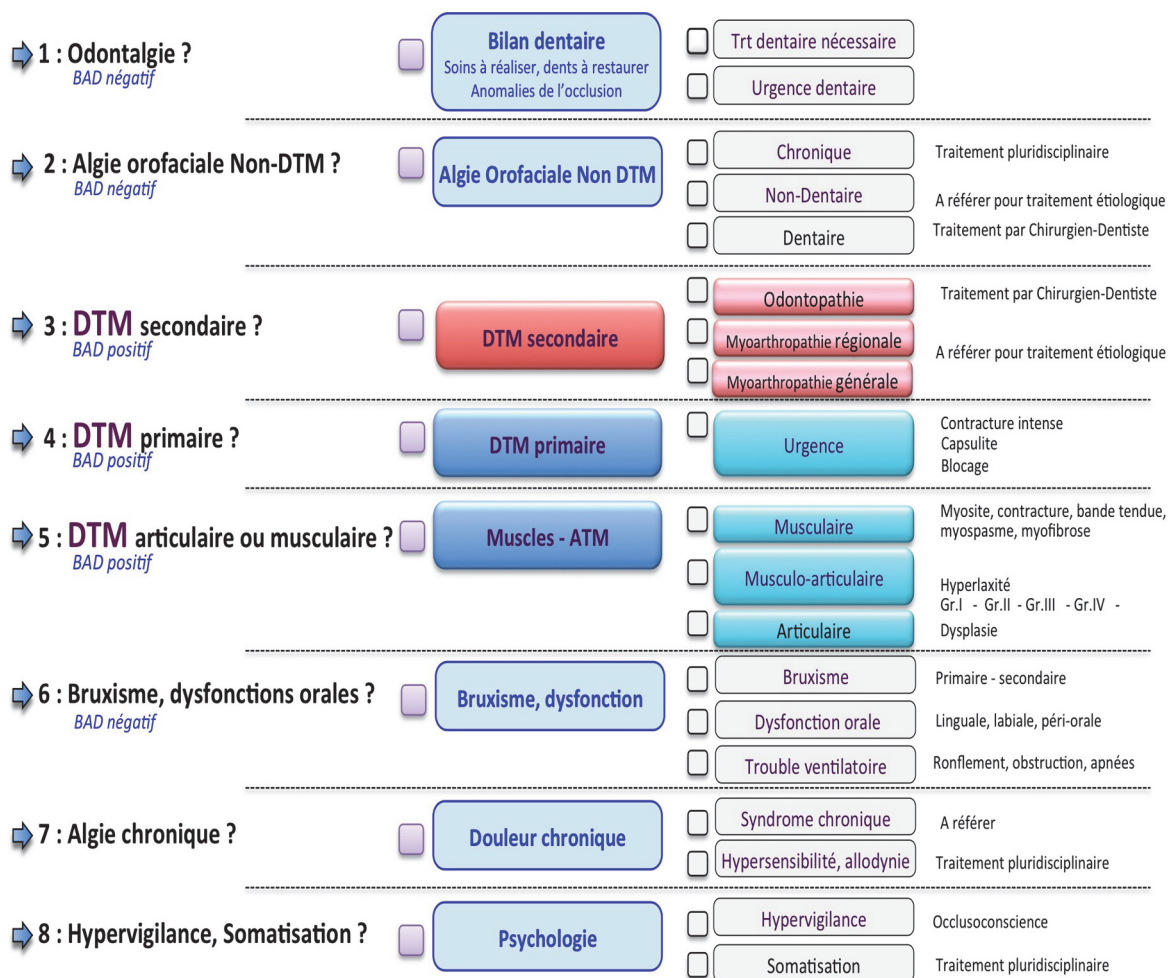


Figure 2 : Algorithme diagnostique (1)

Critères diagnostiques de Recherche

En 1992, Dworkin et LeResche ont mis au point des « critères diagnostiques de recherche» (RDC/TMD) en vue d'établir un diagnostic des dysfonctionnements de l'ATM(12). Ces critères ont été validés par des essais cliniques randomisés (13). Ils comportent deux dimensions étiopathogéniques et sont présentés comme tels :

- Axe I : une évaluation physique comprenant : anamnèse, palpation, cinématique mandibulaire, bruit articulaire, éventuellement imagerie
- Axe II : une évaluation psychosociale : la dimension émotionnelle ressort comme très fortement liée aux symptômes (14).

En 2014, Schiffman et al (15) enrichissent ces critères, devenant le DC/TMD, et commencent à évoquer un troisième axe, réellement biologique, s'intéressant aux biomarqueurs du liquide synovial, de la sensibilité à la douleur musculaire ou du seuil de la douleur à la pression musculaire.

En réalité, le terrain biologique dans les DTM a été évoqué pour la première fois par T. Hansson (9) en 1980 et retenu par Gola et al (10) en 1995. En 2004, Orthlieb et al (2) le détaillent en modèle étiopathogénique à trois dimensions :

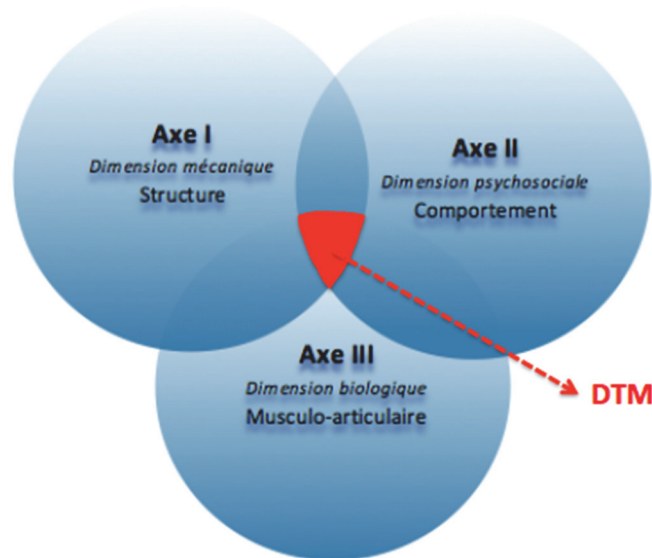


Figure 3 : Modèle étiopathogénique à 3 dimensions (2)

- Axe I, la dimension structurelle : aspect somatique local, comprenant l'organisation squelettique cervico-cranio-faciale, les ATM, l'occlusion, les macro- et micro-traumatismes
- Axe II, la dimension psychosociale : aspect psycho-émotionnel de l'individu dans son contexte social (environnemental, économique et culturel) pouvant diminuer les seuils d'adaptation, de résistance, de sensibilisation et majorer les para-fonctions
- Axe III, la dimension biologique : aspect somatique général (systémique) influençant le terrain musculo-articulaire comme l'âge, l'impact génétique, immunologique, les troubles vasculaires, neurologiques, le vieillissement

Classification des DTM

L'établissement du diagnostic est complexe à la vue de la diversité des éléments à prendre en compte. Cette difficulté impose donc d'utiliser une classification précise des dysfonctionnements de l'appareil manducateur. En associant à chaque type de DTM des signes et des symptômes, une standardisation diagnostique et thérapeutique est possible ; elle permet une approche plus claire des DTM.

Il existe plusieurs classifications à ce jour, nous parlerons uniquement des classifications DC/TMD (Diagnostic/Temporomandibular Disorders) et SP-MA (Secondaire Primaire - Musculaire Articulaire).

Classification DC/TMD

La DC/TMD de Schiffman en 2014 (15), revisite de la RDC/TMD établie en 1992 par Dworkin et Le Resche (12), a pour but de présenter des critères diagnostiques scientifiquement validés grâce à une classification répertoriant douze sous catégories de DTM dans « l'axe I » ou structurel :

DTM Musculaire	DTM articulaire
<ul style="list-style-type: none">- Myalgie- Myalgie locale- Douleur myofasciale- Douleur myofasciale avec douleur référée- Céphalée attribuée au DTM	<ul style="list-style-type: none">- Arthralgie- Déplacement discal avec réduction- Déplacement discal avec réduction, avec blocage épisodique- Déplacement discal avec réduction, avec limitation d'ouverture- Déplacement discal avec réduction, sans limitation d'ouverture- Atteinte articulaire dégénérative- Subluxation

Figure 4 : Classification de l'axe I du DC/TMD (15)

Cette classification est actuellement incontournable mais nécessite quelques précisions et apports :

- les DTM primaires et secondaires n'y sont pas différenciés
- La distinction entre désunion condylo-discale partielle et totale n'est pas faite, alors qu'elle a été établie en 2001 par Giraudeau (16)
- Certaines rubriques demeurent imprécises comme « myalgie », « arthralgie » ou encore « céphalée attribuée au DTM »

Les imperfections du DC/TMD ont été soulignés par ses auteurs eux-mêmes (17)(18).

Classification SP-MA

La classification SP-MA discrimine les DTM d'abord selon leur étiologie : S pour secondaire, P pour primaire puis selon l'atteinte anatomique : M pour musculaire, A pour articulaire, sachant qu'il est possible d'avoir une forme musculo-articulaire (2)(19).

Secondaire ou Primaire

La première étape réside dans la classification étiologique (1):

- DTM secondaire :

Myoarthropathie manducatrice conséquence d'une pathologie d'environnement ou systémique (générale). La pathologie d'environnement peut être le trismus de la pericoronarite, une parotidite, un œdème ou hématome post-trauma ou post-injection d'anesthésique local, etc. La pathologie systémique peut être une arthropathie généralisée (arthrite rhumatoïde, lupus) ou une myopathie (myoatrophie, myofibrose, contracture permanente, tétanos).

Dans ce cas, on cherchera en premier lieu un traitement étiologique et éventuellement des séquelles locales.

- DTM primaire :

Myoarthropathie manducatrice d'origine fonctionnelle autogène (idiopathique au sens littéral), soit en relation avec une dysfonction mandibulaire, soit expression symptomatique de séquelles d'atteintes structurelles stabilisées (trauma, processus dégénératif).

Dans ce cas, on s'orientera vers un traitement fonctionnel.

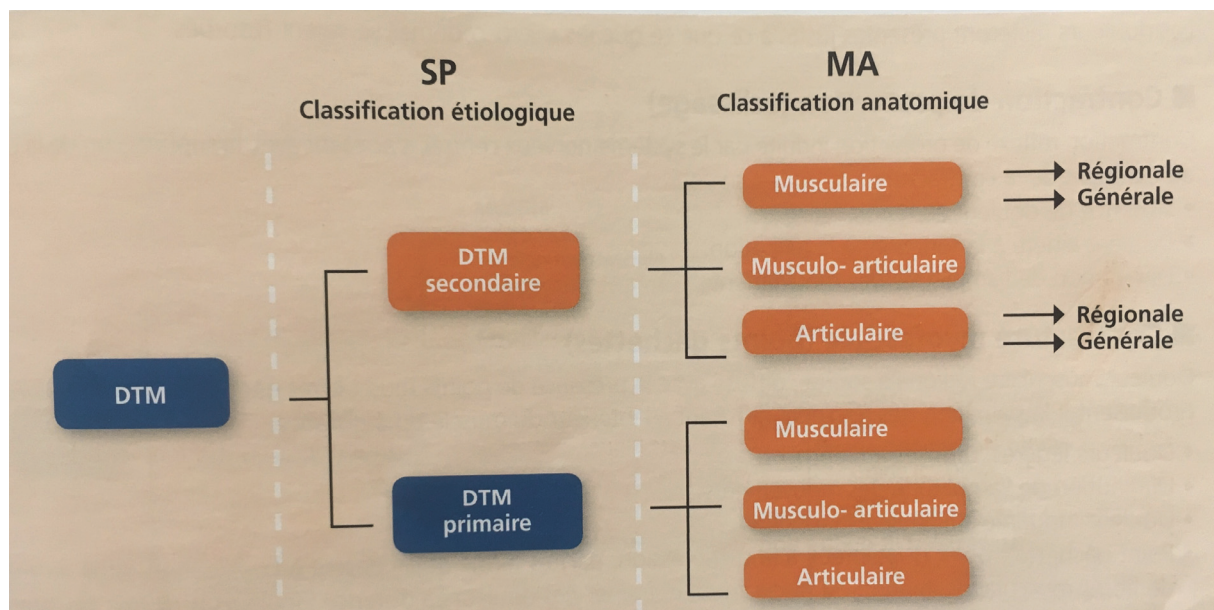


Figure 5 : Classification SP-MA (1)

Musculaire ou Articulaire

Les DTM musculaires

Myosite

Il s'agit d'une inflammation au sein du tissu musculaire, post-traumatique ou systémique (par exemple, maladie de Lyme). La douleur est intense au repos, à la fonction et à la palpation. L'amplitude de mouvement est largement diminuée.

Courbature

Trouble musculaire non inflammatoire et localisé, il apparaît après une sollicitation inhabituelle du muscle. La douleur est présente à la palpation et lors d'un mouvement à froid mais pas au repos.

Contraction de protection (éclissage)

C'est une contraction réflexe de protection, générée par le système nerveux central qui s'arrête lors de la suppression de la cause. La douleur est légère à la fonction et à la palpation, l'amplitude des mouvements est légèrement diminuée et il n'y a pas de douleur au repos.

Contracture myofasciale (points gâchettes)

Elle est caractérisée par une douleur musculaire régionale sourde et par la présence de points gâchettes (trigger points) qui produisent à la palpation des douleurs diffusant à l'intérieur du muscle ou à distance.

Myospasme

Il s'agit d'une violente contraction musculaire aigüe, soudaine, involontaire et douloureuse. Le faisceau musculaire est très ferme à la palpation. Au repos, la douleur est modérée à intense. A la palpation et à la fonction, elle est intense. La position de l'occlusion est modifiée.

Myofibrose

Elle est caractérisée par un raccourcissement musculaire chronique non douloureux, dû à une fibrose cutanée, ligamentaire, tendineuse ou musculaire. Elle peut apparaître après un traumatisme, une opération ou une irradiation. Elle existe aussi dans des syndromes systémiques.

Tendinopathie

Les insertions musculaires sont inflammatoires et douloureuses après des efforts intenses et/ou répétés. Une tendinopathie peut être liée à une maladie infectieuse ou une intolérance systémique. La douleur est présente à la palpation du tendon, lors de la mise en tension du muscle correspondant et lors du sommeil.

Les muscles masticateurs étant courts et profonds, les tendinopathies sont difficiles à repérer.

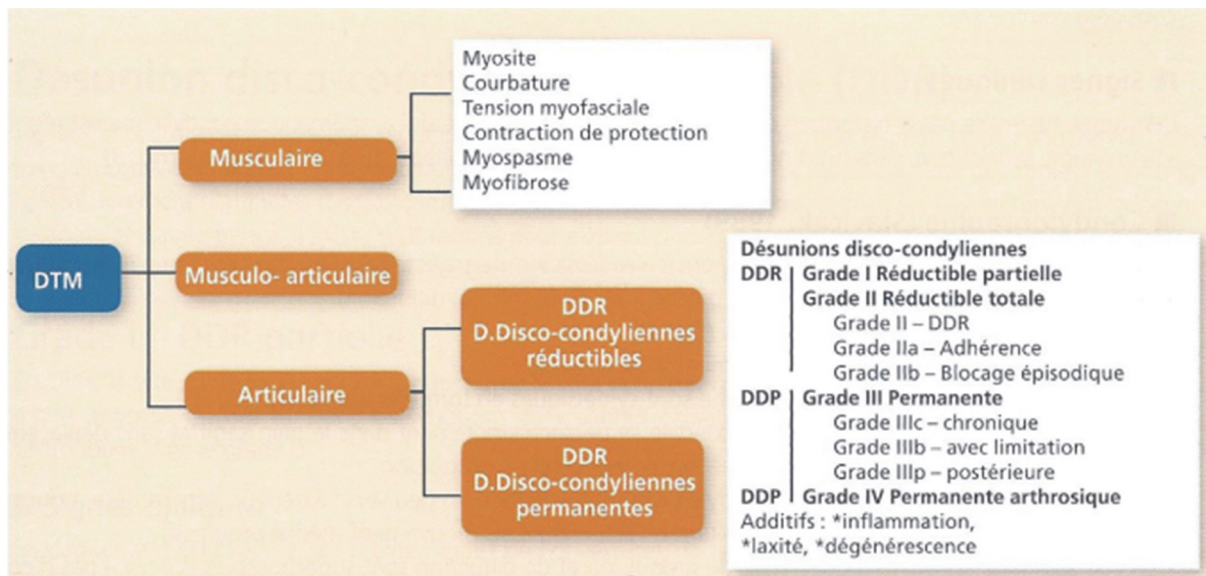


Figure 6 : Classification musculo-articulaire des DTM (1)

Les DTM articulaires

Les DTM articulaires y sont classés en deux sous catégories : les formes anatomiques de désunions disco-condyliennes réductibles (DDR) ou permanentes (DDP) (20)(16). Elles sont ensuite classées en grade de 0 à IV (21) et des facteurs peuvent y être associés, tels que la laxité articulaire par exemple.

Désunion disco-condylienne réductible (DDR)

Dans ce cas, le disque et le condyle sont réunis transitoirement, lors d'un mouvement de la mandibule. Les atteintes structurelles sont rares mais les dyscinésies (ressauts et claquements) sont fréquentes. Il existe les DDR partielles (grade I) et les DDR totales (grade II) (16). Dans les grades II, on observe des variantes.

Grade I – DDR partielle

Structurellement et IRM : La tête du condyle est uniquement en rapport avec le bourrelet postérieur du disque en occlusion d'intercuspidie maximale (OIM).

Cliniquement : Présence d'un claquement précoce, au premier quart de l'ouverture, au moment de la réunion entre la tête condylienne et le bourrelet, de faible intensité, sans claquement de retour et non observé en diduction.

Condylographie : En sagittal, on remarque un ressaut faible, uniquement au premier quart de l'ouverture.

Grade II – DDR totale

Structurellement et IRM : En OIM, le condyle est en arrière du disque.

Cliniquement : Présence d'un double claquement constant, à l'ouverture et à la fermeture, ainsi qu'à la diduction.

Condylographie : En sagittal, le ressaut aller a lieu dans le premier tiers du mouvement, le ressaut retour est proche de l'OIM.

Grade IIa – DDR totale avec adhérence

Structurellement et IRM : Le disque est immobile, le condyle est soit en arrière, sous le disque, voire en avant.

Cliniquement : Présence d'un claquement aller et retour.

Condylographie : Le tracé montre le ressaut au même endroit de l'axiographie, signe d'un obstacle immobile, le disque qui adhère à l'éminence temporale.

Grade IIb – DDR totale avec blocage épisodique

Dans ce cas, le patient ressent un blocage de l'articulation lors de la fonction, plus marquée au réveil, imposant une contorsion de la mandibule. Ce phénomène est accentué par l'absence de mouvement (lors du sommeil) alors que le mouvement mandibulaire permet une lubrification intra-articulaire et une décontraction musculaire.

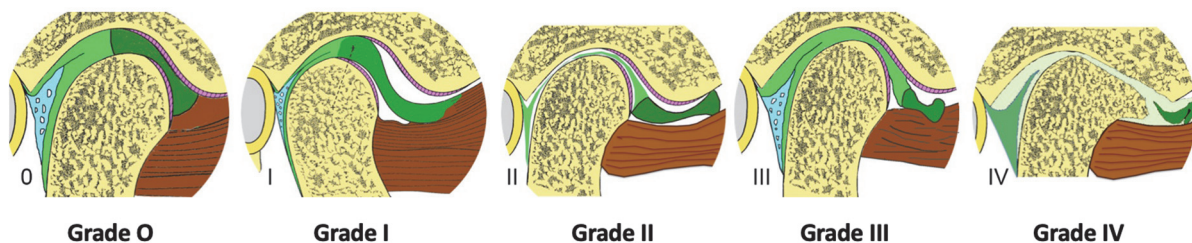


Figure 7 : L'ATM du grade 0 à IV (1)

Désunion disco-condylienne permanente (DDP)

Il n'existe pas dans ces cas, de réunion du disque et du condyle au cours des mouvements mandibulaires. Les structures et les limitations fonctionnelles diffèrent selon le grade : des blocages ont lieu en phase inflammatoires (grade IIIb), l'adhérence (grade IIIa) du disque et le remaniement osseux et fibreux peuvent s'observer en phase de chronicité grade IIIc) ainsi qu'une luxation discale postérieure (grade IIIp).

Grade IIIa – DDP avec adhérence

L'adhérence disco-temporale est non réductible. Le diagnostic est difficile à poser car le patient est limité au niveau de son ouverture en translation et peut ressembler à un DTM musculaire avec des contractions et à un grade IIIb avec blocage. Le grade IIIa nécessite un traitement spécifique (arthrocenthèse, lavage), l'injection anesthésique peut aider à le diagnostiquer.

Grade IIIb – DDP avec blocage

Structurellement et IRM : Le disque est totalement en avant du condyle en OIM. Bouche ouverte, le disque est repoussé en avant du condyle. L'IRM est rarement indiqué en phase inflammatoire.

Cliniquement : L'inflammation entraîne des douleurs et des contractures musculaires réflexes, entraînant une limitation de l'ouverture du côté (< 30mm) et de la propulsion, qui sont limitées du côté sain et il n'y a pas de claquement. Il existe souvent un antécédent de claquement ou d'un traumatisme.

Condylographie : Elle n'est pas indiquée en phase inflammatoire. En sagittal, les tracés sont rectilignes ou verticaux (et non curvilignes) et d'amplitude limitée.

Grade IIIc – DDP chronique

Structurellement et IRM : Le condyle est toujours en arrière du disque, que ce soit en ouverture ou en OIM. Le disque est plicaturé ou atrophié, largement en avant du condyle.

Cliniquement : L'ouverture buccale n'est pas toujours limitée, rendant le diagnostic difficile. Il existe des antécédents de claquement ou de blocage. Il n'y a pas ou peu de douleur, en dehors des épisodes inflammatoires.

Condylographie : L'amplitude des tracés de propulsion et de diduction se normalise, mais il n'y a pas ou peu de translation additionnelle en ouverture.

Grade IIIp – Luxation discale postérieure

Structurellement et IRM : Le disque se trouve en arrière du condyle.

Cliniquement : Présence d'une douleur très importante, augmentée lors de la fermeture buccale. L'ouverture et la diduction restent normales. La douleur est localisée au niveau de l'ATM luxée et la fermeture buccale est gênée comme par un obstacle. La réduction est possible en abaissant le condyle vers le bas et vers l'avant.

Grade IV – DDP arthrosique

Structurellement et IRM : Le tubercule articulaire est remodelé suite à une dysplasie dégénérative. La tête condylienne ainsi que le tubercule articulaire sont aplatis. En OIM et en ouverture buccale, le disque et le condyle ne sont plus en contact, le disque est atrophié et en avant.

Cliniquement : La cinématique est limitée et des crépitations peuvent se faire entendre.

Condylographie : Les tracés sagittaux sont limités, rectilignes, avec une pente condylienne faible. En diduction, le mouvement de Bennet est souvent augmenté et l'angle de Bennet diminué.

Grâce à ces différents outils, on établit un diagnostic ou une hypothèse diagnostique qui nous permet de ranger le patient dans une catégorie ainsi que d'évaluer chaque composant de l'appareil manducateur et donc de suivre un protocole établi, malgré le fait qu'on s'adapte au patient en le prenant dans son contexte mécanique, biologique et psycho-social. Enfin, on peut envisager une prise en charge adéquate.

Principes généraux de prise en charge

Les objectifs de la prise en charge des DTM

On a vu précédemment que l'appareil manducateur possède une grande capacité d'adaptation. L'évolution des DTM tend donc généralement vers une adaptation fonctionnelle spontanée bien qu'il y ait en parallèle une dégradation structurelle.

Il n'existe à ce jour pas de recommandation de bonne pratique (RBP) sur le traitement des DTM. C'est pourquoi on ne parle pas de traitement mais plus justement de prise en charge.

Les objectifs ne sont donc pas une restauration « ad integrum » d'une structure mais une prise en charge palliative la plupart du temps, rarement curative. La thérapeutique étiologique, curative, n'est possible que si la cause du DTM est clairement identifiée et restaurable. La thérapeutique symptomatique, palliative, est la principale. Elle cherche à favoriser l'adaptation fonctionnelle, neuro-musculaire et articulaire non invasive. Stohler résume cette mesure par la formule « low-tech, high-prudence » (22). Les objectifs sont simples : rassurer, supprimer la douleur, réduire l'inflammation, faciliter le jeu musculaire, l'amplitude des mouvements mandibulaires et le confort occlusal (23).

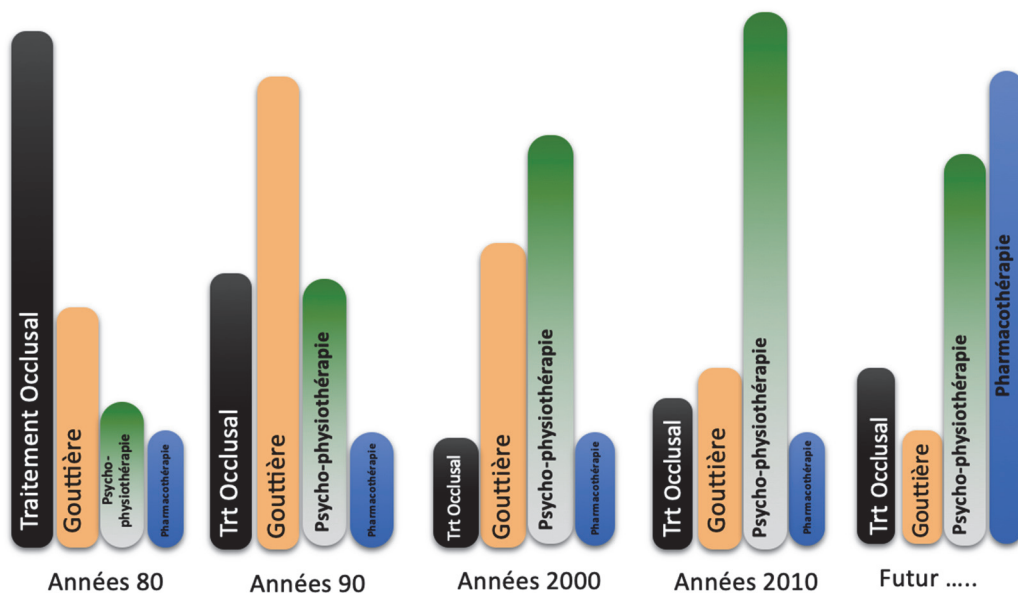


Figure 8 : DTM : évolution des modes de prise en charge (1)

Les différents types de traitements des DTM

Parmi les multiples formes thérapeutiques proposées, on peut retenir les suivantes :

- Conseils
- Rééducation cognitivo-comportementale
- Gymnothérapie
- Kinésithérapie
- Psychothérapie
- Pharmacothérapie / Antalgique / AINS / Myorelaxant
- Injections
- Meulage occlusal immédiat
- Butée occlusale antérieure immédiate
- Cale occlusale postérieure collée
- Gouttière de reconditionnement musculaire immédiate
- Gouttière d'antéposition immédiate
- Prothèse provisoire immédiate
- Gouttière de reconditionnement après réévaluation
- Gouttière d'antéposition après réévaluation
- Orthodontie
- Modifications occlusales permanentes
- Chirurgie des A.T.M
- Chirurgie orthognathique

Algorithme thérapeutique des DTM

Aux vues des difficultés diagnostiques, tout acte thérapeutique doit être réfléchi et fondé sur une évaluation diagnostique claire, qui peut être matérialisée par un algorithme thérapeutique des DTM d'aide à la décision.

Dans un premier temps, le praticien doit poser le diagnostic de DTM primaire ou secondaire puis se poser, dans l'ordre, les questions suivantes :

- le patient souhaite-t-il un traitement ?
- Existe-t-il un caractère d'urgence ?
- Existe-t-il des facteurs pathogènes évidents ?
- Existe-t-il une indication d'orthèse occlusale ?
- Existe-t-il des nécessités de stabilisation structurelle ?

La prise en charge s'accompagnera en premier lieu d'une rééducation comportementale, puis, en fonction des différentes réponses, d'un traitement orthopédique et/ou structurel.

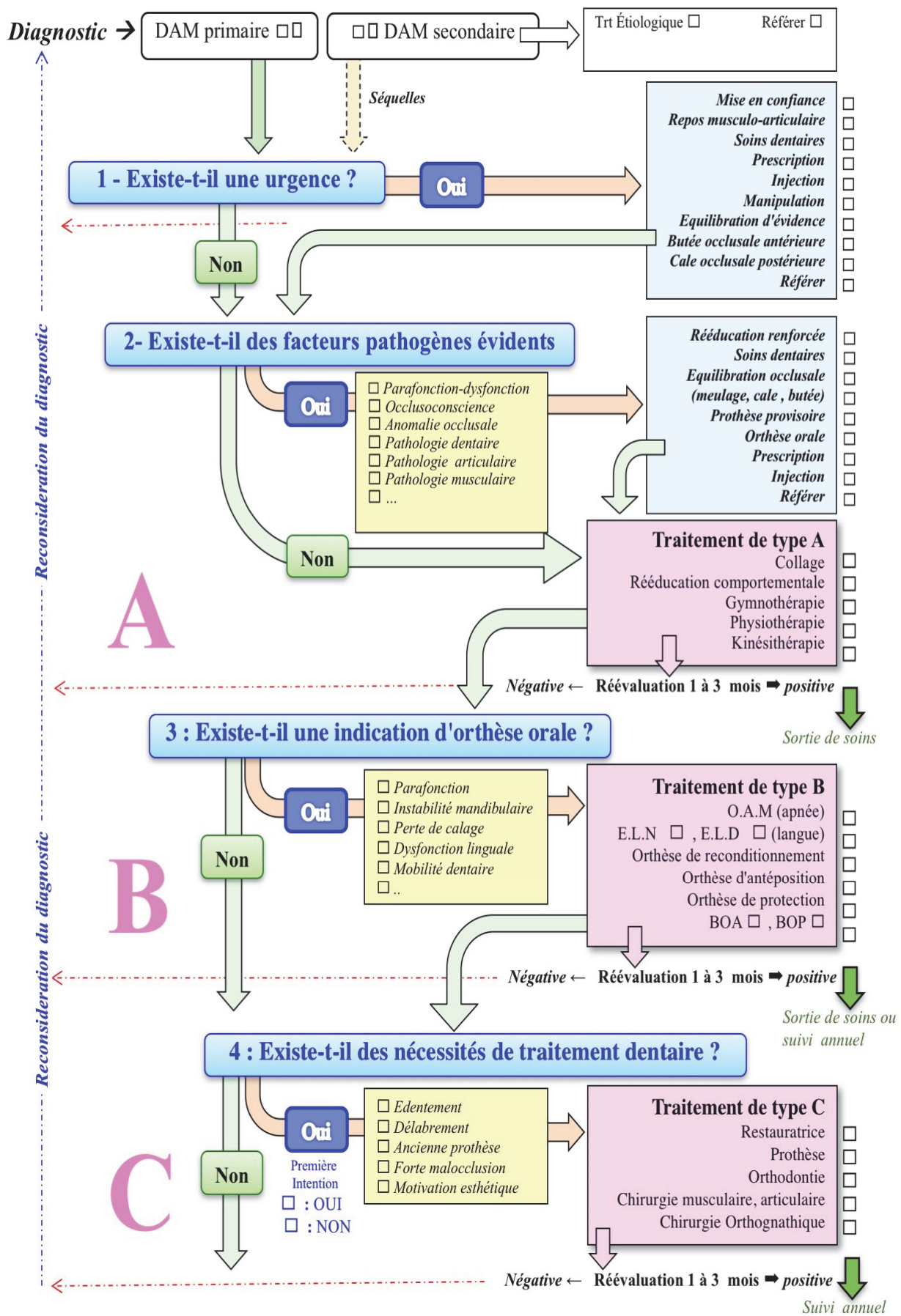


Figure 9 : Algorithme thérapeutique des DTM (1)

Types de prise en charge des DTM

Les types de prise en charge sont au nombre de 4. Elles incluent les traitements conservateurs (non invasifs), les orthèses occlusales, les traitements structuraux (invasifs) ainsi qu'une approche préventive.

L'efficacité des traitements invasifs n'ayant pas été prouvée scientifiquement (24), les techniques les moins invasives sont privilégiées en première intention.

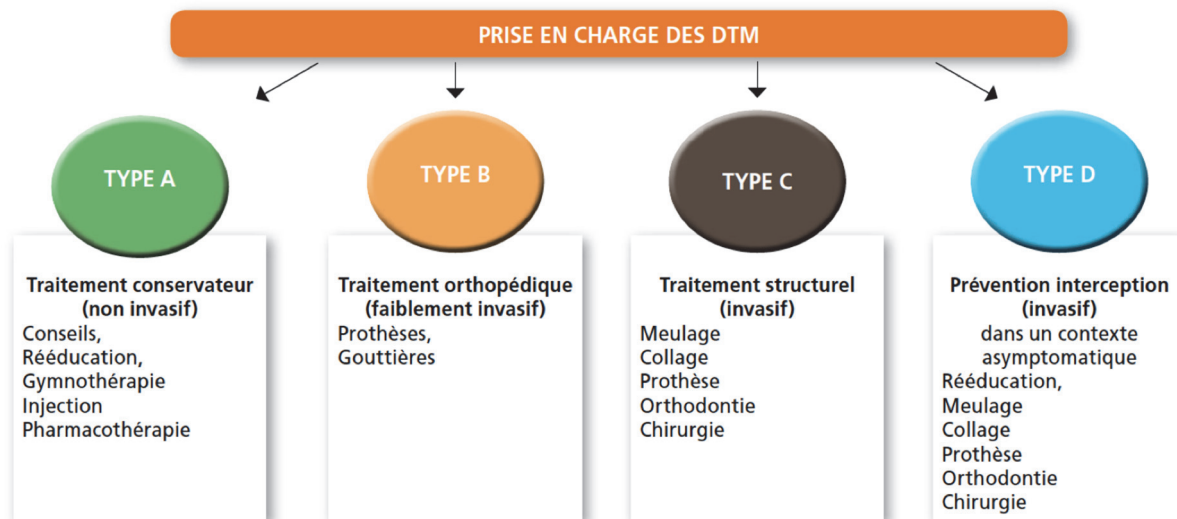


Figure 10 : Les différents types de prise en charge des DTM (1)

Type A – Traitement conservateur

Cette première approche peut être utile à toutes les formes de DTM. Elle permet d'informer, de conseiller, de rassurer le patient, ce qui aura un effet positif sur l'éventuelle suite de traitement. Elle englobe notamment la rééducation comportementale, la gymnotherapie, la kinésithérapie, la pharmacotherapie.

Rééducation comportementale

La rééducation comportementale nécessite une relation de confiance entre le praticien et le patient. Elle favorisera l'écoute des conseils et leur mise en pratique.

Ces conseils concernent des habitudes nocives (crispation, mâchonnement, grincement diurne, ventilation orale) que le patient a et dont il n'a pas forcément conscience. En les remarquant, il va pouvoir les remplacer par d'autres (posture de repos adéquate, ventilation nasale, déglutition physiologique).

La gestion du stress est également primordiale. Différentes méthodes peuvent être proposées au patient, telles que la psychothérapie, la relaxation ou encore l'hypnose à commencer par la simple introspection.

Gymnothérapie

La gymnothérapie consiste à réaliser des exercices de latéralisation mandibulaire quotidiennement et de manière douce. Le patient doit réaliser une dizaine de mouvements de diduction droite puis gauche en partant de la posture de repos, c'est-à-dire lèvres en contact et dents en inoclusion. Ces mouvements doivent être répétés plusieurs fois par jour, en augmentant progressivement leur fréquence.

Le patient peut les réaliser seul chez lui après que le chirurgien-dentiste les lui ai montrés, sinon il pourra les pratiquer avec l'aide d'un kinésithérapeute.

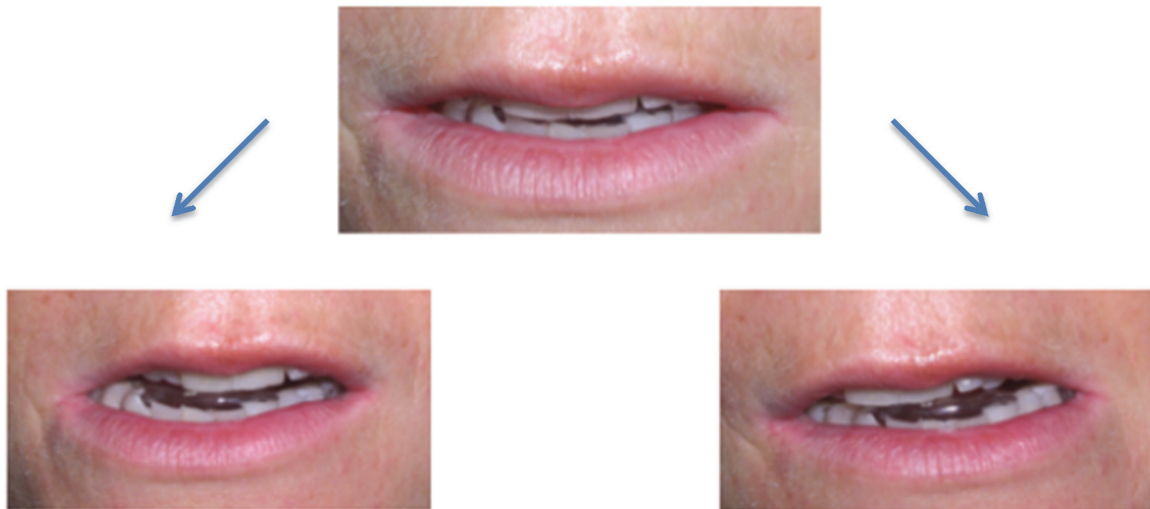

Figure 11. Gymnothérapie : mouvements de diduction droite et gauche à partir de la position de repos cadre thérapeutique des DAM (25)

Ces mouvements vont permettre de libérer le jeu musculo-articulaire et d'activer les échanges du liquide synovial intra-articulaire. Le renouvellement du liquide synovial lubrifie l'articulation et imbibe le fibrocartilage, générant plus de souplesse à cette dernière. (Fiche gymnothérapie, cf. annexe 1)

Kinésithérapie

Dans certains cas, l'intervention d'un kinésithérapeute est essentielle. Lorsque les patients ont des difficultés à mettre en application les conseils comportementaux, ou les exercices prescrits, l'intervention d'un professionnel de santé peut aider à ancrer de manière durable ces nouveaux comportements bénéfiques tels que la gymnothérapie ou encore l'auto-massage.

(Fiche « automassage des muscles de la mâchoire », cf. annexe 2, fiche « exercice d'étirements de la mâchoire », cf. annexe 3, fiche « exercices en contre résistance », cf. annexe 4)

Pharmacothérapie

Ces traitements médicamenteux sont indiqués lors d'algies intenses et pour une courte durée. Sans une approche impliquant directement le patient, la prise en charge est vouée à l'échec. Les médicaments suivants peuvent être prescrits :

- Analgésique
- Anti-inflammatoire non stéroïdien
- Myorelaxant
- Anxiolytique
- Antidépresseur à faible dose

Enfin, des injections locales musculaires d'anesthésique ou de toxine botulique peuvent être intéressante en cas de contracture rebelle aux traitements classiques.

Type B : Traitement orthopédique (orthèse occlusale)

Les gouttières occlusales sont des dispositifs intra-oraux qui recouvrent totalement ou partiellement une arcade. Elles sont situées à la limite entre les traitements réversibles et irréversibles car un port prolongé peut entraîner des migrations dentaires ou une forme de dépendance à la gouttière. Il en existe plusieurs différentes en fonction des objectifs thérapeutiques voulus.

Les principaux objectifs sont de reconditionner l'aspect neuro-musculaire, repositionner la mandibule, protéger les dents ou les ATM.

Il existe de nombreuses orthèses occlusales : la butée occlusale antérieure (BOA), la butée occlusale postérieure (BOP), l'orthèse de reconditionnement musculaire (ORC), l'orthèse d'antéposition (GAP) ou encore les appareillages de prise en charge des apnées obstructives du sommeil (SAOS), les enveloppes linguales diurnes (ELD) et nocturnes (ELN) ainsi que des dispositifs orthodontiques.

L'indication de port est généralement nocturne pour une durée de 1 à 2 mois. Par la gouttière occlusale, la matérialisation de la prise en charge permet en premier lieu de renforcer l'implication du patient (26) dans son auto prise en charge par la rééducation cognitivo-comportemental. Cependant, leur port n'est pas anodin et en l'absence d'explications et d'un contexte de prise en charge, elles peuvent entraîner une dépendance avec le développement d'une occlusoconscience exacerbée.

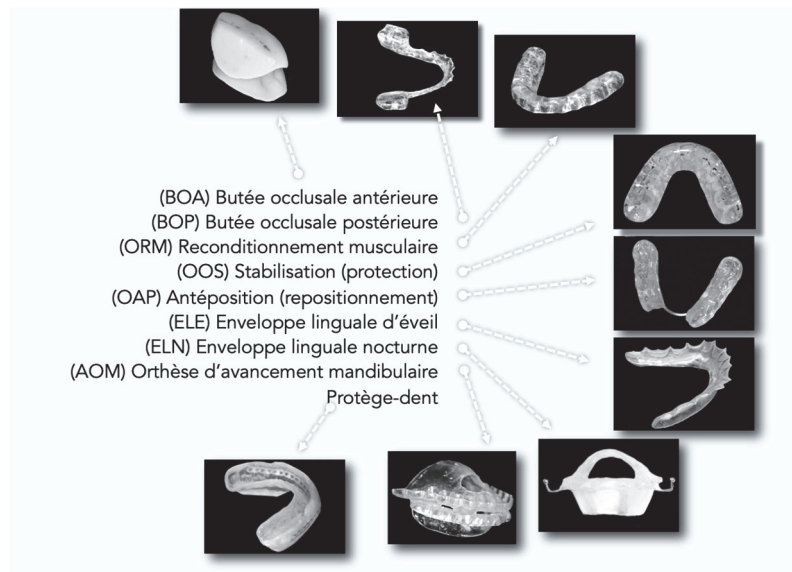


Figure 12 : Les orthèses orales (1)

Type C : Traitement structurel

Le traitement structurel, sous-entendant invasif, n'est jamais indiqué en première intention sauf anomalie occlusale d'évidence.

On intervient par un traitement invasif majoritairement à cause de l'état dentaire, c'est-à-dire en présence de caries, d'édentement, de malpositions ou encore face à une « anomalie occlusale d'évidence » afin de normaliser les fonctions occlusales.

L'équilibration occlusale comprend les meulages, collages, les soins de prothèse, l'orthodontie, les chirurgies orthognathiques ou encore les lavages des ATM. Ses rôles principaux sont de (25) :

- diminuer un décentrage mandibulaire macroscopiquement appréciable (anomalie de centrage)
- compenser une inoclusion nette (anomalie de calage)
- éliminer une véritable interférence postérieure (anomalie de guidage)

Ces traitements ne peuvent être réalisés qu'après certitude du bénéfice apporté par rapport au risque.

Type D : Traitement préventif

La question d'un traitement préventif d'un DTM se pose lorsqu'une réhabilitation globale prothétique ou orthodontique est nécessaire chez un patient asymptomatique, présentant néanmoins des bruits articulaires.

Dans ce cas, l'objectif de cette réhabilitation sera d'optimiser les fonctions à long terme. Par exemple, après une prise en charge de type A, voire de type B, on pourra avoir recours à une reconstruction prothétique en antéposition pour compenser une rétroposition mandibulaire.

Il ne faut cependant pas confondre l'optimisation des fonctions avec une quête d'idéal, souvent invasive et dangereuse.

Situations types : élaboration de fiches cliniques

Ces fiches ont été produites grâce aux cas répertoriés par le Professeur Orthlieb et le Docteur Ré. Le but de ce travail est d'aider au diagnostic et à la prise en charge d'un patient consultant pour un DTM.

Présentation des fiches

Les fiches se présentent de la sorte :

Le titre correspond au diagnostic et, en dessous, sont inscrites les phrases reprenant les maux dont se plaint le patient.

Chaque fiche suit la chronologie d'une consultation, elle commence par un premier tableau traitant l'interrogatoire :

- L'étiopathogénie nous renseigne sur les causes et les facteurs du dysfonctionnement
- Le motif de consultation nous informe de ce qui gêne le patient
- L'historique nous indique les antécédents pouvant être liés à la raison de sa venue

Le second tableau concerne l'examen clinique :

- On évalue la cinématique mandibulaire, retranscrite dans les fiches grâce au diagramme de Farrar
- Les différents axes : l'axe I s'intéressant à la structure, la dimension mécanique, l'axe II au comportement, la dimension psycho-sociale et enfin l'axe III au terrain général musculo-articulaire, la dimension biologique
- L'examen exo-buccal renseigne notamment sur le type de claquements du patient, les douleurs possibles, l'ouverture
- L'analyse occlusale, effectuée à partir des moulages le plus souvent met en évidence les trois fonctions occlusales et leurs défauts, pathogène ou non

Différents types d'iconographie sont présentées :

- Vues endo-buccales
- Moulages
- Radiographies panoramiques
- IRM para-sagittales
- Condylographies

Selon les fiches, certains examens complémentaires sont présentés à des fins pédagogiques et ne sont pas nécessaires au diagnostic, ce qui est signifié dans ce cas.

Enfin, le dernier tableau correspond aux objectifs et moyens des thérapeutiques.

Utilisation des fiches

Afin de savoir quelle fiche doit être utilisée, on peut s'orienter de deux manières :

La première en fonction des phrases dites par le patient, telles que « je claque », « je bloque », « j'ai mal aux articulations », référées sur un tableau à deux entrées (figure 13). Les lignes correspondent aux diagnostics et les colonnes aux phrases dites. Enfin, la recherche est affinée en regardant l'historique des cas puis en réalisant des examens complémentaires si nécessaires.

La deuxième, dans le cas où le praticien a déjà une idée du diagnostic, il peut directement se référer à la fiche en question. Les phrases correspondantes (« je claque », « je bloque », ...) sont citées sous le diagnostic, qui est le titre de chaque fiche.

Il est important de rappeler qu'en absence d'amélioration, les patients doivent être adressés chez un praticien ayant des connaissances en occlusodontie.

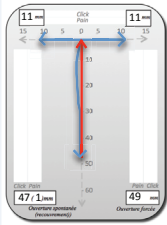
	J'ai mal aux muscles	Je bloque	Je n'ai pas une grande amplitude d'ouverture	J'ai mal aux articulations	Je ne sais pas où fermer	Je claque	J'ai les dents usées	Je bloque et parfois je claque	J'ai une forte préoccupation occlusale
Dyesthésie occlusale					x				x
DDR grade II totale/DDP grade III	x	x				x		x	
Bruxisme – Collage pour renforcer la PECC	x						x		
Prothèse - Bruxisme	x						x		
DDR grade I partielle	x					x			
DDR grade II totale	x					x			
Architecture occlusale	x				x				
Atteinte dégénérative de l'ATM		x	x	x					
DDP grade IV arthrose			x	x					
DDP Grade III chronique		x	x	x					
DDP Grade III aigu (blocage bouche fermée)		x	x	x					
Séquelle d'une fracture du col du condyle	x	x	x						
Blocage osseux - DTM secondaire		x							
Blocage bouche ouverte		x							
Myalgie faciale chronique (mécanique)	x								
Myalgie faciale chronique (psychologique)	x								
Dysfonction linguale	x				x				

Fiches

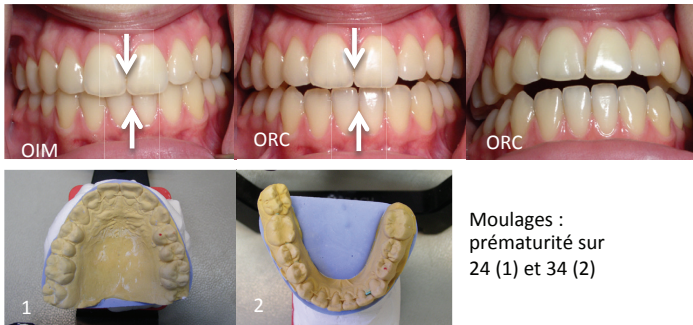
DDR grade I partielle

DDR grade I partielle

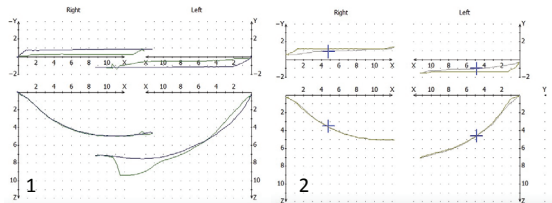
j'ai mal aux muscles, je claque

Interrogatoire			
Étiopathogénie		Motif de consultation	
<ul style="list-style-type: none"> - Patients hyperlaxes - Interférences - Microtraumatismes répétés 		<ul style="list-style-type: none"> - Inquiétude vis à vis du claquement - Gêne fonctionnelle - Douleurs faciales bilatérales 	
		Historique	
		<ul style="list-style-type: none"> - Prise en charge pour des troubles émotionnels - Orthodontie 	
Examen clinique			
Cinématique mandibulaire	Axe I Structure : <i>dimension mécanique</i>	Axe II Comportement : <i>dimension psychosociale</i>	Axe III Terrain général musculo-articulaire : <i>dimension biologique</i>
	- Rétroposition condylienne post-orthodontique	- Parafonctions : crispations, mâchonnement	- Laxité ligamentaire
	Examen exo-buccal :		
	- Claquement à l'ouverture, intermédiaire, net, réductible, sans claquement perceptible à la fermeture		
	Analyse occlusale :		
	<ul style="list-style-type: none"> - <i>Calage</i> : insuffisance bilatérale plus marquée à gauche : occlusion dent/dent et 7 absentes ou en innocclusion - <i>Centrage</i> : léger décentrage OIM/ORC transversal avec prématurité sur 24/34 et important différentiel sagittal OIM/ORC de 1,5 mm - <i>Guidage</i> : pas d'anomalie majeure à partir de l'OIM mais le différentiel OIM/ORC n'est pas bien stabilisé à cause d'un guidage anti-rétraction peu efficace (précontact 24/34) 		

La condylographie est là pour des raisons pédagogiques mais n'est pas nécessaire.



Moulages : prématurité sur 24 (1) et 34 (2)



Condylographie : (1) ouverture-fermeture avec claquement gauche de subluxation en fin d'ouverture et (2) propulsion-rétropulsion


Objectifs :	Moyens :
Rassurer le patient	➔ Expliquer que le claquement articulaire est banal
Apprentissage de la gestion du stress	➔ PECC, relaxation, hypnose, hygiène de vie
Supprimer les mâchonnements	➔ Autocontrôle
Diminuer les crispations et favoriser le remodelage de l'ATM gauche	➔ Gymnothérapie
Rechercher une métaplasie discale	➔ Favoriser une mastication bilatérale alternée
Ne pas envisager de correction du décalage OIM/ORC : équilibration difficile qui nécessiterait une correction orthodontique majeure	
Optimiser les fonctions occlusales à partir de l'OIM existante en la renforçant	➔ Collage sur les 7
Pas d'orthèse occlusale	
Réévaluation à 3 et 6 mois	

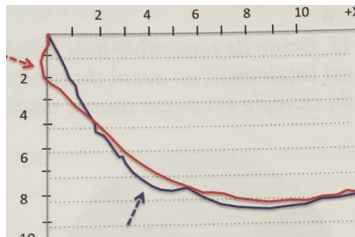
DDR grade II totale

DDR grade II totale

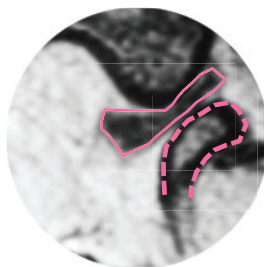
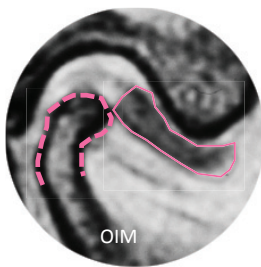
j'ai mal aux muscles, je claque

Interrogatoire		
Étiopathogénie	Motif de consultation	Historique
<ul style="list-style-type: none"> - Patients hyperlaxes - Interférences - Souvent bourrelet postérieur du disque épais 	<ul style="list-style-type: none"> - Inquiétude vis à vis du bruit - Gêne fonctionnelle concernant le ressaut en fin d'ouverture 	<ul style="list-style-type: none"> - Prise en charge pour des troubles émotionnels - Orthodontie

Examen clinique			
Cinématique mandibulaire	Axe I Structure : <i>dimension mécanique</i>	Axe II Comportement : <i>dimension psychosociale</i>	Axe III Terrain général musculo-articulaire : <i>dimension biologique</i>
	<ul style="list-style-type: none"> - Rétroposition condylienne post-orthodontique 	<ul style="list-style-type: none"> - Parafunctions : crispations, mâchonnement 	<ul style="list-style-type: none"> - Laxité ligamentaire
Examen exo-buccal :			
<ul style="list-style-type: none"> - Claquement net, double, aller et retour dissocié. Le claquement aller est intermédiaire tandis que le retour est toujours proche de l'OIM, souvent associé à une ouverture en baïonnette 			



Condylographie : en ouverture avec le claquement à l'aller, fléché en bleu, et en fermeture avec le claquement retour, fléché en rouge



IRM para-sagittale de l'ATM gauche : en OIM, la tête condylienne est seulement en rapport avec le bourrelet postérieur du disque et en bouche ouverte, le condyle reprend sa position normale. L'IRM est présent pour des raisons pédagogiques mais n'est pas nécessaire.

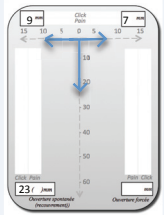

Objectifs :	Moyens :
Apprentissage de la gestion du stress	➔ Conseils comportementaux : PECC, relaxation, hypnose
Lubrification des articulations	➔ Gymnothérapie douce en diduction
Réévaluation 3 à 6 mois	

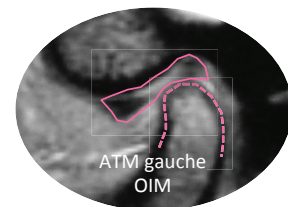
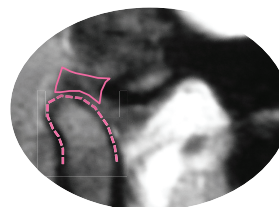
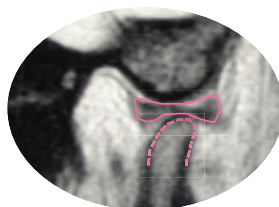
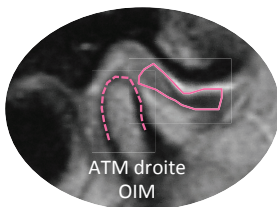
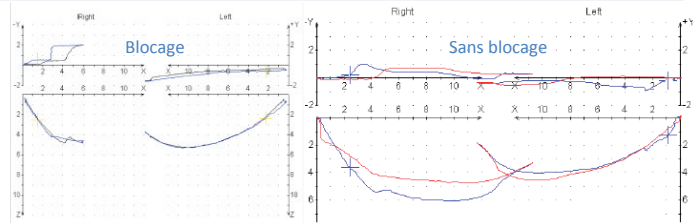
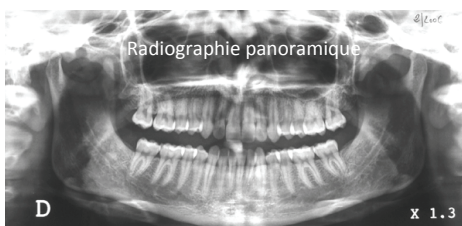
DDR grade II totale / DDP grade III

DDR grade II totale / DDP grade III

j'ai mal aux muscles, je bloque et parfois je claque

Interrogatoire		
Étiopathogénie	Motif de consultation	Historique
<ul style="list-style-type: none"> - Patients hyperlaxes - Interférences - Souvent bourrelet postérieur du disque épais 	<ul style="list-style-type: none"> - Gêne fonctionnelle - Épisodes fréquents de blocage de l'ATM droite, accentués le matin - Claquements de l'ATM plus marqués à droite 	<ul style="list-style-type: none"> - Orthodontie - Aggravation progressive des signes de l'ATM, augmentés depuis extraction des 8 sous AG

Examen clinique			
Cinématique mandibulaire	Axe I Structure : <i>dimension mécanique</i>	Axe II Comportement : <i>dimension psychosociale</i>	Axe III Terrain général musculo-articulaire : <i>dimension biologique</i>
<p>Avec blocage : </p> <p>Sans blocage : </p>	<ul style="list-style-type: none"> - Dents saines - Posture de sommeil ventrale - Rétroposition condylienne post-orthodontique 	<ul style="list-style-type: none"> - Crispation forte - Mâchonnement 	<ul style="list-style-type: none"> - Densité massétérine - Laxité systémique
Examen exo-buccal :			
<ul style="list-style-type: none"> - ATM D : claquement réciproque net avec épisodes de blocage - ATM G : claquement léger en ouverture 			



IRM para-sagittales de l'ATM droite en DDR grade II avec épisodes de blocage et de l'ATM gauche en DDR grade 0/I, en bouche ouverte et OIM

Objectifs :	Moyens :
Modifier la posture du sommeil	➔ Conseils comportementaux : posture de sommeil latérale
Suppression des mâchonnements et diminution des para-fonctions	➔ Autocontrôle des crispations et des mâchonnements
Echanges trophiques et métaplasie de l'ATM	➔ Gymnothérapie douce
Réévaluation à 5 semaines : bonne coopération de la patiente, des épisodes de blocage persistent le matin au réveil, amélioration nette de la cinématique mandibulaire dans la journée	
Aide à la détente musculaire, renforcement de la PECC	➔ Port nocturne d'une gouttière occlusale de remodelage musculaire pendant 2 mois
Réévaluation à 3 mois : bonne amélioration, suppression des épisodes de blocage, sevrage de la gouttière et conseils de port dans les périodes de tension	

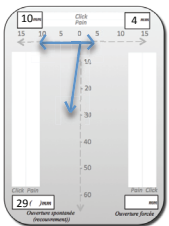
DDP grade III aigu – Blocage bouche fermée

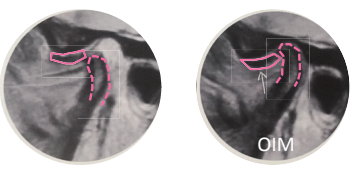
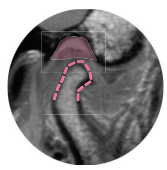
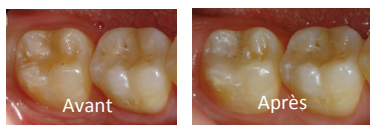

DDP grade III aigu – Blocage bouche fermée

je bloque, je n'ai pas une grande amplitude d'ouverture, j'ai mal aux articulations

Il faut tout d'abord distinguer le blocage récent (1) du blocage chronique douloureux avec œdème (2) ou sans œdème (3).

Interrogatoire		
Étiopathogénie	Motif de consultation	Historique
- Désunion disco-condylienne en capsulite	- Douleurs ATM importantes - Limitation importante	- Ancien claquement ayant disparu lors du blocage - Peut-être consécutif à une brutale hyper-extension cervicale (coup du lapin), à une extension forcée sous AG, à un bâillement au réveil sans échauffement - Phénomène récent (1) - Phénomène ancien avec limitation apparue progressivement ou brutalement (2,3)

Examen clinique			
Cinématique mandibulaire	Axe I Structure : <i>dimension mécanique</i>	Axe II Comportement : <i>dimension psychosociale</i>	Axe III Terrain général musculo-articulaire : <i>dimension biologique</i>
	- Anomalie de calage	- Parafonctions fréquentes	
	Examen exo-buccal : - En phase inflammatoire, amplitude de la diduction très limitée du côté atteint - Palpation de l'ATM douloureuse - Fermeture impossible sans de fortes douleurs en OIM en serrant ou non, test de morsure unilatéral sur rouleau de coton positif, l'œdème peut entraîner une inoclusion du côté de la capsulite et être entretenu par cette dernière (2) - Fermeture normale possible en OIM, sans générer de fortes douleurs, en serrant ou non (3)		

Blocage récent	Blocage chronique avec œdème	Blocage chronique sans œdème
 <p>IRM para-sagittale de l'ATM gauche en bouche ouverte et en OIM ; le disque et le condyle sont entourés</p>	 <p>IRM para-sagittale de l'ATM droite en OIM : le condyle n'est pas dans la fosse mandibulaire surlignée, il est nettement abaissé</p>	 <p>Plot de composite sur la cuspidé vestibulo-distale de la 47</p>  <p>Aqualizer : cale postérieure bilatérale préfabriquée</p>
<p>Manœuvre de Farrar :</p> <ul style="list-style-type: none"> - Ouverture limitée sans feedback - Palpation du condyle, prise en main ferme, tête maintenue contre le praticien - Phase 1 : petits mouvements de rotation passive - Phase 2 : abaissements répétés du condyle puis propulsion ou médio-pulsion - Phase 3 : la réduction discale se manifeste parfois par un « pop » - 4 : Le patient peut ouvrir normalement 		

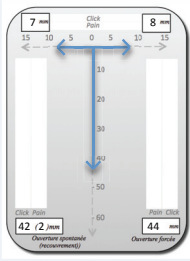
DDP grade III aigu - Blocage bouche fermée

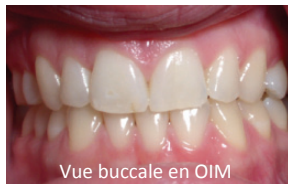Objectifs :	Moyens :
<p>Blocage très récent chez sujet jeune :</p> <ul style="list-style-type: none"> - Mise en confiance - Préparer le patient - Manoeuvre de Farrar - Eviter la récurrence <p>- En cas de récurrence voir blocage chronique</p>	<ul style="list-style-type: none"> ➔ Rassurer le patient sur le fait que la manœuvre n'est ni brutale ni douloureuse ➔ Par mobilisations passives et douces ➔ Voir ci-dessus ➔ En calant le patient en antéposition avec un rouleau de coton salivaire en attendant qu'une cale collée ou gouttière soit mise en place
<p>Blocage chronique douloureux avec œdème :</p> <ul style="list-style-type: none"> - Rassurer le patient - Pas de manipulation - Apporter un soulagement immédiat <p>- Réévaluation à 1 semaine et à 1 mois</p>	<ul style="list-style-type: none"> ➔ Conseils comportementaux : PECC, relaxation ➔ Réaliser soit un collage sur la dent la plus postérieure à l'aide de composite « flow », il s'éliminera tout seul progressivement soit une GRM dans la position de fermeture actuelle et l'équilibrer progressivement pour accompagner la diminution de l'œdème
<p>Blocage chronique douloureux sans œdème :</p> <ul style="list-style-type: none"> - Rassurer le patient, ici l'urgence est la douleur et non le blocage car il est chronique - Métaplasie des ATM - Si tableau très algique, effectuer un relâchement musculaire 	<ul style="list-style-type: none"> ➔ Conseils comportementaux : PECC, relaxation ➔ Gymnothérapie progressive très douce en diduction ➔ Réaliser une BOA pendant 2/3 jours Si le blocage est inférieur à 1 mois prescrire des AINS si non, des antalgiques de niveau 1 Si les douleurs sont très intenses et le patient peu coopérant, l'aqualizer est indiqué

DDP grade III chronique

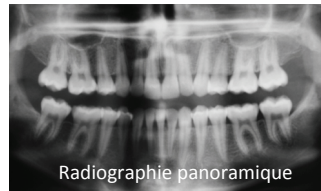
DDP grade III chronique

je bloque, je n'ai pas une grande amplitude d'ouverture, j'ai mal aux articulations

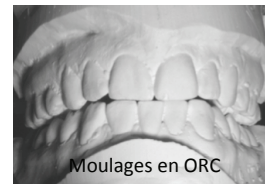Interrogatoire			
Étiopathogénie	Motif de consultation	Historique	
- Désunion condylo-discale permanente adaptée	- Douleurs épisodiques provoquées - Gêne fonctionnelle - Inconfort occlusal	- ATCD de claquements puis épisodes de blocage - Traitement orthodontique avec extraction des 14 24 31 - Extractions de 8 sous AG - Entorses des chevilles	
Examen clinique			
Cinématique mandibulaire	Axe I Structure : <i>dimension mécanique</i>	Axe II Comportement : <i>dimension psychosociale</i>	Axe III Terrain général musculo-articulaire : <i>dimension biologique</i>
	<ul style="list-style-type: none"> - Dents saines - Mastication unilatérale gauche - Rétroposition condylienne post-orthodontique 	<ul style="list-style-type: none"> - Crispation - Onychophagie 	<ul style="list-style-type: none"> - Laxité ligamentaire
	Examen exo-buccal :		
	<ul style="list-style-type: none"> - Absence de claquement - Limitation de la translation condylienne : parfois l'ouverture peut paraître normale, rendant le diagnostic clinique difficile (à confronter à l'historique de claquement) 		
	Analyse occlusale :		
<ul style="list-style-type: none"> - <i>Centrage</i> : décentrage sagittal notable - <i>Guidage</i> : anomalie majeure (classe 3 canine), anomalie du plan d'occlusion et GAR inopérant 			



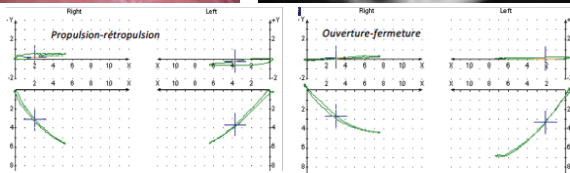
Vue buccale en OIM



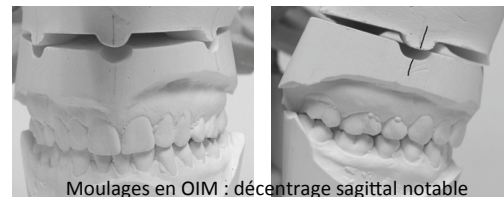
Radiographie panoramique



Moulages en ORC



Condylographie : en propulsion/rétropulsion et en ouverture/fermeture, absence de translation additionnelle



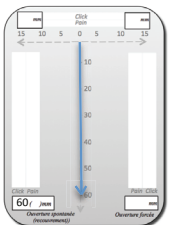
Moulages en OIM : décentrage sagittal notable

Objectifs : Adaptation tissulaire sans modification dentaire importante	Moyens :
Apprentissage de la gestion du stress	➔ PECC, techniques de relaxation, méditation, hypnose
Diminuer les parafonctions	➔ Prise de conscience et autocontrôle des crispations
Echanges trophiques au niveau des ATM	➔ Gymnothérapie douce en diduction
Corriger les interférences occlusales pour optimiser le guidage	➔ Analyse occlusale pour équilibrage occlusal : légère coronoplastie de 17 et 23
Augmenter la DV pour dégager de l'espace en lingual des incisives et enlever le verrouillage incisif maxillaire	➔ Correction orthodontique favorable, mais traitement invasif non indiqué en première intention

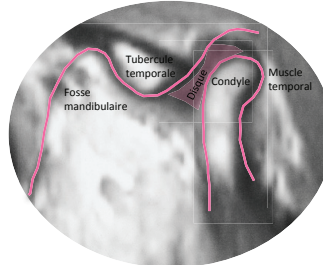
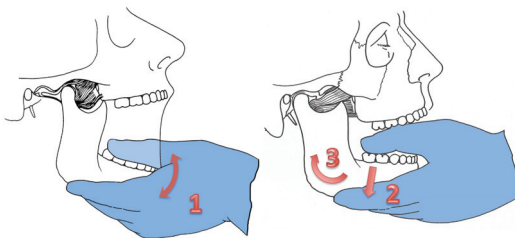
Blocage bouche ouverte

Blocage bouche ouverte

je bloque

Interrogatoire			
Étiopathogénie		Motif de consultation	
- Patient hyperlaxe Par ex : Maladie de Marfan, Maladie de Ehlers-Danlos		- Douleurs - Gêne - Anxiété	
Historique			
- Ouverture trop ample suite à des soins dentaires, extraction DDS, bâillement ou trauma - Pas forcément d'ATCD mais souvent récidivante			
Examen clinique			
Cinématique mandibulaire	Axe I Structure : <i>dimension mécanique</i>	Axe II Comportement : <i>dimension psychosociale</i>	Axe III Terrain général musculo-articulaire : <i>dimension biologique</i>
	- Contracture réflexe des muscles élévateurs		- Laxité ligamentaire
	Examen exo-buccal :		
- Le patient se présente bouche entre-ouverte, ne pouvant fermer, une ou les deux fosses mandibulaires sont vides et sensibles à la palpation			

!/\ Éliminer le contexte traumatique et une éventuelle fracture avant de faire toute manipulation



IRM para-sagittale d'une luxation de l'ATM gauche, présentée pour des raisons pédagogiques mais non nécessaire.

Manœuvre de Nelaton : se protéger les pouces d'éventuelles morsures avec des rouleaux de coton, le patient doit être bien calé lors de la manœuvre

- 1 : Prise bimanuelle, **abaissement-élévation** : petits mouvements pour décontracter les muscles et mettre le patient en confiance
- 2 : **Pression vers le bas** : pousser la mandibule vers le bas à l'aide de petits mouvements puis progressivement un peu plus vers l'arrière afin de repousser le condyle sous le tubercule articulaire
- 3 : **Recul** : la perception d'un ressaut et l'obtention immédiate d'une fermeture bucco-dentaire normale témoignent de la réduction

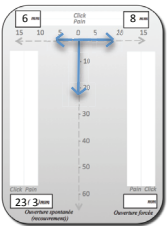
Objectifs :	Moyens :
Mise en confiance du patient	➔ Le rassurer sur le fait que ce n'est pas grande chose et lui expliquer la manœuvre, non douloureuse
Obtention de la fermeture bucco-dentaire	➔ La manœuvre de Nelaton dure entre 30 sec et 1 min. Si la contraction des muscles élévateurs persiste, maintenir une pression vers le bas pendant 5-15 min pour que les muscles se fatiguent
Prévenir des risques de récives	➔ Conseils comportementaux pour éviter une ouverture excessive de la bouche

Blocage osseux – DTM secondaire

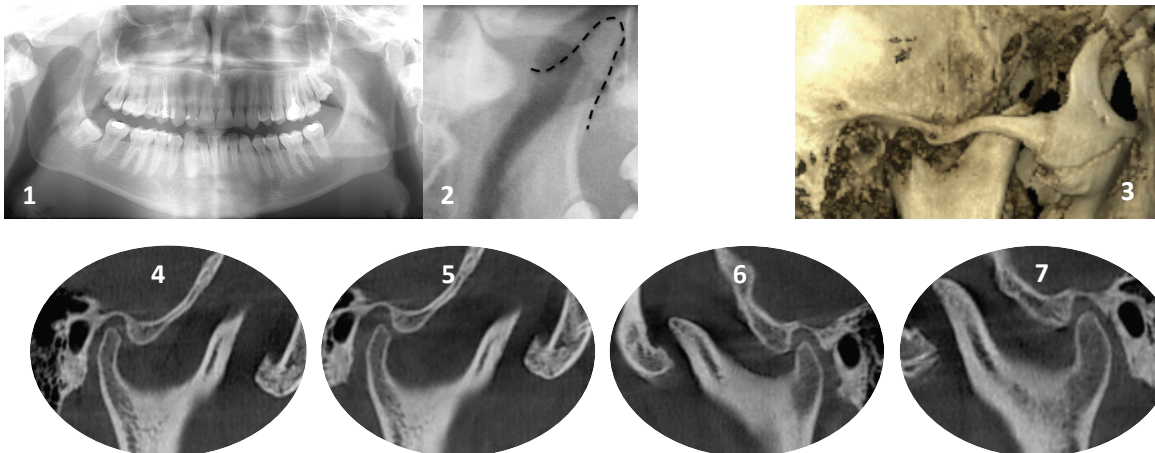
Blocage osseux – DTM secondaire

je bloque, je n'ai pas une grande amplitude d'ouverture

Interrogatoire		
Étiopathogénie	Motif de consultation	Historique
- Anomalie de développement	- Limitation d'ouverture non douloureuse, invalidante	- Pas d'ATCD de trauma ou de problème systémique - Nombreux ATCD de consultations et traitements par gouttières et kiné sans résultat

Examen clinique			
Cinématique mandibulaire	Axe I Structure : <i>dimension mécanique</i>	Axe II Comportement : <i>dimension psychosociale</i>	Axe III Terrain général musculo-articulaire : <i>dimension biologique</i>
	- Limitation de l'ouverture liée à l'hyperplasie coronéide		- Hyperplasie des processus coronéides
	Examen exo-buccal : - Absence d'élasticité à l'ouverture - Ouverture buccale très limitée, ancienne et aggravation		

DTM secondaire : maladie de LANGENBECK ou élongation du processus coronéide



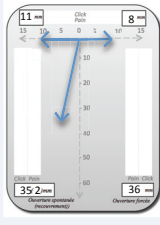
Coupe CBCT (3,4,5,6,7) : élongation bilatérale du processus coronéide. Cette élongation était décelable à la radiographie panoramique (1,2)

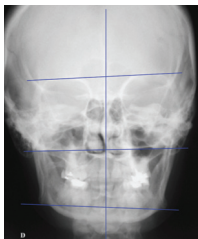
Objectifs :	Moyens :
Traitement type C : chirurgie maxillo-faciale par résection des excroissances coronéides (coronéidectomie)	
Rééducation	→ Kinésithérapie
Contrôle à 4 semaines post-op : ouverture 42 (+3) mm non douloureuse et diduction à 10mm, à 6 mois : ouverture de 48 mm	

Séquelle d'une fracture du col du condyle

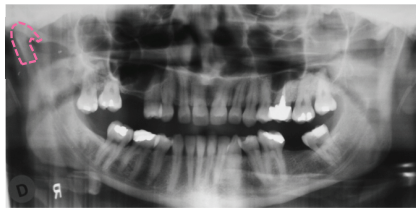Séquelle d'une fracture du col du condyle

J'ai mal aux muscles, je bloque, je n'ai pas une grande amplitude d'ouverture

Interrogatoire			
Étiopathogénie	Motif de consultation	Historique	
- Suite d'un trauma	- Inconfort occlusal - Inquiétude liée à l'asymétrie de la face - Gêne fonctionnelle à l'ouverture - Myalgie massétérine bilatérale augmentée à la mastication	- Trauma du menton à l'âge de 10 ans - Orthodontie avec extraction des 4 - Cervicopathie chronique - Troubles du sommeil	
Examen clinique			
Cinématique mandibulaire	Axe I Structure : <i>dimension mécanique</i>	Axe II Comportement : <i>dimension psychosociale</i>	Axe III Terrain général musculo-articulaire : <i>dimension biologique</i>
	- Édentements postérieurs - Anomalies squelettiques sagittale et transversale - Tendance classe III - Fortement hypo-divergente - Forte asymétrie mandibulaire avec ramus droit court	- Crispation - Dysfonction linguale	- Muscles élévateurs denses
Analyse occlusale :			
- <i>Calage</i> : très insuffisant, migrations dentaires antérieures maxillaires - <i>Centrage</i> : pas de décentrage appréciable, antéposition et fréquente interposition linguale, DVO naturellement basse - <i>Guidage</i> : interférence travaillante sur 25 en exocclusion			

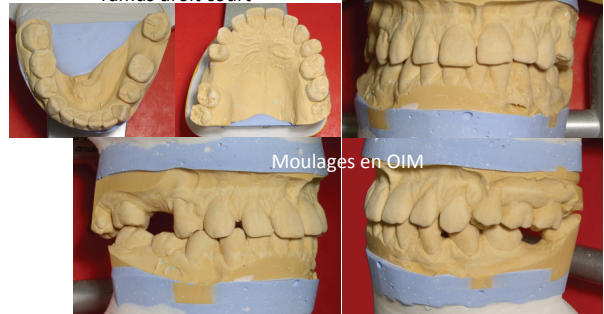

Téléradiographie de face



Radiographie panoramique : ex fracture du condyle droit

Vues occlusales des moulages : ramus droit court



Moulages en OIM

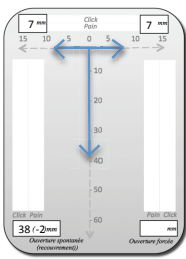
Objectifs : ce n'est pas de symétriser car le cadre squelettique est lui-même asymétrique	Moyens :
Prise en charge des troubles du sommeil	➔ Adresser chez médecin traitant
Rassurer le patient	➔ L'asymétrie est stabilisée
Gérer les tensions émotionnelles	➔ PECC, techniques de relaxation, hypnose
Diminuer les parafonctions	➔ Prise de conscience et autocontrôle des crispations
Favoriser le remodelage de l'ATM droite	➔ Gymnothérapie douce en diduction
Optimiser le calage occlusal	➔ Analyse occlusale : Une approche globale de la réhabilitation avec nette augmentation de la DVO semble être invasive pour un bénéfice faible ➔ Correction orthodontique de l'exocclusion de la 25 ➔ Traiter les édentements
Favoriser une mastication bilatérale alternée	➔ Rééducation et autocontrôle
Seule une motivation esthétique indiquera une chirurgie orthognatique	

Atteinte dégénérative de l'ATM

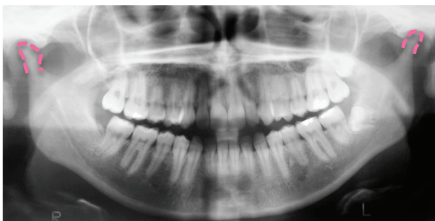
Atteinte dégénérative de l'ATM

je bloque, j'ai mal aux articulations, je n'ai pas une grande amplitude d'ouverture

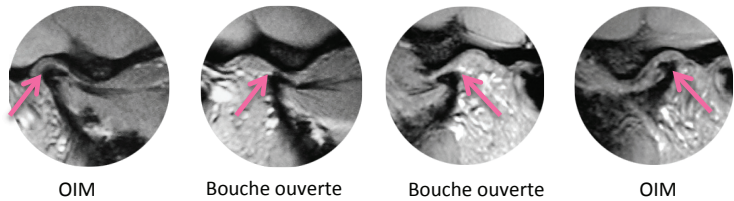
Interrogatoire		
Étiopathogénie	Motif de consultation	Historique
<ul style="list-style-type: none"> - Suite d'un traumatisme - Atteinte iatrogène suite à une chirurgie orthognatique - Trouble systémique (ex : arthrite dégénérative) 	<ul style="list-style-type: none"> - Inconfort occlusal - Fatigue de la mâchoire - Douleurs ATM nocturnes 	<ul style="list-style-type: none"> - Episodes de blocage de l'ouverture - Phénomène ancien et chronique - Autres articulations touchées - Trouble systémique : polyarthrite rhumatoïde

Examen clinique			
Cinématique mandibulaire	Axe I Structure : <i>dimension mécanique</i>	Axe II Comportement : <i>dimension psychosociale</i>	Axe III Terrain général musculo-articulaire : <i>dimension biologique</i>
	<ul style="list-style-type: none"> - Bécance antérieure - Angle goniale ouvert, accentué lors de typologie hyper-divergente - Dysfonctionnement lingual primaire ou secondaire à la bécance 	<ul style="list-style-type: none"> - Douleurs chroniques 	<ul style="list-style-type: none"> - Laxité ligamentaire - Arthropathie systémique

Le diagnostic est posé grâce à la radio panoramique et l'IRM le confirme.



Radiographie panoramique : têtes condyliennes réduites et aplaties



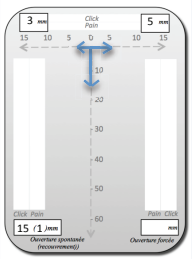
IRM para-sagittales des ATM droites et gauches ; les têtes condyliennes sont fléchées

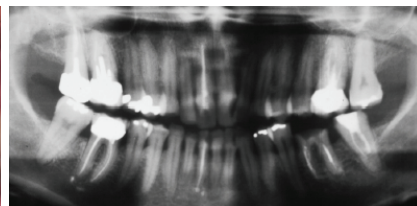
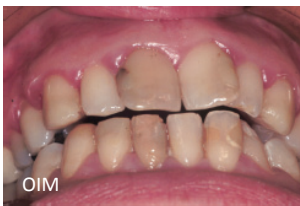Objectifs :	Moyens :
Autocontrôle des crispations	→ Gymnothérapie douce en diduction
Petite équilibrage occlusale de première intention pour obtenir un meilleur calage en O.I.M et protéger les ATM afin que le processus dégénératif se stabilise	→ Légères coronoplasties et/ou ajout de composite
Réducation linguale forte	→ Contrôle de la posture linguale au repos et en déglutition, encadrée par de l'orthophonie → Enveloppe linguale nocturne et diurne
Réévaluation à 3 et 6 mois	
A 12 mois, si la stabilité articulaire est assurée, on peut engager un traitement stabilisateur	

DDP grade IV arthrosique

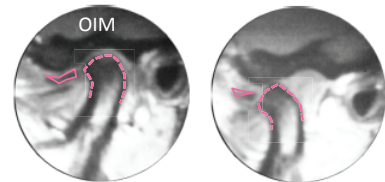
DDP grade IV arthrosique

je n'ai pas une grande amplitude d'ouverture, j'ai mal aux articulations

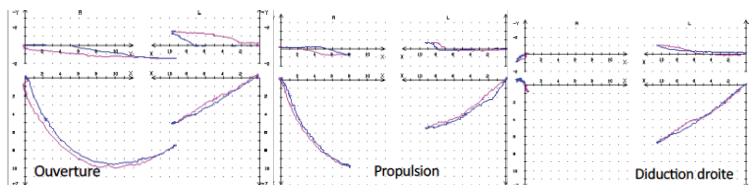
Interrogatoire			
Étiopathogénie		Motif de consultation	
- Séquelle d'une atteinte articulaire traumatique ou inflammatoire		- Limitation importante de l'ouverture buccale - Douleurs ATM gauche	
		Historique	
		- Pas forcément d'ATCD de trauma ou de troubles systémiques	
Examen clinique			
Cinématique mandibulaire	Axe I Structure : <i>dimension mécanique</i>	Axe II Comportement : <i>dimension psychosociale</i>	Axe III Terrain général musculo-articulaire : <i>dimension biologique</i>
	- Crépitations ATM gauche - Malocclusion	- Problème de ventilation - Souvent anomalie de la posture linguale	- Muscles élévateurs peu toniques
	Examen exo-buccal :		
	- Cinématique limitée avec crépitations nettes		
	Analyse occlusale :		
- <i>Calage</i> : insuffisance de calage postérieur gauche			
- <i>Centrage</i> : décentrage transversal en OIM vers la droite			
- <i>Guidage</i> : guidage antérieur insuffisant			



Radiographie panoramique



IRM para-sagittales de l'ATM gauche en OIM et bouche ouverte : le disque articulaire n'est plus en relation avec la tête condylienne, qui est aplatie



Condylographie : ouverture-fermeture, propulsion et diduction droite

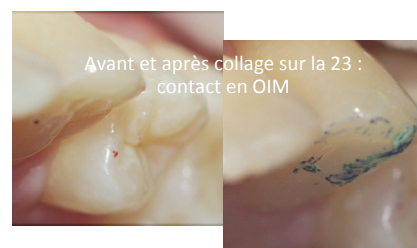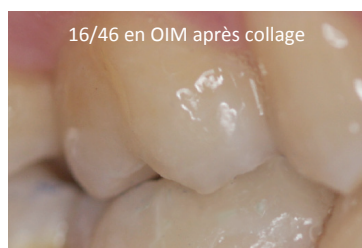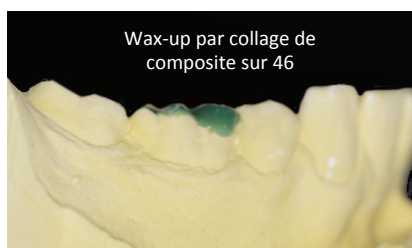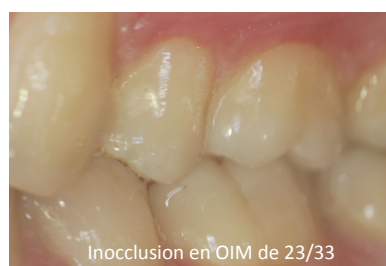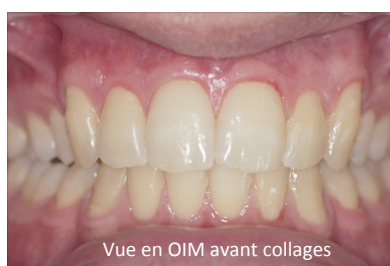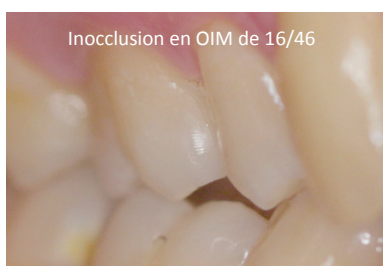Objectifs :	Moyens :
Rééducation linguale	➔ Contrôle de la posture linguale encadrée par de l'orthophonie
Éliminer la possibilité d'obstacle nasal favorisant la ventilation orale	➔ Adresser pour consultation ORL
Métaplasie de l'ATM	➔ Gymnothérapie
Obtenir une ouverture plus ample pour réaliser les restaurations nécessaires	➔ Par gouttière de décompression puis décompression sur provisoire pour 36, 37
Majorer le calage	➔ Équilibration occlusale grâce à des collages sur 13 et 23,
Réhabilitation globale	➔ Restaurations composites antérieures et coiffes 17, 16, 37, 36, 46

Architecture occlusale

Architecture occlusale

J'ai mal aux muscles, je ne sais pas où fermer

Interrogatoire			
Étiopathogénie	Motif de consultation		Historique
- Insuffisance de calage chez le serreur	- Inconfort occlusal « comment fermer ? »		- Orthodontie récente
Examen clinique			
Cinématique mandibulaire	Axe I Structure : dimension mécanique	Axe II Comportement : dimension psychosociale	Axe III Terrain général musculo-articulaire : dimension biologique
Normale	- Insuffisance de calage postérieure	- Crispation musculaire	- Difficulté de recrutement des muscles masséters en OIM (bon sur rouleaux de coton)
Examen exo-buccal :			
- Palpation musculaire douloureuse			
Analyse occlusale :			
- <i>Calage</i> : instable - <i>Centrage</i> : décentrage - <i>Guidage</i> : dysfonctionnel au niveau des canines			



Objectifs :	Moyens :
Apprentissage de la gestion du stress	➔ PECC, techniques de relaxation, méditation, hypnose
Diminuer les parafunctions	➔ Prise de conscience et autocontrôle
Détente musculaire	➔ Automassage
Si port de gouttière continu, sevrage progressif	➔ Espacer le port au fur et à mesure
Majorer le calage et optimiser le guidage	➔ Analyse occlusale avec équilibration en RC : après une simulation de collage par wax up sur 46 et 23 (en infraclusion par malposition) ➔ Collage composite direct

Dysesthésie occlusale

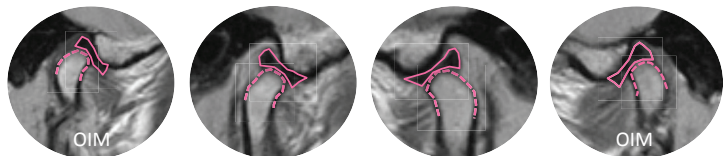
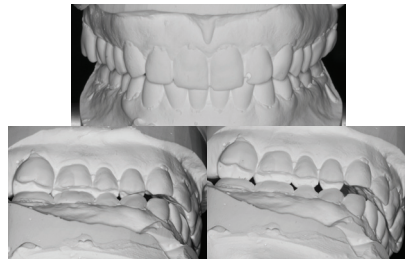
Dysesthésie occlusale

Je ne sais pas où fermer, j'ai une forte préoccupation occlusale

Interrogatoire			
Étiopathogénie	Motif de consultation	Historique	
- Patient ayant une hypervigilance acquise à la suite de nombreux traitements - Terrain émotionnel fragile	- Inconfort occlusal majeur	- Perte de repères occlusaux suite à des ports de gouttières et/ou meulages occlusaux et/ou autres traitements (ex : orthodontie)	
Examen clinique			
Cinématique mandibulaire	Axe I Structure : <i>dimension mécanique</i>	Axe II Comportement : <i>dimension psychosociale</i>	Axe III Terrain général musculo-articulaire : <i>dimension biologique</i>
Normale	- Nombreuses restaurations		- Difficultés de recrutement des muscles masséters en OIM (mais bons sur rouleaux de coton)
Analyse occlusale :			
- <i>Calage</i> : en OIM occlusion 1/1, nette instabilité, courbe occlusale inversée à droite - <i>Centrage</i> : décentrage de l'OIM vers la droite - <i>Guidage</i> : perturbé, prématurité nette 17-47			

Le patient ne présente pas forcément de signes de DTM mais souvent une situation d'instabilité occlusale majeure.

Moulage en OIM avec verrouillage de 11 et 21, absence d'autres contacts antérieurs (13 12 22 23) et de stabilité transversale



IRM para-sagittales des ATM droites et gauches en OIM et bouche ouverte, présentées pour des raisons pédagogiques mais non cliniquement nécessaires ; les têtes condyliennes et les disques articulaires sont mis en évidence

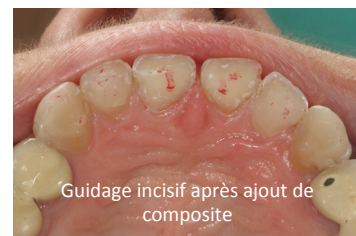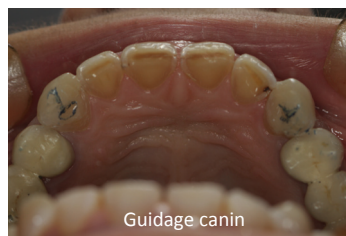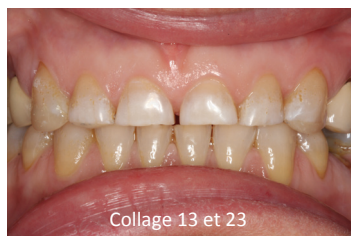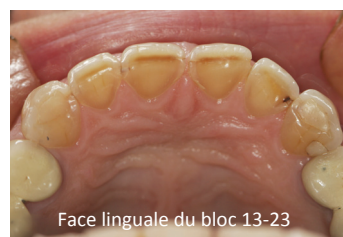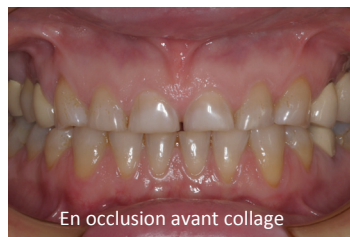Objectifs :	Moyens :
Si port continu d'une gouttière, sevrage progressif jusqu'à l'arrêt	→ Diminuer et espacer le port au fur et à mesure
Équilibration en RC après étude des moulages en majorant le calage pour stabiliser la nouvelle OIM	→ Équilibration par soustraction sur les dents postérieures jusqu'au contact incisif et par addition à l'aide de collages composites sur 13 et 23 : ne pas se précipiter pour cette étape, attendre la mise en confiance
Majoration du calage	→ Réalisation de quelques collages ou coiffes provisoires postérieures
Réévaluation à 3 et 6 mois, puis déverrouillage incisif maxillaire (orthodontie) pour éviter d'augmenter la DVO	→ Traitement orthodontique au niveau de 11 et 21, ne pas se précipiter pour cette étape
Analyse occlusale pour réhabilitation prothétique complète	→ Wax-up global
Réhabilitation prothétique	→ Mise en bouche globale des éléments prothétiques postérieurs provisoires et réévaluation par collage du guide antérieur → Mise en place progressive, par secteur, des éléments prothétiques postérieurs permanents
A 12 mois, si la stabilité articulaire est assurée, on peut engager un traitement stabilisateur	

Bruxisme – Collage, pour renforcer la PECC

Bruxisme – Collage, pour renforcer la PECC

J'ai mal aux muscles, j'ai les dents usées

Interrogatoire			
Étiopathogénie		Motif de consultation	
- Association de praxies, de tensions émotionnelles et de troubles de la ventilation pendant le sommeil		- Usure dentaire - Douleurs faciales diffuses bilatérales, plus marquées au réveil	
		Historique	
		- Céphalées - Acouphènes	
Examen clinique			
Cinématique mandibulaire	Axe I Structure : <i>dimension mécanique</i>	Axe II Comportement : <i>dimension psychosociale</i>	Axe III Terrain général musculo-articulaire : <i>dimension biologique</i>
Normale	- Lésions dentaires par attrition et érosion	- Crispations - Tensions émotionnelles	- Muscles élévateurs hypertrophiques
Analyse occlusale :			
- <i>Guidage</i> : non fonctionnel			



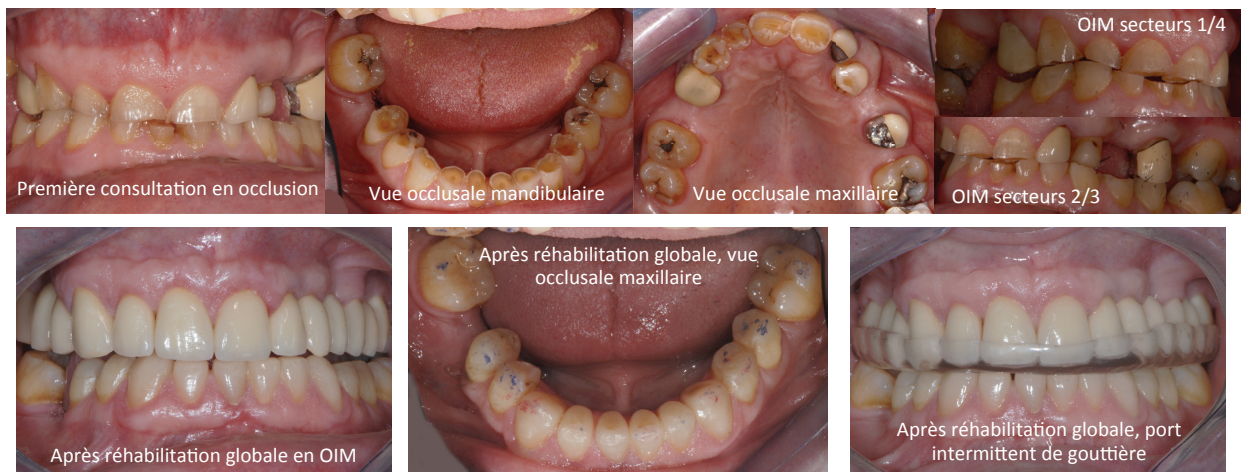
Objectifs :	Moyens :
On ne fait pas de gouttière en première intention mais éventuellement après restaurations permanentes pour un port nocturne discontinu	
Apprentissage de la gestion du stress	➔ PECC, relaxation, méditation, hypnose
Autocontrôle des parafunctions	➔ Prise de conscience
Détente musculaire	➔ Automassage
Stabiliser la nouvelle OIM et optimiser le guidage	➔ Analyse occlusale avec équilibrage en RC et des collages au flow sur 13 et 23
Egression des incisives	➔ Les laisser sans contact à la suite de l'équilibrage en RC
Majorer le guidage	➔ Collage en lingual des incisives maxillaires (deuxième temps)
Gagner la confiance dans les traitements	➔ Réhabilitation prothétique progressive des secteurs l'un après l'autre

Prothèse - Bruxisme

Prothèse - Bruxisme

J'ai mal aux muscles, j'ai les dents usées

Interrogatoire					
Étiopathogénie		Motif de consultation		Historique	
- Patient bruxeur ayant besoin de nombreuses restaurations		- Usure dentaire - Réhabilitation prothétique		- Usure progressive, ancienne	
Examen clinique					
Cinématique mandibulaire	Axe I Structure : <i>dimension mécanique</i>	Axe II Comportement : <i>dimension psychosociale</i>	Axe III Terrain général musculo-articulaire : <i>dimension biologique</i>		
Normale	- Lésion par abfraction et attrition - Légère perte de DV - Absence de certaines dents	- Crispations	- Terrain robuste		
Analyse occlusale :					
- <i>Calage</i> : insuffisance de calage postérieur - <i>Centrage</i> : décentrage - <i>Guidage</i> : retardés des canines = fonctions groupes					



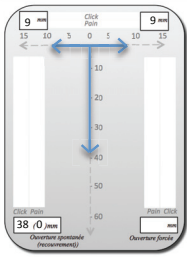
Objectifs :	Moyens :
Apprentissage de la gestion du stress	→ PECC, techniques de relaxation, méditation, hypnose,
Diminuer les parafunctions	→ Prise de conscience et autocontrôle
Détente musculaire	→ Automassage
<u>Reconstruction prothétique</u> : Coiffes maxillaires de 17 à 27 Coiffes mandibulaires de 33 à 43 Collages composites sur 45 44 34	→ Référence : plan axio-orbitaire et RC - Augmenter DV de 3mm en incisif donc 5mm sur la tige de l'articulateur - Allongement coronaire des incisives maxillaires - Diminuer bord libre des incisives mandibulaires de 3 mm et lingualer de 2mm - Courbe de Spee à 65mm de rayon - Pentas canines proches des pentes condyliennes à mesurer avec des cires mordues - Fonction canine bilatérale avec une désocclusion minimale à droite et à gauche
Protection et aide	→ Port discontinu de gouttière

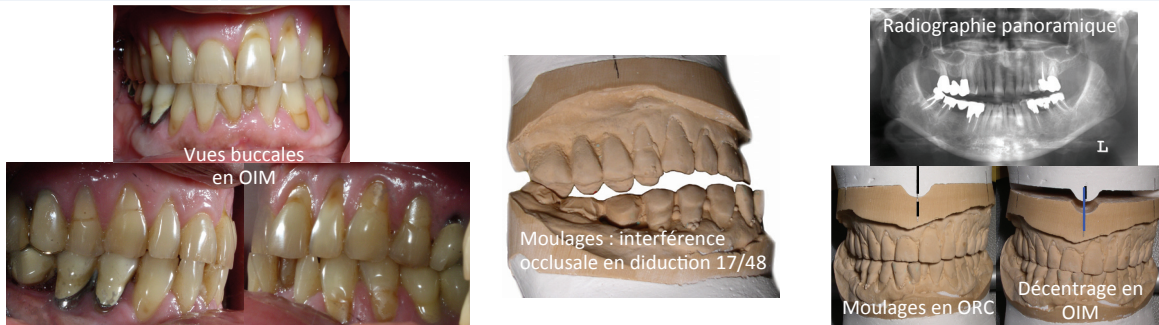
Myalgie faciale chronique - Psychologique

Myalgie faciale chronique - Psychologique

j'ai mal aux muscles

Interrogatoire		
Étiopathogénie	Motif de consultation	Historique
- Tensions psycho-émotionnelles	- Algies faciales chroniques	- Acouphènes - Fractures fréquentes des éléments prothétiques - Troubles du sommeil - Tensions psycho-émotionnelles

Examen clinique			
Cinématique mandibulaire	Axe I Structure : <i>dimension mécanique</i>	Axe II Comportement : <i>dimension psychosociale</i>	Axe III Terrain général musculo-articulaire : <i>dimension biologique</i>
	<ul style="list-style-type: none"> - Récessions gingivales - Lésions cervicales non carieuses 	<ul style="list-style-type: none"> - Pression linguale - Ventilation orale nocturne - Crispation des muscles élévateurs 	<ul style="list-style-type: none"> - Muscles élévateurs hypertrophiés denses
	Examen exo-buccal :		
	<ul style="list-style-type: none"> - Limitation de l'ouverture buccale, douloureuse - Forte interférence occlusale avec 48 égrésée 		
	Analyse occlusale :		
<ul style="list-style-type: none"> - <i>Calage</i> : faible - <i>Centrage</i> : léger décentrage mandibulaire - <i>Guidage</i> : afunctionnel en antérieur, peu ou pas de recouvrement antérieur générant des fonctions groupes étendus, fortes interférences occlusales 			



Objectifs :	Moyens :
Apprentissage de la gestion du stress	➔ PECC, techniques de relaxation, méditation, hypnose,
Diminuer les parafunctions	➔ Prise de conscience et autocontrôle des crispations élévatrices et des pressions labio-linguales
Éliminer la possibilité d'obstacle nasal favorisant la ventilation orale	➔ Adresser pour consultation ORL
Prise en charge des troubles du sommeil	➔ Adresser chez médecin traitant
Stabiliser la position de déglutition et de serrement	➔ Rééducation posturale linguale encadrée par orthophoniste
Correction occlusale d'évidence	➔ Meulage de l'interférence sur 48
Prise en charge globale	<ul style="list-style-type: none"> ➔ Eventuelle orthodontie antéro-mandibulaire (extraction de 31) ➔ Chirurgie plastique gingivale de recouvrement sur 13,12,21,22,23 ➔ Prothèse postérieure

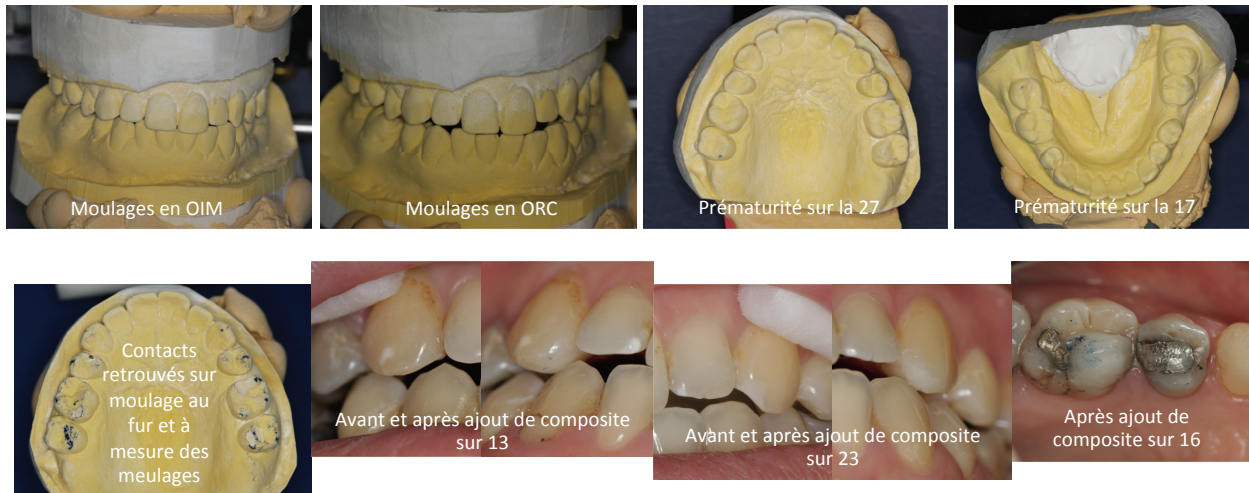
Myalgie faciale chronique - Mécanique

Myalgie faciale chronique - Mécanique

J'ai mal aux muscles

Interrogatoire			
Étiopathogénie	Motif de consultation	Historique	
- Dysfonction linguale	- Algies faciales chroniques bilatérales diffuses, aggravées par la mastication	- Goussières occlusales diverses (cales, ELN) - Sécheresse buccale le matin au réveil - Cervicalgie	
Examen clinique			
Cinématique mandibulaire	Axe I Structure : <i>dimension mécanique</i>	Axe II Comportement : <i>dimension psychosociale</i>	Axe III Terrain général musculo-articulaire : <i>dimension biologique</i>
Normale	- Dents postérieures restaurées	- Tensions psycho-émotionnelles - Dysfonction linguale	
Examen exo-buccal :			
- Béance antérieure de 6 à 6 par dysfonction linguale			

Diagnostic : DTM musculaire dans un tableau de myalgie chronique cervico-faciale.



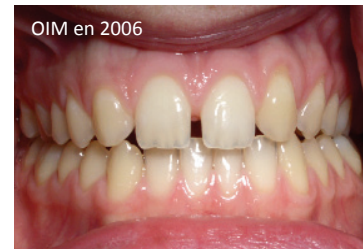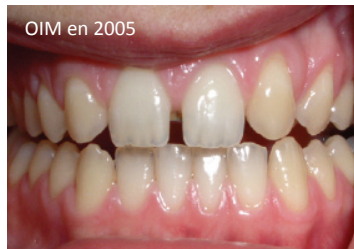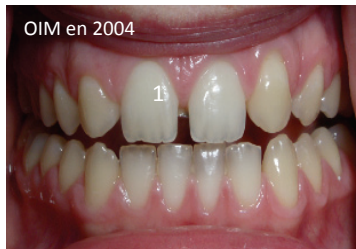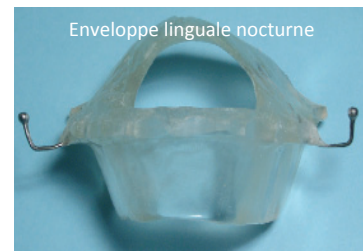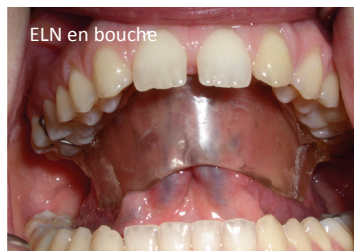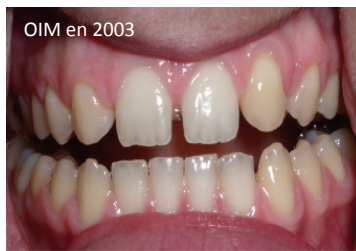Objectifs :	Moyens :
Éliminer la possibilité d'obstacle nasal favorisant la ventilation orale	→ Adresser pour consultation ORL
Stabiliser la position de déglutition et de serrement	→ Rééducation posturale linguale encadrée par orthophoniste
Évaluer si une optimisation occlusale simple est réalisable	Analyse occlusale : → Diminuer de 3mm la DVO sur tige incisive permettant des contacts postérieurs, sauf sur 16 : en ORC, soustraction jusqu'à obtenir des contacts sur 15 et 25 et collage sur 16 → L'obtention de contacts antérieurs demanderait des meulages trop importants : réaliser des collages sur 13 et 23 et laisser les incisives sans contact
Réévaluation à 3, 6, 12 mois	
Reprise des soins par le praticien	

Dysfonction linguale

Dysfonction linguale

J'ai mal aux muscles, je ne sais pas où fermer

Interrogatoire			
Étiopathogénie	Motif de consultation	Historique	
- Ventilation orale ou déglutition primaire	- Douleurs faciales temporo-massétérides bilatérales chroniques - Cervicalgie - Gêne fonctionnelle à la mastication	- Traitement orthodontique - Trouble de la ventilation nasale	
Examen clinique			
Cinématique mandibulaire	Axe I Structure : <i>dimension mécanique</i>	Axe II Comportement : <i>dimension psychosociale</i>	Axe III Terrain général musculo-articulaire : <i>dimension biologique</i>
Normale	- Dents saines - Densité musculaire sous mandibulaire	- Dysfonction linguale - Ventilation orale	
Analyse occlusale :			
- <i>Calage</i> : anomalie majeure en OIM : béance de 16 à 26 - <i>Guidage</i> : anomalie majeure			



Objectifs :	Moyens :
Prise de conscience du patient	➔ Expliquer que le traitement est long
Éliminer possibilité d'obstacle nasal favorisant la ventilation orale	➔ Adresser pour consultation ORL
Rééducation linguale forte	➔ Contrôle de la posture linguale au repos et à la déglutition encadrée par orthophoniste ➔ Port d'une enveloppe linguale nocturne avec suivi régulier tous les 3 mois
Lorsqu'apparaîtront des contacts postérieurs : stabiliser OIM et optimiser guidage	➔ Analyse occlusale pour très légères équilibrations avec soustraction et addition sur les molaires

Conclusion

Les DTM sont des phénomènes complexes tant par leurs signes et symptômes que par la multiplicité de leur étiologie.

De ce fait, leur diagnostic et les thérapeutiques qui en découlent se doivent d'être méthodiques, suivant un protocole précis et les moins invasives possibles.

Ce travail a été produit dans le but d'aider l'omnipraticien à prendre en charge un patient se plaignant de douleurs de type DTM. Les fiches correspondent à des « cas types » auxquels le praticien peut se référer.

Cependant, lorsqu'une première thérapeutique a été mise en place sans résultat, il convient d'adresser le patient chez un praticien ayant des connaissances en occlusodontie.

Liste des illustrations

Figure 1 : Adaptation et DTM (2).....	3
Figure 2 : Algorithme diagnostique (1).....	6
Figure 3 : Modèle étiopathogénique à 3 dimensions (2).....	7
Figure 4 : Classification de l'axe I du DC/TMD (15).....	8
Figure 5 : Classification SP-MA (1).....	9
Figure 6 : Classification musculo-articulaire des DTM (1).....	11
Figure 7 : l'ATM du grade 0 à IV (1).....	12
Figure 8 : DTM : évolution des modes de prise en charge (1).....	14
Figure 9 : Algorithme thérapeutique des DTM (1).....	16
Figure 10 : Les différents types de prise en charge des DTM (1).....	17
Figure 11 . Gymnothérapie : mouvements de diduction droite et gauche à partir de la position de repos cadre thérapeutique des DAM (25).....	18
Figure 12 : Les orthèses orales (1).....	20

Liste des tableaux

Tableau 1 : Tableau d'aide au choix de la fiche.....	22
---	----

Liste des annexes

Annexe 1 : fiche « gymnothérapie mandibulaire ».....	A
Annexe 2 : fiche « auto-massage des muscles de la mâchoire ».....	B
Annexe 3 : fiche « exercices d'étirement de la mâchoire ».....	C
Annexe 4 : fiche « exercices en contre-résistance ».....	D

Annexes

Annexe 1 : fiche « gymnothérapie mandibulaire », réalisée par le Pr. Orthlieb



Pôle Odontologie – Hôpital Timone UF Fonctions-Dysfonctions

DTM : Gymnothérapie mandibulaire

JD. Orthlieb, 8/2019

« posez vos index sur les articulations et sentez bouger vos condyles lorsque vous ouvrez la bouche »
(Rozenzweig and Latino, 1979)

Indications

Arthralgie de l'Articulation Temporo-Mandibulaire (ATM) ou myalgies des muscles masticateurs

Principe de la gymnothérapie

Pour un ensemble musculo-articulaire quel qu'il soit : « LE MOUVEMENT C'EST LA VIE »

Objectifs : réaliser des mouvements de latéralisation mandibulaire (Diduction) pour libérer le jeu musculo-articulaire et activer les échanges du liquide synovial intra-articulaire. (Renouvellement du liquide, meilleure lubrification de l'articulation, imbibition du fibro-cartilage lui donnant une plus grande souplesse)

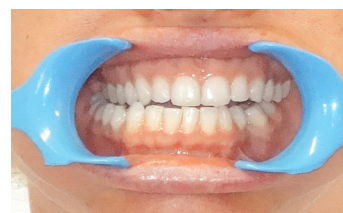Recommandations :

- Ne pas chercher à faire des mouvements d'ouverture-fermeture, l'amplitude de l'ouverture est d'abord liée à la capacité de mouvement de chaque articulation.
- Décoller très légèrement vos dents, amener le menton vers la droite sans ouvrir plus, revenir au milieu, faire une pause, amener le menton vers la gauche, Apprendre devant un miroir à bien vous orienter et à réaliser ces mouvements lentement, (si vous avez une gouttière occlusale, elle pourra vous faciliter l'apprentissage de ces mouvements)
- Débuter votre gymnothérapie très progressivement : commencer le premier jour par 1 mouvement à droite et à gauche, 5 fois par jour, puis 2 mouvements le deuxième jour, et ainsi de suite jusqu'à réaliser 10 mouvements à droite et à gauche, 5 fois par jour.
- Chaque série d'exercice commencera sans aller au maximum de votre mouvement pour « chauffer » progressivement vos articulations.
- Après cette période d'apprentissage, réaliser absolument ces 50 mouvements tous les jours.

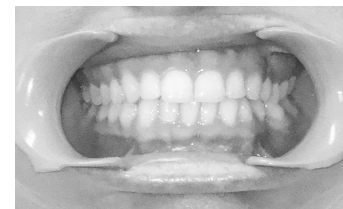Les principes fondamentaux de la Gymnothérapie :
DOUCEMENT, PROGRESSIVEMENT, QUOTIDIENNEMENT

Conseils

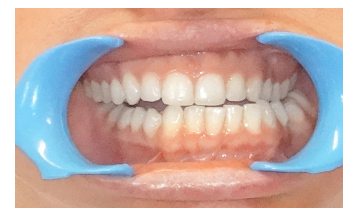Ces exercices sont démontrés et enseignés par le praticien au patient afin qu'il puisse les réaliser en autonomie. Il peut y avoir une légère douleur pendant l'exercice, mais sans qu'elle perdure après la séquence. Si la douleur persiste, cela ne signifie pas l'arrêt de l'exercice, mais un exercice plus doux, plus progressif. On conseille 3 séances par jour.



Diduction droite : déplacer la mandibule vers la droite.



Position de repos : les dents sont légèrement décollées.



Diduction gauche : déplacer la mandibule vers la gauche.

Annexe 2 : fiche « auto-massage des muscles de la mâchoire », réalisée par le Pr. Orthlieb



Pôle Odontologie – Hôpital Timone UF Fonctions-Dysfonctions

DTM : Auto-massages des muscles de la mâchoire

JD. Orthlieb, 8/2019

Les massages peuvent-être réalisés par le praticien ou le physiothérapeute mais il s'agit surtout d'éduquer le patient à les pratiquer fréquemment lui-même, au moins trois fois par jour.

Indications

Contractures et tensions musculaires des muscles masticateurs.

Principes

Les massages recherchent :

- une diminution de la douleur par drainage et stimulation des fibres sensibles ;
- un relâchement musculaire profond ; la palpation du muscle repère des points douloureux, des points gâchettes et des bandes tendues permettant un pétrissage approfondi de ces contractures ;
- un réchauffement du muscle favorisant la circulation sanguine et lymphatique ;
- une mobilisation des tissus mous par rapport au plan profond (souplesse des masses tissulaires, suppression des adhésions...)

La technique

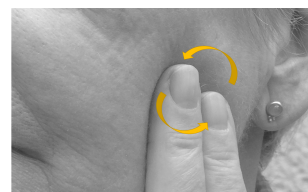
Le muscle masséter se prête le mieux au massage (image 1), le temporal est également accessible avec plus de douceur (image 2). Les massages des muscles masséters et temporaux ou des muscles cervicaux sont réalisés selon plusieurs étapes :

- En premier la pression glissée superficielle extraorale fait rouler deux ou trois doigts sur le corps du muscle, sans pression forte, pendant 3 minutes pour chauffer et activer la circulation (image 1,2).
- Puis on procédera à un pétrissage du muscle en pinçant le masséter en extra et intra-oral pendant 1 à 2 minutes (image 3)
- On terminera la séquence en extra-oral par un massage d'étirement du muscle masséter de 2 minutes, avec une pression marquée de deux doigts en partant de l'insertion zygomatique pour descendre vers l'angle gonion (image 4). Au niveau du muscle temporal, le massage « roulé » ou en étirement sera réalisé sans pression forte du fait de la sensibilité de la région.
- Sur un « nœud » musculaire, on pourra réaliser une pression profonde maintenue 30 à 60 secondes pour éliminer un point gâchette (image 5).

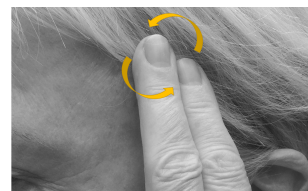Relâchement myofascial (myofascial release)

Visé à libérer la contracture musculaire par une pression douce mais maintenue pendant environ 30 secondes. On comprime le tissu conjonctif qui se trouve sous les muscles. La pression douce est maintenue, tout en étirant, en séparant et en redressant les composants fibreux.

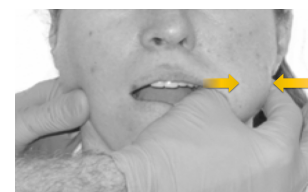
Ces exercices sont réalisables en autonomie par le patient après indications et explications par le praticien. Ce véritable traitement demande un rdv de contrôle après quelques semaines. Si les exercices augmentent les douleurs, contactez votre praticien. Si vous éprouvez des difficultés de réalisation, l'aide d'un kinésithérapeute peut être indiquée (sur prescription du praticien).



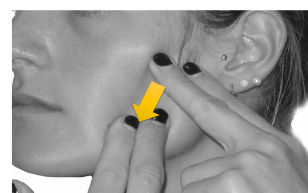1 - Le muscle masséter se prête le mieux au massage roulé avec 2 doigts



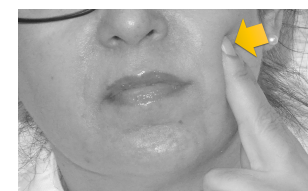
2 - Le massage sur le muscle temporal sera plus doux car la région est plus sensible



3 – Pétrissage du muscle masséter pincé de part et d'autre de la joue.



4 – Etirement du muscle masséter



5 – Pression sur un nœud musculaire maintenue 30 secondes

Annexe 3 : fiche « exercices d'étirement de la mâchoire », réalisée par le Pr. Orthlieb



Pôle Odontologie – Hôpital Timone UF Fonctions-Dysfonctions

DTM : Exercices d'étirement de la mâchoire

JD. Orthlieb, 8/2019

Étirements doux réalisés par le patient augmentent l'amplitude et diminuent les tensions musculaires. Pour être efficace, un étirement doit être : maintenu au moins 15 secondes ; lent (montée en tension progressive) ; sans à-coups ; répété au moins trois fois/j.

Indications

Les étirements sont indiqués dans les restrictions chroniques de l'amplitude des mouvements mandibulaires d'origine, musculo-aponévrotique, ligamentaire ou par collages fibreux. Ils sont contre-indiqués dans les blocages osseux (ankylose vraie, excroissance osseuse).

Principes

Les étirements visent à augmenter l'amplitude des mouvements mandibulaires, à diminuer la douleur et à favoriser un relâchement musculaire.

La technique mandibulaire : « 1, 2 et 3 prolongée »

Les premiers étirements doivent être indolores et très progressifs.

* Étirements sur le côté (diduction)

Après 5 diductions douces sans pression (pour échauffer la structure), des étirements doux en diduction sont réalisés sans forcer en poussant légèrement sur la mandibule pour gagner de l'amplitude de diduction suivis d'un relâchement, on recommence doucement cette pression-relâchement à 2 reprises puis, la troisième diduction est poussée au maximum, la pression est maintenue pendant 15 secondes. Cette séquence 1,2 et 3... est répétée 5 fois 3 fois par jour

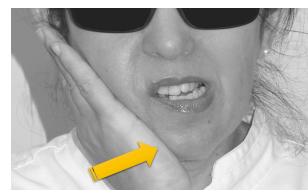* Étirements de l'ouverture

Après les étirements sur le côté, l'étirement en ouverture est pratiqué. Suite à 5 ouvertures sans pression, on effectuera des étirements doux en ouverture. Ils sont réalisés d'abord en souplesse en poussant légèrement sur le corps mandibulaire pour gagner de l'amplitude de diduction suivis d'un relâchement, on recommence doucement cette pression-relâchement à 2 reprises puis, la troisième ouverture est poussée au maximum, la pression est maintenue pendant 15 secondes. Cette séquence 1,2 et 3... est répétée 5 fois, 3 fois par jour (on peut utiliser au choix la technique du crochet ou de l'écarteur).

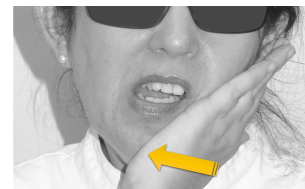Conseils

Il peut y avoir douleur pendant l'exercice, mais sans qu'elle perdure après la séquence. Si la douleur persiste, cela ne signifie pas l'arrêt de l'exercice, mais un exercice plus doux, plus progressif. On conseille 2 à 3 séances d'étirements par jour réalisés par le patient. L'ancienne technique forçant l'ouverture en insérant un nombre successif d'abaisse-langue ne provoque qu'une sur-rotation condylienne sans libérer la translation condylienne. Hors ce qui compte principalement, c'est cette translation nécessaire au jeu synovial qui permet d'obtenir une meilleure amplitude d'ouverture.

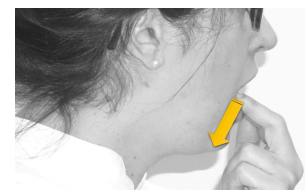Ces exercices sont réalisables en autonomie par le patient après indications et explications par le praticien. Ce véritable traitement demande un rdv de contrôle après quelques semaines. Si les exercices augmentent les douleurs, contactez votre praticien. Si vous éprouvez des difficultés de réalisation, l'aide d'un kinésithérapeute peut être indiquée (sur prescription du praticien).



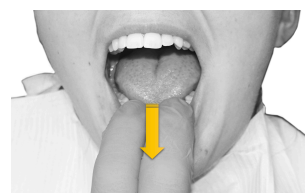1 – Etirement de la diduction :
Pression latérale vers la gauche



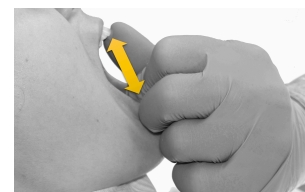2 – Etirement de la diduction :
Pression latérale vers la droite



3 – Etirement de l'ouverture :
technique du crochet vue de profil



4 – Etirement de l'ouverture :
technique du crochet vue de face



5 – Etirement de l'ouverture : technique
de l'écarteur

Annexe 4 : fiche « exercices en contre-résistance », réalisée par le Pr. Orthlieb



Pôle Odontologie – Hôpital Timone UF Fonctions-Dysfonctions

DTM : Exercices en contre-résistance J.D. Orthlieb, 8/2019

Une dizaine de contractés-relâchés successifs contre une opposition empêchant le mouvement (exercice isométrique). La procédure est répétée en deux ou trois séries, répétées au moins trois fois/jour. Des exercices isotoniques, c'est-à-dire en mouvements accompagnés, sont effectués dans la deuxième phase de traitement pour intégrer fonctionnellement le muscle renforcé.

Indications

Renforcement musculaire des muscles faibles, autour d'une articulation instable (luxation récidivante) ou étirement musculaire statique dans le cas de muscle raccourci.

Principes

Le muscle faible est renforcé par des contractions isométriques c'est-à-dire sans mouvement (statique), la mandibule étant bloquée par une opposition manuelle : l'exercice est dit en « contre-résistance ». Cette contraction immobile active les cellules musculaires contractiles pour étirer les éléments non contractiles, par étapes, sans effort violent.

La technique mandibulaire (cocher les exercices indiqués)

Ouverture en contre-résistance : pour abaisseurs faibles

Le patient ouvre la bouche jusqu'au premier niveau de tension musculaire ou à mi-ouverture; il place son poing en opposition pour bloquer l'ouverture, puis il réactive les muscles de l'ouverture par de légères contractions contre l'opposition du poing ; le patient réalise alors une dizaine de contractés-relâchés successifs.

fermeture en contre-résistance : pour éleveurs faibles. ATM instable

Le patient ouvre la bouche jusqu'au premier niveau de tension musculaire ou à mi-ouverture; il place ses doigts sur les incisives du bas en opposition pour bloquer la fermeture, puis il réactive les muscles de la fermeture par de légères contractions contre l'opposition des doigts; le patient réalise alors une dizaine de contractés-relâchés successifs.

Poussée latérale vers la droite en contre-résistance : pour ptérygoïdien latéral droit faible

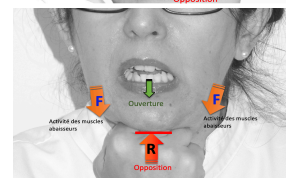
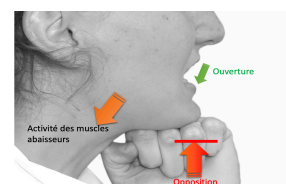
Le patient déplace à mi-course le menton vers la droite avec une faible ouverture; il place la paume de sa main droite en opposition pour bloquer la latéralisation, puis cherche à latéraliser la mandibule par de légères contractions contre l'opposition de la paume de sa main ; le patient réalise alors une dizaine de contractés-relâchés successifs.

Poussée latérale vers la gauche en contre-résistance : pour ptérygoïdien latéral gauche faible

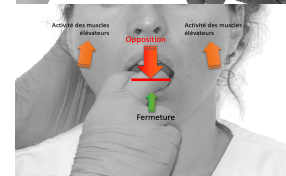
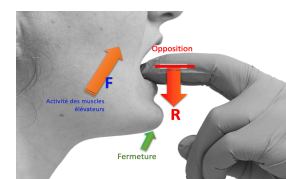
Le patient déplace à mi-course le menton vers la gauche avec une faible ouverture; il place la paume de sa main gauche en opposition pour bloquer la latéralisation, puis cherche à latéraliser la mandibule par de légères contractions contre l'opposition de la paume de sa main ; le patient réalise alors une dizaine de contractés-relâchés successifs.

Conseils

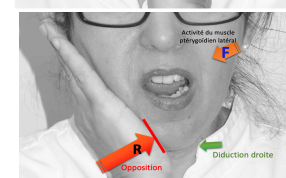
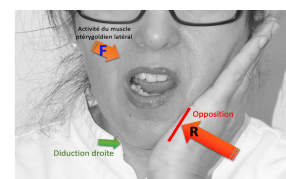
Ces exercices sont démontrées et enseignées par le praticien au patient afin qu'il puisse les réaliser en autonomie. Il peut y avoir une légère douleur pendant l'exercice, mais sans qu'elle perdure après la séquence. Si la douleur persiste, cela ne signifie pas l'arrêt de l'exercice, mais un exercice plus doux, plus progressif. On conseille 3 séances par jour. Ces exercices sont réalisables en autonomie par le patient après indications et explications par le praticien. Ce véritable traitement demande un rdv de contrôle après quelques semaines. Si les exercices augmentent les douleurs, contactez votre praticien. Si vous éprouvez des difficultés de réalisation, l'aide d'un kinésithérapeute peut être indiquée (sur prescription du praticien).



1 – Ouverture contre-résistance.



2 – Fermeture contre-résistance.




3 – Latéralisation contre-résistance à droite et à gauche.

Références bibliographiques

1. Orthlieb J, Manière-Ezvan A, Giraudeau A, Ré J. Dysfonctionnements Temporo-Mandibulaires - Comprendre, Identifier, Traiter. Information Dentaire; 2017.
2. Orthlieb J. Cadre diagnostique des dysfonctionnements de l'appareil manducateur (DAM). Inf Dent. 2004;(19):1196-203.
3. Le Resche L. Epidemiology of orofacial pain. In Chic Quintessence; 2001. p. 15-25.
4. Johansson A, Unell L, Carlsson G, Söderfeldt B, Halling A. Gender Difference in Symptoms Related to Temporomandibular Disorders in a Population of 50-Year-Old Subjects. J Orofac Pain. 2002;8.
5. Slade G, Bair E, Greenspan J, Dubner R, Fillingim R, Diatchenko L. Signs and Symptoms of First-Onset TMD and Sociodemographic Predictors of Its Development: The OPPERA Prospective Cohort Study. 3^e éd. J Pain. 2013;
6. Manfredini D, Perinetti G, Guarda-Nardini L. Dental malocclusion is not related to temporomandibular joint clicking: a logistic regression analysis in a patient population. Angle Orthod. 2014;310-5.
7. Costen J. A syndrome of ear and sinus symptoms dependent upon disturbed function of the temporo-mandibular joint. Ann Otol Rhinol Laryngol. 1934;1-15.
8. Mohl ND, Dixon DC. Currents status of diagnostic procedures for TMD. J Am Dent Assoc. 1994;56-64.
9. Hansson T. Temporomandibular joint changes related to dental occlusion in temporomandibular joint problems. Biology, Diagnosis and Treatment, Solberg WK, Clark GT. Quintessence Publishing Co; 1980.
10. Gola R, Chossegros C, Orthlieb J. Le syndrome algo-dysfonctionnel de l'appareil manducateur. Paris : Masson edit; 1992.
11. Boever J, Carlsson G, Klineberg I. Need for occlusal therapy and prosthodontic treatment in the management of temporomandibular disorders. Part I : Occlusal interferences and occlusal adjustment. 27^e éd. J Oral Rehabil. 2000;
12. Dworkin S, Le Resche L. Research diagnostic criteria for temporo mandibular disorders : review, criteria, examinations and specifications, critique. J Craniomandib Disord. 1992;6:301-55.
13. Wahlund K, Llst T, Dworkin S. Temporomandibular disorders in children and adolescents : reliability of a questionnaire, clinical examination, and diagnosis. J Orofac Pain. 1998;1:42-51.
14. Solberg W, Flint R, Brandtner J. Temporomandibular joint pain and dysfunction : a clinical study of emotional and occlusal components. J Prosthet Dent. 1972;412-22.
15. Diagnostic Criteria for Temporomandibular Disorders (DC/TMD) for Clinical and Research Applications : Recommendations of the International RDC/TMD Consortium Network and Orofacial Pain Special Interest Group. J Orofac Pain. 2014;(28(1)):6-27.

16. Giraudeau A, Orthlieb J, Laplanche O, Cheynet F, Chossegros C, Sarrat P. Dérangements intracapsulaires de l'ATM, proposition de classification. Cah Prothèse. 2001;51-61.
17. Michelotti A, Alstergren P, Goulet J, Lobbezoo F, Ohrbach R, Peck C, et al. Next steps in development of the diagnostic criteria for temporomandibular disorders (DC/TMD) : recommendations from the International RDC/TMD Consortium Network workshop. J Oral Rehabil. 2016;453-67.
18. Ohrbach R, Dworkin S. The Evolution of TMD Diagnosis: Past, Present, Future. J Dent Res. 2015;1093-101.
19. De Boever J, Nilner M, Orthlieb J, Steenks M, Educational Committee of the European Academy of Craniomandibular Disorders. Recommendations by the EACD for examination, diagnosis and management of patients with temporomandibular disorder and orofacial pain by the general practitioner. 22(3). J Orofac Pain. 2008;268-78.
20. Giraudeau A, Cheynet F, Mantout B, Philip E, Orthlieb J. Prevalence and distribution of intracapsular derangement of TMJ in an asymptomatic and a symptomatic population. J Stomat Occ Med. 2008;5-15.
21. Wilkes C. Internal derangement of the temporomandibular joint : pathological variations. Arch Otolaryngol Head Neck Surg. 1989;469-77.
22. Stholer C. Clinical decision making in occlusion : a paradigm shift. McNeil C, Science of practice of occlusion. Chicago; Quintessence Pub Co. 1997. 294-305 p.
23. Greene C. The etiology of Temporomandibular disorders : implication for treatment. 15^e éd. J Orofac Pain. 2001;93-105.
24. Lobbezoo F, Van Der Zaag J, Van Selms M, Hamburger H, Naeije M. Principles for the management of bruxism. 35 (7). J Oral Rehabil. 2008;509-23.
25. Orthlieb J, Chossegros C, Cheynet F, Giraudeau A, Mantout B, Perez C, et al. Cadre thérapeutique des dysfonctionnements de l'appareil manducateur (DAM). Inf Dent. 2004;(39):2626-32.
26. Orthlieb J, Gola R, Dufresne J. Les gouttières occlusales. Actual Odonto-Stomatol. 1994;(87):45-57.



SERMENT MEDICAL

En présence des Maîtres de cette Faculté, de mes chers condisciples, devant l'effigie d'HIPPOCRATE.

Je promets et je jure, d'être fidèle aux lois de l'honneur et de la probité dans l'exercice de la Médecine Dentaire.

Je donnerai mes soins à l'indigent et n'exigerai jamais un salaire au-dessus de mon travail, je ne participerai à aucun partage clandestin d'honoraires.

Je ne me laisserai pas influencer par la soif du gain ou la recherche de la gloire.

Admis dans l'intérieur des maisons, mes yeux ne verront pas ce qui s'y passe, ma langue taira les secrets qui me seront confiés et mon état ne servira pas à corrompre les mœurs ni à favoriser le crime.

Je ne permettrai pas que des considérations de religion, de nation, de race, de parti ou de classe sociale viennent s'interposer entre mon devoir et mon patient.

Même sous la menace, je n'admettrai pas de faire usage de mes connaissances médicales contre les lois de l'humanité.

J'informerai mes patients des décisions envisagées, de leurs raisons et de leurs conséquences. Je ne tromperai jamais leur confiance et n'exploiterai pas le pouvoir hérité des connaissances pour forcer les consciences.

Je préserverai l'indépendance nécessaire à l'accomplissement de ma mission. Je n'entreprendrai rien qui dépasse mes compétences. Je les entretiendrai et les perfectionnerai pour assurer au mieux les services qui me seront demandés.

Respectueux et reconnaissant envers mes Maîtres, je rendrai à leurs enfants l'instruction que j'ai reçue de leur père.

Que les hommes m'accordent leur estime si je suis fidèle à mes promesses.

Que je sois déshonoré et méprisé de mes confrères si j'y manque.

PAUL Naïs – Dysfonctionnements Temporo-Mandibulaires : élaboration de fiches de situations types

Th. : Chir. dent. : Marseille : Aix-Marseille Université : 2019

Rubrique de classement : Occlusodontologie

Résumé :

Les Dysfonctionnements Temporo-Mandibulaires (DTM) sont, après la douleur dentaire, la cause la plus fréquente de douleurs oro-faciales.

Les dysfonctionnements de l'appareil manducateur sont des phénomènes difficiles à appréhender. En effet, la multitude de facteurs entrant en compte dans leur étiologie ainsi que l'ensemble des signes et symptômes menant à la consultation pour un DTM rendent leur diagnostic parfois complexe et donc, entraînent un risque de prise en charge non adaptée.

Le but de ce travail est d'identifier les situations cliniques les plus généralement rencontrées afin de les répertorier, sous forme de fiches diagnostiques et thérapeutiques, et d'aider l'omnipraticien dans la prise en charge.

Tout d'abord, nous verrons les éléments généraux concernant les DTM avec les principes de diagnostic et de prise en charge. Puis nous verrons les fiches cliniques se rapportant aux situations les plus souvent rencontrées dans la consultation des DTM.

Mots clés : Dysfonctionnements Temporo-Mandibulaires (DTM), Articulation Temporo-Mandibulaire (ATM), douleurs oro-faciales, occlusion, diagnostic, thérapeutique, fiches pratiques

PAUL Naïs - Temporomandibular disorders: Development of clinical guidelines

Abstract:

TemporoMandibular Disorders (TMD) is the most common cause of orofacial pain after dental pain. TMD are phenomena that are difficult to comprehend. Indeed, the multitude of factors involved in their etiology as well as all the signs and symptoms leading to consultation for a TMD sometimes entail a complex diagnosis and therefore lead to a risk of inappropriate care choices.

The purpose of this work is to identify the most commonly encountered clinical situations in order to index them, in the form of diagnostical and therapeutic cards, and to help the general practitioner in his approach.

First of all, we will see some generalities concerning TMD along with the principle of diagnosis and care choices. Then, we will see the clinical guidelines relating to the situations most often met in the TMD consultations.

MeSH: TemporoMandibular Disorders (TMD), TemporoMandibular Joint (TMJ), orofacial pain, occlusion, diagnosis, therapeutic, clinical guidelines

Adresse de l'auteur :

43 avenue de la Timone
13010 MARSEILLE