



HAL
open science

**Reconstruction des pertes de substance osseuse
diaphysaire fémorale d'origine traumatique par transfert
libre osseux de fibula vascularisée : revue rétrospective
de 26 cas**

Sébastien Viaud

► **To cite this version:**

Sébastien Viaud. Reconstruction des pertes de substance osseuse diaphysaire fémorale d'origine traumatique par transfert libre osseux de fibula vascularisée : revue rétrospective de 26 cas. Sciences du Vivant [q-bio]. 2019. dumas-02402626

HAL Id: dumas-02402626

<https://dumas.ccsd.cnrs.fr/dumas-02402626v1>

Submitted on 10 Dec 2019

HAL is a multi-disciplinary open access archive for the deposit and dissemination of scientific research documents, whether they are published or not. The documents may come from teaching and research institutions in France or abroad, or from public or private research centers.

L'archive ouverte pluridisciplinaire **HAL**, est destinée au dépôt et à la diffusion de documents scientifiques de niveau recherche, publiés ou non, émanant des établissements d'enseignement et de recherche français ou étrangers, des laboratoires publics ou privés.



**Faculté des sciences
médicales et paramédicales**

Aix-Marseille Université

**Reconstruction des pertes de substance osseuse diaphysaire fémorale
d'origine traumatique par transfert libre osseux de fibula vascularisée :
revue rétrospective de 26 cas.**

T H È S E

Présentée et publiquement soutenue devant

LA FACULTÉ DES SCIENCES MEDICALES ET PARAMEDICALES

DE MARSEILLE

Le 29 Octobre 2019

Par Monsieur Sébastien VIAUD

Né le 29 novembre 1989 à Aix-en-Provence (13)

Pour obtenir le grade de Docteur en Médecine

D.E.S. de CHIRURGIE GÉNÉRALE

Membres du Jury de la Thèse :

Monsieur le Professeur LEGRÉ Régis

Président

Monsieur le Professeur ARGENSON Jean-Noël

Assesseur

Monsieur le Professeur FLECHER Xavier

Assesseur

Monsieur le Professeur JOUVE Jean-Luc

Assesseur

Madame le Docteur CURVALE Caroline

Directeur



Faculté des sciences
médicales et paramédicales

Aix-Marseille Université

**Reconstruction des pertes de substance osseuse diaphysaire fémorale
d'origine traumatique par transfert libre osseux de fibula vascularisée :
revue rétrospective de 26 cas.**

T H È S E

Présentée et publiquement soutenue devant

LA FACULTÉ DES SCIENCES MÉDICALES ET PARAMÉDICALES

DE MARSEILLE

Le 29 Octobre 2019

Par Monsieur Sébastien VIAUD

Né le 29 novembre 1989 à Aix-en-Provence (13)

Pour obtenir le grade de Docteur en Médecine

D.E.S. de CHIRURGIE GÉNÉRALE

Membres du Jury de la Thèse :

Monsieur le Professeur LEGRÉ Régis

Président

Monsieur le Professeur ARGENSON Jean-Noël

Assesseur

Monsieur le Professeur FLECHER Xavier

Assesseur

Monsieur le Professeur JOUVE Jean-Luc

Assesseur

Madame le Docteur CURVALE Caroline

Directeur

AIX-MARSEILLE UNIVERSITE

Président : Yvon BERLAND

FACULTE DES SCIENCES MEDICALES ET PARAMEDICALES

Doyen Georges LEONETTI

Vice-doyen aux Affaires Générales et aux Sciences Médicales : Patrick DESSI
Vice-doyen aux Sciences Paramédicales : Philippe BERBIS

Direction d'école :

- **Ecole de Médecine** : Jean-Michel VITON
- **Ecoles de Maïeutique** : Carole ZAKARIAN
- **Ecoles des Sciences de la Réadaptation** : Philippe SAUVAGEON
- **Ecoles des Sciences Infirmières** : Sébastien COLSON

Assesseurs :

- aux Etudes : Kathia CHAUMOITRE
- à la Recherche : Jean-Louis MEGE
- aux Prospectives Hospitalo-Universitaires : Frédéric COLLART
- aux Enseignements Hospitaliers : Patrick VILLANI
- à l'Unité Mixte de Formation Continue en Santé : Fabrice BARLESI
- pour le Secteur Nord : Stéphane BERDAH
- aux centres hospitaliers non universitaires : Jean-Noël ARGENSON

Chargés de mission :

- 1^{er} cycle : Jean-Marc DURAND et Marc BARTHET
- 2^{ème} cycle : Marie-Aleth RICHARD
- 3^{ème} cycle DES/DESC : Pierre-Edouard FOURNIER
- Licences-Masters-Doctorat : Pascal ADALIAN
- DU-DIU : Véronique VITTON
- Stages Hospitaliers : Franck THUNY
- Sciences Humaines et Sociales : Pierre LE COZ
- Préparation à l'ECN : Aurélie DAUMAS
- Démographie Médicale et Filiation : Roland SAMBUC
- Relations Internationales : Philippe PAROLA
- Etudiants : Arthur ESQUER

Chef des services généraux : Déborah ROCCHICCIOLI

Chefs de service :

- Communication : Laetitia DELOUIS
- Examens : Caroline MOUTTET
- Intérieur : Joëlle FAVREGA
- Maintenance : Philippe KOCK
- Scolarité : Christine GAUTHIER

DOYENS HONORAIRES

M. Yvon BERLAND
M. André ALI CHERIF
M. Jean-François PELLISSIER

PROFESSEURS HONORAIRES

MM	AGOSTINI Serge	MM	FAVRE Roger
	ALDIGHIERI René		FIECHI Marius
	ALESSANDRINI Pierre		FARNARIER Georges
	ALLIEZ Bernard		FIGARELLA Jacques
	AQUARON Robert		FONTES Michel
	ARGEME Maxime		FRANCOIS Georges
	ASSADOURIAN Robert		FUENTES Pierre
	AUFFRAY Jean-Pierre		GABRIEL Bernard
	AUTILLO-TOUATI Amapola		GALINIER Louis
	AZORIN Jean-Michel		GALLAIS Hervé
	BAILLE Yves		GAMERRE Marc
	BARDOT Jacques		GARCIN Michel
	BARDOT André		GARNIER Jean-Marc
	BERARD Pierre		GAUTHIER André
	BERGOIN Maurice		GERARD Raymond
	BERNARD Dominique		GEROLAMI-SANTANDREA André
	BERNARD Jean-Louis		GIUDICELLI Roger
	BERNARD Pierre-Marie		GIUDICELLI Sébastien
	BERTRAND Edmond		GOUDARD Alain
	BISSET Jean-Pierre		GOUIN François
	BLANC Bernard		GRILLO Jean-Marie
	BLANC Jean-Louis		GRISOLI François
	BOLLINI Gérard		GROULIER Pierre
	BONGRAND Pierre		HADIDA/SAYAG Jacqueline
	BONNEAU Henri		HASSOUN Jacques
	BONNOIT Jean		HEIM Marc
	BORY Michel		HOUEL Jean
	BOTTA Alain		HUGUET Jean-François
	BOURGEADE Augustin		JAQUET Philippe
	BOUVENOT Gilles		JAMMES Yves
	BOUYALA Jean-Marie		JOUVE Paulette
	BREMOND Georges		JUHAN Claude
	BRICOT René		JUIN Pierre
	BRUNET Christian		KAPHAN Gérard
	BUREAU Henri		KASBARIAN Michel
	CAMBOULIVES Jean		KLEISBAUER Jean-Pierre
	CANNONI Maurice		LACHARD Jean
	CARTOUZOU Guy		LAFFARGUE Pierre
	CAU Pierre		LAUGIER René
	CHABOT Jean-Michel		LE TREUT Yves
	CHAMLIAN Albert		LEVY Samuel
	CHARREL Michel		LOUCHET Edmond
	CHAUVEL Patrick		LOUIS René
	CHOUX Maurice		LUCIANI Jean-Marie
	CIANFARANI François		MAGALON Guy
	CLEMENT Robert		MAGNAN Jacques
	COMBALBERT André		MALLAN- MANCINI Josette
	CONTE-DEVOLX Bernard		MALMEJAC Claude
	CORRIOL Jacques		MARANINCHI Dominique
	COULANGE Christian		MARTIN Claude
	DALMAS Henri		MATTEI Jean François
	DE MICO Philippe		MERCIER Claude
	DESSEIN Alain		METGE Paul
	DELARQUE Alain		MICHOTEY Georges
	DEVIN Robert		MILLET Yves
	DEVRED Philippe		MIRANDA François
	DJIANE Pierre		MONFORT Gérard
	DONNET Vincent		MONGES André
	DUCASSOU Jacques		MONGIN Maurice
	DUFOUR Michel		MONTIES Jean-Raoul
	DUMON Henri		NAZARIAN Serge
	ENJALBERT Alain		NICOLI René

MM NOIRCLERC Michel
OLMER Michel
OREHEK Jean
PAPY Jean-Jacques
PAULIN Raymond
PELOUX Yves
PENAUD Antony
PENE Pierre
PIANA Lucien
PICAUD Robert
PIGNOL Fernand
POGGI Louis
POITOUT Dominique
PONCET Michel
POUGET Jean
PRIVAT Yvan
QUILICHINI Francis
RANQUE Jacques
RANQUE Philippe
RICHAUD Christian
RIDINGS Bernard
ROCHAT Hervé
ROHNER Jean-Jacques
ROUX Hubert
ROUX Michel
RUFO Marcel
SAHEL José
SALAMON Georges
SALDUCCI Jacques
SAN MARCO Jean-Louis
SANKALE Marc
SARACCO Jacques
SASTRE Bernard
SCHIANO Alain
SCOTTO Jean-Claude
SEBAHOUN Gérard
SERMENT Gérard
SERRATRICE Georges
SOULAYROL René
STAHL André
TAMALET Jacques
TARANGER-CHARPIN Colette
THOMASSIN Jean-Marc
UNAL Daniel
VAGUE Philippe
VAGUE/JUHAN Irène
VANUXEM Paul
VERVLOET Daniel
VIALETTES Bernard
WEILLER Pierre-Jean

PROFESSEURS HONORIS CAUSA

1967

MM. les Professeurs DADI (Italie)
CID DOS SANTOS (Portugal)

1974

MM. les Professeurs MAC ILWAIN (Grande-Bretagne)
T.A. LAMBO (Suisse)

1975

MM. les Professeurs O. SWENSON (U.S.A.)
Lord J.WALTON of DETCHANT (Grande-Bretagne)

1976

MM. les Professeurs P. FRANCHIMONT (Belgique)
Z.J. BOWERS (U.S.A.)

1977

MM. les Professeurs C. GAJDUSEK-Prix Nobel (U.S.A.)
C.GIBBS (U.S.A.)
J. DACIE (Grande-Bretagne)

1978

M. le Président F. HOUPHOUET-BOIGNY (Côte d'Ivoire)

1980

MM. les Professeurs A. MARGULIS (U.S.A.)
R.D. ADAMS (U.S.A.)

1981

MM. les Professeurs H. RAPPAPORT (U.S.A.)
M. SCHOU (Danemark)
M. AMENT (U.S.A.)
Sir A. HUXLEY (Grande-Bretagne)
S. REFSUM (Norvège)

1982

M. le Professeur W.H. HENDREN (U.S.A.)

1985

MM. les Professeurs S. MASSRY (U.S.A.)
KLINSMANN (R.D.A.)

1986

MM. les Professeurs E. MIHICH (U.S.A.)
T. MUNSAT (U.S.A.)
LIANA BOLIS (Suisse)
L.P. ROWLAND (U.S.A.)

1987

M. le Professeur P.J. DYCK (U.S.A.)

1988

MM. les Professeurs R. BERGUER (U.S.A.)
W.K. ENGEL (U.S.A.)
V. ASKANAS (U.S.A.)
J. WEHSTER KIRKLIN (U.S.A.)
A. DAVIGNON (Canada)
A. BETTARELLO (Brésil)

1989

M. le Professeur P. MUSTACCHI (U.S.A.)

1990

MM. les Professeurs J.G. MC LEOD (Australie)
J. PORTER (U.S.A.)

1991

MM. les Professeurs J. Edward MC DADE (U.S.A.)
W. BURGDORFER (U.S.A.)

1992

MM. les Professeurs H.G. SCHWARZACHER (Autriche)
D. CARSON (U.S.A.)
T. YAMAMURO (Japon)

1994

MM. les Professeurs G. KARPATI (Canada)
W.J. KOLFF (U.S.A.)

1995

MM. les Professeurs D. WALKER (U.S.A.)
M. MULLER (Suisse)
V. BONOMINI (Italie)

1997

MM. les Professeurs C. DINARELLO (U.S.A.)
D. STULBERG (U.S.A.)
A. MEIKLE DAVISON (Grande-Bretagne)
P.I. BRANEMARK (Suède)

1998

MM. les Professeurs O. JARDETSKY (U.S.A.)

1999

MM. les Professeurs J. BOTELLA LLUSIA (Espagne)
D. COLLEN (Belgique)
S. DIMAURO (U. S. A.)

2000

MM. les Professeurs D. SPIEGEL (U. S. A.)
C. R. CONTI (U.S.A.)

2001

MM. les Professeurs P-B. BENNET (U. S. A.)
G. HUGUES (Grande Bretagne)
J-J. O'CONNOR (Grande Bretagne)

2002

MM. les Professeurs M. ABEDI (Canada)
K. DAI (Chine)

2003

M. le Professeur Sir T. MARRIE (Canada)
G.K. RADDI (Grande Bretagne)

2004

M. le Professeur M. DAKE (U.S.A.)

2005

M. le Professeur L. CAVALLI-SFORZA (U.S.A.)

2006

M. le Professeur A. R. CASTANEDA (U.S.A.)

2007

M. le Professeur S. KAUFMANN (Allemagne)

PROFESSEURS EMERITE

2008

M. le Professeur	LEVY Samuel	31/08/2011
Mme le Professeur	JUHAN-VAGUE Irène	31/08/2011
M. le Professeur	PONCET Michel	31/08/2011
M. le Professeur	KASBARIAN Michel	31/08/2011
M. le Professeur	ROBERTOUX Pierre	31/08/2011

2009

M. le Professeur	DJIANE Pierre	31/08/2011
M. le Professeur	VERVLOET Daniel	31/08/2012

2010

M. le Professeur	MAGNAN Jacques	31/12/2014
------------------	----------------	------------

2011

M. le Professeur	DI MARINO Vincent	31/08/2015
M. le Professeur	MARTIN Pierre	31/08/2015
M. le Professeur	METRAS Dominique	31/08/2015

2012

M. le Professeur	AUBANIAC Jean-Manuel	31/08/2015
M. le Professeur	BOUVENOT Gilles	31/08/2015
M. le Professeur	CAMBOULIVES Jean	31/08/2015
M. le Professeur	FAVRE Roger	31/08/2015
M. le Professeur	MATTEI Jean-François	31/08/2015
M. le Professeur	OLIVER Charles	31/08/2015
M. le Professeur	VERVLOET Daniel	31/08/2015

2013

M. le Professeur	BRANCHEREAU Alain	31/08/2016
M. le Professeur	CARAYON Pierre	31/08/2016
M. le Professeur	COZZONE Patrick	31/08/2016
M. le Professeur	DELMONT Jean	31/08/2016
M. le Professeur	HENRY Jean-François	31/08/2016
M. le Professeur	LE GUICHAOUA Marie-Roberte	31/08/2016
M. le Professeur	RUF0 Marcel	31/08/2016
M. le Professeur	SEBAHOUN Gérard	31/08/2016

2014

M. le Professeur	FUENTES Pierre	31/08/2017
M. le Professeur	GAMERRE Marc	31/08/2017
M. le Professeur	MAGALON Guy	31/08/2017
M. le Professeur	PERAGUT Jean-Claude	31/08/2017
M. le Professeur	WEILLER Pierre-Jean	31/08/2017

2015

M. le Professeur	COULANGE Christian	31/08/2018
M. le Professeur	COURAND François	31/08/2018
M. le Professeur	FAVRE Roger	31/08/2016
M. le Professeur	MATTEI Jean-François	31/08/2016
M. le Professeur	OLIVER Charles	31/08/2016
M. le Professeur	VERVLOET Daniel	31/08/2016

2016

M. le Professeur	BONGRAND Pierre	31/08/2019
M. le Professeur	BOUVENOT Gilles	31/08/2017
M. le Professeur	BRUNET Christian	31/08/2019
M. le Professeur	CAU Pierre	31/08/2019
M. le Professeur	COZZONE Patrick	31/08/2017
M. le Professeur	FAVRE Roger	31/08/2017
M. le Professeur	FONTES Michel	31/08/2019
M. le Professeur	JAMMES Yves	31/08/2019
M. le Professeur	NAZARIAN Serge	31/08/2019
M. le Professeur	OLIVER Charles	31/08/2017
M. le Professeur	POITOUT Dominique	31/08/2019
M. le Professeur	SEBAHOUN Gérard	31/08/2017
M. le Professeur	VIALETTE Bernard	31/08/2019

2017

M. le Professeur	ALESSANDRINI Pierre	31/08/2020
M. le Professeur	BOUVENOT Gilles	31/08/2018
M. le Professeur	CHAUVEL Patrick	31/08/2020
M. le Professeur	COZZONE Pierre	31/08/2018
M. le Professeur	DELMONT Jean	31/08/2018
M. le Professeur	FAVRE Roger	31/08/2018
M. le Professeur	OLIVER Charles	31/08/2018
M. le Professeur	SEBBAHOUN Gérard	31/08/2018

2018

M. le Professeur	MARANINCHI Dominique	31/08/2021
M. le Professeur	BOUVENOT Gilles	31/08/2019
M. le Professeur	COZZONE Pierre	31/08/2019
M. le Professeur	DELMONT Jean	31/08/2019
M. le Professeur	FAVRE Roger	31/08/2019
M. le Professeur	OLIVER Charles	31/08/2019

PROFESSEURS DES UNIVERSITES-PRATICIENS HOSPITALIERS

AGOSTINI FERRANDES Aubert	CHINOT Olivier	GRIMAUD Jean-Charles
ALBANESE Jacques	CHOSSEGROS Cyrille	GROB Jean-Jacques
ALIMI Yves	<i>CLAVERIE Jean-Michel Surnombre</i>	GUEDJ Eric
AMABILE Philippe	COLLART Frédéric	GUIEU Régis
AMBROSI Pierre	COSTELLO Régis	GUIS Sandrine
ANDRE Nicolas	COURBIERE Blandine	GUYE Maxime
ARGENSON Jean-Noël	COWEN Didier	GUYOT Laurent
ASTOUL Philippe	CRAVELLO Ludovic	GUYS Jean-Michel
ATTARIAN Shahram	CUISSET Thomas	HABIB Gilbert
AUDOUIN Bertrand	CURVALE Georges	HARDWIGSEN Jean
AUQUIER Pascal	DA FONSECA David	HARLE Jean-Robert
AVIERINOS Jean-François	DAHAN-ALCARAZ Laetitia	<i>HOFFART Louis Disponibilité</i>
AZULAY Jean-Philippe	DANIEL Laurent	HOUVENAEGHEL Gilles
BAILLY Daniel	DARMON Patrice	JACQUIER Alexis
BARLESI Fabrice	D'ERCOLE Claude	JOURDE-CHICHE Noémie
BARLIER-SETTI Anne	D'JOURNO Xavier	JOUVE Jean-Luc
BARTHET Marc	DEHARO Jean-Claude	KAPLANSKI Gilles
BARTOLI Christophe	DELAPORTE Emmanuel	KARSENTY Gilles
BARTOLI Jean-Michel	DELPERO Jean-Robert	KERBAUL François
BARTOLI Michel	DENIS Danièle	KRAHN Martin
BARTOLOMEI Fabrice	DISDIER Patrick	LAFFORGUE Pierre
BASTIDE Cyrille	DODDOLI Christophe	LAGIER Jean-Christophe
BENSOUSSAN Laurent	DRANCOURT Michel	LAMBAUDIE Eric
BERBIS Philippe	DUBUS Jean-Christophe	LANCON Christophe
BERDAH Stéphane	DUFFAUD Florence	LA SCOLA Bernard
<i>BERLAND Yvon Surnombre</i>	DUFOUR Henry	LAUNAY Franck
BERNARD Jean-Paul	DURAND Jean-Marc	LAVIEILLE Jean-Pierre
BEROUD Christophe	DUSSOL Bertrand	LE CORROLLER Thomas
BERTUCCI François	EUSEBIO Alexandre	LECHEVALLIER Eric
BLAISE Didier	FAKHRY Nicolas	LEGRE Régis
BLIN Olivier	<i>FAUGERE Gérard Surnombre</i>	LEHUCHER-MICHEL Marie-Pascale
BLONDEL Benjamin	FELICIAN Olivier	LEONE Marc
BONIN/GUILLAUME Sylvie	FENOLLAR Florence	LEONETTI Georges
BONELLO Laurent	FIGARELLA/BRANGER Dominique	LEPIDI Hubert
BONNET Jean-Louis	FLECHER Xavier	LEVY Nicolas
<i>BOTTA/FRIDLUND Danielle Surnom</i>	FOURNIER Pierre-Edouard	MACE Loïc
BOUBLI Léon	<i>FRANCES Yves Surnombre</i>	MAGNAN Pierre-Edouard
BOUFI Mourad	FRANCESCHI Frédéric	<i>MATONTI Frédéric Disponibilité</i>
BOYER Laurent	FUENTES Stéphane	MEGE Jean-Louis
BREGEON Fabienne	GABERT Jean	MERROT Thierry
BRETELLE Florence	GABORIT Bénédicte	METZLER/GUILLEMAIN Catherine
BROUQUI Philippe	GAINNIER Marc	MEYER/DUTOUR Anne
BRUDER Nicolas	GARCIA Stéphane	MICCALEF/ROLL Joëlle
BRUE Thierry	GARIBOLDI Vlad	MICHEL Fabrice
BRUNET Philippe	GAUDART Jean	MICHEL Gérard
BURTEY Stéphane	GAUDY-MARQUESTE Caroline	MICHEL Justin
CARCOPINO-TUSOLI Xavier	GENTILE Stéphanie	MICHELET Pierre
CASANOVA Dominique	GERBEAUX Patrick	MILH Mathieu
CASTINETTI Frédéric	GEROLAMI/SANTANDREA René	MOAL Valérie
CECCALDI Mathieu	GILBERT/ALESSI Marie-Christine	MONCLA Anne
CHAGNAUD Christophe	GIORGI Roch	MORANGE Pierre-Emmanuel
CHAMBOST Hervé	GIOVANNI Antoine	MOULIN Guy
CHAMPSAUR Pierre	GIRARD Nadine	MOUTARDIER Vincent
CHANEZ Pascal	GIRAUD/CHABROL Brigitte	<i>MUNDLER Olivier Surnombre</i>
CHARAFFE-JAUFFRET Emmanuelle	GONCALVES Anthony	NAUDIN Jean
CHARREL Rémi	GORINCOUR Guillaume	NICOLAS DE LAMBALLERIE Xavier
<i>CHARPIN Denis Surnombre</i>	GRANEL/REY Brigitte	NICOLLAS Richard
CHAUMOITRE Kathia	GRANVAL Philippe	OLIVE Daniel
CHIARONI Jacques	GREILLIER Laurent	OUAFIK L'Houcine

PAGANELLI Franck	ROCHE Pierre-Hugues	THOMAS Pascal
PANUEL Michel	ROCH Antoine	THUNY Franck
PAPAZIAN Laurent	ROCHWERGER Richard	TREBUCHON-DA FONSECA Agnès
PAROLA Philippe	ROLL Patrice	TRIGLIA Jean-Michel
<i>PARRATTE Sébastien Disponibilité</i>	ROSSI Dominique	TROPIANO Patrick
PELISSIER-ALICOT Anne-Laure	ROSSI Pascal	TSIMARATOS Michel
PELLETIER Jean	ROUDIER Jean	TURRINI Olivier
PERRIN Jeanne	SALAS Sébastien	VALERO René
PETIT Philippe	<i>SAMBUC Roland Surnombre</i>	VAROQUAUX Arthur Damien
PHAM Thao	SARLES Jacques	VELLY Lionel
PIERCECCHI/MARTI Marie-Dominique	SARLES/PHILIP Nicole	VEY Norbert
PIQUET Philippe	SARLON-BARTOLI Gabrielle	VIDAL Vincent
PIRRO Nicolas	SCAVARDA Didier	VIENS Patrice
POINSO François	SCHLEINITZ Nicolas	VILLANI Patrick
RACCAH Denis	SEBAG Frédéric	VITON Jean-Michel
RANQUE Stéphane	SEITZ Jean-François	VITTON Véronique
RAOULT Didier	SIELEZNEFF Igor	VIEHWEGER Heide Elke
REGIS Jean	SIMON Nicolas	VIVIER Eric
REYNAUD/GAUBERT Martine	STEIN Andréas	XERRI Luc
REYNAUD Rachel	TAIEB David	
RICHARD/LALLEMAND Marie-Aleth	THIRION Xavier	

PROFESSEUR DES UNIVERSITES

ADALIAN Pascal
 AGHABABIAN Valérie
 BELIN Pascal
 CHABANNON Christian
 CHABRIERE Eric
 FERON François
 LE COZ Pierre
 LEVASSEUR Anthony
 RANJEVA Jean-Philippe
 SOBOL Hagay

PROFESSEUR CERTIFIE

BRANDENBURGER Chantal

PRAG

TANTI-HARDOUIN Nicolas

PROFESSEUR ASSOCIE DE MEDECINE GENERALE A MI-TEMPS

ADNOT Sébastien
 FILIPPI Simon

MAITRE DE CONFERENCES DES UNIVERSITES - PRATICIEN HOSPITALIER

ACHARD Vincent (<i>disponibilité</i>)	EBBO Mikaël	NGUYEN PHONG Karine
AHERFI Sarah	FABRE Alexandre	NINOVE Laetitia
ANGELAKIS Emmanouil (<i>dispo oct 2018</i>)	FAURE Alice	NOUGAIREDE Antoine
ATLAN Catherine (<i>disponibilité</i>)	FOLETTI Jean- Marc	OLLIVIER Matthieu
BARTHELEMY Pierre	FOUILLOUX Virginie	OVAERT Caroline
BEGE Thierry	FROMNOT Julien	PAULMYER/LACROIX Odile
BELIARD Sophie	GASTALDI Marguerite	PESENTI Sébastien
BERBIS Julie	GELSI/BOYER Véronique	RESSEGUIER Noémie
BERGE-LEFRANC Jean-Louis	GIUSIANO Bernard	REY Marc
BERTRAND Baptiste	GIUSIANO COURCAMBECK Sophie	ROBERT Philippe
BEYER-BERJOT Laura	GONZALEZ Jean-Michel	SABATIER Renaud
BIRNBAUM David	GOURIET Frédérique	SARI-MINODIER Irène
BONINI Francesca	GRAILLON Thomas	SAVEANU Alexandru
BOUCRAUT Joseph	GRISOLI Dominique	SECQ Véronique
BOULAMERY Audrey	GUERIN Carole	SUCHON Pierre
BOULLU/CIOCCA Sandrine	GUENOUN MEYSSIGNAC Daphné	TABOURET Emeline
BUFFAT Christophe	GUIDON Catherine	TOGA Caroline
CAMILLERI Serge	HAUTIER/KRAHN Aurélie	TOGA Isabelle
CARRON Romain	HRAIECH Sami	TOMASINI Pascale
CASSAGNE Carole	KASPI-PEZZOLI Elise	TOSELLO Barthélémy
CHAUDET Hervé	L'OLLIVIER Coralie	TROUSSE Delphine
CHRETIEN Anne-Sophie	LABIT-BOUVIER Corinne	TUCHTAN-TORRENTS Lucile
COZE Carole	LAFAGE/POCHITALOFF-HUVALE Marina	VELY Frédéric
CUNY Thomas	LAGIER Aude (<i>disponibilité</i>)	VION-DURY Jean
DADOUN Frédéric (<i>disponibilité</i>)	LAGOUANELLE/SIMEONI Marie-Claude	ZATTARA/CANNONI Hélène
DALES Jean-Philippe	LEVY/MOZZICONACCI Annie	
DAUMAS Aurélie	LOOSVELD Marie	
DEGEORGES/VITTE Joëlle	MANCINI Julien	
DELLIAUX Stéphane	MARY Charles	
DESPLAT/JEGO Sophie	MASCAUX Céline	
DEVILLIER Raynier	MAUES DE PAULA André	
DUBOURG Grégory	MILLION Matthieu	
DUFOUR Jean-Charles	MOTTOLA GHIGO Giovanna	

MAITRES DE CONFERENCES DES UNIVERSITES

(mono-appartenants)

ABU ZINEH Mohammad	DEGIOANNI/SALLE Anna	RUEL Jérôme
BARBACARU/PERLES T. A.	DESNUES Benoît	THOLLON Lionel
BERLAND/BENHAIM Caroline	MARANINCHI Marie	THIRION Sylvie
BOUCAULT/GARROUSTE Françoise	MERHEJ/CHAUVEAU Vicky	VERNA Emeline
BOYER Sylvie	MINVIELLE/DEVICTOR Bénédicte	
COLSON Sébastien	POGGI Marjorie	

MAITRE DE CONFERENCES DES UNIVERSITES DE MEDECINE GENERALE

CASANOVA Ludovic
GENTILE Gaëtan

MAITRES DE CONFERENCES ASSOCIES DE MEDECINE GENERALE à MI-TEMPS

BARGIER Jacques
BONNET Pierre-André
CALVET-MONTREDON Céline
GUIDA Pierre
JANCZEWSKI Aurélie

MAITRE DE CONFERENCES ASSOCIE à MI-TEMPS

MATHIEU Marion
REVIS Joana

ANATOMIE 4201

CHAMPSAUR Pierre (PU-PH)
LE CORROLLER Thomas (PU-PH)
PIRRO Nicolas (PU-PH)

GUENOUN-MEYSSIGNAC Daphné (MCU-PH)
LAGIER Aude (MCU-PH) disponibilité

THOLLON Lionel (MCF) (60ème section)

ANATOMIE ET CYTOLOGIE PATHOLOGIQUES 4203

CHARAFE/JAUFFRET Emmanuelle (PU-PH)
DANIEL Laurent (PU-PH)
FIGARELLA/BRANGER Dominique (PU-PH)
GARCIA Stéphane (PU-PH)
XERRI Luc (PU-PH)

DALES Jean-Philippe (MCU-PH)
GIUSIANO COURCAMBECK Sophie (MCU PH)
LABIT/BOUVIER Corinne (MCU-PH)
MAUES DE PAULA André (MCU-PH)
SECQ Véronique (MCU-PH)

**ANESTHESIOLOGIE ET REANIMATION CHIRURGICALE ;
MEDECINE URGENCE 4801**

ALBANESE Jacques (PU-PH)
BRUDER Nicolas (PU-PH)
LEONE Marc (PU-PH)
MICHEL Fabrice (PU-PH)
VELLY Lionel (PU-PH)

GUIDON Catherine (MCU-PH)

ANGLAIS 11

BRANDENBURGER Chantal (PRCE)

**BIOLOGIE ET MEDECINE DU DEVELOPPEMENT
ET DE LA REPRODUCTION ; GYNECOLOGIE MEDICALE 5405**

METZLER/GUILLEMAIN Catherine (PU-PH)
PERRIN Jeanne (PU-PH)

BIOPHYSIQUE ET MEDECINE NUCLEAIRE 4301

GUEDJ Eric (PU-PH)
GUYE Maxime (PU-PH)
MUNDLER Olivier (PU-PH) Surnombre
TAIEB David (PU-PH)

BELIN Pascal (PR) (69ème section)
RANJEVA Jean-Philippe (PR) (69ème section)

CAMMILLERI Serge (MCU-PH)
VION-DURY Jean (MCU-PH)

BARBACARU/PERLES Téodora Adriana (MCF) (69ème section)

**BIostatISTIQUES, INFORMATIQUE MEDICALE
ET TECHNOLOGIES DE COMMUNICATION 4604**

CLAVERIE Jean-Michel (PU-PH) Surnombre
GAUDART Jean (PU-PH)
GIORGI Roch (PU-PH)

CHAUDET Hervé (MCU-PH)
DUFOUR Jean-Charles (MCU-PH)
GIUSIANO Bernard (MCU-PH)
MANCINI Julien (MCU-PH)

ABU ZAINEH Mohammad (MCF) (5ème section)
BOYER Sylvie (MCF) (5ème section)

ANTHROPOLOGIE 20

ADALIAN Pascal (PR)

DEGIOANNI/SALLE Anna (MCF)
VERNA Emeline (MCF)

BACTERIOLOGIE-VIROLOGIE ; HYGIENE HOSPITALIERE 4501

CHARREL Rémi (PU PH)
DRANCOURT Michel (PU-PH)
FENOLLAR Florence (PU-PH)
FOURNIER Pierre-Edouard (PU-PH)
NICOLAS DE LAMBALLERIE Xavier (PU-PH)
LA SCOLA Bernard (PU-PH)
RAOULT Didier (PU-PH)

AHERFI Sarah (MCU-PH)
ANGELAKIS Emmanouil (MCU-PH) disponibilité octobre 2018
DUBOURG Grégory (MCU-PH)
GOURIET Frédérique (MCU-PH)
NOUGAIREDE Antoine (MCU-PH)
NINOVE Laetitia (MCU-PH)

CHABRIERE Eric (PR) (64ème section)
LEVASSEUR Anthony (PR) (64ème section)
DESNUES Benoit (MCF) (65ème section)
MERHEJ/CHAUVEAU Vicky (MCF) (87ème section)

BIOCHIMIE ET BIOLOGIE MOLECULAIRE 4401

BARLIER/SETTI Anne (PU-PH)
GABERT Jean (PU-PH)
GUIEU Régis (PU-PH)
OUAFIK L'Houcine (PU-PH)

BUFFAT Christophe (MCU-PH)
FROMNOT Julien (MCU-PH)
MOTTOLA GHIGO Giovanna (MCU-PH)
SAVEANU Alexandru (MCU-PH)

BIOLOGIE CELLULAIRE 4403

ROLL Patrice (PU-PH)

GASTALDI Marguerite (MCU-PH)
KASPI-PEZZOLI Elise (MCU-PH)
LEVY-MOZZICONNACCI Annie (MCU-PH)

CARDIOLOGIE 5102

AVIERINOS Jean-François (PU-PH)
BONELLO Laurent (PU PH)
BONNET Jean-Louis (PU-PH)
CUISSSET Thomas (PU-PH)
DEHARO Jean-Claude (PU-PH)
FRANCESCHI Frédéric (PU-PH)
HABIB Gilbert (PU-PH)
PAGANELLI Franck (PU-PH)
THUNY Franck (PU-PH)

CHIRURGIE DIGESTIVE 5202

BERDAH Stéphane (PU-PH)
HARDWIGSEN Jean (PU-PH)
SIELEZNEFF Igor (PU-PH)

BEYER-BERJOT Laura (MCU-PH)

CHIRURGIE GENERALE 5302

DELPERO Jean-Robert (PU-PH)
MOUTARDIER Vincent (PU-PH)
SEBAG Frédéric (PU-PH)
TURRINI Olivier (PU-PH)

BEGE Thierry (MCU-PH)
BIRNBAUM David (MCU-PH)

CHIRURGIE ORTHOPEDIQUE ET TRAUMATOLOGIQUE 5002

ARGENSON Jean-Noël (PU-PH)
 BLONDEL Benjamin (PU-PH)
 CURVALE Georges (PU-PH)
 FLECHER Xavier (PU PH)
PARRATTE Sébastien (PU-PH) Disponibilité
 ROCHWERGER Richard (PU-PH)
 TROPIANO Patrick (PU-PH)

OLLIVIER Matthieu (MCU-PH)

CANCEROLOGIE ; RADIOTHERAPIE 4702

BERTUCCI François (PU-PH)
 CHINOT Olivier (PU-PH)
 COWEN Didier (PU-PH)
 DUFFAUD Florence (PU-PH)
 GONCALVES Anthony (PU-PH)
 HOUVENAEGHEL Gilles (PU-PH)
 LAMBAUDIE Eric (PU-PH)
 SALAS Sébastien (PU-PH)
 VIENS Patrice (PU-PH)

SABATIER Renaud (MCU-PH)
 TABOURET Emeline (MCU-PH)

CHIRURGIE THORACIQUE ET CARDIOVASCULAIRE 5103

COLLART Frédéric (PU-PH)
 D'JOURNO Xavier (PU-PH)
 DODDOLI Christophe (PU-PH)
 GARIBOLDI Vlad (PU-PH)
 MACE Loïc (PU-PH)
 THOMAS Pascal (PU-PH)

FOUILLOUX Virginie (MCU-PH)
 GRISOLI Dominique (MCU-PH)
 TROUSSE Delphine (MCU-PH)

CHIRURGIE VASCULAIRE ; MEDECINE VASCULAIRE 5104

ALIMI Yves (PU-PH)
 AMABILE Philippe (PU-PH)
 BARTOLI Michel (PU-PH)
 BOUFI Mourad (PU-PH)
 MAGNAN Pierre-Edouard (PU-PH)
 PIQUET Philippe (PU-PH)
 SARLON-BARTOLI Gabrielle (PU PH)

HISTOLOGIE, EMBRYOLOGIE ET CYTOGENETIQUE 4202

LEPIDI Hubert (PU-PH)

ACHARD Vincent (MCU-PH) disponibilité
 PAULMYER/LACROIX Odile (MCU-PH)

DERMATOLOGIE - VENEREOLOGIE 5003

BERBIS Philippe (PU-PH)
 GAUDY/MARQUESTE Caroline (PU-PH)
 GROB Jean-Jacques (PU-PH)
 RICHARD/LALLEMAND Marie-Aleth (PU-PH)

DUSI

COLSON Sébastien (MCF)

ENDOCRINOLOGIE ,DIABETE ET MALADIES METABOLIQUES ; GYNECOLOGIE MEDICALE 5404

BRUE Thierry (PU-PH)
 CASTINETTI Frédéric (PU-PH)
 CUNY Thomas (MCU PH)

EPIDEMIOLOGIE, ECONOMIE DE LA SANTE ET PREVENTION 4601

AUQUIER Pascal (PU-PH)
 BOYER Laurent (PU-PH)
 GENTILE Stéphanie (PU-PH)
SAMBUC Roland (PU-PH) Surnombre
 THIRION Xavier (PU-PH)

BERBIS Julie (MCU-PH)
 LAGOUANELLE/SIMEONI Marie-Claude (MCU-PH)
 RESSEGUIER Noémie (MCU-PH)

MINVIELLE/DEVICTOR Bénédicte (MCF)(06ème section)
 TANTI-HARDOUIN Nicolas (PRAG)

CHIRURGIE INFANTILE 5402

GUYS Jean-Michel (PU-PH)
 JOUVE Jean-Luc (PU-PH)
 LAUNAY Franck (PU-PH)
 MERROT Thierry (PU-PH)
 VIEHWEGER Heide Elke (PU-PH)
 FAURE Alice (MCU PH)
 PESENTI Sébastien (MCU-PH)

CHIRURGIE MAXILLO-FACIALE ET STOMATOLOGIE 5503

CHOSSEGROS Cyrille (PU-PH)
 GUYOT Laurent (PU-PH)

FOLETTI Jean-Marc (MCU-PH)

CHIRURGIE PLASTIQUE, RECONSTRUCTRICE ET ESTHETIQUE ; BRÛOLOGIE 5004

CASANOVA Dominique (PU-PH)
 LEGRE Régis (PU-PH)

BERTRAND Baptiste (MCU-PH)
 HAUTIER/KRAHN Aurélie (MCU-PH)

GASTROENTEROLOGIE ; HEPATOLOGIE ; ADDICTOLOGIE 5201

BARTHET Marc (PU-PH)
 BERNARD Jean-Paul (PU-PH)
BOTTA-FRIDLUND Danielle (PU-PH) Surnombre
 DAHAN-ALCARAZ Laetitia (PU-PH)
 GEROLAMI-SANTANDREA René (PU-PH)
 GRANDVAL Philippe (PU-PH)
 GRIMAUD Jean-Charles (PU-PH)
 SEITZ Jean-François (PU-PH)
 VITTON Véronique (PU-PH)

GONZALEZ Jean-Michel (MCU-PH)

GENETIQUE 4704

BEROUD Christophe (PU-PH)
 KRAHN Martin (PU-PH)
 LEVY Nicolas (PU-PH)
 MONCLA Anne (PU-PH)
 SARLES/PHILIP Nicole (PU-PH)

NGYUEN Karine (MCU-PH)
 TOGA Caroline (MCU-PH)
 ZATTARA/CANNONI Héléne (MCU-PH)

GYNECOLOGIE-OBSTETRIQUE ; GYNECOLOGIE MEDICALE 5403

AGOSTINI Aubert (PU-PH)
 BOUBLI Léon (PU-PH)
 BRETELLE Florence (PU-PH)
 CARCOPINO-TUSOLI Xavier (PU-PH)
 COURBIERE Blandine (PU-PH)
 CRAVELLO Ludovic (PU-PH)
 D'ERCOLE Claude (PU-PH)

IMMUNOLOGIE 4703

KAPLANSKI Gilles (PU-PH)
 MEGE Jean-Louis (PU-PH)
 OLIVE Daniel (PU-PH)
 VIVIER Eric (PU-PH)

FERON François (PR) (69ème section)

BOUCRAUT Joseph (MCU-PH)
 CHRETIEN Anne-Sophie (MCU PH)
 DEGEORGES/VITTE Joëlle (MCU-PH)
 DESPLAT/JEGO Sophie (MCU-PH)
 ROBERT Philippe (MCU-PH)
 VELY Frédéric (MCU-PH)

BOUCAULT/GARROUSTE Françoise (MCF) 65ème section)

MALADIES INFECTIEUSES ; MALADIES TROPICALES 4503

BROUQUI Philippe (PU-PH)
 LAGIER Jean-Christophe (PU-PH)
 PAROLA Philippe (PU-PH)
 STEIN Andréas (PU-PH)

MILLION Matthieu (MCU-PH)

MEDECINE D'URGENCE 4805

KERBAUL François (PU-PH)
 MICHELET Pierre (PU-PH)

**MEDECINE INTERNE ; GERIATRIE ET BIOLOGIE DU
 VEILLISSEMENT ; MEDECINE GENERALE ; ADDICTOLOGIE 5301**

BONIN/GUILLAUME Sylvie (PU-PH)
 DISDIER Patrick (PU-PH)
 DURAND Jean-Marc (PU-PH)
 FRANCES Yves (PU-PH) *Surnombre*
 GRANEL/REY Brigitte (PU-PH)
 HARLE Jean-Robert (PU-PH)
 ROSSI Pascal (PU-PH)
 SCHLEINITZ Nicolas (PU-PH)

EBBO Mikael (MCU-PH)

GENTILE Gaëtan (MCF Méd. Gén. Temps plein)

ADNOT Sébastien (PR associé Méd. Gén. à mi-temps)
 FILIPPI Simon (PR associé Méd. Gén. à mi-temps)

BARGIER Jacques (MCF associé Méd. Gén. À mi-temps)
 BONNET Pierre-André (MCF associé Méd. Gén à mi-temps)
 CALVET-MONTREDON Céline (MCF associé Méd. Gén. à temps plein)
 GUIDA Pierre (MCF associé Méd. Gén. à mi-temps)
 JANCZEWSKI Aurélie (MCF associé Méd. Gén. À mi-temps)

NUTRITION 4404

DARMON Patrice (PU-PH)
 RACCAH Denis (PU-PH)
 VALERO René (PU-PH)

ATLAN Catherine (MCU-PH) *disponibilité*
 BELIARD Sophie (MCU-PH)

MARANINCHI Marie (MCF) (66ème section)

ONCOLOGIE 65 (BIOLOGIE CELLULAIRE)

CHABANNON Christian (PR) (66ème section)
 SOBOL Hagay (PR) (65ème section)

IMMUNOLOGIE ; TRANSFUSION 4701

BLAISE Didier (PU-PH)
 COSTELLO Régis (PU-PH)
 CHIARONI Jacques (PU-PH)
 GILBERT/ALESSI Marie-Christine (PU-PH)
 MORANGE Pierre-Emmanuel (PU-PH)
 VEY Norbert (PU-PH)

DEVILLIER Raynier (MCU PH)
 GELSI/BOYER Véronique (MCU-PH)
 LAFAGE/POCHITALOFF-HUVALE Marina (MCU-PH)
 LOOSVELD Marie (MCU-PH)
 SUCHON Pierre (MCU-PH)

POGGI Marjorie (MCF) (64ème section)

MEDECINE LEGALE ET DROIT DE LA SANTE 4603

BARTOLI Christophe (PU-PH)
 LEONETTI Georges (PU-PH)
 PELISSIER-ALICOT Anne-Laure (PU-PH)
 PIERCECCHI-MARTI Marie-Dominique (PU-PH)

TUCHTAN-TORRENTS Lucile (MCU-PH)

BERLAND/BENHAIM Caroline (MCF) (1ère section)

MEDECINE PHYSIQUE ET DE READAPTATION 4905

BENSOUSSAN Laurent (PU-PH)
 VITON Jean-Michel (PU-PH)

MEDECINE ET SANTE AU TRAVAIL 4602

LEHUCHER/MICHEL Marie-Pascale (PU-PH)

BERGE-LEFRANC Jean-Louis (MCU-PH)
 SARI/MINODIER Irène (MCU-PH)

NEPHROLOGIE 5203

BERLAND Yvon (PU-PH) *Surnombre*
 BRUNET Philippe (PU-PH)
 BURTEY Stéphanne (PU-PH)
 DUSSOL Bertrand (PU-PH)
 JOURDE CHICHE Noémie (PU PH)
 MOAL Valérie (PU-PH)

NEUROCHIRURGIE 4902

DUFOUR Henry (PU-PH)
 FUENTES Stéphane (PU-PH)
 REGIS Jean (PU-PH)
 ROCHE Pierre-Hugues (PU-PH)
 SCAVARDA Didier (PU-PH)

CARRON Romain (MCU PH)
 GRAILLON Thomas (MCU PH)

NEUROLOGIE 4901

ATTARIAN Sharham (PU PH)
 AUDOIN Bertrand (PU-PH)
 AZULAY Jean-Philippe (PU-PH)
 CECCALDI Mathieu (PU-PH)
 EUSEBIO Alexandre (PU-PH)
 FELICIAN Olivier (PU-PH)
 PELLETIER Jean (PU-PH)

OPHTALMOLOGIE 5502

DENIS Danièle (PU-PH)
 HOFFART Louis (PU-PH) *Disponibilité*
 MATONTI Frédéric (PU-PH) *Disponibilité*

PEDEPSYCHIATRIE; ADDICTOLOGIE 4904

DA FONSECA David (PU-PH)
 POINSO François (PU-PH)

OTO-RHINO-LARYNGOLOGIE 5501

DESSI Patrick (PU-PH)
 FAKHRY Nicolas (PU-PH)
 GIOVANNI Antoine (PU-PH)
 LAVIEILLE Jean-Pierre (PU-PH)
 MICHEL Justin (PU-PH)
 NICOLLAS Richard (PU-PH)
 TRIGLIA Jean-Michel (PU-PH)
 DEVEZE Arnaud (MCU-PH) *Disponibilité*
 REVIS Joana (MAST) (Orthophonie) (7ème Section)

**PHARMACOLOGIE FONDAMENTALE -
PHARMACOLOGIE CLINIQUE; ADDICTOLOGIE 4803**

BLIN Olivier (PU-PH)
 FAUGERE Gérard (PU-PH) *Surnombre*
 MICALLEF/ROLL Joëlle (PU-PH)
 SIMON Nicolas (PU-PH)
 BOULAMERY Audrey (MCU-PH)

PARASITOLOGIE ET MYCOLOGIE 4502

RANQUE Stéphane (PU-PH)

PHILOSOPHIE 17

CASSAGNE Carole (MCU-PH)
 L'OLLIVIER Coralie (MCU-PH)
 MARY Charles (MCU-PH)
 TOGA Isabelle (MCU-PH)

LE COZ Pierre (PR) (17ème section)

MATHIEU Marion (MAST)

PEDIATRIE 5401

ANDRE Nicolas (PU-PH)
 CHAMBOST Hervé (PU-PH)
 DUBUS Jean-Christophe (PU-PH)
 GIRAUD/CHABROL Brigitte (PU-PH)
 MICHEL Gérard (PU-PH)
 MILH Mathieu (PU-PH)
 REYNAUD Rachel (PU-PH)
 SARLES Jacques (PU-PH)
 TSIMARATOS Michel (PU-PH)

PHYSIOLOGIE 4402

BARTOLOMEI Fabrice (PU-PH)
 BREGGEON Fabienne (PU-PH)
 GABORIT Bénédicte (PU-PH)
 MEYER/DUTOUR Anne (PU-PH)
 TREBUCHON/DA FONSECA Agnès (PU-PH)

COZE Carole (MCU-PH)
 FABRE Alexandre (MCU-PH)
 OVAERT Caroline (MCU-PH)
 TOSELLO Barthélémy (MCU-PH)

BARTHELEMY Pierre (MCU-PH)
 BONINI Francesca (MCU-PH)
 BOULLU/CIOCCA Sandrine (MCU-PH)
 DADOUN Frédéric (MCU-PH) (*disponibilité*)
 DELLIAUX Stéphane (MCU-PH)
 REY Marc (MCU-PH)

PSYCHIATRIE D'ADULTES ; ADDICTOLOGIE 4903

BAILLY Daniel (PU-PH)
 LANCON Christophe (PU-PH)
 NAUDIN Jean (PU-PH)

RUEL Jérôme (MCF) (69ème section)
 THIRION Sylvie (MCF) (66ème section)

PSYCHOLOGIE - PSYCHOLOGIE CLINIQUE, PCYCHOLOGIE SOCIALE 16

AGHABABIAN Valérie (PR)

PNEUMOLOGIE; ADDICTOLOGIE 5101**RADIOLOGIE ET IMAGERIE MEDICALE 4302**

BARTOLI Jean-Michel (PU-PH)
 CHAGNAUD Christophe (PU-PH)
 CHAMOITRE Kathia (PU-PH)
 GIRARD Nadine (PU-PH)
 GORINCOUR Guillaume (PU-PH)
 JACQUIER Alexis (PU-PH)
 MOULIN Guy (PU-PH)
 PANUEL Michel (PU-PH)
 PETIT Philippe (PU-PH)
 VAROQUAUX Arthur Damien (PU-PH)
 VIDAL Vincent (PU-PH)

ASTOUL Philippe (PU-PH)
 BARLESI Fabrice (PU-PH)
 CHANEZ Pascal (PU-PH)
 CHARPIN Denis (PU-PH) *Surnombre*
 GREILLIER Laurent (PU PH)
 REYNAUD/GAUBERT Martine (PU-PH)

MASCAUX Céline (MCU-PH)
 TOMASINI Pascale (MCU-PH)

REANIMATION MEDICALE ; MEDECINE URGENCE 4802

GAINNIER Marc (PU-PH)
 GERBEAUX Patrick (PU-PH)
 PAPAZIAN Laurent (PU-PH)
 ROCH Antoine (PU-PH)

THERAPEUTIQUE; MEDECINE D'URGENCE; ADDICTOLOGIE 4804

AMBROSI Pierre (PU-PH)
 VILLANI Patrick (PU-PH)

HRAIECH Sami (MCU-PH)

DAUMAS Aurélie (MCU-PH)

RHUMATOLOGIE 5001

GUIS Sandrine (PU-PH)
 LAFFORGUE Pierre (PU-PH)
 PHAM Thao (PU-PH)
 ROUDIER Jean (PU-PH)

UROLOGIE 5204

BASTIDE Cyrille (PU-PH)
 KARSENTY Gilles (PU-PH)
 LECHEVALLIER Eric (PU-PH)
 ROSSI Dominique (PU-PH)

A NOTRE MAITRE ET PRESIDENT DE THESE

Monsieur le Professeur Régis LEGRÉ

**Professeur des universités – Praticien Hospitalier
Chef de service de chirurgie plastique et réparatrice des membres – chirurgie de la main**

Nous vous remercions de votre confiance et de votre indéfectible parole, et ce malgré de nombreuses embûches, qui aujourd'hui nous permettent d'accéder à cette fantastique spécialité. Sans vous, rien n'aurait été possible.

Vous nous avez transmis avec patience, pédagogie et générosité votre savoir tout au long de notre formation, et espérons pouvoir continuer à en bénéficier le plus longtemps possible.

Nous sommes honoré d'avoir eu la chance de travailler à vos côtés et nous vous remercions pour votre disponibilité et vos précieux conseils.

Vous nous avez fait l'honneur de nous confier ce sujet de thèse et d'en accepter la présidence.

Nous espérons avoir été à la hauteur de vos attentes. Nous vous prions d'accepter l'expression de notre plus profond respect et le témoignage de notre sincère reconnaissance.

A NOTRE MAITRE ET JUGE

Monsieur le Professeur Jean-Noël ARGENSON

Professeur des Universités – Praticien Hospitalier

**Chef de service de chirurgie orthopédique et traumatologie – Traumatologie du sport
Institut du Mouvement et de l'Appareil Locomoteur – Centre de chirurgie de l'arthrose**

Soyez vivement remercié pour l'honneur que vous nous faites en siégeant à notre jury de thèse et de l'intérêt que vous portez à notre travail. Votre implication dans l'encadrement des internes d'orthopédie et des étudiants en médecine de manière générale, de même que votre gestion des équipes vous honorent.

Soyez assuré de notre plus profonde gratitude pour votre confiance et notre plus grande estime.

A NOTRE MAITRE ET JUGE

Monsieur le Professeur Jean-Luc JOUVE

**Professeur des Universités – Praticien Hospitalier
Chef de service d'orthopédie pédiatrique**

Nous vous sommes reconnaissant de nous faire l'honneur d'apporter vos connaissances à la critique de notre travail. Vous nous avez permis de découvrir le monde de la pédiatrie et le relationnel si particulier qui s'y rattache. Cette philosophie nous accompagnera tout au long de notre pratique.

Veillez trouver ici l'expression de nos sincères remerciements et de notre plus profond respect.

A NOTRE MAITRE ET JUGE

Monsieur le Professeur Xavier FLECHER

Professeur des Universités – Praticien Hospitalier

**Chef de service de chirurgie orthopédique et traumatologie – Traumatologie du sport
Institut du Mouvement et de l'Appareil Locomoteur – Centre de chirurgie de l'arthrose**

Vous nous faites l'honneur de faire partie des membres de notre jury. Votre expertise dans la chirurgie du membre inférieur, notamment la hanche et le fémur, a fait apparaître votre participation au jugement de ce travail comme une évidence. Veuillez trouver ici l'expression de notre profonde considération et de nos plus sincères remerciements.

A NOTRE DIRECTRICE ET JUGE

**Madame le Docteur Caroline CURVALE
Praticien Hospitalier
Chirurgien Orthopédique – Chirurgien de la main**

Tu nous as fait l'honneur de diriger ce travail. Nous trouvons ici l'opportunité de t'exprimer notre sincère reconnaissance et notre admiration pour ton implication personnelle et ton travail. Nous ne te remercierons jamais assez pour le temps que tu as su nous consacrer, tant pour la rédaction de cette thèse qu'à l'apprentissage de notre métier. Nous avons apprécié travailler à tes côtés afin d'acquérir ta précision et ta rapidité microchirurgicale et espérons pouvoir continuer à bénéficier de tes enseignements le plus longtemps possible.

A Madame le Docteur Charlotte JALOUX, ma première relectrice, merci pour ta réflexion, ta rigueur scientifique, même si tu ne fais pas partie des membres de ce jury, ton avis sur mon travail m'a été particulièrement précieux. C'est avec grand plaisir que sans avoir été directement co-interne, je serai l'un de tes co-assistants à t'accompagner dans tes ambitions universitaires.

A Monsieur le Docteur Najib KACHOUH et Madame le Docteur Alice MAYOLY, vous avec qui j'ai partagé vos débuts en tant que senior, merci d'avoir contribué à ma formation. En plus de vos qualités professionnelles, vous possédez de superbes qualités humaines et vous me permettez d'appréhender mon post-internat sereinement tant votre présence, votre soutien, votre gentillesse et votre disponibilité me sont sécurisants.

A Monsieur le Docteur Didier GUINARD, avec qui j'ai eu le privilège de pouvoir travailler. Merci d'avoir partagé tes compétences chirurgicales, tes connaissances, ton calme, et tes facultés d'adaptation à toutes situations. Je n'aurais malheureusement pas eu la chance de pouvoir participer à l'une de tes missions humanitaires au cours de mon internat, mais je compte bien accomplir rapidement cet objectif à tes côtés.

A Monsieur le Docteur André GAY, merci pour tes conseils passés et ceux à venir. Les interventions réalisées à tes côtés auront été riches d'enseignements. Tu m'as fait découvrir l'arthroscopie de poignet et j'espère pouvoir continuer à m'y perfectionner grâce à toi.

A Madame le docteur Aurélie INIESTA, seule assistante lors de mes premiers pas en chirurgie de la main, tu auras su restée pédagogue, bienveillante et disponible malgré la somme de travail colossale à laquelle tu as été confrontée.

A toute l'équipe avec qui j'ai la joie de travailler chaque jour, en service, en consultation, aux urgences ou au bloc opératoire, infirmiers, cadres, aides-soignants, kinésithérapeutes, secrétaires, etc., merci pour votre compétence, votre sympathie, votre écoute et votre soutien.

A l'équipe de chirurgie orthopédique de l'Hôpital de Sainte-Marguerite :

A Monsieur le Docteur Damien LAMY, qui m'a fait m'intéresser au membre supérieur, au-delà de la Watershed Line, Monsieur le Docteur Matthieu OLLIVIER, pour ta sympathie, ton aisance autant technique qu'universitaire. A Monsieur le Professeur Sébastien PARRATTE, Messieurs les Docteurs Pierre-Olivier PINELLI, Guillaume BLANC, Alexandre GALLAND, Maxime MUNIER, Maxime FABRE, Paul BIZZOZERO, Mesdames les Docteurs Solène FREY, Stéphanie COHEN, que vous ayez été interne, assistant ou praticien hospitalier, vous aurez été mes premiers chefs quand je n'étais encore qu'externe, et avez grandement contribué à mon choix de spécialité chirurgicale.

A l'équipe de chirurgie orthopédique du CHR de Salon de Provence :

A Messieurs les Docteurs Eric CASTEL, Ashraf BILASY, Alain PEREZ, vous serez à jamais mes premiers chefs d'internat, la découverte du monde d'interne d'orthopédie à vos côtés fut passionnante et vos enseignements précieux. Une pensée toute particulière à Monsieur le Docteur Vasil COTUTI.

A l'équipe de chirurgie vasculaire du CHR d'Avignon :

A Monsieur le Docteur Julien PENARD que je tiens à remercier avec une immense sympathie pour sa bonne humeur, son accessibilité, la confiance et la formation qu'il m'a toujours apportées. De cet apprentissage et de ces passions communes est née une belle amitié qui m'amène à te vouer tout mon respect.

A Monsieur le Docteur Serge HAUPERT qui aura contribué à me faire découvrir et même apprécier la chirurgie endovasculaire.

A l'équipe de chirurgie orthopédique du CHU la Timone :

A Messieurs les Professeurs Patrick TROPIANO, Benjamin BLONDEL et Serge NAZARIAN, Messieurs les Docteurs Hadrien GIORGI, Aymeric FAURE, Gregory ARMAGANIAN, avec qui j'ai appréhendé la chirurgie rachidienne, je vous remercie pour l'enrichissement de mes connaissances et techniques chirurgicales.

A l'équipe de chirurgie orthopédique pédiatrique du CHU la Timone :

A Monsieur le Professeur Franck LAUNAY, Madame le Professeur Elke VIEHWEGER, Messieurs les Docteurs Elie CHOUFANI et Jean-Marc GUILLAUME, merci de m'avoir permis de m'immerger dans ce domaine si particulier de la pédiatrie. L'humanité nécessaire à la gestion de ces jeunes patients, la patience et l'écoute nécessaire à celle de leur famille, m'accompagneront dans ma pratique quotidienne.

A Madame le Docteur Emilie PELTIER, merci pour ta gentillesse, ta bonne humeur et le soutien sans faille pour tes internes.

A l'équipe de chirurgie orthopédique de l'Hôpital Nord :

A Messieurs les Docteurs Pascal MAMAN, Richard VOLPI, Raphael ALLAL, Madame le Docteur Marie BRIERE, vos enseignements constitueront un apport précieux dans la gestion et la compréhension de la traumatologie d'urgence.

A l'équipe de chirurgie plastique et réparatrice de l'Hôpital de la Conception :

A toute l'équipe de Monsieur le Professeur Casanova, avec qui j'aurai eu le plaisir de travailler lors des gardes de chirurgie de la main et à l'occasion des staffs communs, même si je ferai à jamais partie de la famille de l'orthopédie, j'intègre les enjeux de la plastie grâce à vous.

A tous mes co-internes rencontrés, avec lesquels de vraies amitiés se seront rajoutées aux simples relations professionnelles (et ils se reconnaîtront) et les autres, des remerciements ne sauraient se passer d'un mot pour vous. Merci pour ces bons moments et ceux de galère ! On se retrouve pour la prochaine étape.

A tout le personnel des différents services avec qui j'ai un jour eu l'occasion de travailler et parmi lesquels de belles rencontres auront eu lieu (encore une fois, ils se reconnaîtront), merci pour votre bonne humeur, vos compétences et votre dévouement.

A ma famille :

Merci à ma mère pour m'avoir toujours tout donné pour me permettre de parvenir à mes rêves. Merci pour ce soutien sans faille, pour tout ce que tu as fait pour moi, pour ce que tu fais, et pour ce que tu feras encore. Tu pars à la retraite le jour où je finis mes études, c'est un signe, je prends le relais !

Merci à mon père, tu auras lutté contre un mal incurable jusqu'à avoir la certitude que ma vie était tracée. Je te remercie pour tout ce que j'ai eu la chance de vivre grâce à toi, et j'espère que de là-haut tu es fier de moi.

A ma moitié, qui m'accompagne et me supporte au quotidien depuis maintenant 4 ans. Merci pour cet amour, ce soutien et cette sérénité qui me permettent aujourd'hui de rêver à une vie de famille.

A mes grands-parents que j'aime, merci de m'avoir permis de vivre une enfance fantastique. Chacun de vous aura façonné ce que je suis aujourd'hui.

A Fred, un immense merci pour tes conseils, ton soutien, ton écoute et ta disponibilité, et ce, depuis le premier jour où tu es rentré dans la famille.

A tous mes amis, ceux que malheureusement je n'aurais pas pu voir aussi souvent que je l'aurais souhaité, merci pour votre soutien, pour avoir toujours répondu présent malgré les épreuves et pour m'avoir permis de garder l'esprit ouvert.

Table des matières

Introduction	3
Partie 1 : Généralités	4
1. Anatomie de la fibula	4
1.1. Le corps	4
1.1.1. La face latérale	5
1.1.2. La face postérieure	5
1.1.3. La face médiale	5
1.2. L'extrémité proximale ou tête de la fibula	6
1.3. L'extrémité distale ou malléole externe	6
2. Vascularisation de la fibula	7
3. Techniques de prélèvement	9
3.1. Transfert osseux isolé	9
3.2. Transferts composites	15
3.2.1. Lambeaux ostéocutanés	15
3.2.2. Lambeaux ostéomusculaires	15
4. Imagerie pré-opératoire et surveillance post-opératoire	16
4.1. Bilan pré-opératoire	16
4.1.1. Artériographie	16
4.1.2. Angioscanner	17
4.1.3. Echographie-Doppler	17
4.1.4. Angio-IRM	17
4.2. Surveillance post-opératoire	18
5. Caractéristiques des pertes de substances osseuses	20
Partie 2 : Matériel et Méthode	21
1. Critères d'inclusion et d'exclusion	21
2. Données pré-opératoires	21
3. Données per-opératoires	22
4. Données post-opératoires	22

Partie 3 : Résultats.....	24
1. Données pré-opératoires (Annexe 2)	24
2. Données per-opératoires (Annexe 3)	27
3. Données post-opératoires (Annexes 4-5-6)	29
Partie 4 : Discussion.....	34
1. Propriétés des greffes osseuses	34
1.1. Propriétés biologiques	34
1.1.1. Capacité ostéogénique :	34
1.1.2. Capacité d'ostéoconduction	34
1.1.3. Capacité d'ostéo-induction.....	34
1.2. Propriétés mécaniques	35
1.3. Consolidation des greffes osseuses vascularisées.....	36
2. Choix de l'Ostéosynthèse	37
2.1. Enclouage centro-médullaire	37
2.2. Fixateur externe	39
2.3. Lame plaque	40
2.4. Plaque externe verrouillée	41
2.5. Double plaque.....	42
3. Choix du type de montage et de greffe.....	43
3.1. Perte de substance médio-diaphysaire	43
3.2. Perte de substance supra-condylienne.....	44
4. Fracture de fatigue	45
5. Alternative au transfert osseux vascularisé	46
Conclusion	48
Bibliographie.....	49
Annexes	55

Introduction

Le transfert de fibula vascularisée a révolutionné la prise en charge des défauts osseux étendus en traumatologie. Dès 1905, Huntington eut l'idée de prélever la fibula autologue sans revascularisation pour reconstruire le tibia mais les échecs de consolidation et l'absence d'hypertrophie du greffon étaient de règle, car non vascularisé. Les premiers cas rapportés d'utilisation d'un transplant vascularisé de fibula remontent à 1975 par Taylor¹, puis par Ueba² en 1983, pour la reconstruction d'un large défaut tibial controlatéral. En France, Alain Gilbert³ en 1981 a décrit la voie d'abord externe de la fibula, utilisée ensuite par Henri Judet⁴ et Christophe Mathoulin⁵. Cette voie d'abord est actuellement universellement reconnue.

Les grandes pertes de substance osseuse fémorale font suite à un traumatisme, le plus souvent à haute cinétique, responsable en lui-même d'une perte osseuse primitive ou apparaissant secondairement après parage osseux rendu nécessaire par une ostéite en lien avec un délabrement important des parties molles. L'intérêt du transfert osseux vascularisé est double : apporter un greffon de grande dimension, pouvant atteindre jusqu'à 25cm de longueur, et fournir un tissu vascularisé disposant de meilleures capacités de défense contre l'infection.

Au cours de ce travail, nous ferons un bref rappel sur l'anatomie, la vascularisation et les techniques de prélèvement de la fibula. Nous présenterons les bilans d'imagerie disponibles afin de planifier l'intervention mais également ceux permettant de surveiller la vascularisation d'un lambeau libre dont la surveillance clinique est impossible.

Nous présenterons ensuite notre série de reconstruction fémorale par transfert osseux de fibula libre chez 26 patients ayant été opérés entre 2007 et 2017 dans le service de Chirurgie de la Main et de Chirurgie Reconstructrice des Membres du CHU de Marseille. Nous analyserons les résultats de ces reconstructions en matière de consolidation et d'hypertrophie du greffon de manière générale, et en fonction du type d'ostéosynthèse et de greffe réalisées.

Partie 1 : Généralités

1. Anatomie de la fibula ^{6 7}

Os long et grêle, il oppose une extrémité proximale pyramidale et quadrangulaire à une extrémité distale aplatie transversalement, la malléole fibulaire. Le corps peut fréquemment présenter un aspect cannelé, en particulier chez les sujets musculeux, avec des crêtes d'insertion musculaire bien détachées. Il présente comme le tibia trois faces et 3 bords. A la différence du tibia, il n'est pas porteur, et son prélèvement n'entrave pas la locomotion, dès lors que ses surfaces articulaires sont respectées.

1.1. Le corps

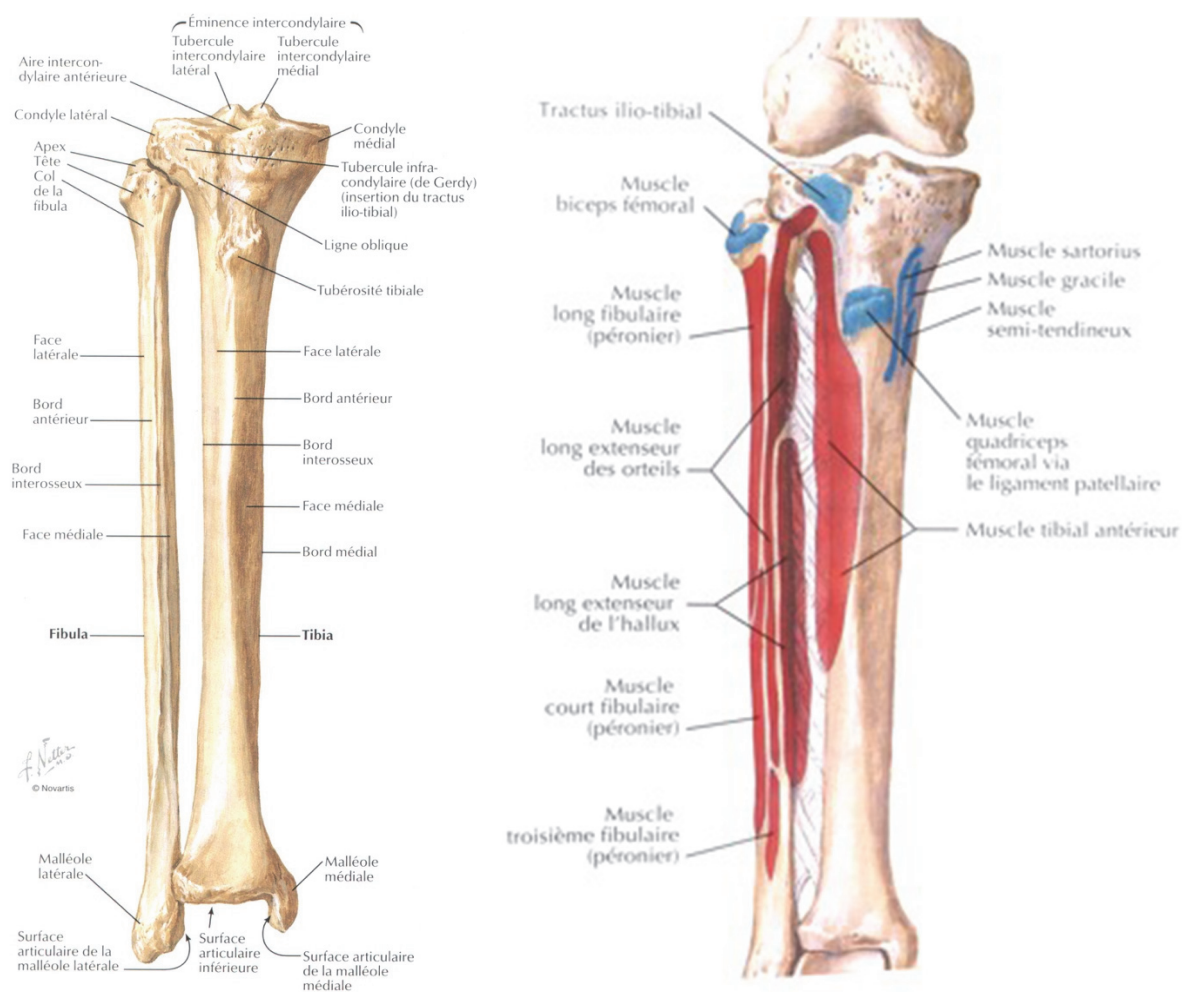


Figure 1 : vue antérieure des deux os de la jambe (insertions musculaires : proximale en rouge, distale en bleu) (7)

1.1.1. La face latérale

D'aspect convexe en proximal et déprimée en gouttière longitudinale à sa partie moyenne, elle représente le site d'insertion du muscle long fibulaire, puis du court fibulaire. Elle présente en son quart inférieur une crête oblique en bas et en arrière séparant un segment antérieur sous cutané sans insertion musculaire et un segment postérieur creusé en gouttière permettant la coulisse des tendons fibulaires.

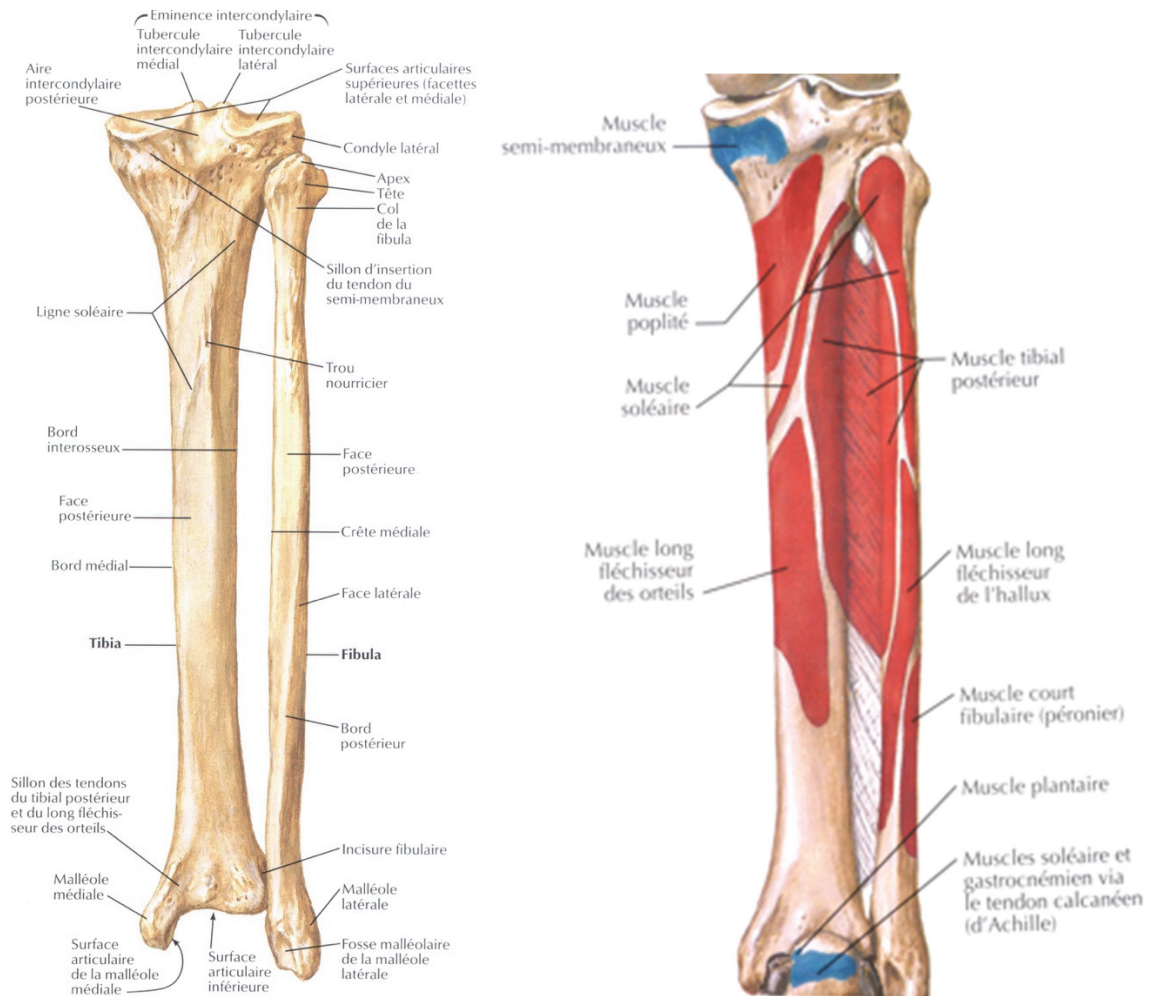


Figure 2 : vue postérieure des deux os de la jambe (insertions musculaires : proximale en rouge, distale en bleu) (7)

1.1.2. La face postérieure

Au tiers proximal, cette surface convexe donne insertion au muscle soléaire. A sa partie moyenne, plus large, s'insère le muscle long fléchisseur de l'hallux. C'est au niveau de la jonction tiers moyen, tiers proximal que se trouve le trou nourricier. Au quart distal, elle subit un mouvement de torsion qui la médialise, la mettant dans le même plan que la face médiale, ne persiste plus qu'alors le large bord postérieur de la malléole.

1.1.3. La face médiale

Divisée de haut en bas par la crête interosseuse, elle est le site d'insertion de la membrane interosseuse qui la relie au tibia. Cette crête constitue l'entité anatomique séparant la loge antérieure au niveau de laquelle s'insèrent les muscles long extenseur des orteils et long extenseur de l'hallux et la loge postérieure où s'insère le muscle tibial postérieur.

1.2. L'extrémité proximale ou tête de la fibula

Elle présente une forme conique à base supérieure.

Au versant médial de cette base, il existe une surface arrondie et plane, orientée en haut en dedans et en avant, s'articulant avec le tibia. Au-dessus et au-dessous de cette surface articulaire s'insèrent les ligaments tibio-fibulaires supérieurs.

A la partie postéro-externe, la base se prolonge par le processus styloïde, où s'insèrent le ligament latéral externe court du genou, le ligament poplité arqué et le tendon du biceps fémoral. La face externe présente à sa partie supérieure une empreinte pour l'insertion du ligament latéral externe du genou et à la partie inférieure, une pour le long fibulaire.

Elle s'unit au corps par une portion rétrécie, le col de la fibula. C'est à ce niveau que chemine le nerf fibulaire commun (ou sciatique poplité externe)

1.3. L'extrémité distale ou malléole externe

Allongée de haut en bas et aplatie transversalement, elle a la caractéristique d'être plus longue, plus volumineuse et de descendre plus bas que la malléole interne.

Sa face latérale est libre de toute insertion et est directement palpable sous la peau.

La face médiale possède 2 zones superposées, l'une supérieure, rugueuse, triangulaire à sommet inférieur, légèrement convexe dans le sens antéro-supérieur et épousant la face latérale du pilon tibial, l'autre inférieure, triangulaire à sommet supérieur, recouverte de cartilage et s'articulant avec l'astragale. A sa partie postérieure, s'insère le ligament talo-fibulaire postérieur (faisceau postérieur du ligament latéral externe de la cheville)

Le bord antérieur, convexe vers l'avant, donne insertion successivement au ligament tibio-fibulaire inférieur et antérieur, au ligament talo-fibulaire antérieur et au ligament calcanéofibulaire.

Le bord postérieur, en forme de gouttière, permet le passage des tendons fibulaires et est le site d'insertion du ligament tibio-fibulaire inférieur et postérieur.

L'apex (ou pointe de malléole externe) est libre de toute insertion.

2. Vascularisation de la fibula⁸

D'une manière générale, la vascularisation des os longs est assurée par quatre réseaux artériels : endomédullaire, périosté, métaphysaire et épiphysaire. La fibula ne fait pas exception. Une artère nourricière pénètre au niveau de la diaphyse et se divise en une branche ascendante et une branche descendante. Au niveau des extrémités, on retrouve des artères métaphysaires et épiphysaires qui s'anastomosent au réseau diaphysaire en fin de croissance.

La vascularisation de la diaphyse péronière est classiquement assurée par l'artère fibulaire. L'apport de l'artère tibiale antérieure pour la diaphyse par des anastomoses avec l'artère fibulaire est accessoire

La division de l'artère poplitée en tronc tibio-fibulaire et artère tibiale antérieure constitue le schéma anatomique le plus fréquent (94,62%, Pässler). Toutefois, la naissance de l'artère fibulaire peut venir d'une trifurcation de l'artère poplitée en artère tibiale antérieure, artère tibiale postérieure et artère fibulaire (1,26%), de l'artère tibiale antérieure (0,6%) ou de l'artère poplitée (0,1%)

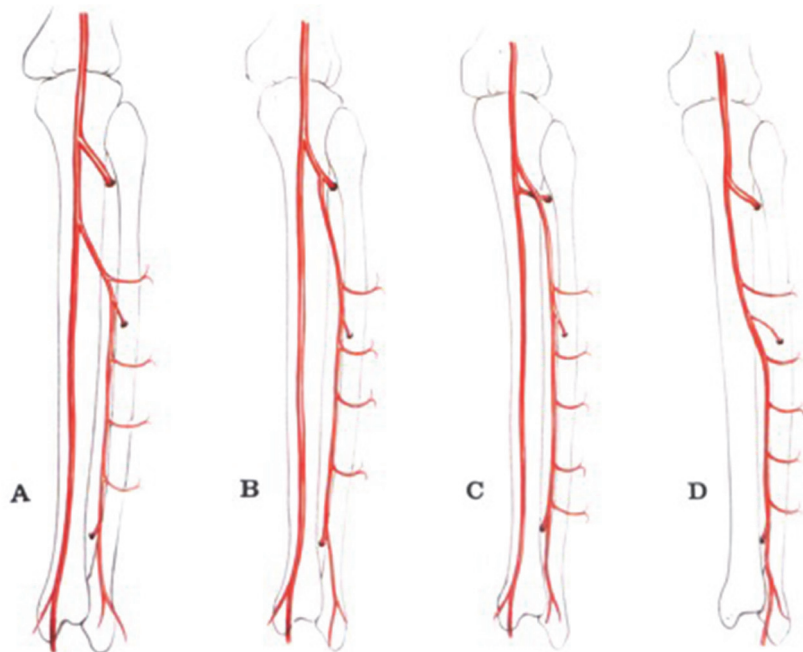


Figure 3 : variations anatomiques de l'artère fibulaire⁸

- A / naissance du tronc tibio-fibulaire
- B / naissance de l'artère tibiale antérieure
- C / naissance de l'artère poplitée
- D / absence d'artère tibiale postérieure

L'artère fibulaire naît classiquement à 3cm en dessous du bord inférieur du muscle poplité. Elle a d'abord un trajet horizontal, puis descend verticalement dans la loge externe de la jambe le long de la diaphyse fibulaire, entre le muscle tibial postérieur et la membrane interosseuse en avant et le muscle soléaire et le bord interne du muscle long fléchisseur de l'hallux en arrière. Elle se termine en deux branches, l'artère fibulaire antérieure qui perfore la membrane interosseuse pour venir s'anastomoser avec l'artère malléolaire externe (branche de l'artère tibiale antérieure) et l'artère fibulaire postérieure, qui descend en arrière de la malléole externe pour s'anastomoser avec des branches de l'artère tibiale postérieure.

La vascularisation endomedullaire est assurée par une branche collatérale de l'artère fibulaire qui pénètre la face postérieure, à la jonction tiers moyen tiers proximal, de la diaphyse fibulaire, par le trou nourricier. L'artère fibulaire donne également de nombreuses collatérales circonférentielles, tout au long de son trajet, permettant une vascularisation périostée.

De nombreuses études anatomiques portant sur le nombre d'artères nourricières de la fibula et la position du foramen ont été réalisées.

En 1981, Guo⁹, sur une série de 295 dissections de fibulas, ne retrouvait aucune artère dans 1,7% des cas et constatait que 66,4% des foramens se situaient au niveau du tiers proximal, 15% au niveau du tiers moyen et 13,5% au tiers inférieur.

Dans une étude similaire de 1984, Mc Kee et al¹⁰, sur 305 fibulas examinés chez des caucasiens, constataient une absence d'artère nourricière dans 5,6% des cas et retrouvaient dans les autres cas 96% de foramens au niveau du tiers moyen, 2,5% au tiers supérieur et 1,5% au tiers inférieur. Plus récemment, Cariou et al¹¹ publiaient en 1996 une étude anatomique portant sur 100 fibulas sèches d'adultes et remarquaient que 100% des foramens étaient retrouvés au tiers moyen. 61% d'entre eux sont situés à plus ou moins 2 cm du milieu de l'os et 86% à plus ou moins 3 cm. L'éloignement maximal du foramen était de 5 cm vers le haut et de 3,25 cm vers le bas, pour une moyenne de plus ou moins 1,45 cm. Dans un cas n'était pas retrouvé de foramen à proprement parlé mais une zone cribiforme faite de multiples petits orifices.

En pratique, pour la réalisation de l'ostéotomie, il faut donc considérer que l'artère nourricière pénètre dans la diaphyse à plus ou moins 3 cm du milieu de la fibula.

L'épiphyse proximale de la fibula possède une vascularisation propre par l'artère articulaire inféro-externe (branche de l'artère poplitée) et par des branches de l'artère tibiale antérieure. L'épiphyse proximale et les 13 premiers centimètres de diaphyse peuvent être prélevés sur la seule artère tibiale antérieure.¹²

Le retour veineux se fait par des veines comitantes parallèles à l'artère.

Le calibre des vaisseaux fibulaires varie entre 1.5 et 2.5mm pour l'artère, celui des veines de 2 à 4 mm.¹³

3. Techniques de prélèvement

La fibula peut être prélevée en lambeau osseux, en lambeau ostéo-septo-cutané ou en lambeau ostéo-musculaire. Dans le cadre des reconstructions de perte de substance osseuse fémorale, il est rare d'avoir recours à un prélèvement composite. Nous insisterons donc plus particulièrement sur le lambeau osseux pur.

3.1. Transfert osseux isolé

Le prélèvement de la fibula tel que décrit initialement par Taylor¹, se fait par un abord postérieur de la jambe avec une dissection étendue au creux poplité, réalisé sur un patient en décubitus ventral. Cependant, l'abord latéral, décrit par Gilbert³, représente actuellement la technique de référence. La technique réalisée dans le service passe également par un abord latéral, inspirée de celle de Gilbert, mais utilisant un plan de dissection antérieur qui nous semble plus aisé que le plan postérieur décrit dans la technique originale.

De manière idéale, le patient est positionné en décubitus latéral, mais pour des raisons pratiques d'accès au site receveur (abord latéral du fémur, anastomose à la face interne de cuisse), le patient est laissé en décubitus dorsal. Une flexion du genou facilite le prélèvement, en détendant les muscles gastrocnémiens. Pour obtenir cette flexion, une cale peut être positionnée sous le pied du patient, la hanche se portant naturellement en rotation interne, la face externe de jambe est alors parfaitement exposée. Un garrot pneumatique est placé, quand cela est possible, à la racine de la cuisse, raison pour laquelle le prélèvement se fait volontiers de manière controlatérale au membre à reconstruire. En effet, un membre exsangue facilite grandement la dissection de la fibula et de son pédicule.

Après champage du site receveur et du membre inférieur à prélever, le dessin du prélèvement est tracé sur la peau, suivant l'axe de la fibula.

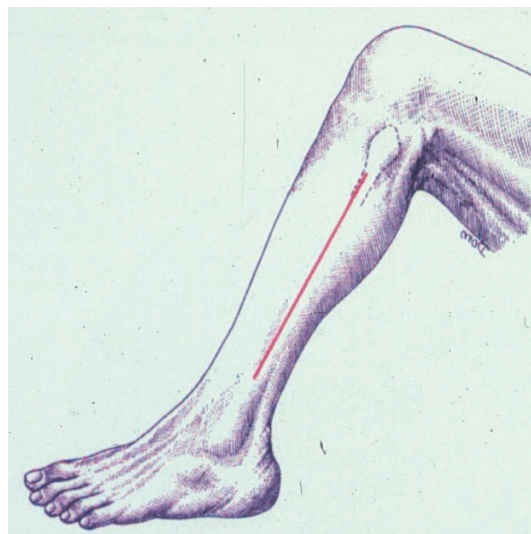


Figure 4 : Représentation schématique du tracé de l'incision

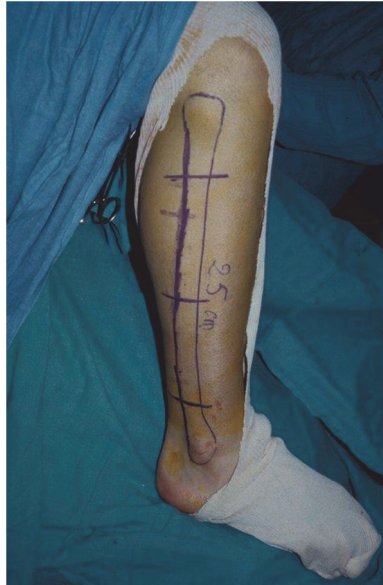

Figure 5 : dessin pré-opératoire du lambeau de fibula

L'incision cutanée est longitudinale, en face externe de jambe, selon une ligne passant par la tête de la fibula et la pointe de la malléole externe. Le fascia crural est exposé au niveau de l'intervalle séparant le muscle long fibulaire en avant et le muscle soléaire en arrière. Cet intervalle, ou septum intermusculaire postérieur, est abordé après avoir incisé ce même fascia crural, et la dissection se poursuit en avant, dans l'espace intermusculaire. Les corps musculaires du long et court fibulaire sont décollés par digitoclasie, jusqu'à obtention d'un contact avec la face latérale de la diaphyse fibulaire, le septum inter-musculaire postérieur étant laissé adhérent au muscle soléaire.

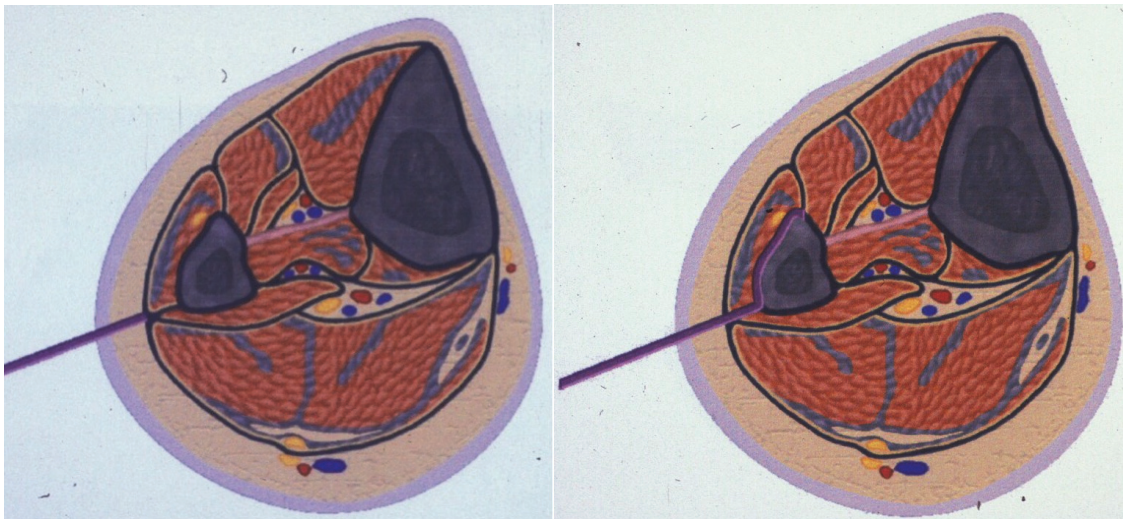


Figure 6 : coupes transversales de la jambe avec représentation du plan de dissection (ligne bleue)

La dissection se poursuit alors dans un plan sous musculaire et extra-périosté. Les fibres musculaires du long et court fibulaire sont sectionnées au bistouri froid, sans léser le périoste. Les masses musculaires sont réclinées à l'aide d'écarteurs à griffes, afin d'exposer la face latérale de la fibula. Les artères musculo-périostées sont soigneusement coagulées au fur et à mesure de la dissection afin d'éviter un saignement trop important au lâchage du garrot.

Après avoir totalement libéré la diaphyse fibulaire de l'insertion des muscles long et court fibulaire, le plan de dissection arrive sur le septum inter-musculaire antérieur. Une fois la face latérale de la diaphyse fibulaire parfaitement exposée, le dessin du prélèvement osseux est réalisé, centré sur le foramen, lieu de pénétration du pédicule fibulaire dans la diaphyse. Nous réalisons trois ostéotomies transversales afin de faciliter l'abord de la région crurale antérieure. Le fragment distal compris entre les ostéotomies distale et médiane constitue la partie fibulaire utilisée pour le transfert. Le fragment proximal améliore l'exposition du tronc tibio-fibulaire et facilite, par la suite, la mobilisation du transfert lors de la dissection. Il pourra également servir de greffon conventionnel, le cas échéant. Les ostéotomies sont réalisées à la scie oscillante, sous irrigation pour éviter l'altération du tissu osseux, et après avoir protégé l'axe vasculaire fibulaire à l'aide d'un dissecteur glissé au ras de l'os, entre la face médiale de la diaphyse fibulaire et son axe vasculaire. Un davier de Verbrugge est ensuite placé à la partie distale de la diaphyse fibulaire à transférer, permettant d'imprimer une rotation externe à l'axe diaphysaire et faisant passer la face antéro-médiale à la place de la face latérale. Ceci permet d'exposer facilement le septum inter-musculaire antérieur qui est incisé au ras de la diaphyse, pour ne pas léser le paquet tibial antérieur qui est repéré. Les muscles extenseur commun des orteils et extenseur propre de l'hallux sont libérés de leur insertion diaphysaire. En poursuivant la rotation externe à l'aide du davier, la dissection rejoint la membrane inter-osseuse.

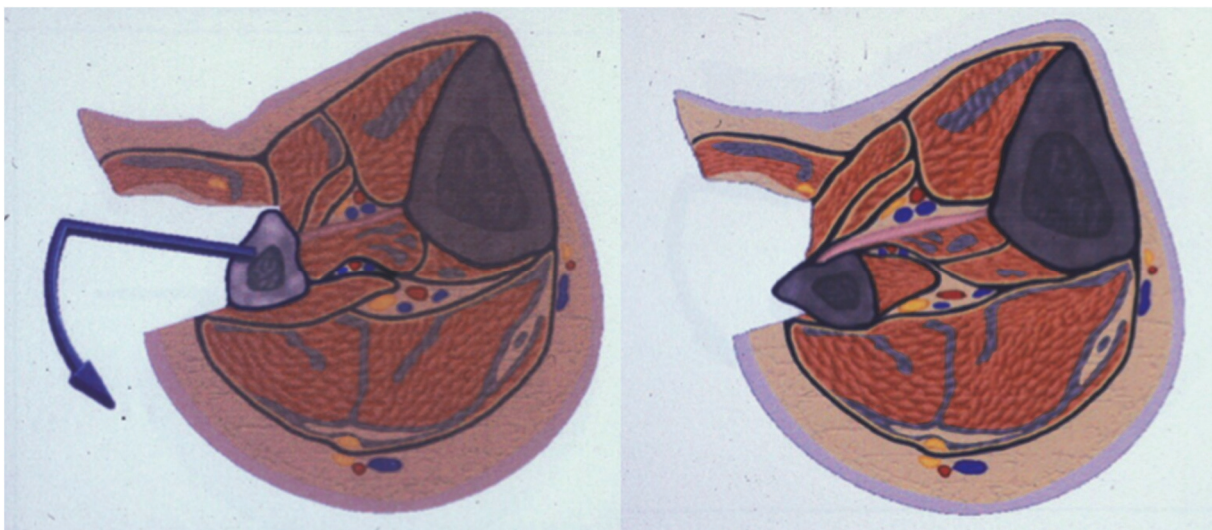


Figure 7 : coupes transversales de la jambe avec représentation de la latéralisation de la face antéro-médiale par la rotation externe de l'axe diaphysaire

A ce stade de l'intervention, l'axe vasculaire fibulaire est repéré au niveau du trait d'ostéotomie distale. La membrane inter-osseuse est incisée à ce niveau, en imprimant une traction sur la partie distale du transfert à l'aide du davier, afin de glisser un dissecteur le long de la face médiale du transfert. L'artère et les veines fibulaires sont isolées, liées et sectionnées. Un fil repère est laissé en place afin de faciliter la dissection du pédicule.

La dissection est alors réalisée de distal en proximal, en extériorisant de sa position anatomique la partie distale du transfert, toujours à l'aide du davier. Les insertions de la membrane inter-osseuse et du muscle tibial postérieur sont mises sous tension, permettant ainsi de les sectionner plus facilement, à l'aide d'un ciseau fin, jusqu'au niveau du tronc vasculaire tibio-fibulaire. Au cours de ce temps opératoire, il faut être vigilant au nerf tibial postérieur, exposé parallèlement à l'axe vasculaire fibulaire.

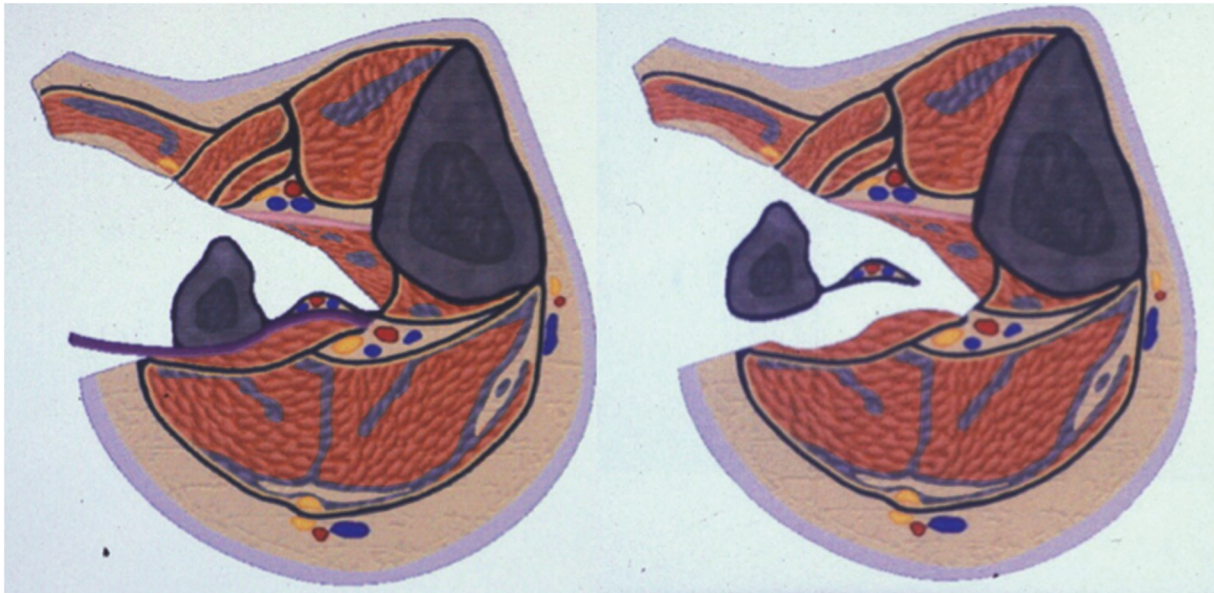


Figure 8 : coupes transversales de la jambe, plan de clivage du muscle tibial postérieur (ligne bleu) et de la membrane interosseuse




Figure 9 : représentation schématique de la levée du lambeau de distal en proximal, et justification de la résection du fragment proximal pour faciliter la dissection de l'origine du pédicule vasculaire

Une fois cette dissection terminée, la diaphyse fibulaire reste solidaire du pédicule vasculaire, mais libre de toute attache musculo-aponévrotique. Le garrot est levé permettant de s'assurer de la bonne vascularisation du lambeau par le saignement des tranches d'ostéotomie. Le pédicule fibulaire peut alors être sectionné en aval de la division tibio-fibulaire, puis les vaisseaux sont préparés selon les techniques classiques de microchirurgie, à savoir une dissection douce de l'artère et des veines sous grossissement optique, une adventicectomie, et une irrigation au sérum hépariné.

Dans sa description, Gilbert suggère une réinsertion musculaire sur la membrane interosseuse crurale. La fermeture s'effectue en deux plans sur drain de redon aspiratif.

Il est possible de prélever environ 25 cm de fibula chez l'adulte¹⁴. Cependant, il est important de conserver les 6 à 7 cm distaux de fibula, permettant ainsi de respecter l'intégrité fonctionnelle de la cheville. En cas d'absolue nécessité, il est possible de prélever plus proche de l'articulation tibio-talienne, mais il est alors recommandé de mettre en place une vis de syndesmodèse pour préserver l'intégrité de la mortaise tibio-fibulaire et éviter une migration proximale de la fibula restante. De même, dans les cas de reconstruction des pertes de substance osseuse diaphysaire fémorale, l'épiphyse proximale n'est jamais nécessaire et nous respectons également les 6-7cm proximaux afin de protéger le nerf fibulaire commun.

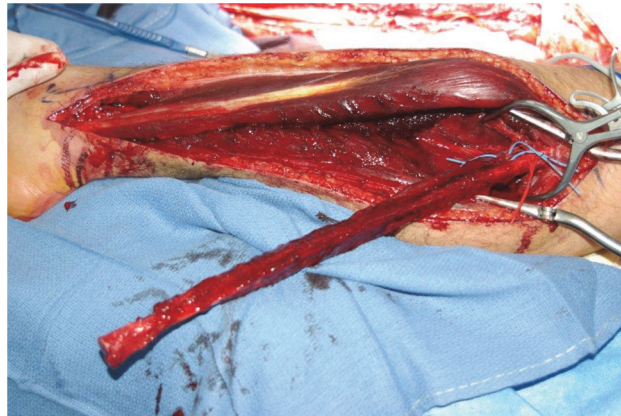


Figure 10 : lambeau osseux de fibula, avant sevrage

Dans le cadre des reconstructions fémorales, la réalisation d'un prélèvement dédoublé^{15 16} ou en double barreau^{17 18} peut s'avérer particulièrement utile. Le premier barreau, proximal, conserve sa double vascularisation (périostée et endomédullaire), le second ne possède plus qu'une vascularisation périostée¹⁹. Ce montage permet ainsi d'encastrer l'un des barreaux dans le fût centro-médullaire du fémur, le deuxième barreau venant en étai. Ceci permet ainsi une meilleure tenue mécanique et un meilleur comblement osseux du défaut.

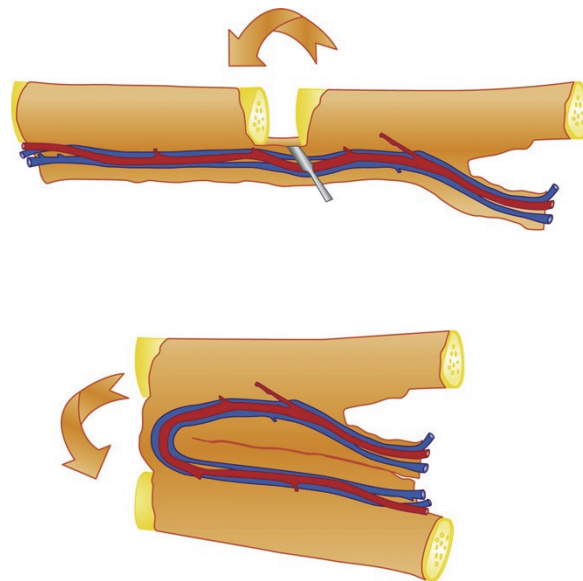


Figure 11 : Représentation schématique de l'ostectomie segmentaire autorisant le montage en double barreaux¹⁵.

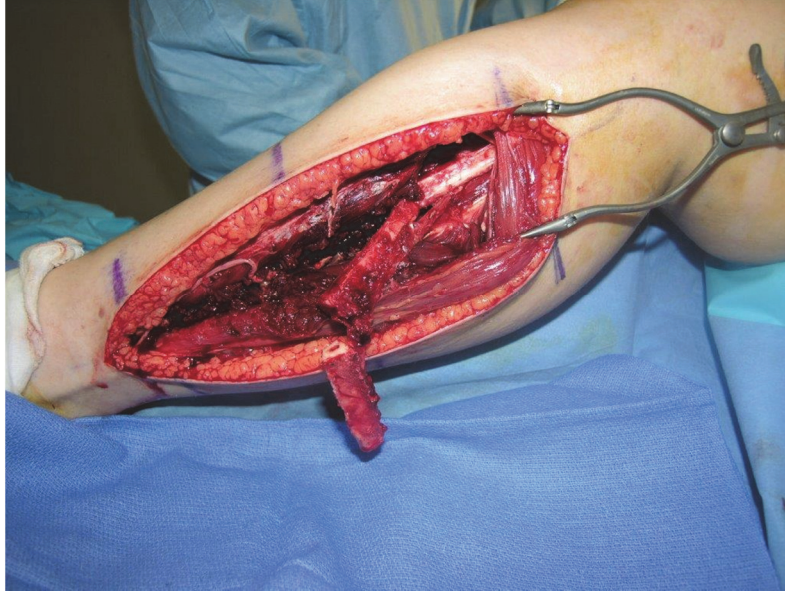


Figure 12 : fibula bifoliée, ostectomie segmentaire réalisée avant sevrage, image per-opératoire

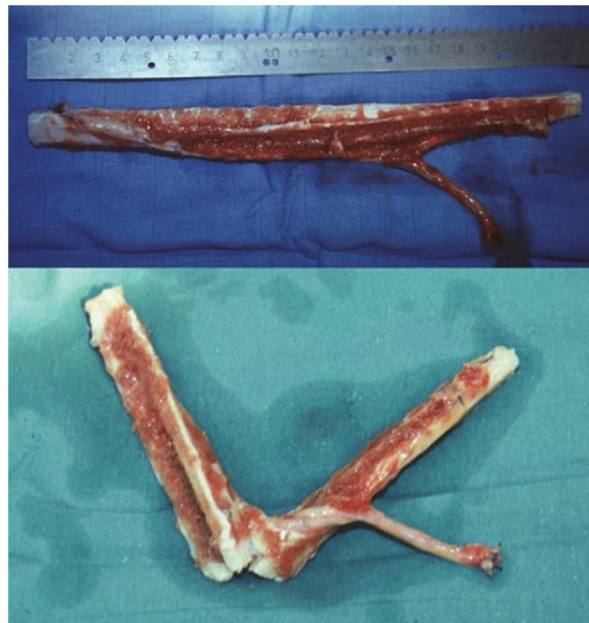


Figure 13 : Fibula bifoliée, ostectomie segmentaire réalisée après sevrage, image per-opératoire

De même dans le cas des pertes de substance fémorale au niveau supra-condylien, cette technique permet d'encastrer un barreau dans chaque condyle (montage en tour Eiffel).

Dans les cas où la longueur du pédicule ne permet pas de réaliser les anastomoses sur des vaisseaux qualitativement satisfaisants, le site à greffer étant le siège de remaniements fibreux importants, il est possible d'augmenter sa longueur au moyen d'un pontage par boucle de veine saphène.

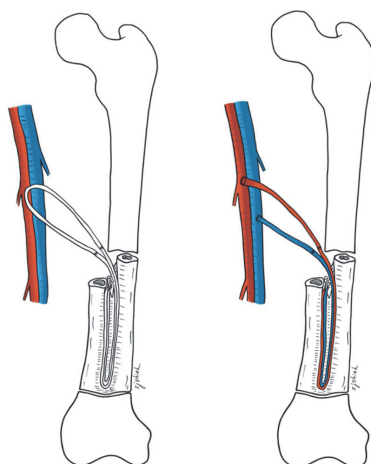


Figure 14 : confection d'une boucle veineuse (veine saphène) passée en sub-vastus, pour venir à niveau des vaisseaux receveurs après avoir encastré le lambeau de fibula bifoliée. La boucle est ensuite divisée et anastomosée aux vaisseaux fémoraux superficiels

3.2. Transferts composites

3.2.1. Lambeaux ostéocutanés^{20 21}

La présence de deux à cinq pédicules perforants cutanés, le long du bord postérieur de la fibula permet la levée de lambeaux ostéocutanés, avec une palette pouvant mesurer jusqu'à 16cm de long sur 6cm de large, axée sur deux à trois vaisseaux perforants.

L'intérêt de ce prélèvement composite est faible dans le cadre des reconstructions fémorales. En effet, la couverture cutanée pose rarement de problème à la cuisse où d'épaisses masses musculaires enfouissent profondément et de manière circonférentielle le fémur.

On peut toutefois souligner qu'une petite palette cutanée vascularisée par un pédicule septocutané lors du prélèvement d'une fibula peut servir de témoin permettant de monitorer le lambeau osseux en post-opératoire, comme l'a proposé Yoshimura²².

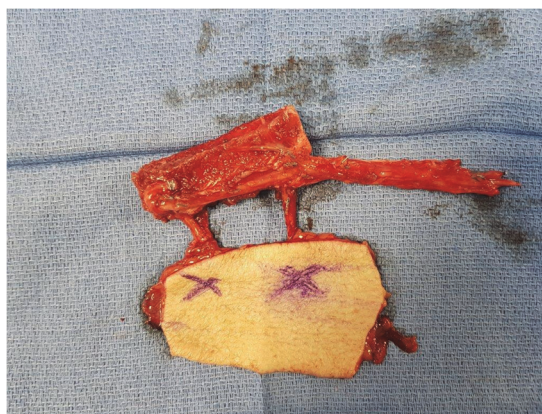


Figure 15 : lambeau de fibula ostéo-cutané, image per-opératoire

3.2.2. Lambeaux ostéomusculaires

L'artère fibulaire fournit généralement un pédicule proximal dominant à destinée du chef latéral du muscle soléaire. Ceci permet de prélever cette partie latérale de manière conjointe à la fibula. Pour les mêmes raisons qu'évoquées précédemment, ce prélèvement composite a peu de place dans les reconstructions fémorales.

4. Imagerie pré-opératoire et surveillance post-opératoire

4.1. Bilan pré-opératoire

Il n'existe pas de consensus concernant le bilan d'imagerie pré-opératoire²³. Certains auteurs²⁴²⁵ préconisent un bilan d'imagerie vasculaire pré-opératoire du membre prélevé afin d'identifier les possibles variations anatomiques telles que l'absence d'artère tibiale antérieure ou postérieure, la présence d'une artère fibulaire magna, situations où le sacrifice de l'axe péronier pourrait compromettre la vascularisation du pied avec un risque ischémique non négligeable. Pour d'autres, notamment Disa²⁶, la réalisation de ce bilan vasculaire n'est nécessaire qu'en cas d'anomalie à l'examen clinique (absence de pouls pédieux ou tibial postérieur), de sujets âgés, diabétiques ou artériopathes, ou de séquelles traumatiques sur ce membre prélevé. C'est classiquement cette position que nous adoptons dans notre pratique.

Lorsqu'un bilan d'imagerie est nécessaire, quatre examens sont à discuter. Il s'agit de l'artériographie, de l'angioscanner, de l'échographie-doppler et de l'angioIRM.

Concernant le bilan d'imagerie sur le membre à greffer, outre un bilan osseux afin de poser l'indication et anticiper la perte de substance à compenser, aucune imagerie vasculaire n'est systématiquement réalisée. En effet le choix du site d'anastomose est pris en per-opératoire, le branchement artériel se faisant idéalement en termino-terminale sur une perforante de l'artère fémorale profonde ou superficielle, en latéro-terminale sur l'artère fémorale superficielle quand aucune perforante n'est exploitable. Pour l'anastomose veineuse, celle-ci se fait en termino-terminale sur une veine de proximité. Parfois, lorsque le saignement se fait majoritairement par les tranches de section osseuse de la fibula et que le retour veineux est faible, voire nul, aucune anastomose veineuse complémentaire n'est réalisée.

4.1.1. Artériographie

Examen de référence pour la cartographie vasculaire des membres inférieurs, celui-ci consiste en la ponction de l'artère fémorale au triangle de Scarpa et l'injection de produit de contraste iodé. La réalisation de clichés radiographiques multiples et séquentiels permet de suivre la diffusion du produit de contraste iodé dans les 3 axes de jambes jusqu'au pied. En revanche, l'analyse des perforantes, en cas de nécessité de prélèvement d'une palette cutanée est imparfaite. De plus, cet examen fortement irradiant n'est pas dénué de risque, avec un taux de complication variant de 3 à 5% en fonction des séries²⁷. Ces complications sont à type d'hématome, de faux anévrisme ou de thrombose au point de ponction artériel, d'insuffisance rénale ou d'allergie secondaire à l'injection de produit de contraste iodé.

Bien que cet examen constitue encore le gold standard dans l'imagerie artérielle des membres inférieurs, ces taux élevés de complication pour un bilan diagnostique le rendent de recours exceptionnel.

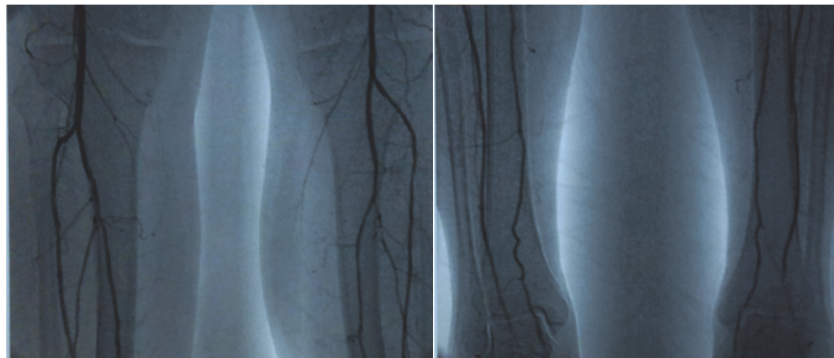


Figure 16 : Artériographie bilatérale : perméabilité des 3 axes de jambes

4.1.2. Angioscanner

Le recours au produit de contraste iodé est ici aussi nécessaire, mais son injection dans le système veineux périphérique n'expose pas aux complications liées à la ponction de l'artère fémorale. Dans leur étude de 2005, Chow et Al²⁸ retrouvent une concordance radio-clinique de 100% sur une série de 20 patients. Moins irradiant, moins coûteux et permettant de réaliser une cartographie des perforantes et une imagerie osseuse du membre à reconstruire dans le même temps, cet examen est actuellement préféré par de nombreux auteurs lorsqu'une imagerie vasculaire pré-opératoire est nécessaire.

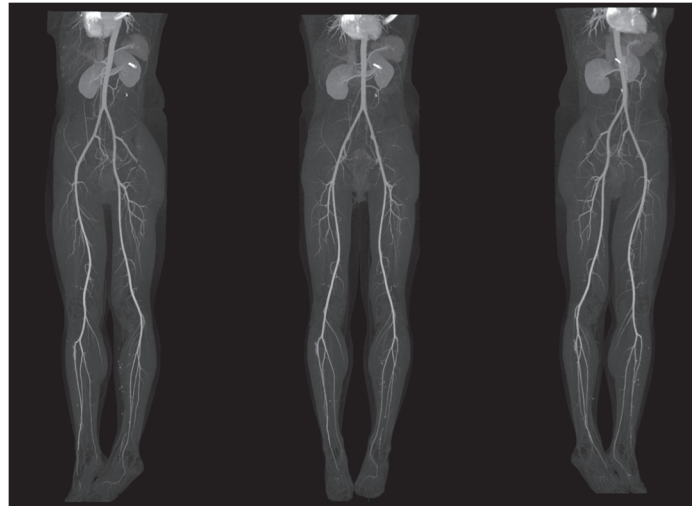


Figure 17 : angioscanner des membres inférieurs avec reconstruction des axes vasculaires
vue oblique gauche - vue de face - vue oblique droit

4.1.3. Echographie-Doppler

Cet examen facilement réalisable et non invasif ne permet pas d'analyse anatomique mais suffit le plus souvent pour objectiver la présence de 3 axes de jambes et, dans les mains d'un opérateur entraîné, permet même de localiser une perforante nécessaire au prélèvement d'une palette cutanée. L'absence d'irradiation, son innocuité et son faible coût rendent cet examen particulièrement intéressant dans le bilan pré-opératoire d'un lambeau libre osseux de fibula vascularisé.

Smith et Al²² en 2003, retrouvaient chez 17 patients une concordance parfaite entre les résultats échographiques et les résultats artériographiques. Pour ces auteurs, l'échographie-doppler était donc suffisante pour le bilan pré-opératoire. Cependant, depuis cette étude, il semble que la présence d'une anomalie Doppler ne constitue pas une contre-indication stricte à la chirurgie, mais rend nécessaire la réalisation d'examen plus invasifs.

4.1.4. Angio-IRM

Plusieurs études^{29 30 31 32} ont montré l'efficacité de cet examen pour le bilan vasculaire des membres inférieurs, en revanche sa performance en termes de détection des perforantes septo-cutanées est encore discutée. Dans tous les cas, la difficulté d'accès à cet examen et son coût élevé le relaient malheureusement au rang d'examen d'exception.

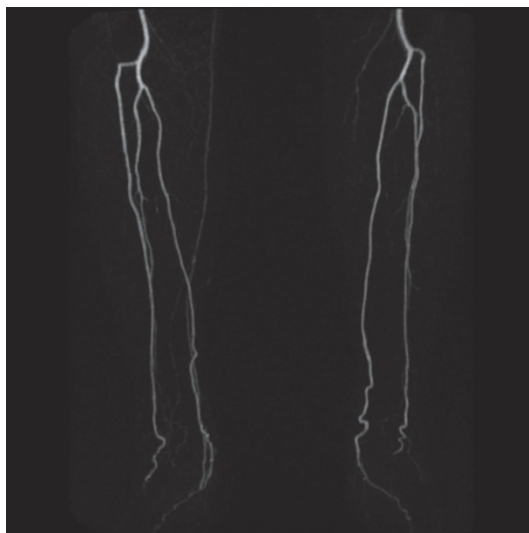


Figure 18 : angio-IRM, perméabilité des 3 axes de jambes, bilatéral

4.2. Surveillance post-opératoire

La reconstruction fémorale par fibula vascularisée est classiquement réalisée par un transfert osseux pur, sans palette cutanée, ce qui rend la surveillance clinique de ce lambeau enfoui impossible. De plus, même en cas de palette cutanée utilisée comme témoin, il apparaît que la souffrance de celle-ci n'implique pas obligatoirement la souffrance de la fibula sous-jacente ³³ ³⁴.

Les lambeaux libres, qu'ils soient osseux, musculaires, fascio-cutanés ou composites sont considérés comme une technique de reconstruction fiable puisque les taux de succès rapportés dans la littérature varient de 90 à 95% ³⁵ ³⁶. Cependant ces chiffres ne tiennent pas compte de la nécessité de sauvetage en urgence éventuelle, qui représente 6 à 14% selon les séries. Selon Siemionow et Arslan ³⁷, les taux de sauvetage des tissus transférés, suite à un arrêt de la vascularisation, sont inversement proportionnels au délai entre le début de l'ischémie et l'intervention chirurgicale. Si la vascularisation d'un lambeau est compromise et qu'elle ne peut pas être rétablie dans les huit à douze heures, le sauvetage du lambeau risque d'être impossible en raison du phénomène de « non-reflux ».

Dans le cas d'un lambeau enfoui, cette reprise en urgence en cas d'ischémie n'est pas envisageable lors d'une surveillance clinique seule. En effet, la surveillance classique d'un transfert de fibula libre osseux se fait par suivi radiologique, et la consolidation du transfert de même que son hypertrophie témoignent de la réussite du transfert

La scintigraphie peut être utilisée afin de s'assurer de la persistance de la vascularisation du transfert osseux, mais un résultat négatif à cet examen ne permet pas d'envisager une reprise en urgence et constitue plus un facteur pronostique qu'un véritable moyen de surveillance ³⁸.

Les examens précédemment cités dans le cadre du bilan vasculaire pré-opératoire peuvent être utiles en post-opératoire afin de s'assurer de la perméabilité des anastomoses ³⁹, mais leur répétition pluriquotidienne pendant la période classique de surveillance rapprochée des lambeaux libres est quant à elle inenvisageable. En effet, la surveillance se fait à chaque heure pour les premières 24 heures puis toutes les deux heures pour les 24 heures suivantes et toutes les quatre heures les cinq à sept jours suivants. Seule l'échographie-Doppler pourrait trouver une place mais il est parfois difficile de distinguer le pédicule vasculaire des vaisseaux avoisinants, notamment à la cuisse.

Dès 1975, Creech et Miller⁴⁰ ont décrit le système idéal de surveillance, à savoir être sans danger pour le patient et le tissu transféré, permettre une détection précoce, être précis, fiable et facile d'usage pour le personnel soignant mais ce n'est que récemment, que différents outils de monitoring de la vascularisation des lambeaux libres ont été proposés⁴¹.

Dans une revue de la littérature sur les différentes techniques de surveillance de la vascularisation des tissus transférés, Smit et al.⁴² ont réalisé une analyse qualitative et ont fourni des éléments d'appréciation sur l'applicabilité et la facilité d'utilisation de ces méthodes récentes. Dans cette revue de la littérature, ont été comparés le Doppler implantable, la spectrographie par infrarouge, le Doppler laser et la microdialyse. Il en ressort que seul le Doppler implantable permet de répondre aux critères émis par Creech et Miller. De plus, cette technique a également l'avantage d'être la moins coûteuse en termes de matériel et de consommables, et applicable aux lambeaux enfouis.

Il s'agit d'une technique invasive permettant une surveillance directe et continue des lambeaux libres, décrite dès 1988 par Swartz et al.⁴³ mais elle n'est utilisée plus largement que depuis les années 2000^{44 45}. Le système consiste en une sonde à ultrasons implantable, de 20 MHz, montée sur un brassard en silicone et enroulée autour du pédicule veineux ou artériel lors du geste chirurgical. Un fil est extériorisé par la cicatrice et relié à un moniteur portable. A distance de l'intervention, soit cinq à dix jours selon la durée souhaitée de surveillance, une traction sur le fil permet de libérer la sonde du brassard en silicone. Une traction de 50g est suffisante, ce qui assure une innocuité totale pour l'anastomose.

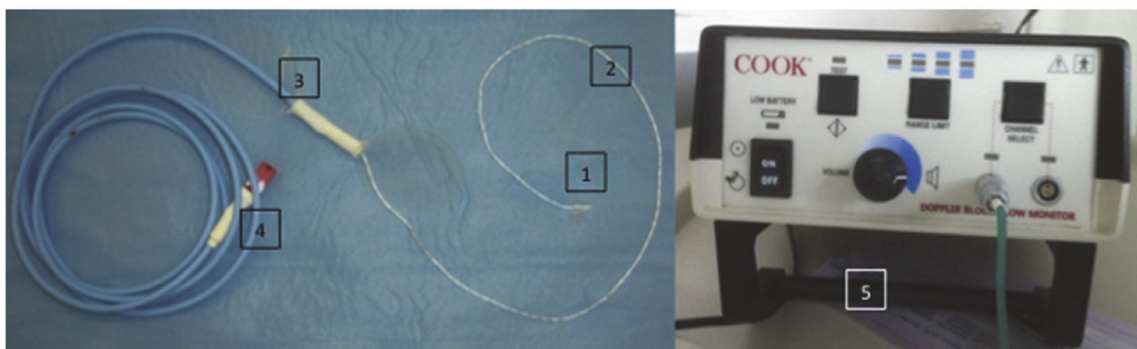


Figure 19 : Doppler implantable Cook-Swartz®. 1 : collier en silicone contenant le capteur. 2 : câble doppler. 3 : support de fixation cutanée. 4 : prise de branchement à relier au câble d'extension branché sur le moniteur doppler. 5 : moniteur doppler

Même si dans notre pratique, nous avons pour habitude de réaliser une simple surveillance clinique des lambeaux libres de fibulas, cette technique mérite d'être mentionnée et envisagée, si ce n'est de manière systématique, en cas de critères per-opératoires défavorables (mauvais retour veineux, nécessité de reprise de l'anastomose artérielle, qualité artérielle médiocre, etc..).

5. Caractéristiques des pertes de substances osseuses

Il est rare d'être confronté à une perte de substance osseuse contemporaine du traumatisme. Le plus souvent celle-ci est la conséquence d'une gestion imparfaite de la situation initiale et la prise en charge du défaut osseux devient indissociable de la gestion des parties molles et de l'infection. Les progrès réalisés depuis les trente dernières années en termes de prise en charge des fractures, de réparation des parties molles et de couverture antibiotique ont de fait, augmenté les indications de lambeaux libres osseux, là où une association de perte de substance des tissus mous, osseux et un sepsis imposaient la réalisation d'une amputation.

Bien qu'à l'heure actuelle, les techniques chirurgicales disponibles permettent dans la quasi-totalité des cas de conserver un membre même très délabré, il est important de réfléchir en terme fonctionnel, et la reconstruction se doit d'apporter un plus par rapport à un appareillage prothétique.

Dans le cas des pertes de substance fémorale, la reconstruction osseuse doit être systématiquement envisagée car l'impossibilité de conserver l'articulation du genou rend l'appareillage plus complexe et moins fonctionnel. De plus, elles imposent très souvent la réalisation d'un moignon fémoral court, encore plus difficilement appareillable.

De manière générale, les pertes de substances osseuses peuvent se rencontrer dans trois circonstances distinctes :

- Une perte de substance contemporaine de l'accident : il s'agit d'une situation rencontrée lors d'un traumatisme à haute énergie, associée à une ouverture cutanée type III B ou III C de Gustilo ⁴⁶. D'après la statistique d'Édimbourg, ⁴⁷ cela concerne 11,4% des pertes de substances osseuses post-traumatiques. Elle se rencontre chez des patients avec une moyenne d'âge de 37 ans, et dans 71% des cas chez des hommes.
- Une perte de substance osseuse résultant d'excisions itératives dans les suites immédiates d'une fracture ouverte
- Une perte de substance secondaire à une exérèse rendue nécessaire par une infection osseuse chronique, consécutive à une fracture ouverte ou fermée.

Partie 2 : Matériel et Méthode

1. Critères d'inclusion et d'exclusion

Afin de recueillir l'intégralité des patients ayant bénéficié d'une reconstruction fémorale par fibula libre, nous avons ressorti tous les dossiers associés aux codes CCAM QZMA 004 et QZMA 005 correspondant à la réparation par lambeau libre cutané, fascial, fasciocutané ou sous-cutané, musculaire, musculocutané, musculotendineux ou osseux avec anastomoses vasculaires, et réparation par lambeau libre ostéocutané, ostéomusculaire ou ostéo-musculocutané, avec anastomoses vasculaires, entre 2007 et 2017, sans restriction diagnostique. Parmi ces dossiers, nous avons ensuite retenu exclusivement les reconstructions de pertes de substance osseuse fémorale post traumatique par fibula libre en excluant de fait les résections carcinologiques, les sujets pédiatriques, les ostéomyélites et les ostéonécroses aseptiques. Sur cette période, 26 patients opérés dans le service de Chirurgie de la Main et de Chirurgie Reconstructrice des membres du CHU de Marseille correspondaient à nos critères.

2. Données pré-opératoires

Pour chaque patient, le sexe et l'âge au moment de la chirurgie de reconstruction ont été notés. De même le contexte traumatique (accident de la voie publique, traumatisme balistique, chute, accident du travail, etc.) et le caractère ouvert ou fermé de la fracture fémorale étaient précisés.

Pour qualifier l'ouverture cutanée initiale, la classification de Cauchoix-Duparc⁴⁸ était utilisée (Annexe 1). Dans le cas des fractures fémorales, même en cas d'ouverture de stade III avec une peau non suturable, la présence de volumineuses masses musculaires rend rarement nécessaire la réalisation d'un geste de couverture du foyer de fracture en urgence. Toutefois, même en l'absence d'exposition directe du site fracturaire, le risque septique est largement augmenté.

L'histoire clinique au décours du traumatisme initial a également été précisée et dans cette optique, nous avons pris en compte le délai entre la survenue de l'accident et la réalisation de la reconstruction fémorale par fibula libre. Le nombre d'interventions réalisées pendant cet intervalle ainsi que leur nature ont été recherchés. De même, le caractère septique ou aseptique de la perte de substance osseuse, et la présence d'une antibiothérapie pré reconstruction systématiquement analysés. Ce statut septique était objectivé soit par des prélèvements réalisés lors des interventions antérieures à la reconstruction, soit pendant la chirurgie reconstructrice.

Pour chaque dossier, le côté et le site fracturaire (médio-diaphysaire ou supra-condylien), ont été notés.

3. Données per-opératoires

Nous avons relevé pour chaque patient le côté prélevé en précisant si sa position était homolatérale ou controlatérale au membre à reconstruire. La perte de substance a été mesurée sur les radiographies post-opératoires immédiates et la présence d'un contact cortical résiduel après parage, systématiquement recherchée.

La fibula pouvait être greffée de manière simple, bifoliée, emmanchée dans une allogreffe ou associée à une greffe osseuse conventionnelle.

Les fibulas simples étaient encastrées dans le fût fémoral en proximal et en distal après préparation de celui-ci.

Dans les cas de greffe par fibula bifoliée, lorsque la perte de substance était au niveau médio-diaphysaire, une partie de la fibula était encastrée dans le fût centro-médullaire du fémur proximal et distal à la manière d'une fibula simple, l'autre partie, placée en étai entre la corticale fémorale proximale et la corticale fémorale distale. Pour les pertes de substance de siège supra-condylien, la fibula était greffée par un montage en « tour Eiffel », c'est-à-dire encastrée dans chaque condyle en distalité.

Pour les fibulas emmanchées dans une allogreffe, un rail était réalisé dans l'allogreffe afin d'extérioriser le pédicule vasculaire de la fibula. Cette dernière était encastrée dans le fût fémoral, l'allogreffe venant en étai.

Pour ce qui est des greffes osseuses conventionnelles associées, nous avons recherché uniquement un prélèvement à distance de la fibula (RIA ou crête iliaque), la réalisation d'un greffon à l'aide du fragment réséqué de fibula n'était pas considérée comme tel.

Le type d'ostéosynthèse a également été analysé. Celle-ci pouvait être réalisée par fixateur externe, lame plaque, plaque externe verrouillée, double plaque ou clou centro-médullaire.

4. Données post-opératoires

Les données post-opératoires ont été recueillies par l'analyse des dossiers et par revue systématique des patients, avec un recul minimal de deux ans.

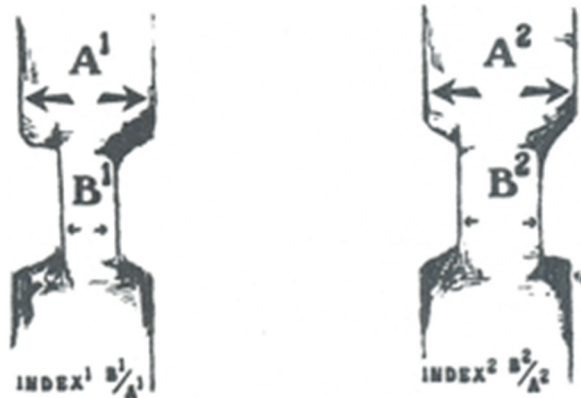Les complications post-opératoires immédiates au site donneur, à type de paresthésies dans le territoire du nerf fibulaire superficiel, de déficit d'extension ou de flexion de l'hallux ont été rapportées. Au site receveur, les complications immédiates telles que la survenue d'un hématome, d'une désunion cicatricielle ou d'un écoulement suspect (par les fiches d'un fixateur externe ou par la cicatrice) imposant une reprise chirurgicale précoce ont également été recherchées. Par ailleurs, une antibiothérapie probabiliste était administrée en post-opératoire puis secondairement adaptée aux germes retrouvés dans les prélèvements bactériologiques osseux per opératoires, à défaut, à ceux retrouvés en pré-opératoire. Cette antibiothérapie post-opératoire était mise en place de manière systématique, en revanche, celle-ci était maintenue pendant une durée variable.

Au cours du suivi post-opératoire, nous avons évalué le délai avant autorisation d'une reprise d'appui contact, dépendant du mode d'ostéosynthèse, et d'appui total en fonction de l'évolution radiologique. A distance de l'intervention, le périmètre de marche, la nécessité d'un recours à une aide technique à la marche, les amplitudes articulaires au niveau du genou du membre reconstruit et de la cheville du membre prélevé étaient également analysés.

D'un point de vue radiologique, des clichés du fémur reconstruit de face et de profil, réalisés de manière systématique au cours du suivi des patients permettaient d'évaluer le délai de consolidation. De même, l'hypertrophie du greffon, calculée selon la formule de De Boer et Wood⁴⁹, reprise par El-Gammal⁵⁰, était systématiquement mesurée à 1 et 2 ans.

Formule de De Boer et Wood, reprise par El-Gammal :

$$\text{Pourcentage d'hypertrophie} = (B2/A2 - B1/A1) / (B1/A1)$$



Où :

- B2 correspond au diamètre de la fibula à un temps t de la reconstruction par fibula libre (en millimètre)
- A2 correspond au diamètre du fémur receveur à un temps t de la reconstruction par fibula libre (en millimètre)
- B1 correspond au diamètre de la fibula transférée en post-opératoire immédiat (en millimètre)
- A1 correspond au diamètre du fémur receveur en post-opératoire immédiat (en millimètre)

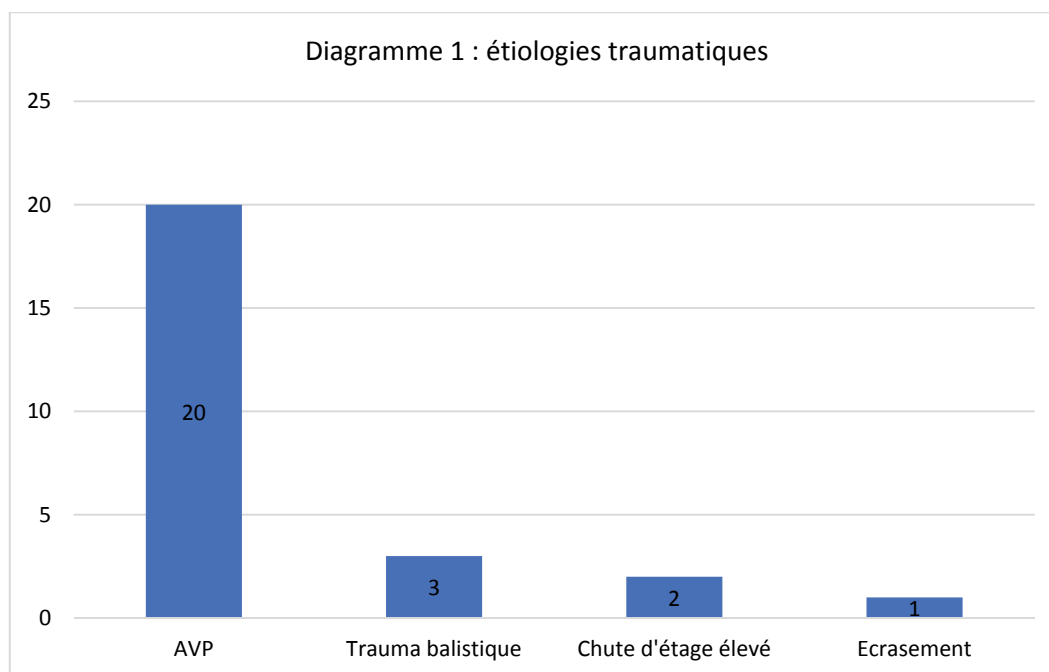
Enfin, les complications plus tardives, à type de récurrence infectieuse, de débricolage de l'ostéosynthèse ou de fracture de stress du greffon étaient recherchées, et leur prise en charge précisée. La fracture de fatigue, ou de stress, se définit par la survenue d'une fracture en plein corps de la fibula après obtention d'une consolidation aux deux extrémités de la greffe.

Partie 3 : Résultats

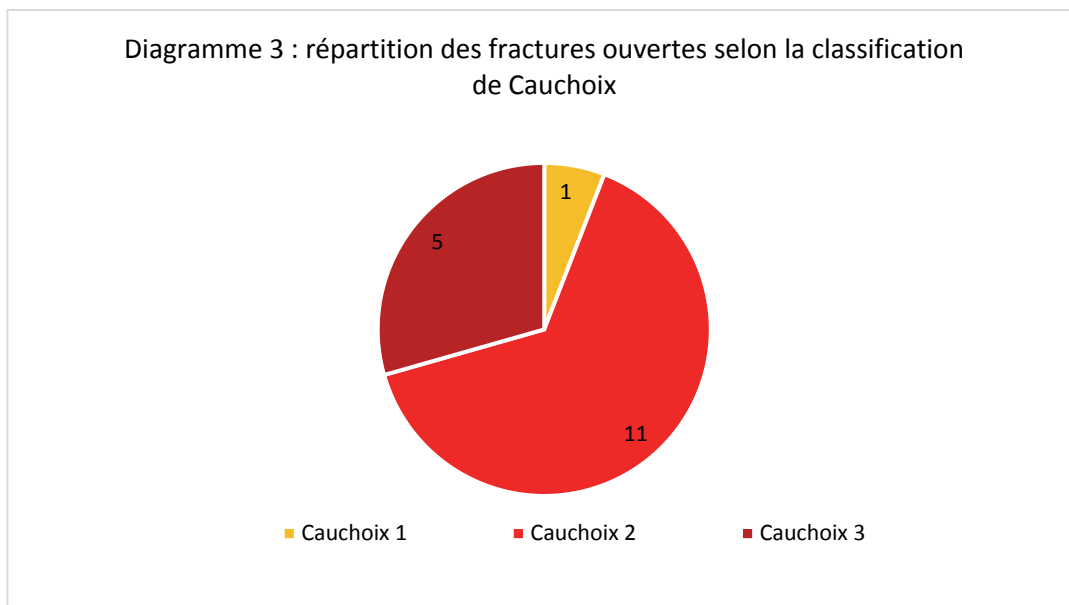
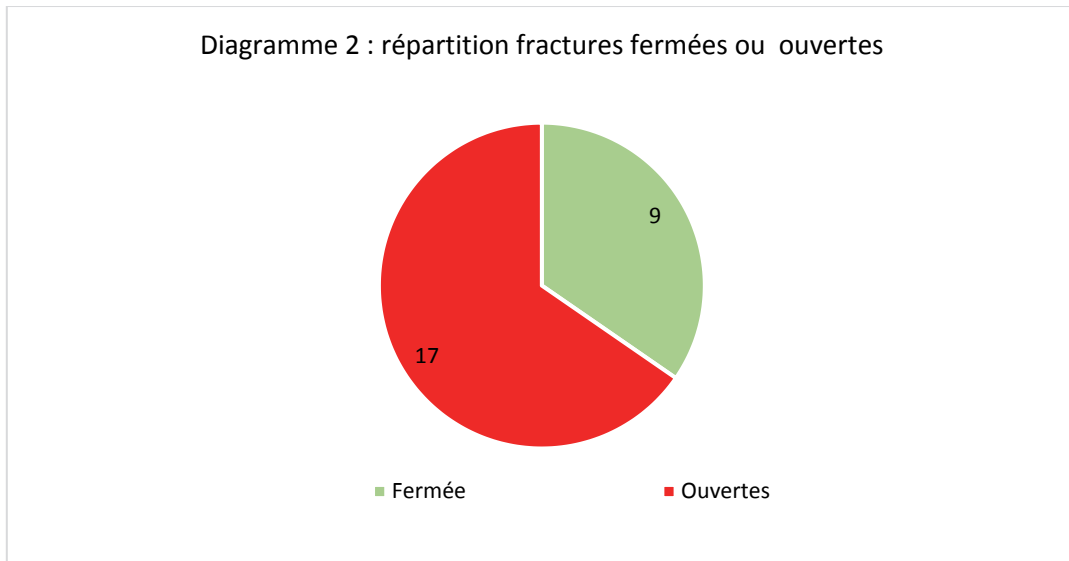
1. Données pré-opératoires (Annexe 2)

Entre 2007 et 2017, vingt-six patients ont donc bénéficié d'une reconstruction fémorale par transfert osseux vascularisé de fibula libre dans le service de Chirurgie de la Main et de Chirurgie Reconstructrice de Membres du CHU de Marseille. Il s'agissait de 7 femmes (27%) et 19 hommes (73%) avec un âge moyen lors de la chirurgie reconstructrice de 36,2 ans (17 ans – 64 ans). Nous retrouvons 14 fémurs droits et 12 fémurs gauches. Le siège de la perte de substance était médio-diaphysaire chez 13 patients, supra-condylien pour les 13 autres patients.

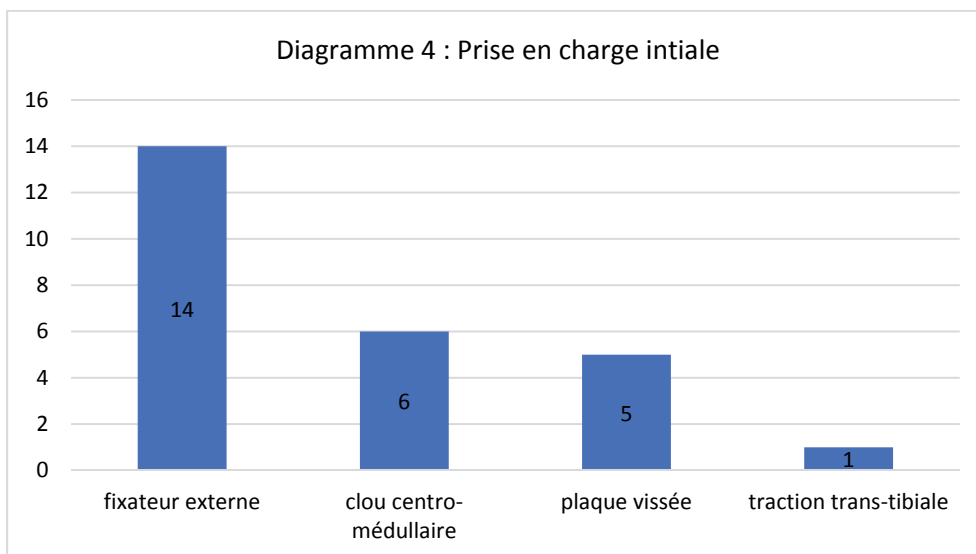
Le traumatisme initial résultait d'un accident de la voie publique dans la grande majorité des cas (20 patients), d'un trauma balistique (3 patients), d'une chute d'un étage élevé (2 dont 1 défenestration), d'un écrasement (1 patient). Le traumatisme était en lien avec un accident du travail ou de trajet dans 8 cas.



17 (65%) de ces fractures étaient ouvertes initialement, dont 1 fracture ouverte de type Cauchoix 1, 11 Cauchoix 2 et 5 Cauchoix 3



Concernant la prise en charge initiale, celle-ci a consisté dans 14 cas en la pose d'un fixateur externe, dans 6 cas en un clou centro-médullaire, dans 5 cas en une plaque vissée, et dans un cas en une traction trans-tibiale. Parmi les 14 poses de fixateur externe en première intention, 5 patients ont bénéficié dans le même temps chirurgical d'un parage osseux large avec mise en place d'un spacer au ciment.



Tous les patients ont subi au moins une intervention avant la chirurgie de reconstruction, avec une moyenne de 3,2 interventions par patient (1 à 7). Ces interventions antérieures ne concernent que le membre secondairement reconstruit, le nombre total d'interventions étant supérieur chez des patients très souvent polytraumatisés.

Une greffe osseuse conventionnelle est retrouvée dans l'histoire clinique de 11 patients.

Le délai moyen entre la survenue de l'accident et la reconstruction par lambeau libre de fibula était de 27,4 mois. Lorsque le traumatisme initial était fermé, ce délai était de 41,2 mois et en cas d'ouverture de 22,2 mois. En ce qui concerne la prise en charge des fractures ouvertes, lorsque le parage osseux associé au spacer au ciment était réalisé lors de la prise en charge initiale, le délai entre le traumatisme et la reconstruction par fibula libre n'était plus que de 4 mois.

Seuls 4 patients ne présentaient pas d'ostéite préexistante à la reconstruction, objectivée sur les prélèvements osseux réalisés avant, ou lors de la chirurgie reconstructrice.

Il s'agissait d'une fracture fermée à haute comminution, et 3 fractures ouvertes Cauchoux 2 (dont 1 traumatisme balistique), pour lesquelles un parage osseux associé à un spacer au ciment avait été réalisé en première intention, suivi d'une antibiothérapie probabiliste jusqu'aux résultats des prélèvements.

2. Données per-opératoires (Annexe 3)

Tous les patients ont bénéficié d'une reconstruction fémorale par lambeau libre osseux pur, réalisée par l'un des chirurgiens seniors du service.

Aucun lambeau ostéo-cutané ou ostéo-musculaire n'a été réalisé dans cette série.

Le prélèvement était controlatéral au membre à reconstruire dans 20 cas, et homolatéral dans 5 cas. Un patient a bénéficié d'un prélèvement bilatéral.

Concernant le greffon utilisé, celui-ci consistait en une fibula simple pour 14 patients, une fibula bifoliée pour 6 patients, une fibula simple emmanchée dans une allogreffe pour 4 patients, et dans un cas, une greffe spongieuse prélevée par RIA était adjointe à une fibula simple. En raison d'une grande perte de substance, un patient a nécessité une reconstruction par le transfert osseux de 2 fibulas vascularisées.

Les 6 cas de reconstruction par fibulas bifoliées concernent des pertes de substance de siège supra-condylien. Les 7 autres cas de perte de substance supra condylienne ont bénéficié d'une reconstruction par fibula simple.

Lorsque la perte de substance était de siège médio-diaphysaire, la reconstruction a été réalisée dans 7 cas par une fibula simple, dans 4 cas par une fibula emmanchée dans une allogreffe, dans 1 cas par 2 fibulas vascularisées, et dans 1 cas par une fibula associée à une greffe spongieuse par RIA.

Un patient présentait une fracture à grande comminution, articulaire, de l'extrémité distale du fémur, associée à une fracture comminutive du plateau tibial sur le même membre. Pour ce patient, le recours à une fibula bifoliée a été choisi afin de réaliser une arthrodèse du genou.

Diagramme 5 : répartition des types de greffes réalisées (26 patients)

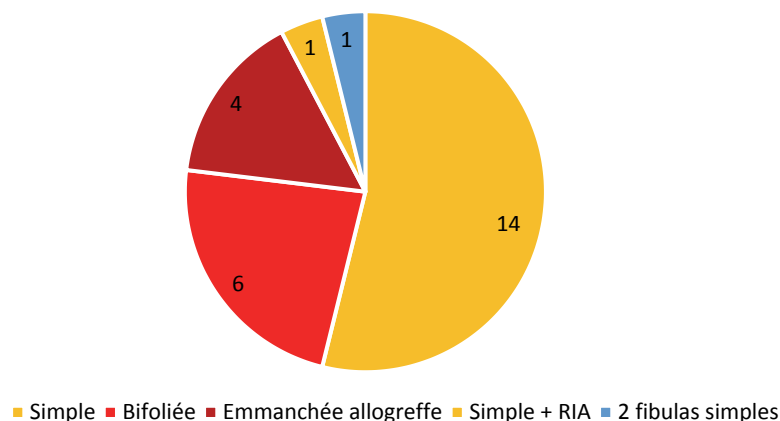


Diagramme 6 : répartition des types de greffes pour les pertes de substances supra-condyliennes (13 patients)

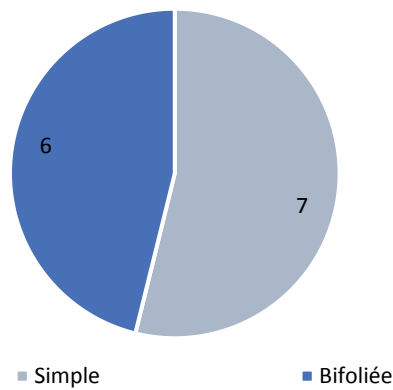
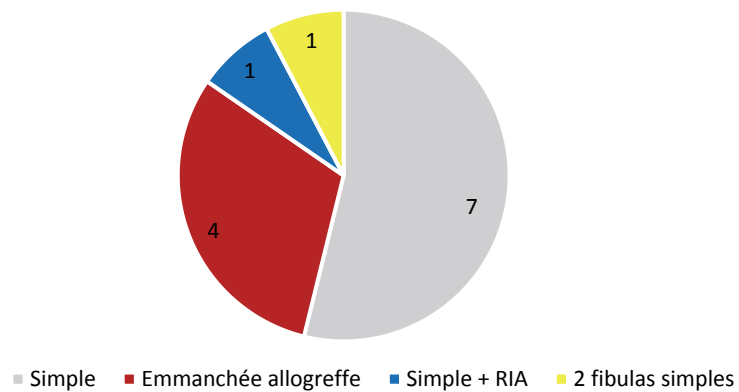


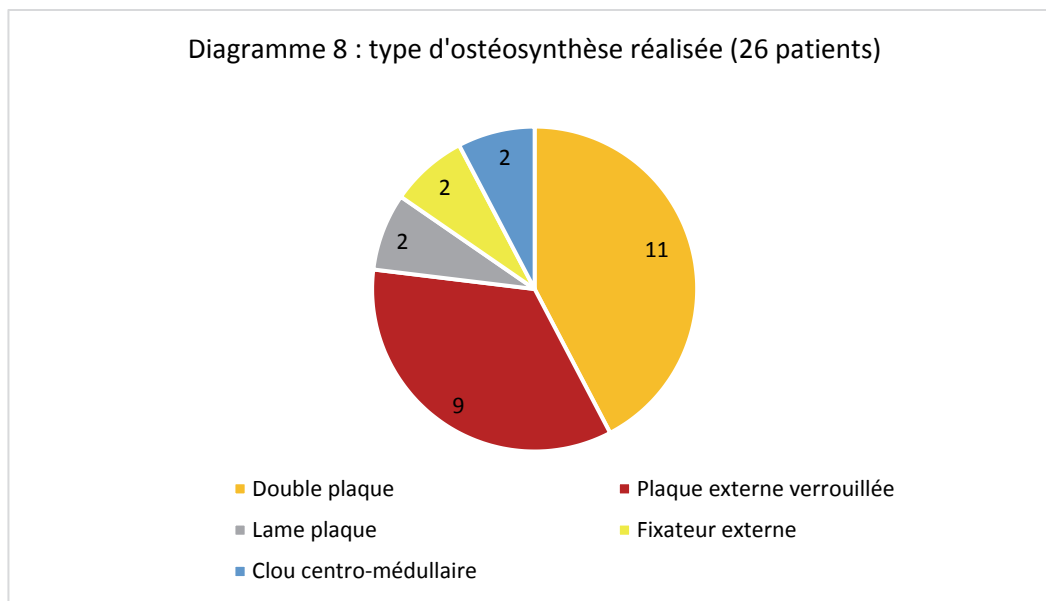
Diagramme 7 : répartition des types de greffes pour les pertes de substances médio-diaphysaires (13 patients)



La longueur moyenne du défaut osseux à greffer était de 8,4 cm (5 – 17). Un contact osseux résiduel après parage, sur une corticale était retrouvé chez 9 patients.

L'ostéosynthèse a été réalisée par double plaque pour 11 patients, par plaque externe verrouillée pour 9, par fixateur externe pour 2, par lame-plaque pour 2 et par clou-centro-médullaire pour 2.

Diagramme 8 : type d'ostéosynthèse réalisée (26 patients)



3. Données post-opératoires (Annexe 4-5-6)

Des complications post-opératoires immédiates au niveau du site donneur ont été retrouvées pour 34,6% des patients (9 cas). Il s'agissait pour 6 patients de paresthésies dans le territoire du nerf fibulaire superficiel, associées dans 3 cas à des troubles de la mobilité de l'hallux. Nous avons également constaté 2 cas de trouble de la mobilité de l'hallux isolé. Dans tous les cas, les troubles de la mobilité ou de la sensibilité ont été spontanément résolutifs.

Au niveau du site receveur, un seul patient a présenté un hématome post-opératoire nécessitant une reprise chirurgicale en urgence.

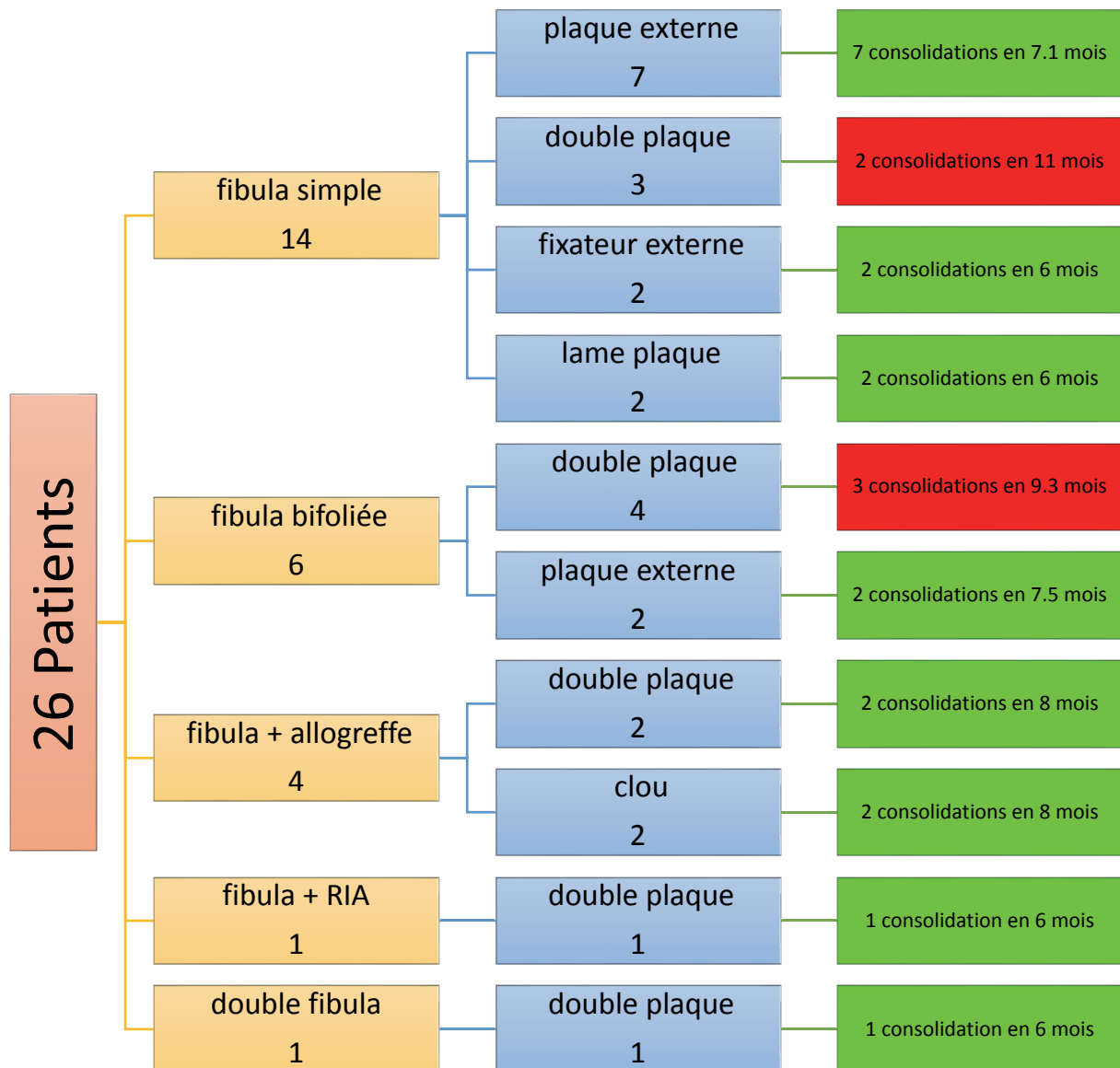
Aucun patient de la série n'a bénéficié d'un monitoring de la vascularisation du lambeau osseux par dispositif de type Doppler implantable, et l'intégralité des transferts réalisés étant des transferts osseux purs, il n'est malheureusement pas possible de quantifier les thromboses anastomotiques. A ce titre, aucune reprise pour ischémie du lambeau n'a été réalisée dans cette série.

Nous avons également eu un cas de désunion cicatricielle précoce ayant nécessité une reprise chirurgicale pour un lavage, sans dépose du matériel. Lors de cette reprise chirurgicale, la vascularisation du lambeau osseux a pu être vérifiée et aucune thrombose constatée.

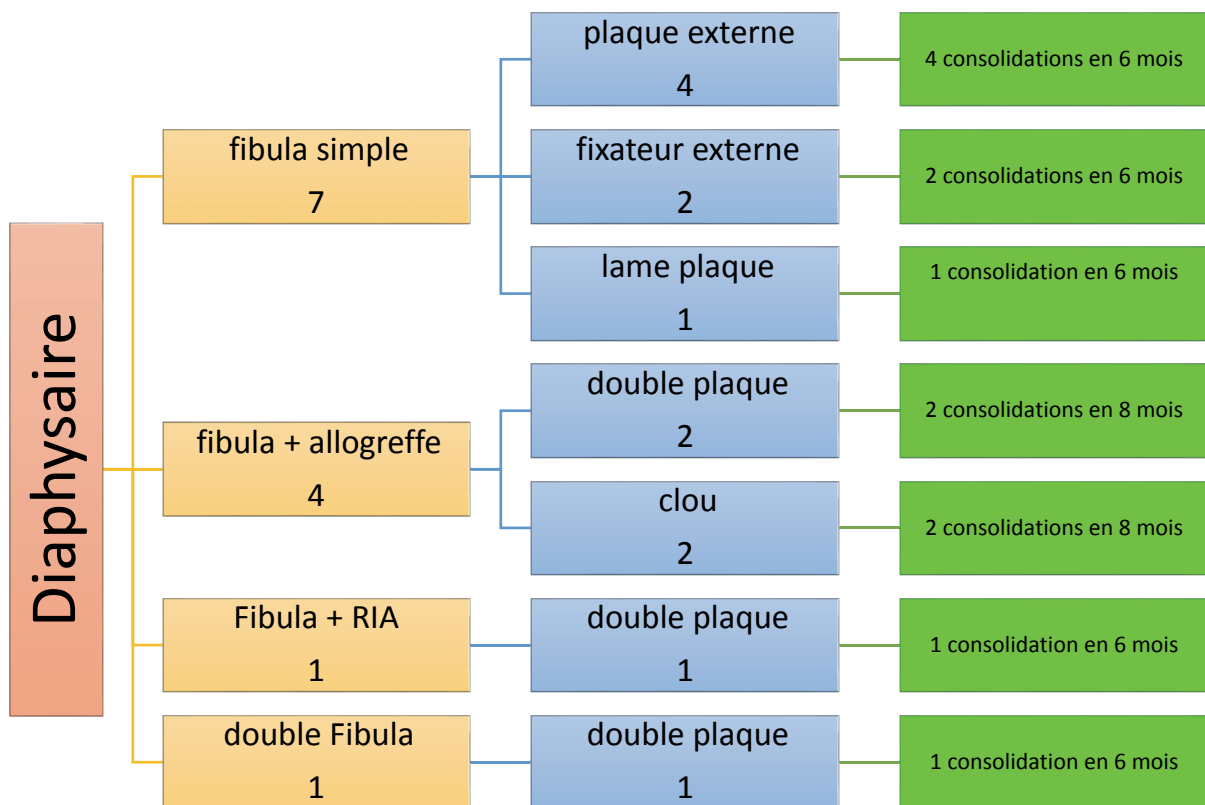
Tous les patients ont reçu une antibiothérapie post-opératoire, même lorsqu'aucun prélèvement antérieur ne mettait en évidence de germe. La durée moyenne d'antibiothérapie post-opératoire était de 3,1 mois (10 jours à 6 mois). Seuls 3 patients n'ont eu qu'une antibiothérapie probabiliste de 10 jours, période à laquelle tous les prélèvements per-opératoires étaient revenus stériles. Un patient, pour lequel aucune identification bactérienne n'avait pu être mise en évidence (en pré- ou post- reconstruction), a quand même reçu une antibiothérapie pendant 6 semaines. Il s'agissait d'une fracture ouverte sur traumatisme balistique.

La consolidation a été obtenue pour 24 des 26 patients (92,3%). Le délai moyen de consolidation était de 7,6 mois (5 – 15).

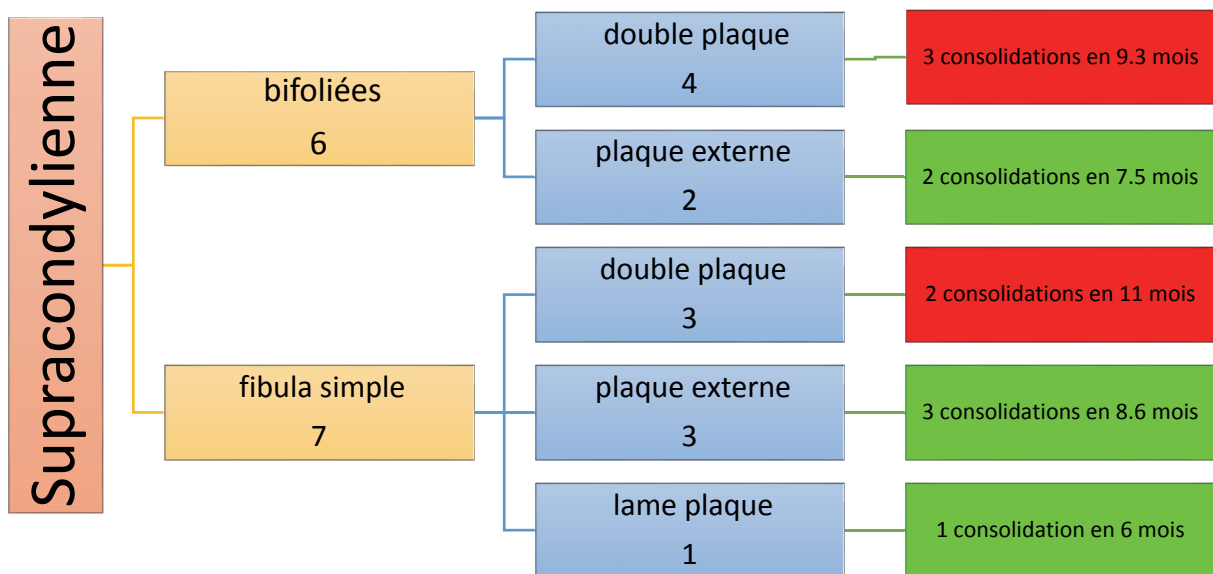
Lorsque l'on analyse les délais de consolidation en fonction des types d'ostéosynthèse, on constate qu'il est de 8,7 mois (6 – 15) pour les doubles plaques, de 7,2 mois (5 – 11) pour les plaques externes verrouillées, de 6 mois (5 – 7) pour les fixateurs externes et les lames plaques, et de 8 mois (7 – 9) pour les clous centro-médullaires.



Flowchart 1 : population générale



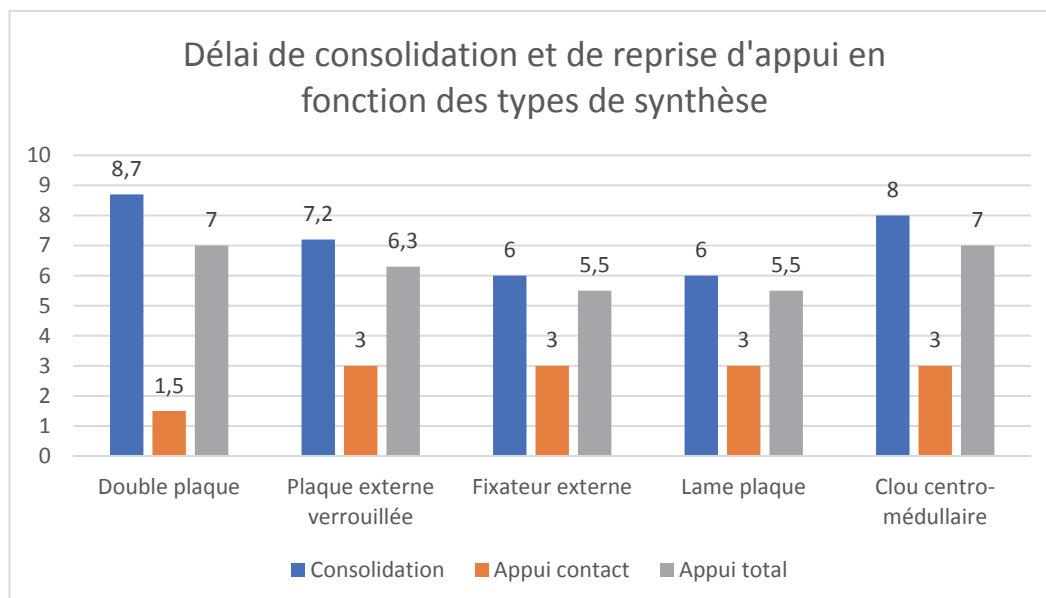
Flowchart 2 : perte de substance de siège médio-diaphysaire



Flowchart 3 : perte de substance de siège supra-condylien

L'appui contact était autorisé à 6 semaines pour les doubles plaques, en raison d'un montage jugé plus stable, à 3 mois pour les autres.

L'appui total a été repris en moyenne à 6,5 mois (5 – 10) post-opératoire. Il a été autorisé à 7 mois (5 – 10) pour les patients ostéosynthésés par double plaque, à 6,3 mois (5 – 9) pour ceux ostéosynthésés par plaque externe verrouillée, à 5,5 mois (5 – 6) pour ceux ostéosynthésés par fixateur externe ou par lame plaque, à 7 mois pour ceux ostéosynthésés par clou centro-médullaire.



Pour deux patients, aucune consolidation n'a pu être obtenue. Il s'agissait de patients présentant une perte de substance de siège supra-condylienne et ayant été ostéosynthésés par double plaque. Pour ces 2 patients, la remise en charge progressive avait toutefois été entreprise mais une casse de matériel à 1 an occasionnant un grand déplacement dans le site greffé a imposé une reprise chirurgicale, une dépose complète du lambeau libre de fibula et un premier temps de Masquelet.

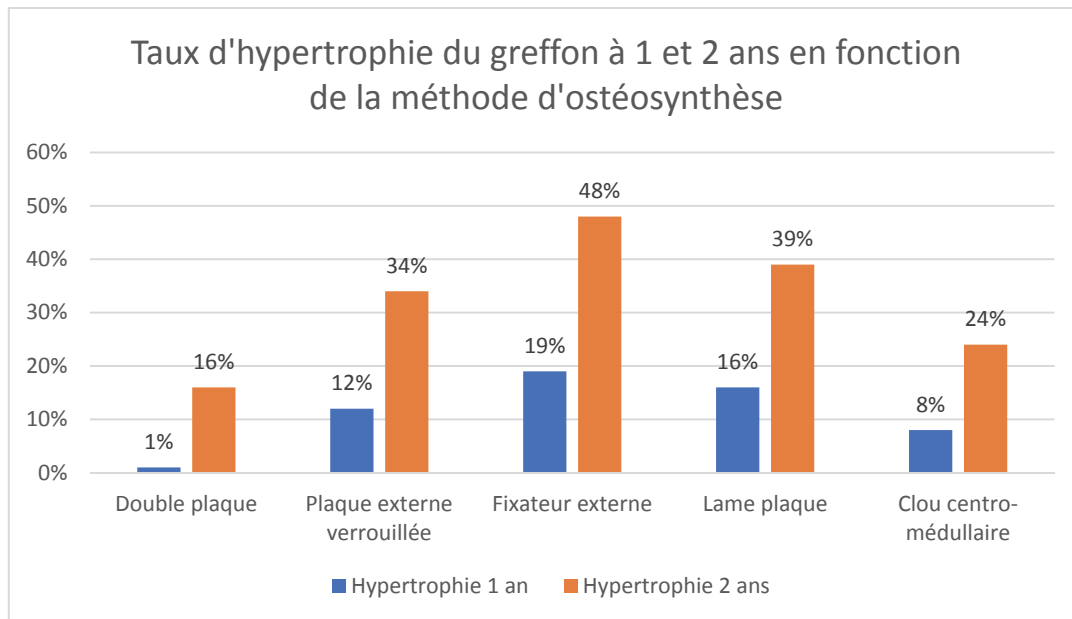
Sept patients (27%) ont présenté une fracture de fatigue sur le greffon de fibula. Toutes étaient associées à un déplacement du matériel d'ostéosynthèse. Aucun de ces patients n'avait été ostéosynthésé par double plaque. Il s'agissait dans 4 cas d'ostéosynthèse par plaque externe verrouillée, dans 2 cas par lame plaque, et dans 1 cas par fixateur externe.

Parmi ces 7 patients, 2 ont été repris chirurgicalement pour adjonction de greffon osseux conventionnel et reprise d'ostéosynthèse. Pour les autres, un simple traitement orthopédique par mise en décharge a été réalisé.

Une récurrence infectieuse à distance a malheureusement été retrouvée chez 2 patients, l'une à 3 ans post reconstruction, l'autre à 4 ans. Elles se sont manifestées après consolidation par une fistulisation cutanée. Il s'agissait de 2 patients ayant présenté une fracture supra condylienne, l'une post AVP ouverte Cauchoux 2, l'autre post traumatisme balistique ouverte Cauchoux 3. Pour ces 2 patients, l'antibiothérapie post-opératoire avait pourtant été maintenue de manière prolongée, à savoir 6 mois.

Pour les 24 patients où une consolidation a pu être obtenue, nous avons suivi l'évolution du greffon à 1 et à 2 ans sur des radiographies standard du fémur de face. L'hypertrophie de la fibula a été calculée selon la formule de De Boer et Wood, reprise par El-Gammal. L'hypertrophie moyenne était de 8% (0 – 25) à 1 an et de 28% (11 – 51) à 2 ans.

En analysant séparément les taux d'hypertrophie en fonction du mode d'ostéosynthèse, nous retrouvons une hypertrophie moyenne de 1% (0 – 9) à 1 an et de 16% (11 – 20) à 2 ans pour les doubles plaques, de 12% (0 – 25) à 1 an et de 34% (28 – 49) à 2 ans pour les plaques externes verrouillées, de 19% (17 – 21) à 1 an et de 48% (45 – 51) à 2 ans pour les fixateurs externes, de 16% (13 – 19) à 1 an et de 39% (35 – 43) à 2 ans pour les lames plaques et de 8% (5 – 11) à 1 an et de 24% (20 – 28) à 2 ans pour les clous centro-médullaires.



D'un point de vue fonctionnel, à terme du suivi, 13 patients nécessitaient une aide technique à la marche à type de canne, unique pour 11 patients, double pour 2.

La moyenne d'âge pour les patients nécessitant une aide technique à la marche est de 43,8 ans (18 – 64), de 25,4 ans (17 – 42) pour ceux marchant sans aide.

Quatorze patients (58%) ne rapportaient aucune limitation du périmètre de marche, avec ou sans aide technique, mais tous se plaignaient de douleur majorée au niveau du membre reconstruit en cas d'activité accrue.

Pour les 10 patients (42%) présentant une limitation du périmètre de marche, celui-ci était estimé en moyenne à 672 m (250 – 1000).

En excluant le patient ayant eu une arthrodèse du genou, nous retrouvons 2 patients pour lesquels un flessum résiduel de 5° reste présent au dernier recul. Tous les autres présentaient une extension complète. En revanche les récupérations en flexion étaient variables, en moyenne de 92° (60 -110).

Concernant le membre prélevé, aucune plainte n'était rapportée au niveau du genou. En revanche 6 patients (25%) conservaient une gêne au niveau de la cheville, 2 (8%) sensation d'instabilité qui toutefois n'était pas retrouvée cliniquement, 4 (17%) avaient une raideur dont un patient qui présentait lors de son traumatisme initial une fracture du pilon tibial.

Partie 4 : Discussion

1. Propriétés des greffes osseuses ⁵¹

1.1. Propriétés biologiques ^{52 53 54}

La reconstruction des défauts osseux par greffe en traumatologie nécessite une compréhension biologique de la régénération osseuse. Celle-ci passe par trois mécanismes intriqués :

1.1.1. Capacité ostéogénique :

Une greffe osseuse n'est considérée comme ostéogénique que si les cellules ostéogéniques (ostéoblastes) qui survivent au transfert chirurgical conservent leur faculté ostéoformatrice dans le nouvel environnement.

Dans les cas de greffes osseuses non vascularisées, seuls 5 à 10% de l'ensemble de l'os prélevé, correspondant aux ostéocytes de surface, survivent. L'os cortical étant moins cellulaire que l'os spongieux, il est ainsi moins ostéogénique.

La réalisation d'un greffon osseux vascularisé permet la préservation de la vitalité de la grande majorité des cellules osseuses et donc de conserver une masse osseuse utile supérieure avec une résorption plus lente et moindre.

1.1.2. Capacité d'ostéoconduction

On désigne un matériau comme ostéoconducteur lorsque sa structure tridimensionnelle lui confère une propriété passive à recevoir une repousse osseuse par migration cellulaire à partir de l'os dans lequel il est inséré. Cette propriété n'est pas le propre de l'os et dépend essentiellement de la porosité du matériau. A ce titre, la revascularisation d'un greffon osseux n'améliore pas les capacités d'ostéoconduction.

1.1.3. Capacité d'ostéo-induction

Un matériau est considéré comme ostéo-inducteur lorsque, implanté dans un site extraosseux, il provoque la formation d'un os rudimentaire contenant de la moelle hématopoïétique. Cette capacité est liée à la présence de facteurs de croissance, notamment les *bone morphogenetic proteins* (BMP). Il s'agit de cytokines présentes dans la matrice organique d'un os dévitalisé ou non, capables d'induire la différenciation de cellules mésenchymateuses locales en ostéoblastes.

Le processus d'intégration des greffons osseux est un processus multifactoriel connu sous le terme de *creeping substitution*. Ce processus est nettement plus important dans le cas d'une greffe osseuse non vascularisée que pour une greffe osseuse vascularisée.

1.2. Propriétés mécaniques ^{55 56}

Un os long est une structure résistante mécaniquement, et dans le cadre d'une reconstruction d'un os porteur, notamment le fémur, cette résistance mécanique est systématiquement recherchée, que ce soit au niveau du greffon apporté, ou de la synthèse effectuée.

Concernant le greffon, hormis les allogreffes d'os de banque congelé qui garde les mêmes propriétés mécaniques que lorsqu'il était vascularisé, peu d'autogreffes possèdent des caractéristiques mécaniques satisfaisantes. Un greffon tri-cortical de crête iliaque, permet d'obtenir une certaine stabilité mais sa longueur de prélèvement étant réduite (environ 4 cm), son indication dans les grandes pertes de substance osseuse fémorale reste limitée. Son prélèvement vascularisé permet théoriquement d'obtenir un fragment osseux de 16 cm au maximum, mais son anatomie incurvée se prête mal à la reconstruction de la diaphyse fémorale. En cas de prélèvement de greffon osseux spongieux, la stabilité ne dépend que de l'ostéosynthèse. Celle-ci peut être suffisante mais dans ce cas, la consolidation se doit d'être rapide afin d'éviter une casse du matériel.

Si les greffes spongieuses pures étaient réservées aux pertes de substances limitées, l'apparition de la technique RIA ⁵⁷ (Reamer-Irrigation-Aspiration) de prélèvement de spongieux des os longs (tibia, humérus, fémur) combiné à un premier temps de Masquelet a permis d'élargir les indications. En effet, cette technique permet un comblement de perte de substance osseuse allant jusqu'à 25 cm, avec un taux de consolidation dans les pseudarthroses septiques ou non, variant de 70 à 90% selon les études^{58 59}. Cependant, cette technique d'autogreffe spongieuse non vascularisée ne confère aucune fonction stabilisatrice. De plus, en cas de grande perte de substance, une migration distale du greffon peut survenir à la verticalisation du patient, aboutissant à une consolidation distale mais une non-consolidation proximale. Dans notre série, cette technique a été utilisée une seule fois en complément d'un lambeau libre de fibula, mais elle reste cependant à envisager, en alternative aux reconstructions par lambeaux libres osseux.

La fibula possède une anatomie et des propriétés mécaniques qui la rendent particulièrement intéressante pour la reconstruction des os longs. Elle reste le greffon osseux vascularisé de choix dans cette indication. Elle possède un diamètre lui permettant d'être encastrée dans le fût fémoral⁵ permettant une meilleure stabilité du montage et favorisant ainsi la consolidation. Lorsqu'une plus grande résistance mécanique est souhaitée, notamment au niveau supra-condylien, où le diamètre fémoral augmente, un montage bifolié ^{15 16 17 19} avec une ou deux fibulas¹⁸ peut être réalisé. Outre l'augmentation de la stabilité, ce montage en double barreau diminue théoriquement le risque de fracture de stress ⁶⁰. Dans notre série, nous avons réalisé 7 montages en double barreau, dont un avec 2 fibulas. Deux de ces patients (28%) ont présenté une fracture de la fibula, dont un patient présentant également une récurrence infectieuse pour lequel le lambeau libre n'était probablement plus vascularisé.

Toujours dans l'optique d'augmenter la fonction stabilisatrice du greffon, nous avons associé un lambeau libre osseux de fibula, encastré dans une allogreffe chez 4 patients dont aucun n'a présenté de fracture de stress ou de débricolage. Cependant, la fonction stabilisatrice de l'allogreffe est à mettre en balance avec le risque septique majoré ⁶¹.

1.3. Consolidation des greffes osseuses vascularisées.

La greffe osseuse par fibula vascularisée intervient le plus souvent en ultime recours dans la reconstruction osseuse des membres, après échec des techniques conventionnelles par membrane induite ou par greffe cortico-spongieuse non vascularisée. Elle est donc réalisée le plus souvent chez des patients multi-opérés, et apparaît comme l'intervention de sauvetage avant amputation ⁶².

Elle devient également la technique de première intention lorsque la perte de substance est telle que les capacités d'une greffe osseuse non vascularisée apparaissent dépassées. Comme dans la littérature, nous réservons cette indication aux pertes de substances supérieures à 6 cm, ou aux reconstructions en milieux défavorables faiblement vascularisés ou septiques ^{63 64}.

A ce titre, il apparaît difficile de comparer les résultats des transferts libres de fibula aux autres techniques, les indications étant différentes.

Dans une étude publiée en 2003, Pelissier et Al.⁶⁵ ont analysé les résultats des reconstructions osseuses au membre inférieur par greffon osseux, vascularisé ou non. Ils retrouvent un taux de consolidation supérieur pour les greffes osseuses vascularisées, mais un délai de consolidation plus long de 2 mois par rapport aux greffes non vascularisées. Cependant, les greffes osseuses vascularisées étaient réservées aux contextes septiques dans leur série, expliquant probablement ce délai supérieur. En effet, comme expliqué précédemment, le maintien de la vascularisation du greffon osseux permet une meilleure fonction ostéogénique et un *creeping substitution* plus faible, se traduisant biologiquement par une consolidation plus rapide. En cas d'interruption de la vascularisation, le greffon se comporte alors comme une greffe cortico-spongieuse classique ⁶⁶.

Plusieurs études ^{33 67 68} n'ont rapporté aucune perte du greffon malgré la survenue de complication à type de thrombose vasculaire ou de nécrose de palette cutanée dans le cas de greffes composites. Ceci amène à penser que la seule notion de consolidation n'est pas suffisante pour qualifier la réussite du transfert vascularisé. C'est pourquoi la notion de délai de consolidation est au moins aussi importante que celle du taux de consolidation.

En termes de taux de consolidation, les résultats oscillent entre 83 et 100% dans la littérature, en revanche les délais de consolidation sont d'une part très variables, entre 3,74 à 11 mois en moyenne, mais surtout très disparates au sein d'une même série. Dans son étude publiée en 1993, Mathoulin⁵ retrouve un taux de consolidation de 90% et un délai moyen de consolidation de 9 mois avec des extrêmes de 3 et 43 mois.

Nous retrouvons dans notre étude un taux de consolidation de 92,3% et un délai de 7,6 mois (5-15) ce qui est concordant avec la littérature. Seuls 2 patients n'ont pas consolidé et ont dû être repris en urgence en raison d'un déplacement majeur avec casse du matériel. Il est possible que ces 2 patients aient fini par consolider, la fibula se comportant comme une greffe cortico-spongieuse non vascularisée, mais dans des délais extrêmement augmentés.

C'est le cas pour 4 patients de notre série, qui auront mis plus de 10 mois à consolider et pour lesquels une persistance de la vascularisation du greffon peut en effet être remise en cause.

Toutes nos reconstructions ont consisté en la réalisation d'un lambeau enfoui, sans qu'aucune surveillance clinique de la vascularisation du greffon ne soit possible. De même, aucune imagerie vasculaire post-opératoire n'a été réalisée, hormis chez les 2 patients en échec de consolidation pour lesquels une scintigraphie retrouvait une absence de fixation de la totalité du greffon.

Dans sa série, Han³⁸ a réalisé de manière systématique une scintigraphie à la première semaine post-opératoire. La scintigraphie fixait dans 76% des cas. Il constatait une différence significative du taux de consolidation entre le groupe ayant une scintigraphie positive (91%) et celui dont la scintigraphie était négative (64%). De même, Mattar⁶⁹ a retrouvé un seul échec de consolidation, il s'agissait du seul patient ayant une scintigraphie négative.

La scintigraphie représente ainsi un facteur pronostic, qui à défaut de pouvoir effectuer une reprise en urgence, permet d'adapter le délai de reprise d'appui et l'intensité de la kinésithérapie.

Lorsqu'il est possible d'effectuer une surveillance clinique de la vascularisation du lambeau, permettant une reprise vasculaire en urgence, il semble que les délais de consolidation soient nettement diminués, sans que pour autant le taux de consolidation ne soit modifié. C'est ce que retrouve Lee³³ dans son étude publiée en 2004, et portant sur 51 cas de reconstruction de tibia par fibula libre ostéo-cutanée. Le taux de consolidation de 92% n'était pas meilleur que dans les autres séries, en revanche, le délai de consolidation était en moyenne de 3,74 mois avec une maximale à 7,5 mois.

Ceci amène à réenvisager la nécessité de monitoring du lambeau, qui dans le cas d'une reconstruction fémorale peut difficilement être réalisé par l'adjonction d'une palette cutanée. Dans cette indication, le Doppler implantable apparaît être la meilleure option.

2. Choix de l'Ostéosynthèse

Le choix de l'ostéosynthèse est ici encore dicté par la nécessité de stabilité et de résistance mécanique. Même si l'encastrement d'une fibula libre semble être le greffon osseux autologue offrant la meilleure stabilité, les contraintes au niveau du fémur imposent de recourir à une ostéosynthèse adaptée complémentaire afin d'éviter les déplacements secondaires, les consolidations en cal vicieux ou les fractures du greffon.

Dans les reconstructions par fibula vascularisée, le montage doit être stable^{70 71 72} pour favoriser la consolidation mais non rigide, au risque de diminuer le remodelage de la fibula et de limiter l'hypertrophie osseuse⁷³.

Les méthodes d'ostéosynthèse applicables de manière générale aux fractures de diaphyse fémorale peuvent être utilisées dans le cadre des chirurgies reconstructrices, tout en gardant à l'esprit les conditions nécessaires à la bonne prise de la greffe.

2.1. Enclouage centro-médullaire^{74 75}

L'enclouage centro-médullaire antérograde s'est imposé comme la technique de référence dans le traitement des fractures diaphysaires du fémur. Son intérêt réside en contexte traumatique, en la réalisation d'un montage stable, évitant les troubles d'anté- ou rétro-version, de valgus / varus, et rotatoire par le verrouillage proximal et distal, sans abord du foyer de fracture. Il permet également une dynamisation secondaire, uniquement en contrainte axiale, favorisant la consolidation. Cependant, dans le cadre de la reconstruction, il perd de son intérêt puisque l'abord du foyer de fracture est indispensable. Il pose également le problème de l'encombrement du fût fémoral qui rend l'encastrement de la fibula impossible. Celle-ci se retrouve alors positionnée en étai, diminuant ainsi sa stabilité. Le risque septique, notamment de pandiaphysite peut aussi en limiter l'indication.

Nous avons eu recours à cette ostéosynthèse dans 2 cas (7,5%) et la fibula libre était systématiquement associée à une allogreffe. Il s'agissait également des 2 pertes de substances les plus importantes (17 et 15 cm). Aucune dynamisation secondaire n'a été réalisée, et aucune fracture du greffon n'a été observée. Cependant, les délais de consolidation obtenus ont été relativement longs (8 mois) et les taux d'hypertrophie modestes (8% à 1 an, 24% à 2 ans).

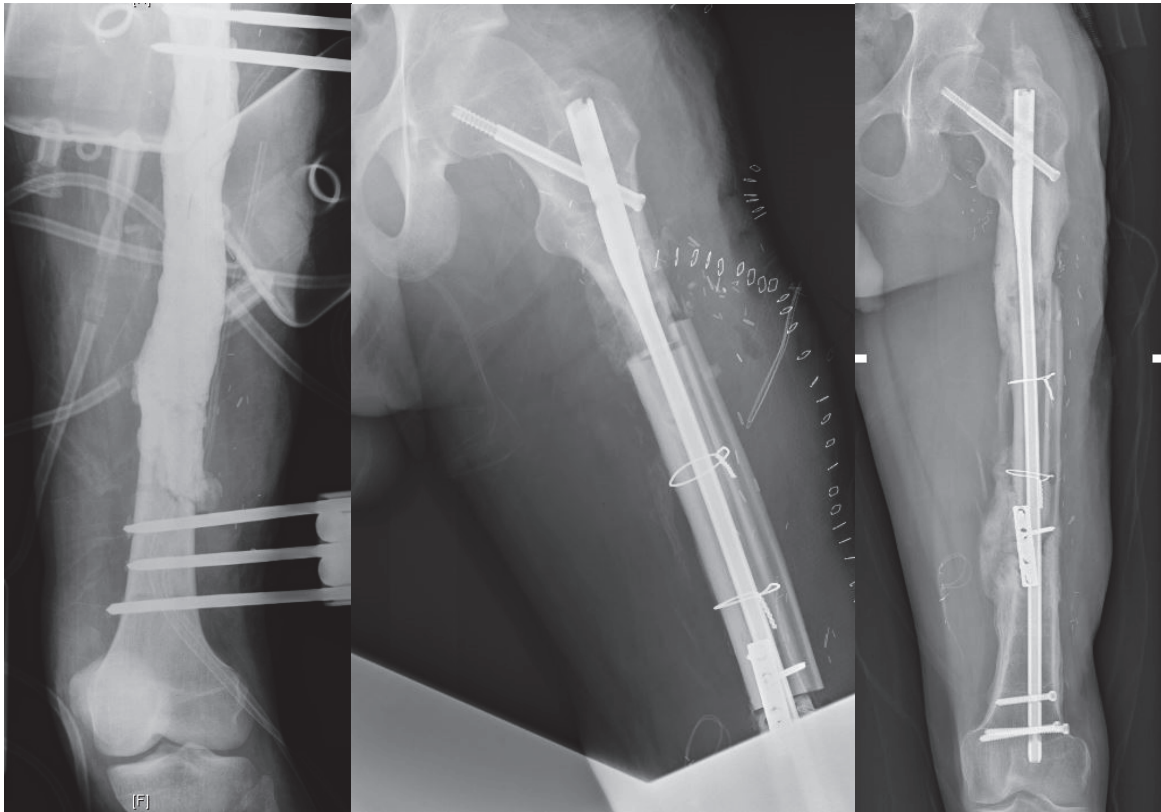


Figure 20 : cas n°26, ostéosynthèse par clou centro-medullaire, fibula associée à une allogreffe.
(plaque tiers de tube anti rotatoire).
A. Pré-opératoire. B. Post-opératoire immédiat. C. Radiographie à 2 ans

2.2. Fixateur externe ⁷⁶⁷⁷

L'ostéosynthèse par fixateur externe, est utilisée le plus souvent en traitement d'attente dans les fractures de diaphyse fémorale, le temps d'obtenir un état cutané sain permettant de le relayer par une synthèse interne définitive. Seul, il pose le problème d'un contrôle anatomique aléatoire de la réduction, de risques évolutifs septiques à partir des fiches, de déplacement secondaire par manque de rigidité du montage (dans le corps du fixateur ou par lyse osseuse autour des fiches) et de raideur du genou liée à la transfixion quadricipitale. Dans le cadre de la chirurgie reconstructrice, il reste intéressant car dispensant de la pose de matériel interne dans un environnement très souvent septique, mais son maintien prévisible pour une période minimale de 1 an peut être mal vécu par le patient. Nous avons eu recours à ce mode de synthèse dans 2 cas (7,5%). Il s'agissait dans les 2 cas du mode d'ostéosynthèse définitif, chez 2 patients jeunes (17 et 23 ans). Ici, la consolidation a été acquise en 6 mois et les taux d'hypertrophie particulièrement encourageants (19% à 1 an, 48% à 2 ans). Pour ces 2 patients, la raideur du genou n'était pas supérieure à celle constatée chez les autres patients de la série.

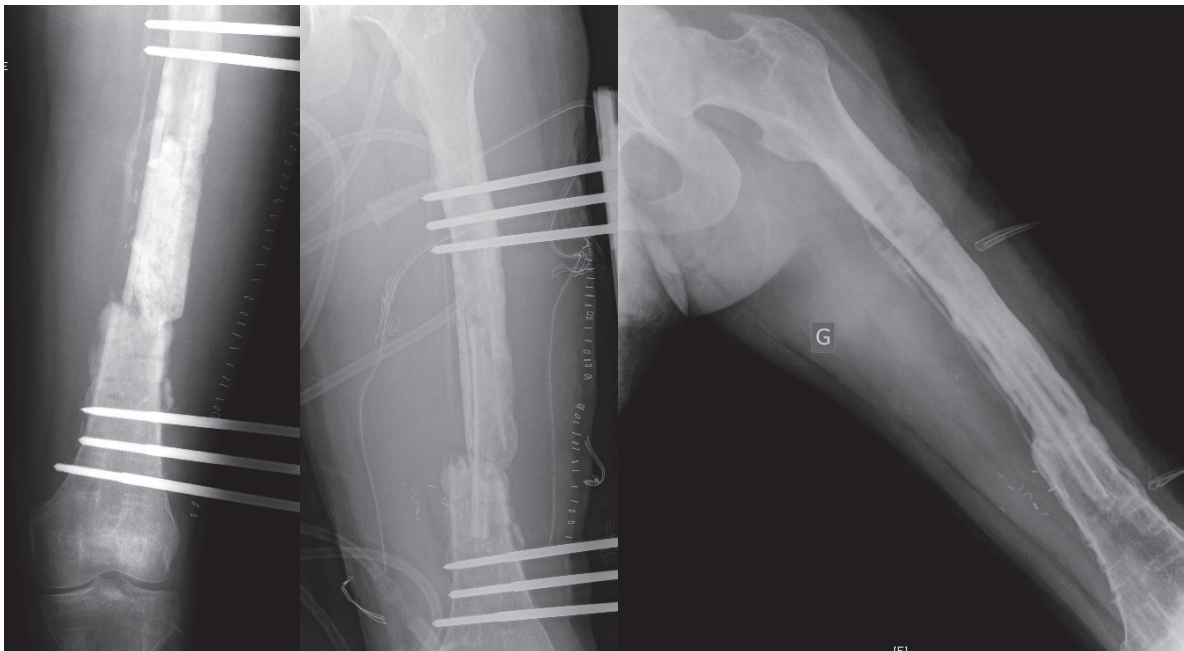


Figure 21 : cas n°7, contact cortical postérieur résiduel après parage, ostéosynthèse par fixateur externe, fibula simple

A. Pré-opératoire. B. Post-opératoire immédiat. C. Radiographie à 2 ans

2.3. Lame plaque ^{78 79}

Le recours à la lame-plaque pour les ostéosynthèses de fractures de diaphyse fémorale, notamment de siège supra-condylien, a pratiquement disparu depuis l'avènement des plaques verrouillées. Cependant, elle reste une méthode de synthèse parfaitement satisfaisante, mais difficile d'accès à l'heure actuelle, la fabrication des lames-plaques Strelitzia ayant été récemment interrompue par les majors industriels. Actuellement, seule une société continue d'assurer en France sa production et sa diffusion. Cette méthode permet une ostéosynthèse anatomique et relativement stable, permettant une mobilisation immédiate, mais sans appui. L'absence de verrouillage des vis corticales permet d'obtenir une dynamisation axiale naturelle, intéressante dans le cas des reconstructions par fibula libre.

Ce type d'ostéosynthèse a été utilisé à 2 reprises dans notre série, chez des patients relativement âgés (54 et 64 ans). Le délai de consolidation était ici de 6 mois et les 2 patients ont présenté des fractures de fatigue. Un seul a dû être repris pour rajout d'une plaque de type DCP et adjonction d'un greffon spongieux conventionnel. Les taux d'hypertrophie étaient ici de 16% à 1 an et de 39% à 2 ans.

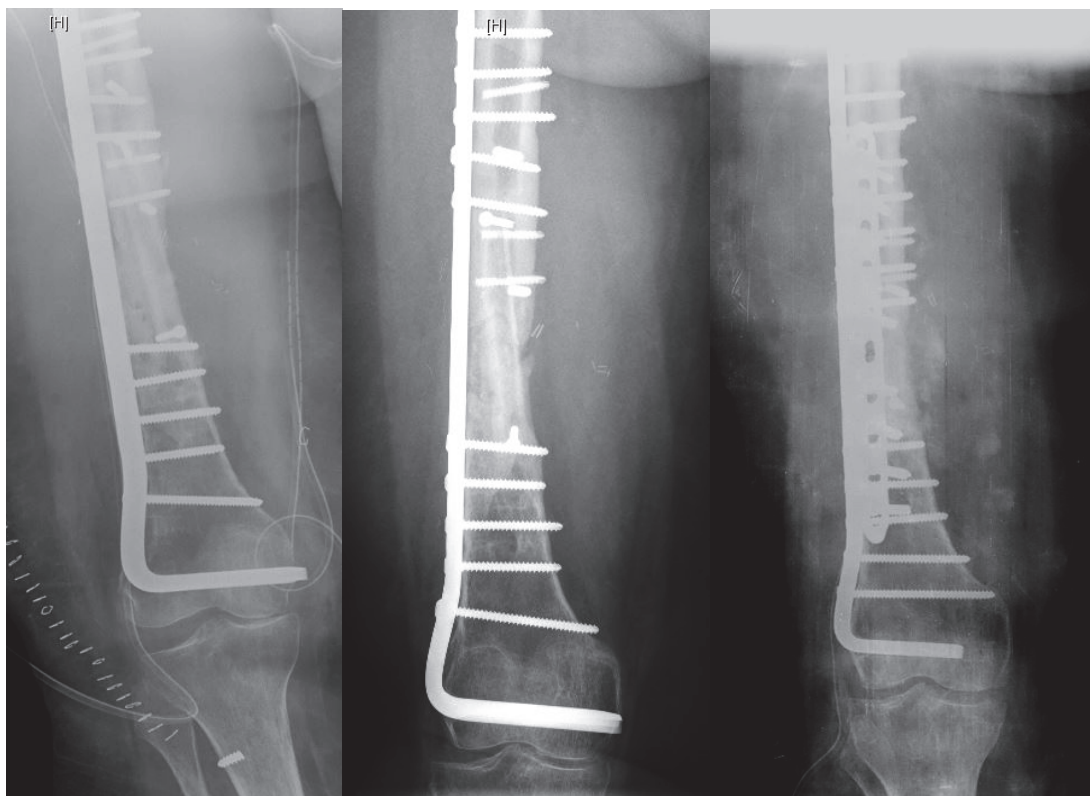


Figure 22 : cas n°15, contact cortical postérieur résiduel après parage, ostéosynthèse par lame-plaque, fibula simple

A. Post-opératoire immédiat. B. Radiographie à 1 an. Radiographie à 2 ans (adjonction d'une plaque DCP après retard de consolidation d'une fracture de stress)

2.4. Plaque externe verrouillée ^{80 81 82}

La plaque externe verrouillée a remplacé la lame plaque dans l'arsenal thérapeutique des fractures fémorales. L'intérêt des plaques verrouillées réside dans la réalisation d'un montage monobloc, avec un ensemble vis + plaque. La stabilité primaire du matériel est indépendante de l'effet friction et de la qualité osseuse. Ceci permet un respect du périoste, qui dans le cas des greffes osseuses pour perte de substance ou non consolidation, apparaît particulièrement adapté. Elles fonctionnent à la manière d'un fixateur externe / interne, permettant l'obtention d'une stabilité à la fois axiale et angulaire. Le concept de verrouillage des vis dans la plaque permet de supprimer les contraintes au niveau du foyer de fracture, qui sont alors pris en charge par la plaque. Dans le cas des pertes de substance osseuse étendues, une grande partie de la plaque se retrouve dénuée de vis et une certaine contrainte axiale est permise par élasticité de la plaque. Malheureusement, outre la contrainte axiale, l'élasticité de la plaque permet également une contrainte en torsion, nettement moins bénéfique à la consolidation d'une fibula libre. La plaque externe verrouillée a été utilisée à 9 reprises dans notre série (37,5%). 4 patients (44%) ont présenté une fracture du greffon, dont un qui a dû être repris chirurgicalement pour reprise d'ostéosynthèse par double plaque. Dans ce groupe de patients ostéosynthésés par plaque externe verrouillée, le délai de consolidation moyen était de 7,2 mois, le taux d'hypertrophie à 1 an de 12% et à 2 ans de 34%.

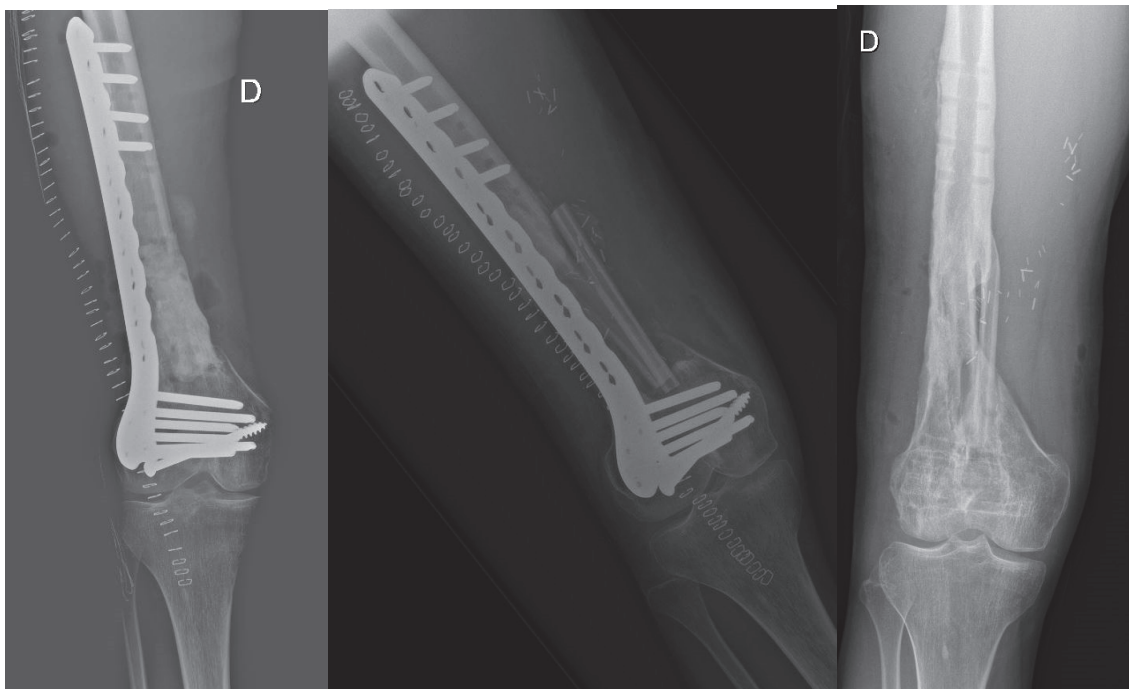


Figure 23 : cas n°11, ostéosynthèse par plaque externe verrouillée, fibula bifoliée

A. Post parage osseux et spacer ciment. B. Post-opératoire immédiat. C. Radiographie à 2 ans après ablation de matériel

2.5. Double plaque

Parmi nos cas les plus récents de reconstructions fémorales, la synthèse la plus pratiquée est actuellement celle par double plaque, rajoutant à la plaque externe verrouillée une 2^{ème} plaque verrouillée ou non, antérieure pour les pertes de substance de siège médio-diaphysaire, interne pour les pertes de substances de siège supra-condylien. Ceci assure une stabilité nettement supérieure au montage, voire une rigidité, le corollaire étant que lorsqu'un démontage survient, les dégâts occasionnés peuvent être majeurs. Nous avons utilisé cette technique pour 11 patients. Aucun n'a présenté de fracture de fatigue à proprement parler, en revanche, nous avons été confrontés à 2 casses massives du matériel à 1 an (18%) pour lesquelles une reprise chirurgicale a été nécessaire, et le greffon non conservable. Pour ces 2 patients, un premier temps de Masquelet a dû être réalisé. Outre ces 2 patients pour lesquels aucune consolidation n'a jamais pu être constatée, il apparaît que les délais de consolidation sont les plus élevés de la série avec une moyenne à 8,7 mois. A l'inverse, les taux d'hypertrophie sont les plus faibles, à savoir 1% à 1 an et 16% à 2 ans. L'objectif initial de cette plaque supplémentaire était une remise en charge plus rapide et une incidence moindre des fractures de fatigue. Même si la remise en charge a effectivement été débutée à 6 semaines, il apparaît que la reprise d'appui complet a été la plus tardive (7 mois).

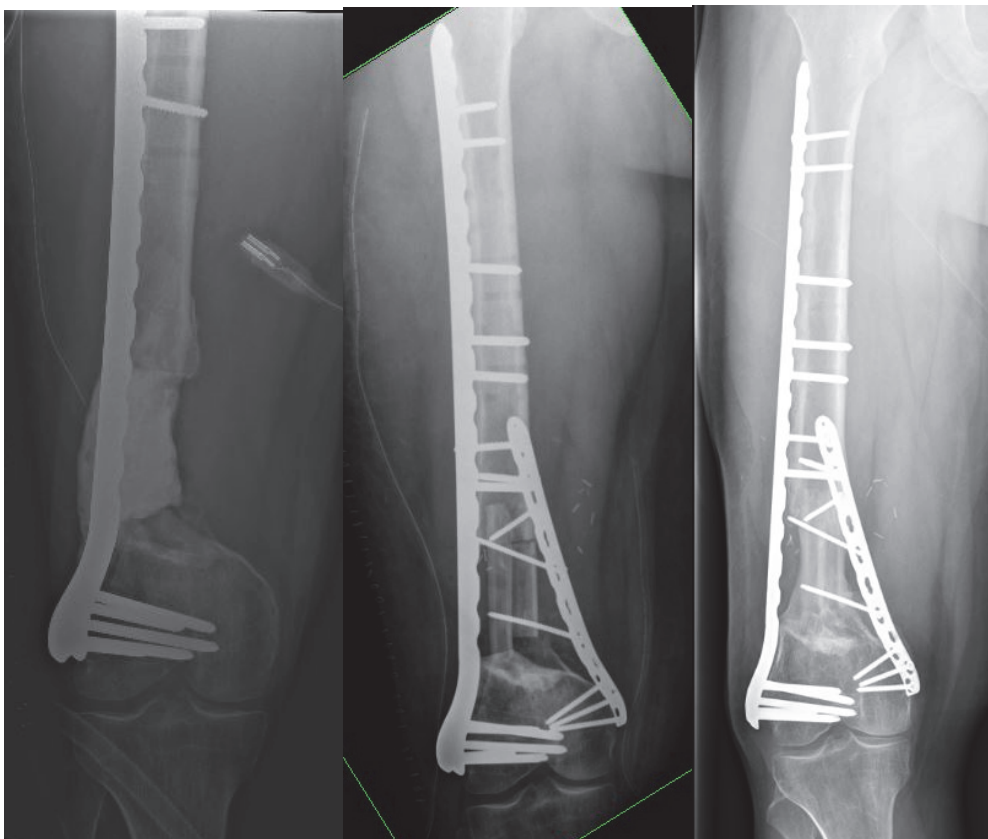


Figure 24 : cas n°3, ostéosynthèse par double plaque, fibula bifoliée.

A. Pré-opératoire. B. Post-opératoire immédiat. C. Radiographie à 2 ans

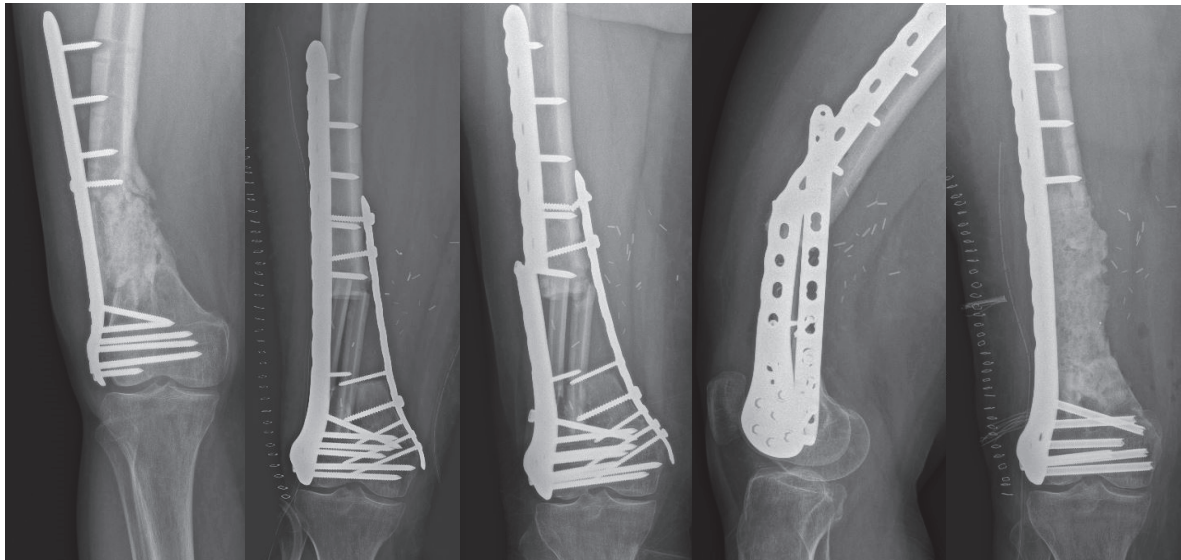


Figure 25 : cas n°22, ostéosynthèse par double plaque, fibula bifoliée.

A. Pré-opératoire. B; Post-opératoire immédiat. C-D. Casse matériel. E. Post reprise d'ostéosynthèse et dépose fibula (spacer)

3. Choix du type de montage et de greffe

Dans notre série, nous avons eu recours à une fibula simple pour 14 patients, une fibula bifoliée pour 6 patients, une fibula simple emmanchée dans une allogreffe pour 4 patients, deux fibulas vascularisées pour 1 patient et une fibula simple associée à une greffe spongieuse prélevée par RIA.

La décision était dictée d'une part par le siège de la perte de substance et d'autre part par les dimensions du défaut à combler, notamment la présence d'un contact cortical résiduel après parage, diminuant ainsi le diamètre du défaut.

3.1. Perte de substance médio-diaphysaire

Bien qu'aucun consensus n'existe à ce sujet, pour des pertes de substances inférieures à 10 centimètres ou avec contact cortical résiduel, siégeant au niveau médio-diaphysaire, une fibula simple était le plus souvent réalisée.

C'est le cas pour 7 patients présentant une perte de substance de siège médio-diaphysaire, de longueur moyenne de 7,7 cm (5,5 à 11 cm) avec dans 85% des cas un contact cortical résiduel. La synthèse était ici réalisée par plaque externe verrouillée (4 cas), fixateur externe (2 cas) ou lame-plaque (1 cas). Parmi ces 7 patients, 4 ont présenté une fracture de fatigue.

Les 6 autres patients avec perte de substance médio-diaphysaire, pour lesquels une greffe combinée (deux fibulas vascularisées, une fibula emmanchée dans une allogreffe ou associée au RIA) a été réalisée, présentaient un défaut moyen de 12,3 cm (7 à 17 cm) sans aucun contact cortical résiduel. Aucun n'a bénéficié de fibula bifoliée. Le choix entre fibula double, fibula associée au RIA ou fibula associée à l'allogreffe, était plus affaire d'école, et il apparaît rétrospectivement que toutes les greffes réalisées par fibula emmanchée dans une allogreffe l'ont systématiquement été conjointement avec l'équipe d'orthopédistes spécialisée dans la chirurgie carcinologique, où la reconstruction par allogreffe est de recours plus fréquent qu'en contexte post-traumatique. L'ostéosynthèse choisie était une double plaque pour 4 patients et un clou centro-médullaire pour 2 patients. Aucun de ces patients n'a présenté de fracture de fatigue.

3.2. Perte de substance supra-condylienne

En cas de perte de substance de siège supra-condylien, le greffon était une fibula bifoliée dans 6 cas et une fibula simple dans 7 cas.

Les patients ayant bénéficié d'une greffe par fibula simple présentaient un défaut moyen de 7 cm (5 à 8 cm), avec un contact cortical résiduel dans 42,8% des cas. La synthèse a été réalisée dans 3 cas par double plaque, dans 3 cas par plaque externe et dans un cas par lame-plaque. Nous avons été confrontés à 3 reprises à une fracture de stress (2 synthèses par plaque externe, 1 par lame plaque), et à un débricolage massif avant consolidation (ostéosynthèse par double plaque)

Dans les cas de reconstructions par fibula bifoliée, nous retrouvions un défaut moyen de 7 cm également (6 à 8,5 cm) sans aucun contact cortical résiduel. Ces patients ont bénéficié dans 4 cas d'une ostéosynthèse par double plaque et dans 2 cas par plaque externe verrouillée. Aucune fracture de stress n'a pu être mise en évidence, en revanche, nous avons eu ici aussi un cas de débricolage massif avant consolidation (ostéosynthèse par double plaque).

Il apparaît donc qu'une greffe bifoliée, double, ou combinée à une allogreffe diminue le risque de fracture grâce à un montage plus solide comme cela a déjà été suggéré dans la littérature. Cependant, la solidité du montage est indissociable de la méthode d'ostéosynthèse et il est difficile de tirer des conclusions sur la résistance spécifique du greffon, le matériel utilisé étant différent.

4. Fracture de fatigue

La survenue d'une fracture de stress sur le greffon osseux de fibula représente la complication la plus fréquente rencontrée dans ce type d'intervention. Son incidence est estimée entre 24 et 40% selon les études^{5 33 49 67 68}. Elle est d'autant plus fréquente lorsque la reconstruction concerne un os porteur, notamment le fémur. Généralement, elle est susceptible d'apparaître au cours de la première année avec un délai moyen de 9 mois, lors de la reprise d'un appui total.

Les différentes études n'ont pas permis d'établir de lien entre la longueur de la fibula greffée et l'apparition d'une fracture de stress. C'est également le cas dans notre série où nous retrouvons chez les patients ayant présenté une fracture de stress, un défaut osseux moyen de 6,7 cm (5,5 à 7,5 cm), à confronter au défaut moyen de 9,3 cm (5 à 17 cm) pour ceux chez lesquels cette complication n'a pas été retrouvée.

Il a été rapporté une incidence de fracture de stress plus importante dans les cas où la fibula n'était pas ou plus vascularisée^{38 66}. Bien que nous ne puissions pas apprécier le taux d'échec de vascularisation dans notre série, il aurait été logique de retrouver un délai de consolidation supérieur chez les patients ayant présenté une fracture de stress or celui-ci n'est en moyenne que de 6,7 mois (5 à 9 mois).

En revanche, nous constatons que l'hypertrophie du greffon à 2 ans est supérieure lorsqu'une fracture de stress survient (36,1% (26 à 45%)), qu'en son absence (24,6% (11 à 51%)).

Comme discuté précédemment, il apparaît que le choix de l'ostéosynthèse joue un rôle important et que l'augmentation de la rigidité du montage diminue le risque de fracture de stress mais diminue également l'hypertrophie de la fibula⁷³.

Enfin, parmi les 7 patients ayant présenté une fracture de fatigue, seuls deux (28,5%) ont nécessité une reprise chirurgicale pour greffe spongieuse conventionnelle associée à un renforcement de l'ostéosynthèse. Pour les 5 autres (71,5%), la consolidation a pu être obtenue par simple mise en décharge.

5. Alternative au transfert osseux vascularisé

En présence d'une perte de substance osseuse au niveau fémoral, les choix thérapeutiques diminuent avec l'augmentation des dimensions du défaut. Les différentes séries⁸³ retrouvées dans la littérature montrent des délais et des taux de consolidation sensiblement équivalents quelle que soit la technique choisie, cependant, elles ne répondent pas toutes à l'ensemble des situations et ne sont ainsi ni concurrentielles, ni exclusives les unes des autres.

Dans les cas de grandes pertes de substances osseuses, supérieures à cinq centimètres, les possibilités thérapeutiques sont réduites et outre le transfert osseux vascularisé, deux techniques plus anciennes mais toujours largement utilisées trouvent également leur place.

La technique de la membrane induite, décrite par Masquelet en 1986, requiert 2 temps opératoires distincts. La première intervention consiste en un débridement large, jusqu'en zone saine, suivi d'une réparation des parties molles, avec mise en place systématique d'une entretoise en ciment dans la perte de substance osseuse. Cette entretoise permet de maintenir la hauteur osseuse, assure une stabilité relative du montage et induit l'apparition d'une membrane richement vascularisée à son contact. La seconde intervention est réalisée 6 à 8 semaines après, une fois la cicatrisation des parties molles et la création de la membrane acquises. L'entretoise est alors retirée après incision longitudinale de la membrane induite, et la cavité résiduelle comblée par de l'os spongieux prélevé initialement aux dépens des crêtes iliaques, et plus récemment à partir de la diaphyse des os longs depuis l'avènement du R.I.A. Cette technique présente l'avantage de sa simplicité mais son exécution se doit d'être rigoureuse. Elle implique notamment la mise en place d'un étai médial lors de la réalisation de la greffe spongieuse afin de neutraliser les forces de varisation. Elle apparaît particulièrement utile en cas d'infection initiale, permettant l'obtention d'un assèchement de l'ostéite avant la réalisation d'une greffe non vascularisée. Même en cas de réalisation d'un lambeau osseux vascularisé, le premier temps de cette technique est de recours fréquent (69% des patients dans notre série), cependant, seule la fonction de spacer est recherchée afin de faciliter le futur temps de reconstruction, la membrane induite étant soit réséquée, soit simplement non refermée.

Cette technique a déjà été rapportée pour des pertes de substances fémorales de 25 cm, toutefois, le greffon spongieux était associé à une allogreffe. Une étude de 2012⁸⁴, portant sur 84 cas de reconstruction osseuse post traumatique, dont 13 fémurs, par technique de Masquelet retrouvait un taux de consolidation de 90% et un délai moyen de 14,4 mois à partir du premier temps. Le délai de consolidation était indépendant de la taille de la perte de substance, en revanche il était nettement supérieur au fémur (17,7 mois). De plus, la reprise d'appui total était autorisée après un délai moyen de 17,4 mois post premier temps.

La technique d'Ilizarov, ou transfert osseux segmentaire⁸⁵, repose sur le principe de l'ostéogenèse par distraction progressive d'un foyer de corticotomie ou de pseudarthrose au moyen d'un fixateur externe circulaire. Proposée en 1951, elle consiste en la libération d'un troisième fragment osseux cylindrique par une ostéotomie transversale en zone métaphysaire, respectant les apports vasculaires périosté et endosté. La mise en tension des tissus mous stimule la prolifération cellulaire et la distraction progressive permet un allongement progressif des muscles, nerfs et artères. Le montage peut être réalisé soit en compression/distraction bifocale, ou système d'ascenseur, soit en compression/distraction monofocale ce qui permet en plus du comblement de la perte de substance, une correction d'axe si nécessaire. Cette technique prend un intérêt particulier dans la prise en charge des grandes pertes de substance osseuse diaphysaire, lorsqu'il s'y associe un raccourcissement et une désaxation. La stabilité obtenue

par l'utilisation d'un fixateur externe circulaire permet un appui immédiat sur le membre opéré préservant ainsi le capital osseux et la trophicité du pied. Elle nécessite cependant une réparation rigoureuse préalable des parties molles, avec une bonne trophicité, afin de ne pas risquer une extériorisation des extrémités osseuses lors de la migration du segment.

La littérature relative à cette technique^{86 87 88} retrouve un taux de consolidation similaire aux lambeaux libres osseux, supérieur à 90%, cependant, elle présente un délai de consolidation proportionnel à l'étendue de la perte de substance. Ceci constitue une limite importante à l'utilisation de cette technique car un délai de 40 jours est généralement nécessaire pour reconstruire 1cm de perte de substance. De même, le taux de complication est excessivement élevé et peut atteindre 89% des cas selon les séries. Enfin, une greffe osseuse conventionnelle au niveau du contact des extrémités du transfert osseux segmentaire, à terme du traitement, est de recours fréquent pouvant atteindre jusqu'à 50% des cas⁸⁹.

Conclusion

Les pertes de substances osseuses fémorales représentent un enjeu thérapeutique majeur. La reconstruction, lorsqu'elle est possible, doit être systématiquement recherchée et à ce titre, le transfert libre de fibula représente l'ultime recours avant l'amputation chez des patients bien souvent multi-opérés.

Lorsque la perte de substance osseuse est étendue ou l'état local défavorable, notamment en cas d'infection, il n'existe que peu de solutions satisfaisantes.

La réalisation d'un transfert osseux libre permet de s'assurer d'apporter un important volume de tissu osseux, accessible à une antibiothérapie et présentant un taux et un délai de consolidation indépendants de la longueur de la perte de substance, ce qu'aucun autre type de greffon ne peut offrir à situation équivalente.

Du fait de son anatomie et de ses propriétés mécaniques, la fibula apparaît comme le greffon osseux vascularisé le plus adapté à la reconstruction des os longs, et notamment du fémur, où il peut être simplement encastré dans le fut fémoral, ou dédoublé afin d'obtenir la meilleure stabilité du montage.

Son prélèvement n'expose qu'à une faible morbidité, le plus souvent transitoire.

De plus, il est parfaitement possible d'associer ce type de greffon à une autre méthode d'autogreffe non vascularisée, voire à une allogreffe lorsque l'état septique local le permet. Comme pour tout autre lambeau libre, une surveillance rapprochée est nécessaire afin de s'assurer de la persistance de sa vascularisation et d'éviter des délais de consolidation trop importants, de récurrences infectieuses ou de débricolages. A ce titre, le recours à une sonde doppler implantable apparaît particulièrement intéressant.

Le choix de l'ostéosynthèse doit être raisonné, et offrir un compromis entre stabilité permettant consolidation et hypertrophie du greffon, et rigidité exposant au risque de fracture et de débricolage massif.

En raison de la faible population de notre série, de la grande hétérogénéité des sites fracturaires, des types de pertes de substance et des méthodes d'ostéosynthèse, il apparaît difficile de conclure à une technique optimale et il nous semble important de réaliser une nouvelle étude, idéalement multicentrique afin de recueillir le plus grand nombre de cas, et ainsi pouvoir comparer des sous-groupes homogènes pour confirmer ou infirmer nos résultats.

Bibliographie

- ¹ G. I. Taylor, G. D. Miller, and F. J. Ham, "The Free Vascularized Bone Graft. A Clinical Extension of Microvascular Techniques," *Plastic and Reconstructive Surgery* 55, no. 5 (May 1975): 533–44.
- ² "Ueba Y, Fujikawa S. Nine Years Follow-up of a Vascularized Fibular Graft in Neurofibromatosis. A Case Report and Literature Reviews. *Trauma. Surg.* 1983;26:595-605.," n.d.
- ³ "Gilbert A. Free Vascularized Bone Grafts. *Int. Surg.* 1981;66:27-31.," n.d.
- ⁴ "Judet H, Gilbert A, Mathoulin C, Judet J, Judet T, Siguier M, Brumpt B. Reconstruction Des Pertes de Substances Osseuses Des Membres Par Transfert Libre de Péroné Vascularisé. *Chirurgie.* 1991;117:469-77," n.d.
- ⁵ "Mathoulin C, Gilbert A, Judet H, Judet T, Siguier M, Brumpt B. Transfert Libre de Fibula Vascularisé Dans Les Pseudarthroses et Pertes de Substance Fémorale. *Rev. Chir. Orthop.* 1993;79:492-9," n.d.
- ⁶ Rouvière, H, "Anatomie Humaine. Descriptive, Topographique. 10ème Ed. Vol. Tome III. 1967 : Masson,"
- ⁷ Netter, F.H., "Atlas d'anatomie Humaine - 6ème Ed. 2015 : Masson,"
- ⁸ F. Bonnel et al., "La vascularisation artérielle du péroné (fibula) Techniques des transferts microchirurgicaux: Diaphyse — Epiphyse supérieure," *Anatomia Clinica* 3, no. 1 (March 1981): 13–22.
- ⁹ F. Guo, "Observations of the Blood Supply to the Fibula," *Archives of Orthopaedic and Traumatic Surgery. Archiv Fur Orthopadische Und Unfall-Chirurgie* 98, no. 2 (1981): 147–51.
- ¹⁰ N. H. McKee, P. Haw, and T. Vettese, "Anatomic Study of the Nutrient Foramen in the Shaft of the Fibula.," *Clinical Orthopaedics and Related Research*, no. 184 (April 1984): 141–44.
- ¹¹ J. L. Cariou et al., "[The folded fibula flap: anatomical study and clinical application to septic post-traumatic femoral reconstruction. A propos of 6 cases]," *Annales De Chirurgie Plastique Et Esthetique* 41, no. 2 (April 1996): 169–84.
- ¹² Kamran Mozaffarian, Pierre Lascombes, and Gilles Dautel, "Vascular Basis of Free Transfer of Proximal Epiphysis and Diaphysis of Fibula: An Anatomical Study," *Archives of Orthopaedic and Trauma Surgery* 129, no. 2 (February 2009): 183–87.
- ¹³ P. K. Donski, U. Buechler, and H. M. Tschopp, "Surgical Dissection of the Fibula for Free Microvascular Transfer," *Chirurgia Plastica* 6, no. 3 (1982): 153–64.
- ¹⁴ Michael B. Wood, "Free Vascularized Fibular Grafting-25 Years' Experience: Tips, Techniques, and Pearls," *The Orthopedic Clinics of North America* 38, no. 1 (January 2007): 1–12.
- ¹⁵ B. Coulet et al., "Double-Barrel Fibular Graft for Metaphyseal Areas Reconstruction around the Knee," *Orthopaedics & Traumatology: Surgery & Research* 96, no. 8 (December 1, 2010): 868–75.
- ¹⁶ G. Dautel, F. Duteille, and M. Merle, "Use of Osteocutaneous 'Double-Barrel Fibular Flaps' in Limb Reconstruction: Four Clinical Cases," *Microsurgery* 21, no. 7 (2001): 340–44.

- 17 N. F. Jones et al., "The 'Double Barrel' Free Vascularized Fibular Bone Graft.," *Plastic and Reconstructive Surgery* 81, no. 3 (March 1988): 378–85.
- 18 A. Banic and R. Hertel, "Double Vascularized Fibulas for Reconstruction of Large Tibial Defects," *Journal of Reconstructive Microsurgery* 9, no. 6 (November 1993)
- 19 A. Taupin et al., "Lambeau libre de péroné en « double barre » et risque vasculaire. Enquête nationale," *Revue de Stomatologie et de Chirurgie Maxillo-faciale* 112, no. 6 (December 2011): 333–36.
- 20 Zhong-Wei Chen and Wang Yan, "The Study and Clinical Application of the Osteocutaneous Flap of Fibula," *Microsurgery* 4, no. 1 (1983): 11–16.
- 21 Akio Minami et al., "Simultaneous Reconstruction of Bone and Skin Defects by Free Fibular Graft with a Skin Flap," *Microsurgery* 7, no. 1 (1986): 38–45.
- 22 M. Yoshimura et al., "Free Vascularized Fibular Transplant. A New Method for Monitoring Circulation of the Grafted Fibula.," *The Journal of Bone and Joint Surgery. American Volume* 65, no. 9 (December 1983): 1295–1301.
- 23 J. W. Clemenza, S. Rogers, and P. Magennis, "Pre-Operative Evaluation of the Lower Extremity Prior to Microvascular Free Fibula Flap Harvest.," *Annals of The Royal College of Surgeons of England* 82, no. 2 (March 2000): 122–27.
- 24 Russell B. Smith, Robert D. Thomas, and Gerry F. Funk, "Fibula Free Flaps: The Role of Angiography in Patients with Abnormal Results on Preoperative Color Flow Doppler Studies," *Archives of Otolaryngology--Head & Neck Surgery* 129, no. 7 (July 2003): 712–15.
- 25 P. Kessler et al., "The Role of Angiography in the Lower Extremity Using Free Vascularized Fibular Transplants for Mandibular Reconstruction," *Journal of Cranio-Maxillo-Facial Surgery: Official Publication of the European Association for Cranio-Maxillo-Facial Surgery* 29, no. 6 (December 2001): 332–36.
- 26 J. J. Disa and P. G. Cordeiro, "The Current Role of Preoperative Arteriography in Free Fibula Flaps," *Plastic and Reconstructive Surgery* 102, no. 4 (September 1998): 1083–88.
- 27 Lisa M. Balduf et al., "Complication Rates of Diagnostic Angiography Performed by Vascular Surgeons," *Vascular and Endovascular Surgery* 36, no. 6 (December 2002): 439–45.
- 28 Lawrence C. Chow et al., "Vascular Mapping of the Leg with Multi-Detector Row CT Angiography Prior to Free-Flap Transplantation," *Radiology* 237, no. 1 (October 2005): 353–60.
- 29 Mia E. Miller et al., "Preoperative Magnetic Resonance Angiography Detection of Septocutaneous Perforators in Fibula Free Flap Transfer," *Archives of Facial Plastic Surgery* 13, no. 1 (February 2011): 36–40.
- 30 R. R. Lorenz and R. Esclamado, "Preoperative Magnetic Resonance Angiography in Fibular-Free Flap Reconstruction of Head and Neck Defects," *Head & Neck* 23, no. 10 (October 2001): 844–50.
- 31 Eri Fukaya et al., "Magnetic Resonance Angiography to Evaluate Septocutaneous Perforators in Free Fibula Flap Transfer," *Journal of Plastic, Reconstructive & Aesthetic Surgery: JPRAS* 63, no. 7 (July 2010): 1099–1104.

- ³² A.J. Lowery et al., "Étude Prospective de La Faisabilité d'une Cartographie Écho-Döppler, de l'angiographie Numérisée En Soustraction, et de l'angiographie Par Résonance Magnétique Dans La Prise En Charge Endovasculaire de l'ischémie Critique Des Membres Inférieurs," *Annales de Chirurgie Vasculaire*.
- ³³ Kwang Suk Lee, Seung Beom Han, and Jong Ryoan Baek, "Free Vascularized Osteocutaneous Fibular Graft to the Tibia in 51 Consecutive Cases," *Journal of Reconstructive Microsurgery* 20, no. 4 (May 2004).
- ³⁴ Kouichi Arai et al., "Complications of Vascularized Fibula Graft for Reconstruction of Long Bones," *Plastic and Reconstructive Surgery* 109, no. 7 (June 2002): 2301–6.
- ³⁵ Duc T. Bui et al., "Free Flap Reexploration: Indications, Treatment, and Outcomes in 1193 Free Flaps," *Plastic and Reconstructive Surgery* 119, no. 7 (June 2007): 2092–2100.
- ³⁶ Cheng-Chun Wu et al., "Free Tissue Transfers in Head and Neck Reconstruction: Complications, Outcomes and Strategies for Management of Flap Failure: Analysis of 2019 Flaps in Single Institute," *Microsurgery* 34, no. 5 (2014): 339–44.
- ³⁷ Maria Siemionow and Emrah Arslan, "Ischemia/Reperfusion Injury: A Review in Relation to Free Tissue Transfers," *Microsurgery* 24, no. 6 (2004): 468–75.
- ³⁸ C. S. Han et al., "Vascularized Bone Transfer," *The Journal of Bone and Joint Surgery. American Volume* 74, no. 10 (December 1992): 1441–49.
- ³⁹ E Bey et al., "Surveillance postopératoire des lambeaux libres osseux de péroné ou fibula par IRM dynamique. Résultats préliminaires à propos de trois cas en reconstruction mandibulaire," *Annales de Chirurgie Plastique Esthétique* 46, no. 1 (February 2001): 10–17.
- ⁴⁰ Creech B, Miller S., "Evaluation of Circulation in Skin Flaps. In: Grabb WC, Myers MB, Editors. Skin Flaps. Boston: Little Brown; 1975.,".
- ⁴¹ Brian Cervenka and Arnaud F. Bewley, "Free Flap Monitoring: A Review of the Recent Literature," *Current Opinion in Otolaryngology & Head and Neck Surgery* 23, no. 5 (October 2015): 393–98.
- ⁴² Jeroen M. Smit et al., "Advancements in Free Flap Monitoring in the Last Decade: A Critical Review," *Plastic and Reconstructive Surgery* 125, no. 1 (January 2010): 177–85.
- ⁴³ W. M. Swartz et al., "Direct Monitoring of Microvascular Anastomoses with the 20-MHz Ultrasonic Doppler Probe: An Experimental and Clinical Study," *Plastic and Reconstructive Surgery* 81, no. 2 (February 1988).
- ⁴⁴ UETMIS, "Évaluation Sur l'opportunité d'utiliser Le Doppler Implantable Cook-Swartz Au CHUS," studylibfr.com, 2011.
- ⁴⁵ T.G. Poder and P.-H. Fortier, "Doppler implantable dans la surveillance des lambeaux libres : une analyse coût-efficacité basée sur une revue systématique de la littérature," *Annales françaises d'Oto-rhino-laryngologie et de Pathologie Cervico-faciale* 130, no. 2 (April 2013): 84–91.
- ⁴⁶ R. B. Gustilo and J. T. Anderson, "Prevention of Infection in the Treatment of One Thousand and Twenty-Five Open Fractures of Long Bones: Retrospective and Prospective Analyses," *The Journal of Bone and Joint Surgery. American Volume* 58, no. 4 (June 1976): 453–58.

- ⁴⁷ John Francis Keating, A. Hamish Rw Simpson, and Christopher Michael Robinson, "The Management of Fractures with Bone Loss," *The Journal of Bone and Joint Surgery. British Volume* 87, no. 2 (2005): 142–50.
- ⁴⁸ J. Cauchoix, "Traitement de Fractures Ouvertes de Jambe. Resultats de 234 Cas Observes Entre Le 1er Janvier 1955 et Le 12 Juin 1964," *Ann Chir* 19 (1965): 1520.
- ⁴⁹ H. H. de Boer and M. B. Wood, "Bone Changes in the Vascularised Fibular Graft," *The Journal of Bone and Joint Surgery. British Volume* 71, no. 3 (May 1989): 374–78.
- ⁵⁰ Tarek Abdalla El-Gammal, Amr El-Sayed, and Mohammed M. Kotb, "Hypertrophy after Free Vascularized Fibular Transfer to the Lower Limb," *Microsurgery* 22, no. 8 (2002): 367–70.
- ⁵¹ Elsevier Masson, "Techniques et indications des greffes osseuses et ostéocartilagineuses," EM-Consulte, mars 2013.
- ⁵² Christopher P. Chiodo et al., "Histological Differences in Iliac and Tibial Bone Graft," *Foot & Ankle International* 31, no. 5 (May 2010): 418–22.
- ⁵³ J. Chouteau et al., "[Cellular culture of osteoblasts and fibroblasts on porous calcium-phosphate bone substitutes]," *Revue De Chirurgie Orthopedique Et Reparatrice De L'appareil Moteur* 89, no. 1 (February 2003): 44–52.
- ⁵⁴ Enrico Lucarelli et al., "Stromal Stem Cells and Platelet-Rich Plasma Improve Bone Allograft Integration," *Clinical Orthopaedics and Related Research*, no. 435 (June 2005): 62–68.
- ⁵⁵ O. Cornu et al., "Effect of Freeze-Drying and Gamma Irradiation on the Mechanical Properties of Human Cancellous Bone," *Journal of Orthopaedic Research: Official Publication of the Orthopaedic Research Society* 18, no. 3 (May 2000): 426–31.
- ⁵⁶ Fabienne Jordana, Catherine Le Visage, and Pierre Weiss, "Substituts osseux," *médecine/sciences* 33, no. 1 (January 1, 2017): 60–65.
- ⁵⁷ Paul R. Stafford and Brent L. Norris, "Reamer-Irrigator-Aspirator Bone Graft and Bi Masquelet Technique for Segmental Bone Defect Nonunions: A Review of 25 Cases," *Injury, The Reamer Irrigator Aspirator (RIA) System: Applications and results of treatment*, 41 (November 1, 2010): S72–77
- ⁵⁸ Justin T. Newman et al., "A New Minimally Invasive Technique for Large Volume Bone Graft Harvest for Treatment of Fracture Nonunions," *Orthopedics* 31, no. 3 (March 2008): 257–61.
- ⁵⁹ Paul Stafford and Brent Norris, "Reamer-Irrigator-Aspirator as a Bone Graft Harvester," *Techniques in Foot & Ankle Surgery* 6, no. 2 (June 2007): 100–107.
- ⁶⁰ Zheng-gang Bi et al., "Reconstruction of Large Limb Bone Defects with a Double-Barrel Free Vascularized Fibular Graft," *Chinese Medical Journal* 121, no. 23 (December 5, 2008): 2424–28.
- ⁶¹ D. Luis Muscolo et al., "Intercalary Femur and Tibia Segmental Allografts Provide an Acceptable Alternative in Reconstructing Tumor Resections," *Clinical Orthopaedics and Related Research*® 426 (September 2004): 97.
- ⁶² Paul Dinh et al., "Reconstruction of Osteomyelitis Defects," *Seminars in Plastic Surgery* 23, no. 2 (May 2009): 108–18.

- ⁶³ K. Doi et al., "One-Stage Treatment of Infected Bone Defects of the Tibia with Skin Loss by Free Vascularized Osteocutaneous Grafts," *Microsurgery* 16, no. 10 (1995): 704–12.
- ⁶⁴ W. Y. Chew, C. K. Low, and S. K. Tan, "Long-Term Results of Free Vascularized Fibular Graft. A Clinical and Radiographic Evaluation," *Clinical Orthopaedics and Related Research*, no. 311 (February 1995): 258–61.
- ⁶⁵ Philippe Pelissier et al., "Bone Reconstruction of the Lower Extremity: Complications and Outcomes," *Plastic and Reconstructive Surgery* 111, no. 7 (June 2003): 2223–29.
- ⁶⁶ Mostafa El-Sayed, Mahmoud El-Hadidi, and Wael El-Adl, "Free Non-Vascularised Fibular Graft for Treatment of Post-Traumatic Bone Defects," *Acta Orthopaedica Belgica* 73, no. 1 (February 2007): 70–76.
- ⁶⁷ Yuan-Kun Tu et al., "Reconstruction of Posttraumatic Long Bone Defect with Free Vascularized Bone Graft: Good Outcome in 48 Patients with 6 Years' Follow-Up," *Acta Orthopaedica Scandinavica* 72, no. 4 (January 2001): 359–64.
- ⁶⁸ Pedro C. Cavadas et al., "Reconstruction of Major Traumatic Segmental Bone Defects of the Tibia with Vascularized Bone Transfers," *Plastic and Reconstructive Surgery* 125, no. 1 (January 2010): 215–23.
- ⁶⁹ J. Mattar Júnior et al., "Vascularized Fibular Graft for Management of Severe Osteomyelitis of the Upper Extremity," *Microsurgery* 15, no. 1 (1994): 22–27.
- ⁷⁰ H. Takami et al., "Vascularized Fibular Grafts for the Reconstruction of Segmental Tibial Bone Defects," *Archives of Orthopaedic and Trauma Surgery* 116, no. 6–7 (1997): 404–7.
- ⁷¹ Yuan Sun et al., "Free Vascularised Fibular Grafting in the Treatment of Large Skeletal Defects Due to Osteomyelitis," *International Orthopaedics* 34, no. 3 (March 2010): 425–30.
- ⁷² Wei-Tao Jia et al., "Free Vascularized Fibular Grafting in Combination with a Locking Plate for the Reconstruction of a Large Tibial Defect Secondary to Osteomyelitis in a Child: A Case Report and Literature Review," *Journal of Pediatric Orthopaedics B* 19, no. 1 (January 2010): 66.
- ⁷³ K. E. Bos et al., "Failure of Hypertrophy in Revascularised Fibula Grafts Due to Stress Protection," *Microsurgery* 17, no. 7 (1996): 366–70.
- ⁷⁴ Elsevier Masson, "Enclouage des fractures de la diaphyse fémorale," EM-Consulte, janvier 2000
- ⁷⁵ R. J. Brumback et al., "Intramedullary Nailing of Femoral Shaft Fractures. Part II: Fracture-Healing with Static Interlocking Fixation," *Orthopedic Trauma Directions* 4, no. 1 (January 2006): 29–33.
- ⁷⁶ L. Bedes et al., "La fixation externe dans les fractures du fémur distal de l'adulte. Étude rétrospective d'une série pluricentrique de 43 cas," June 12, 2014.
- ⁷⁷ P. Bonneville et al., "La fixation externe monoplan dans les fractures récentes du fémur," April 17, 2008.
- ⁷⁸ D.G. Poitout, B. Belmouden, and P. Paris, "Utilisation des lames-plaques 95° dans le traitement des fractures de l'extrémité distale du fémur," in *Fractures du genou* (Paris: Springer-Verlag, 2005), 67–75.

- ⁷⁹ E. Vandebussche et al., "La lame-plaque pour l'ostéosynthèse des fractures supra-, sus- et intercondyliennes du fémur de l'adulte : une étude cas-témoin," *Revue de Chirurgie Orthopédique et Traumatologique* 100, no. 5 (September 2014): 413–17.
- ⁸⁰ M. Ehlinger et al., "Plaques verrouillées pour l'ostéosynthèse du fémur distal chez l'adulte : influence du type de montage et du matériel utilisé sur les résultats cliniques et radiologiques," May 9, 2014.
- ⁸¹ P. Cronier et al., "Le concept de plaque verrouillée," *Revue de Chirurgie Orthopédique et Traumatologique* 96, no. 4 (June 2010): S90–110.
- ⁸² "L'ostéosynthèse par plaque verrouillée. Données fondamentales de la littérature.," Journée Outremer Orthopédie, June 15, 2017.
- ⁸³ Matheus Lemos Azi et al., "Autologous Bone Graft in the Treatment of Post-Traumatic Bone Defects: A Systematic Review and Meta-Analysis," *BMC Musculoskeletal Disorders* 17, no. 1 (December 2016): 465.
- ⁸⁴ C. Karger et al., "Treatment of Posttraumatic Bone Defects by the Induced Membrane Technique," *Orthopaedics & Traumatology: Surgery & Research* 98, no. 1 (February 2012): 97–102.
- ⁸⁵ G. A. Ilizarov and V. I. Ledyayev, "The Replacement of Long Tubular Bone Defects by Lengthening Distraction Osteotomy of One of the Fragments. 1969," *Clinical Orthopaedics and Related Research*, no. 280 (July 1992): 7–10.
- ⁸⁶ D. R. Marsh et al., "The Ilizarov Method in Nonunion, Malunion and Infection of Fractures," *The Journal of Bone and Joint Surgery. British Volume* 79, no. 2 (March 1997): 273–79.
- ⁸⁷ L. Maini et al., "The Ilizarov Method in Infected Nonunion of Fractures," *Injury* 31, no. 7 (September 2000): 509–17.
- ⁸⁸ D. Paley and D. C. Maar, "Ilizarov Bone Transport Treatment for Tibial Defects," *Journal of Orthopaedic Trauma* 14, no. 2 (February 2000): 76–85.
- ⁸⁹ S. Rigal et al., "Techniques de mobilisation osseuse dans les pertes de substance osseuse d'origine traumatique," *Revue de Chirurgie Orthopédique et Traumatologique* 98, no. 1 (February 2012): 88–93.

ANNEXES

Annexe 1. Classification des fractures ouvertes, selon Cauchoix et Duparc et selon Gustilo et Anderson.

Cauchoix et Duparc		Gustilo et Anderson	
Type I	<ul style="list-style-type: none"> Ouverture punctiforme ou peu étendue, sans décollement ni contusion de la peau adjacente, suturable après parage sans tension. 	Type I	<ul style="list-style-type: none"> Ouverture cutanée propre < 1cm, tissus adjacents sains. Pas d'écrasement. Fracture à basse énergie : trait simple.
Type II	<ul style="list-style-type: none"> Plaie avec risque de nécrose secondaire après suture : lambeau de vitalité douteuse, décollement et/ou contusion cutanée, suture sous tension après parage. 	Type II	<ul style="list-style-type: none"> Ouverture > 1cm, sans lambeau ni décollement cutané. Écrasement modéré. Fracture à énergie moyenne : comminution modérée.
Type III	<ul style="list-style-type: none"> Perte de substance cutanée non suturable après parage. IIIA : perte de substance limitée, tissus avoisinants sains, cicatrisation dirigée possible. IIIB : perte de substance étendue, tissus avoisinants décollés et/ou contus, cicatrisation dirigée impossible. 	Type III	<ul style="list-style-type: none"> Dilacération importante des tissus. Fracture à haute énergie. Comminution importante. Contamination bactérienne importante. IIIA : couverture du foyer possible. IIIB : couverture du foyer impossible : lambeau musculaire indispensable. IIIC : ischémie nécessitant un geste de revascularisation.

Annexe 2. Données pré-opératoires

patient	sexe	age	coté	étiologie	site fracturaire	ouverture	délai trauma	lambeau (mois)	nombre chirurgies avant lambeau	ostéite
1	F	36	droit	avp	médio-diaphysaire	non		41	3	oui
2	H	58	gauche	avp (AT)	supra-condylien	non		67	5	oui
3	H	36	droit	avp	supra-condylien	non		17	2	oui
4	H	35	droit	avp	supra-condylien	cauchoix 2		4	1	non
5	H	18	gauche	avp	médio-diaphysaire	cauchoix 2		5	3	oui
6	F	23	gauche	avp	médio-diaphysaire	non		16	3	oui
7	H	17	gauche	avp	médio-diaphysaire	cauchoix 3		10	4	oui
8	H	49	gauche	avp (AT)	supra-condylien	cauchoix 2		11	3	oui
9	H	30	droit	chute étage élevé (AT)	supra-condylien	cauchoix 2		4	2	non
10	H	42	gauche	balistique	supra-condylien	cauchoix 3 (trauma balistique)		52	5	oui
11	H	20	droit	avp	supra-condylien	non		11	3	oui
12	H	57	droit	avp (AT)	médio-diaphysaire	non		135	7	oui
13	H	23	droit	balistique	médio-diaphysaire	cauchoix 2 (trauma balistique)		1	1	non
14	F	23	droit	avp	supra-condylien	cauchoix 1		22	4	oui
15	F	54	droit	avp (AT)	médio-diaphysaire	non		30	2	oui
16	F	52	gauche	avp	médio-diaphysaire	non		53	4	oui
17	H	64	droit	avp (AT)	supra-condylien	non		1	1	non
18	H	29	droit	écrasement (AT)	supra-condylien	cauchoix 3		91	7	oui
19	F	34	gauche	défestration	médio-diaphysaire	cauchoix 3		7	3	oui
20	H	33	droit	avp	médio-diaphysaire	cauchoix 2		63	4	oui
21	H	43	gauche	avp	supra-condylien	cauchoix 2		17	3	oui
22	F	48	droit	avp	supra-condylien	cauchoix 2		19	3	oui
23	H	25	gauche	avp	médio-diaphysaire	cauchoix 2		26	3	oui
24	H	54	droit	avp (AT)	supra-condylien	cauchoix 2		3	2	oui
25	H	18	gauche	balistique	médio-diaphysaire	cauchoix 2 (trauma balistique)		2	2	oui
26	H	19	gauche	avp	médio-diaphysaire	cauchoix 3		4	2	oui

Annexe 3. Données per-opératoires

patient	longueur perte de substance		type de synthèse	site fracturaire	type de greffe	coté prélevé
1	10		double plaque	médio-diaphysaire	emmanché allogreffe	homolatéral
2	7,5		double plaque	supra-condylien	simple	controlatéral
3	6		double plaque	supra-condylien	double	controlatéral
4	5		double plaque	supra-condylien	simple	controlatéral
5	7,5	contact cortical interne	plaque externe	médio-diaphysaire	simple	homolatéral
6	7		double plaque	médio-diaphysaire	emmanché allogreffe	controlatéral
7	11	contact cortical postérieur	fixateur externe	médio-diaphysaire	simple	controlatéral
8	7	contact cortical postérieur	plaque externe	supra-condylien	simple	controlatéral
9	8	contact cortical interne	plaque externe	supra-condylien	simple	controlatéral
10	6,5		plaque externe	supra-condylien	double	homolatéral
11	7		plaque externe	supra-condylien	double	controlatéral
12	11		double plaque	médio-diaphysaire	simple + RIA	controlatéral
13	6,5	contact cortical externe	fixateur externe	médio-diaphysaire	simple	controlatéral
14	7,5		double plaque (arthrodèse)	supra-condylien	double	controlatéral
15	7,5	contact cortical postérieur	lame plaque	médio-diaphysaire	simple	controlatéral
16	5,5	contact cortical postérieur	plaque externe	médio-diaphysaire	simple	controlatéral
17	6,5	contact cortical externe	lame plaque	supra-condylien	simple	controlatéral
18	7,5		plaque externe	supra-condylien	simple	homolatéral
19	15		clou centromédullaire	médio-diaphysaire	emmanché allogreffe	controlatéral
20	7		plaque externe	médio-diaphysaire	simple	controlatéral
21	8		double plaque	supra-condylien	simple	homolatéral
22	6,5		double plaque	supra-condylien	double	controlatéral
23	14		double plaque	médio-diaphysaire	2 péronés libres	bilatéral
24	8,5		double plaque	supra-condylien	double	controlatéral
25	9	contact cortical interne	plaque externe	médio-diaphysaire	simple	controlatéral
26	17		clou centromédullaire	médio-diaphysaire	emmanché allogreffe	controlatéral

Annexe 4. Données post-opératoires - Résultats

patient	type de synthèse	délaï consolidation (mois)	reprise appui (mois)	hypertrophie péroné 1 an	hypertrophie péroné 2 ans
1	double plaque	9	6	0%	12%
2	double plaque	10	9	0%	14%
3	double plaque	7	6	9,00%	21%
4	double plaque	12	10	0%	11%
5	plaque externe	5	5	15%	49%
6	double plaque	7	6	0%	15%
7	fixateur externe	7	6	21%	51%
8	plaque externe	11	9	0%	33%
9	plaque externe	8	6	17%	30%
10	plaque externe	9	7	0%	26%
11	plaque externe	6	5	15%	35%
12	double plaque	6	5	0%	17%
13	fixateur externe	5	5	17%	45%
14	double plaque (arthrodèse)	15	9	0%	20%
15	lame plaque	6	5	19%	43%
16	plaque externe	8	8	25%	44%
17	lame plaque	6	6	13%	35%
18	plaque externe	7	6	12%	32%
19	clou centromédullaire	9	9	5%	20%
20	plaque externe	6	6	8%	28%
21	double plaque	xx	xx	xx	xx
22	double plaque	xx	xx	xx	xx
23	double plaque	6	6	0%	17%
24	double plaque	6	6	0%	15%
25	plaque externe	5	5	16%	30%
26	clou centromédullaire	7	5	11%	28%

Annexe 5. Données post-opératoires - Complications

patient	complication immédiate	fracture fibula	reprise chirurgicale	durée ATB post op
1	trouble mobilité orteil site prélevé	non	non	1,5
2	hémorragie post op nécessitant reprise	non	oui (hémorragie post op)	3
3	non	non	non	3
4	non	non	oui (Amos 1 vis plaque latérale)	0,3
5	non	non	non	3
6	non	non	non	3
7	trouble mobilité orteil site prélevé	non	oui (Amos FE)	1,5
8	non (amputation trans tibial homolatéral)	non	oui récurrence infectieuse	6
9	non	non	non	0,3
10	non	oui	oui greffe conventionnelle + double plaque	6
11	trouble mobilité + paresthésie	non	oui amos à 2 ans	1,5
12	paresthésie nerf fibulaire superficiel	non	non	3
13	non	oui	oui (Amos FE)	1,5
14	trouble mobilité + paresthésie	non	non	6
15	trouble mobilité + paresthésie	oui	oui plaque dcp	3
16	non	oui	non	3
17	non	oui	non	0,3
18	non	oui	non	3
19	non	non	non	3
20	non	oui	non	6
21	non	oui	oui reprise synthèse pour casse matériel	3
22	non	oui	oui reprise synthèse pour casse matériel	6
23	paresthésie nerf fibulaire superficiel	non	non	6
24	non	non	non	3
25	paresthésie nerf fibulaire superficiel	non	non	1,5
26	non	non	non	3

Annexe 6. Données post-opératoires – Résultats fonctionnels

patient	aide technique à la marche	périmètre de marche	mobilité genou greffé	mobilité cheville prelevée
1	oui (cannes x2)	300	0°/90°	normale
2	oui (canne x1)	500	0°/90°	raideur (pilon tibial associé)
3	oui (canne x1)	500	0°/90°	normale
4	oui (chaussures ortho pour IMLI)	illimité	0°/100°	normale
5	oui (amputé tibia controlatéral)	500	0°/90°	normale
6	non	illimité	0°/110°	normale
7	non	illimité	0°/100°	raideur
8	oui (amputé tibia sous reconstruction)	1000	0°/60°	normale
9	non	illimité	0°/110°	raideur
10	non	illimité	0°/110°	normale
11	non	illimité	0°/100°	normale
12	oui (canne x1)	250	5°/100°	instabilité
13	non	illimité	0°/110°	normale
14	oui (arthrodèse genou cannes x2)	illimité	arthrodèse	instabilité
15	oui (canne x1)	illimité	0°/90°	normale
16	oui (canne x1)	1000	0°/90°	normale
17	oui (canne x1)	1000	0°/100°	normale
18	non	illimité	0°/100°	normale
19	oui (canne x1)	500	5°/60°	raideur
20	non	illimité	0°/ 90°	normale
21	xx	xx	xx	xx
22	xx	xx	xx	xx
23	non	illimité	0°/100°	normale
24	oui (canne x1)	1000	0°/90°	normale
25	non	illimité	0°/110°	normale
26	non	illimité	0°/110°	normale

SERMENT D'HIPPOCRATE

Au moment d'être admis(e) à exercer la médecine, je promets et je jure d'être fidèle aux lois de l'honneur et de la probité.

Mon premier souci sera de rétablir, de préserver ou de promouvoir la santé dans tous ses éléments, physiques et mentaux, individuels et sociaux.

Je respecterai toutes les personnes, leur autonomie et leur volonté, sans aucune discrimination selon leur état ou leurs convictions. J'interviendrai pour les protéger si elles sont affaiblies, vulnérables ou menacées dans leur intégrité ou leur dignité. Même sous la contrainte, je ne ferai pas usage de mes connaissances contre les lois de l'humanité.

J'informerai les patients des décisions envisagées, de leurs raisons et de leurs conséquences.

Je ne tromperai jamais leur confiance et n'exploiterai pas le pouvoir hérité des circonstances pour forcer les consciences.

Je donnerai mes soins à l'indigent et à quiconque me les demandera. Je ne me laisserai pas influencer par la soif du gain ou la recherche de la gloire.

Admis(e) dans l'intimité des personnes, je tairai les secrets qui me seront confiés. Reçu(e) à l'intérieur des maisons, je respecterai les secrets des foyers et ma conduite ne servira pas à corrompre les mœurs.

Je ferai tout pour soulager les souffrances. Je ne prolongerai pas abusivement les agonies. Je ne provoquerai jamais la mort délibérément.

Je préserverai l'indépendance nécessaire à l'accomplissement de ma mission. Je n'entreprendrai rien qui dépasse mes compétences. Je les entretiendrai et les perfectionnerai pour assurer au mieux les services qui me seront demandés.

J'apporterai mon aide à mes confrères ainsi qu'à leurs familles dans l'adversité.

Que les hommes et mes confrères m'accordent leur estime si je suis fidèle à mes promesses ; que je sois déshonoré(e) et méprisé(e) si j'y manque.

Résumé :

INTRODUCTION : Les pertes de substances osseuses fémorales représentent un enjeu thérapeutique majeur. La reconstruction, lorsqu'elle est possible, doit être systématiquement recherchée et à ce titre, le transfert libre de fibula apparaît comme l'ultime recours avant l'amputation chez des patients bien souvent multi-opérés. Son intérêt est double : apporter un greffon de grande dimension, dont le délai de consolidation est indépendant de la taille du défaut, et fournir un tissu vascularisé disposant de meilleures capacités de défense contre l'infection.

MATERIEL ET METHODE : Une étude rétrospective a été réalisée dans le service de Chirurgie de la Main et de Chirurgie Reconstructrice des membres du CHU de Marseille. Ont été inclus les patients ayant bénéficié, entre 2007 et 2017, d'une reconstruction fémorale par transfert osseux vascularisé de fibula dans le cadre de perte de substance osseuse post traumatique. Le contexte traumatique, le statut septique et l'histoire clinique antérieure à la chirurgie reconstructrice ont été recherchés. De même, le site fracturaire et la longueur de la perte de substance étaient recueillis. Pour chaque reconstruction, le délai de consolidation et le pourcentage d'hypertrophie du greffon, de manière générale et en fonction du mode d'ostéosynthèse, ont été analysés. Enfin, les complications aiguës et tardives sur le site donneur et le site receveur, et les résultats fonctionnels ont été soumis à la revue.

RESULTATS : Vingt-six patients correspondaient à nos critères d'inclusion, avec un âge moyen de 36,2 ans. Le siège de la perte de substance était médio-diaphysaire chez 13 patients, supra-condylien pour les 13 autres patients. La longueur moyenne du défaut osseux à greffer était de 8,4 cm. L'ostéosynthèse était réalisée par double plaque, par plaque externe verrouillée, par fixateur externe, par lame-plaque, ou par clou-centro-médullaire. Concernant le greffon utilisé, celui-ci consistait en une fibula simple pour 14 patients, une fibula bifoliée pour 6 patients, une fibula simple emmanchée dans une allogreffe pour 4 patients, et dans un cas, une greffe spongieuse prélevée par RIA était adjointe à une fibula simple. Un patient a bénéficié d'une reconstruction par transfert osseux de 2 fibulas vascularisées. La consolidation a été obtenue pour 24 des 26 patients. 34,6% des patients ont présenté une complication mineure au niveau du site donneur. Une fracture de stress est survenue chez 27% des patients. Deux patients ont présenté une récurrence infectieuse à distance de la chirurgie reconstructrice. Le délai moyen de consolidation était de 7,6 mois. L'hypertrophie moyenne était de 8% à 1 an et de 28% à 2 ans.

CONCLUSION : Le transfert osseux libre permet l'apport d'un important volume de tissu osseux, accessible à une antibiothérapie et présentant un taux et un délai de consolidation qu'aucun autre type de greffon ne peut offrir à situation équivalente. Du fait de son anatomie et de ses propriétés mécaniques, la fibula apparaît comme le greffon osseux vascularisé le plus adapté à la reconstruction fémorale. Le choix de l'ostéosynthèse doit être raisonné, et offrir un compromis entre stabilité permettant consolidation et hypertrophie du greffon, et rigidité exposant au risque de débricolage.

Titre en Anglais :

Reconstruction of post-traumatic femoral diaphyseal bone defects by free vascularized fibula transfer : a retrospective review of 26 cases

Mots clés :

Transfert osseux libre vascularisé, TOLV, fibula libre, perte de substance osseuse post traumatique, pseudarthrose fémorale.