HAL
open science

Un point sur l'irrigation en endodontie en 2019

Arnaud Servant

To cite this version:

Arnaud Servant. Un point sur l'irrigation en endodontie en 2019. Sciences du Vivant [q-bio]. 2019. dumas-02406874

HAL Id: dumas-02406874

https://dumas.ccsd.cnrs.fr/dumas-02406874

Submitted on 12 Dec 2019

HAL is a multi-disciplinary open access archive for the deposit and dissemination of scientific research documents, whether they are published or not. The documents may come from teaching and research institutions in France or abroad, or from public or private research centers.

L'archive ouverte pluridisciplinaire **HAL**, est destinée au dépôt et à la diffusion de documents scientifiques de niveau recherche, publiés ou non, émanant des établissements d'enseignement et de recherche français ou étrangers, des laboratoires publics ou privés.

Distributed under a Creative Commons Attribution - NonCommercial - NoDerivatives 4.0 International License

UNIVERSITÉ PARIS DESCARTES

MEMBRE DE
USPC
Université Sorbonne Paris Cité

AVERTISSEMENT

Cette thèse d'exercice est le fruit d'un travail approuvé par le jury de soutenance et réalisé dans le but d'obtenir le diplôme d'État de docteur en chirurgie dentaire. Ce document est mis à disposition de l'ensemble de la communauté universitaire élargie.

Il est soumis à la propriété intellectuelle de l'auteur. Ceci implique une obligation de citation et de référencement lors de l'utilisation de ce document.

D'autre part, toute contrefaçon, plagiat, reproduction illicite encourt toute poursuite pénale.

Code de la Propriété Intellectuelle. Articles L 122.4

Code de la Propriété Intellectuelle. Articles L 335.2 - L 335.10

UNIVERSITÉ PARIS DESCARTES

MEMBRE DE
USPC
Université Sorbonne Paris Cité

UNIVERSITÉ PARIS DESCARTES

FACULTÉ DE CHIRURGIE DENTAIRE

Année 2019 **N° 063**

THÈSE

POUR LE DIPLÔME D'ÉTAT DE DOCTEUR EN CHIRURGIE DENTAIRE

Présentée et soutenue publiquement le : 13 novembre 2019

Par

Arnaud SERVANT

Un point sur l'irrigation en endodontie en 2019

Dirigée par M. le Docteur Denis Bouter

JURY

M. le Professeur Philippe Pirnay	Président
Mme le Professeur Tchilalo Boukpessi	Assesseur
M. le Docteur Denis Bouter	Assesseur
Mme le Docteur Catherine Besnault	Assesseur
M. le Docteur Romain Orlu	Invité

CC BY NC ND

Tableau des enseignants de la Faculté

DÉPARTEMENTS	DISCIPLINES	PROFESSEURS DES UNIVERSITÉS	MAÎTRES DE CONFÉRENCES
1. DÉVELOPPEMENT, CROISSANCE ET PRÉVENTION	ODONTOLOGIE PÉDIATRIQUE	Mme DAVIT-BÉAL Mme DURSUN Mme VITAL	M. COURSON Mme JEGAT Mme SMAIL-FAUGERON Mme VANDERZWALM
	ORTHOPÉDIE DENTO-FACIALE		Mme BENAHMED M. DUNGLAS Mme KAMOUN Mme LE NORCY
	PRÉVENTION, ÉPIDEMIOLOGIE, ÉCONOMIE DE LA SANTÉ ET ODONTOLOGIE LÉGALE	Mme FOLLIGUET M. PIRNAY	Mme GERMA M. TAVERNIER
2. CHIRURGIE ORALE, PARODONTOLOGIE, BIOLOGIE ORALE	PARODONTOLOGIE	Mme COLOMBIER Mme GOSSET	M. BIOSSE DUPLAN M. GUEZ
	CHIRURGIE ORALE	M. MAMAN Mme RADOI	Mme EJEIL M. GAULTIER M. HADIDA M. MOREAU M. NGUYEN Mme TAÏHI
	BIOLOGIE ORALE	Mme CHAUSSAIN M. GOGLY Mme SÉGUIER Mme POLIARD	M. ARRETO Mme BARDET (MCF) Mme CHARDIN M. FERRE M. LE MAY
3. RÉHABILITATION ORALE	DENTISTERIE RESTAURATRICE ENDODONTIE	Mme BOUKPESSI Mme CHEMLA	Mme BERÈS Mme BESNAULT M. BONTE Mme COLLIGNON M. DECUP Mme GAUCHER
	PROTHÈSES	Mme WULFMAN	M. CHEYLAN M. DAAS M. DOT M. EID Mme FOUILLOUX-PATEY Mme GORIN M. RENAULT M. RIGNON-BRET M. TRAMBA
	FONCTION-DYSFONCTION, IMAGERIE, BIOMATÉRIAUX	M. SALMON	M. ATTAL Mme BENBELAID Mme BENOÎT A LA GUILLAUME (MCF) M. BOUTER M. CHARRIER M. CHERRUAU M. FLEITER Mme FRON CHABOUIS Mme MANGIONE Mme TILOTTA
	PROFESSEURS ÉMÉRITES	M. BÉRENHOLC Mme BRION M. LASFARGUES M. LAUTROU M. LEVY	M. PELLAT M. PIERRISNARD M. SAFFAR Mme WOLIKOW
Mise à jour le 06 septembre 2019			

Remerciements

À M. le Professeur Philippe Pirnay

Docteur en Chirurgie dentaire

Spécialiste qualifié en Médecine bucco-dentaire

Docteur de l'Université Paris Descartes

Habilité à Diriger des Recherches

Professeur des Universités, Faculté de Chirurgie dentaire Paris Descartes

Praticien Hospitalier, Assistance Publique-Hôpitaux de Paris

Chef de service de l'hôpital Henri Mondor

Officier de l'ordre des palmes académiques

Lauréat de l'Académie Nationale de Chirurgie dentaire

Lauréat de l'Académie Nationale de Médecine

Lauréat de l'Académie Nationale de Chirurgie

Qui me fait l'honneur de présider le jury de cette thèse d'exercice. Merci pour la confiance dont vous me faites part chaque semaine à l'hôpital Henri-Mondor. Veuillez trouver ici le témoignage de ma sincère reconnaissance et de mon profond respect.

À Mme le Professeur Tchilalo Boukpessi

Docteur en Chirurgie dentaire

Docteur de l'Université Paris Descartes

Habilitée à Diriger des Recherches

Professeur des Universités, Faculté de Chirurgie dentaire Paris Descartes

Praticien Hospitalier, Assistance Publique-Hôpitaux de Paris

Qui me fait l'honneur de participer au jury de cette thèse. Merci pour votre disponibilité et vos conseils. Veuillez trouver ici le témoignage de ma sincère reconnaissance et de mon profond respect.

À M. le Docteur Denis Bouter

Docteur en Chirurgie dentaire

Docteur de l'Université Paris Descartes

Maître de Conférences des Universités, Faculté de Chirurgie dentaire Paris Descartes

Praticien Hospitalier, Assistance Publique-Hôpitaux de Paris

Qui m'a fait l'honneur de diriger cette thèse. Merci pour vos nombreux conseils durant toutes ces années à l'hôpital. Merci de votre confiance, votre patience et votre enseignement. Merci de m'avoir donné envie de me lancer en endodontie. Ce fut un réel plaisir de partager ces années d'études avec vous. Veuillez trouver ici ma gratitude et mon plus grand respect.

À Mme le Docteur Catherine Besnault

Docteur en Chirurgie dentaire

Docteur de l'Université Paris Diderot

Maître de Conférences des Universités, Faculté de Chirurgie dentaire Paris Descartes

Praticien Hospitalier, Assistance Publique-Hôpitaux de Paris

Qui me fait l'honneur de participer au jury de cette thèse. Merci pour vos nombreux conseils et votre confiance. Veuillez trouver ici le témoignage de ma sincère reconnaissance et de mon profond respect.

À M. le Docteur Romain Orlu

Docteur en Chirurgie dentaire

Attaché Hospitalo-Universitaire, Faculté de Chirurgie dentaire Paris Descartes

Qui me fait l'honneur de participer au jury de cette thèse. Merci pour votre patience et vos nombreux conseils. Merci de m'avoir donné envie de me lancer en endodontie. Merci pour le partage sans retenue de votre savoir. Veuillez trouver ici ma gratitude et mon plus grand respect

A ma famille, merci vos encouragements, votre présence et votre soutien à toute épreuve.

A Costanza, merci pour son amour, son soutien inconditionnel et sa patience.

A Paul, merci pour tous ces conseils et toutes ces discussions. Merci pour le partage de ta passion qui me fait toujours avancer.

A Hugo, les Max, Nicolas, les Benjamin et tous mes amis, merci d'être toujours là.

A tous mes amis de l'hôpital, merci pour tous ces moments passés ensemble.

A toute ma promotion de l'hôpital, merci.

A toute l'équipe enseignante de Créteil, merci pour cette formation passionante.

A tout le personnel de l'hopital Henri-Mondor, merci.

Table des matières

INTRODUCTION **3**

1 : INFECTION DU RESEAU ENDODONTIQUE ET ORGANISATION DU BIOFILM **4**

1.1. L'INFECTION ENDODONTIQUE 4

1.1.1. Différents types d'infections *5*

1.1.2. Pouvoir pathogène microbien *6*

1.2. ORGANISATION EN BIOFILM BACTERIEN 6

1.2.1. Biofilm bactérien en formation au sein du réseau endodontique *7*

1.2.2. Biofilm bactérien organisé au sein de l'anatomie canalaire *7*

1.2.3. Biofilm bactérien et développement de la résistance microbienne *8*

1.3. STRATEGIES ANTI-BIOFILMS 9

1.3.1. Nouvelles stratégies anti-biofilms *9*

1.3.2. Perspectives *9*

2 : INFLUENCE DE L'ANATOMIE **11**

2.1. APPORT DE L'IMAGERIE DANS LA COMPREHENSION DE LA COMPLEXITE DU RESEAU ENDODONTIQUE 11

2.1.1. Apport du CBCT *13*

2.1.2. Apport du Micro-CT *14*

2.2. INFLUENCE DE L'ANATOMIE CANALAIRE SUR LES PROCEDURES D'IRRIGATION 16

2.2.1. Instrumentation endodontique *16*

2.2.2. Endodontie minimalement invasive *17*

3 : L'ECOULEMENT DANS LES CANAUX **20**

3.1. DYNAMIQUE DES FLUIDES AU SEIN DE L'ANATOMIE CANALAIRE 20

3.1.1. Transport de l'irrigant au sein du réseau endodontique *20*

3.1.2. Propriétés de l'irrigant *22*

3.2. DISPOSITIF D'APPORT DES LIQUIDES D'IRRIGATION 23

3.2.1. Choix de la seringue *23*

3.2.2. Choix de l'aiguille *25*

3.3. CONSEQUENCES SUR LA MECANIQUE DES FLUIDES 29

3.3.1. Circulation de l'irrigant avec seringue d'irrigation *29*

3.3.2. Renouvellement de la solution d'irrigation *34*

3.3.3. Bouchon d'air ou « vapor lock » *35*

3.3.4. Limites de la seringue d'irrigation *36*

3.4. AUTRE SYSTEME D'APPORT DE LA SOLUTION 37

3.4.1. EndoVac *37*

4 : DISPOSITIF D'ACTIVATION DE L'IRRIGANT **40**

4.1. ACTIVATION MANUELLE DYNAMIQUE 40

4.2. ACTIVATION SONORE 42

4.3. ACTIVATION ULTRASONORE 44

4.3.1. Présentation du phénomène *44*

4.3.2. Limites de l'activation ultrasonore *48*

4.4. ACTIVATION LASER 50

4.5. ACTIVATION MECANIQUE 53

4.6. DISCUSSION SUR LES DIFFERENTS SYSTEMES 55

4.6.1. Elimination des débris dentinaires et de la boue dentinaire ou « smear layer » *56*

4.6.2. Elimination des médications intra canalaires *57*

4.6.3. Elimination des débris d'obturation *58*

4.6.4. Elimination bactérienne *59*

4.6.5. Sécurité d'utilisation *59*

4.6.6. Proposition d'un protocole *60*

CONCLUSION **61**

BIBLIOGRAPHIE **63**

TABLE DES FIGURES **68**

Introduction

L'un des points les plus importants et les plus débattus, peut-être plus encore que la mise en forme, actuellement en endodontie concerne l'irrigation. Plus particulièrement la possibilité d'apporter les différentes solutions dans les moins recoins du réseau endodontique, de les renouveler, et de les activer de façon à obtenir la désinfection la plus complète permettant de majorer le taux de succès.

Sans une décontamination optimum du réseau endodontique, l'obturation parfaite ne permettra pas de pallier une désinfection incomplète.

Nous ne reviendrons pas sur les différentes solutions de décontamination et de traitement des surfaces tant le consensus est grand sur l'hypochlorite de sodium pour la désinfection et l'EDTA pour l'ouverture des tubulis du réseau secondaire et la suppression de la boue dentinaire.

Le but de ce travail est de répertorier et d'analyser l'ensemble des moyens, protocoles, dispositifs qui nous sont proposés pour aboutir à cette décontamination et de proposer un protocole qui nous semble le mieux adapté à l'heure actuelle.
L'ensemble des études montrent un taux d'échec relativement important après les traitements endodontiques (30 à 60 % de taux d'échec en pratique quotidiennne).[1]

L'enjeu actuel des recherches sur l'irrigation en endodontie est de proposer un modèle expérimental valide afin d'étudier les différentes méthodes d'activation et d'apport de la solution d'irrigation. Ce modèle devrait tenter de reproduire le plus fidèlement les conditions *in-vivo* de l'irrigation.
Aujourd'hui il n'existe pas de modèle capable de reproduire fidèlement ces conditions afin de tester tous les aspects de l'irrigation en endodontie.

Il est possible de remarquer qu'une partie non négligeable des études sont menées dans des dents présentant une anatomie assez simple.
Cette tendance s'explique évidemment par la mise en œuvre plus aisée de l'étude avec ce type de dents ; dans des conditions réelles d'utilisations avec des anatomies plus complexes (courbure importante (>20°), présences d'isthmes etc..) les dispositifs étudiés n'ont pas la même efficacité.

Nous commencerons par un rappel sur l'infection endodontique et l'organisation en biofilm puis nous détaillerons les complexités de l'anatomie canalaire et leurs conséquences sur l'irrigation en endodontie.
Nous tenterons ensuite, d'étudier la circulation des fluides dans le réseau endodontique, les différents moyens pour délivrer la solution d'irrigation ainsi que les différentes méthodes disponibles pour activer le liquide.

Ce travail se terminera par la proposition d'un protocole d'irrigation réalisable en cabinet et valide dans la majorité des anatomies canalaires.

[1] Jiménez-Pinzón et al., « Prevalence of apical periodontitis and frequency of root-filled teeth in an adult spanish population ».

1 : Infection du réseau endodontique et organisation du biofilm

La population bactérienne présente lors des infections endodontiques est de nature très variable et dépend de la situation de la clinique. Cette population bactérienne se trouve sous deux formes : sous forme planctonique ou sous forme de biofilm.

1.1. L'infection Endodontique

Cette infection n'est pas spécifique et les bactéries impliquées sont de nature très variable. Elles peuvent provenir d'une contamination directe, par le biais d'une lésion carieuse ou d'une fracture par exemple.
Lorsque les capacités de défense du tissu pulpaire sont dépassées celui-ci se nécrose et les bactéries vont se développer au sein du réseau endodontique.

Les bactéries empruntent différentes voies afin de contaminer l'endodonte :

La voie de passage la plus courante pour les bactéries est constituée par les tubuli dentinaires, ils ont un diamètre avoisinant 1-3 microns : La taille des tubuli sera d'autant plus importante que le patient est jeune et que nous sommes à proximité du complexe pulpaire.
Plus raremement, il existe d'autres voies de passage disponibles pour les bactéries par l'intermédiaire d'une lésion parodontale ou d'une infection de voisinage.

1.1.1. Différents types d'infections

L'infection endodontique se décline selon plusieurs formes et la composition du microbiote varie également en fonction du type d'infection considéré.[2]

1.1.1.1. L'infection primaire

L'infection endodontique primaire résulte d'une invasion bactérienne du tissu pulpaire nécrosé. Durant les différents stades de l'infection, il est possible d'observer des changements au niveau de la composition bactérienne, de plus, selon la nature de la pathologie péri-apicale concomitante celle-ci change également. Par exemple, dans le cas d'une lésion péri-apicale chronique, de nombreuses bactéries différentes sont présentes, en revanche, dans le cas d'une pathologie aigüe la variété des populations bactériennes est plus réduite. Dans le cas d'une pathologie aigue, nous retrouvons une prédominance de bactéries anaérobies. Un lien étroit existe entre certaines bactéries anaérobies et la symptomatologie des pathologies péri-apicales.[3]

1.1.1.2. L'infection secondaire

Les infections secondaires endodontiques résultent des bactéries qui n'étaient pas présentes initialement dans l'infection primaire. Cette colonisation bactérienne s'est donc produite durant le traitement, en inter-séance ou après le traitement endodontique à la suite d'une perte d'étanchéité.
Si ces nouvelles bactéries arrivant dans l'endodonte parviennent à survivre et à se développer, il est possible de parler d'infection endodontique secondaire.
Lors de ce type d'infection, il est possible d'observer une sélection importante des différentes espèces bactériennes ; seul un nombre restreint est retrouvé au sein de l'endodonte en comparaison avec l'infection primaire.

1.1.1.3. L'infection persistante

Il est possible de parler d'infection persistante lorsque des bactéries provenant de l'infection primaire ou secondaire, ont résisté aux différentes stratégies mises en place pour les éliminer lors du traitement endodontique. Ces bactéries, capables de survivre dans de telles conditions, sont peu nombreuses ; la flore bactérienne va être composée d'un nombre restreint de bactéries différentes ainsi que de certains champignons dans une proportion plus importante que la normale.

---

[2] Siqueira, « Endodontic infections : concepts, paradigms, and perspectives ».
[3] Siqueira.

1.1.1.4. L'infection extra-radiculaire

L'infection extra-radiculaire peut être également primaire, secondaire ou persistante.
La forme la plus courante de celle-ci est l'abcès péri-apical aigu. Cette infection est rare et elle provient généralement de l'infection intra-canalaire.
Le défi majeur que constitue ce type d'infection concerne l'élimination de ces bactéries extra-radiculaires qui sont inaccessibles via les méthodes conventionnelles.
Pour les traiter, il est parfois nécessaire d'opter pour une thérapeutique chirurgicale.

1.1.2. Pouvoir pathogène microbien

L'espace endodontique est contaminé par les bactéries lors des différents types d'infections, cela dit les conditions offertes dans ce milieu sont complexes.
Tous les micro-organismes ne peuvent pas survivre dans cet environnement. La nature de ces bactéries ainsi que les mécanismes par lesquels celles-ci expriment leur pathogénicité sont complexes.

1.1.2.1. Prérequis pathogéniques

Les micro-organismes doivent posséder un nombre d'attributs précis afin de pouvoir participer à la pathogénicité de la pathologie péri-apicale. Ces bactéries doivent être présentes en quantité suffisante pour initier et maintenir la pathologie péri-apicale. Celles-ci doivent se situer dans la zone d'intérêt pour atteindre les tissus péri-apicaux. Elles doivent posséder et exprimer des facteurs de pathogénicité présents lors de l'infection endodontique. L'anatomie canalaire doit permettre le développement bactérien, les différents micro-organismes doivent pouvoir cohabiter au sein du canal. Enfin la réponse de l'hôte doit contenir l'infection ce qui se traduit par une destruction tissulaire.

1.1.2.2 Mécanismes de pathogénicité microbienne

Les bactéries nécessitent des caractéristiques précises afin d'exprimer leur pathogénicité. Elles doivent être capables de coloniser l'endodonte, de détruire les tissus et de pouvoir résister aux défenses mises en place au sein de l'espace endodontique.
Afin de pouvoir remplir ce cahier des charges, les bactéries colonisant l'endodonte fonctionnent en synergie et vont s'organiser de manière structurée en communauté. Les bactéries ne sont pas simplement présentes sous forme planctonique mais également organisées en biofilm.

1.2. Organisation en biofilm bactérien

Les travaux de Nair permettent de mettre en évidence pour la première fois cette organisation en biofilm, à l'époque le terme biofilm n'est pas utilisé. Cette étude, en revanche, met en évidence des agrégats d'un type donné de bactérie et des agrégats de bactéries distinctes fonctionnant en synergie.[4] Cette observation permet d'envisager l'idée que les bactéries ne sont pas justes présentes dans le réseau canalaire (forme planctonique) mais bien organisées en un réseau structuré.

Le biofilm est un réseau structuré de bactéries qui sont inclues dans une matrice extracellulaire auto-produite qui les unies, cette matrice constitue d'ailleurs la plus grande partie de l'édifice en volume, les bactéries ne représentant que 15% environ du volume global.
Cette organisation confère aux bactéries des attributs nécessaires à leur survie, celles-ci acquièrent une résistance accrue face à la réponse immunitaire et aux antibactériens.
Le biofilm se développe dans toutes les zones de l'endodonte au niveau des tubuli dentinaires et sur l'ensemble du canal radiculaire.

1.2.1. Biofilm bactérien en formation au sein du réseau endodontique

Le développement du biofilm bactérien démarre par l'adhésion d'une cellule à la surface.

La formation du biofilm peut se décomposer en deux phases majeures :
Lors d'une première phase, la cellule vient interagir avec la surface dentinaire, la liaison est toujours réversible.
Durant la deuxième phase, l'adhésion devient irréversible et le biofilm va pouvoir s'organiser, se développer et proliférer.

Cela dit, ce phénomène d'adhésion ne reste pas figé, en effet, au cours du développement certaines cellules peuvent se détacher et revenir à l'état planctonique, ce phénomène est régulé par la communauté bactérienne.

1.2.2. Biofilm bactérien organisé au sein de l'anatomie canalaire

[4] Ramachandran Nair, « Light and electron microscopic studies of root canal flora and periapical lesions ».

Le biofilm bactérien se développe dans l'ensemble de l'anatomie canalaire, si le biofilm reste accessible en partie sur les parois du canal principal, il devient beaucoup plus difficile d'accès quand celui-ci se développe au sein des tubuli dentaires, dans les canaux accessoires ou dans les isthmes.
Quand le biofilm devient inaccessible à l'instrumentation mécanique, il est également plus difficile d'accès pour la désinfection chimique.
En 2004, Svensäter et Bergenholtz[5] propose pour la première fois l'hypothèse de la formation d'un biofilm bactérien dans les canaux radiculaires. La formation du biofilm commencerait immédiatement après l'invasion des micro-organismes dans l'endodonte faisant suite à l'effondrement de la réaction inflammatoire.
Le fluide inflammatoire de la réaction constitue une voie de transport pour les micro-organismes en direction apicale, celui-ci permet aux bactéries de coloniser les zones les plus difficiles d'accès de l'endodonte.

1.2.3. Biofilm bactérien et développement de la résistance microbienne

Les bactéries se retrouvent isolées au sein du biofilm, la présence d'oxygène chute considérablement, le système immunitaire de l'hôte ne peut plus rentrer en contact avec les bactéries. Le métabolisme bactérien est fortement modifié.
Les bactéries sous forme de biofilm présentent une résistance drastiquement accrue aux antibiotiques (Amoxicilline, Métronidazole, doxycycline), celle-ci peut être 1000 fois supérieures pour une bactérie sous forme de biofilm en comparaison à cette même bactérie sous forme planctonique.
De nombreux mécanismes différents sont responsables de cette résistance accrue. Il est possible de les classer en deux grandes catégories : physique et acquis.
La protection physique constituée par la matrice extracellulaire empêche la pénétration des antibiotiques. Les équipes de recherche axent leurs travails sur la dégradation de cette matrice qui offre une protection vitale aux bactéries.

En ce qui concerne les mécanismes acquis de résistance, la croissance cellulaire va ralentir significativement en réaction, de plus en réaction aux situations de stress (privations nutritionnelles) le métabolisme va ralentir également. Il est également possible d'observer une variation du phénotype bactérien des espèces présentes dans le biofilm.
Ce ralentissement du métabolisme ainsi que les variations phénotypiques vont les rendre plus résistantes face aux antibiotiques qui sont développés pour fonctionner contre les bactéries à phénotype connu et à division rapide.

[5] Svensater et Bergenholtz, « Biofilms in endodontic infections ».

1.3. Stratégies anti-biofilms

Devant le défi que représente le biofilm en endodontie, différentes stratégies thérapeutiques ont été développées : soit pour empêcher la formation du biofilm, soit pour le désorganiser.
Jusqu'à maintenant la stratégie la plus efficace et facile à mettre en œuvre est la préparation chimio-mécanique.
Les nouvelles thérapeutiques s'appuient sur une approche ciblée de certains constituants particuliers du biofilm bactérien.

1.3.1. Nouvelles stratégies anti-biofilms

Ces différentes stratégies se décomposent en plusieurs catégories :

-Traitement de la surface canalaire : modification de la surface canalaire ou traitement antimicrobien de celle-ci.
-Inhibition compétitive
-Blocage des communications : inhibition du quorum sensing
-Inhibition de l'adhésion du biofilm : chélatant, enzyme
-Destruction direct du biofilm : souvent ciblé sur la matrice du biofilm.

Une de ces nouvelles approches le « surface coating » essaye d'anticiper l'infection bactérienne et la formation du biofilm.
Jaramillo et son équipe propose de traiter la surface canalaire avec une solution de chlorure de benzalkonium, ce traitement modifierait l'adhésion des bactéries aux parois canalaires et empêcherait donc la formation du biofilm. Les résultats de cette étude sont intéressants mais il persiste un problème majeur : le maintien dans le temps de cette protection.[6]

1.3.2. Perspectives

De nombreuses stratégies sont actuellement développées pour faire face au biofilm endodontique et à sa résistance accrue aux thérapeutiques antibiotiques.

[6] Jaramillo et al., « Decreased bacterial adherence and biofilm growth on surfaces coated with a solution of benzalkonium chloride ».

Les infections endodontiques sont causées par ces biofilms constitués d'espèces bactériennes différentes qui fonctionnent et interagissent entre elles.

Il est nécessaire d'étudier plus en détail ces différentes relations au sein du biofilm afin de pouvoir déterminer de nouvelles stratégies efficaces. Pour cela nous aurons besoin de développer des modèles *in vivo* efficaces qui nous permettront de mieux comprendre ces interactions.

2 : Influence de l'anatomie

2.1. Apport de l'imagerie dans la compréhension de la complexité du réseau endodontique

L'anatomie complexe du réseau endodontique complique la désinfection du réseau endodontique. Les travaux de Weine, par coloration à l'encre de chine du système canalaire, permettaient déjà de se rendre compte de cette complexité.[7]

Une connaissance approfondie de l'anatomie canalaire et des différentes variations possibles est nécessaire afin d'aborder le traitement endodontique dans les meilleures conditions.
Au cours du temps, de nombreuses techniques ont été élaborées afin d'étudier le réseau endodontique.
Le principal défaut de ces techniques est qu'elles entrainaient la destruction du modèle étudié.
Cette étape de destruction entrainait de nombreuses erreurs ainsi que l'apparition d'artéfacts.
Les progrès de l'imagerie en 3 dimensions ont permis de s'affranchir de ce biais en offrant un niveau de détail inédit aussi bien en clinique qu'au laboratoire.

Deux technologies se démarquent dans le domaine dentaire à savoir :

-le CBCT (Cone beam computed tomography) ou Tomographie volumique à faisceau conique (TVFC) dans cadre d'une utilisation clinique.
-le Micro-CT (Micro computed tomography) ou Micro-tomographie aux rayons X au laboratoire.

[7] Weine et al., « Canal configuration in the mesiobuccal root of the maxillary first molar and its endodontic significance ».

Figure 1 : CBCT Veraview X800 Morita

Source : CBCT Veraview X800 Morita, Morita Europe.

Figure 2 : Micro-CT SkyScan 1173 de Bruker Biospin

Source : Micro-CT SkyScan 1173 , Bruker.

2.1.1. Apport du CBCT

Le CBCT s'est développé rapidement dans les années 1990, il est rapidement devenu un outil idéal en clinique pour visualiser des éléments inaccessibles auparavant. Cependant, compte tenu de la dose de rayons X inhérente à ces examens et des différents artéfacts qu'ils peuvent engendrer, les clichés « 2D » intraoraux ou panoramique restent des examens indispensables en clinique

L'utilisation du CBCT reste réservée à un diagnostic plus détaillé en deuxième intention.
Il est intéressant de remarquer que dans certains cas, le CBCT n'offre pas toujours une précision plus élevée que les clichés radiographiques 2D traditionnels.

Une équipe analyse le cas d'un instrument fracturé lors d'un traitement endodontique :
Si le canal est exempt de matériau d'obturation, le CBCT et le cliché rétro-alvéolaire offre un niveau de détection comparable quant à la détection d'un instrument fracturé avec une différence de dose entre les deux examens non négligeables.
Si le canal est rempli de matériau d'obturation avec un instrument fracturé enfoui au sein de celui-ci, le CBCT se révèle être inférieur en termes de précision vis-à-vis du cliché rétro-alvéolaire (système Express, Vistascan et SnapShot).[8]

Malgré son infériorité en termes de précision le CBCT s'avère être fiable dans de nombreuses situations cliniques dans le domaine de l'endodontie :

-De nombreux auteurs ont premièrement étudié les capacités du CBCT à détecter de manière fiable le nombre de canaux dans une dent : Plusieurs études concluent que le CBCT est viable dans cette indication.[9]
-Quand le CBCT est utilisé pour détecter une anatomie particulière il est également jugé comme fiable par les auteurs.[10]
-Quand le CBCT est utilisé pour rechercher la présence d'isthmes radiculaires il est considéré comme viable.[11]

---

[8] Ramos Brito et al., « Detection of fractured endodontic instruments in root canals: comparison between different digital radiography systems and cone-beam computed tomography ».
[9] Blattner et al., « Efficacy of cone-beam computed tomography as a modality to accurately identify the presence of second mesiobuccal canals in maxillary first and second molars : a pilot study » ; Zhang et al., « The root canal morphology in mandibular first premolars : a comparative evaluation of cone-beam computed tomography and micro-computed tomography ».
[10] Zhang et al., « The root canal morphology in mandibular first premolars : a comparative evaluation of cone-beam computed tomography and micro-computed tomography ».
[11] Pecora et al., « Detection of root canal isthmuses in molars by map-reading dynamic using cbct images ».

2.1.2. Apport du Micro-CT

Plusieurs études ont comparé l'étude du réseau endodontique ave le CBCT et avec le Micro-CT. Le Micro-CT fonctionne selon le même principe que le CBCT mais des différences notables sont à remarquer.

Le Micro-CT utilise des rayons X à énergie plus élevée, un temps d'exposition plus élevé, un nombre de détecteurs plus importants et plus denses, un champ d'acquisition plus réduit.
Toutes ces différences se manifestent par une résolution supérieure.

En contrepartie, il est possible de faire seulement l'acquisition d'image sur des petits objets. Il n'est donc pas adapté à la clinique et doit être réservé à des études de laboratoire sur dents extraites.
Il est également intéressant de remarquer que les dents étudiées au Micro-CT ont été extraites, ce qui peut entrainer la formation de « micro-cracks ».

Une équipe analyse ce facteur et confirme l'apparition de « micro-cracks » et met en cause le processus d'extraction dentaire et/ou les conditions de conservation des dents extraites. Ces « micro-fractures » pouvant être attribués dans le passé, à tort, au traitement endodontique entrepris auparavant sur ces dents.[12]

[12] De-Deus et al., « Root dentinal microcracks ».

Figure 3 : Coupe avec CBCT Morita Veraview X800 voxel 80 µm

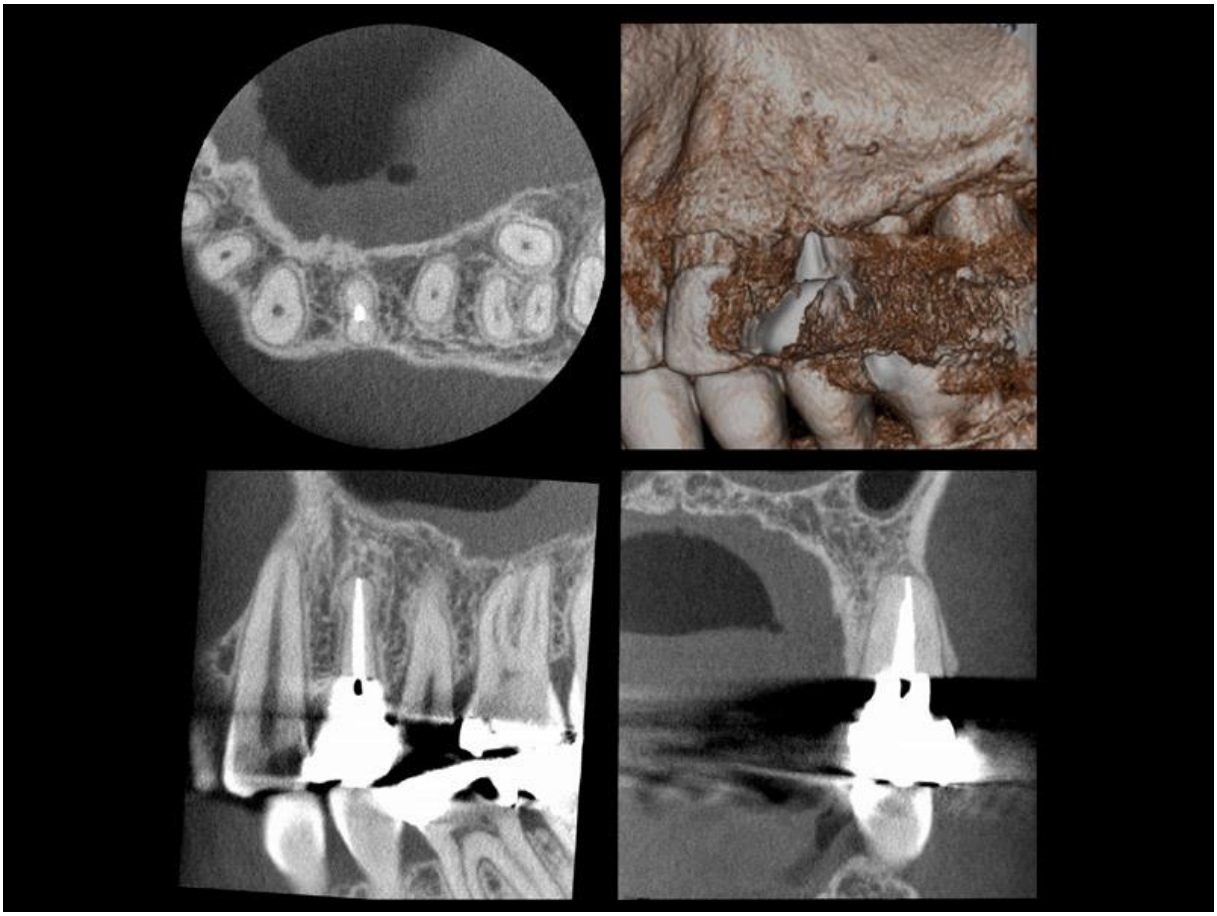

Source : Morita Europe.

Figure 4 : Coupe avec Micro-CT SkyScan 1173 de Bruker Biospin voxel 13.18 µm

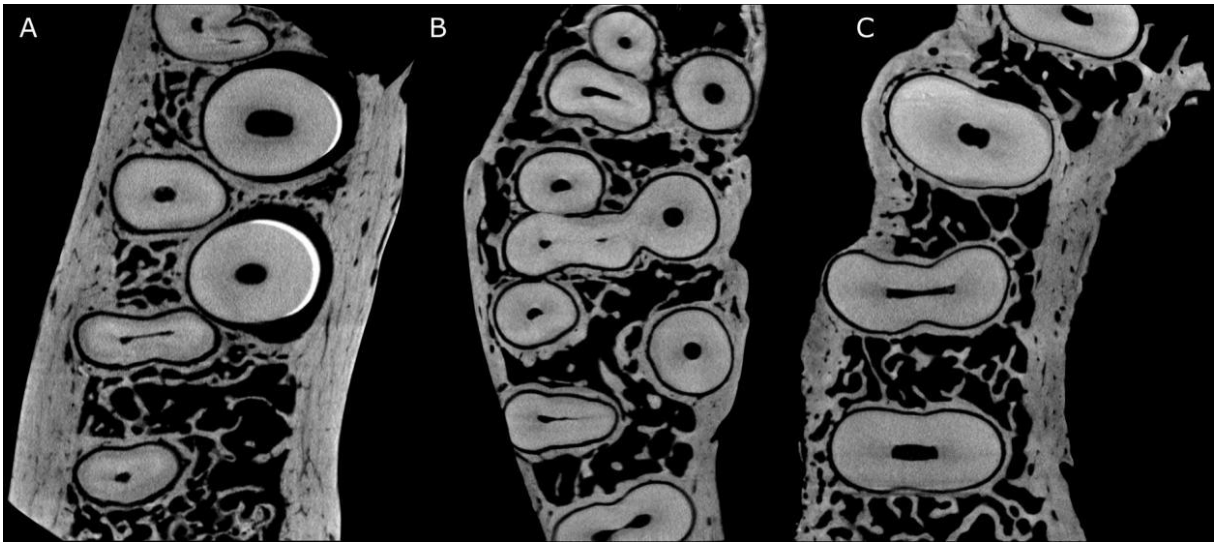

Source : De Deus et al, « Root dentinal microcracks : a post-extraction experimental phenomenon ? », 2018.

2.2. Influence de l'anatomie canalaire sur les procédures d'irrigation

La diffusion de l'irrigant dans cette anatomie complexe est le principal défi à relever. Le passage de l'irrigant ne peut, en réalité, se dérouler que selon un mode de transport : la convection. Nous détaillerons plus tard les limites de la diffusion dans le cadre d'un traitement endodontique.

2.2.1. Instrumentation endodontique

Les avancées technologiques, notamment dans l'imagerie médicale, nous ont permis de mettre en évidence et de confirmer nos doutes quant à la préparation mécanique lors du traitement endodontique. L'utilisation du Micro-CT, en effet, a pu démontrer l'impossibilité d'instrumentation de l'ensemble du réseau canalaire.[16]

Une équipe démontre que, selon le système utilisé et selon la forme du canal, environ 20 à 35 % de la dentine radiculaire dans les canaux principaux demeure non préparée par l'instrumentation mécanique.[17]

Il est important de mentionner que ce chiffre ne tient donc pas compte des particularités anatomiques telles que les isthmes, les canaux accessoires et les deltas apicaux.

Dans ces zones non instrumentées, il persiste des débris pulpaires et des bactéries organisées au contact des parois radiculaires.

[16] Gambill, Alder, et del Rio, « Comparison of nickel-titanium and stainless steel hand-file instrumentation using computed tomography ».

[17] Siqueira et al., « Correlative bacteriologic and micro–computed tomographic analysis of mandibular molar mesial canals prepared by self-adjusting file, reciproc, and twisted file systems ».

Ces zones constituent également des réservoirs de choix pour la « smear layer » résultante de l'instrumentation mécanique, ces accumulations constitueraient un obstacle pour les fluides de l'irrigation canalaire et pourraient diminuer les chances de succès du traitement.

Il a été démontré que la persistance de bactéries est directement liée à l'échec thérapeutique des traitements initiaux et retraitement orthogrades.[18]
En conséquence, il est nécessaire de modifier de manière réfléchie l'anatomie canalaire via la mise en forme mécanique afin de permettre aux irrigants d'atteindre la totalité du réseau endodontique.
Se passer de cette étape semble, à l'heure actuelle, compromettre dangereusement les chances de succès du traitement endodontique.[19]
Afin de faire face à cette anatomie, différents systèmes ont été développés, pour tenter de compenser avec l'irrigation les limites de la préparation mécanique.
Même si l'augmentation du diamètre apical de préparation et de la conicité va dans le sens d'une meilleure désinfection et d'un meilleur renouvellement de la solution, on ne peut évidemment pas aller trop loin dans ce sens sous peine de fragiliser la dent et de compromettre sa pérennité.
Il faut donc trouver le meilleur compromis entre la réussite du traitement endodontique et la possibilité de remise en fonction pérenne de la dent.[20]

2.2.2. Endodontie minimalement invasive

Contrairement aux canaux latéraux et aux isthmes, le nettoyage de la chambre pulpaire a toujours été un processus relativement simple.
Les nouvelles approches très conservatrices en tissu dentaire, telles que prône l'endodontie minimalement invasive avec les cavités dites « ninja », viennent malheureusement compliquer ce processus.

La réalisation d'une cavité d'accès enlève 5% de résistance mécanique à la dent et la reconstitution collé de cette perte de substance permet de retrouver 80 % de cette perte ce qui ne justifie pas les inconvénients inhérents à la technique « ninja ».[21]

Même si cette approche semble être bénéfique au niveau mécanique, celle-ci peut augmenter les difficultés opératoires et ainsi compromettre la réussite du traitement.

---

[18] Siqueira, « Endodontic infections : concepts, paradigms, and perspectives ».
[19] Attin et al., « Clinical evaluation of the cleansing properties of the noninstrumental technique for cleaning root canals ».
[20] Gulabivala et al., « Effects of mechanical and chemical procedures on root canal surfaces ».
[21] Reeh, Messer, et Douglas, « Reduction in tooth stiffness as a result of endodontic and restorative procedures ».

De plus, il est possible d'observer que cette approche n'est réalisable que lorsque la structure dentaire est en grande partie saine. Une équipe estime que cette approche n'est réalisable que dans 8% des cas pour un praticien ayant un exercice limité à l'endodontie.

Figure 5 : A-D : Cavité d'accès traditionnelle, B-E : Cavité minimalement invasive, C-F cavité « ninja »

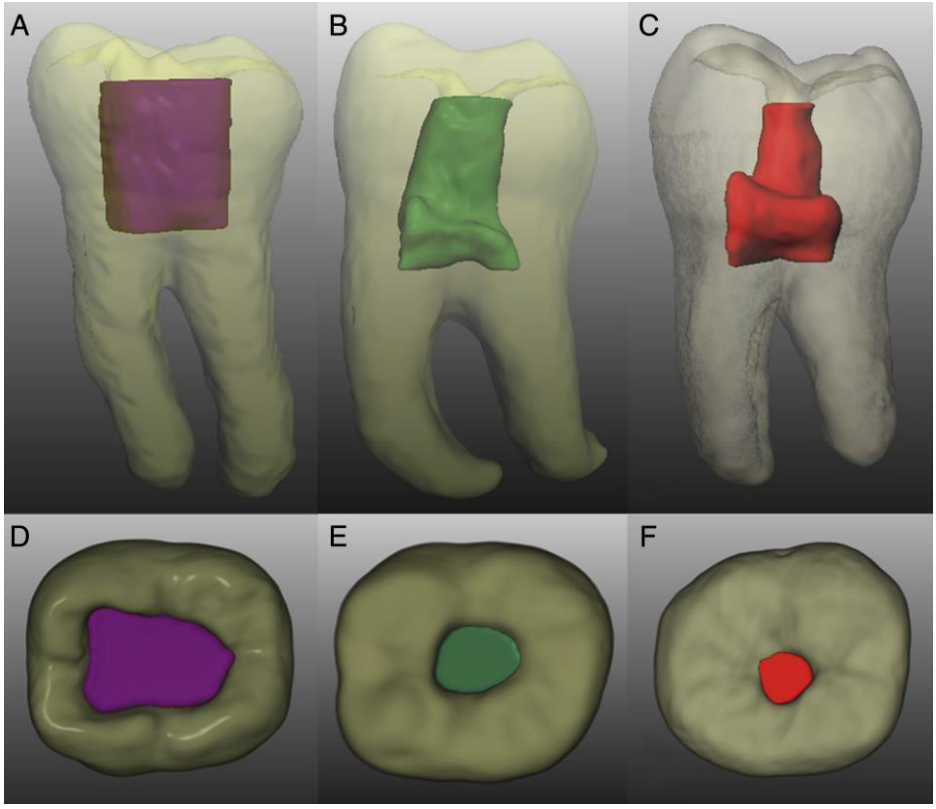

Source : Plotino et al, « Fracture strength of endodontically treated teeth with different access cavity designs », 2017

3 : L'écoulement dans les canaux

3.1. Dynamique des fluides au sein de l'anatomie canalaire

Nous avons pu voir précédemment le défi que constitue la combinaison du biofilm bactérien endodontique et de l'anatomie canalaire dans le traitement endodontique.
Le diamètre particulièrement réduit du réseau canalaire semble être l'obstacle majeur à la circulation et au renouvellement de l'irrigant.

3.1.1. Transport de l'irrigant au sein du réseau endodontique

L'objectif de l'irrigant est d'atteindre l'ensemble du réseau endodontique en quantité suffisante et de manière reproductible afin d'obtenir un renouvellement adéquat de la solution d'irrigation.
Ce transport se fait selon 2 types d'action : la convection et la diffusion.

3.1.1.1. Convection

Le principal mode de transport de l'irrigant est le mouvement se produisant à la sortie du dispositif de distribution de la solution (le plus souvent l'aiguille d'irrigation) ou se produisant à la suite d'une activation directe par un dispositif idoine : ce mode de transport est la convection.

La convection possède une double action, en plus de son action de transport de l'irrigant au sein du canal, ce mouvement confère au fluide une énergie et une action mécanique.
L'irrigant, en effet, se trouve ainsi projeté avec une énergie donnée contre les parois et participe au débridement mécanique du biofilm. La convection allie donc efficacité et rapidité de mise en place.

Ce mode de transport est principalement limité au canal principal, il est très limité dans les zones les plus difficiles d'accès du réseau endodontique.

3.1.1.2. Diffusion

Seul le phénomène de diffusion nous permet d'atteindre les zones périphériques inaccessibles mécaniquement (canaux latéraux, isthmes, deltas apicaux etc..) et de pénétrer dans les tubuli en profondeur.
A l'opposé de la convection, la diffusion est un phénomène extrêmement lent et malheureusement peu efficace en situation clinique.[23]
Ce phénomène est influencé notamment par la température, le temps, la taille des particules au sein de l'irrigant et les gradients de concentrations.
Dans une situation clinique de traitement endodontique, plusieurs facteurs limitent l'utilisation de la diffusion.

Le principal obstacle apparait évident, le temps alloué à la diffusion doit rester compatible avec la durée normale d'une séance de traitement.
Le deuxième problème que nous rencontrons est lié au temps de contact de la solution d'irrigation avec la dentine.

En 2019, Souza[24] et son équipe ont comparé l'utilisation de ClONa lors d'un traitement endodontique en faisant varier le volume et/ou le temps. Ils ont étudié l'influence que cela pouvait engendrer sur la résistance mécanique de dents bovines. Cette étude fait suite aux précédentes études, ayant démontré qu'une augmentation de la concentration de la solution d'hypochlorite influait négativement sur la résistance mécanique de la dent.
Ce travail démontre que le temps pendant lequel l'hypochlorite de sodium est en contact avec les parois canalaires semble plus délétère que l'augmentation du volume de solution de Clona.
Les auteurs concluent avec cette observation que le chlore actif dans la solution d'irrigation ne baisse pas si rapidement.

Il est également intéressant de noter que contrairement au mouvement de convection, la diffusion ne possède pas d'action mécanique de par sa nature.
La convection sera donc le mode de transport principal de l'irrigant lors du traitement endodontique dans le canal principal.

---

[23] Retsas et Boutsioukis, « An update on ultrasonic irrigant activation ».
[24] Souza et al., « Volume and/or time of naocl influences the fracture strength of endodontically treated bovine teeth ».

La diffusion est un processus sur lequel il n'est pas possible de compter en première intention, il sera donc complémentaire de la convection et permettra d'atteindre les zones les plus éloignées du canal principal avec une efficacité assez faible.

Même si la diffusion semble intéressante elle ne sera pas un allié très intéressant pour la désinfection du réseau endodontique.

3.1.2. Propriétés de l'irrigant

Pour améliorer l'écoulement du liquide d'irrigation dans les zones difficiles d'accès, certains auteurs ont proposé de modifier la composition de l'irrigant en y ajoutant essentiellement des abaisseurs de tension superficielle supposés améliorer la mouillabilité.

3.1.2.1. Tension superficielle

L'approche traditionnelle consiste à abaisser la tension superficielle du liquide d'irrigation afin d'augmenter sa pénétration. Ce concept n'est valide que dans le cas de canaux sec ou, si le canal contient déjà une solution liquide, si l'interface entre les deux fluides est non miscible, ce qui n'est pas le cas.[25]

La plupart des études montrant un intérêt pour cette approche sont menées sur des canaux secs ce que l'on ne retrouve pas dans la réalité en clinique.[26]

De plus des études récentes ont démontré que le fait de diminuer la tension superficielle de l'hypochlorite de sodium n'augmente pas sa pénétration dans les tubuli dentinaires.
L'ajout de surfactant n'influe pas positivement sur le pouvoir antibactérien de CLONa ni sur le pouvoir de dissolution des tissus organiques. En revanche, cet ajout semble accélérer la perte de chlore actif dans la solution d'irrigation. De même, l'ajout de surfactant pour modifier la tension superficielle des solutions chélatantes, ne semble pas influer sur leur capacité.[27]

[25] Verhaagen et al., « Irrigant transport into dental microchannels ».
[26] Boutsioukis, « Syringe irrigation revisited ».
[27] Boutsioukis.

3.1.2.2. Viscosité

La viscosité du CLONa semble diminuer légèrement lorsque l'on augmente la température et celle-ci augmente quand on augmente la concentration d'hypochlorite de sodium.
Cependant les variations de viscosité de la solution d'irrigation ne semblent pas une piste exploitable à l'heure actuelle car ces solutions ont une déjà une viscosité très proche de l'eau distillée.

3.2. Dispositif d'apport des liquides d'irrigation

Le mode le plus répandu pour apporter l'irrigant dans la zone apicale consiste à utiliser une seringue avec une aiguille spécifique.
Cette méthode est qualifiée de méthode de délivrance à pression positive.
Nous étudierons dans cette partie les différents types et formes d'aiguilles ainsi que leurs conséquences sur la circulation de l'irrigant au sein du réseau endodontique.

3.2.1. Choix de la seringue

Le choix de la seringue, notamment la taille de la seringue, va influencer de manière notable le mouvement de l'irrigant au sein du canal.

Figure 6 : Différents types de seringue

Source : Simple Diagnostics.

Le modèle Luer Lock est le seul recommandé car il permet d'éviter le détachement per opératoire de l'aiguille et de sécuriser facilement l'aiguille lorsque celle-ci est rechargée.[28]

3.2.1.1. Diamètre de la seringue

Figure 7 : Différentes tailles de seringue

Source : Medicina, Différentes tailles de seringues d'irrigation de type Luer Lock.

Le diamètre de la seringue peut avoir une certaine importance sur la vitesse d'éjection de l'irrigant.
Plus le diamètre est important, plus la force à exercer est importante et plus la vitesse d'éjection à la sortie de l'aiguille sera importante ; à contrario, un petit diamètre favorisera une éjection lente et régulière mais nécessitera un rechargement plus fréquent de la seringue. Il est donc nécessaire de trouver le bon compromis confort/vitesse d'éjection/volume de la seringue.

C'est pour cela que l'opérateur ne peut pas tirer de conclusion viable quant à la force exercée sur la seringue pendant le traitement.
Bien entendu cette pression est également liée au diamètre de l'aiguille, plus l'aiguille est petite, plus la pression nécessaire sera importante pour atteindre le même volume de solution éjectée.
La vitesse d'éjection favorise le détachement des débris des parois et leur élimination mais augmente les risques d'extrusion apicale.

[28] Boutsioukis.

La taille de seringue recommandée le plus couramment est de 5mL qui permet d'atteindre avec des aiguilles fine (30G) un débit d'éjection de 0.22 à 0.25mL/s
Cette taille offre un compromis intéressant entre débit et fréquence de rechargement de la seringue.
Avec cette taille d'aiguille, le débit se situe à 0.33mL/s avec la 25G, 0.29mL/s avec la 27G et à 0.22mL/s avec la 30G. Le débit en mL/s diminue quand le diamètre diminue, cela dit la vitesse en m.s augmente.
Les aiguilles utilisées dans cette étude présentaient une sortie latérale (Kerr Hawe Irrigation Probe Needle).[29]

3.2.2. Choix de l'aiguille

Comme nous l'avons vu le type de l'aiguille est également primordial quant à la circulation du fluide dans le canal. Nous allons étudier ici l'influence de la taille (diamètre) et de la forme de l'aiguille sur le transport de l'irrigant dans le canal.

3.2.2.1. Diamètre de l'aiguille

Les aiguilles les plus récentes de 28G (0,36mm), 30G (0,30mm) et 31G (0.25mm) permettent d'atteindre une zone plus proche de la longueur de travail.
Pour l'utilisation de l'aiguille 31G, il est important de noter que l'opérateur pourra utiliser une seringue de 2,5mL plutôt qu'une seringue de 5mL ce qui facilitera la manipulation.
Dans de nombreuses situations cliniques, telles que dans une courbure importante ou dans des canaux relativement fins, seul l'emploi de cette taille d'aiguille permet d'atteindre une zone proche de la longueur de travail. (A 2 mm de la longueur de travail)

Figure 8 : Aiguille 31G à sortie latérale ENDO-EZE Ultradent

[29] Boutsioukis et al., « Measurement of pressure and flow rates during irrigation of a root canal ex vivo with three endodontic needles ».

Source : Endo-eze, Ultradent.com.

3.2.2.2. Forme de l'aiguille

De nombreuses formes différentes d'aiguilles d'irrigation existent sur le marché, en réalité il est possible de les classer en 2 catégories principales :

Les aiguilles présentant une extrémité ouverte ou une extrémité fermée.

Parmi les aiguilles à extrémités ouvertes :

- 1) sortie classique plate
- 2) sortie en biseau long
- 3) sortie à encoche

Parmi les aiguilles à extrémités fermées :

- 4) sortie latérale unique
- 5) sortie latérale double
- 6) sortie latérale multiple

Ces différences en termes de formes vont influer sur la circulation et la délivrance de l'irrigant au sein du canal, les différentes options proposées n'offrant pas les mêmes résultats en termes d'efficacité et de sécurité.

Figure 9 : Différents types d'aiguilles :

1-3 extrémités ouvertes (1. Sortie classique plate 2. Sortie en biseau long 3. Sortie à encoche), 4-6 extrémités fermées (4. Sortie latérale unique 5. Sortie latérale double 6. Sortie latérale multiple)



Source : Boutsioukis et al, « Evaluation of irrigant flow in the root canal using different needle types by an unsteady computational fluid dynamics model », 2010.

3.2.2.3. Canule en plastique

De nouveaux embouts en polypropylène sont apparus sur le marché récemment ; contrairement aux aiguilles métalliques, elles présentent une facilité d'utilisation et surtout le blocage de l'aiguille au sein du canal semble plus facilement évité avec ce dispositif.

Elles présentent une forme conique avec un diamètre à la pointe de 0,30 mm et une conicité de 4%. Elles sont équipées également du système Luer-Lock.

Au niveau de la sortie de l'irrigant, elles se classent parmi les extrémités fermées avec sorties latérales doubles.

Contrairement aux autres aiguilles à sortie latérales doubles, les deux sorties se trouvent au même niveau et sont orientés à 45° en direction apicale.

Ce « design » est censé améliorer le « wall shear stress » que nous allons décrire plus tard.

Figure 10 : Canule d'irrigation Irriflex, Produits dentaires

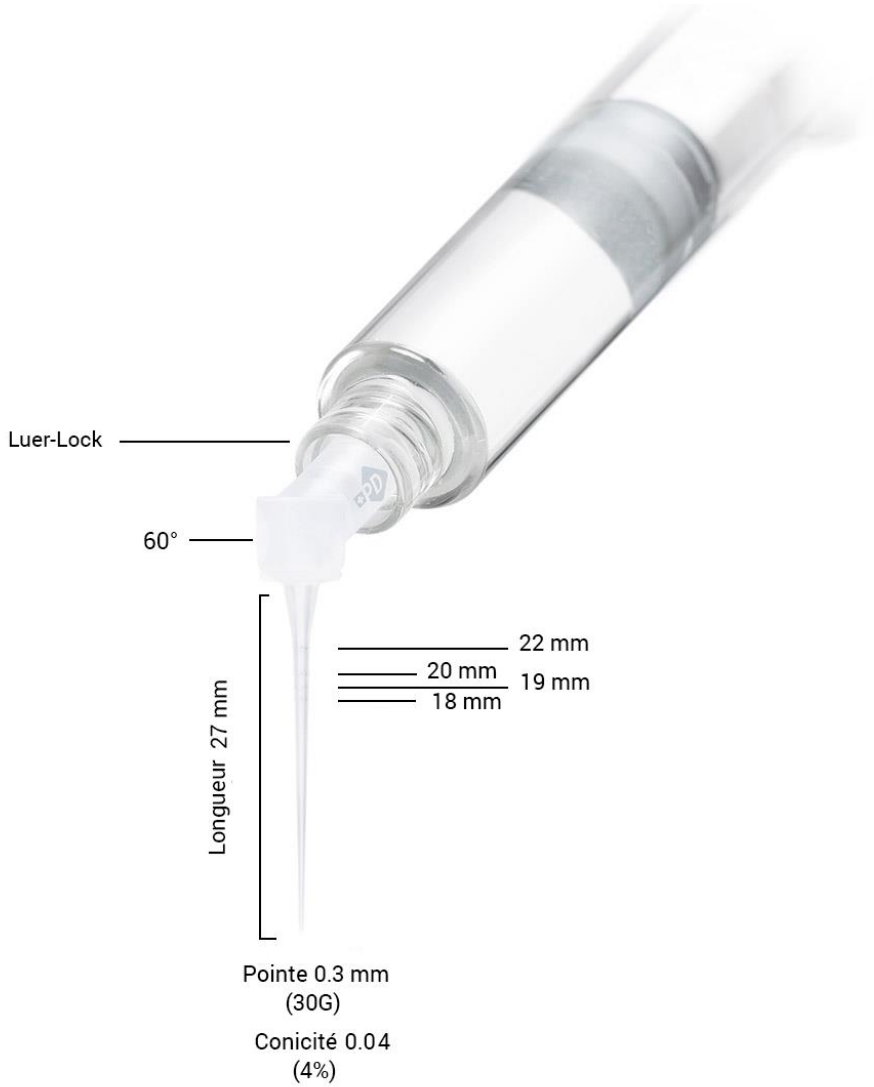

Source : pd-irriflex.

Ces canules sont également commercialisées chez Dentsply dans la séquence Trunatomy.

A l'heure actuelle il n'existe pas d'études sur l'utilisation de ces canules, il sera bien entendu nécessaire d'évaluer et de comparer ces canules vis-à-vis des aiguilles métalliques conventionnelles.

3.3. Conséquences sur la mécanique des fluides

Après avoir décrit les différentes formes d'aiguilles et de seringue disponibles sur le marché, nous allons maintenant analyser leurs influences sur la circulation de l'irrigant. L'objectif est de choisir une aiguille performante et facile d'utilisation.

3.3.1. Circulation de l'irrigant avec seringue d'irrigation

3.3.1.1. Ecoulement de l'irrigant

Etudier la circulation de l'irrigant au sein du canal n'est pas une tache aisée. Souvent les premières études étaient menées avec des modèles de dents ouvertes à l'apex. Les résultats tirés de ces études semblent difficilement exploitables, en réalité un modèle de dent fermée à l'apex est plus proche de la réalité.
Un modèle fermé engendre de nombreux obstacles supplémentaires quant à la circulation des fluides en termes de mouvement et de pénétration dentinaire de l'irrigant.[30]

Pour décrire l'écoulement d'un fluide, il est schématiquement possible de parler d'écoulement laminaire et d'écoulement turbulent.
Le fait d'obtenir un écoulement turbulent durant l'activation serait très intéressant mais difficile à obtenir en réalité, en effet, l'augmentation du mélange de la solution favoriserait la pénétration dentinaire et le renouvellement de la solution d'irrigation.[31]

A faible vitesse débitante, l'écoulement est laminaire, même à une vitesse correcte d'environ 0.25mL/s l'écoulement devient instable mais reste laminaire.
Pour obtenir un écoulement turbulent, il faudrait obtenir une vitesse débitante avoisinant les 0.53 à 0.79mL/s selon une étude menée par simulation informatique.[32]
Cette valeur n'a pas été vérifiée cliniquement et semble difficilement atteignable dans le cadre d'un traitement endodontique. A l'heure actuelle aucune étude ne fait état de la présence d'un écoulement turbulent lors d'un traitement endodontique.[33]

---

[30] Verhaagen et al., « Role of the confinement of a root canal on jet impingement during endodontic irrigation ».
[31] Ferziger et Perić, *Computational methods for fluid dynamics*.
[32] Boutsioukis et al., « Evaluation of irrigant flow in the root canal using different needle types by an unsteady computational fluid dynamics model ».
[33] Boutsioukis et al.

3.3.1.2. Influence du type d'aiguille

Le type d'aiguille utilisé pour délivrer la solution d'irrigation a une influence majeure sur l'écoulement, la forme de celle-ci détermine l'orientation du jet de sortie et son intensité.

Comme nous l'avons vu précédemment, il est possible de classer les aiguilles en 2 catégories majeures, les aiguilles à extrémités ouvertes et les aiguilles à extrémités fermées.
Pour les extrémités ouvertes, le jet produit est intense et s'étend largement au-delà de la sortie de l'aiguille, ce qui le rend difficile à contrôler cliniquement même s'il est très intéressant en termes de dynamique des fluides. Le jet s'étendant le plus loin de la sortie de l'aiguille se produit lors de l'utilisation des aiguilles biseautées (**2** figure 9) .

Concernant les aiguilles à extrémités fermées, le jet obtenu est très différent.
Quel que soit le « design » utilisé d'aiguille à extrémités fermée (**4**,**5**,**6**), le jet s'étend de manière très limitée au-delà de l'extrémité de l'aiguille, ce qui garantit au praticien une sécurité d'utilisation.
Le jet produit vient contourner l'extrémité de l'aiguille et vient en premier lieu rencontrer la paroi canalaire, cette dynamique est illustrée dans le schéma ci-dessous.

Figure 11 : Différents types d'aiguilles semblables à la figure 9 : Etude de la vélocité du jet d'irrigation selon la forme de l'aiguille. Mise en forme 45.06

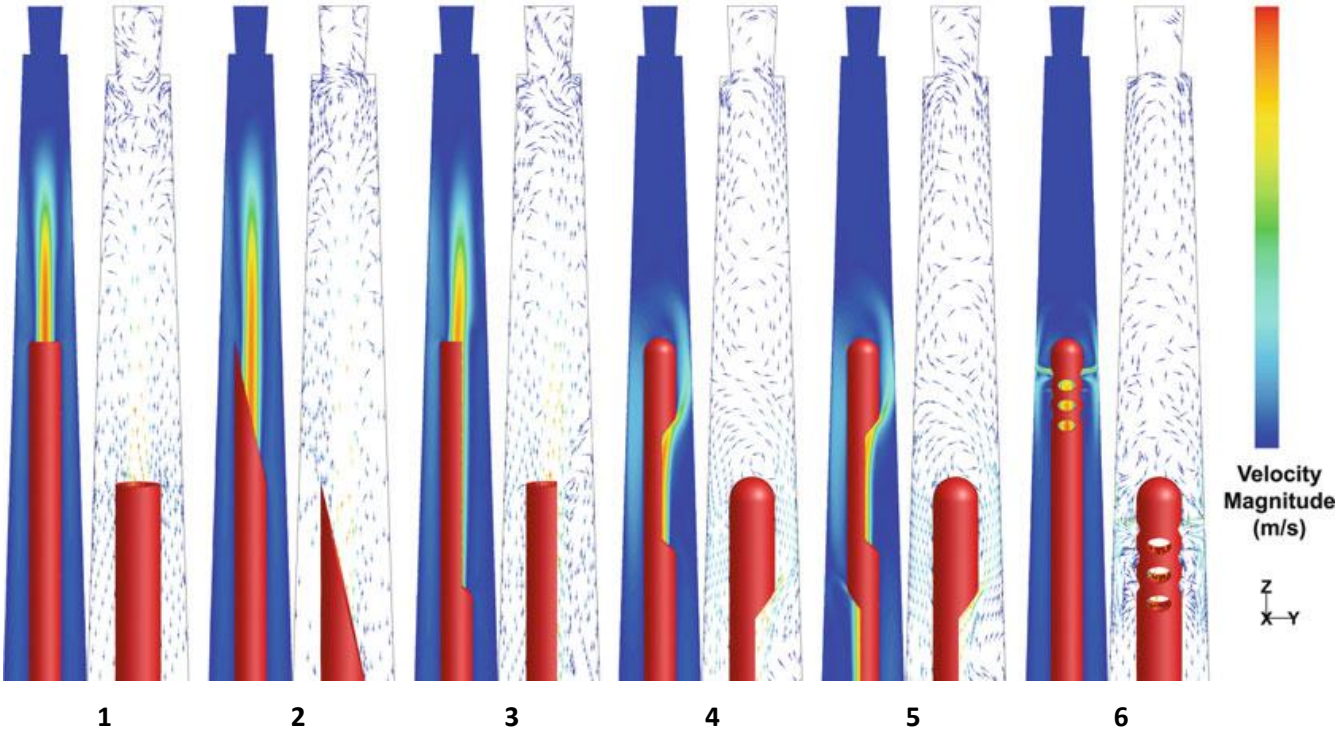

Source : Boutsioukis et al, « Evaluation of Irrigant flow in the root canal using different needle types by an unsteady computational fluid dynamics model», 2010.

En analysant ce schéma, il est possible de noter que sur la sortie latérale double (**5**), la deuxième sortie plus coronaire ne présente pas un gain important. Au niveau de la vélocité obtenue en sortie d'aiguille, elle très faible comparée à la sortie plus apicale (93.5% de l'écoulement se déroule au niveau de la sortie apicale). Ce design ne semble donc pas présenter d'intérêt particulier vis-à-vis de l'aiguille à sortie latérale simple (**4**).

Concernant la sortie fermée latérale multiple (**6**), de la même manière la majorité du jet est obtenue dans les sorties les plus apicales. (73% de l'écoulement se déroule au travers des deux sorties les plus apicales).[34]

[34] Boutsioukis et al.

Ces observations viennent renforcer l'idée que le design choisi par Produits Dentaires pour son Irriflex est peut-être le bon. Deux sorties latérales situées au même niveau, pour obtenir un écoulement équivalent au niveau des deux sorties qui permettraient d'avoir un jet significatif « double ».
Bien entendu cela devra être confirmé par des études du même ordre.

L'avantage d'avoir une deuxième sortie est d'avoir le jet sortant de l'aiguille directement en contact avec les parois canalaires, ces forces de friction directement appliquées par l'irrigant sur les parois canalaires est décrit comme le « wall shear stress ».

3.3.1.3. Wall shear stress

La notion de « wall shear stress » correspond, en simplifiant, à la résultante des forces de cisaillement appliquées par l'irrigant sur les parois canalaires à la sortie de l'aiguille.
Cette force de cisaillement permet théoriquement d'aider au nettoyage mécanique.
A l'heure actuelle nous n'avons pas d'idée précise quant à la force nécessaire pour « décrocher » le biofilm.

Actuellement, nous nous contentons de comparer les différents dispositifs et d'évaluer la distribution de ce stress dans l'espace canalaire.
Concernant les aiguilles à extremités ouvertes, la valeur maximale des forces est atteinte à distance de l'extrémité apicale de l'aiguille : cette notion vient confirmer les précédentes remarques sur le manque de contrôle du jet en utilisant une aiguille à extrémité ouverte.
Concernant les aiguilles à extrémités fermées, la valeur maximale des forces est deux fois supérieure à celle obtenue avec les extrémités ouvertes. Les forces sont concentrées précisemment en regard de la sortie latérale.

Pour le cas des extrémités fermées latérales multiples, les forces développées sont jusqu'à 7 fois supérieures aux-autres types d'aiguilles mais sur une zone très restreintes.[35]

[35] Boutsioukis et al.

Figure 12 : Distribution du « wall shear stress » en fonction du type d'aiguille



Source : Boutsioukis et al, « Evaluation of irrigant flow in the root canal using different needle types by an unsteady computational fluid dynamics model », 2010.

Le « wall shear stress » diminue quand l'aiguille est éloignée de la longueur de travail, de même lorsque la mise en forme canalaire est augmentée l'espace disponible autour de l'aiguille se trouve augmenté et les forces exercées sur les parois diminuent.
Une augmentation de la mise en forme influera donc négativement sur cette valeur.[36]

Concernant la dynamique lors de l'irrigation, il est intéressant de noter que les forces développées sur les parois canalaires sont concentrées à proximité de la sortie de l'aiguille et donc sur une partie très limitée du canal.[37]
En conséquence, il serait intéressant d'appliquer lors de l'irrigation un mouvement avec une certaine amplitude (2-3mm) afin de toucher la plus grande partie de la zone apicale.

En plus de détacher le biofilm et les débris dentinaires des parois canalaires, il convient d'associer un renouvellement efficace pour les évacuer.

---

[36] Boutsioukis et al., « The effect of root canal taper on the irrigant flow : evaluation using an unsteady computational fluid dynamics model : cfd canal taper study ».
[37] Huang, Gulabivala, et Ng, « A bio-molecular film ex-vivo model to evaluate the influence of canal dimensions and irrigation variables on the efficacy of irrigation ».

3.3.2. Renouvellement de la solution d'irrigation

Comme nous l'avons évoqué précédemment, un renouvellement efficace de la solution d'irrigation est nécessaire pour assurer son efficacité ; mais également pour permettre une évacuation adéquate des différents débris éliminés par la procédure d'irrigation.

L'équipe de Verhaagen compare, dans les mêmes conditions, le renouvellement de la solution apicalement à l'aiguille avec des aiguilles à extrémités ouvertes et des aiguilles à extrémités fermées ; il n'a pas été démontré de différences majeures entres les différents types d'aiguilles de la même catégories (les aiguilles ouvertes sont toutes proche en termes de performance et les aiguilles à extrémités fermées sont toutes proches entre elles).
En revanche, la supériorité des aiguilles à extrémités ouvertes vis-à-vis des aiguilles à extrémités fermées concernant le renouvellement de la solution a été clairement démontrée.[38]

Une aiguille positionnée plus proche de la longueur de travail favorise le renouvellement. Bien évidemment, une augmentation de la mise en forme canalaire (diamètre et conicité) favorise le renouvellement de la solution.
De la même manière, une augmentation du débit permet d'améliorer le renouvellement de la solution d'irrigation.[39]

Concernant les aiguilles à extrémité fermées, l'échange de l'irrigant ne se produit pas à plus d'1 mm de l'extrémité apicale de l'aiguille, en conséquence il est recommandé de placer l'aiguille à 1 ou 2 mm de la longueur de travail.

En pratique, il est souvent nécessaire d'effectuer une mise en forme apicale d'au moins 30/100 mm pour amener une aiguille de 30G dans cette zone, cette valeur varie également en fonction de la conicité.
L'équipe de Boutsioukis insiste sur la supériorité d'une préparation à 60.02 en termes de renouvellement de la solution d'irrigation. Bien entendu, augmenter encore plus la mise en forme favorise le renouvellement de la solution mais cette seule composante ne saurait justifier une augmentation de la préparation.[40]

---

[38] Verhaagen et al., « Role of the confinement of a root canal on jet impingement during endodontic irrigation ».
[39] Boutsioukis, « Syringe irrigation revisited ».
[40] Boutsioukis et al., « The effect of root canal taper on the irrigant flow: evaluation using an unsteady computational fluid dynamics model: cfd canal taper study ».

Dans le cas d'une courbure sévère, à partir du moment où l'opérateur arrive à dépasser la courbure avec l'aiguille, cela ne semble pas influer négativement sur l'irrigation.[41]

Les aiguilles plus fines de 30G ou 31G permettent effectivement de s'affranchir d'une courbure importante mais elles présentent également d'autres avantages. Ces aiguilles permettent d'atteindre plus facilement la zone apicale et présentent une supériorité vis às vis des autres aiguilles plus larges en termes de renouvellement de la solution d'irrigation.
Cela s'explique par l'espace accrue disponible autour de l'aiguille, qui permettra une circulation du liquide adéquate et une élimination efficace des débris.[42]

De plus les aiguilles sont moins susceptibles de se coincer dans le canal et permettent d'éviter les risques d'extrusions de solutions. Le fait de bloquer l'aiguille dans le canal est directement lié à un risque d'extrusion apicale de liquide.
Les aiguilles fines, en revanche, demande plus de pression de la part de l'opérateur que les aiguilles plus larges. L'utilisation d'une aiguille de 31G sera plus aisée avec une seringue de 2.5mL plutôt qu'avec une seringue de 5mL.[43]

3.3.3. Bouchon d'air ou « vapor lock »

Le vapor lock est décrit comme la présence de bulle d'air dans le canal qui empêche la pénétration du liquide d'irrigation notamment dans le tier apical du canal.
Cette présence de bulle d'air dans le canal engendrerait un problème et a suscité de nombreuses interrogations sur comment le contourner.

Malgré les inquiétudes, ce phénomène ne semble pas constituer un obstacle majeur et surtout ne semble pas nécessiter de mesures supplémentaires lors du protocole d'irrigation.

C'est-à-dire que l'insertion plus profonde de la seringue d'irrigation, une augmentation du volume d'éjection de la solution d'irrigation et une augmentation de la préparation mécanique en diamètre et/ou conicité semble réduire considérablement le vapor lock (la taille de la bulle d'air).

---

[41] Nguy et Sedgley, « The influence of canal curvature on the mechanical efficacy of root canal irrigation in vitro using real-time imaging of bioluminescent bacteria ».
[42] Bronnec, Bouillaguet, et Machtou, « Ex vivo assessment of irrigant penetration and renewal during the final irrigation regimen ».
[43] Boutsioukis et al., « Measurement of pressure and flow rates during irrigation of a root canal ex vivo with three endodontic needles ».

Il est possible que les études précédentes, faisant état de ce phénomène, aient majoré l'importance de ce phénomène en utilisant un diamètre d'aiguille trop large et une insertion de l'aiguille trop loin de l'apex.

Par ailleurs, un débit suffisant ou simplement le fait d'insérer l'aiguille d'irrigation à 1 ou 2mm de la longueur de travail semble éliminer la bulle d'air.[44]

Au regard de ces résultats, il ne semble pas nécessaire d'attacher trop d'importance à ce phénomène et encore moins de réserver une étape spécifique dans le protocole pour gérer ce phénomène.
Pendant un temps, en effet, d'autres systèmes d'apport de la solution étaient conseillés afin d'éviter ce phénomène de « vapor lock », notamment les systèmes dit « à pression négative ».

3.3.4. Limites de la seringue d'irrigation

Concernant l'élimination des débris dans le canal principal, la seringue d'irrigation utilisée selon le protocole adéquat ne présente pas d'infériorité vis-à-vis d'autres méthodes d'activation comme l'activation ultrasonore.

Bien entendu il est nécessaire d'obtenir un débit d'éjection correcte (0,25mL/s), de placer l'aiguille à 1 ou 2 mm de la longueur de travail et de réaliser une mise en forme suffisamment importante pour le permettre.

La seringue d'irrigation montre ses limites en ce qui concerne l'élimination des débris au niveau des isthmes et difficultés anatomiques. Par exemple, concernant l'élimination dans les isthmes des racines mésiales des molaires mandibulaires, l'activation ultrasonique est très supérieure à l'irrigation seule avec la seringue.[45]

---

[44] Boutsioukis et al., « Formation and removal of apical vapor lock during syringe irrigation : a combined experimental and computational fluid dynamics approach ».
[45] Adcock et al., « Histologic evaluation of canal and isthmus debridement efficacies of two different irrigant delivery techniques in a closed system ».

3.4. Autre système d'apport de la solution

Même si le système le plus couramment utilisé pour apporter la solution d'irrigation, lors du traitement endodontique, est la seringue d'irrigation ; il existe des systèmes qui contrairement à la seringue d'irrigation conventionnelle (dite à pression positive) fonctionnent selon une pression négative.
Pour amener la solution dans la zone d'intérêt le système effectue une aspiration de la solution d'irrigation vers la zone apicale.

3.4.1. EndoVac

Le plus répandu de ces systèmes est l'endovac, dans ce système le sens de l'irrigation est inversé.
La solution est amenée dans la cavité d'accès et celle-ci est ensuite aspirée vers la zone apicale par l'intermédiaire d'une micro-canule reliée à l'aspiration.
Le système est livré avec deux canules : une macro-canule et une micro-canule qui permet d'atteindre la zone apicale.

Figure 13 : Système d'irrigation à pression négative EndoVac, Kerr Dental

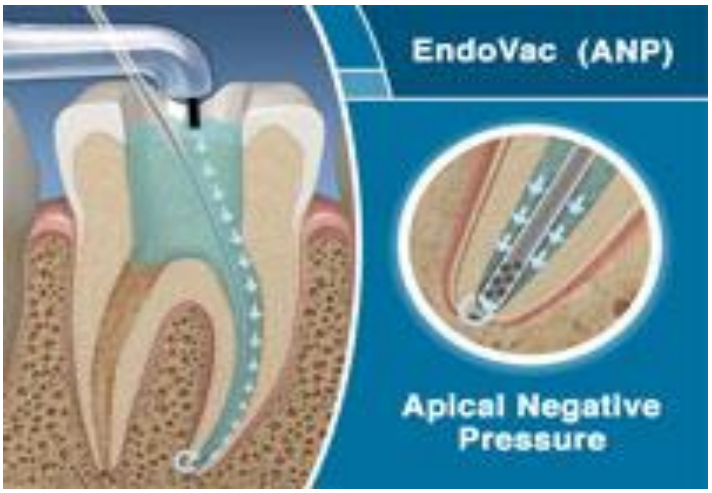

Source : DiscusDental.

Sur ce schéma la micro-canule est placée à la longueur de travail et vient aspirer jusqu'à l'apex la solution d'irrigation, ici le flux est inversé.
La macro-canule (0.55mm) est dédiée à l'élimination des gros débris et dans la partie coronaire du canal.

La micro-canule (0.32mm) est dédiée à l'élimination des débris dans la zone apicale.

Il est intéressant de noter qu'étant donné la taille de la micro-canule il sera nécessaire d'effectuer un minimum de préparation afin de permettre l'insertion de la micro-canule à la longueur de travail ou LT-1.

Figure 14 : Raccord en T reliant les canules à l'aspiration

Le passage de la macro-canule facilite le passage de la micro-canule EndoVac KerrDental, Kerr Dental

Source : Dentaltix.

Ce système assure une sécurité d'irrigation indéniable et l'extrusion de débris apical le plus faible vis-à-vis de tous les autres systèmes sans pour autant assurer une extrusion de débris nulle.[46]

Concernant l'activation et l'élimination des débris dentinaires, l'endovac est équivalent au SAF (self adjusting file) ou à l'activation ultrasonore.[47]

Ce système est assez long à mettre en place, onéreux et ne fait pas mieux pas en termes d'élimination des débris par rapport aux autres systèmes d'activation. De plus, il nécessite une mise en forme importante qui s'avère trop délabrante dans certains cas.
Ce système semble peu adapté à une activité omnipratique et n'offre pas d'avantage évident par rapport à la concurrence.

[46] Barbosa-Ribeiro et al., « Evaluation of apically extruded debris using positive and negative pressure irrigation systems in association with different irrigants ».
[47] Silva et al., « Micro-ct evaluation of different final irrigation protocols on the removal of hard-tissue debris from isthmus-containing mesial root of mandibular molars ».

4 : Dispositif d'activation de l'irrigant

L'objectif de l'emploi d'un dispositif d'activation pour la solution d'irrigation est double.
Premièrement le but est de palier le principal problème de l'irrigant lors du traitement endodontique, à savoir la pénétration de l'irrigant lors de l'apport de la solution.
Cette activation, en effet, est censée améliorer la pénétration de la solution au sein du réseau canalaire notamment dans les zones non instrumentables par la mise en forme mécanique.
Le deuxième intérêt de l'activation de la solution d'irrigation est de favoriser le renouvellement de la solution de la manière plus efficace et d'améliorer le fonctionnement de celle-ci.

4.1. Activation manuelle dynamique

L'activation manuelle dynamique (Manual dynamic activation) s'effectue en utilisant le maitre cône de gutta percha. En réalité, cette activation manuelle démarre dès le début du traitement endodontique avec le premier apport de solution d'irrigation et les mouvements effectués avec la lime manuelle.

Pierre Machtou détaille cette activation de la manière suivante :

-Utilisation d'un maitre cône de gutta percha adapté dont la conicité est légèrement inférieure à la conicité de la mise en forme finale. (Vérification à l'aide du cliché per-opératoire cône en place).
Cet espace restreint mais existant entre le cône de gutta et les parois canalaires est fondamental quant au bon fonctionnement de cette technique ; il permet d'appliquer la pression hydraulique nécessaire à la circulation du liquide.
-Le maitre cône est coupé de 1mm avant utilisation pour éviter d'augmenter le risque d'extrusion apicale.
-Dépose de la solution d'irrigation au plus proche de la zone apicale avec la seringue d'irrigation (aiguille 30 ou 31G), utilisation d'1mL d'EDTA pour la première activation.
- Utilisation avec un mouvement de va-et-vient pendant environ 1 minutes sur une amplitude d'environ 2 mm. L'auteur recommande une fréquence d'environ 100 mouvements en 1 minute.
-Rinçage des débris avec de l'EDTA (1mL).
-Dépose de la solution d'hypochlorite de sodium (1mL).
-Activation 50 mouvements pendant 30 secondes.
-Rinçage final à l'hypochlorite de sodium (3mL).

Figure 15 : Visualisation de l'espace entre le maitre cône et les parois canalaires, cet espace permet la circulation de la solution d'irrigation

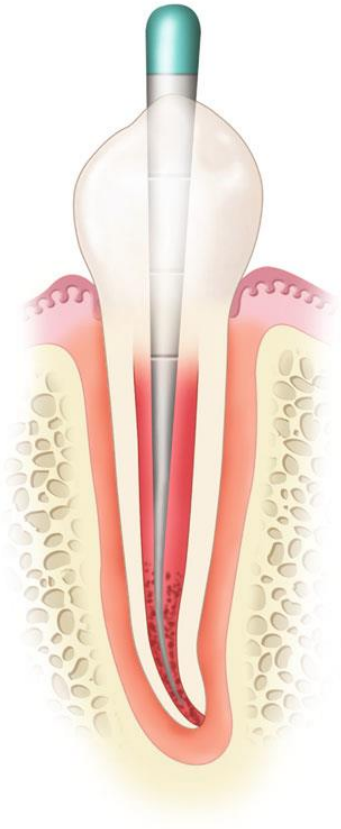

Source : Basrani , *Endodontic irrigation : chemical disinfection of the root canal system*, 2015.

La principale limite, souvent évoquée pour cette technique, est le risque d'extrusion de solution d'irrigation dans le péri-apex.

L'activation manuelle dynamique utilisée correctement ne présente pas plus d'extrusion péri-apicale de solution d'irrigation que l'activation ultrasonore ou le dispositif sonore RinseEndo.[48]

Le seul dispositif présentant un risque d'extrusion plus faible est l'EndoVac.[49]

Le principal avantage de l'activation manuelle dynamique est qu'il est facile à mettre en place et peu coûteux pour le praticien.

[48] Desai et Himel, « Comparative safety of various intracanal irrigation systems ».

[49] Barbosa-Ribeiro et al., « Evaluation of apically extruded debris using positive and negative pressure irrigation systems in association with different irrigants ».

4.2. Activation sonore

L'activation sonore comprend différents dispositifs d'activation qui oscillent à des fréquences allant de 20 à 20000hz comme son nom l'indique.
Un des systèmes les plus répandus, l'EndoActivator est un dispositif fonctionnant sur batterie avec 3 vitesses.
Les différentes fréquences de vibration sont de 160Hz 175Hz et 190 Hz.
Le système est livré avec 3 embouts en polymère de tailles différentes (15.02, 25.04 et 35.04).
La solution est déposée au sein du canal avec la seringue d'irrigation et la solution est activée à l'aide de l'EndoActivator. Le but est d'agiter le liquide pour le faire circuler dans les zones non accessibles avec l'instrumentation manuelle et la seringue d'irrigation.

Un autre dispositif ressemblant à l'endoactivator, est l'embout Eddy de chez Vdw. Cet embout en polyamide vibre à une fréquence bien plus élevée de 5000 à 6000 Hz et offre toujours une facilité d'utilisation. Il se monte sur une pièce à main spécifique, enfin, ce dispositif est relativement onéreux.

Un autre dispositif, Vibringe est un piston avec une batterie intégrée que l'on insère dans une seringue de 10 ml avec des aiguilles de différentes tailles.
Quand le liquide est apporté le piston « activant » fait vibrer l'aiguille à une fréquence de 150Hz.
Ce dispositif active donc la solution pendant l'apport de la solution.

L'activation sonore est capable de produire une oscillation ressemblante à celle de l'activation ultrasonore. En revanche, une activation sonore ne pourra pas produire l'effet « acoustic streaming » que nous développerons plus tard.
L'instrument doit être capable de vibrer à une amplitude faible par rapport à son diamètre et à une fréquence suffisamment élevée, ces conditions ne sont rencontrées que dans le cas d'une activation ultrasonore.[50]

Par la nature des embouts fournis, ces dispositifs ont l'avantage d'offrir une sécurité d'emploi appréciable pour le praticien car le risque de fracture des embouts est très faible voire inexistant.

[50] Verhaagen et al., « Irrigant transport into dental microchannels ».

Figure 16 : EndoActivator, Dentsply Tulsa Dental

Source : dentsplysirona.

Figure 17 : Vibringe sonic irrigation system , Vibringe

Source : cavex.

Figure 18 : Embout Eddy,VDW

Source : vdw-dental.

4.3. Activation ultrasonore

L'utilisation des ultrasons a été proposée depuis longtemps en endodontie (1957), cela dit l'utilisation des ultrasons était auparavant associée à la mise en forme canalaire. Elle a été proposée la première fois, dans le cadre de l'activation de la solution d'irrigation, durant les années 1980.

A l'origine, l'activation ultrasonore était concentrée sur le fait de faire vibrer la lime au contact du canal. Plus tard, les études ont démontré l'atténuation majeure des effets des ultrasons lorsque la lime est en contact avec le canal. Le protocole d'utilisation s'est donc tourné progressivement vers une activation passive ultrasonore, c'est-à-dire sans contact de la lime ultrasonore avec les parois canalaires. Ce protocole est encore connu sous la dénomination de « passive ultrasonic irrigation ».

4.3.1. Présentation du phénomène

Les études récentes ont démontré que la lime est en contact au moins 20 % du temps avec les parois canalaires. Bien entendu cette valeur varie en fonction de l'anatomie radiculaire mais également de la puissance de la lime, de sa position par rapport à la longueur de travail et la mise en forme canalaire. Lors de l'activation, en réalité les oscillations ultrasonores sont affectées pendant 94% du temps d'activation.

A la lumière de ces résultats, il a été suggéré que le terme « Passive ultrasonic irrigation » était peu approprié. Boutsioukis et coll ont proposé le terme « ultrasonic irrigant activation » qui serait plus fidèle à la réalité. Ce terme est également débattu, la question se pose de savoir si les ultrasons en endodontie produisent une réelle activation ou une simple agitation du liquide d'irrigation.[51]

4.3.1.1. Les composantes de l'activation ultrasonore

Il est possible de décrire les effets des ultrasons en 3 composantes :

-La composante oscillatoire de l'instrument ou plus simplement l'agitation du liquide par la lime ultrasonore. Cette composante suit la direction de l'instrument.
-La composante résultante de l'oscillation correspondant à des turbulences acoustiques ou « acoustic streaming », cet effet est produit par les interactions entre le liquide et l'instrument.
-La dernière composante est la cavitation qui serait produite par les vibrations ultrasonores.

La composante oscillatoire, souvent oubliée au début de la recherche sur les ultrasons en endodontie, est en réalité très intéressante. Elle permet une agitation très efficace du liquide et une très bonne désinfection des parois proche de la lime. Cela dit cet effet diminue très rapidement à distance de l'instrument.

L'effet « acoustic streaming » est plus faible à proximité de l'instrument, en revanche, il décroit nettement plus lentement que la composante oscillatoire. Cet effet permettrait d'atteindre les zones les plus éloignées de l'instrument.
Le flux de solution s'étend 2 ou 3 mm apicalement à la lime ultrasonique et ne semble pas affecté par les courbures (si la lime est placée avant la courbure alors le fluide passera facilement).

[51] Boutsioukis et al., « Measurement and visualization of file-to-wall contact during ultrasonically activated irrigation in simulated canals ».

De plus, l'intensité du flux est augmentée au démarrage de la lime car l'oscillation est désynchronisée et plus efficace, il est donc recommandé pendant l'activation ultrasonore d'effectuer plusieurs à-coups plutôt qu'une activation continue.[52]

Figure 19 : Turbulence acoustique ou « acoustic streaming » se produisant le long de la lime ultrasonore, sur la figure de droite il est possible de voir que la direction du jet ne suit pas la trajectoire de l'instrument

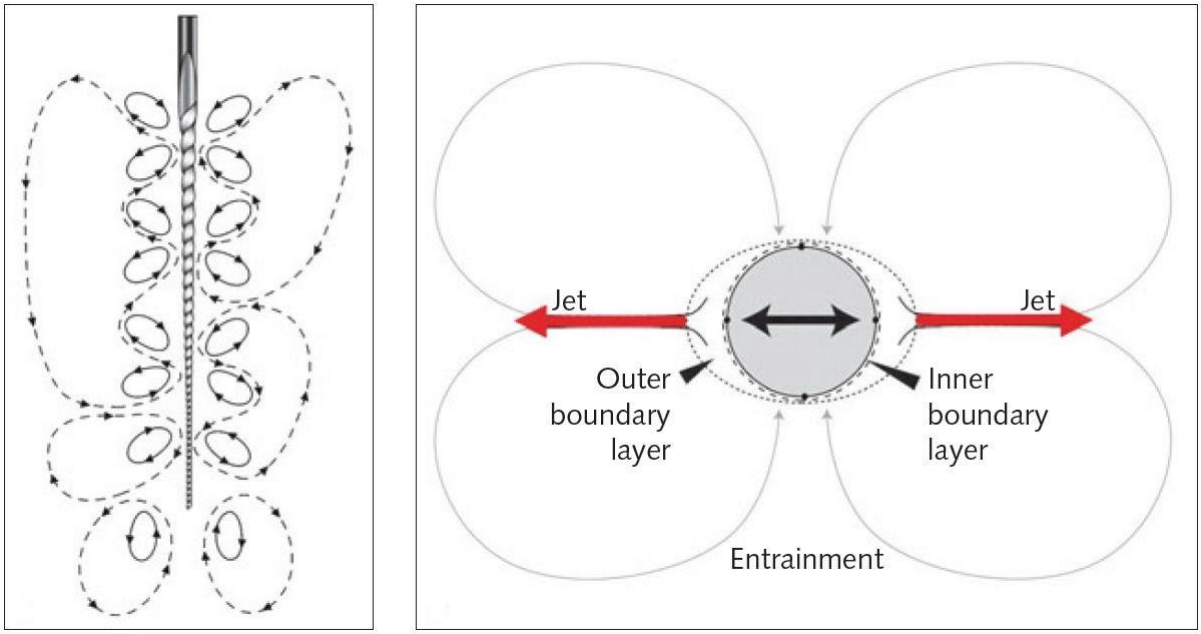

Source : Retsas, « An update on ultrasonic irrigant activation », 2019.

La dernière composante de cette activation ultrasonore est la production de cavitation résultante du mouvement de la lime dans le liquide. Ces mouvements entraineraient des changements de pression dans le liquide qui induiraient la formation de cavitation. Cela se traduirait par des bulles qui viendraient exploser au contact des parois et ainsi participer activement à la désinfection canalaire.
Ce phénomène de cavitation est débattu depuis un certain temps en endodontie, les études récentes ont montré qu'il est effectivement possible de produire des bulles de cavitation dans un canal droit artificiel. Le problème étant que, ces bulles ainsi créées ne viennent pas exploser contre les parois canalaires mais au contact de la lime ainsi elles ne produisent pas l'effet escompté.[53]

[52] Retsas et Boutsioukis, « An update on ultrasonic irrigant activation ».
[53] Macedo et al., « Sonochemical and high-speed optical characterization of cavitation generated by an ultrasonically oscillating dental file in root canal models ».

4.3.1.2. Les différents instruments ultrasonores

Il existe différents types de limes ultrasonores :

-Les limes K ultrasonores « actives » qui ont pour utilité primaire de couper de la dentine.

-Les limes ultrasonores « passives » comme les Irrisafe (Actéon).

-Les aiguilles ultrasonores avec délivrance simultanée de liquide d'irrigation.

Les Limes K ultrasonores et les limes passives comme les Irrisafe semblent les plus populaires pour le moment par rapport aux autres.

Figure 20 : limes ultrasonores « passives » Irrisafe, Satelec Acteon

Source : acteongroup.

Figure 21 : Limes K ultrasonores « actives », Satelec Acteon

Source : acteongroup.

Figure 22 : ProUltra Piezo Flow, aiguilles d'irrigation ultrasonore, Dentsply Sirona

Source : dentsplysirona.

Dans certains cas, l'activation ultrasonore semble améliorer la désinfection en augmentant la température, cependant cela n'est pas clairement établi. Cela semble valable avec l'utilisation d'hypochlorite de sodium et de chlorhexidine mais pas avec l'utilisation d'EDTA.[54]

4.3.2. Limites de l'activation ultrasonore

L'utilisation des ultrasons présente plusieurs limites en clinique. Comme nous l'avons évoqué en introduction, la plupart des utilisateurs recommandent d'essayer de ne pas toucher les parois

[54] Retsas et Boutsioukis, « An update on ultrasonic irrigant activation ».

canalaires pendant l'utilisation des ultrasons, en réalité ce contact avec les parois influe dans 94 % du total du temps d'activation. De plus ce phénomène a tendance à être majoré dans le cas de préparation minimalement invasive. Un simple contact de la lime en un seul point dans le canal peut réduire l'amplitude de l'oscillation de la lime de 30 à 50%. Souvent ce phénomène est sous-estimé dans les études in vitro, car tout est mis en place pour éviter les contacts.[55]

Bien entendu, ce contact avec les parois canalaires provoque une perte de dentine radiculaire plus ou moins importante en fonction des types de limes utilisées. Ce phénomène est majoré lors de l'utilisation des limes K ultrasonores plus agressives, dans les courbures canalaires ce phénomène peut être réduit en pré courbant l'instrument.

Figure 23 : Elimination de la dentine radiculaire en rouge à la suite de l'activation ultrasonore avec les différents systèmes

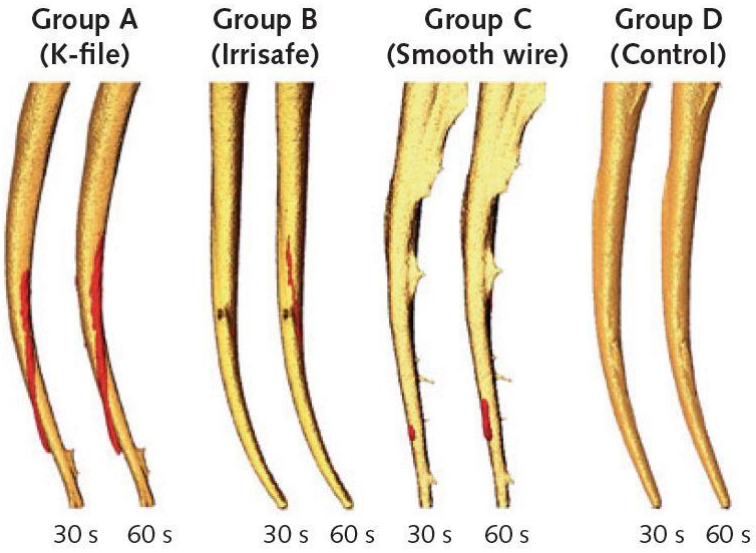

Source : Retsas, « An update on ultrasonic irrigant activation », 2019.

L'autre défaut majeur des limes ultrasonores est la fracture instrumentale pendant l'activation, bien que les fragments de ces limes ultrasonores soient plus faciles à retirer qu'une lime de mise en forme vissée dans le canal, cela reste une contrainte per opératoire importante.
Ces fractures sont des fractures de fatigue apparaissant le plus souvent à 2 mm de la pointe, cette zone correspond à la zone où la lime se plie le plus fortement.

[55] Boutsioukis et al., « Measurement and visualization of file-to-wall contact during ultrasonically activated irrigation in simulated canals ».

Les parties restantes de ces limes cassées ont une partie restante plus agressives contre la dentine et ne doivent pas être utilisées pour activer.

4.4. Activation laser

L'utilisation du laser en endodontie n'est pas nouvelle, en revanche son utilisation concernant l'activation des solutions est plus récente.
L'utilisation du laser en endodontie était plutôt orientée sur un nettoyage direct du canal, la désinfection du canal, le retrait de la boue dentinaire et même sur la mise en forme au laser.
Ces différentes utilisations ont été remises en question notamment quant à la sécurité du laser dans cette indication. (Échauffement de la dent, aspect de la mise en forme …)

L'effet décrit ici, est l'effet photo acoustique qui correspond à l'activation de la solution d'irrigation à l'aide d'un dispositif laser. L'onde électromagnétique est absorbée dans le liquide ; cette onde transmet de l'énergie qui est convertie en chaleur. Cette augmentation de la température serait responsable de la création d'un effet photo acoustique similaire à l'effet « acoustic streaming » obtenu à l'aide des limes ultrasonores. L'augmentation de la température entrainerait une dilatation thermique du liquide responsable de la création de l'onde acoustique.

Ce phénomène est regroupé sous l'appellation « photon-initiated photoacoustic streaming » ou PIPS et peut être obtenue avec un laser Er : YAG (longueur d'onde 2940nm).
Dans les protocoles précédents, la fibre du laser était introduite dans le canal, tandis que le protocole actuel PIPS préconise de la placer dans la chambre à l'entrée des canaux.

Figure 24 : Fotona Lightwalker, laser YAG (Er: YAG)

Source : fotona.

Ce nouveau protocole offre plusieurs avantages pour le praticien. Le fait de placer la fibre à cet endroit permet d'activer la solution d'irrigation dans plusieurs canaux simultanément ce qui diminue considérablement le temps opératoire. De plus ce type d'utilisation du laser est respectueuse des structures dentaires, en utilisant des énergies plus faibles que celles utilisés pour couper les tissus par exemple.

Figure 25 : Protocole PIPS.

Placement de la fibre optique dans la chambre à l'entrée des canaux. La fibre reste statique pendant le protocole et doit être immergée pendant toute la durée du protocole

Source : Jaramillo, « Irrigation of the root canal system by laser activation (lai) : pips photon-Induced photoacoustic streaming », 2015.

Figure 26 : Protocole actuelle PIPS

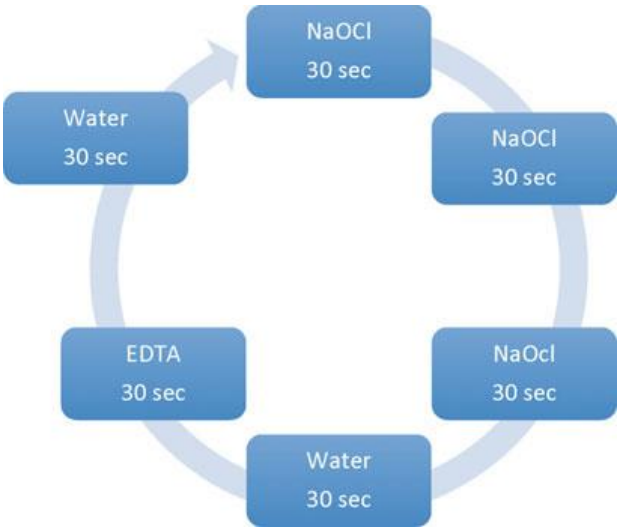

Source : Jaramillo, « Irrigation of the root canal system by laser activation (lai) : pips photon-Induced photoacoustic streaming », 2015.

Protocole du PIPS actuel (6 cycles) :

3 cycles d'activation avec de l'hypochlorite de sodium
Suivi d'un cycle de rinçage avec de l'eau.
Un cycle avec de l'EDTA
Un cycle avec de l'eau encore une fois.

Entre chaque cycle la solution est renouvelée et pendant chaque cycle une activation laser est effectuée.

Une équipe[56] compare l'élimination des débris, dans les isthmes de molaires mandibulaires, avec une seringue d'irrigation seule et avec une activation au PIPS à l'aide d'un laser Er : YAG (longueur d'onde de 2940nm).

[56] Lloyd et al., « Elimination of intracanal tissue and debris through a novel laser-activated system assessed using high-resolution micro–computed tomography: a pilot study ».

Cette étude est intéressante car elle est menée sur les isthmes des molaires mandibulaires qui sont une zone particulièrement difficile à nettoyer.
L'autre point intéressant de cette étude est que la solution est mise en place avec une aiguille de 30G à 1 mm de la longueur de travail, ce qui respecte le protocole que nous avons décrit précédemment.
Dans cette étude, les auteurs concluent que l'activation avec le PIPS élimine 2,6 fois plus de débris que la seringue d'irrigation seule. Les auteurs utilisent le même volume de solution dans les deux groupes. Il est possible d'argumenter que pendant l'activation à l'aide du laser, il serait possible pour le groupe avec la seringue d'irrigation d'irriguer avec un volume de solution plus important ce qui pourrait donner des résultats différents. Enfin il est également dommage de ne pas comparer, en utilisant ce protocole, l'activation PIPS avec une activation ultrasonore ou une autre technique d'activation.

4.5. Activation mécanique

Il est également possible de procéder à l'activation de la solution endodontique à l'aide de limes mécaniques d'activation dédiées au nettoyage.

La plus ancienne est la Self-Adjusting File : celle-ci est un peu particulière car elle permet la mise en forme et l'irrigation de manière simultanée.
Nous ne développerons pas plus dans ce travail l'intérêt de ce système car il est inférieur à d'autres systèmes en termes d'élimination des débris dentinaires et des débris d'obturation.
Cette observation a été menée dans une étude portant sur des racines mésiales de molaires mandibulaires.[57]

Figure 27 : Self-Adjusting File, ReDentNOVA

Source : redentnova.

[57] Leoni et al., « Ex vivo evaluation of four final irrigation protocols on the removal of hard-tissue debris from the mesial root canal system of mandibular first molars ».

Un autre système est apparu plus récemment, développé par FKG, c'est une lime endodontique dédiée à la finition de la mise en forme, le système XP-endo Finisher. Cette lime à conicité nulle a pour objectif de venir brosser les parois canalaires. Le fabricant décrit le mouvement effectué par la lime comme un mouvement d'enveloppe qui vient brosser les parois canalaires. Les capacités d'expansion et de flexibilité particulièrement élevées de ce système lui permettent de suivre l'anatomie canalaire tout en la respectant.

Dans les faits, ce système s'utilise à la fin de la mise en forme lors du protocole d'irrigation finale afin d'optimiser le nettoyage. Les études montrent que cette lime permet aussi bien d'améliorer l'élimination des débris dentinaires que des débris d'obturation dans le cas d'un retraitement. Elle permet, enfin, d'améliorer la désinfection bactérienne en activant la solution d'irrigation par un mouvement d'agitation.[58]

Ce système se décompose en deux versions distinctes :

-Une première version avec un diamètre de 25/.100 mm et une conicité nulle dédiée au traitement initial.

-Une deuxième version avec un diamètre de 30/.100 mm et une conicité nulle dédiée au retraitement.

Ces deux versions s'utilisent en rotation continue à 1000 tours/min avec un couple de 1Ncm et les deux sont à usage unique.

Figure 28 : XP-endo Finisher, FKG

Source : fkg.

[58] Azim et al., « Efficacy of 4 irrigation protocols in killing bacteria colonized in dentinal tubules examined by a novel confocal laser scanning microscope analysis »; Leoni et al., « Ex vivo evaluation of four final irrigation protocols on the removal of hard-tissue debris from the mesial root canal system of mandibular first molars ».

Figure 29 : XP-endo Finisher R, fkg

Source : fkg.

Il n'existe pas de grande différence en termes d'efficacité entre ces deux versions, les deux sont équivalentes pour l'éliminations des débris d'obturation sans pour autant éliminer la totalité des débris.[59]

Il présente, comme avantage majeur, d'offrir une grande sécurité d'emploi vis-à-vis de l'activation ultrasonore. L'instrument, en effet, est fait pour être amener à la longueur de travail même dans le cas de courbures sévères ce qui n'est pas le cas d'une lime ultrasonore. Il offre en plus de son action d'agitation de la solution d'irrigation un nettoyage accru des débris de gutta percha dans les cas de retraitement.[60]

4.6. Discussion sur les différents systèmes

Pour une dent monoradiculée, avec une anatomie relativement simple, l'activation ne semble pas améliorer le pronostic du traitement endodontique. Ceci est valable à condition que la délivrance de la solution soit effectuée correctement, c'est-à-dire à 1 ou 2 mm de la longueur de travail avec la forme d'aiguille adéquate. Dans cette situation, la seringue d'irrigation procure des performances comparables aux autres systèmes d'activation.[61]

[59] Silva et al., « Effectiveness of xp-endo finisher and xp-endo finisher r in removing root filling remnants : a micro-ct study ».
[60] Leoni et al., « Ex vivo evaluation of four final irrigation protocols on the removal of hard-tissue debris from the mesial root canal system of mandibular first molars ».
[61] Boutsioukis, « Syringe irrigation revisited ».

C'est pour cette raison que nous avons choisi les études portant sur les anatomies dentaires complexes, notamment sur les racines mésiales des molaires mandibulaires, afin de comparer les différents systèmes.

4.6.1. Elimination des débris dentinaires et de la boue dentinaire ou « smear layer »

Concernant l'élimination des débris dentinaires, plusieurs études intéressantes ont été menées sur des racines mésiales de molaire mandibulaire. Les études mentionnées dans cette discussion sont toutes menées sur des racines de molaires mandibulaires.

Dans une première étude, l'équipe conclue à la supériorité de l'activation manuelle dynamique, sonore et ultrasonore vis-à-vis de la seringue d'irrigation sans pour autant de trouver de différence significative entre les systèmes.[62]
Concernant l'EndoVac, une étude évalue que son efficacité dans l'élimination des débris est meilleure que sans activation et équivalente à la Self-Adjusting File.[63]
Une autre étude conclue que l'EndoVac est supérieure à la seringue d'irrigation seule ; cela dit dans cette étude l'aiguille d'irrigation est insérée au mieux à 3 mm de la longueur de travail.[64]
Enfin, une équipe ne trouve pas de différence significative entre l'EndoVac et l'activation ultrasonore, les deux étant supérieurs à la seringue d'irrigation seule.[65]

Concernant l'EndoActivator, une équipe conclue que l'efficacité de l'EndoActivator est comparable à l'activation ultrasonore. Les deux systèmes améliorent la réduction des débris par rapport à la seringue d'irrigation seule.[66]
Une équipe conclue que l'EndoActivator et le XP-endo Finisher sont comparables et supérieurs à la seringue d'irrigation en termes d'élimination des débris.[67]
Une dernière équipe conclue que l'EndoActivator, les inserts sonores Eddy et l'activation ultrasonore n'améliorent pas la réduction des débris vis-à-vis de la seringue d'irrigation seule.

---

[62] Khaord et al., « Effectiveness of different irrigation techniques on smear layer removal in apical thirds of mesial root canals of permanent mandibular first molar : a scanning electron microscopic study ».
[63] Keleş et al., « Supplementary steps for removing hard tissue debris from isthmus-containing canal systems ».
[64] Versiani et al., « Micro-ct evaluation of the efficacy of hard-tissue removal from the root canal and isthmus area by positive and negative pressure irrigation systems ».
[65] Freire et al., « Micro-computed tomographic evaluation of hard tissue debris removal after different irrigation methods and its influence on the filling of curved canals ».
[66] Duque et al., « Comparative effectiveness of new mechanical irrigant agitating devices for debris removal from the canal and isthmus of mesial roots of mandibular molars ».
[67] Elnaghy, Mandorah, et Elsaka, « Effectiveness of xp-endo finisher, endoactivator, and file agitation on debris and smear layer removal in curved root canals : a comparative study ».

Dans cette étude tous les dispositifs, y compris l'aiguille d'irrigation, sont insérés à 2mm de la longueur de travail.[68]

Concernant l'activation ultrasonore et le XP-Endo Finisher, deux équipes s'accordent sur la supériorité des ultrasons et du XP-Endo Finisher vis-à-vis de la seringue d'irrigation et de la Self-Adjusting File.[69] L'étude de Zhao et coll porte ici sur des canaux en « C » de molaires mandibulaires.

Concernant l'activation laser, les études suivantes utilisent le protocole PIPS avec un laser Er : YAG (2940nm). Les deux études concluent que l'activation laser et l'activation ultrasonore sont comparables et supérieures à la seringue d'irrigation.[70]
A la lumière de ces résultats, il est possible d'observer que les différentes activations laser, sonores ou ultrasonores, tout comme l'EndoVac ou le XP-Endo Finisher sont probablement comparables quant à l'élimination des débris dentinaires. Dans les anatomies complexes, l'activation est supérieure à la seringue d'irrigation seule quant à l'élimination des débris.
Il est important de noter qu'aucun des systèmes dans aucune étude n'est capable de nettoyer complètement l'isthme des racines mésiales des molaires mandibulaires.

4.6.2. Elimination des médications intra canalaires

Lors des traitements endodontiques, nous pouvons avoir recours à l'hydroxyde de calcium en inter séance. Malheureusement toutes les études nous confirment que nous ne sommes pas capables de retirer l'intégralité de cette médication, même avec les meilleurs systèmes d'activation.
Nous avons sélectionné deux études menées sur des racines mésiales de molaires mandibulaires. Dans la première, les auteurs concluent à la supériorité de l'activation laser sur l'activation ultrasonore elle-même supérieur à la seringue d'irrigation sans activation.

Dans une autre étude, les chercheurs concluent à la supériorité de l'activation ultrasonore vis-à-vis de l'activation sonore avec l'EndoActivator et de la seringue d'irrigation seule.[72]

---

[68] Rödig et al., « Micro-ct evaluation of sonically and ultrasonically activated irrigation on the removal of hard-tissue debris from isthmus-containing mesial root canal systems of mandibular molars ».
[69] Zhao et al., « Evaluation of several instrumentation techniques and irrigation methods on the percentage of untouched canal wall and accumulated dentine debris in c-shaped canal » ; Leoni et al., « Ex vivo evaluation of four final irrigation protocols on the removal of hard-tissue debris from the mesial root canal system of mandibular first molars ».
[70] Passalidou et al., « Debris removal from the mesial root canal system of mandibular molars with laser-activated irrigation »; Verstraeten et al., « Hard tissue debris removal from the mesial root canal system of mandibular molars with ultrasonically and laser-activated irrigation : a micro-computed tomography study ».
[72] Lloyd et al., « Removal of calcium hydroxide from Weine type ii systems using photon-induced photoacoustic streaming, passive ultrasonic, and needle irrigation : a microcomputed tomography study »; Wiseman et al., « Efficacy of sonic and ultrasonic activation for removal of calcium hydroxide from mesial canals of mandibular molars: a microtomographic study ».

Dans une étude menée sur des canaux en « C » de la deuxième molaire mandibulaire, les auteurs concluent que l'EndoActivator et l'activation ultrasonore sont comparables et supérieurs à la seringue d'irrigation. Les auteurs insistent sur la quantité importante d'hydroxyde de calcium restante même après activation et appellent les lecteurs à reconsidérer l'utilisation d'hydroxyde de calcium.[73]

Dans une dernière étude menée sur des défauts dentaires à la suite d'une résorption interne, les auteurs concluent sur la supériorité de l'XP-Endo Finisher et de l'activation ultrasonore vis-à-vis de l'EndoActivator et de la seringue d'irrigation.[74]

En s'appuyant sur ces résultats, les meilleurs dispositifs permettant de retirer l'hydroxyde de calcium semblent être l'activation laser, l'activation ultrasonore et le XP-Endo Finisher.

4.6.3. Elimination des débris d'obturation

Nous avons choisi d'évaluer également la possible influence des dispositifs d'activation de la solution sur l'élimination des débris d'obturations dans le cas des retraitements endodontiques. Bien conscient que cette action n'est pas directement liée à la circulation de la solution d'irrigation, elle est néanmoins intéressante si elle peut être combinée avec un seul dispositif.
Nous avons trouvé 3 études sur des racines mésiales de molaires mandibulaires qui étudient l'utilisation de l'XP-Endo Finisher pour l'élimination des débris d'obturation, les 3 études concluent tous que ce système améliore le nettoyage vis-à-vis de la seringue d'irrigation seule.[75]

Dans une étude menée sur des incisives mandibulaires avec une anatomie ovale, l'équipe s'accorde sur la supériorité de l'XP-Endo Finisher R vis-à-vis de l'activation ultrasonore pour l'élimination des débris d'obturation.[76]

Bien que d'autres études soient nécessaires, le XP-Endo Finisher semble être le système le plus efficace pour éliminer les débris d'obturation d'autant plus qu'il peut facilement être inséré à la longueur de travail sans risque de fracture.

---

[73] Ma et al., « Micro-computed tomography evaluation of the removal of calcium hydroxide medicament from c-shaped root canals of mandibular second molars ».
[74] Keskin, Sariyilmaz, et Sariyilmaz, « Efficacy of xp-endo finisher file in removing calcium hydroxide from simulated internal resorption cavity ».
[75] Alves et al., « Removal of root canal fillings in curved canals using either reciprocating single- or rotary multi-instrument systems and a supplementary step with the xp-endo finisher »; Campello et al., « Influence of solvent and a supplementary step with a finishing instrument on filling material removal from canals connected by an isthmus »; Machado et al., « Effects of preparation with the self-adjusting file, trushape and xp-endo shaper systems, and a supplementary step with xp-endo finisher r on filling material removal during retreatment of mandibular molar canals ».
[76] De-Deus et al., « Xp-endo finisher r instrument optimizes the removal of root filling remnants in oval-shaped canals ».

4.6.4. Elimination bactérienne

Pour ce qui est de l'élimination bactérienne nous n'avons pas un grand nombre d'études sur des anatomies complexes. Une équipe étudie ce facteur sur des racines mésiales de molaire mandibulaire. Elle conclue que l'utilisation de l'XP-Endo Finisher en complément améliore la réduction de la charge bactérienne vis-à-vis de la seringue d'irrigation seule.[77]

Dans une étude[78] menée sur des dents avec une anatomie simple, des prémolaires mandibulaires et des racines distales de molaires mandibulaires, mais intéressante, les auteurs comparent plusieurs systèmes d'activation quant à la réduction de la charge bactérienne :
L'activation avec le XP-Endo Finisher permet une réduction de la charge bactérienne plus importante qu'avec la seringue d'irrigation, l'activation sonore (EndoActivator) ou l'activation laser PIPS dans les 3 parties du canal (zone coronaire, moyenne et apicale).
Cela est vrai jusqu'à 50 microns de profondeur dans la dentine radiculaire, en revanche au-delà et jusqu'à 150 microns le PIPS permet une meilleure désinfection.
L'action de XP-Endo Finisher est supérieure au laser de manière globale mais en profondeur l'activation laser semble plus performante.
Dans cette étude, l'aiguille d'irrigation est placée à 2 mm de la longueur de travail.

Il serait intéressant d'étudier si la désinfection en profondeur que permet le PIPS est plus importante que la désinfection globale supérieure qu'offre le XP-Endo Finisher. Ces deux systèmes semblent être les systèmes d'activations les plus performants quant à la désinfection bactérienne. Il faudrait également comparer ces systèmes dans des anatomies plus complexes.

4.6.5. Sécurité d'utilisation

Concernant la sécurité d'utilisation de ces systèmes, une équipe a évalué l'extrusion apicale de solution d'irrigation sur des dents monoradiculées.
Le système EndoVac présente un taux d'extrusion particulièrement faible et est très supérieur aux autres systèmes. La seringue d'irrigation, l'EndoActivator et le XP-Endo Finisher présentent des volumes similaires d'extrusion. L'activation laser présente un volume d'extrusion supérieur à toutes les autres techniques, mais il n'a pas été rapporté d'accident d'irrigation avec ce système.

---

[77] Bedier, Hashem, et Hassan, « Improved dentin disinfection by combining different-geometry rotary nickel-titanium files in preparing root canals ».
[78] Azim et al., « Efficacy of 4 irrigation protocols in killing bacteria colonized in dentinal tubules examined by a novel confocal laser scanning microscope analysis ».

En réalité, il semble irréaliste d'envisager qu'aucune goutte de solution d'irrigation ne pénètre dans le péri-apex, et cela ne semble pas poser un problème. L'injection directe de solution dans cet espace, est lui dangereux et provoque le fameux accident à l'hypochlorite de sodium.[79]

4.6.6. Proposition d'un protocole

A la lumière de ces résultats nous proposons un protocole utilisant le XP-Endo Finisher.
Cet instrument, en effet, semble présenter une très bonne efficacité dans la plupart des situations avec une sécurité d'emploi très satisfaisante.
Sa mise en œuvre est simple et ne demande pas de dispositif spécifique. Son inconvénient principal, à l'heure actuelle, semble être son prix relativement élevé.

Le protocole d'irrigation final avant obturation que nous envisageons est le suivant :

-Utilisation d'une seringue et aiguille d'irrigation adéquat : seringue de maximum 5mL, diamètre d'aiguille de 28G à 31G selon la mise en forme effectuée et aiguilles fermées à sortie latérale.

-Dépôt de la solution d'irrigation de NaClO (2.5 à 3%) à 1-2 mm de la longueur de travail (1mL).

-Activation pendant 15 secondes à l'aide du XP-Endo Finisher amené à la longueur de travail.

-Dépôt de la solution d'irrigation de EDTA (17%) à 1-2 mm de la longueur de travail (1mL)

- Activation pendant 30 secondes à l'aide du XP-Endo Finisher amené à la longueur de travail

-Dépôt de la solution d'irrigation de NaClO (2.5 à 3%) à 1-2 mm de la longueur de travail (1mL).

-Activation pendant 15 secondes à l'aide du XP-Endo Finisher amené à la longueur de travail.

- Dépôt de la solution d'irrigation de NaClO (2.5 à 3%) à 1-2 mm de la longueur de travail (1mL).

-Séchage

-Obturation

[79] Azim et al., « Comparison of sodium hypochlorite extrusion by five irrigation systems using an artificial root socket model and a quantitative chemical method ».

Conclusion

Ce travail nous a permis d'étudier la circulation de la solution d'irrigation dans le réseau endodontique lors du traitement. Apporter la solution dans tous les recoins de ce réseau est un véritable défi. De nombreux obstacles, qu'ils soient liés à l'organisation des bactéries ou aux particularités anatomiques, viennent compliquer la tâche du praticien.

Pour les dents avec une anatomie relativement simple, l'activation ne semble pas améliorer le pronostic du traitement endodontique. Cela dit, afin de nettoyer les isthmes, les canaux latéraux et autres difficultés anatomiques il sera nécessaire de recourir à d'autres méthodes.

Selon certaines études, l'activation manuelle dynamique est intéressante quant à l'élimination de la boue dentinaire. Ce protocole est intéressant car il très facile à réaliser et ne coûte rien ; pour la pénétration de l'irrigant dans les tubulis dentinaires, en revanche, les techniques sonores, ultra-sonores, limes endodontiques ou laser ont démontré leur supériorité.[80]

Le système à pression négative apparait intéressant quant à l'élimination des débris et il propose une sécurité d'utilisation maximale. Ce système est en revanche onéreux, compliqué à mettre en place, et nécessite une mise en forme importante pour l'insérer à la longueur de travail. Il existe d'autres systèmes offrant des performances similaires, moins onéreux et plus facile à mettre en place.

Comme nous l'avons vu précédemment, les techniques d'activation sonores sont dépassées par les techniques ultrasonores, laser et limes mécaniques d'activation dans certains domaines.

Les techniques d'activation ultrasonore sont intéressantes et souvent équivalentes au laser et aux limes endodontiques d'activation (XP-Endo Finisher). Néanmoins leur efficacité diminue rapidement dans les courbures sévères et elles présentent un risque non négligeable de fracture instrumentale. Les ultrasons n'offrent pas les mêmes avantages en termes de retrait des débris d'obturation et de désinfection bactérienne.

L'activation laser avec le protocole PIPS est très intéressante, elle permet d'offrir la pénétration dentinaire de la solution d'irrigation la plus profonde. Si l'utilisation de l'XP-Endo Finisher permet une pénétration dentinaire jusqu'à 50 microns de profondeur, le PIPS permet une pénétration jusqu'à 150 microns. Il serait intéressant d'étudier l'importance de ce facteur quant à la réussite du traitement. De plus l'activation laser ne permet pas d'éliminer les débris d'obturation comme le fait l'XP-endo Finisher. Enfin son prix non négligeable, en fait un outil peu abordable pour l'omnipraticien qui souhaite s'équiper de ce laser dans le seul but d'activer la solution d'irrigation. Cela étant dit cette technologie est indéniablement intéressante et nécessiterait plus d'étude.

L'activation à l'aide de lime endodontique d'activation (XP-endo Finisher) semble procurer une efficacité comparable ou meilleure que l'activation ultrasonore et/ou laser dans l'élimination des débris dentinaires ainsi que dans la pénétration de la solution d'irrigation au sein des tubules dentinaires. Le XP-endo Finisher offre également une élimination supérieure des débris d'obturation dans les cas de retraitement. Son utilisation est aisée et avec un risque de fracture fortement diminuée. Cette lime est toutefois très onéreuse.

[80] Galler et al., « Penetration depth of irrigants into root dentine after sonic, ultrasonic and photoacoustic activation ».

C’est à partir de cette réflexion que nous avons décidé de proposer un protocole d’irrigation utilisant le XP-Endo Finisher. Néanmoins il faudrait plus d’études comparant tous les sytèmes avec un protocole similaire et avec des dents présentant une anatomie complexe.

Avant de tester les différents systèmes, il faudrait pouvoir proposer un protocole et un modèle d’étude cohérent permettant de diminuer les biais entre les différentes études.

Nous avons essayé d’évaluer l’efficacité des différents systèmes en étudiant des facteurs spécifiques comme : l’élimination des débris, l’élimination de la charge bactérienne etc... Il serait intéressant de comparer tous les systèmes d’activation dans une étude prospective et d’évaluer l’influence de ces systèmes sur le pronostic de succès du traitement endodontique.

Bibliographie

Adcock, J. M., S. J. Sidow, S. W. Looney, Y. Liu, K. McNally, K. Lindsey, et F. R. Tay. « Histologic evaluation of canal and isthmus debridement efficacies of two different irrigant delivery techniques in a closed system ». *Journal of endodontics* 37, nº 4 (2011): 544-48. https://doi.org/10.1016/j.joen.2011.01.006.

Alves, F. R. F., M. F. Marceliano-Alves, J. C. N. Sousa, S. B. Silveira, J. C. Provenzano, et J. F. Siqueira. « Removal of root canal fillings in curved canals using either reciprocating single- or rotary multi-instrument systems and a supplementary step with the xp-endo finisher ». *Journal of endodontics* 42, nº 7 (2016): 1114-19. https://doi.org/10.1016/j.joen.2016.04.007.

Attin, T., W. Buchalla, C. Zirkel, et A. Lussi. « Clinical evaluation of the cleansing properties of the noninstrumental technique for cleaning root canals ». *International endodontic journal* 35, nº 11 (2002): 929-33. https://doi.org/10.1046/j.1365-2591.2002.00591.x.

Azim, A. A., H. Aksel, M. M. Jefferson, et G. T.- J. Huang. « Comparison of sodium hypochlorite extrusion by five irrigation systems using an artificial root socket model and a quantitative chemical method ». *Clinical oral investigations* 22, nº 2 (2018): 1055-61. https://doi.org/10.1007/s00784-017-2187-y.

Azim, A. A., H. Aksel, T. Zhuang, T. Mashtare, J. P. Babu, et G; T.-J. Huang. « Efficacy of 4 irrigation protocols in killing bacteria colonized in dentinal tubules examined by a novel confocal laser scanning microscope analysis ». *Journal of endodontics* 42, nº 6 (2016): 928-34. https://doi.org/10.1016/j.joen.2016.03.009.

Barbosa-Ribeiro, M., R. Arruda-Vasconcelos, F. L. Fabretti, Emmanuel J. N. L. Silva, G. De-Deus, et Brenda P. F. A. Gomes. « Evaluation of apically extruded debris using positive and negative pressure irrigation systems in association with different irrigants ». *Brazilian dental journal* 29, nº 2 (2018): 184-88. https://doi.org/10.1590/0103-6440201801750.

Bedier, M. M., A. A. R. Hashem, et Y. M. Hassan. « Improved dentin disinfection by combining different-geometry rotary nickel-titanium files in preparing root canals ». *Restorative dentistry & endodontics* 43, nº 4 (2018): e46. https://doi.org/10.5395/rde.2018.43.e46.

Blattner, T. C., N. George, C. C. Lee, V. Kumar, et C. D. J. Yelton. « Efficacy of cone-beam computed tomography as a modality to accurately identify the presence of second mesiobuccal canals in maxillary first and second molars : a pilot study ». *Journal of endodontics* 36, nº 5 (2010): 867-70. https://doi.org/10.1016/j.joen.2009.12.023.

Boutsioukis, C. « Syringe irrigation revisited ». *Endo* 13, nº 2 (2019): 101-13.

Boutsioukis, C., C. Gogos, B. Verhaagen, M. Versluis, E. Kastrinakis, et L. W. M. Van Der Sluis. « The effect of root canal taper on the irrigant flow: evaluation using an unsteady computational fluid dynamics model: cfd canal taper study ». *International endodontic journal* 43, nº 10 (2010): 909-16. https://doi.org/10.1111/j.1365-2591.2010.01767.x.

Boutsioukis, C., E. Kastrinakis, T. Lambrianidis, B. Verhaagen, M. Versluis, et L. W. M. van der Sluis. « Formation and removal of apical vapor lock during syringe irrigation : a combined experimental and computational fluid dynamics approach ». *International endodontic journal* 47, nº 2 (2014): 191-201. https://doi.org/10.1111/iej.12133.

Boutsioukis, C., T. Lambrianidis, E. Kastrinakis, et P. Bekiaroglou. « Measurement of pressure and flow rates during irrigation of a root canal ex vivo with three endodontic needles ». *International endodontic journal* 40, nº 7 (2007): 504-13. https://doi.org/10.1111/j.1365-2591.2007.01244.x.

Boutsioukis, C., B. Verhaagen, M. Versluis, E. Kastrinakis, P. R. Wesselink, et L. W. M. van der Sluis. « Evaluation of irrigant flow in the root canal using different needle types by an unsteady computational fluid dynamics model ». *Journal of endodontics* 36, nº 5 (2010): 875-79. https://doi.org/10.1016/j.joen.2009.12.026.

Boutsioukis, C., B. Verhaagen, A. D. Walmsley, M. Versluis, et L. W. M. van der Sluis. « Measurement and visualization of file-to-wall contact during ultrasonically activated irrigation in simulated canals ». *International endodontic journal*, 2013, n/a-n/a. https://doi.org/10.1111/iej.12097.

Bronnec, F., S. Bouillaguet, et P. Machtou. « Ex vivo assessment of irrigant penetration and renewal during the final irrigation regimen ». *International endodontic journal* 43, nº 8 (2010): 663-72. https://doi.org/10.1111/j.1365-2591.2010.01723.x.

Campello, A. F., B. M. Almeida, M. A. Franzoni, F. R. F. Alves, M. F. Marceliano-Alves, I. N. Rôças, J. F. Siqueira, et J. C. Provenzano. « Influence of solvent and a supplementary step with a finishing instrument on filling material removal from canals connected by an isthmus ». *International endodontic journal* 52, nº 5 (2019): 716-24. https://doi.org/10.1111/iej.13047.

De-Deus, G., F. G. Belladonna, A. S. Zuolo, D. M. Cavalcante, J. C. A. Carvalhal, M. Simões-Carvalho, E. M. Souza, et al. « Xp-endo finisher r instrument optimizes the removal of root filling remnants in oval-shaped canals ». *International endodontic journal*, 2019. https://doi.org/10.1111/iej.13077.

De-Deus, G., D. M. Cavalcante, F. G. Belladonna, J. Carvalhal, E. M. Souza, R. T. Lopes, M. A. Versiani, et al. « Root dentinal microcracks : a post-extraction experimental phenomenon ? » *International endodontic journal*, 2018. https://doi.org/10.1111/iej.13058.

Desai, P., et V. Himel. « Comparative safety of various intracanal irrigation systems ». *Journal of endodontics* 35, nº 4 (2009): 545-49. https://doi.org/10.1016/j.joen.2009.01.011.

Duque, J. A., M. A. H. Duarte, L. C. F. Canali, R. F. Zancan, R. R. Vivan, R. A. Bernardes, et C. M. Bramante. « Comparative effectiveness of new mechanical irrigant agitating devices for debris removal from the canal and isthmus of mesial roots of mandibular molars ». *Journal of endodontics* 43, nº 2 (2017): 326-31. https://doi.org/10.1016/j.joen.2016.10.009.

Elnaghy, A. M., A. Mandorah, et S. E. Elsaka. « Effectiveness of xp-endo finisher, endoactivator, and file agitation on debris and smear layer removal in curved root canals : a comparative study ». *Odontology* 105, nº 2 (2017): 178-83. https://doi.org/10.1007/s10266-016-0251-8.

Ferziger, J. H., et M. Perić. *Computational methods for fluid dynamics*. 3e éd. Berlin : Springer-Verlag, 2002.

Freire, L. G., E. F. Iglecias, R. S. Cunha, M. Dos Santos, et G. Gavini. « Micro-computed tomographic evaluation of hard tissue debris removal after different irrigation methods and its influence on the filling of curved canals ». *Journal of endodontics* 41, nº 10 (2015): 1660-66. https://doi.org/10.1016/j.joen.2015.05.001.

Galler, K. M., V. Grubmüller, R. Schlichting, M. Widbiller, A. Eidt, C. Schuller, M. Wölflick, et al. « Penetration depth of irrigants into root dentine after sonic, ultrasonic and photoacoustic activation ». *International endodontic journal*, 2019. https://doi.org/10.1111/iej.13108.

Gambill, J. M., M. Alder, et C. E. del Rio. « Comparison of nickel-titanium and stainless steel hand-file instrumentation using computed tomography ». *Journal of endodontics* 22, nº 7 (1996): 369-75. https://doi.org/10.1016/S0099-2399(96)80221-4.

Gulabivala, K., B. Patel, G. Evans, et Y.-L. Ng. « Effects of mechanical and chemical procedures on root canal surfaces ». *Endodontic topics* 10, nº 1 (2005): 103-22. https://doi.org/10.1111/j.1601-1546.2005.00133.x.

Huang, T.-Y., K. Gulabivala, et Y.-L. Ng. « A bio-molecular film ex-vivo model to evaluate the influence of canal dimensions and irrigation variables on the efficacy of irrigation ». *International endodontic journal* 41, nº 1 (2008): 60-71. https://doi.org/10.1111/j.1365-2591.2007.01317.x.

Jaramillo, D. E., A. Arriola, K. Safavi, et L. E. Chávez de Paz. « Decreased bacterial adherence and biofilm growth on surfaces coated with a solution of benzalkonium chloride ». *Journal of endodontics* 38, nº 6 (2012): 821-25. https://doi.org/10.1016/j.joen.2012.03.012.

Jiménez-Pinzón, A., J. J. Segura-Egea, M. Poyato-Ferrera, E. Velasco-Ortega, et J. V. Ríos-Santos. « Prevalence of apical periodontitis and frequency of root-filled teeth in an adult spanish population ». *International endodontic journal* 37, nº 3 (2004): 167-73. https://doi.org/10.1111/j.0143-2885.2004.00759.x.

Keleş, A., H. Alçin, M. D. Sousa-Neto, et M. A. Versiani. « Supplementary steps for removing hard tissue debris from isthmus-containing canal systems ». *Journal of endodontics* 42, nº 11 (2016): 1677-82. https://doi.org/10.1016/j.joen.2016.07.025.

Keskin, C., E. Sariyilmaz, et Ö. Sariyilmaz. « Efficacy of xp-endo finisher file in removing calcium hydroxide from simulated internal resorption cavity ». *Journal of endodontics* 43, nº 1 (2017): 126-30. https://doi.org/10.1016/j.joen.2016.09.009.

Khaord, P., A. Amin, M. B. Shah, R. Uthappa, N. Raj, T. Kachalia, et H. Kharod. « Effectiveness of different irrigation techniques on smear layer removal in apical thirds of mesial root canals of permanent mandibular first molar : a scanning electron microscopic study ». *Journal of conservative dentistry* 18, nº 4 (2015): 321-26. https://doi.org/10.4103/0972-0707.159742.

Leoni, G. B., M. A. Versiani, Y. T. Silva-Sousa, J. F. B. Bruniera, J. D. Pécora, et M. D. Sousa-Neto. « Ex vivo evaluation of four final irrigation protocols on the removal of hard-tissue debris from the mesial root canal system of mandibular first molars ». *International endodontic journal* 50, nº 4 (2017): 398-406. https://doi.org/10.1111/iej.12630.

Lloyd, A., G. Navarrete, M. A. Marchesan, et D. Clement. « Removal of calcium hydroxide from Weine type ii systems using photon-induced photoacoustic streaming, passive ultrasonic, and needle irrigation : a microcomputed tomography study ». *Journal of applied oral science* 24, nº 6 (2016): 543-48. https://doi.org/10.1590/1678-775720160234.

Lloyd, A., J. P. Uhles, D. J. Clement, et F. Garcia-Godoy. « Elimination of intracanal tissue and debris through a novel laser-activated system assessed using high-resolution micro–computed tomography : a pilot study ». *Journal of endodontics* 40, nº 4 (2014): 584-87. https://doi.org/10.1016/j.joen.2013.10.040.

Ma, J. Z., Y. Shen, A. J. Al-Ashaw, H. Y. Khaleel, Y. Yang, Z. J. Wang, B. Peng, et M. Haapasalo. « Micro-computed tomography evaluation of the removal of calcium hydroxide medicament from c-shaped root canals of mandibular second molars ». *International endodontic journal* 48, nº 4 (2015): 333-41. https://doi.org/10.1111/iej.12319.

Macedo, R. G., B. Verhaagen, D. Fernandez Rivas, J. G. E. Gardeniers, L. W. M. van der Sluis, P. R. Wesselink, et M. Versluis. « Sonochemical and high-speed optical characterization of cavitation generated by an ultrasonically oscillating dental file in root canal models ». *Ultrasonics sonochemistry* 21, nº 1 (2014): 324-35. https://doi.org/10.1016/j.ultsonch.2013.03.001.

Machado, A. G., B. P. S. Guilherme, J. C. Provenzano, M. F. Marceliano-Alves, L. S. Gonçalves, J. F. Siqueira, et M. a. S. Neves. « Effects of preparation with the self-adjusting file, trushape and xp-endo shaper systems, and a supplementary step with xp-endo finisher r on filling material removal during retreatment of mandibular molar canals ». *International endodontic journal* 52, nº 5 (2019): 709-15. https://doi.org/10.1111/iej.13039.

Nguy, D., et C. Sedgley. « The influence of canal curvature on the mechanical efficacy of root canal irrigation in vitro using real-time imaging of bioluminescent bacteria ». *Journal of endodontics* 32, nº 11 (2006): 1077-80. https://doi.org/10.1016/j.joen.2006.04.011.

Passalidou, S., F. Calberson, M. De Bruyne, R. De Moor, et M. A. Meire. « Debris removal from the mesial root canal system of mandibular molars with laser-activated irrigation ». *Journal of endodontics* 44, nº 11 (2018): 1697-1701. https://doi.org/10.1016/j.joen.2018.06.007.

Pecora, J. D., C. Estrela, M. R. Bueno, O. C. Porto, A. H. G. Alencar, M. D. Sousa-Neto, et C. R. A. Estrela. « Detection of root canal isthmuses in molars by map-reading dynamic using cbct images ». *Brazilian dental journal* 24, nº 6 (2013): 569-74. https://doi.org/10.1590/0103-6440201302380.

Ramachandran Nair, P. N. « Light and electron microscopic studies of root canal flora and periapical lesions ». *Journal of endodontics* 13, nº 1 (1987): 29-39. https://doi.org/10.1016/S0099-2399(87)80089-4.

Ramos Brito, A. C., F. S. Verner, R. B. Junqueira, M. C. Yamasaki, P. M. Queiroz, D. Q. Freitas, et C. Oliveira-Santos. « Detection of fractured endodontic instruments in root canals : comparison between different digital radiography systems and cone-beam computed tomography ». *Journal of endodontics* 43, nº 4 (2017): 544-49. https://doi.org/10.1016/j.joen.2016.11.017.

Reeh, E. S., H. H. Messer, et W. H. Douglas. « Reduction in Tooth Stiffness as a Result of Endodontic and Restorative Procedures ». *Journal of Endodontics* 15, nº 11 (1989): 512-16. https://doi.org/10.1016/S0099-2399(89)80191-8.

Retsas, A., et C. Boutsioukis. « An update on ultrasonic irrigant activation ». *Endodontic practice today* 13, nº 2 (2019): 115-29.

Rödig, T., C. Koberg, S. Baxter, F. Konietschke, A. Wiegand, et M. Rizk. « Micro-ct evaluation of sonically and ultrasonically activated irrigation on the removal of hard-tissue debris from isthmus-containing mesial root canal systems of mandibular molars ». *International endodontic journal*, 2019. https://doi.org/10.1111/iej.13100.

Silva, E. J. N. L., F. G. Belladonna, A. S. Zuolo, E. Rodrigues, I. C. Ehrhardt, E. M. Souza, et G. De-Deus. « Effectiveness of xp-endo finisher and xp-endo finisher r in removing root filling remnants: a micro-ct study ». *International endodontic journal* 51, nº 1 (2018): 86-91. https://doi.org/10.1111/iej.12788.

Silva, E. J. N. L., C. R. Carvalho, F. G. Belladonna, M. C. Prado, R. T. Lopes, G. De-Deus, et E. J. L. Moreira. « Micro-ct evaluation of different final irrigation protocols on the removal of hard-tissue debris from isthmus-containing mesial root of mandibular molars ». *Clinical oral investigations* 23, nº 2 (2019): 681-87. https://doi.org/10.1007/s00784-018-2483-1.

Siqueira, J. F. « Endodontic infections : concepts, paradigms, and perspectives ». *Oral surgery, oral medicine, oral pathology, oral radiology, and endodontology* 94, nº 3 (2002): 281-93. https://doi.org/10.1067/moe.2002.126163.

Siqueira, J. F., F. R. F. Alves, M. A. Versiani, I. N. Rôças, B. M. Almeida, M. A. S. Neves, et M. D. Sousa-Neto. « Correlative bacteriologic and micro–computed tomographic analysis of mandibular molar mesial canals prepared by self-adjusting file, reciproc, and twisted file systems ». *Journal of endodontics* 39, nº 8 (2013): 1044-50. https://doi.org/10.1016/j.joen.2013.04.034.

Souza, E. M., J. R. P. Quadros, E. J. N. L. Silva, G. De-Deus, F. G. Belladonna, et E. M Maia-Filho. « Volume and/or time of naocl influences the fracture strength of endodontically treated bovine teeth ». *Brazilian dental journal* 30, nº 1 (2019): 31-35. https://doi.org/10.1590/0103-6440201902076.

Svensater, G., et G. Bergenholtz. « Biofilms in endodontic infections ». *Endodontic topics* 9, nº 1 (2004): 27-36. https://doi.org/10.1111/j.1601-1546.2004.00112.x.

Verhaagen, B., C. Boutsioukis, G. L. Heijnen, L. W. M. van der Sluis, et M. Versluis. « Role of the confinement of a root canal on jet impingement during endodontic irrigation ». *Experiments in fluids* 53, nº 6 (2012): 1841-53. https://doi.org/10.1007/s00348-012-1395-0.

Verhaagen, B., C. Boutsioukis, C. P. Sleutel, E. Kastrinakis, L. W. M. van der Sluis, et M. Versluis. « Irrigant transport into dental microchannels ». In *Microfluidics and nanofluidics*, 16:1165-77, 2014. https://doi.org/10.1007/s10404-013-1281-y.

Versiani, M. A., F. R. F. Alves, C. V. Andrade-Junior, M. F. Marceliano-Alves, J. C. Provenzano, I. N. Rôças, M. D. Sousa-Neto, et J. F. Siqueira. « Micro-ct evaluation of the efficacy of hard-tissue removal from the root canal and isthmus area by positive and negative pressure irrigation systems ». *International endodontic journal* 49, nº 11 (2016): 1079-87. https://doi.org/10.1111/iej.12559.

Verstraeten, J., W. Jacquet, R. J. G. De Moor, et M. A. Meire. « Hard tissue debris removal from the mesial root canal system of mandibular molars with ultrasonically and laser-activated irrigation: a micro-computed tomography study ». *Lasers in medical science* 32, nº 9 (2017): 1965-70. https://doi.org/10.1007/s10103-017-2297-4.

Weine, F. S., H. J. Healey, H. Gerstein, et L. Evanson. « Canal configuration in the mesiobuccal root of the maxillary first molar and its endodontic significance ». *Oral surgery, oral medicine, and oral pathology* 28, nº 3 (1969): 419-25. https://doi.org/10.1016/0030-4220(69)90237-0.

Wiseman, A., Timothy C. Cox, A. Paranjpe, N. M. Flake, N. Cohenca, et J. D. Johnson. « Efficacy of sonic and ultrasonic activation for removal of calcium hydroxide from mesial canals of mandibular molars: a microtomographic study ». *Journal of endodontics* 37, nº 2 (2011): 235-38. https://doi.org/10.1016/j.joen.2010.11.019.

Zhang, D., J. Chen, G. Lan, M. Li, J. An, X. Wen, L. Liu, et M. Deng. « The root canal morphology in mandibular first premolars : a comparative evaluation of cone-beam computed tomography

and micro-computed tomography ». *Clinical oral investigations* 21, nº 4 (2017): 1007-12. https://doi.org/10.1007/s00784-016-1852-x.

Zhao, Y, W Fan, T Xu, F R. Tay, J L. Gutmann, et B Fan. « Evaluation of several instrumentation techniques and irrigation methods on the percentage of untouched canal wall and accumulated dentine debris in c-shaped canal ». *International endodontic journal*, 2019. https://doi.org/10.1111/iej.13119.

Table des figures

Figure 1 : CBCT Veraview X800 Morita 12
Figure 2 : Micro-CT SkyScan 1173 de Bruker Biospin 12
Figure 3 : Coupe avec CBCT Morita Veraview X800 voxel 80 µm 15
Figure 4 : Coupe avec Micro-CT SkyScan 1173 de Bruker Biospin voxel 13.18 µm 15
Figure 5 : A-D : Cavité d'accès traditionnelle, B-E : Cavité minimalement invasive, C-F cavité « ninja » 18
Figure 6 : Différents types de seringue 23
Figure 7 : Différentes tailles de seringue 24
Figure 8 : Aiguille 31G à sortie latérale ENDO-EZE Ultradent 25
Figure 9 : Différents types d'aiguilles : 26
Figure 10 : Canule d'irrigation Irriflex, Produits dentaires 28
Figure 11 : Différents types d'aiguilles semblables à la figure 9 : Etude de la vélocité du jet d'irrigation selon la forme de l'aiguille. Mise en forme 45.06 31
Figure 12 : Distribution du « wall shear stress » en fonction du type d'aiguille 33
Figure 13 : Système d'irrigation à pression négative EndoVac, Kerr Dental 37
Figure 14 : Raccord en T reliant les canules à l'aspiration 38
Figure 15 : Visualisation de l'espace entre le maitre cône et les parois canalaires, cet espace permet la circulation de la solution d'irrigation 41
Figure 16 : EndoActivator, Dentsply Tulsa Dental 43
Figure 17 : Vibringe sonic irrigation system , Vibringe 43
Figure 18 : Embout Eddy,VDW 44
Figure 19 : Turbulence acoustique ou « acoustic streaming » se produisant le long de la lime ultrasonore, sur la figure de droite il est possible de voir que la direction du jet ne suit pas la trajectoire de l'instrument 46
Figure 20 : limes ultrasonores « passives » Irrisafe, Satelec Acteon 47
Figure 21 : Limes K ultrasonores « actives », Satelec Acteon 47
Figure 22 : ProUltra Piezo Flow, aiguilles d'irrigation ultrasonore, Dentsply Sirona 48
Figure 23 : Elimination de la dentine radiculaire en rouge à la suite de l'activation ultrasonore avec les différents systèmes 49
Figure 24 : Fotona Lightwalker, laser YAG (Er: YAG) 51
Figure 25 : Protocole PIPS. 51
Figure 26 : Protocole actuelle PIPS 52

Figure 27 : Self-Adjusting File, ReDentNOVA 53
Figure 28 : XP-endo Finisher, FKG 54
Figure 29 : XP-endo Finisher R, fkg 55

Vu, le Directeur de thèse

Docteur Denis BOUTER

Vu, le Doyen de la Faculté de Chirurgie dentaire
de l'Université Paris Descartes

Professeur Louis MAMAN

Vu, le Président de l'Université Paris Descartes
Pour le Président et par délégation,

Le Doyen Louis MAMAN

Un point sur l'irrigation en endodontie en 2019

Résumé :

L'irrigation en endodontie est un thème trop peu souvent abordé or de nombreux systèmes d'irrigation différents sont présents sur le marché. Le but de ce travail est de fournir au praticien les éléments pour comprendre la circulation de la solution d'irrigation au sein du réseau endodontique. L'objectif serait de fournir au praticien les outils pour choisir son système d'irrigation. Dans une première partie, nous étudions l'organisation des bactéries au sein du réseau endodontique dans le cas d'une infection du réseau et le défi qu'elle représente pour la solution d'irrigation. Dans une deuxième partie, nous poursuivons sur une étude de l'anatomie canalaire complexe et de son influence sur la circulation de l'irrigant au sein des canaux. Dans une troisième partie, nous développons la circulation de la solution d'irrigation et nous tentons d'analyser les différentes composantes physiques de l'écoulement. Cette analyse nous permet de cibler les facteurs que nous pouvons faire varier afin d'améliorer l'écoulement et ainsi la désinfection canalaire. Dans une dernière partie, nous analysons les différents systèmes d'irrigation disponibles sur le marché et nous essayons d'évaluer si ceux-ci nous permettent d'influencer favorablement les facteurs que nous avons décrits précédemment. Nous conclurons ce travail en proposant un protocole d'irrigation, validé par la littérature internationale, qui selon nous est le plus efficace afin d'améliorer l'irrigation au sein d'un traitement endodontique. Nous évoquerons également en ouverture, les limites actuelles des études menées sur la circulation de l'irrigant au sein du réseau endodontique et comment ces études pourraient éventuellement être améliorées.

Discipline :

Endodontie

Mots clés français (fMeSH et Rameau) :

Endodontie -- Dissertation universitaire ; Irrigation thérapeutique -- Dissertation universitaire ; Cavité dentaire -- Thèses et écrits académiques ; Pulpe de la dent -- Thèses et écrits académiques

English keywords (MeSH) :

Endodontics -- Academic Dissertation ; Therapeutic Irrigation -- Academic Dissertation

Université Paris Descartes

Faculté de Chirurgie dentaire

1, rue Maurice Arnoux

92120 Montrouge