



HAL
open science

Régénération dentaire complète par ingénierie tissulaire : revue systématique de la littérature

Stéphane Paul Rémy Aumailley

► To cite this version:

Stéphane Paul Rémy Aumailley. Régénération dentaire complète par ingénierie tissulaire : revue systématique de la littérature. Sciences du Vivant [q-bio]. 2019. dumas-02407420

HAL Id: dumas-02407420

<https://dumas.ccsd.cnrs.fr/dumas-02407420>

Submitted on 12 Dec 2019

HAL is a multi-disciplinary open access archive for the deposit and dissemination of scientific research documents, whether they are published or not. The documents may come from teaching and research institutions in France or abroad, or from public or private research centers.

L'archive ouverte pluridisciplinaire **HAL**, est destinée au dépôt et à la diffusion de documents scientifiques de niveau recherche, publiés ou non, émanant des établissements d'enseignement et de recherche français ou étrangers, des laboratoires publics ou privés.

U.F.R. D'ODONTOLOGIE

Année 2019

Thèse n°71

THESE POUR L'OBTENTION DU

**DIPLOME D'ETAT de DOCTEUR EN CHIRURGIE
DENTAIRE**

Présentée et soutenue publiquement
Par AUMAILLEY Stéphane, Paul, Rémy
Né le 25 novembre 1992 à Bordeaux
Le 12 novembre 2019

**Régénération dentaire complète par ingénierie tissulaire :
Revue systématique de la littérature.**

Sous la direction de :
Professeur Sylvain CATROS

Membres du jury :

Président	M. FRICAIN, Jean-Christophe	Professeur des Universités
Directeur	M. CATROS, Sylvain	Professeur des Universités
Rapporteur	Mme. THEBAUD, Noélie	Maître de Conférences des Universités
Assesseur	M. MARTEAU, Jean-Marie	Maître de Conférences des Universités

UNIVERSITE DE BORDEAUX

MAJ 01/03/2019

Président M. TUNON DE LARA Manuel

Directeur de Collège des Sciences de la Santé M. PELLEGRIN Jean-Luc

COLLEGE DES SCIENCES DE LA SANTE UNITE DE FORMATION ET DE RECHERCHE DES SCIENCES ODONTOLOGIQUES

Directrice	Mme BERTRAND Caroline	58-01
Directeur Adjoint à la Pédagogie	Mr DELBOS Yves	56-01
Directeur Adjoint – Chargé de la Recherche	M. CATROS Sylvain	57-01
Directeur Adjoint – Chargé des Relations Internationales	M. LASSERRE Jean-François	58-01

ENSEIGNANTS DE L'UFR

PROFESSEURS DES UNIVERSITES

Mme	Caroline	BERTRAND	Prothèse dentaire	58-01
Mme	Marie-José	BOILEAU	Orthopédie dento-faciale	56-01
M	Sylvain	CATROS	Chirurgie orale	57-01
M	Raphaël	DEVILLARD	Odontologie restauratrice et endodontie	58-01
Mme	Véronique	DUPUIS	Prothèse dentaire	58-01
M.	Bruno	ELLA NGUEMA	Sciences anatomiques et physiologiques - Biomatériaux	58-01
M.	Jean-Christophe	FRICAÏN	Chirurgie buccale – Pathologie et thérapeutique	57-01

MAITRES DE CONFERENCES DES UNIVERSITES

Mme	Elise	ARRIVÉ	Prévention épidémiologie – Economie de la santé – Odontologie légale	56-02
Mme	Cécile	BADET	Biologie Orale	57-01
M.	Etienne	BARDINET	Orthopédie dento-faciale	56-01
M.	Michel	BARTALA	Prothèse dentaire	58-01
M.	Cédric	BAZERT	Orthopédie dento-faciale	56-01
M.	Christophe	BOU	Prévention épidémiologie – Economie de la santé – Odontologie légale	56-02
Mme	Sylvie	BRUNET	Chirurgie buccale – Pathologie et thérapeutique	57-01
M.	Jacques	COLAT PARROS	Sciences anatomiques et physiologiques	58-01
M.	Jean-Christophe	COUTANT	Sciences anatomiques et physiologiques	58-01
M.	François	DARQUE	Orthopédie dento-faciale	56-01
M.	François	DE BRONDEAU	Orthopédie dento-faciale	56-01
M.	Yves	DELBOS	Odontologie pédiatrique	56-01
M.	Emmanuel	D'INCAU	Prothèse dentaire	58-01
M.	Dominique	GILLET	Odontologie conservatrice – Endodontie	58-01
M.	Jean-François	LASSERRE	Prothèse dentaire	58-01
M.	Yves	LAUVERJAT	Parodontologie	57-01
Mme	Odile	LAVIOLE	Prothèse dentaire	58-01
M.	Jean-Marie	MARTEAU	Chirurgie buccale – Pathologie et thérapeutique	57-01
Mme	Javotte	NANCY	Odontologie pédiatrique	56-01
M.	Adrien	NAVEAU	Prothèse dentaire	58-01
M.	Jean-François	PELI	Odontologie restauratrice – Endodontie	58-01
M.	Philippe	POISSON	Prévention épidémiologie – Economie de la santé – Odontologie légale	56-02

M.	Patrick	ROUAS	Odontologie pédiatrique	56-01
M.	Johan	SAMOT	Biologie Orale	57-01
Mme	Maud	SAMPEUR	Orthopédie dento-faciale	56-01
M.	Cyril	SEDARAT	Parodontologie	57-01
Mme	Noélie	THEBAUD	Biologie Orale	57-01
M.	Eric	VACHEY	Odontologie conservatrice – Endodontie	58-01

AUTRES ENSEIGNANTS

Mme	Audrey	AUSSEL	Sciences anatomiques et physiologiques	58-01
Mme	Elsa	GAROT	Odontologie pédiatrique	56-01

ASSISTANTS

Mme	Mathilde	BOUDEAU	Odontologie conservatrice – Endodontie	58-01
M.	Wallid	BOUJEMAA AZZI	Odontologie conservatrice – Endodontie	58-01
Melle	Camille	BOULÉ-MONTPEZAT	Odontologie pédiatrique	56-01
Mlle	Anaïs	CAVARE	Orthopédie dento-faciale	56-01
M	Hubert	CHAUVEAU	Odontologie conservatrice – Endodontie	58-01
M,	Jean-Baptiste	CULOT	Fonctions/dysfonctions, imagerie, biomatériaux	58-01
M	Pierre-Hadrien	DECAUP	Fonctions/dysfonctions, imagerie, biomatériaux	58-01
Mme	Severine	DESCAZEUX	Odontologie conservatrice – Endodontie	58-01
Mme	Julia	ESTIVALS	Odontologie pédiatrique	56-01
M.	Cédric	FALLA	Prévention épidémiologie – Economie de la santé – Odontologie légale	56-02
Mme	Mathilde	FENELON	Chirurgie Orale	57-01
Mme	Agathe	GREMARE	Biologie orale	57-01
M	Mickaël	HYVERNAUD	Prothèse dentaire	58-01
Mme	Clémence	JAECK	Prothèse dentaire	58-01
Mme	Mathilde	JACQUEMONT	Parodontologie	57-01
Mme	Olivia	KEROUREDAN	Odontologie conservatrice – Endodontie	58-01
Mme	Claudine	KHOURY	Prévention épidémiologie – Economie de la santé – Odontologie légale	56-02
Mr	Antoine	LAFITTE	Orthopédie dento-faciale	56-01
M	Adrien	LASTRADE	Prothèse dentaire	58-01
M.	Emmanuel	MASSON REGNAULT	Chirurgie Orale	57-01
Mme	Marie	MÉDIO	Orthopédie dento-faciale	56-01
Mme	Aude	MENARD	Prothèse dentaire	58-01
M	Antoine	POPELUT	Parodontologie	57-01
M	Florian	PITEU	Prothèse dentaire	58-01
Mr	Thibaut	ROULLAND	Prothèse dentaire	58-01
M.	François	ROUZÉ L'ALZIT	Prothèse dentaire	58-01
Mme	Rawen	SMIRANI	Parodontologie	57-01
Mme	Sophia	ZIANE	Odontologie conservatrice – Endodontie	58-01

REMERCIEMENTS

A notre Président de thèse

Monsieur le Professeur Jean-Christophe FRICAIN

Professeur des Universités – Praticien Hospitalier

Sous-section Chirurgie buccale – Pathologie et thérapeutique 57-01

Je tenais à vous remercier de l'honneur que vous me faites en acceptant de présider le jury de cette thèse. Merci également pour les enseignements de qualité que vous nous avez apporté tant en cours théorique au sein de la faculté qu'en clinique au centre hospitalier universitaire.

Veillez trouver dans ce travail l'expression de ma plus haute considération.

A notre Directeur de thèse

Monsieur le Professeur Sylvain CATROS

Professeur des Universités – Praticien Hospitalier

Sous-section Chirurgie Orale 57-01

Je vous remercie infiniment d'avoir accepté de diriger cette thèse et de m'avoir accompagné tout au long de sa rédaction. Votre bienveillance et votre disponibilité ont été d'un appui précieux au cours de son élaboration. Je vous remercie de la gentillesse avec laquelle vous avez su répondre à mes sollicitations et pour le temps que vous m'avez consacré. Veuillez trouver ici l'expression de toute ma sympathie et l'assurance de mes sentiments respectueux.

A notre Rapporteur de thèse

Madame le Docteur Noélie THEBAUD

Maître de conférence des Universités – Praticien Hospitalier

Sous-section Biologie Orale 57-01

Je tenais à vous remercier de l'honneur que vous me faites en acceptant de juger cette thèse et d'en être le rapporteur. Je vous remercie également sincèrement pour le temps que vous m'avez accordé afin de lire et corriger ce travail.

Veillez trouver dans celui-ci l'expression de mes sincères remerciements et mon profond respect.

A notre assesseur :

Monsieur le Docteur Jean-Marie MARTEAU

Maître de conférence des Universités – Praticien Hospitalier

Sous-section Chirurgie buccale – Pathologie et thérapeutique 57-01

Je vous remercie d'avoir accepté de juger ce travail. Je vous remercie également pour la qualité de vos enseignements tant théoriques que cliniques au sein de l'hôpital Pellegrin et la pédagogie avec laquelle vous les dispensez.

Veillez accepter mes remerciements les plus sincères et toute ma reconnaissance.

Remerciements personnels :

À mes parents, difficile de mettre des mots sur des sentiments mais je tenais à vous remercier du fond du cœur pour votre soutien tout au long de ma scolarité et de ma vie personnelle. On ne peut être plus heureux et plus fier que de vous avoir comme parents et comme modèles. Merci de l'amour et de l'attention que vous nous avez apporté à mes frères et à moi. Vous êtes un exemple, encore merci.

À mes frères, William et Louis merci de m'avoir supporté comme grand frère. Si j'en suis là c'est aussi grâce à vous. À William, bravo pour ton parcours je suis persuadé que tu seras un très bon chirurgien-dentiste, plus doué que moi même ! À Louis merci de ta bonne humeur, quoi que tu fasses je suis sûr que tu seras le meilleur ! Je suis super fier de vous !

À mes grands-parents et à ma tante, merci pour votre amour et votre soutien inconditionnels depuis ma plus tendre enfance.

À ma famille, mes cousins, mon parrain et ma marraine, merci de votre soutien.

À Vincent R, que dire à part un immense merci. Je te dois énormément, tu m'as appris la valeur du travail et de la persévérance. Merci de m'avoir guidé à mon entrée à l'université. Tu iras loin futur docteur, que dis-je, professeur Romao.

À Thomas E, merci pour toutes ces années d'amitié et de rires depuis nos 11ans. Merci aussi de ton soutien et d'être venu me voir chez mes parents presque tous les dimanches soir pendant ma première année à la fac. J'espère continuer à te voir encore très longtemps et je te souhaite le meilleur pour l'avenir.

À Maxime F, merci pour ces années d'amitié pendant notre cursus et merci d'avoir été mon binôme à l'hôpital pour nos premiers pas dans la dentisterie. Ton investissement et ta passion pour notre profession sont un exemple à suivre.

À Arthur A, merci pour ton amitié et ton soutien durant nos années d'études et notre préparation à l'internat. Je suis fier de ton parcours.

À Margot D, je voulais te remercier particulièrement pour m'avoir fait comprendre que je faisais fausse route dans ma thèse et pour m'avoir donné le coup de pied aux fesses qui me manquait pour me mettre au travail correctement.

À Mickael P, merci pour toutes ces belles années depuis le début du lycée. Ton intelligence et ton humanité ont toujours forcé mon respect et mon admiration. Je te souhaite le meilleur pour l'avenir.

À Mathieu A, Thomas B, Martin G et JL, mes binômes de ronéo et d'hôpital, c'est aussi grâce à vous que j'en suis là merci beaucoup ! Merci pour votre bonne humeur et votre amitié.

À tous mes amis dentistes, kinés, médecins, pharmaciens et autres bien trop nombreux pour que je puisse tous les énumérer, merci pour toutes ces années passionnantes de rires et de fêtes qui ont fait de mes études supérieures une période très heureuse de ma vie.

À Loriane, mon amour. Ces années à tes côtés m'ont fait grandir plus que tu ne pourrais l'imaginer. Je ne réalise pas encore la chance que j'ai de t'avoir avec moi. Je te dois énormément. Merci d'être là chaque jour, de me rendre heureux, de me rassurer et de m'aider à me surpasser. Merci pour tout.

Table des matières :

Liste des abréviations :	14
Introduction	16
Partie I : Rappels sur l'odontogenèse	18
1. Odontogenèse	19
1.1. Mise en place de l'épithélium odontogène	19
1.2. Évolution de l'épithélium odontogène.....	20
1.3. Évolution des placodes dentaires	21
1.4. Amélogénèse	24
1.5. Dentinogenèse	24
1.6. Radiculogenèse et formation du parodonte.....	25
1.7. Éruption dentaire	27
2. Régulation moléculaire de l'odontogenèse	29
2.1. Principaux gènes et facteurs de transcription impliqués	29
2.2. Principaux facteurs de croissance et molécules signal nécessaires à l'odontogenèse ..	31
2.2.1. Facteurs de croissance	31
2.2.2. Molécules signal	33
2.3. Position des germes dentaires et schéma des arcades : quelle dent à quel endroit ? ...	34
2.3.1. Théorie des champs.....	35
2.3.2. Théorie des clones dentaires	35
2.3.3. Homéocode dentaire.....	35
2.3.4. Un nouveau modèle : l'interaction génétique coopérative	37
Partie II : L'ingénierie tissulaire	39
1. Définition	40
2. Les stratégies d'ingénierie tissulaire	40
2.1. L'approche conductrice	41
2.2. L'approche inductrice	41
2.3. L'approche par transplantation cellulaire.....	41
3. Les composants de l'ingénierie tissulaire	43
3.1. Les cellules	43
3.2. Les molécules bioactives.....	43
3.3. Les biomatériaux de support ou scaffolds	44
4. Concepts d'expérimentation pour la régénération dentaire	45
4.1. Implantation cellulaire <i>in vivo</i> pour recréer le développement dentaire embryonnaire ...	46
4.2. Culture <i>in vitro</i> de cellules sur support puis transplantation <i>in vivo</i>	46
4.3. Problème de la nécessité des cellules épithéliales embryonnaires	46

Partie III : Revue de la littérature	48
1. Objectif du travail	49
2. Matériel et méthodes	49
2.1. Stratégie de recherche	49
2.2. Sélection des études	50
2.2.1. Critères d'inclusion	50
2.2.2. Critères d'exclusion	50
2.3. Algorithme de recherche	51
3. Résultats	51
3.1. Déroulement de la recherche bibliographique	51
3.2. Flowchart	53
3.3. Synthèse des résultats	54
3.3.1. Types d'études	54
3.3.2. Origine animale des cellules utilisées	54
3.3.3. Caractéristiques des cellules et des tissus employés	54
3.3.4. Types de dents dont les cellules ont été utilisées	55
3.3.5. Types d'échafaudages	56
3.3.6. Facteurs de croissance et molécules signal employés	56
3.3.7. Méthodes	57
3.3.8. Types de sites et temps d'implantation	58
3.3.9. Résultats finaux des régénérations dentaires	58
3.3.10. Taux de réussite	59
4. Discussion	60
4.1. Problématiques sur la forme	60
4.1.1. La recherche informatique	60
4.1.2. La nature du travail	60
4.2. Problématiques sur le fond	61
4.2.1. Problématiques liées aux cellules utilisées	61
4.2.1.1. Éthique	61
4.2.1.2. Déterminer une source fiable de cellules utilisables	61
4.2.1.3. Réaction immunitaire de l'hôte	62
4.2.1.4. Types de dents dont les cellules ont été utilisées	62
4.2.2. Problématiques d'aspect technique	63
4.2.3. Qualité des résultats	63
4.2.4. Changement de modèle	64
4.2.5. Développement à grande échelle	64
5. Perspectives d'évolution	64
5.1. D'autres sources cellulaires	64
5.2. Développement des banques tissulaires	65
5.3. La régénération dentaire partielle	66

Conclusion	67
Bibliographie	68
Annexes	80
Index des figures et tableaux	100

Liste des abréviations :

α MEM : α Minimum Essential Medium
Barx : BarH-like homeobox
BMP : Bone morphogenetic protein
BMDC : Bone-marrow derived cells
BMPC : Bone-marrow progenitor cells
CAA : ciment acellulaire afibrillaire
CAFE : ciment acellulaire à fibres extrinsèques
CAFI : ciment acellulaire à fibres intrinsèques
CCFI : ciment cellulaire à fibres intrinsèques
CCMS : ciment cellulaire stratifié mixte
CDKN1A : Cyclin-Dependent Kinase Inhibitor 1A
CsA : Cyclosporine A
CSF-1 : Colony Stimulating Factor 1
DFSC : Dental follicle stem cells
Dlx : Distal-less homeobox
DMSO : diméthyl sulfoxyde
DPSC : Dental pulp stem cells
EDA : anhidrotic Ectodermal Dysplasia ou ectodysplasine-A
EDE : Épithélium Dentaire Externe
EDI : Épithélium Dentaire Interne
EGF : Epidermal Growth Factor
FGF : Fibroblast Growth Factor
GAG : glycosaminoglycanes
GEH : Gaine Épithéliale de HERTWIG
GFP : Green fluorescent protein
Gsc : Goosecoid homeobox
HGF : Hepatocyt Growth Factor
HUVEC : Human umbilical vein endothelial cells
IL-1 α : Interleukine 1 alpha
IPSC : Induced pluripotent stem cells
Isl-1 : ISL LIM homeobox 1
JE : Épithélium de jonction
Lef-1 : Lymphoid enhancer binding factor 1
Lhx : Lim homeobox

MCP-1 : Monocyte Chemotactic Protein 1
MEC : Matrice extracellulaire
Msx : Muscle Segment homeobox
MTP-NRP1 : Peptide cible membranaire de la neuropiline 1
NEP : Nœud de l'Émail Primaire
NES : Nœuds d'Email Secondaires
NFκB : nuclear factor-kappa B
NGF : Nerve Growth Factor
Pax : Paired box
PCL : poly-ε-caprolactone
PDGF : platelet-derived growth factor
PDLSC : Periodontal ligament stem cells
PEG : polyéthylène glycol
PGA : polyglycolic acid
Pitx : Pituitary homeobox
PLA : polylactic acid
PLGA : copolymère de l'acide poly(lactique-co-glycolique)
PM : Prémolaire
PRF : Platelet rich fibrin
PTHrP : ParaThyroid Hormone-related Peptide
RANKL : receptor activator of nuclear factor kappa-B ligand
RE : Réticulum étoilé
Runx : Runt-related
SCAP : Stem cells from the apical papilla
Sema3A : Sémaphorine 3A
SHED : Stem cells from human exfoliated deciduous teeth
Shh : Sonic hedgehog
SIBLINGS : Small Integrin-Binding Ligand N-linked Glycoproteins
TG : Trigeminal ganglion
TGF-α : Tumoral Growth Factor Alpha
TGFβ : Tumoral Growth Factor Beta
TGPC : Tooth germ progenitor cells
TNF : Tumor Necrosis Factor
VEGF : Vascular endothelial growth factor
Wnt : Wingless-related integration site

Introduction

En odontologie, la perte complète d'un organe dentaire est le stade final du délabrement. À ce jour, le remplacement d'un organe dentaire manquant peut s'effectuer de trois manières différentes qui possèdent toutes leurs avantages et leurs inconvénients :

Tout d'abord il est possible de remplacer cette perte de manière efficace et relativement peu coûteuse à l'aide d'une prothèse de type amovible ou adjointe, mais celle-ci n'est pas fixée et donc souffre des problèmes inhérents à sa nature (problèmes de stabilité, d'inconfort, d'inesthétisme).

La deuxième solution correspond à la prothèse dite fixée ou conjointe qui solutionne les problèmes d'esthétique (pas de crochets), de confort (pas de barre linguale ou de plaque palatine) et de stabilité (prothèse fixe). Cependant cette solution possède aussi ses points négatifs que ce soit en termes de coûts (supérieur à la prothèse amovible) ou de coût tissulaire (délabrement de piliers pour les bridges).

La troisième solution, est celle de l'implant dentaire en titane coiffé d'une couronne en céramique. Cette solution possède tous les points positifs de la prothèse fixée avec l'avantage supplémentaire d'un moindre coût tissulaire (les dents adjacentes restent intactes). Malgré cela, cette solution n'est pas exempte d'inconvénients. La première problématique étant celle du coût (plus élevé que pour les deux autres solutions). L'autre obstacle majeur est lié à la chirurgie de la pose d'implant. En effet un acte chirurgical est toujours accompagné de contre-indications locales ou générales d'ordre relatif ou absolu.

Grâce aux avancées scientifiques et pour substituer à ces trois solutions historiques, il est séduisant de croire qu'à terme l'homme sera capable de remplacer ses dents manquantes par de nouvelles dents, de constitution similaire à celles naturellement créées par le corps et obtenues à partir de ses propres cellules. Ces « biodents » apporteront de nombreux avantages par rapport aux implants (vascularisation, innervation, ligament parodontal permettant de ressentir pleinement la mastication) et permettront également d'éviter les problèmes infectieux qui y sont liés (péri-implantites). Néanmoins cette solution n'est pas dénuée de problématiques et ne paraît pas raisonnablement réalisable à court terme.

Quoi qu'il en soit, dans le futur, l'odontologie, et plus largement la médecine, vont tendre à la guérison par régénération plutôt que par réparation.

De ce fait, il paraît donc nécessaire de rappeler les connaissances de base en biologie du développement dentaire ainsi que des mécanismes de régulation de cette morphogenèse afin de mieux appréhender la formation des organes dentaires. L'ingénierie tissulaire étant la discipline qui nous permet d'espérer de telles innovations, ses principes de base seront donc également exposés.

Une fois toutes ces données en tête, une question se pose : à l'heure actuelle, où en est-on et quelles sont les avancées qui ont été faites ces quinze dernières années en ce qui concerne le remplacement d'une dent manquante par régénération dentaire complète ? C'est dans le but de tenter de répondre à cette interrogation que ce travail de revue de la littérature a été entrepris.

Partie I : Rappels sur l'odontogenèse

L'odontogenèse ou formation dentaire est décrite par la succession des différents stades par lesquels passent les ébauches dentaires pour devenir des dents matures et fonctionnelles.

L'homme possède une dentition de type hétérodonte-diphyodonte, c'est-à-dire composée de dents de formes différentes sur une même héli-arcade et d'une dentition déciduale ne se renouvelant en dentition permanente qu'une seule fois au cours de la vie (1).

Les dents ne se forment complètement et ne font leur éruption qu'après la naissance. Néanmoins les ébauches dentaires commencent à s'individualiser dès la période embryonnaire. Leur origine remonte à un épaissement de l'épithélium oral situé au niveau de la cavité buccale de l'embryon. L'individu passera ensuite par une phase de coexistence entre ébauches dentaires déciduales et définitive et l'odontogenèse ne s'achèvera que vers ses 18-25ans par la radiculogenèse et éruption des troisièmes molaires permanentes (1).

1. Odontogenèse

Il convient de rappeler les différents phénomènes impliqués dans la formation des dents, en commençant par la mise en place des ébauches dentaires et leur évolution, qui comprend la formation de l'émail, de la dentine, des racines dentaires et se terminant par l'éruption de la dent dans la cavité buccale.

1.1. Mise en place de l'épithélium odontogène

À la fin du stade de neurulation embryologique s'opère un mouvement antéro-postérieur ramenant la partie céphalique de l'embryon sur la partie cardiaque. Ce mouvement crée un espace entre la partie céphalique et la partie cardiaque correspondant la future cavité buccale (ou stomodeum à ce stade). Ce mouvement crée également des plicatures à l'origine des arcs pharyngés et c'est à partir du premier arc que se développeront les procès maxillaires et mandibulaires.

Ainsi, la formation de la face débute à la fin de la 4^{ème} semaine de développement par l'apparition de 5 bourgeons (2 maxillaires, 2 mandibulaires, le naso-frontal) entourant une dépression correspondant à la bouche primitive ou stomodeum (2).

Entre le 28^{ème} et le 38^{ème} jour de développement : la prolifération des cellules latérales du premier arc branchial et son dédoublement mènent à la création du procès maxillaire dans sa partie supérieure et du procès mandibulaire dans sa partie inférieure. Ensuite, on assiste au développement d'un épithélium différent de l'épithélium oral appelé épithélium odontogène au niveau inférieur du procès maxillaire et au niveau supérieur du procès mandibulaire. S'en suit la formation du bourgeon nasal par prolifération du bourgeon céphalique en antérieur et l'apparition de deux épithélias odontogènes sur la partie inférieure de celui-ci.

Les différents épithélias odontogènes vont fusionner menant ainsi à la formation d'un épithélium odontogène continu. L'épithélium odontogène continu maxillaire est formé par la fusion des deux épithélias maxillaires aux deux épithélias du bourgeon nasal alors que l'épithélium odontogène continu mandibulaire n'est formé que de la fusion des deux épithélias mandibulaires (2).

1.2. Évolution de l'épithélium odontogène

L'épithélium recouvrant la cavité buccale primitive de l'embryon est appelé épithélium oral et est épais de 2 à 3 strates cellulaires. L'épithélium odontogène se distingue histologiquement de l'épithélium oral par une augmentation des strates cellulaires. L'épithélium odontogène apparaît donc comme un épaississement de l'épithélium oral.

Sous cet épithélium odontogène le mésenchyme est transformé en ectomésenchyme par l'arrivée de cellules dérivées des crêtes neurales qui vont se condenser dans des territoires très précis, autour des futurs bourgeons dentaires (3). L'épithélium odontogène envoie alors des messages d'induction transformant les cellules des crêtes neurales en cellules odontogènes.

Grâce à un changement d'orientation des fuseaux mitotiques des cellules basales, les cellules de l'épithélium odontogène se transforment pour créer un épaississement en arc de cercle (mur saillant) qui s'invagine par la suite dans le mésenchyme sous-jacent créant un mur plongeant aussi appelé « lame primitive » (3).

Cet épaississement de l'épithélium formant la lame primitive est le premier signe de développement dentaire (4–8).

Cette lame dentaire primitive se dédouble en deux lames épithéliales continues, la « lame dentaire primaire » en dedans et en « lame vestibulaire » qui formera le vestibule, en dehors (2,9). C'est sur la lame dentaire primaire que se formeront les dents.

Les cellules de la lame vestibulaire vont subir un phénomène d'apoptose se traduisant par la formation d'un sillon dit « vestibulaire » à l'origine du futur vestibule buccal (2).

La lame dentaire primaire qui est continue et qui préfigure les arcades dentaires va subir un phénomène de régionalisation, puis de segmentation amenant à la formation des placodes dentaires au nombre de 20 qui induiront l'apparition des bourgeons dentaires des futures dents lactéales (2,3). C'est également à partir de la lame dentaire primaire que se développera la lame dentaire secondaire (ou latérale) à l'origine des 20 dents définitives successives. Cet ensemble est appelé lame rudimentaire.

La lame dentaire parentale constitue une extension postérieure de la lame rudimentaire et permet la formation des molaires permanentes au fur et à mesure de la croissance postérieure des mâchoires (10). Lorsque les germes des dents temporaires seront arrivés au stade de cloche (2).

La formation des placodes dentaires est régulée par des interactions entre l'épithélium oral et le mésenchyme sous-jacent impliquant de nombreuses molécules signal qui agiront comme des activateurs ou des inhibiteurs de la formation des placodes dentaires (8).

1.3. Évolution des placodes dentaires

Chacune des placodes dentaires va évoluer de la même façon en subissant des transformations morphologiques décrites sous la forme de 3 stades (2):

- Le stade de Bourgeon
- Le stade de Cupule
- Le stade de Cloche

Stade de bourgeon :

Partie Épithéliale	<p>Enfoncement des cellules épithéliales de forme cylindrique dans l'ectomésenchyme sous-jacent (11).</p> <p>A la fin du stade de bourgeon, dans la partie apicale du cylindre épithélial, apparition d'une zone particulière appelée Nœud de l'Émail Primaire (NEP) qui paraît contrôler le processus d'évolution des placodes (3,8)</p> <p>Le NEP est un petit groupement de cellules sans différences morphologiques avec les cellules avoisinantes mais exprimant des molécules de signalisation et des facteurs de transcription non exprimées par les autres cellules (12). Le NEP se forme sur toutes les dents (13).</p>
Partie Ectomésenchymateuse	<p>Cellules ectomésenchymateuses en périphérie des cellules épithéliales.</p> <p>Faible matrice extracellulaire induisant une forte densité cellulaire.</p>
Partie Périphérique	<p>Ne se distingue pas vraiment de la partie ectomésenchymateuse</p>

Tableau 1 : Développement du germe dentaire au stade de bourgeon.

Stade de cupule jeune :

Stade caractérisé par l'évasement de la partie épithéliale due à la prolifération épithéliale qui, en rencontrant la densité ectomésenchymateuse, la contourne en prenant la forme d'une cupule (11).

Partie Épithéliale	<p>La masse épithéliale prend le nom d'Organe de l'émail (11).</p> <p>Organe de l'émail composé de différentes strates cellulaires (3) :</p> <ul style="list-style-type: none"> - Épithélium Dentaire Externe (EDE) : une seule couche de cellules tapissant toute la partie épithéliale de la cupule. - Cellules de la masse épithéliale ou cellules de remplissage. - Épithélium Dentaire Interne (EDI) : une seule couche cellulaire tapissant la partie épithéliale sur sa surface interne en regard des cellules ectomésenchymateuse. <p>EDE et EDI sont séparées des cellules ectomésenchymateuses par une membrane basale.</p> <p>Le NEP est toujours présent et sert de centre de signalisation (14).</p>
Partie Ectomésenchymateuse	Au sein de la densité cellulaire en regard de l'EDI, il y a une apparition de vascularisation, sans organisation particulière (11).
Partie Périphérique	Organisation cellulaire à la périphérie qui crée le Sac Folliculaire (3).

Tableau 2 : Développement du germe dentaire au stade de cupule jeune.

Stade de cupule âgée :

Partie Épithéliale	<p>Disparition du NEP par apoptose des cellules non-prolifératives le constituant (3).</p> <p>Modifications morphologiques des cellules de remplissage prenant une forme étoilée et prenant le nom de Réticulum Étoilé (3,11).</p> <p>Allongement des cellules de l'EDI.</p>
Partie Ectomésenchymateuse	<p>Prend le nom de Papille ectomésenchymateuse ou papille dentaire (15).</p> <p>Vascularisation plus organisée.</p> <p>Début d'innervation.</p>
Partie Périphérique	Le sac folliculaire s'organise en strates.

Tableau 3 : Développement du germe dentaire au stade de cupule âgée.

Stade de cloche :

Stade durant lequel, la couronne dentaire acquiert sa forme finale (morphodifférenciation) et également durant lequel les cellules sécrétrices des tissus durs de la couronne (améloblastes et odontoblastes) acquièrent leur phénotype distinctif (histodifférenciation) (11).

Partie Épithéliale	<p>Une 4^{ème} couche (stratum intermedium) s'intercale entre RE et EDI (3,11). Apparition des Nœuds d'Email Secondaires (NES) uniquement sur les dents pluricuspidées (11). Ils guident la différenciation de l'épithélium adamantin et la morphogenèse de chaque pointe cuspidienne durant le stade de cloche (11,13,16). Puis ils disparaissent par apoptose (17).</p> <p>Modification des cellules de l'EDI dans la zone centrale de la cloche prenant une forme encore plus allongée par différenciation cellulaire pour donner les futurs améloblastes (11,15).</p> <p>EDE et EDI se juxtaposent en périphérie de la cloche pour former la Gaine de HERTWIG qui va s'enfoncer dans l'ectomésenchyme et sera à l'origine de la radiculogenèse.</p>
Partie Ectomésenchymateuse	<p>Développement de l'innervation avec formation d'un axe vasculaire.</p> <p>A la périphérie les cellules ectomésenchymateuses faisant face aux cellules de l'EDI et séparées d'elles par une membrane basale vont se différencier en odontoblastes (11,15).</p> <p>Les germes étaient avant ce stade contenus dans une gouttière osseuse qui va se cloisonner pour donner des cryptes osseuses individualisant chaque germe des germes adjacents.</p>
Partie Périphérique	<p>Le sac folliculaire sera à l'origine du ligament dentoalvéolaire ou desmodonte.</p>

Tableau 4 : Développement du germe dentaire au stade de cloche.

Le stade de la cloche comprend également la formation de la lame dentaire secondaire : une lame dentaire secondaire par lame primaire sauf pour la lame primaire de la 2^{ème} molaire temporaire qui, elle, donnera 4 lames secondaires (2^{ème} PM, 1^{ère}, 2^{ème} et 3^{ème} Molaires permanentes). Ce stade comprend également l'apoptose de la lame dentaire primaire, de ce fait il n'y aura plus de lien entre la cavité orale et le germe dentaire temporaire en formation.

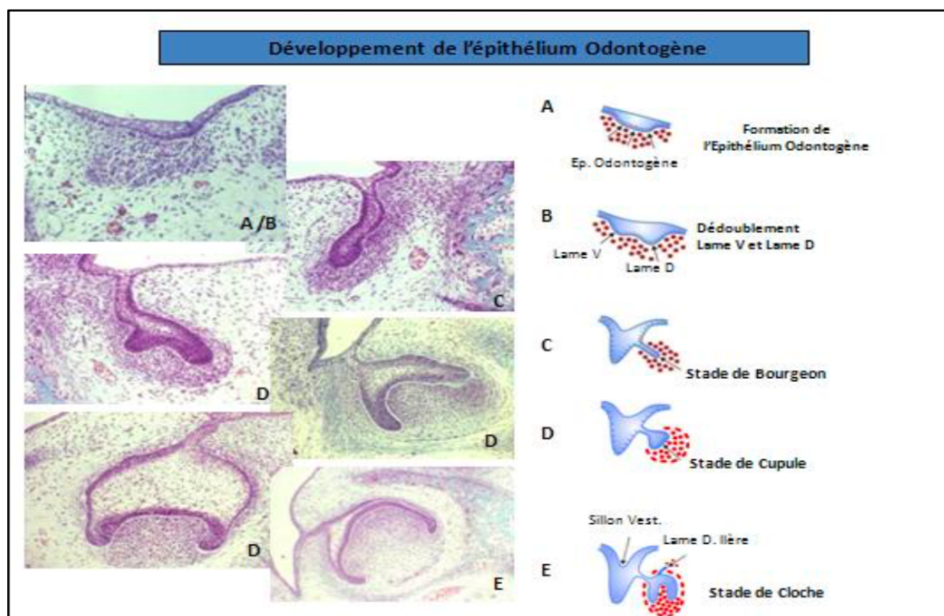


Figure 1 : Développement de l'épithélium et évolution des placodes dentaires (18).

1.4. Amélogénèse

L'amélogénèse est définie par la formation de l'émail par les améloblastes issus de l'Épithélium Dentaire Interne. Afin de sécréter de l'émail, les améloblastes passent par différents stades qui s'accompagnent de changements intracellulaires : au départ pré-sécréteurs en sortie de cycle mitotique, ils deviennent sécréteurs sans puis avec prolongement de Tomes, ensuite ils passent en phase de maturation et enfin de protection (3).

L'origine de l'émail est ectodermique (1) et sa formation se fait uniquement durant la formation de la couronne, à partir de la 14^{ème} semaine de développement *in-utero*. La cellule responsable de l'amélogénèse étant détruite lors de l'éruption de la dent dans la cavité buccale, l'émail ne peut pas se régénérer en cas d'altération (1). Si un problème de santé affecte l'amélogénèse durant cette période, seules les dents dont l'amélogénèse est en cours seront affectées. En effet l'amélogénèse des différents germes dentaires ne s'effectue pas au même moment. Cette amélogénèse peut durer jusqu'à 5 ans pour certaines dents permanentes.

L'amélogénèse comprend deux étapes, d'abord la synthèse et la sécrétion des molécules de la matrice de l'émail ainsi que leur minéralisation, puis le retrait de cette même matrice suivie par une déposition minérale accrue (1).

L'émail est une structure et non un tissu car il est acellulaire, avasculaire et sans d'innervation c'est la structure la plus minéralisée de l'organisme (1,19).

Cet émail est organisé en prismes et substance inter-prismatique composés de cristaux d'apatites carbonatées.

Les constituants organiques de l'émail comprennent : l'énaméline, la tuftéline, l'améloblastine, les amélogénines, des sialophosphoprotéines dentinaires, de la laminin-5, des phosphatases alcalines, des enzymes protéolytiques et divers lipides et protéines sériques.

1.5. Dentinogénèse

La dentinogénèse correspond à la formation de dentine (constituant essentiel de la dent) par les odontoblastes (1) et elle comprend deux étapes essentielles, la synthèse et la sécrétion de prédentine et la minéralisation de cette prédentine pour aboutir à la dentine.

La dentinogénèse est continue tout au long de la vie de la dent, elle est plus rapide pendant la genèse de la dent et beaucoup plus lente à l'état définitif (1).

Il existe un gradient temporo-spatial de différenciation de des odontoblastes qui débute au sommet des pointes cuspidiennes et qui progresse en direction apicale (1,15).

Les odontoblastes, comme les améloblastes, passent par différents stades qui s'accompagnent de modifications intracellulaires. Au départ des pré-odontoblastes en sortie de cycle mitotique subissent une dernière division asymétrique permettant d'un côté de conserver un stock de cellules filles dans la couche cellulaire de Höhlh capables de réactiver leur différenciation en odontoblaste plus tard lors d'agressions et de l'autre d'obtenir une cellule va se polariser afin de devenir un odontoblaste et qui permettra la sécrétion de matrice dentinaire (1,3,15).

La régulation de la différenciation odontoblastique peut se faire via l'épithélium dentaire interne et la membrane basale (20), ou par la fibronectine (21) et certains facteurs de croissance (22,23).

La matrice dentinaire est essentiellement composée de collagène (de 86 à 90%) de type I, de type I trimère, de type III et de type V. Elle comprend en grande quantité des glycoprotéines non collagéniques impliquées dans la minéralisation comme les SIBLINGS (Small Integrin-Binding Ligand N-linked Glycoproteins), l'ostéocalcine et la protéine Gla-matricielle. Elle est aussi constituée en faible quantité par des protéoglycanes, des metalloprotéinases matricielles (MMP), des facteurs de croissance, et autres (protéines de l'émail, protéines sériques phospholipides).

1.6. Radiculogenèse et formation du parodonte

La radiculogenèse :

Appelée aussi rhizagenèse, elle correspond à la formation des racines dentaires, c'est-à-dire à la formation de l'organe pulpo-dentinaire radiculaire et à la cémentogenèse car les racines dentaires sont composées de dentine recouverte par du ciment (11).

Ce développement radiculaire ne débute qu'à la fin de la phase de morphogenèse coronaire (1).

Parallèlement à ce phénomène a lieu l'ébauche du ligament dentoalvéolaire et l'édification de l'os alvéolaire.

La radiculogenèse débute à la fin de l'amélogénèse par la formation de la gaine épithéliale de Hertwig (GEH). LA GEH est issue de la prolifération de l'épithélium dentaire interne et externe au niveau de la boucle cervicale qui se rejoignent et qui correspondra au futur collet anatomique de la dent au stade de cloche (3,11,15). La GEH va s'interposer entre la future pulpe dentaire et la couche interne du follicule dentaire qui encapsule le germe dès le stade de cupule avancée (1,11).

Elle n'englobe pas complètement la papille dentaire puisque à son extrémité apicale il persiste un espace circulaire appelé foramen primaire par lequel les éléments vasculonerveux entreront dans la pulpe dentaire (11,15).

Une fois la GEH formée la formation radiculaire suit. Pour les dents pluriradiculées on observe la formation de languettes plongeant vers le foramen qui, en se rejoignant, vont former les futures furcations (3,11). Par la suite au fur et à mesure du développement radiculaire, la GEH involue et se fragmente contribuant à la formation des débris épithéliaux de Malassez (3,11). Cette GEH va transmettre les informations nécessaires à la cytodifférenciation des cellules ectomésenchymateuses en odontoblastes et des cellules du mésenchyme folliculaire en cémentoblastes entraînant ainsi la sécrétion et le dépôt de la dentine et du cément radiculaire (11,15).

Il existe différents types de ciments avec de la partie cervicale à la partie apicale : le cément acellulaire afibrillaire (CAA), le cément acellulaire à fibres extrinsèques (CAFE), le cément cellulaire à fibres intrinsèques (CCFI), le cément acellulaire à fibres intrinsèques (CAFI) et le cément cellulaire stratifié mixte (CCMS) (23).

L'apexogenèse :

Elle se définit par l'édification de l'apex radiculaire, c'est le phénomène qui termine le développement de la racine dentaire. C'est un processus lent qui peut prendre jusqu'à trois ans après l'éruption de la dent (25), et au cours duquel, par des apports successifs de dentine et de cément, l'orifice apical se rétrécit autour des éléments vasculaires et nerveux pour permettre la communication entre pulpe et le reste du corps.

Le ligament alvéolaire ou desmodonte :

C'est un tissu conjonctif innervé, vascularisé et non minéralisé qui participe au système d'attache de la dent à l'os alvéolaire (26).

Son origine embryologique est le follicule dentaire et il se développe conjointement à la rhizagenèse, à la cémentogenèse (avant l'éruption dentaire) et à l'ostéogenèse de la paroi alvéolaire (24,26). Le ligament est composé de fibroblastes sécrétant de la matrice extracellulaire et des paquets de fibres collagéniques (surtout de type I) qui naissent à la fois à la surface dentinaire radiculaire et du côté de l'os alvéolaire (24,26). Les fibres des deux côtés s'allongent et s'épaississent en formant des paquets qui finissent par se rejoindre pour former les fibres de Sharpey (24,27).

Les différents groupes de fibres prendront des noms correspondants à leur localisation et à leur orientation : Trans-septales, inter-radiculaires, dento-gingivales, crestales, obliques, horizontales ou apicales (24).

L'os alvéolaire :

Les os maxillaires et mandibulaires peuvent être subdivisés en deux parties. D'une part l'os alvéolaire ou procès alvéolaire (contenant les racines dentaires) et d'autre part l'os basal qui supporte les procès alvéolaires. L'os alvéolaire est en continuité avec l'os basal et son développement dépend de la présence des dents (24).

L'ostéogenèse de l'os basal démarre à la 7^{ème} semaine *in-utero* tandis que le développement de l'os alvéolaire débute à l'initiation de la formation radiculaire (24). Il s'agit d'un processus d'ossification intra-membranaire dans les deux cas.

L'os alvéolaire se compose dans un premier temps d'un os primaire non lamellaire. Ensuite, dans un deuxième temps, apparaît l'os lamellaire qui est issu d'une ossification secondaire liée aux contraintes fonctionnelles (édification radiculaire, croissance du germe, mouvements éruptifs) et à un processus de remodelage osseux.

L'os lamellaire peut être compact ou spongieux. Il constitue, au niveau des procès alvéolaires, la corticale externe (vestibulaire, linguale ou palatine) qui est compacte, l'os spongieux ou trabéculaire central et l'os bordant l'alvéole osseuse appelé paroi alvéolaire (24).

L'architecture de l'os alvéolaire est en constant remaniement durant la croissance alvéolaire jusqu'à l'édification radiculaire complète et est lié à la formation du ligament dentoalvéolaire et du ciment (24).

Au cours de la vie de l'individu, un remaniement permanent de l'os alvéolaire aura lieu afin de maintenir des propriétés fonctionnelles, en relation avec les fonctions masticatrices et des mouvements mésiaux des dents. L'anatomie des alvéoles dépend de la forme et de la longueur de la racine qui y est insérée, du type de dent, de sa position sur l'arcade et de la fonction occlusale de celle-ci (24).

1.7. Éruption dentaire

L'éruption dentaire est un phénomène multifactoriel impliquant les dents et les tissus osseux environnants et qui induit le transfert de celle-ci depuis leurs cryptes osseuses jusqu'à leur position fonctionnelle sur l'arcade (28,29).

L'éruption dentaire implique une dynamique osseuse, la croissance radiculaire, le développement du desmodonte et des mécanismes de signalisation à l'aide de nombreux gènes (28).

C'est un processus localisé, symétrique, programmé dans le temps et il concerne les dentures déciduales et permanentes (28).

Pour l'instant, les mécanismes qui génèrent la force inductrice responsable de l'éruption dentaire restent mal connus (30).

Quoi qu'il en soit, l'éruption dentaire se produit si les quatre processus suivants sont réunis (30) :

- Un mécanisme générant des forces permettant l'égression de la dent,
- Des modifications importantes des tissus environnants la dent qui permettent son mouvement au travers de ces tissus,
- Un processus de maintien de l'éruption pour que la dent conserve sa nouvelle position,
- Un remodelage des tissus parodontaux pour conserver l'intégrité fonctionnelle de l'ensemble.

Les phases de l'éruption dentaire :

- D'abord l'éruption primaire qui comprend la phase pré-éruptive s'étalant de l'apparition du germe jusqu'au début de formation radiculaire (30), et la phase éruptive préfonctionnelle, phase brève de quelques mois démarrant au début de croissance radiculaire et durant jusqu'à la mise en occlusion de la dent avec son antagoniste au niveau du plan d'occlusion (28).
- Ensuite survient la phase d'éruption continue ou phase fonctionnelle post-occlusale qui est la plus longue ayant lieu sur plusieurs années. Celle-ci est destinée au maintien de la position de la dent et à la double compensation de l'abrasion occlusale et proximale (3).

Les acteurs de l'éruption dentaire :

Le phénomène d'éruption est lié à la croissance de l'os alvéolaire assurée par les ostéoblastes et à la résorption osseuse réalisée par les ostéoclastes. En effet il existe pour chaque germe un canal de tissu conjonctif contenant de nombreux ostéoclastes et appelé canal gubernaculaire, qui relie le follicule dentaire aux tissus supra-osseux. La résorption osseuse se fera au niveau de ce canal gubernaculaire qui va donc s'élargir afin de permettre le déplacement de la couronne (30). Ces événements se déroulent simultanément à des appositions osseuses régulières sous le germe l'alvéole qui induiraient une poussée tissulaire axiale déplaçant le germe en direction de la cavité buccale (30).

Le follicule dentaire pourrait également avoir un rôle dans l'éruption dentaire. Les trois origines possibles de l'éruption dans l'espace desmodontal concerneraient la contraction du collagène, la traction des fibroblastes et les pressions des fluides tissulaires et vasculaires (30).

Enfin, des expérimentations ont démontré l'absence de forces propulsives du germe et donc sa passivité lors de son éruption (31–33).

Les molécules nécessaires à l'éruption dentaire :

L'EGF (Epidermal Growth Factor), le TGF- α (Tumoral Growth Factor Alpha), le CSF-1 (Colony Stimulating Factor 1), l'IL-1 α (Interleukine 1 alpha) et la MCP-1 (Monocyte Chemotactic Protein 1) favorisent l'éruption dentaire en stimulant la résorption osseuse ostéoclastique (30,34,35).

Il apparaît que les gènes et leurs produits impliqués dans l'éruption dentaire sont localisés dans le follicule dentaire et le réticulum étoilé (30).

2. Régulation moléculaire de l'odontogenèse

Chez l'embryon des mammifères, les dents se développent grâce à une série d'interactions entre l'épithélium odontogène et l'ectomésenchyme dérivé des crêtes neurales situés sur les ébauches des mâchoires maxillaire et mandibulaire (3,8). Les interactions moléculaires nécessaires à la formation dentaire sont gérées par des familles de molécules signal qui agissent souvent de manière réitérée à la fois dans le temps et l'espace (36). Dans le développement dentaire naturel, les interactions épithéliomésenchymateuses sont régulées par plus de 300 gènes et 100 facteurs de croissance et de différenciation. Ils agissent de concert dans un espace spatio-temporel défini pour induire la morphogenèse dentaire (12).

La régulation de l'odontogenèse est un phénomène indispensable et très complexe impliquant de nombreux intervenants. Cette régulation est réalisée par l'intermédiaire d'une signalisation comprenant : des gènes, leurs domaines d'expression, des facteurs de croissance, des facteurs de transcription, des protéines signal ainsi que leurs récepteurs.

2.1. Principaux gènes et facteurs de transcription impliqués

Les gènes Hox font partie d'un groupe particulier de gènes comprenant une séquence d'ADN spéciale appelée boîte homéotique ou homéoboîte (homeobox).

Ils vont donc produire des protéines appelées facteurs de transcription qui possèdent un homéodomaine leur permettant de se lier fortement à l'ADN et ainsi de moduler l'expression de certains gènes (régulation transcriptionnelle) (1,3).

Les gènes Hox contrôlent l'identité segmentaire le long de l'axe rostro-caudal du squelette axial et du rhombencéphale (37). Ils définissent la localisation et les caractéristiques de chaque organe en gouvernant les facteurs de transcription qui régulent l'activité des gènes de structure (1,3)

On distingue les gènes Hox positifs (ou homéogènes) qui s'expriment suivant l'axe antéro-postérieur de l'embryon jusqu'au deuxième arc branchial et les gènes Hox négatifs ou gènes à homéoboîte divergente (1,3).

Les gènes Hox négatifs s'expriment dans l'ectomésenchyme du premier arc branchial (2).

Gènes Msx	(Muscle Segment homeobox), comporte 3 membres. Msx-1 et Msx-2 sont exprimés au sein du premier arc branchial et au sein des germes dentaires (38), ils participent à l'histomorphogenèse et à la cytodifférenciation incluant les os, les dents et les poumons en développement (1,39). Msx-3 n'est exprimés ni par les cellules dérivées des crêtes neurales (CCN) ni par les structures oro-faciales (1,39).
Gènes Dlx	(Distal-less homeobox), comporte six membres : Dlx-1 à 6 (1). Les gènes Dlx sont de potentiels régulateurs du développement du premier arc branchial (1). Dlx-1 et Dlx-2 s'expriment à la fois dans les processus maxillaires et mandibulaires durant le développement orofacial (39-41). Dlx-5 et Dlx-6 ne sont exprimés qu'à la mandibule (8,42).
Gènes Pitx	(Pituitary homeobox), comporte 3 membres : Pitx-1 à -3 (1). Les gènes Pitx-1 et Pitx-2 ont un rôle fondamental dans la régionalisation et la formation du premier arc branchial (43,44). Pitx-2 est exprimé dans l'épithélium oral et il serait requis pour morphogenèse dentaire (1,43).
Gènes Pax	(Paired box), comporte 9 gènes : Pax-1 à -9 (1). Pax-9 est un régulateur du développement dentaire par son rôle dans la signalisation épithéliomésenchymateuse. Son expression est restreinte au mésenchyme dès les premiers stades d'odontogenèse (1). L'expression de Pax-9 est d'ailleurs un des marqueurs mésenchymateux les plus précoces du positionnement des futurs germes dentaires (45,46).
Gènes Barx	(BarH-like homeobox) comprend deux gènes Barx-1 et Barx-2 (1). Durant l'embryogenèse, l'expression temporo-spatiale de Barx-1 amène à penser qu'il joue un rôle dans les interactions épithéliomésenchymateuses à un nombre limité de sites (47). L'expression des gènes Barx-1 et Barx-2 se fait au sein des processus maxillaire et mandibulaire. Le gène Barx-1 possède une expression restreinte au niveau postérieur du mésenchyme du premier arc branchial qui progressivement se limite au mésenchyme des molaires en développement mais il ne s'exprime jamais dans les germes incisifs (1)
Gène Lef-1	(Lymphoid enhancer binding factor 1) fait partie de la famille des protéines HMG (High Mobility Group) (1). Cette protéine est exprimée au niveaux des germes dentaires et des follicules pileux et est indispensable à la morphogenèse dentaire (1). L'expression de Lef-1 dans l'épithélium odontogène donne le signal de développement nécessaire à la formation de la papille dentaire (48).
Gène EDA	(anhidrotic Ectodermal Dysplasia) gène régulateur du développement codant pour une protéine transmembranaire, l'ectodysplasine-A (EDA), exprimée par les cellules épithéliales de la peau et des follicules pileux (1). Cette protéine fait partie de la famille des ligands du facteur de nécrose tumoral TNF (Tumor Necrosis Factor) (12). Ce gène a une importance dans la formation des cuspides car l'expression d'EDA se fait loin du nœud d'émail mais son récepteur est exprimé dans le nœud d'émail (49,50).

Gènes Lhx	(Lim homeobox) au sein de cette famille, Lhx-6 et Lh-7 sont exprimés sur la moitié orale du mésenchyme (51). Ils semblent être nécessaires mais insuffisants pour le développement dentaire et leur expression marque la région où les bourgeons dentaires se formeront (52).
Gène Isl-1	(ISL LIM homeobox 1) est exprimé dans l'épithélium oral distal et participe à l'odontogenèse en agissant en boucle de rétroactivité positive avec BMP-4 (8).
Gène Gsc	(Goosecoid homeobox) est exprimé au niveau ectomésenchymateux de la mandibule, faiblement au niveau dentaire et pas du tout au maxillaire (39).
Gènes Runx	(Runt-related) composé de trois membres : RUNX1, RUNX2 et RUNX3 (53). RUNX2 également appelé Cbfa1 est exprimé à partir du stade de bourgeon dans le mésenchyme dentaire puis diminue chez les odontoblastes alors qu'il augmente chez les améloblastes durant le stade de formation de l'émail (54). La différence entre les molaires maxillaires et mandibulaires peut être expliquée par une augmentation de Runx3 qui n'a lieu qu'au maxillaire (55).
Gènes Gli	Composés de trois membres : Gli1, Gli2 et Gli3 qui encodent des facteurs de transcription de la voie de signalisation Hedgehog et qui sont induits par la protéine Sonic hedgehog (Shh) (12). Des expérimentations sur modèle murin ont montré que l'arrêt d'expression d'un seul des trois gènes Gli n'entraîne pas de défaut dentaire évident alors que les doubles mutants Gli2 et Gli3 se caractérisent par un arrêt du développement dentaire avant le stade de bourgeon (56).

Tableau 5 : Principaux gènes et facteurs de transcription impliqués dans l'odontogenèse.

2.2. Principaux facteurs de croissance et molécules signal nécessaires à l'odontogenèse

Le développement dentaire est également régulé par de nombreux facteurs de croissance et de nombreuses molécules de signalisation.

2.2.1. Facteurs de croissance

TGF β	<p>Il existe trois isoformes de TGFβ : TGFβ-1, TGFβ-2 et TGFβ-3 qui ont une activité complémentaire et différente au cours de la morphogenèse dentaire (1). Les trois sont intensément sécrétés durant la différenciation amélo-odontoblastique (57).</p> <ul style="list-style-type: none"> - TGFβ-1 possède un rôle important d'activation et d'inhibition de la prolifération et/ou de différenciation des lignées cellulaires épithéliales et mésenchymateuses (58). Un rôle potentiel de médiateur paracrine des interactions épithéliomésenchymateuses au début de la morphogenèse dentaire a été décrit (1). - TGFβ-2 régule la taille et la morphogenèse des incisives et des molaires en inhibant les proliférations cellulaires et la différenciation de l'organe de l'émail et de la papille dentaire (1). - TGFβ-3 n'a pas d'effet connu dans l'odontogenèse malgré sa présence au niveau dentaire (1).
-------------	---

BMP	<p>On dénombre huit BMPs (protéines de la morphogenèse osseuse) différentes et elles font toutes partie de la super-famille TGFβ à l'exception de BMP-1 (1). Ces protéines déterminent l'organogenèse et contrôlent le développement osseux et cartilagineux. Elles participent aux interactions inductrices entre épithélium et mésenchyme dentaires (1). Par exemple les BMPs stimulent l'expression de Msx-1, Msx-2 et Dlx-2 (12).</p> <ul style="list-style-type: none"> - Les BMP-2 et -4 sont impliquées dans le patron dentaire, l'initiation du développement dentaire, l'histomorphogenèse dentaire et la différenciation odontoblastique (59). Elles stimulent l'expression des facteurs de transcription à homéoboîtes Msx-1 et Msx-2 et inhibent l'expression de Pax-9 (45,57). - BMP-2, -4 et -7 sont exprimées et ont une action coordonnée durant la morphogenèse avec colonisation des nœuds d'émail et durant la différenciation amélo-odontoblastique (60,61). - BMP-4 apparaît être un signal inducteur et morphogénétique avec un rôle central pour les échanges épithéliomésenchymateux à différents stades de l'odontogenèse (57,59). Par exemple, le BMP-4 est suspecté être un inducteur du nœud d'émail en formation, il stimule l'expression de Msx-1 et Msx-2, inhibe l'expression de Barx-1 et il est associé à l'apoptose du nœud d'émail (12,62). - BMP-3 est exprimé dans le mésenchyme dentaire uniquement (57). - BMP-5 n'intervient que pendant la différenciation des améloblastes (1). - BMP-6 est faiblement exprimé dans le mésenchyme (61).
Activine	<p>Il en existe trois types : activine A, activine B et activine AB (1). L'expression de l'activine-βA est confinée au mésenchyme dentaire alors que son inhibiteur, la follistatine est surtout présente dans l'épithélium (46). L'activine-βA semble avoir un rôle dans le développement craniofacial et est nécessaire au développement dentaire. Une expérimentation sur souris mutante pour l'activine-βA démontre que celle-ci meurt au bout de 24 heures après sa naissance et qu'elle présente une absence d'incisives et des molaires mandibulaires arrêtées au stade de bourgeon (46).</p>
FGF	<p>La famille des Fibroblast Growth Factor (FGF) est une grande famille de 22 facteurs de croissance (chez les vertébrés), qui régulent le développement embryonnaire en affectant de nombreuses fonctions cellulaires (prolifération/survie/différenciation/adhésion/migration) (57). Durant le développement dentaire l'expression de nombreux FGFs a été retrouvée. Cette expression est divisible en deux catégories (57):</p> <ul style="list-style-type: none"> - Les FGFs à expression exclusivement épithéliale : FGF-4, -8, -9, -20 - Les FGFs à expression majoritairement mésenchymateuse : FGF-3, -7, -10 <p>Tous les FGFs cités ont un rôle à jouer mais certains sont particulièrement importants :</p> <ul style="list-style-type: none"> - FGF-4 est un médiateur des effets organisateurs du nœud de l'émail (63). - FGF-8 et FGF-9 ont un rôle central comme signal épithélial précoce structurant le mésenchyme du premier arc et régulant l'initiation dentaire (45). FGF-8 a pour effet de stimuler l'expression de BMP-2, de Msx-1, de Pax-9, de Barx-1, de Dlx-2 et de l'activine-βA (8,12,45,56). <p>On peut noter que les FGFs stimulent également l'expression de Dlx-1, Lhx-6 et Lhx-7 (12).</p>
NGF	<p>(Nerve Growth Factor) est exprimé pendant la morphogenèse dentaire. Son expression est liée au développement de l'innervation aux stades tardifs du développement dentaire et pourrait jouer un rôle dans la morphogenèse mais ce rôle reste indéterminé (65).</p>
HGF	<p>(Hepatocyt Growth Factor) semble nécessaire à la morphogenèse dentaire lors du passage du stade de cupule au stade de cloche (66).</p>
EGF	<p>(Epidermal Growth Factor) est associé à des interactions épithéliomésenchymateuses. Les souris mutantes à son récepteur EGFR ne présentent pas de phénotype dentaire (67).</p>
PTHrP	<p>(ParaThyroid Hormone-related Peptide) est retrouvé dans l'épithélium et son récepteur PTHR est retrouvé dans le mésenchyme. Les souris mutantes PTHrP présentent un développement dentaire normal mais les éruptions n'ont pas lieu à cause d'un manque de résorption dû à une dysfonction ostéoclastique (68).</p>

Tableau 6 : Principaux facteurs de croissance impliqués dans l'odontogenèse.

2.2.2. Molécules signal

Acide rétinolique	L'acide rétinolique (ou vitamine A) est nécessaire à l'initiation de l'odontogenèse en stimulant la prolifération des cellules épithéliales de la lame dentaire (1). Il contrôle la morphogenèse dentaire en formant un gradient de concentration au niveau du maxillaire et de la mandibule, avec une concentration plus importante dans le secteur incisif que dans le secteur molaire (69).
Sonic Hedgehog	Le gène Sonic Hedgehog (SHH) fait partie de la famille des gènes Hedgehog composée de trois membres et qui code pour une protéine signal de la voie de signalisation Hedgehog (1). Son expression, limitée aux tissus ectodermiques, est d'abord observée dans la lame dentaire (avant l'épaississement de la placode) puis elle devient limitée à l'épaississement de l'épithélium dentaire, plus précisément au niveau des sites de formation des futures dents (57). SHH s'exprime faiblement au stade de bourgeon mais de manière plus importante dans les nœuds d'émail ainsi que dans les cellules du stratum intermedium pendant le stade de cloche (57). Des nœuds d'émail, l'expression se diffuse dans l'épithélium adamantin interne et est présent en grande quantité dans les nœuds d'émail secondaires ce qui impliquerait sa participation à la formation des cuspidés dans la couronne dentaire (12). Shh est donc impliqué dans le développement des germes dentaires en contrôlant les effets organisateur du nœud d'émail et il participe à la morphogenèse dentaire (1,57). Shh a plusieurs actions : il induit l'expression de Gli-1, -2 et -3 et réprime l'expression de Wnt-10b (56,70).
Famille Wnt	La famille des molécules de signalisation Wnt (Wingless-related integration site) est présente dans de nombreux processus comme la genèse tumorale, la prolifération cellulaire, la différenciation et la migration (57). Les protéines Wnt sont impliquées dans l'odontogenèse et participent à la médiation des effets organisateurs du nœud d'émail (1). Les membres de la famille Wnt sont exprimés de façon différente selon le stade de développement du bourgeon dentaire et le type tissu observé. Wnt-1, Wnt-2, Wnt-8 et Wnt-11 n'ont pas été détectés au niveau dentaire (57). La plupart des molécules Wnt sont uniquement exprimées dans l'épithélium du germe dentaire à l'exception de Wnt-5a (71). Wnt-7b n'est normalement exprimé que dans l'épithélium oral mais pas dans l'épithélium odontogène. Son expression forcée dans l'épithélium odontogène entraîne un arrêt du développement dentaire et une diminution de l'expression de Shh (72). Shh et Wnt-7b ont des domaines d'expression réciproquement exclusifs, cela signifie que Wnt-7b régule la formation de limites épithéliales qui distinguent l'épithélium oral de l'épithélium odontogène et donc que Wnt-7b est requis pour le positionnement correct des sites de formation dentaire (57,73).
TNF	La famille des facteurs de nécrose tumorale (TNF) comporte 15 membres dont font partie l'EDA et RANKL. Ces protéines permettent de nombreuses fonctions comme la régulation de l'immunité et de l'inflammation notamment par l'activation de la voie NFκB (anti-apoptose) ou par l'induction de l'apoptose (57). L'expression de la signalisation TNF est visible lors de l'activité du gène EDA. La signalisation TNF est également associée à l'activine et à la voie Wnt durant la morphogenèse précoce (74).
Voie Notch	Notch est le gène codant pour la protéine réceptrice transmembranaire Notch. La voie de signalisation Notch détermine le lignage d'une cellule et le développement de cellules souches, elle joue un rôle central dans la diversification des phénotypes cellulaires au cours du développement (57,75). Au niveau épithélial : l'expression de Notch est présente dans l'épithélium oral précoce, quand l'épithélium odontogène s'épaissit et dans toutes les cellules épithéliales mis à part les cellules basales qui deviendront les améloblastes (57). Au niveau des dérivés mésenchymateux : Notch n'est pas exprimé par les odontoblastes mais son ligand Delta-1 l'est alors qu'au niveau des cellules de la couche sous-odontoblastique c'est l'inverse (1). Cela amène à penser que Notch inhiberait la différenciation des améloblastes et des odontoblastes en préservant le caractère précurseur d'autres cellules (1).

Protéine p21	Codée par le gène CDKN1A (Cyclin-Dependent Kinase Inhibitor 1A), la protéine 21 est une protéine de sortie du cycle cellulaire dont l'expression est simulée par BMP-4 (76). Son expression par les centres de signalisation (précoce et nœuds d'émail) est liée à son rôle d'arrêt de la prolifération cellulaire et de facteur de différenciation inductible des échanges épithéliomésenchymateux (76).
-----------------	---

Tableau 7 : Principales molécules et voies de signalisation impliquées dans l'odontogenèse.

Un schéma général reprenant les différents signaux mis en jeu permet une vision globale de la régulation moléculaire de l'odontogenèse.

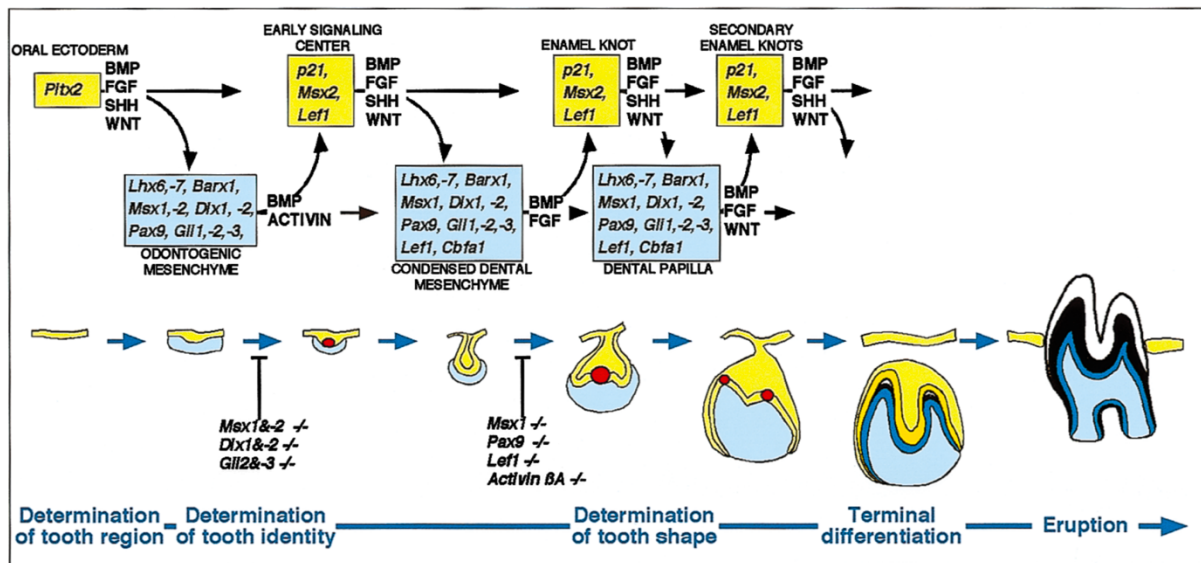


Figure 2 : Représentation schématique des signaux et facteurs de transcription contrôlant la signalisation entre l'épithélium et le mésenchyme durant le développement avancé de la dent (12).

2.3. Position des germes dentaires et schéma des arcades : quelle dent à quel endroit ?

L'homme et les mammifères sont hétérodontes c'est-à-dire qu'ils possèdent une dentition composée de dents de différentes formes selon leur localisation sur l'arcade, et qui sont destinées à remplir des fonctions différentes (découpe/cisaillement pour les incisives, déchirement pour les canines et broiement pour les prémolaires et molaires. Ces différences de formes sont liées à l'évolution et au régime alimentaire des individus (1).

Ces différences de forme impliquent donc l'existence d'un mécanisme biologique qui déterminera la place et l'identité de chaque dent afin de définir un patron ou schéma dentaire.

2.3.1. Théorie des champs

Le modèle des champs morphogénétiques a été énoncée par Butler en 1939 et définit que (77–80) :

- Les différents types de dents se développent à partir de bases identiques,
- Leurs formes sont contrôlées par des gradients de concentration de molécules signal dans le premier arc branchial,
- L'axe dentaire antéro-postérieur est divisé en trois régions (incisive, caniforme et molariforme), Butler inclue les prémolaires avec les molaires.

2.3.2. Théorie des clones dentaires

Le modèle alternatif des clones est proposé par Osborn en 1978 et suggère que (81,82) :

- Les types de dents correspondent à la descendance de trois différents clones de cellules mésenchymateuses dérivées des crêtes neurales (progéniteurs souches) donnant ainsi les différentes formes dentaires.
- Les différences de schéma dentaire sont dues aux changements, au cours du temps, dans les lignées cellulaires plutôt que par progression dans un champ externe.

2.3.3. Homéocode dentaire

L'homéocode dentaire a été décrit par Thomas et Sharpe en 1998. Contrairement aux théories des champs et des clones inspirées de la dentition humaine, ce code est basé sur des données acquises sur des dents de souris (83).

Il correspond à un schéma d'expressions partiellement chevauchantes de gènes à homéoboîte qui contrôlent le schéma dentaire et le développement des éléments squelettiques de la mâchoire et de l'oreille (84). Autrement dit, c'est l'expression de ce code « région-spécifique » dans le mésenchyme de l'arc branchial qui détermine l'identité de chaque dent.

C'est un code complexe impliquant de nombreux participants tels que des facteurs de transcription, des facteurs de croissance et autres molécules de signalisation.

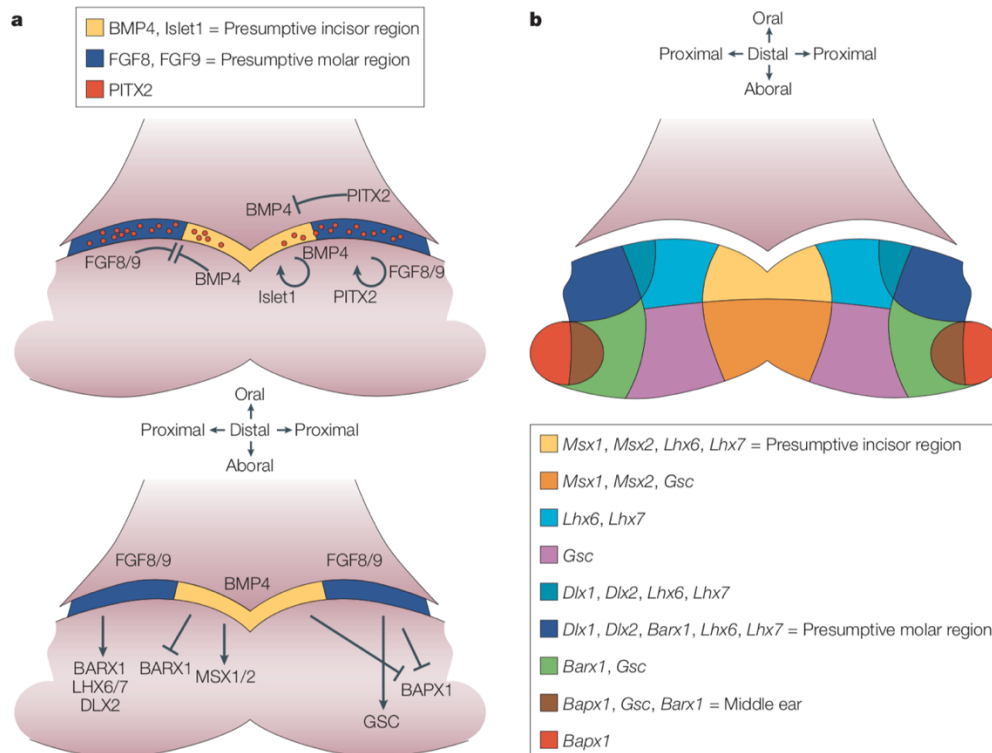


Figure 3 : Schéma d'expression génique de la dent en développement (8).

a : Signalisation intra-épithéliale et entre épithélium et mésenchyme au 10,5^{ème} jour embryonnaire (E10,5) chez la souris.

b : Le modèle de l'homéocode dentaire définissant le patron dentaire.

En effet, un certain nombre de gènes à homéoboîte montrent des domaines d'expression spatio-temporels dans le premier arc branchial (8).

Ces gènes sont exprimés dans des régions restreintes de cet arc durant le développement de la face :

- Avant l'initiation de l'odontogenèse Msx-1 et Isl-1 ont des domaines d'expression spécifiques en région antérieure du premier arc qui correspondent aux futures régions incisives (8).
- L'expression de Dlx, Barx et Pitx ont des domaines restreints en postérieur du premier arc, soit en future région molaire (83).

La formation des placodes dentaires est aussi régulée par des interactions entre l'épithélium oral et le mésenchyme sous-jacent, impliquant de nombreuses molécules signal qui agissent comme activatrices ou inhibitrices de cette formation (8).

Des signaux épithéiaux forts comme BMP et FGF ou la molécule signal EDA sont requis pour la formation des placodes (83).

La perturbation de la signalisation épithéiale affecte la morphologie dentaire. En effet des expérimentations sur des embryons de mandibules de souris ont permis de transformer le type de dent, passant d'incisive à molaire, après suppression de l'expression de BMP dans le territoire incisif (85).

La manipulation des signaux épithéiaux pourrait donc changer l'identité dentaire via l'altération de l'expression de gènes à homéoboîte dans le mésenchyme (83).

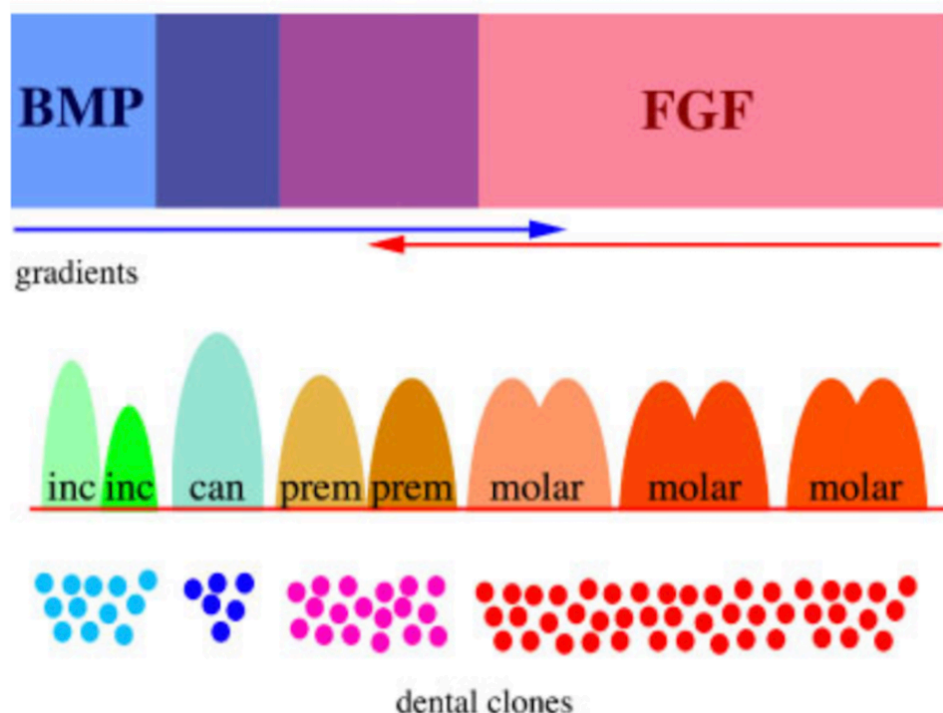


Figure 4 : Représentation schématique de l'importance des molécules de la signalisation épithéiale et des cellules mésenchymateuses dérivées des crêtes neurales pour la création de la diversité de formes dentaires chez l'homme (83).

2.3.4. Un nouveau modèle : l'interaction génétique coopérative

Ce modèle a été énoncé afin d'essayer d'expliquer l'absence de dent en combinant les hypothèses clonales et de l'homéocode dentaire (83).

- D'une part, les mutations affectant les gènes exprimés dans les clones dentaires mésenchymateux pourraient affecter la prolifération cellulaire et par là leur capacité à produire le nombre suffisant de cellules requis pour la formation du nombre précis de dents d'un certain type.
- D'autre part, il est possible que la molécule produite par les cellules affectées par la mutation devienne moins fonctionnelle à concentration moindre.

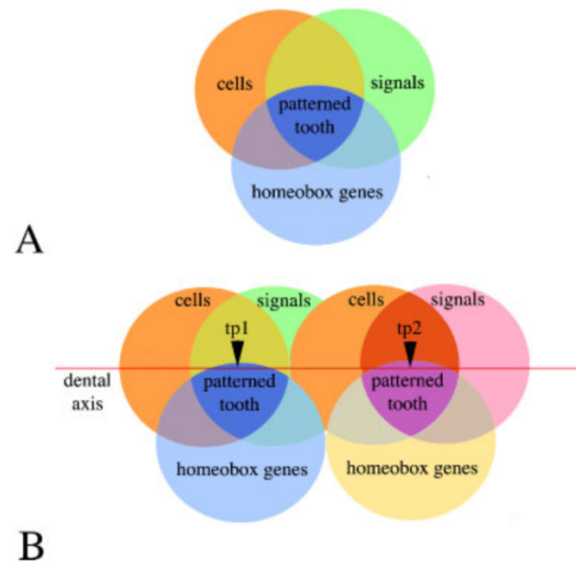


Figure 5 : Modèle graphique du mélange des trois anciens modèles en un seul pour la création du schéma dentaire (83).

A : Les cellules dérivées des crêtes neurales au contact de l'épithélium oral sont sous l'influence de signaux épithéliaux qui vont activer l'expression de gènes à homéoboîte. Tous ces éléments (cellules, signaux et gène à homéoboîte) vont contribuer à part égale au motif de formation dentaire.

B : Des défauts dans les cellules (ex : nombre), dans les signaux (ex : EDA) ou dans les gènes à homéoboîte (ex : MSX1) seront responsables de malformations ou d'agénésie dentaire. La disposition des dents sur l'axe dentaire dépend du temps et différents signaux et combinaisons de gènes à homéoboîte vont contribuer aux différentes formes de dent.

Partie II : L'ingénierie tissulaire

L'ingénierie tissulaire est un domaine scientifique en pleine expansion qui permet aujourd'hui d'espérer arriver à régénérer une unité dentaire complète et fonctionnelle en vue du remplacement d'un édentement chez l'homme. Il convient donc de caractériser cette ingénierie tissulaire afin d'en connaître les définitions, les composants, les concepts et les problématiques.

1. Définition

La définition de l'ingénierie tissulaire a été publiée en 1993 dans la revue Science par Langer et Vacanti : « L'ingénierie tissulaire est un domaine interdisciplinaire qui applique les principes des sciences de l'ingénieur et du vivant dans le but de développer des substituts biologiques qui restaurent, maintiennent ou améliorent la fonction tissulaire d'un organe. » (86).

Selon l'institut national de la santé et de la recherche médicale (INSERM), l'ingénierie tissulaire correspond aux éléments permettant de réparer ou de régénérer le corps humain à l'aide de matériaux synthétiques, hybrides ou vivants. Tous les domaines thérapeutiques sont concernés : cardiologie, chirurgie et orthopédie, ophtalmologie, dermatologie, dentaire, urologie, neurologie, endocrinologie (87).

Le rapport du comité national du centre national de la recherche scientifique (CNRS) définit l'objectif de l'ingénierie tissulaire comme étant le remplacement, le maintien ou l'amélioration de la fonction des tissus humains à l'aide de substituts biologiques élaborés à partir de cellules ou de matrices servant de support et de facteurs bioactifs. Également appelé médecine réparatrice ou régénérative, le génie tissulaire permet un potentiel thérapeutique étendu et représente une réalité clinique (88).

Lorsque le produit d'ingénierie tissulaire représente une cellule seule, on parle de thérapie cellulaire. Ces cellules peuvent être isolées au chevet du malade et réinjectées en peropératoire ou préalablement cultivées et amplifiées. L'origine des cellules est primordiale, il peut s'agir des cellules autologues, allogéniques, de cellules souches ou différenciées (88).

2. Les stratégies d'ingénierie tissulaire

Il existe trois types majeurs de stratégies d'ingénierie tissulaire dont le point commun est l'utilisation de matériaux polymères (89).

2.1. L'approche conductrice

Cette approche utilise les biomatériaux de manière passive pour faciliter la croissance ou la capacité de régénération d'un tissu existant comme par exemple l'utilisation de membranes en parodontologie en tant que guide de la régénération. Dans l'approche conductrice, le polymère est principalement utilisé en tant que membrane barrière pour l'exclusion de types spécifiques de cellules qui pourraient perturber le processus de régénération.

2.2. L'approche inductrice

L'approche inductrice implique l'activation de cellules à proximité du site défectueux à l'aide de signaux biologiques spécifiques comme par exemple des facteurs de croissance. L'approche inductrice utilise un « véhicule » pour transporter les protéines ou gènes (codant pour des protéines) qui agiront directement ou indirectement (si ce sont des gènes) sur les cellules cibles en promouvant la formation du type de tissu désiré. Les transporteurs en polymères biodégradables permettent une libération localisée et soutenue des molécules inductives.

2.3. L'approche par transplantation cellulaire

Elle correspond à la transplantation directe de cellules cultivées en laboratoire. La procédure consiste tout d'abord en une biopsie d'un échantillon de tissu contenant les cellules choisies. Puis elles sont cultivées pour se multiplier et garder leurs fonctions en laboratoire avant d'êtreensemencées sur un support qui sera au final transplanté chez un hôte. Après la transplantation, le support se dégrade et/ou est remodelé par l'hôte et les cellules transplantées ce qui aboutit à un tissu complètement naturel. Des véhicules de délivrance sont aussi utilisés dans l'approche par transplantation cellulaire et servent de transporteurs de cellules entières voir de morceaux de tissus.

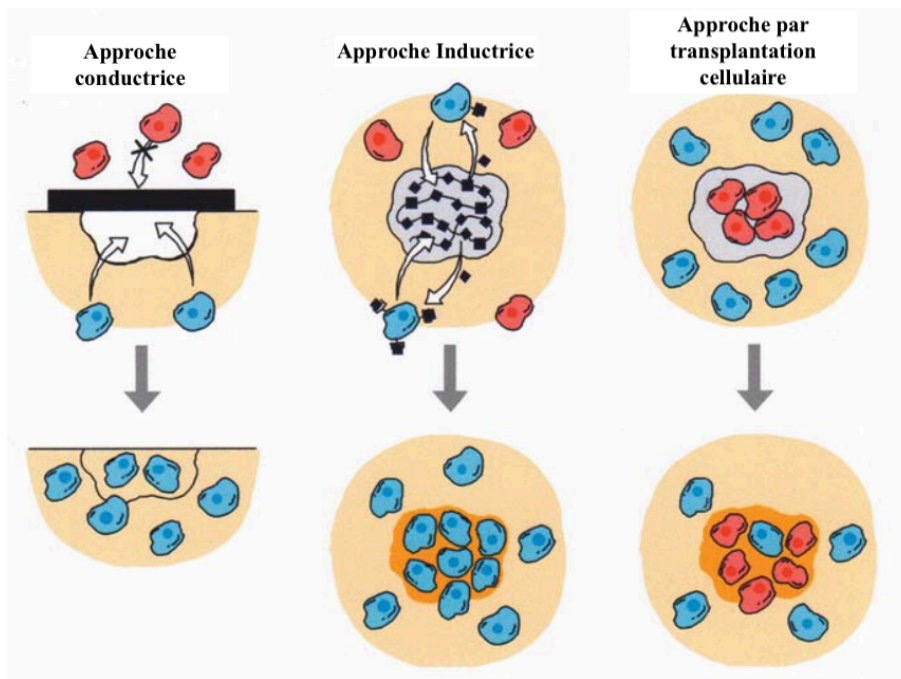


Figure 6 : Stratégies d'ingénierie tissulaire (89).

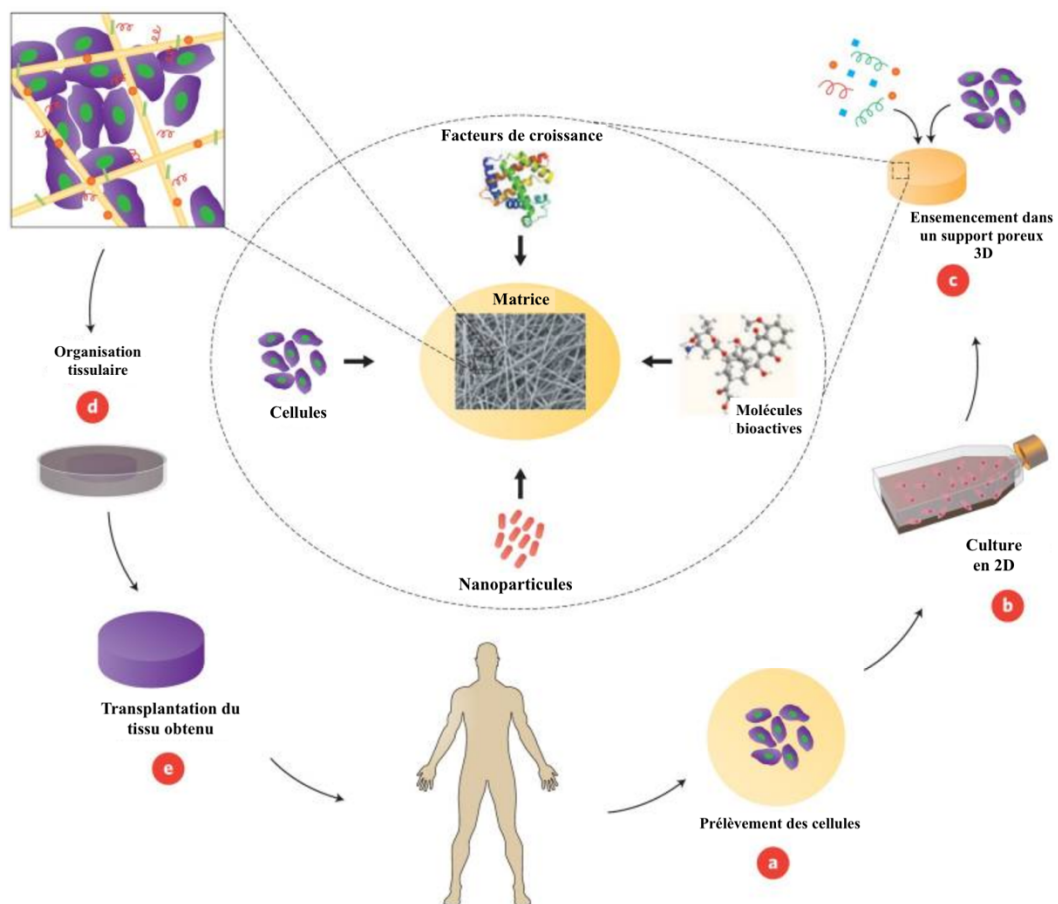


Figure 7 : Exemple d'un concept d'ingénierie tissulaire impliquant des cellules ensemencées dans un support en biomatériaux poreux (90).

3. Les composants de l'ingénierie tissulaire

Les trois composants nécessaires que sont les cellules, les molécules bioactives et les biomatériaux de support sont qualifiés de « triade de l'ingénierie tissulaire » (91).

Cette triade est inspirée des composants de base des tissus vivants : les cellules, les molécules de signalisation et la matrice extracellulaire (91).

3.1. Les cellules

Les cellules utilisées en ingénierie tissulaire peuvent être multiples et d'origines différentes dépendantes du sujet de l'étude menée.

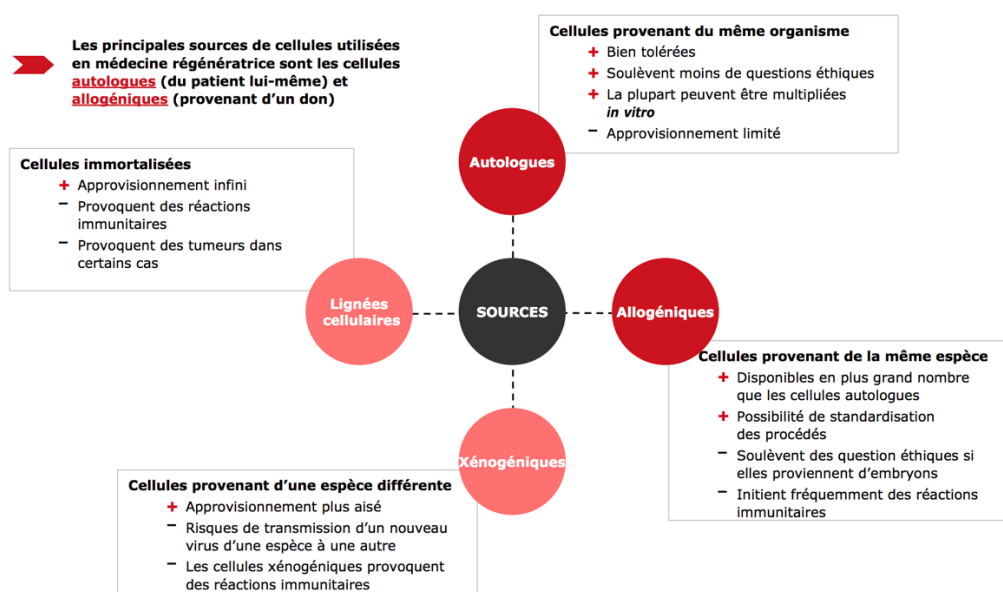


Figure 8 : Schéma des différents types de sources de cellules utilisables en thérapie cellulaire (92).

Dans le cadre de la régénération dentaire complète par ingénierie tissulaire, les cellules utilisées peuvent être épithéliales et/ou mésenchymateuses, d'origine dentaire ou non et d'origine humaine ou animale.

3.2. Les molécules bioactives

Les molécules bioactives utilisables en régénération dentaire sont d'origines diverses et réunissent des gènes, des facteurs de croissance, des facteurs de transcription, des protéines ou des molécules signal.

Parmi les molécules utilisées on peut citer entre autres :

- Les facteurs de croissance de la famille TGF- β .
- Les facteurs de croissance de la famille BMP.
- L'Insulin-like Growth Factor (IGF) : qui, selon une étude, induit la formation d'un pont dentinaire (93).
- La phosphoprotéine matricielle dentinaire-1 : qui induit un processus de minéralisation, une cytodifférenciation des cellules souche de la pulpe en cellules semblables à des odontoblastes, la production de collagène et la formation de dépôts calciques après coiffage pulpaire direct chez le rat (94).
- La dexaméthasone, glucocorticoïde de synthèse qui diminue la prolifération cellulaire et induit l'expression de la phosphatase alcaline et de la sialophosphoprotéine (marqueurs de l'odontoblaste) chez des cultures de cellules pulpaires humaines (95).

Des propriétés inductives peuvent être intégrées dans le matériau support en utilisant des méthodes d'immobilisation des protéines (adsorption, piégeage, réticulation ou création de liaisons covalentes). La méthode d'intégration de ces facteurs dans le biomatériau peut en influencer le relargage et donc influencer aussi la réponse des cellules avoisinantes (91).

3.3. Les biomatériaux de support ou scaffolds

Les biomatériaux de support (scaffolds ou échafaudages) agissent comme des matrices extracellulaires (MEC) artificielles et donc, comme pour les MEC naturelles, ils peuvent jouer le rôle de barrière, de réserve de nutriments, d'oxygène et de molécules de signalisation et peuvent influencer le devenir des cellules souches (96).

En odontologie, certains biomatériaux sont utilisés couramment parmi lesquels on peut citer :

- Les éponges collagéniques placées en fond d'alvéole après une avulsion pour faciliter l'hémostase.
- Les membranes collagéniques ou synthétiques utilisées en parodontologie pour la régénération tissulaire guidée.
- Les substituts osseux autologues, allogéniques, d'origine animale ou synthétiques en régénération osseuse guidée.

Les biomatériaux de support servent de transporteurs pour les cellules, procurant un environnement 3D pour leur adhésion, leur migration et leur différenciation (91,97).

Une des caractéristiques recherchées chez un biomatériau est sa biodégradation au rythme de la formation des nouveaux tissus, donnant ainsi un support structurel uniquement durant la période nécessaire.

Donc, en plus de jouer le rôle de véhicule pour les cellules, le support doit servir d'échafaudage afin de guider la croissance des cellules transplantées et des cellules hôtes qui vont former le nouveau tissu (89).

Bien entendu, le matériau utilisé doit être biocompatible et non toxique. Enfin, les défauts dentaires étant généralement de petite taille, un matériau de type injectable paraît être plus commode d'utilisation (97).

Il existe deux types majeurs de matériaux polymères utilisés en ingénierie tissulaire (97) :

- D'une part les matériaux en polymères naturels tels que le collagène, l'élastine, les glycosaminoglycanes, la fibrine, la soie ou le chitosane. Ils offrent une structure solide, sont biocompatibles et biodégradables mais offrent peu de possibilités de modifications.
- D'autre part les matériaux en polymères synthétiques comme l'acide polylactique (PLA), l'acide polyglycolique (PGA) ou leur copolymère l'acide poly(lactique-co-glycolique) (PLGA). Ceux-ci permettent un grand contrôle de leurs propriétés mécaniques et chimiques.

La résorption de ces matériaux se fait par dégradation du collagène dans le tissu au cours de son développement pour les dérivés collagéniques et par dégradation en métabolites naturels pour les polymères synthétiques par action de l'eau sur la zone implantée (89).

Il existe un autre type de biomatériau aux propriétés intéressantes, les hydrogels. Ceux-ci sont constitués d'eau et de gel de fibrine associé à du polyéthylène glycol (PEG) ou des glycosaminoglycanes (GAG). Ils présentent également un intérêt de par leur structure aux propriétés viscoélastiques similaires aux tissus, leur capacité de transport efficace des nutriments et des produits métaboliques, leur encapsulation cellulaire uniforme, leur capacité à être injectés et leur propriété de gélification *in situ* (97).

4. Concepts d'expérimentation pour la régénération dentaire

La méthode actuelle de remplacement d'une dent perdue ou absente consiste en la pose d'un implant en titane coiffé d'une couronne en céramique (98).

La meilleure compréhension du développement dentaire et l'isolation ainsi que la caractérisation des cellules souches dentaires ont amené à l'idée de recréer par ingénierie tissulaire une « biodent ».

Deux stratégies majeures sont utilisées (97) :

- L'implantation *in vivo* de cellules souches capables de recréer le développement embryonnaire d'une dent.
- La culture *in vitro* de cellules souches sur des support (ou échafaudages) biodégradables qui sont par la suite transplantés *in vivo*.

4.1. Implantation cellulaire *in vivo* pour recréer le développement dentaire embryonnaire

La première stratégie est basée sur les découvertes selon lesquelles les cellules d'un germe dentaire dissociées possèdent la capacité de se réagrèger, de continuer à proliférer et de se développer en une dent (99–101). Même un mésenchyme non dentaire et non engagé dans une voie de différenciation peut être dirigé pour mimer des événements développementaux au travers d'interactions avec un épithélium dentaire inducteur (102,103).

Des structures dentaires peuvent être générées à partir de cellules souches non dentaires comme des cellules souches embryonnaires, des cellules souches neurales ou des cellules souches adultes dérivées de la moelle osseuse, quand elles sont placées en contact direct avec un épithélium oral embryonnaire (104).

En 2009, Ikeda *et al.* ont réussi à obtenir une dent de remplacement fonctionnelle après transplantation d'un germe dentaire créé par ingénierie tissulaire dans l'os alvéolaire maxillaire d'une souris adulte. Cette dent s'est développée normalement avec une structure et une architecture correcte, a fait son éruption en bouche et a atteint sa position fonctionnelle en occlusion (105).

4.2. Culture *in vitro* de cellules sur support puis transplantation *in vivo*

Des structures similaires à des dents ont également été obtenues après ensemencement de supports en polymère biodégradable par des cellules dissociées de germes dentaires. Une fois transplantés chez un rat hôte, des structures dentaire reconnaissables contenant émail, dentine et tissu pulpaire se sont développés (106–108). Ces cellules ensemencées contiennent une population hétérogène de cellules épithéliales et mésenchymateuses qui produisent les différents tissus dentaires.

4.3. Problème de la nécessité des cellules épithéliales embryonnaires

Ces deux approches nécessitent une couche de cellules épithéliales embryonnaires possédant un potentiel odontogénique.

Une étude portant sur la recherche d'une source alternative des cellules épithéliales a montré qu'une fraction de cellules dérivées de la moelle osseuse enrichies en cellules exprimant le récepteur c-kit sont capables de générer des cellules type améloblaste incorporées dans l'épithélium dentaire interne lorsqu'elles sont mixées avec des cellules de l'épithélium dentaire puis cultivées en réassociation avec un mésenchyme dentaire (109).

Une autre étude s'est attachée à montrer qu'un épithélium post-natal non dentaire peut devenir odontogénique quand il est réassocié avec un mésenchyme dentaire embryonnaire : le remplacement de la couche de cellules épithéliales embryonnaires odontogéniques, indispensable jusqu'alors pour générer des structures similaires à des dents, par des cellules épithéliales post-natales dérivées de la muqueuse palatine a résulté en la formation de dents morphologiquement définies (110).

Quoi qu'il en soit, dans les deux cas la présence de sources de cellules embryonnaires, épithéliales ou mésenchymateuses, est toujours requise.

Partie III : Revue de la littérature

Maintenant que les bases de biologie du développement dentaire et de l'ingénierie tissulaire appliquée en odontologie ont été exposés, il se pose la question des implications cliniques découlant de toutes ces connaissances. En effet, le but principal de telles recherches scientifiques est de mieux comprendre le vivant afin d'essayer d'établir des thérapeutiques et des protocoles cliniques utilisables chez les patients pour améliorer leur vie quotidienne ; et dans le cadre plus précis abordé dans ce travail, de restaurer un édentement de la manière la plus fidèle qui soit à ce que la nature avait créé d'elle-même. De nombreuses avancées sont réalisées régulièrement sur ce sujet.

C'est de ce constat que naît la nécessité d'une revue de la littérature définissant les avancées faites dans ce domaine jusqu'à ce jour par les équipes de recherches internationales.

1. Objectif du travail

L'objectif du travail est de décrire l'état actuel des connaissances en ce qui concerne le remplacement de dents absentes par une dent complète néoformée en utilisant des méthodes d'ingénierie tissulaire, de bio-ingénierie et de médecine régénératrice.

2. Matériel et méthodes

2.1. Stratégie de recherche

Date de la réalisation des recherches : du 1^{er} février 2018 au 31 octobre 2018.

Bases de données utilisées : Pubmed et Scopus.

Restrictions de langage : N'ont été retenus pour ce travail que les articles rédigés en anglais et en français.

Restriction par date de publication : Seuls les articles publiés entre le 1^{er} janvier 2003 et le 31 octobre 2018 ont été retenus.

Mots clés utilisés :

- Whole / Entière ou Complète
- Tooth – Teeth / Dent - Dents
- Regeneration / Régénération
- Stem Cell - Cells / Cellule souche – Cellules souches
- Dental stem cells / Cellules souches dentaires
- Tissue Engineering / Ingénierie tissulaire

- Bioengineering / Bio-ingénierie
- Bioengineered / issu de la bio-ingénierie
- Biological replacement / remplacement biologique
- Dental tissue regeneration / régénération des tissus dentaires
- Stem cell transplantation / greffe de cellules souches
- Alveolar bone loss / perte d'os alvéolaire
- Tooth transplantation / transplantation dentaire
- Ameloblasts (physiology) / physiologie des améloblastes
- Regenerative medicine / médecine régénérative
- Regenerative dentistry / dentisterie régénérative

Afin d'être exhaustif, ces termes ont été recherchés dans tous les champs.

La première sélection des articles s'est faite par recherche sur les bases de données Pubmed et Scopus à partir des mots clés cités précédemment. Dans un deuxième temps la lecture des titres des articles a été entreprise afin d'affiner la sélection. Ensuite les doublons ont été éliminés. La lecture transversale des textes des publications dont les titres sont cohérents avec le sujet a permis ainsi d'affiner encore la recherche. Les articles dont les résumés étaient satisfaisants à la revue ont été intégralement lus et conservés ou non en fonction des critères d'inclusion et d'exclusion.

Les auteurs des études choisies n'ont pas été contactés.

2.2. Sélection des études

2.2.1. Critères d'inclusion

Les articles inclus sont ceux présentant des études originales expérimentales in-vitro et précliniques (sur modèle animal) parus entre le 1^{er} janvier 2003 et le 31 octobre 2018, rédigés en français ou en anglais et portant sur la régénération dentaire complète.

2.2.2. Critères d'exclusion

Les articles exclus étaient les essais cliniques chez l'homme qui ne sont pas encore réalisables dans ce domaine à ce jour et les articles de type revue qui ne sont pas des études originales.

Les articles rédigés dans d'autres langues que le français et l'anglais ont également été exclus. Les études dont le sujet principal ne portait pas sur la régénération dentaire complète et ceux portant sur la régénération d'un tissu seul en particulier : uniquement l'émail, la dentine, la pulpe ou le parodonte ont été exclues.

2.3. Algorithme de recherche

Sur les bases de données numériques Pubmed et Scopus les recherches ont été effectuées grâce à un algorithme de recherche comprenant les mots clés cités précédemment et articulés à l'aide des opérateurs booléens selon les formules suivantes :

Pubmed : (((((((("whole") AND "tooth") AND "regeneration") AND "tissue engineering") OR "bioengineered") AND "tooth")) OR (((("tooth") AND "bioengineering") AND "stem cell")) OR (((("tooth") AND "dental stem cells") AND "regeneration")) OR (((("regenerative dentistry") AND "biological replacement")) OR (((("dental stem cell") AND "dental tissue regeneration")) OR (((("tooth/physiology") AND "stem cell transplantation") AND "tissue engineering") AND "regenerative medicine") AND "alveolar bone loss") OR (((("tooth/physiology") AND "tooth/transplantation") AND "tissue engineering/methods") AND "fiction") OR (((("tooth/physiology") AND "stem cells/physiology") AND "regeneration/physiology") AND ameloblasts/physiology)

Scopus : TITLE-ABS-KEY(("whole" AND "tooth" AND "regeneration" AND "tissue engineering") OR ("bioengineered" AND "tooth") OR ("tooth" AND "bioengineering" AND "stem cell") OR ("tooth" AND "dental stem cells" AND "regeneration") OR ("regenerative dentistry" AND "biological replacement") OR ("dental stem cell" AND "dental tissue regeneration") OR ("tooth" AND "stem cell transplantation" AND "tissue engineering" AND "regenerative medicine" AND "alveolar bone loss") OR ("tooth" AND "tooth transplantation" AND "tissue engineering" AND "fiction") OR ("tooth" AND "stem cells" AND "regeneration" AND ameloblasts)) AND (EXCLUDE (LANGUAGE,"Chinese") OR EXCLUDE (LANGUAGE,"Japanese") OR EXCLUDE (LANGUAGE,"German")) AND (EXCLUDE (PUBYEAR,2002) OR EXCLUDE (PUBYEAR,2001) OR EXCLUDE (PUBYEAR,2000))

3. Résultats

3.1. Déroulement de la recherche bibliographique

La recherche documentaire a permis, dans un premier temps, d'identifier un total de 646 articles répartis comme suit :

- 239 résultats sur Pubmed
- 407 résultats sur Scopus

Une première lecture des titres des publications a permis l'exclusion de :

- 142 articles sur Pubmed
- 271 articles sur Scopus

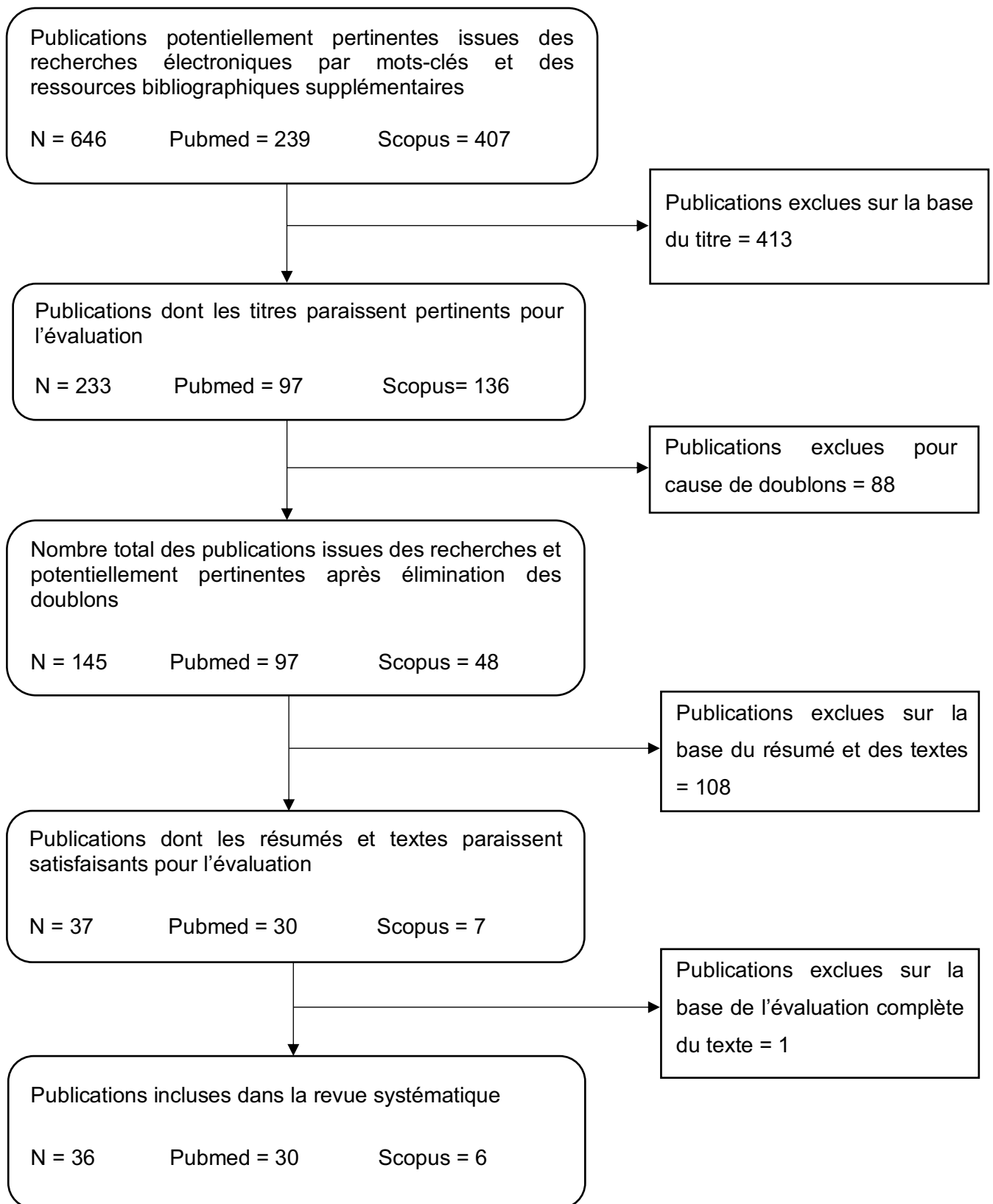
Parmi les 233 articles sélectionnés, 88 doublons ont été éliminés.

Une deuxième sélection à partir de la lecture des résumés des 145 publications restantes a été réalisée et a permis d'exclure :

- 67 résultats sur Pubmed
- 41 résultats sur Scopus

Les 37 publications restantes ont donc été intégralement lues ce qui a permis d'exclure 1 article.

3.2. Flowchart



3.3. Synthèse des résultats

3.3.1. Types d'études

Les publications incluses dans la revue de littérature comprenaient 1 étude *in vitro*, 23 études *in vivo* et 12 études *in vitro* et *in vivo*. Dès le début des années 2000, les études précliniques sur animaux étaient déjà d'actualité mais il n'y a toujours pas d'essais cliniques chez l'homme à ce jour.

3.3.2. Origine animale des cellules utilisées

La plus grande partie des études issues de la revue de littérature a été réalisée à partir de cellules de rongeurs (24 études), sans doute car la souris et le rat représentent le modèle animal le plus commun est le plus utilisé dans le domaine de la recherche (105,107,108,111–131).

Le modèle porcin est également bien représenté au sein des articles avec 11 études menées à partir de cellules de porcs (132–142). Une seule étude a été réalisée à partir de cellules de chiens (143).

Il est à noter que 5 études ont été réalisées avec des cellules humaines (de pulpe dentaire, de gencive ou de veine ombilicale), mais qu'aucune d'entre elles n'ont été menées uniquement à partir de ces cellules humaines (123,134,139,140,142). En effet, elles étaient mélangées à des cellules animales à chaque fois.

La plus grande représentation du modèle murin dans cette revue de littérature était également présente au niveau du type d'animal chez qui l'implantation était faite. L'analyse des résultats a montré que pour les études avec composante *in vivo*, 31 études avec implantation ont été faites chez le rongeur (105,107,108,111–125,127–134,137,138,140–143). Trois études ont été faites avec implantation chez le porc (135,136,139). Enfin une seule publication a eu recours à l'implantation chez le chien (143).

3.3.3. Caractéristiques des cellules et des tissus employés

Parmi l'ensemble des publications sélectionnées dans la revue de la littérature, 35 ont utilisé des cellules et/ou tissus provenant de bourgeons dentaires (dissociées ou non) pour leurs expérimentations.

Le fait que la grande majorité des études se soient servies de ces cellules et/ou tissus pourrait mettre en avant une certaine difficulté à réaliser ce genre d'expériences à partir d'autres sources cellulaires.

Cependant, même si la plus grande partie des expérimentations menées se sont faites à partir de bourgeons dentaires, d'autres types cellulaires ont également été utilisés :

- Dans une étude, des cellules pluripotentes de carcinomes embryonnaires de souris ont été employées afin de démontrer leur potentiel de différenciation en cellules mésenchymateuses capables de participer à la formation dentaire (115).
- Dans une autre, des cellules souches de la pulpe dentaire (DPSC) ont été utilisées afin de prouver leur potentiel de différenciation en odontoblastes ou en ostéoblastes et leur participation à l'odontogenèse (136).
- Quatre études se sont servies de cellules ou de tissus épithéliaux non dentaires type gingival ou palatin afin de démontrer leur capacité à participer à la formation dentaire (118,120,123,136).
- Deux études ont utilisé des cellules dérivées de la moelle osseuse (BMDC) : soit pour évaluer leur participation au développement de l'innervation soit pour leur potentiel de développement en ostéoblastes (131,133).
- Trois études ont employé des cellules humaines endothéliales de la veine ombilicale pour le développement de l'angiogenèse (139,140,142).
- Enfin 5 expérimentations se sont servies de ganglions trigéminaux pour le développement de l'innervation des dents régénérées (124,127,129–131).

Les expériences faites à partir de tissus ne provenant pas de bourgeons dentaires indiquent une volonté de trouver d'autres sources cellulaires plus applicables cliniquement pour la régénération dentaire.

En ce qui concerne l'âge des cellules et des tissus employés dans les expérimentations, 24 études ont utilisé des tissus embryonnaires contre 16 études avec des tissus post-nataux. Cela indique que le développement de la régénération dentaire est aussi possible à partir de cellules et tissus post-nataux.

3.3.4. Types de dents dont les cellules ont été utilisées

En s'intéressant aux types de dents les plus représentés dans les études issues de la revue de littérature sur la régénération dentaire complète, on s'aperçoit que la grande majorité des expérimentations de régénération se sont faites à partir de molaires (32 études).

Ce sont les incisives qui suivent (avec 7 études) puis les prémolaires (2 études) et enfin les canines (1 étude).

3.3.5. Types d'échafaudages

Parmi les résultats de la revue de la littérature, 33 publications ont utilisé des échafaudages ou scaffolds. Seulement 3 études ne s'en sont pas servi (116,129,131).

Plusieurs types de matériaux ont été choisis pour réaliser les échafaudages dans les différentes études mais le type le plus fréquemment utilisé était le gel de collagène présent dans 19 études (105,111–115,117–123,125,126,128,134,141,143). Ensuite, l'analyse des articles retenus dans la revue de littérature a montré que :

- 5 études se sont servies de scaffolds en PLGA (107,108,127,130,133).
- 4 études ont utilisé des échafaudages en PGA et/ou PLLA (107,108,132,133).
- 3 études ont employé de l'hydrogel GelMA (137,140,142).
- 3 études ont utilisé des échafaudages en PCL (124,127,130).
- 1 étude s'est faite avec du GFR-Matrigel (134).
- 2 études ont utilisé des appareils de contrôle de taille (121,125).
- 1 étude a employé de la colle de fibrine-PRF en tant que scaffold (135).
- 1 étude s'est servie d'un échafaudage en copolymère gelatine-chondroïtine-hyaluronan (136).
- 1 étude a utilisé des bourgeons dentaires décellularisés en guise d'échafaudages (139).

D'après les résultats des études incluses, il n'apparaît pas de supériorité d'un type d'échafaudage par rapport à un autre car chaque publication a sélectionné son type d'échafaudage sans le comparer aux autres.

3.3.6. Facteurs de croissance et molécules signal employés

Dans l'ensemble des publications choisies pour la revue de littérature, seulement 11 études se sont servies de facteurs de croissance ou de molécules signal (116,124,127,129–131,135,136,139,140,142).

Les différentes molécules utilisées dans ces études étaient :

- Les protéines de morphogenèse osseuse BMP-2 et BMP-4 (et son antagoniste Noggin) pour améliorer la croissance des bourgeons dentaires (116,139).

- Le facteur de croissance transformant TGF- β 1 soit parce qu'il est contenu dans le plasma riche en fibrine soit pour la différenciation des cellules souches de la pulpe dentaire en odontoblastes (135,136).
- Le facteur de la croissance nerveuse NGF et la protéine transmembranaire de la neuropiline 1 NRP1 pour améliorer le développement nerveux (124,129).
- Le facteur de croissance épidermique EGF, le facteur de croissance des fibroblastes FGF et le facteur de croissance dérivé des plaquettes PDGF car ils sont contenus dans le plasma riche en fibrine (135).
- Le facteur de croissance de la veine endothéliale VEGF soit parce qu'il est contenu dans le plasma riche en plaquettes soit pour la culture des cellules humaines endothéliales de la veine ombilicale (135,140,142).
- La molécule immunosuppressive cyclosporine A CsA pour promouvoir l'innervation des dents régénérées (127,130,131).

Il n'y a pas une molécule plus représentée que les autres au sein des articles choisis pour la revue de la littérature, leur utilisation dépend de l'objectif dans lequel sont faites les études.

3.3.7. Méthodes

Des méthodes très diverses ont été utilisées au sein des études incluses dans la revue de littérature :

- 35 études impliquaient une transplantation *in vivo* (105,107,108,111–125,127–143) contre une seule qui était uniquement *in vitro* (126).
- 25 études ont été faites en réalisant une réassociation de cellules et/ou tissus épithéliaux et mésenchymateux avec compartimentation cellulaire entre les deux (105,111–115,117,119–123,125,126,128,131,133,134,136–140,142,143).
- 4 études ont utilisé une méthode de réassociation entre cellules épithéliales et mésenchymateuses sans compartimentation cellulaire (107,108,132,135).
- Une seule étude a testé l'ensemencement d'échafaudage avec et sans compartimentation cellulaire donnant l'avantage à la compartimentation (141).
- 9 études ont utilisé la méthode du germe d'organe décrite par Nakao en 2007 à savoir, l'association dans une goutte de gel de collagène de cellules épithéliales et mésenchymateuses dentaires avec compartimentation cellulaire puis leur développement *in vitro* suivit ou non d'une implantation *in vivo* (105,113–115,117,119,121,122,125).
- 5 études ont utilisé des germes dentaires intacts ou entier pour leurs expérimentations et n'ont donc pas tenté de recréer un germe dentaire par réassociation cellulaire ou tissulaire (116,124,127,129,130).

- 2 études ont utilisé des appareils de contrôle de taille qui se sont avérés efficaces (121,125).
- 6 études ont inclus la transplantation de germes ou d'unités dentaires déjà régénérées *in vitro* ou *in vivo* pour tester la viabilité du développement des germes après implantation (113,114,121,122,125,143).
- 2 études ont généré des feuillets de cellules épithéliales et mésenchymateuses pour améliorer la régénération de bourgeons dentaires (118,137).

Ces résultats montrent que dans les différentes expérimentations la compartimentation cellulaire est bien plus souvent utilisée que les mélanges de cellules non triées, sans doute car elle donne de meilleurs résultats. On peut noter aussi que la présence répétée de la méthode du germe d'organe puisse être due au fait que tous les articles l'utilisant ont été rédigés par des équipes de recherche japonaises.

3.3.8. Types de sites et temps d'implantation

L'analyse des résultats des différentes études issues de la revue de la littérature montre que les deux sites d'implantation les plus retrouvés sont la capsule rénale avec 15 études (111–116,118–123,125,141,143) et l'os alvéolaire avec 13 études (105,108,117,121,122,125,128,130,135,136,139,141,143). On retrouve néanmoins d'autres sites implantaires comme l'omentum dans 3 études (107,132,133) et l'implantation sous cutanée avec 9 études (124,127,129,131,134,137,138,140,142).

Les implantations sous capsule rénale apparaissent chronologiquement antérieures aux implantations dans l'os alvéolaire ce qui est certainement dû au perfectionnement des connaissances et des techniques.

Les temps d'implantation étaient très variables selon les études et leurs objectifs, s'étalant d'une semaine pour les plus courts à plus d'un an pour les plus longs. Le fait qu'un certain nombre d'études aient eu pour résultat la régénération de dents incomplètes pourrait s'expliquer par un temps d'implantation relativement court.

3.3.9. Résultats finaux des régénérations dentaires

L'analyse des résultats montre que sur les 36 études sélectionnées par cette revue de la littérature, 15 publications ont permis la régénération de dents complètes (105,111,113,114,117,119,121,122,125,128,135,136,139,141,143) et que parmi ces 15 études, 8 ont permis non seulement la régénération de dents complètes mais également leur éruption dans la cavité buccale (105,117,122,125,128,135,136,143).

Certaines études n'ont permis que la régénération de dents incomplètes. 10 études ont généré des dents comprenant couronnes dentaires et racines en développement (115,118,120,123,124,127,129–131,133) et 3 études ont formé des couronnes dentaires uniquement (107,116,138).

D'autres études n'ont eu pour résultat que des tissus dentaires, dont 2 études qui ont donné des tissus organisés (108,112) et 2 autres qui ont formé des tissus inorganisés à morphologie anormale (132,140).

Dans 3 études, les résultats des expérimentations n'ont donné que des tissus minéralisés non dentaires (134,137,142).

Une étude a eu pour finalité de former des germes dentaires (126).

En résumé, moins de la moitié des études sélectionnées dans cette revue de littérature ont réussi à régénérer des dents complètes sur modèle animal.

En ce qui concerne les études fonctionnelles, seules les publications ayant réussi à régénérer des dents complètes et qui ont fait leur éruption ont pu mener ces expérimentations. Les 2 études qui ont testé la dureté des tissus par le test de Knoop ont démontré une dureté amélaire et dentinaire des dents régénérées similaire à celle des dents naturelles (105,121).

Les 3 études qui ont testé la fonctionnalité du ligament parodontal avec application d'un stress mécanique orthodontique ont montré que la dent régénérée régulait correctement le remodelage osseux sans ankylose (105,121,143).

Enfin pour ce qui est de l'innervation, 6 études ont démontré une innervation efficace des dents créées par bio-ingénierie (121,124,127,129–131).

Ces résultats ont mis en avant les avancées techniques faites ces 15 dernières années lors desquelles nous sommes passé du succès de création de petites couronnes dentaires, dès le début des années 2000, à des dents complètes vascularisées, innervées, ayant fait leur éruption et en occlusion dans les études les plus récentes. Cependant, il convient de mettre en perspective ces résultats car ces réussites n'ont été obtenues que sur de petits modèles animaux encore très différents de l'homme et que selon le protocole utilisé, certaines études même récentes, échouent à régénérer des dents complètes.

3.3.10. Taux de réussite

Tout d'abord, parmi les 36 études incluses, 18 d'entre elles ne donnent pas les taux de réussite de leurs expérimentations (108,117,119,121,122,124–132,134,140–142).

Les taux de succès d'éruption des dents régénérées varient de 11% (1/9) pour l'étude de Yang KC, Wang CH, Chang HH *et al.* de 2011 (135) ; à 93,75% (15/16) pour l'étude de Yang KC, Kitamura Y, Wu CC *et al.* de 2015 (136).

Les taux de succès de régénération de dents complètes sont compris entre 22% (2/9) pour l'étude de Yang KC, Wang CH, Chang HH *et al.* de 2011 (135) et 100% (50/50) pour celles de Nakao K, Morita R, Saji Y *et al.* 2006 (111), Nakao K, Morita R, Saji Y *et al.* 2007 (113) et Nakao K Morita R, Saji Y *et al.* 2007 (114).

4. Discussion

4.1. Problématiques sur la forme

De par sa nature de revue de la littérature, il existe plusieurs biais inhérents à ce type de démarche scientifique.

4.1.1. La recherche informatique

Tout d'abord, la recherche de publications sur le sujet à l'aide de moteurs de recherche informatiques ne permet de récolter que les résultats qui y sont inscrit faisant ainsi l'impasse sur des articles qui n'y sont pas référencés. Pour y remédier une recherche sur la totalité des moteurs de recherche du domaine scientifique existerait permettrait d'avoir des résultats plus exhaustifs.

L'utilisation de moteurs de recherche informatique de littérature scientifique nécessite la création d'algorithmes de recherche permettant de mettre en avant un maximum de résultats pertinents. La détermination de l'algorithme le plus adapté est donc difficile et un perfectionnement de celui-ci est toujours possible ce qui augmenterait le nombre de résultats intéressants tout en diminuant le nombre de résultats hors sujets (aussi appelés bruit).

4.1.2. La nature du travail

Le biais le plus important de ce type de travail est le biais de publication qui entraîne un effet tiroir, à savoir que les études les plus publiées et les mieux référencées sont les études montrant un résultat positif significatif et que les études qui ne démontrent pas de résultats significatifs sont moins représentées.

Le fait que le travail rédigé ici soit une revue de la littérature implique que les recherches ont été réalisées sur une période donnée et donc qu'il existe un besoin de mises à jour futures périodiques.

Enfin, le nombre de langues maîtrisées par l'auteur est un atout ou un frein lors de la réalisation d'une revue de la littérature. En effet, il est possible que des résultats pertinents soient disponibles d'après la recherche informatique mais non compréhensibles à cause de la langue dans laquelle ils sont rédigés.

4.2. Problématiques sur le fond

De nombreux obstacles doivent être franchis afin de rendre la régénération dentaire complète applicable en clinique (97).

4.2.1. Problématiques liées aux cellules utilisées

4.2.1.1. Éthique

La majorité des études de la revue de littérature se sont servies, comme point de départ, de cellules embryonnaires de germes dentaires d'animaux. Ces cellules pluripotentes ont la capacité de se différencier en de nombreux types cellulaires ce qui les rend très intéressantes pour la médecine régénérative en général. Or le prélèvement de ce type de cellules chez un embryon humain pose un problème d'éthique. En effet, l'utilisation des cellules souches embryonnaires d'origine humaine nécessite le sacrifice d'un embryon et c'est pour cela qu'elle est très réglementée. Généralement les cellules récoltées sont issues d'embryons surnuméraires obtenus par fécondations *in vitro* et congelés en prévision d'un projet parental par la suite abandonné (144). Il est donc nécessaire de trouver d'autres sources de cellules capables de générer des germes dentaires.

4.2.1.2. Déterminer une source fiable de cellules utilisables

Recréer les interactions épithéliomésenchymateuses qui sont à l'origine de l'odontogenèse nécessite de disposer de cellules épithéliales et de cellules mésenchymateuses possédant un potentiel odontogène. À cette fin plusieurs sources de cellules ont été explorées, en sachant que la disparition par apoptose des améloblastes au moment de l'éruption fait que l'on ne peut pas récolter de cellules épithéliales dentaires sur une dent ayant fait son éruption (145).

Tout d'abord, les cellules souches dentaires embryonnaires animales ont beaucoup été étudiées parmi les études incluses dans cette revue de littérature et sont adaptées à la démarche de régénération dentaire de par leur fort potentiel odontogène. En revanche chez l'homme, l'utilisation de cellules souches embryonnaires soulève des problèmes éthiques, de formation tumorale et de rejet par l'hôte (146).

Ensuite, l'utilisation de cellules souches post-natales autologues de germes dentaires est également pertinente mais leur isolation et leur culture est difficile, de plus leur expansion *in vitro* leur fait perdre leur potentiel odontogène (145).

Enfin, la découverte des cellules souches pluripotentes induites (IPS) en 2007 par l'équipe du professeur Yamanaka (prix Nobel de médecine) a permis d'ouvrir de nouvelles voies pour la médecine régénérative. Malheureusement le risque de développement tumoral associé à l'utilisation des IPS en freine l'utilisation (147).

4.2.1.3. Réaction immunitaire de l'hôte

Par la suite, considérant qu'une dent complète puisse être régénérée *in vivo*, se pose le problème associé à la réponse immunitaire. Si la dent régénérée n'est pas issue de cellules autologues mais de cellules allogènes ou xénogènes, on peut s'attendre à ce que le système immunitaire de l'hôte réagisse. Ceci dit, les expérimentations sur les animaux incluses dans la revue de littérature n'ont pas mis en avant des telles réactions mais il faut prendre en compte le fait que dans certains cas les animaux recevant les implantations étaient volontairement immunodéprimés, mais aussi que dans de nombreuses études les animaux étaient sacrifiés pour analyser les résultats des expérimentations, ce qui ne permet pas un suivi à long terme des résultats.

4.2.1.4. Types de dents dont les cellules ont été utilisées

La fréquence basse des études sur les canines peut provenir du fait que la majorité des études à ce jour portent sur des rongeurs et que la plupart des espèces de rongeurs ne possèdent pas de canines. La surreprésentation des molaires pourrait aussi être due au fait que le modèle principal des études soit le rongeur. En effet le rongeur possède des incisives à croissance continue ce dont l'homme n'est pas pourvu, il ne possède pas de canines et a des prémolaires de façon inconstante selon les espèces. Il ne reste donc que les molaires qui paraissent intéressantes.

4.2.2. Problématiques d'aspect technique

Les interactions séquentielles épithéliomésenchymateuses de l'odontogenèse au niveau moléculaire ne sont pas complètement élucidées donc ce phénomène nécessite d'être d'avantage connu avant de l'appliquer à l'homme (148).

La problématique de la morphologie, de la taille, de la teinte et de l'orientation de la dent générée se pose. En effet le but de la régénération dentaire complète est de recréer artificiellement une dent identique à la dent perdue qui doit être remplacée. Des cellules d'origine allogène pourraient donc créer une dent différente de la dent initiale ce qui serait particulièrement inesthétique en secteur antérieur. De plus l'analyse des résultats des études incluses dans la revue de la littérature montre que les dents formées sont souvent de taille et de morphologie différente de celles de dents naturelles. Cette thérapie ne sera donc pas applicable chez l'homme tant que cette problématique ne sera pas résolue (147).

La vascularisation et l'innervation de la dent régénérée ont été étudiées dans des études de la revue de littérature et celles-ci paraissent fonctionnelles (121,124,127,129–131).

Il en est de même pour la création d'un ligament dentoalvéolaire fonctionnel assurant l'ancrage de la dent à son alvéole et évitant la résorption radiculaire et l'ankylose ; les études ayant testé à l'aide d'une force orthodontique la réponse du ligament parodontal régénéré ont conclu à un remodelage osseux efficace et à une absence d'ankylose. Malgré cela un bilan sur un plus long terme permettrait de s'assurer de l'absence d'apparition d'ankylose.

La question de la possibilité d'application d'une telle thérapeutique chez des patients atteints de maladie parodontale à un stade sévère se pose également.

4.2.3. Qualité des résultats

La qualité des résultats est difficile à juger car les études ont employé des méthodes expérimentales très différentes et ont eu des taux de réussite variables. Le nombre maximal de cas étudiés parmi toutes les études incluses dans la revue de littérature est de 50 mais il est en général bien inférieur. On peut se demander si nombre plus élevé de cas ne permettrait pas d'avoir des résultats plus représentatifs. Les études incluses dans la revue de littérature ne mentionnent pas de valeur de significativité (p value) en ce qui concerne la régénération dentaire.

4.2.4. Changement de modèle

La majorité des études incluses dans la revue de littérature effectuait ses expérimentations sur des rongeurs or le passage du modèle d'un petit animal à un modèle humain n'est pas évident. Le comblement d'un défaut chez un rongeur est plus facilement faisable grâce au contrôle facile de la géométrie, à une taille plus petite et à un taux de remodelage plus élevé. Plus la taille du défaut augmente plus la capacité d'y apporter une vascularisation devient difficile étant donné que les cellules doivent être à moins de 100µm d'une source d'oxygène pour survivre (91).

4.2.5. Développement à grande échelle

Pour qu'une telle thérapeutique soit utilisable à grande échelle des infrastructures compétentes sont nécessaires et celles-ci semblent encore peu développées à l'heure actuelle. L'application d'une telle thérapeutique chez l'homme pose également le problème du coût, qui sera sans doute élevé du fait des nombreux processus techniques nécessaires à l'obtention d'une dent régénérée.

5. Perspectives d'évolution

De multiples perspectives d'évolution existent pour pallier aux différents obstacles qui s'opposent au développement de la régénération dentaire.

5.1. D'autres sources cellulaires

D'une manière générale, l'utilisation de cellules autologues, quelle que soit leur origine, solutionnerait les problèmes d'éthique, de rejet et les problèmes morphologiques et esthétiques.

Tout d'abord, l'utilisation de cellules souches dentaires post-natales : les cellules souches de la pulpe dentaire (DPSC), les cellules souches des dents déciduales exfoliées (SHED), les cellules souches du ligament parodontal (PDLSC), les cellules souches de la papille apicale (SCAP), les cellules souches du follicule dentaire (DFSC) et les cellules progénitrices du germe dentaire (TGPC).

Elles permettraient d'éviter d'une part l'utilisation de cellules souches embryonnaires car elles sont récoltables dans les dents de lait, le péri-apex, le ligament parodontal ou encore dans les dents de sagesse extraites et d'autre part leur origine autologue permet d'éviter les problèmes de réactions immunitaires de rejet.

Ensuite, l'utilisation de cellules épithéliales orales en tant qu'épithélium dentaire ou de cellules souches dérivées de la moelle osseuse reprogrammées en épithélium ou mésenchyme dentaire pourrait aussi permettre de constituer une source de cellules épithéliales et mésenchymateuses autologues.

Enfin, la recombinaison de cellules souches pluripotentes induites (IPSC) autologues reprogrammées en cellules dentaires épithéliales et mésenchymateuses apporterait aussi une solution aux problèmes d'éthique et de rejet immunitaire (149).

Certaines études incluses dans la revue de littérature préparent déjà le terrain pour la découverte de nouvelles sources cellulaires.

En effet, l'étude de Yang KC, Kitamura Y, Wu CC *et al.* de 2015 a réussi à régénérer des dents complètes et ayant fait leur éruption chez le cochon à partir de cellules gingivales de porc en guise de cellules épithéliales et de cellules souches de la pulpe dentaire (DPSC) humaines en tant que cellules mésenchymateuses (ostéoblastes et odontoblastes) (136). Deux études ont réussi à régénérer des dents à partir de cellules épithéliales gingivales. Il s'agissait de cellules gingivales humaines pour l'étude de Volponi AA, Kawasaki M, Sharpe PT. de 2013 et de porc pour l'étude de Yang KC, Kitamura Y, Wu CC *et al.* de 2015 (123,136). Dans l'étude de Nakagawa E, Itoh T, Yoshie H *et al.* de 2009 les auteurs ont réussi à régénérer des germes dentaires à partir d'épithélium oral palatin (non dentaire) dans des proportions similaires aux reconstructions contrôles à base d'épithélium dentaire (118). Enfin dans l'étude de Strub M, Keller L, Idoux-Gillet *et al.* de 2018, des cellules souches dérivées de la moelle osseuse (BMDC) ont été utilisées pour promouvoir l'innervation des dents régénérées (131).

5.2. Développement des banques tissulaires

Le développement des banques tissulaires spécialisées dans la cryoconservation de tissus permettrait à chacun de conserver une dent de lait ou une dent de sagesse extraite et donc de posséder un stock de cellules souches utilisables le jour où ce type de traitement sera applicable chez l'homme et où une dent sera à remplacer (150).

5.3. La régénération dentaire partielle

La régénération dentaire partielle apparaît être applicable à plus court terme que la régénération dentaire complète et peut donc constituer une solution plus raisonnable et toute aussi intéressante.

Dans la régénération dentaire partielle on peut énumérer : la régénération dentinaire (151), la revascularisation endodontique déjà bien décrite dans la littérature, la création par bio-ingénierie d'une bio-racine (152,153) ou la génération par ingénierie tissulaire d'implants bio-hybrides avec un tissu parodontal sur des implants dentaires en titane (154–156).

Conclusion

La régénération dentaire complète par bio-ingénierie est un sujet vaste et particulièrement intéressant qui nécessite de maîtriser les bases du développement dentaire ainsi que les grands principes de l'ingénierie tissulaire.

Cette revue systématique de la littérature montre que l'état actuel des connaissances sur la régénération dentaire, par le succès de la création chez l'animal de dents complètes ayant fait leur éruption et comprenant couronne, racine et os alvéolaire correctement organisées ainsi qu'un ligament parodontal, une vascularisation et une innervation fonctionnels, laisse paraître un avenir prometteur dans ce domaine. Cependant, ces régénérations ne sont pas toujours couronnées de succès, selon les cellules et les méthodes utilisées, avec pour résultat des dents souvent de taille inférieure et de morphologie différente à celles de dents naturelles, voire des tissus complètement désorganisés.

Il semble donc évident que la régénération dentaire complète nécessitera d'abord le franchissement d'obstacles importants comme des problèmes d'éthique, de source cellulaire utilisable ou sur des aspects techniques, avant d'être applicable un jour à grande échelle chez l'homme. Néanmoins, la médecine régénérative (et la dentisterie régénérative) sont des domaines attrayants qui semblent représenter le futur des thérapeutiques de santé.

Bibliographie

1. Etienne Piette, Michel Goldberg. La dent normale et pathologique. DeBoeck Université. 2001.
2. Castillo L, Gabory LLT de, Papon J-F. Dents et sinus : Rapport SFORL 2017. Elsevier Health Sciences; 2017. 193 p.
3. Goldberg M, Gaucher C. Embryologie de la dent. [Httpwwwem-Premiumcomdocelec-u-Bordeauxfrdatatraitesmb28-53654](http://www.em-premium.com.docelec.u-bordeaux.fr/article/1098230/resultatrecherche/1) [Internet]. 23 déc 2016 [cité 22 oct 2018]; Disponible sur: <http://www.em-premium.com.docelec.u-bordeaux.fr/article/1098230/resultatrecherche/1>
4. Thesleff I, Vaahtokari A, Partanen AM. Regulation of organogenesis. Common molecular mechanisms regulating the development of teeth and other organs. *Int J Dev Biol.* févr 1995;39(1):35-50.
5. Thesleff I, Vaahtokari A, Kettunen P, Aberg T. Epithelial-mesenchymal signaling during tooth development. *Connect Tissue Res.* 1995;32(1-4):9-15.
6. Tonge CH. Tooth Development — General Aspects. In: *Teeth* [Internet]. Berlin, Heidelberg: Springer Berlin Heidelberg; 1989 [cité 16 oct 2018]. p. 1-20. Disponible sur: http://link.springer.com/10.1007/978-3-642-83496-7_1
7. Ruch JV. Tooth crown morphogenesis and cytodifferentiations: candid questions and critical comments. *Connect Tissue Res.* 1995;32(1-4):1-8.
8. Tucker A, Sharpe P. The cutting-edge of mammalian development; how the embryo makes teeth. *Nat Rev Genet.* juill 2004;5(7):499-508.
9. Chen Y, Maas R. Signaling loops in the reciprocal epithelial-mesenchymal interactions of mammalian tooth development. In: *Molecular biology intelligence unit 1 : molecular basis of epithelial appendage morphogenesis.* Austin : R.G. Landes Company; 1998. p. 265-82.
10. Provenza DV, Seibel W. Oral histology: Inheritance and development: 2nd edition. In: *Odontogenesis.* Philadelphia : Lea and Febiger; 1986. p. 162-24.
11. Nanci A, Cate ART. Ten Cate's Oral Histology: Development, Structure, and Function. Elsevier Health Sciences; 2008. 432 p.
12. Jernvall J, Thesleff I. Reiterative signaling and patterning during mammalian tooth morphogenesis. *Mech Dev.* 15 mars 2000;92(1):19-29.
13. Matalova E, Antonarakis GS, Sharpe PT, Tucker AS. Cell lineage of primary and secondary enamel knots. *Dev Dyn Off Publ Am Assoc Anat.* juill 2005;233(3):754-9.
14. Thesleff I, Jernvall J. The enamel knot: a putative signaling center regulating tooth development. *Cold Spring Harb Symp Quant Biol.* 1997;62:257-67.

15. Yildirim S. Dental Pulp Stem Cells. Springer Science & Business Media; 2012. 89 p.
16. Thesleff I, Keränen S, Jernvall J. Enamel knots as signaling centers linking tooth morphogenesis and odontoblast differentiation. *Adv Dent Res.* août 2001;15:14-8.
17. Vaahtokari A, Aberg T, Thesleff I. Apoptosis in the developing tooth: association with an embryonic signaling center and suppression by EGF and FGF-4. *Dev Camb Engl.* janv 1996;122(1):121-9.
18. Développement de l'épithélium odontogène [Internet]. 2013. Disponible sur: <http://spiralconnect.univ-lyon1.fr/spiral-files/download?mode=inline&data=2725662>
19. Hu JC-C, Chun Y-HP, Al Hazzazzi T, Simmer JP. Enamel formation and amelogenesis imperfecta. *Cells Tissues Organs.* 2007;186(1):78-85.
20. Osman M, Ruch JV. Behavior of odontoblasts and basal lamina of trypsin or EDTA-isolated mouse dental papillae in short-term culture. *J Dent Res.* juin 1981;60(6):1015-27.
21. Lesot H, Smith A, Tziafas D, Begue-Kirn C, Cassidy N, Ruch JV. Biologically active molecules and dental tissue repair: A comparative view of reactionary and reparative dentinogenesis with the induction of odontoblast differentiation in vitro. *Cells Mater.* 1 janv 1994;4:199-218.
22. Bègue-Kirn C, Smith AJ, Lorient M, Kupferle C, Ruch JV, Lesot H. Comparative analysis of TGF beta s, BMPs, IGF1, msxs, fibronectin, osteonectin and bone sialoprotein gene expression during normal and in vitro-induced odontoblast differentiation. *Int J Dev Biol.* sept 1994;38(3):405-20.
23. Ruch JV, Lesot H, Bègue-Kirn C. Odontoblast differentiation. *Int J Dev Biol.* févr 1995;39(1):51-68.
24. Lorimier S, Kemoun P. Histophysiologie du parodonte. [Httpwwwem-Premiumcomdocelec-u-Bordeauxfrdatatraitesmb28-54751](http://www.em-premium.com.docelec.u-bordeaux.fr/data/traitemb28-54751) [Internet]. 23 déc 2016 [cité 8 nov 2018]; Disponible sur: <http://www.em-premium.com.docelec.u-bordeaux.fr/article/1098247/resultatrecherche/6>
25. Friedlander LT, Cullinan MP, Love RM. Dental stem cells and their potential role in apexogenesis and apexification. *Int Endod J.* nov 2009;42(11):955-62.
26. Kumar GS. Orban's Oral Histology and Embryology. In: Orban's Oral Histology and Embryology. Elsevier India; 2011. p. 173-201.
27. Cho MI, Garant PR. Development and general structure of the periodontium. *Periodontol 2000.* oct 2000;24:9-27.
28. Moulis E, Thierrens CFD, Goldsmith M-C, Torres J-H. Anomalies de l'éruption. [Httpwwwem-Premiumcomdocelec-u-Bordeauxfrdatatraitemem04-931499](http://www.em-premium.com.docelec.u-bordeaux.fr/data/traitemem04-931499) [Internet]. [cité 8 nov 2018]; Disponible sur: <http://www.em-premium.com.docelec.u-bordeaux.fr/article/15429/resultatrecherche/1>

29. Bigeard L, Obry-Musset AM, Helms M, Fabien V. Eruption: mécanismes, chronologie, anomalies. *J Odontostomatol Pediatr*. 1997;7:99–108.
30. Tilotta F, Folliguet M, Séguier S. Physiopathologie de l'éruption dentaire. *Wwwem-Premiumcomdatatraitessmb28-60505* [Internet]. 23 déc 2016 [cité 7 mai 2019]; Disponible sur: <https://www-em-premium-com.docelec.u-bordeaux.fr/article/1098271/resultatrecherche/1>
31. Marks SC, Cahill DR. Experimental study in the dog of the non-active role of the tooth in the eruptive process. *Arch Oral Biol*. 1984;29(4):311-22.
32. Marks SC, Cahill DR. Regional control by the dental follicle of alterations in alveolar bone metabolism during tooth eruption. *J Oral Pathol*. avr 1987;16(4):164-9.
33. Cahill DR, Marks SC. Tooth eruption: evidence for the central role of the dental follicle. *J Oral Pathol*. juill 1980;9(4):189-200.
34. Cohen S. Origins of Growth Factors: NGF and EGF. *J Biol Chem* [Internet]. 5 déc 2008 [cité 7 mai 2019];283(49):33793-7. Disponible sur: <https://www.ncbi.nlm.nih.gov/pmc/articles/PMC2662208/>
35. Wise GE, Frazier-Bowers S, D'Souza RN. Cellular, molecular, and genetic determinants of tooth eruption. *Crit Rev Oral Biol Med Off Publ Am Assoc Oral Biol*. 2002;13(4):323-34.
36. Cobourne MT, Sharpe PT. Making up the numbers: The molecular control of mammalian dental formula. *Semin Cell Dev Biol*. mai 2010;21(3):314-24.
37. Stock DW, Weiss KM, Zhao Z. Patterning of the mammalian dentition in development and evolution. *BioEssays*. juin 1997;19(6):481-90.
38. Jowett AK, Vainio S, Ferguson MW, Sharpe PT, Thesleff I. Epithelial-mesenchymal interactions are required for *msx 1* and *msx 2* gene expression in the developing murine molar tooth. *Dev Camb Engl*. févr 1993;117(2):461-70.
39. Sharpe PT. Homeobox Genes and Orofacial Development. *Connect Tissue Res*. janv 1995;32(1-4):17-25.
40. Robinson GW, Mahon KA. Differential and overlapping expression domains of *Dlx-2* and *Dlx-3* suggest distinct roles for Distal-less homeobox genes in craniofacial development. *Mech Dev*. déc 1994;48(3):199-215.
41. Dollé P, Price M, Duboule D. Expression of the murine *Dlx-1* homeobox gene during facial, ocular and limb development. *Differ Res Biol Divers*. mars 1992;49(2):93-9.
42. McCOLLUM M, SHARPE PT. Evolution and development of teeth. *J Anat*. 2001;199(Pt 1-2):153-9.

43. Mucchielli ML, Mitsiadis TA, Raffo S, Brunet JF, Proust JP, Goridis C. Mouse *Otlx2*/RIEG expression in the odontogenic epithelium precedes tooth initiation and requires mesenchyme-derived signals for its maintenance. *Dev Biol.* 15 sept 1997;189(2):275-84.
44. Lamonerie T, Tremblay JJ, Lanctôt C, Therrien M, Gauthier Y, Drouin J. *Ptx1*, a bicoid-related homeo box transcription factor involved in transcription of the pro-opiomelanocortin gene. *Genes Dev.* 15 mai 1996;10(10):1284-95.
45. Neubüser A, Peters H, Balling R, Martin GR. Antagonistic Interactions between FGF and BMP Signaling Pathways: A Mechanism for Positioning the Sites of Tooth Formation. *Cell.* 25 juill 1997;90(2):247-55.
46. Ferguson CA, Tucker AS, Christensen L, Lau AL, Matzuk MM, Sharpe PT. Activin is an essential early mesenchymal signal in tooth development that is required for patterning of the murine dentition. *Genes Dev.* 15 août 1998;12(16):2636-49.
47. Tissier-Seta JP, Mucchielli ML, Mark M, Mattei MG, Goridis C, Brunet JF. *Barx1*, a new mouse homeodomain transcription factor expressed in cranio-facial ectomesenchyme and the stomach. *Mech Dev.* mai 1995;51(1):3-15.
48. Kratochwil K, Dull M, Farinas I, Galceran J, Grosschedl R. *Lef1* expression is activated by BMP-4 and regulates inductive tissue interactions in tooth and hair development. *Genes Dev.* 1 juin 1996;10(11):1382-94.
49. Elomaa O, Pulkkinen K, Hannelius U, Mikkola M, Saarialho-Kere U, Kere J. Ectodysplasin is released by proteolytic shedding and binds to the EDAR protein. *Hum Mol Genet.* 15 avr 2001;10(9):953-62.
50. Tucker AS, Headon DJ, Schneider P, Ferguson BM, Overbeek P, Tschopp J, et al. *Edar/Eda* interactions regulate enamel knot formation in tooth morphogenesis. *Dev Camb Engl.* nov 2000;127(21):4691-700.
51. Grigoriou M, Tucker AS, Sharpe PT, Pachnis V. Expression and regulation of *Lhx6* and *Lhx7*, a novel subfamily of LIM homeodomain encoding genes, suggests a role in mammalian head development. *Dev Camb Engl.* juin 1998;125(11):2063-74.
52. Tucker AS, Yamada G, Grigoriou M, Pachnis V, Sharpe PT. *Fgf-8* determines rostral-caudal polarity in the first branchial arch. *Dev Camb Engl.* janv 1999;126(1):51-61.
53. Ito Y. Oncogenic potential of the RUNX gene family: « overview ». *Oncogene.* 24 mai 2004;23(24):4198-208.
54. D'Souza RN, Aberg T, Gaikwad J, Cavender A, Owen M, Karsenty G, et al. *Cbfa1* is required for epithelial-mesenchymal interactions regulating tooth development in mice. *Dev Camb Engl.* juill 1999;126(13):2911-20.

55. Aberg T, Wang X-P, Kim J-H, Yamashiro T, Bei M, Rice R, et al. Runx2 mediates FGF signaling from epithelium to mesenchyme during tooth morphogenesis. *Dev Biol.* 1 juin 2004;270(1):76-93.
56. Hardcastle Z, Mo R, Hui CC, Sharpe PT. The Shh signalling pathway in tooth development: defects in Gli2 and Gli3 mutants. *Dev Camb Engl.* août 1998;125(15):2803-11.
57. Thesleff I, Mikkola M. The role of growth factors in tooth development. *Int Rev Cytol.* 2002;217:93-135.
58. Vaahtokari A, Vainio S, Thesleff I. Associations between transforming growth factor beta 1 RNA expression and epithelial-mesenchymal interactions during tooth morphogenesis. *Dev Camb Engl.* nov 1991;113(3):985-94.
59. Vainio S, Karavanova I, Jowett A, Thesleff I. Identification of BMP-4 as a signal mediating secondary induction between epithelial and mesenchymal tissues during early tooth development. *Cell.* 8 oct 1993;75(1):45-58.
60. Vaahtokari A, Aberg T, Jernvall J, Keränen S, Thesleff I. The enamel knot as a signaling center in the developing mouse tooth. *Mech Dev.* janv 1996;54(1):39-43.
61. Aberg T, Wozney J, Thesleff I. Expression patterns of bone morphogenetic proteins (Bmps) in the developing mouse tooth suggest roles in morphogenesis and cell differentiation. *Dev Dyn Off Publ Am Assoc Anat.* déc 1997;210(4):383-96.
62. Tucker A, Sharpe P. The cutting-edge of mammalian development; how the embryo makes teeth. *Nat Rev Genet.* juill 2004;5(7):499-508.
63. Jernvall J, Kettunen P, Karavanova I, Martin LB, Thesleff I. Evidence for the role of the enamel knot as a control center in mammalian tooth cusp formation: non-dividing cells express growth stimulating Fgf-4 gene. *Int J Dev Biol.* sept 1994;38(3):463-9.
64. Jernvall J, Thesleff I. Reiterative signaling and patterning during mammalian tooth morphogenesis. *Mech Dev.* 15 mars 2000;92(1):19-29.
65. Luukko K. Neuronal cells and neurotrophins in odontogenesis. *Eur J Oral Sci.* janv 1998;106 Suppl 1:80-93.
66. Sonnenberg E, Meyer D, Weidner KM, Birchmeier C. Scatter factor/hepatocyte growth factor and its receptor, the c-met tyrosine kinase, can mediate a signal exchange between mesenchyme and epithelia during mouse development. *J Cell Biol.* oct 1993;123(1):223-35.
67. Miettinen PJ, Chin JR, Shum L, Slavkin HC, Shuler CF, Derynck R, et al. Epidermal growth factor receptor function is necessary for normal craniofacial development and palate closure. *Nat Genet.* mai 1999;22(1):69-73.

68. Philbrick WM, Dreyer BE, Nakchbandi IA, Karaplis AC. Parathyroid hormone-related protein is required for tooth eruption. *Proc Natl Acad Sci U S A*. 29 sept 1998;95(20):11846-51.
69. Kronmiller JE, Nguyen T, Berndt W. Instruction by retinoic acid of incisor morphology in the mouse embryonic mandible. *Arch Oral Biol*. juill 1995;40(7):589-95.
70. Dassule HR, McMahon AP. Analysis of epithelial-mesenchymal interactions in the initial morphogenesis of the mammalian tooth. *Dev Biol*. 15 oct 1998;202(2):215-27.
71. Sarkar L, Sharpe PT. Expression of Wnt signalling pathway genes during tooth development. *Mech Dev*. juill 1999;85(1-2):197-200.
72. Sarkar L, Sharpe PT. Inhibition of Wnt signaling by exogenous Mfrzb1 protein affects molar tooth size. *J Dent Res*. avr 2000;79(4):920-5.
73. Sarkar L, Cobourne M, Naylor S, Smalley M, Dale T, Sharpe PT. Wnt/Shh interactions regulate ectodermal boundary formation during mammalian tooth development. *Proc Natl Acad Sci U S A*. 25 avr 2000;97(9):4520-4.
74. Laurikkala J, Mikkola M, Mustonen T, Aberg T, Koppinen P, Pispala J, et al. TNF signaling via the ligand-receptor pair ectodysplasin and edar controls the function of epithelial signaling centers and is regulated by Wnt and activin during tooth organogenesis. *Dev Biol*. 15 janv 2001;229(2):443-55.
75. Artavanis-Tsakonas S, Matsuno K, Fortini ME. Notch signaling. *Science*. 14 avr 1995;268(5208):225-32.
76. Jernvall J, Aberg T, Kettunen P, Keränen S, Thesleff I. The life history of an embryonic signaling center: BMP-4 induces p21 and is associated with apoptosis in the mouse tooth enamel knot. *Dev Camb Engl*. janv 1998;125(2):161-9.
77. Butler PM. Ontogenetic aspects of dental evolution. *Int J Dev Biol*. févr 1995;39(1):25-34.
78. Butler PM. Studies of the Mammalian Dentition.—Differentiation of the Post-canine Dentition. *Proc Zool Soc Lond*. 1 mai 1939;B109(1):1-36.
79. Van Valen L. An analysis of developmental fields. *Dev Biol*. nov 1970;23(3):456-77.
80. Butler PM. The ontogeny of mammalian heterodonty. *J Biol Buccale*. sept 1978;6(3):217-28.
81. Osborn, J.W. Morphogenetic gradients : fields versus clones. In: *Development, Function and Evolution of Teeth*. New York: Academic Press; 1978. p. 171-201.
82. Lumsden AG. Pattern formation in the molar dentition of the mouse. *J Biol Buccale*. mars 1979;7(1):77-103.
83. Mitsiadis TA, Smith MM. How do genes make teeth to order through development? *J Exp Zool B Mol Dev Evol*. 15 mai 2006;306B(3):177-82.

84. Thomas BL, Sharpe PT. Patterning of the murine dentition by homeobox genes. *Eur J Oral Sci.* janv 1998;106 Suppl 1:48-54.
85. Tucker AS, Matthews KL, Sharpe PT. Transformation of tooth type induced by inhibition of BMP signaling. *Science.* 6 nov 1998;282(5391):1136-8.
86. Langer R, Vacanti JP. Tissue engineering. *Science.* 14 mai 1993;260(5110):920-6.
87. Biomatériaux [Internet]. Inserm - La science pour la santé. [cité 3 déc 2018]. Disponible sur: <https://www.inserm.fr/information-en-sante/dossiers-information/biomateriaux>
88. IV. Bioingénierie : biomécanique, biomatériaux, ingénierie tissulaire [Internet]. Rapports du Comité National. 2015 [cité 3 déc 2018]. Disponible sur: <http://rapports-du-comite-national.cnrs.fr/rapport-conjoncture/rapport-de-conjoncture-2014/iv-bioingenierie-biomecanique-biomateriaux-ingenierie-tissulaire>
89. Kaigler D, Mooney D. Tissue engineering's impact on dentistry. *J Dent Educ.* mai 2001;65(5):456-62.
90. Dvir T, Timko BP, Kohane DS, Langer R. Nanotechnological strategies for engineering complex tissues. *Nat Nanotechnol.* janv 2011;6(1):13-22.
91. Scheller EL, Krebsbach PH, Kohn DH. Tissue engineering: state of the art in oral rehabilitation. *J Oral Rehabil.* mai 2009;36(5):368-89.
92. Comité Biotechnologies du Leem. Étude Leem Thérapie Cellulaire - 1473.pdf [Internet]. [cité 5 déc 2018]. Disponible sur: <https://www.leem.org/sites/default/files/1473.pdf>
93. Lovschall H, Fejerskov O, Flyvbjerg A. Pulp-capping with recombinant human insulin-like growth factor I (rhIGF-I) in rat molars. *Adv Dent Res.* août 2001;15:108-12.
94. Almushayt A, Narayanan K, Zaki AE, George A. Dentin matrix protein 1 induces cytodifferentiation of dental pulp stem cells into odontoblasts. *Gene Ther.* avr 2006;13(7):611-20.
95. Alliot-Licht B, Bluteau G, Magne D, Lopez-Cazaux S, Lieubeau B, Daculsi G, et al. Dexamethasone stimulates differentiation of odontoblast-like cells in human dental pulp cultures. *Cell Tissue Res.* sept 2005;321(3):391-400.
96. Guilak F, Cohen DM, Estes BT, Gimble JM, Liedtke W, Chen CS. Control of stem cell fate by physical interactions with the extracellular matrix. *Cell Stem Cell.* 2 juill 2009;5(1):17-26.
97. Galler KM, D'Souza RN. Tissue engineering approaches for regenerative dentistry. *Regen Med.* janv 2011;6(1):111-24.
98. Titanium applications in dentistry. *J Am Dent Assoc* 1939. mars 2003;134(3):347-9.

99. Yamamoto H, Kim E-J, Cho S-W, Jung H-S. Analysis of tooth formation by reaggregated dental mesenchyme from mouse embryo. *J Electron Microsc (Tokyo)*. 2003;52(6):559-66.
100. Mina M, Kollar EJ. The induction of odontogenesis in non-dental mesenchyme combined with early murine mandibular arch epithelium. *Arch Oral Biol*. 1987;32(2):123-7.
101. Ten Cate AR. The role of epithelium in the development, structure and function of the tissues of tooth support. *Oral Dis*. mars 1996;2(1):55-62.
102. Ohazama A, Modino S a. C, Miletich I, Sharpe PT. Stem-cell-based tissue engineering of murine teeth. *J Dent Res*. juill 2004;83(7):518-22.
103. Modino SAC, Sharpe PT. Tissue engineering of teeth using adult stem cells. *Arch Oral Biol*. févr 2005;50(2):255-8.
104. Yen AH-H, Sharpe PT. Stem cells and tooth tissue engineering. *Cell Tissue Res*. janv 2008;331(1):359-72.
105. Ikeda E, Morita R, Nakao K, Ishida K, Nakamura T, Takano-Yamamoto T, et al. Fully functional bioengineered tooth replacement as an organ replacement therapy. *Proc Natl Acad Sci U S A*. 11 août 2009;106(32):13475-80.
106. Young CS, Terada S, Vacanti JP, Honda M, Bartlett JD, Yelick PC. Tissue Engineering of Complex Tooth Structures on Biodegradable Polymer Scaffolds. *J Dent Res [Internet]*. 1 oct 2002 [cité 20 juin 2019];81(10):695-700. Disponible sur: <https://doi.org/10.1177/154405910208101008>
107. Duailibi MT, Duailibi SE, Young CS, Bartlett JD, Vacanti JP, Yelick PC. Bioengineered teeth from cultured rat tooth bud cells. *J Dent Res*. juill 2004;83(7):523-8.
108. Duailibi SE, Duailibi MT, Zhang W, Asrican R, Vacanti JP, Yelick PC. Bioengineered dental tissues grown in the rat jaw. *J Dent Res*. août 2008;87(8):745-50.
109. Hu B, Unda F, Bopp-Kuchler S, Jimenez L, Wang XJ, Haïkel Y, et al. Bone marrow cells can give rise to ameloblast-like cells. *J Dent Res*. mai 2006;85(5):416-21.
110. Nakagawa E, Itoh T, Yoshie H, Satokata I. Odontogenic potential of post-natal oral mucosal epithelium. *J Dent Res*. mars 2009;88(3):219-23.
111. Nakao K, Morita R, Saji Y, Ishida K, Ogawa M, Tomooka Y, et al. The reconstruction of bioengineered organ by cell manipulation. In 2006.
112. Komine A, Suenaga M, Nakao K, Tsuji T, Tomooka Y. Tooth regeneration from newly established cell lines from a molar tooth germ epithelium. *Biochem Biophys Res Commun*. 2007;355(3):758-63.
113. Nakao K, Morita R, Saji Y, Ishida K, Tomita Y, Ogawa M, et al. The development of a bioengineered organ germ method. *Nat Methods*. mars 2007;4(3):227-30.

114. Nakao K, Morita R, Saji Y, Ishida K, Ogawa M, Saitoh M, et al. The development and in vivo transplantation of an artificial tooth germ reconstituted by the bioengineered organ germ method. *Eur Cell Mater.* 2007;14(SUPPL.2):59.
115. Morita R, Nakao K, Ogawa M, Saji Y, Ishida K, Tsuji T. Pluripotent stem cells developed into regenerated tooth by organ germ method in combination with tooth germ-derived epithelium. In 2007. p. 203-7.
116. Chung I-H, Choung P-H, Ryu H-J, Kang Y-H, Choung H-W, Chung J-H, et al. Regulating the role of bone morphogenetic protein 4 in tooth bioengineering. *J Oral Maxillofac Surg Off J Am Assoc Oral Maxillofac Surg.* mars 2007;65(3):501-7.
117. Ikeda E, Nakao K, Nakamura T, Murofushi M, Ogawa M, Tsuji T. The regeneration of fully functioning tooth by cell manipulation. In 2008. p. 491-4.
118. Nakagawa E, Itoh T, Yoshie H, Satokata I. Odontogenic potential of post-natal oral mucosal epithelium. *J Dent Res.* mars 2009;88(3):219-23.
119. Nakao K, Murofushi M, Ogawa M, Tsuji T. Regulations of size and shape of the bioengineered tooth by a cell manipulation method. In 2009. p. 123-6.
120. Takahashi C, Yoshida H, Komine A, Nakao K, Tsuji T, Tomooka Y. Newly established cell lines from mouse oral epithelium regenerate teeth when combined with dental mesenchyme. *In Vitro Cell Dev Biol Anim.* mai 2010;46(5):457-68.
121. Oshima M, Mizuno M, Imamura A, Ogawa M, Yasukawa M, Yamazaki H, et al. Functional tooth regeneration using a bioengineered tooth unit as a mature organ replacement regenerative therapy. *PloS One.* 2011;6(7):e21531.
122. Oshima M, Ogawa M, Yasukawa M, Tsuji T. Generation of a bioengineered tooth by using a three-dimensional cell manipulation method (organ germ method). *Methods Mol Biol Clifton NJ.* 2012;887:149-65.
123. Angelova Volponi A, Kawasaki M, Sharpe PT. Adult human gingival epithelial cells as a source for whole-tooth bioengineering. *J Dent Res.* avr 2013;92(4):329-34.
124. Eap S, Bécavin T, Keller L, Kökten T, Fioretti F, Weickert J-L, et al. Nanofibers implant functionalized by neural growth factor as a strategy to innervate a bioengineered tooth. *Adv Healthc Mater.* mars 2014;3(3):386-91.
125. Oshima M, Ogawa M, Tsuji T. Functional Tooth Regeneration. *Methods Mol Biol Clifton NJ.* 2017;1597:97-116.
126. Yang L, Angelova Volponi A, Pang Y, Sharpe PT. Mesenchymal Cell Community Effect in Whole Tooth Bioengineering. *J Dent Res.* 2017;96(2):186-91.

127. Kuchler-Bopp S, Larrea A, Petry L, Idoux-Gillet Y, Sebastian V, Ferrandon A, et al. Promoting bioengineered tooth innervation using nanostructured and hybrid scaffolds. *Acta Biomater.* 01 2017;50:493-501.
128. Seki T, Aizawa R, Tanaka J, Yajima-Himuro S, Kato M, Tanaka K, et al. Establishment of mouse gingival junctional epithelial cell line using a bioengineered tooth system. *Biochem Biophys Res Commun.* 26 2018;497(1):167-72.
129. Kuchler-Bopp S, Bagnard D, Van-Der-Heyden M, Idoux-Gillet Y, Strub M, Gegout H, et al. Semaphorin 3A receptor inhibitor as a novel therapeutic to promote innervation of bioengineered teeth. *J Tissue Eng Regen Med.* avr 2018;12(4):e2151-61.
130. Batool F, Strub M, Petit C, Bugueno IM, Bornert F, Clauss F, et al. Periodontal Tissues, Maxillary Jaw Bone, and Tooth Regeneration Approaches: From Animal Models Analyses to Clinical Applications. *Nanomater Basel Switz.* 16 mai 2018;8(5).
131. Strub M, Keller L, Idoux-Gillet Y, Lesot H, Clauss F, Benkirane-Jessel N, et al. Bone Marrow Stromal Cells Promote Innervation of Bioengineered Teeth. *J Dent Res.* sept 2018;97(10):1152-9.
132. Young CS, Kim S-W, Qin C, Baba O, Butler WT, Taylor RR, et al. Developmental analysis and computer modelling of bioengineered teeth. *Arch Oral Biol.* févr 2005;50(2):259-65.
133. Young CS, Abukawa H, Asrican R, Ravens M, Troulis MJ, Kaban LB, et al. Tissue-engineered hybrid tooth and bone. *Tissue Eng.* oct 2005;11(9-10):1599-610.
134. Zhang W, Ahluwalia IP, Yelick PC. Three dimensional dental epithelial-mesenchymal constructs of predetermined size and shape for tooth regeneration. *Biomaterials.* nov 2010;31(31):7995-8003.
135. Yang K-C, Wang C-H, Chang H-H, Chan WP, Chi C-H, Kuo T-F. Fibrin glue mixed with platelet-rich fibrin as a scaffold seeded with dental bud cells for tooth regeneration. *J Tissue Eng Regen Med.* nov 2012;6(10):777-85.
136. Yang K-C, Kitamura Y, Wu C-C, Chang H-H, Ling T-Y, Kuo T-F. Tooth Germ-Like Construct Transplantation for Whole-Tooth Regeneration: An In Vivo Study in the Miniature Pig. *Artif Organs.* avr 2016;40(4):E39-50.
137. Monteiro N, Smith EE, Angstadt S, Zhang W, Khademhosseini A, Yelick PC. Dental cell sheet biomimetic tooth bud model. *Biomaterials.* 2016;106:167-79.
138. Zhang W, Vázquez B, Yelick PC. Bioengineered post-natal recombinant tooth bud models. *J Tissue Eng Regen Med.* 2017;11(3):658-68.
139. Zhang W, Vazquez B, Oreadi D, Yelick PC. Decellularized Tooth Bud Scaffolds for Tooth Regeneration. *J Dent Res.* mai 2017;96(5):516-23.

140. Smith EE, Zhang W, Schiele NR, Khademhosseini A, Kuo CK, Yelick PC. Developing a biomimetic tooth bud model. *J Tissue Eng Regen Med*. 2017;11(12):3326-36.
141. Wang F, Wu Z, Fan Z, Wu T, Wang J, Zhang C, et al. The cell re-association-based whole-tooth regeneration strategies in large animal, *Sus scrofa*. *Cell Prolif*. août 2018;51(4):e12479.
142. Smith EE, Angstadt S, Monteiro N, Zhang W, Khademhosseini A, Yelick PC. Bioengineered Tooth Buds Exhibit Features of Natural Tooth Buds. *J Dent Res*. sept 2018;97(10):1144-51.
143. Ono M, Oshima M, Ogawa M, Sonoyama W, Hara ES, Oida Y, et al. Practical whole-tooth restoration utilizing autologous bioengineered tooth germ transplantation in a postnatal canine model. *Sci Rep*. 16 2017;7:44522.
144. Cellules souches embryonnaires humaines [Internet]. Inserm - La science pour la santé. [cité 3 mai 2019]. Disponible sur: <https://www.inserm.fr/information-en-sante/dossiers-information/cellules-souches-embryonnaires-humaines>
145. Bhanja A, D'Souza DSJ. Mapping the milestones in tooth regeneration: Current trends and future research. *Med J Armed Forces India* [Internet]. déc 2016 [cité 3 mai 2019];72(Suppl 1):S24-30. Disponible sur: <https://www.ncbi.nlm.nih.gov/pmc/articles/PMC5192209/>
146. Smith EE, Yelick PC. Progress in Bioengineered Whole Tooth Research: From Bench to Dental Patient Chair. *Curr Oral Health Rep* [Internet]. déc 2016 [cité 3 mai 2019];3(4):302-8. Disponible sur: <https://www.ncbi.nlm.nih.gov/pmc/articles/PMC5328640/>
147. Mikami Y. Advances in Tooth Regeneration Techniques. *Dentistry* [Internet]. 2012 [cité 3 mai 2019];02(03). Disponible sur: <https://www.omicsonline.org/advances-in-tooth-regeneration-techniques-2161-1122.1000e105.php?aid=6293>
148. Jamal HA. Tooth Organ Bioengineering: Cell Sources and Innovative Approaches. *Dent J* [Internet]. 2 juin 2016 [cité 3 mai 2019];4(2). Disponible sur: <https://www.ncbi.nlm.nih.gov/pmc/articles/PMC5851265/>
149. Zhang Y, Chen Y. Bioengineering of a human whole tooth: progress and challenge. *Cell Regen* [Internet]. 30 avr 2014 [cité 3 mai 2019];3(1). Disponible sur: <https://www.ncbi.nlm.nih.gov/pmc/articles/PMC4230350/>
150. Roma M, Hegde S, Thomas MS. Biobanking in dentistry. *J Pharm Sci Res* [Internet]. 1 août 2016 [cité 3 mai 2019];8(8):767-71. Disponible sur: <https://manipal.pure.elsevier.com/en/publications/biobanking-in-dentistry>
151. Neves VCM, Babb R, Chandrasekaran D, Sharpe PT. Promotion of natural tooth repair by small molecule GSK3 antagonists. *Sci Rep* [Internet]. 9 janv 2017 [cité 3 mai 2019];7:39654. Disponible sur: <https://www.nature.com/articles/srep39654>

152. Gao ZH, Hu L, Liu GL, Wei FL, Liu Y, Liu ZH, et al. Bio-Root and Implant-Based Restoration as a Tooth Replacement Alternative. *J Dent Res*. 2016;95(6):642-9.
153. Wei F, Song T, Ding G, Xu J, Liu Y, Liu D, et al. Functional tooth restoration by allogeneic mesenchymal stem cell-based bio-root regeneration in swine. *Stem Cells Dev*. 15 juin 2013;22(12):1752-62.
154. Lin Y, Gallucci GO, Buser D, Bosshardt D, Belser UC, Yelick PC. Bioengineered Periodontal Tissue Formed on Titanium Dental Implants. *J Dent Res* [Internet]. févr 2011 [cité 3 mai 2019];90(2):251-6. Disponible sur: <https://www.ncbi.nlm.nih.gov/pmc/articles/PMC3144101/>
155. Nakajima K, Oshima M, Yamamoto N, Tanaka C, Koitabashi R, Inoue T, et al. Development of a Functional Biohybrid Implant Formed from Periodontal Tissue Utilizing Bioengineering Technology. *Tissue Eng Part A*. 2016;22(17-18):1108-15.
156. Oshima M, Inoue K, Nakajima K, Tachikawa T, Yamazaki H, Isobe T, et al. Functional tooth restoration by next-generation bio-hybrid implant as a bio-hybrid artificial organ replacement therapy. *Sci Rep* [Internet]. 13 août 2014 [cité 6 mai 2019];4:6044. Disponible sur: <https://www.nature.com/articles/srep06044>
157. Tsujigiwa H, Katase N, Sathi GA, Buery RR, Hirata Y, Kubota M, et al. Transplanted bone marrow derived cells differentiated totooth, bone and connective tissues in mice. *J Hard Tissue Biol*. 2011;20(2):147-52.

Annexes

Caractéristiques des études incluses dans la revue de littérature.

Référence	Objectif	Type d'étude	Type de cellule/tissu utilisé	Type d'échafaudage et densité cellulaires utilisées.	Facteur de croissance ou molécule signal	Méthode utilisée	Site et temps d'implantation	Résultats finaux
"Bioengineered teeth from cultured rat tooth bud cells" Duaibili MT, Duaibili SE, Young CS <i>et al.</i> 2004 (107)	Améliorer les méthodes d'ingénierie tissulaire dentaire en optimisant l'âge des cellules du bourgeon dentaire utilisées.	<i>In vivo</i>	Cellules de bourgeons dentaires de molaires de rats Lewis de 3 à 7 jours post-naissance	PGA et PLGA Densité cellulaire = $2,4 \cdot 10^5$ cellules/ml.	Aucun	Culture des cellules individuelles de germe de molaires pendant 6 jours puis ensemencement sur échafaudage sans tri cellulaire puis transplantation.	Omentum de rat pendant 6 à 12 semaines.	Nombreuses petites structures dentaires type couronnes dentaires radio-opaques avec présence d'émail, de dentine, de pulpe dentaire, de structures de la GEH et d'émail mature en 12 semaines. Groupe PGA : 7/8 implants (88%). Groupe PLGA , 4/8 implants (50%).
"Developmental analysis and computer modelling of bioengineered teeth." Young CS, Kim SW, Qin C <i>et al.</i> 2005 (132)	Définir la progression du développement de structures dentaires créées par bio-ingénierie de 1 à 25 semaines de développement.	<i>In vivo</i>	Cellules épithéliales et mésenchymateuses de bourgeons dentaires de 3 ^{èmes} molaires de porcs de 6 mois d'âge.	PGA-PLLA Densité cellulaire = $2 \text{ à } 5 \cdot 10^7$ cellules/cm ² d'échafaudage	Aucun	Ensemencement sans tri cellulaire sur échafaudages puis transplantation.	Omentum de rats pendant 1 à 25 semaines.	Tissu dentaires matures et immatures (émail, dentine, tissu pulpaire et GEH) hétérogènes quant au stade de différenciation, à la morphologie (uni/pluricuspidée) et à l'organisation (normal ou inversée avec dentine entourant l'émail).
"Tissue-engineered hybrid tooth and bone." Young CS, Abukawa H, Asrican R <i>et al.</i> 2005 (133)	Démontrer, par l'introduction d'un nouveau concept, la formation coordonnée de tissus dentaires et osseux intégrés.	<i>In vivo</i>	Cellules dentaires épithéliales (DE) et mésenchymateuses (DM) de germes de 3 ^{èmes} molaires de porcs âgés de 6 mois. Cellules progénitrices de la moelle osseuse (BMPC) de porcs,	Échafaudage dentaire (sphérique) en polyglycolide/poly-L-lactide (PGA-PLLA) et en éponge de gélatine. Échafaudage osseux (en plaquettes) en	Aucun	Ensemencement des échafaudages dentaires avec compartimentation cellulaire (cellules DE sur la gélatine et cellules DM sur PGA-PLLA) et ensemencement des échafaudages osseux avec les ostéoblastes issus des BMPC.	Omentum de rats pendant 4 semaines pour les échafaudages dentaires et 8 semaines pour les constructions hybrides.	10/15 implants hybrides ont formé des tissus dentaires et osseux (67%), les 5 autres n'ont formé que l'un ou l'autre. Les tissus dentaires formés se sont grossièrement conformés à la forme des échafaudages (sphériques). Formation de couronnes dentaires et de structures radiculaires rudimentaires (et constitués de pulpe dentaire, de dentine primaire et tertiaire,

			différenciées en ostéoblastes.	poly lactide-co-glycolide (PLGA). Densités cellulaires = 1.10^7 cellules DE, 6 à 10.10^6 cellules DM et 1.10^5 BMPC/flacon		Génération de constructions hybrides en suturant les échafaudages dentaires cultivés <i>in vivo</i> 4 semaines aux échafaudages osseux.		d'odontoblastes, d'émail, d'améloblastes, d'os alvéolaire, de tissus conjonctifs avec collagène de type III de type ligament parodontal) et d'os (immature et compact).
"The reconstruction of bioengineered organ by cell manipulation" Nakao K, Morita R, Saji Y <i>et al.</i> 2006 (111)	Développer davantage la technologie de bio-ingénierie pour les germes d'organes 3D en utilisant des cellules épithéliales et mésenchymateuses complètement dissociées.	<i>In vivo</i>	Cellules dentaires épithéliales (DE) et mésenchymateuses (DM) de germes d'incisives mandibulaires d'embryons de souris à E14,5.	Gel de collagène (Cellmatrix type I-A) Pas de densité cellulaire précisée.	Aucun	Reconstruction de germes dentaires à partir de cellules individuelles par réassociation entre cellules DE et DM avec compartimentation dans un goutte de gel de collagène. Puis transplantation <i>in vivo</i> .	Sous capsules rénales de souris, pendant 14 jours.	Génération d'incisives plurales composées d'odontoblastes, de dentine, d'améloblastes, d'émail, de pulpe dentaire, de racines, de vaisseaux sanguins, d'os alvéolaire et de ligament parodontal avec un arrangement similaire aux dents naturelles. Cette génération a eu lieu avec une efficacité de 100% (50/50).
"Tooth regeneration from newly established cell lines from a molar tooth germ epithelium" Komine A, Suenaga M, Nakao K <i>et al.</i> 2007 (112)	Établir des lignées de cellules clonales à partir de l'épithélium dentaire d'un germe de molaire et démontrer sa capacité à régénérer des dents bien calcifiées.	<i>In vivo</i>	Cellules dentaires épithéliales de germes de molaires mandibulaires d'embryons de souris p53-déficientes à E18, clonées en 5 lignées cellulaires distinctes (emt-g-1 à -5). Cellules épithéliales et tissus mésenchymateux (M) issus de germes de molaires mandibulaires d'embryons de souris CD-1 à E16,5.	Gel de collagène (Cellmatrix type I-A) Densité = 1.10^5 cellules épithéliales mises sur tissu M.	Aucun	Reconstruction de germes dentaires à partir des cellules emtg (1) ou des cellules épithéliales normales (2) en réassociation avec du tissu M dans un goutte de gel de collagène. (3) Contrôle avec du tissu M seul. Puis transplantation <i>in vivo</i> .	Sous capsule rénale de souris, pendant 2 semaines.	Groupe (1) : régénération de dents presque complètement calcifiées avec une efficacité variant de 13 à 56% (2/15 pour emtg-1 et 9/16 pour emtg-2). Quand ils n'ont pas développé de dents, ces germes ont développé de l'os ou de multiples couches de kératine. Groupe (2) = régénération de structures dentaires type molaires composées d'émail, d'améloblastes, de dentine et de pulpe dentaire comme des dents naturelles avec une efficacité de 9/10 soit 90% (succès > au groupe (1)). Groupe (3) = uniquement de l'os (9/9 soit 100%).
"The development of a bioengineered	Développer davantage la technologie de bio-	<i>In vitro et in vivo</i>	1) Cellules dentaires épithéliales (DE)	Gel de collagène (Cellmatrix type I-A)	Aucun	1) Reconstitution de germes dentaires par la méthode du germe	Sous capsules rénales de souris, pendant 14 jours.	1) Génération de plusieurs incisives complètes comprenant émail, améloblastes, dentine,

organ germ method” Nakao K, Morita R, Saji Y <i>et al.</i> 2007 (113)	ingénierie pour les germes d’organes 3D en utilisant des cellules épithéliales et mésenchymateuses complètement dissociées.		et mésenchymateuses (DM) de germes d’incisives mandibulaires à E14,5 (stade de cupule) ou à E16,5 (stade de cloche) et de molaires à E14,5 de souris normales. 2) Utilisation soit d’une ébauche de germe dentaire issue d’un germe reconstitué et cultivé <i>in vitro</i> 2 jours soit d’une dent en développement (issue d’un explant transplanté en capsule sous rénale de souris pendant 14 jours).	Haute densité cellulaire = 5.10^8 cellules/ml		d’organe en réassociant dans une goutte de collagène les cellules DE et DM à haute densité cellulaire avec compartimentation cellulaire entre elles, puis transplantation ou poursuite de la culture <i>in vitro</i> 14 jours. 2) Récolte d’ébauches dentaires issues soit d’une partie d’un germe reconstitué cultivé <i>in vitro</i> 2 jours (germe) soit d’une partie d’un explant cultivé <i>in vivo</i> 2 semaines (dent en développement) puis transplantation.		odontoblastes, tubulis dentinaires, pulpe dentaire, analogue de racine, os alvéolaire et ligaments parodontaux organisés de manière similaire à une dent naturelle. Ceci a eu lieu avec une précision de 100% dans 50 transplants différents. Les germes dentaires créés à partir cellules DE et DM de germes dentaires d’incisives au stade de cloche (E16,5) ont une moins bonne fréquence de développement en dent. 2) Après 14 jours de transplantation, les deux types d’implants se sont développés et ont formés une structure dentaire correcte comprenant émail, dentine, analogue de racine, pulpe dentaire, vaisseaux sanguins et os avec une efficacité respective de 17/22 (germe dentaire) et 23/27 (dent en développement).
“The development and <i>in vivo</i> transplantation of an artificial tooth germ reconstituted by the bioengineered organ germ method” Nakao K Morita R, Saji Y <i>et al.</i> 2007 (114)	Développer une nouvelle méthode de reconstitution de germes d’organes 3D en utilisant des cellules épithéliales et mésenchymateuses complètement dissociées.	Cf. au dessus	Résumé de l’article (113)	Cf. ci-dessus	Cf. ci-dessus	Cf. ci-dessus	Cf. ci-dessus	Cf. au dessus
“Pluripotent stem cells developed into regenerated tooth by organ germ method in combination with	Démontrer que les cellules souches pluripotentes peuvent se différencier en mésenchyme dentaire via les	<i>In vitro</i> et <i>in vivo</i>	Cellules souches pluripotentes de carcinome embryonnaire de souris (EC) différenciées en cellules type	Gel de collagène (Cellmatrix type I-A) Densité cellulaire des DMSO-EC = 1.10^5 cellules/ml	Aucun	Reconstitution de germes dentaires par la méthode du germe d’organe en réassociant dans une goutte de collagène des cellules DMSO-	Sous capsule rénale de souris, pendant 14 jours.	<i>In vitro</i> : Formation de dents composées d’odontoblastes, de dentine, d’améloblastes, d’émail et de pulpe dentaire avec une efficacité de $51,3 \pm 8,8\%$, à J10.

tooth germ-derived epithelium" Morita R, Nakao K, Ogawa M <i>et al.</i> 2007 (115)	cellules des crêtes neurales et que les cellules mésenchymateuses issues des cellules EC peuvent se différencier en dent à structure correcte par la méthode du germe de l'organe, <i>in vitro</i> et <i>in vivo</i> .		crêtes neurales par stimulation avec du diméthyl sulfoxyde (DMSO-EC). Tissus épithéliaux d'incisives mandibulaires d'embryons de souris à E14,5.			EC + tissu épithélial. Culture <i>in vitro</i> 3 jours puis transplantation <i>in vivo</i> ou poursuite de la culture <i>in vitro</i> 14 jours.		<i>In vivo</i> : À 2 semaines, dents structurellement correctes avec leurs composants naturels et des vaisseaux sanguins mais pas de ligament parodontal ou d'os alvéolaire observés. Aucune formation de tératomes dans les cultures d'organes ou <i>in vivo</i> .
"Regulating the role of bone morphogenetic protein 4 in tooth bioengineering" Chung IH, Choung PH, Ryu HJ <i>et al.</i> 2007 (116)	Examiner, grâce à la bio-ingénierie, le développement artificiel de la dent et le rôle de BMP-4 dans la morphogénèse.	<i>In vivo</i>	Germes dentaires de molaires d'embryons de souris récoltés à E11,5 et E13,5	Aucun	- Billes imprégnées de BMP-4 recombinant humain - Billes imprégnées de noggin	Culture <i>in vitro</i> de germes dentaires à E11,5 et E13,5 avec des billes imprégnées soit de BMP-4 soit de noggin dans des zones de diastème de mandibules disséquées, puis transplantation <i>in vivo</i> .	Sous capsules rénales de souris, pendant 2 à 3 semaines.	Avec BMP-4 : - Développement jusqu'au stade de cloche tardif / couronne (formation de tissus durs) - Germes E11,5 : formation matrice amélaire et dentinaire, développement des deuxième molaires souvent associé. - Germes E13,5 : dans 82% des cas, formation de la 2 ^{ème} molaire associé à la 1 ^{ère} . 1 ^{ères} molaires avec formation coronaire mature à chaque fois et cuspides matures dans 88% des cas. 2 ^{èmes} molaires plus petites mais développement des cuspides évident. Développement radiculaire. Avec noggin : Développement des 2 types de germes moins avancé qu'avec BMP-4. Faces occlusales planes, cuspides immatures et très peu de développement des 2 ^{èmes} molaires.
"Bioengineered Dental Tissues Grown in the Rat Jaw" Duailibi SE, Duailibi MT, Zhang W <i>et al.</i> 2008 (108)	Tester si des échafaudages ensemencés avec des cellules dentaires et cultivés dans la mâchoire pouvaient former des couronnes dentaires organisées,	<i>In vivo</i>	Cellules individualisées de bourgeons dentaires de jeunes rats Lewis à 4 jours post-naissance	Échafaudage en PGA/PLLA ou en PLGA Densité cellulaire = $2,5 \cdot 10^5$ cellules/ml	Aucun	Ensemencement des deux types d'échafaudages avec les cellules individualisées de bourgeons dentaires sans compartimentation entre cellules épithéliales et	Alvéole d'extraction de 1 ^{ère} molaire mandibulaire de rat.	Résultats équivalents pour les deux types d'échafaudages avec une quantité similaire de tissus minéralisés radio-opaques dans les deux cas. Formation d'une multitude de petites structures dentaires au lieu d'une seule de taille normale avec présence de dentine/émail mature/émail immature/os

	similaires à celles issues de constructions identiques mais cultivées dans l'omentum.					mésenchymateuses, puis transplantation <i>in vivo</i> .		alvéolaire périphérique. Les implants dentaires mandibulaires ont formé des tissus moins organisés que ceux cultivés dans l'omentum.
“The regeneration of fully functioning tooth by cell manipulation” Ikeda E, Nakao K, Nakamura T <i>et al.</i> 2008 (117)	Vérifier si le germe dentaire créé par bio-ingénierie avec la méthode du germe d'organe à partir de cellules épithéliales et mésenchymateuses transplanté <i>in vivo</i> dans l'os alvéolaire est capable d'achever une éruption et de se développer en une dent fonctionnelle.	<i>In vivo</i>	Cellules dentaires épithéliales (DE) et mésenchymateuses (DM) de germes de molaires mandibulaires d'embryons de souris à E14,5.	Gel de collagène (Cellmatrix type I-A) Pas de densité cellulaire précise (haute densité)	Aucun	Reconstitution de germes dentaires par la méthode du germe d'organe : réassociation dans une goutte de gel de collagène de cellules DE et DM avec compartimentation cellulaire entre elles puis transplantation <i>in vivo</i> .	Alvéoles d'extraction de 1 ^{ères} molaires maxillaires de souris (après 3 semaines de cicatrisation).	Les structures dentaires régénérées = dents complètes à forme de molaires similaires à celles de dents normales. Les dents régénérées étaient constituées d'émail, d'améloblastes, de dentine, d'odontoblastes, de pulpe dentaire, de vaisseaux sanguins, de ligament parodontal et d'os alvéolaire organisés correctement (comme pour une dent naturelle). Exposition de la pointe cuspidienne de la dent régénérée à J30 et atteinte du plan d'occlusion par celle-ci à J50.
“Fully functional bioengineered tooth replacement as an organ replacement therapy” Ikeda E, Morita R, Nakao K <i>et al.</i> 2009 (105)	Décrire le remplacement complètement fonctionnel d'une dent réalisé par la transplantation d'un germe, créé par bio-ingénierie, dans l'os alvéolaire d'une zone édentée chez une souris adulte.	<i>In vivo</i>	Cellules dentaires épithéliales et mésenchymateuses individualisées de germes de molaires d'embryons de souris à E14,5	Gel de collagène Pas de densité cellulaire précise (haute densité)	Aucun	Reconstitution de germes dentaires par la méthode du germe d'organe : réassociation dans une goutte de gel de collagène de cellules DE et DM avec tri cellulaire entre elles, culture <i>in vitro</i> 5 à 7 jours puis transplantation <i>in vivo</i> .	Dans la zone de la première molaire maxillaire préalablement extraite (après une cicatrisation de 3 semaines) chez des souris.	Les dents régénérées ont une structure correcte comprenant émail, améloblastes, dentine, odontoblastes, pulpe dentaire et vaisseaux sanguins. Morphologie coronaire pluricuspidée, mais dent plus petite que les dents normales. Éruption des pointes cuspidiennes dans la cavité buccale à environ J36 à une fréquence de 34/60 (56,6%) et atteinte du plan d'occlusion avec la dent antagoniste à environ J49,2. Dureté de l'émail et de la dentine suffisante pour la mastication car équivalente aux dents normales (test de Knoop). Réponse correcte de la dent régénérée aux stress mécaniques (gestion du remodelage osseux au niveau du ligament parodontal). Fibres nerveuses innervant la pulpe et le ligament parodontal de la dent régénérée ont des potentiels de

								perception corrects aux stimulations nociceptives.
<p>“Odontogenic Potential of Post-natal Oral Mucosal Epithelium” Nakagawa E, Itoh T, Yoshie H <i>et al.</i> 2009 (118).</p>	<p>1) Déterminer si un épithélium muqueux oral non dentaire post-natal peut se différencier en épithélium dentaire et contribuer à la formation dentaire.</p> <p>2) Tester si la création d'un feuillet de cellules épithéliales peut conférer à un épithélium oral âgé la capacité de se différencier en épithélium dentaire.</p>	<i>In vivo</i>	<p>1) Réassociations entre de l'épithélium palatin de souris ICR (âgés de E12,5 à 8 semaines) et du mésenchyme dentaire de molaire de souris GFP à E12,5.</p> <p>2) Réassociations entre des feuillets de cellules épithéliales palatines de souris ICR (âgés de 4 jours à 8 semaines) et du mésenchyme dentaire de molaire de souris GFP à E12,5.</p> <p>3) Réassociations contrôles entre de l'épithélium mandibulaire de souris ICR à E12,5 ou de l'épithélium dentaire de molaires de souris ICR à E14,5 et E16,5 et du mésenchyme dentaire de molaire de souris GFP à E12,5.</p>	Gel de collagène (Cellmatrix type I-A)	Aucun	Création et culture des différents types de réassociations compartimentées puis transplantation <i>in vivo</i> .	Capsule rénale de souris, pendant 14 jours.	<p>Réassociations 1) : Les épithéliums palatins jusqu'à 1 jour d'âge ont formé des germes dentaires entourés d'os et de tissus mous avec une efficacité de 13 à 33%. Les tissus transplantés ont développé des dents calcifiées avec des structures de molaires comprenant des améloblastes et des odontoblastes. Les épithéliums palatins de souris > 2 jours d'âge n'ont pas pu se différencier en épithélium dentaire.</p> <p>Réassociations 2) : Les réassociations avec feuillets de cellules épithéliales palatines de souris (âgées de 4 jours à 4 semaines) ont formé des germes dentaires avec une efficacité de 13 à 20% qui comprennent des améloblastes et odontoblastes.</p> <p>Réassociations 3) : Efficacité de formation dentaire avec l'épithélium mandibulaire de souris de E12,5 de 36%. Efficacité de formation dentaire avec l'épithélium dentaire de molaires de souris E14,5 et E16,5 de 24%.</p>
<p>“Regulations of size and shape of the bioengineered tooth by a cell manipulation method” Nakao K,</p>	<p>Montrer que la largeur et le nombre de cuspidés d'une molaire créée par bio-ingénierie peuvent être</p>	<i>In vivo</i>	<p>Cellules dentaires épithéliales (DE) et mésenchymateuses (DM) de germes de</p>	<p>Gel de collagène</p> <p>Densité cellulaire = $5 \cdot 10^8$ cellules/ml.</p>	Aucun	Création et culture par la méthode du germe d'organe de germes de molaires reconstitués dans une goutte de gel de	Sous capsule rénale de souris, pendant 21 jours.	<p>Après 21 jours de transplantation, génération de dents formées de structures correctes comprenant émail, améloblastes, dentine, odontoblastes, pulpe dentaire, os alvéolaire et vaisseaux sanguins.</p>

Murofushi M, Ogawa M et Tsuji T 2009 (119)	régulés par manipulation cellulaire et qu'ils sont déterminés par la longueur des contacts entre les couches cellulaires épithéliales et mésenchymateuses mais qu'ils sont indépendants du nombre de cellules présentes.		molaires d'embryons de souris à E14,5.			collagène avec compartimentation cellulaire entre cellules DE et DM selon 3 longueurs de contact différentes entre les compartiments cellulaires, puis transplantation <i>in vivo</i> .		Corrélation fiable entre la longueur de contact (entre les couches des cellules DE et DM), la largeur coronaire moyenne et le nombre de cuspidés. Des essais de germes dentaires reconstitués avec des densités cellulaires différentes n'ont pas montré de différences de largeur coronaire ou de nombre de cuspidés.
"Newly established cell lines from mouse oral epithelium regenerate teeth when combined with dental mesenchyme" Takahashi C, Yoshida H, Komine A <i>et al.</i> 2010 (120)	Caractériser des lignées cellulaires clonales nouvellement établies et déterminer si elles ont la capacité de se différencier en améloblastes et de régénérer des structures dentaires quand elles sont incorporées dans des germes dentaires créés par bio-ingénierie préparés avec des tissus dentaires mésenchymateux.	<i>In vivo</i>	Cellules épithéliales orales d'embryons (à E18) de souris p53 déficientes, clonées en 8 lignées cellulaires distinctes (foec-1 à -8). Cellules épithéliales et tissus mésenchymateux issus de germes de molaires mandibulaires d'embryons de souris CD-1 à E16,5.	Gel de collagène (Cellmatrix type I-A) Densité cellulaire épithéliales des germes = 1.10^5 cellules/tissu mésenchymateux	Aucun	Reconstruction de germes dentaires soit à partir des cellules de 6 lignées foec 2, 3, 5, 6, 7, 8 (test) soit à partir des cellules dentaires épithéliales (contrôle +) et assemblées à du tissu mésenchymateux dentaire de germes des molaires mandibulaire (avec compartimentation cellulaire), puis transplantation <i>in vivo</i> .	Sous capsules rénales de souris, pendant 2 à 3 semaines.	5 lignées cellulaires sur 6 ont développé des dents avec des structures calcifiées comprenant de l'émail (comme dans les dents naturelles) avec un taux de succès variable (20 à 43%) et ayant tous une forme de molaire. Aucune formation dentaire avec la lignée de foec-3 mais observation de structures kératinisées non dentaires ou d'agrégats cellulaires non-identifiés. Les germes du contrôle positif ont donné des dents à 86%.
"Three dimensional dental epithelial-mesenchymal constructs of predetermined size and shape for tooth regeneration" Zhang W, Ahluwalia IP, Yelick PC 2010 (134)	Établir et caractériser une méthode de construction 3D fiable pour générer des couches de cellules dentaires épithéliales et mésenchymateuses organisées, pour l'élaboration, par la suite, de tissus dentaires mous et minéralisés de	<i>In vitro</i> et <i>in vivo</i> .	Cellules dentaires mésenchymateuses humaines (hDM) issues de la pulpe dentaire de la troisième molaire d'un homme de 16 ans. Cellules dentaires épithéliales issues de bourgeons dentaires mandibulaires de	Gel de collagène pour les hDM. GFR-Matrigel pour les pDE. Densités cellulaires = 5.10^3 cellules/ μ l pour hDM et pDE.	Facteurs de croissance contenus dans le GFR-Matrigel.	Création de 4 types de constructions 3D : 1) cellules hDM/collagène + cellules pDE/Matrigel 2) cellules hDM/collagène + Matrigel seul 3) pDE/Matrigel + collagène seul 4) collagène + Matrigel seuls. Culture 1 semaine puis transplantation <i>in vivo</i> ou poursuite de	En sous-cutané chez des rats nus, pendant 1 ou 4 semaines.	<i>In vitro</i> : Absence de nodules calcifiés dans tous les groupes. <i>In vivo</i> : À 1 semaine, présence de nodules ronds dans les constructions 1), pas dans les autres. À 4 semaines, présence de nodules de tissus minéralisés dans toutes les constructions avec pDE mais pas dans celles avec cellules hDM seules. Les tissus calcifiés formés ne ressemblaient pas aux tissus dentaires durs

	taille/forme spécifiées.		porcs miniatures de 6 mois (pDE).			la culture <i>in vitro</i> 1 à 4 semaines.		naturellement formés. Peu de cellules humaines autour des nodules, elles n'ont pas participé à leur formation.
“Functional tooth regeneration using a bioengineered tooth unit as a mature organ replacement regenerative therapy” Oshima M, Mizuno M, Imamura A <i>et al.</i> 2011 (121)	Générer une unité dentaire de longueur et de forme contrôlées par bio-ingénierie puis la transplanter dans une zone édentée afin d'examiner son intégration osseuse et sa capacité à restaurer correctement les fonctions dentaires physiologiques comme la mastication, la fonction du ligament parodontal et la réponse à des stimulations nocives.	<i>In vivo</i>	1) Cellules dentaires épithéliales (DE) et mésenchymateuses (DM) de germes de molaires mandibulaires d'embryons de souris E14,5. 2) Unité dentaires créées par bio-ingénierie (via transplantation en capsule sous rénales 50 à 60 jours). 3) Unité dentaires créées par bio-ingénierie (via transplantation en capsule sous rénales).	1) Gel de collagène et appareil de contrôle de taille en plastique en forme d'anneau dans lequel est placé le ou les germes reconstitués. 2) Gel de collagène pour la formation du germe et appareil de contrôle de taille de 2,5mm de diamètre interne. 3) Gel de collagène pour la formation du germe Densités cellulaires des préparations DE et DM. = $5 \cdot 10^8$ cellules/ml. Utilisation de $5 \cdot 10^4$ cellules DE et DM par structure dentaire individuelle.	Aucun	1) Création de germes dentaires par méthode du germe d'organe en réassociant dans une goutte de gel de collagène des cellules individualisées DE et DM avec compartimentation et mise en place dans un appareil de contrôle de taille puis culture pendant 5 à 7 jours puis transplantation <i>in vivo</i> . 2) et 3) Création d'unités dentaires régénérées (à partir des germes de 1) via transplantation sous capsule rénale puis transplantation <i>in vivo</i> .	1) Sous capsule rénale de souris, pendant 60 jours. 2) Zones d'extraction de 1 ^{ères} molaires mandibulaires de souris (après 4 à 6 jours de cicatrisation) pendant 14 à 40 jours, de manière à ce que l'unité dentaire atteigne le plan d'occlusion avec la 1 ^{ère} molaire maxillaire. 3) Zones d'extraction de 1 ^{ères} molaires mandibulaires volontairement élargies par élimination de l'os alvéolaire de support chez des souris, pendant 45 jours.	1) Génération d'une ou plusieurs unités dentaires régénérées (si plusieurs germes dans le même appareil de contrôle de taille) avec une structure de molaire complète et correcte comprenant des tissus parodontaux, de l'os alvéolaire, une vascularisation mais pas d'innervation. Si présence d'un appareil de contrôle de taille, forme dentaire normale, sinon forme aplatie. 2) Dents complètes régénérées. Intégration osseuse complète à J30. À J40 post-greffe pas d'allongement de la racine et foramen apical beaucoup rétréci. À J40 également, présence de vascularisation et d'innervation dans la pulpe et le ligament parodontal. Dureté de l'émail et de la dentine comparables à ceux de dents naturelles (test de Knoop). Le ligament parodontal de la dent régénérée régule correctement le remodelage osseux (test de force orthodontique). 3) 14 jours après la transplantation, formation osseuse verticale à partir de l'os marginal de l'hôte, mais en moins grande quantité par rapport au niveau osseux initial.
“Transplanted Bone Marrow derived Cells Differentiated to Tooth, Bone and Connective	Vérifier si les cellules dérivées de la moelle osseuse ont le potentiel de devenir à la fois du mésenchyme et de	<i>In vivo</i>	Cellules dérivées de la moelle osseuse (BMDC) de fémurs de souris femelles positives à la	Aucun	Aucun	Récolte de cellules dérivées de la moelle osseuse chez des souris transgéniques positives à la GFP puis greffe de moelle	Greffe de moelle osseuse chez des souris (mortellement irradiées à 10 Gy corps entier)	À 1 mois post greffe : présence de cellules GFP + de manière diffuse dans la pulpe dentaire des incisives des souris. Ces cellules sont présentes dans certaines cellules type odontoblastes des

<p>Tissues in Mice” Tsujigawa H, Katase N, Sathi GA <i>et al.</i> 2011 (157)</p> <p>Exclusion de la revue de littérature car hors sujet.</p>	l'épithélium dentaire.		protéine fluorescente verte (GFP)			osseuse avec ces BMDC chez des souris immunodéprimées mortellement irradiées.	pendant 1 à 12 mois.	incisives et dans un petit nombre de cellules dans la région de l'anse cervicale. Les améloblastes étaient négatifs. Pas de variation significative du nombre de cellules GFP + selon les périodes de greffe. Cellules types dendritiques GFP+ présentes en nombre et de manière diffuse en région molaire mais aussi dans le ligament parodontal. Cellules fortement positives à la GFP parmi : les cellules de Langerhans de l'épithélium oral, les fibroblastes stromaux, les vaisseaux sanguins et les ostéoclastes.
<p>“Fibrin glue mixed with platelet-rich fibrin as a scaffold seeded with dental bud cells for tooth regeneration” Yang KC, Wang CH, Chang HH <i>et al.</i> 2011 (135)</p>	Démontrer que la colle de fibrine-PRF ensemencée avec des cellules de bourgeons dentaires peut régénérer une dent complète dans une mâchoire de porc.	<i>In vivo</i>	Cellules de germes dentaires (DBC) non éruptés de 2 ^{èmes} molaires de porcs miniature de 4 à 7 semaines.	Colle de fibrine issue du sang des porcs miniatures. Colle de fibrine/Fibrine riche en plaquette (PRF) issu du sang des porcs miniatures. Nombre de cellules par échafaudage = entre 5,5.10 ⁶ et 2,4.10 ⁷ .	Facteurs de croissance contenus dans le PRF : PDGF, FGFs, EGF, TGF-β et VEGF.	Création de germes dentaires à partir des DBC sans compartimentation cellulaire puis ensemencement sur des échafaudages et culture pendant 3 semaines, puis transplantation <i>in vivo</i> .	Auto transplantation dans les alvéoles d'extraction des 2 ^{èmes} molaires des cochons miniatures, pendant 36 semaines.	Sur 9 individus, un cochon a développé une dent régénérée complète de taille normale mais de forme irrégulière qui a fait son éruption. Cette dent était composée d'une couronne avec émail, améloblastes, dentine, tubulis dentinaires, odontoblastes, pulpe dentaire, vaisseaux sanguins et ciment, d'une racine, de ligament parodontal et d'os alvéolaire. Un autre cochon a développé une dent régénérée non éruptée. Cette dent non éruptée était composée d'une structure de type dentaire incluant un complexe dentino-pulpaire bien organisé, du ciment et du ligament parodontal à 36 semaines d'implantation.
<p>“Generation of a bioengineered tooth by using a three-dimensional cell manipulation method (organ germ method)” Oshima M,</p>	Décrire de manière détaillée le protocole de reconstitution d'un germe dentaire 3D par bio-ingénierie en utilisant des cellules épithéliales et	<i>In vitro et in vivo</i>	1) Cellules dentaires individualisées épithéliales (E) et mésenchymateuses (M) de germes d'incisives et de molaires d'embryon de	Gel de collagène (Cellmatrix type I-A) Pas de densité cellulaire précisée.	Aucun	1) Création de germes dentaires par la méthode du germe d'organe : réassociation dans une goutte de collagène des cellules E et M avec compartimentation	1) Aucun 2) Sous capsule rénale de souris pendant 14 jours. 3) Os alvéolaire maxillaire de souris (3	1) Après 14 jours <i>in vitro</i> : de multiples dents régénérées se sont développées, chacune ayant une structure dentaire correcte. 2) 14 jours après transplantation, de multiples dents régénérées se sont développées sous la capsule rénale, chacune ayant une

Ogawa M, Yasukawa M <i>et al</i> 2012 (122)	mésenchymateuses dérivées de germes dentaires.		souris à E14,5 pour reconstituer un germe dentaire par génie biologique. 2) Germes dentaires reconstitués <i>in vitro</i> 3) Germes dentaires reconstitués <i>in vitro</i>			cellulaire et culture <i>in vitro</i> 14 jours. 2) et 3) Création de germes par la méthode du germe d'organe puis transplantation <i>in vivo</i> .	semaines après l'extraction de la 1 ^{ère} molaire maxillaire) pendant 45 jours.	structure dentaire correcte (améloblastes, émail, odontoblastes, prédentine, dentine, cellules pulpaires, vaisseaux sanguins, ligament parodontal et os alvéolaire). 3) 45 jours après la greffe, la dent régénérée a fait son éruption et atteint le plan d'occlusion. Elle est en occlusion correcte avec la dent naturelle mandibulaire antagoniste. Sa structure tissulaire dentaire est correcte et similaire aux dents de souris naturelles. Elle apparaît être de plus petite taille que la molaire naturelle qui a été extraite.
"Adult human gingival epithelial cells as a source for whole-tooth bioengineering" Volponi AA, Kawasaki M, Sharpe PT. 2013 (123)	Montrer que les interactions inductives réciproques entre cellules épithéliales adultes et mésenchyme odontogénique embryonnaire peuvent aussi produire des dents.	<i>In vivo</i>	Cellules gingivales épithéliales humaines (hGE) associées à des tissus mésenchymateux de germes de molaires mandibulaires d'embryons de souris CD-1 au jour embryonnaire 14,5 (E14,5)	Gel de collagène (Cellmatrix type I-A) Pas de densité cellulaire précisée.	Aucun	Ensemencement dans une goutte de gel de collagène des cellules hGE au sommet des tissus mésenchymateux de molaires de souris et culture 7 jours avant transplantation.	Sous capsule rénale de souris immunodéprimées (SCID) pendant 6 semaines.	Formation de structures de type dentaire composées d'améloblastes, d'émail, de dentine et de pulpe, vascularisées dans 1/5 cas (20%) et qui comprennent des cellules épithéliales humaines. L'analyse radiologique montre une forme dentaire évidente avec début de formation radiculaire.
"Nanofibers Implant Functionalized by Neural Growth Factor as a Strategy to Innervate a Bioengineered Tooth" Eap S, Bécavin T, Keller <i>et al.</i> 2013 (124)	Déterminer si la régénération dentaire sur membrane en PCL est possible <i>in vivo</i> et déterminer si la présence de NGF induit l'innervation des dents créées par bio-ingénierie.	<i>In vivo</i>	Germes de 1 ^{ères} molaires mandibulaires d'embryons de souris à E14. Ganglions trigéminaux (TG) de souris de 3 jours.	Membranes en poly-ε-caprolactone (PCL) fonctionnalisées avec du facteur de croissance des nerfs (NGF) ou du sérum d'albumine bovin (BSA)	Facteur de croissance des nerfs (NGF)	Germes dentaires (préalablement cultivés <i>in vitro</i> pendant 6 jours) ensemencés sur échafaudage avec ou sans TG (1/4 de TG par germe). Puis transplantation <i>in vivo</i> .	En sous cutané derrière les oreilles de souris ICR, pendant 2 semaines.	Germes tests ensemencés sur membrane PCL (fonctionnalisée ou non avec BSA ou NGF) sans TG puis transplantés <i>in vivo</i> = développement coronaire correct avec odontoblastes et améloblastes fonctionnels (dentine et émail), vaisseaux sanguins présents, début de développement radiculaire mais pas d'innervation. Germes dentaires sur membrane PCL (fonctionnalisée avec NGF) avec TG puis transplantés <i>in vivo</i> 2 semaines

								= même résultat que groupe précédant mais avec innervation correcte et physiologique.
<p>“Tooth Germ-Like Construct Transplantation for Whole-Tooth Regeneration: An <i>In Vivo</i> Study in the Miniature Pig” Yang KC, Kitamura Y, Wu CC <i>et al.</i> 2015 (136)</p>	<p>Évaluer la faisabilité d'une régénération dentaire complète grâce à l'approche des constructions types germe dentaire et évaluer si les cellules souches de la pulpe dentaire d'origines différentes peuvent influencer la morphologie de la dent régénérée.</p>	<i>In vivo</i>	<p>Cellules épithéliales (E) gingivales de cochons miniatures de 1,5 ans. Cellules souches de la pulpe dentaire (DPSC) de 1^{ères} incisives, de canines, de 1^{ères} prémolaires et de 1^{ères} molaires de cochons miniatures de 1,5 ans, différenciées en odontoblastes ou en ostéoblastes.</p>	<p>Copolymère gélatine-chondroïtine-hyaluronan</p> <p>Nombre de cellules par échafaudage : Cellules E = de 1,16 à 3,1.10⁶ Odontoblastes = de 20,3 à 33,2.10⁶ Ostéoblastes = de 19,2 à 32,4.10⁶.</p>	<p>Transformin g growth factor-β1 (TGF-β1) pour la différenciation des DPSC en odontoblastes.</p>	<p>Culture <i>in vitro</i> séparée des DPSC selon deux milieux pour leur différenciation : αMEM + TGF-β1 (odontoblastes) ou milieu ostéogène (ostéoblastes). Création des germes dentaire par ensemencement des échafaudages avec des cellules (E) en couche supérieure, des odontoblastes au milieu et des ostéoblastes en couche inférieure, culture 7 jours, puis transplantation <i>in vivo</i>.</p>	<p>Alvéoles d'extraction des 1^{ères} et 2^{èmes} molaires mandibulaires (M1 et M2) droites et gauches de cochons miniatures, pendant 13,5 mois.</p>	<p>Toutes les dents régénérées étaient des molaires. Les dents régénérées étaient composées d'une couronne, de racines et de structures pulpaire bien ordonnées comprenant : des tissus type émail, de la dentine, des tubulis dentinaires, du cément, des cellules type odontoblastes et des tissus parodontaux (os alvéolaire et ligaments parodontaux vascularisés avec des fibres de Sharpey insérées fermement entre le cément et l'os alvéolaire). 7/8 cochons ont développés des dents régénérées et éruptées bilatéralement, le 8^{ème} n'avait qu'une dent régénérée à gauche. Un cochon a développé une dent avec une racine bien développée et deux autres ont montré des débuts de formation radiculaire. Les autres n'ont développé que des formations coronaires avec racines incomplètes.</p>
<p>“Dental cell sheet biomimetic tooth bud model” Monteiro N, Smith EE, Angstadt S <i>et al.</i> 2016 (137)</p>	<p>Améliorer le modèle du bourgeon dentaire 3D et surmonter les limitations dues aux mélanges de cellules en utilisant une photo-réticulation croisée individuelle des compartiments cellulaires épithéliaux et mésenchymateux. Augmenter les interactions entre cellules (E) et (M) en interposant des</p>	<i>In vitro</i> et <i>in vivo</i> .	<p>Cellules et feuillets cellulaires dentaires épithéliaux (DE) et mésenchymateux (DM) issus de bourgeons de molaires non éruptés de mâchoires de porc de 5 mois.</p>	<p>Hydrogel de gélatine méthacryloyle (GelMA) à 5% pour les cellules DM et à 3% pour les cellules DE.</p> <p>Densités cellulaires des GelMA avec cellules encapsulées (DE et DM) = 3.10⁷ cellules/ml.</p>	Aucun	<p>Création de feuillets cellulaires après 14 jours de culture <i>in vitro</i> de cellules DE et DM individuelles. Création de germes dentaires 3D avec de haut en bas : hydrogel avec cellules DE individuelles encapsulées, puis feuillet de cellules DE puis feuillet de cellules DM puis hydrogel avec cellules DM</p>	<p>En sous-cutané dans le dos de rats nus immunodéprimés, pendant 3 semaines.</p>	<p><i>In vitro</i> : Contact intime entre les 2 feuillets. Après 12 jours de culture dans le milieu ostéogène, mort des cellules des feuillets cellulaires. Choix de limitation de la culture dans ce milieu à 4 jours.</p> <p><i>In vivo</i> : Formation de tissus durs dans 4/4 cas (100%) mais les constructions expérimentales sont moins denses que des structures minéralisées formées naturellement. Tissus à plus haute densité au centre des implants, tissus les moins minéralisés à la périphérie.</p>

	feuillet cellulaires (E) et (M) au centre des constructions.			Densités des feuillets cellulaires : DE = 0,228.10 ⁶ cellules/cm ² DM = 0,114.10 ⁶ cellules/cm ² .		individuelles encapsulées. Ces constructions ont soit été cultivées <i>in vitro</i> dans un milieu ostéogène de 1 à 12 jours, soit transplantées <i>in vivo</i> après 4 jours de culture dans ce milieu.		Pas de réelle forme dentaire obtenue. Haute densité cellulaire, formation de MEC, formation de tissus minéralisés de type ostéodentine. Présence de vaisseaux sanguins adjacents mais pas dans l'implant.
"Functional tooth regeneration" Oshima M, Ogawa M, Tsuji T 2017 (125)	Procurer un protocole détaillé pour la reconstitution d'un germe dentaire 3D par bio-ingénierie en utilisant des cellules épithéliales et mésenchymateuses dérivées de germes dentaires. Décrire les méthodes uniques dans le modèle murin de génération de dent par bio-ingénierie sous capsule rénale et transplantation du germe/unité dentaire dans la cavité buccale.	<i>In vitro</i> et <i>in vivo</i>	1) Cellules dentaires épithéliales (DE) et mésenchymateuses (DM) de germes d'incisives et de molaires d'embryons de souris E14,5 de souche congénitale. 2) Germe dentaire reconstitué <i>in vitro</i> 3) Germe dentaire reconstitué <i>in vitro</i> 4) Unité dentaire obtenue après développement <i>in vivo</i> en capsule rénale d'un germe reconstitué <i>in vitro</i> .	1) 2) 3) et 4) utilisation de gel de collagène (Cellmatrix type I-A) Pour 2) utilisation d'un appareil de contrôle de taille en plastique en forme d'anneau dans lequel le germe reconstitué est placé. Pas de densité cellulaire précisée.	Aucun	Création de germes dentaires par la méthode du germe d'organe : réassociation de cellules DE et DM avec compartimentation dans une goutte de gel de collagène. Puis soit culture <i>in vitro</i> poursuivie 14 jours (1) soit transplantation <i>in vivo</i> (2) et (3). 4) Création d'unités dentaires régénérées (à partir des germes et via transplantation sous capsule rénale) puis transplantation <i>in vivo</i> .	2) Sous capsule rénale de souris pendant 30 à 60 jours. 3) Os alvéolaire maxillaire de souris (3 semaines après l'extraction de la 1 ^{ère} molaire maxillaire), pendant 45 jours. 4) Os alvéolaire mandibulaire de souris (4 à 6 jours après l'extraction de la 1 ^{ère} molaire mandibulaire) pendant 40 jours.	1) Après 14 jours de culture, de multiples dents se sont développées chacune ayant une structure tissulaire dentaire correcte. 2) A environ 30 à 60 jours après la transplantation, des unités dentaires se sont développées avec une structure dentaire correcte et sont de petite taille (2,5mm de haut pour 4mm de large). 3) 45 jours après la greffe, la dent régénérée a fait son éruption et a atteint le plan d'occlusion correcte avec la molaire mandibulaire antagoniste. Sa structure tissulaire est correcte et similaire aux dents naturelles mais elle apparaît être de plus petite taille que la molaire naturelle qui a été extraite. 4) Transplantation de l'unité dentaire de manière à ce qu'elle atteigne le plan d'occlusion avec la molaire maxillaire antagoniste. J14 post-greffe, intégration osseuse partielle. Intégration osseuse complète à 40 jours post-greffe grâce au remodelage osseux naturel chez l'hôte. Dent régénérée de plus petite taille que la molaire naturelle extraite.

<p>“Mesenchymal Cell Community Effect in Whole Tooth Bioengineering.” Yang L, Angelova Volponi A, Pang Y, Sharpe P 2017 (126)</p>	<p>Déterminer si l'échec de formation d'une dent par bio-ingénierie à partir de cellules mésenchymateuses cultivées peut être sauvé par la présence de cellules non-cultivées.</p>	<p><i>In vitro</i></p>	<p>Tissus dentaires épithéliaux (DE-T) de germes de molaires d'embryons de souris mTmG à E12,5. Cellules dentaires mésenchymateuses (DM-C) de germes de molaires d'embryons de souris CD-1 (fraîches /non marquées) et GFP à E14,5. Cellules mésenchymateuses de pulpes dentaires de molaires post-natales (PN-DM-C) de souris GFP de 7 jours de vie.</p>	<p>Gel de collagène (Cellmatrix type I-A) Nombre de cellules DM utilisées = $2 \cdot 10^5$.</p>	<p>Aucun</p>	<p>Recombinaisons cellulaires avec compartimentation entre cellules DE et DM et cultivées de 9 à 11 jours : 1) DE-T (mTmG) E12,5 + DM-C non cultivées E14,5. 2) DE-T (mTmG) E12,5 + DM-C (GFP) E14,5 cultivées. 3) DE-T (mTmG) E12,5 + mélange de DM-C (GFP) cultivées et (CD-1) non cultivées E14,5 à différents ratios. 4) DE-T (mTmG) E12,5 + mélange de PN-DM-C (GFP) de 7 jours et de DM-C (CD-1) embryonnaires E14,5.</p>	<p>Aucun</p>	<p><u>Recombinaisons 1</u> : Formation de germes dentaires dans 100% des recombinaisons. <u>Recombinaisons 2</u> : Pas de formation de germe dentaire. <u>Recombinaisons 3</u> : Formation de germes dentaires dans les recombinaisons avec les mélanges de 10, 50 et 75% de cellules (DM) cultivées avec participation de ces cellules. Le mélange à 90% de cellules (M) GFP cultivées et 10% de cellules (M) CD-1 non cultivées n'a pas donné de formation dentaire. <u>Recombinaisons 4</u> : Après 11 jours de culture, formation d'un germe dentaire dans les mélanges à 25% de cellules de pulpes dentaires post-natales cultivées sans participation de ces cellules (exclues). Pas de formation de germe dentaire dans les mélanges > 50% de cellules de pulpes dentaires post-natales cultivées.</p>
<p>“Bioengineered post-natal recombinant tooth bud models” Zhang W, Vazquez B Yelick PC 2017 (138)</p>	<p>Caractériser des modèles de bourgeons dentaires créés par bio-ingénierie en tant que modèles pour la formation biologique de dents de remplacement chez l'homme.</p>	<p><i>In vivo</i></p>	<p>Cellules et tissus dentaires épithéliaux (pDE-C et pDE-T) et mésenchymateux (pDM-C et pDM-T) post-nataux de bourgeons de 3^{èmes} et 4^{èmes} molaires de porcs de 6 mois.</p>	<p>Collagène de type I (S = collagène acellulaire) Densité cellulaire des recombinaisons avec cellules = $2,0 \cdot 10^4$ cellules/ml.</p>	<p>Aucun</p>	<p>Création de 7 types de constructions recombinantes cultivées dans un milieu avec suppléments ostéogènes pendant 1 semaine : 1) pDE-T+pDM-T 2) pDE-T+hDM-C 3) pDE-T+S 4) pDE-C+pDM-C 5) hGE-C+hDM-C 6) hGE-C+pDM-T 7) pDM-T + S Puis transplantation <i>in vivo</i></p>	<p>En sous-cutané chez des rats nus, pendant 1 ou 3 mois.</p>	<p>Formation de tissus minéralisés, dans 75% des cas pour 1), dans 50% des cas pour 2) et 3), dans 17% des cas pour 4), dans 8% des cas pour 5) et 6) et pas de formation de tissus minéralisés pour 7). Formation de structures types couronnes dentaires composées d'émail et de dentine dans les groupes 1), 2), 3) et 4) dans 1/12 cas soit 8% à chaque fois. L'émail, la dentine et le ciment acellulaire des recombinaisons ont tous exprimés des morphologies similaires à ceux retrouvés naturellement. Certaines recombinaisons ont donné des couronnes dentaires</p>

								bien organisées, alors que d'autres ont donné des couronnes dentaires atypiques et dysmorphiques avec de l'émail entouré de dentine.
<p>"Promoting Bioengineered Tooth Innervation Using Nanostructured and Hybrid Scaffolds" Kuchler-Bopp S, Larrea A, Petry L <i>et al.</i> 2017 (127)</p>	<p>Combiner l'effet local durable de la cyclosporine A avec l'utilisation d'un échafaudage à base de PCL, en utilisant des doses réduites de ce médicament pour éviter les effets secondaires indésirables.</p>	<i>In vivo</i>	<p>Germes de 1^{ères} molaires mandibulaires d'embryons de souris à E14. Ganglions trigéminaux (TG) de souris.</p>	<p>Membranes en polycaprolactone (PCL) fonctionnalisées avec : poly-L-lysine (PLL) / Poly (D, L-lactic acid/glycolic acid) (PLGA) ± cyclosporine A (CsA).</p>	Cyclosporine A	<p>Culture des germes récoltés <i>in vitro</i> 6 jours puis association avec TG et ensemencement des échafaudages. Puis transplantation <i>in vivo</i>.</p>	<p>En sous cutané chez des souris ICR adultes pendant 2 semaines.</p>	<p>Les échafaudages ensemencés avec ou sans CsA ont permis la régénération de dents qui étaient composées d'une couronne bien formée à plusieurs cuspidés, d'un début de formation radiculaire, d'odontoblastes, de dentine, de pré-dentine, d'améloblastes, d'émail, de cémentoblastes, de cément et d'une vascularisation complète. Seules les dents régénérées issues d'échafaudages avec CsA étaient innervées.</p>
<p>"Practical whole-tooth restoration utilizing autologous bioengineered tooth germ transplantation in a postnatal canine model" Ono M, Oshima M, Ogawa M <i>et al.</i> 2017 (143)</p>	<p>Démontrer la restauration dentaire fonctionnelle après transplantation d'un germe dentaire créé par bio-ingénierie dans un modèle de grand animal post-natal.</p>	<i>In vivo</i>	<p>1) Cellules et tissus dentaires épithéliaux (DE-C et DE-T) et mésenchymateux (DM-C et DM-T) issues de germes de 3^{ème} molaires déciduales et de 1^{ère} molaires permanentes d'embryons de chiens, 55 jours avant leurs naissances.</p> <p>2) Cellules et tissus dentaires épithéliaux et mésenchymateux issus de germes de 2^{èmes}, 3^{èmes} et 4^{èmes} prémolaires mandibulaires de chien beagle de 30 jours.</p>	<p>Gel de collagène (Cellmatrix type I-A)</p> <p>Densités cellulaires DE et DM = $2,0 \cdot 10^7$ cellules de chaque par germe reconstitué.</p>	Aucun	<p>1) Reconstitution de germes dentaires dans du gel de collagène avec compartimentation cellulaire ou tissulaire et culture <i>in vitro</i> 2 jours, selon 4 types de recombinaisons : DE-T + DM-T, DE-T + DM-C, DE-C + DM-T et enfin DE-C + DM-T. Puis transplantation <i>in vivo</i>.</p> <p>2) Reconstitution de germes comme précédemment et culture <i>in vitro</i> 2 jours puis transplantation <i>in vivo</i> de ces reconstitutions et de germes intacts.</p>	<p>1) Sous capsules rénales de souris femelles immunodéprimées (de 6 semaines) pendant 4 à 12 semaines.</p> <p>2) Autogreffe des germes reconstitués et de germes dentaires naturels (non disséqués) dans l'os mandibulaire de chiens beagle (de 30 jours) pendant 6 mois (après extraction des molaires mandibulaires déciduales 1, 2 et 3).</p>	<p>1) 4 à 8 semaines après transplantation, les germes reconstitués ont développé des caractéristiques de couronne dentaire en formation (émail, dentine et pulpe). Mais efficacité faible pour la combinaison DE-C + DM-C (16,2%), contrairement aux autres combinaisons qui ont toutes une efficacité de 100%. La plupart des échantillons DE-C + DM-C qui n'ont pas permis le développement d'une dent régénérée n'ont pas montré de formation de structures tissulaires dentaires.</p> <p>2) Éruption des germes dentaires naturels et reconstitués à J180 après transplantation. La dent régénérée a une structure tissulaire correcte et une forme monoradiculée composée d'émail, de dentine, de cément et de ligament parodontal. L'ultrastructure de ses tissus durs est correcte (prismes d'émail et tubules dentinaires) comme dans</p>

								une dent naturelle ou dans la dent naturelle auto transplantée. Le ligament parodontal de la dent régénérée régule avec succès le mouvement dentaire en réponse à un stress mécanique sans ankylose.
“Decellularized Tooth Bud Scaffolds for Tooth Regeneration” Zhang W, Vazquez B, Oreadi D <i>et al.</i> 2017 (139)	Démontrer que des bourgeons dentaires naturels décellularisés et ensemencés avec des cellules dentaires épithéliales et mésenchymateuses et des cellules endothéliales promeuvent la formation de dents complètes minéralisées <i>in vivo</i> dans la mâchoire de porcs miniatures qui font office de modèles de grands animaux.	<i>In vitro</i> et <i>in vivo</i>	Cellules dentaires épithéliales de germes de 3 ^{èmes} molaires de porcs de 6 mois (pDE). Cellules de pulpes dentaires de 3 ^{èmes} molaires humaines (hDPC) Cellules endothéliales de veines ombilicales humaines (HUVEC) Bourgeons dentaires naturels (nTB) de porcs de 6 mois.	Échafaudages créés à partir de bourgeons dentaires décellularisés (dTB) de 2 ^{èmes} et 3 ^{èmes} molaires porcs découpés en morceaux de tailles similaires à une dent humaine. Chacun comprenant des matrices extracellulaires (MEC) d'organe de l'émail (EO) et d'organe pulpaire (PO). Pour chaque OE recellularisé : 0,5.10 ⁶ cellules pDE et 0,5.10 ⁶ cellules HUVEC. Pour chaque PO recellularisé : 1.10 ⁶ cellules hDPC et 1.10 ⁶ cellules HUVEC.	Facteur de croissance de l'endothélium vasculaire pour la culture des HUVEC. BMP-2 pour les constructions 3).	Création de 3 types de constructions : 1) dTB acellulaires 2) dTB recellularisés (Organe de l'émail du dTB ensemencé avec pDE et HUVEC, suturé à l'organe pulpaire du dTB ensemencé avec hDPC et HUVEC) cultivés <i>in vitro</i> 1 semaine. 3) dTB acellulaires + BMP-2 Puis transplantation des 3 types de constructions et de nTB <i>in vivo</i> .	Alvéoles d'extraction fraîches et curetées de canines déciduales et de 1 ^{ères} prémolaires de porcs miniatures, pendant 3 à 6 mois.	<i>In vitro</i> : Analyse quantitative des constructions recellularisées = 75% hDPC, 10%pDE et 19% HUVEC. <i>In vivo</i> : Formation avec succès de dents complètes dans 2 cas sur 8 des constructions 2). Ces dents comprennent émail mature, pulpe, dentine, ligament parodontal et structures type racines dentaires et elles ont adopté la taille et la forme de l'échafaudage dTB. Les dTB acellulaires et avec BMP-2 n'ont pas formé de tissus dentaires. Nombre de cellules humaines diminué à 3 mois et nul à 6 mois. Identification de tissus nécrotiques dans toutes les constructions sauf dans celles supplémentées en BMP-2.
“Developing a biomimetic tooth bud model” Smith EE, Zhang W, Schiele NR <i>et al.</i> 2017 (140)	Décrire le développement et la fabrication d'un modèle de bourgeon dentaire 3D basé sur la biologie et créé par bio-ingénierie,	<i>In vitro</i> et <i>in vivo</i> .	Cellules dentaires épithéliales (pDE) et mésenchymateuses (pDM) de bourgeons non éruptés de molaires de porcs	Hydrogel de gélatine méthacryloyle (GelMA). Selon 3 formules : Gel 1 = 3% GelMA et 0,1%	Facteur de croissance de l'endothélium vasculaire (VEGF) pour la culture des HUVEC.	Ensemencement du GelMA Gel 1 avec des cellules individuelles pDE + HUVEC et ensemencement du GelMA Gel 3 avec des cellules	En sous-cutané dans le dos de rats nus femelles immunodéprimées (de 5 mois) pendant 1, 3 ou 6 semaines.	<i>In vitro</i> ou <i>in vivo</i> pas de couches distinctes d'émail et de dentine observées. <i>In vitro</i> : Formation d'amas cellulaires organisés avec matrice extracellulaire. Après 6 semaines, les cellules pDE et pDM expriment une forte prolifération et une forte

	conçu pour faciliter les interactions tissulaires entre épithélium et mésenchyme dentaire qui ont lieu lors du développement naturel des dents.		de 5 mois. Cellules endothéliales de veines ombilicales humaines (HUVEC).	photoinitiateur (PI). Gel 2 = 3% GelMA et 0,5% PI. Gel 3 = 5% GelMA et 0,1 PI. Densités cellulaires des GelMA Gel 1 et Gel 3 ensemencés = $0,6 \cdot 10^6$ cellules/20 μ l.		individuelles pDM + HUVEC. Création des bourgeons dentaires 3D par association des GelMA ensemencés (Gel 1 au sommet du Gel 3) cultivés dans un milieu ostéogène 2 semaines. Puis soit poursuite de la culture <i>in vitro</i> 1 ou 6 semaines soit transplantation <i>in vivo</i> .		expression de facteurs de différenciation cellulaire alors que l'expression du marqueur de différenciation osseuse était faible. In vivo : Pas de tissus minéralisés si explantation à 1 semaine. À 3 et 6 semaines de croissance, présence de tissus minéralisés qui paraissent adopter la taille et la forme des constructions GelMA. Formation également d'une néo-vascularisation fonctionnelle due aux HUVEC et formation de tissus de type osseux au fil du temps. Expression des marqueurs de différenciation des odonto/ostéo/améloblastes.
“Establishment of mouse gingival junctional epithelial cell line using a bioengineered tooth system” Seki T, Aizawa R, Tanaka J <i>et al.</i> 2018 (128)	Décrire le processus réussi d'isolation de cellules de l'épithélium de jonction en tant que cellules GFP + à partir d'une dent GFP + créée par bio-ingénierie transplantée chez la souris et décrire la création de lignées cellulaires immortalisées par transduction lentivirale.	<i>In vivo</i>	Tissus dentaires épithéliaux (DE-T) et mésenchymateux (DM-T) issus de germes de molaires d'embryons de souris C57BL/6N et de souris C57BL/6N (CAG-EGFP) à E14.	Gel de collagène (Cellmatrix I-A)	Aucun	Création de germes par réassociation dans une goutte de gel de collagène de DE-T (de souris CAG-EGFP) sur des DM-T (de souris C57BL/6N). Puis transplantation <i>in vivo</i> .	Os alvéolaire de la zone d'extraction de 1 ^{ère} molaires maxillaires de souris (de 9 semaines, après 3 semaines de cicatrisation), pendant 6 semaines.	6 semaines après transplantation : Cellules de l'épithélium de jonction (JE) GFP + observées autour de la dent régénérée éruptée. Les cellules JE sont GFP+ et les cellules OE (épithélium oral, épithéliales mais pas de l'épithélium de jonction) sont GFP-. Établissement avec succès de 2 lignées cellulaires immortalisées de cellules de l'épithélium de jonction appelées JE-1 et JE-2 grâce à la transduction lentivirale de SV40LT. Ces deux lignées ont montré une morphologie typique des cellules épithéliales, étaient GFP+ et ont montré des schémas d'expression génique assez similaires (sauf Odam) à ceux connus pour les cellules JE naturelles.
“Semaphorin 3A receptor inhibitor as a novel therapeutic to promote innervation of	Déterminer le rôle de la sémaphorine 3A dans le processus d'innervation de dents créées par bio-	<i>In vivo</i>	Germes de molaires mandibulaires d'embryons de souris sémaphorine 3A	Aucun	Peptide cible membranair e de la neuropiline 1 (MTP-NRP1)	Culture <i>in vitro</i> 6 jours des germes dans un milieu semi-solide, puis association avec TG, puis	En sous cutané chez des souris ICR adultes pendant 2 semaines.	Sema3A ^{+/+} : pulpe dentaire complètement vascularisée mais non innervée. Sema3A ^{+/-} et ^{-/-} : pulpe dentaire complètement vascularisée et présence de fibres nerveuses

bioengineered teeth” Kuchler-Bopp S, Bagnard D, Van-der-Heyden M <i>et al.</i> 2018 (129)	ingénierie afin d'éviter les biais d'immunosuppression dans les expérimentations.		(Sema3A) déficientes ou non (+/+, +/-, -/-) et ICR à E14. Ganglions trigéminaux (TG) de souris ICR de 2 jours (PN2).		qui inhibe Sema3A.	transplantation <i>in vivo</i> .		dans les tissus péri-dentaires et dans la pulpe avec formation de complexes entre fibre nerveuses et vaisseaux sanguins. Sema3A -/- : pas de défaut de formation des tissus durs quand comparé à Sema3A +/- avec présence d'odontoblastes, d'améloblastes et d'émail. 90% des dents régénérées étaient innervées après injection de MTP-NRP1. Aucune dent n'était innervée sans MTP-NRP1.
“Periodontal tissue, maxillary jaw bone and tooth regeneration approaches : from animal models analyses to clinical applications” Batool F, Strub M, Petit C <i>et al.</i> 2018 (130)	Présenter de nouvelles stratégies de régénération basées sur la délivrance locale contrôlée de médicaments actifs anti-inflammatoires et de facteurs de croissance au travers de membranes fonctionnalisées ciblant chaque composant de la dent et de ses tissus de soutien.	<i>In vivo</i>	Germes de premières molaires mandibulaires d'embryons de souris ICR à E14. Ganglions trigéminaux (TG) de souris.	Échafaudages en polycaprolactone (PCL) avec chitosan, Poly (D, L-lactic acid/glycolic acid) (PLGA) ± cyclosporine A (CsA).	Cyclosporine A	Culture des germes pendant 6 jours puis ensemencement sur des échafaudages avec TG puis transplantation.	Os alvéolaire de la zone du diastème en mésial de la première molaire de souris, pendant 2 à 4 semaines.	À 4 semaines, des dents correctement formées avec morphologie coronaire normale et formation radiculaire plus avancée qu'avec les échantillons de 2 semaines. Présence de vascularisation et des fibres nerveuses qui pénètrent la pulpe dentaire dans la région la plus apicale. (Pas d'innervation dans les dents issues d'échafaudages sans CsA, groupe contrôle).
“The cell re-association-based whole-tooth regeneration strategies in large animal, Sus scrofa.” Wang F, Wu Z, Fan Z <i>et al.</i> 2018 (141)	Retracer la morphogenèse, les interactions ou l'auto-tri de cellules issues de germes dentaires de porcs. Déterminer si le bourgeon dentaire de porc créé par bio-ingénierie est capable de survie à long terme, de croissance et de former une dent après transplantation sous capsule rénale ou	<i>In vitro</i> et <i>in vivo</i>	Cellules dentaires épithéliales (DE) et mésenchymateuses (DM) de germes de 4 ^{èmes} molaires mandibulaires déciduales (p4) d'embryons de porc miniatures à E40 (stade de cupule) et à E70 (stade sécrétoire).	Gel de collagène (Cellmatrix I-A) 1) Nombre de cellules DE + DM par goutte de collagène = 1.10^5 cellules de chaque. 2) et 3) Nombre de cellules DM quand seules ou DE +DM quand mélangées dans la goutte de	Aucun	Reconstruction de germes dentaires dans du gel de collagène selon 3 types de réassociations : 1) Cellules DE + cellules DM avec compartimentation 2) Cellules DE + cellules DM mélangées (sans compartimentation) 3) Uniquement des cellules DM. Culture <i>in vitro</i> 3 jours puis soit	A) Sous capsule rénale (greffe ectopique) B) Dans un trou osseux au niveau de la zone de diastème maxillaire (greffe orthotopique). Chez des souris immunodéprimées adultes (de 5 semaines) pendant 8 à 16 semaines.	<i>In vitro</i> : 1) E40 = interactions entre cellules DE/DM visibles à J3, morphologie visible à J8. E70 = restauration de la morphologie et interactions DE/DM visibles à J8. 2) Les cellules DE se trient des cellules DM et s'auto-organisent en une structure dentaire épithéliale bien définie entourant une masse cellulaire mésenchymateuse. 3) pas de morphologie évidente. <i>In vivo</i> :

	dans l'os de mâchoire de souris.			collagène = $2,0 \cdot 10^5$ cellules.		transplantation <i>in vivo</i> soit poursuite de la culture <i>in vitro</i> jusqu'à 8 jours.		<p>A) 1) à 8 semaines restauration de l'odontogenèse dans 5/6 cas à E40 et 4/5 cas à E70. À 16 semaines, formation d'une structure type dentaire comprenant une couronne quasi-formée dans du tissu osseux mais aucune dent secondaire constatée à E40 et E70.</p> <p>2) E40 = À 8 semaines, toutes ont eu la capacité à former des structures de type dentaire arrangées correctement mais sans apparence de dent normale.</p> <p>3) Germes E40 = n'ont formé que du tissu osseux à 8 semaines.</p> <p>B) Renflement large composé de tissu dentaire régénéré avec une organisation correcte des structures (odontoblastes, dentine, tubulis dentinaires, pulpe dentaire, analogue de racine, cément, vaisseaux sanguins et os alvéolaire), dans la zone d'implantation (diastème maxillaire) à 8 semaines post-greffe des germes (E40).</p>
<p>"Bone Marrow Stromal Cells Promote Innervation of Bioengineered Teeth" Strub M, Keller L, Idoux-Gillet <i>et al.</i> 2018 (131)</p>	Définir les mécanismes qui permettent aux cellules dérivées de la moelle osseuse (BMDC) de promouvoir l'innervation de dents créées par bio-ingénierie en testant leurs propriétés d'immunomodulation et de stimulation axonale.	<i>In vitro</i> et <i>in vivo</i>	Tissus dentaires épithéliaux (DE-T) et cellules dentaires mésenchymateuses (DM-C) individualisées de germes de molaires mandibulaires d'embryons de souris ICR à E14. Cellules dérivées de la moelle osseuse (BMDC) issues de tibias et fémurs de souris GFP de 4 et 6	Aucun	Aucun	Culture <i>in vitro</i> 7 jours sur milieu semi-solide de réassociations : 1) DE-T + mélange (50/50) DM-C/BMDC-GFP. 2) DE-T + DM-C Puis association avec TG et transplantation <i>in vivo</i> .	En sous cutané derrière les oreilles de : souris ICR pour 1) et 2), de souris ICR traitées à la cyclosporine A (CsA) et de souris nues adultes pour 2), pendant 2 semaines.	<p><i>In vitro</i> :</p> <p>À 8 jours : développement des germes dentaires au stade de cloche précoce. BMDC localisées à la périphérie de la dent en développement et ne paraissent pas participer à sa formation en elle-même.</p> <p><i>In vivo</i> :</p> <p>Développement de couronnes, de racines et d'os néoformé à côté de la dent régénérée. Présence de fibres de ligament parodontal liant l'os et le cément. Présence d'améloblastes, d'émail, d'odontoblastes, de pré-dentine/dentine et de vaisseaux sanguins (dans la pulpe</p>

			semaines après 2 sous-cultures. Ganglions trigéminaux (TG) de souris ICR de 2 jours (PN2).					dentaire proche de la couche odontoblastique). Dans les réassociations 1) : innervation des dents régénérées dans 92,5% des cas (37/40). Dans les réassociations 2) : chez les souris ICR pas d'innervation alors que chez les souris ICR/CsA et les souris nues oui. Les BMDC participent à l'innervation des dents régénérées par immunomodulation (limitation du nombre de lymphocytes T) et en induisant la croissance axonale par l'expression de facteurs neurotrophiques.
“Bioengineered Tooth Buds Exhibit Features of Natural Tooth Buds” Smith EE, Angstadt S, Monteiro N <i>et al.</i> 2018 (142)	Évaluer trois façons d'optimiser les constructions de bourgeons dentaires GelMA pour faciliter leur utilisation chez l'homme (photo-réticulation du GelMA, densité cellulaire et milieu de culture).	<i>In vitro</i> et <i>in vivo</i>	Cellules dentaires individualisées épithéliales (DE) et mésenchymateuses (DM) de bourgeons de molaires (au stade de cloche précoce) non éruptés de porcs de 5 mois. Cellules endothéliales de veines ombilicales humaines (HUVEC).	Hydrogel GelMA Densités cellulaires totales utilisées = 3, 6 ou $9 \cdot 10^7$ cellules/ml dans chaque construction.	Facteur de croissance de l'endothélium vasculaire (VEGF) pour la culture des HUVEC.	Reconstitution de germes dentaires avec des densités cellulaires différentes dans une goutte d'hydrogel GelMA par association de préparations de cellules DE+HUVEC placées au sommet de préparations de cellules DM+HUVEC. Les germes sont cultivés pendant 1 ou 7 jours dans un milieu de culture normal puis 7 jours dans un milieu ostéogène. (Groupes 1D-7D ou 7D-7D) Puis transplantation <i>in vivo</i> .	En sous-cutané chez des rats nus, pendant 2 à 4 semaines.	<i>In vitro</i> : Les constructions 1D-7D montrent une prolifération cellulaire importante et une faible apoptose. Les constructions 7D-7D montrent une prolifération moindre mais une apoptose similaire aux 1D-7D. <i>In vivo</i> : Formation de tissus en rosette et de tissus minéralisés dans certains explants, corrélée à la densité d'ensemencement cellulaire initial. À 2 semaines, il y a plus de structures en rosette chez les constructions 7D-7D que chez les 1D-7D. À 4 semaines il y a plus de structures minéralisées et moins de structures en rosette dans les deux groupes (1D-7D et 7D-7D) mais c'est le groupe 7D-7D qui possède le plus grand pourcentage de constructions contenant des tissus minéralisés. Corrélation établie entre la néo-vascularisation CD31+ et la

								<p>formation de tissus en rosette et minéralisés dans les constructions (1D-7D et 7D-7D) implantés pendant 2 ou 4 semaines. Les constructions de bourgeons dentaires en GelMA expriment des caractéristiques distinctives du développement naturel dentaire.</p> <p>La formation de tissus minéralisés n'était pas homogène mais plutôt de façon nodulaire au centre des constructions à l'interface des couches cellulaires DE et DM. Les marqueurs de différenciation des tissus minéralisés des constructions implantées 4 semaines ont montré que les conditions 1D-7D étaient en faveur de la différenciation ostéogène, alors que les conditions 7D-7D étaient plutôt en faveur de la différenciation odontogène.</p> <p>Le nombre d'implants minéralisés dans cette étude est trop faible pour avoir des résultats statistiquement significatifs.</p>
--	--	--	--	--	--	--	--	--

Tableau 8 : Études incluses dans la revue de littérature.

Index des figures et tableaux

Figures :

Figure 1 : Développement de l'épithélium et évolution des placodes dentaires (18).

Figure 2 : Représentation schématique des signaux et facteurs de transcription contrôlant la signalisation entre l'épithélium et le mésenchyme durant le développement avancé de la dent (12).

Figure 3 : Schéma d'expression génique de la dent en développement (8).

Figure 4 : Représentation schématique de l'importance des molécules de la signalisation épithéliale et des cellules mésenchymateuses dérivées des crêtes neurales pour la création de la diversité de formes dentaires chez l'homme (83).

Figure 5 : Modèle graphique du mélange des trois anciens modèles en un seul pour la création du schéma dentaire (83).

Figure 6 : Stratégies d'ingénierie tissulaire (89).

Figure 7 : Exemple d'un concept d'ingénierie tissulaire impliquant des cellulesensemencées dans un support en biomatériaux poreux (90).

Figure 8 : Schéma des différents types de sources de cellules utilisables en thérapie cellulaire (92).

Tableaux :

Tableau 1 : Développement du germe dentaire au stade de bourgeon.

Tableau 2 : Développement du germe dentaire au stade de cupule jeune.

Tableau 3 : Développement du germe dentaire au stade de cupule âgée.

Tableau 4 : Développement du germe dentaire au stade de cloche.

Tableau 5 : Principaux gènes et facteurs de transcription impliqués dans l'odontogenèse.

Tableau 6 : Principaux facteurs de croissance impliqués dans l'odontogenèse.

Tableau 7 : Principales molécules et voies de signalisation impliquées dans l'odontogenèse.

Tableau 8 : Études incluses dans la revue de littérature.

Collège des Sciences de la Santé

UFR des Sciences Odontologiques

Serment

En présence de mes Maîtres et de mes condisciples, je promets et je jure d'être fidèle aux lois de l'honneur et de la probité dans l'exercice de l'art dentaire.

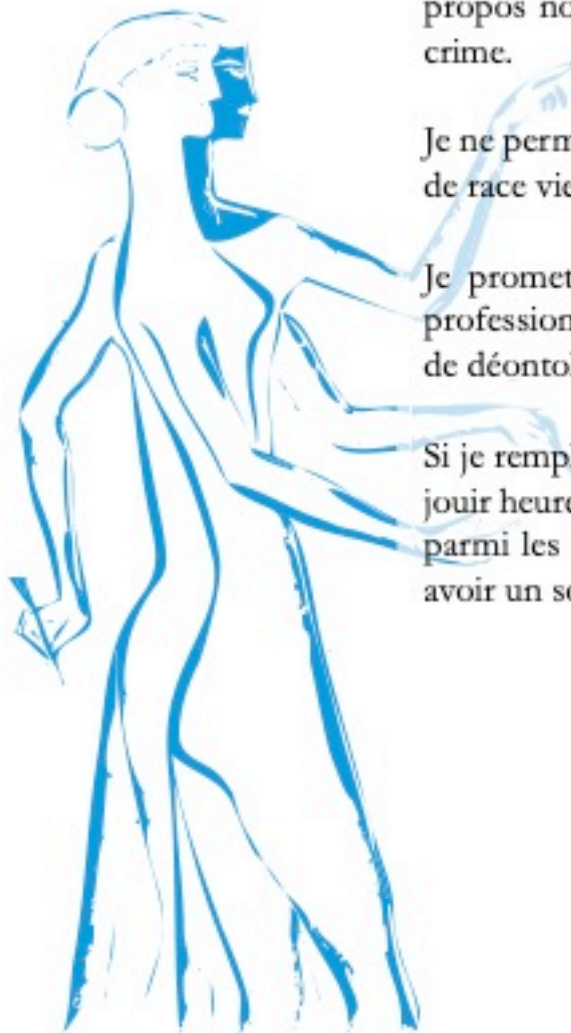
Je donnerai mes soins gratuits à l'indigent et n'exigerai jamais un honoraire au-dessus de mon travail. Ma langue taira les secrets qui me seront confiés. Admis à l'intérieur des maisons, mes yeux ne verront pas ce qui s'y passe.

Mes connaissances et mon état ne serviront ni à diffuser des propos non avérés, ni à corrompre les mœurs, ni à favoriser le crime.

Je ne permettrai pas que des conditions de croyance, de nation et de race viennent s'interposer entre mon devoir et mon patient.

Je promets et je jure de conformer strictement ma conduite professionnelle aux principes et aux règles prescrites par le code de déontologie.

Si je remplis ce serment sans l'enfreindre, qu'il me soit donné de jouir heureusement de la vie et de ma profession, honoré à jamais parmi les hommes. Si je le viole et que je me parjure, puissé-je avoir un sort contraire.



Vu, Le Président du Jury,

Date, Signature :

Vu, la Directrice de l'UFR des Sciences Odontologiques,

Date, Signature :

Vu, le Président de l'Université de Bordeaux,

Date, Signature :

Discipline : Chirurgie orale

Régénération dentaire complète par ingénierie tissulaire : revue systématique de la littérature

Résumé :

Le remplacement de dents absentes par régénération dentaire complète grâce à l'ingénierie tissulaire pourrait, dans l'avenir, permettre de résoudre les inconvénients inhérents aux trois solutions prothétiques actuelles (prothèses amovibles, fixes ou supra-implantaires). Après avoir rappelé les bases du développement dentaire et de l'ingénierie tissulaire appliquée à l'odontologie, cette étude s'appliquera à décrire l'état actuel des connaissances en ce qui concerne la régénération dentaire complète grâce aux avancées scientifiques réalisées dans ce domaine sur les quinze dernières années et ce au travers d'une revue systématique de la littérature.

Il apparaîtra que malgré des progrès encourageants, de nombreuses problématiques restent à élucider. Cette thérapeutique paraît donc être encore difficile à mettre en œuvre cliniquement chez l'homme.

Mots clés :

Dentisterie régénérative, ingénierie tissulaire, régénération dentaire complète, bio-ingénierie, remplacement biologique, cellules souches.

Whole tooth regeneration by tissue engineering : a systematic review

Abstract :

Replacing missing teeth by whole tooth regeneration using tissue engineering methods could, in the future, resolve the inconveniences inherent to the actual three prosthetics solutions (removable, fixed or on dental implant). After a reminder of odontogenesis basis and tissue engineering applied to dentistry, this study will describe, through a systematic review, the current state of knowledge regarding to whole tooth regeneration thanks to the scientific advances made in this field in the last fifteen years. It will appear that despite encouraging progress, many issues remain to be solved. This therapy still seems difficult to clinically apply to humans.

Keywords :

Regenerative dentistry, tissue engineering, whole tooth regeneration, bioengineering, biological replacement, stem cells.

Université de Bordeaux

Collège des Sciences de la Santé - UFR des Sciences Odontologiques

146 rue Leo Saignat

33076 BORDEAUX CEDEX