



**HAL**  
open science

# Traitement pré-implantaire des défauts crestaux par utilisation de la technique de facteurs de croissance d'origine plaquettaire (PRGF)

Thomas Jean-Baptiste Lajus

## ► To cite this version:

Thomas Jean-Baptiste Lajus. Traitement pré-implantaire des défauts crestaux par utilisation de la technique de facteurs de croissance d'origine plaquettaire (PRGF). Sciences du Vivant [q-bio]. 2019. dumas-02408618

**HAL Id: dumas-02408618**

**<https://dumas.ccsd.cnrs.fr/dumas-02408618v1>**

Submitted on 13 Dec 2019

**HAL** is a multi-disciplinary open access archive for the deposit and dissemination of scientific research documents, whether they are published or not. The documents may come from teaching and research institutions in France or abroad, or from public or private research centers.

L'archive ouverte pluridisciplinaire **HAL**, est destinée au dépôt et à la diffusion de documents scientifiques de niveau recherche, publiés ou non, émanant des établissements d'enseignement et de recherche français ou étrangers, des laboratoires publics ou privés.

**U.F.R. D'ODONTOLOGIE**

Année 2019

Thèse n°81

THESE POUR L'OBTENTION DU  
**DIPLOME D'ETAT de DOCTEUR EN CHIRURGIE  
DENTAIRE**

Présentée et soutenue publiquement

Par **LAJUS Thomas, Jean-Baptiste**

Né le 18/05/1993 à Clermont-Ferrand (63)

Le 21/10/2019

**Traitement pré-implantaire des défauts crestaux par  
utilisation de la technique de facteurs de croissance d'origine  
plaquettaire (PRGF)**

Sous la direction de : M. Cyril SEDARAT

Membres du Jury :

Président	M. ELLA NGUEMA Bruno	Professeur des Universités
Rapporteur	Mme SMIRANI Rawen	Assistante Hospitalo-Universitaire
Directeur	M. SEDARAT Cyril	Maitre de Conférence des Universités
Assesseur	M. LAUVERJAT Yves	Maitre de Conférence des Universités

# UNIVERSITE DE BORDEAUX

MAJ 01/09/2019

**Président** M. TUNON DE LARA Manuel  
**Directeur de Collège des Sciences de la Santé** M. PELLEGRIN Jean-Luc

## **COLLEGE DES SCIENCES DE LA SANTE UNITE DE FORMATION ET DE RECHERCHE DES SCIENCES ODONTOLOGIQUES**

**Directrice** Mme BERTRAND Caroline 58-01  
**Directeur Adjoint à la Pédagogie** Mr DELBOS Yves 56-01  
**Directeur Adjoint – Chargé de la Recherche** M. CATROS Sylvain 57-01  
**Directeur Adjoint – Chargé des Relations Internationales** M. LASSERRE Jean-François 58-01

### **ENSEIGNANTS DE L'UFR**

#### **PROFESSEURS DES UNIVERSITES**

Mme	Caroline	BERTRAND	Prothèse dentaire	58-01
Mme	Marie-José	BOILEAU	Orthopédie dento-faciale	56-01
M	Sylvain	CATROS	Chirurgie orale	57-01
M	Raphaël	DEVILLARD	Dentisterie restauratrice et endodontie	58-01
Mme	Véronique	DUPUIS	Prothèse dentaire	58-01
M.	Bruno	ELLA NGUEMA	Sciences anatomiques et physiologiques - Biomatériaux	58-01
M.	Jean-Christophe	FRICAIN	Chirurgie buccale – Pathologie et thérapeutique	57-01

#### **MAITRES DE CONFERENCES DES UNIVERSITES**

Mme	Elise	ARRIVÉ	Prévention épidémiologie – Economie de la santé – Odontologie légale	56-02
Mme	Cécile	BADET	Biologie Orale	57-01
M.	Etienne	BARDINET	Orthopédie dento-faciale	56-01
M.	Michel	BARTALA	Prothèse dentaire	58-01
M.	Cédric	BAZERT	Orthopédie dento-faciale	56-01
M.	Christophe	BOU	Prévention épidémiologie – Economie de la santé – Odontologie légale	56-02
Mme	Sylvie	BRUNET	Chirurgie buccale – Pathologie et thérapeutique	57-01
M.	Jacques	COLAT PARROS	Sciences anatomiques et physiologiques	58-01
M,	Jean-Christophe	COUTANT	Sciences anatomiques et physiologiques	58-01
M.	François	DARQUE	Orthopédie dento-faciale	56-01
M.	François	DE BRONDEAU	Orthopédie dento-faciale	56-01
M.	Yves	DELBOS	Odontologie pédiatrique	56-01
M,	Emmanuel	D'INCAU	Prothèse dentaire	58-01
Mme	Elsa	GAROT	Odontologie pédiatrique	56-01
M.	Dominique	GILLET	Dentisterie restauratrice et endodontie	58-01
Mme	Olivia	KEROUREDAN	Dentisterie restauratrice et endodontie	58-01
M.	Jean-François	LASSERRE	Prothèse dentaire	58-01
M.	Yves	LAUVERJAT	Parodontologie	57-01
Mme	Odile	LAVIOLE	Prothèse dentaire	58-01
M.	Jean-Marie	MARTEAU	Chirurgie buccale – Pathologie et thérapeutique	57-01
Mme	Javotte	NANCY	Odontologie pédiatrique	56-01
M.	Adrien	NAVEAU	Prothèse dentaire	58-01

M.	Jean-François	PELI	Dentisterie restauratrice et endodontie	58-01
M.	Philippe	POISSON	Prévention épidémiologie – Economie de la santé – Odontologie légale	56-02
M.	Patrick	ROUAS	Odontologie pédiatrique	56-01
M.	Johan	SAMOT	Biologie Orale	57-01
Mme	Maud	SAMPEUR	Orthopédie dento-faciale	56-01
M.	Cyril	SEDARAT	Parodontologie	57-01
Mme	Noélie	THEBAUD	Biologie Orale	57-01
M.	Eric	VACHEY	Dentisterie restauratrice et endodontie	58-01

#### **AUTRES ENSEIGNANTS**

Mme	Audrey	AUSSEL	Sciences anatomiques et physiologiques	58-01
-----	--------	--------	--	-------

#### **ASSISTANTS**

Mme	Mathilde	BOUDEAU	Odontologie conservatrice – Endodontie	58-01
M.	Wallid	BOUJEMAA AZZI	Odontologie conservatrice – Endodontie	58-01
Melle	Camille	BOULÉ-MONTPEZAT	Odontologie pédiatrique	56-01
Mlle	Anaïs	CAVARE	Orthopédie dento-faciale	56-01
M	Hubert	CHAUVEAU	Odontologie conservatrice – Endodontie	58-01
M	Pierre-Hadrien	DECAUP	Fonctions/dysfonctions, imagerie, biomatériaux	58-01
Mme	Severine	DESCAZEUX	Odontologie conservatrice – Endodontie	58-01
Mme	Julia	ESTIVALS	Odontologie pédiatrique	56-01
M.	Cédric	FALLA	Prévention épidémiologie – Economie de la santé – Odontologie légale	56-02
Mme	Mathilde	FENELON	Chirurgie Orale	57-01
Mme	Agathe	GREMARE	Biologie orale	57-01
M	Mickaël	HYVERNAUD	Prothèse dentaire	58-01
Mme	Clémence	JAECK	Prothèse dentaire	58-01
Mme	Mathilde	JACQUEMONT	Parodontologie	57-01
Mme	Claudine	KHOURY	Prévention épidémiologie – Economie de la santé – Odontologie légale	56-02
Mr	Antoine	LAFITTE	Orthopédie dento-faciale	56-01
M	Adrien	LASTRADE	Prothèse dentaire	58-01
M.	Emmanuel	MASSON REGNAULT	Chirurgie Orale	57-01
Mme	Aude	MENARD	Prothèse dentaire	58-01
M	Antoine	POPELUT	Parodontologie	57-01
M	Florian	PITEU	Prothèse dentaire	58-01
Mr	Thibaut	ROULLAND	Prothèse dentaire	58-01
M.	François	ROUZÉ L'ALZIT	Prothèse dentaire	58-01
Mme	Rawen	SMIRANI	Parodontologie	57-01
Mme	Sophia	ZIANE	Odontologie conservatrice – Endodontie	58-01

# Remerciements

## A notre Président de thèse

Monsieur le Professeur Bruno ELLA NGUEMA

Professeur des Universités – Praticien Hospitalier

Sous-section Sciences anatomiques et physiologiques – Biomatériaux 58-01

*Je vous remercie de m'avoir fait l'honneur d'accepter de présider cette thèse.  
Veuillez trouver dans ce travail l'expression de toute ma gratitude et de mon profond respect.*

## A notre Directeur de thèse

Monsieur le Docteur Cyril SEDARAT

Maître de Conférences des Universités – Praticien Hospitalier

Sous-section Parodontologie 57-01

*Je vous remercie d'avoir accepté de diriger cette thèse. Votre passion pour l'enseignement, votre disponibilité, votre bienveillance m'ont été précieux. Je suis heureux d'avoir pu mener ce travail avec votre collaboration. Je vous suis très reconnaissant pour votre contribution.  
Vous trouverez dans ce travail l'expression d'une grande estime et de ma profonde gratitude.*

## A notre Rapporteur de thèse

Madame le Docteur Rawen SMIRANI

Assistante Hospitalo-Universitaire

Sous-section Parodontologie 57-01

*Je vous remercie d'avoir accepté d'être le rapporteur de cette thèse, et ce malgré des délais très courts. Je me souviendrai de mes vacances à vos côtés marquées par votre bonne humeur, votre gentillesse, votre professionnalisme et votre goût de transmettre vos connaissances.  
J'espère que ce travail sera à la hauteur de vos attentes. Veuillez recevoir mes remerciements les plus sincères.*

## A notre Assesseur

Monsieur le Docteur Yves LAUVERJAT

Maître de Conférence des Universités – Praticien Hospitalier

Sous-section Parodontologie 57-01

*Je vous remercie d'avoir accepté de siéger dans mon jury. Vos compétences, votre disponibilité, votre patience mais également votre sympathie m'ont énormément apporté durant mon externat. Veuillez trouver dans ce travail le témoignage de toute ma reconnaissance et de ma profonde considération.*

Je dédie ce travail :

A mon grand-père Guy, qui nous a quitté subitement. La vie n'est pas toujours simple sans toi. Je voudrais par ces quelques mots honorer ta mémoire et te dire combien nous pensons à toi, surtout en ce jour particulier pour moi. Je n'oublierai jamais tout ce que tu as fait pour nous et les bons moments vécus en famille lors de beaux voyages. Grâce à toi, nous avons une famille unie.

J'espère que tu seras fier de moi.

Je t'aime

A mes parents ! Que dire ? Ces quelques lignes ne suffiront pas à décrire tout l'amour que j'ai pour vous. Je vous suis tellement reconnaissant, vous m'avez toujours soutenu et encouragé. Vous avez tellement fait pour moi. Cette réussite, c'est d'abord la votre. Voir aujourd'hui la fierté se refléter dans vos yeux suffit à mon bonheur.

Je vous aime et allez Agen !

A mon petit frère Mathieu, avec qui je partage toutes mes passions. Même si tu es devenu meilleur que moi au tennis, je garde un peu de marge dans d'autres domaines. Plus sérieusement, je suis fier de t'avoir à mes côtés et j'espère que l'on vivra encore de belles choses en commun. Thanks Bro

Je t'aime

A ma petite sœur Alizée, qui a toujours un mot gentil pour son grand frère. Malgré notre différence d'âge, et mes petites taquineries, sache que je suis extrêmement fier de toi. Tu as et auras tout mon soutien.

Je t'aime

A ma grand-mère Michèle. Te voir seule ce soir, sans papi, me fend le cœur, mais je suis convaincu qu'il nous regarde et qu'il veille encore sur nous.

J'ai tellement partagé de bons moments avec toi, et j'espère que cela va continuer ! C'est grâce à ta bonne humeur, ta joie de vivre. Tu es un exemple ! Je t'embrasse tendrement

A mes grands-parents Odile et Santino. Je vous remercie d'être présents ce soir. Même si les occasions de se voir se font rares, c'est toujours un plaisir immense. Je vous embrasse

A ma tata Coco et Claude. Je vous considère comme mes grands parents. Vous incarnez la gentillesse et la générosité. Vous comptez beaucoup pour nous. Je suis honoré de vous avoir ce soir. Je vous embrasse

A mes tantes Sylvie et Brigitte, à mes oncles Thierry et Laurent. Je suis très heureux de vous avoir. Nos retrouvailles sont toujours marquées par la bonne humeur et la joie. Sylvie, Thierry, préparez-vous je débarque bientôt sur votre île ! Je vous embrasse chaleureusement.

A mes cousines et cousins, Laetitia, Mélanie, Lila, Alexis et Samuel. Même si on a plus trop l'occasion de se voir, je suis toujours ravi à l'idée de se retrouver. On a partagé des beaux moments lors de nos voyages de famille. Je vous aime

A ma marraine Nanou. Je suis extrêmement flatté de t'avoir en marraine. Mes parents ne se sont pas trompés. Tu m'as toujours félicité et soutenu dans mes choix. Dommage qu'on habite si loin. J'ai toujours plaisir à prendre de tes nouvelles. Je t'aime

A mon parrain Laurent. Même si les aléas de la vie nous ont éloigné, je n'oublie pas tes attentions envers moi pendant mon enfance.

Aux autres membres de la famille, vous êtes nombreux ! Mais sachez que je pense à vous ce soir. Merci pour votre soutien.

A mon pote Charlie, avec qui je me suis le plus marré je pense. Depuis la seconde au lycée, une vraie amitié s'est liée entre nous. Même si tu ne supportes pas les bons clubs au rugby, je te pardonne. A nos parties de Monopoly en cours de latin, à nos TP avec ce bon vieux Mr Masson, à nos fous rires. Reste comme tu es. Je t'embrasse

A mon pote Cédric, mon partenaire « nature et découverte ». On se connaît depuis le collège ! Plus qu'une amitié ! Il faut vraiment que je passe mon permis bateau pour pouvoir venir pêcher avec toi ! J'aimerais qu'on se croise un peu plus souvent.

A ma pote Christie, mon caribou préféré ! Que dire ? Beaucoup trop je crois. Tout a commencé lors d'une inscription pour aller ramasser les balles à Roland Garros. Depuis il s'est passé beaucoup de choses. Il va vraiment falloir que je prenne mon billet pour que tu me fasses visiter le Canada!! Et boire quelques mousses accessoirement. Je t'embrasse

A ma pote Charlène, qui râle un peu trop souvent car on n'arrive pas à se caler une soirée pour se voir. Mais tu n'as pas tort. Une amitié qui a commencé depuis le lycée et qui continuera j'en suis sûr ! Je n'ai pas oublié les fois où tu m'envoyais des messages de soutien lors de cette fameuse P1 et que tu étais à Lille. Je t'embrasse

A mon pote Benoit, première rencontre sur un terrain de tennis puis on s'est bien trouvé lors de notre P1. Partenaire de « question de major ». Pour tous les bons moments passés à la fac et en soirée. Au plaisir de se revoir Ben et allez Agen!

Aux grands pontes Pax et Max qui m'ont transmis ce savoir faire... et ce savoir être. Toujours une partie de plaisir quand on se retrouve bien bas sur les appuis. Pax, qu'est-ce qu'on a pu se marrer au cabinet 12. De très bons souvenirs. Merci les gars

A mes potes connus à la fac. Je pense à vous Margaux, Lucas, Sarah, Johanna et Blandine. Margaux et Sarah, mes binômes de choc en 5<sup>ème</sup> année ! A toutes nos soirées chez Lulu où on jetait le superflu par les fenêtres, où on prenait possession de son Facebook, où finalement on y habitait presque. A tous nos WEI, nos GALA et nos week-end SKI. A quand les prochains ? De super souvenirs avec vous. Je vous embrasse

A mon binôme Alexis, ce bon vieux landais, avec qui on gérait la dentisterie pédo d'une main de maître.

A mes autres amis de promo Léa, Laëtitia, Mathilde, Laure, Romain et j'en oublie.



A mon ami Benjamin, venu tout droit du Canada qui est venu me montrer toute la technique nord américaine. Promis Ben, je viendrai chez toi pour visiter ton pays magnifique.

A ma team des dernières vacances, Pauline, Carlita et Flo. Tout a commencé par une course d'orientation, un super temps, des rires. La suite au prochain épisode. Un bon moment à renouveler. Je vous embrasse

A tous mes colocs de Roland Garros, Nelly, Maxime, Suçouns, Rico, Julien, Jérôme et Léo. Quand on finit la journée, une autre commence en votre compagnie. Je vous embrasse les loulous.

A tous mes amis de Roland Garros, que ce soit chez les ramasseurs, chez les arbitres ou chez les marqueurs. Depuis toutes ces années, vous êtes une deuxième famille pour moi.

A ma dreamteam de Blois, Yannick, Jean-Christophe, le Doc et Sylvain. A tous nos bons moments et nos soirées au Buro's Night Club. Et surtout à nos fous rires.

A cette équipe magique de la Balle Mimosa qui vend un peu plus de rêve à chaque édition. Alex, Gaël, Kildine, Wil, Mik, Julien, Marie Lia, Maelle, Célia, Laurence, Sophie, Marie, Lucie, Fabien, Nico, Jean Pat et la Sauz. Et surtout à toutes nos soirées au Marlowe ! Aux prochaines !

Et à mes amis Pascale, Benoit et Nico qui travaillent beaucoup pour l'arbitrage français. La bise mes amis.

Aux docteurs Quentin Meter et Hubert Chauveau pour leur aide précieuse et leur disponibilité lors de la réalisation du cas clinique.

A Mr Laurent Chauveaux. Je vous remercie pour votre gentillesse, votre professionnalisme et votre disponibilité. Merci d'avoir répondu à mes interrogations lors de la rédaction de ce travail.

Au Docteur Bruno Barjou. Merci de m'avoir reçu à votre cabinet et d'avoir consacré du temps pour moi. J'ai trouvé nos échanges très enrichissants. Merci pour vos bons conseils et vos cas cliniques.

## Table des matières :

<b>Introduction :</b> .....	<b>12</b>
<b>Première Partie :</b> .....	<b>13</b>
<b>1. Classification des différents concentrés plaquettaires autologues</b> .....	<b>13</b>
1.1. Définition.....	13
1.2. PRF : Fibrine Riche en Plaquettes.....	13
1.2.1. Historique .....	13
1.2.2. Protocole de préparation.....	14
1.2.3. Types.....	15
1.3. PRP : Plasma Riche en Plaquettes.....	15
1.3.1. Historique .....	15
1.3.2. Protocole de préparation.....	16
1.3.3. Types.....	17
1.4. PRGF : Plasma Riche en Facteurs de Croissance .....	18
1.4.1. Historique .....	18
1.4.2. Protocole de préparation.....	18
1.4.3. Composition.....	19
1.4.3.1. Plaquettes .....	19
1.4.3.2. Fibrine .....	20
1.4.3.3. Facteurs de croissance .....	20
1.4.4. Mécanisme d'action .....	22
1.4.5. Activité bactériostatique et bactéricide.....	23
1.4.6. Rôle de la structure tridimensionnelle de la fibrine .....	23
1.4.7. Cicatrisation.....	23
1.4.8. Qualité de vie et récupération post-opératoire.....	24
<b>2. Application clinique de la technique PRGF en chirurgie orale</b> .....	<b>24</b>
2.1. Législation.....	24
2.2. Indications du PRGF .....	25
2.3. Matériel nécessaire .....	25
2.4. Elaboration de différentes formules thérapeutiques.....	27
2.4.1. Recueil des fractions F1 et F2 .....	27
2.4.2. Activation des fractions F1 et F2 .....	28
2.4.3. Obtention de différentes formulations .....	29
2.5. Intérêt de l'association du PRGF à un substitut osseux : technique « Sticky Bone » .....	30
2.5.1. Définition .....	30
2.5.2. Avantages.....	31
2.5.3. Ostéoconduction.....	32
2.5.4. Ostéoinduction .....	32
<b>3. Correction des défauts osseux pré-implantaires par utilisation du mélange PRGF-matériau de comblement</b> .....	<b>33</b>
3.1. Classification des défauts osseux oraux.....	33
3.2. Principes ROG Vs mélange PRGF-matériau de comblement.....	33
3.3. Préservation de la crête alvéolaire et d'alvéoles.....	35
3.4. Aménagements sinusiens.....	35

<b>Deuxième partie : Cas clinique .....</b>	<b>37</b>
<b>1. Introduction.....</b>	<b>37</b>
<b>2. Matériel et Méthode .....</b>	<b>37</b>
2.1. Sélection du cas clinique.....	37
2.2. Elaboration des différentes préparations de PRGF .....	40
2.3. Protocole chirurgical.....	45
<b>3. Résultats.....</b>	<b>49</b>
3.1. A 10 jours post-opératoires .....	49
3.2. A 7 semaines post-opératoires .....	49
3.3. A 4 mois post-opératoires.....	51
<b>4. Discussion.....</b>	<b>53</b>
<b>5. Conclusion .....</b>	<b>57</b>
<b>Conclusion générale : .....</b>	<b>58</b>
<b>Bibliographie : .....</b>	<b>59</b>
<b>Liste des tableaux : .....</b>	<b>67</b>
<b>Liste des figures : .....</b>	<b>67</b>

## Abréviations

PRF = Platelet-Rich Fibrin ; Fibrine Riche en Plaquette  
PRP = Platelet-Rich Plasma ; Plasma Riche en Plaquettes  
PRGF = Plasma-Rich Growth Factors ; Plasma Riche en Facteurs de Croissance  
AFA = Autologous Fibrin Adhesive ; Fibrine adhésive autologue  
a-PRF = Advanced PRF ; PRF avancé  
i-PRF = Injectable PRF ; PRF injectable  
RBC = Red Blood Cells ; Erythrocytes  
PPP = Platelet-Poor Plasma ; Plasma pauvre en plaquette  
L-PRF = Leukocyte and Platelet-Rich Fibrin ; Fibrine riche en plaquettes et en leucocytes  
P-PRP = Pure PRP or Leukocyte poor Platelet-Rich plasma ; PRP pauvre en leucocytes  
BC = Buffy Coat ; Couche leuco-plaquettaire  
BMP = Bone Morphogenetic Protein ; Protéine Morphogénétique Osseuse  
PDGF = Platelet Derived Growth Factor ; Facteur de Croissance Dérivé des Plaquettes  
VEGF = Vascular Endothelial Growth Factor ; Facteur de Croissance de l'Endothélium Vasculaire  
TGF  $\beta$  = Transforming Growth Factor  $\beta$  ; Facteur de Croissance Transformant  $\beta$   
bFGF = Basic Fibroblast Growth Factor ; Facteur de Croissance Fibroblastique basique  
EGF = Epidermal Growth Factor ; Facteur de Croissance Epidermique  
HGF = Hepatocyte Growth Factor ; Facteur de Croissance des Hépatocytes  
IGF-1 = Insulin-like Growth Factor-1 ; Facteur de Croissance analogue à l'Insuline  
PTD = Plasma Transfert Device  
BTI = Biotechnology Institute  
CE = Certificat Européen  
ROG = Régénération Osseuse Guidée  
RTG = Régénération Tissulaire Guidée

## **Introduction :**

Depuis les travaux de Brånemark sur l'ostéointégration et leur application clinique en 1985, l'implantologie s'est considérablement développée et de nouvelles techniques chirurgicales sont apparues. Cette discipline permet la réhabilitation prothétique des secteurs édentés de manière fiable et reproductible. **(1)**

Cependant une intervention chirurgicale pré-implantaire est parfois nécessaire car la pose d'un implant impose un environnement osseux favorable. **(2)**

Différents procédés cliniques ont été décrits pour préserver ou augmenter les niveaux osseux autorisant une implantation optimale. Ces procédés ne permettent pas toujours l'obtention d'un volume osseux implantaire suffisant. Comme la plupart des actes chirurgicaux, la chirurgie pré-implantaire n'est pas sans risques ni complications. **(2)**

Récemment, les concentrés plaquettaires autologues ont été proposés dans le traitement des défauts osseux implantaires. **(3)** Leur intérêt majeur réside dans le fait qu'ils concentrent un panel de facteurs de croissance nécessaires à la régénération tissulaire. **(4)** Ces médiateurs biologiques, une fois libérés sur le site implantaire, agissent sur la chimiotaxie, la prolifération, la différenciation cellulaire et la synthèse de la matrice extracellulaire par les ostéoblastes. **(5)**

Depuis la création du premier concentré plaquettaire autologue en 1994 par Tayapongsak, nous verrons dans un premier temps que d'autres cliniciens (Choukroun **(6)** et Anitua**(7)**) ont perfectionné leur protocole de préparation afin de créer leur propre concentré plaquettaire autologue. **(8)**

Nous nous intéresserons tout particulièrement à la méthode PRGF (Plasma Rich in Growth Factors), excluant les leucocytes, développée par le docteur Anitua. **(7)** Cette méthode permet d'obtenir un concentré plaquettaire présentant toutes les garanties de fiabilité et de sécurité tel que certifié par BTI Biotechnology Institute. **(7)** Le PRGF est disponible sous différentes formulations, pouvant être utilisé pur ou en association avec un matériau de comblement. **(9)**

Si plusieurs études fondamentales et cliniques ont présenté ces modalités d'utilisation, peu d'études ont exploré l'application du PRGF avec un matériau de comblement dans le traitement des défauts creux en implantologie orale. **(10)** C'est pourquoi l'objectif de ce travail est de présenter, évaluer et discuter de cette utilisation particulière à travers la présentation d'un cas clinique. Après avoir expliqué son protocole d'élaboration, son mécanisme d'action et ses principales caractéristiques, nous observerons les différentes formules thérapeutiques du PRGF et leur éventail d'applications cliniques en parodontologie, en implantologie et en chirurgie orale. **(8)**

Un cas clinique, réalisé au sein du service bucco-dentaire du PQR de l'hôpital Pellegrin à Bordeaux, tentera d'illustrer que l'application d'un PRGF sur un site osseux défectueux, favorise la cicatrisation et la régénération tissulaire.

### **1. Classification des différents concentrés plaquettaires autologues**

#### 1.1. Définition

D'un point de vue hématologique, un concentré plaquettaire autologue se caractérise par un surnageant enrichi en plaquettes, obtenu après centrifugation de sang prélevé sous anticoagulant. **(8)**

Le but de cette manipulation est de regrouper les plaquettes sanguines car elles jouent un rôle crucial dans l'hémostase et la cicatrisation des plaies. L'isolation et la concentration des plaquettes à partir d'un prélèvement autogène, permettent d'obtenir une quantité de facteurs de croissance à des doses physiologiques afin de favoriser la cicatrisation et la régénération tissulaire tout en réduisant la douleur et l'inflammation. **(8)**

Dans les années 1990, d'importantes recherches ont été réalisées sur la conception et l'utilisation de ces nouveaux produits. Les résultats ont montré une réelle efficacité de ces concentrés plaquettaires autologues dans l'aide à la cicatrisation tissulaire. **(4)**

Les présentations commerciales et les applications cliniques se sont alors multipliées avec des utilisations en chirurgie orthopédique, en dermatologie ou encore en chirurgie maxillo-faciale et en implantologie orale. **(11, 12)**

Leurs utilisations en implantologie orale sont plus récentes et trouvent leurs intérêts dans la gestion des tissus durs et des tissus mous en chirurgie pré-implantaire et implantaire. **(3)**

Les principaux concentrés plaquettaires autologues utilisés en chirurgie orale sont connus sous les noms de : PRF (Platelet-Rich Fibrin ; Fibrine Riche en Plaquettes), PRP (Platelet-Rich Plasma ; Plasma Riche en Plaquettes) et PRGF (Plasma-Rich Growth Factors ; Plasma Riche en Facteurs de Croissance)

#### 1.2. PRF : Fibrine Riche en Plaquettes

##### *1.2.1. Historique*

En 1994, Tayapongsak met au point, le premier plasma riche en fibrine nommé AFA (Autologous Fibrin Adhesive). **(13)**

Tayapongsak décrit une colle de fibrine autologue lui permettant de maintenir les fragments osseux d'une greffe, en une masse cohérente afin de limiter les risques de séquestration osseuse en post-opératoire.

Cependant sa technique est relativement compliquée et chronophage puisque le sang est prélevé entre 1 et 3 semaines avant l'intervention et nécessite 2 jours de manipulation. **(13)**

Le PRF ou Platelet-Rich Fibrin (Fibrine Riche en Plaquettes), caractérisé par une matrice de fibrine riche en plaquettes et en leucocytes, est développé pour la première fois en France par Choukroun en 2001. **(14, 15)**

Depuis son introduction, le PRF a connu un certain développement:

- PRF avancé (a-PRF) qui se caractérise par l'utilisation d'une vitesse de centrifugation réduite mais un temps de centrifugation plus long (1500 tours / minute, 14 minutes).
- PRF injectable (i-PRF), obtenu avec une centrifugation douce (700 tours / minute, 3 minutes), consistant en une forme liquide très riche en globules blancs qui peut être utilisée par infiltration dans les tissus et les articulations. **(16)**

### 1.2.2. Protocole de préparation

Le sang est collecté dans des tubes en l'absence d'anticoagulant (citrate de sodium) et centrifugé avec des vitesses modérées (3000 tours / minute dans une centrifugeuse dédiée) pendant 10 min.

Trois couches se forment ensuite: les globules rouges (RBC ; Red Blood Cells) et le plasma acellulaire (PPP ; Platelet-Poor Plasma) se situent respectivement au bas et au sommet du tube et le caillot de fibrine, placé entre eux, correspond au PRF.

Le caillot de fibrine obtenu après centrifugation est retiré du tube et la fraction RBC est éliminée.

Dans la mesure où la formation du caillot de PRF se produit naturellement dans le tube, celui-ci possède une matrice de fibrine puissante dans laquelle sont inclus la plupart des plaquettes et des leucocytes. **(14, 16)**

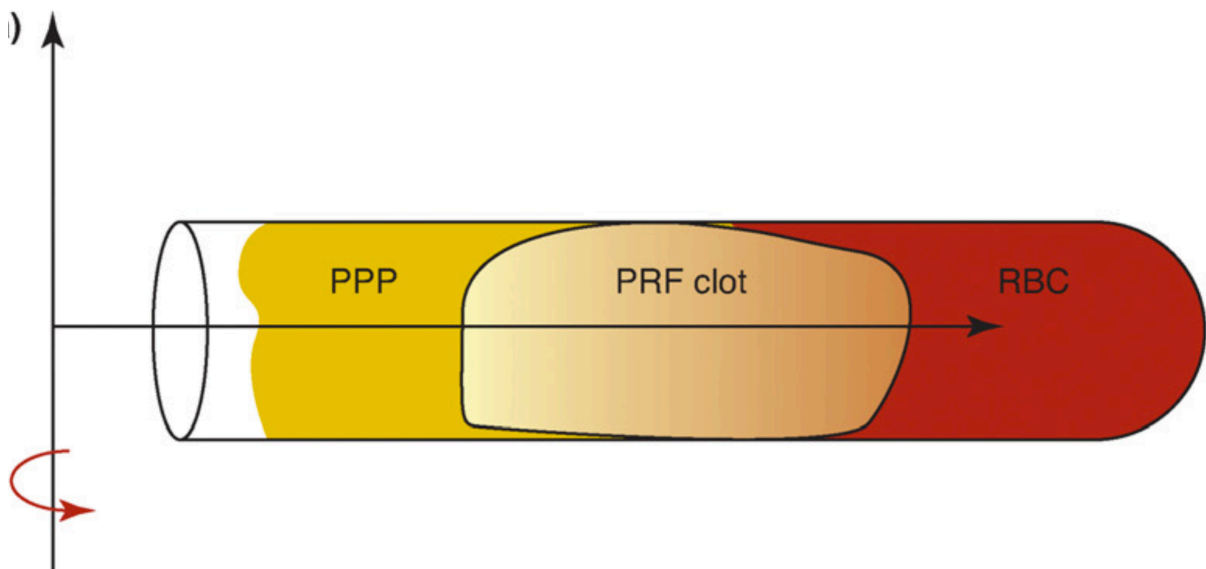


Figure 1: Protocole de préparation du PRF selon Choukroun (16)

Mazor et al. ont rapporté que le caillot pouvait être transformé en une « membrane » par compression entre deux gazes stériles ou dans un outil spécifique. **(17)**

### 1.2.3. Types

- L-PRF ou Fibrine riche en plaquettes et en leucocytes:

Le caillot ou la membrane du L-PRF est produit par modification de la technique initiale de préparation du PRF.

Le sang doit être prélevé rapidement (moins de 20 secondes par tube) dans des tubes en plastique de 9mL, recouverts de verre et immédiatement (avant 1 minute) centrifugé dans une centrifugeuse à température ambiante (2700 tours / minute pendant 12 minutes) pour produire des caillots de L-PRF. Les caillots peuvent être collectés avec soin dans une boîte chirurgicale adaptée stérile et compressés sous la forme de membranes. **(18)**

- A-PRF ou PRF avancé :

La fibrine avancée riche en plaquettes (A-PRF) est une autre modification du PRF dans laquelle ils ont constaté que la diminution du nombre de tours par minute tout en augmentant le temps de centrifugation (1500 tours / minute, 14 minutes) augmentait la présence de granulocytes neutrophiles dans la partie distale du caillot. **(19)**

- I-PRF ou PRF injectable :

Le développement de cette formulation injectable de PRF a pour objectif de fournir aux cliniciens un concentré de plaquettes sous forme liquide facile à exploiter. Il peut être utilisé seul ou associé à divers biomatériaux.

La formulation i-PRF est produite à partir de 10 ml de sang total collectés dans des tubes à vide ordinaires sans anticoagulant, puis immédiatement centrifugés à 700 tours / minute pendant 3 min. **(20)**

## 1.3.PRP : Plasma Riche en Plaquettes

### 1.3.1. Historique

Le PRP ou Platelet-Rich Plasma a été introduit par Marx en 1998. **(21)**

Le plasma riche en plaquettes (PRP) est défini comme une concentration élevée de plaquettes autologues dans un petit volume de plasma autologue. **(22)**

Le PRP présente une concentration plaquettaire supérieure à 1 000 000/ $\mu$ L soit 5 fois plus élevée que dans le sang du donneur. **(23)**



Toutes les techniques PRP disponibles ont quelques points communs: le sang prélevé est transféré dans des tubes qui contiennent un anticoagulant puis est immédiatement traité par une double centrifugation :**(24)**

- Une première étape de centrifugation sépare les globules rouges du plasma, qui contient les plaquettes, les globules blancs et les facteurs de coagulation.
- Une seconde étape de centrifugation sépare finement les plaquettes et les globules blancs ainsi que quelques globules rouges du plasma. Cette étape produit le PRP et le sépare du plasma pauvre en plaquettes (PPP ; Platelet-Poor Plasma) qui est principalement constituée de molécules plasmatiques circulantes (en particulier du fibrinogène). **(21)**

### 1.3.2. Protocole de préparation

Une première étape de centrifugation, à vitesse lente (300g pendant 5min à 12°C ou 240g pendant 8min à 16°C), sépare le sang en trois couches, classées de bas en haut dans le tube de prélèvement **(25)**:

- les globules rouges (RBC, Red Blood Cells) qui constituent 55% du volume total.
- « buffy coat » ou couche leuco-plaquettaire, dans lequel les plaquettes sont concentrées (5% du volume total).
- le plasma acellulaire (PPP, plasma pauvre en plaquettes) qui représente 40% du volume total.

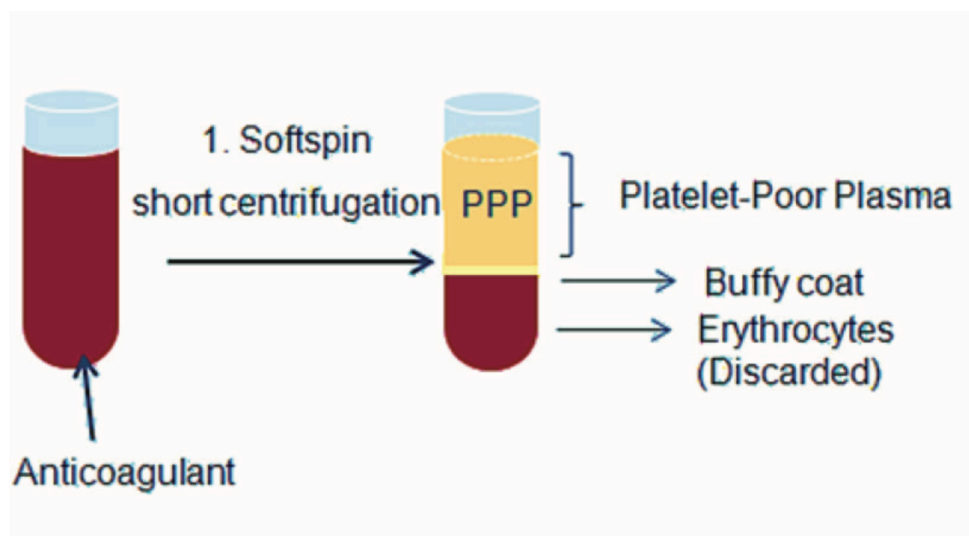


Figure 2: Protocole de préparation du PRP : 1<sup>ère</sup> centrifugation (15)

La deuxième étape de centrifugation, à vitesse élevée (700g pendant 17min à 12°C), permet l'obtention de deux produits différents **(25)**:

- le P-PRP ou Pure PRP qui représente un plasma riche en plaquettes avec une quantité minimale de leucocytes.
- le L-PRP ou Leukocyte and Platelet-Rich Fibrin qui représente un plasma riche en plaquettes et en leucocytes.

Enfin, le concentré de plaquettes obtenu est appliqué sur le site chirurgical à l'aide d'une seringue, de thrombine et / ou de chlorure de calcium (ou de facteurs similaires) afin de déclencher l'activation des plaquettes et la polymérisation de la fibrine. **(15)**

### 1.3.3. Types

A l'issue de la deuxième centrifugation, on peut obtenir du **(16, 25)**:

- P-PRP ou Pure PRP :

Pour la production de P-PRP, le PPP (Platelet-Poor Plasma) et la couche superficielle du buffy coat sont transférés dans un autre tube.

Ce tube est centrifugé à 700g pendant 17min à 12°C, la plupart du PPP est retiré et le P-PRP peut être collecté.

- L-PRP ou PRP riche en leucocyte :

Pour la production de L-PRP, le PPP et l'intégralité du buffy coat sont collectés et transférés dans un autre tube afin d'être centrifugés à 700g pendant 17min à 12°C.

Pour obtenir le L-PRP final, on élimine la majorité du PPP, ce qui donne un L-PRP avec la plupart des plaquettes et des leucocytes. Il contient aussi des globules rouges résiduels et du PPP.

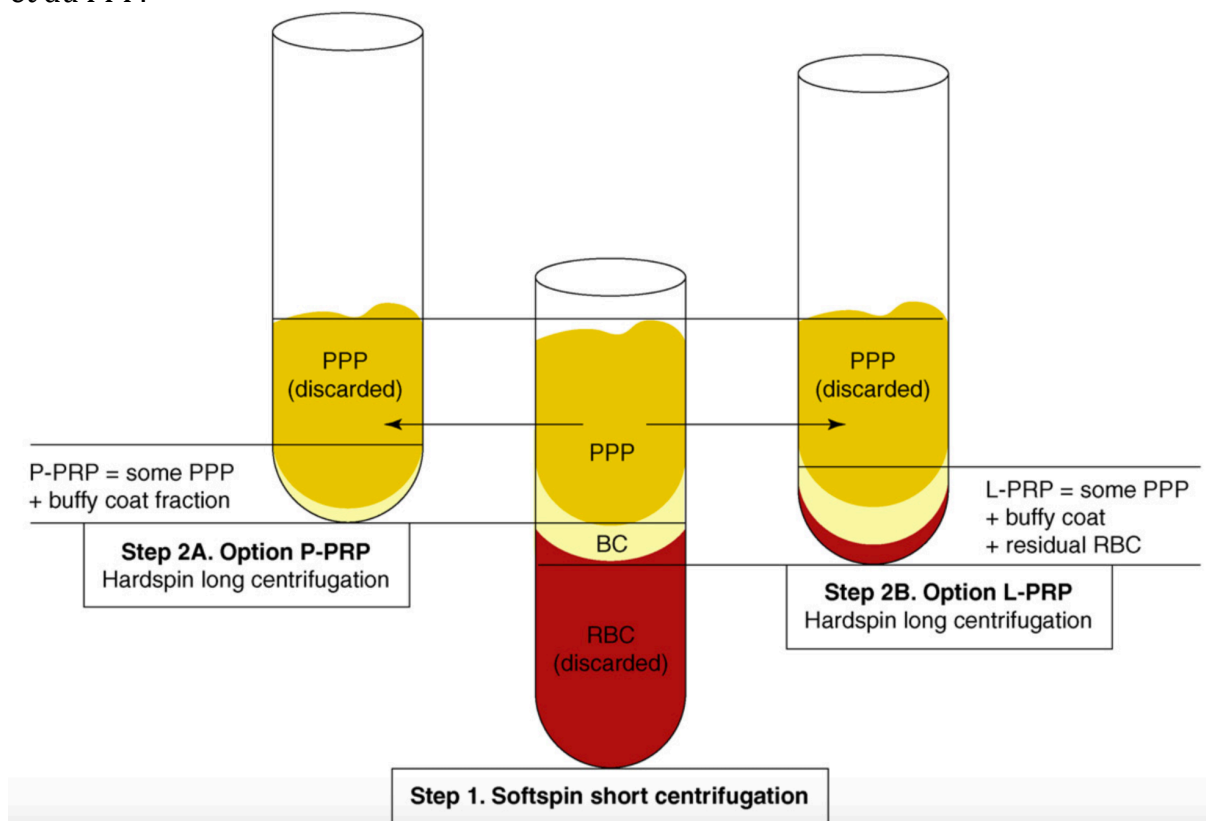


Figure 3: Protocole de préparation du PRP : obtention du P-PRP et du L-PRP (16)

## 1.4.PRGF : Plasma Riche en Facteurs de Croissance

### 1.4.1. Historique

Le protocole pour obtenir un plasma riche en facteurs de croissance (PRGF) a été décrit en 1999 par le docteur E.Anitua. Cette technique a ensuite été commercialisée par l'entreprise BTI (BioTechnology Institute) basée à Vitoria en Espagne.

Le PRGF ou Plasma-Rich Growth Factors est la seule technique aboutissant à un plasma enrichi en facteurs de croissance qui ne contient pas de leucocytes. Selon E.Anitua, les leucocytes libèrent des cytokines pro-inflammatoires (interleukine-1 ou IL-1) et des métalloprotéases qui pourraient augmenter le processus d'inflammation et ainsi affecteraient négativement la régénération tissulaire. **(7, 26)**

C'est cette technique qui a été choisie pour être utilisée dans le service d'odontologie et santé buccale à Bordeaux.

### 1.4.2. Protocole de préparation

- Prélèvement sanguin

Le sang veineux est collecté dans des tubes de 9ml. Ces tubes contiennent 0,9ml de 3,8% de citrate de sodium (anticoagulant) pour éviter l'activation non spécifique des plaquettes.

- Centrifugation (System V®) à 580g pendant 8 min

Les tubes de prélèvement qui contiennent le sang citraté sont ensuite placés dans la centrifugeuse System V®. Cette centrifugation à basse vitesse, permet de séparer les plaquettes des globules blancs. Le plasma présente ainsi une double fraction. **(7, 27)**

Après centrifugation on obtient 4 couches bien visibles, classées de bas en haut :

- Les érythrocytes, environ 5ml pour un tube de 9ml.
- Les leucocytes, environ 0,2ml à 0,3 ml pour un tube de 9ml.
- Fraction 2 : correspond au plasma très riche en plaquettes, environ 2ml pour un tube de 9ml.
- Fraction 1 : c'est la partie supérieure du plasma, pauvre en plaquettes (Platelet-Poor Plasma) mais très riche en fibrine. Légèrement inférieure à 2 ml pour un tube de 9 ml.

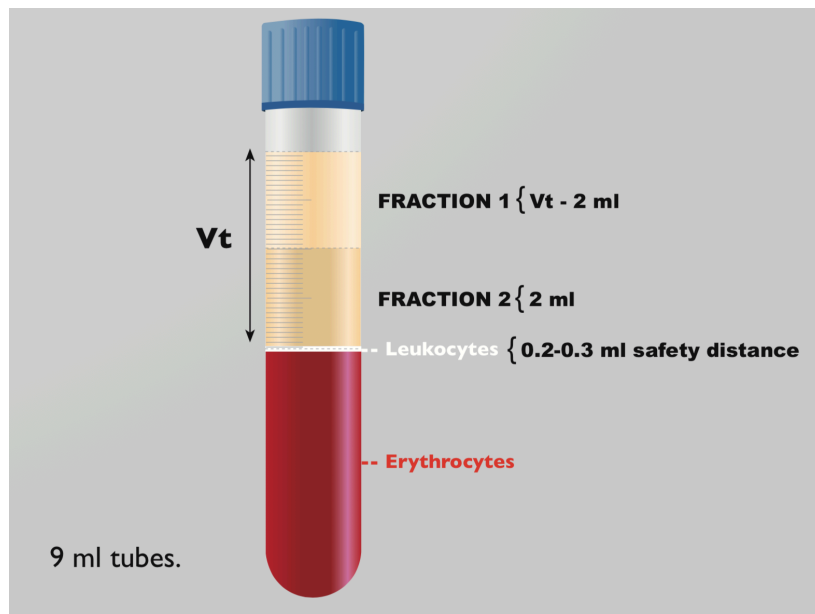


Figure 4: Obtention du PRGF (28)

### 1.4.3. Composition

#### 1.4.3.1. Plaquettes

Les plaquettes sanguines ou thrombocytes sont des cellules anucléées qui circulent pendant 7 à 10 jours. Elles sont produites à partir des mégacaryocytes, des cellules polyploïdes qui se différencient et se développent dans la moelle osseuse. Elles interviennent principalement dans l'hémostase primaire par adhésion, activation et agrégation. **(29)**

Elles sont présentes à raison de 150 000 à 400 000/ $\mu$ L de sang chez un individu sain. Nishiyama K et al. ont observé une concentration 2,84 fois plus élevée des plaquettes dans les préparations PRGF. **(27)**

Ces cellules comportent un système de stockage complexe en forme de granules intracellulaires. En effet, elles contiennent dans leur cytoplasme des granules alpha et des granules denses qui seront sécrétés au moment de l'activation irréversible des plaquettes **(30, 31)** :

- Les granules alpha sont les plus abondants car il existe 40 à 80 granules alpha par plaquettes. Ils contiennent des facteurs de l'hémostase (fibrinogène, fibronectine, facteur de Willebrand) et des facteurs de croissance (PDGF, VEGF, BMP).
- Les granules denses stockent des médiateurs de l'activation plaquettaire (sérotonine, histamines, ADP/ATP, calcium).

### 1.4.3.2. Fibrine

Cette molécule insoluble est formée au cours de la coagulation, par l'action de la thrombine sur le fibrinogène.

La fibrine crée un échafaudage tridimensionnel rigide et élastique qui permet la libération équilibrée et progressive d'un grand nombre de molécules incluant notamment les facteurs de croissances. **(32)**

### 1.4.3.3. Facteurs de croissance

Les facteurs de croissance sont un ensemble de substances qui ont un rôle important dans la communication intercellulaire. Présents en très faible concentration dans l'organisme, ils régulent la prolifération cellulaire, la survie cellulaire, la migration cellulaire, la différenciation cellulaire et même l'apoptose. **(33)**

Ces molécules agissent en s'unissant à des récepteurs situés sur la membrane cellulaire et déclenchent une cascade de signaux. Ceci aboutit à l'activation d'un ou plusieurs gènes. **(34)**

On présente le PRGF comme étant un plasma enrichi en facteurs de croissance car il contient des concentrations en facteurs de croissance supérieures à celles retrouvées dans le sang. **(34)**

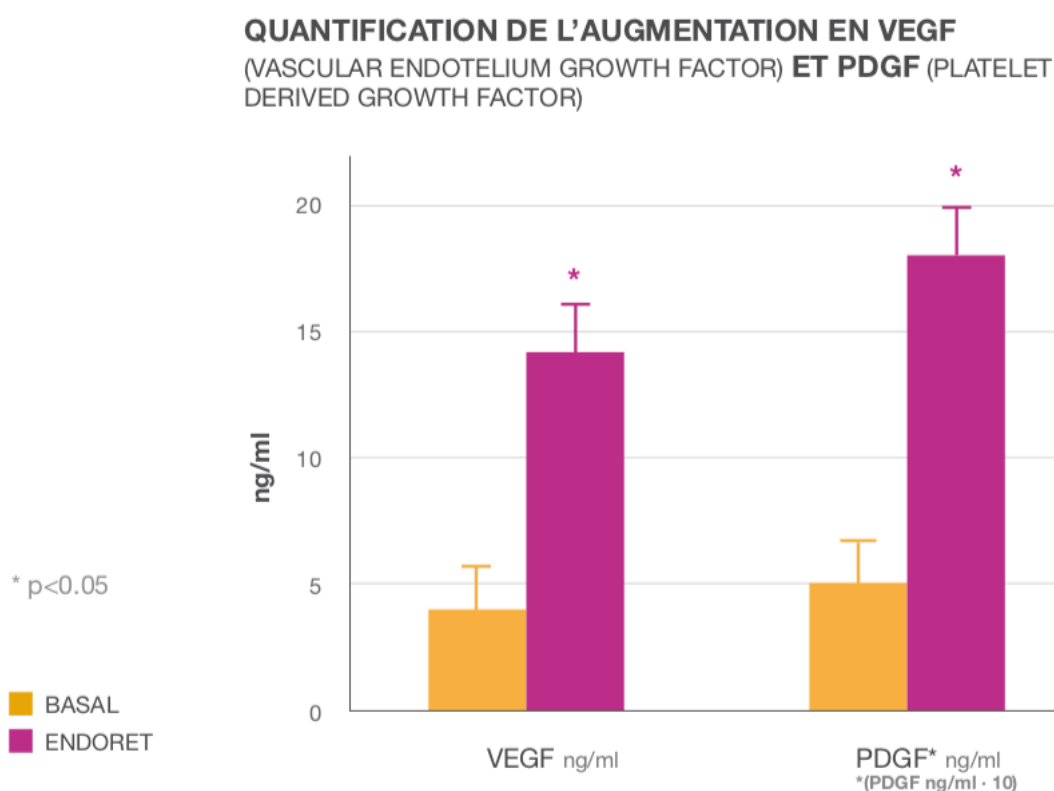


Figure 5 : Quantification de l'augmentation en VEGF et PDGF (ng/ml) (34)

Les principaux facteurs de croissance que l'on retrouve dans le PRGF sont tous des facteurs angiogéniques puissants et des mitogènes des cellules endothéliales. On y trouve notamment :

- Le facteur de croissance dérivé des plaquettes : PDGF

Le PDGF ou Platelet Derived Growth Factor est une glycoprotéine sécrétée par les granules alpha des plaquettes sanguines. C'est un puissant chemo-attractant et un stimulateur de la prolifération cellulaire. Il joue un rôle mitogène pour les cellules mésenchymateuses telles que les fibroblastes, les ostéoblastes et les adipocytes. Enfin il stimule la formation de collagène de type I. **(31, 34, 36)**

- Le facteur de croissance transformant  $\beta$  : TGF  $\beta$

Le TGF  $\beta$  ou Transforming Growth Factor  $\beta$  est membre d'une super famille incluant les « Bone Morphogenetic Proteins ». Il intervient sur le mode paracrine en agissant sur les cellules ostéoprogénitrices, les préostéoblastes et les fibroblastes. C'est également une cytokine qui régule les réponses immunitaires. Il joue un rôle important dans la réparation des plaies et la cicatrisation. Il peut également favoriser la production de tissu conjonctif par les fibroblastes. **(31, 35, 36)**

- Le facteur de croissance de l'endothélium vasculaire : VEGF

Le VEGF ou Vascular Endothelial Growth Factor constitue une famille de protéines qui agissent par l'intermédiaire de récepteurs kinases exprimés dans les cellules endothéliales. Il stimule la formation de vaisseaux sanguins, maintient l'intégrité de la paroi vasculaire et répare les dommages endothéliaux. **(29, 33, 34)**

- Le facteur de croissance fibroblastique basique : bFGF

Le bFGF ou Basic Fibroblast Growth Factor est un polypeptide à chaîne unique qui fait partie de la famille des FGF (Fibroblast Growth Factor). C'est un puissant mitogène pour les fibroblastes et les cellules endothéliales. **(31, 36)**

- Le facteur de croissance épidermique : EGF

EGF ou Epidermal Growth Factor est une protéine qui agit comme un facteur mitogène puissant jouant un rôle important dans la croissance, la prolifération et la différenciation de nombreux types de cellules (cellules ostéoprogénitrices, cellules endothéliales et fibroblastes). **(31, 36)**

- Le facteur de croissance des hépatocytes : HGF

HGF ou Hepatocyte Growth Factor est un agent mitogène des hépatocytes. Il régule divers processus cellulaires tels que la croissance, la mobilité, la morphogénèse et agit principalement sur des cellules d'origine épithéliale. **(26, 31)**

- Le facteur de croissance analogue à l'insuline: IGF-1

IGF-1 ou Insulin-like Growth Factor est une protéine à chaîne unique qui se lie à un récepteur spécifique. Elle stimule directement la formation de la matrice osseuse et la réplication des ostéoblastes et de leurs précurseurs. Enfin elle accélère la prolifération et la différenciation des cellules souches mésenchymateuses. **(31, 36)**

#### 1.4.4. Mécanisme d'action

Le PRGF, de part son contenu en facteurs de croissance et en fibrine, stimule les mécanismes cellulaires propres à la régénération tissulaire.

Nous avons vu que les médiateurs biologiques contenus dans la biotechnologie PRGF permettent de dynamiser l'angiogénèse, de stimuler la prolifération et la migration cellulaire. Ils stimulent également le chimiotactisme et la synthèse autocrine et paracrine de nouvelles molécules ayant une activité biologique. De plus, l'inflammation se trouve diminuée. **(37)**

En 2012, à travers une étude *in vitro*, E.Anitua et al. ont objectivé que le PRGF favorisait de manière efficace la régénération du tissu conjonctif gingival. Les résultats ont montré de manière significative une stimulation de la prolifération (par colorimétrie), de la migration (sur des inserts de culture) et de l'adhésion (par fluorescence) des fibroblastes gingivaux. **(38)**

A travers une étude *in vitro*, Anitua et al. ont évalué les effets biologiques du PRGF sur les fibroblastes humains du ligament parodontal. A partir de cultures primaires de fibroblastes du ligament parodontal, ils ont examiné par le biais de l'immunofluorescence une meilleure adhésion cellulaire et une stimulation de la migration et de la prolifération des fibroblastes. **(39)**

E.Anitua et al. se sont également intéressés à l'effet du PRGF sur les ostéoblastes alvéolaires humains primaires. Dans cette étude *in vitro*, ils ont utilisé des cultures primaires d'ostéoblastes alvéolaires qui étaient préalablement marqués par immunofluorescence afin de mettre en évidence des marqueurs d'origine osseuse (ostéopontine, ostéocalcine et phosphatase alcaline).

Après application du PRGF, ils ont souligné une augmentation de la capacité proliférative de ces cellules. De plus, ils ont décrit une accentuation de la migration cellulaire et du chimiotactisme.

Par ailleurs, ils ont rapporté une stimulation des composants majoritaires de la matrice osseuse (procollagène I et ostéocalcine).

Enfin ils ont souligné une stimulation de l'enzyme phosphatase alcaline qui était impliquée dans la minéralisation de cette matrice. **(5)**

En septembre 2018, l'équipe de M.Brucoli publiait une étude *in vitro* visant à évaluer l'effet du PRGF sur l'adhésion cellulaire, la migration, la prolifération et le chimiotactisme des ostéoblastes humains.

Cette étude préliminaire a montré que, *in vitro*, les ostéoblastes humains étaient amenés à coloniser le PRGF avec une plus grande efficacité que les témoins négatifs.

Les résultats de la présente étude ont confirmé que le PRGF stimulait les processus essentiels liés à la régénération du tissu osseux. **(40)**

#### *1.4.5. Activité bactériostatique et bactéricide*

Les plaquettes contiennent au sein des granules alpha, un ensemble de protéines antibactériennes, dénommées thrombocidines. Ces protéines, qui appartiennent à la grande famille des défensines, permettent d'inhiber la multiplication des bactéries. Par ailleurs, il a été montré que les plaquettes transportent d'autres peptides à visée bactéricide tels que : le facteur plaquettaire 4 et RANTES. **(41)**

Anitua et al ont montré lors d'une étude qu'il n'y avait pas de différence significative entre le potentiel bactéricide d'un concentré plaquettaire autologue excluant les leucocytes (type PRGF) et celui d'un plasma riche en plaquettes et leucocytes (type PRF). Ils ont donc conclu que l'effet bactériostatique des plasmas riches en plaquettes est autant dû aux peptides antimicrobiens et à la fibrine et non pas à la présence de leucocytes. **(42)**

#### *1.4.6. Rôle de la structure tridimensionnelle de la fibrine*

La biotechnologie Endoret® employée pour la préparation du PRGF, utilise le calcium qui agit en tant que co-facteur pour transformer le fibrinogène du plasma en fibrine. Après activation des plaquettes, le caillot de fibrine se présente sous la forme d'un réseau macroscopique tridimensionnel. **(43)**

Cette structure tridimensionnelle rigide et élastique de la fibrine maintient l'espace régénératif et sert de matrice pour les cellules endogènes chimioattractées. De plus, elle retient certains des facteurs de croissance libérés par les plaquettes. **(32)**

Anitua et al. ont voulu caractériser la cinétique de distribution des facteurs de croissances (PDGF, VEGF, HGF et IGF-1) dans les matrices de fibrine type PRGF (excluant les leucocytes).

Leurs résultats ont révélé une libération de près de 70% du contenu bioactif pendant les trois premiers jours et une retenue de près de 30% au delà d'une semaine.

L'affinité de ces facteurs pour la matrice de fibrine permet ainsi une libération contrôlée et progressive dans le temps, nécessaire aux différentes phases du processus de régénération. **(26)**

#### *1.4.7. Cicatrisation*

Les médiateurs biologiques contenus dans le PRGF réduisent le temps de réparation tissulaire.

Mozzati s'est aperçu que le PRGF contribuait fortement à une meilleure cicatrisation des alvéoles post-extractionnelles chez des patients diabétiques insulinodépendants. **(44)**

De manière générale, on retrouve une fermeture plus rapide de la zone traitée avec une épithélialisation correcte, voire excellente des tissus mous.

Ceci permet une quasi complète régénération des alvéoles avec la formation d'un os compact présentant des trabécules bien organisées. **(45)**



#### 1.4.8. Qualité de vie et récupération post-opératoire

Différentes études ont rapporté un effet bénéfique du PRGF en ce qui concerne la qualité de vie des patients dans la phase post-opératoire précoce :

Del Fabbro et al. ont souhaité évaluer si l'usage du PRGF au cours d'une chirurgie d'augmentation du plancher sinusien améliorerait l'inconfort post-opératoire pour le patient.

Cette étude menée en simple aveugle, a concerné 30 patients (15 patients ont reçu du PRGF, l'autre moitié représentait le groupe témoin). Au cours de la première semaine après l'opération, tous les patients ont rempli un questionnaire d'évaluation des principaux symptômes et des activités quotidiennes.

Les résultats des questionnaires des deux groupes ont été comparés statistiquement. Ainsi le groupe utilisant du PRGF a signalé une diminution significative de la douleur et du saignement lors des 2<sup>ème</sup> et 3<sup>ème</sup> jour post-opératoire, du gonflement et de l'hématome par rapport au groupe témoin. Par ailleurs, ils ont rapporté un sommeil de meilleure qualité et une prise d'analgésiques significativement moindre chez les patients bénéficiant du PRGF. **(46)**

Anitua et al. ont souhaité objectiver l'efficacité du PRGF dans la réduction de l'inflammation des tissus. Cette étude a impliqué 5 patients qui nécessitaient des soulèvements de sinus bilatéraux. Un côté a utilisé du PRGF avec un substitut osseux exogène, l'autre côté est dit « contrôle » puisqu'il n'a utilisé que le biomatériau.

Ils ont montré que la douleur post-opératoire et l'inflammation ont été plus importantes sur le côté contrôle. **(47)**

## 2. Application clinique de la technique PRGF en chirurgie orale

### 2.1. Législation

- Cadre législatif

L'Ordre National des Chirurgien Dentistes (Lettre n°106 – Avril 2012) reconnaît que le prélèvement sanguin et l'utilisation de concentrés plaquettaire entrent parfaitement dans le champ de notre capacité professionnelle.

Cependant les chirurgiens dentistes doivent être formés au prélèvement sanguin, à la préparation extemporanée et à l'utilisation du concentré plaquettaire autologue. **(48)**

- Anamnèse médicale et odontologique

Le praticien est dans l'obligation de réaliser une anamnèse médicale et odontologique avant toute intervention.

L'anamnèse médicale conditionne toute la prise en charge du patient. Elle permet de diminuer les risques médicaux lors des traitements en évaluant les risques allergiques, infectieux ou hémorragiques. L'interrogatoire oral et le questionnaire écrit sont les deux principales méthodes d'anamnèse médicale.

L'anamnèse odontologique relate l'ensemble des traitements qui ont été effectués chez le patient avant sa venue. **(49)**

- Bilan sanguin pré-opératoire

Doit-on systématiser un bilan sanguin pré-opératoire chez un patient susceptible de recevoir du PRGF ?

On note une absence de documentation à ce sujet. Cependant il peut s'avérer judicieux pour le praticien de prescrire un bilan sanguin en cas de doute.

Un hémogramme fournit une numération plaquettaire et peut ainsi déceler l'existence d'une éventuelle thrombopénie. Par ailleurs, un bilan biologique peut démasquer une hémoglobine glyquée anormale ou une hypercholestérolémie.

- Consentement éclairé

Depuis le 4 mars 2002 (Loi Kouchner), le praticien a une obligation d'information claire, loyale et appropriée envers le patient. Le patient est à ce moment là, averti des risques et des bénéfices que comporte la technique PRGF.

Avant toute intervention, le praticien doit obtenir le consentement éclairé de son patient. **(50)**

## 2.2. Indications du PRGF

En odontologie et plus précisément en chirurgie orale, le PRGF a de nombreuses indications thérapeutiques.

On peut l'utiliser pour :

- les alvéoles post-extractionnelles **(44)**
- la chirurgie implantaire **(45)**
- les récessions gingivales **(39)**
- réduire le risque d'ostéoradionécrose et d'ostéochimionécrose **(51, 52)**
- le traitement de défauts crestaux **(53)**

## 2.3. Matériel nécessaire

Le matériel nécessaire pour l'obtention du PRGF est entièrement commercialisé et certifié par l'entreprise BTI® (Biotechnology Institute).

Ce matériel répond aux normes ISO 9001: 2008, ISO 13485: 2003 et ISO 13485: 2003 et dispose du marquage CE conformément à la directive européenne sur les produits de santé 93/42/CEE. **(28)**

Celui-ci se compose d'un :

- Kit de prélèvement à usage unique par traitement :

On retrouve trois types de kit différents (KIT KMU 15, KIT KMU PLUS et KIT KMU16).

Chaque kit contient au moins :

- une aiguille à ailette pour prélever le sang du patient
- 4 tubes de prélèvement d'une contenance de 9 ml chacun. Leur surface est recouverte d'un anticoagulant qui empêche l'activation non spécifique des plaquettes.
- 1 PTD (Plasma Transfer Device®) qui est un système d'aspiration stérile. Il permet de séparer chaque fraction obtenue après centrifugation.
- 2 tubes de fractionnement d'une contenance de 9 ml chacun. Ils contiennent les fractions F1 ou F2 obtenues après centrifugation.
- une seringue d'activation.
- 5 étiquettes d'identification.



Figure 6: Plasma Transfer Device® (28)

- Centrifugeuse System V® :

Cet appareil conçu par BTI® assure la centrifugation optimale du sang avec les paramètres de vitesse et de temps appropriés. Elle permet de séparer les plaquettes des leucocytes.



Figure 7: Centrifugeuse System V® (28)

- Plasmaterm H® :

Après activation à l'aide du chlorure de calcium, chaque fraction est placée dans le Plasmaterm H®. Cet outil facilite et accélère l'obtention des différentes formes du PRGF (caillots, greffons, membranes de fibrine). Il maintient une température constante de 37 °C.



*Figure 8: Plasmaterm H® (28)*

## 2.4. Elaboration de différentes formules thérapeutiques

### *2.4.1. Recueil des fractions F1 et F2*

Nous avons vu qu'une centrifugation à basse vitesse (centrifugeuse System V®) permet d'obtenir deux fractions plasmatiques (F1 et F2).

Toutes les fractions F1 sont rassemblées dans un même tube de fractionnement. Dans un autre tube de fractionnement sont additionnées toutes les fractions F2. Ces manipulations sont possibles grâce au Plasma Transfer Device®.

Afin d'éviter l'inclusion de leucocytes dans la Fraction 2, il est recommandé de prélever jusqu'à ½ ml au-dessus de ces cellules. **(28)**

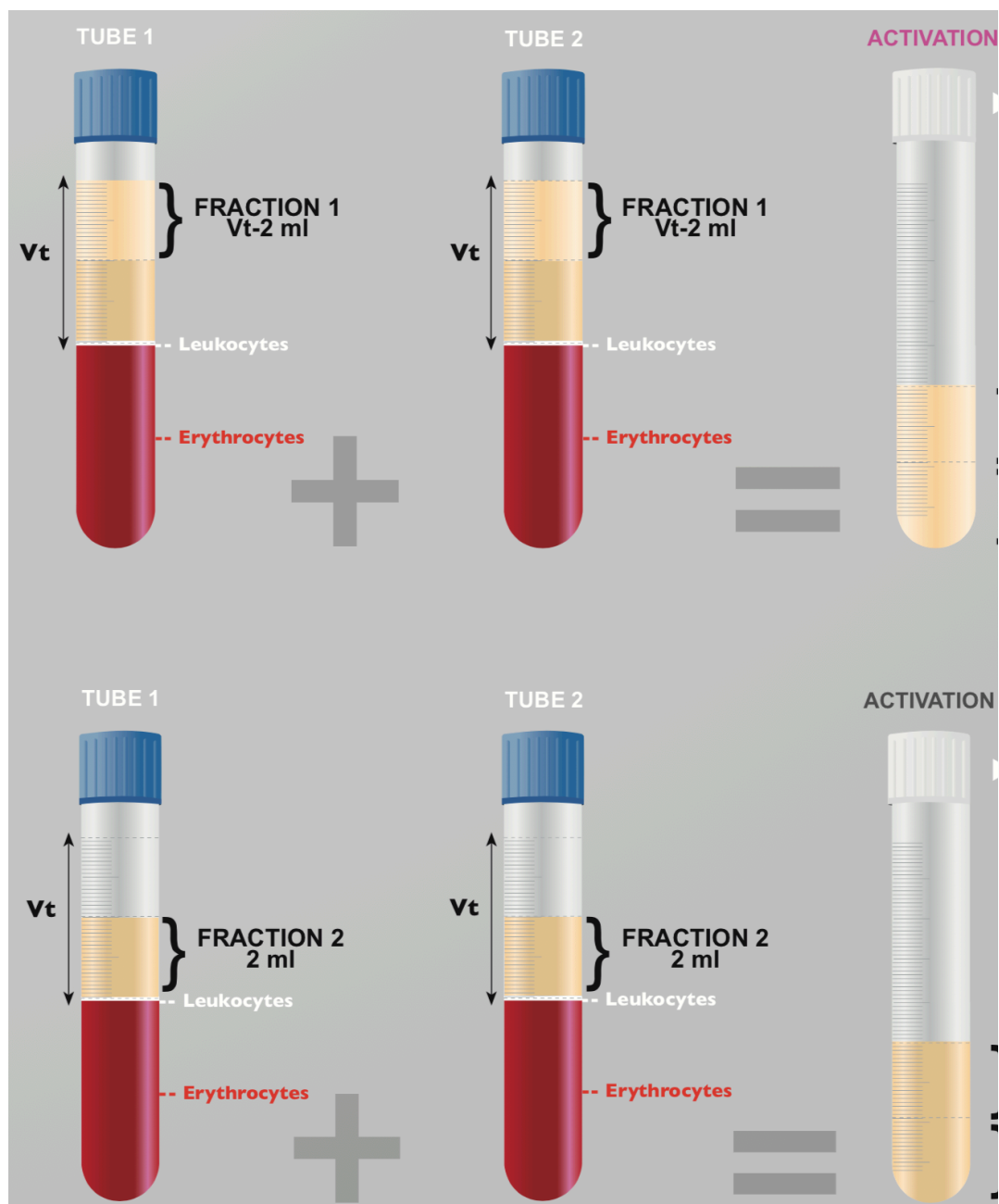


Figure 9 : Recueil de F1 et F2 dans des tubes de fractionnement (28)

#### 2.4.2. Activation des fractions F1 et F2

Après avoir recueilli les fractions plasmatiques nécessaires, il est nécessaire de procéder à leur activation par l'intermédiaire du chlorure de calcium ( $\text{CaCl}_2$ ). Ceci permet la formation de caillot ou de membrane. (54)

L'ajout du  $\text{CaCl}_2$  dans les tubes de fractionnement se fait à l'aide d'une seringue d'activation. D'après les recommandations de BTI®, l'utilisation de 2 unités de  $\text{CaCl}_2$  suffit à activer 1ml de plasma.

ACTIVATION	
PLASMA (ml)	Units in the activation syringe
0.5	1
1	2
2	4
3	6
4	8
5	10
6	12
7	14
8	16
9	18
10	20

Tableau 1: Activation de F1 et F2: unités de CaCl2 nécessaires en fonction du volume du plasma (ml) (28)

### 2.4.3. Obtention de différentes formulations

Les fractions F1 et F2, une fois activées, permettent d'obtenir quatre formulations thérapeutiques différentes. Ainsi le PRGF peut être adapté pour différents usages cliniques. **(9)**

On y trouve :

- Le PRGF sous forme liquide :

Essentiellement utilisé en chirurgie orale pour activer la surface implantaire des implants de chez BTI®.

- Le coagulum :

Cette forme solide est produite à partir de la Fraction 2. Il faut compter 8 à 10 min après l'activation pour que le coagulum se forme. Constitué de composants fibrillaires et cellulaires, il est utile dans les approches d'ingénierie tissulaire.

- Le greffon :

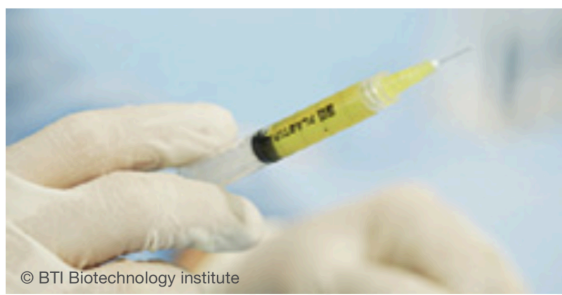Similaire au coagulum, le greffon est obtenu après l'activation du F2.

Egalement appelé mélange PRGF-matériau de comblement, il nécessite l'ajout d'un substitut osseux endogène ou exogène.

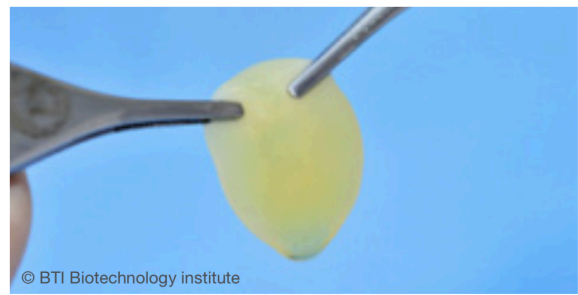
Le Plasmaterm® permet sa fabrication entre 8 et 12 min.  
Cette combinaison PRGF/biomatériaux suscite un intérêt majeur en chirurgie orale et en implantologie.

- Membrane de fibrine

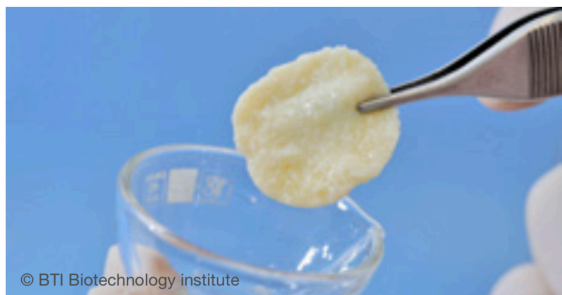
Issue du F1, son élaboration, après l'activation, dure 25 min.  
Régulièrement utilisée pour protéger les sites greffés de la colonisation cellulaire, elle joue le rôle de membrane biologique. Elle est aussi très utile pour assurer une totale épithélialisation des tissus mous.



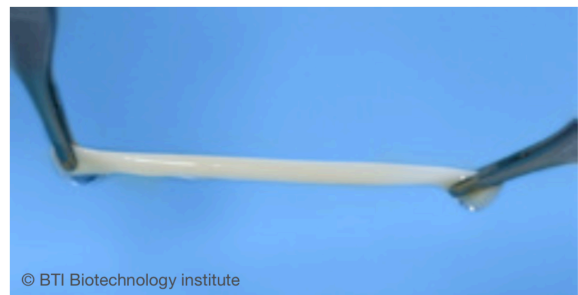
1. LIQUIDE



2. COAGULUM



3. AGGLUTINATION D'UN GREFFON  
AVEC DES BIOMATÉRIAUX



4. MEMBRANE

Figure 10 : Différentes formulations thérapeutiques du PRGF (28)

## 2.5. Intérêt de l'association du PRGF à un substitut osseux : technique « Sticky Bone »

### 2.5.1. Définition

La définition du « sticky bone » (autologous fibrin glue mixed with bone graft) a été introduite par Sohn en 2010. **(55)** Depuis, beaucoup d'auteurs se sont appropriés cette technique et n'ont pas hésité à changer son nom.

Pour plus de simplicité, nous nommerons cette méthode « mélange PRGF- matériau de comblement ».

Cette technique qui consiste à mélanger un concentré plaquettaire autologue avec un substitut osseux endogène (os autogène ou allogène) ou exogène (os xénogène type Bio-Oss®), avait déjà été pensée par l'équipe d'Anitua. (9)

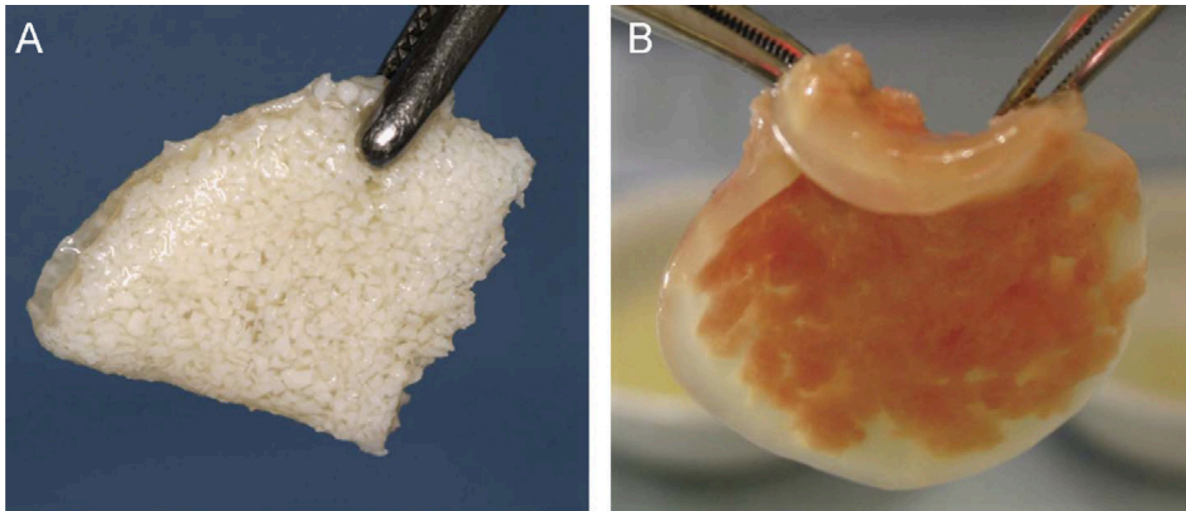


Figure 11: (A) Mélange d'hydroxyapatite et de PRGF ; (B) Mélange de particules osseuses allogéniques et de PRGF (9)

### 2.5.2. Avantages

Le mélange PRGF-matériau de comblement présente de nombreux avantages en chirurgie (56):

- Meilleure manipulation et application :

Le mélange PRGF-matériau de comblement est modulable, ce qui lui permet de s'adapter aisément aux différentes formes de défauts osseux. La présence de fibrine joue le rôle de colle biologique et permet ainsi de maintenir facilement les particules du substitut osseux.

- Stabilité du greffon :

Pendant toute la phase de cicatrisation, le greffon ne subit aucun micro ou macro mouvement. Cette propriété évite l'utilisation de pins ou de plaque en titane que l'on peut retrouver dans des techniques de régénération osseuse guidée (ROG) ou de greffe d'apposition par blocs osseux.

- Rétention des facteurs de croissance :

Le réseau tridimensionnel de fibrine retient les plaquettes qui vont libérer les facteurs de croissance. On note une accélération de la régénération osseuse et des tissus mous.



- Perte osseuse minimale et maintien de l'espace pendant la période de guérison.
- Prévention de la pénétration de tissus mous dans le greffon osseux.
- Aucun additif biochimique nécessaire à sa fabrication.

### 2.5.3. Ostéoconduction

L'ostéoconduction est la croissance osseuse d'apposition à la surface d'un matériau ostéoconducteur à partir de l'os environnant.

Par définition, un matériau est qualifié d'ostéoconducteur lorsqu'il possède la propriété passive à recevoir la repousse osseuse. Au contact de ce matériau, on assiste à la formation d'un tissu ostéoïde par invasion vasculaire et cellulaire en provenance du tissu receveur. **(57)**

Les substituts osseux endogènes et xénogènes offrent des propriétés ostéoconductrices. **(57, 58)**

### 2.5.4. Ostéoinduction

L'ostéoinduction est un processus de stimulation par des protéines conduisant à la prolifération et/ou à la différenciation de cellules souches en matrice osseuse minéralisable. **(57)**

Un matériau « ostéoinducteur » est, par conséquent, un matériau qui favorise le recrutement, la multiplication et la différenciation des cellules mésenchymateuses pluripotentes en cellules ostéocompétentes (ostéoblastes). La mobilisation de ces cellules entraîne une néoformation osseuse. Ainsi, placé dans un site ectopique en absence d'os, un matériau ostéoinducteur est capable d'induire une néoformation osseuse. **(58)**

Les substituts osseux endogènes possèdent des propriétés ostéoinductrices. **(59)**  
En revanche les substituts osseux xénogènes, du fait des processus de fabrication et d'une déprotéinisation, ne présentent aucune capacité ostéoinductrice. **(59)**

### 3. Correction des défauts osseux pré-implantaires par utilisation du mélange PRGF-matériau de comblement

#### 3.1. Classification des défauts osseux oraux

La classification de Seibert (1983) distingue les déficits osseux en trois catégories selon leur morphologie et leurs composantes verticales et horizontales **(60)** :

- Classe I : perte d'épaisseur des tissus osseux, hauteur normale (perte horizontale).
- Classe II : perte de hauteur des tissus osseux, épaisseur normale (perte verticale).
- Classe III : combinaison de perte de hauteur et d'épaisseur des tissus (perte horizontale et verticale).

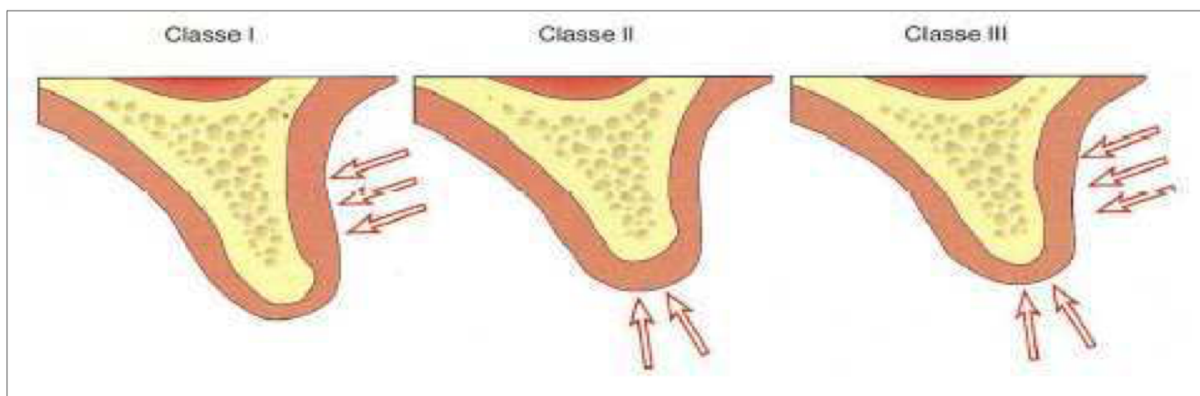


Figure 12: Classification des défauts oraux crestaux selon Seibert (1983) (60)

#### 3.2. Principes ROG Vs mélange PRGF-matériau de comblement

Une crête alvéolaire présentant une résorption osseuse horizontale et verticale sévère est un site difficile pour l'implantologie.

Pour une extension réussie d'une crête atrophique grave, une régénération osseuse guidée (ROG) est souvent nécessaire.

Le développement de la ROG a commencé au début des années 80 suite aux travaux de Nyman. En 1982, celui-ci mettait au point les principes de la régénération tissulaire guidée (RTG): utilisation d'une membrane qui jouait un rôle de barrière physique permettant ainsi une colonisation sélective du caillot par les cellules du desmodonte. **(61)**

En 1988, Dahlin et al. ont appliqué cette technique pour la régénération osseuse guidée (ROG). **(62)**

La ROG est souvent indiquée pour la reconstruction de défauts osseux de petite taille à deux ou trois parois. Pour reconstruire un défaut osseux plus important, il est nécessaire de placer des points de fixation osseuse (pins) sur la membrane afin de contenir le greffon osseux sous forme de particules pendant la période de cicatrisation. **(63)**

La ROG est basée sur l'utilisation d'une membrane barrière (résorbable ou non) pour stabiliser le caillot sanguin. Ces barrières ont pour fonction d'empêcher la colonisation du défaut osseux par des cellules épithéliales ou des cellules issues du tissu conjonctif. Elles permettent ainsi seulement aux cellules à pouvoir ostéogénique d'envahir l'espace cicatriciel. **(64)**

L'utilisation des membranes non résorbables type polytétrafluoroéthylène expansé (ePTFE) sont pérennes et maintiennent l'espace de régénération pendant toute la période de cicatrisation. En revanche, ce type de membrane présente quelques inconvénients tels que : la nécessité de fixation par des vis et d'une deuxième intervention pour la déposer, ainsi que le risque d'exposition de membrane et l'infection qui peut en découler. **(65, 66)**

L'utilisation de membranes résorbables en collagène ou en synthétique simplifie la procédure chirurgicale (pas de chirurgie de retrait de la membrane) et diminue les complications post-opératoires. Cependant elles doivent avoir un temps de dégradation compatible avec le délai nécessaire pour la formation osseuse. Par conséquent, elle n'offrent pas de contrôle de la durée de fonction de la barrière et peuvent interférer entre la résorption/la cicatrisation et la régénération osseuse. **(67)**

Pour une ROG réussie, la stabilité de la greffe osseuse, le maintien de l'espace, des sutures sans tension sont des points essentiels. Cependant, il est difficile de contenir de l'os particulaire dans un défaut osseux à une ou deux parois, ou dans un défaut vertical sans utiliser de pins supplémentaires sur la membrane ou d'armatures en titane. **(68)**

Afin d'obtenir une stabilité du greffon osseux particulaire à l'intérieur du défaut osseux, le greffon osseux combinant PRGF avec de l'os autogène ou matériau de comblement xénogène a récemment été introduit pour la reconstruction de gros défauts osseux. **(69)**

Nous pouvons établir les principales différences entre les deux techniques à travers le tableau ci-dessous :

	ROG	Le mélange PRGF-matériau de comblement
Type de défauts osseux	Petits et Moyens	Tout type
Utilisation de membrane	Oui	Non
Substituts osseux	Oui	Oui
Apport biologique	Non	Oui
Stabilité du greffon	+/-	+++
Adaptation du greffon à la forme du défaut	-	++

*Tableau 2 : Tableau comparatif entre la ROG et le mélange PRGF-matériau de comblement*

### 3.3. Préservation de la crête alvéolaire et d'alvéoles

Après l'extraction dentaire, la crête alvéolaire subit un processus de remodelage inévitable qui influe sur le traitement implantaire de la zone édentée.

La préservation de l'alvéole post-extractionnelle est une procédure visant à préserver la crête alvéolaire après extraction dans le but d'éliminer ou de réduire la nécessité d'une future intervention chirurgicale. Elle aide notamment à maintenir l'architecture de la crête alvéolaire et réduit considérablement les pertes de largeur et de hauteur de la crête après l'extraction. **(70)**

Les avantages potentiels des techniques (greffes osseuse, membrane, concentrés plaquettaires autologues) de préservation de l'alvéole ont été démontrés de manière significative. **(71)**

Cependant les preuves scientifiques ne fournissent pas de directives claires en ce qui concerne le type de biomatériau ou le type d'intervention chirurgicale. **(71)**

Déjà en 1999, Anitua proposait le comblement des alvéoles post-extractionnelles par du PRGF (Fraction 2). Une membrane PRGF (Fraction 1) assurait en complément leur fermeture grâce à ses propriétés élastiques et homéostatiques. **(45)**

On ne retrouve pas dans la littérature des études démontrant l'intérêt du mélange PRGF-matériau de comblement dans les alvéoles. D'après Anitua, celui-ci n'a d'intérêt que dans des cas de perte sévère de la paroi vestibulaire et/ou linguale. **(10)**

### 3.4. Aménagements sinusiens

La pose d'implants dans la partie postérieure du maxillaire supérieur est souvent délicate voire impossible, en raison de l'atrophie de la crête alvéolaire, de la mauvaise qualité osseuse et de la pneumatisation des sinus maxillaires.

Par conséquent, l'augmentation verticale de la crête alvéolaire est souvent nécessaire. Diverses approches chirurgicales comprenant l'élévation de la membrane de Schneider ont été proposées afin d'atteindre une hauteur verticale nécessaire pour accueillir des implants de longueur suffisante.

Différents types de biomatériaux ont été utilisés pour l'augmentation du plancher sinusien : autogreffe, allogreffe, xéno greffe et les facteurs de croissance. Cependant, la sélection du matériau de greffe idéal a été un sujet de controverse au cours des années. **(72)**

Dans la littérature scientifique, on ne retrouve que peu d'études utilisant le mélange PRGF-matériau de comblement lors de chirurgie d'aménagement sinusien:

En 2010, une revue systématique a évalué les avantages potentiels des facteurs de croissance pour l'augmentation osseuse avant la mise en place d'implants dentaires chez l'homme.

Seul un rapport de cas d'augmentation du plancher sinusien, examine l'effet positif du PRGF associé à du Bio-Oss® et à de l'os autogène. **(73)**

En 2012, Anitua et al. ont souhaité objectiver l'efficacité du mélange PRGF-matériau de comblement (Bio-Oss®) chez cinq patients consécutifs qui nécessitaient des soulèvements de sinus bilatéraux.

Un côté a utilisé cette combinaison, l'autre côté est dit « contrôle » puisqu'il n'a utilisé que du biomatériau.

Ils se sont aperçus que la douleur post-opératoire et l'inflammation étaient plus importantes sur le côté contrôle.

Les évaluations histologiques et histomorphométriques complètes des biopsies effectuées 5 mois après la chirurgie, ont révélé qu'il y avait significativement plus de nouvel os vital dans la zone traitée par le mélange PRGF-matériau de comblement que dans la zone de contrôle.

Après évaluation histochimique, les résultats ont indiqué que les zones traitées par mélange PRGF-matériau de comblement étaient plus vascularisées que les régions témoins. **(47)**

En 2015, Anitua et al. ont publié une étude à travers laquelle ils ont décrit une technique minimalement invasive pour la réhabilitation du maxillaire postérieur atrophique (<5mm).

Les résultats ont montré que l'utilisation du PRGF seul ou en combinaison avec un matériau de comblement en transalvéolaire favorisait la formation de nouvel os.

Cette étude a mobilisé 48 patients au total : 32 patients ont uniquement reçu du PRGF ; 8 d'entre eux ont bénéficié d'une combinaison PRGF /os autologue; 2 ont eu un mélange PRGF/os bovin; 6 autres ont hérité d'un couplage os bovin/ os autologue.

Les résultats à 5 mois post-opératoires ont dévoilé qu'il n'y avait pas de différence significative entre l'emploi seul du PRGF et le mélange PRGF-matériau de comblement. Ainsi le gain osseux a été similaire lorsque le PRGF a été utilisé avec ou sans substitut osseux (os autologue, os de bovin ou combinaison des deux). **(74)**

En 2017, l'équipe de Khouly avait pour objectif d'évaluer la survie de l'implant à long terme. Il a inclus dans son étude rétrospective des patients qui ont subi une procédure d'augmentation du plancher sinusien par approche latérale à l'aide d'une combinaison PRGF/ matériau de greffe (principalement xéno greffe).

Leurs résultats ont confirmé que l'utilisation de PRGF couplé à un substitut osseux peut être une option de traitement efficace et sûr pour la remise en état des maxillaires postérieurs édentés atrophiques. Cependant, des essais cliniques randomisés supplémentaires sont nécessaires pour confirmer ces résultats. **(75)**

## Deuxième partie : Cas clinique

---

### 1. Introduction

La gestion des défauts osseux alvéolaires est un impératif, en particulier avant tout traitement implantaire. La mise en place d'un implant nécessite un environnement osseux favorable. L'insuffisance de hauteur osseuse a longtemps été une contre-indication relative à la pose d'implant dentaire. **(76)**

L'utilisation de concentrés plaquettaires autologues type PRGF peut s'avérer être une alternative intéressante en chirurgie pré-implantaire ou lors de la mise de l'implant. **(3)** En effet, le PRGF peut être appliqué dans une alvéole post-extractionnelle afin de réduire l'inflammation et la douleur mais surtout d'accélérer l'épithélialisation des tissus mous et ainsi favoriser la régénération osseuse. Cette technique conserve l'architecture de l'alvéole et laisse un volume osseux suffisant à une implantation ultérieure. **(77)**

L'emploi de PRGF se justifie également le jour de la chirurgie implantaire, dans le cas d'une extraction/implantation immédiate ou pour combler un défaut osseux après la mise de l'implant. **(78)**

Après avoir énuméré les principales caractéristiques du PRGF en première partie, voyons à présent son intérêt au travers d'un cas clinique.

### 2. Matériel et Méthode

#### 2.1. Sélection du cas clinique

Ce cas clinique a été sélectionné au sein du service bucco-dentaire du PQR de l'hôpital Pellegrin à Bordeaux. La chirurgie a été effectuée par les DU d'implantologie, les Dr Quentin METER et Hubert CHAUVEAU, et dirigée par le Dr LAUVERJAT.

- Présentation du cas clinique :

Le patient, Monsieur A, âgé de 60 ans, est suivi au service bucco-dentaire du PQR de l'hôpital Pellegrin à Bordeaux.

- Anamnèse et motif de consultation :

Aucuns antécédents médicaux et chirurgicaux ne sont à signaler.

Le patient ne présente pas d'allergie.

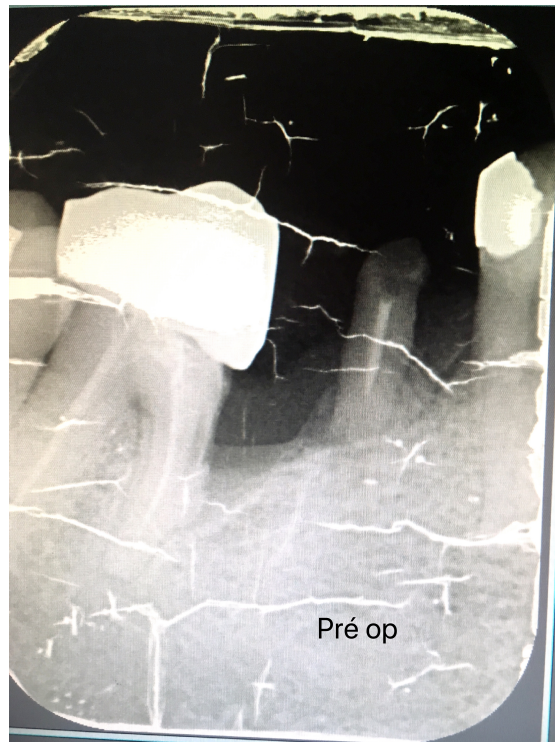Monsieur A souhaite une réhabilitation prothétique fixe pour deux édentements encastrés, secteur 4 et secteur 1.

- Diagnostic et décision thérapeutique :

L'examen clinique a mis en évidence :

- Des débris radiculaires en position 46, 15 et 16
- Un sondage supérieur à 8mm en mésial de la 47.
- Absence de mobilité sur 47

L'examen radiologique par l'intermédiaire d'une radio rétro-alvéolaire démontre une lésion parodontale en regard des racines mésiales de 47.



*Figure 13 : Radio rétro-alvéolaire pré-opératoire*

Après avoir obtenu un consentement éclairé auprès du patient, il a été décidé d'extraire 46 et 47, et de procéder à une implantation immédiate de ces deux sites dans la même séance.

Afin de limiter la résorption osseuse après extraction, un PRGF associé à un biomatériau exogène (Bio-oss®) est prévu. Le mélange PRGF-matériau de comblement aura pour fonction de combler les alvéoles après la mise des implants.

Le secteur 1 ne sera traité qu'ultérieurement et ne fait pas l'objet de ce cas clinique.

Avant toute chirurgie implantaire, une tomographie à faisceau conique (Cone Beam) est ainsi prescrite pour évaluer le trajet du nerf alvéolaire inférieur et la hauteur d'os.

- Consultation pré-opératoire :

Une semaine avant la chirurgie, l'étude du Cone Beam confirme le défaut osseux en mésial de 47 :

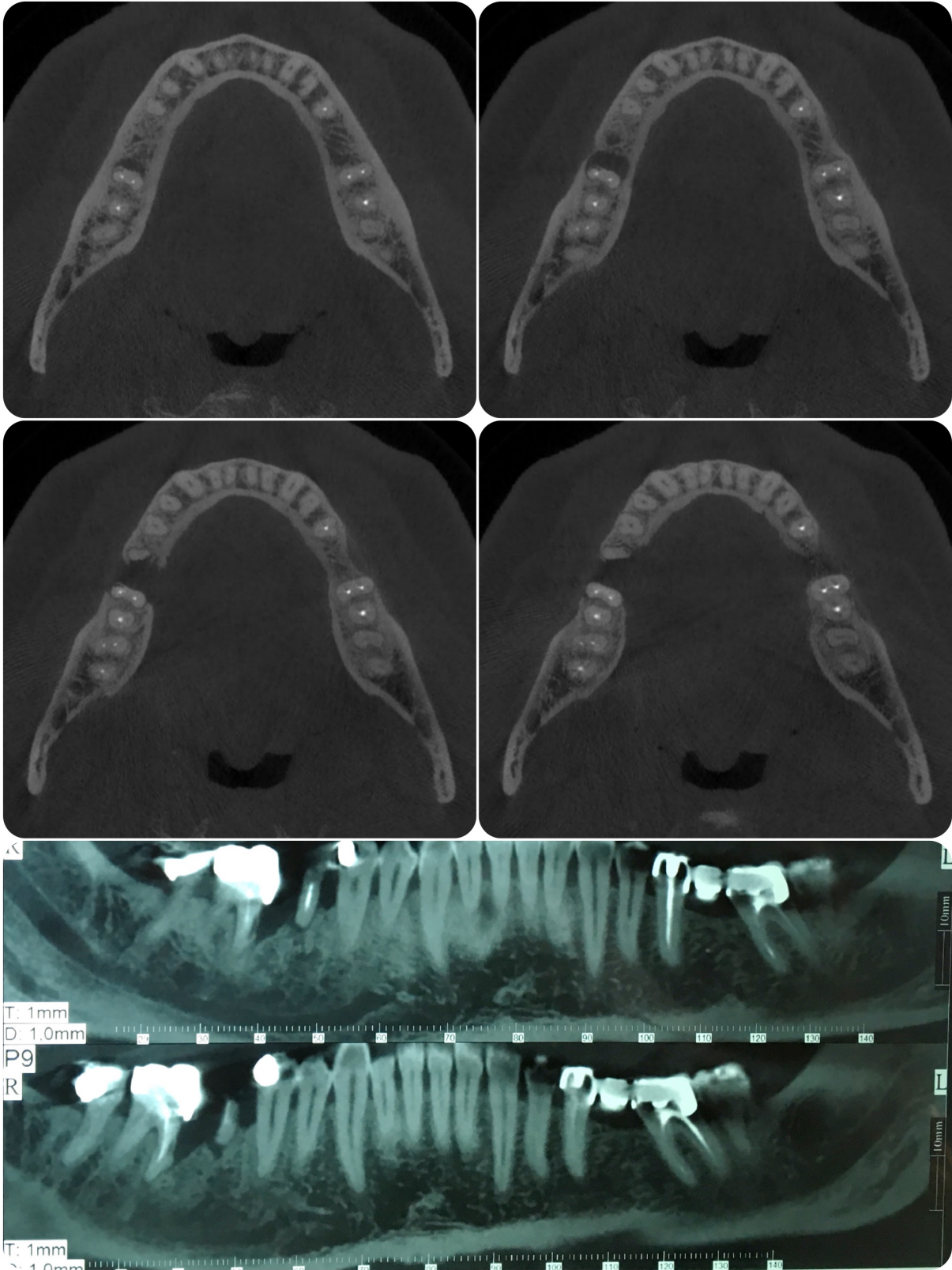


Figure 14 : Analyse pré-opératoire du Cone Beam (coupes axiales et coronales)

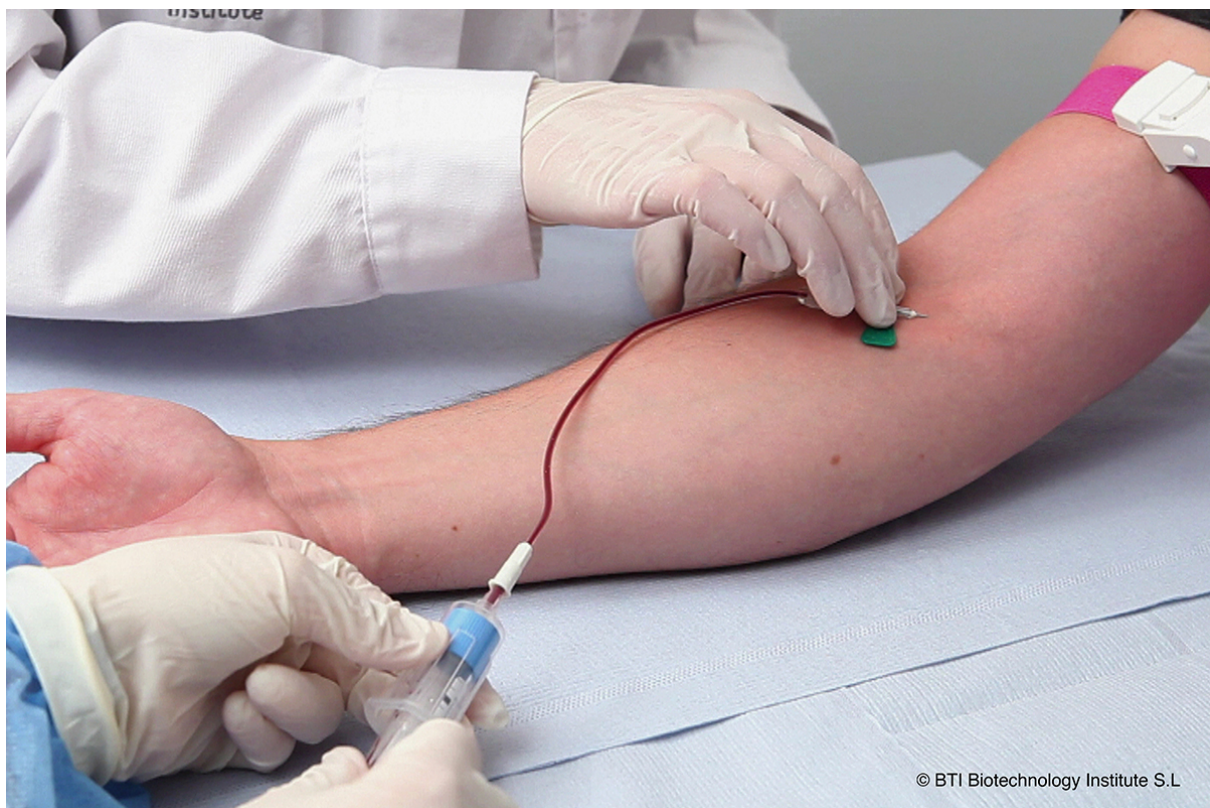


- Sur les coupes axiales, nous apercevons une lésion parodontale qui prend naissance dans le 1/3 radiculaire de la racine mésiale de 47. En direction coronaire, cette lésion évolue jusqu'à détruire les parois vestibulaires et linguales de la table osseuse.
- Sur les coupes frontales, nous constatons que la lésion s'étend jusqu'au débris radiculaire en position de 46.

Après analyse des différentes coupes, deux implants Straumann® (10mm de longueur pour 4,1 mm de diamètres) ainsi que deux vis de cicatrisation sont commandés pour la chirurgie.

## 2.2.Elaboration des différentes préparations de PRGF

Le jour de l'intervention, le sang du patient a été prélevé par ponction veineuse avant la chirurgie et placé directement dans 4 tubes de prélèvement sanguin de 9ml contenant 3,8% de citrate de sodium (anticoagulant).



*Figure 15 : Prélèvement sanguin (BTI)*

Les tubes de prélèvement qui contiennent le sang citraté sont ensuite placés dans la centrifugeuse (Centrifugeuse System®, BTI).

Après centrifugation à 580g pendant 8 min à température ambiante, on obtient une double fraction (F1 et F2) du plasma.



Figure 16 : A) Mise des tubes en centrifugeuse (BTI)

B) Tube après centrifugation (BTI)

Soigneusement, à l'aide d'un marqueur, on vient marquer les différentes fractions. Afin d'éviter l'inclusion de leucocytes, le premier trait de marquage se situe à une graduation (soit  $\frac{1}{2}$  ml) au dessus de la fraction représentant les érythrocytes.

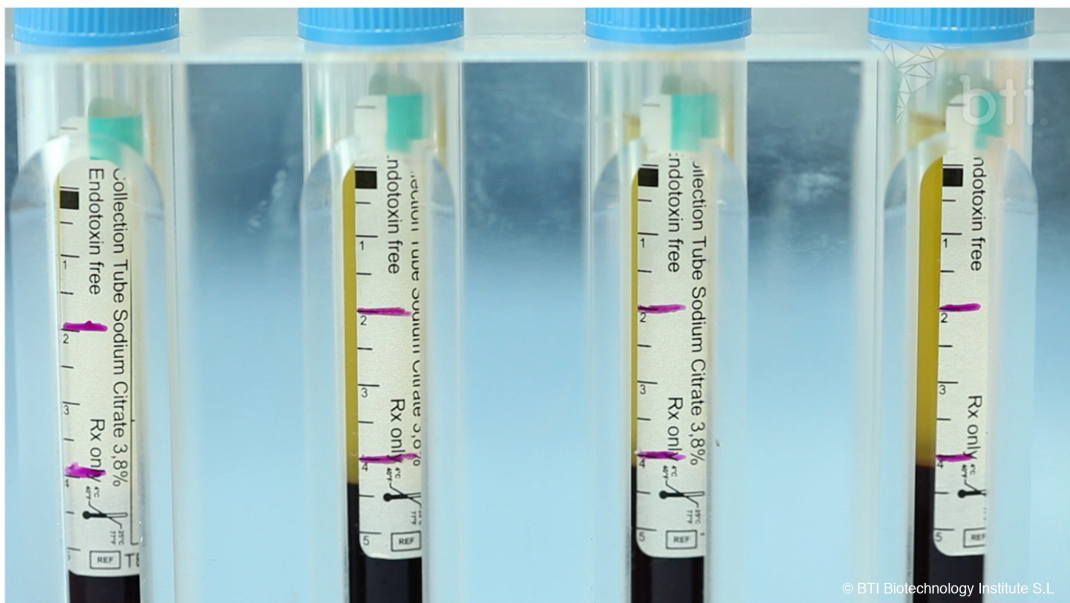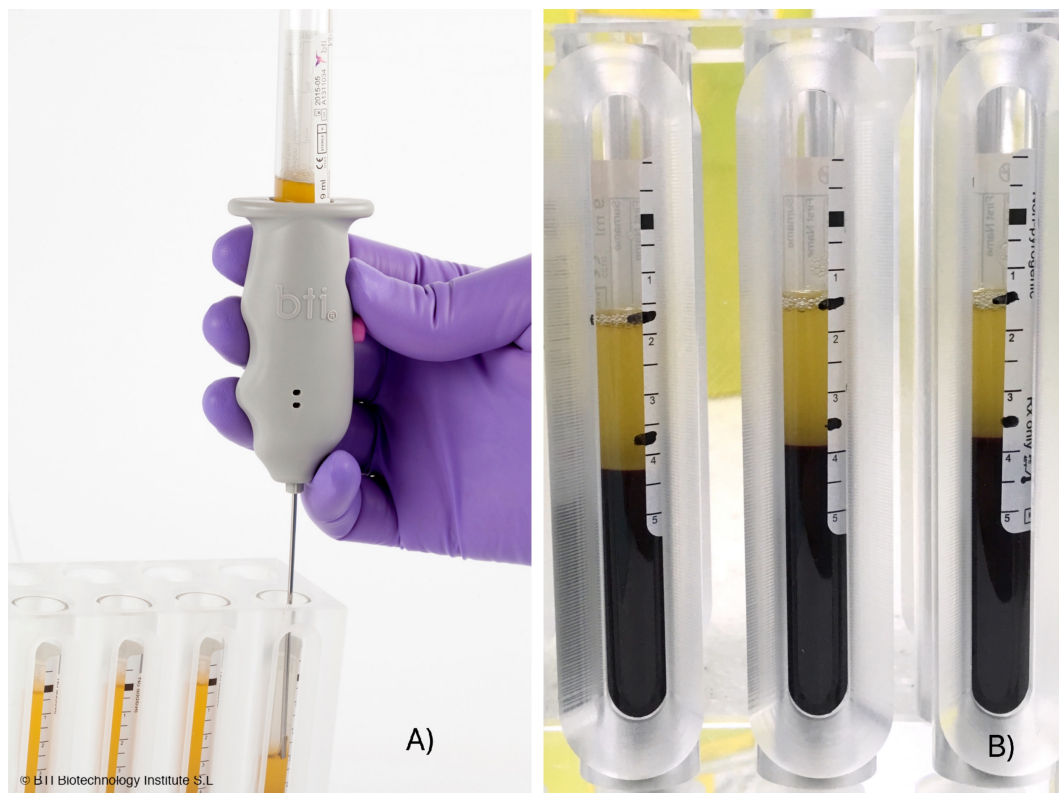


Figure 17 : Marquage des tubes après centrifugation (BTI)

F2 est définie comme les 2 ml de plasma situés juste au-dessus de la couche leucocytaire (soit 4 graduations à partir du premier trait) et F1 représente le plasma situé au-dessus de F2.

A l'aide du Plasma Transfer Device<sup>®</sup>, on procède au recueil de toutes les fractions F1 dans un même tube, puis de toutes les fractions F2 dans un autre tube.

Un total de 8 ml de fraction 2 a été recueilli. Le volume de la fraction 1 dépend de la valeur d'hématocrite (volume occupé par les globules rouges circulants dans le sang) du patient.



*Figure 18 : A) Recueil de F1 à l'aide du Plasma Transfer Device<sup>®</sup> (BTI)*

*B) Tubes après prélèvement de F1*

Afin d'initier la coagulation et la formation d'une matrice de fibrine tridimensionnelle pour la libération continue de facteurs de croissance et de protéines, un activateur de PRGF (2 unités de  $\text{CaCl}_2$  par ml de plasma) a été ajouté aux fractions F1 et F2.

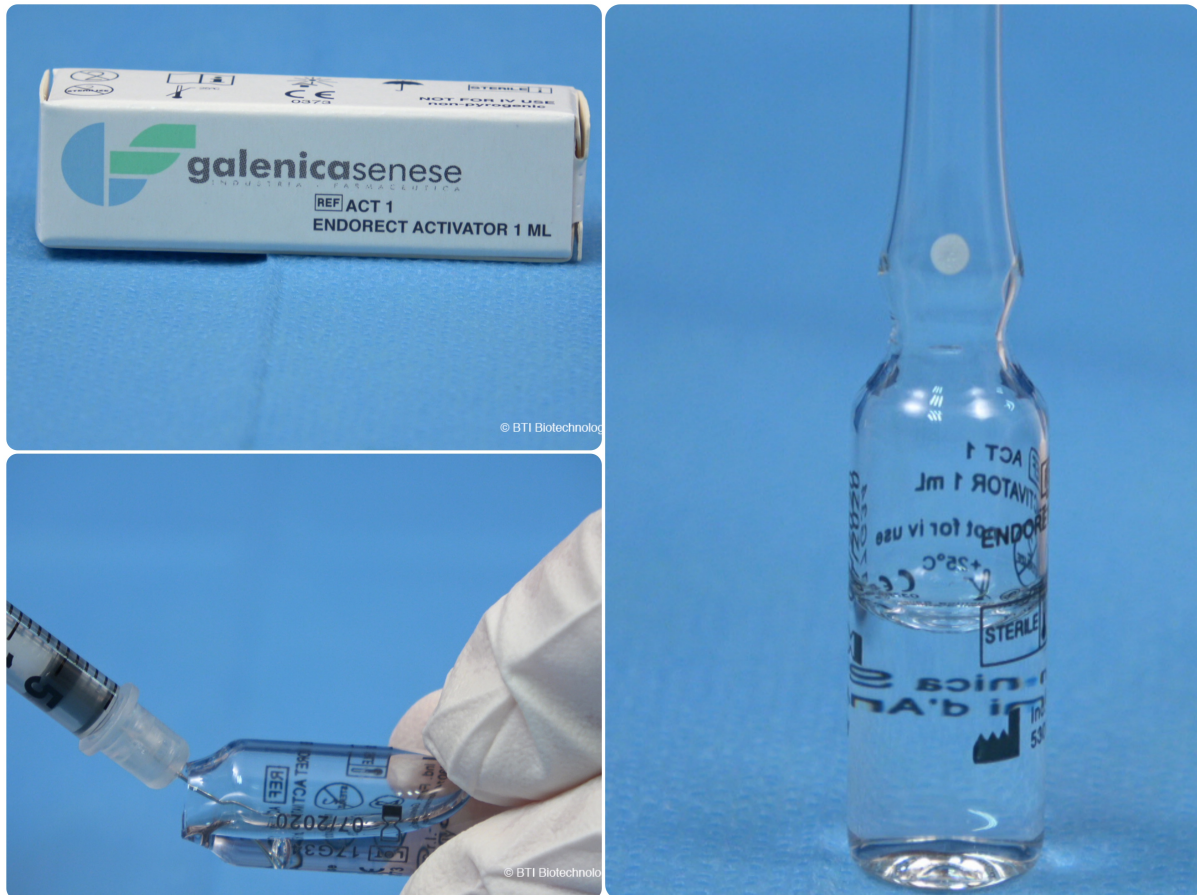

Figure 19 : Activateur de PRGF :  $\text{CaCl}_2$  (BTI)

Immédiatement après activation, F2 est mélangé à du Bio-oss® et à quelques particules d'os autogène (récupérées lors du forage).

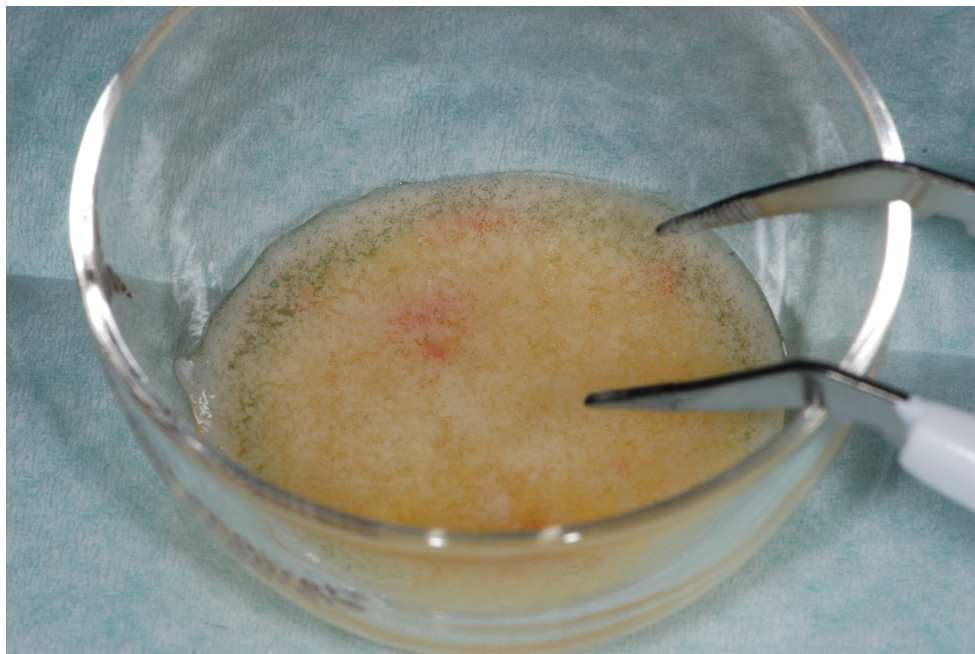



Figure 20 : F2 associé à un mélange Bio-oss®/Os autogène

F1 et F2 sont ensuite placées dans le Plasmaterm H<sup>®</sup>. Cet outil facilite et accélère l'obtention des différentes formes du PRGF (caillots, greffons, membranes de fibrine). Il maintient une température constante de 37 °C.

F1 fournit une membrane de fibrine (20-25 min après activation), obtenue après compression.

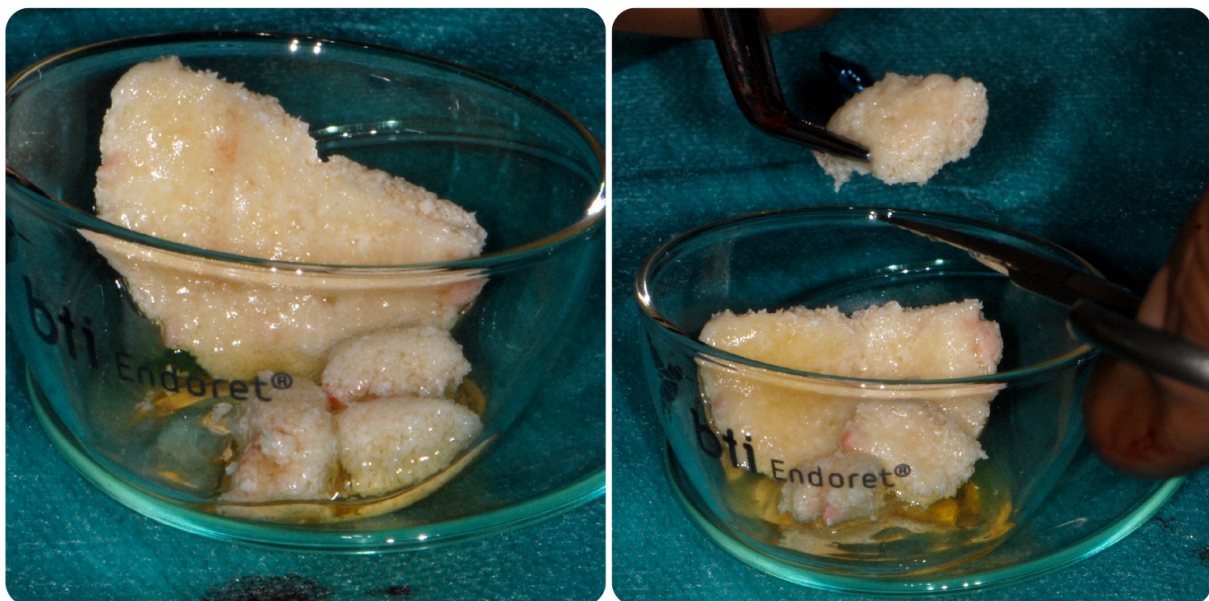

*Figure 21 : A) F1 après activation et après passage au Plasmaterm<sup>®</sup>*

*B) Membrane de F1 obtenue après compression*

Le F2 mélangé à du Bio-oss<sup>®</sup>, offre une matrice de fibrine riche en plaquettes capable de confiner les particules osseuses, facilitant ainsi son application et son adaptation au site lésé.

Le mélange PRGF-matériau de comblement est obtenu au bout de 8 à 12 min, après activation.



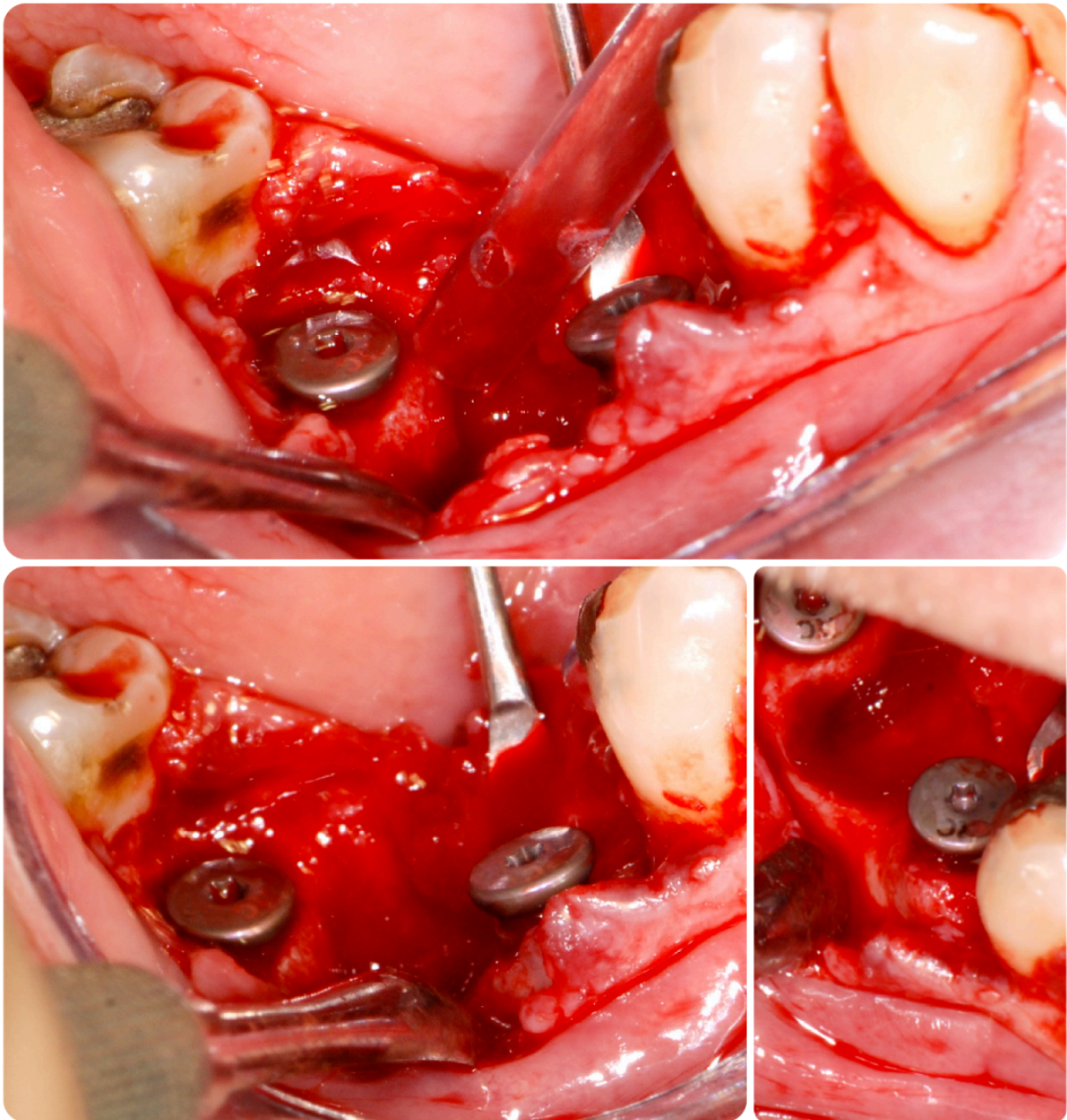
*Figure 22 : Mélange PRGF-matériau de comblement obtenu après passage au Plasmaterm<sup>®</sup>*

### 2.3. Protocole chirurgical

- Déroulement opératoire :

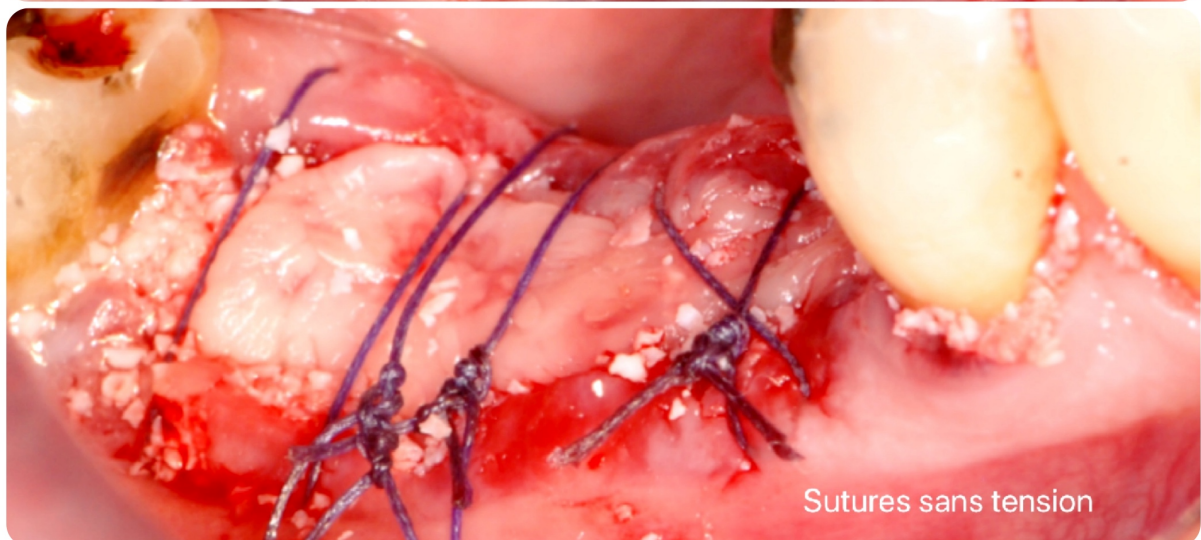
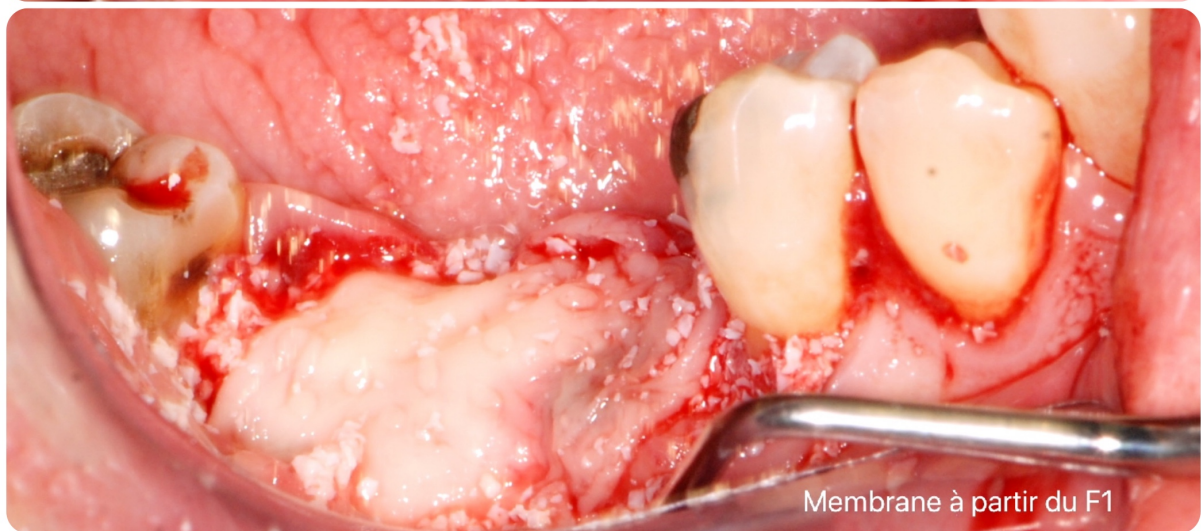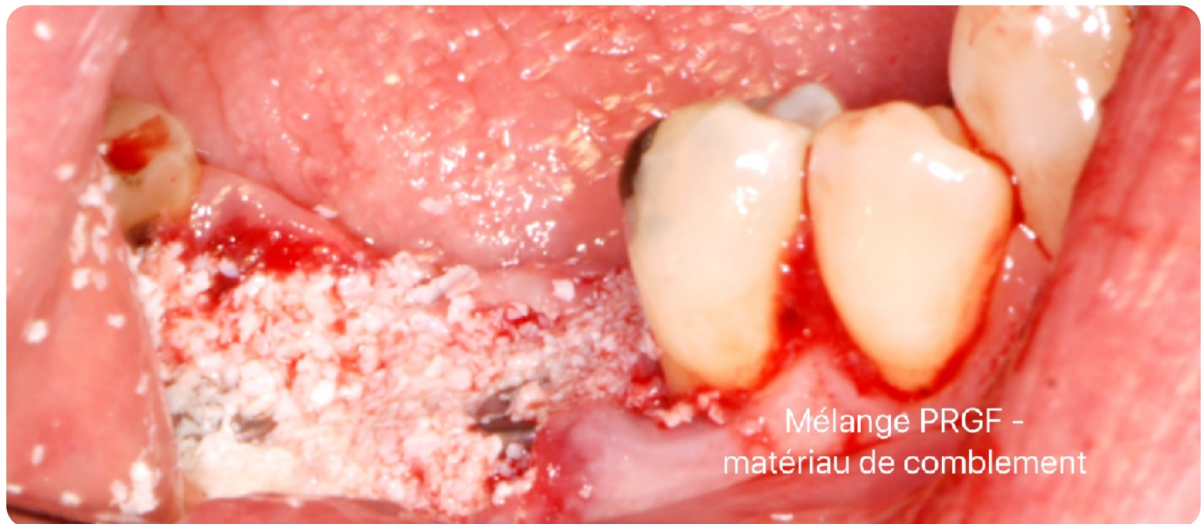Chirurgie réalisée le 09/05/2019 au service bucco-dentaire, PQR Pellegrin à Bordeaux.

- Anesthésie péri apicale 1/200 000 (5 carpules)
- Incision crestale, bistouri lame 15C
- Décollement lambeau vestibulaire et lingual
- Avulsion atraumatique de 46 et 47
- Curetage des deux alvéoles
- Passage des différents forêts Straumann®
- Mise en place des deux implants Straumann® (diamètre 4,1mm, longueur 10mm) en position 46 et 47
- Mise en place des deux vis de cicatrisation
- Comblement des deux alvéoles et du défaut crestal par du mélange PRGF-matériau de comblement
- Mise en place de la membrane issue du F1, en poncho
- Sutures (matelassier horizontal) sans tension, sans chercher à rapprocher les deux berges vestibulaires et linguales



*Figure 23 : Mise en évidence du défaut osseux après avulsion et implantation immédiate*

On note une perte sévère de la paroi vestibulaire, associée à une perte modérée de la paroi linguale. Ces observations cliniques viennent confirmer l'analyse pré-opératoire du Cone Beam (*Figure 14*).



*Figure 24 : Utilisation du PRGF après la pose des implants*

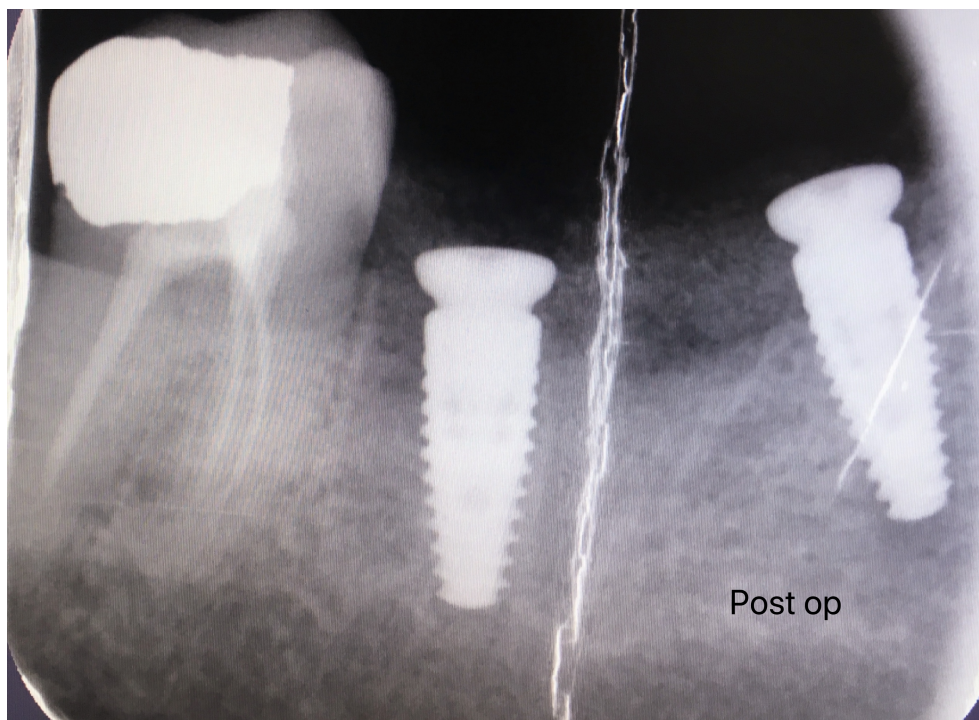
Dans le cas présent, le mélange PRGF-matériau de comblement apporte une meilleure manipulation, comble les alvéoles et s'adapte facilement au défaut osseux.



La membrane de F1, qui contient beaucoup de fibrine, sert de recouvrement. Contrairement à une membrane en collagène ou synthétique, le F1 vient s'adhérer naturellement au site chirurgical.

Les sutures sans tension vont permettre de garder un maximum de gencive attachée et de s'affranchir des tensions musculaires.

- Post-opératoire :
  - Radio rétro-alvéolaire de contrôle
  - Poche de glace au contact jugale en regard de la zone concernée
  - Conseils post-opératoires donnés au patient
  - Prescription Amoxicilline 1g (1-0-1) sur 7 jours (commencé le matin même) et Ibuprofène 400mg (1-1-1) sur 5 jours



*Figure 25 : Radio rétro-alvéolaire de contrôle*

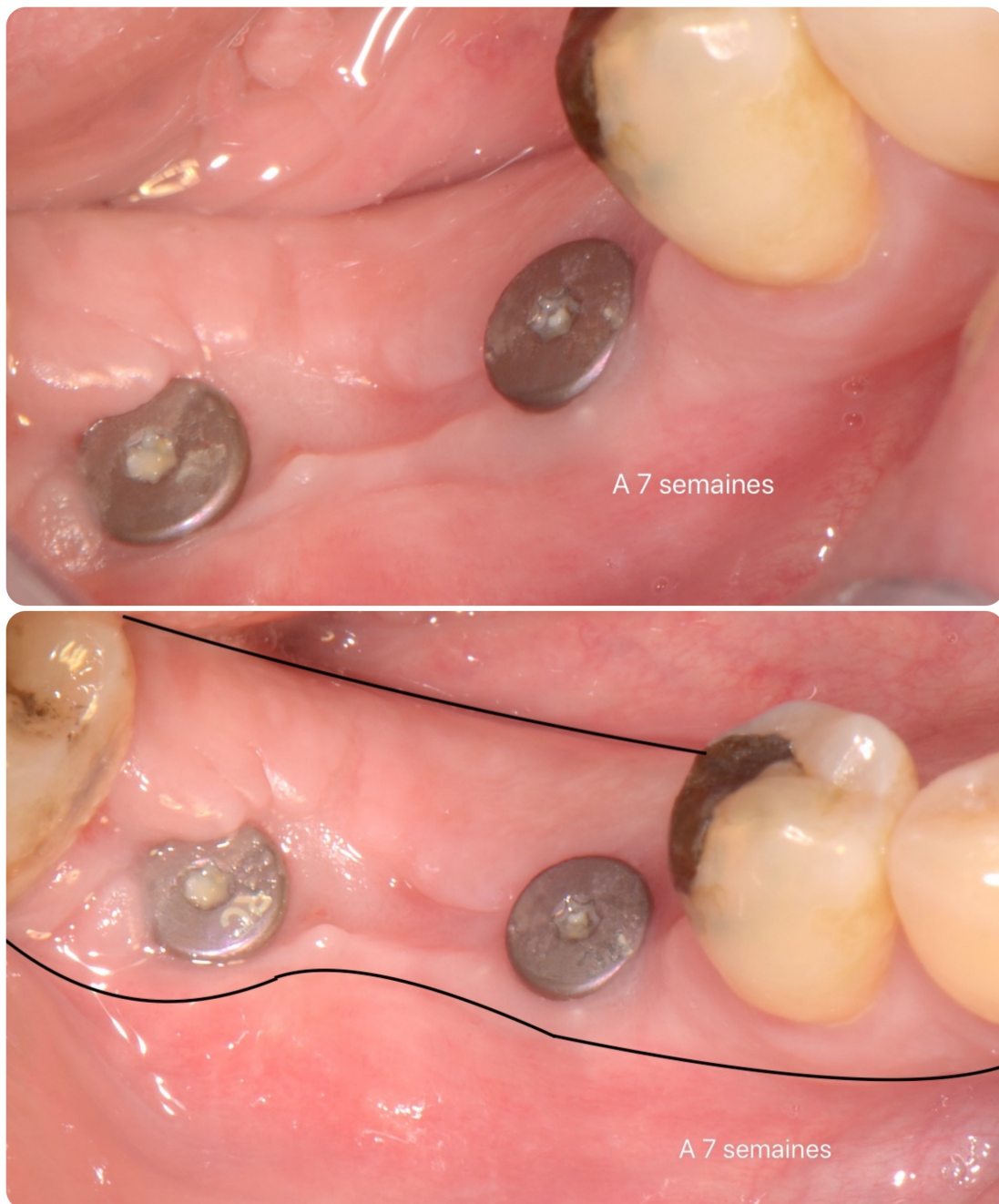On note un léger manque d'enfoncement des deux implants. Le mélange PRGF-matériau de comblement apparaît lui au dessus de l'os crestal, de façon moins radio opaque que ce dernier.

### 3. Résultats

#### 3.1. A 10 jours post-opératoires

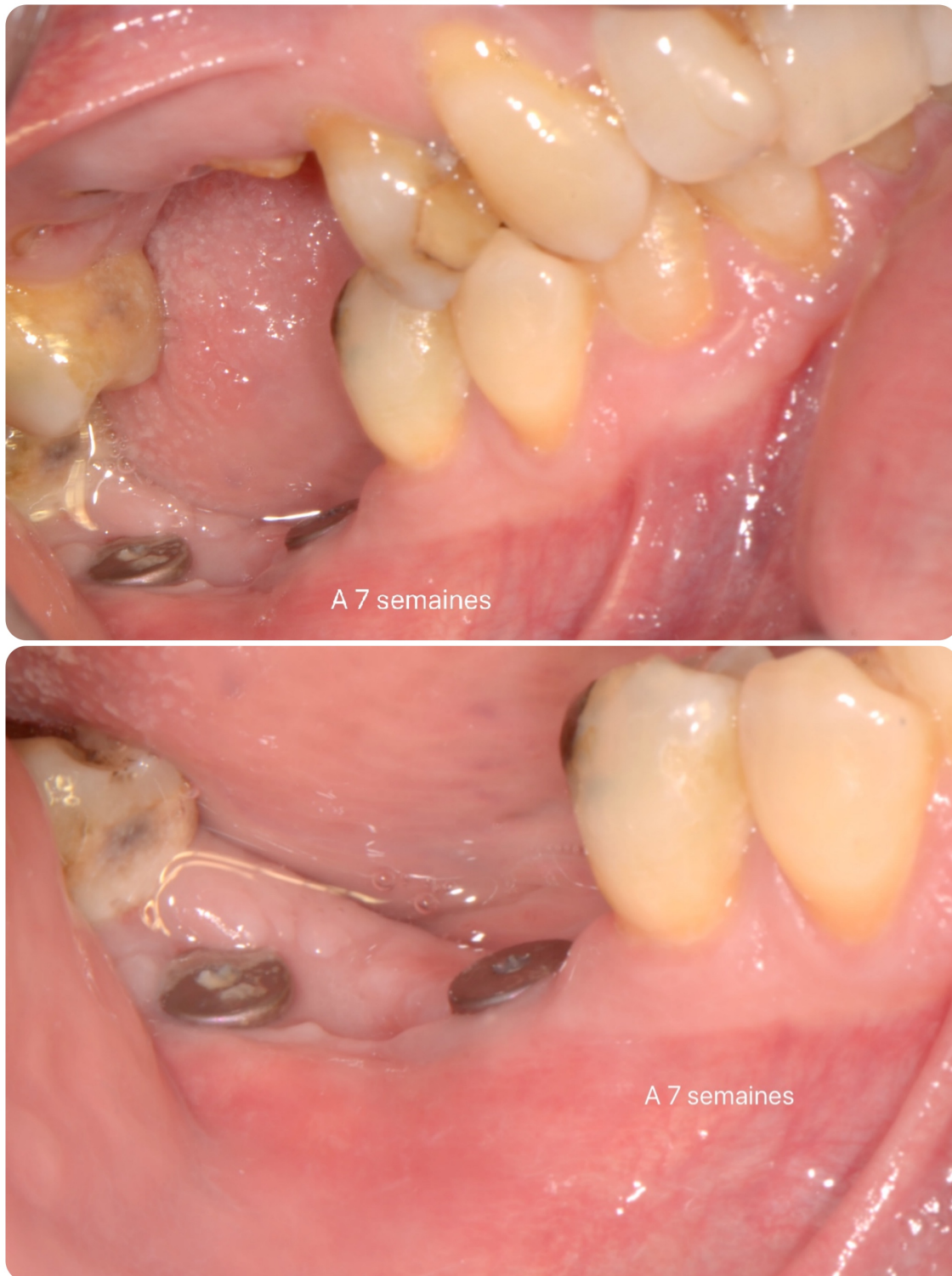Malheureusement, le patient n'a pas pu être reçu par manque de disponibilité. Un entretien téléphonique est néanmoins entrepris. Le patient a révélé avoir pris son traitement correctement et n'a ressenti des douleurs que sur les 48 premières heures.

#### 3.2. A 7 semaines post-opératoires



*Figure 26 : Cicatrisation à 7 semaines post-opératoires*

Nous avons constaté une parfaite épithélialisation des tissus mous.  
Les vis de couvertures étaient parfaitement intégrées au milieu d'un parodonte épais.  
Cependant, la gencive attachée, présente en vestibulaire, apparaissait un peu plus fine qu'en lingual.  
En lingual, on a observé une excellente continuité de la table osseuse. En vestibulaire, celle-ci présentait une légère concavité entre les implants.



*Figure 27 : Cicatrisation à 7 semaines post-opératoires*

En occlusion, nous avons remarqué une absence de perte verticale par rapport à la situation initiale.

Cependant, nous avons aperçu une légère concavité entre les deux implants.

Malencontreusement, aucune radio rétro-alvéolaire n'a pu être réalisée ce jour pour cause de dysfonctionnement.

### 3.3. A 4 mois post-opératoires

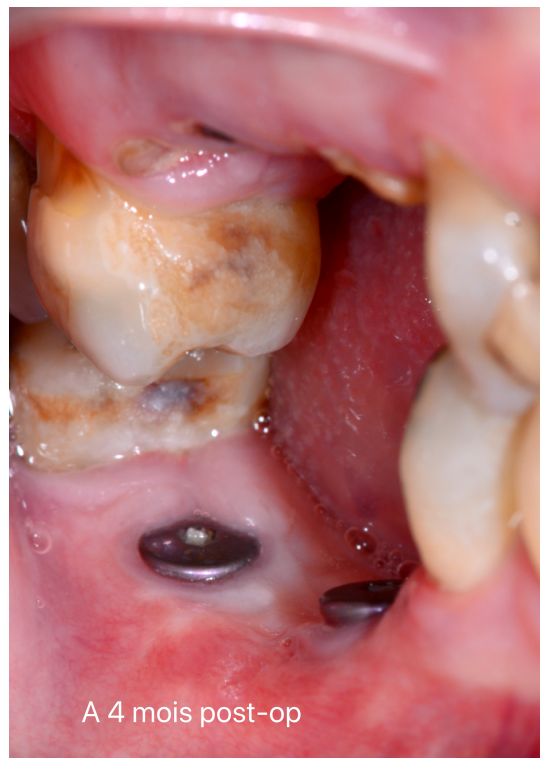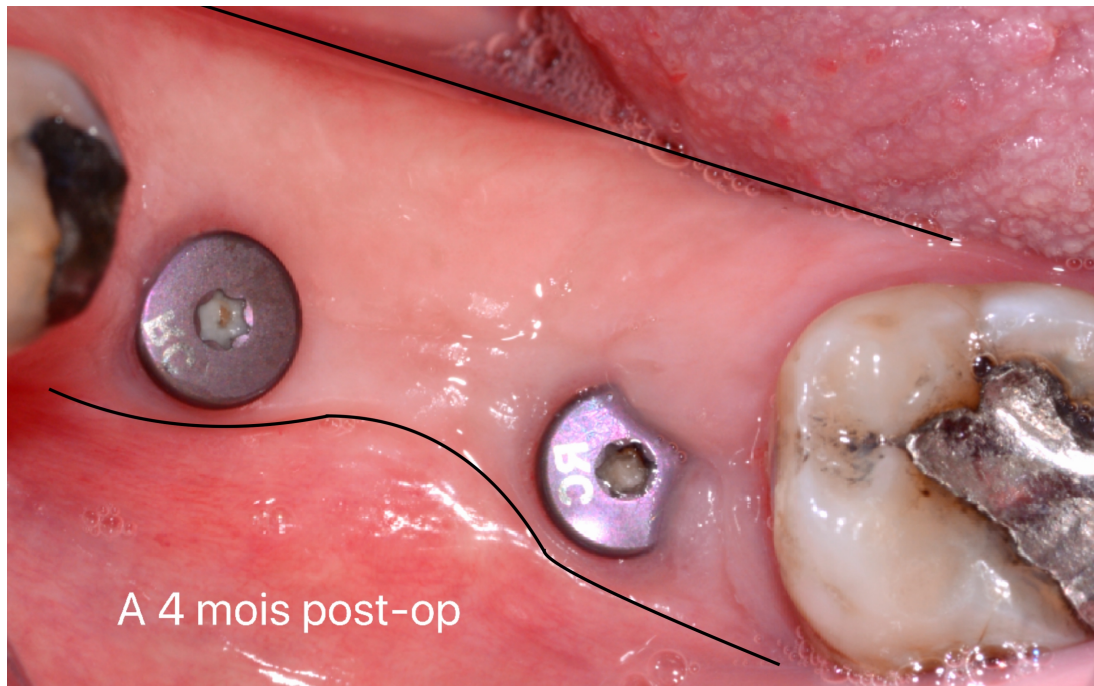


Figure 28 : Cicatrisation à 4 mois post-opératoires

A 4 mois post-opératoires, nous avons remarqué que le parodonte était en parfaite continuité entre les berges vestibulaires et linguales. Il ne subsistait plus de dépression entre les deux vis de couvertures.

La gencive attachée se montrait plus fine en vestibulaire

Par rapport aux observations faites lors de la 7<sup>ème</sup> semaine post-opératoire, nous n'avons pas noté de changement au niveau de la table osseuse.

Dans le sens vertical, aucun changement n'était à signaler.

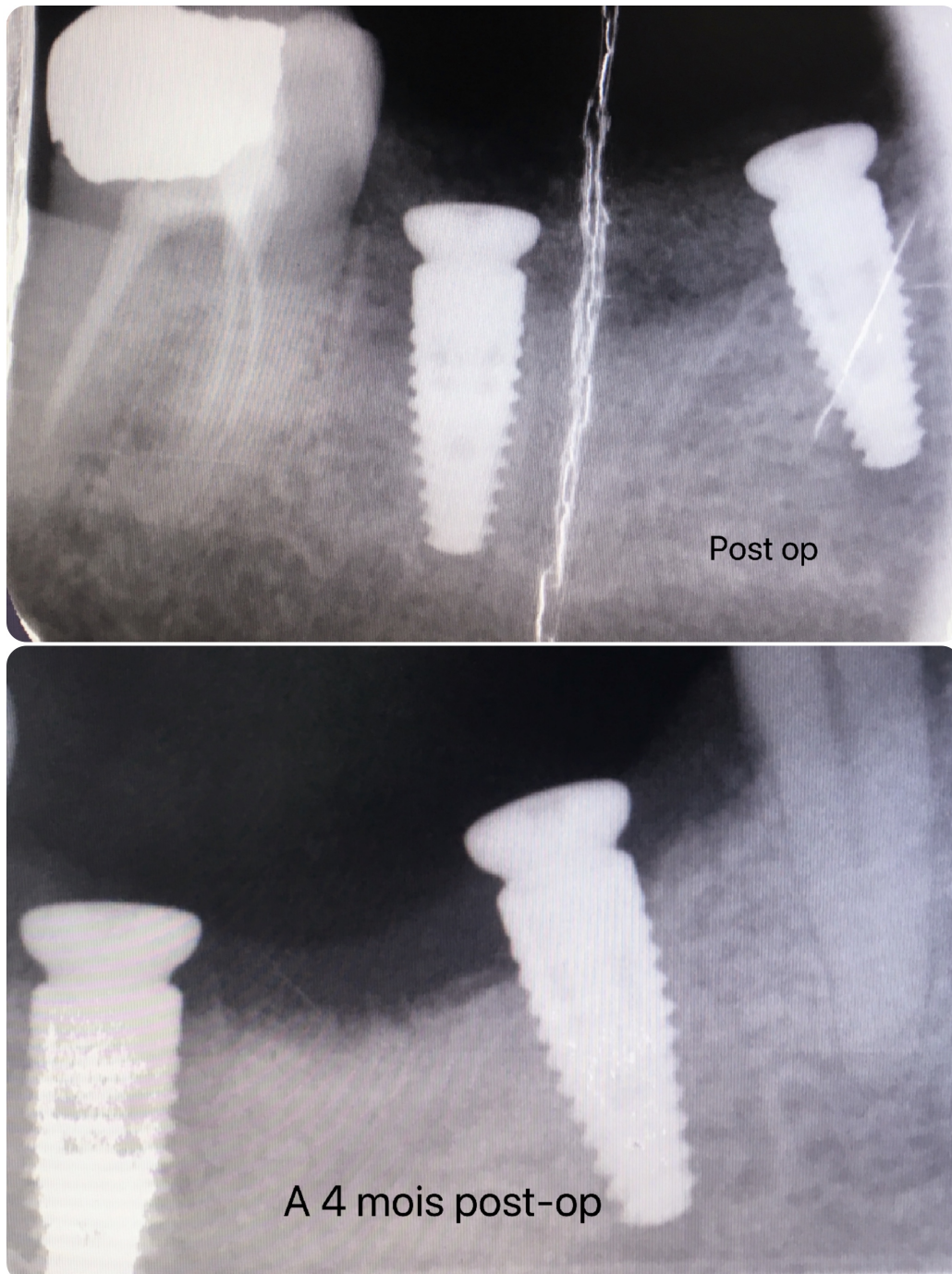


Figure 29 : Radios rétro-alvéolaires de contrôle à J-0 et à 4 mois post-opératoires

À l'examen radiologique, nous avons constaté que le niveau osseux était très satisfaisant au niveau de l'implant en 47, et en mésial de l'implant en 46. Celui-ci apparaissait diminué en distal de l'implant en 46. Ceci étant très probablement dû à un léger manque d'enfoncement de cet implant.

En comparaison avec la radio alvéolaire post-opératoire (à J-0), on se rend compte que le mélange PRGF-matériau de comblement a subi une résorption. Mais il semble tout de même que cette technique ait apporté une néoformation osseuse. En effet, le niveau osseux initial de la crête paraît plus haut. Une tomographie volumétrique à faisceau conique (cone beam) aurait pu confirmer ces résultats.

## 4. Discussion

Dans un premier temps, ce travail avait pour objectif de répondre à l'hypothèse que la technique des facteurs de croissance d'origine plaquettaire (PRGF) permettait la reconstruction pérenne des défauts crestaux pré-implantaires. Secondairement il s'agissait d'évaluer cliniquement le traitement de ces défauts par un mélange PRGF-matériau de comblement, au sein de l'hôpital Pellegrin, Service Odontologie et Santé buccale, PQR.

E.Anitua a su, au travers de ses nombreuses études et publications, perfectionner son protocole d'élaboration du PRGF. Aujourd'hui, la société BTI semble commercialiser un protocole qui se veut à la fois bien encadré, rassurant et simple pour le praticien. Le but étant d'arriver à un résultat reproductible, c'est à dire un concentré plaquettaire autologue excluant les leucocytes. L'absence de neutrophiles est particulièrement pertinente, car ils expriment des enzymes dégradant la matrice, telles que la métalloprotéase matricielle (MMP). **(8)**. L'utilisation de cette technique n'introduit aucun risque pour le patient car son propre sang est utilisé dans un délai très bref après le prélèvement.

Cette technique peut tout de même présenter de légers inconvénients :

- prise de sang pour le patient
- erreur de prélèvement lors du pipetage des différentes fractions
- nécessité pour le praticien de se former au prélèvement sanguin ou faire intervenir une tierce personne **(48)**
- nécessité d'une parfaite communication entre le praticien et son assistante pour l'élaboration des différentes formulations du PRGF
- coût financier pour le praticien à l'achat de la centrifugeuse
- coût supplémentaire pour le patient

Les plaquettes ont été identifiées lors d'études précédentes comme une riche source de facteurs de croissances. **(30, 31)** En effet, après activation, les plaquettes sécrètent de nombreuses protéines qui peuvent influencer certains aspects de la cicatrisation tels que la chimiotaxie et la mitogenèse des cellules souches et des ostéoblastes, l'angiogenèse pour la croissance capillaire, la formation de matrice osseuse et la synthèse de collagène. **(37)**

L'utilisation d'un concentré plaquettaire autologue type PRGF *in situ* dans une alvéole ou dans un défaut osseux permet donc, d'obtenir une meilleure régénération. Enfin, le PRGF expose un autre avantage potentiel: sa capacité à réduire l'inflammation des tissus après une intervention chirurgicale. **(47)**

Néanmoins, lors d'une étude comparative, Masuki et al. ont montré que les concentrations les plus faibles en facteurs de croissance (TGF- $\beta$ , PDGF et VEGF) ont été retrouvées dans les préparations PRGF. Leurs résultats ont révélé que les préparations A-PRF et PRP présentaient des niveaux supérieurs en facteurs de croissance. **(79)** Ces résultats pourraient s'expliquer du fait que seule la fraction 2 du PRGF n'ait été retenue.

Dans notre étude clinique, un mélange PRGF-matériau de comblement est choisi pour traiter un défaut osseux. Au regard de la ROG, les avantages de ce mélange sont les suivants **(69)** :

- création d'un composé homogène et stable dans le temps
- améliore la pénétration des fractions plaquettaires dans les biomatériaux
- cohésion de l'ensemble et contrôle de la dispersion des grains
- manipulation et adaptation aisée dans le site osseux défectueux
- absence de membrane synthétique ou en collagène
- fixation « naturelle » de la membrane (issue du F1) au site chirurgical
- douleurs post-opératoires réduites
- meilleure cicatrisation des tissus mous qui protègent la régénération osseuse
- pas de réouverture du site contrairement aux ROG utilisant des membranes non résorbables

La ROG est une technique bien établie pour l'augmentation des crêtes alvéolaires. Pour une ROG réussie : la stabilité du greffon, le maintien de l'espace de régénération, des sutures sans tension sont des critères essentiels. **(68)** Les greffes osseuses sous formes de particules, ont tendance à migrer facilement lorsqu'elles sont appliquées sur des défauts osseux horizontaux ou verticaux. Pour reconstruire un grand défaut osseux d'une ou deux parois, ou pour l'augmentation tridimensionnelle de la crête, l'utilisation de pins sur la membrane ou d'armatures en titane est souvent nécessaire. Ces procédures prennent du temps pendant la chirurgie et sont sensibles à la technique de l'opérateur. Ainsi le mélange PRGF-matériau de comblement permettrait la reconstruction des défauts osseux importants. **(69)**

Le PRGF peut-il être considéré comme un substitut des matériaux de greffe osseuse et/ou des membranes barrières dans les procédures de préservation des crêtes, d'augmentation des crêtes et d'augmentation des planchers sinusiens?

Anitua et al. **(77)** ont observé une régénération osseuse accrue dans le groupe PRGF entre 10 et 12 semaines, tandis que Farina et al. **(80)** n'ont pas observé ce phénomène dans le groupe PRGF à 4 et 8 semaines après extraction, concluant que le PRGF pourrait ne pas avoir un impact sur la guérison osseuse précoce. Dans l'ensemble, l'absence d'études contrôlées entre le PRGF et les greffes osseuses sur la préservation des crêtes ne permet pas de tirer des conclusions quant à leur validité en tant que substitut des matériaux de greffe osseuse.

Aucune étude n'est retrouvée dans les procédures d'augmentation de crêtes. Aucune étude contrôlée n'a pu être identifiée sur les résultats du PRGF lorsqu'il est utilisé comme seul matériau de greffe dans le sinus, de sorte qu'il est impossible de tirer des conclusions définitives. Cependant, sur la base des résultats prometteurs rapportés dans des études contrôlées à long terme pour la mise en place d'implants sans greffe dans les procédures d'augmentation du plancher sinusien **(81)**, le PRGF pourrait être une autre alternative à la greffe osseuse, offrant également l'avantage potentiel d'aider à réparer les perforations des membranes **(82)**.

Récemment Aprajita et al. ont utilisé un mélange PRF (Choukroun)-matériau de comblement, le tout recouvert d'une membrane de collagène. Leur étude suggère qu'il peut y avoir un intérêt à associer un concentré plaquettaire autologue avec une membrane pour se rapprocher des avantages de la ROG. **(83)**

L'objectif de ce cas clinique est de montrer que l'on peut utiliser du PRGF, en cabinet, pour traiter des défauts crestaux pré-implantaires. Le mélange PRGF-matériau de comblement est ici utilisé pour un cas extraction/implantation immédiate. Son rôle est de combler le défaut osseux après la pose des implants.

Les résultats de cette étude clinique montrent une excellente épithélialisation de la gencive attachée. Un parodonte épais s'organise autour des vis de cicatrisation. Ceci permettra une meilleure intégration esthétique et fonctionnelle de la prothèse fixée. Par ailleurs on note une absence de perte verticale du niveau osseux par rapport à la situation initiale. Entre les deux implants subsiste une concavité qui peut-être due à un léger défaut d'enfoncement des deux implants.

L'utilisation de PRGF améliore-t-elle la cicatrisation des tissus mous dans les interventions de préservation des crêtes, d'augmentation des crêtes et d'augmentation des planchers sinusiens? Seules deux études ont pu être identifiées sur les effets du PRGF sur la cicatrisation des tissus mous dans la préservation des crêtes **(77)** et leur augmentation **(84)**. Aucune étude n'a pu être trouvée sur les procédures d'augmentation du plancher sinusien. Le nombre limité d'études, ainsi que le nombre limité de patients qui en font partie, ne permettent pas d'en tirer des conclusions. Cependant, ces deux études rapportent une amélioration de la cicatrisation des tissus mous, et un tissu kératinisé plus épais à partir du 15<sup>ème</sup> jour. Ces résultats peuvent s'expliquer par la présence majoritaire de facteurs de croissance angiogéniques puissants et des mitogènes des cellules endothéliales. **(33, 34)**

Ce bilan suggère que le renforcement de la concentration en facteurs de croissance par l'application de PRGF sur le site chirurgical, améliore la réparation des tissus mous et la régénération osseuse, confirmant ainsi les études fondamentales du docteur E. Anita. **(5, 35, 36)**. Ceci soutient les résultats obtenus par Del Fabbro et al, qui après avoir effectué une méta-analyse, est venu à la conclusion que l'utilisation des concentrés de plaquettes autologues (PRF, PRP ou PRGF) peut être avantageux pour certains résultats cliniques et radiologiques, tels que les tissus mous et la cicatrisation osseuse après une extraction dentaire **(85)**.



Nos résultats sont comparables avec ceux obtenus par le docteur E. Anitua (77), utilisant du PRGF seul dans les alvéoles post-extractionnelles. Cette similarité peut s'expliquer par :

- un protocole d'obtention du PRGF clair, encadré et reproductible.
- une absence de leucocytes (contrairement aux préparations PRF et PRP).
- un PRGF qui représente un « cocktail » de facteurs de croissance, aidant à accélérer la régénération d'un grand nombre de tissus sans aucun effet secondaire.

Dans cette étude clinique, nous avons fait le choix d'associer un PRGF avec un matériau de comblement. Un PRGF seul n'aurait-il pas donné les mêmes satisfactions ? Pour le savoir, il aurait fallu avoir deux sites chirurgicaux distincts qui exploitent séparément un PRGF seul ou un mélange PRGF-matériau de comblement. D'après Anitua, ce dernier n'a d'intérêt qu'en cas de perte sévère de la paroi vestibulaire et/ou linguale, d'où notre choix ici. (10)

Néanmoins, notre interprétation se veut limiter car nous ne disposons que d'un seul cas clinique et le suivi de ce patient n'a pas pu être optimal (photographies obtenues qu'après la 7<sup>ème</sup> semaine post-opératoire). Dans la mesure où le mélange PRGF-matériau de comblement ait été appliqué en même temps que la pose des implants, il n'y avait pas d'indication pour rouvrir le site. Il est donc difficile d'évaluer la régénération osseuse à partir d'un simple examen radiologique (rétro-alvéolaire). L'appréciation de la qualité de l'os alvéolaire aurait nécessité une biopsie ou une tomographie à faisceau conique (Cone Beam). Cependant il nous semble que le mélange PRGF-matériau de comblement ait rempli sa fonction : à savoir la reconstruction des défauts crestaux pré-implantaires. En effet, la paroi linguale présente une parfaite continuité. Il subsiste toujours une légère concavité en regard de la paroi vestibulaire. Aucun gain vertical n'est clairement établi. Aucun changement n'intervient entre le 2<sup>ème</sup> et 4<sup>ème</sup> mois post-opératoire, donc nous pouvons formuler l'hypothèse que la reconstruction paraît stable et durable dans le temps.

Aux vues de ces résultats encourageants, d'autres études ultérieures seraient nécessaires pour objectiver l'apport d'un PRGF sur le plan clinique dans la réparation des défauts osseux pré-implantaires. L'emploi seul d'un PRGF peut-il apporter autant de bénéfices qu'un mélange PRGF-matériau de comblement ? Peut-on envisager des résultats différents entre l'utilisation d'un PRGF lors d'une chirurgie pré-implantaire et lors d'une chirurgie d'extraction/implantation immédiate ?

Enfin des études comparatives entre les différents concentrés plaquettaires autologues (PRGF, PRF et PRP), utilisés seul ou en association avec un matériau de comblement, seraient souhaitables.

## 5. Conclusion

A travers ce travail, nous avons montré que la technique des facteurs de croissance d'origine plaquettaire type PRGF semblait être une méthode de choix dans le traitement pré-implantaire des défauts crestaux.

Ce cas clinique illustre les bienfaits du PRGF, à savoir une amélioration de la régénération des tissus et de la cicatrisation osseuse.

Actuellement, nous retrouvons dans la littérature plusieurs études sur l'utilisation du PRGF dans les techniques de préservation de crêtes (après extraction dentaire notamment) et quelques-unes dans les techniques d'augmentation du plancher sinusien. Cependant aucune ne traite l'intérêt du PRGF dans les procédures d'augmentation de crêtes.

Étant donné sa nature autologue et ses propriétés biologiques, l'effet du PRGF dans les procédures d'augmentation osseuse devrait faire l'objet d'études plus approfondies dans le cadre d'essais cliniques randomisés bien menés auprès de populations plus importantes.

Enfin, il nous semble intéressant de mener des études ultérieures sur une possible utilité des membranes de collagène qui recouvriraient les préparations PRGF dans les procédures d'augmentation de crêtes.

## **Conclusion générale :**

Pour conclure, le PRGF présente un réel intérêt en chirurgie orale. Ses différentes formules thérapeutiques, riches en facteurs de croissance, stimulent les processus liés à la régénération tissulaire, favorise la cicatrisation osseuse, tout en diminuant la douleur post-opératoire et l'inflammation.

Face aux méthodes classiques (ROG ou de greffes osseuses), les concentrés plaquettaires autologues offrent une réelle alternative pour préserver ou augmenter le niveau osseux autorisant une implantation optimale.

Cependant, nous retrouvons peu d'études qui mettent en avant les avantages du mélange PRGF-matériau de comblement dans les techniques de préservation de la crête alvéolaire et des alvéoles. Cette combinaison PRGF-matériau de comblement semble être davantage utilisée pour les secteurs postérieurs maxillaires lors d'aménagements sinusiens.

Les résultats de notre étude clinique ont montré que l'utilisation du mélange PRGF-matériau de comblement améliorerait grandement la réparation et la cicatrisation osseuse. Cependant cette étude, n'a mobilisé qu'un seul patient. En d'autres termes, des essais cliniques randomisés supplémentaires sont nécessaires pour confirmer ces résultats.

## **Bibliographie :**

- 1** Buser D, Sennerby L, De Bruyn H.  
Modern implant dentistry based on osseointegration: 50 years of progress, current trends and open questions. *Periodontol 2000*. 2017;73(1):7–21.
- 2** De Risi V, Clementini M, Vittorini G, Mannocci A, De Sanctis M.  
Alveolar ridge preservation techniques: a systematic review and meta-analysis of histological and histomorphometrical data. *Clin Oral Implants Res*. 2015 Jan;26(1):50–68.
- 3** Carlson NE, Roach RB.  
Platelet-rich plasma: clinical applications in dentistry. *J Am Dent Assoc*. 2002 Oct;133(10):1383–6.
- 4** Marx RE, et al.  
Platelet-rich plasma: Growth factor enhancement for bone grafts. *Oral Surg Oral Med Oral Pathol Oral Radiol Endod*. 1998 Jun;85(6):638–46.
- 5** Anitua E, Tejero R, Zalduendo MM, Orive G.  
Plasma rich in growth factors promotes bone tissue regeneration by stimulating proliferation, migration, and autocrine secretion in primary human osteoblasts. *J Periodontol*. août 2013;84(8):1180-90.
- 6** Dohan DM, et al.  
Platelet-rich fibrin (PRF): a second-generation platelet concentrate. Part-1 :technological concepts and evolution. *Oral surg Oral med Oral Pathol Oral Radiol Endod*. 2006; 101: e37-44.
- 7** Anitua E.  
The use of plasma-rich growth factors (PRGF) in oral surgery. *Pract Proced Aesthet Dent*. août 2001;13(6):487-93; quiz 487-93.
- 8** Dohan S, et al.  
De l'usage des concentrés plaquettaires autologues en application topique. *EMC - Odontologie* 2005:1-28 [Article 23-330-A-30].
- 9** Anitua E, Sánchez M, Orive G, Andía I.  
The potential impact of the preparation rich in growth factors (PRGF) in different medical fields. *Biomaterials*. nov 2007;28(31):4551-60.
- 10** Anitua E, Orive G, Andia I.  
Use of PRGF to accelerate bone and soft tissue regeneration in postextraction sites. *Implant Dialogue*, 2002; 3-14.
- 11** Schlag G, Redl H.  
Fibrin sealant in orthopedic surgery. *Clin Orthop* 1988;227:269-285.

- 12** de Moraes AM, Annichino-Bizzacchi JM, Rossi AB.  
Use of autologous fibrin glue in dermatologic surgery: application of skin graft and second intention healing. *Sao Paulo Med J.* 1998 Aug;116(4):1747–52.
- 13** Tayapongsak P, O'Brien DA, Monteiro CB, Arceo-Diaz LY.  
Autologous fibrin adhesive in mandibular construction with particulate cancellous bone marrow. *J Oral Maxillofac Surg* 1994;52:161-166
- 14** Dohan Ehrenfest DM, et al.  
Three-dimensional architecture and cell composition of a Choukroun's platelet-rich fibrin clot and membrane. *Journal of Periodontology.* 2010;81:546-555
- 15** Mortellaro C, Fabbro MD.  
Tissue Engineering: Use of Growth Factors in Bone Regeneration. *Biomaterials in Regenerative Medicine.* 2018
- 16** Dohan Ehrenfest DM, Rasmusson L, Albrektsson T.  
Classification of platelet concentrates: from pure platelet-rich plasma (P-PRP) to leucocyte- and platelet-rich fibrin (L-PRF). *Trends in Biotechnology.* 2009 Mar;27(3):158–67.
- 17** Mazor Z, et al.  
Sinus augmentation with simultaneous implant placement using Choukroun's platelet rich fibrin as the sole grafting material: a radiologic and histologic study at 6 months. *J periodontol.* 2009; 80: 2056-2064.
- 18** Del Corso M, Toffler M, Dohan Ehrenfest DM.  
Use of an autologous leukocyte and platelet-rich fibrin (L-PRF) membrane in post-avulsion sites: an overview of Choukroun's PRF. *J Implant Adv Clin Dent.* 2010;1:27–35
- 19** Kobayashi E, et al.  
Comparative release of growth factors from PRP, PRF, and advanced-PRF. *Clin Oral Investig.* 2016 Dec;20(9):2353–60.
- 20** Mourão CF de AB, Valiense H, Melo ER, Mourão NBMF, Maia MD-C.  
Obtention of injectable platelets rich-fibrin (i-PRF) and its polymerization with bone graft: technical note. *Rev Col Bras Cir.* 2015 Dec;42(6):421–3.
- 21** Marx RE.  
Platelet rich plasma (PRP): what is PRP and what is not PRP? *Implant Dent.* 2001; 10: 225-228.
- 22** Marx RE.  
Platelet rich plasma: A source of multiple autologous growth factors for bone grafts. In *Tissue Engineering: Applications in Maxillofacial Surgery and Periodontics.* Quintessence 1997; 71-82.

- 23** Weibrich G, Kleis WKG, Hafner G, Hitzler WE.  
Growth factor levels in platelet-rich plasma and correlations with donor age, sex, and platelet count. *J Craniomaxillofac Surg.* 2002 Apr;30(2):97–102.
- 24** Dhurat R, Sukesh MS.  
Principles and Methods of Preparation of Platelet-Rich Plasma: A Review and Author's Perspective. *Journal of Cutaneous and Aesthetic Surgery.* 2014 Dec;7(4):189.
- 25** Ezzatt OM.  
Autologous Platelet Concentrate Preparations in Dentistry. *Biomed J Sci & Tech Res.* 2018;8(5):10.
- 26** Anitua E, Zalduendo MM, Alkhraisat MH, Orive G.  
Release kinetics of platelet-derived and plasma-derived growth factors from autologous plasma rich in growth factors. *Ann Anat.* oct 2013;195(5):461-6.
- 27** Nishiyama K, et al.  
Basic characteristics of plasma rich in growth factors (PRGF): blood cell components and biological effects. *Clin Exp Dent Res.* nov 2016;2(2):96-103.
- 28** Simbiótica. PRGF®-Endoret® [Internet]. BTI Biotechnology Institute. [cité 18 oct 2018]. Disponible sur: <http://bti-biotechnologyinstitute.com/ifu/prgf-endoret/>
- 29** Pertuy F.  
Etude des mécanismes de formation des plaquettes sanguines: rôle de l'environnement médullaire. Thèse de doctorat: Sciences de la Vie et de la Santé : Spécialité Aspects moléculaires et cellulaires de la biologie : Université de Strasbourg; 2014 ; 2014STRAJ092.
- 30** Cramer E.  
Le syndrome des plaquettes grises: un modèle de pathologie a-granulaire. *Hématologie.* 29 août 2000;6(3):210-8.
- 31** Nurden AT, Nurden P, Sanchez M, Andia I, Anitua E.  
Platelets and wound healing. *Front Biosci.* 1 mai 2008;13:3532-48.
- 32** Anitua E, Orive G.  
Endogenous regenerative technology using plasma- and platelet-derived growth factors. *J Control Release.* 10 févr 2012;157(3):317-20.
- 33** Werner S, Grose R.  
Regulation of wound healing by growth factors and cytokines. *Physiol Rev.* juill 2003;83(3):835-70.
- 34** Anitua E, et al.  
Fibroblastic response to treatment with different preparations rich in growth factors. *Cell Prolif.* 2009;42:162-170.

- 35** Sedarat C.  
Aménagement des sites osseux en implantologie dentaire: apport des facteurs de croissance autogènes. Thèse d'exercice : Sciences Biologiques et Médicales : Sciences Odontologiques : Université de Bordeaux II : 2003 ; 1011.
- 36** Anitua E, Andia I, Ardanza B, Nurden P, Nurden AT.  
Autologous platelets as a source of proteins for healing and tissue regeneration. *Thromb Haemost.* janv 2004;91(1):4-15.
- 37** Anitua E, et al.  
Plasma rich in growth factors (PRGF-Endoret) stimulates proliferation and migration of primary keratocytes and conjunctival fibroblasts and inhibits and reverts TGF-beta1-Induced myodifferentiation. *Invest Ophthalmol Vis Sci.* 1 août 2011;52(9):6066-73.
- 38** Anitua E, Troya M, Orive G.  
Plasma rich in growth factors promote gingival tissue regeneration by stimulating fibroblast proliferation and migration and by blocking transforming growth factor- $\beta$ 1-induced myodifferentiation. *J Periodontol.* août 2012;83(8):1028-37.
- 39** Anitua E, Troya M, Orive G.  
An autologous platelet-rich plasma stimulates periodontal ligament regeneration. *J Periodontol.* nov 2013;84(11):1556-66.
- 40** Brucoli M, Sonzini R, Bosetti M, Boffano P, Benech A.  
Plasma rich in growth factors (PRGF) for the promotion of bone cell proliferation and tissue regeneration. *Oral Maxillofac Surg.* sept 2018;22(3):309-13.
- 41** Cramer É, et al.  
Rôle des plaquettes dans l'infection. *Hématologie.* 1 mai 2004;10(3):193-202.
- 42** Anitua E, et al.  
Antibacterial effect of plasma rich in growth factors (PRGF®-Endoret®) against *Staphylococcus aureus* and *Staphylococcus epidermidis* strains. *Clin Exp Dermatol.* août 2012;37(6):652-7.
- 43** Anitua E, et al.  
High-throughput proteomic characterization of plasma rich in growth factors (PRGF-Endoret)-derived fibrin clot interactome. *J Tissue Eng Regen Med.* nov 2015;9(11):E1-12.
- 44** Mozzati M, Gallesio G, di Romana S, Bergamasco L, Pol R.  
Efficacy of plasma-rich growth factor in the healing of postextraction sockets in patients affected by insulin-dependent diabetes mellitus. *J Oral Maxillofac Surg.* mars 2014;72(3):456-62.
- 45** Anitua E.  
Plasma rich in growth factors: preliminary results of use in the preparation of future sites for implants. *Int J Oral Maxillofac Implants.* août 1999;14(4):529-35.

- 46** Del Fabbro M, Corbella S, Ceresoli V, Ceci C, Taschieri S.  
Plasma Rich in Growth Factors Improves Patients' Postoperative Quality of Life in Maxillary Sinus Floor Augmentation: Preliminary Results of a Randomized Clinical Study. *Clin Implant Dent Relat Res.* août 2015;17(4):708-16.
- 47** Anitua E, Prado R, Orive G.  
Bilateral sinus elevation evaluating plasma rich in growth factors technology: a report of five cases. *Clin Implant Dent Relat Res.* mars 2012;14(1):51-60.
- 48** Ordre National des Chirurgiens Dentistes.  
(Page consultée le 17/10/2018). La Lettre de l'Ordre n°106 – Avril 2012, [en ligne].  
[http://www.ordre-chirurgiens-dentistes.fr/uploads/media/La\\_Lettre\\_106.pdf](http://www.ordre-chirurgiens-dentistes.fr/uploads/media/La_Lettre_106.pdf)
- 49** Agence Nationale d'Accréditation et d'Evaluation en Santé (ANAES).  
Le dossier du patient en odontologie. 1998 Apr;28(2):151-5.
- 50** Ordre National des Chirurgiens Dentistes.  
(Page consultée le 14/11/2018). Charte ordinale « Le consentement éclairé » – Juin 2014, [en ligne].  
[http://www.ordre-chirurgiens-dentistes.fr/uploads/media/CHARTE\\_CONSENTEMENT.pdf](http://www.ordre-chirurgiens-dentistes.fr/uploads/media/CHARTE_CONSENTEMENT.pdf)
- 51** Mozzati M, Gallesio G, Gassino G, Palomba A, Bergamasco L.  
Can plasma rich in growth factors improve healing in patients who underwent radiotherapy for head and neck cancer? A split-mouth study. *J Craniofac Surg.* mai 2014;25(3):938-43.
- 52** Anitua et al.  
Treatment of bisphosphonate-related osteonecrosis of the jaw (BRONJ) with plasma rich in growth factors (PRGFENDORET). *J Cranio & Maxillofac Surg.* 2012.
- 53** Anitua E, Alkhrasat MH, Miguel-Sánchez A, Orive G.  
Surgical correction of horizontal bone defect using the lateral maxillary wall: outcomes of a retrospective study. *J Oral Maxillofac Surg.* avr 2014;72(4):683-93.
- 54** Anitua E, et al.  
Implementation of a more physiological plasma rich in growth factor (PRGF) protocol: Anticoagulant removal and reduction in activator concentration. *Platelets.* juill 2016;27(5):459-66.
- 55** Agrawal AA.  
Evolution, current status and advances in application of platelet concentrate in periodontics and implantology. *World J Clin Cases.* 16 mai 2017;5(5):159-71.
- 56** Upadhyaya V, Arora A, Goyal A.  
Bioactive Platelet Aggregates: Prp, Prgf, Prf, Cgf And Sticky Bone. *IOSR Journal of Dental and Medical Sciences.* mai 2017;16(05):05-11.



- 57** Haute Autorité de Santé. (page consultée le 24/10/2018).  
Rapport d'évaluation des substituts osseux, [en ligne].  
[https://www.has-sante.fr/portail/upload/docs/application/pdf/2013-06/rapport\\_devaluation\\_des\\_substituts\\_osseux.pdf](https://www.has-sante.fr/portail/upload/docs/application/pdf/2013-06/rapport_devaluation_des_substituts_osseux.pdf)
- 58** Colombier ML, Lesclous P, Tulasne JF.  
La cicatrisation des greffes osseuses. *Rev Stomatol Chir Maxillo-fac.* 2005;106:3:157-164.
- 59** Paul A.  
Greffes osseuses en chirurgie orale: nouvelles perspectives. Thèse de doctorat: Chirurgie Dentaire: Nice : 2014 ; 42-57-14-05
- 60** Seibert JS.  
Reconstruction of deformed, partially edentulous ridges, using full thickness onlay grafts. Part I. Technique and wound healing. *Compend Contin Educ Dent.* 1983;4(5):437-53.
- 61** Nyman S, Karring T, Bergenholtz G.  
Bone regeneration in alveolar bone dehiscences produced by jiggling forces. *J Periodontal Res* 1982;17:316-22
- 62** Dahlin C, Linde A, Gottlow J, Nyman S.  
Healing of bone defects by guided tissue regeneration. *Plast Reconstr Surg.* 1988 May;81(5):672-6.
- 63** Urban IA, Nagursky H, Lozada JL.  
Horizontal ridge augmentation with a resorbable membrane and particulated autogenous bone with or without anorganic bovine bone-derived mineral: a prospective case series in 22 patients. *Int J Oral Maxillofac Implants.* 2011 Apr;26(2):404-14.
- 64** Hämmerle CH, et al.  
Successful bone fill in late peri-implant defects using guided tissue regeneration. A short communication. *J Periodontol.* 1995 Apr;66(4):303-8.
- 65** Lee S-W, Kim S-G.  
Membranes for the Guided Bone Regeneration. *Maxillofac Plast Reconstr Surg.* 2014 Nov;36(6):239-46.
- 66** Machtei EE.  
The effect of membrane exposure on the outcome of regenerative procedures in humans: a meta-analysis. *J Periodontol.* 2001 Apr;72(4):512-6.
- 67** Bunyaratavej P, Wang HL.  
Collagen membranes: a review. *J Periodontol.* 2001 Feb;72(2):215-29.

- 68** Wang H-L, Boyapati L.  
“PASS” principles for predictable bone regeneration. *Implant Dent.* 2006 Mar;15(1):8–17.
- 69** Sohn DS.  
Piezoelectric Surgery for Atrophic Maxilla: Minimally Invasive Sinus Lift and Ridge Augmentation, Role of Growth Factors. In : Tolstunov L. *Vertical Alveolar Ridge Augmentation in Implant Dentistry: A Surgical Manual*, ed. Hoboken, New Jersey: John Wiley & Sons ;2016. p. 171-177
- 70** Weng D, et al.  
Are socket and ridge preservation techniques at the day of tooth extraction efficient in maintaining the tissues of the alveolar ridge?. *European Journal of Oral Implantology* 4.5 (2011): S5-S10.
- 71** Vignoletti F, et al.  
Surgical protocols for ridge preservation after tooth extraction. A systematic review. *Clin Oral Implants Res.* 2012 Feb;23 Suppl 5:22–38.
- 72** Starch-Jensen T, Jensen JD.  
Maxillary Sinus Floor Augmentation: a Review of Selected Treatment Modalities. *J Oral Maxillofac Res.* 2017 Sep;8(3):e3.
- 73** Shimono K, et al.  
The effect of growth factors for bone augmentation to enable dental implant placement: A systematic review. *Jpn Dent Sci Rev.* 2010 ;46(1) :43-53
- 74** Anitua E, Alkhraist MH, Piñas L, Orive G.  
Association of transalveolar sinus floor elevation, platelet rich plasma, and short implants for the treatment of atrophied posterior maxilla. *Clinical Oral Implants Research.* 2015 Jan 1;26(1):69–76.
- 75** Khouly I, Pardiñas López S, Aliaga I, Froum SJ.  
Long-Term Implant Survival After 100 Maxillary Sinus Augmentations Using Plasma Rich in Growth Factors. *Implant Dent.* 2017 Apr;26(2):199–208.
- 76** Flanagan D.  
Should the Implant Fit the Patient or Should the Patient Fit the Implant? *Journal of Oral Implantology.* 2010 Aug 16;38(5):547–547.
- 77** Anitua E, Murias-Freijo A, Alkhraisat MH, Orive G.  
Clinical, radiographical, and histological outcomes of plasma rich in growth factors in extraction socket: a randomized controlled clinical trial. *Clin Oral Investig.* 2015 Apr;19(3):589–600.
- 78** Anitua E, et al.  
The Therapeutic Potential of PRGF in Dentistry and Oral Implantology. In : Fugazzotto PA. *Implant and Regenerative Therapy in Dentistry: A Guide to Decision Making.* John Wiley & Sons; 2009. p.113-121

- 79** Masuki H, et al.  
Growth factor and pro-inflammatory cytokine contents in platelet-rich plasma (PRP), plasma rich in growth factors (PRGF), advanced platelet-rich fibrin (A-PRF), and concentrated growth factors (CGF). *Int J Implant Dent.* 2016 Dec;2(1):19.
- 80** Farina R, Bressan E, Taut A, Cucchi A, Trombelli L.  
Plasma rich in growth factors in human extraction sockets: a radiographic and histomorphometric study on early bone deposition. *Clin Oral Implants Res.* 2013 Dec;24(12):1360–8.
- 81** Nedir R, Nurdin N, Abi Najm S, El Hage M, Bischof M.  
Short implants placed with or without grafting into atrophic sinuses: The 5-year results of a prospective randomized controlled study. *Clinical Oral Implants Research.* 2016 Jun 1;28.
- 82** Taschieri S, Corbella S, Del Fabbro M.  
Use of plasma rich in growth factor for schneiderian membrane management during maxillary sinus augmentation procedure. *J Oral Implantol.* 2012 Oct;38(5):621–7.
- 83** Aprajita , Atul Bhatnagar.  
Guided Bone Regeneration Using a Platelet-Rich Fibrin Membrane and Sticky Bone Graft along with Implant placement in Maxillary Anterior region: A Case Report. *Journal of Advanced Medical and Dental Sciences Research.* 2018 May ; 6(5):22-24.
- 84** Torres J, et al.  
Platelet-rich plasma may prevent titanium-mesh exposure in alveolar ridge augmentation with anorganic bovine bone. *J Clin Periodontol.* 2010 Oct;37(10):943–51.
- 85** Del Fabbro M, et al.  
Healing of Postextraction Sockets Preserved With Autologous Platelet Concentrates. A Systematic Review and Meta-Analysis. *J Oral Maxillofac Surg.* 2017 Aug;75(8):1601–15.

## **Liste des tableaux :**

TABLEAU 1: ACTIVATION DE F1 ET F2: UNITES DE CaCL <sub>2</sub> NECESSAIRES EN FONCTION DU VOLUME DU PLASMA (ML) (26) .....	29
TABLEAU 2 : TABLEAU COMPARATIF ENTRE LA ROG ET LE MELANGE PRGF-MATERIAU DE COMPLEMENT .....	34

## **Liste des figures :**

FIGURE 1: PROTOCOLE DE PREPARATION DU PRF SELON CHOUKROUN (13).....	14
FIGURE 2: PROTOCOLE DE PREPARATION DU PRP : 1 <sup>ERE</sup> CENTRIFUGATION (12) .....	16
FIGURE 3: PROTOCOLE DE PREPARATION DU PRP : OBTENTION DU P-PRP ET DU L-PRP (13) .....	17
FIGURE 4: OBTENTION DU PRGF (26) .....	19
FIGURE 5 : QUANTIFICATION DE L'AUGMENTATION EN VEGF ET PDGF (NG/ML) (32).....	20
FIGURE 6: PLASMA TRANSFER DEVICE® (26) .....	26
FIGURE 7: CENTRIFUGEUSE SYSTEM V® (26) .....	26
FIGURE 8: PLASMATERM H® (26) .....	27
FIGURE 9 : RECUEIL DE F1 ET F2 DANS DES TUBES DE FRACTIONNEMENT (26) .....	28
FIGURE 10 : DIFFERENTES FORMULATIONS THERAPEUTIQUES DU PRGF (26) .....	30
FIGURE 11: (A) MELANGE D'HYDROXYAPATITE ET DE PRGF ; (B) MELANGE DE PARTICULES OSSEUSES ALLOGENIQUES ET DE PRGF (53) .....	31
FIGURE 12: CLASSIFICATION DES DEFAUTS ORAUX CRESTAUX SELON SEIBERT (1983) (59) .....	33
FIGURE 13 : RADIO RETRO-ALVEOLAIRE PRE-OPERATOIRE .....	38
FIGURE 14 : ANALYSE PRE-OPERATOIRE DU CONE BEAM (COUPES AXIALES ET CORONALES) .....	39
FIGURE 15 : PRELEVEMENT SANGUIN (BTI) .....	40
FIGURE 16 : A) MISE DES TUBES EN CENTRIFUGEUSE (BTI) .....	41
B) TUBE APRES CENTRIFUGATION (BTI) .....	41
FIGURE 17 : MARQUAGE DES TUBES APRES CENTRIFUGATION (BTI) .....	41
FIGURE 18 : A) RECUEIL DE F1 A L'AIDE DU PLASMA TRANSFER DEVICE® (BTI) .....	42
B) TUBES APRES PRELEVEMENT DE F1 .....	42
FIGURE 19 : ACTIVATEUR DE PRGF : CaCL <sub>2</sub> (BTI) .....	43
FIGURE 20 : F2 ASSOCIE A UN MELANGE BIO-OSS®/OS AUTOGENE.....	43
FIGURE 21 : A) F1 APRES ACTIVATION ET APRES PASSAGE AU PLASMATERM® .....	44
B) MEMBRANE DE F1 OBTENU APRES COMPRESSION .....	44
FIGURE 22 : MELANGE PRGF-MATERIAU DE COMPLEMENT OBTENU APRES PASSAGE AU PLASMATERM® .....	44
FIGURE 23 : MISE EN EVIDENCE DU DEFAUT OSSEUX APRES AVULSION ET IMPLANTATION IMMEDIATE.	46
FIGURE 24 : UTILISATION DU PRGF APRES LA POSE DES IMPLANTS.....	47
FIGURE 25 : RADIO RETRO-ALVEOLAIRE DE CONTROLE .....	48
FIGURE 26 : CICATRISATION A 7 SEMAINES POST-OPERATOIRES.....	49
FIGURE 27 : CICATRISATION A 7 SEMAINES POST-OPERATOIRES.....	50
FIGURE 28 : CICATRISATION A 4 MOIS POST-OPERATOIRES .....	51
FIGURE 29 : RADIOS RETRO-ALVEOLAIRES DE CONTROLE A J-0 ET A 4 MOIS POST-OPERATOIRES.....	52

## Collège des Sciences de la Santé

### UFR des Sciences Odontologiques

# Serment

En présence de mes Maîtres et de mes condisciples, je promets et je jure d'être fidèle aux lois de l'honneur et de la probité dans l'exercice de l'art dentaire.

Je donnerai mes soins gratuits à l'indigent et n'exigerai jamais un honoraire au-dessus de mon travail. Ma langue taira les secrets qui me seront confiés. Admis à l'intérieur des maisons, mes yeux ne verront pas ce qui s'y passe.

Mes connaissances et mon état ne serviront ni à diffuser des propos non avérés, ni à corrompre les mœurs, ni à favoriser le crime.

Je ne permettrai pas que des conditions de croyance, de nation et de race viennent s'interposer entre mon devoir et mon patient.

Je promets et je jure de conformer strictement ma conduite professionnelle aux principes et aux règles prescrites par le code de déontologie.

Si je remplis ce serment sans l'enfreindre, qu'il me soit donné de jouir heureusement de la vie et de ma profession, honoré à jamais parmi les hommes. Si je le viole et que je me parjure, puissé-je avoir un sort contraire.



Vu, Le Président du Jury,

Date, Signature :

Vu, la Directrice de l'UFR des Sciences Odontologiques,

Date, Signature :

Vu, le Président de l'Université de Bordeaux,

Date, Signature :

**Thomas Lajus**

21/10/2019

Thèse pour l'obtention du DIPLOME D'ETAT de DOCTEUR EN CHIRURGIE DENTAIRE n°81

**Discipline** : Chirurgie orale

**Traitement pré-implantaire des défauts crestaux par utilisation de la technique de facteurs de croissance d'origine plaquettaire (PRGF)**

**Résumé :**

L'implantologie est une discipline qui permet de restaurer des secteurs édentés mais qui nécessite un environnement osseux optimal. Quelque fois, le praticien est confronté à des défauts osseux qui imposent leur restauration pré-implantaire. Face aux techniques conventionnelles telles que les régénérations osseuses guidées (ROG) ou les greffes, plusieurs études ont montré l'efficacité des concentrés plaquettaires autologues dans ce domaine. Parmi eux, la technique du plasma riche en facteurs de croissance (PRGF), proposée par le Docteur E. Anitua, excluant les leucocytes, semble offrir une réelle alternative. A travers ce travail, on a cherché à montrer par le biais de plusieurs études et d'un cas clinique réalisé au service bucco-dentaire du PQR de Pellegrin à Bordeaux, que le PRGF améliore la cicatrisation osseuse et la régénération tissulaire, et donc permettrait une reconstruction pérenne des défauts crestaux implantaire autorisant la pose d'un implant. D'autres études cliniques randomisées, à échelle plus importante, sont nécessaire pour valider nos résultats.

**Mots clés :** Facteurs de croissance dérivés des plaquettes, Facteurs de croissance, Implant dentaire, Augmentation de la crête alvéolaire, Plasma riche en plaquettes

**Pre-implant treatment of crestal defects using Plasma-Rich Growth Factors (PRGF)**

**Summary :**

Implantology can restore toothless areas but it requires an optimal bone environment. Sometimes, dentists need to restore bone defects before implantation. In contrast to conventional techniques such as guided bone regeneration (GBR) or bone graft, several studies have shown the effectiveness of autologous platelet concentrates. Among them, the technique of plasma rich in growth factors (PRGF), proposed by Dr. E. Anitua, excluding leukocytes, seems to offer a real alternative. Through this work, we have tried to show with several studies and a clinical case carried out in the oral department of the PQR, Pellegrin Hospital in Bordeaux, that the PRGF improves bone healing and tissue regeneration, and thus allows a sustainable reconstruction of implant crests defects allowing the placement of an implant. Further randomized clinical studies, on a larger scale, are needed to validate our results.

**Key-words :** Platelet-Derived Growth Factor, Growth Factors, Dental Implant, Alveolar Ridge Augmentation, Platelet Rich Plasma

Université de Bordeaux - Collège des Sciences de la Santé

UFR des Sciences Odontologiques

146 rue Léo Saignat

33000 Bordeaux