



HAL
open science

L'odontome dilaté comme manifestation rare de la dens invaginatus, à propos d'un cas

Antoine Crelier

► **To cite this version:**

Antoine Crelier. L'odontome dilaté comme manifestation rare de la dens invaginatus, à propos d'un cas. Sciences du Vivant [q-bio]. 2019. dumas-02408676

HAL Id: dumas-02408676

<https://dumas.ccsd.cnrs.fr/dumas-02408676>

Submitted on 13 Dec 2019

HAL is a multi-disciplinary open access archive for the deposit and dissemination of scientific research documents, whether they are published or not. The documents may come from teaching and research institutions in France or abroad, or from public or private research centers.

L'archive ouverte pluridisciplinaire **HAL**, est destinée au dépôt et à la diffusion de documents scientifiques de niveau recherche, publiés ou non, émanant des établissements d'enseignement et de recherche français ou étrangers, des laboratoires publics ou privés.

U.F.R. D'ODONTOLOGIE

Année 2019

Thèse n°82

THESE POUR L'OBTENTION DU
**DIPLÔME D'ETAT DE DOCTEUR EN CHIRURGIE
DENTAIRE**

**L'odontome dilaté comme manifestation rare de
la dens invaginatus,
*à propos d'un cas***

Présentée et soutenue publiquement

Par Antoine CRELIER

Né le 23/03/1989

Le 18 Novembre 2019 à Bordeaux

Sous la direction de : Dr Mathilde FENELON

Membres du jury :

Mr le Pr CATROS, Sylvain
Mme le Dr FENELON, Mathilde
Mme le Dr GAROT, Elsa
Mr le Dr MARTEAU, Jean-Marie

Président
Directeur
Rapporteur
Examineur

UNIVERSITE DE BORDEAUX

MAJ 01/09/2019

Président M. TUNON DE LARA Manuel
Directeur de Collège des Sciences de la Santé M. PELLEGRIN Jean-Luc

COLLEGE DES SCIENCES DE LA SANTE UNITE DE FORMATION ET DE RECHERCHE DES SCIENCES ODONTOLOGIQUES

Directrice Mme BERTRAND Caroline 58-01
Directeur Adjoint à la Pédagogie Mr DELBOS Yves 56-01
Directeur Adjoint – Chargé de la Recherche M. CATROS Sylvain 57-01
Directeur Adjoint – Chargé des Relations Internationales M. LASSERRE Jean-François 58-01

ENSEIGNANTS DE L'UFR

PROFESSEURS DES UNIVERSITES

Mme Caroline BERTRAND Prothèse dentaire 58-01
Mme Marie-José BOILEAU Orthopédie dento-faciale 56-01
M Sylvain CATROS Chirurgie orale 57-01
M Raphaël DEVILLARD Dentisterie restauratrice et endodontie 58-01
Mme Véronique DUPUIS Prothèse dentaire 58-01
M. Bruno ELLA NGUEMA Sciences anatomiques et physiologiques - Biomatériaux 58-01
M. Jean-Christophe FRICAIN Chirurgie buccale – Pathologie et thérapeutique 57-01

MAITRES DE CONFERENCES DES UNIVERSITES

Mme Elise ARRIVÉ Prévention épidémiologie – Economie de la santé – Odontologie légale 56-02
Mme Cécile BADET Biologie Orale 57-01
M. Etienne BARDINET Orthopédie dento-faciale 56-01
M. Michel BARTALA Prothèse dentaire 58-01
M. Cédric BAZERT Orthopédie dento-faciale 56-01
M. Christophe BOU Prévention épidémiologie – Economie de la santé – Odontologie légale 56-02
Mme Sylvie BRUNET Chirurgie buccale – Pathologie et thérapeutique 57-01
M. Jacques COLAT PARROS Sciences anatomiques et physiologiques 58-01
M. Jean-Christophe COUTANT Sciences anatomiques et physiologiques 58-01
M. François DARQUE Orthopédie dento-faciale 56-01
M. François DE BRONDEAU Orthopédie dento-faciale 56-01
M. Yves DELBOS Odontologie pédiatrique 56-01
M. Emmanuel D'INCAU Prothèse dentaire 58-01
Mme Elsa GAROT Odontologie pédiatrique 56-01
M. Dominique GILLET Dentisterie restauratrice et endodontie 58-01
Mme Olivia KEROUREDAN Dentisterie restauratrice et endodontie 58-01
M. Jean-François LASSERRE Prothèse dentaire 58-01
M. Yves LAUVERJAT Parodontologie 57-01
Mme Odile LAVIOLE Prothèse dentaire 58-01
M. Jean-Marie MARTEAU Chirurgie buccale – Pathologie et thérapeutique 57-01
Mme Javotte NANCY Odontologie pédiatrique 56-01
M. Adrien NAVEAU Prothèse dentaire 58-01

M.	Jean-François	PELI	Dentisterie restauratrice et endodontie	58-01
M.	Philippe	POISSON	Prévention épidémiologie – Economie de la santé – Odontologie légale	56-02
M.	Patrick	ROUAS	Odontologie pédiatrique	56-01
M.	Johan	SAMOT	Biologie Orale	57-01
Mme	Maud	SAMPEUR	Orthopédie dento-faciale	56-01
M.	Cyril	SEDARAT	Parodontologie	57-01
Mme	Noélie	THEBAUD	Biologie Orale	57-01
M.	Eric	VACHEY	Dentisterie restauratrice et endodontie	58-01

AUTRES ENSEIGNANTS

Mme	Audrey	AUSSEL	Sciences anatomiques et physiologiques	58-01
-----	--------	--------	--	-------

ASSISTANTS

Mme	Mathilde	BOUDEAU	Odontologie conservatrice – Endodontie	58-01
M.	Wallid	BOUJEMAA AZZI	Odontologie conservatrice – Endodontie	58-01
Melle	Camille	BOULÉ-MONTPEZAT	Odontologie pédiatrique	56-01
Mlle	Anaïs	CAVARE	Orthopédie dento-faciale	56-01
M	Hubert	CHAUVEAU	Odontologie conservatrice – Endodontie	58-01
M	Pierre-Hadrien	DECAUP	Fonctions/dysfonctions, imagerie, biomatériaux	58-01
Mme	Severine	DESCAZEUX	Odontologie conservatrice – Endodontie	58-01
Mme	Julia	ESTIVALS	Odontologie pédiatrique	56-01
M.	Cédric	FALLA	Prévention épidémiologie – Economie de la santé – Odontologie légale	56-02
Mme	Mathilde	FENELON	Chirurgie Orale	57-01
Mme	Agathe	GREMARE	Biologie orale	57-01
M	Mickaël	HYVERNAUD	Prothèse dentaire	58-01
Mme	Clémence	JAECK	Prothèse dentaire	58-01
Mme	Mathilde	JACQUEMONT	Parodontologie	57-01
Mme	Claudine	KHOURY	Prévention épidémiologie – Economie de la santé – Odontologie légale	56-02
Mr	Antoine	LAFITTE	Orthopédie dento-faciale	56-01
M	Adrien	LASTRADE	Prothèse dentaire	58-01
M.	Emmanuel	MASSON REGNAULT	Chirurgie Orale	57-01
Mme	Aude	MENARD	Prothèse dentaire	58-01
M	Antoine	PEPELUT	Parodontologie	57-01
M	Florian	PITEU	Prothèse dentaire	58-01
Mr	Thibaut	ROULLAND	Prothèse dentaire	58-01
M.	François	ROUZÉ L'ALZIT	Prothèse dentaire	58-01
Mme	Rawen	SMIRANI	Parodontologie	57-01
Mme	Sophia	ZIANE	Odontologie conservatrice – Endodontie	58-01

Remerciements

A notre Président de thèse,

Monsieur le Professeur Sylvain CATROS

Professeur des Universités – Praticien Hospitalier

Sous-section Chirurgie orale 57-01

Je vous remercie de l'honneur que vous m'avez fait en acceptant de présider ce jury de thèse. Merci pour la qualité de votre enseignement en chirurgie orale et vos précieux conseils. Je tiens également à vous remercier pour votre bienveillance, votre gentillesse et vos grandes qualités humaines dont vous avez fait preuve à l'Hôpital Pellegrin.

Veillez trouver ici l'expression de ma vive reconnaissance et de mon profond respect.

A notre Directeur de thèse,

Madame le Docteur Mathilde Fénelon

Assistante hospitalo-universitaire

Sous-section Chirurgie orale 57-01

Je vous exprime mes plus sincères remerciements pour avoir accepté de diriger cette thèse. Je vous remercie de la confiance que vous m'avez accordée pendant ce travail et de m'avoir encadré, orienté et conseillé tout au long de la rédaction. Merci pour votre disponibilité et pour le temps que vous m'avez consacré.

Veillez trouver ici l'expression de mes remerciements les plus sincères.

A notre Rapporteur de thèse,

Madame le Docteur Elsa GAROT

Assistante hospitalo-universitaire

Sous-section Odontologie Pédiatrique 56-01

Je vous suis très reconnaissant d'avoir accepté de juger cette thèse et de faire partie de ce jury. Je vous remercie pour vos précieux conseils et pour les connaissances que vous m'avez transmis au cours de mon externat. Je tiens également à vous remercier sincèrement pour votre accompagnement et la gentillesse dont vous avez fait preuve lors de nos vacances hospitalières, j'ai pris grand plaisir à travailler avec vous à l'hôpital Pellegrin.

Veillez trouver dans ce travail l'expression de ma sincère gratitude.

A notre Assesseur de thèse,

Monsieur le Docteur Jean-Marie MARTEAU

Maître de Conférence des Universités – Praticien Hospitalier

Sous-section Chirurgie Orale 57-01

Je vous remercie d'avoir accepté de prendre part à ce jury de thèse. Je vous remercie également pour votre implication à la faculté et pour l'enseignement clinique que vous m'avez délivré à l'hôpital Pellegrin.

Veillez trouver ici le témoignage de ma vive reconnaissance et de mon profond respect.

A mes parents, pour l'amour que vous m'avez donné. Je ne vous remercierai jamais assez pour votre soutien, votre aide et pour avoir toujours cru en moi. Vous avez su me transmettre les valeurs humaines, le goût du travail et la rigueur et je vous en suis profondément reconnaissant. Merci pour tout.

A ma soeur, Maud, mon beau-frère Xavier, ma nièce Marylou et mon neveu Louis qui grandissent trop vite! Je suis fier de vous avoir et j'espère que nous continuerons d'être là les uns pour les autres.

A ma famille, la distance n'empêche pas de ressentir tout votre soutien. Particulièrement à ma tante Sophie pour ses talents de dactylographie et mon cousin Jules, je te souhaite bon courage pour les longues années d'études qui t'attendent !

A Colette la souris et Bernard le chat, chez qui j'ai rédigé la majorité de ce travail. Vous m'avez permis de rédiger cette thèse dans un lieu calme et propice à la réflexion et je vous en remercie.

Au Docteur Claire Castain, Anato-mo-cyto-pathologiste à l'hôpital de Bordeaux, pour la qualité de vos coupes histologistes et votre réactivité je tiens à vous remercier.

A mes amis d'enfance, Martin, Nadeem, Gil, Léo, Paul, Simon, Vincent, Thomas, Etienne, Pierrick, Thibault, Suzanne, et aux amis rencontrés sur la route, Rémy, Estelle, Tom, Julien, Benjamin, JB, Anaïs, Marie et aux autres...vous avez contribué à mon épanouissement personnel et vous m'avez permis de me construire pendant toutes ces années. C'est toujours avec plaisir que l'on se retrouve pour partager de si bons moments et je vous en remercie.

A mon amie, Marion, qui m'a accompagné tout au long de la rédaction de cette thèse. Tu as été mon soutien de tous les jours, ta patience et ton écoute dans mes périodes de doutes m'ont permis d'avancer et je suis fier de t'avoir auprès de moi.

A mes futurs confrères, particulièrement Teva, Adrien, Romain, Quentin et Thomas pour avoir partagé ses années de facultés ensemble.

À tous, je présente mes remerciements, pour m'avoir fait grandir à vos côtés.

SOMMAIRE

<u>INTRODUCTION</u>	12
<u>PARTIE I – Dens in dente / Dens Invaginatus</u>	13
1. Définition	13
2. Historique	15
3. Classification	15
3.1. Premières tentatives de classifications.....	15
3.2. Classification d’Oehlers.....	17
4. Prévalence	19
4.1. Diversités des prévalences.....	20
4.2. Population touchée.....	21
4.3. Dents les plus affectées.....	21
4.4. Association avec d’autres anomalies de développement.....	22
5. Etiologie	23
6. Nature de l’invagination, constatations histologiques	24
6.1. Email.....	24
6.2. Dentine.....	26
6.3. Cément.....	26
6.4. L’invagination.....	26
6.5. Pulpe.....	27
6.6. Limites et apports des études.....	28
7. Manifestations cliniques	29
7.1. Dents affectées.....	29
7.2. Forme de la couronne dentaire.....	29
8. Complications et séquelles	31
8.1. Complications à court et moyen terme.....	31
8.2. Séquelles possibles.....	31

PARTIE II – Thérapeutiques des invaginations dentaires.....33

1. Historique thérapeutique des invaginations dentaires	33
2. Choix et planification du traitement	34
3. Thérapeutique préventive et restauration prophylactique	37
4. Thérapeutique endodontique	37
4.1. Traitement endodontique de l'invagination seule.....	38
4.2. Traitement endodontique de l'invagination et de la pulpe.....	38
5. Chirurgie endodontique	40
6. Réimplantation intentionnelle	41
7. Avulsion	41

PARTIE III – Présentation du cas clinique.....42

1. Motif de consultation	42
2. Anamnèse médicale	42
2.1. Antécédents médicaux et chirurgicaux.....	42
2.2. Antécédents bucco-dentaires.....	43
2.3. Allergies.....	43
3. Examen clinique	43
3.1. Exobuccal.....	43
3.2. Endobuccal.....	43
3.3. Fonctionnel.....	44
4. Examen complémentaire : Cône Beam	44
5. Hypothèse diagnostique	47
6. Décision thérapeutique	47
7. Etape chirurgicale	48
8. Examen histologique	51
9. Suivi	53

<u>PARTIE IV – Revue de littérature et discussion</u>	54
1. Recueil de données	54
2. Localisation	54
3. Stade	54
4. Apports de l’imagerie	55
4.1. Dans le diagnostic.....	56
4.2. Les diagnostics différentiels.....	57
4.3. A visée thérapeutique.....	58
5. Traitement	58
<u>CONCLUSION</u>	64
<u>Table des illustrations</u>	65
<u>Références bibliographiques</u>	67

INTRODUCTION

La *dens in dente*, ou plus communément appelée *dens invaginatus*, est la conséquence d'une anomalie développementale de la dent. Un plissement de l'organe de l'émail se produit au niveau de la papille dentaire, et au fur et à mesure que les tissus durs se forment autour de cette invagination la dent modifie sa morphologie interne et externe. Le premier à avoir découvert ce phénomène fut Socrates en 1856, il décrira cette anomalie comme une «dent à l'intérieur d'une dent »⁽¹⁾.

Bien qu'un examen clinique puisse révéler quelques éléments, telle une fissure, l'examen radiologique semble être l'approche la plus efficace afin de diagnostiquer une invagination dentaire.

De part sa nature et ses caractéristiques structurales, ces invaginations vont augmenter le risque de pathologie pulpaire et de complications lors des traitements canalaires.

Son étiologie reste encore mal connue, bien qu'il y ait des preuves que son origine puisse être d'ordre génétique.

Ces anomalies développementales semblent relativement fréquentes, cependant les chiffres annoncés varient selon les études de 0,04 à 10%⁽¹⁾. Baumgart a établi une incidence à 2-3%⁽²⁾. Le nombre de cas recensés dans la littérature est faible et il n'existe pas d'études à l'échelle mondiale, celles-ci étant faites majoritairement sur une population locale. Ce problème semble plus répandu que la plupart des praticiens ne le pensent au vue des difficultés diagnostiques associées à la morphologie variable et complexe des invaginations.

L'objectif de cette thèse était de rapporter la démarche diagnostique et thérapeutique d'un cas clinique originale de *dens in dente*.

En premier lieu, nous définirons cette anomalie développementale et son étiopathogénie. Nous présenterons également les différentes classifications élaborées pour poser le diagnostic ainsi que les conséquences de cette anomalie.

Dans un second temps nous exposerons les différentes thérapeutiques décrites pour la prise en charge de *dens in dente*.

Par la suite, un cas clinique de *dens in dente* traité au CHU de Bordeaux, original de part sa localisation et sa dimension importante, sera présenté.

Enfin, une discussion portant sur un recueil des cas similaires retrouvés dans la littérature sera réalisée. Celle-ci met en avant l'originalité du cas clinique observé à Bordeaux.

PARTIE I – Dens in dente / Dens Invaginatus

1. Définition

Dens in dente ou *dens invaginatus* correspond à une anomalie du développement ou dysmorphogénèse, s'établissant avant la minéralisation des tissus durs de la dent et provoquant une altération dans la croissance de la papille dentaire.

Cette dernière va en effet subir un phénomène de pliage ou d'invagination partielle de l'organe de l'émail à l'intérieur de la dent. La minéralisation ultérieure de l'émail et de la dentine conduit à une formation coronaire inversée à l'intérieur de la dent incriminée.

Les dents affectées montrent radiologiquement une inclusion d'émail et de dentine pouvant s'étendre profondément dans la chambre pulpaire et dans la racine, et parfois même atteindre l'apex de la racine⁽²⁾ (*Figure 1*).

Cette malformation induit un large spectre de variations morphologiques, et en cas d'invagination importante, on trouve non seulement des modifications internes de la dent, mais aussi des modifications de sa morphologie externe.

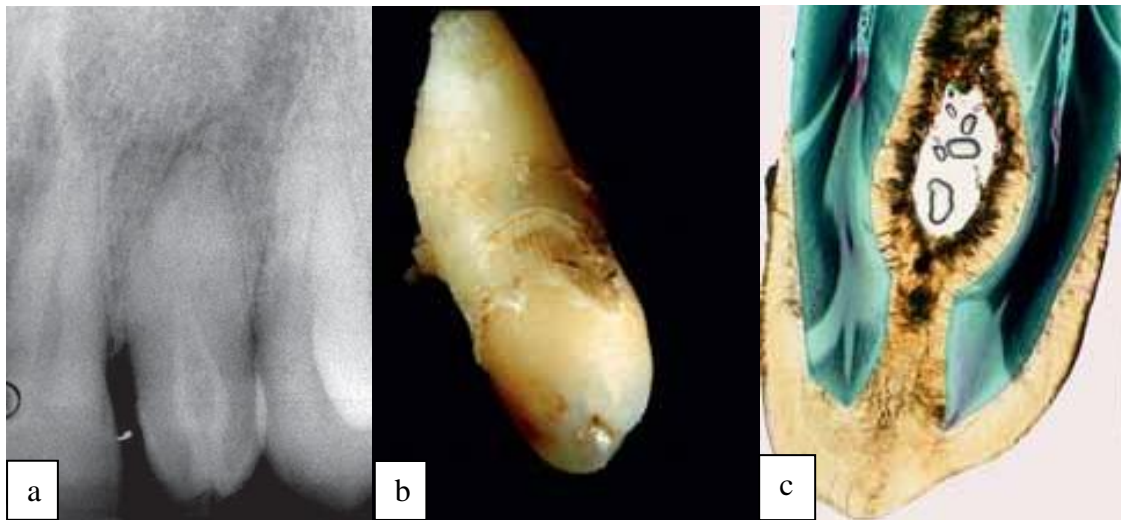


Figure 1 : Incisive latérale maxillaire avec une invagination de type III selon Oehlers⁽²⁾.

a - Radiographie d'une incisive latérale maxillaire de forme conoïde présentant une invagination de type III d'Oehlers, avec un halo péri-apical clair.

b - Dent avulsée avec l'entrée de l'invagination partant du bord incisif.

c - Coupe histologique montrant la bordure d'émail de l'invagination et une dentine de structure normale (les particules présentes dans la lumière correspondent à des artéfacts).

Une rétraction minime de l'organe de l'émail est également connue sous la dénomination de puits cingulaire (ou foramen cæcum), tandis que les formes profondes ont été appelées de diverses manières : *dens in dente*, *dens invaginatus*, odontome invaginé, odontome composite dilaté, inclusion dentaire.

Cette nomenclature variée reflète probablement l'absence de consensus sur la formation, l'étiologie et la classification de la maladie.

Mais c'est le terme d'invagination dentaire, introduit en 1953 par Von Hallett, qui est le plus couramment utilisé de nos jours⁽³⁾.

➤ **Dens in dente ou dens invaginatus :**

Ces deux entités résultent d'un pliage de la papille dentaire entre la 6^{ème} et la 8^{ème} semaine intra-utero. Une fois les bourgeons dentaires établis, l'invagination va apparaître au stade de la cloche dentaire pendant la différenciation cellulaire des futurs organes dentaires^(4, 5).

Ce phénomène peut avoir deux points de départs distincts :

- Bord incisif de la dent, correspondant à dens in dente.
- Région du cingulum, on parlera alors de dens invaginatus.

Le terme «odontome dilaté» est observé pour les invaginations les plus sévères causant une dilatation coronaire importante⁽¹⁾.

Il existe deux variations d'invaginations dentaires : le type coronaire (le plus fréquemment retrouvé) et le type radiculaire⁽⁶⁾ :

Les invaginations à point de départ coronaire, proviennent généralement d'un repli anormal de l'organe de l'émail dans la papille dentaire. Dans une dent mature, il en résulte un pli de tissu dur dans la dent, caractérisé par un revêtement de l'émail recouvrant le pli.

Lorsque l'anomalie est de type radiculaire, celle-ci résulte d'une invagination de la gaine épithéliale de Hertwig et va ainsi entraîner une accentuation du sillon de la racine longitudinale.

Contrairement au type coronal, qui est bordé d'émail, le type de défaut radiculaire est doublé de ciment. Si l'invagination se rétracte, elle laissera apparaître une structure longitudinale de ciment dans le canal pulpaire. La structure s'étend le plus souvent sur la majeure partie de la longueur de la racine.

Dans d'autres cas, la gaine de la racine peut laisser apparaître une invagination semblable à un sac qui produit un défaut de ciment circonscrit dans la racine. Les premières prémolaires mandibulaires et les deuxièmes molaires sont particulièrement susceptibles de développer une invagination de type radiculaire.

2. Historique

Le premier cas recensé dans la littérature a été décrit par Ploquet en 1794 qui a découvert cette anomalie sur une dent de baleine⁽¹⁾.

D'après Schulze (1987), c'est un dentiste du nom de Socrates, aux Etats-Unis, qui a été le premier à découvrir en 1856 de l'émail à l'intérieur d'une dent. Il a parlé à l'époque d'une «dent à l'intérieur d'une dent».

Cependant, le premier rapport sur dens invaginatus a été écrit en 1855 par Salter, mais c'était Tomes, en 1859, dans son livre « A system of dental surgery » qui a décrit cette anomalie comme un défaut de développement de la dent « cité dans (1) ».

Le terme *dens in dente* a été découvert en Allemagne par Mühlreiter (1873) et Baume (1874). Busch (1897) a notamment décrit ces malformations comme des «formations doubles issues de la fusion de deux germes dentaires surnuméraires... une dent avait englobé l'autre par croissance circulaire (concentrique)», ce qui a donné naissance à la théorie de la fusion et à la théorie gémellaire⁽⁷⁾.

Moral (1918) a attribué cette invagination pathologique de l'organe de l'émail à une anomalie de développement « cité dans (1) ».

Par la suite, de nombreux cas isolés ont été rapportés, mais c'est grâce à la radiologie que la découverte des invaginations a été plus fréquente.

Hunter (1951) a suggéré le terme «odontome dilaté» avec une dilatation anormale de la papille dentaire mais ce terme ne semble pas approprié dans les invaginations mineures où la dilatation de la couronne peut ne pas se produire « cité dans (1) ».

Le terme d'invagination dentaire a été introduit en 1953 par Von Hallett et reste le plus couramment utilisé de nos jours « cité dans (1) ».

Colby (1956) recommande de parler d'une « anomalie gestante » « cité dans (7) ».

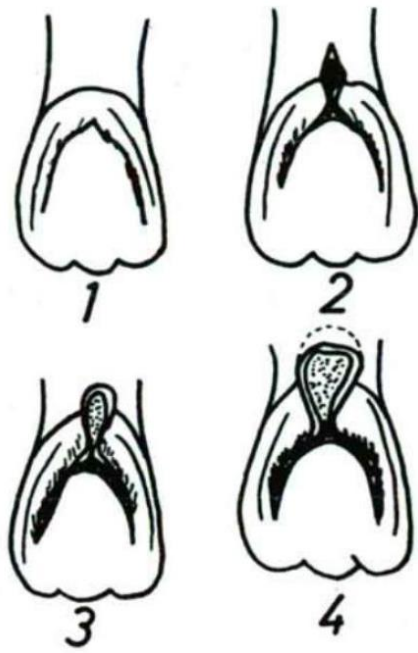
Jusqu'en 1959, plus de 200 documents, principalement des rapports de cas, ont été publiés dans la littérature dentaire sur des invaginations dentaires de différentes morphologies.

3. Classification

3.1 Premières tentatives de classifications

Dans la littérature, il existe différentes propositions afin de classer les invaginations :

La première tentative, en vue de classer les invaginations, a été faite par Hallet (1953) qui suggérait l'existence de quatre types d'invaginations basées sur des critères cliniques et radiographiques (*Figure 2*).



Type 1 : Une fente verticale est visible sur l'émail en palatin, au niveau cervical de la couronne dentaire. Il n'y a pas d'expansion vers la pulpe dentaire.

Type 2 : Une fossette s'observe sur le cingulum. L'invagination s'étend à travers la chambre pulpaire.

Type 3 : L'invagination s'étend profondément dans la chambre pulpaire et on observe une dilatation.

Type 4 : L'invagination occupe la chambre pulpaire et peut s'étendre jusqu'à la limite émail-cément.

Figure 2 : Représentation schématique des quatre classes de dens in dente par Hallet (1953)⁽⁸⁾.

D'autres classifications ont également été décrites impliquant une variété de critères et de normes⁽⁹⁾ : Ulmanky et Hermel (1964), Vincent-Townend (1974).

Schulze & Brand (1972) ont proposé une classification plus détaillée et plus complète en fonction de l'aspect radiographique de l'invagination (Figure 4). Ce classement a été divisé en groupes a et b avec quatre différentes variations décrites dans chaque groupe. :

- (a) : Division de l'émail et de la dentine.
- (b) : Division de la chambre pulpaire en deux, avec la présence d'émail et de dentine.

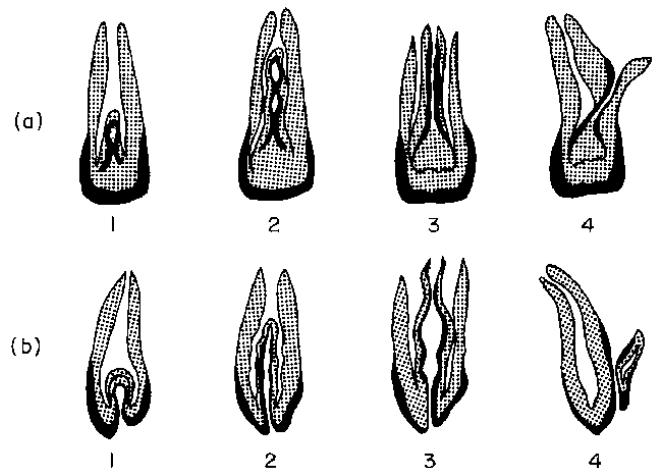


Figure 3 : Classification de Schulze & Brand (1972)⁽¹⁾.

3.2 Classification d'Oehlers

C'est la classification décrite par Oehlers (1957) qui semble être le plus largement utilisée, peut-être en raison de sa nomenclature simple et sa facilité d'application. Il classe les invaginations en trois catégories selon l'étendue radiographique de l'invagination dans la racine (*Figures 4 et 5*) :

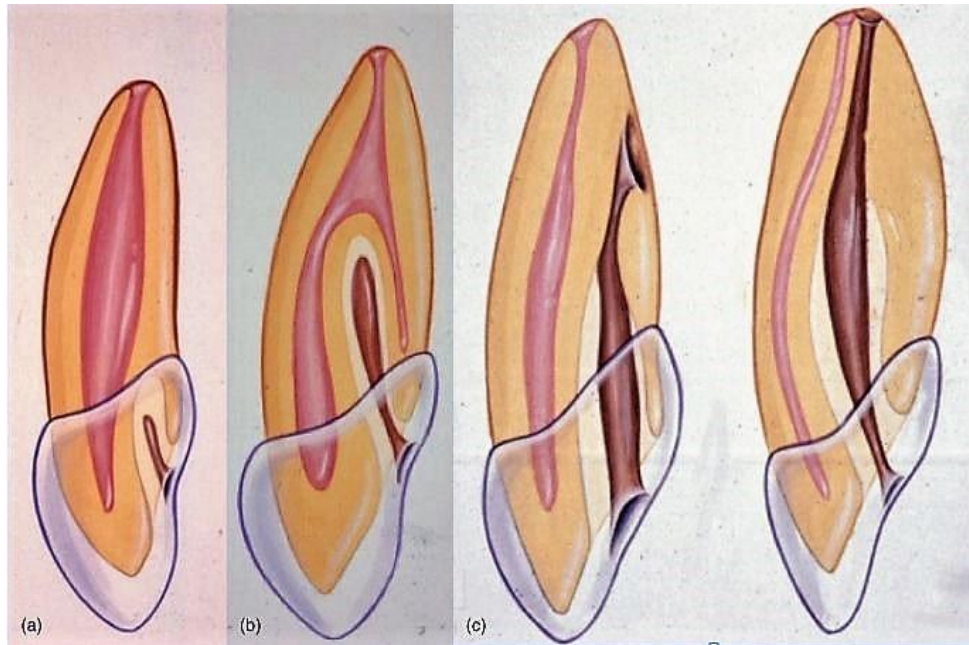


Figure 4 : Représentation schématique de la classification d'Oehlers⁽²⁾.

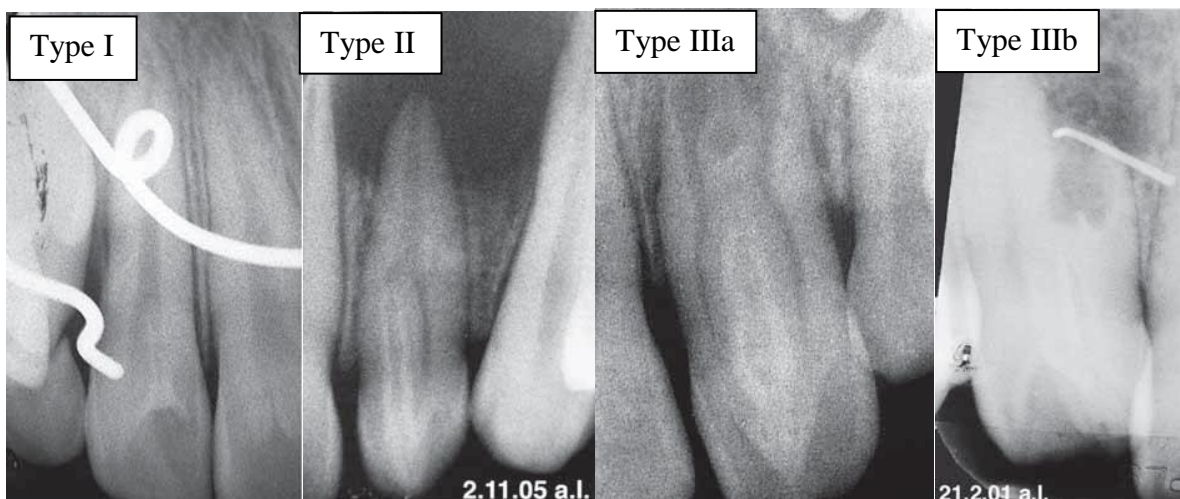


Figure 5 : Images radiologiques illustrant la classification d'Oehlers⁽²⁾.

- **Type I:** L'invagination est minime et bordée d'émail, elle est confinée dans la couronne de la dent et ne dépasse pas, en direction apicale, la jonction amélo-cémentaire.
- **Type II :** L'invagination dépasse la jonction émail-cément et s'étend dans la racine provoquant ainsi un confinement sans communication avec le ligament parodontal. Cependant un contact avec la pulpe est possible. Selon la taille de l'invagination, la couronne et/ou la racine peuvent être déformées ou malformées.
- **Type III :** L'invagination pénètre dans la racine en direction apicale et présente une relation directe avec le parodonte, en direction apicale ou latérale, et constitue ainsi un «second foramen ». Il n'y a pas de communication immédiate avec la pulpe, cette dernière se trouve comprimée dans la racine. L'invagination peut être complètement bordée intérieurement d'émail, mais fréquemment une bordure de cément sera trouvée dans la zone apicale de l'invagination. La forme de la dent et de la racine peut être modifiée, selon le degré de malformation.
 - **Type IIIa:** L'invagination s'étend à travers la racine et communique latéralement avec l'espace du ligament parodontal à travers un pseudo-foramen.
 - **Type IIIb:** L'invagination s'étend à travers la racine et communique avec le ligament parodontal au foramen apical (*Figure 6*).

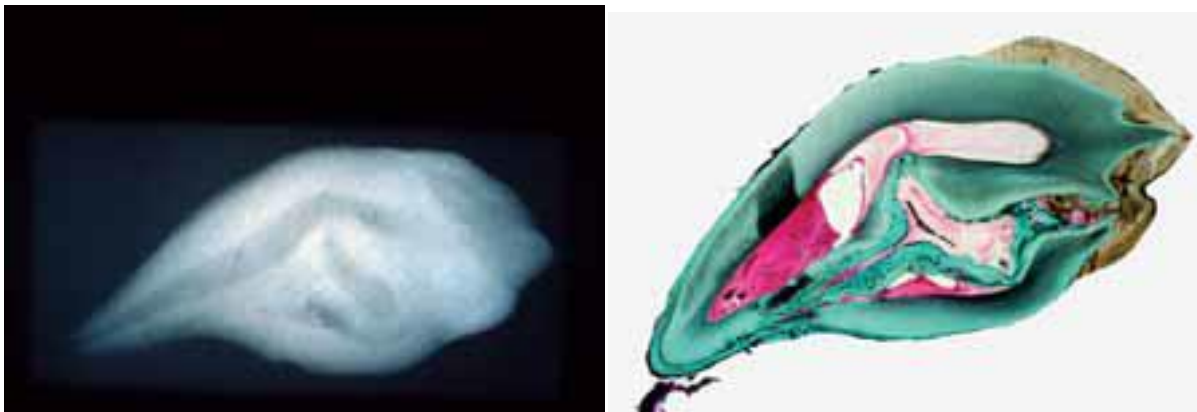


Figure 6 : Dens invaginatus de type III selon Oehlers (1957) avec une invagination se terminant latéralement dans le parodonte et une morphologie dentaire fortement déformée⁽²⁾.

➤ **Limites de la classification d'Oehlers :**

Le système d'Oehlers est uniquement basé sur des données radiographiques bidimensionnelles. Celui-ci peut sous-estimer la véritable étendue et complexité de l'invagination.

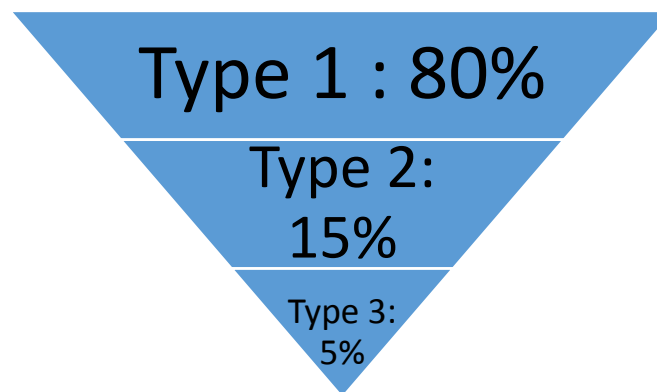
Cependant, malgré ses limites, la classification d'Oehlers fait la distinction entre les invaginations complètes (type III) et incomplètes (type I et II), ce qui est important car leur gestion est potentiellement différente.

Les limites associées à l'utilisation de la radiographie conventionnelle dans la classification et la gestion de *dens invaginatus* peut être surmontée avec l'augmentation de la disponibilité de l'imagerie 3D type Cône Beam (moins irradiant qu'un scanner).

La très grande diversité morphologique des dents invaginées n'apparaît cependant pas entièrement dans cette classification. De même, l'élaboration d'un concept thérapeutique général est difficile compte tenu de la diversité des altérations morphologiques et des complications.

4. Prévalence

En utilisant la classification d'Oehlers, la prévalence de chaque type d'invagination a été rapportée par Ridell et al. (2001) « cité dans (2) » :



Selon les données disponibles dans la littérature, la fréquence de cette malformation est comprise entre 0,04 et 10%⁽¹⁾. Baumgart a évalué cette prévalence à 2-3 %⁽²⁾.

Auteur	Nombre de personnes/dents	Type de dent	Type d'investigation	Prévalence	Remarques/particularités
Mühlreiter (1873)	500 dents	I ₂ extraites	histologie	2,8%	
Atkinson (1943)	500 enfants	I ₂ I ₁	Rx	10% 0,25%	
Hallet (1953)	400 enfants + 2000 Rx (dont 586 évaluables)	I ₁ + I ₂	seulement US seulement Rx	39,5% 49,6%	le puits cingulaire (<i>foramen cæcum</i>) est aussi défini en tant qu'invagination avec des invaginations nettes
Shafer (1953)	2452 étudiants	I ₂	Rx	1,3%	61,3% atteinte bilatérale
Amos (1955)	1000 enfants 203 étudiants	I ₂	Rx	5,1% 6,9%	43,1% atteinte bilatérale
Grahn et coll. (1959)	3020 enfants d'âge scolaire	I ₁ + I ₂	clin. US + Rx	2,7%	43% atteinte bilatérales; 43% des parents étaient aussi atteints, de même que 32% des frères et sœurs
Ulmanky & Hermel (1964)	500 patients		Rx-status	2%	plus 29,2% avec puits cingulaire
Miyoshi (1971)		I ₂ extraites	clin. US + Rx	38,5%	en plus 13,3% avec puits cingulaire
Thomas (1974)	1886 patients 278 étudiants	I ₂	Rx	7,74% 17,62%	
Gotoh et coll. (1979)	766 étudiants	I ₂	clin. US + Rx	9,66%	69% atteinte bilatérale
Renger (1981)	24 dents	mesiodens	histologie	83,3%	
Hamasha & Alomari (2004)	1660 patients (9377 dents)		Rx	2,95% des pat. 0,65% des dents 8,7% des I ₂	24,5% atteinte bilatérale 90% des cas: I ₂

Tableau 1 : Prévalence des dents invaginées dans différentes études⁽⁷⁾.

Ce tableau présente une vue d'ensemble de la prévalence de l'invagination dentaire dans différentes publications. Celle-ci varie de 0,25 à 9,66% dans cette étude. Malgré des différences statistiques importantes, il apparaît clairement que l'invagination dentaire n'est pas une constatation clinique rare.

4.1 Diversité des prévalences

Cette grande variabilité dans la prévalence peut s'expliquer par des différences entre les conditions d'investigation, la conception de l'étude, les critères diagnostiques, la taille et la composition des échantillons.

De plus, les différentes classifications existantes entraînent des résultats différents, par exemple, la présence d'un puits cingulaire ou même d'un simple pli palatin de l'émail est parfois assimilée à une invagination⁽³⁾.

Un certain nombre d'études ont échoué à décrire les paramètres utilisés pour identifier la présence des dents touchées par ce phénomène tandis que d'autres employaient leurs propres critères⁽²⁾.

Enfin, les invaginations superficielles peuvent facilement passer inaperçues sur les clichés radiologiques⁽²⁾.

- Selon Baumgart, on évalue l'incidence des invaginations dentaires à environ 2 - 3%⁽²⁾.

4.2 Population touchée

Une prédisposition parmi les types européens, et asiatiques⁽²⁾ est retrouvée chez environ 5% de la population, alors que ces phénomènes d'invaginations semblent être beaucoup plus rare pour la population d'origine africaine.

Il ne semble pas exister de prédisposition selon le sexe⁽¹⁰⁾, cependant une forme de transmission héréditaire semble établit⁽¹¹⁾.

4.3 Dents les plus affectées

L'incisive latérale maxillaire permanente est dans 85% des cas la dent la plus souvent atteinte, suivies des incisives centrales maxillaires, des prémolaires et canines avec des dents postérieures moins susceptibles d'être affectées. Les dents maxillaires semblent plus souvent atteintes⁽²⁾.

Ceci est soutenu par Hamasha et Al-Omari (2004) « cité dans (7) », sur 1660 sujets examinés en 2004, 61 sur 14090 dents ont eu des signes d'invagination avec 90% d'incisives latérales et seulement 6,5% étaient des dents postérieures (*Tableau 1*).

Dans cette étude, il est intéressant de noter qu'aucune dent mandibulaire n'a été répertoriée comme étant affectée par une invagination. Cependant, d'autres études ont rapporté des cas d'invagination présentes au niveau de dents mandibulaires⁽²⁾.

L'anomalie semble survenir de manière symétrique dans environ la moitié des cas et une implication concomitante des incisives centrales et latérales peut se produire⁽²⁾ :

Grahn et al.(1959) « cité dans (7) », dans une étude de 3020 incisives latérales, a rapporté des cas d'invaginations bilatérales chez 43% des patients examinés (*Tableau 1*).

Gotoh et coll. (1979) « cité dans (7) » ont mis en évidence une invagination dentaire bilatérale dans 69% des cas, après la découverte initiale d'une invagination unilatérale (*Tableau 1*).

Ridell et coll (2001) « cité dans (7) » ont trouvé une invagination de la dent controlatérale chez 35,2% des patient; cette proportion a été de 24,5% dans les études de Hamasha & Alomari (2004) (*Tableau 1*).

Il peut arriver qu'une seule et même dent présente plusieurs invaginations. En effet de nombreux cas de doubles invaginations ont été signalés dans la littérature, et même des triples invaginations ont été découvert⁽²⁾.

Il y a également eu des rapports de cas de *dens invaginatus* se produisant dans la denture déciduale. Selon Mupparapu & Singer (2006)⁽¹¹⁾, quatre cas seulement ont été rapportés dans la littérature, en plus du cas qu'il a lui-même présenté.

4.4 Association avec d'autres anomalies de développement

Plusieurs études ont rapporté une association entre la *dens in dente* ou *dens invaginatus* et d'autres anomalies ou malformations dentaires, ainsi que des syndromes (Tableau 2).

Microdontie	Casamassimo et al. 1978
Macrodontie	Ekman-Westberg & Julin 1974
Hypodontie	Hülsmann 1955c
Oligodontie	Conklin 1978, Ruprecht et al. 1986
Taurodontisme	Casamassimo et al. 1978, Ruprecht et al. 1986, Ireland et al. 1987, Chen et al. 1990
Gemination et Fusion	Burzynski 1973, Mader 1979, Mader & Zielke 1982, Ruprecht et al. 1986
Mesiodens	Schaefer 1953, 1955, Brabant & Klees 1956, Petz 1956, Rushton 1958, Conklin 1975, Mader 1977, Shifman & Tamir 1979, Beynon 1982, Ruprecht et al. 1986, Morfis 1992
Amélogénèse imparfaite	Kerebel et al. 1983
Invagination dans un odontome	Hitchin & McHugh 1954
Odontomes multiples	Robbins & Keene 1964
Agénésie coronaire	Hicks & Flaitz 1985
Syndrome de Williams	Oncag et al. 1995

Tableau 2 : Anomalies dentaires associées à une invagination dentaire⁽²⁾.

Un cas clinique portant sur un seul patient présentant jusqu'à cinq dents invaginées, dans un contexte de microdontie et des molaires mitituberculées, a été retrouvé⁽¹²⁾.

L'invagination dentaire peut également être présente sur une dent atteinte d'une évagination (formation d'une cuspide accessoire le plus souvent en lingual des dents antérieurs)^(13, 14).

Les dents surnuméraires, ou mesiodens, semblent être la pathologie la plus associée avec les invaginations^(2, 15).

5. Etiologie

Il existe un manque de consensus sur l'étiologie des *dens invaginatus*.

Socrates (1856) a parlé du concept de croissance par encerclement concentrique, par la suite, de nombreuses théories ont fait leur apparition dans l'histoire, et aujourd'hui encore, certains points obscurs subsistent⁽¹⁾ :

- **Théorie de la fusion** : Busch en 1897 pense que cette anomalie résulte de la fusion de deux germes dentaires. Cette notion a été reprise avec la théorie des jumeaux (Bruszt 1950) et la théorie gémellaire (Schwenzer 1957).
- **Théorie de la prolifération active** : Moral en 1918 propose l'invagination comme le résultat d'une prolifération rapide et agressive d'une partie de l'épithélium améloblastique interne, envahissant la papille dentaire. La notion a été reprise par Rushton (1937) et a considéré cela comme un néoplasme bénin à croissance limitée.
- **Théorie du retard** : Proposé par Kronfeld (1934) et repris par Gustafson & Sundberg (1950), ils suggèrent l'invagination comme découlant d'une défaillance focale de la croissance de cellules au niveau de la zone interne de l'épithélium de l'émail pendant que le reste des cellules de l'épithélium continue à proliférer jusqu'à englober la zone statique.
- **Théorie infectieuse** : Une infection serait considérée comme responsable de l'invagination par (Fischer 1936) et Sprawson (1937).
- **Théorie de la stimulation locale de croissance** : Décrite par Euler (1939) et Atkinson (1943), ils ont suggéré que le problème était le résultat de forces externes exerçant une pression sur l'arcade dentaire avec un effet sur le germe dentaire en cours du développement⁽⁷⁾. De telles forces pourraient provenir des germes dentaires adjacents (exemple de l'incisive centrale ou canine qui se développent au moins six mois avant l'incisive latérale).
- **Théorie du facteur traumatique** : Pour Gustafson et Sundberg (1950) un traumatisme pourrait être le facteur causal, mais ils ne pouvaient pas expliquer pourquoi seulement les incisives latérales ont été touchés et pas d'incisives centrales.
- **Théorie vasculaire** : Cette théorie suggère qu'une alimentation insuffisante de la papille dentaire est également considérée comme une cause possible, par réduction de l'activité des améloblastes ou par formation de lacunes dans l'épithélium adamantin interne⁽²⁾.
- **Théorie génétique** : De nombreux auteurs ont rapporté une incidence augmentée dans certaines familles. En effet, ces études de familles ont mis en évidence la présence d'une invagination dentaire chez 43% des parents et 32% des frères et sœurs⁽²⁾. L'augmentation de la prévalence semble donc significative dans ces familles.

Bien qu'aucune transmission héréditaire spécifique n'a été prouvée, un degré élevé d'héritage semble exister. Kettunen et al.⁽¹⁶⁾ ont démontré qu'au cours du développement dentaire, des systèmes de signalisation ectomésenchymateuse entre la papille dentaire et l'épithélium de l'émail interne affectent la morphogenèse dentaire. Ces signaux ont des rôles spécifiques tels que la régulation de la croissance et le plissement de l'organe de l'émail.

De plus, l'absence de certaines molécules pourrait entraîner des anomalies morphologiques ainsi que des défauts dans le germe de la dent en développement⁽¹⁷⁾.

Ainsi, la proposition de facteurs génétiques pouvant être la cause des invaginations, a une certaine crédibilité.

L'hypothèse d'une origine génétique est également émise au vu de l'augmentation de l'incidence de cette anomalie en relation avec d'autres malformations (*Tableau 2*)⁽¹⁾.

Un soutien supplémentaire pour une influence génétique est tiré du fait que les invaginations semblent avoir une variation limitée (Oehlers 1957) et peuvent se produire dans un certain nombre de dents dans le même individu⁽¹⁾ ou chez les frères et sœurs⁽²⁾.

➤ **Données actuelles :**

On suspecte l'existence d'une modification génétique concernant la morphologie globale de la dent et qui serait susceptible d'inclure un déplacement du puits cingulaire sur le sommet de la cuspidé, où commence ensuite l'invagination de l'organe de l'émail⁽¹⁾.

Les cellules à l'origine des fissures présentent une activité mitotique importante, provoquant ainsi une prolifération très active⁽⁷⁾.

6. Nature de l'invagination, constatations histologiques

La diversité morphologique des dents invaginées est manifeste sur le plan radiologique. Celle-ci se confirme à l'examen histologique (*Figures 7–10*).

Les différentes investigations (histologiques, microscopiques, ultra structurelles, micro radiographie) ont pu démontrer la surface de l'invagination comme uniforme et régulière avec une absence de communication avec la pulpe⁽⁸⁾. A l'inverse, d'autres études ont décrit des interruptions sur l'invagination de surface qui pourraient potentiellement entraîner une porte d'entrée pour les irritants vers la pulpe⁽⁷⁾.

6.1 Émail

L'invagination est bordée par une couche d'émail, avec une structure et une épaisseur très irrégulières au niveau de l'invagination⁽¹⁸⁾.

Beynon (1982), a examiné des préparations histologiques d'une invagination incomplète dans une dent surnuméraire (*mesiodens*) et a mis en évidence des zones totalement dépourvues d'émail (*Figures 7 et 8*)⁽⁷⁾.

L'émail interne a présenté une minéralisation anormale, comportant des zones hypo et hyper minéralisées⁽²⁾. Celui-ci présente une couche superficielle irrégulière avec des indentations, des stries de Retzius, des bandes de Hunter-Schreger et une structure cristalline prismatique normale de l'émail.

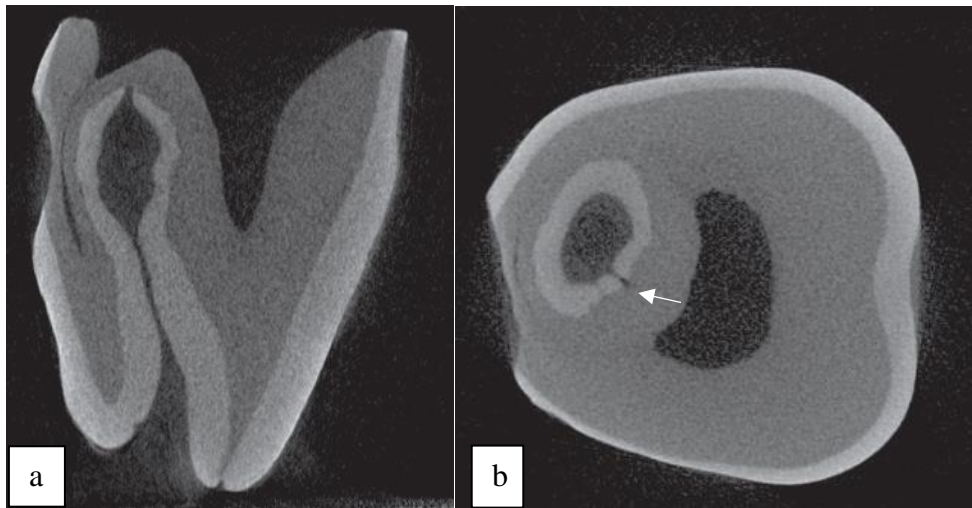


Figure 7 : Dent affectée par une invagination de type II d'Oehlers⁽⁷⁾.

a - Vue en coupe mésiale de la dent affectée. Le recouvrement de l'émail et de la dentine est clairement visible.

b - Vue en coupe axiale d'une couronne. On note une distinction de la pulpe principale avec l'invagination et une interruption dans la couche d'émail (flèche).

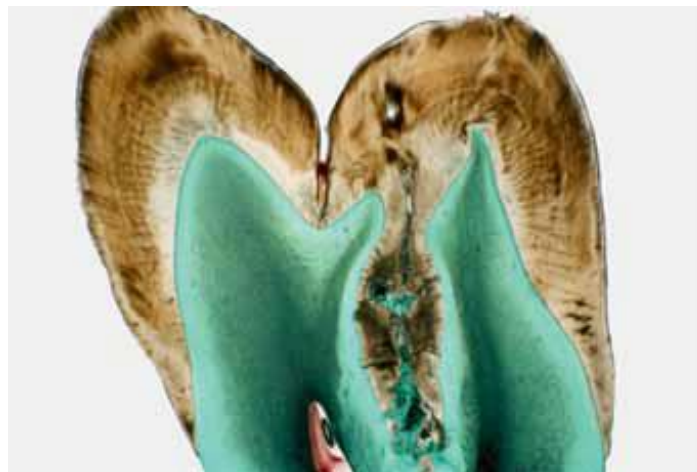

Figure 8 : Image histologique de l'invagination dans une molaire, à partir d'une pointe de cuspide⁽²⁾. On note une discontinuité de l'émail au niveau de l'invagination.

Au niveau des molécules présentes, une microanalyse au microscope électronique à balayage effectuée par Morfis (1992) a détecté jusqu'à huit fois plus d'ions phosphate et calcium par rapport à l'émail externe, mais dans son analyse le magnésium était complètement manquant« cité dans (1) ».

Des différences de structure et de composition entre l'émail externe et interne ont été retrouvées. L'émail interne exposé à l'invagination montre une forme très complexe et atypique de bâtonnets et sa surface présente une forme de nids d'abeille alors que l'émail externe ne présente pas ces anomalies⁽¹⁾.

Les défauts de la couche de l'émail se limitent à l'invagination, avec une dentine intacte mais exposée, en général, c'est au fond de l'invagination que la couche d'émail est la plus mince et la moins minéralisée, elle peut aussi manquer entièrement dans cette zone⁽²⁾. Cette zone serait propice à une contamination bactérienne à travers les tubules dentinaires ⁽⁷⁾. On aurait ainsi une porte d'entrée directe pouvant provoquer une infection de la pulpe avec nécrose consécutive.

6.2 Dentine

Au-dessous de l'invagination de l'émail, la dentine peut être intacte et sans irrégularité, normalement minéralisée avec des tubules dentinaires réguliers et de petits foyers de dentine interglobulaire⁽⁷⁾.

Elle peut également présenter une hypominéralisation et une structure irrégulière avec des inclusions de tissu conjonctif et des communications vers la pulpe⁽²⁾.

6.3 Cément

Selon Oehlers (1957), les invaginations de type III sont souvent bordées de cément dans la région apicale⁽⁷⁾.

6.4 L'invagination

A l'intérieur de l'invagination, on trouve des fragments d'émail, des calcifications tissulaires en lamelles et des débris de tissus conjonctifs de la papille dentaire ou parodontale⁽⁷⁾.

Ces éléments vont par la suite se nécroser et devenir un environnement riche en nutriments et favoriser une contamination bactérienne buccale.

Dans les formes légères, l'invagination peut avoir une forme de goutte entourée de tissu dentaire calcifié tandis que dans les formes sévères, la lésion peut donner lieu à une fissure ouvrant une communication avec le ligament parodontal (*Figure 9*).

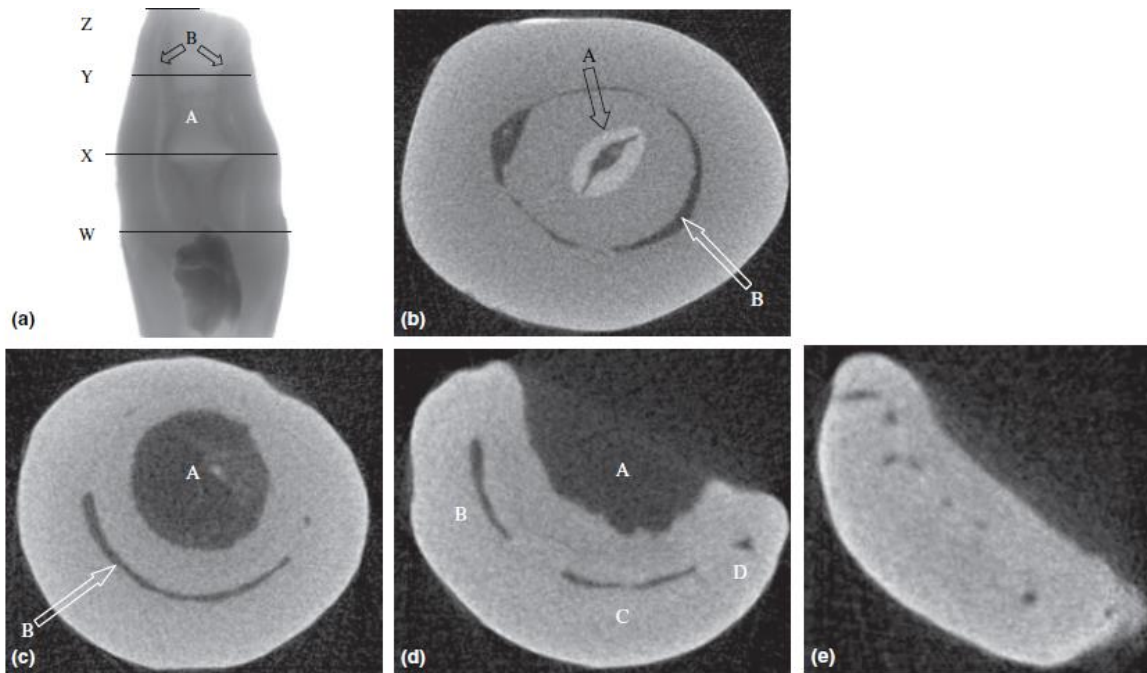


Figure 9 : Différentes coupes tomodensitométriques à différentes zones d'une dent avulsée de classification IIIb selon Oehlers⁽⁷⁾.

a - Coupe transversale tomodensitométrique d'une dent extraite avec le type d'Oehlers IIIb. On note la morphologie interne complexe de l'invagination (A) et du système canalaire (B).

b - Coupe axiale de la dent au point (W). A ce niveau l'invagination est encore bordée d'émail (A) avec la pulpe presque oblitérée (B).

c - Coupe axiale de la dent au point (X). La doublure en émail a disparu et l'invagination occupe maintenant une plus grande place (A). On note un croissant pulpaire résiduel (B).

d - Coupe axiale du dent au point (Y). L'invagination a maintenant fusionné avec le ligament parodontal (A). La pulpe est à ce niveau présente dans trois zones différentes (B, C et D).

e - Coupe axiale de la dent au point (Z). Le sommet montrant huit foramen apicaux séparés.

Le développement de l'invagination dépend de l'irrigation sanguine, celle-ci est réalisée à partir de l'entrée de l'invagination. Ainsi, l'irrigation sanguine est moins bonne au fond de l'invagination, car les minéraux et l'oxygène y sont présents en moindre quantité, entraînant la dégénérescence des améloblastes. Ceci explique la diminution du degré de minéralisation et les lacunes d'émail présentes en profondeur de l'invagination⁽⁷⁾.

6.5 Pulpe

L'invagination peut être associée à des changements dans la forme du canal radicaire lui-même. De multiples canaux peuvent être visibles à la coupe également⁽⁷⁾ (Figures 9 et 10).

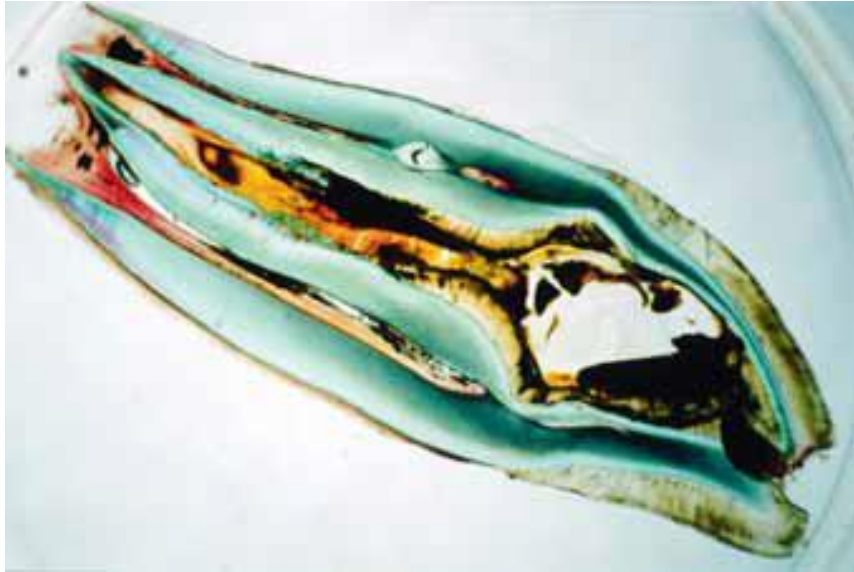

Figure 10 : Image histologique d'une dent invaginée de type III selon Oehlers. La pulpe représente une enveloppe concentrique de l'invagination⁽²⁾.

Le canal radiculaire peut être de section irrégulière, alternant des zones de constrictions ondulatoires et des zones de dilatations, cette surface a également été décrite comme étant uniforme et régulière sans communication avec la pulpe⁽²⁾.

L'existence de travées conjonctives permettant une liaison entre la cavité d'invagination et la pulpe, peuvent être expliquées par la présence de canaux et d'irrégularités des tissus dentaires, autorisant ainsi la pénétration de microorganismes et une possible infection pulpaire avec nécrose consécutive⁽⁷⁾.

6.6 Limites et apports des études

Les variations de résultats sur la nature de l'invagination peuvent être expliquées par les techniques différentes utilisées dans chaque étude⁽⁷⁾ :

- Micro-diffraction des rayons X (Omnell et al. 1960),
- Microradiographique (Beynon 1982),
- Histologique (De Smit et al. 1984, Piatelli & Trisi 1993),
- Analyses chimiques (Morfis 1993),
- Microscopie électronique à balayage (Bloch-Zupan et al., 1995, Stamelj et al. 2007).

De plus, le nombre de dents examinées est généralement faible avec un manque de précision quant à la sélection des patients. Cela rend difficile d'établir des conclusions objectives.

Cependant, malgré les limites de ces études, les dents touchées par des invaginations sont associées à un risque accru de développer une pathologie pulpaire^(1, 2, 7).

Des modifications de l'invagination interviennent dans le temps, cela aurait pour conséquence une augmentation du risque de contamination bactérienne ce qui semble fournir une explication de l'augmentation du développement d'une pathologie pulpaire d'une dent invaginée.

7. Manifestations cliniques

Bien que l'invagination dentaire soit une affection commune, elle peut facilement être négligée en raison de l'absence de signes cliniques caractéristiques de cette anomalie.

Dans la plupart des cas, la découverte d'une invagination est fortuite sur la panoramique dentaire.

7.1 Dents affectées

Du fait de la sensibilité des incisives latérales maxillaires aux invaginations, celles-ci devraient être étudiées de manière approfondie cliniquement et radiologiquement, au minimum dans les cas présentant une fosse profonde du foramen coecum.

Si une dent est affectée, la dent controlatérale du patient devra également être étudiée car cette anomalie est souvent symétrique.

L'incidence familiale est accrue, il convient également d'examiner également les frères et sœurs, les parents et/ou les enfants à la recherche de telles malformations.

La littérature odontologique sur les malformations type *dens in dente* et *dens invaginatus* contient plusieurs rapports de cas coïncidant avec d'autres anomalies dentaires, malformations et même des syndromes dentaires ou médicaux (*Tableau 2*).

Même en l'absence de symptômes subjectifs, la découverte d'une dent invaginée doit être suivie d'un test de sensibilité et de la réalisation de clichés radiographiques. Ces examens seront répétés fréquemment lors des contrôles.

7.2 Forme de la couronne dentaire

L'apparence clinique de la dent invaginée est très variable. Elle peut avoir une apparence normale⁽¹⁹⁾ ou présenter une morphologie anormale, cela dépend de la taille de l'invagination⁽²⁰⁾. Lorsque celle-ci est importante, la dent est fortement déformée, dilatée en forme de cheville ou de tonneau, de cône ou de pomme de pin. Dans les formes sévères, la couronne présente généralement une forme conique.

Le cingulum peut être épaissi, en deux parties ou encore tuberculé, prenant la forme d'une cuspide. Ces dents présentent souvent une rétraction profonde du puits cingulaire, du bord incisif ou d'une pointe cuspidienne⁽⁷⁾ (*Figure 11*).

Dans certains cas, le diamètre vestibulo-palatin ou mésio-distal de la couronne peut être plus grand que la normale. Également, l'émail peut sembler hypoplasique avec un profond sillon en palatin⁽²⁰⁾.

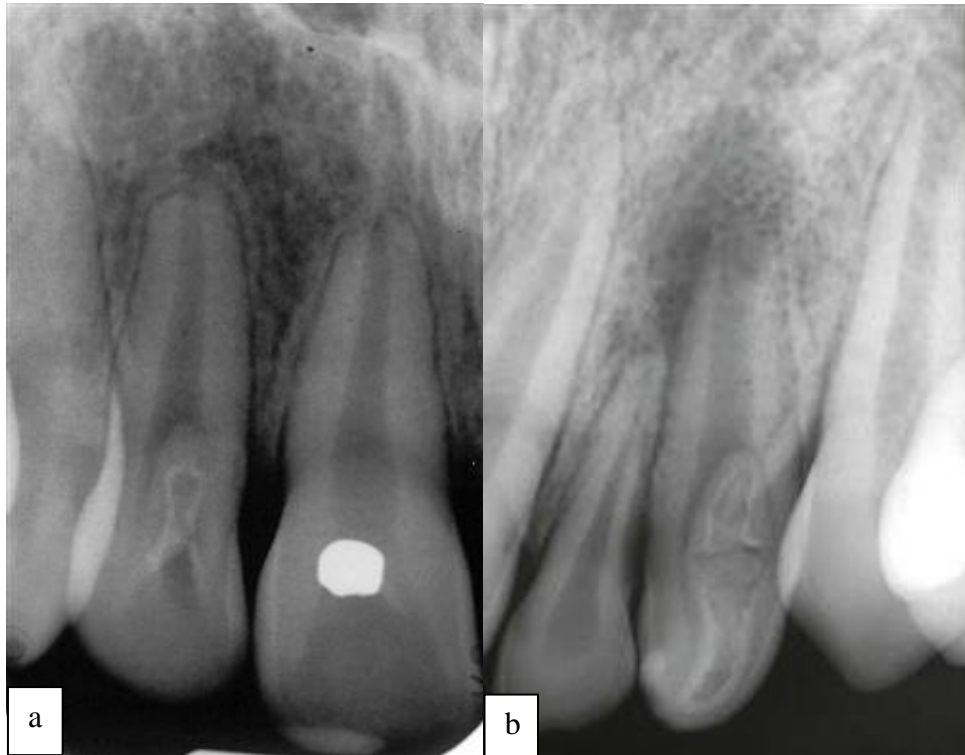


Figure 11 : Différentes morphologies radiologiques associées aux invaginations⁽²⁰⁾.

a - Dens invaginatus avec un contour en forme de larmes au niveau d'une incisive latérale maxillaire.

b - Dens in dente avec un pliage de l'émail débutant près du bord incisif de l'incisive latérale avec une morphologie anormale en forme de cheville.

Seule l'image radiologique permet de confirmer la suspicion d'une invagination dentaire invaginée. Cependant, selon l'incidence du cliché radiographique, les invaginations ne sont pas toujours visibles sur les clichés radiographiques⁽¹¹⁾. Des communications éventuelles avec la pulpe et le parodonte peuvent être visibles⁽⁷⁾.

Nous disposons aujourd'hui de techniques d'imagerie tridimensionnelles (Cône beam ou tomodensitomètre), pouvant être très utiles dans certains cas et fournir des informations supplémentaires.

8. Complications et séquelles

8.1 Complications à court et moyen terme

Toute infection au cours de l'invagination peut entraîner une réponse inflammatoire des tissus parodontaux donnant lieu à une «périodontite péri-invaginante».

La présence d'une invagination est considérée comme augmentant le risque de carie, d'inflammation et de pathologie pulpaire.

En effet, l'invagination n'est pas ou difficilement accessible aux mesures d'hygiène dentaire, elle représente une zone privilégiée pour l'apparition de lésions carieuses. Celles-ci sont cliniquement souvent difficiles à détecter et impliquent rapidement la pulpe.

Ainsi, dès lors qu'il existe une communication anatomique entre l'invagination et la pulpe, les processus inflammatoires et infectieux s'étendent rapidement à la pulpe⁽²⁾. Lorsque l'invagination au niveau de l'apex s'abouche dans le parodonte, une infection ascendante peut entraîner secondairement l'apparition d'une pulpite.

De plus, des canaux parfois fins peuvent s'étendre entre l'invagination et la chambre pulpaire, entraînant une maladie pulpaire même en l'absence de caries. Par conséquent, la nécrose pulpaire survient souvent assez tôt, quelques années après l'éruption, parfois même avant la fin de la maturation radiculaire⁽¹⁾.

C'est pourquoi le diagnostic précoce de cette anomalie est particulièrement important, afin de prévenir les infections^(11, 21).

8.2 Séquelles possibles

Sur des invaginations non diagnostiquées et non traitées, des séquelles ont été observées^(1, 22) :

- La rétention des dents voisines,
- Le déplacement des dents,
- Les kystes,
- Résorption interne,
- La formation d'abcès (*Figure 12*),
- Cellulite faciale⁽⁷⁾.

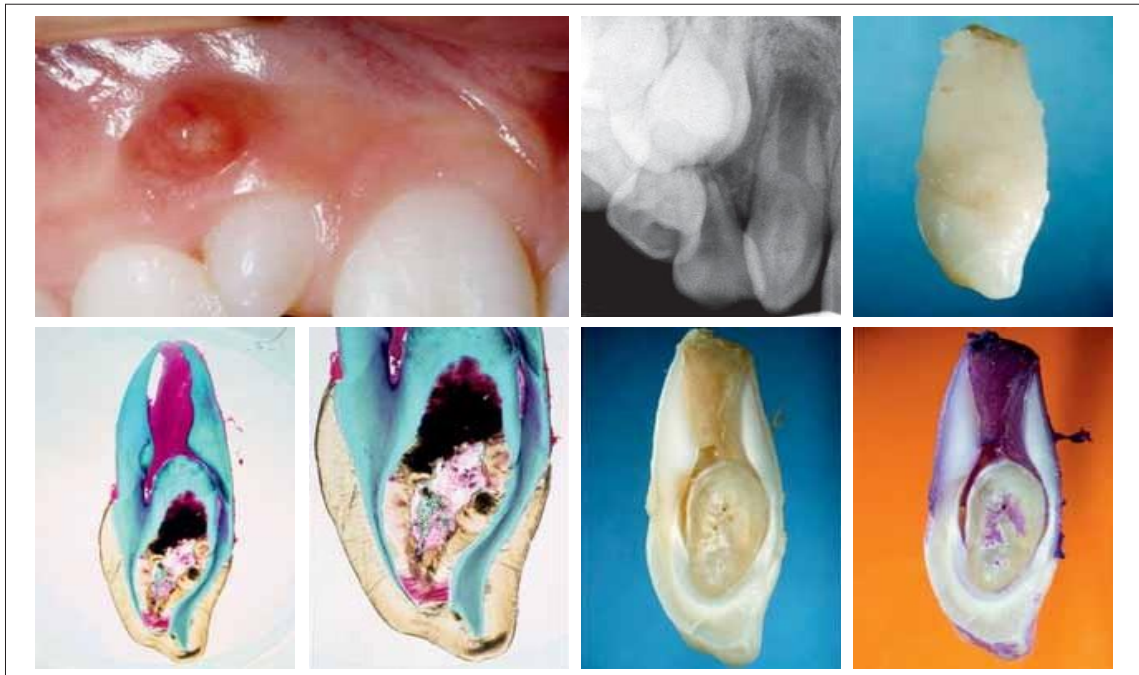


Figure 12 : Incisive latérale maxillaire conoïde avec une fistule, la radiographie correspondante et les coupes histologiques⁽²⁾. Des complications étaient apparues peu après l'éruption de la dent.

PARTIE 2 – Thérapeutiques des invaginations dentaires

Les invaginations dentaires constituent un défi au niveau du traitement car la dent peut avoir une morphologie anormale et un système canalaire complexe. Le choix du traitement dépendra de la sévérité de l'invagination.

Cette multiplicité de types et formes des dents invaginées nécessite la mise en œuvre de techniques thérapeutiques très diverses.

1. Historique thérapeutique des invaginations dentaires

- Jusqu'aux années 1970, l'avulsion de la dent concernée était pratiquée majoritairement du fait de leur complexité au niveau du système canalaire.
- A partir des années 1980, les traitements endodontiques se sont multipliés, par voie orthograde classique, ou combinés à une voie chirurgicale par un abord apical de la dent invaginée.
- Les années 1990 ont été marquées par l'arrivée massive des aides optiques, avec notamment le microscope opératoire ainsi que des générateurs ultrasonores à haute fréquence, particulièrement intéressant en endodontie. Des nouveaux inserts de préparation apicale par voie rétrograde ont permis la réalisation du traitement de ces anomalies par microchirurgie endodontique⁽²³⁾.
- Depuis les années 2000, une amélioration constante des inserts ultrasonores par voie orthograde classique permettent d'éliminer l'intégralité de l'odontome interne par la voie conventionnelle et de réaliser un traitement endodontique classique avec une préparation, une irrigation et une obturation tridimensionnelle, étanche et stable dans le temps⁽²⁴⁾.

2. Choix et planification du traitement

Le traitement dépend de nombreux facteurs (*Tableau 4*) :

Situation dentaire	Propre au patient
Type d'invagination	Antécédents médicaux
Vitalité pulpaire	Contraintes de temps et économiques
Status péri-apicale	Coopération et motivation
Configuration interne et externe dentaire	Exigences prothétiques
Anatomie et configuration radiculaire	
Profondeurs de sondage	
Aspects esthétiques et fonctionnels	

Tableau 3 : Facteurs à prendre en compte dans le choix thérapeutique⁽¹⁾.

Les connaissances et compétences techniques du praticien sont également déterminantes. En effet, dans les cas où un traitement endodontique est nécessaire, les techniques modifiées de préparation et d'obturation ainsi que l'utilisation d'instruments spécifiques comme une irrigation ultrasonores par exemple et un microscope opératoire⁽²³⁾ va être primordiale dans le succès thérapeutique.

Dans le cas contraire, il est préférable d'adresser le patient à un spécialiste. Une enquête sur les dentistes où 38,4% des 307 répondants se référeraient à un spécialiste endodontiste afin de traiter les invaginations dentaires nécessitant un traitement endodontique⁽²³⁾.

Le *tableau 5* présente un résumé des investigations diagnostiques lors de suspicion de dent invaginée.

<p>Diagnostic de dent invaginée (<i>dens invaginatus</i>) (Accorder une attention toute particulière aux incisives latérales. En présence d'une invagination, examiner les dents controlatérales, ainsi que les dents des frères et sœurs, des parents et/ou des enfants!)</p>
<p>– Couronne Forme de la couronne Type et position de l'invagination Etendue et qualité des restaurations présentes * <i>La dent est-elle reconstructible?</i></p>
<p>– Parodonte Position de la dent sur l'arcade dentaire Forme de la racine Type et position de l'invagination Profondeurs de sondage Anamnèse de douleurs parodontales * <i>La dent est-elle réparable? Vaut-il la peine de la réparer?</i></p>
<p>– Pulpe, parodonte apical Vitalité Type et position de l'invagination Status périapical Anamnèse de douleurs pulpaires * <i>Un traitement de racine est-il nécessaire?</i> * <i>Un traitement de racine est-il réalisable?</i></p>

Tableau 4 : Résumé diagnostique des dents invaginées⁽²⁾.

Après avoir analysé et interprété l'importance de les données obtenues (subjectives, objectives et des examens radiographiques), un plan de traitement est formulé. Une approche systématique du diagnostic et du traitement étape par étape est importante afin d'éviter les erreurs diagnostic et l'échec du traitement.

En fonction des diverses situations qui peuvent se présenter différentes possibilités thérapeutiques existent. Le schéma thérapeutique suivant permettra de simplifier la présentation (*Figure 13*).

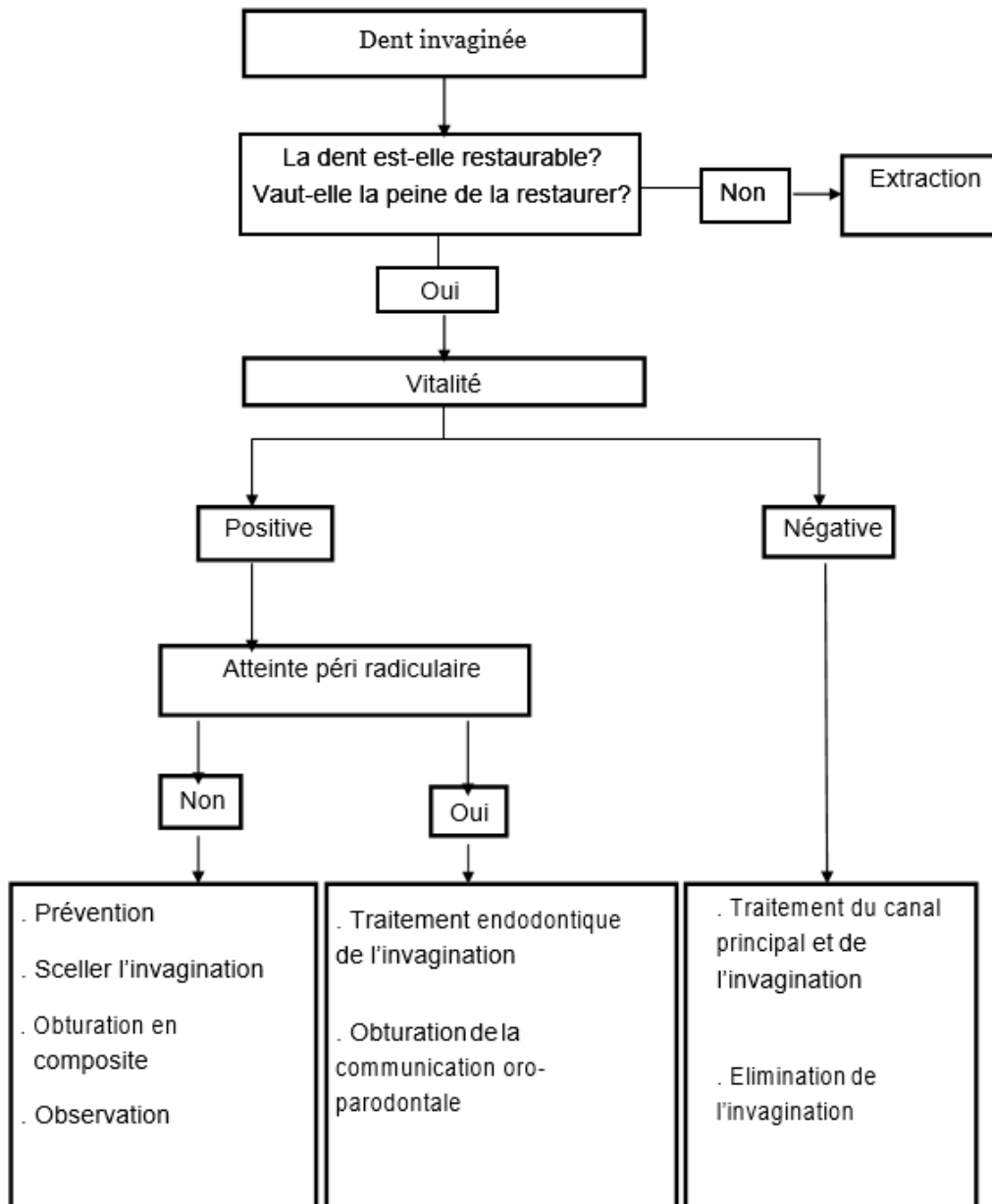


Figure 13 : *Recommandations thérapeutiques des invaginations dentaires⁽²⁾.*

Diverses modalités de traitement ont été proposées pour ces dents, et selon la situation, le traitement se fera de façon graduelle :

- Simple mise en place d'un protocole de contrôles réguliers,
- Procédures de restauration conservatrice,
- Traitement endodontique orthograde de l'invagination et plus ou moins des autres canaux,
- Traitement endodontique chirurgicale rétrograde,
- Réimplantation intentionnelle,
- Avulsion.

3. Thérapeutique préventive et restauration prophylactique

Indication : types I et parfois II de la classification d'Oehlers.

- **Invagination sur une dent vitale, sans atteinte péri-radriculaire.**

Le patient doit avoir un faible risque de caries, une bonne hygiène bucco-dentaire et être asymptomatique :

- Test pulpaire positif non douloureux,
- Absence de douleur aux percussions axiale et transversale, ainsi qu'à la palpation apicale,
- Absence de signe radiologique en faveur d'une pathologie péri-apicale,
- Absence de pathologie parodontale.

Le traitement est tout d'abord préventif, l'objectif est de maintenir la vitalité de la dent.

Si aucune entrée à l'invagination ne peut être détectée et aucun signe n'est cliniquement et radiographiquement détectable, une simple mise en place d'un protocole de suivi régulier peut être mis en place avec des contrôles cliniques et radiologiques, mais également pour motiver le patient à une bonne hygiène bucco-dentaire⁽²⁶⁾.

En effet, la survenue de complications restent possibles en raison de fissures avec percolation provoquant la pénétration de bactéries et une nécrose ultérieures ou une atteinte du parodonte.

Néanmoins, dans la plupart des cas, une restauration prophylactique de l'invagination est nécessaire.

Le protocole consiste en un scellement de l'invagination avec du composite ou de la résine de scellement des fissures suivi d'un protocole de suivi régulier^(2, 27).

Lorsqu'une pathologie parodontale ou périapicale est d'emblée présente ou se développe ultérieurement, un traitement endodontique doit être entrepris. Lorsque celle-ci est indiquée, une analyse de la configuration du système canalaire est essentiel pour la planification du traitement.

4. Thérapeutique endodontique

La variabilité du système de canal est illimitée, donc des modifications de la thérapie conventionnelle sont souvent nécessaires.

Deux possibilités de traitement vont se présenter à nous selon la vitalité de la dent :

4.1 Traitement endodontique de l'invagination seule

Indication : Type II ou III de la classification d'Oehlers.

- **Invagination sur une dent vitale avec atteinte péri-radriculaire.**

Une image radioclaire à l'apex de la dent témoigne d'une infection à l'intérieur de l'invagination communiquant avec le parodonte apical ou latéral. Il est alors indiqué de traiter l'invagination tout en maintenant la vitalité de la dent⁽²⁾.

Il est important de noter que l'utilisation d'instruments rotatifs et d'ultrasons dégage une certaine chaleur pendant le traitement et ainsi les bactéries peuvent pénétrer dans l'endodonte par des connexions non diagnostiquées avec la pulpe. C'est pourquoi des contrôles réguliers de la vitalité pulpaire doivent être effectués régulièrement lors du protocole de suivi.

4.2 Traitement endodontique de l'invagination et de la pulpe

Indication : Type II ou III de la classification d'Oehlers.

- **Invagination sur une dent nécrosée avec ou sans atteinte péri-radriculaire.**

Les invaginations sont susceptibles de provoquer des infections avec une nécrose pulpaire consécutive. Un traitement endodontique de l'invagination et de la pulpe est alors nécessaire⁽²⁵⁾.

La première difficulté consiste à avoir un accès adéquat à l'entrée du canal sans compromettre gravement la force de la dent. En outre, un grand soin doit être pris pour éviter les perforations. L'utilisation de radiographies avec des angulations différentes est importante pour éviter ces perforations radiculaires (dans les cas où de tels risques sont attendus, la chirurgie endodontique peut être considérée comme le traitement de choix)⁽²⁾.

Il est souvent plus simple d'éliminer l'invagination en totalité car cela permet la naissance d'un canal unique plus large qui permet de réaliser une bonne désinfection et obturation du système canalaire (*Figure 14*).

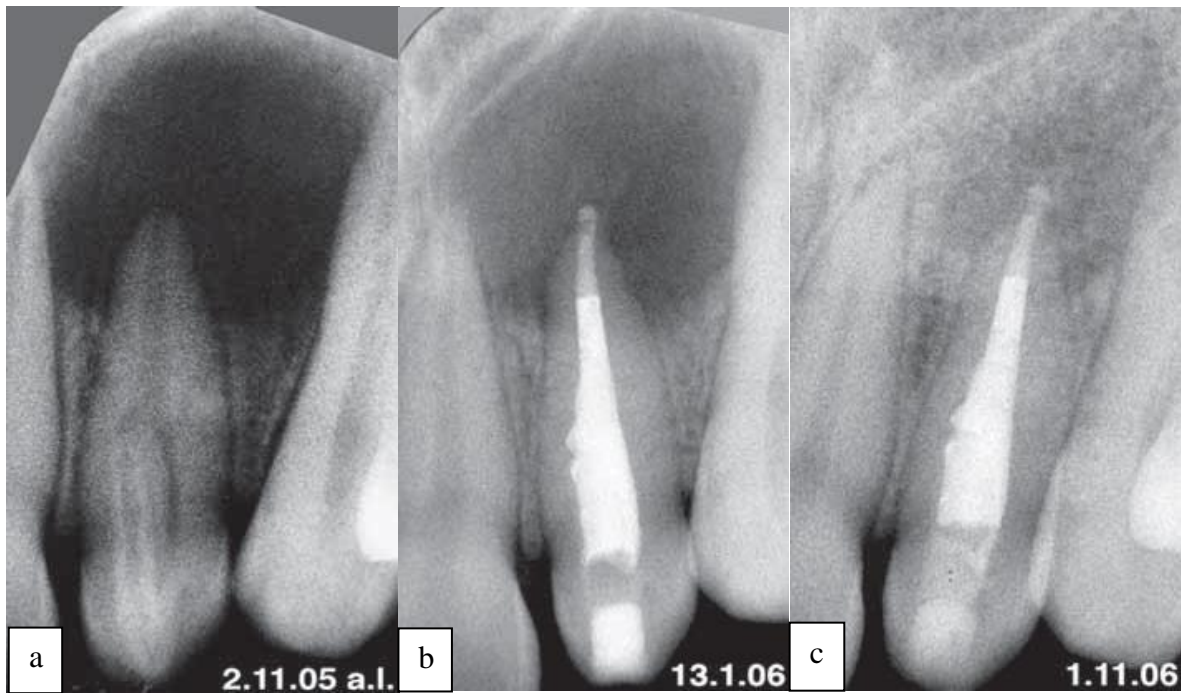


Figure 14 : Incisive latérale maxillaire présentant une invagination de type II selon Oehlers⁽²⁸⁾.
a - Dent affectée présentant une invagination de type II selon Oehlers, accompagnée d'un halo apical clair.

b - Après excavation de l'invagination et le traitement endodontique (obturation apicale par MTA), la dent est asymptomatique.

c - Dix mois après le traitement radiculaire, la réossification complète de cette grande lacune est visible sur l'image radiographique.

Lorsque son élimination est impossible, il est nécessaire de traiter simultanément l'invagination et le canal radiculaire qui est situé circulairement entre l'invagination et l'extérieur de la racine.

Une instrumentation chimio-mécanique approfondie de l'ensemble du système de canal radiculaire est la deuxième phase critique. En effet, la surface interne des canaux est cahoteux avec des creux, des concavités, des communications intracanaux, cul-de-sacs, ramifications apicales, où l'instrumentation reste inefficace. Ces zones peuvent abriter des bactéries et tissu nécrotique qui vont possiblement entraîner une nécrose pulpaire. Pour ces raisons, le praticien doit maîtriser une variété de techniques endodontiques.

L'utilisation d'un pansement médicamenteux provisoire tel que l'hydroxyde de calcium est conseillé, afin de favoriser la désinfection avec une action antimicrobienne fiable et durable⁽²⁾.

Pour l'obturation radiculaire, les techniques par thermocompaction sont recommandées pour une obturation radiculaire tridimensionnelle étanche. En effet, le flux de chaleur de la gutta-percha ramollie va permettre l'obturation des irrégularités majeures du système de canalaire⁽²⁾. Cependant, le manque de contrôle apical est un inconvénient à prendre en compte.

En cas d'apex largement ouvert, certains auteurs préconisent l'apexification par dépôt d'hydroxyde de calcium pendant plusieurs mois⁽²⁷⁾.

Aujourd'hui, on recommande l'obturation orthograde par ciment MTA (Mineral trioxide aggregate) ou Biodentine qui se caractérisent par leurs biocompatibilités élevées^(28, 29).

Le traitement est alors complété par une reconstruction adéquate de la couronne, étanche aux bactéries, qui sera suivie d'un protocole de suivi réguliers.

5. Chirurgie endodontique

Indications : Type II ou III d'Oehlers.

- **Echec du traitement endodontique orthograde.**
- **Formes sévères avec une lésion péri-apicale volumineuse.**
- **Anatomie canalaire ne permettant pas l'accès à la portion apicale.**

Cette chirurgie doit être entreprise lorsque le traitement endodontique ainsi que le retraitement est impossible et/ou ne permettrait pas de meilleurs résultats⁽¹⁾.

Si la voie orthograde ne permet pas d'obtenir une obturation étanche, il peut être indiqué de recourir à une intervention chirurgicale dans le but de retirer la portion de racine non débridée ou pour compléter l'obturation endodontique.

Le protocole chirurgicale consiste à réaliser un curetage apical, une résection apicale et une préparation en vue d'une obturation terminale a retro.

Les instruments ultrasoniques pour les préparations rétrogrades sont très fins, très précis, ils sont préférables à l'utilisation de contre-angle ou pièce à main conventionnelle et plus volumineux. Ces instruments vont permettre de raccourcir le temps de préparation, de diminuer les risques de réaliser des perforations, de minimiser l'angle du biseau car ces instruments sont de petite taille. Ils permettent l'accès à une zone jugée difficile antérieurement. Si nous n'avons pas ces instruments, nous pouvons utiliser un micro contre-angle ou une pièce à main conventionnelle⁽¹⁹⁾.

Dans certains cas et seulement si la dent est vitale, la chirurgie combinée au traitement endodontique ne concerne que l'invagination et permettrait la guérison de la lésion apicale. La vitalité de la pulpe du canal radiculaire principal est maintenu après le traitement⁽⁹⁾.

Le traitement est enfin complété par une reconstruction adéquate de la couronne, étanche aux bactéries, qui sera suivie de contrôles réguliers⁽¹⁹⁾.

Pour les jeunes patients, il faut éviter au maximum un traitement chirurgicale au vue des complications possibles et privilégier à chaque fois que cela reste possible un traitement conservateur ou endodontique⁽¹⁾.

6. Réimplantation intentionnelle

Indication : Type III d'Oehlers

- **Echec du traitement endodontique combiné à la chirurgie apicale.**

La dent est avulsée et la lésion curetée avant d'être réimplantée. Cette thérapeutique a pour objectif d'obtenir une guérison apicale⁽¹⁰⁾. Le risque d'ankylose et de résorption radiculaire est alors non négligeable. Ce traitement semble représenter une solution désespérée de sauver la dent.

7. Avulsion

Indications : Type III d'Oehlers

- **Reconstruction clinique de la couronne impossible.**
- **Morphologie anatomique radiculaire interne ou externe extrêmement défavorable (morphologie irrégulières des racines, ouverture apicale très large et/ou inaccessible).**
- **Perturbation esthétique et/ou fonctionnelle (Troisième molaires et *mesiodens* sont des exemples de telles situations).**

L'avulsion est rarement nécessaire aujourd'hui, elle représente le dernier choix thérapeutique⁽¹⁹⁾, et devient nécessaire devant l'impossibilité d'effectuer un traitement conservateur, endodontique non chirurgicale ou par une chirurgie apicale.

Il sera ensuite envisagé de faire un implant, un remplacement prothétique ou une fermeture orthodontique de l'espace⁽²⁾.

PARTIE III – Présentation du cas clinique :

Mme E. (8 ans)

1. Motif de consultation

La patiente est venue en consultation munie de sa panoramique dentaire (*Figure 16*) car son dentiste habituel suspectait la présence d'un odontome bloquant l'éruption de la 42.

Celle-ci est alors adressée au service d'odontologie du CHU de Pellegrin à Bordeaux afin d'effectuer les soins nécessaires.

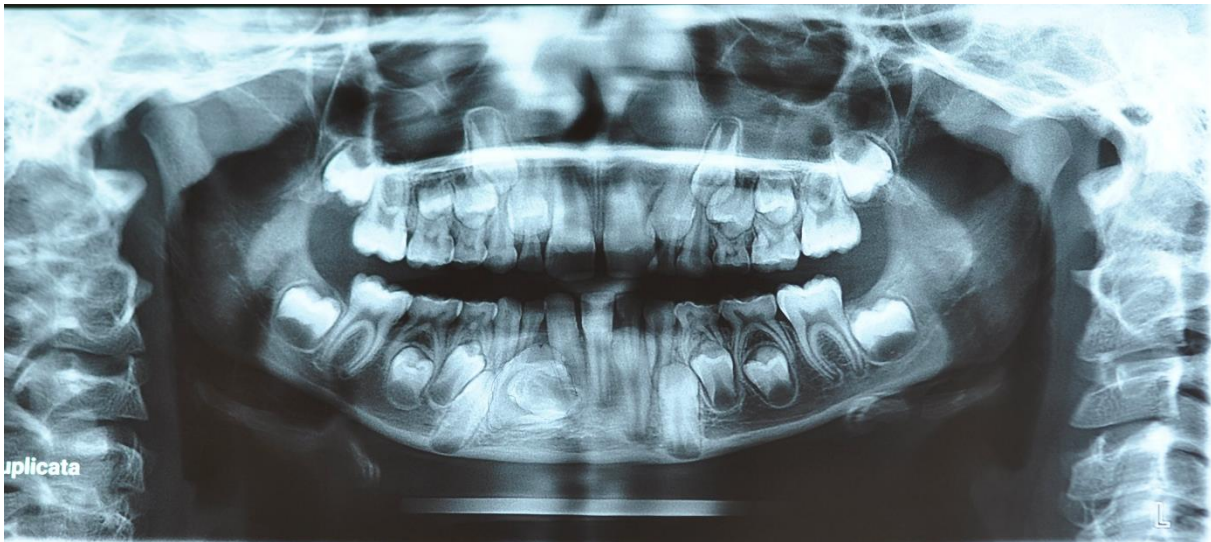


Figure 15 : Panoramique dentaire pré-opératoire « courtoisie du Dr Garot ».

2. Anamnèse médical

2.1 Antécédents médicaux et chirurgicaux

- Asthmatique : absence d'asthme d'effort, légère gêne à la toux occasionnelle, traité par Ventoline® à la demande.
- Tabagisme passif.
- Aucun antécédent chirurgical.

2.2 Antécédents bucco-dentaires

La patiente présente un risque carieux faible et une bonne hygiène bucco-dentaire.

2.3 Allergies

Plaques rouges au froid.

3. Examen clinique

3.1 Exobuccal

Absence de signe clinique exobuccal.

3.2 Endobuccal

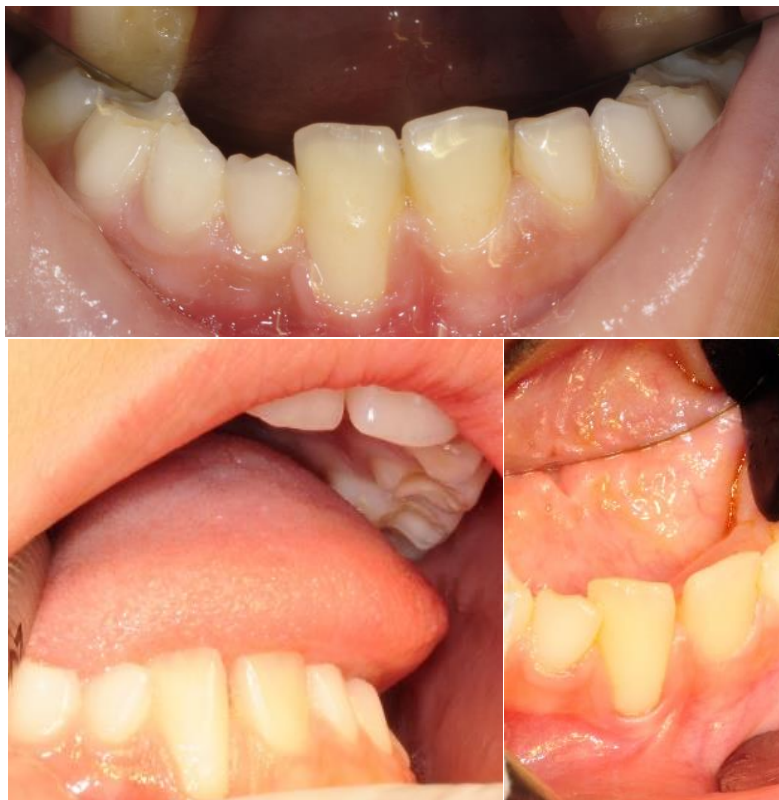

Figure 16 : Différentes prises de vue de l'examen endobuccal « courtoisie du Dr Garot ».

➤ **Inspection :**

Bonne hygiène bucco-dentaire, absence de lésions dentaires et état gingival normal. Récession gingival et vestibuloposition de la dent 41.

➤ **Palpation :**

Tuméfaction linguale en regard de la 82.

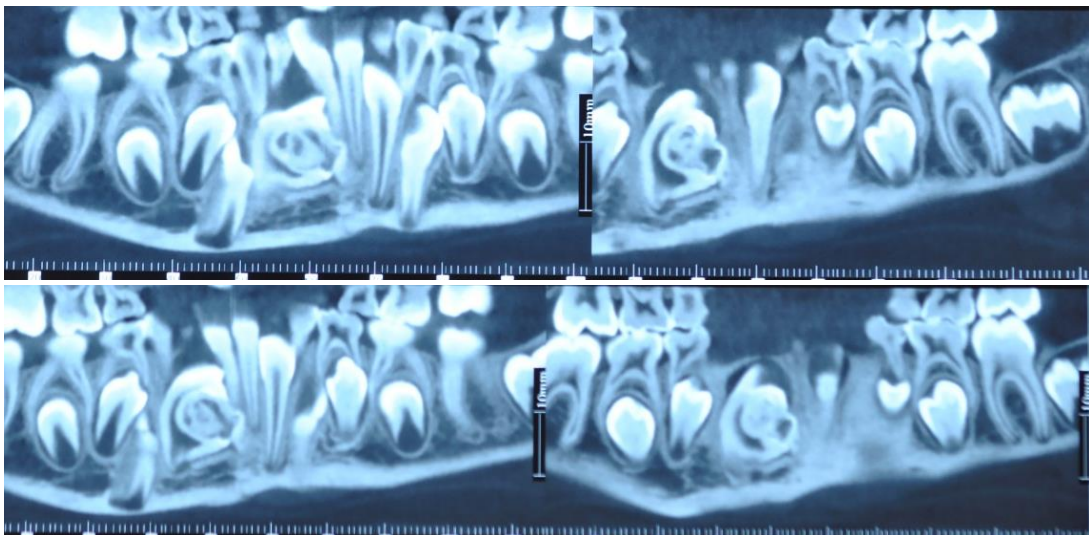
3.3 Fonctionnel

Absence de signes en faveur d'une anomalie fonctionnelle.

4. Examen complémentaire : Cône Beam

La structure odontoïde étant difficilement identifiables sur un examen en deux dimensions, il a été décidé d'effectuer un examen en trois dimensions de type Cône Beam afin de mieux évaluer cette anomalie.

➤ **Coupes coronales :**



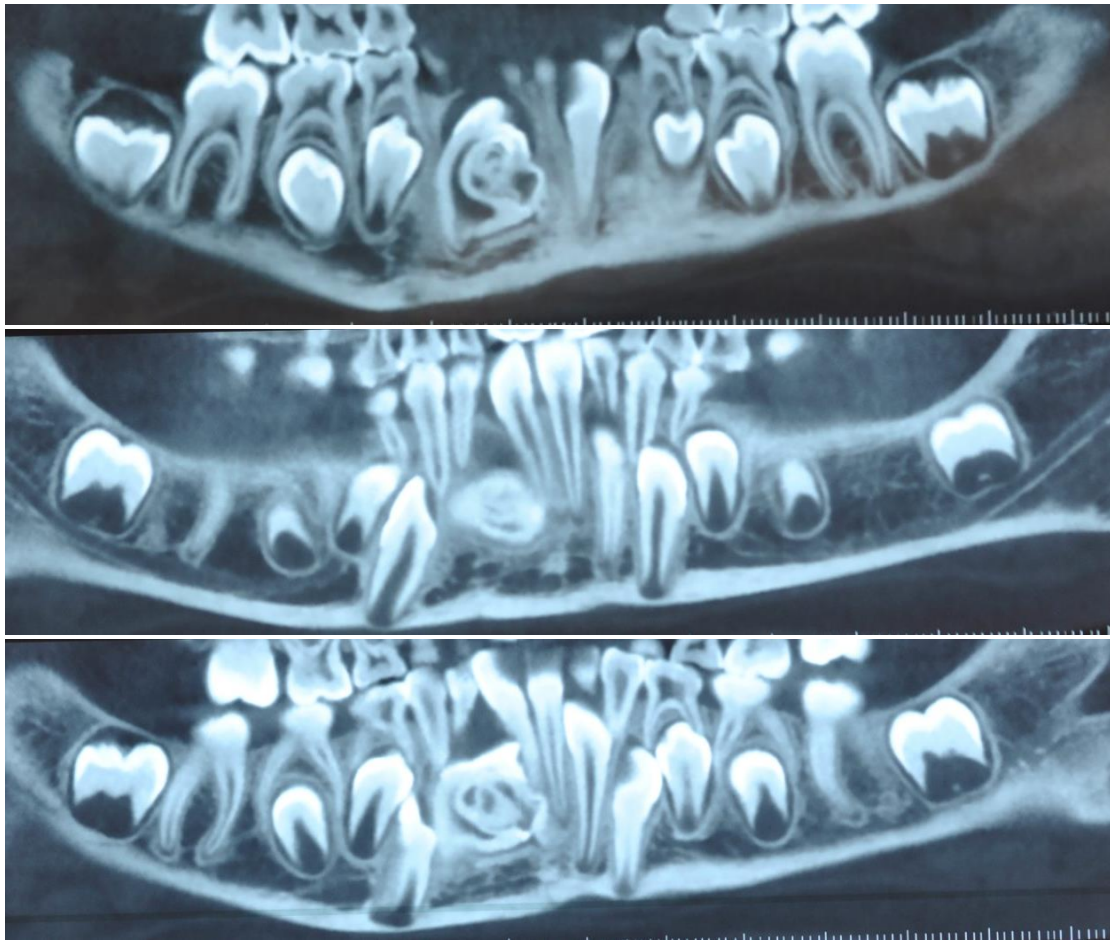


Figure 17 : Coupes coronales millimétriques en vue de face « courtoisie du Dr Garot ».

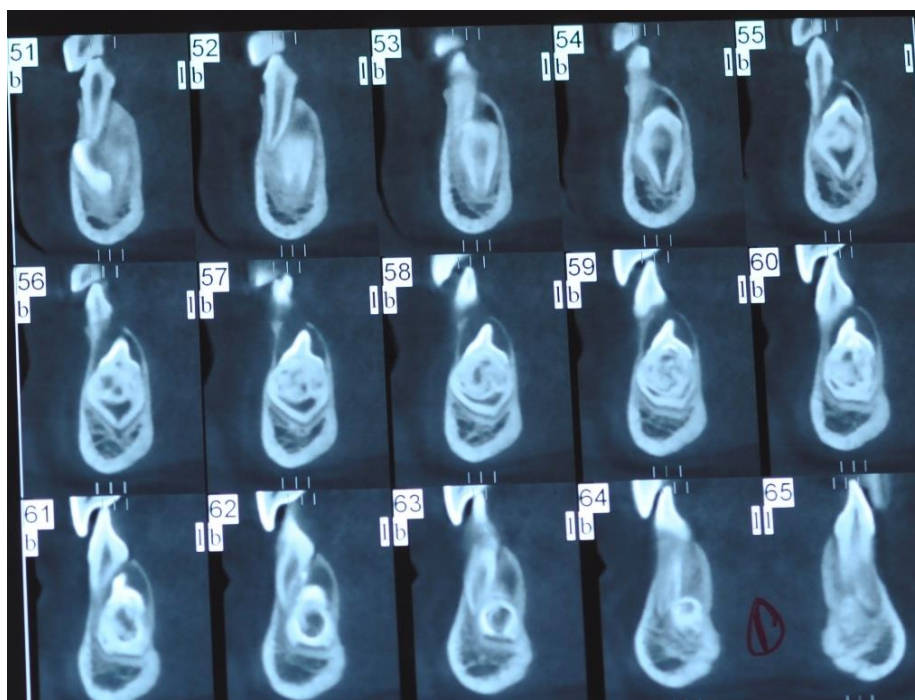


Figure 18 : Coupes coronales millimétriques en vue de profil « courtoisie du Dr Garot ».

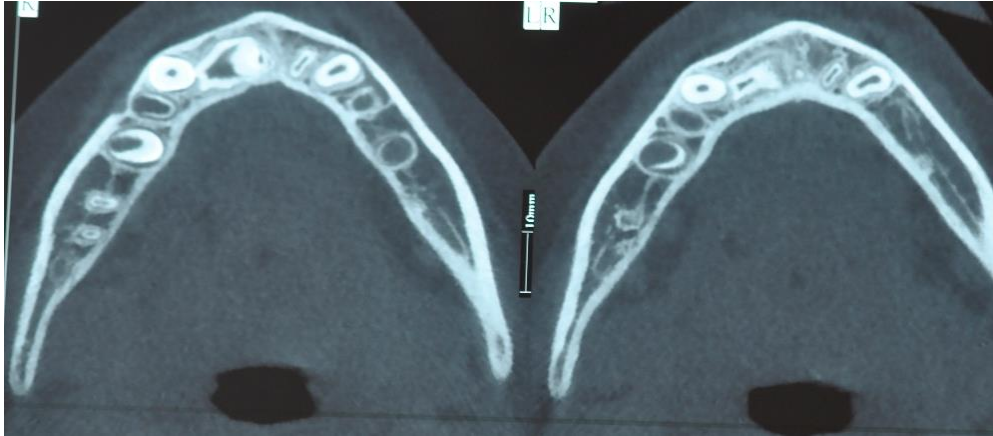

Figure 19 : Coupes axiales millimétriques « courtoisie du Dr Garot ».

5. Hypothèse diagnostique

L'imagerie en trois dimensions a permis de réfuter la théorie selon laquelle il s'agissait d'un odontome bloquant l'éruption de la 42, puisqu'une seule structure a été identifiée. Les diagnostics évoqués étaient les suivants :

- Odontome composé.
- *Dens in dente*.

6. Décision thérapeutique

Après avoir effectué un examen de type Cône Beam, l'anomalie s'est avérée faisant partie intégrante de la 42, cette dernière étant atteinte d'une anomalie développementale de type *Dens in dente* de stade IIIb selon la classification d'Oehlers avec une sévère augmentation du volume de la dent provoquant son inclusion.

La décision d'une avulsion chirurgicale a donc été prise.

La patiente ainsi que ses parents sont rassurés, informés afin d'obtenir leur consentements éclairés.

La planification d'une consultation en vue d'une anesthésie générale est effectuée : la patiente ne présente pas de facteurs de risque et peut donc être opérée sous anesthésie générale.

7. Etape chirurgicale

➤ **Prémédication :**

Hypnovel® 8 mg.

Absence d'antibioprophylaxie (score d'APFEL : 2).

➤ **Préparation du plateau chirurgical :**



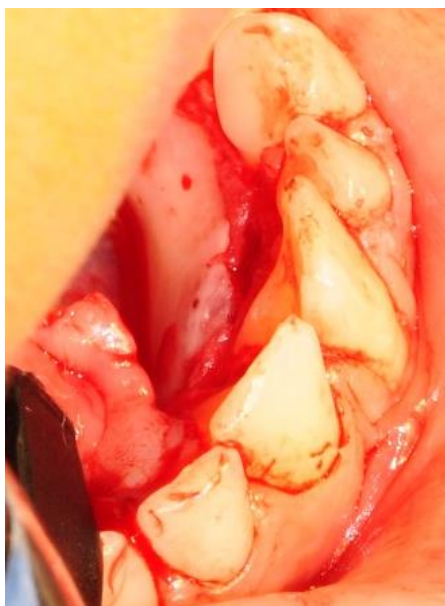Figure 20 : Plateau chirurgical « courtoisie du Dr Garot ».

➤ **Désinfection du site.**

➤ **Infiltration à la Naropéine®.**

➤ **Temps muqueux :**

Un abord lingual est privilégié ici afin d'éviter le délabrement de l'os vestibulaire. L'incision est effectuée en intrasulculaire à la lame 15 au niveau du secteur mandibulaire avec un décollement muco-périosté (*Figure 26*).



*Figure 21 : Décollement muco-périsoté au niveau des incisives mandibulaires secteur lingual
« courtoisie du Dr Garot ».*

➤ **Temps osseux :**

Une ostéotomie à la fraise boule est réalisée.

➤ **Temps dentaire :**

Une luxation de la dent est effectuée permettant ainsi son avulsion (*Figure 27*).

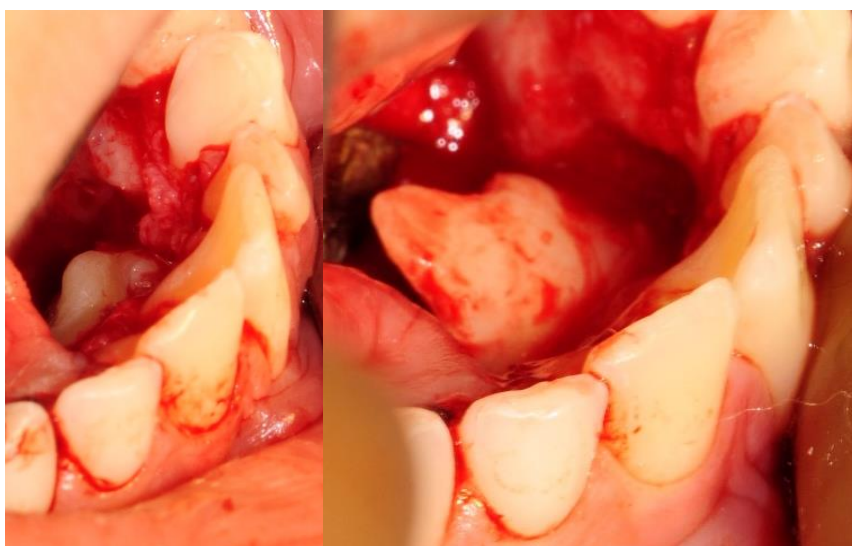


Figure 22 : Luxation de la dent en abord lingual « courtoisie du Dr Garot ».

➤ **Temps alvéolaires :**

Un curetage est alors réalisé afin de supprimer les éventuels dépôts non propice à la cicatrisation osseuse (*Figure 28*).

Un lavage de la cavité au sérum bétadiné est ensuite effectué afin d'éliminer les bactéries potentiellement présentes.

Enfin, le praticien s'occupe de la fermeture du site opératoire par un Vicryl® lent 4/0.

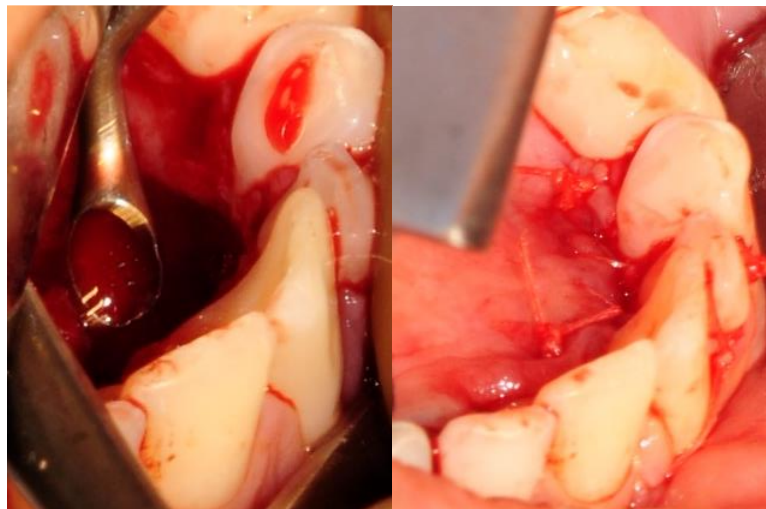

Figure 23 : Curetage alvéolaire. Figure 24 : Points de sutures.

« courtoisie du Dr Garot ».

➤ **Résultat :**

Fragment de matériel dentaire mesurant 12 x 11 x 10 mm, siège d'une lésion arrondie de 6 mm.

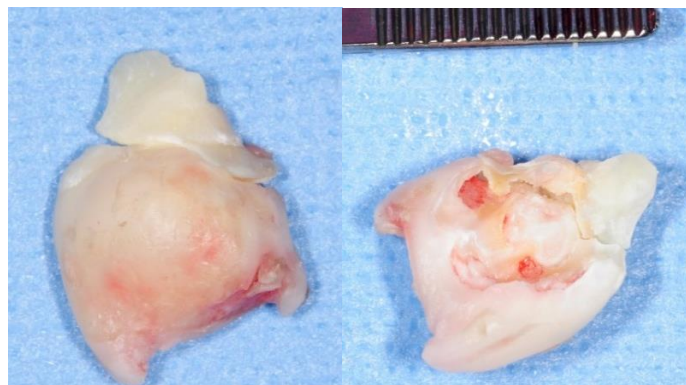


Figure 25 : Fragment de la dent affectée « courtoisie du Dr Garot ».

➤ **Consignes post-opératoires :**

- Bain de bouche PAROEX® trois fois par jour pendant dix jours.
- Application locale de glace pendant trois jours.
- Alimentation liquide et froide pendant quatre jours.
- Informations sur les suites opératoires normales et les complications possibles.

Complications physiologiques : douleur, oedème, hyperesthésie passagère, lésion commissurale des lèvres.

8. Examen histologique

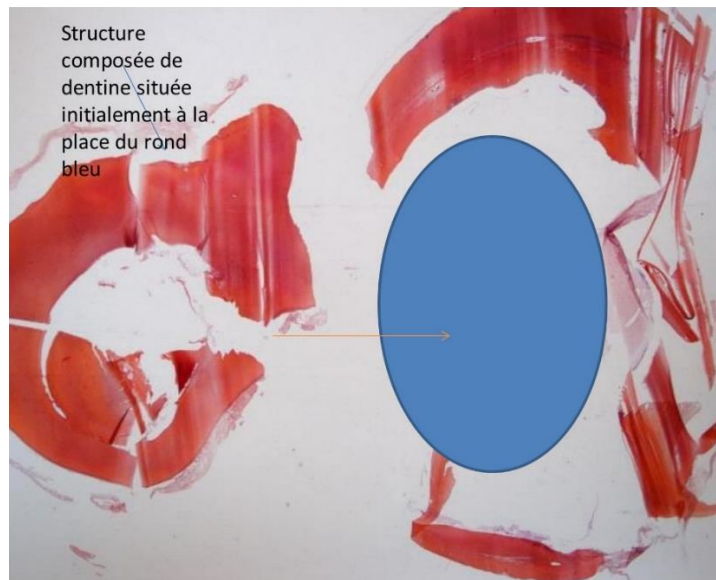


Figure 26 : Coupe histologique de la dent atteinte avec une coloration HES (hématoxyline-éosine-safran) « courtoisie du Dr Castain ».

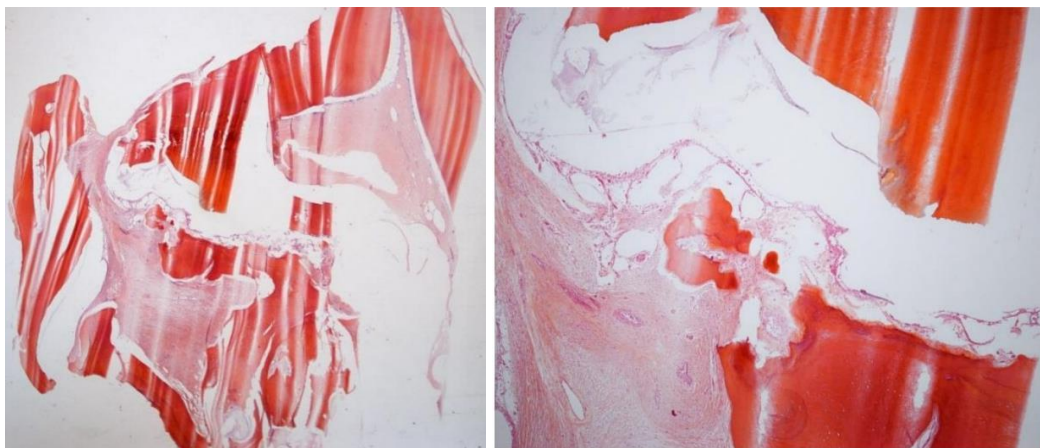


Figure 27 : Zoom au niveau de la structure dentaire désorganisée « courtoisie du Dr Castain ».

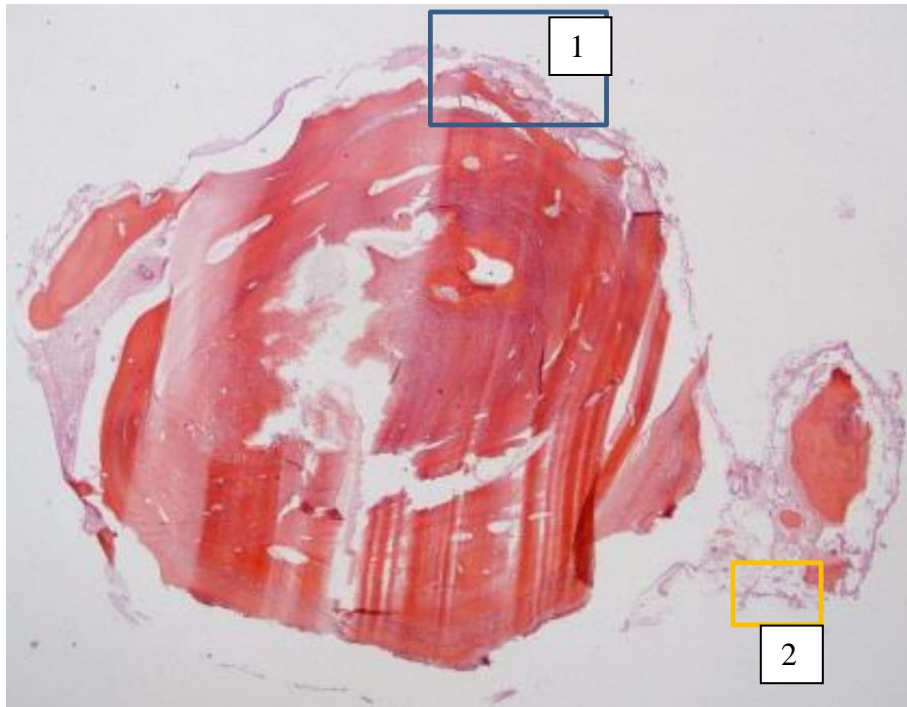


Figure 28 : Autre coupe avec la même situation : une structure dentaire mal formée « courtoisie du Dr Castain ».

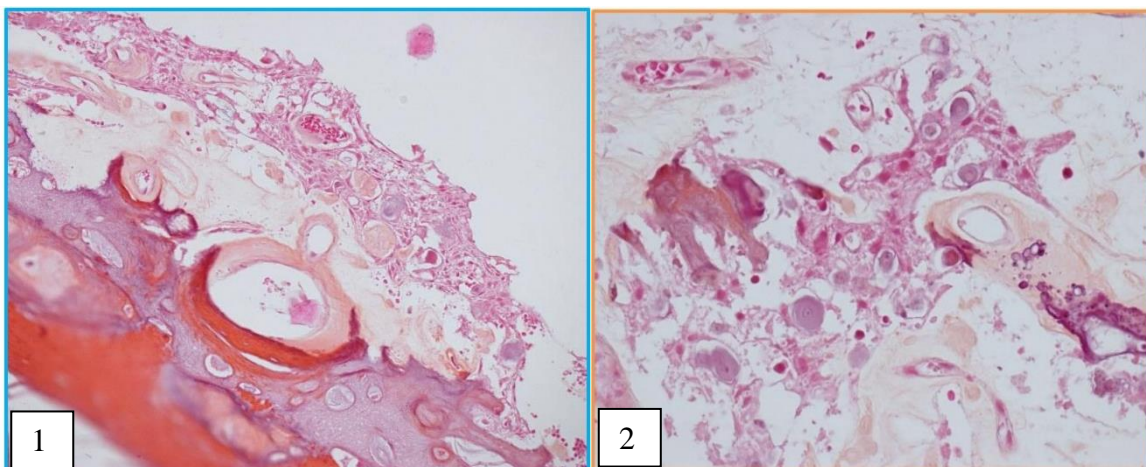


Figure 29 : Zoom 1 et 2 sur l'épithélium avec la présence de calcifications et de rares cellules fantomatiques « courtoisie du Dr Castain ».

C'est surtout sur l'aspect macroscopique que l'on peut visualiser une structure dentaire mal formée avec la présence d'une invagination.

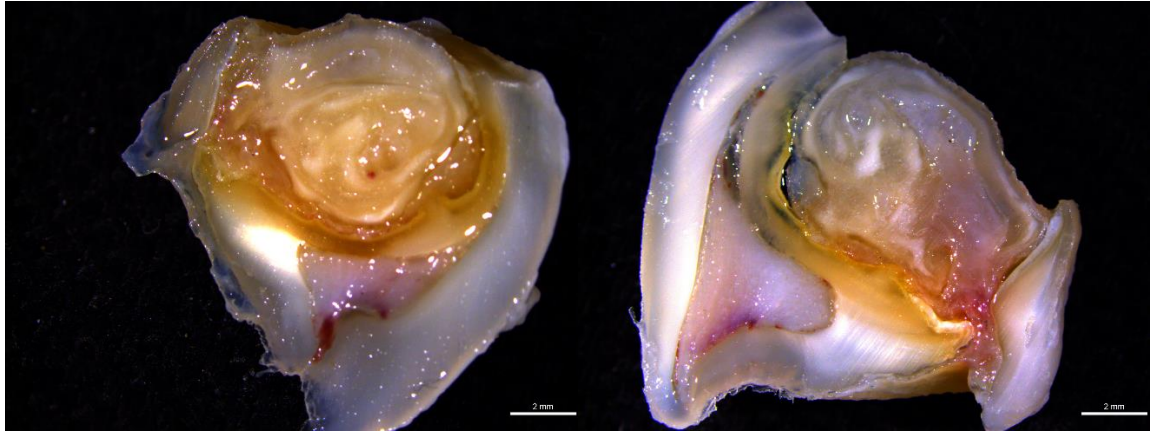

Figure 30 : Coupes de la dent avulsée photographiées à la lumière blanche « courtoisie du Dr Castain ».

9. Suivi

Prise de rendez-vous de contrôle de cicatrisation et dépose des points.

La patiente a passé une nouvelle panoramique dentaire en avril 2019 en vue de débiter un traitement orthodontique.

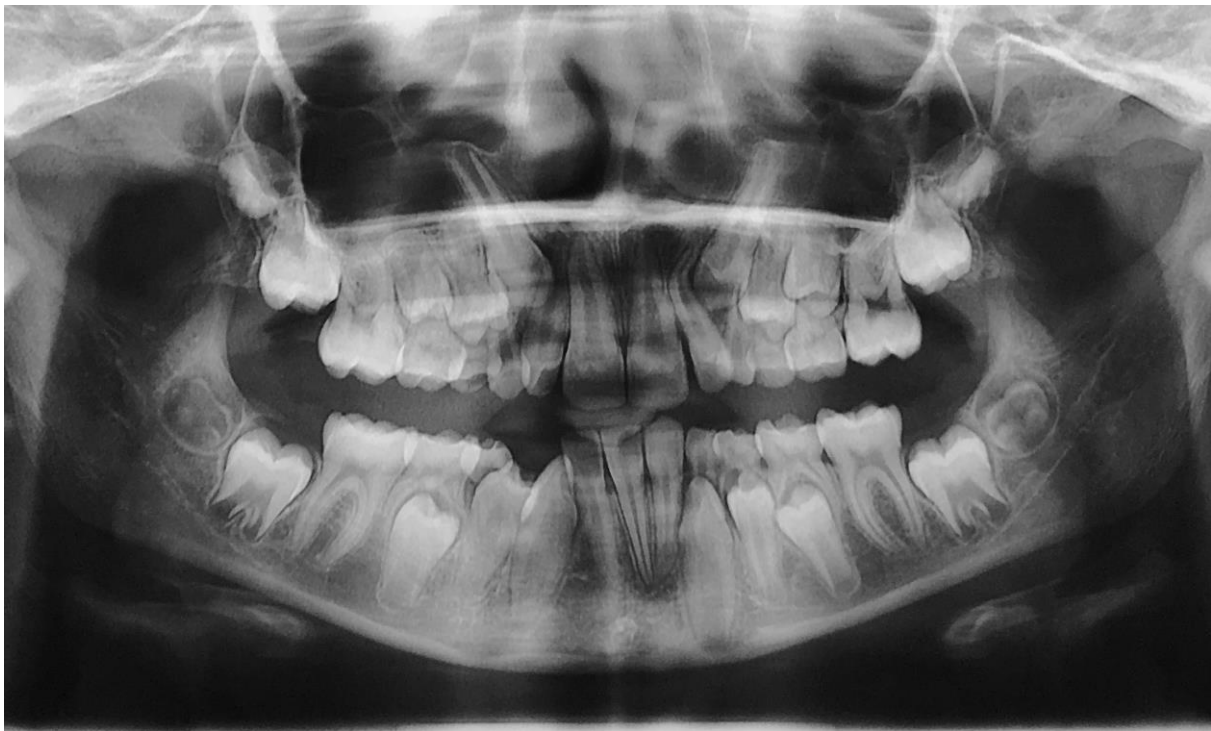

Figure 31 : Panoramique de la patiente à 24 mois post-opératoire « courtoisie du Dr Fénelon ».

Partie IV : Revue de littérature et discussion

Les invaginations dentaires représentent une pathologie dentaire importante mais relativement rare, sa prévalence se situe aux alentours de 2 à 3% selon Baumgart⁽²⁾ et son étiologie comporte encore de nombreux points obscurs. Il s'agit d'une anomalie du développement apparaissant avant la calcification de la dent atteinte. L'invagination est elle-même constituée de tissus dentaires plus ou moins matures entraînant des discontinuités d'émail favorisant ainsi la propagation bactérienne. Elle résulte de l'invagination de l'organe de l'émail dans la papille dentaire, débutant au niveau du bord libre ou du cingulum de la dent et s'étendant parfois dans la racine de celle-ci avec une atteinte possible des canaux provoquant ainsi des troubles de la vitalité et des infections péri-radicaux précoces.

1. Recueil de données

L'odontome dilaté est la forme la plus sévère de l'invagination dentaire, et n'est que rarement rapporté. Notre discussion s'appuiera sur une revue de littérature (ou *overview*) concernant la prise en charge diagnostique et thérapeutique d'odontomes dilatés similaires au cas que nous avons présenté dans la partie III. Pour cela, une recherche bibliographique a donc été effectuée à partir des mots-clés suivants : « *dens invaginatus* », « *dens in dente* » et « *dilated odontoma* » sur différentes bases de données telles que Pubmed ou Scopus, afin de répertorier les cas depuis le début des années 2000 jusqu'à 2018 (*Tableau 6*).

Ainsi, 18 articles scientifiques portant sur 24 patients ont été identifiés.

2. Localisation

Les dents maxillaires sont plus touchées que les dents mandibulaires. En effet, sur les 24 cas présentés, 19 sont en relation avec les dents maxillaires dont 11 sont des incisives latérales. En cela le cas présenté dans notre étude est une situation rare en raison de la localisation dans la région mandibulaire antérieure très peu retrouvée dans la littérature, et lorsque les dents mandibulaires sont atteintes, les invaginations semblent toucher préférentiellement les secteurs postérieures⁽²⁾ (cas 3, 11 et 15).

3. Stade

Les formes mineurs d'invaginations n'engendrant pas de problèmes esthétiques ou fonctionnels majeurs peuvent souvent passer inaperçu et pourront être découverte de façon fortuite lors de l'analyse minutieuse des panoramiques dentaires (cas 13 et 17 du tableau).

Ainsi, ces formes mineures échappant à notre attention peuvent influencer sur la valeur réelle de la prévalence des invaginations dentaires dans la population.

Certains auteurs pourraient qualifier l'invagination de notre patiente « d'odontome dilaté », cependant ce terme a été inventé pour décrire un type extrême d'invagination et ne doit pas être considéré comme un type d'odontome, qui est une tumeur hamartomateuse, selon la classification des tumeurs de la tête et du cou de l'OMS⁽³¹⁾.

Les cas d'invaginations de type III selon Oehlers avec des déformations morphologiques externes et internes importantes n'auront souvent pas la place de s'établir sur l'arcade provoquant ainsi leurs inclusions. C'est le cas de notre étude, la dimension de la dent invaginée de la patiente est telle qu'il n'était pas envisageable de la conserver.

Sur les 24 cas recensés dans la littérature, la répartition des stades des invaginations selon la classification d'Oehlers est la suivante :

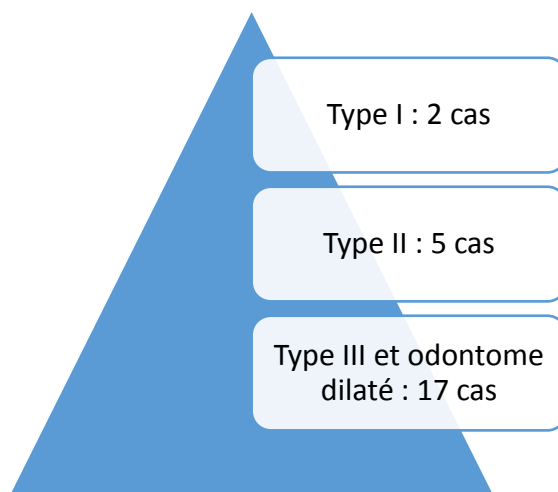


Figure 32 : Nombre de cas recensés selon le stade de l'invagination

4. Apports de l'imagerie

Le début des années 2000 correspond à l'introduction du Cône Beam dans la pratique dentaire, et même si le scanner date de 1973, celui-ci reste peu utilisé au vue des limites concernant la précision des clichés et surtout des doses d'irradiation importantes infligées aux patients. En effet, l'apparition des appareils radiologiques en trois dimensions ont réellement pu mettre en évidence cette pathologie et écarter les diagnostics différentiels.

En raison d'une atteinte pulpaire possible dès les premiers stades du développement, la découverte d'une invagination dentaire doit être faite au plus tôt afin d'envisager les solutions thérapeutiques les moins traumatiques.

13 cas parmi les 24 ont bénéficié d'une imagerie en trois dimensions (Scanner ou CBCT) pour une aide diagnostique bien sur, mais également afin de s'informer de la morphologie canalaire avant l'établissement d'un traitement endodontique ou en pré-chirurgicale pour l'évaluation des risques chirurgicaux et apprécier l'étendue de la lésion.

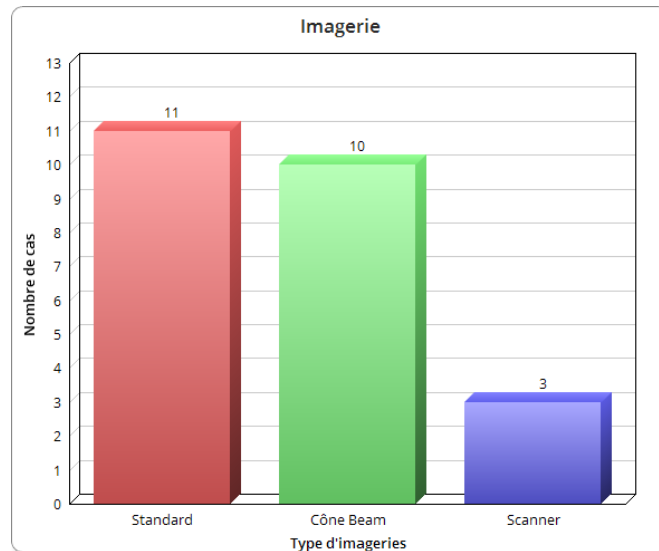


Figure 33 : Comparaison des différentes imageries utilisées pour les cas cliniques.

4.1 Dans le diagnostic

Cette anomalie peut restée asymptomatique, surtout dans les premiers stades. Tout comme le cas de notre patiente, la découverte d'une invagination peut donc être fortuite au cours d'un examen de routine (cas 12 et 17), le plus souvent lors de la prise d'une panoramique dentaire. Ainsi, le développement et l'utilisation de plus en plus fréquente de l'imagerie au cours de l'exercice dentaire est importante, et il n'est pas à exclure que la prévalence de ces invaginations augmentent avec l'utilisation accrue des examens radiologiques.

Cependant, les radiographies standards en deux dimensions révèlent peu le type, l'extension et la morphologie complexe de l'invagination, ainsi que la perte osseuse réelle par rapport aux techniques en trois dimensions. Parmi celles-ci, la tomodensitométrie à faisceau conique (CBCT ou Cône Beam) représente le meilleur choix.

En effet, les données de volume en trois dimensions sont acquises au cours d'un seul balayage, en utilisant une relation simple et directe entre le capteur et la source. Les images reconstruites à partir des données CBCT sont particulièrement utiles pour évaluer la véritable nature de l'invagination, en particulier la relation entre l'invagination et le canal radiculaire avec des doses de rayonnement inférieures à celles du scanner conventionnel⁽³²⁾.

De plus, cet examen radiologique engendre une atténuation ou une absence d'artéfacts des parties métalliques rencontrées dans les reconstitutions corono-radiculaires (surtout radiculaires avec les tenons et inlays).

Par exemple, le diagnostic initial du cas présenté dans notre étude était au vue de la panoramique un odontome provoquant l'inclusion de la 42. Bien que les odontomes soient fréquents et constituent 22% de toutes les tumeurs odontogènes, les odontomes en éruption sont rares⁽³³⁾.

Le CBCT nous a permis de voir qu'il s'agissait d'une seule et même structure, écartant ainsi le premier diagnostic d'odontome pour celui de *dens in dente* de type III selon la classification d'Oehlers.

Cependant, l'examen anatomo-pathologique reste nécessaire pour obtenir le diagnostic positif de la pathologie recherchée.

4.2 Les diagnostics différentiels

Les manifestations radiologiques de la *dens in dente* correspondent radiologiquement à une invagination radio-opaque de la dent concernée avec une déformation coronaire et/ou radiculaire possible. Les diagnostics différentiels de cette pathologie sont donc à rechercher à travers les radio-opacités focales au sein des maxillaires.

Le diagnostic différentiel radiographique entre une invagination dentaire, un ostéome, odontome et ostéoblastome est nécessaire^(34, 35) :

- Les odontomes sont les tumeurs odontogènes les plus fréquentes avec une prévalence de 22% de toutes les tumeurs odontogènes⁽³⁶⁾. Elles correspondent à des malformations tissulaires d'aspect tumoral dans lesquels l'ensemble des tissus dentaires sont présents (émail, dentine, cément et tissu pulpaire).
Ces tissus se développent à partir des composants épithéliaux et mésenchymateux de l'appareil dentaire, produisant l'émail et la dentine. Il en existe deux types :
 - L'odontome composé est la plus commune de toutes les tumeurs odontogènes. Il se situe préférentiellement dans la région antérieure du maxillaire. Il possède l'organisation d'une dent normale et son diamètre est en général compris entre 1 et 2 cm avec une possibilité d'atteindre 6 cm dans certains cas.
 - Les odontomes complexes se situent principalement dans la région postérieure mandibulaire et sont généralement inférieur à 3 cm, des cas pouvant atteindre jusqu'à 6 cm de diamètre ont été retrouvés⁽³⁷⁾.

- L'ostéome ostéoïde est une tumeur bénigne ostéoformatrice en général inférieur à 2 cm, avec un potentiel de croissance limité par la formation d'un nidus (cavité constituée de tissu ostéoïde pouvant se calcifier) et entouré d'une zone d'ostéocondensation réactionnelle. Les hommes sont les plus touchés, avec un pic d'incidence entre 20 et 30 ans⁽³⁸⁾.

- L'ostéoblastome est une tumeur ostéoformatrice rare (environ 1% de toutes les tumeurs osseuses)⁽³⁹⁾. Il apparaît généralement avant 30 ans et affecte principalement les adolescents de sexe masculin. Ses caractéristiques sont semblables au cémentoblastome, à la différence qu'il n'est pas accolé à la racine d'une dent.

4.3 A visée thérapeutique

L'imagerie en trois dimensions facilite le diagnostic mais représente également une aide précieuse dans l'établissement du plan de traitement. En effet, une dent invaginée, surtout dans les types II et III, peut présenter une anatomie radiculaire complexe avec de multiples canaux plus ou moins mature, compliquant ainsi grandement l'établissement du traitement endodontique. Pour la gestion de ces problèmes endodontiques complexes, l'imagerie en trois dimensions permet d'acquérir des informations sur la morphologie des canaux radiculaires, des zones périapicales et structures environnantes⁽⁴⁰⁾.

Dans les cas où les invaginations sont minimales, par exemple pour les types I et certains type II de la classification d'Oehlers, les investigations radiographiques standards en 2 dimensions peuvent être suffisante pour une dent monoradiculée n'ayant pas subi de déformation trop importante (cas 1 et 5 du tableau).

Lorsqu'une chirurgie est programmée, un examen en trois dimensions permet de mieux visualiser les éléments anatomiques avoisinants le site opératoire, augmentant ainsi les chances de réussite de l'opération.

5. Traitement

Malgré l'utilisation accrue des examens radiologiques et la mise en place de nouvelles techniques et protocoles de soins, 50% des dents atteintes d'invaginations dans le tableau ont du subir une avulsion (12 cas sur 24).

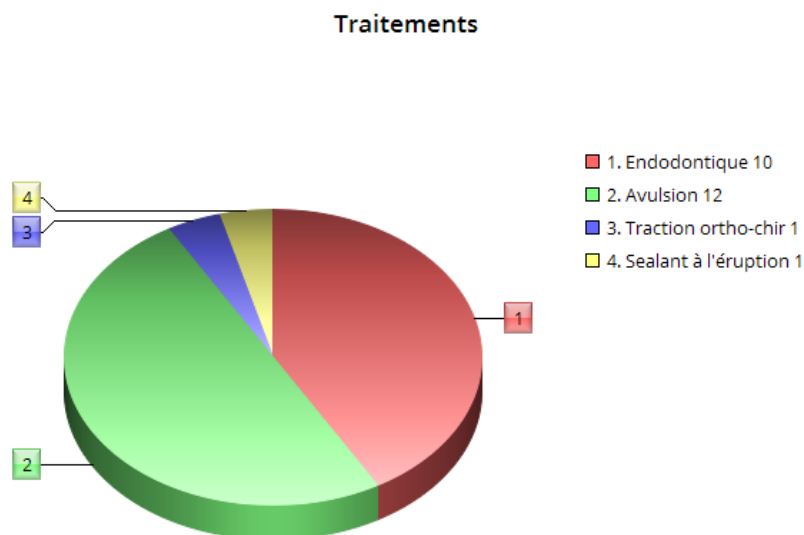


Figure 34 : Comparaison des différents traitements utilisés pour les cas cliniques.

Parmi celles-ci, toutes avaient un diagnostic de *dens in dente* ou *dens invaginatus* de type III ou d'odontomes dilatés. En effet, la dysmorphologie que provoquent les invaginations majeurs est telle qu'il est souvent impossible de conserver ces dents sur l'arcade dentaire.

Les formes d'invaginations provoquant des apex canaux immatures bénéficient de l'apport de nouveaux matériaux comme la Biodentine ou la MTA (ou moins récemment l'hydroxyde de calcium) permettant une apexification radiculaire augmentant ainsi la durée de vie de la dent invaginée. Sur les dix traitements endodontiques entrepris dans les différents cas présents dans le tableau, la moitié ont été permis par une apexification effectuée au préalable.

Cas	Patient	MdC	Type d'imagerie	Diagnostic	Prise en charge	Ref
1	Garçon 15 ans	Douleur aiguë secteur 2 antérieur	Standard : large lésion radio- claire péri apicale avec un apex immature	DI type II (22) complicé d'un abcès périoradulaire	Drainage de l'abcès et antibiotiques, apexification au MTA puis traitement endodontique	41
2	Garçon 14 ans	Douleur aiguë secteur 1 antérieur	Standard : lésion radio-claire péri apicale avec un apex immature	DI type III (12) complicé d'un abcès périoradulaire	Apexification à l'hydroxyde de calcium pendant 14 mois puis traitement endodontique	41
3	Fille 10 ans	Oedème facial et température sub fébrile	Standard : structure odontoïde dysmorphique radio-opaque d'environ 1cm de diamètre	DI type III (12) incluse compliqué d'une cellulite faciale	Traitement antibiotiques IV et chirurgie sous AG avec drainage	30
4	Fille 14 ans	37 absente	TDM : masse sphérique de 1cm ³ et évaluation du rapport avec le NAI	Odontome dilaté (37) incluse	Avulsion chirurgicale sous AG	35
5	Femme 22 ans	Gingivite généralisée	CBCT : confirme le diagnostic et permet la localisation précise des lésions et de leurs extensions	Kystes radiculaires bilatéraux associés à des odontomes dilatés en éruption	Enucléation chirurgicale sous AG	33
6	Femme 18 ans	Douleur occasionnelle secteur 2 antérieur	CBCT : post opératoire pour visualisation des canaux obturés	DI type III (22)	Traitement endodontique, allongement coronaire et restauration définitive composite	42

7	Homme 24 ans	Douleur avec abcès gingivale secteur 2 antérieur	CBCT : lésion péri-apicale radio-claire, structure radiculaire complexe avec un apex immature	Odontome dilaté (21)	Avulsion chirurgicale sous AL	43
8	Femme 31 ans	Douleurs gingivales secteur 1 antérieur	CBCT : Lésion radio-claire péri-apicale et morphologie canalaire	DI type III (12) compliqué d'un abcès gingival	Traitement endodontique	44
9	Fille 12 ans	Douleur secteur 1 antérieur pendant la mastication	Standard : lésion radio-claire englobant 11 et 12	DI type II (12) avec lésion périradiculaire	Elimination de l'invagination et hydroxyde de calcium, apexification au MTA puis traitement endodontique	44
10	Femme 25 ans	Abcès gingival secteur 1 antérieur	Standard : lésion radio claire sur un apex immature	DI type III (12) compliqué d'un abcès gingival	Traitement antibiotique, élimination de l'invagination, apexification à l'Hydroxyde de calcium puis traitement endodontique	44
11	Garçon 17 ans	Douleur aigue secteur 1 antérieur	Standard : lésion radio-claire péri-apicale	DI type II (11) compliqué d'une lésion péri-apicale	Cathétérisme d'urgence et traitement antibiotiques, retrait de l'invagination, apexification au MTA puis traitement endodontique	44
12	Fille 13 ans	Abcès gingivale secteur 1 antérieur	TDM : anatomie radiculaire complexe avec de multiples canaux (dont un canal avec un apex immature)	DI type III (12)	Apexification du canal immature au MTA et traitement endodontique	45
13	Garçon 12 ans	Douleur secteur 1 antérieur	Standard : lésion péri radiculaire avec un apex ouvert sur la DI	DI type II (11)	Traitement endodontique	46

14	Garçon 10 ans	Absence 22	Standard : inclusion 22 invaginée	DI type III de (22)	Incision muqueux en regard de la dent incluse et application prophylactique de Sealant à l'éruption	46
15	Femme 46 ans	Dent cariée secteur 2	Standard : lésion kystique appendue à la racine de la canine incluse	DI (22) et inclusion de la 23 avec persistance de 53 cariée	Avulsion chirurgicale de la canine incluse et résection du segment de la racine dysmorphique et apposition rétrograde de MTA de la DI	47
16	Fille 12 ans	Anomalie morphologique 13	CBCT : 3 espaces intra- radiculaires avec perforation du 1/3 moyen	DI type III (13)	Avulsion chirurgicale sous AG	48
17	Femme 47 ans	Douleur occasionnelle secteur 3 postérieur	CBCT : dent incluse, intégrité osseuse et rapport avec le NAI	Odontome dilaté (37)	Enucléation chirurgicale sous AL	49
18	Homme 23 ans	Examen de routine	CBCT : évaluation pré- opératoire	DI type III (28)	Patient adressé vers le service de chirurgie maxillo-faciale	50
19	Fille 9 ans	Persistance 72 sur l'arcade	Standard : multiples structures dentinaires radio- opaques au niveau de l'apex de 72	Odontome composé sur 32 incluse	Avulsion 72 et énucléation chirurgicale des odontomes sous AG (9 odontomes)	51
20	Homme 18 ans	Douleur et gêne esthétique	CBCT : lésion périapical et confirmation diagnostique	Odontome dilaté et dent surnuméraire (21)	Traction ortho-chirurgicale et avulsion dent surnuméraire	52
21	Garçon 16 ans	Abcès gingival secteur 4	CBCT : lésion kystique expansible mixte	Odontome dilaté (44)	Avulsion chirurgicale sous AL	53

22	Homme 24 ans	Douleur occasionnelle secteur 1 postérieur	CBCT : Masse hyperdense avec une zone centrale hypodense	Odontome dilaté (17)	Avulsion chirurgicale sous AG	53
23	Femme 28 ans	Examen de routine	TDM : formation circulaire de 12-13mm de diamètre, position par rapport au NAI	Odontome dilaté (28)	Avulsion chirurgicale sous AG	34
24	Fille 17 ans	Douleur occasionnelle secteur 1 antérieur	Standard : Quatre invaginations sur la 12 et une invagination sur la 22 sans communication pulpaire	Quadruple invaginations (12) et DI (22)	Traitement endodontique	54

Tableau 5 : Etude de différents cas cliniques.

Abréviations utilisées :

MdC : Motif de consultation

Standard : Radiographies en 2D

TDM : Tomodensitométrie

CBCT : Cône Beam Computed Tomography

NAI : Nerf alvéolaire inférieur

DI : Dens Invaginatus

AG : Anesthésie générale

AL : Anesthésie locale

Ref : Référence bibliographique

MTA : Mineral Trioxide Aggregate

IV : Intraveineux

CONCLUSION

La *dens in dente* est une anomalie de développement de la dent se produisant lors de la minéralisation de l'émail au stade de la cloche dentaire. Elle correspond à une invagination de l'émail à l'intérieur de la couronne, se projetant dans la dentine et la pulpe avec une orientation inversée des différents tissus dentaires sur le plan histologique.

Elle touche environ 2 à 3% de la population générale et l'incisive latérale maxillaire permanente représente la dent la plus atteinte par cette anomalie.

Les dents invaginées peuvent faire éruption ou rester incluses, le diagnostic précoce clinique et surtout radiologique est important en raison de la possibilité d'une atteinte pulpaire rapide et des lésions péri-apicales chroniques pouvant provoquer les complications suivantes : pulpite, nécrose, parodontite...

Le cas présenté peut être considéré comme extrêmement rare en raison de la localisation mandibulaire antérieure, mais également par sa dimension importante provoquant son inclusion et une lésion radio-claire périphérique.

Les améliorations spectaculaires dans l'arsenal endodontique mais également l'utilisation accrue de l'imagerie tridimensionnelle telle que le Cône Beam ont rendu possible la mise en place d'un traitement conservateur sur certains cas.

S'il y a lieu, il peut être indiqué de tenter de préserver la vitalité de la dent par la restauration de la zone invaginée ou l'application d'un scellant. Si la dent perd sa vitalité, le traitement endodontique peut être une option. Dans certains cas comme pour notre patiente, l'avulsion de la dent atteinte peut s'avérer nécessaire.

Le cas clinique présenté ici a été traité par des chirurgiens-dentistes du CHU de Bordeaux qui, en tant que cliniciens principaux, ont permis une coordination interdisciplinaire efficace et un résultat réussi à ce jour.

TABLE DES ILLUSTRATIONS

Figure 1 : Incisive latérale maxillaire avec une invagination de type III selon Oehlers.....	13
Figure 2 : Représentation schématique des quatre classes de <i>dens in dente</i> par Hallet (1953).....	16
Figure 3 : Classification de Schulze & Brand (1972).....	16
Figure 4 : Représentation schématique de la classification d'Oehlers.....	17
Figure 5 : Images radiologiques illustrant la classification d'Oehlers.....	17
Figure 6 : <i>Dens invaginatus</i> de type III selon Oehlers (1957) avec une invagination se terminant latéralement dans le parodonte et une morphologie dentaire fortement déformée.....	18
Figure 7 : Dent affectée par une invagination de type II d'Oehlers.....	25
Figure 8 : Image histologique de l'invagination dans une molaire, à partir d'une pointe de cuspide....	25
Figure 9 : Différentes coupes tomодensitométriques à différentes zones d'une dent avulsée de classification IIIb selon Oehlers.....	27
Figure 10 : Image histologique d'une dent invaginée de type III selon Oehlers.....	28
Figure 11 : Différentes morphologies radiologiques associées aux invaginations.....	30
Figure 12 : Incisive latérale maxillaire conoïde avec une fistule, la radiographie correspondante et les coupes histologiques.....	32
Figure 13 : Recommandations thérapeutiques des invaginations dentaires.....	36
Figure 14 : Incisive latérale maxillaire présentant une invagination de type II selon Oehlers.....	39
Figure 15 : Panoramique dentaire pré-opératoire, « courtoisie du Dr Garot ».....	42
Figure 16 : Différentes prises de vue de l'examen endo-buccal, « courtoisie du Dr Garot ».....	43
Figure 17 : Coupes coronales millimétriques en vue de face, « courtoisie du Dr Garot ».....	45
Figure 18 : Coupes coronales millimétriques en vue de profil, « courtoisie du Dr Garot ».....	45
Figure 19 : Coupes axiales millimétriques, « courtoisie du Dr Garot ».....	47
Figure 20 : Plateau chirurgical, « courtoisie du Dr Garot ».....	48
Figure 21 : Décollement muco-périsoté au niveau des incisives mandibulaires secteur lingual, « courtoisie du Dr Garot ».....	49
Figure 22 : Luxation de la dent en abord lingual, « courtoisie du Dr Garot ».....	49
Figure 23 : Curetage alvéolaire, « courtoisie du Dr Garot ».....	50
Figure 24 : Points de sutures, « courtoisie du Dr Garot ».....	50
Figure 25 : Fragment de la dent affectée, « courtoisie du Dr Garot ».....	50

Figure 26 : Coupe histologique de la dent atteinte avec une coloration HES (hématoxyline-éosine-safran), « courtoisie du Dr Castain ».....	51
Figure 27 : Zoom au niveau de la structure dentaire désorganisée, « courtoisie du Dr Castain ».....	51
Figure 28 : Autre coupe avec la même situation : une structure dentaire mal formée, « courtoisie du Dr Castain ».....	52
Figure 29 : Zoom 1 et 2 sur l'épithélium avec la présence de calcifications et de rares cellules fantomatiques, « courtoisie du Dr Castain ».....	52
Figure 30 : Coupes de la dent avulsée photographiées à la lumière blanche, « courtoisie du Dr Castain ».....	53
Figure 31 : Panoramique de la patiente post-opératoire, « courtoisie du Dr Fénelon ».....	53
Figure 32 : Nombre de cas recensés selon le stade de l'invagination.....	55
Figure 33 : Comparaison des différentes imageries utilisées pour les cas cliniques.....	56
Figure 33 : Comparaison des différents traitements utilisés pour les cas cliniques.....	58
Tableau 1 : Prévalence des dents invaginées dans différentes études.....	20
Tableau 2 : Anomalies dentaires associées à une invagination dentaire.....	22
Tableau 3 : Facteurs à prendre en compte dans le choix thérapeutique.....	34
Tableau 4 : Résumé diagnostique des dents invaginées.....	35
Tableau 5 : Etude de différents cas cliniques.....	63

REFERENCES BIBLIOGRAPHIQUES

1. Hülsmann M. Dens invaginatus; aetiology, classification, prevalence, diagnosis, and treatment considerations. *Int Endod J* 1997;30(2):79-90.
2. Baumgart M, Hänni S, Suter B et coll. Dent invaginée (dens invaginatus). *Schweiz Monatsschr Zahnmed* 2009;119(7):706-714.
3. Hallett GEM. The incidence, nature, and clinical significance of palatal invaginations in the maxillary incisor teeth. *Proceed Royal Soc Med Section Odontol* 1953;46:491-499.
4. Mitsiadis EA. Bases moléculaires du développement dentaire. In: PIETTE E et GOLDBERG M, editors. *La dent normale et pathologique*. Bruxelles : De Boeck, 2001. p. 19-35.
5. Nanci A. *Ten Cate's Oral Histology: Development, Structure, and Function*. 6e ed. St Louis : Mosby, 2003. p. 145-191.
6. Suruchi S, Rahul M, Anisha M. Dens invaginatus - A review & case report. *Endodontology. Indian Endod J* 2010;22(2):73-80.
7. Alani A, Bishop K. Dens invaginatus. Part 1: classification, prevalence and aetiology. *Int Endod J* 2008;41(12):1123-1136.
8. Kokcis G, Marcsik A. Appearance and Incidence of coronary Dens Invaginatus on the basis studies on recent and paleoanthropological samples. *Acta Biol Szeged*. 1982;29(1-4):189-197
9. Munir B, Masood S, Abdul-Maheed H et coll. Dens invaginatus: aetiology, classification, prevalence, diagnosis and treatment considerations. *Pakistan Oral Dent J* 2011;31(1):191-198.
10. Cakici F, Celikoglu M, Arslan H et coll. Assessment of the prevalence and characteristics of dens invaginatus in a sample of Turkish Anatolian population. *Med Oral Patol Cir Bucal* 2010;15(6):855-858.
11. Mupparapu M, Singer SR. A rare presentation of dens invaginatus in a mandibular lateral incisor occurring concurrently with bilateral maxillary dens invaginatus: case report and review of literature. *Aust Dental J* 2004;49(2):90-93.
12. Heddie OS, Ocampo-Acosta F, Naranjo-Corona RI, Torres-Arellano ME. Multiple dens invaginatus, mulberry molar and conical teeth. Case report and genetic considerations. *Med Oral Patol Cir Buccal* 2009;14(2):69-72.

13. Agrawal J, Shenai PK, Chatra LK et Prabhu R. Concurrent occurrence of dens evaginatus and dens invaginatus in maxillary incisors: a case report and review. *Oral Surg Oral Med Pathol Oral Radiol Endod* 2011;27:121-124.
14. Ramakrishnan P, Bahirwani S, Pachipulusu B et coll. Combination of dens evaginatus and dens invaginatus in a maxillary lateral incisor. *Hong Kong Dent J* 2010;7:108-111.
15. Patil PB, Chaudhari SG, Goel A, Agarwal P. Rare association of dens invaginatus with impacted mesiodens: a case report. *J Oral Biol Craniofac Research* 2012;2(2):138-140.
16. Kettunen P, Laurikkala J, Itäranta P et coll. Associations of FGF-3 and FGF-10 with signaling networks regulating tooth morphogenesis. *Dev Dynamics* 2000;219:322-332.
17. Dassule HR, Lewis P, Bei M et coll. Sonic hedgehog regulates growth and morphogenesis of the tooth. *Development* 2000;127(22):4775-4785.
18. Basnet P. Dens invaginatus: diagnosis and its treatment options. *J Nepal Dent Assoc* 2010;11(1):82-84.
19. De Sousa SMG, Bramante CM. Dens invaginatus: treatment choices. *Endod Dent Traumatol* 1998;14(4):152-158.
20. More CB, Patel HJ. Dens Invaginatus: A Radiographic Analysis. *OMICS Radiol J* 2012;1:147.
21. Parmar P, Joshi C, Parikh B. Pregnant Tooth (Dens in Dente). *J Adv Dental Research* 2011;2(1):89-92.
22. Rakes GM, Aiello AS, Kuster CG et Labart WA. Complications occurring resultant to dens invaginatus: case report. *Am Acad Pediatric Dent* 1988;10(1):53-56.
23. Bal S. Microchirurgie endodontique. Etude clinique rétrospective dans un cabinet d'endodontie de 1999 à 2009. *Clinic* 2010;31:13-23.
24. Bal S. Quel traitement pour quel type de dens in dente ? 1ère partie. *Clinic* 2012;33:127-137.
25. Bal S. Nombre de canaux par dents traités dans un cabinet d'endodontie. Etude clinique prospective de 1999 à 2007. *Clinic* 2008;29:301-309
26. Bal S. Quel traitement pour quel type de dens in dente ? 2ème partie. *Clinic* 2012;33.
27. Rodekirchen H, Jung M et Ansari F. Dens invaginatus type II: case report with 2 year radiographic follow-up. *Oral Surg Oral Med Pathol Oral Radiol Endod* 2006;102(4):121-125.

28. Albadri S, Chau YS, et Jarad F. The use of mineral trioxide aggregate to achieve root end closure: three case reports. *Dent Traumatol* 2012;29(6):469-473.
29. Shadmehr E, Farhad AR. Clinical management of dens invaginatus type 3: a case report. *Iran Endod J* 2011;6(3):129-132.
30. Arsenault M, Anderson RD, Dymont H et coll. Facial Cellulitis Secondary to Dens Invaginatus: A Case Report. *J Can Dent Assoc* 2010;76:114.
31. Takeda Y, Tomich CE. Ameloblastic fibro-odontoma. In: Barnes L, Eveson JW, Reichart P, et al, eds. *Pathology and genetics of head and neck tumours*. Lyon: IARC Press, 2005;283-327.
32. Patel S. Utilisation de la tomographie à faisceau conique dans la gestion conservatrice d'invaginatus de dens: un rapport de cas. *Int Endod J*. 2010;43:707-13.
33. Mahmoodi A, Shadidi S, Houshyar M, Houshyar M. Bilateral cystic lesions associated to maxillary erupted dilated odontomas: a case report. *J Dent Shiraz* 2012;13(2):85-89.
34. Cukovic-Bagic I, Macan D, Dumancic J, Manojlovic S, Hat J. Dilated odontome in the mandibular third molar region. *Oral Surg Oral Med Oral Pathol Oral Radiol Endod* 2010;109(2):109-113.
35. Matsusue Y, Yamamoto K, Inagake K, Kirita T. A dilated odontoma in the second molar region of the mandible, *Open Dent J* 2011;5:150-153.
36. Gedik R., et Muftuoglu S. Compound odontoma : differential diagnosis and review of the literature. *West Indian Med J* 2014;63(7):793-95.
37. Macdonald D. *Oral and maxillo facial radiology : a diagnostic approach*. Chichester: Wiley-Blackwell; 2011.
38. Karandikar S, Thakur G, Tijare SK, Agrawal K. Osteoid osteoma of mandible. *BMJ Case Rep*; 2011.
39. Mardaleishvili K, Kakabadze Z, Macharaviani A, Grdzeldze T, Kakabadze A et al. Benign osteoblastoma of the mandible in a 12-year-old female: a case report. *Oncol Lett* 2014;8(6):91-94.
40. Kaneko T, Sakaue H, Okiji T, Suda H. Prise en charge clinique de l'invaginatus de tanière dans une incisive latérale maxillaire à l'aide de la tomodensitométrie à faisceau de conebeam - rapport de cas. *Dent Traumatol*. 2011;27:478-83.
41. Jaramillo A, Fernandez R, Villa P. Endodontic Treatment of Dens Invaginatus: A 5-Year Follow-Up. *Oral Surg Oral Med Oral Pathol Oral Radiol and Endod* 2006;101(1):5- 21.

42. Pradeep K, Charlie M, Kuttappa M, Prasana-Kumar R. Conservative Management of Type III Dens in Dente Using Cone Beam Computed Tomography. *J Clin Imaging Sci* 2012;2(1):51.
43. Jaya R, Sundaresan R, Kumar M, Srinivasan R. A Rare Case of Dilated Invaginated Odontome with Talon Cusp in a Permanent Maxillary Central Incisor Diagnosed by Cone Beam Computed Tomography. *Imaging Sci Dent* 2013;43(3):209.
44. Nomballais C. La dens in dente, à propos d'un cas clinique. Thèse de doctorat : Chirurgie Dentaire : Nantes 2014 ; 11.
45. Coudhari S, Joshi S, Patil N, Kalyan S. Dens Invaginatus: A Case Report. *Compend Contin Educ Dent Supp* 2013;34(3):53-56.
46. Thakur S, Thakur NS, Bramta M, Gupta M. Dens invagination: A review of literature and report of two cases. *J Nat Sci Biol Med* 2014;5(1):218- 21.
47. Chengappa R, Khan AM, Puttaswamy K, Kolathingal PJ. Schulze and Brand Type A-IV Dens Invaginatus with Radicular Cyst: A Rare Case Report. *JIAOMR* 2015;27(2): 245.
48. Clarke P, Longridge N, Gartshore L. A Multidisciplinary Management of a Type III Dens Invaginatus in a Maxillary Permanent Canine. *Eur Arch Paediatr Den* 2016;17(2):131- 36.
49. Almeida B, Silva A, Pereira M, Silva M, Nunes S. Case Report of a Dilated Odontome in the Posterior Mandible. *Int J Surg Case Rep* 2016;20:14- 16.
50. Syed AZ, Venkata-Parachuru A, Mendes RA. Dilated Odontoma : An Incidental Finding. *BMJ Case Reports* 2015.
51. Uma E. Compound odontoma in anterior mandible : a case report. *Malays J Med Sci.* 2017;24(3):92-95.
52. Gaurav S, Nagra A, Singh G, Nagpal A, Soin A, Bhardwaj V. An Erupted Dilated Odontoma: A Rare Presentation. *Case Reports in Dentistry.* 2016;(5):1- 5.
53. Jayachandran S, Kayal L, Sharma A, Priyanka K. Dilated Odontoma: A Report of Two Cases from a Radiological Perspective. *Contemporary Clinical Dentistry* 2016;7(1):107-110.
54. Wiseman A. Dens Invaginatus: Discovering the Possibilities... *Tri-City Dev.* 2013;(4):1-4.

Vu, le Président du Jury,

Date, Signature :

Vu, la Directrice de l'UFR des Sciences Odontologiques,

Date, Signature :

Vu, le Président de l'Université de Bordeaux,

Date, Signature :

Collège des Sciences de la Santé

UFR des Sciences Odontologiques

Serment

En présence de mes Maîtres et de mes condisciples, je promets et je jure d'être fidèle aux lois de l'honneur et de la probité dans l'exercice de l'art dentaire.

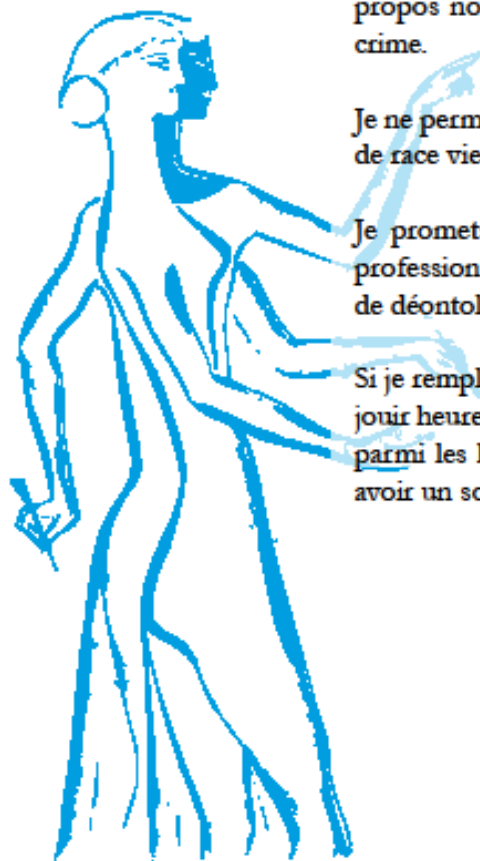
Je donnerai mes soins gratuits à l'indigent et n'exigerai jamais un honoraire au-dessus de mon travail. Ma langue taira les secrets qui me seront confiés. Admis à l'intérieur des maisons, mes yeux ne verront pas ce qui s'y passe.

Mes connaissances et mon état ne serviront ni à diffuser des propos non avérés, ni à corrompre les mœurs, ni à favoriser le crime.

Je ne permettrai pas que des conditions de croyance, de nation et de race viennent s'interposer entre mon devoir et mon patient.

Je promets et je jure de conformer strictement ma conduite professionnelle aux principes et aux règles prescrites par le code de déontologie.

Si je remplis ce serment sans l'enfreindre, qu'il me soit donné de jouir heureusement de la vie et de ma profession, honoré à jamais parmi les hommes. Si je le viole et que je me parjure, puissé-je avoir un sort contraire.



Titre : L'odontome dilaté comme manifestation rare de la *dens invaginatus*, à propos d'un cas.

Résumé : Introduction : La *dens invaginatus* résulte d'une anomalie de développement lors de la morphogénèse dentaire avec pour conséquence une invagination de l'émail au sein de la papille dentaire survenant avant la phase de minéralisation. Son incidence varie de 0,04 à 10% selon la littérature⁽¹⁾. Sa forme la plus sévère, l'odontome dilaté n'a été que rarement rapportée.

Observation : Une patiente de 8 ans était adressée en consultation pour un retard d'éruption de la dent 42 en rapport avec un odontome mandibulaire de découverte radiologique fortuite. L'examen endobuccal mettait en évidence une vestibuloposition de la dent 41 et une absence d'éruption de la 42. La radiographie panoramique montrait une masse radio-opaque d'environ 1,5 cm de grand axe en rapport avec la dent 42. Une tomographie volumétrique numérisée a été prescrite afin d'objectiver les structures composant l'odontome. Après analyse de la littérature, il s'agissait d'une dens invaginatus de type IIIb, forme la plus sévère selon la classification d'Oehers, également appelé odontome dilaté par certains auteurs. Une exérèse chirurgicale de la lésion a été réalisée sous anesthésie générale.

Discussion-Conclusion : Une recherche bibliographique a permis d'identifier 17 cas d'odontome dilaté dont 12 ont également nécessité une avulsion. L'analyse de ces articles mets en avant le caractère rare de l'invagination dentaire retrouvée chez notre patiente.

Mots clés : « *Dens Invaginatus* », « *Dens in Dente* », « odontome dilaté ».

Title : The dilated odontome as a rare manifestation of *dens invaginatus*, a case report

Abstract : Introduction : The *dens invaginatus* results from a developmental anomaly during dental morphogenesis with the consequent invagination of the enamel within the dental papilla occurring before the mineralization phase. Its incidence varies from 0.04 to 10% according to the literature⁽¹⁾. Its most severe form, the dilated odontoma has only rarely been reported.

Case report : An 8-year-old patient was referred for a delayed eruption of tooth 42 in relation to a fortuitous radiological discovery mandibular odontoma. The clinical examination revealed a vestibuloposition of the tooth 41 and the absence of eruption of the 42. The panoramic X-ray showed a radio-opaque mass about 1.5 cm long axis in relation to the tooth 42. A Digitilized volumetric tomography has been performed in order to identify the structures composing the odontome. After analysis of the literature, it was a dens invaginatus type IIIb, the most severe form according to the Oehers classification, also called dilated odontoma by some authors. Surgical excision of the lesion was performed under general anesthesia.

Discussion-Conclusion : An overview from the literature identified 17 cases of dilated odontoma, 12 of which also required surgical excision. The analysis of these articles highlights the rare nature of the dental invagination found in our patient.

Keywords : « *Dens Invaginatus* », « *Dens in Dente* », « dilated odontoma ».