



**HAL**  
open science

# Prise en charge orthodontique lors d'un traumatisme de l'incisive centrale maxillaire permanente

Jonathan Sroussi

► **To cite this version:**

Jonathan Sroussi. Prise en charge orthodontique lors d'un traumatisme de l'incisive centrale maxillaire permanente. Chirurgie. 2019. dumas-02409124

**HAL Id: dumas-02409124**

**<https://dumas.ccsd.cnrs.fr/dumas-02409124>**

Submitted on 13 Dec 2019

**HAL** is a multi-disciplinary open access archive for the deposit and dissemination of scientific research documents, whether they are published or not. The documents may come from teaching and research institutions in France or abroad, or from public or private research centers.

L'archive ouverte pluridisciplinaire **HAL**, est destinée au dépôt et à la diffusion de documents scientifiques de niveau recherche, publiés ou non, émanant des établissements d'enseignement et de recherche français ou étrangers, des laboratoires publics ou privés.



Distributed under a Creative Commons Attribution - NonCommercial - NoDerivatives 4.0 International License

**THESE**

***POUR OBTENIR LE DIPLOME D'ETAT  
DE DOCTEUR EN CHIRURGIE DENTAIRE***

Présentée et publiquement soutenue devant la

Faculté d'Odontologie de Marseille  
(Doyen : Monsieur le Professeur Bruno FOTI)

Aix Marseille Université  
(Administratrice provisoire : Madame le Professeur Simone BONNAFOUS)

**Prise en charge orthodontique lors d'un traumatisme  
de l'incisive centrale maxillaire permanente**

Présentée par

**SROUSSI Jonathan**

Né le 05 octobre 1993  
A Marseille

Thèse soutenue le **Lundi 28 octobre 2019**

Devant le jury composé de

**Président : Professeur RUQUET Michel**

**Assesseurs : Docteur GAUBERT Jacques**

**Docteur CATHERINE Jean Hugues**

**Docteur LEVY Laura**



**THESE**

***POUR OBTENIR LE DIPLOME D'ETAT  
DE DOCTEUR EN CHIRURGIE DENTAIRE***

Présentée et publiquement soutenue devant la

Faculté d'Odontologie de Marseille  
(Doyen : Monsieur le Professeur Bruno FOTI)

Aix Marseille Université  
(Administratrice provisoire : Madame le Professeur Simone BONNAFOUS)

**Prise en charge orthodontique lors d'un traumatisme  
de l'incisive centrale maxillaire permanente**

Présentée par

**SROUSSI Jonathan**

Né le 05 octobre 1993  
A Marseille

Thèse soutenue le **Lundi 28 octobre 2019**

Devant le jury composé de

**Président : Professeur RUQUET Michel**

**Assesseurs : Docteur GAUBERT Jacques**

**Docteur CATHERINE Jean Hugues**

**Docteur LEVY Laura**

# ADMINISTRATION

Mise à jour : octobre 2019

## **DOYENS HONORAIRES**

|            |                    |
|------------|--------------------|
| PROFESSEUR | RAYMOND SANGIUOLO† |
| PROFESSEUR | HENRY ZATTARA      |
| PROFESSEUR | ANDRE SALVADORI    |
| PROFESSEUR | JACQUES DEJOU      |

## **DOYEN ASSESEURS**

|            |               |
|------------|---------------|
| PROFESSEUR | BRUNO FOTI    |
| PROFESSEUR | ANNE RASKIN   |
| PROFESSEUR | MICHEL RUQUET |

## **DIRECTEURS DE DEPARTEMENTS**

FORMATION INITIALE  
RECHERCHE  
FORMATION CONTINUE

|            |                 |
|------------|-----------------|
| PROFESSEUR | MICHEL RUQUET   |
| PROFESSEUR | ANNE RASKIN     |
| PROFESSEUR | FREDERIC BUKIET |

## **CHARGES DE MISSIONS**

INTERNAT ET DIPLOMES D'ETUDES SPECIALISEES  
RELATIONS INTERNATIONALES  
AFFAIRES GENERALES

|            |                       |
|------------|-----------------------|
| PROFESSEUR | VIRGINIE MONNET-CORTI |
| PROFESSEUR | HERVE TASSERY         |
| DOCTEUR    | PATRICK TAVITIAN      |

## **RESPONSABLE DES SERVICES ADMINISTRATIFS ET TECHNIQUES**

|        |             |
|--------|-------------|
| MADAME | KATIA LEONI |
|--------|-------------|

## **LISTE DES ENSEIGNANTS**

### **PROFESSEURS DES UNIVERSITES – PRATICIENS HOSPITALIERS DES CSERD**

BUKIET FREDERIC (58-01)  
DEJOU JACQUES (58-01)  
FOTI BRUNO (56-02)  
MONNET-CORTI VIRGINIE (57-01)  
ORTHLIEB JEAN-DANIEL (58-01)  
RASKIN ANNE (58-01)  
RUQUET MICHEL (58-01)  
TARDIEU CORINNE (56-01)  
TARDIVO DELPHINE (56-02)  
TASSERY HERVE (58-01)

### **PROFESSEURS DES UNIVERSITES**

ABOUT Imad (65)

### **MAITRES DE CONFERENCES DES UNIVERSITES – PRATICIENS HOSPITALIERS DES CSERD**

|                               |                               |
|-------------------------------|-------------------------------|
| ABOUDHARAM GERARD (58-01)     | LAURENT MICHEL (58-01)        |
| BANDON DANIEL (56-01)         | LAURENT PATRICK (57-01)       |
| BELLONI DIDIER (57-01)        | LE GALL MICHEL (56-01)        |
| BOHAR JACQUES (56-01)         | MAILLE GERALD (58-01)         |
| CAMOIN ARIANE (56-01)         | PHILIP-ALLIEZ CAMILLE (56-01) |
| CAMPANA FABRICE (57-01)       | PIGNOLY CHRISTIAN (58-01)     |
| CATHERINE JEAN-HUGUES (57-01) | POMMEL LUDOVIC (58-01)        |
| ERARD-MAGNO ELISABETH (56-01) | PRECKEL BERNARD-ÉRIC (58-01)  |
| GAUBERT JACQUES (56-01)       | RÉ JEAN-PHILIPPE (58-01)      |
| GIRAUD THOMAS (58-01)         | ROCHE-POGGI PHILIPPE (57-01)  |
| GIRAUDEAU ANNE (58-01)        | STEPHAN GREGORY (58-01)       |
| GUIVARC'H MAUD (58-01)        | TAVITIAN PATRICK (58-01)      |
| JACQUOT BRUNO (58-01)         | TERRER ELODIE (58-01)         |
| LABORDE GILLES (58-01)        | TOSELLO ALAIN (58-01)         |
| LAN ROMAIN (57-01)            |                               |

### **MAITRES DE CONFERENCES ASSOCIES**

BLANCHET ISABELLE (56-01)  
MENSE CHLOE (58-01)

## **ASSISTANTS HOSPITALIERS ET UNIVERSITAIRES**

|                                 |                              |
|---------------------------------|------------------------------|
| AL AZAWI HALA (56-01)           | JEANY MARION (58-01)         |
| BACHET-DORISON DAMIENNE (56-01) | LEVY LAURA (56-01)           |
| BALLESTER BENOIT (58-01)        | LIOTARD ALICA (58-01)        |
| BARBERO MAGALI (56-01)          | MANSUY CHARLOTTE (58-01)     |
| BOYER ALEXANDRA (57-01)         | MARTIN WILLIAM (56-01)       |
| CAMBON ISABELLE (56-01)         | MATTERA REMI (56-01)         |
| CASAZZA ESTELLE (56-01)         | MELLOUL SEBASTIEN (57-01)    |
| CASTRO ROMAIN (57-01)           | PARFU ANNE (58-01)           |
| DAVID LAURA (56-01)             | PILLIOL VIRGINIE (58-01)     |
| DEVICTOR ALIX (58-01)           | REPETTO ANDREA (58-01)       |
| DODDS MELINA (58-01)            | ROMANET YVAN (57-01)         |
| DRAUSSIN THIERRY (56-02)        | SANTUNIONE CHARLOTTE (58-01) |
| DUMAS CATHY (57-01)             | SILVESTRI FREDERIC (58-01)   |
| HADJ-SAID MEDHI (57-01)         | VINAÏ MICHAEL (56-01)        |
| HAHN-GOLETTI LARISSA (58-01)    |                              |

## **ASSISTANT ASSOCIE DES UNIVERSITES**

LE FOURNIS CHLOE (57-01)  
THOLOZAN LEA (57-01)

Intitulés des sections CNU :

1. 56<sup>ème</sup> section : Développement, croissance et prévention  
56-01 Odontologie pédiatrique et orthopédie dento-faciale  
56-02 : Prévention – Epidémiologie – Economie de la santé – Odontologie légale
2. 57<sup>ème</sup> section : Chirurgie orale ; Parodontologie ; Biologie Orale  
57-01 : Chirurgie orale – Parodontologie – Biologie orale
3. 58<sup>ème</sup> section : Réhabilitation orale  
58-01 : Dentisterie restauratrice – Endodontie – Prothèses – Fonction-Dysfonction – Imagerie – Biomatériaux

L'auteur s'engage à respecter les droits des tiers, et notamment les droits de propriété intellectuelle. Dans l'hypothèse où la thèse comporterait des éléments protégés par un droit quelconque, l'auteur doit solliciter les autorisations nécessaires à leur utilisation, leur reproduction et leur représentation auprès du ou des titulaires des droits. L'auteur est responsable du contenu de sa thèse. Il garantit l'Université contre tout recours. Elle ne pourra en aucun cas être tenue responsable de l'atteinte aux droits d'un tiers

*A Monsieur le Professeur Michel Ruquet,*

Vous avez accepté avec bienveillance de présider ce jury et vous en remercie pleinement.  
Permettez-moi d'exprimer ma reconnaissance pour la patience et la gentillesse qui vous  
caractérisent et qui m'ont accompagné durant mes études.  
Veuillez recevoir ici la marque de mon profond respect et de ma sincère gratitude.



*A Monsieur le Docteur Jacques Gaubert,*

Je vous remercie de l'honneur que vous me faites en acceptant de faire partie de mon jury.  
Je vous suis pleinement reconnaissant pour la patience et la gentillesse dont vous avez fait  
preuve tout au long de vos enseignements.  
Veuillez accepter le témoignage de mon profond respect.

*A Monsieur le Docteur Jean-Hugues Catherine,*

Merci de me faire le privilège de siéger dans ce jury.  
J'ai pu apprécier la richesse de votre enseignement et vous en suis reconnaissant. Votre disponibilité, votre calme et votre réussite sont pour moi exemplaires. Veuillez recevoir l'expression de ma profonde gratitude.

*A Madame le Docteur Laura Levy,*

Vous m'avez fait l'honneur d'accepter la direction de cette thèse.  
Je vous remercie pour votre patience, votre disponibilité et votre réactivité. La pertinence de vos conseils et votre gentillesse m'ont particulièrement touché. Veuillez trouver dans ce travail l'image de ma sincère reconnaissance.

# Sommaire

|   |           |
|---|-----------|
| <b>Introduction</b> .....   | <b>1</b>  |
| <b>I ..... Classification et épidémiologie du traumatisme du secteur antérieur maxillaire</b><br>.....      | <b>2</b>  |
| I.1 Classification .....  | 2         |
| I.1.1 Traumatismes des tissus durs de la dent et de la pulpe .....  | 3         |
| I.1.2 Traumatismes des tissus de soutien parodontaux .....  | 5         |
| I.1.3 Traumatismes des tissus de soutien osseux .....   | 7         |
| I.1.4 Traumatismes des tissus gingivaux et muqueux .....  | 8         |
| I.2 Epidémiologie .....   | 8         |
| I.2.1 Les causes de traumatismes .....  | 9         |
| I.2.2 Les lieux de survenue d'un traumatisme .....  | 9         |
| I.2.3 Les facteurs de risque de survenue d'un traumatisme .....   | 9         |
| <b>II ..... Prise en charge de l'urgence d'un traumatisme d'une incisive centrale maxillaire</b><br>.....   | <b>11</b> |
| II.1 Interrogatoire .....   | 11        |
| II.2 Examen clinique .....  | 12        |
| II.2.1 Examen exo-buccal .....  | 12        |
| II.2.2 Examen endo-buccal .....   | 12        |
| II.3 Examen radiographique .....  | 13        |
| II.3.1 Radiographie panoramique .....   | 13        |
| II.3.2 Radiographies rétro-alvéolaires .....  | 13        |
| II.4 Aspects légaux .....   | 13        |
| <b>III ..... Prise en charge orthodontique d'un traumatisme d'une incisive centrale maxillaire</b><br>..... | <b>18</b> |
| III.1 Réduction orthodontique d'une luxation latérale .....   | 18        |
| III.1.1 Principes d'une réduction orthodontique d'une luxation latérale .....                               | 18        |
| III.1.2 Techniques de repositionnement orthodontique d'une luxation latérale.....                           | 18        |
| III.1.3 Cas clinique .....  | 20        |
| III.1.4 Suivi .....   | 21        |
| III.2 Gestion d'une fracture coronaire, corono-radulaire ou radulaire horizontale du tiers cervical .....   | 22        |
| III.2.1 Principes de la gestion d'une fracture corono-radulaire .....                                       | 22        |
| III.2.2 Techniques d'égression orthodontique .....  | 22        |
| III.3 Gestion d'une fracture radulaire du tiers apical.....   | 29        |
| III.4 Gestion de la dent intruse .....  | 32        |
| III.4.1 Principes de la gestion orthodontique d'une dent intruse .....                                      | 32        |
| III.4.2 Techniques d'égression d'une dent intruse .....   | 33        |
| III.4.3 Suivi .....   | 34        |
| III.5 Gestion de la dent extruse .....  | 35        |
| III.5.1 Principes de la gestion d'une dent extruse .....  | 35        |
| III.5.2 Techniques d'ingression d'une dent extruse .....  | 36        |
| III.5.3 Suivi .....   | 36        |
| III.5.4 Cas particulier de la dent totalement extruse (expulsée) .....                                      | 37        |
| <b>Conclusion</b> .....   | <b>39</b> |

# Introduction

Les traumatismes bucco-dentaires constituent un des motifs de consultation les plus importants en cabinet. Ils peuvent être de plusieurs natures et peuvent avoir de nombreuses conséquences pouvant aller jusqu'à la perte de l'organe dentaire.

Du fait de sa position, l'incisive centrale maxillaire constitue la dent la plus souvent atteinte par ces traumatismes. Les dommages résultants, notamment sur le plan esthétique, impliquent une prise en charge rapide et pluridisciplinaire afin de rétablir une situation clinique stable, fonctionnelle et esthétique.

L'orthodontiste peut donc avoir un rôle clé dans ce type de traumatisme de l'incisive centrale maxillaire. En effet, de nombreuses thérapeutiques orthodontiques peuvent être utilisées afin de repositionner la dent dans sa position initiale.

Nous effectuerons dans un premier temps une classification de ces différents traumatismes et étudierons leur épidémiologie.

Puis, dans un second temps, nous verrons quelle doit être la prise en charge de l'urgence en cas de traumatisme de l'incisive centrale maxillaire.

Enfin, dans un dernier temps, nous énumérerons les différentes thérapeutiques orthodontiques possibles, en fonction des différentes situations cliniques.

# I Classification et épidémiologie du traumatisme du secteur antérieur maxillaire

## I.1 Classification

Lors d'un traumatisme bucco dentaire, deux mécanismes d'action sont possibles :

- Traumatisme **direct** : Lorsque la dent est en contact direct avec la cause du traumatisme ;
- Traumatisme **indirect** : Résulte d'un choc se situant au niveau de l'arcade mandibulaire entraînant par la suite des répercussions au niveau de l'arcade maxillaire.

Les cas de traumatisme de l'incisive centrale maxillaire rapportés dans la bibliographie sont, dans la plus grande majorité des cas, issus d'un traumatisme direct.

Les conséquences possibles d'un traumatisme au niveau de la dent peuvent être multiples.

La classification d'Andreasen (1) est la plus complète. Elle est adaptée de celle de l'OMS. Elle comprend les traumatismes des dents, des tissus de soutien parodontaux et osseux, des tissus gingivaux et des muqueuses buccales.

C'est une classification valable aussi bien pour la denture permanente que pour la denture temporaire.

Il est rare qu'un traumatisme dentaire soit unique et localisé à un seul site. Il comprend la plupart du temps des lésions multiples touchant les différents tissus buccaux et dentaires.

La classification des traumatismes des dents antérieures se divise en **quatre** groupes :

- Traumatismes des tissus durs de la dent et de la pulpe ;
- Traumatismes des tissus de soutien parodontaux ;
- Traumatismes des tissus de soutien osseux ;
- Traumatismes des tissus gingivaux et muqueux.

## I.1.1 Traumatismes des tissus durs de la dent et de la pulpe

### I.1.1.1 Fêlure amélaire

Les fêlures amélares se manifestent comme des fractures incomplètes de l'émail sans perte de substance ; elles ne franchissent pas la jonction amélo-dentinaire.

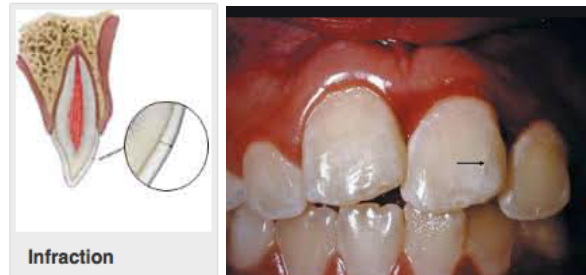

Figure 1 : Schéma et photographie d'une fêlure amélaire d'une 21 (2) (3)

### I.1.1.2 Fracture amélaire

La fracture amélaire consiste en une perte de substance dentaire confinée à l'émail.

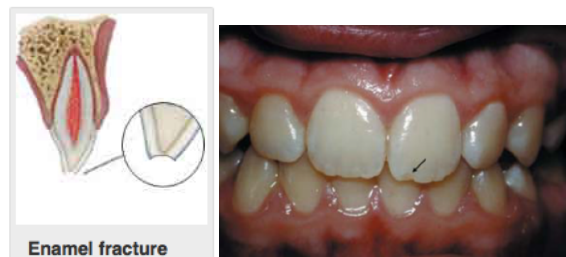


Figure 2 : Schéma et photographie d'une fracture amélaire d'une 21 (2) (3)

### I.1.1.3 Fracture coronaire simple

La fracture coronaire simple consiste en une perte de substance dentaire confinée à l'émail et à la dentine.

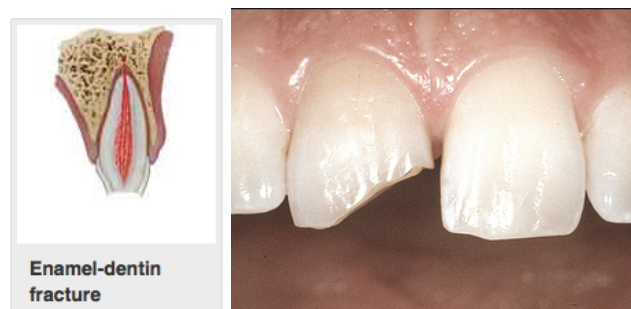

Figure 3 : Schéma et photographie d'une fracture coronaire simple sans exposition pulpaire d'une 11 (2) (3)

#### ***1.1.1.4 Fracture coronaire complexe***

La fracture coronaire complexe consiste en une perte de substance dentaire confinée à l'émail et à la dentine avec exposition pulpaire.

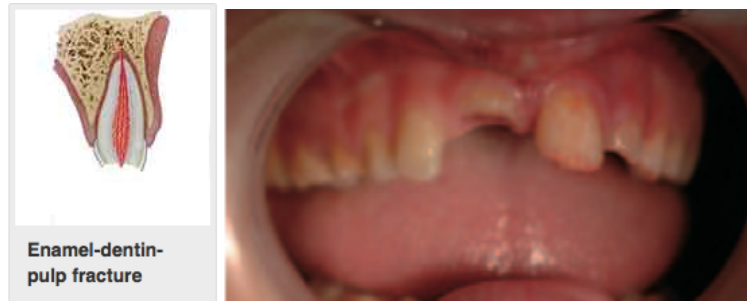

Figure 4 : Schéma et photographie d'une fracture coronaire complexe avec exposition pulpaire d'une 21 (2) (3)

#### ***1.1.1.5 Fracture corono-radulaire simple ou complexe***

La fracture corono-radulaire simple ou complexe atteint l'émail, la dentine et le cément. La pulpe peut ou non être impliquée.

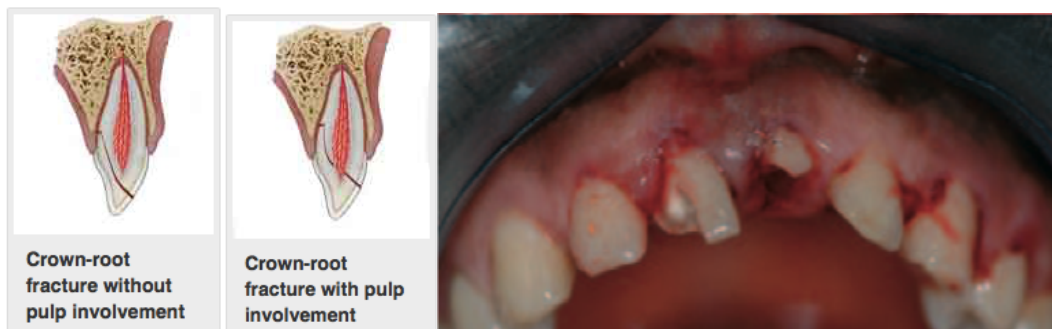


Figure 5 : Schéma et photographie d'une fracture corono radulaire sur 11 et 21 (2) (3)

#### ***1.1.1.6 Fracture radulaire : tiers cervical, moyen ou apical***

La fracture radulaire touche le cément, la dentine et la pulpe.

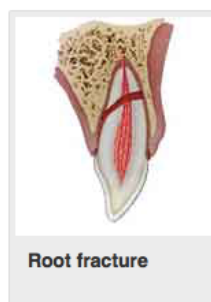

Figure 6 : Schéma d'une fracture radulaire (2)



## I.1.2 Traumatismes des tissus de soutien parodontaux

### I.1.2.1 Concussion

La concussion consiste en un traumatisme mineur, sans déplacement ni mobilité pathologique de la dent.

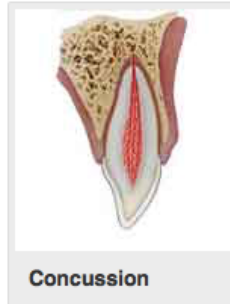

Figure 7 : Schéma d'une concussion (2) (3)

### I.1.2.2 Subluxation

La subluxation présente un traumatisme sans déplacement de la dent, mais accompagné d'une certaine mobilité. Minimales sont les atteintes à la vascularisation pulpaire et au parodonte.

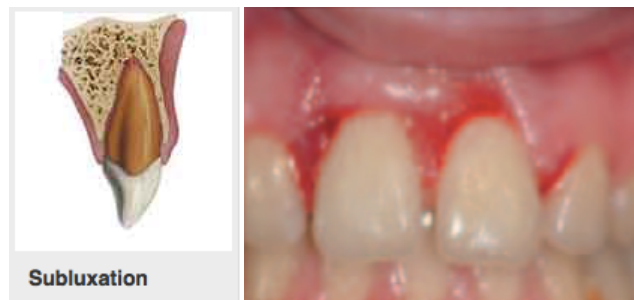

Figure 8 : Schéma et photographie d'une subluxation de 11 et 21 (2) (3)

### I.1.2.3 Luxation en égression : extrusion

La luxation en extrusion présente un déplacement de la dent en direction coronaire ; elle affecte les tissus parodontaux et le paquet vasculo-nerveux.

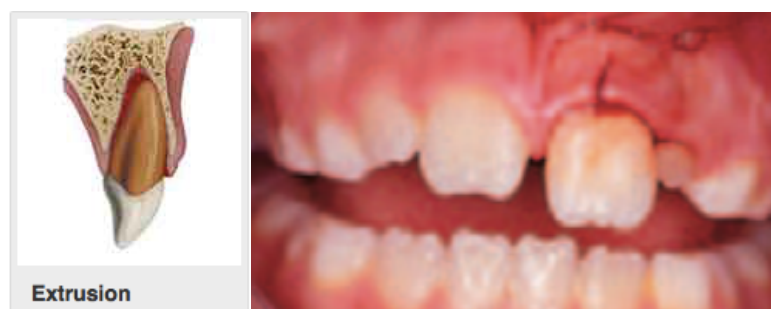


Figure 9 : Schéma et photographie d'une extrusion d'une 21 (2) (3)

#### ***1.1.2.4 Luxation latérale***

La luxation latérale présente un déplacement de la dent en une direction autre qu'axiale ainsi qu'une comminution et une fracture de la paroi alvéolaire. Souvent, l'apex se trouve déporté en direction vestibulaire et la couronne, en direction palatine.

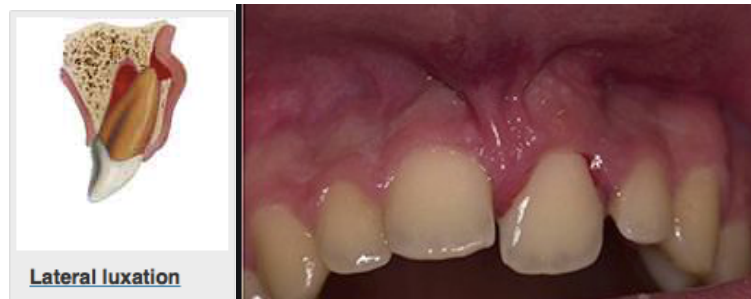

Figure 10 : Schéma et photographie d'une luxation latérale d'une 21 (2) (3)

#### ***1.1.2.5 Luxation en intrusion***

L'intrusion consiste en un déplacement de la dent en direction apicale, provoquant un écrasement du paquet vasculo-nerveux et d'importantes lésions cémentaires et parodontales. Ce traumatisme peut s'accompagner d'une comminution et d'une fracture de l'os alvéolaire.

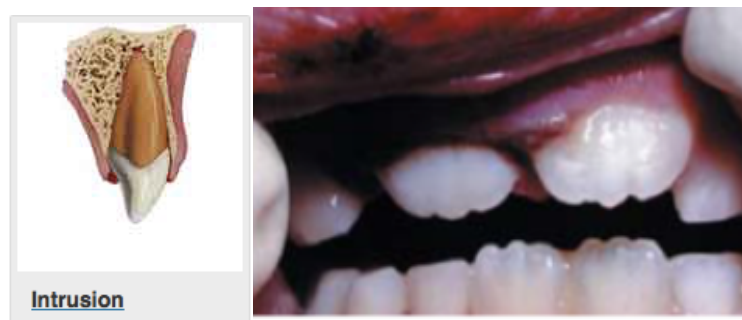


Figure 11 : Schéma et photographie de l'intrusion d'une 11 et 21 (2) (3)

#### ***1.1.2.6 Luxation complète (avulsion)***

La luxation complète (avulsion) présente un déplacement complet de la dent hors de son alvéole.

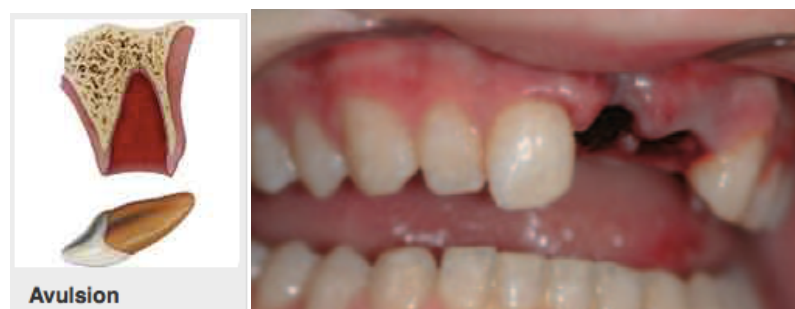

Figure 12 : Schéma et photographie de la luxation complète d'une 21 et 22 (2) (3)

### **I.1.3 Traumatismes des tissus de soutien osseux**

#### ***I.1.3.1 Comminution de l'alvéole***

La comminution de l'alvéole consiste en un écrasement de l'alvéole suite à une intrusion ou à une luxation latérale.

#### ***I.1.3.2 Fracture de l'alvéole***

La fracture de l'alvéole consiste en une fracture confinée à la paroi alvéolaire buccale ou linguale.

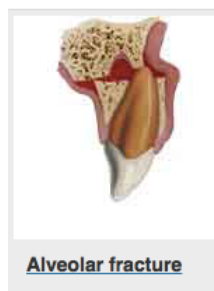

Figure 13 : Schéma d'une fracture alvéolaire (2) (3)

#### ***I.1.3.3 Fracture du procès alvéolaire***

La fracture du procès alvéolaire consiste en une fracture du procès alvéolaire qui peut aussi inclure l'alvéole.

#### ***I.1.3.4 Fracture de la mandibule et du maxillaire***

La fracture mandibulaire ou maxillaire est une fracture impliquant la base de la mandibule ou du maxillaire et souvent le procès alvéolaire.

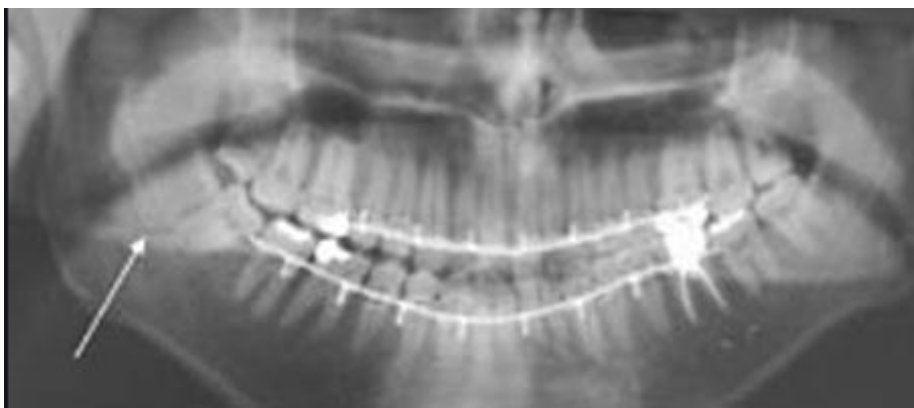


Figure 14 : Radiographie panoramique d'une fracture mandibulaire secteur 4 (2) (3)

## **I.1.4 Traumatismes des tissus gingivaux et muqueux**

### ***I.1.4.1 Lacération***

La lacération de la gencive ou de la muqueuse buccale consiste en une plaie, superficielle ou profonde, habituellement produite par un objet tranchant ou dur.

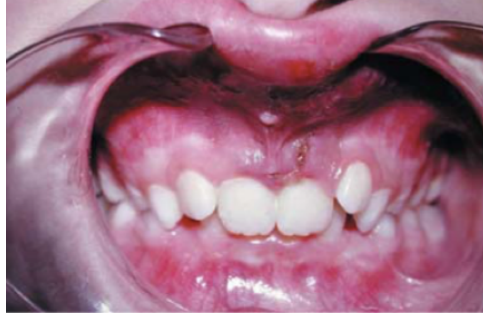

Figure 15 : Photographie intra buccale d'une lacération gingivale en regard de 21 (2) (3)

### ***I.1.4.2 Contusion***

La contusion de la gencive ou de la muqueuse buccale consiste en une ecchymose, occasionnée par un objet contondant, sans bris de la gencive, souvent suivie d'une hémorragie sous- muqueuse.

### ***I.1.4.3 Abrasion***

L'abrasion de la gencive ou de la muqueuse buccale consiste en une plaie causée par friction résultant en une lésion sanguinolente superficielle.

## **I.2 Epidémiologie**

Les traumatismes de la sphère orale constituent 5% des traumatismes corporels. Lors d'un traumatisme qui concerne la sphère orale, dans 90% des cas une ou plusieurs dents sont touchées. Du fait de sa position, la dent majoritairement atteinte est l'incisive centrale maxillaire. (3)

Les données épidémiologiques varient fortement selon le type d'étude pouvant passer du simple au double en terme de pourcentages. (4)

En règle générale, les différentes études montrent que, la prévalence des traumatismes bucco-dentaires, notamment chez les plus jeunes, a augmenté de manière significative au cours des quarante dernières années.(5)

### **I.2.1 Les causes de traumatismes**

Selon Demars et Coll (6), les **causes** d'accidents peuvent être répertoriées en huit catégories.

- 1) Les accidents de la voie publique (accidents de la circulation) ;
- 2) Les chutes ;
- 3) Les accidents de bicyclette ;
- 4) Les sports ;
- 5) Les jeux ;
- 6) Les chocs directs ;
- 7) La violence ;
- 8) Facteur étiologique inconnu.

Des traumatismes peuvent également survenir lors ou suite à des soins dentaires tels que la fracture coronaire due à un choc avec un instrument dentaire (rotatif, davier...) ou lors d'anesthésie générale (comme une fracture ou une expulsion dentaire lors d'intubation ou extubation). (7) (8) (9)

La présence, en constante augmentation, de piercings intra-buccaux ou labiaux augmente également le taux de dommages bucco- dentaires dus à ces éléments. (10)

### **I.2.2 Les lieux de survenue d'un traumatisme**

Les **lieux** les plus fréquents où se produisent ces accidents sont :

- 1) Domicile ;
- 2) A l'extérieur du domicile (les endroits à proximité de la maison comme par exemple le jardin) ;
- 3) A l'école (cours de récréation) ;
- 4) Dans la rue ;
- 5) Lieux de sports et loisirs ;
- 6) Autres.

### **I.2.3 Les facteurs de risque de survenue d'un traumatisme**

Plusieurs facteurs de risques peuvent être mis en évidence :

#### ***I.2.3.1 Les facteurs de risques purement dentaires***

Selon les différentes études, les patients présentant une proalveolie maxillaire sont plus sujets aux traumatismes. (11)

En effet, un surplomb incisif d'environ 3 à 6 millimètres multiplie par deux la survenue d'un traumatisme dentaire et si ce surplomb dépasse 6 millimètres, le risque est majoré.

Parmi les autres facteurs favorisants, nous trouvons (12) :

- Une faible minéralisation des dents ;
- La grande taille des dents jeunes ;
- L'incompétence labiale ;

- Le prognathisme maxillaire ;
- La macrodontie ;
- L'encombrement dentaire ;
- Les dents cariées ;
- Les dysfonctions occlusales.

### ***1.2.3.2 Les autres facteurs de risques***

- **Les conditions sociales et environnementales**

Dans des zones défavorisées ou de surpopulation, le risque de traumatismes dentaires augmente. (5)

- **Les comportements à risques ou troubles comportementaux**

- **Sexe**

Le sexe des sujets étudiés a une influence importante sur la prévalence des traumatismes, avec une large prédominance du sexe masculin (13) (5). De façon générale, le sex-ratio masculin/féminin est de 1,3-2,3/1. (5)

- **Age**

Selon les différentes études, deux pics de fréquence peuvent être identifiés :

- **Chez les enfants de la naissance jusqu'à l'âge de 6 ans**

Les principales causes sont l'apprentissage de la marche et la découverte de l'environnement.

En effet, les enfants sont fréquemment exposés aux traumatismes. La prévalence varie de 11 à 30% selon les études. (14)

D'autres études montrent même une prévalence encore plus forte durant les périodes préscolaires (jusqu'à 60%). (15)

- **Chez les adolescents**

Les principales causes sont les accidents de la voie publique, les chutes et la pratique sportive.

L'enfance et l'adolescence constituent donc les deux périodes les plus courantes concernant les traumatismes bucco-dentaires à tel point que, d'après Andreasen et Adreasen (16) il se pourrait que, d'ici peu de temps, leur fréquence dépasse celles des maladies parodontales et des caries.

De façon générale, le risque de traumatisme diminue avec l'âge.

En fonction de l'âge, on constatera différents types d'atteintes dentaires :

- Jusqu'à l'âge de 7 ans

La plupart des blessures concerneront les lésions muqueuses ainsi que les luxations dentaires. En effet, jusqu'à cet âge, le patient présente une face de faible dimension, une denture temporaire en voie d'exfoliation et un os souple et élastique. (14)

- A partir de 7 ans

Il se produit un développement de la face. On passe à une denture mixte. La majorité des lésions observées concerneront les fractures dentaires ainsi que les luxations. (17)

- A partir de 12ans

On a une denture permanente, un visage adulte et un os résistant. On assistera essentiellement à des fractures des tissus durs. (18) (17)

Les fractures coronaires constituent donc le type de traumatisme le plus fréquemment observé en denture permanente alors qu'en denture temporaire, il s'agit le plus souvent de luxations en raison de la plasticité des structures osseuses.

Certaines dents sont plus touchées que d'autres par ces traumatismes :

Les différents auteurs s'accordent sur une atteinte plus fréquente de l'incisive centrale maxillaire, qui est impliquée dans plus de 85% des cas de traumatismes, en raison de sa position très antérieure, ce qui en fait un véritable « pare-choc ».

Puis par ordre décroissant se trouvent l'incisive latérale maxillaire et l'incisive centrale mandibulaire.

- **Autres**

Ils sont moins influents. Il peut s'agir de pathologies d'ordre général (épilepsie, défaut visuel ou auditif) ou d'états psychologiques (stress etc,...).

## **II Prise en charge de l'urgence d'un traumatisme d'une incisive centrale maxillaire**

Une prise en charge minutieuse doit être effectuée lorsque le praticien reçoit un patient ayant subi un traumatisme.

La consultation en urgence a pour objectif dans un premier temps de rassurer le patient (et ses parents en cas de patient mineur). Il est nécessaire ensuite d'établir un diagnostic précis des différentes lésions à la fois pulpaires, parodontales, et purement dentaires, les traiter, prévoir les interventions successives et enfin rédiger le certificat initial.

### **II.1 Interrogatoire**

Le motif de la consultation ainsi que les circonstances du traumatisme doivent être renseignés par le patient. Il est nécessaire de répondre aux questions suivantes :

- Quand ? Afin de connaître le temps écoulé depuis le traumatisme ;
- Où ? Car il existe une possible contamination en fonction de l'environnement (milieu aseptique ou non) ;
- Comment ? Le type de choc ainsi que la manière dont il est survenu nous renseignent sur les possibles conséquences du traumatisme. Il est important de connaître précisément l'historique et les conditions du choc.

- Y a t'il ou non la présence de signes d'urgence générale associés ? (perte de connaissance, malaise, discours insensé). Il est indispensable dans ces circonstances d'adresser le patient au service d'urgence.

Les antécédents médicaux et chirurgicaux du patient doivent également être renseignés :

- Age ;
- Carnet de santé ;
- Détermination des contre indications à un éventuel traitement au traumatisme : les risques infectieux et hémorragiques doivent être écartés ;
- Les vaccins (en particulier le vaccin anti-tétanique) doivent être à jour.

## **II.2 Examen clinique**

### **II.2.1 Examen exo-buccal**

Nous recherchons d'éventuelles plaies, contusions, hématomes ou dilacérations de la face, lèvres ou menton.

On réalise une palpation des rebords osseux à la recherche de fractures.

On réalise également une inspection de l'ouverture buccale à la recherche d'une éventuelle limitation ou déviation.

En cas de suspicion d'une fracture relevant d'une prise en charge maxillo faciale ou d'une plaie cutanée à suturer, il est nécessaire d'adresser le patient à un service maxillo facial.

### **II.2.2 Examen endo-buccal**

On réalise une inspection des tissus mous à la recherche de lésions ou autres dilacérations.

Puis on effectue une palpation des tissus à la recherche de corps étrangers.

On procède par la suite à une analyse de l'occlusion : une anomalie de l'occlusion peut être due à :

- Des déplacements dentaires ;
- Des fractures dentaires ;
- Des fractures osseuses.

On réalise ensuite une analyse complète des tissus durs à la recherche de :

- Fractures coronaires : amélaire, amélo-dentinaire, amélo-dentino-pulpaire ;
- Fractures corono-radiculaire ;
- Fêlures ;
- Changement de teinte ;
- Déplacements ;
- Mobilité ;
- Test de percussion à réaliser avec prudence en fonction de la sensibilité du traumatisme ;
- Le test de sensibilité pulpaire n'est pas toujours significatif le jour du traumatisme.



## **II.3 Examen radiographique**

### **II.3.1 Radiographie panoramique**

L'examen panoramique nous permet d'avoir une vision de l'ensemble du traumatisme. C'est un examen de débrouillage qui pourra mettre en évidence la présence de fractures mandibulaire ou maxillaire mais également de fractures condyliennes.

### **II.3.2 Radiographies rétro-alvéolaires**

Ce sont des radiographies plus précises qui sont centrées sur la zone traumatisée.

Trois incidences peuvent être utilisées :

- Incidence orthocentrée : elle nous permet de voir le stade d'édification radiculaire et l'anatomie endodontique ;
- Incidence occlusale : elle nous permet d'objectiver un déplacement dentaire ;
- Incidence excentrée : elle nous permet de voir la présence d'une fracture radiculaire.

Toutes les dents de la région traumatisée doivent être radiographiées.

## **II.4 Aspects légaux**

Tous les éléments issus de l'interrogatoire et de l'examen clinique et radiographiques doivent être signalés dans le **certificat médical initial**.

Celui ci est obligatoire et doit être remis au patient afin qu'il puisse établir une déclaration à son assurance dans un délai de cinq jours ouvrés.

|  | Signes cliniques   | Signes radiologiques  | Thérapeutique  |
|--|--|---|--|
| <b>Fêlure</b>  | Fêlure visible<br>Transillumination en palatin perpendiculaire au grand axe de la dent<br>Sensibilité rare   |   | <b>Absence de sensibilité</b> : Abstention thérapeutique<br><b>Sensibilité au froid</b> :<br>→ Vernis fluoré<br>→ Scellement de la fêlure  |
| <b>Fracture amélaire</b>   | Perte de substance amélaire<br>Sensibilité froid possible  | Perte de substance amélaire   | <b>Perte tissulaire minimale</b> : Polissage +/- coronoplastie<br><b>Fragment disponible</b> : Recollage du fragment<br><b>Perte du fragment</b> : Si sensibilité au froid ou si inesthétique<br>→ Restauration composite fluide ou nano hybride   |
| <b>Fracture coronaire amélodentinaire sans effraction pulpaire</b> | Perte de structure amélo-dentinaire<br>Absence d'exposition pulpaire   | Perte de substance amélo-dentinaire<br><br>Distance trait/pulpe       | <b>Technique du collage du fragment</b> :<br>Lorsque le fragment est facilement repositionnable.<br><br><b>Technique de restauration par stratification</b> :<br>Lorsque le fragment est perdu ou impossible à remettre en Place<br><br>Suivi à 6-8 semaines et à 1 an (vitalité/changement de teinte)   |
| <b>Fracture coronaire avec exposition pulpaire</b>                 | Perte de structure amélo-dentinaire avec exposition pulpaire (saignement)  |   | <b>En urgence</b> :<br>Si dent permanente immature :<br>Pulpotomie partielle<br>Conservation vitalité pulpaire et apexogénèse<br><br>Si dent permanente mature : traitement endodontique<br><br>Puis :<br><b>Technique du collage du fragment</b> :<br>Lorsque le fragment est facilement repositionnable.<br><br><b>Technique de restauration par stratification</b> :<br>Lorsque le fragment est perdu ou impossible à remettre en place<br><br>Suivi à 6-8 semaines et à 1 an (vitalité/changement de teinte)   |
| <b>Fracture coronoradiculaire avec exposition pulpaire</b>         | Limite apicale sous-gingivale<br><br>Fragment coronaire +/- mobile<br><br>Absence douleur spontanée<br><br>Douleur provoquée par la mobilisation du fragment<br><br>Test de percussion positif | Rétro-alvéolaire :<br>Limite pas toujours visible<br><br>+/-Cone beam | <b>En urgence</b> :<br>Stabilisation temporaire du fragment coronaire mobile par collage à la dent elle-même et aux dents adjacentes<br><br>-Si dent permanente immature :<br>Pulpotomie partielle : conservation vitalité pulpaire et apexogénèse<br>-Si dent permanente mature : traitement endodontique<br><br><b>Après la séance d'urgence</b> : trois traitements envisageables en fonction de la situation clinique<br>→ Elimination du fragment coronaire et gingivectomie +/- ostéotomie<br>→ Extrusion orthodontique du fragment apical<br>→ Avulsion |

Figure 16 : Tableau récapitulatif des signes cliniques des traumatismes des tissus durs et de leur prise en charge

|                                 | Concussion | Subluxation | Extrusion  | Luxation latérale  | Intrusion  | Expulsion  |
|---------------------------------|------------|-------------|--|--|--|--|
| Type de choc                    |            |             | Choc vertical  | Choc frontal   | Choc vertical  | Choc vertical  |
| Mobilité                        | Non        | Légère      | Oui ++<br>Douleur  | Immobile sauf si association à fracture ou extrusion partielle   | Non  |  |
| Déplacement                     | Non        | Non         | - Partiel hors de l'alvéole en direction axiale<br>- Dent plus longue<br>- Exposition radiculaire<br>- Occlusion perturbée | - Déplacement latéral<br>- Association possible à extrusion/intrusion / fracture alvéolaire ou dentaire<br>- Occlusion perturbée | - Partiel ou total en direction apicale / Dent plus courte ou apparemment absente (intrusion totale)<br>- Voussure en V à la palpation | - Déplacement complet de la dent hors de son alvéole<br>- Alvéole vide ou contenant un caillot sanguin |
| Saignement sulculaire           | Non        | Oui         | Oui  | Oui  | Oui  | Oui  |
| Douleur percussion ou palpation | Oui        | Oui         | Oui<br>Son sourd   | Oui<br>Son métallique  | Oui<br>Son métallique  |  |

Figure 17 : Tableau récapitulatif des signes cliniques des traumatismes des tissus de soutien parodontaux

|   | Concussion | Subluxation | Extrusion    | Luxation latérale   | Intrusion   | Expulsion   |
|---|------------|-------------|--------------|---|---|---|
| Retro-alvéolaire :<br>Elargissement de l'espace desmodontal | Non        | Non         | Oui : apical | Oui : opposé au déplacement   | Non disparition de la lumière desmodontale  | Alvéole vide<br>Vérifier si:<br>- fracture alvéolaire<br>- présence/absence de fragment radiculaire dans l'alvéole (rétro-alvéolaire, occlusal) |
| Mordu Occlusal :<br>Déplacement                             | Non        | Non         | Oui          | Oui<br>- Si dent paraît plus courte (déplacement en direction vestibulaire)<br>- Si dent paraît plus longue (déplacement vers le germe) | Oui<br>- Si dent paraît plus courte (déplacement en direction vestibulaire)<br>- Si dent paraît plus longue (déplacement vers le germe) |   |
| Fracture radiculaire  | Non        | Non         | Non          | Non   | Non   |   |
| Fracture alvéolaire   | Non        | Non         | Non          | Probabilité élevée  | Non   |   |
| Cliché latéral  |            |             |              |   | Vérifier que la dent n'a pas pénétré la cavité nasale   |   |

Figure 18 : Tableau récapitulatif des signes radiologiques des traumatismes des tissus de soutien parodontaux

| Concussion                           | Subluxation             | Extrusion   | Luxation latérale  | Intrusion  |
|--------------------------------------|-------------------------|---|--|--|
| - Abstention<br>- Ajustage occlusion | - Ajustage occlusion    | - < 24 heures:<br>Repositionnement atraumatique par pression digitale<br><br>- > 24 heures:<br>repositionnement orthodontique | - <24 heures :<br>Repositionnement digital ou chirurgical (compression sur les lames osseuses + radiographie de contrôle)<br><br>- >24 heures:<br>Repositionnement orthodontique | - Attendre ré-éruption spontanée (4 semaines)<br>- Si image radioclaire ou résorption inflammatoire : Hydroxyde de calcium (Ca(OH) <sub>2</sub> ) pendant 1 an et traitement endodontique<br><br><u>Déplacement :</u><br><b>DPI &lt; 7 millimètres</b><br><b>DPM &lt; 3 millimètres</b><br>→ Eruption spontanée (6 mois)<br><br><b>DPI &gt; 7 millimètres</b><br><b>DPM 3-7millimètres</b><br><b>ou échec éruption</b> (absence de mouvement après 4 semaines)<br>→ Traction orthodontique (4 semaines)<br><br><b>DPM &gt; 7millimètres</b><br>→ Traction chirurgicale (contention 4 semaines)<br>DPI : +/- traitement endodontique selon vitalité<br>DPM : Traitement endodontique 2-3 semaines après le traumatisme avec CaOH <sub>2</sub> |
|                                      | ± Contention 2 semaines | Contention 2 semaines   | Contention 4 semaines  | Contention 4 semaines  |

Figure 19 : Tableau récapitulatif de la prise en charge des traumatismes des tissus de soutien parodontaux

DPI = Dent permanente immature

DPM = Dent permanente mature

| Option 1 : Dent réimplantée sur le lieu de l'accident  | Option 2 : Dent non réimplantée sur le lieu de l'accident  |  |
|--|--|--|
| <ul style="list-style-type: none"> <li>- Nettoyage de la zone avec du sérum physiologique/chlorhexidine/eau</li> <li>- Vérifier la position de la dent cliniquement et radiographique sans la déplacer</li> <li>- Suturer les lacérations gingivales si nécessaire</li> <li>- Contention souple 2 semaines</li> </ul> <p>SUIVI à 1 mois, 3 mois, 6 mois, 12 mois puis tous les ans pendant 5 ans.</p> <ul style="list-style-type: none"> <li>- Alimentation molle 2 semaines</li> <li>- Brossage brosse à dent 7/100 après chaque repas 15 jours</li> <li>- Bain de bouche chlorhexidine 0,12% 2 fois par jour pendant 1 semaine               <ul style="list-style-type: none"> <li>- Antibiothérapie systémique pendant 1 semaine</li> </ul> </li> <li>- Adresser patient à son médecin traitant pour contrôle de la couverture anti-tétanique</li> <li>- Établissement et explication du certificat médical initial (CMI)</li> </ul> | <p>→ Temps extra alvéolaire &lt; 60min et conservation dans un milieu adéquat (salive, eau, sérum physiologique, lait UHT)</p>   | <p>→ Temps extra alvéolaire &gt; 60 min et conservation en milieu sec</p>  |
|  | <ul style="list-style-type: none"> <li>- Nettoyer la dent en la manipulant par la couronne (sérum physiologique)</li> <li>- Examen alvéole (Fracture parois alvéolaire ?) + repositionner si nécessaire</li> <li>- Irrigation alvéole avec sérum physiologique</li> <li>- Tremper 5 min la dent dans solution de doxycycline ou si DPI</li> <li>- Réimplanter la dent avec pression digitale douce</li> <li>- Vérifier sa position (clinique et radiologique)</li> <li>- Suturer les éventuelles lacérations gingivales</li> <li>- Contention souple 2 semaines (si fracture alvéolaire : 4 semaines)</li> <li>- Si DPI : surveillance vitalité</li> <li>- Si DPM : traitement endodontique à 2-3 semaines avec CaOH2 pendant 1 mois</li> <li>- Contrôle clinique et radiographique après dépose contention</li> </ul> | <ul style="list-style-type: none"> <li>- Retirer tissus mous nécrosés de la racine avec une compresse</li> <li>- Traitement endodontique avant réimplantation (ou pendant les 7-10 jours post-opératoire avec contention en place)</li> <li>- Anesthésie locale</li> <li>- Immerger la dent dans une solution de fluorure de sodium 2% pendant 20 minutes</li> <li>- Irrigation alvéole avec sérum physiologique</li> <li>- Examen de l'alvéole (fracture ?....)</li> <li>- Réimplanter la dent avec pression digitale douce</li> <li>- Vérifier position (clinique et radiographique)</li> <li>- Suturer les éventuelles lacérations gingivales</li> <li>- Contention souple 2 semaines (si fracture alvéolaire : 4 semaines)</li> <li>- Contrôle clinique et radiographique après dépose contention</li> </ul> |

Figure 20 : Tableau récapitulatif de la prise en charge d'une dent expulsée

### **III Prise en charge orthodontique d'un traumatisme d'une incisive centrale maxillaire**

#### **III.1 Réduction orthodontique d'une luxation latérale**

##### **III.1.1 Principes d'une réduction orthodontique d'une luxation latérale**

Le repositionnement orthodontique d'une dent luxée présente plusieurs indications. Il doit tout d'abord être fait sur un patient coopérant, avec une bonne motivation (suivi régulier, hygiène). En effet, sans ces pré-requis indispensables, l'efficacité du traitement ne pourra pas être pérenne.

La prise en charge orthodontique doit être effectuée lorsque, lors de la consultation d'urgence, un repositionnement digital n'a pas pu être fait par le praticien (ou a été incomplet). (19)

En effet, lors d'une consultation tardive (délai de consultation après la survenue du traumatisme supérieur à 24 heures) la remise en place digitale complète est impossible.

Les objectifs de la réduction orthodontique d'une luxation latérale sont les suivants :

- Repositionner la dent dans sa position initiale ;
- Obtenir une occlusion stable, fonctionnelle et équilibrée ;
- Esthétique.

##### **Contre-indications de la réduction orthodontique d'une luxation latérale:**

- Suivi régulier impossible ;
- Patient non coopérant ;
- Motivation à l'hygiène insuffisante ;
- Maladie parodontale non stabilisée.

##### **III.1.2 Techniques de repositionnement orthodontique d'une luxation latérale**

Différentes techniques peuvent être mises en œuvre :

###### **III.1.2.1 Traction directe par un arc vestibulaire**

On peut utiliser ce système pour de légers déplacements.

On utilise un arc en Nickel Titane (NiTi) .012" ou .014" car les forces délivrées sont légères et continues. On peut également utiliser un arc en acier multibrins rond de faible section. L'arc vestibulaire rond est ensuite remplacé par un arc de section carrée (ex : NiTi .016"x.016") puis rectangulaire afin d'avoir un contrôle de torque. (20)

L'avantage de cette technique est qu'on utilise des forces qui sont contrôlées et de faible intensité pour replacer la dent dans sa bonne position.

Le risque de complication post traumatique est donc minoré.

Le mouvement dentaire permet de diminuer le risque d'ankylose. (19)

Le repositionnement orthodontique peut être mis en place une à deux semaines après la survenue du traumatisme. En effet, plus il est commencé rapidement, plus le risque d'apparition d'ankylose diminue.

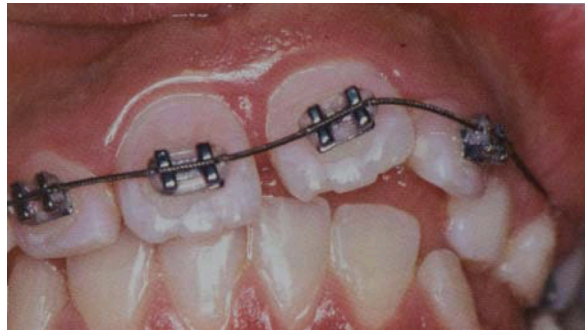


Figure 21 : Mise en place d'un arc vestibulaire afin de repositionner les 11 et 21 luxées (21)

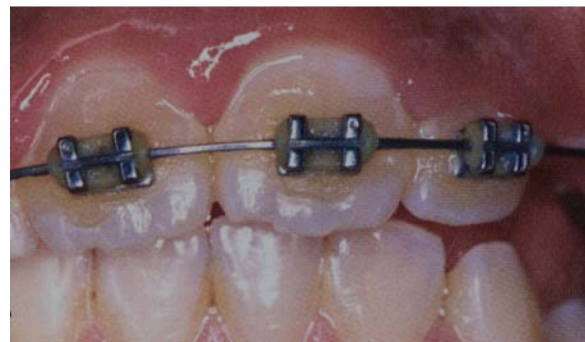

Figure 22 : Mise en place ensuite d'un arc acier rectangulaire afin d'avoir un contrôle de torque (21)

### ***III.1.2.2 Traction grâce à un auxiliaire élastomérique***

Un arc rigide est mis en place au niveau des dents d'ancrage avec, si nécessaire, des déformations afin d'être passif (ex : acier ou Elgiloy .016"x.022"). Une chaînette élastomérique rejoindra l'arc à la dent traumatisée.

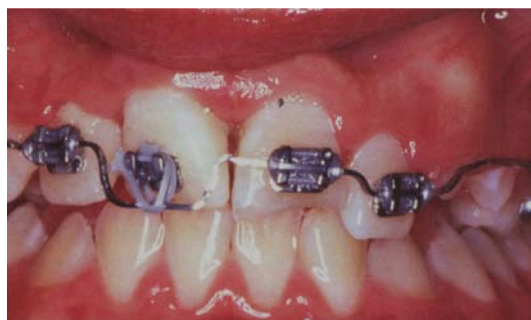

Figure 23 : Arc rigide avec chaînette élastomérique afin de repositionner la 11 luxée en palatin (21)

### **III.1.2.3 Technique de l'arc en « overlay »**

Un arc acier est placé en fond de gorge, au niveau des dents d'ancrage.  
Un arc en NiTi (ex : .014") est placé en «overlay» (par dessus l'arc rigide en acier).

La dent traumatisée peut être reliée à l'arc en «overlay» par une ligature métallique ou bien l'arc en NiTi peut aussi passer directement dans la gorge du bracket. (20)

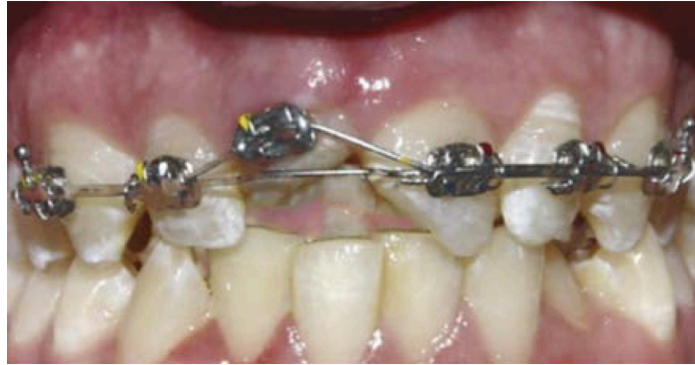

Figure 24 : Luxation palatine de la 11 (avec fracture coronaire) et mise en place d'un arc acier rigide en fond de gorge et d'un arc nickel-titane souple en overlay (20)

### **III.1.2.4 Système d'arcs à boucles**

Les systèmes d'arcs à boucles sont généralement réalisés en TMA (Titane Molybdène en phase Béta) afin de délivrer des forces légères et continues. (19)

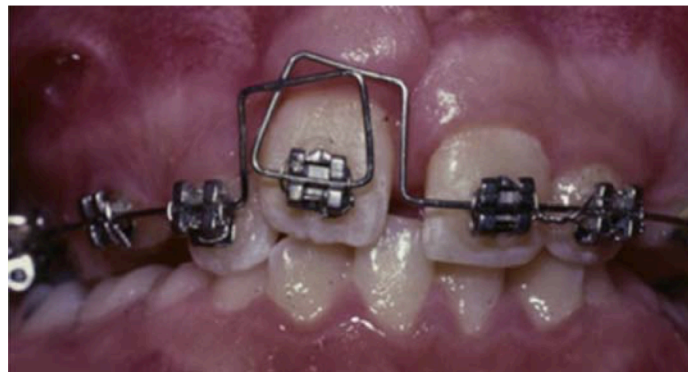

Figure 25 : Arc à boucle visant à repositionner la 11 luxée latéralement (20)

### **III.1.3 Cas clinique**

Dans certains cas, la luxation peut entraîner une occlusion inversée ou une interférence occlusale. Dans ce cas, on réalise des cales de surélévation en composite sur les dents postérieures afin de lever l'occlusion et permettre le saut d'articulé. (19)



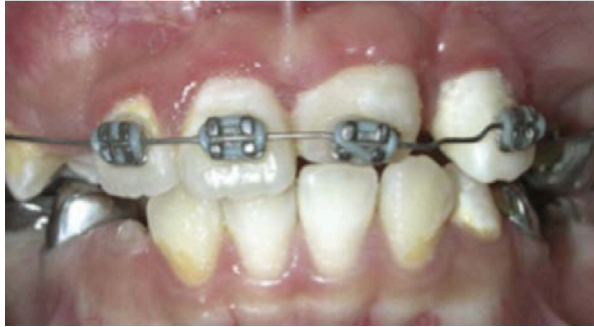


Figure 26 : Luxation palatine de 21 (20)

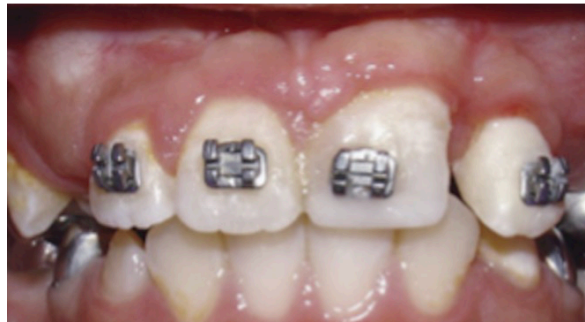

Figure 27 : Repositionnement de la 21 grâce à un arc vestibulaire et à des cales de surélévation en postérieur (20)

#### III.1.4 Suivi

Le suivi est réalisé tous les mois pendant le mouvement orthodontique, puis tous les ans pendant 5 ans.

Lors de cette séance, on réalisera :

Un suivi **clinique** où l'on vérifiera l'absence de :

- Mobilité
- Dyschromie
- Sensibilité
- Inflammation gingivale
- Signes d'infection

Il est également nécessaire de réaliser durant ces séances un test de sensibilité pulpaire ainsi qu'un test de percussion.

Un suivi **radiologique** où l'on vérifiera l'absence de :

- résorption radiculaire
- oblitération canalaire
- image apicale

Lorsqu'il s'agit d'une dent immature on objectivera la poursuite de l'édification radiculaire.

## **III.2 Gestion d'une fracture coronaire, corono-radulaire ou radulaire horizontale du tiers cervical**

### **III.2.1 Principes de la gestion d'une fracture corono-radulaire**

Lorsqu'un patient se présente avec ce type de fractures, l'objectif pour le praticien est d'identifier avec précision le trait de fracture afin de réaliser une restauration coronaire qui soit étanche et pérenne.

Cette restauration coronaire peut prendre la forme :

- D'une restauration adhésive ;
- D'une restauration prothétique.

Il faudra alors avoir une hauteur résiduelle de tissu dentaire qui soit favorable afin de pouvoir réaliser une égression orthodontique.

L'égression orthodontique est une thérapeutique qui permet le déplacement intentionnel d'une dent en direction coronaire sous l'action d'une force continue. Son intensité détermine la rapidité du déplacement coronaire de la racine et les modifications des tissus gingivaux et osseux.

Une égression rapide ne s'accompagne apparemment d'aucun déplacement du niveau osseux. (22)

La quantité d'égression souhaitée correspond à la résection osseuse nécessaire à l'établissement de l'espace biologique.

Cette thérapeutique présente des avantages essentiels :

- Le rapport couronne / racine est plus favorable qu'après élongation coronaire ;
- Le remodelage osseux autour des dents voisines est évité ;
- L'os alvéolaire, compromis par une extraction, est sauvé ;
- Le contour gingival reste esthétique.

Un espace inter-arcade insuffisant limite l'utilisation de cette technique, notamment au niveau antérieur dans les classes II avec supraclusion.

### **III.2.2 Techniques d'égression orthodontique**

Les différentes techniques d'égression orthodontique décrites sont :

- L'éruption forcée utilisant une force modérée ;
- L'extrusion utilisant une force de forte intensité ;
- L'égression accélérée par résection des fibres supra-crestales. (23)

Plusieurs dispositifs d'ancrage peuvent être utilisés selon la position du trait de fracture et la possibilité de conserver ou non le fragment coronaire.

- Dans le cas de fractures cervicales ou corono radulaires, sans conservation du fragment coronaire : on utilisera plutôt un système d'ancrage intra canalaire qui est composé d'un fil de jonc façonné en forme de crochet et ancré dans la racine dépulpée avec du ciment temporaire.

- Dans le cas de fractures cervicales ou corono radiculaires, avec conservation du fragment coronaire, on utilisera un bracket collé sur la face vestibulaire de la couronne. Dans ce cas la, le fragment coronaire est utilisé en tant que couronne provisoire (scellement dans la racine dépulpée avec un ciment provisoire).
- Dans le cas de fractures coronaires, on utilisera un bracket fixé sur la face vestibulaire de la couronne de la dent.

Différentes techniques d'égression peuvent donc être utilisées.

### **III.2.2.1 Technique d'égression orthodontique ou égression forcée selon Heithersay (24)**

#### III.2.2.1.1 Principes

L'extrusion orthodontique forcée a été décrite pour la première fois par Heithersay en 1973. Cette thérapeutique vise à provoquer un mouvement de la dent selon son grand axe, en direction coronaire sous l'action de forces mesurées et continues.

L'objectif est de déplacer le trait de fracture en position supra-gingivale, afin de pouvoir réaliser une restauration étanche et adaptée tout en respectant l'espace biologique.

Les thérapeutiques d'extrusion sont d'autant plus efficaces que le niveau de fracture est proche du niveau gingival. (25)

#### III.2.2.1.2 Protocole

Le protocole est le suivant :

Un système de traction prend appui sur un arc qui relie les dents adjacentes à la dent à égresser.

Ce système de traction est composé d'un système d'attache solidaire de la racine à égresser, d'une unité d'ancrage permettant de s'opposer à la mobilisation de la racine, et d'un système faisant appel à une force pure.

Un dégagement chirurgical peut être nécessaire afin d'accéder à la racine dans le cas d'une fracture corono radiculaire ou radiculaire du tiers cervical.

Une fois le traitement endodontique réalisé, on effectue une désobturation des deux tiers de la longueur radiculaire.

Un fil d'acier standard est par la suite scellé au niveau de la partie désobturée du canal, après ajustage de la longueur. L'extrémité de ce fil est réalisée en forme de crochet.

Les dents adjacentes à la dent fracturée à égresser sont reliées par une barre de stabilisation horizontale qui constitue l'unité d'ancrage.

Le dispositif de traction par translation verticale pure est constitué par une chaînette élastomérique synthétique tendue du crochet scellé à la barre de stabilisation.

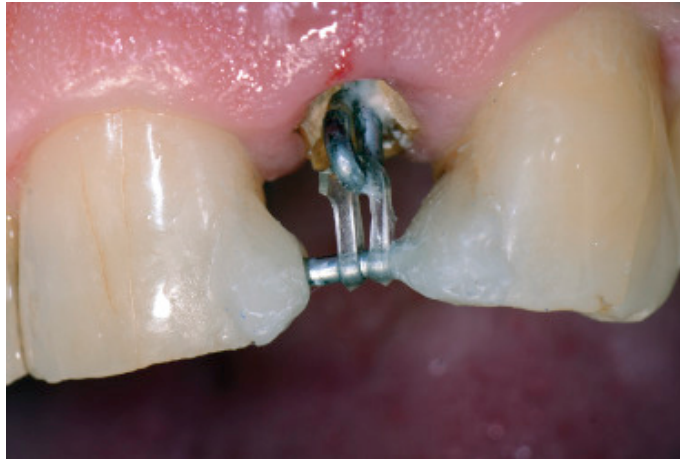

Figure 28 : Scellement, au ciment verre ionomère, d'un fil d'acier métallique dans le canal de la dent préalablement désobturé, dont l'extrémité est en forme de crochet. Placement ensuite d'une chaîne élastomérique reliant le crochet à la barre de stabilisation horizontale.(26)

En 4 à 6 semaines, on observe la traction de la racine avec développement de la gencive marginale. (26)

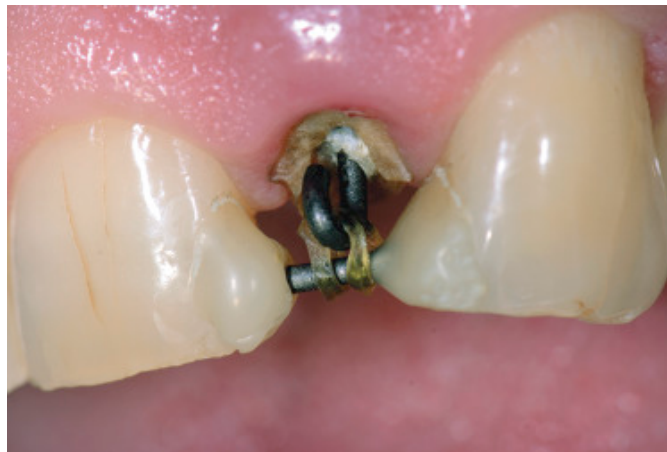

Figure 29 : Traction de la racine après 4 semaines (26)

Pendant l'égression forcée, les contrôles et les réactivations éventuelles sont réalisés tous les 15 jours.

La racine est ensuite retenue par un dispositif de contention dans la position souhaitée à l'aide d'une ligature métallique.

Ce dispositif de contention est utilisé pendant une durée minimale de 4 semaines et permet la maturation et la cicatrisation du tissu gingival après un remodelage gingivo-osseux.

Le tissu osseux suit la dent lors de son égression.

Il est possible de réaliser une fibrotomie d'accompagnement suivant ce que l'on désire.

### **III.2.2.2 Technique d'extrusion utilisant une force de forte intensité.**

Une force de forte intensité déchire les fibres desmodontales et entrave l'apposition osseuse. (27)

L'égression est plus rapide (3 à 4 millimètres par mois), la dent semble sortir de son alvéole. Un contrôle hebdomadaire est impératif afin d'éviter une sur-extrusion voire une extraction. La contention est estimée à 6 mois pour obtenir les critères radiologiques de stabilisation afin d'éviter la ré-intrusion. La résection osseuse est totalement supprimée mais une gingivoplastie est nécessaire dans la plupart des cas pour harmoniser le contour gingival.

### **III.2.2.3 Technique d'égression accélérée par résection des fibres supra-crestales**

L'égression forcée est mise en œuvre. Une fibrotomie supracrestale associée entrave l'apposition osseuse et la dent semble sortir de son alvéole.

La résection des fibres utilise des incisions intra-sulculaires jusqu'à la crête osseuse une fois par semaine ou des incisions toute les deux semaines avec un curetage de la surface radiculaire.

Le déplacement coronaire de la racine est d'environ 1,5 millimètres toutes les deux semaines.(23)

La période de contention est réduite à trois ou quatre semaines. Une gingivoplastie est requise par certains auteurs pour améliorer la forme des tissus mous.

#### *Cas clinique d'égression accélérée avec fibrotomie supra crestale : (28)*

Ce cas décrit le traitement d'une incisive centrale maxillaire gauche ayant subi une fracture corono-radiculaire.

La dent a été soumise à une éruption forcée pendant six semaines.

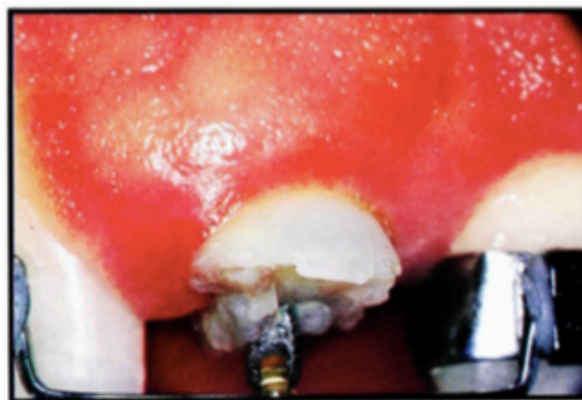

Figure 30 : Mise en place du système orthodontique d'égression forcée de la 21 (28)

Après l'éruption forcée, un lambeau de pleine épaisseur a été réalisée afin d'objectiver l'égression ainsi que le déplacement osseux. On peut observer un "rebord" de l'os crestal alvéolaire, ce qui indique que l'os a accompagné la dent dans son mouvement.

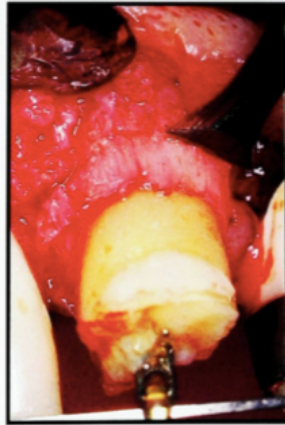


Figure 31 : Lambeau de pleine épaisseur après l'égression forcée de la 21 (28)

Une résection osseuse a ensuite été réalisée afin de fournir une longueur de dent supracrestale adéquate.

Cela a permis non seulement de rétablir un espace biologique sain, mais également une longueur de couronne adéquate pour le placement d'une restauration prothétique définitive appropriée.

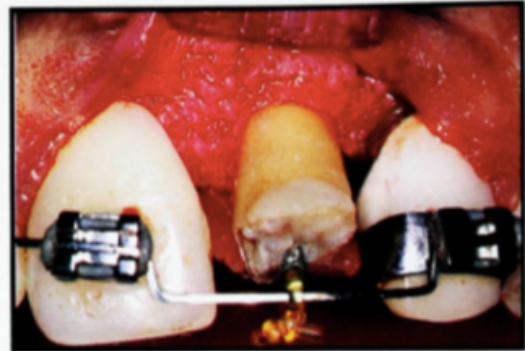
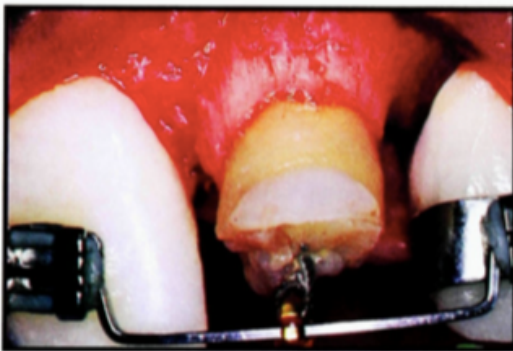
Figure 32 : Photographies avant/après fibrotomie supracrestale (28)

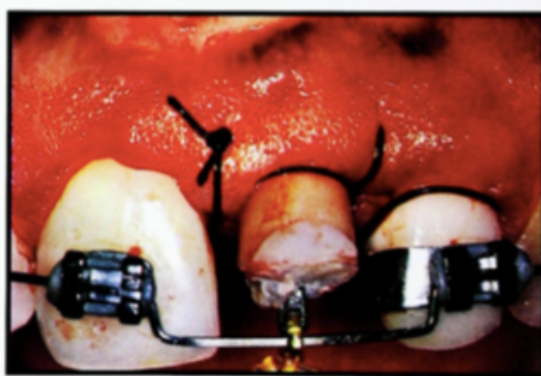


Figure 33 : Photographie de fin de traitement, après la phase chirurgicale (28)

#### **III.2.2.4 Technique d'égression à l'aide d'aimants selon Bondemark**

Bondemark développe cette technique en 1997. (29)

Il propose alors d'utiliser la force d'attraction magnétique d'aimants spécifiques en vue de réaliser une égression contrôlée de dents fracturées.

On utilise un aimant cylindrique recouvert d'acier inoxydable. Cet aimant est collé au niveau de la partie coronaire de la dent fracturée à égresser à l'aide d'une fine couche de résine composite.

Les dimensions de l'aimant sont les suivantes :

- 3 millimètres de diamètre
- 2 millimètres de hauteur

On effectue ensuite une empreinte afin d'obtenir des moulages qui permettent de simuler la situation clinique.

Sur ces moulages, on réalise une plaque base en résine acrylique utilisée comme mainteneur d'espace. Sur cette plaque, on place un autre aimant plus large qui est situé exactement en face de l'autre aimant. La distance optimale entre les deux aimants est de 2 millimètres. L'attraction magnétique cesse alors lorsque les deux aimants sont en contact.

En fin d'égression, il est conseillé de réaliser une gingivectomie, une fibrotomie supra crestantale et de respecter un délai de stabilisation de 6 semaines.

On peut alors ensuite effectuer l'obturation canalaire de la racine puis réaliser la restauration coronaire prothétique.

D'après Vadimon(30), cette technique présente plusieurs avantages :

- La force magnétique d'égression précise peut être calculée à partir de diagrammes spécifiques, en rapport avec la distance entre les aimants. Cette force augmente de façon exponentielle lorsque la distance entre les deux aimants diminue.
- Le déplacement axial de la racine à égresser est facile à contrôler à condition de positionner correctement l'aimant.
- L'hygiène dentaire est facile à maintenir par le patient
- Le système est auto limitant.

Cependant, cette technique présente plusieurs inconvénients :

- Le patient doit porter la plaque base entre 16 et 24 heures par jour et se présenter à la consultation tous les 15 jours. Cela nécessite une forte coopération de sa part.
- Les aimants sont sujets à la corrosion en milieu buccal et nécessitent un recouvrement par un matériau biocompatible comme la résine composite ou de l'acier inoxydable.
- La dentine radiculaire subit une mutilation assez importante pour permettre la mise en place de l'aimant.

### III.2.2.5 Egression à l'aide de mini-vis

Cette technique présente l'avantage d'avoir un ancrage osseux stable dans le temps, ce qui facilite la prise en charge orthodontique.(31)

La minivis peut être utilisée en ancrage direct ou indirect :

Ancrage direct : la force est transmise directement à la mini-vis, soit par accrochage direct sur sa tête, soit par l'intermédiaire d'un bras fixé à la mini-vis.

Ancrage indirect : la mini-vis est, dans ce cas, reliée par une connexion rigide à une dent ou un groupe de dents qui pourra normalement aussi être considéré comme un ancrage absolu.

#### III.2.2.5.1 Ancrage direct

Le forage de la corticale osseuse est réalisé sous anesthésie locale.

La mini-vis est ensuite positionnée dans la corticale en position vestibulaire.

Elle peut être mise en charge immédiatement après sa mise en place.

En vue d'éviter une possible irritation de la muqueuse jugale, il est possible de déposer un plot de composite sur la tête de la vis.

Le système d'attache est constitué de deux brackets collés sur les faces vestibulaires des dents adjacentes qui sont reliés par une barre de stabilisation horizontale.

La traction est par la suite obtenue à l'aide d'un ressort positionné entre la mini-vis et la barre.(32)

Le ressort est ensuite remplacé par un autre plus long au fur et à mesure que la traction s'effectue afin d'activer le système.

#### III.2.2.5.2 Ancrage indirect

Il est donc possible également d'utiliser un autre moyen de traction : La mini vis est placée au niveau de l'arcade antagoniste et on utilise un élastique placé entre la minivis et les brackets fixés sur la dent à égresser et les dents adjacentes.

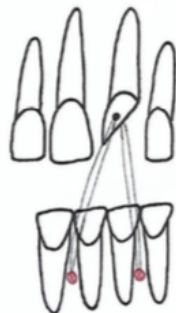

Figure 34 : schéma égression 22 par ancrage indirect

Une fois la dent égressée à la position souhaitée, la minivis peut être retirée sans anesthésie. Il est ensuite nécessaire de passer à la phase de contention.



### III.3 Gestion d'une fracture radiculaire du tiers apical

Le traitement orthodontique des dents fracturées horizontalement au niveau apical a été peu signalé dans la bibliographie. Certains exemples viennent nous montrer qu'il est possible d'effectuer un mouvement orthodontique d'une dent ayant subi une fracture radiculaire du tiers apical.s

En effet, lorsque le site de fracture d'une racine guérit avec un tissu calcifié (cément ou dentine), la fracture se consolide. Le mouvement orthodontique d'une telle dent peut alors être effectué sans rompre le site de fracture. (7)

En comparaison, les mouvements orthodontiques des dents avec réparation du trait de fracture par du tissu conjonctif, du tissu osseux ou par du tissu de granulation entraînent une séparation supplémentaire des fragments. (33)

#### **Cas clinique**

Cas clinique d'un garçon de 15 ans présentant une fracture radiculaire horizontale de l'incisive centrale maxillaire droite ainsi qu'une malocclusion de classe II, division 1, pour lesquels un traitement orthodontique fixe était prévu.

Le patient présentait un antécédent de traumatisme à l'âge de 13 ans dû à une chute pendant un jeu.

On objective sur les clichés rétro alvéolaires une fracture radiculaire horizontale de la 11 présente à la jonction du tiers apical et du tiers moyen à la suite d'un traumatisme subi deux ans auparavant.

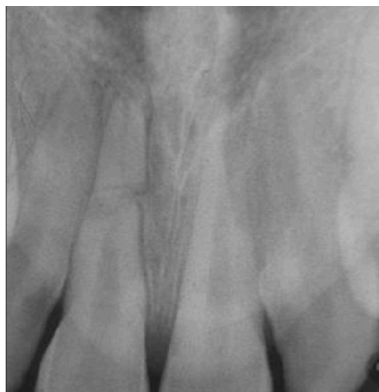

Figure 35 : Radiographie rétro-alvéolaire prise lors du traumatisme

Aucune contention n'avait été réalisée lors de la consultation d'urgence.

On remarque sur la récente radiographie rétro alvéolaire (deux ans après la survenue du traumatisme) la présence de tissus calcifiés au niveau du site de cicatrisation, entraînant un rétrécissement de l'espace pulpaire.

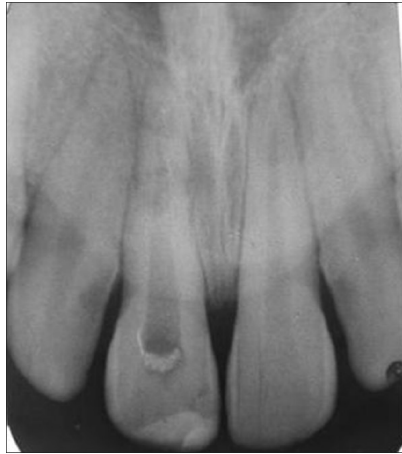

Figure 36 : Radiographie retro-alvéolaire prise lors de la consultation 2 ans après le traumatisme : présence de tissus calcifiés au niveau du site de cicatrisation

À l'examen clinique il a été constaté :

- Dent de mobilité 1
- Aucune décoloration
- Aucune sensibilité à la percussion
- Le test de sensibilité pulpaire positif

Il a été décidé de réaliser un traitement endodontique des deux fragments avec une mise en place d'un tenon fibré.

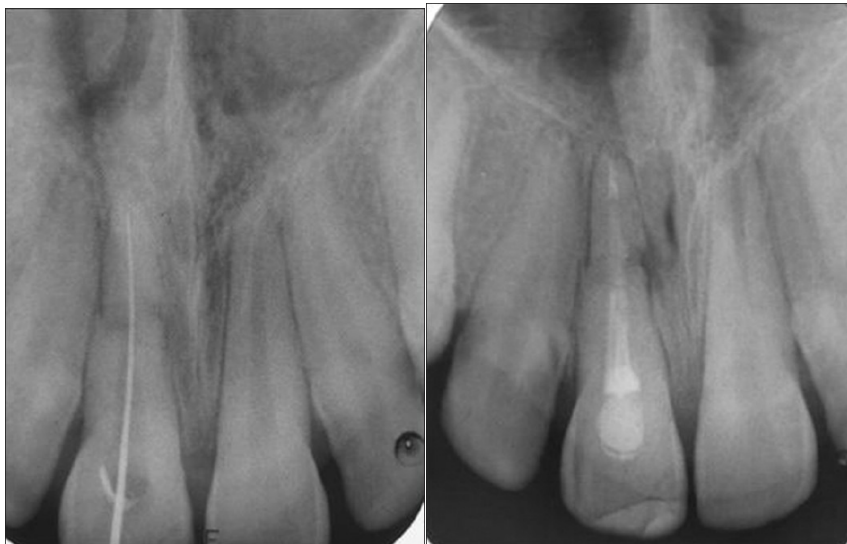

Figure 37 : Radiographie retro-alvéolaire du traitement endodontique de la 11.

Le traitement orthodontique de correction de la classe II a par la suite été instauré après un mois.

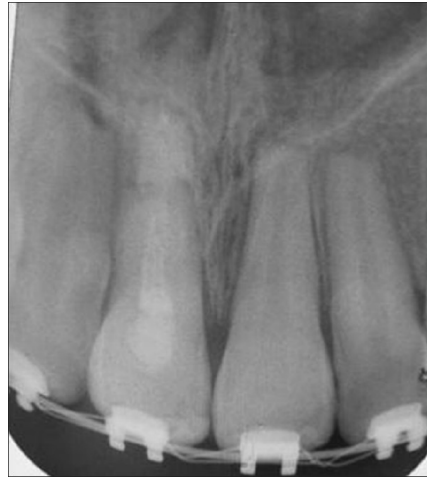

Figure 38 : Radiographie retro-alvéolaire de la mise en place du traitement orthodontique de correction de classe II

A la fin du traitement orthodontique, on remarque que la 11 a répondu positivement au traitement avec un déplacement réussi des deux fragments. Cependant des signes de résorptions radiculaires ont été remarqués au niveau des quatre incisives.(34)

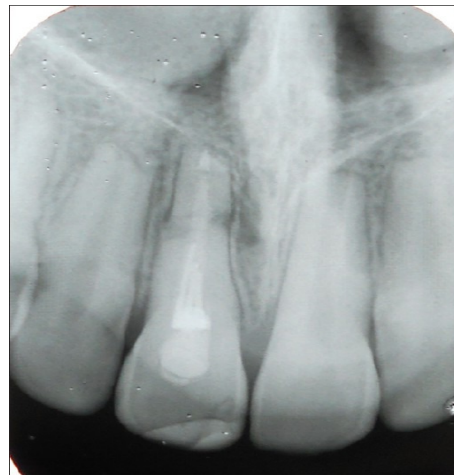

Figure 39 : Radiographie retro-alvéolaire à la fin du traitement orthodontique

### III.4 Gestion de la dent intruse

#### III.4.1 Principes de la gestion orthodontique d'une dent intruse

Le repositionnement orthodontique de la dent intruse présente plusieurs indications. Il doit tout d'abord être fait sur un patient coopérant, avec une bonne motivation (suivi régulier, hygiène). En effet, sans ces prérequis indispensables, l'efficacité du traitement ne pourra pas être pérenne.

La prise en charge orthodontique doit être effectuée lorsque, lors de la consultation d'urgence, un repositionnement digital n'a pas pu être fait par le praticien (ou a été incomplet).

En effet, lors d'une consultation tardive (délai de consultation après la survenue du traumatisme supérieur à 24 heures) la remise en place digitale complète est impossible.

Les indications de la prise en charge orthodontique sont les suivantes :

- Lorsqu'une dent immature est très intruse (intrusion supérieure à 7mm) ;
- Lorsqu'une dent mature est moyennement intruse (entre 3 et 7 millimètres)

Lorsqu'une dent mature présente une intrusion supérieure à 7 millimètres, une traction chirurgicale est préconisée.

En cas de faible intrusion d'une dent immature (inférieure à 7 millimètres) ou mature (inférieure à 3 millimètres), on envisagera l'abstention afin d'obtenir une rééruption spontanée.

Si après 4 semaines, la ré-éruption spontanée n'a toujours pas eu lieu, on envisagera alors un repositionnement orthodontique.

Les contre indications sont les suivantes :

- Patient non motivé ;
- Impossibilité de suivi ;
- Mauvais contrôle de plaque ;
- Association de l'intrusion à une ou plusieurs fractures, rendant impossible le repositionnement.

L'intérêt du repositionnement orthodontique d'une incisive centrale maxillaire intruse est de replacer la dent dans sa position initiale de manière la moins traumatique possible afin de minimiser les complications post thérapeutiques.

Les objectifs sont de retrouver une occlusion stable et fonctionnelle et de restaurer l'esthétique.

Selon Calasans-Maia en 2003 l'extrusion orthodontique peut être commencée dès une semaine après le traumatisme pour une dent mature. (36)

Sapir et al en 2004 ont eux suggéré qu'une application retardée des forces extrusives sur la dent pourrait augmenter la probabilité de développer une ankylose. (37)

Une prise en charge rapide semble donc indiquée, les risques d'ankylose étant ainsi diminués, et l'endodonte accessible plus rapidement.

Le système d'égression peut être fixe (appareil multi-attaches) ou amovible (plaque de Hawley). Dans tous les cas, les forces exercées doivent être légères.

La durée du repositionnement est d'environ deux mois. Parfois, la dent est fermement bloquée dans l'alvéole. Une fibrotomie supracrestale et une légère luxation peuvent être réalisées avant la traction orthodontique.

### III.4.2 Techniques d'égression d'une dent intruse

#### III.4.2.1 Systèmes fixes

Ces systèmes sont constitués d'attaches orthodontiques prenant appui sur les dents adjacentes.

Plus l'intrusion est sévère, plus l'ancrage doit être important, car le risque d'avoir des mouvements indésirables sur les dents adjacentes augmente(38), selon la troisième loi de Newton (Action=Réaction).

Un bracket est également collé sur la face vestibulaire de la dent intruse. Si la surface de collage est insuffisante, il est préférable de coller un bouton.

##### III.4.2.1.1 Traction directe par l'arc vestibulaire

En cas de faible intrusion, il est possible d'utiliser un arc en nickel-titane ou à mémoire de forme pour le nivellement.

##### III.4.2.1.2 Traction sur l'arc par le biais d'un élément élastomérique

Il est possible d'utiliser un arc rigide, de section rectangulaire (ex : .016"x.022" ou .017"x.025" acier). On effectue alors si nécessaire des déformations au niveau des dents adjacentes, pour que l'arc soit passif à leur niveau.

La traction de la dent intruse se fait par l'adjonction d'une chaînette élastomérique qui va de l'arc jusqu'à l'attache de la dent traumatisée (bracket ou bouton). La force exercée est d'environ 30 à 50 grammes.

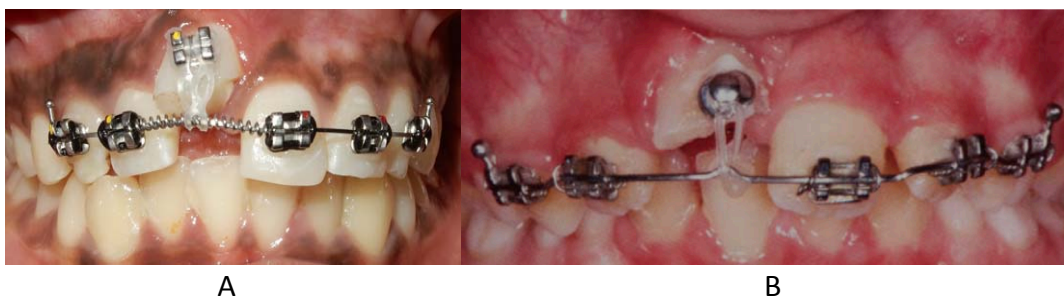

Figure 40 : Traction via une chaînette élastomérique reliée à l'arc vestibulaire. Sur A présence d'un bracket sur la 11, sur B présence d'un bouton.

#### III.4.2.1.3 Technique de l'arc en « overlay »

Un arc acier est placé en fond de gorge, au niveau des dents d'ancrage.

Un arc NiTi est placé en «overlay», par dessus l'arc en acier et vient prendre en charge la dent intruse pour la niveler. (20)

#### III.4.2.1.4 Arc de base de Ricketts

L'arc de base de Ricketts peut être utilisé. Des informations de tip forward vont être incorporées au niveau des sections molaires. L'avantage de cette technique est de délivrer des forces légères, continues et contrôlées. (39)

### III.4.2.2 Systèmes amovibles

Lorsque les dents adjacentes sont également traumatisées, on privilégiera l'utilisation d'une plaque amovible. Celle-ci va permettre à l'ensemble des forces utilisées de se répartir au niveau de la muqueuse palatine, au lieu de se répartir sur les dents adjacentes. La coopération du patient est dans ce cas primordial. (40)

### III.4.3 Suivi

Le suivi du traitement orthodontique se fait toutes les trois semaines pour le renouvellement de l'élément élastomérique jusqu'à l'égression désirée de la dent intruse (alignement des collets par rapport à la dent controlatérale).

Le suivi du traumatisme se fera par la suite tous les ans pendant 5 ans.

On effectuera :

- Un suivi **clinique** où l'on vérifiera l'absence de :
  - Mobilité ;
  - Dyschromie ;
  - Sensibilité ;
  - Inflammation gingivale ;
  - Signes d'infection.

Il est également nécessaire de réaliser durant ces séances un test de sensibilité pulpaire ainsi qu'un test de percussion.

- Un suivi **radiologique** où l'on vérifiera l'absence de :
  - Résorption radiculaire ;
  - Oblitération canalaire ;
  - Image apicale.

On vérifiera également la position de l'apex et de la jonction email-cément pour voir l'évolution de l'ingression.

Lorsqu'il s'agit d'une dent immature on objectivera la poursuite de l'édification radiculaire.

A la fin du traitement de repositionnement de la dent intruse, un système de contention doit être mis en place. Celui-ci est indispensable afin d'éviter tout risque de récurrence.

On peut choisir :

- De maintenir le système multi-attaches en place.
- De coller un fil sur les faces palatines (de telle sorte à ce qu'il ne gêne pas un éventuel futur traitement endodontique).

Il n'existe pas à l'heure actuelle de consensus concernant la durée de contention après un repositionnement orthodontique. Un minimum de quatre semaines doit être envisagé.

### **III.5 Gestion de la dent extruse**

#### **III.5.1 Principes de la gestion d'une dent extruse**

Les principes du repositionnement orthodontique d'une dent extruse sont en partie identiques à ceux de la gestion d'une dent intruse ou luxée.

En effet la prise en charge orthodontique d'une incisive centrale maxillaire doit s'effectuer sur un patient coopérant, avec une bonne motivation (suivi régulier, hygiène).

Elle doit également être utilisée lorsque un repositionnement digital n'a pas été possible lors de la consultation d'urgence en cas de consultation tardive (supérieure à 24 heures après le traumatisme), ou lorsque le repositionnement digital a été incomplet. (20)

Les objectifs de cette prise en charge sont les mêmes que précédemment :

- Repositionner la dent dans sa position initiale ;
- Obtenir une occlusion stable, fonctionnelle et équilibrée ;
- Esthétique.

L'ingression de la dent extruse se fait via un appareil multi-attaches. Les forces exercées doivent être légères, en particulier si des mouvements radiculaires sont envisagés (ingression-torque). En effet, le risque de résorption radiculaire est augmenté.

Différentes techniques peuvent être mises en œuvre.

### III.5.2 Techniques d'ingression d'une dent extruse

#### III.5.2.1 Traction directe par l'arc vestibulaire

La traction peut se faire grâce à un arc souple, à mémoire de forme (ex : NiTi .016")(41)

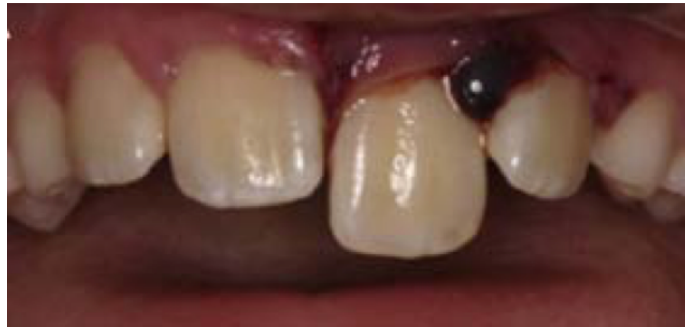

Figure 41 : Extrusion de la 21 (20)

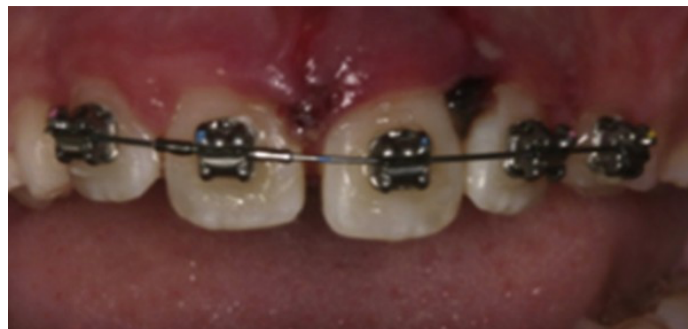

Figure 42 : Mise en place d'un arc à mémoire de forme pour effectuer le repositionnement (20)

#### III.5.2.2 Arc de base d'ingression de Ricketts

L'arc de base de Ricketts est recommandé car les forces délivrées sont modérées, ce qui permet de réduire la zone de hyalinisation et donc le temps de traitement. (42)

Il est construit en Elgiloy bleu .016"x.016" ou .016"x.022". L'utilisation d'un arc .016"x.016" permet de réduire le risque de résorption radiculaire.(43)

L'information d'ingression ou de «tip back» sera mise dans les sections molaires, en inclinant la partie distale vers le gingival.

### III.5.3 Suivi

Le suivi est réalisé tous les mois pendant le mouvement orthodontique, puis tous les ans pendant cinq ans.



Lors de cette séance, on réalisera :

- Un suivi **clinique** où l'on vérifiera l'absence de
  - Mobilité ;
  - Dyschromie ;
  - Sensibilité ;
  - Inflammation gingivale ;
  - Signes d'infection.

Il est également nécessaire de réaliser durant ces séances un test de sensibilité pulpaire ainsi qu'un test de percussion.

- Un suivi **radiologique** où l'on vérifiera l'absence de
  - Résorptions radiculaires ;
  - Oblitération canalaire ;
  - Image apicale.

On vérifiera la position de l'apex et de la jonction email-cément pour voir l'évolution de l'ingression.

Lorsqu'il s'agit d'une dent immature on objectivera la poursuite de l'édification radiculaire.

### **III.5.4 Cas particulier de la dent totalement extruse (expulsée)**

#### ***III.5.4.1 Dent réimplantée, mal repositionnée***

Lors de la réimplantation, le repositionnement peut être gêné par le caillot sanguin. Dans ce cas, il est possible de mettre en place un appareil multi-attaches avec un arc à mémoire de forme. La dent se repositionne ainsi en trois à cinq jours. (20)

#### ***III.5.4.2 Dent non réimplantée***

Lorsque la dent n'a pu être réimplantée, plusieurs thérapeutiques orthodontiques peuvent être mises en place afin de remplacer l'incisive centrale maxillaire manquante :

Solution temporaire :

Il est possible de mettre un appareil multi-attaches en y incluant la couronne de la dent expulsée. C'est un moyen de temporisation esthétique. (24)

Solution définitive :

- Ouverture ou maintien de l'espace en vue d'une réhabilitation prothétique implantaire
- Fermeture de l'espace et coronoplastie de l'incisive latérale.

Le choix entre l'ouverture ou la fermeture de l'espace doit se faire en coopération avec le patient, tout en prenant en compte plusieurs critères (44) :

- Age et potentiel de croissance ;
- Aspect financier ;
- Esthétiques ;

- Fonctionnels ;
- Temps de traitement ;
- Occlusion.

#### III.5.4.2.1 L'ouverture ou le maintien de l'espace

La conservation de l'espace est une technique associée à une réhabilitation prothétique. En effet, cette technique a pour but de maintenir (ou libérer) l'espace nécessaire en vue de la pose d'un implant afin de remplacer l'incisive centrale perdue.

L'avantage de cette technique consiste au maintien (ou à la création) d'une classe I molaire et canine. Cela permet la restauration d'une protection canine, fonction latérale idéale. En effet, la canine possède le parodonte le plus résistant et le mieux adapté afin d'assurer cette fonction, c'est un véritable guide sensoriel de l'occlusion. (44)

D'un point de vue esthétique, l'avantage de cette technique est qu'elle rétablit le nombre de dents d'origine, toutes les dents étant à leur place dans un sourire équilibré. La canine, dent pilier dans l'arcade, peut conserver sa couleur, son volume et sa forme normale.

La planification de l'intervention prendra donc en compte l'ouverture (ou le maintien) de l'espace mais aussi l'espace disponible pour une future réhabilitation, la stabilité des résultats jusqu'au moment de la réhabilitation, la possibilité de refaire un traitement orthodontique pré-prothétique et les possibles greffes osseuses ou gingivales. Cette planification permettra donc d'expliquer et de présenter les options thérapeutiques au patient ou à son responsable légal s'il n'est pas majeur.

#### III.5.4.2.2 La fermeture orthodontique de l'espace

La fermeture orthodontique consiste en un déplacement des dents vers la ligne sagittale médiane. Le remplacement de l'incisive centrale se fera donc par l'incisive latérale déplacée. Il faudra donc par la suite effectuer une coronoplastie des dents afin de rétablir l'esthétique et la fonction.

Un des inconvénients de cette technique est qu'elle entraîne une perte de la fonction canine entraînant un passage à une fonction de groupe.

Elle peut aboutir à des résultats esthétiques satisfaisants. Ces résultats sont notables au niveau de l'intégration gingivale. En effet, les tissus gingivaux ont une apparence similaire entre l'incisive centrale encore présente et la dent déplacée mésialement. La différence majeure se situera au niveau du profil d'émergence du fait de la différence de largeur entre une incisive latérale et une centrale.(45)

La plupart des patients sont satisfaits des résultats engendrés par le choix de fermeture orthodontique. Le coût ainsi que la durée de traitement sont moins importants pour la fermeture de l'espace que pour l'ouverture, ce qui peut être un critère en faveur de cette technique pour les patients.(44)

## Conclusion

En conclusion, les différents types de traumatismes subis par l'incisive centrale maxillaire présentent divers enjeux majeurs, notamment sur le plan fonctionnel, esthétique et social.

L'incisive centrale maxillaire est l'élément prépondérant de l'esthétique du sourire. De ce fait, le patient viendra consulter le plus rapidement possible en urgence.

Le chirurgien-dentiste a donc un rôle clé dans la gestion de l'urgence car il s'agit généralement du premier praticien consulté par le patient, lorsqu'il n'y pas de signes généraux associés.

La première consultation du patient par le praticien est très importante.

En effet, c'est à ce moment que le praticien choisit la direction qu'il va prendre concernant la prise en charge du traumatisme.

Un examen clinique et radiologique minutieux, ainsi qu'un interrogatoire poussé doivent être réalisés afin d'établir un diagnostic précis et proposer un plan de traitement complet au patient.

De plus, il sera nécessaire d'établir pour le patient un certificat médical initial.

Celui-ci est obligatoire et doit être remis au patient afin qu'il puisse établir une déclaration à son assurance dans un délai de cinq jours ouvrés.

Les options thérapeutiques sont nombreuses et varient énormément en fonction des différentes situations cliniques.

Après la gestion de l'urgence, une coopération entre chirurgien-dentiste et orthodontiste peut s'avérer nécessaire si l'incisive centrale maxillaire et/ou les dents adjacentes ont été déplacées par le traumatisme.

L'orthodontiste a donc pleinement sa place, en seconde intention, dans la prise en charge de ces situations, en particulier en cas de consultation tardive, afin de rétablir l'alignement des dents traumatisées.

## Table des illustrations

|  |    |
|--|----|
| Figure 1 : Schéma et photographie d'une fêlure amélaire d'une 21 (2) (3).....  | 3  |
| Figure 2 : Schéma et photographie d'une fracture amélaire d'une 21 (2) (3) .....   | 3  |
| Figure 3 : Schéma et photographie d'une fracture coronaire simple sans exposition pulpaire d'une 11 (2) (3) .....  | 3  |
| Figure 4 : Schéma et photographie d'une fracture coronaire complexe avec exposition pulpaire d'une 21 (2) (3) .....  | 4  |
| Figure 5 : Schéma et photographie d'une fracture corono radulaire sur 11 et 21 (2) (3) .....   | 4  |
| Figure 6 : Schéma d'une fracture radulaire (2) .....   | 4  |
| Figure 7 : Schéma d'une concussion (2) (3) .....   | 5  |
| Figure 8 : Schéma et photographie d'une subluxation de 11 et 21 (2) (3) .....  | 5  |
| Figure 9 : Schéma et photographie d'une extrusion d'une 21 (2) (3) .....   | 5  |
| Figure 10 : Schéma et photographie d'une luxation latérale d'une 21 (2) (3) .....  | 6  |
| Figure 11 : Schéma et photographie de l'intrusion d'une 11 et 21 (2) (3) .....   | 6  |
| Figure 12 : Schéma et photographie de la luxation complète d'une 21 et 22 (2) (3) .....  | 6  |
| Figure 13 : Schéma d'une fracture alvéolaire (2) (3).....  | 7  |
| Figure 14 : Radiographie panoramique d'une fracture mandibulaire secteur 4 (2) (3).....  | 7  |
| Figure 15 : Photographie intra buccale d'une lacération gingivale en regard de 21 (2) (3).....   | 8  |
| Figure 16 : Tableau récapitulatif des signes cliniques des traumatismes des tissus durs et de leur prise en charge .....   | 14 |
| Figure 17 : Tableau récapitulatif des signes cliniques des traumatismes des tissus de soutien parodontaux .....  | 15 |
| Figure 18 : Tableau récapitulatif des signes radiologiques des traumatismes des tissus de soutien parodontaux.....   | 15 |
| Figure 19 : Tableau récapitulatif de la prise en charge des traumatismes des tissus de soutien parodontaux .....   | 16 |
| Figure 20 : Tableau récapitulatif de la prise en charge d'une dent expulsée .....  | 17 |
| Figure 21 : Mise en place d'un arc vestibulaire afin de repositionner les 11 et 21 luxées (21) .....   | 19 |
| Figure 22 : Mise en place ensuite d'un arc acier rectangulaire afin d'avoir un contrôle de torque (21).....  | 19 |
| Figure 23 : Arc rigide avec chaînette élastomérique afin de repositionner la 11 luxée en palatin (21).....   | 19 |
| Figure 24 : Luxation palatine de la 11 (avec fracture coronaire) et mise en place d'un arc acier rigide en fond de gorge et d'un arc nickel-titane souple en overlay (20) .....  | 20 |
| Figure 25 : Arc à boucle visant à repositionner la 11 luxée latéralement (20) .....  | 20 |
| Figure 26 : Luxation palatine de 21 (20) .....   | 21 |
| Figure 27 : Repositionnement de la 21 grâce à un arc vestibulaire et à des cales de surélévation en postérieur (20) .....  | 21 |
| Figure 28 : Scellement, au ciment verre ionomère, d'un fil d'acier métallique dans le canal de la dent préalablement désobturé, dont l'extrémité est en forme de crochet. Placement ensuite d'une chaîne élastomérique reliant le crochet à la barre de stabilisation horizontale.(26) ..... | 24 |
| Figure 29 : Traction de la racine après 4 semaines (26).....   | 24 |

|   |    |
|---|----|
| Figure 30 : Mise en place du système orthodontique d'égression forcée de la 21 (28) .....   | 25 |
| Figure 31 : Lambeau de pleine épaisseur après l'égression forcée de la 21 (28) .....  | 26 |
| Figure 32 : Photographies avant/après fibrotomie supracrestale (28).....  | 26 |
| Figure 33 : Photographie de fin de traitement, après la phase chirurgicale (28) .....   | 26 |
| Figure 35 : schéma égression 22 par ancrage indirect.....   | 28 |
| Figure 36 : Radiographie retro-alvéolaire prise lors du traumatisme.....  | 29 |
| Figure 37 : Radiographie retro-alvéolaire prise lors de la consultation 2 ans après le<br>traumatisme : présence de tissus calcifiés au niveau du site de cicatrisation ..... | 30 |
| Figure 38 : Radiographie retro-alvéolaire du traitement endodontique de la 11. ....   | 30 |
| Figure 39 : Radiographie retro-alvéolaire de la mise en place du traitement orthodontique de<br>correction de classe II .....   | 31 |
| Figure 40 : Radiographie retro-alvéolaire à la fin du traitement orthodontique.....   | 31 |
| Figure 41 : Traction via une chaînette élastomérique reliée à l'arc vestibulaire. Sur A<br>présence d'un bracket sur la 11, sur B présence d'un bouton.....                   | 33 |
| Figure 42 : Extrusion de la 21 (20) .....   | 36 |
| Figure 43 : Mise en place d'un arc à mémoire de forme pour effectuer le repositionnement<br>(20) .....  | 36 |

## Bibliographie


1. Andreasen JO. Traumatic injuries of the teeth. 2nd ed. Copenhagen Philadelphia: Munksgaard Saunders; 1981.
2. Permanent teeth – Dental Traumatism Guide. Disponible sur: <https://dentaltraumaguide.org/injury-groups/permanent-teeth/>
3. Vallaeys K, Chevalier V, Arbab-Chirani R. Traumatisme dentaire. :25. Chapitre 44, urgences 2013 SFMU
4. Andreasen JO, Ravn JJ. Epidemiology of traumatic dental injuries to primary and permanent teeth in a Danish population sample. *Int J Oral Surg.* janv 1972;1(5):235-9.
5. Glendor U. Epidemiology of traumatic dental injuries--a 12 year review of the literature. *Dent Traumatol Off Publ Int Assoc Dent Traumatol.* déc 2008;24(6):603-11.
6. Demars C, Assouad A : Traumatismes dentaires chez l'enfant *Stomatologie Odontologie*, 1992, 234 (10) : 1- 4
7. Andreasen JO, Andreasen FM. Textbook and color atlas of traumatic injuries to the teeth. 3rd Ed. Copenhagen St. Louis: Munksgaard Mosby; 1994.
8. Ueda N, Kirita T, Imai Y, Inagake K, Matsusue Y, Inoue S, et al. [Dental injury associated with general anesthesia and the preventive measures]. *Masui.* mai 2010;59(5):597-603.
9. Abbott P, Heah SYS. Internal bleaching of teeth: an analysis of 255 teeth. *Aust Dent J.* déc 2009;54(4):326-33.
10. Hickey BM, Schoch EA, Bigeard L, Musset AM. Complications following oral piercing. A study among 201 young adults in Strasbourg, France. *Community Dent Health.* mars 2010;27(1):35-40.
11. Traumatologie de l'incisive permanente immature - ROS - 1997 - Tome 26 - N°6 - Revue Odonto Stomatologique - Disponible sur: <https://www.sop.asso.fr/revue-odonto-stomatologique/45-traumatologie-de-l-incisive-permanente-immature/>
12. Marilyn Winterton Edmunds ANP/GNP MWE PhD. Procedures for the Primary Care Provider. Elsevier Health Sciences; 2016. 435 p.
13. Gassner R, Bösch R, Tuli T, Emshoff R. Prevalence of dental traumatism in 6000 patients with facial injuries: implications for prevention. *Oral Surg Oral Med Oral Pathol Oral Radiol Endod.* janv 1999;87(1):27-33.
14. Flores MT. Traumatic injuries in the primary dentition. *Dent Traumatol Off Publ Int Assoc Dent Traumatol.* déc 2002;18(6):287-98.

15. Viegas CM, Scarpelli AC, Carvalho AC, Ferreira FM, Pordeus IA, Paiva SM. Predisposing factors for traumatic dental injuries in Brazilian preschool children. *Eur J Paediatr Dent Off J Eur Acad Paediatr Dent*. juin 2010;11(2):59-65.
16. Andreasen JO, Andreasen FM. Dental traumatology: quo vadis. *Dent Traumatol*. 1990;6(2):78-80.
17. De Vasconcelos Cunha Bonini GA, Marcenes W, Oliveira LB, Sheiham A, Bönecker M. Trends in the prevalence of traumatic dental injuries in Brazilian preschool children. *Dent Traumatol Off Publ Int Assoc Dent Traumatol*. déc 2009;25(6):594-8.
18. Sandalli N, Cildir S, Guler N. Clinical investigation of traumatic injuries in Yeditepe University, Turkey during the last 3 years. *Dent Traumatol*. 1 août 2005;21(4):188-94.
19. Gomes JC, Gomes CC, Bolognese AM. Clinical and histological alterations in the surrounding periodontium of dog's teeth submitted for an intrusive luxation. *Dent Traumatol Off Publ Int Assoc Dent Traumatol*. juin 2008;24(3):332-6.
20. Fields HW, Christensen JR. Orthodontic procedures after trauma. *J Endod*. mars 2013;39(3 Suppl):S78-87.
21. Collectif, Naulin-Ifi C. *Traumatologie clinique : De la théorie à la pratique*. Paris: Editions Espace id; 2016. 383 p.
22. Simon JH. Root extrusion. Rationale and techniques. *Dent Clin North Am*. oct 1984;28(4):909-21.
23. Kozlovsky A, Tal H, Lieberman M. Forced eruption combined with gingival fiberotomy. A technique for clinical crown lengthening. *J Clin Periodontol*. oct 1988;15(9):534-8.
24. Heithersay GS. Combined endodontic-orthodontic treatment of transverse root fractures in the region of the alveolar crest. *Oral Surg Oral Med Oral Pathol*. sept 1973;36(3):404-15.
25. Simon JH, Kelly WH, Gordon DG, Ericksen GW. Extrusion of endodontically treated teeth. *J Am Dent Assoc* 1939. juill 1978;97(1):17-23.
26. Ré J-P, Orthlieb J-D. Rapid orthodontic extrusion of a subgingivally fractured incisor. *J Prosthet Dent*. 1 sept 2016;116(3):464-6.
27. Andreasen JO, Andreasen FM. *Textbook and color atlas of traumatic injuries to the teeth*. 4th Ed. Hoboken: Blackwell Munksgaard Mosby; 2007.
28. Pontoriero R, Celenza Jr Frank, Ricci G, Carnevale G. Rapid Extrusion With Fiber Resection: A Combined Orthodontic-Periodontic Treatment Modality. *Int J Periodontics Restorative Dent*. oct 1987;7(5):30-43.
29. Bondemark L, Kurol J, Hallonsten AL, Andreasen JO. Attractive magnets for orthodontic extrusion of crown-root fractured teeth. *Am J Orthod Dentofac Orthop Off Publ Am Assoc Orthod Its Const Soc Am Board Orthod*. août 1997;112(2):187-93.

30. Vardimon AD, Graber TM, Voss LR, Muller TP. Functional orthopedic magnetic appliance (FOMA) III--modus operandi. *Am J Orthod Dentofac Orthop Off Publ Am Assoc Orthod Its Const Soc Am Board Orthod.* févr 1990;97(2):135-48.
31. Derton N, Derton R, Perini A. Forced eruption with miniscrews; intra-arch method with vertical elastics versus intra-arch method using the Derton-Perini technique: Two case reports. *Int Orthod.* juin 2011;9(2):179-95.
32. Cousley R. Mini-implants in orthodontics. Innovative anchorage concepts (2008). *Eur J Orthod.* avr 2009;31(2):215-6.
33. Andreasen JO. *Textbook and Color Atlas of Traumatic Injuries to the Teeth.* :15.
34. Kapur A, Utreja A, Goyal A, Pankaj P. Orthodontic movement of a maxillary central incisor with a horizontal root fracture treated using an intra-radicular fibre splint. *Contemp Clin Dent.* 2013;4(2):271-3.
35. Traumatic Dental Injuries. American Association of Endodontists. Disponible sur: <https://www.aae.org/specialty/clinical-resources/treatment-planning/traumatic-dental-injuries/>
36. Calasans-Maia J de A, Calasans-Maia MD, da Matta ENR, Ruellas AC de O. Orthodontic movement in traumatically intruded teeth: a case report. *Dent Traumatol Off Publ Int Assoc Dent Traumatol.* oct 2003;19(5):292-5.
37. Sapir S, Mamber E, Slutzky-Goldberg I, Fuks AB. A novel multidisciplinary approach for the treatment of an intruded immature permanent incisor. *Pediatr Dent.* oct 2004;26(5):421-5.
38. Turley PK, Joiner MW, Hellstrom S. The effect of orthodontic extrusion on traumatically intruded teeth. *Am J Orthod.* janv 1984;85(1):47-56.
39. Jacobovitz M, Ramos AMBL, Lima RK de P, Pappen FG, Fuks AB. Endodontic and Orthodontic Management of Traumatically Intruded Teeth with Horizontal Root Fracture: A Case Report. 2011
40. JN MR and M. Immediate vs late orthodontic extrusion of traumatically intruded teeth. 2009 Aug;25(4):380-5.
41. Biggerstaff RH, Sinks JH, Carazola JL. Orthodontic extrusion and biologic width realignment procedures: methods for reclaiming nonrestorable teeth. *J Am Dent Assoc.* 1 mars 1986;112(3):345-8.
42. Shapiro E. Bioprogressive therapy: Robert M. Ricketts, Ruel W. Bench, Carl F. Gugino, James J. Hilgers, and Robert J. Schulhof. Denver, 1979, Rocky Mountain Orthodontics. 367 pages, illustrated. Price, \$67.85. *Am J Orthod.* 1 oct 1980;78(4):463-4.
43. Alaçam A, Uçuncu N. Combined apexification and orthodontic intrusion of a traumatically extruded immature incisor 2002 Feb;18(1):37-41.



44. Le Gall M, Bachet C, Dameron C. Deciding how to treat anterior sectors with missing teeth. *J Dentofac Anom Orthod.* 2012;15(3):304.
45. Czochrowska EM, Skaare AB, Stenvik A, Zachrisson BU. Outcome of orthodontic space closure with a missing maxillary central incisor. *Am J Orthod Dentofacial Orthop.* 1 juin 2003;123(6):597-603.



## SERMENT MEDICAL

En présence des Maîtres de cette Faculté, de mes chers condisciples, devant l'effigie d'HIPPOCRATE.

Je promets et je jure, d'être fidèle aux lois de l'honneur et de la probité dans l'exercice de la Médecine Dentaire.

Je donnerai mes soins à l'indigent et n'exigerai jamais un salaire au-dessus de mon travail, je ne participerai à aucun partage clandestin d'honoraires.

Je ne me laisserai pas influencer par la soif du gain ou la recherche de la gloire.

Admis dans l'intérieur des maisons, mes yeux ne verront pas ce qui s'y passe, ma langue taira les secrets qui me seront confiés et mon état ne servira pas à corrompre les mœurs ni à favoriser le crime.

Je ne permettrai pas que des considérations de religion, de nation, de race, de parti ou de classe sociale viennent s'interposer entre mon devoir et mon patient.

Même sous la menace, je n'admettrai pas de faire usage de mes connaissances médicales contre les lois de l'humanité.

J'informerai mes patients des décisions envisagées, de leurs raisons et de leurs conséquences. Je ne tromperai jamais leur confiance et n'exploiterai pas le pouvoir hérité des connaissances pour forcer les consciences.

Je préserverai l'indépendance nécessaire à l'accomplissement de ma mission. Je n'entreprendrai rien qui dépasse mes compétences. Je les entretiendrai et les perfectionnerai pour assurer au mieux les services qui me seront demandés.

Respectueux et reconnaissant envers mes Maîtres, je rendrai à leurs enfants l'instruction que j'ai reçue de leur père.

Que les hommes m'accordent leur estime si je suis fidèle à mes promesses.

Que je sois déshonoré et méprisé de mes confrères si j'y manque.



**SROUSSI Jonathan** – Prise en charge orthodontique lors d'un traumatisme de l'incisive centrale maxillaire permanente

Th. : Chir. dent. : Marseille : Aix –Marseille Université : 2019

Rubrique de classement : Orthopédie dento-faciale

Les traumatismes dentaires constituent un des motifs les plus importants de consultation en urgence dentaire. Ils peuvent être de plusieurs natures et peuvent avoir de nombreuses conséquences sur l'organe dentaire ainsi que sur les tissus de soutien.

Du fait de sa position, l'incisive centrale maxillaire représente la dent la plus souvent atteinte par ces traumatismes.

La première partie de ce document expose les différents types de traumatismes possibles concernant l'incisive centrale maxillaire, leur épidémiologie ainsi que leur prise en charge dans l'urgence.

La seconde partie de ce document détaille les différentes prises en charge orthodontiques possibles (et leurs techniques) en fonction du type de traumatisme de l'incisive centrale maxillaire.

Mots clés :

Traumatisme - Incisive centrale maxillaire - Prise en charge orthodontique

**SROUSSI Jonathan** - Orthodontic treatment during trauma of the permanent maxillary central incisor

Abstract:

Dental trauma is one of the most important reasons for emergency dental consultation. They can be of many kinds and can have many consequences on the dental organ as well as on the supporting tissues.

Because of its position, the maxillary central incisor represents the tooth most often affected by these traumas.

The first part of this document describes the different types of possible trauma concerning the maxillary central incisor, their epidemiology as well as their management in the emergency.

The second part of this document details the different possible orthodontic treatments (and their techniques) according to the type of trauma of the maxillary central incisor.

MeSH:

Trauma - Maxillary central incisor - Orthodontic management

Adresse de l'auteur :  
53 rue Jean Mermoz  
13008 MARSEILLE