



HAL
open science

Intérêt des techniques CFAO dans la réhabilitation dentaire d'un enfant porteur d'une amélogénèse imparfaite héréditaire

Léa Lotta

► **To cite this version:**

Léa Lotta. Intérêt des techniques CFAO dans la réhabilitation dentaire d'un enfant porteur d'une amélogénèse imparfaite héréditaire. Sciences du Vivant [q-bio]. 2019. dumas-02413340

HAL Id: dumas-02413340

<https://dumas.ccsd.cnrs.fr/dumas-02413340>

Submitted on 16 Dec 2019

HAL is a multi-disciplinary open access archive for the deposit and dissemination of scientific research documents, whether they are published or not. The documents may come from teaching and research institutions in France or abroad, or from public or private research centers.

L'archive ouverte pluridisciplinaire **HAL**, est destinée au dépôt et à la diffusion de documents scientifiques de niveau recherche, publiés ou non, émanant des établissements d'enseignement et de recherche français ou étrangers, des laboratoires publics ou privés.

U.F.R. D'ODONTOLOGIE

Année 2019

Thèse n°94

THESE POUR L'OBTENTION DU

**DIPLOME D'ETAT de DOCTEUR EN CHIRURGIE
DENTAIRE**

Présentée et soutenue publiquement

Par Léa LOTTA

Née le 26 mai 1994 à Agen (47)

Le 11 décembre 2019

**INTÉRÊT DES TECHNIQUES CFAO DANS LA
RÉHABILITATION DENTAIRE D'UN ENFANT PORTEUR
D'UNE AMÉLOGENÈSE IMPARFAITE HÉRÉDITAIRE**

Sous la direction de : Yves DELBOS

Membres du jury :

Mme le Professeur Marie-José BOILEAU
M. le Docteur Yves DELBOS
Mme le Docteur Elsa GAROT
M. le Docteur Pierre-Hadrien DECAUP

Présidente
Directeur
Rapporteur
Assesseur

UNIVERSITE DE BORDEAUX

MAJ 01/10/2019

Président M. TUNON DE LARA Manuel

Directeur de Collège des Sciences de la Santé M. PELLEGRIN Jean-Luc

COLLEGE DES SCIENCES DE LA SANTE

UNITE DE FORMATION ET DE RECHERCHE DES SCIENCES ODONTOLOGIQUES

Directrice	Mme BERTRAND Caroline	58-01
Directeur Adjoint à la Pédagogie	Mr DELBOS Yves	56-01
Directeur Adjoint – Chargé de la Recherche	M. CATROS Sylvain	57-01
Directeur Adjoint – Chargé des Relations Internationales	M. LASSERRE Jean-François	58-01

ENSEIGNANTS DE L'UFR

PROFESSEURS DES UNIVERSITES

Mme	Caroline	BERTRAND	Prothèse dentaire	58-01
Mme	Marie-José	BOILEAU	Orthopédie dento-faciale	56-01
M	Sylvain	CATROS	Chirurgie orale	57-01
M	Raphaël	DEVILLARD	Dentisterie restauratrice et endodontie	58-01
Mme	Véronique	DUPUIS	Prothèse dentaire	58-01
M.	Bruno	ELLA NGUEMA	Sciences anatomiques et physiologiques - Biomatériaux	58-01
M.	Jean-Christophe	FRICAÏN	Chirurgie buccale – Pathologie et thérapeutique	57-01

MAITRES DE CONFERENCES DES UNIVERSITES

Mme	Elise	ARRIVÉ	Prévention épidémiologie – Economie de la santé – Odontologie légale	56-02
Mme	Cécile	BADET	Biologie Orale	57-01
M.	Etienne	BARDINET	Orthopédie dento-faciale	56-01
M.	Michel	BARTALA	Prothèse dentaire	58-01
M.	Cédric	BAZERT	Orthopédie dento-faciale	56-01
M.	Christophe	BOU	Prévention épidémiologie – Economie de la santé – Odontologie légale	56-02
Mme	Sylvie	BRUNET	Chirurgie buccale – Pathologie et thérapeutique	57-01
M.	Jacques	COLAT PARROS	Sciences anatomiques et physiologiques	58-01
M,	Jean-Christophe	COUTANT	Sciences anatomiques et physiologiques	58-01
M.	François	DARQUE	Orthopédie dento-faciale	56-01
M.	François	DE BRONDEAU	Orthopédie dento-faciale	56-01
M.	Yves	DELBOS	Odontologie pédiatrique	56-01
M,	Emmanuel	D'INCAU	Prothèse dentaire	58-01
Mme	Elsa	GAROT	Odontologie pédiatrique	56-01
M.	Dominique	GILLET	Dentisterie restauratrice et endodontie	58-01
Mme	Olivia	KEROUREDAN	Dentisterie restauratrice et endodontie	58-01
M.	Jean-François	LASSERRE	Prothèse dentaire	58-01
M.	Yves	LAUVERJAT	Parodontologie	57-01
Mme	Odile	LAVIOLE	Prothèse dentaire	58-01
M.	Jean-Marie	MARTEAU	Chirurgie buccale – Pathologie et thérapeutique	57-01
Mme	Javotte	NANCY	Odontologie pédiatrique	56-01
M.	Adrien	NAVEAU	Prothèse dentaire	58-01

M.	Jean-François	PELI	Dentisterie restauratrice et endodontie	58-01
M.	Philippe	POISSON	Prévention épidémiologie – Economie de la santé – Odontologie légale	56-02
M.	Patrick	ROUAS	Odontologie pédiatrique	56-01
M.	Johan	SAMOT	Biologie Orale	57-01
Mme	Maud	SAMPEUR	Orthopédie dento-faciale	56-01
M.	Cyril	SEDARAT	Parodontologie	57-01
Mme	Noélie	THEBAUD	Biologie Orale	57-01
M.	Eric	VACHEY	Dentisterie restauratrice et endodontie	58-01

AUTRES ENSEIGNANTS

Mme	Audrey	AUSSEL	Sciences anatomiques et physiologiques	58-01
-----	--------	--------	--	-------

ASSISTANTS

Mme	Mathilde	BOUDEAU	Odontologie conservatrice – Endodontie	58-01
M.	Wallid	BOUJEMAA AZZI	Odontologie conservatrice – Endodontie	58-01
Melle	Camille	BOULÉ- MONTPEZAT	Odontologie pédiatrique	56-01
Mlle	Anaïs	CAVARE	Orthopédie dento-faciale	56-01
M	Hubert	CHAUVEAU	Odontologie conservatrice – Endodontie	58-01
M	Pierre-Hadrien	DECAUP	Fonctions/dysfonctions, imagerie, biomatériaux	58-01
Mme	Severine	DESCAZEUX	Odontologie conservatrice – Endodontie	58-01
Mme	Julia	ESTIVALS	Odontologie pédiatrique	56-01
M.	Cédric	FALLA	Prévention épidémiologie – Economie de la santé – Odontologie légale	56-02
Mme	Mathilde	FENELON	Chirurgie Orale	57-01
Mme	Agathe	GREMARE	Biologie orale	57-01
Mme	Mathilde	JACQUEMONT	Parodontologie	57-01
Mme	Clémence	JAECK	Prothèse dentaire	58-01
Mme	Claudine	KHOURY	Prévention épidémiologie – Economie de la santé – Odontologie légale	56-02
Mr	Antoine	LAFITTE	Orthopédie dento-faciale	56-01
M	Adrien	LASTRADE	Prothèse dentaire	58-01
M.	Emmanuel	MASSON REGNAULT	Chirurgie Orale	57-01
Mme	Aude	MENARD	Prothèse dentaire	58-01
M	Florian	PITEU	Prothèse dentaire	58-01
M	Antoine	POPELUT	Parodontologie	57-01
Mr	Thibaut	ROULLAND	Prothèse dentaire	58-01
M.	François	ROUZÉ L'ALZIT	Prothèse dentaire	58-01
Mme	Rawen	SMIRANI	Parodontologie	57-01
M	Paul	VITIELLO	Prothèse dentaire	58-01
Mme	Sophia	ZIANE	Odontologie conservatrice – Endodontie	58-01

A notre Présidente de thèse

Madame le Professeur Marie-José BOILEAU

Professeur des Universités – Praticien Hospitalier

Sous-section Orthopédie dento-faciale 56-01

Je vous remercie pour l'honneur que vous me faites en acceptant de présider le jury de cette thèse. Ce travail exprime ma sincère reconnaissance et mon respect pour la qualité de votre enseignement.

A notre directeur de thèse

Monsieur le Docteur Yves DELBOS

Directeur Adjoint à la Pédagogie

Maitre de Conférences des Universités – Praticien hospitalier

Sous-section Odontologie pédiatrique 56-01

Au cours de nos vacances hospitalières, vous m'avez transmis votre passion pour le métier de chirurgien-dentiste et plus spécialement pour l'odontologie pédiatrique. Je vous adresse mes remerciements pour votre soutien, votre écoute et votre disponibilité durant la rédaction de cette thèse. J'ai beaucoup appris à vos côtés, et je vous remercie pour la confiance que vous m'avez accordée tout au long de la formation.

A notre rapporteur

Madame le Docteur Elsa GAROT

Maitre de Conférences des Universités – Praticien hospitalier

Sous-section Odontologie pédiatrique 56-01

Je vous suis très reconnaissante pour votre dévouement et votre accessibilité lors des vacations hospitalières. La bienveillance, la patience et l'écoute dont vous faites part sont des valeurs qui me motivent dans l'exercice de la profession. Merci d'avoir contribué à ma formation et accepté de participer à ce jury de thèse.

A notre Assesseur de thèse

Monsieur le Docteur Pierre-Hadrien DECAUP

Assistant Hospitalo-universitaire – Praticien hospitalier

Sous-section Fonction-dysfonction, imagerie, biomatériaux 58-01

Tous mes remerciements pour votre participation à l'évaluation de ce travail. Soyez assuré de toute ma gratitude.

A ma famille. Merci de m'avoir guidée à devenir la personne que je suis aujourd'hui. Merci de m'avoir toujours soutenue et encouragée toute au long de mes études, je sais que ça n'a pas toujours été facile. Je vous aime.

A Eva, ma sœur adorée. Merci pour tous les moments de joie et de rires que nous avons partagés. C'est maintenant à ton tour de prendre ma relève dans les études supérieures. Tu peux le faire, il suffit de croire en toi !

A David. Merci pour ton soutien inconditionnel depuis toutes ces années. Merci de ton amour quotidien qui me comble de bonheur. Merci d'avoir été là dans les moments de doutes et de n'avoir jamais douté. Je t'aime.

A mes gazelles, Laëti, Marthe, Mathilde et Lélia. Merci pour tous ces bons moments partagés. A toutes les journées que vous avez ensoleillées et à toutes nos soirées mémorables. A nos papotages intempestifs jusque dans les salles de TP qui ont fait décoller les oreilles des enseignants bien plus d'une fois ! Sans vous ça n'aurait pas été pareil.

A tous mes amis de facs, Laure (ma Lot-et-Garonnaise préférée !), Gabrielle (que de bons moments passés au Pérou et au PQR), Thomas (toi le Bordelais plus Agenais que moi), Vincent, Fred, Johanna C, Johanna B. Kildine, Diane, Nico, Baptiste, Pierre et Aymeric.

A tous mes autres amis, Aude et Florian (l'Escape « dream team », merci pour tous ces bons moments si peu souvent), Dylan et Romain (à nos supers soirées !)

A Laurent, Julien et Céline. Merci pour votre confiance et pour votre aide au quotidien.

A Patacrêpe.

TABLE DES MATIERES

INTRODUCTION.....	9
1. PHYSIOPATHOLOGIE DE L'AMELOGENESE IMPARFAITE HEREDITAIRE.	11
1.1. ETIOLOGIE.....	11
1.1.1. Bases histologiques.....	12
1.1.2. Gènes impliqués.....	14
1.1.3. Caractéristiques de l'émail atteint d'amélogénèse imparfaite héréditaire....	16
1.2. MODES DE TRANSMISSION	17
1.2.1. Amélogénèse imparfaite à transmission autosomique dominante.....	17
1.2.2. Amélogénèse imparfaite à transmission autosomique récessive	18
1.2.3. Amélogénèse imparfaite liée à l'X.....	19
1.3. CLASSIFICATION	20
1.3.1. Type I : Forme hypoplasique.....	22
1.3.2. Type II : Forme hypomature.....	22
1.3.3. Type III : Forme hypocalcifiée	23
1.3.4. Type IV : Forme hypomature-hypoplasique avec taurodontisme	24
1.4. DIAGNOSTIC DIFFERENTIEL.....	25
1.4.1. Fluorose	26
1.4.2. MIH : hypominéralisation molaire incisive.....	26
1.4.3. Colorations liées aux tétracyclines.....	26
1.4.4. Dentinogenèse imparfaite.....	27
1.4.5. Autres diagnostics différentiels	27
1.5. CONSEIL GENETIQUE.....	28
1.6. PRISE EN CHARGE PAR L'ASSURANCE MALADIE	29
2. PRESENTATION D'UN CAS CLINIQUE ET STRATEGIES DE PRISE EN CHARGE THERAPEUTIQUE	30
2.1. PRESENTATION DU CAS CLINIQUE ET DEMARCHE DIAGNOSTIQUE	30

2.1.1.	<i>Motif de consultation</i>	30
2.1.2.	<i>Anamnèse médicale</i>	33
2.1.3.	<i>Examen clinique</i>	33
2.2.	OBJECTIFS DE TRAITEMENT	37
2.3.	PROTOCOLE THERAPEUTIQUE.....	39
2.3.1.	<i>Thérapeutiques préventives</i>	39
2.3.2.	<i>Thérapeutique transitoire</i>	40
2.3.3.	<i>Thérapeutique transitoire globale : réhabilitation prothétique à l'aide de la CFAO</i>	41
2.3.4.	<i>Phase de maintenance</i>	47
3.	DISCUSSION	48
3.1.	INTERET DE LA CFAO EN ODONTOLOGIE PEDIATRIQUE.....	48
3.1.1.	<i>Economie tissulaire</i>	48
3.1.2.	<i>Temps de réalisation</i>	48
3.1.3.	<i>Flexibilité et confort</i>	49
3.1.4.	<i>Outil de communication</i>	49
3.2.	SELECTION DES MATERIAUX D'USINAGE	50
3.2.1.	<i>Résines composites</i>	50
3.2.2.	<i>Céramiques</i>	51
3.2.3.	<i>Matériaux hybrides</i>	52
3.2.4.	<i>Critères de choix</i>	52
3.3.	REHABILITATION DE LA DIMENSION VERTICALE.....	53
3.4.	PROBLEMATIQUES LIEES AU COLLAGE	55
3.4.1.	<i>Quel système de collage ?</i>	55
3.4.2.	<i>Utilité de la déprotéinisation ?</i>	55
3.4.3.	<i>Quid du collage de la dentine ?</i>	57
3.5.	QU'EN EST-IL DE LA REHABILITATION DEFINITIVE CHEZ UN PATIENT EN PLEINE CROISSANCE ?	57
	CONCLUSION	59
	TABLES DES ILLUSTRATIONS	60
	BIBLIOGRAPHIE	61

INTRODUCTION

L'émail est une structure d'origine épithéliale qui permet le recouvrement protecteur du reste de l'organe dentaire sous-jacent. Comportant environ quatre-vingt-quinze pour cent de minéraux, cela fait de lui la structure la plus minéralisée du corps humain.

Sa formation, appelée amélogénèse, résulte de deux étapes intimement liées, coordonnées par des régulations moléculaires. Il s'agit d'abord de la production de la matrice organique qui se minéralise immédiatement, puis, son retrait va provoquer une déposition minérale accrue.

La cellule responsable de la formation de l'émail se détruisant lors de l'éruption de la dent, il n'existe alors aucune possibilité de régénération en cas d'altération (1).

L'amélogénèse imparfaite constitue un groupe d'anomalie du développement, d'origine génomique, affectant la structure et l'apparence clinique de l'émail de toutes ou de quasiment toutes les dents et de façon plus ou moins identique. Elle peut être associée à d'autres anomalies morphologiques ou biochimiques (2). L'émail affecté peut être hypoplasique, hypominéralisé ou les deux, entraînant des répercussions sur la couleur, la fragilité et la sensibilité des dents (3). Cette affection touche les deux dentures, lactéale et permanente, et peut exister de manière isolée ou être affiliée à d'autres syndromes.

L'amélogénèse imparfaite peut être considérée comme étant une maladie rare car les prévalences varient de 1/700 à 1/14000 selon les populations étudiées - le seuil admis en Europe étant de 1/2000 (4). La prévalence en France n'est pas connue à ce jour mais on peut estimer qu'environ quatre-mille personnes seraient concernées (5). Cette faible fréquence explique la difficulté des praticiens à poser un diagnostic et à optimiser la prise en charge du patient atteint.

Afin de faciliter la réhabilitation dentaire chez l'enfant, la mise à disposition de l'outil informatique pourrait présenter un intérêt essentiel dans la stratégie thérapeutique. La Conception et Fabrication Assistées par Ordinateur, dont l'acronyme est « CFAO », a été inventée il y a de ça presque soixante ans mais cela ne fait que quelques années qu'elle se démocratise véritablement et trouve sa place au sein des cabinets dentaires.

Les études et publications à ce sujet sont nombreuses mais sont pour l'essentiel relatives au traitement de l'adulte. En concevant la planification du traitement d'une patiente âgée de douze ans porteuse d'une anomalie de structure de l'émail, nous nous interrogeons sur l'intérêt de mener une réhabilitation complexe grâce aux techniques de CFAO. L'objectif de ce travail est donc de réaliser l'analyse préalable au traitement afin d'en faciliter sa réalisation par la suite.

Dans le cadre de cette thèse, il sera détaillé dans un premier temps les caractéristiques de l'amélogenèse imparfaite afin d'appréhender les problématiques liées à sa prise en charge thérapeutique. Par la suite, au travers d'un cas clinique, nous discuterons de l'utilité de mener la réhabilitation à l'aide des techniques de CFAO et nous évoquerons les difficultés auxquelles nous pourrions être confrontés.

1. PHYSIOPATHOLOGIE DE L'AMELOGENESE IMPARFAITE HEREDITAIRE

1.1. ETIOLOGIE

Les anomalies de structure de l'émail sont regroupées sous le nom d' « amélogénèse imparfaite ». L'amélogénèse imparfaite héréditaire (AIH) n'est toutefois pas la seule anomalie de ce type car il existe des étiologies diverses (1) :

- hypoplasies amélaïres prénatales : liées à une carence en vitamine A ou C, affections virales, allergies de la femme enceinte et néonatales ;
- hypoplasies des maladies éruptives de l'enfance ;
- hypoplasies des troubles nutritionnels (vitamines et sels minéraux) ;
- hypoplasies des intoxications : fluorose, tétracyclines, thalidomide ;
- hypoplasies des maladies de système (maladies cœliaques, néphropathies, cardiopathies congénitales cyanogènes, endocrinopathies, atteintes cérébrales) ;
- hypoplasies associées à un syndrome : syndrome tricho-dento-osseux, syndromes dent-rein ou émail-rein (néphrocalcinose), syndrome de Jalili (syndrome de dystrophie des cônes et des bâtonnets-amélogénèse imparfaite) syndrome amélo-cérébro-hypohidrotique de Kohlcshütter-Tönz ;
- hypoplasie partielle de l'émail d'origine traumatique : ce sont des lésions acquises consécutives à un traumatisme mécanique.

L'amélogénèse imparfaite héréditaire représente, comme son nom l'indique, une anomalie soumise au contrôle génétique. On sait de nos jours que le nombre de gènes impliqué est conséquent. Avant de détailler les gènes identifiés dans l'étiologie de cette pathologie, nous allons d'abord procéder à un rappel histologique.

1.1.1. Bases histologiques

L'odontogenèse débute à la sixième semaine *in utero* par la formation de la lame dentaire à partir de l'épithélium oral. Cette lame s'accroît pour prendre, en fonction du degré de différenciation des cellules épithéliales, les formes successives d'un bourgeon, d'un capuchon puis d'une cloche qui préfigure la future couronne. (1)

C'est à partir de ce stade que se différencient les améloblastes. Ceux-ci permettent la création et le maintien d'un environnement extracellulaire propice à la formation de l'émail. Ils sécrètent les protéines matricielles qui contrôlent la déposition de la phase minérale. Au cours d'un processus de multiples étapes, ces améloblastes vont subir une histo-différenciation pour permettre la formation de l'émail.

Stade de pré-sécrétion

Au cours de cette étape la dent acquiert sa forme, c'est la morphogenèse. L'améloblaste sort du cycle mitotique pour devenir un améloblaste pré-sécréteur et se prépare à entrer dans une phase de production de matrice organique. Il commence à sécréter des protéines de l'émail.

Stade de sécrétion

L'améloblaste développe une extension cellulaire apicale appelée « prolongement de Tomes » qui permet la sécrétion des protéines matricielles à l'origine de la formation d'émail immature. C'est au cours de ce stade que se façonne la totalité de la couche amélaire.

Des défauts dans la phase de sécrétion se traduisent par une insuffisance d'allongement des cristaux d'hydroxyapatite, la couche d'émail est alors plus mince.

Stade de post-sécrétion (minéralisation et maturation)

C'est à ce stade que les protéines matricielles sont dégradées afin de permettre la croissance de la phase minérale sous forme de cristallites - un cristallite représente une association de monocristaux d'hydroxyapatite de calcium - ce qui est à l'origine d'une augmentation de la minéralisation de l'émail. Les améloblastes de maturation subissent un changement morphologique de manière cyclique, par alternance de surface lisse et plissée, et perdent leur prolongement de Tomes. De plus, le nombre d'améloblastes post-sécréteurs diminue par le biais de l'apoptose. La maturation est terminée lorsque la matrice organique a été

complètement éliminée. Les améloblastes restants régressent et deviennent des améloblastes de protection. Leur rôle est d'isoler l'émail du tissu conjonctif avoisinant tant que la dent n'a pas fait son éruption. Une anomalie de la phase de maturation, telle qu'une mauvaise dégradation de la matrice organique, sera à l'origine d'un émail plus tendre.

Les principaux constituants organiques de l'émail en formation sont les amélogénines qui représentent 90% des protéines totales de l'émail en formation, ainsi que les protéines non-amélogénines que sont notamment l'énaméline, l'améloblastine, la tuftéline, la sialophosphoprotéine dentinaire et l'amélotine. On distingue également une variété d'enzymes telles que la kallikréine-4 et la métallo-protéinase matricielle-20 qui sont impliquées dans la dégradation matricielle permettant un émail mature (2).

Ces protéines disparaissent au cours du stade de maturation par dégradation enzymatique, faisant alors disparaître la matrice extracellulaire et facilitant la croissance des cristallites.

Ci-dessous le schéma récapitulatif des différentes étapes de l'odontogenèse développé par l'université d'Helsinki :

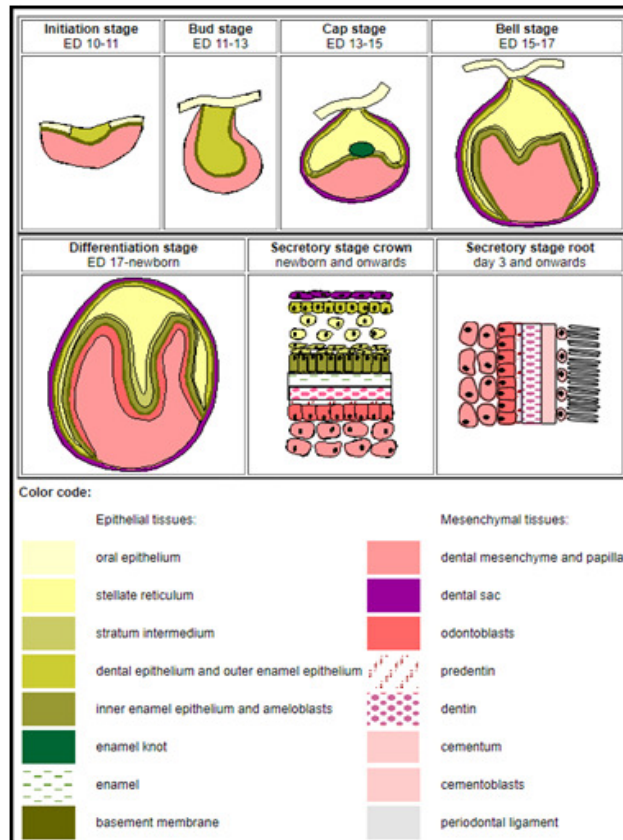


Figure 1 : Etapes de l'odontogenèse(6)

1.1.2. Gènes impliqués

La formation de l'émail est permise grâce à l'action de diverses protéines de la matrice extracellulaire et d'enzymes qui agissent par dégradation enzymatique. La mutation des gènes codant pour ces protéines a donc pour conséquence une formation anormale de l'émail à l'origine de l'AIH. Parmi elles, on retrouve principalement :

AMELX : gène codant pour l'amélogénine, localisé en Xp22.2 (OMIM * 300391).

C'est la protéine majeure de l'amélogénèse. Bien que son rôle ne soit pas entièrement compris, elle formerait un échafaudage organique pour contrôler la croissance directionnelle de cristallites d'émail et de prévenir leur fusion pendant leur formation. Au cours de la maturation, l'élimination de l'amélogénine permet donc une croissance des cristaux afin de former une architecture amélaire structurée (7).

ENAM : gène codant pour l'énaméline, localisé en 4q13.3 (OMIM * 606585).

L'énaméline aurait un rôle essentiel dans la formation normale de l'émail. Elle interviendrait notamment au niveau du front de minéralisation en favorisant la croissance des cristaux d'hydroxyapatite (8).

MMP20 : gène codant pour des métallo-protéases de la matrice extracellulaire (MEC) ou « énamélysine », et localisé en 11q22.2 (OMIM *604629).

Ces métallo-protéases interviennent dans la dégradation des composants de la matrice extracellulaire. En effet, la formation de l'émail dentaire implique l'élimination de la plupart des composants protéiques de la MEC - dont l'amélogénine - qui est remplacée par des ions minéraux, du calcium et du phosphore, conduisant à un tissu mature entièrement minéralisé. La MMP20 ayant pour rôle de dégrader l'amélogénine, une mutation de ce gène entraîne de fait une malformation de la structure amélaire.

KLK4 : gène codant pour la kallikréine 4, localisé en 19q13.41 (OMIM * 603767).

C'est une protéase glycosylée qui est sécrétée par les améloblastes lors du stade de maturation et qui dégrade les protéines de l'émail. En l'absence de KLK4, la minéralisation de l'émail est normale jusqu'au début de la maturation alors que par la suite l'émail retient les protéines et n'achève pas cette maturation. Il se forme ainsi un émail hypomature (9)

AMBN : gène codant pour l'améloblastine - également appelée « améline » - localisé en 4q13.3 (OMIM * 601259). Elle est la protéine non-amélogénine la plus abondante de la matrice d'émail. Exprimée pendant la phase sécrétoire, elle serait une molécule d'adhésion cellulaire pour les améloblastes (10).

Il est supposé aujourd'hui que certaines de ces protéines pourraient participer à des processus physiopathologiques plus généraux et être impliquées dans la formation dentinaire, radiculaire et parodontale. De la même manière, l'amélogénine pourrait avoir un rôle dans la signalisation cellulaire, la formation cartilagineuse et osseuse des os longs ou la régénération parodontale (5).

Amelogenesis imperfecta - PS104500 - 19 Entries						
Location	Phenotype	Inheritance	Phenotype mapping key	Phenotype MIM number	Gene/Locus	Gene/Locus MIM number
1q32.2	Amelogenesis imperfecta, type IA	AD	3	104530	LAMB3	150310
2q24.2	Amelogenesis imperfecta, type IH	AR	3	616221	ITGB6	147558
4q13.3	?Amelogenesis imperfecta, type IIIB	AD	3	617607	AMTN	610912
4q13.3	Amelogenesis imperfecta, type IF	AR	3	616270	AMBN	601259
4q13.3	Amelogenesis imperfecta, type IB	AD	3	104500	ENAM	606585
4q13.3	Amelogenesis imperfecta, type IC	AR	3	204650	ENAM	606585
4q21.1	Amelogenesis imperfecta, type IIA4	AR	3	614832	ODAPH	614829
8q24.3	Amelogenesis imperfecta, type IIIA	AD	3	130900	FAM83H	611927
11q13.4	Amelogenesis imperfecta, type IIIC	AR	3	618386	RELT	611211
11q22.2	Amelogenesis imperfecta, type IIA2	AR	3	612529	MMP20	604629
14q32.11	Amelogenesis imperfecta, hypomaturation type, IIA6	AR	3	617217	GPR68	601404
14q32.12	Amelogenesis imperfecta, type IIA5	AR	3	615887	SLC24A4	609840
15q21.3	Amelogenesis imperfecta, type IIA3	AR	3	613211	WDR72	613214
17q21.33	Amelogenesis imperfecta, type IV	AD	3	104510	DLX3	600525
17q24.2	Amelogenesis imperfecta, type IG (enamel-renal syndrome)	AR	3	204690	FAM20A	611062
19q13.33	Amelogenesis imperfecta, type IJ	AR	3	617297	ACP4	606362
19q13.41	Amelogenesis imperfecta, type IIA1	AR	3	204700	KLK4	603767
Xp22.2	Amelogenesis imperfecta, type 1E	XLD	3	301200	AMELX	300391
Xq22-q28	?Amelogenesis imperfecta, type IE, X-linked 2	XL	2	301201	AIIE2	301201

Figure 2 : les différents phénotypes de l'amélogénèse imparfaite et les gènes associés(11)

Les découvertes récentes ont permis d'identifier de nouveaux gènes impliqués dans l'amélogénèse imparfaite héréditaire. L'OMIM, recense ainsi :

- LAMB3 : localisé en 1q32.2, codant pour la laminine B3 (*150310) ;
- ITGB6 : localisé en 2q24.2, codant pour l'intégrine B6 (*147558) ;

- AMTN : localisé en 4q13.3, codant pour l'amélotine (* 610912) ;
- ODAPH : localisé en 4q21.1 (* 614829) ;
- FAM83H : localisé en 8q24.3 (* 611927) ;
- RELT : localisé en 11q13.4 (* 611211) ;
- GPR68 : localisé en 14q32.1 (* 601404) ;
- SLC24A4 : localisé en 14q32.12 (* 609840) ;
- WDR72 : localisé en 15q21.3 (* 613214) ;
- DLX3 : localisé en 17q21.33 (600525) ;
- FAM20A : localisé en 17q24.2 (* 611062) ;
- ACP4 : localisé en 19q13.33, (* 606362) ;
- AI1E2 : localisé en Xq22-q28 (* 301201). **(11)**

1.1.3. Caractéristiques de l'émail atteint d'amélogenèse imparfaite héréditaire

En 1995, WRIGHT et all. observent dans une étude que dans toutes les formes d'amélogenèse imparfaite, il existe une diminution significative de la teneur en minéraux, avec une augmentation concomitante de la teneur en protéines de l'émail **(12)**. Cette teneur représente 3 à 4% contre 0.5% dans l'émail normal **(13)**.

Ce phénomène s'explique car il existe des perturbations dans le processus de dégradation des protéines matricielles lors de la phase de maturation de l'amélogenèse. Il en résulte que la teneur en protéines matricielles est beaucoup plus grande dans l'amélogenèse imparfaite que dans l'émail normal. De plus, il pourrait exister une association entre une teneur en protéines plus élevée et un émail plus gravement affecté **(14)**.

Cette même étude de Wright observe que la teneur en minéraux de l'émail est nettement réduite dans les formes hypominéralisées et hypomatures, tandis que dans les formes hypoplasiques elle est normale à très légèrement réduite.

Concernant la dentine affectée, son profil morphologique est similaire à celui de la dentine sclérotique en termes d'hyperminéralisation. La concentration de calcium et de phosphate dans la dentine est plus basse dans les dents lactéales que dans les dents permanentes **(15)**.

1.2. MODES DE TRANSMISSION

Le site internet de référence dédié aux maladies rares ORPHANET répertorie les différents modes de transmission possibles ainsi que les caractéristiques associées (16).

L'amélogénèse imparfaite héréditaire peut se transmettre de différentes manières.

- Autosomique, c'est-à-dire que le gène en cause est porté par un chromosome non sexuel – ou autosome.

Si la présence d'un seul allèle muté suffit à ce que l'affection se manifeste, alors il est dit « dominant ». Dans le cas contraire, il est dit « récessif » car la présence des deux allèles mutés du gène est requise pour que la maladie s'exprime.

- Gonosomique, c'est-à-dire par le biais d'un chromosome sexuel – ou gonosome.
Dans le cas de l'AIH, c'est le chromosome X qui est concerné (dit « lié à l'X »).

1.2.1. Amélogénèse imparfaite à transmission autosomique dominante

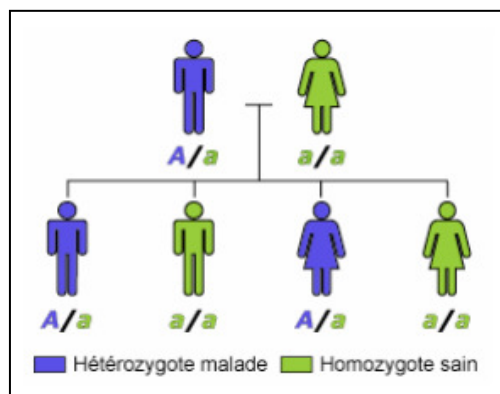


Figure 3 : Schéma d'un mode de transmission dominant(16)

Dans ce cas, la présence d'un seul allèle muté est suffisante pour que l'anomalie apparaisse. Le risque de transmission est de 50% bien que le fait d'avoir un premier enfant sain n'implique pas que le second soit atteint. Les enfants peuvent être atteints de manière égale, quel que soit leur sexe.

Cette transmission se fait de manière verticale, c'est-à-dire que l'amélogénèse imparfaite héréditaire se retrouve dans toutes générations.

Un patient homozygote atteint est susceptible d'avoir une atteinte plus sévère (16).

Ce mode de transmission est le plus largement retrouvé dans les cas d'amélogénèse imparfaite héréditaire et le gène mis en évidence est celui de l'énaméline, ENAM (5).

Les phénotypes sont variables car il peut exister des formes hypoplasiques ou hypominéralisées. Dans certains cas, les deux formes coexistent ce qui a pour conséquence une taille des dents initialement réduite avec un émail fin, des couronnes de petites tailles et l'existence d'espaces interdentaires, tout ceci associé à une coloration brun-jaunâtre (2).

1.2.2. Amélogénèse imparfaite à transmission autosomique récessive

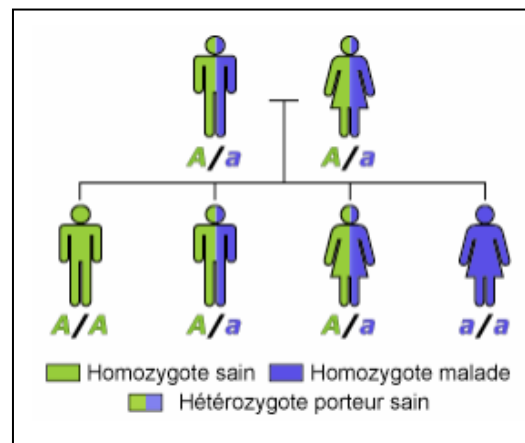


Figure 4 : Schéma d'un mode de transmission récessif(16)

De la même manière que pour le mode de transmission précédent, le risque qu'une femme soit atteinte est identique à ce qu'un homme le soit car le gène impliqué est situé sur un chromosome non sexuel. *A contrario* dans cette forme, toutes les générations ne seront pas nécessairement malades (16).

Une mutation du gène ENAM est également décrite ainsi que celle des gènes MMP20 et KLK4 pour les formes hypomatures (5).

Le mode de transmission autosomique récessif est retrouvé notamment en cas de consanguinité et peut être associé à une atrophie des cônes et des bâtonnets (« cone rod dystrophy ») (2).

1.2.3. Amélogénèse imparfaite liée à l’X

La question de la dominance ou de la récessivité ne se pose que chez les femmes, puisque les individus de sexe masculin ne possèdent qu’un seul chromosome X. En revanche, chez les femmes, l’affection est dominante si elle survient quand un seul gène est muté et elle est récessive quand les deux exemplaires doivent être impliqués.

Les deux sexes peuvent être concernés, bien que le garçon soit généralement plus sévèrement atteint car il ne possède pas un deuxième chromosome X pour compenser.

La transmission est verticale mais se distingue de l’hérédité autosomique car il ne peut pas exister de transmission père-fils (16).

Dans les formes de dominance, les individus de sexe féminin sont plus souvent atteints. Lorsque seule la mère est porteuse du gène muté, il existe un risque de transmission de 50% à ses enfants, de manière égale quel que soit le sexe. Lorsque c’est le père qui est porteur, l’enfant sera nécessairement atteint si c’est une fille. Si l’enfant est un garçon, non seulement il ne sera pas atteint, mais il n’existe aucun risque qu’il transmette l’anomalie à sa descendance. Le troisième cas est celui où les deux parents sont atteints, alors la pathologie sera nécessairement transmise si l’enfant est de sexe féminin. En revanche, s’il est de sexe masculin le risque est de 50%.

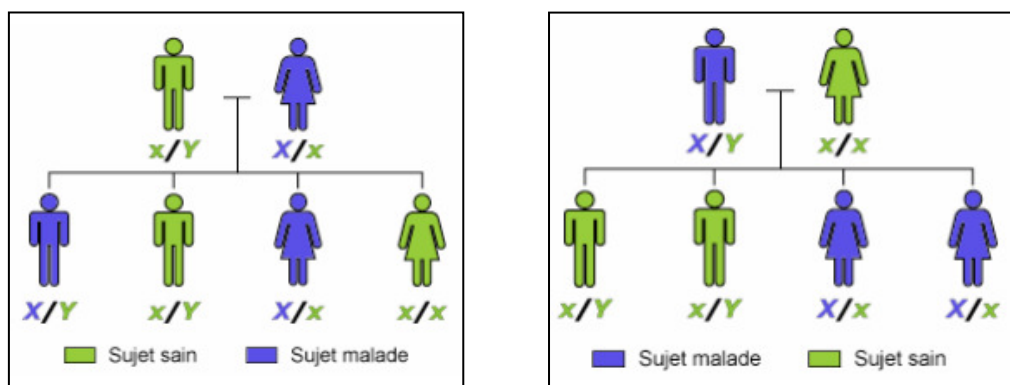


Figure 5 : Schémas d’un mode de transmission dominant lié à l’X(16)

Dans les formes de récessivité, les hommes sont quasi-exclusivement les seuls concernés. En effet, lorsque seule la mère est porteuse de la mutation, le risque de transmission est de 50% et les garçons exprimeront la pathologie alors que les filles en seront simplement conductrices. Lorsque seul le père est porteur, le risque de transmission est nul si l’enfant est

de sexe masculin et est total lorsque l'enfant est de sexe féminin. La fille sera alors conductrice de la maladie. Dans le dernier cas, si les deux parents sont porteurs de l'anomalie alors le risque que leur fils soit lui aussi atteint est de 50%. Si c'est une fille, elle sera nécessairement conductrice mais n'exprimera la pathologie qu'avec un risque de 50%.

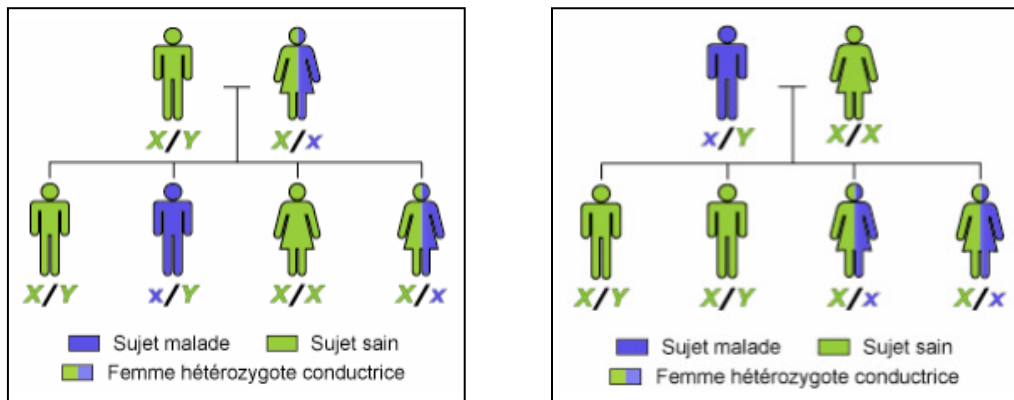


Figure 6 : Schémas d'un mode de transmission récessif lié à l'X(16)

L'amélogénèse imparfaite héréditaire liée à l'X est estimée à 6% des cas et est associée à une anomalie du gène AMLX codant pour l'amélogénine (5).

Le phénotype sera différent selon que l'enfant atteint soit un garçon ou une fille. En effet, dans les formes hypoplasiques, l'amélogénèse imparfaite sera plutôt uniforme chez les hommes alors qu'elle se présente sous formes de stries verticales chez les femmes, ce qui traduit l'effet de lyonisation du chromosome X. De même, la forme hypomature s'observe sous forme de tâches chez l'homme et en bandes verticales chez la femme (17).

1.3. CLASSIFICATION

La première contribution sur le sujet a été donnée par FINN en 1938 qui différencie sur la base de caractéristiques cliniques les anomalies de la dentine de celles de l'émail, mais ce n'est qu'en 1945 que WEINMANN et all. établissent une première classification (18). Les formes d'amélogénèse imparfaite sont alors définies en deux groupes : la forme hypocalcifiée et la forme hypoplasique.

C'est à partir de ces bases que de nombreux auteurs développent leur propre classification. Parmi eux, WITKOP élabore en 1989, à partir de ses travaux antérieurs, la classification qui sert encore aujourd'hui de référence.

A prédominance phénotypique, il définit quatre types d'AIH eux-mêmes répartis en quinze sous-types selon le mode de transmission. Il est important de prendre en compte l'hérédité car seule l'apparence clinique de l'anomalie ne peut pas suffire ; entre autres, il est possible de trouver des zones hypocalcifiées dans les formes hypoplasiques (19).

TYPE I : HYPOPLASIQUE		
IA	Hypoplasie piquetée	Autosomique dominant
IB	Hypoplasie localisée	Autosomique dominant
IC	Hypoplasie localisée	Autosomique récessif
ID	Hypoplasie lisse	Autosomique dominant
IE	Hypoplasie lisse	Lié à l'X dominant
IF	Hypoplasie rugueuse	Autosomique dominant
IG	Agénésie de l'émail	Autosomique récessif
TYPE II : HYPOMATURE		
IIA	Hypomature pigmenté	Autosomique récessif
IIB	Hypomature	Lié à l'X récessif
IIC	Dents à couronnes neigeuses	Lié à l'X
IID	Dents à couronnes neigeuses	Autosomique dominant ?
TYPE III : HYPOMINERALISE		
IIIA	Hypominéralisé	Autosomique dominant
IIIB	Hypominéralisé	Autosomique récessif
TYPE IV : HYPOMATURE-HYPOPLASIQUE AVEC TAURODONTISME		
IVA	Hypomature-hypoplasique avec taurodontisme	Autosomique dominant
IVB	Hypoplasique-hypomature avec taurodontisme	Autosomique dominant

Figure 7 : classification de l'amélogenèse imparfaite, d'après WITKOP

1.3.1. Type I : Forme hypoplasique

Cette forme se définit par une déficience primaire de la quantité d'émail puis par une minéralisation physiologique. Cela correspond donc à un défaut dans la formation de la matrice amélaire par insuffisance de sécrétion.

Elle représente 60 à 73% des cas d'amélogénèse imparfaite héréditaire (20).

Les différents modes de transmission sont autosomique dominant, récessif ou lié à l'X.

Sur le plan clinique, l'émail est d'épaisseur réduite voire nulle. Il est dur et translucide et se caractérise par la présence de puits et des stries. Il est parfois d'aspect rugueux ou piqueté.

On retrouve parfois des plages d'émail normal. Il n'est pas prédisposé à l'usure. La couleur de la dent est souvent jaune, en lien avec la visibilité de la dentine par transparence.

Sur le plan radiographique, l'émail contraste de façon normale avec la dentine.

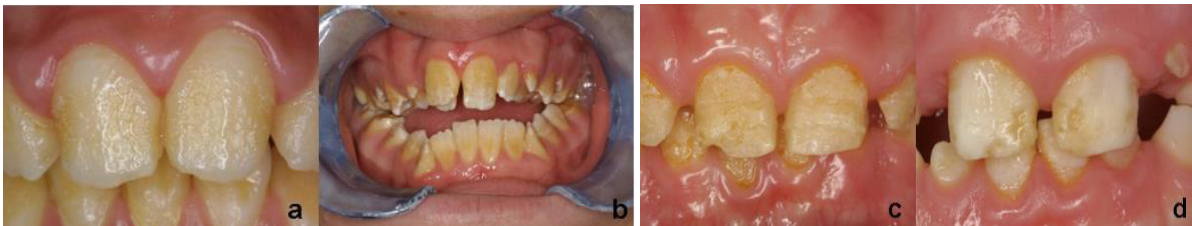


Figure 8 : formes hypoplasiques de l'amélogénèse imparfaite(2)

1.3.2. Type II : Forme hypomature

Cette forme présente un défaut qualitatif et non quantitatif comme le type I. Il s'agit d'un défaut de maturation concernant les derniers stades de la minéralisation. En effet, les améloblastes ne réabsorbent pas entièrement la matrice organique, la minéralisation reste donc inachevée.

La forme hypomature représente 20 à 40% des cas d'amélogénèse imparfaite.

Les différents modes de transmission sont autosomique dominant, récessif ou lié à l'X.

Sur le plan clinique, l'émail est d'épaisseur normale mais sa dureté est légèrement réduite, il est donc plus vulnérable à l'usure. Il a également un aspect marbré et possède une coloration allant du blanc crayeux au jaune. Il a tendance à se cliver de la dentine sous-jacente.

Sur le plan radiographique, l'émail a une radio-opacité similaire à celle de la dentine.

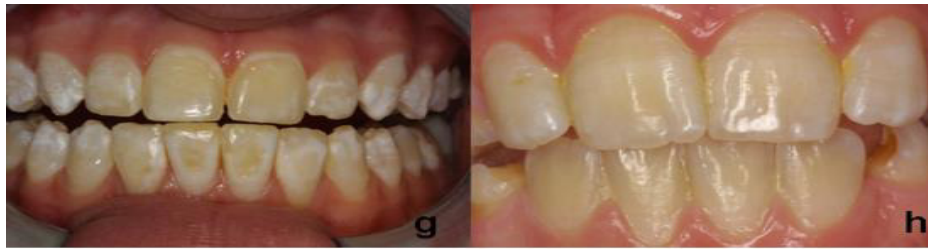

Figure 9 : formes hypomatures de l'amélogenèse imparfaite(2)

1.3.3. Type III : Forme hypocalcifiée

Cette forme présente un défaut qualitatif de minéralisation, situé au niveau de la formation initiale des cristaux.

Elle représente 7% des cas d'amélogenèse imparfaite.

Les différents modes de transmission sont autosomique dominant et récessif.

Sur le plan clinique, l'émail est d'épaisseur normale mais il est de consistance molle, de manière plus sévère que dans la forme hypomature. Il apparaît opaque ou crayeux et présente une couleur jaune-brun intrinsèque. Il peut être retiré sans difficulté, ce qui entraîne une usure rapide des dents atteintes.

Sur le plan radiographique, l'émail est bien moins radio-opaque que la dentine.

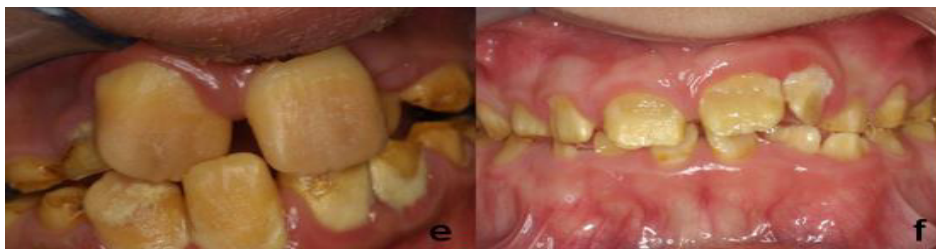

Figure 10 : formes hypocalcifiées de l'amélogenèse imparfaite(2)

Ce qu'il est important de comprendre est que la forme hypoplasique se définit par une déficience primaire de la quantité d'émail alors que dans les formes hypomatures et hypocalcifiées, cette épaisseur est initialement physiologique puis réduite secondairement. En

effet, ces deux formes possèdent un défaut de minéralisation qui est à l'origine d'une fragilité amélaire entraînant une destruction par attrition.

1.3.4. Type IV : Forme hypomature-hyoplasique avec taurodontisme

On observe dans le type IV une apparence mixte entre les formes hypomatures et hypoplasiques. Le mode de transmission est autosomique dominant.

Le taurodontisme constitue une malformation des molaires qui présentent une chambre pulpaire allongée et élargie. De plus, le plancher pulpaire et la furcation radiculaire sont situés apicalement, la dent possède donc un long tronc et des racines courtes.

L'AIH s'accompagne parfois d'autres anomalies bucco-dentaires, tels que des troubles de l'éruption (retards, rétention ou impaction de dents) jusqu'à six fois supérieurs (21), des anomalies radiculaires, des résorptions, des agénésies et des dysmorphoses des bases osseuses maxillaires de type béance antérieure squelettique (22).

On peut également y associer des atteintes parodontales de type gingivites et parodontites, qui sont la conséquence de difficultés de contrôle de plaque. En effet, l'accumulation de plaque et de tartre est favorisée par la présence d'un émail rugueux, de sensibilités dentaires et parfois de restaurations approximatives et qui rendent le brossage difficile (23).

Après WITKOP, d'autres auteurs ont tenté d'élaborer leur propre classification en apportant de nouveaux éléments permettant de simplifier le diagnostic de cette anomalie polymorphe.

Ainsi, ALDRED et coll. en 2003 (18) apportent une proposition cohérente car elle a l'avantage de prendre en compte les bases moléculaires et les résultats biochimiques en plus du phénotype et du mode de transmission. Avec la découverte de nouveaux gènes impliqués dans l'amélogenèse imparfaite héréditaire, cette classification tend à s'imposer peu à peu.

New scheme proposed for the classification and cataloguing of amelogenesis imperfecta
Mode of inheritance (autosomal dominant/autosomal recessive/X-linked/isolated case)
Molecular basis [chromosomal localization/locus/mutation (when known)]
Biochemical outcome (putative result of mutation when known)
Phenotype (description of clinical and/or radiographic features and/or other relevant findings)

Figure 11 : classification de l'amélogenèse imparfaite, d'après ALDRED et coll.(18)

1.4. DIAGNOSTIC DIFFERENTIEL

Le diagnostic d'amélogenèse imparfaite héréditaire peut être orienté par le biais de quatre questions (2) :

- Toutes les dents sont-elles atteintes de la même manière ?
- Un autre membre de la famille est-il atteint d'une manière similaire ?
- Quelle est la chronologie des évènements ?
- Un évènement antérieur aurait-il pu causer une perturbation métabolique suffisante pour affecter la formation de l'émail ?

Ces questions permettent alors d'écartier d'autres causes de défauts de l'émail, qui peuvent être d'origine intrinsèque ou extrinsèque, d'origine systémique ou environnementale.

Selon les caractéristiques du défaut d'émail, il est possible d'orienter l'étiologie.

- Lorsque le défaut est d'origine acquise et ne concerne qu'une dent, l'étiologie est probablement locale en rapport avec un traumatisme de la dent temporaire à l'origine d'une malformation du germe définitif. Ce traumatisme peut se produire de façon directe (choc) ou indirecte (infection péri-apicale).
- Si le défaut concerne un groupe de dents, on recherche plutôt une origine systémique ou toxique de type fluorose ou liée à la tétracycline. Lors de l'examen clinique, le praticien va répertorier les dents concernées ainsi que leur période de minéralisation, ce qui permettra d'identifier l'agent causal.
- Lorsque l'origine est génétique, on recherche toujours une histoire familiale bien que l'individu concerné peut être le premier à porter une mutation (22).

Ci-dessous sont décrits les principaux diagnostics différentiels (24).

1.4.1. Fluorose

La fluorose se définit par une hypominéralisation de l'émail liée à un excès de fluor. C'est le diagnostic différentiel le plus courant. L'anamnèse révélera souvent une consommation excessive de fluor, ou bien le patient sera issu d'une région où les populations sont très exposées à des teneurs élevées en fluorures (fluorose endémique). L'atteinte est symétrique, concerne les dents permanentes et touche rarement les deuxièmes molaires, ce qui constitue un bon élément de diagnostic différentiel. Elle se caractérise par des taches blanches opaques dans les formes légères et des colorations brunes liées à une porosité de l'émail dans les formes plus sévères.

1.4.2. MIH : hypominéralisation molaire incisive

C'est une hypominéralisation d'une à quatre molaires permanentes associée ou non à une atteinte des incisives. Dans les formes sévères, elle peut toucher d'autres dents telles que les pointes canines et les deuxièmes prémolaires (22). D'origine systémique, l'étiologie est encore incertaine mais probablement multifactorielle. Elle se caractérise par une asymétrie des hypominéralisations. Il peut exister également une atteinte des deuxièmes molaires temporaires.

1.4.3. Colorations liées aux tétracyclines

Allant du jaune au brun ou bleuâtre, elles se manifestent sous forme de bandes correspondant aux différentes périodes de minéralisation. Concernant uniquement les dents permanentes, elles sont variables dans leur étendue, leur profondeur et leur localisation selon la période d'exposition. L'anamnèse rapporte évidemment une prise de tétracyclines pendant la grossesse.

1.4.4. Dentinogenèse imparfaite

D'origine génétique, l'anomalie touche l'ensemble des dents des deux dentures. Les dents ont un aspect translucide ambré lié à l'atteinte de la dentine. L'émail se clive par pans entiers de la dentine sous-jacente. Les couronnes ont tendance à être globulaires et les racines courtes. Elles peuvent être isolées ou peuvent constituer un symptôme de l'ostéogenèse imparfaite.

1.4.5. Autres diagnostics différentiels

Il est également nécessaire de faire la distinction avec d'autres lésions dentaires étendues de type lésions carieuses, telles que les caries précoces de l'enfant, ou autres hypoplasies de l'émail (cf. le chapitre « Etiologie »).

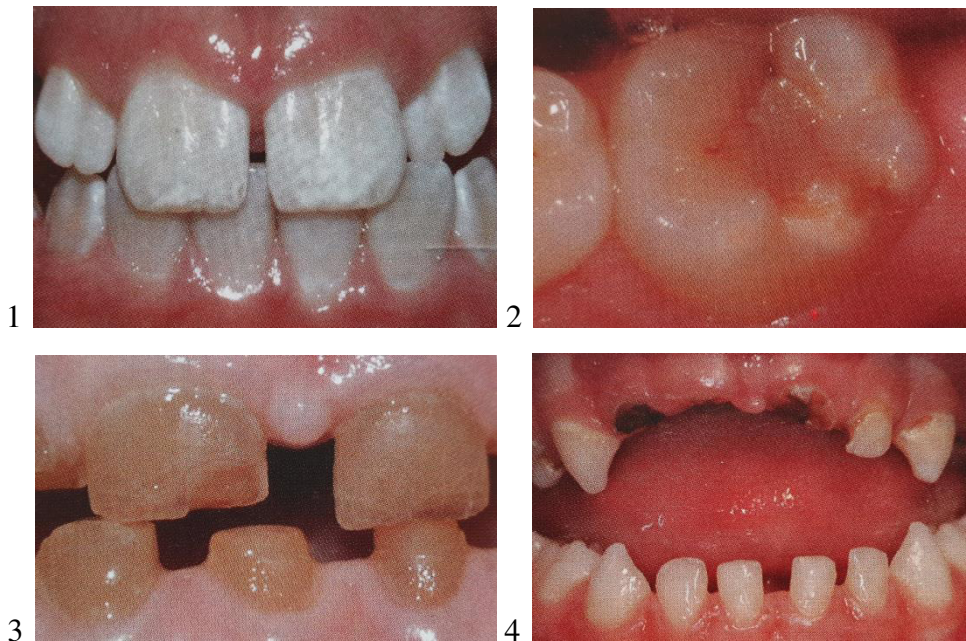


Figure 12 : photographies de diagnostics différentiels envisageables: 1. Fluorose, 2. MIH, 3. Dentinogenèse imparfaite, 4. Polycaries de la petite enfance (25)

2.1. CONSEIL GENETIQUE

La prévalence de l'amélogénèse imparfaite en France est estimée à environ 1/15.000 personnes, soit environ quatre-mille personnes (5). Cette affection rentre donc dans la catégorie des maladies rares, conformément au seuil admis dans l'Union Européenne.

Ce faible nombre de cas explique le peu d'études et de protocoles réalisés, et justifie le fait que les praticiens peuvent se sentir démunis quant à la prise en charge d'un patient se présentant avec une amélogénèse imparfaite.

Face à ce constat, le Pr Bloch-Zupan a développé un projet national de recherche clinique s'intéressant aux fondements génétiques des anomalies dentaires et à leurs manifestations cliniques. Un registre informatique multicentrique est alors créé afin de collecter des données phénotypiques précises et standardisées.

Dans le cadre de consultations spécialisées en odontogénétique, le praticien pourra recueillir les données bucco-dentaires et oro-faciales de manière standardisée qu'il va pouvoir répertorier dans la base de données PHENODENT. Ceci comprend un formulaire d'enregistrement des données phénotypiques ainsi des examens complémentaires radiographiques et photographiques. Ces données pourront être complétées par une analyse histopathologique des tissus dentaires et des prélèvements biologiques.

L'objectif du projet est d'obtenir des données épidémiologiques précises sur la fréquence de l'amélogénèse imparfaite, de faciliter le diagnostic et la compréhension des pathologies ou syndromes associés, et de promouvoir d'autres projets de recherche.

2.2. PRISE EN CHARGE PAR L'ASSURANCE MALADIE

Il n'existe pas à ce jour de prise en charge spécifique des amélogénèses imparfaites héréditaires. Néanmoins, le site internet *ameli.fr* propose une prise en charge des « agénésies dentaires multiples liées à une maladie rare » (26). Or, l'AIH pouvant inclure des agénésies dentaires, le praticien devra informer le patient d'une possible prise en charge sociale dès lors qu'il est confronté à cette situation. Il y est indiqué que les actes du traitement implanto-prothétique des agénésies multiples liées à une maladie rare sont pris en charge par l'Assurance Maladie.

Pour bénéficier de la prise en charge, le patient doit constituer un dossier incluant le protocole de soin, un document d'aide au remplissage ainsi que des radiographies. Elle est valable pour les enfants de plus de six ans jusqu'à la fin de la croissance, et pour les adultes.

Selon l'article 1er de la décision de l'Union Nationale des Caisses d'Assurance Maladie en date du 3 avril 2007, les conditions de prise en charge chez l'enfant sont relatives à une oligodontie mandibulaire – c'est-à-dire agénésie d'au moins six dents permanentes à l'arcade mandibulaires, dents de sagesse non comprises. Le traitement concerne la pose de deux implants (quatre maximum) uniquement dans la région antérieure, au-delà de six ans, et ce après échec ou intolérance de la prothèse conventionnelle.

Selon l'article 1er de la décision de l'Union Nationale des Caisses d'Assurance Maladie en date du 28 septembre 2011, les conditions de prise en charge chez l'adulte sont relatives à une oligodontie de l'ensemble de la denture, dents de sagesse non comprises, dont l'une au moins des dents absentes fait partie des dents indiquées si après : 17, 16, 14, 13, 11, 21, 23, 24, 26, 27, 37, 36, 34, 33, 32, 31, 41, 42, 43, 44, 46, 47. De plus, le diagnostic de la maladie rare doit être confirmé par un généticien ou un praticien d'un centre de référence ou de compétences des maladies rares.

La prise en charge s'applique lorsque la croissance est terminée. Elle concerne les étapes pré-implantaires dont l'aménagement du site implantaire (greffe, ostéoplastie, plastie muco-gingivale et comblement des sinus), la pose d'un jusqu'à dix implants, ainsi que la pose de prothèses amovibles supra-implantaires.

3. PRESENTATION D'UN CAS CLINIQUE ET STRATEGIES DE PRISE EN CHARGE THERAPEUTIQUE

3.1. PRESENTATION DU CAS CLINIQUE ET DEMARCHE DIAGNOSTIQUE

Dans le cadre de cette thèse, nous réalisons la prise en charge thérapeutique d'une jeune patiente de 12 ans. Cette patiente a été référencée au centre hospitalo-universitaire de Bordeaux après que son frère ait été également suivi pour une amélogénèse imparfaite héréditaire.

Les facteurs à prendre en compte lors de l'établissement du diagnostic sont d'abord la recherche des antécédents personnels et médicaux par le biais de l'anamnèse. Il s'agit par la suite de procéder à un examen clinique minutieux qui sera complété par un bilan radiographique. A l'issue du diagnostic, le praticien pourra proposer un traitement qui s'inscrit dans le cadre du motif de consultation initial du patient.

Le diagnostic clinique seul est toutefois insuffisant car l'amélogénèse imparfaite héréditaire possède une composante génétique ; il est donc nécessaire d'inclure les antécédents familiaux ainsi que la généalogie lors de l'anamnèse. Il est enfin possible de réaliser un diagnostic génétique en laboratoire même si cela est peu utilisé en pratique courante (3).

3.1.1. Motif de consultation

Les motifs de consultation en rapport avec l'amélogénèse imparfaite héréditaire sont divers mais sont généralement évoqués de manière simultanée par le patient.

Il est primordial pour le praticien d'être attentif à la requête du patient et de son entourage car c'est à partir de ce premier contact que pourra se tisser une relation de confiance, ce qui est fondamental pour la suite des soins.

Notre patiente a été amenée à consulter car les parents ont observé une similarité des symptômes avec le frère aîné et le père, ils étaient donc en attente de la confirmation du diagnostic d'AIH et des procédures de prise en charge qui en découlent. La motivation principale relève de la prise en charge esthétique.

D'une manière générale, la prise en charge du préjudice esthétique (dents colorées ou délabrées) est la demande la plus souvent rencontrée avec celles liées à des douleurs ou à des altérations de la fonction (difficultés de mastication).

Préjudice esthétique

Les doléances esthétiques sont toujours abordées par les patients (27) car la couleur et l'altération de la structure des dents mais aussi les conséquences associées (dents absentes, béances, hauteur des dents raccourcie), sont souvent à l'origine d'un préjudice psychologique. En particulier chez l'enfant, une image de soi convenable est primordiale pour développer une estime de soi suffisante. Ceci est un facteur déterminant à l'intégration sociale et au développement psychologique de l'enfant. En accord avec ce fait, une étude a pu montrer que la majorité des patients affectés a déclaré avoir remarqué une anomalie au niveau de leur dents dès l'enfance (environ 6 ans) (28). Il en résulte que les enfants atteints d'amélogénèse imparfaite héréditaire ont tendance à moins sourire, à être réservé et à se replier sur eux-mêmes. Enfants comme adultes, cette affection peut donc être à l'origine d'un malaise social, à l'ère où l'apparence est importante dans la société. Par conséquent, il est préférable de commencer la réhabilitation dentaire dès le plus jeune âge afin de limiter l'impact psychologique engendré par le délabrement des dents (29).

Douleur

Le motif de consultation lié à la douleur peut être évoqué lors d'une consultation classique ou lors d'une consultation d'urgence.

Les patients rapportent fréquemment une hypersensibilité dentaire en rapport avec une exposition du complexe dentino-pulpaire à l'environnement buccal due à une déficience de l'émail. Cette doléance rend souvent le brossage douloureux et donc peu efficace.

D'autre part, sont également rapportées des douleurs non directement liées à l'amélogenèse imparfaite héréditaire, telles que les affections parodontales de type gingivite, qui est en relation avec un brossage moins efficace et à l'origine de présence de plaque et de tartre (23).

Perturbations fonctionnelles

Lorsque la prise en charge tarde ou n'est pas optimale, il peut apparaître en supplément des manifestations au niveau de la fonction telles qu'une diminution de la dimension verticale d'occlusion ou encore une réduction du coefficient masticatoire à cause de l'usure rapide des dents. Ces perturbations sont à l'origine des difficultés masticatoires et peuvent conduire à des douleurs musculaires ou articulaires amenant le patient à consulter (30).

Anomalies orthodontiques

De nombreuses études ont mis en évidence un lien entre la présence d'une amélogenèse imparfaite et une anomalie orthodontique, dont particulièrement les béances antérieures. En effet, si la prévalence est de 3 à 7% dans les populations générales, il semblerait qu'elle soit significativement augmentée chez les patients porteurs d'amélogenèse imparfaite. En 1982, PERSSON et SUNDELL ont observé que 42% des personnes atteintes d'amélogenèse imparfaite présentaient également une béance antérieure squelettique ; ces résultats concordent avec les études actuelles. De plus, cette anomalie orthodontique a pu être observée dans les trois formes d'amélogenèse imparfaite (c'est-à-dire hypoplasique, hypocalcifiée et hypomature).

L'étiologie n'est pas encore certaine à ce jour mais plusieurs hypothèses sont avancées. Il pourrait exister une prédisposition génétique ; il peut également y avoir un lien avec les mutations de gènes responsables de l'amélogenèse imparfaite. Toutefois ces étiologies pourraient être modifiées par certaines habitudes dysfonctionnelles telles que l'interposition linguale. En effet, cette dysfonction peut particulièrement être présente chez les patients affectés par l'amélogenèse imparfaite pour parer les hypersensibilités dentaires (31).

Il a été montré que les répercussions cliniques liées à la présence d'une amélogenèse imparfaite sont diverses et variées. La prise en charge ne doit donc pas se réaliser uniquement

avec le chirurgien-dentiste omnipraticien mais il doit s'établir une liaison précoce entre différents spécialistes tel que le dentiste pédiatrique ou l'orthodontiste, dans le but de produire un plan de traitement adapté et conforme aux souhaits du patient. Cela nécessite en particulier d'appréhender la dimension psychosociale afin de ne pas perdre la motivation en cours de traitement (32).

3.1.2. Anamnèse médicale

L'amélogénèse imparfaite héréditaire affectant aussi bien la denture lactéale que permanente, les consultations en rapport sont amenées à débiter dès le plus jeune âge.

Il s'agit d'une part de connaître les antécédents médicaux et chirurgicaux du patient. D'autre part, il est utile de rechercher des antécédents familiaux afin de savoir si des symptômes similaires ont été retrouvés, ou bien si l'AIH a déjà été diagnostiquée dans le cercle familial.

Le dossier médical de notre patiente comporte les éléments suivants :

- Antécédents médicaux : (octobre 2013) Purpura rhumatoïde à l'origine de plusieurs complications : atteintes cutanée, articulaire et pancréatique traitées par corticothérapie (Cortancyl 30mg/j) et antisécrétoire gastrique (Inexium 20g/j) ; infection urinaire basse traitée par Rocéphine.
- Pas d'antécédents chirurgicaux ni de traitement en cours.

La recherche des antécédents familiaux a été facilitée puisque le diagnostic d'AIH a déjà été posé pour le frère aîné et le père qui semble être conducteur de la pathologie. La généalogie n'a toutefois jamais été établie.

3.1.3. Examen clinique

L'examen clinique s'articule autour de différentes étapes décrites ci-après. Il doit être méticuleux et réalisé de manière systématique, ce qui va permettre de répertorier les signes cliniques les plus fréquemment rencontrés. Il sera par la suite complété par des examens complémentaires dans le but de préciser le diagnostic et d'orienter la prise en charge thérapeutique.

L'examen extra-oral peut permettre de relever un affaissement de la dimension verticale d'occlusion. Ainsi, une diminution de l'étage inférieur de la face combinée à une accentuation des plis des tissus mous doit alerter le praticien. Il est également intéressant d'inspecter la dynamique d'ouverture/fermeture buccale et d'effectuer la palpation des articulations temporo-mandibulaires pour relever d'éventuels signes de perturbations fonctionnelles. Ces données seront à prendre en compte lors de la réhabilitation de l'occlusion.

Un suivi bucco-dentaire régulier de la patiente et la gestion des thérapeutiques transitoires a permis de maintenir la dimension verticale d'occlusion à bonne hauteur.

Lors de l'examen intra-oral, on observe qu'elle est en denture mixte, et plus précisément en phase d'acquisition de la denture adolescente puisque les deuxièmes molaires ne sont pas encore en bouche. L'émail est de couleur opaque jaune-brun et de consistance molle, les critères de diagnostic nous orientent donc vers une AIH de type hypocalcifiée. On peut y voir la présence de résines composites antérieures usées, ainsi que de couronnes métalliques préformées sur les premières molaires. Il n'a pas été constaté de lésions carieuses et il n'existe pas d'agénésies, bien que l'on puisse constater l'absence de 42 en bouche. L'analyse du dossier médical et les examens complémentaires révèlent qu'après perte de substance coronaire, la racine a été laissée en bouche dans le but de préserver la hauteur de l'os alvéolaire. Enfin, c'est à cette étape que l'on évalue la sévérité des pertes de substances ainsi que la qualité des tissus dentaires résiduels, paramètres influençant à la fois le type de restauration prothétique et le type de collage.

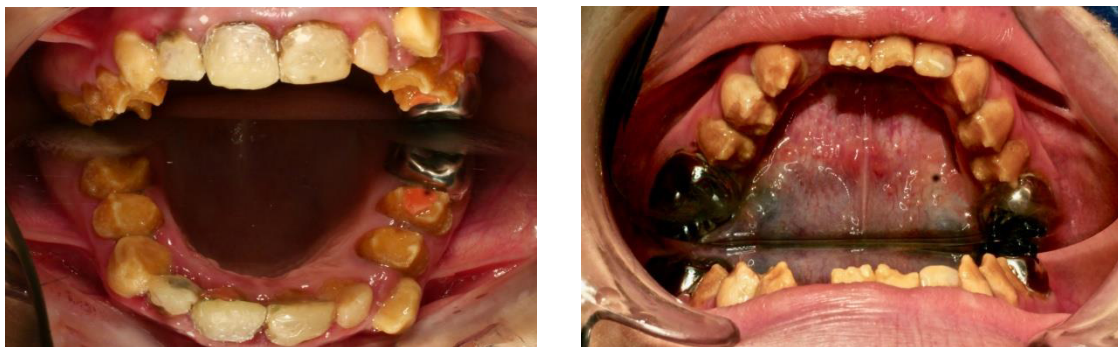

Figure 13 : vues intra-orales maxillaire (à gauche) et mandibulaire (à droite)

(Source Y. Delbos)

L'examen inter-arcades permet de visualiser un rapport d'occlusion de classe II molaire et une canine maxillaire gauche en position haute. Il n'existe pas de béance antérieure, mais un examen orthodontique approfondi des trois sens de la face doit être réalisé.

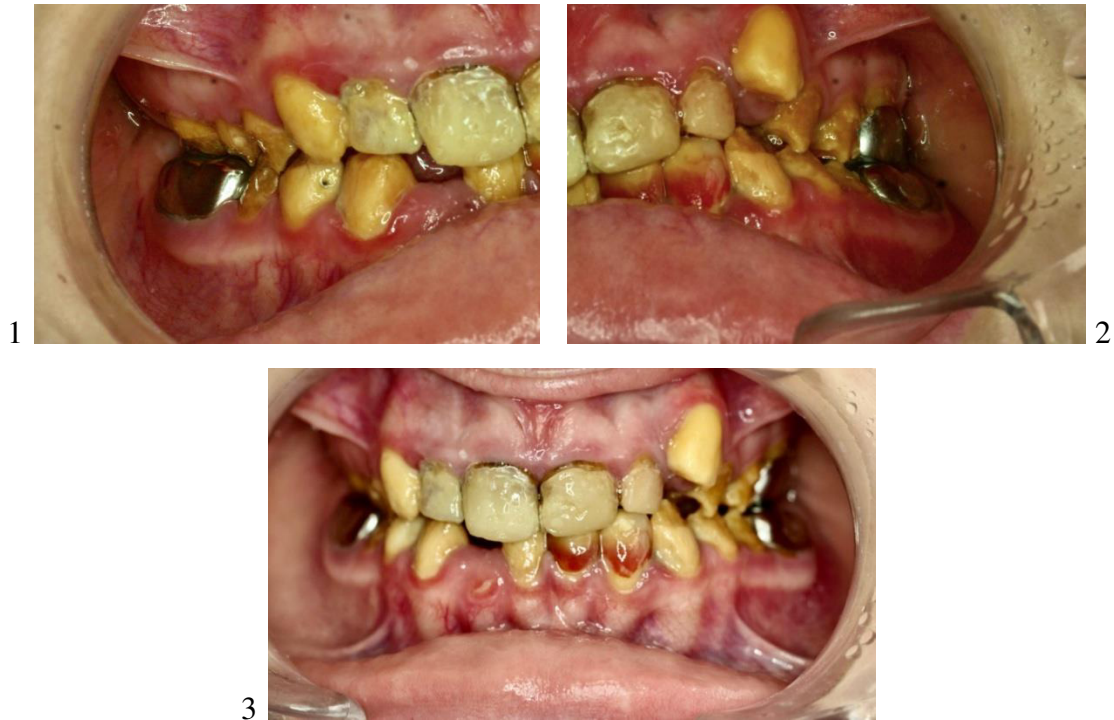

Figure 14 : vues en occlusion latérales droite (1) et gauche (2); vue de face (3)

(Source Y. Delbos)

L'examen parodontal met en évidence une gencive fine et non inflammatoire, bien que la présence de plaque au niveau de certaines restaurations ait été notée. La motivation au brossage est effectuée de manière régulière.

L'examen clinique est ensuite complété par des examens complémentaires qui permettent d'affiner le diagnostic et d'orienter la décision thérapeutique. Ainsi, les modèles d'étude en plâtre sont utiles pour étudier la situation clinique en l'absence du patient et préciser les rapports d'occlusion.

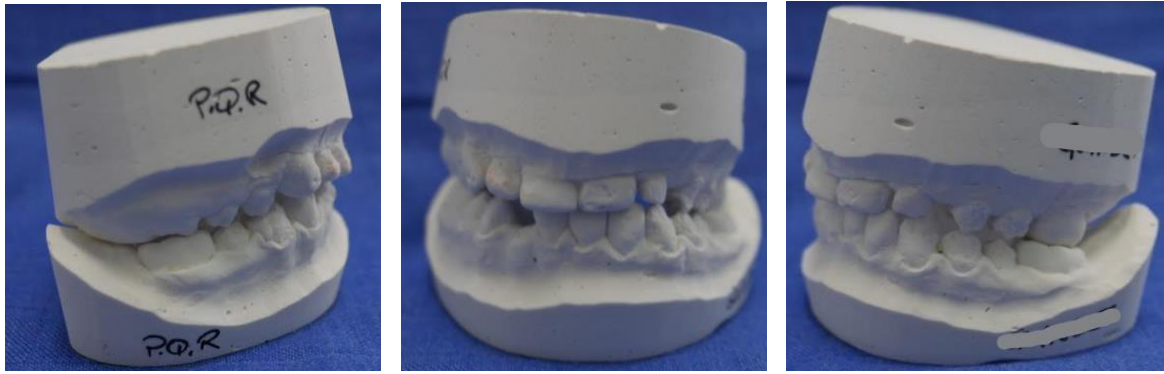

Figure 15 : photographies des modèles d'étude inter-arcades, datant de 2018

(Source Y. Delbos)

La radiographie panoramique est utile pour avoir une vision générale de l'état dentaire. Elle permet de constater d'éventuelles agénésies dentaires ou des anomalies d'éruption, et d'évaluer le niveau de l'os alvéolaire. Il est également l'examen radiographique principal pour objectiver des troubles des articulations temporo-mandibulaires.

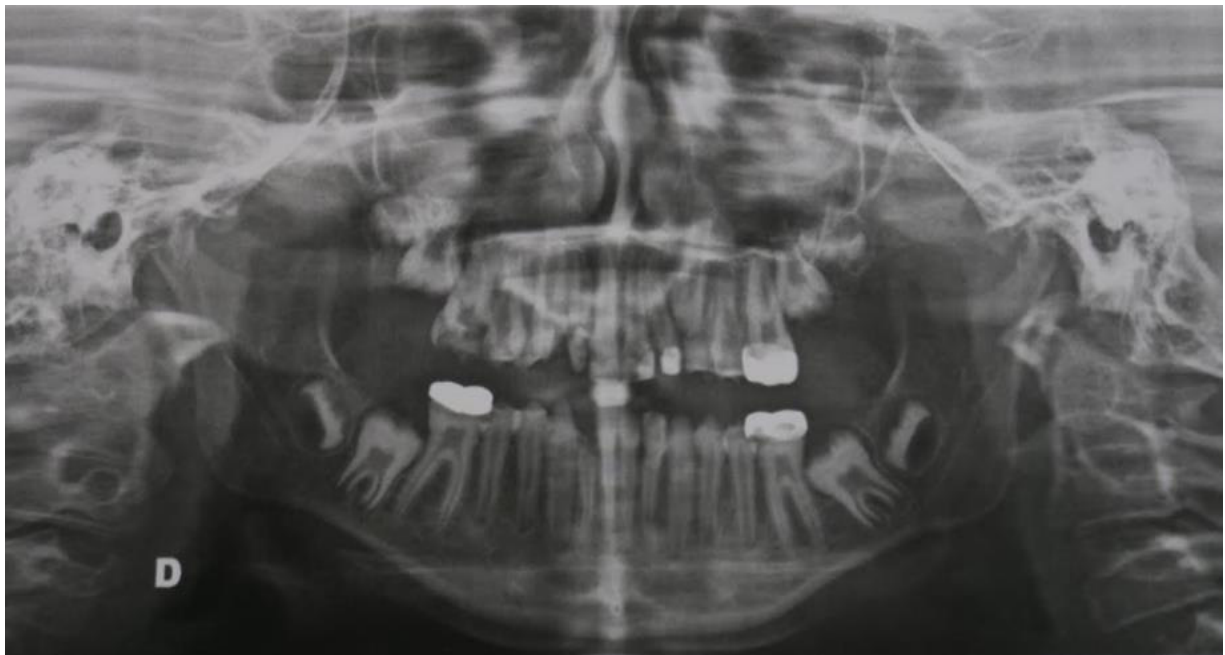

Figure 16 : orthopantomogramme datant de 2018 (Source CHU)

Le bilan rétro-alvéolaire apporte quant à lui des informations plus précises sur chaque dent :

- la différence d'opacité entre l'émail et la dentine permet d'appréhender la quantité et la qualité du tissu amélaire ;
- l'anatomie radiculaire ;

- la présence de lésions carieuses et leur proximité pulpaire ;
- la présence de foyers infectieux ;
- le volume pulpaire dans les cas de taurodontisme.

On peut y observer la présence de la racine de 42, les deuxièmes molaires en cours d'éruption, la présence des quatre germes des dents de sagesse et un délabrement très important de la 16.

Des radiographies rétro-alvéolaires ont été réalisées dans le cadre d'un traitement endodontique effectué en 2019 suite à une pulpite au niveau de l'incisive latérale droite. On peut noter l'importance de la largeur du canal radiculaire, ce qui complexifie le traitement.

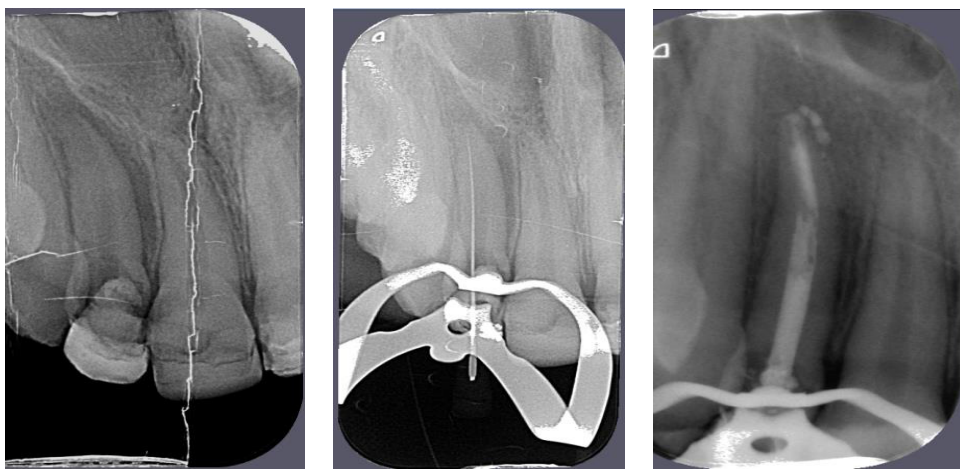


Figure 17 : de gauche à droite, radiographies pré-opératoire, per-opératoire et post-opératoire du traitement endodontique réalisé sur la dent 12 (source C. DEBOUTE)

3.2. OBJECTIFS DE TRAITEMENT

La reconstruction dentaire globale a pour objectif de restaurer les fonctions masticatoires, de réduire les sensibilités dentaires, d'améliorer l'apparence physique et par association le bien-être du patient.

Les auteurs s'accordent sur le fait que la mise en place d'un traitement doit être le plus précoce possible afin d'éviter l'aggravation des altérations dentaires et ainsi réduire le risque de conséquences associées. Les répercussions esthétiques ont fréquemment un impact

psychologique associé. L'absence ou l'altération avancée des dents et un traitement tardif aura également des conséquences fonctionnelles (33) :

- une difficulté à mastiquer contraint l'enfant à une alimentation semi-liquide pouvant être à l'origine d'un retard de la croissance staturo-pondérale ;
- une difficulté à la respiration par perte de dimension verticale. Il se produit un basculement postérieur de la langue vers le pharynx, gênant la ventilation orale ;
- une difficulté de phonation ;
- une persistance de déglutition primaire liée à l'absence de dents peut soutenir les habitudes néfastes de succion ;
- à terme, une dysharmonie de la croissance du massif facial.

Ces données sont importantes à prendre en compte puisque le dentiste est régulièrement confronté à l'inquiétude des parents qui se demandent si l'enfant n'est pas trop « jeune » pour supporter une réhabilitation globale. Dans le cadre de la consultation, ce questionnement a fait l'objet d'une véritable discussion entre praticiens et avec le père de la patiente. C'est à ce moment que la communication est importante puisqu'il s'agit d'expliquer les bénéfices et les risques éventuels liés au traitement ou en son absence.

Le traitement étant envisagé, il s'agit de choisir de quelle manière et avec quels outils mener la réhabilitation, dans tout l'arsenal thérapeutique mis à notre disposition et en prenant en compte les difficultés liées à la pédiatrie. Dans le cas de notre patiente, il s'agit de sortir des thérapeutiques provisoires réalisées jusqu'alors puisque l'adaptation approximative des restaurations, leur durée de vie limitée et leur renouvellement fréquent est à l'origine d'une perte de tissu dentaire sain à chaque soin.

L'objectif est donc de mettre en place un traitement global répondant à plusieurs contraintes : être le moins délabrant possible, s'intégrer de manière optimale aux tissus dentaires et au parodonte environnant, être suffisamment durable dans le temps jusqu'à l'âge adulte.

Il sera détaillé dans le chapitre suivant les différentes thérapeutiques qui ont été menées jusqu'alors, ainsi que le type de réhabilitation transitoire envisagé.

3.3. PROTOCOLE THERAPEUTIQUE

La patiente est suivie dans l'unité d'odontologie pédiatrique du PQR de Bordeaux depuis 2012. Diverses thérapeutiques de prévention ainsi que des thérapeutiques transitoires conservatrices ont été réalisées à intervalles réguliers.

3.3.1. Thérapeutiques préventives

Avant de commencer tout traitement, il est fondamental de dispenser des conseils nutritionnels au jeune patient et à sa famille (éviter la consommation régulière d'aliments cariogènes ou trop acides), d'autant plus que le risque d'altération tissulaire est accru. Le patient doit également être sensibilisé à l'importance d'une bonne hygiène bucco-dentaire. Malgré tout, le brossage est souvent inefficace ou abandonné en raison de fortes sensibilités dentaires. Des protocoles simples permettent de maintenir ou d'améliorer l'hygiène bucco-dentaire ; à titre d'exemple, se rincer la bouche à l'eau chaude lors du brossage peut contribuer à réduire les sensibilités dentaires. Cela peut être associé à une utilisation régulière de bain de bouche aux fluorures.

Au cabinet, la prévention consiste en des suivis constants afin de rappeler les techniques d'hygiène (tous les trois à six mois dans un premier temps). Cela permet en outre de détecter d'éventuelles lésions carieuses ou de les prévenir grâce à la pose de suppléments fluorés, mais également d'effectuer une maintenance parodontale (32). Lorsque le détartrage est préconisé, il peut être intéressant de le réaliser sous anesthésie locale (34).

Notre patiente bénéficie de thérapeutiques préventives globalement tous les 2 à 3 mois par application de vernis fluoré (Duraphat - 22600 ppm). Il a toutefois existé des périodes de lacunes au cours de l'année 2013 où la pose s'est allongée de 6 mois, et en 2017, la patiente ne s'étant plus présentée pendant 1 an.

Les séances de détartrage-polissage sont délicates du fait de l'hypersensibilité dentaire et de la fragilité de l'émail qui a tendance à se cliver.

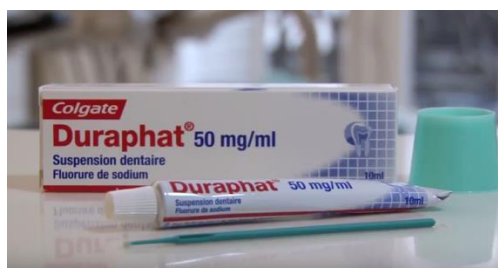

Figure 18 : vernis fluoré Duraphat®, Colgate(35)

3.3.2. Thérapeutique transitoire

La phase de transition comporte plusieurs volets. D'une part, elle est dite « conservatrice » car elle a pour but de réduire la charge bactérienne en bouche en isolant les lésions carieuses. Cela devant être effectué de manière rapide, le matériau de restauration de choix est le ciment verre ionomère (CVI) car il réalise une liaison chimique à l'émail et à la dentine et permet en supplément une libération de fluorures (36).

Lorsque les dents sont trop délabrées, elle devient prothétique par la mise en place de couronnes pédodontiques préformées (CPP) ou de couronnes provisoires.

La thérapeutique prothétique définitive ne pouvant débuter que lorsque la dentition permanente est complète, il est impératif que le praticien maintienne la dimension verticale d'occlusion ou la restaure si les dents sont trop abrasées, grâce à la pose de CPP. La considération esthétique est aussi importante pour le bien-être du jeune patiente donc il peut s'avérer utile de traiter les dents antérieures à l'aide de composites directs (34).

Des soins conservateurs sont entrepris chez notre patiente dès avril 2012 par curetage *a minima* et protection des faces occlusales à l'aide de CVI de type Fuji Triage®. Les CVI ont été renouvelés régulièrement.

Au cours de l'année 2014 sont réalisées des résines composites à l'aide de moules Odus Pella® sur les dents 11, 21 et 31, 32, 41, 42. Ces soins ont été associés à une augmentation de la DVO par ajout de cales postérieures en CVI. En supplément des soins restaurateurs, les dents trop délabrées ont été restaurées grâce à la pose de couronnes provisoires:

- Réalisation de CPP sur les dents 26, 36 et 46 ;
- Couronne provisoire extemporanée sur 12 en 2015 ;

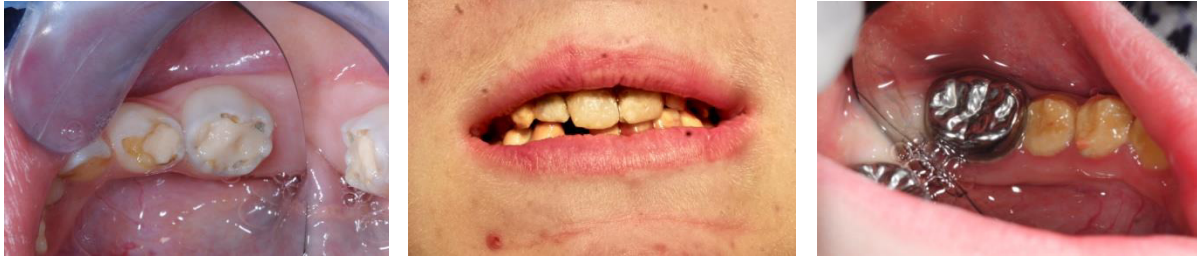

Figure 19 : photographies des thérapeutiques transitoires réalisées chez notre patiente

A gauche, CVI sur dents lactéales (Source P. Rouas)

Au centre, résines composites antérieures réalisées il y a 5 ans (Source Y. Delbos)

A droite, couronne CPP placée en 36 en 2018 (Source E. Garot)

3.3.3. Thérapeutique transitoire globale : réhabilitation prothétique à l'aide de la CFAO

Lorsqu'il a été décidé d'entreprendre une restauration dentaire totale, la question du choix de technique de réalisation s'est posée. En effet, le but est de réaliser un traitement conforme aux attentes de l'odontologie pédiatrique :

- l'âge de la patiente doit être pris en compte dans le nombre et la longueur de chaque séance, qui doivent être les moins longues, dans la mesure du possible ;
- les considérations sont également techniques, les préparations doivent être le moins délabrantes possibles puisque les prothèses seront amenées à être changées plusieurs fois au cours de la vie ;
- enfin, le volet financier est important puisque dans le cadre d'une thérapeutique transitoire, il est préférable d'utiliser des matériaux dont le coût de fabrication est raisonnable tout en étant suffisamment esthétiques et durables ;

Lorsque l'on se réfère à l'ensemble des critères cités, la CFAO directe semble être une technique conforme aux attentes. En effet, l'usinage permet de concevoir des pièces prothétiques de faible épaisseur et de taille moindre. Ainsi, outre la réalisation de couronnes, il est possible d'usiner des pièces partielles respectant le principe d'économie tissulaire. De plus, l'offre de matériaux disponibles est importante et certains d'entre eux, tels que les résines composites ou les matériaux hybrides sont suffisamment résistants sans être trop onéreux.

C'est par conséquent grâce à l'assistance de la CFAO que la prise en charge de notre patiente est envisagée. La partie ci-dessous aborde les contraintes liées à la restauration occlusale, dont nous allons devoir prendre en compte avant de débiter le traitement. Il sera détaillé ensuite les principales étapes de réalisation d'une prothèse par le biais de l'outil informatique.

Problématiques autour de la reconstruction de l'occlusion

Avant de débiter la réalisation technique du traitement, il s'agit de réfléchir à la conception et d'appréhender les difficultés. Cela passe par l'élaboration de modèles d'études et, dans l'idéal, par l'élaboration d'un wax-up. Le wax-up pourra être complété en bouche par un mock-up, de manière à ce que le patient et le praticien puissent se faire une idée de la future réhabilitation. Les restaurations temporaires peuvent être gardées le temps nécessaire à ce que le patient s'approprie son nouveau sourire et sa nouvelle occlusion ; des modifications peuvent être faites à ce moment (31).

Bien que la demande initiale de la patiente et de son entourage soit une prise en charge esthétique, il est fondamental de restaurer en premier lieu le calage postérieur. En effet, restaurer les dents antérieures sans calage préalable amène à des usures prématurées et à des descellements prothétiques du fait de l'existence de forces antéro-postérieures nocives non contrôlées. Par ailleurs, la reconstruction des secteurs postérieurs permet de maintenir à bonne hauteur la dimension verticale d'occlusion ainsi que l'espace prothétique disponible.

En odontologie pédiatrique, la question de la réhabilitation occlusale est complexe à gérer puisqu'il est nécessaire de reconstruire les deux héli-arcades en même temps afin de créer un calage. En conséquence, cela amène le praticien à travailler sur plusieurs dents dans une même séance, il faut donc s'attendre à des séances plutôt longues, ce qui nécessite une bonne coopération de l'enfant.

Dans notre cas, la reconstruction d'un calage sera aisée en secteurs 2-3 puisque la pose de CPP sur les premières molaires permanentes a permis de maintenir la dimension verticale d'occlusion à bonne hauteur. En revanche, en secteurs 1-4 il sera moins évident du fait du fort délabrement de la dent 16. Si cette dent ne sera pas réhabilitée dans l'immédiat, il sera nécessaire de chercher à reporter le calage sur les prémolaires.

Moussaly et coll. (37) ont effectué le traitement en quatre séances en commençant d'abord par la préparation des dents postérieures mandibulaires, puis des postérieures maxillaires et enfin des antérieures en deux séances distinctes. Les praticiens ont donc préparé et posé les prothèses sur huit dents postérieures en une même séance, ce qui laisse imaginer la longueur de chacune d'entre elles.

Néanmoins, il faut prendre en compte le fait que la patiente était plus âgée et que les praticiens avaient à disposition trois unités de fraisage. Dans notre cas cela semble difficilement réalisable, mais on pourrait plutôt envisager à chaque séance de travailler un ou deux couples de dents sur les deux héli-arcades.

Les techniques d'enregistrement et de reproduction de l'occlusion seront développées dans la partie « Discussion ».

Principes d'utilisation de la CFAO

L'acronyme CFAO englobe deux concepts différents que sont la conception assistée par ordinateur (CAO) et la fabrication assistée par ordinateur (FAO). La CAO est décrite par Yvon Gardan comme « une technique dans laquelle l'homme et l'ordinateur sont rassemblés pour résoudre des problèmes techniques dans une équipe qui associe étroitement les meilleures qualités de chacun d'eux, de telle sorte que l'équipe travaille mieux que chacun séparément » (38). La FAO peut quant à elle se définir comme l'utilisation de l'informatique pour planifier, gérer et contrôler les opérations de fabrication. Par conséquent, l'informatique intervient comme un acteur central dans la planification et la réalisation du traitement.

Dans d'autres secteurs, l'origine de cette technique remonte à de nombreuses décennies mais en chirurgie dentaire, elle voit le jour en 1973 grâce à la thèse d'exercice de François Duret, intitulée *Empreinte optique*. Ce n'est qu'en 1985, lors du congrès de l'Association Dentaire Française, que sera présenté un système de réalisation intégrale de prothèse fixée (empreinte et usinage) (39).

Il existe différentes formes d'utilisation de cette technique. La première étape du travail prothétique commence par la réalisation d'empreintes : elle peut être effectuée de façon conventionnelle à l'aide de matériaux d'empreintes - la CFAO est alors dite « indirecte » - ou bien elle peut être dématérialisée par le biais de la caméra optique. Ensuite, il s'agira de

réaliser la prothèse : la CFAO est dite « indirecte », « semi-directe » ou « directe » selon que les étapes de conception/fabrication soient réalisées au laboratoire ou en cabinet.

	METHODE CLASSIQUE	CFAO INDIRECTE	CFAO SEMI-DIRECTE	CFAO DIRECTE
ACQUISITION	Empreinte conventionnelle	Empreinte conventionnelle	Empreinte optique intra-buccale	Empreinte optique intra-buccale
CONCEPTION	Conception de l'infrastructure	CAO au laboratoire ou dans un centre délocalisé	CAO au laboratoire ou dans un centre délocalisé	CAO au cabinet
FABRICATION	Au laboratoire	FAO au laboratoire ou centre délocalisé	Au laboratoire	FAO au cabinet

Figure 20 : comparatif des différentes méthodes de réalisation prothétique(39)

La réhabilitation dentaire de la patiente sera réalisée par technique directe en concertation avec la faculté de Bordeaux. L'intérêt d'utilisation de la CFAO directe est à la fois d'exploiter la précision obtenue par la caméra intrabuccale, et d'être acteur de l'outil de conception et de production des éléments prothétiques. Cela est d'autant plus bénéfique pour le patient puisque les délais de traitement sont fortement raccourcis : dans les cas de réalisations prothétiques simples, la totalité du soin peut être réalisé en une seule séance.

Première étape : numérisation par empreinte optique

Le principe d'une caméra optique consiste à enregistrer une image et à la transmettre à l'ordinateur qui va réaliser un traitement d'images permettant une reconstruction en trois dimensions de la réalité clinique (38).

Il existe à ce jour des dizaines de caméras intrabuccales sur le marché, dont le format et le temps d'acquisition sont variables et par conséquent plus ou moins adaptés à l'usage pédiatrique. Par ailleurs, certaines caméras nécessitent un poudrage préalable à l'acquisition, ce qui peut compliquer la prise d'empreinte.



Figure 21 : exemple de caméra intra-orale CEREC Omnicam (Sirona)(40)

Deuxième étape : conception assistée par ordinateur

Consécutivement à la prise d'image par le biais de la caméra intra-orale, le traitement informatique va reconstituer l'image en trois dimensions. Grâce à cette « réalité augmentée », des logiciels vont permettre de construire un projet prothétique virtuel qui va compléter l'image initiale. Ce projet est appelé « réalité virtuelle ».

Une fois l'acquisition d'image effectuée, la première étape de conception consiste en l'isolation virtuelle de la dent en réalisant un tracé qui va délimiter la préparation périphérique externe. En outre, ce processus est fondamental puisqu'il permet au praticien d'évaluer son travail de préparation : la délimitation virtuelle ne sera pas aisée si les limites cliniques ne sont pas nettes.

Dans une deuxième étape, le praticien va devoir construire son projet prothétique. Le moyen classique est d'utiliser la base de données morphologique fournie par le logiciel mais le praticien peut également construire sa propre bibliothèque d'images à partir de dents naturelles scannées. S'en suit une série de retouches, plus ou moins conséquentes, afin d'intégrer la dent dans le schéma occlusal.

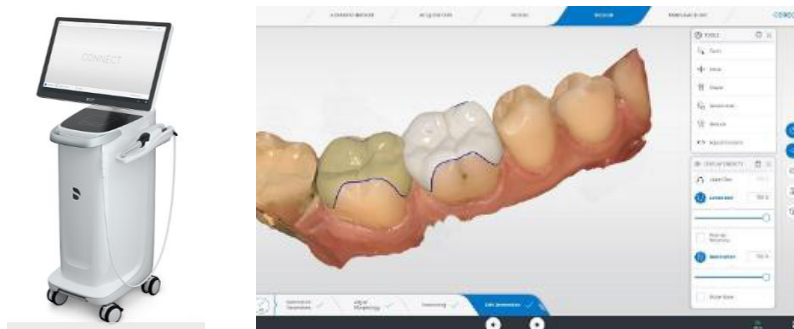


Figure 22 : photographies d'un poste de conception CEREC version AC (à gauche) avec la construction d'un projet prothétique (à droite)(40)

Concernant le réglage de l'occlusion, la plupart des systèmes proposent un relevé de l'occlusion en intercuspidie maximale (OIM) par enregistrement optique d'un mordue vestibulaire. La question de l'occlusion est constamment en évolution puisque des techniques toujours plus évoluées voient le jour, tel l'articulateur virtuel, augmentant la précision des réglages (39).

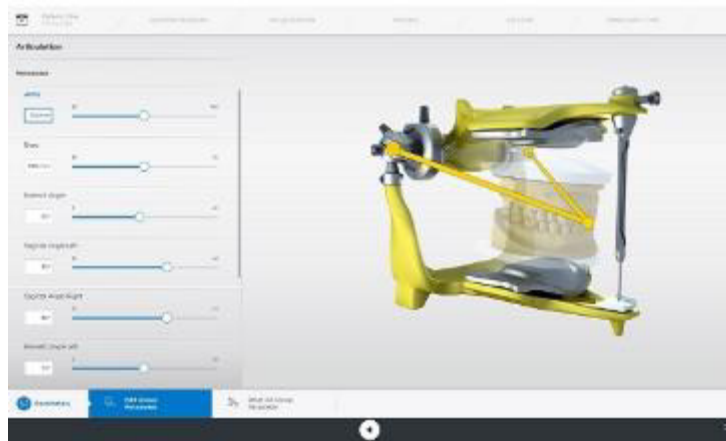


Figure 23 : virtual articulator proposé par CEREC(40)

En ce qui concerne les restaurations prothétiques antérieures, le praticien devra se préoccuper de l'intégration de la prothèse dans le visage. Pour cela, certaines sociétés comme Sirona intègrent dans leur logiciel un outil de planification esthétique (Digital Smile Design®). Une photographie du patient superposée à l'empreinte optique permet la gestion du sourire. C'est par conséquent un outil de communication important, toutefois il ne suppléante pas le mock-up et le wax-up qui intègrent des notions d'occlusion plus complexes à traiter informatiquement (gestion du guide antérieur et de la désocclusion canine).

Troisième étape : fabrication assistée par ordinateur

L'étape de fabrication objective le projet prothétique dans un matériau choisi. Elle peut techniquement s'effectuer par addition de matériau ou par soustraction, mais c'est cette dernière technique qui est largement utilisée dans le secteur dentaire. Son principe repose sur un processus d'usure et/ou de coupe qui permet l'usinage de blocs de matière, à l'aide de fraiseuses asservies à l'informatique (38). L'unité de fabrication est appelée unité d'usinage ou encore usineuse.



Figure 24 : différentes versions d'unités de meulage et fraisage CEREC(40)

3.3.4. Phase de maintenance

Cette dernière étape de traitement consiste à un suivi régulier du patient dans le but de renforcer les motivations à l'hygiène : une bonne santé parodontale est importante pour le succès à long terme du traitement.

Elle permet de surcroît de vérifier la stabilité occlusale et de ré-intervenir si besoin. Le nombre de restaurations étant élevé dans les réhabilitations globales, il peut être judicieux de les préserver par des gouttières de protection nocturne **(31)**.

La réhabilitation globale transitoire permet de garantir une occlusion et une esthétique optimales jusqu'à l'âge adulte de la patiente. Lorsque la croissance sera achevée et lorsque les restaurations ne conviennent plus esthétiquement ou sur le plan clinique (usures), une thérapeutique prothétique définitive pourra être envisagée.

4. DISCUSSION

4.1. INTERET DE LA CFAO EN ODONTOLOGIE PEDIATRIQUE

Les techniques de CFAO sont en essor depuis ces dernières années et commencent à être utilisées en odontologie pédiatrique car elles présentent des avantages certains. Il en sera décrit ci-dessous les principales utilités.

4.1.1. Economie tissulaire

Pour commencer, la CFAO s'intègre dans le principe de conservation tissulaire par le fait qu'il est possible de concevoir des pièces prothétiques partielles. Le développement des techniques de collage permet de réaliser des préparations *a minima* plus conservatrices que les techniques de préparations prothétiques conventionnelles. L'économie tissulaire a d'autant plus d'intérêt chez les jeunes patients puisqu'ils seront amenés à refaire les restaurations dans le temps. En limitant le délabrement tissulaire, la vitalité pulpaire est préservée et en conséquence la durée de vie de la dent sur l'arcade (41).

Par rapport aux couronnes pédiatriques préformées (CPP), elle permet une meilleure adaptation cervicale, facilitant les manœuvres d'hygiène et préservant ainsi la santé parodontale. L'esthétique y est également améliorée (42).

4.1.2. Temps de réalisation

Par ailleurs, l'utilisation du système CFAO diminue significativement le temps de mise en œuvre, ce qui est d'un intérêt majeur dans la prise en charge pédiatrique. En effet, en technique directe et dans les cas les plus simples, le temps de réalisation total à partir de l'empreinte optique jusqu'aux étapes de maquillage est comprise entre 1h et 1h30 (43). La prothèse peut donc être posée dans la même séance, ce qui, en conséquence, diminue

significativement le nombre de séances. Cela permet en plus de s'affranchir des étapes de prothèses provisoires en inter-séance lorsque l'on envoie le travail chez le prothésiste.

4.1.3. Flexibilité et confort

Il existe un intérêt évident à l'utilisation de l'empreinte optique. Lorsque la coopération est difficile, la caméra intrabuccale est peu encombrante par rapport à la prise d'empreintes physico-chimiques et permet en plus une acquisition rapide. Ce confort d'utilisation est majoré lorsque la caméra ne nécessite pas de poudrage préalable. Elle permet d'autant plus de s'arrêter en cours de relevé, puis de recommencer au même endroit (39).

4.1.4. Outil de communication

On peut noter que l'outil CFAO permet de renforcer la communication praticien-patient car ce dernier assiste aux manipulations informatiques effectuées par le praticien.

A cela s'ajoute un intérêt pédagogique et divertissant pour l'enfant et ses parents qui peuvent participer visuellement aux différentes étapes de réalisation des prothèses. Le système CFAO peut être perçu comme un jeu vidéo, ce qui augmente l'acceptation du soin. Les parents y voient quant à eux un outil technologique novateur (41).

Aux différents avantages décrits ci-dessus, on peut également y ajouter un intérêt ergonomique, écologique, mais aussi pratique car l'empreinte étant virtuelle, elle ne s'altère pas dans le temps.

On peut toutefois relever des éléments freinant l'utilisation de la CFAO. D'une part, l'équipement complet représente un investissement important pour un cabinet. D'autre part, spécifiquement à la prise en charge pédiatrique, les bibliothèques d'images actuelles n'incluent pas la morphologie des dents lactéales (42).

4.2. SELECTION DES MATERIAUX D'USINAGE

Depuis l'essor de la CFAO dans le monde dentaire, les industriels diversifient de plus en plus le type de blocs d'usinage et mettent à disposition du praticien un large panel de choix de matériaux, permettant ainsi de sélectionner le plus adapté à la situation clinique.

Le choix du matériau de restauration tient compte de nombreux paramètres. Ils sont intrinsèques aux matériaux, tel que le critère de propriété mécanique, mais aussi prennent compte du type de restauration souhaitée et de l'importance de la préparation de la dent.



Figure 25 : différents types de blocs de matériaux usinables(43)

- A gauche : bloc en résine composite Lava Ultimate® de 3M ESPE,
- Au centre : blocs de céramiques CEREC blocs® de SIRONA, E.max-CAD® d'IVOCLAR VIVADENT et Suprinity® de VITA
- A droite : bloc en matériau hybride Enamic de VITA

4.2.1. Résines composites

Ce type de restauration possède une excellente usinabilité, ce qui permet de fabriquer des pièces ultrafines avec des bords très lisses et réguliers, ce que n'autoriserait pas la céramique à épaisseur égale (41). Par ailleurs, leurs propriétés mécaniques sont très bonnes puisqu'elles possèdent une grande capacité d'absorption des forces de compression (elles les réduisent de 57% de plus que la céramique) mais leur résistance à l'usure est en revanche moins bonne (44). Lorsque les résines composites sont utilisées en CFAO, le taux de polymérisation est

augmenté par rapport aux techniques de restauration directe. La libération de monomère est alors quasi nulle ce qui augmente la biocompatibilité tissulaire (42).

La gamme de blocs composites proposée est encore restreinte, et même si un choix de teintes varié est disponible, le maquillage reste plus limité que celui des céramiques.

4.2.2. Céramiques

Les céramiques vitreuses représentent un matériau de choix pour la réalisation de couronnes unitaires. Il existe plusieurs types de céramique (39) (43) :

- Feldspathiques : premières à être usinées ;
- Vitrocéramiques conventionnelles : propriétés proches de la feldspathique, seul le procédé de fabrication diffère.

Ce sont des céramiques dites « cosmétiques » du fait de leur forte teneur en phase vitreuse (55 à 70%), ce qui les rendent très translucides mais également fragiles.

- Vitrocéramiques renforcées : celles qui sont renforcées au disilicate de lithium sont aujourd'hui les plus utilisées. L'augmentation de la phase cristalline à environ 70 % permet d'accroître les propriétés mécaniques autorisant des épaisseurs de restaurations plus réduites tout en restant très esthétiques.

Il existe d'autres gammes de céramique, telles que les céramiques infiltrées et les céramiques polycristallines (alumine ou zircone TZP) qui sont utilisées principalement pour la réalisation des armatures. La zircone, auparavant peu utilisée à cause de ses propriétés optiques réfléchissantes, a su s'imposer depuis que les industriels proposent des gammes translucides ou teintées (39). L'avantage de la zircone relève surtout de ses propriétés mécaniques puisque son importante résistance à la flexion (900 à 1500 MPa) fait d'elle un matériau de choix dans les restaurations plurales, là où les sollicitations sont fortes.

Il a été constaté que le taux de survie des céramiques à trois ans est meilleur que celui des résines composites et elles sont beaucoup plus résistantes à l'usure provoquée par les cuspides antagonistes. Néanmoins, elles nécessitent une préparation dentaire plus importante que pour les résines composites, bien qu'elles soient toujours plus conservatrices qu'une préparation

pour couronne céramo-métallique. Un autre avantage est qu'elles ont une grande stabilité de teinte, contrairement aux résines composites qui ont tendance à se colorer dans le temps (41).

A noter qu'une nouvelle gamme de céramiques renforcées au monosilicate de lithium et à la zirconie (Suprinity® de Vita) tente de s'imposer sur le marché en concurrençant les vitrocéramiques renforcées au disilicate de lithium (E.max® d'Ivoclar), mais le recul clinique reste encore faible (39).

4.2.3. Matériaux hybrides

Apparus plus récemment, les matériaux hybrides ont été développés par le français Dr Sadoun (39). Leur structure se compose d'un réseau poreux de céramique renforcé par infiltration d'un polymère sous très haute pression. L'objectif de ce nouveau matériau est de les rendre moins fragiles qu'une céramique vitreuse et plus résistants à l'usure qu'une résine composite.

4.2.4. Critères de choix

Face aux nombreuses évolutions et à l'éventail de matériaux disponibles à ce jour, il paraît difficile de faire un choix par rapport à la situation clinique qui se présente à nous. Quelques critères seront donc exposés ci-dessous (43).

La résistance mécanique :

Dans les zones où les contraintes occlusales sont fortes, l'emploi de matériaux résistants est préférable. On préférera ainsi le choix de vitrocéramiques renforcées aux céramiques traditionnelles.

La teinte :

Plus l'émail est fin, plus la dentine sous-jacente est visible, et donc la dent saturée. Ainsi, un choix de matériau translucide aura tendance à diminuer la luminosité de la dent. Il est donc important de sélectionner le bloc selon son degré de translucidité : la gamme E.max® propose par exemple des blocs HT (high translucidity) qui sont indiqués dans le remplacement de

l'émail seul, ainsi que des blocs LT (low translucidity) qui visent à remplacer à la fois la dentine et l'émail. Le niveau de réalité est en constante amélioration puisque les industriels développent également des blocs avec différents niveaux de luminosité ou d'opalescence.

Collage ou scellement :

Dans le cas de préparations comportant une limite intrasulculaire, il sera préférable de réaliser un scellement plutôt qu'un collage, ce qui conditionne le type de matériaux à utiliser puisqu'il est préférable que les matériaux les plus fragiles de type céramiques traditionnelles ou résines composites soient directement collés au substrat. Les couronnes réalisées en vitrocéramique renforcées peuvent être assemblées par scellement adhésif si les épaisseurs de préparations sont adéquates (0.2 à 0.5mm). Les céramiques polycristallines peuvent être scellées.

L'usinabilité :

La céramique conventionnelle s'usine moins bien que les vitrocéramiques renforcées et les composites s'usinent mieux que les céramiques. Les matériaux hybrides s'usinent logiquement mieux que les céramiques mais moins que les résines composites. Ainsi, le choix du bon matériau se fait en fonction de la finesse de la préparation de la dent.

Lors d'une réhabilitation pédiatrique, pour une thérapeutique transitoire, l'utilisation de blocs de résines composites semble judicieuse car ils permettent de produire des pièces très fines évitant un délabrement trop important. Son coût d'achat est également moindre que celui des céramiques. Néanmoins, leur principal point faible étant esthétique, il peut être intéressant de réhabiliter le secteur antérieur avec de la céramique.

4.3. REHABILITATION DE LA DIMENSION VERTICALE

La perte de dimension verticale d'occlusion (DVO) est fréquente chez les patients porteurs d'amélogenèse imparfaite puisque l'émail fragile se détériore plus facilement. Lorsque l'usure est trop rapide, il n'existe pas de phénomène de compensation, le praticien se doit donc de restaurer une bonne DVO lors de la réhabilitation. Cette étape débute par la réalisation de

modèles d'étude et leur montage en articulateur en relation centrée (RC), idéalement par l'intermédiaire d'un arc facial. La suite du traitement diffère selon les auteurs.

CHAN et coll. (45) ont fait réaliser par un laboratoire des wax-up à partir des modèles d'étude à la dimension verticale choisie. A partir de là, le laboratoire a confectionné des gouttières transparentes qui serviront à transférer le wax-up en mock-up au cabinet à l'aide de résines composites. Les premiers réglages de l'occlusion statique et dynamique ont été effectués puis le patient a gardé les résines en bouche pendant deux mois afin de vérifier la bonne intégration esthétique et occlusale. Une fois le montage validé, les empreintes ont été reprises pour affiner la conception des futures prothèses définitives. Puis les préparations dentaires ont été réalisées de manière croisée - secteur 1/4 puis 2/3 - afin de conserver l'occlusion.

SAEIDI et coll. (21) n'ont pas réalisé directement un wax-up mais ont confectionné des gouttières intra-orales en polyméthyl méthacrylate (PMMA) simulant l'ajout de hauteur, que le patient a porté pendant trois mois. A chaque séance de contrôle elle est ajustée pour s'intégrer parfaitement à l'occlusion statique et dynamique. Au terme de l'essai, la gouttière a été scindée en deux pour maintenir d'un côté de l'arcade l'occlusion à hauteur désirée, pendant qu'un matériau d'enregistrement soit placé de l'autre côté. Ce procédé « croisé » permet d'enregistrer parfaitement la relation intermaxillaire. Le laboratoire a ensuite réalisé des wax-up qui ont été scannés pour servir à la conception des restaurations par CFAO.

Lorsqu'il n'existe pas de problématique liée à la perte de dimension verticale, il est favorable de reconstruire l'occlusion à partir de la relation centrée. Là aussi, l'outil numérique est d'une grande aide pour le praticien car il facilite les étapes de reconstruction. Ainsi, MOUSSALY et coll.(37) ont réalisé une réhabilitation complète d'une jeune patiente de 17 ans en quatre séances. Au préalable, la relation centrée a été enregistrée à l'aide d'une Jig créée à partir de l'onglet « bridge » du logiciel de conception CEREC. De la résine composite non polymérisée a ensuite été ajoutée et la Jig a été placée en bouche. Le praticien a réalisé la manœuvre de RC et la résine a été photopolymérisée, ce qui a permis de créer une cale d'occlusion en relation centrée. La Jig a alors été utilisée lors des empreintes numériques de chaque secteur à restaurer, permettant ainsi une prise d'occlusion très fine.

4.4. PROBLEMATIQUES LIEES AU COLLAGE

A ce jour encore peu d'études se sont intéressées à la technique de collage préconisée chez les patients porteurs d'amélogénèse imparfaite héréditaire. La première question a été de savoir s'il est préférable d'utiliser un protocole de collage automordant (système SAM) ou bien un protocole de mordantage et rinçage (système M&R). La deuxième question s'est portée sur l'intérêt de l'utilisation de l'hypochlorite de sodium à 5% en tant qu'agent de déprotéinisation, car l'émail altéré - notamment dans les cas d'émail hypocalcifié - contient un excès de protéines qui nuit au collage.

4.4.1. Quel système de collage ?

Concernant la question du système de collage, une étude de YAMAN et coll. en 2014 (47) a évalué l'efficacité des deux systèmes précédemment cités sur seize molaires extraites atteintes d'amélogénèse imparfaite hypoplasique. Ils n'ont constaté aucune différence significative sur les forces d'adhésion.

En 2011, PUGACH et coll. (48) ont mené une étude comparative sur des souris afin d'évaluer la qualité d'adhésion selon le système. Ils ont observé que les valeurs adhésives sont plus élevées lorsque les systèmes SAM sont utilisés, car l'acide contenu dans les systèmes M&R serait trop agressif dans le cas d'un émail altéré.

4.4.2. Utilité de la déprotéinisation ?

Concernant la question de la déprotéinisation, le peu d'études réalisées mettent en avant des résultats contradictoires.

En 2011, FARIA-E-SILVA et coll. (49) évaluent la dureté de l'émail et de la dentine de dents affectées par l'amélogénèse imparfaite de type hypocalcifiée et la force de liaison à ces substrats, ainsi que l'influence de l'hypochlorite de sodium à 5% sur la force de liaison. D'une part, ils ont montré que la dureté de l'émail normal était supérieure à celle de l'émail affecté par l'amélogénèse imparfaite héréditaire tandis que la dureté de la dentine ne différait pas. D'autre part, il existe une relation linéaire positive entre la dureté de l'émail et la force de

liaison. Ajouté à cela, la force de liaison de la dentine est supérieure à celle de l'émail. Ils en concluent qu'il n'est peut être intéressant de retirer tout l'émail affecté pour coller au niveau de la dentine sous-jacente. Ils ont également constaté que l'exposition préalable à l'hypochlorite de sodium avant le protocole de collage n'a pas influencé la force d'adhésion de l'émail ni de la dentine, suggérant alors que le taux de protéines n'est pas assez élevé pour nuire aux forces de liaisons.

Une autre étude réalisée par SAROGLU et coll. en 2006 **(50)** trouve des résultats inverses à ceux corroborés par Fara-e-Silva au sujet de l'effet de l'hypochlorite de sodium sur la force d'adhésion au niveau des dents atteintes d'amélogenèse imparfaite hypocalcifiée. En effet, les auteurs préconisent un rinçage à l'hypochlorite de sodium 5% pour diminuer les échecs de collage. L'hypochlorite de sodium étant un agent de déprotéinisation, il permet de rendre plus accessibles les cristaux d'émail sous-jacent et donc d'améliorer la qualité du collage. Venezia et coll. sont arrivés aux mêmes conclusions dans une étude réalisée en 1994 sur le collage de brackets orthodontiques chez un patient atteint d'amélogenèse imparfaite hypocalcifiée.

FARIA-E-SILVA présuppose que la différence des résultats peut être liée au fait qu'ils ont utilisé des dents permanentes dans leur étude alors que Saroğlu et coll. ont utilisé des dents lactéales. Toutefois en 2008, SAROGLU et coll. réalisent une nouvelle étude **(14)** en s'appuyant sur des dents permanentes et ne mettent pas en évidence de différence significative quant à la déprotéinisation préalable, sur le succès du collage

Une récente étude parue en 2019 menée par BYRAK et coll. **(51)** a testé l'effet de du dioxyde de chlore comme alternative à l'hypochlorite de sodium dans le traitement de déprotéinisation. Des molaires lactéales hypocalcifiées et saines ont été réparties en trois groupes selon la substance utilisée pour le traitement de surface : hypochlorite de sodium, dioxyde de chlore et groupe de contrôle sans traitement. Ils n'ont pas trouvé de différence significative entre les forces de liaisons des dents traitées par l'hypochlorite de sodium et les groupe témoin, qu'elles soient saines ou affectées. Par ailleurs, ils ont noté des valeurs d'adhésion significativement plus élevées pour les molaires traitées au dioxyde de chlore. L'utilisation du dioxyde de chlore comme agent de déprotéinisation pourrait donc être intéressante, bien que des réserves soient à émettre puisque l'étude a été réalisée *in vitro*.

4.4.3. Quid du collage de la dentine ?

Le concept d'adhésion de la dentine réside dans la formation d'une couche hybride : le mordantage vient déminéraliser la dentine de surface afin d'exposer le réseau de collagène que les résines monomères viennent infiltrer. Il s'agit d'une rétention micromécanique. Dans les cas d'amélogenèse imparfaite, le taux de minéralisation de la dentine est similaire à celui de la dentine sclérotique, il est donc supérieur à la dentine saine. On serait alors tenté d'augmenter le temps de mordantage de 15 à 30 secondes pour augmenter les chances d'adhésion. Une étude de HIRAISHI réalisée en 2008 (15) a montré que non seulement la différence de forces d'adhésion n'est pas significative, mais augmenter l'exposition acide pourrait provoquer une sur-attaque de la dentine saine sous-jacente. Les monomères de résine risquent de ne pas pénétrer en totalité, la force d'adhésion n'est donc pas améliorée.

De ce fait, il est préférable d'utiliser d'autres techniques pour augmenter les valeurs d'adhésion. Outre les techniques chimiques, le praticien peut réaliser un traitement mécanique de la dentine à l'aide de fraises diamantées ou de procédés d'air-abrasion (52).

4.5. QU'EN EST-IL DE LA REHABILITATION DEFINITIVE CHEZ UN PATIENT EN PLEINE CROISSANCE ?

A noter que les réflexions autour de cette problématique concernent uniquement les jeunes patients en denture permanente. Pour rappel, d'après BJORK, il est estimé qu'en moyenne la fin de la croissance staturale, similaire à la croissance faciale, survient vers l'âge de 15-16 ans chez les femmes et vers 18 ans chez les hommes.

Il est fréquent de constater que les praticiens choisissent d'attendre la fin de la croissance pour réaliser des couronnes définitives en céramique, afin de pallier à un problème d'adaptation marginale après quelques années. En effet, parmi les différents types de croissance crânio-faciale, il existe une croissance verticale des procès alvéolaires qui entraînent une migration dentaire. L'autre argument avancé est le fait que les chambres pulpaires sont larges et que la préparation peut ainsi amener à des complications pulpaires.

Des études ont donc été cherchées sur le sujet afin de savoir si ce type de réhabilitation est problématique chez l'adolescent.

La première étude réalisée par KOCH et GARCIA-GODOY (53) a étudié 41 premières molaires permanentes préparées pour recevoir des couronnes en or, résine composite ou céramique. Ils ont suivi les patients tous les six mois sur une période d'en moyenne trois ans. Au terme de l'étude, les auteurs n'ont pas constaté de problème d'adaptation marginale, d'inflammation gingivale ou de perte de dimension verticale.

La seconde étude menée par LUNDGREN, VESTLUND et DAHLLOF en 2018 (54) a analysé l'efficacité dans le temps de 227 couronnes en céramique (Procera® et E.max®) sur des patients atteints d'amélogenèse imparfaite pendant une période moyenne de cinq ans. Ils ont évalué le succès à long terme à près de 95%. En effet, ils n'ont constaté que peu de problèmes d'adaptation marginale. Il a été par contre mis en évidence une exposition des marges cervicales dans quelques cas (en majorité des incisives et des canines) mais n'entraînant pas de doléances esthétiques. Ils ont constaté des parodontites apicales dans 3% des cas mais ont retrouvé des antécédents traumatiques sur ces dents – *idem* pour la première étude. A noter qu'il n'a pas été constaté de différence de résultat significative entre les deux types de couronnes bien que l'épaisseur de préparation soit supérieure pour la Procera® (1.5mm contre 0.8mm).

Bien que peu d'études existent sur ce sujet et que toutes les précautions sont à prendre concernant les résultats, elles semblent remettre en question les recommandations actuelles d'attendre l'âge adulte. On peut ajouter à cela que les restaurations directes à base de résines composite ou de CVI ayant une longévité plus courte - d'autant plus chez les patients porteurs d'AIH - la fréquence de changement est donc accrue ce qui a pour conséquence une augmentation du délabrement dentaire à chaque visite.

CONCLUSION

La gestion de la réhabilitation dentaire est complexe lorsqu'il s'agit d'un enfant, mais l'est d'autant plus lorsqu'elle est globale et qu'elle concerne un patient atteint d'anomalie de structure. L'amélogenèse imparfaite étant considérée comme une maladie rare, peu de publications font mention de leur prise en charge. Il n'existe pas de consensus, la stratégie thérapeutique est mise en place au cas par cas selon le type d'anomalie, l'âge et la coopération de l'enfant.

Au travers de ce travail, nous avons mis en évidence le fait que l'utilisation de l'outil numérique serait fortement adaptée en odontologie pédiatrique puisqu'elle permet de raccourcir la durée de traitement, de gagner en confort de soin tout en limitant le délabrement trop important des structures dentaires déjà fragiles.

Bien que l'utilisation des techniques de CFAO soit aujourd'hui reconnue par la profession, elle reste encore marginale puisque seule une minorité de cabinets en est équipée, la limite principale étant l'investissement financier de départ. Pour autant, son essor est constant et incite les industriels à développer des matériaux de plus en plus performants, ce qui permet d'améliorer et de faciliter les procédures de soins.

Un article datant de septembre 2019 paru sur le site internet *Futura-sciences* (55) relate la découverte de chercheurs chinois qui auraient trouvé comment recréer de l'émail grâce à un gel contenant des nano-amas de phosphate de calcium. Cette nouvelle méthode, qui n'en est encore qu'à ses prémices, changerait considérablement l'approche thérapeutique et augmenterait le confort de vie des patients concernés par les anomalies de structure de l'émail.

TABLES DES ILLUSTRATIONS

<i>Figure 1 : Etapes de l'odontogenèse(6)</i>	13
<i>Figure 2 : les différents phénotypes de l'amélogénèse imparfaite et les gènes associés(11)</i>	15
<i>Figure 3 : Schéma d'un mode de transmission dominant(16)</i>	17
<i>Figure 4 : Schéma d'un mode de transmission récessif(16)</i>	18
<i>Figure 5 : Schémas d'un mode de transmission dominant lié à l'X(16)</i>	19
<i>Figure 6 : Schémas d'un mode de transmission récessif lié à l'X(16)</i>	20
<i>Figure 7 : classification de l'amélogénèse imparfaite, d'après WITKOP</i>	21
<i>Figure 8 : formes hypoplasiques de l'amélogénèse imparfaite(2)</i>	22
<i>Figure 9 : formes hypomatures de l'amélogénèse imparfaite(2)</i>	23
<i>Figure 10 : formes hypocalcifiées de l'amélogénèse imparfaite(2)</i>	23
<i>Figure 11 : classification de l'amélogénèse imparfaite, d'après ALDRED et coll.(18)</i>	25
<i>Figure 12 : photographies de diagnostics différentiels envisageables</i>	27
<i>Figure 13 : vues intra-orales maxillaire (à gauche) et mandibulaire (à droite)</i>	34
<i>Figure 14 : vues en occlusion latérales droite (1) et gauche (2); vue de face (3)</i>	35
<i>Figure 15 : photographies des modèles d'étude inter-arcades, datant de 2018</i>	36
<i>Figure 16 : orthopantomogramme datant de 2018 (Source CHU)</i>	36
<i>Figure 17 : de gauche à droite, radiographies pré-opératoire, per-opératoire et post-opératoire du traitement endodontique réalisé sur la dent 12 (source C. DEBOUTE)</i>	37
<i>Figure 18 : vernis fluoré Duraphat®, Colgate(35)</i>	40
<i>Figure 19 : photographies des thérapeutiques transitoires réalisées chez notre patiente</i>	41
<i>Figure 20 : comparatif des différentes méthodes de réalisation prothétique(39)</i>	44
<i>Figure 21 : exemple de caméra intra-orale CEREC Omnicam (Sirona)(40)</i>	45
<i>Figure 22 : photographies d'un poste de conception CEREC version AC (à gauche) avec la construction d'un projet prothétique (à droite)(40)</i>	45
<i>Figure 23 : virtual articulator proposé par CEREC(40)</i>	46
<i>Figure 24 : différentes versions d'unités de meulage et fraisage CEREC(40)</i>	47
<i>Figure 25 : différents types de blocs de matériaux usinables(43)</i>	50

BIBLIOGRAPHIE

1. Piette E, Goldberg M. La dent normale et pathologique. De Boeck; 2001.
2. Crawford PJ, Aldred M, Bloch-Zupan A. Amelogenesis imperfecta. Orphanet J Rare Dis. 2007;2(1):17.
3. Gadhia K, McDonald S, Arkutu N, Malik K. Amelogenesis imperfecta: an introduction. Br Dent J. avr 2012;212(8):377- 9.
4. RESERVES IU--TD. Orphanet: À propos des maladies rares [Internet]. [cité 13 mars 2019]. Disponible sur: https://www.orpha.net/consor/cgi-bin/Education_AboutRareDiseases.php?lng=FR
5. Phenodent.org - Etude clinique et moléculaire des amélogénèses imparfaites [Internet]. [cité 13 mars 2019]. Disponible sur: http://www.phenodent.org/phrc_ai.php
6. Gene expression in tooth [Internet]. [cité 3 oct 2019]. Disponible sur: <http://bite-it.helsinki.fi/>
7. Wright JT. The molecular etiologies and associated phenotypes of amelogenesis imperfecta. Am J Med Genet A. 1 déc 2006;140A(23):2547- 55.
8. Hu JC-C, Hu Y, Smith CE, McKee MD, Wright JT, Yamakoshi Y, et al. Enamel Defects and Ameloblast-specific Expression in *Enam* Knock-out */lacZ* Knock-in Mice. J Biol Chem. 18 avr 2008;283(16):10858- 71.
9. Núñez SM, Chun Y-HP, Ganss B, Hu Y, Richardson AS, Schmitz JE, et al. Maturation stage enamel malformations in *Amtn* and *Klk4* null mice. Matrix Biol. mai 2016;52- 54:219- 33.
10. Hatakeyama J, Fukumoto S, Nakamura T, Haruyama N, Suzuki S, Hatakeyama Y, et al. Synergistic Roles of Amelogenin and Ameloblastin. J Dent Res. avr 2009;88(4):318- 22.
11. OMIM Phenotypic Series - PS104500 [Internet]. [cité 13 mars 2019]. Disponible sur: <https://www.omim.org/phenotypicSeries/PS104500>
12. Wright JT, Deaton TG, Hall KI, Yamauchi M. The Mineral and Protein Content of Enamel in Amelogenesis Imperfecta. Connect Tissue Res. janv 1995;32(1- 4):247- 52.
13. Venezia RD, Christensen J, TimothyWright M. Enamelpretreatment with sodiumhypochlorite to enhancebonding in hypocalcified amelogenesis imperfecta: case report and SEManalysis. :4.
14. Sönmez IS, Aras S, Tunç ES, Küçükeşmen C. Clinical success of deproteinization in hypocalcified amelogenesis imperfecta. Quintessence Int Berl Ger 1985. févr 2009;40(2):113- 8.

15. Hiraishi N, Yiu CKY, King NM. Effect of acid etching time on bond strength of an etch-and-rinse adhesive to primary tooth dentine affected by amelogenesis imperfecta. *Int J Paediatr Dent.* mai 2008;18(3):224- 30.
16. OrphaLearning, Transmission des maladies génétiques [Internet]. [cité 13 mars 2019]. Disponible sur: <https://www.orpha.net/orphaschool/formations/transmission/Transmission.html>
17. Chaudhary M, Dixit S, Singh A, Kunte S. Amelogenesis imperfecta: Report of a case and review of literature. *J Oral Maxillofac Pathol JOMFP.* juill 2009;13(2):70- 7.
18. Aldred M, Savarirayan R, Crawford P. Amelogenesis imperfecta: a classification and catalogue for the 21st century. *Oral Dis.* janv 2003;9(1):19- 23.
19. Witkop CJ. Amelogenesis imperfecta, dentinogenesis imperfecta and dentin dysplasia revisited: problems in classification. *J Oral Pathol Med.* nov 1988;17(9- 10):547- 53.
20. Gerdolle D, Mortier E, Richard A, Vailati F. Full-mouth adhesive rehabilitation in a case of amelogenesis imperfecta: a 5-year follow-up case report. *Int J Esthet Dent.* :21.
21. Saeidi Pour R, Edelhoff D, Prandtner O, Liebermann A. Rehabilitation of a patient with amelogenesis imperfecta using porcelain veneers and CAD/CAM polymer restorations: A clinical report. *Quintessence Int Berl Ger 1985.* déc 2015;46(10):843- 52.
22. Bloch-Zupan A. Les amélogénèses imparfaites. *Clinic (Paris).* 2010;31:512- 6.
23. Poulsen S, Gjørup H, Haubek D, Haukali G, Hintze H, Løvschall H, et al. Amelogenesis imperfecta – a systematic literature review of associated dental and oro-facial abnormalities and their impact on patients. *Acta Odontol Scand.* janv 2008;66(4):193- 9.
24. Lasfargues J-J, Colon P, Vanherle G, Lambrechts P. *Odontologie conservatrice et restauratrice. Tome 1, Tome 1,.* Paris: Éditions CdP; 2009.
25. Zunzarren R. *Guide d'odontologie clinique. 2ème.* Elsevier Masson; 2014.
26. La prise en charge par situation et type de soin | ameli.fr | Chirurgien-dentiste [Internet]. [cité 13 mars 2019]. Disponible sur: <https://www.ameli.fr/chirurgien-dentiste/exercice-liberal/prescription-prise-charge/prise-charge-situation-type-soin>
27. Millet C, Bittar E, Noharet R, Pfeffer F, Duprez JP. Amélogénèse imparfaite : protocole de traitement d'un cas. *Clinic. Clinic (Paris).* 2009;30.
28. Parekh S, Almehateb M, CunnIngham SJ. How do children with amelogenesis imperfecta feel about their teeth? *Int J Paediatr Dent.* sept 2014;24(5):326- 35.
29. Coffield KD, Phillips C, Brady M, Roberts MW, Strauss RP, Wright JT. The psychosocial impact of developmental dental defects in people with hereditary amelogenesis imperfecta. *J Am Dent Assoc.* mai 2005;136(5):620- 30.
30. Sabandal MMI, Schäfer E. Amelogenesis imperfecta: review of diagnostic findings and treatment concepts. *Odontology.* sept 2016;104(3):245- 56.

31. Ravassipour DB, Powell CM, Phillips CL, Hart PSuzanne, Hart TC, Boyd C, et al. Variation in dental and skeletal open bite malocclusion in humans with amelogenesis imperfecta. *Arch Oral Biol.* juill 2005;50(7):611- 23.
32. Malik K, Gadhia K, Arkutu N, McDonald S, Blair F. The interdisciplinary management of patients with amelogenesis imperfecta – restorative dentistry. *Br Dent J.* juin 2012;212(11):537- 42.
33. Dursun E, Beslot A, Landru M-M. Donner le sourire à nos jeunes patients : stratégies préventives et thérapeutiques. *Actual Odonto-Stomatol.* juin 2008;(242):121- 8.
34. McDonald S, Arkutu N, Malik K, Gadhia K, McKaig S. Managing the paediatric patient with amelogenesis imperfecta. *Br Dent J.* mai 2012;212(9):425- 8.
35. admin. DURAPHAT® Vernis Application [Internet]. #ColgateTalks. [cité 13 oct 2019]. Disponible sur: <https://www.colgatetalks.com/resource/duraphat-verniss-application/>
36. Chen C-F, Hu JCC, Estrella MRP, Peters MC, Bresciani E. Assessment of Restorative Treatment of Patients With Amelogenesis Imperfecta. 2017;15.
37. Moussally C, Fron-Chabouis H, Charrière A, Maladry L, Dursun E. Full-mouth Rehabilitation of Hypocalcified-type Amelogenesis Imperfecta With Chairside Computer-aided Design and Computer-aided Manufacturing: A Case Report. *Oper Dent.* mai 2019;44(3):E145- 58.
38. Fages M, Descamp F. La CFAO en odontologie: les bases, les principes et les systèmes. 2016.
39. Bartala M, Duret F. La CFAO appliquée. Paris: Espace id; 2014.
40. Dentsply Sirona France [Internet]. [cité 13 oct 2019]. Disponible sur: <https://www.dentsplysirona.com/fr-fr>
41. Arcaute B., Nasr K, Willmann C. Intérêts de la CFAO directe en Odontologie Pédiatrique. *Fil Dent.* 2016;(119):24- 8.
42. Dursun E, Monnier-Da Costa A, Moussally C. Chairside CAD/CAM Composite Onlays for the Restoration Of Primary Molars. *J Clin Pediatr Dent.* août 2018;42(5):349- 54.
43. Dr. Karim NASR, Dr. Olivier Chabreron et Dr. Bertrand ARCAUTE. Choix des blocs en CFAO directe en fonction de la situation esthétique dans le secteur antérieur. *Fil Dent.* 2015;(103):14- 7.
44. Nandini S. Indirect resin composites. *J Conserv Dent.* 2010;13(4):184.
45. Chan KHC, Ho EHT, Botelho MG, Pow EHN. Rehabilitation of amelogenesis imperfecta using a reorganized approach: A case report. *Quintessence Int.* :8.
46. Rehabilitation of a patient with amelogenesis imperfecta using porcelain veneers and CAD/CAM polymer restorations: A clinical report. *Quintessence Int.* 4 sept 2015;(10):843–852.

47. Yaman BC, Ozer F, Cabukusta CS, Eren MM, Koray F, Blatz MB. Microtensile bond strength to enamel affected by hypoplastic amelogenesis imperfecta. *J Adhes Dent.* févr 2014;16(1):7- 14.
48. Pugach MK, Ozer F, Li Y, Sheth K, Beasley R, Resnick A, et al. The use of mouse models to investigate shear bond strength in amelogenesis imperfecta. *J Dent Res.* nov 2011;90(11):1352- 7.
49. Faria-e-Silva AL, De Moraes RR, Menezes MDS, Capanema RR, De Moura AS, Martelli H. Hardness and microshear bond strength to enamel and dentin of permanent teeth with hypocalcified amelogenesis imperfecta. *Int J Paediatr Dent.* juill 2011;21(4):314- 20.
50. Saroglu I, Aras S, Oztas D. Effect of deproteinization on composite bond strength in hypocalcified amelogenesis imperfecta. *Oral Dis.* mai 2006;12(3):305- 8.
51. Bayrak S, Tuloglu N, Tunc ES. Effects of Deproteinization on Bond Strength of Composite to Primary Teeth Affected by Amelogenesis. *Pediatr Dent.* 15 juill 2019;41(4):304- 8.
52. Attin T, Wegehaupt FJ. Impact of erosive conditions on tooth-colored restorative materials. *Dent Mater.* janv 2014;30(1):43- 9.
53. Koch MJ, García-Godoy F. The clinical performance of laboratory-fabricated crowns placed on first permanent molars with developmental defects. *J Am Dent Assoc* 1939. sept 2000;131(9):1285- 90.
54. Lundgren GP, Vestlund G-IM, Dahllöf G. Crown therapy in young individuals with amelogenesis imperfecta: Long term follow-up of a randomized controlled trial. *J Dent.* sept 2018;76:102- 8.
55. Caries : une nouvelle technique pour réparer l'émail de nos dents [Internet]. [cité 10 oct 2019]. Disponible sur: <https://www.futura-sciences.com/sante/actualites/medecine-caries-nouvelle-technique-reparer-email-nos-dents-70939/>

Vu, Le Président du Jury,
Date, Signature :

Vu, la Directrice de l'UFR des Sciences Odontologiques,
Date, Signature :

Vu, le Président de l'Université de Bordeaux,
Date, Signature :

Collège des Sciences de la Santé

UFR des Sciences Odontologiques

Serment

En présence de mes Maîtres et de mes condisciples, je promets et je jure d'être fidèle aux lois de l'honneur et de la probité dans l'exercice de l'art dentaire.

Je donnerai mes soins gratuits à l'indigent et n'exigerai jamais un honoraire au-dessus de mon travail. Ma langue taira les secrets qui me seront confiés. Admis à l'intérieur des maisons, mes yeux ne verront pas ce qui s'y passe.

Mes connaissances et mon état ne serviront ni à diffuser des propos non avérés, ni à corrompre les mœurs, ni à favoriser le crime.

Je ne permettrai pas que des conditions de croyance, de nation et de race viennent s'interposer entre mon devoir et mon patient.

Je promets et je jure de conformer strictement ma conduite professionnelle aux principes et aux règles prescrites par le code de déontologie.

Si je remplis ce serment sans l'enfreindre, qu'il me soit donné de jouir heureusement de la vie et de ma profession, honoré à jamais parmi les hommes. Si je le viole et que je me parjure, puissé-je avoir un sort contraire.



Titre : Intérêt des techniques CFAO dans la réhabilitation dentaire d'un enfant porteur d'une amélogénèse imparfaite héréditaire

Résumé :

L'amélogénèse imparfaite (AIH) constitue un groupe d'anomalies du développement affectant la structure et l'apparence clinique de l'émail de toutes ou de quasiment toutes les dents, de façon plus ou moins identique (définition Orphanet).

Il paraît complexe de réaliser un traitement global chez un enfant. Ce travail évalue les difficultés à prendre en compte liées à la pathologie et amène une réflexion concernant les stratégies de traitement. La réhabilitation globale par Conception et Fabrication Assistées par Ordinateur possède plusieurs avantages. Elle permet une amélioration esthétique et fonctionnelle supérieure à celle des reconstitutions par couronnes pédodontiques préformées (CPP) et résines composites, tout en préservant mieux les tissus dentaires. D'autre part, elle présente d'autres avantages non négligeables chez l'enfant comme la rapidité de fabrication, ainsi qu'un coût permettant une prise en charge acceptable.

Mots clés : Amélogénèse imparfaite, CFAO, Odontologie pédiatrique, Collage

Title : Interest of CAD / CAM techniques in the dental rehabilitation of a child with a hereditary amelogenesis imperfecta

Abstract : Amelogenesis imperfecta (AIH) is a group of developmental abnormalities that affect the structure and clinical appearance of enamel on all or nearly all teeth, in a more or less equal manner (Orphanet definition). It seems complex to perform a global treatment in a child. This work evaluates the difficulties to be taken into account related to the pathology and brings a reflection on treatment strategies. Global rehabilitation by CAD/CAM has several advantages. It allows a better aesthetic and functional improvement than that of reconstructions by preformed pedodontic crowns (CPP) or dental resins, while better preserving the dental tissues. On the other hand, it has other significant advantages for children, such as the speed of manufacture, as well as a cost allowing acceptable care.

Keywords : Amelogenesis imperfecta, Computer-aided design, Pediatric dentistry, Dental adhesive

Université de Bordeaux – Collège des sciences et de la santé
UFR des Sciences Odontologiques
Site Carreire
146 rue Léo Saignat
33076 Bordeaux