



**HAL**  
open science

# Performance diagnostique d'un examen IRM sans injection de produit de contraste dans le suivi évolutif des gliomes des voies optiques chez l'enfant

Pierre Marsault

► **To cite this version:**

Pierre Marsault. Performance diagnostique d'un examen IRM sans injection de produit de contraste dans le suivi évolutif des gliomes des voies optiques chez l'enfant. Sciences du Vivant [q-bio]. 2019. dumas-02418082

**HAL Id: dumas-02418082**

**<https://dumas.ccsd.cnrs.fr/dumas-02418082>**

Submitted on 18 Dec 2019

**HAL** is a multi-disciplinary open access archive for the deposit and dissemination of scientific research documents, whether they are published or not. The documents may come from teaching and research institutions in France or abroad, or from public or private research centers.

L'archive ouverte pluridisciplinaire **HAL**, est destinée au dépôt et à la diffusion de documents scientifiques de niveau recherche, publiés ou non, émanant des établissements d'enseignement et de recherche français ou étrangers, des laboratoires publics ou privés.

THÈSE POUR L'OBTENTION DU  
**DIPLÔME D'ÉTAT DE DOCTEUR EN MÉDECINE**

Présentée et soutenue publiquement le 8 mars 2019

Par **Pierre MARSAULT**

Né le 17 mai 1989, à ANGERS

**PERFORMANCE DIAGNOSTIQUE D'UN EXAMEN IRM SANS  
INJECTION DE PRODUIT DE CONTRASTE DANS LE SUIVI  
ÉVOLUTIF DES GLIOMES DES VOIES OPTIQUES CHEZ  
L'ENFANT**

Directeur de Thèse : Monsieur le Professeur Jean François CHATEIL

Membres du jury :

Monsieur le Professeur Vincent DOUSSET  
Monsieur le Professeur Thomas TOURDIAS  
Monsieur le Docteur Pierre BESSOU  
Monsieur le Docteur Stéphane DUCASSOU  
Monsieur le Docteur Édouard GIMBERT  
Monsieur le Professeur Jean François CHATEIL

Président  
Rapporteur  
Juge  
Juge  
Juge  
Juge

## REMERCIEMENTS

**Monsieur le Professeur V.DOUSSET**

**Professeur des Universités - Radiologie  
Praticien hospitalier, Chef de service**

Je suis très honoré de vous voir présider cette thèse.

Veillez trouver ici l'expression de ma sincère et respectueuse reconnaissance.

**Monsieur le Professeur T.TOURDIAS**

**Professeur des Universités - Radiologie  
Praticien hospitalier**

Vous avez accepté d'être le rapporteur de ce travail.

Veillez trouver ici l'expression de ma sincère et respectueuse reconnaissance.

**Monsieur le Docteur P.BESSOU**

**Docteur en Médecine  
Radiologue - Praticien Hospitalier**

Merci pour ton enthousiasme et ces précieux moments d'échanges toujours mêlés de savoir et de culture.

**Monsieur le Docteur S.DUCASSOU**

**Maître de conférence universitaire - Pédiatrie  
Onco-pédiatre - Praticien hospitalier**

Vous avez accepté avec spontanéité de juger ce travail.

Je vous remercie sincèrement.

**Monsieur le Docteur E.GIMBERT**

**Docteur en Médecine  
Neurochirurgien - Praticien Hospitalier**

Vous nous faites l'honneur de siéger parmi les membres de ce jury.

Je vous remercie sincèrement.

**Monsieur le Professeur J.F.CHATEIL**

**Professeur des Universités - Radiologie  
Praticien hospitalier, Chef de service**

Vous m'avez encadré tout au long de cette thèse.

Soyez remercié pour votre gentillesse, votre disponibilité et pour vos nombreux encouragements.

*À David*

*Nous avons commencé cette aventure ensemble,*

*Malheureusement tu nous as quittés trop tôt.*

**À l'équipe de radiologie du CHU de Saint Denis**

Qui ont guidé mes premiers pas dans cette spécialité.

**À l'équipe de radiologie du CHU de Saint Pierre**

Pour votre accueil et votre convivialité au quotidien.

**Aux Radiologues du plateaux d'imagerie du Tripode et de l'Hôpital Haut Lévêque**

**A toute l'équipe de radiopédiatrie et d'imagerie de la femme du CHU de Bordeaux**

Merci pour ces bons moments passés ensemble.

**Au Docteur M.HAVEZ-ENJOLRAS**

Merci pour ton énergie et ta bonne humeur.

**Aux Docteurs BENJAMIN,CHERRIER, GRENIER-DESFORGES,MAUGEY-LAULOM,MENUT, MISSONNIER, ZIADE,CORNELOUP,DOURNES et ETCHART**

Pour m'avoir encadré au cours de mon parcours.

**À Julie BLANCHARD et Thomas BARNETCHE**

Pour votre aide précieuse au cours de ce travail.

**À l'équipe du service d'anatomo-pathologie du CHU de Saint Pierre**

Vous avez été présents dans la phase finale de ce travail, merci pour ce soutien.

### **À mes parents**

Pour tout ce que vous m'avez appris

Pour votre soutien sans faille et vos encouragements durant ces années

Avec toute mon affection et ma profonde reconnaissance.

### **À ma sœur Julie et mon frère Mathieu**

### **À mes grands parents**

#### **À Pascale**

Pour son aide dans la langue de Shakespeare.

#### **À Charlotte et Marco**

Pour ses nombreuses années d'amitié.

#### **Aux GDHD : Cécile, Claire, Laura, Marie, NIB, Francis, Grégoire , Matt, Nini, Pierroux, Robin**

Par votre amitié sans réserve vous avez su rendre ces années magiques.

#### **À mes co-internes de la première heure Maxime et Shafey**

Que de bons souvenirs passés avec vous dans les couloirs obscurs de la radiologie.

#### **À Estelle, Julie, Simon et David**

Pour ce lien d'amitié si fort que nous avons créé.

#### **À l'équipe Bordelaise : Agnès, Clémence, Marie-Charlotte, Alexandre, Alexis, Clicoos, Christophe, François, Joseph, Yo**

Vous m'avez intégré sans préjugés dans votre groupe, merci pour ces bons moments passés ensembles.

#### **À mes colocataires réunionnais Gaëlle, Sophie et John**

Pour ces superbes moments de vie sous le soleil tropical.

## TABLE DES MATIERES

LISTE DES ABRÉVIATIONS .....	10
LISTES DES FIGURES ET TABLEAUX.....	12
AVANT-PROPOS .....	14
<b><u>PARTIE I : INTRODUCTION</u></b>	
<b>I. LES CHÉLATES DE GADOLINIUM.....</b>	<b>16</b>
A. HISTOIRE.....	16
B. PROPRIÉTÉS PHYSIQUES ET CHIMIQUES.....	16
C. PROPRIÉTÉS ET BIODISTRIBUTION.....	17
D. ASPECTS PHARMACEUTIQUES.....	20
E. DÉPÔTS INTRA-CÉRÉBRAUX ET HYPERSIGNAUX T1 .....	21
1. <i>Mise en évidence</i> .....	21
2. <i>Lien avec l'injection de chélate de gadolinium</i> .....	21
3. <i>Chez l'enfant</i> .....	22
4. <i>Bref résumé de l'état de la littérature</i> .....	23
5. <i>Détection tissulaire intra-cérébrale du gadolinium</i> .....	24
F. DÉPÔTS DANS LES AUTRES TISSUS.....	26
1. <i>Dans le tissu osseux</i> .....	26
2. <i>Insuffisance rénale et gadolinium : fibrose néphrogénique systémique</i> .....	26
3. <i>Autres tissus</i> .....	27
G. EFFETS CLINIQUES DES DÉPÔTS DE GADOLINIUM (HORS FIBROSE NÉPHROGÉNIQUE SYSTÉMIQUE).....	29
H. DÉCISIONS RÉGLEMENTAIRES .....	30
I. VERS UNE ÉVOLUTION DES PRATIQUES ?.....	31



<b>II. ANATOMIE DES VOIES OPTIQUES.....</b>	<b>32</b>
A. VOIES OPTIQUES EXTRA-CÉRÉBRALES .....	32
1. <i>Nerf optique</i> : .....	32
2. <i>Chiasma optique</i> .....	32
3. <i>Bandelette optique</i> .....	33
4. <i>Représentation anatomique et radiologique</i> .....	33
B. VOIES OPTIQUES INTRA-CÉRÉBRALES .....	34
1. <i>Corps géniculé latéral ou genouillé externe</i> .....	34
2. <i>Radiations optiques</i> .....	34
3. <i>Centre cortical visuel</i> .....	34
C. SYSTÉMATISATION DES VOIES OPTIQUES.....	35
<b>III. TUMEURS DES VOIES OPTIQUES .....</b>	<b>37</b>
A. DONNÉES EPIDÉMIOLOGIQUES .....	37
B. TYPES HISTOLOGIQUES .....	38
C. DONNÉES CLINIQUES .....	38
D. DONNÉES RADIOLOGIQUES.....	39
E. ÉVOLUTION ET SUIVI.....	39
<b>IV. RAPPEL SUR LA NEUROFIBROMATOSE DE TYPE I.....</b>	<b>40</b>
A. NEUROFIBROMATOSE DE TYPE 1 : PRÉSENTATION GÉNÉRALE ET CRITÈRES DE DIAGNOSTIC.....	40
B. MANIFESTATIONS OCULAIRES .....	41
C. TUMEURS DES VOIES OPTIQUES ET SUIVI.....	41

D. MANIFESTATIONS ENCÉPHALIQUES .....	42
1. <i>Lésions dysplasiques intra-parenchymateuses</i> .....	42
2. <i>Autres manifestations encéphaliques</i> .....	42

## **PARTIE II : ARTICLE**

V. RÉSUMÉ .....	44
VI. ABSTRACT .....	45
VII. INTRODUCTION .....	46
VIII. MATERIALS AND METHODS .....	47
IX. RESULTS .....	54
X. DISCUSSION .....	61
XI. CONCLUSION .....	63

## **PARTIE III : CONCLUSION GÉNÉRALE**

XII. CONCLUSION GÉNÉRALE .....	65
ANNEXES .....	67
BIBLIOGRAPHIE .....	82

## LISTE DES ABRÉVIATIONS

<b>AMM</b>	Autorisation de Mise sur le Marché
<b>ANSM</b>	Agence Nationale de Sécurité du Médicament et des produits de santé
<b>CD</b>	Cluster de Différentiation
<b>CI</b>	Confidence Interval
<b>DS</b>	Déviatiion Standard
<b>DPO</b>	Data Protection Officer
<b>EMA</b>	European Medicines Agency
<b>FDA</b>	US Food and Drug Administration
<b>FLAIR</b>	Fluid Attenuated Inversion Recovery
<b>FN</b>	False Negative
<b>FNS</b>	Fibrose Néphrogénique Systémique
<b>FP</b>	False Positive
<b>GBCAs</b>	Gadolinium Based Contrast Agents
<b>GVO</b>	Gliomes des voies optiques
<b>HAS</b>	Haute Autorité de Santé
<b>IC</b>	Intervalle de Confiance
<b>IDH1</b>	Isocitrate Deshydrogénase 1
<b>IDH2</b>	Isocitrate Déshydrogénase 2
<b>IQR</b>	Interquartile Range
<b>IRM</b>	Imagerie par Résonance Magnétique
<b>IRMC+</b>	Imagerie par Résonance Magnétique avec injection de chélate de gadolinium

<b>IRM C-</b>	Imagerie par Résonance Magnétique sans injection de chélate de gadolinium
<b>LC</b>	Lin's concordance correlation coefficient
<b>MIDAC</b>	Medical Imaging Drugs Advisory Committee
<b>MRI</b>	Magnetic Resonance Imaging
<b>MRI+C</b>	Contrast-enhanced Magnetic Resonance Imaging
<b>NF1</b>	Neurofibromatose de type 1
<b>NVP</b>	Negative Predictive Value
<b>OBNI</b>	Objet Brillants Non Identifiés
<b>OMS</b>	Organisation Mondiale de la Santé
<b>OPG</b>	Optic Pathway Gliomas
<b>PA</b>	Pilocytic astrocytoma
<b>PPV</b>	Positive Predictive Value
<b>SD</b>	Standard Deviation
<b>T</b>	Tesla
<b>TP</b>	True Positive
<b>TN</b>	True Negative
<b>VPP</b>	Valeur Prédictive Positive
<b>VPN</b>	Valeur Prédictive Négative

## LISTES DES FIGURES ET TABLEAUX

### FIGURES

1. Schéma (d'après Kastler et Vetter), montrant l'interaction entre les électrons de l'atome d'un agent paramagnétique et un proton du noyau d'hydrogène situé à proximité.....	17
2. Augmentation du signal T1 au niveau des noyaux dentelés entre la première et la vingtième injection de gadodiamide, issue de l'article original d'Errante et al.....	22
3. Analyse au microscopie électronique de tissu cérébral issu du noyau dentelé dans un groupe de patients exposés au gadolinium, issue de l'article original de McDonald et al.....	25
4. Images d'IRM cérébrale en séquence FLAIR de patients atteints d'AVC ischémique avant et après injection de chélate de gadolinium, issue de l'article original d'Hitomi.....	28
5. Vue anatomique des voies optiques extra-cérébrales.....	33
6. Coupe axiale en pondération T2 (d'après A.Osborn) en IRM montrant les voies optiques.....	34
7. Vue médiale du lobe occipital droit (d'après A.Bouchet et J.Cuilleret).....	35
8. Systématisation des voies optiques (d'après P.Kamina).....	36
9. Flow chart of MRI review.....	48
10. Quantitative measures on sagittal T1 and axial T2-weighted images. Case of an optic chiasmatic glioma.....	49
11. Quantitative measure on axial T2-weighted image. Case of an optic nerve glioma.....	49
12.13. MRI images of a 7 year-old child (NF1 group) showing a glioma of the right optic nerve.....	51
14.15. MRI images of a 8 year-old child (NF1 group) showing an optic chiasmatic lesion with extension to the optic nerves and the optic tract.....	52
16.17. MRI images of a 15 year-old child (NF1 group) showing an optic chiasmatic lesion with extension to the inferior part of third ventricle.....	53
18.19. Inter and intra-observer comparison for measurement of percentage tumor volume variation....	56
20.21. False negative, case 1.....	59
22.23. False negative, case 3.....	60

## TABLEAUX

1. Structure moléculaire des principaux chélates de gadolinium ayant été utilisés comme agent de contraste (d'après Idée et al.).....	19
2. Articles mettant en évidence la présence d'hypersignaux spontanés T1 en IRM des noyaux gris centraux après injection préalable de chélates de gadolinium linéaires.....	23
3. Articles mettant en évidence la présence d'hypersignaux spontanés T1 en IRM des noyaux gris centraux après injection préalable de chélates de gadolinium macrocycliques.....	24
4. Statut des AMM et recommandations concernant les produits de contraste à base de gadolinium autorisés en France.....	31
5. Patient characteristics with or without NF1.....	54
6. Diagnostic performance of an unenhanced MRI in the follow-up of optical pathway gliomas in children.....	54
7. Concordance between radiologists and between each radiologist and reference for tumor status.....	55
8. Inter and intra-observer concordance for percentage of tumor volume variation between two exams.....	55
9. Evolution of tumor characteristics.....	57

Depuis 2009, année de la mise en évidence d'hypersignaux spontanés sur les séquences pondérées T1 en IRM au niveau des noyaux dentelés chez des patients suivis pour sclérose en plaques, le lien entre ces anomalies de signal et l'injection préalable de chélate de gadolinium a été établi. Ceci est notamment en rapport avec la stabilité de chaque molécule, certains agents de contraste (composés macrocycliques) étant plus stables que d'autres (composés linéaires).

Bien qu'à l'heure actuelle aucune conséquence clinique n'ait été clairement établie chez les patients avec une fonction rénale normale, en juillet 2017, l'agence européenne des médicaments (EMA) et l'agence nationale de sécurité du médicament et des produits de santé (ANSM), ont décidé une suspension de l'autorisation de mise sur le marché (AMM) de trois composés linéaires. Il a été par ailleurs rappelé aux professionnels de santé qu'ils doivent utiliser ces produits de contraste à base de gadolinium uniquement lorsque l'information diagnostique essentielle ne peut être obtenue par l'imagerie sans injection.

Ces nouvelles données constituent un challenge pour la communauté médicale et plus particulièrement pour les radiologues quant à la réalisation répétée d'examens IRM avec injection de chélate de gadolinium, notamment au sein de la population pédiatrique.

Le travail exposé dans cette thèse s'est attaché à l'étude d'une tumeur de bas grade du système nerveux central chez l'enfant, le gliome des voies optiques, et de son suivi évolutif en IRM. Du fait de son évolution variable, une longue période de suivi est le plus souvent de mise, entraînant la répétition d'examens IRM de contrôle. L'apport potentiel d'un examen IRM sans injection de produit de contraste a ainsi été évalué.

Notre manuscrit comporte une introduction qui a pour but d'éclairer la problématique liée à l'usage des chélates de gadolinium en IRM puis en rappelant quelques notions sur les tumeurs des voies optiques chez l'enfant en rapport avec la population de notre étude.

L'étude elle-même est rédigée sous la forme d'un article scientifique en anglais, destiné à être soumis pour publication dans une revue scientifique. Cet article a été accepté pour publication dans la revue *Neuroradiology* le 7 mars 2019 (cf. annexe).

Nous concluons ce travail par une synthèse des conclusions issues de cette étude.

# **PARTIE I : INTRODUCTION**



# I. LES CHÉLATES DE GADOLINIUM

## A. HISTOIRE

Le gadolinium,  $Gd^{3+}$  (numéro atomique  $Z=64$ , masse moléculaire  $M=157,25$ ) est un élément de la famille des lanthanides dans la classification périodique des éléments.

En 1794, le chimiste et géologue finlandais Johan Gadolin découvre dans les environs du village d'Ytterby en Suède une roche baptisée Gadolinite.

Quatre-vingt-six ans plus tard, le chimiste suisse Charles Galissard de Marignac effectue une analyse spectroscopique d'échantillons obtenus à partir de gadolinite et repère des raies correspondant à un élément inconnu.

Enfin, en 1886, après les travaux de Galissard de Marignac, Paul Emile Lecoq de Boisbaudran isole l'oxyde de gadolinium (1).

## B. PROPRIÉTÉS PHYSIQUES ET CHIMIQUES

La famille des lanthanides est composée de 15 éléments : du lanthane ( $Z=57$ ), au lutécium ( $Z=71$ ). Les lanthanides possèdent des propriétés dites paramagnétiques.

Les propriétés magnétiques d'un corps ou d'une substance sont caractérisées par sa capacité à s'aimanter dans un champ magnétique (2) encore appelé susceptibilité magnétique.

Le paramagnétisme est la conséquence de la présence au sein d'une substance, d'ions métalliques possédant des électrons non appariés (électrons célibataires).

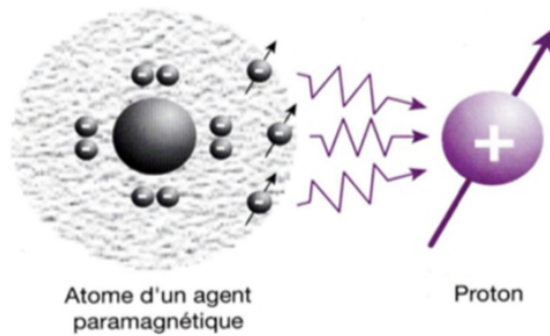
Les électrons, comme les nucléons, possèdent un moment magnétique lié à leur spin (spin électronique). Le moment magnétique de l'électron est beaucoup plus élevé que celui du proton en raison d'un rapport charge/masse bien plus favorable (2).

Plus un atome possède un nombre élevé d'électrons célibataires, plus son moment magnétique électronique est grand et donc plus ses propriétés paramagnétiques sont importantes.

Ainsi, les électrons célibataires de l'atome considéré vont interagir avec les noyaux d'hydrogène situés à proximité : il s'agit d'une interaction avec le spin nucléaire du proton entraînant une augmentation de la vitesse de relaxation (2).

Le gadolinium possède 7 électrons non appariés et donc un moment magnétique élevé.

Figure 1



**Figure 1.** Schéma (d'après Kastler et Vetter), montrant l'interaction (flèches) entre les électrons de l'atome d'un agent paramagnétique (en gris) et un proton du noyau d'hydrogène situé à proximité (en violet).

De ce fait, les produits de contraste en IRM ne sont pas directement visualisables ; c'est le raccourcissement des temps de relaxation T1 et/ou T2 qu'ils entraînent sur le noyau d'hydrogène situé à leur proximité qui sera à l'origine de la modification des contrastes (3).

Si le produit de contraste raccourcit le temps T1, on observe un hypersignal en pondération T1, s'il raccourcit le T2 on aura par contre une diminution du signal en pondération T2 (3).

L'efficacité du produit de contraste dépend donc de sa relaxivité (3).

## C. PROPRIÉTÉS ET BIODISTRIBUTION

Sous forme libre, le gadolinium est toxique pour l'organisme pour plusieurs raisons : l'une d'elles tient au fait que le rayon ionique du gadolinium est proche de celui du calcium et est donc capable de bloquer les canaux calciques voltages-dépendants (4).

Il est donc capable d'inhiber la contraction musculaire, la coagulation sanguine et la transmission d'un influx nerveux. Le gadolinium est également capable de déprimer le système reticulo-endothélial (5,6) et notamment les cellules de Kupffer.

Il inhibe également l'activité d'enzymes comme les déshydrogénases, l'adénosine triphosphate calcium-dépendante, la créatine kinase, les glutathions S transférases.

En IRM, le gadolinium est donc complexé par un ligand sous forme polyamino-polycarboxylique.

Le gadolinium non complexé possède 9 sites possibles de coordination avec l'eau, complexé il n'en possède plus qu'un.

Il existe deux types de chélates :

- les chélates linéaires comme le gadodiamide, l'acide gadopentétique, le gadoversétamide, l'acide gadobénique, l'acide gadoxétique, et le gadofosveset.
- les chélates macrocyliques ou le gadolinium est « encagé » dans un ligand comme l'acide gadotérique, le gadotéridol ou le gadobutrol.

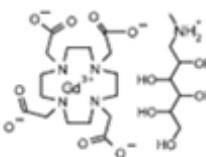
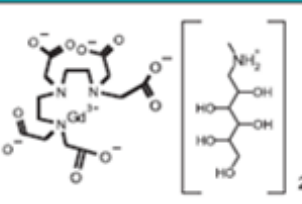
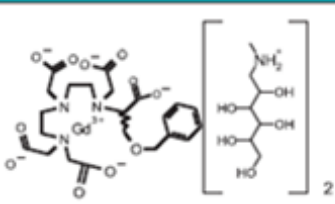
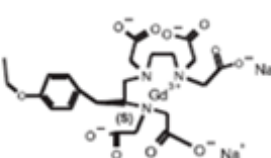
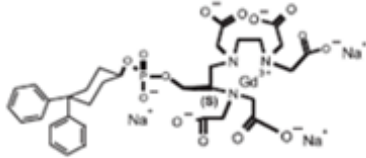
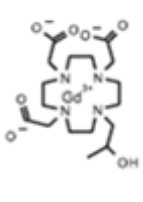
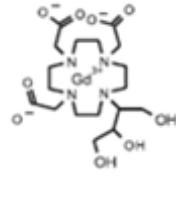
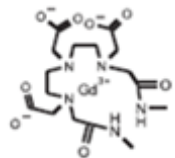
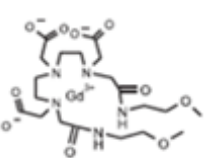
La molécule peut être ionique (et salifiée par la méglumine ou par le sodium) ou non ionique.

L'acide gadotérique, le gadotéridol, l'acide gadopentétique, le gadobutrol, le gadoversétamide et le gadodiamide sont des agents de contraste non spécifiques : ils n'ont donc pas de spécificité tissulaire et sont des marqueurs exclusifs de l'espace extra cellulaire.

L'acide gadoxétique, l'acide gadobénique, le gadofosveset possèdent un ou plusieurs cycles aromatiques lipophiles permettant une liaison protéique.


Les deux premiers sont utilisés dans l'imagerie du foie car ils sont captés par les hépatocytes, le dernier se lie à l'albumine plasmatique ce qui lui confère une rémanence vasculaire.

Tableau 1

	Complexes macrocycliques	Complexes linéaires		
Ioniques	 Gd-DOTA, acide gadotérique, Dotarem*	 Gd-DTPA, acide gadopentétique, Magnevist*	 Gd-BOPTA, acide gadobénique, MultiHance*	
		 Gd-EOB-DTPA, acide gadoxétique, Primovist/Eovist*	 MS325, gadofosveset, Vasovist/Ablavar*	
Non-ioniques	 Gd-HP-DO3A, gadotéridol, ProHance*	 Gd-BT-DO3A, gadobutrol, Gadovist/Gadavist*	 Gd-DTPA-BMA, gadodiamide, Omniscan*	 Gd-DTPA-BMEA, gadoversétamide, OptiMARK*

**Tableau 1.** Structure moléculaire des principaux chélates de gadolinium ayant été utilisés comme agent de contraste. (d'après Idée et al. (4)). Il convient d'ajouter le CLARISCAN®, générique du DOTAREM® : acide gadotérique (inscrit au répertoire de l'ANSM du 29 Août 2017).

La stabilité thermodynamique et la stabilité cinétique expriment la vitesse de dissociation d'un chélate ; c'est-à-dire la durée pour atteindre l'état d'équilibre selon la formule :



La stabilité cinétique est évaluée par la demi-vie de dissociation. Cette demi-vie est plus faible pour les composés linéaires que pour les macrocycliques.

Frenzel et al. (7) rapportent que dans des conditions physiologiques (sérum humain à 37°C), les chélates de gadolinium peuvent être répartis en trois classes : les non ioniques linéaires, les ioniques linéaires et les macrocycliques. Les composés macrocycliques sont plus stables que les linéaires et les composés linéaires ioniques sont plus stables que les linéaires non ioniques.

Injectés par voie intraveineuse, ils passent rapidement du secteur vasculaire vers le secteur interstitiel, ils sont ensuite excrétés par le rein.

## D. ASPECTS PHARMACEUTIQUES

Les solutions injectables sont disponibles en concentration de 500 mmol/L et 250 mmol/L.

A cause de leur stabilité thermodynamique médiocre, la formulation pharmaceutique inclut un large excès de ligand afin de déplacer la réaction évoquée ci-dessus vers la forme complexée pour éviter la libération du gadolinium dans la solution pharmaceutique.

La tolérance de ces produits est en général bonne. Cependant, des effets secondaires de types réactions cutanéomuqueuses, nausées, vomissements, céphalées, vertiges ... et dans certains cas rares, des réactions graves de type choc anaphylactique peuvent être rencontrées. Prince et al. (8) estiment le nombre de décès par million de doses injectées entre 0,15 et 2,7 en fonction des différents chélates utilisés.

## E. DEPÔTS INTRA-CÉRÉBRAUX ET HYPERSIGNAUX T1

### 1. Mise en évidence

En 2009, l'article princeps de Roccatagliata et al. paru dans la revue Radiology (9) décrit la présence d'hypersignaux T1 spontanés des noyaux dentelés chez des patients atteints de sclérose en plaques. Ces hypersignaux seraient observés pour les formes secondairement progressives de sclérose en plaques et pas pour les formes rémittentes récurrentes. Ils seraient associés à un déficit clinique plus marqué, une charge lésionnelle plus importante, une atrophie plus marquée. L'étiologie de ces dépôts pourrait être, selon l'article, liée soit à une accumulation de fer, de ferritine, d'un infiltrat macrophagique, d'une augmentation de la concentration en manganèse, d'une remyélinisation ou liée à la présence d'agents paramagnétiques libres.

Par ailleurs, ces hypersignaux T1 sont également observés dans le cadre d'une dysfonction hépatique (10,11), dans la maladie de Wilson (10,12), la maladie de Rendu-Osler (13), les dépôts de manganèse (14,15), les calcifications (14,16), l'hémodialyse (17), la nutrition parentérale (18) et la NF1 (19).

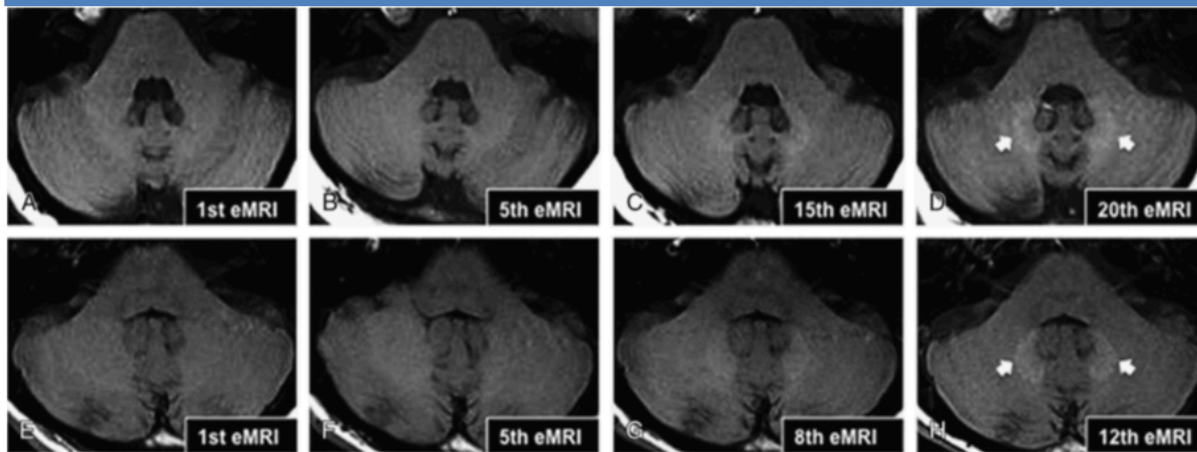
### 2. Lien avec l'injection de chélate de gadolinium

En 2014, l'étude de Kanda (20) réalise l'un des premiers liens entre les hypersignaux T1 dans les noyaux dentelés et le pallidum et l'injection préalable de chélate de gadolinium.

L'étude se base sur 19 patients ayant eu au préalable une injection de chélate de gadolinium linéaires : l'acide gadopentétique ou le gadodiamide.

La même année, Errante (21) montre une relation linéaire entre un hypersignal observé au niveau des noyaux dentelés et le nombre d'injections préalables de gadodiamide (composé linéaire).

Figure 2



**Figure 2.** issue de l'article original d'Errante et al. (21). La série A à D montre l'augmentation du signal T1 au niveau des noyaux dentelés entre la première et la vingtième injection de gadodiamide chez une femme de 23 ans atteinte d'un cancer pulmonaire non à petites cellules avec métastases cérébrales. La série E à H montre l'augmentation du signal T1 entre la première et la douzième injection de gadodiamide chez un patient de 33 ans atteint de sclérose en plaque.

Radbruch et al. (22) en 2015 montre une majoration du signal T1 dans les noyaux dentelés après injection de l'acide gadopentétique (composé linéaire) mais pas pour l'acide gadotérique (composé macrocyclique) dans un groupe de 50 patients avec au moins 6 IRM consécutives avec injection de produit de contraste.

La plupart des études montrent une absence d'hypersignal significatif en T1 pour l'acide gadotérique (23). Cependant, en 2017, l'étude de Splendiani et al. (24) réalisée sur 158 patients atteints de sclérose en plaques montre une tendance à l'augmentation du signal T1 à la fois dans le groupe acide gadotérique et dans le groupe gadobutrol, tous deux composés macrocycliques.

Ces résultats sont confirmés par l'étude de Kounig et al. (25) pour le gadobutrol.

### 3. Chez l'enfant

En pédiatrie les études de Flood (26), Hu (27), et Renz (28) ont montré un lien entre la présence d'hypersignaux T1 au niveau des noyaux gris centraux et l'injection préalable d'acide gadopentétique (composé linéaire).

En ce qui concerne les composés macrocycliques, l'étude de Tibussek (29) n'a pas retrouvé de lien entre les hypersignaux T1 des noyaux gris centraux et l'injection préalable d'acide gadotérique (composé macrocyclique) contrairement à l'étude de Rossi (30) réalisée sur une cohorte de 50 patients d'âge moyen de 8 ans.

#### 4. Bref résumé de l'état de la littérature

Les tableaux 2 et 3 suivants proposent une revue non exhaustive des articles mettant en évidence la présence d'hypersignaux spontanés T1 en IRM au niveau des noyaux gris centraux secondaires à l'injection préalable de chélate de gadolinium soit linéaires (Tableau 2) soit macrocycliques (Tableau 3).

- En rouge les articles dans lesquelles des hypersignaux T1 ont été retrouvés.
- En vert les articles dans lesquelles les hypersignaux T1 n'ont pas été mis en évidence.
- En noir les articles « non conclusifs » ou dont le design a été remis en cause.

Tableau 2				
	Acide gadoxétique	Acide gadobénique	Acide gadopentétique	Gadodiamide
Adultes	<p>Kahn 2017 (31)</p> <p>Ichikawa 2017 (32)</p> <p>Conte 2017 (33)</p>	<p>Weberling 2015 (34)</p> <p>Ramalho 2015 (35)</p> <p>Ramalho 2016 (36)</p>	<p>Kanda 2014 (20)</p> <p>Kanda 2015 (37)</p> <p>Radbruch 2015 (22)</p> <p>Cao 2016 (38)</p> <p>Schlemm 2016 (39)</p> <p>Tanaka 2016 (40)</p> <p>Kuno 2017 (41)</p>	<p>Kanda 2014 (20)</p> <p>Errante 2014 (21)</p> <p>Quattrocchi 2015 (42)</p> <p>McDonald 2015 (43)</p> <p>Ramalho 2015 (35)</p> <p>Ramalho 2016 (36)</p> <p>Tanaka 2016 (40)</p>
Enfants		<p>Scheider 2017 (44)</p>	<p>Flood 2016 (26)</p> <p>Hu 2016 (27)</p> <p>Renz 2018 (28)</p>	

**Tableau 2.** Articles mettant en évidence la présence d'hypersignaux spontanés T1 en IRM des noyaux gris centraux après injection préalable de chélates de gadolinium linéaires.



Tableau 3

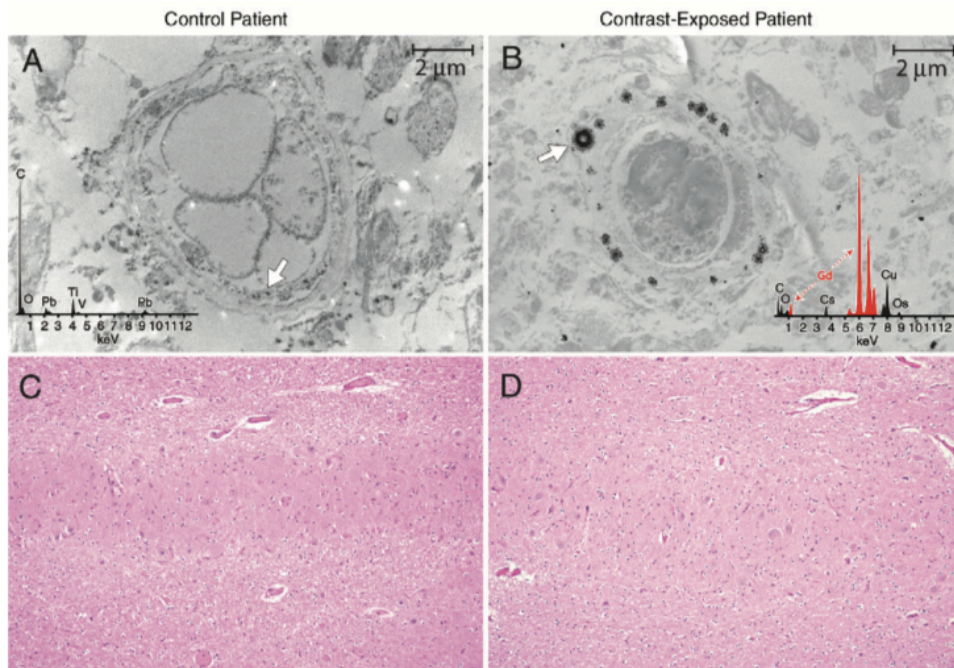
	Acide gadotérique	Gadotéridol	Gadobutrol
Adultes	Radbruch 2015 (22) Radbruch 2016 (45) Eisele 2016 (46) Radbruch 2017 (47) Bae 2017 (48)	Kanda 2015 (37)	Stojanov 2015 (49) Radbruch 2016 (47) Cao 2016 (38) Schlemm 2016 (39) Radbruch 2017 (47) Langner 2017 (50)
Enfants	Radbruch 2017 (23) Tibussek 2017 (29) Rossi Espagnet 2017 (30)	Tibussek 2017 (29)	

**Tableau 3.** Articles mettant en évidence la présence d'hypersignaux spontanés T1 en IRM des noyaux gris centraux après injection préalable de chélates de gadolinium macrocycliques.

### 5. Détection tissulaire intra-cérébrale du gadolinium

En 2015, l'étude post-mortem de McDonald et al. (43) réalisée sur 13 patients ayant eu au moins quatre examens IRM avec injection de gadodiamide (composé linéaire) retrouve des concentrations entre 0,1 et 58,8 microgrammes de gadolinium par gramme de tissu cérébral. Les auteurs de cette étude utilisent la spectrométrie de masse ainsi que le microscope électronique à balayage pour détecter les dépôts tissulaires de gadolinium (Fig.3). A l'analyse histologique, aucune modification tissulaire n'a pu être observée dans le groupe de patients exposés au gadolinium.

Figure 3



**Figure 3.** issue de l'article original de McDonald et al. (43) A et B correspondent à l'analyse au microscopie électronique de tissu cérébral issu du noyau dentelé dans le groupe contrôle A versus le groupe de patients exposés au gadolinium B au grossissement 10 000. L'analyse au spectromètre de masse réalisé sur les zones plus denses (flèches) (B) montre des raies caractéristiques du gadolinium (en rouge) dans le groupe exposé.

(C=carbone, Cs : césium, Cu :cuivre, Gd :gadolinium, O :oxygène, Os : osmium,

Pb : plomb, Ti : titanium, V : vanadium). Les coupes C et D correspondent à l'analyse histologique des tissus après coloration à l'hématoxyline-éosine.

En pédiatrie, ces dépôts intra-cérébraux ont également été retrouvés en 2017 au cours de l'analyse post-mortem de tissu cérébral d'enfants exposés au gadodiamide (51).

Une autre étude réalisée chez le rat en 2017 par Bussi et al. (52) a consisté en l'administration de vingt doses de composés macrocycliques : l'acide gadotérique , le gadotéridol et le gadobutrol pendant 5 semaines consécutives à une dose de 0,6 mmol / kg de poids corporel. Après une période de 28 jours, les animaux ont été sacrifiés et une détermination des niveaux de gadolinium a été effectuée par spectrométrie de masse dans le cervelet, le tissu cérébral, l'os, le rein, le foie, la peau et le sang.

Pour chacun d'entre eux des taux ont été détectés dans les tissus cérébraux, l'os, les reins et pas dans le foie, la peau ou le sang. Dans ce modèle expérimental, c'est le gadotéridol qui présentait un taux de rétention le plus faible.

Enfin, une étude réalisée chez le rat en 2017 (53) retrouve des taux non nuls dans les tissus cérébraux après injection de gadodiamine et de gadotéridol, avec un taux moindre détecté pour le gadotéridol confirmant la plus grande stabilité des composés macrocycliques.

## F. DÉPÔTS DANS LES AUTRES TISSUS

### 1. Dans le tissu osseux

Au niveau du tissu osseux, les études cliniques ont montré que la rétention de gadolinium a été observée dans l'os de tous les sujets, avec une fonction rénale normale, exposés à des chélates de gadolinium soit linéaires (gadodiamide, acide gadobénique, acide gadoxétique), soit macrocycliques (gadotéridol, gadobutrol) (54–56). Aucune donnée n'est disponible après exposition à l'acide gadopentétique, au gadoversétamide et à l'acide gadotérique chez l'Homme. Les concentrations de gadolinium dans l'os chez les patients exposés au gadobutrol, au gadotéridol, à l'acide gadobénique ou à l'acide gadoxétique étaient significativement plus élevées que dans le groupe contrôle, de façon similaire à ce qui a été rapporté pour la rétention de gadolinium dans les tissus cérébraux. Même une exposition unique soit aux composés linéaires, soit aux composés macrocycliques, peut être corrélée à une rétention de gadolinium dans l'os (54,55).

Le gadolinium peut être retenu dans les tissus osseux de patients exposés au gadodiamide ou au gadotéridol durant plus de 8 ans après exposition (56).

### 2. Insuffisance rénale et gadolinium : fibrose néphrogénique systémique

Décrite pour la première fois en 1997 chez des patients dialysés, la fibrose néphrogénique systémique se manifeste par une atteinte cutanée qui débute le plus souvent au niveau des membres inférieurs et qui va ensuite s'étendre aux membres supérieurs et au tronc. Les lésions sont symétriques, le visage et le cou sont presque systématiquement épargnés. Les

lésions élémentaires sont caractérisées par la présence de plaques ou de papules indurées ou brunâtres avec un aspect en peau d'orange.

C'est l'article de Grobner en 2006 (57) qui fait réellement le lien entre la FNS et l'injection de chélate de gadolinium.

High et al. (58) ont montré la présence de gadolinium dans les biopsies cutanées de patients présentant une fibrose néphrogénique systémique. Histologiquement, la fibrose néphrogénique systémique est caractérisée par un épaississement du derme. La teneur en mucine y est nettement augmentée et l'on note la présence de cellules fusiformes exprimant le CD 34, de cellules dendritiques sécrétant du collagène de type I et des cellules similaires aux fibrocytes circulants.

Le délai d'apparition entre la ou les doses de chélate de gadolinium et les signes cliniques de la maladie varient de quelques jours à quelques mois. Tous les cas de fibrose néphrogénique systémique ont été décrits chez des patients dont la clairance de la créatinine était inférieure à 30ml/min (59).

Il a également été montré que les chélates de gadolinium linéaires sont plus à risque de FNS que les chélates macrocycliques.

En février 2007, une alerte de pharmacovigilance européenne conduit à une contre-indication du gadodiamide chez l'insuffisant rénal sévère. En août 2007, la contre-indication s'élargit à l'acide gadopentétique chez l'insuffisant rénal sévère. Des recommandations pratiques ont été éditées en fonction de la fonction rénale de chaque patient (cf. annexe).

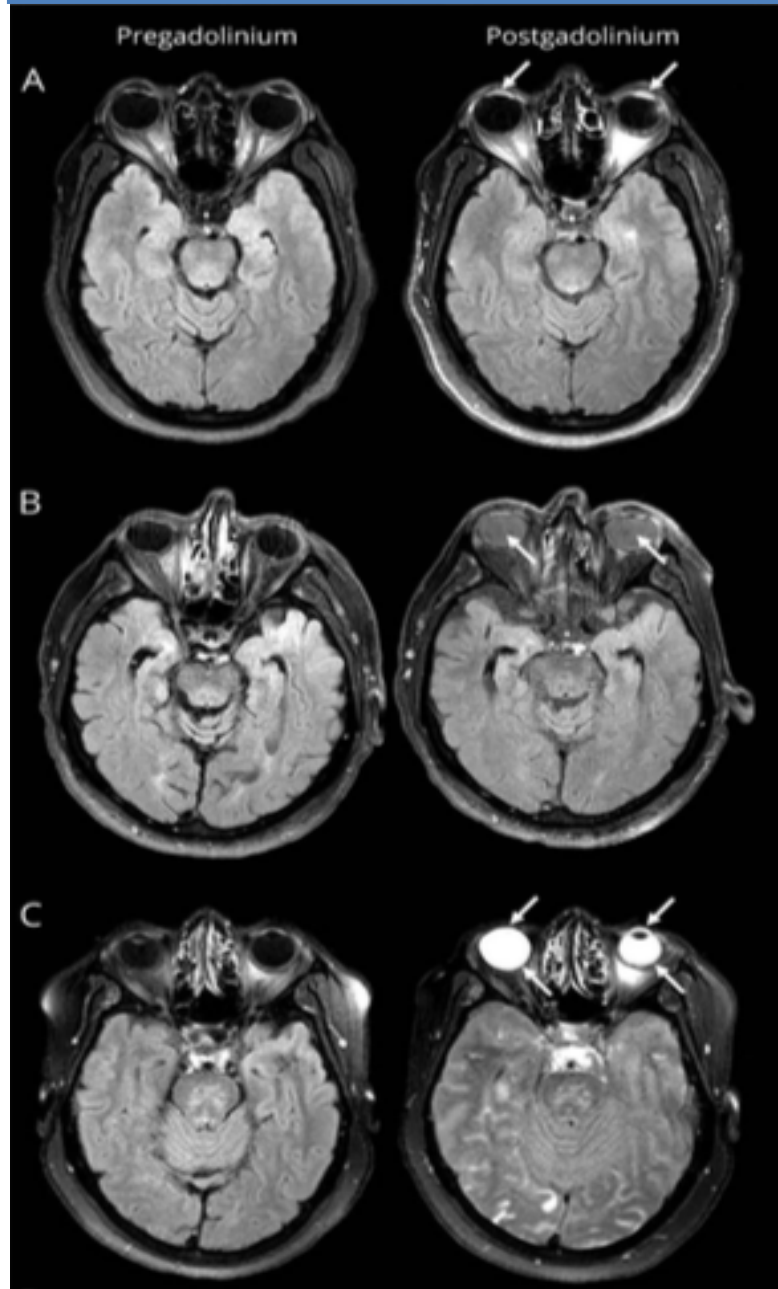
A noter que des dépôts cutanés de gadolinium ont également été retrouvés chez des patients ayant une fonction rénale normale dans l'étude de Roberts et al. (60).

### 3. Autres tissus

Une rétention hépatique de gadolinium a été observée après exposition à l'acide gadotérique de patients pédiatriques ayant bénéficié de transplantation de cellules souches hématopoïétiques allogéniques et porteurs d'une surcharge hépatique en fer (61).

Récemment, une étude a montré la présence d'hypersignaux visibles en FLAIR pouvant être liés à la présence de gadolinium au sein des tissus oculaires (Fig.4) dans une population de patients atteints d'AVC ischémique (62).

Figure 4



**Figure 4.** issue de l'article original d'Hitomi (62), montrant des images d'IRM cérébrale en séquence FLAIR de patients atteints d'AVC ischémique avant (colonne de gauche) et après injection de chélate de gadolinium (colonne de droite) montrant la présence d'hypersignaux au sein de l'humeur aqueuse (ligne A), au sein de l'humeur vitrée (ligne B), ou des deux (ligne C).

## G. EFFETS CLINIQUES DES DÉPÔTS DE GADOLINIUM (HORS FIBROSE NÉPHROGÉNIQUE SYSTÉMIQUE)

En 2016, Welk et al. (63) ont conduit une étude sur 246 557 patients ayant eu au moins une IRM avec injection de chélate de gadolinium (81,5% de la population), ou au moins quatre IRM avec injection de chélate de gadolinium (2,5 % de la population), afin d'observer l'apparition d'éventuels symptômes parkinsoniens. Cette étude ne retrouve pas d'association significative entre l'exposition au chélate de gadolinium et la survenue de symptômes parkinsoniens.

Semelka et al. (64) ont proposé d'utiliser le terme « état de stockage du gadolinium » (“gadolinium storage condition”) pour la rétention du gadolinium dans le cerveau ou les tissus du corps chez les patients avec fonction rénale altérée ou normale, si aucun syndrome clinique n'est présent, ou bien si les implications cliniques ne sont pas comprises. Ces auteurs ont également proposé le terme « maladie de dépôt de gadolinium » (“gadolinium deposition disease”) pour le processus « pathologique » observé chez des sujets avec fonction rénale normale, qui développent des symptômes persistants survenant dans les heures jusqu'à deux mois après administration de chélates de gadolinium.

Les symptômes cliniques de cette « maladie de dépôt de gadolinium » incluent céphalées, douleurs osseuses et articulaires. Des symptômes comparables à ceux observés dans la fibrose néphrogénique systémique, mais de moindre sévérité ont également été rapportés.

Une association de patients (MRI-Gadolinium-Toxicity support group) a conduit une étude sur 17 patients (Gadolinium Toxicity: A Group Self-Study of Retained Gadolinium from Contrast MRIs) à l'aide d'un programme d'enquête en ligne en autoévaluation. (SurveyMonkey.com, Palo Alto, CA). Des symptômes allant de douleurs, paresthésies, symptômes musculaires ou oculaires à une modification du derme ont été rapportés.

## H. DÉCISIONS RÉGLEMENTAIRES

L'Agence nationale de sécurité du médicament et des produits de santé (ANSM), en accord avec l'Agence Européenne des Médicaments (EMA) a décidé en juillet 2017 une suspension de l'autorisation de mise sur le marché (AMM) des composés linéaires suivants :

- le gadodiamide ;
- l'acide gadobénique, qui reste cependant disponible pour l'imagerie du foie uniquement ;
- l'acide gadopentétique, reste disponible pour l'utilisation intra-articulaire uniquement (Ce médicament n'est néanmoins plus commercialisé en France depuis décembre 2016 et son AMM vient d'être abrogée pour raisons commerciales).

Il a été rappelé aux professionnels de santé qu'ils doivent utiliser des produits de contraste à base de gadolinium uniquement lorsque l'information diagnostique essentielle ne peut être obtenue par l'imagerie sans injection de contraste.

La dose la plus faible permettant un rehaussement du contraste suffisant au diagnostic doit toujours être utilisée.

Tous les produits macrocycliques étudiés (gadobutrol, acide gadotérique et gadotéridol) restent autorisés dans leurs indications actuelles.

Aux États Unis, le Comité consultatif sur les médicaments d'imagerie médicale (MIDAC) de la Food and Drug Administration (FDA) a proposé l'ajout d'un avertissement sur l'emballage des produits à base de chélate de gadolinium.

Tableau 4

Produit	Type (formulation)	Statut de l'AMM* au 15 janvier 2018
Artirem ( <i>acide gadotérique</i> )	macrocyclique (intra-articulaire)	maintenue
Dotarem ( <i>acide gadotérique</i> ) et produit générique (Clariscan)	macrocyclique (i.v.)	maintenue
Gadovist ( <i>gadobutrol</i> )	macrocyclique (i.v.)	maintenue
Magnevist ( <i>acide gadopentétique</i> ) **	linéaire (intra-articulaire)	abrogée pour raisons commerciales**
Magnevist ( <i>acide gadopentétique</i> )	linéaire (i.v.)	suspendue
MultiHance ( <i>acide gadobénique</i> )	linéaire (i.v.)	limitée à l'imagerie du foie
Omniscan ( <i>gadodiamide</i> )	linéaire (i.v.)	suspendue
ProHance ( <i>gadotéridol</i> )	macrocyclique (i.v.)	maintenue

**Tableau 4.** Statut des AMM et recommandations concernant les produits de contraste à base de gadolinium autorisés en France. \*Pour les produits dont les AMM ont été maintenues. Les résumés des caractéristiques du produit ont été actualisés. \*\*Produit en arrêt de commercialisation en France depuis décembre 2016 et AMM abrogée le 29.12.2017.

## I. VERS UNE ÉVOLUTION DES PRATIQUES ?

Une étude de 2017 de Mithal et al. (65) montre qu'en 2016, 80% d'un groupe d'hôpitaux pédiatriques d'Amérique du nord interrogés utilisent des agents de contraste macrocycliques. Au cours de l'année 2016, 58% avaient changé d'agent au profit d'un agent macrocyclique à la lumière des données actuelles.



## II. ANATOMIE DES VOIES OPTIQUES

Les voies optiques constituent l'ensemble des neurones qui transmettent les impressions visuelles de la rétine vers les centres corticaux de la vision. On distingue les voies optiques extra-cérébrales (rétine, nerf optique, chiasma et bandelette optique) et les voies optiques intra-cérébrales (corps genouillés, radiations optiques et cortex visuel).

### A. VOIES OPTIQUES EXTRA-CÉRÉBRALES

#### 1. Nerf optique :

Il constitue un véritable prolongement du cerveau, il mesure environ 25 mm de long à la naissance pour atteindre environ 40 mm à la puberté. Son diamètre est de 2 mm à la naissance, le double à la puberté.

Il est constitué de faisceaux d'axones, entourés d'un tissu de soutien glial constitué d'astrocytes, d'oligodendrocytes et de capillaires. Il est entouré par trois enveloppes méningées : la pie mère, l'arachnoïde et la dure mère.

On le divise classiquement en quatre portions :

- une portion intra-oculaire : la papille.
- une portion intra-orbitaire : il est alors non rectiligne mais sinueux permettant ainsi les mouvements du globe sans traction.
- une portion intra-canalair.
- enfin, une portion intra-crânienne : où il baigne dans la citerne opto-chiasmatique.

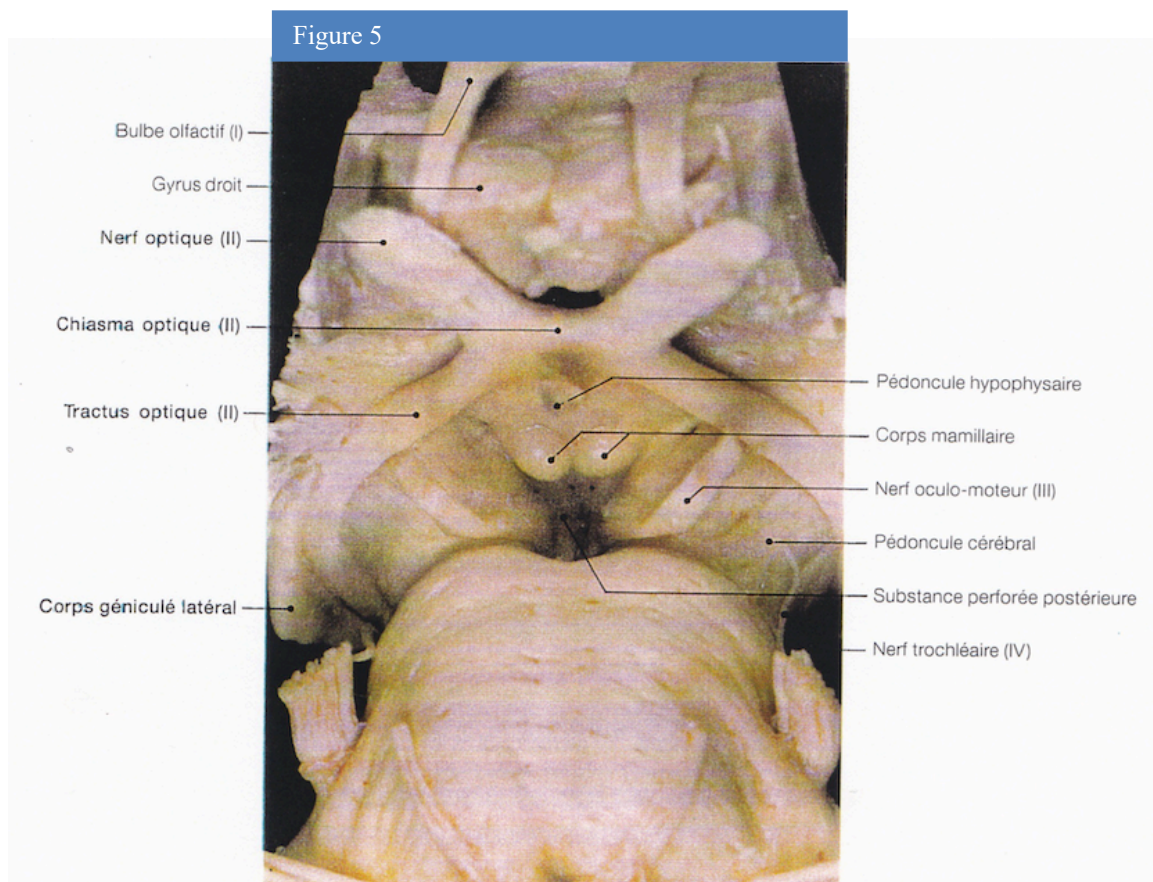
#### 2. Chiasma optique

De forme en X (ou lettre Khi grec), il mesure environ 12 à 14 mm dans le plan transversal, 5 à 7 mm dans le plan sagittal et 2 à 4 mm d'épaisseur.

### 3. Bandelette optique

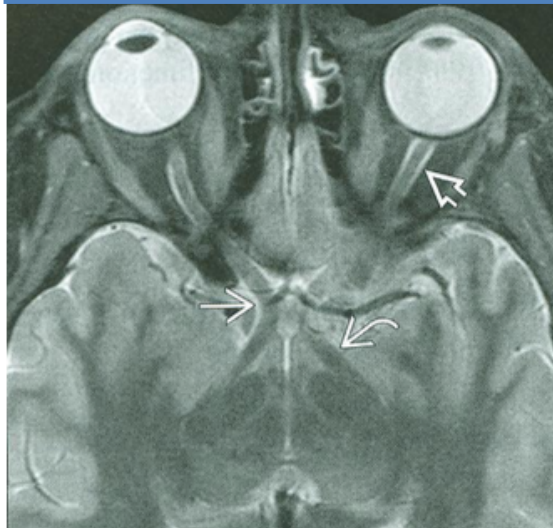
Aussi appelée tractus optique elle forme un cordon de 3 cm qui se termine dans les corps genouillés latéraux.

### 4. Représentation anatomique et radiologique



**Figure 5.** Vue anatomique des voies optiques extra-cérébrales.

Figure 6



**Figure 6.** Coupe axiale en pondération T2 (d'après A.Osborn) en IRM montrant le nerf optique (flèche double), le chiasma optique (flèche simple) et le tractus optique (flèche courbe).

## B. VOIES OPTIQUES INTRA-CÉRÉBRALES

### 1. Corps géniculé latéral ou genouillé externe

Il correspond à une saillie ovale, allongée, à la face latérale du pédoncule cérébral au-dessous du pôle postérieur du thalamus (pulvinar).

### 2. Radiations optiques

Elles relient le corps géniculé latéral au cortex occipital.

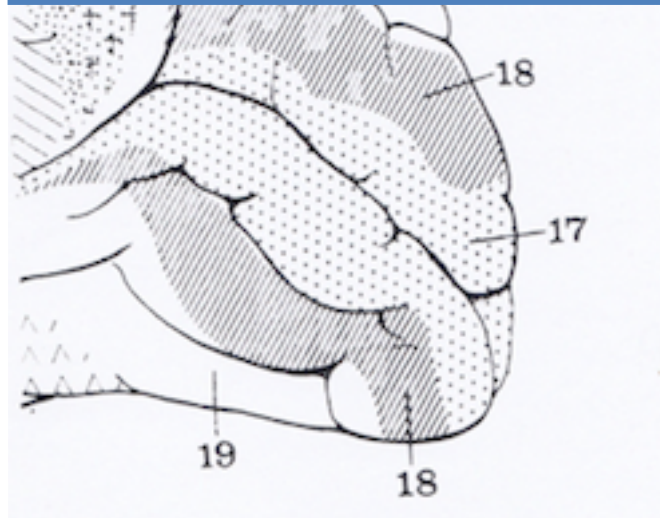
### 3. Centre cortical visuel

Situé à la face interne du lobe occipital, de part et d'autre de la scissure calcarine il comprend trois aires :

-l'aire visuelle sensitive (ou aire 17 de Brodmann) qui occupe les deux lèvres et le fond de la scissure calcarine, elle correspond à une aire de réception des sensations visuelles.

-deux aires visuo-psychiques de gnose visuelle (aires 18 et 19 de Brodmann) permettent l'intégration de la réponse motrice aux perceptions visuelles.

Figure 7



**Figure 7.** Vue médiale du lobe occipital droit (d'après A.Bouchet et J.Cuilleret).17, 18, 19 : aire 17, 18 et 19 de Brodman.

## C. SYSTÉMATISATION DES VOIES OPTIQUES

Les cellules ganglionnaires donnent naissance aux axones qui constituent le nerf optique. Ces fibres sont organisées en trois faisceaux principaux :

- le faisceau maculaire, central, véhicule les informations concernant la vision fine.
- le faisceau temporal et le faisceau nasal entourent le faisceau maculaire et transmettent l'information le long du bord interne et externe du nerf. Chacun est divisé en quadrant supérieur et inférieur.

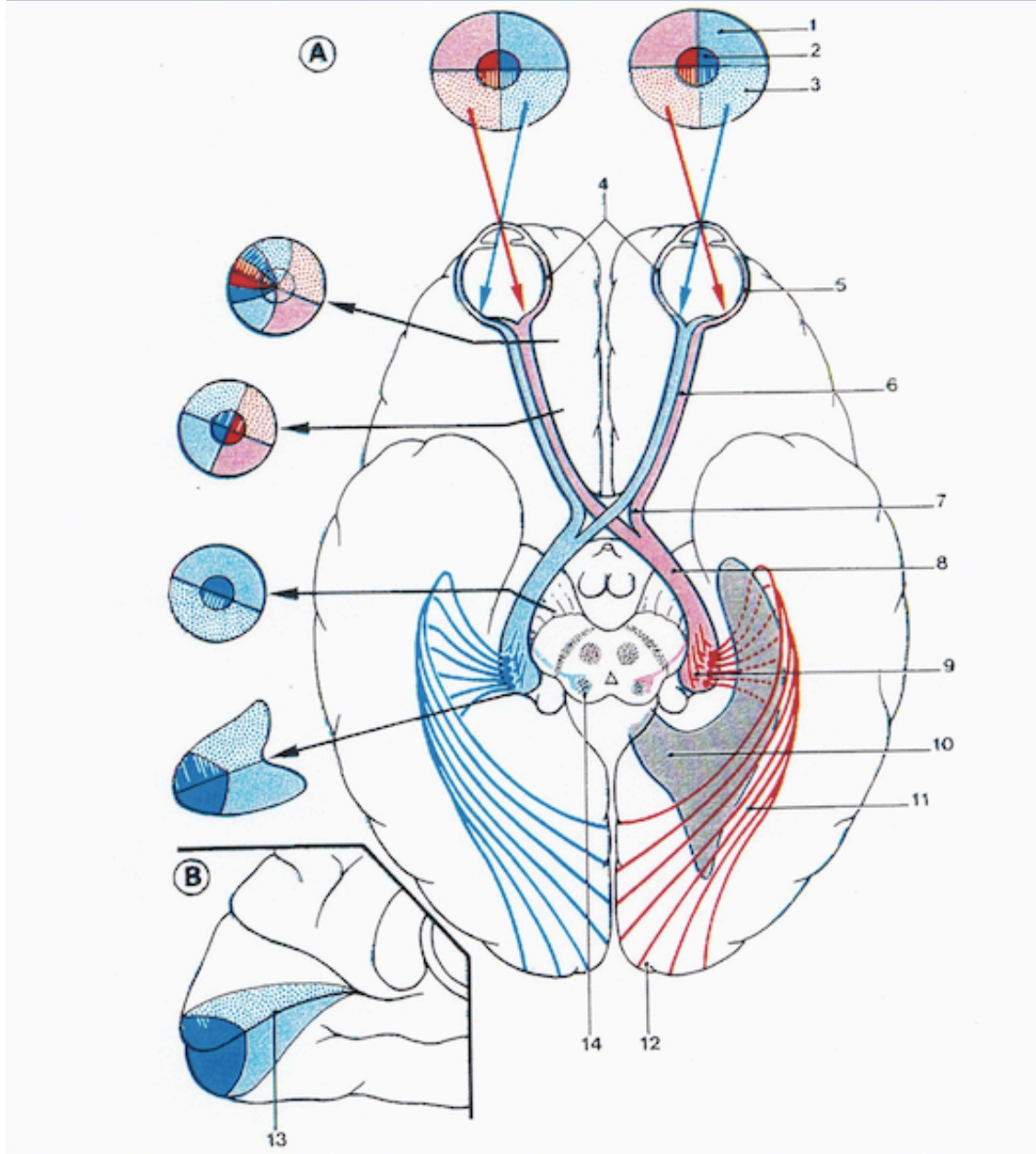
Au niveau du chiasma, les fibres d'origine temporale restent le long du bord externe du chiasma et vont dans la bandelette homolatérale. Les fibres d'origine nasale quant à elles se croisent pour aller dans la bandelette controlatérale. Le faisceau maculaire se divise en deux parties égales destinées à chacune des bandelettes.

Dans les bandelettes, le faisceau maculaire se place en coin supérieur, il y a alors regroupement des faisceaux correspondant aux portions des deux rétines qui regardent dans la

même direction avec regroupement des fibres originaires des hémirétines soit supérieures soit inférieures.

Au cortex occipital, les fibres supérieures gagnent la lèvre supérieure de la scissure calcarine, les fibres inférieures, la lèvre inférieure.

Figure 8



**Figure 8.** Systématisation des voies optiques (d'après P.Kamina).A : Champs visuels, B : Vue médiale du cortex occipital , 1 : Quadrant supérieur, 2 : aire maculaire, 3 :quadrant inférieur, 4 : rétine nasale, 5 : rétine temporale, 6 : nerf optique, 7 : chiasma optique, 8 : tractus optique, 9 : corps géniculé latéral, 10 : ventricule latéral, 11 : radiations optiques, 12 : cortex visuel, 13 : sillon calcarin,14 : colliculus supérieur.

### III. TUMEURS DES VOIES OPTIQUES

Le terme « gliome du chiasma » est souvent employé dans la littérature, en réalité, le terme de gliome regroupe un ensemble hétérogène de tumeurs d'un point de vue anatomopathologique. Quant au terme de chiasma, il peut également désigner de manière indifférenciée le tractus optique intra ou extra cérébral. Ainsi préférons-nous utiliser ici le terme de « tumeurs des voies optiques ».

#### A. DONNÉES EPIDÉMIOLOGIQUES

Les tumeurs des voies optiques représentent environ 3 à 5 % des tumeurs cérébrales de l'enfant (66,67). Environ 70 % (68,69) des cas sont diagnostiqués dans la première décennie de vie dont 60 % avant l'âge de 5 ans. L'incidence de la maladie ne varie pas selon les sexes (66,70). Leur localisation concerne dans 25% des cas le nerf optique seul, dans 40 à 75% le chiasma et dans 33 à 60 % leur localisation est plus postérieure et peut s'étendre vers l'hypothalamus ou le troisième ventricule (66).

Les tumeurs des voies optiques chez l'enfant sont généralement des lésions de bas grade (66,70). L'astrocytome pilocytique est le type histologique le plus fréquemment rencontré. 30% (71) des patients présentant une tumeur des voies optiques sont atteints d'une neurofibromatose de type 1 (ou NF1). Dans ce cas, l'âge de découverte est le plus souvent compris entre 2 et 8 ans (72).

Bien que les tumeurs des voies optiques aient un taux de survie globale d'environ 90%, la survie sans progression est variable, allant d'environ 40% à 10 ans (71) sans traitement dans les cas associés à la NF1 à 24% à 5 ans avec un traitement dans les cas sporadiques (73).

## B. TYPES HISTOLOGIQUES

La nouvelle classification OMS 2016 des tumeurs du système nerveux central amène à un changement de paradigme puisqu'elle prend en compte des données de biologie moléculaire aboutissant ainsi à la notion « diagnostic intégré ». Ainsi, l'histologie doit être complétée par une analyse des marqueurs moléculaires pour préciser le diagnostic.

Par exemple les mutations IDH1 et IDH2 sont impliquées dans la formation des gliomes de bas grade ; la codélétion 1p/19q caractérise les oligodendrogliomes. Un système de grading a été mis en place permettant de donner une idée du potentiel évolutif.

Les principales tumeurs astrocytaires rencontrées sont (74) :

- L'astrocytome pilocytique (grade 1).
- L'astrocytome diffus (grade 2).
- L'astrocytome pilomyxoïde (grade 2).
- L'astrocytome anaplasique (grade 3).
- Le glioblastome (grade 4).

## C. DONNÉES CLINIQUES

Les patients peuvent être asymptomatiques ou présenter des symptômes variables en fonction de la localisation tumorale. Les signes cliniques, lorsqu'ils sont présents, sont majoritairement de type ophtalmique comme une baisse de l'acuité visuelle, une exophtalmie, un strabisme, ou un nystagmus (75). Des symptômes de types endocrinologiques comme une puberté précoce ou un syndrome diencephalique peuvent également être rencontrés et traduisent une atteinte hypothalamique (70,75,76). Des signes d'hypertension intra-crânienne peuvent également être présents lorsque la tumeur revêt un caractère obstructif à l'écoulement du liquide céphalo-rachidien. Enfin, des dysfonctions cognitives peuvent également être rencontrées.

## D. DONNÉES RADIOLOGIQUES

L'examen tomodensitométrique mais surtout l'imagerie par résonance magnétique constituent des éléments clefs du diagnostic des tumeurs des voies optiques (70).

Ces lésions sont classiquement iso ou hypo-intenses sur les séquences pondérées T1 et hyper-intenses sur les séquences pondérées T2 et se rehaussent de manière homogène après injection de chélate de gadolinium (66,77).

Une classification radiologique de ces tumeurs a été proposée comme suit dès 1958 par Dodge divisant les tumeurs en trois groupes selon leur localisation anatomique :

- type 1 : lésion touchant exclusivement le nerf optique.
- type 2 : lésion touchant exclusivement le chiasma optique.
- type 3 : lésion touchant l'hypothalamus ou une structure adjacente.

Cette classification a été amendée avec plusieurs sous types en 2008 (78).

## E. ÉVOLUTION ET SUIVI

L'histoire naturelle de la maladie varie de la progression à la régression spontanée (79).

Hors NF1, de manière générale, les recommandations de la HAS de novembre 2010 (destinées aussi à la population adulte) préconisent un suivi par un examen clinique et une IRM cérébrale tous les 6 mois pour les tumeurs de bas grade et tous les 2 à 3 mois pour les tumeurs de haut grade.



## IV. RAPPEL SUR LA NEUROFIBROMATOSE DE TYPE I

### A. NEUROFIBROMATOSE DE TYPE 1 : PRÉSENTATION GÉNÉRALE ET CRITÈRES DE DIAGNOSTIC

Les neurofibromatoses sont les plus fréquentes des phacomatoses et correspondent à des anomalies congénitales affectant majoritairement les structures d'origines ectodermiques, c'est-à-dire, le système nerveux, la peau, la rétine, le globe oculaire par exemple ; les organes viscéraux peuvent être également touchés mais dans une moindre mesure.

Elles sont habituellement divisées en deux types : type 1 et 2. Nous évoquerons ici exclusivement la neurofibromatose de type 1.

La neurofibromatose de type 1 (ou NF1) encore appelée maladie de Von Recklinghausen est une maladie génétique de transmission autosomique dominante et d'expression phénotypique variable (80). Sa fréquence est d'environ 1/3500 naissances dans la population générale (81).

Le gène causal est localisé sur le bras long du chromosome 17 (17q11.2) (région péri-centromérique). La protéine codée par ce gène, la neurofibromine, intervient dans le contrôle de la différenciation et de la prolifération cellulaire.

Pour retenir le diagnostic de NF 1, en accord avec la conférence de consensus de 1988 et le rappel fait en 2007 (82), le sujet doit présenter 2 ou plus des 7 critères suivants :

- 1 - Un apparenté de premier degré atteint (parent, frère, sœur ou enfant).
- 2 - Au moins 6 taches café au lait de diamètre supérieur à 1,5 cm après la puberté ou de 0,5 cm avant la puberté.
- 3 - La présence de lentigines axillaires ou inguinales.
- 4 - Au moins deux neurofibromes quel que soit leur type ou un neurofibrome plexiforme.
- 5 - Un gliome du nerf optique.
- 6 - Au moins deux nodules de Lisch (ou hamartomes iriens).
- 7 - Une lésion osseuse caractéristique (pseudarthrose, dysplasie du sphénoïde, lacune occipitale ou amincissement cortical des os longs).

Nous aborderons ici, exclusivement les manifestations oculaires et encéphaliques de la maladie.

## B. MANIFESTATIONS OCULAIRES

Les lésions de l'iris, appelées nodules de Lisch, représentent le signe oculaire le plus fréquent de la maladie. Ces lésions, sans manifestations cliniques, sont bilatérales, pigmentées ou non, et en fonction de leur taille peuvent être visibles à l'œil nu ou à l'examen à la lampe à fente.

## C. TUMEURS DES VOIES OPTIQUES ET SUIVI

Les tumeurs des voies optiques surviennent chez 15 à 20% des patients porteurs d'une neurofibromatose de type 1 (83). L'âge de découverte est le plus souvent compris entre 2 et 8 ans (72). A noter qu'une atteinte bilatérale des nerfs optiques est considérée comme pathognomonique de la neurofibromatose de type 1.

Pour les patients atteints d'une NF1, une publication de 2007 (83) propose une modalité de suivi comme suit :

- le suivi des enfants atteints de moins de 8 ans inclus un examen ophtalmologique annuel avec, entre autre, un test d'acuité visuelle, un examen du champ visuel, de la vision des couleurs, un dépistage du strabisme et de l'exophtalmie.
- un examen d'IRM encéphalique initial chez des patients avec une fonction visuelle normale n'est pas recommandée en première intention.
- après 8 ans, le risque de développement d'une tumeur des voies optiques étant moindre, un examen ophtalmologique tous les 2 ans est recommandé jusqu'à l'âge de 18 ans.
- lorsque le diagnostic de tumeurs des voies optiques est posé, un suivi ophtalmologique tous les 3 mois lors de la première année de suivi est recommandé, ainsi que l'examen d'IRM.

A noter qu'à ce jour il n'y a pas de recommandation claire pour l'enfant de moins de 1 an.

## D. MANIFESTATIONS ENCÉPHALIQUES

### 1. Lésions dysplasiques intra-parenchymateuses

Les lésions dysplasiques intra-parenchymateuses sont présentes dans 60 à 80 % (84) des cas. Elles sont visibles en IRM sur les séquences pondérées T2 sous forme de plages en hypersignal par rapport au parenchyme adjacent. Ces images, appelées “ Objets Brillants Non Identifiés ” (ou OBNI) prédominent au niveau des noyaux gris centraux, du tronc cérébral, des pédoncules cérébelleux; mais également au niveau de la capsule interne, du corps calleux. Parfois elles peuvent être discrètement hyperintenses en séquence pondérées T1, et n'exercent pas d'effet de masse sur les structures adjacentes (85,86). L'histoire naturelle de ces lésions est variable, souvent avec une tendance à une stabilité voire une régression (87).

### 2. Autres manifestations encéphaliques

D'autres anomalies cérébrales peuvent également être rencontrées parmi elles :

- les tumeurs cérébrales sus et sous tentorielles.
- les tumeurs cranio faciales comme le neurofibrome plexiforme de l'orbite, qui s'accompagne souvent d'une dysplasie sphénoïdale.
- les ectasies durales se traduisent le plus souvent par un élargissement des conduits auditifs internes.
- la sténose de l'aqueduc de Sylvius.
- la dysplasie vasculaire.
- un accident vasculaire cérébral.
- un déficit intellectuel.

## **PARTIE II : ARTICLE**

## V. RÉSUMÉ

### **INTRODUCTION :**

L'IRM avec injection de contraste gadoliné (IRMC+) est préconisée pour l'évaluation temporelle de la progression tumorale des gliomes des voies optiques (GVO). La mise en évidence récente de dépôts intra-cérébraux de gadolinium pourrait modifier cette règle. L'objectif de l'étude a été d'évaluer la performance diagnostique d'une IRM sans injection de contraste (IRMC-) dans le suivi évolutif des GIO chez l'enfant.

### **MATERIEL ET METHODES :**

Cette étude rétrospective a été réalisée dans un centre de référence pédiatrique des GIO en accord avec le comité éthique local. 17 patients suivis par au moins 5 IRMC+ entre 2001 et 2017 ont été inclus (atteints ou non de NF1). 25 cas de progression tumorale et 25 cas de stabilité mentionnés dans la conclusion du compte-rendu IRM (utilisé comme référence) ont été sélectionnés et couplés avec les examens précédents respectifs (50 paires d'examen). Pour l'évaluation de l'évolution tumorale, ces examens ont été analysés en aveugle par 2 radiologues à l'aide de critères quantitatifs et qualitatifs, en excluant la série IRMC+. Les sensibilités, spécificités, valeurs prédictives positives (VPP), négatives (VPN) et variabilités inter et intra-observateurs ont été calculées.

### **RESULTATS :**

L'âge moyen au moment du diagnostic était de  $5,4 \pm 3,4$  ans. La durée moyenne de suivi était de 6,7 ans. Le nombre moyen d'IRMC+ était de 13,5 (DS : 7,2). La sensibilité des IRMC- était de 84-88 % (IC 95% : 63,9-97,5%), la spécificité de 91,3-100% (IC 95% : 72-100%), la VPP était de 91,7 % pour le 1<sup>er</sup> lecteur, de 100% pour le second, la VPN était de 87,5% pour le 1<sup>er</sup> lecteur, de 85,2% pour le second. Il y avait un excellent accord inter-observateur ( $\kappa = 0,87$ ,  $p < 0,001$ ). Les variabilités inter/intra observateur de mesure étaient de 0,97/0,94.

### **CONCLUSION :**

La variation du volume tumoral et les critères qualitatifs (dilatation ventriculaire) sont le plus souvent suffisants pour apprécier l'évolutivité tumorale, faisant discuter l'usage systématique d'une IRMC+.

## VI. ABSTRACT

### **OBJECTIVE :**

Contrast-enhanced MRI (MRI+C) is considered as mandatory for brain tumors follow-up, but gadolinium brain depositions in relation with repeated injections have been reported. The aim of our work was to evaluate the diagnostic performance of an unenhanced MRI for the follow-up of optic pathway gliomas (OPG) in children.

### **MATERIALS AND METHODS :**

This retrospective study was performed in our regional referral centre for pediatric OPG, in accordance with the medical ethic committee. 17 patients (with/without NF1) were selected in our database from 2001 to 2017, with at least 5 MRI+C brain follow-up examinations. 25 cases of tumor progression and 25 cases of tumor stability mentioned in the conclusion of reports (gold-standard) were isolated (50 MRI pairs). Those exams were anonymized and independently reviewed by 2 radiologists, who analysed both quantitative (such as volume variation) and qualitative criteria (such as ventricular dilatation) on unenhanced images. Sensitivity, specificity, positive and negative predictive values (PPV, NPV) and inter/intra-observer agreement were calculated.

### **RESULTS :**

The mean age at diagnosis was  $5.4 \pm 3.4$  years. The mean follow-up length was 6.7 years. The mean number of MRI+C was 13.5 (SD: 7.2). The sensitivity of unenhanced MRI for tumor follow-up was 84-88 % (95% CI: 63,9-97,5). The specificity was 91.3-100 % (95% CI: 72-100). The PPV was 91.7%, for reader 1, 100% for reader 2. The NPV was 87.5% for reader 1, 85.2% for reader 2. There was an excellent inter-observer agreement regarding tumor progression: kappa coefficient of 0.87 ( $p < 0.001$ ). Inter and intra-variability for percentage of tumor volume variation between two exams were good (correlation coefficient of 0.97 and 0.94).

### **CONCLUSION :**

Tumor volume variation and qualitative criteria (such as ventricular dilatation) are in most cases sufficient to assess OPG progression. Systematic MRI+C could be questionable.

## VII. INTRODUCTION

Recent studies have shown that gadolinium depositions in the brain result from repetitive use of gadolinium-based contrast agents (GBCAs) in MR imaging (88). Several authors (21,22,26–28,35,37,49) have suggested that hyperintensity and/or increased signal intensity on unenhanced T1-weighted images might be related to retainment of gadolinium in the dentate nucleus and globus pallidus after repeated administration of GBCAs (89) in adults and children. Post mortem studies had confirmed this hypothesis (43,51) for GBCAs with linear configuration. Deposits in bone (54,55), liver (61) and skin (60) have also been observed. There is currently no well-defined clinical consequence (63) in the exclusion of nephrogenic systemic fibrosis. Thus, the lack of knowledge about the long-term clinical consequences and tissue gadolinium accumulation induces greater caution in the medical community regarding long-term exposure to these contrast agents (90).

Regarding these data, we have questioned the diagnostic performance of an unenhanced MRI for the long-term follow up of optic pathway gliomas in children.

Optic pathway gliomas account for 3-5% of brain tumors in children (66,67). They are most frequently found in children from 2 to 8 years of age (91). Up to 30% are associated with neurofibromatosis type 1 (NF1) (71). Optic pathway gliomas are usually low grade lesions (66,70) with approximately 90% overall survival (71), but predicting the evolution of each tumor remains difficult (71,73). Pilocytic astrocytoma (PA) is the most frequently encountered histological type (91). Progression free-survival is variable, ranging from 24 % at 5 years with treatment in sporadic cases (73) to 40% at 10 years without treatment in NF1-associated cases (71).

The MRI surveillance procedures of those lesions go through the realization of contrast-enhanced MRI examinations. Although intervals of neuro-ophtalmologic follow up is generally standardized (every 3 months for the first year, followed by increasing intervals), there is no well-defined consensus for the interval follow up with MRI, ranging from 4 to 12 months (83,90). Thus, regarding long follow-up and unpredictable tumor progression, children with optic pathway gliomas are at higher risk of gadolinium tissue deposition.

In this study, we hypothesized that unenhanced MRI could be sufficient for routine MRI follow-up of optic pathway gliomas in children, and the evaluation of unenhanced sequences was performed.

## VIII. MATERIALS AND METHODS

This work was a retrospective study, which was performed at a pediatric hospital (Bordeaux, France). This department is a regional referral center for pediatric optic pathway gliomas. Privacy and data protection rights were addressed by the data protection officer (DPO) and the study was recorded in the register of treatments.

Patients were selected using an internal database built in relation with a multi-disciplinary onco-pediatric consultation for optic pathway gliomas. Patients had at least 5 contrast-enhanced brain MRI examinations (using gadoteric acid) from September 7, 2001 to November 7, 2017. Radiologic reports and imaging data were available within our institutional picture archiving and communication system (PACS). Using the electronic medical record, we also obtained data including, gender, age at optic pathway glioma diagnosis, NF1 diagnosis status and duration of radiological follow-up.

We have included isolated cases of optic pathway gliomas and also those associated with NF1. Those MRIs were performed using 1, 1.5 or 3 tesla MRI systems of different brands ( Intera 1T, Philips Medical Systems, Best, the Netherlands; Achieva 1.5T, Philips Medical Systems, Best, the Netherlands; Avanto 1.5 T, Siemens Healthcare, Erlangen, Germany; Discovery MR 750w, GE Medical Systems, Milwaukee, Wis). The local institutional medical ethics committee approved our retrospective study.

The inclusion criteria of the study for each selected MRI were at least sagittal T1 and axial T2-weighted sequence or axial fluid-attenuated inversion recovery (FLAIR). All exams were carried out using gadolinium-enhanced sequences after those two series. The examination was conducted after sedation for children under the age of 4. One of the two investigators (4 years of experience) examined the MRI reports without seeing the MRI images. Twenty-five cases of tumor progression mentioned in the conclusion of the MRI report and 25 cases of tumor stability were selected. Progression of optic pathway gliomas on follow-up contrast-enhanced was defined by an increase in tumor size/extension or a change in the pattern of enhancement. These results are considered as gold standard in this work. For each case, we also included the previous exam just performed before assessment of progression or stability. Thus, 50 pairs of consecutive MRI were selected. Contrast-enhanced sequences have been removed from each set of images. All the images extracted of selected exams were secondarily anonymized by another investigator who did not participate in the study. Finally, 5 exams were duplicated to evaluate intra-observer variability.



All these steps are described in the flow chart of MRI review (Fig. 9).

Figure 9

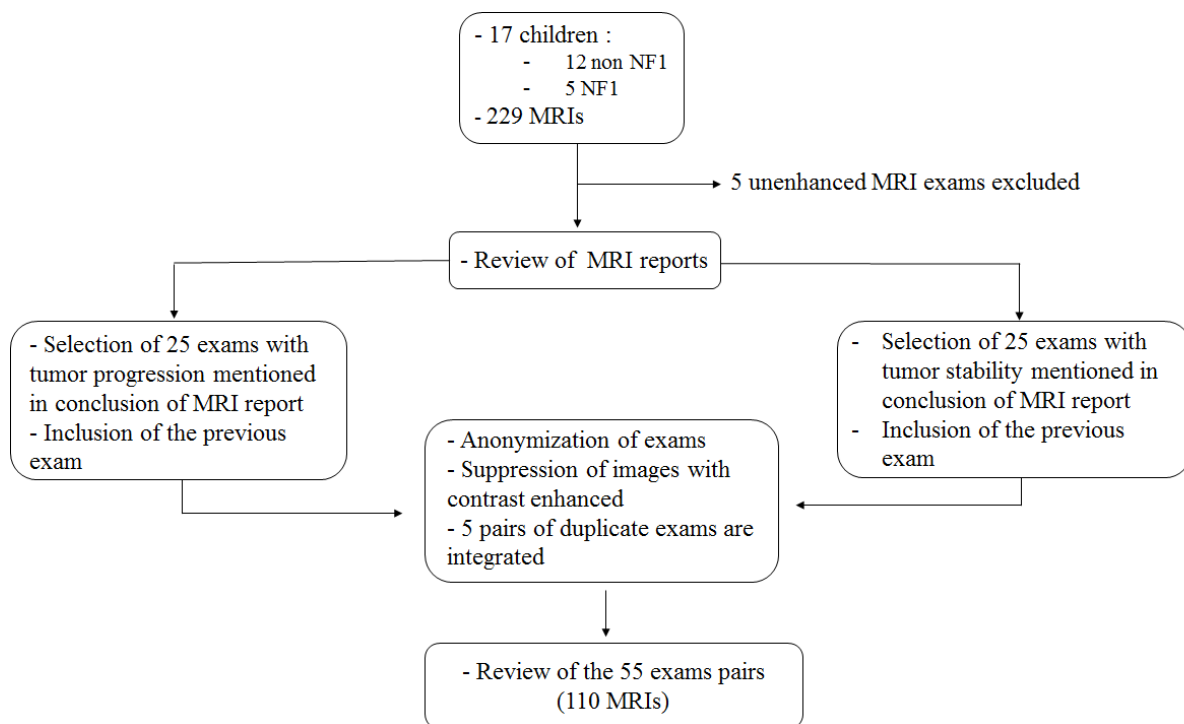
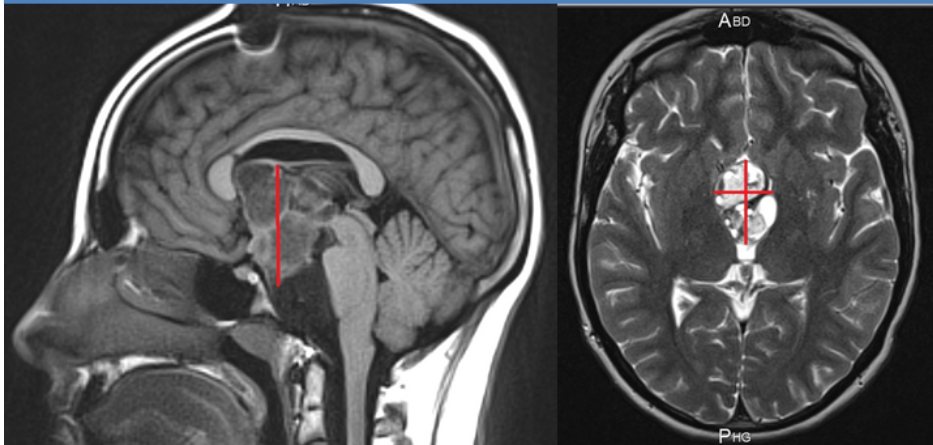


Figure 9. Flow chart of MRI review.

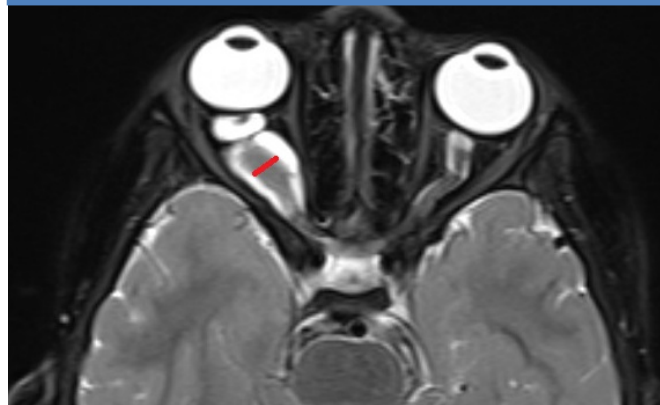The MRIs were independently reviewed by two radiologists, including one experienced senior pediatric radiologist (more than 30 years of experience: radiologist 1), and one junior radiologist (with 4 years of experience: radiologist 2). MRI review was conducted by radiologists 1 and 2, who were blinded to each other. Both quantitative and qualitative criteria were evaluated. Quantitative criteria included the overall size, volume of the tumor, and percentage of tumor volume variation. The measurements were generated on images using three orthogonal axes. Volume approximation was obtained according to the formula length x width x height / 2; when the tumor was located only on the optic nerve, only the diameter was measured; in case of isolated optic nerve glioma, only the width was measured (Fig. 10, Fig.11).

Figure 10



**Figure 10.** Quantitative measures on sagittal T1 and axial T2-weighted images. Case of an optic chiasmatic glioma. Volume was obtained according to the formula length x width x height / 2.

Figure 11



**Figure 11.** Quantitative measure on axial T2-weighted image. Case of an optic nerve glioma, only the width was measured.

The following qualitative data were recorded: tumor signal on T2-weighted images, mass cystic component, ventricular dilatation, anterior extension to optic nerves, basal ganglia extension and posterior optical tract extension of the tumor.

The main objective of the study was the evaluation of diagnostic performance of an unenhanced MRI exam for tumor follow-up of the optic pathway gliomas in children, compared with the results given during a contrast-enhanced exam (gold standard) based on quantitative and qualitative criteria mentioned above.

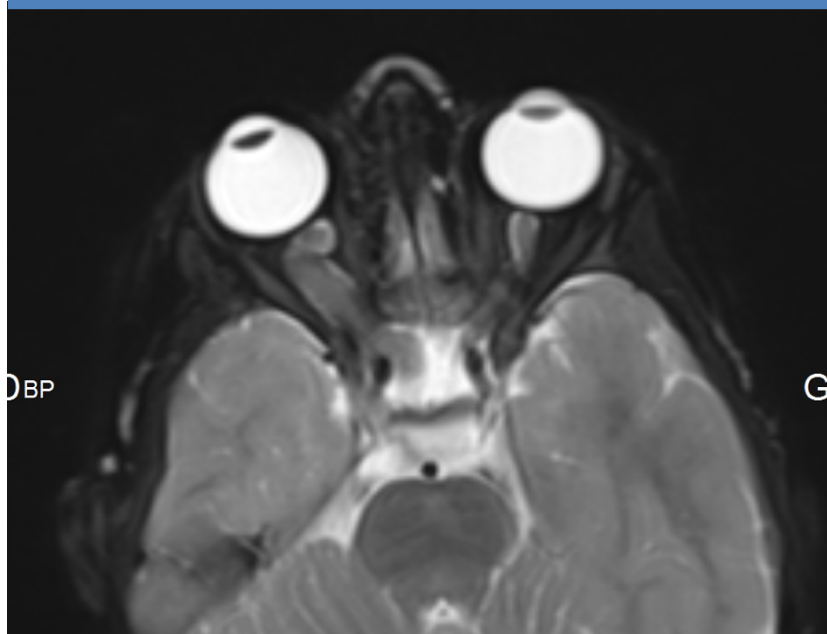
The secondary objective was the study of the different evolutionary characteristics of tumors.

Quantitative variables are expressed as mean (with standard deviation) or median (with interquartile range) for continuous variables, or as a number (percentage) for categorical variables. Description of the sample was also made according to NF1 status. Correlation was evaluated by non-parametric spearman correlation coefficients. The evaluation of diagnostic performance was assessed for each radiologist using sensitivity, specificity, positive predictive value, and negative predictive value with the corresponding confidence intervals. The evaluation of inter-observer reproducibility was performed using kappa coefficient for categorical variable (such as the evaluation of MRI evolution), and Bland and Altman graphical analysis. The agreement based on the kappa coefficient was described as bad (<0.20), poor (0.21-0.4), moderate (0.41-0.6), good (0.61-0.8), or excellent (0.81-1). The evaluation of intra-observer reproducibility was realized using Lin's concordance correlation coefficient for quantitative variable (such as the percentage of tutorial variation volume) and Bland and Altman graphical analysis. Lin's concordance correlation coefficient ranges in values from 0 to 1. Agreement was classified as poor (<0.20), fair (0.21-0.4), moderate (0.41-0.6), good (0.61-0.8), or excellent (0.81-1).

Statistical significance was set at  $P < 0.05$ . Data analysis was performed using the STATA® software, (StataCorpLP, College Station, Texas, USA).

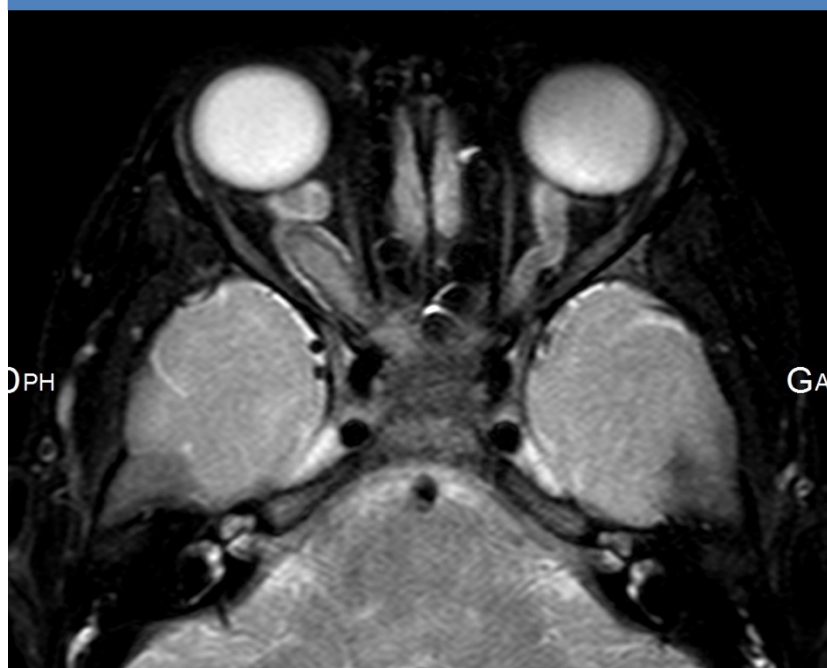ILLUSTRATION SHOWING STABILITY OF AN ISOLATED OPTIC NERVE GLIOMA

Figure 12



**Figure 12** . Axial T2-weighted image of a 7 year-old child (NF1 group) showing a glioma of the right optic nerve.

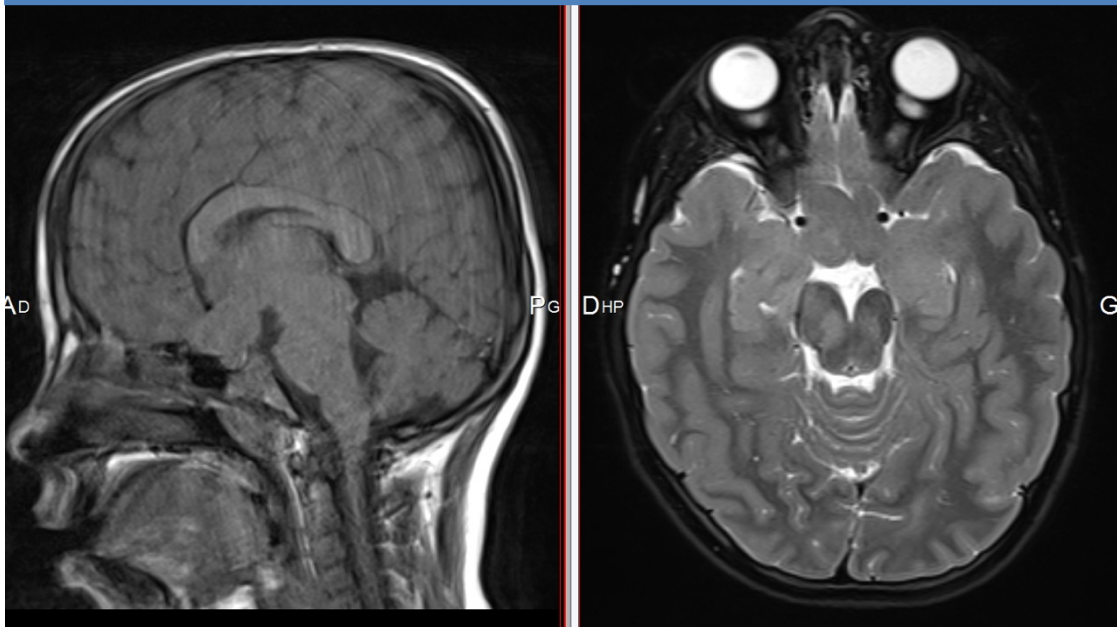
Figure 13



**Figure 13**. Axial T2-weighted image of the same patient 6 months later showing a tumor stability.

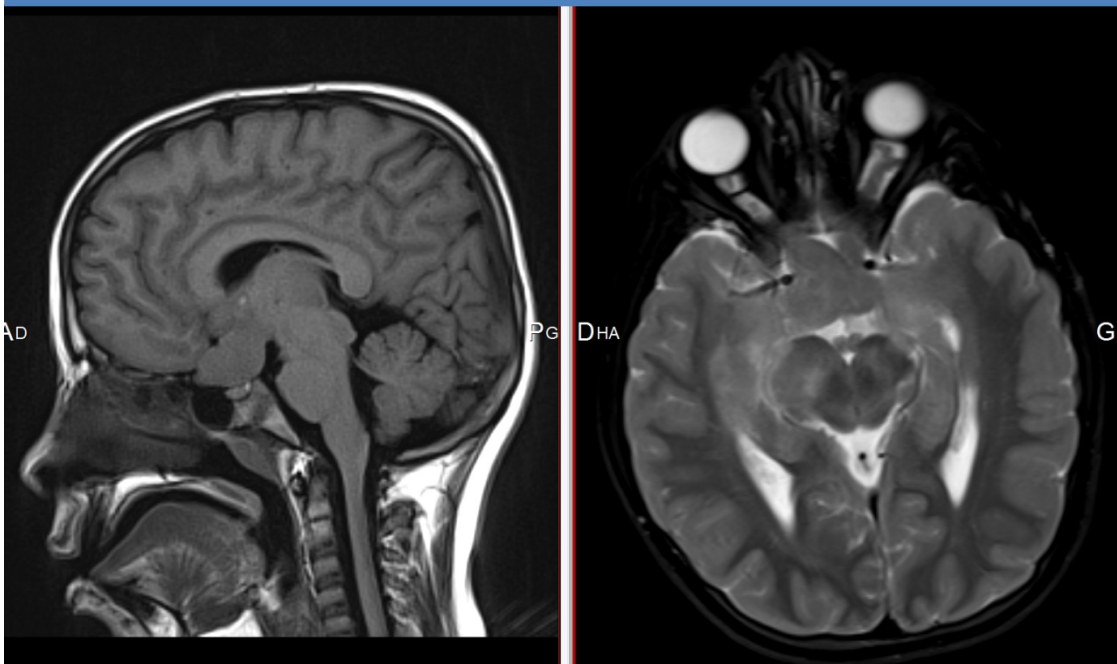
ILLUSTRATION SHOWING TUMOR STABILITY OF AN OPTIC  
CHIASMATIC GLIOMA

Figure 14



**Figure 14.** Sagittal T1 (with motion artefacts) and axial T2-weighted images of a 8 year-old child (NF1 group) showing an optic chiasmatic lesion with extension to the optic nerves and the optic tract.

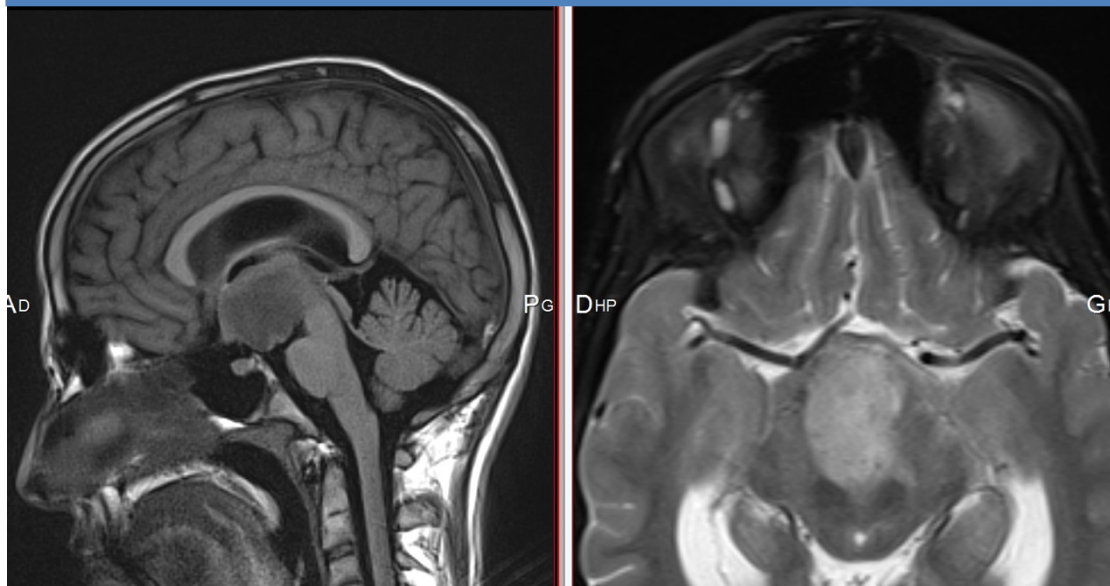
Figure 15



**Figure 15.** Sagittal T1 and axial T2-weighted images of the same patient 6 months later showing tumor stability.

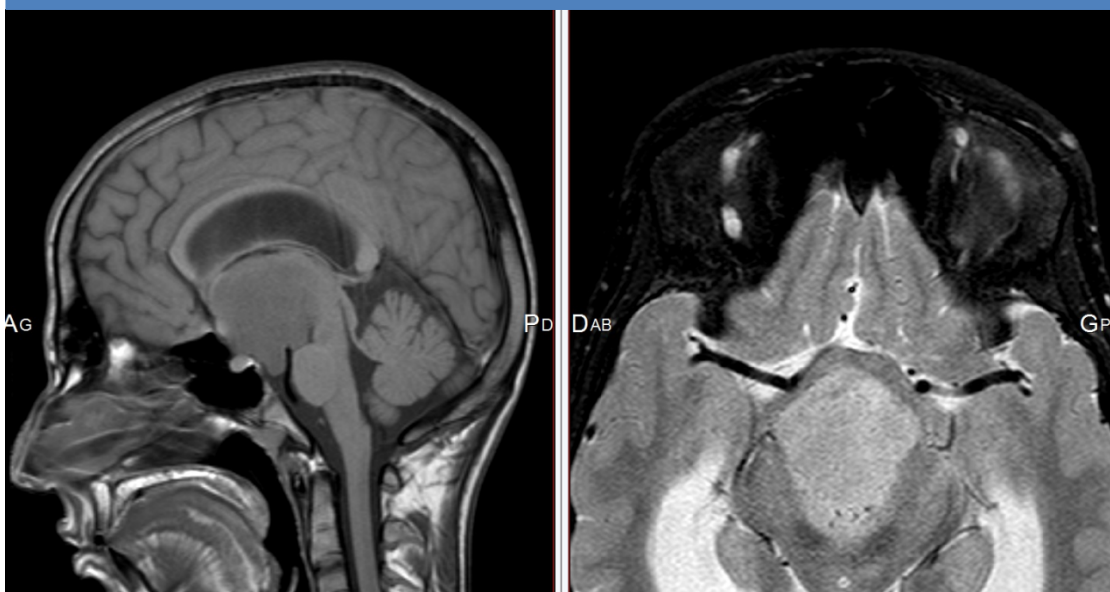
ILLUSTRATION SHOWING TUMOR PROGRESSION OF AN OPTIC CHIASMATIC GLIOMA

Figure 16



**Figure 16.** Sagittal T1 and axial T2-weighted images of a 15 year-old child (NF1 group) showing an optic chiasmatic lesion with extension to the inferior part of third ventricle.

Figure 17



**Figure 17.** Sagittal T1 and axial T2-weighted images of the same patient showing, 2 months later, a tumor progression and ventricular dilatation.

## IX. RESULTS

We collected a total of 229 MRIs, 224 with contrast-enhanced, and 5 without contrast enhanced which were excluded. 17 patients with optic pathway glioma who had at least 5 contrast-enhanced MRIs were therefore included in this study from 2001 to 2017. The mean age at diagnosis was  $5.4 \pm 3.7$  years in the non-NF1 group and  $5.3 \pm 2.8$  years in the NF1 group. The mean interval of follow up was 6.7 years (SD: 4.6) for all the study population. The mean number of contrast-enhanced exams was 13.5 (SD: 7.2) for the two groups. The characteristics of the 17 children are presented in Table 5.

Parameter	Non-NF1 (n=12)	NF1 (n=5)	All (n=17)
Gender (% male)	50	80	58.8
Mean age at diagnosis in years ( $\pm$ SD)	5.4 ( $\pm$ 3.7)	5.3 ( $\pm$ 2.8)	5.4 ( $\pm$ 3.4)
Median age at diagnosis in years (IQR)	4.7 (2.9-8.1)	4.4 (3.7-4.9)	4.4 (3.5-7.2)
Number of MRI with contrast-enhancement ( $\pm$ SD)	13.6 ( $\pm$ 6.4)	13.2 ( $\pm$ 9.9)	13.5 ( $\pm$ 7.2)
Years of follow up ( $\pm$ SD)	6.9 ( $\pm$ 4.7)	6.1 ( $\pm$ 4.4)	6.7 ( $\pm$ 4.6)
Mean interval between two exams in months ( $\pm$ SD)	7.5 ( $\pm$ 4.9)	6.3 ( $\pm$ 2.6)	7.3 ( $\pm$ 4.6)
Number of exams pairs analyzed (Nb of duplicate exams)	42 (4)	13 (1)	55 (5)

SD: standard deviation, IQR: interquartile range, MRI: magnetic resonance imaging, NF1: neurofibromatosis type 1, Nb: number

**Table 5.** Patient characteristics with or without NF1.

55 exams were analyzed, 42 in the non-NF1 group and 13 in the NF1 group, including a total of 5 blind duplicates exams.

The results of analysis for readers 1 and 2 are outlined in the Table 6. The sensitivity of non-contrast MRI exam for tumor follow-up was 84-88 % (95% CI: 63.9-97.5). The specificity of non-contrast MRI exam for tumor follow-up was 91.3-100 % (95% CI: 72-100).

Variable	TP Findings	TN Findings	FP Findings	FN Findings	Sensitivity (%)*	Specificity (%)*	PPV (%)*	NVP (%)*
Reader 1	22	21	2	3	88.0 (68.8-97.5)	91.3 (72.0-99.0)	91.7 (74.0-97.7)	87.5 (70.6-95.3)
Reader 2	21	23	0	4	84.0 (63.9-95.5)	100 (85.2-100)	100	85.2 (70-93.4)

Note. TP = true-positive, TN = true-negative, FP = false-positive, FN= false-negative, PPV = positive predictive value, NVP = negative predictive value.  
\*Data in parentheses are 95% confidence intervals.

**Table 6.** Diagnostic performance of an unenhanced MRI in the follow-up of optical pathway gliomas in children.

The PPV was 91.7 % (95% CI: 74.0-97.7), for reader 1, 100 % for reader 2. The NVP was 87.5 % (95% CI: 70.6-95.3) for reader 1, 85.2 % (95% CI: 70-93.4) for reader 2.

There was an excellent inter observer agreement between the two readers regarding tumor progression with kappa coefficient of 0.87 ( $p < 0.001$ ) (Table 7).

Table 7			
	Kappa coefficient	A(%)	P-Value
Radiologist 1 versus radiologist 2	0.87	94	$<10^{-4}$
Radiologist 1 versus reference	0.79	89.6	$<10^{-4}$
Radiologist 2 versus reference	0.83	91.7	$<10^{-4}$

A = agreement

**Table 7.** Concordance between radiologists and between each radiologist and reference for tumor status.

Inter and intra-observer concordance for percentage of tumor volume variation between two exams were good with respective lin's concordance correlation coefficient of 0.97 and 0.94 (Table 8).

Table 8			
	LC	CI 95%	P-Value
Inter-observer concordance	0.97	(0.95-0.98)	$<10^{-4}$
Intra-observer concordance	0.94	(0.89-0.99)	$<10^{-4}$

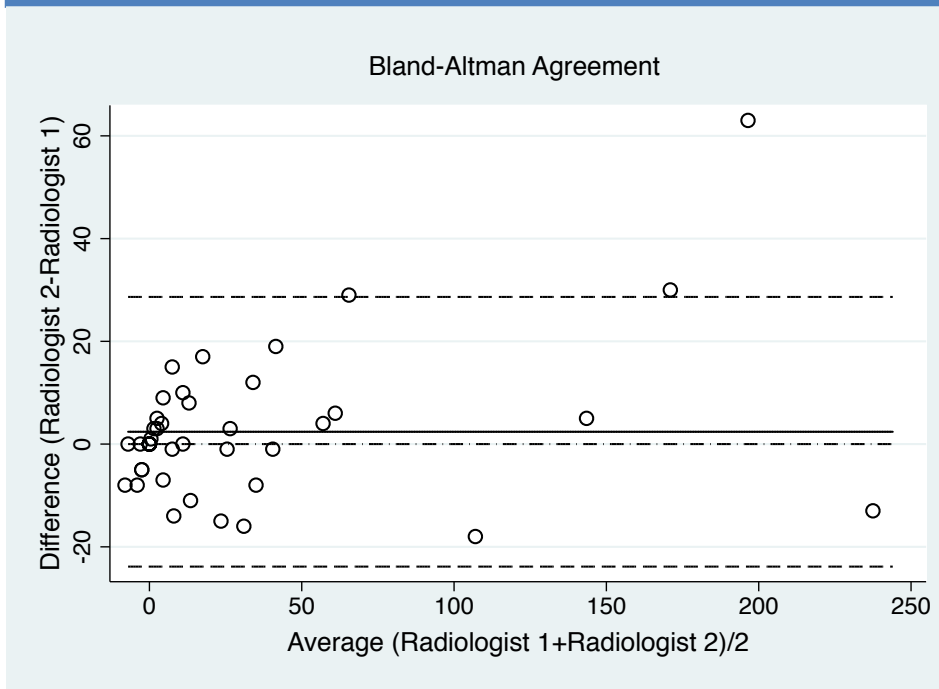
LC = Lin's concordance correlation coefficient, CI 95% = 95 % confidence intervals

**Table 8.** Inter and intra-observer concordance for percentage of tumor volume variation between two exams.

Regardless of the radiologist, the Bland-Altman graphs (Fig.18, Fig.19) demonstrated few inter or intra-observer dispersion for measurement of percentage tumor volume variation.

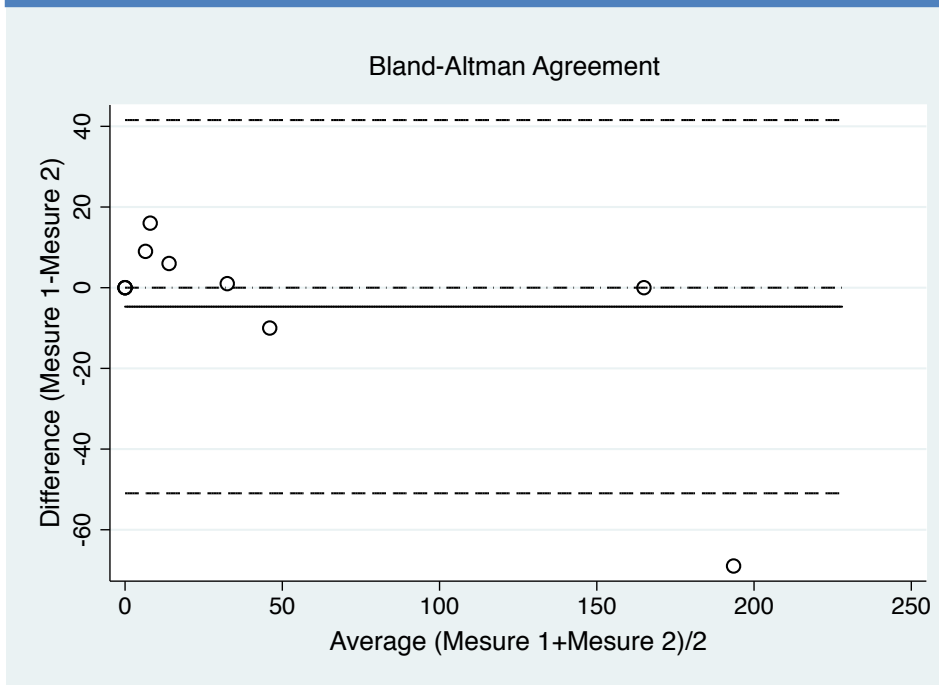


Figure 18



**Figure 18.** Inter-observer comparison for measurement of percentage tumor volume variation.(Bland-Altman plots; the dotted lines without points represent the limits of agreement, the solid line represent the mean).

Figure 19



**Figure 19.** Intra-observer comparison for measurement of percentage tumor volume variation.(Bland-Altman plots; the dotted lines without points represent the limits of agreement, the solid line represent the mean).

Concerning tumor characteristics (Table 9), in the NF1 group, only one of the tumors had a cystic component. On the contrary, in the non-NF1 group, the cystic component was found in 20/38 cases. In the two groups, no cystic component appeared during follow-up. Ventricular dilatation occurred in only two cases in the non-NF1 group, concomitant with growth of the tumor. Only one anterior and basal ganglia extension appeared during follow up in the NF1 group and for one patient. No optic tract extension appeared during follow-up.

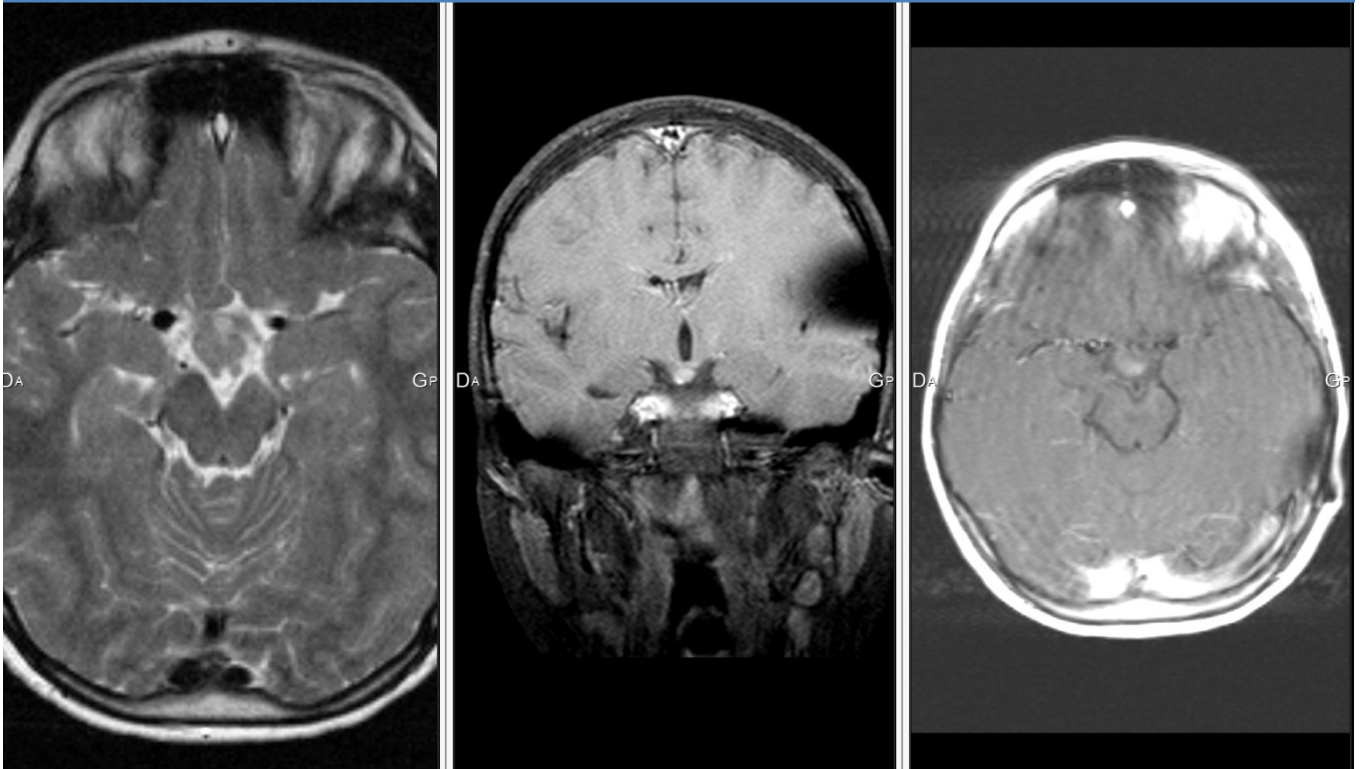
Table 9		
	NF1 group	Non-NF1 group
Number of MRI	12	38
<b>T2 hypersignal of the tumor</b>		
initial	10	33
evolution	0	1
total	10	34
<b>Cystic component</b>		
initial	1	20
evolution	0	0
total	1	20
<b>Ventricular diltation</b>		
initial	6	9
evolution	0	2
total	6	11
<b>Anterior extension</b>		
initial	8	15
evolution	1	0
total	9	15
<b>Basal ganglia extension</b>		
initial	4	6
evolution	1	0
total	5	6
<b>Extension to the optic tract</b>		
initial	9	15
evolution	0	0
total	9	15

Table 9. Evolution of tumor characteristics.

Of the 4 false-negative results recorded in this study, 3 were common among the two observers. The consultation of patient records was thus carried out. In the first case, the conclusion of the MRI report revealed a millimetric increase in the size of the tumor and a more “nodular” contrast enhancement (Fig.20, Fig.21). In the second case, a discreet increase in tumor size without change in contrast enhancement was noted. In reality, this exam was compared to not only the previous one but also to those of the last 4 years, as mentioned in the radiologic report. In the third case, the MRI report revealed a moderate increase in tumor volume and a more pronounced contrast enhancement of the tissular portion (Fig.22, Fig.23). Finally, in the last case of false negative, a millimetric increase of the tumor size was noted in the report.

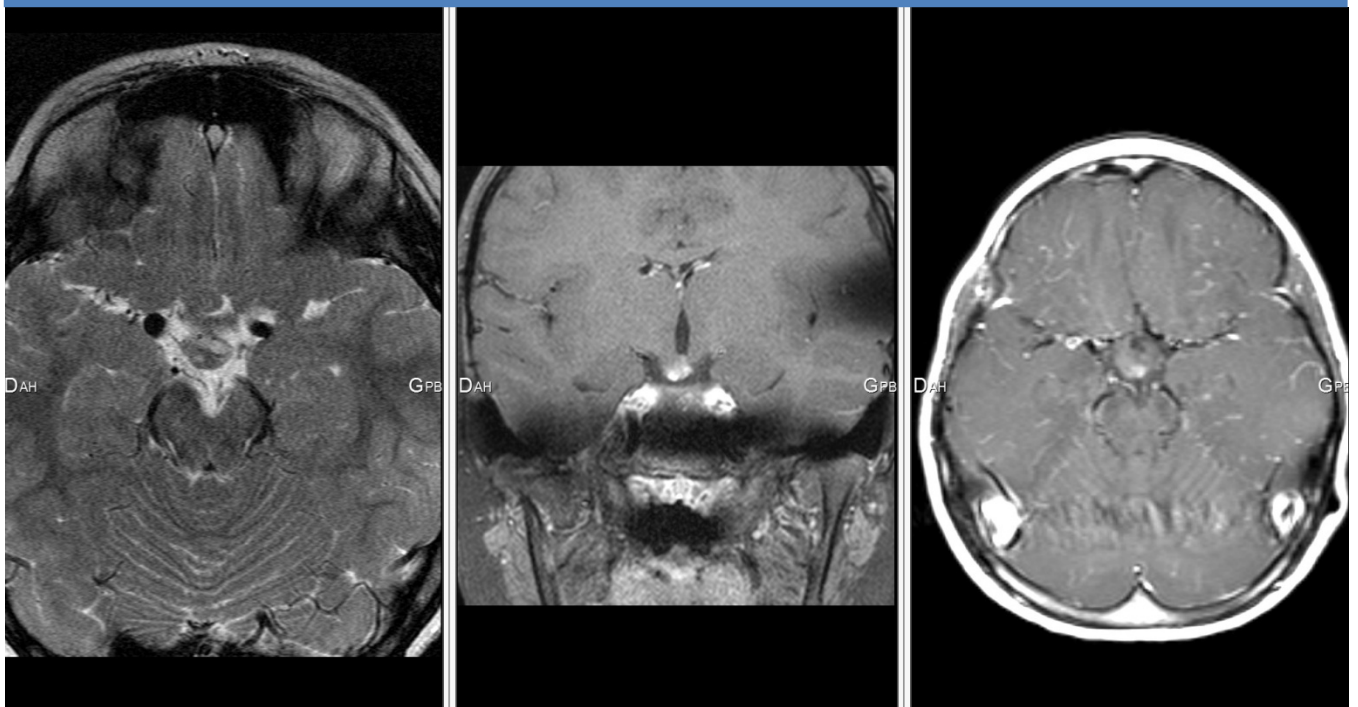
In all of these cases, simple monitoring was decided by the multi-disciplinary team because of the stable clinical status of the patients and no therapeutic changes were made.

Figure 20



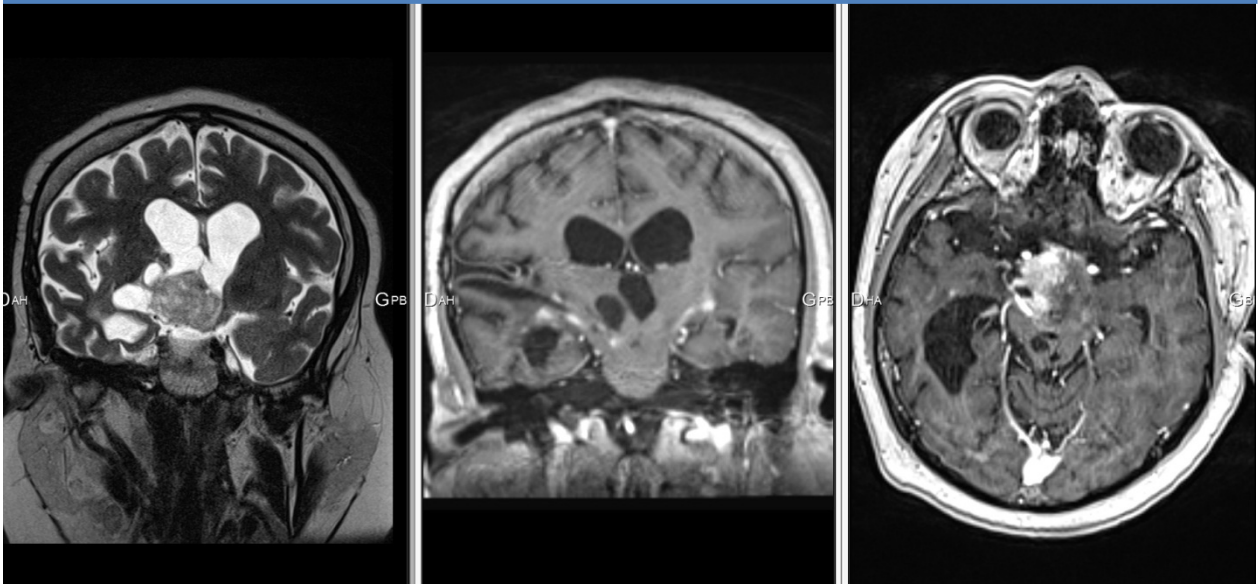
**Figure 20.** Axial T2-weighted image, coronal T1 fat saturated and axial T1 (with motion artefacts) contrast-enhanced-weighted images of a 8 year-old child (non-NF1 group) showing a nodular chiasmatic lesion lateralized on the right.

Figure 21



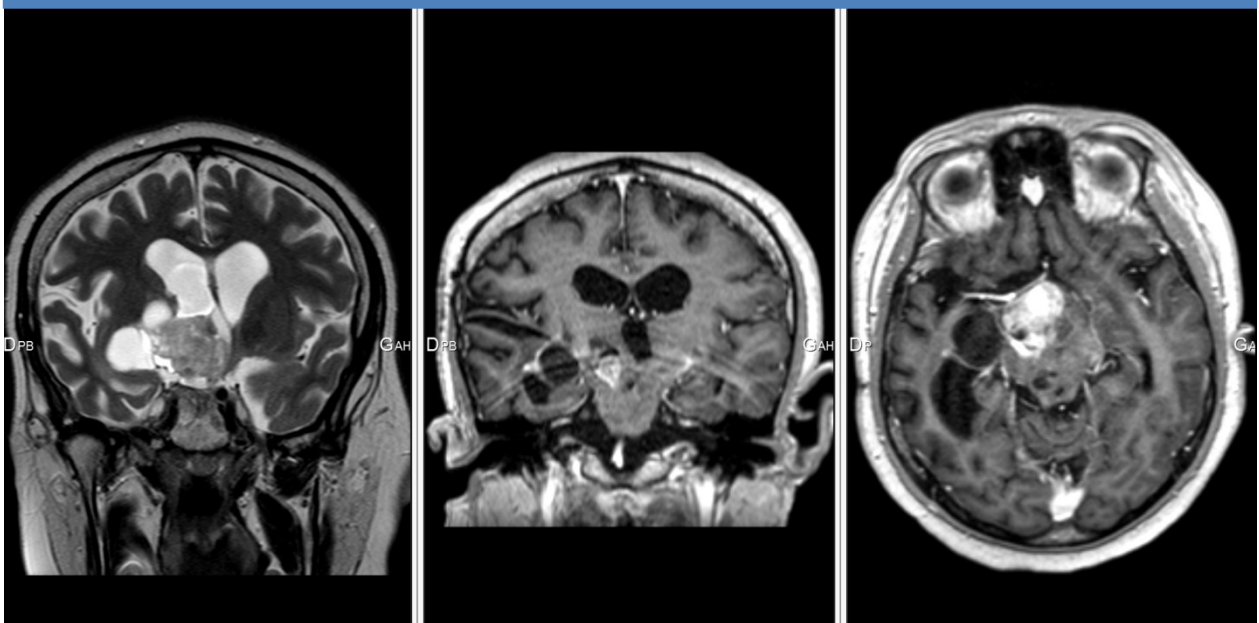
**Figure 21.** Axial T2-weighted image, coronal T1 fat saturated and axial T1 contrast-enhanced-weighted images of the same patient 6 months later; the MRI report revealed a discreet increase in size of the tumor and a more “nodular” contrast enhancement.

Figure 22



**Figure 22.** Axial T2-weighted image, coronal and axial T1 enhanced-weighted images of a 17-year-old child (non-NF1 group) showing an optic chiasmatic lesion with a tissular and cystic components. We notice an intense enhancement of the tissue portion and a ventricular dilatation.

Figure 23



**Figure 23.** Axial T2-weighted image, coronal and axial T1 enhanced-weighted images of the same patient 4 months later; the MRI report revealed a moderate increase in size of the tumor and a more pronounced contrast enhancement of the tissular portion.

## X. DISCUSSION

Optic pathway gliomas are most often pilocytic astrocytoma (72). They are low-grade tumors (WHO grade I) (74), with 90% overall survival at 5 years, but their individual evolution remains unpredictable (92). Despite its low malignancy, the MRI features of brain pilocytic astrocytomas may resemble those of much more aggressive brain tumor (93) and especially with regard to contrast enhancement. The enhancement after injection of gadolinium chelates reflect a rupture of the blood-brain barrier, with passage of these molecules in the interstitial sector. Classically, this rupture of the blood-brain barrier is observed in case of malignant tumors. It is secondary to a proliferation of fenestrated neo-vessels and to the modification of the endothelium of the cerebral vessels which become permeable by rupture of the pericapillary astrocyte mantle. Pilocytic astrocytomas are therefore an exception. The contrast enhancement is thought to be due to the pedicular vascular wall of PA, in which endothelial cells have opened tight junctions that allow the passage of contrast (93–95).

Furthermore, Gaudino et al. (96) observed "spontaneous fluctuations" ranging from the increase to the disappearance of the contrast enhancement over the 3-7 year of follow-up of pilocytic astrocytomas in patients not receiving antitumoral treatment. Contrast enhancement fluctuations were not related to progression or regression of PA or drug-related modifications (96).

It is also important to take into account the fact that the slow growth and anatomical distribution of optic pathway gliomas result in little or no surrounding edema that might mask tumor boundaries (90,93) which contrast enhancement might reveal. Significant peritumoral edema has not been described in MRI follow-up studies of treatment response for optic pathway gliomas (90,97–99).

Thus, it appears that the enhancement of the MRI contrast product is not specific to the tumor grade in the context of the PA, and it can be subject to fluctuations not specifically related to a progression or a tumoral regression.

In the context of optical pathway glioma, the definition of progression during the follow-up implies composite criteria such an increase in tumor size/extension or a change in pattern of enhancement (83,90,100,101). The qualitative evaluation of these tumors is permitted by the Dodge and modified Dodge criteria which establish a prognosis according to the anatomic tumor localization (78,102,103). Quantitative evaluation is governed by the Response Assessment in Neuro-Oncology (RANO) criteria. The RANO classification was adopted for all

gliomas, including contrast enhancement series especially in high-grade gliomas and T2/FLAIR sequence for low grade gliomas, but it does not consider the particular radiological specificities of optic pathway gliomas. This is probably one of the reasons why the RANO criteria is rarely used for the evaluation of optic pathway gliomas (104).

The absence of contrast-enhanced images implies a greater reproducibility in radiological analysis. Lambron et al. (104) shows significant inter-observer variability in the absence of defined reading protocol. In our study, we used common and defined criteria such as the evaluation of tumoral volume, and ventricular dilatation. Indeed, several studies have showed that a volumetric or perimeter evaluation have a strong reproducibility (105–107).

Concerning therapeutic decisions, Maloney et al. (90) showed that in a group of 38 children with optic pathway glioma (17 NF1, 21 non-NF1), only a change in tumor size was taken into consideration for therapeutic decisions, independently of contrast enhancement.

For chemotherapy treatment response, Fischer et al. (97) employed only T2-weighted sequences in a group of 71 patients with NF1.

In our study, the total number of contrast-enhanced MRI per patient was high, with an average of 13.5 doses of gadolinium chelates injected per child across the entire population. This high number of contrast-enhanced MRI has also been found in the Maloney et al. study (90).

In 2017, the European Medicines Agency (EMA) confirmed recommendations to restrict the use of some linear gadolinium agents used in MRI and to suspend the authorizations of others. Gadolinium deposition from linear compounds in the brain has been confirmed by mass spectrometry in adult (43) and children (51) as well as an increase in signal intensity in brain tissue (20–22,24,26–28).

Deposits in bone (54,55), liver (61) and skin (60) have also been observed. Data on stability and in vitro studies show that linear gadolinium agents release gadolinium from the ligand molecules to a greater extent than macrocyclic agents (7). Healthcare professionals should use gadolinium contrast agents only when essential diagnosis information cannot be obtained with unenhanced scans. No clinical consequence of these deposits is proved at this time (63).

It seems to us that it is essential to separate the diagnosis with the follow-up as regards the MRI contrast enhanced exam. Indeed, some studies recognize a prognostic role in the contrast enhancement (108), others do not (109,110).

Despite the result in terms of sensitivity and specificity, our study was limited by the fact that it took place only in a single pediatric center and by a small number of observers.

## XI. CONCLUSION

Pilocytic astrocytoma is the most frequently encountered histological type in optic pathway gliomas. It is a low grade tumor (grade I) with MRI features resembling closely aggressive brain tumor and especially as regards to contrast enhancement is concerned.

Moreover, some works have showed that only the change in tumor size was taken into consideration for therapeutic decisions, independent of contrast enhancement.

Diagnostic performance of an unenhanced MRI in the follow-up of optical pathway gliomas in children was good with an excellent inter-observer concordance in our study.

This new approach implies the establishment of well-defined reading protocols in order to limit inter-individual variability, focusing both on quantitative criteria such as the variation in tumor volume and qualitative variables such as ventricular dilation.

In our study, the number of contrast-enhanced MRI exams was high during the follow-up, which potentially increases the risk of gadolinium tissue depositions.

Thus, the use of gadolinium chelates in this context might not be “systematic” but “targeted”. In other words it should be reserved for cases of clinical or radiological evolution observed on unenhanced MRI sequences, in order to better detect loco-regional extension.



# **PARTIE III : CONCLUSION GÉNÉRALE**

## XII. CONCLUSION GÉNÉRALE

Parmi les tumeurs des voies optiques, l'astrocytome pilocytique représente le type histologique le plus fréquemment rencontré chez l'enfant. Il s'agit d'une tumeur de bas grade possédant un pattern de rehaussement après injection qui lui est propre, non corrélé à son grade de malignité (grade I) et potentiellement sujet à des fluctuations sans lien formel avec une progression ou une régression tumorale.

Par ailleurs, certaines études ont montré que le facteur déterminant du choix de modification thérapeutique était avant tout l'évolution en taille de la tumeur, donnée largement accessible par l'imagerie sans injection de contraste.

La performance diagnostique d'un examen IRM sans injection de contraste dans le suivi évolutif des gliomes des voies optiques chez l'enfant au cours de cette étude était de 84-88 % (IC 95% : 63,9-97,5%) pour la sensibilité, 91,3-100% (IC 95% : 72-100%) pour la spécificité avec un excellent accord inter-observateur ( $\kappa=0.87$ ,  $p<0.001$ ).

Cette nouvelle approche sous-entend cependant l'établissement de protocoles de lecture préalablement définis afin de limiter la variabilité inter-individuelle, s'attachant à la fois à des critères quantitatifs tels que la variation du volume tumoral et qualitatifs comme l'apparition d'une dilatation ventriculaire.

Dans cette étude, le nombre d'examens réalisés avec injection de chélate de gadolinium était de 13,5 (DS : 7,2) au cours du suivi, ce qui est élevé et qui expose potentiellement cette population à un risque de dépôt tissulaire de gadolinium.

Ainsi, les injections de chélate de gadolinium pourraient, au vu de ces résultats, ne plus être « systématiques » mais « ciblées » c'est-à-dire réservées aux cas d'évolutivité clinique ou radiologique constatée sur les séquences non injectées, afin de dépister une extension loco-régionale plus importante. Cette nouvelle pratique permettrait de mieux répondre aux exigences de limiter les injections de chélate de gadolinium au cas où l'information diagnostique essentielle ne peut être obtenue par l'imagerie sans injection.

# ANNEXES

**Population de l'étude**

Cas	SEXE	Age*	Signes cliniques	Type histologique	Nb IRM	Suivi*	NF1
1	F	3,5	Exophtalmie	x	9	3,6	Non
2	M	4,9	BAV	Astrocytome anaplasique	27	10,6	Oui
3	M	10,2	Œdème papillaire	x	5	3,5	Oui
4	F	0,4	Microphtalmie	x	6	4,5	Non
5	M	5,5	Puberté précoce	Astrocytome pilocytique	23	10,8	Non
6	M	3,7	BAV	x	20	11,1	Oui
7	F	4,4	BAV	x	9	3,1	Oui
8	M	2,6	Nystagmus	x	16	17,8	Non
9	M	0,8	Nystagmus	Astrocytome pilomyxoïde	16	6,4	Non
10	F	3,9	BAV	Astrocytome pilocytique	18	7,7	Non
11	F	5,6	BAV	x	8	3,3	Non
12	M	7,2	BAV	Astrocytome pilocytique	24	7,5	Non
13	F	9	BAV	Astrocytome pilocytique	16	10,9	Non
14	M	11,9	BAV	Astrocytome pilocytique	14	7	Non
15	M	3,5	Aucun	x	5	2,1	Oui
16	F	11	BAV, exophtalmie	x	6	2	Non
17	M	3,4	Nystagmus	x	7	1,2	Non

\*en années, BAV = Baisse de l'acuité visuelle, x = statut histologique non connu ou non disponible dans le dossier patient informatisé.

### **1. Mesures**

Diamètre transverse : en mm dans le plan axial.

Diamètre antéro postérieur : en mm dans le plan axial.

Hauteur : en mm dans le plan sagittal.

*NB : Le calcul du volume est automatique.*

*Si nerf optique isolé : Diamètre transverse en mm dans le plan axial uniquement.*

### **2. Signal T2**

Signal de la composante majoritaire de la tumeur (exclure la composante kystique) :

-1 : hyposignal.

0 : isosignal.

1 : hypersignal.

### **3. Dilatation du système ventriculaire**

0 : non.

1 : oui.

### **4. Extension vers l'avant**

0 : non.

1 : oui.

*NB : si atteinte isolée du nerf optique ne pas répondre.*

### **5. Extension vers les noyaux gris**

0 : non.

1 : oui.

### **6. Extension aux bandelettes**

0 : non.

1 : oui.

### **7. Progression (paires d'exams)**

0 : oui.

1 : non.

## GRILLE DE LECTURE

	Diam.T	Diam.AP	Hauteur	Volume	Signal T2	Composante Kystique	Dilatation	Extension vers avant	Ext.NGC	Ext.Bandelettes	Progression
<b>103A</b>				0							
<b>103B</b>				0							
<b>104A</b>				0							
<b>104B</b>				0							
<b>105A</b>				0							
<b>105B</b>				0							
<b>106A</b>				0							
<b>106B</b>				0							
<b>107A</b>				0							
<b>107B</b>				0							
<b>108A</b>				0							
<b>108B</b>				0							

## FICHE DE RECOMMANDATION

*Destinée à l'usage des chélates de gadolinium chez l'insuffisant rénal. Issue de CIRTACI - Société Française de Radiologie.*

### cirtaci - Fiche de recommandation pour la pratique clinique Fibrose Néphrogénique Systémique (FNS)

#### Quelles populations à risque ?

Il s'agit des insuffisants rénaux sévères (Clearance de la créatinine < 30 ml/min), chez lesquels Omniscan®, Magnevist® et Optimark® sont contre indiqués.

Les syndrômes hépatorénaux, la transplantation hépatique et l'inflammation péri opératoire ont également été décrits comme facteurs de risque.

#### Recommandations pratiques

- ✓ 1. Valider l'indication de l'injection en pesant le rapport bénéfice risque.
- ✓ 2. Adapter la dose au poids du patient.
- ✓ 3. Doser la créatinine : le dosage de la créatininémie ou l'estimation du débit de filtration glomérulaire (eGFR) est obligatoire si le produit de contraste envisagé est contre indiqué dans l'insuffisance rénale sévère. Le dosage systématique de la créatinine n'est donc pas nécessaire.
- ✓ 4. Adapter la conduite au résultat.

##### **Insuffisance rénale stade 3 (Cl créat entre 30 et 60 ml/min)**

Aucun cas de FSN n'a été montré en cas de clearance de la créatinine supérieure à 30 ml/min.

Par précaution :

- préférer un chélate avec une constante de stabilité élevée et une cinétique de dissociation lente (macrocyclique ou linéaire substitué),
- ne pas multiplier les doses.

##### **Insuffisance rénale stades 4 et 5 (Cl créat < 30 ml/min)**

- utiliser l'éventail des séquences non injectées pour arriver au diagnostic,
- Omniscan®, Magnevist® et Optimark® contre indiqués,
- préférer un chélate avec une constante de stabilité élevée et une cinétique de dissociation lente (macrocyclique),
- ne pas multiplier les doses et tenir compte des doses antérieures,
- tenir compte de l'état inflammatoire du patient (chirurgie, phlébite...),
- chez les dialysés, programmer une dialyse après l'injection, même si l'efficacité n'est pas démontrée,
- ne pas programmer de dialyse chez un malade NON dialysé.

- ✓ 5. Ne pas oublier de préciser dans le compte-rendu le nom et la dose de produit injecté.



## Diagnostic performance of an unenhanced MRI exam for tumor follow-up of the optic pathway gliomas in children

Pierre Marsault<sup>1</sup> · Stéphane Ducassou<sup>2</sup> · Fanny Menut<sup>1</sup> · Pierre Bessou<sup>1</sup> · Marion Havez-Enjolras<sup>1</sup> · Jean-François Chateil<sup>1,3</sup>

Received: 1 February 2019 / Accepted: 7 March 2019  
© Springer-Verlag GmbH Germany, part of Springer Nature 2019, corrected publication 2019

### Abstract

**Purpose** Contrast-enhanced MRI (MRI + C) is considered as mandatory for brain tumors follow-up, but gadolinium brain depositions in relation with repeated injections have been reported. The aim of our work was to evaluate the diagnostic performance of an unenhanced MRI examination for the follow-up of optic pathway gliomas (OPG) in children.

**Methods** Seventeen patients (with/without NF1) were selected from 2001 to 2017, with at least 5 MRI + C brain follow-up examinations. Privacy and data protection rights were addressed by the data protection officer (DPO) and the study was in accordance with the local ethical rules. Twenty-five cases of tumor progression and 25 cases of tumor stability mentioned in the conclusion of radiological reports (defined as gold standard) were isolated. Those exams were anonymized and independently reviewed by two radiologists, who analyzed both quantitative (such as tumor volume variation) and qualitative criteria (such as ventricular dilatation) on unenhanced images. Sensitivity, specificity, positive/negative predictive values (PPV, NPV), and inter/intra-observer agreement were calculated.

**Results** The mean age of patients was  $5.4 \pm 3.4$  years and mean follow-up length 6.7 years. The mean number of MRI + C was 13.5 (SD 7.2). The sensitivity of unenhanced MRI for tumor follow-up was 84–88% (95% CI 63.9–97.5). The specificity was 91.3–100% (95% CI 72–100). The PPV was 91.7% for reader 1 and 100% for reader 2. The NVP was 87.5% for reader 1 and 85.2% for reader 2. There was an excellent inter-observer agreement regarding tumor progression: kappa coefficient of 0.87 ( $p < 0.001$ ). Inter/intra-variability for percentage of tumor volume variation between two exams were good (correlation coefficients of 0.97 and 0.94).

**Conclusion** Tumor volume variation is in most cases sufficient to assess OPG progression. Systematic MRI + C could be questionable.

**Keywords** Optic pathway glioma · MRI · Neurofibromatosis type 1 · Children

### Introduction

Recent studies have shown that gadolinium depositions in the brain result from repetitive use of gadolinium-based

contrast agents (GBCAs) in MR imaging (MRI) [1]. Several authors [2–9] have suggested that hyperintensity and/or increased signal intensity on unenhanced T1-weighted images might be related to retainment of gadolinium in the dentate nucleus and globus pallidus after repeated administration of GBCAs [10] in adults and children. Post-mortem studies had confirmed this hypothesis [11, 12] for GBCAs with linear configuration. Deposits in the liver [13], skin [14], and bone [15, 16] have also been observed. There is currently no well-defined clinical consequence [17] in the exclusion of nephrogenic systemic fibrosis. Thus, the lack of knowledge about the long-term clinical consequences and tissue gadolinium accumulation induces greater caution in the medical community regarding long-term exposure to these contrast agents [18].

✉ Pierre Marsault  
pierremarsault974@gmail.com

<sup>1</sup> Department of Pediatric Radiology, Pellegrin Children's Hospital, Place Amelie Raba-Leon, 33076 Bordeaux, France

<sup>2</sup> Department of Pediatric Hematology and Oncology, Pellegrin Children's Hospital, Place Amelie Raba-Leon, 33076 Bordeaux, France

<sup>3</sup> CRMSB, UMR 5536, CNRS/University of Bordeaux, 146 rue Leo Saignat, 33076 Bordeaux Cedex, France



Regarding these data, we have questioned the diagnostic performance of an unenhanced MRI for the long-term follow-up of optic pathway gliomas in children.

Optic pathway gliomas account for 3–5% of brain tumors in children [19, 20]. They are most frequently found in children from 2 to 8 years of age [21]. Up to 30% are associated with neurofibromatosis type 1 (NF1) [22]. Optic pathway gliomas are usually low-grade lesions [19, 23] with approximately 90% overall survival [22], but predicting the evolution of each tumor remains difficult [22, 24]. Pilocytic astrocytoma (PA) is the most frequently encountered histological type [21]. Progression free-survival is variable, ranging from 24% at 5 years with treatment in sporadic cases [24] to 40% at 10 years without treatment in NF1-associated cases [22].

The MRI surveillance procedures of those lesions go through the realization of contrast-enhanced MRI examinations. Although intervals of neuro-ophthalmological follow-up is generally standardized (every 3 months for the first year, followed by increasing intervals), there is no well-defined consensus for the interval follow-up with MRI, ranging from 4 to 12 months [18, 25]. Thus, regarding long follow-up and unpredictable tumor progression, children with optic pathway gliomas are at higher risk of gadolinium tissue deposition.

In this study, we hypothesized that unenhanced MRI could be sufficient for routine MRI follow-up of optic pathway gliomas in children, and the evaluation of unenhanced sequences was performed.

## Material and methods

This work was a retrospective study, which was performed at a pediatric hospital. This department is a regional referral center for pediatric optic pathway gliomas. Privacy and data protection rights were addressed by the data protection officer (DPO) and the study was recorded in the register of treatments. This retrospective study was in accordance with the local ethical rules.

Patients were selected using an internal database built in relation with a multi-disciplinary onco-pediatric consultation for optic pathway gliomas. These patients had at least five contrast-enhanced brain MRI examinations (using gadoteric acid) from September 7, 2001 to November 7, 2017. Radiologic reports and imaging data were available within our institutional picture archiving and communication system (PACS). Using the electronic medical record, we also obtained data including gender, age at optic pathway glioma diagnosis, NF1 diagnosis status and duration of radiological follow-up.

We have included isolated cases of optic pathway gliomas and also those associated with NF1. MRIs

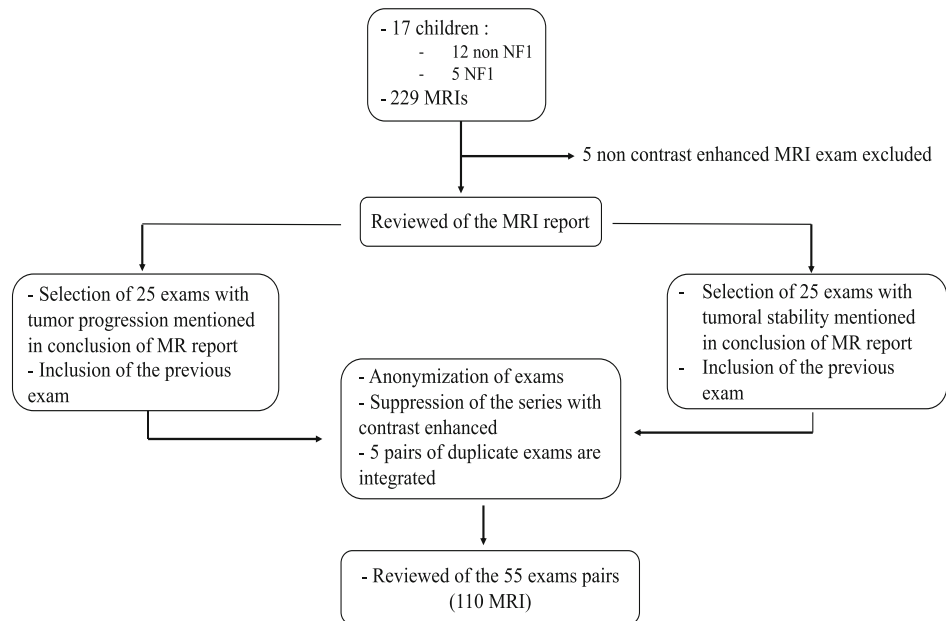
examinations were performed using 1, 1.5, or 3 T MRI systems of different brands (Intera 1 T and Achieva 1.5T, Philips Medical Systems, Best, the Netherlands; Avanto 1.5 T, Siemens Healthcare, Erlangen, Germany; Discovery MR 750w 3 T, GE Medical Systems, Milwaukee, WI, USA). The examination was conducted after sedation for children under the age of 4.

For this study, the inclusion criteria for each selected MRI were at least sagittal T1 (SE, thickness 4 to 5 mm, or 3D-spoiled GE, thickness 0.8 mm) and axial T2-weighted sequences (SE or TSE, thickness 3 to 5 mm) or axial fluid-attenuated inversion recovery (FLAIR, thickness 4 to 5 mm). Thinner coronal T2-weighted sequences (with or without fat saturation) on visual pathways were also available in almost all cases. All exams were carried out using gadolinium-enhanced sequences (SE, at least 2 orthogonal planes, thickness 4 to 5 mm or 3D-spoiled GE, thickness 1 mm) acquired between 3 to 5 min after intravenous contrast injection.

One of the two investigators (4 years of experience) examined the MRI reports without seeing the MRI images. Twenty-five cases of tumor progression mentioned in the conclusion of the MRI report and 25 cases of tumor stability were selected. Progression of optic pathway gliomas on follow-up contrast-enhanced was defined by an increase in tumor size/extension or a change in the pattern of enhancement [18, 25]. These results were considered as gold standard in this work. For each case, we also included the previous exam just performed before assessment of progression or stability. Thus, 50 pairs of consecutive MRIs were selected. Contrast-enhanced sequences have been removed from each set of images. All the images extracted of selected exams were secondarily anonymized by another investigator who did not participate in the study. Finally, five exams were duplicated to evaluate intra-observer variability.

All these steps are described in the flow chart of MRI review (Fig. 1).

The MRIs were independently reviewed by two radiologists, including one experienced senior pediatric radiologist (more than 30 years of experience: radiologist 1) and one junior radiologist (with 4 years of experience: radiologist 2). MRI review was conducted by radiologists 1 and 2, who were blinded to each other. Both quantitative and qualitative criteria were evaluated. Quantitative criteria included the overall size, volume of the tumor, and percentage of tumor volume variation between the two consecutive examinations. The measurements were generated on images using three orthogonal axes. Volume approximation was obtained according to the formula  $\text{length} \times \text{width} \times \text{height} / 2$ ; when the tumor was located only on the optic nerve, only the diameter was measured; in the case of isolated optic nerve glioma, only the width was measured (Figs. 2 and 3).



**Fig. 1** Flow chart of MRI review

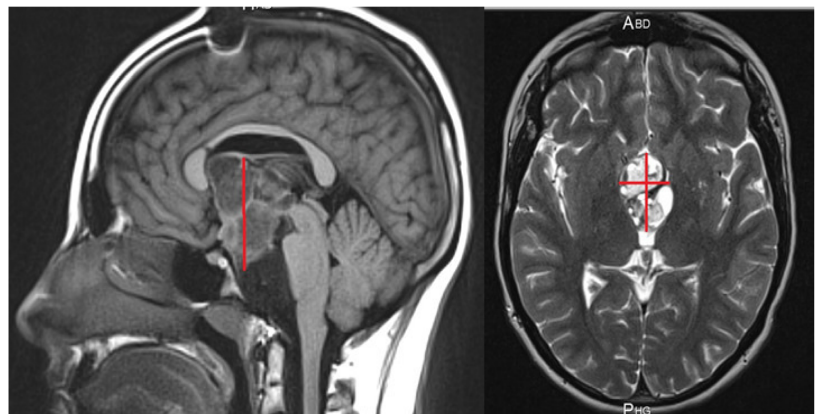
The following qualitative data were recorded: tumor signal on T2-weighted images, mass cystic component, ventricular dilatation, anterior extension to optic nerves, basal ganglia extension, and posterior optical tract extension of the tumor.

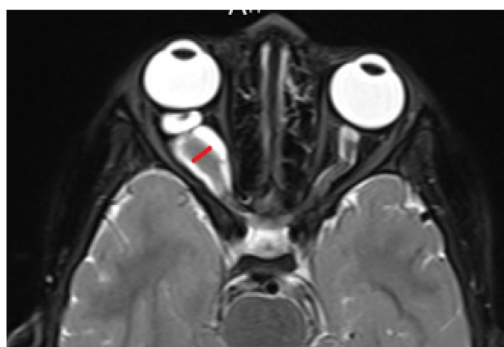The main objective of the study was the evaluation of diagnostic performance of an unenhanced MRI exam for tumor follow-up of the optic pathway gliomas in children, compared with the results given during a contrast-enhanced exam (gold standard) based on quantitative and qualitative criteria mentioned above.

The secondary objective was the study of the different evolutionary characteristics of tumors.

Quantitative variables are expressed as mean (with standard deviation) or median (with interquartile range) for continuous variables, or as a number (percentage) for categorical variables. Description of the sample was also made according to NF1 status. Correlation was evaluated by non-parametric spearman correlation coefficients. The evaluation of diagnostic performance was assessed for each radiologist using sensitivity, specificity, positive predictive value, and negative predictive value with the corresponding confidence intervals. The evaluation of inter-observer reproducibility was performed using kappa coefficient for categorical variable (such as the evaluation of MRI evolution) and Bland and Altman graphical analysis.

**Fig. 2** Quantitative measures on sagittal T1- and axial T2-weighted images. Case of an optic chiasmatic glioma. Volume was obtained according to the formula  $\text{length} \times \text{width} \times \text{height} / 2$





**Fig. 3** Quantitative measure on axial T2-weighted image. The case of an optic nerve glioma, only the width was measured

The agreement based on the kappa coefficient was described as bad ( $<0.20$ ), poor ( $0.21-0.4$ ), moderate ( $0.41-0.6$ ), good ( $0.61-0.8$ ), or excellent ( $0.81-1$ ). The evaluation of intra-observer reproducibility was realized using Lin's concordance correlation coefficient for quantitative variable (such as the percentage of tumor volume) and Bland and Altman graphical analysis. Lin's concordance correlation coefficient ranges in values from 0 to 1. Agreement was classified as poor ( $<0.20$ ), fair ( $0.21-0.4$ ), moderate ( $0.41-0.6$ ), good ( $0.61-0.8$ ), or excellent ( $0.81-1$ ).

Statistical significance was set at  $P < 0.05$ . Data analysis was performed using the STATA® software, (StataCorpLP, College Station, Texas, USA).

## Results

We collected a total of 229 MRIs, 224 with contrast-enhanced, and 5 without contrast enhanced which were excluded. Seventeen patients with optic pathway glioma who had at least 5 contrast-enhanced MRIs were therefore included in this study from 2001 to 2017. The mean age at

diagnosis was  $5.4 \pm 3.7$  years in the non-NF1 group and  $5.3 \pm 2.8$  years in the NF1 group. The mean interval of follow-up was 6.7 years (SD 4.6) for all the study population. The mean number of contrast-enhanced exams was 13.5 (SD 7.2) for the two groups. The characteristics of the 17 children are presented in Table 1.

Fifty-five exams were analyzed, 42 in the non-NF1 group and 13 in the NF1 group, including a total of 5 blind duplicates exams.

The results of analysis for readers 1 and 2 are outlined in the Table 2. The sensitivity of non-contrast MRI exam for tumor follow-up was 84–88% (95% CI 63.9–97.5). The specificity of non-contrast MRI exam for tumor follow-up was 91.3–100% (95% CI 72–100).

The PPV was 91.7% (95% CI 74.0–97.7) for reader 1 and 100% for reader 2. The NVP was 87.5% (95% CI 70.6–95.3) for reader 1 and 85.2% (95% CI 70–93.4) for reader 2.

There was an excellent inter-observer agreement between the two readers regarding tumor progression with kappa coefficient of 0.87 ( $p < 0.001$ ) (Table 3). Inter- and intra-observer concordance for percentage of tumor volume variation between two exams were good with respective Lin's concordance correlation coefficient of 0.97 and 0.94 (Table 4). Regardless of the radiologist, the Bland–Altman graphs (Figs. 4 and 5) demonstrated few inter- or intra-observer dispersion for measurement of percentage tumor volume variation.

Concerning tumor characteristics (Table 5), in the NF1 group, only one of the tumors had a cystic component. On the contrary, in the non-NF1 group, a cystic component was found in 20/38 cases. In the two groups, no cystic component appeared between the two consecutive selected examinations (defined as follow-up in this paragraph). Ventricular dilatation occurred in only two cases in the non-NF1 group, concomitant with growth of the tumor. Only one anterior and basal ganglia extension appeared during follow-up in the NF1 group and for one patient. No optic tract extension appeared during follow-up.

**Table 1** Patient characteristics with or without NF1

Parameter	Non-NF1 ( <i>n</i> = 12)	NF1 ( <i>n</i> = 5)	All ( <i>n</i> = 17)
Gender	50	80	58.8
Mean age at diagnosis in years ( $\pm$ SD)	5.4 ( $\pm$ 3.7)	5.3 ( $\pm$ 2.8)	5.4 ( $\pm$ 3.4)
Median age at diagnosis in years (IQR)	4.7 (2.9–8.1)	4.4 (3.7–4.9)	4.4 (3.5–7.2)
Number of MRI with contrast enhancement ( $\pm$ SD)	13.6 ( $\pm$ 6.4)	13.2 ( $\pm$ 9.9)	13.5 ( $\pm$ 7.2)
Years of follow-up ( $\pm$ SD)	6.9 ( $\pm$ 4.7)	6.1 ( $\pm$ 4.4)	6.7 ( $\pm$ 4.6)
Mean interval between two exams in months ( $\pm$ SD)	7.5 ( $\pm$ 4.9)	6.3 ( $\pm$ 2.6)	7.3 ( $\pm$ 4.6)
Number of exams pairs analyzed (Nb of duplicate exams)	42 (4)	13 (1)	55 (5)

SD standard deviation, IQR interquartile range, MRI magnetic resonance imaging, NF1 neurofibromatosis type 1, Nb number

**Table 2** Diagnostic performance of an unenhanced MRI in the follow-up of optical pathway gliomas in children

Variable	TP Findings	TN Findings	FP Findings	FN Findings	Sensitivity (%) <sup>a</sup>	Specificity (%) <sup>a</sup>	PPV (%) <sup>a</sup>	NPV (%) <sup>a</sup>
Reader 1	22	21	2	3	88.0 (68.8–97.5)	91.3 (72.0–99.0)	91.7 (74.0–97.7)	87.5 (70.6–95.3)
Reader 2	21	23	0	4	84.0 (63.9–95.5)	100 (85.7–100)	100 (84.5–100)	85.2 (70–93.4)

TP true-positive, TN true-negative, FP false positive, FN false-negative, PPV positive predictive value, NPV negative predictive value

<sup>a</sup>Data in parentheses are 95% confidence intervals

Of the four false-negative results recorded in this study, three were common among the two observers. The consultation of patient records was thus carried out. In the first case, the conclusion of the MRI report revealed a millimetric increase in the size of the tumor and a more “nodular” contrast enhancement (Fig. 6a, b). In the second case, a discreet increase in tumor size without change in contrast enhancement was noted. In reality, this exam was compared to not only the previous one but also to those of the 4 previous years, as mentioned in the radiologic report. In the third case, the MRI report revealed a moderate increase in tumor volume and a more pronounced contrast enhancement of the solid portion (Fig. 7a, b). Finally, in the last case of false negative, a millimetric increase of the tumor size was noted in the report.

In all of these four cases, simple monitoring was decided by the multi-disciplinary team because of the stable clinical status of the patients and no therapeutic changes were made.

## Discussion

Optic pathway gliomas are most often pilocytic astrocytoma [26]. They are low-grade tumors (WHO grade I) [27], with 90% overall survival at 5 years, but their individual evolution remains unpredictable [28]. Despite its low malignancy, the MRI features of brain pilocytic astrocytomas may resemble those of much more aggressive brain tumor [29] and especially with regard to contrast enhancement. The enhancement after injection of gadolinium chelates reflect a rupture of the blood–brain barrier, with passage of these molecules in the interstitial sector. Classically, this rupture of the blood–brain barrier is observed in case of

malignant tumors. It is secondary to a proliferation of fenestrated neo-vessels and to the modification of the endothelium of the cerebral vessels which become permeable by rupture of the peri-capillary astrocyte mantle. Pilocytic astrocytomas are therefore an exception. The contrast enhancement is thought to be due to the pedicular vascular wall of PA, in which endothelial cells have opened tight junctions that allow the passage of contrast [29–31].

Furthermore, Gaudino et al. [32] observed “spontaneous fluctuations” ranging from the increase to the disappearance of the contrast enhancement over the 3–7 years of follow-up of pilocytic astrocytomas in patients not receiving antitumor treatment. Contrast enhancement fluctuations were not related to progression or regression of PA or drug-related modifications [32].

It is also important to take into account the fact that the slow growth and anatomical distribution of optic pathway gliomas result in little or no surrounding edema that might mask tumor boundaries [18, 29] which contrast enhancement might reveal. Significant peritumoral edema has not been described in MRI follow-up studies of treatment response for optic pathway gliomas [18, 33–35].

Thus, it appears that the enhancement of the MRI contrast product is not specific to the tumor grade in the context of the PA, and it can be subject to fluctuations not specifically related to a tumoral progression or regression.

The qualitative evaluation of these tumors is permitted by the Dodge and modified Dodge criteria which establish a prognosis according to the anatomic tumor localization [36–38]. Quantitative evaluation is governed by the Response Assessment in Neuro-Oncology (RANO) criteria. The RANO classification was adopted for all gliomas, including contrast enhancement series especially in

**Table 3** Concordance between radiologists and between each radiologist and reference for tumor status

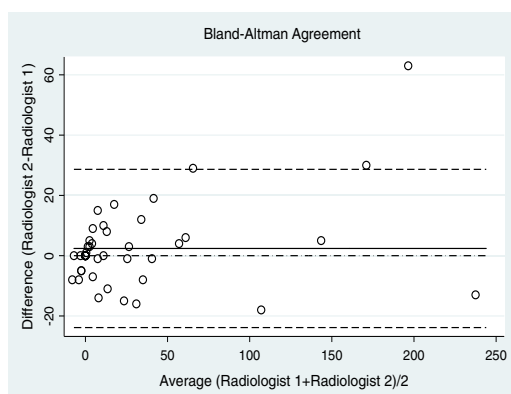
	Kappa coefficient	A (%)	P value
Radiologist 1 versus radiologist 2	0.87	94	$< 10^{-4}$
Radiologist 1 versus reference	0.79	89.6	$< 10^{-4}$
Radiologist 1 versus reference	0.83	91.7	$< 10^{-4}$

A Agreement

**Table 4** Inter- and intra-observer concordance for percentage of tumor volume variation between two exams

	LC	CI 95%	P value
Inter-observer concordance	0.97	(0.95–0.98)	$< 10^{-4}$
Intra-observer concordance	0.94	(0.89–0.99)	$< 10^{-4}$

LC Lin's concordance correlation coefficient, CI 95% = 95% confidence intervals

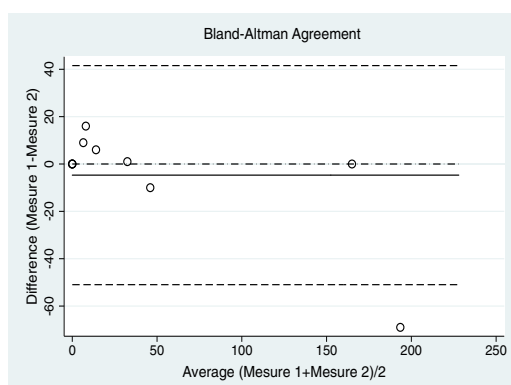


**Fig. 4** Inter-observer comparison for measurement of percentage tumor volume variation. (Bland–Altman plots; the dotted lines without points represent the limits of agreement, the solid line represents the mean)

high-grade gliomas and T2/FLAIR sequence for low-grade gliomas, but it does not consider the particular radiological specificities of optic pathway gliomas. This is probably one of the reasons why the RANO criteria is rarely used for the evaluation of optic pathway gliomas [39].

In the context of optical pathway glioma, the definition of progression during the follow-up implies composite criteria with variable definition in the literature such an increase in tumor size/extension or a change in pattern of enhancement [18, 25]. This heterogeneous definition could induce cases where our gold standard (based on the report of a radiologist) has been defaulted as in our first case of false negative (Fig. 6a, b), progression can be questionable because there is no real modification of the tumor volume and that the modification of contrast enhancement remains limited. In this peculiar case, it could be a stability but it would not influence in a negative way the results of the sensitivity of this study.

The absence of contrast-enhanced images implies a greater reproducibility in radiological analysis. Lamborn



**Fig. 5** Intra-observer comparison for measurement of percentage tumor volume variation. (Bland–Altman plots; the dotted lines without points represent the limits of agreement, the solid line represents the mean)

**Table 5** Evolution of tumor characteristics

	NF1 group	Non-NF1 group
Number of MRI	12	38
T2 hypersignal of the tumor		
Initial	10	33
Evolution	0	1
Total	10	34
Cystic component		
Initial	1	20
Evolution	0	0
Total	1	20
Ventricular dilatation		
Initial	6	9
Evolution	0	2
Total	6	11
Anterior extension		
Initial	8	15
Evolution	1	0
Total	9	15
Basal ganglia extension		
Initial	4	6
Evolution	1	0
Total	5	6
Extension to the optic tract		
Initial	9	15
Evolution	0	0
Total	9	15

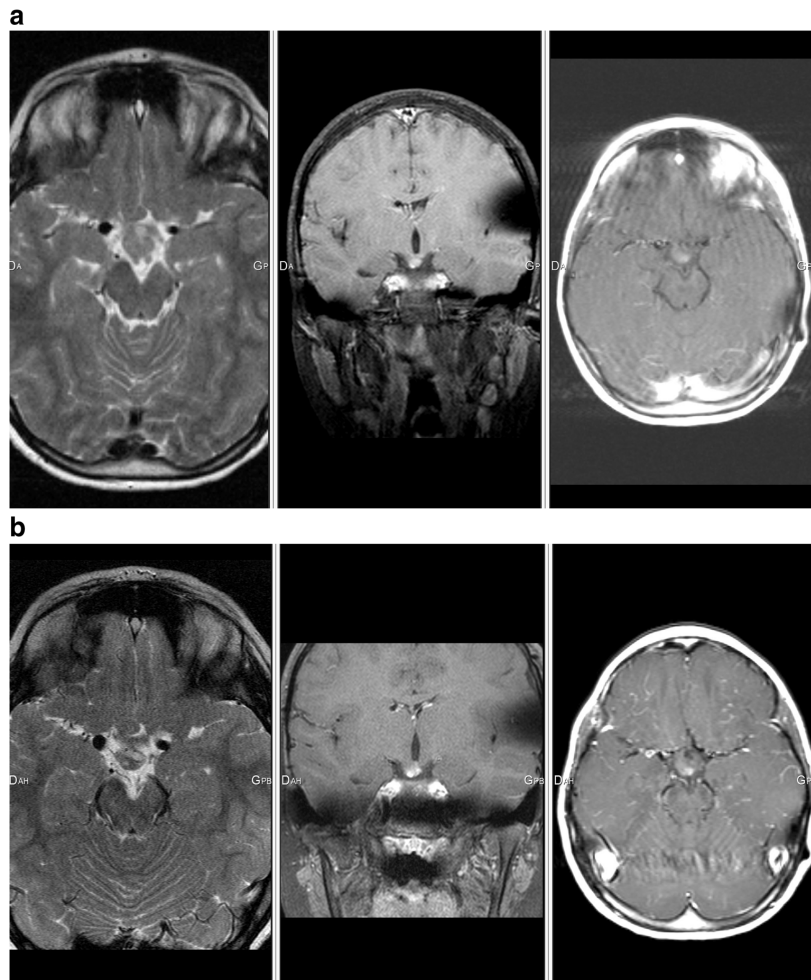
et al. [39] shows significant inter-observer variability in the absence of defined reading protocol. In our study, we used common and defined criteria such as the evaluation of tumoral volume, and ventricular dilatation. Indeed, several studies have showed that a volumetric or perimeter evaluation have a strong reproducibility [40–42].

Concerning therapeutic decisions, Maloney et al. [18] showed that in a group of 38 children with optic pathway glioma (17 NF1, 21 non-NF1), only a change in tumor size was taken into consideration for therapeutic decisions, independently of contrast enhancement. For evaluation of chemotherapy response, Fischer et al. [33] employed only T2-weighted sequences in a group of 71 patients with NF1.

In our study, the total number of contrast-enhanced MRI per patient was high, with an average of 13.5 doses of gadolinium chelates injected per child across the entire population. This high number of contrast-enhanced MRI has also been found in the Maloney et al. study [18].

In 2017, the European Medicines Agency (EMA) confirmed recommendations to restrict the use of some linear gadolinium agents used in MRI and to suspend the authorizations of others. Gadolinium deposition from linear

**Fig. 6** **a** Axial T2-weighted image, coronal T1 fat saturated and axial T1 (with motion artifacts) contrast-enhanced-weighted images of an 8 year-old child (non-NF1 group) showing a nodular chiasmatic lesion lateralized on the right. **b** Axial T2-weighted image, coronal T1 fat saturated and axial T1 contrast-enhanced-weighted images of the same patient 6 months later; the MRI report revealed a discreet increase in size of the tumor and a more “nodular” contrast enhancement



compounds in the brain has been confirmed by mass spectrometry in adult [11] and children [12] as well as an increase in signal intensity in brain tissue [3–7, 43, 44]. Deposits in the bone [15, 16], liver [13] and skin [14] have also been observed. Data on stability and in vitro studies show that linear gadolinium agents release gadolinium from the ligand molecules to a greater extent than macrocyclic agents [45]. Even if no clinical consequence of these deposits is proved at this time [17], healthcare professionals should use gadolinium contrast agents only when essential diagnosis information cannot be obtained with unenhanced scans.

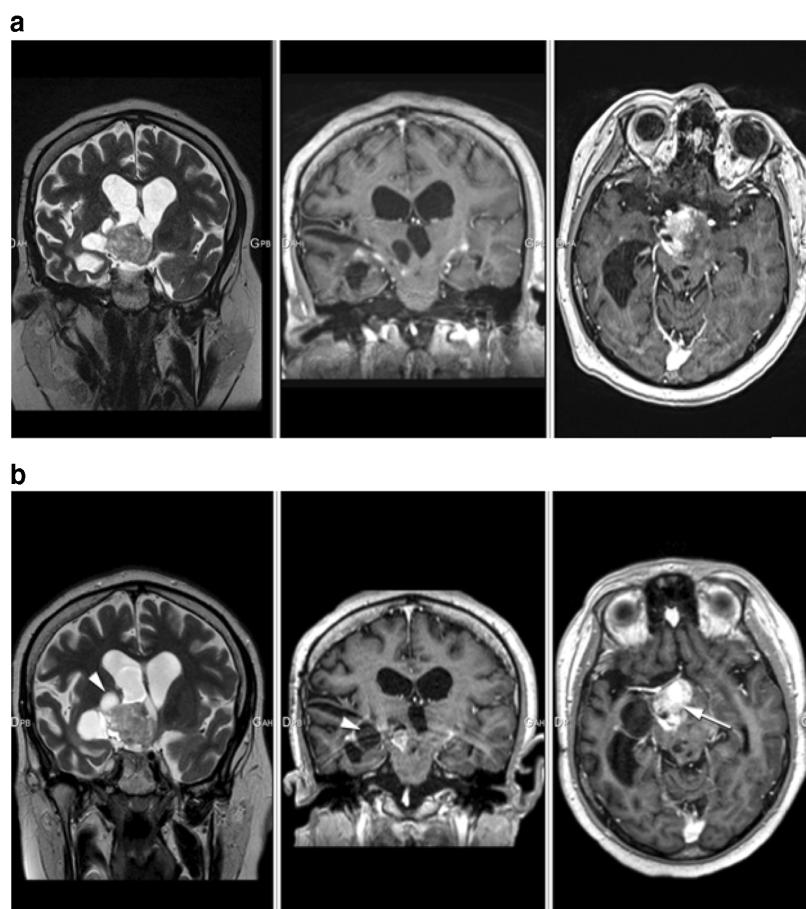
It seems to us that it is essential to separate the diagnosis examination with the follow-up as regards the MRI contrast enhanced exam. Indeed, some studies recognize a prognostic role in the contrast enhancement [46], and

others do not [47]. Finally, it seems important to point out that contrast injection may have an interest in the context of NF1 to screen potential other central or peripheral nervous system tumors.

Our study encountered some limits. The first one comes from the selection of patients that has been performed over 16 years and different types of machines have been used, which makes a variability between sequences in terms of thickness, image quality for example; time elapsed between the contrast injection and the post contrast imaging was not strictly the same, but always within the interval from 3 to 5 min.

The second limit of this study comes from the fact that despite the result in terms of sensitivity and specificity, our study was limited because it took place only in a single pediatric center and by a small number of observers and patients.

**Fig. 7** **a** Coronal T2-weighted image, coronal and axial T1 enhanced-weighted images of a 17-year-old child (non-NF1 group) showing an optic chiasmatic lesion with solid and cystic components. We notice an intense enhancement of the solid portion and a ventricular dilatation. **b** Coronal T2-weighted image, coronal and axial T1 enhanced-weighted images of the same patient 4 months later; the MRI report revealed a moderate increase in size of the tumor including its cystic component (arrow head) and a more pronounced contrast enhancement of the solid portion (white arrow)



## Conclusion

Pilocytic astrocytoma is the most frequently encountered histological type in optic pathway gliomas. It is a low-grade tumor (grade I) with MRI features resembling closely aggressive brain tumor and especially as regards to contrast enhancement is concerned. Moreover, some works have showed that only the change in tumor size was taken into consideration for therapeutic decisions, independent of contrast enhancement.

In our study, diagnostic performance of an unenhanced MRI in the follow-up of optical pathway gliomas in children was good with an excellent inter-observer concordance.

This new approach implies the establishment of well-defined reading protocols in order to limit inter-individual variability, focusing both on quantitative criteria such as the variation in tumor volume and qualitative variables.

In this series, the number of contrast-enhanced MRI exams was high during the follow-up, which potentially increases the risk of gadolinium tissue depositions. Thus, the use of gadolinium chelates in this context might not be “systematic” but

“targeted”. In other words, it should be reserved for cases of clinical or radiological evolution observed on unenhanced MRI sequences, in order to better detect loco-regional extension.

**Acknowledgments** To Julie Blanchard for her assistance in the preparation of imaging data.

**Funding** This study was not supported by any funding.

## Compliance with ethical standards

**Conflict of interest** The authors declare that they have no conflict of interest.

**Ethical approval** All procedures performed in studies involving human participants were in accordance with the 1964 Helsinki declaration and its later amendments or comparable ethical standards. For this type of study, formal consent is not required.

**Informed consent** For this type of study, consent is not required.

## References

- Young JR, Orosz I, Franke MA, Kim HJ, Woodworth D, Ellingson BM, Salamon N, Pope WB (2018) Gadolinium deposition in the paediatric brain: T1-weighted hyperintensity within the dentate nucleus following repeated gadolinium-based contrast agent administration. *Clin Radiol* 73:290–295. <https://doi.org/10.1016/j.crad.2017.11.005>
- Kanda T, Osawa M, Oba H, Toyoda K, Kotoku J, Haruyama T, Takeshita K, Furu S (2015) High signal intensity in dentate nucleus on unenhanced T1-weighted MR images: association with linear versus macrocyclic gadolinium chelate administration. *Radiology* 275:803–809
- Errante Y, Cirimele V, Mallio CA, di Lazzaro V, Zobel BB, Quattrocchi CC (2014) Progressive increase of T1 signal intensity of the dentate nucleus on unenhanced magnetic resonance images is associated with cumulative doses of intravenously administered gadodiamide in patients with normal renal function, suggesting dechelation. *Investig Radiol* 49:685–690. <https://doi.org/10.1097/RLI.0000000000000072>
- Radbruch A, Weberling LD, Kieslich PJ, Eidel O, Burth S, Kickingereder P, Heiland S, Wick W, Schlemmer HP, Bendszus M (2015) Gadolinium retention in the dentate nucleus and globus pallidus is dependent on the class of contrast agent. *Radiology* 275:783–791. <https://doi.org/10.1148/radiol.2015150337>
- Flood TF, Stence NV, Maloney JA, Mirsky DM (2017) Pediatric brain: repeated exposure to linear gadolinium-based contrast material is associated with increased signal intensity at unenhanced T1-weighted MR imaging. *Radiology* 282:222–228. <https://doi.org/10.1148/radiol.2016160356>
- Hu HH, Pokorney A, Towbin RB, Miller JH (2016) Increased signal intensities in the dentate nucleus and globus pallidus on unenhanced T1-weighted images: evidence in children undergoing multiple gadolinium MRI exams. *Pediatr Radiol* 46:1590–1598. <https://doi.org/10.1007/s00247-016-3646-3>
- Renz DM, Kumpel S, Böttcher J, Pfeil A, Streitparth F, Waginger M, Reichenbach JR, Teichgräber UK, Mentzel HJ (2018) Comparison of unenhanced T1-weighted signal intensities within the dentate nucleus and the globus pallidus after serial applications of gadopentetate dimeglumine versus gadobutrol in a pediatric population. *Investig Radiol* 53:119–127. <https://doi.org/10.1097/RLI.0000000000000419>
- Ramalho J, Castillo M, AIObaidy M, Nunes RH, Ramalho M, Dale BM, Semelka RC (2015) High signal intensity in globus pallidus and dentate nucleus on unenhanced T1-weighted MR images: evaluation of two linear gadolinium-based contrast agents. *Radiology* 276:836–844. <https://doi.org/10.1148/radiol.2015150872>
- Stojanov DA, Aracki-Trenkic A, Vojinovic S, Benedeto-Stojanov D, Ljubisavljevic S (2016) Increasing signal intensity within the dentate nucleus and globus pallidus on unenhanced T1W magnetic resonance images in patients with relapsing-remitting multiple sclerosis: correlation with cumulative dose of a macrocyclic gadolinium-based contrast agent, gadobutrol. *Eur Radiol* 26:807–815. <https://doi.org/10.1007/s00330-015-3879-9>
- Björnerud A, Vatnehol SAS, Larsson C, Due-Tønnessen P, Hol PK, Groote IR (2017) Signal enhancement of the dentate nucleus at unenhanced MR imaging after very high cumulative doses of the macrocyclic gadolinium-based contrast agent gadobutrol: an observational study. *Radiology* 285:434–444. <https://doi.org/10.1148/radiol.2017170391>
- McDonald RJ, McDonald JS, Kallmes DF et al (2015) Intracranial gadolinium deposition after contrast-enhanced MR imaging. *Radiology* 275:772–782. <https://doi.org/10.1148/radiol.15150025>
- McDonald JS, McDonald RJ, Jentoft ME et al (2017) Intracranial gadolinium deposition following gadodiamide-enhanced magnetic resonance imaging in pediatric patients: a case-control study. *JAMA Pediatr* 171:705–707. <https://doi.org/10.1001/jamapediatrics.2017.0264>
- Maximova N, Gregori M, Zennaro F, Sonzogni A, Simeone R, Zanon D (2016) Hepatic gadolinium deposition and reversibility after contrast agent-enhanced MR imaging of pediatric hematopoietic stem cell transplant recipients. *Radiology* 281:418–426. <https://doi.org/10.1148/radiol.2016152846>
- Roberts DR, Lindhorst SM, Welsh CT, Maravilla KR, Herring MN, Adam Braun K, Thiers BH, Davis WC (2016) High levels of gadolinium deposition in the skin of a patient with normal renal function. *Investig Radiol* 51:280–289. <https://doi.org/10.1097/RLI.0000000000000266>
- Murata N, Gonzalez-Cuyar LF, Murata K, Fligner C, Dills R, Hippe D, Maravilla KR (2016) Macrocyclic and other non-group 1 gadolinium contrast agents deposit low levels of gadolinium in brain and bone tissue: preliminary results from 9 patients with Normal renal function. *Investig Radiol* 51:447–453. <https://doi.org/10.1097/RLI.0000000000000252>
- White GW, Gibby WA, Tweedle MF (2006) Comparison of Gd(DTPA-BMA) (Omniscan) versus Gd(HP-DO3A) (ProHance) relative to gadolinium retention in human bone tissue by inductively coupled plasma mass spectroscopy. *Investig Radiol* 41:272–278. <https://doi.org/10.1097/01.rli.0000186569.32408.95>
- Welk B, McArthur E, Morrow SA, MacDonald P, Hayward J, Leung A, Lum A (2016) Association between gadolinium contrast exposure and the risk of parkinsonism. *JAMA* 316:96–98. <https://doi.org/10.1001/jama.2016.8096>
- Maloney E, Stanescu AL, Perez FA, Iyer RS, Otto RK, Leary S, Steuten L, Phipps AI, Shaw DWW (2018) Surveillance magnetic resonance imaging for isolated optic pathway gliomas: is gadolinium necessary? *Pediatr Radiol* 48:1472–1484. <https://doi.org/10.1007/s00247-018-4154-4>
- Binning MJ, Liu JK, Kestle JRW, Brockmeyer DL, Walker ML (2007) Optic pathway gliomas: a review. *Neurosurg Focus* 23:E2. <https://doi.org/10.3171/FOC-07/11/E2>
- Rasool N, Odel JG, Kazim M (2017) Optic pathway glioma of childhood. *Curr Opin Ophthalmol* 28:289–295. <https://doi.org/10.1097/ICU.0000000000000370>
- Ostrom QT, Gittleman H, Liao P, Vecchione-Koval T, Wolinsky Y, Kruchko C, Barnholtz-Sloan JS (2017) CBTRUS statistical report: primary brain and other central nervous system tumors diagnosed in the United States in 2010–2014. *Neuro-oncology* 19:v1–v88. <https://doi.org/10.1093/neuonc/nox158>
- Albers AC, Gutmann DH (2009) Gliomas in patients with neurofibromatosis type 1. *Expert Rev Neurother* 9:535–539. <https://doi.org/10.1586/ern.09.4>
- Goodden J, Pizer B, Pettorini B, Williams D, Blair J, Didi M, Thorp N, Mallucci C (2014) The role of surgery in optic pathway/hypothalamic gliomas in children. *J Neurosurg Pediatr* 13:1–12. <https://doi.org/10.3171/2013.8.PEDS12546>
- Wan MJ, Ullrich NJ, Manley PE, Kieran MW, Goumnerova LC, Heidary G (2016) Long-term visual outcomes of optic pathway gliomas in pediatric patients without neurofibromatosis type 1. *J Neuro-Oncol* 129:173–178. <https://doi.org/10.1007/s11060-016-2163-4>
- Listernick R, Ferner RE, Liu GT, Gutmann DH (2007) Optic pathway gliomas in neurofibromatosis-1: controversies and recommendations. *Ann Neurol* 61:189–198. <https://doi.org/10.1002/ana.21107>
- Ostrom QT, Gittleman H, Fulop J, Liu M, Blanda R, Kromer C, Wolinsky Y, Kruchko C, Barnholtz-Sloan JS (2015) CBTRUS statistical report: primary brain and central nervous system tumors diagnosed in the United States in 2008–2012. *Neuro-Oncology* 17:iv1–iv62. <https://doi.org/10.1093/neuonc/nov189>



27. Louis DN, Perry A, Reifenberger G, von Deimling A, Figarella-Branger D, Cavenee WK, Ohgaki H, Wiestler OD, Kleihues P, Ellison DW (2016) The 2016 World Health Organization classification of tumors of the central nervous system: a summary. *Acta Neuropathol* 131:803–820. <https://doi.org/10.1007/s00401-016-1545-1>
28. Czyzyk E, Józwiak S, Roszkowski M, Schwartz RA (2003) Optic pathway gliomas in children with and without neurofibromatosis 1. *J Child Neurol* 18:471–478. <https://doi.org/10.1177/08830738030180070401>
29. Gaudino S, Martucci M, Russo R, Visconti E, Gangemi E, D'Argento F, Verdolotti T, Lauriola L, Colosimo C (2017) MR imaging of brain pilocytic astrocytoma: beyond the stereotype of benign astrocytoma. *Childs Nerv Syst* 33:35–54. <https://doi.org/10.1007/s00381-016-3262-4>
30. Sato K, Rorke LB (1989) Vascular bundles and wickerworks in childhood brain tumors. *Pediatr Neurosci* 15:105–110
31. Fulham MJ, Melisi JW, Nishimiya J, Dwyer AJ, di Chiro G (1993) Neuroimaging of juvenile pilocytic astrocytomas: an enigma. *Radiology* 189:221–225. <https://doi.org/10.1148/radiology.189.1.8372197>
32. Gaudino S, Quaglio FR, Schiarelli C, Martucci M, Tartaglione T, Gualano MR, di Lella GM, Colosimo C (2012) Spontaneous modifications of contrast enhancement in childhood non-cerebellar pilocytic astrocytomas. *Neuroradiology* 54:989–995. <https://doi.org/10.1007/s00234-012-1010-3>
33. Fisher MJ, Loguidice M, Gutmann DH, Listernick R, Ferner RE, Ullrich NJ, Packer RJ, Tabori U, Hoffman RO, Arden-Holmes SL, Hummel TR, Hargrave DR, Bouffet E, Charrow J, Bilaniuk LT, Balcer LJ, Liu GT (2012) Visual outcomes in children with neurofibromatosis type 1-associated optic pathway glioma following chemotherapy: a multicenter retrospective analysis. *Neuro-Oncology* 14:790–797. <https://doi.org/10.1093/neuonc/nos076>
34. Kelly JP, Leary S, Khanna P, Weiss AH (2012) Longitudinal measures of visual function, tumor volume, and prediction of visual outcomes after treatment of optic pathway gliomas. *Ophthalmology* 119:1231–1237. <https://doi.org/10.1016/j.ophtha.2011.12.035>
35. Shofty B, Mauda-Havakuk M, Weizman L, Constantini S, Ben-Bashat D, Dvir R, Pratt LT, Joskowicz L, Kesler A, Yalon M, Ravid L, Ben-Sira L (2015) The effect of chemotherapy on optic pathway gliomas and their sub-components: a volumetric MR analysis study. *Pediatr Blood Cancer* 62:1353–1359. <https://doi.org/10.1002/pcb.25480>
36. Taylor T, Jaspán T, Milano G et al (2008) Radiological classification of optic pathway gliomas: experience of a modified functional classification system. *Br J Radiol* 81:761–766. <https://doi.org/10.1259/bjr/65246351>
37. Dodge HW, Love JG, Craig WM et al (1958) Gliomas of the optic nerves. *AMA Arch Neurol Psychiatry* 79:607–621
38. Lee AG (2007) Neuroophthalmological management of optic pathway gliomas. *Neurosurg Focus* 23:E1. <https://doi.org/10.3171/FOC-07/11/E1>
39. Lambron J, Rakotonjanahary J, Loisel D, Frampas E, de Carli E, Delion M, Rialland X, Toulgoat F (2016) Can we improve accuracy and reliability of MRI interpretation in children with optic pathway glioma? Proposal for a reproducible imaging classification. *Neuroradiology* 58:197–208. <https://doi.org/10.1007/s00234-015-1612-7>
40. Weizman L, Ben Sira L, Joskowicz L, Constantini S, Prezel R, Shofty B, Ben Bashat D (2012) Automatic segmentation, internal classification, and follow-up of optic pathway gliomas in MRI. *Med Image Anal* 16:177–188. <https://doi.org/10.1016/j.media.2011.07.001>
41. Sorensen AG, Patel S, Harmath C, Bridges S, Synnott J, Sievers A, Yoon YH, Lee EJ, Yang MC, Lewis RF, Harris GJ, Lev M, Schaefer PW, Buchbinder BR, Barest G, Yamada K, Ponzo J, Kwon HY, Gemmete J, Farkas J, Tievsky AL, Ziegler RB, Salhus MRC, Weisskoff R (2001) Comparison of diameter and perimeter methods for tumor volume calculation. *J Clin Oncol* 19:551–557. <https://doi.org/10.1200/JCO.2001.19.2.551>
42. Liu J, Udupa JK, Odhner D, Hackney D, Moonis G (2005) A system for brain tumor volume estimation via MR imaging and fuzzy connectedness. *Comput Med Imaging Graph* 29:21–34. <https://doi.org/10.1016/j.compmedimag.2004.07.008>
43. Kanda T, Ishii K, Kawaguchi H, Kitajima K, Takenaka D (2014) High signal intensity in the dentate nucleus and globus pallidus on unenhanced T1-weighted MR images: relationship with increasing cumulative dose of a gadolinium-based contrast material. *Radiology* 270:834–841. <https://doi.org/10.1148/radiol.13131669>
44. Splendiani A, Perri M, Marsecano C, Vellucci V, Michelini G, Barile A, di Cesare E (2018) Effects of serial macrocyclic-based contrast materials gadoterate meglumine and gadobutrol administrations on gadolinium-related dentate nuclei signal increases in unenhanced T1-weighted brain: a retrospective study in 158 multiple sclerosis (MS) patients. *Radiol Med* 123:125–134. <https://doi.org/10.1007/s11547-017-0816-9>
45. Frenzel T, Lengsfeld P, Schirmer H, Hütter J, Weinmann HJ (2008) Stability of gadolinium-based magnetic resonance imaging contrast agents in human serum at 37 degrees C. *Investig Radiol* 43:817–828. <https://doi.org/10.1097/RLI.0b013e3181852171>
46. Jittapiromsak N, Hou P, Liu H-L, Sun J, Slopis JM, Chi TL (2017) Prognostic role of conventional and dynamic contrast-enhanced MRI in optic pathway gliomas: conventional and DCE MRI in optic pathway glioma. *J Neuroimaging* 27:594–601. <https://doi.org/10.1111/jon.12450>
47. Strong JA, Hatten HP, Brown MT et al (1993) Pilocytic astrocytoma: correlation between the initial imaging features and clinical aggressiveness. *Am J Roentgenol* 161:369–372. <https://doi.org/10.2214/ajr.161.2.8333380>

**Publisher's note** Springer Nature remains neutral with regard to jurisdictional claims in published maps and institutional affiliations.

# BIBLIOGRAPHIE

## BIBLIOGRAPHIE

1. Trifonov. Chemical Elements : How they were discovered. MIR Publishers;
2. Kastler, Vetter. Comprendre l'IRM Manuel d'auto-apprentissage. Elsevier Masson. (Imagerie médicale diagnostic).
3. Hoa D. L'IRM pas à pas. Sauramps médical. 2008. (Campus Medica).
4. Idée J-M, Fretellier N, Thurnher MM, Bonnemain B, Corot C. [Physico-chemical and toxicological profile of gadolinium chelates as contrast agents for magnetic resonance imaging]. *Ann Pharm Fr.* juill 2015;73(4):266-76.
5. Idée J-M, Port M, Robic C, Medina C, Sabatou M, Corot C. Role of thermodynamic and kinetic parameters in gadolinium chelate stability. *J Magn Reson Imaging JMRI.* déc 2009;30(6):1249-58.
6. Tweedle MF, Wedeking P, Kumar K. Biodistribution of radiolabeled, formulated gadopentetate, gadoteridol, gadoterate, and gadodiamide in mice and rats. *Invest Radiol.* juin 1995;30(6):372-80.
7. Frenzel T, Lengsfeld P, Schirmer H, Hütter J, Weinmann H-J. Stability of gadolinium-based magnetic resonance imaging contrast agents in human serum at 37 degrees C. *Invest Radiol.* déc 2008;43(12):817-28.
8. Prince MR, Zhang H, Zou Z, Staron RB, Brill PW. Incidence of immediate gadolinium contrast media reactions. *AJR Am J Roentgenol.* févr 2011;196(2):W138-143.
9. Roccatagliata L, Vuolo L, Bonzano L, Pichiecchio A, Mancardi GL. Multiple sclerosis: hyperintense dentate nucleus on unenhanced T1-weighted MR images is associated with the secondary progressive subtype. *Radiology.* mai 2009;251(2):503-10.
10. Lai PH, Chen C, Liang HL, Pan HB. Hyperintense basal ganglia on T1-weighted MR imaging. *AJR Am J Roentgenol.* avr 1999;172(4):1109-15.
11. Brunberg JA, Kanal E, Hirsch W, Van Thiel DH. Chronic acquired hepatic failure: MR imaging of the brain at 1.5 T. *AJNR Am J Neuroradiol.* oct 1991;12(5):909-14.
12. Kim TJ, Kim IO, Kim WS, Cheon JE, Moon SG, Kwon JW, et al. MR imaging of the brain in Wilson disease of childhood: findings before and after treatment with clinical correlation. *AJNR Am J Neuroradiol.* juill 2006;27(6):1373-8.

13. Oikonomou A, Chatzistefanou A, Zazos P, Mintzopoulou P, Vadikolias K, Prassopoulos P. Basal ganglia hyperintensity on T1-weighted MRI in Rendu-Osler-Weber disease. *J Magn Reson Imaging JMRI*. févr 2012;35(2):426-30.
14. Valdés Hernández M del C, Maconick LC, Tan EMJ, Wardlaw JM. Identification of mineral deposits in the brain on radiological images: a systematic review. *Eur Radiol*. nov 2012;22(11):2371-81.
15. Shin YC, Kim E, Cheong H-K, Cho S, Sakong J, Kim KS, et al. High signal intensity on magnetic resonance imaging as a predictor of neurobehavioral performance of workers exposed to manganese. *Neurotoxicology*. mars 2007;28(2):257-62.
16. Henkelman RM, Watts JF, Kucharczyk W. High signal intensity in MR images of calcified brain tissue. *Radiology*. avr 1991;179(1):199-206.
17. da Silva CJ, da Rocha AJ, Jeronymo S, Mendes MF, Milani FT, Maia ACM, et al. A preliminary study revealing a new association in patients undergoing maintenance hemodialysis: manganism symptoms and T1 hyperintense changes in the basal ganglia. *AJNR Am J Neuroradiol*. sept 2007;28(8):1474-9.
18. Mirowitz SA, Westrich TJ, Hirsch JD. Hyperintense basal ganglia on T1-weighted MR images in patients receiving parenteral nutrition. *Radiology*. oct 1991;181(1):117-20.
19. Martin-Duverneuil N, Idbaih A, Hoang-Xuan K, Donadieu J, Genereau T, Guillevin R, et al. MRI features of neurodegenerative Langerhans cell histiocytosis. *Eur Radiol*. sept 2006;16(9):2074-82.
20. Kanda T, Ishii K, Kawaguchi H, Kitajima K, Takenaka D. High signal intensity in the dentate nucleus and globus pallidus on unenhanced T1-weighted MR images: relationship with increasing cumulative dose of a gadolinium-based contrast material. *Radiology*. mars 2014;270(3):834-41.
21. Errante Y, Cirimele V, Mallio CA, Di Lazzaro V, Zobel BB, Quattrocchi CC. Progressive increase of T1 signal intensity of the dentate nucleus on unenhanced magnetic resonance images is associated with cumulative doses of intravenously administered gadodiamide in patients with normal renal function, suggesting dechelation. *Invest Radiol*. oct 2014;49(10):685-90.

22. Radbruch A, Weberling LD, Kieslich PJ, Eidel O, Burth S, Kickingereeder P, et al. Gadolinium retention in the dentate nucleus and globus pallidus is dependent on the class of contrast agent. *Radiology*. juin 2015;275(3):783-91.
23. Radbruch A, Haase R, Kickingereeder P, Bäumer P, Bickelhaupt S, Paech D, et al. Pediatric Brain: No Increased Signal Intensity in the Dentate Nucleus on Unenhanced T1-weighted MR Images after Consecutive Exposure to a Macrocyclic Gadolinium-based Contrast Agent. *Radiology*. juin 2017;283(3):828-36.
24. Splendiani A, Perri M, Marsecano C, Vellucci V, Michelini G, Barile A, et al. Effects of serial macrocyclic-based contrast materials gadoterate meglumine and gadobutrol administrations on gadolinium-related dentate nuclei signal increases in unenhanced T1-weighted brain: a retrospective study in 158 multiple sclerosis (MS) patients. *Radiol Med (Torino)*. févr 2018;123(2):125-34.
25. Kang KM, Choi SH, Hwang M, Yun TJ, Kim J-H, Sohn C-H. T1 Shortening in the Globus Pallidus after Multiple Administrations of Gadobutrol: Assessment with a Multidynamic Multiecho Sequence. *Radiology*. 1 nov 2017;162852.
26. Flood TF, Stence NV, Maloney JA, Mirsky DM. Pediatric Brain: Repeated Exposure to Linear Gadolinium-based Contrast Material Is Associated with Increased Signal Intensity at Unenhanced T1-weighted MR Imaging. *Radiology*. janv 2017;282(1):222-8.
27. Hu HH, Pokorney A, Towbin RB, Miller JH. Increased signal intensities in the dentate nucleus and globus pallidus on unenhanced T1-weighted images: evidence in children undergoing multiple gadolinium MRI exams. *Pediatr Radiol*. oct 2016;46(11):1590-8.
28. Renz DM, Kümpel S, Böttcher J, Pfeil A, Streitparth F, Waginger M, et al. Comparison of Unenhanced T1-Weighted Signal Intensities Within the Dentate Nucleus and the Globus Pallidus After Serial Applications of Gadopentetate Dimeglumine Versus Gadobutrol in a Pediatric Population. *Invest Radiol*. févr 2018;53(2):119-27.
29. Tibussek D, Rademacher C, Caspers J, Turowski B, Schaper J, Antoch G, et al. Gadolinium Brain Deposition after Macrocyclic Gadolinium Administration: A Pediatric Case-Control Study. *Radiology*. oct 2017;285(1):223-30.

30. Rossi Espagnet MC, Bernardi B, Pasquini L, Figà-Talamanca L, Tomà P, Napolitano A. Signal intensity at unenhanced T1-weighted magnetic resonance in the globus pallidus and dentate nucleus after serial administrations of a macrocyclic gadolinium-based contrast agent in children. *Pediatr Radiol.* sept 2017;47(10):1345-52.
31. Kahn J, Posch H, Steffen IG, Geisel D, Bauknecht C, Liebig T, et al. Is There Long-term Signal Intensity Increase in the Central Nervous System on T1-weighted Images after MR Imaging with the Hepatospecific Contrast Agent Gadoxetic Acid? A Cross-sectional Study in 91 Patients. *Radiology.* 2017;282(3):708-16.
32. Ichikawa S, Motosugi U, Omiya Y, Onishi H. Contrast Agent–Induced High Signal Intensity in Dentate Nucleus on Unenhanced T1-Weighted Images. *Invest Radiol.* juill 2017;52:389-95.
33. Conte G, Preda L, Cocorocchio E, Raimondi S, Giannitto C, Minotti M, et al. Signal intensity change on unenhanced T1-weighted images in dentate nucleus and globus pallidus after multiple administrations of gadoxetate disodium: an intraindividual comparative study. *Eur Radiol.* oct 2017;27(10):4372-8.
34. Weberling LD, Kieslich PJ, Kickingereeder P, Wick W, Bendszus M, Schlemmer H-P, et al. Increased Signal Intensity in the Dentate Nucleus on Unenhanced T1-Weighted Images After Gadobenate Dimeglumine Administration: *Invest Radiol.* nov 2015;50(11):743-8.
35. Ramalho J, Castillo M, AlObaidy M, Nunes RH, Ramalho M, Dale BM, et al. High Signal Intensity in Globus Pallidus and Dentate Nucleus on Unenhanced T1-weighted MR Images: Evaluation of Two Linear Gadolinium-based Contrast Agents. *Radiology.* sept 2015;276(3):836-44.
36. Ramalho J, Semelka RC, AlObaidy M, Ramalho M, Nunes RH, Castillo M. Signal intensity change on unenhanced T1-weighted images in dentate nucleus following gadobenate dimeglumine in patients with and without previous multiple administrations of gadodiamide. *Eur Radiol.* nov 2016;26(11):4080-8.
37. Kanda T, Osawa M, Oba H, Toyoda K, Kotoku J, Haruyama T, et al. High signal intensity in dentate nucleus on unenhanced T1-weighted MR images: association with linear versus macrocyclic gadolinium chelate administration. *Radiology.* 2015;275(3):803–809.

38. Cao Y, Huang DQ, Shih G, Prince MR. Signal Change in the Dentate Nucleus on T1-Weighted MR Images After Multiple Administrations of Gadopentetate Dimeglumine Versus Gadobutrol. *Am J Roentgenol.* févr 2016;206(2):414-9.
39. Schlemm L, Chien C, Bellmann-Strobl J, Dörr J, Wuerfel J, Brandt AU, et al. Gadopentetate but not gadobutrol accumulates in the dentate nucleus of multiple sclerosis patients. *Mult Scler J.* juin 2017;23(7):963-72.
40. Tanaka M, Nakahara K, Kinoshita M. Increased Signal Intensity in the Dentate Nucleus of Patients with Multiple Sclerosis in Comparison with Neuromyelitis Optica Spectrum Disorder after Multiple Doses of Gadolinium Contrast. *Eur Neurol.* 2016;75(3-4):195-8.
41. Kuno H, Jara H, Buch K, Qureshi MM, Chapman MN, Sakai O. Global and Regional Brain Assessment with Quantitative MR Imaging in Patients with Prior Exposure to Linear Gadolinium-based Contrast Agents. *Radiology.* avr 2017;283(1):195-204.
42. Quattrocchi CC, Mallio CA, Errante Y, Cirimele V, Carideo L, Ax A, et al. Gadodiamide and Dentate Nucleus T1 Hyperintensity in Patients With Meningioma Evaluated by Multiple Follow-Up Contrast-Enhanced Magnetic Resonance Examinations With No Systemic Interval Therapy: *Invest Radiol.* juill 2015;50(7):470-2.
43. McDonald RJ, McDonald JS, Kallmes DF, Jentoft ME, Murray DL, Thielen KR, et al. Intracranial Gadolinium Deposition after Contrast-enhanced MR Imaging. *Radiology.* juin 2015;275(3):772-82.
44. Schneider GK, Stroeder J, Roditi G, Colosimo C, Armstrong P, Martucci M, et al. T1 Signal Measurements in Pediatric Brain: Findings after Multiple Exposures to Gadobenate Dimeglumine for Imaging of Nonneurologic Disease. *Am J Neuroradiol.* sept 2017;38:1799-806.
45. Radbruch A, Weberling LD, Kieslich PJ, Hepp J, Kickingereeder P, Wick W, et al. Intraindividual Analysis of Signal Intensity Changes in the Dentate Nucleus After Consecutive Serial Applications of Linear and Macrocyclic Gadolinium-Based Contrast Agents: *Invest Radiol.* nov 2016;51(11):683-90.
46. Eisele P, Alonso A, Szabo K, Ebert A, Ong M, Schoenberg SO, et al. Lack of increased signal intensity in the dentate nucleus after repeated administration of a macrocyclic contrast agent in multiple sclerosis: An observational study. *Medicine (Baltimore).* sept 2016;95(39):e4624.

47. Radbruch A, Haase R, Kieslich PJ, Weberling LD, Kickingereder P, Wick W, et al. No Signal Intensity Increase in the Dentate Nucleus on Unenhanced T1-weighted MR Images after More than 20 Serial Injections of Macrocyclic Gadolinium-based Contrast Agents. *Radiology*. mars 2017;282(3):699-707.
48. Bae S, Lee H-J, Han K, Park Y-W, Choi YS, Ahn SS, et al. Gadolinium deposition in the brain: association with various GBCAs using a generalized additive model. *Eur Radiol*. août 2017;27(8):3353-61.
49. Stojanov DA, Aracki-Trenkic A, Vojinovic S, Benedeto-Stojanov D, Ljubisavljevic S. Increasing signal intensity within the dentate nucleus and globus pallidus on unenhanced T1W magnetic resonance images in patients with relapsing-remitting multiple sclerosis: correlation with cumulative dose of a macrocyclic gadolinium-based contrast agent, gadobutrol. *Eur Radiol*. mars 2016;26(3):807-15.
50. Langner S, Kromrey M-L, Kuehn J-P, Grothe M, Domin M. Repeated intravenous administration of gadobutrol does not lead to increased signal intensity on unenhanced T1-weighted images—a voxel-based whole brain analysis. *Eur Radiol*. sept 2017;27(9):3687-93.
51. McDonald JS, McDonald RJ, Jentoft ME, Paolini MA, Murray DL, Kallmes DF, et al. Intracranial Gadolinium Deposition Following Gadodiamide-Enhanced Magnetic Resonance Imaging in Pediatric Patients: A Case-Control Study. *JAMA Pediatr*. 1 juill 2017;171(7):705.
52. Bussi S, Coppo A, Botteron C, Fraimbault V, Fanizzi A, De Laurentiis E, et al. Differences in gadolinium retention after repeated injections of macrocyclic MR contrast agents to rats: Differences in Gd Retention Between cGBCAs. *J Magn Reson Imaging*. mars 2018;47(3):746-52.
53. Gianolio E, Bardini P, Arena F, Stefania R, Di Gregorio E, Iani R, et al. Gadolinium Retention in the Rat Brain: Assessment of the Amounts of Insoluble Gadolinium-containing Species and Intact Gadolinium Complexes after Repeated Administration of Gadolinium-based Contrast Agents. *Radiology*. déc 2017;285(3):839-49.
54. Murata N, Gonzalez-Cuyar LF, Murata K, Fligner C, Dills R, Hippe D, et al. Macrocyclic and Other Non-Group 1 Gadolinium Contrast Agents Deposit Low Levels of Gadolinium in Brain and Bone Tissue: Preliminary Results From 9 Patients With Normal Renal Function. *Invest Radiol*. 2016;51(7):447-53.



55. White GW, Gibby WA, Tweedle MF. Comparison of Gd(DTPA-BMA) (Omniscan) versus Gd(HP-DO3A) (ProHance) relative to gadolinium retention in human bone tissue by inductively coupled plasma mass spectroscopy. *Invest Radiol.* mars 2006;41(3):272-8.
56. Darrah TH, Prutsman-Pfeiffer JJ, Poreda RJ, Ellen Campbell M, Hauschka PV, Hannigan RE. Incorporation of excess gadolinium into human bone from medical contrast agents. *Met Integr Biometal Sci.* nov 2009;1(6):479-88.
57. Grobner T. Gadolinium – a specific trigger for the development of nephrogenic fibrosing dermopathy and nephrogenic systemic fibrosis? *Nephrol Dial Transplant.* 1 avr 2006;21(4):1104-8.
58. High WA, Ayers RA, Chandler J, Zito G, Cowper SE. Gadolinium is detectable within the tissue of patients with nephrogenic systemic fibrosis. *J Am Acad Dermatol.* janv 2007;56(1):21-6.
59. SFR / CIRTACI. Fiche de recommandation pour la pratique clinique. Octobre 2009.
60. Roberts DR, Lindhorst SM, Welsh CT, Maravilla KR, Herring MN, Braun KA, et al. High Levels of Gadolinium Deposition in the Skin of a Patient With Normal Renal Function. *Invest Radiol.* mai 2016;51(5):280-9.
61. Maximova N, Gregori M, Zennaro F, Sonzogni A, Simeone R, Zanon D. Hepatic Gadolinium Deposition and Reversibility after Contrast Agent-enhanced MR Imaging of Pediatric Hematopoietic Stem Cell Transplant Recipients. *Radiology.* nov 2016;281(2):418-26.
62. Hitomi E, Simpkins AN, Luby M, Latour LL, Leigh RJ, Leigh R. Blood-ocular barrier disruption in patients with acute stroke. *Neurology.* 13 mars 2018;90(11):e915-23.
63. Welk B, McArthur E, Morrow SA, MacDonald P, Hayward J, Leung A, et al. Association Between Gadolinium Contrast Exposure and the Risk of Parkinsonism. *JAMA.* 5 juill 2016;316(1):96-8.
64. Semelka RC, Ramalho M, AlObaidy M, Ramalho J. Gadolinium in Humans: A Family of Disorders. *AJR Am J Roentgenol.* août 2016;207(2):229-33.
65. Mithal LB, Patel PS, Mithal D, Palac HL, Rozenfeld MN. Use of gadolinium-based magnetic resonance imaging contrast agents and awareness of brain gadolinium deposition among pediatric providers in North America. *Pediatr Radiol.* mai 2017;47(6):657-64.

66. Binning MJ, Liu JK, Kestle JRW, Brockmeyer DL, Walker ML. Optic pathway gliomas: a review. *Neurosurg Focus*. nov 2007;E2.
67. Rasool N, Odel JG, Kazim M. Optic pathway glioma of childhood: *Curr Opin Ophthalmol*. mai 2017;28(3):289-95.
68. Eggers H, Jakobiec FA, Jones IS. Tumors of the optic nerve. *Doc Ophthalmol Adv Ophthalmol*. 28 avr 1976;41(1):43-128.
69. Dutton JJ. Gliomas of the anterior visual pathway. *Surv Ophthalmol*. avr 1994;38(5):427-52.
70. Goodden J, Pizer B, Pettorini B, Williams D, Blair J, Didi M, et al. The role of surgery in optic pathway/hypothalamic gliomas in children. *J Neurosurg Pediatr*. janv 2014;1-12.
71. Albers AC, Gutmann DH. Gliomas in patients with neurofibromatosis type 1. *Expert Rev Neurother*. avr 2009;9(4):535-9.
72. Ostrom QT, Gittleman H, Fulop J, Liu M, Blanda R, Kromer C, et al. CBTRUS Statistical Report: Primary Brain and Central Nervous System Tumors Diagnosed in the United States in 2008-2012. *Neuro-Oncol*. oct 2015;17(suppl 4):iv1-62.
73. Wan MJ, Ullrich NJ, Manley PE, Kieran MW, Goumnerova LC, Heidary G. Long-term visual outcomes of optic pathway gliomas in pediatric patients without neurofibromatosis type 1. *J Neurooncol*. 2016;129(1):173-8.
74. Louis DN, Perry A, Reifenberger G, von Deimling A, Figarella-Branger D, Cavenee WK, et al. The 2016 World Health Organization Classification of Tumors of the Central Nervous System: a summary. *Acta Neuropathol (Berl)*. juin 2016;131(6):803-20.
75. Avery RA, Fisher MJ, Liu GT. Optic Pathway Gliomas: *J Neuroophthalmol*. sept 2011;31(3):269-78.
76. Jahraus CD, Tarbell NJ. Optic pathway gliomas. *Pediatr Blood Cancer*. 1 mai 2006;46(5):586-96.
77. Shen TT, Sakai O, Curtin HD, Rizzo JF. Magnetic resonance imaging of primary anterior visual pathway tumors. *Int Ophthalmol Clin*. 2001;41(1):171-80.

78. Taylor T, Jaspan T, Milano G, Gregson R, Parker T, Ritzmann T, et al. Radiological classification of optic pathway gliomas: experience of a modified functional classification system. *Br J Radiol.* oct 2008;81(970):761-6.
79. Hoyt WF, Baghdassarian SA. Optic glioma of childhood. Natural history and rationale for conservative management. *Br J Ophthalmol.* déc 1969;53(12):793-8.
80. Jett K, Friedman JM. Clinical and genetic aspects of neurofibromatosis 1. *Genet Med.* 18 déc 2009;12:1-11.
81. Tonsgard JH. Clinical Manifestations and Management of Neurofibromatosis Type 1. *Semin Pediatr Neurol.* mars 2006;13(1):2-7.
82. Ferner RE, Huson SM, Thomas N, Moss C, Willshaw H, Evans DG, et al. Guidelines for the diagnosis and management of individuals with neurofibromatosis 1. *J Med Genet.* févr 2007;44(2):81-8.
83. Listernick R, Ferner RE, Liu GT, Gutmann DH. Optic pathway gliomas in neurofibromatosis-1: Controversies and recommendations. *Ann Neurol.* mars 2007;61(3):189-98.
84. Goh WHS, Khong P-L, Leung CSY, Wong VCN. T 2-Weighted Hyperintensities (Unidentified Bright Objects) in Children With Neurofibromatosis 1: Their Impact on Cognitive Function. *J Child Neurol.* nov 2004;19(11):853-8.
85. Piscitelli O, Digilio MC, Capolino R, Longo D, Di Ciommo V. Neurofibromatosis type 1 and cerebellar T2-hyperintensities: the relationship to cognitive functioning: Clinical Letter. *Dev Med Child Neurol.* janv 2012;54(1):49-51.
86. Griffiths PD, PhD F, Blaser S, Mukonoweshuro W, Armstrong D, Milo-Manson G, et al. Neurofibromatosis Bright Objects in Children With Neurofibromatosis Type 1: A Proliferative Potential? *Pediatrics.* 1 oct 1999;104(4):e49-e49.
87. Salman MS, Hossain S, Alqublan L, Bunge M, Rozovsky K. Cerebellar radiological abnormalities in children with neurofibromatosis type 1: part 1 - clinical and neuroimaging findings. *Cerebellum Ataxias.* 2018;5:14.

88. Young JR, Orosz I, Franke MA, Kim HJ, Woodworth D, Ellingson BM, et al. Gadolinium deposition in the paediatric brain: T1-weighted hyperintensity within the dentate nucleus following repeated gadolinium-based contrast agent administration. *Clin Radiol.* mars 2018;73(3):290-5.
89. Bjørnerud A, Vatnehol SAS, Larsson C, Due-Tønnessen P, Hol PK, Groote IR. Signal Enhancement of the Dentate Nucleus at Unenhanced MR Imaging after Very High Cumulative Doses of the Macrocyclic Gadolinium-based Contrast Agent Gadobutrol: An Observational Study. *Radiology.* nov 2017;285(2):434-44.
90. Maloney E, Stanescu AL, Perez FA, Iyer RS, Otto RK, Leary S, et al. Surveillance magnetic resonance imaging for isolated optic pathway gliomas: is gadolinium necessary? *Pediatr Radiol.* sept 2018;48(10):1472-84.
91. Ostrom QT, Gittleman H, Liao P, Vecchione-Koval T, Wolinsky Y, Kruchko C, et al. CBTRUS Statistical Report: Primary brain and other central nervous system tumors diagnosed in the United States in 2010-2014. *Neuro-Oncol.* 6 nov 2017;19(suppl\_5):v1-88.
92. Czyzyk E, Józwiak S, Roszkowski M, Schwartz RA. Optic Pathway Gliomas in Children With and Without Neurofibromatosis 1. *J Child Neurol.* juill 2003;18(7):471-8.
93. Gaudino S, Martucci M, Russo R, Visconti E, Gangemi E, D'Argento F, et al. MR imaging of brain pilocytic astrocytoma: beyond the stereotype of benign astrocytoma. *Childs Nerv Syst.* 1 janv 2017;33(1):35-54.
94. Sato K, Rorke LB. Vascular bundles and wickerworks in childhood brain tumors. *Pediatr Neurosci.* 1989;15(3):105-10.
95. Fulham MJ, Melisi JW, Nishimiya J, Dwyer AJ, Di Chiro G. Neuroimaging of juvenile pilocytic astrocytomas: an enigma. *Radiology.* oct 1993;189(1):221-5.
96. Gaudino S, Quaglio FR, Schiarelli C, Martucci M, Tartaglione T, Gualano MR, et al. Spontaneous modifications of contrast enhancement in childhood non-cerebellar pilocytic astrocytomas. *Neuroradiology.* sept 2012;54(9):989-95.
97. Fisher MJ, Loguidice M, Gutmann DH, Listernick R, Ferner RE, Ullrich NJ, et al. Visual outcomes in children with neurofibromatosis type 1-associated optic pathway glioma following chemotherapy: a multicenter retrospective analysis. *Neuro-Oncol.* 1 juin 2012;14(6):790-7.

98. Kelly JP, Leary S, Khanna P, Weiss AH. Longitudinal Measures of Visual Function, Tumor Volume, and Prediction of Visual Outcomes after Treatment of Optic Pathway Gliomas. *Ophthalmology*. juin 2012;119(6):1231-7.
99. Shofty B, Mauda-Havakuk M, Weizman L, Constantini S, Ben-Bashat D, Dvir R, et al. The effect of chemotherapy on optic pathway gliomas and their sub-components: A volumetric MR analysis study. *Pediatr Blood Cancer*. août 2015;62(8):1353-9.
100. Listernick R, Louis DN, Packer RJ, Gutmann DH. Optic pathway gliomas in children with neurofibromatosis 1: Consensus statement from the nf1 optic pathway glioma task force. *Ann Neurol*. févr 1997;41(2):143-9.
101. Thiagalingam S. Neurofibromatosis type 1 and optic pathway gliomas Follow-up of 54 patients. *Ophthalmology*. mars 2004;111(3):568-77.
102. Dodge HW, Love JG, Craig WM, Dockerty MB, Kearns TP, Holman CB, et al. Gliomas of the optic nerves. *AMA Arch Neurol Psychiatry*. juin 1958;79(6):607-21.
103. Lee AG. Neuroophthalmological management of optic pathway gliomas. *Neurosurg Focus*. nov 2007;E1.
104. Lambron J, Rakotonjanahary J, Loisel D, Frampas E, De Carli E, Delion M, et al. Can we improve accuracy and reliability of MRI interpretation in children with optic pathway glioma? Proposal for a reproducible imaging classification. *Neuroradiology*. févr 2016;58(2):197-208.
105. Weizman L, Ben Sira L, Joskowicz L, Constantini S, Precel R, Shofty B, et al. Automatic segmentation, internal classification, and follow-up of optic pathway gliomas in MRI. *Med Image Anal*. janv 2012;16(1):177-88.
106. Sorensen AG, Patel S, Harmath C, Bridges S, Synnott J, Sievers A, et al. Comparison of diameter and perimeter methods for tumor volume calculation. *J Clin Oncol Off J Am Soc Clin Oncol*. 15 janv 2001;19(2):551-7.
107. Liu J, Udupa JK, Odhner D, Hackney D, Moonis G. A system for brain tumor volume estimation via MR imaging and fuzzy connectedness. *Comput Med Imaging Graph Off J Comput Med Imaging Soc*. janv 2005;29(1):21-34.

108. Jittapiromsak N, Hou P, Liu H-L, Sun J, Slopis JM, Chi TL. Prognostic Role of Conventional and Dynamic Contrast-Enhanced MRI in Optic Pathway Gliomas: Conventional and DCE MRI in Optic Pathway Glioma. *J Neuroimaging*. nov 2017;27(6):594-601.
109. Chateil JF, Soussotte C, Pédespan JM, Brun M, Le Manh C, Diard F. MRI and clinical differences between optic pathway tumours in children with and without neurofibromatosis. *Br J Radiol*. janv 2001;74(877):24-31.
110. Strong JA, Hatten HP, Brown MT, Debatin JF, Friedman HS, Oakes WJ, et al. Pilocytic astrocytoma: correlation between the initial imaging features and clinical aggressiveness. *Am J Roentgenol*. août 1993;161(2):369-72.

## SERMENT D'HIPPOCRATE

Au moment d'être admis à exercer la médecine, je promets et je jure d'être fidèle aux lois de l'honneur et de la probité.

Mon premier souci sera de rétablir, de préserver ou de promouvoir la santé dans tous ses éléments, physiques et mentaux, individuels et sociaux.

Je respecterai toutes les personnes, leur autonomie et leur volonté, sans aucune discrimination selon leur état ou leurs convictions. J'interviendrai pour les protéger si elles sont affaiblies, vulnérables ou menacées dans leur intégrité ou leur dignité. Même sous la contrainte, je ne ferai pas usage de mes connaissances contre les lois de l'humanité.

J'informerai les patients des décisions envisagées, de leurs raisons et de leurs conséquences. Je ne tromperai jamais leur confiance et n'exploiterai pas le pouvoir hérité des circonstances pour forcer les consciences.

Je donnerai mes soins à l'indigent et à quiconque me les demandera. Je ne me laisserai pas influencer par la soif du gain ou la recherche de la gloire.

Admis dans l'intimité des personnes, je tairai les secrets qui me seront confiés. Reçu à l'intérieur des maisons, je respecterai les secrets des foyers et ma conduite ne servira pas à corrompre les mœurs.

Je ferai tout pour soulager les souffrances. Je ne prolongerai pas abusivement les agonies. Je ne provoquerai jamais la mort délibérément.

Je préserverai l'indépendance nécessaire à l'accomplissement de ma mission. Je n'entreprendrai rien qui dépasse mes compétences. Je les entretiendrai et les perfectionnerai pour assurer au mieux les services qui me seront demandés.

J'apporterai mon aide à mes confrères ainsi qu'à leurs familles dans l'adversité.

Que les hommes et mes confrères m'accordent leur estime si je suis fidèle à mes promesses ; que je sois déshonoré et méprisé si j'y manque.

## **RÉSUMÉ :**

---

### **INTRODUCTION :**

L'IRM avec injection de contraste gadoliné (IRMC+) est préconisée pour l'évaluation temporelle de la progression tumorale des gliomes des voies optiques (GVO). La mise en évidence récente de dépôts intracérébraux de gadolinium pourrait modifier cette règle. L'objectif de l'étude a été d'évaluer la performance diagnostique d'une IRM sans injection de contraste (IRMC-) dans le suivi évolutif des GVO chez l'enfant.

### **MATÉRIEL ET MÉTHODES :**

Cette étude rétrospective a été réalisée dans un centre de référence pédiatrique des GVO en accord avec le comité éthique local. 17 patients suivis par au moins 5 IRMC+ entre 2001 et 2017 ont été inclus (atteints ou non de NF1). 25 cas de progression tumorale et 25 cas de stabilité mentionnés dans la conclusion du compte-rendu IRM (référence) ont été sélectionnés et couplés avec les examens précédents respectifs (50 paires d'examen). Pour l'évaluation de l'évolution tumorale, ces examens ont été analysés en aveugle par 2 radiologues à l'aide de critères quantitatifs et qualitatifs, en excluant la série IRMC+. Les sensibilités, spécificités, valeurs prédictives positives (VPP), négatives (VPN) et variabilités inter et intra-observateurs ont été calculées.

### **RÉSULTATS :**

L'âge moyen au moment du diagnostic était de  $5,4 \pm 3,4$  ans. La durée moyenne de suivi était de 6,7 ans. Le nombre moyen d'IRMC+ était de 13,5 (DS : 7,2). La sensibilité des IRMC- était de 84-88 % (IC 95% : 63,9-97,5%), la spécificité de 91,3-100% (IC 95% : 72-100%), la VPP était de 91,7 % pour le 1<sup>er</sup> lecteur, de 100% pour le second, la VPN était de 87,5% pour le 1<sup>er</sup> lecteur, de 85,2% pour le second. Il y avait un excellent accord inter-observateur ( $\kappa=0,87$ ,  $p<0.001$ ). Les variabilités inter/intra observateur de mesure étaient de 0,97/0,94.

### **CONCLUSION :**

La variation du volume tumoral et les critères qualitatifs (dilatation ventriculaire) sont le plus souvent suffisants pour apprécier l'évolutivité tumorale, faisant discuter l'usage systématique d'une IRMC+.

### **TITRE en anglais :**

---

Diagnostic performance of an unenhanced MRI exam for tumor follow-up of the optical pathway gliomas in children.

### **DISCIPLINE :**

---

Médecine : Radiodiagnostic et imagerie médicale.

### **MOTS-CLÉS :**

---

Gliomes des voies optiques - Enfant – Neurofibromatose de type 1 (NF1) - IRM – Gadolinium.

**U.F.R DES SCIENCES MÉDICALES – Université de Bordeaux**

---