



HAL
open science

Les techniques de préparations pour restaurations adhésives collées antérieures : actualisation des données, fiches de protocole pédagogique et clinique

Maud Houvenaeghel

► **To cite this version:**

Maud Houvenaeghel. Les techniques de préparations pour restaurations adhésives collées antérieures : actualisation des données, fiches de protocole pédagogique et clinique. Chirurgie. 2019. dumas-02418917

HAL Id: dumas-02418917

<https://dumas.ccsd.cnrs.fr/dumas-02418917>

Submitted on 19 Dec 2019

HAL is a multi-disciplinary open access archive for the deposit and dissemination of scientific research documents, whether they are published or not. The documents may come from teaching and research institutions in France or abroad, or from public or private research centers.

L'archive ouverte pluridisciplinaire **HAL**, est destinée au dépôt et à la diffusion de documents scientifiques de niveau recherche, publiés ou non, émanant des établissements d'enseignement et de recherche français ou étrangers, des laboratoires publics ou privés.



Distributed under a Creative Commons Attribution - NonCommercial - NoDerivatives 4.0 International License

THESE

***POUR OBTENIR LE DIPLOME D'ETAT
DE DOCTEUR EN CHIRURGIE DENTAIRE***

Présentée et publiquement soutenue devant la

Faculté d'Odontologie de Marseille
(Doyen : Monsieur le Professeur Bruno FOTI)

Aix Marseille Université
(Administratrice provisoire : Madame le Professeur Simone BONNAFOUS)

**Les techniques de préparations pour restaurations
adhésives collées antérieures : actualisation des
données, fiches de protocole pédagogique et clinique**

Présentée par

HOUVENAEGHEL Maud

Née le 27/05/1993

A Marseille

Thèse soutenue le **Judi 31 octobre 2019**

Devant le jury composé de

Président : Professeur RUQUET Michel

Assesseurs : Docteur LABORDE Gilles

Docteur MAILLE Gérald

Docteur SETTE Adrien

THESE

***POUR OBTENIR LE DIPLOME D'ETAT
DE DOCTEUR EN CHIRURGIE DENTAIRE***

Présentée et publiquement soutenue devant la

Faculté d'Odontologie de Marseille
(Doyen : Monsieur le Professeur Bruno FOTI)

Aix Marseille Université
(Administratrice provisoire : Madame le Professeur Simone BONNAFOUS)

**Les techniques de préparations pour restaurations
adhésives collées antérieures : actualisation des
données, fiches de protocole pédagogique et clinique**

Présentée par

HOUVENAEGHEL Maud

Née le 27/05/1993

A Marseille

Thèse soutenue le **jeudi 31 octobre 2019**

Devant le jury composé de

Président : Professeur RUQUET Michel

Assesseurs : Docteur LABORDE Gilles

Docteur MAILLE Gérald

Docteur SETTE Adrien

ADMINISTRATION

Mise à jour : octobre 2019

DOYENS HONORAIRES

PROFESSEUR	RAYMOND SANGIUOLO ⁺
PROFESSEUR	HENRY ZATTARA
PROFESSEUR	ANDRE SALVADORI
PROFESSEUR	JACQUES DEJOU

DOYEN ASSESEURS

PROFESSEUR	BRUNO FOTI
PROFESSEUR	MICHEL RUQUET
PROFESSEUR	ANNE RASKIN

DIRECTEURS DE DEPARTEMENTS

FORMATION INITIALE
RECHERCHE
FORMATION CONTINUE

PROFESSEUR	MICHEL RUQUET
PROFESSEUR	ANNE RASKIN
PROFESSEUR	FREDERIC BUKIET

CHARGES DE MISSIONS

RELATIONS INTERNATIONALES
INTERNAT ET DIPLOMES D'ETUDES SPECIALISEES
AFFAIRES GENERALES

PROFESSEUR	HERVE TASSERY
PROFESSEUR	VIRGINIE MONNET-CORTI
DOCTEUR	PATRICK TAVITIAN

RESPONSABLE DES SERVICES ADMINISTRATIFS ET TECHNIQUES

MADAME	KATIA LEONI
--------	-------------

LISTE DES ENSEIGNANTS

PROFESSEURS DES UNIVERSITES – PRATICIENS HOSPITALIERS DES CSERD

BUKIET FREDERIC (58-01)
DEJOU JACQUES (58-01)
FOTI BRUNO (56-02)
MONNET-CORTI VIRGINIE (57-01)
ORTHLIEB JEAN-DANIEL (58-01)
RASKIN ANNE (58-01)
RUQUET MICHEL (58-01)
TARDIEU CORINNE (56-01)
TARDIVO DELPHINE (56-02)
TASSERY HERVE (58-01)

PROFESSEURS DES UNIVERSITES

ABOUT Imad (65)

MAITRES DE CONFERENCES DES UNIVERSITES – PRATICIENS HOSPITALIERS DES CSERD

ABOUDHARAM GERARD (58-01)	LAURENT MICHEL (58-01)
BANDON DANIEL (56-01)	LAURENT PATRICK (57-01)
BELLONI DIDIER (57-01)	LE GALL MICHEL (56-01)
BOHAR JACQUES (56-01)	MAILLE GERALD (58-01)
CAMOIN ARIANE (56-01)	PHILIP-ALLIEZ CAMILLE (56-01)
CAMPANA FABRICE (57-01)	PIGNOLY CHRISTIAN (58-01)
CATHERINE JEAN-HUGUES (57-01)	POMMEL LUDOVIC (58-01)
ERARD-MAGNO ELISABETH (56-01)	PRECKEL BERNARD-ÉRIC (58-01)
GAUBERT JACQUES (56-01)	RÉ JEAN-PHILIPPE (58-01)
GIRAUD THOMAS (58-01)	ROCHE-POGGI PHILIPPE (57-01)
GIRAUDEAU ANNE (58-01)	STEPHAN GREGORY (58-01)
GUIVARC'H MAUD (58-01)	TAVITIAN PATRICK (58-01)
JACQUOT BRUNO (58-01)	TERRER ELODIE (58-01)
LABORDE GILLES (58-01)	TOSELLO ALAIN (58-01)
LAN ROMAIN (57-01)	

MAITRES DE CONFERENCES ASSOCIES

BLANCHET ISABELLE (56-01)
MENSE CHLOE (58-01)

ASSISTANTS HOSPITALIERS ET UNIVERSITAIRES

AL AZAWI HALA (56-01)	JEANY MARION (58-01)
BACHET-DORISON DAMIENNE (56-01)	LEVY LAURA (56-01)
BALLESTER BENOIT (58-01)	LIOTARD ALICA (58-01)
BARBERO MAGALI (56-01)	MANSUY CHARLOTTE (58-01)
BOYER ALEXANDRA (57-01)	MARTIN WILLIAM (56-01)
CAMBON ISABELLE (56-01)	MATTERA REMI (56-01)
CASAZZA ESTELLE (56-01)	MELLOUL SEBASTIEN (57-01)
CASTRO ROMAIN (57-01)	PARFU ANNE (58-01)
DAVID LAURA (56-01)	PILLIOL VIRGINIE (58-01)
DEVICTOR ALIX (58-01)	REPETTO ANDREA (58-01)
DODDS MELINA (58-01)	ROMANET YVAN (57-01)
DRAUSSIN THIERRY (56-02)	SANTUNIONE CHARLOTTE (58-01)
DUMAS CATHY (57-01)	SILVESTRI FREDERIC (58-01)
HADJ-SAID MEDHI (57-01)	VINAÏ MICHAEL (56-01)
HAHN-GOLETTI LARISSA (58-01)	

ASSISTANT ASSOCIE DES UNIVERSITES

LE FOURNIS CHLOE (57-01)
THOLOZAN LEA (57-01)

Intitulés des sections CNU :

- 56^{ème} section : Développement, croissance et prévention
- 56-01 Odontologie pédiatrique et orthopédie dento-faciale
- 56-02 : Prévention – Epidémiologie – Economie de la santé – Odontologie légale
- 57^{ème} section : Chirurgie orale ; Parodontologie ; Biologie Orale
- 57-01 : Chirurgie orale – Parodontologie – Biologie orale
- 58^{ème} section : Réhabilitation orale
- 58-01 : Dentisterie restauratrice – Endodontie – Prothèses – Fonction-Dysfonction – Imagerie – Biomatériaux

L'auteur s'engage à respecter les droits des tiers, et notamment les droits de propriété intellectuelle. Dans l'hypothèse où la thèse comporterait des éléments protégés par un droit quelconque, l'auteur doit solliciter les autorisations nécessaires à leur utilisation, leur reproduction et leur représentation auprès du ou des titulaires des droits. L'auteur est responsable du contenu de sa thèse. Il garantit l'Université contre tout recours. Elle ne pourra en aucun cas être tenue responsable de l'atteinte aux droits d'un tiers

Je tiens tout d'abord à remercier le Professeur Michel RUQUET qui m'a fait l'honneur de siéger en tant que président de mon jury de thèse. Je vous remercie de votre gentillesse et du savoir que vous m'avez transmis tout au long de mes années d'étude. Veuillez trouver dans ce travail, le témoignage de ma gratitude et de mon profond respect.

Je remercie également le Professeur Gilles LABORDE qui m'a fait le grand honneur de participer à ce jury de thèse. Merci pour votre gentillesse, vos connaissances et la qualité de votre enseignement. Veuillez trouver dans ce travail, l'expression de mon plus grand respect.

Je voudrais ensuite remercier le Docteur Gerald MAILLE d'avoir accepté de siéger à ce jury de thèse. Merci pour votre bonne humeur, pour l'attention que vous portez aux étudiants, votre disponibilité et au savoir et l'expérience que vous m'avez transmis au cours de ces dernières années.

Enfin, je remercie mon directeur de thèse, le Docteur Adrien SETTE pour m'avoir soutenue et encadrée pendant la préparation de cette thèse et notamment durant toute la durée de mes études. Merci pour ta patience, ton implication, ton soutien et ton aide tout au long de la rédaction.

Plan

INTRODUCTION	1
I. LES RESTAURATIONS ADHÉSIVES COLLÉES ANTÉRIEURES	2
1. Historique et définition	2
1.1. Historique	2
1.2. Définition des Restaurations Adhésives Collées Antérieures	3
2. Les différents types de préparation	3
2.1. Introduction	3
2.2. Les formes de préparations	3
2.2.1. La préparation fenêtrée ou pelliculaire	3
2.2.2. La préparation avec réduction du bord libre sans retour palatin (butt-margin)	4
2.2.3. La préparation avec réduction du bord libre et retour palatin (incisal overlap)	4
2.2.4. Facette sans préparation (no prep)	5
2.3. Les concepts de préparation	6
2.3.1. Préparation du bord libre	6
2.3.2. Préparation de la face vestibulaire	6
2.3.3. Limites cervicales	7
2.3.4. Préparations des faces proximale et préparation inter-proximale	9
2.3.5. Préparation linguale/palatine	10
2.3.6. Finitions	11
2.4. Le matériel nécessaire	12
2.4.1. Moteurs	12
2.4.2. Fraises	13
2.4.3. Autres types de matériel nécessaire	15
2.5. Réalisation du “mock-up”	15
3. Les différents types de matériaux	17
3.1. Historique	17
3.2. Définition	17
3.3. Classification selon la nature chimique	18
3.3.1. Les céramiques vitreuses	18
3.3.2. Les céramiques alumineuses	18
3.3.3. Les zircons	18
3.3.4. Les feldspathiques	18
II. RECOMMANDATIONS ACTUELLES ET CONSENSUS	18
1. Indications et Contre-indications	18
1.1. Indications	18

1.1.1. Fractures coronaires étendues	19
1.1.2. Fermeture de diastème	19
1.1.3. Anomalies de position	19
1.1.4. Anomalies de structure	19
1.1.5. Anomalies de forme	21
1.1.6. Anomalies de couleur	21
2.2. Contre-indications	23
2.2.1. La quantité de tissu résiduel	23
2.2.2. Malpositions importantes	23
2.2.3. Contraintes occlusales et malocclusions	24
2.2.4. environnement parodontal	24
2.2.5. Manque d'hygiène bucco-dentaire	25
2.2.6. Impossibilité de mettre en œuvre un champ étanche au cours de l'assemblage	25
2. Avantages et inconvénients	25
2.1. Avantages	25
2.1.1. Economie tissulaire	25
2.1.2. Préservation de l'intégrité des tissus mous	25
2.1.3. Meilleure composante esthétique : contrôle de la couleur et de ses quatre composantes	25
2.1.4. Etat de surface	27
2.1.5. Bonne longévité	27
2.1.6. Rigidité intacte de la dent avec les facettes en céramique	27
2.2. Inconvénients	28
2.2.1. Complexe de mise en œuvre	28
2.2.2. Prise en charge sécurité sociale faible	28
2.2.3. Risque de fracture de la céramique	28
3. Choix du matériau et du type de préparation	28
3.1. Choix du type de préparation	28
3.1.1. Critères de décision	28
3.1.1.1. Economie tissulaire optimale	28
3.1.1.2. La forme de préparation	28
3.1.2. Développement de nouvelles formes de préparations	30
3.1.3. Conclusion	31
3.2. Choix du matériau	32
3.2.1. Les céramiques feldspathiques	32
3.2.2. Les céramiques enrichis en disilicate de lithium : Emax	32
3.2.3. Les céramiques en CFAO directe	32
3.2.2.1. Vitrocéramiques	32
3.2.2.2. Céramiques feldspathiques	34
3.2.2.3. Blocs hybrides	34

III. ILLUSTRATION PAR UN CAS CLINIQUE	36
IV. PROTOCOLE PÉDAGOGIQUE DE PRÉPARATION POUR FACETTE	39
CONCLUSION	43
BIBLIOGRAPHIE	44

LES TECHNIQUES DE PRÉPARATIONS POUR RESTAURATIONS ADHÉSIVES COLLÉES ANTÉRIEURES : ACTUALISATION DES DONNÉES, FICHES DE PROTOCOLE PÉDAGOGIQUE ET CLINIQUE

INTRODUCTION

L'esthétique est un facteur qui ne cesse d'alimenter les préoccupations des patients. En effet, l'explosion des réseaux sociaux, la portée des nombreux médias ainsi que l'accès à des informations techniques concernant la dentisterie esthétique grâce à internet, n'a fait qu'accroître l'intérêt des patients pour les Restaurations Adhésives Collées Antérieures, plus communément appelées "Facettes".

C'est ainsi qu'elles sont devenues aujourd'hui une composante incontournable de notre exercice.

Les résultats esthétiques de ces restaurations tendent à devenir de plus en plus durables grâce à l'amélioration du type de matériau, mais également grâce à l'introduction de nouvelles techniques de préparation. Ainsi, un dilemme se crée entre les différentes approches pour le clinicien, car aujourd'hui, il existe une variété de préparations et de types de matériaux qui ont chacun leurs propres propriétés.

Dans le cadre de ce travail, nous étudierons ces différents types de préparation et les moyens de mise en œuvre.

En effet, on a défini l'objectif de cette thèse comme étant de proposer un protocole pédagogique de préparation pour facette à l'intention des étudiants.

L'enseignement des bases théoriques et des techniques de pratique clinique se doit d'être précis en s'appuyant sur des outils pédagogiques simples et synthétiques qui représentent une aide destinée à l'ensemble des étudiants. Les concepts de préparation pour facette ainsi que les matériaux mis à disposition ont évolué de manière importante et rapide. Ainsi une synthèse des acquis avec l'élaboration de protocoles cliniques devrait faciliter et améliorer l'enseignement auprès des étudiants.

La transmission des connaissances et des techniques n'est pas aussi simple que l'on veut bien souvent le croire. Ainsi, les outils pédagogiques doivent évoluer d'autant plus lorsque les connaissances, les techniques et les matériaux mis à disposition se modifient rapidement, comme c'est le cas dans la spécialité des "facettes". Afin d'être performant, un outil d'aide à l'enseignement se doit d'être relativement simple, synthétique et d'utilisation aisée. Enfin la forme, ici de protocole clinique, doit pouvoir être modifiée pour suivre ultérieurement les progrès qui ne manqueront pas d'apparaître.

L'objectif de ce travail a été d'établir un protocole clinique à visée pédagogique destiné aux étudiants d'odontologie.

I. LES RESTAURATIONS ADHÉSIVES COLLÉES ANTÉRIEURES

1. Historique et définition

1.1. Historique

Cette idée de recouvrir la dent à l'aide d'un matériau esthétique s'est vu naître lorsque la technologie des céramiques et des systèmes adhésifs a connu une évolution. En effet, en 1886, un article a été rédigé par Land traitant des protocoles de collage de "jaquettes" en céramique cuites sur feuille de platine sur dents antérieures¹.

Déjà dans les années 30, le Docteur Charles Pincus réalisait de fines facettes en céramique pour transformer le sourire des acteurs hollywoodiens le temps d'un tournage. Ces dernières étaient cuites à l'air libre sur dents non préparées.

Ainsi, la profession, consciente de la demande esthétique grandissante, a commencé à réaliser des restaurations esthétiques. Mais l'évolution fut lente.

C'est la découverte du collage, en 1970, qui a permis de faire un bon dans l'esthétique. Technique de soins rapide, indolore et beaucoup moins coûteuse que d'autres, le collage a changé pour toujours la dentisterie. C'est alors à ce moment-là que les couronnes céramo-céramiques, les bridges, les facettes en céramique collées ont vu le jour.

Grâce à cette découverte et au développement des matériaux céramiques, la profession a nettement élargi son périmètre d'action et la prise en charge du patient s'est constamment améliorée. En effet, les chirurgiens-dentistes se sont sentis de plus en plus concernés par l'impact positif d'un beau sourire sur les vies sociale, psychologique et émotionnelle des patients.

En 1975, les facettes en céramique sont considérées comme étant le matériau de choix pour une réhabilitation esthétique du sourire. Cette même année, Rochette a proposé de reconstruire des incisives fracturées sans préparation dentaire. Ce fût les premières restaurations adhésives en céramique en France.

Ainsi, le temps où la préoccupation majeure était de soigner les dents cariées est révolu et a laissé la place à une toute autre préoccupation : améliorer l'aspect des dents saines. En effet, on estime que pas moins de 50% des individus demandeurs de soins dentaires recherchent en réalité un bien-être esthétique².

Depuis l'apparition des facettes en céramique, il y a maintenant plus de 20 ans, elles sont devenues le fleuron de la plupart des exercices spécialisés en esthétique.

Aujourd'hui, la facette en céramique reste pour certaines indications une solution de choix en ce qui concerne le respect des tissus dentaires, l'économie tissulaire et le résultat esthétique.

1.2. Définition des Restaurations Adhésives Collées Antérieures

Elles sont appelées plus communément les facettes dentaires. On peut les définir comme étant des restaurations prothétiques peu invasives, assemblées par collage au niveau des surfaces vestibulaires des dents. Ces restaurations nécessitent une certaine préparation des tissus dentaires, des préparations que l'on qualifie de non rétentives, ainsi le collage est indispensable.

Selon Olivier Etienne, une facette a été définie comme étant un artifice prothétique de fine épaisseur, collé à l'émail et destiné à corriger la teinte, la position et la forme d'une dent³.

2. Les différents types de préparation

2.1. Introduction

Les Restaurations Adhésives Collées Antérieures nécessitent un espace suffisant pour le prothésiste, afin d'obtenir des propriétés optiques et mécaniques optimales. Cela requiert une réduction dentaire contrôlée qui relève de la juste appréciation du praticien.

Il est important d'effectuer une préparation strictement amélaire pour s'assurer un bon collage et de respecter le principe d'économie tissulaire. De plus, quelque-soit le type de préparation, il sera important de contrôler l'absence d'angles vifs.

La préparation de la dent ne sera réalisée qu'après la réalisation d'un wax up diagnostique, selon les besoins esthétiques et fonctionnels du patient.

Parmi les critères de succès du traitement par facettes, le design de la préparation est primordial⁴.

2.2. Les formes de préparations

2.2.1. La préparation fenêtrée ou pelliculaire

C'est la technique de préparation qui est la plus ancienne. Ce type de préparation ne concerne que la face vestibulaire sans réduction du bord libre et sans retour palatin. La réduction amélaire conseillée est comprise entre 0,3 et 0,5 mm au niveau cervical et 0,7 mm dans le tiers moyen et incisif ainsi 80% de la dent est conservée.

Ceci limite le risque de micro-infiltration.

La préparation se doit d'être homothétique, sans franchissement des points de contacts et avec une limite cervicale en congé fin.

En revanche, le bord libre étant laissé intact, une modification de la forme de la dent dans le sens vertical et transversal est impossible. Il en est de même pour ce qui est de masquer des dyschromies importantes.

De plus, si le bord incisif est fin, il peut se produire un écaillage de l'émail par la création de cristaux d'émail non soutenus au cours de la préparation.

Ces préparations sont particulièrement intéressantes pour les canines assurant un rôle fonctionnel en latéralité.




Figure 15 : Vue 3D d'une préparation fenêtrée⁵

2.2.2. La préparation avec réduction du bord libre sans retour palatin (butt-margin)

Il s'agit d'une préparation de type fenêtrée avec quelques modifications : le bord libre, cette fois, est réduit d'1,5 mm et sera plat. La transition avec la face vestibulaire sera adoucie en formant un angle de 30°. C'est ce qu'on appelle l'inclinaison Ad Vestibulum, qui donnera une possibilité de stratification de céramique plus importante.

La réalisation d'une butée verticale au niveau du bord incisif facilite l'insertion et le positionnement de la facette et donc facilite l'assemblage.

Ainsi, la forme de la dent et sa longueur pourront être modifiées aisément, de même que les colorations pourront être masquées.

Le recouvrement incisif permet de jouer sur la translucidité du bord libre dès une réduction de 1mm : le prothésiste peut ainsi caractériser la dent et rendre la restauration prothétique plus naturelle. De plus, la facette, avec une préparation de ce type, possède deux axes d'insertion : vestibulaire et coronaire.




Figure 16 : Vue 3D d'une préparation butt-margin

2.2.3. La préparation avec réduction du bord libre et retour palatin (incisal overlap)

Ce type de préparation englobe une partie de la face palatine avec une limite en forme de congé. Elle présente les mêmes avantages que la préparation « butt-margin » concernant le masquage des colorations, la forme et la longueur de la dent. Sa manipulation est encore plus aisée que la facette à « butt-margin » car elle ne possède qu'un seul axe d'insertion qui est coronaire.

En revanche, il faudra être particulièrement vigilant quant à la position du retour palatin car il est considéré comme étant une zone de fragilité⁶.

Il devra impérativement être placé au-dessus du point d'occlusion en OIM. Ainsi, la préparation devra s'arrêter en dessous de la concavité, au niveau de la convexité du cingulum où l'émail est plus épais et les contraintes de compression les plus importantes.

Ce sont l'occlusion et le délabrement initial de la dent qui vont déterminer le choix de la position de la limite.

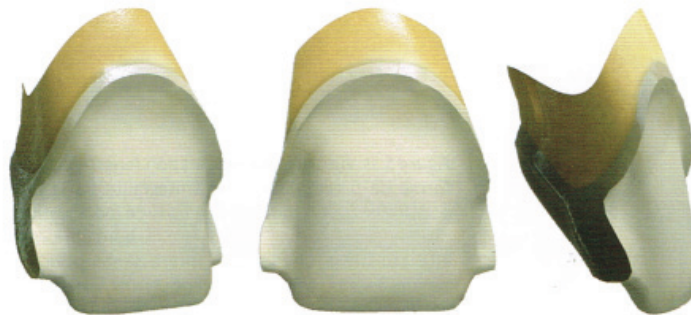


Figure 17 : Vue 3D d'une préparation incisal overlap

Magne et Belser recommandent de remplacer ce congé par un épaulement, qui réduit considérablement les risques de fracture grâce à une meilleure assise des forces occlusales.

Elle permet d'obtenir un résultat plus esthétique au niveau de la translucidité du bord libre, une rétention améliorée de la dent provisoire, un ajustage des contacts occlusaux et un positionnement facilité de la facette.

2.2.4. Facette sans préparation (no prep)

On les appelle aussi « addition veneers ». Dans ces situations, les dents ne sont pas ou que très peu préparées (0,5 mm au niveau du bord incisif).

La facette est collée directement sur la couche superficielle d'émail. Ainsi, plus de 95% de la dent est conservée. Ce type de facette a pour avantage d'être une restauration non invasive.

En revanche, il y a des limites à ce type de préparation :

- L'absence de congé cervical augmente significativement le risque de sur-contour, accompagné d'une mauvaise adaptation marginale et d'une irritation gingivale.

- La céramique n'aura qu'une très faible épaisseur ne permettant pas de masquer toutes les colorations.
- Le collage sera contrarié car les valeurs d'adhésion du polymère de collage sont moindres au niveau de la couche superficielle d'émail qui est aprismatique.

Les indications de ces facettes sont limitées mais pourraient être augmentées en supprimant cette couche aprismatique d'émail : on obtiendrait alors des facettes « prep-less »⁷.

2.3. Les concepts de préparation

2.3.1. Préparation du bord libre

La finition du bord incisif nécessite une manipulation délicate, surtout si la limite de la préparation est un épaulement. Si un angle vif persiste à cette jonction, une ligne horizontale inesthétique sera visible au travers du bord de la facette⁸.

Le bord libre n'a pas toujours été concerné lors de la préparation. En effet, lorsque celui-ci était d'épaisseur suffisante, il était systématiquement conservé. Mais aux vues du nombre important de fractures, par rapport aux préparations où le bord libre était préparé, le concept a été petit à petit abandonné.

De plus, il a été démontré, en 2008, par Castelnuovo J., que la préparation du bord libre ne doit pas être supérieure à 2mm de hauteur afin de limiter la quantité de céramique non soutenue. Ceci permettant de limiter le risque de fracture cohésive de la céramique⁹.

Ainsi, il est préférable de préparer le bord incisif au cours de la préparation d'un point de vue esthétique mais aussi du point de vue de la résistance mécanique de la facette.

2.3.2. Préparation de la face vestibulaire

La préparation de la face vestibulaire doit être homothétique à la forme initialement convexe de la dent.

Pour cela, une clé en silicone pourra être utilisée pour guider la préparation de la dent afin de servir de repère dans la réduction tissulaire. C'est ce qu'on appelle la pénétration contrôlée obtenue grâce à l'utilisation de fraises à butées d'enfoncement (cf. paragraphe 2.4.2).

La convexité vestibulaire se décompose en deux axes, qui devront être respectés lors de la réduction homothétique, dans un souci d'économie tissulaire. L'axe cervical est préparé dans l'axe de la racine, les deux tiers coronaires dans l'axe de la couronne. La réalisation de l'inclinaison ad vestibulum pourrait être considéré comme un troisième axe (tracé rouge sur la figure 18).

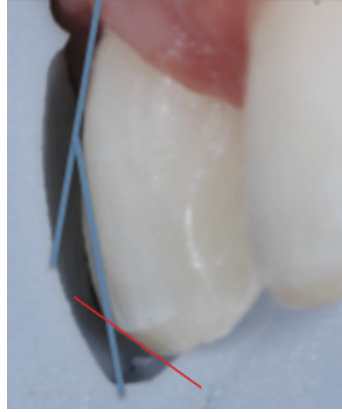

Figure 18 : Réduction de la face vestibulaire selon deux axes ¹⁰.

Une épaisseur trop faible ou trop importante d'une facette peut être due à une préparation insuffisante de la dent et peut remettre en question l'aspect et la solidité de la restauration. Lorsque la préparation est trop profonde, elle expose une plage trop importante de dentine, ce qui augmente les risques de microfissures et de sensibilités postopératoires. Lorsque la préparation n'est pas assez profonde, notamment dans son tiers cervical ou son tiers incisif, la facette sera réalisée en sur-contour¹¹.

2.3.3. Limites cervicales

La limite cervicale doit se situer préférentiellement dans l'émail et doit suivre le tracé de la gencive marginale.

Elle est préparée en forme de congé ou en épaulement à angle interne arrondi pour permettre une épaisseur suffisante de céramique et une assise à la facette. Il permet de reproduire un profil d'émergence naturel, sans sur-contour ni surépaisseur.

A ce niveau-là, l'épaisseur d'émail est plus fine, ainsi, il faut éviter de sur-préparer la dent pour ne pas exposer la dentine, ce qui pourrait compromettre le collage.

En effet, si la fraise à congé diamantée n'est pas tenue parallèlement à l'axe de la face vestibulaire dans son tiers cervical, la profondeur de la préparation sera trop importante et exposera la dentine et un bord inversé sera créé¹¹.

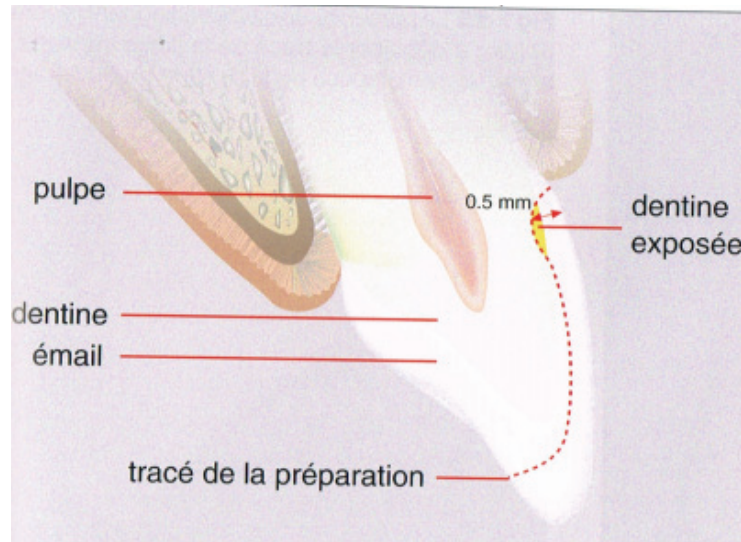


Figure 19 : Tracé de la préparation (trop profonde au niveau de la limite cervicale) ⁶

La situation et la profondeur de la limite cervicale de la préparation peuvent être déterminées par la couleur de la dent sous-jacente, l'épaisseur de la gencive, la position de la lèvre et les mimiques du patient¹².

Si la préparation n'est pas réalisée correctement à ce niveau-là, on peut voir apparaître une coloration noirâtre. En effet, si le praticien n'a pas pris en compte l'existence d'une coloration au niveau radiculaire de la dent ou d'une récession gingivale, la situation devient rapidement inesthétique, d'autant plus si le patient a un sourire gingival.

Une préparation aux limites cervicales sous-gingivales est plus exposée aux risques de hiatus qu'une préparation aux limites supra-gingivales. En effet, le ciment de la surface radiculaire ou la dentine se comporte bien moins bien que l'émail lors du collage. Lorsque les limites sont sous-gingivales, il faudra une isolation irréprochable avant et pendant le collage pour éviter le contact des fluides sulculaires avec les surfaces à coller et ainsi la formation d'un micro-hiatus.

En effet, une limite supra-gingivale permet un meilleur accès à l'hygiène, la préservation de la santé des tissus gingivaux au cours de la préparation, d'obtenir des bords nets mieux enregistrables lors de l'empreinte et de faciliter l'isolation du champ opératoire lors du collage³. Mais surtout, une limite placée au niveau supra-gingivale permettra d'obtenir une préparation exclusivement située dans l'émail, ce qui optimisera le protocole de collage.

Un fil protecteur sera préalablement mis en place dans le sulcus afin de protéger le parodonte superficiel d'éventuelles blessures¹³.

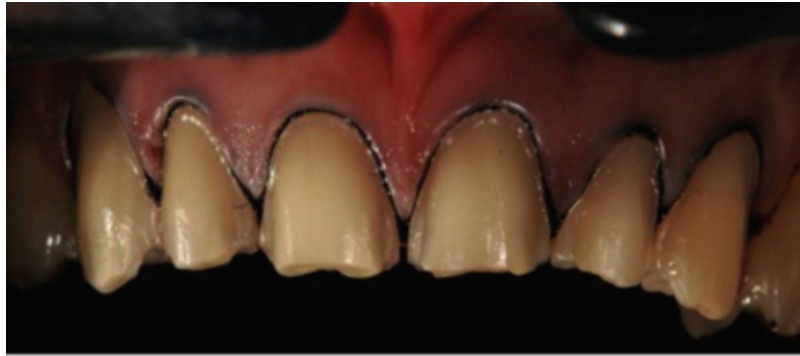

Figure 20 : Fil rétracteur pour protéger le parodonte superficiel ¹⁰

2.3.4. Préparation des faces proximales et préparation inter-proximale

Au niveau des limites inter-proximales, les préparations doivent être réalisées de manière à ce que l'interface dent-céramique reste invisible. Malgré l'absence de problème mécanique, l'existence d'un hiatus marginal visible est un échec esthétique.

On parle de préparation en « toboggan » (forme de S). Ce type de préparation permet de déplacer la limite proximale de la préparation la plus palatine possible tout en conservant le point de contact inter-dentaire. Ainsi, elle permettra d'obtenir une restauration au rendu esthétique favorable car le joint facette/dent sera invisible même en vue de profil¹⁰.

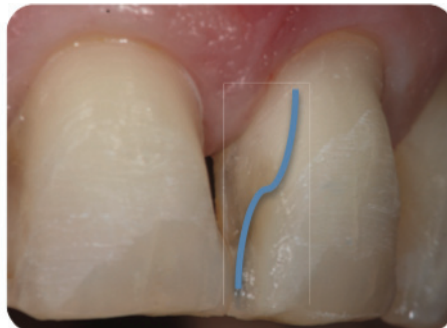

Figure 21 : Préparation de la limite proximale en toboggan ¹⁰

L'étendue de la préparation des faces proximales dépend du type de contact inter-dentaire.

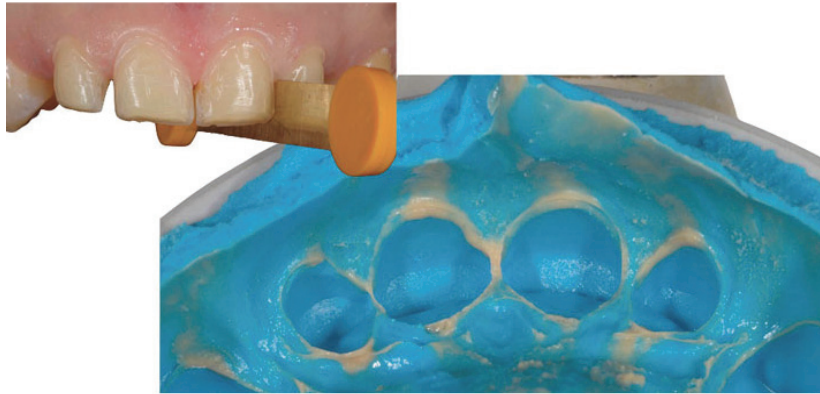


Figure 22 : Préservation du point de contact inter-dentaire et passage d'un strip diamanté pour obtenir un bord précis avec angle vif⁴

Il est conseillé d'ouvrir l'espace inter-dentaire au moyen d'un strip abrasif pour réaliser des limites accessibles lorsque la surface de contact inter-dentaire est étendue.

Afin de ne pas léser les dents adjacentes, il peut être judicieux de protéger les faces proximales par la mise en place d'une matrice métallique surmontée d'un coin de bois inter-dentaire que l'on appelle « wedgeguard ». Ceci à condition de ne pas abîmer la papille inter-dentaire¹⁰.

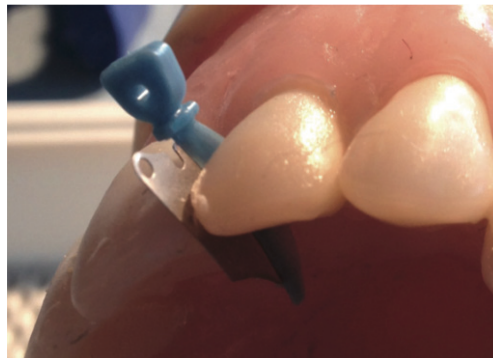


Figure 23 : Wedgeguard¹⁰

Ainsi, il sera plus judicieux de conserver les points de contact, dans la mesure du possible car ces derniers sont difficiles à reproduire. De plus, la céramique sera plus facile à ajuster en présence des points de contacts, la facette sera d'autant mieux positionnée et son collage sera d'autant plus optimisé.

2.3.5. Préparation linguale/palatine

La face palatine des dents antéro-maxillaires est caractérisée par une convexité marquée par le cingulum au niveau de la moitié coronaire et une concavité au niveau de la moitié incisale.

Le retour palatin permet une meilleure stabilité de la facette, un meilleur positionnement et un rendu plus esthétique et naturel de la restauration grâce au travail de stratification du prothésiste qui tend à reproduire la translucidité naturelle du bord libre.

De plus, il présente un avantage mécanique incontestable car il permet d'éviter le risque de décohésion et ainsi assure la pérennité des facettes. En revanche, il sera important de contrôler la localisation des lignes de finitions linguales. En effet, le joint facette/dent ne devra pas être localisé dans la concavité palatine¹¹.

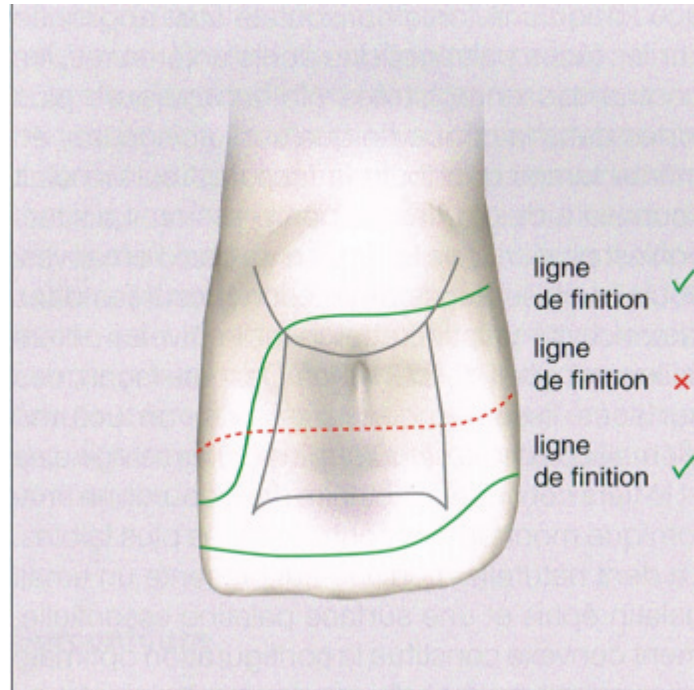


Figure 24 : Bonne localisation de la ligne de finition linguale ¹¹

2.3.6. Finitions

Lorsque toutes les étapes de préparation ont été réalisées, le praticien doit éliminer tout élément susceptible de mettre en péril la restauration. Parmi ces éléments, il sera important de veiller à ne pas laisser des angles vifs qui pourraient être le siège de concentration de contraintes. Les becs doivent être éliminés avec des fraises à grains fins (bague rouge) puis extra-fins (jaune) ou ultra-sons après la mise en place du fil rétracteur (cf. paragraphe 2.4 Matériel).

Au cours de cette étape de finition, le praticien doit s'assurer que toutes les limites soient arrondies et polies que ce soit au niveau vestibulaire, cervical, palatin ou inter-proximal. Pour cela, on utilisera des cupules à polir et des disques abrasifs.

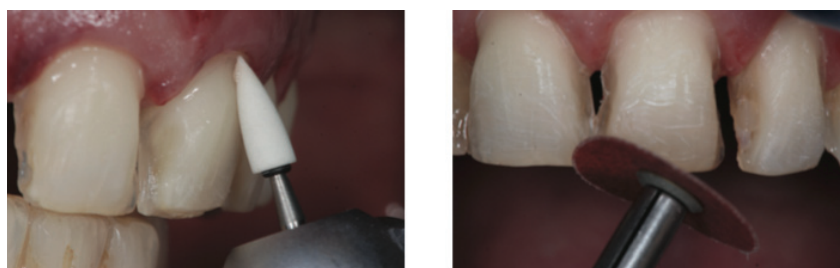


Figure 25 : Finitions ¹⁰

La préparation finale réalisée pourra être évaluée lors de la réalisation des facettes provisoires. Ces dernières constituent un excellent moyen de conditionnement tissulaire.

2.4. Le matériel nécessaire

2.4.1. Moteurs

- Contre-angle et turbine :

Ils sont des instruments rotatifs pouvant atteindre une vitesse de rotation de 200 000 t/min à 400 000 t/min. On utilisera préférentiellement le contre-angle à bague orange plutôt que la turbine grâce à son couple de coupe constant utile pour la préparation du tissu amélaire³. En effet, l'importance du choix des vitesses de rotation ne doit pas être sous-estimée car les préparations sont réalisées sur des dents vitales. Ainsi, pour ne pas provoquer d'altérations pulpaires ou de fissures amélaire, la vitesse devra être inférieure à 3000 t/min ou bien supérieure à 200 000 t/min et le refroidissement bien assuré. En effet, une absence ou un défaut d'irrigation est susceptible d'induire un stress suffisamment élevé pour engendrer des fractures dans l'émail ou la dentine. De plus, on estime qu'il y aura moins de débris de surface lorsque la vitesse est supérieure ou égale à 400 000 t/min^{14 15}.

- Instruments ultrasoniques :

Ils peuvent être utilisés pour parfaire la préparation sans léser le parodonte, il s'agit donc d'un instrument de finition.

Toujours sous irrigation pour ne pas induire un stress qui pourrait engendrer une fracture de l'émail ou de la dentine¹⁵.

On a commencé à les utiliser en complément des instruments rotatifs car ces derniers peuvent engendrer des vibrations néfastes à la précision requise à la préparation¹⁴.

L'avènement des techniques de préparations oscillatoires soniques a rendu plus aisé la préparation des faces proximales. En effet, les inserts permettent une économie tissulaire importante car la section de l'instrument correspond à la configuration de la limite. Alors qu'avec une simple fraise, la dent risque d'être sur-préparée¹⁶.

Ainsi, ces inserts ultra-sonores s'inscrivent largement dans le concept de préservation tissulaire maximale car ils permettent un meilleur contrôle de la réduction des tissus dentaires.

Ils connaissent de plus en plus de succès dans la pratique clinique des praticiens car ils présentent des avantages indéniables au cours de la préparation. En effet, ils permettent un grand confort du fait d'une moindre sensibilité pour le patient, une exécution rapide, un

contrôle du geste opératoire par une bonne visibilité, une absence de traumatisme pour les tissus gingivaux, une haute qualité de finition et une excellente capacité de coupe¹⁷.

2.4.2. Fraises

On utilisera préférentiellement, pour cette indication, des fraises diamantées par rapport aux fraises en carbure de tungstène.

- Granulométrie :

Elle est définie par le volume des éclats de diamant de la partie travaillante de la fraise ce qui influence l'épaisseur d'abrasion engendrée. On utilisera donc des fraises de granulométrie différentes pour réaliser la préparation car elles auront des fonctionnalités différentes. En effet, les fraises à faible granulométrie ont pour but de parfaire la préparation pour la finition et ainsi d'obtenir une surface lisse de préparation et une boue dentinaire ou « smear layer » fine tandis que les fraises à forte granulométrie seront dédiées à la préparation à proprement parlé¹⁴.

- Formes :

Il est nécessaire d'utiliser des fraises de forme différentes pour réaliser l'ensemble de la préparation. La forme des fraises utilisées variera en fonction de la localisation.

Selon Pascal Magne et Urs Belser, les fraises à butées d'enfoncement devraient être contre-indiquées car elles engendrent une forte réduction de l'émail qui peut être associée à un risque d'exposition de la dentine. En effet, ces fraises ne travaillent pas vis à vis du projet esthétique visé mais par rapport à la surface et au volume dentaire préexistant¹⁴.

Il paraît judicieux de réaliser une préparation pour facette avec une succession de deux, voire trois tailles de grains différentes : des grains moyens (bague verte) afin de pénétrer efficacement et rapidement dans l'émail, des grains fins (bague rouge) et des grains extra-fins (bague jaune). Ces deux derniers types de fraises permettent d'assurer une finition des limites quasi exempte de micro-fractures de l'émail et garante de la pérennité du joint de collage (Figure 26).

Il a été proposé, par Olivier Etienne, une sélection de fraises pour la réalisation de préparation pour facette mais chaque chirurgien-dentiste est libre de composer sa propre sélection⁵.




Figure 26 : Séquence instrumentale proposée par Olivier Etienne pour une préparation contrôlée¹⁸.

Le coffret proposé par Olivier Etienne comporte 4 types d'instruments⁵ :

- Les fraises à pénétration contrôlée :

En effet, il a été recommandé de préparer la face vestibulaire avec des fraises contrôlant la pénétration de l'opérateur afin de ne pas obtenir de sur ou de sous préparation.

1- La fraise à butée d'enfoncement : ISO 868B.314.020 (figure 26, 1ère fraise) : elle permet de réaliser les rainures horizontales sur la face vestibulaire de la dent. En revanche, elle est difficile à manipuler dans la zone cervicale arrondie.

2- La fraise boule à long col : ISO 6801L.314.018 (figure 26, 2ème fraise) : elle permet de suivre aisément le profil gingival.

- Les fraises à congé quart de rond :

3- La fraise à double granulométrie : ISO 6844.314.016 (figure 26, 3ème fraise) : elle permet de rester le plus conservateur possible au niveau cervical pour préserver l'émail.

4- Les fraises à grains fins : ISO 8856.314.016 (figure 26, 5ème et 6ème fraise) : il s'agit d'une fraise de finition dont le diamètre supérieur permet d'éviter le risque de formation de « bec » au niveau des limites périphériques.

On distingue également, la fraise proximale : Il s'agit d'une fraise lisse à bout travaillant. On l'utilise afin de casser le « bec » formé précédemment. Elle est utilisée perpendiculairement au congé et permet de préparer les limites proximales terminales sans toucher la dent voisine.

Objectif	Référence (Komet)	Code couleur	Diamètre du mandrin	Diamètre de la fraise (ISO)	Profondeur de pénétration
Pénétration contrôlée	868B.314.020	/	1,6 mm	2,0 mm (021)	0,4 mm
	6801L.314.018	Vert	1 mm (col)	1,8 mm (018)	0,4 mm
Préparation	6844.314.016	Vert et rouge	1,6 mm	1,15 mm (à l'extrémité)	0,55 mm (à ½)
	6856.314.016	Vert	1,6 mm	1,15 mm (à l'extrémité)	0,55 mm (à ½)
	8856.314.016	Rouge	1,6 mm	1,15 mm (à l'extrémité)	0,55 mm (à ½)
	856EF.314.016	Jaune	1,6 mm	1,15 mm (à l'extrémité)	0,55 mm (à ½)
	Strips abrasifs DS37A	Bleu Rouge Jaune	/	/	Épaisseur : 0,13 à 0,08 mm

Figure 27 : Séquence instrumentale proposée et correspondance des dimensions répondant aux caractéristiques d'une préparation idéale¹⁸

2.4.3. Autres types de matériel nécessaire

- Fil rétracteur (cf. paragraphe 2.3.3. Figure 20)

Selon Dragoo et Williams, si la préparation d'une dent est réalisée sans la mise en place d'un fil rétracteur et que le cordonnet est ensuite envisagé, les tissus périphériques sont endommagés à divers degrés¹⁹.

Ce fil a pour but d'ouvrir le sulcus et de déplacer apicalement la gencive marginale permettant d'exposer les limites de préparations et ainsi de protéger le parodonte.

- Wedgeguard (cf. paragraphe 2.3.4. Figure 23)

- Strip abrasif (cf. paragraphe 2.3.4. Figure 22)

Ce sont des matrices abrasives à grains fins sous forme de bande que l'on utilisera au niveau des surfaces de contact entre les dents préparées pour la finition de ces zones afin de faciliter la prise de l'empreinte et l'installation de la digue.

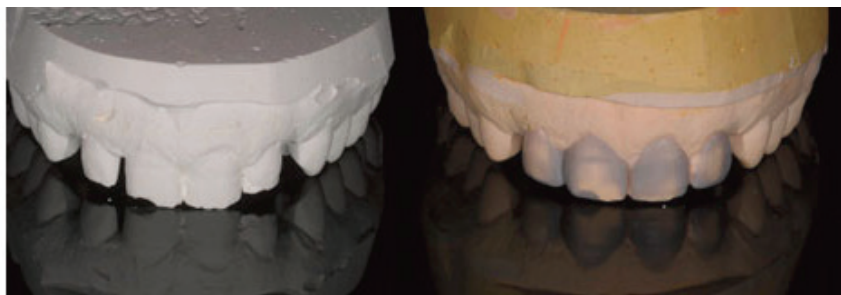- Aides optiques :

L'utilisation de loupes peut faciliter le travail de préparation car un grossissement va permettre une meilleure visibilité et donc de conserver le maximum d'émail au cours de la préparation.

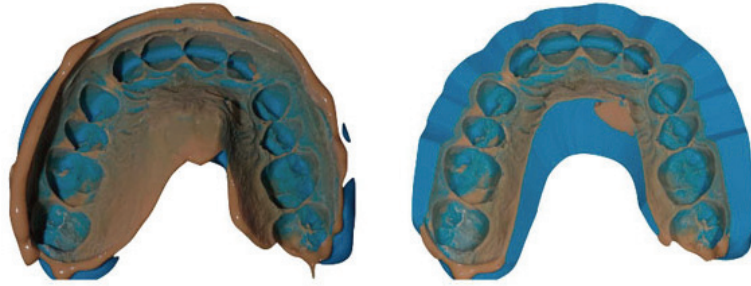
2.5. Réalisation du "mock-up"

L'objectif de mise en œuvre de protocoles cliniques rigoureux est l'économie tissulaire et la reproductibilité de la procédure. Ainsi, le respect minutieux des protocoles cliniques permet d'optimiser les impératifs mécaniques, biologiques et esthétiques.

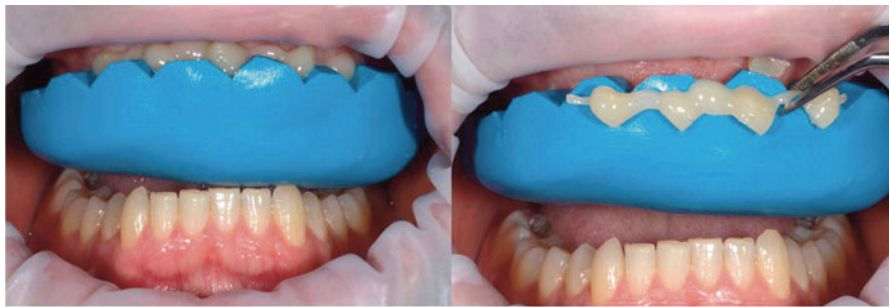
Une empreinte de situation est réalisée dans un premier temps au silicone putty et au light dans le but de réaliser un wax-up sur le modèle en plâtre. Ce travail sera réalisé par le prothésiste et permettra de rétablir la ligne des collets, les formes idéales des dents et de modéliser le projet esthétique final.



Puis il est réalisé un duplicata du wax-up via une clé en silicone.

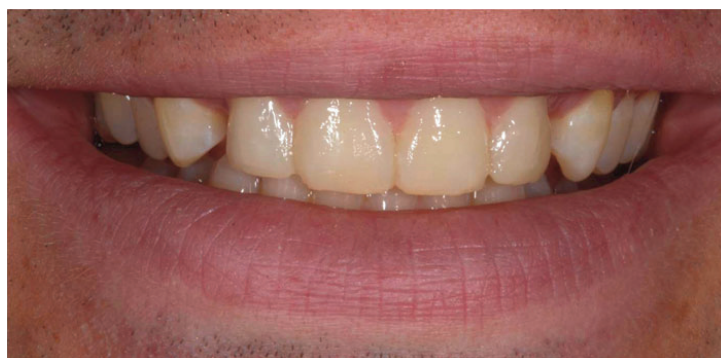

Un masque esthétique est alors réalisé en résine bis-acrylique. La résine est déposée dans l'empreinte en silicone du wax-up puis l'empreinte est insérée en bouche directement sans préparation.

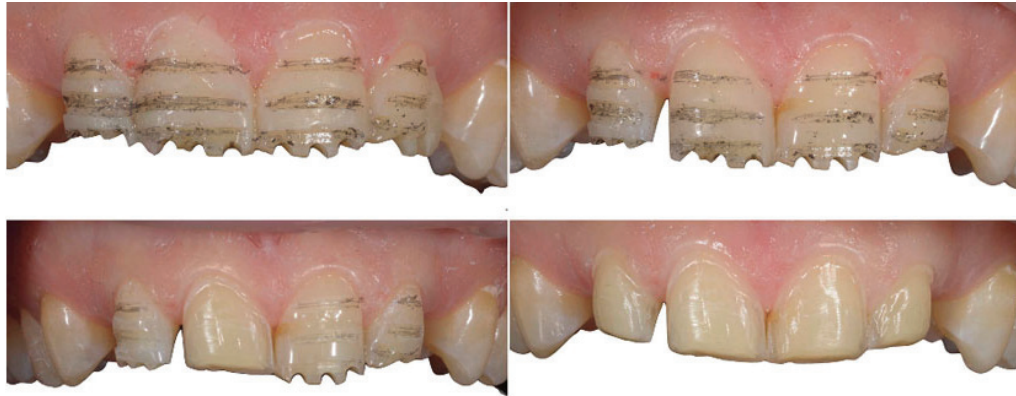

La résine est polymérisée et les excès en palatin sont retirés pour ne pas gêner la phonation lors de l'essai.

Ce masque esthétique est appelé un « mock-up ». Ce mock-up doit être validé par le patient et le praticien d'un point de vue esthétique et fonctionnel.



Pour commencer la préparation, le mock-up en bouche est rainuré afin d'établir des repères. Ceci permettant de réaliser une préparation quasi-automatisée. Ainsi, la préparation ne sera pas homothétique en fonction de la dent mais en fonction du projet esthétique⁴.



3. Les différents types de matériaux

3.1. Historique

Le mot « céramique » provient du mot grec « keramos » que l'on peut traduire par « argile ». A l'époque, il désignait les poteries antiques recouvertes d'émail.

Les toutes premières céramiques dentaires ont été créées en 1774 par Alexis Duchateau. Puis, en 1975, John Macleon a écrit « la restauration de l'apparence naturelle d'un sourire ne peut se concevoir sans l'utilisation de système tout céramique ».

Cette conception prend tout son sens aujourd'hui puisque le champ d'application de la céramique dentaire est essentiellement la prothèse mais il s'étend également dans d'autres disciplines telles que l'orthodontie et l'implantologie¹³.

3.2. Définition

Un verre est défini comme étant un composé minéral à base de silice possédant une structure vitreuse. Il est constitué d'une poudre agglomérée puis consolidée par frittage. Il s'agit d'un matériau biocompatible car il possède des liaisons covalentes.

La céramique est un matériau inorganique constitué de liaisons chimiques covalentes et produit par la même procédure de mise en forme que le verre (agglomération d'une poudre puis frittage de l'ensemble).

On distingue 2 phases dans la céramique :

- Une phase vitreuse correspondant à une matrice, cette phase est désordonnée.
- Une phase cristalline qui est dispersée mais ordonnée.

Lorsque l'on incorpore la phase cristalline dans la phase vitreuse ceci permet d'augmenter la dureté et la résistance des céramiques par rapport aux verres car il a été démontré que la présence de cristaux ralentit la propagation de fissures et donc diminue le risque de fracture.

3.3. Classification selon la nature chimique

On peut classer les céramiques en quatre groupes différents :

3.3.1. Les céramiques vitreuses

Ce sont des céramiques qui ont la propriété d'être très translucides ainsi elles n'ont pas de pouvoir masquant et donc sont contre-indiquées dans le cas de dyschromie sévère. Il est difficile d'obtenir des épaisseurs de réduction suffisantes avec ces céramiques pour des matériaux d'armature et cosmétiques car il y a un risque d'obtenir un sur-contour ou une restauration monochromatique ou encore un risque d'hypersensibilité pulpaire. Il s'agit du matériau de choix pour les facettes car il possède des propriétés optiques et mécaniques même à faible épaisseur.

3.3.2. Les céramiques alumineuses

Elles sont composées d'oxyde d'alumine essentiellement. De formule chimique Al_2O_3 , ce type de céramique est indiqué lorsque le patient présente des dyschromies importantes. En revanche, elle présente des limites car elle ne respecte pas le principe d'économie tissulaire et elle a une mauvaise aptitude au collage.

3.3.3. Les zircones

Elles sont composées, en majorité, d'oxyde de zirconium de formule chimique ZrO_2 . Elles sont contre-indiquées pour la réalisation des facettes car leurs propriétés esthétiques et leur capacité de collage sont insuffisantes.

3.3.4. Les feldspathiques

Les céramiques feldspathiques vont permettre d'imiter le comportement optique d'une dent, c'est ce que l'on appelle le biomimétisme. C'est grâce à leur phase vitreuse qu'elles détiennent une bonne aptitude au collage. Ce sont les céramiques qui sont utilisées par la plupart des praticiens à ce jour. Elles vont être utilisées pour l'émaillage des couronnes à armature métallique. En effet, leur composition à haute teneur en cristaux de leucite augmente leur résistance mécanique.

II. RECOMMANDATIONS ACTUELLES ET CONSENSUS

1. Indications et Contre-indications

1.1. Indications

La classification la plus diffusée est celle de l'école genevoise, décrite en 1997 par Belser et les frères Magne. Olivier Etienne détaille cette classification et lui adjoint une quatrième classe d'indication³.

1.1.1. Fractures coronaires étendues

Dans le cas d'un jeune patient, on réalisera dans un premier temps une restauration directe en résine composite qui pourra être remplacée par une facette si la demande esthétique est motivée.

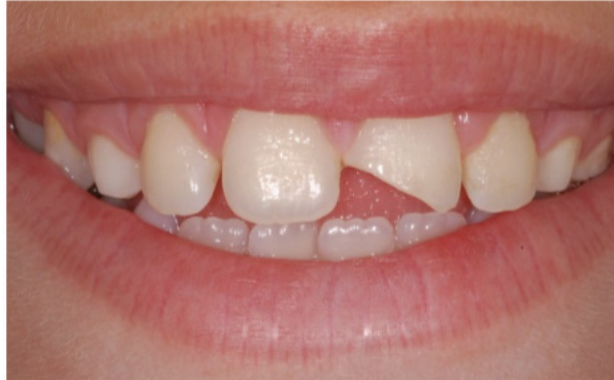

Figure 28 : Cas de fracture chez un jeune enfant²⁰

1.1.2. Fermeture de diastème

La fermeture des diastèmes est une des indications les plus fréquentes des facettes. La difficulté majeure sera de respecter les proportions. En présence de plusieurs diastèmes, le défi est plus difficile à réaliser.

1.1.3. Anomalies de position

On indiquera les facettes dans le cas de malpositions mineures et dans certaines conditions. En effet, le traitement d'une anomalie de position représente l'indication la plus délicate des facettes. On choisira cette option thérapeutique dans le cas d'une dent présentant une malposition mineure et uniquement après que le patient ait été informé sur la possibilité d'un éventuel traitement orthodontique non invasif et qu'il l'ait refusé.

1.1.4. Anomalies de structure

- Perte d'émail étendue par érosion et/ou usure :

Dans un premier temps, il faudra traiter l'étiologie. Il y en a plusieurs : perte d'émail par abrasion (brossage excessif), par érosion (alimentation acide) ou combinée.

La condition pour une réhabilitation par facettes dans ce cas, c'est qu'il reste une quantité d'émail suffisante. En effet, lorsque les plages de dentines exposées sont trop importantes il y a un réel risque de voir réduire l'adhérence du polymère de collage et de voir chuter le taux de succès.

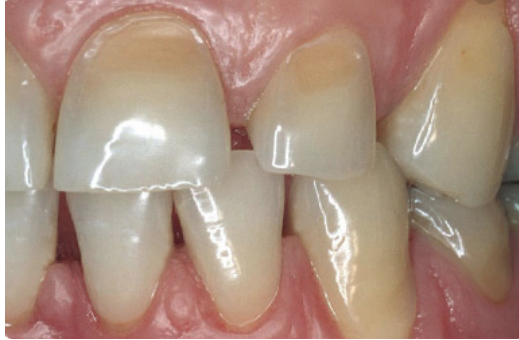

Figure 29 : Lésions d'usure au niveau des collets des dents

- Amélogénèse imparfaite :

La réalisation des facettes est indiquée pour les 3 formes suivantes : hypoplasique, hypomature et hypocalcifiée. En effet, dans ces 3 formes d'amélogénèse imparfaite, l'émail reste stable et ainsi ne se délitéra pas sous la facette contrairement aux atteintes de type dentinogénèse imparfaite.

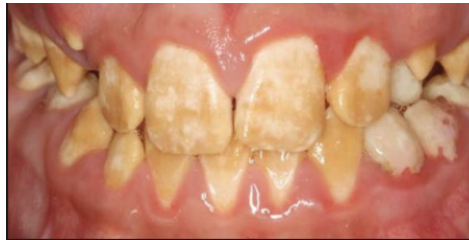

Figure 30 : Amélogénèse imparfaite

- MIH :

On peut indiquer un traitement par facettes pour les formes très sévères de MIH. Dans le cas inverse, il sera plus judicieux d'envisager des solutions moins invasives.

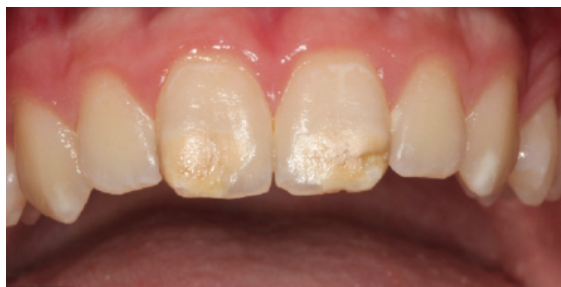

Figure 31 : Cas d'une MIH

- Hypoplasies acquises de l'émail :

Il sera indispensable d'apprécier l'atteinte de l'émail afin d'évaluer la surface propice au collage et de confirmer la possibilité d'indication des facettes.

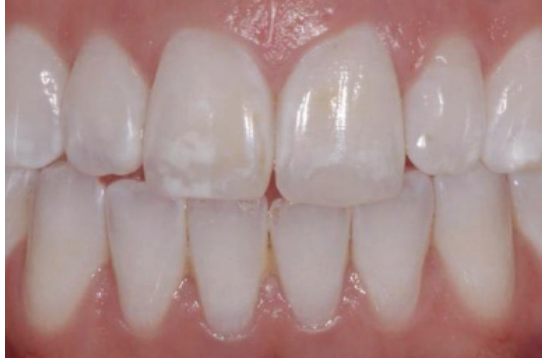

Figure 32 : Hypoplasies

1.1.5. Anomalies de forme

- Dents riziformes :

Cette anomalie de forme intéresse la plupart du temps les incisives latérales maxillaires. La configuration conoïde de la dent est idéale pour envisager un traitement par facettes et ne nécessite qu'une très légère préparation de la dent plus claire et mieux définie au niveau des limites cervicales proximales.

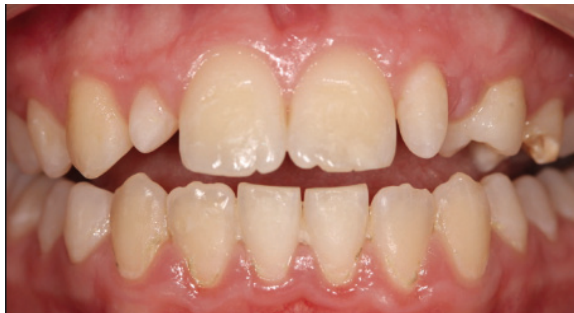

Figure 33 : Dents riziformes :

- Dents courtes :

L'analyse préalable de la fonction occlusale est indispensable car les facettes vont permettre le changement conséquent de la hauteur et de la forme de la dent.

1.1.6. Anomalies de couleur

La prise prolongée de certains antibiotiques, ou des maladies comme la fluorose ou la dentinogénèse imparfaite peuvent être la cause d'un changement de couleur important des dents.

- Colorations dues aux tétracyclines :

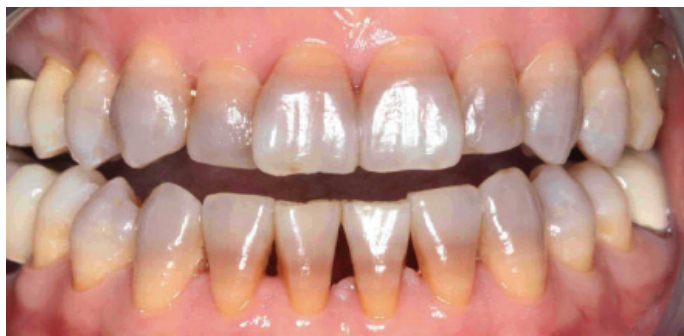

Figure 33 : coloration due aux tétracyclines

Un blanchiment préalable peut être réalisé afin d'optimiser le traitement des anomalies de couleur par la réalisation des facettes.

Ces anomalies de couleur vont devoir être prises en compte lors de la réalisation de la préparation.

En effet, la prise de tétracyclines entre le 4ème mois de grossesse (correspondant à la minéralisation des incisives temporaires) et jusqu'à l'âge de 8 ans (minéralisation de la 2ème molaire définitive) provoque des colorations indélébiles. Il s'agit de bandes diffuses plus ou moins larges dont la localisation sur la dent correspond au moment de la minéralisation et de la prise de l'antibiotique²¹.

- Dents réfractaires au blanchiment externe :

Lorsque les techniques classiques de blanchiment n'aboutissent pas à un résultat convaincant, l'indication des facettes est parfaitement adaptée.

Plus la couleur du substrat dentaire original est saturée, plus la facette devra être épaisse pour masquer le défaut.

- Fluorose :

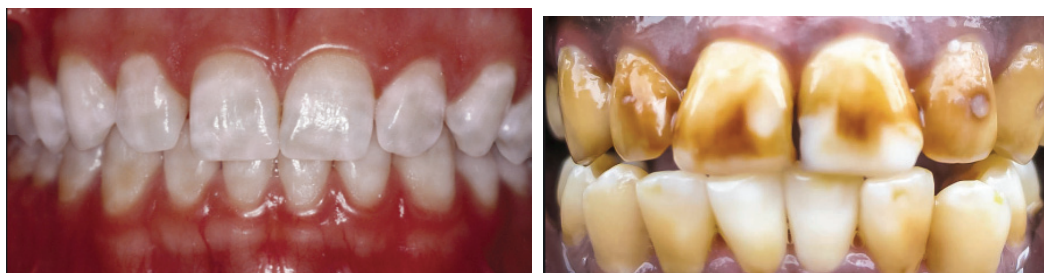

Figure 34 : Fluorose sous forme de stries blanchâtres et de taches brunes

De manière similaire aux tétracyclines, l'ingestion d'une dose trop importante de fluor au cours de la période correspondant à la minéralisation des incisives temporaires jusqu'au 2ème molaires permanentes, entraîne une altération du mécanisme des améloblastes et par conséquent est à l'origine de stries blanchâtres et/ou de taches brunes. :

Il y a plusieurs de degré d'atteinte, dans le cas où il s'agirait d'une fluorose se caractérisant par des colorations brunes accompagnées de porosités de l'émail de taille variable pouvant aller jusqu'à la disparition de l'émail, le relief de la dent sera altéré donc l'éclaircissement chimique sera insuffisant. Ainsi, la réalisation de facettes s'impose comme étant la solution de choix à condition que la surface d'émail reste suffisante²².

- Oblitération canalaire :

Une hémorragie qui survient sur une dent suite à un traumatisme peut entraîner une réaction de la pulpe. En effet, la dent deviendra plus opaque et saturée du fait de la production de dentine réactionnelle par la pulpe agressée pouvant aller jusqu'à l'oblitération complète du contenu endodontique.

Suite à un échec d'éclaircissement, l'indication d'une facette est adaptée à la situation²².

2.2. Contre-indications

Au cours des dix dernières années, la dentisterie a connu de véritables changements qui ont remis en question l'indication des thérapeutiques.

2.2.1. La quantité de tissu résiduel

La quantité de tissu résiduel va conditionner l'indication d'une facette. On entend par « trop faible quantité de tissu résiduel », un délabrement trop important, des caries trop invasives ou encore une fracture dentaire trop étendue.

En effet, une perte de substance trop importante constitue une double contre-indication, à la fois liée au collage et à la résistance mécanique. Nous avons vu précédemment, qu'il fallait un minimum de céramique non soutenue par l'émail. En effet, lorsque la perte de tissu dentaire nécessite une hauteur de céramique non soutenue par l'émail supérieure à 4mm, les facettes ne sont plus indiquées²³.

Les facettes sont également déconseillées lorsque le patient comporte des atteintes de type dentinogénèse imparfaite, car le tissu dentaire résiduel ne sera pas suffisant au point de vue quantitatif mais également au point de vue qualitatif puisque la préparation ne pourra se limiter exclusivement à l'émail, ce qui compromettra le protocole de collage.

2.2.2. Malpositions importantes

Dans le cas de diastèmes importants, on ne pourra pas envisager de fermer de larges espaces inter-dentaires par la mise en place de facettes seules. On y additionne souvent un traitement orthodontique. En effet, la fermeture d'un diastème entre 2 incisives centrales se solde souvent par un échec car les proportions ne sont plus respectées et de ce fait le sourire est inesthétique.

Dans le cas de diastèmes modérés qui pourraient se solder par un succès grâce aux facettes, le fait d'envisager une seule ou même deux facettes seulement pour fermer le diastème aboutit souvent à un échec esthétique car les proportions ne sont pas respectées. Il faudra envisager de corriger plus qu'une ou deux dents de part et d'autre du diastème.

Une dent présentant un axe trop déviant risquera d'exposer la dentine au moment de la préparation. Ainsi, dans le cas d'une malposition importante et en l'absence d'autres critères qui auraient pu indiquer des facettes, on envisagera comme seules solutions thérapeutiques : le traitement orthodontique ou l'abstention thérapeutique. Les facettes seront formellement contre-indiquées.

Plus la couleur du substrat dentaire originel est saturée, plus la facette devra être épaisse pour masquer le défaut²⁴.

2.2.3. Contraintes occlusales et malocclusions

On entend par contraintes occlusales et malocclusions, des rapports inter-arcades atypiques ou l'existence de para-fonctions. On retrouve souvent des rapports inter-arcades atypiques tels qu'une supra-clusie importante, un bout à bout incisif ou un articulé inversé. Les para-fonctions qui sont le plus souvent retrouvées sont le bruxisme et des habitudes néfastes tels que l'onychophagie par exemple.

En effet, tous ces critères peuvent mettre en danger la pérennité des facettes. Dans le cas du bruxisme, seul le rétablissement d'un calage postérieur va permettre d'envisager la restauration esthétique antérieure²⁵.

Les facettes en céramique sont fragiles et peuvent présenter des fractures cohésives dues à des impacts occlusaux. Si la facette est réalisée une nouvelle fois et de la même manière sans que les troubles de l'occlusion n'aient été résolus, elle se fracturera de la même façon.

Dans le cas d'un patient atteint de bruxisme mais lorsque les contraintes occlusales sont jugées raisonnables, les facettes pourront être indiquées, mais il sera important de respecter les propriétés mécaniques et le rapport surface de collage - surface restaurée. En effet, lorsqu'une réhabilitation postérieure sera réalisée, la hauteur de la restauration esthétique antérieure devra être augmentée et une hauteur maximale de 2mm de céramique non soutenue devra être respectée.

Les progrès de l'industrie permettent de mieux répondre à ces problématiques par l'utilisation de matériaux hybrides (composite + céramique). Ces derniers auront un meilleur comportement face aux contraintes occlusales.

2.2.4. Environnement parodontal

En présence de récessions gingivales, il faudra apporter des modifications aux préparations :

La limite cervicale se situe toujours dans l'émail afin d'assurer une adhésion pérenne à long terme.

Deux options peuvent être envisagées :

- Chirurgie plastique parodontale de recouvrement radiculaire, dans ces cas, nous retombons dans une situation classique de préparation.
- Sans chirurgie : la limite sera marquée dans l'émail. On demandera au céramiste de réaliser un "sur contour" pour combler l'exposition radiculaire. Ainsi on s'assurera de par la présence de la limite cervicale dans l'émail d'avoir une adhésion fiable, et l'esthétique sera apportée par la céramique.

2.2.5. Manque d'hygiène bucco-dentaire

2.2.6. Impossibilité de mettre en œuvre un champ étanche au cours de l'assemblage

En effet, le collage des facettes doit être réalisé sous protection d'une feuille de digue. Cette dernière a pour but de protéger contre les fluides buccaux, l'humidité, les mouvements de la langue et des joues et permet une manipulation facilitée dans la cavité buccale. En effet, ces derniers peuvent être la cause de micro-défauts mais également du décollement des facettes en déformant l'interface adhésif-composite de collage à la surface de la dent.

2. Avantages et inconvénients

2.1. Avantages

2.1.1. Economie tissulaire

Les facettes en céramiques sont considérées comme étant le matériau le plus proche de l'émail humain et de ce fait, elles sont les moins mutilantes pour les tissus environnants. On a vu que l'épaisseur de préparation doit être minime et ne pas dépasser 0,5 mm. Ainsi, le traitement par facettes permet de préparer qu'une partie réduite de l'émail²⁶.

2.1.2. Préservation de l'intégrité des tissus mous

C'est grâce à la distance du parodonte avec les limites de la préparation ainsi qu'à la biocompatibilité de la céramique, que les tissus mous ont pu être préservés au cours du traitement par facettes. Ceci a permis d'obtenir une bonne étanchéité marginale.

En effet, la réponse tissulaire est minime. La finition douce des bords permet de maintenir la santé parodontale et une bonne hygiène bucco-dentaire. Selon une étude menée par Kourkouta et coll., il a été démontré que le fluide sulculaire était plus abondant qu'après la mise en place des facettes en céramique, ainsi on a pu noter une diminution de l'indice de plaque et de la vitalité des bactéries de la plaque dentaire²⁷.

2.1.3. Meilleure composante esthétique : contrôle de la couleur et de ses quatre composantes

- La teinte : elle est définie comme étant la tonalité chromatique : rouge, bleu, jaune, etc.

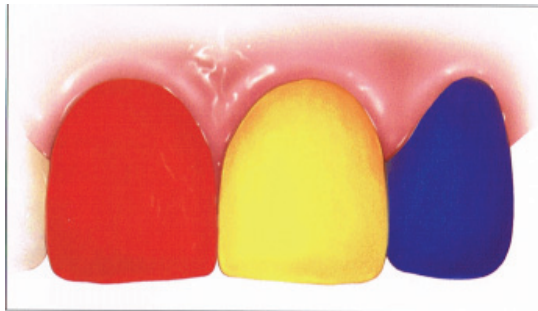


Figure 35 : Teinte = tonalité chromatique¹¹

- La saturation : c'est la densité de couleur : bleu clair, bleu foncé, etc.

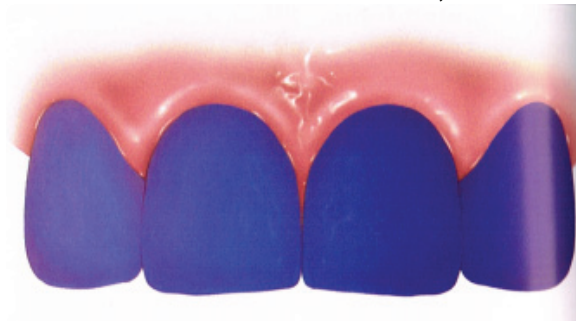


Figure 36 : Saturation = densité de couleur¹¹

- La luminosité : il s'agit de la clarté de la teinte

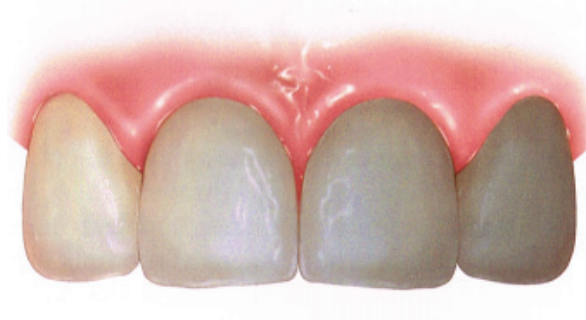

Figure 37 : Luminosité = clarté de la teinte¹¹

- La translucidité : Il s'agit de la représentation tridimensionnelle de la luminosité

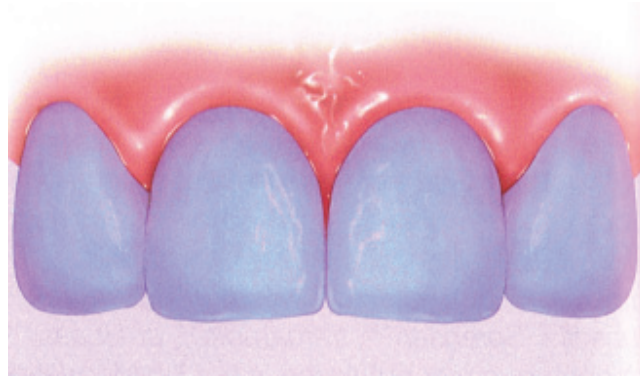


Figure 38 : Translucidité = représentation 3D luminosité¹¹

Des dents très translucides tendent à être moins lumineuses car elles laissent passer la lumière alors que des dents plus opaques laissent passer moins de lumière et sont plus réfléchissantes donc apparaissent plus claires.

On notera que la céramique permet la transmission de la lumière de la même manière que les tissus dentaires. Ainsi, cette couche de céramique translucide a pour but d'améliorer la profondeur et la vitalité des facettes.

2.1.4. Etat de surface

La céramique est caractérisée par une surface lisse glacée, cet état de surface ne favorise pas l'adhérence de la plaque et permet ainsi un meilleur contrôle de plaque²⁸.

Dans son étude in vivo menée en 1987, Savit démontre que la céramique retient sept fois moins la plaque bactérienne que l'émail dentaire naturel.

2.1.5. Bonne longévité

Les taux de survie des facettes en céramique, rapportés dans la littérature, vont de 18 mois à 15 ans²⁹.

En effet, sur 3500 facettes placées sur une période de 15 ans, Friedman a répertorié un taux de succès de 93%³⁰.

Des études in vitro ont indiqué que lorsque le volume de tissus dentaires est suffisant pour coller la facette, que l'occlusion et les articulations ne sont pas pathologiques, les facettes en céramique sont des restaurations solides et durables³¹.

2.1.6. Rigidité intacte de la dent avec les facettes en céramique

Malgré la finesse des facettes en céramique (0,3-0,5mm), une fois qu'elles sont collées sur une base solide qui n'est d'autre que la dent, ces dernières s'intègrent aux tissus dentaires et deviennent extrêmement durables, in vivo et in vitro (Reeh et Coll 1994).

2.2. Inconvénients

2.2.1. Complexe de mise en œuvre

C'est une technique qui requiert des mains d'expert et l'assemblage spécifique est praticien-dépendant.

2.2.2. Prise en charge sécurité sociale faible

2.2.3. Risque de fracture de la céramique

Déterminer la cause de la fracture est essentiel car dans le cas où les impacts occlusaux sont incriminés, la facette cassera de nouveau si des retouches occlusales ne sont pas réalisées.

3. Choix du matériau et du type de préparation

3.1. Choix du type de préparation

3.1.1. Critères de décision

Au cours de la préparation, le praticien devra faire un compromis entre une exploitation maximale des propriétés esthétiques, une économie tissulaire optimale et une bonne résistance grâce à une épaisseur suffisante de céramique.

3.1.1.1. Economie tissulaire optimale

- Restriction de la préparation à l'émail :
Lorsque la préparation pour facette se restreint uniquement à l'émail, le collage est favorisé³².

- Préservation des points de contact :
Dans de nombreux articles, les auteurs recommandent de préserver les points de contact au cours de la préparation car ceci permet de conserver la structure de la dent et de préserver l'émail pour le collage. En effet, ce point s'inscrit dans une approche conservatrice. En revanche, dans certaines situations, les points de contact devront être sacrifiés car de meilleurs résultats esthétiques pourront être obtenus. C'est le cas des diastèmes ou malpositions dentaires par exemple³².

3.1.1.2. La forme de préparation

Une étude, réalisée en 2018, a permis d'étudier la survie des facettes dentaires en fonction de la forme de la préparation³².

Dans ce document, l'auteur a sélectionné plusieurs articles d'auteurs différents afin de montrer quelle(s) forme(s) de préparation pour facette dentaire était la plus favorable pour allonger la durée de vie de la restauration.

Highton & Caputo 1987³³ ont démontré que lorsque des contraintes de différentes directions (verticale centrale, distale verticale, centrale+inclinée et distale+inclinée), il était recommandé de réaliser une réduction proximale, vestibulaire et gingivale, ainsi la préparation la plus favorable était l'incisal overlap preparation³³ (Figure 39 et 40).

Dans l'article de Castelnuevo et al. 2000³⁴, il est exercé une charge statique orientée à 90° sur la surface palatine de la dent, la préparation qui résistait le mieux à cette contrainte était la préparation du bord incisif (1mm de réduction) sans réduction de la longueur incisive. Cette préparation permet une meilleure rétention de la restauration dans cette situation. Il a également été conclu que la préparation du bord incisif avec une réduction de 4mm n'était pas recommandée (Figure 39 et 40).

Dans l'étude menée par Stappert et al. en 2005³⁵, des dents avec facettes et plusieurs types de préparation ont été introduites dans un simulateur de mastication faisant subir des contraintes thermiques et dynamiques (angle de 135°). Il a été démontré que la préparation de type incisal overlap avec 2mm de réduction du bord libre était considérée comme étant le meilleur support. De plus, une réduction de 3mm du bord incisif n'est pas nécessaire pour augmenter la survie de la préparation (Figure 39 et 40).

Zarone et al. 2005³⁶ ont exercé une force statique le long de l'axe des dents et ont démontré que la préparation incisal overlap avec un chanfrein avait une meilleure survie que sans chanfrein et avec une fenêtre (Figure 39 et 40).

Selon Schmidt et al. 2011²⁴, la réalisation d'un chanfrein augmente le risque de fêlure de la facette lorsqu'une charge statique à 90° est exercée sur la surface palatine. Il préfère ainsi une préparation avec réduction du bord libre avec un « butt joint » ou épaulement plutôt qu'un chanfrein (Figure 39 et 40).

Lin et al. 2012³⁷ ont rapporté que lorsqu'une charge statique de 125° était exercée sur la surface palatine de la restauration, la réduction incisive avec « butt joint » / épaulement était favorable par rapport au three quarter prep (Figure 39 et 40).

Selon Alghazzawi et al. 2012³⁸, lorsqu'une charge dynamique à 135° est exercée sur la surface palatine de la restauration, il n'y a pas de différence significative qui ait été démontrée entre incisal réduction butt joint et three quarter preparation (Figure 39 et 40).

Study	Preparation design	Method of loading	Number of samples	Survival probability	Conclusion	Remarks
(Highton & Caputo 1987) [26]	Incisal overlap-chamfer FL Window preparation Slight labial preparation only Unprepared	Four directions: Central vertical Distal vertical Central inclined Distal inclined	4 (one of each)	High Moderate Low Lowest	Labial, proximal, incisal and gingival reduction is recommended.	Samples were photoelastic teeth
(Castelnuovo <i>et al.</i> 2000) [14]	Incisal overlap (1mm)-chamfer finish line Butt joint incisal reduction (1mm) Feather edge preparation Deep incisal overlap(4mm) Unprepared	Static loading at a 90-degree angle to the palatal surface of the sample	50 (10 each)	Moderate High High Low Control	Butt joint incisal reduction and feather edge prep. Provide the best retention to the restoration. Deep incisal overlap is not recommended	-
(Stappert <i>et al.</i> 2005) [16]	Incisal overlap (2mm) butt joint Deep incisal overlap (3mm)-butt joint Window preparation Unprepared	Dynamic loading and thermal cycling 135-degree angle in the masticatory stimulator	64 (16 each)	High Low Low Control	Incisal overlap provides the best support. Deep preparation is not necessary.	-
(Zarone <i>et al.</i> 2005) [28]	Incisal overlap-chamfer FL Window preparation Incisal reduction – chamfer FL	Static loading at the long axis of the tooth	4	High Low	Incisal overlap is a better design than window prep.	Samples were 3D computerised models
(Schmidt <i>et al.</i> 2011) [31]	Incisal reduction – butt joint	Static loading at a 90-degree angle to the palatal surface of the sample	32 (8 each)	Low High	Having a chamfer FL increase the failure rate of the veneer	Amount of existing tooth structure was considered in the study
(Lin <i>et al.</i> 2012) [23]	Incisal reduction – butt joint Three quarter preparation	Static loading at a 125-degree angle of the palatal surface of the sample	48 (12 each)	High Moderate	Three-quarter prep. Requires stronger material for support	Influence of restorative materials was included in the study
(Alghazzawi <i>et al.</i> 2012) [32]	Incisal reduction – butt joint Three quarter preparation	Dynamic loading at a 135-degree angle of the palatal surface of the sample	60 (30 each)	High High	No significant difference between the two preparations	-

Figure 39 : Tableau présentant des études menées *in vitro* : l'influence du design de la préparation sur les facettes³²

Magne et Belser ont recommandé de remplacer ce congé réalisé au cours des préparations « incisal overlap » par un épaulement, car ceci permet de réduire considérablement les risques de fracture grâce à un meilleur encaissement des forces occlusales.

3.1.2. Développement de nouvelles formes de préparations

Il ressort de cet article les 4 types principaux de préparation pour facette actuels.

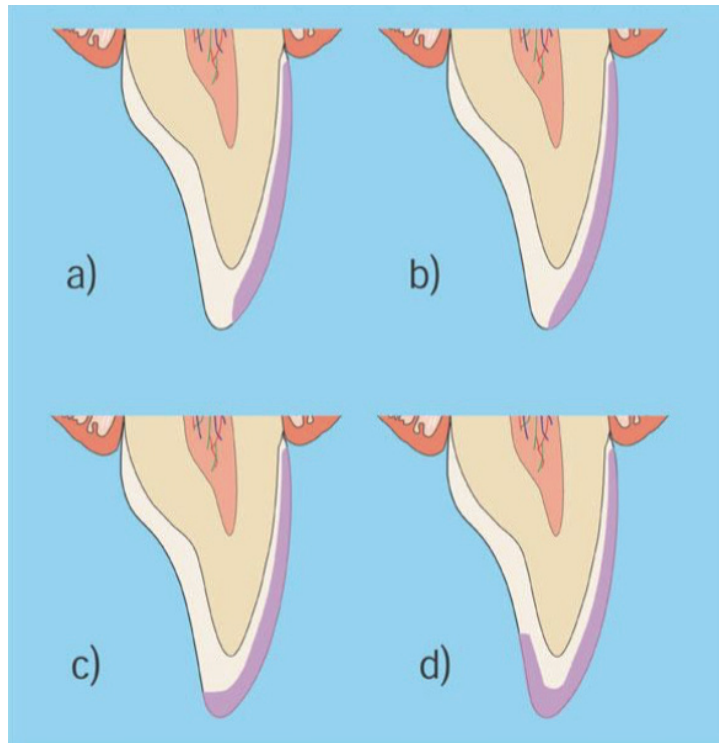


Figure 40 : Les différents types de préparation pour facette (a) window, b) feather, c) beval, d) incisal overlap³²

- Window preparation : il s'agit de la même préparation qu'Olivier Etienne a décrite et que nous avons décrit précédemment : la préparation fenêtrée. (Figure 40 a))
- Feather preparation : la face vestibulaire et le bord incisif sont préparés mais la longueur incisive n'est pas réduite. (Figure 40 b))
- Bevel preparation : la face vestibulaire et le bord incisif sont préparés et la longueur incisive est réduite d'environ 0,5-1mm. (Figure 40 c))
- Incisal overlap preparation : la face vestibulaire et le bord incisif sont préparés et la longueur incisive est réduite d'environ 2mm donc la facette va concerner la face palatine de la dent. (Figure 40 d))

3.1.3. Conclusion

L'incisal overlap preparation semble être le meilleur support pour ce type de restauration³².

Elle permet une distribution des forces occlusales sur une plus grande surface.

En effet, lorsque la préparation est pelliculaire / fenêtrée, le stress occlusal est fortement concentré sur le tiers incisif, ce qui l'expose à la fracture de la facette.

De plus, lorsque la longueur incisive est réduite, la translucidité du bord incisif est de meilleure qualité.

En revanche, les avis sont controversés quant à la réalisation d'un chanfrein ou d'un épaulement (butt joint). En effet, le fait de réaliser un épaulement au niveau de la préparation permet à la facette d'avoir plusieurs axes d'insertion alors que la réalisation d'un chanfrein réduit ce nombre à un seul axe d'insertion ce qui permet de prévenir des

déplacements de la facette, mais le chanfrein n'a pas d'effets néfastes sur la longévité et prédictibilité du traitement.

3.2. Choix du matériau

Selon ZIELINSKI (2009)³⁹, le choix de la céramique à utiliser doit être la synthèse de cinq critères fondamentaux :

- Les exigences mécaniques : résistance aux contraintes occlusales.
- Les exigences fonctionnelles : restauration de la fonction manducatrice.
- Les exigences biologiques : La facette en céramique doit être biocompatible et ne pas engendrer de problèmes dento-parodontaux.
- Les exigences esthétiques
- Les données acquises par la science : la longévité et la résistance à la fracture des céramiques notamment.

3.2.1. Les céramiques feldspathiques

Ces céramiques sont principalement mises en œuvre selon la technique de la barbotine qui consiste à créer une suspension de poudre de céramique dans l'eau avant de l'appliquer sur le die pour lui donner la forme souhaitée. Le prothésiste possède une palette de poudres colorées de façon différente afin de réaliser successivement des noyaux de dentines plus opaques et plus saturés puis les bords incisaux plus translucides.

La technique de frittage permet ensuite de solidifier les pièces prothétiques. On obtient alors une facette qui peut être maquillée puis glacée⁴⁰.

3.2.2. Les céramiques enrichis en disilicate de lithium : Emax

E.max est un système tout céramique complet de haute qualité permettant de couvrir toutes les indications et de répondre aux exigences esthétiques de tous les patients. La combinaison unique de translucidité, de luminosité et d'opalescence conduit à une dispersion naturelle de la lumière et à un rapport équilibré entre luminosité et chroma.

Elles sont mises en œuvre par une technique de stratification puis par grattage. Ensuite, deux cuissons successives seront réalisées puis la cuisson de maquillage et de glaçage pour finir.

3.2.3. Les céramiques en CFAO directe

3.2.2.1. Vitrocéramiques

- Enrichis en disilicate de lithium

Ce sont les blocs E Max CAD ® de Ivoclar Vivadent ® .



Ils sont disponibles en trois niveaux de translucidité, en plusieurs tailles et en plusieurs couleurs.

Ce type de céramique est indiquée pour les facettes car ses propriétés mécaniques sont augmentées par rapport à d'autres céramiques, notamment la résistance à la fatigue et la résistance à la fracture. De plus, elles permettent d'obtenir un rendu esthétique très satisfaisant.

En revanche, ce sont des blocs moins lumineux car il y a moins de phase vitreuse dans ce type de matériau et ce sont des blocs monochromatiques qui nécessitent donc des compétences de maquillage.

- Enrichis en leucite

Ce sont des blocs IPS Empress CAD de Ivoclar Vivodent ® .



Ils sont disponibles en deux niveaux de translucidité et en beaucoup de couleurs différentes mais ce seront les blocs à haute translucidité qui seront utilisés pour la réalisation des facettes. Certaines teintes pourront offrir une transition de couleurs entre les zones incisive et de dentine, ce sont des blocs polychromatiques.

Ainsi, ces blocs sont indiqués pour les facettes car ils permettent d'obtenir une restauration esthétique puisque leur translucidité est naturelle. De plus, les blocs sont polychromatiques et la transmission de la lumière est équivalente à celle de l'émail.

En revanche, il sera déconseillé de réaliser des facettes avec ce type de céramique sur des dents dyschromiées car elles se caractérisent par une grande translucidité qui pourrait laisser apparaître la couleur grisâtre de la dent.

- Enrichis en silicate de lithium renforcé à la zircone

Il s'agit d'une nouvelle catégorie qui allie la résistance qu'apporte la zircone avec l'esthétique des cristaux de disilicate de lithium. Ces blocs existent en deux translucidités et en huit teintes différentes.



Ce sont des matériaux indiqués pour les facettes car ils ont de bonnes propriétés esthétiques de par leur translucidité et leur transmission de la lumière. De plus, ils ont une forte adhésion et ils se caractérisent également par une grande résistance et durabilité. En revanche, il peut être difficile de maquiller ces blocs.


3.2.2.2. Céramiques feldspathiques

On distingue des blocs dans la gamme Cerec® de Sirona® ; ce sont des blocs à base de silicate sans leucite. Certains blocs sont monochromatiques d'autres polychromatiques. Pour les facettes, on utilisera essentiellement les blocs polychromatiques tels que Cerec C In® pour un rendu esthétique optimal. Ce sont des matériaux qui résistent bien à l'abrasion et comportent d'excellentes valeurs d'adhésion.



3.2.2.3. Blocs hybrides

Il n'en existe qu'un seul à ce jour, il s'agit de la céramique Vita Enamic®.



Il s'agit d'un bloc hybride car il est composé d'une matrice céramique infiltrée de composite. Cette hybridation offre de nombreuses possibilités et perspectives et indiquent ces matériaux pour la réalisation de facettes de fines épaisseurs. Elles possèdent une forte résistance mécanique, en revanche, elles sont moins esthétiques que les blocs céramiques car il n'existe que des blocs monolithiques.

Matériau céramique au mordantage	Nom commercial	Flexion MPa	Ténacité MPa.m ^{1/2}	Translucidité	Aptitude au collage	Impact de l'expérience clinique de l'opérateur
Feldspathique		90	1,6	+++	+++	+++
Feldspathique renforcée à la leucite	Empress® Esthetic (pressée)	160	1,3	++	+++	++
Disilicate de lithium	e.max Press®	400	2,75	+ (MO), ++ (LT), +++ (HT)	+++	+
Alumine infiltrée	In-Ceram® SPINELL	350	2,2	+++	-	++

Figure 41 : Tableau présentant les principales caractéristiques des céramiques utilisées pour la réalisation des facettes en céramique³

Quelle que soit la céramique qui sera utilisée, lorsque la mise en œuvre est correcte, la plupart des matériaux s'avèrent très solides.

Les céramiques constituent la méthode de choix pour la réalisation des restaurations adhésives collées en technique indirecte par rapport aux résines composites aux vues de leurs propriétés biomécaniques supérieures et de leur bon recul clinique.

Technique	Ceramo-metal	Facettes feldspathiques	Empress 2	In-ceram spinelle	In-ceram alumina	In-ceram zirconia	Procera	Zircone prefrittes TZPLava	Zircone frittée HIP Digident
Résistance mécanique	++++	---	-	-	+	++	++	+++	+++
Biocompatibilité	-	Collées ++	+++	+++	+++	+++	+++	+++	+++
Mimétisme	-	+++	+	++	++	+	++	+	+
Opacité	+++	+++	-	-	+	++	+	+/-	+/-
Economie tissulaire	--	---	--	--	--	--	--	--	--
Indications	Couronne	Facette	Facette Couronne	Couronne	Facette +/- Couronne	Couronne	Facette +/- Couronne	Couronne	Couronne

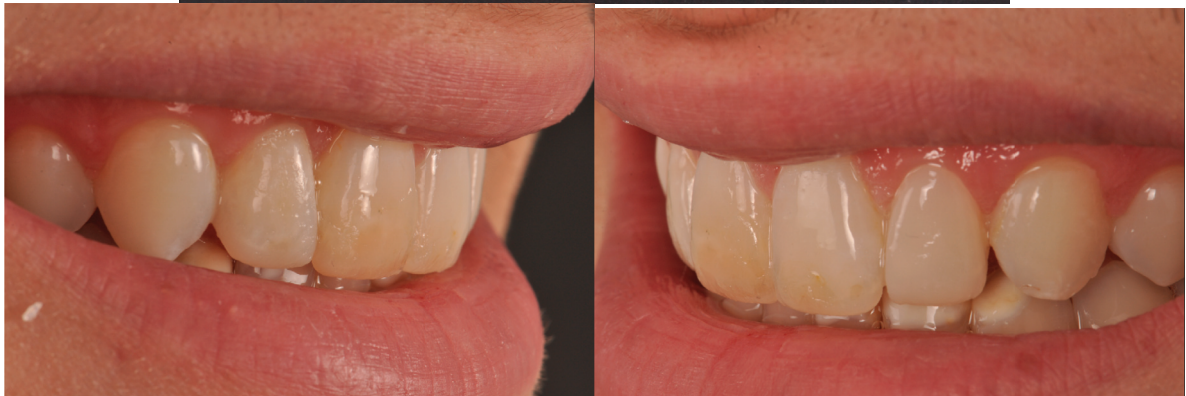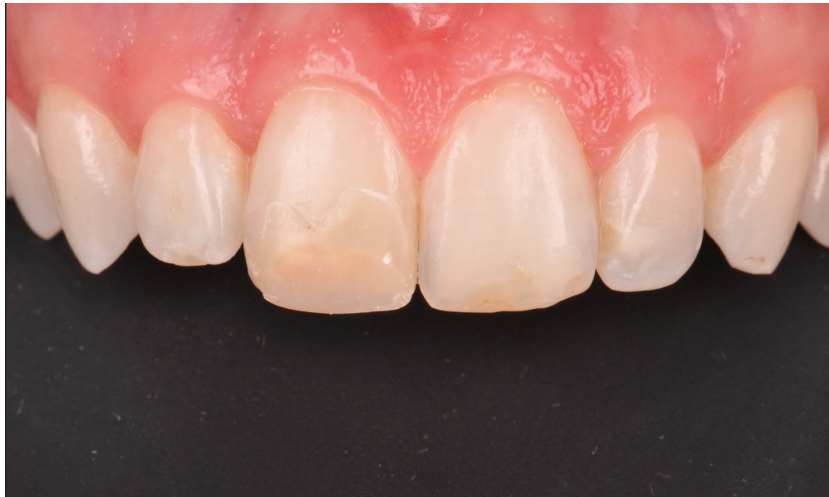Figure 42 : Tableau comparatif des qualités et indications des systèmes céramiques utilisables pour le secteur antérieur (LASSERRE 2010)

III. ILLUSTRATION PAR UN CAS CLINIQUE

Un choix consciencieux des cas améliore le pourcentage de réussite du traitement prothétique.

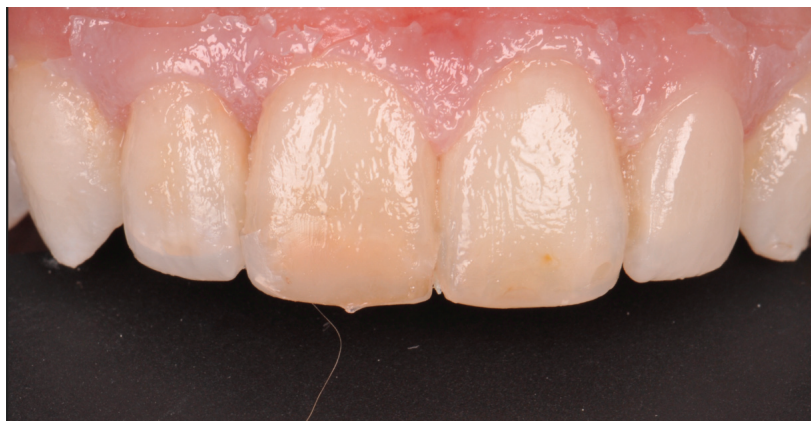1) Préalables

- Motif de consultation : Tâches au niveau du bloc incisif.
- Photos préopératoires :

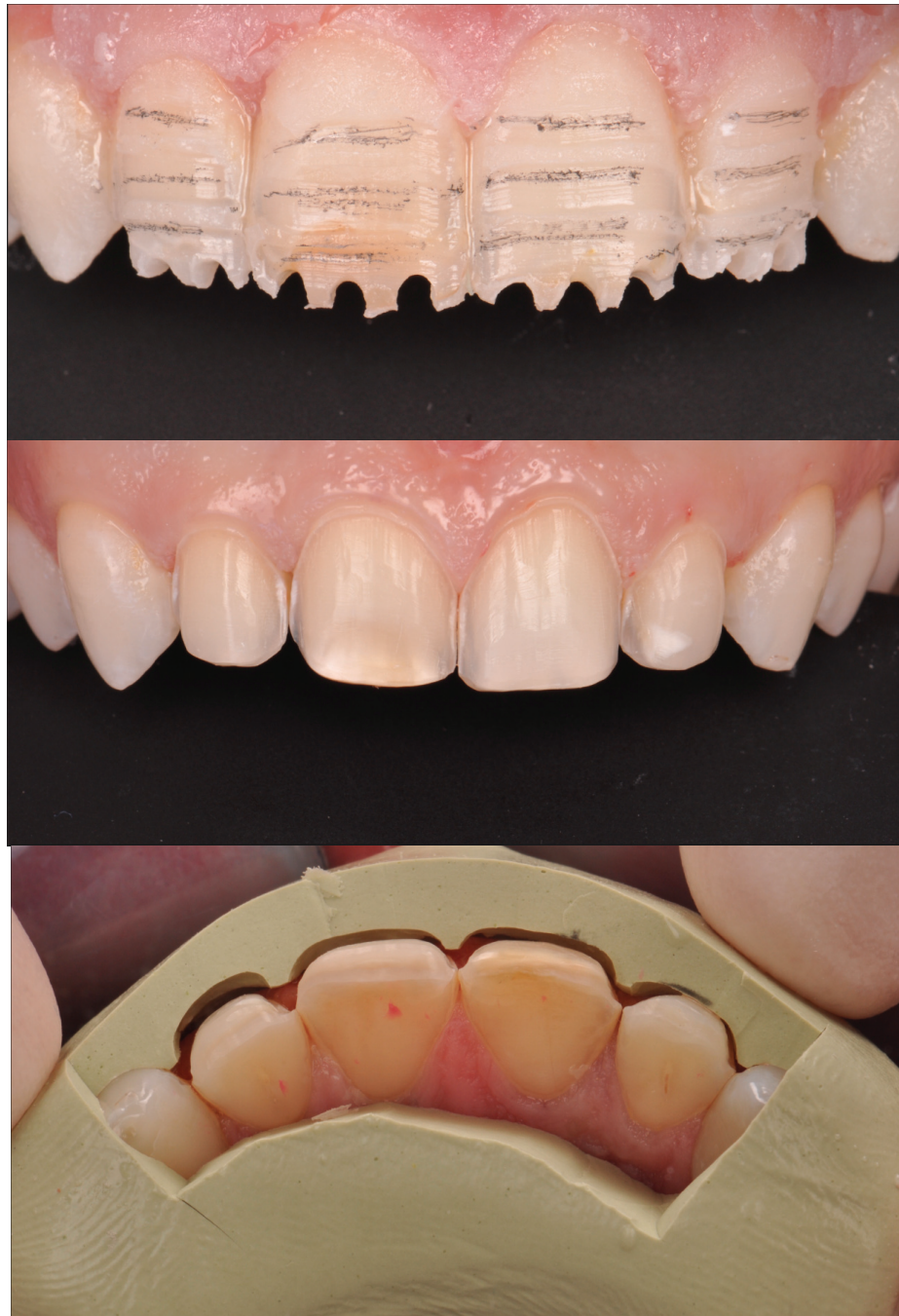

- Le chirurgien-dentiste réalise une analyse esthétique (wax-up) et une clé en silicone.

2) Mock-up

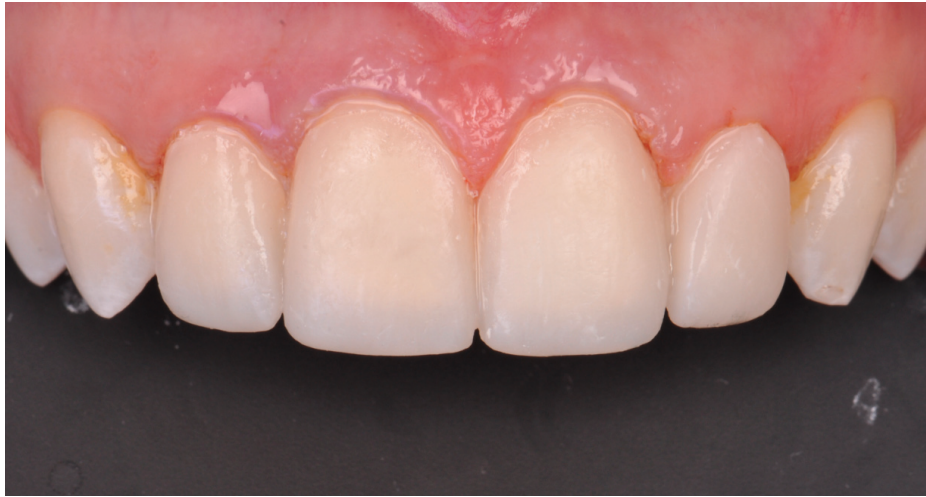

3) Préparation



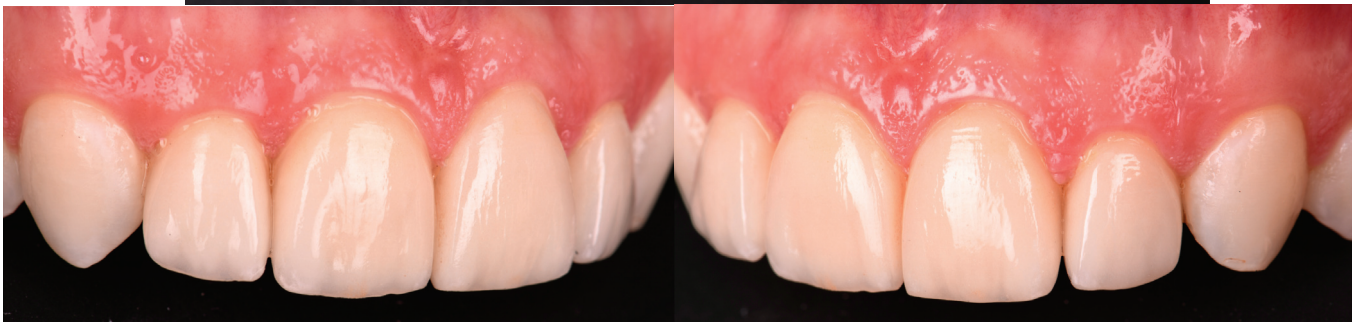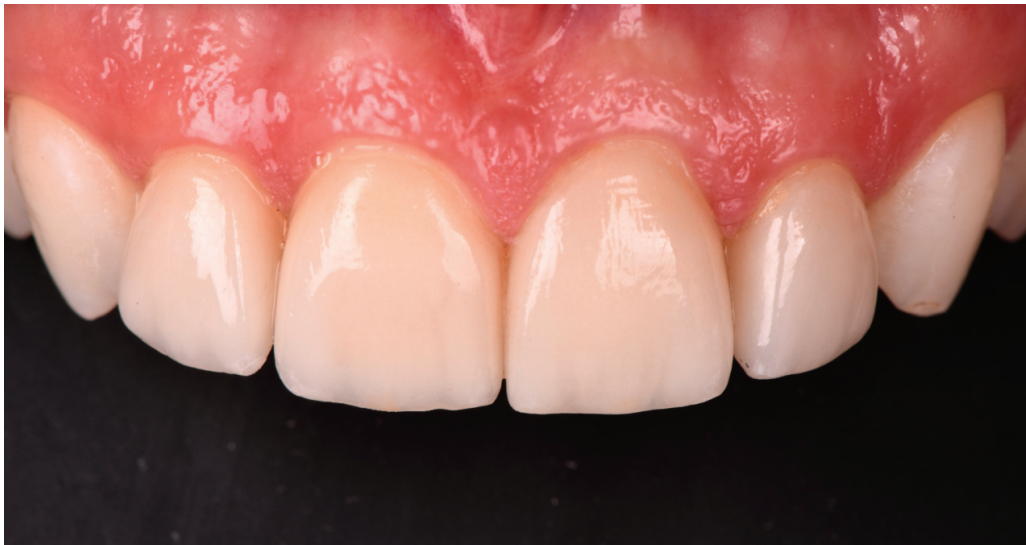4) Prise d'empreinte

5) Réalisation du provisoire



6) Collage des facettes

7) Finition et polissage



IV. PROTOCOLE PÉDAGOGIQUE DE PRÉPARATION POUR FACETTE

L'étude de différents articles et la synthèse des données actuelles de la science nous ont permis de réaliser des protocoles pédagogiques à destination des étudiants d'odontologie. Ces protocoles vont servir de véritable guide pour l'étudiant au cours d'une préparation pour facette.

Nous en avons développé trois :

- PRÉPARATION D'UNE RAC VESTIBULAIRE PELLICULAIRE
- PRÉPARATION D'UNE RAC À RETOUR PALATIN
- PRÉPARATION D'UNE RAC À BUTT MARGIN

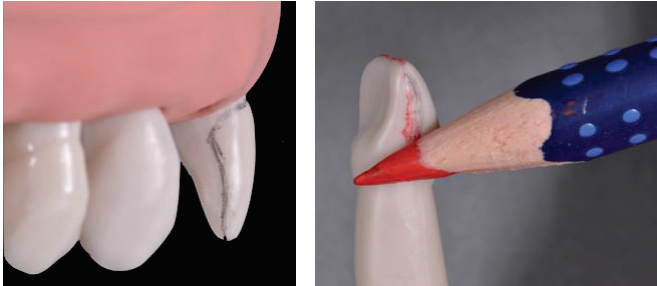

Séquences de préparation :

- Marquage des limites de la préparation et de la ligne de plus grand contour
- Réalisation de guides de coupe
- Délimitation du contour de la préparation à la fraise boule
- Réalisation de 3 gorges vestibulaires
- Marquage au crayon des gorges réalisées
- Homogénéisation
- Vérification de la préparation avec le guide de coupe
- Polissage
- Création d'un point de stabilisation de la RAC

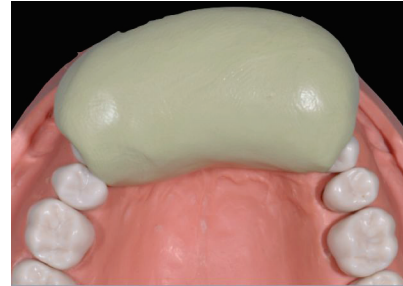
Matériel nécessaire :

- Modèle KAVO
- Porte-mine
- Crayon fushine
- Silicone (lourd + light)
- Sonde parodontale graduée
- Fraise boule ISO6801L.314.016
- Fraise cylindro-conique bague verte ISO6856.314.016
- Fraise cylindro-conique bague rouge ISO8856.314.016



1) Marquage des limites de la préparation et de la ligne de plus grand contour

Limites de la préparation (au crayon à papier) doivent rester en dedans de la ligne de plus grand contour (au crayon fushine) => évite les contre-dépouilles



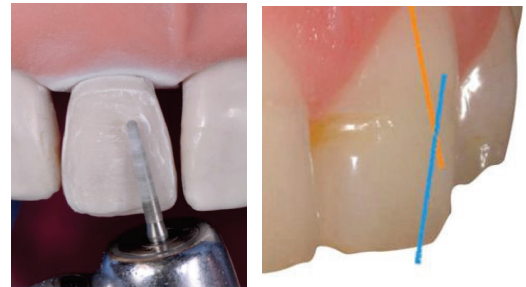2) Réalisation de guides de coupe

Mélange silicone lourd et light



3) Délimitation du contour de la préparation et réalisation de 3 gorges vestibulaires

Fraise boule 016 tenue parallèlement à l'axe de la dent et suivant le tracé du crayon à papier

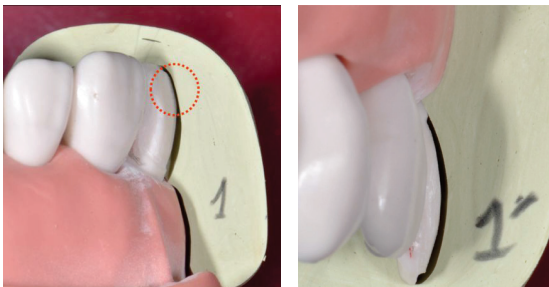


4) Homogénéisation et polissage

Fraise cylindro-conique 014 bague verte et rouge
Double angulation $\frac{1}{3}$ cervical préparé dans l'axe de la racine et $\frac{2}{3}$ coronaire dans l'axe de la couronne

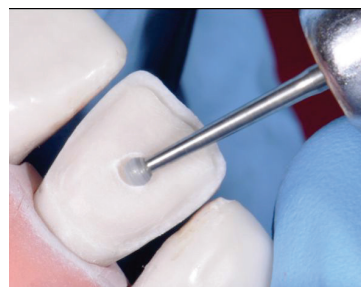
avant modification

après modification



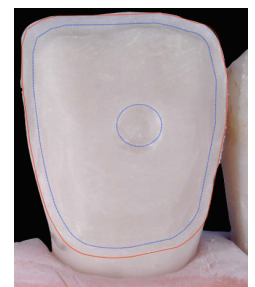5) Vérification de la préparation avec le guide de coupe

Plus ou moins modification selon le tracé objectif par le guide de coupe



6) Création d'un point de stabilisation de la RAC

Fraise boule tangentielle de profondeur 0,5mm



7) Préparation terminée

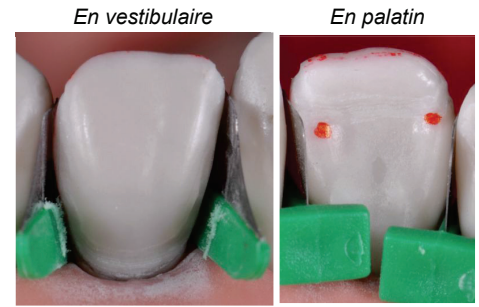
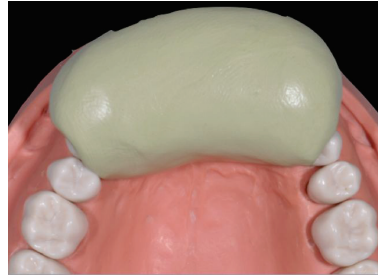
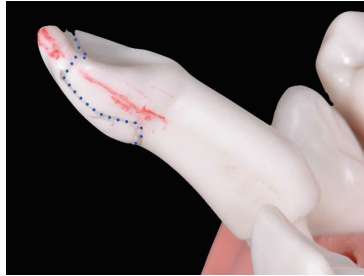
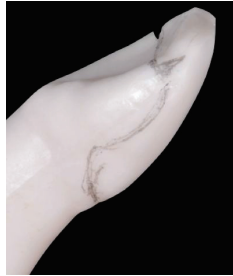

Séquences de préparation :

- Marquage des limites de la préparation et des points d'occlusion
- Marquage de la ligne de plus grand
- Réalisation de guides de coupe
- Délimitation du contour de la préparation à la fraise boule
- Réalisation des gorges de calibration
- Marquage des gorges réalisées
- Réduction et homogénéisation homothétique
- Vérification de la préparation avec le guide de coupe
- Préparation face palatine
- Vérification avec le guide de coupe
- Polissage


Matériel nécessaire :

- Modèle KAVO
- Porte-mine
- Crayon fushine
- Silicone (lourd + light)
- Sonde parodontale graduée
- Matrices et coins de bois
- Fraise boule ISO6801L.314.016
- Fraise cylindro-conique bague verte ISO6856.314.016
- Fraise cylindro-conique bague rouge ISO8856.314.016



1) Marquage des limites de la préparation et des points d'occlusion

Limites de la préparation (au crayon à papier) doivent rester en dedans de la ligne de plus grand contour (au crayon fushine) => évite les contre-dépouilles

 *En palatin la limite s'arrête au dessus des points d'occlusion => pour ne pas déstabiliser la RAC*

2) Réalisation de guides de coupe

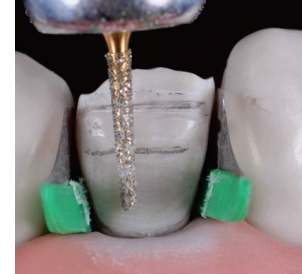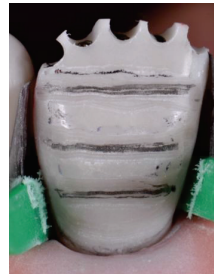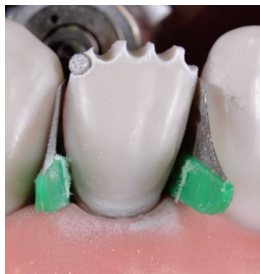
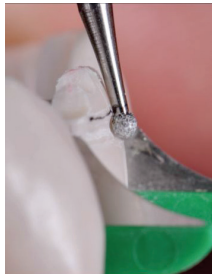
Mélange silicone lourd et light

3) Délimitation du contour de la préparation

Fraise boule avec matrices et coins de bois pour ne pas abimer les dents adjacentes

En vestibulaire

En oclusal



4) Réalisation des gorges de calibration

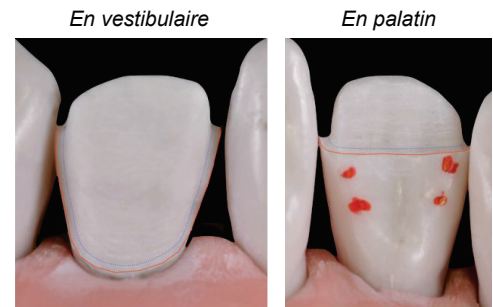
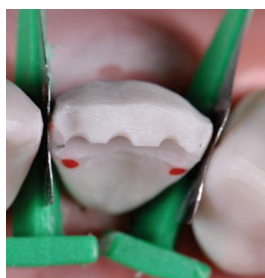
- Fraise boule perpendiculaire à l'axe de la dent en oclusal.
- Fraise boule parallèle à l'axe de la dent en vestibulaire.

5) Marquage des gorges réalisées

Au crayon => sert de guide dans la réduction jusqu'à effacement des lignes tracées

6) Réduction, homogénéisation homothétique et polissage des faces vestibulaire et oclusale

Fraise cylindro-conique 014 bague verte et rouge
Double angulation



7) Préparation face palatine

Fraise cylindro-conique 014 bague verte et rouge

8) Vérification avec le guide de coupe

9) Préparation terminée

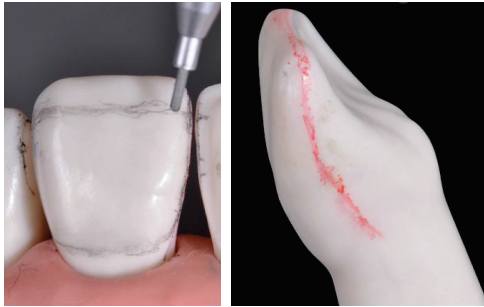


Séquences de préparation :

- Marquage des limites de la préparation et des points d'occlusion
- Marquage de la ligne de plus grand
- Réalisation de guides de coupe
- Délimitation du contour de la préparation à la fraise boule
- Réalisation des gorges de calibration
- Marquage des gorges réalisées
- Réduction et homogénéisation homothétique
- Vérification de la préparation avec le guide de coupe
- Vérification avec le guide de coupe
- Polissage

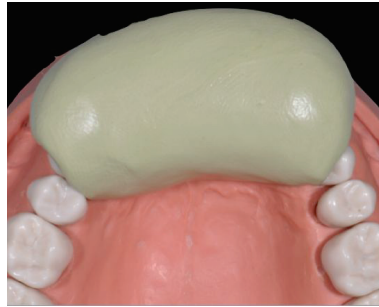Matériel nécessaire :

- Modèle KAVO
- Porte-mine
- Crayon fushine
- Silicone (lourd + light)
- Sonde parodontale graduée
- Matrices et coins de bois
- Fraise boule ISO6801L.314.016
- Fraise cylindro-conique bague verte ISO6856.314.016
- Fraise cylindro-conique bague rouge ISO8856.314.016



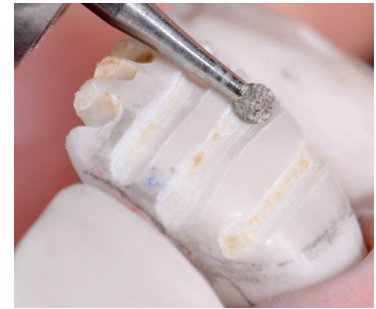1) Marquage des limites de la préparation et des points d'occlusion

Limites de la préparation (au crayon à papier) doivent rester en dedans de la ligne de plus grand contour (au crayon fushine)
=> évite les contre-dépouilles



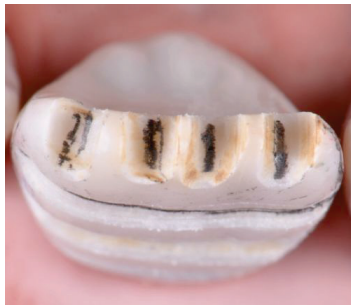2) Réalisation de guides de coupe

Mélange silicone lourd et light



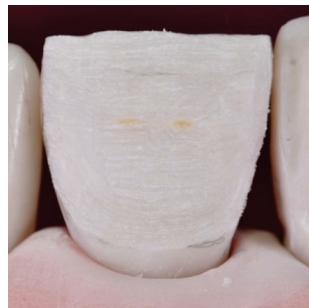
3) Réalisation des gorges de calibration

- Fraise boule perpendiculaire à la dent en occlusal
 - Fraise boule parallèle à la dent en vestibulaire
- En dedans des limites de la préparation



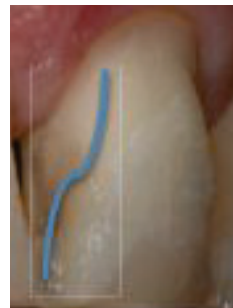
4) Marquage des gorges réalisées

Au crayon à papier

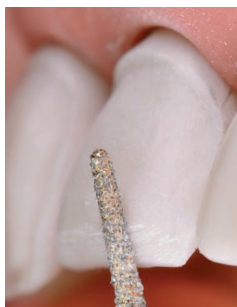

5) Réduction, homogénéisation homothétique et mise à plat du bord libre

Fraise cylindro-conique 014
Double angulation
Toboggan

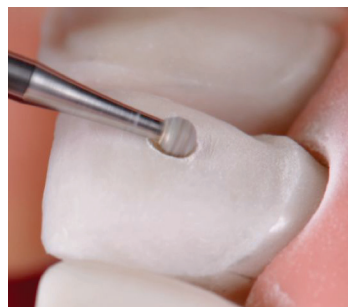


6) Vérification de la préparation avec le guide de coupe

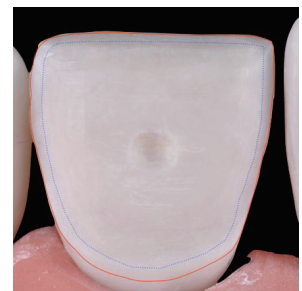


7) Casser l'angle bord libre – face vestibulaire puis polissage

Inclinaison de la fraise cylindro-conique à 30° = inclinaison ad-vestibulum



8) Création d'un point de stabilisation de la RAC



9) Préparation terminée

CONCLUSION

L'objectif de ce travail était d'établir un protocole pédagogique de préparation pour facette à l'intention des étudiants afin de répondre à certains impératifs tels que l'économie tissulaire et la reproductibilité de la procédure. En effet, le respect de protocoles cliniques précis doit permettre d'optimiser les impératifs mécaniques, biologiques et esthétiques.

Comme dans toute étude, certaines limites peuvent être soulignées. L'élaboration de ces protocoles cliniques, si elle n'a pas la prétention d'être parfaite, peut constituer une étape socle primordiale. Ainsi, la forme et le contenu sont susceptibles d'évoluer dans les années prochaines afin d'être les plus performantes possibles et afin de répondre au mieux aux besoins des étudiants, de même qu'aux objectifs pédagogiques. Un deuxième volet d'amélioration pourrait être envisagé lors d'un travail ultérieur, en demandant aux étudiants d'évaluer la forme et le contenu de ces protocoles, leur facilité d'utilisation et de compréhension, pour les faire évoluer.


Ce travail a été réalisé à la demande du corps enseignant de l'unité prothèse de la Faculté. En effet, l'absence de guide précis à l'intention des étudiants sur cette thématique a été constaté. Nous avons donc décidé de présenter une synthèse des différentes techniques de préparations pour restaurations adhésives collées antérieures et d'établir un protocole clinique destiné à améliorer et faciliter l'apprentissage des étudiants. D'un point de vue méthodologique, ces protocoles ont été construits à partir d'une analyse des travaux de la littérature.

BIBLIOGRAPHIE

1. Land CH. A new system of restoring badly decayed teeth by means of an enameled coating. *J Independ Pract.* 1886;7:407-13.
2. Goldstein RE. *Esthetics in Dentistry.* 2nd ed. Hamilton, ON : BC Decker Inc, 1998 : 3-15.
3. *Etienne O. Les facettes en céramique. Editions CdP. Collection Memento, 2015.*
4. Heichelbech F, Toledano C. *Protocole de préparation pour facettes, 2017.*
5. Etienne O, Anckenmann L. *Restaurations esthétiques en céramique collée. JPIO. Editions CdP. 2016.*
6. Bergoli CD, Meira JB, Valandro LF, Bottino MA. Survival rate, load to fracture, and finite element analysis of incisors and canines restored with ceramic veneers having varied preparation design. *Oper Dent* 2014; 39 : 530-540.
7. Etienne O. Préparation des facettes en céramique. *Inf Dent.* 2012; 19: 23-6
8. Touati B., Miara P, Nathanson D. *Esthetic Dentistry and Ceramic Restorations.* New York. Martin Dunitz Ltd., 1999.
9. Castelnovo J, Les facettes céramiques : critères de fiabilité *Rev Odont Stomat* 2008.
10. Vix C. Préparations pour restaurations partielles collées antéro-maxillaires: indications, principes. *Médecine humaine et pathologie.* 2015. dumas-01307788.
11. *Gurel G. Les facettes en céramique : de la théorie à la pratique. Quintessence International. 2016.*
12. Lacy AM, Wada C, Weiming D, Watanabe L. In vitro microleakage at the gingival margin of porcelain and resin veneers . *J Prosthet Dent* 1992;67:7.
13. Pala RD. Les facettes céramiques collées : protocole clinique. *Médecine humaine et pathologie.* 2013. dumas-00909695v2.
14. Cieslak S. Les facettes avec et sans préparation dentaire: aspects actuels. *Sciences du Vivant [q-bio].* 2015. <hal-01732677>.
15. Larson TD. Atraumatic tooth preparation. *Northwest Dent.* 2008; 87(1): 29-34.
16. Magne P., Belser U. *Restaurations adhésives en céramique sur dents antérieures : approche biomimétique.* Paris : Quintessence International, 2003. 1 vol.

17. Ortet S, Toca E, Tassery H. Apport des instruments soniques et ultrasoniques dans les préparations à visée esthétique *Information dentaire* n°19-11 mai 2011.
18. La facette en céramique : une préparation contrôlable. Formation quizz. *L'information dentaire* n° 5 - 1er février 2017.
19. Dragoo MR, Williams GB. Periodontal tissue reactions to restorative procedures. Part 1. *Int J Periodont Rest Dent* 1982;2:8-29.
20. Morel F. : <http://www.dr-morel-frank.chirurgiens-dentistes.fr/content/fracture-dincisives-centrales>.
21. Miara A, Miara P. *Traitement des dyschromies en odontologie*. Rueil-Malmaison : Editions CdP, 2001.
22. Faucher J-A, Pignoly C, Koubi G, Brouillet J-L, Humeau A, Toca E et al. *Les dyschromies dentaires : de l'éclaircissement aux facettes céramiques*. Rueil-Malmaison : Editions CdP, 2001.
23. Akoglu B, Gemalmaz D. Fracture résistance of ceramic veneers with different preparation designs. *Int J Prosthodont*. 2011;20(5):380-4.
24. Schmidt KK, Chiayabutr Y, Phillips KM, Kois JC. Influence of preparation design and existing condition of tooth structure on Load to failure of ceramic laminate veneers. *The Journal of Prosthetic dentistry*. 2011;105(6) :374-82.
25. Pierrisnard L, François G et coll. *Les facettes céramiques collées : conséquences mécaniques de différents types de préparation coronaire*. *Les cahiers de prothèse*. 1998;102:23-32.
26. Weinberg IA. Tooth preparation for porcelain laminates. *NY State Dent J* 1989;55:25-28.
27. Korukent S, Walsh TF, Davis LG. The effect of porcelain laminate veneers on gingival health and bacterial plaque characteristics. *J Clin Periodont* 1994 ; 21 : 638-640.
28. Quirynen M, Bollen CML. The influence of surface roughness and surface-free energy on supra- end subgingival plaque formation in man. A review of literature. *J Clin Periodont* 1995;22:1-14.
29. Strassler HE, Nathanson D. Clinical evaluation of etched porcelain veneers over a period of 18 to 42 months. *J Esthet Dent* 1989;1:21-28.
30. Friedman MJ. A fifteen-year review of porcelain veneer failure. A clinician's observations. *Compend Contin Educ Dent* 1998 ; 1 : 126-137.
31. Karlsson S, Landahl I, Stegersjö G, Milleding P. A clinical evaluation of ceramic laminate veneers. *Int J Prosthodont* 1992;5:447-451

32. Open Access Macedonian Journal of Medical Sciences. 2018 Dec 20; 6(12):2402-2408. Dental Science - Review. The Success of Dental Veneers According To Preparation Design and Material Type. Yousef Alothman¹, Maryam Saleh Bamasoud^{2*} ¹ King Fahad Specialist Hospital, Dammam, Saudi Arabia; ²Alfarabi Colleges, School of Dentistry, Riyadh, Saudi Arabia.
33. Highton R, Caputo AA. A photoelastic study of stresses on porcelain laminate preparations. *The Journal of prosthetic dentistry*. 1987; 58(2):157-161. [https://doi.org/10.1016/0022-3913\(87\)90168-5](https://doi.org/10.1016/0022-3913(87)90168-5).
34. Castelnuovo J, et al. Fracture load and mode of failure of ceramic veneers with different preparations. *The Journal of prosthetic dentistry*. 2000; 83(2): 171-180. [https://doi.org/10.1016/S0022-3913\(00\)80009-8](https://doi.org/10.1016/S0022-3913(00)80009-8).
35. Stappert CF, et al. Longevity and failure load of ceramic veneers with different preparation designs after exposure to masticatory simulation. *The Journal of prosthetic dentistry* 2005; 94(2):132-139. <https://doi.org/10.1016/j.prosdent.2005.05.023> PMID:16046967.
36. Zarone F, et al. Influence of tooth preparation design on the stress distribution in maxillary central incisors restored by means of alumina porcelain veneers: a 3D-finite element analysis. *Dental materials*. 2005; 21(12): 1178-1188. <https://doi.org/10.1016/j.dental.2005.02.014> PMID:16098574.
37. Lin T, et al. Fracture resistance and marginal discrepancy of porcelain laminate veneers influenced by preparation design and restorative material in vitro. *Journal of dentistry*. 2012; 40(3):202- 209. <https://doi.org/10.1016/j.jdent.2011.12.008> PMID:22198195.
38. Alghazzawi TF, et al. The failure load of CAD/CAM generated zirconia and glass-ceramic laminate veneers with different preparation designs. *The Journal of prosthetic dentistry*. 2012; 108(6):386-393. [https://doi.org/10.1016/S0022-3913\(12\)60198-X](https://doi.org/10.1016/S0022-3913(12)60198-X).
39. Zielinski A. Les restaurations adhésives en céramique du secteur postérieur : vers une prothèse plus conservatrice ? Nancy : Université Henri Poincaré-Nancy 1;2009. 262p.
40. Pierre M. Le « tout-céramique » en CFAO dentaire directe : concepts actuels et critères de choix en prothèse fixée. *Sciences du Vivant (q-bio)*. 2017. hal-01931924.



SERMENT MEDICAL

En présence des Maîtres de cette Faculté, de mes chers condisciples, devant l'effigie d'HIPPOCRATE.

Je promets et je jure, d'être fidèle aux lois de l'honneur et de la probité dans l'exercice de la Médecine Dentaire.

Je donnerai mes soins à l'indigent et n'exigerai jamais un salaire au-dessus de mon travail, je ne participerai à aucun partage clandestin d'honoraires.

Je ne me laisserai pas influencer par la soif du gain ou la recherche de la gloire.

Admis dans l'intérieur des maisons, mes yeux ne verront pas ce qui s'y passe, ma langue taira les secrets qui me seront confiés et mon état ne servira pas à corrompre les mœurs ni à favoriser le crime.

Je ne permettrai pas que des considérations de religion, de nation, de race, de parti ou de classe sociale viennent s'interposer entre mon devoir et mon patient.

Même sous la menace, je n'admettrai pas de faire usage de mes connaissances médicales contre les lois de l'humanité.

J'informerai mes patients des décisions envisagées, de leurs raisons et de leurs conséquences. Je ne tromperai jamais leur confiance et n'exploiterai pas le pouvoir hérité des connaissances pour forcer les consciences.

Je préserverai l'indépendance nécessaire à l'accomplissement de ma mission. Je n'entreprendrai rien qui dépasse mes compétences. Je les entretiendrai et les perfectionnerai pour assurer au mieux les services qui me seront demandés.

Respectueux et reconnaissant envers mes Maîtres, je rendrai à leurs enfants l'instruction que j'ai reçue de leur père.

Que les hommes m'accordent leur estime si je suis fidèle à mes promesses.

Que je sois déshonoré et méprisé de mes confrères si j'y manque.

HOUVENAEGHEL Maud – Les techniques de préparations pour restaurations adhésives collées antérieures : actualisation des données, fiches de protocole pédagogique et clinique

Th. : Chir. dent. : Marseille : Aix-Marseille Université : 2019

Rubrique de classement : Prothèse

Résumé :

L'esthétique est un facteur qui ne cesse d'alimenter les préoccupations des patients. Ainsi, les restaurations adhésives collées antérieures, plus communément appelées "Facettes" suscitent de plus en plus l'intérêt des patients. Cependant, un dilemme se crée entre les différentes approches pour le clinicien, car aujourd'hui, il existe une variété de préparations et de types de matériaux qui ont chacun leurs propres propriétés.

Une meilleure connaissance des différentes techniques de préparations pour restaurations adhésives collées antérieures est nécessaire dans l'apprentissage de tout étudiant en odontologie car elles sont devenues une composante incontournable de notre exercice.

C'est pourquoi ce travail a été réalisé afin d'étudier les différentes techniques de préparations et de déterminer celles qui sont le plus communément choisies et réalisées par les praticiens de nos jours et pourquoi. Le but a été de mettre à disposition des étudiants, des fiches de protocole pédagogique des différentes préparations pour restaurations adhésives collées.

Mots clés :

Esthétique

Restaurations adhésives collées antérieures

Facettes

Techniques de préparations

Protocole pédagogique

HOUVENAEGHEL Maud – The preparation techniques for dental veneers : data updating, educational and clinical protocol sheets

Abstract:

Patients are showing an increasing high interest about aesthetic. Thus, Dental veneers, more commonly known as "Porcelain laminate veneers", are attracting more and more interest from patients.

However, there is a new dilemma between these different approaches for the clinician, because today there are a variety of preparations and types of materials that each have their own properties.

A better knowledge of the different techniques of dental veneers preparations is required in the learning of any odontology student as they have become an essential component of our exercise.

That's why this work was done to study the different preparation techniques and to determine which ones are most commonly chosen and realized made by the practitioners today and why they have been used. The aim of this study has been to provide to students educational protocol sheets of different preparations for dental veneers.

MeSH:

Aesthetic

Dental veneers

Porcelain laminate veneers

Preparation design

Educational protocol

Adresse de l'auteur :

20 rue de Suez

13007 MARSEILLE