



HAL
open science

Ballon d'occlusion intra-aortique dans la prise en charge de l'hémorragie critique chez le traumatisé sévère : une analyse rétrospective au CHU de Grenoble

Audrey Pieper

► **To cite this version:**

Audrey Pieper. Ballon d'occlusion intra-aortique dans la prise en charge de l'hémorragie critique chez le traumatisé sévère : une analyse rétrospective au CHU de Grenoble. Human health and pathology. 2017. dumas-02420613

HAL Id: dumas-02420613

<https://dumas.ccsd.cnrs.fr/dumas-02420613>

Submitted on 20 Dec 2019

HAL is a multi-disciplinary open access archive for the deposit and dissemination of scientific research documents, whether they are published or not. The documents may come from teaching and research institutions in France or abroad, or from public or private research centers.

L'archive ouverte pluridisciplinaire **HAL**, est destinée au dépôt et à la diffusion de documents scientifiques de niveau recherche, publiés ou non, émanant des établissements d'enseignement et de recherche français ou étrangers, des laboratoires publics ou privés.



AVERTISSEMENT

Ce document est le fruit d'un long travail approuvé par le jury de soutenance et mis à disposition de l'ensemble de la communauté universitaire élargie.

Il n'a pas été réévalué depuis la date de soutenance.

Il est soumis à la propriété intellectuelle de l'auteur. Ceci implique une obligation de citation et de référencement lors de l'utilisation de ce document.

D'autre part, toute contrefaçon, plagiat, reproduction illicite encourt une poursuite pénale.

Contact au SID de Grenoble :
bump-theses@univ-grenoble-alpes.fr

LIENS

Code de la Propriété Intellectuelle. articles L 122. 4
Code de la Propriété Intellectuelle. articles L 335.2- L 335.10

<http://www.cfcopies.com/juridique/droit-auteur>

<http://www.culture.gouv.fr/culture/infos-pratiques/droits/protection.htm>

Année : 2017

N°

**BALLON D'OCCLUSION INTRA-AORTIQUE DANS LA PRISE EN CHARGE DE
L'HEMORRAGIE CRITIQUE CHEZ LE TRAUMATISE SEVERE : UNE ANALYSE
RETROSPECTIVE AU CHU DE GRENOBLE**

THESE
PRESENTEE POUR L'OBTENTION DU DOCTORAT EN MEDECINE

DIPLÔME D'ETAT

Audrey PIEPER

[Données à caractère personnel]

THESE SOUTENUE PUBLIQUEMENT A LA FACULTE DE MEDECINE DE GRENOBLE*

Le 13 Novembre 2017

DEVANT LE JURY COMPOSE DE :

Président du jury : M. le Professeur Jean-François PAYEN

Membres

Mme le Professeur Catherine ARVIEUX

M. le Professeur Pierre BOUZAT (directeur de thèse)

M. le Docteur Julien BRUN

M. le Docteur Frédéric THONY

**La Faculté de Médecine de Grenoble n'entend donner aucune approbation ni improbation aux opinions émises dans les thèses ; ces opinions sont considérées comme propres à leurs auteurs.*

Doyen de la Faculté : **Pr. Jean Paul ROMANET**

Année 2017-2018

ENSEIGNANTS A L'UFR DE MEDECINE

CORPS	NOM-PRENOM	Discipline universitaire
PU-PH	ALBALADEJO Pierre	Anesthésiologie réanimation
PU-PH	APTEL Florent	Ophthalmologie
PU-PH	ARVIEUX-BARTHELEMY Catherine	Chirurgie générale
PU-PH	BAILLET Athan	Rhumatologie
PU-PH	BARONE-ROCHETTE Gilles	Cardiologie
PU-PH	BAYAT Sam	Physiologie
PU-PH	BENHAMOU Pierre Yves	Endocrinologie, diabète et maladies métaboliques
PU-PH	BERGER François	Biologie cellulaire
MCU-PH	BIDART-COUTTON Marie	Biologie cellulaire
MCU-PH	BOISSET Sandrine	Agents infectieux
PU-PH	BONAZ Bruno	Gastro-entérologie, hépatologie, addictologie
PU-PH	BONNETERRE Vincent	Médecine et santé au travail
PU-PH	BOREL Anne-Laure	Endocrinologie, diabète et maladies métaboliques
PU-PH	BOSSON Jean-Luc	Biostatistiques, informatique médicale et technologies de communication
MCU-PH	BOTTARI Serge	Biologie cellulaire
PU-PH	BOUGEROL Thierry	Psychiatrie d'adultes
PU-PH	BOUILLET Laurence	Médecine interne
PU-PH	BOUZAT Pierre	Réanimation
MCU-PH	BRENIER-PINCHART Marie Pierre	Parasitologie et mycologie
PU-PH	BRICAULT Ivan	Radiologie et imagerie médicale
PU-PH	BRICHON Pierre-Yves	Chirurgie thoracique et cardio- vasculaire
MCU-PH	BRIOT Raphaël	Thérapeutique, médecine d'urgence
MCU-PH	BROUILLET Sophie	Biologie et médecine du développement et de la reproduction
PU-PH	CAHN Jean-Yves	Hématologie
PU-PH	CARPENTIER Françoise	Thérapeutique, médecine d'urgence
PU-PH	CARPENTIER Patrick	Chirurgie vasculaire, médecine vasculaire
PU-PH	CESBRON Jean-Yves	Immunologie
PU-PH	CHABARDES Stephan	Neurochirurgie
PU-PH	CHABRE Olivier	Endocrinologie, diabète et maladies métaboliques
PU-PH	CHAFFANJON Philippe	Anatomie
PU-PH	CHARLES Julie	Dermatologie
PU-PH	CHAVANON Olivier	Chirurgie thoracique et cardio- vasculaire
PU-PH	CHIQUET Christophe	Ophthalmologie

PU-PH	CHIRICA Mircea	Chirurgie générale
PU-PH	CINQUIN Philippe	Biostatistiques, informatique médicale et technologies de communication
MCU-PH	CLAVARINO Giovanna	Immunologie
PU-PH	COHEN Olivier	Biostatistiques, informatique médicale et technologies de communication
PU-PH	COURVOISIER Aurélien	Chirurgie infantile
PU-PH	COUTURIER Pascal	Gériatrie et biologie du vieillissement
PU-PH	CRACOWSKI Jean-Luc	Pharmacologie fondamentale, pharmacologie clinique
PU-PH	CURE Hervé	Oncologie
PU-PH	DEBILLON Thierry	Pédiatrie
PU-PH	DECAENS Thomas	Gastro-entérologie, Hépatologie
PU-PH	DEMATTEIS Maurice	Addictologie
MCU-PH	DERANSART Colin	Physiologie
PU-PH	DESCOTES Jean-Luc	Urologie
MCU-PH	DETANTE Olivier	Neurologie
MCU-PH	DIETERICH Klaus	Génétique et procréation
MCU-PH	DOUTRELEAU Stéphane	Physiologie
MCU-PH	DUMESTRE-PERARD Chantal	Immunologie
PU-PH	EPAULARD Olivier	Maladies Infectieuses et Tropicales
PU-PH	ESTEVE François	Biophysique et médecine nucléaire
MCU-PH	EYSSERIC Hélène	Médecine légale et droit de la santé
PU-PH	FAGRET Daniel	Biophysique et médecine nucléaire
PU-PH	FAUCHERON Jean-Luc	Chirurgie générale
MCU-PH	FAURE Julien	Biochimie et biologie moléculaire
PU-PH	FERRETTI Gilbert	Radiologie et imagerie médicale
PU-PH	FEUERSTEIN Claude	Physiologie
PU-PH	FONTAINE Éric	Nutrition
PU-PH	FRANCOIS Patrice	Epidémiologie, économie de la santé et prévention
MCU-MG	GABOREAU Yoann	Médecine Générale
PU-PH	GARBAN Frédéric	Hématologie, transfusion
PU-PH	GAUDIN Philippe	Rhumatologie
PU-PH	GAVAZZI Gaétan	Gériatrie et biologie du vieillissement
PU-PH	GAY Emmanuel	Neurochirurgie
MCU-PH	GILLOIS Pierre	Biostatistiques, informatique médicale et technologies de communication
MCU-PH	GRAND Sylvie	Radiologie et imagerie médicale
PU-PH	GRIFFET Jacques	Chirurgie infantile
PU-PH	GUEBRE-EGZIABHER Fitsum	Néphrologie
MCU-PH	GUZUN Rita	Endocrinologie, diabétologie, nutrition, éducation thérapeutique
PU-PH	HAINAUT Pierre	Biochimie, biologie moléculaire
PU-PH	HENNEBICQ Sylviane	Génétique et procréation
PU-PH	HOFFMANN Pascale	Gynécologie obstétrique
PU-PH	HOMMEL Marc	Neurologie
PU-MG	IMBERT Patrick	Médecine Générale
PU-PH	JOUK Pierre-Simon	Génétique
PU-PH	JUVIN Robert	Rhumatologie

PU-PH	KAHANE Philippe	Physiologie
MCU-PH	KASTLER Adrian	Radiologie et imagerie médicale
PU-PH	KRACK Paul	Neurologie
PU-PH	KRAINIK Alexandre	Radiologie et imagerie médicale
PU-PH	LABARERE José	Epidémiologie ; Eco. de la Santé
MCU-PH	LABLANCHE Sandrine	Endocrinologie, diabète et maladies métaboliques
MCU-PH	LANDELLE Caroline	Bactériologie - virologie
MCU-PH	LAPORTE François	Biochimie et biologie moléculaire
MCU-PH	LARDY Bernard	Biochimie et biologie moléculaire
MCU-PH	LARRAT Sylvie	Bactériologie, virologie
MCU - PH	LE PISSART Audrey	Biochimie et biologie moléculaire
PU-PH	LECCIA Marie-Thérèse	Dermato-vénérologie
PU-PH	LEROUX Dominique	Génétique
PU-PH	LEROY Vincent	Gastro-entérologie, hépatologie, addictologie
PU-PH	LEVY Patrick	Physiologie
PU-PH	LONG Jean-Alexandre	Urologie
PU-PH	MAGNE Jean-Luc	Chirurgie vasculaire
MCU-PH	MAIGNAN Maxime	Thérapeutique, médecine d'urgence
PU-PH	MAITRE Anne	Médecine et santé au travail
MCU-PH	MALLARET Marie-Reine	Epidémiologie, économie de la santé et prévention
MCU-PH	MARLU Raphaël	Hématologie, transfusion
MCU-PH	MAUBON Danièle	Parasitologie et mycologie
PU-PH	MAURIN Max	Bactériologie - virologie
MCU-PH	MC LEER Anne	Cytologie et histologie
PU-PH	MERLOZ Philippe	Chirurgie orthopédique et traumatologie
PU-PH	MORAND Patrice	Bactériologie - virologie
PU-PH	MOREAU-GAUDRY Alexandre	Biostatistiques, informatique médicale et technologies de communication
PU-PH	MORO Elena	Neurologie
PU-PH	MORO-SIBILOT Denis	Pneumologie
PU-PH	MOUSSEAU Mireille	Cancérologie
PU-PH	MOUTET François	Chirurgie plastique, reconstructrice et esthétique ; brûlologie
MCU-PH	PACLET Marie-Hélène	Biochimie et biologie moléculaire
PU-PH	PALOMBI Olivier	Anatomie
PU-PH	PARK Sophie	Hémato - transfusion
PU-PH	PASSAGGIA Jean-Guy	Anatomie
PU-PH	PAYEN DE LA GARANDERIE Jean-François	Anesthésiologie réanimation
MCU-PH	PAYSANT François	Médecine légale et droit de la santé
MCU-PH	PELLETIER Laurent	Biologie cellulaire
PU-PH	PELLOUX Hervé	Parasitologie et mycologie
PU-PH	PEPIN Jean-Louis	Physiologie
PU-PH	PERENNOU Dominique	Médecine physique et de réadaptation
PU-PH	PERNOD Gilles	Médecine vasculaire
PU-PH	PIOLAT Christian	Chirurgie infantile
PU-PH	PISON Christophe	Pneumologie

PU-PH	PLANTAZ Dominique	Pédiatrie
PU-PH	POIGNARD Pascal	Virologie
PU-PH	POLACK Benoît	Hématologie
PU-PH	POLOSAN Mircea	Psychiatrie d'adultes
PU-PH	PONS Jean-Claude	Gynécologie obstétrique
PU-PH	RAMBEAUD Jacques	Urologie
PU-PH	RAY Pierre	Biologie et médecine du développement et de la reproduction
PU-PH	REYT Émile	Oto-rhino-laryngologie
PU-PH	RIGHINI Christian	Oto-rhino-laryngologie
PU-PH	ROMANET Jean Paul	Ophthalmologie
PU-PH	ROSTAING Lionel	Néphrologie
MCU-PH	ROUSTIT Matthieu	Pharmacologie fondamentale, pharmaco clinique, addictologie
MCU-PH	ROUX-BUISSON Nathalie	Biochimie, toxicologie et pharmacologie
MCU-PH	RUBIO Amandine	Pédiatrie
PU-PH	SARAGAGLIA Dominique	Chirurgie orthopédique et traumatologie
MCU-PH	SATRE Véronique	Génétique
PU-PH	SAUDOU Frédéric	Biologie Cellulaire
PU-PH	SCHMERBER Sébastien	Oto-rhino-laryngologie
PU-PH	SCHWEBEL-CANALI Carole	Réanimation médicale
PU-PH	SCOLAN Virginie	Médecine légale et droit de la santé
MCU-PH	SEIGNEURIN Arnaud	Epidémiologie, économie de la santé et prévention
PU-PH	STAHL Jean-Paul	Maladies infectieuses, maladies tropicales
PU-PH	STANKE Françoise	Pharmacologie fondamentale
MCU-PH	STASIA Marie-José	Biochimie et biologie moléculaire
PU-PH	STURM Nathalie	Anatomie et cytologie pathologiques
PU-PH	TAMISIER Renaud	Physiologie
PU-PH	TERZI Nicolas	Réanimation
MCU-PH	TOFFART Anne-Claire	Pneumologie
PU-PH	TONETTI Jérôme	Chirurgie orthopédique et traumatologie
PU-PH	TOUSSAINT Bertrand	Biochimie et biologie moléculaire
PU-PH	VANZETTO Gérald	Cardiologie
PU-PH	VUILLEZ Jean-Philippe	Biophysique et médecine nucléaire
PU-PH	WEIL Georges	Epidémiologie, économie de la santé et prévention
PU-PH	ZAOUI Philippe	Néphrologie
PU-PH	ZARSKI Jean-Pierre	Gastro-entérologie, hépatologie, addictologie

PU-PH : Professeur des Universités et Praticiens Hospitaliers

MCU-PH : Maître de Conférences des Universités et Praticiens Hospitaliers

PU-MG : Professeur des Universités de Médecine Générale

MCU-MG : Maître de Conférences des Universités de Médecine Générale

Remerciements aux membres du jury

M. le Professeur Jean-François PAYEN

Vous me faites l'honneur de présider mon jury de thèse et je vous en remercie. Merci également pour votre présence et vos enseignements tout au long de ces années d'internat. Merci enfin d'encadrer mon travail de mémoire sur l'étude ROMANCE. Soyez assuré de mon admiration et de mon plus profond respect.

Mme le Professeur Catherine ARVIEUX

Merci de me faire l'honneur d'avoir accepté de lire et juger mon travail. Votre expertise dans le domaine de la traumatologie ainsi que le point de vue de votre spécialité me sont très précieux.

M. le Professeur Pierre BOUZAT

Merci Pierre de m'avoir fait confiance et dirigée dans ce travail de thèse. Ton professionnalisme et ta bonne humeur sont autant de qualités qui forcent le respect et l'admiration. J'espère avoir été à la hauteur de tes attentes dans ce travail.

M. le Docteur Julien BRUN

Merci Julien d'avoir accepté de faire partie de mon jury. C'est pour moi un plaisir de pouvoir échanger et apprendre de ton expérience au bloc PU et au déchocage. Merci de ton investissement auprès de nous, les internes.

M. le Docteur Frédéric THONY,

Je vous remercie d'avoir répondu présent et d'accepter d'être membre de mon jury de thèse. C'est un honneur pour moi de poursuivre ce travail sur les ballons que vous aviez entrepris quelques années plus tôt avec l'un de vos internes, et de pouvoir mettre en perspectives les visions de nos deux spécialités. Je vous remercie profondément pour votre aide et votre accessibilité.

Liste des abréviations (par ordre alphabétique)

- **AIS** : Abbreviated Injury Scale
- **aPTT** : activated Partial Thromboplastin Time
- **BOIA** : Ballon d'Occlusion Intra-Aortique
- **CI** : Confidence Interval
- **CNIL** : Commission Nationale de l'Informatique et des Libertés (French data protection authority)
- **ICU** : Intensive Care Unit
- **ISS** : Injury Severity Score
- **IQR** : Inter Quartile Range
- **FAST** : Focused Abdominal Sonography for Trauma
- **FFP** : Fresh Frozen Plasma
- **PLT** : Plathelets
- **PT** : Prothrombin Time
- **RBC** : Red Blood Cells unit
- **REBOA** : Resuscitative Endovascular Balloon Occlusion of the Aorta
- **RENAU** : REseau Nord Alpin des Urgences (Northern French Alps Network)
- **RFE** : Recommandations Formalisées d'Experts (Formalised Experts Recommendations)

- **RRT** : Renal Replacement Therapy
- **RTS** : Revised Trauma Score
- **SBP** : Systolic Blood Pressure
- **SFAR** : Société Française d'Anesthésie et de réanimation
- **SFMU** : Société Française de Médecine d'Urgence
- **SOFA** : Sepsis-related Organ Failure Assessment
- **SAPS II** : Simplified Acute Physiology Score II
- **SD** : Standard Deviation
- **TBI** : Traumatic Brain Injury
- **TRENAU** : Trauma system of the Northern French Alps
- **TRISS** : TRauma Injury Severity Score

Table des matières

RESUME	10
ABSTRACT.....	12
INTRODUCTION	14
PATIENTS AND METHODS.....	15
RESULTS	19
DISCUSSION	24
CONCLUSION	27
REFERENCES	29
APPENDICES	31
SERMENT D'HIPPOCRATE	38
DEDICACES	39

Résumé

Objectif : Le ballon d'occlusion intra-aortique (BOIA) est une technique en pleine expansion pour le clampage non-invasif de l'aorte dans diverses situations de lésions hémorragiques post-traumatiques. Le déploiement du ballon en zone 3 (aorte sous-rénale) peut permettre de contrôler une hémorragie active menaçant le pronostic vital après traumatisme sévère du bassin. Le but de notre étude était de décrire notre expérience de 20 ans d'utilisation du BOIA dans cette indication, en terme d'efficacité et de tolérance.

Méthodes : Nous avons réalisé une étude rétrospective de 1996 à 2017 dans un centre de traumatologie français de niveau 1, incluant tous les patients consécutifs ayant bénéficié d'une pose de BOIA dans un contexte traumatique. L'indication de BOIA reposait sur la présence 1) d'une instabilité hémodynamique (pression artérielle systolique (PAS) < 60 mmHg à l'admission, PAS < 90 mmHg malgré la réanimation initiale au déchocage ou arrêt cardiaque post-traumatique) et 2) d'une radio de bassin positive. Les critères d'efficacité étudiés étaient les paramètres vitaux et les paramètres biologiques de coagulation avant et après inflation du ballon. Les critères de tolérance étaient la survenue de complications associées au BOIA.

Résultats : Durant la période étudiée, 32 patients ont bénéficié d'une pose de BOIA. Deux patients ont eu un échec technique, et le ballon n'a jamais été gonflé chez un patient. Dix-neuf patients étaient décédés au 28^{ème} jour. La pose du BOIA améliorait significativement la PAS de 60 [35-73] mmHg à 115 [91-128] mmHg ($p < 0.001$). Nous avons observé un taux important de complications vasculaires (19%, $n = 5$ patients) mais aucune

amputation. Une épuration extra-rénale a été débutée chez onze patients et quinze patients ont eu une rhabdomyolyse sévère.

Conclusion : Le BOIA semble une technique sûre et efficace pour améliorer l'état hémodynamique des patients présentant une hémorragie critique après traumatisme sévère du bassin. Notre étude conforte l'utilisation du BOIA comme technique de sauvetage permettant une stabilisation du patient avant réalisation de l'hémostase définitive dans ce contexte.

Niveau de preuve : Etude rétrospective, Niveau III

Mots-clés : ballon aortique; occlusion intra-aortique ; traumatisme du bassin ; choc hémorragique ; efficacité ; sécurité

Abstract

Background : Resuscitative endovascular balloon occlusion of the aorta (REBOA) is increasingly used as a non-invasive clamp of the aorta after diverse post-traumatic injuries. Balloon inflation in zone 3 (from the lower renal artery to the aortic bifurcation) can be performed to stop on-going bleeding after severe pelvic trauma with life-threatening hemorrhage. The aim of our study was to describe our 20-year experience with REBOA use in terms of efficacy and safety in patients with a suspicion of severe pelvic trauma and extreme hemorrhagic shock.

Methods : We performed a retrospective study from 1996 to 2017 in a French Level-I trauma center. All consecutive patients who underwent a REBOA procedure were included. REBOA indication relied on 1) extreme hemodynamic instability (systolic arterial blood pressure (SBP) < 60 mmHg on admission, SBP < 90 mmHg despite initial resuscitation in the trauma bay or post-traumatic cardiac arrest) and 2) positive pelvic X-ray. Efficacy endpoints were vital signs and coagulation parameters before and after balloon inflation. Safety endpoints were REBOA-related complications: vascular events, acute renal failure, and rhabdomyolysis.

Results : Within the study period, 32 patients underwent a REBOA procedure. Only two patients had technical failure and balloon was not inflated in one patient. Nineteen patients did not survive at Day 28. REBOA significantly improved SBP from 60 [35-73] mmHg to 115 [91-128] mmHg ($p < 0.001$). We also reported a high rate of vascular complications (19%, $n = 5$ patients) but no amputation. Renal replacement therapy was initiated in eleven patients and fifteen patients had severe rhabdomyolysis.

Conclusions : REBOA is safe and effective in improving hemodynamics after severe pelvic trauma and life-threatening hemorrhage. Our study supports the use of REBOA as a bridge to definitive hemostatic treatment after severe pelvic trauma.

Level of evidence : Retrospective study, Level III

Keywords : aortic balloon; REBOA; safety; efficacy; pelvic trauma; hemorrhagic shock

Introduction

Exsanguination remains the main cause of preventable death after severe trauma.¹ In this context, non-compressible truncal hemorrhage is the prominent source of uncontrollable bleeding. While damage control open surgery or interventional radiology are mostly performed to treat non-compressible truncal hemorrhage, resuscitative endovascular balloon occlusion of the aorta (REBOA) is increasingly used as a non-invasive clamp of the aorta to stabilize patients' hemodynamics in the trauma bay until definitive hemostasis is achieved.² This technique was successfully used in several types of trauma with on-going bleeding and has become a salvage therapy in patients with post-traumatic life-threatening hemorrhage.

Emerging literature, mainly retrospective studies or registry analyses, demonstrated that REBOA was a swift and effective method for treating circulatory failure in patients with hemorrhagic shock from intra-abdominal or pelvic injuries.³⁻⁵ The incidence of REBOA-related complications also appeared to be low.⁶ Depending on the location of hemorrhage, the REBOA can be inflated in three different aortic zones, namely 1, 2 or 3. Most studies indifferently pooled REBOA use in these different zones so that specific evaluation of REBOA use in one particular injury was poorly explored. Zone 3 stands for the infra-renal abdominal aorta, between the lowest renal artery and the aortic bifurcation. Balloon inflation in this zone can stop acute bleeding from severe pelvic trauma.⁷ Since hemorrhage from the pelvic area is particularly challenging to manage, the use of REBOA in this setting is of particular interest. The aim of our study was to retrospectively describe a 20-year experience of REBOA utilization in terms of efficacy and safety in consecutive patients with severe pelvic blunt trauma and life-threatening hemorrhage admitted in a French level-I trauma center.

Patients and methods

Study design and selection criteria

We conducted a retrospective study in a French Level I trauma center (Grenoble Alps trauma center, France) from September 1996 to August 2017. We included consecutive patients with a suspicion of severe pelvic blunt trauma that required a REBOA procedure due to hemorrhagic shock or a pre-hospital cardiac arrest. No patient that underwent REBOA was excluded from the study. According to the French law No. 2012-300 (Decree No. 2016-1537), non-opposition of surviving patients was obtained by an information letter [appendix1], and the declaration was made to the French Data Protection Authority (Registration number 2082445v0, the 10th of July 2017) [appendix2].

REBOA procedure

In our center, REBOA insertions were mainly performed by senior radiologists or occasionally by senior anesthesiologists. Indication of REBOA relied on persistent hemodynamic instability after appropriate resuscitation: systolic blood pressure (SBP) < 60 mmHg on admission, or SBP < 90 mmHg despite initial resuscitation in the trauma bay, or cardiac arrest during resuscitation. A blind insertion was done using a 10-French sheath in the common femoral artery. Through this sheath, a 20-mm Berenstein latex balloon (Boston scientific, Natick, MA) was inflated in the infra-renal aorta (zone 3) without fluoroscopic guidance. The bilateral absence of femoral pulse was then assessed. This procedure occurred in the trauma bay except for two patients with a REBOA insertion in a Level-II hospital before transfer to the level I facility.

Management

Severe trauma patients with a suspicion of pelvic trauma were managed by prehospital physician-staffed ambulance. Pre-hospital care consisted of individual-goal therapy with infusion of crystalloids, continuous infusion of epinephrine and/or norepinephrine, pelvic belt placement, and transfusion of red blood cells units (RBC) eventually. When cardiac arrest occurred in the prehospital field, bilateral thoracostomy was performed as soon as possible.

In the trauma bay, all patients were treated according to an institutional protocol (**Figure 1**). All patients benefited from chest and pelvic X-rays and focused abdominal sonography for trauma (FAST). Pelvic trauma was diagnosed on pelvic X-ray. When pelvic trauma was judged to be the major source of bleeding, aortic balloon was inserted according to hemodynamic status. After REBOA, patients were transferred to interventional radiology for angiography. In case of concomitant abdominal and pelvic injury, laparotomy was performed first and balloon inflation was done after the treatment of the abdominal injury. Positive chest X-ray was considered as a contraindication for REBOA. Resuscitation included fluid administration and vasopressor support, associated with transfusion of RBC. Coagulation management included transfusions of fresh frozen plasma (FFP), platelets, fibrinogen concentrate and tranexamic acid according to a massive transfusion protocol.

Data collection

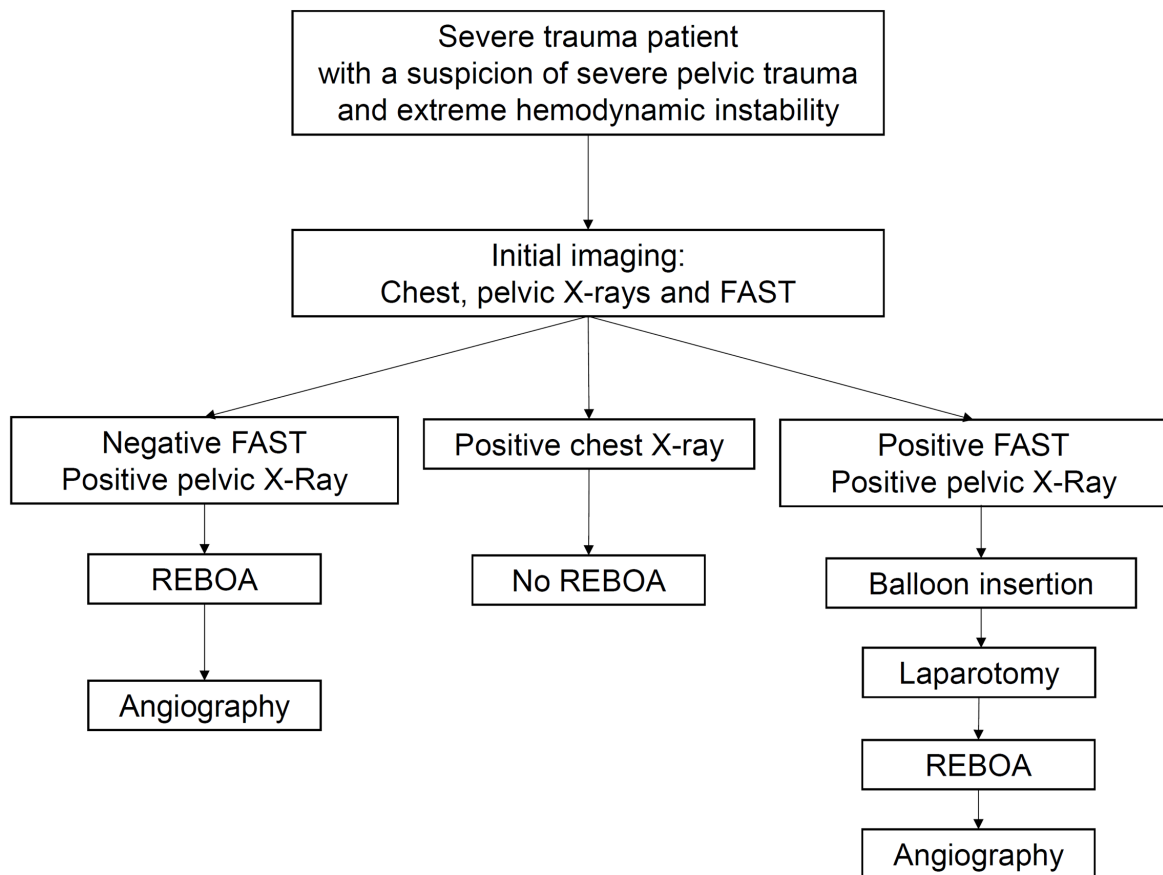
For each patient, we collected demographic data, mechanism of injury, Injury Severity Score (ISS), Revised Trauma Score (RTS), Sepsis-related Organ Failure Assessment (SOFA) score, transfusion requirement (RBC, FFP and PLT), and the type of hemostatic treatment. Morbidity and mortality assessment consisted of 24-hour mortality, 28-day mortality, length of stay in intensive care unit (ICU), length of stay in hospital and duration of mechanical ventilation. Efficacy of REBOA procedure was evaluated through vital signs (heart rate and

systolic arterial blood pressure) and coagulation parameters before and after balloon inflation. Safety endpoints were complications related to REBOA use: vascular complications, acute renal failure with use of renal replacement therapy, and rhabdomyolysis. Rhabdomyolysis with serious threat on renal function was defined by an elevation of serum creatine kinase > 5000 IU/L.⁸

Statistical analysis

Baseline patient characteristics were reported as medians and interquartile range (IQR 25th-75th) for continuous variables and number and percentages for categorical variables. Fluctuations in the vital signs and coagulation parameters before/after REBOA inflation were analyzed using Wilcoxon signed-rank test. The trend in mortality over years was tested with a Chi-squared test for linear trend. Two-sided p-values lower than 0.05 were considered statistically significant. All analyses were performed using Stata version 14.0 (Stata Corporation, College Station, TX, USA).

Figure 1: Institutional protocol for REBOA indication after a suspicion of severe pelvic trauma. REBOA is inserted after initial imaging at the bedside according to hemodynamic status. Positive chest X-ray contraindicated REBOA.



Results

From September 1996 to August 2017, 32 consecutive trauma patients underwent a REBOA procedure. The number of patients with REBOA procedure per year is shown in **Figure 2**. Failure in REBOA insertion was observed in two patients due to arterial access difficulties, and REBOA was inserted but not inflated for one patient. Patients' characteristics are presented in **Table 1**. Eleven patients presented with refractory (n=3 patients) or temporary (n=8 patients) cardiac arrest before admission. On admission, patients were shocked with a median SBP of 60 mmHg [35-73]. FAST ultrasonography was positive in 11 patients. Patients had severe injuries with a median ISS of 44 [35-57]. All patients had severe pelvic trauma with a median pelvic AIS of 5 [5-5] except for three patients. Two patients had isolated abdominal bleeding and one patient had severe traumatic brain injury (TBI). Observed 28-day mortality was 59% (19 patients out of 32 patients). Deaths occurred within the first twenty-four hours for 17 patients since two patients died later from severe TBI in the ICU. We did not find any interaction between time and survival in **Figure 2** (p=0.88). Length of stay in ICU was 35 [31-41] days and length of stay in hospital was 81 [52-107] days. The duration of mechanical ventilation was 22 [19-30] days.

Median time from admission to REBOA procedure was 60 minutes [38-112]. Vital signs and coagulation parameters before/after REBOA inflation are reported in **Table 2**. Median REBOA total inflation time was 55 minutes [37-70]. Median time from admission to angiographic procedure or damage control surgery was 87 minutes [55-124]. Definitive hemostasis was obtained by embolization alone (n=12 patients), surgery alone (n=4 patients) or both embolization and surgery (n=13 patients). Three patients could not have any hemostatic treatment as they died despite resuscitation and REBOA therapy. Surgical

procedures included laparotomy (n=8 patients), pelvic external-fixation by C-clamp (n=5 patients), thoracotomy (n=3 patients), and pre-peritoneal pelvic packing (n=1 patient). Complications of REBOA procedure were inferior limb ischemia for 5 patients, and iatrogenic aortic dissection for one patient. No limb amputation was done. Other complications were acute renal failure with renal replacement therapy (n=11 patients) and severe rhabdomyolysis (n=15 patients).

Figure 2: Distribution of patients that underwent a REBOA procedure across the study period and according to their survival.

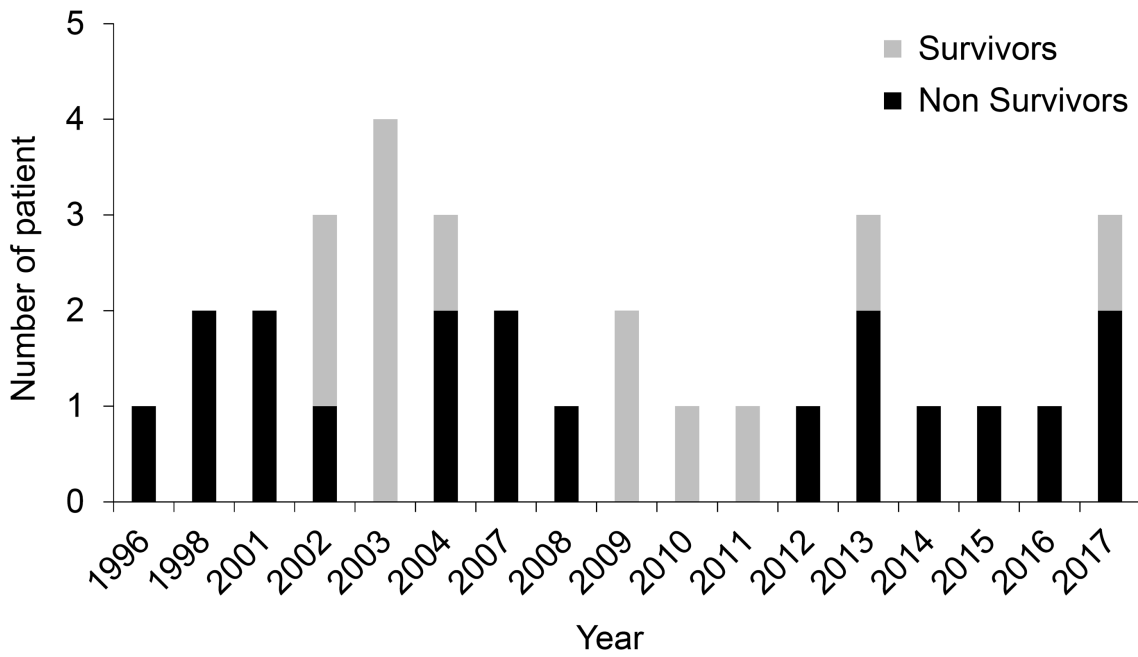


Table 1: Characteristics of 32 patients with REBOA procedure.

Variable	Value
Age, years	46 [37-53]
Male/Female, n (%)	23 (72%)
Number of patients per period, n (%)	
Before 2000	3 (9%)
2000-2009	17 (53%)
2010-today	12 (38%)
Abbreviated Injury Score	
Head	1 [0-3]
Thorax	2 [1-4]
Abdomen	3 [2-3]
Pelvis and lower extremities	5 [5-5]
Injury Severity Score	44 [35-57]
Predicted TRISS mortality (%)	44 [21-91]
Revised Trauma Score	5.35 [3.22-6.90]
SOFA score	9 [8-11]
Mechanism of injury, n (%)	
Road traffic accident	11 (34%)
Fall	11 (34%)
Sport accident	5 (16%)
Crush injury	4 (13%)
Other injury	1 (0%)
pH on admission	6.99 [6.86-7.10]
Lactate (mmol/l)	11.9 [8.7-13.7]
Red blood cell transfusion, n	18 [10-29]
Fresh frozen plasma transfusion, n	8 [4-17]
Platelet transfusion, n	2 [0-4]

Values are mean \pm SD or median [25th-75th interquartile range]. SOFA: Sequential organ failure assessment; TRISS: Trauma related injury severity score

Table 2: Variables before and after REBOA procedure in 29 patients with a suspicion of severe trauma

Variable	Before REBOA	After REBOA	<i>P</i> -value
Heart Rate (bpm)	110 [85-130]	110 [90-130]	0.50
Systolic Blood Pressure (mmHg)	60 [30-75]	115 [90-130]	<0.001
Prothrombin time (%)	28 [18-41]	34 [27-45]	0.42
aPTT Ratio	3.15 [1.97-5.40]	2.73 [1.91-5.40]	0.59
Fibrinogen concentration (g/L)	0.9 [0.6-1.4]	1.4 [0.9-1.7]	0.03

Values are median [25th-75th interquartile range].

Discussion

This study reported our 20-year experience of REBOA in consecutive patients with a suspicion of severe pelvic trauma. This procedure was effective in restoring hemodynamic while few long-term complications were reported. Our study highlights that REBOA is a safe therapeutic option in trauma patients with hemodynamic instability due to severe pelvic injury.

To our knowledge, we performed the first French observational report of REBOA experience in the management of severe pelvic trauma in continuum with Martinelli et al.⁷ Massive bleeding from pelvic injury is the major cause of preventable hemorrhagic deaths¹ and the description of salvage therapy is of interest in this context. In our study, REBOA inflation was associated with significant hemodynamic improvement (median increase in arterial systolic blood pressure equal to 55 mmHg). Similarly, in a recent systematic review,⁵ REBOA successfully restored arterial blood pressure in diverse clinical settings without reducing hemorrhage-related mortality. The observed 28-day mortality (n= 19 patients out of 32 patients) in our study was concordant with other retrospective series despite huge heterogeneity for zone of REBOA inflation, source of bleeding, and number of patients⁹⁻¹⁴. The effect of REBOA on mortality remains debated. For instance, analyses of a nationwide trauma registry in Japan suggested an association between REBOA and higher mortality using a propensity score.^{9,12} Despite controversial results, REBOA is now incorporated in several algorithms for the management of pelvic fracture with hemodynamic instability^{15,16} and REBOA has become a valuable therapeutic option in daily clinical practice.¹⁶

Main concern about REBOA procedure is safety. Several authors reported complications^{6,10,17} such as lower limb ischemia resulting in limb amputation. However, acute kidney failure or rhabdomyolysis after REBOA use remain poorly described. In our series, we observed a relatively important rate of vascular complication (19%, n=6 patients) without long-term consequence. This finding may be linked with the use of a 10-Fr sheath since larger diameter (14-Fr) has now been proved to be associated with more vascular complication than smaller diameter (7-Fr).^{6,18} Eleven patients (34%) temporarily needed renal replacement therapy, but no persistent renal failure was reported. Indications for renal replacement therapy were mainly major acidosis or severe hyperkalemia (>6mmol/l). As a result, potential confounding factor like shock, injection of contrast agent, rhabdomyolysis, or massive transfusion might also explain renal dysfunction in our study. Moreover, aortic occlusion time was inferior to 60 minutes.¹⁴ To limit ischemic consequences of aortic occlusion, several authors suggest using partial occlusion in order to lower the ischemia-reperfusion injury.^{19,20}

We acknowledge several limits of our work. The main issue is the retrospective design of our study covering a long-time period. Indeed, from 1996 to 2017, management of severe pelvic trauma has evolved. Despite these evolutions, we did not find any interaction between time and survival in **Figure 2**. Second, the sample size was small. REBOA in our center was used as a last resort procedure, which explained an exceptional use of REBOA in few patients.

In conclusion, the use of REBOA in recent guidelines is unclear. With this work, we demonstrated that REBOA is a valuable technique in severe trauma patients with a suspicion of pelvic trauma and exsanguination. We have integrated REBOA as a bridge to definitive hemostatic treatment like embolization or surgery. In this setting, potential adverse effects are

acceptable given the high severity of the included patients and should not discourage trauma leaders to use REBOA as a salvage technique.

Conclusion

THESE SOUTENUE PAR : Audrey PIEPER

TITRE : *Ballon d'occlusion intra-aortique dans la prise en charge de l'hémorragie critique chez le traumatisé sévère: une analyse rétrospective au CHU de Grenoble*

CONCLUSION

Background: Resuscitative endovascular balloon occlusion of the aorta (REBOA) is increasingly used as a non-invasive clamp of the aorta after diverse post-traumatic injuries. Balloon inflation in zone 3 (from the lower renal artery to the aortic bifurcation) can be performed to stop on-going bleeding after severe pelvic trauma with life-threatening hemorrhage. The aim of our study was to describe our 20-year experience with REBOA use in terms of efficacy and safety in patients with a suspicion of severe pelvic trauma and extreme hemorrhagic shock.

Methods: We performed a retrospective study from 1996 to 2017 in a French Level-I trauma center. All consecutive patients who underwent a REBOA procedure were included. REBOA indication relied on 1) extreme hemodynamic instability (systolic arterial blood pressure (SBP) < 60 mmHg on admission, SBP < 90 mmHg despite initial resuscitation in the trauma bay or post-traumatic cardiac arrest) and 2) positive pelvic X-ray. Efficacy endpoints were vital signs and coagulation parameters before and after balloon inflation. Safety endpoints were REBOA-related complications: vascular events, acute renal failure, and rhabdomyolysis.

Results: Within the study period, 32 patients underwent a REBOA procedure. Only two patients had technical failure and balloon was not inflated in one patient. Nineteen patients did not survive at Day 28. REBOA significantly improved SBP from 60 [35-73] mmHg to 115 [91-128] mmHg ($p<0.001$). We also reported a high rate of vascular complications (19%, $n= 5$ patients) but no amputation. Renal replacement therapy was initiated in eleven patients and fifteen patients had severe rhabdomyolysis.

Conclusions: REBOA is safe and effective in improving hemodynamics after severe pelvic trauma and life-threatening hemorrhage. Our study supports the use of REBOA as a bridge to definitive hemostatic treatment after severe pelvic trauma.

VU ET PERMIS D'IMPRIMER


Grenoble, le 19/10/2017

LE DOYEN

LE PRESIDENT DE LA THESE

J.P. ROMANET

PROFESSEUR J.F PAYEN


Pour la Présidente
et par délégation
Le Doyen de Médecine
Pr. Jean-Paul ROMANET



References

1. Tien HC, Spencer F, Tremblay LN, Rizoli SB, Brenneman FD. Preventable deaths from hemorrhage at a level I Canadian trauma center. *J Trauma*. 2007 Jan;62(1):142–6.
2. Qasim Z, Brenner M, Menaker J, Scalea T. Resuscitative endovascular balloon occlusion of the aorta. *Resuscitation*. 2015 Nov;96:275–9.
3. Aso S, Matsui H, Fushimi K, Yasunaga H. Resuscitative endovascular balloon occlusion of the aorta or resuscitative thoracotomy with aortic clamping for noncompressible torso hemorrhage: A retrospective nationwide study. *J Trauma Acute Care Surg*. 2017 May;82(5):910–4.
4. Manzano Nunez R, Naranjo MP, Foianini E, Ferrada P, Rincon E, García-Perdomo HA, Burbano P, Herrera JP, García AF, Ordoñez CA. A meta-analysis of resuscitative endovascular balloon occlusion of the aorta (REBOA) or open aortic cross-clamping by resuscitative thoracotomy in non-compressible torso hemorrhage patients. *World J Emerg Surg WJES*. 2017;12:30.
5. Morrison JJ, Galgon RE, Jansen JO, Cannon JW, Rasmussen TE, Eliason JL. A systematic review of the use of resuscitative endovascular balloon occlusion of the aorta in the management of hemorrhagic shock. *J Trauma Acute Care Surg*. 2016 Feb;80(2):324–34.
6. Taylor JR, Harvin JA, Martin C, Holcomb JB, Moore LJ. Vascular complications from resuscitative endovascular balloon occlusion of the aorta: Life over limb? *J Trauma Acute Care Surg*. 2017 Jul;83(1 Suppl 1):S120–3.
7. Martinelli T, Thony F, Decléty P, Sengel C, Broux C, Tonetti J, Payen J-F, Ferretti G. Intra-aortic balloon occlusion to salvage patients with life-threatening hemorrhagic shocks from pelvic fractures. *J Trauma*. 2010 Apr;68(4):942–8.
8. Huerta-Alardín AL, Varon J, Marik PE. Bench-to-bedside review: Rhabdomyolysis - an overview for clinicians. *Crit Care Lond Engl*. 2005 Apr;9(2):158–69.
9. Norii T, Crandall C, Terasaka Y. Survival of severe blunt trauma patients treated with resuscitative endovascular balloon occlusion of the aorta compared with propensity score-adjusted untreated patients. *J Trauma Acute Care Surg*. 2015 Apr;78(4):721–8.
10. Saito N, Matsumoto H, Yagi T, Hara Y, Hayashida K, Motomura T, Mashiko K, Iida H, Yokota H, Wagatsuma Y. Evaluation of the safety and feasibility of resuscitative endovascular balloon occlusion of the aorta. *J Trauma Acute Care Surg*. 2015 May;78(5):897–903; discussion 904.
11. Abe T, Uchida M, Nagata I, Saitoh D, Tamiya N. Resuscitative endovascular balloon occlusion of the aorta versus aortic cross clamping among patients with critical trauma: a

nationwide cohort study in Japan. *Crit Care Lond Engl*. 2016 Dec 15;20(1):400.

12. Inoue J, Shiraishi A, Yoshiyuki A, Haruta K, Matsui H, Otomo Y. Resuscitative endovascular balloon occlusion of the aorta might be dangerous in patients with severe torso trauma: A propensity score analysis. *J Trauma Acute Care Surg*. 2016 Apr;80(4):559–66; discussion 566–7.
13. Moore LJ, Martin CD, Harvin JA, Wade CE, Holcomb JB. Resuscitative endovascular balloon occlusion of the aorta for control of noncompressible truncal hemorrhage in the abdomen and pelvis. *Am J Surg*. 2016 Dec;212(6):1222–30.
14. Sadeghi M, Nilsson KF, Larzon T, Pirouzram A, Toivola A, Skoog P, Idoguchi K, Kon Y, Ishida T, Matsumura Y, et al. The use of aortic balloon occlusion in traumatic shock: first report from the ABO trauma registry. *Eur J Trauma Emerg Surg*. Epub 2017 Aug 11.
15. Coccolini F, Stahel PF, Montori G, Biffl W, Horer TM, Catena F, Kluger Y, Moore EE, Peitzman AB, Ivatury R, et al. Pelvic trauma: WSES classification and guidelines. *World J Emerg Surg WJES*. 2017;12:5.
16. Napolitano LM. Resuscitative Endovascular Balloon Occlusion of the Aorta: Indications, Outcomes, and Training. *Crit Care Clin*. 2017 Jan;33(1):55–70.
17. Allison SK, Ingraham C, Aarabi S, Kogut M. Iatrogenic Common Iliac Artery Rupture from Resuscitative Endovascular Balloon Occlusion of the Aorta. *J Vasc Interv Radiol JVIR*. 2017 Apr;28(4):619–20.
18. Teeter WA, Matsumoto J, Idoguchi K, Kon Y, Orita T, Funabiki T, Brenner ML, Matsumura Y. Smaller introducer sheaths for REBOA may be associated with fewer complications. *J Trauma Acute Care Surg*. 2016 Dec;81(6):1039–45.
19. Johnson MA, Neff LP, Williams TK, DuBose JJ, EVAC Study Group. Partial resuscitative balloon occlusion of the aorta (P-REBOA): Clinical technique and rationale. *J Trauma Acute Care Surg*. 2016 Nov;81(5 Suppl 2 Proceedings of the 2015 Military Health System Research Symposium):S133–7.
20. DuBose JJ. How I do it: Partial resuscitative endovascular balloon occlusion of the aorta (P-REBOA). *J Trauma Acute Care Surg*. 2017 Jul;83(1):197–9.

Appendices

APPENDIX 1 : LETTRE D'INFORMATION PATIENT

Ballon d'occlusion intra-aortique dans la prise en charge de l'hémorragie critique chez le traumatisé sévère: une analyse rétrospective au CHU de Grenoble

Investigateur : Pr. Pierre Bouzat, Pôle Anesthésie-Réanimation, CHU Grenoble, CS 10217, 38043 Grenoble Cedex 09. 04 76 76 67 29

Madame, Monsieur,

Vous avez été pris en charge et hospitalisés au déchocage et/ou en réanimation chirurgicale au CHU de Grenoble dans les suites d'un accident grave survenu entre 1996 et aujourd'hui. Vous avez bénéficié pendant votre séjour de la pose d'un dispositif médical particulier appelé « ballon d'occlusion intra-aortique » dont le but était de pouvoir traiter en urgence une hémorragie interne importante. Il s'agit d'une technique de sauvetage, donc relativement rare d'utilisation. Aujourd'hui, nous aimerions réaliser une étude analysant les données médicales de tous les patients ayant bénéficié de cette technique au CHU de Grenoble entre 1996 et 2017 à des fins de recherche médicale.

Pour répondre à cet objectif, nous allons consulter votre dossier médical des patients concernés et recueillir certaines données et/ou constantes du SAMU, du déchocage, et de réanimation puis en service d'hospitalisation classique. Ces données ne seront pas identifiantes et seront codées par un numéro et les initiales du patient.

Nous garantissons que toutes les informations vous concernant resteront strictement confidentielles. Elles ne seront utilisées que par l'équipe médicale, les personnes dûment

mandatées, par la personne responsable de la recherche et éventuellement par des représentants des autorités administratives. Les données recueillies seront informatisées. La base de données informatique sera réalisée selon les critères exigés par la commission nationale informatique et liberté (CNIL). Une déclaration de la base de données a été réalisée auprès de la CNIL le 07/07/2017.

Vous pourrez exercer votre droit d'accès, de rectification et d'opposition de toutes les données, prévu par la loi informatique et liberté du 6 janvier 1978 auprès d'un médecin de votre choix.


Si vous souhaitez avoir des informations à propos des résultats de l'étude vous pourrez en faire la demande auprès des assistants de recherche du pôle anesthésie réanimation (04 76 76 67 29).

A tout moment, vous pouvez vous opposer au traitement de vos données dans le cadre de cette recherche et cela, quelles que soient vos raisons, sans supporter aucune responsabilité ni aucun préjudice de ce fait. Aucun frais lié à la participation à cette étude ne sera à votre charge, vous ne serez pas rémunéré.

Si vous refusez le traitement de vos données dans cette étude nous vous demandons de nous contacter au 04 76 76 67 29. Votre prise en charge présente ou future ne sera pas affectée.

Merci pour votre attention.

Pr Pierre Bouzat



APPENDIX 2 : DECLARATION CNIL

CNIL

3 Place de Fontenoy - 75334 PARIS Cedex 07
T. 01 53 73 22 22 - F. 01 53 73 22 00
www.cnil.fr

RÉCÉPISSÉ

DÉCLARATION NORMALE

Numéro de déclaration

2082445 v 0

du 10 juillet 2017

Madame ROMEGOUX Pauline
CHU DE GRENOBLE
POLE ANESTESIE REANIMATION
CS 102017
38043 GRENOBLE CEDEX 9

A LIRE IMPERATIVEMENT

La délivrance de ce récépissé atteste que vous avez transmis à la CNIL un dossier de déclaration formellement complet. Vous pouvez désormais mettre en oeuvre votre traitement de données à caractère personnel.

La CNIL peut à tout moment vérifier, par courrier, par la voie d'un contrôle sur place ou en ligne, que ce traitement respecte l'ensemble des dispositions de la loi du 6 janvier 1978 modifiée en 2004. Afin d'être conforme à la loi, vous êtes tenu de respecter tout au long de votre traitement les obligations prévues et notamment :

- 1) La définition et le respect de la finalité du traitement,
- 2) La pertinence des données traitées,
- 3) La conservation pendant une durée limitée des données,
- 4) La sécurité et la confidentialité des données,
- 5) Le respect des droits des intéressés : information sur leur droit d'accès, de rectification et d'opposition.

Pour plus de détails sur les obligations prévues par la loi « informatique et libertés », consultez le site internet de la CNIL : www.cnil.fr

Organisme déclarant

Nom : CHU DE GRENOBLE

Service : PÔLE ANESTHÉSIE RÉANIMATION

Adresse : CS 102017

Code postal : 38043

Ville : GRENOBLE CEDEX 9

N° SIREN ou SIRET :

263800302 00014

Code NAF ou APE :

8610Z

Tél. : 04-76-76-75-75

Fax. : 04 76 76 52 21

Traitement déclaré

Finalité : BALLON D'OCCLUSION INTRA-AORTIQUE DANS LA PRISE EN CHARGE DE L'HÉMORRAGIE CRITIQUE CHEZ LE TRAUMATISÉ SÉVÈRE: UNE ANALYSE RÉTROSPECTIVE AU CHU DE GRENOBLE

Fait à Paris, le 10 juillet 2017
Par délégation de la commission



Isabelle FALQUE PIERROTIN
Présidente

APPENDIX 3 : PROTOCOLE DECHOCAGE CHU GRENOBLE ALPES

<h1>FICHE REFLEXE DCA</h1> <h2>TRAUMA DU BASSIN</h2> <p>V1. Octobre 2012</p>	<p>Rédaction : JA Bellet (IADE BU DCA) ; J Brun (MAR BU DCA) Validation : A Baron, M Bony, I Porta, M Lebeau, C Heilmann (IADE BU DCA) , C Broux (MAR BU DCA)</p>
--	--

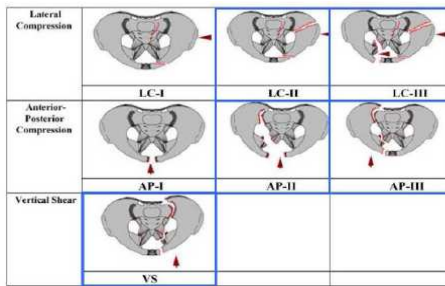
Points essentiels à retenir

Pronostic vital est engagé lié à l'hémorragie.

Etiologie : AVP / chute de grande hauteur

Orientation préférentielle vers un centre spécialisé avec radiologie interventionnelle

CLASSIFICATION DE Young et Burgess:



❖ 3 mécanismes : compression latérale, antéro postérieure ou verticale
 ❖ L'anneau pelvien étant extrêmement solide, les lésions en bleu dites instables témoignent d'une cinétique violente avec risque théorique de choc hémorragique grave.

RISQUE HEMORRAGIQUE :

Richesse de la vascularisation = risque hémorragique majeur

Saignement veineux → contention externe

Saignement artériel → embolisation précoce

LA CONTENTION EXTERNE :

Ceinture pelvienne

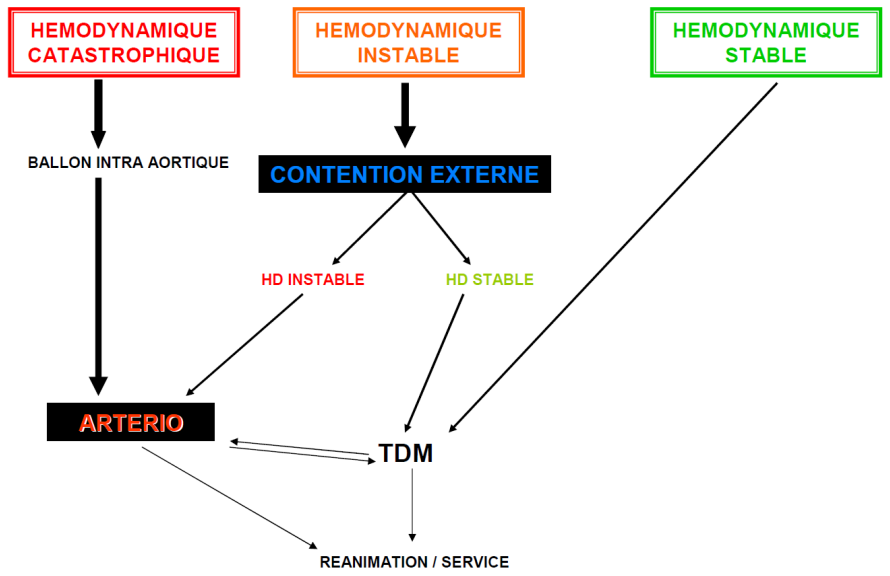
Fig. 1. PCCD with tension control buckle, applied at the level of the greater trochanters.
Repère de pose : grands trochanters

Technique du drap

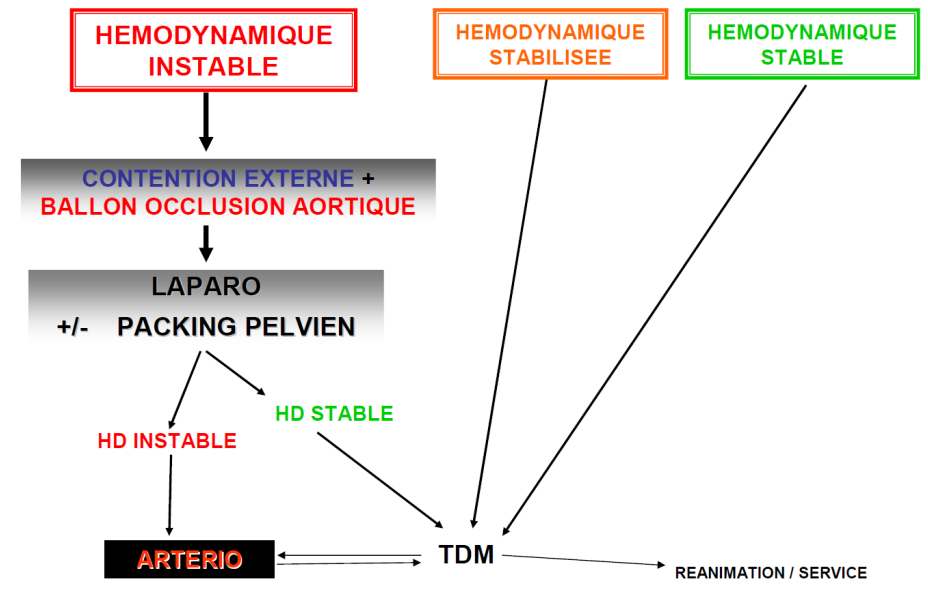
Clamp de Ganz

But : refermer le bassin
 → contention analgésique
 → diminution du saignement
 Dès le préhospitalier de préférence

TRAUMA GRAVE BASSIN ISOLE



TRAUMA GRAVE BASSIN + ABDOMEN



Annexe : techniques de sauvetage

KIT BALLON d'OCCLUSION INTRA AORTIQUE

(Complément du protocole URC PU DCA 15)

Rédaction Juin 2007 modifiée juin 2011 Drs J Brun C Broux et F Bouillet
Validation Dr F Thony

Fiche réflexe

Fiche réflexe à laisser dans le Kit Ballon d'occlusion intra aortique.
Pour connaître l'ensemble de la procédure se reporter au classeur Référentiels du Déchocage.

COMPOSITION KIT de POSE

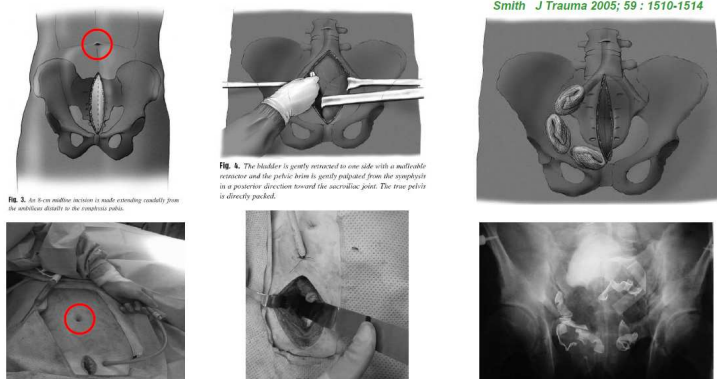
- 1 aiguille Cook SDN-18-5.0 vascular access needle
- Une cupule stérile
- 1 Guide Medtronic PTFE (référence 007441. Diamètre 0,88mm, longueur 145 cm)
- 1 Introduceur Terumo (référence RS*B10K10MQ. Diamètre 10 French, longueur 100 mm)
- 2 robinets 3 voies
- 1 ballon d'occlusion Berenstein Equalizer OBX 20/7/65 Boston scientific Medi Tech (diamètre ballon gonflé 20mm, diamètre KT 7 French, longueur 65 cm)
- 1 champ stérile fendu + 1 grand champ stérile non fendu + stéristrip + 1 seringue 10cc luer-lock + sérum physiologique stérile

TECHNIQUE DE POSE

Appeler en priorité les radiologues pour la pose (à leur demande, jour et nuit) Dr F Thony (06 31 91 18 19) ou C Sengel (06 62 84 76 50) ou M Rodière (06 72 38 04)

- Connecter les robinets à la lumière distal du ballon et évacuer l'air de la lumière du ballon en purgeant avec du sérum physiologique. **Volume ballon = 4,8 ml**
- Placer l'aiguille dans l'artère fémorale.
- Mesurer la distance introduceur-ombilic (= positionnement sous rénal) et la reporter avec un strip sur le cathéter du ballon.
- Monter le ballon jusqu'au repère du strip.
- Gonfler progressivement le ballon en faisant des mouvements de va et vient jusqu'à ressentir un frottement
- Redescendre le ballon jusqu'à blocage dans la bifurcation aorto-iliaque.
- Remonter le ballon de 5 à 6 cm puis gonfler jusqu'à ce qu'il ne coulisse plus. Ne pas surgonfler pour ne pas créer d'anévrisme
- Vérifier l'absence des pouls fémoraux.
- Emballer le dispositif dans un champ stérile pour transport du patient.
- La lumière distale du ballon sert de site de mesure de la PA (connecter un robinet 3 voies à cet effet).
- Si pas d'amélioration de l'hémodynamique dégonfler le ballon (l'hémorragie pelvienne n'étant pas la cause de l'instabilité hémodynamique).

PACKING PELVIEN





Recommandations Formalisées d'Experts

**PRISE EN CHARGE DES TRAUMATISMES PELVIENS GRAVES A LA PHASE
PRECOCE (24 premières heures)**

RFE commune SFMU-SFAR

En collaboration avec les AFU, SFCD, SFR, SOFCOT, SSA

Association Française d'Urologie

Société Française de Chirurgie Digestive

Société Française de Radiologie

Société Française de Chirurgie Orthopédique et Traumatologique

Service de Santé des Armées


MANAGEMENT OF UNSTABLE PATIENT WITH PELVIC FRACTURE

(FIRST 24 HOURS)

Auteurs : P. Incagnoli, A. Puidupin, S. Ausset, JP. Beregi, J. Bessereau, X. Bobbia, J. Brun, E. Brunel, C. Buléon, J. Choukroun, X. Combes, JS. David, FR. Desfemme, D. Garrigue, JL. Hanouz, E. Kipnis, I. Plénier, F. Rongieras, B. Vivien.

Co-auteurs : P Bouzat, A Harrois, T Gauss.

Auteur pour correspondance : Pascal Incagnoli, Hospices civils de Lyon, CHU Lyon Sud, service d'anesthésie-réanimation, 165 chemin du Grand Revoyet, 69495 Pierre Bénite Cedex, France, Mail : pascal.incagnoli@chu-lyon.fr



SERMENT D'HIPPOCRATE

En présence des Maîtres de cette Faculté, de mes chers condisciples et devant l'effigie d'HIPPOCRATE,

Je promets et je jure d'être fidèle aux lois de l'honneur et de la probité dans l'exercice de la Médecine.

Je donnerais mes soins gratuitement à l'indigent et n'exigerai jamais un salaire au dessus de mon travail. Je ne participerai à aucun partage clandestin d'honoraires.

Admis dans l'intimité des maisons, mes yeux n'y verront pas ce qui s'y passe ; ma langue taira les secrets qui me seront confiés et mon état ne servira pas à corrompre les mœurs, ni à favoriser le crime.

Je ne permettrai pas que des considérations de religion, de nation, de race, de parti ou de classe sociale viennent s'interposer entre mon devoir et mon patient.

Je garderai le respect absolu de la vie humaine.

Même sous la menace, je n'admettrai pas de faire usage de mes connaissances médicales contre les lois de l'humanité.

Respectueux et reconnaissant envers mes Maîtres, je rendrai à leurs enfants l'instruction que j'ai reçue de leurs pères.

Que les hommes m'accordent leur estime si je suis fidèle à mes promesses.

Que je sois couvert d'opprobre et méprisé de mes confrères si j'y manque.

Dédicaces

A mes parents, merci! Mille fois merci !! Pour votre soutien, indéfectible, quelques soient mes choix.

A mes frères et sœurs,

Alicia, ma petite sœur chérie, grandir avec toi était la plus belle des aventures, et Théo, avec qui je te souhaite tout le bonheur du monde.

Ivan, pour toutes ces aventures partagées, la grimpe et bien d'autres! et Céline pour ta gentillesse et tes petits plats.

Vanessa, pour être toujours là pour moi, sans jamais juger. Pour ton amour inconditionnel et ton rire. Tu es mon refuge.

Stéphane, même si tu es loin.

A mes potes de promo, et bien plus !

Flora, «Dr Jreco», pour ta présence et ton énergie inspirante quelques soient les épreuves de la vie et pour toutes ces aventures partagées! Pars pas trop loin « Chef »... on a encore tellement à faire !!

Floriane, à mes côtés depuis le 1^{er} jour de P2, pour cette belle amitié, ces virées et vacances inoubliables, et j'espère bien d'autres encore à venir.

Tristan, pour les quelques jours par an où on a le même âge, et à Thérèse pour son art de la raclette ;)

Fifi, pour ton écoute attentive, pour tes petits coups de pouce au destin, toujours efficaces ;) ! Je te souhaite plein de bonheur avec ta petite famille.

A mes co-internes et assistants,

Jules, mon « papa » d'anesthésie, pour ce premier semestre à Annecy qui m'a donné l'occasion de débiter une belle amitié. Au surf, à Kurt Cobain, au café vanille et aux chocobons! A tout ce que tu m'as appris et continue de m'apprendre.

Clément M., Camille P., et Benoit B. pour avoir fait pencher la balance vers l'anesthésie !

A la team de la réa 9, Pierre-Henry, Pierluigi, Adrien et Corinne pour cet été déjanté !

A Manu, pour m'avoir parlé et fait parlé.

A l'AFLP et toute ma promo : Laura, Marine, Manon, Baptiste, Guillaume, Romain, Jérôme et Jen, Alex, Thibault, et Diego pour ces années d'internat partagées.

A Cyrielle, Florian et Aurore pour les bons moments à la mut'.

A tous les (anciens) internes PAR, jeunes et vieux !

Aux équipes médicales et paramédicales de tous mes stages, avec qui j'ai toujours eu le plus grand plaisir à travailler !!! Avec dans le désordre : la réa 9, la RPC, la réa neuro, la mat', l'ORL, le thoracique et vasculaire, le PU-déchocage, l'équipe de la Mutualiste, le bloc d'Annecy, la réa d'Annecy, le bloc de Thonon, ... Merci pour ces 5 années !

Au Pr Albaladejo pour ses conseils anesthé-mu-si-qu-aux.

Aux secrétaires du PAR, Jocelyne, les Corinnes, Stéphanie et Christine qui reprend le flambeau.

Aux ARCs du 9^{ème}, et leur accueil toujours dans la bonne humeur, leur réactivité.

A Annick et Michel, supporteurs de la première heure.

A Guillaume Courtiol et Thierry Delecour, précieux conseillers d'orientation.

A Damien Parcot, médecin du sport, en hommage, pour ton inspiration.

A Jean Grenet et Corinne Lanoë, et aux encadrants du DIUMUM pour avoir fait revenir le sport et la montagne au milieu de mes études.

A Gaël et Gaëlle, pour ces années de ski de fond qui m'ont appris à croire en mes rêves et la persévérance.

A Fernand et Sylvie Greco pour leur accueil sans réserve dans la Drôme des collines.

A Jean-Hughes Morneau et Antoine Garcia-Roche, de la BU santé, pour leur réactivité et les codages zotero « sur mesure ». A Bastien Boussat pour la partie statistique.

A Richard & Nathalie de Biscarrosse, ma 2^{ème} famille.

A mon Parrain Christophe et Brigitte.

A Pierre et Sabrina, Mamie Arlette, Léa et Swann pour tous ces bons moments partagés en famille.

Au Team Brigand : Guillaume B., Manux, Estub, Cousin et spécialement à Pschitt, pour ta bienveillance et ton inaltérable sourire.

A tous les amis de longue date: Clio & Ju, Pauline et Jérémy, Sylvain G., Manu D., Chloé BG, Marion et Aurélia, Julie, Joris, le club du monolithe, les fondateurs de l'ESF de Chamrousse, les anciens du comité de Savoie...

A la team dolomythe et les autres (pour que perdurent l'amitié et la montagne!) : Pascal, Keiko, Marion, Ludo, Léo, Camille, Pierre D, Claudia, Antoine, Sarah, Vincent B, Vincent O, Mama, Bertrand, Eli, Will, Caro, Edouard, Aurore, Nadège, Simon, Magalie, Pierre L., Julie, Elie, Jenny, Chris, Chacha, Guillaume, Anaya...

Mention spéciale au Moniteur Clém ;) et Lulu pour votre accueil loin d'ici, c'est un plaisir de partager un petit bout de votre vie.

Aux Sibériens, en Sibérie. ATala et Tourock.

A Thomas, enfin, pour tout ce qui se construit et reconstruit ensemble, pour ce bonheur simple qui m'est tellement précieux, et tous ces rêves à réaliser... « let's go get lost »!

A tous les oubliés, et bien sûr, aux patients et à leurs familles.